



**HAL**  
open science

**Avancée mandibulaire dans le syndrome d'apnées  
obstructives du sommeil : interactions avec l'orthopédie  
dento-faciale**

Julia Cohen-Levy

► **To cite this version:**

Julia Cohen-Levy. Avancée mandibulaire dans le syndrome d'apnées obstructives du sommeil : interactions avec l'orthopédie dento-faciale. Neurosciences. Université Pierre et Marie Curie - Paris VI, 2012. Français. NNT : 2012PAO66521 . tel-00828253

**HAL Id: tel-00828253**

**<https://theses.hal.science/tel-00828253>**

Submitted on 30 May 2013

**HAL** is a multi-disciplinary open access archive for the deposit and dissemination of scientific research documents, whether they are published or not. The documents may come from teaching and research institutions in France or abroad, or from public or private research centers.

L'archive ouverte pluridisciplinaire **HAL**, est destinée au dépôt et à la diffusion de documents scientifiques de niveau recherche, publiés ou non, émanant des établissements d'enseignement et de recherche français ou étrangers, des laboratoires publics ou privés.

**THESE DE DOCTORAT DE  
L'UNIVERSITE PIERRE ET MARIE CURIE**

Spécialité

**NEUROSCIENCES**

Ecole doctorale Cerveau Cognition Comportement

Présentée par

Mme Julia COHEN-LEVY

Pour obtenir le grade de

**DOCTEUR de l'UNIVERSITÉ PIERRE ET MARIE CURIE**

Sujet de la thèse :

**Avancée mandibulaire dans le syndrome d'apnées obstructives du  
sommeil : interactions avec l'orthopédie dento-faciale**

soutenue le jeudi 27 Septembre 2012

devant le jury composé de :

Mme la Pr. Fani ANAGNOSTOU

M. le Pr. Jean AZERAD

M. le Pr. Pierre CANAL

M. le Pr. Vincent COULOIGNER

M. le Pr. Patrick GOUDOT

Rapporteur

Directeur de thèse

Rapporteur

Examineur

Examineur

Université Pierre & Marie Curie - Paris 6  
Bureau d'accueil, inscription des doctorants et  
base de données  
Esc G, 2<sup>ème</sup> étage  
15 rue de l'école de médecine  
75270-PARIS CEDEX 06

Tél. Secrétariat : 01 42 34 68 35  
Fax : 01 42 34 68 40  
Tél. pour les étudiants de A à EL : 01 42 34 69 54

E-mail : [scolarite.doctorat@upmc.fr](mailto:scolarite.doctorat@upmc.fr)



**Titre :** Avancée mandibulaire dans le syndrome d'apnées obstructives du sommeil : interactions avec l'orthopédie dento-faciale.

**Résumé :**

On définit le syndrome d'apnées obstructives du sommeil (SAOS) par la survenue d'épisodes anormalement fréquents d'obstruction des voies aériennes supérieures pendant le sommeil. Ce syndrome, qui affecte environ 3% de la population adulte, est potentiellement grave, à l'origine de troubles cardio-vasculaires ou d'accidents imputables à la somnolence.

Après avoir défini les modalités thérapeutiques du SAOS, et notamment les traitements de référence (ventilation en pression positive continue, mesures hygiéno-diététiques) cette thèse s'articule autour des 3 axes thérapeutiques du SAOS par avancée mandibulaire : l'avancée mandibulaire réversible, par orthèse (OAM), en tant que traitement symptomatique de l'adulte ; l'avancée maxillo-mandibulaire chirurgicale (AMM), proposée en tant que traitement curatif, et enfin le traitement orthopédique de la rétrognathie mandibulaire, en tant que traitement interceptif chez l'enfant.

Les résultats de différentes études originales sont présentés : une étude pilote de mesures des forces générées par l'OAM chez l'adulte (1), la comparaison de l'efficacité de l'OAM par rapport à l'AMM sur un échantillon de 25 patients successivement traités (2), l'évaluation des modifications du profil cutané induites par l'AMM, pour déterminer des facteurs prédictifs du résultat esthétique (3) et la mise au point de protocoles orthodontiques spécifiques préalable à l'AMM, à partir d'une cohorte de 70 patients (4).

Le traitement par avancée mandibulaire présente ainsi des interactions nombreuses avec l'orthopédie dento-faciale, que ce soit dans l'analyse de l'équilibre architectural du patient, celle des effets secondaires occlusaux générés par les OAM, ou la préparation orthodontique pré-chirurgicale.

Le traitement précoce des endognathies maxillaires et des rétromandibulies offre également des perspectives pour certains groupes de patients apnéiques, notamment quand il existe un contexte familial de SAOS.

**Mots clés :**

apnées obstructives du sommeil ; ventilation ;  
mandibule ; orthèse ;  
chirurgie d'avancée maxillo-mandibulaire ;  
orthodontie ; esthétique faciale ;

**Adresse de l'unité :** Laboratoire du Pr Jean-Jacques BENOLIEL  
UMR 7225 INSERM GHPS (UPMC) 91 boulevard de l'Hôpital 75013 Paris

**Title:** Mandibular advancement for Obstructive Sleep Apnea Syndrome treatment: interactions with dento-facial orthopaedics

**Abstract :**

Obstructive sleep apnea syndrome (OSAS) is defined by the occurrence of abnormally frequent episodes of upper airway obstruction during sleep. This syndrome, which affects about 3% of the adult population, is potentially life-threatening, increasing cardiovascular problems or accidents due to sleepiness. After defining the therapeutic modalities for OSAS, such as continuous positive airway pressure and lifestyle changes, this thesis focuses on the three areas of mandibular advancement therapy: reversible mandibular advancement by oral appliance (OA), maxillomandibular advancement surgery (MMA), and finally orthopedic treatment of mandibular retrognathia as an interceptive treatment for children and adolescents.

The results of original studies are presented: a pilot study to measure the forces generated by OAM in adults (1), the comparison of OA therapy and MMA on a sample of 25 successively treated patients (2), and evaluation of soft tissue profile changes following MMA to determine predictors of final esthetics (3) and specific orthodontic protocols derived from the experience of a 70 patients cohort study (4).

Mandibular advancement therapies have many interactions with orthodontics and dento-facial orthopaedics, either in analyzing patient's architectural equilibrium, OA-induced occlusal side effects, or pre-surgical orthodontic preparation. Early treatment of maxillary transversal deficiencies and mandibular retrusion offers opportunities for certain groups of patients, especially when there is a family context of OSAS.

**Key-words :**

obstructive sleep apnea ; breathing;  
mandible; oral appliance;  
maxillomandibular advancement surgery ;  
orthodontics; facial aesthetics;

**Address :** Laboratoire du Pr Jean-Jacques BENOLIEL  
UMR 7225 INSERM GHPS (UPMC) 91 boulevard de l'Hôpital 75013 Paris

# Avant-Propos

Les consultations spécialisées sur les troubles obstructifs du sommeil se concentrent sur l'anatomie et la physiologie pharyngée, mise en cause lors du ronflement et de l'apnée. Elles sont pluridisciplinaires par essence. Oto-rhino-laryngologie et Pneumologie encadrent ainsi logiquement l'Orthopédie-dento-faciale (ODF), avec la spécificité des approches diagnostiques et thérapeutiques de chacun.

Cette thèse reprend ainsi, sur le fond et la forme, le cheminement qui a été le nôtre : elle a cherché d'abord à définir les bases de la physio-pathologie du syndrome d'apnées obstructives du sommeil, pour y discerner la part des anomalies cranio-faciales ; puis, compte-tenu des applications cliniques portant sur la mandibule, les modalités thérapeutiques de l'avancée mandibulaire ont été la base de notre travail de recherche.

Par souci de clarté, l'avancée mandibulaire thérapeutique a été divisée en 3 sous-chapitres, dont seuls les deux premiers ont pour l'instant donné lieu à des résultats publiés par notre équipe: l'avancée mandibulaire réversible, par orthèse, en tant que traitement symptomatique de l'adulte, l'avancée mandibulaire chirurgicale, en tant que traitement curatif et enfin, l'avancée mandibulaire orthopédique, en tant que traitement des rétrognathies mandibulaires de l'enfant et l'adolescent.

Les résultats de nos différents travaux y sont présentés : une étude pilote de mesures des forces générées par l'OAM chez l'adulte (1), la comparaison de l'efficacité de l'OAM par rapport à l'AMM sur un échantillon de 25 patients successivement traités (2), l'évaluation des modifications du profil cutané induites par l'AMM, pour déterminer des facteurs prédictifs du résultat esthétique (3) et la mise au point de protocoles orthodontiques spécifiques préalable à l'AMM, à partir d'une cohorte de 70 patients (4).

Le traitement par avancée mandibulaire présente ainsi des interactions nombreuses avec l'orthopédie dento-faciale, que ce soit dans l'analyse de l'équilibre architectural du patient, celle des effets secondaires occlusaux générés par les OAM ou la préparation orthodontique pré-chirurgicale. Les perspectives de traitement de l'enfant, en association avec la rééducation fonctionnelle, sont en filigrane tout au long de ce travail.

# Remerciements

Cette thèse présente le fruit de notre collaboration avec l'hôpital Saint-Antoine (Service de Pneumologie et d'ORL), puis avec l'Hôpital Necker (service D'ORL) autour des troubles obstructifs du sommeil.

Je tiens particulièrement à remercier le Dr Boris Pételle, chirurgien ORL, pour la qualité de son travail mais aussi pour sa générosité, son temps, et son soutien indéfectible tout au long de ces années.

J'accorde une reconnaissance toute particulière au Dr Fleury, spécialiste du sommeil et à son équipe du Centre d'Évaluations des Troubles du Sommeil de St Antoine, pour son expérience et son enseignement, sans lesquels ces projets n'auraient pas été possibles. Merci à tous les techniciens du laboratoire de sommeil, et aux ingénieurs du laboratoire Cidelec, pour leur expertise technique

Merci au Pr. Meyer, pour m'avoir acceptée dans son service, au Pr Garcia, pour m'avoir dirigée vers cette thématique, ouvrant la collaboration entre nos disciplines.

Le suivi des jeunes patients, qui ont souvent un parent apnéique, et dont les troubles ventilatoires obstructifs sont encore parfois discrets ou sous-estimés, est devenu un axe de recherche majeur en ODF. Merci au Pr Couloigner de m'avoir accordé sa confiance, au Pr Manach pour son intérêt, au Dr Contencin et au Dr Dam-Hieu pour leur aide et le partage de leur expérience.

Enfin un grand merci au Pr Jean Azerad, pour son soutien dans les différents moments qui ont jalonné cette thèse et ses différents revirements... nécessaire école de la recherche clinique.

Je remercie chaleureusement chacun des membres du jury, qui m'ont fait l'honneur d'accepter de participer à ce travail, et d'assister à sa soutenance.

# Table des matières

## Introduction

### **1 Les troubles ventilatoires du sommeil : étiologies et traitements**

#### **1.1 Définitions**

#### **1.2 Epidémiologie : prévalence et facteurs de risque**

#### **1.3 Diagnostic et explorations**

##### 1.3.1 Evaluation clinique

##### 1.3.2 Exploration du sommeil

##### 1.3.3 Recherche étiologique :

###### 1.3.3.1 Anomalies neuro- musculaires

###### 1.3.3.2 Anomalies des tissus mous naso-pharyngés

###### 1.3.3.3 Anomalies du squelette cranio-facial (revue publiée Rev Orthop Dento-Faciale 2009)

###### 1.3.3.3.1 Structures basi-crâniennes

###### 1.3.3.3.2 Structures naso- maxillaires

###### 1.3.3.3.3 Structures mandibulaires

###### 1.3.3.3.4 Os hyoïde

#### **1.4 Traitements du SAOS**

##### 1.4.1 : mesures hygiéno-diététiques

##### 1.4.2 : ventilation en pression positive continue

##### 1.4.3 : orthèses d'avancée mandibulaire

##### 1.4.4 : traitements et chirurgie ORL

##### 1.4.5 : chirurgie maxillo-faciale

##### 1.4.6 : autres traitements et voies de recherche

### **2 Avancée mandibulaire thérapeutique dans le SAOS**

#### **2.1 Traitement par orthèse d'avancée mandibulaire (OAM) chez l'adulte**

##### 2.1.1 Principes, indications, efficacité, et titration

##### 2.1.2 Forces générées par le dispositif et effets secondaires

Revue de littérature publiée (*Int Orthod* 2009)

##### 2.1.3 étude pilote de mesure et titration pendant le sommeil

(ARTICLE 1 accepté *Sleep and Breathing* 2012)

#### **2.2 Traitement par chirurgie d'avancée maxillo-mandibulaire (AMM)**

##### 2.2.1 Principes, indications, efficacité

##### 2.2.2 Modifications squelettiques et pharyngées

###### 2.2.2.1 Revue de littérature



#### 2.2.2.2 Comparaison OAM/ AMM

#### 3.2.3 Effets secondaires sur le profil cutané :

2.2.3.1 Perception du profil cutané par les patients et par différents jurys professionnels ou profanes (ARTICLE 2 accepté *International Orthod* 2012)

2.2.3.2 Protocoles orthodontico-chirurgicaux (Revue de littérature et cas traités, Rev Orthop Dento-Faciale 2009)

2.2.3.3 Protocoles proposés aux patients associant une forte demande esthétique et l'indication d'une chirurgie d'avancée maxillo-mandibulaire (ARTICLE *en cours*)

2.2.3.4 Quand le recul de l'arcade mandibulaire fait (ré)apparaître un trouble obstructif du sommeil (CASE REPORT *en cours*)

### 2.3 Perspectives : Avancée mandibulaire thérapeutique chez l'enfant apnéique

2.3.1 Revue de littérature (Revue publiée Rev Orthop Dento Faciale 09)

2.3.2 Influence de l'adéno-amygdalectomie sur la croissance

2.3.3 Traitement par activateur mandibulaire et potentiel auxologique

2.3.4 Traitement par disjonction maxillaire rapide

## 3 Conclusions

### Annexes 1 : articles originaux

#### Article 1

#### **Forces created by mandibular advancement appliances in OSA patients: a pilot study during sleep**

Julia Cohen-Levy, Boris Pételle, Jean Pinguet, Jean Azerad, Etienne Limerat, Bernard Fleury

*Sleep and Breathing*

Accepté avec révisions mineures

#### Article 2

#### **Evolution du profil après chirurgie d'avancée maxillo-mandibulaire dans le traitement de syndrome d'apnées obstructives du sommeil**

Julia Cohen-Levy, Boris Pételle, Estelle Vieille, Marius Dumitrache, Bernard Fleury

*International Orthodontics*

Accepté sans révisions

**Annexes 2** : articles de revue

Savoir dépister le SAOS de l'enfant (revue)

Thierry Séailles, **Julia Cohen-Levy**

Revue d'Orthopédie Dento-Faciale, 2009

Morphologie cranio-faciale et SAOS (revue, rapport de cas)

**Julia Cohen-Levy**, Philippe Contencin, Vincent Couloigner

Revue d'Orthopédie Dento-Faciale, 2009

Treatment of the obstructive sleep apnea syndrome in adults by mandibular advancement device: the state of the art.

**Julia Cohen-Levy**, Robert Garcia, Boris Pételle et Bernard Fleury

International Orthodontics Volume 7, Issue 3, September 2009, Pages 287-304 review.

Traitements chirurgicaux du syndrome d'apnées du sommeil (revue, rapports de cas)

Boris Pételle, **Julia Cohen-Levy**

Revue D'Orthopédie-Dento-Faciale 2009

[The set-up of obstructive sleep apnea treatment].

Fleury B, Nguyen XL, Rakotonanahary D, Cohen-Levy J, Pételle B.

Rev Pneumol Clin. 2009 Aug;65(4):214-8. Epub 2009 Sep 8. French.

Treatment of obstructive sleep apnea syndrome using a mandibular advancement device]. RECOMMANDATIONS DE PRATIQUE CLINIQUE

Fleury B, Cohen-Levy J, Lacassagne L, Buchet I, Geraads A, Pegliasco H, Gagnadoux F.

Rev Mal Respir. 2010 Oct;27 Suppl 3:S146-56.

Traitements orthodontiques du SAOS pédiatrique (revue)

**Julia Cohen-Levy**

Médecine du Sommeil 2011

## Table des illustrations

### 1) INTRODUCTION : LES TROUBLES RESPIRATOIRES OBSTRUCTIFS DU SOMMEIL

**Figure 1 :** structure musculo-membraneuse du pharynx, susceptible de se collaber, à la manière des parois d'une paille, sous l'effet de l'inspiration. Les fosses nasales et la trachée, de structure anatomiquement rigide, permettent de maintenir le flux aérien.....p20

**Figure 2 :** Mécanisme du SAOS.....p20

**Figure 3 :** Illustration de la composante héréditaire de la morphologie cranio-faciale. Le père présente un SAOS sévère, associé à une hyperdivergence mandibulaire et une déviation septale. Son jeune fils une inoclusion labiale similaire avec rétrognathisme mandibulaire. Cas Dr Pételle.....p24

**Figure 4:** score de somnolence d'Epworth. Au-delà d'un score de 9 sur une échelle culminant à 24, on peut parler de somnolence.....p27

**Figure 5:** obstruction par hypertrophie adénoïdienne sur téléradiographie de profil. La filière ventilatoire est obstruée, le patient adopte une posture bouche ouverte en permanence..... p31

**Figure 6:** hypertrophie de l'uvule palatine (Dr B. Pételle, Paris)..... p31

**Figure 7:** hypertrophie évidente des amygdales palatines (Dr Pételle, Paris) p32

**Figure 8:** hypertrophie de l'amygdale linguale (DR B. Pételle, Paris) : IAH de 60 par heure..... p32

**Figure 9:** a) macroglossie relative (noter la langue aux bords crénelés) Dr B. Pételle, Paris, b) brièveté du frein, maintenant la langue en position basse et entretenant un diastème..... p32

**Figure 10:** Rétrécissement rétrobasio-lingual sans hypertrophie des organes lymphoïdes, imputable à une rétromandibulie (enfant de 10 ans)..... P33

**Figure 11 :** a) définition des rapports cranio-faciaux (d'après Goda et al . EMC Orthopédie dento-faciale) b) téléradiographie de profil mettant en évidence un rétrécissement des voies aériennes supérieures c) profil cutané clairement rétrusif.p34

**Figure 12 :** visualisation des voies aériennes supérieures sur téléradiographie de profil : végétations adénoïdes, amygdales palatines, voile. Le profil cutané est mis en exergue par des écrans renforçateurs..... p35

**Figure 13 :** signes morphologiques de « rotation mandibulaire antérieure » et rotation mandibulaire postérieure, tels que décrits par Bjork. illustration du Pr Edith Lejoyeux, Paris.....p37

**Figure 14 :** a) exemple d'analyse informatisée de Ricketts b) analyse de Tweed .....p38

**Figure 15:** Cas de SAOS chez un patient atteint du Syndrome de Down (Trisomie 21) : macroglossie, hypoplasie maxillaire aggravée par des agénésies dentaires, brièveté basi-crânienne. Traitement par VPPC.....p40

**Figure 16:** Cas d'achondroplasie (SAOS traité par VPPC)..... p41

<b>Figure 17:</b> cas de pycnodysostose traité par ventilation non invasive jusqu'à l'âge de 3 ans.....	p42
<b>Figure 18:</b> Cas de SAOS résiduel chez un enfant de 4 ans(IAH de 6 par heure) malgré l'ablation des végétations des amygdales. Noter la linguocclusion gauche isolée, en relation avec une étroitesse de la fosse nasale gauche (téléradiographie de face). Patient traité par disjonction maxillaire rapide. ....	p43
<b>Figure 19:</b> a) Illustration de la théorie des matrices fonctionnelles de Moss d'après Gola : l'expansion du cerveau en croissance contribue au développement de la voûte du crâne, celui des globes oculaires façonne les orbites... et la langue la cavité buccale b) Imbrications anatomiques entre les fosses nasales et le processus alvéolaire du maxillaire : la langue en position basse ne contrebalance plus les forces morphogénétiques centripètes développées par les joues et aggrave le déficit transversal.....	p44
<b>Figure 20 :</b> Différentes manifestations d'une insuffisance transversale maxillaire : a) linguocclusion bilatérale et infraclusion antérieure. b) encombrement. Noter le palais étroit et ogival, et incongruence entre les dimensions linguales et la forme de la voûte alvéolo- palatine. Dans les deux cas, la langue est en position basse. ....	p45
<b>Figure 21:</b> syndrome de Robin. Scanner RX mode surfacique.....	p46
<b>Figure 22:</b> syndrome de Stiff Skin : vues exobuccales, endobuccales, téléradiographie de profil. SHRVAS traité par VPPC. ....	p47
<b>Figure 23:</b> Analyse du cas (Pr J Delaire) : mesures pharyngiennes.....	p48
<b>Figure 24 :</b> Analyse du cas (Pr J Delaire) : mesures squelettiques.....	p49
<b>Figure 25:</b> cas de Polyarthrite rhumatoïde. Rétrécissement pharyngé notable. SAOS sévère (Dr B. Pételle, Paris).....	p50
<b>Figure 26:</b> Faciès adénoïdien.....	p52
<b>Figure 27:</b> accumulation adipeuse au niveau cervical, aggravée par une macroglossie relative et une rétromandibulie. ....	p54
<b>Figure 28:</b> orthèse d'avancée mandibulaire.....	p57
<b>Figure 29:</b> chirurgie d'avancée maxillo-mandibulaire Chirurgien Dr B. Pételle.....	p61

## 2-1) AVANCEE MANDIBULAIRE PAR ORTHESE

<b>Figure 30 :</b> monobloc en vulcanite (traitement de la glossoptose) et photographie du Pr Robin, 1902.....	p63
<b>Figure 31:</b> développement d'une infraclusion postérieure après 8 mois de port d'une OAM souple chez une patiente de 80 ans, atteinte d'ostéoporose. La photographie est prise en position de relation centrée, et l'orthèse a été arrêtée depuis 6 mois. ....	p71
<b>Figure 32 :</b> développement d'une infraclusion postérieure et d'une asymétrie après 18mois de port d'une OAM rigide de type Herbst chez un patient de 33 ans, aux antécédents orthodontiques.....	p72

<b>Figures 33</b> : a) Orthèse Narval/ResMed™ b) Orthèse AMO™ c) Orthèse Kearway™ d) Activateur MRS e) Activateur f) Activateur Karwetzky g) Piège à langue h) Monoblocs rigides et souples .....	p 73 et 74
<b>Figures 34</b> : a) masque facial utilisé pour la mesure des flux ventilatoires en même temps que la mesure des forces développées sur les orthèses b) orthèse d'avancée mandibulaire utilisée dans cette étude.....	p79
<b>Figures 35</b> : a) système de poussée mandibulaire à distance avec seringue et biellettes modifiées b) gros plan sur le système de poussée mandibulaire (biellette modifiée) .....	p80
<b>Figure 36</b> : schéma du dispositif expérimental de titration. 1) gouttière supérieure 2) connecteur latéral (bielle) 3) gouttière inférieure 4) câble métallique gainé dans un tube plastique 5) capteur de pression 6) câble électrique connecté au capteur et à l'ordinateur 7) segment relié à la seringue électrique ...	p81
<b>Figure 37</b> : Capteur de force utilisé dans cette étude .....	p81
<b>Figure 38</b> : Tendence de l'enregistrement lors de la titration mandibulaire avec capteurs de force chez un patient (durée 6 heures) ligne 1 : ronflements totaux, ligne 2 : à l'inspiration, ligne 3 : à l'expiration, ligne 4 quantification des apnées et hypopnées), ligne 5 : efforts respiratoires (inspiration/expiration) $E_i/E_e E_i/E$ , ligne 6 le pourcentage de ronflement (à l'inspiration et à l'expiration) ; ligne 7 les forces mesurées en Newtons sur les capteurs, ligne 8 l'avancée en millimètres, ligne 9 la saturation sanguine en oxygène (oxymétrie SatO <sub>2</sub> ), ligne 10 les stades de sommeil. L'échelle de temps, en heures, apparaît affichée en dernière ligne. parallèlement à l'avancée graduelle de la mandibule.....	p83
<b>Figure 39</b> Evolution des forces moyennes enregistrées en fonction de l'avancée mandibulaire.....	p86
<b>Figure 40</b> Asymétrie des forces relevées entre le côté droit et le côté gauche lors de l'avancée mandibulaire graduelle.....	p86
<b>Figure 41</b> : influence des microéveils corticaux sur les forces enregistrées : exemple d'un patient.....	p87
<b>Figure 42</b> : Illustration des vecteurs de force développés par les orthèses d'avancée mandibulaire.....	p89
<b>Figure 43</b> : vecteur de forces responsable de l'asymétrie des déplacements dentaires sous OAM (Almeida et al. AJODO, 2006).....	P92
<b>Figure 44</b> : localisation des effets secondaires des OAM : effets dento-alvéolaires, remodelage articulaire, tensions musculaires.....	P94
<b>Figure 45</b> : Puces électroniques pour évaluation de l'observance, validées pour une utilisation intrabuccale (Theramon™) a) norme CE b) gros plan (diamètre 4mm) c) illustration clinique, capteur inclus dans une bielle de Herbst.....	p94
<b>Figure 46</b> : Persistance de SAOS malgré ablation d'un obstacle ORL évident (amygdale linguale), le patient présentait un rétrusion maxillo-mandibulaire et une étroitesse pharyngée située à différents niveaux. cas du Dr B. Pételle .....	p97
<b>Figure 47</b> : orthèse titrable bibloc, à biellettes rigides, utilisée dans cette étude .....	p99

## 2.2) AVANCEE MANDIBULAIRE CHIRURGICALE

**Figure 48** : effet de l'avancée mandibulaire par orthèse et de l'avancée maxillo-mandibulaire sur l'IAH dans l'échantillon (n=25).....p101

**Figure 49** : comparaison des critères cliniques (sommolence), de l'IAH et de la saturation en oxygène au moment du diagnostic, après orthèse et après chirurgie d'AMM.....p101

**Figure 50**: corrélation entre l'indice d'apnées hypopnées après avancée mandibulaire par orthèse et avancée maxillo-mandibulaire chirurgicale..... p101

**Figure 51** : proportion d'amélioration de l'IAH après chirurgie en fonction de l'amélioration sous orthèse (distribution en fonction de l'IAH post-opératoire)..... p101

**Figure 52**: illustration du degré d'ouverture latérale (abaissement mandibulaire) associée à la propulsion, en fonction de variables occlusales a) arcades nivelées orthodontiquement b) faible courbe de compensation et pente incisive c) cas de supraclusion avec fortes pente incisive et courbe de compensation..... p104

**Figure 53** : Figure composite, modifiée d'après de l'article de Prinsell décrivant les traits d'ostéotomie de Lefort 1 maxillaire, d'avancée mandibulaire et de génio-plastie et image anatomique des structures musculaires déplacées..... p105

**Figure 54** : Modifications faciales associées à l'avancée maxillo-mandibulaire sur des photographies de profil. A gauche : pré-opératoire, à droite : post-opératoire. ....p109

**Figure 55** : Profils cutanés extraits des photographies de profil. A) pré-opératoire, B) Post-opératoire C) superposition des profils pré et post-opératoires D) composite du profil post-opératoire (cerclé de bleu) conservant la coiffure et le contour cervical pré-opératoires (cerclés de rouge).....p109

**Figure 56**: Profils cutanés de 15 patients apnéiques consécutifs, présentés de façon randomisée en position A ou B avant ou après la chirurgie d'avancée maxillo-mandibulaire, tels que présentés dans l'étude.....p110

**Figure 57** : Analyse céphalométrique de Tweed modifiée par Riley et Powell pour le SAOS, utilisant les points S (Sella), Na (Nasion), A, B les mesures angulaires de SNA, SNB et linéaires PAS et MPH. La mesure de la divergence faciale est donnée par l'angle FMA.....p111

**Figure 58**: Analyse architecturale informatisée de Delaire utilisée pour l'évaluation de la protrusion maxillaire et mandibulaire (logiciel Tridim™ Orqual, France) a) Repères céphalométriques. b) Tracé architectural individualisé....p111

**Figure 59** : analyse de la protrusion maxillaire avant et après AMM..... p114

**Figure 60** : analyse de la protrusion mandibulaire avant et après AMM..... p115

**Figure 61** : décalage sagittal squelettique avant et après AMM..... p116

**Figure 62**: changement de l'angle naso-labial après AMM..... p118

**Figure 63** : profils jugés les plus beaux après AMM (dans les cadres rouges : situation post-opératoire).....p118

**Figure 64** : profils jugés les moins beaux après AMM (dans les cadres rouges : situation post-opératoire)..... p129

- Figure 65:** avancée maxillo-mandibulaire pour SAOS chez un patient au profil déjà légèrement protrusif, avec angle naso-labial droit. (Cas Dr Pételle, Paris)..... p131
- Figure 66 :** Protocole de Simulation avec conformateur en cire..... p131
- Figure 67:** Simulation directe sur le patient Première colonne : photographie initiale au repos, de face, de profil Deuxième colonne : simulation avec conformateur et propulsion mandibulaire Troisième colonne : modifications faciales post-opératoires réelles..... P132
- Figure 68:** occlusion initiale et finale du patient, après préparation orthodontique et AMM.....p133
- Figure 69:** distribution des patients de la cohorte après consultation pluridisciplinaire pour AMM : patients présentant un SAOS sévère, âgés de moins de 65 ans, sans obésité morbide et après essai de VPPC et OAM.....p134
- Figure 70 :** efficacité de l'AMM sur l'IAH dans les 2 groupes..... p 135
- Figure 71 :** antécédents d'extractions de prémolaires dans la cohorte.....p135
- Figure 72 :** répartition des anomalies orthodontiques dans la cohorte générale (classification d'Angle).....p135
- Figure 73:** Arbre décisionnel orthodontico- chirurgical pour les patients associant une demande esthétique et une indication d'avancée maxillo-mandibulaire pour un syndrome d'apnées obstructives du sommeil sévère.....p136
- Figure 74: SECTION 1** (profils rétrusifs) Patient masculin âgé de 37 ans. IAH initial de 75 par heure. IAH post-opératoire de 4 par heure. Durée du traitement 18 mois, dont 13 pré-opératoires. Chirurgien Dr B. Pételle. Avancée maxillaire +9mm, Avancée mandibulaire 14mm et 11mm (asymétrique), rotation anti-horaire -5°....p137
- Figure 75: SECTION 2** (profils protrusifs) Patient masculin de 45 ans. IAH initial de 68 par heure. IAH post-opératoire de 9 par heure. Temps de traitement 24 mois dont 15 pré-opératoires. Chirurgien Dr B. Pételle. Avancée mandibulaire +10mm, avancée maxillaire +10 mm, rotation anti-horaire de 7°.....p138
- Figures 76 :** Séquences thérapeutiques du cas. 11 a été extraite avant AMM pour cause d'ankylose (a), et remplacée par un cache esthétique en composite (figures b). Les espaces d'extraction ont été fermés par mécanique de « double câble » sur vis. 21 a été extraite secondairement avant pose d'implants (c) et les incisives remplacées provisoirement le temps de l'ostéointégration (vue frontale avec fausse gencive).....p139
- Figure 77: SECTION 3a** (profils convexes) Homme de de 31 ans. IAH initial, 33 par heure, IAH final 0. Chirurgie D. Deffrennes. Avancée mandibulaire de +10 mm, génioplastie. Avancée maxillaire refusée par le patient.....p140
- Figure 78:** Téléradiographie diagnostique du cas précédent avec analyse architecturale de Delaire (Tridim™).....p141
- Figure 79:** création d'un surplomb par recul des incisives inférieures sur plaques d'ancrage vissées. Surplomb créé après 9 mois de traction sur arcs rigides.....p141
- Figure 80 :** Cliché panoramique. Après perte d'une des plaques, la traction a été poursuivie sur une vis du côté droit.....p141
- Figure 81:** a) schéma du dispositif de recul sur ancrage osseux en technique linguale. Les arcs sont de pleine taille en acier, avec ligatures

continues doublées d'une chaînette élastomérique continue pour éviter l'ouverture d'espaces. Le ressort en Nickel-Titane est mis en charge directement sur la tête de vis ou le crochet des plaques, et l'autre extrémité sur une ligature métallique, tendue sur des boutons collés vestibulaires sur la première prémolaire et la molaire. b) La ligature et le ressort doivent être maintenus dans la mesure du possible parallèles au plan de l'arc orthodontique. c) plaque d'ancrage en T utilisée (Tekka™)..... p142

**Figure 82:SECTION 3b** (profils convexes) femme de 36 ans, IAH initial de 40 par heure, IAH post-opératoire de 0. Chirurgie Dr B. Pételle.....p143

**Figure 83** : protocoles combinant AMM et distraction maxillaire transversale.....p145

**Figure 84** : « accélération » du nivellement orthodontique par incorporation de plans de morsure canins et recouvrements occlusaux sur les deuxièmes molaires inférieures (technique linguale individualisée). La disclusion latérale est fermée orthodontiquement après la chirurgie d'AMM.....p148

**Figure 85** : mécanique de fermeture d'espaces d'extraction sur mini-vis (recul en masse), avec mécanique dite de « double câble » sur arcs en acier. Les ligatures métalliques et la section rectiligne de l'arc, sous dimensionné latéralement, potentialisent le glissement.....p149

**Figure 86**: guide de repositionnement en Ciment Verre Ionomère modifié par adjonction de résine (CVIMAR), façonné directement en bouche, grâce à un modèle inférieur en plâtre, immédiat, vaseliné. Exemple d'un cas d'extraction atypique d'incisive inférieure.....p149

**Figure 87**: a) vue du visage de profil, b) avec correspondance squelettique (téléradiographie), c) inoclusion labiale au repos sur une vue de face d) panoramique dentaire..... p151

**Figure 88**: vues intrabuccales de face et occlusale maxillaire avant et après distraction.....p153

**Figures 89**: vues intrabuccales de la fermeture d'espaces supérieurs et du recul inférieur sur plaques (ressorts nickel-titane).....p153

**Figure 90**: a) Vue intrabuccale de la mise en charge des plaques d'ancrage b) radiographie panoramique de réévaluation à 9 mois de traction..... p153

**Figures 91** : analyses architecturales et pharyngées du cas sur téléradiographie de profil (Tridim™) colonne de gauche : avant ODF colonne de droite : après distraction maxillaire et recul sur plaques mandibulaires..... p153

**Figure 92**: superpositions structurales (méthode de Bjork et Dibbets) a) générale b) mandibulaire, c) maxillaire du cas..... p154.

### 2.3. PERSPECTIVES : AVANCEE MANDIBULAIRE CHEZ L'ENFANT

**Figure 93**: d'après Linder-Aronson, cité par Delaire J.....p159



**Figure 94:** morphologie étroite et ogivale du palais osseux chez 3 sujets présentant des troubles obstructifs du sommeil a) enfant de 4 ans b) enfant de 8 ans c) adulte de 30 ans.....p160

**Figure 95:** le cercle « vicieux » du SAOS pédiatrique, où la persistance d'une ventilation orale aggrave le déficit naso-maxillaire initial. D'après les travaux des Pr Harvold et Linder Aronson .....p161

**Figure 96:** Différentes composantes mandibulaires, sous influence locale des matrices fonctionnelles.....p163

**Figure 97:** Activateur mandibulaire utilisé dans la correction des décalages de classe II. Exemple d'un monobloc.....p167

**Figure 98 :** Traitement d'une insuffisance maxillaire transversale associée à un SAOS persistant malgré adéno-amygdalectomie. Amélioration des paramètres de sommeil et harmonisation des contacts dentaires.....p169

**Figure 99 :** Rééducation fonctionnelle entreprise chez une jeune patiente diabétique présentant un SAOS associé à une hypertrophie amygdalienne modérée, une endognathie maxillaire avec linguo-clusion bilatérale et un décalage de classe II. Les parents souhaitaient éviter la chirurgie ORL. Disjonction maxillaire rapide sur gouttières thermoformées. Contention de 6 mois. Rééducation fonctionnelle (EF3, Orthoplus™). Les relations de classe II et l'infraclusion se sont spontanément corrigées. La ventilation nasale est spontanée même si l'occlusion labiale est encore un peu forcée. Il n'y a pas eu de chirurgie ORL et l'IAH est normalisé.....p171

**Figure100:** Educateur fonctionnel (exemple de celui commercialisé par Orthoplus™), utilisé après orthopédie pour aider à la rééducation ventilatoire. Après lavage nasal, l'enfant est invité à maintenir les lèvres jointes pour maintenir l'appareil en bouche (il n'est pas fixé), et ne peut ventiler que par le nez. L'appareil remuscle les lèvres et guide la langue en position haute.....p172

**Figure 101 :** Le cercle vertueux (?) du traitement du SAOS : modifications posturales (linguale, céphalique) suivant la re-perméabilisation nasale, catch-up de croissance condylienne, schéma de rotation mandibulaire antérieure)..... p173

<b>Tableaux :</b>
-------------------

**Tableau1:** Caractéristiques de l'échantillon..... p78

**Tableau 2 :** Etalonnage et validation du système (test de laboratoire)..... P82

**Tableau 3 :** Titration de l'orthèse mandibulaire avec capteurs de force : relevé général ..... p84

**Tableau 4 :** variabilité inter et intra-individuelle des mesures de forces..... p85

**Tableau 5 :** Effets de l'AMM sur le sommeil et sur les paramètres morphologiques dans l'échantillon étudié.....p113

**Tableau 6 :** comparaison de la protrusion avec les deux analyses céphalométriques.....p115

**Tableau 7 :** préférence en fonction des groupes de juges..... p117

**Tableau 8 :** résultats de l'AMM sur le SAOS dans les différents groupes..p 134

# 1. Introduction : Les troubles ventilatoires obstructifs du sommeil

## 1.1 Définitions

Chez l'Homme, les voies aériennes supérieures ont une anatomie particulièrement complexe, le pharynx étant au carrefour des fonctions respiratoire et digestive. Contrairement aux fosses nasales et à la trachée, dont la rigidité garantit une voie de passage pour l'air, le pharynx a une structure musculo-membraneuse qui le rend susceptible de se collaber (figure1).

Sous l'effet de dépression créée par l'abaissement du diaphragme, au moment de l'inspiration, les parois pharyngées ont tendance à se rapprocher. Dans les conditions normales, la perméabilité pharyngée est maintenue par l'activité tonique de muscles dilatateurs du pharynx (tels les muscles tenseur du voile, génio-glosse et génio-hyoïdien). Ce système compensateur est réduit pendant le sommeil<sup>1</sup>, pour être quasiment aboli lors du sommeil paradoxal<sup>2</sup>. Ainsi, en cas d'obstruction pharyngée, la désaturation en oxygène contraint l'organisme à un micro-éveil, qui seul permet de rétablir le flux aérien. ; la restauration de l'activité des muscles pharyngés permet d'ouvrir les voies aériennes, et s'ensuit une hyperventilation, qui corrige l'hypoxie et l'hypercapnie.

La répétition de ces événements respiratoires obstructifs et des micro-éveils crée une fragmentation du sommeil, qui se manifeste par une somnolence diurne ou le sentiment d'un sommeil non réparateur<sup>3</sup>.

Selon la Haute Autorité de Santé (HAS)<sup>4</sup>, le Syndrome d'apnées obstructives du sommeil (SAOS) est ainsi défini par « la survenue, durant le sommeil, d'épisodes anormalement fréquents d'obstruction complète ou partielle des voies

---

<sup>1</sup> Oliven A, Aspandiarov E, Gankin I, Geitini L, Tov N. Collapsibility of the relaxed pharynx and risk of sleep apnoea. Eur Respir J 2008;11.

<sup>2</sup> Jordan AS, White DP. Pharyngeal motor control and the pathogenesis of obstructive sleep apnea. Respir Physiol Neurobiol 2008;160(1):1-7.

<sup>3</sup> Eckert DJ, Malhotra A. Pathophysiology of adult obstructive sleep apnea. Proc Am Thorac Soc 2008;5(2):144-153.

<sup>4</sup> Collectif/ Pose d'un appareillage en propulsion mandibulaire. Service évaluation des actes professionnels. Haute Autorité de Santé, France, juin 2006.

aériennes supérieures, responsables d'interruptions (apnées) ou de réductions significatives (d'hypopnées) de la ventilation, et associés à des manifestations cliniques le plus souvent dominées par une somnolence diurne excessive avec parfois des endormissements incoercibles ».

L'apnée est définie par une cessation totale du débit aérien inspiratoire durant plus de 10 secondes. L'hypopnée n'a pas une définition unanime, puisqu'en fonction des auteurs elle prend en considération des critères qualitatifs ou quantitatifs. Ainsi la HAS retient comme définition:

- Soit une diminution d'au moins 50% du flux respiratoire pendant au moins 10 secondes par rapport à une période de référence stable (état de veille précédant l'endormissement, ou période précédant l'événement respiratoire) ;
- soit par une diminution « significative » de la ventilation, associée à une désaturation artérielle en oxygène d'au moins 4% et/ou à un micro éveil.

On distingue trois types d'apnées :

- **les apnées obstructives**, qui résultent d'une occlusion des voies aériennes supérieures, alors qu'il persiste des efforts inspiratoires.
- **les apnées centrales**, qui sont générées par un trouble de la commande centrale se traduisant par la suspension de l'activité musculaire respiratoire. (interruption du flux d'air nasal ou buccal avec arrêt des mouvements thoraciques et abdominaux pendant au moins deux cycles respiratoires accompagnés d'une désaturation < 2 %, ou à un micro-éveil)
- **les apnées mixtes**, qui sont constituées par la succession au cours du même épisode apnéique d'une apnée centrale puis d'une apnée obstructive.

Les hypopnées peuvent être obstructives, mixtes ou centrales.

Selon le nombre d'apnées ou d'hypopnées observées lors d'un enregistrement polysomnographique, par heure de sommeil (IAH), le SAOS peut être considéré comme sévère (IAH > 30), modéré (IAH compris entre 16 et 30) ou léger (IAH compris entre 5 et 15).

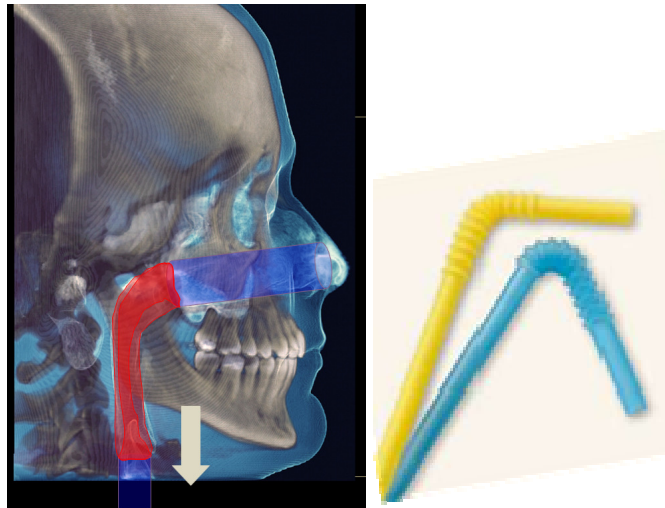
L'objectif du traitement est d'obtenir une correction voire une normalisation de l'IAH (< 5) et de l'index de micro- éveils (< 10) avec une amélioration des troubles de la vigilance. La plupart des auteurs incluent dans la définition du SAOS le nombre d'hypopnées, qui semblent avoir les mêmes effets morbides que les apnées.

### **Ronflement**

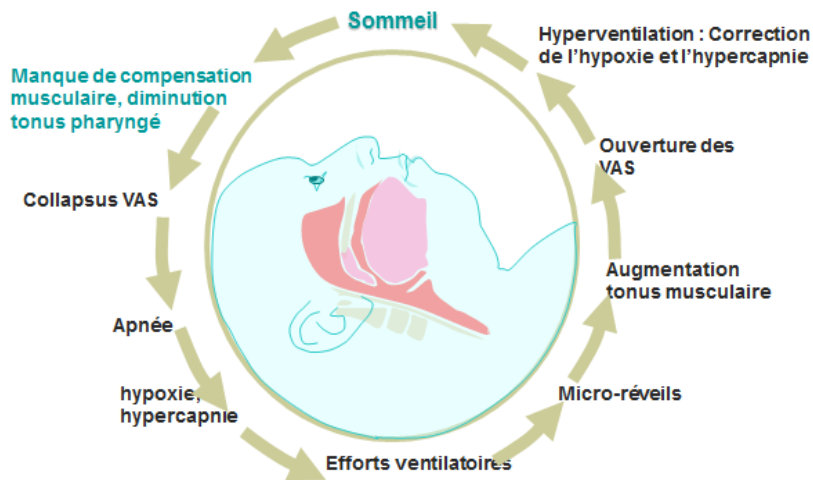
Le rétrécissement des voies aériennes supérieures modifie la dynamique du flux aérien, et crée des turbulences à l'origine de bruits,

survenant à l'inspiration et parfois à l'expiration. L'écoulement turbulent de l'air met alors en vibration le palais mou, les parois du pharynx, l'épiglotte et la langue. Lors des épisodes apnéiques, des pauses respiratoires sont audibles pour l'entourage, avec le plus souvent une reprise bruyante de la ventilation.

Les patients apnéiques ronfleraient plus fort que les simples ronfleurs, avec en moyenne une intensité sonore majorée de 5dB<sup>5</sup>.



**Figure 1 :** structure musculo-membraneuse du pharynx, susceptible de se collaber, à la manière des parois d'une paille, sous l'effet de l'inspiration. Les fosses nasales et la trachée, de structure anatomiquement rigide, permettent de maintenir le flux aérien.



**Figure 2 :** Mécanisme du SAOS (extrait Cohen-Levy J et al. Information Dentaire 2008)

<sup>5</sup> Wilson K, Stoohs RA, Mulrooney TF, Johnson LJ, Guilleminault C, Huang Z. The snoring spectrum: acoustic assessment of snoring sound intensity in 1139 individuals undergoing polysomnography. Chest 1999;115:762—70.

Lors des hypopnées, le ronflement ne s'interrompt pas, mais connaît en revanche des irrégularités avec parfois des épisodes de crescendo<sup>6</sup>. Chez certains sujets, notamment les enfants, ou paradoxalement des patients au SAOS extrêmement sévère, le ronflement peut être assez discret. Les bruits dépendent étroitement des conditions aérodynamiques locales, et même si le ronflement est associé à la plus grande majorité des cas de SAOS, son absence ne doit pas en écarter définitivement le diagnostic.

Pour lutter contre les obstacles des voies aériennes supérieures, le travail respiratoire augmente : le temps inspiratoire s'allonge (bradypnée inspiratoire), le thorax se distend et les pressions inspiratoires négatives augmentent, entraînant un tirage cutané sous-jacent à l'obstacle<sup>7</sup>.

Le syndrome de haute résistance des voies aériennes supérieures (SHRVAS) a été écrit en 1982. Il se définit comme l'augmentation des pressions négatives intra-thoraciques pendant l'inspiration, qui conduisent à des micro-éveils et à une fragmentation du sommeil, en absence de d'apnées, hypopnées et désaturations en oxygène<sup>8</sup>. Le SHRVAS est associé à des troubles du comportement et de la vigilance, malgré l'absence de troubles de l'oxymétrie et du flux ventilatoire, et ces troubles répondent au même traitement que celui du SAOS.

La révision la plus récente de la classification internationale des troubles du sommeil (ICSD) prend maintenant en considération les événements respiratoires associés à des micro-éveils, en tant que composant de l'index de perturbation ventilatoire du sommeil.<sup>9</sup>

## 1.2 Epidémiologie : prévalence et facteurs de risque

La prévalence du SAOS est estimée, dans une population caucasienne, à 4% des hommes et 2 % des femmes d'âge moyen<sup>10</sup>, entraînant une

---

<sup>6</sup> Viot-Blanc V. Le ronflement caché. *Médecine du sommeil* (2012) 9, 37—39

<sup>7</sup> Bonfils S P, Laccourreye O., Couloigner V. *Le livre de l'Interne en ORL*. Médecine Sciences Publications. ED Lavoisier, Paris 01 2011.

<sup>8</sup> Guilleminault C, Winkle R, Korobkin R, Simmons B. Children and nocturnal snoring evaluation of the effects of sleep related respiratory resistive load and daytime functioning. *Eur J Pediatr* 1982;139: 165–171.

<sup>9</sup> American Academy of Sleep Medicine. *International classification of sleep disorders: diagnostic and coding manual*. 2nd ed. Westchester, IL: American Academy of Sleep Medicine; 2005.

<sup>10</sup> Young T, Palta M, Dempsey J. The occurrence of sleep-disordered breathing among middle age adults. *New England Journal of Medicine* 1993; 328(17).

surmorbidity cardiovasculaire (hypertension artérielle<sup>11</sup>, accident vasculaire cérébral, infarctus du myocarde<sup>12</sup>), et une augmentation des accidents du travail ou de la circulation imputables à la somnolence. Une enquête par questionnaire, menée sur un échantillon représentatif de 12 203 adultes français (étude transversale menée en 2008 publiée en 2012)<sup>13</sup> a évalué une prévalence de SAOS de 4,9% de la population, sur la base d'auto-questionnaires, avec une prévalence atteignant 8% pour les patients hypertendus, et 11% d'une population obèse.

La maladie aurait un caractère progressif, débutant par un ronflement sans apnées, pour lentement se détériorer, la prévalence du SAOS atteignant 11% d'une population plus âgée<sup>14</sup> (24% au-delà de l'âge de 60 ans, pour l'étude française<sup>13</sup>). Lindberg et al.<sup>15</sup> ont ainsi pu montrer, par une étude rétrospective, que des hommes présentant une somnolence et un ronflement, restés sans traitement, ont développé un SAOS 10 ans plus tard.

On estime que ce syndrome reste sous-diagnostiqué, se manifestant par des symptômes banals comme le ronflement ou la fatigue<sup>16</sup>. Le SAOS est favorisé par les caractères morphologiques associés à une réduction du calibre du pharynx, par excès de tissus mous ou insuffisance de développement squelettique. Le diamètre des voies aériennes des patients atteints de SAOS serait significativement réduit par rapport à un groupe contrôle à différents niveaux pharyngés, de façon plus prononcée en regard du palais mou<sup>17, 18, 19, 20</sup>.

---

<sup>11</sup> Peppard PE, Young T, Palta M, Skatrud J. Prospective study of the association between sleep disordered breathing and hypertension. *N Engl J Med* 2000;342(19):1378-1384.

<sup>12</sup> Arzt M, Young T, Finn L, Skatrud JB, Bradley TD. Association of sleep-disordered breathing and the occurrence of stroke. *Am J Respir Crit Care Med* 2005;172(11):1447-1451.

<sup>13</sup> Fuhrman C, Fleury B, Nguyễn XL, Delmas MC. Symptoms of sleep apnea syndrome: High prevalence and underdiagnosis in the French population. *Sleep Med*. 2012 Aug;13(7):852-8.

<sup>14</sup> Eikermann M, Jordan AS, Chamberlin NL, Gautam S, Wellman A, Lo YL, et al. The influence of aging on pharyngeal collapsibility during sleep. *Chest* 2007;131(6):1702-1709.

<sup>15</sup> Lindberg E, Elmasry A, Gislason T, Janson C, Bengtsson H, Hetta J, et al. Evolution of sleep apnea syndrome in sleepy snorers: a population-based prospective study. *Am J Respir Crit Care Med* 1999;159(6):2024-2027.

<sup>16</sup> National Commission on Sleep Disorders Research 1993

<sup>17</sup> Solow B, Skov S, Ovesen J, Norup PW, Wildschjødtz G. Airway dimensions and head posture in obstructive sleep apnoea. *Eur J Orthod* 1996;18(6):571-759.

<sup>18</sup> Lyberg T, Krogstad O, Djupesland G. Cephalometric analysis in patients with obstructive sleep apnoea syndrome: II. Soft tissue morphology. *J Laryngol Otol* 1989;103(3):293-297.

<sup>19</sup> Tangugsorn V, Skatvedt O, Krogstad O, Lyberg T. Obstructive sleep apnoea: a cephalometric study. Part II. Uvulo-glossopharyngeal morphology. *Eur J Orthod* 1995;17(1):57-67.

<sup>20</sup> Johal A, Patel SI, Battagel JM. The relationship between craniofacial anatomy and obstructive sleep apnoea: a case-controlled study. *J Sleep Res* 2007;16(3):319-326.

On a pu déterminer des facteurs de risque, avec une nette prédominance masculine, une association avec la consommation de tabac<sup>21</sup>, d'alcool, et avec certaines pathologies endocriniennes telles l'hypothyroïdie, la maladie de Cushing, l'acromégalie et le diabète non insulino-dépendant<sup>22</sup>. L'obésité est un facteur de risque majeur, du fait de l'infiltration graisseuse des parois pharyngées qui diminue le diamètre des voies aériennes et augmente sa collapsibilité, avec 70% des patients adultes apnéiques présentant une surcharge pondérale<sup>23</sup>.

La prévalence du SAOS augmente avec l'âge pour atteindre un pic entre 50 et 70ans, et une nette prédominance masculine<sup>24</sup>. Les femmes auraient une atteinte moins sévère que les hommes : des apnées moins nombreuses, plus courtes et moins désaturantes. Cette protection féminine vis-à-vis du SAOS serait liée la progestérone qui stimulerait la capacité respiratoire ; ainsi la prévalence du SAOS augmente sensiblement chez les femmes ménopausées. D'autre part, l'administration d'oestro-progestatifs chez des femmes ovariectomisées réduirait de plus de 70% l'IAH<sup>25</sup>.

Des facteurs héréditaires pourraient expliquer une prévalence élevée du SAOS dans certaines familles, peut-être en rapport avec une morphologie particulière des voies aériennes.

---

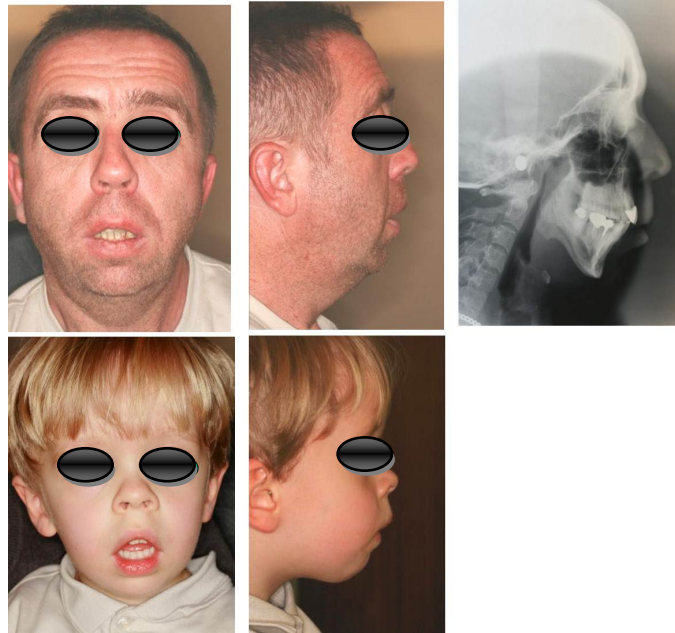<sup>21</sup> Young T, Watter D. Smoking as a risk factor for sleep apneas. *Am J Resp Crit Care Med* 1994;149: A397.

<sup>22</sup> Rosenow F, McCarthy V, Caruso AC. Sleep apnoea in endocrine diseases. *J Sleep Res* 1998;7(1): 3-11.

<sup>23</sup> McClean KM, Kee F, Young IS, Elborn JS. Obesity and the lung: 1. *Epidemiology. Thorax* 2008;63(7):649-654

<sup>24</sup> Wahner-Roedler DL, Olson EJ, Narayanan S, Sood R, Hanson AC, Loehrer LL, Sood A. Gender-specific differences in a patient population with obstructive sleep apnea-hypopnea syndrome. *Gend Med.* 2007 Dec;4(4):329-38.

<sup>25</sup> Pickett CK, Regensteiner JG, Woodard WD. Progesterin and estrogen reduce sleep-disordered breathing in postmenopausal women. *J Appl Physiol* 1989; 66(4):1656-1661.



**Figure3 : Illustration de la composante héréditaire de la morphologie cranio-faciale. Le père présente un SAOS sévère, associé à une hyperdivergence mandibulaire et une déviation septale. Son jeune fils une inoclusion labiale similaire avec rétrognathisme mandibulaire. Cas Dr Pételle.**

Le SAOS affecte aussi les enfants avec un pic d'incidence entre 3 et 5 ans. On estime que de 3,2% à plus de 30 % des enfants ronflent de façon habituelle et que 0,7 % à 10,3% présenteraient un SAOS<sup>26</sup>. Sur la base de questionnaires parentaux reprenant les différents symptômes associés au SAOS, 4 à 11 % des enfants présenteraient un trouble respiratoire obstructif du sommeil, et seulement 1 à 4% un SAOS confirmé après une étude du sommeil.

La prévalence de troubles ventilatoires obstructifs a été évaluée à 4,3% avec moins de 1% de cas de SAOS confirmé, dans une cohorte de jeunes enfants suédois, âgés de 4 ans<sup>27</sup>. Pour Ali et al<sup>28</sup>, la prévalence de SAOS a été évaluée à 0,7% (cohorte d'enfants âgés de 5ans), jusqu'à atteindre 2,5% d'une population d'enfants âgés entre 6 mois et 6ans<sup>29</sup> (n=555, étude islandaise).

<sup>26</sup> Lumeng JC, Chervin RD. Proc Epidemiology of pediatric obstructive sleep apnea. Am Thorac Soc. 2008 Feb 15;5(2):242-52.

<sup>27</sup> Lofstrand-Tidestrom B, Thilander B et al. Breathing obstruction in relation to craniofacial and dental arch morphology in 4 year old children. Eur J Orthod 21(1999): 323-332

<sup>28</sup> Ali NJ, Pitson DJ, Stradling JR. Snoring, sleep disturbance, and behaviour in 4-5 year olds. Arch Dis Child. 1993 Mar;68(3):360-6.

<sup>29</sup> Gislason T, Benediktsdóttir B. Snoring, apneic episodes, and nocturnal hypoxemia among children 6 months to 6 years old. An epidemiologic study of lower limit of prevalence. Chest. 1995 Apr;107(4):963-6.



La forme pédiatrique du SAOS, qui peut toucher les nouveau-nés comme les adolescents, a une pathophysiologie différente de celle de l'adulte et se révèle difficile à dépister. Si le diagnostic est classiquement établi par un enregistrement polysomnographique, peu d'enfants en bénéficient car l'accès aux laboratoires du sommeil est restreint.

De plus, les symptômes du SAOS sont peu connus, variés, et dépendent de phénomènes de croissance et de maturation. Non traités, les jeunes patients apnéiques peuvent ainsi développer une dysfonction pulmonaire, un déficit neurocognitif avec retard d'apprentissage, des troubles de l'humeur (colère, agressivité) et de l'attention, voire une hyperactivité. Une cassure de la courbe de croissance est un signe tardif d'appel, alors que la somnolence n'est pas toujours rapportée.

Les interactions entre troubles ventilatoires obstructifs, développement et morphologie cranio-faciale constituent un axe important de recherche sur le SAOS. Outre les syndromes malformatifs cranio-faciaux (neurocristopathies, craniosténoses...), qui sont associés à un SAOS sévère et bénéficient d'une prise en charge précoce, certains morphotypes, de type rétrusion mandibulaire ou endognathie maxillaire semblent être retrouvés dans la population générale. Les enfants atteints présenteraient des différences morphologiques significatives, au niveau de la base du crâne, du maxillaire et de la divergence mandibulaire par rapport à des sujets témoins.

## **1.3 Diagnostic clinique et explorations du SAOS**

### **1.3.1 Evaluation clinique**

Différents symptômes peuvent être associés au SAOS ; ils se manifestent pendant le sommeil, perturbé par les événements respiratoires anormaux, ou à l'état de veille, altéré par un sommeil non récupérateur.

#### **Ronflement**

La réduction du calibre des voies aériennes met en vibration les tissus mous pharyngés (voile, uvule palatine) à l'origine du ronflement, qui précède l'apnée, avant une reprise souvent bruyante de la respiration. Si le ronflement simple, aux répercussions sociales parfois embarrassantes apparaît bénin, il est toujours le symptôme d'une étroitesse anormale des voies aériennes supérieures dont les répercussions potentielles doivent être évaluées.

Il existe un continuum entre le ronflement, le syndrome dit de « haute résistance des voies aériennes supérieures » et l'apnée obstructive du sommeil.

#### **Qualité du sommeil**

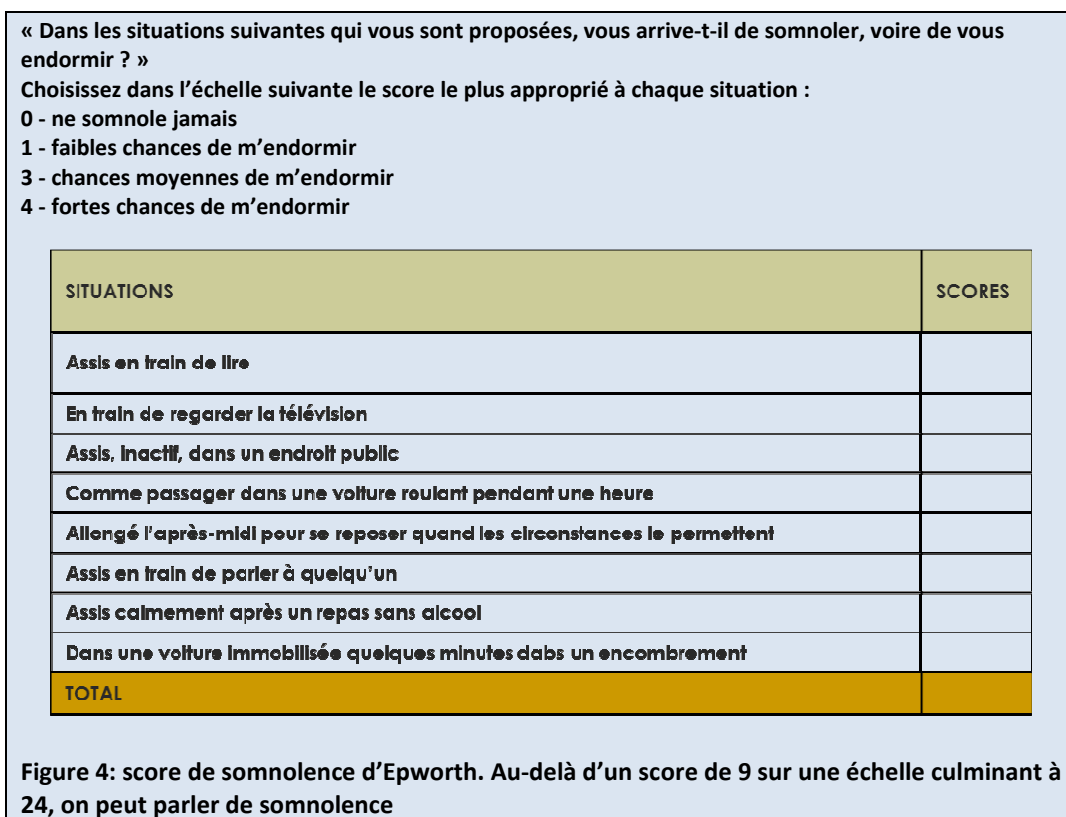
Le sommeil est agité, parfois associé à des mouvements anormaux à des accès de somnambulisme ou des cauchemars, des sueurs nocturnes, des réveils avec sensation d'étouffement, une nycturie ou énurésie.

#### **Manifestations diurnes**

La répétition de ces événements respiratoires obstructifs et des microéveils crée une fragmentation du sommeil, qui se manifeste par le sentiment d'un sommeil non réparateur. A l'éveil, les sujets apnéiques peuvent ressentir des céphalées matinales, et plus généralement une somnolence excessive, une asthénie, une altération de l'humeur, irritabilité, voire des signes de dépression.

Le SAOS peut se manifester par des troubles de la concentration et de la mémoire, par une détérioration intellectuelle, des troubles du comportement avec un ralentissement psycho-moteur (hyperactivité/ retard d'apprentissage chez les enfants). Ces différentes altérations neuro-cognitives, associées à la somnolence, peuvent être à l'origine d'accidents de la circulation et du travail.

Le diagnostic s'établit ainsi sur des critères cliniques, avec évaluation de la somnolence (échelle d'Epworth<sup>30</sup>, voir figure 4) avant de procéder à un examen polysomnographique, effectué en laboratoire de sommeil, pour enregistrer les événements respiratoires anormaux et confirmer leur nature obstructive.



### 1.3.2 Exploration du sommeil :

L'examen de sommeil permet d'isoler les apnées d'origine centrale, où l'interruption du flux ventilatoire est le résultat d'une dysfonction neurologique et se manifeste par une absence de commande respiratoire.

#### Polysomnographie<sup>31</sup>

L'état de vigilance du sujet est évalué en analysant les signaux fournis par au moins deux dérivations électroencéphalographiques (EEG), une dérivation électro-oculographique (EOG) et une dérivation

<sup>30</sup> Rosenthal LD, Dolan DC. The Epworth sleepiness scale in the identification of obstructive sleep apnea. J Nerv Ment Dis 2008;196(5):429-431.

<sup>31</sup> Nguyen-Plantin XL, Rakotonanahary D, Pételle B, Fleury B Syndrome d'apnées obstructives de l'adulte : diagnostic et traitements. MT Cardio. Volume 1, Numéro 5, 391-6, septembre-octobre 2005, Dossier - Syndrome d'apnées du sommeil

électromyographique (EMG de surface des muscles mentonniers). Un microphone, placé en regard de la trachée recueille les bruits respiratoires et permet d'analyser le ronflement.

L'enregistrement des signaux respiratoires (débit aérien par une canule nasale) est complété par la mesure des efforts respiratoires (déplacements du thorax et de l'abdomen par ceinture). Ces différents signaux permettent d'isoler les événements respiratoires anormaux (ERA) : apnées, hypopnées, épisodes de limitation du débit inspiratoire, et de définir leur caractère obstructif ou central.

La répercussion des ERA sur les échanges gazeux est évaluée indirectement par la mesure en continu de la saturation de l'oxyhémoglobine (SaO<sub>2</sub>).

Une dérivation électrocardiographique (EEC) permet d'enregistrer un trouble du rythme ou de la conduction cardiaque et/ou un phénomène ischémique survenant dans le territoire exploré. La position du corps et l'activité des muscles jambiers antérieurs doivent également être enregistrées afin de reconnaître un aspect positionnel aux manifestations respiratoires anormales et/ou permettre de poser un diagnostic de syndrome des jambes sans repos fréquemment associé au SAOS et relevant d'un traitement particulier.

En conclusion, La PSG reste un examen complexe tant techniquement (matériel, techniciens) qu'en raison de la difficulté de son analyse. Dans un certain nombre de situations, et face notamment à un SAOS sévère, le recours à une polygraphie ventilatoire, limitée aux seuls signaux cardio-respiratoires, peut apporter suffisamment d'informations.

### **Synthèse SAOS de l'adulte**

Un comité d'experts internationaux s'est réuni pour déterminer de manière consensuelle les critères cliniques et respiratoires définissant le SAOS<sup>32</sup> :

- Critère A : Hypersomnolence diurne
- Critère B : Ronflement sévère
  - Arrêts respiratoires
  - Etouffements nocturnes
  - Fatigue diurne
  - Altération de la concentration
- Critère C : IAH >5 par heure de sommeil

---

<sup>32</sup> Report of an American Academy of Sleep Medicine Task Force. Sleep-related breathing disorders in adults: Recommendations for syndrome definition and measurement techniques in clinical research. *Sleep* 1999; 22 : 667-89

Le diagnostic du SAOS nécessite la présence des critères A et/ou B en association avec le critère C. Le SAOS est considéré léger pour un IAH de 5 à 15 / heure de sommeil, modéré pour un IAH de 16 à 30 / heure et sévère pour un IAH >30 / heure.

### **SAOS de l'enfant**<sup>33</sup>

Chez l'enfant, la seule exploration du sommeil validée est la polysomnographie (PSG) réalisée lors d'une nuit en laboratoire du sommeil. Les revues de la littérature ont bien montré les insuffisances de l'interrogatoire et de l'examen clinique dans le diagnostic des troubles ventilatoires obstructifs du sommeil et inciteraient donc à généraliser le recours à ces explorations<sup>34</sup>. Cependant, du fait des difficultés d'accès à cet examen, le diagnostic de ces troubles chez l'enfant reste habituellement basé sur la clinique (recommandation 2009 de la Société Française d'ORL sur l'amygdalectomie en ambulatoire)<sup>35</sup>.

Selon Couloigner et al.<sup>20</sup>, les indications de la PSG sont limitées à différentes situations : une pathologie complexe, associant plusieurs niveaux d'obstacle, une obésité morbide, une malformation crânio-faciale ou des voies aériennes supérieures, ou une maladie métabolique ou neuromusculaire ; une discordance entre la symptomatologie obstructive et l'examen clinique standard ; une situation à risques opératoires élevés: troubles de l'hémostase, anomalie cardiaque; ou à une indication opératoire évidente mais des parents réticents à l'intervention et désireux de preuves objectives.

#### **1.3.3 : Recherche étiologique**

Deux grands facteurs déterminent la perméabilité des voies aériennes supérieures pendant le sommeil :

- l'activité des muscles des voies aériennes supérieures et la coordination neuromusculaire,
- les relations de taille entre les voies aériennes supérieures et les tissus environnants (excès de tissus mous/ insuffisance volumique du cadre squelettique).

---

<sup>33</sup> Bonfils S P, Laccourreye O., Couloigner V. Le livre de l'Interne en ORL. Médecines Sciences Publications. ED Lavoisier, Paris 01 2011.

<sup>34</sup> Schechter MS; Section on Pediatric Pulmonology, Subcommittee on Obstructive Sleep Apnea Syndrome. Technical report: diagnosis and management of childhood obstructive sleep apnea syndrome. Pediatrics. 2002 Apr;109(4):e69.

<sup>35</sup> consultable sur le site <http://www.sforl.org>, cité par Couloigner et al. 2011

Les troubles respiratoires obstructifs du sommeil sont ainsi le plus souvent la résultante d'une double anomalie : un obstacle morphologique (telle une hypertrophie des organes lymphoïdes) et dynamique (telle une hypotonie musculaire avec collapsus pharyngé lors de l'inspiration).

### **1.3.3.1 Anomalies du contrôle neuro-musculaire**

Un excès de compliance des parois pharyngées ou un dysfonctionnement du système musculaire dilatateur du pharynx peuvent être à l'origine de l'obstruction ventilatoire.

La coordination neuromusculaire assure que la contraction des muscles dilatateurs précède l'activité inspiratoire du diaphragme, maintenant des voies aériennes stables et dilatées, avant la diminution de la pression intra-luminaire induite par les efforts inspiratoires. A titre d'exemple, la contraction du génio-glosse, qui déplace antérieurement la base de langue, augmente le volume de l'oro-pharynx dont elle constitue la paroi antérieure.

Différents facteurs chimiques ou physiques modulent ou déclenchent leur action<sup>36</sup> : pour certains patients apnéiques, ce système dilatateur présenterait une augmentation de l'activité à l'éveil, une diminution de l'amplitude du signal électromyographique, un retard de l'activité neuromusculaire pendant le sommeil ou une réponse altérée aux stimuli. Les causes de ce dysfonctionnement pourraient être liées à des anomalies histologiques, neuromusculaires, un état de « fatigue » (hyper-stimulation diurne) ou à une anomalie nerveuse centrale.

### **1.3.3.2 Recherche d'un obstacle ORL**

Outre les pathologies qui génèrent un épaissement de la muqueuse pharyngée, réduisant ainsi le calibre de la filière ventilatoire (maladies de surcharge telles les mucopolysaccharidoses, le syndrome de Prader-Willi ou une obésité importante avec infiltration graisseuse), certains obstacles anatomiques peuvent être retrouvés dans les voies aériennes supérieures.

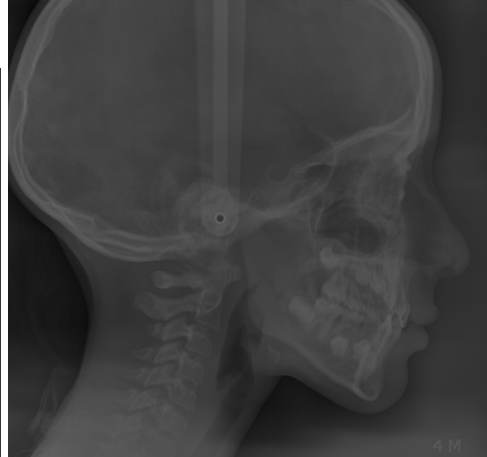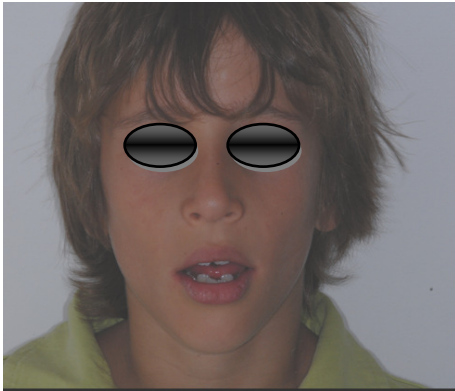
L'examen ORL, complété éventuellement d'une fibroscopie, met en évidence par inspection directe les rétrécissements et obstacles naso-pharyngés. Il peut être complété par une radiographie du cavum.

---

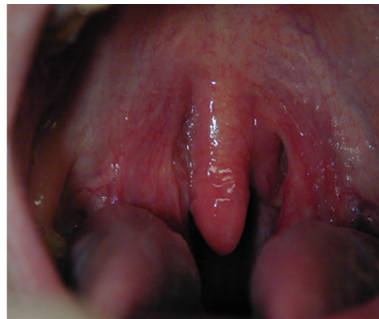<sup>36</sup> Blumen M., Chabolle F., Rabishong E. Rabishong P, Frchet B. Les muscles dilatateurs du pharynx et leur implication dans le syndrome d'apnée du sommeil de type obstructif: Revue de la littérature Annales d'oto-laryngologie et de chirurgie cervico-faciale A. 1998, vol. 115, n° 2, pp. 73-84

**Au niveau des fosses nasales et nasopharynx, on recherche**

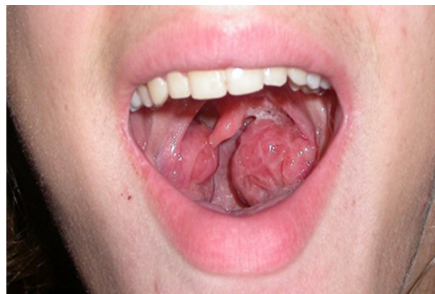- une anomalie du septum nasal (scoliose),
- une hypertrophie des cornets inférieurs
- une sténose ou atrésie choanale,
- une hypertrophie des végétations adénoïdes
- une éventuelle tumeur pharyngée ou une polypose
- un corps étranger



**Figure 5: obstruction par hypertrophie adénoïdienne sur téléradiographie de profil. La filière ventilatoire est obstruée, le patient adopte une posture bouche ouverte en permanence.**



**Figure 6: hypertrophie de l'uvule palatine (Dr B. Pételle, Paris)**



**Figure 7: hypertrophie évidente des amygdales palatines (Dr Pételle, Paris)**

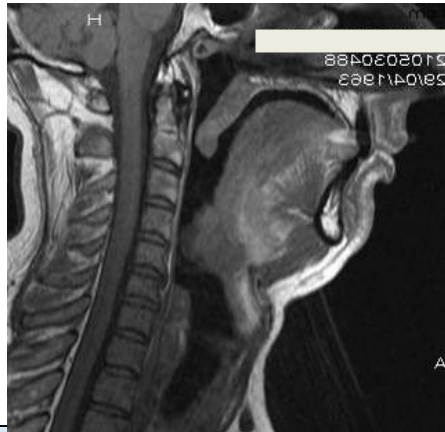

Figure 8: hypertrophie de l'amygdale linguale (DR B. Pételle, Paris) : IAH de 60 par heure

**Au niveau de la cavité buccale et de l'oropharynx, on recherche :**

- une **macroglossie vraie** (malformation artério-veineuse ou lymphatique, neurofibromatose de von Recklinghausen, acromégalie...),
- une **macroglossie relative** (par insuffisance de développement maxillo-mandibulaire), une brièveté du frein lingual (ankyloglossie)
- une hypertrophie des amygdales palatines (figure 7), plus rarement de l'amygdale linguale (voir figure 8)
- certains rares cas de thyroïde linguale

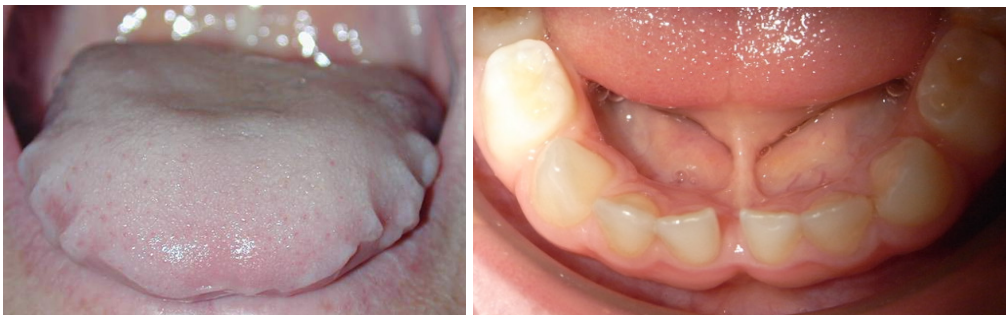

Figure 9: a) macroglossie relative (noter la langue aux bords crénelés) Dr B. Pételle, Paris, b) brièveté du frein, maintenant la langue en position basse et entretenant un diastème

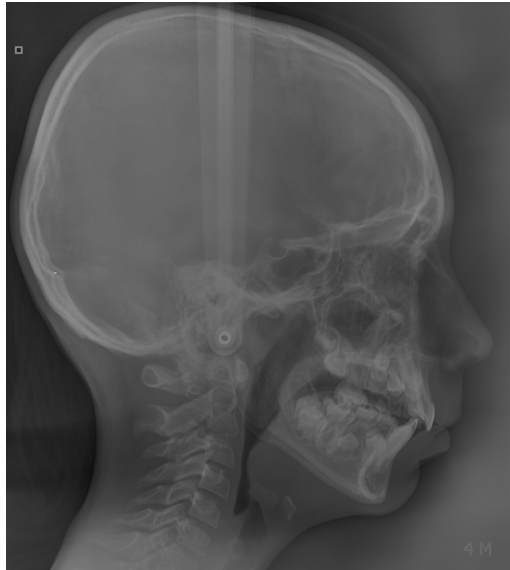Au niveau statistique, il est rapporté dans la littérature<sup>37, 38</sup> que les patients apnéiques ont, par rapport à des sujets témoins (mesure sur téléradiographie de profil), une langue, un palais mou et une longueur pharyngée

<sup>37</sup> Lowe AA, Santamafia JD, Fleetham JA, Price C. Facial morphology and obstructive sleep apnea. *Am J Orthod Dentofac Orthop* 1986;90:484-91,

<sup>38</sup> Pae E, Lowe AA, Sasaki K, Price C, Tsuchiya M, Fleetham JA. A cephalometric and electromyographic study of upper airway structures in the upright and supine position. *Am J Orthod Dentofac Orthop* 1994;106:52-9.



significativement plus longues, et un voile du palais épaissi<sup>39</sup>. L'espace pharyngé est réduit dans ses dimensions antéro-postérieures, au niveau nasopharyngé, oro-pharyngé et hypopharyngé ; le diamètre de la langue et du palais mou sont augmentés, alors que l'oro-pharynx et l'hypopharynx sont réduits.



**Figure 10: Rétrécissement rétrobasilingual sans hypertrophie des organes lymphoïdes, imputable à une rétromandibulie (enfant de 10 ans)**

### **1.3.3.2 Recherche d'une anomalie du squelette cranio-facial en relation avec le SAOS**

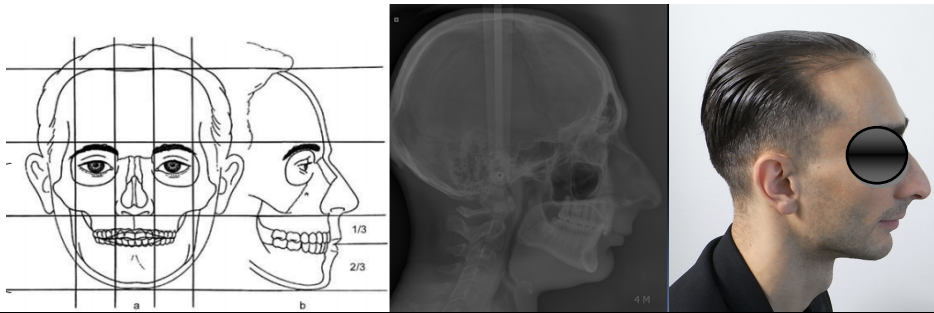
#### **Examen Clinique**

Il existe des règles d'équilibre cranio-facial, chacun de éléments faciaux respectant des proportions définies, que ce soit dans l'incidence de face ou de profil. Elles sont évaluées par rapport à un référentiel, constitué par :

- le plan de Francfort, défini par l'alignement du rebord infra-orbitaire et le bord supérieur du méat acoustique externe (ou tragus), parallèle au sol (position anatomique du crâne).
- l'axe sagittal médian

A partir de ces plans de référence, différents points anatomiques permettent la construction de lignes, constituant autant de repères. L'examen du visage de face et de profil permet ainsi de mettre en évidence la plupart des insuffisances squelettiques, qui peuvent toutefois être masquées par des tissus mous faciaux.

<sup>39</sup>Lyberg T, Krogstad O, Djupesland G. Cephalometric analysis in patients with obstructive sleep apnoea syndrome: II, soft tissue morphology. I Laryngol Otol 1989;103: 293-7.



**Figure 11 : a) définition des rapports crano-faciaux (d'après Gola et al<sup>40</sup>. 1995) b) téléradiographie de profil mettant en évidence un rétrécissement des voies aériennes supérieures c) profil cutané clairement rétrusif**

### **Téléradiographie :**

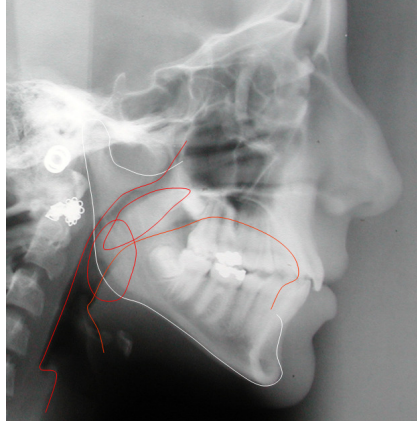
La téléradiographie est une des techniques qui a été le plus utilisée pour explorer les caractéristiques faciales des patients apnéiques. Réalisée à distance, standardisant la position de la tête par rapport au fil et au rayon incident, elle cherche à rendre les clichés reproductibles et à réduire les déformations et agrandissements. La norme française est ainsi définie à 4m de distance (norme américaine, 1,5m). L'incidence la plus utilisée est celle de profil, idéale pour mettre en évidence les anomalies du sens sagittal, vertical, et visualiser les voies aériennes. L'incidence de face est indiquée pour les anomalies du sens transversal (endognathies maxillaires, asymétries, anomalies du septum nasal) et demeure encore peu utilisée dans le SAOS, même si elle apporte de façon assez simple nombre d'informations<sup>41</sup>.

Dans l'étude de Pirilä-Parkkinena et al.<sup>42</sup>, la téléradiographie de profil a également été validée pour les mesures des régions naso-pharyngées et rétropalatines, l'évaluation du volume des amygdales palatines étant considéré comme également fiable. Les variables céphalométriques nasopharyngées étaient positivement corrélées avec l'imagerie sectionnelle par IRM, et les mesures du palais mou et des amygdales palatines corrélées avec leur volume clinique.

<sup>40</sup> Gola R., Cheynet F., Guyot L., Richard O. Analyse céphalométrique fonctionnelle et esthétique de profil. EMC (Elsevier SAS, Paris), Odontologie/Orthopédie dentofaciale, 23-455-E-22, 2005.

<sup>41</sup> Poirrier AL, Pire S, Raskin S, Limme M, Poirrier R. Contribution of postero-anterior cephalometry in obstructive sleep apnea. *Laryngoscope*. 2012 Jul 9. doi: 10.1002/lary.23458.

<sup>42</sup> Pirilä-Parkkinena et al. Validity of upper airway assessment in children A clinical, cephalometric, and MRI study. *Angle Orthod*. 2011;81:433–439.)



**Figure 12 : visualisation des voies aériennes supérieures sur teleradiographie de profil : végétations adénoïdes, amygdales palatines, voile. Le profil cutané est mis en exergue par des écrans renforceurs.**

### **Examen debout/ en décubitus dorsal**

Certaines équipes ont suggéré que la technique conventionnelle de céphalométrie, réalisée en position debout, ne pouvaient pas bien décrire le comportement pharyngé pendant le sommeil, et qu'il valait mieux réaliser ce type de document en position de décubitus dorsal.

L'étude de Yildirim et al.<sup>43</sup> a montré sur 29 patients apnéiques que le fait d'être allongé augmentait l'épaisseur du palais mou, et provoquait un déplacement antérieur de l'os hyoïde, ainsi qu'une augmentation de l'espace pharyngé inférieur (causée par l'avancée hyoïdienne).

Pae et al.<sup>44</sup> ont également rapporté, lors du décubitus dorsal, une augmentation de la longueur linguale totale, une étroitesse des voies aériennes en relation avec une augmentation de la section de la langue et du palais mou (étude sur 20 patients). Les résultats n'apparaissent pas reproductibles mais les modifications de la position du corps pourraient avoir une influence importante sur la structure des voies aériennes.

### **Analyses céphalométriques**

#### **Analyses qualitatives**

---

<sup>43</sup> Yildirim N, Fitzpatrick MF, Whyte KF, Jalleh R, Wightman AJA, Douglas NJ. The effect of posture on upper airway dimensions in normal subjects and in patients with the sleep apnea/hypopnea syndrome. *Am Rev Respir Dis* 1991;144:845-7.

<sup>44</sup> Pae EK. A comparative study of the relationship between size, tongue activity, and body position. (Thesis.) Vancouver: University of British Columbia, 1989.

Les rotations mandibulaires sont couramment utilisées dans le pronostic des décalages squelettiques en orthopédie dento faciale, que ce soit dans le sens vertical ou antéropostérieur. Les caractéristiques typologiques de «rotation postérieure», reprennent les 7 points initialement décrits par Bjork<sup>45, 46, 47</sup> :

- orientation et forme du condyle mandibulaire,
- forme de la symphyse mandibulaire,
- orientation des incisives par rapport à la symphyse,
- forme du rebord basilaire,
- orientation du canal mandibulaire et
- proportion de l'étage inférieur la face).

Ces caractéristiques, statiques, prennent le nom de « rotation » car l'auteur les avait corrélés à une tendance générale de la croissance mandibulaire au cours du temps, d'après des superpositions sur téléradiographies de profil (étude prospective de sujets sains et cas pathologiques présentant des micro-implants endo-osseux en tantale).

La forme de la mandibule serait le reflet du comportement fonctionnel du patient, plus exactement de la « confrontation » entre la sangle musculaire ptérygo-massétérine et la croissance condylienne, qui a tendance à abaisser l'angle mandibulaire au sein de la face. Ainsi les patients de typologie « extrême » de rotation antérieure, présentent un col condylien épais, robuste, témoin d'un fort potentiel auxologique. Au contraire, le col condylien des patients de typologie « rotation postérieure » présenteraient un col plus grêle (potentiel auxologique plus faible).

L'échancrure antégoniaque est façonnée par les abaisseurs mandibulaires (muscles hyoïdiens), et peut témoigner d'une ventilation à prédominance orale.

Si une grande proportion de patients apnéiques présente une augmentation de la dimension verticale, hyperdivergence et ventilation orale (types longilignes avec voies aériennes longues et étroites), volontiers associé au type de « rotation postérieure » de Bjork, certains au contraire présentent une insuffisance verticale avec excès de recouvrement marqué, plus compatible avec le schéma de « rotation antérieure ».

---

<sup>45</sup> Bjork A Variation in the growth pattern of the human mandible. A longitudinal radiograph study by the implant method. J Dent Res 42: 400-411, 1963

<sup>46</sup> Bjork A Prediction of mandibular growth rotation. Am J Orthod 55:585-599, 1969

<sup>47</sup> Bjork A Croissance mandibulaire normale et pathologique. synthèse d'études céphalométriques longitudinales à l'aide d'implants sur une période de 25 ans. Rev Orthop Dento Faciale 18 : 9-63, 1981

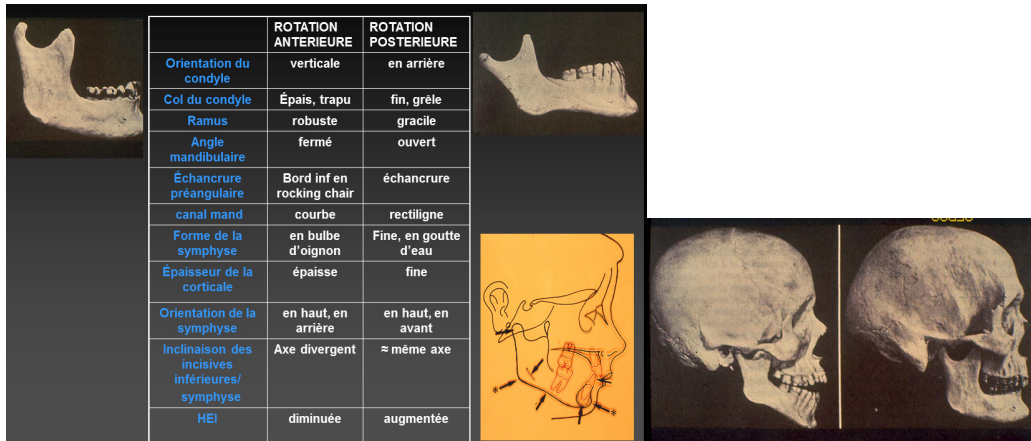


Figure 13 : signes morphologiques de « rotation mandibulaire antérieure » et rotation mandibulaire postérieure, tels que décrits par Bjork. illustration du Pr Edith Lejoyeux, Paris

### Analyses conventionnelles

Les analyses céphalométriques dites “conventionnelles” sont basées sur des mesures linéaires ou angulaires de segments cranio-faciaux, qui sont comparées à des moyennes statistiques, établies sur de grands échantillons (normes standards).

Elles sont très largement utilisées en pratique orthodontique, en tant qu’aide au diagnostic, outil de visualisation des objectifs de traitement. On les retrouve souvent en chirurgie maxillo-faciale et ainsi l’analyse de Tweed-Merrifield,<sup>48</sup>(modifiée par Riley<sup>49</sup>) et celle de Ricketts<sup>50</sup>,<sup>51</sup> sont les références majoritairement retrouvées dans les études de patients apnéiques.

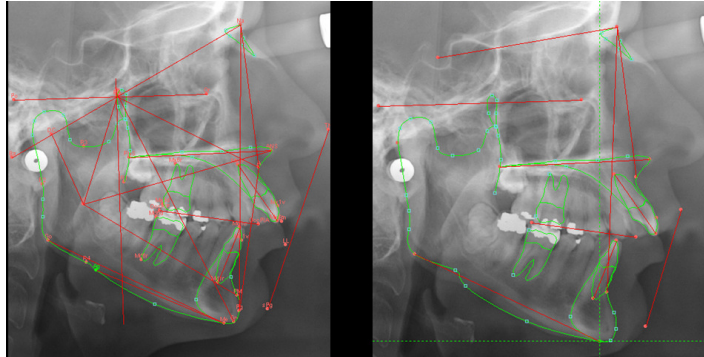
<sup>48</sup> De Dieuleveult T, Wagner I, Meulien P, Fleury B, Hausser-Hawn C, Chabolle F.

[Retrospective cephalometric analysis for surgically treated obstructive sleep apnea: therapeutic deductions]. *Ann Otolaryngol Chir Cervicofac.* 2000 Dec;117(6):339-348.

<sup>49</sup> Li KK, Powell NB, Kushida C, Riley RW, Adornato B, Guilleminault C. A comparison of Asian and white patients with obstructive sleep apnea syndrome. *Laryngoscope.* 1999 Dec;109(12):1937-40.

<sup>50</sup> Kubota Y, Nakayama H, Takada T, Matsuyama N, Sakai K, Yoshizawa H, Nakamata M, Satoh M, Akazawa K, Suzuki E, Gejyo F. Facial axis angle as a risk factor for obstructive sleep apnea. *Intern Med.* 2005 Aug;44(8):805-10.

<sup>51</sup> Higurashi N, Kikuchi M, Miyazaki S, Itasaka Y. *Psychiatry Clin Neurosci.* 2001 Jun;55(3):259-60. Comparison of Ricketts analysis and Downs-Northwestern analysis for the evaluation of obstructive sleep apnea cephalograms.



**Figure 14 : a) exemple d'analyse informatisée de Ricketts b) analyse de Tweed**

Les insuffisances de ces techniques « conventionnelles » ont été décrites, tant au niveau de leur conception (imprécision des points de repère construits, non prise en compte des particularités de la croissance, spécifique aux différentes régions du « puzzle » cranio-facial) que de leur interprétation (absence de validité de normes biométrique, seule existence de « moyennes » ; confusion entre « dimension » et « projection », confusion entre « croissance » et « déplacement » d'un point de repère...)<sup>52</sup>.

Selon Delaire « Se baser sur des normes statistiques établies à partir d'un échantillon de sujets sains, pour corriger les anomalies d'un sujet atteint d'une dysmorphie faciale (malformations d'origine génétique) serait illogique et même, dans les cas les plus accentués, totalement absurde ».

### **Analyses architecturales**

Elles s'accordent sur le principe d'un équilibre mutuel et de proportions entre les structures crâniennes, faciales et le rachis cervical.

L'analyse de Delaire a notamment été plusieurs fois évaluée dans une population de patients apnéiques<sup>53</sup>, et ses résultats seraient plus fortement corrélés à l'index des troubles obstructifs que ceux délivrés par l'analyse de Tweed-Merrifield.<sup>54</sup>

#### **1.3.3.3.1 Structures basi-crâniennes et SAOS**

<sup>52</sup> Delaire J. Pitfalls in the interpretation of cephalometric telerradiography]. Rev Stomatol Chir Maxillofac. 1984;85(3):176-85.

<sup>53</sup> Akpinar ME, Celikoyar MM, Altundag A, Kocak I The comparison of cephalometric characteristics in nonobese obstructive sleep apnea subjects and primary snorers cephalometric measures in nonobese OSA and primary snorers. Eur Arch Otorhinolaryngol. 2011 Jul;268(7):1053-9. Epub 2010 Dec 4.

<sup>54</sup> Vezina JP, Blumen M, Buchet I, Chabolle F. Sleep-disordered breathing: choosing the right cephalometric analysis. J Oral Maxillofac Surg. 2012 Jun;70(6):1442-8. Epub 2011 Jul 28.

Les sujets apnéiques présenteraient, sur la base d'analyses céphalométriques, certaines caractéristiques basi-crâniennes par rapport un groupe contrôle :

- une portion antérieure de la base du crane plus courte (S-Na)<sup>55</sup>, <sup>56</sup>, (surtout retrouvée dans des populations asiatiques<sup>57</sup>) ce qui prédisposerait à un recul relatif du maxillaire par rapport aux autres faciales
- un angle basicrânien plus fermé<sup>58</sup>

### 1.3.3.3.2 Structures naso- maxillaires et SAOS

- **Atteintes syndromiques**

Le syndrome de Crouzon, les syndromes d'Apert, Pfeiffer et Saethre-Chotzen (acro-céphalo-syndactylies de type 1, 5 et 3, respectivement) se caractérisent par une synostose précoce des sutures crâniennes qui induit une hypoplasie du tiers moyen de la face. Le squelette facial donne une impression de prognathisme mandibulaire par l'effondrement du complexe nasomaxillaire, avec le développement de malocclusions de classe III. Si ces enfants bénéficient d'une prise en charge neurochirurgicale précoce, pour éviter l'hypertension intracrânienne liée à la synostose, on estime que le SAOS serait encore sous-estimé, suspecté chez 50% des sujets<sup>59</sup>.

Dans la trisomie 21 (syndrome de Down), on retrouve une synostose précoce de la synchondrose sphéno-occipitale, une hypoplasie de la face moyenne (réduction de la largeur et de la longueur palatines) et une brièveté de la base du crâne<sup>60</sup>. La macroglossie relative associée au syndrome constitue

---

<sup>55</sup> Bacon W, Kuntz M, Turlot JC, Krieger J, Stierle JL. Morphologic peculiarities and major discriminants in patients with sleep apnea]. *Orthod Fr.* 1988;59 Pt 2:615-24

<sup>56</sup> Battagel JM, L'Estrange PR. The cephalometric morphology of patients with obstructive sleep apnoea (OSA). *Eur J Orthod.* 1996 Dec;18(6):557-69.

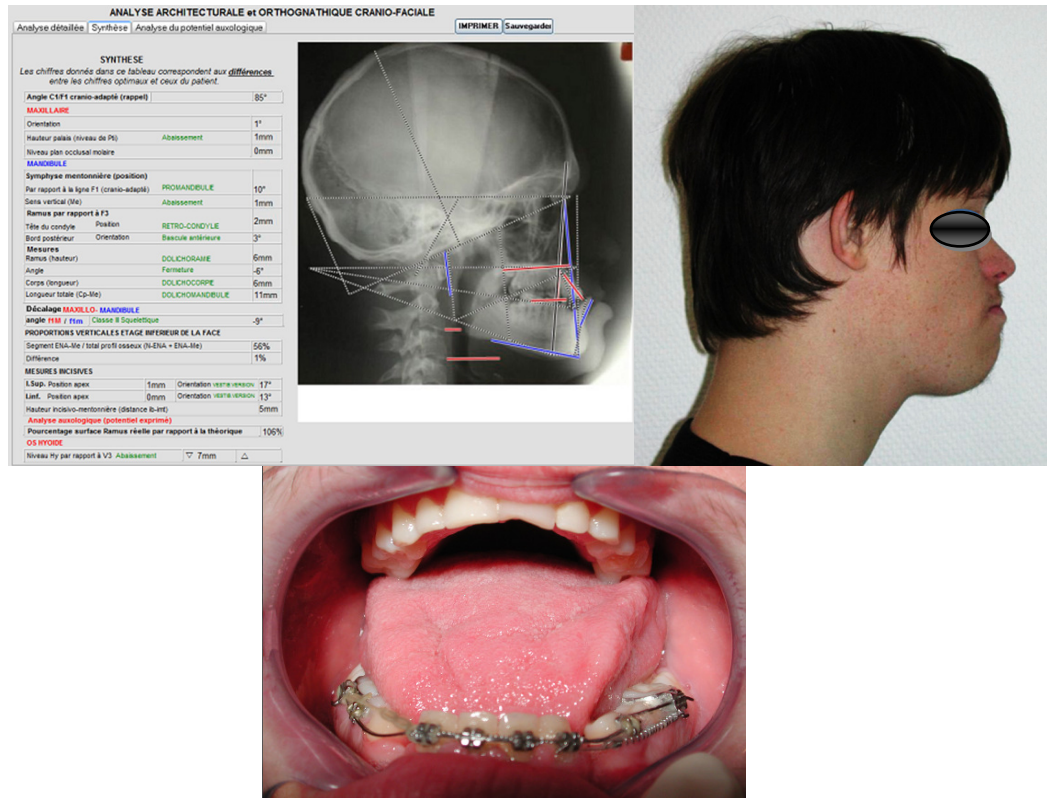
<sup>57</sup> Li KK, Powell NB, Kushida C, Riley RW, Adornato B, Guilleminault C. A comparison of Asian and white patients with obstructive sleep apnea syndrome. *Laryngoscope.* 1999 Dec;109(12):1937-40.

<sup>58</sup> Jamieson A, Guilleminault C, Partinen M, Quera-Salva MA. Obstructive sleep apneic patients have craniomandibular abnormalities. *Sleep.* 1986 Dec;9(4):469-77.

<sup>59</sup> Pijpers M, Poels PJ, Vaandrager JM, de Hoog M, van den Berg S, Hoeve HJ, Joosten KF. Undiagnosed obstructive sleep apnea syndrome in children with syndromal craniofacial synostosis. *J Craniofac Surg.* 2004 Jul;15(4):670-4.

<sup>60</sup> Donnelly LF, Shott SR, LaRose CR, Chini BA, Amin RS. Causes of persistent obstructive sleep apnea despite previous tonsillectomy and adenoidectomy in children with down syndrome as depicted on static and dynamic cine MRI. *AJR Am J Roentgenol.* 2004 Jul;183(1):175-81.

un facteur de risque supplémentaire de SAOS, qui toucherait là aussi près de la moitié des patients<sup>61</sup>.



**Figure 15: Cas de SAOS chez un patient atteint du Syndrome de Down (Trisomie 21) : macroglossie, hypoplasie maxillaire aggravée par des agénésies dentaires, brièveté basi-crânienne. Traitement par VPPC.**

Les sujets atteints d'achondroplasie, héritée selon un mode autosomal dominant, présentent un nanisme, un recul du maxillaire, ainsi que des altérations fonctionnelles favorisant les troubles obstructifs du sommeil.

Dans le cas présenté en figure 16, le jeune patient, âgé de 3 ans, consulte pour un SAOS persistant malgré ablation des végétations et des amygdales. L'examen du visage révèle les caractéristiques faciales de ce syndrome, avec un aspect d'enfoncement du massif facial moyen, associé ici à une hydrocéphalie traitée par dérivation de liquide céphalorachidien.

La dystrophie du cartilage explique la brièveté de la base du crâne, qui entraîne le recul du maxillaire et l'aspect bombé des bosses frontales. En revanche la mandibule n'est en général pas réduite, avec souvent le développement de

<sup>61</sup> De Miguel-Díez J, Villa-Asensi JR, Alvarez-Sala JL Prevalence of sleep-disordered breathing in children with Down syndrome: polygraphic findings in 108 children. Sleep. 2003 Dec 15;26(8):1006-9.



malocclusions de classe III. Le fibro-cartilage condylien, de nature secondaire, se différencie des autres cartilages primaires de la base du crâne et des os longs, dont la croissance interstitielle est atteinte.

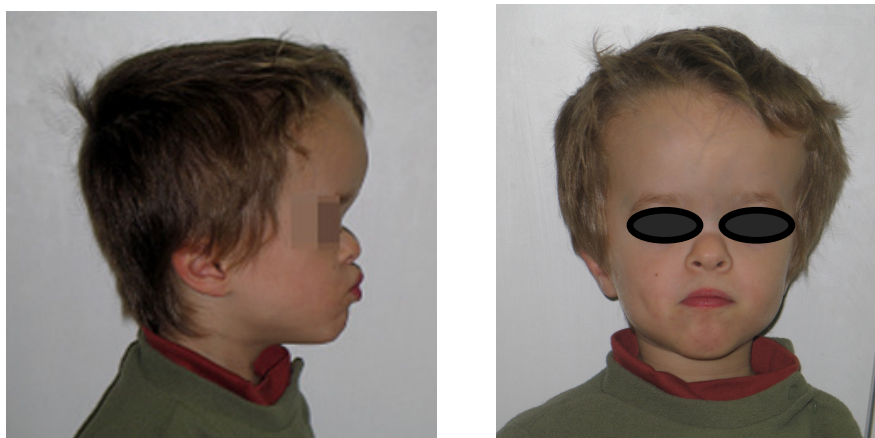

Figure 16: Cas d'achondroplasie (SAOS traité par VPPC)

La pycnodysostose est également souvent associée à un SAOS sévère (figure 17). Cette maladie génétique rare affecte le métabolisme osseux, caractérisée par une ostéosclérose et une fragilité osseuse, du fait de l'atteinte d'une protéine lysosomale ostéoclastique. On observe chez ces patients un enfoncement du massif facial moyen, des anomalies de la forme mandibulaire (aspect grêle des condyles mandibulaires et des coronés, responsable d'une insuffisance verticale)<sup>62</sup>, en association avec un maintien de la fontanelle antérieure et une stature générale réduite.

Quand l'atteinte ventilatoire est sévère<sup>63</sup>, parallèle à l'effondrement squelettique, une VPPC est mise en place, parfois précocement. Il apparaît difficile de proposer une orthèse, compte tenu du décalage de classe III, même si elle reste possible.

Pour Nardi et Meslier<sup>64</sup>, la VPPC est une solution bien tolérée pour ces patients. Si la chirurgie maxillo-faciale, et la distraction ostéogénique notamment, apparaissent indéniablement indiquées pour l'amélioration fonctionnelle et esthétique, elles ne sont pas sans risque compte tenu de la

<sup>62</sup> Fonteles CS, Chaves Jr CM, Da Silveira A, Soares EC, Couto JL, de Azevedo MdeF. Cephalometric characteristics and dentofacial abnormalities of pycnodysostosis: report of four cases from Brazil. *Oral Surg Oral Med Oral Pathol Oral Radiol Endod* 2007;104:e83—90.

<sup>63</sup> Della Marca G, Scarano E, Leoni C, Dittoni S, Losurdo A, Testani E, Colicchio S, Gnoni V, Vollono C, Zampino G. Pycnodysostosis with extreme sleep apnea: a possible alternative to tracheotomy. *Sleep Breath*. 2012 Mar;16(1):5-10. Epub 2011 Jan 14.

<sup>64</sup> Nardi J, Meslier N. Pycnodysostose et syndrome d'apnées obstructives du sommeil. *Médecine du sommeil* (2010) 7, 63—65

déficience du métabolisme osseux (risque de mauvaise consolidation, d'ostéomyélite ou de fracture secondaire).

Différents auteurs s'interrogent également sur les répercussions du masque de ventilation sur le squelette facial en croissance, aggravant l'hypoplasie maxillaire. Certains ont préconisé une évaluation maxillofaciale annuelle des patients à risque, voire l'indication d'un masque facial de Delaire, adapté sous l'embout de VPPC, pour corriger la déformation<sup>65</sup>.

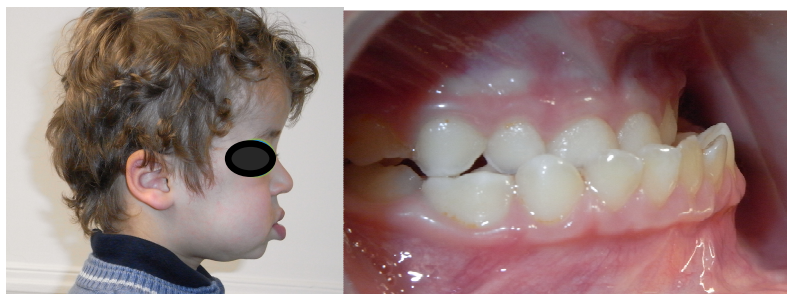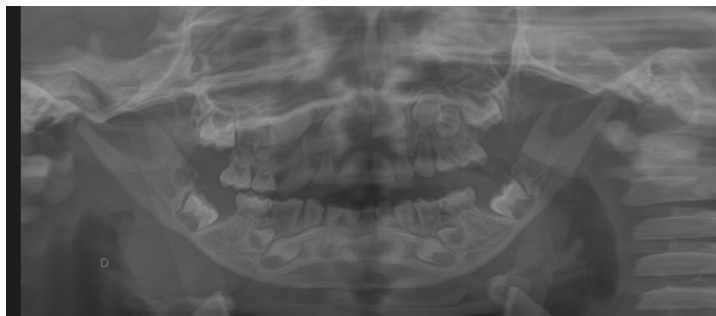


Figure 17: cas de picnodysostose traité par ventilation non invasive jusqu'à l'âge de 3 ans.

- **Atteintes maxillaires non syndromiques et SAOS**

Un hypodéveloppement maxillaire (brachymaxillie, endomaxillie<sup>66</sup>), ou son recul par rapport à la base du crâne (rétromaxillie<sup>67</sup>) ont été associés au SAOS. Différentes explications naissent de ce constat, issues du fait :

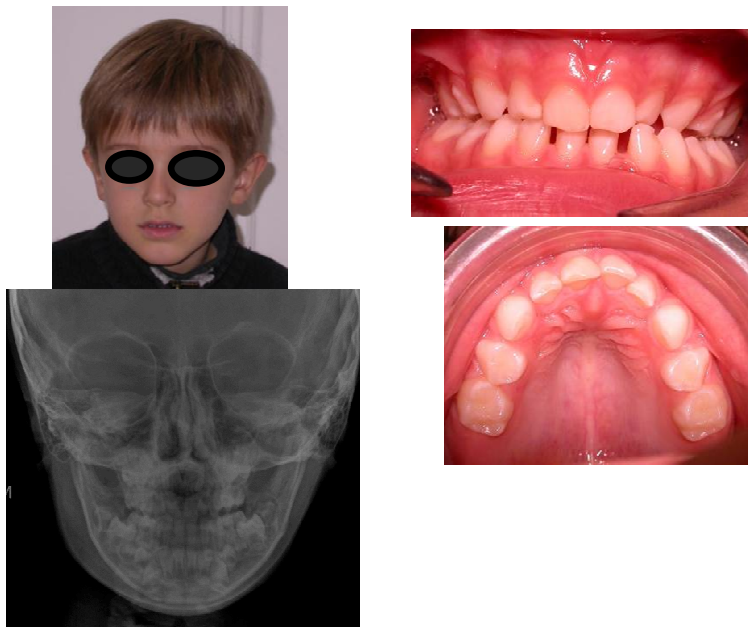
---

<sup>65</sup> Kasey K. Li, Robert W. Riley, Guilleminault C An Unreported Risk in the Use of Home Nasal Continuous Positive Airway Pressure and Home Nasal Ventilation in Children Mid-Face Hypoplasia Chest 2000; 117:916–918

<sup>66</sup> Prachartam N, Hans MG, Strohl KP, Redline S.Upright and supine cephalometric evaluation of obstructive sleep apnea syndrome and snoring subjects.Angle Orthod. 1994;64(1):63-73.

- que par des corrélations anatomiques étroites existent entre le processus alvéolaire et les fosses nasales (résistance nasale) d'une part
- et que la cavité buccale, qui abrite la langue, constitue la paroi antérieure de l'oropharynx d'autre part.

Cliniquement, face à une étroitesse de l'orifice piriforme, il n'est pas rare d'y trouver associé une étroitesse palatine (palais étroit et ogival) et une contraction transversale de l'arcade dentaire, souvent associées à un encombrement dentaire et/ou à une inversion des relations dentaires dans le sens transversal (linguoclusion); l'arcade dentaire maxillaire devant, dans les conditions normales, circonscrire l'arcade mandibulaire, comme le couvercle d'une boîte.

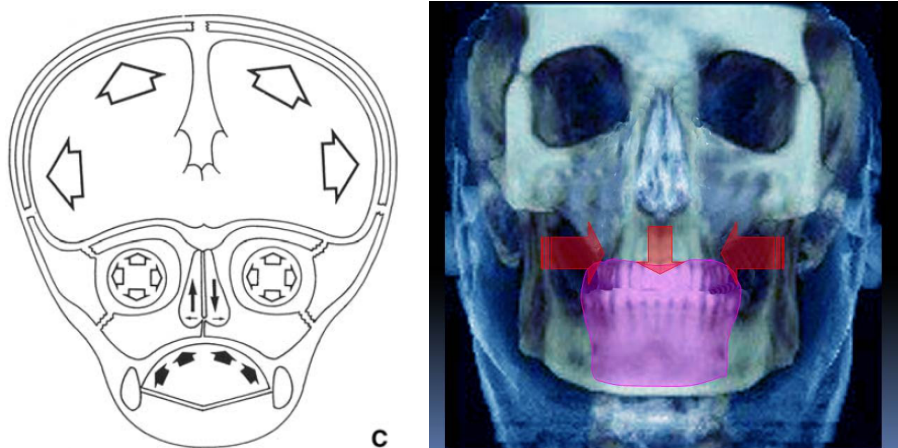


**Figure 18: Cas de SAOS résiduel chez un enfant de 4 ans (IAH de 6 par heure) malgré l'ablation des végétations des amygdales. Noter la linguoclusion gauche isolée, en relation avec un étroitesse de la fosse nasale gauche (téléradiographie de face). Patient traité par disjonction maxillaire rapide.**

Les maxillaires (droit et gauche) sont des os d'origine membraneuse, participant à la formation des fosses nasales, du palais osseux et du plancher de l'orbite. Tout comme la voûte crânienne, qui est façonnée par l'expansion du télencéphale ou l'orbite qui est façonnée par le globe oculaire en croissance, la suture maxillaire médiane est distendue est stimulée par la langue dont la position naturelle est haute, plaquée derrière les incisives, approximativement au niveau de l'émergence du foramen naso-palatin.

<sup>67</sup> Lowe AA, Santamaria JD, Fleetham JA, Price C. Facial morphology and obstructive sleep apnea. Am J Orthod Dentofacial Orthop. 1986 Dec;90(6):484-91.

Les cas d'hydrocéphalies non traitées qui génèrent une déformation du crâne, ou ceux d'hypoplasie orbitaire par énucléation de l'œil sont autant d'illustrations de cette théorie développée par Moss<sup>68</sup>, ou théorie des matrices fonctionnelles. Elle explique que certaines structures du squelette facial « s'adaptent » à leur fonction, répondant aux pressions et tensions des organes en croissance et des postures musculaires.



**Figure 19: a) Illustration de la théorie des matrices fonctionnelles de Moss<sup>69</sup> d'après Gola<sup>70</sup> : l'expansion du cerveau en croissance contribue au développement de la voûte du crâne, celui des globes oculaires façonne les orbites... et la langue la cavité buccale b) Imbrications anatomiques entre les fosses nasales et le processus alvéolaire du maxillaire : la langue en position basse ne contrebalance plus les forces morphogénétiques centripètes développées par les joues et aggrave le déficit transversal.**

L'association entre morphologie palatine (palais ogival) et ventilation buccale est ainsi bien connue des orthodontistes. Son explication relève du rôle morphogénétique de la langue, qui face à une obstruction nasale chronique, a adopté au long cours une position basse pour permettre une voie de suppléance ventilatoire buccale. La descente de la langue ne permet plus de stimuler les sutures maxillaires, ni de contrebalancer les pressions

<sup>68</sup> Moss-Salentijn L. Melvin L. Moss and the functional matrix. J Dent Res. 1997 Dec; 76(12): 1814-7.

<sup>69</sup> Pour Moss, «la taille, la forme, la position et la permanence de chaque unité squelettique sont une réponse secondaire, compensatoire et obligatoire à la demande de protection et/ou de soutien mécanique de sa matrice fonctionnelle spécifique » Lautrou A. Croissance faciale : théories explicatives et clinique orthodontique. Rev Orthop Dento Faciale. 28. 1994. 433-453

Moss ML The primacy of functional matrices in orofacial growth. Dent Pract 19. 65-73. 1968:4

Moss ML. Functional cranial analysis and the functional matrix. A.S.H.O Reports 6. 5-18. 1971.

Moss ML. The primacy of functional matrices in orofacial growth. Dent Pract 19. 65-73. 1968

<sup>70</sup>Gola R., Cheynet F., Guyot L., Richard O. Analyse céphalométrique fonctionnelle et esthétique de profil. EMC (Elsevier SAS, Paris), Odontologie/Orthopédie dentofaciale, 23-455-E-22, 2005.

fonctionnelles centripètes exercées par les joues, ce qui contribue à l'é étroitesse et à la profondeur du palais

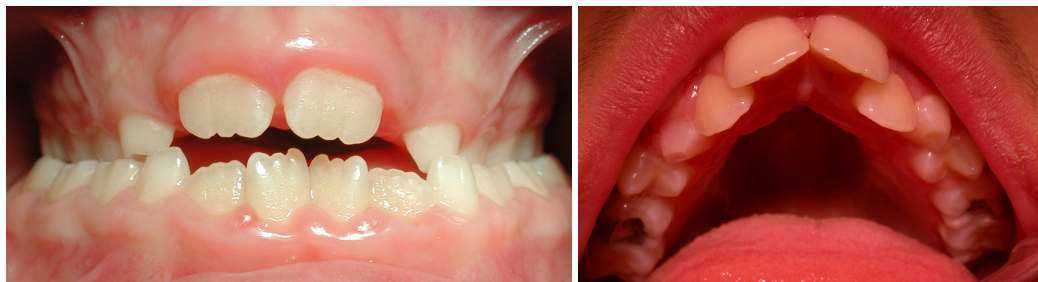

Figure 20 : Différentes manifestations d'une insuffisance transversale maxillaire : a) linguocclusion bilatérale et infraclusion antérieure. b) encombrement. Noter le palais étroit et ogival, et incoordination entre les dimensions linguales et la forme de la voûte alvéolo-palatine. Dans les deux cas, la langue est en position basse

#### 1.3.3.3 Structures mandibulaires et SAOS

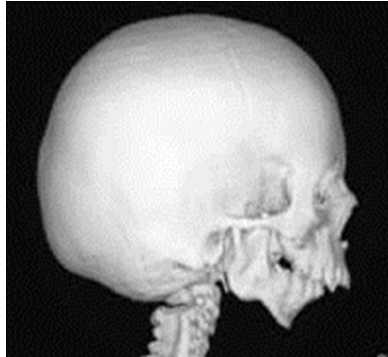
La mandibule peut connaître des anomalies de développement, favorisant un recul de la base de langue et une obstruction pharyngée :

L'atteinte mandibulaire peut être totale (micromandibulie, souvent syndromique) ou localisée au processus condylien (hypocondylie voir acondylie), voire à certains segments (brachycorpie, brachyramie), Ces différentes anomalies sont idéalement mises en évidence par une analyse architecturale sur téléradiographie de profil.

La mandibule peut également, en dehors de toute atteinte pathologique « s'adapter » à une position linguale qui serait chroniquement basse durant la croissance, à l'origine de malocclusions secondaires, et souvent associée à un schéma dit de « rotation postérieure ».

- **Micromandibulie : exemple de la séquence de Robin (fig 21).**

Dans la séquence de Robin, on retrouve un hypodéveloppement mandibulaire symétrique (atteinte de la hauteur du ramus, longueur du corps, et de l'orientation condylienne), associé à une fente palatine et à une glossoptose, à l'origine d'obstruction ventilatoire sévère dès la naissance.



**Figure 21: syndrome de Robin. Scanner RX mode surfacique<sup>71</sup>.**

Si certaines mesures positionnelles peuvent être efficaces pour éviter la bascule linguale, dans la moitié des cas une intervention est nécessaire pour lever l'obstruction: intubation, trachéotomie, distraction chirurgicale de la mandibule ou labioglossopexie<sup>72</sup> (procédure temporaire visant à faire adhérer les muqueuses de la langue et de la lèvre inférieure). Certaines équipes utilisent des appareils intra-oraux, dérivés du monobloc initialement décrit par Pierre Robin, qui dégagent mécaniquement le pharynx en maintenant la propulsion mandibulaire<sup>73</sup>.

Dans le syndrome de Nager et dans le syndrome de Franceschetti (Treacher-Collins ou dysostose maxillo-faciale), l'hypoplasie des arcades zygomatiques et des rebords orbitaires est associée à l'hypoplasie des condyles et des rami mandibulaires, avec une augmentation de la hauteur faciale favorisant l'obstruction oro-pharyngée.

- **Microcondylie : exemple du syndrome de Stiff-skin (sclérodémie)**

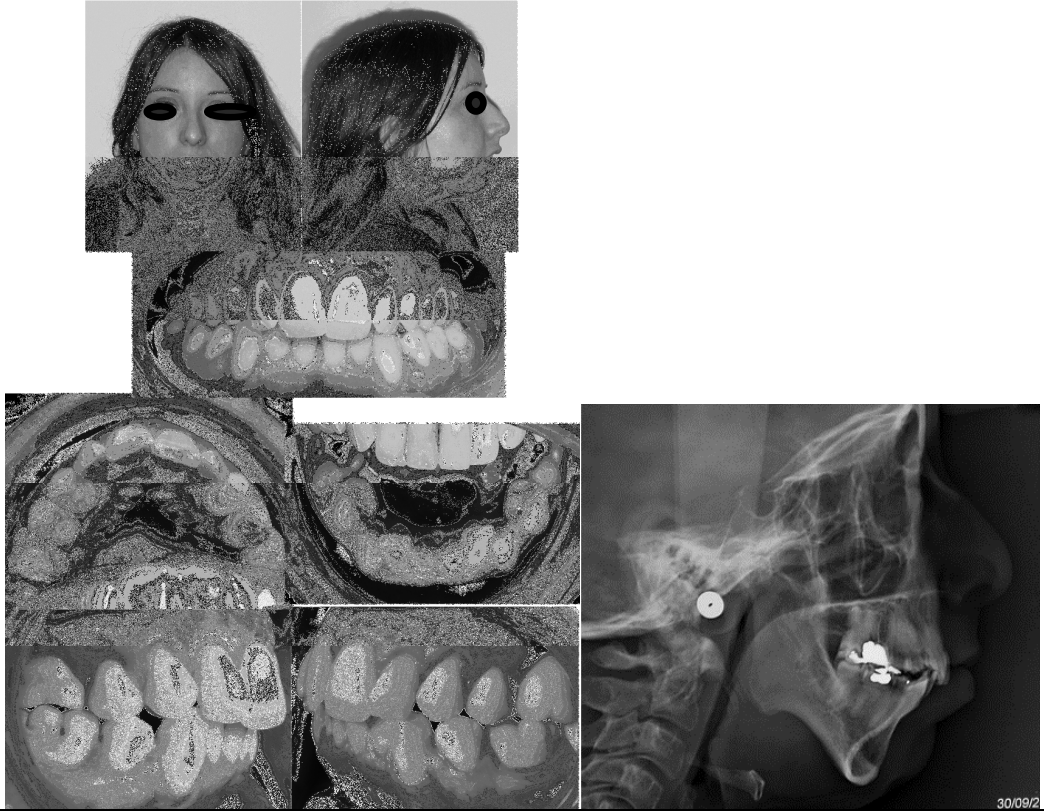
Le syndrome de stiff skin (« peau cartonnée ») est une affection d'origine génétique de la peau et des tissus conjonctifs entraînant une réduction progressive de la mobilité articulaire, et se rapprochant de la sclérodémie ; une occurrence familiale a été rapportée, avec une possible transmission selon un mode autosomique dominant.

---

<sup>71</sup> Source internet : Developmental Maxillofacial Anomalies Daniel J.G. Baxter, MD, CM, FRCPC , Manohar M. Shroff, MD, FRCPC

<sup>72</sup> Denny AD, Amm CA, Schaefer RB Outcomes of tongue-lip adhesion for neonatal respiratory distress caused by Pierre Robin sequence. J Craniofac Surg. 2004 Sep;15(5):819-23.

<sup>73</sup> Buchenau W, Urschitz MS, Sautermeister J, Bacher M, Herberts T, Arand J, Poets CF. A randomized clinical trial of a new orthodontic appliance to improve upper airway obstruction in infants with Pierre Robin sequence. J Pediatr. 2007 Aug;151(2):145-9.



**Figure 22: syndrome de Stiff Skin : vues exobuccales, endobuccale, téléradiographie de profil. SHRVAS traité par VPPC.**

Dans le cas présenté figure 22, on trouve une inoclusion labiale au repos, un profil fortement convexe, un sourire gingival et une nette diminution de la distance cervico-mentonnaire.

### **Analyse qualitative du cas**

La tête condylienne est petite, plus courte que le coroné, avec une orientation oblique en arrière. Le bord postérieur du ramus est concave. L'angle mandibulaire est ascensionné (plus haut que le disque intervertébral C2-C3), exagérément ouvert, avec une incisure antégoniaque marquée ; la symphyse est haute et extrêmement étroite dans sa portion supérieure.

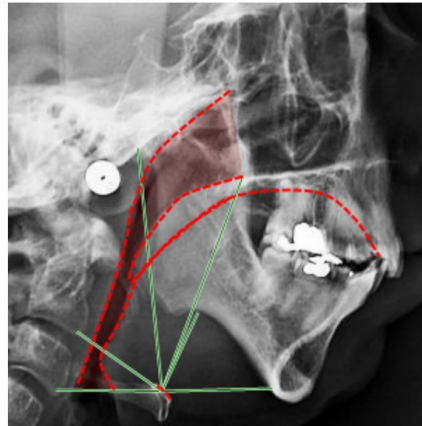
Les apex des molaires sont très proches du canal mandibulaire, alors que les apex des incisives sont éloignés du rebord basilaire, le plan d'occlusion est verticalisé (on en rapproche le sourire gingival).

Par ailleurs, on note une diminution du calibre de la filière respiratoire, qui apparaît rétrécie au niveau rétro-basi-lingual ; on peut remarquer une calcification partielle des ligaments stylo-hyoidiens.

**ANALYSE DES ESPACES PHARYNGES**  
 NOM : CASIMIRE COHEN LEVY      PRENOM :      AGE : 30 ans et 1 mois      SEXE : Féminin  
 TYPLOGIE CRANIEME : TENDANCE OIFRONTAL      POPULATION DE REFERENCE :      TYPLOGIE CRANIEME : ORTHOFRONTAL  
 DATE DE LA RADIO : 01/02/2010      OPTIONS EN COURS :

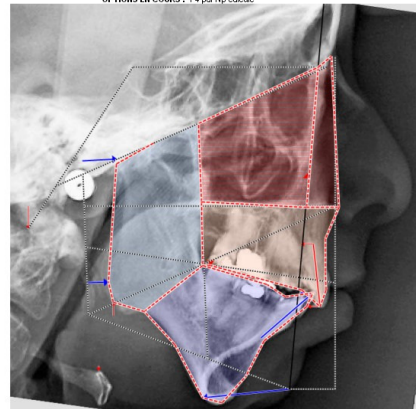
Surfaces	Réelles
Cavum	348 mm <sup>2</sup>
Espace pharyngé	520 mm <sup>2</sup>
Quadrilatère par Pti	383 mm <sup>2</sup>
Quadrilatère par Od	513 mm <sup>2</sup>
Quadrilatère par Np calculé	348 mm <sup>2</sup>

Mesures hyoïdes	
Hy - Arp	55mm
Hy - Me	25mm
Hy - NO	19mm
Hy - Pti	51mm
Hy - V2	23mm
Hy - V3	24mm



**ANALYSE ARCHITECTURALE et ORTHOGNATHIQUE FACIALE**  
 NOM : CASIMIRE COHEN LEVY      PRENOM :      AGE : 30 ans et 1 mois      SEXE : Féminin      TYPLOGIE CRANIEME : ORTHOFRONTAL  
 POPULATION DE REFERENCE :      DATE DE LA RADIO : 01/02/2010      OPTIONS EN COURS : F4 par Np calculé

Surfaces	Réelles	Optimales
Naso-Prémaxillaire	844 mm <sup>2</sup>	785 mm <sup>2</sup>
Maxillaire	3151 mm <sup>2</sup>	3121 mm <sup>2</sup>
Alvéolo-dentaire supérieur	2500 mm <sup>2</sup>	2298 mm <sup>2</sup>
Corps mandibulaire	2995 mm <sup>2</sup>	3507 mm <sup>2</sup>
Ramus	3491 mm <sup>2</sup>	5290 mm <sup>2</sup>



.....Figure 23: Analyse du cas (Pr J Delaire) : mesures pharyngiennes.....

### Analyse architecturale orthognathique (figure 23) :

Elle met en évidence une ante-condylie, une insuffisance verticale postérieure, un excès vertical antérieur, une rétrognathie maxillo-mandibulaire avec brachymandibulie ainsi qu'une classe II squelettique. Les tracés de la figure 20 focalise sur la filière pharyngée. L'analyse proposée par la figure 20 quantifie les insuffisances de développement des différentes unités squelettiques mandibulaires, utile à une planification chirurgicale

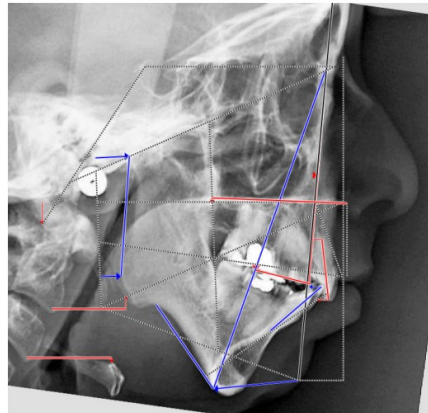
Le diagnostic de l'anomalie mandibulaire est celui d'une hypocondylie, qui résulte d'une atteinte organique du blastème condylien, à l'origine d'une insuffisance de développement vertical postérieur, d'une rotation postérieure du corps mandibulaire et de répercussions dento-alvéolaires. Outre les syndrômes malformatifs comme la microsomie hémifaciale, les syndrômes de Treacher Collins ou Goldenhar, on retrouve aussi des atteintes condyliennes infectieuses, inflammatoires et traumatiques en cause.



**ANALYSE ARCHITECTURALE et ORTHOGNATHIQUE CRANIO-FACIALE**  
 NOM : CAS IMME COHEN LEVY    PNEUM :    AGE : 30 ans et 1 mois    SEXE : Féminin    TYPOLOGIE CRANIENNE : ORTHOFONTAL  
 POPULATION DE REFERENCE :    DATE DE LA RADIO : 01/02/2010    OPTIONS EN COURS : F4 par Np calculé

**SYNTHESE**  
 Les chiffres donnés dans ce tableau correspondent aux **différences** entre les chiffres optimaux et ceux du patient.

Angle C1 F1 crano-adapté (rappel)		65°
<b>MAXILLAIRE</b>		
Orientation		0°
Hauteur palats (niveau de Pt)	Ascension	-2mm
Niveau plan occlusal molaire	Abaissement	3mm
<b>MANDIBULE</b>		
<b>Symphise mentonnière (position)</b>		
Par rapport à la ligne F1 (crano-adapté)	RETROMANDBULE	-14°
Sens vertical (Me)	Abaissement	14mm
<b>Ramus par rapport à F3</b>		
Tête du condyle	Position	ANTE-CONDYLE
Bord postérieur	Orientation	Bascule postérieure
		-6°
<b>Mesures</b>		
Ramus (hauteur)	DOLICHORAMIE	1mm
Angle	Ouverture	29°
Corps (longueur)	BRACHYCORPIE	-45mm
Longueur totale (Cp-Me)	BRACHYMANDBULE	-23mm
<b>Décalage MAXILLO-MANDIBULE</b>		
angle TIM / tim	Classe I Squelettique	15°
<b>PROPORTIONS VERTICALES ETAGE INFERIEUR DE LA FACE</b>		
Segment ENA-Me / total profil osseux (N-ENA + ENA-Me)		61%
Différence	Excès Vertical Antérieur	6%
<b>MESURES INCISIVES</b>		
LSup. Position apex / PETHo	-3mm	Orientation INTRA-BRANCH
Inf. Position apex	-1mm	Orientation LMBRAN-BRANCH
Hauteur incisivo-mentonnière (distance Iu-Me)		20mm
<i>Analyse axérologique (potentiel) exprimé</i>		
Pourcentage surface Ramus réelle par rapport à la théorique		66%
<b>OS HYOIDE</b>		
Niveau Hy par rapport à V3	Abaissement	▽ 2mm    △



**Figure 24 : Analyse du cas (Pr J Delaire) : mesures squelettiques**

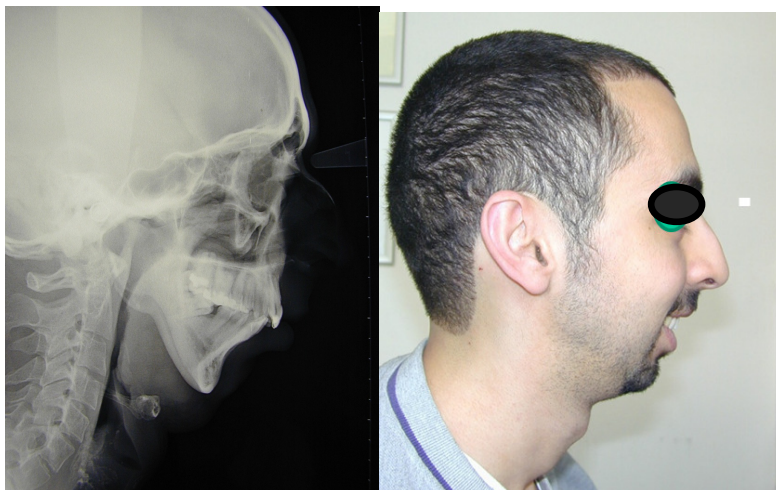- **Microcondylie : exemple d'atteintes dégénératives de l'ATM**

On retrouve parmi les atteintes dégénératives de l'ATM la polyarthrite rhumatoïde, la spondylarthrite ankylosante et le rhumatisme psoriasique. Le recul mandibulaire (rétromandibulie) est acquis, avec le développement d'une hyperdivergence et un schéma de croissance en rotation postérieure.

La polyarthrite rhumatoïde est un rhumatisme inflammatoire chronique entraînant une destruction articulaire progressive et des répercussions fonctionnelles, psychologiques, sociales et professionnelles parfois graves pour le patient. Il s'agit du rhumatisme inflammatoire le plus fréquent, touchant 0,3 à 0,5 % de la population française et le plus sévère. L'évolution de la maladie se fait par poussées, entrecoupées de phases de rémission ; au cours des crises, les articulations atteintes sont gonflées et douloureuses, associées à des signes généraux (fièvre modérée, asthénie) ; l'atteinte des articulations est bilatérale, susceptible d'évoluer vers des déformations et des destructions articulaires très invalidantes. L'atteinte des articulations temporo-mandibulaires est assez fréquente<sup>74</sup>, et face à la destruction progressive du condyle, le développement

<sup>74</sup> Marbach JS: Arthritis of the temporomandibular joints and facial pain. Bull Rheum Dis, 1977; 27: 918-21

d'une rétrognathie secondaire peut être associée au recul de la base de langue et à une obstruction pharyngée<sup>75, 76</sup>.



**Figure 25: cas de Polyarthrite rhumatoïde. Rétrécissement pharyngé notable. SAOS sévère (Dr B. Pételle, Paris)**

Dans le cas du patient illustré figure 25, l'atteinte précoce du condyle (hypocondylie) se révèle par un ramus court (on note une ascension du gonion par rapport au bord inférieur de l'odontoïde), mais génère aussi un déséquilibre du massif maxillo-facial dans son ensemble.

Le développement progressif de la rétrognathie mandibulaire à laisser le temps à des compensations dento- alvéolaires de se mettre en place (vestibuloversion de compensation des incisives inférieures notamment) et explique l'occlusion cliniquement sub-normale.

Le traitement par orthèse d'avancée mandibulaire n'est pas, pour certains auteurs, recommandé pour les patients présentant une rétrognathie secondaire à une destruction articulaire. Les auteurs évoquent une possible exacerbation de la douleur ou une potentialisation de la lyse osseuse. Il n'y a pas actuellement de consensus, d'autres auteurs argumentant au contraire que la propulsion soulagerait les articulations temporo- mandibulaires de toute compression.

La VPPC est le traitement de choix. Récemment le remplacement bilatéral complet des articulations temporo-mandibulaires a été proposé

<sup>75</sup> Pepin JL, Negra ED, Grosclaude S et al: Sleep apnea syndrome secondary to rheumatoid arthritis. *Thorax*, 1995; 50: 692-94

<sup>76</sup> Davies S F, Iber C: Obstructive sleep apnea associated with adult-acquired micrognathia from rheumatoid arthritis. *Am Rev Respir Dis*, 1983; 127: 245-47

comme modalité thérapeutique chirurgicale, alternative à la trachéotomie, pour les patients atteints de rhumatismes articulaires sévères. Le protocole chirurgical implique le remplacement du processus condylien, de la fosse temporale, et du tubercule articulaire par des bio-matériaux artificiels<sup>77</sup>. Cette chirurgie améliorerait l'obstruction des voies aériennes supérieures, mais l'anesthésie générale chez ces patient présente de nombreux risques, dont celui d'un spasme laryngé, du développement d'un œdème sous-mandibulaire majeur ou de difficultés d'intubation et de ventilation<sup>78</sup>.

D'autres équipes proposent des techniques de distraction ostéogénique, quelques rapports de cas ayant montré de bons résultats sur le SAOS<sup>79</sup>.

- **Atteintes non syndromiques**

Outre ces cas syndromiques ou relevant d'atteintes dégénératives, une grande proportion de patients apnéiques présente des anomalies du développement squelettique facial.

Dans l'étude de Hochban<sup>80</sup>, portant sur 400 sujets apnéiques sévères, 40% présentaient une insuffisance maxillo-mandibulaire. Dans de nombreuses études, la mandibule des patients apnéiques est reculée<sup>81, 82</sup>, réduite<sup>83, 84</sup>, avec un plan mandibulaire et un plan d'occlusion inclinés<sup>85</sup>. Une augmentation de la

---

<sup>77</sup> Bettega G, Pepin JL, Levy P et al: Surgical treatment of a patient with obstructive sleep apnea syndrome associated with temporomandibular joint destruction by rheumatoid arthritis. *Plast Reconstr Surg*. 1998; 101(4): 1045–50

<sup>78</sup> Kohjitani A, Miyawaki T, Kasuya K et al: Anesthetic management for advanced rheumatoid arthritis patients with acquired micrognathia undergoing temporomandibular joint replacement. *J Oral Maxillofac Surg*. 2002; 60: 559–66

<sup>79</sup> Guruprasad Y, Hemavathy OR. Management of obstructive sleep apnea syndrome secondary to temporomandibular joint ankylosis by mandibular elongation using distraction osteogenesis. *Contemp Clin Dent*. 2012 Jan;3(1):69-73.

<sup>80</sup> Hochban, W., and U. Brandenburg. 1994. Morphology of the viscerocranium in obstructive sleep apnoea syndrome--cephalometric evaluation of 400 patients. *J Craniomaxillofac Surg* 22(4):205-13.

<sup>81</sup> Jamieson A, Gdilleminault C, Partinen M, Quera-Salva MA. Obstructive sleep apnea patients have craniomandibular abnormalities. *Sleep* 1986;9:469-77.

<sup>82</sup> Lowe AA, Santamafia JD, Fleetham JA, Price C. Facial morphology and obstructive sleep apnea. *Am J Orthod Dentofac Orthop* 1986;90:484-91,

<sup>83</sup> Riley R, Guilleminault C, Herran J, Powell N. Cephalometric analyses and flow volume loops in obstructive sleep apnea patients. *Sleep* 1983;6:304-17.

<sup>84</sup> Rivlin J, Hoffstein V, Kalbfleisch J, McNicholas W, Zamel N, Bryan C. Upper airway morphology in patients with idiopathic obstructive sleep apnea. *Am Rev Respir Dis* 1984;129:355-60.

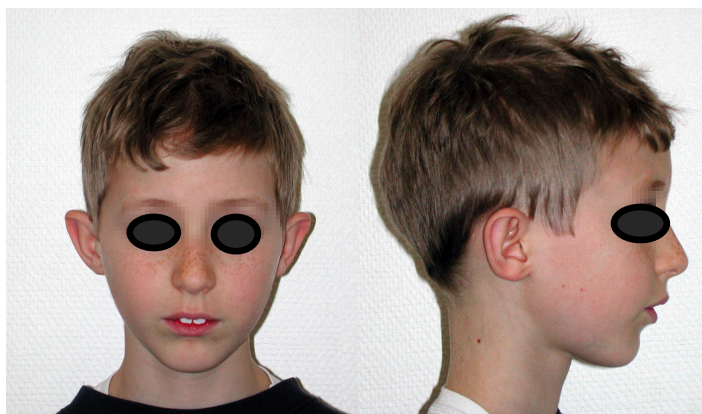<sup>85</sup> DeBen'y-Borowiecki B, Kukwa A, Blanks RHI. Cephalometric analysis for diagnosis and treatment of obstructive sleep apnea. *Laryngoscope* 1988;98:226-34.

dimension verticale de la face, avec un recouvrement diminué sont souvent retrouvés, associés à un angle goniale plus ouvert.

Dans l'étude de Bacon et al.<sup>86</sup>, l'utilisation de 4 variables céphalométriques (longueur du palais mou, dimensions sagittales de la face, longueur de la portion antérieure de la base du crâne et hauteur faciale antérieure) a été prédictive du SAOS dans leur modèle d'analyse discriminante (43 sujets apnéiques, 40 étudiants sains).

L'équipe de Lowe et al. a documenté plusieurs altérations de la structure craniofaciale chez les sujets masculins apnéiques (n=25) pour lesquels ils ont rapporté un recul des maxillaires et la mandibule, un angle mandibulaire augmenté, une augmentation des hauteurs faciales totales et inférieures, une égression des dents maxillaire et mandibulaires, et une vestibuloversion des incisives.

Le faciès adénoïdien, présentant un enfant au visage allongé, étroit, la bouche entr'ouverte en permanence en est l'illustration<sup>87</sup>.



**Figure 26: Faciès adénoïdien.**

Un certain nombre de patients atteints de SAOS présentent une typologie mandibulaire strictement différente, avec au contraire un effondrement de la dimension verticale, associée à un excès de recouvrement<sup>88</sup>.

<sup>86</sup> Bacon WH, Turlot JC, Krieger J, Stierle JL. Cephalometric evaluation of pharyngeal obstructive factors in patients with sleep apnea syndrome. *Angle Orthod* 1989;60:115-21.

<sup>87</sup> Huynh NT, Morton PD, Rompré PH, Papadakis A, Remise C.

Associations between sleep-disordered breathing symptoms and facial and dental morphometry, assessed with screening examinations. *Am J Orthod Dentofacial Orthop*. 2011 Dec;140(6):762-70.

<sup>88</sup> Pae EK, Ferguson KA. Cephalometric characteristics of non-obese patients with severe OSA. *Angle Orthod* 1999; 69(5): 408-411

Ils constitueraient un autre groupe, distinct, d'anomalies associées au SAOS, où la langue pourrait être refoulée vers les parois pharyngées.

### **Autres structures faciales : os hyoïde**

La position de l'os hyoïde est également considérée comme un élément important pour de nombreux autres auteurs (Riley 1983, Lowe 1986, Anderson 1991, Zucconi 1991, Hochban 1994, Battagel 1996 cités plus haut) qui le décrivent en position abaissée et caudale. Sur 30 patients apnéiques, Jamieson et al<sup>89</sup> ont ainsi systématiquement trouvé une position basse de l'os hyoïde, associée à la constriction des voies aériennes.

---

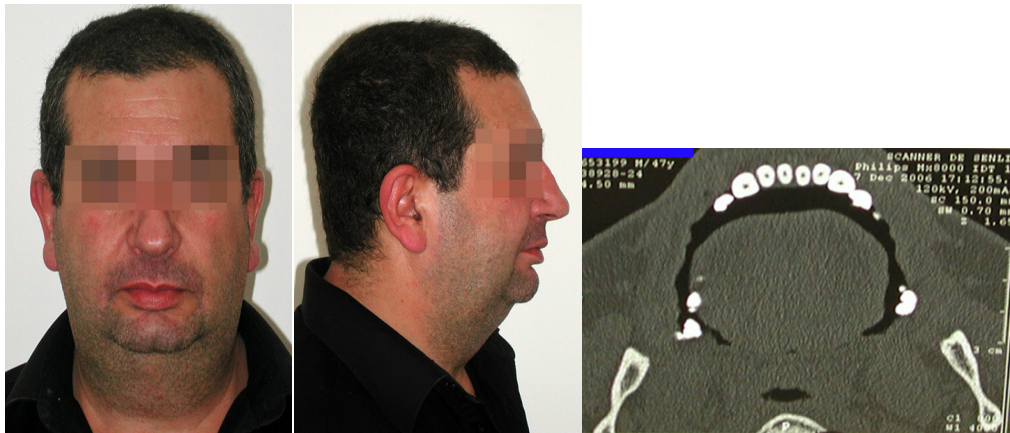
<sup>89</sup> Jamieson A, Gdilleminault C, Partinen M, Quera-Salva MA. Obstructive sleep apnea patients have craniomandibular abnormalities. *Sleep* 1986;9:469-77

## 1.4 Traitements du SAOS

### 1.4.1 : mesures hygiéno-diététiques

On retrouve une obésité (définie par un indice de masse corporelle IMC supérieur à 30kg/m<sup>2</sup>) ou une surcharge pondérale chez environ deux tiers des patients apnéiques, avec une corrélation significative entre l'IMC et le nombre d'évènements respiratoires anormaux<sup>90</sup>. Les dépôts adipeux dans les tissus mous oropharyngés participeraient à la réduction du calibre des voies aériennes supérieures<sup>91</sup>, surtout dans les cas de type II et III (obésité androïde avec accumulation graisseuse au niveau du tronc/abdomen et obésité viscérale).

Dans une étude recherchant des différences morphologiques parmi des patients apnéiques en surpoids, une équipe a montré que les patients dont l'IMC était inférieur à 30kg/m<sup>2</sup> avaient une portion antérieure de la base du crâne réduite, une mandibule plus petite et significativement plus reculée que les patients à l'obésité morbide<sup>92</sup>. La même conclusion est reprise par une équipe brésilienne, établissant que les patients sévèrement obèses et atteints de SAOS, n'avaient pas d'anomalie cranio-faciale<sup>93</sup>.



**Figure 27: accumulation adipeuse au niveau cervical, aggravée par une macroglossie relative et une rétromandibulie.**

<sup>90</sup> Shneerson J, Wright J. Lifestyle modification for obstructive sleep apnoea. Cochrane Database Syst Rev. 2001;(1):CD002875.

<sup>91</sup> Fritscher LG, Mottin CC, Canani S, Chatkin JM. Obesity and obstructive sleep apnea-hypopnea syndrome: the impact of bariatric surgery. *Obes Surg* 2007; 17:95-9

<sup>92</sup> Paoli JR, Lauwers F, Lacassagne L, Tiberge M, Dodart L, Boutault F. Craniofacial differences according to the body mass index of patients with obstructive sleep apnoea syndrome: cephalometric study in 85 patients. *Br J Oral Maxillofac Surg*. 2001 Feb;39(1):40-5.

<sup>93</sup> Maciel Santos ME, Laureano Filho JR, Campos JM, Ferraz EM. Dentofacial characteristics as indicator of obstructive sleep apnoea-hypopnoea syndrome in patients with severe obesity. *Obes Rev*. 2011 Feb;12(2):105-13. doi: 10.1111/j.1467-789X.2010.00719.x.

Une amélioration des symptômes cliniques du SAOS a été établie après perte de poids<sup>94, 95</sup> mais la réponse à la réduction pondérale est variable suivant les patients, et le SAOS affecte aussi des populations adultes sans aucun excès pondéral.

Néanmoins, face à une obésité morbide, une prise en charge spécialisée, collégiale, et rigoureuse du trouble alimentaire doit être entreprise. La chirurgie bariatrique (gastroplastie par anneau, by pass, sleeve) se révèle être actuellement le traitement le plus efficace de l'obésité morbide, avec une réduction des morbidités et de la mortalité globale, établie à long terme. Les indications et le protocole en sont particulièrement stricts(HAS)<sup>96</sup>.

Le respect d'horaires de sommeil, et l'abandon de certaines habitudes, peuvent être proposés pour réduire le collapsus pharyngé :

- l'alcool et les sédatifs aggravent les conséquences du sommeil sur le tonus des muscles dilatateurs pharyngés et les réflexes protecteurs pharyngés.

- Une fraction des SAOS est clairement influencée par le décubitus dorsal<sup>97</sup>. Cela justifie le recueil de la position corporelle au cours de l'enregistrement polygraphique. Un traitement positionnel visant à favoriser le sommeil en décubitus latéral peut être tenté dans ce cas.

Le traitement d'une pathologie endocrinienne (Hypothyroïdie ou Acromégalie) doit être entrepris et son effet sur le SAOS contrôlé par un examen objectif. Mais, le plus souvent ces mesures ne sont que des traitements d'appoint insuffisants à eux seuls à traiter le SAOS. Cela implique que si l'un d'entre eux est envisagé comme traitement initial, son efficacité doit être impérativement contrôlée par une polygraphie.

#### **1.4.2 : Ventilation en pression positive continue**

**La ventilation en pression positive continue (VPPC, ou Cpap des anglo-saxons)** offre un traitement efficace et non invasif du SAOS. Par l'application

---

<sup>94</sup> Kansanen M, Vanninen E, Tuunainen A, Pesonen P, Tuononen V, Hartikainen J, Mussalo H, Uusitupa M. The effect of a very low-calorie diet-induced weight loss on the severity of obstructive sleep apnoea and autonomic nervous function in obese patients with obstructive sleep apnoea syndrome Clin Physiol. 1998 Jul;18(4):377-85

<sup>95</sup> Suratt PM, McTier RF, Findley LJ, Pohl SL, Wilhoit SC Effect of very-low-calorie diets with weight loss on obstructive sleep apnea. Am J Clin Nutr. 1992 Jul;56(1 Suppl):182S-184S

<sup>96</sup> Haute Autorité de Santé. Obésité : prise en charge chirurgicale chez l'adulte. Recommandations de bonne pratique. Saint-Denis La Plaine: HAS; 2009.Juin 2009 téléchargeable sur [www.has-sante.fr](http://www.has-sante.fr)

<sup>97</sup> Skinner MA, Kingshott RN, Filsell S, Taylor DR. Efficacy of the "tennis ball technique" versus CPAP in the management of position-dependent obstructive sleep apnea syndrome. Respirology 2008; 13: 708-15

d'un masque nasal (ou oro-nasal), un compresseur délivre une pression positive qui maintient, telle une attelle pneumatique, les voies aériennes perméables. La VPPC est constamment efficace, quelle que soit la position de sommeil. En présence d'un SAOS sévère (IAH>30/heure), la VPPC est ainsi le traitement recommandé en première intention<sup>98</sup>.

Les contre-indications à ce traitement sont rares, se limitant à l'existence d'une brèche méningée ethmoïdale (risque de pneumocéphale) ou à une grande laxité épiglottique. Le niveau de pression efficace varie d'un patient à l'autre, en fonction du stade et de la position de sommeil, nécessitant d'être réglé au cours d'une polysomnographie de titration. Des générateurs à débit auto-adaptable ont progressivement pu être développés, permettant de réduire le recours à cet examen et augmenter l'efficacité du dispositif.

Le traitement par VPPC, extrêmement fiable, est cependant parfois mal accepté, du fait de l'encombrement du masque, du bruit du compresseur, ou d'un sentiment de claustrophobie ressenti par certains patients. L'irritation, la sécheresse nasale, ou l'occurrence d'une rhinorrhée sont les effets secondaires les plus fréquents, même si l'adjonction d'un humidificateur chauffant est proposée<sup>99</sup>.

Son efficacité explique la très bonne observance au traitement : 80 % des patients utilisent régulièrement la VPPC durant la première année de traitement, et entre 60 et 70% témoignent d'une bonne observance à long terme<sup>100</sup>. L'amélioration de la qualité de sommeil et de ses variables cardio-respiratoires est avérée sous VPPC (essais contrôlés à haut niveau de preuve<sup>101</sup>), et l'amélioration de la vigilance sous traitement rapide et spectaculaire.

La ventilation reste un traitement symptomatique, et s'impose au long cours. A moyen terme, il est peu porté ou abandonné par certains patients, alors que d'autres, en regard de la qualité de sommeil retrouvée, en acceptent la contrainte<sup>102</sup>.

---

<sup>98</sup> Giles TL, Lasserson TJ, Smith BH, White J, Wright J, Cates CJ. Continuous Positive airway pressure for obstructive sleep apnoea in adults. *Cochrane Database Syst Rev* 2008.

<sup>99</sup> Haniffa M, Lasserson TJ, Smith I. Interventions to improve compliance with continuous positive airway pressure for obstructive sleep apnoea. *Cochrane Database Syst Rev*. 2004 Oct 18;(4):CD003531.

<sup>100</sup> Engleman HM, Martin SE, Douglas NJ. Compliance with CPAP therapy in patients with the sleep apnoea/hypopnoea syndrome. *Thorax*. 1994 Mar;49(3):263-6

<sup>101</sup> Alajmi M, Mulgrew AT, Fox J, Davidson W, Schulzer M, Mak E, Ryan CF, Fleetham J, Choi P, Ayas NT. Impact of continuous positive airway pressure therapy on blood pressure in patients with obstructive sleep apnea hypopnea: a meta-analysis of randomized controlled trials. *Lung*. 2007 Mar-Apr;185(2):67-72. Epub 2007 Mar 28

<sup>102</sup> Weaver TE, Grunstein RR. Adherence to continuous positive airway pressure therapy: the challenge to effective treatment. *Proc Am Thorac Soc* 2008; 5: 173-8.



Chez l'enfant, la ventilation est surtout réservée aux cas les plus sévères : patients syndromiques, présentant une obésité morbide, une anomalie du tonus neuromusculaire, en attente de chirurgie ou après échec de traitement par amygdalectomie/adénoïdectomie.

### 1.4.3 : Orthèses d'avancée mandibulaire

Les orthèses d'avancée mandibulaire (OAM) constituent une alternative thérapeutique intéressante, et sont souvent bien tolérées. Elles peuvent être proposées en deuxième intention en cas d'intolérance de la VPPC au long cours, ou face à son refus initial. Construites sur le modèle des activateurs, qui sont des appareils classiquement utilisés par les orthodontistes pour la correction des décalages de classe II, ces orthèses prennent un appui dentaire pour forcer l'avancée de la mandibule et du massif lingual, et dégagent ainsi mécaniquement le carrefour respiratoire. Leur efficacité dépend du degré d'avancée<sup>103</sup>, mais un certain pourcentage de patients ne répondent que partiellement au traitement<sup>104</sup>.

Le chirurgien-dentiste est amené à se prononcer sur les contre-indications à l'OAM (d'ordre parodontal, dentaire ou articulaire) et à procéder à leur pose et réglages. Il ne peut s'affranchir d'un contrôle d'efficacité, objectivé par un enregistrement en laboratoire de sommeil. Par ailleurs, de nombreuses études cliniques font état des effets secondaires sur l'occlusion, visibles dès 6 mois mais s'aggravant avec le port soutenu de l'orthèse<sup>105</sup> : développement d'infraclusions, occlusions inversées antérieures, versions dentaires.

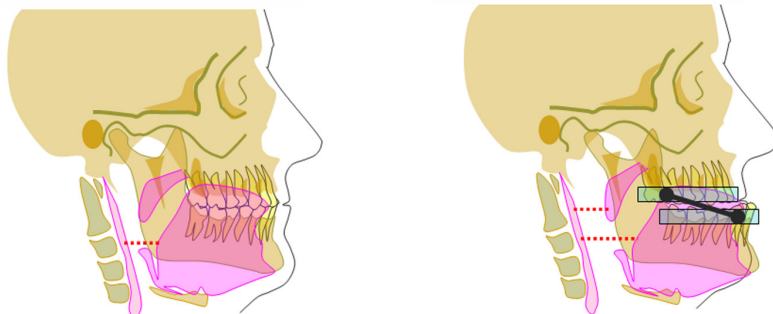


Figure 28: orthèse d'avancée mandibulaire

<sup>103</sup> Kato J, Isono S, Tanaka A, Watanabe T, Araki D, Tanzawa H, Nishino T. Dose-dependent effects on pharyngeal mechanics and nocturnal oxygenation in patients with sleep-disordered breathing. *Chest* 2000; 117: 1065-72

<sup>104</sup> Lim J, Lasserson TJ, Fleetham J, Wright J. Oral appliance for obstructive sleep apnoea. *Cochrane Syst Rev* 2006

<sup>105</sup> Marklund, M., K. A. Franklin, Persson M. Orthodontic side-effects of mandibular advancement devices during treatment of snoring and sleep apnoea. *Eur J Orthod* 2001; 23: 135-44.

#### 1.4.4 : Chirurgie ORL et maxillo-faciale

L'augmentation chirurgicale du calibre des voies aériennes peut être proposée et comporte deux aspects : la réduction du contenu pharyngé d'une part, portant sur le palais mou, les organes lymphoïdes, une hyperplasie muqueuse et/ou la langue, et l'augmentation de son volume par expansion du squelette facial.

Les études sur la chirurgie du SAOS de l'adulte sont pour la plupart non contrôlées, non randomisées, se limitant à des séries de cas, avec un suivi souvent à court terme et un pourcentage non négligeable de patients perdus de vue. Du fait de la demande pressante des patients vers un traitement définitif, les publications dans ce domaine se font plus nombreuses, et des recommandations de pratique clinique sont régulièrement rédigées et mises à jour (Haute Autorité de Santé française<sup>106</sup>, Cochrane Review<sup>107</sup>).

La proposition d'un traitement chirurgical peut être envisagée, lorsqu'un obstacle évident est mis en évidence, ou après essai infructueux de VPPC, lorsque l'IAH est supérieur à 30. L'indication n'est posée qu'après bilan pluridisciplinaire, confirmant la sévérité du SAOS (Polysomnographie et indice de somnolence d'Epworth significatif) à un examen morphologique complet, comprenant un examen ORL avec nasopharyngoscopie, et une analyse céphalométrique. Les experts recommandent un contrôle du SAOS, 6 à 12 mois après l'intervention par un enregistrement polygraphique et une échelle de vigilance.

Le recours à la chirurgie présente des risques particuliers dans le SAOS, dont le patient doit être clairement informé : le risque de présenter des épisodes de désaturation importante est accru car les agents anesthésiques et antalgiques induisent une baisse du tonus musculaire qui se prolonge lors de la phase de réveil. Le SAOS peut-être exacerbé par l'oedème des voies aériennes si l'intervention porte sur le pharynx ou le squelette facial. L'étroitesse des voies aériennes supérieures particulière de ces patients peut rendre la phase d'intubation difficile.

Il est ainsi recommandé ainsi une surveillance cardio-respiratoire postopératoire d'au moins 24 heures pour le traitement chirurgical du SAOS, et

---

<sup>106</sup> Haute Autorité de santé (Anc ANAES) : Evaluation clinique et économique de la chirurgie dans le traitement du syndrome des apnées obstructives du sommeil / Service évaluation des technologies - Service évaluation économique/ Février 1999

<sup>107</sup> Sundaram S, Bridgman SA, Lim J, Lasserson TJ. Surgery for obstructive sleep apnoea. Cochrane Database Syst Rev. 2005 Oct 19;(4):CD001004. Review

de ne procéder à ces interventions que sur des patients médicalement et psychologiquement stables.

La trachéotomie, qui est le traitement chirurgical le plus ancien du SAOS, en court-circuitant le passage pharyngé, est constamment efficace, mais n'est réservée, de par son caractère mutilant et ses complications possibles, qu'à certaines formes graves<sup>108</sup>.

## - Interventions sur les tissus mous

### **Chez l'enfant :**

La première ligne de traitement est l'ablation des végétations et des amygdales, qui constituent la première cause d'obstruction chez l'enfant. Cette intervention permet de traiter efficacement entre 53 et 100% des cas de SAOS, d'après une méta-analyse récente<sup>109</sup>. Différents travaux soulignent cependant la persistance d'événements respiratoires anormaux après adéno-amygdalectomie<sup>110</sup>, notamment chez les sujets présentant des anomalies cranio-faciales.

Certains patients peuvent présenter une persistance de troubles ventilatoires après l'intervention (de 47% à jusqu'à 75% pour l'étude de Tauman<sup>109</sup> sur une population d'enfants obèses) ou une récurrence des symptômes quelques années après avoir été guéris, pour 14,5% d'entre eux selon Guilleminault<sup>111</sup>. Ces résultats soulignent d'une part l'importance d'une exploration du sommeil post-opératoire, et d'autre part l'importance de cofacteurs (obésité, anomalies cranio-faciales, terrain allergique, anomalies du tonus).

### **Chez l'adulte :**

L'uvulopalatopharyngoplastie conventionnelle ou par laser comprend une résection de la partie inférieure du voile avec ablation de la luette et une pharyngoplastie. Cette intervention, aussi appelée pharyngotomie ou

---

<sup>108</sup> Won CH, Li KK, Guilleminault C. Surgical treatment of obstructive sleep apnea: upper airway and maxillomandibular surgery. *Proc Am Thorac Soc* 2008;5(2):193-199.

<sup>109</sup> Brietzke SE, Gallagher D. The effectiveness of tonsillectomy and adenoidectomy in the treatment of pediatric obstructive sleep apnea/hypopnea syndrome: a meta-analysis. *Otolaryngol Head Neck Surg.* 2006;134:979-84.

<sup>110</sup> Tauman R, Gulliver TE, Krishna J, Montgomery-Downs HE, O'Brien LM, Ivanenko A, Gozal D. Persistence of obstructive sleep apnea syndrome in children after adenotonsillectomy. *J Pediatr.* 2006;149:803-8.

<sup>111</sup> Guilleminault C, Li KK, Khramstov A, Pelayo R, Martinez S. Sleep disordered breathing: surgical outcomes in prepubertal children. *Laryngoscope* 2004;14(1):132-7.

pharyngoplastie, a été proposée en 1981 par Fujita<sup>112</sup>, et a été très largement utilisée dans le SAOS. Elle n'est aujourd'hui proposée qu'à de rares patients, avec une forme peu sévère, non obèses et n'ayant qu'un obstacle vélo-palatin et/ou amygdalien, car l'évaluation objective de son efficacité n'atteint que 50% de succès (sur la base d'un IAH < 10).

Il en est de même des interventions visant à la réduction volumétrique des tissus palatins ou linguaux par radiofréquence, l'amygdalectomie, et l'avancée vélaire transpalatine, qui ne trouvent d'indication que si un obstacle est clairement mis en évidence lors de l'exploration ORL .

### - **Interventions sur les bases osseuses (chirurgie maxillo-faciale de l'adulte)**

Si un certain nombre d'interventions visant à élargir les bases osseuses, comme la distraction transversale ou antéropostérieure, ont été décrites dans le traitement d SAOS, la chirurgie d'avancée maxillo-mandibulaire (AMM) est celle aujourd'hui la mieux codifiée. L'AMM bénéficie du plus grand nombre de cas traités, même si le recul thérapeutique sur le traitement SAOS à long terme est encore réduit.

L'AMM peut être proposée, chez les patients jeunes (âge inférieur à 60 ans) qui ne présentant pas d'obésité morbide (IMC<30kg.m<sup>2</sup>), et présentant un SAOS sévère après échec de la VPPC et de l'OAM. Elle associe une ostéotomie maxillaire de LeFort I d'avancée et une ostéotomie mandibulaire de type Obwegeser, complétée ou non d'une génioplastie, afin de dégager l'espace rétro-basilingual de façon permanente.

L'avancée des structures squelettiques est de l'ordre de 10 millimètres, et peut avoir des répercussions esthétiques importantes sur le profil cutané des patients. Un traitement orthodontique préparatoire peut être décidé pour essayer de minimiser la projection labiale induite par la chirurgie.

Les patients présentant une malocclusion (encombrement dentaire, asymétrie, décalage squelettique) se voient proposer un protocole spécifique, dans le but d'associer la correction chirurgicale du SAOS avec une harmonisation des contacts dentaires.

---

<sup>112</sup> Fujita S, Conway WA, Zorick FJ, Sickelsteel JM, Roehrs TA, Wittig RM, Roth T. Evaluation of the effectiveness of uvulopalatopharyngoplasty. *Laryngoscope*. 1985 Jan;95(1):70-4.

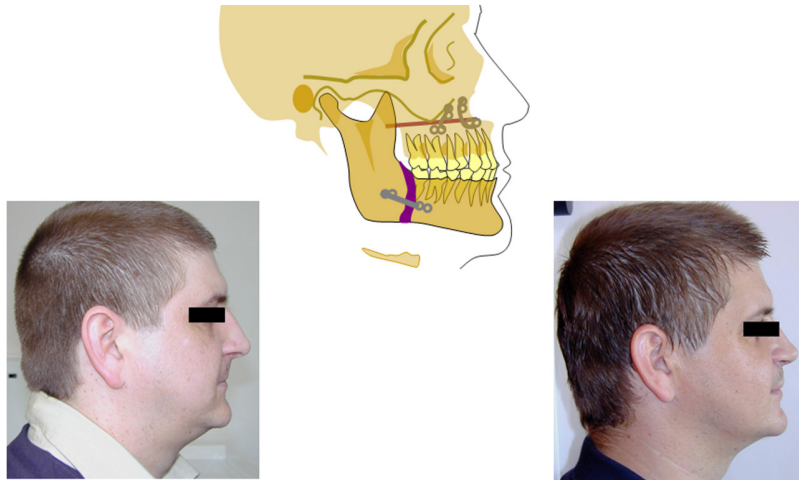


Figure 29: chirurgie d'avancée maxillo-mandibulaire. Chirurgien Dr B. Pételle.

#### 1.4.5 Autres traitements :

##### SAOS pédiatrique :

Les dispositifs d'orthopédie dento-faciale permettraient une expansion du squelette maxillaire et une antériorisation mandibulaire intéressantes chez les jeunes patients apnéiques présentant une dysmorphose (voir chapitre 2.3). Ils peuvent être proposés en deuxième intention après échec du traitement par adéno-amygdalectomie, ou en première intention pour les cas de SAOS modéré en absence d'hypertrophie des organes lymphoïdes évidente.

Des alternatives thérapeutiques sont proposées pour les patients qui ne seraient pas candidats à l'orthopédie dento-faciale, ou chez qui il persisterait une obstruction : un traitement médicamenteux (anti-inflammatoires locaux<sup>113</sup>, traitements du reflux gastro-oesophagien<sup>114</sup>), une reprise chirurgicale (turbinectomie, intervention sur la base de langue...), la prise en charge de l'obésité ou un traitement de suppléance, par la mise en place d'une ventilation en pression positive continue<sup>115</sup>. Il apparaît que le SAOS pédiatrique n'aurait

<sup>113</sup> Zhang L, Mendoza-Sassi RA, César JA, Chadha NK. Intranasa corticosteroids for nasal airway obstruction in children with moderate to severe adenoidal hypertrophy. Cochrane Database Syst Rev. 2008 Jul 16;(3):CD006286.

<sup>114</sup> Noronha AC, de Bruin VM, Nobre e Souza MA, de Freitas MR, Araújo Rde P, Mota RM, de Bruin PF. Gastroesophageal reflux and obstructive sleep apnea in childhood. Int J Pediatr Otorhinolaryngol. 2009 Mar;73(3):383-9.

<sup>115</sup> Marcus CL, Rosen G, Ward SL, Halbower AC, Sterni L, Lutz J, Stading PJ, Bolduc D, Gordon N. Adherence to and effectiveness of positive airway pressure therapy in children with obstructive sleep apnea. Pediatrics. 2006 Mar;117(3):e442-5

pas tendance à se résoudre avec le temps, nécessitant une surveillance chez certains groupes de patients<sup>116</sup>.

### **SAOS de l'adulte**

Ces dernières années ont vu se développer des techniques nouvelles de traitement, basées sur stimulation électrique du nerf hypoglosse (XII) et des muscles dilatateurs du pharynx<sup>117</sup>, pour obtenir une ouverture active du pharynx pendant le sommeil. Le développement expérimental de stimulateurs implantables ou de techniques non invasives, de stimulation percutanée<sup>118</sup>, sont en cours d'évaluation.

---

<sup>116</sup> Li AM, Au CT, Ng SK, Abdullah VJ, Ho C, Fok TF, Ng PC, Wing YK. Natural history and predictors for progression of mild childhood obstructive sleep apnoea. *Thorax*. 2010 Jan;65(1):27-31.

<sup>117</sup> Decker MJ, Haaga J, Arnold JL, Atzberger D, Strohl KP. Functional electrical stimulation and respiration during sleep. *J Appl Physiol*. 1993 Sep;75(3):1053-61.

<sup>118</sup> Hu L, Xu X, Gong Y, Fan X, Wang L. [Experimental study of non-invasive percutaneous electrical stimulator for treatment of obstructive sleep apnea syndrome and its clinical effect]. *Sheng Wu Yi Xue Gong Cheng Xue Za Zhi*. 2006 Aug;23(4):852-5

## 2) Avancée mandibulaire thérapeutique dans le SAOS

### 2.1 Traitement par orthèse d'avancée mandibulaire chez l'adulte

#### 2.1.1 Principes, indications, efficacité, et titration

Initiés par Pierre Robin au début du siècle pour la glossoptose chez l'enfant<sup>119</sup> (voir figure 26), ces dispositifs ont été réutilisés depuis le début des années 1980 dans le traitement du SAOS. Il en existe différents types, le plus utilisé étant l'orthèse d'avancée mandibulaire (OAM), dont le principe est de dégager le carrefour aéropharyngé en maintenant une propulsion forcée de la mandibule pendant le sommeil, prenant appui sur les structures maxillaires.



Figure 30 : monobloc en vulcanite (traitement de la glossoptose) et photographie du Pr Robin, 1902

L'avancée mandibulaire par orthèse agit à deux niveaux sur le SAOS :

- en augmentant mécaniquement le calibre des voies aériennes supérieures notamment au niveau de l'oropharynx ;
- et en diminuant la collapsabilité des voies aériennes supérieures

<sup>119</sup> Robin P. Glossoptosis due to atresia and hypotrophy of the mandible. Am. J. Dis. Child, Chicago, 1934, 48: 541

Les dispositifs de protraction linguale ou « piègeurs de langue », maintiennent le massif lingual dans une position antérieure, entre les arcades dentaires, par l'intermédiaire d'une ventouse réalisée dans un matériau souple. Ils présenteraient des résultats intéressants sur le SAOS, avec une étude rapportant une réduction significative de 50% de l'index de désaturation<sup>120</sup> mais les publications, qui se limitent à des séries de cas de faible effectif, font état d'un pourcentage important d'échecs d'observance<sup>121</sup>.

- **Indications et efficacité:**

L'utilisation des OAM s'établit en deuxième intention dans le traitement du SAOS, après échec ou refus de mesures thérapeutiques comme la perte de poids et la VPPC, et en l'absence d'indication chirurgicale.

Une revue systématique de la littérature sur l'efficacité du traitement par OAM a été récemment publiée (Lim et al. 2006, Cochrane 2006<sup>122</sup>), reprenant 16 études contrôlées ayant inclus un nombre total de 745 patients. L'efficacité d'une OAM a été comparée à celle d'une orthèse inactive (contrôle) dans 6 études, à la VPPC dans 9 études, et à celle d'un traitement chirurgical par uvulopalatopharyngoplastie (UPPP) dans une étude.

Les résultats montrent une réduction significative de la somnolence diurne subjective, et pour certains patients, une amélioration sur différents paramètres polysomnographiques. Les OAM seraient moins systématiquement efficaces que la VPPC : quel que soit le type d'étude, la réduction de l'index de microéveils est plus grande sous VPPC, de 5,2 microéveils/heure en moyenne au cours des comparaisons de groupe parallèles (Fleetham 1998, Lan 2007, Metha 2002 cités par Lim et al.) et de 2,2 microéveils/heure lors des études en cross over (Barnes 2004, Ferguson 1996, Ferguson 1997, Olson 2002, Randerath 2002, Tan 2002 cités par Lim et al.).

Lorsque l'efficacité de l'OAM est comparée à celle de l'UPPP (Tegelberg 1999, cité par Lim), l'OAM s'avère plus efficace: 72% des patients bénéficient d'une réduction de l'IAH supérieure à 50% de sa valeur originelle sous OAM contre 35% après UPPP.

---

<sup>120</sup> Higurashi N, Kikuchi M, Miyazaki S, Itasaka Y. Effectiveness of a tongue-retaining device. *Psychiatry Clin Neurosci*. 2002 Jun;56(3):331-2.

<sup>121</sup> Chen H, Lowe AA, Strauss AM, de Almeida FR, Ueda H, Fleetham JA, Wang B. Dental changes evaluated with a 3D computer-assisted model analysis after long-term tongue retaining device wear in OSA patients. *Sleep Breath*. 2008 May;12(2):169-78

<sup>122</sup> Lim J, Lasserson TJ, Fleetham J, Wright J. Oral appliances for obstructive sleep apnoea. *Cochrane Database Syst Rev*. 2006 Jan 25;(1):CD004435.



La méta-analyse de Ferguson et al., reprenant 141 articles entre 1995 et 2005 trouve une efficacité des OAM chez 57% à 81% des patients SAOS modérés contre seulement 14% à 61% des patients SAOS sévères<sup>123</sup>. L'étude prospective de Marklund<sup>124</sup> confirme une meilleure efficacité de l'OAM pour les cas de SAOS modérés, présentant un caractère positionnel net en décubitus dorsal. Comparant répondeurs et non répondeurs dans un échantillon de 630 patients, ce même auteur a montré que le sexe féminin, l'absence d'excès pondéral (IMC < 30 kg/m<sup>2</sup>) et l'âge inférieur à 60 ans semblaient constituer des facteurs prédictifs d'efficacité d'une OAM<sup>125</sup>.

Il existe un effet dose de l'avancée mandibulaire avec le traitement par OAM dans la prise en charge du SAOS: l'étude de Kato<sup>126</sup> montre une amélioration graduelle de la courbe d'oxymétrie en fonction du degré d'avancée mandibulaire, celle de Walker-Engstrom témoigne d'une efficacité significativement différente entre une avancée de 50 % ou 75% de la propulsion maximale, avec respectivement 31% et 52% de succès<sup>127</sup>. Une réduction de 20% de l'index de désaturations a pu être associée à chaque avancée de 2mm.

Les études céphalométriques ne permettent pas d'isoler avec certitude de facteurs prédictifs du succès du traitement du SAOS par les OAM, même si l'étroitesse des voies aériennes et l'existence d'une rétrusion maxillo-mandibulaire constitueraient un élément clef<sup>128</sup>, notamment les valeurs linéaires mesurées entre la paroi pharyngée postérieure et le voile d'une part et entre le voile et la face dorsale de la langue d'autre part<sup>129</sup>. Dans les études précitées, les patients répondeurs à la thérapeutique par OAM présentaient majoritairement un décalage dentaire de classe II. Mayer montre que les patients présentant une mandibule reculée, une réduction de l'oro-pharynx et

---

<sup>123</sup> Ferguson, K. A., R. Cartwright, R. Rogers and W. Schmidt-Nowara Oral appliances for snoring and obstructive sleep apnea: a review. *Sleep* 2006;29(2): 244-62.

<sup>124</sup> Marklund, M., H. Stenlund and K. A. Franklin Mandibular advancement devices in 630 men and women with obstructive sleep apnea and snoring: tolerability and predictors of treatment success. *Chest* 2004;125(4): 1270-8.

<sup>125</sup> Marklund, M., C. Sahlin, H. Stenlund, M. Persson and K. A. Franklin Mandibular advancement device in patients with obstructive sleep apnea : long-term effects on apnea and sleep. *Chest* 2001;120(1): 162-9.

<sup>126</sup> Kato, J., S. Isono, A. Tanaka, T. Watanabe, D. Araki, H. Tanzawa and T. Nishino Dose-dependent effects of mandibular advancement on pharyngeal mechanics and nocturnal oxygenation in patients with sleep-disordered breathing. *Chest* 2000; 117(4): 1065-72.

<sup>127</sup> Walker-Engstrom, M. L., I. Ringqvist, O. Vestling, B. Wilhelmsson and A. Tegelberg A prospective randomized study comparing two different degrees of mandibular advancement with a dental appliance in treatment of severe obstructive sleep apnea. *Sleep Breath* 2003;7(3):119-30.

<sup>128</sup> Endo S, Mataka S, Kurosaki N – Cephalometric evaluation of craniofacial and upper airway structures in Japanese patients with obstructive sleep apnea *J Med Dent Sci* 2003; 50: 109-120

<sup>129</sup> Bonham PE, Currier GF, Orr WC, Othman J, Nanda RS. The effect of a modified functional appliance on obstructive sleep apnea. *Am J Orthod Dentofacial Orthop.* 1988 Nov;94(5):384

une position ascensionnée de l'os hyoïde auraient les meilleures chances de succès lors du traitement par orthèse<sup>130</sup>.

- **Contre-indications**

L'étirement de l'enveloppe musculaire et ligamentaire de la mandibule génère des contraintes, qui sont transmises par l'orthèse aux dents, au processus alvéolaire et aux articulations temporo-mandibulaires. En cas de faible rétention de l'orthèse, ces forces peuvent la désinsérer, c'est pourquoi la plupart des études excluent les patients édentés<sup>131</sup> au nombre de dents insuffisant<sup>132, 133</sup> précisant alors la limite de 10 dents par arcade, ou la nécessité d'une prémolaire ou molaire par quadrant. Ces contre-indications d'ordre mécanique (ancrage) ont été relativisées par l'utilisation d'implants endo-osseux, permettant d'appareiller même les patients édentés totaux, moyennant une adaptation de l'orthèse et des prothèses dentaires<sup>134</sup>. Les alvéolyses sévères et maladies parodontales évolutives (atteintes des tissus de soutien de la dent) constituent également une contre-indication.

Les OAM nécessitent une propulsion mandibulaire importante pour être efficaces<sup>135</sup>. Les principales études excluent ainsi les patients souffrant d'ankylose temporo-mandibulaire, de dysfonctions crano-mandibulaires tels les dérangements internes de l'articulation, luxations méniscales, quand ces dysfonctions sont sévères, que la douleur est active (arthralgie, douleur myofaciale), quand la propulsion mandibulaire est inférieure à 6mm.

Le taux de contre-indications d'ordre dentaire ou parodontal a été estimé dans une population française à 34% par Petit<sup>136</sup>, qui a examiné 100

---

<sup>130</sup> Mayer P, Pépin JL, Bettiga G, Veale D, Ferretti G, Deschaux C, Lévy P. Cephalometric predictors for orthopaedic mandibular advancement in obstructive sleep apnoea. *Eur J Orthod*. 1995 Feb;17(1):35-43.

<sup>131</sup> Johnston, C. D., I. C. Gleadhill, M. J. Cinnamond, J. Gabbey and D. J. Burden. Mandibular advancement appliances and obstructive sleep apnoea: a randomized clinical trial. *Eur J Orthod* 2002;24(3): 251-62.

<sup>132</sup> Petit, F. X., J. L. Pepin, G. Bettiga, H. Sadek, B. Raphael and P. Levy. Mandibular advancement devices: rate of contraindications in 100 consecutive obstructive sleep apnea patients. *Am J Respir Crit Care Med* 2002;166(3): 274-8.

<sup>133</sup> Fransson, A. M., A. Tegelberg, B. A. Svenson, B. Lennartsson and G. Isacson. Influence of mandibular protruding device on airway passages and dentofacial characteristics in obstructive sleep apnea and snoring." *Am J Orthod Dentofacial Orthop* 2002;122(4):371-9

<sup>134</sup> Hoekema A, de Vries F, Heydenrijk K, Stegenga B Implant-retained oral appliances: a novel treatment for edentulous patients with obstructive sleep apnea-hypopnea syndrome. *Clin Oral Implants Res*. 2007 Jun;18(3):383-7. Epub 2007 Mar 12.

<sup>135</sup> Walker Engstrom ML, Ringvist I, Vestling O, Willhemsson B; Tegelberg A- A prospective randomized study comparing two different degrees of mandibular advancement with a dental appliance in treatment of severe obstructive sleep apnea - *Sleep Breath* 2002; 7: 119-130

<sup>136</sup> Petit, F. X., J. L. Pepin, G. Bettiga, H. Sadek, B. Raphael and P. Levy. Mandibular advancement devices: rate of contraindications in 100 consecutive obstructive sleep apnea patients. *Am J Respir Crit Care Med* 2002;166(3): 274-8.

patients SAOS consécutifs. Cette même étude faisait état de 16% de contre-indications liées à un trouble de l'articulation temporo-mandibulaire.

- **Effets secondaires**

De 1997 à 2007, 23 articles traitant spécifiquement des effets secondaires des OAM dans le SAOS ont été publiés, les plus grandes séries de cas étant celles de Marklund, Almeida, Battagel, Fransson, Ringqvist et Walker-Engstrom, Roberston, Bondemark et Rose.

Les effets secondaires sont fréquents, généralement légers et bien tolérés, mais peuvent expliquer une partie des échecs d'observance à court terme, comme l'inconfort retrouvé pour tous types d'orthèses, la sensation de bouche sèche (xerostomie) expérimentée dans 23% à 86% des cas, ou au contraire l'hypersalivation, décrite chez 19 à 50% des patients.

### **Effet sur les ATM**

Des douleurs articulaires ou signes de dysfonction temporo-mandibulaire sont retrouvés chez 20 à 44 % des patients dans les premières semaines et mois suivant la pose d'une OAM. Les patients rapportent également des tensions musculaires, dans 10 à 36% des cas, avec pour Pantin *et al.* des douleurs myofasciales chez 25% chez des sujets<sup>137</sup>. Les symptômes sont décrits comme spontanément réversibles, mais certains patients cessent d'utiliser l'orthèse pour cette raison.

A long terme, les OAM n'induiraient pas de dysfonction cranio-mandibulaire ou de douleur articulaire (étude de Bondemark<sup>138</sup> à 2 ans, et de Marklund<sup>139</sup> à 5 ans), qui au contraire amélioreraient les symptômes en se comportant comme des gouttières occlusales. Dans l'enquête par questionnaire de Shadaba<sup>140</sup>, la fonction articulaire redevenait normale chez les patients qui étaient symptomatiques les premiers temps.

---

<sup>137</sup> Pantin CC, Hillman DR, Tennant M. Dental side effects of an oral device to treat snoring and obstructive sleep apnea. *Sleep* 1999;22(2):237-240.

<sup>138</sup> Bondemark L. Does 2 years' nocturnal treatment with a mandibular advancement splint in adult patients with snoring and OSAS cause a change in the posture of the mandible? *Am J Orthod Dentofacial Orthop* 1999;116(6):621-628.

<sup>139</sup> Marklund M., C. Sahlin, H. Stenlund, M. Persson and K. A. Franklin Mandibular advancement device in patients with obstructive sleep apnea : long-term effects on apnea and sleep. *Chest* 2001;120(1): 162-9.

<sup>140</sup> Shadaba A, Battagel JM, Owa A, Croft CB, Kotecha BT. Evaluation of the Herbst Mandibular Advancement Splint in the management of patients with sleep-related breathing disorders. *Clin Otolaryngol Allied Sci* 2000;25(5):404-412.

Différentes études objectivent une augmentation de l'amplitude des mouvements mandibulaires d'ouverture buccale et de protrusion maximale, sans modification d'amplitude des mouvements de latéralité, dès 6 mois<sup>141</sup>.

Les articulations temporo-mandibulaires connaîtraient un remodelage, comme le suggèrent les travaux de Roberston<sup>142</sup> avec une modification verticale de la position de la tête condylienne. L'étude IRM de Almeida<sup>143</sup> ne montre pas de modification articulaire après 11,5 mois de port en moyenne.

### **Effets dento-alvéolaires**

Entre 10 et 69% des patients se plaignent d'inconfort ou de douleurs dentaires et gingivales constatées généralement au réveil. Une modification temporaire de l'occlusion est ressentie après avoir enlevé l'orthèse au réveil chez 12% à 44% des patients interrogés, avec une diminution des contacts dentaires, accompagnée parfois de difficulté de mastication le matin<sup>144</sup>. Le caractère réversible de cette modification occlusale, qui se normalise pendant la journée, serait attribué à la contraction du muscle ptérygoïdien latéral.

Le port prolongé d'OAM peut provoquer au long cours des déplacements dentaires, voire des modifications squelettiques maxillo-mandibulaires à la manière des activateurs orthopédiques.

Dans l'étude de Rose<sup>145</sup>, Pantin<sup>146</sup> et Fransson<sup>147</sup>, les auteurs soulignent les différences entre l'impression subjective de certains patients, qui pensent que leur occlusion est restée stable, alors que des déplacements se sont développés.

Ces déplacements se mettent en place précocement : dès 6 mois de port de l'OAM, Fransson<sup>109</sup> note une réduction du surplomb et du recouvrement

---

<sup>141</sup> Fransson AM, Svenson BA, Isacson G. The effect of posture and a mandibular protruding device on pharyngeal dimensions: a cephalometric study. *Sleep Breath* 2002;6(2):55-68.

<sup>142</sup> Robertson CJ. Dental and skeletal changes associated with long-term mandibular advancement. *Sleep* 2001;24(5):531-537.

<sup>143</sup> de Almeida FR, Bittencourt LR, de Almeida CI, Tsuiki S, Lowe AA, Tufik S. Effects of mandibular posture on obstructive sleep apnea severity and the temporomandibular joint in patients fitted with an oral appliance. *Sleep* 2002;25(5):507-513.

<sup>144</sup> Otsuka R, Almeida FR, Lowe AA. The effects of oral appliance therapy on occlusal function in patients with obstructive sleep apnea: a short-term prospective study. *Am J Orthod Dentofacial Orthop* 2007;131(2):176-183.

<sup>145</sup> Rose EC, Barthlen GM, Staats R, Jonas IE. Therapeutic efficacy of an oral appliance in the treatment of obstructive sleep apnea: a 2-year follow-up. *Am J Orthod Dentofacial Orthop* 2002;121(3):273-379.

<sup>146</sup> Pantin CC, Hillman DR, Tennant M. Dental side effects of an oral device to treat snoring and obstructive sleep apnea. *Sleep* 1999;22(2):237-240.

<sup>147</sup> Fransson AM, Tegelberg A, Leissner L, Wenneberg B, Isacson G. Effects of a mandibular protruding device on the sleep of patients with obstructive sleep apnea and snoring problems: a 2-year follow-up. *Sleep Breath* 2003;7(3):131-141.

incisif, et Roberston note des modifications squelettiques sur téléradiographies de profil. Après 7,4 ans (+ /- 2,2 années) de port, les travaux d'Almeida<sup>148</sup> portant sur 71 patients évalués en aveugle par des orthodontistes, ne trouve de stabilité occlusale que pour 14,3 % des patients. Parmi les 85,7 % de cas présentant une modification de l'occlusion, 41,4% présentaient des changements dans un sens favorable et 44,3% dans un sens défavorable. .

#### **Modifications maxillaires :**

Les incisives supérieures se palatoversent en moyenne de 0,8° à 1,9°, mais avec une variabilité importante (de -4,7° à -2,9°) ou demeurent inchangées dans les deux premières années. Almeida et al. [52,53] décrit une palatoversion moyenne de 3,1° par rapport à la base du crâne (ligne SN), ou -3,5° par rapport au palais osseux, accompagnée d'une distoversion des molaires supérieures (-2,3° par rapport à SN, et -2,6° par rapport au palais osseux), et leur égression de 0,5mm. La longueur d'arcade supérieure se voit réduite et on observe une diminution de la distance intercanine supérieure de 0,3mm en moyenne, plus marquée avec les OAM souples.

#### **Modifications mandibulaires :**

Les incisives inférieures se vestibuloversent de 1,5° à 2,8° en moyenne ou restent inchangées après 2 ans de traitement. A plus de 5 ans de port, Almeida et al.<sup>110, 111</sup> décrivent une inclinaison vestibulaire de 6,6° en moyenne, accompagnée d'une mésioversion des molaires (3,4° en moyenne) et de leur égression de 0,7mm. La résultante est une augmentation de la longueur d'arcade (0,4mm+- 0,62 à deux ans), et l'apparition de diastèmes à l'arcade inférieure, ou une diminution de l'encombrement dentaire inférieur, observée par Rose.

#### **Relations inter-arcades :**

- La valeur du surplomb diminue progressivement avec la durée de port de l'OAM, avec des études de 6 mois à plus de 5 ans de port.

En moyenne, la réduction de surplomb est de 0,4mm après 2 ans de port, et atteint -0,6 mm (-1,3mm à -3,5) après 5ans pour Marklund et -2,8 mm pour Almeida et al. Il existe de grandes variabilités individuelles, avec un quart

---

<sup>148</sup> Almeida FR, Lowe AA, Sung JO, Tsuiki S, Otsuka R. Long-term sequellae of oral appliance therapy in obstructive sleep apnea patients: Part 1. Cephalometric analysis. Am J Orthod Dentofacial Orthop 2006;129(2):195-204.

Almeida FR, Lowe AA, Otsuka R, Fastlicht S, Farbood M, Tsuiki S. Long-term sequellae of oral appliance therapy in obstructive sleep apnea patients: Part 2. Study-model analysis. Am J Orthod Dentofacial Orthop 2006;129(2):205-213.

des patients présentant une réduction du surplomb supérieure à 1mm, dès 2 ans dans l'étude de Rose.

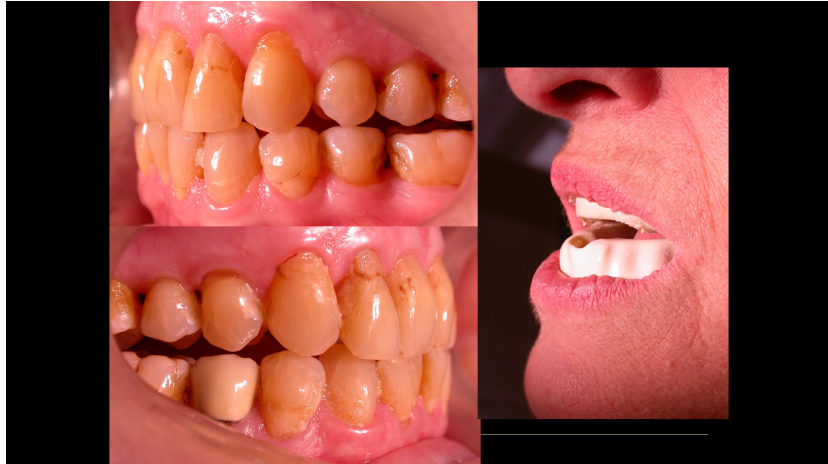
Chez les sujets dont le port de l'OAM est moins fréquent, la réduction du surplomb n'était que de 0,2mm à 5ans (OR réduction surplomb/port fréquent de 3,6). Les patients avec un recouvrement incisif initial fort présentaient une plus faible réduction du surplomb (inférieure à 1mm), avec un OR de 7,5 (contrôlant âge, sexe, déplacements mandibulaires et occlusion initiale).

- La valeur du recouvrement incisif diminue, surtout dans les 2,5 premières années de port, puis tend à se stabiliser. Après 12 mois de port, le recouvrement incisif est réduit de -0,1 mm à -1,1mm, avec une moyenne de -0,4mm. A 24 mois, la réduction atteint 0,5mm en moyenne pour Battagel, 0,8mm pour Fransson et 1,1 mm pour Rose. Après 5ans, Marklund note une réduction moyenne de -0,6mm, mais avec 38% des patients présentant une réduction de plus d'1mm. Almeida et al décrivent une réduction de recouvrement moyenne de -2,6mm à plus de 5 ans .Chez les patients dont le port est peu fréquent le recouvrement n'est pas ou peu modifié (OR 8,34 avec  $p=0,028$ ).

Si l'étude prospective randomisée de Ringqvist et al. ne met en évidence aucune modification de surplomb et recouvrement incisif à 4 ans, l'attribuant à une particularité de conception de leur orthèse (qui ne recouvre pas les bords incisifs), l'analyse critique de leurs résultats par Marklund explique comment le recul des incisives supérieures a suivi celui des incisives inférieures, parallèle à la rotation mandibulaire, masquant dans leurs résultats les déplacements réels.

- Les relations dentaires postérieures, au niveau des molaires et des prémolaires sont également modifiées, avec mésialisation de l'arcade inférieure par rapport à l'arcade supérieure. A 5ans, 29% des sujets présentent un décalage de l'occlusion latérale supérieur à 1mm.

Dans le sens vertical, il n'y aurait pas de modification des relations molaires à 6 mois de port pour Fransson, mais à 2 ans 26% des patients de Rose et à 5ans 38% des patients de Marklund développent une infraclusion postérieure significative. Pour Fransson, cette infraclusion serait plus sévère en fonction du degré d'avancée, et n'en observe pas quand l'avancée est inférieure à 5mm.



**Figure 31: développement d'une infraclusion postérieure après 8 mois de port d'une OAM souple chez une patiente de 80 ans, atteinte d'ostéoporose. La photographie est prise en position de relation centrée, et l'orthèse a été arrêtée depuis 6 mois.**

### **Effets squelettiques**

La mandibule peut se déplacer vers l'avant<sup>149</sup>, le bas, effectuer une rotation postérieure<sup>150</sup>,<sup>151</sup>,<sup>152</sup> ou se déplacer vers l'arrière. Rose<sup>153</sup> observe une augmentation significative de la longueur mandibulaire, alors qu'elle resterait stable pour Ringqvist à 4 ans<sup>154</sup>, la mandibule ne connaissant qu'un déplacement vertical et antéropostérieur. Le recul de la symphyse mandibulaire (objectivé par l'angle SNB) est en moyenne de  $-0,4^\circ$  ( $-2,2^\circ$  à  $0,6^\circ$ ) après 24- 30 mois. L'augmentation de la hauteur faciale antérieure est en moyenne de  $+0,7\text{mm}$  ( $+0,3\text{mm}/+1,2\text{mm}$ ) à 2 ans, du fait de l'égression des molaires [19,20] et du déplacement vertical du condyle mandibulaire.

### **Facteurs prédictifs des déplacements dentaires provoqués par l'OAM :**

Certaines études ont essayé de dégager des facteurs céphalométriques prédictifs des déplacements dentaires provoqués par le port des OAM, en

<sup>149</sup> Endo S, Mataka S, Kurosaki N – Cephalometric evaluation of craniofacial and upper airway structures in Japanese patients with obstructive sleep apnea J Med Dent Sci 2003; 50: 109-120

<sup>150</sup> Arzt M, Young T, Finn L, Skatrud JB, Bradley TD. Association of sleep-disordered breathing and the occurrence of stroke Am J Respir Crit Care Med. 2005 Dec 1;172(11):1447-51.

<sup>151</sup> White DP. Sleep apnea. Proc Am Thorac Soc. 2006;3(1):124-8.

<sup>152</sup> McGown, A. D., H. K. Makker, J. M. Battagel, P. R. L'Estrange, H. R. Grant and S. G. Spiro Long-term use of mandibular advancement splints for snoring and obstructive sleep apnoea: a questionnaire survey. Eur Respir J 2001;17(3): 462-6.

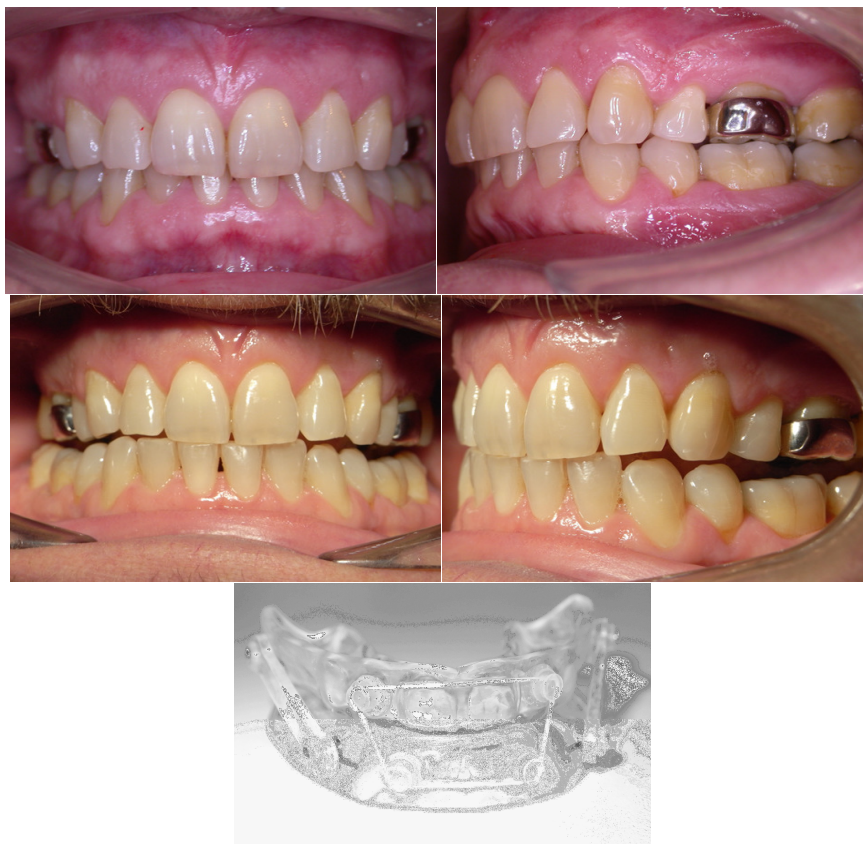<sup>153</sup> Rose, E. C., R. Staats, C. Virchow, Jr. and I. E. Jonas Occlusal and skeletal effects of an oral appliance in the treatment of obstructive sleep apnea. Chest 2002;122(3): 871-7.

<sup>154</sup> Ringqvist, M., M. L. Walker-Engstrom, A. Tegelberg and I. Ringqvist Dental and skeletal changes after 4 years of obstructive sleep apnea treatment with a mandibular advancement device: a prospective, randomized study. Am J Orthod Dentofacial Orthop 2003;124(1): 53-60.

fonction de la typologie mandibulaire, de l'occlusion initiale, ou du type d'OAM.

Le changement de recouvrement incisif serait corrélé au degré de protrusion/ouverture de l'orthèse pour Battagel, à la position initiale des incisives, et à la durée de port.

Pour Marklund les patients présentant au départ une occlusion normale constituent un groupe à risque, pour lesquels les degrés d'avancée et d'ouverture de l'orthèse doivent être aussi réduits que possible.



**Figure 32 : développement d'une infraclusion postérieure et d'une asymétrie après 18mois de port d'une OAM rigide de type Herbst chez un patient de 33 ans, aux antécédents orthodontiques.**

Il est remarquable de noter que les occlusions de classe III constituent une contre-indication relative aux OAM pour cet auteur. Pour Fransson, l'existence d'un faible surplomb au départ est à considérer, risquant de générer une inversion des rapports incisifs. Pour Almeida et al., les modifications induites par l'OAM seraient plus favorables dans les cas de classe II division 1 ou classe II division 2, avec recouvrement incisif important.



- **Influence du type d'OAM**

Des différences majeures existent entre les modèles d'orthèse, concernant leurs aspects mécaniques, les éléments de rétention, les matériaux qui entrent dans leur composition (souples, rigides), ou leur mode de fabrication (sur moulages en plâtre des arcades dentaires ou de réalisation directe où le patient « mord » dans un matériau thermoplastique).

Ainsi sont décrites des OAM de type monobloc, activateur, avec bielles télescopiques (Herbst, et autres), avec ou sans recouvrement des faces occlusales. La nomenclature utilisée est ainsi variable en fonction des auteurs : Mandibular advancement device (MAD), mandibular advancement splint (MAS), mandibular advancement appliance (MAA), Herbst MAS, oral appliance (OA), mandibular protruding device (MPD), et activateurs.


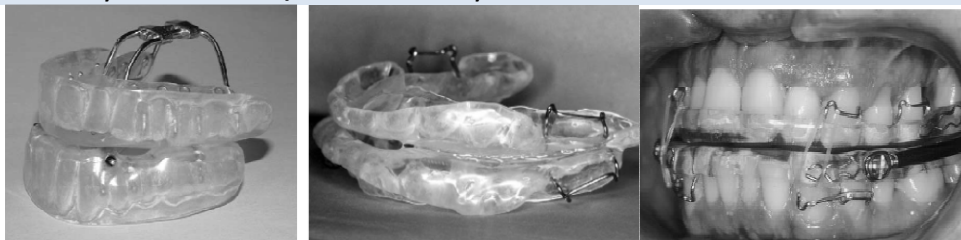


Figure 33 : a) Orthèse Narval/ResMed™ b) Orthèse AMO™



c) Orthèse Kearway™<sup>155</sup>

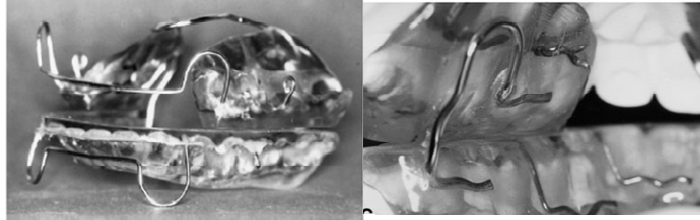
d) Activateur MRS™<sup>156</sup>

e) Activateur™<sup>157</sup>

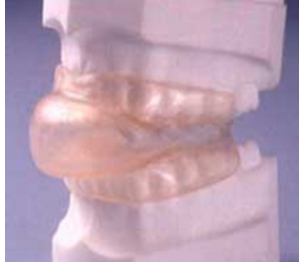<sup>155</sup> Almeida FR, Lowe AA, Otsuka R, Fastlicht S, Farbood M, Tsuiki S. Long-term sequelae of oral appliance therapy in obstructive sleep apnea patients: Part 2. Study-model analysis. Am J OrthodDentofacial Orthop 2006;129(2):205-213.

<sup>156</sup> Fransson AM, Tegelberg A, Leissner L, Wenneberg B, Isacson G. Effects of a mandibular protruding device on the sleep of patients with obstructive sleep apnea and snoring problems: a 2-year follow-up. Sleep Breath 2003;7(3):131-141.

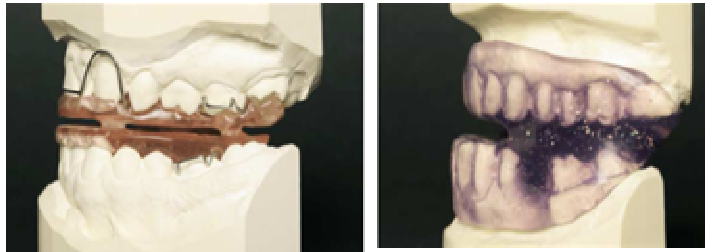
<sup>157</sup> Battagel JM, Kotecha B. Dental side-effects of mandibular advancement splint wear in patients who snore. Clin Otolaryngol 2005;30(2):149-156.



f) Activateur Karwetzky<sup>158</sup>



g) Piège à langue<sup>159</sup>



h) Monoblocs rigides et souples<sup>160</sup>

Il a été montré qu'une conception différente, peut influencer les effets secondaires des OAM en sévérité. Les réglages de l'orthèse (degré d'avancement, degré d'ouverture) auraient également une importance car leur amplitude génère les forces de rappel responsables des contraintes supportées par les tissus (forces viscoélastiques des muscles et ligaments qui s'opposent à l'avancée mandibulaire). Le degré d'avancée est exprimé différemment en fonction des publications: millimètres, pourcentage de propulsion maximale, valeur obtenue après titration, et varie considérablement entre les patients. Le degré d'ouverture dépend de l'occlusion du patient, du modèle d'orthèse et du matériau.

D'autres éléments jouent un rôle important dans l'observance et l'efficacité, et sont importants à évaluer ; ils concernent la rétention de l'orthèse pendant la nuit, le confort et la facilité d'utilisation pour le patient (étude prospective randomisée cross-over de Lawton<sup>161</sup>, où les patients portaient consécutivement une orthèse de type Herbst et Twin-Block, étude

<sup>158</sup> Rose EC, Staats R, Virchow C Jr, Jonas IE. Occlusal and skeletal effects of an oral appliance in the treatment of obstructive sleep apnea. *Chest* 2002;122(3):871-7.

<sup>159</sup> Source image internet :

<sup>160</sup> Marklund M. Predictors of long-term orthodontic side effects from mandibular advancement devices in patients with snoring and obstructive sleep apnea. *Am J Orthod Dentofacial Orthop* 2006;129(2):214-221.

<sup>161</sup> Lawton HM, Battagel JM, Kotecha B. A comparison of the Twin Block and Herbst mandibular advancement splints in the treatment of patients with obstructive sleep apnoea: a prospective study. *Eur J Orthod* 2005;27(1):82-90.

de Fritsch <sup>162</sup> comparant Herbst à monobloc, étude prospective randomisée cross-over de Vanderveken et al. <sup>163</sup> comparant deux orthèses souples, travail de Marklund <sup>164</sup> comparant orthèse rigide et souple).

---

<sup>162</sup> Fritsch KM, Iseli A, Russi EW, Bloch KE. Side effects of mandibular advancement devices for sleep apnea treatment. *Am J Respir Crit Care Med* 2001;164(5):813-818.

<sup>163</sup> Vanderveken OM, Devolder A, Marklund M, Boudewyns AN, Braem MJ, Okkerse W, et al. Comparison of a Custom-Made and a Thermoplastic Oral Appliance for the Treatment of Mild Sleep Apnea. *Am J Respir Crit Care Med* 2007.

<sup>164</sup> Marklund M. Predictors of long-term orthodontic side effects from mandibular advancement devices in patients with snoring and obstructive sleep apnea. *Am J Orthod Dentofacial Orthop* 2006;129(2):214-221.

### 2.1.3 étude pilote de titration d'orthèse d'avancée mandibulaire pendant le sommeil (article 1 accepté *Sleep and Breathing*, voir annexes )

Les orthèses d'avancée mandibulaire maintiennent la perméabilité des voies aériennes supérieures pendant le sommeil en augmentant les dimensions et en réduisant la collectivité du pharynx. Le degré d'avancée de la mandibule influence l'efficacité de l'orthèse dans une relation dose-dépendante, largement confirmée par des études cliniques et expérimentales<sup>165, 166, 167, 168, 169, 170, 171, 172</sup>. L'avancée mandibulaire a pu être corrélée à une diminution de la résultante des voies aériennes au passage de l'air, à une augmentation de la section, et à la réduction de l'incident des événements respiratoires anormaux.

Kato et al. ont rapporté que l'avancée mandibulaire chez les patients anesthésiés et curarisés produisait une réduction de la pression critique de fermeture des voies aériennes dépendante de la dose, sur tous les segments du pharynx. Dans leur étude, chaque pas de 2 mm coïncidait avec une réduction approximative de 20 % du nombre et de la sévérité des désaturations nocturnes. Comme pour la VPPC, les orthèses doivent donc être titrées et le degré d'avancée mandibulaire efficace doit être déterminé, non seulement sur la base de critères cliniques, subjectifs, mais aussi sur des critères objectifs.

---

<sup>165</sup> Ryan CF, Love LL, Peat D, Fleetham JA, Lowe AA (1999) Mandibular advancement oral appliance therapy for obstructive sleep apnoea: effect on awake calibre of the velopharynx. *Thorax* 54:972-7.

<sup>166</sup> Kato J, Isono S, Tanaka A, Watanabe T, Araki D, Tanzawa H, Nishino T (2000) Dose-dependent effects on pharyngeal mechanics and nocturnal oxygenation in patients with sleep-disordered breathing. *Chest* 117: 1065-72.

<sup>167</sup> Walker-Engstrom ML, Ringqvist I, Vestling O, Wilhelmsson B, Tegelberg A (2003) A prospective randomized study comparing two different degrees of mandibular advancement with a dental Appliance in treatment of severe obstructive sleep apnea. *Sleep Breath* 7(3):119-130.

<sup>168</sup> Aarab G, Lobbezoo F, Hamburger HL, Naeije M (2010) Effects of an oral appliance with different mandibular protrusion positions at a constant vertical dimension on obstructive sleep apnea. *Clin Oral Investig* 14(3):339-45.

<sup>169</sup> Tsuiki S, Hiyama S, Ono T, Imamura N, Ishiwata Y, Kuroda T, et al.(2001) Effects of a titratable oral appliance on supine airway size. *Sleep* 24:554-60.

<sup>170</sup> Pételle B, Vincent G, Gagnadoux F, Rakotonanahary D, Meyer B, Fleury B (2002) One-night mandibular advancement titration for obstructive sleep apnea syndrome: a pilot study. *Am J Respir Crit Care Med* 165(8):1150-3.

<sup>171</sup> Kyung SH, Park YC, Pae EK (2005) Obstructive sleep apnea patients with the oral appliance experience pharyngeal size and shape changes in three dimensions. *Angle Orthod* 75:15-22.

<sup>172</sup> Zao, Liu, Gao (2008) Three-dimensional upper-airway changes associated with various amounts of mandibular advancement in awake apnea patients. *Am J Orthod Dentofacial Orthop* 133:661-8.

Une oxymétrie nocturne peut aider le clinicien à déterminer la nécessité de poursuivre l'avancée, mais une polysomnographie complète sera nécessaire à la fin du processus global de titration, définissant l'IAH final.

La titration de l'orthèse au cours d'une polysomnographie serait la solution idéale pour déterminer la valeur de l'avancée mandibulaire efficace. Elle permettrait aussi de conclure à l'inefficacité du traitement de façon très précoce. Une précédente étude a montré, utilisant un système hydraulique, qu'il était possible d'obtenir cette valeur à l'occasion d'une seule nuit en laboratoire. Les auteurs avaient utilisé une orthèse de type Herbst dont l'avancement était induit par une seringue hydraulique. Ils ont ensuite confirmé la validité de cette valeur au cours d'un second enregistrement de sommeil en laboratoire<sup>173</sup>.

Il a été aussi parallèlement décrit que le port au long cours des orthèses d'avancée mandibulaire pouvait conduire à des altérations irréversibles de l'occlusion, avec une réduction significative de recouvrement et du surplomb incisif, ou la création d'une infraction postérieure.

### **Problématique :**

L'existence d'une relation dose-dépendante, reliant la quantité d'avancée mandibulaire aux modifications occlusales a été suggérée mais demeure obscure. Selon Marklund et al.<sup>174</sup>, le risque de mouvements dento-alvéolaires avec des orthèses réalisées en matériau souple est réduit quand les valeurs d'avancée mandibulaires sont inférieures ou égales à 6 mm. Cependant, au cours de la même étude, les auteurs n'ont pas pu trouver la même relation avec les orthèses en résine acrylique rigide.

De façon générale, peu d'études ont été conduites pour mesurer les contraintes développées par les orthèses d'avancée mandibulaire, que ce soit pour les enfants et adolescents en tant que traitement orthopédique, ou pour les adultes en tant que traitement de l'apnée du sommeil<sup>175, 176, 177, 178</sup>.

---

<sup>173</sup> Pételle B, Vincent G, Gagnadoux F, Rakotonanahary D, Meyer B, Fleury B (2002) Onenight mandibular advancement titration for obstructive sleep apnea syndrome: a pilot study. *Am J Respir Crit Care Med* 165(8):1150-3.

<sup>174</sup> Marklund M, Franklin KA, Persson M (2001) Orthodontic side-effects of mandibular advancement devices during treatment of snoring and sleep apnoea. *Eur J Orthod* 23(2):135-144.

<sup>175</sup> Noro T, Tanne K, Sakuda M (1994) Orthodontic forces exerted by activators with varying construction bite heights. *Am J Orthod Dentofacial Orthop* (2):169-179.

<sup>176</sup> Witt E, Komposch G (1971) Intermaxilläre Kraftwirkung bimaxillärer Geräte. *Fortschr Kieferorthop* 32:345-52.

<sup>177</sup> Katsavrias EG, Halazonetis DJ (1999) Intermaxillary forces during activator treatment. *Am J Orthod Dentofacial Orthop* 115(2):133-7.

<sup>178</sup> Graber TM, Neumann (1985) Functional appliances. In: Graber TM, Swain BF, editors. *Orthodontics, current principles and techniques*. St. Louis: C.V. Mosby Co ; 369-404.

L'originalité de cette étude est de réaliser une mesure des forces reçues par les orthèses, pour chaque avancée de 1 mm, du côté droit et gauche, pendant le sommeil de patients apnéiques adultes ; l'autre aspect est de réaliser par cette méthode une titration de l'efficacité de l'orthèse, sans réveiller le patient, et de déterminer la valeur moyenne des forces créées pour atteindre l'avancée mandibulaire efficace.

## Patients

La population était composée de 9 patients apnéiques (7 hommes et 2 femmes), présentant un indice d'apnées de modéré à sévère (indice d'apnées-hypopnées IAH de 10 à 31 par heure), confirmé par polysomnographie diagnostique en laboratoire. L'âge des patients allait de 30 à 58 ans avec un indice de masse corporelle (IMC) de 22 à 28 kg/m<sup>2</sup>. Leurs caractéristiques sont exposées dans le tableau 1. Tous les patients refusaient la VPPC et demandaient une alternative thérapeutique.

Après avoir été informés des différentes options, les patients ont été invités à participer librement à cette étude prospective pilote. Le consentement écrit a été obtenu de chacun d'eux. L'étude a été approuvée par le comité d'éthique local (protocole Sasom).

Les patients avec un nombre de dents insuffisant pour la rétention de l'orthèse, une dysfonction temporo-mandibulaire et/ou des antécédents d'uvulolo-palato-pharyngoplastie ont été exclus.

Tableau 1/ Caractéristiques de l'échantillon

Patient N°	Age	IAH	Poids (kg)	IMC	Sexe
1	47	10	65	24	F
2	45	21	84	25	M
3	55	18	92	26	M
4	36	31	82	28	F
5	58	27	75	26	M
6	30	27	71	23	M
7	43	15	85	27	M
8	45	25	75	24	M
9	50	30	74	22	M
<b>Moyenne</b>	45,4	22,6	78,11	25	-
<b>Ecart type</b>	8,70	7,15	8,23	1,93	-

## Exploration du sommeil

Les mesures incluaient le stade de sommeil (électro-encéphalogramme, électro-oculogramme, électromyographie sous-mentale), le débit nasal (canule nasale), le débit oral (thermistance orale), les mouvements thoraco-abdominaux (plethysomnographie) et la saturation en oxygène (SaO<sub>2</sub>). Toutes

les données polysomnographiques ont été interprétées visuellement par un spécialiste de sommeil. La détermination des stades de sommeil a été effectuée selon les critères standards<sup>179</sup>. L'apnée a été définie comme un arrêt du flux ventilatoire de plus de 10 secondes; l'hypopnée comme une réduction du flux ventilatoire, quelle que soit son amplitude. Compte tenu de l'encombrement de l'orthèse, qui maintient pour certains patients un certain degré d'ouverture buccale, un masque facial, couvrant le nez et la bouche, a été utilisé pour la mesure des flux ventilatoires.

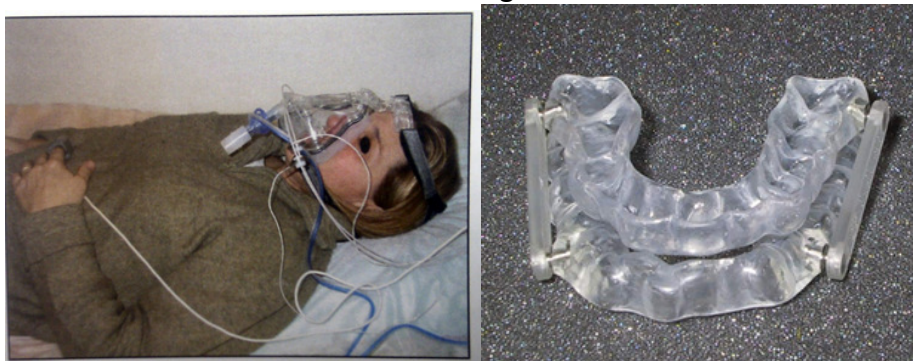### **Orthèse d'avancée mandibulaire**

Après avoir pris des empreintes aux alginate des arcades dentaires et enregistré l'occlusion de relation centrée à l'aide d'une cire, deux gouttières acryliques rigides à recouvrement occlusal complet ont été construites.

Les deux gouttières ont été connectées par des systèmes de biellettes rigides en acrylique, fixées au niveau des 2èmes molaires supérieures et des canines inférieures, et autorisant de légers mouvements de rotation.

La gouttière inférieure pouvait être avancée graduellement par rapport à la gouttière supérieure, grâce à un système de câbles métalliques, en butée sur les portions maxillaires, une à droite et une à gauche. Les câbles métalliques, gainés dans un tube plastique, pouvaient coulisser au sein des biellettes latérales. L'avancée était induite par la pression d'un pousse-seringue (type utilisé en anesthésie), relié aux câbles métalliques. Le pousse seringue était activé à l'extérieur de la chambre du patient, les câbles métalliques présentant une longueur conséquente.

Comme aucun patient n'avait jamais porté d'orthèse, elle fut adaptée en bouche 30 minutes avant le début de l'enregistrement.



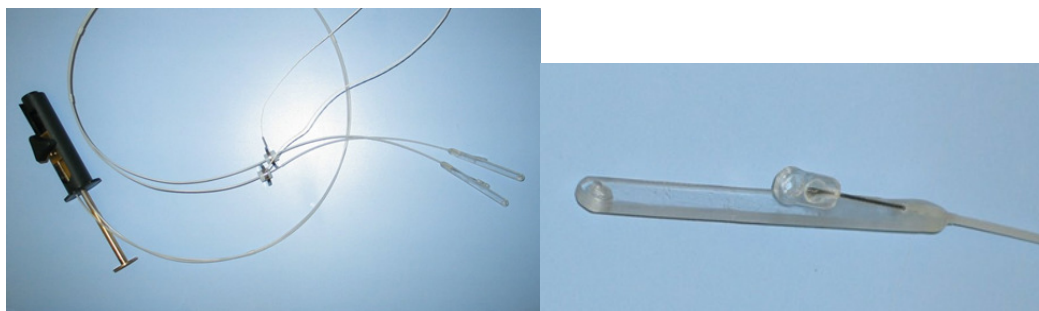
**Figures 34 : a) masque facial utilisé pour la mesure des flux ventilatoires en même temps que la mesure des forces développées sur les orthèses b) orthèse d'avancée mandibulaire utilisée dans cette étude**

<sup>179</sup> Reschaffen A, Kales AA (1968) A manual of standardized terminology: techniques and scoring system for sleep stages of human subjects. Los Angeles: Brain Information Service/Brain Research Institute; 204.

### Capteurs de force (étude clinique)

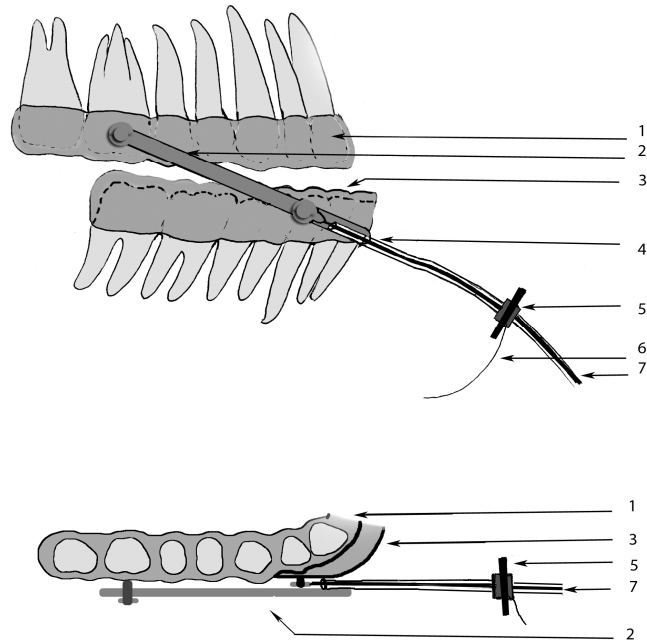
Les capteurs de force choisis étaient miniaturisés et extra plats, de 6 mm de diamètre et 0,2mm d'épaisseur. Ils permettaient des mesures de compression statiques et dynamiques, étendues de 0 à 5000N (modèle XFL225D de FGP Sensors and Instrumentation, France). Le corps d'épreuve était en acier inoxydable et l'élément sensible équipé de jauges en silicium micro-usinées ; le capteur disposait d'un orifice dans lequel le câble métallique de l'orthèse était destiné à se loger.

Les capteurs, assimilables à des résistances traversées par un faible courant électrique, étaient isolés par des câbles blindés, compatible avec leur utilisation intra-orale (4 conducteurs téflon, de longueur standard 2 m ; tension d'alimentation 10Vcc, impédance d'entrée 1000 à 3000 ohms, impédance de sortie 500 à 1000 ohms). La valeur des résistances électriques diminuant avec l'augmentation des forces, le différentiel était analysé, après traitement du signal, par un micro-ordinateur (montage et étalonnage par le laboratoire Cidelec).




**Figures 35 : a) système de poussée mandibulaire à distance avec seringue et biellettes modifiées b) gros plan sur le système de poussée mandibulaire (biellette modifiée)**





**Figure 36: schéma du dispositif expérimental de titration.**

- 1) gouttière supérieure
- 2) connecteur latéral (bielle)
- 3) gouttière inférieure
- 4) câble métallique gainé dans un tube plastique
- 5) capteur de pression
- 6) câble électrique connecté au capteur et à l'ordinateur
- 7) segment relié à la seringue électrique



**Figure 37 : Capteur de force utilisé dans cette étude**

### **Validation et étalonnage du système (test de laboratoire)**

La réponse de l'avancée des bielles intrabuccales par rapport à la commande initiale (pousse seringue), effectuée à distance, a été testée en

laboratoire, pour évaluer les contraintes liées à l'élasticité et aux frottements au sein des câbles. Différentes valeurs de forces ont été testées, par un système de poulies et de masses standardisées, à la fois pour le mouvement d'avancée mandibulaire que de recul. Cette notion de frottements ne pouvait pas être négligée, car les câbles métalliques se prolongeaient en dehors de la chambre du patient. Les tests ont été effectués dans un premier temps avec les câbles maintenus dans une position quasi linéaire, puis dans divers degrés de courbure (câbles détendus).

**Tableau 2**  
Etalonnage et validation du système (test de laboratoire)

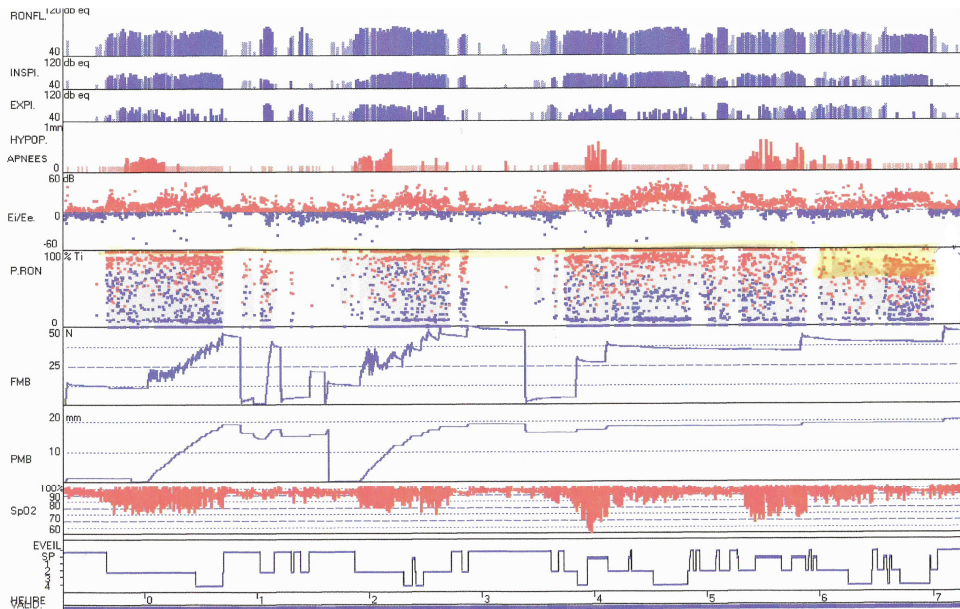
<i>P (Newtons)</i>	<i>Avancée (mandibular advancement)</i>		<i>Recul (mandibular set-back)</i>	
	<i>F (Newtons)</i>	<i>K</i> (coeff. frottements)	<i>F (Newtons)</i>	<i>K</i> (coeff frottements)
10	12,50	0,25	6,18	0,38
20	30,44	0,52	12,14	0,39
30	51,37	0,71	17,37	0,42

### **Protocole clinique de titration de l'orthèse d'avancée mandibulaire avec capteurs de forces**

Pour chaque millimètre d'avancée, l'évolution des contraintes déployées par le système sur les héli-arcades mandibulaires droite et gauche a été relevée, pendant les phases de sommeil stable sans microéveil, définissant différentes valeurs de rigidité.

On a ainsi défini la rigidité comme étant la force nécessaire pour obtenir un déplacement de 1mm ; elle s'exprime en Newton par millimètre.

L'avancée mandibulaire, par incrémentation d'un millimètre a commencé après le premier épisode de sommeil REM (Rapid Eye Movement, phase de sommeil paradoxal), afin de déterminer une référence sur la sévérité de la maladie sur un cycle de sommeil avec orthèse neutre. Cette avancée a été graduellement augmentée jusqu'à obtenir une réduction significative de l'incidence des troubles ventilatoires ou jusqu'à atteindre une position d'avancée maximale du système, générant un inconfort ou une douleur tels qu'elle réveillait le patient ou empêchait d'aller plus loin.



**Figure 38 :**

**Tendance de l'enregistrement lors de la titration mandibulaire avec capteurs de force chez un patient (durée 6 heures)**

**ligne 1 : ronflements totaux, ligne 2 : à l'inspiration, ligne 3 : à l'expiration,**

**ligne 4 quantification des apnées et hypopnées), ligne 5 : efforts respiratoires (inspiration/expiration) Ei/EeEi/E, ligne 6 le pourcentage de ronflement (à l'inspiration et à l'expiration) ;**

**ligne 7 les forces mesurées en Newtons sur les capteurs,**

**ligne 8 l'avancée en millimètres,**

**ligne 9 la saturation sanguine en oxygène (oxymétrie SatO2),**

**ligne 10 les stades de sommeil.**

**L'échelle de temps, en heures, apparaît affichée en dernière ligne. parallèlement à l'avancée graduelle de la mandibule.**

## RESULTATS

L'étalonnage du système a montré un coefficient de frottement dans les câbles constant, variant en fonction de l'ordre de grandeur des forces développées (voir tableau 2), et évalué à 0,25 pour des forces de 10 N quand le système travaille en avancée mandibulaire. Pour des forces de 20N, les frottements atteignent un coefficient de 0,52.

Sur les 9 patients, seules les données de 5 patients ont pu être totalement exploitées, les autres patients n'ayant pas été au bout du processus de titration (douleurs, réveils répétés, perte de capteurs). Les résultats généraux sont illustrés dans le tableau 3.

La figure 38 montre les tendances de l'enregistrement pour un patient : les graphiques en fonction du temps, décrivant les modifications des paramètres ventilatoires avec l'avancée progressive, effectuée deux fois sur une période de 6 heures d'enregistrement. Cet enregistrement permet de vérifier que le patient n'est pas réveillé par l'avancée mandibulaire réalisée pendant le sommeil, et permet de suivre la résolution des événements respiratoires anormaux, avec une réduction des ronflements, des hypopnées, apnées, et une disparition des variations de la saturation en oxygène (hypoxie suivie de re-saturations). L'avancée mandibulaire efficace est donnée par la valeur en millimètres à partir de laquelle il n'y a plus d'événements respiratoires anormaux. Elle ne peut pas être atteinte pour tous les patients, qui sont qualifiés de « non répondeurs » ou de « partiellement répondeurs » à l'orthèse.

**Tableau 3 : Titration de l'orthèse mandibulaire avec capteurs de force : relevé général**

patient	Avancée efficace/ (mm)	Pression maximale pousse seringue (N)	Pression enregistrée Côté D (N)	Pression enregistrée Côté G (N)	Pression mandibulaire totale (D+G)	Index de pression/ mm
1	11	50	16,9	14,2	31,1	2,82
2	8	23,7	10,4	9,7	20,1	2,51
3	13*	20	12,6	12,6	25,2	1,93
4	11	31,2	15,1	7,6	22,7	2,06
5	14	41,2	18	13,1	31,1	2,22
6	9	18	8,2	9,1	17,3	1,92
7	14	50	21,6	14,1	35,7	2,55
8	10	27,8	16,6	9,5	26,1	2,61
9	9	40,6	17,1	13,1	30,2	3,35
<b>Moyenne</b>	<b>11,42</b>	<b>33,44</b>	<b>14,68</b>	<b>11,33</b>	<b>26,17</b>	<b>2,28</b>
<b>Ecart type</b>	<b>2,37</b>	<b>13,70</b>	<b>4,63</b>	<b>2,84</b>	<b>6,68</b>	<b>0,34</b>

Ainsi, le patient numéro 3, malgré une avancée de 13 mm, a vu persister des troubles ventilatoires obstructifs. L'avancée mandibulaire efficace moyenne a été de 11,42 mm ( $\pm 2,37$ ), allant de 8mm à 14mm. Les valeurs de pression maximales enregistrées au niveau du pousse seringue étaient de 33,44 N ( $\pm 13,70$ ), et au niveau de l'orthèse en moyenne de 26,17 N ( $\pm 6,68$ ) pour la valeur d'avancée efficace, réparties de 11,33N ( $\pm 2,84$ ) du côté gauche et 14,68 N ( $\pm 4,63$ ) du côté droit.

L'index de pression développée par millimètre d'avancée (ou rigidité) était en moyenne de 2,28N ( $\pm 0,34$ )/mm, avec des valeurs extrêmes de 1,92 N/mm et 3,35N/mm. L'évolution des courbes de rigidité suggère un système linéaire à coefficient de rigidité constant, le coefficient de corrélation (r) étant de 0,92.

Les différences inter-individuelles, évidentes sur les valeurs de rigidité, sont surtout marquées sur les premiers millimètres d'avancée.

On a évalué les forces totales générées par l'orthèse à 2,28 N par millimètre d'avancée (soit 232 gf). L'avancée mandibulaire efficace mesurée était en moyenne de 11,42 mm( $\pm 2,37$ ), pour des valeurs de force mesurées de 26,17 N (soit 2668 gf).

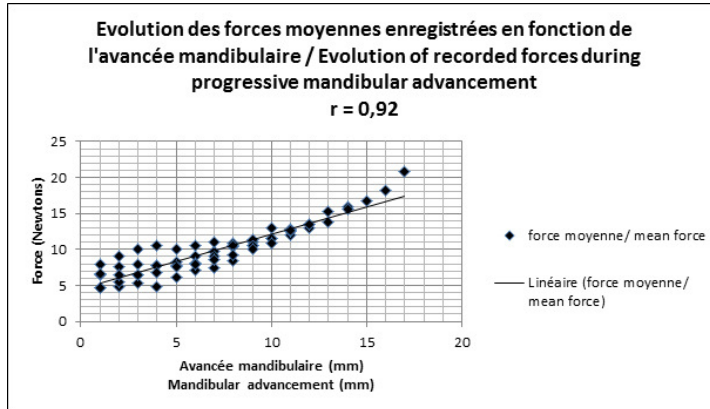
Le déplacement théorique de l'orthèse au cours de l'expérimentation était de 1 mm, correspondant à l'avancée du pousse seringue, mais on peut estimer que du fait des frottements entre gaine et câble, l'avancée réelle de l'orthèse soit légèrement inférieure, alors que les valeurs de forces sont majorées. En appliquant une correction tenant compte des frottements préalablement évalués, on peut considérer que les forces véritablement imputables à l'avancée mandibulaire doivent être minorées de 25% pour les valeurs comprises entre 0 et 10N et de 52% pour celles comprises entre 10 et 20N.

Les valeurs de forces développées effectivement pour l'avancée efficace, inférieure à 11,42mm ( $\pm 2,37$ ), devraient donc se rapprocher de la valeur de 13,60N (soit 1387,36gf). Compte tenu de l'ordre de grandeur des forces relevées, dépassant 10N, la même correction peut être apportée aux coefficients de rigidité, avec une valeur théorique de 1,18N/mm (120,6gf/mm).

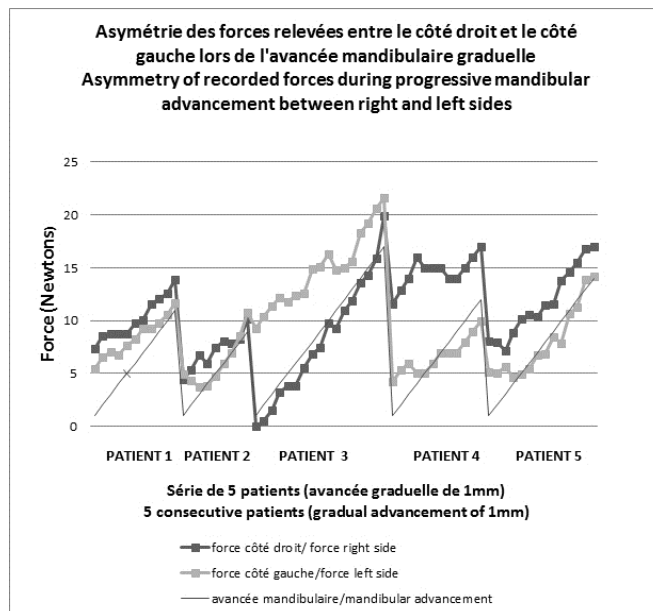
Parmi les 5 patients ayant suivi l'expérience jusqu'à son terme, les mesures de titration n'ont pu être répétées que pour 4 d'entre eux (tableau 4), démontrant une certaine variabilité des mesures intra-individuelles. Il a été retrouvé un différentiel dans les forces mesurées entre le côté droit et le côté gauche, retrouvé chez tous les patients, pour toutes les mesures d'avancée (figure 6). Les microéveils corticaux s'accompagnaient d'une augmentation des forces relevées sur les capteurs.

**tableau 4 :variabilité inter et intra-individuelle des mesures de forces**

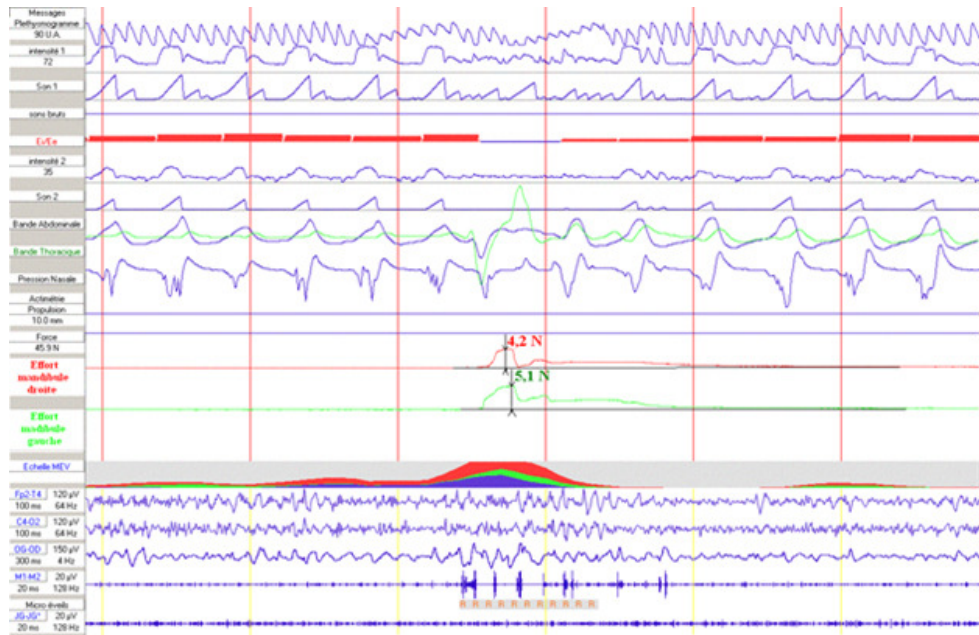
Dossier	Rigidité droit	côté	Rigidité gauche	côté	Rigidité globale	Variabilité des mesures
BP	1,45		1,25		2,70	+/- 0,70
SY	0,80		0,90		1,70	+/- 0,85
HS	1,40		1,50		2,90	+/- 0,30
MR	0,80		1,10		1,90	+/-0,90



**Figure 39 Evolution des forces moyennes enregistrées en fonction de l'avancée mandibulaire**



**Figure 40 Asymétrie des forces relevées entre le côté droit et le côté gauche lors de l'avancée mandibulaire graduelle**



**Figure 41: influence des microéveils corticaux sur les forces enregistrées : exemple d'un patient**

## DISCUSSION

### Evolution des forces avec l'avancée mandibulaire

#### - Intensité et nature des forces

Face à d'importantes valeurs d'avancée mandibulaire efficace au cours de la titration, et compte tenu de l'ordre de grandeur des forces, le risque de développer une modification irréversible de l'occlusion pourrait être augmenté, même si d'autres facteurs, telle la conception de l'orthèse, son matériau, le degré d'ouverture buccale ou d'observance dans le port ont été aussi impliqués. D'un autre côté, les valeurs réduites d'avancée mandibulaire pourraient réduire le risque de mouvement dento- alvéolaires, comme l'a suggéré Marklund pour des les avancées inférieures ou égales à 6 mm. Un protocole de suivi personnalisé pourrait être proposé aux patients présentant des facteurs de risque connu, comme une réduction du support parodontal. , Confronté à d'importants effets secondaires dentaires, et considérant le fait que le syndrome d'apnées obstructives du sommeil est une pathologie potentiellement grave ne pouvant rester sans traitement, un traitement combiné alternant l'utilisation de la ventilation en pression positive continue et l'orthèse pourrait être discuté.

Parmi les différentes publications rapportant des valeurs de forces dans les dispositifs d'avancée mandibulaire, on trouve la publication ancienne de Graber et Neumann<sup>180</sup>, pour lesquels une avancée mandibulaire de 5mm génèrait 500gf, et une avancée de 10mm l'équivalent du double (1000gf), ce qui est très similaire à nos résultats (après correction tenant compte des frottements). Pour Katsavrias<sup>181</sup>, les forces intermaxillaires antéro-postérieures développées par l'activateur (Harvold modifié) avaient une valeur médiane de 100gf mesurée en position debout, et 123gf en position allongée (n=10 adolescents). Des valeurs plus élevées ont été rapportées par Witt et Komposh<sup>182</sup>, avec des forces allant de 315 à 395gF (n=30 adolescents).

L'étude de Noro et al.<sup>183</sup>, menée sur 30 adolescents, a cherché à évaluer la nature des forces induites par des activateurs construits selon différentes hauteurs (allant de 2 à 8 mm), et en fonction du décalage sagittal initial qu'ils présentaient. Les sujets ont été évalués grâce à une électromyographie, un électroencéphalogramme et des capteurs de pression, au cours de 2 heures de sommeil. L'amplitude des forces générées par la tension passive des tissus mous augmentait significativement, allant de la valeur de 80 à 160 gf dans le groupe de classe II et 230 à 200 gf dans le groupe de classe III. La modification de la hauteur de construction des activateurs modifiait significativement la direction des forces. D'un point de vue qualitatif, les forces générées par la tension passive étaient beaucoup significativement plus importantes et longues que la contraction active des muscles élévateurs, quelle que soit la hauteur de construction. Les auteurs concluaient que les forces générées par la tension passive, dérivée de la visco-élasticité des tissus mous, jouaient un rôle plus important que le réflexe de contraction phasique des muscles élévateurs.

Les valeurs de force retrouvées dans notre étude sont légèrement plus élevées que les dernières études, ce qui peut donner lieu à plusieurs explications. D'une part il s'agit d'adultes, alors que toutes les études précitées ont été menées sur des adolescents. D'autre part les amplitudes d'avancée ont été importantes, atteignant jusqu'à 14 mm (hyperpropulsion), alors que les activateurs utilisés précédemment étaient généralement en position de bout à bout.

---

<sup>180</sup> Graber TM, Neumann (1985) Functional appliances. In: Graber TM, Swain BF, editors Orthodontics, current principles and techniques. St. Louis: C.V.Mosby Co ; 369-404.

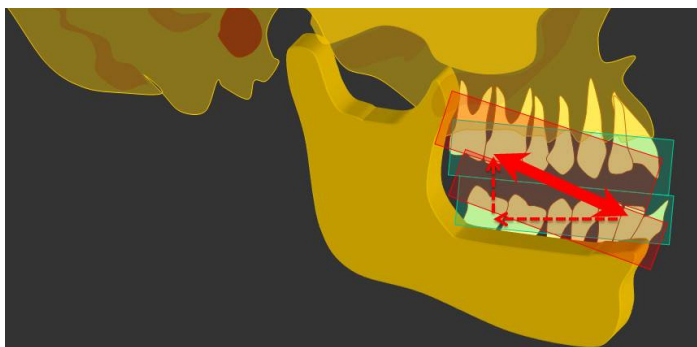<sup>181</sup> Katsavrias EG, Halazonetis DJ (1999) Intermaxillary forces during activator treatment. Am J Orthod Dentofacial Orthop 115(2):133-7.

<sup>182</sup> Witt E, Komposch G (1971) Intermaxilläre Kraftwirkung bimaxillärer Geräte. Fortschr Kieferorthop 32:345-52.

<sup>183</sup> Noro T, Tanne K, Sakuda M (1994) Orthodontic forces exerted by activators with varying construction bite heights. Am J Orthod Dentofacial Orthop (2):169-179.



Les mesures de cette étude, effectuées perpendiculairement à l'axe des bielles, comprennent ainsi également un vecteur de force à direction postéro-antérieure (forces compressives distalantes sur la gouttière maxillaire) et un vecteur de composante verticale (forces compressives d'ingression sur la portion distale maxillaire), qui est limité compte tenu de l'épaisseur minimal des gouttières acryliques. L'application de la 3ème loi de Newton, ou loi d'équilibre mécanique, révèle des forces dites de réaction, d'intensité égale et de direction opposée, sur la gouttière mandibulaire ; l'arcade inférieure se trouve donc soumise à des forces compressives mésialantes dans le sens antéro-postérieur et des forces ingressives dans la portion antérieure de l'arcade. L'ensemble du système est ainsi soumis à un moment de rotation horaire, illustré figure 42.



**Figure 42: Illustration des vecteurs de force développés par les orthèses d'avancée mandibulaire.**

L'ordre de grandeur de ces forces est susceptible, même si ces dernières ne sont appliquées que de façon intermittente, de déplacer les dents, et d'avoir une composante orthopédique chez l'adulte. Des déplacements dentaires peuvent être induits par des forces légères : différentes études expérimentales sur l'homme ont rapporté des amplitudes optimales de 0,9 à 2,5 N<sup>184</sup>,<sup>185</sup>,<sup>186</sup>,<sup>187</sup>,<sup>188</sup>. Même si elles sont appliquées seulement de façon

<sup>184</sup> Reitan K (1967) Clinical and histologic observations on tooth movement during and after orthodontic treatment. *Am J Orthod* 53(10):721-45.

<sup>185</sup> Tuncer BB, Ozmeriç N, Tuncer C, Teoman I, Cakilci B, Yücel A, Alpar R, Baloş K (2005) Levels of interleukin-8 during tooth movement. *Angle Orthod* 75(4):631-6.

<sup>186</sup> Perinetti G, Serra E, Paolantonio M, Bruè C, Meo SD, Filippi MR, Festa F, Spoto G (2005) Lactate dehydrogenase activity in human gingival crevicular fluid during orthodontic treatment: a controlled, short-term longitudinal study. *J Periodontol* 76(3):411-7. 12

<sup>187</sup> Batra P, Kharbanda O, Duggal R, Singh N, Parkash H (2006) Alkaline phosphatase activity in gingival crevicular fluid during canine retraction. *Orthod Craniofac Res* 9(1):44-51.

<sup>188</sup> Sugiyama Y, Yamaguchi M, Kanekawa M, Yoshii M, Nozoe T, Nogimura A, Kasai K (2003) The level of cathepsin B in gingival crevicular fluid during human orthodontic tooth movement. *Eur J Orthod* 25(1):71-6.

intermittente, durant le port nocturne de l'orthèse, ces forces ont de grandes chances de modifier l'occlusion<sup>189</sup>. À long terme, après une moyenne de 7.4± 2.2 années de port d'orthèse, Almeida a décrit ces effets secondaires sur une cohorte de patients, sur des modèles en plâtre et céphalogrammes<sup>190, 191</sup> : une stabilité occlusale n'étant observée que sur 14,3 % des patients.

Ces déplacements ont été décrits et se mettent en place précocement : dès 6 mois de port d'orthèse, Fransson<sup>192</sup> note une réduction du surplomb et du recouvrement incisif, alors que Roberston<sup>193</sup> note des modifications squelettiques sur les téléradiographies de profil. A plus long terme, après 7,4 ans ± 2,2 années de port d'orthèse dans l'étude Almeida les déplacements dento-alvéolaires sont patents, avec la conservation d'une stabilité occlusale que chez 14,3 % des patients (cohorte de 71 sujets évalués par des orthodontistes).

De nombreuses études retrouvent une augmentation de la hauteur faciale antérieure, faible mais significative, un abaissement de la mandibule par rapport à l'aide du crâne et une égression des molaires mandibulaires. De façon attendue, on observe suite au port prolongé d'une orthèse une réduction du surplomb et du recouvrement, une palatoversion des incisives supérieures et une inclinaison vestibulaire des incisives inférieures.

## Variabilité des forces

### - variabilité inter-individuelle

La relation entre avancée et forces développées est quasi linéaire, mais elle montre une certaine variabilité entre les sujets. Cette différence peut refléter des différences anatomiques entre les sujets, si on considère la nature des forces, qui sont essentiellement visco-élastiques ; l'étirement passif de l'enveloppe musculaire et ligamentaire de la mandibule serait à l'origine des

---

<sup>189</sup> Gibson JM, King GJ, Keeling SD (1992) Long-term orthodontic tooth movement response to short-term force in the rat. *Angle Orthod* 62(3):211-5.

<sup>190</sup> Almeida FR, Lowe AA, Sung JO, Tsuiki S, Otsuka R (2006) Long-term sequelae of oral appliance therapy in obstructive sleep apnea patients: Part 1. Cephalometric analysis. *Am J Orthod Dentofacial Orthop* 129(2):195-204.

<sup>191</sup> Almeida FR, Lowe AA, Otsuka R, Fastlicht S, Farbood M, Tsuiki S (2006) Long-term sequelae of oral appliance therapy in obstructive sleep apnea patients: Part 2. Study-model analysis. *Am J Orthod Dentofacial Orthop* 129(2):205-213.

<sup>192</sup> Fransson AM, Tegelberg A, Leissner L, Wenneberg B, Isacsson G (2003) Effects of a mandibular protruding device on the sleep of patients with obstructive sleep apnea and snoring problems: a 2-year follow-up. *Sleep Breath* 7(3):131-141.

<sup>193</sup> Robertson C, Herbison P, Harkness M (2003) Dental and occlusal changes during mandibular advancement splint therapy in sleep disordered patients. *Eur J Orthod* 25(4):371-376.

contraintes enregistrées, et leur nature peut varier en fonction de nombreux facteurs, parmi lesquels le sexe, l'âge du sujet ou sa typologie faciale.

La variabilité des mesures tendrait, qualitativement (non statistiquement significatif), à se réduire à partir du 7ème millimètre d'avancée. Cette limite correspond approximativement à l'enveloppe des mouvements fonctionnels, c'est-à-dire habituellement effectués par le sujet pour l'incision et la mastication. On peut estimer que la résistance des tissus qui composent les articulations temporo-mandibulaires ainsi que l'enveloppe musculaire masticatrice peut présenter un comportement différent, proposant plus de résistance, au-delà des mouvements limites ; la faiblesse de l'échantillon ne permet cependant pas d'aller plus loin sur cette hypothèse.

Pour aller au-delà de ces observations, il serait intéressant d'étudier un plus grand échantillon pour isoler et comparer différentes sous populations. En particulier, une possible influence du type facial pourrait être étudiée compte tenu des différences fonctionnelles décrites par certains auteurs ; par exemple les sujets présentant des faces courtes (type brachy-facial) développeraient de plus grandes forces occlusales<sup>194</sup>, ainsi qu'une plus grande activité musculaire masticatrice<sup>195</sup> que les sujets de type dolichofacial. Les sujets brachyfaciaux pourraient ainsi présenter plus de résistance à l'avancée mandibulaire.

Un large degré de variabilité dans la mesure des forces a également été observé dans l'étude longitudinale de Katsavrias et al.<sup>196</sup> sur les activateurs, à la fois entre les patients et pour un même patient, au cours de différentes sessions de mesures (à l'éveil) de forces intermaxillaires. Les auteurs évoquaient, pour expliquer cette variabilité intra-individuelle, une possible augmentation des forces lors d'une déglutition, d'une contraction musculaire involontaire ou plus généralement d'une augmentation du tonus musculaire en relation avec l'état psychologique du sujet. Les auteurs ne disposaient pas de capteurs spécifiques permettant de mettre en évidence une activité musculaire parallèle.

#### - **Influence des microéveils**

Il a été observé au cours de cette étude une augmentation symétrique des efforts enregistrés sur les capteurs au moment des micro-éveils corticaux. La contraction rythmique physiologique des muscles élévateurs durant le

---

<sup>194</sup> Gomes SG, Custodio W, Jufer JS, Del Bel CA, Garcia RC (2010). Mastication, EMG activity and occlusal contact area in subjects with different facial types. *Cranio* 28(4):274-9.

<sup>195</sup> Custodio W, Gomes SG, Faot F, Garcia RC, Del Bel Cury AA (2011) Occlusal force, electromyographic activity of masticatory muscles and mandibular flexure of subjects with different facial types. *J Appl Oral Sci* 19(4):343-9.

<sup>196</sup> Katsavrias EG, Halazonetis DJ (1999) Intermaxillary forces during activator treatment. *Am J Orthod Dentofacial Orthop* 115(2):133-7.

sommeil a bien été décrite<sup>197</sup>, et elle se trouve aggravée dans le bruxisme de sommeil, associée aux phases de microéveil<sup>198</sup>. Ces contraintes pourraient se surajouter à celle générée par l'orthèse et expliquer l'occurrence de douleurs ou de déplacements dentaires plus importants chez certains patients.

Pour Amoric<sup>199</sup>, qui a utilisé un électro-dynamomètre sur des bielles de Herbst à l'éveil, il existe également une différence dans les forces développées arcades serrées (200gF) et arcades serrées activement par le patient (600gF).

#### - Différentiel droite/gauche

Il a été retrouvé, chez tous les patients ayant été au bout de l'expérience, un différentiel significatif et régulier, entre les contraintes relevées du côté droit du côté gauche. Ce résultat pourrait signer une asymétrie de l'élasticité des structures étirées par l'orthèse (viscoélasticité) ou dans les contractions musculaires au cours du sommeil.

Une asymétrie dans les déplacements dentaires générées par l'orthèse a déjà été retrouvée dans l'étude de Almeida en 2006<sup>200</sup> qui décrivait un « vecteur » de forces, responsable de déplacements dentaires asymétriques, qui serait orienté mésialement et vers la droite à l'arcade mandibulaire. Cette asymétrie de forces avait été imputée à l'existence d'un côté préférentiel lors de la fonction, ou à une cinétique asymétrique chez les différents sujets (déglutition, phonation, mastication ou bruxisme). Les auteurs avaient pris le soin de vérifier la symétrie de déplacement condylien dans la propulsion mandibulaire de l'orthèse.

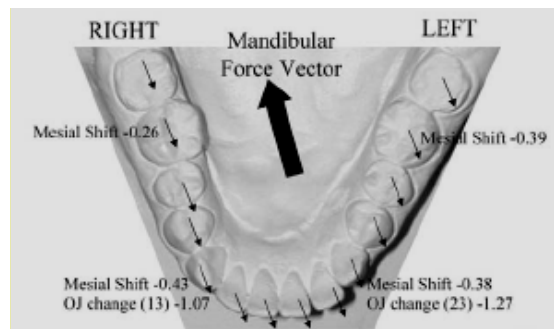


Figure 43 vecteur de forces responsable de l'asymétrie des déplacements dentaires OAM<sup>200</sup>

<sup>197</sup> Farella M, Palla S, Gallo LM (2009) Time frequency analysis of rhythmic masticatory muscle activity. Muscle nerve 39(6):828-36.

<sup>198</sup> Dutra KM, Pereira FJ Jr, Rompré PH, Huynh N, Flemming N, Lavigne GJ (2009) Orofacial activities in sleep bruxism patients and in normal subjects: a controlled polygraphic and audiovideo study. J Oral Rehab 36(2):86-92.

<sup>199</sup> Amoric M (2008). Bielles de Herbst décolettées, intérêt et limites. Rev Orthop Dento Faciale 42:27-34.

<sup>200</sup> Almeida FR, Lowe AA, Otsuka R, Fastlicht S, Farbood M, Tsuiki S (2006) Long-term sequellae of oral appliance therapy in obstructive sleep apnea patients: Part 2. Study-model analysis. Am J Orthod Dentofacial Orthop 129(2):205-213

D'autres études, ne portant pas sur des populations de patients apnéiques, ont pu retrouver une asymétrie dans les forces interdentaires<sup>201</sup> ou des forces occlusales mesurées en intercuspidie<sup>202</sup>, avec une prédominance des forces fonctionnelles du côté droit dans les échantillons étudiés. Ces conclusions, en accord avec les résultats de notre étude, renforcent l'hypothèse avancée par Almeida, sur une dominance des forces du côté droit, possible reflet de la latéralisation hémisphérique.

### **Conclusion et implications cliniques**

Les réglages de l'orthèse d'avancée mandibulaire ont une implication sur son efficacité dans le traitement du syndrome d'apnée du sommeil, mais ils auraient également une importance dans l'occurrence des effets secondaires, car leur amplitude génère les forces de rappel responsables des contraintes supportées par les tissus (forces viscoélastiques des muscles et ligaments qui s'opposent à l'avancée mandibulaire).

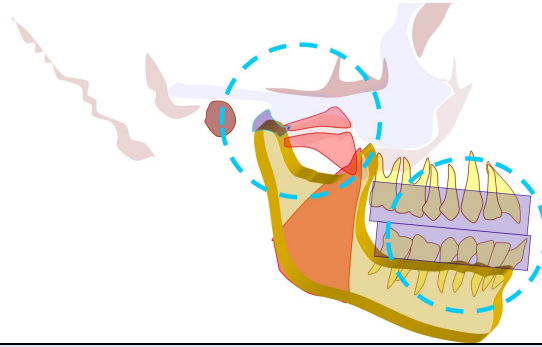
Dans cette étude, l'avancée mandibulaire efficace a été en moyenne de 11,42mm ( $\pm 2,37$ ), avec de grandes variabilités inter-individuelles, certains patients ne répondant que partiellement. Les valeurs de forces développées, se répercutant sur les arcades dentaires, les muscles et articulations temporo-mandibulaires se rapprochant alors de la valeur de 13,60N (soit 1387,36gf), soit de 1,18N par millimètre d'avancée (120,6gf/mm).

On souligne l'intérêt d'études prospectives ultérieures pour évaluer les relations entre les forces générées par l'avancée mandibulaire, l'influence du design des orthèses et l'observance des patients ainsi que leur résistance individuelle au déplacement dentaire provoqué (caractéristiques occlusales, ancrage parodontal, présence d'un implant dentaire). Étant donné l'amplitude des forces, un protocole de suivi personnalisé pourrait être utilisé chez les patients nécessitant d'importantes valeurs d'avancée mandibulaire définies par la titration.

---

<sup>201</sup> Jonke E (2011) Left/right asymmetries and open/closed differences of interdental forces in the mandible. *Eur J Orthod* 33(6):642-6.

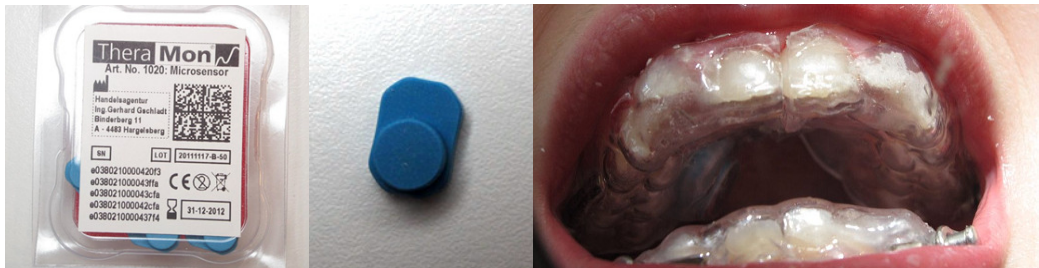<sup>202</sup> Cohen-Levy J, Cohen N (2011) Computerized analysis of occlusal contacts after lingual orthodontic treatment in adults. *Int Orthod* 9(4):410-31.



**Figure 44: localisation des effets secondaires des OAM : effets dento-alvéolaires, remodelage articulaire, tensions musculaires**

**Perspectives :**

Afin de corréliser l'occurrence d'effets secondaires occlusaux en fonction de l'observance, un nouvel outil pourrait être à notre disposition. Il s'agit de puces électroniques (Theramon™), dispositifs permettant par la mesure continue de différentiels de température, d'établir un suivi précis du nombre d'heures de port effectif de l'orthèse.



**Figure 45: Puces électroniques pour évaluation de l'observance, validées pour une utilisation intrabuccale (Theramon™) a) norme CE b) gros plan (diamètre 4mm) c) illustration clinique, capteur inclus dans une bielle de Herbst**

## 2.2 Traitement par chirurgie d'avancée maxillo-mandibulaire de l'adulte

### 2.2.1 Principes, indications, efficacité

Les interventions portant sur les tissus mous (amygdalectomie, uvulopharyngo-palatoplastie, linguoplastie) ont donné des résultats limités sur le SAOS, vraisemblablement du fait de l'existence simultanée de plusieurs obstacles le long du pharynx, en situation rétro-vélaire et rétro-basilinguale<sup>203, 204</sup>.

L'avancée maxillo-mandibulaire (AMM) est décrite aujourd'hui comme le traitement chirurgical le plus efficace du SAOS chez les patients adultes<sup>205, 206</sup>. L'AMM consiste en une ostéomie maxillaire de Lefort 1 et d'une ostéotomie mandibulaire bilatérale oblique, assorties d'une avancée conséquente, d'au moins 10 mm, et maintenues par fixation rigide (ostéosynthèse). L'AMM élargit ainsi structurellement les voies respiratoires et réduit leur collapsibilité en étirant les tissus pharyngés attachés au maxillaire, à la mandibule et à l'os hyoïde. Une étude scanner a ainsi pu montrer que l'AMM génère une augmentation de la section des voies aériennes, dans le sens antéro-postérieur mais également transversal, aux différents niveaux du pharynx<sup>207</sup>.

D'après la méta-analyse de Holty et Guilleminault en 2010, portant sur 627 patients extraits de 22 études, le taux de succès de l'AMM atteint 86,0%, avec une guérison totale du SAOS dans 43,2 % des cas (défini par un indice d'apnées-hypopnées par heure ou IAH<5). La revue systématique de Pirklbauer et al. en 2011, représentant la société américaine de chirurgie maxillo-faciale, confirme l'efficacité de l'AMM sur le SAOS, et attribue un haut niveau de preuve aux études disponibles, avec des recommandations de grade A à B. Les résultats apparaissent maintenus dans le temps (89% de succès pour 56 patients suivis

---

<sup>203</sup> Sher AE, Schechtman KB, Piccirillo JF. The efficacy of surgical modifications of the upper airway in adults with obstructive sleep apnea syndrome. *Sleep* 1996;19:156-77.

<sup>204</sup> Rojewski TE, Schuller DE, Clark RW, Schmidt HS, Potts RE. Videoendoscopic determination of the mechanism of obstruction in obstructive sleep apnea. *Otolaryngol Head Neck Surg* 1984;92:127-31.

<sup>205</sup> Holty JE, Guilleminault C. Maxillomandibular advancement for the treatment of obstructive sleep apnea: a systematic review and meta-analysis. *Sleep Med Rev*. 2010 Oct;14(5):287-97

<sup>206</sup> Pirklbauer K, Russmueller G, Stiebellehner L, Nell C, Sinko K, Millesi G, Klug C. Maxillomandibular advancement for treatment of obstructive sleep apnea syndrome: a systematic review. *J Oral Maxillofac Surg*. 2011; Jun;69(6):e165-76.

<sup>207</sup> Fairburn SC, Waite PD, Vilos G, Harding SM, Bernreuter W, Cure J, Cherala S. Three-dimensional changes in upper airways of patients with obstructive sleep apnea following maxillomandibular advancement. *J Oral Maxillofac Surg* 2007;65(1): 6-12.

jusqu'à 43,7 mois), en dehors des cas où les patients connaissent une importante prise de poids à distance de l'intervention<sup>208, 209, 210</sup>.

L'ostéosynthèse est assurée par des mini-plaques en titane sans blocage intermaxillaire. Une surveillance post-opératoire particulière en unité de soins intensifs est aussi préconisée afin d'assurer la surveillance adaptée à la pathologie apnéique. L'alimentation est reprise à la 24ème heure post-opératoire avec maintien d'une consistance molle pendant deux mois.

L'ostéo-distraction est une technique chirurgicale où l'accroissement osseux peut être réalisé sagittalement ou transversalement par un dispositif activé quotidiennement permettant de réaliser un allongement du corps mandibulaire ou une expansion maxillaire. Devant la complexité de la mise en œuvre de l'avancée maxillo-mandibulaire par distraction, et devant les limites de précision dans le réglage du vecteur de distraction, cette technique n'est pas utilisée de façon courante. Elle a cependant donné lieu à des rapports de cas intéressants dans le SAOS<sup>211, 212, 213, 214</sup>.

Classiquement la solution d'avancée maxillo-mandibulaire peut être retenue dans le cas de SAOS sévères (IAH>30) pour la plupart des auteurs. Cependant, en l'absence d'obstacle vélopharyngé, une correction chirurgicale maxillo-mandibulaire est proposée pour des SAOS modérés chez des patients symptomatiques dépendants ou intolérants à leur traitement conservateur.

---

<sup>208</sup> Nimkarn, Y, Miles PG, Waite PD. Maxillomandibular advancement surgery in obstructive sleep apnea syndrome patients: long-term surgical stability. *J Oral Maxillofac Surg* 1995;53(12):1414-8; discussion 1418-9.

<sup>209</sup> Li KK, Powell NB, Riley RW, Troell RJ, Guilleminault C. Long-Term Results of Maxillomandibular Advancement Surgery. *Sleep Breath* 2000;4(3):137-140.

<sup>210</sup> Conradt R, Hochban W, Brandenburg U, Heitmann J, Peter JH. Long-term follow-up after surgical treatment of obstructive sleep apnoea by maxillomandibular advancement. *Eur Respir J* 1997;10(1):123-8.

<sup>211</sup> Li KK, Powell NB, Riley RW, Guilleminault C. Distraction osteogenesis in adult obstructive sleep apnea surgery: a preliminary report. *J Oral Maxillofac Surg*. 2002 Jan;60(1):6-10.

<sup>212</sup> Harada K, Higashinakagawa M, Omura K. Mandibular lengthening by distraction osteogenesis for treatment of obstructive sleep apnea syndrome: a case report. *Cranio*. 2003 Jan;21(1):61-7.

<sup>213</sup> Bonetti GA, Piccin O, Lancellotti L, Bianchi A, Marchetti C. A case report on the efficacy of transverse expansion in severe obstructive sleep apnea syndrome. *Sleep Breath*. 2009 Mar;13(1):93-6. Epub 2008 Jun 27.

<sup>214</sup> Guruprasad Y, Hemavathy OR. Management of obstructive sleep apnea syndrome secondary to temporomandibular joint ankylosis by mandibular elongation using distraction osteogenesis. *Contemp Clin Dent*. 2012 Jan;3(1):69-73.



## 2.2.2 Modifications squelettiques et pharyngées

### 2.2.2.1 Revue de littérature et rapport de cas

L'amélioration des paramètres ventilatoires du sommeil s'accompagne d'une réduction significative de la somnolence diurne (évaluée par le questionnaire d'Epworth), mais aussi d'une amélioration de la qualité de vie <sup>215</sup>, avec notamment une meilleure capacité de concentration, une meilleure interaction sociale et intime <sup>216</sup>. Près de 90 % des patients sont satisfaits des résultats de l'intervention <sup>217</sup>.

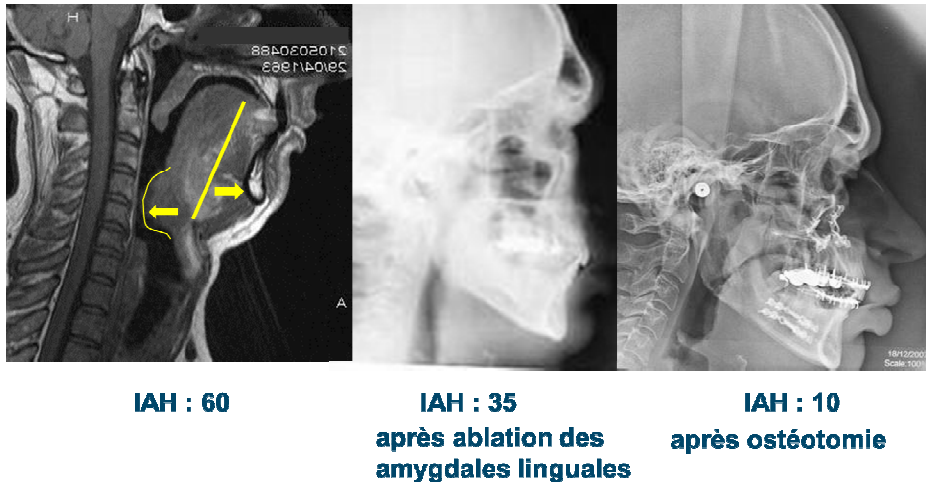


Figure 46 : Persistance de SAOS malgré ablation d'un obstacle ORL évident (amygdale linguale), le patient présentait un rétrusion maxillo-mandibulaire et une étroitesse pharyngée située à différents niveaux. cas du Dr B. Pételle

<sup>215</sup> Lye KW, Waite PD, Meara D, Wang D. Quality of life evaluation of maxillomandibular advancement surgery for treatment of obstructive sleep apnea. J Oral Maxillofac Surg 2008; 66(5):968-72.

<sup>216</sup> Prinsell, JR. Maxillomandibular advancement surgery in a site-specific treatment approach for obstructive sleep apnea in 50 consecutive patients. Chest 1999;116(6): 1519-29.

<sup>217</sup> Li KK, Riley RW, Powell NB, Guilleminault C. Patient's perception of the facial appearance after maxillomandibular advancement for obstructive sleep apnea syndrome. J Oral Maxillofac Surg 2001;59(4): 377-80; discussion 380-1.

## Problématique :

Il n'est pas retrouvé dans la littérature de méthode permettant de connaître pour chaque patient l'avancée mandibulaire idéale qui permet de supprimer les événements obstructifs. Les avancées rapportées dans la plupart des séries sont comprises entre 5 et 10 mm pour le maxillaire et de 10 à 12 mm pour la mandibule<sup>218, 219, 220, 221, 222</sup>. Cette différence est expliquée par la correction des décalages squelettiques dans le cas des patients présentant une malocclusion préexistante.

Compte tenu du caractère invasif de l'intervention d'une part, et de l'amplitude des avancées squelettiques proposées d'autre part, il peut être intéressant de proposer un essai thérapeutique par orthèse mandibulaire. La question est de savoir quelle valeur pronostique le traitement par OAM a par rapport à la chirurgie.

La seule étude à avoir comparé les résultats de l'avancée mandibulaire chirurgicale (AMM) à l'avancée par orthèse, a été menée sur seulement 4 patients extraits d'une cohorte de 43 sujets apnéiques consécutifs. Les auteurs ont alors suggéré que le succès de traitement par orthèse pourrait être un facteur prédictif du succès de la chirurgie dans le traitement du SAOS<sup>223</sup>. Compte tenu de la faiblesse de l'échantillon, les conclusions ne reposaient que sur des observations, sans puissance statistique.

L'indication de traitement par orthèse avait été posée après une naso-endoscopie dynamique de sommeil, ou une simple naso-endoscopie en position assise, ayant mis en évidence un rétrécissement pharyngé à l'étage rétro-basilingual. Les auteurs avaient utilisé une orthèse de type Herbst, réglée à 75% de la propulsion mandibulaire maximale (sans autre précision), et avec une

---

<sup>218</sup> Hochban W, Conradt R, Brandenburg U, Heitmann J, and Peter JH. Surgical maxillofacial treatment of obstructive sleep apnea. *Plast Reconstr Surg* 1997;99(3):619-26; discussion 627-8. Hochban W, Brandenburg U and Peter JH. Surgical treatment of obstructive sleep apnea by maxillomandibular advancement. *Sleep* 1994;17(7):624-9.

<sup>219</sup> Prinsell JR. Maxillomandibular advancement surgery in a site-specific treatment approach for obstructive sleep apnea in 50 consecutive patients. *Chest* 1999;116(6):1519-29. Riley RW, Powell NB, and Guilleminault C. Maxillofacial surgery and obstructive sleep apnea: a review of 80 patients. *Otolaryngol Head Neck Surg* 1989;101(3):353-61.

<sup>220</sup> Smatt Y and Ferri J. Retrospective study of 18 patients treated by maxillomandibular advancement with adjunctive procedures for obstructive sleep apnea syndrome. *J Craniofac Surg* 2005;16(5):770-7.

<sup>221</sup> Wagner I, Coiffier T, Sequert C, Lachiver X, Fleury B and Chabolle F. [Surgical treatment of severe sleep apnea syndrome by maxillomandibular advancing or mental tranposition]. *Ann Otolaryngol Chir Cervicofac* 2000;117(3):137-46.

<sup>222</sup> Waite PD, Wooten V, Lachner J and Guyette RF. Maxillomandibular advancement surgery in 23 patients with obstructive sleep apnea syndrome. *J Oral Maxillofac Surg* 1989;47(12):1256-61; discussion 1262.

<sup>223</sup> Hoekema A et al. Oral Appliances and Maxillomandibular Advancement Surgery: An Alternative Treatment Protocol for the Obstructive Sleep Apnea-Hypopnea Syndrome, *J Oral Maxillofac Surg* 64:886-891, 2006

ouverture mandibulaire de 4 à 6 mm. La chirurgie d'avancée mandibulaire était approximativement de 10 mm alors que l'avancée maxillaire était adaptée pour maintenir une occlusion de classe I d'Angle. Les patients avaient été préparés orthodontiquement pour la chirurgie.

**Comparaison de l'effet de l'Orthèse d'avancée mandibulaire (OAM) et de chirurgie d'avancée maxillo-mandibulaire (AMM) sans génioplastie sur une série de 25 patients.<sup>224</sup>**

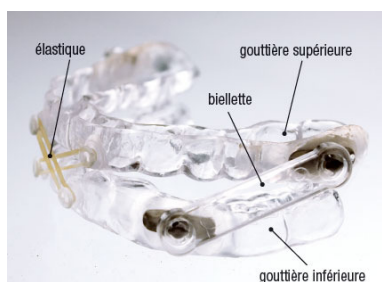
**Matériels et Méthodes :**

**Patients**

L'échantillon était constitué de patients consécutivement opérés de chirurgie d'avancée maxillo-mandibulaire (AMM) pour SAOS sévère, après essai de traitement conservateur : 65 patients (58 hommes, 7 femmes), d'âge moyen 40,6±10 ans, IMC moyen 25,9±3 Kg/m<sup>2</sup>, IAH moy.: 46±17/h, Saturation O<sub>2</sub><90% : 7,6% de TST.

**Orthèse titrée**

25 patients de cette série ont bénéficié, avant l'intervention chirurgicale d'un test d'avancée mandibulaire thérapeutique par orthèse titrée (AMO Orthosom®). Le processus de titration a été mené selon des critères cliniques et oxymétriques, avant un contrôle polysomnographique. Le test sous orthèse était considéré comme positif quand l'amélioration de l'IAH >50% IAH initial.



**Figure 47: orthèsetitrable bibloc, à biellettes rigides réglable, utilisée dans cette étude (AMO™, Orthosom™)<sup>225</sup>**

<sup>224</sup> Pételle B. et al. Paris, France. L'orthèse d'avancée mandibulaire (OAM) est-elle prédictive de l'efficacité d'une chirurgie d'avancée maxillo-mandibulaire (AMM) dans le traitement du syndrome d'apnées obstructives du sommeil (SAOS) ? Le congrès du sommeil. Strasbourg, 24 au 26 novembre 2011 — Communications CO24 (résumé publié MSOM 2012)

<sup>225</sup> Source internet: [www.orthosom.fr](http://www.orthosom.fr)

### **Chirurgie d'avancée maxillo-mandibulaire**

La chirurgie était dérivée de l'ostéotomie bilatérale mandibulaire classique (Obwegeser Dalpont) modifiée par Epker et associée à une ostéotomie de Lefort I d'avancée maxillaire, ajustant l'occlusion finale à la nouvelle position de l'arcade mandibulaire. Les interventions ont été effectuées par le même chirurgien, avec ostéosynthèse par plaques vissées.

### **Enregistrement de sommeil**

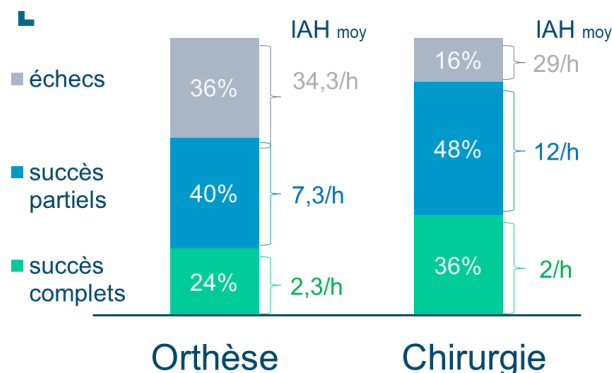
Les mesures incluait le stade de sommeil (électro-encéphalogramme, électro-oculogramme, électromyographie sous-mentale), le débit nasal (canule nasale), le débit oral (thermistance orale), les mouvements thoraco-abdominaux (pléthysmographie) et la saturation en oxygène (SaO<sub>2</sub>). Toutes les données polysomnographiques ont été interprétées visuellement par un spécialiste de sommeil. La détermination des stades de sommeil a été effectuée selon les critères standards. L'apnée a été définie comme un arrêt du flux ventilatoire de plus de 10 secondes; l'hypopnée comme une réduction du flux ventilatoire, quelle que soit son amplitude. Les critères de succès (orthèse et chirurgie) étaient définis par l'IAH : Succès complet: IAH post-op. ≤5/h, le succès partiel par un IAH post-op. ≤20/h ou une diminution de l'IAH >50%.

### **RESULTATS :**

#### **Succès de l'AMM sur le SAOS (figure 48)**

Dans le groupe général de patients opérés (n=65), l'IAH post-opératoire moyen était de 9,3 par heure: on distinguait 43,1% de succès complets (IAH post opératoire moyen de 1,8 p/h), 47,7% de succès partiels (IAH post-opératoire de 12/h) et 9,2% d'échecs (IAH post-opératoire de 29/h).

Dans la sous-population de patients traités par OAM (IAH de contrôle OAM *in situ* de 11,3/h en moyenne) on avait 36% de succès complets (IAH moyen de 2/h), 48% de succès partiels (IAH moyen de 12/h) et 16% d'échecs (IAH moyen de 29/h).



**Figure48 : effet de l'avancée mandibulaire par orthèse et de l'avancée maxillo-mandibulaire sur l'IAH dans l'échantillon (n=25)**

### Comparaison de l'AMM et l'OAM

L'avancée moyenne par orthèse a été de 10,4 mm±2,0 (7-15).

L'avancée mandibulaire chirurgicale a été de 10-12 mm, avec une avancée maxillaire de 2 à 8 mm.

Les échecs de traitement sont réduits de moitié avec l'avancée maxillo-mandibulaire chirurgicale comparée à l'avancée mandibulaire par orthèse, passant de 36 % (indice d'apnées moyens de 34,3 par heure) à 16 % (IAH moyen de 29 /h). Le taux de succès est également augmenté d'un tiers, passant de 24 % à 36 % pour les succès complets (IAH moyen de 2,3/h et 2/h respectivement) et de 40 à 48 % pour les succès partiels (IAH moyen 7,3/h à 12/h respectivement).

Cernant les autres paramètres du sommeil l'indice de somnolence est également meilleur après chirurgie, même si la différence n'est pas significative par rapport à l'amélioration sous orthèse. L'amélioration de la saturation en oxygène est significative après chirurgie passant de 7,6 à 0,4 % du temps de sommeil en dessous de 90 % (p <0,05) alors que la réduction n'était pas significative sous orthèse.

Sur l'échantillon de 25 patient, 80%(20/25) ont bien répondu au traitement par orthèse. Dans ce groupe de patients répondeurs, tous ont été efficacement traités par chirurgie (IAH<20). En revanche , les cinq autres, non répondeurs au traitement par orthèse n'ont été qu'améliorés sans être complètement traités du SAOS.

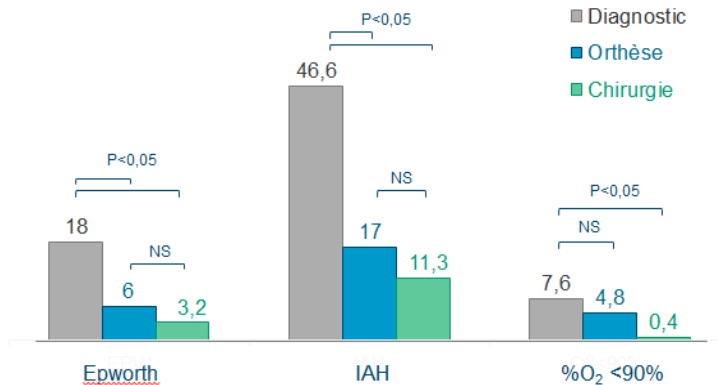


Figure 49 comparaison des critères cliniques (somnolence), de l'IAH et de la saturation en oxygène au moment du diagnostic, après orthèse et après chirurgie d'AMM.

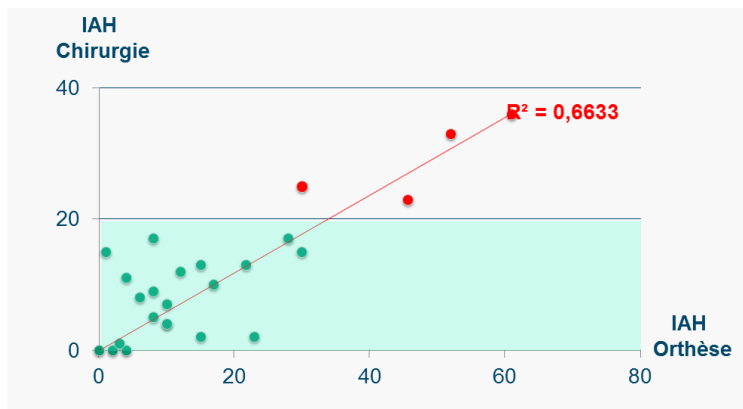


Figure 50: corrélation entre l'indice d'apnées hypopnées après avancée mandibulaire par orthèse et avancée maxillo-mandibulaire chirurgicale

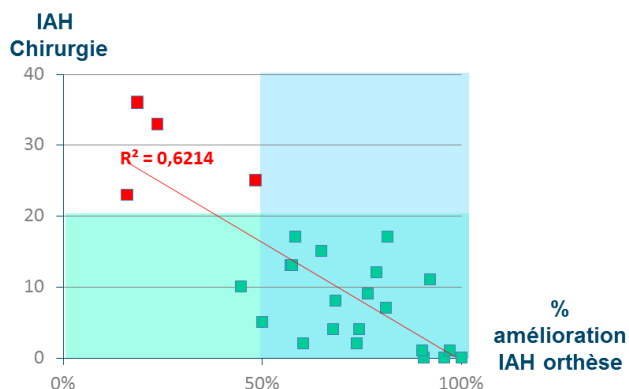


Figure 51 : proportion d'amélioration de l'IAH après chirurgie en fonction de l'amélioration sous orthèse (distribution en fonction de l'IAH post-opératoire)

## **Valeur prédictive d'une amélioration sous orthèse avant chirurgie d'avancée maxillo-mandibulaire**

La figure 51 illustre la corrélation positive qui existe entre le pourcentage d'amélioration de l'IAH sous orthèse et celui de la chirurgie ( $R^2 = 0,6214$ ). La majeure partie des patients testés, qui présentait au moins une amélioration de 50 % de l'IAH sous orthèse, ont présenté un succès après chirurgie, avec un IAH < 20 par heure). Quatre patients, constituant un autre groupe dans la distribution des points, ont été légèrement améliorés par la chirurgie après un échec d'orthèse, mais conservent un indice d'apnées pathologique après l'intervention.

## **DISCUSSION**

La réduction de l'indice d'apnées/hypopnées par heure sous l'orthèse et après chirurgie était corrélée positivement ( $R^2 = 0,6633$ ), avec une meilleure réduction de l'IAH après chirurgie. Ces résultats étaient attendus, compte tenu de la similarité de mode d'action de l'avancée mandibulaire par orthèse et par chirurgie. La supériorité de l'AMM pourrait être expliquée par la seule ostéotomie de LeFort 1, reprenant les conclusions de la revue systématique de Holty et Guilleminault qui avaient conclu que l'efficacité de l'AMM sur le SAOS serait corrélée au degré d'avancement maxillaire, avec un odd ratio de 1,97 par millimètre d'avancée<sup>226</sup>. D'autres différences existeraient :

### **Effet de l'OAM sur les voies aériennes supérieures**

Les orthèses d'avancée mandibulaire élargissent les voies aériennes supérieures au niveau de la base de langue (oropharynx) mais également dans la région rétro vélaire, de par les imbrications anatomiques entre le palais mou et la langue (le muscle palatoglosse constituant le pilier antérieur du voile)<sup>227</sup>. Cette effet rétro-vélaire a pu être mis en évidence à l'éveil<sup>228</sup> et lors du sommeil<sup>229</sup>, et répondrait aussi à un effet de dose<sup>230</sup>. L'élargissement de l'espace rétro vélaire sous OAM, du au repositionnement antérieur et à la mise en tension du palais mou, est tel qu'il améliore la dynamique du flux ventilatoire nasal, et ainsi une étude a pu décrire une

---

<sup>226</sup> Holty JE, Guilleminault C. Maxillomandibular advancement for the treatment of obstructive sleep apnea: a systematic review and meta-analysis. *Sleep Med Rev.* 2010 Oct;14(5):287-97.

<sup>227</sup> Isono S, Tanaka A, Tagaido Y, Sho Y, Nishino T. Pharyngeal patency in response to advancement of the mandible in obese anesthetized persons. *Anesthesiology* 1997;87:1056-62.

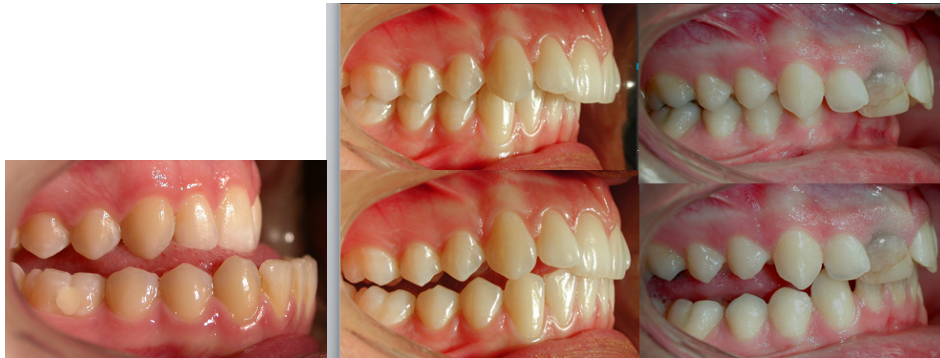<sup>228</sup> Tsuiki S, Hiyama S, Ono T, Imamura N, Ishiwata Y, Kuroda T, et al. Effects of a titratable oral appliance on supine airway size in awake non-apneic individuals. *Sleep* 2001;24:554-60.

<sup>229</sup> Hiyama S, Tsuiki S, Ono T, Kuroda T, Ohya K. Effects of mandibular advancement on supine airway size in normal subjects during sleep. *Sleep* 2003;26:440-5.

<sup>230</sup> Tsuiki S, Hiyama S, Ono T, Imamura N, Ishiwata Y, Kuroda T, et al. Effects of a titratable oral appliance on supine airway size in awake non-apneic individuals. *Sleep* 2001;24:554-60.

réduction de la résistance nasale <sup>231</sup> accompagnant l'avancée mandibulaire, et atteignant un maximum pour la valeur de 67% de la propulsion maximale.

Tout d'abord, l'avancée mandibulaire chirurgicale est d'amplitude élevée (10 mm), parfois plus s'élevée que l'avancée mandibulaire par orthèse (certains patient ayant été avancés de 12mm dans notre série). De plus, elle s'accompagne d'une modification de l'angle goniale (ramus par rapport au corpus mandibulaire) avec la plupart du temps l'application d'une rotation anti-horaire, pour potentialiser l'avancée du massif lingual. Au contraire, lors d'une avancée mandibulaire sous orthèse, les contraintes occlusales (morphologies cuspidiennes, pente incisive, orientation du plan d'occlusion et courbe de Spee) d'une part et la pente condylienne d'autre part, impriment à la mandibule un mouvement d'ouverture et de rotation horaire, qui ont tendance à abaisser et reculer le massif lingual (voir figure 52).



**Figure 52: illustration du degré d'ouverture latérale (abaissement mandibulaire) associée à la propulsion, en fonction de variables occlusales a) arcades nivelées orthodontiquement b) faible courbe de compensation et pente incisive c) cas de supraclusion avec fortes pente incisive et courbe de compensation.**

Anatomiquement, le diamètre pharyngé est déterminé par ses insertions, et donc directement de la profondeur faciale (profondeur du cadre squelettique entre ses insertions antérieures ptérygoïdiennes, mandibulaires et hyoïdiennes, et postérieures occipito-vertébrales) et de sa largeur (distance inter-ptérygoïdienne, intergoniaque). Son calibre peut être activement augmenté par la contraction des muscles dilatateurs : muscles tenseur du voile, palatoglosse, palatopharyngien et uvulaire (portion rétro-vélaire), du génio-glosse et génio-hyoidien (portion rétrobasilinguale) <sup>232</sup>, mais c'est

<sup>231</sup> Okawara et al. Oral appliance titration and nasal resistance in non-apneic subjects Am J Orthod Dentofacial Orthop 2004;126:620-2)

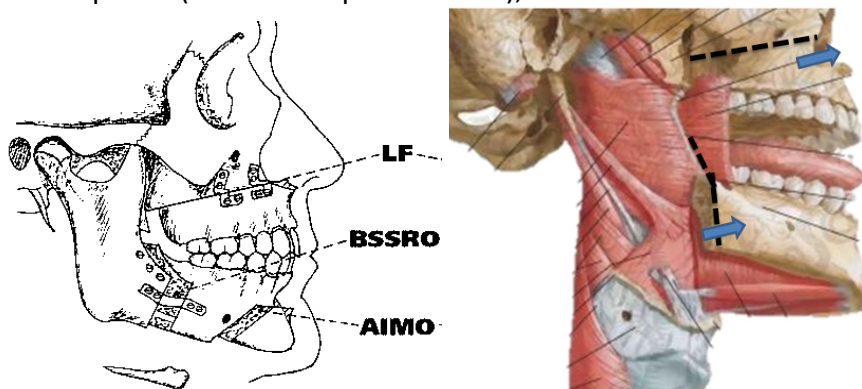
<sup>232</sup> Fleury B. [Pharyngeal muscles and sleep obstructive apnea syndrome]. Rev Mal Respir. 1999 Feb;16(1):51-6.



l'augmentation structurale et la mise en tension des parois qui est recherchée dans l'avancée mandibulaire thérapeutique.

Théoriquement, l'élargissement du pharynx serait également qualitativement différent entre l'avancée mandibulaire par OAM et par AMM :

- Lors de l'avancée par orthèse, l'ensemble du conduit musculo-membraneux pharyngé est avancé, la paroi postérieure restant solidaire du rachis cervical (insertions sur la lame prévertébrale).
- l'élongation chirurgicale du corpus respecte les insertions musculaires et aponévrotiques de l'angle mandibulaire et du ramus. La portion latérale du pharynx, qui entretient des rapports étroits avec les muscles ptérygiens, est ainsi maintenue, alors que la paroi pharyngée antérieure accompagne l'avancée symphysaire. Ainsi la mise en tension des parois pharyngées et l'élargissement résultent non seulement de l'avancée de la paroi antérieure mais aussi de la stabilisation des autres parois (latérales et postérieures), mises en tension.



**Figure 53 : Figure composite, modifiée d'après l'article de Prinsell (à gauche) décrivant les traits d'ostéotomie de Lefort 1 maxillaire, d'avancée mandibulaire et de génioplastie et b) image anatomique des structures musculaires déplacées (sans génioplastie dans notre étude)**

Dans notre échantillon, la procédure décrite par Prinsell d'antériorisation des tubercules géniens (AIMO pour Anterior Inferior Mandibular Osteotomy<sup>233</sup> ou géniotomie de glissement<sup>234</sup>, entraînant une suspension indirecte de l'os hyoïde) n'était pas réalisée, risquant d'aggraver le profil des patients concernés. Cette procédure chirurgicale additionnelle,

<sup>233</sup> Prinsell JR. Primary and secondary telegnathic maxillomandibular advancement, with or without adjunctive procedures, for obstructive sleep apnea in adults: a literature review and treatment recommendations. *J Oral Maxillofac Surg.* 2012 Jul;70(7):1659-77.

<sup>234</sup> Mintz SM, Ettinger AC, Geist JR, Geist RY. A modified genioplasty technique for obstructive sleep apnea syndrome. *J Oral Maxillofac Surg.* 1995 Oct;53(10):1226-8.

augmentant la tension du plancher de la langue et avançant le génioglosse, contribuerait, même isolément, à l'amélioration des troubles obstructifs du sommeil chez les patients présentant une obstruction rétrobasilinguale<sup>235</sup>. Différentes techniques ont été décrites<sup>236</sup>, mais elles ne pourraient se substituer à la correction des dysmorphoses squelettiques associées au SAOS. Ces interventions pourraient être plus systématiquement associées à l'AMM chez ces patients partiellement répondeurs à l'OAM, mais augmentent les risques de l'intervention chirurgicale, particulièrement délicate ; l'amplitude des avancées réalisées nécessite un clivage mandibulaire étendu et l'alignement des segments est plus difficile à obtenir, en raison de la valgisation du segment proximal<sup>237</sup> et de la résistance des tissus mous. La consolidation est plus difficile au cours de l'AMM pour SAOS (chirurgie « télégnaethique ») du fait du peu de contact entre les segments osseux par rapport aux ostéotomies de chirurgie orthognathique classique. La vascularisation doit être préservée au maximum et la multiplication des traits d'ostéotomie mandibulaire constitue un risque supplémentaire.

## CONCLUSION

L'amélioration des troubles ventilatoires obstructifs du sommeil sous OAM serait hautement prédictive du succès de la chirurgie d'AMM. Aussi, devant un résultat médiocre ou mitigé sous OAM (inférieure à 50% de réduction de l'IAH initial), le rapport bénéfice/risque de l'intervention pourrait être défavorable, et la chirurgie d'AMM peut-être remise en question.

L'orthèse d'avancée mandibulaire pourrait constituer un outil intéressant dans la période de prise de décision pré-opératoire, l'AMM étant un acte chirurgical irréversible et invasif portant sur le visage. Dans le cadre d'un consentement libre et éclairé du patient, le respect d'une période de réflexion suffisante, apparaît nécessaire, et constitue même une obligation légale. Cette période pourrait être mise à profit par un essai d'OAM, renforçant l'indication d'avancée chirurgicale ou au contraire laissant suspecter un prévisible échec de l'intervention.

---

<sup>235</sup> Papagrigrakis MJ, Amfilochiou A, Vilos G, Lazarou S, Petroulakis A. Improvement of facial appearance and nocturnal breathing with geniotomy (sliding genioplasty): report of two cases. *Sleep Breath*. 2003 Dec;7(4):189-96.

<sup>236</sup> Genay A, Smatt Y, Brygo A, Ferri J. GÉNIOPLASTIE ET SAOS : UNE TECHNIQUE ORIGINALE Doi : STO-09-2005-106-S4-0035-1768-101019-200514660 *Rev Chir Max Fac* . Abstract

<sup>237</sup> Walker DA. Controverses en chirurgie orale et maxillo-faciale. *J Oral Maxillofac Surg* 2002 ;60 :1341-6

### 2.2.3 Effets secondaires sur le profil cutané<sup>238</sup> :

#### Problématique :

Compte tenu de l'importance de l'avancée du squelette maxillo-mandibulaire, une modification faciale accompagne nécessairement l'intervention<sup>239, 240, 241, 242</sup>. En fonction de la morphologie et de l'âge du patient, ces changements peuvent être bénéfiques mais des effets délétères ont cependant aussi été soulignés, comme la création d'un profil exagérément protrusif, un aspect bombé de la lèvre supérieure et un élargissement de la base du nez et des narines<sup>243</sup>. Une adaptation de la technique chirurgicale de l'AMM est préconisée pour réduire ces caractères inesthétiques<sup>244, 245, 246, 247, 248</sup>, ainsi qu'une préparation orthodontique<sup>249</sup>.

Certains chirurgiens recommandent une stricte sélection des patients, qui doivent être objectivement rétrognathes ou dolichofaciaux<sup>250, 251, 252</sup>.

---

<sup>238</sup> Pételle B, Fleury B, Cohen-Lévy J. Traitement chirurgical du syndrome d'apnées du sommeil. *Rev Orthop Dento Faciale* 2009;43:317-333.

<sup>239</sup> Louis PJ, Austin RB, Waite PD, Mathews CS. Soft tissue changes of the upper lip associated with maxillary advancement in obstructive sleep apnea patients. *J Oral Maxillofac Surg.* 2001 Feb;59(2):151-6.

<sup>240</sup> Conley RS, Boyd SB. Facial soft tissue changes following maxillomandibular advancement for treatment of obstructive sleep apnea. *J Oral Maxillofac Surg* 2007 65(7): 1332-40.

<sup>241</sup> Goodday R, Gregoire C. Facial appearance following surgical treatment for obstructive sleep apnea syndrome. *Gen Dent.* 2008 May;56(3):251-7.

<sup>242</sup> Blumen MB, Buchet I, Meulien P, Hausser Hauw C, Neveu H, Chabolle F.

Complications/adverse effects of maxillomandibular advancement for the treatment of OSA in regard to outcome. *Otolaryngol Head Neck Surg.* 2009 Nov;141(5):591-7.

<sup>243</sup> Ryckman MS, Harrison S, Oliver D, Sander C, Boryor AA, Hohmann AA, Kilic F, Kim KB. Soft-tissue changes after maxillomandibular advancement surgery assessed with cone-beam computed tomography. *Am J Orthod Dentofacial Orthop.* 2010 Apr;137(4 Suppl):S86-93.

<sup>244</sup> Bettega G, Pepin JL, Veale D, Deschaux C, Raphael B, Levy P. Obstructive sleep apnea syndrome. fifty-one consecutive patients treated by maxillofacial surgery. *Am J Respir Crit Care Med* 2000; 162(2 Pt 1): 641-9.

<sup>245</sup> Li KK. Maxillomandibular advancement for obstructive sleep apnea. *J Oral Maxillofac Surg.* 2011 Mar;69(3):687-94.

<sup>246</sup> Goh YH, Lim KA. Modified maxillomandibular advancement for the treatment of obstructive sleep apnea: a preliminary report. *Laryngoscope.* 2003 Sep;113(9):1577-82.

<sup>247</sup> Matsuo A, Nakai T, Toyoda J, Takahashi H, Suzuki I, Chiba H. Good esthetic results after modified maxillomandibular advancement for obstructive sleep apnea syndrome. *Sleep Biol Rhythms* 2009;7:3-10.

<sup>248</sup> Bruno Carlo B, Mauro P, Silvia B, Enrico S. Modified genioplasty and bimaxillary advancement for treating obstructive sleep apnea syndrome. *J Oral Maxillofac Surg.* 2008 Sep;66(9):1971-4.

<sup>249</sup> Pételle B., Cohen-Lévy J *Rev Orthop Dento-Faciale* 2009;

<sup>250</sup> Hochban W, Brandenburg U. Morphology of the viscerocranium in obstructive sleep apnoea syndrome--cephalometric evaluation of 400 patients. *J Craniomaxillofac Surg* 1994;22(4): 205-13.

alors que d'autres ont étendu les indications aux patients exempts d'anomalie squelettique<sup>253, 254</sup>.

### 2.2.3.1 Satisfaction des patients et évaluation des profils cutanés par différents jurys (ARTICLE 2, voir annexes , accepté International Orthodontics)

L'objectif de cette étude était d'évaluer les modifications du profil dans un échantillon de patients apnéiques consécutifs traités par chirurgie d'avancée maxillo-mandibulaire (AMM), de mesurer leur perception de ces modifications, et de la comparer à celle de différents jurys. L'objectif secondaire était de déterminer l'existence de facteurs prédictifs, squelettiques cutanés ou dentaires, sur l'issue esthétique de l'intervention, car les patients présentaient une grande variété morphologique.

#### Matériels et Méthodes

##### Echantillon

15 patients masculins consécutifs atteints de SAOS (âge moyen 42 ans (20-59), d'IMC 26,60 kg.m<sup>2</sup> (22-29), IAH moyen de 50,9 (19-85)), ont été opérés d'AMM, effectuée par le même chirurgien. Ils ont été évalués avec des photographies numérisées du visage, des téléradiographies de profil et des enregistrements polysomnographiques pré et post-opératoires : électroencéphalogramme, électro-oculogramme, électromyographie sous-mentonnière, mesure des mouvements thoraciques et abdominaux, inductance respiratoire (pléthysmographie), saturation artérielle en oxygène et mesure des flux ventilatoires oro-nasaux. 7 patients ont bénéficié d'une préparation orthodontique pour l'intervention ; 2 autres patients présentaient des antécédents orthodontiques avec extraction de prémolaires.

##### Auto-questionnaires

Un questionnaire validé a été envoyé à tous les patients, pour évaluer leur conscience des changements de leur apparence faciale et leurs

---

<sup>251</sup> Hochban W, Brandenburg U, Peter JH. Surgical treatment of obstructive sleep apnea by maxillomandibular advancement. *Sleep* 1994;17(7): 624-9.

<sup>252</sup> Smatt Y, Ferri J. Retrospective study of 18 patients treated by maxillomandibular advancement with adjunctive procedures for obstructive sleep apnea syndrome. *Craniofac Surg.* 2005 Sep;16(5):770-7.

<sup>253</sup> Li KK, Riley RW, Powell NB, Guilleminault C. Maxillomandibular advancement for persistent obstructive sleep apnea after phase I surgery in patients without maxillomandibular deficiency. *Laryngoscope* 2000;110(10 Pt 1):1684-8.

<sup>254</sup> Ronchi P, Novelli G, Colombo L, Valsecchi S, Oldani A, Zucconi M, Paddeu A. Effectiveness of maxillo-mandibular advancement in obstructive sleep apnea patients with and without skeletal anomalies. *Int J Oral Maxillofac Surg.* 2010 Jun;39(6):541-7.

sentiments au sujet de la chirurgie (traduit de Finlay et al., Br J Surg Oral Maxillofac 1995<sup>255</sup>). Il a été envoyé au moins 3 mois après la chirurgie, le temps de la cicatrisation des tissus mous faciaux et notamment de la régression de l'œdème.

### Enquête sur les profils

Les profils des patients ont été extraits de photographies numériques, en utilisant le logiciel photographique Photoshop 7™ (Windows). Les profils ont été agrandis et tournés, sans déformation, afin d'atteindre exactement les mêmes échelles et orientation du visage avant et après la chirurgie (voir fig. 54). Pour que les différents jurys ne soient pas influencés par l'apparence de la peau ou les modifications de coiffure entre les deux prises de vue, les profils cutanés ont été peints en noir, et ont été superposés sur la région postérieure du crâne de la photographie initiale (fig. 45 2a,b,c), parallèlement au plan de Francfort, pour créer des images composites (voir fig. 55d).

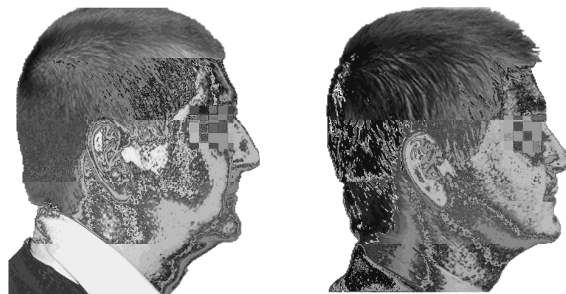


Figure 54: Modifications faciales associées à l'avancée maxillo-mandibulaire sur des photographies de profil. A gauche : pré-opératoire, à droite : post-opératoire.




Figure 55. Profils cutanés extraits des photographies de profil. A) pré-opératoire, B) Post-opératoire C) superposition des profils pré et post-opératoires D) composite du profil post-opératoire (cercle de bleu) conservant la coiffure et le contour cervical pré-opératoires (cercle de rouge)

<sup>255</sup> Finlay PM, Atkinson JM, Moos KF. Orthognathic surgery: patient expectations; psychological profile and satisfaction with outcome. Br J Oral Maxillofac Surg. 1995 Feb;33(1):9-14.

Les ombres de ces profils ont été présentées par paires, de façon randomisée en position A ou B (pré et post-opératoire) à un jury de profanes (n = 50), d'orthodontistes (n = 40), et d'étudiants en art (étudiants des Beaux-Arts de Paris n =50). Les jurys ont été invités, pour chaque paire de profils, à cocher le profil qu'ils trouvaient le plus agréable (voir fig. 46), et à définir de façon globale le plus beau et le plus laid de tous. Aucune réponse ne devait être omise, même si aucun des deux profils ne semblait beau. Les jurys n'étaient pas informés de l'existence d'une chirurgie ou du SAOS. Les questionnaires étaient anonymes, et ne mentionnaient que l'âge et le sexe des juges.




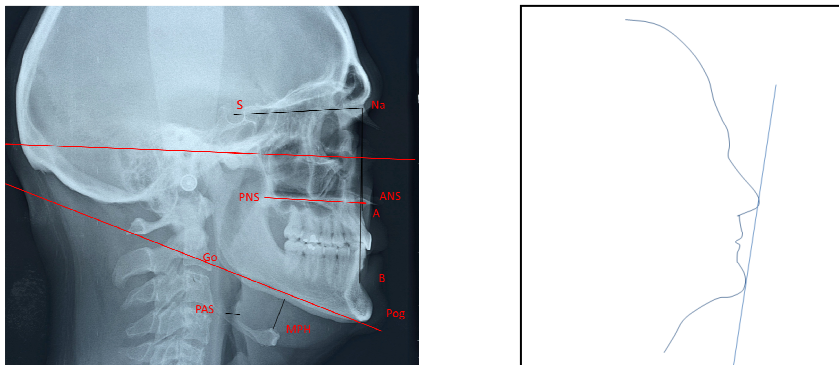
Figure 56 : Profils cutanés de 15 patients apnéiques consécutifs, présentés de façon randomisée en position A ou B (avant ou après la chirurgie d'avancée maxillo-mandibulaire), tels que dans l'étude

### Analyse céphalométrique

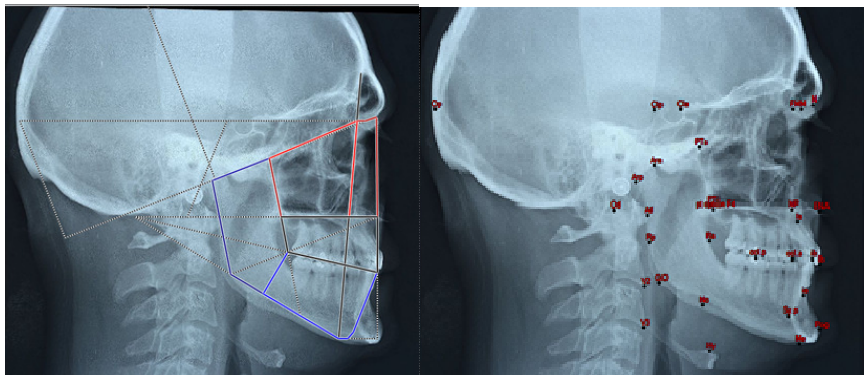
Afin de réduire les écarts de grossissement et les erreurs de positionnement de la tête, les téléradiographies ont été obtenues à une

distance de 4 mètres (norme française) avec les patients en position debout, dans un céphalostat et regardant droit devant eux.

Des tracés manuels sur acétate ont permis des mesures directes, selon l'analyse de Tweed modifiée par Prinsell (voir la figure 47 pour les définitions repères), avec les mesures des angles SNA,SNB,ANB,FMA et les mesures millimétrées de MPH (distance de l'os hyoïde au bord mandibulaire), PAS (distance entre les parois pharyngées au niveau le plus étroit), ANS-PNS (longueur du plan palatin) et Go-GN (longueur du corpus mandibulaire). L'analyse architecturale informatisée de Delaire (Tridim™, Orqual France) a été faite après numérisation des clichés (scanner Epson Perfection V700) et positionnement des points de l'analyse orthognathique (voir figure 48a et b).



**Figure 57 : a) Analyse céphalométrique de Tweed modifiée par Riley et Powell pour le SAOS, utilisant les points S (Sella), Na (Nasion),A, B les mesures angulaires de SNA, SNB et linéaires PAS et MPH. La mesure de la divergence faciale est donnée par l'angle FMA b) analyse esthétique : ligne E de Ricketts passant par la pointe du nez et le Pog cutané.**



**Figure 58 a et b: Analyse architecturale informatisée de Delaire utilisée pour l'évaluation de la protrusion maxillaire et mandibulaire (logiciel Tridim™ Orqual, France) a) Repères céphalométriques. b) Tracé architectural individualisé**

Le degré de protrusion squelettique et de décalage des bases (en degrés) ont été relevés (voir figure 49). La protrusion labiale a été évaluée d'après la ligne de Ricketts (distance en millimètres entre la ligne E, passant par la pointe du nez Pronasal et le Pogonion cutané) et la mesure de l'angle naso-labial. Toutes les analyses, manuelles et informatisées, ont été faites par le même opérateur.

## **Statistiques**

Les données morphologiques et les enregistrements de sommeil des patients ont été transférés dans un tableau (Excel for Windows), et les tests t de Student utilisés pour déterminer le caractère significatif des différences avant et après chirurgie.

Des tests de chi-deux d'homogénéité ont été réalisés afin d'étudier la corrélation qui existait entre les différents jurys, et vérifier l'influence de leur âge (plus ou moins de 30 ans) ou de leur le sexe. Pour tous les tests, on a pris une erreur de premier ordre  $\alpha=5\%$ . L'hypothèse  $H_0$  (les deux échantillons sont homogènes) était alors émise lorsque la probabilité  $p>0,05$ . L'hypothèse  $H_1$  (les deux échantillons ne sont pas homogènes) était conclue lorsque  $p\leq 0,05$ .

## **RESULTATS**

### **Effets de l'AMM sur le SAOS (voir tableau 5)**

L'IAH passait de  $51,07\pm 15,21$  à  $10,3 \pm 7,24$  après AMM ( $p<10^{-5}$ ). Le taux de réussite de l'AMM sur le SAOS était ainsi de 80% dans cette série (12/15) considérant le succès comme un IAH  $<15$ . Les 3 autres patients de la série présentaient une réduction de l'IAH d'au moins 50%. L'efficacité de sommeil était améliorée après AMM ( $p<0,01$ ), parallèlement à une meilleure saturation en oxygène : augmentation de la saturation la plus basse (de  $79,5 \pm 13$  à  $82,2 \pm 5,4$ ) et réduction du nombre de désaturations inférieures à 90% (de  $8,9 \pm 18$  à  $0,5 \pm 1,4$ ).

La somnolence, évaluée par l'échelle d'Epworth, passait d'un indice de  $12,3 \pm 5,0$  à  $3,9 \pm 2,8$ , signant une amélioration significative des symptômes diurnes ( $p<10^{-5}$ ). On observait une légère réduction pondérale après chirurgie, l'IMC passant de  $27,41\pm 3,5$   $\text{kg/m}^2$  à  $25\pm 2,6$   $\text{kg/m}^2$  (NS).



	Pre-opérateur/ Moyenne / écart type	Post- opérateur Moyenne / écart type	p<
<b>Paramètres du sommeil</b>			
IAH (par h)/AHI	51,07 ±15,21	10,3 ±7,24	10 <sup>-8**</sup>
Efficacité sommeil (%)	72 ±18	89 ± 6	0,01*
LSAT (%)	79,5 ±13	82,2 ± 5,4	0,3
Desat < 90%	8,9 ±18	0,5 ± 1,4	0,11
Score Epworth	12,3 ±5,0	3,9 ± 2,8	10 <sup>-5**</sup>
<b>Modifications squelettiques</b>			
SNA(°)	82,80±3,31	89,13±3,31	10 <sup>-5**</sup>
SNB (°)	78,26±4,35	84,66±3,38	10 <sup>-5**</sup>
ANB (°)	4,53±1,92	4,40±1,42	0,6
FMA (°)	23,13±7,19	20,27±8,04	0,03
MPH (mm)	25,44±4,41	18,33±2,90	0,01*
PAS (mm)	6,89±2,99	12,4±3,02	0,01*
Protrusion maxillaire (°)	0,3±7,2	5,3±5,5	0,04
Protrusion mandibulaire (°)	-4±6,3	0,5±4,09	0,01*
<b>Modifications T mous/</b>			
Angle NL (°)	96,7 ±18,7	91,0±22,8	0,19
Lèvre inf/E (mm) 0±2,0mm	-3,46±2,53	-2,26 ±2,37	0,02
Lèvre sup/E mm)-1±2,0mm	-4,67±2,69	-2,87±2,47	0,02
<b>IMC (kg/m2)</b>	<b>27,41±3,5</b>	<b>25±2,6</b>	<b>0,02</b>

**Tableau 5**  
Effets de l'AMM sur le sommeil et sur les paramètres morphologiques dans l'échantillon étudié.

**Abréviations :**

IAH= indice d'apnées hypopnées (par heure de sommeil); IMC=indice de masse corporelle ; score Epworth=indice de somnolence d'après le questionnaire d'Epworth ;

**Auto-questionnaires**

Tous les patients ont été satisfaits du résultat de la chirurgie sur le SAOS (9/15 satisfaits, 6/15 très satisfaits). Tous ont déclaré une meilleure qualité de vie (meilleure 10/15, beaucoup mieux 5/15), 12/15 notaient une meilleure capacité de concentration.

Tous les patients sauf un (14/15) ont été satisfaits du résultat esthétique. Plus précisément, 3/15 n'ont pas remarqué ou ne se souciaient pas d'un changement et 11/15 ont noté une amélioration après chirurgie. L'amélioration portait sur le nez (6/15), la lèvre supérieure (6/15) et la lèvre inférieure (4/15). Le patient insatisfait notait une détérioration de l'aspect du nez et de la lèvre supérieure. Tous les patients ayant suivi un traitement orthodontique se trouvaient esthétiquement améliorés, à l'exception d'un seul qui se trouvait inchangé.

Cinq patients ont noté une modification de leur apparence dentaire : 2 ressentaient une détérioration (non préparés orthodontiquement), 3 notaient une amélioration (dont un seul traité orthodontiquement).

### Modifications morphologiques

L'avancée chirurgicale moyenne a été de 9,3 mm (3,0- 12,0 ± 2,4) pour le maxillaire et 10,82 mm (10,0- 14,0 ± 1,0), pour la mandibule. Un patient a bénéficié d'une génioplastie d'avancée et un autre de l'ablation d'une prothèse mentonnière. Au sein de cet échantillon, 9 patients avaient été traités orthodontiquement (7 spécifiquement pour la chirurgie, 2 aux antécédents de traitement). Des extractions de dents permanentes avaient été réalisées pour 6 patients, les autres sujets traités orthodontiquement présentant des malocclusions de classe II division 2 et ayant simplement été décompensés.

D'après l'analyse de Tweed, le maxillaire était plutôt bien placé avant chirurgie (SNA de  $82,80 \pm 3,31$ , pour une norme de  $81 \pm 3$ ), et devenait significativement protrusif après AMM (SNA de  $89,13 \pm 3,31$ ,  $p < 10^{-5}$ ). La mandibule était initialement bien placée, voire légèrement reculée par rapport à la base du crâne (SNB de  $78,3^\circ \pm 4,3$  pour une norme de  $79,0 \pm 3,0$ ), et devenait protrusive après chirurgie (SNB de  $84,7^\circ \pm 3,4$ ,  $p < 10^{-5}$ ). Le décalage sagittal maxillo-mandibulaire était de tendance classe II (ANB préopératoire de  $4,5^\circ \pm 1,9$  pour une norme de  $2,0 \pm 2$ ), pour rester globalement le même après chirurgie (ANB post-opératoire de  $4,4 \pm 1,4$  différence non significative).

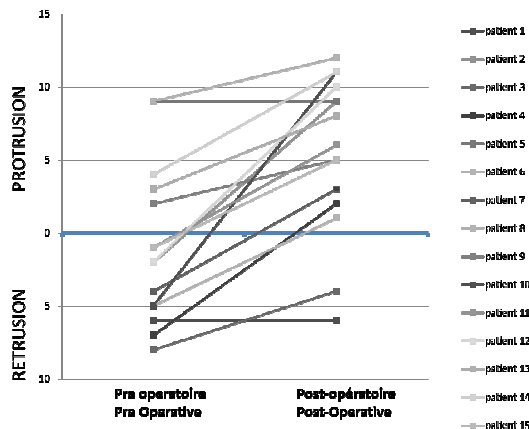
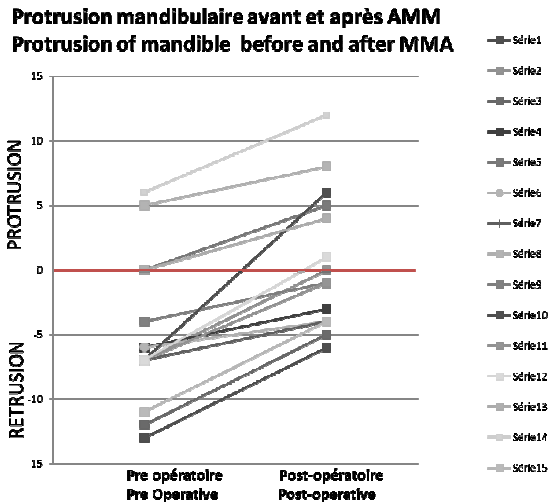


Figure 59 : analyse de la protrusion maxillaire avant et après AMM



**Figure 60 : analyse de la protrusion mandibulaire avant et après AMM.**

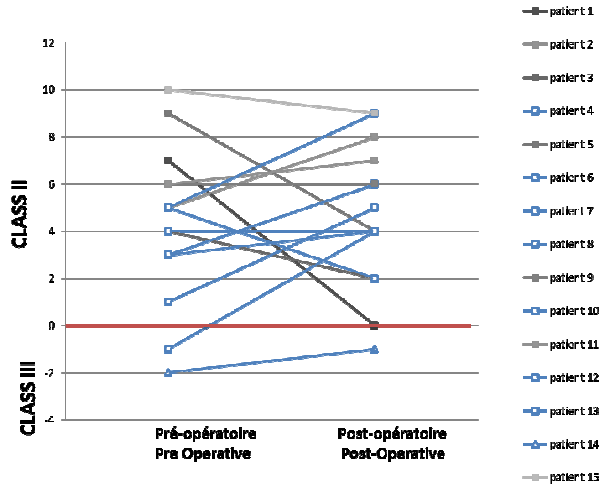
D'après l'analyse architecturale de Delaire, 7/15 présentaient une rétrusion maxillaire avant l'intervention, dont 4/15 en deçà de  $-5^\circ$  ; 6/15 avaient un maxillaire bien placé et 2/15 présentaient déjà une protrusion de plus de  $+5^\circ$  (voir figure 6). Au niveau mandibulaire, 11/15 présentaient une rétrusion, dont 8/15 en deçà de  $-5^\circ$ . Après chirurgie, 12/15 présentaient une protrusion maxillaire et 6/15 une protrusion mandibulaire. La comparaison des décalages sagittaux obtenus par les deux méthodes d'analyse céphalométrique est présentée dans le tableau 6.

**Tableau 6 : comparaison de la protrusion avec les deux analyses céphalométriques**

	Analyse de Tweed		Analyse de Delaire	
	Protrusion maxillaire normale ou excessive	Protrusion mandibulaire (normale ou excessive)	Protrusion maxillaire normale ou excessive	Protrusion mandibulaire (normale ou excessive)
<b>Avant chirurgie</b>	<b>9/15</b> 60%	<b>7/15</b> 46,6 %	<b>2/15</b> 13,3 %	<b>4/15</b> 26,6 %
<b>Après chirurgie</b>	<b>14/15</b> 93,3 %	<b>13/15</b> 86,6 %	<b>12/15</b> 73,3 %	<b>6/15</b> 40%

En analysant chaque cas particulier, la modification des relations sagittales maxillo-mandibulaire était variée (voir figure 61), de même que la modification verticale (réduction du FMA de l'ordre de  $3^\circ$ , non significative).

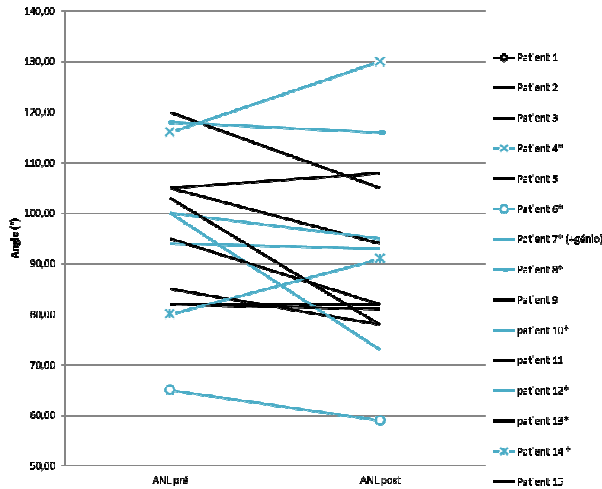
Les patients ayant bénéficié d'une préparation orthodontique sont représentés avec un astérisque, et représentés en tracés bleus.



**Figure 61 : décalage sagittal squelettique avant et après AMM.**

L'espace pharyngé postérieur augmentait significativement (PAS passant de  $6,89 \pm 2,99$  mm à  $12,4 \pm 3,02$  mm) et l'os hyoïde était ascensionné après AMM, la distance au bord mandibulaire passant en moyenne de  $25,44 \pm 4,41$  mm à  $18,33 \pm 2,90$  mm.

Au niveau des tissus mous faciaux, la réduction moyenne de l'angle naso-labial était  $-5,7^\circ$  ( $-27^\circ ; 14^\circ$ ), et montrait une grande variabilité entre les individus.



**Figure 62: changement de l'angle naso-labial après AMM**

Avant chirurgie, les patients présentaient majoritairement une birétrochilie, la distance moyenne par rapport à la ligne esthétique de

Ricketts était de  $-3,46 \pm 2,53$  mm pour la lèvre inférieure (norme  $0 \pm 2,0$ mm, la lèvre devant affleurer la ligne), et de  $-4,67 \pm 2,69$  mm pour la lèvre supérieure (norme  $-1 \pm 2,0$ mm, la lèvre devant être en retrait de la ligne). De grandes disparités existaient, avec une rétrusion labiale supérieure allant de  $-1$ mm à  $-9$ mm, et une rétrusion inférieure de  $0$  à  $-7$ mm.

Après chirurgie, la moyenne passait respectivement de  $-2,26 \pm 2,37$  mm pour la lèvre inférieure et  $-2,87 \text{mm} \pm 2,47$  pour la lèvre supérieure. 4/15 patients présentaient une nette prochéilie après l'intervention (N°1, N°2, N°9 et N°15).

### **Evaluation par différents jurys**

120 questionnaires ont été remplis et analysés.

Les profils post-opératoires ont été préférés par 85% du jury général ( $p < 0,001$ ).

Des tests de chi-deux d'homogénéité à 38 degrés de liberté ont été effectués concernant le choix du profil post-opératoire ou pré-opératoire, entre les orthodontistes, les artistes et le groupe de profanes (voir table 3). Pour tous les tests réalisés, on a gardé l'hypothèse nulle  $H_0$  : les échantillons sont issus d'une même population, la différence des choix entre eux n'est pas significative.

Deux tests de Fisher à 19 degrés de liberté ont été effectués pour confronter les préférences des hommes avec celles des femmes et celles des « moins de 30 ans » avec celles des « plus de 30 ans », et n'ont pas montré de différence significative entre les groupes ( $p > 0,05$ ).

**Tableau 7 : préférence en fonction des groupes de juges**

<b>Groupes comparés</b>	<b>Probabilité</b>	<b>Conclusion</b>
<i>Orthodontistes / Etudiants en Art</i>	<i>P=0,99</i>	<i>Ho : Les échantillons sont homogènes</i>
<i>Etudiants en Art / Hommes de la rue</i>	<i>P=0,94</i>	<i>Ho : Les échantillons sont homogènes</i>
<i>Orthodontistes / Hommes de la rue</i>	<i>P=0,99</i>	<i>Ho : Les échantillons sont homogènes</i>

Les patients aux antécédents d'extraction de prémolaires (9/15) ont été préférés après chirurgie dans 80% des cas. Aucun facteur prédictif squelettique de l'issue esthétique n'a été trouvé. Il apparaît cependant, en examinant les ombres des profils les plus beaux (figure 63), et ceux jugés les

moins beaux (figure 64) que certaines caractéristiques cutanées soient unanimement préférées.




Figure 63 : profils jugés les plus beaux après AMM (dans les cadres rouges : situation post-opératoire)




Figure 64 : profils jugés les moins beaux après AMM (dans les cadres rouges : situation post-opératoire)

Le profil post-opératoire était systématiquement préféré par la majorité des juges pour 12 des 15 patients. Le profil post-opératoire des patients N°2, 9 et 10 était globalement moins bien noté.

- Le jury composé d'orthodontistes (n=40) préférait dans 90% des cas le profil post-opératoire mais s'accordait sur la préférence du profil pré-opératoire des sujets N° 10 et N° 9 (respectivement 75% et 60% de préférence).

- Le jury de profanes, composé d'« hommes de la rue » (n=40) optait dans 90% des cas pour le profil post-opératoire. En revanche, le profil pré-opératoire des patients N° 10 et N° 9 était largement préféré, avec un pourcentage respectif de 75% et de 63%.

- Le jury composé d'étudiants en Art (n=40) penchait en faveur du profil post-opératoire dans 80% des cas; Cependant, la préférence du profil pré-opératoire était nette pour les patients N° 2 et N° 10 avec respectivement 55% et 68% de suffrages.

En analysant ces 3 profils particuliers, sensiblement aggravés par l'AMM, on note qu'ils présentaient une biprochéilie (au contact ou dépassant la ligne E), une nette fermeture de l'angle naso-labial, le nez apparaissant assez réduit. Les patients avaient également comme caractéristique de présenter une face assez courte avant traitement.

Les profils jugés les plus beaux (patient N°1, N°3 et N°14) avaient pour caractéristique commune un profil sous-nasal assez rectiligne, les lèvres s'affrontant quasiment à angle droit par rapport au nez, relativement marqué. En analysant leur profil pré-opératoire, ils présentaient une nette rétrusion labiale et/ou une ouverture de l'angle naso-labial.

## Discussion

### Morphologie et modifications induites par l'AMM

À partir des années 1980 il a été montré que la chirurgie d'avancée maxillo-mandibulaire était nettement plus efficace que l'avancée mandibulaire isolée chez les patients atteints de SAOS, reflétant une possible déficience de l'ensemble du complexe maxillo mandibulaire<sup>256</sup>. Pour cette raison, et compte tenu de la sous-jacente pathologie obstructive, les patients

---

<sup>256</sup> Fairburn SC, Waite PD, Vilos G, Harding SM, Bernreuter W, Cure J, Cherala S. Three-dimensional changes in upper airways of patients with obstructive sleep apnea following maxillomandibular advancement. J Oral Maxillofac Surg 2007;65(1): 6-12.

présentant des décalages de classe II squelettique avec rétromandibulie n'ont pas seulement bénéficié d'une ostéotomie d'avancée mandibulaire. Plus encore, l'efficacité de l'AMM sur le SAOS serait même corrélée au degré d'avancée maxillaire, avec un odd ratio de 1,97 par millimètre d'avancée<sup>257</sup>. Si pour un certain nombre d'auteurs l'AMM était initialement destinée aux patients atteints d'anomalies cranio-faciales<sup>258</sup>, constituées majoritairement d'anomalies de classe II avec rétrognathie, cette intervention peut aussi être proposée à des patients en classe I dentaire et squelettique, avec une projection maxillo-mandibulaire céphalométriquement normale<sup>259, 260</sup>.

En accord avec les données de la littérature, l'AMM a été dans cette série très efficace dans le traitement du SAOS, avec une amélioration des paramètres de sommeil et des scores de somnolence. Les voies aériennes ont été structurellement élargies (augmentation de PAS), parallèlement à l'avancée maxillo-mandibulaire, et à l'ascension de l'os hyoïde, témoin de la mise en tension des muscles hyoïdiens et de la base de langue<sup>261</sup>.

Analysés par une méthode céphalométrique conventionnelle et par une analyse architecturale, les patients présentaient un degré de protrusion maxillo-mandibulaire sensiblement différent en fonction des analyses utilisées, puisque la proportion de patients considérés comme rétrus avant l'intervention était nettement minorée par l'analyse de Tweed comparée à l'analyse de Delaire : 74,4% des patients présenteraient un déficit mandibulaire (contre 54,4% pour Tweed), et 87,3% un déficit maxillaire (contre 40% par l'analyse de Tweed), même si ces déficits étaient parfois légers. Après l'intervention, la protrusion était claire, surtout au niveau du maxillaire (93,3% de protrusion maxillaire pour Tweed contre 73,3% pour Delaire). Ces différences de résultats ont également été décrites par Vezina et al.<sup>262</sup>, à propos d'une série de 243 patients apnéiques. Les auteurs avaient en outre pu corréliser l'IAH avec la rétrusion décrite d'après l'analyse architecturale, et non l'analyse de Tweed.

---

<sup>257</sup> Pirklbauer K, Russmueller G, Stiebellehner L, Nell C, Sinko K, Millesi G, Klug C. Maxillomandibular advancement for treatment of obstructive sleep apnea syndrome: a systematic review. *J Oral Maxillofac Surg.* 2011; Jun;69(6):e165-76.

<sup>258</sup> Hochban W, Brandenburg U, Peter JH. Surgical treatment of obstructive sleep apnea by maxillomandibular advancement. *Sleep* 1994;17(7): 624-9.

<sup>259</sup> Li KK, Riley RW, Powell NB, Guilleminault C. Maxillomandibular advancement for persistent obstructive sleep apnea after phase I surgery in patients without maxillomandibular deficiency. *Laryngoscope* 2000;110(10 Pt 1):1684-8.

<sup>260</sup> Ronchi P, Novelli G, Colombo L, Valsecchi S, Oldani A, Zucconi M, Paddeu A. Effectiveness of maxillo-mandibular advancement in obstructive sleep apnea patients with and without skeletal anomalies. *Int J Oral Maxillofac Surg.* 2010 Jun;39(6):541-7.

<sup>261</sup> Prinsell, JR. Maxillomandibular advancement surgery in a site-specific treatment approach for obstructive sleep apnea in 50 consecutive patients. *Chest* 1999;116(6): 1519-29.

<sup>262</sup> Vezina JP, Blumen M, Buchet I, Chabolle F. Sleep-Disordered Breathing: Choosing the Right Cephalometric Analysis. *J Oral Maxillofac Surg.* 2011 Jul 27.



Ces résultats amènent plusieurs explications, qui relèvent de la nature même des analyses céphalométriques. L'analyse de Delaire évalue les proportions et l'équilibre de l'individu par rapport aux structures crâniennes (base et voûte), du rachis cervical et de la face<sup>263, 264</sup> et construit un cadre individuel, adapté au sexe et éventuellement à l'ethnie du sujet. Les analyses céphalométriques conventionnelles s'appuient sur des mesures linéaires et angulaires, et se réfèrent à des valeurs statistiques moyennes, établies sur de grands échantillons. Elles ne seraient peut-être pas adaptées aux populations de patients apnéiques, qui pourraient présenter des spécificités, notamment basi-crâniennes<sup>265</sup>.

D'autre part l'analyse de Delaire utilise des références plus profondes dans le squelette facial que l'analyse de Tweed : M et FM en comparaison de N pour la référence d'insertion maxillaire sur la base du crâne antérieure, NP en comparaison de A pour la référence maxillaire antérieure, Me au lieu de B ou Pog pour la référence mandibulaire antérieure... Ces références, plus profondes, seraient moins influencées par les matrices fonctionnelles cutanées (peauciers, lèvres, joues), et seraient plus adaptées dans la mise en évidence d'une anomalie pharyngée.

### **Effet sur les tissus mous**

Le SAOS touchant une grande proportion d'homme d'âge mûr, les patients candidats à la chirurgie d'avancée maxillo-mandibulaire peuvent présenter un visage marqué de signes de vieillissement, avec notamment une atrophie squelettique, une chute de la pointe du nez, un creusement des joues ou une ptose cervicale. L'AMM, projetant antérieurement les structures squelettiques moyennes et inférieures de la face, associée à la mise en tension des tissus mous cutanés, procurerait un effet de rajeunissement, certains auteurs l'ayant même qualifiée de «lifting inverse»<sup>266</sup>.

---

<sup>263</sup> Delaire J, Schendel SA, Tulasne JF. An architectural and structural craniofacial analysis: a new lateral cephalometric analysis. *Oral Surg Oral Med Oral Pathol.* 1981 Sep;52(3):226-38.

<sup>264</sup> Delaire J. [Architectural and structural craniofacial analysis (lateral view). Theoretical principles. Some example of its use in maxillofacial surgery (author's transl) *Rev Stomatol Chir Maxillofac.* 1978;79(1):1-33.

<sup>265</sup> Lee RW, Vasudavan S, Hui DS, Prvan T, Petocz P, Darendeliler MA, Cistulli PA. Differences in craniofacial structures and obesity in Caucasian and Chinese patients with obstructive sleep apnea. *Sleep.* 2010 Aug;33(8):1075-80.

<sup>266</sup> Arcuri F, Brucoli M, Benech R, Giarda M, Benech A. Maxillomandibular advancement in obstructive sleep apnea syndrome: a surgical model to investigate reverse face lift. *J Craniofac Surg.* 2011 Nov;22(6):2148-52.

Les modifications faciales induites par l'AMM sont ainsi globalement bien acceptées. Un certain nombre de patients se trouvent cependant moins beaux après l'intervention (4/44 soit 10% dans la série de Li et al., un sujet dans notre échantillon 1/15). Ces effets délétères, décrits également par d'autres équipes, sont cependant considérés comme secondaires par les patients, par rapport aux bénéfices apportés par l'intervention. L'analyse de ces « échecs esthétiques » reste nécessaire, car on peut estimer qu'une proportion de patients pourrait refuser l'intervention pour ne pas risquer une déformation faciale. On peut penser notamment aux sujets jeunes, présentant un visage plein, ou aux femmes dont les tissus mous, plus fins, ne masqueraient pas le relief squelettique.

La réduction de l'angle naso-labial, de l'ordre de 5° dans notre échantillon, était très variable entre les individus. La modification de cet angle est imputable d'une part à l'antériorisation du maxillaire et de la lèvre supérieure (dont l'interaction dépend de nombreux facteurs, notamment de la technique chirurgicale) et d'autre part à l'ascension de la pointe du nez. Parmi les autres équipes ayant publié sur ce sujet, Louis et al. n'ont pas montré de corrélation entre la réduction de l'angle naso-labial et le degré d'avancée maxillaire, même si quasiment tous les patients de leur série (14/15) avaient connu une réduction, de l'ordre de 5° (-10° ; +7°), imputable à l'avancée labiale supérieure. Dans l'étude de Conley et al. , le complexe nasolabial effectuait une rotation anti-horaire, avec une réduction de l'angle naso-labial de l'ordre de 4°.

Il a été montré qu'au cours de l'AMM les tissus mous suivaient le déplacement squelettique dans des proportions importantes, de 80 à 90% dans le sens antéro-postérieur<sup>267, 268, 269</sup>. Pour réduire la convexité de la lèvre supérieure, certains chirurgiens incorporent systématiquement une rotation anti-horaire au complexe maxillo-mandibulaire lors de l'avancée, remodelent l'orifice piriforme et la région de l'épine nasale antérieure, et préconisent une technique de suture muqueuse en VY. La gestion des tissus mous lors de la chirurgie pourrait ainsi modifier l'avancée labiale de 60 à 90%<sup>270</sup>.

---

<sup>267</sup> Louis PJ, Austin RB, Waite PD, Mathews CS. Soft tissue changes of the upper lip associated with maxillary advancement in obstructive sleep apnea patients. *J Oral Maxillofac Surg.* 2001 Feb;59(2):151-6.

<sup>268</sup> Conley RS, Boyd SB. Facial soft tissue changes following maxillomandibular advancement for treatment of obstructive sleep apnea. *J Oral Maxillofac Surg* 2007 65(7): 1332-40.

<sup>269</sup> Ryckman MS, Harrison S, Oliver D, Sander C, Boryor AA, Hohmann AA, Kilic F, Kim KB. Soft-tissue changes after maxillomandibular advancement surgery assessed with cone-beam computed tomography. *Am J Orthod Dentofacial Orthop.* 2010 Apr;137(4 Suppl):S86-93.

<sup>270</sup> Lee RW, Vasudavan S, Hui DS, Prvan T, Petocz P, Darendeliler MA, Cistulli PA. Differences in craniofacial structures and obesity in Caucasian and Chinese patients with obstructive sleep apnea. *Sleep.* 2010 Aug;33(8):1075-80.

Les relations intimes entre la lèvre supérieure et les incisives maxillaires suggèrent un possible rôle de l'orthodontie, face à une protrusion excessive. En outre, en l'absence de préparation orthodontique, une forte incidence de malocclusions secondaires (> 44 %) a été rapportée<sup>271</sup>. Selon Bettega et al., rapportant les résultats d'AMM sur 51 patients consécutifs, certaines des difficultés techniques rencontrées pouvaient être rapprochées de l'absence de préparation orthodontique dans leur échantillon, difficile à mettre en place chez leurs patients adultes, à la denture et au support osseux réduits en qualité<sup>272</sup>.

Des protocoles individualisés pourraient ainsi être proposés aux candidats à l'AMM, en fonction de leurs caractéristiques occlusales, faciales et de la situation de l'obstacle pharyngé. De nombreuses études cliniques, non spécifiquement appliquées aux patients apnéiques, ont ainsi pu montrer que des extractions de prémolaires permettent de réduire significativement la prochélie<sup>273, 274, 275</sup>. Le recours à des ancrages osseux permettrait de maximiser ce recul, sans augmenter la durée du traitement<sup>276</sup>. Lors des décompensations de classe II, menées avec ou sans extractions, la création d'un surplomb incisif permettrait aussi de potentialiser l'avancée mandibulaire par rapport au maxillaire, réduisant le risque d'étalement de la base du nez et de bombé de la lèvre (patients N°4, N°13 et N°14)

Dans cette série de cas, le patient N°8 présente des modifications faciales minimales, et avait bénéficié d'une préparation orthodontique spécifique, avec extraction de quatre prémolaires et recours à des mini-vis d'ancrage (Dr CFR). Le patient refusait en effet de voir son visage modifié par l'AMM, aussi un recul labial avait été recherché avant l'intervention.

Les juges ont ainsi unanimement préféré le profil pré-opératoire des 3 patients chez qui l'AMM avait créé une forte prochélie avec réduction de l'angle naso-labial (figure 64). Au contraire, les jurys ont préféré le profil

---

<sup>271</sup> Prinsell JR. Maxillomandibular advancement surgery in a site-specific treatment approach for obstructive sleep apnea in 50 consecutive patients. *Chest* 1999 Dec;116(6):1519-29.

<sup>272</sup> Bettega G, Pepin JL, Veale D, Deschaux C, Raphael B, Levy P. Obstructive sleep apnea syndrome. fifty-one consecutive patients treated by maxillofacial surgery. *Am J Respir Crit Care Med* 2000; 162(2 Pt 1): 641-9.

<sup>273</sup> Leonardi R, Annunziata A, Licciardello V, Barbato E. Soft tissue changes following the extraction of premolars in nongrowing patients with bimaxillary protrusion. A systematic review. *Angle Orthod*. 2010 Jan;80(1):211-6.

<sup>274</sup> Hayashida H, Ioi H, Nakata S, Takahashi I, Counts AL. Effects of retraction of anterior teeth and initial soft tissue variables on lip changes in Japanese adults. *Eur J Orthod*. 2011 Aug;33(4):419-26. Epub 2010 Oct 21.

<sup>275</sup> Sharma JN. Skeletal and soft tissue point A and B changes following orthodontic treatment of Nepalese Class I bimaxillary protrusive patients. *Angle Orthod*. 2010 Jan;80(1):91-6.

<sup>276</sup> Upadhyay M, Yadav S, Nagaraj K, Patil S. Treatment effects of mini-implants for en-masse retraction of anterior teeth in bialveolar dental protrusion patients: a randomized controlled trial. *Am J Orthod Dentofacial Orthop*. 2008 Jul;134(1):18-29.e1.

post-opératoire des patients initialement rétrus ou à l'angle naso-labial ouvert (figure 63). Les profils préférés étaient relativement rectilignes.

Ces résultats sont similaires avec l'étude de Czarnecki, Nanda et Currier<sup>277</sup> pour qui les pires combinaisons sont celles avec un menton nettement en retrait, ou une face excessivement convexe. Selon le panel qu'ils avaient étudié (545 professionnels), il était plus agréable d'avoir une protrusion labiale associée à un nez et un menton forts, alors qu'à l'inverse, un nez réduit apparaissait disgracieux face à une protrusion labiale excessive et/ou un angle naso-labial trop fermé.

Il est intéressant de noter le peu de différences dans l'appréciation des juges, qu'ils soient professionnels ou profanes, et ce quels que soient l'âge et le sexe. Ils s'accordent sur la préférence des profils post-opératoires, sauf pour quelques individus, qui sont toujours les mêmes. Les différences subtiles relevées entre les artistes et les orthodontistes ne sont pas significatives. Elles pourraient simplement refléter une plus grande originalité chez les artistes, qui tolèrent des profils plus atypiques, et restent néanmoins sensibles à l'harmonie faciale générale.

De façon intéressante également, les patients aux profils estimés moins beaux après AMM ne se jugent pas nécessairement disgracieux eux-mêmes (N°2, N°9, N°10 et N°15). Le seul patient insatisfait de l'intervention (N°11), avait refusé une préparation orthodontique malgré une classe III dentaire, et n'était pas particulièrement mal évalué par les juges.

### **Limites et perspectives**

Cette étude, menée sur des profils détournés et colorés en noir, présentait l'avantage de simplifier les modifications induites par l'AMM, afin de dégager des caractéristiques morphologiques notables, et influencer le jury le moins possible. Cette méthode dite des « silhouettes » a été validée pour l'étude des profils cutanés notamment après chirurgie d'avancée mandibulaire<sup>278, 279</sup>. Elle permet de mettre clairement en évidence les variables labiales (degré de protrusion, compétence et relations naso-labiales).

---

<sup>277</sup> Czarnecki ST, Nanda RS, Currier GF. Perceptions of a balanced facial profile. *Am J Orthod Dentofacial Orthop.* 1993 Aug;104(2):180-7.

<sup>278</sup> Tsang ST, McFadden LR, Wiltshire WA, Pershad N, Baker AB Profile changes in orthodontic patients treated with mandibular advancement surgery. *Am J Orthod Dentofacial Orthop.* 2009 Jan;135(1):66-72.

<sup>279</sup> Shelly AD, Southard TE, Southard KA, Casco JS, Jakobsen JR, Fridrich KL, Mergen JL Evaluation of profile esthetic change with mandibular advancement surgery. *Am J Orthod Dentofacial Orthop.* 2000 Jun;117(6):630-7.

La méthode présente cependant l'inconvénient de simplifier, peut être à l'extrême, l'appréciation esthétique du visage, chez qui l'expression est absente. De plus, certaines des modifications nasales générées par l'AMM sont occultées, car elles se manifestent essentiellement de face (étalement narinaire et élargissement de la base, diminution des sillons naso-géniens).

Dans cette série de cas, qui présentaient une grande variabilité de profils cutanés et squelettiques, et pour qui l'analyse faciale a été complétée d'une double analyse céphalométrique, aucun caractère prédictif céphalométrique n'a été corrélé à l'issue esthétique de l'intervention. Seules des variables cutanées, et notamment la mesure de la protrusion labiale par l'analyse de Ricketts, prenant pour référence les structures saillantes faciales, ont pu montrer un caractère commun dans l'appréciation des juges.

Une simulation pré-opératoire de ces modifications cutanées, par l'utilisation de conformateurs en cire placés sous la lèvre par exemple, apparaît intéressante. Elle pourrait aider à la prise de décision par le patient, le chirurgien voire l'orthodontiste. Dans différents travaux de Burstone<sup>280, 281</sup>, les standards squelettiques ont souvent été remis en question, quant à l'obtention de résultats esthétiques optimaux. Il a pu démontrer par le biais de superpositions qu'un beau squelette ne donnait pas systématiquement un beau profil, concluant que le profil cutané devait constituer l'objectif de l'orthodontiste.

### **Conclusion**

Les modifications faciales lors de la chirurgie d'avancée maxillo-mandibulaire étaient bien acceptées par un jury naïf ou professionnel, ainsi que par les patients eux-mêmes (14/15). L'évaluation du profil cutané des patients par trois jurys différents (orthodontistes, artistes et « hommes de la rue ») a montré une grande homogénéité ; ces derniers ont préféré dans 85% des cas le profil post-opératoire des patients opérés malgré la protrusion maxillo-mandibulaire.

L'existence préalable d'une rétrochélilie et d'un angle naso-labial ouvert apparaît être déterminante dans l'obtention d'une amélioration du profil au cours d'une avancée maxillo-mandibulaire pour SAOS. L'orthodontie pourrait permettre dans certains cas de minimiser le risque de prochéilie supérieure, en créant un surplomb antérieur pour potentialiser

---

<sup>280</sup> Park YC, Burstone CJ. Soft-tissue profile--fallacies of hard-tissue standards in treatment planning. *Am J Orthod Dentofacial Orthop.* 1986 Jul;90(1):52-62.

<sup>281</sup> Burstone CJ. Lip posture and its significance in treatment planning. *Am J Orthod.* 1967 Apr;53(4):262-84.

l'avancée mandibulaire, ou en obtenant un recul des lèvres par fermeture d'espaces (diastèmes, extractions). Un bilan orthodontique pourrait ainsi être proposé au cours de l'évaluation préchirurgicale des patients candidats à une AMM pour le traitement du SAOS, qu'une malocclusion évidente soit présente ou non.

#### 4.2.3.2 Protocoles orthodontico-chirurgicaux du SAOS

En fonction de la concordance inter-arcades et de l'équilibre facial une préparation orthodontique peut-être proposée afin d'améliorer le résultat occlusal et esthétique. Le protocole établi tient compte des contraintes inhérentes à la correction de la pathologie apnéique mais aussi à celles des malocclusions qui peuvent être associées.

Il s'agit le plus souvent de malocclusions de classe II, dont la décompensation permet de réaliser une avancée mandibulaire supérieure à l'avancée maxillaire. Cette préparation a pour effet de minimiser l'impact de l'avancée maxillaire sur l'angle naso-labial et la projection columellaire.

Dans d'autres cas, une expansion maxillaire peut être nécessaire en raison des troubles du sens transversal parfois présents chez ces patients apnéiques, le plus souvent respirateurs buccaux. Les extractions dentaires sont évitées le plus possible afin de limiter les risques de réduction de volume de la cavité buccale.

La sélection des patients candidats doit tenir compte des antécédents médicaux-chirurgicaux, de la sévérité de la maladie apnéique, des données anthropométriques, céphalométriques et de l'évaluation de la transformation faciale.

Un bilan cardiovasculaire complet est recommandé avant toute décision opératoire. La limite d'âge retrouvée dans les séries publiées pour la plupart des équipes est de 65 ans<sup>282, 283, 284, 285, 286</sup>. La diminution d'os spongieux, facteur important dans le remodelage et la consolidation osseuse est aussi corrélée à l'âge du patient. Le risque opératoire accroît aussi avec l'âge des patients en raison des co-morbidités potentielles associées.

Pour la plupart des autres auteurs, la surcharge pondérale peut être une cause de résultats insuffisants et ne recommandent pas cette chirurgie dans les cas

---

<sup>282</sup> Bettega G, Pepin JL, Veale D, Deschaux C, Raphael B, and Levy P. Obstructive sleep apnea syndrome. fifty-one consecutive patients treated by maxillofacial surgery. *Am J Respir Crit Care Med* 2000;162(2 Pt1):641-9.

<sup>283</sup> Hochban W, Conradt R, Brandenburg U, Heitmann J, and Peter JH. Surgical maxillofacial treatment of obstructive sleep apnea. *Plast Reconstr Surg* 1997;99(3):619-26; discussion 627-8.

<sup>284</sup> Li KK, Powell NB, Riley RW, Troell RJ and Guilleminault C. Long-Term Results of Maxillomandibular Advancement Surgery. *Sleep Breath* 2000;4(3):137-40.

<sup>285</sup> Prinsell JR. Maxillomandibular advancement surgery in a site-specific treatment approach for obstructive sleep apnea in 50 consecutive patients. *Chest* 1999;116(6):1519-29.

<sup>286</sup> Wagner I, Coiffier T, Sequert C, Lachiver X, Fleury B and Chabolle F. [Surgical treatment of severe sleep apnea syndrome by maxillomandibular advancing or mental transposition]. *Ann Otolaryngol Chir Cervicofac* 2000;117(3):137-46.

d'obésité (IMC>30kg/m<sup>2</sup>). L'aide à la décision sur des critères céphalométriques n'est pas déterminante pour toutes les équipes.

Hochban, sur une étude de l'analyse céphalométrique de 403 patients apnéiques comparée à celle d'un groupe contrôle a retrouvé une insuffisance de projection maxillo-mandibulaire chez 40% des patients<sup>287</sup>. Il retient l'existence de cette anomalie comme suffisante pour proposer une correction par avancée maxillo-mandibulaire en première intention<sup>288</sup>. D'autres équipes adhèrent à cette attitude en mettant en avant le site obstructif comme élément déterminant<sup>289, 290, 291</sup>. A l'opposé pour Li, ce type de chirurgie peut être envisagé chez les patients ne présentant pas d'anomalie squelettique avec obtention de résultats d'efficacité comparables<sup>292</sup>.

L'équipe de Stanford propose un protocole en deux phases. Dans une première étape (phase I) : une correction de l'obstruction oropharyngée est réalisée par uvulo-palato-pharyngoplastie (UPPP) associée à une avancée des processus géni et suspension hyoïdienne. En cas d'échec (phase II) une ostéotomie d'avancée maxillo-mandibulaire est alors préconisée<sup>293</sup>.

Seulement 30% des patients en échec de Phase I acceptent la Phase II, ce qui est critiqué par les détracteurs de ce protocole qui estiment que la hiérarchisation de ces étapes engendre un taux important de perdus de vue et préconisent une sélection initiale sur des critères céphalométriques<sup>294</sup>.

---

<sup>287</sup> Hochban W, and Brandenburg U. Morphology of the viscerocranium in obstructive sleep apnoea syndrome- cephalometric evaluation of 400 patients. *J Craniomaxillofac Surg* 1994;22(4):205-13.

<sup>288</sup> Hochban W, Conradt R, Brandenburg U, Heitmann J, and Peter JH. Surgical maxillofacial treatment of obstructive sleep apnea. *Plast Reconstr Surg* 1997;99(3):619-26; discussion 627-8. Hochban W, Brandenburg U and Peter JH. Surgical treatment of obstructive sleep apnea by maxillomandibular advancement. *Sleep* 1994;17(7):624-9.

<sup>289</sup> Prinsell JR. Maxillomandibular advancement surgery in a site-specific treatment approach for obstructive sleep apnea in 50 consecutive patients. *Chest* 1999;116(6):1519-29.

<sup>290</sup> Smatt Y and Ferri J. Retrospective study of 18 patients treated by maxillomandibular advancement with adjunctive procedures for obstructive sleep apnea syndrome. *J Craniofac Surg* 2005;16(5):770-7.

<sup>291</sup> Wagner I, Coiffier T, Sequert C, Lachiver X, Fleury B and Chabolle F. [Surgical treatment of severe sleep apnea syndrome by maxillomandibular advancing or mental transposition]. *Ann Otolaryngol Chir Cervicofac* 2000;117(3):137-46.

<sup>292</sup> Li KK, Powell NB, Riley RW, Troell RJ and Guilleminault C. Long-Term Results of Maxillomandibular Advancement Surgery. *Sleep Breath* 2000;4(3):137-40.

<sup>293</sup> Li KK, Riley RW, Powell NB and Guilleminault C. Maxillomandibular advancement for persistent obstructive sleep apnea after phase I surgery in patients without maxillomandibular deficiency. *Laryngoscope* 2000;110(10 Pt 1):1684-8.

<sup>294</sup> Hochban W, Conradt R, Brandenburg U, Heitmann J, and Peter JH. Surgical maxillofacial treatment of obstructive sleep apnea. *Plast Reconstr Surg* 1997;99(3):619-26; discussion 627-8.



Parmi les séquelles de cette chirurgie, l'hypoesthésie ou l'anesthésie labio mentonnière est l'effet indésirable le plus fréquemment retrouvé. Il est souvent transitoire mais parfois source de séquelles sensibles.

**3.2.3.3 Protocoles proposés aux patients associant une forte demande esthétique et l'indication d'une chirurgie d'avancée maxillo-mandibulaire : étude sur une cohorte de 70 patients à l'Hôpital Saint-Antoine (en cours de rédaction, résultats présentés à l'European Society of Lingual Orthodontics, Frankfurt Juillet 2012)**

### Problématique

La chirurgie d'avancée maxillo-mandibulaire, proposée dans le traitement du syndrome d'apnées obstructives du sommeil de l'adulte, est un traitement efficace, à condition de proposer une avancée conséquente des structures squelettiques, avoisinant les 10 mm.

Les modifications faciales accompagnant nécessairement l'intervention peuvent être bénéfiques, réalisant une mise en tension des tissus faciaux, notamment chez des sujets d'âge mûr, ou au profil rétrusif, mais elles peuvent aussi s'avérer délétères, et constituer un motif légitime de refus de l'intervention.

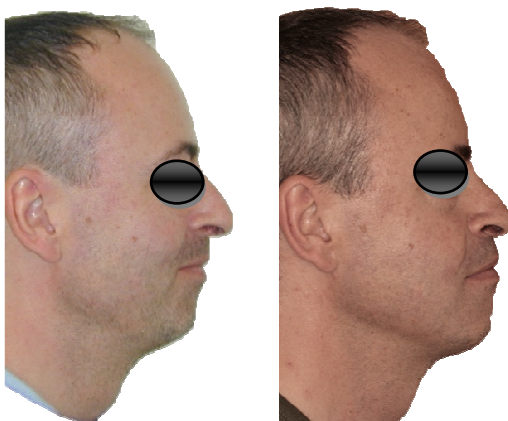

Figure 65: avancée maxillo-mandibulaire pour SAOS chez un patient au profil déjà légèrement protrusif et à l'angle naso-labial fermé. (Cas Dr Pételle, Paris) IAH préopératoire de 37 par heure/ et IAH post-opératoire de 0.

Face à des patients jeunes, présentant des profils parfois déjà protrusifs, et sans signe de vieillissement ou d'émaciation du visage, une proposition thérapeutique alternative a été étudiée. Des protocoles de préparation orthodontique spécifiques ont été proposés, permettant de corriger une malocclusion préexistante ou parfois cherchant uniquement de réduire la protrusion postopératoire.

## **MATERIELS ET METHODES**

### **Echantillon:**

L'échantillon était constitué de 70 patients consécutifs (60 sujets masculins, 10 sujets féminins, d'âge moyen  $41,3 \pm 11$  ans (18-67)), candidats à une chirurgie d'avancée maxillo-mandibulaire. Les patients étaient atteints d'un syndrome d'apnées obstructives du sommeil, modéré à sévère (IAH  $46,6 \pm 9,6$  par heure, minimum 12/h maximum 85/h), sans obésité morbide (IMC  $25,47 \pm 0,6$  kg/m<sup>2</sup>). Les sujets avaient précédemment essayé un traitement par ventilation en pression positive continue et/ou une orthèse d'avancée mandibulaire.

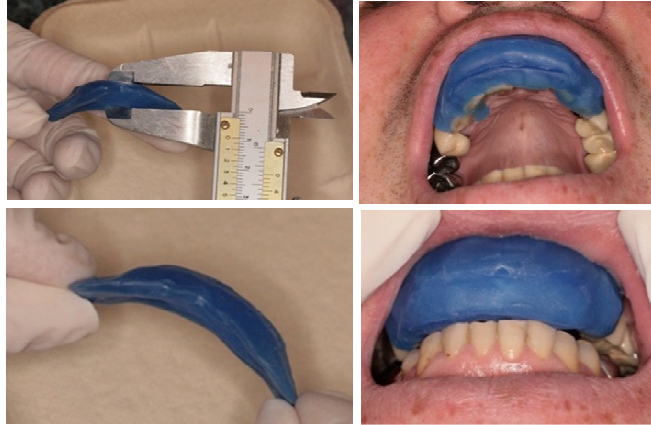
### **Evaluation morphologique:**

Les patients ont été évalués avec des photographies numériques ( focale bloquée à F11, ASA 400, digital Canon 400D, Macro Ring Lite MR-14 EX; EFS 60 objectif macro). Des téléradiographies de profil ont été effectuées avant et après chirurgie, et ont été numérisées (Epson 700 Ice) avant analyse céphalométrique conventionnelle (Tweed modifiée par Riley avec mesure des angles SNA SNB FMA et mesures des distances MPH et PAS). Elles ont été complétées par une analyse architecturale de Delaire (Tridim™, Orqual, France). Lors de la consultation pluridisciplinaire initiale, qui rassemblait un spécialiste du sommeil, le chirurgien et un orthodontiste autour du patient accompagné d'un membre de la famille, l'indication, les risques et les résultats attendus de la chirurgie étaient exposés.

### **Simulation**

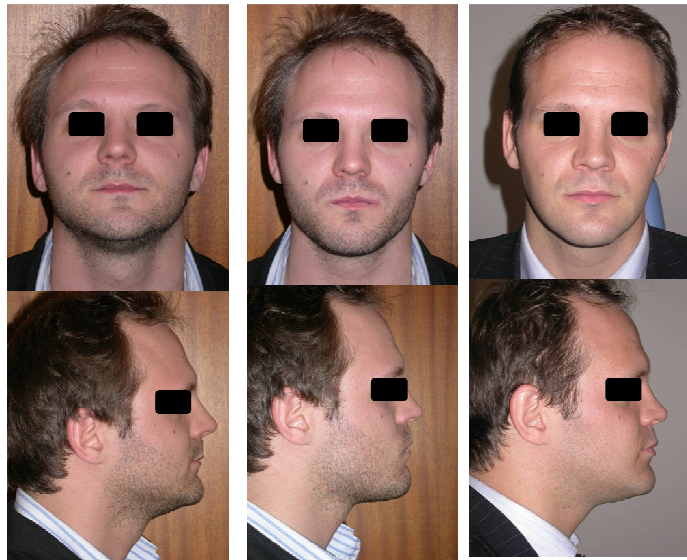Afin de nous aider dans la prise de décision orthodontique et chirurgicale, une stimulation directe été réalisée au cours de la consultation : un conformateur de cire (Periphery Wax Sticks 60, Heraeus Kulzer, Inc) était modelé en forme de croissant pour s'adapter à l'arcade dentaire supérieure. D'une épaisseur de 10 mm au niveau du bord libre les incisives, il allait en décroissant jusqu'aux prémolaires, en sifflet, et jusqu'à atteindre une épaisseur de moins d'1 mm au fond du vestibule supérieur.

L'arcade dentaire supérieure était séchée à l'aide d'un coton salivaire, puis le conformateur, plaqué à l'aide du doigt, se maintenait spontanément en bouche, de par les propriétés collantes du matériau.



**Figure 66 : Protocole de Simulation avec conformateur en cire**

Le patient était invité à avancer la mandibule au maximum, et à détendre les lèvres dans la mesure du possible. Des clichés photographiques (au repos et lors de la simulation) étaient pris au cours de cette même consultation et montrés au patient et ses accompagnants.

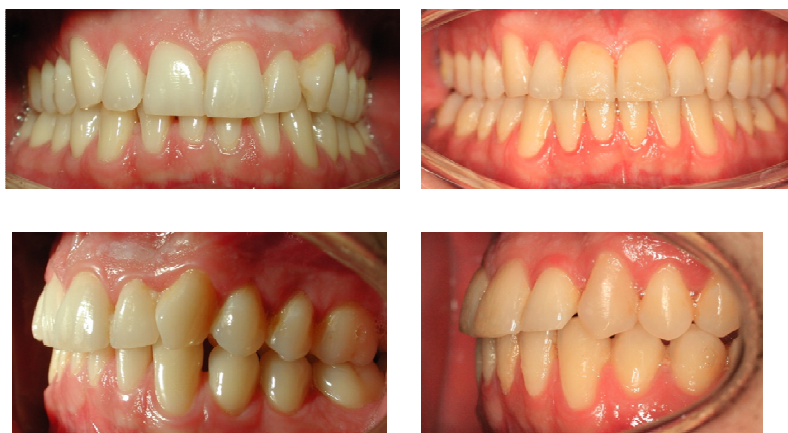

**Figure 67: Simulation directe sur le patient**  
**Première colonne : photographie initiale au repos, de face, de profil**  
**Deuxième colonne : simulation avec conformateur et propulsion mandibulaire**  
**Troisième colonne : modifications faciales post-opératoires réelles**

### **Proposition de traitement**

Au vu des anomalies dento-faciales, de celle des voies aériennes (examen ORL/orthodontique direct et téléradiographique) et du résultat de la simulation, un protocole spécifique était proposé, associant ou non une préparation

orthodontique à l'AMM, voire une intervention ORL complémentaire (correction de déviation nasale, génioplastie essentiellement).



**Figure 68: occlusion initiale et finale du patient, après préparation orthodontique et AMM.**

### **Chirurgie :**

La chirurgie était dérivée de l'ostéotomie bilatérale mandibulaire classique (Obwegeser Dalpont) modifiée par Epker et associée à une ostéotomie de Lefort I d'avancée maxillaire, ajustant l'occlusion finale à la nouvelle position de l'arcade mandibulaire. Les interventions ont été effectuées par le même chirurgien.

Pour assurer l'ostéosynthèse des segments osseux ont été reliés par deux plaques en titane, vissées de part et d'autre du trait d'ostéotomie. Pendant intervention chirurgicale, le blocage maxillo-mandibulaire a été obtenu à l'aide de ligatures en métal sur des arcs orthodontiques (patients traités en technique multi-attache vestibulaire) et sur des boutons en composite collés pour les patients traités en technique multiattache linguale.

Pour les autres patients, n'ayant pas eu besoin de préparation orthodontique, le blocage intermaxillaire a été réalisé sur mini-vis.

Les ligatures métalliques ont été remplacées par des élastiques intra-oraux avant le réveil du patient. Après l'intervention, les patients ont été transférés en soins intensifs, adaptés à la condition apnéique. Ils ont été autorisés à s'alimenter après 24 heures (constance liquide puis mixée), et ont conservé une alimentation de consistance molle pendant deux mois.

Des séances de kinésithérapie étaient systématiquement proposées à distance de l'intervention pour récupérer une cinématique mandibulaire normale.

## RESULTATS :

### Orientation des patients après la consultation pluridisciplinaire (figure 69)

Sur les 70 patients consécutivement traités, 32 patients (45,7%) ne sont pas vus proposer de préparation orthodontique, car ils présentaient une occlusion stable et une birétrusion faciale qui rendaient favorable l'issue de l'AMM, tant au niveau esthétique qu'occlusal. Sur les 38 indications de traitement (54%), 4 seulement (5,7%) portaient sur une indication purement esthétique, pour réduire la convexité, alors que l'occlusion était stable. Pour les 32 autres cas, une malocclusion était associée au SAOS, avec potentiellement un risque esthétique pour 6 d'entre eux. 2 patients (2,8%) ont refusé la préparation orthodontique malgré une indication, pour des considérations économiques ou par refus de la contrainte du traitement. Au total 34 patients ont bénéficié d'une prise en charge orthodontico-chirurgicale avant AMM.

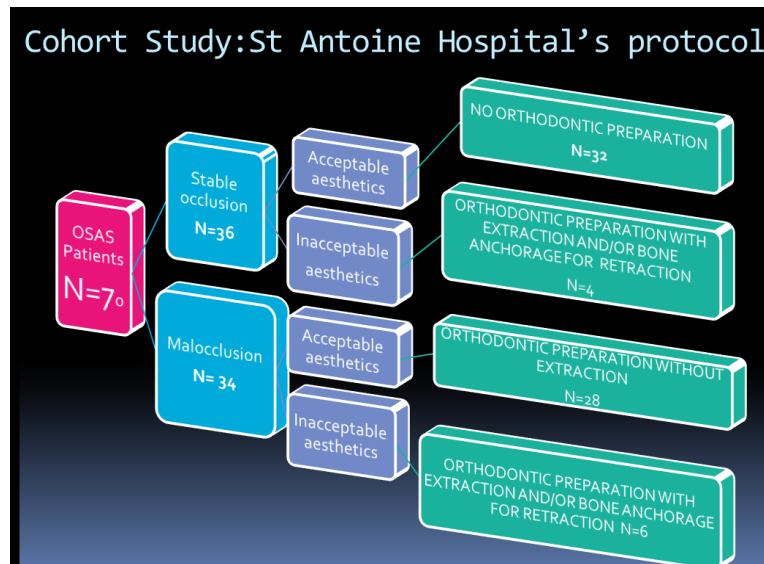


Figure 69 :distribution des patients de la cohorte après consultation pluridisciplinaire pour AMM : patients présentant un SAOS sévère, âgés de moins de 65 ans, sans obésité morbide et après essai de VPPC et OAM

### Résultats de la chirurgie sur le SAOS (voir tableau 6)

Tous les patients ont été cliniquement améliorés après l'AMM, avec un IAH moyen de  $9,1 \pm 8,4$  par heure (0-33). Les résultats de la polysomnographie ont montré 3 groupes, un groupe au succès total de 32 patients (IAH  $\leq 5$ ), un groupe au succès partiel de 34 patients (IAH  $> 5$  avec une réduction de plus de 50% par rapport à l'IAH initial) et un échec pour 4 patients, avec un IAH post-opératoire supérieur à 20 par heure.

Le taux de succès global de l'AMM sur le SAOS était dans cette cohorte de 82,8% (58/70 soit 12 échecs) en prenant pour base pour un IAH<15, sans complication chirurgicale majeure. Le taux de succès a été de 88,23% (30/34) dans le groupe traité orthodontiquement -4 échecs- et de 77,78% (28/36) dans l'autre groupe -8 échecs-.

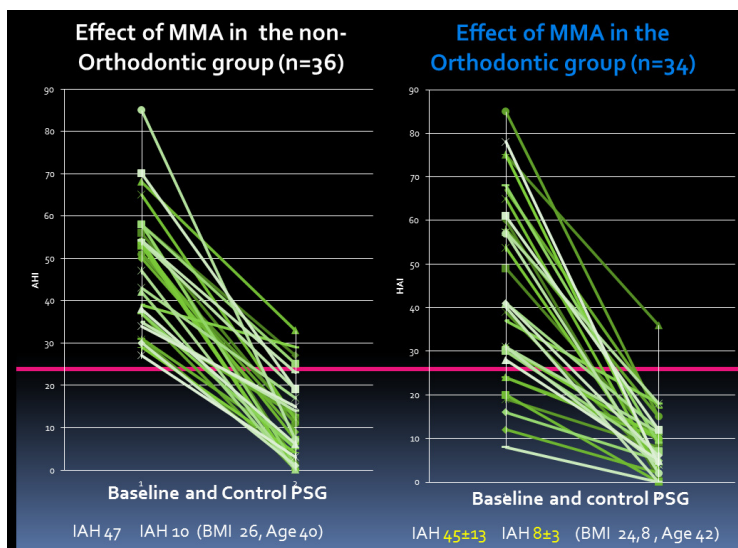
**Tableau 8 : résultats de l'AMM sur le SAOS dans les différents groupes**

	PRE OPERATOIRE			POST OPERATOIRE			Différence Pré/post
	Cohorte (n=70)	Groupe non traité (n=36)	Groupe traité ODF (n=34)	Cohorte	Groupe non traité	Groupe traité ODF	
	Moyenne écart type	Moyenne écart type	Moyenne écart type	Moyenne écart type	Moyenne Ecart type	Moyenne écart type	p<
<b>Paramètres du sommeil</b>							
IAH (par h)	46,6±17,5	47,8±13,8	45,4 ±46,7	9,1±8,4	10,4±9,5	8,2± 2,8	p<0,001
Efficacité sommeil (%)	79± 15 (p)	80±16 (p)	78± 14 (p)	88± 7 (p)	87±1 (p)	89±5 (p)	?
Desat < 90%	7,8 ±13,3 (p)	7,5±10,6 (p)	9,05±16,4 (p)	2 ± 1,0 (p)	0,5±1,0 (p)	0,4±0,8 (p)	?
Score Epworth	12,7± 4,6	11,9±4,4	12,7± 2,1	3,7 ± 2,9	4,6±3,3	2,8±1,4	p<0,001

(p) données partielles

**Autres paramètres anthropologiques:**

Age cohorte globale : 41,29±10,4 ans, (7 ♀ 63 ♂) IMC cohorte: 25,5 ±3,1 kg/m<sup>2</sup>  
 Age groupe ODF: 42,4±12,4 ans (4 ♀ 30 ♂) IMC groupe ODF : 24,88±3,5 kg/m<sup>2</sup>  
 Age groupe non ODF : 40,3±9,3 ans (3 ♀ 33 ♂) IMC groupe non ODF: 26,02±2,6 kg/m<sup>2</sup>



**Figure 70 : efficacité de l'AMM sur l'IAH dans les 2 groupes.**

## Protocoles orthodontiques :

- **Au sein de la cohorte générale** (n=70), 18 patients (soit 27%) présentaient des antécédents de traitement orthodontique avec extractions de prémolaires (voir figure 71): 16% avaient eu des extractions de premières prémolaires maxillaires (classe II thérapeutique, c'est-à-dire la compensation d'un décalage sagittal par extraction de prémolaires maxillaires), 11% avec des extractions de quatre prémolaires (traitement d'une dysharmonie dento-maxillaire et/ou compensation d'un décalage) ; 37% des patients présentaient une occlusion de classe I d'Angle, pour 61% de décalages de classe II, et 2% de malocclusions de classe III (voir figure 72).

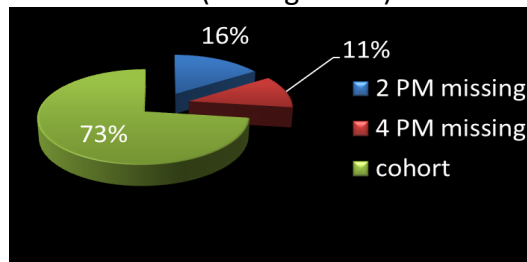


Figure 71 : antécédents d'extractions de prémolaires

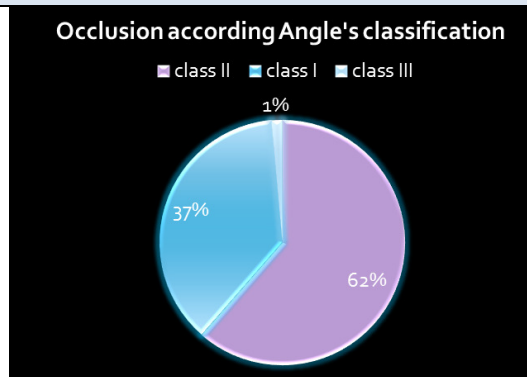


Figure 72 : répartition des anomalies orthodontiques dans la cohorte générale (classification d'Angle)

- **Dans le groupe traité orthodontiquement**, les patients présentaient : Une malocclusion de classe II division 2 avec réduction du surplomb et augmentation du recouvrement (n=21 soit 62%), une malocclusion de classe II division 1 (n= 8) parmi lesquels des malocclusions de classe II compensées avec extractions de premières prémolaires (n=5). Cinq patients présentaient une occlusion de classe I, qui n'avait jamais suscité d'intérêt particulier, essentiellement du fait de l'absence de répercussions esthétiques ou fonctionnelles. 15 patient présentaient une supraclusion (44%), 9 une infraclusion (26%).

En fonction du profil cutané des patients (rétrusif, protrusif, convexe) et des compensations orthodontiques déjà en place, différents protocoles ont été définis, résumés dans la figure 73:

**Figure 73 : Arbre décisionnel orthodontico- chirurgical pour les patients associant une demande esthétique et une indication d'avancée maxillo-mandibulaire pour un syndrome d'apnées obstructives du sommeil sévère.**

**-Angle naso-labial ouvert et distance cervico-mentonnière réduite**

le pronostic est favorable

la préparation orthodontique dépend de la malocclusion initiale

Elle peut-être facultative dans certains cas, si le calage dento-dentaire est bon.

Il n'est en général pas à nécessaire d'extraire, sauf éventuellement les troisièmes molaires si le trait d'ostéotomie les concerne.

**-Angle naso-labial normal et distance cervico-mentonnière réduite**

le pronostic est favorable

la préparation orthodontique vise à créer un surplomb correspondant au décalage sagittal

- il peut être nécessaire d'extraire des prémolaires inférieures (essentiellement pour des prémolaires supérieures ayant déjà été extraites au cours d'un précédent traitement)
- on peut proposer le recours à des plaques ou vis d'ancrage mandibulaire, afin de repositionner les incisives lingualement
- une combinaison des deux

**-Angle naso-labial fermé, distance cervico-mentonnière diminuée ou normale**

le pronostic est plus réservé

la préparation orthodontique vise à reculer les incisives supérieures et inférieures, et éventuellement également à recréer un surplomb incisif.

Extractions de prémolaires supérieures et inférieures et recours à des mini vis d'ancrage.

**-Distance cervico-mentonnière augmentée**

Elle constitue à notre sens une contre-indication esthétique à la chirurgie d'avancée Maxillo mandibulaire, sauf si elle naît d'une progénie isolée.

L'avancée maxillaire seule, qui serait préconisée dans les décalages de classe III peut apparaître insuffisante pour traiter le syndrome d'apnées obstructives du sommeil.

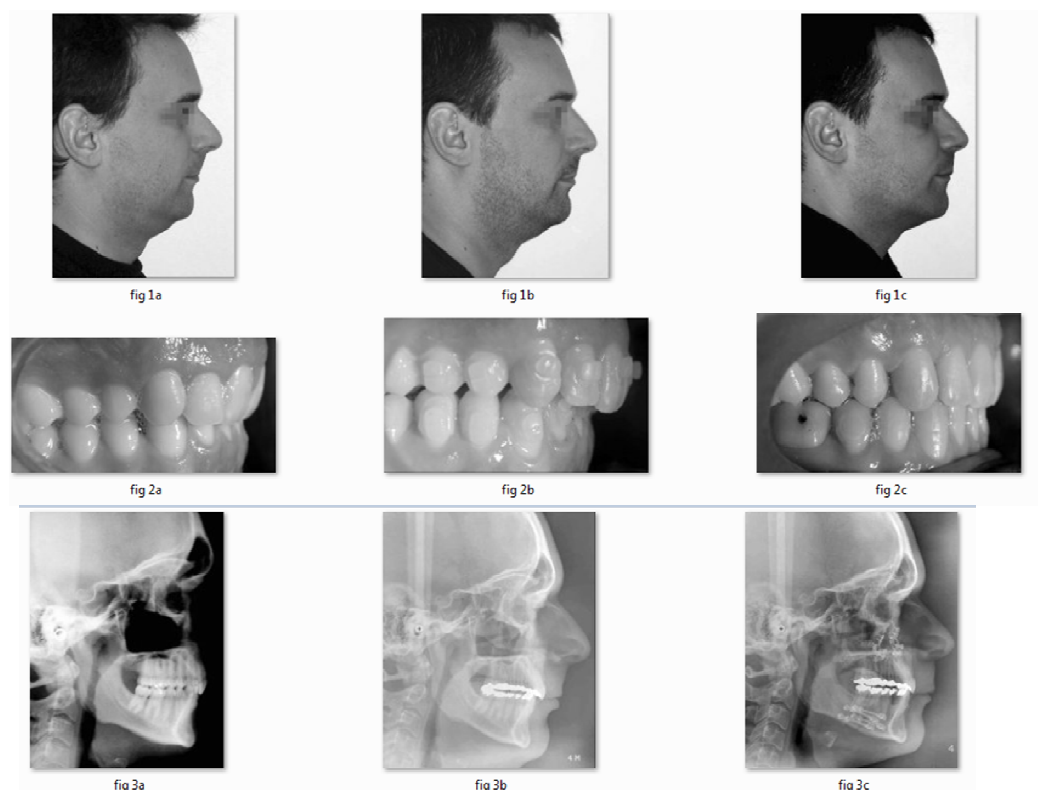
La disjonction maxillaire assistée chirurgicalement peut-être proposée cas d'insuffisance transversale.

L'angle naso-labial est défini par la ligne passant par le point sous-nasal et par le point labial supérieur, et la ligne passant par le point sous-nasal et tangente au bord inférieur du nez. Il est en moyenne de 90-95° chez l'homme, 95-100° chez la femme 114° (sujets caucasiens). La distance cervico-mentonnière est définie qualitativement : « épaisseur de 3 doigts».

Ces évaluations étant établies avec un positionnement de la tête standardisée, le plan de Francfort étant parallèle au sol. Cette notion est importante car les patients souffrant de troubles ventilatoires obstructifs ont la tendance à se tenir en hyper-extension céphalique.



## SECTION 1 : profil rétrusif. Exemple de préparation orthodontique type.



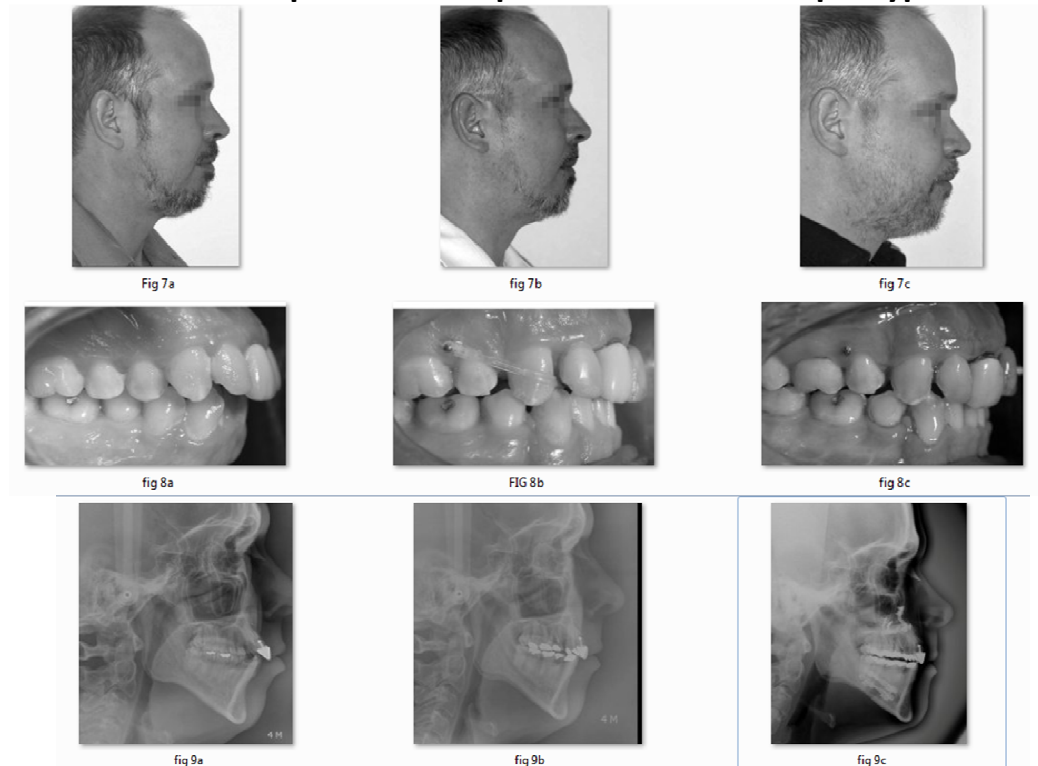
**Figure 74: Patient masculin âgé de 37 ans.**

**IAH initial de 75 par heure. IAH post-opératoire de 4 par heure. Durée du traitement 18 mois, dont 13 pré-opératoires. Avancée maxillaire +9mm, Avancée mandibulaire 14mm et 11mm (asymétrique), rotation anti-horaire -5°. Chirurgien Dr B. Pételle.**

Les malocclusions de classe II division 2 (n=21) constituaient un groupe important de patients, associées à un excès de recouvrement et généralement accompagnées d'un profil rétrusif et une typologie en rotation antérieure<sup>295</sup>, favorables à l'AMM. La préparation cherchait classiquement à faire correspondre le surplomb au décalage sagittal, et à niveler les arcades en potentialisant l'égression des secteurs postérieurs (augmenter la dimension verticale d'occlusion, et créer de ce fait un plus grand espace pour la langue). Elle était menée sans extraction de prémolaires, et faisait appel à toutes les mécaniques pour accélérer le nivellement, tant en technique vestibulaire (arcs segmentés) que linguale.

<sup>295</sup> Canal P, Vi Fane B, Garrec P. Le traitement des classes II, division 2, chez l'adulte. Rev Orthop Dento Faciale 33 4 (1999) 581-594

## SECTION 2 : Profil protrusif. Préparation orthodontique type



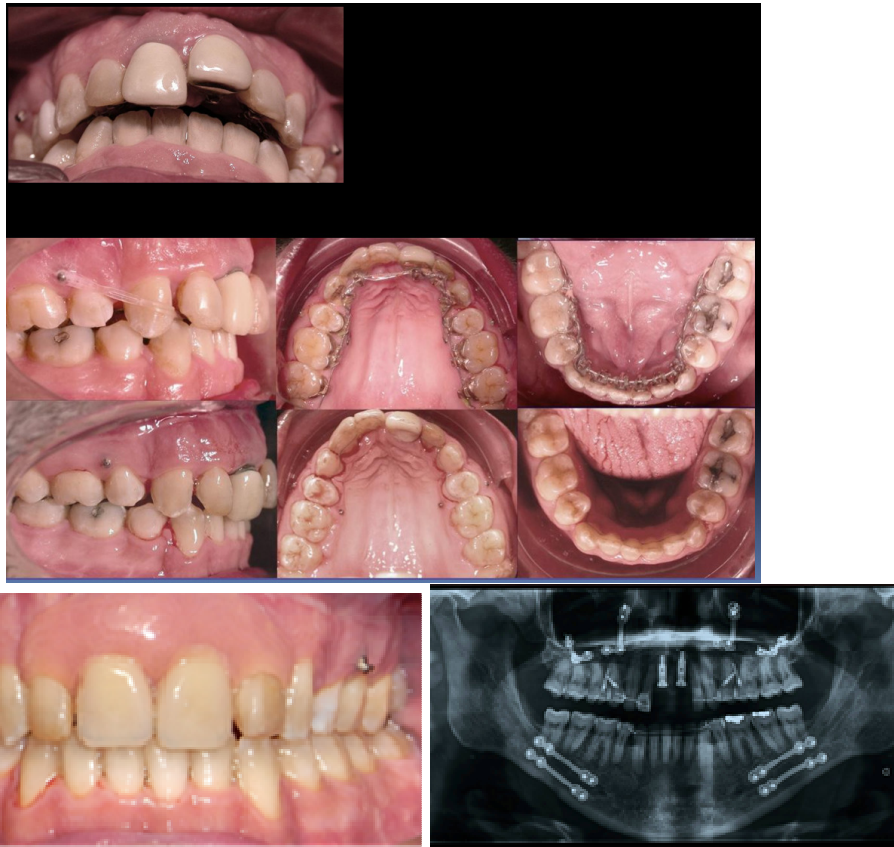**Figure 75: Patient masculin de 45 ans. IAH initial de 68 par heure. IAH post-opératoire de 9 par heure. Temps de traitement 24 mois dont 15 pré-opératoires. Avancée mandibulaire +10mm, avancée maxillaire +10 mm , rotation anti-horaire de 7°. Chirurgien Dr B. Pételle.**

Face à un profil sous-nasal déjà protrusif, associé à une proalvéolie, le recul des incisives peut permettre d'obtenir un recul horizontal des lèvres ; une analyse à régression multiple a ainsi pu montrer que la position horizontale de la lèvre supérieure était expliquée à 54% par la position du bord libre de l'incisive maxillaire et la position du plan d'occlusion<sup>296</sup>, alors que la position de la lèvre inférieure dépendait à 51% de plusieurs autres paramètres, comme la position du bord libre de l'incisive supérieure, l'axe de l'incisive inférieure et l'espace inter-labial. D'autre part, l'utilisation de mini-vis ou d'implants comme ancrage osseux permet de stabiliser le plan d'occlusion et a montré une supériorité dans le traitement des protrusions dentaires par conservation de l'ancrage postérieur<sup>297</sup>. Dans le cas illustré figure 75, le

<sup>296</sup> Hayashida H, Ioi H, Nakata S, Takahashi I, Counts AL. Effects of retraction of anterior teeth and initial soft tissue variables on lip changes in Japanese adults. *Eur J Orthod.* 2011 Aug;33(4):419-26. Epub 2010 Oct 21.

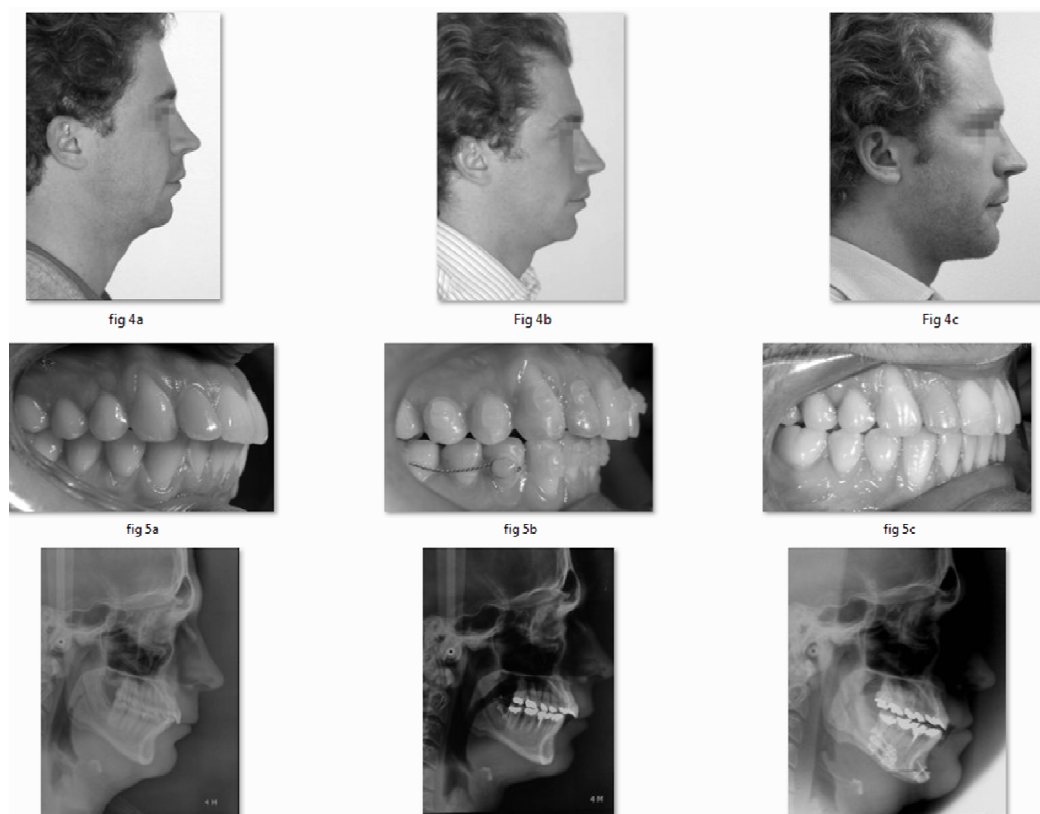
<sup>297</sup> Liu YH, Ding WH, Liu J, Li Q. Comparison of the differences in cephalometric parameters after active orthodontic treatment applying mini-screw implants or transpalatal arches in adult patients with bialveolar dental protrusion. *J Oral Rehabil.* 2009 Sep;36(9):687-95.

choix s'est ainsi porté sur des extractions de premières prémolaires, pour reculer le bloc incisivo-canin au maximum. Pour minimiser la perte d'espace d'extraction par mésialisation des secteurs postérieurs (perte d'ancrage), des mini-vis ont été placées de part et d'autre des deuxièmes prémolaires maxillaires (Dr Guig, Paris). Les incisives maxillaires supérieures avaient un pronostic réservé du fait d'antécédents traumatiques. 11 s'est révélée ankylosée pendant le traitement et a dû être extraite.



Figures 76 : Séquences thérapeutiques du cas. 11 a été extraite avant AMM pour cause d'ankylose (a), et remplacée par un cache esthétique en composite (figures b). Les espaces d'extraction ont été fermés par mécanique de « double câble » sur vis. 21 a été extraite secondairement avant pose d'implants (c) et les incisives remplacées provisoirement le temps de l'ostéo-intégration (vue frontale avec fausse gencive).

### SECTION 3 : Profil convexe a) exemple de préparation face à une précédente compensation par vestibuloversion incisive inférieure



**Figure 77 : Homme de 31 ans. IAH initial, 33 par heure, IAH final 0. Avancée mandibulaire de +10 mm, gènioplastie. Avancée maxillaire refusée par le patient. Chirurgie D. Deffrennes**

Face à un profil convexe, reflet d'un décalage squelettique de classe II (voir figure 78, analyse architecturale), la correction du décalage squelettique et l'harmonisation du profil cutané devraient être obtenues par une avancée mandibulaire seule, ou du moins nettement supérieure à l'avancée du maxillaire. Quand le décalage occlusal a été masqué par un précédent traitement orthodontique (« camouflage orthodontics »), et que l'occlusion est sub-normale, le risque d'altération du profil après MMA n'est pas négligeable, essentiellement du fait de l'avancée maxillaire. Le principe de la préparation orthodontique vise alors à recréer un surplomb incisif correspondant au décalage sagittal. Deux cas de figure sont ainsi fréquemment rencontrés : celui d'une compensation par extraction de prémolaires supérieures (« classe II thérapeutique ») ou celui par vestibuloversion des incisives inférieures.

Dans le cas illustré figure 77, le repositionnement de l'arcade inférieure a été recherché, avec pose d'ancrage osseux sur le trigone rétromolaire inférieur (plaques d'ancrage en T vissées, munies de crochets pour traction, Tekka™).

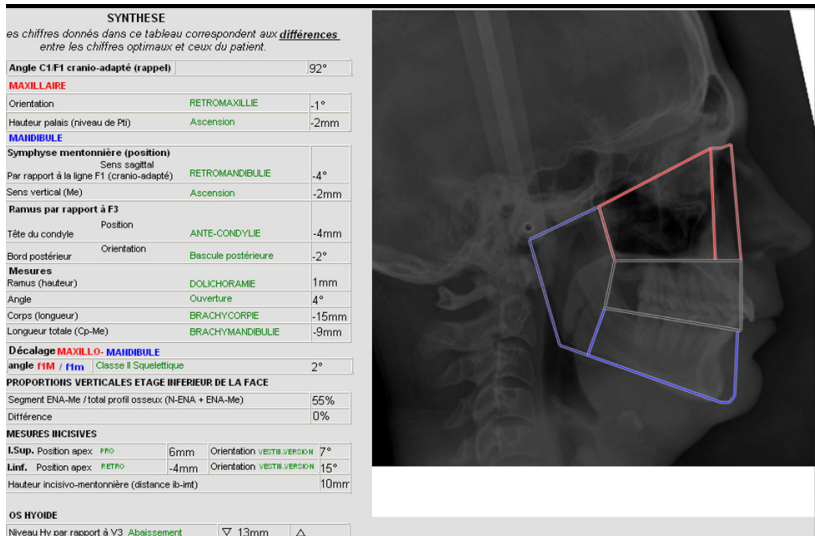


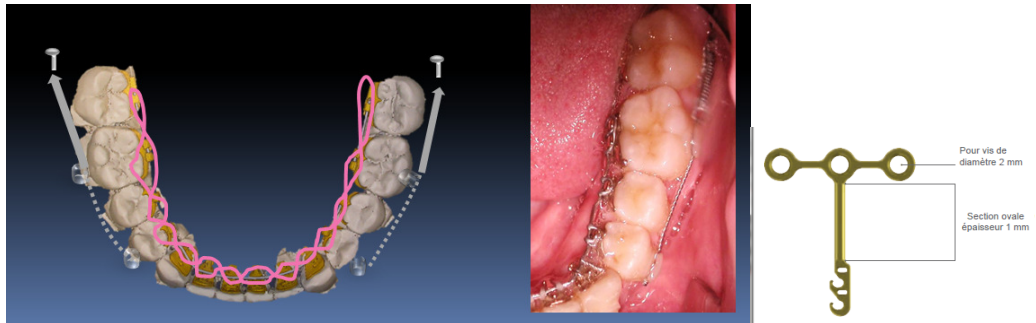
Figure 78: Téléradiographie diagnostique du cas précédent avec analyse architecturale de Delaire (Tridim™).

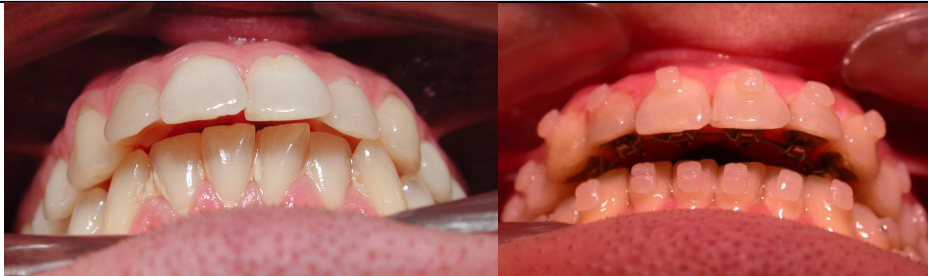

Figure 79: création d'un surplomb par recul des incisives inférieures sur plaques d'ancrage vissées. Surplomb créé après 9 mois de traction sur arcs rigides.

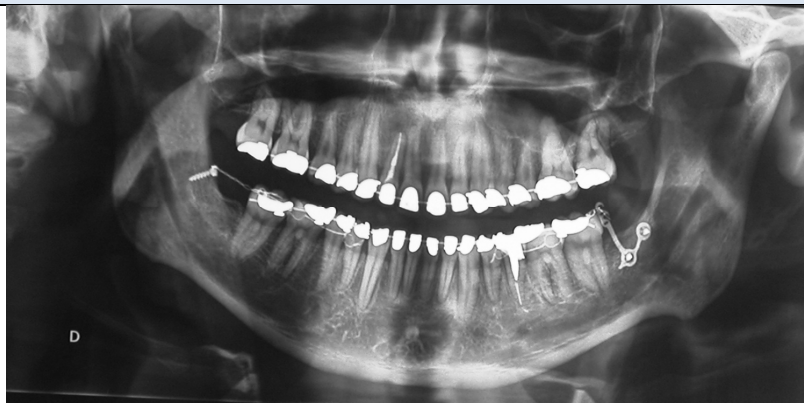

Figure 80 : Cliché panoramique. Après perte d'une des plaques, la traction a été poursuivie sur une vis du côté droit



**Figure 81: a) schéma du dispositif de recul sur ancrage osseux en technique linguale. Les arcs sont de pleine taille en acier, avec ligatures continues doublées d'une chaînette élastomérique continue pour éviter l'ouverture d'espaces. Le ressort en Nickel-Titane est mis en charge directement sur la tête de vis ou le crochet des plaques, et l'autre extrémité sur une ligature métallique, tendue sur des boutons collés vestibulaires sur la première prémolaire et la molaire. b) La ligature et le ressort doivent être maintenus dans la mesure du possible parallèles au plan de l'arc orthodontique. c) plaque d'ancrage en T utilisée (Tekka™)**

La distalisation de molaires à l'aide d'ancrage osseux a montré son efficacité dans la correction d'encombrements modérés<sup>298</sup>, en réduisant le taux de version distale, et en permettant d'éviter des extractions. Leur utilisation a également donné lieu à des rapports de cas pour la correction de décalages par recul de toute l'arcade inférieure<sup>299</sup> ou supérieure<sup>300</sup>. Elle offre une alternative aux extractions.

Quand, assez tôt au cours du traitement, une plaque a dû être déposée du côté droit (perte d'une vis et mobilisation), puis remplacée par une vis, le même degré de recul dentaire a été cliniquement observé des deux côtés. Ce résultat laisse envisager un possible allègement du protocole, moins invasif avec la seule pose de vis de traction. Ces résultats demandent cependant à être confirmés par une étude spécifique : peu de différences avaient été notées lors d'une comparaison entre plaques et vis d'ancrage dans le recul des incisives<sup>301</sup>, même si le degré d'intrusion molaire était significativement plus important avec les plaques.

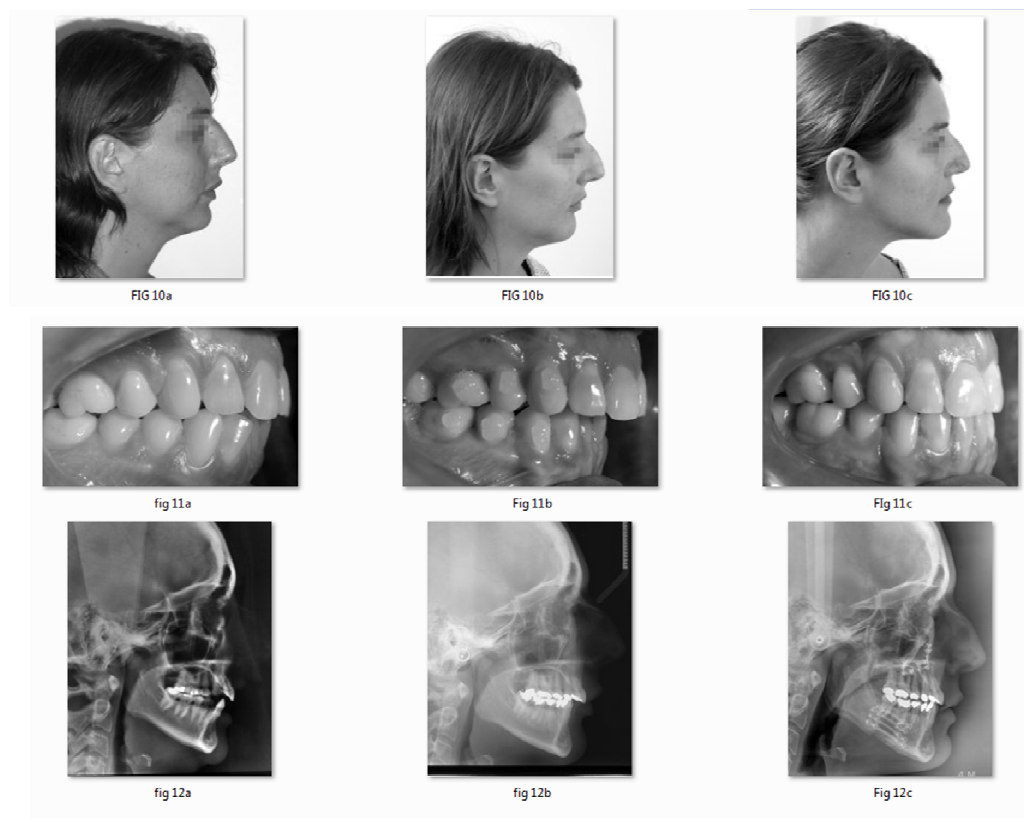
<sup>298</sup> Oh YH, Park HS, Kwon TG. Treatment effects of microimplant-aided sliding mechanics on distal retraction of posterior teeth. *Am J Orthod Dentofacial Orthop.* 2011 Apr;139(4):470-81.

<sup>299</sup> Chung KR, Kim SH, Choo H, Kook YA, Cope JB. Distalization of the mandibular dentition with mini-implants to correct a Class III malocclusion with a midline deviation. *Am J Orthod Dentofacial Orthop.* 2010 Jan;137(1):135-46.

<sup>300</sup> Kyung SH, Lee JY, Shin JW, Hong C, Dietz V, Gianelly AA. *Am J Orthod Dentofacial Orthop.* 2009 Apr;135(4 Suppl):S123-32. Distalization of the entire maxillary arch in an adult.

<sup>301</sup> Lai EH, Yao CC, Chang JZ, Chen I, Chen YJ. Three-dimensional dental model analysis of treatment outcomes for protrusive maxillary dentition: comparison of headgear, miniscrew, and miniplate skeletal anchorage. *Am J Orthod Dentofacial Orthop.* 2008 Nov;134(5):636-45.

**SECTION 3 : Profil convexe b) exemple face à une compensation par extraction de prémolaires supérieures (classe II thérapeutique)**



**Figure 82: femme de 36 ans, IAH initial de 40 par heure, IAH post-opératoire de 0. Chirurgie Dr B. Pételle.**

Le groupe des occlusions de classe II thérapeutiques constituait 6 % (2/34) des patients préparés orthodontiquement. Il constituait en revanche proportionnellement beaucoup de patients de la cohorte générale (16%), pour qui l'occlusion, stable, et la birétrusion, les avaient dispensés de préparation préalable à l'AMM.

Dans cette situation, et compte tenu de l'encombrement et de la faible inclinaison mésiale des dents inférieures, il a été décidé d'accentuer le surplomb incisif par des extractions de premières prémolaires inférieures. Il n'a pas été nécessaire d'utiliser un ancrage osseux.

- **Extractions**

Pour les patients ayant bénéficié d'un protocole de préparation orthodontique spécifique en vue de l'AMM (n=34),

- 20 présentaient des antécédents d'extraction (troisièmes molaires exceptées) :

La plupart des patients (n=24) ont été traités sans extractions, par ce qu'ils en avaient déjà eu ou parce qu'ils présentaient une linguo ou palatoversion incisive.

- 10 patients se sont vu prescrire des extractions en vue de l'AMM :

2 prémolaires inférieures (n=4)

4 prémolaires (n=2 : un patient les 4 premières prémolaires, un autre les deuxièmes prémolaires maxillaires et premières prémolaires inférieures),

4 patients ont nécessité des extractions atypiques : une prémolaire inférieure (cas asymétrique, n=1), une incisive inférieure, en association avec du stripping (réduction amélaire proximale) à l'arcade supérieure (n=3).

- **Déficit transversal**

5 patients présentaient un déficit transversal maxillaire et 3 d'entre eux ont nécessité une expansion maxillaire chirurgicale. Pour un patient (illustré figure 83), deux interventions ont dû être réalisées: une distraction maxillaire, puis l'AMM. Pour 2 autres, la disjonction a été réalisée en même temps que l'AMM, pour les 2 suivants, l'expansion a été obtenue orthodontiquement.

- **Technique et temps de traitement**

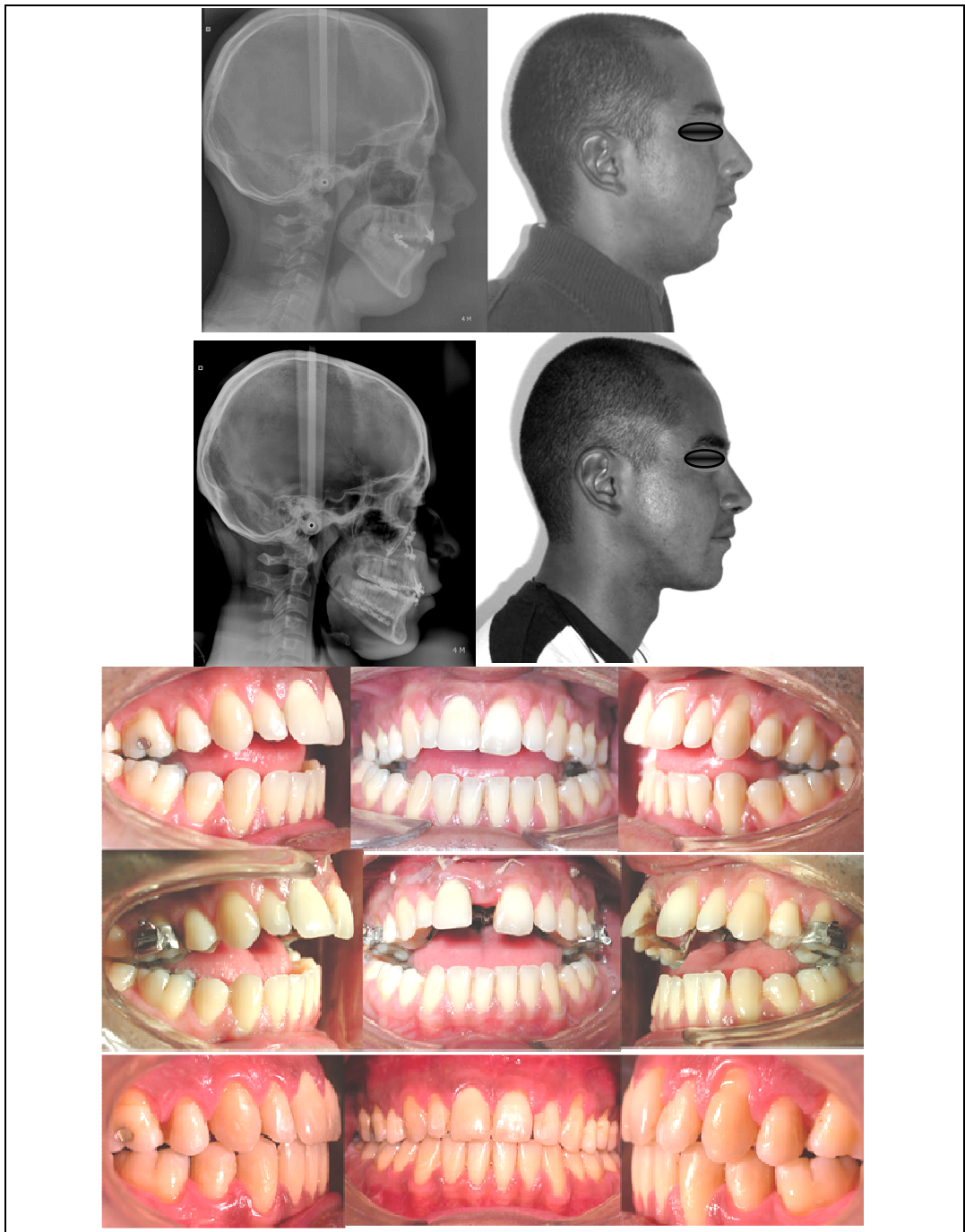
La durée moyenne de traitement a été de 20,22 mois (15,1±7,0 mois pré-opératoires, 5±7,3 mois post-opératoires), 12 patients ayant été traités en technique linguale et 22 en technique vestibulaire et 4 patients traités avec ancrages osseux.

- **Problèmes rencontrés**

Différents problèmes ont été rencontrés, et rapportés par chacun des 4 orthodontistes différents ayant pris en charge les 32 patients. Elles concernaient 12 patients au total : 3 cas de complications d'ordre parodontal ayant nécessité une prise en charge par un spécialiste et s'étant stabilisées, 2 cas d'ankylose (complications imputables à l'état antérieur des patients concernés) un cas de résorption radiculaire sévère, et 6 cas de défaut de collaboration dans l'hygiène buccale, le port des élastiques et d'assiduité dans les rendez-vous.



**SECTION 4 : avancée maxillo-mandibulaire associées à un déficit maxillaire transversal.**



**Figure 83 : protocoles combinant AMM et distraction maxillaire transversale. Le patient présentait des antécédents orthodontiques avec extraction de prémolaires, un parodonte fin avec récessions gingivales vestibulaires. La phase I a consisté en une expansion maxillaire assistée chirurgicalement (SARME) ou distraction. L'AMM a été réalisée en phase II, après**

## DISCUSSION

- **Efficacité de l'AMM et préparation ODF**

Les deux groupes, celui traité orthodontiquement et celui non préparé étaient comparables, autant en âge qu'en répartition entre les 2 sexes. Ils différaient cependant selon leur IMC (les patients traités orthodontiquement étant moins forts), et de par l'existence d'anomalies cranio-faciales. Les résultats de l'AMM sont meilleurs pour le groupe préparé (moins d'échecs, IAH post-opératoire plus bas), à l'exception de quelques patients. Ce clivage entre patients obèses et patients présentant une dysmorphose faciale a déjà été décrite, ces deux groupes ne partageant pas la même origine obstructive. Il n'est donc pas étonnant d'observer ces différences de résultat après ce type de chirurgie.

Afin de sélectionner les patients candidats à l'AMM, on évoque l'intérêt d'un essai de traitement par OAM ou celui d'une endoscopie dynamique de sommeil artificiel (induit par midazolam or propofol), telle que proposée par diverses équipes.<sup>302, 303</sup> Cette dernière technique, dite « D.I.S.E », permet de visualiser directement le site de l'obstruction, distinguer les obstructions complètes (associées à une augmentation de l'IMC pour Ravesloot et al<sup>303</sup>), celles situées à plusieurs niveaux, de celles localisées à l'espace rétro-basilingual ou épiglottique, et d'aider ainsi à la planification chirurgicale.

- **Motivations des patients**

La motivation de ces patients au traitement orthodontique pour AMM est sensiblement différente de celle des autres patients adultes. La plupart des patients présentent une malocclusion qui n'a jamais suscité de prise en charge particulière, par indifférence ou par manque de répercussions esthétiques (malocclusion de classe II division 2 avec faible encombrement ou linguoclusion postérieures). D'autres ont déjà bénéficié d'un traitement, souvent pour un

---

<sup>302</sup> Vanderveken OM. Drug-induced sleep endoscopy (DISE) for non-CPAP treatment selection in patients with sleep-disordered breathing. *Sleep Breath*. 2012 Feb 26.

<sup>303</sup> Ravesloot MJ, de Vries N. One hundred consecutive patients undergoing drug-induced sleep endoscopy: results and evaluation. *Laryngoscope*. 2011 Dec;121(12):2710-6. doi: 10.1002/lary.22369.

décalage de classe II par compensation orthodontique, avec extraction de prémolaires supérieures et/ou vestibulo-version d'incisives inférieures.

Quand, au cours de la consultation initiale, l'éventualité d'un traitement ODF est envisagée, elle surprend tout d'abord les patients, qui spontanément sont tentés de la refuser. Les explications sont doubles : elles doivent porter d'une part sur la philosophie du traitement (correction de la malocclusion, réduction des répercussions esthétiques de l'AMM sur le profil) et d'autre part, sur les moyens adaptés au traitement des adultes (brackets esthétiques, technique linguale). L'exposé est aidé par les photographies du visage et les moulages du patient, et insiste aussi sur la nécessité de suivi parodontal et d'éventuelle réfection de prothèse une fois le traitement terminé, pour s'adapter à la nouvelle occlusion.

La motivation des patients candidats à l'AMM est ainsi sensiblement différente de celle habituellement rencontrée en ODF : les patients cherchent en premier lieu à trouver une solution définitive à leurs troubles médicaux du sommeil, ne souhaitent pas voir se détériorer leur apparence faciale, et acceptent parallèlement, en dernier lieu, le traitement d'une malocclusion. Une consultation spécialisée avec évaluation psychique est proposée au moment du bilan pré-opératoire afin de repérer les troubles de l'humeur ou une dépression masquée nécessitant une prise en charge adaptée.

Le temps est pour ces patients un facteur important, car ils doivent poursuivre un traitement au long cours avec la VPPC, et prévoient un arrêt de travail prolongé pour l'AMM, intervention invasive.

- **Accélération du traitement préparatoire :**

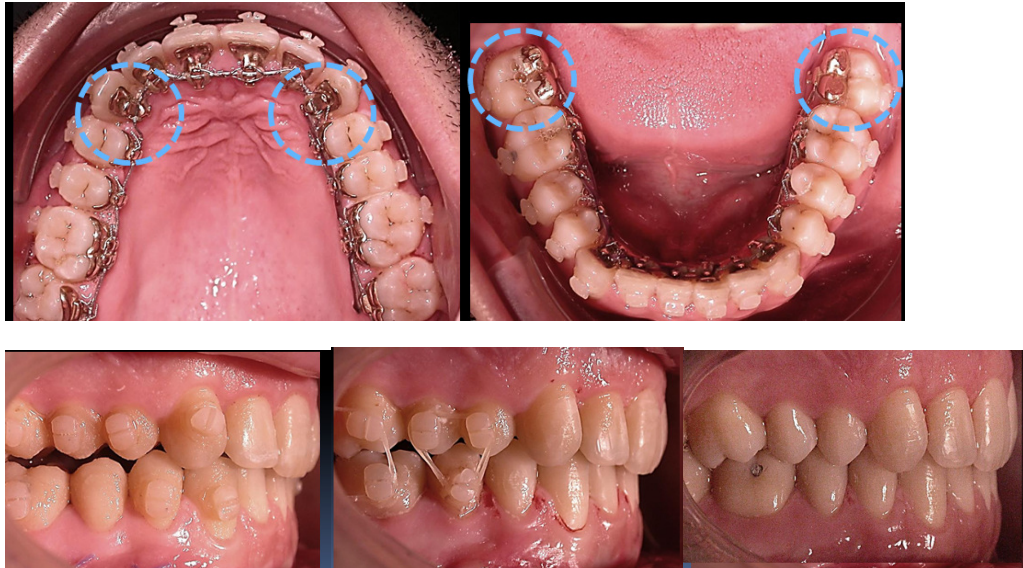
L'Evolution des techniques multi-attaches elles-mêmes (individualisation des attaches, nouveaux alliages à mémoire de forme), et la possibilité de recours à des ancrages osseux a sensiblement amélioré la performance et la qualité des traitements de l'adulte<sup>304</sup>. Des adaptations techniques permettent spécifiquement de potentialiser le nivellement des arcades dentaires en technique linguale (plans de morsure canins supérieurs, recouvrement occlusaux sur les deuxièmes molaires inférieures par exemple), alors que le contrôle du torque est devenu reproductible et fiable, par un meilleur contrôle des slots et arcs usinés (voir figure 84).

---

<sup>304</sup> Canal P. Salvadori A. Orthodontie de l'adulte. Elsevier Masson, 2011

Les techniques de corticotomies<sup>305, 306</sup> pour accélérer les déplacements dentaires pourraient être indiquées chez ces patients, mais au risque d'alourdir déjà une prise en charge complexe.

Le recours aux mini-vis d'ancrage (voir figure 85) est devenu usuel, constituant un ancrage direct ou indirect, et qui autorise des repositionnements d'amplitude importante, particulièrement utiles au traitement de protrusions et de parodontes faibles<sup>307</sup>.



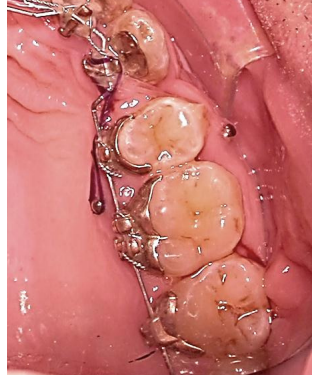
**Figure 84 : a) « accélération » du nivellement orthodontique par incorporation de plans de morsure canins et recouvrements occlusaux sur les deuxièmes molaires inférieures (technique linguale individualisée : b) La disclusion latérale est fermée orthodontiquement après la chirurgie d'AMM**

Enfin, quand la phase de préparation orthodontique pré-chirurgicale s'étend au-delà de ce qui était prévu, que la date chirurgicale ne peut être repoussée, ou que le calage obtenu au moment de la réévaluation n'est pas jugé suffisant pour ce type d'intervention (d'amplitude beaucoup plus importante et à la consolidation plus difficile que la chirurgie orthognathique classique), il peut être utile de réaliser des cales de composite pour faciliter le blocage intermaxillaire (voir figure 86)

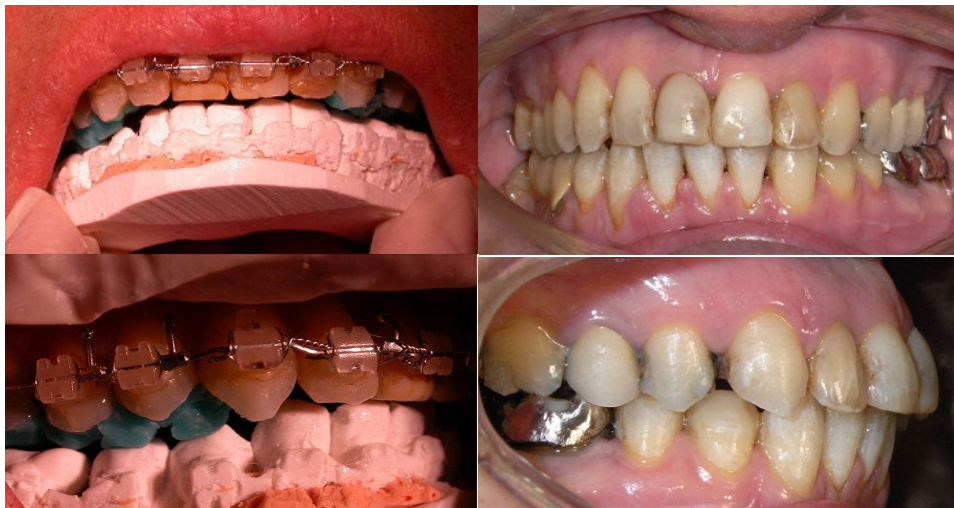<sup>305</sup> Long H, Pyakurel U, Wang Y, Liao L, Zhou Y, Lai W. Interventions for accelerating orthodontic tooth movement. *Angle Orthod.* 2012 Jun 21

<sup>306</sup> Sebaoun JD, Surmenian J, Dibart S. [Accelerated orthodontic treatment with piezocision: a mini-invasive alternative to conventional corticotomies]. *Orthod Fr.* 2011 Dec;82(4):311-9. Epub 2011 Nov 23.

<sup>307</sup> Feng YM, Fang B, Xia Y, Shu R, Hans MG. Mia-assisted orthodontic treatment for dental malocclusion secondary to periodontal disease. *World J Orthod.* 2009 Spring;10(1):49-56.



**Figure 85 : mécanique de fermeture d'espaces d'extraction sur mini-vis (recul en masse), avec mécanique dite de « double câble » sur arcs en acier. Les ligatures métalliques et la section rectiligne de l'arc, sous dimensionné latéralement, potentialisent le glissement.**



**Figure 86: guide de repositionnement en Ciment Verre Ionomère modifié par adjonction de résine (CVIMAR) , façonné directement en bouche, grâce à un modèle inférieur immédiat vaseliné. Exemple d'un cas d'extraction atypique d'incisive inférieure**

## CONCLUSION

Certaines équipes ne proposent pas de traitement ODF préparatoire, ou ne la proposent qu'après chirurgie, pour le traitement de malocclusions secondaires. Il apparaît à la lumière de ces résultats que dans de nombreux cas, l'occlusion est assez stable pour ne pas nécessiter de préparation orthodontique, mais face à une malocclusion, il nous apparaît regrettable de s'en priver : le patient en premier lieu perdrait une chance de traiter sa dysmorphose (avec souvent un décalage squelettique relevant de la chirurgie orthognathique). L'appareil offre

de plus un ancrage efficace au blocage per-opérateur par fil d'acier, puis aux élastiques intra-oraux ; ancrage dont la qualité est particulièrement utile pour ces grandes avancées. Le traitement ODF pourrait, au vu de certains cas présentés, améliorer le résultat esthétique final, sans compromettre le traitement du SAOS.

#### 4.2.3.4 Quand le recul de l'arcade mandibulaire fait (ré)apparaître un trouble obstructif du sommeil (CASE REPORT, en cours)

##### Description du cas

Le patient est un homme d'origine européenne, âgé de 45 ans. Il présente un syndrome d'apnées obstructives du sommeil modéré suivi depuis une dizaine d'années, pour lequel il a eu plusieurs traitements ORL au laser, une uvulo-pharyngo-palatoplastie, une turbinectomie, une septoplastie, puis une orthèse d'avancée mandibulaire. Dans l'enfance, on note des antécédents d'adéno-amygdalectomie. Il consulte pour traiter les troubles ventilatoires obstructifs, mais également le décalage occlusal qui se serait aggravé après le port soutenu de l'orthèse. Le patient est également gêné par son double menton.

Le profil est convexe ; Il existe une prochéilie inférieure en relation avec une proalvéolie mandibulaire, ainsi qu'une inoclusion labiale au repos. Le menton apparaît légèrement décalé du côté gauche sur une vue de face.

L'occlusion est de classe III dentaire franche et asymétrique, avec inversion des relations incisives (surplomb négatif de canine à canine), linguoclusion bilatérale, avec un encombrement aux deux arcades et l'absence non compensée de 36 (voir figure 87)

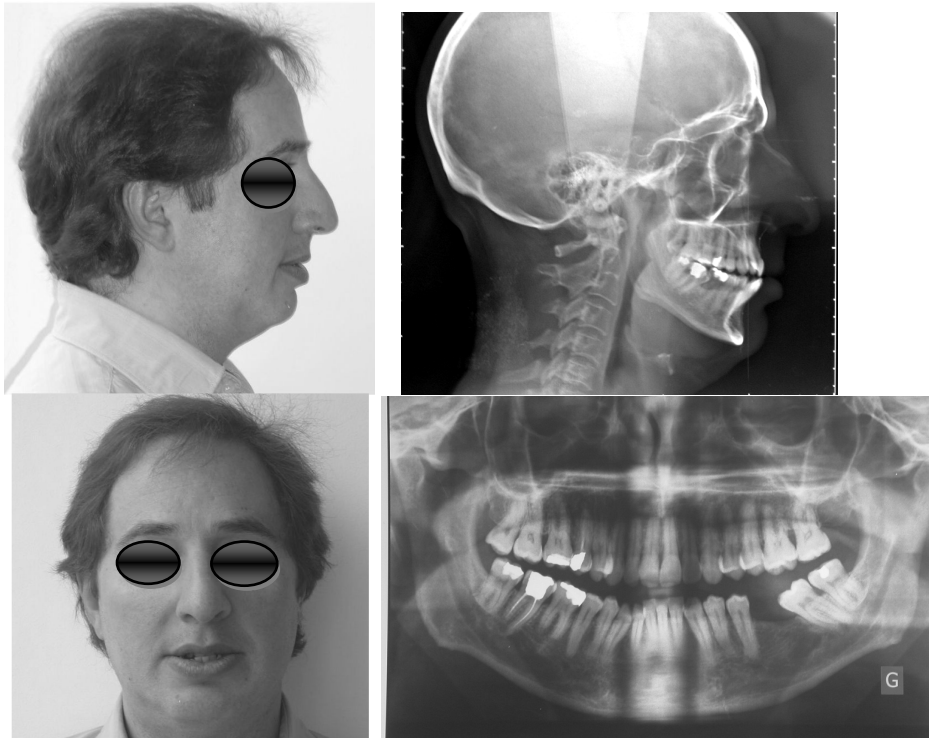

Figure 87: a) vue du visage de profil, b) avec correspondance squelettique (téléradiographie), c) inoclusion labiale au repos sur une vue de face d) panoramique dentaire

### **Plan de traitement :**

1) distraction maxillaire à appui dentaire, sur disjoncteur scellé, et pose des plaques d'ancrage mandibulaires distales

2) phase multiattache de coordination des arcades pour fermer le diastème médian supérieur et aligner les dents inférieures, en les reculant sur plaques.

3) réévaluation clinique, polysomnographique et occlusale pour décider du protocole maxillo-facial de profiloplastie (AMM ou génioplastie de glissement antérieur).

### **Evolution clinique :**

Le distracteur, disposant d'un vérin de 9mm, est scellé avant l'intervention chirurgicale (ostéotomie intermaxillaire médiane et de Lefort I) sur les premières molaires maxillaires. Après une semaine, le vérin est activé d'un millimètre par jour. L'expansion est poursuivie jusqu'à normaliser les relations molaires, puis le vérin est bloqué à l'aide de composite photopolymérisable. Les attaches orthodontiques supérieures ne sont placées que 6 semaines après l'expansion.

**Après distraction**, le patient rapporte une meilleure ventilation nasale, et une nette amélioration de sa qualité de sommeil, qui est réparateur, sans asthénie matinale, ni céphalées. Il n'y a pas d'excès de somnolence diurne selon l'indice d'Epworth (score de 6).

Les examens complémentaires (polysomnographie vidéo, Dr Alain Lurie, Paris) définissent un index d'apnées hypopnées (RERA) de 1,2 par heure, un IAH (avec désaturations supérieures à 4%) de 0,9/h. Un index d'apnées centrales de 0 et index de ronflement de 34/ h. Le médecin notait une absence d'épisodes de respiration de type Cheyne Stokes, un index de désaturation de l'hémoglobine (supérieur à 4 %) de 1,2 par heure. Il n'y avait pas de désaturation <90 % et l'index efficacité de sommeil atteignait 91,7 %, le pourcentage de sommeil paradoxal de 22,6 %, l'index de micro-éveils était cependant assez élevé, de 21 par heure.

### **Poursuite du traitement : recul inférieur**

Le nivellement mandibulaire a été initié jusqu'à passer à des sections d'arcs assez rigides (adaptés passivement sur les incisives) pour supporter la traction de ressorts en nickel-titane. Puis le recul des canines a été amorcé jusqu'à recréer un bout à bout incisif, puis un surplomb, et aligner l'arc antérieur mandibulaire.

Parallèlement à l'atteinte de relations de classe I, le ronflement est réapparu, devant quotidien et augmentant en intensité (plainte de la partenaire).



Compte tenu de la symptomatologie nocturne, un enregistrement de sommeil a été programmé dans les mêmes conditions, et a révélé un IAH fortement pathologique de 19 par heure (hypopnées avec désaturations de plus de 4%).

Le patient a dû être mis sous VPPC au long cours, dans l'attente d'une solution chirurgicale d'avancée maxillo-mandibulaire ; la simple génioplastie, fonctionnelle et esthétique n'apparaissant plus suffisante.

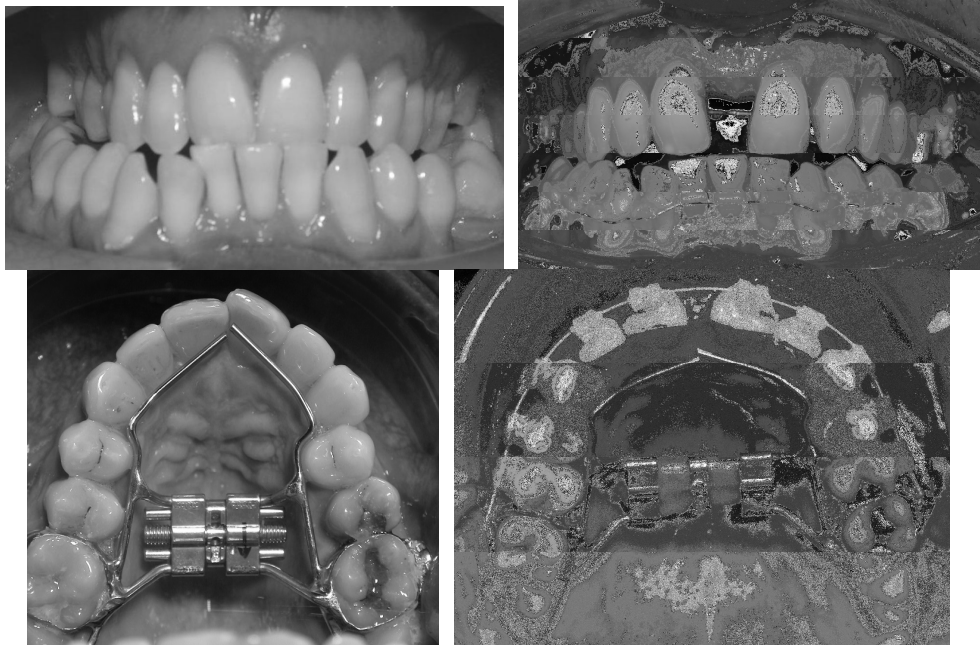
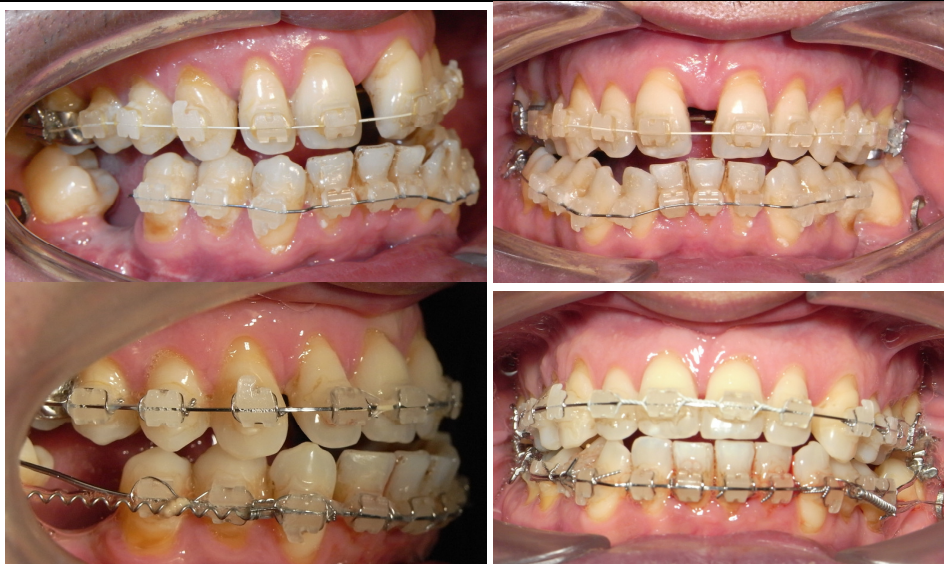

Figure 88: vues intrabuccales de face et occlusale maxillaire avant et après distraction



Figures 89: vues intrabuccales de la fermeture d'espaces supérieurs et du recul inférieur sur plaques (ressorts nickel-titane), parallèlement au redressement des axes molaires.

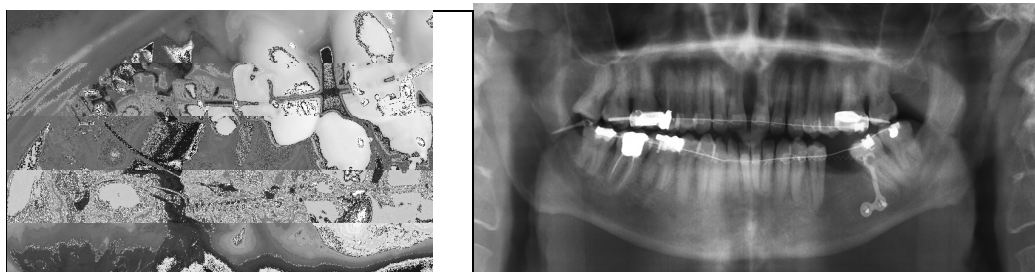
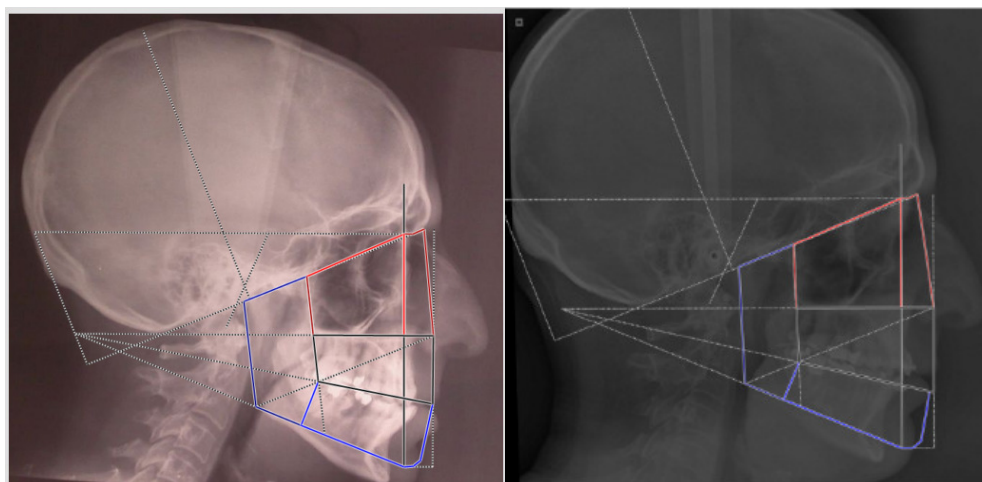


Figure 90: a) Vue intrabuccale de la mise en charge des plaques d'ancrage b) radiographie panoramique de réévaluation à 9 mois de traction.



**Avant traitement ODF:** Rétromaxillie  $-3^\circ$  / Rétromandibulie  $-7^\circ$  ( brachycorpie, dolichoramie)

Classe II squelettique de  $6^\circ$  avec excès vertical antérieur de 2%

Palatoversion Inc sup de  $-14^\circ$ , vestibuloversion incisive inf de  $+14^\circ$

**Après traitement ODF :** rétromandibulie  $-8^\circ$

Vestibuloversion des Inc sup de  $+2^\circ$ , vestibuloversion incisives inf de  $+5^\circ$ .

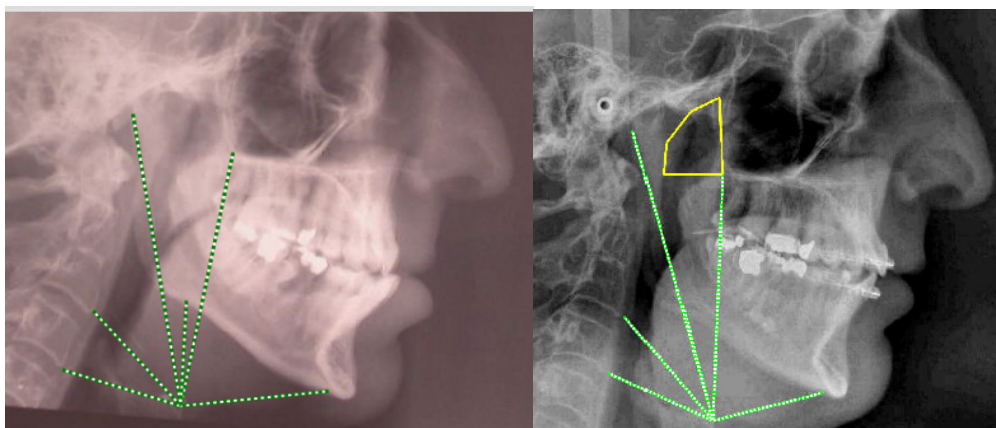


Figure 91 : analyses architecturales et pharyngées du cas sur téléradiographie de profil (Tridim™) colonne de gauche : avant ODF colonne de droite : après distraction maxillaire et recul sur plaques mandibulaires.

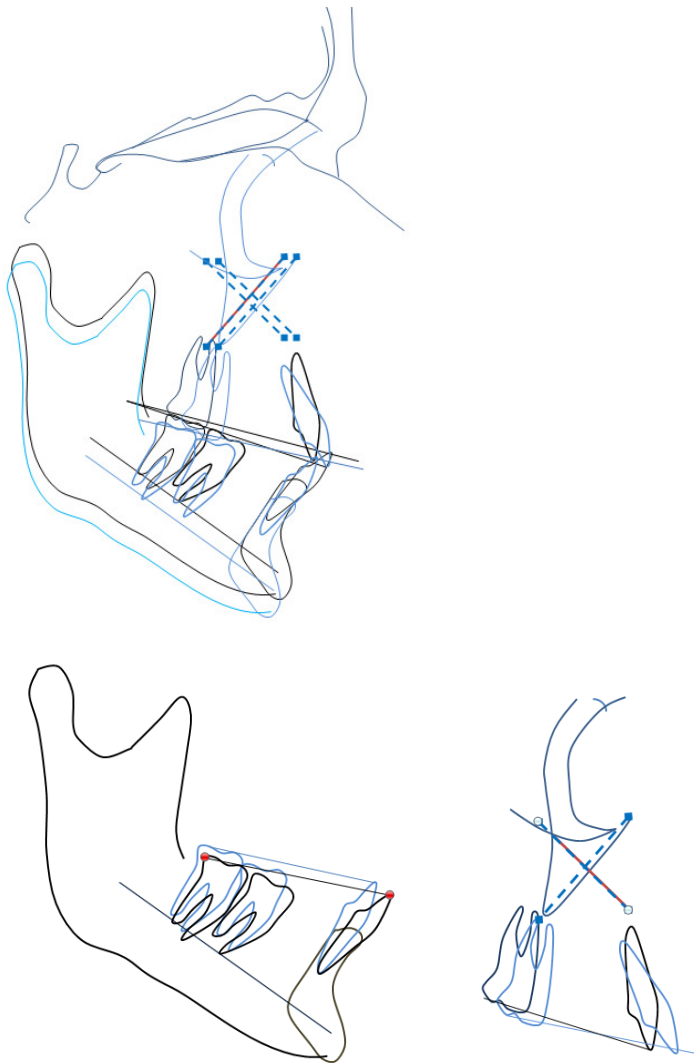


Figure 92: superpositions structurales selon la méthode de Bjork, Nielsen et Dibbets a) générale (basicrânienne) b) maxillaire c) mandibulaire (tracé noir début de traitement, bleu de réévaluation par convention)

## DISCUSSION

### Etiologie du SAOS

Parmi les différents facteurs de risque associés au SAOS, le patient ne présentait pas d'obésité morbide, même si il existait un léger surpoids, et avait déjà subi de nombreuses interventions ORL portant sur les tissus mous, sans succès. Les deux autres anomalies possiblement en cause demeuraient l'existence d'une anomalie cranio-faciale ou celle d'une anomalie du tonus musculaire.

L'analyse architecturale a objectivé un recul maxillo-mandibulaire, avec rétromandibulie par brachycorpie et excès vertical, aggravé d'une endognathie maxillaire (palais ogival et étroit accompagnant la linguocclusion bilatérale), dans un contexte de ventilation orale avec langue basse. Ces différentes anomalies sont fréquemment associées au SAOS<sup>308</sup>.

Sur la téléradiographie de profil, le rétrécissement pharyngé apparaissait se prolonger sur différents niveaux, avec une posture de ventilation orale potentiellement expliquée par une étroitesse naso-maxillaire.

La malocclusion présentée par le patient était atypique de par sa sévérité (décalage sagittal de classe III de la valeur de 7 mm de chaque côté avec inversion totale, antérieure et bilatérale) alors que le profil cutané était plutôt convexe avec une diminution de la distance cervico-mentonnière, en faveur d'une classe II, confirmée par analyse architecturale.

Le patient évoquait une occlusion « normale » qui se serait aggravée avec le port soutenu d'une orthèse rigide pendant 2ans, mais il ne possédait pas de documents initiaux. On peut s'interroger sur l'amplitude des déplacements véritablement induits par l'OAM, même si des malocclusions sévères ont ponctuellement été rapportées<sup>309</sup>.

### **Traitement ODF et SAOS**

Les superpositions structurales générales et locales avant et en cours de traitement ODF montrent l'amplitude des mouvements dento-alvéolaires, ayant entraîné : au maxillaire une mésialisation avec égression modérée des molaires supérieures, un mouvement de version vestibulaire des incisives maxillaires (sans recul coronaire), et à l'arcade inférieure un fort repositionnement lingual des incisives mandibulaires avec égression molaire (mouvement de rotation du plan d'occlusion). Les mouvements se sont accompagnés d'égression, expliquant la rotation horaire mandibulaire et l'augmentation verticale.

Le recul ou repositionnement orthodontique des incisives inférieures, par fermeture de diastèmes, d'espaces d'extractions, recul sur plaques ou ostéotomie de recul mandibulaire, réduit l'espace occupé par la langue, et théoriquement peut favoriser le développement d'une obstruction oropharyngée. L'effet de ce type de « perturbation » intra-orale sur les troubles obstructifs du sommeil a été décrit : suite au port d'une gouttière de

---

<sup>308</sup> Seto BH, Gotsopoulos H, Sims MR, Cistulli PA. Maxillary morphology in obstructive sleep apnoea syndrome. *Eur J Orthod.* 2001 Dec;23(6):703-14.

<sup>309</sup> Hugentobler M, Scolozzi P. Severe dental malocclusion: a rare and insidious complication of mandibular advancement devices for obstructive sleep apnea syndrome treatment. *Oral Surg Oral Med Oral Pathol Oral Radiol Endod.* 2010 Mar;109(3):e28-32.

bruxisme<sup>310</sup> : Grignon et al. ont ainsi montré, chez 5 des 10 patient ayant participé à l'étude, une augmentation de 50% de l'IAH suite au port de la gouttière occlusale, une augmentation de 30% de l'index de perturbation respiratoire du sommeil par rapport à la PSG contrôle, et de 40% du temps de ronflement.

Dans une étude sur des orthèses réalisées sans avancée mandibulaire, consistant en une augmentation de la dimension verticale de 6mm (et s'accompagnant nécessairement d'une rotation postérieure mandibulaire), 9 patients sur les 18 testés ont connu une aggravation de l'IAH par rapport à une PSG contrôle sans orthèse<sup>311</sup>.

Des rapports de cas ont fait état de l'aggravation (ou de l'apparition) d'un SAOS après recul mandibulaire<sup>312</sup>. Hochban<sup>313</sup> a noté que le développement un SAOS après correction chirurgicale d'une promandibulie relevait de cas rares, car ces patients présentent fréquemment un élargissement de l'espace pharyngé postérieur à l'état de base. Cependant, l'oro-pharynx est réduit de façon significative après une ostéotomie de recul (un peu plus de 14%), même le volume pharyngé global reste inchangé quand on y associe une avancée maxillaire<sup>314, 315</sup>. Dans une étude rétrospective<sup>316</sup>, Demetriades et al. ont trouvé une plus grande incidence de SAOS légers à modérés (PSG) chez les patients ayant bénéficié d'un recul mandibulaire de plus de 5mm (69,25%) par rapport à ceux ayant eu un recul mandibulaire associé à une avancée maxillaire (38,46% P = .039).

---

<sup>310</sup> Gagnon Y, Mayer P, Morisson F, Rompré PH, Lavigne GJ. Aggravation of respiratory disturbances by the use of an occlusal splint in apneic patients: a pilot study. *Int J Prosthodont.* 2004 Jul-Aug;17(4):447-53.

<sup>311</sup> Nikolopoulou M, Naeije M, Aarab G, Hamburger HL, Visscher CM, Lobbezoo F. The effect of raising the bite without mandibular protrusion on obstructive sleep apnoea. *J Oral Rehabil.* 2011 Sep;38(9):643-7. doi: 10.1111/j.1365-2842.2011.02221.x. Epub 2011 Apr 5.

<sup>312</sup> Guilleminault C, Riley R, Powell N. Sleep apnea in normal subjects following mandibular osteotomy with retrusion. *Chest.* 1985 Nov;88(5):776-8.

<sup>313</sup> Hochban W, Schürmann R, Brandenburg U, Conradt R. Mandibular setback for surgical correction of mandibular hyperplasia--does it provoke sleep-related breathing disorders? *Int J Oral Maxillofac Surg.* 1996 Oct;25(5):333-8.

<sup>314</sup> Lee Y, Chun YS, Kang N, Kim M. Volumetric Changes in the Upper Airway After Bimaxillary Surgery for Skeletal Class III Malocclusions: A Case Series Study Using 3-Dimensional Cone-Beam Computed Tomography. *J Oral Maxillofac Surg.* 2012 Jun 8.

<sup>315</sup> Abdelrahman TE, Takahashi K, Tamura K, Nakao K, Hassanein KM, Alsuity A, Maher H, Bessho K Impact of different surgery modalities to correct class III jaw deformities on the pharyngeal airway space. *J Craniofac Surg.* 2011 Sep;22(5):1598-601.

<sup>316</sup> Demetriades N, Chang DJ, Laskarides C, Papageorge M Effects of mandibular repositioning, with or without maxillary advancement, on the oro-naso-pharyngeal airway and development of sleep-related breathing disorders. *J Oral Maxillofac Surg.* 2010 Oct;68(10):2431-6

Dans le cas présenté, la malocclusion de classe III sévère ne relevait pas d'un décalage squelettique avec promandibulie, mais d'un déficit maxillaire avec version incisive inférieure aggravée par le port de l'OAM.

#### CONCLUSION

Les déplacements dentaires de grande amplitude allant dans le sens de la contraction de l'arcade dento-alvéolaire (par fermeture d'espace d'extraction ou ancrage osseux) peuvent potentiellement être à l'origine d'une obstruction pharyngée, vraisemblablement du fait d'un repositionnement lingual. Ceux allant dans le sens de l'expansion (assistée chirurgicalement dans ce cas clinique) d'une amélioration des paramètres ventilatoires. Ces relations complexes mériteraient d'être plus profondément étudiées, notamment quand des traitements avec fort repositionnement des incisives sont prévus (correction des proalvéolies). La systématisation de la recherche de ronflement et d'antécédents de troubles ventilatoires par l'orthodontiste apparaît nécessaire en pareil cas.

### 4.3 Perspectives : Morphologie et Position mandibulaire chez l'enfant apnéique

La forme pédiatrique du SAOS est une entité clinique sensiblement distincte de celle de l'adulte, dominée dans son étiologie par l'hypertrophie des organes lymphoïdes. Différentes études soulignent cependant la persistance d'événements respiratoires anormaux après adéno-amygdalectomie<sup>317, 318, 319, 320</sup>, notamment chez les sujets présentant une étroitesse du complexe naso-maxillaire (palais osseux étroit et ogival), ou une mandibule reculée (réduite dans ses dimensions ou hyperdivergente)<sup>321</sup>. Ces caractéristiques morphologiques sont également fréquemment retrouvées dans des populations d'adultes apnéiques non obèses, avec parfois un caractère familial<sup>322</sup>.

Plusieurs études ont suggéré un lien entre le mode ventilatoire et la morphologie faciale, avec des expériences animales<sup>323</sup> ou le suivi radiographique de patients atteints d'obstruction naso-pharyngée. L'orientation de la mandibule et sa croissance chez les patients avant et après ablation des végétations a été évaluée par Linder Aronson<sup>324</sup>, et différents rapport de cas ont documenté le développement de rotation postérieure mandibulaire chez des patients souffrant d'une obstruction nasale.

Les expériences bien connues de Harvold et Linder-Aronson après obstruction nasale expérimentale, ont ainsi pu montrer le développement progressif d'une hyperdivergence mandibulaire et d'une étroitesse maxillaire, alors que l'animal optait pour un mode ventilatoire strictement buccal. Un

---

<sup>317</sup> Kim JH, Guillemainault C. The nasomaxillary complex, the mandible, and sleep-disordered breathing. *Sleep Breath*. 2011 May;15(2):185-93.

<sup>318</sup> Tauman R, Gulliver TE, Krishna J, Montgomery-Downs HE, O'Brien LM, Ivanenko A, Gozal D. Persistence of obstructive sleep apnea syndrome in children after adenotonsillectomy. *J Pediatr*. 2006;149:803-8.

<sup>319</sup> Brietzke SE, Gallagher D. The effectiveness of tonsillectomy and adenoidectomy in the treatment of pediatric obstructive sleep apnea/hypopnea syndrome: a meta-analysis. *Otolaryngol Head Neck Surg*. 2006;134:979-84.

<sup>320</sup> Guillemainault C, Li KK, Khamstov A, Pelayo R, Martinez S. Sleep disordered breathing: surgical outcomes in prepubertal children. *Laryngoscope* 2004;14:132-7.

<sup>321</sup> Jamieson A, Guillemainault C, Partinen M, Quera-Salva MA Obstructive sleep apneic patients have craniomandibular abnormalities. *Sleep* 1986;9:469-77

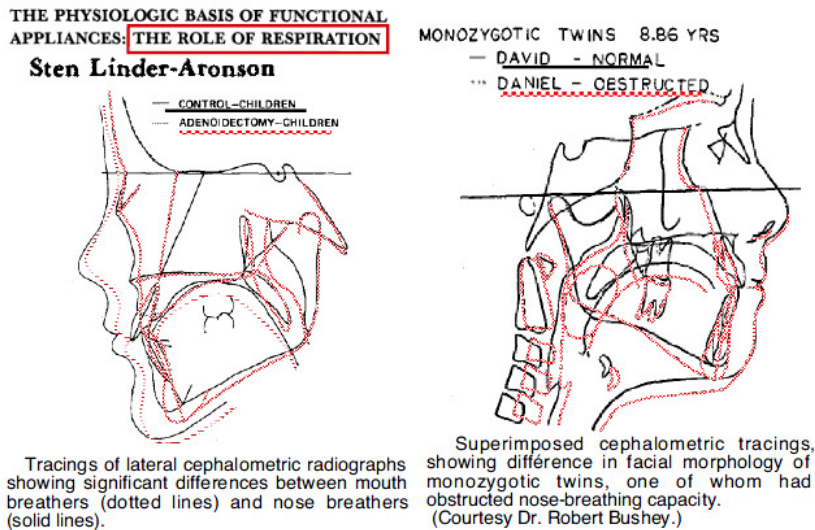
<sup>322</sup> Lam DJ, Jensen CC, Mueller BA, Starr JR, Cunningham ML, Weaver EM Pediatric sleep apnea and craniofacial anomalies: a population-based case-control study. *Laryngoscope*. 2010;120:2098-105.

<sup>323</sup> Harvold EP, Tomer BS, Vargervik K, Chierici G. Primate experiments on oral respiration. *Am J Orthod*. 1981 Apr;79(4):359-72.

<sup>324</sup> Linder-Aronson S. Effects of adenoidectomy on mode of breathing, size of adenoids and nasal airflow. *ORL J Otorhinolaryngol Relat Spec*. 1973;35(5):283-302.

cercle vicieux peut s'instaurer, car le maintien de la posture linguale basse contribue à l'aggravation de l'étréitesse nasale.

Réciproquement, Zettergren Wijk et al.<sup>325</sup> ont montré un certain degré de normalisation de la croissance après ablation des végétations dans un groupe de patients apnéiques.



**Figure 93: d'après Linder-Aronson, cité par Delaire J.<sup>326</sup>**

Guray et Kraman étudiant un groupe similaire n'ont pas pu reproduire les résultats de Linder Aronson et ont conclu que l'ablation des végétations pourrait uniquement modifier le mode ventilatoire sans effet significatif sur la malocclusion et le type facial.

**4.3.1 Revue de littérature** (revue de littérature publiée Rev Orthop Dento Faciale 2009)

Chez la plupart des enfants souffrant de SAOS, le premier facteur étiologique est l'hypertrophie des tissus lymphoïdes, traitée efficacement par amygdalectomie et adénoïdectomie<sup>327</sup>. Cependant, Guillemainault et al.<sup>328</sup>, à

<sup>325</sup> Zettergren-Wijk L, Forsberg CM, Linder-Aronson S. Changes in dentofacial morphology after adeno-/tonsillectomy in young children with obstructive sleep apnoea--a 5-year follow-up study. *Eur J Orthod.* 2006 Aug;28(4):319-26. Epub 2006 Apr 28.

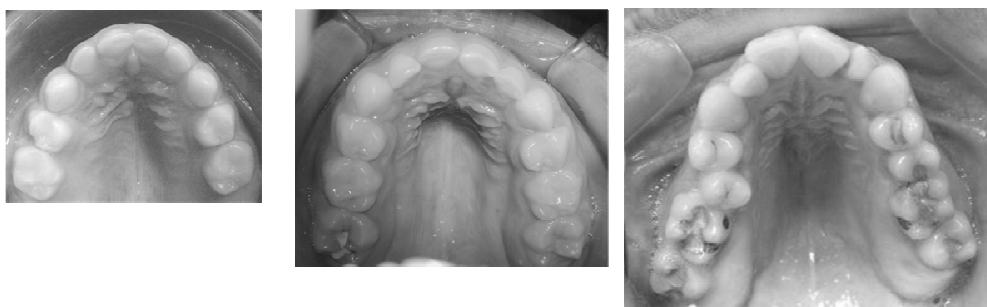<sup>326</sup> Delaire J. Les ANALYSES "ARCHITECTURALES" CRANIO-FACIALES, plaidoyer pour une nouvelle céphalométrie.

<sup>327</sup> Lim J, McKean M. Adenotonsillectomy for obstructive sleep apnoea in children. *Cochrane Database Syst Rev.* 2003;(1):CD003136



propos des dossiers de 400 enfants avec SAOS étudiés après ablation des végétations et des amygdales palatines, ont retrouvé la persistance de troubles ventilatoires du sommeil dans 14,5% des cas. Les enfants « non répondeurs » à la chirurgie avaient, dans cette étude, des espaces pharyngés étroits, un hypodéveloppement maxillaire et/ou une rétrusion mandibulaire.

Cette même équipe a décrit un phénotype facial prédisposant au risque de troubles obstructifs du sommeil, présent chez 34% des enfants apnéiques : une rétroposition mandibulaire, une hyperdivergence mandibulaire avec augmentation des angles craniomandibulaire, intermaxillaire et de l'angle goniale, un visage allongé, un palais osseux profond, et un voile du palais long.



**Figure 94 : morphologie étroite et ogivale du palais osseux chez 3 sujets présentant des troubles obstructifs du sommeil a) enfant de 4 ans b) enfant de 8 ans c) adulte de 30 ans.**

Ces résultats ont été confirmés par d'autres auteurs : alors que Rees et al.<sup>329</sup> évoquaient plutôt l'association de micrognathie et rétrognathie, Kawashima et al.<sup>330</sup> établissaient que les patients apnéiques avec forte hypertrophie amygdalienne avaient, comparativement aux sujets témoins, des mandibules réculées et une augmentation de la hauteur faciale inférieure. Les malocclusions les plus fréquemment décrites dans le SAOS sont les linguoclusions uni- ou bilatérales et les infraclusions associées à une position basse de la langue et à une rotation postérieure de la mandibule<sup>331, 332</sup>. Une

<sup>328</sup> Guilleminault C, Li KK, Khramstov A, Pelayo R, Martnez S. Sleep disordered breathing: surgical outcomes in prepubertal children. *Laryngoscope* 2004;14(1):132–7.

<sup>329</sup> Rees K, Wright A, Keeling JW, Douglas NJ. Facial structure in the sudden infant death syndrome: case control study. *Br Med J* 1998;317:179–180.

<sup>330</sup> Kawashima S, Peltomäki T, Sakata H, Mori K, Happonen RP, Rönning O. Craniofacial morphology in preschool children with sleep-related breathing disorder and hypertrophy of tonsils. *Acta Paediatr.* 2002;91(1):71-7.

<sup>331</sup> Zucconi M, Caprioglio A, Calori G, et. al. Craniofacial modifications in children with habitual snoring and obstructive sleep apnoea: a case-control study. *Eur Respir J* 1999;13:411–417

étude<sup>333</sup>, comparant un groupe d'enfants présentant un ronflement isolé à un groupe de patients avec SAOS, a pu mettre en évidence des différences significatives : le surplomb incisif était plus important chez les enfants apnéiques, avec un recouvrement réduit, une arcade supérieure plus étroite et une arcade inférieure plus courte que celles des sujets témoins.

#### **4.3.2 Influence de l'adéno-amygdalectomie sur la croissance faciale**

Une revue systématique avec méta-analyse (Bonuck et al 3, 2009) a cherché à déterminer l'effet de la combinaison amygdalectomie-adénoïdectomie sur la croissance et ses biomarqueurs. Le SAOS et les autres troubles respiratoires du sommeil peuvent induire un retard ou une cassure des courbes de croissance en perturbant la sécrétion nocturne normale d'hormone somatotrope (hormone de croissance ou GH).

Après chirurgie, on observait une augmentation significative des niveaux sériques de médiateurs moléculaires de GH : insulin-like growth factor I (IGF I) et IGFBP-3 (binding protein), parallèlement à un gain de taille et de poids, allant jusqu'à une normalisation de la croissance somatique, voire un rattrapage (« catch-up »).

Une équipe s'est intéressée aux répercussions du SAOS sur la croissance cranio-faciale<sup>334</sup>, en évaluant sur 5 ans la morphologie d'un groupe d'enfants apnéiques, traités par ablation des végétations et amygdales, à un groupe d'enfants témoins, sans troubles ventilatoires. Avant traitement (âge moyen : 5,5 ans), l'analyse céphalométrique révélait des différences significatives avec, chez les enfants apnéiques, une mandibule inclinée postérieurement, un maxillaire basculé antérieurement, une augmentation de la hauteur faciale antérieure, une portion antérieure de la base du crâne comparativement plus courte, des incisives maxillaires et mandibulaires plus linguoversées, et une saillie nasale moins prononcée. En revanche, 5 ans après traitement, les auteurs ne retrouvaient plus de différence significative entre les groupes, à l'exception des longueurs de la base du crâne et du nez, qui demeuraient plus faibles chez les sujets traités.

Ces résultats peuvent trouver une explication dans la modification de l'équilibre musculaire après levée de l'obstacle nasal (restauration de

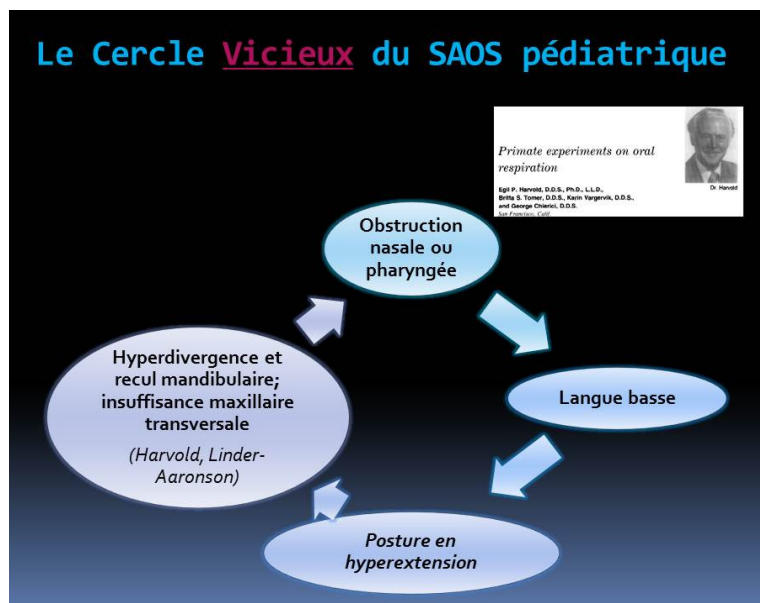
---

<sup>332</sup> Defabjanis P. Impact of nasal airway obstruction on dentofacial development and sleep disturbances in children: preliminary notes. *J Clin Ped Dent* 2003;27(2):95–100

<sup>333</sup> Pirilä-Parkkinen K, Pirttiniemi P, Nieminen P, Tolonen U, Pelttari U, Löppönen H. Dental arch morphology in children with sleep-disordered breathing. *Eur J Orthod*. 2009 Apr;31(2):160-7.

<sup>334</sup> Zettergren-Wijk L, Carl-Magnus Forsberg and Sten Linder-Aronson Changes in dentofacial morphology after adeno-/tonsillectomy in young children with obstructive sleep apnoea — a 5-year follow-up study *Eur J Orthod* 28 (2006) 319–326

l'occlusion labiale spontanée, ascension de la base linguale, redressement de la posture céphalique...) décrite depuis les premiers travaux sur la ventilation. Mais une autre hypothèse a été formulée par un orthodontiste suisse, à la lecture de ces résultats<sup>335</sup> : le schéma de rotation postérieure des jeunes patients avec SAOS pourrait trouver une explication dans le déficit de croissance ramale, le cartilage condylien subissant un ralentissement de sa croissance avec la chute sécrétion nocturne de GH. Ces hypothèses font écho aux travaux du professeur Mac Namara<sup>336, 337</sup> sur l'influence des hormones dans la croissance condylienne. Par l'intermédiaire de la somatoméline, ses travaux avaient notamment montré le rôle direct de la STH sur la prolifération de la couche pré-chondroblastique du cartilage condylien.



**Figure 95 : le cercle « vicieux » du SAOS pédiatrique, où la persistance d'une ventilation orale aggrave le déficit naso-maxillaire initial. D'après les travaux des Pr Harvold et Linder Aronson.**

<sup>335</sup> Peltomäki T. The effect of mode of breathing on craniofacial growth--revisited. Eur J Orthod. 2007 Oct;29(5):426-9. Epub 2007 Sep 4

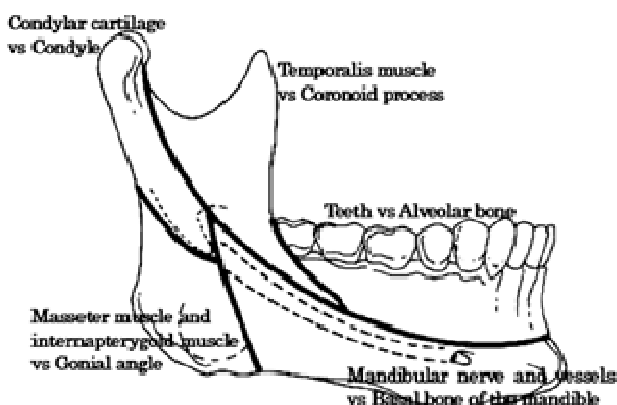
<sup>336</sup> Mac Namara JA, McBride MC. A histological study of the postnatal development of the temporo-mandibular articulation in Maccaca Mulata. Anat Rec 178, 408, 1974

<sup>337</sup> Mac Namara, Connelly TG, McBride MC. Histological studies of temporomandibular joint adaptations. In McNamara ed : Control mechanisms in CranioFacial growth. Monograph 3, CranioFacial Growth series, Center for Human Growth and Development. The University of Michigan. Ann Arbor, Michigan, 209-227, 1975.

### 4.3.3 Traitement par activateur mandibulaire

#### Bases théoriques

La mandibule anatomique est formée de la juxtaposition d'unités fonctionnelles (Moss, 1968 cité par Lautrou<sup>338</sup>), dont l'analyse systématique, telle que la proposent Delaire et Salagnac, permet d'affiner le diagnostic<sup>339, 340, 341</sup>. Elle repose sur l'appréciation relative de l'importance du condyle (influence génétique et croissance adaptative), du processus coronoïde (matrice périostée temporale), de la forme et de la position de la région goniale (matrice périostée masséterine et ptérygoïdienne médiale) par rapport au rachis cervical<sup>342, 343</sup>, et enfin de l'orientation du processus alvéolaire.



**Figure 96: Différentes composantes mandibulaires, sous influence locale des matrices fonctionnelles :**

Dans les malocclusions de classe II division 1, des signes de rotation postérieure peuvent traduire une faible croissance mandibulaire et assombrir le

<sup>338</sup> Lautrou A. Croissance faciale : théories explicatives et clinique orthodontique. Rev. Orthop. Dento Faciale 1994 ; 28:433-453.

<sup>339</sup> Delaire J L'analyse architecturale et structurale craniofaciale. Princospes théoriques. Quelques exemples d'emploi en chirurgie maxillo-faciale. Rev Stomatol 79 :1-33, 1978

<sup>340</sup> Delaire J L'équilibre architectural craniofacial en ODF et en chirurgie orthognathique. Orthod Fr 85 :353-364, 1985

<sup>341</sup> Delaire J Le rôle du condyle dans la croissance de la mâchoire inférieure et dans l'équilibre de la face. Rev Chir Maxillofac 91 :179-192,1990

<sup>342</sup> Mercier J L'intérêt de l'étude des rapports mandibulo-rachidiens dans l'indication opératoire en chirurgie orthognathique Rev. Orthop. Dento-Faciale 2007;41:461-477

<sup>343</sup> Salagnac JM, Delaire J, Mercier J. Développement vertical de la face et du rachis cervical. Intérêts diagnostique et thérapeutique en ODF et en chirurgie maxillo-faciale. Rev Stomatol Chir Maxillofac 1999;100:13-26.

pronostic des thérapeutiques fonctionnelles (activateurs mandibulaires), alors que dans certaines formes de classe III, ils peuvent s'accompagner, au contraire, d'un fort potentiel de croissance et minimiser le décalage sagittal « réel »<sup>344</sup>.

### Expériences scientifiques

Il a été montré que la quantité de croissance du cartilage condylien des mammifères, dont l'Homme, est modulable par des facteurs biomécaniques locaux, et que le potentiel biologique de croissance (et de réponse aux différentes thérapeutiques) est très variable d'un individu à l'autre<sup>345, 346, 347, 348</sup>.

Ces résultats constituent la base scientifique de nature à expliquer la possible stimulation (ou restriction) de la croissance mandibulaire au moyen de dispositifs fonctionnels orthopédiques d'une part, et d'autre part l'extrême variation entre les sujets traités. Cette variabilité inter-individuelle obéit à des lois biologiques, étudiées notamment par le biais de l'index mitotique.

Histologiquement, le cartilage condylien diffère des cartilages de conjugaison des os longs, et se définit comme un cartilage secondaire fibreux. Il possède 2 couches distinctes, une couche fibreuse superficielle et une couche cartilagineuse profonde ayant une physiologie de croissance distincte :

- la couche superficielle répond aux sollicitations fonctionnelles loco-régionales, à la manière d'un périoste (croissance de type appositionnelle)
- la couche profonde obéit la règle de croissance interstitielle, et répond à des facteurs généraux de croissance (essentiellement hormonaux).

Petrovic et Stutzmann ont étudié l'allongement de la mandibule, en mesurant l'index mitotique de la couche sous-périostée du ramus mandibulaire (face latérale), et ont trouvé un index mitotique considérablement plus élevé dans la mandibule en « rotation de croissance antérieure » par rapport à la mandibule en « rotation de croissance postérieure ». Les auteurs soulignaient cependant que cette constatation n'était valable que statistiquement, car de

---

<sup>344</sup> Cohen-levy ?; Roszenzweig S, Delaire J. Les rotations mandibulaires postérieures (2010)

<sup>345</sup> Charlier JP, Petrovic A. Studies on the rat mandible in organ culture: does the condylar cartilage have an independent growth potential?. *Orthod Fr.* 1967;38:165-75.

<sup>346</sup> Linck G, Oudet C, Petrovic A. [Multiplication of the different varieties of cells of the mouse pubic symphysis during growth and early gestation: radioautographic study with the use of tritiated thymidine]. *Bull Assoc Anat (Nancy).* 1975 Jun;59(165):467-78.

<sup>347</sup> Lavergne J, Petrovic A. Pathogenesis and treatment conceptualization of dentofacial malrelations as related to the pattern of occlusal relationship. *Prog Clin Biol Res.* 1985;187:393-402.

<sup>348</sup> Petrovic A, Stutzmann J, Lavergne J, Shaye R. Is it possible to modulate the growth of the human mandible with a functional appliance ? *Int J Orthod.* 1991 Spring-Summer;29(1-2):3-8.

nombreuses exceptions individuelles avait pu être observées. Selon le Pr Delaire, l'évaluation du potentiel de croissance de la mandibule doit analyser non seulement la forme (de type rotation de croissance définie par Björk<sup>349</sup>), mais également ses dimensions par rapport aux éléments squelettiques voisins, notamment le rachis cervical, le maxillaire, et l'arcade zygomatique<sup>350</sup>. Ces éléments permettent de qualifier une micro- ou macro mandibulie, une Hypocondylie (potentiel « auxologique » insuffisant) ou une hypercondylie (potentiel « auxologique » excessif).

Petrovic et Stutzmann ont également étudié la vitesse de renouvellement de l'os alvéolaire humain, définissant 6 catégories, et pouvant être retrouvés dans tous les schémas de rotation de croissance (antérieure, neutre ou postérieure).

En ayant recours à la céphalométrie le profil, Lavergne et Gasson (1982) ont défini 11 types de rotation de croissance, qui présentant une correspondance avec les 6 catégories de croissance définies biologiquement.

Les auteurs ont pu corréliser le taux d'ossification sous périostée à l'efficacité thérapeutique du traitement (orthodontique, orthopédique ou fonctionnel). Ils ont pour cela mesuré le taux mitotique d'une biopsie osseuse mise en culture organotypique suite à un traumatisme du ramus, chez de jeunes garçons âgés de 10 à 13 ans (n=39)<sup>351</sup>, concluant à une bonne valeur pronostique du potentiel auxologique sur l'efficacité thérapeutique. Ils remarquaient une remarquable association entre la vitesse de croissance du cartilage condylien, celle de l'ossification sous périostée mandibulaire (ramus), de la vitesse de renouvellement de l'os alvéolaire, et de la réponse aux thérapeutiques orthodontiques.

Le potentiel auxologique mandibulaire dépend ainsi fondamentalement des capacités de prolifération des cellules ostéo-progénitrices du cartilage condylien, de l'os alvéolaire, et du périoste (responsable du remodelage mandibulaire par apposition/résorption).

### **Appareils orthopédiques de propulsion mandibulaire**

Les activateurs orthopédiques génèrent une propulsion forcée de la mandibule, mettant en tension les muscles masticateurs, ainsi que les

---

<sup>349</sup> Bjork A. Variations in the growth pattern of the human mandible. A longitudinal radiograph study with the implant method. *J Dent Res* 42:400-411, 1963

<sup>350</sup> Delaire J. L'évaluation morphologique du potentiel de croissance de la mandibule : Les signes du turfiste. *Orthod Fr* 1995 (3)66 :465-478.

<sup>351</sup> Petrovic A. Stutzmann J. Morphogenèse de la mandibule. In J. Levignac : *Le Menton*, éditions Masson, Paris. Pages 17-25

structures vélares et basi-linguales. Elles ont été décrites par le Pr Pierre Robin pour le traitement du syndrome homonyme<sup>352</sup>.

Portés de façon soutenue, les activateurs sont utilisés par les orthodontistes pour la correction de décalages sagittaux importants (surplomb incisif augmenté), et permettent même parfois l'obtention d'une hypercorrection. Ils sont indiqués chez les enfants et adolescents en période de croissance, en espérant une stimulation de la croissance condylienne, et des compensations dento-alvéolaires.

Ces appareils sont destinés à modifier la réponse de la confrontation entre la matrice fonctionnelle et le squelette du patient en croissance, en induisant une position de morsure mandibulaire inhabituelle. Elle induit des réponses musculaires, tenso-élastiques, et des remaniements des articulations temporo-mandibulaires.

Chez l'adolescent, le port d'une bielle de Herbst induit un important remodelage de l'articulation temporo-mandibulaire ainsi que des réponses musculaires<sup>353</sup>: après 6-12 semaines de port, un remodelage à la fois du condyle mandibulaire (rebord postéro-supérieur) et de la fosse glénoïde est observé sur la plupart des sujets, alors que les relations condyle/fosse mandibulaire restent inchangées<sup>354</sup> (étude IRM prospective de Ruf et Pancherz).

Chez l'enfant, le port d'une bielle de Herbst induirait des adaptations musculaires (étude longitudinale sur téléradiographies de profil, et EMG des muscles masticateurs) : l'activité du ptérygoïdien latéral augmente immédiatement après la pose de l'appareil, puis décroît dans les 4 à 6 mois de traitement qui suivent<sup>355</sup>. Pour 4 des 6 patients étudiés, les condyles occupent une position plus basse et avancée. Les auteurs observent que l'adaptation musculaire apparaît très précocement et précède les changements morphologiques compensatoires

Dans une étude menée sur 10 enfants (filles 9-12 ans), appareillés cette fois avec un Twin Block (autre dispositif de propulsion mandibulaire en résine) des EMG ont été menées pour mesurer l'activité bilatérale des muscles

---

<sup>352</sup> Robin Pierre. Glossoptosis due to atresia and hypotrophy of the mandible. Am. J. Dis. Child, Chicago, 1934, 48: 541

<sup>353</sup> Leung DK, Hagg U. An electromyographic investigation of the first six months of progressive mandibular advancement of the Herbst appliance in adolescents. Angle Orthod. 2001 Jun;71(3):177-84

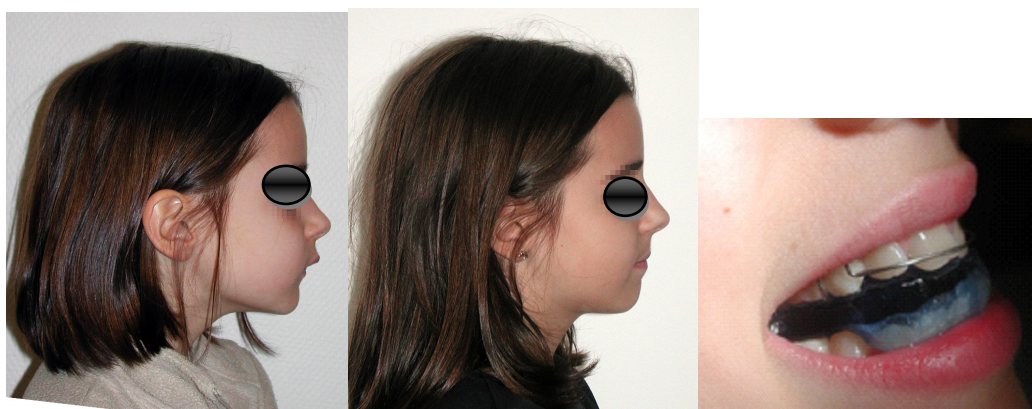<sup>354</sup> Ruf S, Wüsten B, Pancherz H. Temporomandibular joint effects of activator treatment: a prospective longitudinal magnetic resonance imaging and clinical study. Angle Orthod. 2002 Dec;72(6):527-40.

<sup>355</sup> Hiyama S, Ono PT, Ishiwata Y, Kuroda T, McNamara JA Jr. Neuromuscular and skeletal adaptations following mandibular forward positioning induced by the Herbst appliance. Angle Orthod. 2000 Dec;70(6):442-53

élevateurs (électrodes bipolaires de surface) et déterminer les modifications posturales, de la déglutition, et des forces développées par la morsure volontaire, sur une période d'observation de 6 mois (M0, fin de M1, fin de M3, fin de M6)<sup>356</sup>. Les résultats révèlent une augmentation significative de l'activité EMG du masséter (posture et morsure volontaire  $P < .01$ ) et une augmentation de l'activité du temporal antérieur pour la période de 6 mois. Cette augmentation d'activité EMG serait attribuée à une augmentation du réflexe d'étirement (réflexe myotatique trigéminal) des muscles élévateurs, contribuant à des contractions isométriques, et non à un simple effet viscoélastique.

Si leur efficacité sur le SAOS n'est pas constante, dépendant du degré d'avancée mandibulaire, de la sévérité de l'atteinte ou de caractères morphologiques, ces orthèses offrent chez des patients sélectionnés une amélioration clinique et polysomnographique significative.

Des études ont cherché à évaluer leur efficacité chez l'enfant apnéique, d'autant qu'il a été montré que chez les patients non obèses, l'augmentation du surplomb incisif est associée à la sévérité du SAOS.



**Figure 97: activateur mandibulaire utilisé dans la correction des décalages de classe II. Exemple d'un monobloc.**

Dans une étude clinique randomisée, 19 enfants ont été traités par orthèse d'avancée pendant 6 mois (âge moyen : 6,86 ans) et comparés à 13 sujets témoins non traités (âge moyen : 7,34 ans). Ces patients étaient évalués par questionnaire, polysomnographie, examen clinique ORL et orthodontique

<sup>356</sup> Aggarwal P, Kharbanda OP, Mathur R, Duggal R, Parkash H. Muscle response to the twin-block appliance: an electromyographic study of the masseter and anterior temporal muscles. *Am J Orthod Dentofacial Orthop.* 1999 Oct;116(4):405-14



mais aucune radiographie (ni examen céphalométrique) ne fut réalisée, en accord avec les recommandations américaines.

L'orthèse, réalisée à partir d'empreintes aux alginates, était construite à partir d'une cire placée entre les arcades, de façon à obtenir des relations sagittales de classe I, à corriger l'éventuelle supraclusion ou à recentrer la mandibule. Sur chaque appareil, une perle en acrylique, placée derrière les incisives était ajoutée de façon à favoriser un bon positionnement lingual. L'appareil était porté en continu, sauf au moment des repas.

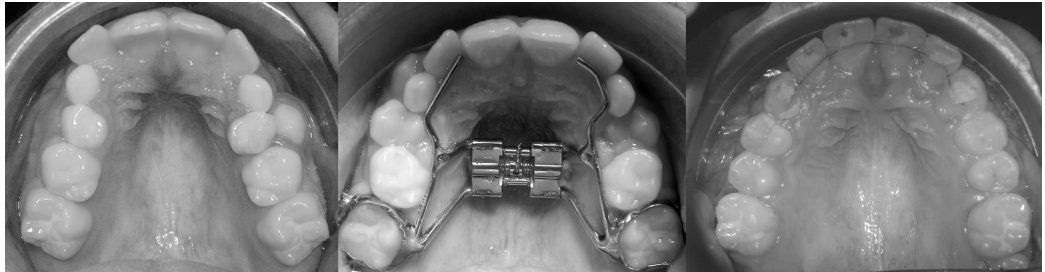
Parmi les 19 patients traités, 87 % avaient un excès de recouvrement incisif ou un décalage de classe II. Si un quart des patients a abandonné le traitement, l'évaluation à 6 mois a montré une diminution significative de IAH ( $p = 0,001$ ), ces variables ventilatoires restant inchangées dans le groupe témoin. Pour 64,2 % des enfants traités, l'IAH avait chuté d'au moins 50 %, en faveur de l'efficacité du traitement sur le SAOS, parallèlement à la correction de la malocclusion.

Cette étude est la seule disponible et n'a pas trouvé de relais récent, même si les résultats apparaissent encourageants à l'époque. La réponse de croissance mandibulaire des patients traités par orthèse d'avancement reste le sujet de nombreux débats, car elle dépend de facteurs génétiques, fonctionnels, de l'observance thérapeutique ainsi que de l'âge auquel le traitement est appliqué.

#### **4.3.4 Traitement par disjonction maxillaire rapide**

La disjonction maxillaire rapide est un traitement orthopédique qui cherche à disjoindre les sutures inter-maxillaire et inter-palatine médianes, encore fibreuses chez l'enfant, à condition qu'il existe une anomalie orthodontique associée.

Le disjoncteur est un appareil fixé sur les molaires supérieures, par l'intermédiaire de bagues ou de gouttières scellées, et qui est activé quotidiennement, en bouche, pendant une durée moyenne de 3 semaines, pour une expansion transversale de 5 à 9 mm, en fonction de la situation clinique. La disjonction permettrait, outre la normalisation orthodontique, d'obtenir une augmentation significative de la section des fosses nasales et une réduction de la résistance nasale de 36,2 % à 45 % . La création d'espace pour la langue lui permettrait secondairement de dégager l'oropharynx. Des travaux ont ainsi pu montrer une ascension de l'os hyoïde après disjonction.



**Figure 98 : traitement d'une insuffisance maxillaire transversale associée à un SAOS persistant malgré adéno-amygdalectomie. Amélioration des paramètres de sommeil et harmonisation des contacts dentaires.**

Dans l'étude de Villa proposant d'évaluer la disjonction maxillaire rapide dans le traitement du SAOS, l'échantillon était constitué d'enfants de 4 à 11 ans, inclus selon trois critères:

- l'existence d'une malocclusion, avec un palais profond, étroit (ogival) associé à une supraclusion, une classe II ou une linguocclusion,
- des symptômes de SAOS, avec un ronflement habituel et des pauses respiratoires, un sommeil non réparateur, un index d'apnée-hypopnée par heure (IAH) >1 par heure, objectivé par polysomnographie,
- le refus des parents de procéder à une adéno-amygdalectomie, malgré une indication claire

Etaient exclus les patients obèses, présentant une atteinte cardiorespiratoire ou neuromusculaire, ou des anomalies cranio-faciales majeures ou syndromiques.

Le disjoncteur était scellé sur deux bagues, adaptées sur les deuxièmes molaires temporaires, dont le vérin était activé de deux tours pendant les 10 premiers jours, jusqu'à ce que les cuspides palatines des molaires supérieures soient au contact des cuspides vestibulaires antagonistes. L'expansion atteinte en moyenne était de  $3.7 \pm 0.7$  mm au niveau canin, contre  $5.0 \pm 2.2$  mm au niveau molaire. La phase de contention, fixe, maintenait la surcorrection pendant 12 mois. L'IAH diminuait significativement après traitement, passant de  $5.8 \pm 6.8$  à  $1.5 \pm 1.6$  ( $p = 0.005$ ), parallèlement à l'amélioration de l'indice de saturation en oxygène et l'indice de microéveils.

De plus, la modification de l'IAH différait en fonction du type de malocclusion : la diminution était plus marquée chez les enfants présentant un décalage de classe II et un excès de recouvrement que chez les sujets avec linguocclusion. Chez deux sujets (14,3 %), le traitement par disjonction maxillaire rapide n'a pas modifié l'IAH, ce que les auteurs imputent à un obstacle anatomique majeur (déviation septale chez un sujet, hypertrophie majeure des amygdales palatines avec infections récidivantes chez l'autre).

Afin d'évaluer la place de ce traitement orthopédique à côté de la chirurgie ORL, Guilleminault et I. ont recherché des sujets présentant à la fois une indication d'adéno-amygdalectomie et de traitement orthodontique, dans une étude prospective menée sur 32 enfants, âgés de 4 à 9 ans et présentant un SAOS modéré (niveau de saturation en oxygène minimal de 90 %, et IAH inférieur à 20 par heure). Les enfants ont été répartis en 2 groupes, le groupe 1 recevant le traitement chirurgical avant l'expansion transversale, alors que le groupe 2 recevait la séquence de traitement inverse, avec la phase orthodontique en premier. Les résultats, évalués par questionnaire et polysomnographie (au moment du diagnostic, et entre trois et six mois après chaque modalité thérapeutique), ont montré que 87,5 % des enfants ont dû recevoir les deux traitements, la chirurgie seule n'ayant pas suffi à traiter complètement le SAOS. Seuls 2 patients ont vu leurs symptômes de SAOS disparaître après traitement orthodontique isolé, et 2 sont restés en échec malgré les deux traitements.

Dans cette étude, l'expansion maxillaire était d'un quart de millimètre par jour, certains patients ayant bénéficié également d'une expansion transversale mandibulaire, par dispositif fixe ou amovible, en fonction de la situation clinique et de l'orthodontiste.

Le traitement peut être mené partir de 4-5 ans, quand toutes les dents temporaires ont fait leur éruption et si l'enfant peut se montrer coopérant. Théoriquement la disjonction maxillaire peut être tentée jusqu'à la synostose de la suture médiane, à la fin de la puberté. Au-delà, la disjonction peut être assistée chirurgicalement (distraktion).

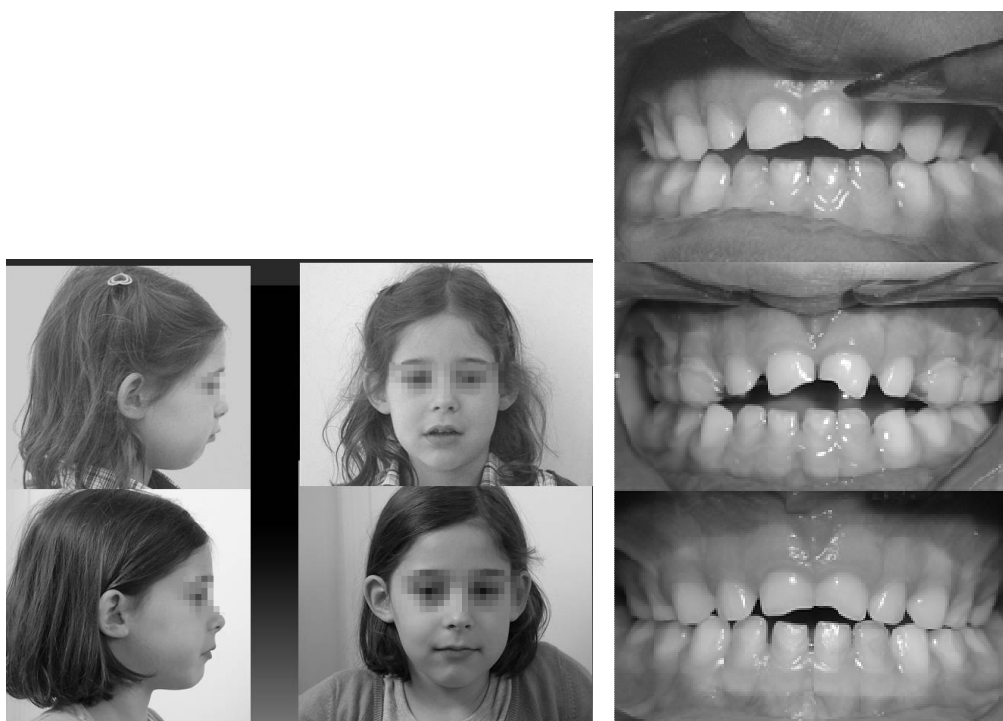#### **4.3.5 Intérêt de la rééducation fonctionnelle**

Quand le traitement ODF a été un succès, il convient d'être vigilant, surtout pour les jeunes patients qui peuvent avoir pris l'habitude de ventiler par la bouche, même en absence de tout obstacle. La prédominance des muscles abaisseurs sur les muscles éleveurs de la mandibule lors de la ventilation orale, accompagnée d'une ptose des muscles du plancher de la bouche peuvent entraîner un remodelage mandibulaire à l'origine d'une récursive.


Il peut être intéressant de proposer une rééducation par des exercices ventilatoires, précédés de lavage et mouchage nasal. Ces exercices peuvent être soutenus par de petits appareils dits « d'éducation fonctionnelle » qui guident la langue dans une position haute, maintenant les lèvres jointes.

La rééducation fonctionnelle permet, surtout pour de jeunes enfants, d'obtenir des résultats parfois impressionnants, tant au niveau de l'assouplissement des muscles péauciers que des relations dento-alvéolaires (voir cas illustré figure 99).

Les dispositifs intra-oraux dits « éducateurs fonctionnels » ne sont pas fixés sur les dents, et ne tiennent que par la contraction des élévateurs et le positionnement lingual. Ils entretiennent une occlusion labiale « active », difficile dans les premiers temps. La collaboration au long cours est importante. Un échec (difficultés de ventilation, perte systématique de l'appareil malgré une bonne adhésion au traitement) doit évoquer une obstruction nasale persistante, et peut motiver une consultation chez un ORL (figure 100).



**Figure 99 : rééducation fonctionnelle entreprise chez une jeune patiente diabétique présentant un SAOS associé à une hypertrophie amygdalienne modérée, une endognathie maxillaire avec linguo-clusion bilatérale et un décalage de classe II. Les parents souhaitaient éviter la chirurgie ORL. Disjonction maxillaire rapide sur gouttières thermoformées. Contention de 6 mois. Rééducation fonctionnelle (EF3, Orthoplus™). Les relations de classe II et l'infraclusions se sont spontanément corrigées. La ventilation nasale est spontanée même si l'occlusion labiale est encore un peu forcée. Il y a pas eu de chirurgie ORL et l'IAH est normalisé**



**Figure 100: Educateur fonctionnel (exemple de celui commercialisé par Orthoplus™), utilisé après orthopédie pour aider à la rééducation ventilatoire. Après lavage nasal, l'enfant est invité à maintenir les lèvres jointes pour maintenir l'appareil en bouche (il n'est pas fixé), et ne peut ventiler que par le nez. L'appareil remuscle les lèvres et guide la langue en position haute.**

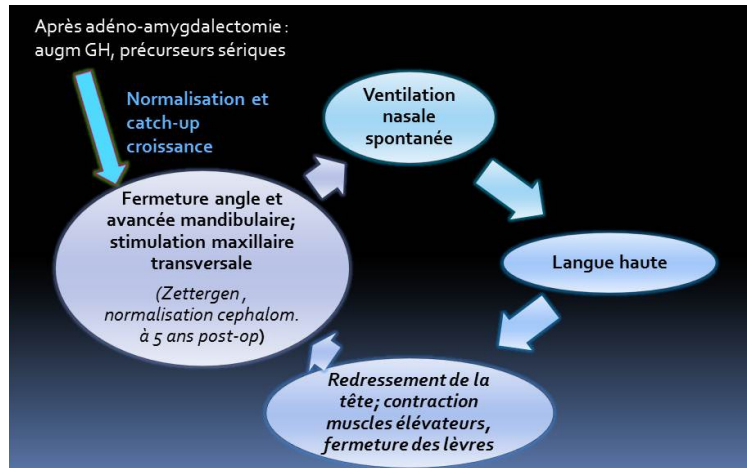
Chez l'adolescent, l'impact fonctionnel de la g nioplastie a  t  analys  du point de vue clinique et polysomnographique par Frapier et al.<sup>357</sup> dans un groupe de 25 adolescents non ob ses,  g s de 14 ans ( $1,6 \pm 1,4$  ans), et pr sentant un exc s vertical inf rieur avec inoclusion labiale. La g nioplastie de diminution verticale et transposition ant rieure  tait effectu e comme pr conis  par Delaire,   la fin du traitement orthodontique et avant la fin de la croissance pubertaire<sup>358</sup>. Cette intervention favoriserait une rotation ant rieure de la mandibule<sup>359</sup>.

Avant g nioplastie, 52 % des adolescents pr sentaient un syndrome de r sistance des voies a riennes sup rieures (SHRVAS) avec hypopn es obstructives et faible efficacit  du sommeil. Trois   six mois apr s g nioplastie, le mode de ventilation changeait, passant d'un mode d'oral   nasal ( $p < 0,001$ ) Tous les sympt mes nocturnes  taient am lior s, avec une tendance   la normalisation des  v nements respiratoires et de l'architecture du sommeil. Sur les 13 patients qui pr sentaient un AHI sup rieur   1,5 par heure apr s g nioplastie, deux (15,4 %) s' taient aggrav s pendant la p riode d'observation, deux (15,4 %)  taient rest s inchang s et neuf (69,2 %)  taient am lior s. Les patients qui n'avaient pas r pondu favorablement pr sentaient une mandibule plus recul e (SNB avant g nioplastie de  $71^\circ$  et  $68^\circ$  respectivement pour les 2  checs) ou une rhinite chronique (2 cas inchang s).

<sup>357</sup> Frapier L et al. Troubles ventilatoires et croissance faciale : int r t de la g nioplastie pr coce, *International Orthodontics* 2011 ; 9 : 20-41

<sup>358</sup> Precious DS, Delaire J. Correction of anterior mandibular vertical excess: the functional genioplasty. *Oral Surg Oral Med Oral Pathol* 1985;59(3):229-35.

<sup>359</sup> Frapier L, Jausse A, Yachouh J, Goudot P, Dauvilliers Y, Picot MC. Impact of genioplasty on mandibular growth during puberty. *Int Orthod.* 2010;8:342-59 .



**Figure 101 : Le cercle vertueux du traitement du SAOS : modifications posturales (linguale, céphalique) suivant la re-perméabilisation nasale, catch-up de croissance condylienne, schéma de rotation mandibulaire antérieure)**

Au-delà de toute approche mécanique, la restauration d'une ventilation nasale spontanée est absolument recherchée après traitement, qu'il soit chirurgical ou orthopédique. La collaboration avec les oto-rhino-laryngologistes, voire les allergologues, est impérative, pour s'assurer d'une perméabilité nasale. La restauration de l'occlusion labiale, parallèle à la perméabilisation des voies aériennes pourrait modifier le schéma de croissance dans un sens favorable, et peut-être prévenir d'une aggravation des troubles obstructifs à l'âge adulte, réalisant un « cercle vertueux » (voir figure 101).

Des études longitudinales restent absolument nécessaires pour vérifier cet ensemble de théories fonctionnelles

## CONCLUSION

Le SAOS est une pathologie complexe, au diagnostic parfois subtil. Si on distingue grossièrement les formes associées à une obésité morbide, de celles associées à une anomalie cranio-faciale, ou relevant d'un trouble neuro-musculaire, aucune systématisation n'est possible. Chaque cas bénéficierait d'être évalué individuellement, sous l'œil du spécialiste du sommeil, de l'ORL et de l'orthodontiste... et chaque patient devrait même être invité à consulter en famille, la question du continuum entre les troubles ventilatoires obstructifs de l'enfant et ceux de l'adulte posant une véritable question de fond.

Nous avons décrit dans cette thèse que l'avancée mandibulaire thérapeutique de l'adulte, par orthèse et par chirurgie, avait démontré son efficacité et améliorerait considérablement la qualité de vie des patients. Elle n'en reste pas moins emprunte de risques, d'effets secondaires, nécessitant une prise en charge parfois complexe. L'orthopédie dento-faciale peut y intervenir à de nombreux niveaux, tant au moment du diagnostic morphologique, que des possibilités de traitements, avec la mise au point de protocoles dédiés.

L'avancée mandibulaire thérapeutique de l'enfant, et plus exactement la normalisation de la posture mandibulaire de l'enfant, parallèle au traitement de son obstruction pharyngo-nasale et de sa malocclusion, est une voie de recherche majeure sur le SAOS. Les inter-relations entre forme et fonction sont très importantes au niveau des tiers moyen et inférieurs de la face, et la mandibule constitue en cela un véritable témoin du comportement fonctionnel oral. Elles devraient être étudiées au long cours, reprenant les travaux de Petrovic et Stuzmann, avec les moyens d'étude moderne pour définir des profils de patients à risque, idéalement aboutir à la mise au point de marqueurs biologiques (ou morphologiques) spécifiques, et décrire des schémas de traitement.

L'étude de Villa et al.<sup>360</sup>, qui avait évalué l'efficacité de la disjonction maxillaire rapide dans le traitement du SAOS d'enfant âgés de  $6.6 \pm 2.1$  ans avec anomalies occlusales non syndromiques, a pu montrer une stabilité de la correction de l'IAH à 36 mois... la multiplication de ce type d'études, couplées peut-être avec le recueil d'antécédents familiaux, laisse entrevoir des possibilités de prévention.

---

<sup>360</sup> Villa MP, Rizzoli A, Miano S, Malagola C. Efficacy of rapid maxillary expansion in children with obstructive sleep apnea syndrome: 36 months of follow-up. *Sleep Breath*. 2011 May;15(2):179-84. Epub 2011 Mar 25.

## Références bibliographiques (ordre alphabétique) :

### A

1. Aarab G, Lobbezoo F, Hamburger HL, Naeije M. Effects of an oral appliance with different mandibular protrusion positions at a constant vertical dimension on obstructive sleep apnea. *Clin Oral Investig*. 2010 Jun;14(3):339-45.
2. Abdelrahman TE, Takahashi K, Tamura K, Nakao K, Hassanein KM, Alsuity A, Maher H, Bessho K. Impact of different surgery modalities to correct class III jaw deformities on the pharyngeal airway space. *J Craniofac Surg*. 2011 Sep;22(5):1598-601.
3. Agence nationale d'accréditation et d'évaluation en santé. Évaluation clinique et économique de la chirurgie dans le traitement du syndrome des apnées obstructives du sommeil. Paris : Anaes; 1999.
4. Akpinar ME, Celikoyar MM, Altundag A, Kocak I. The comparison of cephalometric characteristics in nonobese obstructive sleep apnea subjects and primary snorers cephalometric measures in nonobese OSA and primary snorers. *Eur Arch Otorhinolaryngol*. 2011 Jul;268(7):1053-9.
5. Alajmi M, Mulgrew AT, Fox J, Davidson W, Schulzer M, Mak E, Ryan CF, Fleetham J, Choi P, Ayas NT. Impact of continuous positive airway pressure therapy on blood pressure in patients with obstructive sleep apnea hypopnea: a meta-analysis of randomized controlled trials. *Lung*. 2007 Mar-Apr;185(2):67-72. Epub 2007 Mar 28
6. American Sleep Disorders Association 1996. Practice parameters for the treatment of obstructive sleep apnea in adults: the efficacy of surgical modifications of the upper airway. *Sleep* 19(2):152-5.
7. American Academy of Sleep Medicine. International classification of sleep disorders: diagnostic and coding manual. 2nd ed. Westchester, IL: American Academy of Sleep Medicine; 2005.
8. American Academy of Sleep Medicine Task Force. Sleep-related breathing disorders in adults: Recommendations for syndrome definition and measurement techniques in clinical research. *Sleep* 1999; 22 : 667-89
9. American Academy of Pediatrics (AAP). Subcommittee on Obstructive Sleep Apnea Syndrome. Clinical practice guideline: diagnosis and management of childhood obstructive sleep apnea syndrome. *Pediatrics* 2002;109(4):704-12.
10. Amoric M (2008). Bielles de Herbst décolettées, intérêt et limites. *Rev Orthop Dento Faciale* 42:27-34
11. Ali NJ, Pitson DJ, Stradling JR. Snoring, sleep disturbance, and behaviour in 4-5 year olds. *Arch Dis Child*. 1993 Mar;68(3):360-6.
12. Almeida FR, Lowe AA, Sung JO, Tsuike S, Otsuka R. Long-term sequelae of oral appliance therapy in obstructive sleep apnea patients: Part 1. Cephalometric analysis. *Am J Orthod Dentofacial Orthop* 2006;129(2):195-204.



13. Almeida FR, Lowe AA, Otsuka R, Fastlicht S, Farbood M, Tsuiki S. Long-term sequellae of oralappliance therapy in obstructive sleep apnea patients: Part 2. Study-model analysis. *Am J Orthod Dentofacial Orthop* 2006;129(2):205-213.
14. Almeida FR, Bittencourt LR, de Almeida CI, Tsuiki S, Lowe AA, Tufik S. Effects of mandibular posture on obstructive sleep apnea severity and the temporomandibular joint in patients fitted with an oral appliance. *Sleep* 2002;25(5):507-513
15. ANAES / Service évaluation des technologies - Service évaluation économique/ÉVALUATION CLINIQUE ET ÉCONOMIQUE DE LA CHIRURGIE DANS LE TRAITEMENT DU SYNDROME DES APNÉES OBSTRUCTIVES DU SOMMEIL Février 1999
16. Arcuri F, Brucoli M, Benech R, Giarda M, Benech A. Maxillomandibular advancement in obstructive sleep apnea syndrome: a surgical model to investigate reverse face lift. *J Craniofac Surg*. 2011 Nov;22(6):2148-52.
17. Arzt M, Young T, Finn L, Skatrud JB, Bradley TD. Association of sleep-disordered breathing and the occurrence of stroke. *Am J Respir Crit Care Med* 2005;172(11):1447-1451.

## B

18. Bacon WH, Turlot JC, Krieger J, Stierle JL. Cephalometric evaluation of pharyngeal obstructive factors in patients with sleep apneas syndrome. *Angle Orthod* 1989;60:115-21.
19. Bacon W, Kuntz M, Turlot JC, Krieger J, Stierle JL. Morphologic peculiarities and major discriminants in patients with sleep apnea]. *Orthod Fr*. 1988;59 Pt 2:615-24
20. Batra P, Kharbanda O, Duggal R, Singh N, Parkash H (2006) Alkaline phosphatase activity in gingival crevicular fluid during canine retraction. *Orthod Craniofac Res* 9(1):44-51.
21. Battagel JM, L'Estrange PR. The cephalometric morphology of patients with obstructive sleep apnoea (OSA). *Eur J Orthod*. 1996 Dec;18(6):557-69.
22. Battagel JM, Kotecha B. Dental side-effects of mandibular advancement splint wear in patients who snore. *Clin Otolaryngol* 2005;30(2):149-156.
23. Bettega, G., J. L. Pepin, D. Veale, C. Deschaux, B. Raphael, and P. Levy. 2000. Obstructive sleep apnea syndrome. fifty-one consecutive patients treated by maxillofacial surgery. *Am J Respir Crit Care Med* 162(2 Pt 1):641-9.
24. Bjork A Variation in the growth pattern of the human mandible. A longitudinal radiograph study by the implant method. *J Dent Res* 42: 400-411, 1963
25. Bjork A Prediction of mandibular growth rotation. *Am J Orthod* 55:585-599, 1969
26. Bjork A. Croissance mandibulaire normale et pathologique. synthèse d'études céphalométriques longitudinales à l'aide d'implants sur une période de 25 ans. *Rev Orthop Dento Faciale* 18 : 9-63, 1981

27. Blumen M., Chabolle F., RABISCHONG E, RABISCHONG P, Frachet B. Les muscles dilatateurs du pharynx et leur implication dans le syndrome d'apnée du sommeil de type obstructif: Revue de la littérature Annales d'oto-laryngologie et de chirurgie cervico-faciale A. 1998, vol. 115, n° 2, pp. 73-84
28. Blumen MB, Buchet I, Meulien P, Hausser Hauw C, Neveu H, Chabolle F. Complications/adverse effects of maxillomandibular advancement for the treatment of OSA in regard to outcome. *Otolaryngol Head Neck Surg.* 2009 Nov;141(5):591-7.
29. Bondemark L. Does 2 years' nocturnal treatment with a mandibular advancement splint in adult patients with snoring and OSAS cause a change in the posture of the mandible? *Am J Orthod Dentofacial Orthop* 1999;116(6):621-628.
30. Bonetti GA, Piccin O, Lancellotti L, Bianchi A, Marchetti C. A case report on the efficacy of transverse expansion in severe obstructive sleep apnea syndrome. *Sleep Breath.* 2009 Mar;13(1):93-6. Epub 2008 Jun 27.
31. Bonfils Pierre, Laccourreye Olivier, Couloigner Vincent. Le livre de l'Interne en ORL. Médecines Sciences Publications. ED Lavoisier, Paris 01 2011.
32. Bonham PE, Currier GF, Orr WC, Othman J, Nanda RS. The effect of a modified functional appliance on obstructive sleep apnea. *Am J Orthod Dentofacial Orthop.* 1988 Nov;94(5):384
33. Bonuck KA, Freeman K, Henderson J. Growth and growth biomarker changes after adenotonsillectomy: systematic review and meta-analysis. *Arch Dis Child.* 2009 Feb;94(2):83-91.
34. Buchenau W, Urschitz MS, Sautermeister J, Bacher M, Herberts T, Arand J, Poets CF. A randomized clinical trial of a new orthodontic appliance to improve upper airway obstruction in infants with Pierre Robin sequence. *J Pediatr.* 2007 Aug;151(2):145-9.
35. Brietzke SE, Gallagher D. The effectiveness of tonsillectomy and adenoidectomy in the treatment of pediatric obstructive sleep apnea/hypopnea syndrome: a meta-analysis. *Otolaryngol Head Neck Surg.* 2006;134:979-84.
36. Bruno Carlo B, Mauro P, Silvia B, Enrico S. Modified genioplasty and bimaxillary advancement for treating obstructive sleep apnea syndrome. *J Oral Maxillofac Surg.* 2008 Sep;66(9):1971-4.
37. Buchenau W, Urschitz MS, Sautermeister J, Bacher M, Herberts T, Arand J, Poets CF. A randomized clinical trial of a new orthodontic appliance to improve upper airway obstruction in infants with Pierre Robin sequence. *J Pediatr.* 2007 Aug;151(2):145-9.
38. Burstone CJ. Lip posture and its significance in treatment planning. *Am J Orthod.* 1967 Apr;53(4):262-84

## C

39. Canal P, Vi Fane B, Garrec P. Le traitement des classes II, division 2, chez l'adulte. *Rev Orthop Dento Faciale* 33 4 (1999) 581-594
40. Canal P. Salvadori A. *Orthodontie de l'adulte*. Elsevier Masson, 2011
41. Carvalho FR, Lentini-Oliveira D, Machado MA, Prado GF, Prado LB, Saconato H. Oral appliances and functional orthopaedic appliances for obstructive sleep apnoea in children. *Cochrane Database Syst Rev*. 2007 ; 18:CD005520.
42. Chintakanon K, Türker KS, Sampson WJ, Townsend GC, Wilkinson TM  
A method for protrusive mandibular force measurement in children. *Arch Oral Biol*. 2000 Feb;45(2):113-21.
43. Chen H, Lowe AA, Strauss AM, de Almeida FR, Ueda H, Fleetham JA, Wang B. Dental changes evaluated with a 3D computer-assisted model analysis after long-term tongue retaining device wear in OSA patients. *Sleep Breath*. 2008 May;12(2):169-78
44. Chen H, Lowe AA, Strauss AM, de Almeida FR, Ueda H, Fleetham JA, Wang B. Dental changes evaluated with a 3D computer-assisted model analysis after long-term tongue retaining device wear in OSA patients. *Sleep Breath*. 2008 May;12(2):169-78
45. Chou HC, Wu TL. Mandibulohyoid distance in difficult laryngoscopy. *Br J Anaesth* 1993; 71:335-339.
46. Clark GT, Arand D, Chung E, Tong D. Effect of anterior mandibular positioning on obstructive sleep apnea. *Am Rev Respir Dis* 1993; 147:624-9.
47. Cohen-Levy J, Garcia R, Pételle B, Fleury B. Treatment of the obstructive sleep apnea syndrome in adults by mandibular advancement device: the state of the art. *Int Orthod*. 2009 Sep;7(3):287-304.
48. Cohen-Levy J, Cohen N (2011) Computerized analysis of occlusal contacts after lingual orthodontic treatment in adults. *Int Orthod* 9(4):410-31
49. Conley, R. S., and H. L. Legan. 2006. Correction of severe obstructive sleep apnea with bimaxillary transverse distraction osteogenesis and maxillomandibular advancement. *Am J Orthod Dentofacial Orthop* 129(2):283-92.
50. Conley, R. S., and S. B. Boyd. 2007. Facial soft tissue changes following maxillomandibular advancement for treatment of obstructive sleep apnea. *J Oral Maxillofac Surg* 65(7):1332-40.
51. Conradt, R., W. Hochban, U. Brandenburg, J. Heitmann, and J. H. Peter. 1997. Long-term follow-up after surgical treatment of obstructive sleep apnoea by maxillomandibular advancement. *Eur Respir J* 10(1):123-8.
52. Custodio W, Gomes SG, Faot F, Garcia RC, Del Bel Cury AA (2011) Occlusal force, electromyographic activity of masticatory muscles and mandibular flexure of subjects with different facial types. *J Appl Oral Sci* 19(4):343-9.
53. Czarnecki ST, Nanda RS, Currier GF. Perceptions of a balanced facial profile. *Am J Orthod Dentofacial Orthop*. 1993 Aug;104(2):180-7.

## D

54. Davies S F, Iber C: Obstructive sleep apnea associated with adult-acquired micrognathia from rheumatoid arthritis. *Am Rev Respir Dis*, 1983; 127: 245–47
55. DeAlmeida FR, Bittencourt LR, de Almeida CI, Tsuiki S, Lowe AA, Tufik S. Effects of mandibular posture on obstructive sleep apnea severity and the temporomandibular joint in patients fitted with an oral appliance. *Sleep* 2002;25(5):507-513.
56. DeBen'y-Borowiecki B, Kukwa A, Blanks RHI. Cephalometric analysis for diagnosis and treatment of obstructive sleep apnea. *Laryngoscope* 1988;98:226-34.
57. Decker MJ, Haaga J, Arnold JL, Atzberger D, Strohl KP. Functional electrical stimulation and respiration during sleep. *J Appl Physiol*. 1993 Sep;75(3):1053-61.
58. DeDieuleveut T, Wagner I, Meulien P, Fleury B, Hausser-Hawn C, Chabolle F. [Retrospective cephalometric analysis for surgically treated obstructive sleep apnea: therapeutic deductions]. *Ann Otolaryngol Chir Cervicofac* 2000;117:339-348.
59. Defabjanis P. Impact of nasal airway obstruction on dentofacial development and sleep disturbances in children: preliminary notes. *J Clin Ped Dent* 2003;27(2):95–100.
60. Della Marca G, Scarano E, Leoni C, Dittoni S, Losurdo A, Testani E, Colicchio S, Gnoni V, Vollono C, Zampino G. Pycnodysostosis with extreme sleep apnea: a possible alternative to tracheotomy. *Sleep Breath*. 2012 Mar;16(1):5-10. Epub 2011 Jan 14.
61. Demetriades N, Chang DJ, Laskarides C, Papageorge M. Effects of mandibular retropositioning, with or without maxillary advancement, on the oro-naso-pharyngeal airway and development of sleep-related breathing disorders. *J Oral Maxillofac Surg*. 2010 Oct;68(10):2431-6. Epub 2010 Jul 21.
62. De Miguel-Díez J, Villa-Asensi JR, Alvarez-Sala JL Prevalence of sleep-disordered breathing in children with Down syndrome: polygraphic findings in 108 children. *Sleep*. 2003 Dec 15;26(8):1006-9.
63. Delaire J, Schendel SA, Tulasne JF. An architectural and structural craniofacial analysis: a new lateral cephalometric analysis. *Oral Surg Oral Med Oral Pathol*. 1981 Sep;52(3):226-38.
64. Delaire J. [Architectural and structural craniofacial analysis (lateral view). Theoretical principles. Some example of its use in maxillofacial surgery (author's transl) *Rev Stomatol Chir Maxillofac*. 1978;79(1):1-33.
65. Denny AD, Amm CA, Schaefer RB Outcomes of tongue-lip adhesion for neonatal respiratory distress caused by Pierre Robin sequence. *J Craniofac Surg*. 2004 Sep;15(5):819-23.

66. Djupesland G, Schrader H, Lyberg T, Refsum H, Lilleas F, Godtlibsen OB. Palatopharyngoglossoplasty in the treatment of patients with obstructive sleep apnea syndrome. *Acta Otolaryngol Suppl* 1992; 492:50-4.
67. Djupesland G, Lyberg T, Krogstad O. Cephalometric analysis and surgical treatment of patients with obstructive sleep apnea syndrome. A preliminary report. *Acta Otolaryngol* 1987; 103:551-7.
68. Dutra KM, Pereira FJ Jr, Rompré PH, Huynh N, Flemming N, Lavigne GJ (2009) Orofacial activities in sleep bruxism patients and in normal subjects: a controlled polygraphic and audiovideo study. *J Oral Rehab* 36(2):86-92.
69. Donnelly LF, Shott SR, LaRose CR, Chini BA, Amin RS. Causes of persistent obstructive sleep apnea despite previous tonsillectomy and adenoidectomy in children with down syndrome as depicted on static and dynamic cine MRI. *AJR Am J Roentgenol*. 2004 Jul;183(1):175-81.

## E

70. Eckert DJ, Malhotra A. Pathophysiology of adult obstructive sleep apnea. *Proc Am Thorac Soc* 2008;5(2):144-153.
71. Eikermann M, Jordan AS, Chamberlin NL, Gautam S, Wellman A, Lo YL, et al. The influence of aging on pharyngeal collapsibility during sleep. *Chest* 2007;131(6):1702-1709.
72. Engleman HM, Gough K, Martin SE, Kingshott RN, Padfield PL, Douglas NJ. Ambulatory blood pressure on and off continuous positive airway pressure therapy for the sleep apnea/hypopnea syndrome : effects in "non dippers". *Sleep* 1996 ; 19 : 378-81.
73. Engleman HM, Martin SE, Douglas NJ Compliance with CPAP therapy in patients with the sleep apnoea/hypopnoea syndrome. *Thorax*. 1994 Mar;49(3):263-6
74. Endo S, Mataka S, Kurosaki N – Cephalometric evaluation of craniofacial and upper airway structures in Japanese patients with obstructive sleep apnea *J Med Dent Sci* 2003; 50: 109-120
75. Enoki C, Valera FC, Lessa FC, Elias AM, Matsumoto MA, Anselmo-Lima WT. Effect of rapid maxillary expansion on the dimension of the nasal cavity and on nasal air resistance. *Int J Pediatr Otorhinolaryngol*. 2006 ;70:1225-30

## F

76. Fairburn SC, Waite PD, Vilos G, Harding SM, Bernreuter W, Cure J, Cherala S.

- Three-dimensional changes in upper airways of patients with obstructive sleep apnea following maxillomandibular advancement. *J Oral Maxillofac Surg* 2007;65(1): 6-12.
77. Farella M, Palla S, Gallo LM (2009) Time frequency analysis of rhythmic masticatory muscle activity. *Muscle nerve* 39(6):828-36.
  78. Feng YM, Fang B, Xia Y, Shu R, Hans MG. Mia-assisted orthodontic treatment for dental malocclusion secondary to periodontal disease. *World J Orthod.* 2009 Spring;10(1):49-56.
  79. Ferguson KA, Cartwright R, Rogers R, Schmidt-Nowara W. Oral appliances for snoring and obstructive sleep apnea: a review. *Sleep* 2006;29(2):244-262.
  80. Finlay PM, Atkinson JM, Moos KF. Orthognathic surgery: patient expectations; psychological profile and satisfaction with outcome. *Br J Oral Maxillofac Surg.* 1995 Feb;33(1):9-14.
  81. Fleury B. [Pharyngeal muscles and sleep obstructive apnea syndrome]. *Rev Mal Respir.* 1999 Feb;16(1):51-6.
  82. Fleury B, Rakotonanahary D, Hausser-Hauw C, Lebeau B, Guilleminault C. Objective patient compliance in long-term use of nCPAP. *Eur Respir J* 1996 ; 9 : 2356-9.
  83. Fleury B, Rakotonanahary D, Petelle B, Vincent G, Pelletier Fleury N, Meyer B, Lebeau B. Mandibular advancement titration for obstructive sleep apnea: optimization of the procedure by combining clinical and oximetric parameters. *Chest.* 2004 May;125(5):1761-7.
  84. Fleury B, Nguyen XL, Rakotonanahary D, Cohen-Levy J, Pételle B. The set-up of obstructive sleep apnea treatment *Rev Pneumol Clin.* 2009 Aug;65(4):214-8.
  85. Findley U, Barth JT, Powers DC. Cognitive impairment in patients with obstructive sleep apnea and associated hypoxemia. *Chest* 1986; 90:686-690. Fujita S, Conway AW, Zorrick FJ. Evaluation of the effectiveness of uvulopalatopharyngoplasty. *Laryngoscope* 1985; 95:70-74.
  86. Fransson, A. M., A. Tegelberg, B. A. Svenson, B. Lennartsson and G. Isacson. Influence of mandibular protruding device on airway passages and dentofacial characteristics in obstructive sleep apnea and snoring." *Am J Orthod Dentofacial Orthop* 2002;122(4):371-9
  87. Fransson AM, Svenson BA, Isacson G. The effect of posture and a mandibular protruding device on pharyngeal dimensions: a cephalometric study. *Sleep Breath* 2002;6(2):55-68.
  88. Fransson AM, Tegelberg A, Leissner L, Wenneberg B, Isacson G. Effects of a mandibular protruding device on the sleep of patients with obstructive sleep apnea and snoring problems: a 2-year follow-up. *Sleep Breath* 2003;7(3):131-141.
  89. Frapier L, Jaussent A, Yachouh J, Goudot P, Dauvilliers Y, Picot MC. Impact of genioplasty on mandibular growth during puberty. *Int Orthod.* 2010 Dec;8(4):342-59. .
  90. Frapier L, Picot MC, Gonzales J, Massif L, Breton I, Dauvilliers Y, Goudot P.

- Ventilatory disorders and facial growth: benefits of early genioplasty. *Int Orthod*. 2011 Mar;9(1):20-41. English, French.
91. Fritsch KM, Iseli A, Russi EW, Bloch KE. Side effects of mandibular advancement devices for sleep apnea treatment. *Am J Respir Crit Care Med* 2001;164(5):813-818.
  92. Fritscher LG, Mottin CC, Canani S, Chatkin JM. Obesity and obstructive sleep apnea-hypopnea syndrome: the impact of bariatric surgery. *Obes Surg* 2007; 17:95-9
  93. Finkelstein Y, Shapiro-Feinberg M, Stein G, Ophir D. Uvulopalatopharyngoplasty vs laser-assisted uvulopalatoplasty. Anatomical considerations. *Arch Otolaryngol Head Neck Surg* 1997; 123:265-76.
  94. Fujita S, Conway WA, Zorick FJ, Sicklesteel JM, Roehrs TA, Wittig RM, Roth T. Evaluation of the effectiveness of uvulopalatopharyngoplasty. *Laryngoscope*. 1985 Jan;95(1):70-4.

## G

95. Gagnadoux F, Fleury B, Vielle B, Pételle B, Meslier N, N'Guyen XL, Trzepizur W, Racineux JL. Titrated mandibular advancement versus positive airway pressure for sleep apnoea. *Eur Respir J*. 2009 Oct;34(4):914-20.
96. Gagnon Y, Mayer P, Morisson F, Rompré PH, Lavigne GJ. Aggravation of respiratory disturbances by the use of an occlusal splint in apneic patients: a pilot study. *Int J Prosthodont*. 2004 Jul-Aug;17(4):447-53.
97. Genay A, Smatt Y, Brygo A, Ferri J. GÉNIOPLASTIE ET SAOS : UNE TECHNIQUE ORIGINALE Doi : STO-09-2005-106-S4-0035-1768-101019-200514660 *Rev Chir Max Fac*. Abstract
98. Gibson JM, King GJ, Keeling SD (1992) Long-term orthodontic tooth movement response to short-term force in the rat. *Angle Orthod* 62(3):211-5.
99. Giles TL, Lasserson TJ, Smith BH, White J, Wright J, Cates CJ. Continuous Positive airway pressure for obstructive sleep apnoea in adults. *Cochrane Database Syst Rev* 2008
100. Gislason T, Benediktsdóttir B. Snoring, apneic episodes, and nocturnal hypoxemia among children 6 months to 6 years old. An epidemiologic study of lower limit of prevalence. *Chest*. 1995 Apr;107(4):963-6.
101. Gislason T, Almqvist M. Prevalence of sleep apnea syndrome among swedish men. An epidemiological study. *Journal of clinical epidemiology* 1988; 41:571-576.
102. Gislason T, Benediktsdóttir B, Björnsson JK. Snoring, hypertension, and sleep apnea syndrom. An epidemiologic survey of middle-age women. *Chest* 1993; 103:1147-1151.
103. Goh, Y. H., and K. A. Lim. 2003. Modified maxillomandibular advancement for the treatment of obstructive sleep apnea: a preliminary report. *Laryngoscope* 113(9):1577-82.

104. Gola R., Cheynet F., Guyot L., Richard O. Analyse céphalométrique fonctionnelle et esthétique de profil. EMC (Elsevier SAS, Paris), Odontologie/Orthopédie dentofaciale, 23-455-E-22, 2005.
105. Gomes SG, Custodio W, Jufer JS, Del Bel CA, Garcia RC (2010). Mastication, EMG activity and occlusal contact area in subjects with different facial types. *Cranio* 28(4):274-9.
106. Goodday R, Gregoire C. Facial appearance following surgical treatment for obstructive sleep apnea syndrome. *Gen Dent*. 2008 May;56(3):251-7.
107. Graber TM, Neumann (1985) Functional appliances. In: Graber TM, Swain BF, editors. *Orthodontics, current principles and techniques*. St. Louis: C.V.Mosby Co ; 369-404.
108. Guilleminault C, Pelayo R, Leger D, Clerk A, Bocian RC. Recognition of sleep-disordered breathing in children. *Pediatrics* 1996;98:871–882.
109. Guilleminault C, and Li KK. 2004. Maxillomandibular expansion for the treatment of sleep-disordered breathing: preliminary result. *Laryngoscope* 114(5):893-6.
110. Guilleminault C, Connolly SJ, Winkle RA. Cardiac arrhythmia and conduction disturbances during sleep in 400 patients with sleep apnea syndrom. *American Journal of Cardiology* 1983; 52:490-494.
111. Guilleminault C, Li KK, Khramstov A, Pelayo R, Martnez S. Sleep disordered breathing: surgical outcomes in prepubertal children. *Laryngoscope* 2004;14:132–7.
112. Guilleminault C, Partinen M, Hollman K, Powell N, Stoohs R. Familial aggregates in obstructive sleep apnea syndrome. *Chest*. 1995 Jun;107(6):1545-51.
113. Guilleminault C, Partinen M, Praud JP, Quera-Salva MA, Powell N, Riley R. Morphometric facial changes and obstructive sleep apnea in adolescents. *J Pediatr*. 1989;114(6):997–9.
114. Guilleminault C, Stoohs R. Chronic snoring and obstructive sleep apnea syndrome in children. *Lung* 1990;168 Suppl:912–9.
115. Guilleminault C; Quo S; Huynh NT; Li K. Orthodontic expansion treatment and adenotonsillectomy in the treatment of obstructive sleep apnea in prepubertal children. *Sleep* 2008;31:953-957.
116. Guilleminault C, Winkle R, Korobkin R, Simmons B. Children and nocturnal snoring evaluation of the effects of sleep related respiratory resistive load and daytime functioning. *Eur J Pediatr* 1982;139: 165–171.
117. Guilleminault C, Riley R, Powell N. Sleep apnea in normal subjects following mandibular osteotomy with retrusion. *Chest*. 1985 Nov;88(5):776-8.
118. Guruprasad Y, Hemavathy OR. Management of obstructive sleep apnea syndrome secondary to temporomandibular joint ankylosis by mandibular elongation using distraction osteogenesis. *Contemp Clin Dent*. 2012 Jan;3(1):69-73.

## H



119. Haniffa M, Lasserson TJ, Smith I. Interventions to improve compliance with continuous positive airway pressure for obstructive sleep apnoea. *Cochrane Database Syst Rev.* 2004 Oct 18;(4):CD003531.
120. Harada K, Higashinakagawa M, Omura K. Mandibular lengthening by distraction osteogenesis for treatment of obstructive sleep apnea syndrome: a case report. *Cranio.* 2003 Jan;21(1):61-7.
121. Harvold EP, Tomer BS, Vargervik K, Chierici G. Primate experiments on oral respiration. *Am J Orthod.* 1981 Apr;79(4):359-72.
122. Haute Autorité de Santé, France, juin 2006. Pose d'un appareillage en propulsion mandibulaire. Service évaluation des actes professionnels.
123. Hayashida H, Ioi H, Nakata S, Takahashi I, Counts AL. Effects of retraction of anterior teeth and initial soft tissue variables on lip changes in Japanese adults. *Eur J Orthod.* 2011 Aug;33(4):419-26. Epub 2010 Oct 21.
124. Higurashi N, Kikuchi M, Miyazaki S, Itasaka Y. *Psychiatry Clin Neurosci.* 2001 Jun;55(3):259-60. Comparison of Ricketts analysis and Downs-Northwestern analysis for the evaluation of obstructive sleep apnea cephalograms.
125. Higurashi N, Kikuchi M, Miyazaki S, Itasaka Y. Effectiveness of a tongue-retaining device. *Psychiatry Clin Neurosci.* 2002 Jun;56(3):331-2.
126. Hochban W, Hallfeldt U, Brandenburg U. [Surgical treatment of obstructive sleep apnea by modifying the facial skeleton with reference to cephalometric parameters]. *Pneumologie* 1993; 47 Suppl 1:194-200.
127. Hochban W, Conradt R, Brandenburg U, Heitmann J, and Peter JH. Surgical maxillofacial treatment of obstructive sleep apnea. *Plast Reconstr Surg* 1997;99(3):619-26; discussion 627-8.
128. Hochban W, Brandenburg U and Peter JH. Surgical treatment of obstructive sleep apnea by maxillomandibular advancement. *Sleep* 1994;17(7):624-9.
129. Hochban W, Schürmann R, Brandenburg U, Conradt R. Mandibular setback for surgical correction of mandibular hyperplasia--does it provoke sleep-related breathing disorders? *Int J Oral Maxillofac Surg.* 1996 Oct;25(5):333-8.
130. Hochban, W., and U. Brandenburg. 1994. Morphology of the viscerocranium in obstructive sleep apnoea syndrome--cephalometric evaluation of 400 patients. *J Craniomaxillofac Surg* 22(4):205-13.
131. Hoekema A, de Vries F, Heydenrijk K, Stegenga B. Implant-retained oral appliances: a novel treatment for edentulous patients with obstructive sleep apnea-hypopnea syndrome. *Clin Oral Implants Res.* 2007 Jun;18(3):383-7. Epub 2007 Mar 12.
132. Hoekema, A., J. de Lange, B. Stegenga, and L. G. de Bont. 2006. Oral appliances and maxillomandibular advancement surgery: an alternative treatment protocol for the obstructive sleep apnea-hypopnea syndrome. *J Oral Maxillofac Surg* 64(6):886-91.
133. Holty JE, Guilleminault C. Maxillomandibular advancement for the treatment of obstructive sleep apnea: a systematic review and meta-analysis. *Sleep Med Rev.* 2010 Oct;14(5):287-97
134. Hugentobler M, Scolozzi P. Severe dental malocclusion: a rare and insidious complication of mandibular advancement devices for obstructive sleep apnea

syndrome treatment. *Oral Surg Oral Med Oral Pathol Oral Radiol Endod.* 2010 Mar;109(3):e28-32.

135. Hung J, Whitford EG, Parsons RW. Association of sleep with myocardial infarction in men. *Lancet* 1990; 336:261-264.
136. Hiyama S, Tsuiki S, Ono T, Kuroda T, Ohyama K. Effects of mandibular advancement on supine airway size in normal subjects during sleep. *Sleep* 2003;26:440-5.

## I

137. Isono S, Tanaka A, Tagaido Y, Sho Y, Nishino T. Pharyngeal patency in response to advancement of the mandible in obese anesthetized persons. *Anesthesiology* 1997;87:1056-62.

## J

138. Jamieson A, Guilleminault C, Partinen M, Quera-Salva MA. Obstructive sleep apneic patients have craniomandibular abnormalities. *Sleep* 1986;9:469-77
139. Johal A, Patel SI, Battagel JM. The relationship between craniofacial anatomy and obstructive sleep apnoea: a case-controlled study. *J Sleep Res* 2007;16(3):319-326.
140. Johnston, C. D., I. C. Gleadhill, M. J. Cinnamond, J. Gabbey and D. J. Burden. Mandibular advancement appliances and obstructive sleep apnoea: a randomized clinical trial. *Eur J Orthod* 2002;24(3): 251-62.
141. Jonke E (2011) Left/right asymmetries and open/closed differences of interdental forces in the mandible. *Eur J Orthod* 33(6):642-6.
142. Jordan AS, White DP. Pharyngeal motor control and the pathogenesis of obstructive sleep apnea. *Respir Physiol Neurobiol* 2008;160(1):1-7.

## K

143. Kansanen M, Vanninen E, Tuunainen A, Pesonen P, Tuononen V, Hartikainen J, Mussalo H, Uusitupa M. The effect of a very low-calorie diet-induced weight loss on the severity of obstructive sleep apnoea and autonomic nervous function in obese patients with obstructive sleep apnoea syndrome. *Clin Physiol.* 1998 Jul;18(4):377-85
144. Kato J, Isono S, Tanaka A, Watanabe T, Araki D, Tanzawa H, Nishino T. Dose-dependent effects on pharyngeal mechanics and nocturnal oxygenation in patients with sleep-disordered breathing. *Chest* 2000; 117: 1065-72
145. Katsavrias EG, Halazonetis DJ. Intermaxillary forces during activator treatment. *Am J Orthod Dentofacial Orthop.* 1999 Feb;115(2):133-7.
146. Kawashima S, Peltomäki T, Sakata H, Mori K, Happonen RP, Rönning O. Craniofacial morphology in preschool children with sleep-related breathing disorder and hypertrophy of tonsils. *Acta Paediatr.* 2002;91(1):71-7.

147. Kim JH, Guilleminault C. The nasomaxillary complex, the mandible, and sleep-disordered breathing. *Sleep Breath*. 2011 May;15(2):185-93.
148. Kubota Y, Nakayama H, Takada T, Matsuyama N, Sakai K, Yoshizawa H, Nakamata M, Satoh M, Akazawa K, Suzuki E, Gejyo F. Facial axis angle as a risk factor for obstructive sleep apnea. *Intern Med*. 2005 Aug;44(8):805-10.
149. Kyung SH, Park YC, Pae EK (2005) Obstructive sleep apnea patients with the oral appliance experience pharyngeal size and shape changes in three dimensions. *Angle Orthod* 75:15-22.

## L

150. Lam DJ, Jensen CC, Mueller BA, Starr JR, Cunningham ML, Weaver EM. Pediatric sleep apnea and craniofacial anomalies: a population-based case-control study. *Laryngoscope*. 2010;120:2098-105.
151. Lee RW, Vasudavan S, Hui DS, Prvan T, Petocz P, Darendeliler MA, Cistulli PA. Differences in craniofacial structures and obesity in Caucasian and Chinese patients with obstructive sleep apnea. *Sleep*. 2010 Aug;33(8):1075-80.
152. Lee Y, Chun YS, Kang N, Kim M. Volumetric Changes in the Upper Airway After Bimaxillary Surgery for Skeletal Class III Malocclusions: A Case Series Study Using 3-Dimensional Cone-Beam Computed Tomography. *J Oral Maxillofac Surg*. 2012 Jun 8.
153. Leonardi R, Annunziata A, Licciardello V, Barbato E. Soft tissue changes following the extraction of premolars in nongrowing patients with bimaxillary protrusion. A systematic review. *Angle Orthod*. 2010 Jan;80(1):211-6.
154. Li AM, Au CT, Ng SK, Abdullah VJ, Ho C, Fok TF, Ng PC, Wing YK. Natural history and predictors for progression of mild childhood obstructive sleep apnoea. *Thorax*. 2010 Jan;65(1):27-31.
155. Li KK, Riley RW, Powell NB, Guilleminault C. 2000. Maxillomandibular advancement for persistent obstructive sleep apnea after phase I surgery in patients without maxillomandibular deficiency. *Laryngoscope* 110(10 Pt 1):1684-8.
156. Li KK, Riley RW, Powell NB, Troell C, Guilleminault C. 1999. Overview of phase II surgery for obstructive sleep apnea syndrome. *Ear Nose Throat J* 78(11):851, 854-7.
157. Li KK, Riley RW, Powell NB, Guilleminault C. 2001. Patient's perception of the facial appearance after maxillomandibular advancement for obstructive sleep apnea syndrome. *J Oral Maxillofac Surg* 59(4):377-80; discussion 380-1
158. Li KK, Powell NB, Riley RW, Troell RJ, Guilleminault C. 2000. Long-Term Results of Maxillomandibular Advancement Surgery. *Sleep Breath* 4(3):137-140.
159. Li KK, Powell NB, Kushida C, Riley RW, Adornato B, Guilleminault C. A comparison of Asian and white patients with obstructive sleep apnea syndrome. *Laryngoscope*. 1999 Dec;109(12):1937-40.
160. Lim J, McKean M. Adenotonsillectomy for obstructive sleep apnoea in children. *Cochrane Database Syst Rev*. 2003;(1):CD003136

161. Lim J, Lasserson TJ, Fleetham J, Wright J. Oral appliance for obstructive sleep apnoea. *Cochrane Syst Rev* 2006
162. Linder-Aronson S. Effects of adenoidectomy on mode of breathing , size of adenoids and nasal airflow. *ORL J Otorhinolaryngol Relat Spec.* 1973;35(5):283-302.
163. Lindberg E, Elmasry A, Gislason T, Janson C, Bengtsson H, Hetta J, et al. Evolution of sleep apnea syndrome in sleepy snorers: a population-based prospective study. *Am J Respir Crit Care Med* 1999;159(6):2024-2027.
164. Lofstrand-Tidestrom B, Thilander B et al. Breathing obstruction in relation to craniofacial and dental arch morphology in 4 year old children. *Eur J Orthod* 21(199°: 323-332
165. Long H, Pyakurel U, Wang Y, Liao L, Zhou Y, Lai W. Interventions for accelerating orthodontic tooth movement. *Angle Orthod.* 2012 Jun 21
166. Lowe AA, Fleetham JA, Adachi S, Ryan CF. Cephalometric and computed tomographic predictors of obstructive sleep apnea severity. *Am J Orthod Dentofacial Orthop* 1995; 107:589-95
167. Louis PJ, Austin RB, Waite PD, Mathews CS. Soft tissue changes of the upper lip associated with maxillary advancement in obstructive sleep apnea patients. *J Oral Maxillofac Surg.* 2001 Feb;59(2):151-6.
168. Lumeng JC, Chervin DR. Epidemiology of pediatric obstructive sleep apnea. *Proc Am Thorac Soc* 2008;5:242-252.
169. Lyberg T, Krogstad O, Djupesland G. Cephalometric analysis in patients with obstructive sleep apnoea syndrome: II. Soft tissue morphology. *J Laryngol Otol* 1989;103(3):293-297.
170. Lye, K. W., P. D. Waite, D. Meara, and D. Wang. 2008. Quality of life evaluation of maxillomandibular advancement surgery for treatment of obstructive sleep apnea. *J Oral Maxillofac Surg* 66(5):968-72.

## M

171. Marbach JS: Arthritis of the temporomandibular joints and facial pain. *Bull Rheum Dis*, 1977; 27: 918–21
172. Marcus CL, Rosen G, Ward SL, Halbower AC, Sterni L, Lutz J, Stading PJ, Bolduc D, Gordon N. Adherence to and effectiveness of positive airway pressure therapy in children with obstructive sleep apnea. *Pediatrics.* 2006 Mar;117(3):e442-51
173. Marklund M, Stenlund H, Franklin KA. Mandibular advancement devices in 630 men and women with obstructive sleep apnea and snoring: tolerability and predictors of treatment success. *Chest* 2004;125(4):1270-1278.
174. Marklund M, Franklin KA, Persson M. Orthodontic side-effects of mandibular advancement devices during treatment of snoring and sleep apnoea. *Eur J Orthod* 2001;23(2):135-144.
175. Marklund, M., C. Sahlin, H. Stenlund, M. Persson and K. A. Franklin Mandibular advancement device in patients with obstructive sleep apnea : long-term effects on apnea and sleep. *Chest* 2001;120(1): 162-9.

176. Matsuo A, Nakai T, Toyoda J, Takahashi H, Suzuki I, Chiba H. Good esthetic results after modified maxillomandibular advancement for obstructive sleep apnea syndrome. *Sleep Biol Rhythms* 2009;7:3–10.
177. Mayer P, Pépin JL, Bettega G, Veale D, Ferretti G, Deschaux C, Lévy P. Cephalometric predictors for orthopaedic mandibular advancement in obstructive sleep apnoea. *Eur J Orthod*. 1995 Feb;17(1):35-43.
178. McGown, A. D., H. K. Makker, J. M. Battagel, P. R. L'Estrange, H. R. Grant and S. G. Spiro Long-term use of mandibular advancement splints for snoring and obstructive sleep apnoea: a questionnaire survey. *Eur Respir J* 2001;17(3): 462-6.
179. McClean KM, Kee F, Young IS, Elborn JS. Obesity and the lung: 1. *Epidemiology. Thorax* 2008;63(7):649-654
180. Mintz SM, Ettinger AC, Geist JR, Geist RY. A modified geniotomy technique for obstructive sleep apnea syndrome. *J Oral Maxillofac Surg*. 1995 Oct;53(10):1226-8.
181. Miyao E, Noda A, Miyao M, Yasuma F, Inafuku S The role of malocclusion in non-obese patients with obstructive sleep apnea syndrome *Intern Med*. 2008;47(18):1573-8. Epub 2008 Sep 16
182. Moss ML (1962) The functional matrix. In: Kraus B, Reidcl R (eds) *Vistas in orthodontics*. Lea & Febiger, Philadelphia, pp 85–98
183. Moss ML (1954) Growth of the calvaria in the rat: the determination of osseous morphology. *Am J Anat* 94:333–362
184. Moss ML (1960) A functional analysis of human mandibular growth. *J Prosthet Dent* 10:1149–1160
185. Moss ML (1968) The primacy of functional matrices in orofacial growth. *Dent Pract Dent Rec* 19:65–73
186. Moss ML (1969) Differential roles of the periosteal and capsular matrices in orofacial growth. *Trans Eur Orthod Soc* 45:193–206
187. Moss ML, Rankow R (1968) The role of the functional matrix mandihular growth. *Angle Orthod* 38:95–103
188. Moss ML, Salentijn L (1969) The capsular matrix. *Am J Orthod* 55: 566–577

## N

189. Nardi J , Meslier N. Pycnodysostose et syndrome d'apnées obstructives du sommeil. *Médecine du sommeil* (2010) 7, 63—65
190. Nikolopoulou M, Naeije M, Aarab G, Hamburger HL, Visscher CM, Lobbezoo F. The effect of raising the bite without mandibular protrusion on obstructive sleep apnoea. *J Oral Rehabil*. 2011 Sep;38(9):643-7. doi: 10.1111/j.1365-2842.2011.02221.x. Epub 2011 Apr 5.

191. Nimkarn, Y., P. G. Miles, and P. D. Waite. 1995. Maxillomandibular advancement surgery in obstructive sleep apnea syndrome patients: long-term surgical stability. *J Oral Maxillofac Surg* 53(12):1414-8; discussion 1418-9.
192. Noronha AC, de Bruin VM, Nobre e Souza MA, de Freitas MR, Araújo Rde P, Mota RM, de Bruin PF. Gastroesophageal reflux and obstructive sleep apnea in childhood. *Int J Pediatr Otorhinolaryngol*. 2009 Mar;73(3):383-9.
193. Noro T, Tanne K, Sakuda M Orthodontic forces exerted by activators with varying construction bite heights *American Journal of Orthodontics and Dentofacial Orthopedics*, Volume 105, Issue 2, February 1994, Pages 169-179

## O

194. Okawara et al. Oral appliance titration and nasal resistance in non-apneic subjects *Am J Orthod Dentofacial Orthop* 2004;126:620-2)
195. Oliveira De Felipe NL, Da Silveira AC, Viana G, Kusnoto B, Smith B, Evans CA. Relationship between rapid maxillary expansion and nasal cavity size and airway resistance: short- and long-term effects. *Am J Orthod Dentofacial Orthop*. 2008 ;134:370-8
196. Oliven A, Aspandiarov E, Gankin I, Geitini L, Tov N. Collapsibility of the relaxed pharynx and risk of sleep apnoea. *Eur Respir J* 2008;11.
197. Onodera K, Niikuni N, Chigono T, Nakajima I, Sakata H, Motizuki H Sleep disordered breathing in children with achondroplasia. Part 2. Relationship with craniofacial and airway morphology. *Int J Pediatr Otorhinolaryngol*. 2006 Mar;70(3):453-61.
198. Otsuka R, Almeida FR, Lowe AA. The effects of oral appliance therapy on occlusal function in patients with obstructive sleep apnea: a short-term prospective study. *Am J Orthod Dentofacial Orthop* 2007:131(2):176-183.

## P

199. Pae EK. A comparative study of the relationship between size, tongue activity, and body position. (Thesis.) Vancouver: University of British Columbia, 1989.
200. Pantin CC, Hillman DR, Tennant M. Dental side effects of an oral device to treat snoring and obstructive sleep apnea. *Sleep* 1999;22(2):237-240.
201. Papagrigorakis MJ, Amfilochiou A, Vilos G, Lazarou S, Petroulakis A. Improvement of facial appearance and nocturnal breathing with geniotomy (sliding genioplasty): report of two cases. *Sleep Breath*. 2003 Dec;7(4):189-96. Park YC, Burstone CJ. Soft-tissue profile--fallacies of hard-tissue standards in treatment planning. *Am J Orthod Dentofacial Orthop*. 1986 Jul;90(1):52-62.

202. Patel D, Ash S, Evans J: The role of orthodontics and oral and maxillofacial surgery in the management of obstructive sleep apnoea - A single case report. *Br Dent J* 196;264, 2004
203. Pepin JL, Negra ED, Grosclaude S et al: Sleep apnea syndrome secondary to rheumatoid arthritis. *Thorax*, 1995; 50: 692–94
204. Peltomäki T. The effect of mode of breathing on craniofacial growth--revisited. *Eur J Orthod*. 2007 Oct;29(5):426-9. Epub 2007 Sep 4.
205. Peppard PE, Young T, Palta M, Dempsey J, Skatrud J. Longitudinal study of moderate weight change and sleep-disordered breathing. *JAMA*. 2000 Dec 20;284(23):3015-21.
206. Peppard PE, Young T, Palta M, Skatrud J. Prospective study of the association between sleep disordered breathing and hypertension. *N Engl J Med* 2000;342(19):1378-1384.
207. Perinetti G, Serra E, Paolantonio M, Bruè C, Meo SD, Filippi MR, Festa F, Spoto G (2005) Lactate dehydrogenase activity in human gingival crevicular fluid during orthodontic treatment: a controlled, short-term longitudinal study. *J Periodontol* 76(3):411-7. 12
208. Pételle B, Vincent G, Gagnadoux F, Rakotonanahary D, Meyer B, Fleury B. One-night mandibular advancement titration for obstructive sleep apnea syndrome: a pilot study. *Am J Respir Crit Care Med*. 2002 Apr 15;165(8):1150-3.
209. Pételle B, Fleury B, Cohen-Lévy J. Traitement chirurgical du syndrome d'apnées du sommeil. *Rev Orthop Dento Faciale* 2009;43:317-333.
210. Petit, F. X., J. L. Pepin, G. Betttega, H. Sadek, B. Raphael and P. Levy. Mandibular advancement devices: rate of contraindications in 100 consecutive obstructive sleep apnea patients. *Am J Respir Crit Care Med* 2002;166(3): 274-8.
211. Phoenix A, Valiathan M, Nelson S, Strohl KP, Hans M. Changes in hyoid bone position following rapid maxillary expansion in adolescents. *Angle Orthod*. 2011 Jul;81(4):632-8.
212. Piao S, He Y, Yuan F. [The effects of transcutaneous electrical stimulation during sleep on obstructive sleep apnea]. *Zhonghua Jie He He Hu Xi Za Zhi* 1998; 21:492-3
213. Pickett CK, Regensteiner JG, Woodard WD. Progesterin and estrogen reduce sleep-disordered breathing in postmenopausal women. *J Appl Physiol* 1989; 66(4):1656–1661.
214. Pirilä-Parkkinena et al. Validity of upper airway assessment in children A clinical, cephalometric, and MRI study. *Angle Orthod*. 2011;81:433–439.
215. Pirsig, W., and T. Verse. 2000. Long-term results in the treatment of obstructive sleep apnea. *Eur Arch Otorhinolaryngol* 257(10):570-7.
216. Pirelli P, Saponara M, Guilleminault C. Rapid maxillary expansion in children with obstructive sleep apnoea syndrome. *Sleep* 2004; 27:761-6
217. Pirilä-Parkkinen K, Pirttiniemi P, Nieminen P, Tolonen U, Pelttari U, Löppönen H. Dental arch morphology in children with sleep-disordered breathing. *Eur J Orthod*. 2009 Apr;31(2):160-7.
218. Pirklbauer K, Russmueller G, Stiebellehner L, Nell C, Sinko K, Millesi G, Klug C. Maxillomandibular advancement for treatment of obstructive sleep apnea

- syndrome: a systematic review. *J Oral Maxillofac Surg.* 2011; Jun;69(6):e165-76.
219. Pijpers M, Poels PJ, Vaandrager JM, de Hoog M, van den Berg S, Hoeve HJ, Joosten KF. Undiagnosed obstructive sleep apnea syndrome in children with syndromal craniofacial synostosis. *J Craniofac Surg.* 2004 Jul;15(4):670-4.
220. Pirklbauer K, Russmueller G, Stiebellehner L, Nell C, Sinko K, Millesi G, Klug C. Maxillomandibular advancement for treatment of obstructive sleep apnea syndrome: a systematic review. *J Oral Maxillofac Surg.* 2011; Jun;69(6):e165-76.
221. Powell NB, Riley RW, Troell RJ. Radiofrequency volumetric tissue reduction of the palate in subjects with sleep-disordered breathing. *Sleep* 1998; 113:1163-1174.
222. Poirrier AL, Pire S, Raskin S, Limme M, Poirrier R. Contribution of postero-anterior cephalometry in obstructive sleep apnea. *Laryngoscope.* 2012 Jul 9. doi: 10.1002/lary.23458.
223. Prinsell, JR. Maxillomandibular advancement surgery in a site-specific treatment approach for obstructive sleep apnea in 50 consecutive patients. *Chest* 1999;116(6): 1519-29.
224. Prinsell JR. Primary and secondary telegnathic maxillomandibular advancement, with or without adjunctive procedures, for obstructive sleep apnea in adults: a literature review and treatment recommendations. *J Oral Maxillofac Surg.* 2012 Jul;70(7):1659-77.

## R

225. Redline S, Young T. Epidemiology and natural history of obstructive apnea. *ENT journal* 1993; 72:20-26.
226. Reitan K (1967) Clinical and histologic observations on tooth movement during and after orthodontic treatment. *Am J Orthod* 53(10):721-45.
227. Riley RW, Guilleminault C, Powell NB. mandibular osteotomy and hyoid bone advancement for obstructive sleep apnea : A case report. *Sleep* 1984; 7:79-82.
228. Riley RW, Powell NB, Guilleminault C. Maxillary, mandibular, and hyoid advancement for treatment of obstructive sleep apnea: a review of 40 patients. *J Oral Maxillofac Surg* 1990; 48:20-6.
229. Riley, R. W., N. B. Powell, and C. Guilleminault. 1989. Maxillofacial surgery and obstructive sleep apnea: a review of 80 patients. *Otolaryngol Head Neck Surg* 101(3):353-61
230. Rees K, Wright A, Keeling JW, Douglas NJ. Facial structure in the sudden infant death syndrome: case control study. *Br Med J* 1998;317:179-180.
231. Reschaffen A, Kales AA (1968) A manual of standardized terminology: techniques and scoring system for sleep stages of human subjects. Los Angeles: Brain Information Service/Brain Research Institute; 204.
232. Ringqvist, M., M. L. Walker-Engstrom, A. Tegelberg and I. Ringqvist *Dental*



- and skeletal changes after 4 years of obstructive sleep apnea treatment with a mandibular advancement device: a prospective, randomized study. *Am J Orthod Dentofacial Orthop* 2003;124(1):53-60.
233. Robertson CJ. Dental and skeletal changes associated with long-term mandibular advancement. *Sleep* 2001;24(5):531-537
  234. Robertson C, Herbison P, Harkness M. Dental and occlusal changes during mandibular advancement splint therapy in sleep disordered patients. *Eur J Orthod*. 2003;25(4):371-376.
  235. Robin P. Glossoptosis due to atresia and hypotrophy of the mandible. *Am. J. Dis. Child, Chicago*, 1934, 48: 541
  236. Robinson P. D, Waters K Are children just small adults? The differences between paediatric and adult sleep medicine *Internal Medicine Journal* (2008)
  237. Rojewski TE, Schuller DE, Clark RW, Schmidt HS, Potts RE. Videoendoscopic determination of the mechanism of obstruction in obstructive sleep apnea. *Otolaryngol Head Neck Surg* 1984;92:127–31.
  238. Ronchi P, Novelli G, Colombo L, Valsecchi S, Oldani A, Zucconi M, Paddeu A. Effectiveness of maxillo-mandibular advancement in obstructive sleep apnea patients with and without skeletal anomalies. *Int J Oral Maxillofac Surg*. 2010 Jun;39(6):541-7.
  239. Rose EC, Staats R, Virchow C Jr, Jonas IE. Occlusal and skeletal effects of an oral appliance in the treatment of obstructive sleep apnea. *Chest* 2002;122(3):871-7.
  240. Rose EC, Barthlen GM, Staats R, Jonas IE. Therapeutic efficacy of an oral appliance in the treatment of obstructive sleep apnea: a 2-year follow-up. *Am J Orthod Dentofacial Orthop* 2002; 121(3):273-379.
  241. Rosenthal LD, Dolan DC. The Epworth sleepiness scale in the identification of obstructive sleep apnea. *J Nerv Ment Dis* 2008;196(5):429-431.
  242. Rosenow F, McCarthy V, Caruso AC. Sleep apnoea in endocrine diseases. *J Sleep Res* 1998;7(1): 3-11.
  243. Ryan CF, Love LL, Peat D, Fleetham JA, Lowe AA (1999) Mandibular advancement oral appliance therapy for obstructive sleep apnoea: effect on awake calibre of the velopharynx. *Thorax* 54:972-7.
  244. Ryckman MS, Harrison S, Oliver D, Sander C, Boryor AA, Hohmann AA, Kilic F, Kim KB. Soft-tissue changes after maxillomandibular advancement surgery assessed with cone-beam computed tomography. *Am J Orthod Dentofacial Orthop*. 2010 Apr;137(4 Suppl):S86-93.

## S

245. Sebaoun JD, Surmenian J, Dibart S. [Accelerated orthodontic treatment with piezocision: a mini-invasive alternative to conventional corticotomies]. *Orthod Fr.* 2011 Dec;82(4):311-9. Epub 2011 Nov 23.
246. Shadaba A, Battagel JM, Owa A, Croft CB, Kotecha BT. Evaluation of the Herbst Mandibular Advancement Splint in the management of patients with sleep-related breathing disorders. *Clin Otolaryngol Allied Sci* 2000;25(5):404-412.
247. Sharma JN. Skeletal and soft tissue point A and B changes following orthodontic treatment of Nepalese Class I bimaxillary protrusive patients. *Angle Orthod.* 2010 Jan;80(1):91-6.
248. Schechter MS; Section on Pediatric Pulmonology, Subcommittee on Obstructive Sleep Apnea Syndrome. Technical report: diagnosis and management of childhood obstructive sleep apnea syndrome. *Pediatrics.* 2002 Apr;109(4):e69.
249. Shelly AD, Southard TE, Southard KA, Casco JS, Jakobsen JR, Fridrich KL, Mergen JL Evaluation of profile esthetic change with mandibular advancement surgery. *Am J Orthod Dentofacial Orthop.* 2000 Jun;117(6):630-6
250. Schmidt-Nowara W. A review of sleep disorders. The history and diagnosis of sleep disorders Shepard JW, Thawley SE. Localisation of upper airway collapse during sleep in patients with obstructive sleep apnea. *Am Rev Respir Dis* 1990; 141:1350-1355.
251. Shepard JW. Relationship of ventricular ectopy to oxyhemoglobin desaturation in patients with obstructive sleep apnea. *Chest* 1985; 88:340-345.
252. Sher AE, Schechtman KB, Piccirillo JF. The efficacy of surgical modifications of the upper airway in adults with obstructive sleep apnea syndrome. *Sleep* 1996;19:156-77.
253. Sher A. E. 1996. The role of maxillomandibular surgery for treating obstructive sleep apnea. *Sleep* 19(9 Suppl):S88-9.
254. Shintani T, Asakura K, Kataura A. The effect of adenotonsillectomy in children with OSA. *Int J Ped Otorhinolaryngology* 1998;44(1):51-8.
255. Shneerson J, Wright J. Lifestyle modification for obstructive sleep apnoea. *Cochrane Database Syst Rev.* 2001;(1):CD002875.
256. Skinner MA, Kingshott RN, Filsell S, Taylor DR. Efficacy of the "tennis ball technique" versus CPAP in the management of position-dependent obstructive sleep apnea syndrome. *Respirology* 2008; 13: 708-15
257. Smatt, Y., and J. Ferri. 2005. Retrospective study of 18 patients treated by maxillomandibular advancement with adjunctive procedures for obstructive sleep apnea syndrome. *J Craniofac Surg* 16(5):770-7
258. Solow B, Skov S, Ovesen J, Norup PW, Wildschjødtz G. Airway dimensions and head posture in obstructive sleep apnoea. *Eur J Orthod* 1996;18(6):571-759.
259. Strobel RJ, Rosen RC. Obesity and weight loss in obstructive sleep apnea: a critical review, *Sleep.* 1996 Feb;19(2):104-15. Review.
260. Sugiyama Y, Yamaguchi M, Kanekawa M, Yoshii M, Nozoe T, Nogimura A, Kasai K (2003) The level of cathepsin B in gingival crevicular fluid during human orthodontic tooth movement. *Eur J Orthod* 25(1):71-6.

261. Sullivan CE, Issa FG, Berthon-Jones M, Eves L. Reversal of obstructive sleep apnea by continuous positive airway pressure applied through the nares. *Lancet* 1981 ; 1 : 862-5.
262. Sundaram S, Bridgman SA, Lim J, Lasserson TJ. Surgery for obstructive sleep apnoea. *Cochrane Database Syst Rev*. 2005 Oct 19;(4):CD001004.
263. Suratt PM, McTier RF, Findley LJ, Pohl SL, Wilhoit SC Effect of very-low-calorie diets with weight loss on obstructive sleep apnea. *Am J Clin Nutr*. 1992 Jul;56(1 Suppl):182S-184S
264. Suratt PM, Mctier RF, Findley LJ, Pohl SL, Wilhoit SC .Changes in breathing and the pharynx after weight loss in obstructive sleep apnea. *Chest*. 1987 Oct;92(4):631-7.

## T

265. Tangugsorn V, Skatvedt O, Krogstad O, Lyberg T. Obstructive sleep apnoea: a cephalometric study. Part II. Uvulo-glossopharyngeal morphology. *Eur J Orthod* 1995;17(1):57-67.
266. Tauman R, Gulliver TE, Krishna J, Montgomery-Downs HE, O'Brien LM, Ivanenko A, Gozal D. Persistence of obstructive sleep apnea syndrome in children after adenotonsillectomy. *J Pediatr*. 2006;149:803-8.
267. Thompson SH Quinn M. Helman JZ Baur DA. 2007. Maxillomandibular distraction osteogenesis advancement for the treatment of obstructive sleep apnea. *J Oral Maxillofac Surg* 65(7):1427-9.
268. Tsang ST, McFadden LR, Wiltshire WA, Pershad N, Baker AB Profile changes in orthodontic patients treated with mandibular advancement surgery. *Am J Orthod Dentofacial Orthop*. 2009 Jan;135(1):66-72.
269. Tsuki S, Hiyama S, Ono T, Imamura N, Ishiwata Y, Kuroda T, et al.(2001) Effects of a titratable oral appliance on supine airway size. *Sleep* 24:554-60.
270. Tuncer BB, Ozmeriç N, Tuncer C, Teoman I, Cakilci B, Yücel A, Alpar R, Baloş K (2005) Levels of interleukin-8 during tooth movement. *Angle Orthod* 75(4):631-6.

## U

271. Ulfberg J, Carter N, Talbdck M. excessive daytime sleepness at work and subjective work poformance in the general population and among heavy snorers and patients with obtructive sleep apnea. 110 1996:659-663.
272. Upadhyay M, Yadav S, Nagaraj K, Patil S. Treatment effects of mini-implants for en-masse retraction of anterior teeth in bialveolar dental protrusion patients: a randomized controlled trial. *Am J Orthod Dentofacial Orthop*. 2008 Jul;134(1):18-29.e1.

## V

273. Vezina JP, Blumen M, Buchet I, Chabolle F. Sleep-Disordered Breathing: Choosing the Right Cephalometric Analysis. *J Oral Maxillofac Surg*. 2011 Jul 27.
274. Vieille E. 2008. Esthétique du profil après ostéotomie d'avancée maxillo-mandibulaire dans le cadre du syndrome d'apnées obstructives du sommeil. Thèse de Doctorat en Chirurgie Dentaire Paris 7.
275. Villa MP, Malagola C, Pagani J, Montesano M, Rizzoli A, Guilleminault C, Ronchetti R. Rapid maxillary expansion in children with obstructive sleep apnea syndrome: 12-month follow-up. *Sleep Med* 2007; 8: 128-34.
276. Villa MP, Rizzoli A, Miano S, Malagola C. Efficacy of rapid maxillary expansion in children with obstructive sleep apnea syndrome: 36 months of follow-up. *Sleep Breath*. 2011 May;15(2):179-84.
277. Villa MP, Bernkopf E, Pagani J, Broia V, Montesano M, Ronchetti R. Randomized controlled study of an oral jaw-positioning appliance for the treatment of obstructive sleep apnea in children with malocclusion. *Am J Respir Crit Care Med* 2002; 165: 123-7.
278. Viot-Blanc V. Le ronflement caché. *Médecine du sommeil* (2012) : 9, 37-39

## W

279. Wagner, I., T. Coiffier, C. Sequert, X. Lachiver, B. Fleury, and F. Chabolle. 2000. [Surgical treatment of severe sleep apnea syndrome by maxillomandibular advancing or mental tranposition]. *Ann Otolaryngol Chir Cervicofac* 117(3):137-46.
280. Wahner-Roedler DL, Olson EJ, Narayanan S, Sood R, Hanson AC, Loehrer LL, Sood A. Gender-specific differences in a patient population with obstructive sleep apnea-hypopnea syndrome. *Gend Med*. 2007 Dec;4(4):329-38.
281. Walker-Engstrom, M. L., I. Ringqvist, O. Vestling, B. Wilhelmsson and A. Tegelberg A prospective randomized study comparing two different degrees of mandibular advancement with a dental appliance in treatment of severe obstructive sleep apnea. *Sleep Breath* 2003;7(3):119-30.
282. Waite PD, Wooten V, Lachner J. Maxillomandibular advancement surgery in 23 patients with obstructive sleep apnea syndrome. *Chest* 1989;47:1256-1261
283. Weaver TE, Grunstein RR. Adherence to continuous positive airway pressure therapy: the challenge to effective treatment. *Proc Am Thorac Soc* 2008; 5: 173-8.
284. White DP. Sleep apnea. *Proc Am Thorac Soc*. 2006;3(1):124-8.
285. Wilson K, Stoohs RA, Mulrooney TF, Johnson LJ, Guilleminault C, Huang Z. The snoring spectrum: acoustic assessment of snoring sound intensity in 1139 individuals undergoing polysomnography. *Chest* 1999;115:762—70.

- 286. Witt E, Komposch G (1971) Intermaxilläre Kraftwirkung bimaxillärer Geräte. Fortschr Kieferorthop 32:345-52.
- 287. Won CH, Li KK, Guilleminault C. Surgical treatment of obstructive sleep apnea: upper airway and maxillomandibular surgery. Proc Am Thorac Soc 2008;5(2):193-199.
- 288. Woodson BT, Toohill RJ. Transpalatal advancement pharyngoplasty for obstructive sleep apnea. Laryngoscope 1993; 103:269-276

## Y

- 289. Yildirim N, Fitzpatrick MF, Whyte KF, Jalleh R, Wightman AJA, Douglas NJ. The effect of posture on upper airway dimensions in normal subjects and in patients with the sleep apnea/hypopnea syndrome. Am Rev Respir Dis 1991;144:845-7.
- 290. Young T, Palta M, Dempsey J. The occurrence of sleep-disordered breathing among middle age adults. New England Journal of Medicine 1993; 328(17).
- 291. Young T, Peppard PE, Gottlieb D. Epidemiology of sleep apnea. A population health perspective. Am J Respir Crit Care Med 2002; 165: 1217-39.
- 292. Young T, Watter D. Smoking as a risk factor for sleep apneas. Am J Resp Crit Care Med 1994;149: A397.

## Z

- 293. Zhang L, Mendoza-Sassi RA, César JA, Chadha NK. Intranasa corticosteroids for nasal airway obstruction in children with moderate to severe adenoidal hypertrophy. Cochrane Database Syst Rev. 2008 Jul 16;(3):CD006286.
- 294. Zao, Liu, Gao (2008) Three-dimensional upper-airway changes associated with various amounts of mandibular advancement in awake apnea patients. Am J Orthod Dentofacial Orthop 133:661-8.
- 295. Zettergren-Wijk L, Forsberg CM, Linder-Aronson S. Changes in dentofacial morphology after adeno-/tonsillectomy in young children with obstructive sleep apnoea--a 5-year follow-up study. Eur J Orthod. 2006 Aug;28(4):319-26. Epub 2006 Apr 28.
- 296. Zucconi M, Caprioglio A, Calori G. Craniofacial modifications in children with habitual snoring and obstructive sleep apnoea: a case-control study. Eur Respir J 1999;13:411-417

ARTICLES ORIGINAUX PUBLIES  
OU EN COURS DE PUBLICATION

**Article 1**

Forces created by mandibular advancement appliances in OSA patients: a pilot study during sleep

Julia Cohen-Levy, Boris Pételle, Jean Pinguet, Etienne Limerat, Bernard Fleury

Accepté avec révisions mineures

Sleep and Breathing

**SLEEP and Breathing** 

HOME • LOG OUT • HELP • REGISTER • UPDATE MY INFORMATION • JOURNAL OVERVIEW  
MAIN MENU • CONTACT US • SUBMIT A MANUSCRIPT • INSTRUCTIONS FOR AUTHORS

Role: **Author** Username: juliacohenlevy

**Submissions Needing Revision for Author julia cohen-levy, DDS**

Click 'File Inventory' to download the source files for the manuscript. Click 'Revise Submission' to submit a revision of the manuscript. If you Decline To Revise the manuscript, it will be moved to the Declined Revisions folder.

IMPORTANT: If your revised files are not ready to be submitted, do not click the 'Revise Submission' link.

Page: 1 of 1 (1 total submissions) Display 10 results per page.

Action	Manuscript Number	Title	Initial Date Submitted	Date Revision Due	Status Date	Current Status	View Decision
<a href="#">Action Links</a>	SLBR-D-12-00112R1	Forces created by mandibular advancement appliances in OSA patients: a pilot study during sleep	07 May 2012	04 Sep 2012	20 Jul 2012	Revise	<a href="#">Minor Revisions Needed</a>

Page: 1 of 1 (1 total submissions) Display 10 results per page.

## Article 2

Evolution du profil après chirurgie d'avancée maxillo-mandibulaire dans le traitement de syndrome d'apnées obstructives du sommeil

Julia Cohen-Levy, Boris Pételle, Estelle Vieille, Marius Dumitrache, Bernard Fleury

Accepté sans révisions

International Orthodontics (PDF non généré, dans le corps de texte)

De : Jean-Pierre ORTIAL <mcjport@aol.com>  
À : julia cohen-levy <juliacohenlevy@yahoo.fr>  
Envoyé le : Vendredi 15 juin 2012 10h49  
Objet : Re: Manuscrit Article Int Orthod

J'ai le plaisir de vous faire savoir que le Comité de lecture de notre revue a donné son accord pour la publication de votre article intitulé " Evolution du profil après chirurgie d'avancée maxillo-mandibulaire dans le traitement de syndrome d'apnées obstructives du sommeil".

J'attends donc vos images dans une résolution de 300dpi sur 10cm au format tiff.

Avec mes remerciements,

JP Ortial

Le 5 juin 2012 à 22:35, julia cohen-levy a écrit :

Bonsoir,

Je vous adresse un manuscrit pour soumission à International Orthodontics.

Les figures vous sont adressées en format PDF pour faciliter la lecture (et passer facilement par email).

mais je pourrai bien sûr vous adresser les originaux, dans l'éventualité, je l'espère, où il serait accepté.

Bien à vous

Julia Cohen Levy

<PROFILS MANUSCRIT INT ORTHOD.docx><FIGURE PROFILS AVIS.pdf>

**INTERNATIONAL ORTHODONTICS**  
*Int Orthod*

**Indexé Medline & ScienceDirect**

*Revue du Collège Européen d'Orthodontie*

Dr Jean-Pierre ORTIAL

**Annexes 2**: articles de revue et participation à l'élaboration de recommandations de pratique clinique

**REVUE 1**      Savoir dépister le SAOS de l'enfant (revue)  
Thierry Séailles, **Julia Cohen-Levy**  
Revue d'Orthopédie Dento-Faciale, 2009



REVUE 2 Morphologie cranio-faciale et SAOS (revue, rapport de cas)  
**Julia Cohen-Levy**, Philippe Contencin, Vincent Couloigner  
Revue d'Orthopédie Dento-Faciale, 2009

REVUE 3      Treatment of the obstructive sleep apnea syndrome in adults by mandibular advancement device: the state of the art.  
**Julia Cohen-Levy**, Robert Garcia, Boris Pételle et Bernard Fleury  
International Orthodontics Volume 7, Issue 3, September 2009, Pages 287-304 review.

REVUE 4      Traitements chirurgicaux du syndrome d'apnées du sommeil (revue, rapports de cas)  
Boris Pételle, **Julia Cohen-Levy**  
Revue D'Orthopédie-Dento-Faciale 2009

REVUE 5 [The set-up of obstructive sleep apnea treatment].  
Fleury B, Nguyen XL, Rakotonanahary D, Cohen-Levy J, Pételle B.  
Rev Pneumol Clin. 2009 Aug;65(4):214-8. Epub 2009 Sep 8. French.

REVUE 6) Treatment of obstructive sleep apnea syndrome using a mandibular advancement device].

Fleury B, Cohen-Levy J, Lacassagne L, Buchet I, Geraads A, Pegliasco H, Gagnadoux F.

Rev Mal Respir. 2010 Oct;27 Suppl 3:S146-56. French.

REVUE 7) Traitements orthodontiques du SAOS pédiatrique (revue)  
**Julia Cohen-Levy**  
Médecine du Sommeil 2011