

Annexe C : Les autres origines de l'exophtalmie

Nous avons vu dans le Chapitre 1 que les exophtalmies peuvent être dues à de nombreuses autres causes, sans rapport avec la thyroïde : des anomalies des parois, des traumatismes, des inflammations, des tumeurs. Les exophtalmies dues à des problèmes endocriniens ont été présentées au cours du Chapitre 1.

Les exophtalmies par anomalie des parois peuvent être dues : à un méningocèle, ou à une craniosynostose.

- Le méningocèle est dû à une déhiscence de la paroi supérieure ou interne de l'orbite qui peut aboutir à une hernie méningée. L'exophtalmie ainsi créée est pulsatile par transmission du pouls cérébral et le plus souvent réductible. Le traitement est chirurgical et suppose une collaboration neurochirurgicale.
- La craniosynostose correspond à la soudure précoce des sutures crâniennes. Cette soudure aboutit à un refoulement en avant de l'étage supérieur de l'orbite qui est verticalisée. Dans les cas extrêmes, l'exophtalmie ainsi créée est considérable.

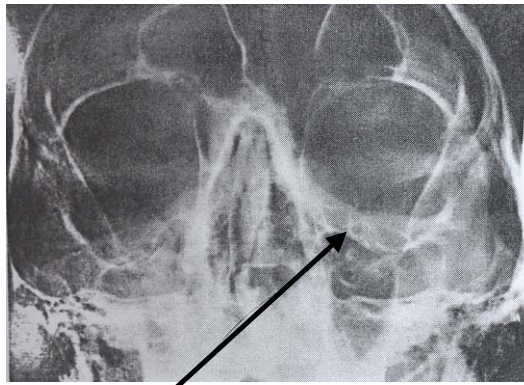
Les exophtalmies d'origine traumatiques ont de nombreuses causes. Elles peuvent être dues à :

- Un hématome orbitaire, d'apparition rapide avec tension des tissus orbitaires, un aspect violacé des paupières et rapidement une hémorragie sous conjonctivale. Il entraîne souvent une limitation des mouvements et se résorbe spontanément en quelques jours.
- Un emphysème orbitaire, qui se reconnaît à la crépitation que l'on ressent au doigt lors de la pression sur les paupières. L'emphysème traduit la rupture d'une des parois de l'orbite au niveau d'une cavité sinusienne (plancher, os planum). Il faut recommander au sujet d'éviter de créer une surpression dans les fosses nasales en se mouchant et pratiquer une désinfection nasale. La guérison spontanée est la règle.
- Un corps étranger dans l'orbite. Il pénètre soit à l'occasion d'un traumatisme avec plaie palpébrale importante (fragment de pierre ou de bois lors d'un accident de la route par exemple), soit par projection (corps étranger métallique). Les corps étrangers peuvent entraîner une inoculation septique déclenchant une cellulite orbitaire, une simple réaction inflammatoire ou agir seulement par leur volume limitant la motilité oculaire.
- Une fracture de l'orbite. Elle peuvent être classées en trois rubriques : les fractures par blow out, les fractures du malaire et les fractures complexes.

Les fractures par blow out sont causées lors d'une contusion (coup de poing, balle) au cours de laquelle se crée une hyper-pression dans la cavité orbitaire. S'en suit une fracture d'une des parois fragiles de l'orbite (Figure C.1) : plancher le plus souvent, os planum parfois. Cette fracture peut aboutir à l'incarcération, dans le foyer fracturaire, de la graisse orbitaire et des muscles oculomoteurs : droit inférieur et petit oblique s'il s'agit du plancher, droit interne s'il s'agit de l'os planum. Les signes essentiels seront donc l'énophtalmie (puisque'il y a passage d'une partie du contenu orbitaire dans le foyer de fracture et limitation des mouvements oculomoteurs). Le diagnostic sera fait

sur la tomographie de l'orbite ou sur le scanner qui visualise le problème osseux. Le traitement uniquement chirurgical consiste à reconstituer la paroi défectueuse avec soit un greffon osseux, soit du matériel synthétique.

Les fractures du malaire sont souvent entraînées par un traumatisme de la région jugale. Le malaire est alors arraché de ses deux points d'attache, la suture fronto-malaire et la suture maxillo-malaire. Le diagnostic clinique sera fait sur la constatation, par palpation du rebord orbitaire, d'un décalage et d'une douleur au niveau de ces deux sutures. Certaines formes sont complexes avec éclatement du malaire. La fracture du malaire entraîne presque toujours une fracture du plancher comportant les mêmes signes que dans les fractures par blow out. Le traitement comporte alors une repose du malaire avec ostéosynthèse et une réfection du plancher.



Fracture du plancher de l'orbite droite

Figure C.1 – Radiographie de face d'un patient souffrant d'une fracture du blow out. On peut voir ici une fracture de l'orbite droite avec dislocation des sutures front-malaires et maxillo-malaires.

Les fractures complexes succèdent souvent à un traumatisme grave (type accident de voiture). Elles réalisent plus ou moins complètement une disjonction cranio-faciale. Ces fractures associent souvent une atteinte du malaire et du plancher à une fracture de la paroi interne et il est essentiel alors de préciser la position du ligament interne. Les fractures du plafond orbitaire sont assez rare et relèvent de la collaboration neurochirurgicale. Les fractures du canal optique entraînent une cécité d'apparition brutale.

Les exophtalmies inflammatoires ont de nombreuses causes :

- La première est due à un corps étranger ou un traumatisme perforant auquel succède l'apparition de cellulite orbitaire par inoculation directe. Elle entraîne un œdème avec limitation des mouvements oculomoteurs et douleurs. Elle réagit bien à l'antibiothérapie et à l'éventuelle ablation du corps étranger.
- La cellulite orbitaire d'origine sinusienne s'observe plus fréquemment chez l'enfant et l'adolescent. Il s'agit d'un œdème palpébral orbitaire d'apparition rapide, avec une élévation thermique parfois discrète. Cet œdème est parfois douloureux et s'aggrave progressivement, prenant une teinte rosée. Le diagnostic sera fait sur la radiographie qui montre l'opacification d'un sinus ou d'une cellule ethmoïdale. Ici aussi, une antibiothérapie générale permet de traiter cette inflammation.

- La mucocèle orbitaire succède à une infection sinusienne latente, avec réaction inflammatoire au niveau des parois osseuses qui se boursoufflent, le plus souvent à l'angle supéro-interne. Le traitement peut se compléter par une cellulite orbitaire. Le traitement est l'ouverture de la cavité sinusienne et son drainage.
- La pseudo-tumeur inflammatoire de l'orbite cause une exophtalmie rapide et souvent diffuse, s'accompagnant parfois de diplopie ou de modifications de l'acuité. Une augmentation diffuse de l'opacité de la graisse orbitaire est visible au scanner. Les signes cliniques régressent bien à l'association antibiotiques et cortisone.

Les exophtalmies tumorales ont de nombreuses origines. L'apparition de la tomодensitométrie a rendu leur diagnostic plus aisé.

- Les tumeurs du cône sont des tumeurs situées en arrière de l'œil, à l'intérieur du cône formé par les muscles oculomoteurs, au centre desquels se trouve le nerf optique. Elles réalisent une exophtalmie axiale. Elles s'accompagnent souvent d'un retentissement sur le pôle postérieur ou le nerf optique. Selon le type tumoral, l'exophtalmie peut être réductible (tumeur vasculaire), ou irréductible (tumeur nerveuse). Les tumeurs du cône les plus fréquentes sont les gliomes du nerf optique (qui comprime et détruit progressivement le nerf), les méningiomes du nerf optique (qui se développent à partir de la gaine du nerf) et les tumeurs vasculaires (ou hémangiome). La thérapeutique de ces tumeurs est difficile. L'ablation de la tumeur est possible mais discutable quand celle-ci se trouve proche du nerf optique et qu'il persiste une acuité visuelle puisqu'elle nécessite la section du nerf dans la plupart des cas. La radiothérapie a un certain succès sur les processus expansifs.
- Les tumeurs extra-coniques siègent latéralement, refoulant à l'opposé le globe oculaire. Ceci explique l'aspect non axial de l'exophtalmie. La tumeur peut se situer au niveau des parois ou dans le tissu orbitaire lui-même. Les tumeurs extra-coniques les plus fréquentes sont les méningiomes des parois (tumeur progressive, volumineuse et exorbitante), les ostéomes isolés (d'origine sinusienne), les tumeurs lymphoïdes de l'orbite (lymphome de la partie interne ou inférieure de l'orbite), les tumeurs vasculaires (hémangiome, comme à l'intérieur du cône ou varices orbitaires). Le traitement de ces tumeurs passe en général par une radiothérapie ou une chimiothérapie, mais peut nécessiter l'ablation des tissus tumoraux.

Certaines tumeurs secondaires de l'orbite sont assez fréquentes. Il s'agit des métastases orbitaires (d'apparition rapide, entraînant des compressions avec paralysie oculomotrice), des tumeurs propagées de l'orbite (développée à partir des sinus, entraînant une exophtalmie et des compressions). Le traitement de ces tumeurs est chirurgical ou à base de radiothérapie selon l'extension de la lésion.