



HAL
open science

Méthodes de Recalage Scanner/Echographie.Application à la Navigation Chirurgicale des Ponctions Rénale Percutanées

Antoine Leroy

► **To cite this version:**

Antoine Leroy. Méthodes de Recalage Scanner/Echographie.Application à la Navigation Chirurgicale des Ponctions Rénale Percutanées. Interface homme-machine [cs.HC]. Institut National Polytechnique de Grenoble - INPG, 2004. Français. NNT: . tel-00008232

HAL Id: tel-00008232

<https://theses.hal.science/tel-00008232v1>

Submitted on 24 Jan 2005

HAL is a multi-disciplinary open access archive for the deposit and dissemination of scientific research documents, whether they are published or not. The documents may come from teaching and research institutions in France or abroad, or from public or private research centers.

L'archive ouverte pluridisciplinaire **HAL**, est destinée au dépôt et à la diffusion de documents scientifiques de niveau recherche, publiés ou non, émanant des établissements d'enseignement et de recherche français ou étrangers, des laboratoires publics ou privés.

Remerciements

Je tiens à remercier...

Les membres de mon jury

M. Augustin LUX, Professeur à l'INP Grenoble, et responsable de la spécialité "Imagerie, Vision, robotique" à l'école doctorale de Mathématique et Informatique, pour avoir accepté la présidence du jury.

Mr David HAWKES, Professeur à l'université de Londres, pour m'avoir fait l'honneur de lire et rapporter un mémoire de plus de 300 pages écrit en français.

M. Serge MIGUET, Professeur à l'université Lumière Lyon 2, pour avoir lui aussi accepté de juger ce modeste travail.

M. Emmanuel CHARTIER-KASTLER, Professeur d'urologie au centre hospitalier Pitié Salpêtrière à Paris, pour son intérêt dans nos travaux.

Mes directeurs de thèse

Mme Jocelyne TROCCAZ, Directeur de recherche CNRS, qui m'a accueilli il y a 4 ans, pour me diriger tout ce temps avec calme, bonne humeur, intérêt, confiance.

M. Yohan PAYAN, Chargé de recherche CNRS, qui était là aussi pour mon accueil, et a suivi avec intérêt l'avancement du projet malgré les multiples tâtonnements et égarements.

M. Stéphane LAVALLEE, Président de PRAXIM-Medivision, qui m'a ouvert les portes de l'entreprise il y a 3 ans, pour sa confiance et sa reconnaissance pour les projets passés et les projets à venir.

Les acteurs de cette thèse

M. Pierre MOZER, Chef de clinique dans le service d'urologie de la Pitié Salpêtrière, étincelle de ce projet, par qui j'ai découvert aussi bien le monde de l'hôpital et de l'urologie que les soirées parisiennes et londoniennes. Il nous reste à achever ce qui est commencé, tu sais.

Sylvain MAUBLEU, Ingénieur UJF 3I, mon stagiaire "magnétique", pour son flegme efficace ou son efficacité flegmatique, c'est selon.

Camille CARON, Ingénieur UJF TIS, ma stagiaire "PERM", pour son aide inestimable, si, si.

Bruno THIBAUT, Préparateur au laboratoire d'anatomie du CHU de Grenoble, et notre Mc Gyver local, sans qui nos validations n'auraient pas vu le jour.

Les 11 volontaires à l'acquisition échographique, qui par leur gentillesse et leur disponibilité m'ont permis de monter une petite étude bien intéressante.

Mes collègues de TIMC

On voit souvent revenir dans les rapports de stage des mots sur l'ambiance de travail agréable qui règne au laboratoire ; je m'y associe, alors merci les chercheurs, merci les thésards, merci les ingénieurs, merci les stagiaires, et merci Corinne pour ces 4 ans.

Mention spéciale pour mon copain de course, de squash, et de montagne, Christophe.

Mes collègues de PRAXIM

Dans un autre style, j'ai passé des moments agréables dans les grottes, dans les arbres ou dans la salle de réunion autour d'une pizza, avec les PRAXIM's. L'aventure continue.

Mention spéciale pour mon copain de montagne et de culture japoно-exotique, Marek.

Mes élèves

3 ans, 3 promos, et de très bons moments passés à enseigner. Merci pour votre motivation, et pour votre amitié pour certains et certaines.

Mention spéciale pour Julie et mes amis de haute montagne.

Quelques organismes

Le CIC de Grenoble pour le prêt du logiciel Analyze[®] et du PC brocoli.

AnalyzeDirect pour leur support technique.

NDI pour leur prêt du localisateur Aurora[®].

Traxtal pour leurs capteurs magnétiques.

Nabla Vision pour la mise à disposition de leur logiciel Nabla[®].

Et bien sûr

Mes parents, pour leur soutien, leur confiance, etc., ainsi que le reste de la famille que je ne vois pas souvent.

Mes amis, à Grenoble ou ailleurs, depuis longtemps ou depuis peu, de France ou du Japon, pour votre amitié, tout simplement ; mention spéciale pour mon vieux Julien.

Tomomi, qui a pu suivre de loin toute cette aventure, pour tant de belles choses...

SOMMAIRE

Introduction	3
I Introduction à l'urologie	15
1 Anatomie du système urinaire	17
2 La chirurgie des lithiases urinaires	35
3 Imagerie diagnostique et thérapeutique pour la NLPC	49
II Navigation de la ponction rénale percutanée	75
4 Problématique de la ponction percutanée	77
5 Planification pré-opératoire de la ponction	99
6 Acquisition per-opératoire	123
7 Le recalage per-opératoire	165
8 Guidage du geste	187
9 Conclusion sur la navigation	207
III Recalage iconique pour la ponction rénale percutanée	213
10 Le recalage iconique Scanner/Echographie 2.5D	215
11 Mise en œuvre du recalage iconique	225
12 Expériences et résultats	271
13 Conclusion sur le recalage iconique	285

IV Conclusion	287
Conclusion générale	289
A La localisation magnétique	293
B Ponction sacrée assistée par ordinateur	303
C Scanner et dosimétrie	311

TABLE DES MATIÈRES

Introduction	3
0.1 Les Gestes Médico-Chirurgicaux Assistés par Ordinateur	4
0.1.1 Thème de recherche	4
0.1.2 Objectifs des GMCAO	4
0.1.3 Corps de métiers	5
0.1.4 Méthodologie des GMCAO	5
0.2 Buts et obstacles à la ponction percutanée	6
0.2.1 But : atteindre une cible par voie percutanée	6
0.2.2 Taille réduite de la cible	6
0.2.3 Mobilité et déformation de l'organe	7
0.2.4 Déformation de l'outil	8
0.2.5 Présence de structures nobles	8
0.2.6 Traitement de nouvelles modalités d'imagerie	8
0.2.7 Respect des protocoles cliniques	8
0.3 Contexte de cette thèse	9
0.3.1 Une étude de faisabilité	9
0.3.2 Coopérations	9
0.3.3 Approche globale adoptée	10
0.3.4 Matériel à disposition	12
0.4 Organisation du mémoire	13
Bibliographie	14
I Introduction à l'urologie	15
1 Anatomie du système urinaire	17
1.1 Conventions anatomiques	18
1.1.1 Plans de référence	18
1.1.2 Axes de référence	18
1.1.3 Coupes d'un organe longiligne	18
1.1.4 Extrémités	18
1.1.5 Suffixes	18
1.2 Les organes urinaires	19

1.3	Les reins	21
1.3.1	Description des reins	21
1.3.2	Le parenchyme rénal	22
1.3.3	La loge rénale	25
1.3.4	Vascularisation et innervation des reins	25
1.4	Voie excrétrice supérieure	25
1.4.1	Voies excrétrices intrarénales	25
1.4.2	Uretère	26
1.5	Rapports du rein	27
1.5.1	Rapports osseux	27
1.5.2	Rapports postérieurs	28
1.5.3	Rapports antérieurs	30
	Bibliographie	33
2	La chirurgie des lithiases urinaires	35
2.1	Techniques chirurgicales	36
2.1.1	Statistiques PMSI	36
2.1.2	Lithotritie extracorporelle (LEC)	36
2.1.3	Urétéroscopie	37
2.1.4	Chirurgie à ciel ouvert	39
2.1.5	Chirurgie coelioscopique	39
2.2	La néphrolithotomie percutanée (NLPC)	39
2.2.1	Protocole opératoire	39
2.2.2	Technique chirurgicale	41
2.2.3	Résultats et complications	47
	Bibliographie	48
3	Imagerie diagnostique et thérapeutique pour la NLPC	49
3.1	La tomodensitométrie	50
3.1.1	Principes du scanner	50
3.1.2	Types de scanner	51
3.1.3	Qualité de la reconstruction du volume scanner	52
3.1.4	Scanner et dosimétrie	53
3.1.5	Le scanner pour le diagnostic des lithiases	54
3.2	L'échographie	57
3.2.1	L'échographie rénale d'un point de vue clinique	57
3.2.2	Principes de l'échographie	57
3.2.3	Propriétés physiques de l'onde ultrasonore	60
3.2.4	Types de sondes	66
3.2.5	Réglages de l'image	68
3.2.6	Perspectives : échographie 3D	70
	Bibliographie	73
II	Navigation de la ponction rénale percutanée	75
4	Problématique de la ponction percutanée	77
4.1	Techniques GMCAO appliquées aux tissus mous	78
4.1.1	Ponction rénale percutanée	78
4.1.2	Ponction péricardique	79
4.1.3	Chirurgie du cancer du sein	82
4.1.4	Chirurgie des tumeurs du foie par radiofréquence	84

4.1.5	Bilan	85
4.2	Etat de l'art par domaine	85
4.2.1	Segmentation et extraction d'organes	85
4.2.2	Planification du geste chirurgical	90
4.2.3	Recalage et fusion de données multimodales	90
4.2.4	Modélisation de structures déformables	91
4.2.5	Suivi en temps réel des mouvements respiratoires	92
4.2.6	Modélisation des déformations de l'aiguille	92
4.2.7	Localisation magnétique	93
	Bibliographie	94
5	Planification pré-opératoire de la ponction	99
5.1	Segmentation scanner	100
5.1.1	Format de données	100
5.1.2	Segmentation selon le type d'organe	103
5.1.3	Création des modèles 3D	112
5.1.4	Segmentation automatique du rein par seuillage	114
5.2	Recalage SE1/SE2	115
5.2.1	Méthode	115
5.2.2	Résultats	115
5.3	Interface de planification	117
5.3.1	Objet de la planification	117
5.3.2	Scène 3D	118
5.3.3	Coupes scanner orthogonales	118
5.3.4	Coupes scanner obliques	118
	Bibliographie	121
6	Acquisition per-opératoire	123
6.1	L'échographie 2.5D	124
6.1.1	Principes de l'échographie 2.5D	124
6.1.2	Calibrage échographique	126
6.1.3	Sur la précision du calibrage	131
6.1.4	Ecart temporel	136
6.1.5	Conclusion sur l'échographie 2.5D	137
6.2	Acquisition d'images échographiques localisées	137
6.2.1	Fenêtre échographique choisie	138
6.2.2	Placement patient/sonde/localisateur	138
6.2.3	Sur l'immobilité du patient	139
6.2.4	Protocole d'acquisition	141
6.2.5	Segmentation et reconstruction des données échographiques	142
6.3	Questions relatives à la respiration	143
6.3.1	Nécessité d'un repositionnement reproductible	143
6.3.2	Etude de l'amplitude des mouvements du rein en échographie	145
6.3.3	Etude de l'amplitude des mouvements du rein en IRM	161
6.3.4	Conclusion sur la respiration	162
	Bibliographie	163
7	Le recalage per-opératoire	165
7.1	Repères et transformations	166
7.1.1	Référentiels de travail pour le recalage	166
7.1.2	Transformation de recalage	167
7.2	Principe du recalage 3D/3D rigide	167

7.2.1	Algorithme général	167
7.2.2	Modèle de base et modèle recalé	168
7.2.3	Calcul de distance	168
7.2.4	Minimisation de l'énergie	169
7.3	Notre implémentation du recalage 3D/3D par LM	170
7.3.1	Attitude initiale	170
7.3.2	Fonction d'énergie	171
7.3.3	Technique d'optimisation	171
7.4	Evaluation du recalage	174
7.4.1	Influence du nuage de points échographique	174
7.4.2	Précision de l'attitude initiale	176
7.4.3	Méthode d'évaluation du recalage	176
7.4.4	Temps de calcul	181
7.4.5	Distance finale des maillages	181
7.4.6	Test de boucle fermée	184
7.4.7	Discussion et conclusion	185
	Bibliographie	186
8	Guidage du geste	187
8.1	Dispositif et interface de guidage	188
8.1.1	Localisation des outils	188
8.1.2	Calibrage de l'aiguille	190
8.1.3	Interface visuelle 2D	191
8.1.4	Interface visuelle 3D	192
8.1.5	Enregistrement d'un fichier journal	195
8.2	Evaluation de la navigation	195
8.2.1	Interprétation des données post-opératoires	196
8.2.2	Divers essais de ponction	197
8.3	Validation sur fantôme	198
8.3.1	Dispositif	198
8.3.2	Planification pré-opératoire	199
8.3.3	Recalage per-opératoire	200
8.3.4	Résultats et discussion	201
8.4	Validation sur rein isolé	202
8.4.1	Dispositif	202
8.4.2	Planification pré-opératoire	203
8.4.3	Recalage per-opératoire	203
8.4.4	Résultats et discussion	205
	Bibliographie	206
9	Conclusion sur la navigation	207
9.1	Planification pré-opératoire	208
9.2	Recalage per-opératoire	208
9.3	Guidage du geste	209
9.4	Travaux envisagés	209
	Bibliographie	211
III	Recalage iconique pour la ponction rénale percutanée	213
10	Le recalage iconique Scanner/Echographie 2.5D	215
10.1	Principes du recalage iconique	216

10.1.1	Objets du recalage	216
10.1.2	Prérequis pour le recalage	216
10.1.3	Algorithme général	217
10.2	Etat de l'art	217
10.2.1	Premiers travaux	217
10.2.2	Recalage d'images échographiques	219
10.3	Notre méthode de recalage iconique	219
10.3.1	Les transformations mises en jeu	219
10.3.2	Description de notre algorithme	220
10.3.3	Sur l'interpolation des voxels	221
	Bibliographie	222
11	Mise en œuvre du recalage iconique	225
11.1	Initialisation de l'algorithme	227
11.1.1	Détermination de l'attitude initiale	227
11.1.2	Délimitation d'une région d'intérêt	230
11.2	Prétraitement des images scanner	230
11.2.1	Atténuation du bruit	230
11.2.2	Rehaussement des contours du rein	231
11.3	Prétraitement des images échographiques	235
11.3.1	Atténuation du bruit speckle	236
11.3.2	Suppression des ombres acoustiques	239
11.4	Bilan du prétraitement	246
11.5	Choix d'une mesure de similarité	250
11.5.1	Mesures statistiques et mesures fonctionnelles	250
11.5.2	Tests comparatifs des mesures	253
11.5.3	Conclusion sur le choix de la mesure de similarité	260
11.6	Choix de la méthode d'optimisation	260
11.6.1	Position du problème	260
11.6.2	Algorithme itératif de Powell-Brent	261
11.6.3	Optimisations spécifiques	263
11.6.4	Conclusion sur le choix de la méthode d'optimisation	268
	Bibliographie	269
12	Expériences et résultats	271
12.1	Matériel et méthodes	272
12.1.1	Données d'étude	272
12.1.2	Tests menés	273
12.1.3	Evaluation des recalages	273
12.2	Résultats du recalage iconique	275
12.2.1	Résultats visuels	275
12.2.2	Paramétrage du recalage	277
12.2.3	Vitesse, précision et robustesse	279
	Bibliographie	284
13	Conclusion sur le recalage iconique	285
IV	Conclusion	287
	Conclusion générale	289

A	La localisation magnétique	293
A.1	L'Aurora®	294
A.2	Mesures de précision	296
A.2.1	Erreur intrinsèque statique	296
A.2.2	Erreur intrinsèque dynamique	297
A.2.3	Perturbation de la localisation par la sonde échographique	298
A.3	Application à la navigation chirurgicale	299
	Bibliographie	301
B	Ponction sacrée assistée par ordinateur	303
B.1	Planification pré-opératoire	304
B.1.1	Acquisition scanner	304
B.1.2	Segmentation scanner	304
B.1.3	Planification	307
B.2	Etape per-opératoire	307
B.2.1	Acquisition échographique	307
B.2.2	Segmentation échographique	307
B.2.3	Recalage	307
B.3	Guidage de la ponction	308
B.4	Conclusion sur la ponction S3	309
	Bibliographie	310
C	Scanner et dosimétrie	311
C.1	Mesurer l'irradiation	312
C.2	Les facteurs d'irradiation	312
C.3	Procédure recommandée pour la scanographie rénale	314
	Bibliographie	316

Glossaire

BS	: Bronze Standard. Par opposition au gold standard, étalon entaché d'erreur.
CC	: Cross Correlation. Mesure statistique basée sur l'entropie. Parfois appelé Normalized CC. : A ne pas confondre avec le CR.
CPC	: Cavités Pyélo-Calicielles. Autrement dit les calices du rein, qui se rejoignent dans le bassin.
CR	: Correlation Ratio. Mesure de similarité fonctionnelle, dans le cadre d'un recalage iconique.
CR	: Corps Rigide. Aussi appelé SIL, Solide Indéformable de Localisation. Porte les pastilles suivies par le localisateur.
CT	: Computed Tomography. Abréviation anglaise pour tomodensitométrie (scanner).
DRR	: Digitally Reconstructed Radiograph. Simulation d'une projection fluoroscopique ou portale à partir d'un examen scanner.
GMCAO	: Gestes Médico-Chirurgicaux Assistés par Ordinateur. Spécialité grenobloise.
GS	: Gold Standard. Etalon parfait.
IA	: Initial Attitude. Pré-recalage grossier avant optimisation minutieuse.
ICP	: Iterative Closest Point. Algorithme de recalage par appariement de points itérés, par opposition à LM.
IDR	: Intervalle De Recherche, dans le cadre d'un recalage.
IHM	: Interface Homme-Machine. Ou l'art et la manière de faire piloter un logiciel par un chirurgien.
IRM	: Imagerie par Résonance Magnétique. Dédiée à l'observation des tissus mous.
LM	: Levenberg-Marquardt. Algorithme d'optimisation dérivatif. Par extension, algorithme de recalage basé sur cette technique d'optimisation, par opposition à ICP.
MI	: Mutual Information. Mesure de similarité statistique, dans le cadre d'un recalage iconique.
MRI	: Magnetic Resonance Imaging. IRM anglaise.
NLPC	: NéphroLithoTomie PerCutanée. Ablation de calculs rénaux par voie percutanée.
NMI	: Normalized Mutual Information. Voir MI.
PB	: Powell-Brent. Algorithme d'optimisation non dérivatif, dit "des directions conjuguées".
PID	: Portal Imaging Device. Amplificateur de brillance à haute énergie pour la radiothérapie.
PRP	: Ponction Rénale Percutanée.
PRPAO	: Ponction Rénale Percutanée Assistée par Ordinateur.
RB	: Rigid Body. CR anglais.
RMS	: Root Mean Square. Erreur résiduelle obtenue après minimisation d'un système aux moindres carrés. S'apparente à un écart-type. Elle est souvent accompagnée de l'erreur maximale, Emax.
ROI	: Region Of Interest, dans le cadre d'un recalage.
SMP	: SiMPlex. Algorithme d'optimisation non dérivatif, alternative à Powell-Brent.
US	: UltraSound. Par extension, échographie.

Introduction

Problématique de la ponction rénale percutanée

A travers l'image...on rêve...
A travers l'image et la connaissance...on rêve la vie...
Pour peu que l'on ait une "vie de rêve".

Patrick Berhault

Sommaire

0.1	Les Gestes Médico-Chirurgicaux Assistés par Ordinateur	4
0.1.1	Thème de recherche	4
0.1.2	Objectifs des GMCAO	4
0.1.3	Corps de métiers	5
0.1.4	Méthodologie des GMCAO	5
0.2	Buts et obstacles à la ponction percutanée	6
0.2.1	But : atteindre une cible par voie percutanée	6
0.2.2	Taille réduite de la cible	6
0.2.3	Mobilité et déformation de l'organe	7
0.2.4	Déformation de l'outil	8
0.2.5	Présence de structures nobles	8
0.2.6	Traitement de nouvelles modalités d'imagerie	8
0.2.7	Respect des protocoles cliniques	8
0.3	Contexte de cette thèse	9
0.3.1	Une étude de faisabilité	9
0.3.2	Coopérations	9
0.3.3	Approche globale adoptée	10
0.3.4	Matériel à disposition	12
0.4	Organisation du mémoire	13
	Bibliographie	14

3 Ans se sont écoulés depuis que P. Mozer, alors interne de la Pitié Salpêtrière à Paris, a frappé à la porte de notre paisible équipe de recherche pour nous proposer d’informatiser la ponction rénale percutanée. Forts de notre expérience dans l’échographie et le recalage du foie, nous avons lancé un nouveau projet tourné vers l’urologie. Aujourd’hui, non seulement le rein mais aussi la prostate ou le sacrum sont la cible de recherches actives et passionnées. La voie de l’urologie assistée par ordinateur est ouverte. Ce mémoire tente modestement de présenter des travaux préliminaires dans ce domaine, fondations d’un vaste chantier, et à la fois grande aventure à laquelle nous avons été heureux de participer.

Il était une fois...

0.1 Les Gestes Médico-Chirurgicaux Assistés par Ordinateur

0.1.1 Thème de recherche

Cette thèse d’informatique s’inscrit dans un programme de recherche consacré aux Gestes Médico-Chirurgicaux Assistés par Ordinateur (GMCAO) dont le but est d’aider des médecins et des chirurgiens à planifier et à réaliser des interventions chirurgicales, en utilisant des informations essentiellement issues de l’imagerie de façon rationnelle et quantitative.

La chirurgie assistée par ordinateur, née il y a plus de 20 ans, et dont les 10 dernières années ont marqué le développement et l’avènement, a d’ores et déjà changé l’environnement des praticiens hospitaliers et cliniciens. Le nombre d’études cliniques mettant en jeu une nouvelle technique informatisée, à l’instar des publications scientifiques du domaine, n’a cessé de croître. Aujourd’hui, des solutions sont proposées au praticien pour appuyer - sinon améliorer - son diagnostic ou sa technique chirurgicale.

Pour des raisons à la fois techniques et économiques, c’est la chirurgie des tissus ”durs”, et particulièrement la chirurgie orthopédique, qui bénéficie des premiers systèmes de navigation chirurgicale (pose de prothèse ou de vis, ligamentoplastie, chirurgie maxillaire et endonasale, etc.) [PM95]. A titre d’exemple, une étude récente sur la pose de ligament croisé antérieur sur 150 patients a montré non seulement que dans 73% des cas la pose conventionnelle devait être corrigée, mais aussi que l’assistance au geste réduisait par 5 la fréquence de la plastie finale de l’encoche fémorale [Jul02, Pla04].

Si les orthopédistes s’accordent de plus en plus à dire que l’aide à la planification et à la navigation est indispensable, dans le domaine des tissus mous la chirurgie assistée par ordinateur n’en est encore qu’à ses balbutiements.

0.1.2 Objectifs des GMCAO

Dans l’acronyme ”GMCAO”, l’initiale la plus importante est le ’A’. Notre métier n’est nullement de remplacer d’une manière ou d’une autre le clinicien, que ce soit pour établir son diagnostic ou pour exécuter son geste thérapeutique, il s’agit simplement de l’assister. L’assister, c’est d’abord lui fournir un maximum d’informations pertinentes, par la confrontation de données d’imagerie multimodales ou par des mesures de capteurs de position ou de pression ; c’est ensuite lui proposer un guidage précis de son geste, en accord avec la stratégie planifiée ; c’est encore lui fournir un bilan informatisé complet de l’intervention pratiquée, etc. Cette assistance se place dans le cadre de la problématique de la chirurgie dite, par anglicisme, ”minimalement invasive”, vers laquelle s’orientent les recherches cliniques depuis quelques années déjà.

Les objectifs sont donc multiples ; on peut sans doute les énoncer ainsi :

- Faciliter et assurer la définition de la pathologie et de la thérapie adaptée.
- Accroître la précision du geste pratiqué, dans le sens d’une minimisation de l’écart entre les objectifs planifiés et les résultats atteints.

- Accroître les taux de réussite des opérations.
- Diminuer le temps d'intervention, par une automatisation des procédés, en respectant une planification rigoureuse.
- Diminuer la morbidité de l'opération, et par là même, diminuer les complications, le temps d'hospitalisation du patient, et si possible le coût à la sécurité sociale.
- Envisager éventuellement de nouvelles techniques interventionnelles, suite à l'introduction de nouvelles technologies.
- Faire avancer les recherches scientifique et médicale, bien sûr.

Le premier bénéficiaire des GMCAO doit être le patient, c'est l'article premier de notre constitution.

Le développement des GMCAO se fait parallèlement à l'introduction progressive de l'informatique dans les centres hospitaliers et les cliniques, via la mise en place de réseaux et de bases de données partagées sur les images, les patients, les médicaments, les emplois du temps, etc. On appelle *Technologies de l'Information pour la Santé (TIS)* ces nouveaux moyens, dont certains laboratoires et écoles d'ingénieurs de Grenoble se sont fait la spécialité¹.

0.1.3 Corps de métiers

Les GMCAO regroupent plusieurs spécialités. On trouve des mathématiciens, des informaticiens, des roboticiens et électroniciens, et des cliniciens. Un projet de GMCAO est souvent le résultat de la collaboration de tous ces corps de métiers. Globalement, on retiendra surtout le dialogue nécessaire entre les scientifiques et les cliniciens. Un projet naît de la proposition folle des uns aux autres, ou inversement, puis est suivi, critiqué et enrichi à chacune de ses étapes par la partie clinique. Notre structure de laboratoire d'informatique médicale implanté en milieu hospitalier privilégie grandement ces rapports. Ainsi, petit à petit, par un subtil dosage d'idéalisme hospitalier et de réalisme scientifique, ou inversement, en jouant sur les disponibilités des uns et des autres, et sur l'importance et l'expérience des acteurs, le projet prend forme, vers la validation clinique ultime.

0.1.4 Méthodologie des GMCAO

Les travaux en GMCAO s'articulent autour du tryptique { perception, raisonnement, action }.

- **La perception** est l'acquisition des données d'imagerie ou de palpation, souvent localisées dans l'espace, qui entreront dans la modélisation du problème, et à partir desquelles la stratégie opératoire sera établie, et le geste guidé.
- **Le raisonnement** est l'interprétation des données d'acquisition, leur intégration dans un modèle de patient, par fusion de modalités multiples, afin de proposer une stratégie opératoire optimale.
- **L'action** est la mise en œuvre de la stratégie planifiée. Le geste chirurgical peut être assisté de manière passive, par le biais d'une interface visuelle donnant des indications pour l'orientation de l'outil localisé, ou par un système robotisé dit "synergique", qui empêche la main du clinicien de s'écarter de la trajectoire planifiée.

En ce sens, si certains projets embrassent ces trois spécialités pour se concentrer sur la faisabilité d'une nouvelle application clinique, d'autres se spécialisent dans l'une des trois uniquement : ce sera par exemple, respectivement, le calibrage d'une sonde échographique, le développement d'un algorithme de recalage, ou le pilotage d'un robot léger.

Les projets "globaux", et les logiciels qui en résultent, suivent le plus souvent les étapes chronologiques suivantes :

¹http://polytech.ujf-grenoble.fr/departements/tis/tis_francais/index_TIS_fr.html

1. **Etape pré-opératoire**, pendant laquelle les images diagnostiques sont acquises, pour procéder à la planification assistée du geste.
2. **Etape per-opératoire**, dans la salle d'opération, au cours de laquelle les données d'imagerie dynamique ou de palpation sont acquises. C'est ensuite sur cette base que la planification peut être recalée dans le référentiel opératoire.
3. **Guidage du geste**, qui compile toutes les informations pour assister le geste chirurgical.
4. **Vérification post-opératoire**, par laquelle on compare le résultat atteint avec celui planifié. Elle est riche d'enseignement tant pour le chercheur que pour le clinicien.

C'est précisément dans ce cadre méthodologique que s'inscrit ce travail de thèse sur la ponction rénale.

0.2 Buts et obstacles à la ponction percutanée

Nous nous sommes penchés sur un geste particulier d'urologie, la ponction rénale percutanée (PRP), dans le but d'engager une étude de faisabilité. Sont présentés dans cette section les enjeux cliniques de la PRP, en même temps que les problèmes informatiques à résoudre en vue d'un système de navigation.

0.2.1 But : atteindre une cible par voie percutanée

Notre problème a pour objectif général l'insertion d'un outil de type aiguille jusqu'à une cible sous-cutanée. Il peut s'agir de la ponction d'un kyste, d'un épanchement péricardique ou d'une cavité rénale, d'une biopsie (du foie, du rein, de la prostate, du sein, etc.), ou encore de la destruction d'un carcinome par radiofréquence ou cryogénie (dans le foie ou le rein). On peut probablement citer d'autres applications ; elles ont néanmoins en commun l'insertion d'une aiguille à travers la peau, selon une direction et jusqu'à une profondeur planifiées, en respectant certaines structures anatomiques.

Le clinicien peut ou non effectuer une première planification de son geste sur l'imagerie pré-opératoire (souvent TDM ou IRM), mais un repérage per-opératoire et une fusion mentale de la planification sur ces données sont de toute façon nécessaires, avant le guidage de l'aiguille, toujours sous le contrôle de l'imagerie per-opératoire (souvent échographie ou fluoroscopie).

Quelle que soit l'application clinique et l'organe visé, des obstacles se dressent sur le chemin de l'aiguille, comme nous le verrons dans les paragraphes suivants. La réussite de l'opération, qui se traduit généralement par une évaluation de la morbidité et des éventuelles complications survenues (l'hémorragie étant la plus fréquente, dans le cas du rein), dépend en grande partie de l'expérience du clinicien, mais aussi de la morphologie du patient et de la qualité des images per-opératoires.

Les équipes de recherche en GMCAO ont voulu se pencher sur ce type d'opération dans le but d'aider le clinicien à planifier son geste, à travers des outils de visualisation 2D et 3D avancés, l'aider à fusionner les multiples données qui lui sont soumises, pour finalement lui **proposer** une trajectoire optimale. Si le praticien expérimenté peut voir en ces outils une lourdeur protocolaire et une perte de temps, d'autres pensent que l'assistance informatisée peut être une aide non-négligeable pour les cas délicats, ou pour les apprentis-praticiens. C'est dans tous les cas un outil de mesure permettant d'assurer et de quantifier la qualité d'un geste. Nous présenterons les quelques solutions informatiques proposées à ce jour en section 0.1.4. Voyons dans un premier temps à quelles difficultés le praticien est confronté.

0.2.2 Taille réduite de la cible

La cible visée est souvent assimilée à une sphère de quelques millimètres à quelques centimètres de diamètre. A titre d'exemple, la taille maximale d'un carcinome traitable par radiofré-

quence est 3cm, et la taille d'une cavité rénale dilatée atteint 1cm. La taille réduite de cette cible rend la tâche difficile à deux niveaux. D'une part, sa visualisation par l'imagerie per-opératoire est difficile, elle nécessite une bonne expérience du clinicien, aidé souvent par une opacification voire une dilatation des tissus. D'autre part, une fois la trajectoire planifiée, l'insertion de l'aiguille doit se faire en ligne droite, autant que faire se peut. L'utilisation d'un guide peut grandement aider le geste, mais elle ne supprime pas le risque de déformation de l'outil ou de mobilité des organes.

0.2.3 Mobilité et déformation de l'organe

C'est bien évidemment la spécificité des tissus mous sur les tissus durs : non seulement ils se meuvent, mais en plus ils sont enclins à se déformer. La prostate peut se déplacer sous l'effet de la réplétion de la vessie ou du rectum ; le rein se déplace avec la respiration ; le foie est déformé à la fois par les mouvements diaphragmatiques et par la pression de la sonde échographique. On peut, à vrai dire, distinguer différents niveaux de mobilité. C. Barbe-Zoppis propose la classification suivante [BZ97] :

Mobilité réduite

Il s'agit d'une mobilité à long terme, non perceptible au cours de l'intervention. Elle est telle que l'organe, si l'on fait abstraction des éventuels mouvements respiratoires, a changé de forme ou de position entre le temps pré-opératoire et le temps per-opératoire.

C'est le cas de la prostate en radiothérapie, influencée par le remplissage de la vessie ou du rectum. C'est le cas aussi du rein, pour lequel les cavités pyélo-calicielles sont dilatées au moment de l'intervention de néphrolithotomie percutanée. Etre conscient de cette mobilité, c'est baser son recalage per-opératoire sur des structures rigides solidaires de l'organe visé ou sur l'organe lui-même, et éventuellement envisager un recalage élastique.

Mobilité prédictible

Il s'agit d'une mobilité significative, qui a lieu de manière périodique et relativement reproductible, de manière que les mouvements de l'organe peuvent être prédits et éventuellement pris en compte en temps réel.

Sont soumis à cette mobilité le coeur, dont on peut suivre les battements sur un électrocardiogramme (ECG), mais aussi le rein, qui décrit un mouvement de translation au rythme de la respiration (section 6.3). Le foie, lui, s'il est contraint par les mouvements du diaphragme, a un mouvement plus complexe, plus difficilement modélisable. Le suivi en temps réel des mouvements par l'ordinateur suppose la synchronisation entre le modèle déformable et l'ECG, le respirateur, ou quelque autre dispositif de suivi (section 4.2.5).

Mobilité incertaine

Cette mobilité est propre aux structures susceptibles de bouger de manière imprévisible, voire anarchique.

Le fœtus a une mobilité incertaine. Un coeur pathologique aux contractions saccadées, aussi. Une respiration irrégulière empêchera aussi un suivi des organes abdominaux.

Dans cette catégorie entrent également les déformations provoquées par le geste du clinicien : la pression d'une sonde échographique peut écraser le foie ou déplacer le rein ; l'insertion d'une aiguille dans un parenchyme peut déplacer ou déformer l'organe visé, et ainsi la dévier de sa trajectoire. Bien que ces déformations aient tendance à être éphémères, dans le sens où l'organe reprend sa forme ou sa place initiale une fois la contrainte disparue, elles doivent néanmoins être prises en compte.

Certains organes cumulent les difficultés ; par exemple le sein qui bouge avec la respiration, qui se déforme selon sa position, et au contact d'une sonde ou d'un outil.

En conclusion, le clinicien peut effectuer une planification de son geste en se basant sur des clichés pré-opératoires qui donnent une image figée d'un environnement sujet au mouvement.

Au cours de l'intervention, un nouveau repérage est nécessaire, tant la situation anatomique a pu changer depuis le diagnostic, puis, dans l'idéal, les mouvements prédictibles ou incertains devraient être soit modélisés et suivis, soit supprimés d'une manière ou d'une autre. Nous encourageons le lecteur à consulter le chapitre "tissus mous" de la thèse d'O. Chavanon [Cha03] qui fait un excellent exposé des difficultés et techniques liées aux tissus mous.

0.2.4 Déformation de l'outil

Les outils de ponction sont des aiguilles, pleines ou creuses, d'une longueur de 9 à 20cm, voire plus pour les aiguilles de biopsie, et de diamètre variant de 8 à 30Gauge (de 4 à 0.3mm). La taille la plus utilisée semble être 18Gauge (1.1mm). Ces aiguilles sont donc fines, et elles sont très susceptibles de se courber, non seulement avant le point d'entrée de la ponction, sous la pression de la main du praticien, ce qui les ferait dévier de la trajectoire optimale, mais aussi, une fois pénétrés les tissus cutanés et musculaires, parce qu'elles sont soumises aux frottements et aux forces de réaction des tissus.

Nous verrons que la souplesse de l'aiguille peut être une source importante d'erreur dans la navigation de la ponction percutanée. Pour autant, elle ne peut être contournée. Certains tentent de modéliser ses déformations, d'autres explorent la localisation magnétique.

0.2.5 Présence de structures nobles

La ponction percutanée est d'autant plus difficile à exécuter que le chemin de l'aiguille est jalonné d'obstacles. D'abord, le site d'insertion de l'aiguille et la direction de ponction doivent être choisis de telle façon qu'on ne risque pas de perforation de la plèvre, du côlon, du myocarde, de la vessie, etc. C'est pour cela que la ponction rénale conventionnelle se fait en décubitus ventral, à équidistance de la 12^{ème} côte, du rachis et de la crête iliaque (section 2.2.1). Ensuite, une fois la trajectoire de ponction arrêtée, l'opérateur doit prendre soin de ne pas léser des structures dites "nobles", et engendrer des complications plus ou moins graves pour la santé du patient. La plupart du temps, il s'agit de ne pas transpercer les vaisseaux sanguins de gros calibre (l'arbre portal dans le foie, les artères rénales, etc.). Malheureusement, ces structures sont difficilement repérables en imagerie per-opératoire. L'outil le plus adapté serait l'échographie Doppler. L'intégration de cette information dans un système informatisé d'aide à la ponction suppose une étape de segmentation qui est encore sujet de recherches aujourd'hui.

0.2.6 Traitement de nouvelles modalités d'imagerie

Si les recherches ont été nombreuses et fructueuses dans le domaine de la visualisation, de la segmentation, du recalage monomodal de données pré-opératoires scanner ou IRM, l'introduction de l'outil informatique dans la salle d'opération suppose le traitement d'images médicales nouvelles, souvent l'échographie et la fluoroscopie. Ces images renfermant une information limitée et bruitée, de nouveaux algorithmes, robustes, doivent être mis en place. Ils porteront essentiellement sur le débruitage, sur la segmentation, et sur le recalage multimodal des données per-opératoires. C'est le cas depuis quelques années, mais il semble que chaque application clinique, chaque organe, requièrent une méthode de traitement propre ; c'est pourquoi le champ d'investigation reste large.

0.2.7 Respect des protocoles cliniques

Ce point est sûrement celui à mettre au premier plan lorsqu'on travaille en chirurgie assistée par ordinateur. Comme le but est d'aider le clinicien à effectuer son geste, l'ordinateur doit être, autant que possible, un outil de plus dans la salle d'opération, qui supporte et complète une technique habituelle. Pour ce faire, le dialogue avec le praticien et les visites au bloc sont de rigueur.

Néanmoins, il n'est pas rare que les nouveaux outils et les nouvelles techniques ouvrent la voie à de nouveaux protocoles, voire à l'utilisation de nouveaux instruments. C'est en cela que l'on parle parfois de "révolution" de la chirurgie. Pour illustrer ce changement, les protocoles fournis avec la station *Surgetics*[®] [PM95] proposent, pour la prothèse de genou par exemple, des étapes de palpation, avant la navigation des guides de coupe. Pour ce faire, on a adapté sur le guide habituel du chirurgien un corps rigide localisable. Les chirurgiens semblent se satisfaire de la nouvelle organisation qu'ils ont mise en place avec les ingénieurs : "the additional operating time of about 15% seems to us a fair price to pay." [Pla04]. Il convient cependant de trouver des solutions simples et efficaces qui réduisent autant que possible les changements de protocoles.

0.3 Contexte de cette thèse

Nous présentons ici les tenants et les aboutissants de notre projet : cahier des charges, coopérations cliniques et industrielles, conditions matérielles. Les chapitres suivants entreront dans le vif du sujet.

0.3.1 Une étude de faisabilité

Notre but est de mener une étude de faisabilité sur la navigation de la ponction des tissus mous. L'application clinique choisie, plus précisément, est la ponction rénale percutanée. L'étude consiste à mettre en place un protocole GMCAO pour cette application, examiner chacune des étapes pour dégager des problèmes scientifiques et proposer des solutions techniques, et également, pour lister les sources d'erreur de précision, et évaluer cette erreur.

Comme nous le verrons dans le chapitre 4, le champ de recherche dans le domaine est large. Nous avons voulu, dans un premier temps, mettre en place un protocole complet en parallèle avec le développement d'un logiciel de navigation : ce logiciel permet de suivre les étapes de la planification pré-opératoire jusqu'au guidage du geste. Dans le temps qui nous était imparti, le mot d'ordre était la simplification des hypothèses et des algorithmes. Nous décrivons le protocole dans la section 0.3.3.

Une fois la première étude menée, les sources d'erreur énumérées et les premières solutions techniques mises en place, notre travail a consisté dans l'amélioration de certains aspects du protocole. Cela a nécessité l'exploration de nouvelles méthodes de traitement des images, essentiellement sur la question du recalage per-opératoire, qui est la clef de voûte de la méthode GMCAO. Nous le verrons en conclusion de cette partie (chapitre 9).

0.3.2 Coopérations

Coopérations cliniques

Ce travail de thèse a été mené en collaboration étroite avec le centre hospitalier universitaire de la Pitié Salpêtrière de Paris, à travers le travail de recherche du Dr Pierre Mozer [Moz02, Moz03]. Le service d'urologie dirigé par le Pr Richard nous a permis en outre l'acquisition de données scanner et échographiques sur patients.

Le service de radiologie du CHU de Grenoble, dirigé par le Pr Ferretti, nous a aidés dans l'acquisition scanner de fantômes ou pièces anatomiques, ainsi que dans l'élaboration d'un protocole scanner "GMCAO-rein", sur les conseils du Dr Bricault.

Le laboratoire d'anatomie de Grenoble, dirigé par le Pr Chirossel, nous a permis d'effectuer examens scanner et essais de ponction sur pièces anatomiques, avec l'aide immense de Bruno Thibaut.

Coopérations industrielles

Ce travail s'inscrit dans le cadre d'un contrat CIFRE avec l'entreprise PRAXIM-Medivision [PM95], qui depuis 1995 se spécialise dans la navigation chirurgicale. Les développements menés serviront de base à la future filière des tissus mous.

0.3.3 Approche globale adoptée

Nous décrivons ici les choix cliniques et techniques que nous avons faits au cours de cette étude. Chaque étape sera revue en détail dans les chapitres à suivre.

Caractéristiques de la cible

P. Mozer rappelle dans le cahier des charges de son DEA les caractéristiques de la cible de la ponction [Moz02] :

Distance au point d'entrée	Environ 70mm
Taille	Environ 10mm
Amplitude du déplacement	Long. 30mm, Trans. 2mm
Vitesse de déplacement	9mm/s
Temps pour la ponction	Min 20 – 30s Max 90s

TAB. 1 – Tableau récapitulatif des caractéristiques de la cible à ponctionner. (d'après [Moz02])

Vue d'ensemble du protocole

Pour notre application de ponction rénale nous avons suivi le protocole classique des GM-CAO, dont on peut retenir quatre étapes clefs (fig. 1 page ci-contre) :

1. La planification pré-opératoire.
2. L'acquisition per-opératoire de l'anatomie rénale.
3. Le recalage de la planification in situ.
4. Le guidage du geste de ponction.

Nous présentons ci-dessous ces quatre étapes telles qu'elles apparaissent dans la première étude de faisabilité.

Planification pré-opératoire de la trajectoire de ponction

La planification consiste à choisir dans les données médicales du patient un point cible, dans les CPC, et un point source, sur la peau, de manière à former la trajectoire optimale de ponction. L'examen pré-opératoire est tomodensitométrie, avec les paramètres retenus à la section 3.1.5. Nous y avons vu que l'acquisition scanner précoce permet d'extraire aisément le cortex rénal, tandis que l'acquisition tardive met en évidence les CPC. Ces deux informations sont utiles respectivement au recalage pré-opératoire/per-opératoire et à la planification. Nous fusionnons les deux examens précoce et tardif (car le patient a respiré entre-temps), puis segmentons les organes utiles au repérage anatomique : reins et CPC, bien sûr, mais aussi rachis et bassin, éventuellement foie, rate, poumons, et côlon. La planification se fait par un choix de deux points dans les vues 2D et 3D.

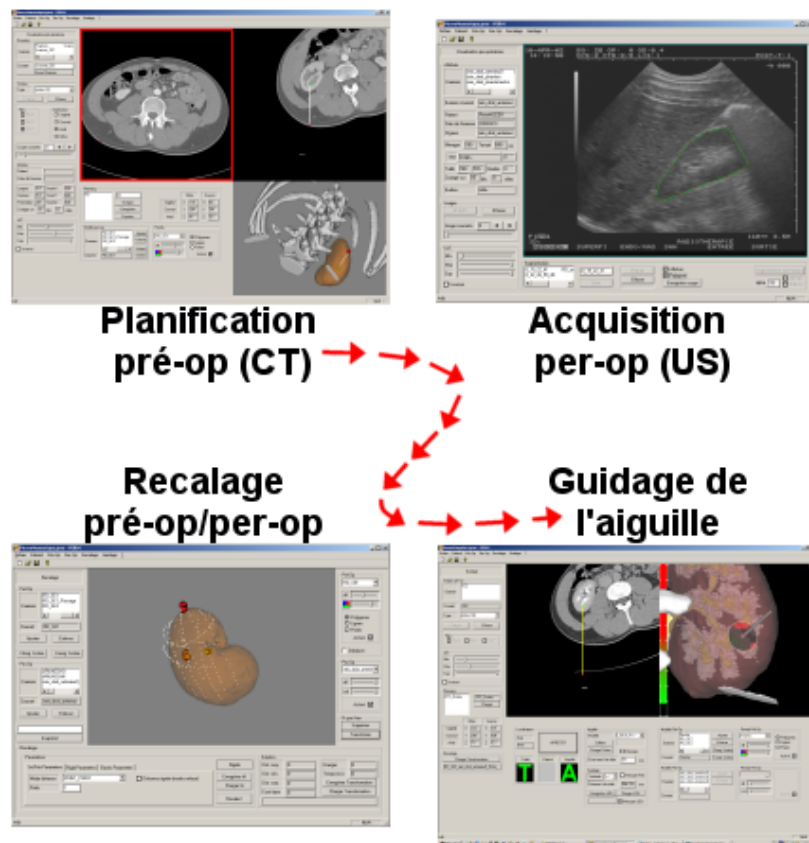


FIG. 1 – Les quatre étapes clés du protocole GMCAO. (1) La planification pré-opératoire est faite sur les données scanner et les maillages 3D. (2) Les acquisitions échographiques per-opératoires sont segmentées pour former un nuage de points 3D. (3) Nuages de points pré-op et per-op sont recalés de manière à replacer la planification in situ. (4) L'ordinateur peut alors guider l'aiguille localisée vers la cible planifiée.

Acquisition per-opératoire de l'anatomie rénale

Au bloc opératoire, la patient en apnée, on repère la surface du rein sur des images échographiques localisées, par un abord antéro-latéral. Le calibrage de la sonde (section 6.1.2) permet de placer chaque pixel d'une image dans un repère tridimensionnel lié au patient. A partir de là, les images sont - ou non - segmentées, selon les solutions techniques envisagées, afin de procéder au recalage.

Recalage de la planification in situ

La fusion des données multimodales pré-opératoires/per-opératoires est basée sur un recalage rigide de type 3D/3D (chapitre 7), par une mise en correspondance de deux nuages de points, ou par un recalage dit iconique qui ne nécessite pas de segmentation (partie 3). Quoi qu'il en soit, il requiert une attitude initiale correcte. La trajectoire planifiée étant solidaire de la surface rénale pré-opératoire, elle se voit elle aussi replacée dans le repère per-opératoire. Des tests de précision et de robustesse de l'algorithme sont menés.

Guidage du geste de ponction

Le recalage ayant été fait, l'ordinateur sait superposer la trajectoire planifiée, virtuelle, sur les données réelles du patient. A l'aide d'un localisateur optique, l'outil du chirurgien est repéré, et une interface graphique à la fois 2D et 3D l'aide à l'aligner sur la trajectoire virtuelle. L'apnée du patient doit être identique à la précédente. Les positions de l'outil sont enregistrées tout au long de la manipulation, de manière à vérifier *a posteriori* le trajet suivi, et la distance finale de la pointe de l'aiguille à la cible planifiée est indiquée.

0.3.4 Matériel à disposition

Nous avons effectué les développements et les tests sur un PC *Windows 2000*, *Pentium* de 1.7GHz muni de 512Mo de RAM et une carte graphique *Nvidia GeForce 2*. Le développement logiciel a été mené sous l'IDE Visual C++; il est essentiellement basé sur les noyaux logiciels du laboratoire, et les classes MFC proposées par l'IDE.

L'échographe du laboratoire que nous avons utilisé est un modèle portable *Hitachi-EUB-405*², livré avec deux sondes, l'une linéaire de 7.5MHz, l'autre sectorielle de 3.5MHz, assez larges chacune. Il fournit une image noir et blanc au format CCIR.

Les acquisitions échographiques ont été faites soit par une carte *Matrox Meteor II*³, pour les PC de bureau, soit par le boîtier d'acquisition *DFG/1394-1* de *The Imaging Source Europe GmbH*⁴ pour les PC portables.

Le localisateur optique a été exclusivement le *Polaris* de *NDI*⁵. Le localisateur magnétique *Aurora* de *NDI* n'a fait l'objet que de tests de précision.

Pour les traitements et segmentations d'images scanner, nous avons utilisé le logiciel *Nabla* de *Generic Vision*⁶, ainsi qu'*Analyze* de *AnalyzeDirect*⁷. *Nabla* offre un algorithme de segmentation par ligne de partage des eaux 3D; *Analyze* offre filtres de traitement et opérateurs morphologiques, segmentation par seuillage, recalage 3D surfacique ou iconique, etc.

²http://www.hitachimed.com/products/ultrasound/eub_405.asp

³<http://www.matrox.com/imaging/>

⁴<http://www.theimagingsource.com/prod/grab/>

⁵<http://www.ndigital.com/>

⁶<http://www.genericvision.com/>

⁷<http://www.analyzedirect.com/>

0.4 Organisation du mémoire

Ce mémoire s'organise en 13 courts chapitres, répartis entre trois grandes parties :

1. Introduction à l'urologie
2. Navigation de la ponction rénale percutanée
3. Recalage iconique pour la ponction rénale percutanée

La première partie est une introduction au problème clinique sur lequel nous nous penchons. L'anatomie, les techniques chirurgicales et les appareils d'imagerie spécifiques à la ponction rénale percutanée seront présentés, décrits, expliqués, décortiqués, avec sans cesse l'optique de bien comprendre en quoi les contraintes cliniques influencent les choix techniques.

La deuxième partie est la description des recherches préliminaires sur la ponction assistée par ordinateur. Elle suit les étapes chronologiques de la méthodologie GMCAO, pour présenter des méthodes de segmentation, de recalage et de guidage souvent manuelles qui ont toutefois permis de mener les premiers tests cliniques sur fantôme et pièce anatomique.

Le troisième partie, enfin, est dédiée à la poursuite du thème de recherche principal de cette thèse, le recalage échographie/scanner. A partir des conclusions tirées de l'étude de faisabilité préliminaire, une méthode de recalage iconique, c'est-à-dire basée sur l'information des voxels uniquement, sans nécessiter une étape de segmentation, a été explorée, testée et critiquée afin de préparer le ciment des travaux futurs en urologie assistée par ordinateur.

Bibliographie

- [BZ97] C. Barbe-Zoppis : *Guidage de gestes Médico-chirurgicaux sur Tissus Mous : Application à la Ponction Péricardique Assistée par Echographie 2,5D*, Ph.D. thesis, Université Joseph Fourier, 1997.
- [Cha03] O. Chavanon : *Aide informatisée aux gestes de chirurgie cardiaque*, Ph.D. thesis, Université Joseph Fourier, 2003.
- [Jul02] R. Julliard, S. Plaweski, P. Merloz, P. Cinquin : *La navigation isométrique sans imagerie du ligament croisé antérieur*, in J. Troccaz, P. Merloz, editors, *Surgetica*, pp. 254–261, Sauramps Medical, 2002.
- [Moz02] P. Mozer : *Ponction Rénale Percutanée Assistée par Ordinateur : Etude de Faisabilité*, Master's thesis, Université Joseph Fourier, 2002.
- [Moz03] P. Mozer : *Urologie et Gestes Médico-Chirurgicaux Assistés par Ordinateur*, Md thesis, Faculté de Médecine Pitié Salpêtrière, 2003.
- [Pla04] S. Plaweski, R. Julliard, M. Kirchmeier, J. Cazal, Y. Rossi, P. Merloz, J. Troccaz, S. Lavallée : *Anatometric ACL Navigation Using Bone Morphing : Results on 150 Patients*, in Langlotz, Davies, Stulberg, editors, *CAOS*, pp. 133–136, 2004.
- [PM95] PRAXIM-Medivision : <http://www.surgetics.com>, 1995.

Première partie

Introduction à l'urologie

Anatomie du système urinaire

Sommaire

1.1 Conventions anatomiques	18
1.1.1 Plans de référence	18
1.1.2 Axes de référence	18
1.1.3 Coupes d'un organe longiligne	18
1.1.4 Extrémités	18
1.1.5 Suffixes	18
1.2 Les organes urinaires	19
1.3 Les reins	21
1.3.1 Description des reins	21
1.3.2 Le parenchyme rénal	22
1.3.3 La loge rénale	25
1.3.4 Vascularisation et innervation des reins	25
1.4 Voie excrétrice supérieure	25
1.4.1 Voies excrétrices intrarénales	25
1.4.2 Uretère	26
1.5 Rapports du rein	27
1.5.1 Rapports osseux	27
1.5.2 Rapports postérieurs	28
1.5.3 Rapports antérieurs	30
Bibliographie	33

LE but de ce chapitre est de présenter les bases de l'anatomie du rein, en ce qu'elles sont utiles à la compréhension des gestes chirurgicaux, et ont guidé les choix techniques faits tout au long de ce travail de thèse.

Après de brefs rappels sur les conventions et la terminologie usuelles en chirurgie, nous aborderons l'anatomie de l'appareil urinaire supérieur, d'abord dans son ensemble, puis plus particulièrement les reins et les voies excrétrices, pour terminer sur les rapports des reins avec les organes abdominaux.

Le lecteur trouvera des informations plus précises, si ce n'est plus exactes, dans l'*Encyclopédie Médico Chirurgicale* [Del89], les cahiers de Henry Gray [Gra86], et ceux de Adolf Faller [Fal99].

1.1 Conventions anatomiques

Ces rappels portent sur la dénomination des plans de coupe et des axes anatomiques du corps humain [Fal99] (fig. 1.1 page suivante), ainsi que sur les suffixes des mots en chirurgie.

1.1.1 Plans de référence

Trois plans orthogonaux sont communément cités pour le repérage anatomique :

- Les plans **sagittaux** correspondent à des vues de profil. Parmi eux, le plan **médian** divise la tête, le cou et le tronc en deux parties symétriques.
- Les plans **axiaux** (appelés aussi transverses ou horizontaux) correspondent à des coupes horizontales, en position debout. Les scanners fournissent généralement des images axiales du patient (section 3.1).
- Les plans **coronaux** (ou frontaux) correspondent à des vues de face.

1.1.2 Axes de référence

Associés à ces plans, trois axes orthogonaux sont définis :

- Le plan médian possède une face droite et une face gauche. Chaque plan sagittal montre une face **médiane**, tournée vers le plan médian, et une face **latérale**, opposée. Les plans sagittaux sont orthogonaux à l'axe **transversal**.
- Les plans coronaux ont une face **antérieure** (ou ventrale) et **postérieure** (ou dorsale), de sorte qu'ils sont orthogonaux à l'axe antéro-postérieur, ou axe **sagittal**.
- Les plans axiaux montrent une face **supérieure** (ou crâniale) et **inférieure** (ou caudale). On parlera donc d'axe crânio-caudal, ou axe **longitudinal**.

1.1.3 Coupes d'un organe longiligne

Dans le cas d'un organe longiligne comme le rein, il est possible d'acquérir des images de coupe soit passant par son grand axe, soit perpendiculaires à ce grand axe. On parlera alors de coupe **longitudinale** et **transversale**, respectivement.

1.1.4 Extrémités

A propos des membres, on parlera d'extrémité **proximale**, la plus proche du tronc, et **distale**, la plus éloignée du tronc.

1.1.5 Suffixes

On emploie en chirurgie des suffixes que le novice peut aisément confondre. Levons le voile sur :

- **-ectomie** : ablation chirurgicale. Exemple : prostatectomie, ablation de la prostate.
- **-stomie** : abouchement. Exemple : colostomie, abouchement du côlon à la peau.

- **-tomie** : ouverture. Exemple : pyélotomie, ouverture du bassinot rénal.

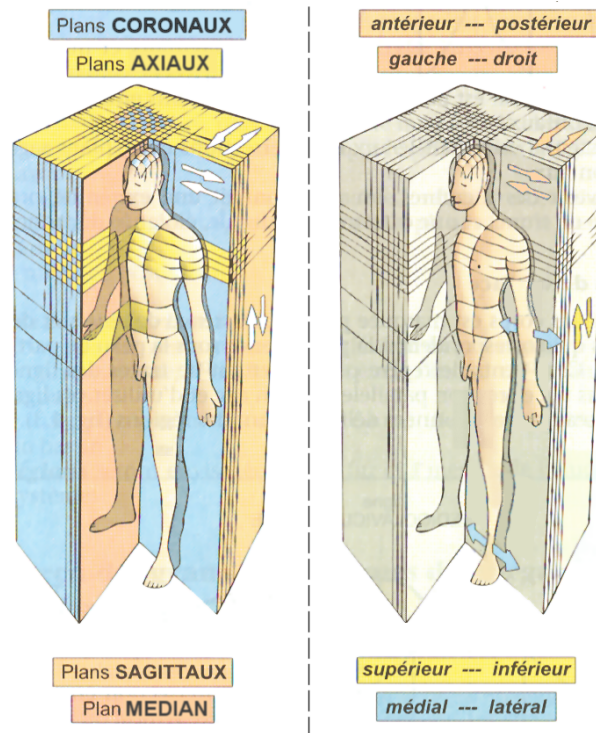


FIG. 1.1 – Les plans et orientations anatomiques. (d'après [Fal99])

1.2 Les organes urinaires

L'appareil urinaire s'étend de la région lombaire au bassin. Il comprend deux organes pairs, le rein et l'uretère (haut appareil urinaire), qui excrètent l'urine vers la vessie et son canal évacuateur, l'urètre (bas appareil urinaire)(fig. 1.2 page suivante).

Les reins sont des organes rétropéritonéaux¹, plaqués contre la paroi abdominale postérieure à hauteur des dernières côtes. Les reins droit et gauche occupent respectivement les loges rénales hépatique et splénique. Leur paroi antérieure est en contact dans sa zone inférieure avec les viscères à travers le péritoine pariétal postérieur. Nous détaillerons les rapports du rein avec les organes périphériques dans la section 1.5. Le rein a la fonction excrétoire de filtrer le sang, c'est pourquoi il est très vascularisé. Des vaisseaux de gros calibre s'y abouchent, reliés à la veine cave et à l'artère aorte.

Les uretères sont de longs et fins conduits qui prennent naissance dans les bassinets rénaux. Ils conduisent l'urine de la région lombaire à la vessie, dans la région pelvienne.

Les figures 1.3 page suivante et 1.4 page 21 montrent des vues d'ensemble antérieure et postérieure du haut appareil urinaire, et les vaisseaux abdominaux majeurs.

¹rétropéritonéal, i.e. situé en arrière du péritoine, ce "sac" abdominal contenant les viscères.

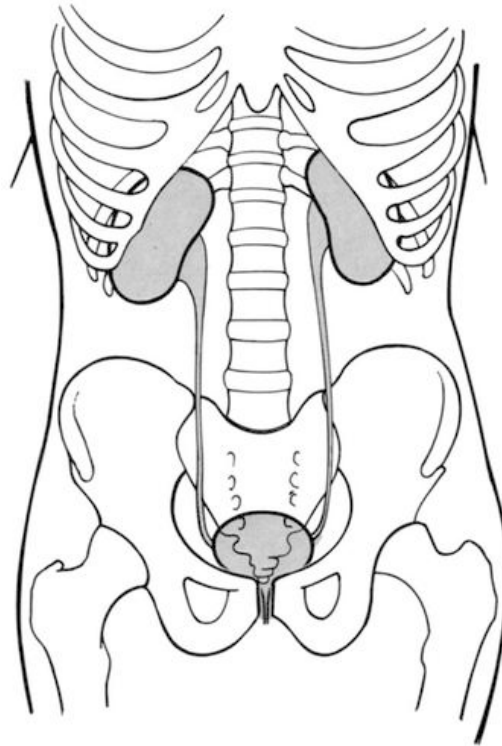


FIG. 1.2 – Représentation schématique de l'appareil urinaire et de ses rapport osseux. Les reins et les uretères constituent le haut appareil urinaire. (d'après [Del89])

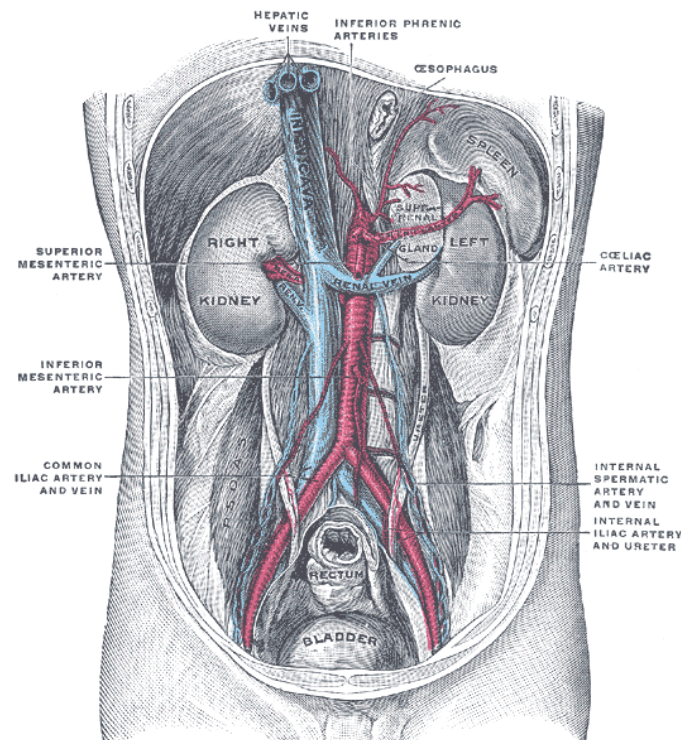


FIG. 1.3 – Relations du haut appareil urinaire avec les vaisseaux principaux de l'abdomen. Vue antérieure. (d'après [Gra86])

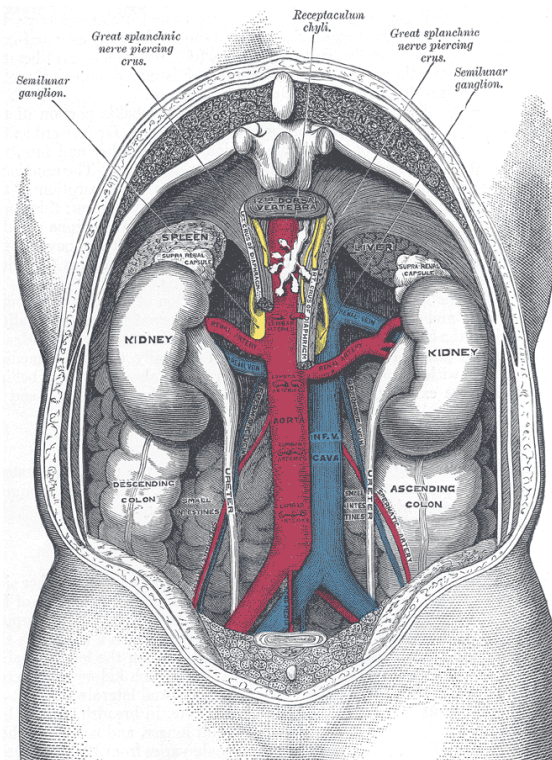


FIG. 1.4 – Relations du haut appareil urinaire avec les vaisseaux principaux de l'abdomen. Vue postérieure. (d'après [Gra86])

1.3 Les reins

Dans cette section l'anatomie du rein est abordée sous différents angles : morphologie, structures internes de l'organe et de son voisinage, la loge rénale, et enfin vascularisation.

1.3.1 Description des reins

Description

Le rein a l'aspect d'un grain de haricot de couleur rouge brun. D'aspect polyglobulé chez l'enfant, il devient lisse et ferme à l'âge adulte. Une capsule fibreuse accentue sa fermeté de telle sorte que les organes de voisinage se moultent sur lui (foie, rate).

Il présente deux faces, deux bords, et deux pôles (fig. 1.5 page suivante) :

- La face antérieure est convexe, contrairement à la face postérieure, généralement assez plane.
- Le pôle supérieur est moins large et moins arrondi que le pôle inférieur.
- Le bord externe est continu et convexe, tandis que le bord interne présente en son milieu une échancrure nommée le **hile**, auquel s'abouchent uretère et vaisseaux.

Dimensions

Le rein mesure en moyenne 12cm de hauteur, 6cm de largeur, et 3cm d'épaisseur. Son poids varie de 110g à 160g , pour un volume de 135cm^3 à 150cm^3 . Ces valeurs varient en fonction de l'âge et du sexe : le rein féminin est plus léger de 30g environ et d'autre part, le poids du rein diminue progressivement de 10g à 20g au-delà de 50 ans. Le hile a une hauteur de 3cm , pour une épaisseur de $1,5\text{cm}$.

Orientations

La bonne connaissance de l'orientation des reins est nécessaire à tout abord percutané. Elle

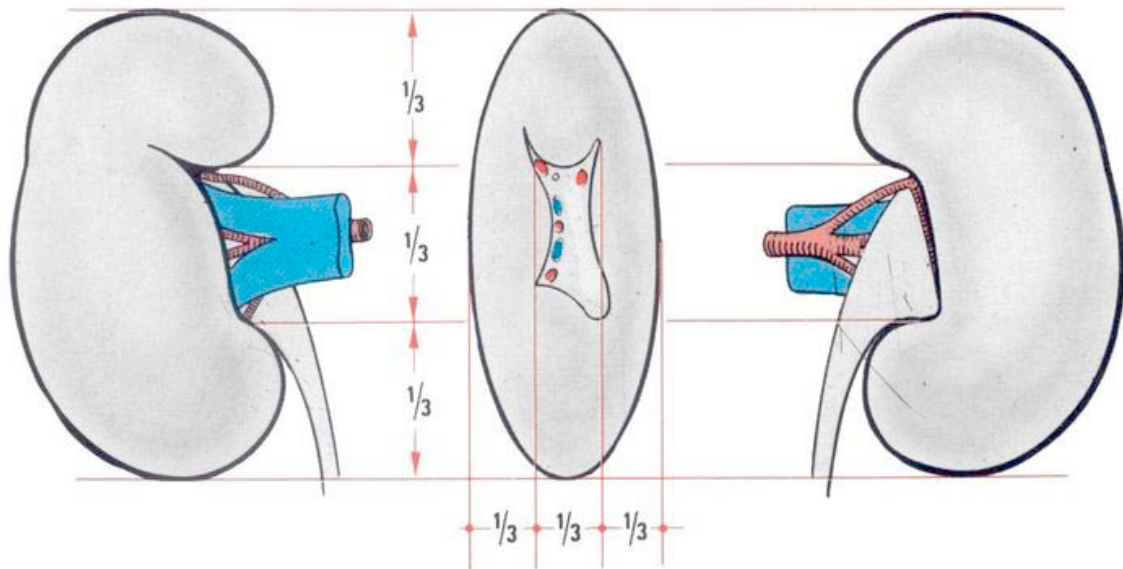


FIG. 1.5 – Vues antérieure, interne et postérieure du rein droit. Il faut noter que l'uretère est postérieur, la veine rénale, antérieure, et les branches de l'artère rénale, médianes. (d'après [Del89])

leur est imposée par le contact à la fosse lombaire (fig. 1.6). Dans un plan coronal, le grand axe du rein suit la direction des muscles psoas : oblique en bas et au dehors, formant un angle de 18° avec le rachis. Dans un plan axial, les axes transversaux principaux forment un angle de 90° ouvert en arrière, de sorte que les faces du rein sont plus précisément antéro-externe et postéro-interne. Enfin, dans un plan sagittal, les reins suivent la courbure lombaire en s'inclinant de 25° par rapport à la verticale.

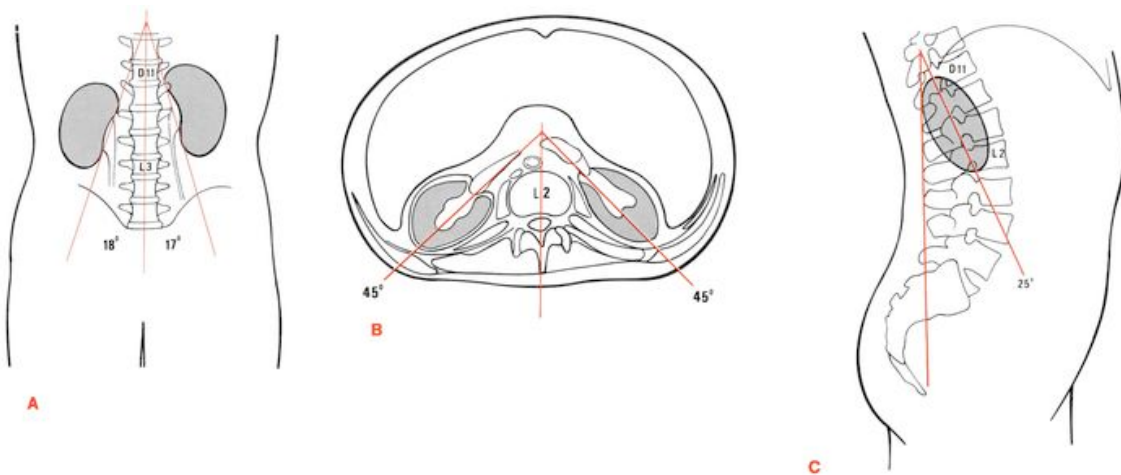


FIG. 1.6 – Orientation des reins. Sur une coupe coronale, ils suivent l'axe des muscles psoas (A). Sur une coupe axiale, l'axe des fosses lombaires. Sur une coupe sagittale, ils suivent la courbure rachidienne lombaire. (d'après [Del89])

1.3.2 Le parenchyme rénal

Une coupe longitudinale du rein montre que celui-ci est constitué d'un **parenchyme** entourant une cavité : le **sinus** rénal (fig. 1.7 page 24).

Capsule rénale

La **capsule** rénale est une enveloppe fibreuse appliquée à l'ensemble du parenchyme, aussi bien à l'extérieur du sinus qu'à l'intérieur. Relativement épaisse en superficie, elle devient mince au niveau du sinus et du hile. Ses cellules essentiellement collagènes lui donnent un faible pouvoir de distension, ce qui assure une certaine solidité, voire rigidité, au rein.

Parenchyme rénal

On distingue dans le parenchyme rénal les zones corticale et médullaire. Le **cortex** forme une zone granulaire relativement homogène d'environ 1cm d'épaisseur sous la capsule rénale. Il représente environ 60% du volume rénal total. Sa structure rigide, ajoutée à la présence de la capsule collagène, permet donc de considérer le rein comme indéformable. La **médulla** rénale est une zone plus complexe qui contient les **pyramides de Malpighi**. Ces pyramides sont les filtres du rein, elles déversent l'urine dans les calices rénaux à travers les **papilles**. Les pyramides sont séparées les unes des autres par les **colonnes de Bertin**, qui prolongent le cortex, et par lesquelles nerfs et vaisseaux sanguins parviennent au parenchyme. Les papilles sont larges de quelques millimètres ; elles sont le point d'entrée d'une aiguille de ponction dans le rein, ce qui montre la difficulté à effectuer ce geste de manière percutanée.

Sinus rénal

Le sinus rénal contient dans sa périphérie des branches artérielles, veineuses, lymphatiques et nerveuses. On trouve en son centre les voies excrétrices : **bassinets**, **calices** et papilles. Tous ces éléments sont liés par la graisse intra-rénale qui prolonge l'enveloppe péri-rénale, et convergent vers le hile. Chaque pyramide débouche sur un petit calice au niveau d'une papille. On en compte 3 à 18 dans un rein, 8 en moyenne. Les calices mineurs débouchent à leur tour soit directement dans le bassinets (cas d'un bassinets ampoulaire) ou dans un calice majeur (cas d'un bassinets dendritique) (fig. 1.8 page suivante). On compte 2 à 3 calices majeurs, s'ils existent, et on parle alors du calice supérieur, du calice inférieur, et éventuellement du calice médian. On appelle l'ensemble bassinets-calices **cavités pyélocalicielles** (CPC).

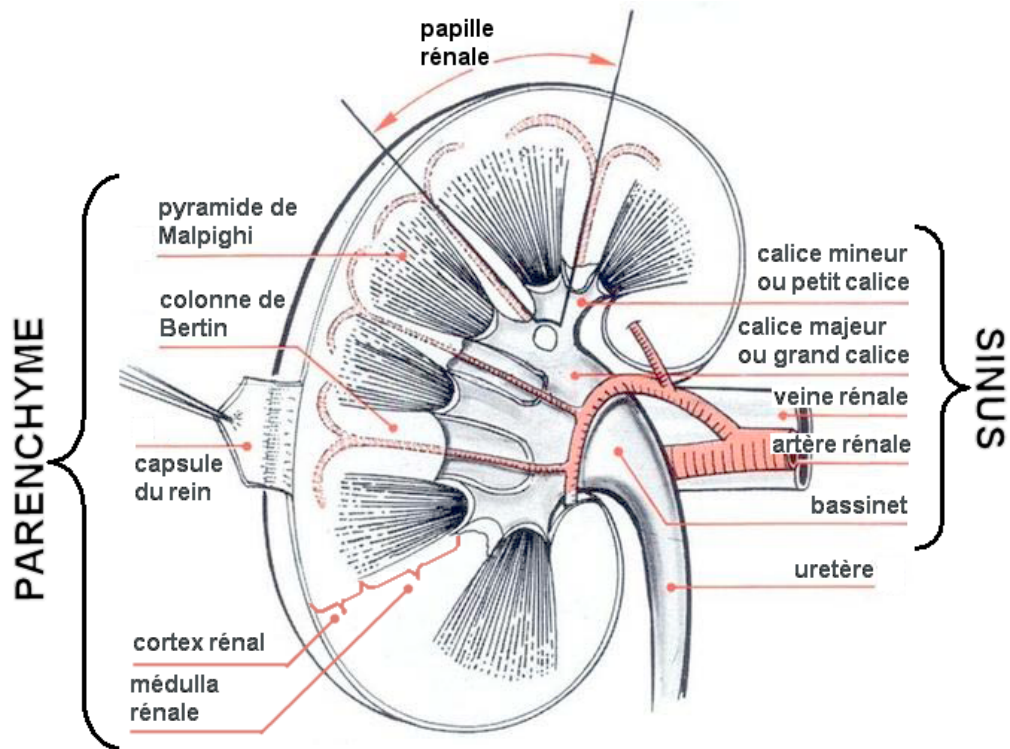


FIG. 1.7 – Coupe longitudinale du rein gauche vu par sa face postérieure. (d'après [Del89])

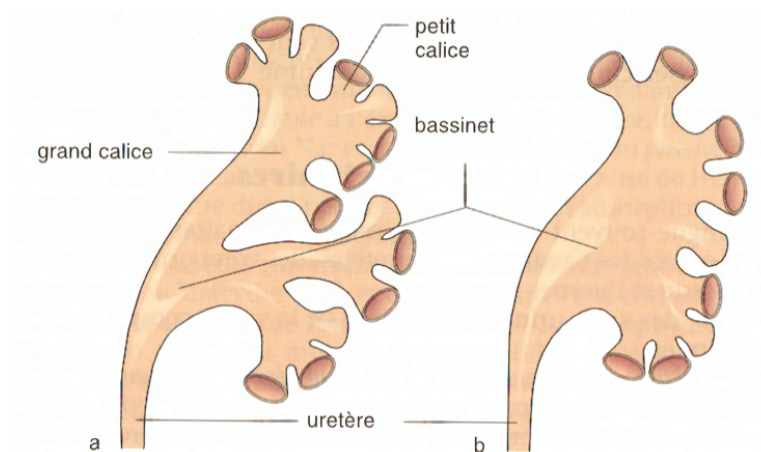


FIG. 1.8 – Les types de bassinets : dendritique (a) et ampoulaire (b). (d'après [Fal99])

1.3.3 La loge rénale

Eléments fibreux et adipeux

Le rein est lâchement entouré de tissus fibreux ou graisseux dans l'espace rétropéritonéal, qui constituent la loge rénale. Des **fascias** relient le rein aux limites de sa loge (péritoine, muscle, os,...). Chaque espace limité par les fascias est occupé par de la graisse. D'après l'étude des fascias, on peut distinguer la graisse périrénale, qui entoure le rein et s'insère dans les interstices du sinus, et la graisse pararénale, qui en fonction de l'adiposité de l'individu vient combler les espaces laissés libres de la loge rénale.

Fixité et mobilité du rein

Le rein apparaît comme suspendu, moins par ses rapports au péritoine pariétal et aux vaisseaux rénaux que par son enveloppe fibreuse, et particulièrement le fascia périrénal, qui solidarise le rein au fascia du diaphragme et du psoas. Cependant le rein présente une certaine mobilité dans sa loge, lors des mouvements respiratoires : il se déplace selon une translation verticale d'amplitude de 3 à 4cm environ [Sch94].

1.3.4 Vascularisation et innervation des reins

Artères rénales

Les artères rénales sont au nombre de deux, une pour chaque rein. Elles naissent des faces latérales de l'aorte, au niveau de la première vertèbre lombaire. Elles ont un diamètre conséquent, 6 à 8mm, quant à leur longueur, elle est de 3 à 4cm à gauche, et 5 à 6cm à droite. Les artères se subdivisent en branches terminales à l'entrée du hile rénal, pour notamment irriguer les pyramides de Malpighi à travers les colonnes de Bertin.

Veines rénales

Les veines rénales sont des vaisseaux avalvulés de 10mm de diamètre ramenant le sang des reins à la veine cave inférieure. De 3cm de longueur à droite à 8cm à gauche, elles se situent au niveau des lombaires L1 et L2.

Lymphatiques

Les canaux lymphatiques sont nombreux, ils suivent le trajet des vaisseaux sanguins dans le parenchyme, jusqu'aux noeuds lymphatiques et ganglions. Leur débit important équivaut à celui du débit urinaire.

Nerfs rénaux

Les nerfs rénaux prennent naissance dans les plexus abdominaux, notamment le plexus périaortique. Ils montrent de larges anastomoses² avant de suivre le trajet des artères, et la capsule rénale.

1.4 Voie excrétrice supérieure

Cette section présentant les voies excrétrices intra- et extrarénales est utile à la compréhension des protocoles et gestes chirurgicaux mis en jeu lors d'une ponction calicelle.

1.4.1 Voies excrétrices intrarénales

Nous détaillons la description du sinus rénal vue en 1.3.2.

Les calices mineurs sont des canaux de 1 à 2cm de long, se resserrant au niveau de leur embouchure dans un calice majeur ou dans le bassinnet. Ils sont disposés en deux rangées longitudinales, l'une antérieure, et l'autre postérieure (fig. 1.9 page suivante). Ces rangées, séparées de 1 à 2cm, forment entre elles un angle de 90°.

²Anastomose : jonction entre deux organes tubulaires.

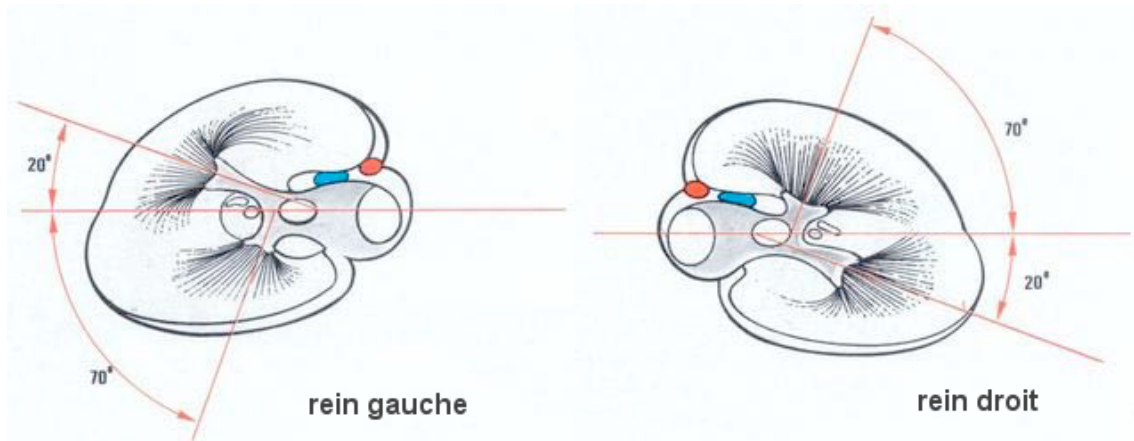


FIG. 1.9 – Angulation des rangées calicielles du rein. On notera que pour le rein droit, la rangée postérieure est située dans le plan du bassinet, alors que pour le rein gauche c'est la rangée antérieure. (d'après [Del89])

On peut mesurer radiologiquement la distance qui sépare les petits calices de la surface du rein : elle est de 3 à 4cm sur la partie moyenne du rein, 2 à 5cm au niveau du pôle supérieur, et 3 à 4cm au pôle inférieur.

Les calices majeurs se jettent à leur tour dans le bassinet. On évalue la capacité des CPC à environ 5cm³.

Les rapports vasculaires des CPC ont un intérêt chirurgical. On retiendra surtout qu'entre les deux rangées de calices mineurs se trouvent de volumineuses anastomoses veineuses, ainsi que la terminaison des branches artérielles prépyéliquies. En outre, la majeure partie des vaisseaux se trouve dans la partie antéro-supérieure du bassinet, alors que sa face postérieure est relativement libre de vaisseaux : elle est l'abord chirurgical privilégié pour la pyélotomie.

1.4.2 Uretère

L'uretère est un long canal musculo-membraneux qui conduit l'urine du bassinet à la vessie. Il décrit un 'S', formé de portions lombaire et pelvienne, séparées par un coude iliaque. De longueur totale 25 à 30cm, son diamètre varie entre 2 et 10mm, selon la région abdominale, et selon les individus (fig. 1.10 page ci-contre). L'uretère est entouré d'un fascia périurétérique, par lequel il adhère au péritoine pariétal postérieur.

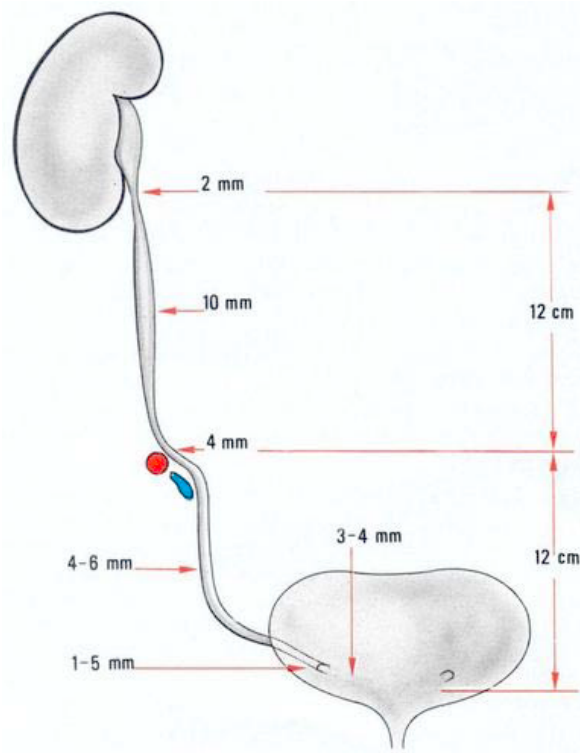


FIG. 1.10 – Vue générale et dimensions de l'uretère. On distingue les portions lombaire et pelvienne, séparées par le coude iliaque. (d'après [Del89])

1.5 Rapports du rein

La bonne connaissance des rapports du rein est indispensable à la mise en œuvre des techniques de chirurgie percutanée que nous aborderons en 2.2.

1.5.1 Rapports osseux

Rapports avec la colonne vertébrale

Bien que le rein gauche soit légèrement plus haut que le rein droit, chacun d'eux se situe entre les vertèbres D11 pour le pôle supérieur et L3 pour le pôle inférieur (fig. 1.6 page 22). Le hile se situe en regard du disque séparant L1 et L2. Le pôle supérieur est distant de 4 à 6 cm du rachis, tandis que le pôle inférieur l'est de 8 à 15 cm.

Rapports avec les côtes

La face postérieure des reins repose sur les deux dernières côtes, la 11^e et la 12^e³. La 11^e côte prend naissance au niveau du pôle supérieur du rein, tandis qu'elle se termine au-dessous du pôle inférieur. Alors que sa longueur est relativement constante, autour de 11 cm, celle de la 12^e côte est très variable, inférieure (auquel cas elle est dite courte) ou supérieure à 7 cm.

La pointe de la 12^e côte est un repère précieux, car elle est en rapport presque immédiat avec le rein. Lorsqu'elle est longue, elle croise le rein obliquement de haut en bas pour se terminer au niveau du tiers inférieur de l'organe. Lorsqu'elle est courte, elle se dirige presque horizontalement pour en masquer le tiers supérieur (fig. 1.11 page suivante).

³Il est peut-être bon de préciser que la n^{ime} côte prend naissance sur la n^{ime} vertèbre thoracique, à partir de la nuque. Elles sont au nombre de 12, et les deux dernières sont flottantes.

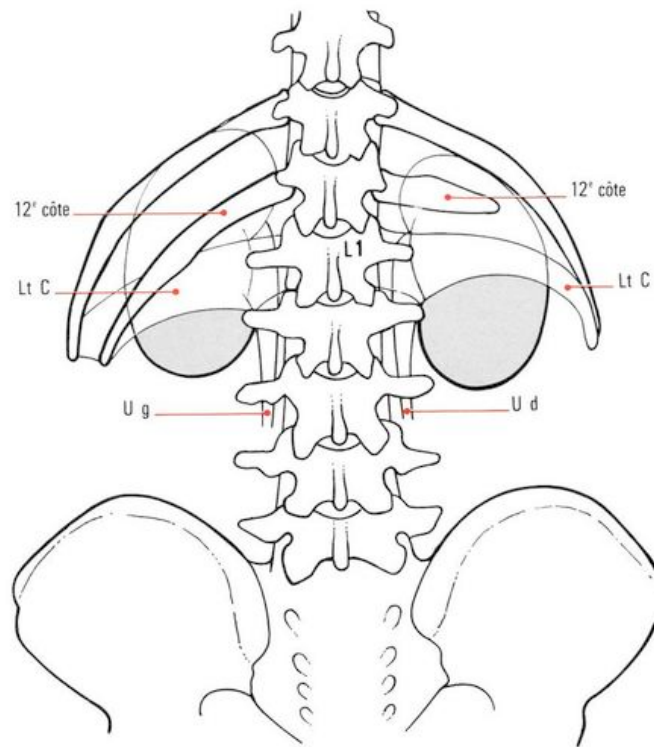


FIG. 1.11 – *Rapports de la face postérieure des reins avec la 12^e côte, en fonction de sa longueur. Elle est courte sur le côté droit, longue sur le côté gauche. (LtC=ligament lombo-costal; Ud=uretère droit; Ug=uretère gauche). (d'après [Del89])*

Rapports avec la crête iliaque

La crête iliaque donne un bon repère de la position du pôle inférieur du rein : il se situe à 2 ou 3cm de la crête à droite, et 3 à 5cm à gauche.

1.5.2 Rapports postérieurs

La face postérieure des reins repose sur le diaphragme, le muscle psoas, le muscle carré des lombes, et le ligament lombo-costal. Le diaphragme sépare le rein de la plèvre, dont le sinus se trouve au niveau du dernier espace intercostal. Les figures 1.12 page suivante, 1.13 page ci-contre et 1.14 page 30 montrent ces rapports sur un schéma, une dissection postérieure et une coupe sagittale. On voit d'ailleurs bien sur cette dernière la proximité du rein à la peau.

Les rapports postérieurs du rein sont importants dans le sens où ils imposent la voie d'accès percutanée (section 2.2).

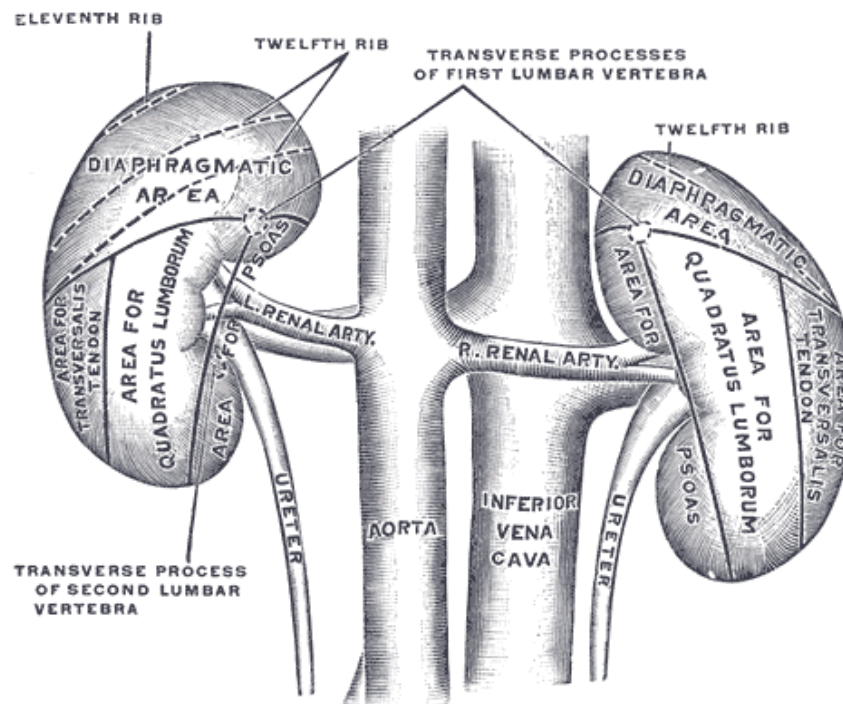


FIG. 1.12 – Schéma représentant les aires de contact des reins avec les muscles postérieurs. (d'après [Gra86])

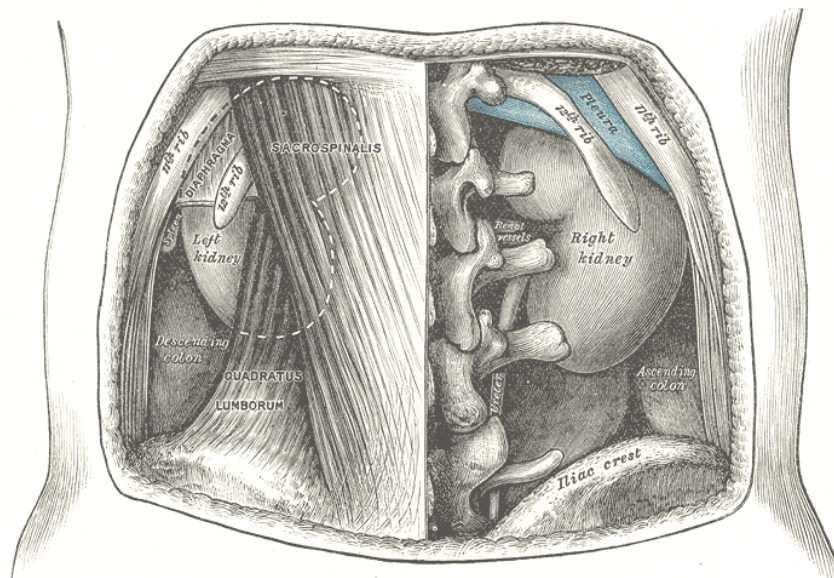


FIG. 1.13 – Vue de dissection montrant les rapports osseux et musculaires des reins sur leur face postérieure. On voit dès à présent que la moitié inférieure du rein est accessible à travers les muscles pour un abord percutané ou chirurgical. (d'après [Gra86])

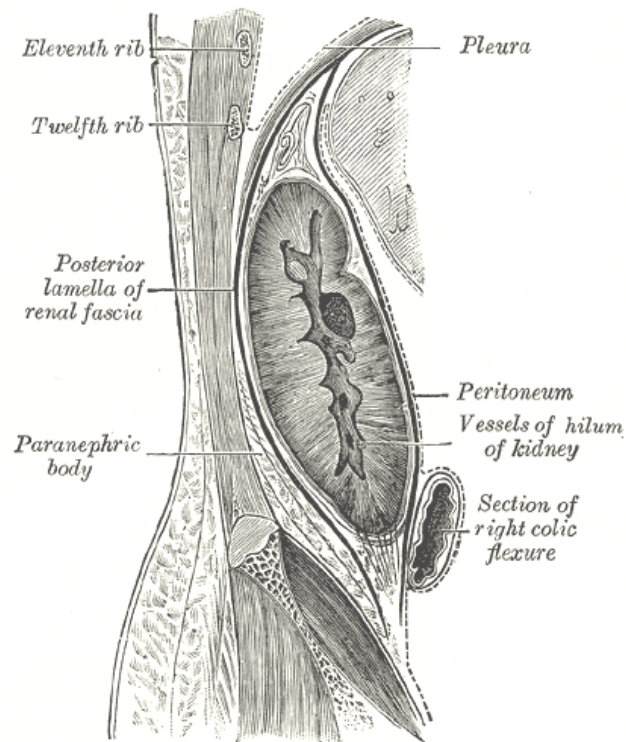


FIG. 1.14 – Coupe sagittale de la paroi abdominale supérieure. On peut noter la proximité du rein à la peau, ainsi que la présence de structures nobles comme la plèvre au-dessus et du côlon en avant. (d'après [Gra86])

1.5.3 Rapports antérieurs

Les relations du rein avec les organes antérieurs diffèrent totalement d'un côté et de l'autre, elles seront présentées séparément, avec pour illustrations le schéma 1.15 page ci-contre et la figure 1.16 page suivante.

Sur la face antérieure du rein droit

Une petite portion sur la partie supérieure est en contact avec la glande surrénale. Mais les deux tiers du rein sont enchâssés sous le segment 7 du foie, y formant l'empreinte rénale. Enfin, le dernier tiers est en contact avec l'angle droit du côlon.

Sur la face antérieure du rein gauche

Une petite portion sur la partie supérieure est en contact avec la glande surrénale. Une bande plus ou moins large sur la face antérieure et le bord externe est surmontée de la rate, où elle moule l'empreinte splénique du rein. La queue du pancréas traverse la partie médiane du rein, en regard du hile. La partie inférieure de l'organe est en contact avec l'anse splénique du côlon, voire aussi sur son bord interne, avec le duodénum. L'estomac repose sur le bord interne supérieur.

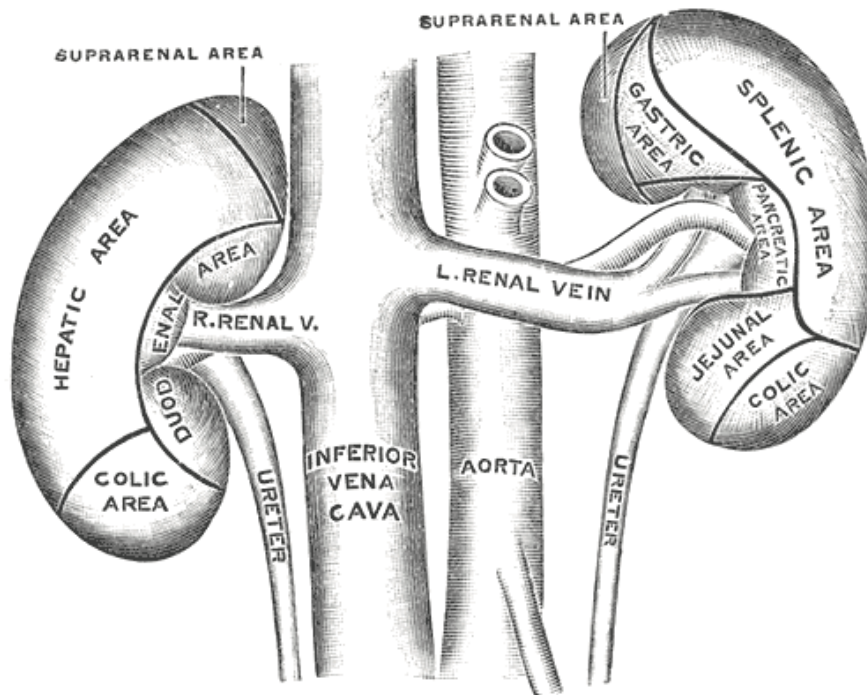


FIG. 1.15 – Schéma représentant les aires de contact des reins avec les viscères antérieurs. (d'après [Gra86])

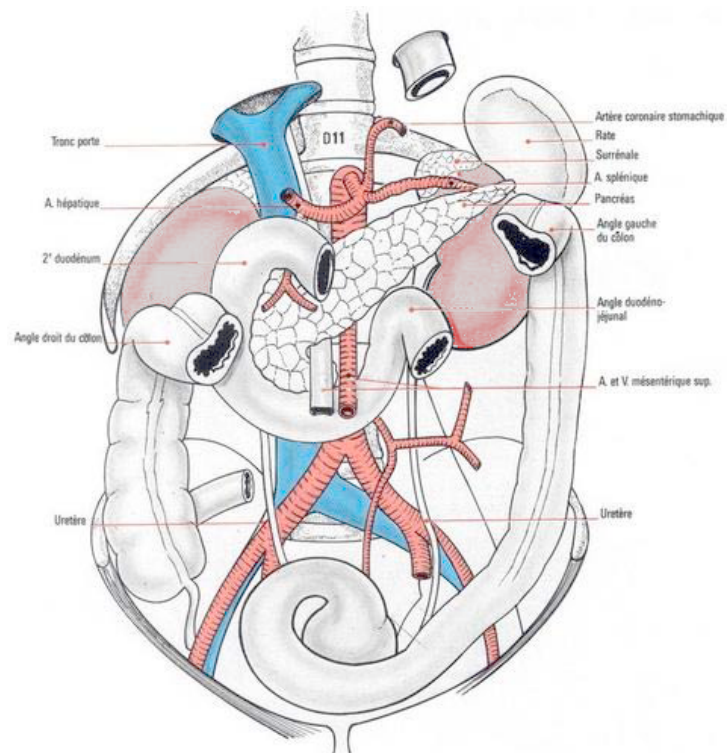


FIG. 1.16 – Rapports de la face antérieure des reins avec les viscères intrapéritonéaux. (d'après [Del89])

Bilan

L'étude de l'anatomie du rein et des voies urinaires a permis de mettre à jour des rapports externes et une structure interne complexes. Cette complexité, ajoutée à la mobilité du rein dans sa loge rétro-péritonéale, restreignent les voies d'abord chirurgicales, et rendent parfois hasardeux les gestes de précision comme par exemple la ponction percutanée. Le défi de l'assistance informatisée à la chirurgie est d'assurer le praticien dans le choix de la voie, d'abord, puis dans la réalisation de son geste.

Bibliographie

- [Del89] V. Delmas, G. Benoit : *Anatomie du rein et de l'uretère*, Néphrologie, 18-001-C-10, Encycl. Méd. Chir. (Elsevier, Paris), 1989.
- [Fal99] A. Faller, P. Sprumont, M. Schünke : *Le Corps Humain*, Editions Lamarre, 1999.
- [Gra86] H. Gray, C. Clemente : *Gray's Anatomy of the Human Body*, Lea and Febiger, 1986.
- [Sch94] L. H. Schwartz, J. Richaud, L. Buffat, E. Touboul, M. Schlienger : *Kidney Mobility During Respiration*, Radiotherapy and Oncology, vol. 32, pp. 84–86, 1994.

La chirurgie des lithiases urinaires

Sommaire

2.1	Techniques chirurgicales	36
2.1.1	Statistiques PMSI	36
2.1.2	Lithotritie extracorporelle (LEC)	36
2.1.3	Urétéroscopie	37
2.1.4	Chirurgie à ciel ouvert	39
2.1.5	Chirurgie cœlioscopique	39
2.2	La néphrolithotomie percutanée (NLPC)	39
2.2.1	Protocole opératoire	39
2.2.2	Technique chirurgicale	41
2.2.3	Résultats et complications	47
	Bibliographie	48

La lithiase urinaire, appelée communément calcul rénal, touche environ 10% de la population française. Cette forte proportion, ajoutée à un taux de récurrence élevé, confèrent à cette pathologie un impact clinique et économique important. Les traitements chirurgicaux ayant considérablement évolué depuis une vingtaine d'années, on a vu apparaître des techniques endoscopiques, ou encore d'ultrasons focalisés, au détriment de la chirurgie ouverte, devenue exceptionnelle. Le choix de la technique est guidé par le type de calcul et par l'état de santé du patient, en particulier au niveau des voies excrétrices [Tra03].

Nos travaux ont porté plus particulièrement sur la néphrolithotomie percutanée (NLPC), dont le premier geste, celui de ponction, peut bénéficier d'une assistance informatisée. Les techniques développées au cours de cette thèse pourront ensuite s'appliquer - ou tout au moins servir de base - à tout autre accès percutané du rein voire d'autres cibles (biopsies, radiofréquences, etc.).

2.1 Techniques chirurgicales

Cette section présente un point de vue global sur les techniques d'urologie appliquées aux lithiases. Après l'exposé des statistiques 2001 du PMSI, les techniques de lithotritie extracorporelle (LEC), urétéroscopie, chirurgie à ciel ouvert et coelioscopie seront présentées de manière succincte. La ponction rénale percutanée dont il est question dans ce travail de thèse fera l'objet de la section 2.2.

2.1.1 Statistiques PMSI

L'agence technique de l'information sur l'hospitalisation (ATIH) gère le programme de médicalisation des systèmes d'information (PMSI), qui fournit notamment des statistiques sur la répartition des actes hospitaliers publics ou privés chaque année de 1995 à 2001 [PMS].

Au cours de l'année 2001, 663782 actes d'urologie ont été répertoriés en France. Le tableau 2.1 montre parmi eux la proportion des gestes d'ablation des lithiases. Il est frappant de remarquer que la LEC représente près de 85% de ces gestes. Si la néphrolithotomie percutanée (NLPC) ne représente que 8% des actes, c'est la deuxième technique employée, avec tout de même 2525 opérations par an.

Certes, économiquement parlant, le développement d'un système GMCAO pour la NLPC semble peu justifié, mais d'un point de vue scientifique, par sa problématique et les modalités d'imagerie mises en jeu, c'est l'application centrale à partir de laquelle on pourra étendre le résultat des recherches à des techniques urologiques comme la LEC, la biopsie du rein ou de la prostate, l'ablation de tumeurs par radiofréquence, la curiethérapie de la prostate, la ponction sacrée S3 pour la neuromodulation, etc.

Technique chirurgicale	Nb actes	% total	% urologie
Toutes	31777	100	4.8
LEC	26909	84.7	4.3
NLPC	2525	7.9	0.4
ciel ouvert	1175	3.7	0.2
coelioscopie	1168	3.7	0.2

TAB. 2.1 – Statistiques du PMSI de l'année 2001 relatives aux actes thérapeutiques sur lithiases, public et privé confondus. (d'après [PMS])

2.1.2 Lithotritie extracorporelle (LEC)

La LEC permet le traitement par ultrasons focalisés de plus de 80% des calculs rénaux, quelle que soit leur localisation [Tra03, Mer96]. Elle est aussi très efficace pour les calculs urétéraux ou

pelviens. Sauf contre-indication, c'est la technique privilégiée pour les calculs de moins de 20mm, qu'ils soient calciques, de struvite ou d'acide urique. Pour les calculs plus gros ou coralliformes, ou de cystine, plus durs, c'est la NLPC qui est préférée, éventuellement associée à la LEC en cas de résidus. On opte également pour la NLPC dans le cas où la forme et l'orientation du calice inférieur ne permet pas l'évacuation de ses fragments.

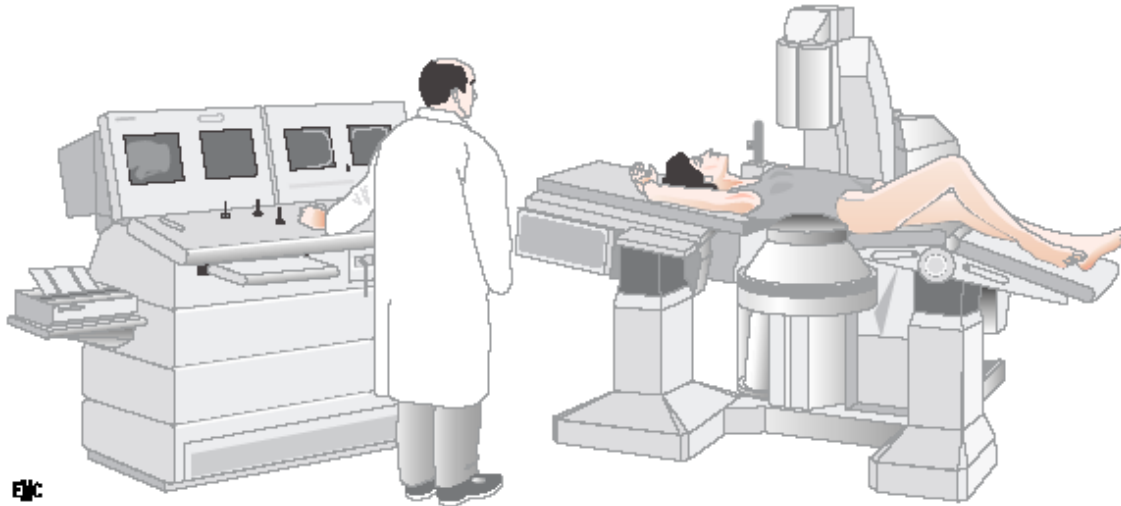


FIG. 2.1 – Dispositif de lithotritie extracorporelle (LEC). (d'après [Tra03])

La figure 2.1 montre l'installation du patient pour une séance de LEC. Le repérage est échographique et/ou radiologique. L'échographie est privilégiée pour éviter l'irradiation, mais c'est sous fluoroscopie qu'on apprécie le mieux la qualité de la fragmentation du calcul. L'abord peut être antérieur ou postérieur.

Les ondes de choc sont générées par des ultrasons focalisés qui libèrent leur énergie au contact de tissus à forte impédance acoustique (calculs, os). Ces ondes peuvent être produites par des dispositifs de type électrohydraulique, électroconductif, piézoélectrique, ou électromagnétique. On compte plus de 30 types de lithotriteurs différents.

Il faut retenir que le taux de succès de la LEC avoisine les 85% pour les calculs pyélo-caliciels petits et friables. S'il existe des contre-indications à un traitement par LEC (infection urinaire, hémostasie, obésité, grossesse, etc.), elle engendre aussi des complications, la majeure partie du temps bénignes. La plus courante (15 à 30% des cas) est l'hématurie, qui consiste dans des hématomes périrénaux, sous-capsulaires ou intraparenchymateux. La migration des fragments lithiasiques peut être un facteur infectieux et demande une surveillance étroite du patient. Quant à l'atteinte des organes de voisinage, elle est asymptomatique et sans conséquences.

2.1.3 Urétéroscopie

L'urétéroscopie consiste dans la montée d'une sonde par les voies excrétrices dans le but premier de les désobstruer. C'est une technique essentielle au taux de succès élevé, mais elle n'est pas toujours réalisable, car plus invasive que la LEC, et son taux de complications est plus important [Tra03]. Elle requiert en outre un bon entraînement de la part du chirurgien. Elle s'applique surtout aux lithiases de très petite taille (6mm ou moins), bien qu'on puisse les fragmenter par lithotritie, au risque de léser les muqueuses.

L'urétéroscopie peut être rigide ou souple, son diamètre fixe ou progressif dépend du modèle (fig. 2.2 page suivante). Il contient un système d'irrigation, des fibres optiques pour la vidéo-caméra, et un canal opérateur. Dans le cas de l'urétéroscopie souple, sa tête est orientable, et souple, ce qui permet d'atteindre tous les calices rénaux. Le matériel d'extraction des fragments

peut être soit une pince (tripode par exemple), soit une sonde à panier. Long et souple, il est introduit dans l'urétéroscope.

Le patient est placé en décubitus dorsal, en position "gynécologique" (fig. 2.3), sous anesthésie générale.

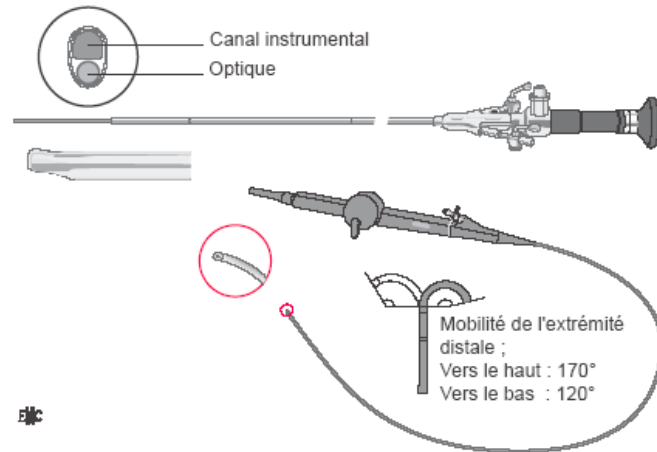


FIG. 2.2 – Urétéroscopes rigide et souple. On y introduit une sonde d'extraction de fragments. (d'après [Tra03])

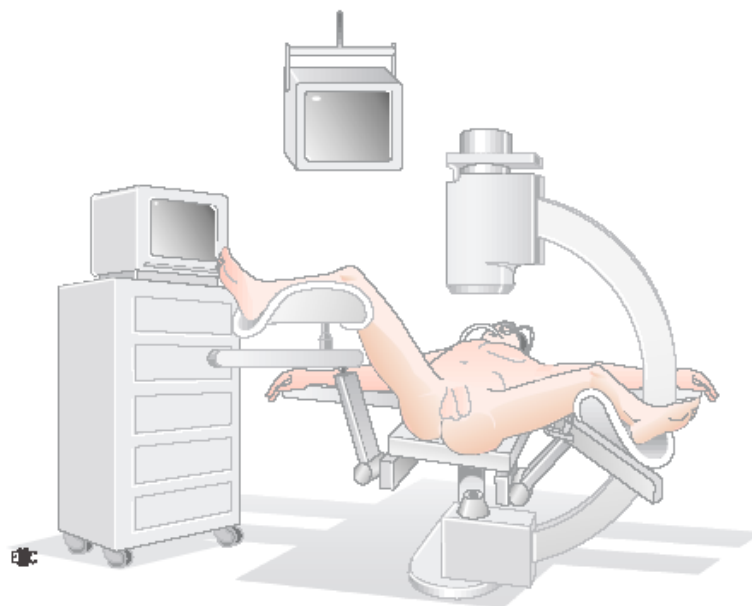


FIG. 2.3 – Placement du patient pour une urétéroscopie. L'anesthésie est le plus souvent générale, et le contrôle de l'avancée de la sonde se fait sous fluoroscopie. (d'après [Tra03])

L'urétéroscopie montre des complications rares, mais qui peuvent être graves et provoquer une intervention chirurgicale ouverte immédiate. La plus fréquente (10% des cas), et heureusement la plus bénigne, est la perforation urétérale par l'urétéroscope ou par un instrument. On retiendra un taux de succès global de 95% ou plus, quelle que soit la localisation de la lithiase.

2.1.4 Chirurgie à ciel ouvert

Les indications de chirurgie à ciel ouvert représentent aujourd'hui moins de 1% des cas [Tra03]. La voie d'accès au rein est la plupart du temps lombaire (en décubitus ventral), on l'appelle lombotomie. Les techniques en elles-mêmes se nomment néphrolithotomie ou pyélotomie, selon qu'on incise le parenchyme ou le bassinet pour atteindre les lithiases. Ces opérations sont rendues difficiles sur des patients obèses ou infectés.

2.1.5 Chirurgie cœlioscopique

Cette technique récente en urologie (1992) compte également un très petit nombre de cas, souvent liés à une anomalie de la position du rein ou de la forme des calices, qui interdisent une intervention par NLPC [Tra03]. Un calcul volumineux et unique de l'uretère abdominal représente en fait actuellement la meilleure indication d'extraction laparoscopique de calculs [Des00].

2.2 La néphrolithotomie percutanée (NLPC)

Cette présentation est basée à la fois sur [Duc99] et sur notre propre expérience à la Pitié Salpêtrière. La NLPC consiste dans l'extraction de calculs rénaux par un accès percutané postérieur. Cette technique repose sur la ponction percutanée du rein, sur le trajet de laquelle le néphroscope est mis en place. C'est sur ce premier geste de ponction que porte notre travail de thèse.

2.2.1 Protocole opératoire

Anesthésie

Le patient est sous anesthésie générale car l'opération dure généralement plus d'une heure. Un respirateur lui insuffle de l'air à intervalles réguliers.

Montée de sonde urétérale

En décubitus dorsal, une sonde urétérale est montée des voies naturelles aux cavités rénales, sous contrôle fluoroscopique. Elle permet la dilatation des CPC, et leur remplissage par un produit radio-opaque coloré, le bleu de méthylène, qui facilite grandement la ponction et sa vérification. On compte environ 30 minutes pour la montée de sonde, et 5 à 6 personnes pour l'installation du patient qui suit.

Installation du patient

La patient doit être retourné, une fois la sonde montée, pour être placé en décubitus ventral. C'est l'anatomie du rein et sa proximité à la paroi abdominale postérieure qui justifie cette position. L'abord antérieur, bien qu'offrant généralement une bonne fenêtre échographique, est à proscrire en raison des multiples risques de perforation par l'aiguille de ponction, étant donné les rapports antérieurs péritonéaux du rein. Un ou plusieurs billots sont placés sous le ventre, de manière à rapprocher le rein de la paroi postérieure, à relever son pôle inférieur pour la ponction, et à limiter les mouvements dus à la respiration (fig. 2.4 page suivante).

Dispositif opératoire

Le chirurgien dispose de trois appareils d'imagerie : un échographe, utile à la ponction ; une colonne vidéo, reliée au cystoscope pendant la montée de sonde urétérale, ou au néphroscope pendant la lithotomie ; un fluoroscope, composé d'un C-arm et de ses écrans vidéo (fig. 2.5 page suivante). Les instruments spécifiques à la NLPC sont, dans l'ordre d'utilisation : l'aiguille de ponction et le guide de ponction adapté sur la sonde échographique, les dilateurs caoutchoutés et les métalliques, la gaine d'Amplatz par laquelle on introduit le néphroscope, une pince bi- ou tripode, et un lithotriteur mécanique ou à ultrasons. Pincettes et lithotriteurs coulissent dans le canal du néphroscope (fig. 2.6 page 41).

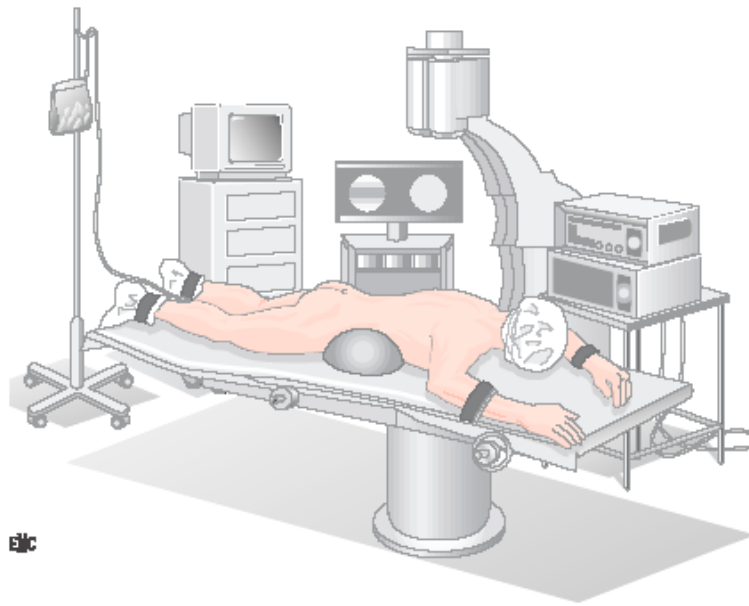


FIG. 2.4 – Installation du patient pour la NLPC : décubitus ventral et billot. Colonne vidéo et fluoroscope sont visible en arrière-plan. (d'après [Duc99])




FIG. 2.5 – Disposition des appareils d'imagerie pour la NLPC.

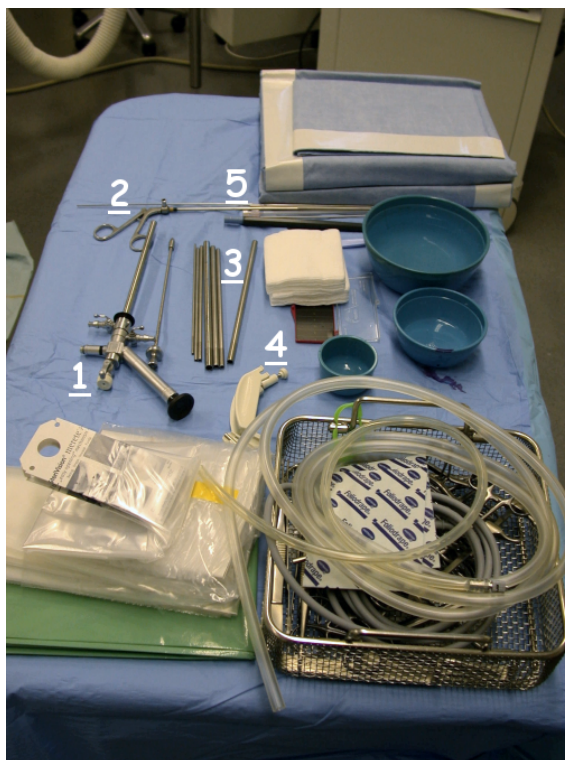


FIG. 2.6 – Instruments pour la NLPC. On reconnaît en particulier (1) le néphroscope (2) la tête de la pince bipode (3) les dilateurs à diamètres progressifs (4) le guide de ponction à adapter sur la sonde échographique et (5) la tête de l'aiguille de ponction, rose.

2.2.2 Technique chirurgicale

La NLPC se déroule en deux étapes : la première consiste à ponctionner le calice cible, puis c'est l'extraction des calculs à proprement parler. Nous nous inspirons de [Duc99] pour cette présentation.

Ponction calicielle

C'est l'étape primordiale de l'opération, qui pourrait bénéficier de l'assistance informatique. De sa réussite dépend le résultat de l'intervention. Le temps de ponction est variable, selon l'opérateur, selon la position et l'état du rein visé, et selon les difficultés rencontrées. On peut l'estimer à 10 minutes, mais il peut être beaucoup plus long.

Site de ponction Le calice cible doit être choisi à partir des données pré-opératoires. Il s'agit le plus souvent d'un examen scanner, ou une urographie¹. Il s'agit dans la majorité des cas du calice inférieur ou moyen, le supérieur étant peu accessible par voie postérieure, à moins éventuellement de ponctionner au-dessus de la 12^e côte, au risque de perforer la plèvre.

Le chirurgien délimite une zone de ponction restreinte encadrée sur trois côtés par les vertèbres lombaires, la 12^e côte, et la crête iliaque. La figure 2.7 page suivante montre ces frontières tracées au feutre, sur le flanc gauche.

Axe de pénétration L'orientation de l'aiguille doit être recherchée de manière à ce qu'elle pénètre dans le rein dans l'axe d'un calice mineur, jusqu'au bassinet. De par la disposition

¹L'urographie intraveineuse (UIV) permet d'observer des clichés X de l'appareil urinaire opacifié par un produit de contraste (iodé) injecté par intraveineuse.

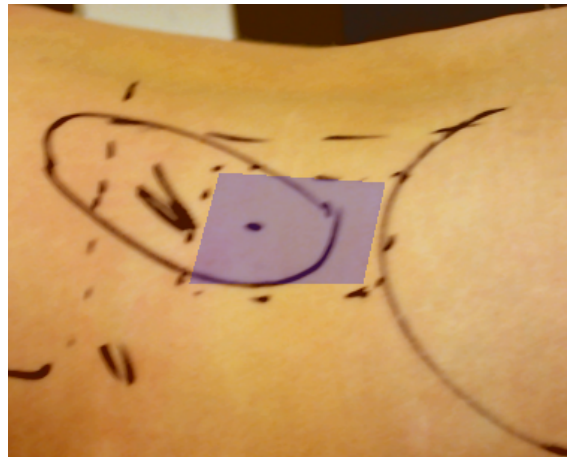


FIG. 2.7 – Délimitation de la zone de ponction au feutre par le chirurgien. On reconnaît les pointes des 11^e et 12^e côtes, la courbe iliaque, et les vertèbres lombaires en pointillés. En notre présence le chirurgien a rajouté une projection du rein et la zone probable de ponction (ici en bleu), ainsi qu'un point d'entrée possible pour l'aiguille.

angulaire des plans caliciels dans les reins et dans le corps, l'aiguille est inclinée dans une zone postéro-inférieure (fig. 2.8).

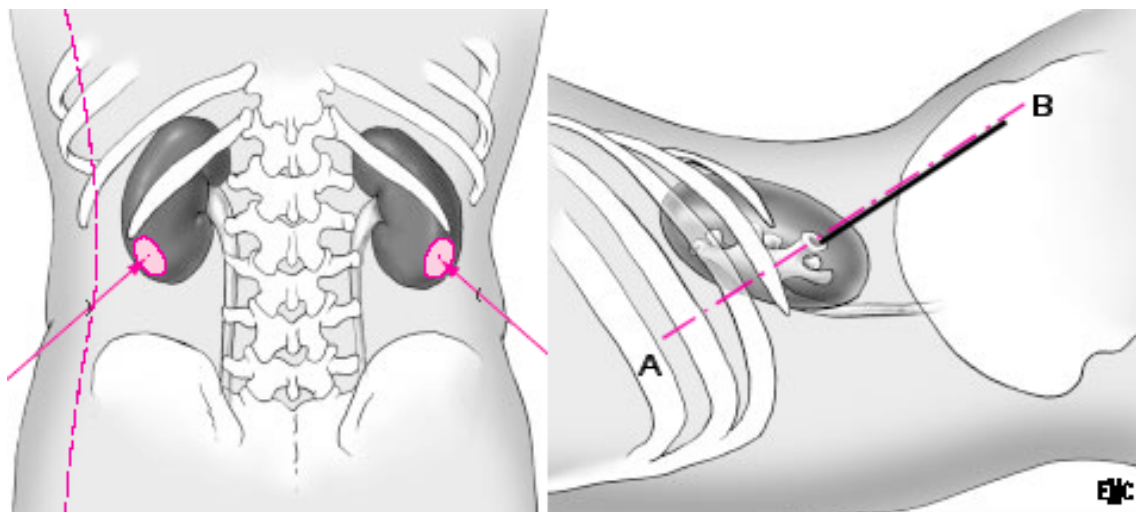


FIG. 2.8 – La zone cible de la ponction est le plus souvent postéro-inférieure, et l'aiguille doit suivre l'axe caliciel (AB). (d'après [Duc99])

Un guide de ponction monté sur la sonde échographique est quasi systématiquement utilisé. Positionné latéralement, il permet la progression de l'aiguille dans le plan échographique, jusqu'à la cible centrée dans l'image. Les appareils d'échographie proposent une représentation du trajet de l'aiguille, pour une meilleure visée (fig. 2.9 page suivante et 2.10 page ci-contre).

Le fluoroscope est utilisé pour le suivi de la progression de l'aiguille vers le calice, et pour la vérification de la ponction une fois la cible atteinte. Sous scopie continue, on peut par exemple s'assurer par quelques mouvements de l'aiguille qu'elle a pénétré dans un calice, plutôt que dans une colonne de Bertin. Une entrée calicelle est en effet idéale, à la fois pour la suite de l'opération car elle donne le meilleur trajet vers les calices pour le néphroscope, mais aussi du point de vue de la morbidité, car la ponction d'une colonne risque la blessure d'une artère interlobaire,

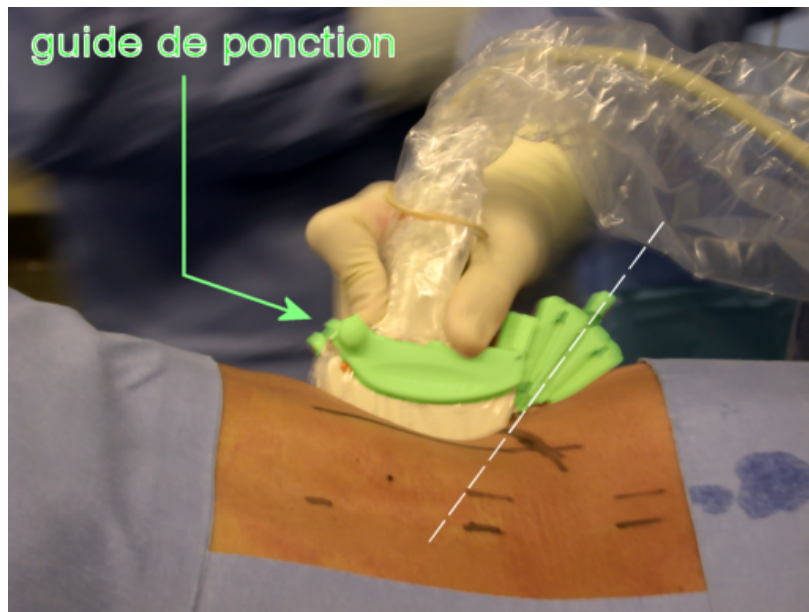


FIG. 2.9 – Recherche de la meilleure orientation pour l'aiguille, par échographie, et à l'aide du guide de ponction.

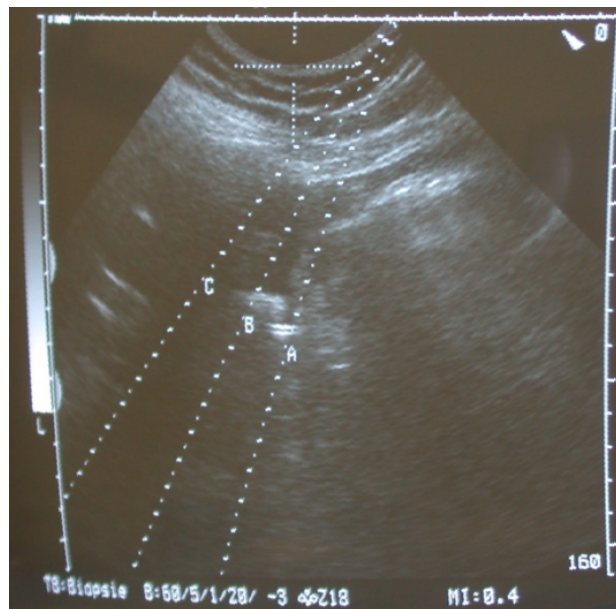


FIG. 2.10 – Image échographique montrant en superposition les directions offertes par le guide de ponction. On voit sous 'A' l'écho de la sonde urétérale. Le calice à ponctionner est sur le trajet 'B', on peut apercevoir une zone sombre qui correspond à la cavité dilatée, terminée par l'écho du bassin.

et une fracture importante du parenchyme pendant la dilatation. On peut noter que certains chirurgiens ou radiologues interventionnels ponctionnent sous fluoroscopie exclusivement. La figure 2.11 montre un contrôle sous scopie de la ponction.

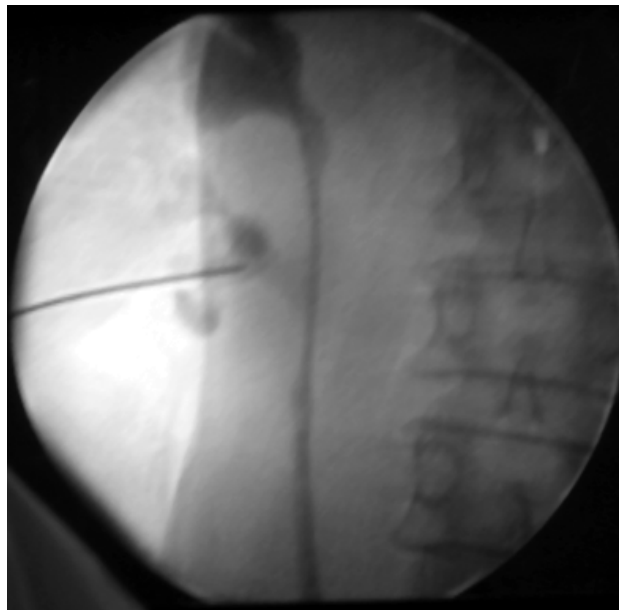


FIG. 2.11 – Image fluoroscopique montrant l'aiguille de ponction logée dans un calice inférieur. On peut voir en noir au milieu de l'image le bassin et l'uretère, long et fin. Cette ponction a été jugée non satisfaisante car mal orientée par rapport à la tige calicielle.

Le praticien peut aussi s'assurer du positionnement de l'aiguille dans les CPC par le fait que le liquide de contraste bleu puisse s'échapper de l'aiguille creuse.

Matériel de ponction Les aiguilles de ponction calicielle sont relativement longues, une vingtaine de centimètres, pour un diamètre extérieur de 18Gauge généralement, ou 22Gauge (1.1 ou 0.7mm). Leur diamètre interne doit être suffisant pour permettre le passage d'un fil guide de 0.35mm. Une aiguille est formée de deux parties montées l'une dans l'autre : la partie interne est une aiguille pleine, coulissant parfaitement dans l'aiguille externe (fig. 2.12). Bien que solides, leur fin diamètre leur donne une souplesse qui provoque leur courbure au cours de la ponction. Nous verrons que cette courbure pose un problème au guidage informatisé, en particulier par recours à la navigation sous localisation optique (chapitre 8).

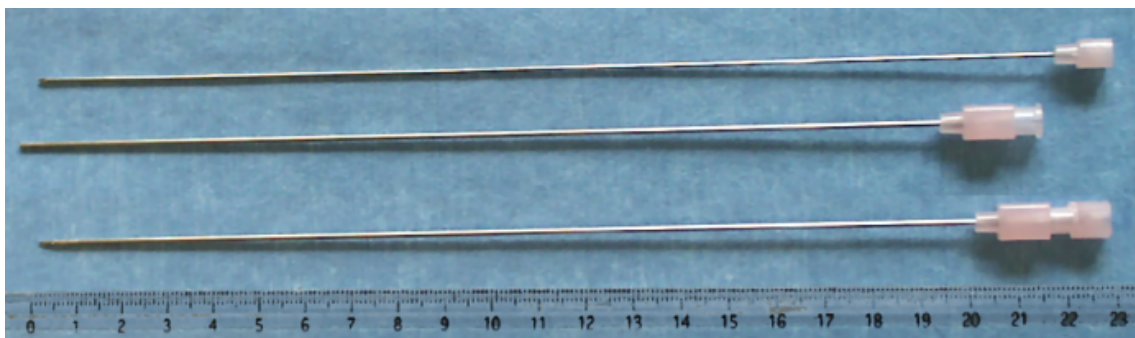


FIG. 2.12 – Une aiguille de ponction standard. Elle est formée de deux parties, l'une pleine (en haut), l'autre creuse (au milieu), qui coulissent l'une dans l'autre (en bas).

Mise en place du fil guide Le fil guide est métallique, recouvert de Téflon hydrophile. Il fait 1.20m de long, pour 0.35mm de diamètre. On le place dans le calice supérieur, ou dans l'uretère, en introduisant une longueur suffisante. Le contrôle est radiologique. Une fois le fil en place, on peut retirer l'aiguille, pour faire passer un à un les dilateurs télescopiques. La dilatation demande une dizaine de minutes.

Sur l'imagerie per-opératoire Le guidage de la ponction est effectué sous échographie dans la majorité des cas, sinon sous fluoroscopie. Chacune de ces modalités a ses inconvénients² :

- L'échographie donne rarement une bonne image de la cible à ponctionner, et du trajet de ponction. De plus, elle contraint la trajectoire à se situer dans le plan échographique. Elle requiert une haute expertise de la part du praticien. Il s'agit d'une image de coupe dite "dynamique" car c'est le mouvement de la sonde dans l'espace, et celui des structures sous-jacentes, qui permettent d'interpréter les échos 2D perçus.
- La fluoroscopie fournit des images de projection, qui contiennent donc une information de localisation limitée puisqu'en deux dimensions, avec superposition des structures traversées par les rayons X. De plus les images sont "statiques" dans le sens où l'utilisateur ne peut pas les acquérir en continu sur une période prolongée, étant donné le risque d'irradiation.

Nous voyons d'ores et déjà que la ponction souffre d'un manque d'information visuelle sur l'environnement anatomique, que la fusion 3D de différentes modalités pourra pallier. C'est - rappelons-le - l'objet de ce travail de thèse.

Extraction des calculs

Le temps nécessaire à l'extraction des calculs est très variable, il dépend énormément de la pathologie du patient, et de la localisation des calculs. On peut aussi dire qu'il dépend du site d'introduction de l'aiguille de ponction. Il n'est pas rare de dépasser l'heure d'intervention pour la lithotomie.

Création du tunnel cutanéocaliciel Le procédé le plus courant consiste à insérer le long du fil guide un premier dilateur de caoutchouc, puis des tubes rigides de diamètres croissants, jusqu'à obtenir un tunnel d'environ 1cm de large (fig. 2.13 page suivante). Un dernier cylindre, plus court, appelé gaine d'Amplatz, est finalement mis en place, qui accueillera le néphroscope. On l'appelle le canal opérateur.

Lithotomie Nous ne détaillerons pas les multiples méthodes usitées pour l'extraction des calculs, mais il faut savoir au moins qu'un outil longiligne est inséré dans le canal opérateur du néphroscope pour agir sur les calculs. Il peut être une pince, pour récupérer les plus petites lithiases, ou un lithotriteur, mécanique ou à ultrasons, pour briser les plus grosses. Selon la localisation et la taille des calculs, et l'orientation du néphroscope, cette étape de l'opération peut durer de dix minutes à plus d'une heure.

En cas d'orientation difficile, la fluoroscopie est toujours disponible, dont on peut voir un tir sur la figure 2.14 page suivante. La figure 2.15 page 47 montre, elle, le dispositif opératoire une fois le tunnel pratiqué.

²Nous aurons une description plus détaillée des appareils d'imagerie utilisés en urologie au chapitre 3.

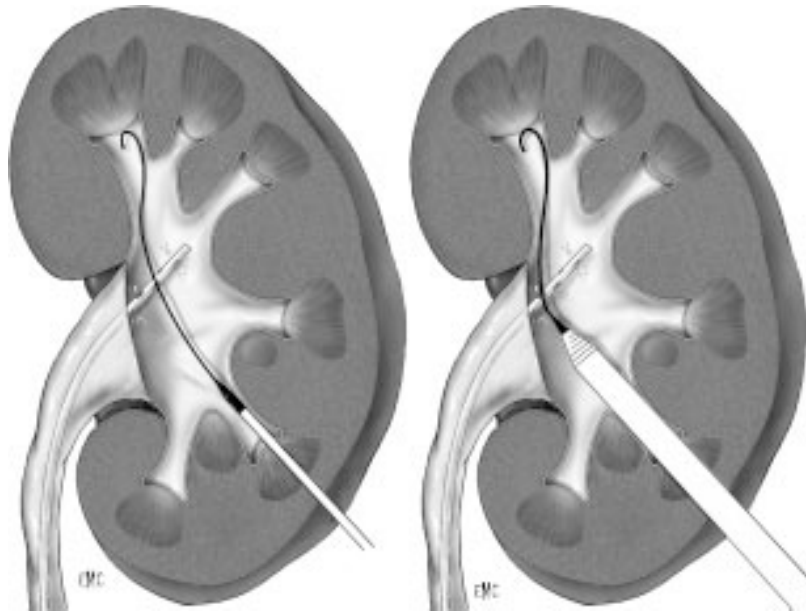


FIG. 2.13 – Dilatation du trajet de ponction. A gauche, le premier tube de caoutchouc est inséré sur le fil guide. A droite, les différents tubes métalliques de diamètres progressifs permettent d'obtenir un tunnel d'environ 1cm. (d'après [Duc99])

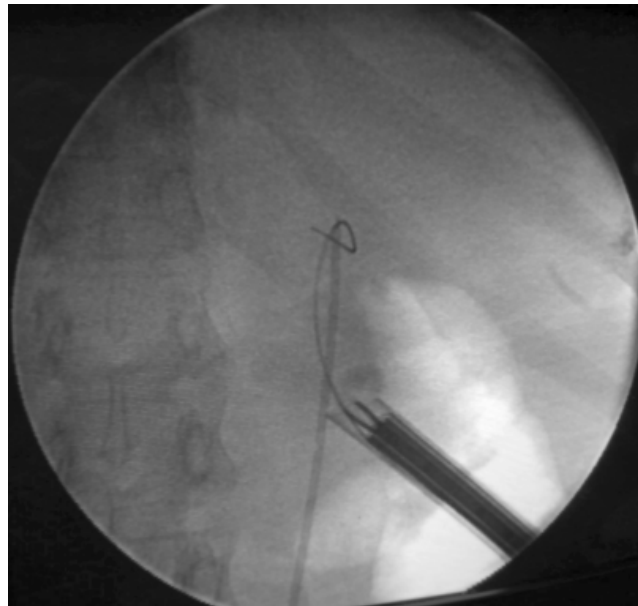


FIG. 2.14 – Image fluoroscopique en cours d'intervention. On reconnaît la sonde urétérale, le fil guide, la gaine d'Amplatz et la pince bipode.

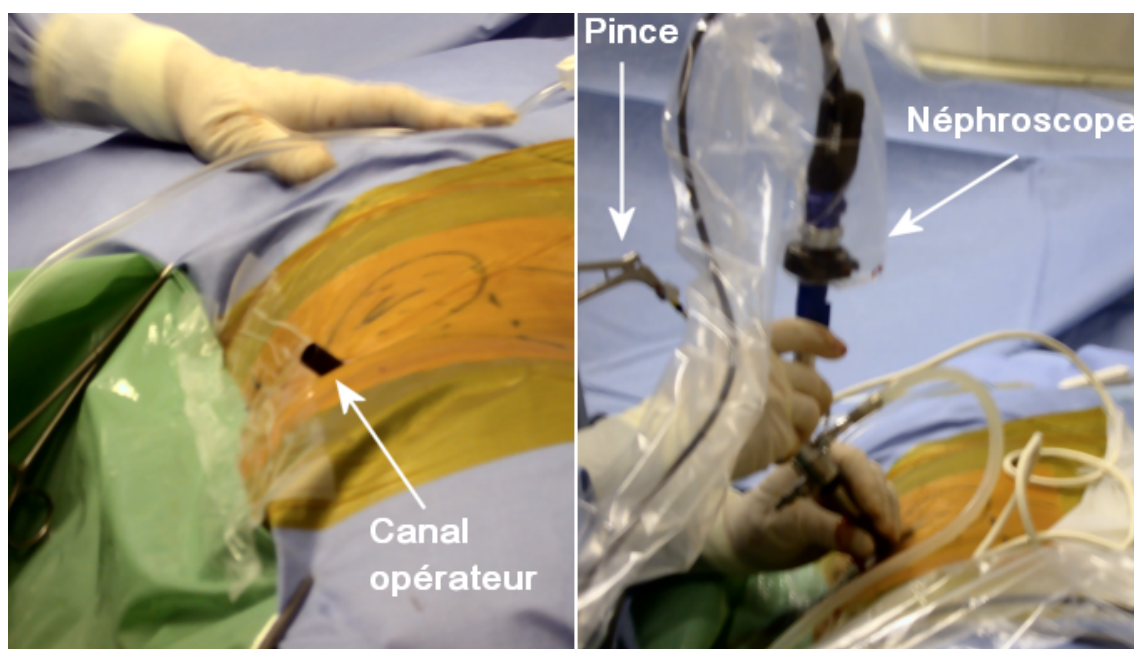


FIG. 2.15 – *Fin de la tunellisation cutanéocalicielle (à gauche), les champs stériles sont posés, on voit la gaine d'Amplatz émerger. A droite, le néphroscope est en place.*

2.2.3 Résultats et complications

Dans le cas de calculs non coralliformes, on rapporte que 75 à 90% des patients voient leurs calculs totalement éliminés³ après la première NLPC, ce taux augmentant à 94% après une seconde intervention [Tra03]. Cette dernière n'a lieu que dans un cas sur cinq. Il arrive aussi que le patient bénéficie d'une LEC comme deuxième intervention. Le taux de réussite dans le cas de calculs coralliformes avoisine les 80%.

Si la NLPC est souvent couronnée de succès, il n'en est pas de même pour la ponction des CPC, car de l'expérience des praticiens, il ressort que les essais répétés d'insertion de l'aiguille ne sont pas rares, et que l'idéal d'une insertion par les tiges calicielles lui, l'est.

Bilan

La réussite de la NLPC repose sur celle de la ponction initiale. Or, le chirurgien n'a à disposition que des modalités d'imagerie qui, bien qu'elles se complètent, sont de qualité médiocre, dans le sens où l'information qu'elles véhiculent est bruitée et incomplète, et requièrent une grande concentration pour la situer dans l'espace. Notre objectif est donc de fournir une aide informatisée au chirurgien pour ce seul geste de ponction, afin de le rendre plus précis plus souvent, quelles que soient son expérience et son assurance. Il sera question d'insérer ce premier outil rigide jusque dans le rein, sous contrôle échographique, selon une trajectoire précise déterminée sur la base d'une planification effectuée à partir d'un scanner pré-opératoire.

³Il s'agit du taux de SF (*Stone Free*) pour un groupe donné.

Bibliographie

- [Des00] F. Desgrandchamps, P. Meria, P. Brunet : *Chirurgie laparoscopique transpéritonéale du rein et de l'uretère pour calcul.*, Techniques chirurgicales - Urologie, 41-090-B-4, Encycl. Méd. Chir. (Elsevier, Paris), 2000.
- [Duc99] A. L. Duc, F. Desgrandchamps, A. Cortese, O. Cussenot, P. Teillac : *Chirurgie percutanée du rein pour lithiase*, Techniques chirurgicales - Urologie, 41-090-B, Encycl. Méd. Chir. (Elsevier, Paris), 1999.
- [Mer96] P. Meria, A. L. Duc, D. Cathignol : *Lithotritie extracorporelle*, Traité de techniques chirurgicales - Urologie, 41-090-C, Encycl. Méd. Chir. (Elsevier, Paris), 1996.
- [PMS] PMSI : <http://stats.atih.sante.fr/mco/acteone.html>.
- [Tra03] O. Traxer : *Traitements chirurgicaux de la lithiase urinaire*, Néphrologie-Urologie, 18-106-A-10, Encycl. Méd. Chir. (Elsevier, Paris), 2003.

Imagerie diagnostique et thérapeutique pour la NLPC

Je crois que le beau n'est pas une substance
en soi, mais rien qu'un dessin d'ombres, qu'un
jeu de clair-obscur.

Tanizaki

Sommaire

3.1 La tomодensitométrie	50
3.1.1 Principes du scanner	50
3.1.2 Types de scanner	51
3.1.3 Qualité de la reconstruction du volume scanner	52
3.1.4 Scanner et dosimétrie	53
3.1.5 Le scanner pour le diagnostic des lithiases	54
3.2 L'échographie	57
3.2.1 L'échographie rénale d'un point de vue clinique	57
3.2.2 Principes de l'échographie	57
3.2.3 Propriétés physiques de l'onde ultrasonore	60
3.2.4 Types de sondes	66
3.2.5 Réglages de l'image	68
3.2.6 Perspectives : échographie 3D	70
Bibliographie	73

Nous présentons dans ce chapitre les techniques et modalités d'imagerie communément utilisées en urologie. Les informations sont tirées en grande partie du *Rapport du congrès 2003 de l'Association Française d'Urologie*, par J.L. Descotes et J. Hubert [Hub03c, Hub03b, Hub03d, Hub03a], du CHU de Grenoble. Urographie, artériographie, lymphographie, urétéro-pyélographie, échographie, tomодensitométrie (TDM), IRM, TEP, sont les différents examens recensés dans cet ouvrage. Néanmoins, nous nous concentrerons sur l'échographie et la tomодensitométrie qui sont les deux piliers de notre travail de thèse. La fluoroscopie fait partie des modalités d'imagerie interventionnelle; elle occupe une place essentielle dans le protocole de NLPC, pourtant nous ne l'avons pas intégrée à notre système GMCAO car elle ne fournit qu'une information ténue de projection sur les cavités opacifiées et dilatées, ce qui pour une première étude n'était pas envisageable. L'étude de la fluoroscopie fera partie d'investigations futures.

3.1 La tomодensitométrie

La tomодensitométrie, appelée communément "scanner", officiellement "scanographie", ou encore "CT-scan" chez les anglophones, est l'examen diagnostique quasi-systématiquement auquel est soumis le patient avant NLPC. Il fournira pour notre étude l'information pré-opératoire. Cette section s'appuie sur [Hub03b].

3.1.1 Principes du scanner

Le scanner est un examen qui permet d'obtenir un ensemble de coupes axiales d'une partie du corps humain, que nous désignerons par la suite sous le terme de "volume scanner". Une image scanner est l'aboutissement d'une chaîne de processus physiques, mécaniques, électroniques et mathématiques, qui passe par la mesure par des capteurs de l'absorption de rayons X par le corps. La source de rayons X suit un mouvement circulaire, autour du corps, chacune de ces positions correspondant à un profil d'absorption (fig. 3.1). Des modèles mathématiques permettent ensuite, à partir de ces profils localisés, la reconstruction en 3D et en niveaux de gris du corps scanné.

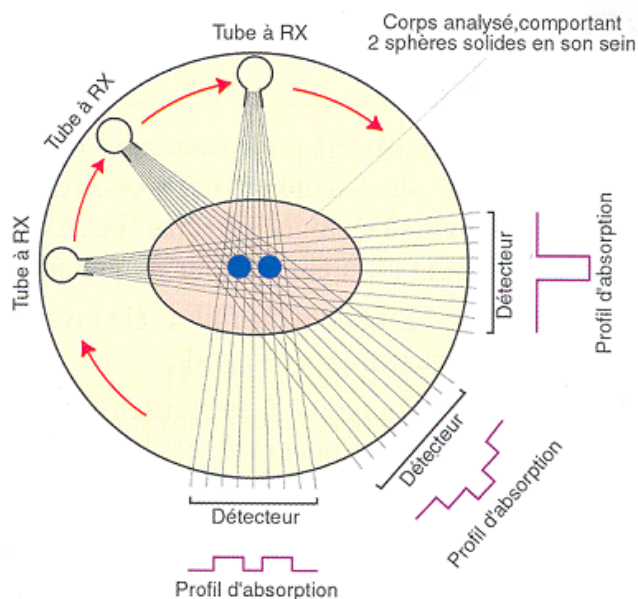


FIG. 3.1 – Schématisation des profils d'absorption mesurés lors d'un examen scanner. La connaissance de la position de la source pour chacun de ces profils permet la reconstruction en 3D de la tranche scannée. (d'après [Hub03b])

Absorption et diffusion par les tissus dépendent de leur composition atomique et de l'énergie des rayons X incidents. Cette énergie dépend de l'intensité et du voltage du tube générateur de rayons X ; on la fait varier en fonction de la corpulence du patient. Chaque tissu vivant possède un coefficient d'absorption μ tel que l'atténuation du rayonnement croît de manière exponentielle avec l'épaisseur x de la zone traversée (eq. 3.1).

$$I = I_0 10^{-\mu x}, \text{ où } I_0 \text{ est l'intensité du rayonnement initial} \quad (3.1)$$

Hounsfield a élaboré en 1979 une échelle de densités scanner, la densité étant définie par rapport à l'eau :

$$d = 1000 \frac{\mu - \mu_{\text{eau}}}{\mu_{\text{eau}}} \quad (3.2)$$

Dans cette échelle, l'eau a une densité de 0UH, l'air -1000 UH, les os 1000 UH. Les tissus mous, puisque c'est notre sujet, sont resserrés dans un intervalle allant de 0 à 50UH, selon leur nature. On peut augmenter la densité de certains d'entre eux par injection de produit de contraste radio-opaque. C'est le cas du parenchyme rénal (fig. 3.2).

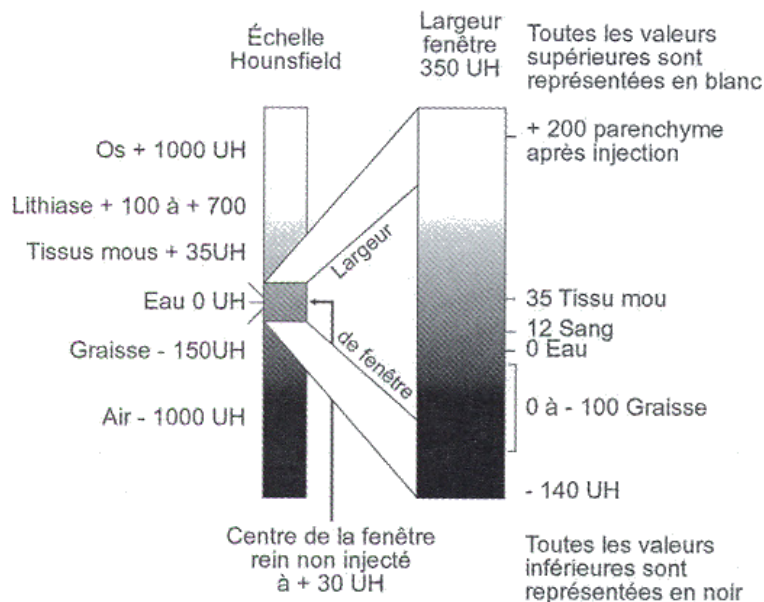


FIG. 3.2 – Echelle des densités de tissus pour la TDM, en unités Hounsfield (UH). On peut noter que le parenchyme injecté doit apparaître blanc. (d'après [Hub03b])

3.1.2 Types de scanner

Scanner incrémental

C'est la première génération des scanners médicaux, aujourd'hui abandonnée. Les coupes sont obtenues les unes après les autres, séparées de quelques millimètres (3 ou 5mm généralement). Pour une coupe, le tube et les détecteurs effectuent une rotation complète autour du patient, qui dure quelques secondes. Le lit avance ensuite pour l'acquisition de la coupe suivante. Ces scanners ont tendance à chauffer très vite, de plus ils délivrent une dose de radiations relativement importante au patient, et enfin ils nécessitent une apnée prolongée, voire plusieurs apnées, en cas d'examen minutieux d'un organe mobile tel que le rein.

Scanner hélicoïdal monobarrette

Le statif est en rotation continue et rapide¹ autour du patient alors que la table d'examen suit un mouvement de translation, de telle sorte que des coupes peuvent être reconstruites par interpolation en tout point du volume exploré. Une acquisition abdominale demande une apnée de 30 secondes environ. Cette vitesse permet l'obtention d'images de qualité (par la finesse de la reconstruction et par le fait que les organes restent immobiles pendant ce laps de temps), et permet aussi l'étude précise de différentes phases d'injection.

Scanner hélicoïdal multibarrette

Par rapport au scanner monobarrette, celui-ci montre une vitesse d'acquisition encore accrue, en enregistrant des profils d'atténuation sur une plus grande largeur : 4 (1998) à 16 (2002) rangées de détecteurs permettent l'acquisition simultanée de plusieurs millimètres de coupes².

3.1.3 Qualité de la reconstruction du volume scanner

C'est le manipulateur de radiologie qui décide de la qualité de l'examen scanner par le choix des paramètres d'acquisition. Nous évoquons ici l'influence de l'un des paramètres essentiels, ainsi qu'une manière théorique de mesurer la qualité des images finales.

Influence du pitch

A partir de l'acquisition continue du volume scanner, sont reconstruites les coupes axiales qui seront finalement présentées au praticien. Cette reconstruction est basée sur l'interpolation des informations enregistrées à chaque rotation de tube. Les fabricants proposent divers algorithmes d'interpolation, plus ou moins rapides et plus ou moins précis.

Une des grandeurs essentielles que règle (indirectement) le manipulateur de radiologie s'appelle le pitch. Elle est définie par

$$p = \frac{d}{M \cdot S} \quad (3.3)$$

où d est le pas de l'hélice, M est le nombre de barrettes du détecteur, et S la largeur du faisceau X correspondant à une barrette [Bri02] (fig. 3.3 page ci-contre).

I. Bricault [Bri02] a étudié l'influence du pitch dans la qualité de la reconstruction scanner, en terme de largeur et d'hétérogénéité du "profil de radiation pondéré" (*WRP*) d'une coupe. Parmi ses conclusions, il existe certaines valeurs de pitch pour lesquelles l'hétérogénéité de l'information est minimale. En particulier, $p = 1$ semble idéal avec interpolation par sur-collimation. Cela correspond à des rotations de tube jointives. Les scanners de dernière génération offrant barrettes multiples et algorithmes optimisés laissent augurer des acquisitions de haute qualité pour nos recherches.

Rapport signal sur bruit

Il existe un indicateur *a posteriori* de la qualité d'une image, c'est le rapport signal sur bruit (RSB, ou *SNR* en anglais), dont l'expression la plus simple est

$$RSB\left((x_i)_{i \in \mathbb{N}_N}\right) = \frac{E(x^2)}{V(x)} = \frac{\frac{1}{N} \sum_{i=1}^N x_i^2}{\frac{1}{N} \sum_{i=1}^N (x_i - E(x))^2} \quad (3.4)$$

où $x = (x_i)_{i \in \mathbb{N}_N}$ est l'ensemble des N pixels de l'image, $E(X)$ est l'espérance mathématique, et $V(X)$ la variance.

¹La vitesse de rotation sur les scanners récents atteint $360^\circ/0.5s$, ce qui soumet le tube à une force de 12G.

²Le record étant détenu par un appareil de Toshiba, qui fort de ses 256 barrettes couvre $12.8cm$ par rotation de tube.

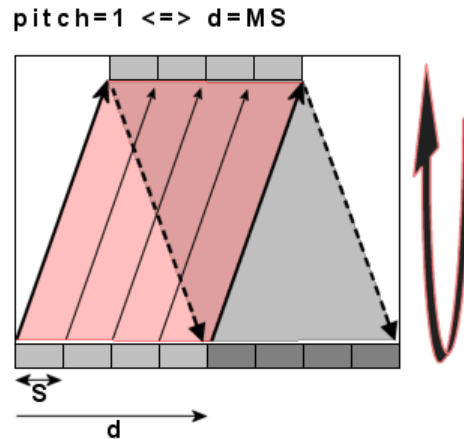


FIG. 3.3 – Le *pitch* est défini comme le rapport du pas de l'hélice scanner sur la largeur totale des barrettes. La rotation schématisée ici correspond à un *pitch* de 1, pour lequel les spires de l'hélice sont jointives.

Son expression statistique fait que le RSB d'une image scanner n'est à prendre en considération que dans le cadre de la comparaison d'examen différents d'une même région anatomique. Il augmente avec l'intensité du courant, sa tension, la collimation du faisceau (liée à l'épaisseur de coupe), et l'inverse du *pitch* [Sol01]. Nous verrons en section 3.1.4 que ces facteurs jouent de la même manière sur la dose de radiations envoyée au patient.

Le choix du manipulateur

Il est intéressant de savoir que les caractéristiques d'une image que l'on lit dans l'en-tête des images stockées au format DICOM (à savoir épaisseur de coupe, taille du pixel et espace inter-coupe), dont l'informaticien se sert pour reconstruire les données anatomiques en 3D, sont choisies par le manipulateur de radiologie, mais sont indépendantes des grandeurs physiques liées au faisceau de rayons X. En effet, avec une collimation fine et un *pitch* faible par exemple, on peut à loisir reconstruire des coupes fines et proches, comme des coupes épaisses et espacées. Cela dit, le manipulateur fera attention à ce que les paramètres physiques et numériques soient tels que les données brutes et reconstruites soient de qualités semblables.

Dans tous les cas, il faut trouver un compromis entre un examen rapide, à *pitch* important, délivrant une dose réduite, mais de qualité également réduite, et un examen plus minutieux, mais qui prendra plus de temps, avec une dose légèrement supérieure. Le choix doit être cliniquement justifié, et doit être fait dans l'intérêt du patient.

3.1.4 Scanner et dosimétrie

La tomodensitométrie reste aujourd'hui encore, malgré les améliorations des machines par les constructeurs, la technique de radiologie la plus irradiante. La question est ici de savoir si les examens de haute qualité que nous avons menés pour nos études sont acceptables en routine clinique, du point de vue de la dose reçue. Cette section est détaillée en annexe C.

Mesurer l'irradiation

Il n'est pas aisé de mesurer la dose de rayons X reçue par le patient lors d'un examen. La première difficulté réside dans la définition de la dose. On distingue en effet [Sca02, Sca00, Cor02] :

- La dose absorbée
- La dose efficace

- L'indice de dose de scanographie pondéré (IDSP)
- Le produit dose*longueur (PDL)

En pratique, les machines scanner donnent au manipulateur une indication de la dose correspondant aux paramètres choisis, à travers l'IDSP dont les valeurs ont été précalculées par le constructeur par des tests sur fantômes. Un avertissement est donné si les valeurs "normales" sont dépassées.

Les facteurs d'irradiation

Plusieurs paramètres réglables à la console jouent sur l'irradiation et sur la qualité de l'examen [Sca02, Gir01, Cor99].

- L'intensité du courant
- La tension du courant
- L'épaisseur de coupe, ou collimation par coupe
- Le pitch

Il est possible, expérimentalement, à travers des tests sur fantômes, de construire une formule donnant la valeur de dose en fonction de ces paramètres [Gir01]. Généralement, la dose reçue varie selon l'intensité, le carré du voltage, et l'inverse du pitch.

Le choix du manipulateur

En conclusion, le manipulateur doit connaître ces facteurs et échelles de dose pour adapter au mieux les réglages au patient et à sa pathologie. Néanmoins, les machines modernes proposent sur leur console un nombre restreint de paramètres, de sorte que l'examen reste toujours "dans les normes". Nous verrons en section 3.1.5 un exemple de protocole de routine en urologie, comparé aux valeurs que nous préconisons pour notre application de PRPAO.

3.1.5 Le scanner pour le diagnostic des lithiases

Bien que de nombreuses techniques d'imagerie soient à la disposition de l'urologue pour établir son diagnostic, le scanner est reconnu comme étant l'examen-clef en cas de lithiase [Hub03a]. Le chirurgien s'appuie sur les clichés scanner également pour préparer son geste de ponction, lors d'une opération de NLPC.

Injection d'un produit de contraste

Sauf allergie à l'iode, on peut injecter au patient un produit de contraste, de manière à procéder à des examens à différents temps (fig. 3.4 page suivante) : au temps précoce (après 30s), le produit met en évidence les artères rénales et le cortex ; au temps tardif (après 1min30s), le sang a pu être filtré, et le produit opacifie les CPC. De la sorte, on peut obtenir une information à la fois sur la forme du rein et comment il se différencie de son environnement, et sur l'aspect des cavités, cibles de la ponction percutanée. Souvent un premier examen est mené, sans injection, pour ne faire apparaître en blanc que la lithiase incriminée. Nous verrons en 5.2 que la fusion de ces temps d'acquisition est possible.

Exemple de protocole de routine

Nous avons pu avoir accès aux protocoles d'acquisition standard pour un scanner Siemens multibarrette. Son détecteur est formé de 672 canaux de 24 barrettes hybrides, organisées en 16 éléments centraux de 0.75mm chacun (épaisseur totale : 12mm), entourés de chaque côté de 4 éléments de 1.5mm (épaisseur totale du détecteur : 24mm)³ (fig. 3.5 page ci-contre). Pour

³A titre de comparaison, les scanners GE de la même génération proposent des éléments de 0.625mm et 1.25mm.

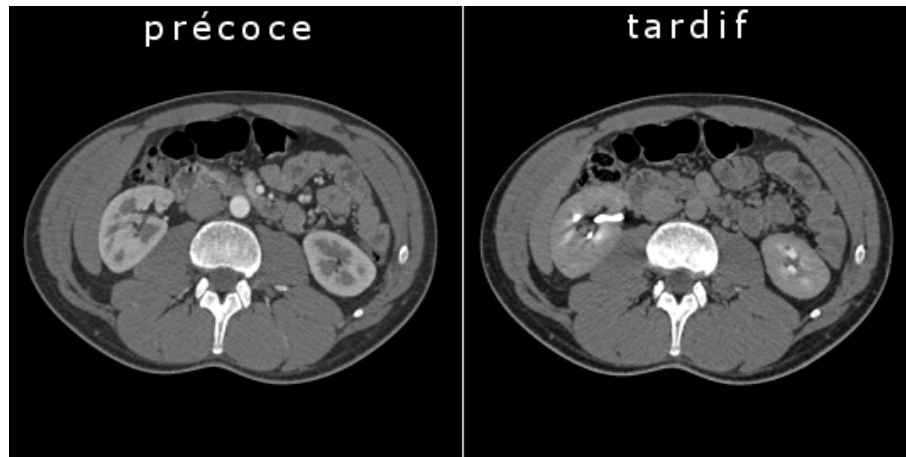


FIG. 3.4 – Temps d'acquisition scanner. A gauche, le temps précoce opacifie le cortex, tandis que le temps tardif, à droite, met en évidence les CPC.

un examen, on choisit quels éléments seront activés : soit les plus fins (avec une collimation de $16 \times 0.75\text{mm}$), soit les plus larges (avec une collimation de $16 \times 1.5\text{mm}$). Les coupes finalement reconstruites ne pourront pas avoir une épaisseur inférieure à la collimation par détecteur choisie (0.75mm ou 1.5mm).

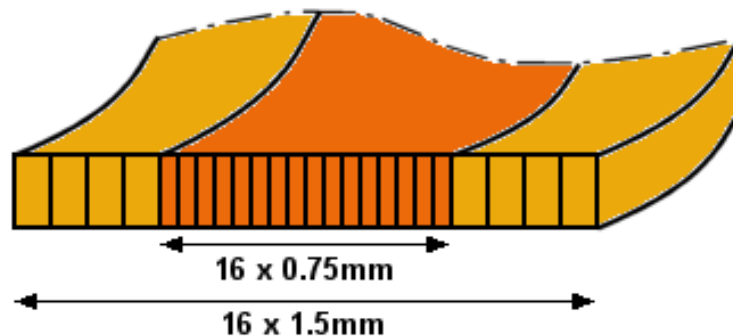


FIG. 3.5 – Schéma en coupe d'un détecteur hybride composé de 16 barrettes centrales de 0.75mm , entourées de part et d'autre de 4 barrettes de 1.5mm . Le tout peut être vu comme un détecteur symétrique de 16 barrettes de 1.5mm , pour une largeur totale de 24mm . La taille plus importante des éléments extrêmes permet de compenser l'effet de cône produit par les rayons X les plus obliques.

Le tableau 3.1 page suivante montre quelques paramètres de deux examens abdominaux standard, l'un dit "de routine", et l'autre "coupes fines". On notera que l'unique différence qui les sépare est la taille de la collimation par coupe : pour les coupes fines, les 16 éléments centraux sont activés, tandis que pour les coupes épaisses, tous les éléments le sont, équivalents à 16 éléments de taille double. Dans les deux cas le pitch de l'hélice est 1 (rotations jointives). Ainsi, on peut conclure que la résolution d'un examen fin est deux fois meilleure que celle d'un examen de routine. D'un point de vue de dose absorbée, les deux examens sont - étrangement - équivalents, puisque les paramètres électriques sont identiques, et si l'hélice avance deux fois plus vite pour l'examen de routine, elle le fait sur une distance double, d'où l'équivalence.

Cependant, ce tableau ne donne pas les valeurs des paramètres de reconstruction standard. Nous avons vu que le choix de ces paramètres était celui du manipulateur. Dans le service de

	mode	kV	mAs	mA	Scan Time	Rot Time	Slice	Coll Slice	Feed/ Rot	Length	Kernel Kernel
Routine	topo	120	534	100	5.340	-	-	1	-	512	T20s
	spiral	120	140	280	8.933	0.5	5	1.5	24	400	B31f
ThinSlice	topo	120	534	100	5.340	-	-	1	-	512	T20s
	spiral	120	140	280	8.933	0.5	5	0.75	12	200	B31f

TAB. 3.1 – *Protocoles d’acquisition abdominale standard pour un appareil Siemens de 16 barrettes. Le pitch hélicoïdal est 1 dans le cas "routine" comme dans le cas "coupes fines"; c’est le pas d’avancement de l’hélice qui varie, pour doubler la résolution spatiale.*

radiologie du CHU de Grenoble, les examens diagnostiques demandant souvent la couverture d’une grande partie de l’abdomen, nul n’est besoin de coupes fines, c’est pourquoi le choix du protocole de routine à $24mm$ de pas d’avancement et $1.5mm$ de collimation est fait. Pour ce protocole, les paramètres de reconstruction choisis sont généralement $3mm$ pour l’épaisseur de coupe, et $2mm$ pour leur espacement, donc avec un chevauchement de l’information de $1mm$. Hélas ces dernières valeurs ne sont pas satisfaisantes pour un traitement informatique précis; l’épaisseur de coupe trop importante rend les contours des organes, ainsi que leurs structures internes, flous, et une distance inter-coupes trop grande implique une perte d’information que l’interpolation ne peut exactement retrouver.

Notre protocole pour la PRPAO

Nous avons eu l’occasion d’effectuer une acquisition fine sur sujet volontaire sain. Les paramètres de la machine GE⁴ avaient des valeurs sensiblement équivalentes à celles proposées dans le programme de routine du tableau 3.1 : $V = 120kV$, $I = 185mAs$, collimation par détecteur de $1.25mm$, $pitch = 0.75$, permettant la reconstruction de coupes d’épaisseur $1.25mm$ tous les $0.625mm$. L’examen diagnostique standard observé au service de radiologie de Grenoble ne diffère significativement de celui-ci qu’au niveau de la reconstruction. La caractéristique de notre examen, outre le fait que les coupes soient presque trois fois plus fines, est qu’il est isotrope, dans le sens où la distance inter-coupes est de la taille d’un pixel. Ainsi, les voxels du volume final ont $0.625mm$ de côté. Cela facilitera les traitements informatiques par la suite (segmentation et coupes obliques pour la planification du geste, chapitre 5).

Sur ces bases - nous avons maintenant quelques connaissances sur la dosimétrie scanner, sur le pilotage de la machine, et avons pu comparer des examens de routine avec un examen fin - et après discussion avec le Dr Bricault, du service de radiologie du CHU grenoblois, nous avons arrêté les paramètres d’acquisition scanner optimaux pour la segmentation pré-opératoire informatisée d’un examen urologique. Il s’agit, pour résumer, d’acquérir les coupes les plus fines et les moins espacées possible, tout en respectant des valeurs de dose acceptables pour le patient, et surtout médicalement justifiées. Le tableau 3.2 page suivante récapitule les paramètres de l’examen idéal pour une planification assistée par ordinateur. Avec cette programmation, deux temps d’injection sont utiles, l’un cortical, et l’autre excrétoire.

⁴<http://www.gemedicalsystems.com>

Voltage	selon corpulence - ex : 120kV
Charge	selon corpulence - ex : 200mAs
Collimation	selon constructeur - 1.25mm ou 1.5mm
pitch	selon constructeur - pitch=1 préféré
Epaisseur de coupe	minimale - 1.25mm ou 1.5mm
Distance inter-coupes	pour voxel isotrope - ex : 0.625mm

TAB. 3.2 – *Protocole d'acquisition abdominale idéal pour un traitement informatisé, respectant toutefois les normes d'un examen de routine, du point de vue de la dose, de la charge de la machine, et de l'intérêt clinique.*

3.2 L'échographie

L'échographie est une technique d'imagerie médicale basée sur l'émission d'ultrasons, dont le domaine d'utilisation n'a cessé de croître depuis son apparition dans le domaine médical dans les années 70. Appliquée à l'origine à l'obstétrique et la cardiologie, l'échographie est aujourd'hui largement employée dans l'investigation de la cavité abdominale, en ophtalmologie, encéphalographie, etc. Le caractère non-invasif, la maniabilité, le - relatif - faible coût, et la qualité des images fournies par les appareils modernes, font de l'échographie un outil clinique indispensable. Depuis quelques années déjà, l'échographie est passée d'une utilisation diagnostique à un emploi thérapeutique, dans une problématique de ponction en particulier (cardiaque, hépatique, rénale, mammaire, etc.). C'est précisément dans ce cadre que nous nous situons, en introduisant le problème de la fusion de données scanner et échographiques. Afin de bien cerner les enjeux et les difficultés de l'emploi de l'échographie dans une problématique GMCAO, nous nous proposons de présenter quelques aspects techniques essentiels de la génération d'images échographiques. Cette section s'appuie sur [Hub03c] pour les aspects cliniques, et [Ult03, Mor99, Ion98, Pér96] pour les aspects physiques.

3.2.1 L'échographie rénale d'un point de vue clinique

Pour le diagnostic, l'échographie peut servir à détecter en urgence une dilatation du haut appareil chez certains patients, signe probable d'une colique néphrétique ou d'une pyélonéphrite. Hors du contexte de l'urgence, d'autres signes directs peuvent être visibles, pendant un examen de dépistage de première intention devant des douleurs abdominales ou lombaires, ou une hématurie : l'augmentation du volume rénal avec présence d'une masse hypo ou hyperéchogène, ou un abcès. Dans ces cas-là, le scanner confirmera et approfondira le diagnostic.

Pour la thérapie, l'échographie est proposée par de nombreux constructeurs comme modalité de repérage pour la lithotritie extra-corporelle. En outre, elle est l'examen préconisé pour le geste de ponction lors d'une NLPC. Nous avons abordé ces applications cliniques dans les sections 2.1.2 et 2.2.2 du chapitre 2. Dans le cas du repérage d'une lithiase, on la reconnaît à l'artefact échogène qu'elle engendre, et à l'ombre acoustique postérieure.

Les sections suivantes présentent les aspects physiques et techniques de l'échographie.

3.2.2 Principes de l'échographie

L'échographie en mode B produit des images de coupe à partir de signaux ultrasonores réfléchis par les structures anatomiques visées. L'émission et la réception des trains d'ondes ultrasonores sont assurées par une rangée de transducteurs piézoélectriques. L'analyse de ces informations spatiales multidirectionnelles permet la reconstruction d'une image du plan échographique.

Les ondes ultrasonores

Les ondes sonores sont des vibrations mécaniques correspondant aux variations de pression des milieux traversés. Ces ondes se déplacent en ligne droite dans un milieu donné. A l'interface entre deux milieux, elles subissent réflexion, réfraction et diffusion, de la même manière que la lumière (fig. 3.6). Elles sont caractérisées par leur fréquence et par leur intensité. Les ondes sonores subissent une atténuation le long du trajet qu'elles suivent. Ces aspects physiques seront abordés en 3.2.3.

Les ondes ultrasonores utilisées en médecine sont de faible intensité, et leur fréquence s'échelonne de 1 à 12 MHz, selon les applications. Elles sont produites par des transducteurs piézoélectriques.

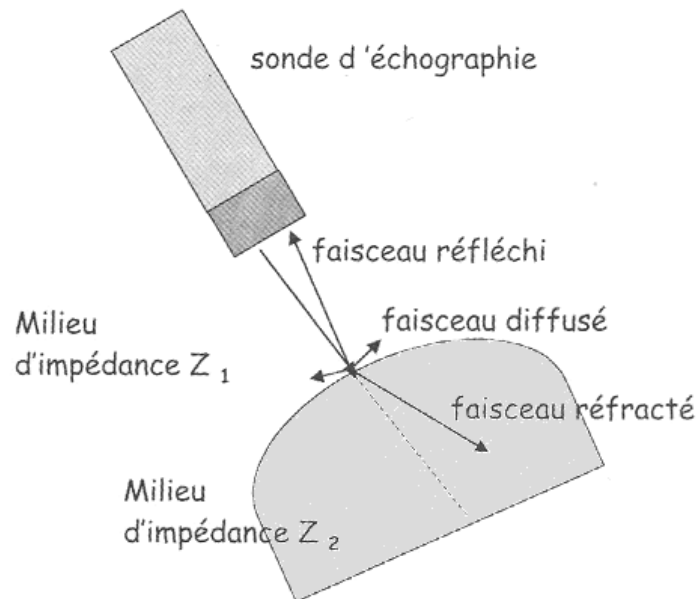


FIG. 3.6 – Réflexion, réfraction et diffusion du faisceau ultrasonore à l'interface entre deux milieux d'impédance acoustique différente. (d'après [Hub03c])

Transducteurs piézoélectriques

Les transducteurs utilisés en médecine sont des céramiques polarisées rendues piézoélectriques.

La piézoélectricité se manifeste par un **effet direct**, par lequel une force appliquée à un corps piézoélectrique fait apparaître une tension entre ses pôles, et par un **effet inverse**, par lequel une tension périodique alternative appliquée à ce corps provoque des vibrations de fréquence proportionnelle.

Les transducteurs d'une sonde échographique jouent alternativement le rôle d'émetteur et de récepteur d'ultrasons. En mode émetteur, un transducteur génère dans une direction connue appelée "ligne de tir" des trains d'ondes ultrasonores ; l'intervalle de temps libre entre deux trains d'ondes lui permet de passer en mode récepteur pour analyser les échos. Ces signaux recueillis sur chaque ligne de tir sont convertis en information électrique, qui après maintes passes de reconstruction, donnera l'image échographique.

Construction de l'image

Pour construire une image de coupe, il faut pouvoir localiser sur chaque ligne de tir la position des interfaces acoustiques rencontrées par le faisceau ultrasonore, puis repérer la ligne

de tir dans le plan d'exploration. Pour une ligne donnée, l'analyse du temps écoulé entre émission et réception d'un train d'ondes - appelé "temps de vol" - permet de connaître la distance des interfaces le long de cette ligne. Dans l'image finale, l'intensité d'une interface, représentée en niveaux de gris, sera fonction de l'intensité acoustique du signal réfléchi correspondant.

L'orientation de la ligne de tir est fixée par le constructeur. Il existe 100 à 400 lignes de tir pour couvrir le plan échographique. Les informations anatomiques situées entre deux lignes sont reconstruites dans l'image par interpolation. Les transducteurs sont activés les uns après les autres, on appelle cela le **balayage**. Un balayage complet a lieu environ 25 fois par seconde, ce qui assure une observation en temps-réel des structures anatomiques mobiles.

Enfin, la numérisation sous forme d'image de niveaux de gris d'un signal électronique brut nécessite en amont des étapes d'amplification, de démodulation et de redressement du signal analogique, et en aval un échantillonnage par un convertisseur analogique/numérique, suivi par des filtres de traitement d'image.

L'image obtenue n'est pas une image quantitative, mais une image dite souvent "de gradient", puisqu'elle met en évidence les interfaces entre les structures anatomiques. La figure 3.7 schématise le résultat théorique d'une reconstruction échographique. Nous verrons par la suite que la réalité est plus complexe.

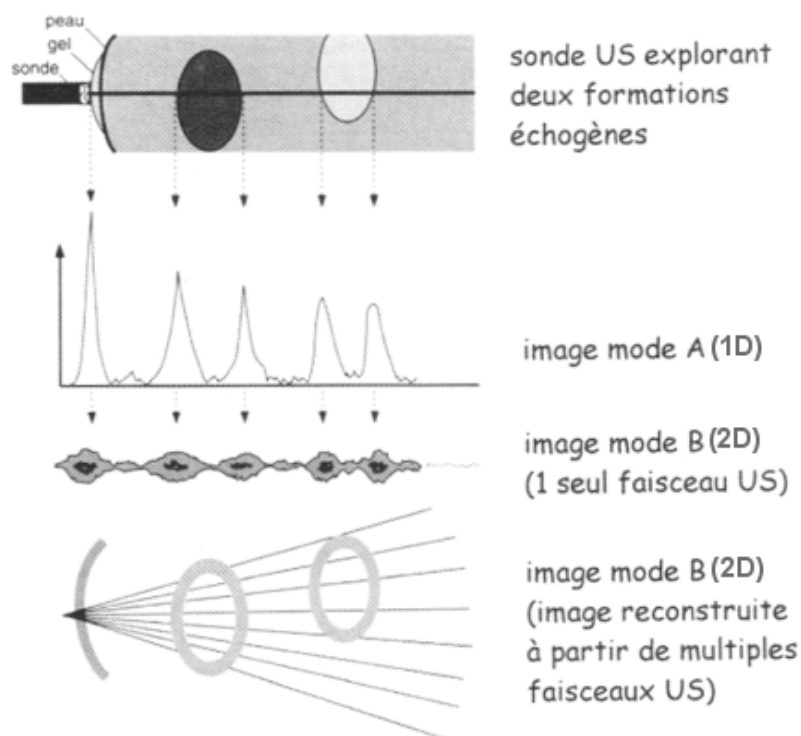


FIG. 3.7 – Schéma résumant la reconstruction d'une image échographique en mode B (2D) à partir du recueil des échos. Sur l'image finale on ne devrait voir apparaître que les interfaces entre structures anatomiques. (d'après [Hub03c])

Les appareils modernes permettent en plus de l'observation de structures relativement statiques en niveaux de gris, celle des fluides en mouvement, en couleurs : c'est l'échographie Doppler.

Echographie Doppler

L'effet Doppler, bien connu des astrophysiciens comme des automobilistes, consiste dans la variation de la fréquence d'une onde sonore après réflexion sur une cible en mouvement. Dans le cas de l'échographie, la cible en mouvement est le contenu d'un vaisseau sanguin. Si \bar{v} est la vitesse algébrique du sang dans le vaisseau, c la vitesse des ultrasons atteignant les cellules sanguines, f la fréquence des ondes ultrasonores et θ l'angle que forment la ligne de tir échographique et le canal sanguin, alors la fréquence de l'onde réfléchiée par le sang est :

$$f' = \left(1 + \frac{\bar{v} \cos \theta}{c}\right) f \quad (3.5)$$

Plusieurs types de modes Doppler ont vu le jour : les modes continu, pulsé, couleur et puissance. La figure 3.8 montre un exemple d'acquisition pour ces deux derniers modes. Alors que le mode couleur affiche un dégradé de couleurs du rouge (flux se rapprochant de la sonde) au bleu (flux s'éloignant de la sonde), le mode puissance présente un dégradé de jaune selon la puissance du signal Doppler uniquement, et non selon sa fréquence.

En tous les cas, le mode Doppler présente une solution intéressante en GMCAO pour la segmentation automatisée de structures vasculaires, car par un simple seuillage sur la composante de teinte de l'image, on peut immédiatement obtenir une ébauche d'arbre vasculaire (même si des traitements en amont et en aval sont nécessaires pour dessiner des contours lisses et supprimer l'information bruitée ou aberrante).

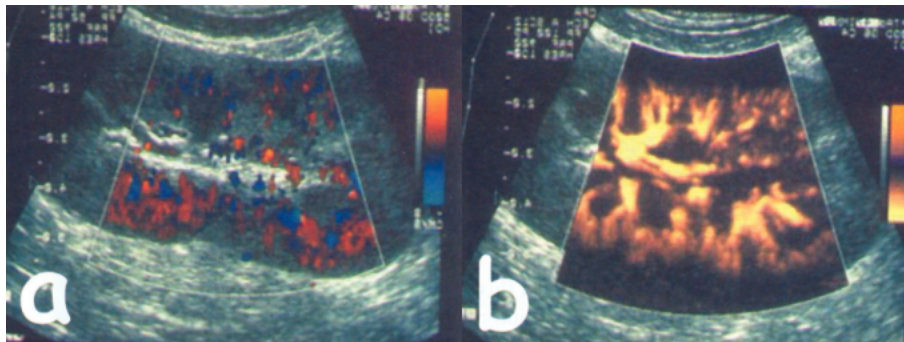


FIG. 3.8 – Exploration du pédicule rénal en Doppler couleur (a) et Doppler puissance (b). (d'après [Hub03c])

3.2.3 Propriétés physiques de l'onde ultrasonore

Le choix d'un traitement d'image suppose une connaissance minimale du processus physique à l'origine de l'image, de manière à l'aborder par le bon angle. C'est pourquoi nous nous proposons de détailler succinctement les phénomènes et grandeurs physiques associés aux ultrasons.

Célérité et impédance

L'onde ultrasonore utilisée en échographie est une onde longitudinale ; la matière subit des vibrations (alternance de dépressions et surpressions locales) dans l'axe de propagation de l'onde. La vitesse de propagation est appelée **célérité acoustique**, elle ne dépend que du milieu traversé. On caractérise ce milieu par son **impédance acoustique**, définie par sa masse volumique ρ et sa compressibilité χ [Ult03] :

$$Z = \sqrt{\frac{\rho}{\chi}} \quad (\text{en } kg/m^2/s) \quad (3.6)$$

Cette impédance conditionne avec la masse volumique la célérité, de sorte que les milieux de forte impédance possèdent une célérité ultrasonore élevée :

$$c = \frac{Z}{\rho} \quad (\text{en } m/s) \quad (3.7)$$

Pour donner un ordre d'idée, voici des valeurs pour trois milieux différents (tissu osseux, tissu spongieux, air) :

	impédance	célérité
air	0.0004	343
foie	1.6	1540
os	3.6 à 7.0	2100 à 4100

TAB. 3.3 – Valeurs indicatives de l'impédance et de la célérité pour trois tissus différents. (d'après [Ult03])

Dans le cas d'une échographie abdominale, les tissus mous rencontrés sont nombreux, et tous n'ont pas la même impédance acoustique. Graisse, eau, foie, rein, muscle, etc. conduisent les ultrasons à des vitesses allant de $1460m/s$ à près de $1700m/s$ (fig. 3.9). Notons pour finir que ces vitesses peuvent également varier avec la température du milieu.

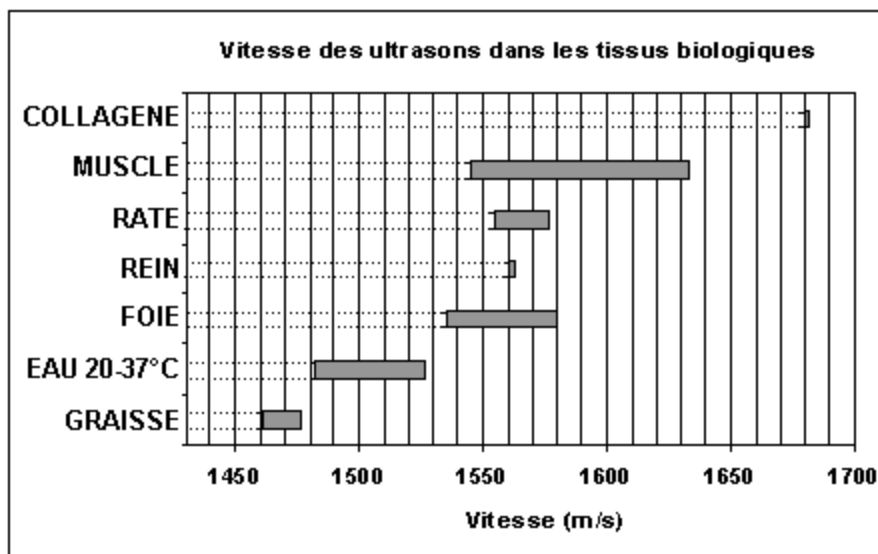


FIG. 3.9 – Célérité des ultrasons dans les tissus mis en jeu lors d'une échographie abdominale. On voit que la valeur courante choisie pour caractériser les tissus mous, $1540m/s$, si elle en est la médiane, est finalement assez peu représentative. (d'après [Mor99])

Fréquence et longueur d'onde

La fréquence ultrasonore, ou par métonymie la fréquence de la sonde ultrasonore, est sûrement la grandeur essentielle qui guide le praticien dans son choix de sonde. Nous avons vu que les fréquences des ultrasons utilisés en médecine sont comprises entre 1 et $12MHz$.

On peut aussi caractériser les signaux acoustiques par leur longueur d'onde λ , qui s'exprime par le rapport de la célérité sur la fréquence :

$$\lambda = \frac{c}{f} \quad (\text{en } mm) \quad (3.8)$$

On peut donner un ordre de grandeur de la longueur d'onde pour quelques fréquences usuelles :

fréquence (MHz)	longueur d'onde (mm)
3.5	0.44
5	0.31
7.5	0.21
11	0.14

TAB. 3.4 – Valeurs indicatives de la longueur d'onde ultrasonore correspondant aux fréquences usuelles des sondes échographiques, pour une célérité de 1540m/s.

La longueur d'onde diminue quand la fréquence augmente, si bien que les sondes de plus haute fréquence permettent généralement d'observer des structures plus fines. La longueur d'onde, à ce propos, est de l'ordre de grandeur des plus petites structures anatomiques. La connaître permet de mieux appréhender les phénomènes de diffusion et diffraction, et par extension, le bruit speckle, dont il sera question plus loin.

Intensité acoustique

L'intensité acoustique, que dans la vie courante on nomme "volume du son", est définie par le flux d'énergie reçu par un élément de surface orthogonal à la direction de propagation de l'onde. Elle peut s'exprimer en fonction de la pression acoustique p et de l'impédance Z [Ult03] :

$$I = \frac{1}{2} \frac{p^2}{Z} \quad (\text{en } W/cm^2) \quad (3.9)$$

A pression égale, l'intensité acoustique est donc moindre dans les tissus mous que dans l'air, par exemple. Elle s'exprime communément sur l'échelle logarithmique des décibels (dB) relativement à un niveau de référence. Elle joue un grand rôle dans la qualité des images échographiques, mais elle doit être contrôlée pour ne pas dépasser les seuils dangereux pour le patient et le praticien.

Absorption de l'onde

Dans les tissus biologiques, l'intensité de l'onde acoustique décroît de manière exponentielle avec la distance x . Ce phénomène est dû à des mécanismes de viscosité et de conduction thermique, qui aboutissent à la transformation de l'énergie acoustique en chaleur. L'absorption dépend à la fois du tissu traversé, via une constante K , et de la fréquence f des ultrasons qui le traversent ; on résume ces caractéristiques à travers le **coefficient d'absorption** α [Ult03] :

$$I = I_0 10^{-\alpha x} \quad \text{où } \alpha = K f^2 \quad (\text{en } dB/cm/MHz) \quad (3.10)$$

On interprète cette formule de la manière suivante :

- L'intensité décroît très vite dans les premiers centimètres parcourus ; elle se stabilise sur la distance.
- L'absorption est faible dans les liquides, forte dans l'air et l'os, et variable à travers les tissus mous.
- Les sondes de haute fréquence (7.5 à 12MHz) ne permettent pas l'exploration de structures profondes.

Tissu	α (dB/cm)
Eau	0.0022
Sang	0.18
Graisse	0.6
Cerveau	0.85
Foie	0.9
Rein	1.0
Muscle	1.2 à 3.3

TAB. 3.5 – Valeurs du coefficient d'absorption pour certains tissus humains, pour une fréquence de 1MHz. On peut en déduire notamment la facilité à mener une échographie dans l'eau.

En particulier, nous rencontrerons par la suite des interfaces osseuses (les côtes) ou gazeuses (le côlon) qui, outre la forte réflexion qu'elles provoquent, engendrent en arrière une ombre acoustique impénétrable.

Réflexion et réfraction de l'onde

De même qu'en optique, les ondes acoustiques sont soumises aux phénomènes de réflexion et réfraction au niveau des interfaces acoustiques.

Il convient dans un premier temps de définir l'interface acoustique. C'est la frontière entre deux milieux d'impédances acoustiques différentes. Les interfaces présentent des caractéristiques diverses :

- Leur **importance**. Elle est liée à la différence d'impédance $Z_2 - Z_1$. On opposera ainsi les interfaces entre tissus mous (exemple : foie-rein) et les interfaces entre air et tissu mou ou os et tissu mou.
- Leur **forme**. Plane ou incurvée, elle influe sur la direction des faisceaux réfléchis et réfractés.
- Leur **orientation** par rapport au faisceau. Une interface fortement inclinée est difficilement détectable.
- Leur **régularité**. C'est leur caractère lisse ou rugueux, qui peut donner naissance au phénomène de diffraction, comme nous allons le voir.
- Leur **taille** par rapport à la longueur d'onde. Elle est liée elle aussi à la diffraction des ondes.

En incidence normale, une fraction R de l'énergie acoustique est réfléchi vers sa source, l'autre progressant sans déviation dans le deuxième milieu, avec une fraction T telle que $R + T = 1$. On appelle ces fractions respectivement les coefficients de réflexion et de réfraction.

$$R = \left(\frac{z_1 - z_2}{z_1 + z_2} \right)^2 \quad (3.11)$$

$$T = \frac{4z_1z_2}{(z_1 + z_2)^2} \quad (3.12)$$

$$R_{dB} = -10 \log R \quad (3.13)$$

$$T_{dB} = -10 \log T \quad (3.14)$$

Le tableau 3.6 page suivante, montre la valeur du coefficient de réflexion pour certains tissus habituellement rencontrés dans nos problématiques de traitement ou recalage échographique. Pour ce qui nous concerne, une acquisition rénale montre le plus souvent des zones graisseuses, hépatiques et musculaires. Dans ce tableau on voit que les interfaces acoustiques avec le rein sont de 10 ou 100 fois moins "réflectives" que celles avec la graisse. C'est ce qu'en pratique on

remarque, en particulier pour les personnes minces : comme schématisé sur la figure 3.10, les pôles du rein ont tendance à être mis en valeur par la graisse qui les entoure, tandis que les zones de contact du rein avec le foie (proximal) et le psoas (distal) sont plutôt atténuées. Sur des sujets sains comme celui présenté sur cette figure, on peut nuancer les choses, en affirmant que, d'une part, si elles sont échogènes, les interfaces avec la graisse sont rarement orthogonales au faisceau ultrasonore, d'où un signal atténué et flou, et d'autre part, l'hyperéchogénicité de la capsule rénale rehausse l'interface foie-rein, et ce d'autant plus que les faisceaux y parviennent de manière à peu près normale. Tout dépend du patient.

	Air	Sang	Cerveau	Graisse	Rein	Foie	Muscle	Os
Cerveau	0	51						
Graisse	0	22	*					
Rein	0	44	*	22				
Foie	0	38	*	21	41			
Muscle	0	31	*	20	32	37		
Os	0	3.6	3.6	3.6	*	*	*	
Eau	0	28	30	29	26	25	23	3.5

TAB. 3.6 – Valeurs du coefficient de réflexion R pour certaines interfaces acoustiques du corps humain. Le coefficient est exprimé ici en dB. En théorie, les interfaces avec le rein sont 10 à 100 fois moins "réflectives" que celles avec la graisse. En pratique, il faut nuancer cette affirmation car les interfaces ne sont pas parfaites.

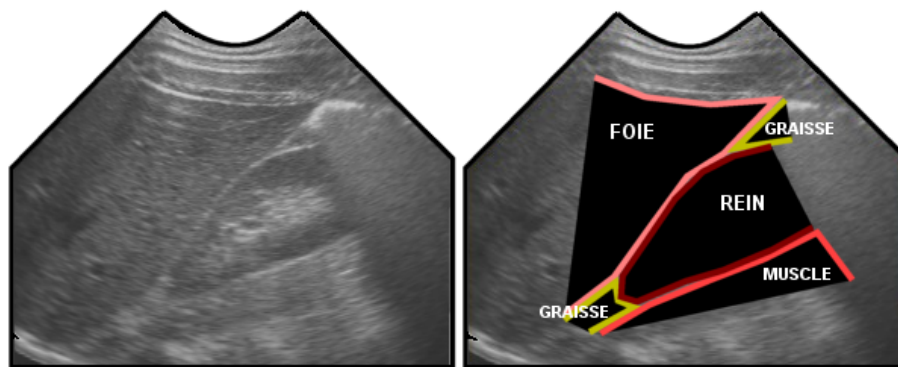


FIG. 3.10 – Un exemple d'image du rein droit par voie antérieure obtenue avec une sonde sectorielle de 3.5MHz. Sur cette image de relativement bonne qualité, on distingue bien les interfaces du rein avec le foie, la graisse, les muscles.

En incidence oblique, se produisent les phénomènes de réfraction et réflexion (fig. 3.11 page ci-contre). Conformément à la loi de Snell-Descartes, l'angle du faisceau réfléchi est égal à l'angle d'incidence : $\theta_r = \theta_i$, et l'angle réfracté θ_t est tel que :

$$\frac{\sin \theta_i}{\sin \theta_t} = \frac{c_1}{c_2} \quad (3.15)$$

où c_1 et c_2 sont les célérités acoustiques dans les milieux 1 et 2. Les coefficients de réflexion et réfraction s'expriment dans ce cas en fonction des angles θ_i et θ_t .

Quand la taille de l'interface acoustique est suffisamment grande devant la longueur d'onde du signal incident, la réflexion est dite spéculaire, et elle est accompagnée d'un effet d'ombre

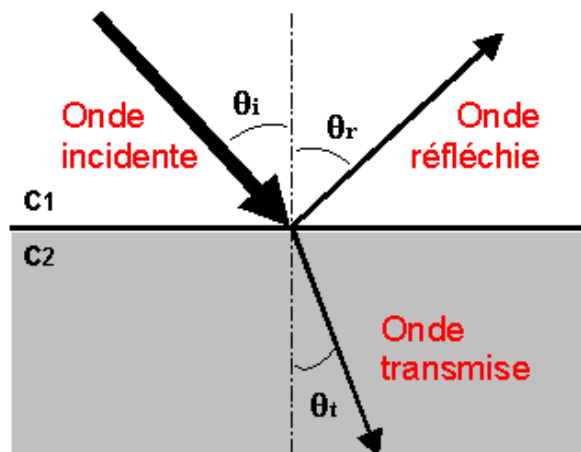


FIG. 3.11 – Schématisation des phénomènes de réflexion et réfraction à l'interface de deux milieux de célérités c_1 et c_2 .

acoustique dont l'intensité dépend de l'importance, de la forme et de la taille de l'interface. Quoiqu'il en soit, l'échographe cherchera à placer la sonde en incidence normale par rapport aux structures d'intérêt, de manière à obtenir sur les images les interfaces les plus nettes.

Diffusion de l'onde

Lorsque la taille de l'obstacle rencontré par l'onde incidente est de l'ordre de la longueur d'onde, ou inférieure, se produit le phénomène de diffusion⁵ : l'énergie incidente est diffusée dans toutes les directions. L'information propre à cet obstacle pourra sans doute parvenir au récepteur, mais après de multiples réverbérations, ce qui produit sur l'ensemble de l'image le bruit caractéristique de l'échographie, le **speckle**.

Nous avons vu plus haut que la longueur d'onde des ultrasons en médecine s'échelonne entre 0.2 et 0.5mm, ce qui peut facilement correspondre à la taille de micro-structures anatomiques, notamment dans les tissus mous (cellules ou amas de cellules, capillaires, micro-bulles, etc.). Si la diffusion des ultrasons peut nuire à l'interprétation des images, elle est utilisée avantageusement lorsqu'il s'agit de caractériser des tissus (par exemple, un foie sain et un foie cirrhotique présentent une granularité différente, donc un bruit speckle différent dans les images). Cela étant dit, on peut revoir l'appellation inexacte - mais pas incorrecte - d' "image de gradient" : les images échographiques de tissus mous sont en fait des images à la fois quantitatives et dérivatives, mais imprécises et entachées d'un fort bruit speckle.

Focalisation du faisceau

Le signal n'est pas émis d'une source idéale ponctuelle, mais de toute la largeur d'un élément piézoélectrique, ce qui induit une dispersion latérale du faisceau. Par des moyens à la fois mécaniques et électroniques, on parvient à focaliser le faisceau, de manière à lui donner une forme de cône, au sommet duquel le signal est d'amplitude maximale. On appelle ce point le point focal ; il est entouré de la **zone focale**, au delà de laquelle le signal est atténué de plus de 3dB dans le sens de la longueur et 20dB dans le sens de la largeur par rapport à son maximum [Pér96] (fig. 3.12 page suivante).

⁵On parle aussi de diffraction, bien que le phénomène de diffraction suppose, comme en optique, une organisation du réseau diffracteur et par là une orientation bien définie des ondes diffractées, voire l'existence de franges d'interférences, etc., ce qui ne peut avoir lieu étant donné le désordre des tissus échographiés.

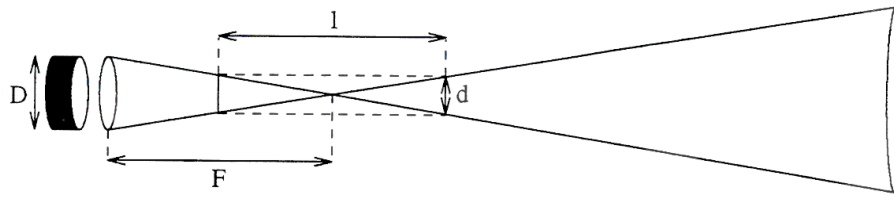


FIG. 3.12 – Faisceau ultrasonore focalisé issu d'un transducteur de diamètre D . F est la distance focale, de la source au point d'amplitude maximale. l et d sont les dimensions de la zone focale aux extrémités de laquelle le signal est atténué de 3dB dans le sens de la longueur et 20dB dans le sens de la largeur. (d'après [Pér96])

Le faisceau idéal posséderait une zone focale à la fois longue et étroite, autrement dit donnerait une image nette sur une grande distance. D'après ce que nous savons, cet idéal n'est pas accessible, puisqu'un signal haute fréquence, qui augmente la netteté, est rapidement atténué sur la distance. L'échographie impose un compromis entre résolution et atténuation. Nous verrons cependant en 3.2.5 que la distance focale du faisceau ultrasonore peut être réglée, de manière à améliorer la netteté d'une zone d'intérêt repérée dans l'image. Par extension à l'ensemble des transducteurs, lorsqu'on parle du "plan focal", il faut y voir une zone presque plane, d'une épaisseur de quelques millimètres selon la distance. Nous retrouverons ces valeurs dans la section 3.2.5 sur la résolution spatiale des images.

Artefacts des images

Les artefacts sont des structures et caractéristiques dans l'image qui ne correspondent pas à l'objet réel [Ang04]. Ils viennent du fait que le modèle de reconstruction de l'image échographique est approximatif, puisqu'il ne tient pas compte - mais le pourrait-il ? - des réfractions, diffractions, réflexions multiples, changements de célérité, etc. Voici un aperçu des artefacts rencontrés en échographie :

- *Artefact de réfraction.* Un objet atteint par un faisceau réfracté sera décalé dans l'image par rapport à sa position théorique.
- *Artefact d'ombre.* Des zones hypoéchoïques ou hyperéchoïques peuvent apparaître après une structure très absorbante ou très peu absorbante, respectivement.
- *Artefact de réverbération.* Les échos peuvent être réfléchis plusieurs fois entre deux surfaces de fort coefficient, ce qui provoque l'apparition d'échos "secondaires", "tertiaires", etc., dans les profondeurs de l'image.
- *Artefact de variation de vitesse.* L'appareil d'échographie supposant que la vitesse des ultrasons dans les tissus mous est uniforme, si certains faisceaux traversent une zone d'impédance bien moindre que la moyenne, les tissus sous-jacents seront finalement décalés, dans l'image, par rapport à leurs voisins.
- *Artefact de miroir.* Par le jeu des réflexions multiples, l'image miroir d'un objet peut apparaître dans le bas de l'image, de l'autre côté d'une forte interface.

3.2.4 Types de sondes

Plusieurs types de sondes s'offrent au praticien pour un examen échographique d'urologie. Comme nous l'avons expliqué, il choisira une sonde linéaire ou convexe, de forte ou faible fréquence, en fonction de la profondeur, de la taille, et de l'échogénéicité de l'organe cible. Etant donné la profondeur du rein, ce sont les sondes sectorielles basse-fréquence qui sont utilisées pour son traitement. Nous présentons ici un rapide aperçu du fonctionnement des sondes 2D linéaires et sectorielles, qui ont servi dans nos applications urologiques. Les sondes endo-cavitaires à forte

ouverture et les sondes bi-plans que l'on rencontre dans le traitement de la prostate, par exemple, ne seront prises en considération ici.

Sonde linéaire

Une sonde est dite linéaire lorsque ses transducteurs sont organisés en une rangée rectiligne (fig. 3.13). Les ondes ultrasonores sont envoyées et reçues perpendiculairement à l'interface de la sonde (fig. 3.14). Le balayage électronique en phase permet d'atteindre les hautes fréquences ultrasonores (de 6 à 12MHz), de sorte qu'on emploie généralement ce type de sonde pour l'observation de structures peu profondes (quelques centimètres), le bassin par exemple.



FIG. 3.13 – Exemple de sonde échographique linéaire.

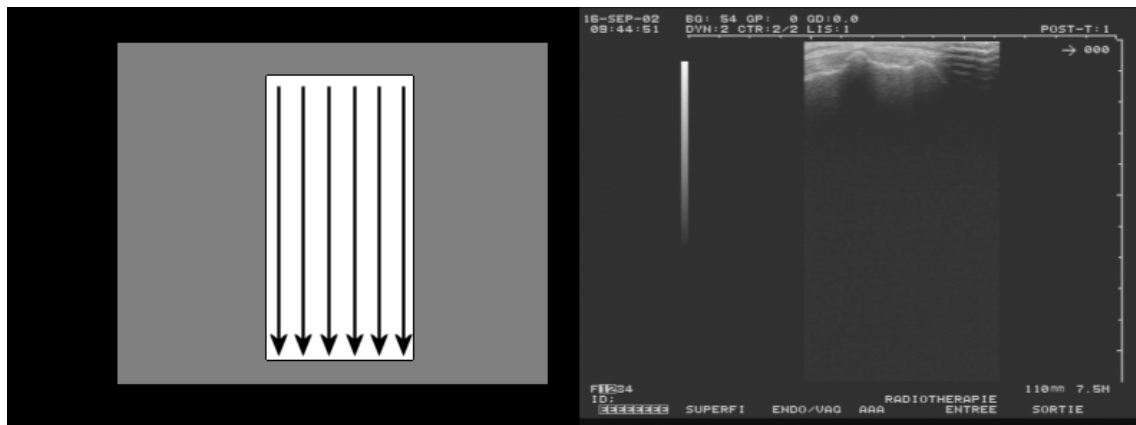


FIG. 3.14 – Les signaux ultrasonores d'une sonde linéaire sont envoyés dans l'axe de la sonde, de sorte que l'image produite est rectangulaire. L'image de droite est celle d'un sacrum. La fréquence de la sonde est 7.5MHz, et sa profondeur, définie comme la profondeur maximale des structures visibles sur l'image, est fixée ici à 110mm. On voit d'après la graduation que l'interface osseuse est à moins de 2cm de la peau.

Sonde sectorielle

Une sonde est dite sectorielle, ou convexe, lorsque ses transducteurs sont organisés sur un arc de cercle (fig. 3.15 page suivante). Les ondes ultrasonores sont envoyées le long des rayons de cet

arc, donc de manière oblique par rapport à l'axe de la sonde (fig. 3.16). Le balayage électronique se fait en opposition de phase, étant donné la dispersion des échos. Les fréquences ultrasonores des sondes sectorielles se situent entre 2 et 5MHz, de sorte qu'on emploie généralement ce type de sonde pour l'observation de structures profondes (10cm et plus), comme les organes abdominaux.



FIG. 3.15 – Exemple de sonde échographique sectorielle.

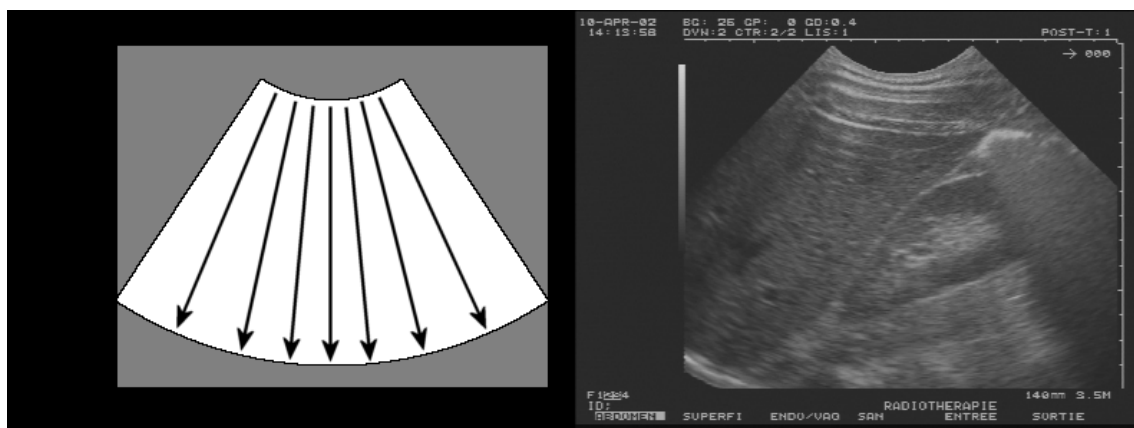


FIG. 3.16 – Les signaux ultrasonores d'une sonde sectorielle sont envoyés de manière radiale, si bien que l'image produite a l'aspect d'un éventail. L'image de droite est celle d'un rein droit par voie antérieure. La profondeur de la sonde est fixée ici à 140mm.

3.2.5 Réglages de l'image

Nous parlerons ici des réglages qui affectent la matrice de pixels qu'est l'image stockée dans la mémoire de l'appareil échographique, non ceux, comme la luminosité ou le contraste, qui par l'application simple d'une transformation linéaire sur les données brutes, ne changent que la manière dont l'image est affichée sur l'écran de l'appareil.

L'interprétation des images médicales, par un ordinateur qui plus est, est un domaine baigné dans l'indéterminisme, dans le sens où, pour l'examen d'un même organe, les images obtenues différeront à coup sûr en taille et en qualité d'un patient à l'autre, d'un abord à l'autre, d'une heure à l'autre, d'une sonde à l'autre, d'un opérateur à l'autre, etc. Il est donc utile et sage de procéder à un réglage raisonné des quelques paramètres physiques de la machine, en fonction de

l'indication clinique (ou informatique!), de manière à introduire un peu de déterminisme, tout au moins mettre en évidence des grandeurs constantes d'une acquisition à l'autre, sur lesquelles on pourra s'appuyer pour bâtir des traitements informatiques *génériques*, ou une étude clinique basée sur des examens *comparables*.

Réglage du gain

Ce que l'on appelle le gain est l'intensité du signal émis, qui influe donc sur celle du signal reçu, et finalement, en fin de traitement, sur la "blancheur" des pixels. L'opérateur n'a pas de valeur en *dB* du niveau sonore qu'il règle, tout au plus une indication graduée de "faible" à "fort". Un faible gain obscurcit l'image toute entière; un fort gain l'illumine uniformément, jusqu'à la saturer.

En pratique, on a intérêt à diminuer le gain au maximum lorsqu'on veut mettre en évidence une interface hyperéchogène. Le signal des tissus environnants comme le bruit et les échos parasites, de niveau plus faible, seront atténués jusqu'à presque disparaître. C'est le cas par exemple d'une échographie du bassin. Dans le cadre d'un traitement par ordinateur de l'image obtenue, pour un repérage automatique de l'interface osseuse, par exemple, l'écho de l'os sera d'autant plus net et facile à isoler de son environnement que le gain sera faible.

Sur les appareils évolués (qui sont en majorité), il est possible de régler un gain en profondeur. C'est-à-dire qu'il est possible d'intensifier le signal uniquement dans un intervalle restreint de la profondeur totale de l'image. On pourra ainsi atténuer au maximum les premiers centimètres, qui présentent les échos des tissus proximaux, insister sur la zone d'intérêt, et diminuer encore le gain dans la zone distale.

Réglage du focus

Nous avons vu dans les principes physiques de l'échographie que le faisceau acoustique émis par un transducteur se focalisait en un point d'intensité maximale. Il est possible de régler la distance focale du faisceau échographique, de manière grossière ou plus fine, selon les machines. Le but est d'accroître la netteté de la zone d'investigation dans l'image.

Réglage de la profondeur

La profondeur est la distance maximale visible sur une image échographique. Généralement l'image est entourée, sur l'interface de l'appareil, de graduations centimétriques indicatives. Chaque sonde admet 3 ou 4 profondeurs d'exploration (110, 140, 170 et 210*mm* pour une sonde de 3.5*MHz* par exemple). Augmenter la profondeur a pour effet de diminuer la largeur de l'image utile affichée sur l'écran. De fait, les organes visualisés apparaîtront réduits. Cela a l'avantage de diminuer l'épaisseur des interfaces, en pixels sur l'image, au détriment toutefois de leur taille. Une exploration profonde implique une taille de pixel, en *mm*, accrue, donc un risque d'erreur plus grand, s'il s'agit de tracer le contour d'un organe. Une exploration peu profonde (mais suffisamment!) engendre, elle, des interfaces épaisses, tout aussi délicates à segmenter.

Résolution spatiale des images

On peut conclure cette section en donnant une indication de la résolution spatiale des images. L'information contenue dans les pixels provient de volumes élémentaires de faisceaux ultrasonores dont la taille varie [Ang04] (fig. 3.17 page suivante) :

- de 0.1 à 1*mm* dans le sens du faisceau.
- de 1 à 5*mm* dans le sens du balayage.
- de 2 à 12*mm* dans le sens de l'épaisseur.

Ces épaisseurs non négligeables provoquent un certain flou au niveau des interfaces, dont on reparlera à propos du calibrage échographique 6.1.3.

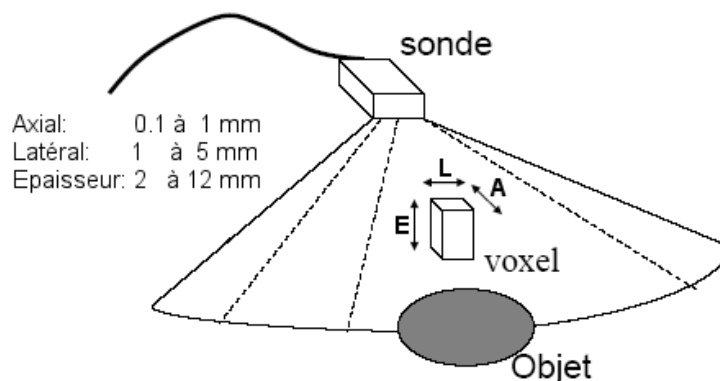


FIG. 3.17 – Résolution spatiale de l'échographie. (d'après [Ang04])

3.2.6 Perspectives : échographie 3D

L'échographie 3D s'est considérablement développée ces dernières années, tant au niveau matériel qu'au niveau logiciel, et l'on voit déjà apparaître chez les grands constructeurs des appareils de haute qualité. L'engouement pour l'échographie 3D, qui est surtout celui des obstétriciens pour l'instant, grandit sans cesse. A l'avenir, elle remplacera avantageusement l'échographie 2.5D, que nous décrirons plus loin.

Les acquisitions échographiques 3D sont obtenues par un procédé mécanique : un moteur entraînant la rangée de transducteurs permet le balayage d'une zone anatomique par rotation du plan échographique autour de l'axe vertical de la sonde, ou de l'axe horizontal (fig. 3.18 page suivante). Il s'agit en fait d'un type d'échographie 2.5D, et l'obtention de données volumiques continues nécessite une interpolation entre images successives.

L'échographie 3D à proprement parler présente des sondes dont les transducteurs ne sont plus au nombre de N , mais N^2 , organisés dans une matrice plutôt qu'une rangée. Ainsi, en un balayage, la sonde n'acquiert ni n'affiche plus un plan échographique, mais un volume (fig. 3.19 page ci-contre). Malheureusement, les matrices de transducteurs présentent aujourd'hui toujours des problèmes de synchronisation, de reconstruction, de fréquence d'acquisition, et d'encombrement, qui sont tels qu'aucun constructeur ne propose encore cette technologie.

Les sondes 3D sont nécessairement plus volumineuses que les sondes 2D; en tout cas, leur forme diffère nécessairement : on peut voir sur la figure 3.20 page 72 un exemple de sondes 3D plate et convexe. Des efforts ont été faits dernièrement par les constructeurs pour minimiser le poids des sondes.

L'échographie 3D laisse présager des applications nouvelles et nombreuses chez les médecins comme chez les scientifiques, à commencer par la révision des applications utilisant l'échographie localisée, au niveau des traitements d'image, et des algorithmes de recalage, pour ce qui nous concerne.

Hélas, si certains constructeurs se vantent de maîtriser l'échographie 4D, en ajoutant aux données acquises la dimension temporelle, il ne s'agit ni plus ni moins qu'une acquisition continue de données 3D, dans une orientation fixée par l'utilisateur, à une fréquence qui dépend de la taille de la zone d'intérêt demandée, et de la qualité de la reconstruction. Nous avons pu nous rendre compte sur un échographe récent que l'observation d'une région de la taille d'une prostate par exemple peut afficher une fréquence de 15 à 20 Hz. En revanche, celle d'un organe plus volumineux comme le rein ou *a fortiori* le foie, se fait à une fréquence réduite de 2 à 5 Hz.

A vrai dire, l'échographie 3D consiste aujourd'hui, si l'on veut un volume d'acquisition maximal, et une qualité maximale, en mode B ou Doppler, à acquérir un ensemble d'images, la sonde restant immobile pendant quelques secondes, pour les interpréter "off-line" par la suite. De plus, pour ce qui nous concerne, la récupération en temps réel des données échographiques par un

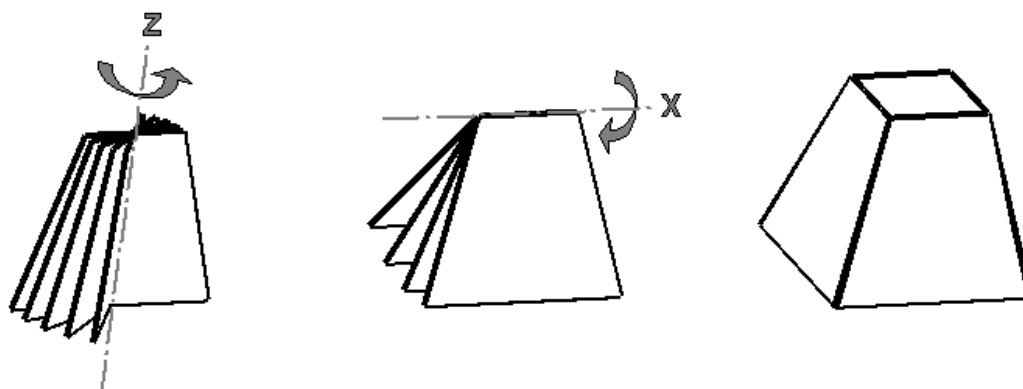


FIG. 3.18 – Schématisation des types d'acquisition échographique 3D. A gauche, une sonde mécanique à balayage axial. Au centre, une sonde mécanique à balayage transverse. A droite, le volume pyramidal obtenu par une matrice de transducteurs.

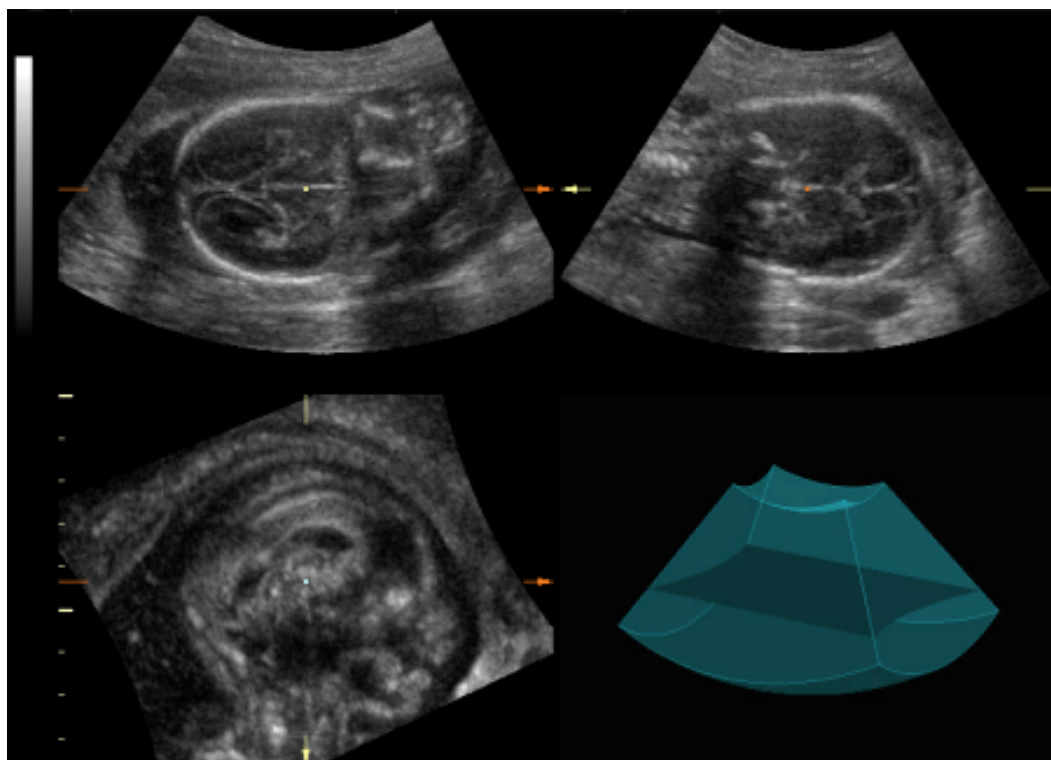


FIG. 3.19 – Images axiale, sagittale et coronale (par rapport à l'orientation de la sonde) d'un fœtus, extraites d'un volume échographique. En bas à droite est schématisé le volume (convexe) d'acquisition, et la position de la coupe axiale dans ce volume.



FIG. 3.20 – Exemple de sondes 3D convexe (à gauche) et plate (à droite). Si leur forme diffère de celle des sondes 2D, elles n'en sont pas pour autant beaucoup plus encombrantes.

ordinateur n'est pas proposée par les constructeurs. Ajoutées enfin à la difficulté de localiser un pixel dans une image, ces limites, si nous devons dans les mois à venir travailler sur l'échographie 3D, nous forceront à revoir et adapter nos protocoles, pour le calibrage et l'acquisition informatisés, que nous abordons dans les sections suivantes.

Bilan

Nous avons abordé dans ce chapitre les principes de l'imagerie scanner et de l'imagerie échographique. Le système d'aide informatisée à la navigation chirurgicale que nous présentons dans la partie suivante se base sur ces modalités. La bonne connaissance de leur fonctionnement et de leur utilisation nous permettra de mettre au point les protocoles et les traitements informatiques du système.

Bibliographie

- [Ang04] E. Angelini : *Imagerie Ultrasonore*, Tech. rep., Telecom Paris, 2004.
- [Bri02] I. Bricault : *Développement d'outils informatiques pour le traitement et la simulation en imagerie médicale : à propos de trois applications*, Ph.D. thesis, Faculté de Médecine de Grenoble, Université Joseph Fourier, 2002.
- [Cor99] Y. Cordoliani, V. Hazebroucq, J. Sarrazin, C. Lévêque, B. Vincent, E. Jouan : *Irradiation et bonnes pratiques en tomodensitométrie hélicoïdale*, Journal of Radiology, vol. 80, pp. 903–911, 1999.
- [Cor02] Y. Cordoliani : *Grandeurs et unités en radioprotection*, vol. 42 of 3, chap. 2, pp. 248–252, Masson, 2002.
- [Eur01] Euratom, Directive : <http://perso.wanadoo.fr/eassa.cordo/SFROPRI/scanuro.htm>, 2001.
- [Gir01] J. Giraud, J. Sage, D. Taisant, A. Dusserre, M. Bolla, M. Coulomb, H. Kolodié, R. Barthélémy, B. Aumont, G. Ferretti : *Dose délivrée lors d'un examen scanner en acquisition hélicoïdale : influence des paramètres d'acquisition*, Journal of Radiology, vol. 82, pp. 45–50, 2001.
- [Hub03a] J. Hubert, J. Descotes, M. Bellin : *Imagerie et lithiase urinaire*, vol. 13, pp. 993–1021, Les Editions Vingt et un, progrès en urologie - l'urologie par ses images ed., 2003.
- [Hub03b] J. Hubert, J. Descotes, A. Blum : *Tomodensitométrie*, vol. 13, pp. 783–794, Les Editions Vingt et un, progrès en urologie - l'urologie par ses images ed., 2003.
- [Hub03c] J. Hubert, J. Descotes, M. Claudon : *Echographie*, vol. 13, pp. 773–782, Les Editions Vingt et un, progrès en urologie - l'urologie par ses images ed., 2003.
- [Hub03d] J. Hubert, J. Descotes, F. Lefevre, C. Roy : *IRM des voies urinaires*, vol. 13, pp. 795–806, Les Editions Vingt et un, progrès en urologie - l'urologie par ses images ed., 2003.
- [Ion98] G. Ionescu : *Segmentation et recalage d'images échographiques par utilisation de connaissances physiologiques et morphologiques*, Ph.D. thesis, Université Joseph Fourier, 1998.
- [Mor99] J. Morucci : *Les ultrasons en médecine*, Université Paul Sabatier, 1999.
- [Pér96] O. Péria : *Fusion d'images Morphologiques et Fonctionnelles par l'Utilisation d'un Capteur Intermédiaire*, Ph.D. thesis, Université Joseph Fourier, 1996.
- [Sca00] Scanner, Dose : <http://www.thorax.org/dossier1/renehuguenin3.htm>, 2000.
- [Sca02] Scanner, Dose : <http://www.sfip-radiopediatrie.org/EPUBRU02/BRIBRU02.HTM>, 2002.
- [Sol01] Solacroup, Boyer, L. Marec, S. Claeys : *Scanner à rayons X*, Tech. rep., Bases physiques des rayons X - CERF, 2001.
- [Ult03] Ultrasons : http://www.med.univ-rennes1.fr/cerf/edicerf/BASES/BA003_cv_rb_1.html, 2003.

Deuxième partie

Navigation de la ponction rénale
percutanée

Problématique de la ponction percutanée

Sommaire

4.1	Techniques GMCAO appliquées aux tissus mous	78
4.1.1	Ponction rénale percutanée	78
4.1.2	Ponction péricardique	79
4.1.3	Chirurgie du cancer du sein	82
4.1.4	Chirurgie des tumeurs du foie par radiofréquence	84
4.1.5	Bilan	85
4.2	Etat de l'art par domaine	85
4.2.1	Segmentation et extraction d'organes	85
4.2.2	Planification du geste chirurgical	90
4.2.3	Recalage et fusion de données multimodales	90
4.2.4	Modélisation de structures déformables	91
4.2.5	Suivi en temps réel des mouvements respiratoires	92
4.2.6	Modélisation des déformations de l'aiguille	92
4.2.7	Localisation magnétique	93
	Bibliographie	94

LE domaine de la chirurgie assistée par ordinateur possède un état de l'art très vaste, étant donné la multi-disciplinarité qui lui est propre. Le but de ce chapitre est de donner au lecteur une vision d'ensemble de la recherche dans notre domaine, pour connaître le contexte scientifique dans lequel s'inscrit cette thèse. La première section du chapitre est consacrée aux systèmes GMCAO complets appliqués à une problématique de ponction, tandis que la seconde brosse un rapide tableau des multiples techniques mises en jeu dans ces systèmes.

4.1 Techniques GMCAO appliquées aux tissus mous

Des travaux sur la problématique de la ponction des tissus mous ont déjà été menés de par le monde. Nous en présentons ici quelques-uns que nous pensons représentatifs des recherches que nous menons.

4.1.1 Ponction rénale percutanée

A notre connaissance, seuls les chercheurs de Johns Hopkins se sont penchés sur la ponction rénale percutanée. Ils ont mis au point le robot PAKY (*Percutaneous Access to the Kidney*) [Sto97a, Sto97b]. Bien que leur approche diffère grandement de la nôtre, certains aspects sont à retenir.

PAKY est un robot à bras articulé conçu pour l'insertion percutanée d'une aiguille de ponction rénale, sous contrôle fluoroscopique (fig. 4.1). Le robot se fixe sur l'arête de la table d'opération, à hauteur des lombaires. Des procédures automatisées ont été développées afin que le chirurgien puisse orienter le fluoroscope (*C-arm*) de telle manière que le point d'entrée de la ponction et le point cible soient alignés avec la source de rayons X, pour ne former qu'un point sur l'image de projection. L'orientation du *C-arm* définit celle du robot, qui se bloque à fleur de peau, prêt à ponctionner. Le chirurgien commande ensuite l'insertion de l'aiguille grâce à une manette, et vérifie en même temps sa progression grâce à des images latérales. E

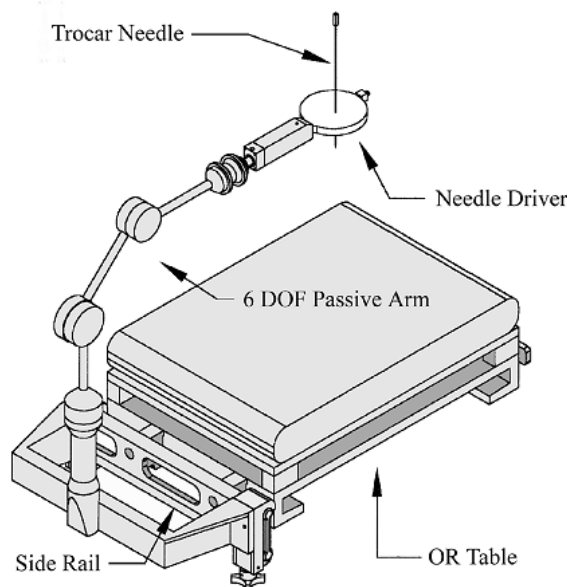


FIG. 4.1 – Le robot PAKY. (d'après [Sto97a])

L'apport du robot est multiple : il permet de réduire la dose radiologique délivrée sur les mains du chirurgien, il accélère la procédure, la rend plus sûre, et d'un point de vue pratique autorise le suivi de l'aiguille sur des coupes latérales, ce qu'interdisait le protocole précédent

pour lequel le fluoroscope devait rester aligné avec la trajectoire de ponction pendant toute la durée du geste.

Les tests sur cochon ont montré la capacité du système à atteindre dans 100% des cas des cibles de 3mm.

Il s'agit donc majoritairement d'un travail de robotique, qui s'inscrit dans l'étape "action" de la méthodologie GMCAO. Les auteurs insistent bien sur le fait qu'aucune étape de planification ni de vision par ordinateur pré-opératoire ou per-opératoire n'est nécessaire pour leur système. Par cela leur approche diffère totalement de la nôtre, qui voulons tirer profit des informations d'imagerie pré-opératoire pour établir une trajectoire optimale, à recalculer par la suite dans le référentiel per-opératoire. Notre guidage, d'autre part, sera passif, manuel, dirigé par des informations visuelles. Toutefois, nous pouvons retenir du travail de D. Stoianovici un aspect que nous pensons essentiel : tout a été pensé pour l'insertion aisée du nouveau matériel dans le bloc opératoire. En effet, la conception a dès le départ pris en compte les questions d'encombrement, de fixation à la table, de stérilisation, de facilité de manipulation, de visibilité sous fluoroscopie (pour le disque porte-aiguille), et de coût. Cette prise en compte précoce a permis la fabrication d'un système nouveau, mais prêt à l'emploi en routine clinique.

4.1.2 Ponction péricardique

Plus proche de nos préoccupations, le système CASPER (*Computer ASsisted PERicardial puncture*) a été mis au point dans notre laboratoire pour le guidage des ponctions péricardiques [Cha03b, BZ97, Bzo98]. En 10 ans, le système a mûri, et a abouti à une validation sur patient en novembre 2002 au CHU de Grenoble.

Il s'agit d'un système per-opératoire, c'est-à-dire que la planification se fait au cours de l'opération, avec l'imagerie échographique, le patient restant immobile pendant toute la procédure. Globalement, le chirurgien acquiert un certain nombre d'images échographiques sous-costales du coeur battant, la sonde gardant une position fixe, tandis que le patient retient sa respiration. Sur les images est segmenté le péricarde à ponctionner. La superposition des segmentations définit une zone stable, qui englobe une partie du péricarde quel que soit le temps du cycle respiratoire (fig. 4.2). Cette zone sera la cible de ponction ; elle fait environ 10mm d'épaisseur. Le système intègre cette information de planification pour la phase de guidage de l'aiguille.

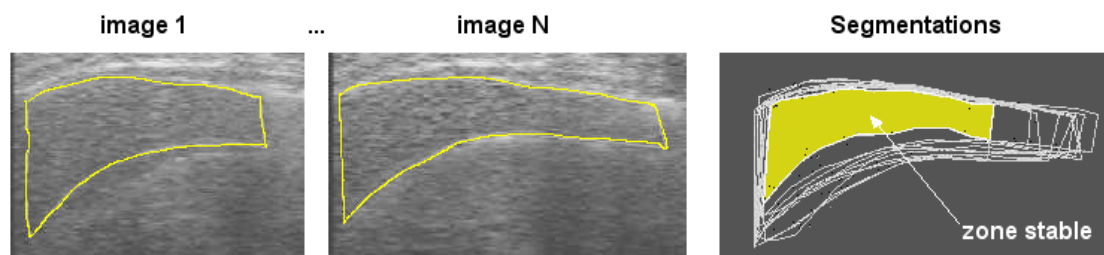


FIG. 4.2 – Les images fixes du coeur sont segmentées et superposées, définissant une zone stable, cible de la ponction. (d'après [Cha03b])

Le guidage dans CASPER a été l'objet de nombreux travaux. L'interface première par laquelle, finalement, la validation clinique s'est faite, consiste dans un système de visée par d'un côté l'alignement de croix en 2D, et de l'autre une coupe échographique sur laquelle on superpose une représentation de la projection de l'outil. Des travaux d'Interface Homme-Machine [Dub01] ont conclu à l'efficacité de la représentation par les croix, le point de vue étant aligné avec la trajectoire planifiée (fig. 4.3 et 4.4). Nous retrouverons cette technique au chapitre 8. Son principe est le suivant : un localisateur suit la position de l'aiguille dans un référentiel fixe lié à la table d'opération, ce qui a pour effet de mettre à jour en temps réel la position des croix colorées sur

l'interface graphique. L'une, fixe et centrale, correspond à la position de la cible ; les deux autres représentent la pointe et la tête de l'outil à aligner sur la première. Un profondimètre positionné latéralement permet de suivre l'enfoncement de l'aiguille.

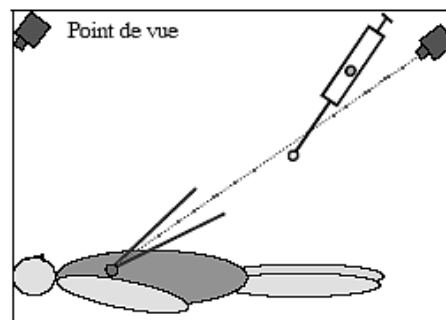


FIG. 4.3 – Aide visuelle à la ponction péricardique : point de vue aligné sur la trajectoire planifiée. (d'après [Dub01])

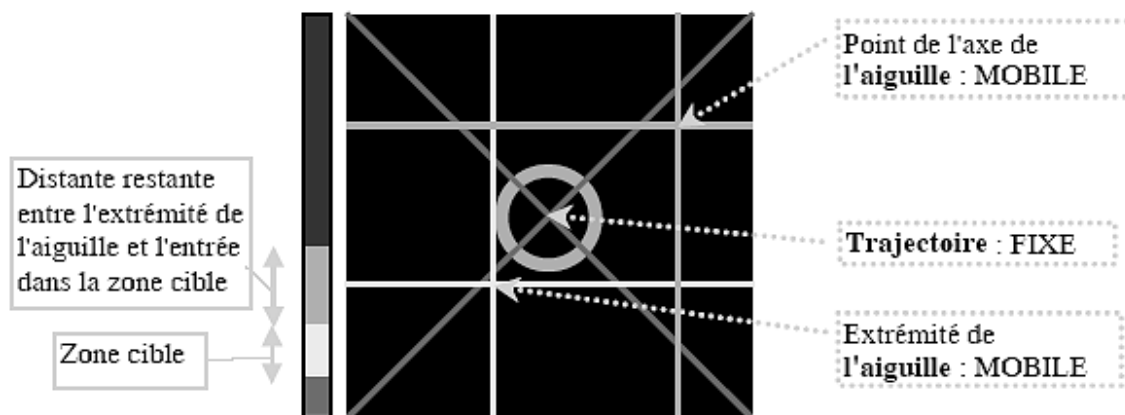


FIG. 4.4 – Aide visuelle à la ponction péricardique : interface 2D, point de vue aligné sur la trajectoire planifiée, les croix de couleur doivent être alignées pour positionner correctement l'aiguille. (d'après [Dub01])

Afin de fusionner des informations échographiques 2D et des informations de localisation 3D, il est nécessaire de calibrer la sonde ultrasonore. Pour ce faire, diverses méthodes ont été évaluées, pour finalement utiliser celle du triangle filaire, que l'on reverra dans la section 6.1.

Dans un deuxième temps, des travaux portant sur la réalité augmentée ont été menés afin de superposer une représentation 3D conique de la trajectoire planifiée avec les données réelles, à savoir le torse du patient [Dub01, Ler01a]. Le praticien doit alors porter un casque de réalité augmentée semi-transparent, préalablement calibré. D'autres recherches sur la réalité augmentée ont vu le jour ces dernières années ; nous en présentons un exemple dans la section suivante.

Le principe du système CASPER est très similaire au nôtre, de par l'approche GMCAO globale et la problématique des tissus mous. D'abord, parce qu'il doit s'intégrer dans la salle d'opération. Nous pouvons voir sur la figure 4.5 la disposition typique des appareils et des acteurs autour du patient. Nous pourrions nous en inspirer pour nos propres validations. Ensuite, nous aurons à résoudre des questions comme celle de la mobilité de l'organe et du patient au cours de l'intervention. A ce sujet, le choix de poser un référentiel réfléchissant sur le torse du patient permet de détecter les mouvements de ce dernier, afin de lancer un avertissement en cas d'amplitude dangereuse. Des tests exhaustifs du mouvement du thorax pendant différents types de

respirations ont permis de se rendre compte de l'ordre de grandeur des amplitudes transmises au référentiel. Nous reviendrons sur ces questions de mobilité en sections 6.2.3 et 6.3.

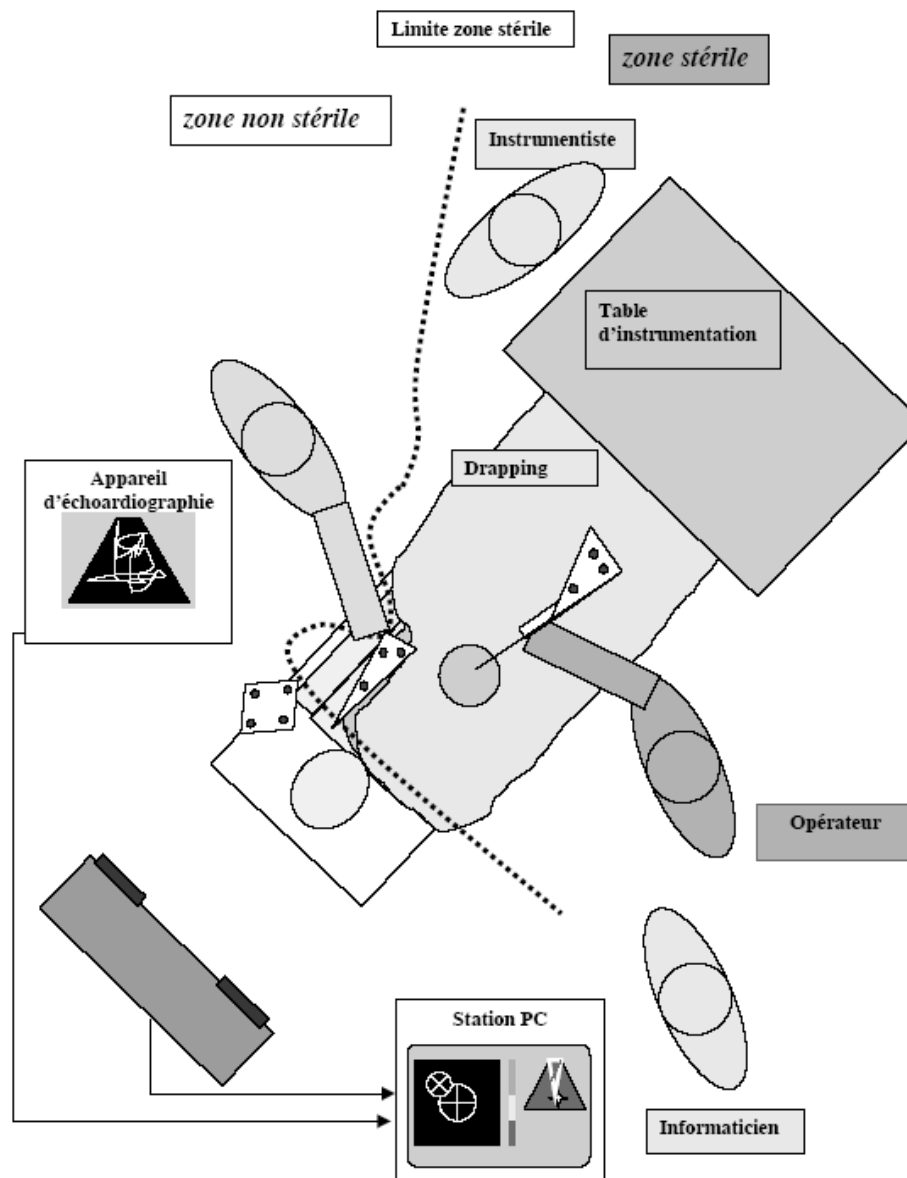


FIG. 4.5 – Disposition des appareils, outils et acteurs autour du patient pour le système CASPER. (d'après [Cha03b])

Pour citer un dernier aspect du guidage du geste de ponction, des développements ont été menés ces 10 dernières années dans le sens de la robotisation des procédures, avec d'abord l'utilisation du robot *PUMA260*, en mode semi-actif, puis le robot *PADyC*, dit "synergique" à 6 degrés de liberté (dans sa version 3D) [Sch00a]. Il est passif dans le sens où c'est le chirurgien qui tient sa partie extrême et la dirige ; mais il est aussi actif car il contrôle le mouvement imprimé pour éviter les écarts ou dualement imposer une trajectoire. Chaque articulation contient des roulements à billes montés en opposition et contrôlés par des moteurs (fig. 4.6). Le dernier degré de liberté est une translation par laquelle on effectue la ponction proprement dite, une fois le bras positionné par le chirurgien au-dessus du point d'entrée. L'emploi de roues libres permet de contraindre le mouvement du robot en vitesse ou en position.

Les premiers tests ont montré une précision finale inférieure au millimètre. L'inconvénient

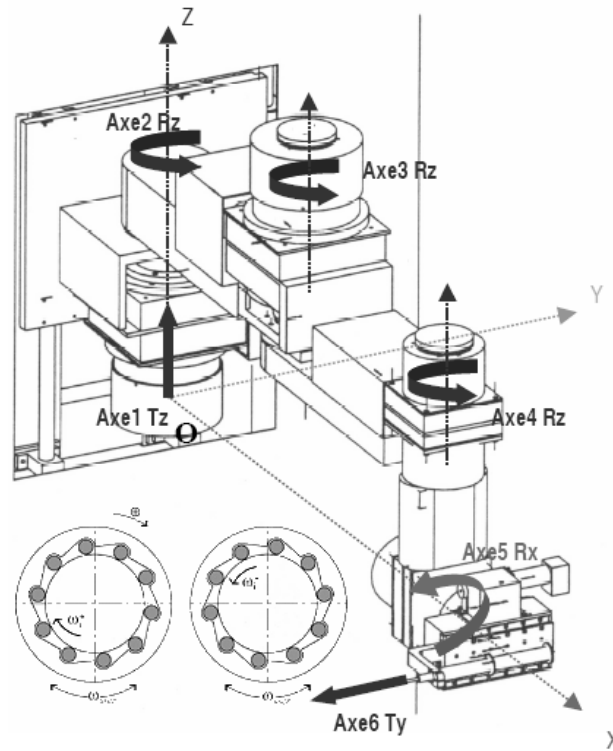


FIG. 4.6 – Architecture du robot PADyC pour la ponction péricardique. Des roues libres en opposition sont montées dans chacune des 6 articulations. (d'après [Cha03b])

du système est son encombrement, mais un prototype miniature est d'ores et déjà en cours de développement.

4.1.3 Chirurgie du cancer du sein

L'université scientifique d'Osaka au Japon se trouve sur le domaine du CHU ; c'est dans ces conditions que l'équipe du Pr Sato a pu valider un système de guidage par réalité augmentée pour le traitement des cancers du sein [Sat98]. Le but est de superposer la région cancéreuse numérisée par segmentation des images échographiques avec le sein de la patiente ; ainsi le chirurgien pourra circonscrire la région d'action et minimiser l'ablation de tissus (fig. 4.7).

Le système d'Osaka est très semblable à CASPER, en ce qu'il s'agit d'un repérage per-opératoire de la cible de la chirurgie, replacé dans un référentiel opératoire pour l'exécution du geste, le tout reposant sur une information échographique localisée. On retrouve donc dans ce travail, par exemple, la mise au point de techniques de calibrage, à la fois pour la sonde échographique et pour la caméra. La figure 4.8 présente l'ensemble des transformations rigides mises en jeu dans ce système de localisation.

La question de la mobilité, ou de la déformabilité, du sein est cruciale dans un tel problème. Ici, il a été étendu et aplati par simple étirement du bras, ce qui chez les femmes d'extrême-orient lui donne une épaisseur d'environ 2cm (*sic*). Pour évaluer de manière quantitative les déplacements de l'organe au cours de l'acquisition échographique, des marqueurs ont été attachés à la peau. Les conclusions sont que le sein bouge de manière périodique avec la respiration, dans toutes les directions, tandis qu'il reste immobile lorsque la patiente est mise sous apnée. On peut dire plus précisément que les marqueurs se déplacent d'environ 2mm au moment de la pression de la sonde, pour ne plus bouger pendant toute la durée de l'acquisition.

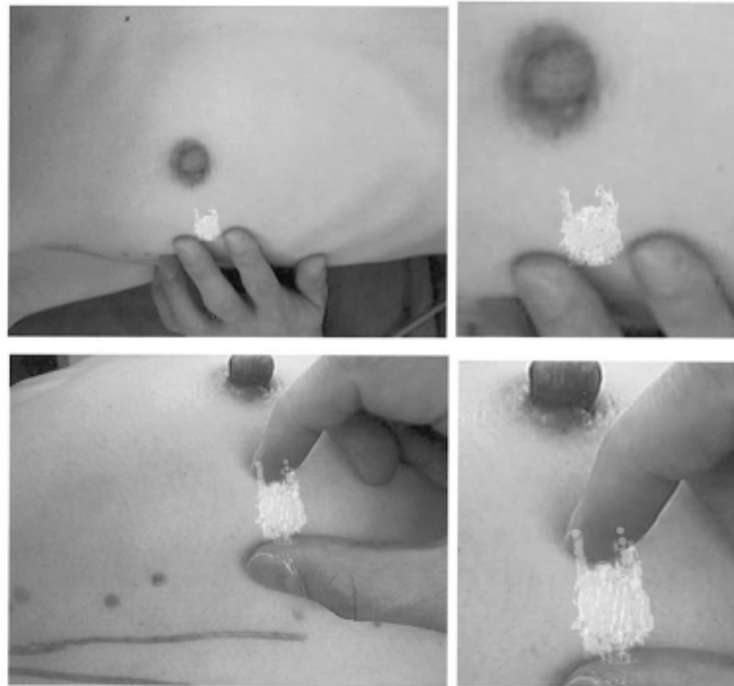


FIG. 4.7 – Réalité augmentée pour la chirurgie du cancer du sein : superposition de l'information réelle et de l'information virtuelle, où l'on voit la tumeur segmentée apparaître sur le sein. (d'après [Sat98])

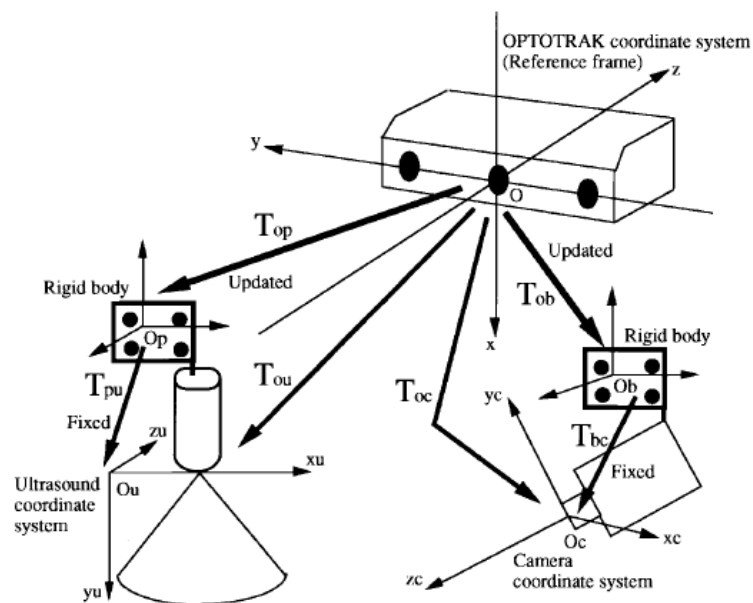


FIG. 4.8 – Réalité augmentée pour la chirurgie du cancer du sein : les transformations mises en jeu entre les différents référentiels. T_{pu} et T_{bc} sont les transformations de calibrage de la sonde échographique et de la caméra, respectivement ; il s'agit de projections 3D/2D. T_{op} et T_{ob} sont les transformations de localisation calculées en temps réel par l'Optotrak[®]. Par multiplication matricielle on obtient T_{uc} , qui fait correspondre un pixel échographique avec un pixel de la caméra, permettant la superposition des données réelles et virtuelles. (d'après [Sat98])

4.1.4 Chirurgie des tumeurs du foie par radiofréquence

Nous avons pris cette problématique clinique pour exemple, parmi les travaux dirigés à *St Guy's Hospital* à Londres par le Pr Hawkes, mais chacun d'eux est riche d'enseignements pour la mise au point d'un nouveau système GMCAO : guidage par l'image d'interventions du coeur, segmentation du coeur, modélisation des mouvements du coeur, du foie, recalage 2D/3D ou 3D/3D multimodal, etc. Les chercheurs semblent toutefois se spécialiser dans le traitement d'images, la modélisation d'organes déformables, et le recalage d'images, ces trois domaines se rejoignant toujours au cours d'une étude. Il existe un article de référence : [Haw04], qui présente une discussion sur l'incorporation de modèles déformables dans les systèmes interventionnels basés sur l'image.

Parmi ces travaux, on retiendra donc la chirurgie du foie par radiofréquence, qui a en commun avec notre problématique l'insertion percutanée d'une aiguille, et surtout la prise en compte de données pré-opératoires pour le guidage du geste. G.P. Penney présente le système dans son ensemble [Pen01a], tandis que J.M. Blackall [Bla02] brosse un tableau complet et intéressant de cette problématique, en se tournant plus particulièrement vers la modélisation des mouvements du foie dus à la respiration, et la mise en correspondance échographie/scanner prenant en compte les déformations.

Comme pour les recherches présentées ci-dessus, l'environnement de travail est celui d'un patient allongé, immobile, dans le champ de vision d'un localisateur. L'imagerie per-opératoire est l'échographie, localisée et calibrée. A cet égard, une méthode de calibrage échographique originale est présentée, qui se base sur le recalage iconique d'un fantôme dont la forme est acquise à la fois en IRM et en échographie.

D'autre part, un protocole d'acquisition échographique a été spécialement élaboré pour cette procédure : dans la première version du système, pour l'enregistrement d'une coupe destinée au recalage, on recherchait d'après la localisation de la sonde, parmi 40 (à raison de 10 par seconde) la coupe correspondant au temps expiratoire maximal ; on effectuait ensuite le recalage scanner/échographie sur 12 images contenant une information pertinente sur les vaisseaux hépatiques, notamment le tronc portal, et sur la surface du foie (fig. 4.9).

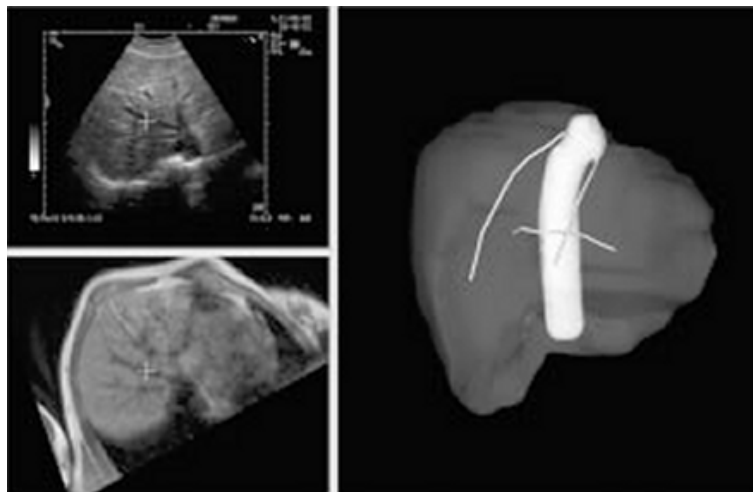


FIG. 4.9 – *Fusion scanner/échographie du foie : interface logicielle montrant à gauche une coupe échographique du foie en expiration et la coupe scanner oblique correspondante, et à droite, la segmentation scanner servant de base au recalage rigide, fournissant la surface du foie, la surface interne de la veine porte et les artères hépatiques. (d'après [Bla02])*

Plusieurs méthodes de recalage se sont succédées dans ce projet, du recalage rigide basé sur l'algorithme ICP (*Iterative Closest Point*) modifié [Pen01b] aux déformations d'un modèle sta-

tistique de foie [Kin01]. Dans un article plus récent [Pen04], G. Penney reprend ces bases pour présenter un algorithme de recalage élastique iconique entre images IRM et échographiques du foie afin d'automatiser les procédures et de réduire les erreurs induites par les étapes intermédiaires de segmentation, par exemple ; nous aurons l'occasion d'en reparler dans la partie 3 de ce mémoire.

4.1.5 Bilan

Pour résumer ces travaux de GMCAO sur les tissus mous qui nous ont précédé, nous pouvons dire :

- PAKY est le seul système de ponction rénale à notre connaissance. Ce robot facilite la ponction sous fluoroscopie. Il a dès le début été conçu pour être aisément intégré dans la salle d'opération : en ce sens il est un exemple de conception pour nous.
- CASPER est en essence un système de guidage avec planification per-opératoire et interface graphique. Il repose sur l'interprétation d'images échographiques. Nous en retenons la méthode de calibrage, la disposition des outils et des référentiels, les tests de mobilité, et l'interface de guidage. Son avancée dans la validation clinique apportera aux futurs projets une expérience appréciable. Le guidage robotisé ou par réalité augmentée fait partie des "plus", une fois que les bases sont posées.
- Le guidage de l'ablation du cancer du sein, à Osaka, consiste dans un système également per-opératoire, également basé sur les images échographiques. S'il s'applique à un organe surfacique et hautement déformable, alors que pour ce qui nous concerne, le rein est plutôt rigide, et profond, nous pouvons au moins retenir de ces recherches les méthodes de calibrage, la disposition de la salle d'opération, une fois de plus, ainsi que l'étude des mouvements du sein, et surtout la solution simple qui consiste à prouver que dans certaines conditions d'acquisition, le mouvement de l'organe peut-être minimisé, plutôt que de chercher à le modéliser au prix d'une théorie et d'une implémentation pesantes.
- Le système de guidage pour la radiofréquence du foie, à Londres, évolue d'année en année. De par l'aspect du calibrage, de la modélisation et du suivi des déformations de l'organe, de la prise en compte de la respiration, et du recalage multi-modal iconique, il est de première importance pour le travail que nous entamons, même si la question de la fusion en temps-réel des informations multimodales ne semble pas encore résolue ; même si le rein, à la différence du foie, est entièrement visible sur une coupe échographique, ne se déforme pas, et ne montre pas sur les images de structures segmentables par seuillage comme les lumières portales et une épaisse capsule échogène.

4.2 Etat de l'art par domaine

Dans cette section "état de l'art" sont répertoriés les travaux de recherches ayant eu trait à la chirurgie des tissus mous, à travers des problèmes de traitement d'image, de recalage, de modélisation 3D ou de guidage. La ponction rénale étant une application clinique assez peu représentée dans les publications du domaine, nous présenterons des travaux s'appliquant le plus souvent au foie, à la prostate, au coeur ou au cerveau. Cette liste ne se veut en aucun cas exhaustive, elle a pour but de broser un vague tableau des techniques disponibles. Nous avons essayé d'organiser les différents thèmes de recherche selon leur ordre d'apparition dans un protocole GMCAO standard (planification pré-opératoire, recalage per-opératoire, navigation du geste).

4.2.1 Segmentation et extraction d'organes

La segmentation d'une image est le processus par lequel on y délimite le contour d'un objet d'intérêt. Dans le cas de l'imagerie médicale, la segmentation informatisée est à la base de nom-

breuses applications nouvelles : visualisation 3D (pour la pédagogie, le diagnostic, etc.), calcul de volume (taille d'un organe, taille d'un carcinome, etc.), élaboration de modèles déformables (fémur, foie, etc.), ou recalage 3D dans un système GMCAO.

La segmentation des images médicales est un vaste sujet, il suffit pour s'en convaincre d'ouvrir le sommaire des proceedings de la conférence internationale annuelle MICCAI¹ de ces dernières années. Nous présentons ici simplement quelques techniques d'intérêt pour la segmentation des tissus mous.

Techniques de base pour la segmentation

La manière la plus sûre de segmenter une image est de sélectionner à la main (prolongée par la souris) point à point, voire de tracer à main levée, le contour de l'objet. Elle est cependant fastidieuse, surtout lorsqu'il s'agit de cliquer quelques centaines d'images scanner ou échographiques, et peu robuste, affectée par une forte variabilité inter- et intra-utilisateur. Un peu plus évoluée, mais toujours manuelle : la création de contours par splines. L'utilisateur sélectionne quelques points pertinents autour de l'objet, et une courbe d'interpolation est tracée.

Pour la segmentation semi-automatique, on peut distinguer trois types d'approches :

La sélection de contours

Par des méthodes alliant filtres dérivatifs, filtres morphologiques, seuillage, suivi de contour, etc., il est possible d'extraire les contours d'une image. Malheureusement, tous les contours trouvés dans la région d'intérêt demandée sont extraits, et une étape finale de sélection manuelle des contours utiles est souvent nécessaire.

La recherche de régions

Il s'agit ici de sélectionner un ou plusieurs ensembles de pixels voisins ayant des caractéristiques communes, de manière à former ce qu'on nomme une région. Basés sur des calculs de gradient (comme la fameuse méthode de Ligne de Partage des Eaux (LPE) ou *watershed*) ou un simple seuillage (dans une croissance de région par exemple), ces algorithmes nécessitent également souvent une intervention manuelle pour poser un première graine dans une région, ou sélectionner l'élue dans un ensemble de régions. Pour segmenter une région, il faut qu'elle soit suffisamment homogène.

La déformation d'un contour fermé

Cette approche plus complexe consiste à déposer une sorte de spline sur la région d'intérêt, dont les points de contrôle se déplacent sur les lignes de gradient de l'image, pour finalement se stabiliser au niveau des contours. Il s'agit souvent de contours actifs, qui forment un système dynamique dont on cherche à minimiser l'énergie potentielle, en respectant certaines contraintes de forme. Leur réussite est aussi liée à l'homogénéité de la région à segmenter, et à la qualité des contours. Depuis quelques années, des variantes ont été proposées, basées sur des atlas, des modèles statistiques ou encore sur des surfaces implicites. **T. McInerney [McI96]** donne un bon état de l'art des modèles déformables pour la segmentation d'images médicales.

Ces méthodes sont complémentaires, elles peuvent être combinées, ou être utilisées l'une après l'autre, dans un schéma algorithmique multi-passes. Aussi il est rare, quelle que soit la méthode employée, quelle que soit la modalité d'imagerie à segmenter, que les images brutes soient directement traitables. Il est souvent utile de recourir à un prétraitement des images, pour diminuer le bruit ou pour rehausser des contours. Enfin, la connaissance du processus physique à l'origine de l'image peut grandement aider à la recherche de la meilleure méthode de segmentation.

¹Medical Image Computing and Computer-Assisted Medical Interventions

Segmentation scanner

En premier lieu, il est parfois possible de segmenter des images scanner par des opérateurs très simples, le premier étant le seuillage. Pour cela, il faut réunir les conditions suivantes : finesse de l'acquisition scanner, rapport contraste/bruit élevé, voire opacification des organes cibles, homogénéité des tissus et frontières nettes entre deux organes voisins. Si ces conditions sont réunies, on peut segmenter assez facilement les reins. Une méthode est présentée en section 5.1.4. Mais des méthodes de plus haut niveau seront sans doute plus robustes et plus faciles à manier.

Parmi elles, citons pour commencer **S.M. Pizer [Piz99]** qui propose un maillage 2D adaptatif se déplaçant dans l'image scanner du rein selon un modèle markovien. L'avantage d'une telle méthode est qu'elle fournit directement un maillage, pour les éventuelles étapes de visualisation ou recalage 3D à suivre. L'algorithme est initialisé par le positionnement d'un modèle générique dans les données scanner. L'anatomie humaine n'étant que peu variable, cela se justifie. La méthode a été visiblement testée sur des acquisitions scanner de mauvaise qualité, dans le sens où 1) les multibarrettes n'étaient pas répandus en 1999 et 2) les reins sont opacifiés mais flous, montrant donc deux zones homogènes de forme elliptique dans les images. Il faudrait savoir si sur des images haute qualité, l'algorithme peut terminer correctement, étant donné la bonne visibilité des structures internes plus sombres des reins. L'attitude initiale montrée, enfin, est très proche en position et en forme du résultat désiré. Il faudrait mener des tests sur plusieurs patients.

R. Pohle [Poh01] a étudié une croissance de région adaptative, dont le critère d'appartenance à une région se met à jour au fur et à mesure de la progression de l'algorithme. A partir d'une région d'intérêt manuelle, des graines se placent automatiquement aux points de gradient minimal, puis en deux passes, des régions sont étiquetées puis agrandies ou supprimées selon leur réaction à des opérateurs morphologiques. Cela permet d'isoler la région du parenchyme rénal, donc de segmenter le contour du rein. Les résultats sont présentés sur un examen au temps précoce, manifestement. Dans ce cas, l'approche est efficace et remplace avantageusement de simples opérations de seuillage. Nous pensons que sur des données non opacifiées, la délimitation des régions serait plus problématique.

L. Soler et son équipe [Sol00] ont mis au point une méthode de segmentation automatique du foie, de son arborescence vasculaire et de ses tumeurs. De ces travaux on peut retenir une segmentation grossière de l'environnement du foie par seuillage. Le scanner est acquis au temps portal (opacification du foie). Des valeurs arbitraires de seuils sont choisies pour l'air, la graisse, l'eau et les os (d'après les unités Hounsfield classiques). La segmentation du rein, ou plutôt sa suppression des images scanner, demande une inspection préalable d'une région d'intérêt englobant, pour différencier dans l'histogramme l'intervalle des niveaux de gris du foie ou de la rate de celui des reins. Une fois le foie à peu près isolé, la déformation d'un modèle générique achève le travail. Ce travail est l'illustration qu'une opacification raisonnée des organes d'intérêt permet la mise en œuvre de méthodes de segmentation simples.

Des méthodes basées sur l'algorithme *watershed* (ligne de partage de eaux) ont été explorées, notamment par O.F. Olsen [Ols97], créateur du logiciel Nabla[®] que nous avons utilisé pour la segmentation des examens pré-opératoires (section 5.1.2). Il présente un algorithme watershed 3D multi-échelle, en choisissant pour mesure de dissimilarité globale L la norme canonique du gradient des données convoluées par un filtre gaussien, et pour mesure de dissimilarité locale la norme de la dérivée de \hat{L} , transformée de Fourier de L . L'opérateur choisit à la main les zones 3D délimitées par l'algorithme, en jouant sur l'échelle de précision. Pour complexe qu'elle soit, cette méthode requiert une séparation franche des organes dans l'image, d'où l'intérêt d'opacifier les structures.

Un article intéressant, puisqu'il est question de la segmentation du rein, et directement en 3D, est celui de **B. Tsagaan [Tsa02]**. Ils proposent d'une part un modèle déformable de type NURBS (*non-uniform rational B-spline*, sorte de spline 3D) dont les points de contrôle se déplacent à la fois sur les gradients de niveaux de gris et selon un modèle statistique de

rein, et d'autre part, une méthode de positionnement automatique de l'attitude initiale pour le modèle, basée sur les rapports anatomiques et sur une valeur de corrélation. L'idée est réellement séduisante. Elle l'est d'autant plus que ces deux critères de déformation permettent au modèle de converger dans un examen scanner de basse qualité, ayant jusqu'à 10mm d'épaisseur de coupe. L'algorithme montre un résultat semblable à 86% à une segmentation manuelle, et bien que la forme 3D obtenue ne soit pas parfaitement le rein, étant donné le nombre limité de points de contrôle de la NURBS, l'information est suffisante pour un éventuel recalage 3D à suivre.

En conclusion, la segmentation de la modalité scanner est en théorie relativement aisée, si bien que plusieurs méthodes sont efficaces pour délimiter un même organe. Nous voyons que l'association de modèles déformables et d'opérateurs bas-niveau de traitement d'image est fructueuse. L'idéal serait une méthode assez robuste pour segmenter des patients de diverses corpulences et à différents temps d'acquisition. La question de l'initialisation de l'algorithme, c'est-à-dire le choix de la région d'intérêt et de l'attitude initiale du modèle, doit être traitée sérieusement pour minimiser l'intervention de l'utilisateur.

Segmentation échographique

Le premier travail que nous pouvons citer est celui de **G. Ionescu** [**Ion98, Ion99**], qui a mené une étude approfondie des méthodes de segmentation d'images échographiques, en se référant toujours à l'application clinique visée. Il a mis au point un processus basé sur la dualité segmentation/recalage appliqué à la radiothérapie de la prostate, pour laquelle on acquiert les images échographiques par voie sus-pubienne. La vessie y forme une région sombre et homogène. En voici les étapes :

1. Despeckle par filtre de Deriche.
2. Délimitation d'un contour approximatif de la vessie par association d'une LPE et d'un laplacien adaptatif. Etiquetage des contours.
3. Recalage élastique 2D/2D entre les contours étiquetés et une coupe scanner oblique segmentée passant par le plan échographique, selon plusieurs attitudes initiales. Il permet de filtrer la première segmentation.
4. Recalage élastique 3D/3D entre un modèle pré-opérateur segmenté et les contours échographiques, pour repositionner la prostate sous la vessie dans les coupes échographiques.

La critique que nous pouvons en faire est que la méthode repose sur des étapes de segmentation pré-opérateur et sur des attitudes initiales qui ne nous semblent pas triviales. L'auteur reconnaît lui-même que des solutions efficaces pour ces étapes n'ont pas été trouvées. D'autre part, la multiplication des étapes, notamment les étapes manuelles, alourdit à nos yeux le procédé. Enfin, la méthode repose sur la présence de l'écho hypoéchogène et étendu de la vessie dans les images, que nous ne retrouvons pas dans le cas du rein. Quoi qu'il en soit, l'idée de la dualité segmentation/recalage est à retenir. Elle a été mise en œuvre plus récemment par **S. Pujol** [**Puj03**] pour la segmentation de la lumière aortique.

Même si la méthode est appliquée à l'orthopédie, **V. Daanen** [**Daa02, Daa04**] propose un algorithme multi-passes pour la recherche de l'interface osseuse du bassin. Il intègre des filtres de prétraitement par Deriche ou Sticks, du rehaussement de contraste, du seuillage par le critère d'Otsu, de la LPE, de la caractérisation d'interface par ondelettes, et finalement la recherche de contour par logique floue. Sa méthode a évolué au fil des publications ; elle a gagné en robustesse et en vitesse, mais elle repose toujours sur l'hypothèse que l'image est formée de trois régions : la première contenant les tissus cutanés, graisseux et musculaires, hyperéchogène, la deuxième, renfermant l'interface osseuse, et la dernière, l'ombre acoustique du bassin. Si nous pouvons dégager ce type de critères pour la capsule échogène du rein, ce type de méthode pourrait isoler certains contours automatiquement. Notons toutefois que **B. Brendel** [**Bre03**], également dans un contexte de recalage CT/US, abandonne l'idée de segmenter l'interface osseuse, approche trop

lente et pas assez robuste, pour se concentrer sur l'algorithme de recalage, en passant néanmoins par une étape de rehaussement de contraste par *Depth Gain Compensation* (DGC) pour les images échographiques.

Pour se rapprocher du domaine des tissus mous, dans le cadre de la chirurgie hépatique assistée par ordinateur, **P. Hassenpflug** [Has02] présente une méthode d'extraction des vaisseaux hépatiques dans des images échographiques localisées. Il s'appuie sur le contraste entre le tissu hépatique, d'un gris clair, et la lumière des vaisseaux, plus sombre, pour implémenter une croissance de régions, dont les graines sont issues de l'information Doppler. Pour ce qui nous concerne, le rein est trop hétérogène pour une telle croissance de région. L'information Doppler, qui plus est, est mal localisée. Sans passer par une étape de segmentation, G.P. Penney [Pen04] repose également sa méthode de recalage sur le contraste des vaisseaux hépatiques. Nous aurons l'occasion d'y revenir.

Les travaux de **R.N. Czerwinski** [Cze99] se situent plus en amont des considérations de segmentation et de recalage pour la navigation, ils portent sur le prétraitement des images ultrasonores. Il a étudié une méthode de suppression de speckle, qui a l'avantage de conserver et mettre en évidence les lignes hyperéchogènes de l'image. Il s'agit de l'algorithme des *sticks*, que nous aborderons dans la troisième partie. Sur la question du prétraitement de l'image échographique, tout dépend, comme d'habitude, de la zone anatomique observée. La bibliothèque **HIPR** [HIP94] propose aussi un algorithme de suppression de speckle, le *Crimmins Speckle Removal*. Celui-ci tend à regrouper les niveaux de gris de l'image dans de petits îlots homogènes, sans conservation des structures linéaires.

Des méthodes de segmentation de plus haut niveau ont été étudiées, basées sur des contours actifs. Une des plus simples a été appliquée à la recherche de prostate dans des images transrectales par **S.D. Pathak** [Pat00]. L'algorithme consiste d'abord en une passe de prétraitement, incluant sticks et diffusion anisotropique pour supprimer le bruit des images et rehausser les frontières. Cela permet de créer un premier ensemble de contours plausibles. L'information *a priori* sur la forme de la prostate permet d'élaguer cet ensemble. Finalement, une membrane souple, placée manuellement dans la zone délimitée, grandit pour finalement représenter le contour final de l'organe. On peut sans doute critiquer le manque de précision et de robustesse d'une telle méthode, dues à l'origine à la piètre qualité des images. On imagine néanmoins qu'un nombre suffisant de contours tracés tout autour de la prostate doit pouvoir permettre un recalage rigide précis avec des données pré-opératoires.

M. Martin [Mar02, MF04] a mis au point une méthode de segmentation basée sur une modélisation bayésienne des contours du rein. Requérant en entrée un contour spline tracé par l'utilisateur sur une image médiane, l'algorithme trouve apparemment de manière robuste un contour de type "enveloppe convexe" dans une image très bruitée. L'auteur prouve que sa méthode surpasse celles de type *snakes-splines*. Elle semble pouvoir s'appliquer sur des images antérieures comme postérieures du rein.

Pour finir, nous pouvons citer **S. Fan** [Fan02], qui brosse un état de l'art critique, et propose une méthode basée sur les *level sets*, qui sont une sorte de contours implicites, dont les déformations reposent sur le gradient de leur support. L'auteur présente un moyen de confiner le modèle dans une forme de prostate, sans protubérance, mais reconnaît malgré tout qu'une information statistique de texture, ou un modèle *a priori* de prostate pourraient rendre la méthode plus précise et robuste.

En conclusion, force est de constater que chaque méthode montre avantages et inconvénients, et qu'elles sont souvent tributaires de la (mauvaise) qualité des images échographiques, ainsi que de la zone anatomique observée et de l'échogénéicité du patient. Le risque est de tomber dans des algorithmes lourds en temps et en intervention de l'utilisateur. Un algorithme de segmentation, de même que ceux de recalage que nous verrons plus bas, pour être intégré dans un système GMCAO, se doit d'être aussi convivial, rapide et efficace que possible.

4.2.2 Planification du geste chirurgical

Le clinicien établit son diagnostic à partir d'images scanner, IRM, radio, parfois échographiques. Pour ce qui nous concerne, il s'agit en majeure partie des imageries 3D TDM et IRM. Si à l'origine les seules coupes accessibles au clinicien étaient les coupes axiales, qu'il devait parcourir dans un mouvement incessant de haut en bas pour se faire une idée de l'anatomie 3D du patient, aujourd'hui non seulement les coupes coronales et sagittales, voire obliques, sont disponibles sur l'interface de visualisation, mais en plus des algorithmes de rendu 3D par lancer de rayons (*ray casting*) ont été intégrés. L'algorithme *maximum intensity projection* (MIP) et ses dérivés, par exemple, sont très utiles pour l'observation des structures opacifiées.

Dans le cadre de la chirurgie assistée par ordinateur, il manque dans ces interfaces non seulement le moyen d'établir précisément une trajectoire d'approche de l'organe, mais aussi le moyen de l'enregistrer pour l'étape per-opératoire. C'est pourquoi de nouvelles interfaces visuelles ont été proposées.

Dans le cadre de la chirurgie hépatique, **B. Preim** [Pre00] et **A. Littmann** [Lit03] ont mis au point une interface de planification exclusivement 3D, qui affiche à l'écran le résultat d'une étape de segmentation du foie, de ses vaisseaux et de ses tumeurs. Le clinicien peut virtuellement réséquer un segment hépatique et observer les conséquences du geste sur la disparition de la tumeur et la morbidité induite. L'information 3D est certes nouvelle et indubitablement utile, mais nous pensons qu'elle ne doit pas être dissociée des vues 2D auxquelles sont habitués les cliniciens. D'autre part, nous avons vu les difficultés à segmenter automatiquement les organes abdominaux, donc nous privilégierons une segmentation sobre, mais suffisante pour la planification, sur une scène 3D surchargée. Cette segmentation devra pouvoir s'adapter facilement à chaque patient.

Au début de l'engouement pour la chirurgie des tumeurs hépatiques par radiofréquence ou par cryoablation, **T. Butz** [But00] a lui aussi proposé une interface de visualisation purement 3D contenant une vue anatomique du haut abdomen et des outils virtuels, et s'est concentré sur la simulation de la cryoablation, avec des modèles géométriques pour minimiser la morbidité et maximiser la nécrose tumorale. Les critiques sur la nécessité de vues 2D et d'une vue 3D sobre s'appliquent ici aussi. Nous insistons également sur le fait qu'une planification précise n'est utile que si elle peut être enregistrée et replacée dans le repère de la salle d'opération.

L'article de **S. Eulenstein** [Eul04] est sûrement le plus intéressant, il pourrait aussi bien apparaître dans cette section sur la planification que dans le recalage ou la navigation. Il présente en fait un système de navigation complet, appliqué à la chirurgie oncologique du foie, de la planification pré-opératoire jusqu'au guidage de l'échographie per-opératoire, en passant par un recalage CT/US. En ce sens, ses travaux se rapprochent grandement de notre problématique (c'est d'ailleurs un domaine de recherche dont nous avons commencé l'exploration [Voi01, Ler01b]). La segmentation scanner ne concerne que les organes utiles à la planification et au futur recalage pré-op/per-op, à savoir : le foie et l'arborescence portale. Elle consiste dans une croissance de région interactive, pour les vaisseaux, et dans la déformation d'un modèle statistique, pour capturer la surface du foie. Les zones de résection sont délimitées en fonction de la position et de l'aspect du tronc portal, c'est la planification à proprement parler. L'étape suivante est le recalage avec les images échographiques 3D, dont nous dirons quelques mots dans la section qui suit. La méthode en tout cas est à prendre en exemple : la segmentation ne se veut pas totalement automatique, une intervention minimale est demandée à l'utilisateur ; ne sont segmentées que les structures anatomiques utiles, à partir d'une réflexion en concertation avec le chirurgien et une étude pratique des modalités utilisées.

4.2.3 Recalage et fusion de données multimodales

L'étape de recalage de données pré-opératoires sur des données per-opératoires est la clef de voûte d'un système d'aide à la navigation chirurgicale.

A ce jour, l'efficacité des techniques de recalage 3D/3D ou 2D/3D n'est plus à prouver. Elles supposent l'existence de données segmentées et éventuellement maillées de l'organe à recalcr. Le recalage 3D/3D rigide consiste à rapprocher deux nuages de points, ou bien un nuage de points et un maillage. Pour ce faire, trois techniques algorithmiques s'opposent, pour lesquelles les points sont appariés (méthode d'*Arun* [Aru87]), itérativement appariés (*Iterative Closest Point* [Bes92, Pen01b]), et finalement non appariés (*Levenberg-Marquardt* [Lav96]). Nous aborderons ces techniques au chapitre 7. Le recalage 2D/3D doit rapprocher un modèle 3D de ses contours projetés sur au moins deux plans. Les mêmes algorithmes peuvent s'appliquer, avec une mesure de distance droite-modèle plutôt que point-modèle.

Donc, si l'on parvient à segmenter le rein sur les images scanner et échographiques, son recalage est aisé, et précis. Cependant, pour les organes abdominaux, la question de la déformabilité se pose, d'autant plus lorsque l'échographie est en jeu, car elle a tendance à induire des erreurs dans la forme des objets observés, d'après les principes physiques évoqués à la section 3.2. Le recalage non-rigide, autrement dit élastique, peut alors être envisagé.

Une première approche du recalage non-rigide consiste à ajouter des degrés de liberté à la transformation optimisée. En l'occurrence, en plus de la translation et de la rotation, équivalentes à 6 paramètres, on peut ajouter à la matrice 4×4 , 6 paramètres de mise à l'échelle (*scaling*) et de cisaillement (*shearing*). Ainsi on optimise un vecteur à 12 paramètres. L'inconvénient de ce type de transformation est qu'il est global, et ne peut pas déformer localement un maillage pour l'adapter précisément à sa cible.

Parmi les méthodes de déformation locale, citons celle des *octree splines* de **S. Laval-lée** [Lav96], qui utilise une structure arborescente adaptative pour le calcul des distances inter-modèles. Le résultat du recalage est un champ de vecteurs par lequel le maillage déformé prend la forme du maillage fixe. La méthode est intéressante en ce qu'elle est rapide, de par le choix d'une structure arborescente, et elle permet de déplacer n'importe quel point de l'espace selon les vecteurs calculés. Le recalage est d'autant plus précis que l'on se trouve près de la surface du modèle.

D'autres techniques existent, comme par exemple celles basées sur les *Free Form Deformations*, lesquelles consistent dans des adaptations locales de courbes B-spline sur un contour fixe, par descente de gradient. **D. Ruekert** [Rue99] en donne une application, en combinaison avec une transformation globale affine, pour le recalage de données IRM du sein. Ces algorithmes sont malheureusement très gourmands en temps de calcul.

Pour finir, certains auteurs dont **M. Fleute** [Fle99] et **C. Chan** [Cha03a] ont mis au point un modèle déformable statistique de fémur, dont les combinaisons des différents modes permet de s'adapter globalement au modèle cible. L'inconvénient réside dans la phase de création du modèle statistique, difficile, et toujours incomplète devant la grande diversité inter-sujets de la forme des organes.

Notons aussi que depuis une dizaine d'années se développent les méthodes de recalage iconiques, basés sur l'information des voxels des volumes à fusionner, sans requérir de segmentation. L'état de l'art dans ce domaine aussi est vaste, nous le verrons en détail au chapitre 10.

4.2.4 Modélisation de structures déformables

Dans une problématique d'assistance aux gestes chirurgicaux sur tissus mous, la question de la déformation, ou de la déformabilité des tissus se pose légitimement.

Dans ce domaine, nous avons pu voir plus haut des travaux de modélisation à des fins de recalage multimodal [Bla02, Haw04].

S'ils ne peuvent être intégrés tels quels dans nos systèmes, au moins ils peuvent donner une idée de déformations des organes, pour nous permettre l'abord d'un problème sous le bon angle : ce sont les modèles de prédiction.

Dans cette famille, on trouve les modèles de simulation, comme mis au point à l'INRIA [Pic00]. Ces modèles, basés sur un formalisme d'éléments finis, ont été "simplifiés" afin de permettre des

réactions en temps réel en cas d'interaction avec l'environnement. On peut donc douter du réalisme des déformations induites, au moins de manière quantitative.

Des modèles prédictifs purement éléments finis ont également vu le jour, avec le souci du réalisme, pour par exemple la prédiction des mouvements du foie sous la pression d'une aiguille [Ler01b]. Pour ces modèles, la difficulté est d'obtenir des paramètres rhéologiques *in vivo*.

Pour le rein, néanmoins, la rigidité de son parenchyme ne demande pas de telle modélisation ; elle sera par contre utile pour les organes hautement déformables comme le foie, le sein, la vessie, voire la prostate.

4.2.5 Suivi en temps réel des mouvements respiratoires

Le rein, en revanche, est sujet à de forts déplacements au cours de la respiration. Des articles cliniques ou scientifiques ont été publiés à ce sujet, pour les organes abdominaux. On peut trouver dans [Bla02] un état de l'art présentant 7 techniques et résultats différents, parmi lesquels **I. Suramo** [Sur84] et **S.C. Davies** [Dav94] ont mesuré la course du rein. Nous reviendrons en détail sur cette question dans la section 6.3.

Au delà de la connaissance de l'amplitude de déplacement des organes, ou de la reproductibilité du mouvement, il peut-être intéressant de savoir suivre en temps réel, c'est-à-dire durant la procédure assistée, les mouvements de l'organe cible. Pour ce faire, trois types d'approches sont envisageables.

A. Schweikard [Sch00b] présente un suivi de marqueurs attachés au torse par une caméra, qui contrôle le positionnement d'une source de rayons X par un robot, dans le cadre de la radiothérapie de la poitrine ou de l'abdomen. Des marqueurs internes, localisés par fluoroscopie et dont le mouvement est corrélé à celui des marqueurs externes, permettent de caler l'orientation du robot sur les structures internes. On peut regretter la complexité de la méthode, son caractère invasif, et la lourdeur du matériel mis en œuvre, mais les résultats sont bons.

A. Sawada [Saw04] propose une méthode plus légère et moins invasive, pour la même application clinique. Elle consiste, en utilisant l'échographie 3D, à détecter la position de la structure visée sur son parcours respiratoire, grâce à un calcul de corrélation dans chaque plan de coupe orthogonal. Il montre sur un fantôme que la corrélation entre les images courantes et le volume en position de planification atteint un maximum de manière périodique, avec la respiration. La question est de savoir si ce type de technique peut s'appliquer à des organes vivants comme le rein. *A priori*, cela semble possible par voie antérieure, peut-être moins par voie postérieure, mais quoi qu'il en soit, l'échographie 3D est un outil en devenir, qui apportera sûrement beaucoup aux recherches du domaine.

Enfin, **K. Cleary** [Cle02] tire profit de la localisation magnétique, et de la capacité des fabricants à produire des capteurs miniatures introduitibles dans des cathéters ou des vaisseaux, pour suivre en temps réel les mouvements du foie dans un fantôme abdominal, et contraindre en conséquence une interface graphique ou un robot. Nous croyons beaucoup dans cette technologie, qui demande cependant à gagner encore en robustesse et en précision (annexe A).

4.2.6 Modélisation des déformations de l'aiguille

Nous sommes confrontés, avec la ponction rénale, au problème de la courbure de l'aiguille souple. Nous verrons au chapitre 8 que la déformation de l'aiguille peut entraîner une déviation importante par rapport à la planification qui avait été faite. Des auteurs ont publié des modèles de force ou de déformation appliquées à l'aiguille.

C. Simone [Sim02], à partir de l'observation du profil de la force appliquée à l'aiguille par réaction du milieu en fonction de la profondeur d'insertion, élabore un modèle de force, qui fait apparaître le fait que l'aiguille rencontre une forte résistance au niveau des capsules collagènes entourant le foie, le rein, etc. Malheureusement, ce type de modèle peut s'appliquer lorsque l'organe est ponctionné à ciel ouvert ; or, nous nous intéressons à des ponctions percutanées,

pour lesquelles une grande épaisseur de tissu est traversée avant même d'atteindre la capsule de l'organe.

S.P. DiMaio [DiM02], à l'aide d'un dispositif 2D où un robot dirige une aiguille vers un milieu visqueux, observe les déformations induites lors de la pénétration de l'aiguille, selon son angle incident, pour élaborer un modèle aux éléments finis du milieu, qui permet de simuler la progression de l'aiguille vers une cible, ou vu d'un autre angle, de prédire les déformations et les écarts à la trajectoire de l'aiguille. L'inhomogénéité des tissus, leur caractère non linéaire ne sont pas pris en compte.

D. Glozman [Glo04] va un peu plus loin, car il a récemment présenté un modèle de milieu visqueux permettant de corriger en temps-réel les déformations induites sur l'aiguille par son insertion. Sa simulation est basée sur un calcul de cinématique d'un modèle de "ressorts virtuels" en série. Il est ainsi possible de guider l'insertion d'une aiguille vers une cible, en évitant un obstacle, malgré la courbure. L'auteur précise toutefois que l'orientation de l'aiguille n'est contrôlable que dans les premiers centimètres de pénétration.

4.2.7 Localisation magnétique

Pour terminer ce tour d'horizon des techniques applicables aux systèmes GMCAO, nous parlerons de la localisation magnétique qui, si elle existe depuis des années, n'a connu que depuis peu un accroissement de sa précision et de sa robustesse, aux perturbations électromagnétiques notamment. Plusieurs systèmes de localisation commerciaux sont disponibles ; d'autres sont fabriqués par les laboratoires de recherche.

Les systèmes concurrents sont aujourd'hui Aurora[®] de NDI et MiniBird[®]/MicroBird[®] de Ascension Technologies. Les quelques équipes de recherche qui se sont penchées à ce jour sur la localisation magnétique en sont le plus souvent restées à l'évaluation d'un tel système, du point de vue de la précision des mesures et de leur robustesse. A ce sujet, il semble que les études rigoureuses menées par les chercheurs de NDI [Fra03] donnent des résultats bien meilleurs que ceux des utilisateurs (annexe A).

Des travaux tentent d'ores et déjà, malgré tout, d'intégrer la localisation magnétique dans un système GMCAO complet. Citons pour exemple M. Nakamoto [Nak02]. Ce travail est intéressant dans le sens où il revoit les questions de calibrage échographique, adaptées à la localisation magnétique, et surtout, les chercheurs ont mis au point, devant le manque de précision du système, une méthode de calibrage du capteur magnétique par laquelle une correction est appliquée dans le mesure de localisation, en fonction des coordonnées spatiales du capteur [Nak03].

Bilan

L'état de l'art dans le domaine des traitements informatiques sur les tissus mous est déjà très vaste. Cependant, aucun texte ne relate la navigation en urologie, telle que nous l'entendons à GMCAO, avec les étapes pré-opératoire et per-opératoire. La problématique que nous abordons dans cette thèse est telle que chacun des domaines pourrait être exploré, puisque tout est à construire. Si nous ne mettrons pas en œuvre la plupart de ces techniques, leur connaissance permettra de définir des orientations futures, à la suite de la première étude que nous présentons dans les chapitres suivants.

Bibliographie

- [Aru87] K. Arun, T. Huang, S. Blostein : *Least-square fitting of two 3D points sets*, IEEE Trans. on Pattern Analysis and Machine Intelligence, vol. 9, 1987.
- [Bar96] C. Barbe, L. Carrat, O. Chavanon, J. Troccaz : *Computer Assisted Pericardic Surgery*, Computer Assisted Radiology, pp. 781–786, 1996.
- [Bes92] P. Besl, N. McKay : *A method for registration of 3D-shapes*, IEEE Trans. Patt. Anal. Mach. Intell., vol. 14, no. 2, pp. 239–256, 1992.
- [Bla02] J. M. Blackall : *Respiratory Motion in Image-Guided Interventions of the Liver*, Ph.D. thesis, University of London, 2002.
- [Bre03] B. Brendel, S. Winter, A. Rick, M. Stockheim, H. Ermert : *Bone Registration with 3D CT and Ultrasound Data Sets*, in H. Lemke, editor, *CARS*, pp. 426–432, Elsevier, 2003.
- [But00] T. Butz, S. Warfield, K. Tuncali, S. Silverman, E. V. Sonnenberg, F. Jolesz, R. Kikinis : *Pre- and Intra-Operative Planning and Simulation of Percutaneous Tumor Ablation*, in S. Delp, A. DiGioia, B. Jaramaz, editors, *MICCAI*, pp. 317–326, Springer, 2000.
- [BZ97] C. Barbe-Zoppis : *Guidage de gestes Médico-chirurgicaux sur Tissus Mous : Application à la Ponction Péricardique Assistée par Echographie 2,5D*, Ph.D. thesis, Université Joseph Fourier, 1997.
- [Bzo98] A. Bzostek, G. Ionescu, L. Carrat, C. Barbe, O. Chavanon, J. Troccaz : *Isolating moving anatomy in ultrasound without anatomical knowledge : application to computer-assisted pericardial punctures*, in Wells, Colchester, editors, *Proceedings of MICCAI'98*, pp. 1041–1048, Springer-Verlag, 1998.
- [Cha03a] C. S. Chan, P. Edwards, D. Hawkes : *Integration of ultrasound based registration with statistical shape models for computer assisted orthopaedic surgery*, SPIE, pp. 414–424, 2003.
- [Cha03b] O. Chavanon : *Aide informatisée aux gestes de chirurgie cardiaque*, Ph.D. thesis, Université Joseph Fourier, 2003.
- [Cle02] K. Cleary, F. Banovac, E. Levy, D. Tanaka : *Development of a Liver Respiratory Motion Simulator to Investigate Magnetic Tracking for Abdominal Interventions*, SPIE Medical Imaging, 2002.
- [Cze99] R. Czerwinski, D. Jones, W. O'Brien : *Detection of Lines and Boundaries in Speckle Images - Application to Medical Ultrasound*, IEEE Transactions on Medical Imaging, vol. 18, no. 2, pp. 126–136, 1999.
- [Daa02] V. Daanen, J. Tonetti, J. Troccaz, P. Merloz : *Automatic Determination of the Bone-Soft Tissues Interface in ultrasound images*, in J. Troccaz, P. Merloz, editors, *Surgica*, pp. 144–151, Sauramps Medical, 2002.
- [Daa04] V. Daanen, J. Tonetti, J. Troccaz : *Automatic delineation of the osseous interface in ultrasound images by information fusion*, in *7th International Conference on Information Fusion (Fusion'2004)*, Stockholm, 2004.
- [Dav94] C. Davies, A. Hill, R. Holmes, M. Halliwell, P. Jackson : *Ultrasound Quantitation of Respiratory Organ Motion in the Upper Abdomen*, Br. J. Radiol., vol. 67, pp. 1096–1102, 1994.
- [DiM02] S. DiMaio, S. Salcudean : *Needle Insertion Modelling for the Interactive Simulation of Percutaneous Procedures*, in Dohi, Kikinis, editors, *Proceedings of MICCAI'02*, pp. 253–260, Springer-Verlag, 2002.
- [Dub01] E. Dubois : *Chirurgie augmentée, un cas de réalité augmentée ; conceptions et réalisations centrées sur l'utilisateur*, Ph.D. thesis, Université Joseph Fourier, 2001.

- [Eul04] S. Eulenstein, T. Lange, M. Hünerbein, P. Schlag, H. Lamecker : *Ultrasound-Based Navigation System Incorporating Preoperative Planning for Liver Surgery*, in H. Lemke, editor, *CARS*, vol. 1268, pp. 758–763, Elsevier, 2004.
- [Fan02] S. Fan, L. Voon, N. Sting : *3D Prostate Surface Detection from Ultrasound Images Based on Level Set Method*, in T. Dohi, R. Kikinis, editors, *MICCAI*, pp. 389–396, Springer, 2002.
- [Fle99] M. Fleute, S. Lavallée, R. Julliard : *Incorporating a statistically based shape model into a system for computer-assisted anterior cruciate ligament surgery*, *Medical Image Analysis*, vol. 3, no. 3, pp. 209–222, 1999.
- [Fra03] D. Frantz, A. Wiles, S. Leis, S. Kirsch : *Accuracy assessment protocols for electromagnetic tracking systems*, *Physics in Medicine and Biology*, vol. 48, pp. 2241–2251, 2003.
- [Glo04] D. Glozman, M. Shoham : *Flexible Needle Steering and Optimal Trajectory Planning for Percutaneous Therapies*, in Barillot, editor, *Proceedings of MICCAI'04*, pp. 137–144, Springer-Verlag, 2004.
- [Has02] P. Hassenpflug, M. Vetter, R. Ludwig, I. Wolf, M. Schöbinger, L. Grenacher, G. Richter, W. Uhl, W. Lamadé, M. Büchler, H.-P. Meinzer : *Extracting Vessel Features from 3D Freehand Ultrasound for Intraoperative Registration in Image-Guided Liver Surgery*, in J. Troccaz, P. Merloz, editors, *Surgetica*, pp. 153–157, Sauramps Medical, 2002.
- [Haw04] D. Hawkes, D. Barrat, J. Blackall, C. Chan, P. Edwards, K. Rhode, G. Penney, D. Hill : *Tissue Deformation and Shape Models in Image-Guided Interventions : A Discussion Paper*, 2004.
- [HIP94] HIPR : http://www.cce.hw.ac.uk/hipr/html/hipr_top.html, 1994.
- [Ion98] G. Ionescu : *Segmentation et recalage d'images échographiques par utilisation de connaissances physiologiques et morphologiques*, Ph.D. thesis, Université Joseph Fourier, 1998.
- [Ion99] G. Ionescu, S. Lavallée, J. Demongeot : *Automated Registration of Ultrasound with CT Images : Application to Computer Assisted Prostate Radiotherapy and Orthopedics*, in C. Taylor, A. Colchester, editors, *MICCAI*, pp. 768–777, Springer, 1999.
- [Jul02] R. Julliard, S. Plaweski, P. Merloz, P. Cinquin : *La navigation isométrique sans imagerie du ligament croisé antérieur*, in J. Troccaz, P. Merloz, editors, *Surgetica*, pp. 254–261, Sauramps Medical, 2002.
- [Kin01] A. King, J. Blackall, G. Penney, D. Hawkes : *Tracking Liver Motion using 3D-Ultrasound and a Surface-Based Statistical Shape Model*, in Staib, editor, *Workshop on Mathematical Methods in Biomedical image Analysis - MMBIA'01*, pp. 145–152, 2001.
- [Lan02] T. Lange, S. Eulenstein : *Calibration of Swept-Volume 3D Ultrasound*, in *Medical Image Understanding and Analysis (MIUA)*, pp. 29–32, 2002.
- [Lav96] S. Lavallée, R. Szeliski, L. Brunie : *Anatomy-Based Registration of 3D Medical Images, Range Images, X-ray Projections, 3D Models using Octree-Splines*, *Computer Integrated Surgery*, pp. 115–143, 1996.
- [Ler01a] A. Leroy : *MiniCASPER : Etude d'IHM et réalité augmentée pour la navigation de la ponction péricardique.*, Tech. rep., Laboratoire TIMC-GMCAO, 2001.
- [Ler01b] A. Leroy, Y. Payan, D. Voirin, C. Létoublon, J. Troccaz : *Finite Element Model of the Liver for Computer-Assisted Hepatic Tumor Ablation*, in *Proceedings of the Fifth International Symposium on Computer Methods in Biomechanics and Biomedical Engineering, BBE'2001*, 2001.

- [Lit03] A. Littmann, A. Schenk, B. Preim, G. Prause, K. Lehmann, A. Roggan, H.-O. Peitgen : *Planning of anatomical Resections and in situ Ablations in Oncologic Liver Surgery*, in H. Lemke, editor, *CARS*, pp. 684–689, Elsevier, 2003.
- [Mar02] M. Martin, C. Alberola : *A Bayesian Approach to in vivo Kidney Ultrasound Contour Detection Using Markov Random Fields*, in T. Dohi, R. Kikinis, editors, *MICCAI*, pp. 397–404, Springer, 2002.
- [McI96] T. McInerney, D. Terzopoulos : *Deformable Models in Medical Image Analysis : A Survey*, *Medical Image Analysis*, vol. 1, no. 2, pp. 91–108, 1996.
- [MF04] M. Martin-Fernandez, C. Alberola-Lopez : *An approach for contour detection of human kidneys from ultrasound images using Markov random fields and active contours*, *Medical Image Analysis - To be published*, 2004.
- [Moz02] P. Mozer : *Ponction Rénale Percutanée Assistée par Ordinateur : Etude de Faisabilité*, Master's thesis, Université Joseph Fourier, 2002.
- [Moz03] P. Mozer : *Urologie et Gestes Médico-Chirurgicaux Assistés par Ordinateur*, Md thesis, Faculté de Médecine Pitié Salpêtrière, 2003.
- [Nak02] M. Nakamoto, Y. Sato, M. Miyamoto, Y. Nakajima, K. Konishi, M. Shimada, M. Hashizune, S. Tamura : *3D Ultrasound System Using a Magneto-Optic Hybrid Tracker for Augmented Reality Visualization in Laparoscopic Liver Surgery*, in Dohi, Kikinis, editors, *Proceedings of MICCAI'02*, pp. 148–155, Springer-Verlag, 2002.
- [Nak03] K. Nakada, M. Nakamoto, Y. Sato, K. Konishi, M. Hashizume, S. Tamura : *A Rapid Method for Magnetic Tracker Calibration Using a Magneto-optic Hybrid Tracker*, in *Proceedings of MICCAI'03*, pp. 285–293, 2003.
- [Ols97] O. Olsen, M. Nielsen : *Multi-Scale Gradient Magnitude Watershed Segmentation*, in *ICIAP*, pp. 6–13, 1997.
- [Pat00] S. Pathak, V. Chalana, D. Haynor, Y. Kim : *Edge-Guided Boundary Delineation in Prostate Ultrasound Images*, *IEEE Transactions on Medical Imaging*, vol. 19, no. 12, pp. 1211–1219, 2000.
- [Pen01a] G. Penney, J. Blackall, D. Hayashi, T. Sabharwal, A. Adam, D. Hawkes : *Overview of an Ultrasound to CT or MR Registration System for use in Thermal Ablation of Liver Metastases*, in *Proceedings of Medical Image Understanding and Analysis '01*, pp. 65–68, 2001.
- [Pen01b] G. Penney, P. Edwards, A. King, J. Blackall, P. Batchelor, D. Hawkes : *A Stochastic Iterative Closest Point Algorithm*, in Niessen, Viergever, editors, *Proceedings of MICCAI'01*, pp. 1338–1340, Springer-Verlag, 2001.
- [Pen04] G. Penney, J. Blackall, M. Hamady, T. Sabharwal, A. Adam, D. Hawkes : *Registration of Freehand 3D Ultrasound and Magnetic Resonance Liver Images*, *Medical Image Analysis*, vol. 8, pp. 81–91, 2004.
- [Pic00] G. Picinbono, H. Delingette, N. Ayache : *Non-Linear Anisotropic Elasticity for Real-Time Surgery Simulation Real-time elastic deformations of soft tissues for surgery simulation*, Tech. Rep. 4028, INRIA, 2000.
- [Piz99] S. Pizer, D. Fritsch, P. Yushkevich, V. Johnson, E. Chaney : *Segmentation, Registration and Measurement of Shape Variation via Image Object Shape*, *IEEE Transactions on Medical Imaging*, vol. 18, no. 10, pp. 851–865, 1999.
- [Pla04] S. Plaweski, R. Julliard, M. Kirchmeier, J. Casal, Y. Rossi, P. Merloz, J. Troccaz, S. Lavallée : *Anatometric ACL Navigation Using Bone Morphing : Results on 150 Patients*, in Langlotz, Davies, Stulberg, editors, *CAOS*, pp. 133–136, 2004.
- [PM95] PRAXIM-Medivision : <http://www.surgetics.com>, 1995.

- [Poh01] R. Pohle, K. Toennies : *Segmentation of Medical Images Using Adaptative Region Growing*, in *SPIE Proceeding vol. 4322*, pp. 1337–1346, 2001.
- [Pre00] B. Preim, D. Selle, W. Spindler, K. Oldhafer, H.-O. Peitgen : *Interaction Techniques and Vessel Analysis for Preoperative Planning in Liver Surgery*, in S. Delp, A. DiGioia, B. Jaramaz, editors, *MICCAI*, pp. 608–617, Springer, 2000.
- [Puj02] S. Pujol, M. Pecher, P. cinquin : *Magnetic Guidance of Endovascular Devices in Pre-operative CT Images for the Treatment of Abdominal Aortic Aneurysms*, in J. Troccaz, P. Merloz, editors, *Surgetica*, pp. 316–322, Sauramps Medical, 2002.
- [Puj03] S. Pujol : *Chirurgie Endovasculaire Assistée par Ordinateur*, Ph.D. thesis, Université Joseph Fourier, 2003.
- [Rue99] D. Rueckert, L. SONoda, C. Hayes, D. Hill, M. Leach, D. Hawkes : *Nonrigid Registration Using Free-Form Deformations : Application to Breast MR Images*, *IEEE Transactions on Medical Imaging*, vol. 18, no. 8, pp. 712–721, 1999.
- [Sat98] Y. Sato, M. Nakamoto, Y. Tamaki, T. Sasama, I. Sakita, Y. Nakajima, M. Monden, S. Tamura : *Image Guidance of Breast Cancer Surgery Using 3D Ultrasound Images and Augmented Reality Visualization*, *IEEE Transactions on Medical Imaging*, vol. 17, no. 5, pp. 681–693, 1998.
- [Saw04] A. Sawada, K. Yoda, M. Kobuko, T. Kunieda, Y. Nagata, M. Hiraoka : *A technique for noninvasive respiratory gated radiation treatment system based on a realtime 3D ultrasound image correlation : a phantom study*, *Medical Physics*, vol. 31, no. 2, pp. 245–250, 2004.
- [Sch00a] O. Schneider, J. Troccaz, O. Chavanon, D. Blin : *PADyC : a Synergistic Robot for Cardiac Puncturing*, in *IEEE Intrenational Conference on Robotics and Automation*, 2000.
- [Sch00b] A. Schweikard, G. Glosser, M. Bodduluri, M. Murphy, J. Adler : *Robotic Motion Compensation for Respiratory Movement During Radiosurgery*, *Computer Aided Surgery*, vol. 5, pp. 263–277, 2000.
- [Sim02] C. Simone, A. Okamura : *Modeling of Needle Insertion Forces for Robot-Assisted Percutaneous Therapy*, in *Proceedings of the 2002 IEEE Int. Conf. on Robotics and Automation*, pp. 2085–2091, 2002.
- [Sol00] L. Soler, H. Delingette, G. Malandain, J. Montagnat, J.-M. Clément, C. Koehl, O. Dourthe, D. Mutter, J. Marescaux : *A fully Automatic Anatomical, Pathological and Fonctional Segmentation from CT-Scans for Hepatic Surgery*, in *SPIE Proceeding vol. 3979*, pp. 246–255, 2000.
- [Sto97a] D. Stoianovici, J. Cadeddu, R. Demaree, S. Basile, R. Taylor, L. Whitcomb, W. Sharpe, L. Kavoussi : *An Efficient Needle Injection Technique and Radiological Guidance Method for Percutaneous Procedures*, in *Proceedings of the First Joint Conference of Computer Vision, Virtual reality, and Robotics II (CVRMed II) and Medical Robotics and Computer Assisted Surgery III (MRCAS III)*, 1997.
- [Sto97b] D. Stoianovici, J. Cadeddu, R. Demaree, S. Basile, R. Taylor, L. Whitcomb, W. Sharpe, L. Kavoussi : *A Novel Mechanical Transmission Applied to Percutaneous Renal Access*, in *Proceedings of the 1997 ASME Winter Annual Meeting*, 1997.
- [Sur84] I. Suramo, M. Päivänsalo, V. Myllylä : *Cranio-caudal movements of the liver, pancreas and kidneys in respiration*, *Acta Radiol Diag*, vol. 25, pp. 129–131, 1984.
- [Tsa02] B. Tsagaan, A. Shimizu, H. Kobatake, K. Miyakawa : *An Automated Segmentation Method of Kidney Using Statistical Information*, in T. Dohi, R. Kikinis, editors, *MICCAI*, pp. 556–563, Springer, 2002.

- [Voi01] D. Voirin, Y. Payan, M. Amavizca, A. Leroy, C. Létoublon, J. Troccaz : *Computer-Aided Hepatic Tumor Ablation*, in *Proceedings of the Fourth International Conference on Medical Image Computing and Computer-Assisted Interventions - MICCAI'2001*, 2001.

Planification pré-opératoire de la ponction

Sommaire

5.1	Segmentation scanner	100
5.1.1	Format de données	100
5.1.2	Segmentation selon le type d'organe	103
5.1.3	Création des modèles 3D	112
5.1.4	Segmentation automatique du rein par seuillage	114
5.2	Recalage SE1/SE2	115
5.2.1	Méthode	115
5.2.2	Résultats	115
5.3	Interface de planification	117
5.3.1	Objet de la planification	117
5.3.2	Scène 3D	118
5.3.3	Coupes scanner orthogonales	118
5.3.4	Coupes scanner obliques	118
	Bibliographie	121

Ce chapitre est consacré à la première étape de notre protocole GMCAO pour la ponction rénale percutanée : la planification pré-opératoire. Elle est basée sur deux examens scanner injectés, de bonne qualité (section 3.1.5), menés systématiquement en cas de lithiases rénales. Nous nommerons par la suite ces examens SE1 (série 1, temps précoce) et SE2 (série 2, temps tardif). Dans l'idéal, les images parviennent à notre logiciel GMCAO depuis la console scanner par un PACS (*picture archive and communication system*), au format DICOM (présenté ci-dessous). Nous fournissons ensuite les outils informatiques pour la segmentation des images, le recalage monomodal de l'acquisition tardive sur l'acquisition précoce, et la définition de la trajectoire de ponction. Dans ce chapitre nous ne reviendrons pas sur l'état de l'art dans le domaine de la segmentation scanner automatique.

5.1 Segmentation scanner

Le scanner est la modalité pré-opératoire pour la chirurgie des lithiases rénales, en particulier la NLPC. Nous avons décrit en section 3.1 les aspects radiologiques et cliniques de la TDM ; ici nous nous intéresserons à l'aspect informatique, et pour commencer, nous décrivons le format des données telles qu'elles peuvent nous parvenir, depuis la console de radiologie. Les méthodes de segmentation des organes abdominaux que nous avons employées seront ensuite décrites. Il faut garder en tête le but de la segmentation pré-opératoire : fournir au clinicien des informations médicales pertinentes pour établir sa planification et à la fois, préparer les structures anatomiques sur lesquelles reposera l'algorithme de recalage per-opératoire.

5.1.1 Format de données

L'information analogique disponible au niveau des détecteurs d'un scanner est numérisée, et stockée dans un ordinateur dans un format de fichier précis, qui permettra sa lecture par des logiciels, et éventuellement son transport sur réseau. Connaître les formats de stockage est indispensable à l'élaboration d'un système de visualisation et de traitement, tant au niveau software que hardware.

Caractéristiques d'une image scanner

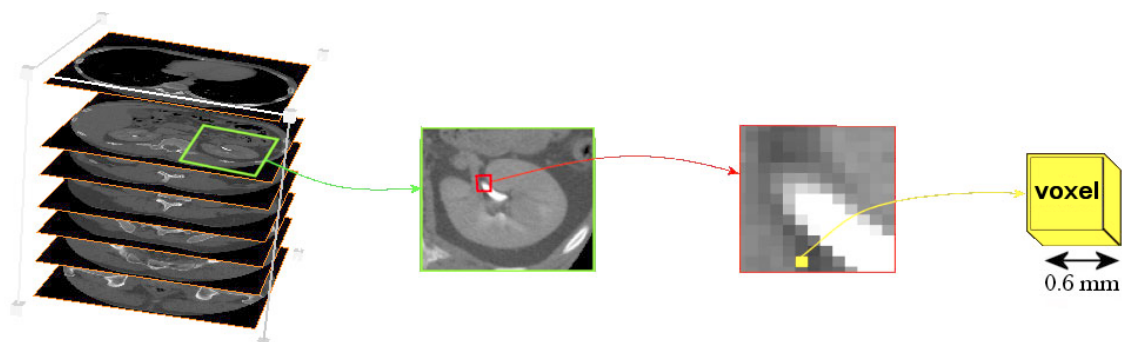


FIG. 5.1 – Décomposition d'un volume scanner en voxel. (d'après [Moz03])

La figure 5.1 montre la décomposition d'un volume scanner en voxels. Un examen scanner abdominal peut contenir 200 à 300 coupes fines, ce qui représente quelques 200Mo. Les scanners de dernière génération fournissent des images de 512×512 pixels, la taille du pixel étant sub-millimétrique, 0.6mm par exemple. Deux paramètres caractérisent la dimension longitudinale du volume scanner, ce sont l'épaisseur de coupe et l'espace inter-coupe.

L'**épaisseur de coupe** est déterminée par le collimateur primaire de la machine, elle joue sur l'homogénéité des organes et la netteté de leurs contours. Elle peut être de 1.25mm pour un examen haute définition (section 3.1.5). Plus une coupe est fine, plus l'information contenue dans l'image est précise, dans le sens où les contours sont bien nets. En contrepartie, il est possible que le bruit additif dans l'image soit plus important (à moins d'augmenter les kV et mAs, au détriment de l'irradiation du patient). Nous verrons par la suite que la netteté des contours est primordiale pour que l'ordinateur puisse facilement différencier deux organes jointifs, comme le foie et le rein droit, par exemple.

L'**espace inter-coupe** est choisi par l'opérateur en tant que paramètre d'interpolation dans les données acquises continûment. On le choisit en fonction du pas de l'hélice du scanner, dans le sens où un pas élevé ne permettra pas une reconstruction fine de qualité (section 3.1.3). Dans le volume scanner discret composé finalement de voxels, on donne à la profondeur du voxel (sa troisième composante) la valeur de l'espace inter-coupe. Elle est par exemple de 0.6mm . Nous verrons par la suite qu'il est préférable de travailler avec un volume isotrope, autant pour les segmentations que pour la visualisation de coupes obliques.

Chaque voxel contient une information de niveau de gris, du gris foncé des tissus peu denses au gris clair des tissus injectés ou osseux. L'information d'un voxel est codée sur 16 bits, et généralement signée, car les valeurs enregistrées sont celles de l'échelle de Hounsfield, allant typiquement de -1000 (air) à $+3000$ (os). Pour nos applications nous aimons travailler sur des données non signées, en translatant l'intervalle des valeurs dans le domaine positif. Sur 16 bits, 12 seulement sont généralement utiles (de 0 à 4095).

Toutes ces informations, épaisseur de coupe et espace inter-coupe, niveaux minimum et maximum, nombre de bits utiles, etc., sont enregistrées dans le ou les en-têtes accompagnant les images, selon le format utilisé.

Le format DICOM

Les examens scanner sont stockés en premier lieu au format DICOM-3. DICOM signifie *Digital Imaging and Communications in Medicine*. Ce format consiste en un ensemble de fichiers, contenant chacun une coupe de l'examen, et un en-tête. L'en-tête offre une information complète et complexe, sur le patient, sur la machine scanner, sur les caractéristiques de l'examen, notamment la taille des images et la dimension des voxels, ou l'orientation des coupes, sur leurs localisations spatiale et temporelle, etc. Des informations techniques sont disponibles sur le site officiel du format DICOM [DICa], et Rorden en donne une très bonne introduction, avec des liens précieux [DICb].

Le format DICOM est en constante évolution. Depuis quelques années l'accent est mis sur le transfert et le partage d'information, que l'on nomme en anglais *PACS (Picture Archival and Communication System)*. La norme DICOM a été choisie et adaptée à cette nouvelle problématique.

Le format Analyze

Analyze est un logiciel de visualisation et traitement d'images médicales, développé par la Mayo Clinic [Ana]. Le format de données *Analyze 7.5* s'est répandu comme l'un des standard médicaux. Un volume Analyze est constitué de deux fichiers, l'un est l'en-tête (.hdr), contenant les informations utiles au chargement et à l'affichage des coupes (taille du volume, dimension des voxels, orientation, échelle, etc.). Les informations non essentielles comme celles concernant le patient ou la machine, ou celles propres à chaque coupe (sa position longitudinale en particulier), ont disparu. Le second fichier est le fichier image (.img); il contient l'ensemble des coupes, les unes à la suite des autres, dans un format brut. Les avantages de ce format sont le nombre restreint de fichiers, et la facilité à programmer leur lecture.

Tous les examens DICOM que nous récupérons sont avant tout rendus isotropes si besoin, la valeur des voxels est rendue positive, et les données sont stockées au format Analyze.

Orientation des images

Les images scanner sont des images axiales, ordonnées des pieds à la tête, ventre en haut, dos en bas, rein droit à gauche de l'image et rein gauche à droite. Des algorithmes simples permettent d'afficher le même volume scanner sur des vues sagittales ou coronales (fig. 5.2).

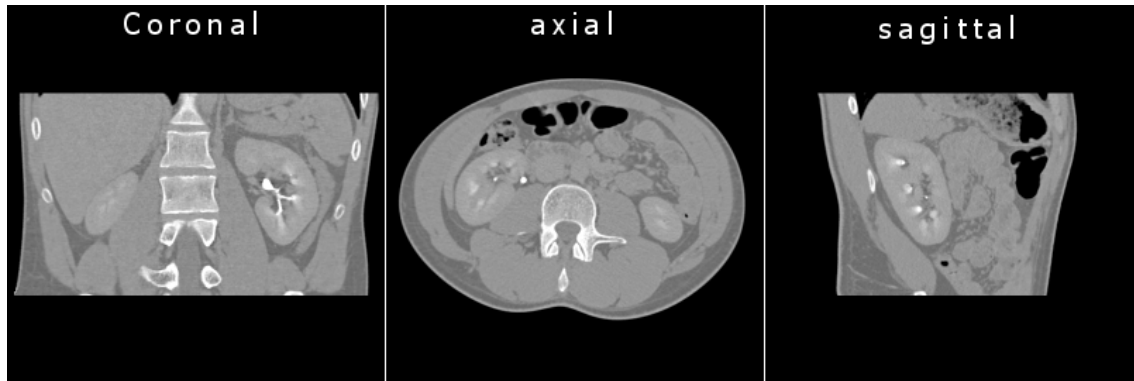

FIG. 5.2 – Volume scanner abdominal vu selon les trois orientations.

Au sujet des coordonnées d'un voxel dans le volume scanner, Analyze utilise un repère "main gauche" dont l'origine se trouve dans le coin inférieur antérieur droit, et les axes sont définis comme suit (fig. 5.3 page ci-contre) :

Axe I (largeur) de droite à gauche.

Axe J (hauteur) d'arrière en avant.

Axe K (profondeur) de bas en haut.

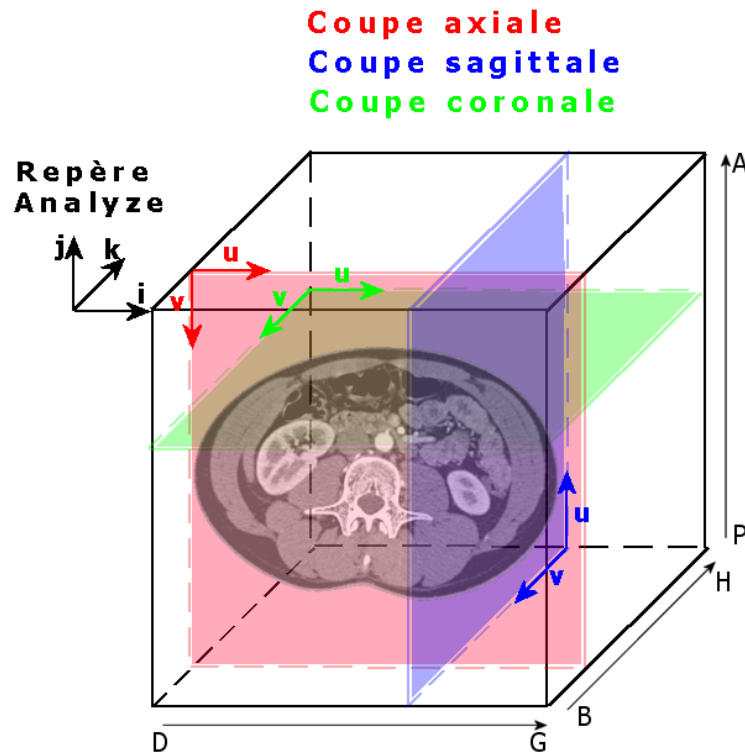


FIG. 5.3 – Orientations du volume scanner dans la convention Analyze. Les axes (I, J, K) forment le repère "main gauche" Analyze. Pour chaque coupe, les axes (U, V) permettent de repérer un pixel à partir du coin supérieur gauche de l'image.

5.1.2 Segmentation selon le type d'organe

Nous abordons ici les techniques informatiques de segmentation des organes d'intérêt pour la planification de la PRPAO. Quel que soit l'organe segmenté, il est destiné à apparaître dans une scène 3D, c'est-à-dire qu'il sera maillé (section 5.1.3). Le maillage étant effectué sur des données binaires, le résultat de la segmentation sera toujours, finalement, un volume scanner binaire dans lequel l'organe apparaît blanc.

Organes d'intérêt pour la PRPAO

L'ensemble minimal que requiert le clinicien est composé du rachis, de la peau, du rein visé et de ses cavités pyélo-calicielles. La figure 5.4 page suivante montre une vue 3D de cet ensemble.

- **Le rachis** et les côtes permettent de cadrer approximativement la zone de ponction, comme nous l'avons vu en sections 1.5.1 et 2.2.2.
- **La peau** est utile à la détermination du point d'entrée de l'aiguille de ponction.
- **Le rein** est l'organe cible de la ponction. Sa surface, de plus, sera la base du recalage rigide per-opératoire.
- **Les CPC** sont exactement les cibles visées. Connaître leur position et surtout leur orientation est une information primordiale pour l'assistance à la planification chirurgicale.

Il est possible de segmenter d'autres organes, qui peuvent parfois intervenir dans la planification du geste, de par leurs rapports avec le rein. Ce sont les poumons, les artères, le côlon, le foie ou la rate, etc. Il existe en effet un risque de perforation de ces organes au cours du geste, selon l'anatomie du patient. La figure 5.5 page suivante montre un exemple de scène 3D riche de quelques-uns des organes voisins du rein.

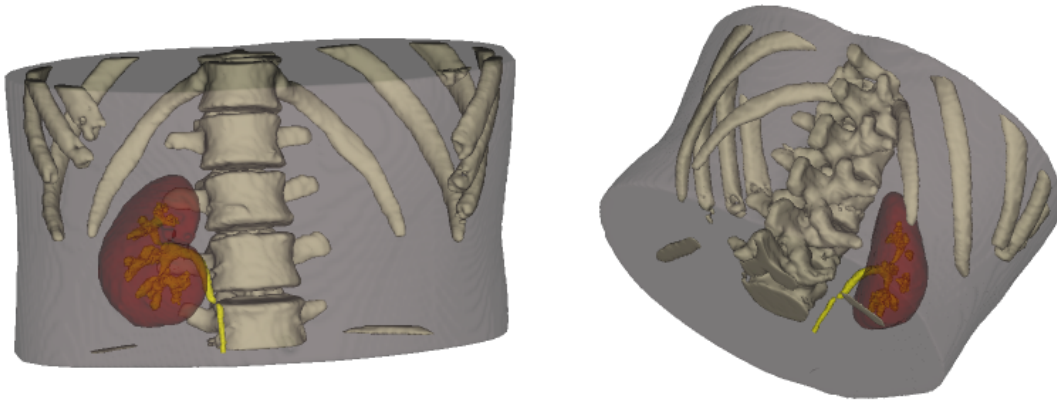


FIG. 5.4 – Vues 3D de l'ensemble minimal d'organes à segmenter pour la planification de la ponction. A savoir ici : le rachis, la peau, le rein droit et ses CPC. A gauche : vue de face. A droite : vue de dos.

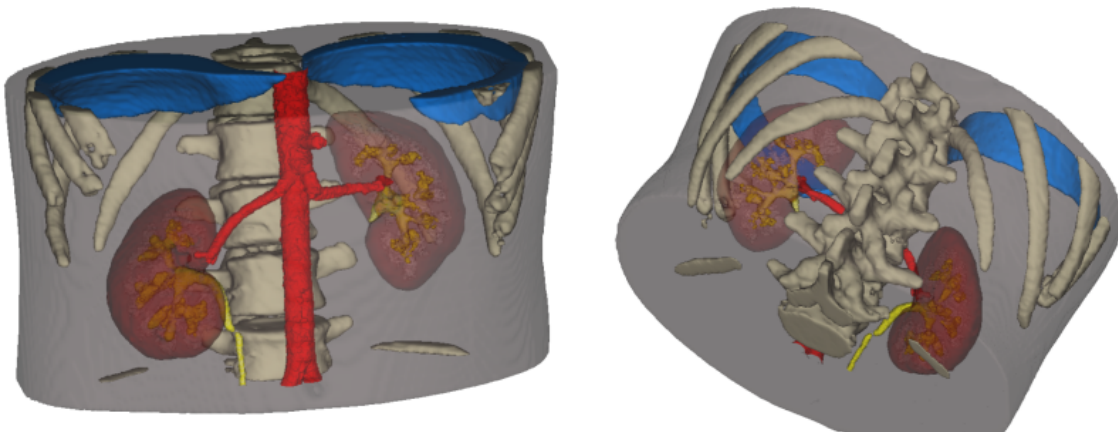


FIG. 5.5 – Vues 3D de l'ensemble maximal d'organes à segmenter pour la planification de la ponction. Ont été ajoutés ici l'aorte et les artères rénales, les poumons, et les pyramides de Malpighi. Ces dernières diffèrent des organes sus-cités en ce qu'elles ne représentent pas un obstacle à la ponction, mais apportent au contraire une information supplémentaire sur la direction optimale de l'aiguille. A gauche : vue de face. A droite : vue de dos.

Outils de segmentation

Nous avons à disposition deux logiciels de segmentation scanner : Analyze[®] et Nabra[®].

- **Analyze[®]** propose un certain nombre d'outils de segmentation basés sur le seuillage des images : filtres morphologiques, lancer de rayons, croissance de région, séparation d'objets. Ce logiciel permet en outre de mailler un objet segmenté dans un volume binaire. La segmentation par seuillage n'est jamais simple, contrairement à ce que l'on dit, car de nombreux objets sont toujours sélectionnés en même temps que celui d'intérêt. Il faut donc dans un deuxième temps supprimer ces objets secondaires. Ensuite, une étape de fermeture de l'objet segmenté est appréciable, pour alléger le maillage 3D final, nous y reviendrons.
- **Nabra[®]** offre une méthode de segmentation basée sur un algorithme de ligne de partage des eaux 3D [Ols97]. Un prérequis pour la réussite de cette méthode est l'existence de régions homogènes nettement séparées les unes des autres. L'algorithme calcule des cuvettes 3D à différentes résolutions, que l'utilisateur doit choisir une à une.

Segmentation de la peau

La peau s'obtient par un seuillage à seuil très bas, de manière à sélectionner tous les tissus dans le fond noir. Une deuxième étape de croissance de région dans l'abdomen segmenté permet de supprimer les artefacts de la table du scanner, du T-shirt, etc. On obtient un maillage assez lourd qui englobera tous les autres organes (fig. 5.6).




FIG. 5.6 – Segmentation de la peau par seuillage. Du volume binaire au maillage 3D.

Segmentation des tissus osseux

Si pour une segmentation "globale" comme celle de la peau, la question du choix de la série scanner ne se pose pas, en revanche pour segmenter des organes particuliers, elle est légitime. Dans le cas des tissus osseux, il est préférable d'opter pour la série 2, acquise au temps tardif, car elle présente moins de structures opacifiées. Ainsi, la segmentation des os par seuillage en sera d'autant plus discriminante.

La figure 5.7 page suivante montre un histogramme typique de l'examen SE2. Le seuil que nous choisissons pour isoler les tissus osseux se situe à peu près au milieu de l'intervalle de niveaux de gris, juste derrière les deux pics des tissus adipeux et des organes abdominaux. Il est difficile de mettre au point une méthode de recherche automatique de ce seuil, qui soit

universelle. Sur cet examen non injecté ou presque, un point canonique est le point d'inflexion de la dérivée de la courbe des niveaux de gris, mais le seuil à choisir se situe au delà. Cela est d'autant plus vrai que l'examen est injecté. Dans la section 5.1.4 nous présentons une tentative de segmentation totalement automatique, sur une région d'intérêt réduite.

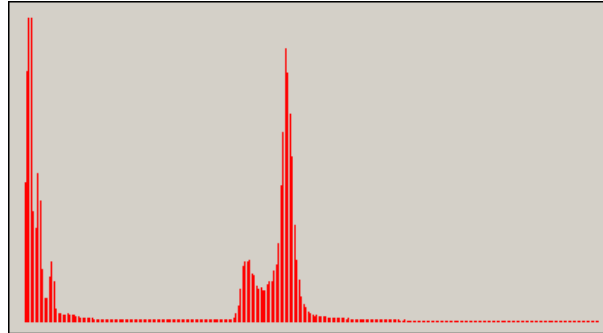


FIG. 5.7 – Histogramme des niveaux de gris de l'examen scanner au temps tardif, SE2. Ce profil est typique des examens abdominaux, montrant un pic pour les tissus adipeux suivi d'un pic pour les muscles et les organes. L'intervalle des tissus injectés ou osseux débute juste au pied du dernier pic.

Avec un seuil de 130 (dans $[0; 255]$), nous segmentons à la fois le rachis et les côtes, et les CPC injectées. Quelques artefacts blancs subsistent également tout autour. C'est par une méthode de croissance de région, initialisée à la main par la pose d'une dizaine de graines, que l'on peut isoler rachis et côtes. Le volume est ensuite rendu binaire et maillé (fig. 5.8).

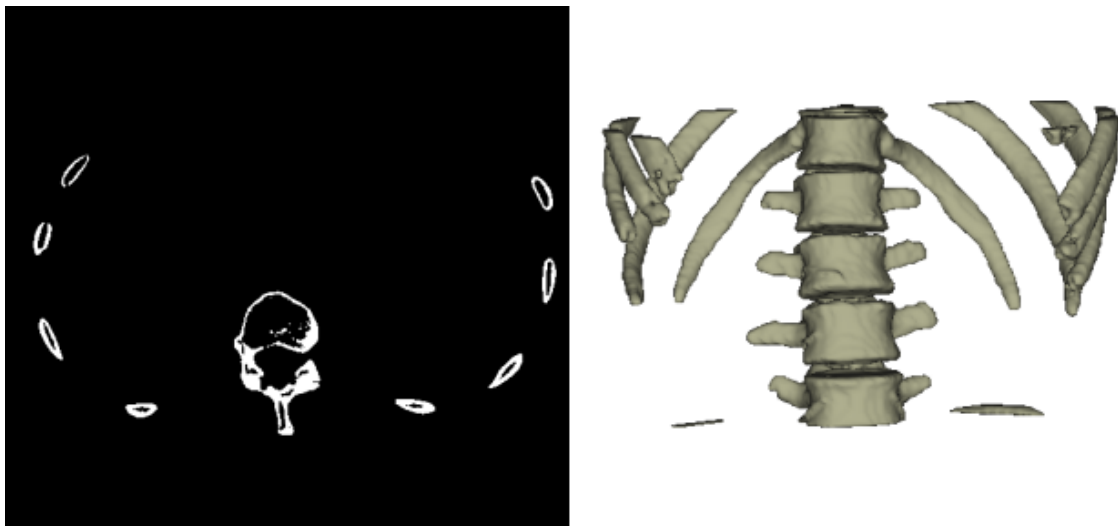


FIG. 5.8 – Segmentation du rachis par seuillage. Du volume binaire au maillage 3D.

Nous discuterons dans le paragraphe suivant et en annexe B de la manière d'alléger le maillage final, dans le but de rendre plus précis le recalage 3D. Cette technique ne sera toutefois pas appliquée au rachis, la qualité de son maillage important peu dans le cadre de la ponction rénale.

Segmentation des reins

La segmentation des reins se fait sur SE1, au temps précoce, cortex rénal opacifié. Deux techniques sont envisageables : soit par seuillage, soit par watershed 3D.

Par seuillage

Comme pour le rachis, le choix du seuil est délicat. Comme on peut le constater sur la figure 5.9, l'histogramme de SE1 est sensiblement le même que celui de SE2, à ceci près que les pics des tissus mous sont décalés de quelques 10 valeurs vers le noir, et on voit apparaître un troisième pic, très ténu ici mais bien marqué dans l'histogramme d'une région d'intérêt restreinte (section 5.1.4), qui correspond aux tissus opacifiés (artères et cortex rénal). Le seuil idéal se situe peu avant le maximum local de ce troisième pic. Ici la valeur est 116. Malheureusement, comme on peut le voir sur la figure 5.10 page suivante, les structures anatomiques situées au delà de ce seuil englobent bien plus que les simples cortex rénaux. Il est donc nécessaire d'extraire les reins de cet ensemble. La technique de séparation d'objets disponible dans Analyze[®] le fait bien, à partir de trois graines. Ne subsistent finalement que les cortex, toutefois accompagnés des artères rénales, au moins au niveau du hile.

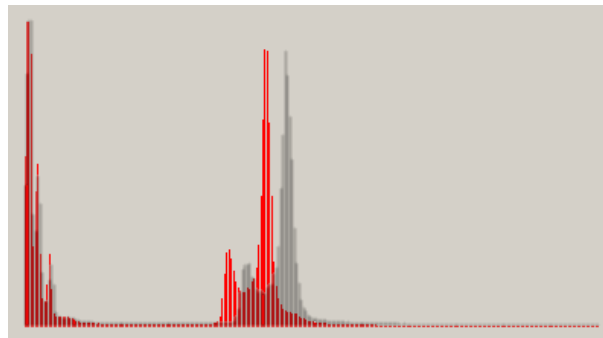


FIG. 5.9 – Histogramme des niveaux de gris de l'examen scanner au temps précoce, SE1. Au delà des pics des tissus adipeux et organiques, se trouve un troisième maximum local, moins marqué, qui correspond aux nombreux tissus injectés.

La segmentation du rein ne s'arrête pas là. En effet, la surface du rein est la structure 3D sur laquelle s'appuiera l'algorithme de recalage pré-opérateur/per-opérateur (chapitre 7). Nous reverrons plus loin en détail que le maillage pré-opérateur doit être le plus "pur" possible, de manière à rendre le recalage précis. Or, le rein tel qu'il a été segmenté jusqu'ici est creux, car seul le cortex était opacifié, et non les cavités internes. L'algorithme de maillage, sur une telle information binaire, créerait des triangles sur la face interne du rein. Ces triangles internes gêneraient la convergence de l'algorithme de recalage. Il est donc préférable de segmenter des structures **pleines**. Une manière de "remplir" le rein est d'appliquer des filtres morphologiques au volume binaire, à savoir :

- L'opérateur *Close*, avec un noyau de taille 9, pour fermer au mieux les structures avant l'étape suivante. Rappelons qu'il s'agit d'une dilatation suivie d'une érosion.
- L'opérateur *Fill Holes*, qui assure leur remplissage.

Il est important pour le recalage que le rein segmenté soit conforme à la réalité, c'est-à-dire qu'il a la forme et les dimensions du rein réel, sans déformation ni dilatation. Nous avons vérifié que cette étape de post-traitement ne change pas la forme du rein segmenté (fig. 5.11 page 109).

Par watershed 3D

L'interface de segmentation par ligne de partage des eaux 3D proposée par Nabla[®] permet de choisir une à une des cuvettes 3D calculées dans une région d'intérêt du volume scanner

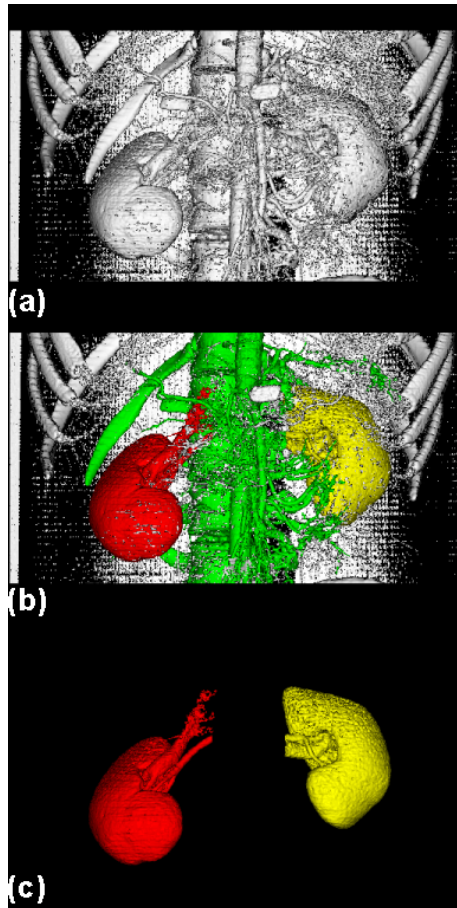


FIG. 5.10 – Première étape de la segmentation du rein par seuillage. (a) Le seuil choisi correspond à de nombreuses structures plus ou moins jointives dans le volume. (b) Une graine dans chaque rein, et une dans le rachis, permettent d'isoler les reins. (c) Des portions des artères opacifiées subsistent accrochées aux reins.

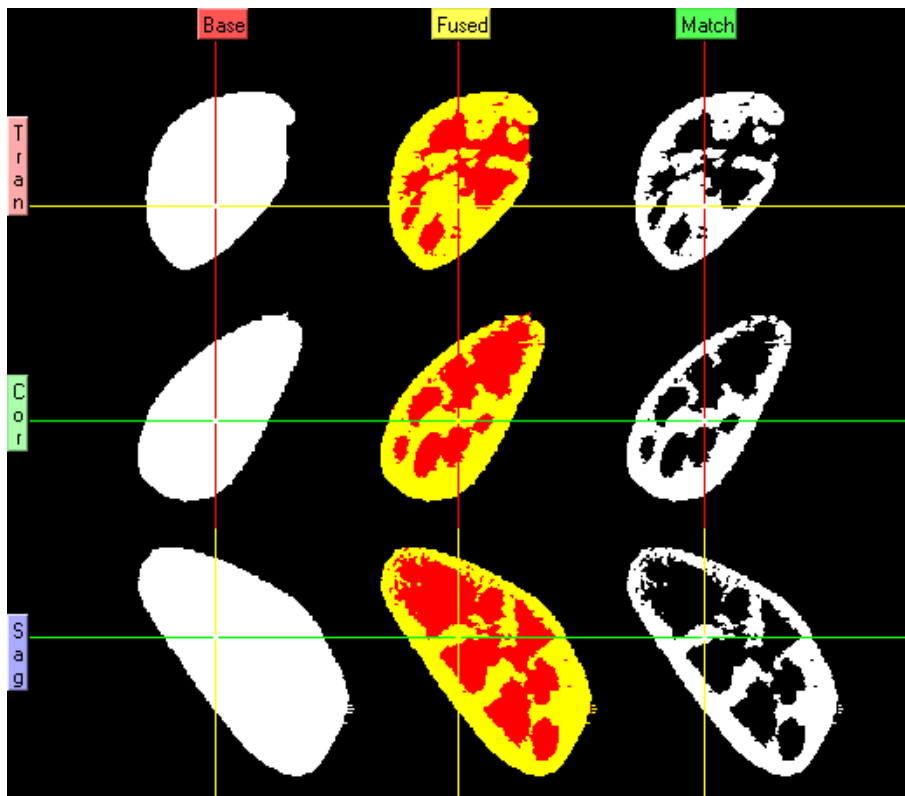


FIG. 5.11 – *Seconde étape de la segmentation du rein par seuillage : la fermeture. On vérifie visuellement sur cette image que le rein final (à gauche, "Base") épouse exactement la forme du rein segmenté à l'étape une (à droite, "Match"). La vue centrale montre la superposition des reins avant et après. En rouge apparaît le rein final, en vert, le rein préalable, et en jaune leurs parties communes. De haut en bas les vues sont transverse, coronale et sagittale.*

non pré-traité. Un curseur permet de choisir la résolution des cuvettes. La marche à suivre est de choisir tout d'abord des cuvettes segmentant grossièrement le rein, avant de les raffiner, pour obtenir un volume relativement lisse et plein. Si la méthode demande un certain nombre de clics de souris fastidieux¹, le résultat est très bon. La figure 5.12 montre le processus de segmentation en cours, à trois résolutions différentes, plus une vue 3D des cuvettes sélectionnées, et le résultat final.




FIG. 5.12 – Segmentation du rein droit par sélection de cuvettes d'une ligne de partage des eaux 3D. (a) et (b) montre une coupe segmentée, à basse et haute résolution respectivement. Les zones vertes ont été choisies à la main. (c) et (d) sont des vues 2D et 3D de la même segmentation, à résolution moyenne. Les blocs du watershed ont été calculés dans une région d'intérêt restreinte. Au centre, le résultat final de cette segmentation.

Pour tirer un bilan sur la segmentation du rein, on peut dire que le seuillage est un peu plus rapide, pour un résultat un peu plus approximatif. Si l'on parvient à supprimer l'artère rénale dans la segmentation par seuillage, on voit que les deux méthodes aboutissent à des reins de taille et forme identiques à 95% (tab. 5.1 page ci-contre). Nous avons opté pour le watershed, plus facile à mettre en œuvre.

L'important étant d'obtenir un rein réaliste, la qualité de la segmentation repose dans les deux cas sur l'injection de produit de contraste et le temps d'acquisition. Nous verrons par la suite que les pôles du rein donnent une information essentielle à l'algorithme de recalage : zones extrêmes et de forte courbure, ils permettent de bloquer rapidement et correctement les translations et rotations. Nous avons pu expérimenter une segmentation sur un examen non injecté et une autre sur un examen injecté, mais sous-échantillonné. Dans ces conditions, il est

¹On compte environ 15 minutes pour segmenter un rein avec précision.

	dans RDA	dans RDN	dans $(RDA \cup RDN) - (RDA \cap RDN)$
Nombre de voxels	655659	641915	28859 (5%)

TAB. 5.1 – Nombre de voxels segmentés dans le rein droit par Analyze[®] (RDA), par Nabla[®] (RDN), et nombre de voxels hors partie commune. Les segmentations sont identiques à 95%.

difficile de séparer les pôles du rein des tissus adipeux ou des glandes surrénales [Moz02]. Pour ce qui concerne le sous-échantillonnage, une distance inter-coupe double, donc de $1.2mm$, donne encore des résultats satisfaisants avec une épaisseur de coupe constante de $1.25mm$. Au delà, les données sont inexploitable (rappelons qu'un examen scanner de routine produit des coupes de $3mm$ reconstruites tous les $2mm$).

Segmentation des cavités intrarénales

Les cavités pyélo-calicielles sont opacifiées au temps tardif, c'est donc la série SE2 que l'on doit segmenter. Pourtant, comme on peut le voir sur la figure 5.13, des cavités intra-rénales sont segmentables sur la série SE1 (les zones non opacifiées). Nous allons explorer l'une et l'autre des voies.

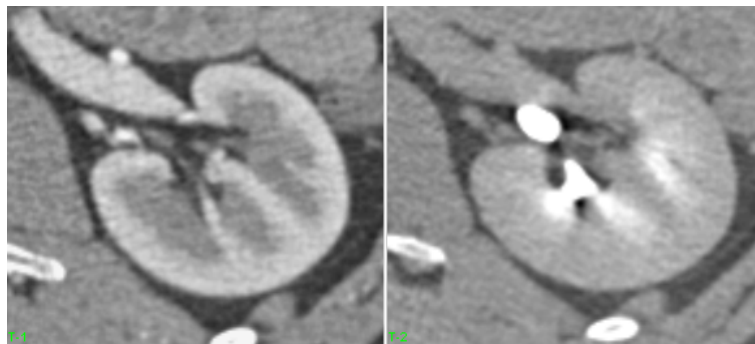


FIG. 5.13 – Zoom sur le rein gauche dans une coupe scanner. A gauche, au temps précoce ; à droite, au temps tardif. Le temps précoce opacifie le cortex rénal, de la paroi externe vers les cavités internes. Ces dernières apparaissent encore sombres, d'où l'idée - à confirmer - de les segmenter. Le temps tardif opacifie les CPC et l'uretère. Le cortex, s'il semble sombre, conserve encore quelques pigments blancs.

Segmentation de SE1

On peut facilement isoler les cavités internes sombres du rein en utilisant le watershed 3D. On obtient des CPC "joufflues", probablement surestimant leur volume, même si elles s'organisent nettement en deux plans caliciels.

Segmentation de SE2

Les CPC apparaissent après seuillage du volume scanner au même seuil que pour le rachis. Pour les isoler, leur structure arborescente fine oblige à placer 3 ou 4 graines dans les ramifications afin de mener une croissance de régions.

Bilan

Comme il apparaît sur la figure 5.14 page suivante, les cavités segmentées par watershed sur SE1 ne sont pas réalistes. Elles englobent certes les CPC segmentées par seuillage sur SE2, mais n'ont aucun équivalent anatomique. Il semble que le temps d'acquisition de SE1 était très précoce, de sorte que les faces internes du cortex n'étaient pas encore tout à fait opacifiées. Ces fausses CPC englobent donc une partie du cortex, les pyramides

de Malpighi, et les tiges calicielles. Quant aux CPC extraites de SE2, on peut bien sûr contester également leur réalisme, mais au moins leur silhouette est suffisamment fine pour définir précisément leur orientation, laquelle définit elle-même l'axe d'insertion de l'aiguille de ponction. Mieux vaut sous-estimer que sur-estimer, pour pratiquer un geste de précision et sans danger.

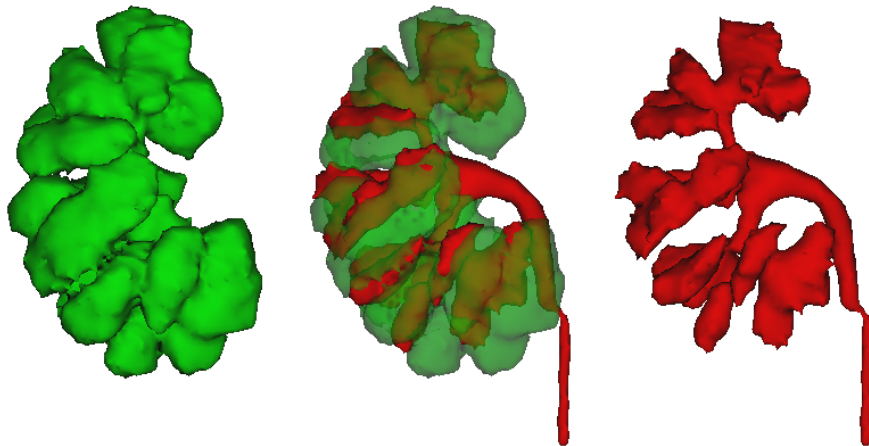


FIG. 5.14 – *Résultat de la segmentation des CPC. En vert, sur SE1; en rouge, sur SE2. Les premières apparaissent trop volumineuses et ne correspondent à aucune structure anatomique unique. Les dernières sont suffisamment réalistes pour pratiquer une planification et guider une aiguille.*

5.1.3 Création des modèles 3D

Les modèles 3D générés serviront à la planification du geste, comme au recalage per-opératoire - du moins dans un premier temps. Dans les deux cas, il est utile de manier des maillages "légers", dans le sens où un nombre élevé de triangles atténue la fluidité de l'affichage de la scène 3D (surtout dans l'interface de guidage du geste qui requiert le temps réel, cf. chapitre 8), mais aussi ralentit les calculs de distance dans l'algorithme de recalage (chapitre 7).

L'algorithme classique de maillage est celui des *marching cubes*, mais il génère une surface accidentée, et un nombre important de triangles. Analyze[®] propose un algorithme nommé *adaptive deformation*, qui est l'adaptation d'un modèle mécanique de membrane déformable aux contours binaires du volume. Les maillages présentés précédemment ont été générés par cet algorithme. Il produit des surfaces lisses et un nombre acceptable de triangles (pour ses paramètres par défaut). La figure 5.15 page suivante montre des CPC maillées par l'un et l'autre des algorithmes. Le tableau 5.2 page ci-contre récapitule le poids de la scène minimale, en nombre de triangles pour chacune des composantes.

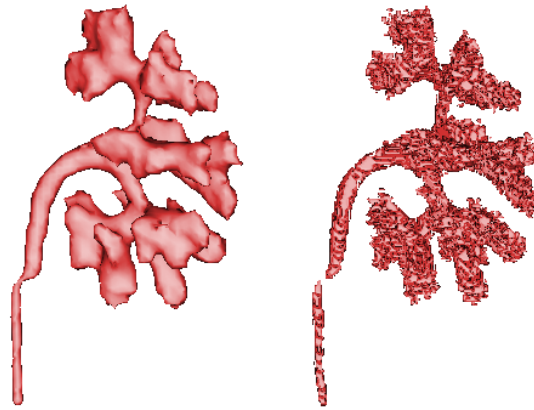


FIG. 5.15 – CPC droites maillées par *adapt deform* (à gauche) : 11616 triangles. Par *marching cubes* (à droite) : 89338 triangles. Outre la lourdeur du maillage, les *marching cubes* engendrent des surfaces accidentées pénibles à observer.

Organe	Nombre de triangles
Peau	249040
Rachis	108632
Rein droit	16012
CPC droites	11616
Total	385300

TAB. 5.2 – Poids des maillages de la scène pré-opératoire minimale, en nombre de triangles. Malgré leur importance, les cartes graphiques actuelles peuvent s'en charger facilement, au prix de quelques optimisations.

5.1.4 Segmentation automatique du rein par seuillage

Dans l'optique d'automatiser la segmentation scanner, tout en nous détachant des logiciels commerciaux, nous avons préparé une chaîne de traitements basée sur un seuillage afin de segmenter le rein dans une région d'intérêt, sur les images scanner injectées. Nous présentons cette méthode à titre expérimental, puisqu'elle n'a pas été intégrée à notre système, c'est pourquoi nous ne nous attarderons pas sur ses détails.

Si l'on observe l'histogramme d'une région d'intérêt contrastée (fig. 5.16), on peut facilement distinguer trois pics, qui correspondent, dans l'ordre, à la graisse périrénale (1), aux muscles et au foie (2), et finalement au cortex rénal opacifié (3). La segmentation du cortex repose sur la détection automatique des niveaux de gris a et b , qui correspondent respectivement au pic des tissus musculaires et au minimum local entre ce pic et celui du rein. Une fois ces valeurs trouvées, un seuillage par hystérésis est appliqué à l'image avec les seuils a et b^2 . De l'image binaire obtenue, on conserve finalement la plus grande composante connexe.

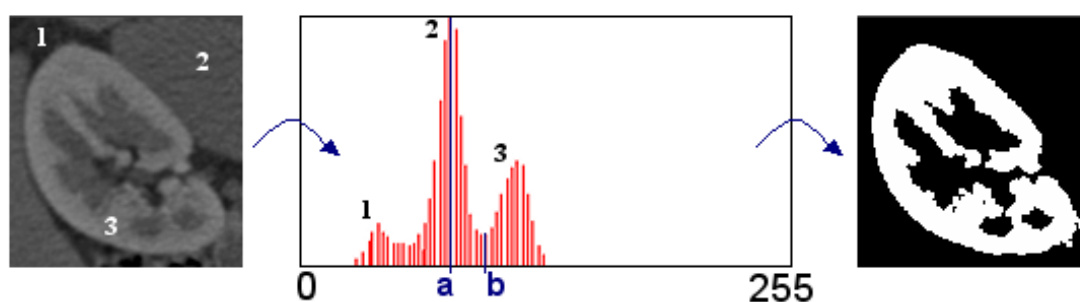


FIG. 5.16 – L'histogramme typique d'un rein opacifié permet de détecter facilement l'intervalle de séparation entre les muscles et le rein dans les niveaux de gris. La segmentation est obtenue grâce à un seuillage par hystérésis.

Comme on peut le voir sur la figure 5.17, le rein segmenté par cette méthode est plus épais d'un pixel environ ($0.6mm$) par rapport au rein segmenté manuellement par Analyze® avec un simple seuillage; cela est dû au seuillage par hystérésis, mais ce n'est pas moins réaliste, et l'essentiel est d'avoir pour le recalage per-opératoire une forme 3D cohérente.

Ainsi, dans une première étape d'automatisation du protocole, il est possible de segmenter rapidement le rein de la série scanner précoce. Les traitements peuvent être assez facilement adaptés à la deuxième série, bien que le résultat reste de toute façon de qualité moindre, tant que l'on applique des seuillages. Le recalage surfacique SE1/SE2 peut néanmoins être appliqué sur ces deux segmentations, comme nous le présentons ci-après.

²Rappelons qu'il s'agit de marquer de blanc tous les pixels de niveau supérieur à b , et tous ceux de l'intervalle $[a; b]$ ayant un voisin supérieur à b .



FIG. 5.17 – *Superposition d'un rein droit segmenté manuellement par simple seuillage (en rouge) et le même rein segmenté automatiquement avec un seuillage par hystérésis (en vert). Les parties communes apparaissent en jaune. Les deux segmentations sont cohérentes, même si la seconde est plus épaisse d'environ un pixel.*

5.2 Recalage SE1/SE2

Le but de ce recalage monomodal est de disposer dans un même repère à la fois de l'information de la surface du rein (SE1) - la base du recalage - et de celle des cavités (SE2) - la cible de la ponction.

5.2.1 Méthode

Le recalage est basé sur l'information de la surface du rein, commune dans les deux séries, même si elle est plus marquée dans la première. Si l'on suppose que les CPC sont rigidement attachées au cortex, cela est pertinent pour les replacer sur la série SE1. Il s'agit d'un recalage surfacique de volumes segmentés et binarisés, par une carte de distance de chanfrein. Nous avons pour cela utilisé l'algorithme fourni dans Analyze[®]. Rein droit et rein gauche sont recalés séparément, dans leur propre région d'intérêt, car ils n'ont pas la même course pendant la respiration. L'attitude initiale du recalage est obtenue par rapprochement des centres de gravité des deux objets segmentés.

5.2.2 Résultats

P. Mozer a mené une série de tests de précision et de robustesse pour ce recalage [Moz02]. Il montre entre autres que les reins se superposent à plus de 90%, la différence venant de la sur-segmentation de la série tardive, et que les centres de gravité sont situés après recalage à moins de 0.5mm l'un de l'autre. Il montre donc que la qualité du recalage est bonne, malgré la segmentation imprécise de la deuxième série. Un exemple de coupes recalées est présenté sur la figure 5.18.

Ainsi, pour un examen donné, on peut replacer les CPC segmentées sur la série tardive dans le repère de la série précoce (fig. 5.19), ou l'inverse (les deux volumes étant normalement acquis sous apnée, donc en inspiration maximale - si ce n'est pas le cas, on choisit pour base celui qui vérifie cette condition). Toutes les données utiles à la planification du geste sont alors disponibles dans un même référentiel.

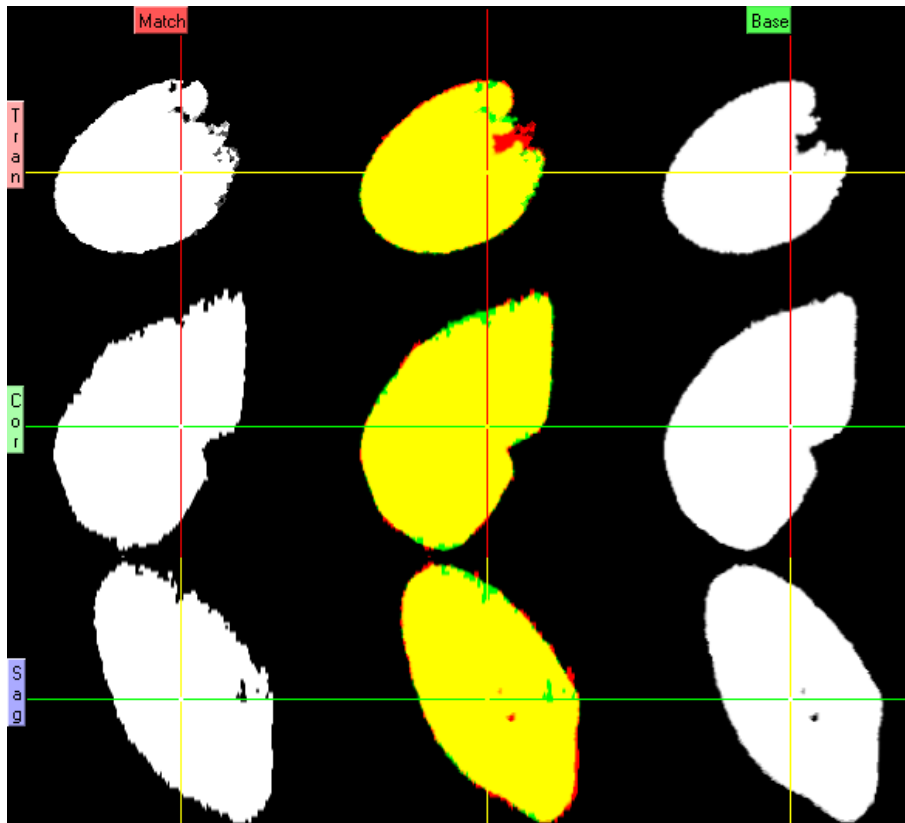


FIG. 5.18 – Résultat du recalage monomodal SE1/SE2 pour un rein droit. On peut juger visuellement de la qualité de la superposition sur la colonne centrale (en jaune).

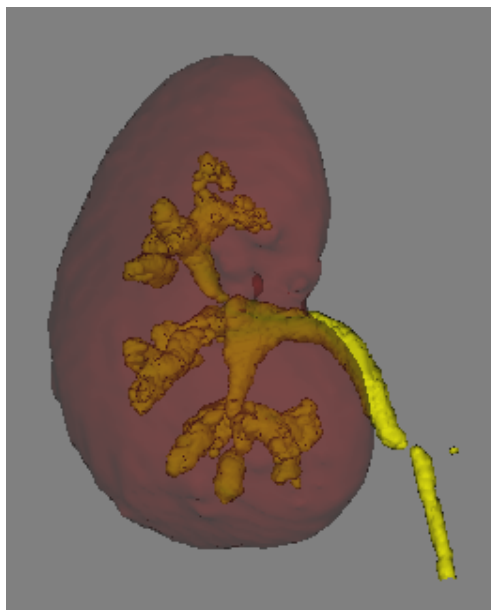


FIG. 5.19 – Résultat du recalage monomodal SE1/SE2 pour un rein droit. Les CPC issues de la série 2 sont replacées dans le référentiel de la série 1 pour l'aide à la planification.

5.3 Interface de planification

Nous disposons à ce stade de deux examens scanner de qualité fine, et de modèles 3D des organes d'intérêt pour la planification de la ponction rénale. Les maillages qui composent ces modèles sont repérés dans le référentiel scanner de la série SE2, après recalage monomodal SE1/SE2. Nous proposons une interface de planification originale, mêlant données 2D et 3D. L'écran de l'ordinateur est scindé en trois parties (fig. 5.20) : la première présente une vue 3D, la deuxième, une vue 2D des coupes scanner "habituelles" (axiales, sagittales, coronales), et la troisième, une vue 2D de coupes scanner obliques passant par la trajectoire planifiée ou orthogonales.

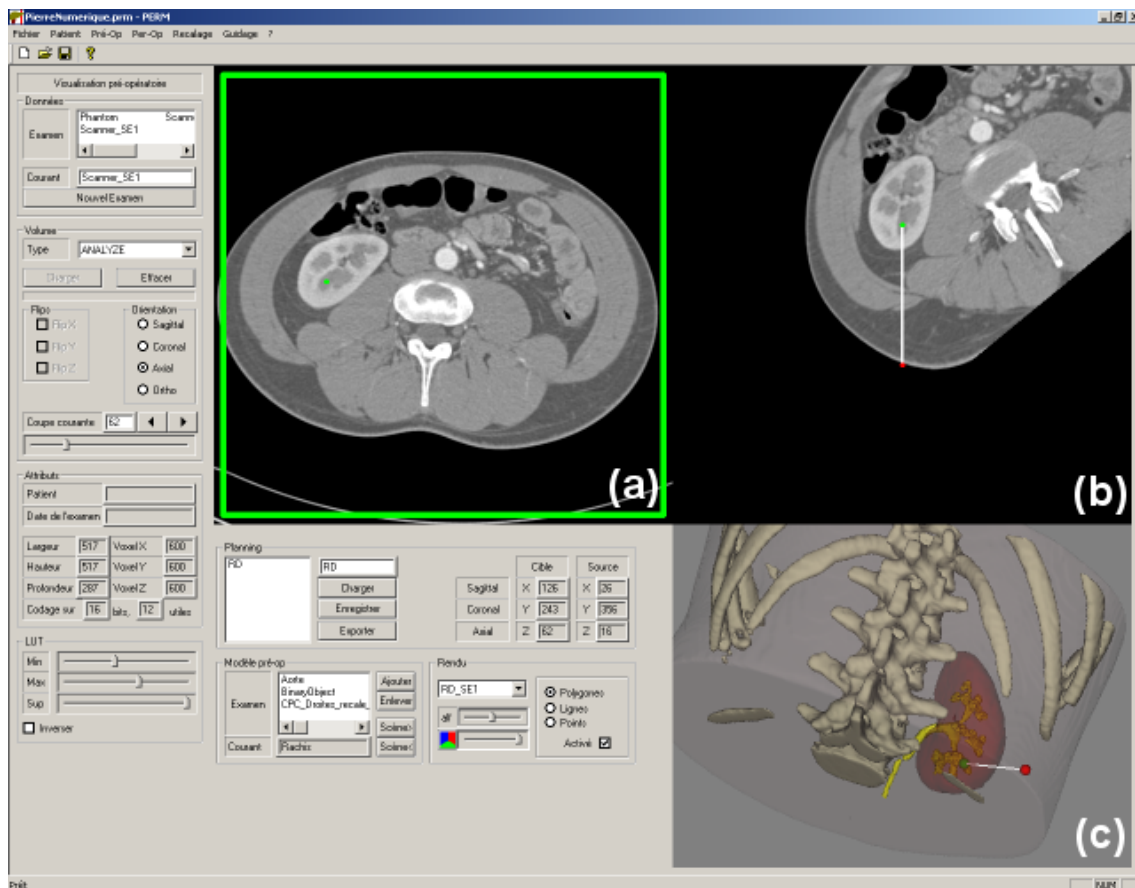


FIG. 5.20 – Interface de planification du logiciel PERM[®]. Trois vues sont disponibles : (a) Coupes orthogonales usuelles (axiales, sagittales, coronales), (b) Coupe(s) oblique(s) passant par la trajectoire définie ou perpendiculaires, (c) Scène et trajectoire 3D. Le point source apparaît en rouge, et le point cible en vert.

5.3.1 Objet de la planification

Planifier une ponction, dans l'approche que nous avons suivie, consiste à définir deux points : un point d'entrée, appelé aussi point "source", situé sur la peau, et un point cible, situé dans les cavités pyélo-calicielles. Dans notre interface, l'utilisateur place ces points et les ajuste à la souris sur chacune des interfaces. Le couple *source*, *cible* est alors enregistré, et mis à disposition pour l'étape future de guidage. Il est possible de planifier plusieurs trajectoires pour un même patient.

5.3.2 Scène 3D

La scène 3D, bien qu'elle ne soit pas indispensable, permet néanmoins de bénéficier d'une vue anatomique d'ensemble du rein et de ses rapports osseux. Ce type de vue n'est pas habituelle aux yeux des praticiens, mais elle peut être riche d'enseignements. Par ailleurs, il est très aisé d'y placer les points source et cible. Les interfaces 2D scanner plus "classiques" permettront d'affiner le premier choix.

5.3.3 Coupes scanner orthogonales

Il existe une transformation simple du repère 3D OpenGL au repère 3D scanner, il s'agit d'une mise à l'échelle, connaissant la taille des voxels du scanner. Ainsi, les points sélectionnés dans l'interface 3D sont immédiatement reportés dans le volume scanner, en coordonnées de voxels. L'utilisateur peut alors choisir le numéro de la coupe scanner axiale, sagittale ou coronale, contenant le point source ou cible à vérifier ou replacer (fig. 5.21). Si ces coupes scanner "orthogonales" sont bien connues, elles renseignent moins sur le trajet planifié et les structures traversées que des coupes obliques.

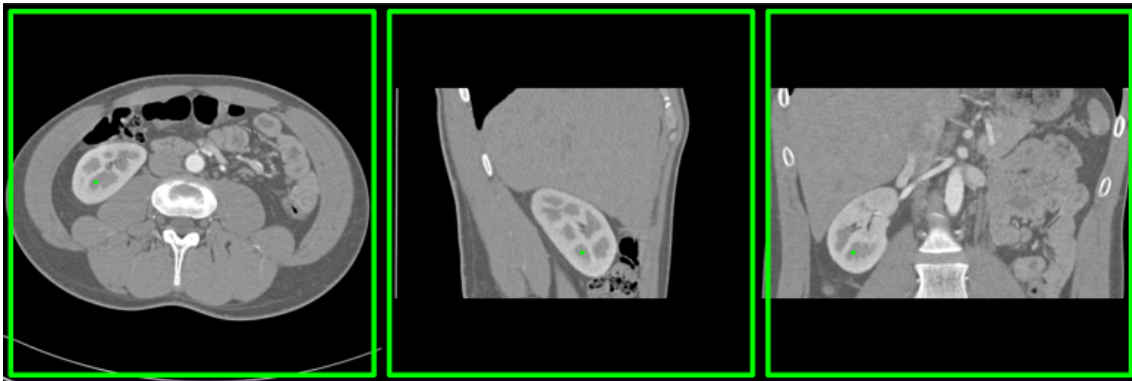


FIG. 5.21 – Coupes axiale, sagittale et coronale contenant le point cible de la planification. L'utilisateur peut changer sa position à la souris sur chacune des coupes.

5.3.4 Coupes scanner obliques

Il existe deux types de coupes obliques : celle qui, d'assiette horizontale, contient la trajectoire planifiée, et celles qui lui sont orthogonales, progressant du point source au point cible. Ces coupes obliques renseignent efficacement sur les structures traversées par l'aiguille de ponction. Elles permettent de repérer rapidement et de corriger les erreurs comme l'impact sur une côte, ou la perforation du foie, de la rate, de la plèvre ou du côlon, etc. M^{elle} C. Caron a aidé à la mise en place des coupes obliques orthogonales pendant son stage de fin d'études [Car03]. La figure 5.22 page suivante montre un exemple d'utilisation des coupes obliques pour la planification.

Coupe scanner oblique "parallèle"

Il s'agit d'une section oblique du volume scanner, calculée par interpolation trilineaire, qui contient à la fois le vecteur \vec{ST} (*Source-Target*) et le vecteur de base \vec{i} , de sorte que le plan défini ait une assiette horizontale (fig. 5.23 page ci-contre). L'image de coupe est ensuite calculée de telle façon que le point cible en soit le centre.

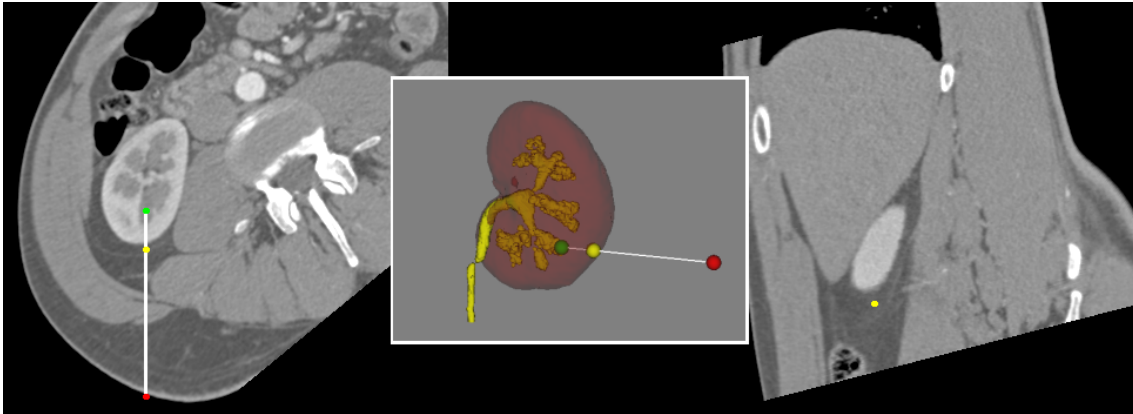


FIG. 5.22 – Aperçu des trois vues disponibles pour la planification sur coupes obliques. A gauche, la coupe parallèle, où les points source et cible apparaissent sous forme de points rouge et vert respectivement. A droite, une coupe orthogonale, perpendiculaire à la coupe parallèle au niveau du point jaune. Au centre, les points rouge, vert et jaune apparaissent sur la vue 3D. L'utilisateur choisit la position du point jaune à l'aide d'un curseur.

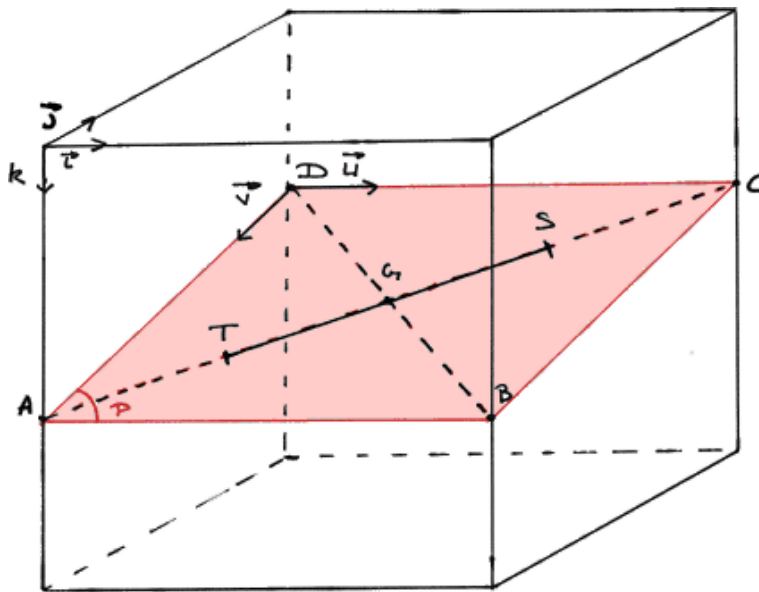


FIG. 5.23 – Schéma du plan de coupe oblique P dans le volume scanner. Les vecteurs directeurs de P sont \vec{u} , colinéaire au vecteur "horizontal" \vec{i} , et \vec{ST} , défini par les points source et cible. (d'après [Car03])

Coupes scanner obliques "orthogonales"

Ces coupes sont orthogonales au vecteur \vec{ST} , de manière à ce que les points S et T se projettent au centre de l'image. La verticale est définie par le vecteur \vec{k} (fig. 5.24). La position de la coupe entre les points S et T est choisie par l'utilisateur grâce à un curseur, qui permet une translation de millimètre en millimètre. Sur la coupe parallèle comme sur la vue 3D, on repère la position de la coupe orthogonale par un point jaune mobile.

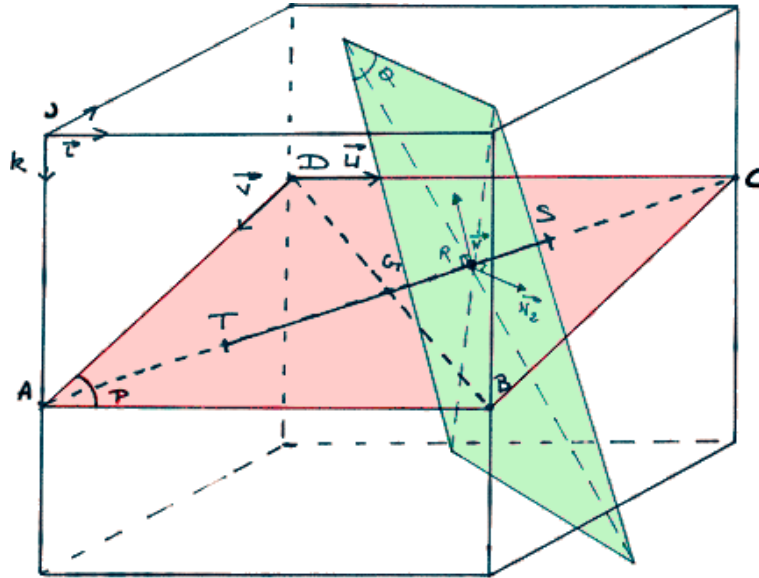


FIG. 5.24 – Schéma du plan de coupe oblique Q orthogonal au plan P , et par là même, au vecteur trajectoire \vec{ST} . (d'après [Car03])

Bilan

Nous avons évoqué les questions d'acquisition, de segmentation et de recalage pour la modalité scanner sur laquelle nous définissons une planification chirurgicale. Les traitements informatiques nécessitent une intervention manuelle de l'utilisateur, mais le résultat est précis. Des modèles géométriques du rein et des organes environnants sont disponibles pour les étapes de recalage et de guidage.

Bibliographie

- [Ana] Analyze : <http://www.mayo.edu/bir/Software/Analyze/Analyze.html>.
- [Car03] C. Caron : *Ponction Rénale Percutanée Assistée par Ordinateur : développement d'outils logiciels pour la visualisation, le traitement et le recalage de données médicales*, Master's thesis, Polytech'Grenoble, dept TIS, 2003.
- [DICa] DICOM : <http://medical.nema.org/>.
- [DICb] DICOM : <http://www.psychology.nottingham.ac.uk/staff/cr1/dicom.html>.
- [Moz02] P. Mozer : *Ponction Rénale Percutanée Assistée par Ordinateur : Etude de Faisabilité*, Master's thesis, Université Joseph Fourier, 2002.
- [Moz03] P. Mozer : *Urologie et Gestes Médico-Chirurgicaux Assistés par Ordinateur*, Ph.D. thesis, Faculté de Médecine Pitié Salpêtrière, Université Pierre et Marie Curie, Paris VI, 2003.
- [Ols97] O. Olsen, M. Nielsen : *Multi-Scale Gradient MAgnitude Watershed Segmentation*, in *ICIAP'97*, pp. 6–13, Springer, 1997.

Acquisition per-opérateur

Sommaire

6.1	L'échographie 2.5D	124
6.1.1	Principes de l'échographie 2.5D	124
6.1.2	Calibrage échographique	126
6.1.3	Sur la précision du calibrage	131
6.1.4	Ecart temporel	136
6.1.5	Conclusion sur l'échographie 2.5D	137
6.2	Acquisition d'images échographiques localisées	137
6.2.1	Fenêtre échographique choisie	138
6.2.2	Placement patient/sonde/localisateur	138
6.2.3	Sur l'immobilité du patient	139
6.2.4	Protocole d'acquisition	141
6.2.5	Segmentation et reconstruction des données échographiques	142
6.3	Questions relatives à la respiration	143
6.3.1	Nécessité d'un repositionnement reproductible	143
6.3.2	Etude de l'amplitude des mouvements du rein en échographie	145
6.3.3	Etude de l'amplitude des mouvements du rein en IRM	161
6.3.4	Conclusion sur la respiration	162
	Bibliographie	163

Ce chapitre expose les méthodes mises en œuvre pour l'acquisition per-opérateur des coupes échographiques, destinées à fournir l'information anatomique utile au recalage de la planification pré-opératoire, à savoir la surface du rein. Nous présentons dans la première partie les principes de l'échographie 2.5D et les problèmes que la méthode soulève. La deuxième partie est un exposé des méthodes matérielles et logicielles employées pendant l'acquisition elle-même. La troisième partie porte sur la question du mouvement du rein pendant la respiration, essentielle à la mise en place de la navigation après le recalage.

6.1 L'échographie 2.5D

L'appellation 2.5D correspond au fait de simuler des données 3D à partir de données 2D dont on connaît la position. En comparaison, le scanner acquiert un volume continu de données. En comparaison encore, l'échographe 3D acquiert un ensemble de coupes quasi-jointives, localisées mécaniquement, à partir desquelles on fournit à l'utilisateur un volume de données rendu continu par interpolation. L'échographie 2.5D permet, elle, la reconstruction d'un volume "par morceaux"; elle repose sur le bon calibrage de la sonde localisée. La méthode est entachée d'erreur à chacune de ses étapes, néanmoins c'est celle qu'ont adoptée de nombreuses équipes de recherches dans le monde depuis quelques 10 ans.

6.1.1 Principes de l'échographie 2.5D

L'échographie 2.5D consiste dans l'acquisition de coupes par une sonde standard, la sonde étant localisée dans l'espace. La localisation ajoute la 3^{ème} dimension manquante, de sorte que l'on puisse replacer les pixels de chacune des coupes dans un même référentiel 3D. En particulier, si ce sont les contours d'un rein, segmentés sur chaque image, que l'on replace en 3D, on obtient un nuage de points en forme de rein (fig. 6.1 page ci-contre).

Pour exprimer cela de manière plus mathématique,

Soit $\{I_1, \dots, I_N\}$ un ensemble de N images localisées.

Soit $\{{}^1R_S, \dots, {}^N R_S\}$ l'ensemble des N référentiels associés aux positions de la sonde.

Soit R_L le référentiel fixe associé au localisateur,

Soit $i \in \mathbb{N}_N$, ${}^i P_S^L$ la transformation de passage de ${}^i R_S$ à R_L

Si ${}^i M_S$ est un point de l'image I_i exprimé dans le référentiel ${}^i R_S$

Ce même point exprimé dans le référentiel R_L s'écrit :

$${}^i M_L = {}^i P_S^L \cdot {}^i M_S \quad (6.1)$$

Le localisateur que nous avons utilisé pour toutes nos expériences est le Polaris[®] de *Northern Digital, Inc*¹ (fig. 6.2 page suivante). Il s'agit d'un localisateur optique passif, où l'appareil, muni de deux caméras 2D calibrées, positionne dans son propre référentiel, grâce à des calculs de stéréovision, un corps rigide muni de pastilles réfléchissantes. Les spécifications techniques fournies par NDI avancent une précision de la localisation de 0.35mm, cette valeur-résumé dépendant des conditions de luminosité, de la forme des CR, de leur position et leur orientation dans le volume de visibilité, etc. [Cha01]. L'existence d'erreurs maximales élevées et aberrantes, malgré leur rareté, oblige à moyenniser les dernières transformations acquises, pour une localisation fiable. Sur la figure 6.3 page 126 on peut voir les deux sondes échographiques que nous avons utilisées, sur lesquelles sont montés des corps rigides à trois pastilles.

L'investigation du guidage magnétique a certes débuté, devant les avantages qu'il présente, mais cela fait encore partie des perspectives de recherche, car la fiabilité du système que nous avons testé (Aurora[®] V1) n'est pas suffisante dans des conditions normales d'utilisation. Ce localisateur magnétique est décrit plus en détail à l'annexe A.

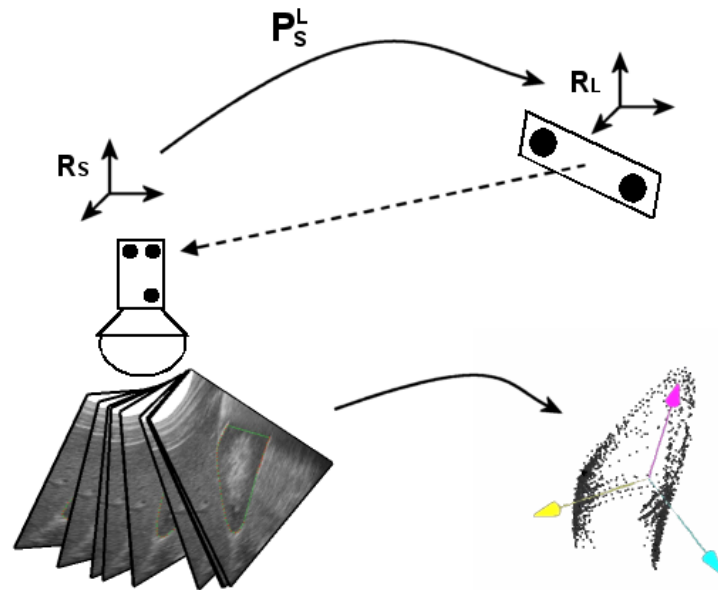


FIG. 6.1 – Illustration du principe de l'échographie 2.5D. Un localisateur, auquel est associé un repère R_L , enregistre à intervalle régulier les positions de la sonde localisée, à laquelle est associé un repère R_S . Enregistrer une position, c'est mesurer une transformation rigide (translation + rotation) P_S^L , qui n'est autre que la matrice de passage 4×4 de R_S à R_L . Connaissant les coordonnées des points segmentés sur les images dans le référentiel mobile R_S , on peut reconstruire un nuage de points dans R_L .



FIG. 6.2 – Un Polaris hybride, sur son pied.




FIG. 6.3 – Les deux sondes utilisées dans ce travail de recherche. A gauche, une sonde linéaire de 7.5MHz ; à droite, une sonde sectorielle de 3.5MHz. Un corps rigide muni de pastilles réfléchissantes est monté sur chacune d’elles, grâce à une coque métallique.

La reconstruction en 3D de nuages de points à partir de pixels nécessite une étape primordiale, qui est le calibrage de la sonde échographique.

6.1.2 Calibrage échographique

Cette section présente les tenants et aboutissants du calibrage spatial, en opposition au calibrage temporel évoqué en 6.1.4.

Principe et état de l’art

Le but du calibrage échographique est de répondre à la question : ”étant donné un pixel de l’image, quelle est sa position dans le référentiel attaché à la sonde?”. Autrement dit, il s’agit de calculer la matrice de passage P_I^S d’un repère 2D d’unité le *pixel* à un repère 3D d’unité le *mm* (eq. 6.3 et fig. 6.4 page suivante).

$$M_S = P_I^S \cdot M_I \quad (6.2)$$

$$\begin{pmatrix} x_S \\ y_S \\ z_S \\ 1 \end{pmatrix} = P_I^S \cdot \begin{pmatrix} u \\ v \\ 1 \end{pmatrix} \quad (6.3)$$

Le calibrage échographique a été l’objet de travaux de recherche de par le monde depuis quelques 10 ans ; pour notre application nous nous sommes appuyés sur [Pér96, Hen97, Ion98, Hoo03, Puj03, Rou03b, Pra97, Bla00], dont la plupart sont des publications locales. I. Hook et F. Rousseau [Hoo03, Rou03b], en particulier, ont contribué à la mise en œuvre d’une méthode de calibrage rapide et robuste basée sur la segmentation d’un plan échogène, et proposent un état de l’art intéressant. J.M. Blackall [Bla00] et S. Pujol [Puj03] s’appuient sur un recalage iconique entre des données IRM et échographiques d’un fantôme pour calibrer leur sonde, s’affranchissant ainsi de l’étape de segmentation. Dans la suite du chapitre nous n’aborderons plus que les méthodes de calibrage classiques mettant en jeu une segmentation et un recalage point-à-point, puisque ce sont celles que nous avons finalement utilisées.

On distingue le calibrage intrinsèque et le calibrage extrinsèque.

¹<http://www.ndigital.com>

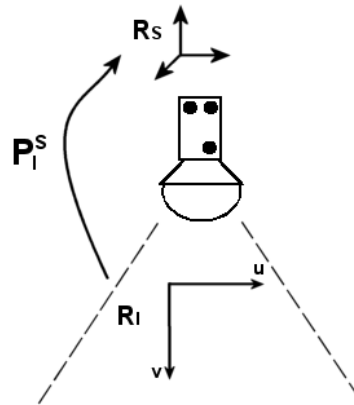


FIG. 6.4 – Le calibrage échographique permet de situer un pixel de l'image dans le repère attaché à la sonde échographique. Il s'agit de passer d'un espace 2D d'unité le pixel à un espace 3D d'unité le mm.

Calibrage intrinsèque

Le calibrage intrinsèque consiste à calculer la taille en mm

$$M_I^{mm} = C_{Int} \cdot M_I^{pix} \quad (6.4)$$

$$\begin{bmatrix} x_I \\ y_I \\ z_I \\ 1 \end{bmatrix} = \begin{bmatrix} k_x & 0 & 0 \\ 0 & k_y & 0 \\ 0 & 0 & 0 \\ 0 & 0 & 1 \end{bmatrix} \cdot \begin{bmatrix} u \\ v \\ 1 \end{bmatrix} \quad (6.5)$$

du pixel de l'image. Ainsi, il sera possible d'exprimer les coordonnées d'un point M de l'image en unités millimétriques (eq. 6.5 et fig. 6.5). Il s'agit de déterminer les deux paramètres k_x et k_y qui composent la matrice de mise à l'échelle C_I .

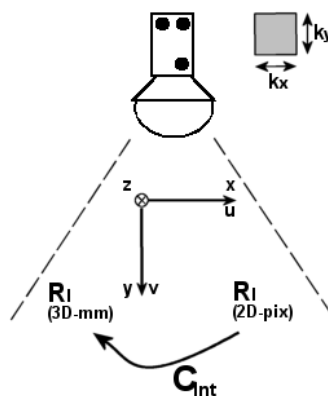


FIG. 6.5 – Le calibrage intrinsèque permet d'écrire les coordonnées d'un pixel dans l'image en mm plutôt qu'en pixel. Il est basé sur la connaissance de la taille d'un pixel.

Calibrage extrinsèque

Le calibrage extrinsèque, une fois la taille du pixel déterminée, consiste à effectuer un changement de repère, de manière à ce que le point d'intérêt soit localisé dans le repère attaché au corps rigide de la sonde (eq. 6.7 et fig. 6.6). Mathématiquement, on cherchera donc la transformation rigide C_E qui cache 6 paramètres (3 translations, 3 rotations).

$$M_S = C_{Ext} \cdot M_I^{mm} \quad (6.6)$$

$$\begin{pmatrix} x_S \\ y_S \\ z_S \\ 1 \end{pmatrix} = \begin{bmatrix} & & & \\ & r_I^S & & t_I^S \\ & & & \\ 0 & 0 & 0 & 1 \end{bmatrix} \cdot \begin{pmatrix} x_I \\ y_I \\ z_I \\ 1 \end{pmatrix} \quad (6.7)$$

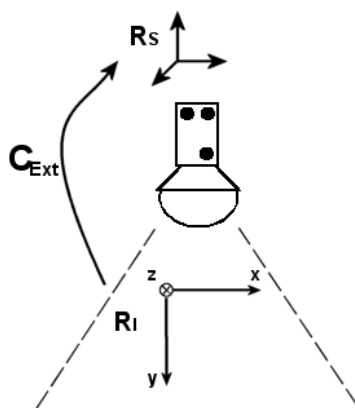


FIG. 6.6 – Le calibrage extrinsèque permet d'effectuer un changement de repère, de l'image vers la sonde. Il s'agit d'une transformation rigide.

Fantôme de calibrage

En pratique, l'approche du calibrage échographique consiste à observer les échos d'un fantôme dont les dimensions et les motifs sont connus. Bien qu'avec l'apparition des méthodes de recalage iconique, de nouveaux fantômes aient pu voir le jour, les différents types de fantômes "segmentables" étudiés jusqu'ici sont [Hoo03] :

- La méthode "Cross Wire"
- La méthode "Three Wire"
- La méthode "Z bar"
- La méthode "Single Wall"
- La méthode "Cambridge"
- La méthode "Membrane Alignment"
- La méthode "Freehand Scan"

On peut y voir trois grandes familles : les fantômes pour lesquels un ou plusieurs fils doivent se trouver dans le plan échographique, les fantômes demandant l'orthogonalité entre les fils et le plan échographique, et les fantômes pour lesquels un ou plusieurs plans doivent être visualisés. Nous avons utilisé deux types de fantômes dans notre étude de faisabilité de ponction. Le premier, de type "cross wire" était dédié jusque-là à la radiothérapie et à la ponction péricardique ; le deuxième, de type "freehand scan", a vu le jour en cours d'étude grâce au travail d'un stagiaire. Il repose sur les travaux de T. Langø [Lan00]. Les figures 6.7 page ci-contre et 6.8 page 130

montrent le principe de ces deux fantômes. Bien que les résultats que nous avons publiés [Ler02] en conclusion de notre première étude reposent sur un calibrage par la première méthode, le second fantôme permet d'obtenir des valeurs trois fois plus précises, avec une bonne répétabilité et un gain de temps certain.

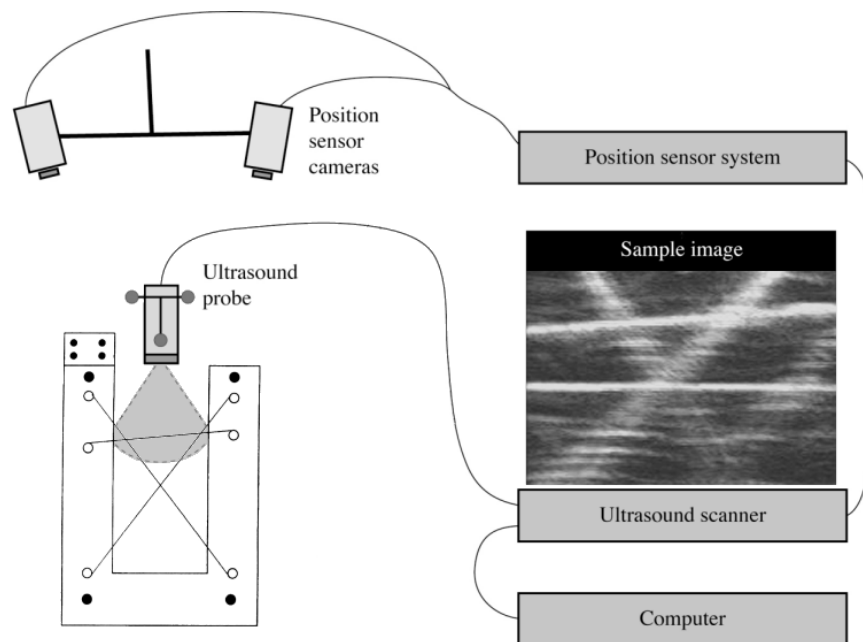


FIG. 6.7 – Première version du calibrage pour la ponction rénale. Le fantôme est constitué de trois fils de nylon sécants, formant un triangle de position et dimensions connues. La difficulté majeure réside dans le maintien du plan échographique sur le plan du triangle. Ajouté à cela, on peut citer les nombreuses réverbérations dans le plexiglas, et la qualité médiocre de l'écho oblique sur un fil (d'après [Ion98, Hoo03]). La solution du calibrage est obtenue de manière analytique, par les méthodes de résolution d'Arun et de système aux moindres carrés.

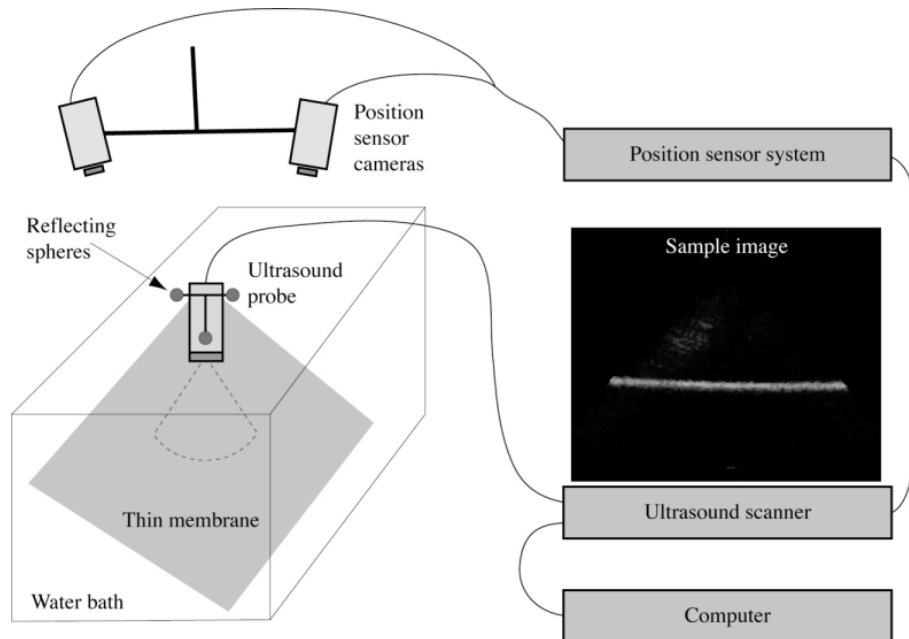


FIG. 6.8 – Seconde version du calibrage pour la ponction rénale. Le fantôme est constitué d'un bas nylon tendu dans une cuve dont le fond est recouvert de feutre. La qualité des échos et le fort rapport signal/bruit rendent cette méthode très efficace (d'après [Lan00, Hoo03]). La solution est l'argument de la minimisation d'une fonction de 8 variables calculée de manière itérative.




FIG. 6.9 – Nos fantômes de calibrage : méthode "cross mires" (à gauche) et "freehand scan" (à droite).

6.1.3 Sur la précision du calibrage

L'obtention d'une image échographique localisée et calibrée est le fruit d'un processus dont chaque étape est entachée d'une légère erreur. Les outils de l'utilisateur et sa dextérité doivent être irréprochables pour finalement tenter d'approcher la précision de l'échographie 3D.

Les différentes étapes du calibrage

Quelle que soit la méthode, on peut énumérer les étapes suivantes :

1. *Le calibrage d'un palpeur.* Il consiste à pivoter l'outil rigide autour de sa pointe, pendant que le localisateur prend une centaine de photos de la scène. La position de la pointe est connue à une erreur RMS près.
2. *Le calibrage du fantôme par le palpeur.* La forme du fantôme est connue par usinage, mais il faut la connaître dans le repère du corps rigide qui lui est attaché. Pour peu que ce CR puisse être déplacé d'une manipulation à l'autre, il est nécessaire de calibrer le fantôme chaque fois. Les points palpés forment généralement un plan, que l'on connaît à une erreur RMS près, une fois de plus.
3. *L'acquisition d'images localisées.* Le localisateur acquiert des photos de la scène 3D, tandis que les images échographiques sont enregistrées dans l'ordinateur. Cela demande une bonne synchronisation entre le localisateur et la carte d'acquisition. Lorsqu'un seul processeur gère ces ordres, un décalage est inévitable, résultant en une légère erreur de positionnement de l'image acquise. Des travaux sur le calibrage temporel ont été entrepris, pour pallier cet inconvénient [Rou03a, Nak03], il en sera question en 6.1.4.
4. *La compensation de la vitesse des ultrasons.* Les appareils d'échographie standard que nous utilisons sont conçus pour l'observation de tissus humains, qui ont leur densité et température propres, comme nous avons pu le voir. L'acquisition d'images dans l'eau engendre donc des distorsions. On les corrige à partir du rapport $f_c = \frac{\text{celeritedesUSdansl'eau}}{\text{celeritedesUSdansl'abdomen}}$, en faisant l'hypothèse incorrecte que la célérité est la même pour tous les tissus (fig. 6.10 page suivante).
5. *La segmentation des images.* Manuelle, automatique ou semi-automatique, la segmentation des images échographiques repose sur leur qualité, en terme de rapport signal/bruit et de netteté du trait ou du point à segmenter.
6. *La résolution d'un système d'équations sur-contraint.* Cette résolution est soit analytique, soit itérative. En tous les cas, elle fournit une solution à une certaine erreur RMS près.

Les difficultés inhérentes aux ultrasons

Il est, d'après ce que nous savons des ultrasons, illusoire d'espérer faire un calibrage parfait. On peut citer trois de leurs caractéristiques qui l'en empêchent :

- La diffusion et les échos obliques : que ce soit pour visualiser un plan incliné ou un fil incliné, l'écho ultrasonore est diffus et mal localisé, surtout à grande profondeur, ce qui résulte dans une large bande échogène mais ténue dans l'image, plutôt qu'une ligne fine et contrastée (fig. 6.11 page suivante a).
- L'épaisseur du plan échographique : le faisceau ultrasonore étant focalisé, l'écho visible dans l'image est obtenu à partir d'une moyenne, en quelque sorte, de l'information contenue sur une largeur de faisceau. Ce qui induit non seulement un certain flou autour des objets fins, mais aussi des erreurs de positionnement. Dans la méthode "cross wire", il s'agit d'aligner le plan formé par trois fils entrecroisés avec le "plan" échographique : le placement manuel de la sonde n'est ni aisé ni parfait, d'où une erreur de positionnement qui s'ajoute à l'écho flou des fils inclinés. Dans la méthode "freehand scan", une incidence oblique sur le plan

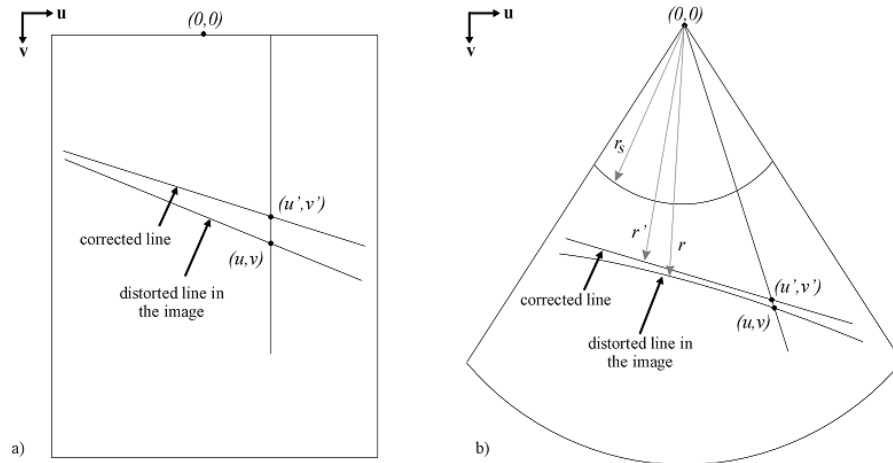


FIG. 6.10 – Distorsion d'une ligne droite dans l'eau : a) pour une sonde linéaire, b) pour une sonde sectorielle. On corrige la distorsion par l'application d'un facteur f_c aux coordonnées v (a) ou $(r - r_s)$ (b), où $f_c = \frac{\text{celeritedesUSdansl'eau}}{\text{celeritedesUSdansl'abdomen}}$. (d'après [Hoo03])

échogène produit un écho plus large, et induit une incertitude sur la position de la ligne à segmenter [Pra97] (fig. 6.11 b).

- La célérité variable des ultrasons : selon le milieu traversé, selon sa température aussi, la vitesse des ultrasons peut changer, comme on l'a vu plus haut. Or, on suppose, pour la correction de la distorsion des images, que la vitesse attendue par l'appareil est $1540m.s^{-1}$, quand celle dans l'eau serait $1485m.s^{-1}$. Ces valeurs sont donc quelque peu arbitraires, et provoquent inévitablement une erreur de localisation de quelques pixels dans l'image.

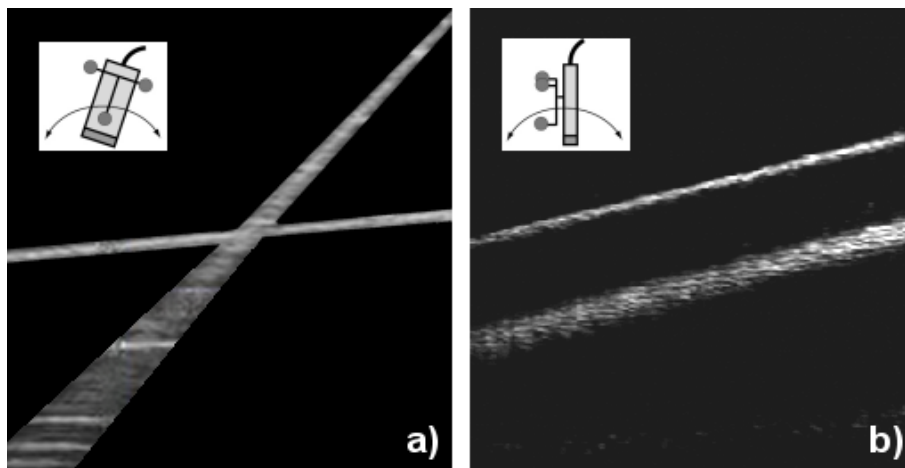


FIG. 6.11 – Illustration du flou induit sur les échos de lignes ou plans par l'inclinaison de la sonde. a) Effet d'un roulis sur l'écho d'un fil de nylon : l'écho horizontal est d'épaisseur faible et constante ; l'écho oblique s'élargit sur la distance. b) Effet d'un tangage sur l'écho d'un plan de nylon : une position orthogonale de la sonde au plan produit un écho net et fin ; pour une sonde inclinée, la largeur du faisceau ultrasonore fait s'élargir la bande échogène. (d'après [Hoo03])

Quantification des erreurs commises

Revoyons chacune des étapes du calibrage.

1. *Le calibrage d'un palpeur.* La résolution du système aux moindres carrés affiche une erreur RMS finale, sur une quarantaine d'essais, de $0.2mm$, tandis que l'erreur E_{max} est $0.9mm$. Ces erreurs représentent respectivement l'écart moyen et l'écart maximum des positions de la pointe enregistrées à la position finalement calculée. Ces statistiques incluent des calibrages d'aiguilles plus ou moins souples. On peut considérer qu'un palpeur véritablement rigide est calibré à $0.1 - 0.2mm$ près, donc avec une erreur minimale.
2. *Le calibrage du fantôme par le palpeur.* De la même manière, la fantôme étant un objet rigide parfaitement usiné, les erreurs sont faibles. Ce calibrage, que l'on pourrait qualifier de deuxième niveau, montre une erreur RMS de $0.3 - 0.4mm$ et E_{max} de $0.4 - 0.7mm$.
3. *L'acquisition d'images localisées.* Si la sonde est immobile, l'erreur produite est celle du localisateur. Dans ce cas, la moyenne des n dernières transformations ($n = 2, 3, 5...$) supprime efficacement le bruit des mesures ou les mesures aberrantes². En outre, du point de vue de l'image, une moyenne temporelle des pixels permet d'atténuer fortement le bruit *speckle*. Si la sonde est en mouvement, étant donné l'intervalle de temps de $100ms$ maximum qui sépare le flash du localisateur et l'enregistrement de l'image en mémoire (nous y reviendrons en section 6.1.4), une vitesse de déplacement de plus de $10mm/s$ induit un écart de localisation de $1mm$ environ. Sans calibrage temporel, on prendra donc soin d'acquérir les images à vitesse réduite.
4. *La compensation de la vitesse des ultrasons.* Le facteur de compensation appliqué à la coordonnée radiale d'un pixel est généralement $\frac{1485}{1540} = 0.96$, à 21° . Pour peu que la température de l'eau soit mal évaluée, la fraction idéale serait par exemple $\frac{1497}{1540} = 0.97$ à 25° , soit un écart de 0.8% . Pour des pixels relativement profonds, à $v = 400pixels$, par exemple, l'écart entre la correction idéale et la correction effective serait de $3pixels$, soit environ $1mm$. On fera donc attention à choisir la bonne température, et à l'homogénéiser autant que possible dans la bassine du fantôme.
5. *La segmentation des images.* Nous avons pu voir (section 3.2.5) que l'épaisseur du faisceau ultrasonore de 2 à $12mm$ selon la profondeur, ajoutée à l'inclinaison de la sonde, provoque de larges échos dont la segmentation est délicate. Il semble que l'écho primitif se situe sur la ligne médiane du large écho, de sorte que le signal décroît de part et d'autre de cette médiane. Néanmoins, le choix manuel ou automatique des pixels segmentés est facilement entaché d'erreur, à hauteur de quelques pixels, soit $1mm$ ou plus. Quoi qu'il en soit, l'utilisateur doit prendre garde à incliner raisonnablement la sonde sur les structures échogènes du fantôme.
6. *La résolution d'un système d'équations sur-contraint.* Ceci est la dernière étape, qui intègre toutes les erreurs en amont, pour fournir une solution "moyenne" épurée, pourvu que les erreurs en amont soient normalement distribuées, et surtout de faible amplitude. Nos propres calibrages, avec l'ancienne méthode "cross-wire", a montré dans le meilleur des cas une erreur RMS de $1mm$ environ et plus de $2mm$ pour E_{max} , au niveau du calibrage extrinsèque. I. Hook [Hoo03] présente un aperçu des résultats en terme de distance des points segmentés par rapport au support théorique qui doit les porter (triangle, plan). Ces résultats ont été obtenus avec trois sondes différentes, pour les deux méthodes de calibrage (tab. 6.1 page suivante). L'erreur RMS est systématiquement sub-millimétrique, et E_{max} varie de 1 à $3mm$.

En guise de vérification pratique, I. Hook [Hoo03] a effectué, pour différentes sondes, 10 calibrages successifs, après chacun desquels 50 images de la membrane ont été acquises, puis segmentées. 10 points des lignes segmentées sont comparés à 10 points de la ligne théorique positionnée par calibrage. Ainsi, pour chaque calibrage, 500 distances ont été calculées. La figure 6.12 page 135 montre la répartition des points en fonction de leur erreur de positionnement. On peut retenir que la nouvelle méthode, "freehand scan", positionne

²Cette remarque s'applique à toute mesure de position : sonde, palpeur, outil, etc.

Probe Type	Cross Wire [mm]		Free Hand [mm]	
	RMS	E _{max}	RMS	E _{max}
Hitachi Linear 110mm	1.17	3.14	0.54	1.47
Hitachi Curved 140mm	2.58	7.82	0.96	3.27
Tetrad Linear 50mm	0.97	2.90	0.70	2.74

TAB. 6.1 – Valeurs indicatives des RMS finaux pour les deux méthodes de calibrage disponibles au laboratoire. Les essais ont été menés sur trois sondes différentes. A noter tout de même qu'il est possible d'obtenir de meilleurs résultats avec la méthode "cross-wire", mais elle reste moins précise et moins pratique que la nouvelle. (d'après [Hoo03])

une grande majorité de points en deçà de 1mm, alors que l'ancienne méthode "cross wire" montre une répartition assez uniforme, en décroissance lente, si bien que le nombre de points fortement erronés n'est pas négligeable.

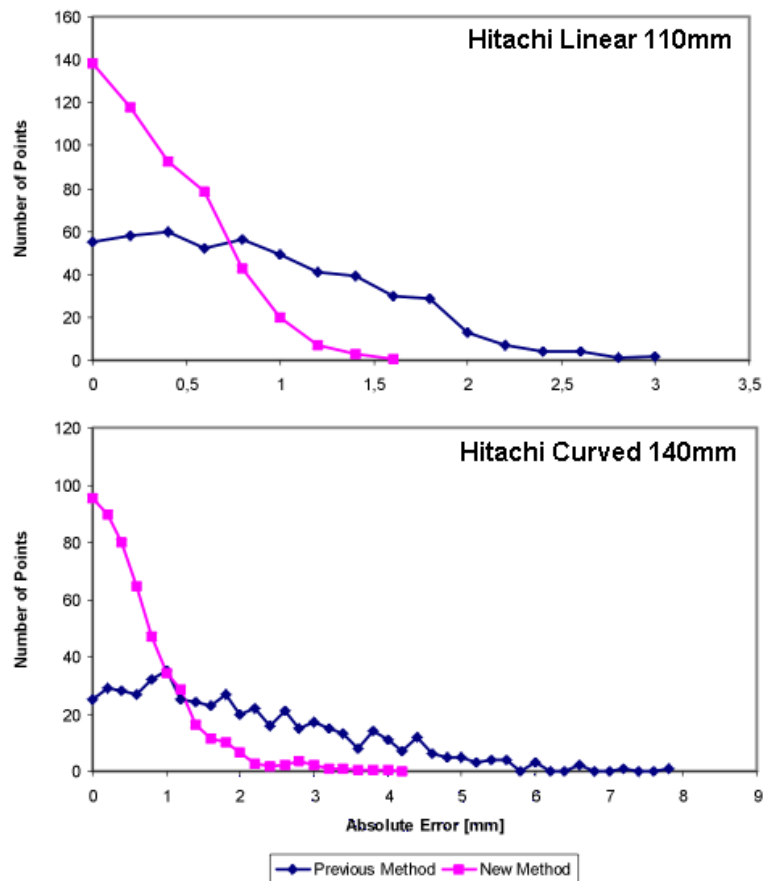


FIG. 6.12 – Test de précision des deux méthodes de calibrage, "cross wire" et "free hand". Les positions observées et théoriques de 5000 points segmentés sont comparées, pour deux sondes différentes. Dans les deux cas, la nouvelle méthode permet d'obtenir une majorité de points situés à moins de 1mm d'erreur, avec une forte décroissance, tandis que l'ancienne méthode affiche une répartition quasiment uniforme des points, si bien que le nombre de points d'erreur supérieure à 1mm n'est pas négligeable. (d'après [Hoo03])

6.1.4 Ecart temporel

Nous faisons ici quelques commentaires sur les difficultés à résoudre pour l'acquisition temps-réel en mouvement d'images échographiques.

Tout d'abord, le matériel que nous possédions ne nous permettait de capturer dans la mémoire d'une carte d'acquisition qu'une image transmise de manière analogique sur un câble BNC/BNC. Cette technologie est aujourd'hui quelque peu désuète, car il est possible sur certains PC possédant par exemple un connecteur *FireWire* de récupérer directement des données numériques.

D'autre part, l'acquisition cadencée d'images localisées nécessite la gestion d'un *timer*, dont l'utilisateur choisit la période T_{user} en millisecondes. A partir de ce point, deux solutions sont envisageables :

1. Le localisateur acquiert continûment les transformations rigides, à une période T_{loc} d'environ $50ms$; à la photographie n° k , la première telle que $kT_{loc} \geq T_{user}$, on enregistre l'image échographique. Cette méthode est coûteuse en CPU, cependant l'habitude veut que dans les applications de navigation le localisateur enregistre sans cesse la scène.
2. On démarre un *timer* de période T_{user} ; à chaque "top", on acquiert une image.

Il n'est pas très important, en fait, d'acquérir les images très précisément à la fréquence demandée. Les erreurs qui se produisent parfois ne sont de toute façon que de l'ordre de quelques millièmes de seconde, sans influencer sur la précision de l'image localisée. L'essentiel, plutôt, est de minimiser au maximum l'intervalle entre l'enregistrement de la transformation rigide par le localisateur, et la capture de l'image par la carte d'acquisition.

Les lignes du tableau 6.2 page suivante décrivent le comportement de la fonction *callback* de localisation. En rouge apparaissent les dates enregistrées au cours d'une exécution ; en bleu, les intervalles de temps. Les valeurs moyennes sont calculées pour 100 images acquises à une période de $200ms$. On voit d'abord que la précision du *timer* est bonne, à $200 \pm 2ms$. Ensuite, étant donné l'écart presque nul entre ΔT_{Grab} et ΔT_{Gap} , le temps de calcul de la transformation rigide est très court et peut être considéré comme nul. Enfin, et c'est la donnée importante, il faut au moins $\overline{\Delta T_{Gap}} = 66ms$ (valeurs échelonnées de 50 à $80ms$) entre la mise à disposition de la transformation par le localisateur et l'acquisition d'une image par la carte. Cette valeur est faible, mais non nulle, et un mouvement de la sonde trop rapide peut induire des erreurs de localisation pour les images. A titre d'exemple, une vitesse de déplacement de $10cm/s$ induit un écart de $\frac{10 \times 66}{1000} = 6.6mm$.

Des techniques de calibrage temporel ont vu le jour [Rou03a, Nak03, ea99, ea01]. Par la mise en correspondance des variations de position et des variations de localisation, ou par le monitoring des câblages à l'oscilloscope, la latence entre le flash du localisateur et l'enregistrement de l'image peut être calculée. F. Rousseau avance par exemple, pour une sonde de profondeur $10cm$, à une fréquence d'acquisition de $5images/s$, une latence de 40 à $90ms$, ce qui correspond à peu près à nos mesures. Comme pour le calibrage spatial, le calibrage temporel devrait être effectué à chaque utilisation de la sonde, et du PC. Pour ce qui nous concerne, nous n'avons pas travaillé cet aspect, et nous contentons de déplacer la sonde à vitesse réduite.

ONLOCNOTIFY() {			
⋮			
T_1			
$\Delta T_{Loc} = T_1 - T_2$			
T_2			
⋮			
GetTransform()		ΔT_{Grab}	ΔT_{Loc}
⋮			
T_3	moyenne	65	200
Grab()	minimum	50	190
T_4	maximum	81	211
$\Delta T_{Grab} = T_4 - T_3$			
$\Delta T_{Gap} = T_4 - T_1$			
Copy()			
⋮			
}			

TAB. 6.2 – Algorithme d'acquisition d'une image, dans la fonction callback du localisateur. On mesure le temps écoulé entre deux "top" du timer (ΔT_{Loc}), pendant la capture d'une image (ΔT_{Grab}), et du début de la fonction à la fin de la capture (ΔT_{Gap}). Les résultats sur 100 images acquises à 5 images/s sont présentés à droite. La conclusion est que l'écart entre l'enregistrement de la transformation rigide et celui de l'image n'est pas négligeable.

6.1.5 Conclusion sur l'échographie 2.5D

En conclusion de cette section sur l'échographie 2.5D, on peut dire qu'à la fois il est essentiel d'avoir une précision optimale, puisque l'échographie, et *a fortiori* le calibrage échographique, interviennent en amont des processus GMCAO menant à la navigation du geste chirurgical, mais en même temps, il est illusoire d'obtenir une localisation sub-millimétrique des pixels, comme il est parfois espéré. Les raisons tiennent essentiellement à l'imperfection du faisceau ultrasonore qui rend difficile la segmentation des images. Au mieux, on peut approcher le millimètre d'erreur, peut-être. Il faut donc choisir raisonnablement l'application clinique à informatiser. Pour notre part, la ponction de calices de 5 à 10mm de diamètre est toujours envisageable.

Au sujet du calibrage, spatial ou temporel, nous n'avons fait qu'utiliser les techniques à disposition. On a pu malgré tout se rendre compte suite aux discussions de cette section, que sa précision et sa robustesse sont primordiales. Pour des applications cliniques, l'encombrement du fantôme et la facilité de la manipulation sont tout aussi importantes. Or, les outils actuels ne peuvent prétendre à être introduits dans le monde clinique. La solution qui consiste à utiliser deux fantômes est en cours d'étude : l'un, volumineux mais précis, permet de calibrer la sonde hors-salle d'opération par un technicien par exemple, de manière à fournir une attitude initiale pour un calibrage avec l'autre, peu encombrant mais permettant moins de mouvements.

6.2 Acquisition d'images échographiques localisées

Nous avons acquis de nombreuses images échographiques de fantômes, de sujets sains, de patients et de pièces anatomiques. Cette section décrit l'installation et le protocole que nous avons adoptés.

6.2.1 Fenêtre échographique choisie

Bien que l'abord échographique habituel pour la ponction rénale percutanée soit postérieur, nous avons jugé insuffisante pour une première étude la qualité des images acquises par voie postérieure³. On peut juger de cette qualité sur la figure 6.13. Non seulement la fenêtre antérieure offre une vision nette des organes et de leurs contours, mais elle permet aussi une plus grande liberté de mouvement, le faisceau ultrasonore n'étant pas arrêté par les côtes.

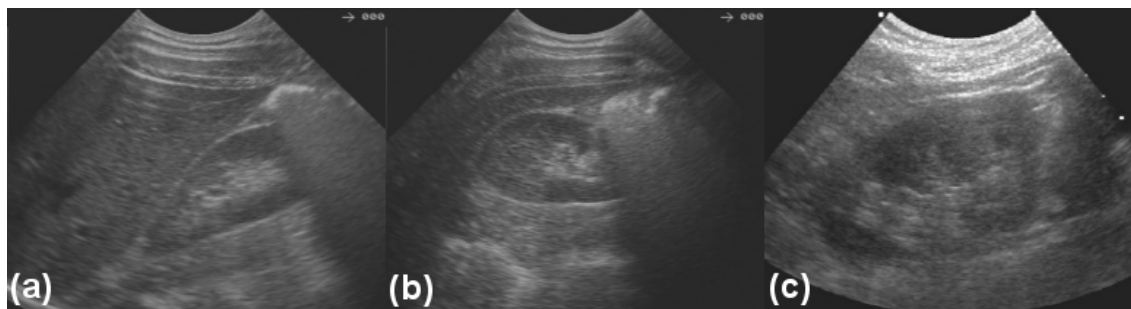


FIG. 6.13 – Trois exemples d'acquisition échographique du rein. (a) et (b) par voie antérieure, coupes respectivement longitudinale et transversale. (c) par voie postérieure, coupe longitudinale. Les images acquises par voie antérieure véhiculent beaucoup plus d'information : netteté des organes, finesse et échogénéicité des contours, speckle variant d'un organe à l'autre.

Nous avons donc choisi une voie d'abord antérieure pour les échographies per-opératoires. Cependant, une fenêtre purement antérieure sera partiellement occultée par un angle colique⁴, c'est pourquoi elle sera plutôt antéro-latérale, ce qui laisse envisager dans le futur des acquisitions en décubitus ventral ou ventro-latéral, à l'aide d'un localisateur approprié. Dans l'immédiat, le sujet est en décubitus dorsal.

6.2.2 Placement patient/sonde/localisateur

Nos sondes sont munies d'un unique corps rigide plat, à trois pastilles réfléchissantes. L'idéal pour une application où il est nécessaire de tourner la sonde à des angles supérieurs à 60° , ou de l'incliner fortement, est d'utiliser un corps rigide à faces multiples. En l'état des choses, le placement relatif idéal du localisateur, de la sonde et du patient est tel que décrit dans la figure 6.14 page suivante :

- Le patient est allongé sur le dos. Sa respiration est normale et régulière, assurée par un respirateur si l'on est en conditions cliniques. Le praticien est à son flanc.
- Le localisateur est placé au dessus de la scène, à environ $3m$ du sol. Le respect du volume de visibilité du localisateur impose cette hauteur.
- Le CR de la sonde est à plat sur sa tête, regardant donc le plafond. Cette disposition autorise des rotations importantes autour de l'axe de la sonde.
- Le CR de référence est fixé à la table d'examen, à plat lui aussi. Il doit être rigoureusement immobile, ainsi que le patient (du moins, la position du bassin du patient doit rester fixe). Il vaut mieux dans un premier temps opter pour ce dispositif plutôt que le CR placé sur le patient, donc soumis aux mouvements respiratoires dont la reproductibilité n'est pas avérée. Nous faisons quelques commentaires sur ce point dans la section suivante.

³En théorie, l'acquisition d'images échographiques par voie antérieure n'empêche pas la ponction par voie postérieure, pourvu que le patient reste immobile par rapport au CR de référence. En pratique, cela pose des problèmes de fixation du CR sur le patient, ou de positionnement de ce dernier, ou encore de visibilité des différents CR.

⁴colique : du côlon.

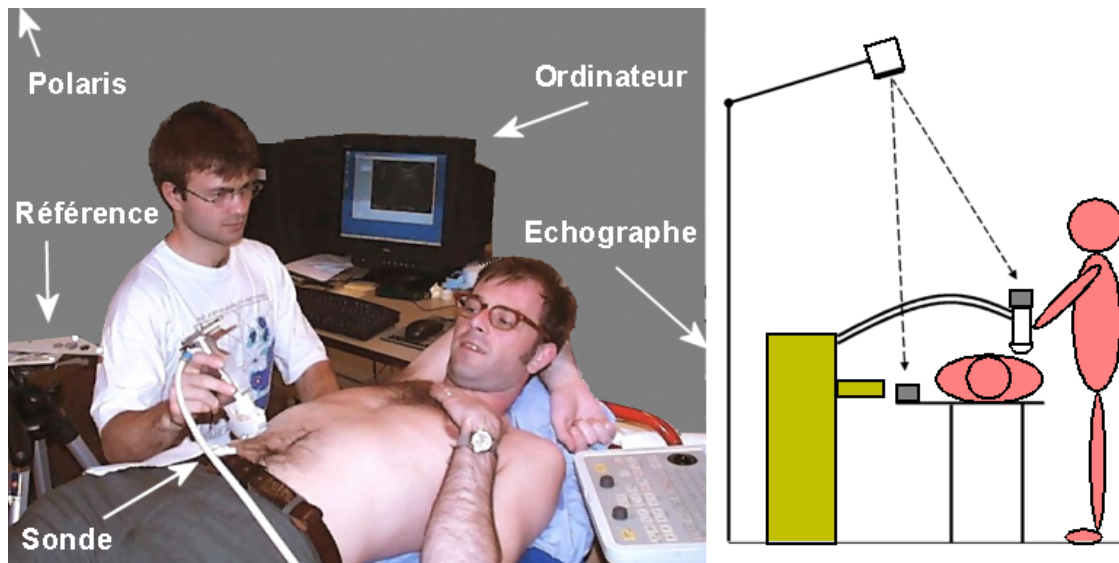


FIG. 6.14 – Dispositif d'acquisition échographique localisée. Patient en décubitus dorsal, corps rigides tournés vers le plafond, la référence étant solidaire de la table d'examen, et localisateur placé en hauteur. Ce placement autorise de larges déplacements de la sonde.

6.2.3 Sur l'immobilité du patient

Tout type de navigation chirurgicale est repérée par rapport à un référentiel lié au patient. Cela permet d'une part le déplacement ou l'orientation du localisateur en cours de guidage, et d'autre part les mouvements du patient (dans une certaine limite) sont autorisés. Pour ce faire, la référence est généralement placée au plus proche du site opératoire. En chirurgie orthopédique, par exemple, on fixe un CR dans le fémur du patient, et toute localisation est relative au fémur.

Dans le cas de la chirurgie urologique, en aucun cas il ne peut être question de visser un CR dans le bassin du patient. Nous avons fait le choix, par simplicité pour une étude préliminaire, de lier la référence à la table d'opération, en faisant attention à ce que le patient reste bien immobile pendant les manipulations. Ce placement n'est pas irréaliste, dans la mesure où le patient est endormi, ou tout au moins allongé, et respire de façon normale. De plus, les billots qui sont placés sous le ventre et les flancs du patient en conditions opératoires accentuent son immobilité. L'essentiel est que bassin et rachis ne bougent pas, puisque la position des reins s'en déduit. Pour des patients corpulents, l'immobilité des structures osseuses par rapport à la table mériterait vérification, malgré tout.

Des solutions intermédiaires existent, qui consistent à fixer d'une manière ou d'une autre un CR sur le patient. Dans le cas d'opérations sur tissus mous, le CR "patient" seul n'est pas suffisamment fiable pour servir de référence, étant donné les mouvements respiratoires ou aléatoires du thorax et de l'abdomen. En revanche, il peut indiquer de manière efficace les mouvements du patient par rapport au CR "table". C'est la solution qu'a adoptée O. Chavanon pour la ponction péricardique [Cha03]. Dans le protocole du système CASPER[®], un CR de référence est fixé à la table d'opération, tandis qu'un second est collé au torse du patient (fig. 6.15 page suivante). Ce dispositif permet de contrôler l'immobilité du patient au cours d'une apnée ou entre plusieurs apnées. O. Chavanon et C. Marmignon ont vérifié le bien-fondé de cette hypothèse en mesurant :

- Le bruit du système de localisation
- L'influence de la respiration sur la position du CR "patient"
 - sous respiration normale
 - sous respiration profonde

- sous apnée courte
- sous apnée longue
- L'influence d'un mouvement de la tête
- Le remplacement du CR d'une apnée à l'autre

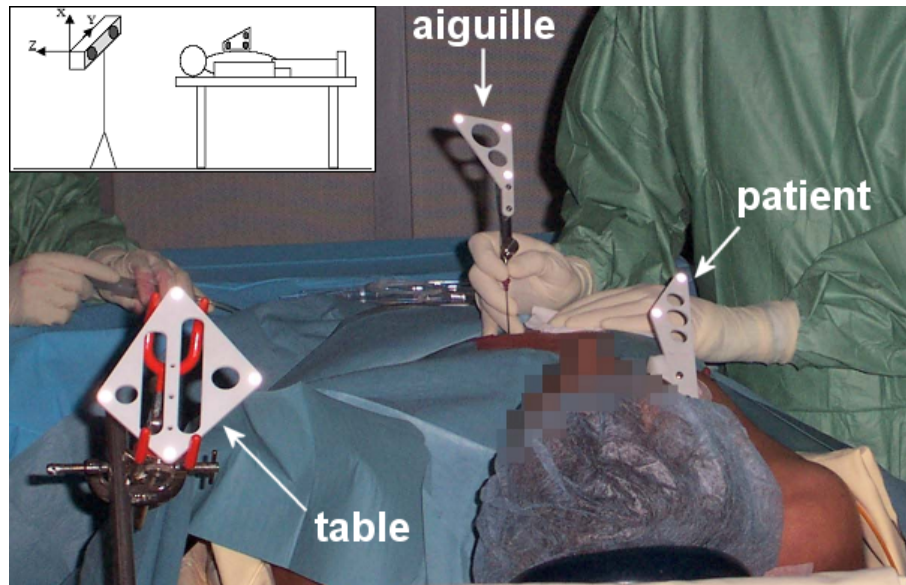


FIG. 6.15 – Disposition des référentiels de navigation pour le système CASPER[®] de ponction péricardique. Un CR est fixé à la table d'opération; un autre est collé sur le haut du torse du patient; le troisième est solidaire de l'aiguille. L'écart $CR_{patient} - CR_{table}$ est mesuré en temps réel pour avertir le praticien en cas de mouvement important. (d'après [Cha03])

La figure 6.16 page suivante résume sur deux aspects les résultats obtenus :

- La position du CR "patient" est reproductible dans un intervalle de confiance de 3mm.
- Le CR peut se déplacer au delà de 1mm au cours d'une apnée.
- Un mouvement de la tête du patient bouge de manière irrémédiable le CR.

De ces valeurs on peut déduire le seuil d'alerte du logiciel, bien que le lien entre mouvements thoraciques et mouvements cardiaques ne soit pas connu, et bien que les valeurs mesurées soient indépendantes du seuil de tolérance choisi par le chirurgien. Elles renseignent simplement sur ce qu'on est en droit d'attendre, et par extension, sur les difficultés qui seront rencontrées pour replacer le patient en cas de mouvement.

En conclusion, le patient doit rester immobile durant toute la procédure. Une référence qui lui serait attachée ne renseignerait que sur les écarts de position survenus. Le seuil de tolérance est choisi par le praticien, soit de manière arbitraire ("je veux des mouvements de moins de 2mm quel que soit le patient"), soit à partir de la planification pré-opératoire qui l'aurait renseigné sur la taille de la cible.

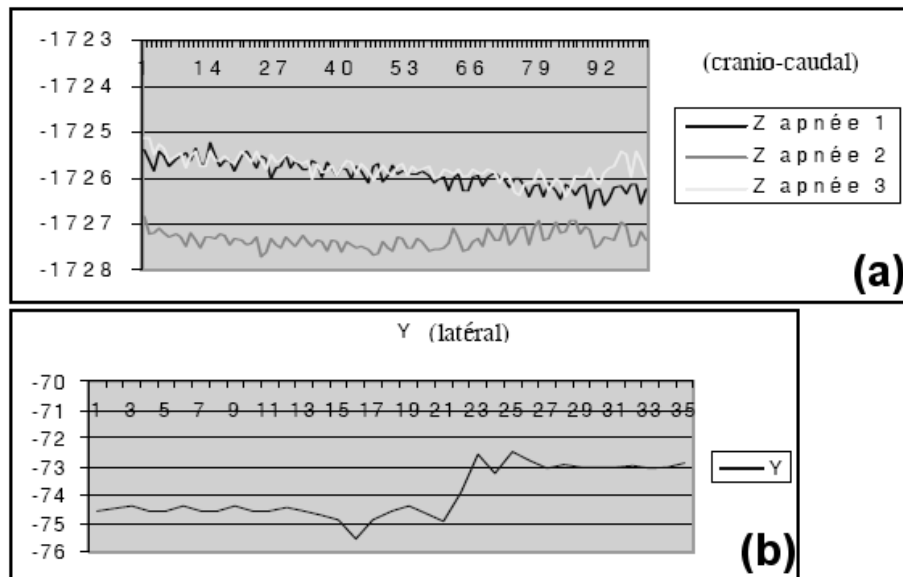


FIG. 6.16 – Extrait des résultats de mesure des mouvements du CR "patient" pour la ponction péricardique. (a) Position du CR sur l'axe crânio-caudal pour 3 apnées successives. On voit d'une part qu'elle est reproductible dans un intervalle de confiance de 3mm, et d'autre part qu'elle peut varier de plus de 1mm au cours d'une même apnée. (b) Mouvement latéral du CR induit par une rotation de la tête du patient. L'important est de noter que le CR ne reprend pas sa position initiale. (d'après [Cha03])

6.2.4 Protocole d'acquisition

Une carte d'acquisition reliée à l'appareil d'échographie permet la capture et l'affichage d'images quasiment en temps-réel, à environ 10 images/s. Une fois le repérage de l'organe fait, la phase acquisition peut débuter (fig. 6.17 page suivante). Décrivons-en les étapes :

1. Le nombre d'images à acquérir, ainsi que la période d'acquisition, sont entrées dans l'interface du logiciel. Pour des raisons expérimentales, nous avons choisi d'acquérir 100 images, de manière à avoir une idée *a posteriori* du nombre d'images réellement utiles dans cet ensemble. Il s'avère que 60 images suffiraient. Nous décidons d'acquérir au moins 2 images/s, de manière à réduire l'écart en position de deux coupes consécutives⁵. Avec ces deux derniers paramètres, l'acquisition dure 30s, ce qui est acceptable pour une apnée.
2. Le patient est mis en apnée, facilement à l'aide du respirateur. Le compte à rebours commence, et le praticien entame l'acquisition du rein. Pour des raisons de synchronisation, l'image n'est plus affichée sur l'écran de l'ordinateur, mais le suivi se fait toujours sur l'écran de l'échographe. Une barre de progression renseigne sur l'avancée de l'examen. Le praticien doit trouver la fenêtre idéale, ainsi que les orientations de sonde, pour enregistrer à la fois des images longitudinales et des images transversales du rein. L'important - nous aurons l'occasion d'y revenir dans les questions de recalage - est d'obtenir non seulement des images du parenchyme dans sa zone médiane, qui indiquent la forme et les dimensions générales de l'organe, mais aussi des images des zones de forte courbure, notamment au niveau des pôles et de l'arête latérale, pour renseigner plus précisément sur ses formes propres. L'efficacité du recalage per-opératoire repose sur ces deux critères.
3. Le temps d'acquisition est écoulé, le patient reprend sa respiration forcée. Pendant qu'il respire, on peut revoir les images fraîchement acquises pour vérifier leur qualité. Bien que

⁵Rappelons que la vitesse de déplacement de la sonde pendant l'acquisition est très faible, ne devant pas dépasser 10mm/s pour ne pas engendrer d'erreur de localisation (section 6.1.3).

la qualité d'une image échographique soit un concept très subjectif, dans le cas où elle est destinée à être segmentée à la main, on jugera plutôt a contrario une image de mauvaise qualité comme celle sur laquelle le rein n'apparaît pas, ou apparaît flou (un flou dû à un mouvement brusque de la sonde).

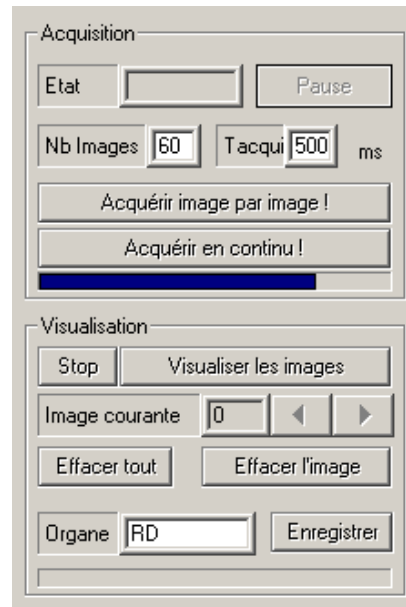


FIG. 6.17 – Cadres d'acquisition et de visualisation sur l'interface du logiciel PERM[®]. Pour l'acquisition, le nombre d'images à acquérir est entré, ainsi que l'intervalle de temps séparant deux images consécutives. Pour la visualisation, il est possible de supprimer les images de qualité insuffisante pour la segmentation à suivre.

Nous avons également prévu la possibilité d'acquérir des images une à une. L'idée semble légitime, si l'on sait quels sont les plans utiles à un bon recalage, si l'on sait combien d'images de bonne qualité sont suffisantes. Malheureusement, en pratique il est impossible de trouver le plan voulu dans les meilleures conditions, en respectant le temps maximal d'apnée du patient (30 à 40s). Donc, si pour d'autres applications mettant en jeu l'acquisition échographique localisée, l'enregistrement de coupes de manière discontinue est utile (lorsqu'il s'agit de l'échographie de l'os, par exemple), pour notre application rénale, et probablement pour toutes les autres problématiques de navigation des tissus mous, l'acquisition continue semble la seule pratiquement envisageable.

6.2.5 Segmentation et reconstruction des données échographiques

Les images conservées après vérification sont segmentées à la main, c'est-à-dire que l'opérateur, dans l'état actuel du logiciel expérimental, place un certain nombre de points à la souris sur le contour du rein. Pour un rein dont la coupe est entièrement visible sur l'image, une trentaine de points suffisent. Souvent, seulement quelques-uns peuvent être placés, pour cause d'ombre acoustique, ou d'atténuation trop forte sur la distance, mais sur l'ensemble des coupes, le nombre de points final peut s'élever jusqu'à 1600.

La question du lieu du contour du rein sur une image échographique est légitime. Les interfaces étant pour la plupart épaisses sinon floues, une erreur de quelques millimètres est facile à commettre. Pour ce qui est des contours hyperéchogènes du rein, la théorie nous enseigne que l'intensité de l'écho est maximale à sa hauteur, puis divisée, pour diminuer fortement et dans la zone d'incidence et dans la zone de transmission. L'œil humain ne pouvant pas dans un écho

de quelques pixels distinguer ces deux zones, on fera l'hypothèse que l'interface physique ayant généré cet écho se situe en son milieu. Nous avons pu vérifier cette règle aussi par palpation sous échographie de fantômes et de pièces anatomiques, où l'on a vu l'écho de l'aiguille pénétrer celui de l'interface. Cependant, si toutefois un décalage existait dans la segmentation du parenchyme, et s'il est cohérent (i.e. toujours du même côté de l'interface physique) alors l'algorithme de recalage par LM (*Levenberg-Marquardt*) présenté au chapitre 7 le compensera. Nous estimons l'ordre de grandeur de l'erreur potentiellement commise par ce type d'écart à environ 1mm et 1° après recalage.

Finalement, en utilisant les données de calibrage correspondant à la sonde et au choix de profondeur (P_I^S), les pixels sélectionnés sur chacune des images (iM_I) sont replacés dans le référentiel 3D millimétrique de la sonde, puis de la salle d'opération (iM_L), la sonde étant localisée (${}^iP_S^L$) (eq. 6.8 et section 6.1.2) (fig. 6.18).

$${}^iM_L = {}^iP_S^L \cdot P_I^S \cdot {}^iM_I \quad (6.8)$$

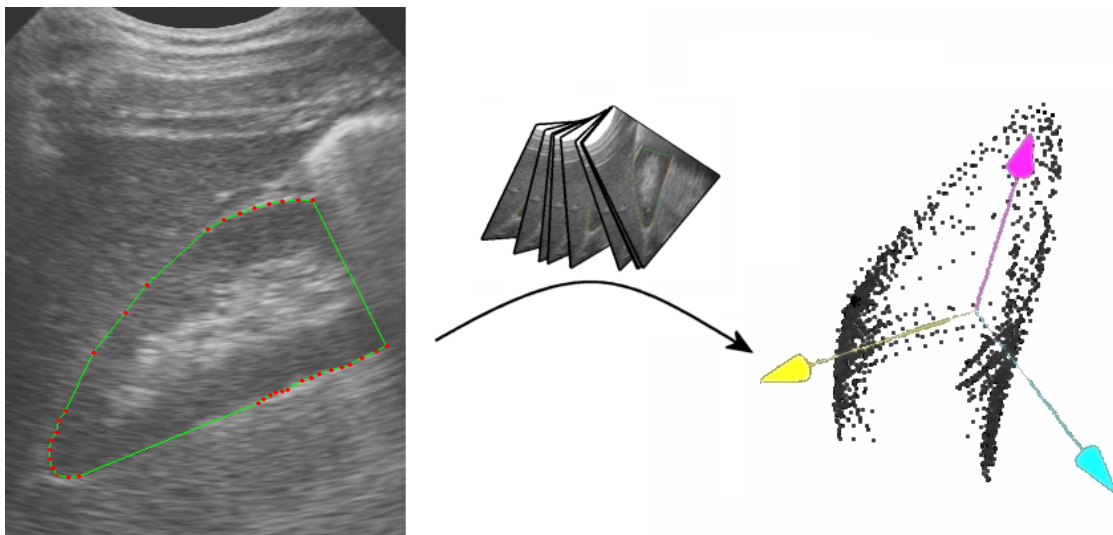


FIG. 6.18 – Reconstruction du nuage de points échographique à partir de la segmentation des images localisées, et des données de calibrage.

6.3 Questions relatives à la respiration

Afin de reconstruire un rein en 3D à partir de coupes localisées, le patient doit non seulement être immobile, mais aussi être en apnée. Placer le patient en apnée consiste à lui insufler un volume d'air contrôlé par le respirateur, et bloquer pendant quelques dizaines de secondes. Bien qu'il ne soit pas encore question de suivre les mouvements du rein en temps réel pendant la respiration, comme d'autres équipes ont fait à ce jour (section 4.2.5), nous avons pu mener quelques études préliminaires sur des images dynamiques IRM ou échographiques, afin de connaître le sens de déplacement du rein, son amplitude et surtout la précision de son repositionnement à chaque inspiration.

6.3.1 Nécessité d'un repositionnement reproductible

Si nous n'envisageons pas le suivi du rein pendant le geste de ponction, alors il est nécessaire que sa position pendant l'apnée à l'étape "guidage" soit identique à celle qu'il avait pendant

l'étape d'acquisition échographique. Car l'étape de recalage a placé la planification pré-opératoire sur cette dernière position.

Des études sur le déplacement et le repositionnement du rein ont été menées dans le cadre du traitement de tumeurs rénales par radiothérapie [Sch94, Moe94]. Les auteurs mettent en avant comme nous la nécessité de pouvoir reproduire le positionnement du rein de manière précise, dans le but de focaliser, et donc minimiser, les doses radiologiques.

L. Schwartz [Sch94] a soumis 14 patients, hommes et femmes, à des acquisitions IRM en mode fast-echo. Les patients sont maintenus sous respirateur. L'étude se base sur des séries de 3 coupes coronales, les unes à inspiration maximale, les autres à expiration maximale. A chaque acquisition, la respiration est bloquée pendant 7 secondes. Les mesures de déplacement sont faites sur deux coupes correspondantes, en observant la course des pôles supérieur et inférieur des reins. Le tableau 6.3 résume ces mesures, mais nous pouvons dès à présent retenir l'ordre de grandeur de $17mm$ en translation verticale entre une expiration et une inspiration, et $3mm$ d'erreur de repositionnement, entre deux inspirations.

Vertical motion	Mean (mm)	Range (mm)
Right Kidney		
Superior pole	16	3-39
Inferior pole	17	4-43
Left Kidney		
Superior pole	14	6-39
Inferior pole	17	7-42
Mobility	Mean (mm)	Range (mm)
Right Kidney		
Superior pole	2.9	0-4.6
Inferior pole	3.0	0-6.9
Left Kidney		
Superior pole	2.7	0-4.6
Inferior pole	3.0	0-6.9

TAB. 6.3 – *Déplacement vertical du rein entre expiration profonde et inspiration profonde, et mobilité verticale du rein entre deux inspirations profondes. On peut remarquer les différences légères entre les mesures sur le pôle supérieur et celle sur le pôle inférieur : elles sont dues au fait que le rein ne se déplace pas verticalement mais le long du muscle psoas, sur un axe postéro-supérieur/antéro-inférieur. (d'après [Sch94])*

M. Moerland [Moe94] a mené à la même époque une étude similaire, sur 14 volontaires hommes et femmes, à l'aide d'une IRM en mode fast-echo. La différence réside dans le fait que les acquisitions sont faites dans un plan oblique défini pour chaque sujet par l'alignement des vertèbres lombaires, et qu'elles sont faites sous respiration normale et forcée. Outre l'acquisition en apnée, un deuxième type de programmation a permis l'enregistrement des images au cours d'un cycle respiratoire. Des résultats succincts sont montrés dans le tableau 6.4 page suivante. Aucune valeur n'est avancée quant au repositionnement du rein.

D'autres études sont citées dans [Lan01], dont celle de I. Suramo [Sur84] sur un échantillon de 50 patients, par échographie. L'acquisition par voie antérieure montre des mouvements d'amplitude similaire pour les reins droits et gauches, dans les intervalles présentés dans le tableau 6.5 page ci-contre. On note pour les forts déplacements des valeurs du même ordre de grandeur que les précédentes études sous IRM, mais les valeurs minimales sont plus élevées. On peut vraisemblablement expliquer cela par la résolution bien plus élevée de l'échographie ($0.3mm/pixel$ contre $1.5mm/pixel$), qui permet la mesure fine des petits déplacements. Aucune donnée, par contre, n'est fournie sur le repositionnement du rein. Or c'est une des informations clés pour les

Normal respiration	Range (mm)
Right Kidney	4-35
Left Kidney	2-24
Deep respiration	Range (mm)
Right Kidney	10-86
Left Kidney	10-66

TAB. 6.4 – Intervalle de déplacement du rein pour 14 sujets, dans un plan oblique postéro-supérieur/antéro-inférieur. (d'après [Moe94])

traitements percutanés (en l'occurrence, la radiothérapie), et il n'existe pas de relation reconnue entre l'amplitude du mouvement rénal et la précision de son remplacement à chaque inspiration.

Normal respiration	Mean (mm)	Range (mm)
Left&Right Kidney	19	10-40
Deep respiration	Mean (mm)	Range (mm)
Left&Right Kidney	40	20-70

TAB. 6.5 – Moyenne et amplitude du déplacement rénal, par échographie, sur 50 patients. (d'après [Sur84])

6.3.2 Etude de l'amplitude des mouvements du rein en échographie

Munis du système d'échographie 2.5D, il nous a été possible d'évaluer le déplacement et le repositionnement du rein sur 11 sujets sains.

Présentation des sujets

Les sujets volontaires sont de jeunes collègues du laboratoire, tous en bonne santé.

Matériel et méthodes

Le matériel et le sujet ont été placés selon le protocole décrit en section 6.2.2 : Polaris au plafond, référence horizontale (axe Z vertical), sujet en décubitus dorsal. L'appareil d'échographie 2D utilisé a été au préalable calibré aux profondeurs 140mm et 170mm.

Pour chaque sujet, on a acquis :

- 3 séries de 50 à 60 images du rein droit en apnée après inspiration profonde. A une fréquence de 2 images/s, une apnée de 25 à 30 secondes a été nécessaire, selon les capacités pulmonaires du sujet. Les séries se nomment RD0, RD1, RD2. Elles permettront de calculer le repositionnement du rein en inspiration.
- 2 séries de 20 à 40 images du rein droit en apnée après expiration modérée, à la même fréquence, toujours selon les capacités pulmonaires du sujet. Ces séries sont RDe0, RDe1. Elles permettront d'évaluer la course du rein au cours d'un demi-cycle respiratoire.

Sujet	Sexe	Age	Taille (cm)	Poids (kg)	IMC
1	M	26	176	78	25.2 - "gros"
2	M	24	186	100	28.9 - "gros"
3	F	23	153	48	20.5 - "normal"
4	F	27	160	55	21.5 - "normal"
5	M	31	177	65	20.7 - "normal"
6	M	27	178	65	20.5 - "normal"
7	M	24	174	70	23.1 - "normal"
8	M	32	175	80	26.1 - "gros"
9	F	23	177	70	22.3 - "normal"
10	F	23	173	57	19.0 - "normal"
11	M	24	176	67	21.6 - "normal"

TAB. 6.6 – *Caractéristiques physiques des 11 sujets volontaires pour les acquisitions échographiques. L'Indice de Masse Corporelle est donné par la formule $IMC = kg/m^2$ [BMI01].*

Pour le sujet 4, c'est le rein gauche qui a été échographié. Les mêmes séries en inspiration et en expiration ont été enregistrées.

Au cours de l'acquisition d'une série d'images, la sonde est déplacée tout autour du rein, en privilégiant les coupes longitudinales. Nous ne cherchons ici qu'à observer un mouvement rigide d'un nuage de points 3D. Il est donc souhaitable que les séries segmentées montrent des nuages de points de formes similaires afin d'éviter les erreurs de recalage, et surtout qu'elles permettent d'identifier un point pertinent pour la mesure du mouvement du rein comme l'un des deux pôles. L'enregistrement relativement aisé des coupes longitudinales permet de nous placer dans ces conditions.

Deux séries acquises à des temps différents (inspiration-inspiration pour le remplacement, ou expiration-inspiration pour le déplacement) sont recalées de manière rigide par l'algorithme que nous appellerons LM (basé sur *Levenberg-Marquardt*), et présenté au chapitre 7. La segmentation préalable des images, la reconstruction 3D du nuage de points, l'exécution du recalage et l'interprétation des données nécessite plus d'une heure de travail, pour chaque sujet. Pour cette raison, le placement des points de segmentation à la souris sur les images a été accéléré, au détriment de la précision, sans pour autant diminuer leur nombre. Finalement, le nuage de points reconstruit a certes la forme d'un rein, mais possède une certaine "épaisseur". Nous pensons cependant que l'algorithme LM positionnera correctement les nuages de points l'un sur l'autre, à condition que la distribution des points du nuage autour de la forme théorique soit normale, ce qui nous semble être le cas. La figure 6.19 page suivante montre, pour le sujet 9, les nuages de points mis en jeu pour la mesure du remplacement du rein et celle de son déplacement.

Cas du déplacement

Afin d'évaluer le mouvement du rein entre une expiration et une inspiration, nous trouvons une transformation rigide entre les séries $RDei_{i \in \{0,1\}}$ et $RDj_{j \in \{0,1,2\}}$. Dans le meilleur des cas, nous disposons donc de 6 transformations. En pratique, certaines séries sont inexploitable, parce que la qualité des images est mauvaise (ce qui n'est pas rare pour une acquisition en expiration), parce que l'orientation des coupes n'est pas appropriée, parce que le sujet a bougé par rapport au CR de référence, etc. Pour ces raisons, certains sujets possèdent 6 entrées dans les tableaux 6.7 page 151 et 6.9 page 153, d'autres moins.

Afin de mesurer le déplacement du rein en translation et en rotation, nous observons celui des points G et P , respectivement le centre de gravité du nuage $RDei$ et son pôle inférieur. G est calculé par moyennage; P est choisi à la main. L'idéal eût sans doute été d'observer le segment $[pole_sup; pole_inf]$, mais il est rare de pouvoir repérer le pôle supérieur du rein en expiration. A défaut, le demi-grand axe donnera une information relativement correcte

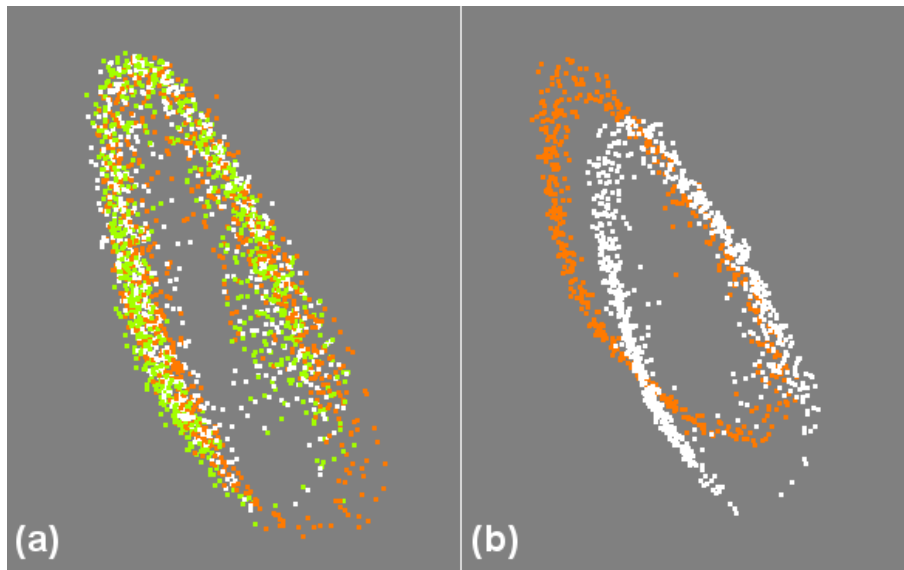


FIG. 6.19 – Exemple de nuages de points mis en jeu dans le calcul du remplacement du rein et de son déplacement. (a) En blanc, orange, vert, les nuages correspondant aux séries d'inspiration $RD0$, $RD1$, $RD2$. (b) En blanc, la série d'expiration $RDe1$ et en orange, la série d'inspiration $RD0$. On peut d'ores et déjà voir que la reproductibilité de la position du rein en inspiration est bonne, et que l'amplitude du mouvement est de l'ordre de 2cm pour ce sujet (le 9).

sur le mouvement de l'organe. Dans ce qui suit nous désignerons par G' et P' les images de G et P par une transformation rigide de recalage.

Au cours de cette étude, nous avons pu mesurer plusieurs grandeurs caractéristiques (fig. 6.20 page suivante) :

1. Le mouvement moyen du point G , à travers le vecteur \vec{GG}'
2. Le mouvement moyen du point P , à travers le vecteur \vec{PP}'
3. L'inclinaison moyenne γ_G de \vec{GG}' par rapport à l'horizontale
4. L'inclinaison moyenne γ_P de \vec{PP}' par rapport à l'horizontale
5. L'angle moyen $\alpha = \langle \vec{GP}, \vec{G'P'} \rangle$
6. La reproductibilité de \vec{GG}' , \vec{PP}' et α

Explications :

1. Pour le vecteur \vec{GG}' , le vecteur moyen renseigne en direction et en norme sur le mouvement du centre du rein.
2. Idem pour le vecteur \vec{PP}' . Comme on peut le voir sur le schéma 6.20 page suivante, \vec{PP}' a tendance à être plus important que \vec{GG}' , puisque le rein tend à élever son pôle inférieur en inspiration.
3. L'angle γ_G renseigne indirectement sur la direction du mouvement. Un angle petit correspond à un simple glissement vers l'espace inférieur ; un angle important correspond à une élévation vers l'espace antérieur ajoutée au glissement.
4. Idem pour l'angle γ_P .
5. L'angle α indique véritablement comment le rein s'est incliné pour atteindre sa position inspiratoire. α est lié aux précédentes grandeurs dans le sens où il est non-nul si $PP' > GG'$, par exemple, et au contraire nul dans le cas extrême où $\vec{GG}' = \vec{PP}'$.

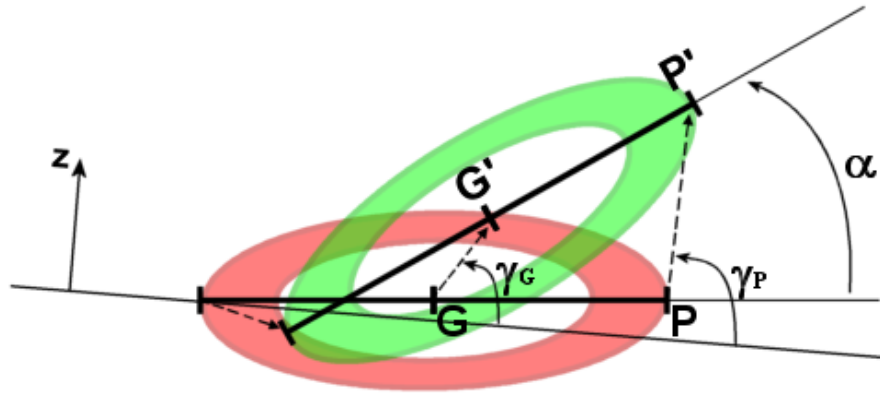


FIG. 6.20 – Schématisation du mouvement du rein au cours d'une inspiration. La demi-grand axe $[GP]$ subit une avancée et une élévation, que nous mesurons par les vecteurs \vec{GG}' et \vec{PP}' , et les angles γ_G de \vec{GG}' par rapport à l'horizontale, γ_P de \vec{PP}' par rapport à l'horizontale, et $\alpha = \langle \vec{GP}, \vec{G'P}' \rangle$.

6. La reproductibilité de \vec{GG}' , \vec{PP}' et α est donnée dans un certain sens par les écarts-types qui leurs sont associés, pour chaque sujet. Ces écarts-types fournissent un intervalle autour de la moyenne, dans lequel les valeurs mesurées sont considérées comme "normales" (dans une population donnée, donc pour un sujet donné). Ainsi, on possède déjà une indication sur le remplacement du rein d'une inspiration à l'autre. Ces valeurs seront confirmées par l'étude directe que nous présentons ci-dessous.

Comme le nombre de sujets (11) est faible, comme le nombre d'acquisitions par sujet l'est aussi (6 maxi), comme la variabilité des résultats intra-sujet est grande, à cause de la respiration spontanée, nous avons voulu évaluer la qualité d'un sujet en matière de respiration, c'est-à-dire son aptitude à produire un mouvement **reproductible** à chaque inspiration. Pour ce faire, une note a été attribuée aux mesures de GG' , PP' et α , qui sont les trois grandeurs représentatives du mouvement du rein. Les notes sont basées sur la valeur de l'écart-type des données. Un sujet obtient une bonne note si 1) son écart-type est faible, et 2) s'il est faible par rapport à la moyenne. Ainsi, pour une grandeur Γ , le quotient $\frac{\sigma(\Gamma)^2}{\Gamma}$ est évalué, puis des seuils expérimentaux sont choisis pour attribuer des notes de 1 (mauvais) à 5 (bon).

Cas du remplacement

Mesurer la précision du remplacement consiste ici à recalculer les séries $RD_{i \in \{0,1,2\}}$. On aura donc 3 transformations rigides disponibles pour chaque sujet, sauf pour le 4 pour lequel rein droit et rein gauche ont été acquis, et pour le 11 pour lequel seules deux séries sont exploitables.

À la différence de l'étude du déplacement, il n'est pas nécessaire d'observer deux points et trois angles pour se faire une idée du remplacement. En effet, comme on peut le voir sur la figure 6.19 page précédente, les nuages de points sont très rapprochés, trop pour qu'avec la précision de la segmentation la prise en compte de plusieurs grandeurs soit pertinente. Finalement, nous observons l'écart entre les 3 centres de gravité, deux à deux. Ceci est légitime car les nuages sont de formes similaires d'une série à l'autre.

Acquisition dynamique

Pour les sujets 1, 8, 9, des acquisitions dynamiques ont été faites. Elles consistent à placer la sonde échographique dans l'axe de déplacement du rein, de telle manière à voir à tout instant une coupe longitudinale de l'organe. 100 images sont acquises, toujours à

2images/s, ce qui permet d'enregistrer 4 à 5 cycles respiratoires. Sur les 4 à 5 images en expiration et en inspiration, on garde les deux meilleures, que l'on segmente et reconstruit en 3D (fig. 6.21). Ces nuages de points moins denses que les précédents sont censés donner une indication plus précise sur le déplacement du rein, en calculant la transformation de la série "expi" à la série "inspi", et sur le replacement inspiratoire, en mesurant l'écart entre les séries "inspi1" et "inspi2".




FIG. 6.21 – Exemple de nuages de points mis en jeu dans le calcul du replacement du rein et de son déplacement, dans le cas d'une acquisition continue, sonde immobile. On voit ici le rein du sujet 9 en inspiration (orange) et en expiration (blanc). Deux cycles respiratoires complets ont permis l'obtention de deux coupes pour chaque temps.

Résultats

Cas du déplacement

Nous présentons les résultats de la mesure du déplacement du rein dans différents tableaux :

- Le tableau 6.7 page 151 liste les valeurs brutes des vecteurs \vec{GG}' et \vec{PP}' calculés pour chaque sujet.
- Le tableau 6.8 page 152 fournit d'une part les moyennes et écarts-types de ces données brutes, et d'autre part la valeur de l'angle γ_G . Nous reviendrons sur la "note" attribuée à chaque sujet au cours de la discussion.
- Le tableau 6.9 page 153 affiche les valeurs brutes, les moyennes et les écarts-types pour les valeurs de l'angle α calculées pour chaque sujet. Une note est attribuée ici aussi.
- Le tableau 6.10 page 154, associé à la figure 6.22 page 155, dresse le bilan des mesures, en recopiant les moyennes des translations et angles pour les 11 sujets.
- Le tableau 6.11 page 154, associé à la figure 6.23 page 156, dresse le bilan des mesures, en recopiant les écarts-types des translations et angles pour les 11 sujets. Ces valeurs renseignent sur la mobilité du rein.

Nous laisserons le soin au lecteur d'observer les tableaux si la curiosité le pique, et commenterons simplement les données récapitulatives des graphiques 6.22 page 155 et 6.23 page 156. Nos mesures confirment les résultats des études précédentes [Sch94, Moe94, Sur84], puisque nous obtenons, sur l'ensemble des sujets :

- 30.8mm de translation pour le point P , dans un intervalle de 7.8 à 55.5.
- 30.1mm de translation pour le point G , dans un intervalle de 10.1 à 60.0.

– 11.6° de rotation pour le segment $[GP]$, dans un intervalle de 6.5 à 17.5.

D'autre part, au delà des données numériques, notre étude a permis de déterminer également la direction du déplacement du rein par rapport à l'horizontale.

	Pôle P					Centre G			
	ΔX	ΔY	ΔZ	$ \Delta P $		ΔX	ΔY	ΔZ	$ \Delta G $
Sujet 1									
Sujet 2	31.1	13.5	3.0	34.1	Sujet 2	31.2	14.1	5.1	34.7
	43.2	21.8	16.8	51.3		42.4	18.8	12.9	48.2
	43.7	2.5	14.6	46.1		54.2	8.5	22.7	59.4
	23.2	12.6	1.9	26.4		22.6	13.8	4.3	26.8
	38.7	11.1	10.4	41.6		32.6	11.4	17.3	38.6
	42.5	3.9	18.8	46.6		44.8	9.1	28.7	54.0
Sujet 3	12.7	-0.9	2.1	12.9	Sujet 3	13.4	0.0	1.7	13.5
	5.1	1.1	4.1	6.7		6.5	2.1	2.6	7.4
	-2.5	-3.0	10.4	11.1		2.1	-0.7	6.0	6.4
	11.7	0.4	9.5	15.1		9.7	-0.5	12.3	15.7
	7.0	-1.7	10.9	13.1		6.2	-1.3	12.9	14.4
	-2.2	-3.5	-3.5	5.4		-0.1	-1.2	11.7	11.8
Sujet 4	-3.0	-17.5	-11.2	21.0	Sujet 4	3.8	-17.2	-2.3	17.7
	5.2	-19.6	1.8	20.4		7.9	-19.2	7.1	22.0
	1.9	-17.2	-1.4	17.4		5.7	-16.7	3.6	18.0
Sujet 5					Sujet 5				
Sujet 6	26.1	-17.5	12.8	33.9	Sujet 6	18.0	-20.7	12.1	30.0
	23.6	-13.0	17.4	32.0		12.8	-17.7	9.9	24.0
	22.7	-18.1	11.8	31.3		11.6	-22.8	6.8	26.5
	30.2	-13.5	17.2	37.3		17.1	-20.0	11.5	28.8
	22.5	-11.0	18.9	31.4		14.9	-14.4	12.2	24.0
	19.4	-14.6	11.9	27.0		13.2	-16.6	9.2	23.1
Sujet 7	34.0	-24.5	43.0	60.0	Sujet 7	34.5	-24.4	45.2	61.9
	33.8	-28.5	33.7	55.6		34.3	-29.3	40.5	60.5
	27.5	-28.0	33.1	51.4		32.0	-27.0	39.9	57.8
Sujet 8	36.9	-20.4	7.6	42.8	Sujet 8	37.0	-11.1	2.1	38.7
	34.1	-17.8	8.2	39.4		33.4	-10.4	1.5	35.0
	28.9	-15.2	9.0	33.9		27.6	-9.1	1.4	29.1
	36.2	-10.2	-0.9	37.6		37.0	-6.7	0.4	37.6
	35.0	-9.5	2.5	36.4		35.0	-7.4	2.2	35.8
	28.3	-7.3	3.8	29.5		27.7	-5.9	1.9	28.4
Sujet 9	20.3	-1.3	14.9	25.2	Sujet 9	14.5	-2.9	15.8	21.6
	21.4	-4.7	15.9	27.1		16.4	-5.9	17.5	24.7
	22.1	1.6	20.3	30.0		13.1	-1.8	16.4	21.1
	23.1	-4.9	12.3	26.7		17.8	-5.3	18.2	26.0
	24.5	-11.0	13.1	29.9		21.1	-10.9	18.8	30.3
	25.4	-3.3	16.9	30.8		17.7	-5.0	18.3	26.0
Sujet 10	12.0	-9.8	11.2	19.1	Sujet 10	9.2	-16.3	7.1	20.0
	3.2	-20.8	10.6	23.6		1.1	-24.5	6.3	25.4
	6.6	-16.1	9.1	19.6		5.1	-18.5	6.7	20.4
Sujet 11	-0.6	-40.2	18.3	44.1	Sujet 11	3.6	-30.5	9.0	32.0
	9.3	-31.3	10.4	34.3		9.7	-31.0	11.8	34.6

TAB. 6.7 – Données de translation des points canoniques du rein, le centre de gravité G et le pôle inférieur P , pour les 11 sujets. Unités : mm et $^{\circ}$.

	Pôle P						
	ΔX	ΔY	ΔZ	$\ \Delta P\ $	$\sigma(\ \Delta P\)$	γ_P	Note
Sujet 1							
Sujet 2	37.1	10.9	10.9	40.2	9.2	134.9	1
Sujet 3	5.3	-1.3	5.6	7.8	3.9	77.3	3
Sujet 4	1.4	-18.1	-3.6	18.5	1.9	11.2	5
Sujet 5							
Sujet 6	24.1	-14.6	15.0	31.9	3.4	45.7	3
Sujet 7	31.8	-27.0	36.6	55.5	4.3	53.6	2
Sujet 8	33.3	-13.4	5.0	36.2	4.6	20.6	2
Sujet 9	22.8	-3.9	15.6	27.9	2.3	75.8	4
Sujet 10	7.3	-15.6	10.3	20.0	2.4	33.5	4
Sujet 11	4.3	-35.8	14.3	38.8	7.0	21.8	1

Moyenne : 30.8
Ecart-Type : 14.1
 Minimum : 7.8
 Maximum : 55.5

	Centre G						
	ΔX	ΔY	ΔZ	$\ \Delta G\ $	$\sigma(\ \Delta G\)$	γ_G	Note
Sujet 1							
Sujet 2	38.0	12.6	15.2	43.6	12.4	129.7	1
Sujet 3	6.3	-0.3	7.9	11.5	3.8	88.1	3
Sujet 4	5.8	-17.7	2.8	19.2	2.4	9.1	4
Sujet 5							
Sujet 6	14.6	-18.7	10.3	26.1	2.9	28.8	4
Sujet 7	33.6	-26.9	41.9	60.1	2.1	57.3	4
Sujet 8	32.9	-8.4	1.6	34.1	4.4	10.7	2
Sujet 9	16.8	-5.3	17.5	25.0	3.4	73.1	3
Sujet 10	5.1	-19.8	6.7	21.9	3.0	18.7	4
Sujet 11	6.7	-30.8	10.4	33.3	1.8	18.7	5

Moyenne : 30.1
Ecart-Type : 14.7
 Minimum : 10.1
 Maximum : 60.0

TAB. 6.8 – Translations moyennes des points canoniques du rein, le centre de gravité G et le pôle inférieur P , pour les 11 sujets. L'avant dernière colonne indique l'angle γ_G du vecteur translation \vec{GG}' avec l'horizontale. La dernière colonne donne une appréciation de la qualité du déplacement mesurée en fonction de sa reproductibilité, c'est-à-dire la petitesse de l'écart-type σ . Unités : mm et $^\circ$.

	Angle $\alpha = \langle \vec{GP}, \vec{G'P'} \rangle$			
	α	$\bar{\alpha}$	$\sigma(\alpha)$	Note
Sujet 1				
Sujet 2	3.9 10.5 31.3 5.1 16.7 20.7	14.7	10.4	1
Sujet 3	2.8 5.0 14.4 6.7 4.0 6.2	6.5	4.1	3
Sujet 4	16.6 8.9 9.4	11.7	4.3	4
Sujet 5				
Sujet 6	10.6 16.8 15.7 29.0 19.7 12.9	17.5	6.5	3
Sujet 7	4.1 12.0 14.3	10.1	5.3	3
Sujet 8	13.5 12.5 12.3 5.2 2.8 3.3	8.3	5.0	2
Sujet 9	6.9 6.0 11.6 8.9 7.5 9.0	8.3	2.0	5
Sujet 10	14.8 10.9 6.7	10.8	4.0	4
Sujet 11	29.7 3.1	16.4	18.9	1

Moyenne : 11.6
Ecart-Type : 3.8
Minimum : 6.5
Maximum : 17.5

TAB. 6.9 – Inclinaisons moyennes des segments $[GP]$ en inspiration par rapport à leur position en expiration, pour les 11 sujets. Unités : °.

Nous pouvons voir dans les tableaux et figures récapitulatifs qui suivent une grande variabilité inter-sujets, pour le déplacement comme pour le remplacement. Par exemple le sujet 4, petit et menu, présente une amplitude faible (moins de $20mm$) en comparaison avec le sujet 7, large et sportif (près de $60mm$). Dans l'ensemble on remarque des valeurs pour PP' légèrement supérieures que pour GG' , ce qui se traduit par une légère rotation du rein, que dévoile l'angle α , de l'ordre de 10° , et ne dépassant pas 20° . Les angles γ_G et γ_P sont très variables, propres à chaque sujet eux aussi. Ils indiquent que le mouvement du rein du sujet 3 est plutôt postéro-antérieur, tandis que celui du sujet 8 est plus crânio-caudal. Quant aux valeurs de reproductibilité, elles semblent relativement homogènes pour l'ensemble de la population, puisque les écarts-types se situent entre 2 et 4 (mm ou $^\circ$). On peut donc affirmer qu'en moyenne sur cette population, un repositionnement normal du rein se situe à environ $4mm$ et 4° de sa position inspiratoire moyenne. Nous confirmerons ces valeurs dans l'étude suivante sur le remplacement.

	GG'	PP'	γ_G	γ_P	α
Sujet 1					
Sujet 2	42.8	40.2	129.7	134.9	14.7
Sujet 3	10.1	7.8	88.1	77.3	6.5
Sujet 4	18.8	18.5	9.1	11.2	11.7
Sujet 5					
Sujet 6	25.9	31.9	28.8	45.7	17.5
Sujet 7	60.0	55.5	57.3	53.6	10.1
Sujet 8	34.0	36.2	10.7	20.6	8.3
Sujet 9	24.8	27.9	73.1	75.8	8.3
Sujet 10	21.5	20.0	18.7	33.5	10.8
Sujet 11	33.2	38.8	18.7	21.8	16.4
Moyenne	30.1	30.8	48.3	52.7	11.6

TAB. 6.10 – Bilan des mesures de déplacement du rein pour les 11 sujets : moyennes par sujet et moyennes générales pour les translations et les angles. Unités : mm et $^\circ$.

	$\sigma(GG')$	$\sigma(PP')$	$\sigma(\alpha)$
Sujet 1			
Sujet 2	12.4	9.2	10.4
Sujet 3	3.8	3.9	4.1
Sujet 4	2.4	1.9	4.3
Sujet 5			
Sujet 6	2.9	3.4	6.5
Sujet 7	2.1	4.3	5.3
Sujet 8	4.4	4.6	5.0
Sujet 9	3.4	2.3	2.0
Sujet 10	3.0	2.4	4.0
Sujet 11	1.8	7.0	18.9
Moyenne	4.0	4.3	6.7

TAB. 6.11 – Bilan des mesures de déplacement du rein pour les 11 sujets : écarts-types par sujet et moyennes des écart-types pour les translations et les angles. Ces valeurs donnent une indication sur la reproductibilité du positionnement. Unités : mm et $^\circ$.

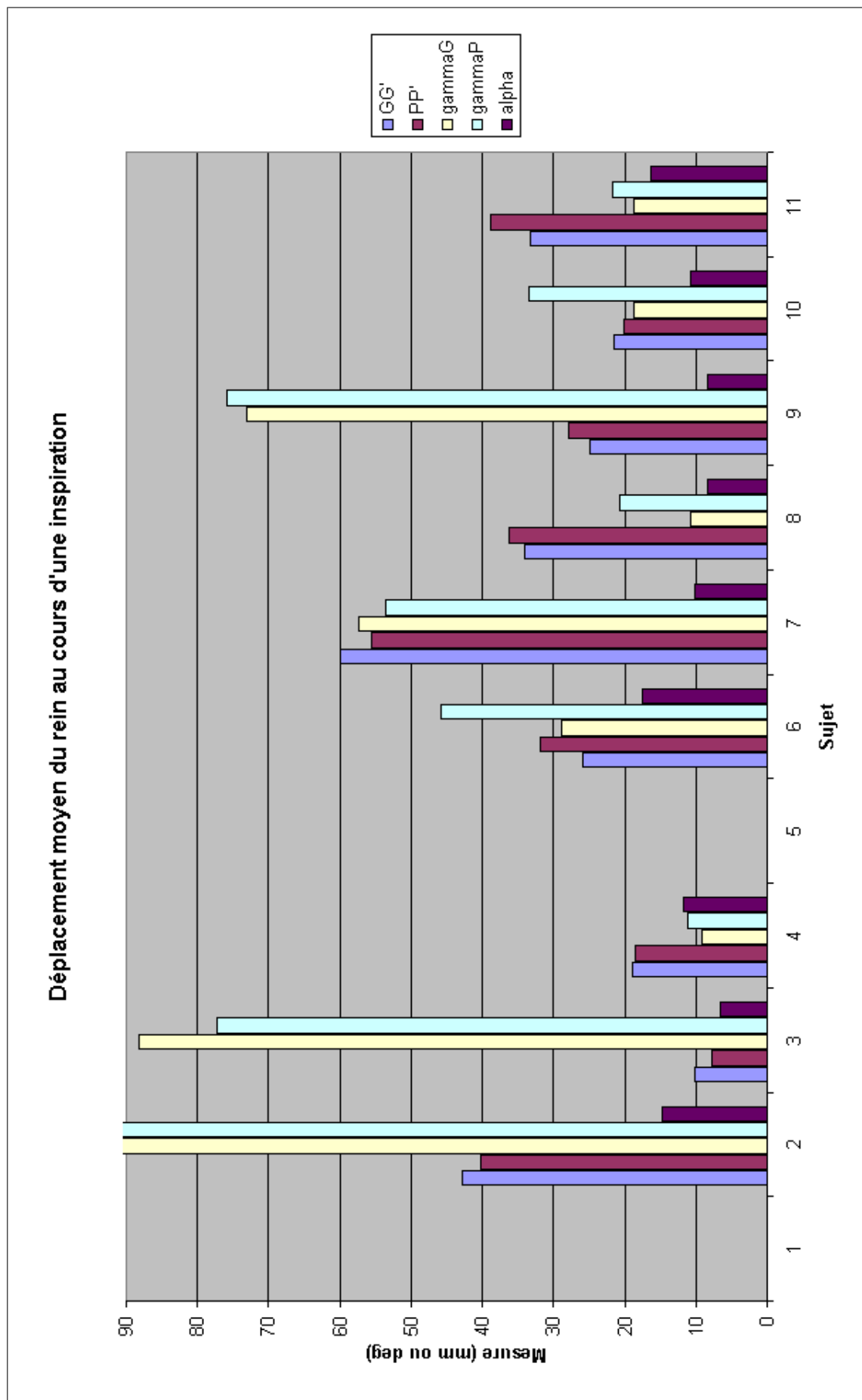


FIG. 6.22 – Déplacements moyens pour les 11 sujets, à la fois en translation ("GG'" et "PP'"), et en rotation ("gammaG", "gammaP" et "alpha"). Selon la corpulence de chacun, selon sa capacité à contrôler sa respiration, selon le nombre de mesures acquises, les valeurs présentées ici sont très variables. Pour interpréter les barres, prenons par exemple les sujets 4 et 9, réputés bons (voir discussion) : le rein du 4 a un mouvement plutôt crânio-caudal (par la petitesse des angles), sur une distance de 20mm ; celui du 9 a plutôt tendance à s'élever d'arrière en avant, sur environ 25mm. Pour l'ensemble des sujets, les angles α dépassent à peine 10°, ce qui signifie que le rein certes, s'incline, mais de manière limitée.

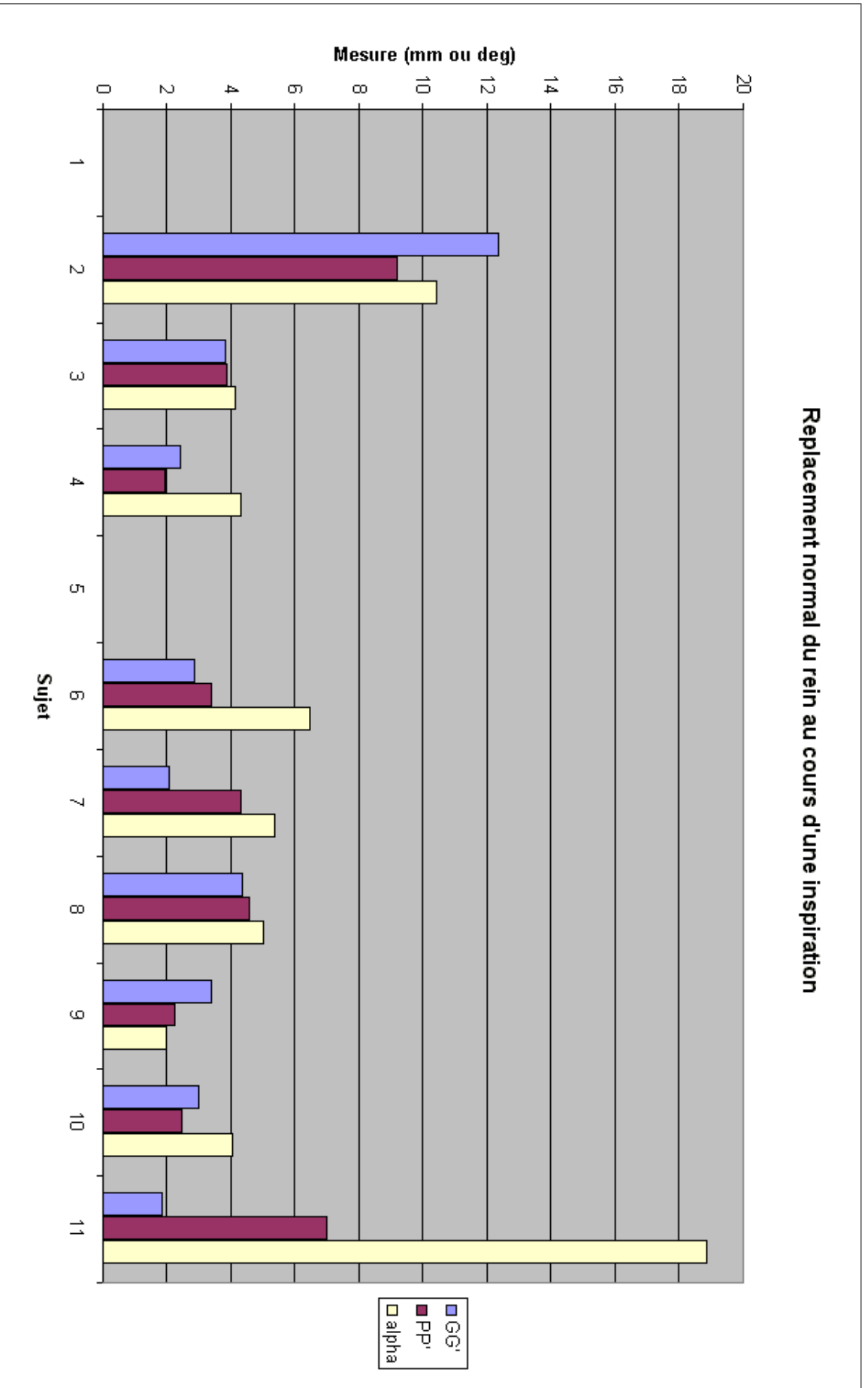


FIG. 6.23 – *Ecart-types des mesures pour les 11 sujets. Ils représentent en quelque sorte la reproductibilité du mouvement, ici à la fois en translation ("GG'" et "PP'" et en rotation ("alpha"). Mis à part les sujets 2 et 11, les valeurs sont cantonnées en dessous de 4mm et 4°.*

Cas du remplacement

D'après le tableau 6.12 page suivante, on voit que le remplacement du rein est en moyenne sur les 11 sujets de $5.9mm \pm 3.2$, dans un intervalle de 1.3 (encore le sujet 9!) à 15.9. Ces valeurs confirment non seulement celles des écarts-types du déplacement, mais aussi celles avancées par Schwartz [Sch94].

	Centre G				
	ΔX	ΔY	ΔZ	$\ \Delta P\ $	$\ \Delta P\ $
Sujet 1	2.3	3.6	-0.4	4.3	3.4
	0.6	-0.1	-2.3	2.4	
	0.4	-3.4	0.1	3.4	
Sujet 2	8.4	2.2	7.4	11.4	15.9
	18.7	-2.9	18.6	26.5	
	5.7	0.7	8.0	9.8	
Sujet 3	-1.4	0.3	-0.4	1.4	4.4
	-6.1	-0.9	0.2	6.1	
	-5.3	-1.1	1.6	5.6	
Sujet 4	-6.0	-11.0	-0.7	12.5	9.0
	6.4	-8.0	1.7	10.4	
	10.9	3.0	2.8	11.7	
	4.8	-0.4	8.3	9.6	
	1.8	-0.3	5.3	5.6	
	-1.8	0.9	-3.7	4.2	
Sujet 5	1.1	0.6	-2.9	3.2	4.1
	-0.5	0.8	-6.1	6.2	
	-1.0	-0.8	-2.8	3.1	
Sujet 6	-2.6	2.8	-0.2	3.9	4.0
	-3.1	1.7	-2.1	4.1	
	-3.0	0.3	-2.9	4.2	
Sujet 7	-0.4	-0.9	-3.1	3.2	3.8
	-1.6	2.4	-4.6	5.5	
	-1.8	1.2	-1.5	2.6	
Sujet 8	-4.5	0.8	0.6	4.6	6.6
	-9.8	0.3	-1.1	9.8	
	-4.9	-0.1	-1.9	5.2	
Sujet 9	0.3	-1.7	0.2	1.7	1.3
	-0.9	0.8	0.4	1.2	
	-0.9	-0	0.4	1.0	
Sujet 10	-9.8	-4.6	0.2	10.8	7.4
	-4.1	-0.4	1.1	4.3	
	5.8	4.1	0.2	7.1	
Sujet 11	-1.6	-3.8	3.4	5.3	5.3

Moyenne : 5.9

Ecart-Type : 3.9

Minimum : 1.3

Maximum : 15.9

TAB. 6.12 – Données de mobilité du centre de gravité G du rein, pour les 11 sujets. Unités : mm et °.

Acquisition dynamique

Les mesures pour les sujets 1, 8 et 9 sont présentées dans le tableau 6.13. Le déplacement est de l'ordre de $30mm$, ce qui correspond à la moyenne calculée pour les points P et G précédemment. Quant au remplacement, il est très bon pour le sujet 9 avec $1.8mm$, ce qui tend à confirmer la qualité de ses données. Les deux autres sont moins bons avec plus de $5mm$, sans doute à cause d'une plus mauvaise maîtrise.

		\bar{X}	\bar{Y}	\bar{Z}	$ \Delta G $
Sujet 1	Depl	26.2	-17.0	11.3	33.2
	Repl	4.8	-1.0	6.0	7.7
Sujet 8	Depl	-28.8	7.6	6.7	30.5
	Repl	-3.4	2.5	2.6	5.0
Sujet 9	Depl	21.8	-27.0	6.9	31.4
	Repl	-1.4	-0.4	-1.1	1.8

TAB. 6.13 – Mesures de déplacement et remplacement du rein droit pour 3 sujets, en acquisition dynamique. Unités : mm et $^\circ$.

Discussion

S'ils confirment les précédentes études, et les prolongent, nos résultats sont à considérer avec circonspection, essentiellement parce qu'il s'agit de statistiques simples menées sur une petite population de sujets.

Par ailleurs, leur âge et leur santé peuvent produire des résultats somme toute peu représentatifs de patients âgés et malades.

En outre, les véritables patients sont généralement placés sous respiration artificielle, où un appareil nommé respirateur insuffle à intervalles très réguliers un volume moyen et très régulier d'air. En comparaison, nos sujets ont dû faire attention à contrôler leur respiration, ce qui peut s'avérer ardu lorsqu'il s'agit de tenir une apnée de 30 secondes. De fortes variations dans les résultats d'un sujet peuvent donc provenir d'un mauvais contrôle respiratoire (cas du sujet 2?).

Ensuite, comme nous l'avons prévenu en introduction à cette étude, les données segmentées qui ont été recalées sont de qualité moyenne, par manque de temps. Même si cette étude semble pertinente pour produire des résultats préliminaires intéressants, il serait judicieux de la poursuivre de manière plus posée.

Enfin, si l'on revient sur les notes attribuées aux sujets pour chaque mesure (tab. 6.14 page suivante), et si on les rapproche des données de corpulence (tab. 6.6 page 146), on devine une relation quasi-linéaire entre les deux, selon laquelle la note aurait tendance à décroître lorsque l'IMC croît. Le graphique de la figure 6.24 page suivante le montre. Bien sûr, nous recommandons encore la circonspection, mais l'expérience des cliniciens montre que l'acquisition échographique des personnes corpulentes est plus difficile que sur les gens menus. D'après les notes, toujours, et supposant cette relation linéaire, on peut conclure que les sujets 3 et 11 sont en-deçà de leurs possibilités, car leur score est relativement mauvais, tandis que les sujets 4 et 9 sont exceptionnellement constants dans leurs cycles respiratoires.

En conclusion de cette étude, nous pouvons prendre les données du sujet 9 pour représenter de la manière la plus approchée le comportement du rein soumis à une respiration artificielle. En moyenne, donc, le rein droit se meut sur $24.8mm \pm 3.4$ pour son centre de gravité et $27.9mm \pm 2.3$ pour son pôle, avec un léger mouvement de rotation de $8.3^\circ \pm 2.0$. Pour ce sujet, le remplacement est très bon : $1.3mm$ de moyenne sur 3 séries inspiratoires. L'étude dynamique tend à appuyer ces valeurs, avec $35.4mm$ de course et $1.8mm$ de repositionnement. Malgré tout, on ne peut pas scientifiquement affirmer que dans des conditions de bloc le mouvement du rein soit aussi bon, même s'il ne peut *a priori* en être autrement. Une étude sous respirateur serait nécessaire ;

	Note PP' (/5)	Note GG' (/5)	Note α (/5)	Note finale (/15)
Sujet 1				
Sujet 2	1	1	1	3
Sujet 3	2	2	3	7
Sujet 4	5	4	4	13
Sujet 5				
Sujet 6	4	4	3	11
Sujet 7	4	5	3	12
Sujet 8	3	3	2	8
Sujet 9	5	4	5	14
Sujet 10	4	4	4	12
Sujet 11	2	5	1	8

TAB. 6.14 – Notes attribuées aux 11 sujets sur la reproductibilité des translations \vec{PP}' et \vec{GG}' , et sur la rotation α . Sont mis en lumière ceux dont la note est supérieure à 10/15. Le champion de la constance étant le sujet 9.

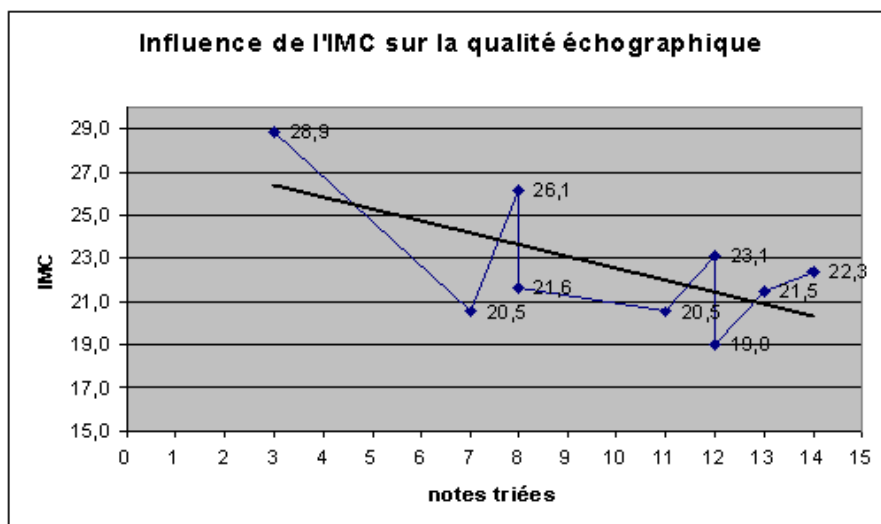


FIG. 6.24 – Relation entre la note finale de reproductibilité du mouvement et l'IMC de chaque sujet. Il semble que plus le sujet est corpulent, plus la note est basse. Certains néanmoins parviennent à de bonnes notes par leur aptitude à contrôler leur respiration (cf (12; 23.1)), tandis que d'autres sont plus mauvais que la moyenne (cf (7; 20.5)).

elle permettrait par la même occasion de se rapprocher des conditions cliniques, et de consigner toutes les sources d'erreur de localisation et de segmentation.

6.3.3 Etude de l'amplitude des mouvements du rein en IRM

La mesure des mouvements du diaphragme en IRM dynamique echo-planar a fait l'objet de la thèse de médecine de S. Craighero [Cra01]. Trois sujets sains ont été placés sous respiration artificielle, une antenne IRM autour du thorax. Le cycle respiratoire a été divisé en 10 phases, et l'acquisition IRM synchronisée avec le signal respiratoire, de sorte que chaque coupe, dont on connaît les coordonnées spatiales, est associée à une phase du cycle. Des "phases reconstruites en 3D" ont été définies comme le volume composé des coupes coronales et sagittales jointives, dont la phase est commune. Pour acquérir à grande vitesse coupes sagittales et coronales, et pour limiter le temps d'acquisition total, les images ont une taille de 128×128 pixels, disposées comme sur la figure 6.25, avec un espace inter-coupe important de 11 ou 15mm .

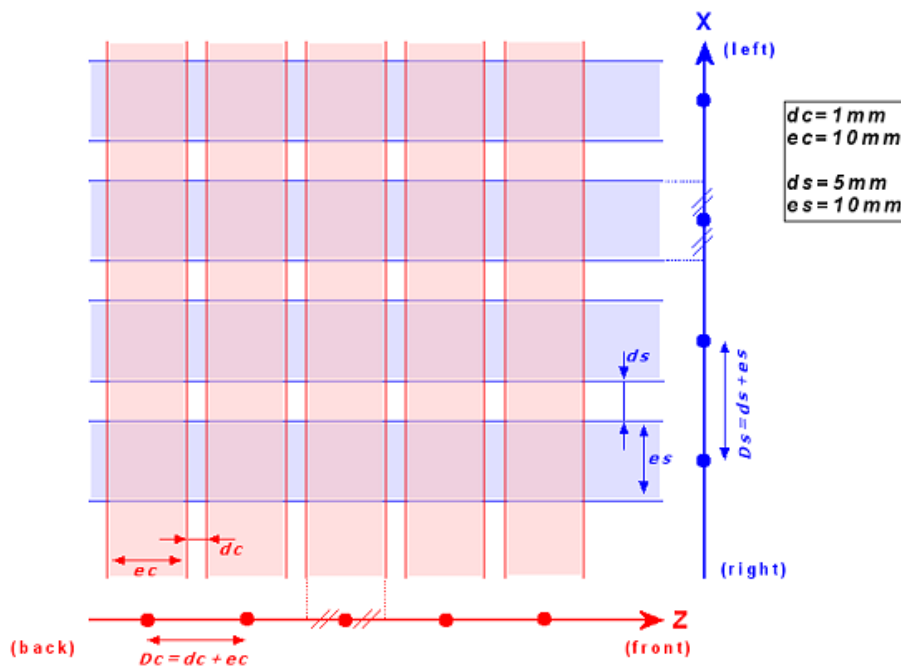


FIG. 6.25 – Disposition spatiale des coupes IRM coronales (en rouge) et sagittales (en bleu) pour l'acquisition rapide du thorax.

Bien que les images aient été classées de manière à accroître la qualité de positionnement du diaphragme, et non des reins, nous avons pu, sur certaines coupes sagittales, observer un mouvement chez ces derniers. Le tableau 6.15 page suivante présente quelques valeurs de translation entre les phases 1 (fin d'expiration) et 6 (fin d'inspiration). Ces valeurs sont étonnamment faibles, étant donné le volume d'air insufflé, et ne sont pas à prendre en considération. Le message que nous voulons faire passer est que la segmentation des organes, quels qu'ils soient, et les mesures qui en découlent (volume, mouvement, etc.) nécessitent **absolument** des images de haute résolution, en taille de pixel, en espace inter-coupe et en épaisseur de coupe. La résolution doit être d'autant meilleure que l'organe d'intérêt est petit. Nous revenons aux considérations sur le scanner du chapitre 3, mais c'est un point important que l'on oublie souvent de vérifier.

Il est pourtant étonnant que seule l'erreur commise dans la région rénale pendant la reconstruction des volumes de phases amènent à des valeurs si éloignées des ordres de grandeurs usuels. Nous pensons que l'emploi du respirateur sur des sujets éveillés pourrait avoir une influence sur la manière de respirer, de sorte que par une quelconque crispation les mouvements respiratoires

	Volume insufflé (mL)	Déplacement sagittal (mm)
Sujet 1	850	21.0
Sujet 2	950	8.7
Sujet 3	834	13.8
	spontané	29.5

TAB. 6.15 – Valeurs indicatives du déplacement du rein gauche mesurées manuellement sur les coupes sagittales des sujets de l'étude sous IRM. Leur faible valeur peut-être due à des erreurs de reconstruction 3D, mais aussi à l'emploi du respirateur sur des sujets éveillés.

se voient légèrement dénaturés, au moins pour ce qui concerne les organes abdominaux. D'autre part, l'antenne IRM entourant le thorax peut d'une manière ou d'une autre avoir contraint la respiration. Ces questions seront à résoudre pour les futures études sous respirateur.

6.3.4 Conclusion sur la respiration

Les mesures que nous avons faites, ajoutées à celles que nous avons lues, ont permis de décrire en direction et en norme le mouvement du rein. Nous avons vu qu'en respiration spontanée, sur certains sujets, le remplacement de l'organe pouvait être très bon, inférieur à 4mm , voire moins (aux erreurs de mesure près). Dans notre cadre de recherche, c'est cette donnée surtout qui importe, car le rein doit occuper la même position pour l'acquisition per-opérateur et pour la navigation qui suit. Donc, si les valeurs mesurées en respiration spontanée amènent à croire que sous respiration artificielle le repositionnement sera presque parfait, nous ne pouvons pourtant pas scientifiquement l'affirmer. En attendant une étude précise dans les conditions réelles de NLPC, nous devons garder à l'esprit que le rein peut bouger, et éventuellement trouver une méthode de suivi temps-réel du rein, par exemple par l'emploi d'un localisateur magnétique.

Bilan

Les tenants et les aboutissants de l'acquisition échographique per-opérateur ont été étudiés dans ce chapitre. Les questions-clefs sont celles du calibrage, de la localisation spatiale de la sonde, et du repositionnement du rein au cours de la respiration. Les techniques que nous avons mises en œuvre nous laissent espérer l'obtention de résultats précis pour le recalage per-opérateur.

Bibliographie

- [Bla00] P. Blackall, D. Rueckert, C. Maurer, G. Penney, D. Hill, D. Hawkes : *An image registration approach to automated calibration for freehand 3D ultrasound*, in *Proceedings of MICCAI'00*, pp. 462–471, Springer, 2000.
- [BMI01] BMI : http://www.aly-abbara.com/echographie/biometrie/surface_corporelle_ccreatinine_eau_poids.htm, 2001.
- [Cha01] F. Chassat : *Etude et réalisation d'un système de localisation en six dimensions pour la chirurgie assistée par ordinateur*, Ph.D. thesis, Université Joseph Fourier, 2001.
- [Cha03] O. Chavanon : *Aide informatisée aux gestes de chirurgie cardiaque*, Ph.D. thesis, Université Joseph Fourier, 2003.
- [Cra01] S. Craighero : *Imagerie fonctionnelle du diaphragme et de la cage thoracique par IRM dynamique en echo planar*, Ph.D. thesis, Université Joseph Fourier, 2001.
- [Cra04] S. Craighero, E. Promayon, P. Baconnier, J. Lebas, M. Coulomb : *Dynamic echo-planar MR imaging of the diaphragm for a 3D dynamic analysis*, *European Radiology*, 2004.
- [ea99] R. P. et al. : *Stradx : real-time acquisition and visualization of freehand 3D ultrasound*, *Medical Image Analysis*, vol. 3, no. 2, pp. 129–140, 1999.
- [ea01] E. B. et al. : *PC-Based system for calibration, Reconstruction, Processing and Visualization of 3D Ultrasound Data Based on a Magnetic-Field Position and Orientation Sensing System*, in *IEEE/ICCS-2001, Lecture Notes in Computer Science*, Springer Verlag, 2001.
- [Hen97] D. Henry : *Outils pour la modélisation de structures et la simulation d'examen échographiques*, Ph.D. thesis, Université Joseph Fourier, 1997.
- [Hoo03] I. Hook : *Probe Calibration for 3D Ultrasound Image Localization*, Tech. rep., Laboratoire TIMC, 2003.
- [Ion98] G. Ionescu : *Segmentation et recalage d'images échographiques par utilisation de connaissances physiologiques et morphologiques*, Ph.D. thesis, Université Joseph Fourier, 1998.
- [Lan00] T. Langø : *Ultrasound Guided Surgery : Image Processing and Navigation*, Ph.D. thesis, Norwegian University of Science and Technology, 2000.
- [Lan01] K. Langen, D. Jones : *Organ Motion and its Management*, *Int. J. Radiation Oncology Biol. Phys.*, vol. 50, no. 1, pp. 265–278, 2001.
- [Ler02] A. Leroy, P. Mozer, Y. Payan, F. Richard, E. Chartier-Kastler, J. Troccaz : *Percutaneous Renal Puncture : Requirements and Preliminary Results*, in J. Troccaz, P. Merloz, editors, *Proceedings of Surgetica*, pp. 303–309, Sauramps Medical, 2002.
- [Moe94] M. Moerland, A. V. D. Bergh, R. Bhagwandien, W. Jansen, C. Bakker, J. Lagendijk, J. Battermann : *The Influence of Respiration Induced Motion of the Kidneys on the Accuracy of Radiotherapy Treatment Planning, a Magnetic Resonance Imaging Study*, *Radiotherapy and Oncology*, vol. 30, pp. 150–154, 1994.
- [Nak03] M. Nakamoto, Y. Sato, K. Nakada, Y. Nakajima, K. Konishi, M. Hashizune, S. Tamura : *A temporal calibration method for freehand 3d ultrasound system : a preliminary result*, in H. U. Lemke, editor, *Proceedings of CARS'03*, p. 1365, Elsevier, 2003.
- [Pér96] O. Péria : *Fusion d'images Morphologiques et Fonctionnelles par l'Utilisation d'un Capteur Intermédiaire*, Ph.D. thesis, Université Joseph Fourier, 1996.
- [Pra97] R. Prager, R. Rohling, A. Gee, L. Berman : *Automatic calibration for 3-D free-hand ultrasound*, Tech. Rep. 303, Cambridge University Engineering Department, 1997.
- [Puj03] S. Pujol : *Chirurgie Endovasculaire Assistée par Ordinateur*, Ph.D. thesis, Université Joseph Fourier, 2003.

- [Rou03a] F. Rousseau : *Méthodes d'analyse d'images et de calibration pour l'échographie 3D en mode main-libre.*, Ph.D. thesis, Université de Rennes 1, 2003.
- [Rou03b] F. Rousseau, P. Hellier, C. Barillot : *Robust and Automatic Calibration Method for 3D Freehand Ultrasound*, in R. Ellis, T. Peters, editors, *Proceedings of MICCAI'03*, pp. 440–448, Springer, 2003.
- [Sch94] L. Schwartz, J. Richaud, L. Buffat, E. Touboul, M. Schlienger : *Kidney Mobility During Respiration*, *Radiotherapy and Oncology*, vol. 32, pp. 84–86, 1994.
- [Sur84] I. Suramo, M. Päivänsalo, V. Myllylä : *Cranio-caudal movements of the liver, pancreas and kidneys in respiration*, *Acta Radiol Diag*, vol. 25, pp. 129–131, 1984.

Le recalage per-opérateur

Sommaire

7.1	Repères et transformations	166
7.1.1	Référentiels de travail pour le recalage	166
7.1.2	Transformation de recalage	167
7.2	Principe du recalage 3D/3D rigide	167
7.2.1	Algorithme général	167
7.2.2	Modèle de base et modèle recalé	168
7.2.3	Calcul de distance	168
7.2.4	Minimisation de l'énergie	169
7.3	Notre implémentation du recalage 3D/3D par LM	170
7.3.1	Attitude initiale	170
7.3.2	Fonction d'énergie	171
7.3.3	Technique d'optimisation	171
7.4	Evaluation du recalage	174
7.4.1	Influence du nuage de points échographique	174
7.4.2	Précision de l'attitude initiale	176
7.4.3	Méthode d'évaluation du recalage	176
7.4.4	Temps de calcul	181
7.4.5	Distance finale des maillages	181
7.4.6	Test de boucle fermée	184
7.4.7	Discussion et conclusion	185
	Bibliographie	186

LE recalage per-opérateur a pour but de replacer les données de planification pré-opérateur dans le repère de la salle d'opération, de sorte que dans ce repère, les données réelles (rein en inspiration) et virtuelles (maillages) se superposent exactement. Le recalage est calculé par la fusion de données multimodales d'un même support, qui est ici la surface du rein. En effet, il s'agit de la seule structure visible et segmentable à la fois au scanner et en échographie. Nous avons fait le choix d'un recalage rigide, le parenchyme rénal étant réputé peu déformable - du moins pour sa partie externe protégée par la capsule - en faisant donc abstraction des déformations propres aux échos ultrasonores. Notre implémentation est inspirée de l'algorithme de recalage basé sur les *octree* inventé par S. Lavallée [Lav96]. On nommera cet algorithme "LM" en référence à la méthode d'optimisation de Levenberg-Marquardt qu'il utilise. Après une présentation brève des repères et transformations mis en jeu dans ce recalage, après un rappel sur les principes du recalage rigide 3D/3D, nous décrivons en détail l'algorithme mis en œuvre, pour terminer sur des études de précision et robustesse.

7.1 Repères et transformations

7.1.1 Référentiels de travail pour le recalage

La figure 7.1 résume le contexte du recalage : un maillage pré-opérateur dans son repère R_S , un nuage de points per-opérateur dans son repère R_E , et une transformation rigide \mathbf{T} qui place les données scanner sur les données échographiques.

Le repère pré-opérateur R_S est un repère d'unité millimétrique, dont les axes correspondent aux orientations anatomiques telles qu'elles sont définies sur la figure 5.3 page 103 par exemple.

Le repère per-opérateur R_E d'unité millimétrique est quelconque, il est attaché au corps rigide de référence utilisé en salle d'opération (section 6.2.2).

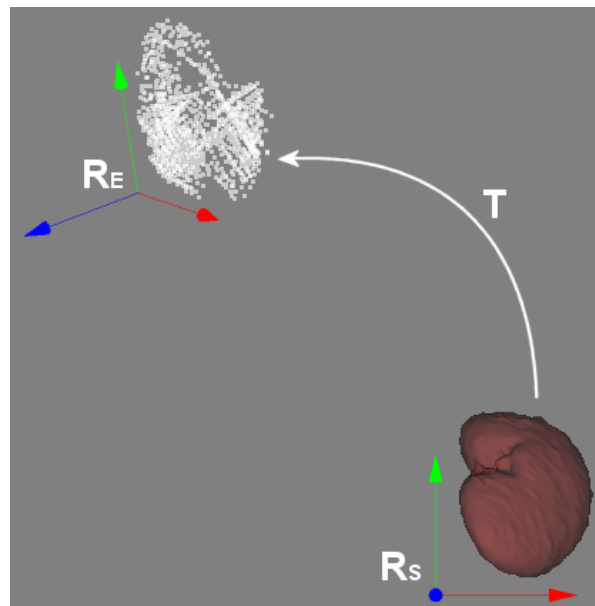


FIG. 7.1 – Contexte du recalage : un maillage pré-opérateur dans son repère R_S , un nuage de points per-opérateur dans son repère R_E , et une transformation rigide \mathbf{T} qui place les données scanner sur les données échographiques.

7.1.2 Transformation de recalage

La transformation de recalage \mathbf{T} est une transformation rigide, c'est-à-dire définie par des paramètres de translation et de rotation. Dans notre représentation, il sont au nombre de 6 : x , y et z pour les translations et φ , θ et ψ (les angles d'Euler) pour les rotations autour des axes X, Y et Z respectivement. \mathbf{T} est une matrice 4×4 dans l'espace de coordonnées homogènes, produit des transformations de base associées aux 6 paramètres (eq. 7.1 et 7.2). Tel que nous avons présenté le recalage, cette transformation place le maillage scanner sur les points échographiques (eq. 7.3).

$$\begin{aligned} \mathbf{T} &= T_X \circ T_Y \circ T_Z \circ R_X \circ R_Y \circ R_Z \\ \text{soit } \mathbf{T}(\mathbf{p}) &= T_x \circ T_y \circ T_z \circ R_\varphi \circ R_\theta \circ R_\psi \\ \text{avec } \mathbf{p} &= (x, y, z, \varphi, \theta, \psi) \end{aligned} \quad (7.1)$$

$$\mathbf{T}(\mathbf{p}) = \begin{bmatrix} c\psi c\theta & -s\psi c\theta & s\theta & x \\ c\psi s\theta s\varphi + s\psi c\varphi & -s\psi s\theta s\varphi + c\psi c\varphi & -c\theta s\varphi & y \\ -c\psi s\theta c\varphi + s\psi s\varphi & s\psi s\theta c\varphi + c\psi s\varphi & c\theta c\varphi & z \\ 0 & 0 & 0 & 1 \end{bmatrix} \quad (7.2)$$

$$(E) = \mathbf{T}(\mathbf{p}) \cdot (S) \quad (7.3)$$

Le choix des angles d'Euler pour la représentation des rotations se justifie par leur utilisation intuitive et par leur nombre réduit, 3, qui est appréciable pour la vitesse de l'algorithme d'optimisation, en comparaison avec les 4 paramètres d'un quaternion, par exemple. Hélas les angles d'Euler ont un défaut, c'est le fameux "verrou guimbal", qui dit qu'une position dans l'espace peut être atteinte par rotation de plusieurs manières différentes, en jouant sur l'opposé ou le supplémentaire des 3 angles. Cela s'exprime mathématiquement par le fait que le passage d'une représentation matricielle d'une rotation à sa représentation par angles d'Euler est indéterminée, sauf pour les petits angles. Nous verrons plus loin que nous nous plaçons dans ce dernier cas de figure.

7.2 Principe du recalage 3D/3D rigide

Cette section présente les techniques et objets algorithmiques usuels pour le recalage point à point rigide. L'algorithme général exposé, chacune de ses étapes se verra par la suite détaillée.

7.2.1 Algorithme général

Selon la méthode du recalage 3D/3D rigide, un nuage de points ("modèle recalé", *match* en anglais) est déplacé de manière rigide jusqu'à être aligné au mieux avec un maillage ou un autre nuage de points ("modèle de base", *base* en anglais), selon le processus itératif suivant :

La première étape de chaque itération est de calculer, pour chaque point du modèle recalé, le point du modèle de base qui lui est le plus proche. Si le nuage de points s'exprime par la séquence $X = (x_1, x_2, \dots, x_N)$, on obtient suite à cette étape un ensemble de N points $Y = (y_1, y_2, \dots, y_N)$ du modèle de base, tel que $\forall i$ y_i est le point le plus proche de x_i .

La deuxième étape consiste dans la recherche de la transformation rigide \mathbf{M} qui rapproche au mieux modèle de base et modèle recalé, en minimisant une fonction d'énergie \mathcal{E} de type "somme des distances élevées au carré" : $\mathcal{E} = \sum_i \|y_i - M(x_i)\|^2$. Puis une nouvelle itération est entamée, jusqu'à ce que la distance entre modèles, autrement dit l'énergie, soit minimale.

Les sections qui suivent explicitent les termes de modèles de base et recalé, et présentent les techniques de calcul des première et deuxième étapes.

7.2.2 Modèle de base et modèle recalé

Le maillage scanner et le nuage de points échographique ne jouent pas le même rôle. Nous avons vu dans les chapitres précédents que le premier pouvait renfermer environ 20000 sommets, tandis que le second seulement 1000. D'autre part, l'information scanner est beaucoup plus riche, avec la donnée des triangles et des normales à la surface. Pour ces raisons, bien que cliniquement parlant c'est le rein scanner (de la planification pré-opératoire) qui se recalc sur le rein échographique (de l'acquisition per-opératoire), pour l'algorithme on inverse les rôles : c'est le nuage de points échographique qui se déplace vers le maillage scanner immobile. Une simple inversion de la matrice de transformation calculée permettra à la fin d'obtenir le recalage souhaité, et ainsi préserver l'illusion.

Autrement dit, pour reprendre les notations de l'algorithme général et de la section 7.1.2, la transformation que l'on cherche à optimiser est $\mathbf{M} = \mathbf{T}(\mathbf{p})^{-1}$. On peut réécrire l'équation 7.3 dans le sens de l'optimisation :

$$(S) = \mathbf{T}(\mathbf{p})^{-1} \cdot (E) \quad (7.4)$$

7.2.3 Calcul de distance

La première étape de l'algorithme général, le calcul de la distance inter-modèles, est certainement la plus coûteuse en temps de calcul. Pour l'accélérer, plusieurs solutions sont envisageables, à travers différents types de cartes de distance. Nous utiliserons la deuxième, le *kd-tree* :

Une carte de distance de chanfrein

La carte de distance de chanfrein (décrite par exemple dans [Bru92] et [Bit98]) est adaptée au recalage de points 3D sur une surface scanner segmentée, dans l'espace des voxels. Elle demande cependant un temps de calcul élevé pour sa construction, et une énorme place mémoire.

Un *kd-tree*

Les *kd-trees* (ou arbres-kd) sont des structures algorithmiques de type "arbre binaire de recherche" (ABR; BST en anglais) dont on se sert ici pour stocker des points. Dans notre cas, $k = 3$, donc nous parlerons de *3d-tree*. Dans la définition de base d'un *kd-tree*, un noeud contient le point médian d'un sous-ensemble du nuage initial correspondant à l'une des k dimensions, pour une profondeur donnée. D'une profondeur à la suivante, on change l'orientation, alternativement. Ainsi, en $2D$ ($k = 2$), l'ensemble initial est scindé en son point médian selon X (racine de l'arbre), le sous-ensemble des points d'abscisse inférieure, et le sous-ensemble des points d'abscisse supérieure. A la profondeur suivante, on divise chaque sous-ensemble en son point médian selon Y , les points d'ordonnée inférieure, et ceux d'ordonnée supérieure, etc. (fig. 7.2 page ci-contre). Le tri des points à chaque profondeur pour le choix du point médian comme noeud assure l'équilibre de l'arbre, et permet de chercher en un temps moyen logarithmique la distance d'un point extérieur au nuage. On peut se reporter à [Bit98] pour de plus amples explications.

Le point le plus proche d'un point extérieur ayant été trouvé dans le *3d-tree*, il est possible, en se basant sur les informations précalculées de voisinage entre les sommets et les facettes du maillage, et sur une interpolation trilineaire, d'obtenir la distance à la surface du modèle et non pas seulement au sommet le plus proche. Cela peut rendre plus précise la convergence de l'algorithme.

Un *octree*

Les *octrees* ont la même fonction que les *kd-trees*. Leur construction est cependant différente, puisqu'il s'agit de diviser une boîte englobante cubique par 8 sous-cubes, successivement, jusqu'à ce que les points du nuage soient chacun stockés dans une feuille de l'arbre (fig. 7.3 page suivante). Cette structure décrite en détail dans [Pér96] et [Lav96] a

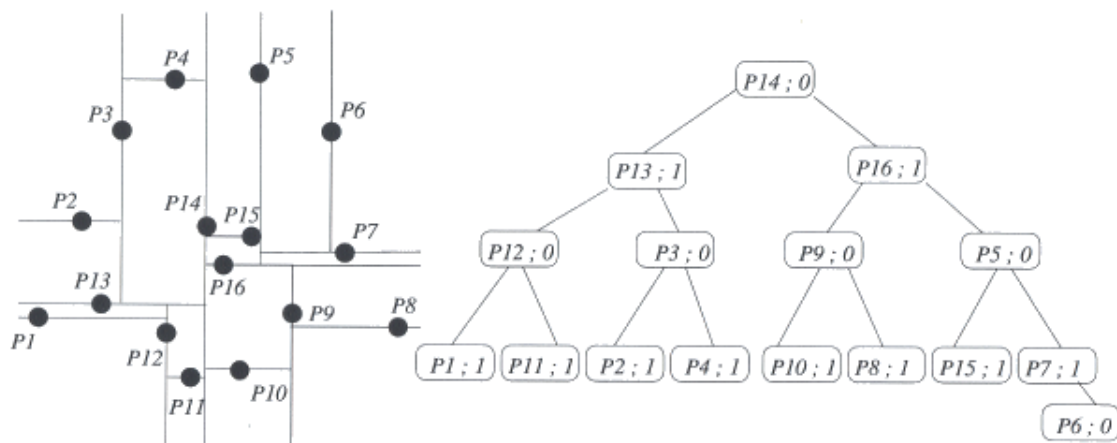


FIG. 7.2 – Arbre-2d d'un ensemble de points 2D. (d'après [Bit98])

l'avantage, outre la vitesse de calcul de la distance d'un point au maillage, de fournir des informations de topologie du maillage, d'autant plus précisément que l'on se rapproche de la surface. C'est en ce sens qu'on l'utilise pour déformer le modèle au cours d'un recalage élastique [Lav96].

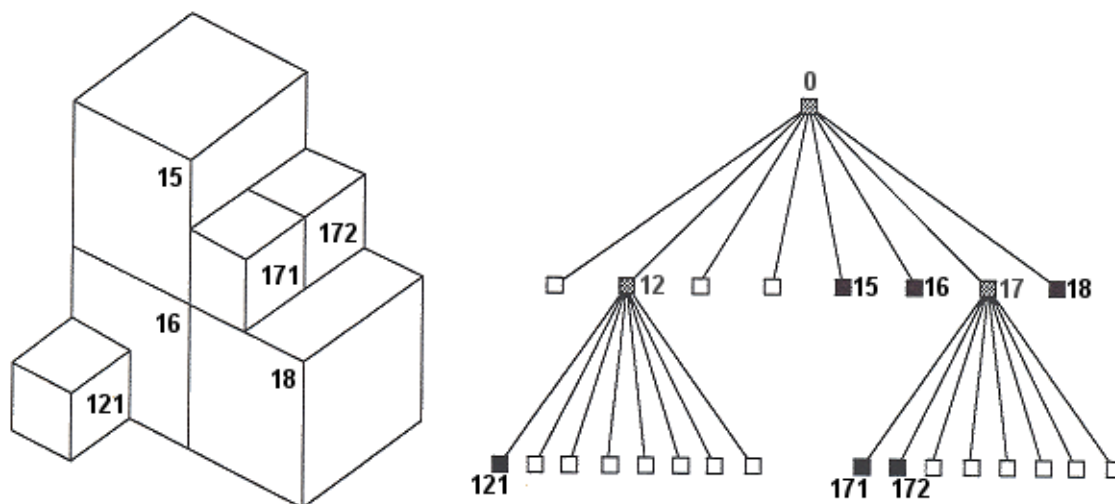


FIG. 7.3 – Octree d'un ensemble de points 3D. (d'après [Pér96])

7.2.4 Minimisation de l'énergie

Pour la deuxième étape de l'algorithme général de recalage, celle de minimisation, différentes méthodes ont vu le jour dans la décennie 90 : une descente de gradient [Jia92], un modèle mécaniste [Mal92], la recherche par *Iterative Closest Point* ICP [Bes92] et la recherche par *Levenberg-Marquardt* LM [Lav91]. Ces deux dernières méthodes diffèrent en ce que la première calcule pour chaque itération de manière explicite la position optimale entre les ensembles X et Y évoqués plus haut, avec l'aide d'une résolution de style Arun [Aru87], tandis que la seconde minimise l'énergie \mathcal{E} le long de sa pente, au fil des itérations, d'après l'évaluation de ses dérivées première et seconde.

La méthode LM a l'avantage d'orienter la descente d'énergie sur les 6 degrés de liberté qui composent la transformation, plutôt que de chercher des positions intermédiaires sans tenir

compte des variations d'énergie. Ainsi la convergence vers le minimum global est théoriquement plus sûre, en ce qu'elle évite mieux les minima locaux, ou tout au moins plus directe.

Néanmoins, pour l'une ou l'autre des méthodes, le caractère itératif et le critère de convergence arbitraire présentent un risque de stopper dans un minimum local, si bien qu'un pré-recalage plaçant les modèles non loin de leur position optimale est nécessaire. C'est l'"attitude initiale", décrite ci-après.

7.3 Notre implémentation du recalage 3D/3D par LM

Nous présentons ici notre implémentation de l'algorithme basé sur la méthode de Levenberg-Marquardt qui, étant donné un maillage, un nuage de points, et une attitude initiale, renvoie la transformation de recalage optimale.

7.3.1 Attitude initiale

Définition

Comme on peut le voir sur la figure 7.1 page 166, les deux modèles sont initialement très éloignés l'un de l'autre. Or, les algorithmes de recalage itératifs de type LM ne sont efficaces que pour une position initiale proche de la solution (le "proche" restant à quantifier). Donc, il est nécessaire d'effectuer un pré-recalage approximatif mais rapide avant exécution. Ce pré-recalage fournit une transformation que l'on appelle "attitude initiale" (IA). Fort de cette information, nous pouvons réécrire à nouveau l'équation générale 7.4 :

$$(S) = \tau(\mathbf{p}) \cdot \mathbf{IA} \cdot (E) \quad (7.5)$$

où $\tau(\mathbf{p})$ est la transformation rigide de faible amplitude ($\|\tau(\mathbf{p})\| \ll \|\mathbf{IA}\|$) que l'on cherchera à optimiser, en partant de la valeur initiale $\mathbf{p} = 0$, i.e. $\tau(\mathbf{p}) = Id$. Nous verrons dans la section 7.4.2 que la précision de l'attitude initiale, donc la petitesse de $\tau(\mathbf{p})$, justifie l'emploi des angles d'Euler pour la modélisation de la rotation.

Calcul

Les systèmes surgétiques appliqués aux tissus osseux peuvent calculer des attitudes initiales à partir de points anatomiques palpés par le clinicien. Dans le cas d'un organe abdominal, donc interne, il n'est bien sûr pas possible de le palper directement. Nous avons envisagé éventuellement la palpation de repères osseux, comme l'appendice xiphoïde (l'extrémité du sternum), la pointe de la 11^e côte, et la crête iliaque, ou encore la symphyse pubienne ou une lombaire, sans essayer cependant. Le risque est que, étant donné la variabilité inter-sujets du positionnement du rein dans l'abdomen, l'attitude initiale soit trop grossière pour un recalage correct.

En attendant la mise en œuvre de cette solution, nous avons mis au point avec l'aide de C. Caron [Car03] une interface ergonomique, basée sur la méthode de recalage analytique d'Arun [Aru87]. L'utilisateur choisit 3 points ou plus sur la surface scanner, puis autant de points sur le nuage échographique, qui correspondent anatomiquement aux précédents, et l'algorithme d'Arun, automatiquement, les recalcule au mieux en les rapprochant deux à deux (fig. 7.4 page suivante).

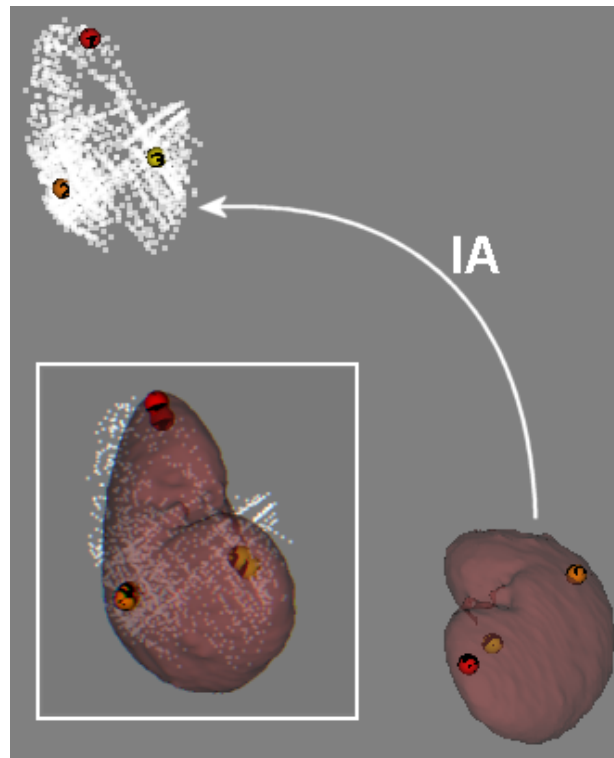


FIG. 7.4 – Calcul de l'attitude initiale par la méthode d'Arun [Aru87]. Trois points correspondants sont choisis à la main sur le modèle scanner et sur le nuage échographique. Ils apparaissent ici sous forme de boules colorées et numérotées.

7.3.2 Fonction d'énergie

La fonction d'énergie \mathcal{E} est destinée à être minimisée, pour atteindre la solution du problème de recalage. Elle dépend non seulement des points qui forment le nuage échographique mobile, mais aussi de la transformation de recalage, à chaque itération de l'algorithme. La fonction d'énergie $\mathcal{E}(\mathbf{p})$ est choisie comme étant la somme des carrés des distances des points échographiques au maillage scanner (eq. 7.6).

$$\mathcal{E}(\mathbf{p}) = \sum_{i=1}^{M_p} \left[\tilde{d}(\mathbf{T}(\mathbf{p})\mathbf{q}_i) \right]^2 \quad (7.6)$$

où M_p est le nombre de points contenus dans le nuage échographique, \mathbf{q}_i est le point de ce nuage d'indice i , et \tilde{d} est la distance d'un point de l'espace au maillage scanner. \tilde{d} est calculée grâce à la carte de distance du maillage [Lav96]. La carte de distance que nous avons implémentée est le *3d-tree* (section 7.2.3).

7.3.3 Technique d'optimisation

L'algorithme de minimisation selon Levenberg-Marquardt est basé sur les dérivées première et seconde de la fonction d'énergie, dont nous rappelons le principe : il cherche un minimum par de grands pas sur une ligne de gradient si la solution est estimée loin, et par de petits pas dans une cuvette si la solution est estimée proche.

Equation normale

Soit \mathbf{p}_k le vecteur de recalage à l'itération k . L'équation normale 7.7 permet de calculer le vecteur déplacement δ_k de \mathbf{p}_k (i.e. $\delta_k = \mathbf{p}_{k+1} - \mathbf{p}_k$).

$$\left[\underbrace{\mathbf{J}(\mathbf{p}_k)^T \mathbf{J}(\mathbf{p}_k)}_{\mathbf{H}(\mathbf{p}_k)} + \lambda_k \mathbf{I} \right] \cdot \delta_k = - \underbrace{\mathbf{J}(\mathbf{p}_k)^T \mathbf{r}(\mathbf{p}_k)}_{\mathbf{g}(\mathbf{p}_k)} \quad (7.7)$$

où $\mathbf{r}(\mathbf{p}_k)$ est le vecteur des distances des M_p points au maillage scanner (eq. 7.8), $\mathbf{J}(\mathbf{p}_k)$ est le jacobien de \mathbf{p}_k (eq. 7.9), et λ_k le pas de progression de l'algorithme, dont nous reparlons plus loin. $\mathbf{g}(\mathbf{p}_k)$ indique le gradient de \mathbf{p}_k , et $\mathbf{H}(\mathbf{p}_k)$ son hessien. L'expression de la dérivée partielle de la distance d'un point transformé par rapport aux différents degrés de liberté, présentée dans l'équation 7.10, est extraite de [Lav96] et expliquée dans [Bru92].

$$r_{\mathbf{p}_k} = \begin{bmatrix} e_1(\mathbf{p}_k) \\ \vdots \\ e_{M_p}(\mathbf{p}_k) \end{bmatrix} = \begin{bmatrix} \tilde{d}(\mathbf{T}(\mathbf{p}_k)\mathbf{q}_1) \\ \vdots \\ \tilde{d}(\mathbf{T}(\mathbf{p}_k)\mathbf{q}_{M_p}) \end{bmatrix}_{M_p \times 1} \quad (7.8)$$

$$\mathbf{J}(\mathbf{p}_k) = \begin{bmatrix} \frac{\partial e_1}{\partial \varphi}(\mathbf{p}_k) & e_{1,\theta} & e_{1,\psi} & e_{1,x} & e_{1,y} & e_{1,z} \\ \vdots & \ddots & & & & \vdots \\ \vdots & & \ddots & & & \vdots \\ \vdots & & & \ddots & & \vdots \\ \vdots & & & & \ddots & \vdots \\ e_{M_p,\varphi} & \dots & \dots & \dots & \dots & e_{M_p,z} \end{bmatrix}_{M_p \times 6} \quad (7.9)$$

$$\text{où } \forall i \in [1; M_p], \forall j \in [1; 6], \frac{\partial e_i}{\partial p_j}(\mathbf{p}_k) = \left[\nabla \tilde{d}(\mathbf{T}(\mathbf{p}_k)\mathbf{q}_i) \right] \cdot \left[\frac{\partial \mathbf{T}}{\partial p_j}(\mathbf{p}_k)\mathbf{q}_i \right] \quad (7.10)$$

Algorithme

L'algorithme itératif est le suivant :

1. A chaque itération, gradient, hessien et, finalement, déplacement et nouvelle énergie sont calculés.
2. Si l'énergie est meilleure, on l'enregistre, et le vecteur de recalage est mis à jour. Si elle est pire, rien de tout cela n'est fait.
3. Le pas de progression λ est mis à jour : il est plus grand si la variation d'énergie est positive, plus petit dans le cas contraire, selon une loi géométrique décrite ci-après.
4. On itère jusqu'à ce que l'énergie ou la variation d'énergie soit suffisamment faible, ou si un nombre maximum d'itérations a été atteint (cas d'échec).
5. Lorsqu'une position optimale a été trouvée pour le nuage de points, on calcule la moyenne \bar{d} et l'écart-type $\sigma(d)$ des distances de ses points au maillage scanner. Les points aberrants (*outliers*), dont la distance est au delà de $\bar{d} \pm p \cdot \sigma(d)$, $p \geq 1$ fixé par l'utilisateur, sont supprimés, et un nouveau cycle d'itérations est repris.

Paramètres

Explicitons les paramètres mis en jeu dans cet algorithme.

- "*minEnergy*", "*minRatio*", "*maxIterations*" servent à terminer le premier cycle d'itérations, celui qui optimise l'énergie. (\leftrightarrow étape 4)

- "outlierTolerance", "nbLoops" paramètrent le deuxième cycle d'itérations, celui qui supprime les *outliers* et englobe le premier. (\leftrightarrow étape 5)
- "lambdaInit", "useEnergy", "lambdaIncrement", "incrementPower" servent à la mise à jour du pas de progression λ , comme nous le décrivons dans le paragraphe suivant. (\leftrightarrow étape 3)

Les valeurs par défaut ont été fixées expérimentalement (fig. 7.5). Elles permettent la réussite d'une grande majorité de recalages, même si parfois une augmentation des valeurs est nécessaire pour franchir un minimum local au cours d'une deuxième passe de recalage.

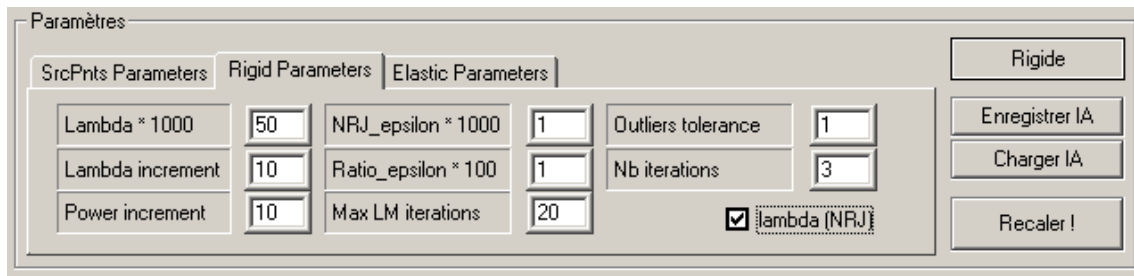


FIG. 7.5 – Interface de recalage de PERM[®] : les paramètres par défaut.

Mise à jour du pas de progression

Le pas de progression λ suit une loi géométrique dont la raison dépend du signe de la variation d'énergie. L'expression la plus simple consiste à multiplier λ à chaque itération par un nombre réel (par exemple 10 [Bru92]). Cela a l'inconvénient de faire croître ou décroître λ de manière exponentielle, donc de faire diverger ou converger l'algorithme trop rapidement. Ce type de mise à jour requiert une excellente attitude initiale.

Nous avons choisi une mise à jour à nos yeux plus sensée, qui prend en compte la variation relative d'énergie. Ainsi, un fort accroissement d'énergie provoque un fort accroissement de λ , et inversement, une faible décroissance d'énergie provoque une faible décroissance de λ .

Dans l'équation 7.11, λ_i est le paramètre "lambdaIncrement"; p est le paramètre "incrementPower"; E_k est l'énergie à l'itération k , ΔE_k sa variation de k à $k+1$. λ_0 ("lambdaInit") est fixé par l'utilisateur.

$$\lambda_{k+1} = \begin{cases} \lambda_k \cdot (\lambda_i)^{\text{sign}(\Delta E_k)}, & \text{si (useEnergy = false)} \\ \lambda_k \cdot (\lambda_i)^{\left\| \frac{\Delta E_k}{E_k} \right\|_0^p}, & \text{si (useEnergy = true)} \end{cases} \quad (7.11)$$

, avec $\left\| \frac{\Delta E_k}{E_k} \right\|_0 = \frac{\Delta E_k}{E_k}$ borné à $[-1; 1]$

Avec les valeurs par défaut données plus haut, nous avons donc : $\lambda_1 = 0.05 \times 10^{\left\| \frac{\Delta E_k}{E_k} \right\|_0} \cdot 10$

Discussion

Cette méthode de recalage a l'avantage de donner de bons résultats sur des données entachées d'erreur, d'abord par le fait qu'une solution optimale "moyenne" est cherchée, puis grâce à la suppression des *outliers* au fur et à mesure. Donc, plus les points segmentés sur l'échographie sont nombreux, meilleur est le résultat.

L'inconvénient d'un algorithme de recherche itératif est sa tendance à se terminer dans des minima locaux. Néanmoins, nous avons "bridé" la mise à jour du pas de progression pour éviter cela, et de plus, il nous est possible, pour le présent problème, de trouver interactivement une bonne attitude initiale, qui place de fait le vecteur de recalage au bord de la cuvette la

plus profonde. Les minima locaux sont aussi d'autant mieux évités que les objets à recaler ne montrent pas de symétrie dans leur géométrie. C'est le cas pour le rein.

7.4 Evaluation du recalage

L'évaluation du recalage comprend :

- L'influence de la forme et de la densité du nuage échographique
- La précision de l'attitude initiale
- La vitesse, la précision et la robustesse de l'algorithme de recalage

7.4.1 Influence du nuage de points échographique

Tout d'abord, nous avons voulu connaître l'influence de la forme et de la densité du nuage de points échographique sur la qualité du recalage. En effet, 100 images ayant été acquises, la segmentation de chacune d'elle donne finalement un nuage compact de plus de 1500 points. Certes, la quantité d'information est garante d'un recalage précis, mais dans la mesure où la segmentation manuelle, longue et fastidieuse, doit être effectuée dans le temps per-opérateur, il serait intéressant de pouvoir réduire ce nuage sans pour autant perdre en qualité. De plus, les calculs de distance du nuage au maillage répétés au cours des itérations se verront accélérés si la quantité de points est moindre.

Cette étude d'influence est purement qualitative, elle confirme ce que dicte le bon sens. Celui-ci dit que le recalage rigide de deux objets géométriques est d'autant meilleur que les objets ne montrent pas de symétrie. Ainsi, il existe dans ce cas une solution unique pour les degrés de translation comme ceux de rotation. La question est donc, dans notre cas, de choisir une segmentation qui soit telle qu'une forme non symétrique, non ambiguë, apparaisse en 3D. Le choix se porte alors naturellement sur les zones de forte courbure du rein, qui lui donnent une forme propre et fixeront de manière unique les degrés de liberté. Ces zones sont le pôle supérieur, le pôle inférieur s'il est visible, l'arête postéro-latérale, le hile. Enfin les vastes zones antérieures et postérieures formeront le corps du nuage. A l'inverse, nous rejetterons après observation les configurations qui n'aboutissent manifestement pas à un recalage satisfaisant (c'est-à-dire pour lequel l'un des degrés de liberté est mal déterminé).

La figure 7.6 page suivante présente quatre types de segmentations échographiques :

- (a) L'ensemble des coupes est segmenté. On obtient un nuage de densité maximale, qui fait bien apparaître toutes les zones de courbure. Avec ce type de nuage et une bonne attitude initiale, le recalage est visuellement bon, en 5 à 10 secondes.
- (b) On a choisi les coupes sur lesquelles apparaissaient les zones de plus forte courbure : pôle supérieur, arête postéro-latérale. Pour autant, la coupe entière a été segmentée. Ce type de nuage donne également de bons résultats visuels, pour une plus grande rapidité.
- (c) Sur quelques-unes de ces dernières coupes, seule la partie de forte courbure a été segmentée. Il s'agit d'un contre-exemple, pour lequel les rotations sont mal fixées. On a donc besoin d'information sur l'ensemble du rein.
- (d) Seules 5 coupes ont été choisies et entièrement segmentées. Il s'agit de 3 coupes longitudinales, séparées d'1cm environ, et 2 coupes transversales, dans la partie supérieure de l'organe, si bien que, malgré le peu de coupes segmentées, le nuage de points englobe convenablement le rein, avec ses zones de courbures. Le recalage basé sur ce type de nuage est rapide et visuellement satisfaisant. La difficulté sera ensuite pour le praticien de choisir les quelques coupes utiles dans l'ensemble acquis. Néanmoins, on vérifie tout au moins que la segmentation de l'ensemble des coupes n'est pas obligatoire, puisqu'un sous-ensemble bien choisi donne d'aussi bons résultats.




FIG. 7.6 – Quatre types de segmentation échographique. (a) segmentation totale (b) choix des coupes montrant une zone de forte courbure (c) seules les zones de courbure postéro-latérales sont choisies (d) 5 coupes pertinentes (2 transverses et 3 longitudinales) englobant la quasi-totalité de l'organe sont segmentées. Ce dernier choix donne de bons résultats en termes de vitesse et de précision.

7.4.2 Précision de l'attitude initiale

Le calcul de l'attitude initiale (IA) par la méthode d'Arun, tel que nous l'avons programmé, est convivial, rapide et efficace. Un choix judicieux du placement des boules colorées sur les objets 3D semble donner un pré-recalage de très bonne qualité. Nous avons voulu quantifier cette qualité.

Sur 10 essais consécutifs, nous avons comparé l'écart en translation et en inclinaison du maillage scanner entre sa position recalée et la position obtenue par attitude initiale. Nous appelons l'écart en translation "déplacement"; il s'agit de l'écart entre les deux centres de gravité. L'"inclinaison" correspond à l'angle entre les deux grands axes, en assimilant le rein à un ellipsoïde. Les résultats sont présentés sur le graphique de la figure 7.7. On peut retenir que les écarts ne dépassent que rarement 10mm ou 10°. Cette connaissance sera utile à l'interprétation des mesures de précision et de robustesse du recalage, section suivante.

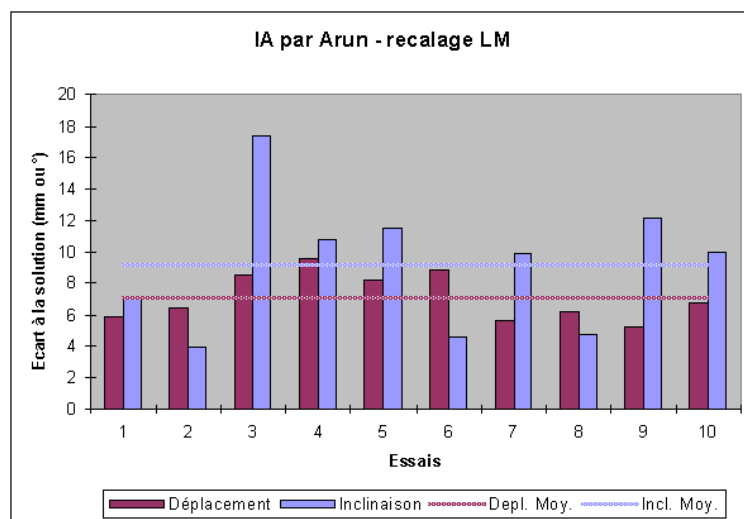


FIG. 7.7 – Déplacement et inclinaison de 10 maillages transformés par attitude initiale, par rapport à la position recalée du rein. Les moyennes sont en-dessous de 10mm et 10°.

7.4.3 Méthode d'évaluation du recalage

Nous avons mis en place des tests de précision et de reproductibilité pour cet algorithme. Nous travaillons avec un unique jeu de données, segmenté a minima, comme décrit en (d) sur la figure 7.6 page précédente. Une transformation optimale a été calculée. L'idée est de déplacer le maillage scanner de cette position optimale par pas croissants sur les translations et les rotations, puis calculer à nouveau le recalage, et vérifier si la position optimale est retrouvée (fig. 7.8 page ci-contre).

En l'occurrence, le recalage est calculé à partir de 91 positions différentes, pour lesquelles les degrés de liberté varient de $-30mm$ à $30mm$ pour la translation, et de -30° à 30° pour la rotation autour du centre de gravité du maillage, par pas de 10 (formant un ensemble de 7 valeurs). Ces intervalles représentent la marge d'erreur maximale que l'on peut commettre en fixant l'attitude initiale à la main. Les différentes positions se présentent ainsi :

- $x, y, z, \varphi, \theta, \psi$ varient seuls, tour à tour, dans l'intervalle choisi ($6 \times 7 = 42$ positions).
- x, y, z varient de concert dans l'intervalle, de même que φ, θ, ψ ($7^2 = 49$ positions).

Les 42 premiers essais permettent d'observer le comportement du recalage sur chaque degré de liberté. Les 49 suivants se veulent plus réalistes, puisqu'une erreur est introduite sur tous les degrés à la fois. Ces derniers cas montreront des résultats vraisemblablement moins bons que les

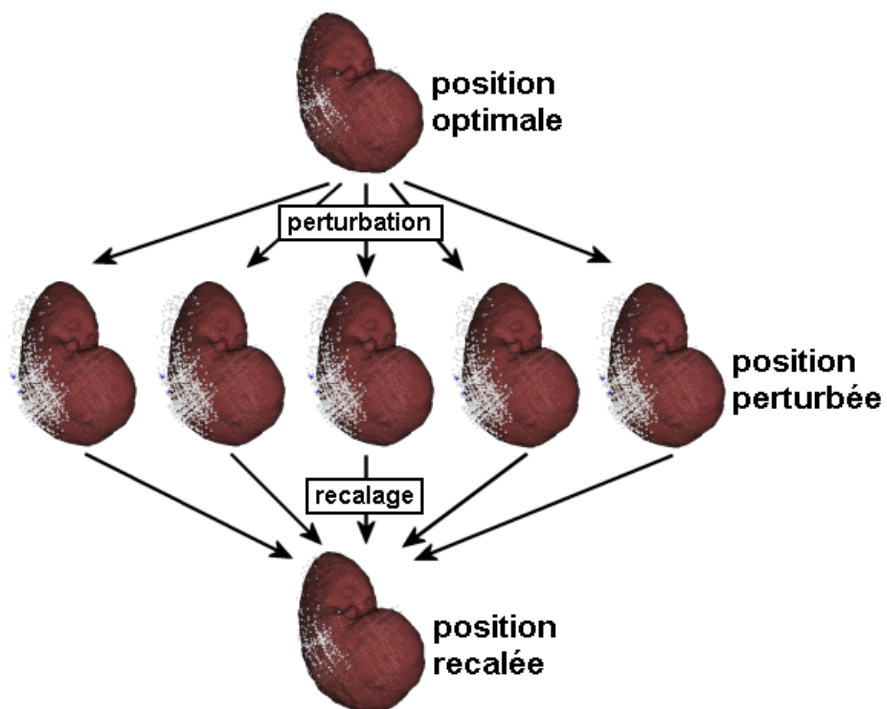


FIG. 7.8 – Test de reproductibilité : à partir de la position optimale, on perturbe le maillage scanner par de petites translations et rotations, puis un nouveau recalage est appliqué, aboutissant à une position proche de la position initiale.

premiers. Les résultats sont présentés sur les deux pages suivantes ; le tableau 7.1 page 181 et les figures 7.9 page 181 à 7.11 page 183 en font la synthèse. Pour ce tableau et ces figures, les étiquettes sont dans l'ensemble $\{ALL, !30, 30, 20, 10, 0\}$. En voici la signification :

- *ALL* : les moyennes sont calculées sur l'ensemble des 91 recalages.
- *!30* : les moyennes sont calculées sur tous les recalages dont la position initiale n'a pas de composante à 30.
- *30* : les moyennes sont calculées sur tous les recalages dont la position initiale a au moins une composante à 30.
- *20* : les moyennes sont calculées sur tous les recalages dont la position initiale a au moins une composante à 20, et aucune plus grande.
- *10* : les moyennes sont calculées sur tous les recalages dont la position initiale a au moins une composante à 10, et aucune plus grande.
- *0* : les moyennes sont calculées sur tous les recalages dont la position initiale est la position optimale.

L'évaluation du recalage se fait comme pour l'attitude initiale, au travers de trois grandeurs : la distance entre le maillage scanner initial et le maillage transformé ($\bar{d}(echo, scan)$), le déplacement du centre de gravité de ce même maillage (**Dépl.**), et la variation d'inclinaison du grand axe de l'organe (**Incl.**).

$(x, y, z, \varphi, \theta, \psi)$	Durée (ms)	$\bar{d}(echo, scan)$ (mm)	Dépl. (mm)	Incl. (°)
(-30,0,0,0,0,0)	2003.0	1.1	1.7	5.8
(-20,0,0,0,0,0)	511.0	0.9	2.6	8.0
(-10,0,0,0,0,0)	1632.0	1.1	1.3	1.1
(0,0,0,0,0,0)	531.0	1.1	0.5	0.8
(10,0,0,0,0,0)	251.0	1.1	0.6	0.6
(20,0,0,0,0,0)	791.0	1.1	0.7	1.9
(30,0,0,0,0,0)	861.0	1.1	1.0	3.3
(0,-30,0,0,0,0)	1302.0	1.8	7.7	39.9
(0,-20,0,0,0,0)	2022.0	0.8	1.9	7.2
(0,-10,0,0,0,0)	831.0	0.9	2.3	6.1
(0,0,0,0,0,0)	561.0	1.1	0.5	0.8
(0,10,0,0,0,0)	220.0	1.1	1.0	2.3
(0,20,0,0,0,0)	1262.0	0.9	2.5	7.5
(0,30,0,0,0,0)	1142.0	2.0	7.6	42.4
(0,0,-30,0,0,0)	912.0	1.1	2.2	3.6
(0,0,-20,0,0,0)	390.0	1.1	0.3	2.1
(0,0,-10,0,0,0)	1633.0	1.0	0.9	2.8
(0,0,0,0,0,0)	541.0	1.1	0.5	0.8
(0,0,10,0,0,0)	891.0	1.0	2.0	5.9
(0,0,20,0,0,0)	2304.0	1.1	0.3	1.1
(0,0,30,0,0,0)	1151.0	1.1	2.4	5.3
(0,0,0,-30,0,0)	1532.0	1.0	2.7	8.7
(0,0,0,-20,0,0)	320.0	0.9	1.9	7.1
(0,0,0,-10,0,0)	370.0	1.0	0.2	1.0
(0,0,0,0,0,0)	541.0	1.1	0.5	0.8
(0,0,0,10,0,0)	291.0	1.0	1.7	4.1
(0,0,0,20,0,0)	1302.0	1.0	1.5	4.1
(0,0,0,30,0,0)	921.0	1.0	1.9	6.5
(0,0,0,0,-30,0)	1553.0	1.2	0.4	0.6
(0,0,0,0,-20,0)	290.0	1.2	0.3	0.6
(0,0,0,0,-10,0)	301.0	1.0	0.2	0.3
(0,0,0,0,0,0)	551.0	1.1	0.5	0.8
(0,0,0,0,10,0)	380.0	0.9	1.2	6.6
(0,0,0,0,20,0)	440.0	1.0	2.6	11.6
(0,0,0,0,30,0)	431.0	1.1	1.5	5.0
(0,0,0,0,0,-30)	401.0	1.2	2.0	4.6
(0,0,0,0,0,-20)	541.0	1.1	0.5	2.2
(0,0,0,0,0,-10)	1732.0	1.0	0.6	3.3
(0,0,0,0,0,0)	540.0	1.1	0.5	0.8
(0,0,0,0,0,10)	861.0	0.9	2.4	8.0
(0,0,0,0,0,20)	1402.0	0.8	2.9	8.6
(0,0,0,0,0,30)	921.0	1.3	6.0	11.2

$(x, y, z, \varphi, \theta, \psi)$	Durée (ms)	$\bar{d}(\text{echo}, \text{scan})$ (mm)	Dépl. (mm)	Incl. (°)
(-30,-30,-30,-30,-30,-30)	871.0	5.2	7.8	39.1
(-20,-20,-20,-30,-30,-30)	761.0	1.2	4.5	7.0
(-10,-10,-10,-30,-30,-30)	2253.0	1.0	2.2	7.0
(0,0,0,-30,-30,-30)	2163.0	1.2	1.5	3.1
(10,10,10,-30,-30,-30)	2674.0	1.0	2.6	10.0
(20,20,20,-30,-30,-30)	1953.0	1.1	1.8	2.7
(30,30,30,-30,-30,-30)	1412.0	2.7	4.4	10.7
(-30,-30,-30,-20,-20,-20)	581.0	2.1	6.2	18.2
(-20,-20,-20,-20,-20,-20)	1252.0	1.2	7.7	12.0
(-10,-10,-10,-20,-20,-20)	541.0	1.1	0.3	0.4
(0,0,0,-20,-20,-20)	931.0	1.1	0.3	0.4
(10,10,10,-20,-20,-20)	450.0	1.1	0.6	1.1
(20,20,20,-20,-20,-20)	1713.0	1.1	2.1	3.9
(30,30,30,-20,-20,-20)	2283.0	1.1	3.8	4.8
(-30,-30,-30,-10,-10,-10)	1703.0	5.7	33.4	48.3
(-20,-20,-20,-10,-10,-10)	2163.0	1.1	1.0	1.7
(-10,-10,-10,-10,-10,-10)	831.0	1.1	0.4	0.4
(0,0,0,-10,-10,-10)	440.0	1.0	0.4	0.6
(10,10,10,-10,-10,-10)	1523.0	1.1	0.5	0.8
(20,20,20,-10,-10,-10)	1842.0	1.1	3.5	6.9
(30,30,30,-10,-10,-10)	400.0	1.1	1.1	1.8
(-30,-30,-30,0,0,0)	2985.0	1.2	0.9	2.0
(-20,-20,-20,0,0,0)	641.0	1.1	0.4	2.2
(-10,-10,-10,0,0,0)	1362.0	0.9	3.3	10.9
(0,0,0,0,0,0)	541.0	1.1	0.5	0.8
(10,10,10,0,0,0)	961.0	1.1	0.6	0.7
(20,20,20,0,0,0)	841.0	1.1	0.7	1.6
(30,30,30,0,0,0)	1983.0	1.0	1.5	8.5
(-30,-30,-30,10,10,10)	2694.0	1.8	7.6	40.3
(-20,-20,-20,10,10,10)	3004.0	1.1	0.4	0.8
(-10,-10,-10,10,10,10)	932.0	1.0	1.6	5.9
(0,0,0,10,10,10)	310.0	0.9	2.2	7.1
(10,10,10,10,10,10)	1642.0	0.9	2.4	7.7
(20,20,20,10,10,10)	1202.0	1.1	1.1	4.4
(30,30,30,10,10,10)	1502.0	2.6	14.1	83.6
(-30,-30,-30,20,20,20)	511.0	13.5	41.1	49.2
(-20,-20,-20,20,20,20)	2354.0	1.2	1.0	2.4
(-10,-10,-10,20,20,20)	540.0	1.0	2.1	6.0
(0,0,0,20,20,20)	470.0	1.0	1.8	4.5
(10,10,10,20,20,20)	801.0	1.0	1.1	2.6
(20,20,20,20,20,20)	1111.0	1.1	5.5	5.1
(30,30,30,20,20,20)	370.0	10.1	22.8	7.7
(-30,-30,-30,30,30,30)	2534.0	2.6	5.9	10.4
(-20,-20,-20,30,30,30)	1652.0	1.6	6.2	16.9
(-10,-10,-10,30,30,30)	2043.0	1.1	3.4	6.8
(0,0,0,30,30,30)	1342.0	1.0	2.7	13.5
(10,10,10,30,30,30)	2073.0	1.2	4.7	4.5
(20,20,20,30,30,30)	431.0	7.3	39.7	13.7
(30,30,30,30,30,30)	931.0	2.2	7.6	16.2

	Durée (ms)	$\overline{d}(\text{echo}, \text{scan})$ (mm)	Déplacement (mm)	Inclinaison (°)
ALL	1141	1.6	3.8	8.4
!30	956.9	1.0	1.4	3.6
30	1423.2	2.4	7.4	15.6
20	1122.5	1.0	1.7	4.2
10	869.7	1.0	1.3	3.8
0	543.7	1.1	0.5	0.8

TAB. 7.1 – Moyennes des mesures faites au cours du test de robustesse du recalage. La signification des étiquettes de la première colonne et de la première rangée est donnée en 7.4.3. Les écarts-types apparaissent sur les figures des sections suivantes. On voit d’ores et déjà que des attitudes initiales à moins de 20 unités sur chaque degré de liberté impliquent un recalage satisfaisant.

7.4.4 Temps de calcul

Nous ne dirons que quelques mots sur la vitesse de l’algorithme. Le choix du nuage de points échographique ”épuré” permet d’atteindre des vitesses folles. Même pour les attitudes initiales les plus éloignées, le temps de convergence (ou de divergence) dépasse à peine 2 secondes. Travailler avec un nuage plus dense implique un temps de calcul plus long, certes, mais l’ordre de grandeur reste de quelques secondes. On voit par ailleurs sur la figure 7.9 que la durée diminue lorsqu’on part d’une position proche de la solution cherchée. Quoiqu’il en soit, le temps de calcul est négligeable par rapport à l’acquisition et la segmentation échographiques.

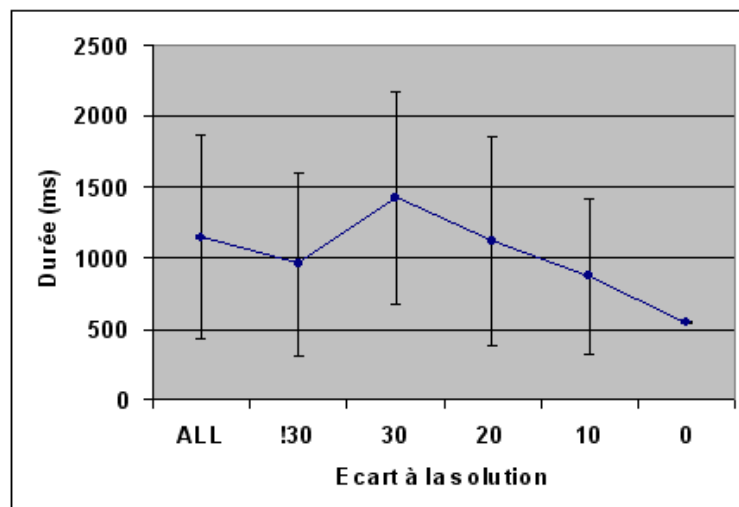


FIG. 7.9 – Temps d’exécution de l’algorithme de recalage, pour diverses attitudes initiales. Les écarts-types importants proviennent de la charge du système au moment des tests. Quoiqu’il en soit, les temps sont très bons.

7.4.5 Distance finale des maillages

Sont comparés le maillage scanner en position optimale, et le même maillage, une fois recalé depuis la position perturbée. La distance entre ces deux maillages, présentée sur la figure 7.10 page suivante est la moyenne des distance des sommets de l’un à ceux de l’autre (eq. 7.12).

Si M_1 et M_2 sont des maillages formés de N points, respectivement $(p_i)_{i \in \mathbb{N}_N}$ et $(q_j)_{j \in \mathbb{N}_N}$
 Si d_{pp} est la distance euclidienne entre deux points
 Si d_{pm} est la distance entre un point et un maillage
 Alors d_{mm} , distance entre deux maillages, est définie par :

$$d_{mm}(M_1, M_2) = \frac{1}{N} \sum_{i=1}^N d_{pm}(p_i, M_2) \quad (7.12)$$

où $\forall i \in \mathbb{N}_N \quad d_{pm}(p_i, M_2) = \min_{j \in \mathbb{N}_N} d_{pp}(p_i, q_j)$

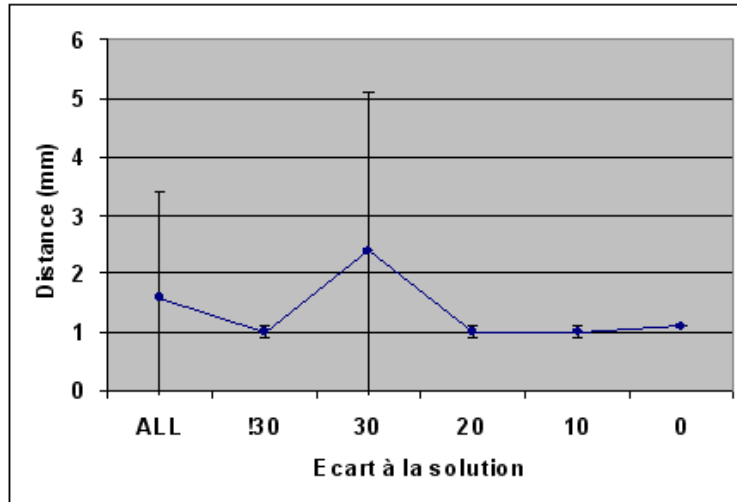


FIG. 7.10 – Distance moyenne entre les deux maillages scanner, point à point. On peut voir une valeur stable autour de 1mm pour des positions initiales de moins de 20 unités.

La question de la mesure de la qualité d'un recalage à partir de calculs de distances entre deux maillages est délicate - nous y reviendrons d'ailleurs en troisième partie dans l'évaluation du recalage iconique - car la donnée seule de la distance inter-maillages ne suffit pas à conclure sur la précision du recalage. Selon la densité des maillages, la répartition de leurs points, leurs position relative, moyenne et écart-type varient somme toute très peu. On peut tout au plus affirmer que le recalage a échoué si les valeurs sont élevées, mais rien ne peut être conclu si les valeurs sont faibles. C'est pourquoi les données du déplacement du centre de gravité et de l'angle formé par les grands axes, ajoutées à celle de la distance point à point, rend plus fiable l'interprétation des résultats (fig. 7.11 page ci-contre).

La distance moyenne de 1mm observée finalement même à partir d'attitudes initiales très bonnes ne peut vraisemblablement pas être améliorée, car elle correspond majoritairement aux erreurs survenues en amont, au cours du calibrage échographique, de la localisation de la sonde, et de la segmentation des images. De même pour les valeurs de déplacement et d'inclinaison partant de la position optimale.

Les valeurs importantes et étalées observées dans le cas d'attitudes initiales situées à plus de 30 unités de la position de recalage indiquent un taux d'échec élevé de l'algorithme, dans le sens où il a divergé ou trouvé un minimum local. Cependant, nous avons vérifié auparavant que les attitudes initiales calculées de manière interactive par la méthode d'Arun donnent des positions situées à 10 unités environ de la solution. On peut donc raisonnablement en conclure que notre algorithme, dans pratiquement tous les cas d'utilisation normale, converge, et converge précisément et de manière reproductible.

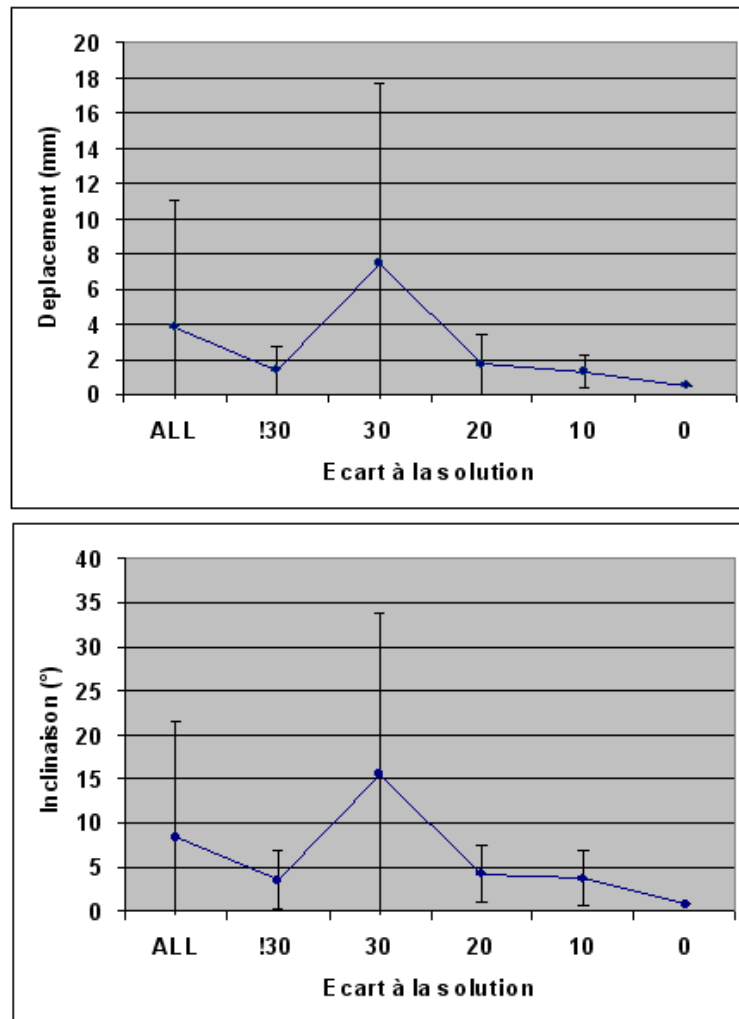


FIG. 7.11 – Déplacement et inclinaisons moyens d'un maillage à l'autre. On voit des valeurs nettement plus importantes pour le cas des attitudes initiales éloignées, qui correspondent simplement à des échecs de l'algorithme. Pour les IA moins éloignées, les valeurs inférieures à 5° en rotation et 2mm en translation indiquent que le recalage a réussi, et assez précisément.

7.4.6 Test de boucle fermée

Il existe un autre test de précision pour un algorithme de recalage, c'est celui dit de la "boucle fermée" (*closed loop test* en anglais). L'idée sous-jacente est d'évaluer la cohérence de plusieurs recalages successifs, lorsqu'on ne dispose pas d'étalon (*gold standard* en anglais). Dans notre cas, il met en jeu un maillage scanner CT_1 , le même maillage mais déplacé de quelques centimètres, CT_2 , et le nuage de points échographique US . Le test consiste à calculer les transformations de recalage M_{12} de CT_1 à CT_2 , M_{1U} de CT_1 à US , et M_{2U} de CT_2 à US , puis de calculer $\delta M = M_{1U}^{-1} \cdot M_{2U} \cdot M_{12}$ (fig. 7.12). Dans l'idéal, $\delta M = Id$.

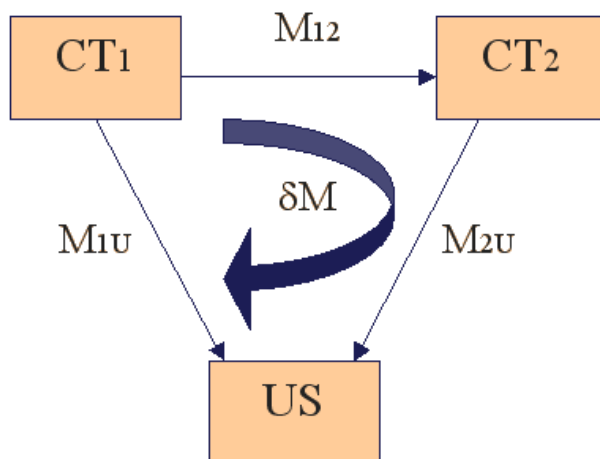


FIG. 7.12 – Schéma du test de boucle fermée. $\delta M = M_{1U}^{-1} \cdot M_{2U} \cdot M_{12}$ doit se rapprocher de l'identité si le recalage est précis.

Nous avons procédé à des tests sur 12 configurations, qui mettent en jeu deux maillages scanner, trois nuages échographiques d'acquisitions différentes, et pour chacun, plusieurs segmentations. Pour chaque triplet (CT_1, CT_2, US) , les vecteurs (x, y, z) et (φ, θ, ψ) ont été extraits de δM . La figure 7.13 page ci-contre affiche leurs normes, pour chaque essai. On se rend compte que les erreurs reportées sont deux voire trois fois supérieures à celles reportées lors du test de reproductibilité précédemment. Cela peut être interprété comme le fait que les erreurs de recalage s'accumulent dans ce genre de boucle.

Nous avons aussi à disposition la distance entre le maillage CT_1 et sa transformée $\delta M \cdot CT_1$: en moyenne, sur les 12 essais, cette distance est de $7.22mm \pm 1.63$. A vrai dire, les quatre premiers essais ont été menés à la suite du test de robustesse, donc avec les mêmes maillages et nuages de points, et avec la même minutie. Ces quatre essais montrent une distance de moins de $2mm$. Les huit derniers ont été menés à vau-l'eau et affichent des erreurs importantes. Nous les citons pourtant, car ils témoignent de l'importance du nuage échographique et de l'attitude initiale pour la qualité du recalage.

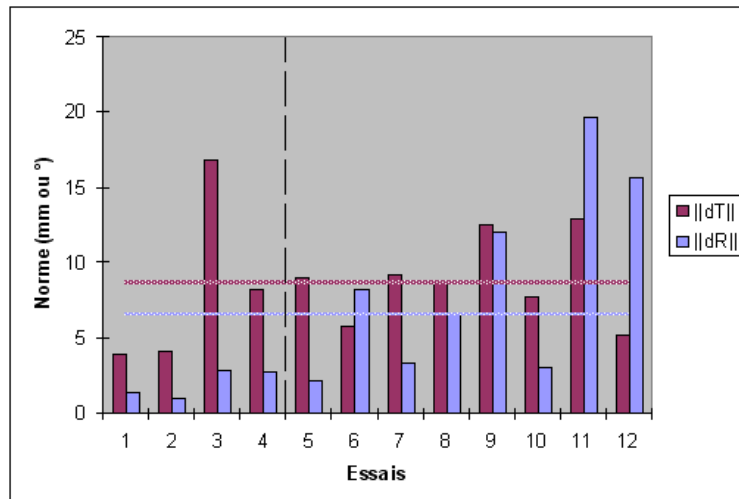


FIG. 7.13 – Normes de la translation et de la rotation de δM , pour 12 configurations de boucle fermée. Les erreurs sont quelque deux voire trois fois plus importantes que lors du test de reproductibilité. Même si cette remarque est très subjective, il est à noter que les 4 premiers essais ont été toutefois plus minutieux que les derniers.

7.4.7 Discussion et conclusion

Ce type de recalage rigide a prouvé maintes fois son efficacité, la plupart du temps sur des maillages issus de structures osseuses (citons par exemple une validation clinique sur bassin [Ton02]). Nous avons montré qu'il était faisable également sur des maillages et nuages de points issus de la segmentation de tissus mous. En effet, segmentation scanner, segmentation échographique, et recalage rigide de type LM forment un tout, dont la précision avant guidage semble - tout au moins virtuellement - bonne, c'est-à-dire à 1 ou 2mm ou degrés.

Nous avons montré l'importance d'un choix judicieux des coupes échographiques à segmenter, mais ce choix suppose une nouvelle intervention et une réflexion du clinicien. A défaut, une acquisition de bonne qualité dans des plans transversaux et longitudinaux, que l'on segmente de manière exhaustive, donnera de bons résultats.

Néanmoins, le clinicien est mis à contribution dans de (trop) nombreuses étapes de ce processus, qui sont pour la plupart longues et pénibles, notamment la segmentation, qui a également l'inconvénient de n'être pas reproductible. C'est pourquoi nous proposerons et expliciterons, dans la troisième partie de ce manuscrit, une nouvelle méthode de recalage, qui minimise l'interaction de l'utilisateur afin de rendre notre application compatible avec une routine clinique.

Pour l'heure, après l'évaluation sur données simulées du recalage détaillé ci-dessus, il reste à l'utiliser en pratique, et donc à le prendre en compte dans l'interface de guidage afin de procéder à des essais de ponction, dont la mesure d'erreur finale, somme toute, donnera la précision réelle du système.

Bilan

La technique de recalage que nous avons choisie pour cette première étude de faisabilité repose sur des informations géométriques construites à partir de la segmentation d'images scanner et échographiques. L'algorithme mis en jeu est rapide, précis et robuste ; il correspond tout à fait aux exigences de l'environnement per-opératoire, et laisse espérer le guidage précis du geste de ponction vers la cible planifiée.

Bibliographie

- [Aru87] K. Arun, T. Huang, S. Blostein : *Least-square fitting of two 3D points sets*, IEEE Trans. on Pattern Analysis and Machine Intelligence, vol. 9, 1987.
- [Bes92] P. Besl, N. McKay : *A method for registration of 3D-shapes*, IEEE Trans. Patt. Anal. Mach. Intell., vol. 14, no. 2, pp. 239–256, 1992.
- [Bit98] E. Bittar : *Modèles déformables surfaciques, implicites et volumiques, pour l'imagerie médicale*, Ph.D. thesis, Université Joseph Fourier, 1998.
- [Bru92] L. Brunie : *Fusion d'Images Médicales Multimodales : Application à l'Etude Tridimensionnelle Dynamique de la Colonne Vertébrale*, Ph.D. thesis, Université Joseph Fourier, 1992.
- [Car03] C. Caron : *Ponction Rénale Percutanée Assistée par Ordinateur : développement d'outils logiciels pour la visualisation, le traitement et le recalage de données médicales*, 2003.
- [Gil81] P. Gill, W. Murray, M. Wright : *Practical Optimization*, London Academic Press, 1981.
- [Jia92] H. Jiang, R. Robb, K. Holton : *A new approach to 3D registration of multimodality medical images by surface matching*, SPIE - Visualization in Biomedical Computing, vol. 1808, pp. 196–213, 1992.
- [Lav91] S. Lavallée, R. Szeliski, L. Brunie : *Matching 3D smooth surfaces with their 2D projections using 3D distance maps*, in *SPIE vol 1570 - Geometric Methods in Computer Vision*, pp. 322–336, 1991.
- [Lav96] S. Lavallée, R. Szeliski, L. Brunie : *Anatomy-Based Registration of 3D Medical Images, Range Images, X-ray Projections, 3D Models using Octree-Splines*, Computer Integrated Surgery, pp. 115–143, 1996.
- [Mal92] G. Malandain, J. Rocchisiani : *Registration of 3d medical images using a mechanical based method*, in *IEEE EMBS - 3D advanced image processing in medicine*, pp. 91–95, 1992.
- [Pér96] O. Péria : *Fusion d'images Morphologiques et Fonctionnelles par l'Utilisation d'un Capteur Intermédiaire*, Ph.D. thesis, Université Joseph Fourier, 1996.
- [Ton02] J. Tonetti, L. Carrat, V. Daanen, J. Troccaz : *Chirurgie percutanée par recalage 3D échographie-TDM. Application clinique au vissage sacro-iliaque.*, pp. 150–155, Elsevier, p. merloz ed., 2002.

Guidage du geste

Sommaire

8.1	Dispositif et interface de guidage	188
8.1.1	Localisation des outils	188
8.1.2	Calibrage de l'aiguille	190
8.1.3	Interface visuelle 2D	191
8.1.4	Interface visuelle 3D	192
8.1.5	Enregistrement d'un fichier journal	195
8.2	Evaluation de la navigation	195
8.2.1	Interprétation des données post-opératoires	196
8.2.2	Divers essais de ponction	197
8.3	Validation sur fantôme	198
8.3.1	Dispositif	198
8.3.2	Planification pré-opératoire	199
8.3.3	Recalage per-opératoire	200
8.3.4	Résultats et discussion	201
8.4	Validation sur rein isolé	202
8.4.1	Dispositif	202
8.4.2	Planification pré-opératoire	203
8.4.3	Recalage per-opératoire	203
8.4.4	Résultats et discussion	205
	Bibliographie	206

Ce chapitre porte sur la dernière étape de notre protocole d'assistance informatisée à la ponction rénale, la "navigation", autrement dit le guidage du geste chirurgical. Il consiste ici à aider le clinicien à aligner l'aiguille de ponction avec la trajectoire planifiée et recalée. Une fois un alignement correct obtenu et le point d'entrée cutané trouvé, le clinicien fait pénétrer l'aiguille lui-même, en suivant jusqu'à la profondeur de la cible les indications de localisation données en temps réel sur l'écran de l'ordinateur. Cette étape consiste donc, d'un point de vue plus technique, à intégrer toutes les données pré-opératoires (volume scanner, planification, modèles 3D) et per-opératoires (nuage échographique du rein, transformation de recalage) pour permettre le suivi par le localisateur de l'outil calibré. L'étape de guidage a une grande importance dans les deux domaines qui nous concernent : d'un point de vue clinique, elle représente une manière de valider une technique opératoire nouvelle, et d'un point de vue informatique, elle est la dernière pierre dans l'évaluation du recalage per-opératoire, puisqu'on pourra quantifier les erreurs finales de ponction. Le chapitre est organisé en deux parties : la première est une description des techniques informatiques mises en oeuvre dans l'interface de guidage, et la seconde présente les différentes expériences de navigation et leurs résultats, en détaillant les deux plus pertinentes.

8.1 Dispositif et interface de guidage

Nous présentons dans cette section les solutions techniques retenues pour l'interface de guidage.

8.1.1 Localisation des outils

Dispositif de localisation

La disposition du localisateur par rapport au patient allongé et au clinicien est sensiblement la même que pour l'acquisition échographique (fig. 8.1 page suivante). C'est d'ailleurs nécessaire, car nous sommes toujours au temps per-opératoire, pendant lequel les grands déplacements des appareils sont proscrits. Le corps rigide de référence posé sur la table a gardé sa place, et le patient n'a pas non plus bougé au cours de la manipulation. Nous avons vu que le respect de ces règles pratiques était une condition *sine qua non* pour la réussite du guidage du geste de ponction, avec un rein dans un premier temps supposé immobile et rigide. La sonde échographique est remplacée dans la main du chirurgien par l'aiguille de ponction sur laquelle un corps rigide a été monté. Si la face du CR est verticale, tel qu'il est monté sur l'aiguille, on aura intérêt à abaisser la ligne de visée du localisateur par rapport à sa position précédente.

Fixation du corps rigide de l'aiguille

Nous avons testé plusieurs types de fixation d'un CR à l'aiguille. Des schémas sont proposés sur la figure 8.2 page ci-contre, et les CR sont présentés sur la figure 8.3 page 190.

- (a) La fixation "expérimentale", pour laquelle le CR "expérimental" est vissé sur son support, lui-même enserrant par deux vis la tige métallique de l'aiguille. Ce montage présente les inconvénients de déformer quelque peu la tige, de rendre inutilisables quelques centimètres sur sa partie distale (réduisant donc la profondeur théorique atteinte), et d'être pénible à poser et surtout à enlever lorsque la ponction est effectuée. Sans parler des problèmes de stérilisation, mais qui ne sont pas de notre ressort à cette étape de validation préliminaire.
- (b) La fixation par "clipping". Dans ce cas de figure, le CR est usiné de telle sorte qu'il puisse enserrer, à son extrémité, la tête plastifiée de l'aiguille. Les avantages de cette solution résident dans l'aspect pratique et rapide du clip, dans le fait qu'une unique pièce est nécessaire, et enfin que toute la longueur de l'aiguille est utile. Le poids du CR peut être

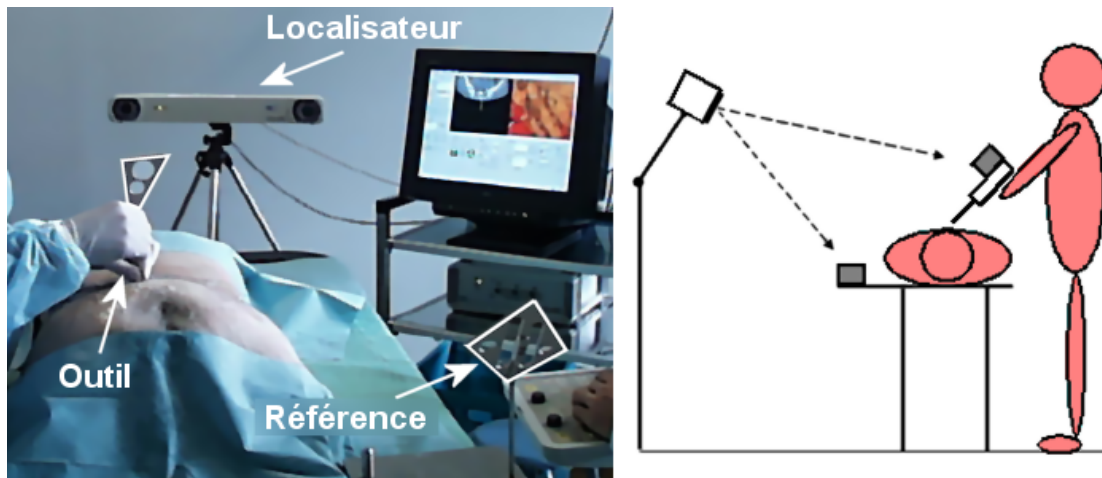


FIG. 8.1 – Dispositif de navigation de la ponction. Par rapport à l'acquisition échographique (fig. 6.14 page 139), le localisateur est abaissé pour une meilleure visibilité du CR de l'aiguille, dont la face est verticale. Il est toujours placé de l'autre côté du patient, par rapport au médecin. La référence, solidaire de la table, n'a pas bougé d'une manipulation à l'autre. La photo montre le dispositif particulier au test de ponction sacrée sur pièce anatomique (annexe B).

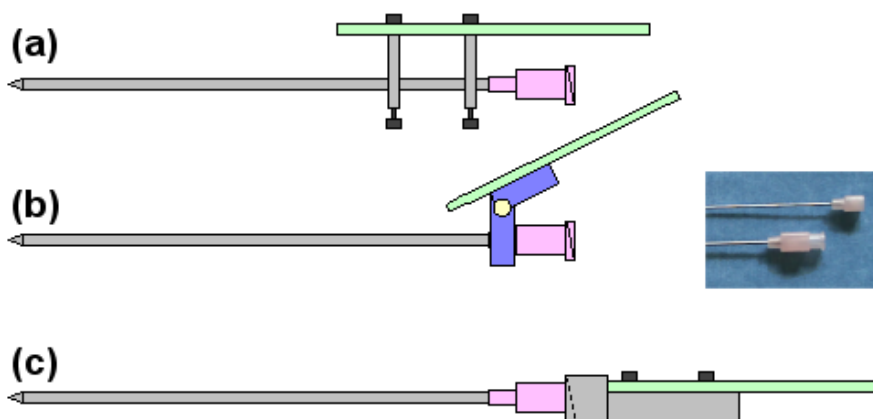


FIG. 8.2 – Trois manières de fixer un corps rigide sur une aiguille de ponction. (a) Vissé sur la tige (b) clippé sur la tête (c) vissé sur la tête. Pour des raisons matérielles nous avons choisi (a).

un inconvénient, à cause de la flexibilité de l'aiguille et du bras de levier engendré par sa position distale.

- (c) La fixation par vissage. Il existe une pièce métallique dans les ancillaires cliniques pouvant se visser sur la tête de l'aiguille, dans son prolongement, de manière normalement à y attacher un tube d'aspiration. On peut fixer sur cette pièce un CR et son support. Cette solution a les mêmes avantages et inconvénients que la précédente, à ceci près que l'ensemble est formé de trois pièces au moins.

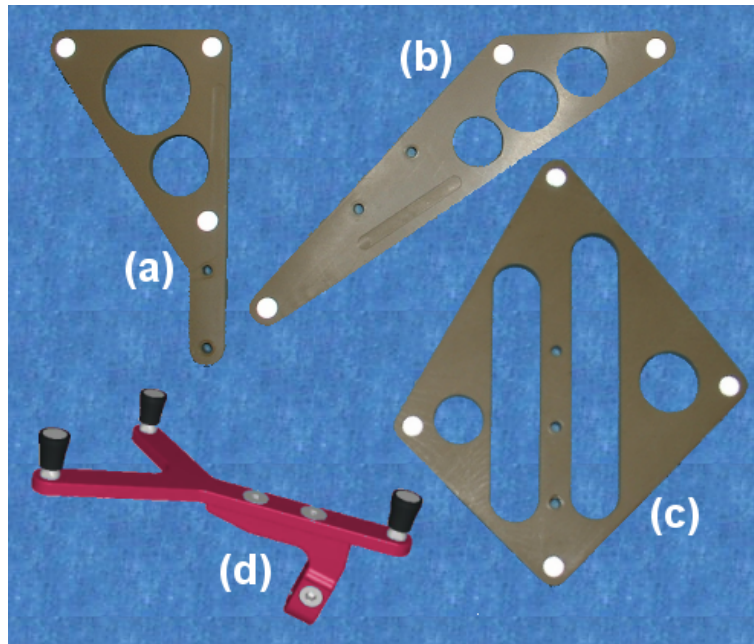


FIG. 8.3 – Quatre corps rigides passifs. (a)(b)(c) ont été utilisés dans nos expériences. Les deux premiers sont montés sur les outils ou sondes, tandis que le troisième est réservé à la référence fixe. (d) est un CR industriel, possédant un système de fixation par pincement (©PRAXIM).

Le choix de la fixation, le choix des corps rigides conditionnent la méthode de calibrage que nous évoquons dans la section suivante. Pour permettre tous types d'expériences, sur différentes pièces, avec différents types d'aiguilles, nous avons utilisé les CR de recherche, associés à la fixation de type "expérimental". Bien que cette solution ne soit pas viable en routine clinique, elle est toutefois acceptable dans un contexte de recherche, et ne donne pas de mauvais résultats, pourvu que les manipulations soient minutieuses.

8.1.2 Calibrage de l'aiguille

Tous les outils de navigation chirurgicale doivent être calibrés. Bien que par usinage on puisse connaître la forme et les dimensions à la fois de l'aiguille, du corps rigide et du système de fixation, en pratique les pièces peuvent facilement bouger les unes par rapport aux autres, ou subir une flexion, dans le cas de l'aiguille.

Calibrer l'aiguille de ponction surmontée d'un CR consiste à déterminer, dans le référentiel mobile lié au CR, les coordonnées de sa pointe et de son axe. Connaissant à chaque instant la transformation de passage du CR de l'aiguille, on pourra déterminer par simple multiplication matricielle, à chaque instant, ces coordonnées-là dans le référentiel per-opérateur.

Il existe des outils spécialement usinés pour le calibrage, on les appelle d'ailleurs les calibreurs. Nos aiguilles sont cependant calibrées par une méthode de pivot, qui consiste à faire pivoter l'axe de l'aiguille autour d'un point fixe du référentiel per-opérateur. Mais ce mouvement ne permet

de calibrer qu'un point. Pour calibrer un point et un vecteur, représentant l'axe de l'aiguille, on peut par exemple pivoter d'abord autour d'un point de l'axe en abaissant le CR vers l'extrémité de l'aiguille, pour ensuite remonter le CR en position finale, et pivoter autour de la pointe (fig. 8.4).

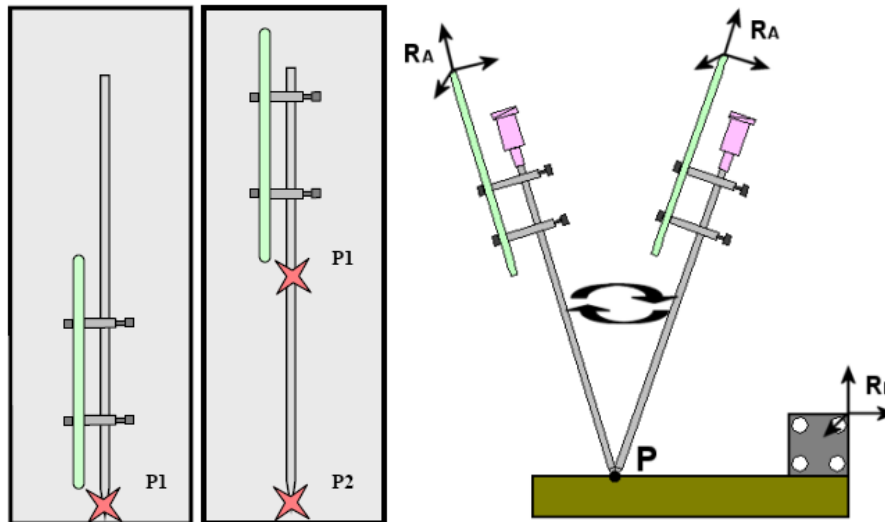


FIG. 8.4 – Méthode de calibrage d'un instrument de type aiguille par deux pivots successifs, en faisant coulisser le corps rigide le long de l'axe. Au cours du pivotement, le point P est immobile dans les référentiels R_A et R_R . Par une résolution aux moindres carrés, on peut connaître les coordonnées de ce point fixe.

Cette méthode quelque peu risquée du point de vue de l'erreur de localisation demande d'une part un coulisement parfait du CR sur l'axe de l'aiguille, et d'autre part, une rigidité parfaite de cet axe. La qualité de chaque pivot est donnée sous la forme d'une erreur RMS/Emax issue d'une résolution aux moindres carrés. L'utilisateur peut recommencer la manipulation autant de fois que nécessaire, tant que l'erreur finale ne lui convient pas. Quoiqu'il en soit - et nous le verrons dans l'exposé des tests de navigation - l'hypothèse de rigidité montre vite ses limites.

8.1.3 Interface visuelle 2D

La première interface de guidage proposée à l'utilisateur est dite 2D car elle affiche une coupe du volume scanner. Il s'agit d'une coupe oblique d'assiette horizontale, contenant l'axe de l'aiguille. La vue est mise à jour en temps réel avec la localisation de l'aiguille. Sur la vue 2D, l'outil est présenté vertical, extrémité distale en bas de l'image, et extrémité proximale en haut, ainsi qu'il apparaît en réalité aux yeux du clinicien s'il ponctionne de face (fig. 8.5 page suivante).

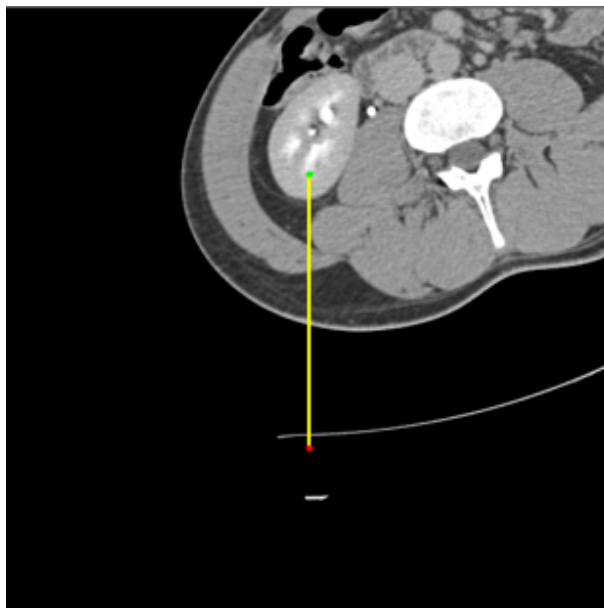


FIG. 8.5 – Vue 2D pour le guidage du geste de ponction. L'aiguille est matérialisée par un segment vertical dont l'extrémité basse (rouge) représente la partie distale et l'extrémité haute (verte) la partie proximale. L'image scanner est une coupe oblique d'assiette horizontale contenant l'aiguille. On voit donc quels tissus sont traversés, en temps réel.

8.1.4 Interface visuelle 3D

Parallèlement, une vue 3D est proposée. Pour cette vue deux modes sont disponibles, le choix étant fait de manière automatique. Le mode "vue d'ensemble" permet de s'approcher du point d'entrée de la ponction, en se basant sur les repères anatomiques 3D. Le mode "vue de précision" a pour but de guider précisément l'aiguille jusqu'à sa cible. Un profondimètre est affiché continuellement pour suivre la progression de l'outil le long de la trajectoire.

Le changement de mode "vue d'ensemble" vers "vue de précision" se fait lorsque 2 conditions sont remplies (fig. 8.6 page ci-contre) :

1. L'aiguille est correctement alignée avec la trajectoire. En pratique, on calcule les distances des points S et T avec la droite (P, A) ; elles doivent être inférieures à un seuil.
2. La pointe de l'aiguille se trouve dans un voisinage du point d'entrée de la ponction. En pratique on évalue la distance signée du projeté H de P sur (T, S) à S ; elle doit être inférieure à un seuil.

Vue d'ensemble

Une vue d'ensemble montrant les modèles géométriques qui composent la scène anatomique est affichée, comme lors de l'étape de planification (section 5.3.2). Sur cette vue apparaît en plus une aiguille virtuelle, dont l'extrémité proximale - autrement dit la pointe - est entourée d'un disque translucide (on parlera de "collerette" dans la suite) qui, comme nous avons pu le tester sur utilisateurs, améliore la perception 3D de l'orientation de l'aiguille. Ainsi, une collerette parfaitement circulaire signifie que l'aiguille se situe dans l'axe de la caméra et le contraire (collerette en forme d'ellipse) permet à l'utilisateur de corriger plus facilement l'inclinaison de l'outil par rapport à la trajectoire planifiée.

Au cours d'une étude sur l'IHM de la ponction péricardique assistée par ordinateur [Dub01, Ler01], trois types de vues 3D ont été testés (fig. 8.7 page suivante) :

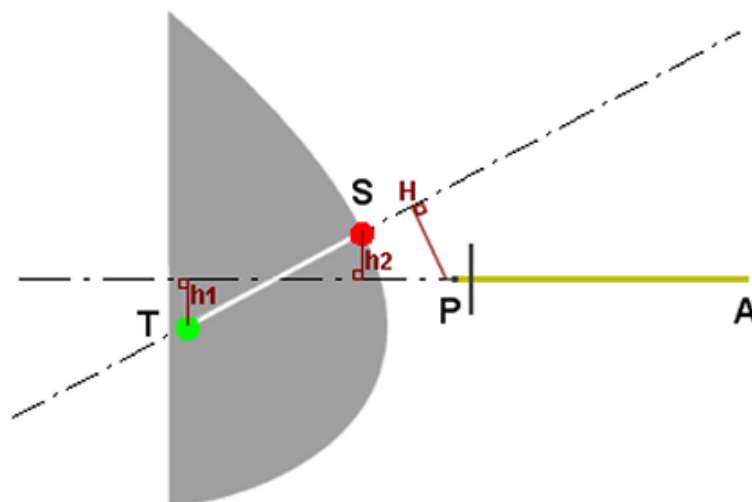


FIG. 8.6 – Aiguille AP en approche de l'entrée de la trajectoire ST. Les critères de passage du mode de guidage "vue d'ensemble" au mode "vue de précision" sont : $\max(h_1, h_2) \leq \epsilon_1$ et $\overline{SH} \leq \epsilon_2$

- La vue *utilisateur*, où la caméra se situe généralement au-dessus de la scène virtuelle, et légèrement de côté, comme le serait le clinicien auprès de son patient.
- La vue *trajectoire*, où la caméra est alignée avec la trajectoire planifiée. Dans cette vue, la trajectoire apparaît ponctuelle, et lors de la navigation en temps-réel, l'outil est correctement aligné lorsque son axe devient également ponctuel, par projection.
- La vue *outil*, où la caméra est alignée avec l'outil linéaire. Ici c'est l'outil qui est immobile et qui apparaît ponctuel, tandis que le reste de la scène se meut.

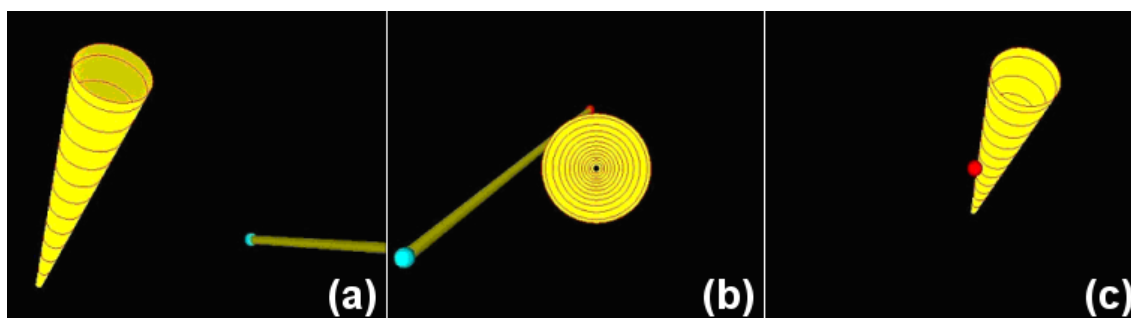


FIG. 8.7 – Trois types de vues d'ensemble 3D pour le guidage d'un outil linéaire le long d'une trajectoire. Ici la trajectoire est représentée par un cône se rétrécissant du point source vers le point cible, et l'aiguille par une tige. (a) Vue utilisateur : trajectoire et outil sont vus de manière oblique (b) Vue trajectoire : la trajectoire est vue de dessus, elle est immobile pendant le guidage alors que l'outil bouge. (c) Vue outil : l'outil est ponctuel à son tour tandis que la trajectoire se déplace dans le sens inverse du mouvement de l'utilisateur. (d'après [Ler01])

Après validation auprès de 4 cliniciens, la deuxième solution a été retenue. L'ajout de la collerette virtuelle à l'aiguille facilite la perception de son inclinaison. La figure 8.8 page suivante montre un exemple d'approche du site de ponction sur un fantôme.

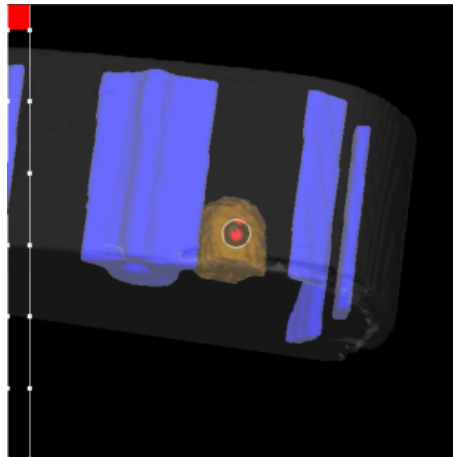


FIG. 8.8 – Vue d’ensemble pendant l’approche du site de ponction planifié sur un fantôme abdominal. La trajectoire apparaît ponctuelle (gros point rouge), et l’aiguille, quasiment alignée, est presque invisible. La collerette est, elle, presque circulaire, indiquant un bon alignement.

Vue de précision

La vue de précision est une vue maintenant classique [Dub01, Ler01, Cha03] de type ”alignement de croix”. Dans cette interface 2D, toujours en vue *trajectoire*, apparaissent une croix \otimes jaune, immobile, qui symbolise la cible à viser ; une croix \oplus verte qui symbolise la pointe de l’aiguille ; une croix \oplus rouge qui symbolise son axe (fig. 8.9). La technique de navigation consiste à dans un premier temps aligner croix jaune et croix verte, ce qui positionne l’aiguille sur son point de pénétration, puis aligner la croix rouge avec les deux autres, ce qui redresse l’aiguille de manière à la rendre parallèle à la trajectoire planifiée. Il reste à faire pénétrer l’aiguille en respectant à chaque instant l’alignement des trois croix.

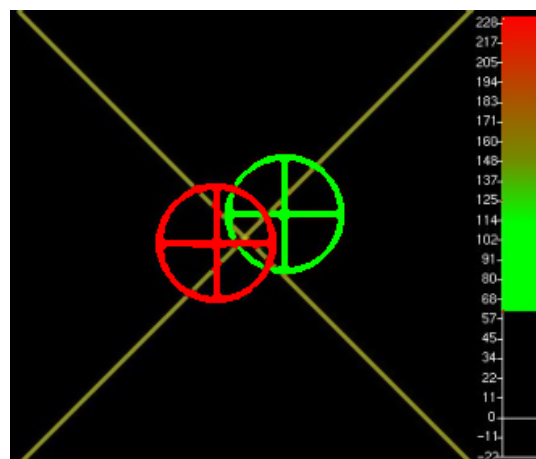


FIG. 8.9 – Vue de précision pour le guidage. Les croix cible (jaune), pointe (verte) et axe (rouge) doivent être alignées. Un profondimètre coloré et gradué indique la progression de l’aiguille de ponction.

Pour suivre l’enfoncement de l’outil du point source vers le point cible, un profondimètre est utilisé, réglé par deux paramètres d’affichage. D’une part il est gradué centimètre par centimètre, et une barre de progression descend vers la graduation zéro au cours de la ponction. D’autre part, un code de couleurs est choisi pour indiquer à l’utilisateur le rapprochement du point cible,

point critique à ne pas dépasser. C'est ainsi que le profondimètre vire progressivement au rouge. Barre unicolore dans un premier temps, car un seul paramètre d'affichage suffit pour suivre les variations sur un degré de liberté (la profondeur), nous avons dès les premiers essais de ponction, sur l'avis des cliniciens, surchargé l'interface par le paramètre de couleur, afin d'alerter par un rouge vif l'utilisateur sur le rapprochement imminent et dangereux du point cible.

8.1.5 Enregistrement d'un fichier journal

L'enregistrement continu des positions **théoriques** de l'aiguille au cours de la ponction dans un fichier journal (*LOG file*) nous a paru indispensable, pour la vérification tant qualitative que quantitative de la précision de la ponction. En l'occurrence, ce sont les coordonnées de la pointe de l'aiguille qui sont mémorisées. Une liste circulaire de 6000 points est mise à jour à chaque photographie du localisateur, ce qui correspond à environ 5 minutes d'acquisition.

Notre sujet n'est pas l'évaluation d'une IHM pour la navigation ; néanmoins, ce type d'enregistrement contient une information riche sur les réactions de l'utilisateur pendant la navigation de son geste, qui pourrait être utile à des études de sciences cognitives. Pour notre part, nous nous contenterons de la position finale de l'aiguille pour tirer des conclusions. La figure 8.10 montre en bleu cyan un exemple de données de LOG.




FIG. 8.10 – Résultat de la ponction d'un rein de fantôme. On voit ici la trajectoire, matérialisée par deux boules rouge et verte reliées. On voit aussi l'aiguille virtuelle, en gris pâle, avec sa collerette et sa pointe non loin de la cible. On voit enfin le contenu du fichier LOG, sous forme d'un nuage de points bleu cyan. L'écart du nuage de points à la trajectoire, au milieu de sa course, est dû à une courbure de l'aiguille que l'ordinateur n'a pas pu interpréter comme telle, étant donné l'hypothèse de rigidité faite au cours du calibrage.

8.2 Evaluation de la navigation

Evaluer la navigation d'un point de vue technique peut se résumer à la mesure de l'écart entre cible planifiée et cible atteinte. Dans un cas réel, on tiendrait aussi compte de la capacité à éviter les obstacles anatomiques. Cette erreur finale est le résultat de l'accumulation de toutes les erreurs survenues le long du processus GMCAO : erreurs de segmentation, erreurs de localisation,

erreurs de recalage, erreurs de guidage. Nous expliquons ici en quoi le fichier LOG renseigne sur cette valeur utile au clinicien, avant de présenter les essais de ponction.

8.2.1 Interprétation des données post-opératoires

En fin d'opération, le patient bénéficie d'un examen scanner post-opératoire par lequel on vérifie le taux de disparition des calculs rénaux détruits par NLPC. Pour nos expériences, de la même manière nous avons fait passer aux pièces ponctionnées un scanner post-opératoire, les aiguilles étant positionnées comme en fin de ponction.

Les données post-opératoires sont recalées sur les coupes pré-opératoires, par un algorithme de maximisation d'information mutuelle par exemple. Nous estimons la précision du repérage de la pointe des aiguilles à environ 1mm , donc assez importante, étant donné la forte brillance du métal au scanner.

A ce stade nous disposons donc de trois valeurs différentes pour la localisation de la cible :

- P_i : position de la cible planifiée sur le scanner pré-opératoire.
- P_f : position de la pointe de l'aiguille réelle mesurée sur le scanner post-opératoire.
- P_v : position de la pointe de l'aiguille virtuelle¹ lue dans le fichier LOG.

Comparées deux à deux, ces positions renseignent de manière différente sur la qualité de la navigation (fig. 8.11) :

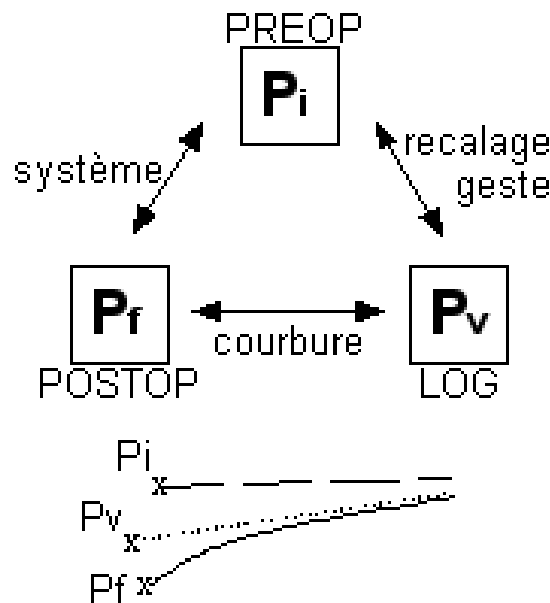


FIG. 8.11 – Les trois distances mesurables après scanner post-opératoire. On compare cible planifiée (P_i), cible virtuelle atteinte (P_v) et cible réelle atteinte (P_f). Les distances renseignent respectivement sur la qualité du recalage per-opératoire, sur la qualité du geste effectué, et surtout sur la précision globale du système GMCAO.

- $P_f P_v$

Cette distance trahit l'erreur finale induite par la courbure de l'aiguille. Elle permet d'une certaine manière de mesurer la capacité du chirurgien à naviguer de manière rectiligne.

- $P_i P_v$

Cette distance inclut les erreurs de segmentation et de recalage, plus la précision du geste.

¹La dénomination d'aiguille "virtuelle" correspond au fait que sa position est déterminée par la localisation du CR qui lui est attaché et son calibrage, lequel ne tient pas compte des éventuelles déformations qui ont lieu en réalité.

– $P_i P_f$

Cette distance, enfin, représente la précision globale du système GMCAO. C'est sur elle qu'on pourra baser une étude clinique.

8.2.2 Divers essais de ponction

Les premiers essais, de difficulté et de pertinence croissante, ont été globalement satisfaisants en terme de précision, et donc de faisabilité. Il faut cependant garder en tête que l'hypothèse de structures anatomiques fixes et non déformables est faite.

Validation sur bassin sec

Le bassin sec, structure rigide s'il en est, a été passé au scanner, puis a été immergé dans une bassine d'eau. Dans ces conditions, les segmentations pré-opératoire et per-opératoire ont été relativement aisées². De plus, la largeur du sacrum et sa géométrie complexe ont permis un recalage non-ambigu et de précision moyenne de $1.1mm$, sur une dizaine d'attitudes initiales différentes, en considérant la distance du nuage de points échographique au modèle scanner.

Ce premier test n'ayant pour unique but que de mettre à jour de grosses erreurs d'implémentation, nous avons validé la précision des ponctions de manière visuelle. Comme le montre la figure 8.12, les données réelles, 2D-scanner et 3D au cours de la navigation se superposent parfaitement. Tous les essais de ponction des trous sacrés, de 3 à $5mm$ de diamètre, ont été couronnés de succès.

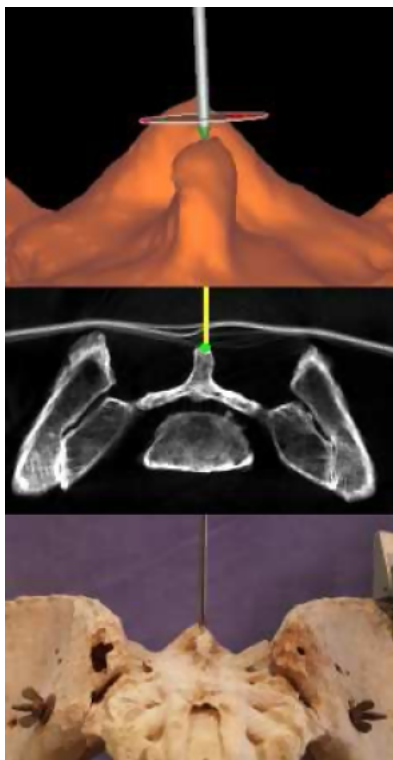


FIG. 8.12 – Navigation d'une aiguille sur l'épine sacrée d'un bassin sec. En bas, vue réelle. Au milieu, vue scanner. En haut, vue 3D. La précision est très haute.

²Pour la segmentation scanner du bassin, des optimisations sont proposées en annexe B

Validation sur fantôme

Dans un deuxième temps, des essais sur fantôme ont été menés. Nous les décrivons en détail dans la section 8.3. Retenons qu'après 6 ponctions et un scanner post-opératoire, l'erreur finale moyenne $\overline{P_i P_f}$ est de $4.7mm$. Les résultats sont suivis d'une discussion.

Validation sur rein isolé

Forts du succès sur fantôme, les expériences ont continué, tournées vers les tissus humains. La ponction d'un rein isolé a été préparée à cet effet. En simulant un comportement réaliste du rein en réaction à la pression de l'aiguille, les cibles ont été atteintes à $3mm$ près, en moyenne. L'expérience est décrite en détail dans la section 8.4.

Validation sur cadavre

La validation sur cadavre est le test le plus avancé que nous avons pu mener. Hélas, il n'a pas porté ses fruits. En effet, l'état du cadavre empêchait toute échographie transcutanée, et quoi qu'il en fût, après dissection le rein a montré un aspect totalement inconsistant. Une seconde validation sur cadavre "frais" n'a pas pu être organisée dans le temps imparti, pour diverses raisons. C'est donc un travail en attente qui mérite d'être à nouveau tenté.

Malgré l'échec sur la ponction du rein, le cadavre a été très utile à la validation du système pour la ponction sacrée, autre application de la navigation en urologie basée sur nos travaux. Cette expérience est décrite en annexe B.

8.3 Validation sur fantôme

La validation sur fantôme est donc celle qui fait référence dans notre étude. Elle a donné les premiers résultats pertinents, qui ont fait l'objet d'un article de conférence à *Surgetica'02* [Ler02].

8.3.1 Dispositif

Le fantôme utilisé est le modèle 057 de CIRS³, conçu pour les essais de ponction, et pour l'imagerie scanner, IRM et échographique. Sa texture offre une résistance réaliste à l'insertion d'une aiguille. On peut toutefois regretter l'absence de capsule collagène autour des reins. Les distances et proportions anatomiques ont été à peu près respectées, plaçant les reins à environ $4cm$ de la surface postérieure. Les reins sont coupés à mi-hauteur, pour des raisons d'encombrement du fantôme qui doit également contenir un modèle de foie. Des cavités ont été introduites dans le parenchyme rénal.

Le fantôme a été solidarisé de la référence de localisation, comme présenté sur la figure 8.13 page suivante

Des aiguilles d'urologie ont été utilisées, comme celle décrite en section 2.2.2. Elles sont longues et souples.

³<http://www.cirsinc.com>



FIG. 8.13 – *Fantôme abdominal solidarisé du corps rigide de référence. Le fantôme est placé en décubitus ventral.*

8.3.2 Planification pré-opératoire

La segmentation scanner est relativement aisée, du fait de la séparation nette entre les différents tissus. Le bruit radiologique doit toutefois être atténué avant sélection des régions.

6 ponctions ont été planifiées, 3 dans chaque rein. Le point source est choisi sur la peau synthétique du fantôme, et le point cible dans les cavités rénales, en faisant varier les orientations et la proximité aux structures osseuses. La figure 8.14 page suivante montre l'une des planifications.

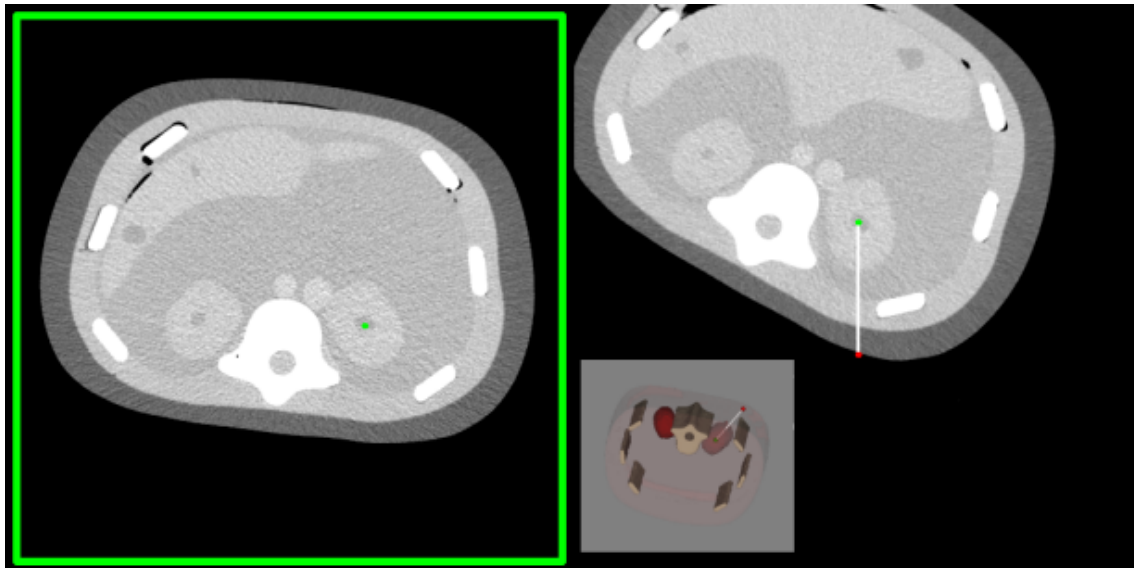


FIG. 8.14 – Planification de l'une des 6 trajectoires sur le fantôme. Les demi-reins sont bien visibles de part et d'autre du rachis, et contiennent des cavités sombres, cibles des ponctions.

8.3.3 Recalage per-opératoire

Grâce à la bonne échogénéicité du fantôme, le rein a pu être visible en totalité sur chacune des coupes échographiques. La segmentation ainsi facilitée a généré un nuage dense de points 3D (fig. 8.15).

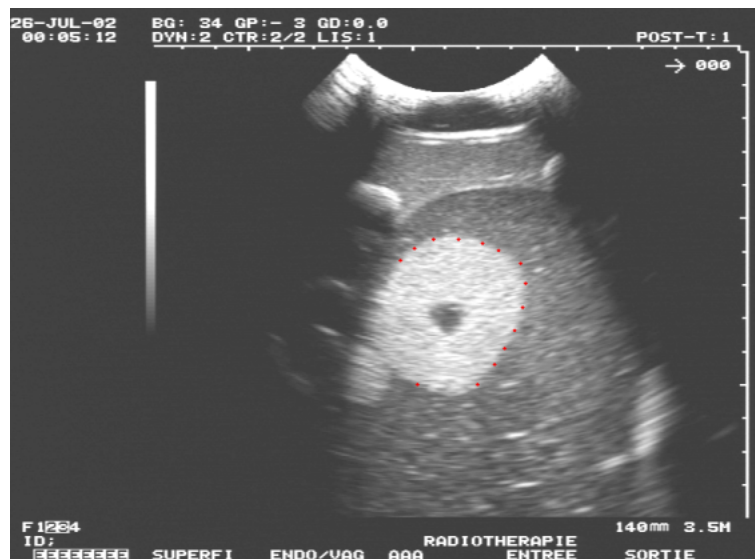

FIG. 8.15 – Exemple de coupe échographique du fantôme. Toutes les faces du rein sont visibles, résultant ainsi, après reconstruction 3D, en un nuage dense de points.

Pour ce qui concerne le recalage, la quasi-symétrie du demi-rein inclus dans le fantôme a selon nous pu poser des problèmes de minimum local pour la terminaison de l'algorithme. Quelques zones de courbure caractéristiques ont aidé à trouver une position finale satisfaisante, qui affiche une distance inter-maillages d'environ 1mm (fig. 8.16 page ci-contre). Il semble tout de même que le recalage du rein gauche souffre d'une rotation mal fixée, laissant présager des erreurs lors

de la ponction.

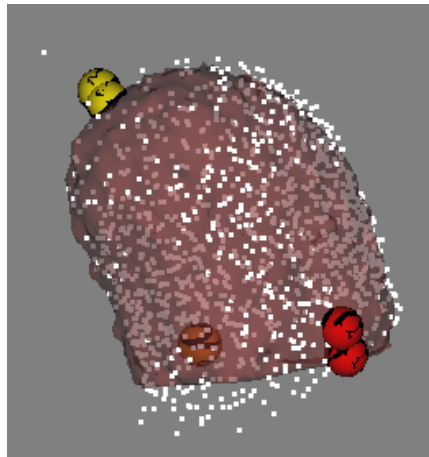


FIG. 8.16 – Résultat d'un recalage sur le rein gauche du fantôme. Le nuage échographique encapsule totalement le maillage scanner. Dans ce cas précis, l'un des degrés de liberté en rotation est mal fixé (environ 5°), à cause de l'aspect quasi-symétrique de l'organe.

8.3.4 Résultats et discussion

Les résultats pour le rein gauche sont plutôt mauvais, ils confirment l'impression d'échec lors du recalage (tab. 8.1). Les résultats pour le rein droit sont par contre exploitables ; ils montrent des distances finales de 6.1mm , 3.3mm et 4.7mm (tab. 8.2).

	Ponction 1	Ponction 2	Ponction 3	Moyenne
$P_f P_v$	5.7	11.2	9.4	8.7
$P_i P_v$	2.4	1.2	3.6	2.4
$P_i P_f$	4.9	12.3	6.1	7.7

TAB. 8.1 – Distances finales pour les 3 ponctions réalisées sur le rein gauche du fantôme. $P_i P_v$, en particulier, confirme l'échec du recalage.

	Ponction 1	Ponction 2	Ponction 3	Moyenne
$P_f P_v$	2.5	1.9	2.0	2.1
$P_i P_v$	5.1	2.9	5.0	4.3
$P_i P_f$	6.1	3.3	4.7	4.7

TAB. 8.2 – Distances finales pour les 3 ponctions réalisées sur le rein droit du fantôme. Ces valeurs sont assez satisfaisantes pour une première étude.

Dans les chiffres avancés, on remarque que la distance $P_i P_v$ tient une grande part dans l'erreur finale. Autrement dit, l'erreur de ponction vient majoritairement du geste du praticien, guidé par notre interface. Deux raisons majeures peuvent expliquer cela :

1. Ces ponctions ont été réalisées sans aucun entraînement, alors que des essais répétés permettraient à l'utilisateur de se familiariser avec le système de guidage. Malheureusement, la fragilité du fantôme abdominal interdisait les ponctions répétées.

2. Dans le cadre d'une ponction réaliste (comme celle effectuée ici sur fantôme) mettant en jeu des frottements significatifs sur l'aiguille, celle-ci se voit facilement courbée sous la force de l'utilisateur. Dans ces conditions, et sachant que le corps rigide est monté sur la partie distale de l'outil, le système de localisation peut facilement rendre compte indirectement d'une erreur de plusieurs millimètres, et d'autant plus que la cible est profonde. S'il était possible de fixer une référence au niveau de la pointe de l'outil, ce problème serait résolu. C'est là que la localisation magnétique pourra entrer en jeu (annexe A).

On a pu remarquer l'intérêt du fichier LOG au cours de cette expérience, qui montre comme sur la figure 8.10 page 195 des écarts de position brusques et amples de la pointe de l'aiguille en cours de ponction, alors que l'aiguille est censée être enserrée par les tissus environnants. Ces écarts virtuels sont générés par la courbure de l'aiguille sous la force du praticien. On pourrait imaginer la mise en place d'un critère de bon alignement de l'aiguille avec la trajectoire planifiée, qui tiendrait compte du nombre d'écarts et de leur amplitude. Ce critère permettrait de noter *a posteriori* la qualité de la ponction.

8.4 Validation sur rein isolé

Les essais sur un rein humain isolé ont confirmé les premiers résultats sur fantôme. L'originalité de l'expérience réside dans l'emploi d'un organe humain et mobile.

8.4.1 Dispositif

Un rein gauche a été suspendu dans une bassine par des fils de nylon d'environ 2mm d'épaisseur (fig. 8.17).

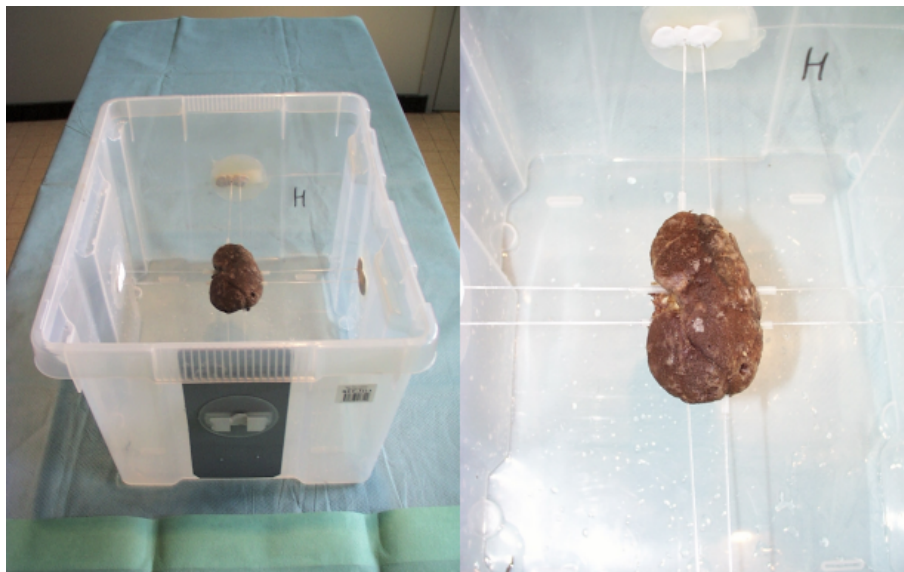


FIG. 8.17 – Dispositif pour les essais de ponction sur rein isolé. Le rein est suspendu dans une bassine par des fils de nylon épais.

L'élasticité des fils a permis de simuler les déplacements du rein en réaction à la pression d'une aiguille sur sa capsule. Les déplacements simulés n'ont pas dépassé le centimètre, et sont tels que le rein reprend sa position initiale après disparition de la contrainte. Ce comportement compense quelque peu l'état de dessèchement et de durcissement du rein ex-vivo, pour se rapprocher du comportement normal in-vivo.

Les aiguilles d'urologie ont à nouveau été employées.

8.4.2 Planification pré-opératoire

La segmentation scanner n'a posé aucun problème. Ensuite, la taille réduite du spécimen n'a permis l'insertion que de 4 aiguilles. Le point d'entrée de la ponction étant choisi sur la surface du rein, la trajectoire construite est d'assez petite taille, par rapport à la longueur de l'aiguille. La figure 8.18 montre un exemple de planification.

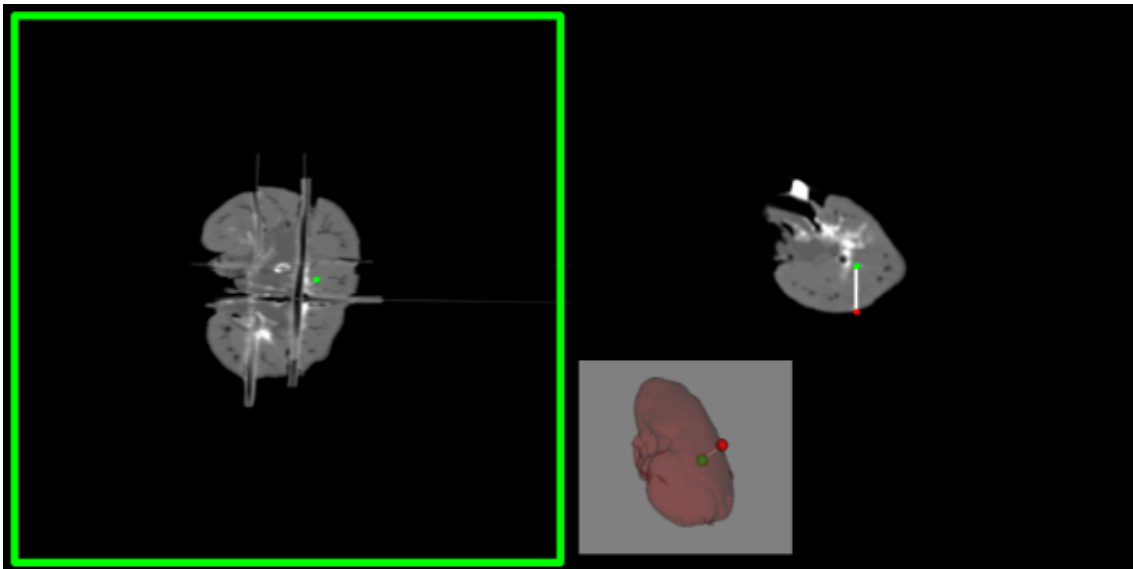


FIG. 8.18 – *Planification de l'une des 4 trajectoires sur le rein isolé. Dans les images scanner le rein se détache parfaitement de l'arrière-plan. La trajectoire ne fait que quelques centimètres de long.*

8.4.3 Recalage per-opératoire

Le dispositif n'a permis, après immersion, qu'un accès antérieur au rein ; d'autre part l'organe, étant donné son état, a agi comme une interface opaque, produisant un fort écho suivi par une ombre acoustique (fig. 8.19 page suivante).

Malgré la surface limitée des zones segmentables, quelques courbures caractéristiques ont permis un recalage non-ambigu de qualité visuelle bonne, correspondant à une distance inter-maillages de moins de $1mm$ (fig. 8.20 page suivante).

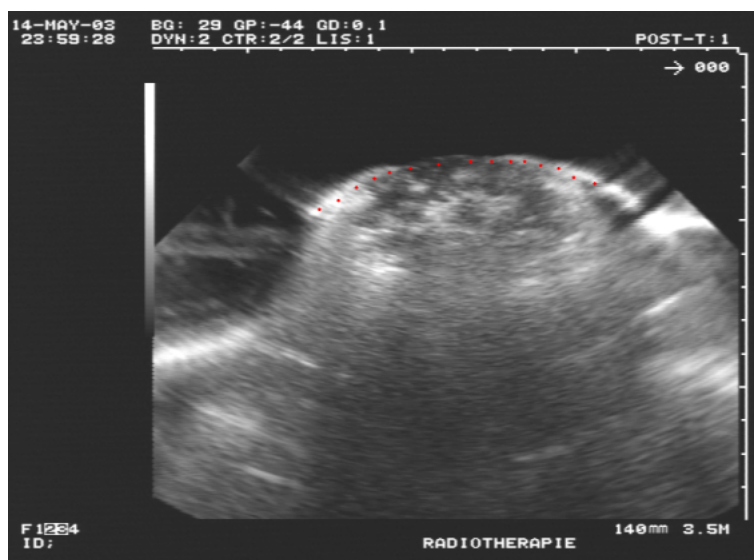


FIG. 8.19 – Exemple de coupe échographique du rein isolé. La face antérieure produit un fort écho et génère une large ombre acoustique en retrait.

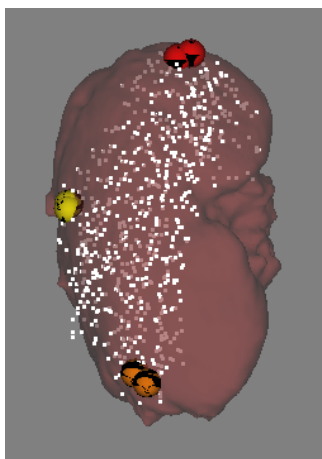

FIG. 8.20 – Résultat d'un recalage sur le rein isolé. On voit que le nuage de points échographique n'épouse que la face antérieure de l'organe, mais l'épouse bien.

8.4.4 Résultats et discussion

Les 4 aiguilles ont été introduites avec succès (fig. 8.21).

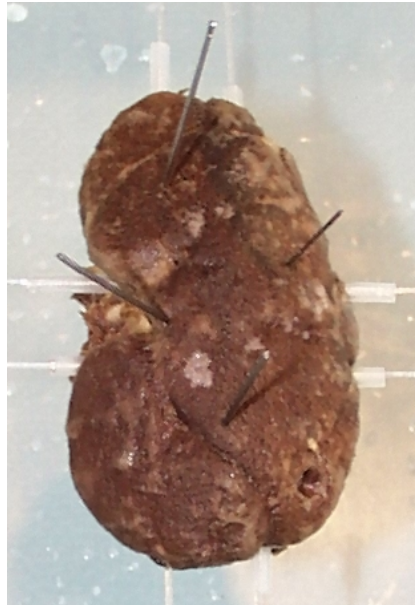


FIG. 8.21 – *Rein isolé après 4 essais de ponction. On peut voir les aiguilles plantées. Ce rein est prêt pour le scanner post-opératoire. Malheureusement, l'inclinaison des aiguilles n'est pas suffisante et va générer des artefacts importants lors du passage d'un faisceau X parallèle.*

Les distances P_iP_v données par le fichier LOG sont pour les quatre ponctions : 4mm, 3mm, 2mm, 3mm. Ces valeurs relativement hautes tiennent de la souplesse de l'aiguille et des mouvements du rein. Nous restons malgré tout dans des ordres de grandeur acceptables pour notre problématique.

L'examen du scanner post-opératoire n'a rien donné, car la taille des artefacts des aiguilles rendait impossible la localisation précise de la pointe des aiguilles. Une orientation judicieuse des aiguille insérées par rapport à l'axe de rotation du scanner aurait sans doute diminué le scintillement.

Bilan

Nous avons proposé une interface originale pour le guidage de la ponction. Deux essais, sur fantôme et sur rein isolé, ont été concluants et ont donné les premières estimations de l'erreur finale commise pendant le geste. Ces résultats ont fait l'objet d'une publication en 2002. La pratique ainsi que les chiffres ont mis à jour le problème de la déformation de l'aiguille de ponction, qui tient une grande part dans l'erreur finale.

Bibliographie

- [Cha03] O. Chavanon : *Aide informatisée aux gestes de chirurgie cardiaque*, Ph.D. thesis, Université Joseph Fourier, 2003.
- [Dub01] E. Dubois : *Chirurgie augmentée, un cas de réalité augmentée ; conception et réalisation centrées sur l'utilisateur*, Ph.D. thesis, Université Joseph Fourier, 2001.
- [Ler01] A. Leroy : *MiniCASPER : Etude d'IHM et réalité augmentée pour la navigation de la ponction péricardique.*, Tech. rep., Laboratoire TIMC-GMCAO, 2001.
- [Ler02] A. Leroy, P. Mozer, Y. Payan, F. Richard, E. Chartier-Kastler, J. Troccaz : *Percutaneous Renal Puncture : Requirements and Preliminary Results*, in J. Troccaz, P. Merloz, editors, *Proceedings of Surgetica*, pp. 303–309, Sauramps Medical, 2002.

Conclusion sur la navigation

Sommaire

9.1	Planification pré-opératoire	208
9.2	Recalage per-opératoire	208
9.3	Guidage du geste	209
9.4	Travaux envisagés	209
	Bibliographie	211

Ce court chapitre brosse le bilan de l'étude de faisabilité sur la ponction rénale assistée par ordinateur dans sa première mise en œuvre. Voyons point à point les conclusions que nous pouvons tirer.

9.1 Planification pré-opératoire

Grâce à l'avènement des détecteurs multi-barrettes, on peut bénéficier systématiquement d'examens scanner de haute qualité. Il est toutefois nécessaire d'établir un protocole reconnu "GMCAO-NLPC" avec les radiologues.

Nous avons vu que la segmentation scanner ne peut pas être totalement automatique, du moins pour les méthodes bas-niveau comme le seuillage ou la ligne de partage des eaux. Bien que cette étape se déroule pendant le temps pré-opératoire, il est indispensable que le praticien ou le radiologue ne passe pas plus de quelques minutes pour la segmentation du ou des examens scanner. C'est pourquoi la recherche d'une méthode interactive et efficace de segmentation est nécessaire pour le système GMCAO final.

La segmentation scanner, somme toute, a deux utilités : elle offre d'abord une interface 3D pour la planification, qui permet d'initialiser de manière aisée et efficace la position des points source et cible de la ponction ; elle fournit ensuite un maillage de la surface du rein qui servira de base au recalage 3D/3D. Cela dit, il est légitime de se demander si un autre algorithme de recalage pourrait faire abstraction de ce maillage. Dans ce cas, l'étape de segmentation n'aurait plus lieu d'être, du moins avec la précision qu'on lui demande pour le moment.

Pour finir avec le bilan de planification, l'interface proposée 2D/3D avec coupes obliques et orthogonales s'est avérée intuitive et efficace aux yeux des cliniciens qui ont testé le système.

9.2 Recalage per-opératoire

Nous avons vu que le calibrage échographique tenait une part essentielle dans la précision de la navigation car il intervient au tout début de la chaîne de segmentations, reconstructions et recalages. La méthode que nous avons utilisée est connue pour être robuste et précise, bien que certains auteurs regrettent l'imprécision de la segmentation due à l'épaisseur du faisceau échographique. Si la méthode est toujours discutable, tout au moins il faudra inventer un fantôme de calibrage peu encombrant pour la routine clinique, ainsi qu'un système de fixation du CR à la sonde adaptatif et efficace.

Dans l'étape per-opératoire, la question de la segmentation est encore plus brûlante que pour l'étape précédente. En effet, il est impensable qu'un clinicien prenne 20 minutes pour placer plusieurs centaines de points sur des coupes échographiques. Si l'on souhaite conserver cette étape de segmentation, il sera nécessaire de mettre en place une méthode automatique ou semi-automatique qui soit au moins aussi précise.

Comme pour l'étape pré-opératoire, la question de l'utilité de la segmentation se pose ici. S'il était possible de mettre en place une méthode de recalage sans segmentation préalable, nous devrions *a priori* y gagner. Pour faire court, au lieu d'une méthode qui demande des données segmentées à la fois en scanner et en échographie, dont la précision n'est pas excellente, on peut envisager la mise en place d'une méthode qui, à l'opposé, ne requiert aucune segmentation. Ce serait donc une méthode basée sur la seule information des pixels des images.

Quelle que soit la méthode choisie, l'hypothèse d'un rein rigide, si anatomiquement elle est justifiée, est en pratique inexacte. En effet, des déformations du rein apparaissent sur les images échographiques, par les variations de vitesse de l'onde ultrasonore. En ce sens, on peut dire que les déformations sont virtuelles, mais elles sont là et devraient être prises en compte dans l'algorithme de recalage, en introduisant des degrés de liberté supplémentaires ou des termes d'élasticité.

Pour terminer sur des considérations plus cliniques, les acquisitions se sont faites par voie antérieure, à cause d'une bonne qualité d'image. Dans une étude finale, il faudra songer à acquérir les images par voie postérieure, comme il est l'habitude pour la NLPC.

9.3 Guidage du geste

Nous avons effectué des tests de ponction sur fantôme et pièces anatomiques. L'IHM a paru intuitive, mêlant informations scanner auxquelles le clinicien est habitué, et informations de guidage, 2D ou 3D. L'ajout d'un écran de plus en salle d'opération, si cela semble de prime abord encombrant, paraît faisable. L'idéal serait une sorte de station de navigation qui incluerait l'appareil d'échographie.

Pour la ponction du rein nous avons fait l'hypothèse de son repositionnement exact au cours de la respiration. Si l'étude préliminaire que nous avons menée le laisse entendre, une étude clinique poussée est nécessaire avant d'affirmer quoi que ce soit. Nous avons d'ores et déjà des solutions de guidage en cas de mauvais repositionnement.

Si les premiers essais de ponction ont paru concluants, et relativement précis, seul un petit nombre a été effectué, et sans entraînement. Des essais plus poussés sont nécessaires, sur des fantômes plus résistants, et surtout sur cadavre, à nouveau.

Enfin, nous avons mis à jour l'influence de la courbure de l'aiguille de ponction dans l'erreur de position finale de sa pointe. Certes, le montage du corps rigide pour lequel nous avons opté n'était sans doute pas idéal, mais il semble que la position distale du CR sur l'aiguille, ajoutée à son poids, favorise de toute façon la courbure de l'outil. Une solution offrant la possibilité de guider la pointe directement devra être envisagée. Nous plaçons nos espérances dans la localisation magnétique.

9.4 Travaux envisagés

Parmi les travaux restants, nous avons décidé de nous tourner vers les problématiques nouvelles que sont le recalage iconique et la localisation magnétique. Les questions de segmentation ou de calibrage ont été largement étudiées jusqu'à ce jour, et ne présentent plus autant d'intérêt scientifique.

Pour ce qui concerne le recalage iconique, son but est de simplifier au maximum l'interface utilisateur, et de minimiser l'interaction avec celui-ci et par-là même le temps passé. Comme nous le verrons dans la partie suivante, les travaux portant sur le recalage scanner/échographie du rein n'étaient à l'époque pas répertoriés. Là aussi, donc, nous avons mené une étude de faisabilité, qui devait plus répondre à la question "cela peut-il marcher ?" que "comment cela marchera-t-il ?".

Pour ce qui est du guidage magnétique, les systèmes de localisation souffrant encore aujourd'hui d'imprécision et de sensibilité au bruit électromagnétique, nous avons entamé son exploration avec l'aide de Sylvain Maubleu en 2003, stagiaire ingénieur, par une étude de précision

de la première version du localisateur Aurora[®] [Mau03]. Cette étude s'est achevée sur l'écriture d'un composant de pilotage du localisateur, et son intégration dans le logiciel PERM[®]. Ces travaux finalement peu avancés, dans l'attente d'un système robuste, ne seront présentés que dans l'annexe A.

Bibliographie

- [Mau03] S. Maubleu : *Implémentation et évaluation d'un localisateur magnétique dans le cadre de la ponction rénale assistée par ordinateur*, Master's thesis, Polytech'Grenoble, 2003.

Troisième partie

Recalage iconique pour la ponction rénale percutanée

Le recalage iconique Scanner/Echographie 2.5D

Sommaire

10.1 Principes du recalage iconique	216
10.1.1 Objets du recalage	216
10.1.2 Prérequis pour le recalage	216
10.1.3 Algorithme général	217
10.2 Etat de l'art	217
10.2.1 Premiers travaux	217
10.2.2 Recalage d'images échographiques	219
10.3 Notre méthode de recalage iconique	219
10.3.1 Les transformations mises en jeu	219
10.3.2 Description de notre algorithme	220
10.3.3 Sur l'interpolation des voxels	221
Bibliographie	222

LE recalage iconique (*voxel-based* en anglais) est une technique relativement récente puisqu'elle a vu le jour en 1995. Il permet le recalage de données mono- ou multi-modales en s'appuyant sur l'information d'intensité contenue dans les voxels. En ce sens, il permet la fusion de données sans segmentation préalable. C'est suite aux conclusions de notre première étude de faisabilité sur le système global de navigation que nous explorons ce domaine. Le but est de décider la faisabilité d'un tel recalage appliqué à des modalités si distinctes que le scanner et l'échographie. Ce chapitre introductif présente tour à tour les principes du recalage iconique, un état de l'art des 10 dernières années, puis l'adaptation que nous faisons de la méthode pour notre problématique.

10.1 Principes du recalage iconique

Le recalage iconique est une méthode itérative recherchant une transformation optimale \mathbf{T} entre deux volumes V_1 et V_2 ; optimale s'entendant au sens d'une mesure de "similarité" entre les voxels des deux volumes V_1 et $\mathbf{T}(V_2)$.

10.1.1 Objets du recalage

Le recalage iconique 3D superpose deux volumes de données : V_1 , volume immobile (*base*) et V_2 , volume déplacé (*match*). Les volumes sont tels que l'on connaît la dimension des voxels, ainsi que leur position par rapport à un référentiel fixe.

Si l'intensité des voxels des organes à recaler n'a dans l'absolu pas d'importance pour ce type de recalage, il est au contraire primordial que les deux volumes partagent une même forme pour l'organe d'intérêt, afin de réussir une superposition. C'est cette information commune aux deux volumes qui sera la base de l'algorithme de recalage.

10.1.2 Prérequis pour le recalage

Avant de démarrer le recalage à proprement parler, un certain nombre de manipulations préliminaires sont nécessaires.

Choix de l'attitude initiale

Comme pour tout recalage 3D itératif, il faut déterminer une position initiale proche de la position recalée. Cela consiste à placer de manière interactive V_2 sur V_1 . On obtient une transformation de pré-recalage que l'on nommera \mathbf{IA} .

Choix de la région d'intérêt

La comparaison des volumes à chaque itération de l'algorithme se fait sur un sous-ensemble des voxels. La mise en correspondance des voxels n'a en effet de sens que dans un voisinage de l'organe d'intérêt. Nous appellerons *ROI* la région d'intérêt commune aux deux volumes dans laquelle sera évaluée la similarité des voxels.

Choix d'un prétraitement des images

Dans le cas d'un recalage multi-modal, qui est notre cas, la comparaison des images brutes n'est souvent pas possible, à cause du bruit qui les entache, à cause de structures visibles dans une modalité et non dans l'autre, ou encore à cause de l'existence de zones ne véhiculant aucune information pertinente. Pour ces raisons, il est recommandé voire nécessaire de procéder à un prétraitement des volumes, au moins dans la région d'intérêt, dans le but de les rendre comparables.

Choix de la mesure de similarité

Nous verrons par la suite qu'il existe différents types de mesures de similarité, c'est-à-dire la fonction mathématique μ qui étant donné deux volumes superposés X et Y retourne une valeur de leur similarité $\mu(X, Y)$. Nous chercherons à faire varier de manière monotone cette valeur jusqu'à un maximum, qui correspondrait à la position recalée des volumes. Le choix de la mesure dépend essentiellement des modalités mises en jeu.

Choix de la méthode d'optimisation

La recherche du maximum de similarité se fait par variations successives de la transformation qui place V_2 sur V_1 . Si \mathbf{T} est cette transformation, alors il faut choisir un algorithme de mise à jour de \mathbf{T} , qui déterminerait donc à chaque itération sa variation $\Delta\mathbf{T}$.

10.1.3 Algorithme général

Pour résumer et formaliser ce qui précède, nous présentons ci-dessous l'algorithme général de recalage iconique :

```

T = IA
ΔT = 0
Faire
    T = T + ΔT
    Evaluer  $M = \mu(V_1, V_2)$  dans ROI
    Mettre à jour ΔT
Tant que
     $M$  n'est pas maximale
  
```

10.2 Etat de l'art

Le recalage iconique est une approche relativement récente. Les premiers travaux sont apparus avant 1995 avec la mesure dite d' "entropie jointe", et ses dérivées comme l' "information mutuelle". A cette époque, un petit groupe d'auteurs a posé les bases théoriques sur lesquelles se sont appuyés nombre d'auteurs, comme le montrent les statistiques de J. Pluim sur les publications du domaine [Plu03a] : de 1997 à 2002, en moyenne 20 articles ont été publiés par an sur le recalage d'images per-opérateurs.

Nous présentons ici une liste non exhaustive de travaux de référence, en nous focalisant petit à petit sur le recalage d'images échographiques. Pour une bibliographie complète (jusqu'en 2003), nous recommandons l'article *Mutual-Information Based Registration of Medical Images : A Survey* de J. Pluim [Plu03b].

10.2.1 Premiers travaux

Les pionniers du recalage iconique

Parmi les premiers chercheurs à s'intéresser au recalage iconique, on peut citer

R. Woods[Woo93]

Mesure de similarité fonctionnelle pour le recalage multimodal PET/MRI : le critère de Woods.

P. Viola [Vio95, Vio97]

Introduction de l'information mutuelle pour le recalage monomodal MRI T1/T2.

W. Wells [Wel96]

Recalage multimodal MRI/CT/PET par information mutuelle, avec fenêtrage de Parzen et descente de gradient stochastique.

F. Maes et A. Collignon [Mae97]

Introduction de l'information mutuelle pour le recalage multimodal MRI/CT/PET. Premières considérations sur l'interpolation des voxels.

C. Studholme et D. Hill [C.S96, C.S97, Stu97]

Etude des mesures entropiques pour le recalage multimodal CT/MRI, considérations sur l'optimisation de l'algorithme de recherche.

Ces travaux constituent les bases théoriques de notre réflexion. On y découvre les différentes mesures de similarité, et leur intégration dans un schéma algorithmique. Les applications cliniques sont par contre assez éloignées de notre problématique.

Comparaison des mesures de similarité**C.Studholme [C.S97, Stu97]**

Définition et comparaison des mesures basées sur l'entropie. L'information mutuelle normalisée montre le meilleur comportement.

A. Roche [Roc98a, Roc98b, Roc01a]

Introduction du rapport de corrélation dans le recalage d'images multimodales. Supériorité sur les mesures statistiques.

D. Sarrut [Sar99, Sar00]

Tests exhaustifs pour la comparaison d'une vingtaine de mesures sur diverses modalités.

C. Nikou [Nik98]

Méthode d'évaluation robuste des mesures de similarité.

M. Jenkinson [Jen01a, Jen01b]

Etude comparative des mesures usuelles notamment dans des cas de positionnement extrêmes. Préférer information mutuelle ou rapport de corrélation pour le recalage multimodal.

J. Masumoto [Mas02]

Mise au point d'une mesure pour le recalage monomodal CT du foie, basé sur une connaissance *a priori* de la distribution conjointe des intensités.

Ces tests de comparaison enrichissent la réflexion et permettent de restreindre déjà le choix de la mesure pour le recalage scanner/échographie : le rapport de corrélation et l'information mutuelle normalisée semblent les meilleurs candidats.

Comparaison des algorithmes d'optimisation**F. Maes [Mae99]**

Comparaison de 6 méthodes d'optimisation pour le recalage par information mutuelle avec interpolation "volume partiel". Etude des approches multirésolution.

M. Jenkinson [Jen01a, Jen01b]

Modifications de l'algorithme de Powell-Brent, notamment une pré-recherche systématique de minimum.

Ces comparaisons orientent notre choix d'implémentation, selon les moyens et le temps dont nous disposons. L'algorithme de Powell-Brent semble le candidat idéal. Nous prenons bien note des astuces pratiques qui sont dévoilées ici.

10.2.2 Recalage d'images échographiques

Etudes de référence

A. Roche [Roc00, Roc01b]

Introduction du rapport de corrélation bivariant pour le recalage US/MRI du cerveau.

R. Brooks [Bro03]

Reprise des travaux de Roche pour la simulation de coupes échographiques à partir d'images IRM.

R. Shekhar [She02]

Recalage monomodal US/US par transformations affines et information mutuelle.

G.P. Penney [Pen04]

Recalage non-rigide multimodal indirect US/MRI du foie, par une conversion des images dans un espace de probabilités. La mobilité du foie sous respiration est prise en compte.

M. Letteboer [Let03]

Recalage rigide US/US de tumeurs cérébrales par information mutuelle.

On trouve dans ces travaux des idées essentielles, à adapter aux images du rein. Les prétraitements sont par exemple à revoir, ou à inventer.

Sur le recalage CT/US

A notre connaissance, aucun travail n'a été publié sur le recalage iconique scanner/échographie. Il est probable, cependant, que les techniques valables pour l'IRM le soient pour le scanner. Les articles de Roche [Roc00, Roc01b] et Penney [Pen04] sont donc de première importance.

10.3 Notre méthode de recalage iconique

D'après cette revue de bibliographie, notre approche de recalage est originale, puisqu'aucune recherche ne se rapporte au cas précis du recalage scanner/échographie du rein. Notre approche consiste donc à mettre à profit les outils mis à disposition par les prédécesseurs, pour bâtir une méthode nouvelle. Le choix des prétraitements, de la mesure de similarité et de l'algorithme d'optimisation reste encore à déterminer, mais il est d'ores et déjà possible d'explicitement le fonctionnement de notre méthode.

10.3.1 Les transformations mises en jeu

Le recalage iconique est basé sur la comparaison de voxels. Dans le cas de l'échographie 2.5D, on devra superposer les pixels échographiques positionnés dans l'espace, avec les voxels scanner correspondants, placés dans le même référentiel. Pour cela, plusieurs transformations entrent en jeu ; nous les explicitons ici :

Soit $\mathbf{P}_e(\mathbf{u}, \mathbf{v}, \mathbf{1})$ un pixel dans une des N images échographiques $I_i, i \in \mathbb{N}_N$

Soit $\mathbf{P}_s(\mathbf{U}, \mathbf{V}, \mathbf{W}, \mathbf{1})$ son voxel correspondant dans le volume scanner

Soit \mathbf{C} la transformation de calibrage

Soit \mathbf{L}_i la transformation de localisation de I_i

Soit \mathbf{S} la transformation de mise à l'échelle du scanner (sorte de calibrage intrinsèque)

Soit \mathbf{T}_k la k -ième transformation de recalage évaluée, qui transforme le scanner vers l'échographie

$$\begin{aligned} \mathbf{P}_s \begin{vmatrix} U \\ V \\ W \\ 1 \end{vmatrix} &= \mathbf{S} \cdot \mathbf{T}_k^{-1} \cdot \mathbf{L}_i \cdot \mathbf{C} \cdot \mathbf{P}_e \begin{vmatrix} u \\ v \\ 1 \end{vmatrix} \\ \mathbf{P}_s &= \mathbf{T}_{e \rightarrow s}^{i,k} \cdot \mathbf{P}_e \end{aligned} \quad (10.1)$$

La première évaluation de la transformation de recalage est l'attitude initiale, soit $\mathbf{T}_0 = IA$. Sachant cela, on optimisera la transformation rigide τ_k tel que

$$\begin{aligned} \mathbf{T}_k &= \mathbf{IA} \cdot \tau_k \\ \|\tau_k\| &\ll \|\mathbf{IA}\| \end{aligned} \quad (10.2)$$

On peut alors réécrire 10.1 :

$$\mathbf{P}_s = \underbrace{(\mathbf{S})}_{\text{constant}} \cdot \underbrace{\tau_k^{-1}}_{\text{optimisé}} \cdot \underbrace{(\mathbf{IA}^{-1} \cdot \mathbf{L}_i \cdot \mathbf{C})}_{\text{propre à } I_i} \cdot \mathbf{P}_e \quad (10.3)$$

10.3.2 Description de notre algorithme

D'après l'algorithme général présenté en section 10.1.3, à chaque itération correspond une évaluation de la transformation de recalage \mathbf{T} . Cette transformation correspond à son tour à une certaine superposition des volumes V_1 et V_2 , pour laquelle il faut évaluer la similarité entre les données de la région d'intérêt choisie.

Le calcul de la similarité se fait par un parcours séquentiel des voxels de V_2 . Pour tout voxel v_k^2 dans ROI , d'intensité y_k , on trouve d'après l'évaluation courante de la transformation de recalage le voxel v_k^1 d'intensité x_k auquel il se superpose, de manière à ajouter à $\mu_k(V_1, V_2)$ la contribution $\delta\mu(x_k, y_k)$. Pour formaliser un peu cela, si l'on définit l'opérateur "somme de contribution" \oplus (à expliciter!), on peut écrire, en notant $N = \text{card}(ROI)$:

$$\begin{cases} \mu_0(V_1, V_2) = 0_{\oplus} \\ \forall k \in \mathbb{N}_N \mu_k(V_1, V_2) = \mu_{k-1}(V_1, V_2) \oplus \delta\mu(x_k, y_k) \\ \mu(V_1, V_2) = \mu_N(V_1, V_2) \end{cases} \quad (10.4)$$

$$\text{Soit } \mu(V_1, V_2) = \bigoplus_{k \in \mathbb{N}_N} [\delta\mu(x_k, y_k)] \quad (10.5)$$

Cette notation a l'avantage d'être valable pour tous types de volumes. En particulier, dans le cas où V_2 est dense (scanner, IRM, echo3D, etc.), et pour une région d'intérêt parallélépipédique de taille $R_X \times R_Y \times R_Z$, la formule devient :

$$\mu(V_1, V_2) = \bigoplus_{i=1}^{R_X} \bigoplus_{j=1}^{R_Y} \bigoplus_{k=1}^{R_Z} [\delta\mu(x_{ijk}, y_{ijk})] \quad (10.6)$$

Dans notre cas précis, le volume déplacé V_2 n'est pas continu dans le sens où il est composé de coupes échographiques localisées mais non jointives. En utilisant les données de calibrage et de localisation, chaque pixel de chaque coupe peut toutefois être exprimé dans l'espace de travail 3D. Si le volume n'est pas continu, chaque coupe l'est, c'est pourquoi nous définissons dans chacune des M coupes une région d'intérêt rectangulaire de taille $R_X^k \times R_Y^k$ autour du rein, où k est l'indice de la coupe. Cela s'écrit :

$$\mu(V_1, V_2) = \bigoplus_{k=1}^M \left(\bigoplus_{i=1}^{R_X^k} \bigoplus_{j=1}^{R_Y^k} [\delta\mu(x_{ij}^k, y_{ij}^k)] \right) \quad (10.7)$$

Pratiquement, les coupes sont visitées une à une. Leur localisation spatiale ajoutée à la transformation de recalage courante permet de calculer dans le volume scanner immobile une coupe oblique, d'après l'équation 10.1. A partir de là, on évalue la similarité entre la région d'intérêt de la coupe échographique et sa projection sur la coupe scanner, pour mettre à jour la mesure finale $\mu(V_1, V_2)$.

10.3.3 Sur l'interpolation des voxels

L'équation 10.1, en réalité, est incomplète, puisque le membre droit ($\mathbf{T}_{e \rightarrow s}^{i,k} \cdot \mathbf{P}_e$) donne un point 3D aux coordonnées réelles, alors que \mathbf{P}_s représentant un voxel du scanner devrait avoir des coordonnées entières. C'est là que se pose la question de l'interpolation des voxels. Les auteurs l'ont bien expliquée [Mae97, Sar00, Roc01a], en présentant les différents types d'interpolation : plus proche voisin (NN), trilineaire (TRI) ou volume partiel (PV).

Avant de réfléchir à la meilleure interpolation pour notre problème, nous choisissons la solution linéaire, pour nous concentrer sur le choix et l'implémentation de la mesure de similarité et de l'algorithme d'optimisation. En pratique, l'interpolation intervient au cours du calcul de la coupe scanner oblique.

Nous pouvons faire ici une remarque sur la qualité des images interpolées. Lorsque le voxel est de grande taille, comme c'est souvent le cas en IRM, et lorsqu'il n'est pas cubique (par exemple, $1.5 \times 1.5 \times 5$), une interpolation linéaire produit dans les coupes obliques un effet d'escalier très marqué sur le contenu de l'image. Dans notre cas, les voxels scanner sont cubiques, de dimension sub-millimétrique ; c'est pourquoi l'information contenue dans les coupes obliques, malgré une simple interpolation linéaire, reste fine et pertinente.

Bilan

Nous avons présenté les principes du recalage iconique, dans un cadre algorithmique adapté à la fusion des modalités scanner et échographie 2.5D. Un certain nombre de choix technologiques restent à faire pour la mise en œuvre de la méthode, en nous basant à la fois sur la littérature du domaine et sur nos essais personnels. C'est l'objet du chapitre suivant.

Bibliographie

- [Bro03] R. Brooks : *Simulation and Matching of Ultrasound with MRI*, Tech. rep., CIM, 2003.
- [C.S96] C.Studholme, D.L.G.Hill, D. Hawkes : *Automated 3-D Registration of MR and CT Images of the Head*, Medical Image Analysis, vol. 1, no. 2, pp. 163–175, 1996.
- [C.S97] C.Studholme, D.L.G.Hill, D. Hawkes : *Automated Three-Dimensional Registration of Magnetic Resonance and Positron Emission Tomography Brain Images by Multiresolution Optimisation of Voxel Similarity Measures*, Automated Three-Dimensional Registration of Magnetic Resonance and Positron Emission Tomography Brain Images by Multiresolution Optimisation of Voxel Similarity Measures, vol. 24, no. 1, pp. 25–35, 1997.
- [Jen01a] M. Jenkinson, S. Smith : *A global optimization method for robust affine registration of brain images*, Medical Image Analysis, vol. 5, pp. 143–156, 2001.
- [Jen01b] M. Jenkinson, S. Smith : *Optimization in Robust Linear Registration of Brain Images*, Tech. Rep. 00MJ2, FMRIB, 2001.
- [Let03] M. Letteboer, M. Viergever, W. Niessen : *Rigid Registration of 3D Ultrasound Data of Brain Tumours*, in *Proceedings of CARS'03*, pp. 433–439, Elsevier, 2003.
- [Mae97] F. Maes, A. Collignon, D. Vandermeulen, G. Marchal, P. Suetens : *Multimodality Image Registration by Maximization of Mutual Information*, IEEE Transactions on Medical Imaging, vol. 16, no. 2, pp. 187–198, 1997.
- [Mae99] F. Maes, D. Vandermeulen, P. Suetens : *Comparative evaluation of multiresolution optimization strategies for multimodality image registration by maximization of mutual information*, Medical Image Analysis, vol. 3, no. 4, pp. 373–386, 1999.
- [Mas02] J. Masumoto, Y. Sato, M. Hori, T. Murakami, T. Johkoh, H. Nakamura, S. Tamura : *A New Similarity Measure for Nonrigid Volume Registration Using Known Joint Distribution of Target Tissue : Application to Dynamic CT Data of the Liver*, in Dohi, Kikinis, editors, *Proceedings of MICCAI'02*, pp. 493–500, Springer, 2002.
- [Nik98] C. Nikou, F.Heitz, J. Armspach : *Robust Registration of Dissimilar Single and Multimodal Images*, in Burkhardt, editor, *Computer Vision, ECCV'98*, pp. 51–66, Springer, 1998.
- [Pen04] G. Penney, J. Blackall, M. Hamady, T. Sabharwal, A. Adam, D. Hawkes : *Registration of freehand 3D ultrasound and magnetic resonance liver images*, Medical Image Analysis, vol. 8, no. 1, pp. 81–91, 2004.
- [Plu03a] J. Pluim, J. Fitzpatrick : *Image Registration*, IEEE Transactions on Medical Imaging, vol. 22, no. 11, 2003.
- [Plu03b] J. Pluim, J. Maintz, M. Viergever : *Mutual-Information Based Registration of Medical Images : A Survey*, IEEE Transactions on Medical Imaging, vol. 22, no. 8, pp. 986–1004, 2003.
- [Roc98a] A. Roche, G. Malandain, X. Pennec, N. Ayache : *The Correlation Ratio as a New Similarity Measure for Multimodal Image Registration*, in *Proceedings of MICCAI'98*, pp. 1115–1124, Springer-Verlag, 1998.
- [Roc98b] A. Roche, G. Malandain, X. Pennec, N. Ayache : *Multimodal Image Registration by Maximization of the Correlation Ratio*, Tech. Rep. 3378, INRIA, 1998.
- [Roc00] A. Roche, X. Pennec, G. Malandain, N. Ayache, S. Ourselin : *Generalized Correlation Ratio for Rigid Registration of 3D Ultrasound with MR Images*, Tech. Rep. 3980, INRIA, 2000.
- [Roc01a] A. Roche : *Recalage d'images médicales par inférence statistique*, Ph.D. thesis, Université de Nice-Sophia Antipolis, 2001.

- [Roc01b] A. Roche, X. Pennec, G. Malandain, N. Ayache : *Rigid Registration of 3D Ultrasound with MR Images : a New Approach Combining Intensity and Gradient Information*, IEEE Transactions on Medical Imaging, vol. 20, no. 10, pp. 1038–1049, 2001.
- [Sar99] D. Sarrut, S. Miguët : *Similarity Measures for Image Registration*, in *European Workshop on Content-Based Multimedia Indexing*, pp. 263–270, IHMPPT-IRIT, 1999.
- [Sar00] D. Sarrut : *Recalage multimodal et plate-forme d'imagerie médicale à accès distant*, Ph.D. thesis, Université Lumière Lyon 2, 2000.
- [She02] R. Shekhar, V. Zagrodsky : *Mutual Information Based Rigid and Nonrigid Registration of Ultrasound Volumes*, IEEE Transactions on Medical Imaging, vol. 21, no. 1, pp. 9–22, 2002.
- [Stu97] C. Studholme : *Measures of 3D Medical Image Alignment*, Ph.D. thesis, University of London, 1997.
- [Vio95] P. Viola : *Alignment by Maximization of Mutual Information*, Ph.D. thesis, MIT Artificial Intelligence Laboratory, 1995.
- [Vio97] P. Viola, W. Wells : *Alignment by Maximization of Mutual Information*, International Journal of Computer Vision, vol. 24, no. 2, pp. 137–154, 1997.
- [Wel96] W. Wells, P. Viola, H. Atsumi, S. Nakajima, R. Kikinis : *Multi-Modal Volume Registration by Maximization of Mutual Information*, Medical Image Analysis, vol. 1, no. 1, pp. 35–51, 1996.
- [Woo93] R. Woods, J. Mazziota, S. Cherry : *MRI-PET registration with automated algorithm*, Journal of Computer-Assisted Tomography, vol. 17, no. 4, pp. 536–546, 1993.

Mise en œuvre du recalage iconique

Sommaire

11.1 Initialisation de l'algorithme	227
11.1.1 Détermination de l'attitude initiale	227
11.1.2 Délimitation d'une région d'intérêt	230
11.2 Prétraitement des images scanner	230
11.2.1 Atténuation du bruit	230
11.2.2 Rehaussement des contours du rein	231
11.3 Prétraitement des images échographiques	235
11.3.1 Atténuation du bruit speckle	236
11.3.2 Suppression des ombres acoustiques	239
11.4 Bilan du prétraitement	246
11.5 Choix d'une mesure de similarité	250
11.5.1 Mesures statistiques et mesures fonctionnelles	250
11.5.2 Tests comparatifs des mesures	253
11.5.3 Conclusion sur le choix de la mesure de similarité	260
11.6 Choix de la méthode d'optimisation	260
11.6.1 Position du problème	260
11.6.2 Algorithme itératif de Powell-Brent	261
11.6.3 Optimisations spécifiques	263
11.6.4 Conclusion sur le choix de la méthode d'optimisation	268
Bibliographie	269

Après avoir présenté de manière globale les principes du recalage iconique et de notre algorithme, nous abordons dans ce chapitre principal les choix techniques que nous avons faits pour aboutir à l'algorithme final. Nous étudierons les uns après les autres : les étapes d'initialisation de l'algorithme, les prétraitements à effectuer sur les images scanner et échographiques, la mesure de similarité la plus adaptée à notre problème, et de la même manière, la méthode d'optimisation.

En réalité, ce genre d'étude n'est pas linéaire, et les allers-retours entre prétraitement, mesure et optimisation ont été fréquents. La figure 11.1 montre le cheminement de notre étude. Une grande partie du travail s'est déroulé en 2D, par des recherches systématiques de minimum, en jouant sur les mesures de similarité, sur les modalités, sur les prétraitements ; puis on s'est tourné vers l'implémentation de la méthode d'optimisation, avec des essais d'abord en 2D sur le même matériel, puis en 3D, finalement, entre scanner et échographie. Nous avons pu faire nos essais sur les modalités suivantes : image portale (PID) et radiographie reconstruite (DRR) [Sar00, Ver04], puis scanner (CT) et échographie (US). Nous parlerons aussi très tôt des mesures de similarité que nous avons testées, pourtant ce n'est qu'à la section 11.5 qu'elles seront décrites. Il s'agit de : l'information mutuelle (MI), l'information mutuelle normalisée (NMI), le coefficient de corrélation (CC) et enfin le rapport de corrélation (CR).

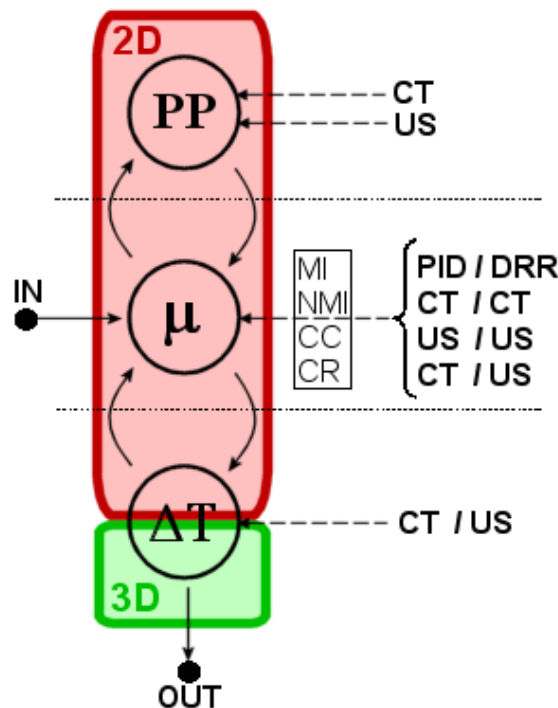


FIG. 11.1 – Organisation de notre étude de recalage. Trois ateliers sont reliés : prétraitement (PP), mesure de similarité (μ) et optimisation (ΔT). Chronologiquement, l'implémentation a commencé avec la mesure. De nombreux essais ont eu lieu en 2D, sans optimisation, sur divers couples de modalités. Ce faisant, les allers-retours avec les autres étapes n'ont pas cessé, pour terminer sur le recalage scanner/échographie 3D optimisé.

11.1 Initialisation de l'algorithme

Avant de cliquer sur le bouton **Recaler!**, il est nécessaire d'initialiser l'algorithme par des interventions manuelles de l'utilisateur. Une fois les images échographiques mises automatiquement à l'échelle du scanner¹, doivent être choisies l'attitude initiale et la région d'intérêt.

11.1.1 Détermination de l'attitude initiale

Le repérage anatomique dans un volume scanner, comme dans un ensemble d'images échographiques, demande une expérience et des connaissances certaines. Si la détermination d'une attitude initiale à partir de modèles 3D est très aisée, en revanche trouver des structures anatomiques communes dans des volumes scanner et échographique n'est pas chose aisée. Pourtant la mise en correspondance manuelle de points, recalés par l'algorithme d'Arun [Aru87] est la solution la plus simple à mettre en œuvre que nous ayons trouvée.

Mise en correspondance par Arun

Pour préparer un pré-recalage par la méthode d'Arun, il faut choisir dans les images deux ensembles de points se correspondant deux à deux. Un nombre de points supérieur ou égal à 3 est requis ; néanmoins nous avons remarqué que le risque d'erreur de placement augmentait avec le nombre de points, et que 3 points correctement placés valaient mieux que 5 points erronés.

La méthode consiste à choisir - à la souris - 3 points sur une image échographique représentative, où par exemple les zones canoniques comme les pôles du rein ou le contact rein/foie sont présentes. Ensuite, l'utilisateur doit parcourir les coupes scanner axiales, sagittales ou coronales, pour retrouver et sélectionner dans le même ordre ces points de contrôle (fig. 11.2).

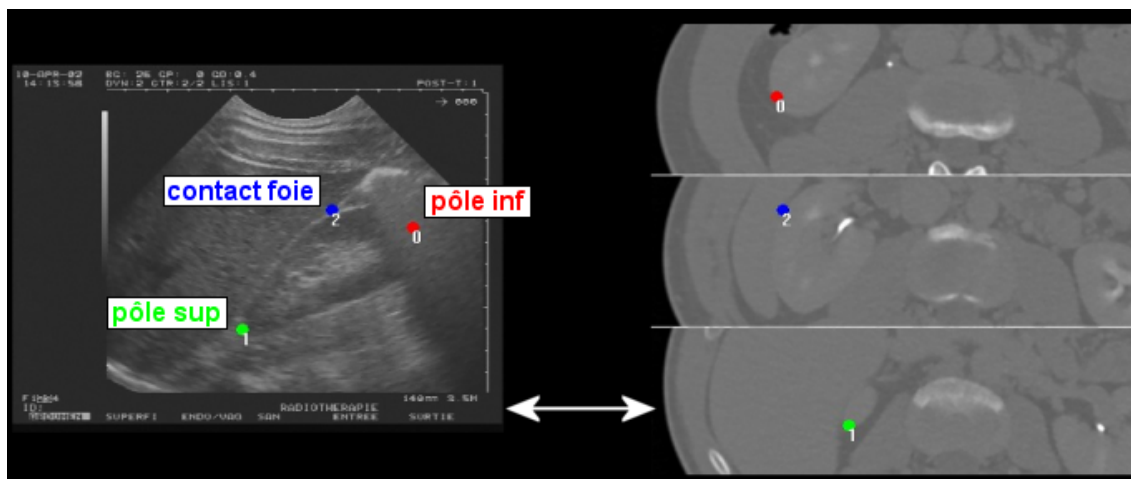


FIG. 11.2 – Placement de trois points anatomiquement correspondants sur une image échographique et sur trois coupes scanner, pour la méthode d'Arun.

Mathématiquement parlant, si $\{\mathbf{P}_s^1, \dots, \mathbf{P}_s^n\}$ et $\{\mathbf{P}_e^1, \dots, \mathbf{P}_e^n\}$ sont les ensembles de points correspondants, de coordonnées entières, issus respectivement des images scanner et échographiques, alors en se référant à l'équation 10.1 page 220 on calcule les coordonnées des points du repère opératoire en entrée de l'algorithme d'Arun :

¹Rappel : pixel échographique 0.3mm ; pixel scanner 0.6mm.

$$\forall i \in \mathbb{N}_n \quad \begin{aligned} \mathbf{P}_s^i|_{op} &= \mathbf{S}^{-1} \cdot \mathbf{P}_s^i \\ \mathbf{P}_e^i|_{op} &= \mathbf{L}_i \cdot \mathbf{C} \cdot \mathbf{P}_e^i \end{aligned} \quad (11.1)$$

Nous pensons pouvoir améliorer l'interface de sélection des points de correspondance, par exemple en palpant par un outil calibré et localisé dans le repère échographique des zones anatomiques facilement repérables au scanner, et qui soient également solidaires du rein. Une palpation des repères osseux comme la crête iliaque, la symphise pubienne, les pointes des 11^e et 12^e côtes, ou l'appendice xiphoïde, peut donner de bons résultats, pourvu que le patient soit dans le même temps de cycle respiratoire pour le scanner et l'acquisition échographique. Ce dernier point est généralement vérifié, puisqu'on demande au patient d'inspirer avant toute acquisition ; cependant le risque d'un écart important qui donnerait une position initiale trop éloignée et ferait échouer le recalage n'étant pas nul, la palpation pourrait ne fournir qu'une pré-attitude initiale. On pourrait achever le pré-recalage sur l'interface graphique sur des coupes scanner obliques dont les orientations seraient définies par la première transformation.

Difficultés d'évaluation

En l'état des choses, le placement des 3 points sur les deux modalités doit être minutieux. Pour évaluer la qualité du pré-recalage, nous avons comparé les positions d'un modèle géométrique de rein auquel on a appliqué d'une part cette attitude initiale, et d'autre part la transformation de recalage optimale obtenue par l'algorithme LM (section 7.3).

Sur la figure 11.3 page ci-contre sont représentés, pour une vingtaine d'essais effectués par un clinicien, les écarts en translation des deux modèles, à travers la distance de leurs centres de gravité, et en inclinaison, à travers l'angle de leurs grands axes. L'écart moyen des centres de gravité est de $12.898mm \pm 6.898$; l'écart moyen des grands axes est de $17.581^\circ \pm 9.930$. On peut dire que pour ce clinicien un intervalle d'erreur normal est [6; 20] en translation et [7; 28] en inclinaison. Ces valeurs auront leur importance pour les paramètres d'optimisation (section 11.6.3).

Les recalages par la méthode d'Arun renvoient un couple d'erreurs RMS/Emax, qui est censé donner une indication sur l'écart moyen entre les deux ensembles de points correspondants. Les valeurs obtenues par les précédents essais sont reportées sur la figure 11.4 page suivante. En pratique, lorsqu'on n'a pas d'étalon pour évaluer la qualité du pré-recalage, ces valeurs RMS sont le seul indice. Malheureusement, en théorie l'erreur RMS n'est pas corrélée avec les données précédentes de translation et de rotation. En effet, pour prendre un cas extrême, si les 3 points scanner forment un triangle exactement identique au triangle des points échographiques, mais si les points ne correspondent pas anatomiquement parlant (par exemple le pôle supérieur en échographie avec le pôle inférieur au scanner), alors on aura une erreur RMS nulle, mais un écart gigantesque avec la position recalée. On peut d'ailleurs vérifier sur nos données, en comparant les essais 2 et 12 par exemple, qui affichent le même RMS - assez bon, du reste - sont par contre de qualité très différente. Cela dit, l'utilisateur n'est pas censé choisir les points au hasard. Si l'on tient compte du fait qu'il s'agit d'un expert, la probabilité qu'il fasse une grosse erreur de placement est normalement faible. C'est pourquoi au bout de quelques essais d'entraînement, les résultats de l'expert devraient montrer une meilleure corrélation entre RMS et écarts. On peut le voir sur les figures 11.3 page ci-contre et 11.4 page suivante : à partir de l'essai 11, la moyenne et les écarts à la moyenne baissent pour le RMS et l'écart en translation². On pourra s'appuyer sur cette corrélation pour définir plus tard la longueur de l'intervalle d'optimisation en choisissant par exemple $L = 2 * RMS$ (section 11.6.3).

²L'écart en inclinaison conserve un écart-type élevé. Cela provient de la difficulté à retrouver sur des coupes scanner horizontales l'orientation d'un plan transverse du rein qui leur est orthogonal.

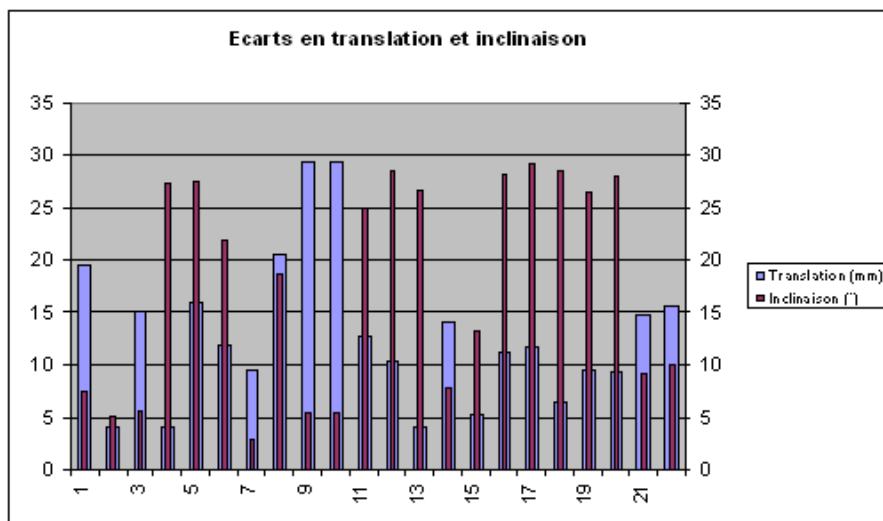


FIG. 11.3 – *Ecart en translation et en inclinaison d'un modèle de rein entre sa position recalée et un pré-recalage par la méthode d'Arun. 22 essais effectués par un clinicien.*

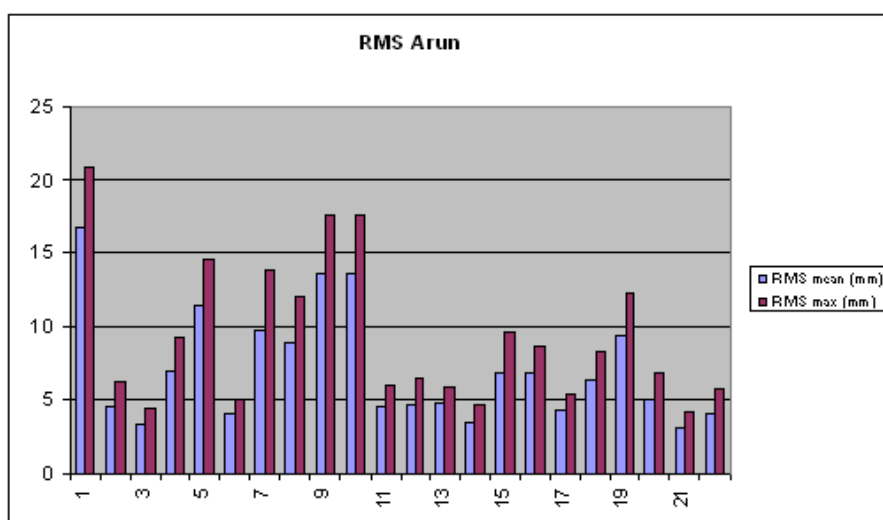


FIG. 11.4 – *Erreurs RMS et Emax en sortie de l'algorithme d'Arun pour les 22 essais effectués par un clinicien.*

11.1.2 Délimitation d'une région d'intérêt

Nous avons vu en section 10.3.2 que notre algorithme consistait dans la mesure de similarité des coupes échographiques prises une à une, avec leurs coupes scanner obliques coplanaires. Voici comment les régions d'intérêt sont définies : l'utilisateur trace à la main, pour N images échographiques significatives³ qu'il veut prendre pour base du recalage, une région d'intérêt autour du rein. Le rectangle ainsi tracé sur une coupe échographique peut être immédiatement projeté sur la coupe scanner oblique. Leur caractère coplanaire implique que la ROI ainsi projetée a les mêmes forme et dimension que la ROI initiale (fig. 11.5). En ce sens, le problème de recouvrement d'images évoqué dans [Stu97] n'est pas rencontré ici.

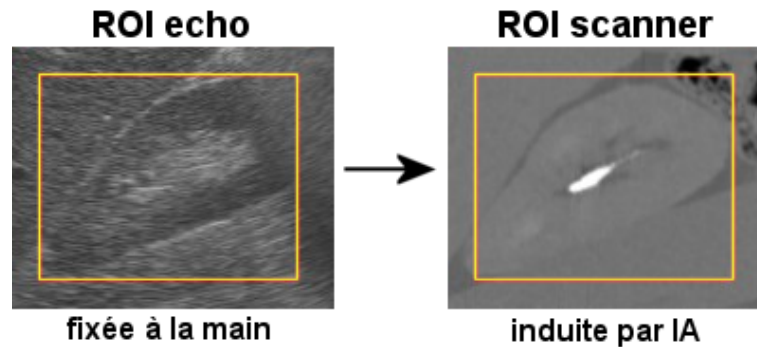


FIG. 11.5 – Un exemple de ROI délimitée sur une coupe échographique. Par pré-recalage, la ROI est projetée sur la coupe scanner oblique correspondante.

Dans ces conditions, le parcours des pixels de la ROI pour l'évaluation de la similarité peut être très rapide, puisque nous avons à disposition deux tableaux d'entiers dont les cases d'indices (i, j) se superposent.

Notons enfin que l'attitude initiale doit être suffisamment bonne pour que la ROI projetée sur la coupe scanner englobe en grande partie les structures anatomiques visibles dans la ROI échographique, sans quoi le calcul de similarité sera sans intérêt ni succès. Nous verrons lors des essais (chapitre 12) que les frontières de la ROI doivent être proches de la surface du rein, pour maximiser la proportion d'information pertinente, c'est ce qui impose une bonne IA.

11.2 Prétraitement des images scanner

Les images scanner sont des images de haute résolution, entachées d'un bruit additif fonction des paramètres de la machine d'acquisition. Sur ces images, le parenchyme des organes abdominaux apparaît dans un gris relativement uniforme. Le niveau de gris moyen varie assez peu d'un organe à l'autre. Enfin, les frontières entre deux organes ne sont pas toujours bien marquées. Dans l'optique d'un rapprochement avec des images échographiques antérieures montrant un rein encapsulé, nous avons envisagé deux types de prétraitement : une atténuation du bruit scanner et un rehaussement des contours de l'organe.

11.2.1 Atténuation du bruit

Pour les machines scanner de nouvelle génération, le bruit radiologique est suffisamment atténué pour ne pas nécessiter un traitement d'image lourd par la suite. Néanmoins, afin de mieux caractériser les différents tissus lors des calculs de similarité, et afin d'accentuer les minima

³En pratique $N = 5$, nous y reviendrons en section 12.1

au cours de son optimisation, un lissage est utile. Nous avons choisi un filtre médian de taille 3 (valeur expérimentale) (fig 11.6), le filtre médian ayant l'avantage de conserver les interfaces entre les régions de l'image⁴ [Med]. Des auteurs se sont également rendu compte de l'intérêt du médian pour lisser la fonction d'information mutuelle, par exemple [She02].

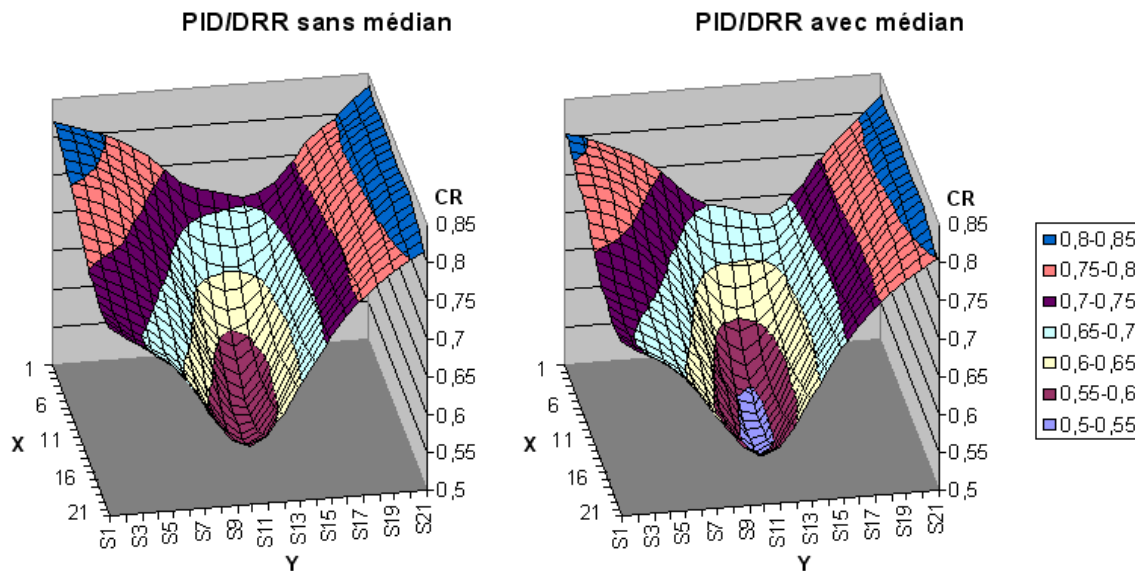


FIG. 11.6 – Illustration de l'apport d'un filtre médian sur les images radiologiques. Recalage 2D systématique par entre image PID et DRR. Ici, comme sur les autres modalités, le filtre médian accentue le minimum global si l'on observe un intervalle de recherche de 21mm de long.

11.2.2 Rehaussement des contours du rein

Sur les images échographiques acquises par voie antérieure, la capsule échogène du rein apparaît généralement bien. Sans aller jusqu'à mettre au point comme Roche [Roc01b] une mesure de similarité tenant compte à la fois de l'intensité du scanner et de son gradient, nous espérons accroître la similarité scanner/échographie par un simple rehaussement des contours du rein au scanner.

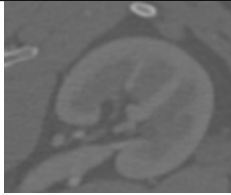
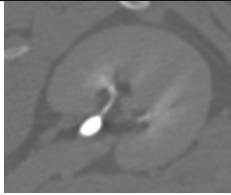


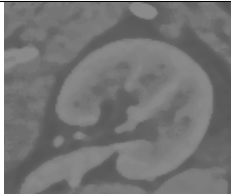
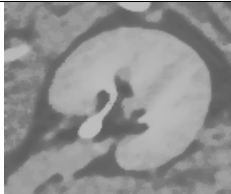

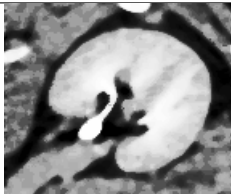
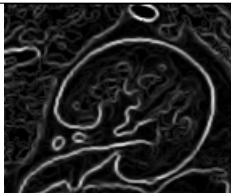
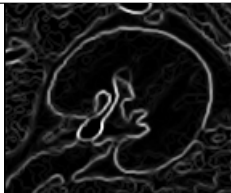
La chaîne de traitement que nous présentons s'applique aussi bien sur la série tardive SE2 que sur la série précoce SE1. Elle consiste en 10 étapes que commente le tableau 11.1 page 233.

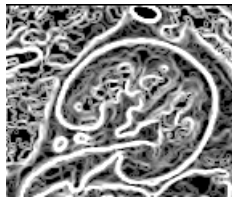







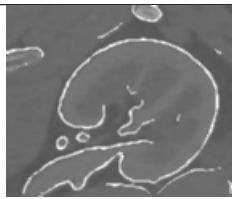
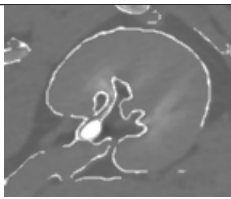
Globalement, la méthode est basée sur la mise en surbrillance des contours détectés par un filtre dérivatif simple. Sa réussite repose sur l'existence d'une interface entre le rein et son voisinage. Or, l'interface rein/graisse est généralement vaste et bien marquée. Il sera donc possible de rehausser de manière significative au moins les contacts rein/graisse, ce qui est appréciable car d'après les coefficients de réflexion échographique du rein (tab. 3.6 page 64), son interface avec la graisse est la plus échogène. Ainsi nous espérons pouvoir mettre en correspondance de manière pertinente au moins l'interface rein/graisse, entre le scanner et l'échographie.

Étape 4

Nous apportons quelques rappels concernant le filtre de Sobel [Sob]. Il s'agit d'un filtre de convolution, de fenêtre généralement 3×3 , bien que l'on puisse l'étendre. Le filtre de Sobel est une combinaison d'un filtre passe-bas (lisseur) et d'un filtre gradient. Il existe

⁴Le filtre médian a par contre l'inconvénient de demander des temps de calcul relativement longs, et d'autant plus longs que la taille n de la fenêtre est grande, à cause du tri d'une liste de taille n^2 à chaque pixel visité. Nous avons à cet égard mis au point une technique de calcul du filtre médian basée sur la mémoire des $n^2 - n$ pixels précédemment visités, sur un tri rapide et un code C++ optimisé.

		SE1	SE2
0	Une région d'intérêt autour du rein gauche d'un sujet volontaire sain âgé de 32 ans. Le rein est logé dans une fine poche graisseuse.		
1	Un filtre médian de taille 5 est appliqué pour à la fois lisser les niveaux de gris et rendre les contours nets.		
2	L'égalisation d'histogramme tend à uniformiser les niveaux de gris du rein.		
3	L'étirement d'histogramme accroît le contraste de l'image.		
4*	Un filtre de Sobel de taille 3 appliqué dans les directions verticale et horizontale, et dont on conserve le maximum des deux en valeur absolue, donne des informations de gradient de l'image. Tous les contours sont mis en valeur, avec une épaisseur de quelques pixels.		

		SE1	SE2
5*	Pour accentuer les contours principaux, on transforme les niveaux de gris de l'image de gradient par une table de correspondance linéaire (<i>Look Up Table</i> (LUT) en anglais), dont les seuils minimum et maximum laissent respectivement à leur gauche et à leur droite 10% de l'intégrale de l'histogramme (valeur expérimentale). La dynamique de l'image étant resserrée vers les niveaux de gris les plus bas, l'intervalle de la LUT est typiquement [0; 50].		
6	Un seuillage est appliqué de manière à ne conserver de l'image que les zones les plus blanches.		
7	Les 20 plus grandes composantes connexes de l'image binaire obtenue sont conservées (valeur expérimentale). Cela permet de ne garder que l'information la plus pertinente.		
8*	L'image binaire et crénelée est finalement adoucie par un filtre moyeneur de taille 3.		
9	Pour obtenir l'image scanner pré-traitée, on superpose l'image initiale débruitée par un médian de taille 3, et les contours ainsi mis en évidence.		

TAB. 11.1 – *Etapes du prétraitement scanner pour le rehaussement des contours du rein. La première colonne montre une ROI de la série précoce SE1, et la deuxième, une ROI de la série tardive SE2. Les étapes étoilées sont expliquées plus en détail dans le texte.*

deux directions d'application du filtre de Sobel : horizontale et verticale. Les noyaux correspondants sont notés \mathbf{G}_X et \mathbf{G}_Y (eq. 11.2 et 11.3). Notons en guise d'ouverture que le filtre de Kirsh, s'il a les mêmes propriétés, est multi-directionnel.

$$\mathbf{G}_X = \underbrace{\begin{bmatrix} 1 \\ 2 \\ 1 \end{bmatrix}}_{\text{passe-bas}} \times \underbrace{\begin{bmatrix} -1 & 0 & 1 \end{bmatrix}}_{\text{gradient}} = \begin{bmatrix} -1 & 0 & 1 \\ -2 & 0 & 2 \\ -1 & 0 & 1 \end{bmatrix} \quad (11.2)$$

$$\mathbf{G}_Y = \underbrace{\begin{bmatrix} 1 & 2 & 1 \end{bmatrix}}_{\text{passe-bas}} \times \underbrace{\begin{bmatrix} -1 \\ 0 \\ 1 \end{bmatrix}}_{\text{gradient}} = \begin{bmatrix} -1 & -2 & -1 \\ 0 & 0 & 0 \\ 1 & 2 & 1 \end{bmatrix} \quad (11.3)$$

Etape 5

La LUT linéaire est une table de correspondance qui prend en entrée un niveau de gris pour changer sa valeur selon une transformation linéaire. Une LUT répartit les niveaux de gris d'une image d'un intervalle restreint $[min; max]$ vers l'intervalle étendu $[0; 255]$ (si l'on travaille avec $8bits$) (fig. 11.7). Dans notre cas, min et max sont définis comme laissant de côté 10% de l'intégrale des niveaux de gris, respectivement au début et à la fin de l'histogramme. L'emploi d'un pourcentage permettant de conserver la majeure partie de la dynamique de l'image au cours de ce processus, quelle que soit l'image, plutôt que d'employer un seuil fixe.

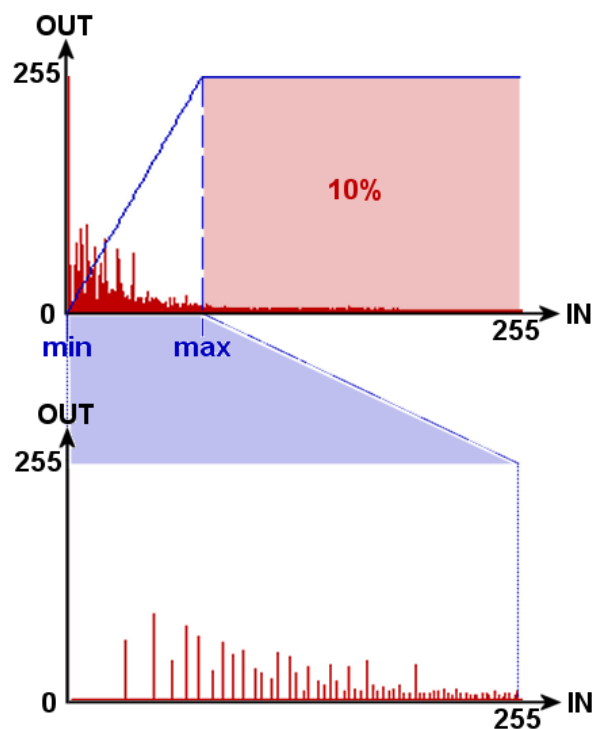


FIG. 11.7 – Description et principe de la LUT employée à l'étape 5 pour rehausser l'information de gradient. Il s'agit d'un étirement de la dynamique de l'image.

Etape 8

L'emploi d'un filtre moyennneur en fin de processus mérite explications. Certes, il permet

d'atténuer la dureté des frontières, pour donner un aspect plus "réaliste" à l'image rehaussée, et par là mieux correspondre à l'image échographique. Mais nous l'avons choisi pour une raison plus importante encore. Pour comprendre il faut connaître la définition des mesures de similarité (section 11.5). Pour mesurer la similarité entre deux images, ces outils mathématiques calculent des statistiques sur des ensembles de niveaux de gris. Pour que l'un de ces ensembles puisse peser dans l'évaluation de la similarité, il doit présenter un nombre suffisant d'individus et avoir un minimum d'hétérogénéité. C'est la raison pour laquelle, grâce à la moyenne, on étend quelque peu non seulement la dynamique de l'histogramme, mais aussi la surface occupée par les pixels non-nuls. Ce faisant, dans les calculs d'entropie jointe (MI) ou de variance conditionnelle (CR), les frontières mises en évidence auront une contribution plus grande.

Nous avons testé la méthode sur trois individus différents (fig. 11.8)

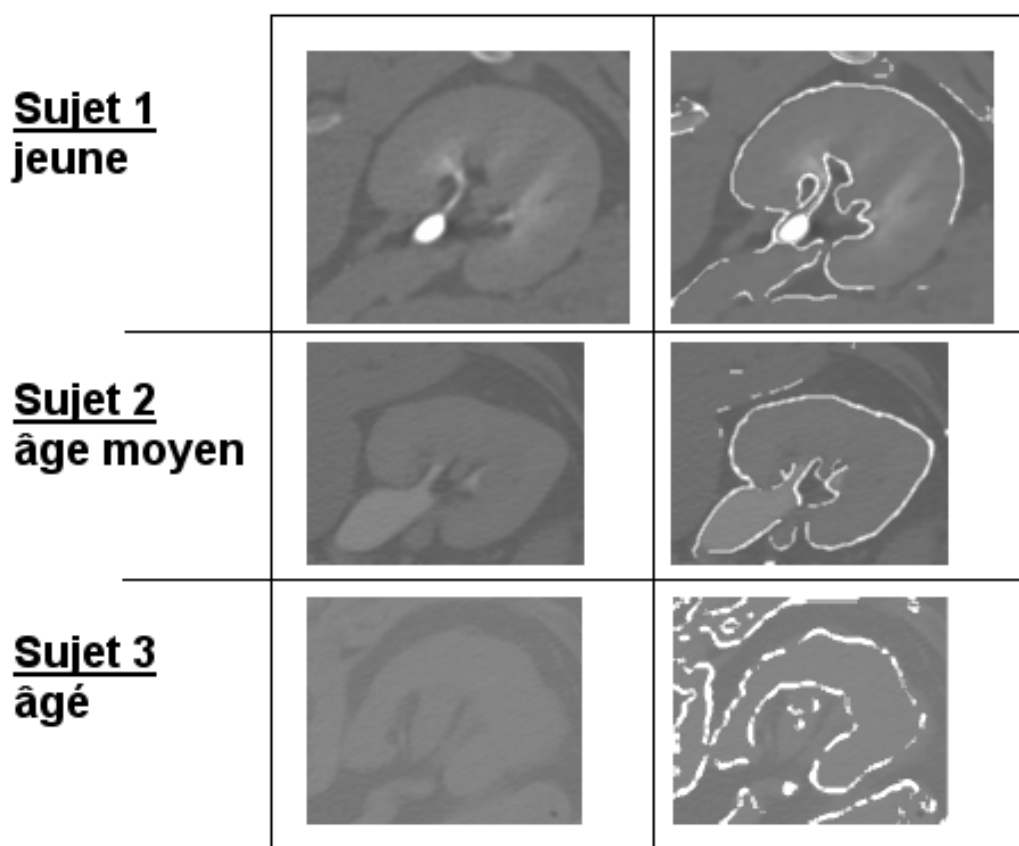


FIG. 11.8 – Résultats du prétraitement scanner sur trois sujets d'âges différents. Le contraste entre le rein et la loge graisseuse est important.

11.3 Prétraitement des images échographiques

Les images échographiques sont souvent qualifiées d'images "de gradient", dans le sens où elles véhiculent une information sur les interfaces qui séparent les structures anatomiques. Nous savons, d'après les principes physiques que nous avons étudiés au chapitre 3, que l'image échographique est entachée d'un bruit multiplicatif appelé *speckle*. Par ailleurs, il existe un phénomène d'opacification de zones de l'image par arrêt de l'onde ultrasonore sur une interface de forte

impédance acoustique, on appelle cela les ombres acoustiques. Ce sont ces deux caractéristiques que nous allons tenter d'atténuer voire de supprimer. En effet, pour ce qui nous concerne, nous voulons comparer des images scanner lissées et dont les contours sont rehaussés, avec des images échographiques : le bon sens ordonne d'atténuer le bruit des images échographiques tout en conservant l'information des frontières échogènes du rein. D'autre part, on ne peut pas prendre en compte les zones d'ombre acoustique dans les calculs de similarité, car elles ne véhiculent aucune information pertinente, et gêneraient la convergence de l'algorithme de recalage, par atténuation du minimum global et ajout de minima locaux : il faudra donc les masquer.

11.3.1 Atténuation du bruit speckle

Bien que peu d'auteurs du domaine se soient attardés sur le prétraitement des images ultrasonores, à notre connaissance plusieurs filtres sont efficaces pour atténuer le bruit *speckle*. Certains proposent de moyenniser quelques images fixes acquises pendant un court laps de temps, d'autres ont évoqué un lissage gaussien [Pen04], ou médian [She02]. Nous allons comparer trois filtres : le filtre médian [Med], le filtre de Crimmins [Cri], et le filtre appelé *sticks* [Cze99].

Filtre médian

Le filtre médian est un filtre passe-bas comme le filtre moyenniseur. Il consiste dans le déplacement d'une fenêtre de taille $n \times n$ ($n \geq 3$) sur l'image. Au cours d'un parcours des pixels de l'image, celui ciblé est remplacé par la valeur médiane des n^2 pixels chevauchés par la fenêtre.

Ce filtre a deux avantages sur la moyenne, non seulement il est peu sensible aux valeurs aberrantes de niveau de gris, mais aussi il conserve les frontières entre deux régions homogènes, voire même les accentue. Les frontières ont toutefois tendance à se déplacer.

Le *speckle* produisant typiquement des pixels aberrants, et le rein apparaissant dans les images comme une région indépendante, il est légitime de se tourner vers le filtre médian.

Filtre de Crimmins

Le filtre de Crimmins a été conçu pour la suppression du *speckle*. Il consiste dans des passes successives d'une fenêtre 3×3 sur l'image, qui pour chaque pixel ciblé incrémente ou décrémente sa valeur si certains de ses 8 voisins diffèrent de lui de plus de 2 unités.

Plusieurs itérations de cet algorithme sont nécessaires pour ramener les pixels aberrants au niveau de leurs voisins, à raison de 16 unités gagnées par itération, en moyenne. Pour les zones non aberrantes, le filtre de Crimmins tend à regrouper en petites régions circulaires et homogènes les pixels voisins.

Malgré sa relative lenteur, le filtre de Crimmins est un bon candidat pour le prétraitement échographique.

Filtre Sticks

Le filtre *sticks* mérite qu'on s'y attarde un peu plus, puisque nous n'en connaissons qu'une référence dans le contexte de la segmentation de prostate [Abo04], tandis que R. Czerwinski [Cze99] justifie de manière théorique l'emploi de ce filtre dans l'échographie de tissus humains.

Le filtre *sticks* consiste dans une fenêtre mobile, de taille $n \times n$, dans laquelle un bâtonnet, une barrette (*stick* en anglais) tourne autour du pixel central. Pour chaque position du bâtonnet, la moyenne des pixels chevauchés est calculée. Le pixel ciblé prendra pour valeur le maximum des moyennes (fig. 11.9 page ci-contre). Mathématiquement parlant, si p est le pixel ciblé par la fenêtre, $2n - 2$ bâtonnets tourneront sur lui. Soit $i \in \mathbb{N}_{2n-2}$ l'indice du *stick* courant. Soit $\{s_i^1, \dots, s_i^n\}$ l'ensemble de ses pixels et $\{\hat{s}_i^1, \dots, \hat{s}_i^n\}$ l'ensemble des pixels chevauchés dans l'image. Alors $p = \hat{s}_i^{\frac{n}{2}} \forall i = \max_{i \in \mathbb{N}_{2n-2}} [moy((s_i^k)_{k \in \mathbb{N}_n})]$. Notons pour aller plus loin que l'épaisseur du bâtonnet peut être variable.

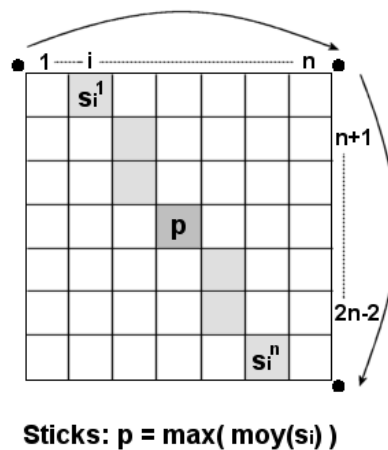
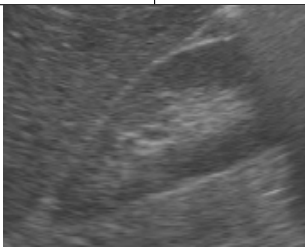




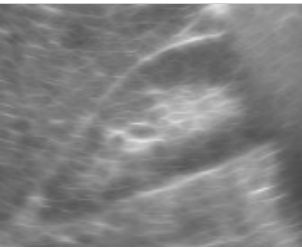
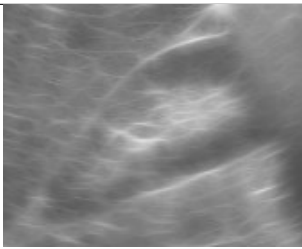


FIG. 11.9 – Illustration de l'algorithme du filtre *sticks*.

Comparaison des filtres

Le tableau 11.2 page suivante présente une série de tests des trois filtres sur une coupe longitudinale de rein, avec une action normale (force 7) et une plus agressive (force 11). On peut voir tout simplement que le médian et Crimmins, s'ils gardent une information de région, font disparaître les frontières échogènes entre ces régions. Or, nous comptons tirer profit de cette spécificité anatomique pour fixer le recalage. Le filtre *sticks*, par contre, comme le prédit la théorie, fait ressortir ces frontières par rapport à leur entourage, en même temps que de les affiner.

Expérimentalement, par des essais de recalage 2D avec les mesures NMI et CR, sur des intervalles de recherche de 20mm et plus autour de l'attitude initiale, nous avons constaté une meilleure convergence avec le choix de *sticks* de longueur 7 et d'épaisseur 1.

	Force 7	Force 11
Original		
Médian		
Crimmins		
Sticks		

TAB. 11.2 – *Comparaison de trois filtres réducteurs de speckle : médian, Crimmins et sticks, pour les "forces" 7 et 11. (force = taille de noyau pour médian et sticks; nombre d'itérations pour Crimmins)*

11.3.2 Suppression des ombres acoustiques

La suppression des ombres acoustiques doit être automatisée. Son évocation par G.P.Penney [Pen04] a inspiré notre méthode. Nous avons conservé une étape manuelle, qui est la délimitation par un polygone de l' "éventail" échographique (fig 11.10). Ce polygone, auquel on retire la zone la plus proche des transducteurs, très vive, et la zone la plus éloignée, insignifiante, sera notre espace de recherche.

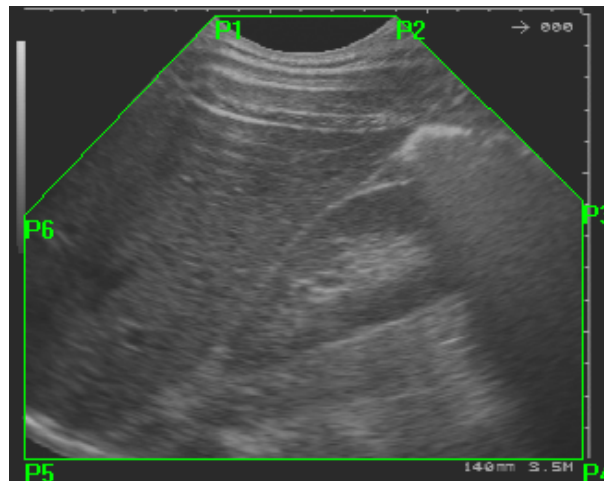


FIG. 11.10 – Aperçu du polygone de délimitation de l'éventail échographique. La suppression des zones limitrophes donne le masque échographique, espace de recherche des ombres acoustiques.

Heuristique d'après observation du profil acoustique

A partir de plusieurs images échographiques montrant une zone d'ombre, longitudinales ou axiales, nous avons observé les profils échographiques le long des faisceaux ultrasonores de l'image.

Dans un premier temps, l'image est transformée de manière à travailler en coordonnées polaires. Il en résulte un tableau dont les colonnes représentent les faisceaux ultrasonores (fig. 11.11 page suivante). L'image obtenue est ensuite passée dans un filtre médian de grande taille (11), afin de lisser l'information au maximum, tout en conservant les variations d'intensité à grande échelle.

Dans les profils échographiques, on remarque que l'interface dense qui génère l'ombre acoustique dans l'image correspond au niveau de gris le plus élevé. Ceci étant, on enregistre dans des tables 1D les niveaux de gris de chaque profil, à partir de leur maximum, et jusqu'à l'extrémité du faisceau. La figure 11.12 page 241 montre quelques exemples de profils, 4 dans une zone d'ombre, 2 en dehors.

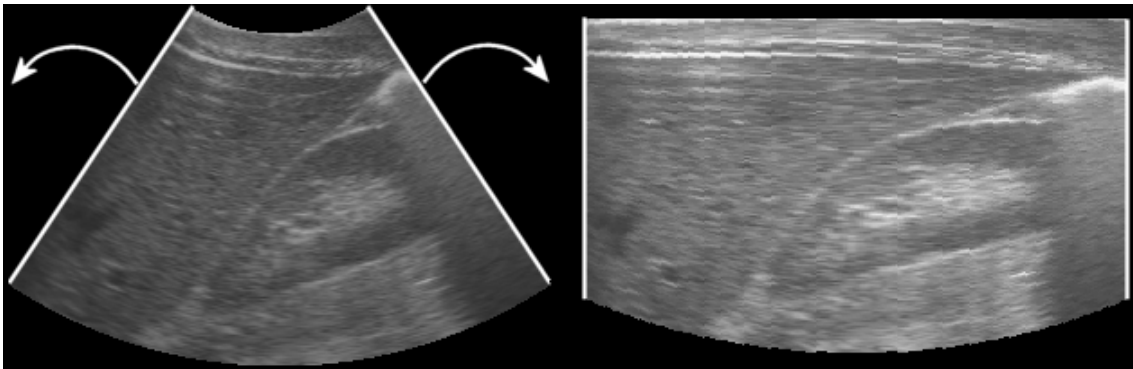


FIG. 11.11 – L'«éventail» échographique est étiré de manière à travailler en coordonnées polaires. Chaque colonne du tableau obtenu représente un faisceau ultrasonore.

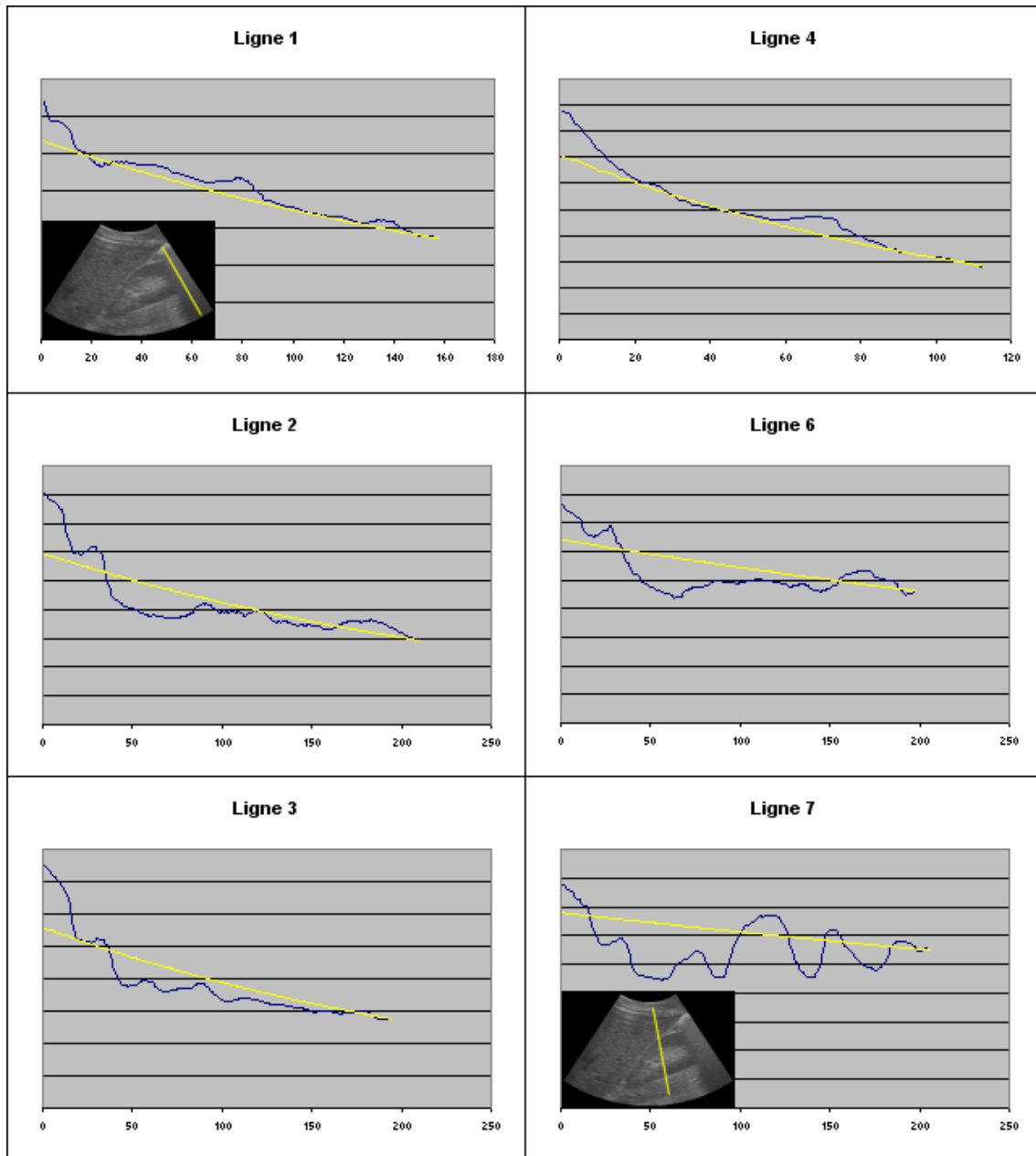


FIG. 11.12 – 6 exemples de profils échographiques. Les lignes 1 à 4 ont été tracées dans des zones d'ombre ; les 6 et 7 en dehors. En abscisse est représentée la profondeur du faisceau ultrasonore à partir de son niveau maximal. Les courbes jaunes sont les fonctions exponentielles heuristiques à corrélérer avec le profil échographique.

Les profils observés sont décroissants, et des calculs de régression automatiques ont montré une bonne corrélation avec des fonctions exponentielles. Sur ces observations, nous créons une fonction exponentielle heuristique telle que la première ordonnée est la moyenne du profil plus un écart-type et demi, et la dernière ordonnée est la dernière valeur du profil (eq. 11.4). Ces choix expérimentaux, s'ils ne donnent pas la meilleure corrélation avec le profil, au moins sont cohérents avec lui, dans le sens où la corrélation avec un profil d'ombre sera nettement supérieure que celle avec un profil du rein.

Soit $\mathcal{E} = \{X_1, \dots, X_N\}$ un profil dans le masque échographique.

Si i est l'indice du niveau de gris maximal, posons μ et σ

la moyenne et écart-type de l'ensemble $\mathcal{E}' = \{X_i, \dots, X_N\}$.

La fonction exponentielle heuristique à corrélérer avec \mathcal{E}' est définie par :

$$\forall n \in \mathbb{N} \quad f(n) = A.e^{a.n}, \text{ où } A = \mu + \frac{3}{2}\sigma \text{ et } a = \frac{1}{N} \ln\left(\frac{X_N}{A}\right) \quad (11.4)$$

Posons $\mathcal{F} = \{Y_i, \dots, Y_N\}$ tel que $\forall k \in [[i; N]] Y_k = f(k - i)$

et $N' = N - i + 1$

La corrélation entre \mathcal{E}' et \mathcal{F} est :

$$\Gamma = \frac{\left| \frac{1}{N'} \sum_{k=i}^N X_k Y_k - m \right|}{\sqrt{\left| \left(\frac{1}{N'} \sum_{k=i}^N X_k^2 - m \right) \left(\frac{1}{N'} \sum_{k=i}^N Y_k^2 - m \right) \right|}}, \text{ où } m = \left(\frac{1}{N'} \sum_{k=i}^N X_k \right) \left(\frac{1}{N'} \sum_{k=i}^N Y_k \right) \quad (11.5)$$

Corrélation 1D des lignes acoustiques

Nous avons défini une fonction de corrélation. Il reste à définir un critère pour décider si une ligne échographique se trouve dans une zone d'ombre, et devra être masquée pour le calcul de la similarité.

Nous avons tracé le profil de corrélation pour l'ensemble des lignes acoustiques du masque échographique, sur un certain nombre d'images. La courbe affiche des variations de haute fréquence, par-dessus une tendance globale. Pour atténuer ces variations et mettre en avant la tendance significative de la courbe, un filtre médian 1D de grande taille (11 encore) est appliqué. En confrontant la courbe de corrélation et l'image étirée sur laquelle les zones d'ombres sont estimées à la main, on peut faire les remarques suivantes :

- Les zones d'ombres correspondent à une forte corrélation (proche de 1).
- Les ombres nuisibles prennent naissance dans la partie supérieure de l'image.
- Les ombres les plus proches des transducteurs peuvent avoir une corrélation moindre que les autres.
- Les ombres nuisibles ont une largeur minimale.

Sur ces bases, on doit quantifier les termes "forte", "partie supérieure", "proche", "moindre", "minimale". A partir de nos observations, nous décidons la mise en place d'un algorithme de reconnaissance des ombres avec les seuils suivants :

Soit \mathcal{L} une ligne acoustique dans un masque échographique.
Soit γ sa valeur de corrélation avec l'exponentielle.
Soit h la profondeur du niveau de gris maximal de cette ligne,
en % de la profondeur totale.
Soit enfin w le nombre minimal de lignes ombrées consécutives à détecter
pour conclure sur la présence d'une zone d'ombre.

Nous fixons $w = 15$, et d'autre part
Une ligne est dite ombrée si elle vérifie :
($\gamma \geq 0.6$ ET $h \leq 0.1$)
OU ($\gamma \geq 0.8$ ET $h \leq 0.2$)
OU ($\gamma \geq 0.9$ ET $h \leq 0.4$)

Résultats

Les critères de détection des zones d'ombres ont été testés sur une dizaine de coupes, provenant de 3 sujets différents, en variant les orientations, longitudinales ou axiales. Les figures 11.13 page suivante et 11.14 page 245 montrent une superposition des profils de l'image, de corrélation, de profondeur, et le résultat de l'application du masque calculé sur l'image. Sur l'ensemble de ces essais, nous n'avons pas relevé de fausses détections graves, ce qui nous laisse confiants dans la réussite de l'algorithme sur un plus grand nombre d'images.

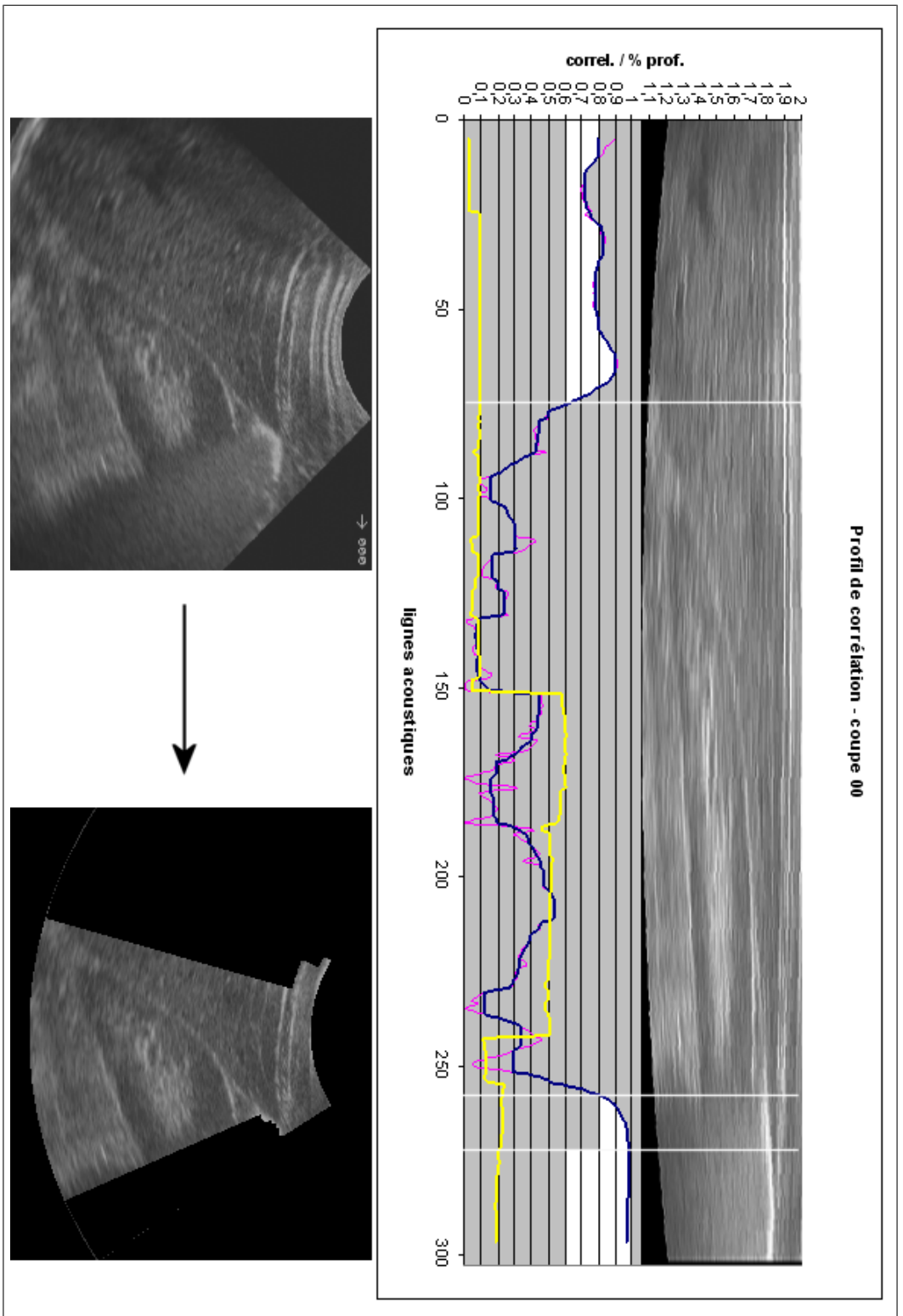


FIG. 11.13 – Résultat de la détection des zones d'ombres pour une coupe longitudinale. Dans la partie supérieure, on voit le masque échographique étiré superposé à ses courbes de tendance. Parmi les courbes, en jaune la profondeur du niveau de gris maximal (point de naissance éventuel d'une ombre) ; en rose le profil de corrélation des lignes acoustiques ; en bleu ce profil lissé. Nous faisons apparaître en blanc les zones d'ombres calculées. Dans la partie inférieure de cette image, la superposition des zones d'ombres sur la coupe échographique.

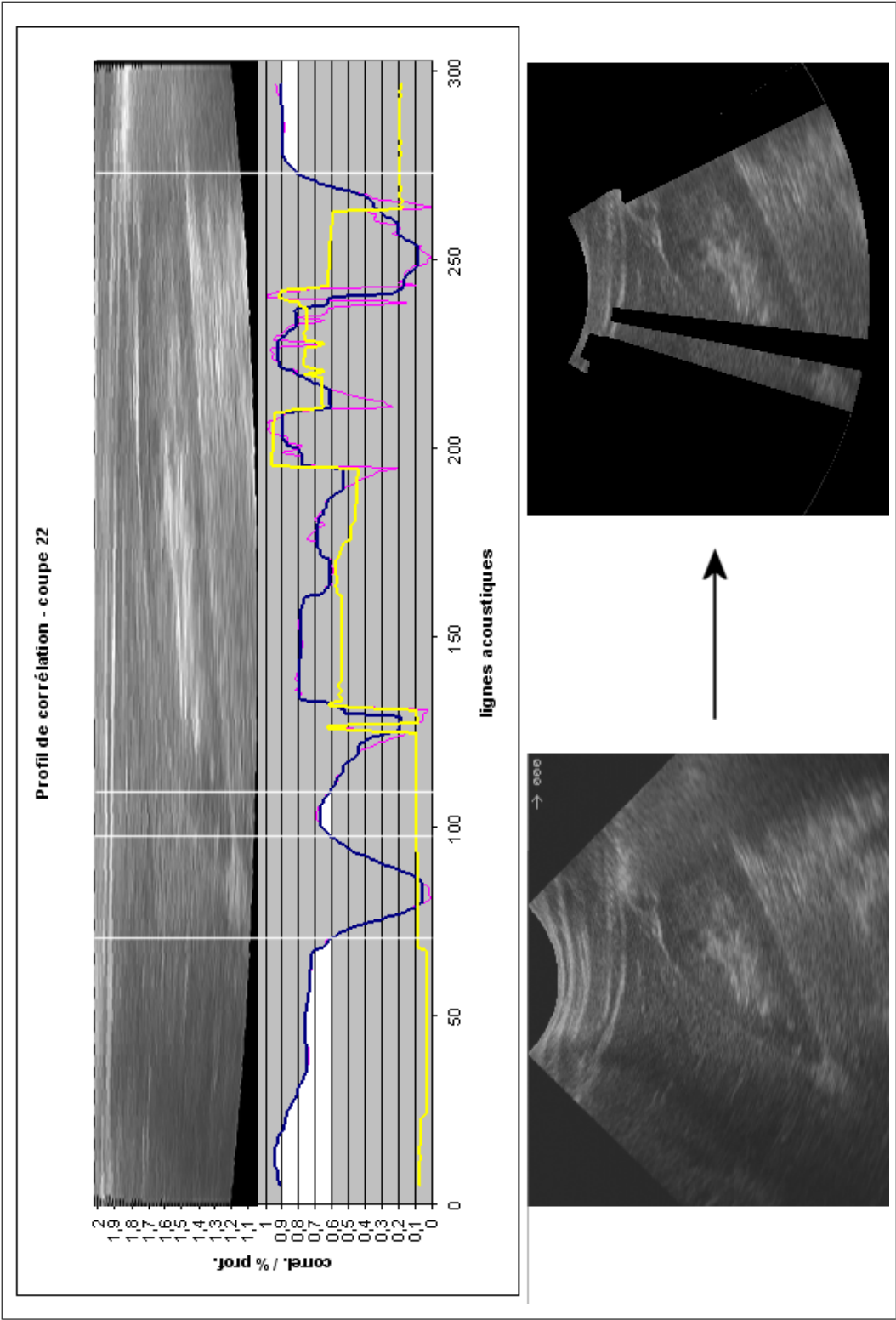


FIG. 11.14 – Voir commentaires fig. 11.13 page précédente.

11.4 Bilan du prétraitement

Pour récapituler, nous avons effectué les prétraitements suivants :

- Pour le scanner, débruitage léger et rehaussement des contours.
- Pour l'échographie, atténuation du speckle et suppression des zones d'ombre.

Ces prétraitements, qui somme toute consistent essentiellement dans des parcours de tableaux, sont très rapides. Finalement, on applique aux images traitées le masque échographique ; elles sont alors prêtes pour le recalage (fig. 11.15 page ci-contre).

Nous voulons pour terminer montrer sur quelques exemples l'effet bénéfique du prétraitement sur le recalage (fig. 11.16 page 248 et 11.17 page 249). Sur les images on voit qu'en deux dimensions le profil de la mesure de similarité (ici le CR) est plus lisse, d'une part, et d'autre part le minimum devient dans la majorité des cas non-ambigu (du moins pour l'intervalle de recherche choisi) et il est accentué. Sans toutefois pouvoir le vérifier, nous supposons que l'effet sera identique pour une recherche à 6 dimensions. Le cas SE2/T1 de la figure 11.17 page 249 est un cas où le prétraitement accentue un minimum local plus que le minimum global ; il s'agit d'une coupe transversale, où le rein occupe proportionnellement à son voisinage assez peu de place. Pour compenser ce risque, on devra choisir un nombre suffisant d'images échographiques dans le futur recalage 3D.

A ce stade, il est légitime de se demander laquelle des séries scanner SE1 (précoce) ou SE2 (tardive) est la plus propice à donner un bon recalage. D'un côté nous avons une bonne information sur le contour du rein ; de l'autre, si le contour est moins marqué, au moins il est présent, et de plus les cavités rénales apparaissent sous la forme d'une région accidentée mais claire. Pour cette raison, étant donné que les cavités apparaissent également sur les coupes échographiques sous la forme d'un nuage échogène⁵, SE2 devrait théoriquement donner de meilleurs résultats que SE1 pour le recalage. Nous avons voulu vérifier : nous avons recalé en 2D, avec le CR pour mesure de similarité, les 5 coupes de la figure 11.15 page ci-contre avec les coupes obliques de SE1 puis SE2, sur des intervalles de recherche (IDR) de 10, 20 et 30mm. Un test supplémentaire sans prétraitement a été mené. Chaque recalage a été noté qualitativement de la manière suivante : 20 en cas de succès, 10 en cas de recalage imprécis, 0 en cas d'échec. Sur les résultats présentés dans le tableau 11.3, on voit que la fréquence de recalages réussis est plus grande pour SE2. En particulier, sans prétraitement, la série SE1 échoue quasiment systématiquement. C'est pour cette raison que pour la suite des expériences, seule SE2 sera prise en compte.

SE1						SE2					
IDR		b20	10	20	30	IDR		20-brut	10	20	30
coupe						coupe					
L1		0	20	20	10	L1		20	20	20	10
L1'		0	20	10	0	L1'		20	20	20	20
L2		0	10	10	10	L2		10	10	10	10
T1		10	10	0	0	T1		20	20	0	0
T2		0	20	20	20	T2		20	20	20	20

TAB. 11.3 – Comparaison des séries SE1 et SE2 quant à la qualité du recalage qu'elles produisent. Les tests ont été menés sur 5 coupes et 3 intervalles de recherche (IDR), dont l'un sans prétraitement ("b20"). Les résultats sont meilleurs avec SE2.

⁵Attention, la condition pour cela est que le clinicien ait acquis des images échographiques suffisamment médianes.

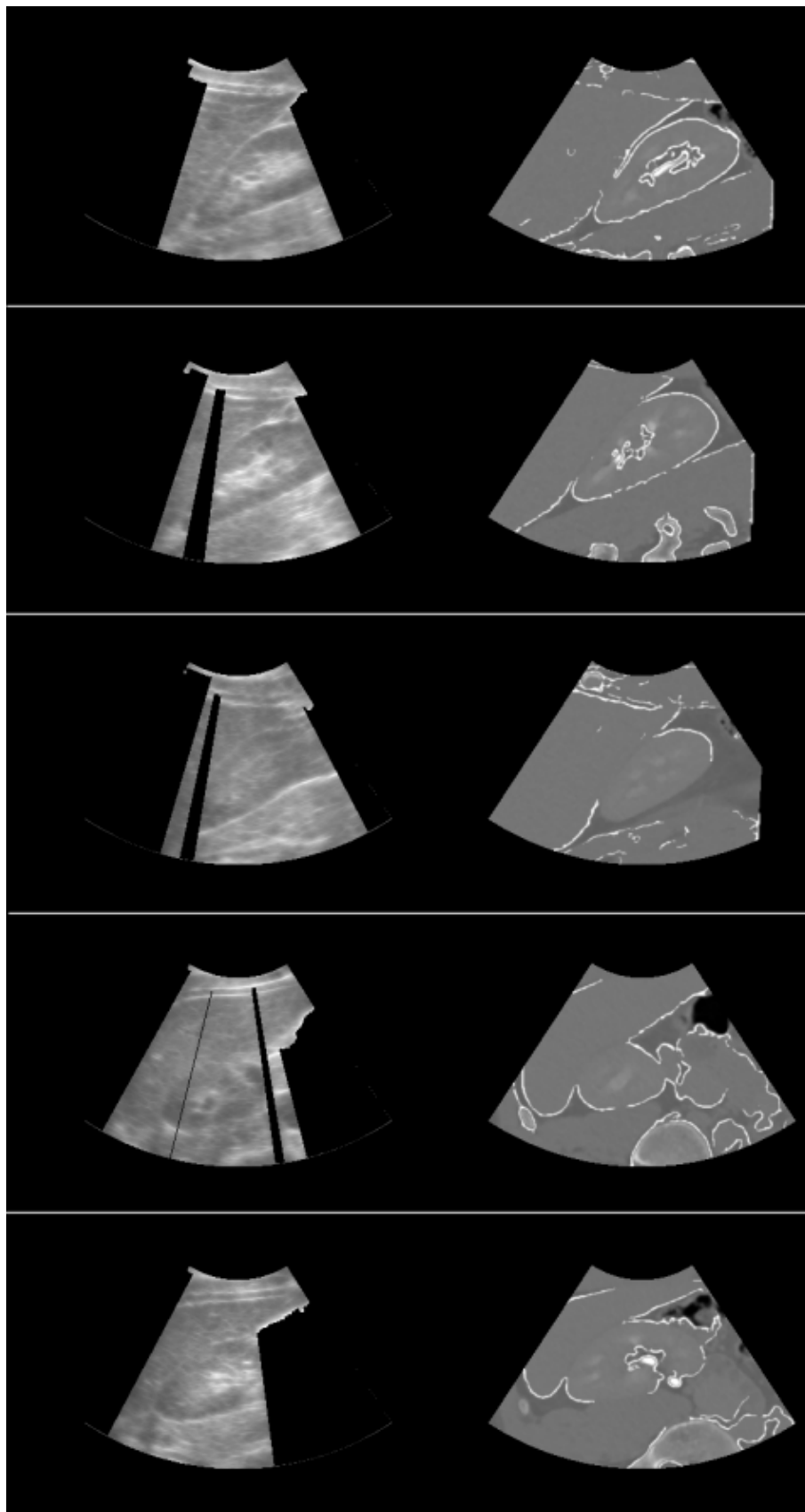


FIG. 11.15 – Couples d'images scanner/échographie prêtes pour l'évaluation de leur similarité, après prétraitements.

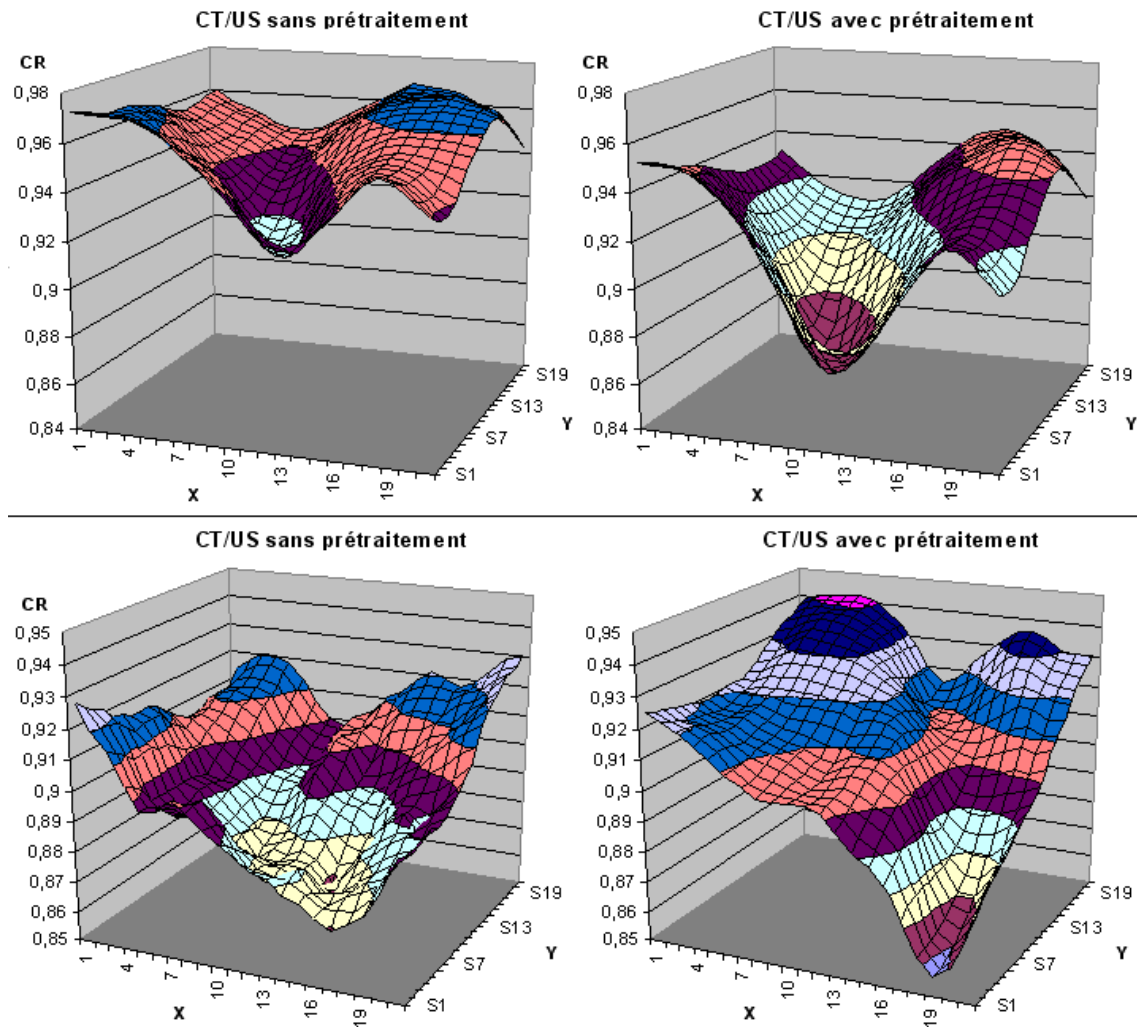


FIG. 11.16 – Comparaison de deux recalages scanner/échographie 2D sans puis avec prétraitement. L'intervalle de recherche fait 10mm de rayon.

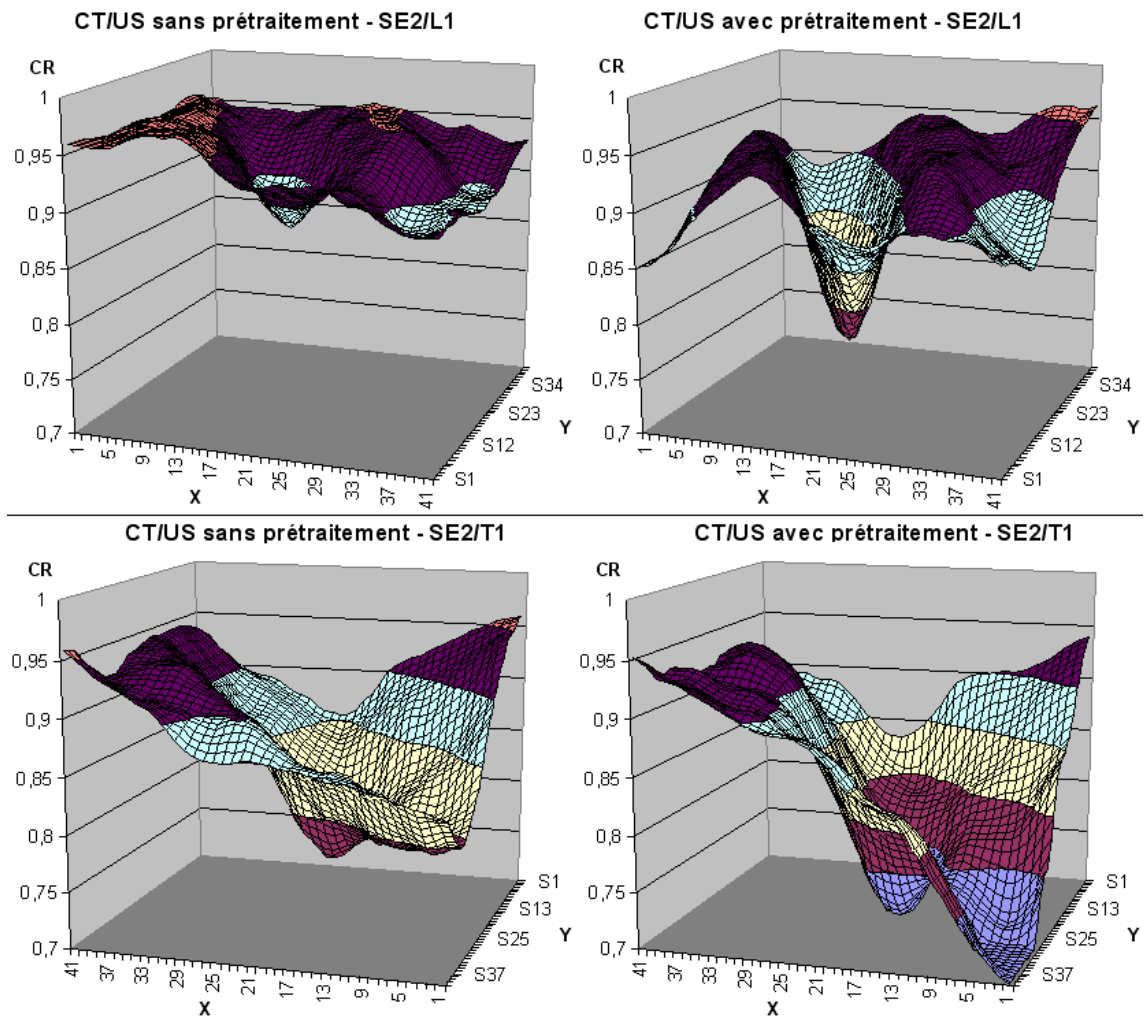


FIG. 11.17 – Comparaison de deux recalages scanner/échographie 2D sans puis avec prétraitement. L'intervalle de recherche fait 20mm de rayon. Le premier recalage porte sur une coupe longitudinale ; le second sur une coupe axiale.

11.5 Choix d'une mesure de similarité

Après celui des prétraitements, le choix de la mesure de similarité doit être fait pour construire l'algorithme de recalage scanner/échographie. Nous ne ferons pas une description exhaustive de toutes les mesures de similarité inventées au cours des 10 dernières années; de très bons tours d'horizon peuvent être trouvés dans [Stu97, Sar00, Roc01a], notamment un tableau récapitulatif intéressant page 29 de [Roc01a]. Nous nous attardons ici sur deux d'entre elles qui paraissaient être les meilleures candidates pour notre problématique : l'information mutuelle normalisée (NMI) et le rapport de corrélation (CR). Après les avoir présentées, nous décrirons les tests qui nous ont permis d'arrêter notre choix.

11.5.1 Mesures statistiques et mesures fonctionnelles

Les mesures de similarité sont classées selon la nature de la dépendance qui lie les deux images $X = (x_i)_{i \in \mathbb{N}_N}$ et $Y = (y_i)_{i \in \mathbb{N}_N}$ à comparer (où N est le nombre de pixels des images⁶). La relation entre les pixels correspondants de deux images peut être (par généralité croissante) :

Constante

Les images sont identiques ou décalées d'un nombre fixe de niveaux de gris.

$$\exists C \in \mathbb{Z} \forall i \in \mathbb{N}_N y_i = x_i + C$$

Linéaire

Les images diffèrent par leur contraste.

$$\exists a, b \in \mathbb{R} \forall i \in \mathbb{N}_N y_i = a.x_i + b$$

Fonctionnelle

Il existe une fonction surjective f telle que $f(Y) = X$, lorsque Y est l'image flottante (*match*) et X l'image fixe (*base*). A un niveau de gris de Y correspond un niveau de gris unique de X , mais la réciproque n'est pas vraie.

Statistique : dans ce cas aucun *a priori* n'est fait sur le contenu commun des images. Il existe une certaine probabilité pour que X et Y se ressemblent.

Dans le cas du recalage scanner/échographie, aucune hypothèse ne peut être faite sur la nature de la relation qui lie les images, d'abord et avant tout parce que le scanner donne une image d'intensité et l'échographie une image de gradient. Le choix de la mesure se porte donc naturellement vers les mesures statistiques que sont l'entropie jointe et tous ses dérivés. C'est d'ailleurs le choix de nombre d'auteurs lorsqu'il s'agit de recalage multimodal. Néanmoins, devant les travaux avancés de A. Roche en matière de recalage IRM/échographie, la tentation d'implémenter le rapport de corrélation est forte.

G. Penney [Pen04] a contourné le problème en convertissant images échographiques et scanner dans un espace de probabilités commun. Dans cet espace, un pixel indique la probabilité de présence de vaisseaux hépatiques. La lumière des vaisseaux portaux est en effet visible et même seuillable dans les deux modalités; hélas il ne nous a pas été possible de détecter une telle structure commune sur les images rénales. Nous resterons donc dans l'espace des intensités.

Dans la suite nous présentons de manière théorique et pratique ces deux types de mesures.

L'information mutuelle normalisée

L'information mutuelle est une mesure statistique dérivée de l'entropie jointe. Pour comprendre l'entropie jointe, il faut d'abord comprendre l'entropie.

⁶On peut supposer les images de même dimensions pour simplifier les définitions; de toute façon notre méthode de recalage scanner/échographie nous place dans ce cas de figure.

L'entropie d'une image peut être entendue comme la quantité d'information, ou le désordre, qu'elle contient. Une image de niveau de gris constant a par exemple une entropie nulle. Une image dont la moitié gauche est noire et la moitié droite est blanche a la même entropie qu'un damier. Une coupe scanner d'un crâne plein a plus d'entropie que celle d'un crâne vide, etc.

Le calcul de l'entropie passe par celui de l'histogramme. L'histogramme d'une image est une table 1D contenant les probabilités de présence des niveaux de gris dans l'image. Si a est un niveau de gris parmi les N_g intensités de X^7 , alors

$$p(a) = p_a = \frac{\text{card}\{i \in \mathbb{N}_N | x_i = a\}}{N} \quad (11.6)$$

Ceci étant, l'entropie de X s'écrit :

$$H(X) = - \sum_{a \in \mathbb{N}_{N_g}} p_a \log(p_a) \quad (11.7)$$

L'entropie jointe (JE) de deux images se chevauchant représente la quantité d'information commune aux deux images. Son calcul passe par celui de l'histogramme joint, qui est une table 2D contenant les probabilités de chevauchement des niveaux de gris des images dans leur intersection⁸. Si a et b sont des niveaux de gris de X et Y respectivement, alors

$$p(a, b) = p_{ab} = \frac{\text{card}\{i, j \in \mathbb{N}_N | x_i = a \text{ et } y_j = b\}}{N} \quad (11.8)$$

Ceci étant, l'entropie jointe de X et Y s'écrit :

$$H(X, Y) = - \sum_{a, b \in \mathbb{N}_{N_g}} p_{ab} \log(p_{ab}) \quad (11.9)$$

Elle peut servir de mesure de similarité dans le cadre d'un recalage iconique, auquel cas on doit chercher à la minimiser. Minimiser l'entropie jointe, c'est chercher à diminuer la dispersion de l'histogramme joint. Pour prendre un cas extrême, deux images identiques sont parfaitement recalées si leur histogramme joint est diagonal. En réalité, on tentera se s'approcher de ce cas (fig. 11.18).

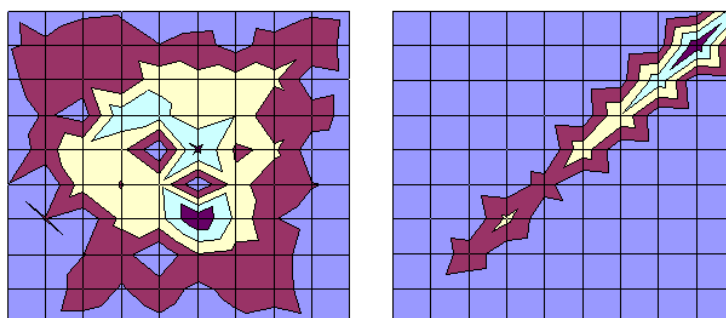


FIG. 11.18 – Exemple simple d'histogrammes joints, avant et après recalage. Recaler deux images par entropie jointe, c'est chercher à réduire la dispersion de leur histogramme joint. (d'après Kessel & Halley)

⁷De même que X et Y ont la même taille, de même elles sont supposées avoir la même profondeur de gris, dans notre cas.

⁸L'intersection est l'image entière, toujours dans notre cas précis.

L'information mutuelle (abrégée MI) évalue l'entropie jointe des images par rapport à leurs entropies respectives (dans la zone de chevauchement). Sa formulation est double :

$$MI(X, Y) = H(X) + H(Y) - H(X, Y) \quad (11.10)$$

$$MI(X, Y) = - \sum_{a,b \in \mathbb{N}_{N_g}} p_{ab} \log \left(\frac{p_{ab}}{p_a p_b} \right) \quad (11.11)$$

Dans le cadre d'un recalage iconique, l'information mutuelle doit être maximisée, dans le sens où les deux images doivent mettre en commun un maximum d'information ($H(X), H(Y)$ croissantes), tout en se correspondant au mieux ($H(X, Y)$ décroissantes). MI prend ses valeurs dans \mathbb{R}^+ .

La figure 11.19 propose une illustration intuitive des ces trois grandeurs statistiques : les entropies de deux images peuvent être vues comme deux ensembles tels que l'entropie jointe en est l'union, et l'information mutuelle l'intersection (en se référant à l'équation 11.10).

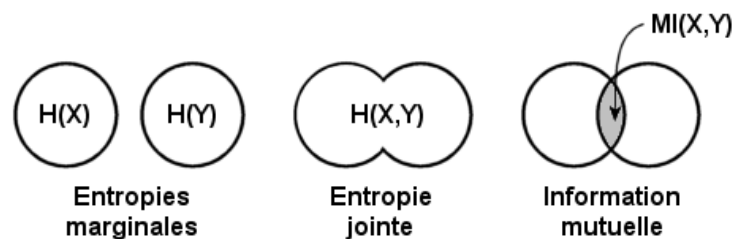


FIG. 11.19 – Schéma d'illustration des trois mesures statistiques mises en jeu dans le recalage iconique. (d'après [Stu97])

L'information mutuelle normalisée (abrégée NMI) prend en compte les changements dans la proportion d'entropie jointe par rapport aux entropies marginales, au lieu de leur différence. En effet, C. Studholme [Stu97] démontre que la NMI est insensible à l'étendue du fond noir des images, et qu'en s'écartant fortement d'une position recalée, elle continue à diminuer (du moins, pour les images à motifs simples). Bref, le risque de divergence ou de minimum local est plus grand avec la MI qu'avec la NMI. On l'écrit :

$$NMI(X, Y) = \frac{H(X) + H(Y)}{2H(X, Y)} \quad (11.12)$$

NMI prend ses valeurs dans $[0; 1]$; on cherche à la maximiser.

Armés de ces nouvelles connaissances, nous choisirons l'information mutuelle normalisée pour la candidature à la comparaison scanner/échographie.

Le rapport de corrélation

Le rapport de corrélation (abrégé CR) est une mesure fonctionnelle issue d'une théorie probabiliste, introduite dans le recalage iconique par A. Roche [Roc98]. Le principe du CR réside dans l'évaluation de la variance conditionnelle de l'image flottante Y sachant l'image de base X . Maximiser le CR c'est trouver un chevauchement des images pour lequel X décrit au mieux Y . Cela peut encore s'exprimer par la minimisation de la dispersion des niveaux de gris de Y sur ceux de X .

Mathématiquement parlant, si Ω est l'ensemble des indices de la zone de chevauchement des images, avec dans notre cas $\text{card}(\Omega) = N$, alors pour un niveau de gris a de X on note $\Omega_a = \{i \in \mathbb{N}_N | x_i = a\}$ et $\text{card}(\Omega_a) = N_a$. Les moments et moments conditionnels de Y sachant X sont alors :

$$\begin{aligned} \sigma^2 &= \frac{1}{N} \sum_{j \in \Omega} y_j^2 - m^2 & , & \quad m = \frac{1}{N} \sum_{j \in \Omega} y_j \\ \sigma_a^2 &= \frac{1}{N_a} \sum_{j \in \Omega_a} y_j^2 - m_a^2 & , & \quad m_a = \frac{1}{N_a} \sum_{j \in \Omega_a} y_j \end{aligned}$$

Avec ces notations, l'expression du CR est :

$$\eta(Y|X) = 1 - \frac{1}{N\sigma^2} \sum_{a \in \mathbb{N}_{N_g}} N_a \sigma_a^2 \quad (11.13)$$

Du point de vue de l'implémentation informatique du CR, on aura sans doute intérêt à s'appuyer sur sa forme développée :

$$1 - \eta(Y|X) = \frac{\sum_{a \in \mathbb{N}_{N_g}} \left[\sum_{j \in \Omega_a} y_j^2 - \frac{1}{N_a} \left(\sum_{j \in \Omega_a} y_j \right)^2 \right]}{\sum_{j \in \Omega} y_j^2 - \frac{1}{N} \left(\sum_{j \in \Omega} y_j \right)^2} \quad (11.14)$$

Le CR a d'ores et déjà un avantage sur la NMI, car son algorithme de calcul a une complexité moindre, du fait de l'absence d'évaluation des histogrammes. D'après l'équation 11.14, sa complexité est $\mathcal{O}(N_g)$, alors que celle de la NMI est $\mathcal{O}(N_g^2)$. Etant donné le nombre important d'itérations dans l'algorithme de recalage, cet avantage n'est pas négligeable.

Les autres remarques que fait Roche sur le CR sont les suivantes :

- L'hypothèse d'une dépendance fonctionnelle des images pour l'emploi du CR n'est pas critique. Tout au plus, la valeur maximale du CR ne sera pas 1, mais en tout cas elle correspondra à la position recalée. Le CR conviendrait donc à notre problème.
- D'après des essais sur des modalités autres qu'échographiques, il conclut que l'information mutuelle serait plus adaptée aux images faiblement bruitées. Le CR conviendrait donc à notre problème.
- Le CR est peu sensible au sous-échantillonnage, contrairement aux autres mesures. Le CR conviendrait donc à notre problème, dans l'optique d'une accélération des algorithmes.

Nous choisissons donc le rapport de corrélation pour la candidature à la comparaison scanner/échographie. Il semble montrer déjà des avantages sur l'information mutuelle normalisée.

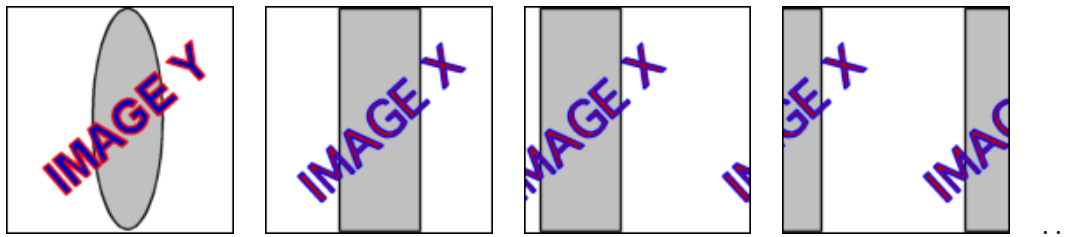
11.5.2 Tests comparatifs des mesures

Nous avons abordé les mesures de similarité par la méthode expérimentale, en procédant à des tests de complexité croissante, pour tirer des conclusions à chaque étape et progresser vers la similarité scanner/échographie.

En une dimension - 1D



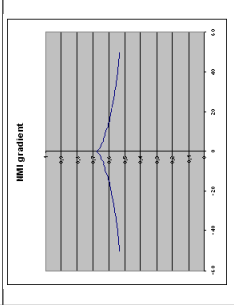
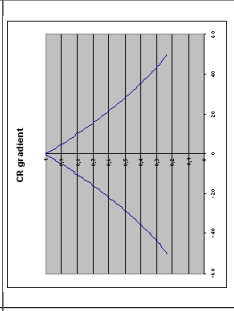


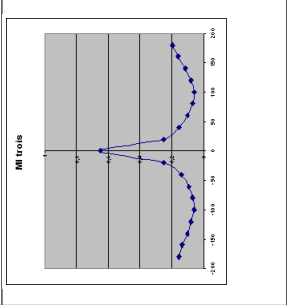
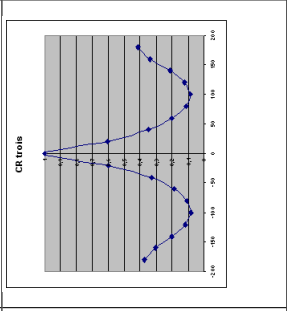
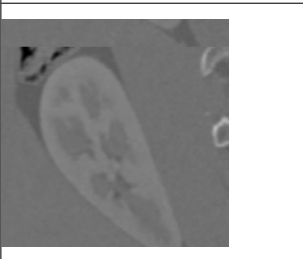
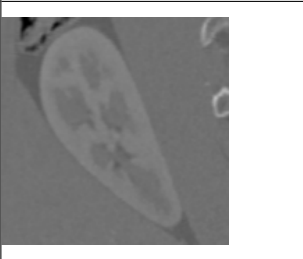
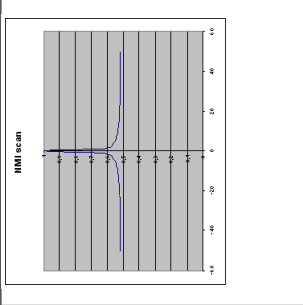
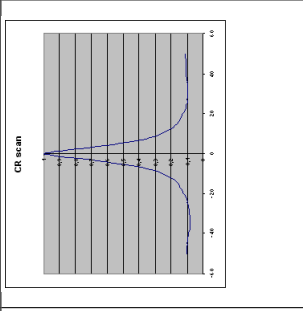


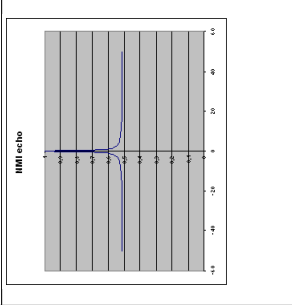
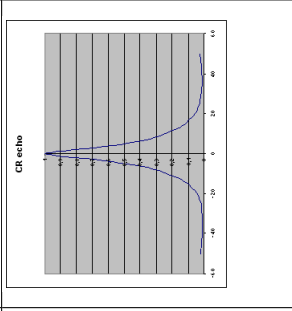
Dans un premier temps, les tests ont porté sur des images simples, carrées, qui ont été recalées deux à deux, en translatant ou pivotant l'une d'elles sur quelques dizaines d'unités (tab. 11.4 page suivante). 1D correspond au nombre de ddl manipulés dans la recherche de la solution.

Notre corpus est composé à la fois d'images synthétiques et d'images anatomiques, à savoir : une bande claire contenant un gradient de gris, sur un fond noir ; le chiffre trois, en tant que forme complexe ; une coupe longitudinale de rein scanner ; une coupe longitudinale de rein échographique ; enfin ces deux dernières lissées et dont le contraste a été rehaussé. Les résultats sont présentées dans les tableaux 11.5 page 255 et 11.6 page 256. Nous commentons ci-dessous chacune des expériences :

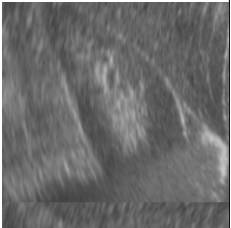
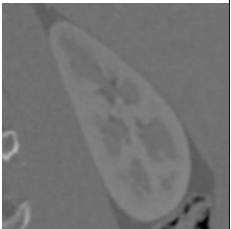
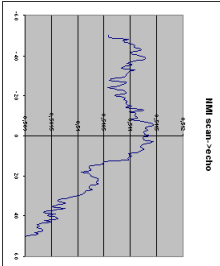
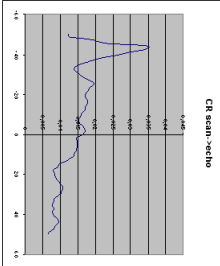
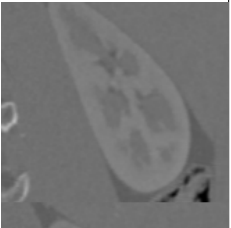
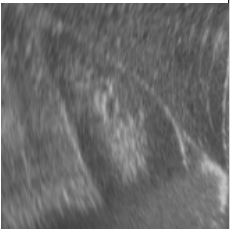
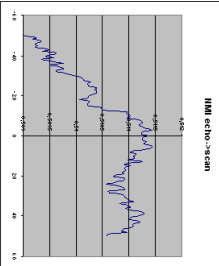
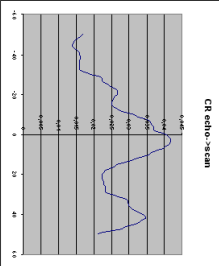
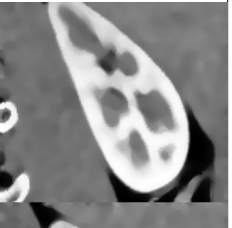

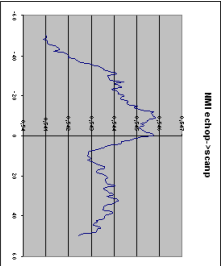
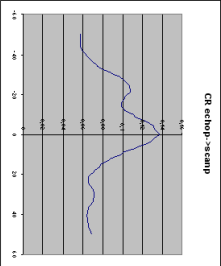


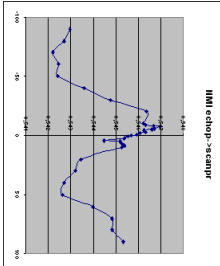
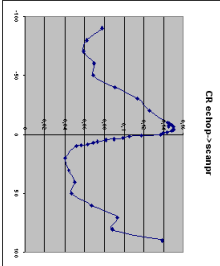


TAB. 11.4 – Pour les tests de mesure, l'image X est transformée sur un seul degré de liberté, et chevauchée par l'image Y .

1. Pour le recalage en translation d'une bande de gradient sur elle-même, NMI et CR montrent tous deux un maximum non-ambigu. Cependant, l'amplitude relative des variations de NMI est d'environ 20% contre 80% pour CR : l'attraction vers le maximum est plus forte pour CR.
2. Pour le recalage en rotation d'un 3, NMI et CR montrent encore un maximum non-ambigu. Si les pentes sont toujours plus importantes pour le CR, on voit pour chaque test des maxima locaux aux extrémités de l'intervalle de recherche. On sent donc déjà que le recalage d'objets complexes nécessitera à la fois une bonne attitude initiale et un intervalle de recherche pas trop étendu.
3. Pour le recalage en translation d'une image scanner sur elle-même, le maximum existe et est unique pour les deux mesures. Cependant, bien qu'elle ait le mérite de distinguer nettement la position recalée, la réponse quasi-impulsionnelle de NMI ne faciliterait pas la convergence d'un algorithme de recherche itératif.
4. Pour le recalage en translation d'une image échographique sur elle-même, on peut faire le même commentaire.
5. Pour le recalage en translation d'une image scanner sur image échographique (ainsi, pour le CR asymétrique, l'échographie est censée décrire le scanner), NMI semble montrer un maximum autour de la position recalée, mais elle a un profil très chaotique qui peut facilement arrêter dans un minimum local le type d'algorithme de recherche que nous utiliserons par la suite. S'il semble plus lisse, le CR montre un maximum global à une position totalement erronée. On peut en conclure que l'échographie décrit très mal le scanner, et doit être prise comme image flottante Y dans le calcul de $\eta(X, Y)$.
6. Pour le recalage en translation d'une image échographique sur image scanner, les mêmes commentaires s'appliquent à NMI, par symétrie. Le CR, cette fois, montre un maximum global correctement positionné. Un maximum local existe cependant à $40mm$. Le profil semble lisse, mais seul un essai échantillonné plus finement peut l'attester. Il est d'ores et déjà intéressant de noter que le recalage 2D de l'échographie sur le scanner semble possible grâce au CR, même sans prétraitement.
7. Pour le recalage en translation d'une image échographique sur image scanner, les images étant prétraitées par un fort lissage médian et un réhaussement de contraste, on retrouve globalement les profils de l'expérience précédente. Pour NMI, la partie droite de la courbe s'est abaissée, faisant ressortir une zone de valeurs maximales autour de 0. L'aspect chaotique n'a cependant pas disparu. Pour le CR, deux choses sont à remarquer : d'une part le maximum local de droite s'est affaibli ici aussi, marquant un peu mieux le maximum global, et d'autre part, le profil est plus lisse encore que précédemment, ce qui augure des convergences continues vers les maxima.
8. Pour le recalage en rotation d'une image échographique sur image scanner, les images étant prétraitées, NMI et CR semblent montrer un maximum non-ambigu dans un intervalle assez

	Description	Image X	Image Y	NMI	CR
1	<p>Une bande de gradient est recalée sur elle-même. L'image de base est translaturée.</p>				
2	<p>Le chiffre 3 est recalé sur lui-même. L'image de base est pivotée.</p>				
3	<p>Le rein scanner est recalé sur lui-même. L'image de base est translaturée.</p>				
4	<p>Le rein échographique est recalé sur lui-même. L'image de base est translaturée.</p>				

TAB. 11.5 – Première série d'expériences de comparaison des mesures NMI et CR en 1D. Il s'agit de recalages monodimensionnels d'images synthétiques et d'images anatomiques du rein.

Description	Image X	Image Y	NMI	CR
<p>5</p> <p>Le rein scanner est recalé sur le rein échographique. L'image de base est translaturée.</p>				
<p>6</p> <p>Le rein échographique est recalé sur le rein scanner. L'image de base est translaturée.</p>				
<p>7</p> <p>Le rein échographique est recalé sur le rein scanner. Les images sont lissés et contrastées. L'image de base est translaturée.</p>				
<p>8</p> <p>Le rein échographique est recalé sur le rein scanner. Les images sont lissés et contrastées. L'image de base est pivotée. On a sur-échantillonné les acquisitions autour de 0.</p>				

TAB. 11.6 – *Seconde série d'expériences de comparaison des mesures NMI et CR en 1D. Il s'agit de recalages multimodaux d'images scanner et échographiques du rein.*

large autour de 0. Si l'on observe à la loupe les variations autour du maximum, grâce au sur-échantillonnage de cet intervalle d'acquisition, on remarque qu'une fois de plus NMI est très instable, tandis que les valeurs de CR suivent la courbe moyenne quelle que soit l'échelle.

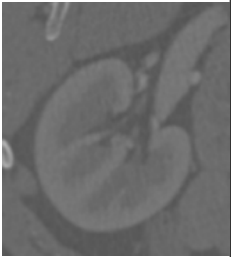
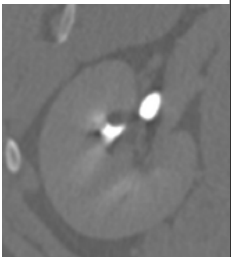
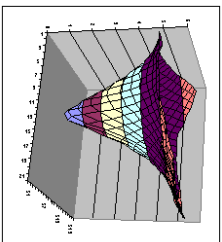
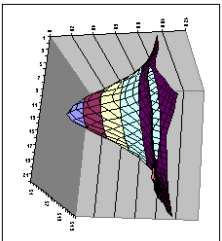


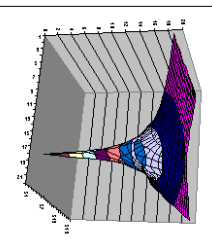
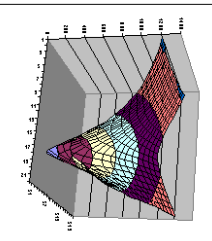
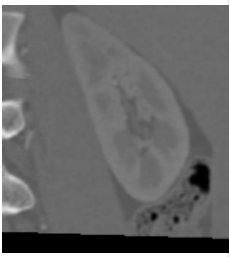

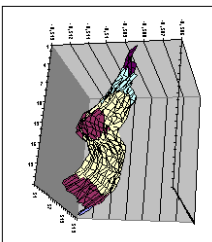
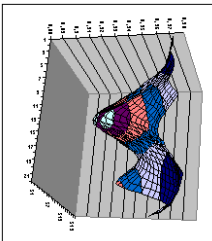
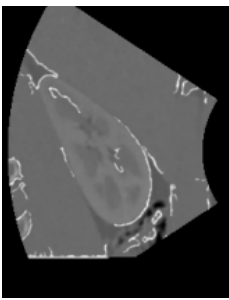
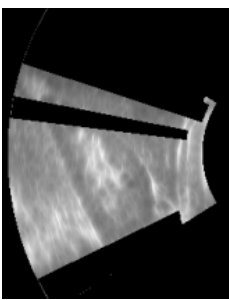
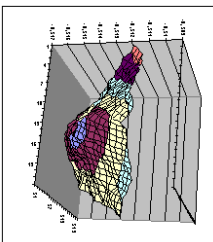
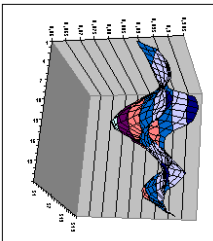
En conclusion de cette étude en 1D, on retient que le CR semble plus adapté que la NMI pour le recalage d'images multimodales, tant pour ses maxima globaux non-ambigus et corrects que pour son profil lisse et ses accélérations modérées.

En deux dimensions - 2D

Pour poursuivre les tests, une dimension de recherche est ajoutée. Le corpus contient cette fois-ci des couples monomodaux scanner/scanner ou écho/écho, et multimodaux scanner/écho, avec ou sans prétraitement. Dans ce jeu de tests, on trace $1 - \eta(X, Y)$, de manière à trouver un minimum. Les recherches de minimum sont faites de manière systématique, c'est-à-dire en visitant une à une les positions 2D que peut prendre la deuxième image sur la première. Les résultats sont présentés dans le tableau 11.7 page suivante, et commentés ci-dessous :

1. Pour le recalage scanner monomodal, NMI et CR montrent une descente progressive vers un minimum global non-ambigu. Ce test confirme en un sens l'intuition de Roche que NMI est bien adaptée aux données non bruitées. La différence, comme en 1D, est que la variation relative de NMI est inférieure à 10%, contre 90% pour le CR
2. Pour le recalage échographique monomodal, comme en 1D le minimum est bien marqué, mais NMI y converge de manière très brutale. Ce type de minimum est difficile à cerner.
3. Pour le recalage multimodal scanner/échographie sans prétraitement, on constate comme en 1D l'aspect bruité de la surface NMI, alors que le CR montre un profil lissé. De plus, la position recalée apparaît sur les données de NMI comme un minimum local, le minimum global se trouvant en marge de l'intervalle de recherche.
4. Pour le recalage multimodal scanner/échographie avec prétraitement, la NMI produit une cuvette en pente douce vers le minimum global apparemment unique, mais l'aspect rugueux de la surface laisse deviner la présence de nombreux minima locaux, dont l'influence est grande pour l'algorithme de recherche que nous allons choisir par la suite. Le CR affiche toujours sur son profil lisse un minimum global, entouré toutefois de dangereux minima locaux. Le choix de l'attitude initiale et de l'intervalle de recherche aura donc son importance.

En conclusion, cette étude en 2D confirme la précédente étude en 1D, à savoir que la NMI n'est pas adaptée au recalage scanner/échographie, tandis que le CR avive l'espoir d'obtenir des résultats probants en 3D.

Description	Image X	Image Y	NMI	CR
<p>1</p> <p>Le rein scanner SE2 est recalé sur le rein scanner SE1. La coupe est axiale.</p>				
<p>2</p> <p>Le rein échographique bruité et translaté est recalé sur l'image originale. La coupe est longitudinale.</p>				
<p>3</p> <p>Le rein échographique est recalé sur le rein scanner. La coupe est longitudinale.</p>				
<p>4</p> <p>Le rein échographique prétraité est recalé sur le rein scanner SE1 prétraité. Il s'agit d'une autre coupe longitudinale.</p>				

TAB. 11.7 – Série d'expériences de comparaison des mesures NMI et CR en 2D. Il s'agit de recalages mono- et multi-modaux d'images scanner et échographiques du rein.

Sur la vitesse de l'algorithme

Dans la définition du rapport de corrélation, nous avons évoqué sa rapidité de calcul en comparaison avec les méthodes basées sur l'entropie jointe. Il est faux de croire que ces dernières ont une complexité quadratique, alors que le CR serait linéaire. Il faut être plus précis. Nous avons dit plus haut que $\mathbb{C}(NMI) = \mathcal{O}(N_g^2)$ et $\mathbb{C}(CR) = \mathcal{O}(N_g)$, où N_g est le nombre de niveaux de gris des images. Or, d'une expérience à l'autre, N_g ne varie pas, et vaut généralement 256. On peut donc le considérer comme constant, et prendre plutôt en compte le nombre de pixels de la région d'intérêt pour la formulation de la complexité. Dans ce cas, si l'on se penche sur les algorithmes de calcul des histogrammes ou du rapport de corrélation, ils renferment essentiellement un parcours linéaire des pixels de la ROI. On peut donc affirmer que la complexité de NMI, comme celle de CR, est linéaire : $\mathbb{C}(NMI) = \mathbb{C}(CR) = \mathcal{O}(N)$. L'affirmation de Roche [Roc98] n'était donc pas tout à fait exacte.

Nous l'avons vérifié par l'expérience, sur un *PC Pentium 4 512Mo 1.7GHz* (fig. 11.20). On voit bien le profil linéaire des courbes. Le CR est toujours de 30 à 60% plus rapide que la NMI, étant donné le nombre restreint de boucles de calcul qu'il nécessite. C'est un avantage de plus qu'on peut lui reconnaître sur la NMI.

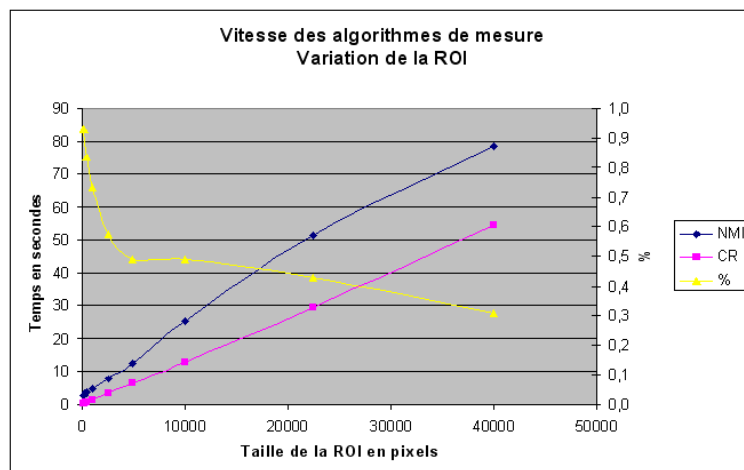


FIG. 11.20 – Vitesses comparatives des mesures de similarité NMI et CR. Toutes deux ont un profil linéaire ; le CR est 30 à 60% plus rapide, néanmoins.

Sur la robustesse au sous-échantillonnage

Le sous-échantillonnage est une technique classique adoptée pour l'accélération du recalage. Elle consiste à ne prendre en compte qu'un pixel sur 2, 3, 4 ou plus, dans le calcul des histogrammes ou des variances. Des auteurs comme Maes [Mae99] ont étudié l'influence du sous-échantillonnage sur la vitesse et la précision des algorithmes d'optimisation, en prenant pour énergie l'information mutuelle. Il n'ont hélas pas étudié l'influence de la mesure de similarité sur ces algorithmes, étant donné un sous-échantillonnage. Néanmoins, d'autres auteurs nous ont confirmé (oralement...) l'efficacité de la méthode qui consiste à effectuer une première passe de recalage avec un fort sous-échantillonnage (1 pixel sur 4 ou plus), ce qui a pour effet d'ajuster l'attitude initiale sans tenter de se recalibrer précisément, pour ensuite reprendre les évaluations soit avec l'échantillonnage le plus fin, soit avec un échantillonnage de plus en plus fin au fil des itérations.

Nous avons repris les essais de recalage 2D en choisissant de sous-échantillonner à 1/2, 1/3, 1/4. Nous avons constaté que la NMI donne un résultat différent (moins bon) dès 1/2, tandis que le CR semble robuste et affiche le même résultat même pour 1/4.

Le gain en vitesse n'est par contre que substantiel, de l'ordre de 10 ou 20% maximum avec sous-échantillonnage. Cette observation est étonnante, dans la mesure où l'on s'attend à une amélioration du temps d'exécution linéaire avec le nombre de pixels passés. Nous attribuons cela aux multiples boucles de calcul qui s'exécutent par ailleurs, mais une observation minutieuse permettrait d'être plus affirmatifs.

11.5.3 Conclusion sur le choix de la mesure de similarité

Nous avons procédé à des tests de comportement de l'information mutuelle normalisée et du rapport de corrélation, par des recherches progressives en 1D et 2D sur divers exemples de complexité croissante, jusqu'à tester nos images scanner et échographiques prétraitées. Le CR s'est avéré supérieur dans tous les domaines : continuité, minimum global bien marqué et correct, même pour le recalage scanner/échographie, sensibilité au prétraitement, rapidité de calcul, robustesse au sous-échantillonnage. Aussi, nous verrons dans la section suivante que l'aspect continu de la fonction aura un intérêt pour l'algorithme d'optimisation choisi, Powell-Brent.

Le calcul du CR entre deux volumes, i.e. en 3D ou 2.5D comme c'est notre cas, repose sur les mêmes principes, il suffit d'étendre la notion de chevauchement à la troisième dimension ; un parcours linéaire des voxels chevauchés permettra d'évaluer les variances, comme le laissait sous-entendre l'équation 10.7 page 220.

11.6 Choix de la méthode d'optimisation

11.6.1 Position du problème

Si l'on se souvient de l'algorithme général présenté à la section 7.2.1, l'une des étapes disait "Mettre à jour $\Delta\mathbf{T}$ ". C'est l'étape d'optimisation, qui détermine au cours d'un processus itératif les directions de recherche successives du minimum d'une fonction d'énergie caractéristique du problème. Dans notre contexte, la fonction d'énergie μ à minimiser est la mesure de similarité entre les deux volumes V_1 (scanner, fixe) et V_2 (échographie, flottant).

Les méthodes usuelles d'optimisation reposent sur une expression analytique des dérivées de μ par rapport au vecteur de position. Descente de gradient, gradient conjugué, quasi-newton, et Levenberg-Marquardt (que nous avons utilisé pour notre étude de faisabilité en partie 2) supposent la connaissance du gradient $\nabla\mu$ au moins, et son hessien $H(\mu)$ pour les deux dernières. Or, nous n'avons pas *a priori* d'expression du rapport de corrélation η en fonction du vecteur position \mathbf{p} .

Viola et Wells [Vio95, Wel96] ont obtenu une expression approchée de l'entropie jointe en convoluant l'histogramme joint avec une fenêtre de Parzen - i.e. un filtre gaussien - et en liant le paramètre de cette fenêtre z à la position via la définition d'une distance de Mahalanobis. La théorie mathématique sous-jacente est lourde, mais elle permet finalement d'optimiser μ par une sorte de "descente de gradient stochastique".

Maes [Mae99] propose quelques années plus tard un calcul exact des dérivées de l'entropie H à partir d'une interpolation PV (*Partial Volume*) entre les voxels chevauchés. Il l'intègre ensuite dans plusieurs techniques d'optimisation, pour comparaison. Le calcul de la dérivée de l'information mutuelle est environ 10 fois plus lent qu'une simple évaluation de MI, pour une précision certes un peu meilleure.

Pour le recalage iconique scanner/échographie, nous cherchons un algorithme qui soit rapide, efficace et relativement simple à implémenter. Nous avons choisi le rapport de corrélation comme mesure de similarité, pour lequel on ne calcule pas d'histogramme joint. L'interpolation pour laquelle nous avons opté est linéaire ; elle intervient au moment de calculer la coupe scanner oblique coplanaire à la coupe échographique courante. L'interpolation ayant lieu en amont de

l'évaluation du CR, il ne semble pas possible de lier les niveaux de gris, et donc leurs variances, avec une information de position, comme l'a fait Maes.

Il existe heureusement des méthodes d'optimisation non-dérivatives. Les plus usitées sont le simplexe ("Downhill Simplex") de Nelder&Mead et l'algorithme de Powell-Brent [Pre92].

La méthode du simplexe (abrégée SMP) consiste dans un ensemble de $n+1$ points (que l'on nomme "simplexe"), où n est la dimension de l'espace de recherche, qui à partir d'une position initiale subit des réflexions, expansions et contractions en dimension n , dans le but de glisser vers un minimum d'énergie. Le processus s'arrête lorsque la différence d'énergie entre les $n+1$ points est suffisamment faible. La robustesse de la méthode a été étudiée dans [She95].

La méthode de Powell-Brent (abrégée PB) consiste dans la recherche linéaire d'un minimum le long de chaque degré de liberté, visités un à un. L'ensemble des directions de recherche orthogonales se met à jour en fonction des variations de position correspondant aux plus grandes variations d'énergie. L'algorithme stoppe lorsque l'énergie est suffisamment faible ou ne varie plus. Roche l'a implémentée dès ses premiers essais de CR [Roc98]. Jenkinson [Jen01] propose une amélioration de la recherche par une pré-recherche systématique. Maes [Mae99] propose lui aussi quelques modifications dont nous reparlerons, et compare PB aux autres méthodes d'optimisation.

SMP et PB sont présentées comme étant simples d'implémentation. PB serait la plus précise dans une recherche à pleine résolution, malgré le nombre important d'évaluations d'énergie qu'elle requiert. La difficulté de SMP réside dans le choix de l'attitude initiale du simplexe, car elle est très sujette à tomber dans les minima locaux. Finalement, nous choisissons la mise en œuvre de l'algorithme de Powell-Brent, qui nous semble le plus facilement adaptable et évolutif en fonction de nos besoins de recherche.

La transformation que nous optimisons est rigide, comme dans l'étude précédente. Nous la représentons ici par un vecteur $\mathbf{p} = (t_x, t_y, t_z, r_x, r_y, r_z)$ contenant les 6 degrés de liberté, 3 translations et 3 rotations par rapport aux 3 axes X , Y et Z respectivement⁹ (section 7.1.2). L'ajout de dimensions supplémentaires dans ce vecteur de position, pour travailler avec une similitude (ajout de 3 facteurs d'échelle) ou une transformation affine (ajout encore de 3 paramètres de cisaillement) et aborder le recalage non-rigide, semble aisé avec cette méthode; le seul inconvénient est la complexité de calcul augmentée, pour un algorithme déjà naturellement lent. Il est en outre possible de choisir l'ordre des minimisations 1D en réorganisant les ddl dans le vecteur position; nous en verrons l'intérêt plus loin.

Nous présentons PB en détail dans la section suivante.

11.6.2 Algorithme itératif de Powell-Brent

Notre implémentation est basée sur celle de [Pre92]; néanmoins nous avons dû la modifier pour l'adapter à notre problématique de recalage rénal, et pour des questions d'accélération et de convergence. Voyons d'abord l'algorithme originel.

Algorithme standard

On définit un point de départ $\mathbf{p} = \mathbf{p}_0$ (l'attitude initiale), et un intervalle de recherche I_0 pour chaque degré de liberté (ddl). L'ensemble des 6 directions de recherche \mathbf{d} est initialisé avec les vecteurs de base de l'espace à 6 dimensions. Dans notre cas, on optimise la transformation τ initialement identité, telle que $\mathbf{T} = \mathbf{IA} \cdot \tau$ (section 10.3.1). Donc initialement on a :

⁹Nous avons nommés les 6 paramètres x , y , z , φ , θ et ψ en section 7.1.2.

$$\mathbf{p}_0 = \begin{bmatrix} 0 & 0 & 0 & 0 & 0 & 0 \\ 1 & 0 & 0 & 0 & 0 & 0 \\ 0 & 1 & 0 & 0 & 0 & 0 \\ 0 & 0 & 1 & 0 & 0 & 0 \\ 0 & 0 & 0 & 1 & 0 & 0 \\ 0 & 0 & 0 & 0 & 1 & 0 \\ 0 & 0 & 0 & 0 & 0 & 1 \end{bmatrix}$$

A partir de là commence l'algorithme :

1. Powell gère la terminaison de la recherche, la visite des 6 ddl consécutivement, et la mise à jour des 6 directions de recherche.
2. Brent, pour chaque ddl visité, cherche un minimum de la fonction d'énergie en une dimension, dans un intervalle restreint.

Itérations de Powell

1. Les itérations k se succèdent jusqu'à ce que l'énergie $\mu(\mathbf{p})$ ou sa variation $\Delta\mu(\mathbf{p})$ soit proche de zéro. La recherche échoue si un nombre maximal d'itérations est atteint.
2. Pour chaque ddl i , Brent trouve le point \mathbf{p}_k^i d'énergie minimale dans la direction \mathbf{d}_k^i . On retient i_m l'indice correspondant à la plus grande variation d'énergie $\Delta\mu(\mathbf{p}_k^i) = \mu(\mathbf{p}_k^i) - \mu(\mathbf{p}_{k-1}^i)$ sur l'ensemble des degrés de liberté.
3. $\Delta\mathbf{p}_k = \mathbf{p}_k - \mathbf{p}_{k-1}$. Si $\mu(\mathbf{p}_k + \Delta\mathbf{p}_k) < \mu(\mathbf{p}_k)$ et si la variation est suffisamment importante, alors $\mathbf{p}_{k+1} = \mathbf{p}_k + \Delta\mathbf{p}_k$, et l'on met également à jour la direction de plus grande variation : $\mathbf{d}_{k+1}^{i_m} = \Delta\mathbf{p}_k$.

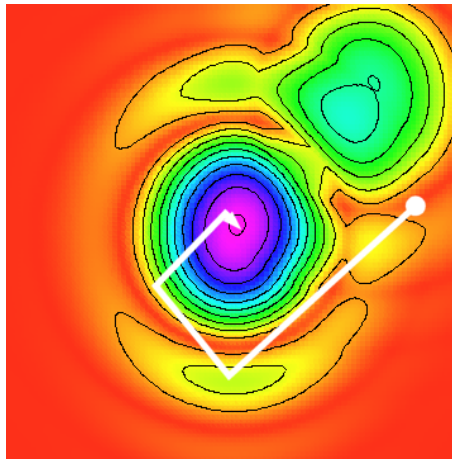


FIG. 11.21 – Illustration de la recherche de minimum de Powell selon des directions orthogonales successives.

Itérations de Brent

1. Sur l'axe de la direction i choisie à l'itération k de Powell, trouver un sous-intervalle I_k^i de I_k susceptible de contenir un minimum de l'énergie sur ce ddl. On appelle cela le "parenthésage minimal". Il est très coûteux en temps de calcul. Il retourne un triplet (a, c, b) d'abscisses de I_k^i tel que le minimum d'énergie est proche de l'extrémité de la parabole passant par a, b, c (fig. 11.22 page ci-contre).

2. Par un ajustement progressif de paraboles sur la courbe, on trouve le minimum d'énergie μ_m et l'abscisse x_m correspondante.
3. La direction de recherche \mathbf{d}_k^i est multipliée par μ_m , de sorte que la recherche fasse un grand pas en avant si l'énergie est grande, et au contraire tâtonne dans un voisinage de x_m si l'énergie est faible.

On peut noter à ce stade que l'aspect continu de la courbe du rapport de corrélation convient tout à fait dans le cadre d'une technique d'optimisation basée sur l'ajustement d'une parabole sur la courbe.

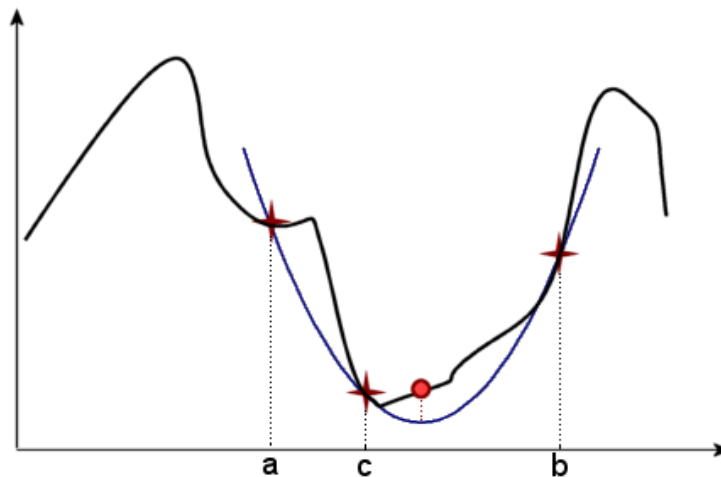


FIG. 11.22 – Illustration de la recherche de minimum de Brent en 1D par ajustement d'une parabole sur la courbe.

11.6.3 Optimisations spécifiques

L'algorithme ainsi décrit n'est pas adapté à notre problème. Voici les modifications et optimisations que nous y avons faites.

Mise à niveau des unités

Nous faisons varier les degrés de liberté en rotation et en translation de la même manière. L'algorithme ne "sait" d'ailleurs pas quel ddl est une translation, et lequel est une rotation ; c'est la fonction de calcul de μ qui l'interprète comme tel. De plus, nous avons choisi un intervalle de recherche (IDR) commun à tous les ddl, centré sur la position initiale. Pour ces raisons, il faut faire attention à ce que les entités représentées dans le vecteur position \mathbf{p} aient le même ordre de grandeur. C'est ainsi qu'on exprime les angles en degrés plutôt qu'en radians. En effet, le rayon de l'IDR étant généralement de 20 unites environ, cette valeur est réaliste pour des translations en mm et des rotations en $^\circ$.

Les 6 dimensions sont réorganisées

Pour F. Maes [Mae99], dans le cadre d'un recalage du crâne, les translations horizontales et la rotation autour de l'axe vertical sont mieux "conditionnées" que la translation verticale et les rotations de tangage et roulis. Par là il entend que les 3 premières ont tendance à rapprocher les volumes de leur position recalée, tandis que les 3 dernières utilisées à mauvais escient auraient tendance à briser la convergence monotone vers la solution. C'est pourquoi il propose d'optimiser

les ddl selon l'ordre suivant : $(t_x, t_y, r_z, t_z, r_x, r_y)$. On commence la recherche de minima sur les ddl les plus significatifs pour le problème.

Pour notre part, la structure anatomique que nous recalons est le rein, dont la forme de haricot permet de lui définir un axe longitudinal et des plans axiaux. Pour suivre le conseil de Maes, on doit travailler dans un repère aligné sur les axes du rein. On peut trouver un repère approché, si l'on contraint le choix de l'attitude initiale. En effet, si l'on demande à l'utilisateur de choisir sur l'image des points de contrôle d'Arun tels que le premier P_1 soit sur le pôle inférieur et le deuxième P_2 sur le pôle supérieur, alors on peut définir un repère "rein" dont l'axe Z serait défini par $P_1\vec{P}_2$ (fig. 11.23).

Pour concrétiser cette idée, si l'on nomme \mathbf{P}_S^R la matrice de passage du repère "scanner" vers le repère "rein", alors on optimisera τ' tel que $\tau = \mathbf{P}_R^S \cdot \tau' \cdot \mathbf{P}_S^R$.

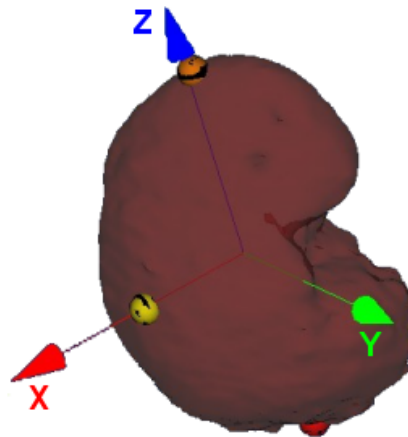


FIG. 11.23 – L'optimisation de la transformation se fait dans un repère dont les axes sont alignés avec ceux du rein, pour une meilleure consistance du recalage.

Une pré-recherche systématique du minimum 1D est faite

On a pu se rendre compte, lors des premières expériences de recalage 3D, que la première étape de l'algorithme de Brent, qui consiste à déterminer le triplet (a, b, c) ajustant au mieux une parabole sur la courbe, était très coûteuse en temps de calcul, pour somme toute donner un résultat médiocre dans le sens où un faux minimum était souvent trouvé. Devant ce constat, nous avons préféré opter pour la solution qui consiste à effectuer une pré-recherche systématique du minimum, avant de lancer l'algorithme automatique.

Pour ce faire, si x_0 est l'abscisse initiale autour de laquelle le minimum 1D sera recherché, si L est la longueur de l'intervalle de recherche centré sur x_0 , et $[x_i, x_f]$ cet intervalle, alors on va chercher systématiquement l'abscisse de plus petite énergie dans l'ensemble $\{x_i, x_i + 1 \cdot \frac{L}{10}, x_i + 2 \cdot \frac{L}{10}, \dots, x_i + 9 \cdot \frac{L}{10}, x_f\}$, c'est-à-dire, sur dix pas.

Une fois l'abscisse minimale x_m trouvée, on suppose que le minimum d'énergie cherché se trouve dans un voisinage de x_m . C'est pourquoi nous allons lancer la recherche de Brent sur l'intervalle restreint $[a; b] = [x_m - 1; x_m + 1]$.

Une troisième abscisse est nécessaire pour démarrer le processus de recherche par ajustement de parabole : pour cela, [Pre92] suggère de choisir c entre a et b , dans les proportions du nombre d'or, i.e. $\frac{b-c}{b-a} = \gamma = 1.618$.

On peut croire que la recherche systématique ralentira l'exécution de l'algorithme d'optimisation ; il n'en est rien, car aux dizaines d'itérations de Brent sur l'intervalle total pour trouver le minimum succède dix évaluations systématiques de l'énergie suivies de quelques itérations

seulement pour Brent, puisqu'on s'est beaucoup rapproché de la solution. Les valeurs avancées sont expérimentales; elles présentent un bon compromis vitesse/précision.

Les figures 11.24 page suivante et 11.25 page 267 montrent un exemple de profil pour les 6 dimensions de recherche. D'après l'allure globale de la courbe, l'hypothèse que la recherche systématique sur 10 pas s'approche correctement du minimum est acceptable dans la plupart des cas. Une fois le point circonscrit, Brent fait tourner ses points de contrôle tout autour.

La recherche 1D est de plus en plus restreinte

Nous avons encore remarqué au cours des expériences que la première itération de Powell était décisive pour la réussite du recalage. C'est en effet celle qui amène par de grands pas auprès d'un minimum (en espérant que ce soit le minimum global). Les itérations suivantes ont pour but d'affiner la position du minimum; le vecteur position varie de moins en moins, avant de se stabiliser et de mettre fin à l'algorithme. Dans ces conditions, il est utile, à des fins non pas d'accélération de calcul puisque la recherche systématique qui suit se fait toujours sur 10 pas, mais de circonscription du minimum, de restreindre la longueur de l'intervalle de recherche I_k à chaque itération k . Ainsi le risque de tomber dans un minimum local au bord de l'intervalle initial est grandement réduit. L'heuristique que nous avons choisie consiste à diviser à l'itération $k + 1$ la longueur L_k de l'intervalle I_k par le nombre d'or¹⁰ : $L_{k+1} = \frac{L_k}{\gamma}$.

La direction de recherche est normalisée

Une fois le vecteur des directions mis à jour, les directions sont normalisées.

Cela permet, lorsque la recherche du minimum 1D est totalement automatique, d'éviter les pas de mise à jour de \mathbf{T} trop importants, ou au contraire négligeables, lorsque le nombre d'itérations augmente. En effet, le choix de Brent de multiplier le vecteur de direction par le minimum trouvé, quand on ne connaît pas l'ordre de grandeur de ce minimum, présente le risque de faire diverger ou converger trop rapidement l'algorithme.

Dans le cas d'une pré-recherche en 1D, la normalisation des directions de recherche rend possible le parcours de x_i à x_f par pas de 10%, comme présenté plus haut.

Maes [Mae99] va plus loin en proposant une réinitialisation des directions de recherche aux vecteurs de base après chaque itération de Powell. Nous pensons cependant qu'il est préférable de tenir compte des précédentes directions de descente pour converger rapidement.

Les recherches ne dépassent pas l'intervalle initial

Lors de la mise à jour du point minimal $\mathbf{p}_{k+1} = \mathbf{p}_k + \Delta\mathbf{p}_k$, il est possible que ses coordonnées sortent de l'intervalle de recherche initial $I_0 = [x_0 - \frac{L_0}{2}; x_0 + \frac{L_0}{2}]$. Or, sa longueur initiale et l'attitude initiale ont normalement été choisies de manière à ce que le minimum global soit inclus dans l'intervalle de recherche; sortir de cet intervalle n'a donc aucun intérêt, cela fait diverger pendant de longues itérations l'algorithme. Pour pallier cela, nous ajoutons un test pour que la mise à jour ne se fasse que si \mathbf{p}_{k+1} reste dans les limites de l'intervalle initial. Cela a l'inconvénient de faire perdre le bénéfice de la connaissance de la direction de descente de l'énergie, mais d'après nos expériences, c'est un juste prix à payer.

¹⁰Cette valeur a été fixée de manière arbitraire; 1.5 aurait tout aussi bien pu faire l'affaire.

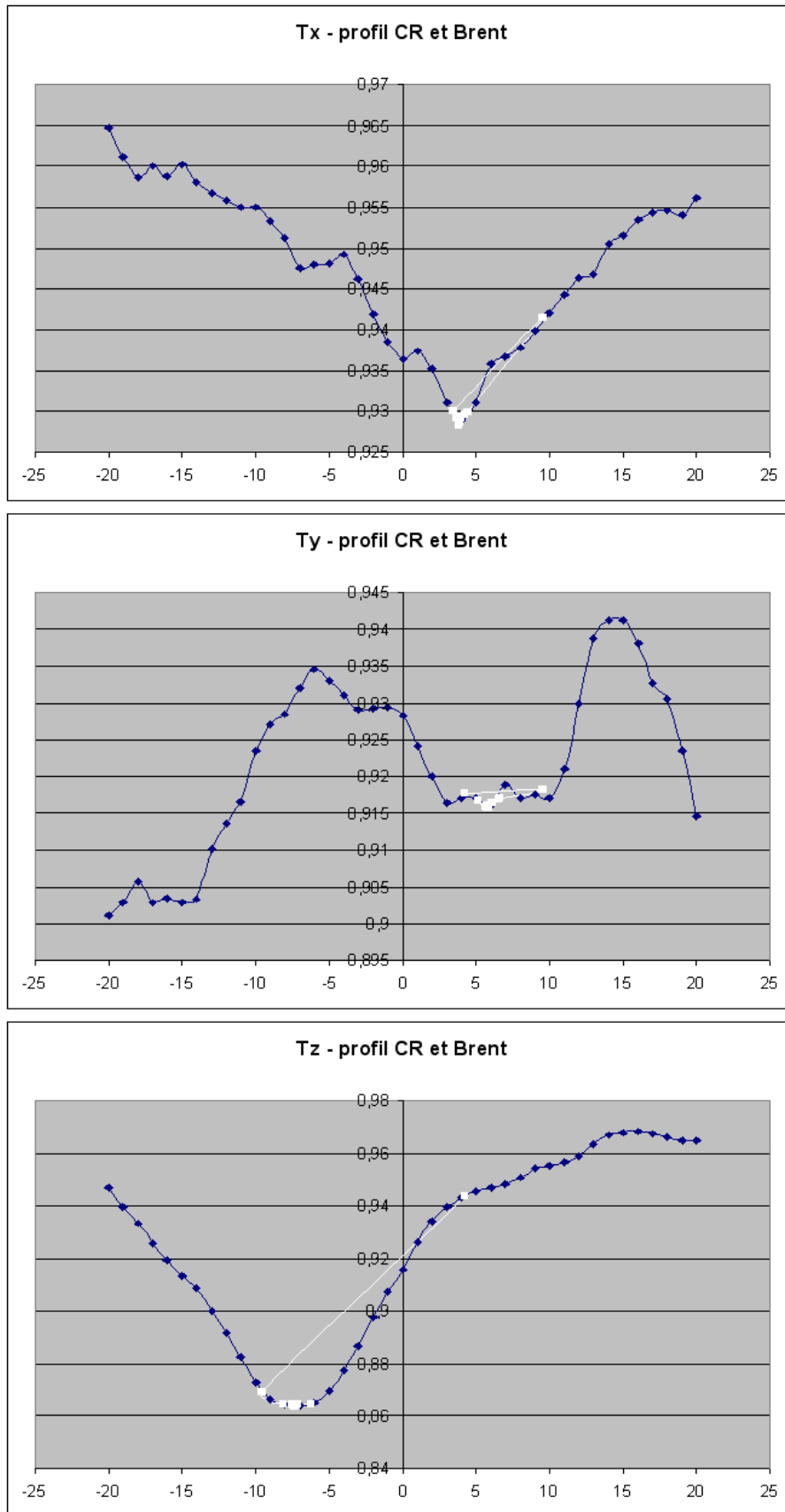


FIG. 11.24 – Exemples de profils pour les degrés de translation, et la recherche 1D de Brent qui suit la recherche systématique du voisinage du minimum.

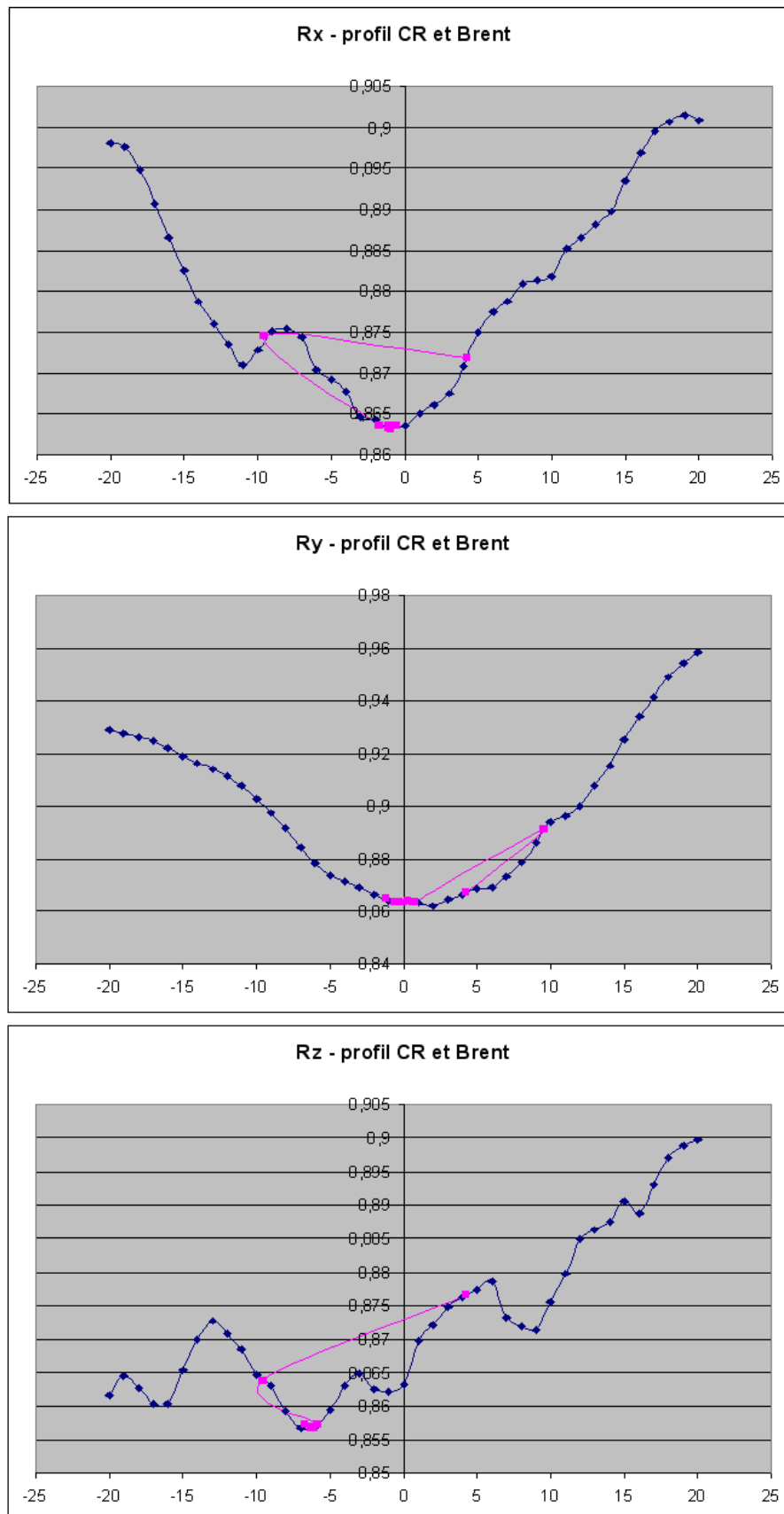


FIG. 11.25 – Exemples de profils pour les degrés de rotation, et la recherche 1D de Brent qui suit la recherche systématique du voisinage du minimum.

11.6.4 Conclusion sur le choix de la méthode d'optimisation

Pour conclure cette section très portée sur l'implémentation des algorithmes, nous avons choisi une méthode d'optimisation ne nécessitant pas la connaissance des dérivées de l'énergie. L'algorithme de Powell-Brent nous a semblé le plus évolutif et adaptable à nos besoins. Nous en avons modifié l'implémentation originelle de manière à accélérer les recherches et limiter les risques de divergence. Quoi qu'il en soit, ce type d'algorithme itératif nécessite plus que les autres peut-être une bonne attitude initiale, et un bon intervalle de recherche.

Bilan

Dans ce long chapitre, nous avons expliqué nos choix techniques et détaillé les mises en œuvre de ces différentes techniques. Les choix n'ont pas été faits de manière chronologique ou simplement logique, ils sont le fruit d'une lente maturation, en étudiant tour à tour prétraitements, mesures de similarité et technique d'optimisation, qui sont intimement liés.

Des étapes manuelles sont encore intégrées à la méthode : il s'agit du choix de l'attitude initiale, du choix de la région d'intérêt, voire même du choix de la longueur de l'intervalle de recherche. Ces choix sont primordiaux pour la réussite du recalage, comme nous le verrons dans le chapitre suivant, celui des expériences.

Bibliographie

- [Abo04] P. Abolmaesumi, M. Sirouspour : *Segmentation of Prostate Contours from Ultrasound Images*, in *IEEE International Conference on Acoustics, Speech and Signal Processing (ICASSP)*, 2004.
- [Aru87] K. Arun, T. Huang, S. Blostein : *Least-square fitting of two 3D points sets*, IEEE Trans. on Pattern Analysis and Machine Intelligence, vol. 9, 1987.
- [Cri] Crimmins : <http://homepages.inf.ed.ac.uk/rbf/HIPR2/crimmins.htm>.
- [Cri85] T. Crimmins : *The geometric filter for speckle reduction*, Applied Optics, vol. 24, no. 10, 1985.
- [Cze99] R. Czerwinski, D. Jones, W. O'Brien : *Detection of Lines and Boundaries in Speckle Images - Application to Medical Ultrasound*, IEEE Transactions on Medical Imaging, vol. 18, no. 2, pp. 126–136, 1999.
- [Jen01] M. Jenkinson, S. Smith : *Optimization in Robust Linear Registration of Brain Images*, Tech. Rep. 00MJ2, FMRIB, 2001.
- [Mae99] F. Maes, D. Vandermeulen, P. Suetens : *Comparative evaluation of multiresolution optimization strategies for multimodality image registration by maximization of mutual information*, Medical Image Analysis, vol. 3, no. 4, pp. 373–386, 1999.
- [Med] Median : <http://homepages.inf.ed.ac.uk/rbf/HIPR2/median.htm>.
- [Pen04] G. Penney, J. Blackall, M. Hamady, T. Sabharwal, A. Adam, D. Hawkes : *Registration of freehand 3D ultrasound and magnetic resonance liver images*, Medical Image Analysis, vol. 8, no. 1, pp. 81–91, 2004.
- [Pre92] W. Press, B. Flannery, S. Teukolsky, W. Vetterling : *Numerical Recipes in C*, Cambridge University Press, 1992.
- [Roc98] A. Roche, G. Malandain, X. Pennec, N. Ayache : *The Correlation Ratio as a New Similarity Measure for Multimodal Image Registration*, in *Proceedings of MICCAI'98*, pp. 1115–1124, Springer-Verlag, 1998.
- [Roc01a] A. Roche : *Recalage d'images médicales par inférence statistique*, Ph.D. thesis, Université de Nice-Sophia Antipolis, 2001.
- [Roc01b] A. Roche, X. Pennec, G. Malandain, N. Ayache : *Rigid Registration of 3D Ultrasound with MR Images : a New Approach Combining Intensity and Gradient Information*, IEEE Transactions on Medical Imaging, vol. 20, no. 10, pp. 1038–1049, 2001.
- [Sar00] D. Sarrut : *Recalage multimodal et plate-forme d'imagerie médicale à accès distant*, Ph.D. thesis, Université Lumière Lyon 2, 2000.
- [She95] H. Shekarforoush, M. Berthod, J. Zerubia : *Direct Search Generalized Simplex Algorithm for Optimizing Non-linear Functions*, Tech. Rep. 2535, INRIA, 1995.
- [She02] R. Shekhar, V. Zagrodsky : *Mutual Information Based Rigid and Nonrigid Registration of Ultrasound Volumes*, IEEE Transactions on Medical Imaging, vol. 21, no. 1, pp. 9–22, 2002.
- [Sob] Sobel : <http://homepages.inf.ed.ac.uk/rbf/HIPR2/sobel.htm>.
- [Stu97] C. Studholme : *Measures of 3D Medical Image Alignment*, Ph.D. thesis, University of London, 1997.
- [Ver04] C. L. Verre : *Méthodes de recalage d'images par fonctions de similarité - Application au repositionnement de patients en radiothérapie*, Ph.D. thesis, Université Joseph Fourier, 2004.
- [Vio95] P. Viola : *Alignment by Maximization of Mutual Information*, Ph.D. thesis, MIT Artificial Intelligence Laboratory, 1995.

- [Wel96] W. Wells, P. Viola, H. Atsumi, S. Nakajima, R. Kikinis : *Multi-Modal Volume Registration by Maximization of Mutual Information*, Medical Image Analysis, vol. 1, no. 1, pp. 35–51, 1996.

Expériences et résultats

Sommaire

12.1 Matériel et méthodes	272
12.1.1 Données d'étude	272
12.1.2 Tests menés	273
12.1.3 Evaluation des recalages	273
12.2 Résultats du recalage iconique	275
12.2.1 Résultats visuels	275
12.2.2 Paramétrage du recalage	277
12.2.3 Vitesse, précision et robustesse	279
Bibliographie	284

Nous avons donné les définitions et implémentations des techniques utilisées pour le recalage iconique scanner/échographie. Ce chapitre présente un certain nombre d'expériences dont le but est de mettre en lumière les forces et les limitations de l'algorithme, ainsi que les conditions requises pour qu'il termine avec succès. Matériel et méthodes, résultats et discussion composent les différentes sections de ce chapitre.

12.1 Matériel et méthodes

Afin d'évaluer un algorithme de recalage, on doit choisir un ou plusieurs ensemble de données en entrée, choisir des jeux de paramètres, et choisir une mesure de qualité du recalage.

12.1.1 Données d'étude

Nous possédons à ce jour 3 examens scanner/échographie complets, l'un provenant d'un sujet volontaire sain, et les deux autres de patients volontaires. Hélas, des erreurs de manipulation dans l'acquisition échographique des reins a rendu inexploitable les examens des patients¹. Nos essais de recalage ont donc porté sur un jeu de données unique, que nous décrivons ci-dessous².

Données scanner

Nous disposons d'un examen scanner de haute qualité acquis au temps tardif. Il a été travaillé afin de devenir isotrope, et sa profondeur de pixel a été réduite. Le tableau 12.1 résume ses caractéristiques.

Dimensions du volume	$517 \times 517 \times 287$
Dimensions du voxel	0.625^3
Niveaux de gris	256

TAB. 12.1 – *Caractéristiques du volume scanner choisi pour les essais de recalage.*

La compression des niveaux de gris de l'intervalle $[0; 4096]$ (12 bits utiles) dans $[0; 255]$ (8 bits utiles) permet d'accélérer les calculs de similarité, en conservant malgré tout une information pertinente.

Données échographiques

Pour l'examen échographique de référence, 100 images localisées ont été acquises. Le placement relatif du localisateur et des corps rigides comme décrit sur la figure 6.14 page 139 a permis l'enregistrement de coupes longitudinales et axiales, balayées sur une bonne partie de la surface du rein. Le tableau 12.2 résume les caractéristiques de l'examen.

Nombre d'images	100
Dimensions d'une image	768×576
Dimensions du pixel	0.31^2
Niveaux de gris	256

TAB. 12.2 – *Caractéristiques du volume échographique choisi pour les essais de recalage.*

¹L'un a fortement bougé pour chacune de ses acquisitions ; pour l'autre, la configuration corps rigides - localisateur n'a permis l'acquisition que de coupes longitudinales du rein

²C'est le même jeu de données que pour le recalage 3D/3D de la partie 2, mais non segmenté cette fois.

Dans cet ensemble seules quelques coupes significatives seront choisies comme base du recalage avec le volume scanner.

12.1.2 Tests menés

Paramétrage du recalage

Dans un premier temps, une série de tests a été menée en faisant varier les paramètres de recalage, à savoir :

- L'attitude initiale (IA)
- L'intervalle de recherche (IDR)
- Le nombre d'images échographiques et leur type
- Les régions d'intérêt (ROI)
- Le sous-échantillonnage

L'évaluation est majoritairement qualitative ; pour les recalages estimés visuellement bons, une évaluation quantitative est faite, selon les critères donnés en section 12.1.3.

Vitesse, précision et robustesse

Une fois connus les paramètres optimaux pour favoriser un bon recalage, des tests plus systématiques sont faits afin de quantifier sa qualité via des mesures de précision et de robustesse.

Pour ce faire nous nous plaçons dans deux cas de figure :

1. L'attitude initiale est fixée ; on fait varier l'ensemble de 5 coupes échographiques à recalcer
2. L'ensemble de coupes échographiques est fixé ; on fait varier l'attitude initiale.

Pour chacun de ces deux tests de robustesse, 10 recalages sont exécutés et évalués selon les critères donnés en section 12.1.3.

Enfin, la vitesse d'exécution du recalage est enregistrée dans un but indicatif.

12.1.3 Evaluation des recalages

Les techniques d'évaluation du recalage reprennent celles vues en section 7.4.5 pour l'évaluation du recalage 3D/3D. Le recalage iconique ne fournit pas d'indices intrinsèques utiles à son évaluation. Dans le cas du recalage de maillages, il est possible finalement de mesurer des distances inter-maillages ; ici ce n'est pas le cas. Nous allons donc estimer la qualité du recalage en le comparant à l'étalon imparfait qu'est le recalage 3D/3D par Levenberg Marquardt. Etant entaché d'une erreur inquantifiable, nous nommerons notre étalon le "standard de bronze" (*bronze standard* - BS - en anglais), par opposition au "standard d'or" (*gold standard* - GS - en anglais) qui lui pourrait être tenu pour parfait.

L'idée est d'appliquer aux maillages et nuages de points segmentés à l'étape pré-opératoire les transformations en jeu dans le recalage iconique. A partir de là, plusieurs distances peuvent être définies.

Distance du nuage échographique au maillage scanner

Soient \mathbf{T} la transformation de recalage iconique calculée, CT le modèle scanner en position recalée par \mathbf{T} , et US le nuage de points échographique.

On peut calculer la distance de US à CT , obtenue sous la forme d'une moyenne et d'un écart-type sur l'ensemble des points du nuage. Cette distance n'est à elle seule pas significative : l'inconvénient d'une moyenne, surtout sur un ensemble de données bruitées comme le nuage échographique, est qu'elle prend en compte les valeurs aberrantes pour donner une estimation sensiblement constante de la distance, avec toujours un écart-type relativement élevé. Ce qu'on peut tout au moins affirmer à propos de la moyenne des distances, c'est que si elle est élevée, le

recalage est sans aucun doute mauvais. En revanche, une valeur basse ne signifie pas forcément que le recalage est bon.

Nous choisissons d'ajouter des critères d'évaluation du recalage.

Distance inter-maillages scanner

L'idée est ici de comparer par un calcul de distance similaire, renvoyant moyenne et écart-type, le maillage scanner CT recalé par \mathbf{T} et le même maillage scanner recalé par \mathbf{T}_{opt} , que nous nommons BS .

L'information de la moyenne est ici plus significative puisque d'un maillage à l'autre, les données ne sont pas du tout bruitées. On peut en ce sens espérer obtenir une moyenne nulle en cas de recalage "parfait" ($\mathbf{T} = \mathbf{T}_{opt}$). Donc les variations de cette distance sont un meilleur indicateur de qualité du recalage que pour le couple (CT, US) . Néanmoins, comme en réalité le BS n'est pas parfait, l'idéal de la moyenne nulle ne sera jamais atteint. Dans un cas extrême, le recalage iconique donnerait un meilleur résultat que le recalage point à point, pourtant relativement à celui-ci, la distance serait mauvaise. On peut raisonnablement conclure comme précédemment qu'une distance élevée doit être interprétée comme un échec du recalage, tandis qu'une distance plus faible peut correspondre tout au plus à un recalage iconique un peu meilleur ou un peu pire que le 3D/3D.

Nous continuons dans l'ajout des critères.

Déplacement et inclinaison du maillage

Ces critères d'"écart en translation" et "écart en inclinaison" sont à nouveau basés sur la comparaison CT/BS . On calcule simplement (fig. 12.1) :

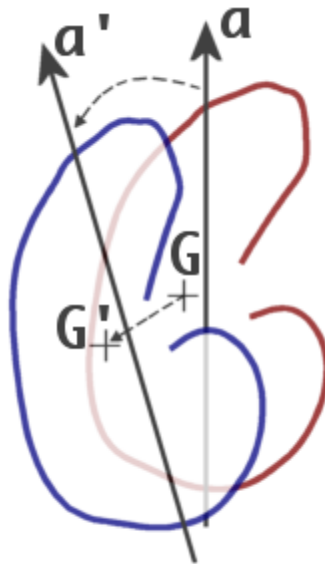


FIG. 12.1 – Définition de l'écart entre deux modèles : en translation, entre les centres de gravité ; et en inclinaison, entre les grands axes.

- La distance entre les centres de gravité.
- L'angle entre les grands axes (évalués par une analyse en composantes principales)

Ces valeurs s'interprètent en complément de la distance inter-maillages, comme les erreurs commises sur les composantes en translation et en rotation du recalage.

12.2 Résultats du recalage iconique

Si les premiers essais ont été peu fructueux, une fois les paramètres optimaux trouvés la méthode est couronnée de succès dans une majorité de cas. Les résultats que nous présentons ici ont fait l'objet d'un article de conférence à *MICCAI'04* [Ler04].

12.2.1 Résultats visuels

En guise de preuve visuelle, la figure 12.2 page suivante montre un exemple de recalage réussi. L'attitude initiale a été fixée à la main par Arun, elle a montré un RMS de $2.7mm$; 3 coupes échographiques longitudinales et 2 axiales ont été retenues pour le recalage; les régions d'intérêt autour d'elles se resserraient sur le rein; on a choisi un intervalle de recherche de rayon $4 \times RMS = 10.8mm$; les images n'ont pas été sous-échantillonnées. Le calcul a pris un peu plus d'une minute. Le tableau 12.3 montre le changement survenu dans les distances inter-modèles.

	IA	Match
$\Delta(CT, BS)$	$15.3mm \pm 2.6$	$5.6mm \pm 1.7$
ΔG	$13.6mm$	$2.4mm$
Δa	6.5°	6.3°
$\Delta(CT, US)$	$3.6mm \pm 2.9$	$2.6mm \pm 2.0$

TAB. 12.3 – *Changement dans les distances inter-maillages (entre CT et BS) au cours d'un recalage réussi.*

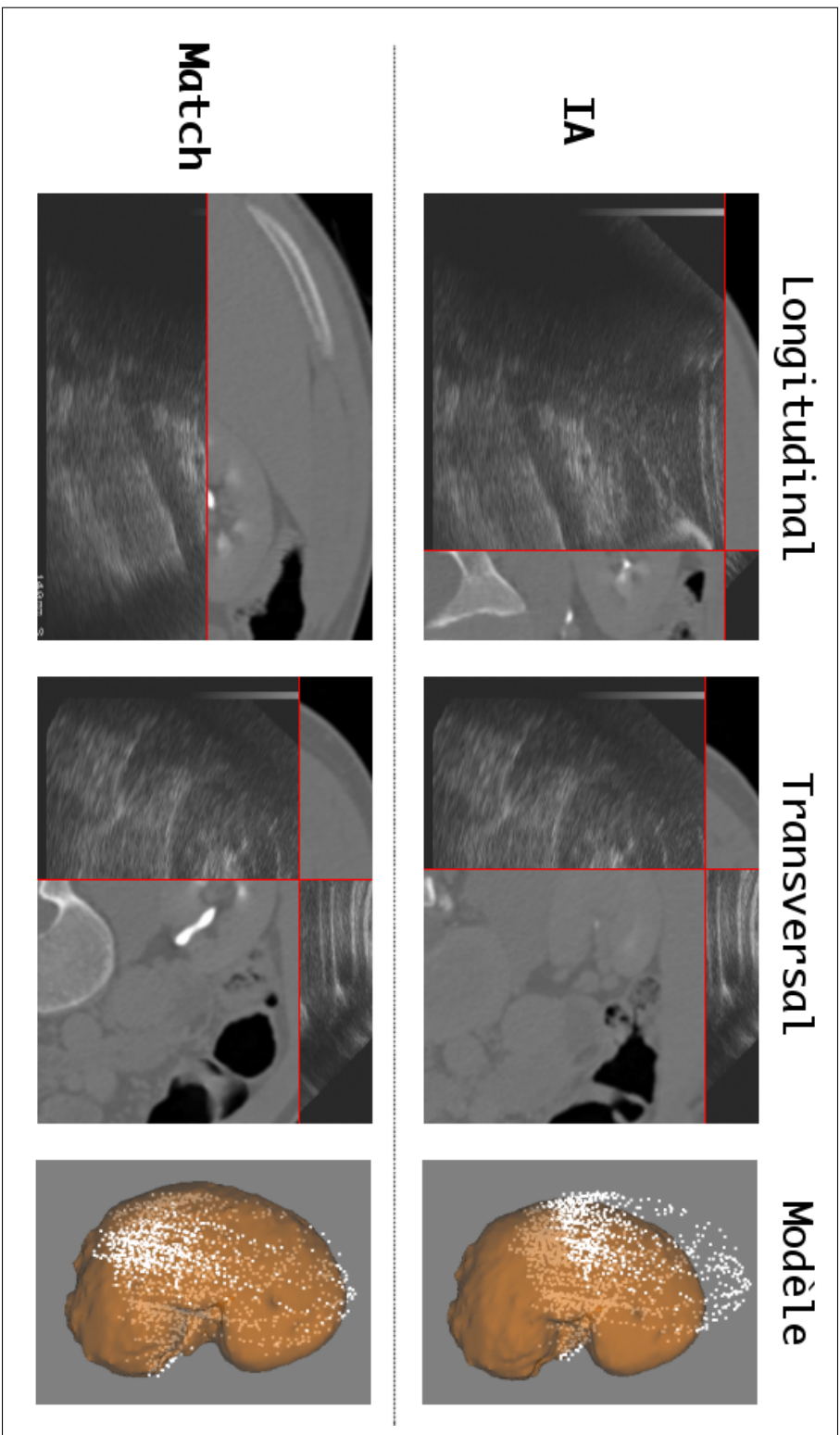


FIG. 12.2 – Exemple illustré d'un recalage iconique scanner/échographie réussi. Comparaison entre position initiale et position finale, sur une coupe longitudinale, sur une coupe axiale, et sur les modèles de rein.

12.2.2 Paramétrage du recalage

Nous discutons dans cette section les valeurs optimales des paramètres de recalage manuels.

Attitude initiale

Comme le prévoyait l'étude conjointe du rapport de corrélation et l'optimisation par Powell-Brent, il est préférable d'avoir une très bonne attitude initiale pour faire converger l'algorithme de recherche. Expérimentalement, une bonne attitude initiale est distante de la position optimale de $20mm$ et 10° maximum, selon les ddl. Le choix de l'attitude initiale sur l'interface graphique, et le calcul par la méthode d'Arun, semble donner de bons résultats pour peu que l'on sache se repérer dans l'anatomie.

Intervalle de recherche

L'intervalle de recherche est centré sur la position initiale, comme c'est légitime. L'utilisateur peut choisir son rayon, c'est-à-dire la distance au-delà et en-deçà de l'IA sur laquelle optimiser, et ce sur chaque dimension. Relier la longueur de l'intervalle à l'erreur RMS de l'attitude initiale, par exemple $L = k.RMS \mid k \in \mathbb{N}^+$, n'est pas justifié théoriquement, puisqu'on n'a pas de corrélation entre le degré d'exactitude de l'IA et la valeur du RMS. Expérimentalement non plus, un tel choix n'est pas justifié. Il n'est pas rare que le RMS soit très bon ($2mm$, par exemple), alors que l'IA ne l'est pas. Un rayon de recherche de $3 \times RMS = 6mm$ serait trop étroit, et le recalage déplacerait à peine les données. On choisit généralement pour l>IDR un rayon de 10, 15 ou $20mm$, en fonction de la qualité visuelle de l'IA. $10mm$ correspondent à peu près à l'écart moyen entre position initiale et position optimale; ils devraient donc suffire. D'autre part, un rayon plus grand laisse la porte ouverte aux minima locaux.

Nombre et types d'images échographiques

Nos premiers résultats probants ont été obtenus sur des ensembles de 4 coupes échographiques seulement. Pour les résultats que nous avons publiés, nous avons travaillé sur des ensembles de 5 coupes, qui ne sont pas choisies au hasard. En effet, étant donné les prétraitements infligés aux images tant scanner qu'échographiques, la similarité est théoriquement maximale entre une coupe US et sa coupe CT oblique correspondante si :

- la capsule échogène du rein apparaît sur les échographies
- les cavités apparaissent sous la forme d'un nuage échogène
- le rein est relativement net

Les coupes ne doivent donc pas être choisies au hasard. A titre de contre exemple, choisir 20 images aléatoirement parmi les 100 fait échouer le recalage, quand 5 coupes correctement choisies le fait réussir. Nous avons fait le choix de 5 coupes, dont 3 longitudinales et 2 axiales (fig 12.3 page suivante). Si ces coupes sont relativement éloignées les unes des autres, le maximum de similarité sera plus marqué, en clair le recalage sera mieux "fixé". Les essais sur les données du patient pour lequel nous n'avons pu acquérir que des coupes transverses n'ont rien donné.

Régions d'intérêt

Nous avons testé diverses régions d'intérêt autour du rein : de très larges, englobant une bonne partie du voisinage, de très étroites pour lesquelles seule une tranche de rein est visible, des régions dont les bords frôlent ceux du rein en englobant tout de même la capsule, et enfin des régions un peu plus larges que le rein (fig. 12.4 page suivante).

Les régions très larges, bien qu'elles englobent de l'information pertinente comme la forme du foie ou les échos osseux, sont trop larges, car la richesse de l'information crée une multitude

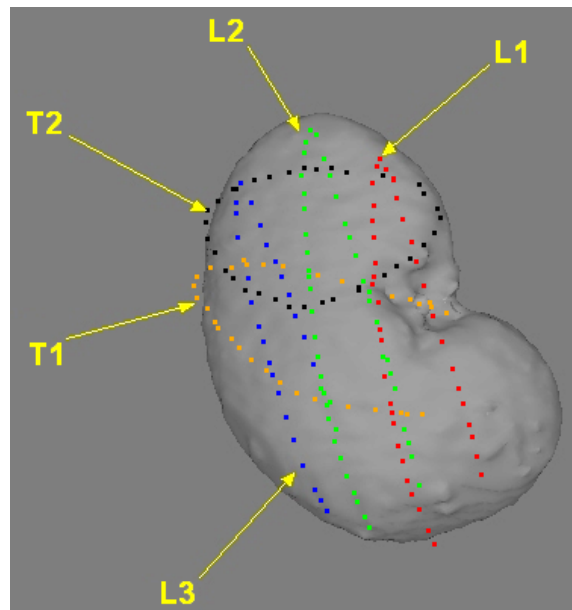


FIG. 12.3 – Position sur le rein des 5 coupes échographiques typiquement choisies pour le recalage. Les 3 longitudinales et les 2 axiales enveloppent en grande partie l'organe.

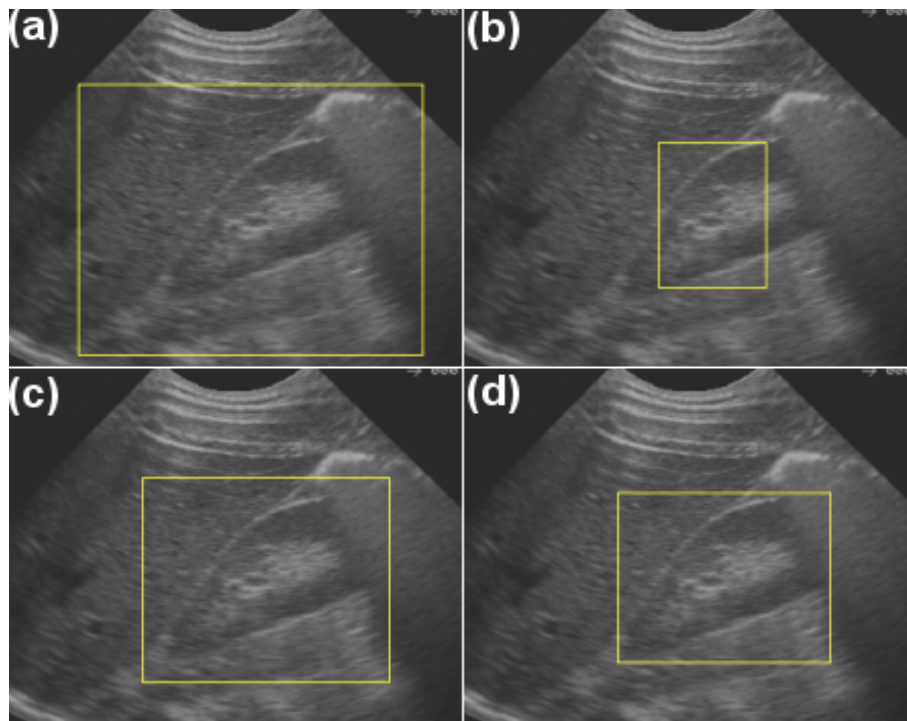


FIG. 12.4 – Quatre types de régions d'intérêt. (a) trop grand (b) trop petit (c) parfois trop grand (d) taille optimale.

de minima locaux pour la fonction d'énergie. Le bord antérieur du foie pourra par exemple parfaitement se superposer à l'épiderme si la ROI est trop large.

Les régions trop étroites ne véhiculent pas assez d'information pour bien fixer tous les degrés de liberté du mouvement.

Les régions qui effleurent le rein semblent les plus adaptées. Elles ne contiennent que de l'information utile.

Les régions un peu plus larges, si elles donnent de bon résultats parfois, augmentent le risque de mauvaise superposition des données. Nous avons par exemple expérimenté un très bon recalage du pôle supérieur du rein en échographie avec le haut de la loge rénale graisseuse au scanner.

Sous-échantillonnage

Nous avons testé des sous-échantillonnages de 1 pixel sur 2, 1/4, 1/8, même 1/16. L'intérêt était de parvenir à accélérer la recherche sans perte de précision. Le CR est censé être robuste au sous-échantillonnage, du moins plus que NMI.

Les expériences ont montré que le gain de temps n'était pas systématique ; le temps de calcul pour les rapports testés, de 1/1 à 1/16, est compris entre 1 et 3 minutes, selon la charge de la machine. Sur un nombre d'essais importants on peut noter une différence d'environ une minute entre 1/1 et 1/16.

D'autre part, si l'on observe la qualité des recalages, on voit que celui qui n'est pas sous-échantillonné est le plus précis. Pour les autres, la qualité varie. Nous pensons qu'elle dépend du contenu de l'image, et de la coïncidence fortuite de pixels échantillonnés avec des niveaux de gris significatifs. Le sous-échantillonnage à 1/16 a même montré un résultat aussi bon que le premier.

Le tableau 12.4 récapitule l'une des expériences. La conclusion est que le sous-échantillonnage ne vaut finalement pas la peine, car la légère perte de précision n'est pas compensée par un net gain de temps, en tout cas pour notre machine et notre implémentation.

Ss-éch.	Durée (min)	ΔG (mm)	Δa (°)
1/1	2'21	3.5	1.5
1/2	2'56	3.7	3.8
1/4	1'40	2.7	7.1
1/8	2'39	5.0	10.3
1/16	1'04	3.6	3.7

TAB. 12.4 – *Comparaison de différents sous-échantillonnages. Le temps est à peine amélioré, tandis que la précision diminue. A vrai dire le comportement de l'algorithme en vitesse et en précision peut difficilement être prédit lorsque les données sont sous-échantillonnées. Nous sommes au moins sûr que les données complètes donneront les meilleurs résultats.*

12.2.3 Vitesse, précision et robustesse

Nous présentons ici les résultats et conclusions concernant les deux séries de 10 recalages systématiques. Pour la première, l'attitude initiale est fixe ; pour la seconde, l'ensemble de 5 coupes échographiques est fixe.

Le choix des 5 coupes échographiques est contraint par celui d'en avoir 3 longitudinales et 2 axiales. Cela limite certes le nombre de possibilités, mais sur un total de 100 images, il est possible d'obtenir une dizaine d'ensembles significativement différents.

Pour le choix de l'IA, il est demandé à l'utilisateur de choisir 3 à 4 points de contrôle sur des coupes échographiques différentes, dans la mesure du possible. Etant donné que les IA les

meilleures sont obtenues à partir de 3 points choisis sur une même coupe, pour être ensuite retrouvés sur les images scanner droites, celles dont nous disposons pour nos essais montrent un écart à la solution relativement élevé, particulièrement sur les degrés de rotation.

Vitesse de calcul

Pour ces 20 essais, les vitesses s'échelonnent de 11s à 170s. La vitesse moyenne est de $87s \pm 38s$. Il faut donc compter environ une minute trente pour un recalage scanner/échographie du rein, dans ces conditions.

Qualité des attitudes initiales

Onze attitudes initiales ont été calculées pour ces séries de tests. Nous avons comparé leurs positions IA au standard de bronze BS, pour trouver en moyenne :

$$\begin{aligned}\Delta(IA, BS) &= 11.1mm \pm 3.0 \\ \Delta G &= 7.7mm \pm 3.5 \\ \Delta a &= 9.2^\circ \pm 4.0\end{aligned}$$

Sur la figure 12.6 page suivante sont confrontées les positions des IA à celles des recalages, lorsque l'ensemble de coupes échographiques est fixe.

Qualité des recalages

La figure 12.5 page ci-contre affiche les résultats numériques pour les deux séries de recalages. La figure 12.7 page 282 en est la représentation graphique. La figure 12.6 page ci-contre enfin permet d'évaluer l'amélioration du recalage sur l'attitude initiale, pour la deuxième série où l'IA est recalculée à chaque essai.

De visu on peut dire que 15 recalages sur 20 (75%) ont été couronnés de succès. Les numéros 13 et 17 ont échoué à cause d'un mauvais placement initial ou d'un mauvais intervalle de recherche. Les numéros 5, 15 et 18 sont eux moins précis que la moyenne.

On peut voir sur tous les graphiques que l'écart entre le BS et ces recalages est quasiment constant lorsque l'IA est fixée, alors qu'il fluctue quand l'IA varie. On en conclut derechef l'importance de l'attitude initiale pour la réussite de ce genre de recalage, plus encore que le choix des coupes échographiques.

Dans l'absolu, $\Delta(CT, BS)$ vaut environ $5mm$. Malgré l'imperfection du BS, cette valeur est relativement importante comparée aux résultats habituels des algorithmes de recalage. Cependant, le résultat observé sur les modèles ne semble visuellement pas bien pire que le recalage 3D/3D. En l'attente de tests de ponction pour achever le protocole GMCAO, on ne peut pas conclure sur la faisabilité d'une telle méthode pour la ponction de cibles de 5 à 10mm.

Attitude initiale constante				Ensemble de coupes constant			
Nb	$\Delta(CT,BS)$ (mm)	ΔG (mm)	Δa (°)	Nb	$\Delta(CT,BS)$ (mm)	ΔG (mm)	Δa (°)
1	5.6±2.1	2.7	4.1	11	3.7±1.3	1.3	4.3
2	6.8±2.0	3.2	6.7	12	3.2±0.8	2.9	1.5
3	5.2±1.5	3.2	1.3	13	8.8±2.5	5.7	10.5
4	6.2±1.8	4.0	5.3	14	5.7±2.0	4.0	5.3
5	5.8±1.8	2.3	9.5	15	6.7±2.6	5.1	8.2
6	6.0±2.0	4.3	4.7	16	6.0±1.3	5.8	3.2
7	4.1±1.1	2.7	5.5	17	11.9±4.8	8.1	6.4
8	5.1±1.1	3.4	5.2	18	6.5±2.1	5.0	7.6
9	5.1±1.9	3.0	5.4	19	6.2±1.6	5.6	6.0
10	3.7±0.9	2.1	2.9	20	5.4±0.9	4.1	4.3

FIG. 12.5 – Tableau des résultats pour deux séries de recalage iconique.

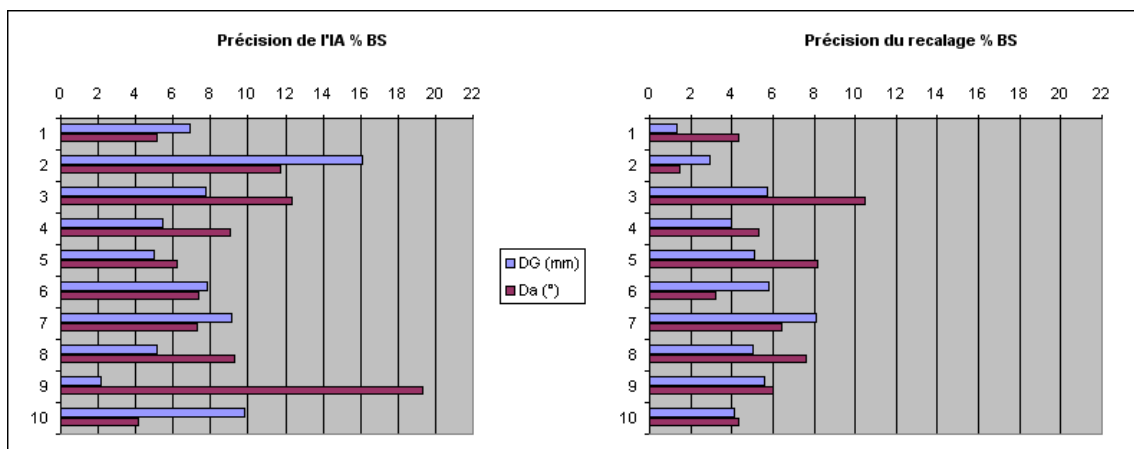


FIG. 12.6 – Amélioration des positions initiales par le recalage iconique.

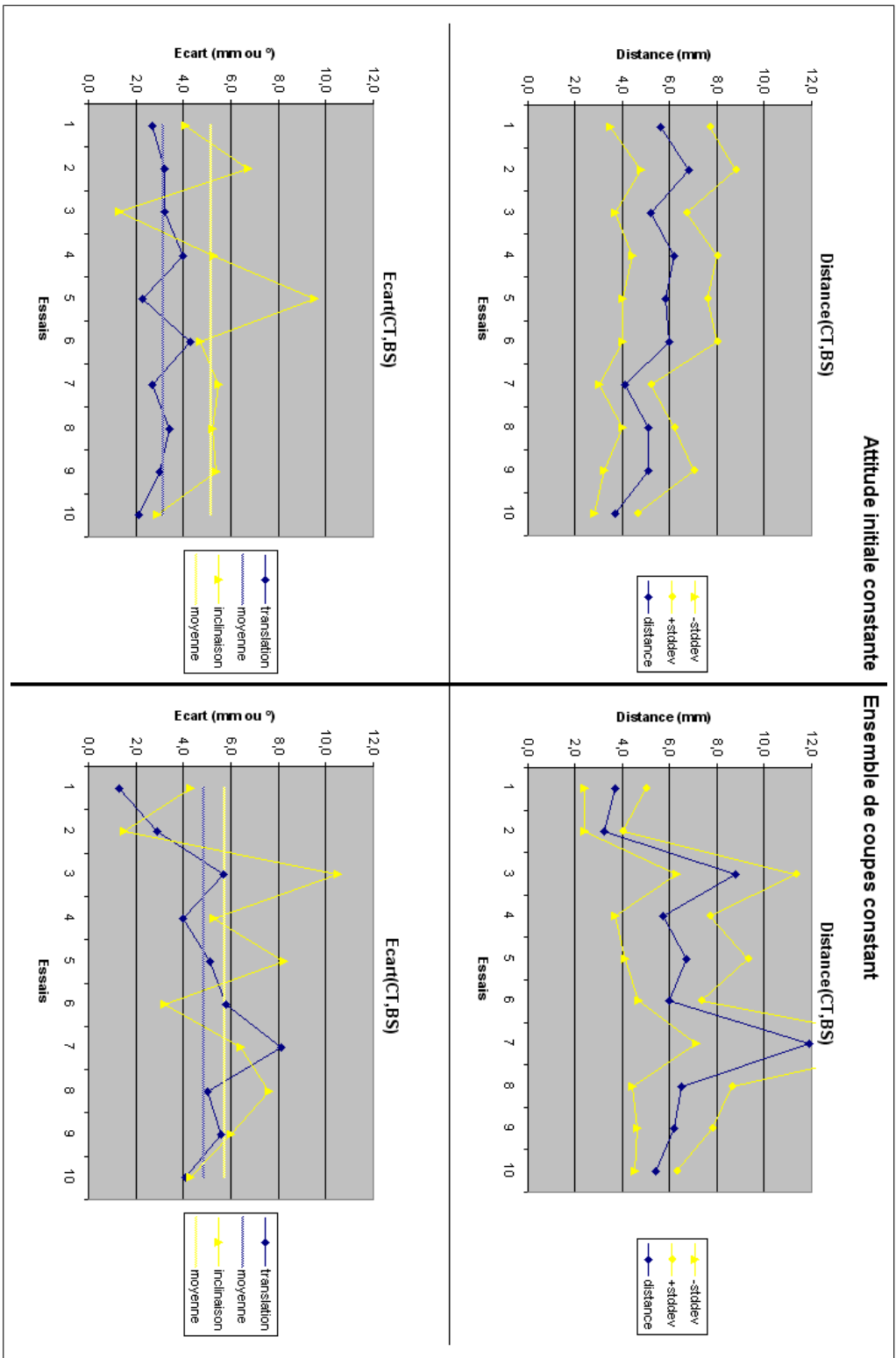


FIG. 12.7 – Graphes des résultats pour deux séries de recalage iconique.

Bilan

Le recalage iconique scanner/échographie que nous avons présenté donne des résultats intrinsèques hautement satisfaisants étant donné les difficultés théoriques et technologiques rencontrées. Nous pouvons regretter de ne pas avoir pu tester plus avant la méthode sur d'autres examens. Nous craignons en effet que d'un patient à l'autre, les images échographiques varient tellement que les traitements mis en jeu dans le recalage ne puissent pas s'appliquer tels quels, et nécessitent l'adaptation de leurs paramètres. Ce serait le cas pour des patients corpulents, pour lesquels le rein est plus profond et moins net.

D'une manière générale, l'algorithme repose sur des choix manuels ou arbitraires de l'opérateur : points de l'attitude initiale, taille de l'intervalle de recherche, ensemble de coupes échographiques, régions d'intérêt. Bien que n'ayant pas mis à contribution des opérateurs extérieurs, cliniciens ou informaticiens, nous avons pu remarquer qu'une modification légère de l'un de ces choix pouvait affecter grandement la précision de la solution. En ce sens, on peut dire que ce recalage n'est pas bien conditionné.

Bibliographie

- [Ler04] A. Leroy, P. Mozer, Y. Payan, J. Troccaz : *Rigid Registration of Freehand 3D Ultrasound and CT-Scan Kidney Images*, in Barillot, editor, *Proceedings of MICCAI'04*, pp. 837–844, Springer, 2004.

Conclusion sur le recalage iconique

Ce court chapitre brosse le bilan de l'étude de recalage iconique scanner/échographie pour la ponction rénale assistée par ordinateur. Rappelons que l'on s'est intéressé à cette technique dans le but d'éviter les étapes de segmentation manuelle, tant sur le scanner que sur l'échographie.

Pour mettre en œuvre ce recalage, nous avons tout d'abord proposé un prétraitement des images qui met en avant les structures communes aux images scanner et échographiques du rein, à savoir une région homogène aux bordures lumineuses.

Pour mettre en œuvre ce recalage, nous avons ensuite décidé de la mesure de similarité à utiliser pour une comparaison précise et robuste des images multimodales. Le rapport de corrélation a été retenu.

Pour mettre en œuvre ce recalage, nous avons enfin choisi une méthode d'optimisation non dérivative pour la recherche du maximum de similarité. C'est celle de Powell-Brent que nous avons retenue et améliorée.

Nous avons obtenu dans certaines conditions des résultats dont la précision et la reproductibilité sont satisfaisants. L'algorithme s'est montré très rapide puisqu'en une minute de calcul, la solution peut être trouvée.

Ces résultats peuvent être qualifiés de préliminaires, puisque des tests sur de nouveaux examens, avec de nouveaux opérateurs, restent à mener pour la validation exhaustive de la méthode. Notre crainte est que la méthode ne puisse pas s'appliquer d'un patient à l'autre. D'autre part, la fenêtre d'acquisition normale pour la NLPC étant postérieure, la méthode ne serait pas non plus applicable en l'état si la fenêtre d'acquisition devait changer pour nous.

Pour ces limitations, nous pensons que le recalage iconique seul ne peut assurer un guidage précis du geste chirurgical. Afin de le rendre plus robuste, des étapes de détection de contours pourraient par exemple être injectées dans l'algorithme, pour s'orienter vers une collaboration segmentation/recalage.

Quatrième partie

Conclusion

Conclusion générale

さまざまの
ことおもい出す
桜かな

Tant et tant de choses
Me reviennent à l'esprit
Fleurs de cerisier !

Bashô

L'heure est venue de brosser une conclusion générale pour ce travail de thèse intitulé "Méthodes de Recalage Scanner/Echographie. Application à la Navigation Chirurgicale des Ponctions Rénale Percutanées".

Dans ce mémoire, nous avons abordé successivement, à travers trois grandes parties, d'abord les bases d'anatomie, de chirurgie et d'imagerie utiles à la compréhension du domaine de l'urologie, et plus particulièrement de la technique de ponction rénale percutanée ; puis une première étude de faisabilité pour laquelle a été développé un système complet d'assistance au geste ; enfin une révision de l'algorithme de recalage pré-opératoire/per-opératoire afin d'automatiser la procédure.

Au cours de la première étude de faisabilité, nous avons dû résoudre des problèmes divers à chaque étape de la méthodologie GMCAO :

- **Planification pré-opératoire** : segmentation scanner, recalage monomodal scanner, interface de planification.
- **Acquisition per-opératoire** : calibrage échographique, acquisition d'images, segmentation, reconstruction 3D.
- **Recalage per-opératoire** : implémentation de l'algorithme 3D/3D par Levenberg-Marquardt, évaluation du recalage.
- **Guidage du geste** : calibrage de l'aiguille, interface utilisateur, exploitation des données de LOG et post-opératoires.

Des choix technologiques simples ont été faits de manière à pouvoir utiliser au plus vite le système en conditions opératoires. Ces choix portent essentiellement sur les segmentations scanner et échographiques, manuelles. Par ailleurs, nous avons fait l'hypothèse - forte - de la

non-déformabilité et de l'immobilité du rein au cours de la procédure.

Finalement, dans ces conditions, la méthode a été validée sur fantômes et pièces anatomiques, prouvant ainsi la faisabilité de la ponction rénale assistée par ordinateur. L'analyse de chaque étape du processus a permis de mettre en évidence les multiples sources d'imprécision qui entrent dans la composition de l'erreur de ponction finale. Sur ces constatations, ajoutées à l'évaluation de l'interface utilisateur, nous avons dégagé deux grandes voies de recherche pour poursuivre la mise au point du système :

- La localisation magnétique, pour pallier les problèmes de visibilité et de courbure des outils.
- Le recalage iconique, pour supprimer les étapes fastidieuses de segmentation et les erreurs intermédiaires qu'elles introduisent.

La localisation magnétique a fait l'objet d'un stage ; bien qu'elle soit prometteuse, les tests de précision intrinsèques comme les tests de ponction ont dévoilé les déficiences de l'appareil. Nous attendons l'arrivée de nouvelles technologies pour reprendre cette étude et intégrer les capteurs magnétiques dans notre environnement urologique.

Le recalage iconique a fait l'objet d'études bibliographiques et informatiques poussées, afin de mettre au point un algorithme adapté, précis et robuste par les choix imbriqués de prétraitements, d'une mesure de similarité et d'une technique d'optimisation. Finalement, l'algorithme que nous proposons a fait ses preuves sur un jeu de données, ce qui nous donne l'espoir de pouvoir tirer profit de cette technique dans une future version du système GMCAO. Toutefois, afin d'automatiser certaines étapes préliminaires et de pouvoir s'adapter à la majorité des patients, avec une échographie par voie antérieure ou postérieure, l'algorithme doit être assoupli, au niveau de la taille des régions d'intérêt et des intervalles de recherche, au niveau des prétraitements ou encore au niveau de la recherche du minimum d'énergie. Ces assouplissements obligent en contrepartie à accroître la robustesse de la méthode sans doute en la couplant avec des segmentations dynamiques et des recalages 3D/3D.

Nous nous sommes focalisés sur le geste très particulier de la ponction, mais il faut être conscient que les technologies développées peuvent s'appliquer, ou en tout cas servir de socle - à toute problématique de guidage d'outils linéaires pour des opérations sur tissus mous. C'est en ce sens que nous contribuons au lancement des projets estampillés "tissu mou" dans l'équipe GMCAO. Parmi les perspectives à plus ou moins court terme, nous voyons des travaux d'imagerie, de modélisation et de navigation appliqués à la prostate ; nous voyons une focalisation sur l'imagerie échographique, en particulier la maîtrise et l'intégration de l'échographie 3D ; nous voyons la poursuite de l'exploration du guidage magnétique, pour les instruments mais aussi pour les organes mobiles du corps ; nous voyons enfin l'extension des techniques mises au point pour l'urologie à des problématiques plus ardues comme les ponctions du foie ou du sein, et éventuellement l'intégration des techniques de navigation en radiologie interventionnelle, pour opérations sous scanner ou sous IRM.

Chacun des volets de l'étude a fait l'objet de publications, pour la valorisation scientifique de nos recherches :

- A. Leroy, P. Mozer, Y. Payan, F. Richard, E. Chartier-Kastler, J. Troccaz : *Percutaneous Renal Puncture : Requirements and Preliminary Results*, in J. Troccaz, P. Merloz, editors, *Proceedings of Surgetica'02*, pp. 303-309, Sauramps Medical, 2002.
- A. Leroy, P. Mozer, Y. Payan, J. Troccaz : *Rigid Registration of Freehand 3D Ultrasound and CT-Scan Kidney Images*, in C. Barillot, D. Haynor, P. Hellier, editors, *Proceedings of*

MICCAI'04 , pp. 837-844, Springer, 2004.

- A. Leroy, P. Mozer, Y. Payan, J. Troccaz : *Rigid Registration of Freehand 3D Ultrasound and CT-Scan Kidney Images*, submitted to IEEE Transactions on Medical Imaging, 2004.

Le partenariat avec le service d'urologie de la Pitié Salpêtrière, et plus particulièrement avec le Dr Pierre Mozer, a été fructueux, de par l'implication et l'investissement forts de chacune des parties dans ce projet. Nous ne rappellerons jamais assez l'importance de ce dialogue entre scientifiques et cliniciens, non seulement pour la mise au point raisonnée d'un système d'aide à la chirurgie, mais aussi pour la validation et la valorisation cliniques de ce système, de ces nouvelles méthodes, de ces nouveaux protocoles ou instruments. Dans un domaine où, somme toute, idéalement, on travaille pour le bien du patient, il est hautement satisfaisant de voir le fruit de son travail utilisé en routine clinique. Pour cela, l'aide d'un partenaire industriel est appréciable, et nous en avons un, PRAXIM, très bien positionné en France, en Europe, et bientôt dans le monde. Dans le domaine de l'urologie, et plus largement de la chirurgie des tissus mous, il faudra probablement attendre 5 ou 10 ans pour voir apparaître des systèmes commerciaux aussi avancés que les systèmes d'orthopédie actuellement commercialisés.

Quoiqu'il en soit, cette interaction ou ce plongeon dans le mode médical a fait de ces trois ans de thèse une expérience très enrichissante. Il semble que ce partenariat est voué à se poursuivre, tant à TIMC qu'à PRAXIM, et nous espérons faire partie de l'aventure.

FIN

La localisation magnétique

Sommaire

A.1 L'Aurora®	294
A.2 Mesures de précision	296
A.2.1 Erreur intrinsèque statique	296
A.2.2 Erreur intrinsèque dynamique	297
A.2.3 Perturbation de la localisation par la sonde échographique	298
A.3 Application à la navigation chirurgicale	299
Bibliographie	301

Suite aux premières validations du système de ponction assistée par ordinateur, nous avons mis en évidence des problèmes liés non seulement à la visibilité des outils à localiser (références, sondes, aiguilles), mais aussi à la flexibilité de l'aiguille au cours de la ponction. Théoriquement, la localisation magnétique devrait résoudre ces problèmes, nous allons expliquer pourquoi.

A vrai dire, le Polaris[®] serait remplacé à tous les niveaux, c'est-à-dire pour la localisation de la sonde échographique (cela permettrait des translations, inclinaisons ou rotations plus importantes que celles autorisées par la ligne de visée optique), et pour le suivi de l'outil de ponction (avec une bobine attachée à la pointe de l'aiguille, les écarts de localisation entre la position réelle de la pointe et la position déduite par l'ordinateur seraient réduits).

A.1 L'Aurora[®]

Le système que nous avons testé est Aurora[®], de *Northern Digital Inc.*¹. Il consiste dans 3 parties (fig. A.1) :

- Le générateur de champ, produit un champ magnétique dans un volume restreint.
- Le capteur électromagnétique, est localisé à l'intérieur du champ généré.
- Le boîtier de contrôle, relié au générateur de champ, au capteur et à l'ordinateur, intègre et envoie au programme utilisateur toutes les données de localisation.



FIG. A.1 – Le localisateur magnétique Aurora[®] : générateur de champ, capteur, tous deux reliés au boîtier de contrôle qui envoie les informations à l'ordinateur.

Le volume de visibilité de l'appareil est présenté par NDI comme étant un cube de 50cm de côté, situé en avant du générateur de champ (fig. A.2).

Il existe deux types de capteurs : les capteurs 5D et les capteurs 6D (fig. A.3). Les premiers sont constitués d'une bobine, et montrent une indétermination de localisation autour de leur axe de symétrie. Les seconds sont formés de deux bobines, qui définissent de manière unique un repère 3D localisable sur les 6 degrés de liberté.

Des aiguilles de ponctions "magnétisées" sont commercialisées par Traxtal² (fig. A.4). Elles possèdent une bobine fixée au niveau de leur pointe. Ce type d'aiguille remplacera avantageusement les aiguilles maladroitement calibrées et guidées par l'optique.

¹<http://www.ndigital.com>

²<http://www.traxtal.com>

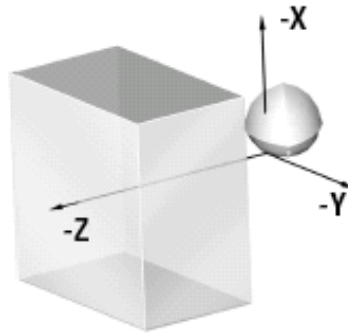


FIG. A.2 – Volume de visibilité de l'Aurora : un cube de 50cm de côté. (d'après document NDI)

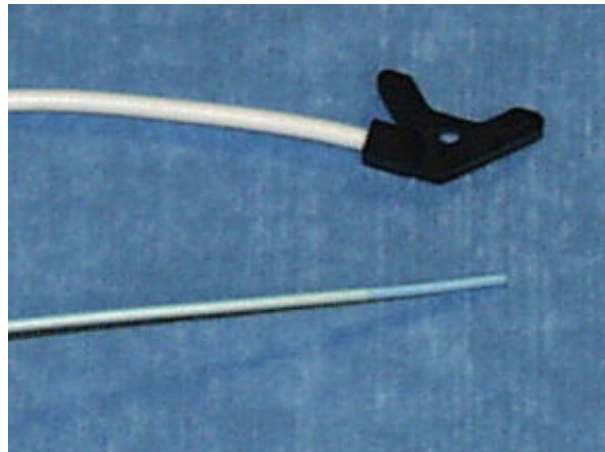


FIG. A.3 – Capteurs de l'Aurora : 6D, en haut ; 5D, en bas.

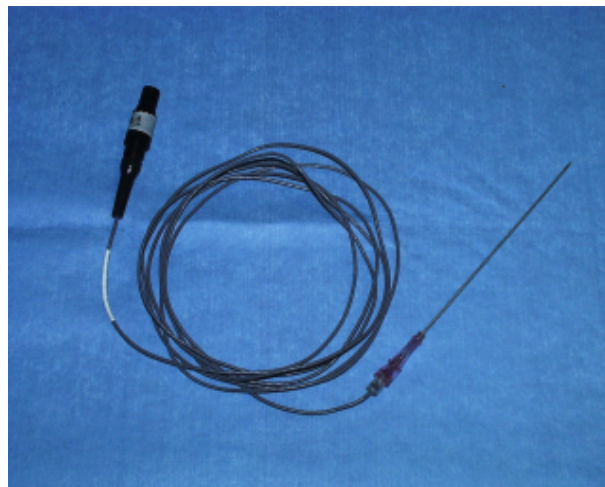


FIG. A.4 – Une aiguille de ponction dans laquelle on a fixé un capteur 5D.

Les performances de l'Aurora en terme de précision, en dehors de toute perturbation électromagnétique, sont données sur la figure A.5. Pour un capteur 6D, il faut donc lire ceci : à 25cm du générateur de champ (i.e. en plein volume de visibilité), il y a 95% de chances que la localisation en translation soit précise à moins de 2mm, et en rotation à moins de 1.5°. Ces valeurs sont quelque 10 fois moins bonnes que celles du Polaris, sans parler de la taille réduite du volume de visibilité.

TYPICAL PERFORMANCE

ACCURACY – 5DOF TOOLS*			ACCURACY – 6DOF TOOLS*		
Note: Typical results based on more than 300 random positions and orientations distributed throughout the sub-volume.			Note: Typical results obtained using a calibration artifact consisting of more than 40 predetermined random positions and orientations distributed over a 1.5 cm diameter hemisphere.		
Position			Position		
Radial distance from Field Generator (mm)	RMS	95% confidence level	Artifact distance from Field Generator	RMS	95% confidence level
100–200	0.9 mm	1.7 mm	Position 1 (250 mm)	0.9 mm	2.0 mm
200–300	0.7 mm	1.3 mm	Position 2 (450 mm)	1.6 mm	3.0 mm
300–400	0.8 mm	1.4 mm	Orientation		
400–500	1.3 mm	2.1 mm	Position 1 (250 mm)	0.8°	1.5°
Orientation			Position 2 (450 mm)	1.1°	1.7°
Entire volume	0.3°	0.6°			

*Note: All data collected in an environment free of electromagnetic disturbances. Accuracy depends on tool design and the presence of metal.

FIG. A.5 – Performances typiques de l'Aurora pour des capteurs 5D et 6D. (d'après document NDI)

Nous avons effectué nos propres mesures de précision afin de confirmer ou d'infirmer ces valeurs. Ces tests ont été effectués sur un prototype d'Aurora, qui a depuis fin 2003 été amélioré, sans pour autant répondre à toutes les attentes encore.

A.2 Mesures de précision

Nous présentons quelques expériences représentatives du comportement de l'Aurora, sans nous apesantir.

A.2.1 Erreur intrinsèque statique

L'Aurora communique avec l'ordinateur par port série. Chaque transformation de localisation calculée qui arrive sur ce port est accompagnée d'une valeur réelle indiquant en mm l'erreur probablement commise sur la localisation statique, que l'on peut nommer erreur intrinsèque. Sur la figure A.6 on peut voir la carte de l'erreur intrinsèque pour un capteur 5D, sur le plan de support de l'émetteur de champ ($Z = 0$), sachant que ce dernier est représenté par le point rouge en bas. Sur cette carte les valeurs sont inférieures à 1.5mm dans un rayon de 25cm, mais au-delà, elles deviennent prohibitives.

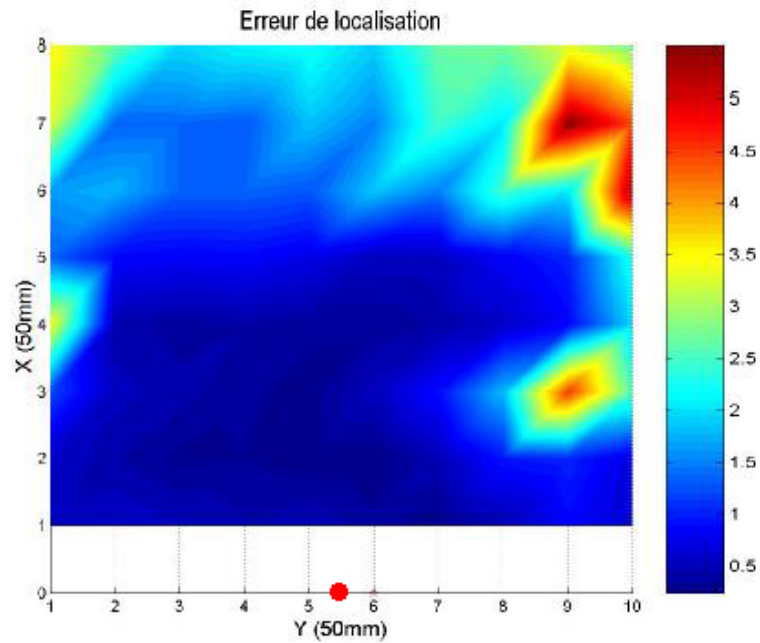


FIG. A.6 – *Erreur intrinsèque en localisation statique, tracée sur le plan $Z = 0$, hors bruit électromagnétique. Les valeurs ne sont correctes que dans un rayon de 25cm. (d'après [Mau03])*

A.2.2 Erreur intrinsèque dynamique

La même grandeur a ensuite été mesurée 1000 fois au cours d'un mouvement du capteur 5D sur le plan de support (fig. A.7). Les erreurs deviennent gigantesques pendant le déplacement rapide de l'outil ; elles restent de moyenne inférieure à $1mm$ pour les vitesses réduites.

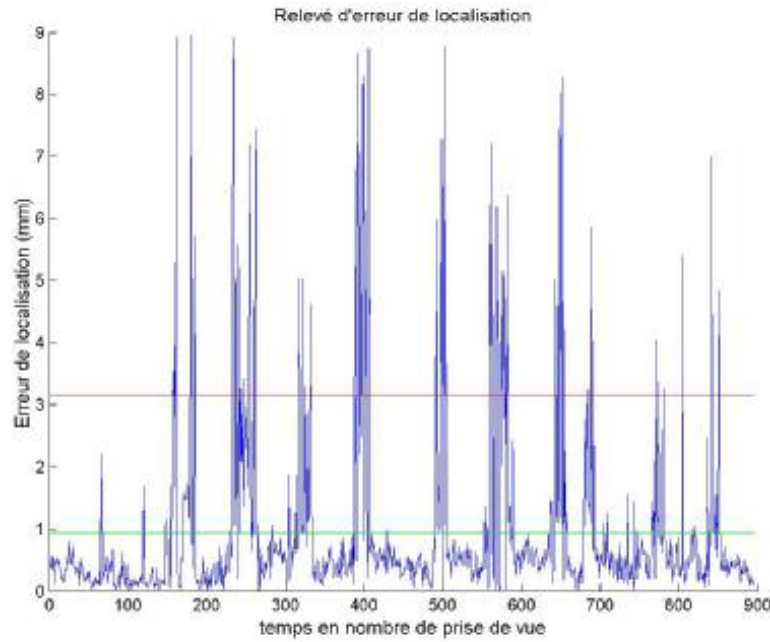


FIG. A.7 – *Erreur intrinsèque en localisation dynamique, mesurée sur 1000 acquisitions consécutives sur le plan $Z = 0$, hors bruit électromagnétique. Les valeurs ne sont correctes que pour les plus faibles vitesses. (d'après [Mau03])*

A.2.3 Perturbation de la localisation par la sonde échographique

Dans notre application, on veut entre autres localiser la sonde échographique en marche. La question est de savoir si celle-ci perturbe de quelque manière le champ magnétique, par le déphasage des transducteurs, par exemple. L'expérience menée est décrite en figure A.8 : le résultat est clair, ce n'est pas la sonde qui peut perturber le champ magnétique et la localisation des capteurs.

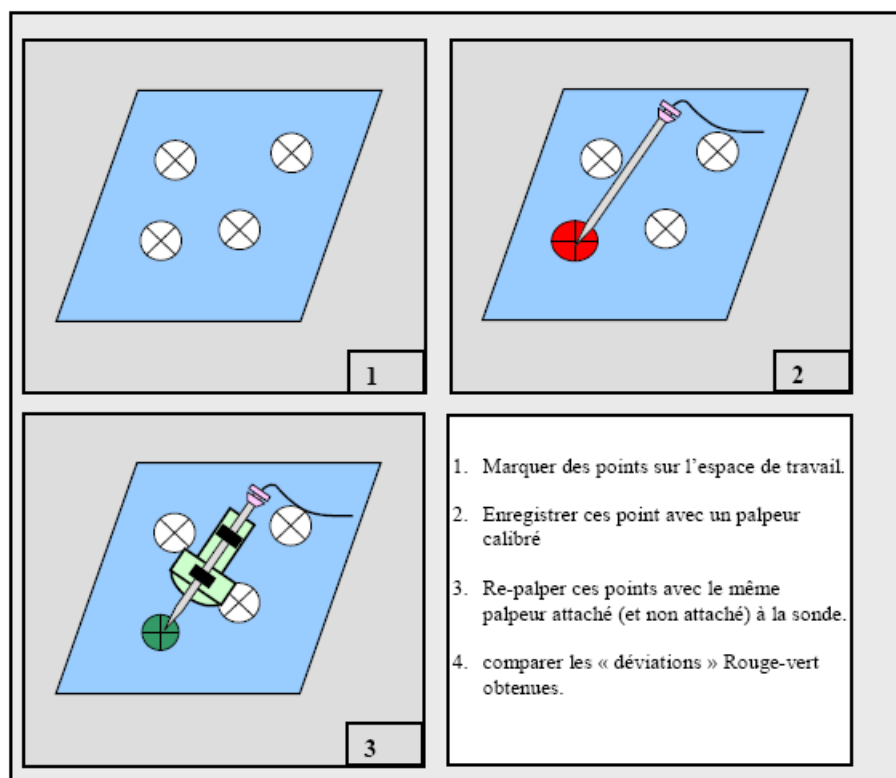


FIG. A.8 – Test de perturbation de la localisation par la seule sonde échographique en marche. (d'après [Mau03])

A.3 Application à la navigation chirurgicale

Nous avons voulu réitérer les tests de ponction sur le fantôme abdominal (section 8.3)(fig. A.9).

Pour ce faire, il a fallu adapter les techniques de calibrage échographique à la localisation magnétique, puis le logiciel de ponction PERM. Mis à part les soucis de visibilité dus à la petitesse du volume devant la taille de nos fantômes, ces étapes ont été couronnées de succès. Nous pouvons nous attarder sur la technique de calibrage de l'outil de ponction, qui change si la bobine est fixée dans la tige de l'aiguille : d'après le schéma A.10, si l'on calcule par pivot son point extrême, à condition que la bobine et l'aiguille soient coaxiales, le calibrage s'achève par la simple connaissance de l'axe Z . Des tests ont montré que tel était le cas. Ainsi, les procédures semblent toutes simplifiées.

Malheureusement, les tests de ponction finaux n'ont pas donné satisfaction. Par comparaison à l'échographie post-opératoire entre la position de la pointe dans le fichier LOG et celle effectivement atteinte, on trouve systématiquement environ 1cm d'écart. Cela semble montrer que l'Aurora fournit une localisation cohérente des objets, dans le sens où par palpation ils ne se voient pas déformés, mais la localisation est entachée d'une erreur systématique d'environ 1cm , qui décale de façon rigide d'autant toutes les données virtuelles.




FIG. A.9 – *Test de ponction du fantôme abdominal sous localisation magnétique. (d'après [Mau03])*

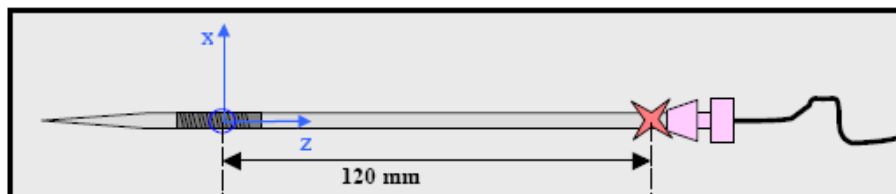


FIG. A.10 – *Schéma d'une aiguille de ponction localisable par Aurora : la bobine est enserrée dans sa tige, au niveau de sa pointe. (d'après [Mau03])*

Bibliographie

- [Mau03] S. Maubleu : *Implémentation et évaluation d'un localisateur magnétique dans le cadre de la ponction rénale assistée par ordinateur*, Master's thesis, Polytech'Grenoble, 2003.

Ponction sacrée assistée par ordinateur

Sommaire

B.1 Planification pré-opératoire	304
B.1.1 Acquisition scanner	304
B.1.2 Segmentation scanner	304
B.1.3 Planification	307
B.2 Etape per-opératoire	307
B.2.1 Acquisition échographique	307
B.2.2 Segmentation échographique	307
B.2.3 Recalage	307
B.3 Guidage de la ponction	308
B.4 Conclusion sur la ponction S3	309
Bibliographie	310

Nous présentons dans cette annexe une ponction assistée par ordinateur que nous avons été amenés à réaliser. Elle n'a pas été évoquée plus tôt, car ne touche pas vraiment la problématique de ponction du rein : il s'agit de la ponction S3, en vue d'une neuromodulation du nerf pudental pour le traitement de l'incontinence urinaire (fig. B.1). Cette application clinique est décrite en détail dans la thèse de médecine de P. Mozer [Moz03], toutefois nous en donnerons ici un bref aperçu. Nous revoyons les différentes étapes du protocole GMCAO pour cette problématique. Elle est présentée ici car elle repose sur les mêmes éléments technologiques que notre premier prototype de ponction du rein, tout en étant à la fois plus simple et cliniquement pertinente.

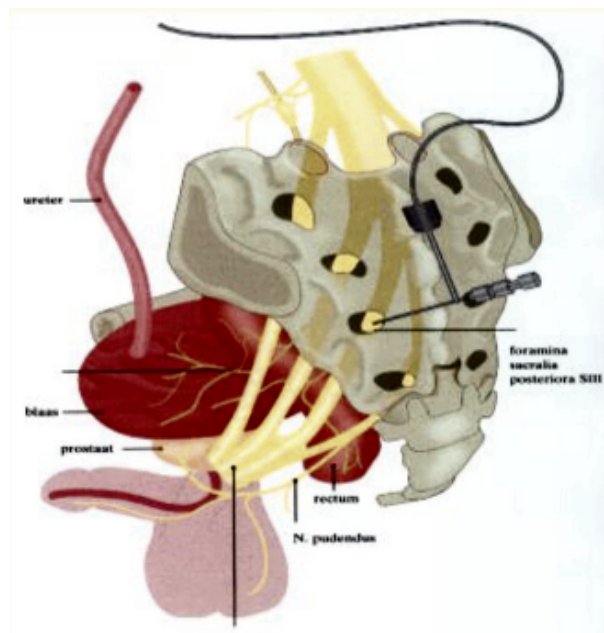


FIG. B.1 – *Technique de neuromodulation S3 : le troisième trou sacré est ponctionné pour atteindre le nerf pudental. (d'après [Moz03])*

La technique actuelle d'implantation se fait sous fluoroscopie, et demande des essais répétés avant la pose finale correcte de l'électrode. Nous proposons un système de navigation basé sur un contrôle échographique du sacrum. L'apport d'un tel système serait [Moz03] :

- L'amélioration de la précision et de la reproductibilité du geste
- La diminution du temps d'intervention
- La diminution de la douleur du malade
- La réduction de l'exposition aux rayons X du patient et du personnel soignant

B.1 Planification pré-opératoire

B.1.1 Acquisition scanner

La patient bénéficie d'un examen scanner. Nous parlons au chapitre 5 de l'importance de la finesse des coupes scanner ; ici c'est tout aussi important car il s'agit de ponctionner des trous de 3 à 6mm. Un espace inter-coupe de 3mm comme celui de l'examen de routine n'est donc pas acceptable pour cette application.

B.1.2 Segmentation scanner

Comme nous l'avons suggéré à la section 5.1.2, il est possible de segmenter le tissu osseux du bassin par seuillage, puisque l'os a un niveau Hounsfield plus élevé que les tissus qui l'entourent.

Cependant, un simple seuillage fournit un objet creux, aux multiples composantes, tant dans le volume scanner que sur le maillage généré. L'inconvénient d'une telle quantité de données est que le recalage per-opératoire sera biaisé. En effet, il s'agira de positionner un nuage de points échographiques correspondant à la surface du sacrum sur la surface du maillage généré à partir du scanner. L'algorithme de recalage 3D/3D que nous avons étudié au chapitre 7 d'une part est d'autant plus lent que le nombre de points dans le maillage est élevé; et d'autre part, il fait en sorte que le nuage peu dense soit d'autant plus attiré par le maillage que celui-ci est dense. Pour résumer, il est préférable d'avoir un bassin segmenté *plein*, pour éviter l'amas d'information inutile à l'intérieur.

Pour "fermer" la segmentation brute obtenue par seuillage, on peut appliquer au volume segmenté des opérateurs morphologiques "Close" et "Fill Holes", avec des noyaux suffisamment larges (section 5.1.2). Le résultat et surtout la différence entre les deux segmentations est affiché sur la figure B.2.

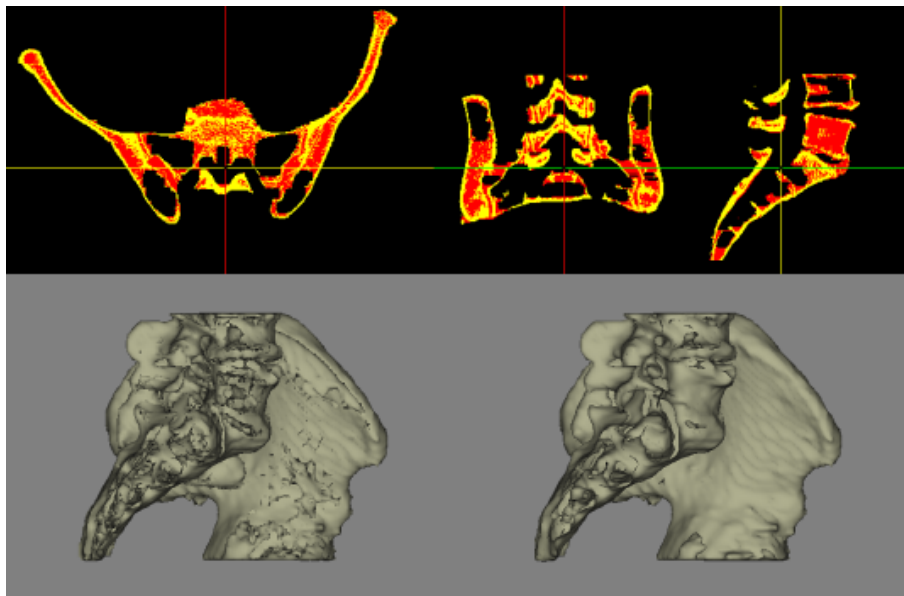


FIG. B.2 – *Segmentation du bassin avec et sans fermeture du modèle obtenu. Sur la partie supérieure on voit en jaune la segmentation brute, et en rouge la segmentation fermée. Sur la partie inférieure, on peut juger de la quantité d'information superflue supprimée par la fermeture du modèle.*

Dans le cas du sacrum, dont la face externe est à peu près postérieure, on peut avancer une technique que nous pensons plus rapide, automatisée, et efficace en vue du recalage. Il s'agit de ce que l'on pourrait appeler un "lancer de rayons" dans le volume scanner. Comme il est montré sur la figure B.3, en lançant les rayons dans la direction postéro-antérieure, on peut récupérer les voxels de la surface postérieure, la seule utile au recalage per-opératoire (fig. B.4)

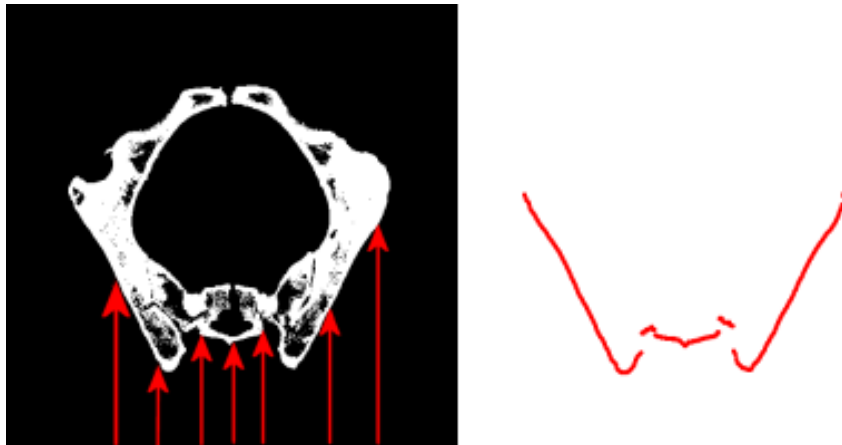


FIG. B.3 – Illustration de la technique du lancer de rayons dans le volume scanner préalablement segmenté par simple seuillage.

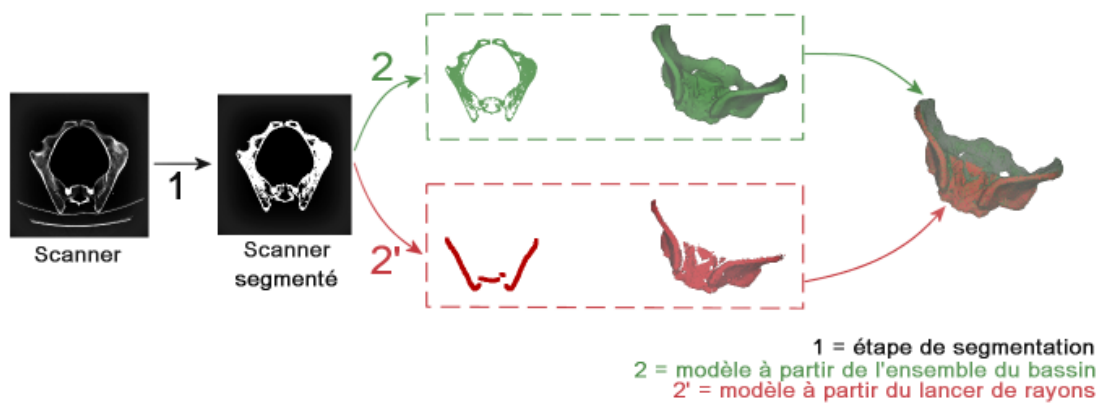


FIG. B.4 – Construction d'un modèle pré-opératoire par seuillage simple puis par lancer de rayons ; superposition des deux modèles pour comparaison visuelle.

B.1.3 Planification

La planification est assez aisée, puisqu'il faut choisir une trajectoire entre la peau et un point à l'intérieur du trou S3. Les coupes scanner obliques permettent de vérifier le bon passage de la trajectoire par le trou, sans collision avec l'os du sacrum (section 5.3). La trajectoire est, notons-le, très courte, de quelques petits centimètres seulement, ce qui limitera le risque de courbure de l'aiguille au cours du guidage de la ponction.

B.2 Etape per-opératoire

B.2.1 Acquisition échographique

En décubitus ventral, la fenêtre échographique du sacrum est large, et les structures sont très visibles, étant donné la faible profondeur de l'os et sa forte échogénéicité. Une sonde de $7.5MHz$ est sans doute préférable, pour les mêmes raisons. La figure B.5 montre une coupe du sacrum, acquise à l'aide d'une sonde de $7.5MHz$, à une profondeur de $100mm$.

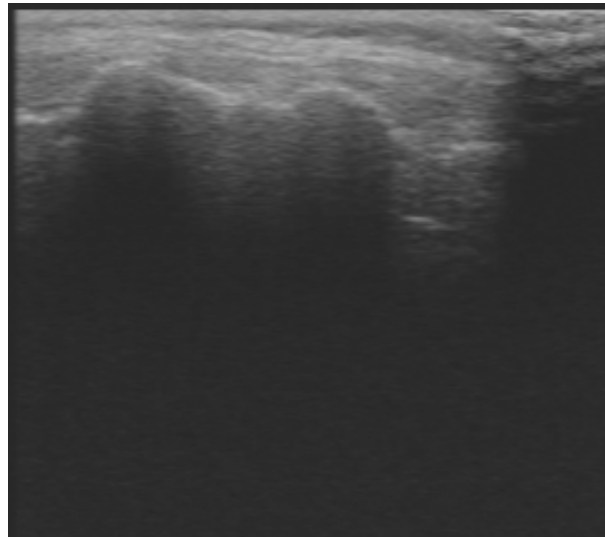


FIG. B.5 – Exemple de coupe échographique du sacrum.

B.2.2 Segmentation échographique

La segmentation échographique peut être manuelle, comme présenté à la section 6.2.5, mais des méthodes de segmentation automatique d'interfaces osseuses du bassin en échographie ont été développées au laboratoire, dont nous pourrions tirer avantage [Daa04].

B.2.3 Recalage

Nous pouvons donc obtenir assez facilement un maillage pré-opératoire de la surface postérieure du bassin, et à la fois un nuage de points échographique de la même surface, ce qui nous permet d'effectuer le recalage per-opératoire scanner/échographie en vue du guidage du geste.

La fixation de l'attitude initiale par la méthode d'Arun (section 7.3.1) est très aisée sur la forme très complexe du bassin.

L'exécution du recalage donne, sans surprise, un très bon résultat, avec une distance inter-maillages finale de moins de $1mm$, ce qui avec le nombre important de points mis en jeu (de par la grande surface du bassin) est véritablement de bonne qualité. Le calcul a pris en moyenne $2s$ sur une dizaine d'essais.

B.3 Guidage de la ponction

Nous avons effectué des tests sur bassin sec, plongé dans l'eau : tous les trous sacrés ont été atteints du premier coup.

Nous avons également profité de la validation de la ponction rénale sur cadavre pour tester également la ponction S3 (fig. B.6). La ponction des 8 trous a à nouveau été couronnée de succès (fig. B.7). Le scanner post-opératoire a permis de mesurer une erreur de ponction finale aux alentours de $2mm$ par rapport à la cible planifiée.

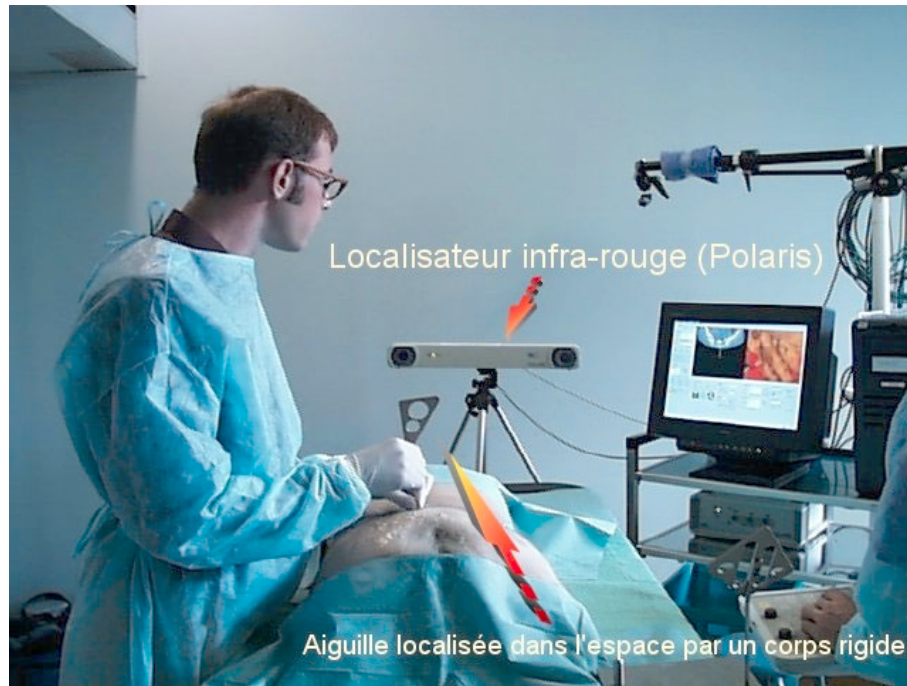

FIG. B.6 – Validation de la ponction sacrée sur cadavre.

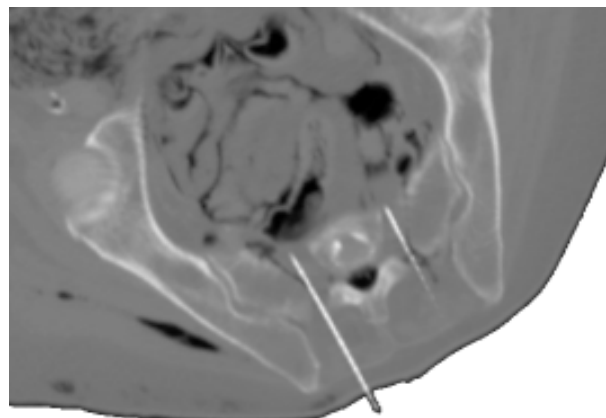


FIG. B.7 – Reconstruction de l'image scanner dans le plan de ponction, dans le test sur cadavre.

B.4 Conclusion sur la ponction S3

Nous pensons que cette technique peut être dès aujourd'hui validée à plus grande échelle.

Bibliographie

- [Daa04] V. Daanen, J. Tonetti, J. Troccaz : *Automatic delineation of the osseous interface in ultrasound images by information fusion*, in *7th International Conference on Information Fusion (Fusion'2004)*, Stockholm, 2004.
- [Moz03] P. Mozer : *Urologie et Gestes Médico-Chirurgicaux Assistés par Ordinateur*, Ph.D. thesis, Faculté de Médecine Pitié Salpêtrière, Université Pierre et Marie Curie, Paris VI, 2003.

Scanner et dosimétrie

Sommaire

C.1 Mesurer l'irradiation	312
C.2 Les facteurs d'irradiation	312
C.3 Procédure recommandée pour la scanographie rénale	314
Bibliographie	316

La tomodensitométrie reste aujourd'hui encore, malgré les améliorations des machines par les constructeurs, la technique de radiologie la plus irradiante. Ce chapitre a pour but de présenter les techniques de mesure de l'irradiation, ses facteurs, à travers les paramètres réglés à la console, et enfin quelques directives officielles sur l'examen scanner urologique. Force est de constater que l'estimation de la dose délivrée est très difficile, et il revient finalement toujours au manipulateur de radiologie, épaulé par le clinicien, de choisir les paramètres adaptés au patient et à sa pathologie. Les machines modernes, néanmoins, délivrent une dose réduite, et proposent un nombre limité de paramètres, de manière à rester dans les normes.

C.1 Mesurer l'irradiation

Il n'est pas aisé de mesurer la dose de rayons X reçue par le patient lors d'un examen. La première difficulté réside dans la définition de la dose. On distingue en effet [Sca02, Sca00, Cor02] :

La dose absorbée

C'est une grandeur physique mesurable, directement corrélée aux paramètres d'exposition (voir paragraphe suivant). Il s'agit de la dose reçue localement, représentant une énergie déposée par unité de masse. Elle s'exprime en *Gray* ($1\text{Gy} = 1\text{J/kg}$). L'IDSP, vu plus loin, dont on se sert pour l'optimisation, est lié à la dose absorbée. Ces indices ne tiennent pas compte de la sensibilité des tissus au rayonnement, ni du temps d'exposition.

L'ordre de grandeur de la dose absorbée est de 10mGy .

La dose efficace

C'est une grandeur calculée et non mesurée, qui s'exprime en *Sievert* (Sv), dont le but est de donner une indication sur les effets du rayonnement sur le corps. Son calcul se fait à partir de la dose absorbée, un coefficient W_R dépendant de la nature du rayonnement et un coefficient W_T prenant en compte la radiosensibilité des tissus irradiés. Fruit d'une modélisation stochastique, la dose efficace n'exprime que la valeur supérieure du risque ; cet indice n'est pas utilisé pour l'optimisation de dose.

L'ordre de grandeur de la dose efficace est de 10mSv . On compare souvent la dose efficace d'un examen radiologique à l'irradiation naturelle moyenne en France, estimée à 2mSv/an , même si la pertinence de la comparaison est discutable.

L'indice de dose de scanographie pondéré (IDSP)

Appelé en anglais *weighted computed tomography dose index* ($CTDI_w$), cet indice est mesuré sur une machine. Il est évalué à partir de fantômes de plexiglas et d'une chambre d'ionisation de tailles standardisées. L'IDSP est l'intégrale du profil de dose mesurée pour une rotation de tube (en mode séquentiel), divisée par la largeur de la fenêtre d'acquisition. Il est pondéré dans le sens où on donne au centre du fantôme un poids plus important qu'à sa périphérie. Il s'exprime en *Gy*. Une valeur d'IDSP indicative est généralement fournie au manipulateur via la console, lorsqu'il fixe les paramètres d'acquisition.

L'ordre de grandeur de l'IDSP est de 10mGy .

Le produit dose*longueur (PDL)

Il reflète une dose cumulée sur la totalité de l'acquisition. Sa formule est : IDSP * longueur d'irradiation. Il s'exprime en mGy.cm .

L'ordre de grandeur du PDL est de 100mGy.cm .

C.2 Les facteurs d'irradiation

Plusieurs paramètres réglables à la console jouent sur l'irradiation et sur la qualité de l'examen [Sca02, Gir01, Cor99].

L'intensité du courant , de l'ordre de 150mA , doit être plus importante dans le cas d'un individu de diamètre ou de poids important. Elle fait varier linéairement la dose. En

pratique on évalue aussi la **charge efficace** $Q = \frac{I \cdot \Delta T_r}{p}$ (en mAs), où I est l'intensité du courant dans le tube, ΔT_r est le temps de rotation du tube, et p est le pitch. Cet indicateur est utile dans le sens où sa diminution entraîne une diminution du rapport signal/bruit de l'image finale.

La tension du courant, de l'ordre de $120kV$, conditionne le débit et la pénétration des rayons X. Une augmentation de tension augmente le rapport signal/bruit, mais diminue en contrepartie le contraste des images. Pour l'étude des tissus mous on optera si possible pour une tension relativement faible. La dose varie selon le carré de la tension.

L'épaisseur de coupe. Il s'agit en fait plus exactement de la collimation par coupe. Comme il est schématisé en fig. C.1, diminuer l'épaisseur de coupe réduit la dose reçue, donc si la résolution spatiale est augmentée, le signal est en contrepartie amoindri. On peut voir en outre que le profil de dose pour une coupe est d'aspect gaussien : il existe une zone de **pénombre** dont la taille est constante quelle que soit l'épaisseur de coupe demandée.

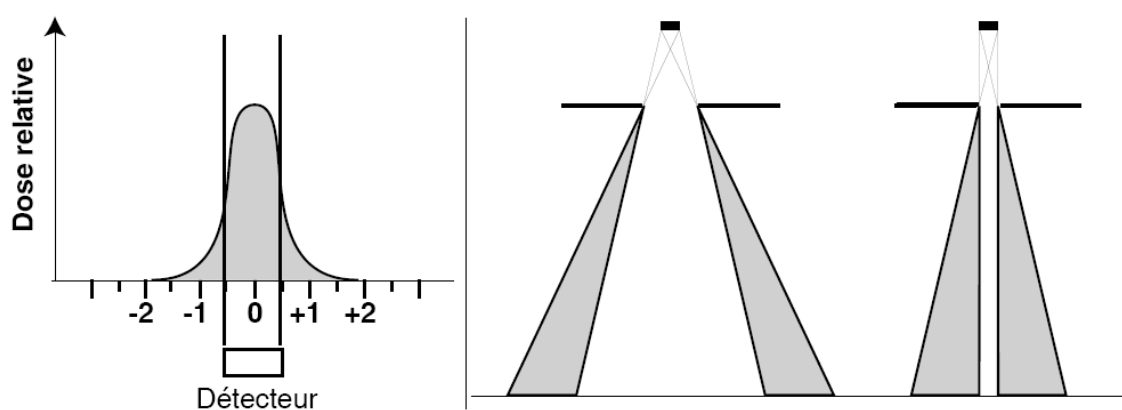


FIG. C.1 – Profil de dose délivrée par une coupe tomodynamométrique. L'épaisseur de coupe est déterminée par la demi-hauteur de la gaussienne. Ce sont les rayons de cet intervalle que reçoit le détecteur, grâce à la collimation secondaire. Les rayons diffusés, correspondant aux extrémités basses de la courbe, forment la zone de pénombre de la coupe. On voit sur le schéma de droite que la taille de la zone de pénombre ne dépend pas de l'épaisseur de coupe demandée (réglée par la collimation primaire), mais de la taille du foyer. (d'après [Cor99])

Le pitch, que nous avons vu en 3.1.3, joue lui aussi à la fois sur la dose reçue et sur la qualité des images. Dans sa formule il inclut l'épaisseur de coupe et le pas de l'hélice. On peut considérer qu'il représente le chevauchement des coupes : un pitch de 1 correspond à des coupes jointives, pour lesquelles seules les zones de pénombre se superposent, tandis qu'un pitch supérieur dissocie les coupes au détriment de la qualité de l'information, et un pitch inférieur entraîne une superposition des faisceaux. On peut voir l'intérêt du multibarrette sur la fig. C.2 page suivante : une rotation de tube suffit à couvrir 2 barrettes, ce qui supprime l'effet de superposition des zones de pénombre. La réduction de dose, dans ce cas, est d'autant plus grande que le nombre de barrettes est élevé.

Pour résumer, il est possible, pour une machine donnée, de trouver une formule donnant l'influence de tous ces paramètres dans la dose absorbée. Giraud [Gir01], pour un scanner GE monobarrette, propose la formule suivante pour exprimer la dose absorbée dans l'eau :

$$DOSE_{eau}(kV, mA, pitch) = 7.3 \cdot \left(2 \cdot \left(\frac{kV}{120} \right)^2 - 1 \right) \cdot \frac{mA}{150} \cdot \frac{1}{pitch} \quad (C.1)$$

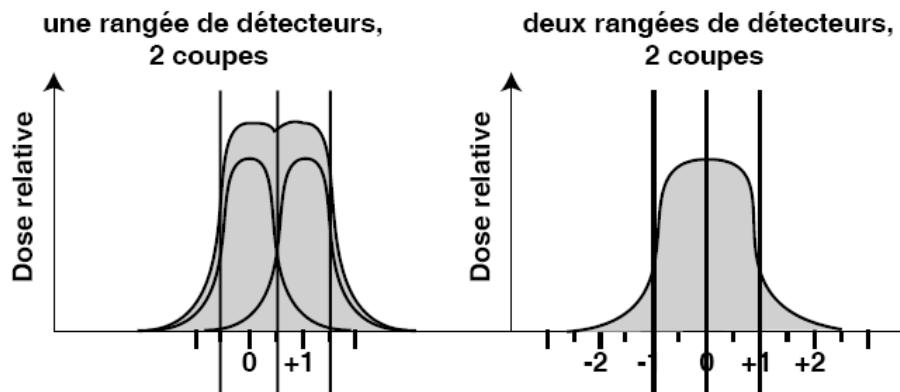


FIG. C.2 – Profil de dose dans le cas d'un détecteur à double barrette. La collimation primaire double supprime la sommation des pénombres inter-coupes, diminuant ainsi la dose globale absorbée. (d'après [Cor99])

C.3 Procédure recommandée pour la scanographie rénale

La réglementation française est très abondante en matière de protection du public et de l'environnement des radiations nucléaires, mais pauvre voire inexistante dans le cas d'examen radiologiques. Le radiologue n'est d'ailleurs pas tenu d'informer son patient sur la dose efficace délivrée par son examen. Néanmoins, une directive européenne Euratom fixe depuis 1996 les normes des procédures ionisantes pour la protection sanitaire de la population.

La directive 97/43 Euratom a été transposée par l'*Office de Protection contre les Rayonnements Ionisants* et la *Société Française de Radiologie*, dont nous citons la version de 2001 [Eur01] : "Les procédures Radiologiques : Critères de Qualité et Optimisation des Doses". La procédure préconisée par cette directive pour un examen standard de scanographie rénale est présentée ci-dessous.

Description de la procédure

- Scanner à acquisition hélicoïdale¹,
- Topogramme frontal à $U = 80kV$, $I = 60mA$.
- Volume d'examen de 15 à 20cm, des coupes diaphragmatiques aux crêtes iliaques.
- Produit de contraste iodé à 300mg/mL, dose totale 100 – 120mL, débit de 3mL/s.
- Trois acquisitions successives : avant injection, au temps artériel et cortical (30s après injection), puis au temps excrétoire (1min30s après injection).

Paramètres techniques

- Epaisseur de coupe : 5mm
- Pitch : 1.5
- Champ de vue : 35 – 40cm
- Tension : 120 – 140kV
- Charge par rotation : 200 – 300mAs, selon le poids ou le diamètre du patient
- Reconstruction : par filtre standard, espace inter-coupe de 2.5mm

Grandeurs dosimétriques

- IDSP : 33mGy
- PDL : 770mGy.cm

¹Le nombre de barrettes n'est pas précisé. Une mise à jour est prévue pour cette année. M barrettes permettrait de diviser la dose par M , à peu près [Sca02] (fig. C.2).

- Dose efficace : $11.5mSv$

Bibliographie

- [Ang04] E. Angelini : *Imagerie Ultrasonore*, Tech. rep., Telecom Paris, 2004.
- [Bri02] I. Bricault : *Développement d'outils informatiques pour le traitement et la simulation en imagerie médicale : à propos de trois applications*, Ph.D. thesis, Faculté de Médecine de Grenoble, Université Joseph Fourier, 2002.
- [Cor99] Y. Cordoliani, V. Hazebroucq, J. Sarrazin, C. Lévêque, B. Vincent, E. Jouan : *Irradiation et bonnes pratiques en tomодensitométrie hélicoïdale*, Journal of Radiology, vol. 80, pp. 903–911, 1999.
- [Cor02] Y. Cordoliani : *Grandeurs et unités en radioprotection*, vol. 42 of 3, chap. 2, pp. 248–252, Masson, 2002.
- [Eur01] Euratom, Directive : <http://perso.wanadoo.fr/eassa.cordo/SFROPRI/scanuro.htm>, 2001.
- [Gir01] J. Giraud, J. Sage, D. Taisant, A. Dusserre, M. Bolla, M. Coulomb, H. Kolodié, R. Barthélémy, B. Aumont, G. Ferretti : *Dose délivrée lors d'un examen scanner en acquisition hélicoïdale : influence des paramètres d'acquisition*, Journal of Radiology, vol. 82, pp. 45–50, 2001.
- [Hub03a] J. Hubert, J. Descotes, M. Bellin : *Imagerie et lithiase urinaire*, vol. 13, pp. 993–1021, Les Editions Vingt et un, progrès en urologie - l'urologie par ses images ed., 2003.
- [Hub03b] J. Hubert, J. Descotes, A. Blum : *Tomодensitométrie*, vol. 13, pp. 783–794, Les Editions Vingt et un, progrès en urologie - l'urologie par ses images ed., 2003.
- [Hub03c] J. Hubert, J. Descotes, M. Claudon : *Echographie*, vol. 13, pp. 773–782, Les Editions Vingt et un, progrès en urologie - l'urologie par ses images ed., 2003.
- [Hub03d] J. Hubert, J. Descotes, F. Lefevre, C. Roy : *IRM des voies urinaires*, vol. 13, pp. 795–806, Les Editions Vingt et un, progrès en urologie - l'urologie par ses images ed., 2003.
- [Ion98] G. Ionescu : *Segmentation et recalage d'images échographiques par utilisation de connaissances physiologiques et morphologiques*, Ph.D. thesis, Université Joseph Fourier, 1998.
- [Mor99] J. Morucci : *Les ultrasons en médecine*, Université Paul Sabatier, 1999.
- [Pér96] O. Péria : *Fusion d'images Morphologiques et Fonctionnelles par l'Utilisation d'un Capteur Intermédiaire*, Ph.D. thesis, Université Joseph Fourier, 1996.
- [Sca00] Scanner, Dose : <http://www.thorax.org/dossier1/renehuguenin3.htm>, 2000.
- [Sca02] Scanner, Dose : <http://www.sfip-radiopediatrie.org/EPUBRU02/BRIBRU02.HTM>, 2002.
- [Sol01] Solacroup, Boyer, L. Marec, S. Claeys : *Scanner à rayons X*, Tech. rep., Bases physiques des rayons X - CERF, 2001.
- [Ult03] Ultrasons : http://www.med.univ-rennes1.fr/cerf/edicerf/BASES/BA003_cv_rb_1.html, 2003.

BIBLIOGRAPHIE

- [Abo04] P. Abolmaesumi, M. Sirouspour : *Segmentation of Prostate Contours from Ultrasound Images*, in *IEEE International Conference on Acoustics, Speech and Signal Processing (ICASSP)*, 2004.
- [Ana] Analyze : <http://www.mayo.edu/bir/Software/Analyze/Analyze.html>.
- [Ang04] E. Angelini : *Imagerie Ultrasonore*, Tech. rep., Telecom Paris, 2004.
- [Aru87] K. Arun, T. Huang, S. Blostein : *Least-square fitting of two 3D points sets*, *IEEE Trans. on Pattern Analysis and Machine Intelligence*, vol. 9, 1987.
- [Bar96] C. Barbe, L. Carrat, O. Chavanon, J. Troccaz : *Computer Assisted Pericardic Surgery*, *Computer Assisted Radiology*, pp. 781–786, 1996.
- [Bes92] P. Besl, N. McKay : *A method for registration of 3D-shapes*, *IEEE Trans. Patt. Anal. Mach. Intell.*, vol. 14, no. 2, pp. 239–256, 1992.
- [Bit98] E. Bittar : *Modèles déformables surfaciques, implicites et volumiques, pour l'imagerie médicale*, Ph.D. thesis, Université Joseph Fourier, 1998.
- [Bla00] P. Blackall, D. Rueckert, C. Maurer, G. Penney, D. Hill, D. Hawkes : *An image registration approach to automated calibration for freehand 3D ultrasound*, in *Proceedings of MICCAI'00*, pp. 462–471, Springer, 2000.
- [Bla02] J. M. Blackall : *Respiratory Motion in Image-Guided Interventions of the Liver*, Ph.D. thesis, University of London, 2002.
- [BMI01] BMI : http://www.aly-abbara.com/echographie/biometrie/surface_corporelle_ccreatinine_eau_poids.htm, 2001.
- [Bre03] B. Brendel, S. Winter, A. Rick, M. Stockheim, H. Ermert : *Bone Registration with 3D CT and Ultrasound Data Sets*, in H. Lemke, editor, *CARS*, pp. 426–432, Elsevier, 2003.
- [Bri02] I. Bricault : *Développement d'outils informatiques pour le traitement et la simulation en imagerie médicale : à propos de trois applications*, Ph.D. thesis, Faculté de Médecine de Grenoble, Université Joseph Fourier, 2002.
- [Bro03] R. Brooks : *Simulation and Matching of Ultrasound with MRI*, Tech. rep., CIM, 2003.
- [Bru92] L. Brunie : *Fusion d'Images Médicales Multimodales : Application à l'Etude Tridimensionnelle Dynamique de la Colonne Vertébrale*, Ph.D. thesis, Université Joseph Fourier, 1992.

- [But00] T. Butz, S. Warfield, K. Tuncali, S. Silverman, E. V. Sonnenberg, F. Jolesz, R. Kikinis : *Pre- and Intra-Operative Planning and Simulation of Percutaneous Tumor Ablation*, in S. Delp, A. DiGioia, B. Jaramaz, editors, *MICCAI*, pp. 317–326, Springer, 2000.
- [BZ97] C. Barbe-Zoppis : *Guidage de gestes Médico-chirurgicaux sur Tissus Mous : Application à la Ponction Péricardique Assistée par Echographie 2,5D*, Ph.D. thesis, Université Joseph Fourier, 1997.
- [Bzo98] A. Bzostek, G. Ionescu, L. Carrat, C. Barbe, O. Chavanon, J. Troccaz : *Isolating moving anatomy in ultrasound without anatomical knowledge : application to computer-assisted pericardial punctures*, in Wells, Colchester, editors, *Proceedings of MICCAI'98*, pp. 1041–1048, Springer-Verlag, 1998.
- [Car03] C. Caron : *Ponction Rénale Percutanée Assistée par Ordinateur : développement d'outils logiciels pour la visualisation, le traitement et le recalage de données médicales*, 2003.
- [Cha01] F. Chassat : *Etude et réalisation d'un système de localisation en six dimensions pour la chirurgie assistée par ordinateur*, Ph.D. thesis, Université Joseph Fourier, 2001.
- [Cha03a] O. Chavanon : *Aide informatisée aux gestes de chirurgie cardiaque*, Ph.D. thesis, Université Joseph Fourier, 2003.
- [Cha03b] O. Chavanon : *Aide informatisée aux gestes de chirurgie cardiaque*, Ph.D. thesis, Université Joseph Fourier, 2003.
- [Cle02] K. Cleary, F. Banovac, E. Levy, D. Tanaka : *Development of a Liver Respiratory Motion Simulator to Investigate Magnetic Tracking for Abdominal Interventions*, SPIE Medical Imaging, 2002.
- [Cor99] Y. Cordoliani, V. Hazebroucq, J. Sarrazin, C. Lévêque, B. Vincent, E. Jouan : *Irradiation et bonnes pratiques en tomodensitométrie hélicoïdale*, *Journal of Radiology*, vol. 80, pp. 903–911, 1999.
- [Cor02] Y. Cordoliani : *Grandeurs et unités en radioprotection*, vol. 42 of 3, chap. 2, pp. 248–252, Masson, 2002.
- [Cra01] S. Craighero : *Imagerie fonctionnelle du diaphragme et de la cage thoracique par IRM dynamique en echo planar*, Ph.D. thesis, Université Joseph Fourier, 2001.
- [Cra04] S. Craighero, E. Promayon, P. Baconnier, J. Lebas, M. Coulomb : *Dynamic echo-planar MR imaging of the diaphragm for a 3D dynamic analysis*, *European Radiology*, 2004.
- [Cri] Crimmins : <http://homepages.inf.ed.ac.uk/rbf/HIPR2/crimmins.htm>.
- [Cri85] T. Crimmins : *The geometric filter for speckle reduction*, *Applied Optics*, vol. 24, no. 10, 1985.
- [C.S96] C.Studholme, D.L.G.Hill, D. Hawkes : *Automated 3-D Registration of MR and CT Images of the Head*, *Medical Image Analysis*, vol. 1, no. 2, pp. 163–175, 1996.
- [C.S97] C.Studholme, D.L.G.Hill, D. Hawkes : *Automated Three-Dimensional Registration of Magnetic Resonance and Positron Emission Tomography Brain Images by Multiresolution Optimisation of Voxel Similarity Measures*, *Automated Three-Dimensional Registration of Magnetic Resonance and Positron Emission Tomography Brain Images by Multiresolution Optimisation of Voxel Similarity Measures*, vol. 24, no. 1, pp. 25–35, 1997.
- [Cze99] R. Czerwinski, D. Jones, W. O'Brien : *Detection of Lines and Boundaries in Speckle Images - Application to Medical Ultrasound*, *IEEE Transactions on Medical Imaging*, vol. 18, no. 2, pp. 126–136, 1999.

- [Daa02] V. Daanen, J. Tonetti, J. Troccaz, P. Merloz : *Automatic Determination of the Bone-Soft Tissues Interface in ultrasound images*, in J. Troccaz, P. Merloz, editors, *Surge-tica*, pp. 144–151, Sauramps Medical, 2002.
- [Daa04] V. Daanen, J. Tonetti, J. Troccaz : *Automatic delineation of the osseous interface in ultrasound images by information fusion*, in *7th International Conference on Information Fusion (Fusion'2004)*, Stockholm, 2004.
- [Dav94] C. Davies, A. Hill, R. Holmes, M. Halliwell, P. Jackson : *Ultrasound Quantitation of Respiratory Organ Motion in the Upper Abdomen*, Br. J. Radiol., vol. 67, pp. 1096–1102, 1994.
- [Del89] V. Delmas, G. Benoit : *Anatomie du rein et de l'uretère*, Néphrologie, 18-001-C-10, Encycl. Méd. Chir. (Elsevier, Paris), 1989.
- [Des00] F. Desgrandchamps, P. Meria, P. Brunet : *Chirurgie laparoscopique transpéritonéale du rein et de l'uretère pour calcul.*, Techniques chirurgicales - Urologie, 41-090-B-4, Encycl. Méd. Chir. (Elsevier, Paris), 2000.
- [DICa] DICOM : <http://medical.nema.org/>.
- [DICb] DICOM : <http://www.psychology.nottingham.ac.uk/staff/cr1/dicom.html>.
- [DiM02] S. DiMaio, S. Salcudean : *Needle Insertion Modelling for the Interactive Simulation of Percutaneous Procedures*, in Dohi, Kikinis, editors, *Proceedings of MICCAI'02*, pp. 253–260, Springer-Verlag, 2002.
- [Dub01] E. Dubois : *Chirurgie augmentée, un cas de réalité augmentée ; conception et réalisation centrées sur l'utilisateur*, Ph.D. thesis, Université Joseph Fourier, 2001.
- [Duc99] A. L. Duc, F. Desgrandchamps, A. Cortese, O. Cussenot, P. Teillac : *Chirurgie percutanée du rein pour lithiase*, Techniques chirurgicales - Urologie, 41-090-B, Encycl. Méd. Chir. (Elsevier, Paris), 1999.
- [ea99] R. P. et al. : *Stradx : real-time acquisition and visualization of frehand 3D ultrasound*, Medical Image Analysis, vol. 3, no. 2, pp. 129–140, 1999.
- [ea01] E. B. et al. : *PC-Based system for calibration, Reconstruction, Processing and Visualization of 3D Ultrasound Data Based on a Magnetic-Field Position and Orientation Sensing System*, in *IEEE/ICCS-2001, Lecture Notes in Computer Science*, Springer Verlag, 2001.
- [Eul04] S. Eulenstein, T. Lange, M. Hünerbein, P. Schlag, H. Lamecker : *Ultrasound-Based Navigation System Incorporating Preoperative Planning for Liver Surgery*, in H. Lemke, editor, *CARS*, vol. 1268, pp. 758–763, Elsevier, 2004.
- [Eur01] Euratom, Directive : <http://perso.wanadoo.fr/eassa.cordo/SFROPRI/scanuro.htm>, 2001.
- [Fal99] A. Faller, P. Sprumont, M. Schünke : *Le Corps Humain*, Editions Lamarre, 1999.
- [Fan02] S. Fan, L. Voon, N. Sting : *3D Prostate Surface Detection from Ultrasound Images Based on Level Set Method*, in T. Dohi, R. Kikinis, editors, *MICCAI*, pp. 389–396, Springer, 2002.
- [Fle99] M. Fleute, S. Lavallée, R. Julliard : *Incorporating a statistically based shape model into a system for computer-assisted anterior cruciate ligament surgery*, Medical Image Analysis, vol. 3, no. 3, pp. 209–222, 1999.
- [Fra03] D. Frantz, A. Wiles, S. Leis, S. Kirsch : *Accuracy assessmet protocols for electromagnetic tracking systems*, Physics in Medicine and Biology, vol. 48, pp. 2241–2251, 2003.
- [Gil81] P. Gill, W. Murray, M. Wright : *Practical Optimization*, London Academic Press, 1981.

- [Gir01] J. Giraud, J. Sage, D. Taisant, A. Dusserre, M. Bolla, M. Coulomb, H. Kolodié, R. Barthélémy, B. Aumont, G. Ferretti : *Dose délivrée lors d'un examen scanner en acquisition hélicoïdale : influence des paramètres d'acquisition*, Journal of Radiology, vol. 82, pp. 45–50, 2001.
- [Glo04] D. Glozman, M. Shoham : *Flexible Needle Steering and Optimal Trajectory Planning for Percutaneous Therapies*, in Barillot, editor, *Proceedings of MICCAI'04*, pp. 137–144, Springer-Verlag, 2004.
- [Gra86] H. Gray, C. Clemente : *Gray's Anatomy of the Human Body*, Lea and Febiger, 1986.
- [Has02] P. Hassenpflug, M. Vetter, R. Ludwig, I. Wolf, M. Schöbinger, L. Grenacher, G. Richter, W. Uhl, W. Lamadé, M. Büchler, H.-P. Meinzer : *Extracting Vessel Features from 3D Freehand Ultrasound for Intraoperative Registration in Image-Guided Liver Surgery*, in J. Troccaz, P. Merloz, editors, *Surgetica*, pp. 153–157, Sauramps Medical, 2002.
- [Haw04] D. Hawkes, D. Barrat, J. Blackall, C. Chan, P. Edwards, K. Rhode, G. Penney, D. Hill : *Tissue Deformation and Shape Models in Image-Guided Interventions : A Discussion Paper*, 2004.
- [Hen97] D. Henry : *Outils pour la modélisation de structures et la simulation d'exams échographiques*, Ph.D. thesis, Université Joseph Fourier, 1997.
- [HIP94] HIPR : http://www.cee.hw.ac.uk/hipr/html/hipr_top.html, 1994.
- [Hoo03] I. Hook : *Probe Calibration for 3D Ultrasound Image Localization*, Tech. rep., Laboratoire TIMC, 2003.
- [Hub03a] J. Hubert, J. Descotes, M. Bellin : *Imagerie et lithiase urinaire*, vol. 13, pp. 993–1021, Les Editions Vingt et un, progrès en urologie - l'urologie par ses images ed., 2003.
- [Hub03b] J. Hubert, J. Descotes, A. Blum : *Tomodensitométrie*, vol. 13, pp. 783–794, Les Editions Vingt et un, progrès en urologie - l'urologie par ses images ed., 2003.
- [Hub03c] J. Hubert, J. Descotes, M. Claudon : *Echographie*, vol. 13, pp. 773–782, Les Editions Vingt et un, progrès en urologie - l'urologie par ses images ed., 2003.
- [Hub03d] J. Hubert, J. Descotes, F. Lefevre, C. Roy : *IRM des voies urinaires*, vol. 13, pp. 795–806, Les Editions Vingt et un, progrès en urologie - l'urologie par ses images ed., 2003.
- [Ion98] G. Ionescu : *Segmentation et recalage d'images échographiques par utilisation de connaissances physiologiques et morphologiques*, Ph.D. thesis, Université Joseph Fourier, 1998.
- [Ion99] G. Ionescu, S. Lavallée, J. Demongeot : *Automated Registration of Ultrasound with CT Images : Application to Computer Assisted Prostate Radiotherapy and Orthopedics*, in C. Taylor, A. Colchester, editors, *MICCAI*, pp. 768–777, Springer, 1999.
- [Jen01a] M. Jenkinson, S. Smith : *A global optimization method for robust affine registration of brain images*, Medical Image Analysis, vol. 5, pp. 143–156, 2001.
- [Jen01b] M. Jenkinson, S. Smith : *Optimization in Robust Linear Registration of Brain Images*, Tech. Rep. 00MJ2, FMRIB, 2001.
- [Jia92] H. Jiang, R. Robb, K. Holton : *A new approach to 3D registration of multimodality medical images by surface matching*, SPIE - Visualization in Biomedical Computing, vol. 1808, pp. 196–213, 1992.
- [Jul02] R. Julliard, S. Plaweski, P. Merloz, P. Cinquin : *La navigation isométrique sans imagerie du ligament croisé antérieur*, in J. Troccaz, P. Merloz, editors, *Surgetica*, pp. 254–261, Sauramps Medical, 2002.

- [Kin01] A. King, J. Blackall, G. Penney, D. Hawkes : *Tracking Liver Motion using 3D-Ultrasound and a Surface-Based Statistical Shape Model*, in Staib, editor, *Workshop on Mathematical Methods in Biomedical image Analysis - MMBIA'01*, pp. 145–152, 2001.
- [Lan00] T. Langø : *Ultrasound Guided Surgery : Image Processing and Navigation*, Ph.D. thesis, Norwegian University of Science and Technology, 2000.
- [Lan01] K. Langen, D. Jones : *Organ Motion and its Management*, Int. J. Radiation Oncology Biol. Phys., vol. 50, no. 1, pp. 265–278, 2001.
- [Lan02] T. Lange, S. Eulenstein : *Calibration of Swept-Volume 3D Ultrasound*, in *Medical Image Understanding and Analysis (MIUA)*, pp. 29–32, 2002.
- [Lav91] S. Lavallée, R. Szeliski, L. Brunie : *Matching 3D smooth surfaces with their 2D projections using 3D distance maps*, in *SPIE vol 1570 - Geometric Methods in Computer Vision*, pp. 322–336, 1991.
- [Lav96] S. Lavallée, R. Szeliski, L. Brunie : *Anatomy-Based Registration of 3D Medical Images, Range Images, X-ray Projections, 3D Models using Octree-Splines*, Computer Integrated Surgery, pp. 115–143, 1996.
- [Ler01a] A. Leroy : *MiniCASPER : Etude d'IHM et réalité augmentée pour la navigation de la ponction péricardique.*, Tech. rep., Laboratoire TIMC-GMCAO, 2001.
- [Ler01b] A. Leroy : *MiniCASPER : Etude d'IHM et réalité augmentée pour la navigation de la ponction péricardique.*, Tech. rep., Laboratoire TIMC-GMCAO, 2001.
- [Ler02] A. Leroy, P. Mozer, Y. Payan, F. Richard, E. Chartier-Kastler, J. Troccaz : *Percutaneous Renal Puncture : Requirements and Preliminary Results*, in J. Troccaz, P. Merloz, editors, *Proceedings of Surgetica*, pp. 303–309, Sauramps Medical, 2002.
- [Ler04] A. Leroy, P. Mozer, Y. Payan, J. Troccaz : *Rigid Registration of Freehand 3D Ultrasound and CT-Scan Kidney Images*, in Barillot, editor, *Proceedings of MICCAI'04*, pp. 837–844, Springer, 2004.
- [Let03] M. Letteboer, M. Viergever, W. Niessen : *Rigid Registration of 3D Ultrasound Data of Brain Tumours*, in *Proceedings of CARS'03*, pp. 433–439, Elsevier, 2003.
- [Lit03] A. Littmann, A. Schenk, B. Preim, G. Prause, K. Lehmann, A. Roggan, H.-O. Peitgen : *Planning of anatomical Resections and in situ Ablations in Oncologic Liver Surgery*, in H. Lemke, editor, *CARS*, pp. 684–689, Elsevier, 2003.
- [Mae97] F. Maes, A. Collignon, D. Vandermeulen, G. Marchal, P. Suetens : *Multimodality Image Registration by Maximization of Mutual Information*, IEEE Transactions on Medical Imaging, vol. 16, no. 2, pp. 187–198, 1997.
- [Mae99] F. Maes, D. Vandermeulen, P. Suetens : *Comparative evaluation of multiresolution optimization strategies for multimodality image registration by maximization of mutual information*, Medical Image Analysis, vol. 3, no. 4, pp. 373–386, 1999.
- [Mal92] G. Malandain, J. Rocchisiani : *Registration of 3d medical images using a mechanical based method*, in *IEEE EMBS - 3D advanced image processing in medicine*, pp. 91–95, 1992.
- [Mar02] M. Martin, C. Alberola : *A Bayesian Approach to in vivo Kidney Ultrasound Contour Detection Using Markov Random Fields*, in T. Dohi, R. Kikinis, editors, *MICCAI*, pp. 397–404, Springer, 2002.
- [Mas02] J. Masumoto, Y. Sato, M. Hori, T. Murakami, T. Johkoh, H. Nakamura, S. Tamura : *A New Similarity Measure for Nonrigid Volume Registration Using Known Joint Distribution of Target Tissue : Application to Dynamic CT Data of the Liver*, in Dohi, Kikinis, editors, *Proceedings of MICCAI'02*, pp. 493–500, Springer, 2002.

- [Mau03] S. Maubleu : *Implémentation et évaluation d'un localisateur magnétique dans le cadre de la ponction rénale assistée par ordinateur*, Master's thesis, Polytech'Grenoble, 2003.
- [McI96] T. McInerney, D. Terzopoulos : *Deformable Models in Medical Image Analysis : A Survey*, Medical Image Analysis, vol. 1, no. 2, pp. 91–108, 1996.
- [Med] Median : <http://homepages.inf.ed.ac.uk/rbf/HIPR2/median.htm>.
- [Mer96] P. Meria, A. L. Duc, D. Cathignol : *Lithotritie extracorporelle*, Traité de techniques chirurgicales - Urologie, 41-090-C, Encycl. Méd. Chir. (Elsevier, Paris), 1996.
- [MF04] M. Martin-Fernandez, C. Alberola-Lopez : *An approach for contour detection of human kidneys from ultrasound images using Markov random fields and active contours*, Medical Image Analysis - To be published, 2004.
- [Moe94] M. Moerland, A. V. D. Bergh, R. Bhagwandien, W. Jansen, C. Bakker, J. Lagendijk, J. Battermann : *The Influence of Respiration Induced Motion of the Kidneys on the Accuracy of Radiotherapy Treatment Planning, a Magnetic Resonance Imaging Study*, Radiotherapy and Oncology, vol. 30, pp. 150–154, 1994.
- [Mor99] J. Morucci : *Les ultrasons en médecine*, Université Paul Sabatier, 1999.
- [Moz02] P. Mozer : *Ponction Rénale Percutanée Assistée par Ordinateur : Etude de Faisabilité*, Master's thesis, Université Joseph Fourier, 2002.
- [Moz03] P. Mozer : *Urologie et Gestes Médico-Chirurgicaux Assistés par Ordinateur*, Md thesis, Faculté de Médecine Pitié Salpêtrière, 2003.
- [Nak02] M. Nakamoto, Y. Sato, M. Miyamoto, Y. Nakajima, K. Konishi, M. Shimada, M. Hashizune, S. Tamura : *3D Ultrasound System Using a Magneto-Optic Hybrid Tracker for Augmented Reality Visualization in Laparoscopic Liver Surgery*, in Dohi, Kikinis, editors, *Proceedings of MICCAI'02*, pp. 148–155, Springer-Verlag, 2002.
- [Nak03] M. Nakamoto, Y. Sato, K. Nakada, Y. Nakajima, K. Konishi, M. Hashizune, S. Tamura : *A temporal calibration method for freehand 3d ultrasound system : a preliminary result*, in H. U. Lemke, editor, *Proceedings of CARS'03*, p. 1365, Elsevier, 2003.
- [Nik98] C. Nikou, F. Heitz, J. Armspach : *Robust Registration of Dissimilar Single and Multimodal Images*, in Burkhardt, editor, *Computer Vision, ECCV'98*, pp. 51–66, Springer, 1998.
- [Ols97] O. Olsen, M. Nielsen : *Multi-Scale Gradient Magnitude Watershed Segmentation*, in *ICIAP'97*, pp. 6–13, Springer, 1997.
- [Pat00] S. Pathak, V. Chalana, D. Haynor, Y. Kim : *Edge-Guided Boundary Delineation in Prostate Ultrasound Images*, IEEE Transactions on Medical Imaging, vol. 19, no. 12, pp. 1211–1219, 2000.
- [Pen01a] G. Penney, J. Blackall, D. Hayashi, T. Sabharwal, A. Adam, D. Hawkes : *Overview of an Ultrasound to CT or MR Registration System for use in Thermal Ablation of Liver Metastases*, in *Proceedings of Medical Image Understanding and Analysis '01*, pp. 65–68, 2001.
- [Pen01b] G. Penney, P. Edwards, A. King, J. Blackall, P. Batchelor, D. Hawkes : *A Stochastic Iterative Closest Point Algorithm*, in Niessen, Viergever, editors, *Proceedings of MICCAI'01*, pp. 1338–1340, Springer-Verlag, 2001.
- [Pen04] G. Penney, J. Blackall, M. Hamady, T. Sabharwal, A. Adam, D. Hawkes : *Registration of Freehand 3D Ultrasound and Magnetic Resonance Liver Images*, Medical Image Analysis, vol. 8, pp. 81–91, 2004.
- [Pér96] O. Péria : *Fusion d'images Morphologiques et Fonctionnelles par l'Utilisation d'un Capteur Intermédiaire*, Ph.D. thesis, Université Joseph Fourier, 1996.

- [Pic00] G. Picinbono, H. Delingette, N. Ayache : *Non-Linear Anisotropic Elasticity for Real-Time Surgery Simulation Real-time elastic deformations of soft tissues for surgery simulation*, Tech. Rep. 4028, INRIA, 2000.
- [Piz99] S. Pizer, D. Fritsch, P. Yushkevich, V. Johnson, E. Chaney : *Segmentation, Registration and Measurement of Shape Variation via Image Object Shape*, IEEE Transactions on Medical Imaging, vol. 18, no. 10, pp. 851–865, 1999.
- [Pla04] S. Plaweski, R. Julliard, M. Kirchmeier, J. Casal, Y. Rossi, P. Merloz, J. Troccaz, S. Lavallée : *Anatometric ACL Navigation Using Bone Morphing : Results on 150 Patients*, in Langlotz, Davies, Stulberg, editors, *CAOS*, pp. 133–136, 2004.
- [Plu03a] J. Pluim, J. Fitzpatrick : *Image Registration*, IEEE Transactions on Medical Imaging, vol. 22, no. 11, 2003.
- [Plu03b] J. Pluim, J. Maintz, M. Viergever : *Mutual-Information Based Registration of Medical Images : A Survey*, IEEE Transactions on Medical Imaging, vol. 22, no. 8, pp. 986–1004, 2003.
- [PM95] PRAXIM-Medivision : <http://www.surgetics.com>, 1995.
- [PMS] PMSI : <http://stats.atih.sante.fr/mco/acteone.html>.
- [Poh01] R. Pohle, K. Toennies : *Segmentation of Medical Images Using Adaptive Region Growing*, in *SPIE Proceeding vol. 4322*, pp. 1337–1346, 2001.
- [Pra97] R. Prager, R. Rohling, A. Gee, L. Berman : *Automatic calibration for 3-D free-hand ultrasound*, Tech. Rep. 303, Cambridge University Engineering Department, 1997.
- [Pre92] W. Press, B. Flannery, S. Teukolsky, W. Vetterling : *Numerical Recipes in C*, Cambridge University Press, 1992.
- [Pre00] B. Preim, D. Selle, W. Spindler, K. Oldhafer, H.-O. Peitgen : *Interaction Techniques and Vessel Analysis for Preoperative Planning in Liver Surgery*, in S. Delp, A. DiGioia, B. Jaramaz, editors, *MICCAI*, pp. 608–617, Springer, 2000.
- [Puj02] S. Pujol, M. Pecher, P. cinquin : *Magnetic Guidance of Endovascular Devices in Pre-operative CT Images for the Treatment of Abdominal Aortic Aneurysms*, in J. Troccaz, P. Merloz, editors, *Surgetica*, pp. 316–322, Sauramps Medical, 2002.
- [Puj03] S. Pujol : *Chirurgie Endovasculaire Assistée par Ordinateur*, Ph.D. thesis, Université Joseph Fourier, 2003.
- [Roc98a] A. Roche, G. Malandain, X. Pennec, N. Ayache : *The Correlation Ratio as a New Similarity Measure for Multimodal Image Registration*, in *Proceedings of MICCAI'98*, pp. 1115–1124, Springer-Verlag, 1998.
- [Roc98b] A. Roche, G. Malandain, X. Pennec, N. Ayache : *Multimodal Image Registration by Maximization of the Correlation Ratio*, Tech. Rep. 3378, INRIA, 1998.
- [Roc00] A. Roche, X. Pennec, G. Malandain, N. Ayache, S. Ourselin : *Generalized Correlation Ratio for Rigid Registration of 3D Ultrasound with MR Images*, Tech. Rep. 3980, INRIA, 2000.
- [Roc01a] A. Roche : *Recalage d'images médicales par inférence statistique*, Ph.D. thesis, Université de Nice-Sophia Antipolis, 2001.
- [Roc01b] A. Roche, X. Pennec, G. Malandain, N. Ayache : *Rigid Registration of 3D Ultrasound with MR Images : a New Approach Combining Intensity and Gradient Information*, IEEE Transactions on Medical Imaging, vol. 20, no. 10, pp. 1038–1049, 2001.
- [Rou03a] F. Rousseau : *Méthodes d'analyse d'images et de calibration pour l'échographie 3D en mode main-libre.*, Ph.D. thesis, Université de Rennes 1, 2003.
- [Rou03b] F. Rousseau, P. Hellier, C. Barillot : *Robust and Automatic Calibration Method for 3D Freehand Ultrasound*, in R. Ellis, T. Peters, editors, *Proceedings of MICCAI'03*, pp. 440–448, Springer, 2003.

- [Rue99] D. Rueckert, L. SOnoda, C. Hayes, D. Hill, M. Leach, D. Hawkes : *Nonrigid Registration Using Free-Form Deformations : Application to Breast MR Images*, IEEE Transactions on Medical Imaging, vol. 18, no. 8, pp. 712–721, 1999.
- [Sar99] D. Sarrut, S. Miguet : *Similarity Measures for Image Registration*, in *European Workshop on Content-Based Multimedia Indexing*, pp. 263–270, IHMPT-IRIT, 1999.
- [Sar00] D. Sarrut : *Recalage multimodal et plate-forme d'imagerie médicale à accès distant*, Ph.D. thesis, Université Lumière Lyon 2, 2000.
- [Sat98] Y. Sato, M. Nakamoto, Y. Tamaki, T. Sasama, I. Sakita, Y. Nakajima, M. Monden, S. Tamura : *Image Guidance of Breast Cancer Surgery Using 3D Ultrasound Images and Augmented Reality Visualization*, IEEE Transactions on Medical Imaging, vol. 17, no. 5, pp. 681–693, 1998.
- [Saw04] A. Sawada, K. Yoda, M. Kobuko, T. Kunieda, Y. Nagata, M. Hiraoka : *A technique for noninvasive respiratory gated radiation treatment system based on a realtime 3D ultrasound image correlation : a phantom study*, Medical Physics, vol. 31, no. 2, pp. 245–250, 2004.
- [Sca00] Scanner, Dose : <http://www.thorax.org/dossier1/renehuguenin3.htm>, 2000.
- [Sca02] Scanner, Dose : <http://www.sfip-radiopediatrie.org/EPUBRU02/BRIBRU02.HTM>, 2002.
- [Sch94] L. Schwartz, J. Richaud, L. Buffat, E. Touboul, M. Schlienger : *Kidney Mobility During Respiration*, Radiotherapy and Oncology, vol. 32, pp. 84–86, 1994.
- [Sch00a] O. Schneider, J. Troccaz, O. Chavanon, D. Blin : *PADyC : a Synergistic Robot for Cardiac Puncturing*, in *IEEE Intrenational Conference on Robotics and Automation*, 2000.
- [Sch00b] A. Schweikard, G. Glosser, M. Bodduluri, M. Murphy, J. Adler : *Robotic Motion Compensation for Respiratory Movement During Radiosurgery*, Computer Aided Surgery, vol. 5, pp. 263–277, 2000.
- [She95] H. Shekarforoush, M. Berthod, J. Zerubia : *Direct Search Generalized Simplex Algorithm for Optimizing Non-linear Functions*, Tech. Rep. 2535, INRIA, 1995.
- [She02] R. Shekhar, V. Zagrodsky : *Mutual Information Based Rigid and Nonrigid Registration of Ultrasound Volumes*, IEEE Transactions on Medical Imaging, vol. 21, no. 1, pp. 9–22, 2002.
- [Sim02] C. Simone, A. Okamura : *Modeling of Needle Insertion Forces for Robot-Assisted Percutaneous Therapy*, in *Proceedings of the 2002 IEEE Int. Conf. on Robotics and Automation*, pp. 2085–2091, 2002.
- [Sob] Sobel : <http://homepages.inf.ed.ac.uk/rbf/HIPR2/sobel.htm>.
- [Sol00] L. Soler, H. Delingette, G. Malandain, J. Montagnat, J.-M. Clément, C. Koehl, O. Dourthe, D. Mutter, J. Marescaux : *A fully Automatic Anatomical, Pathological and Fonctional Segmentation from CT-Scans for Hepatic Surgery*, in *SPIE Proceeding vol. 3979*, pp. 246–255, 2000.
- [Sol01] Solacroup, Boyer, L. Marec, S. Claeys : *Scanner à rayons X*, Tech. rep., Bases physiques des rayons X - CERF, 2001.
- [Sto97a] D. Stoianovici, J. Cadeddu, R. Demaree, S. Basile, R. Taylor, L. Whitcomb, W. Sharpe, L. Kavoussi : *An Efficient Needle Injection Technique and Radiological Guidance Method for Percutaneous Procedures*, in *Proceedings of the First Joint Conference of Computer Vision, Virtual reality, and Robotics II (CVRMed II) and Medical Robotics and Computer Assisted Surgery III (MRCAS III)*, 1997.

- [Sto97b] D. Stoianovici, J. Cadeddu, R. Demaree, S. Basile, R. Taylor, L. Whitcomb, W. Sharpe, L. Kavoussi : *A Novel Mechanical Transmission Applied to Percutaneous Renal Access*, in *Proceedings of the 1997 ASME Winter Annual Meeting*, 1997.
- [Stu97] C. Studholme : *Measures of 3D Medical Image Alignment*, Ph.D. thesis, University of London, 1997.
- [Sur84] I. Suramo, M. Päivänsalo, V. Myllylä : *Cranio-caudal movements of the liver, pancreas and kidneys in respiration*, *Acta Radiol Diag*, vol. 25, pp. 129–131, 1984.
- [Ton02] J. Tonetti, L. Carrat, V. Daanen, J. Troccaz : *Chirurgie percutanée par recalage 3D échographie-TDM. Application clinique au vissage sacro-iliaque.*, pp. 150–155, Elsevier, p. merloz ed., 2002.
- [Tra03] O. Traxer : *Traitements chirurgicaux de la lithiase urinaire*, Néphrologie-Urologie, 18-106-A-10, *Encycl. Méd. Chir.* (Elsevier, Paris), 2003.
- [Tsa02] B. Tsagaan, A. Shimizu, H. Kobatake, K. Miyakawa : *An Automated Segmentation Method of Kidney Using Statistical Information*, in T. Dohi, R. Kikinis, editors, *MIC-CAI*, pp. 556–563, Springer, 2002.
- [Ult03] Ultrasons : http://www.med.univ-rennes1.fr/cerf/edicerf/BASES/BA003_cv_rb_1.html, 2003.
- [Ver04] C. L. Verre : *Méthodes de recalage d'images par fonctions de similarité - Application au repositionnement de patients en radiothérapie*, Ph.D. thesis, Université Joseph Fourier, 2004.
- [Vio95] P. Viola : *Alignment by Maximization of Mutual Information*, Ph.D. thesis, MIT Artificial Intelligence Laboratory, 1995.
- [Vio97] P. Viola, W. Wells : *Alignment by Maximization of Mutual Information*, *International Journal of Computer Vision*, vol. 24, no. 2, pp. 137–154, 1997.
- [Voi01] D. Voirin, Y. Payan, M. Amavizca, A. Leroy, C. Létoublon, J. Troccaz : *Computer-Aided Hepatic Tumor Ablation*, in *Proceedings of the Fourth International Conference on Medical Image Computing and Computer-Assisted Interventions - MICCAI'2001*, 2001.
- [Wel96] W. Wells, P. Viola, H. Atsumi, S. Nakajima, R. Kikinis : *Multi-Modal Volume Registration by Maximization of Mutual Information*, *Medical Image Analysis*, vol. 1, no. 1, pp. 35–51, 1996.
- [Woo93] R. Woods, J. Mazziota, S. Cherry : *MRI-PET registration with automated algorithm*, *Journal of Computer-Assisted Tomography*, vol. 17, no. 4, pp. 536–546, 1993.

Méthodes de Recalage Scanner/Echographie. Application à la Navigation Chirurgicale des Ponctions Rénales Percutanées

LA ponction rénale percutanée est un geste d'urologie courant préliminaire à l'ablation de calculs. La taille réduite des cavités rénales, la présence de structures nobles, et l'information limitée que fournit l'imagerie interventionnelle, rendent complexe l'insertion de l'aiguille de ponction. En collaboration avec le service d'urologie de la Pitié-Salpêtrière, nous avons étudié la faisabilité d'un système d'assistance informatisée au geste de ponction. Notre travail a connu deux phases. D'abord, un protocole basé sur le triptyque planification/recalage/guidage a été validé; il repose sur la segmentation manuelle des images scanner pré-opératoires et échographiques per-opératoires, et sur un algorithme de recalage de nuages de points 3D. Dans un deuxième temps, une nouvelle méthode de recalage iconique permettant de s'affranchir des étapes de segmentation a été mise au point. Ces deux approches ont été mises en oeuvre et expérimentées sur des fantômes, des pièces anatomiques et sur des données de patients. Nous en présentons les fondements et l'évaluation.

Mots-clefs : GMCAO, urologie, ponction rénale, scanner, échographie, recalage iconique.

CT/US Registration Methods. Application to Percutaneous Renal Puncture Surgical Navigation.

PERcutaneous renal puncture is a common urologic procedure preliminary to stone ablation. The reduced size of renal cavities, the proximity of noble structures, as well as the limited information conveyed by interventional imaging devices, make the insertion of the puncture needle more complex. In collaboration with the urologists of Pitié Salpêtrière hospital, we have studied the feasibility of a computer-assisted puncture system. Our study was twofold. On the one hand, a protocol based on the planning/registration/guidance flowchart was validated. It relies on the manual segmentation of pre-operative CT images and intra-operative US images, and on a 3D/3D point matching algorithm. On the other hand, and afterwards, a new registration method avoiding any segmentation step was developed. Those two approaches were implemented and tested on phantoms, cadavers and patient data. We present their basis and evaluation.

Keywords : CAMI, urology, renal puncture, CT, US, voxel-based registration.