



HAL
open science

Imagerie Cardiaque Multimodalités 2D et 3D :application à la Coronarographie/Tomosintigraphie/TEP-CT

Juan Lopez-Hernandez

► **To cite this version:**

Juan Lopez-Hernandez. Imagerie Cardiaque Multimodalités 2D et 3D :application à la Coronarographie/Tomosintigraphie/TEP-CT. Traitement du signal et de l'image [eess.SP]. Institut National Polytechnique de Lorraine - INPL, 2006. Français. NNT : . tel-00118991

HAL Id: tel-00118991

<https://theses.hal.science/tel-00118991>

Submitted on 7 Dec 2006

HAL is a multi-disciplinary open access archive for the deposit and dissemination of scientific research documents, whether they are published or not. The documents may come from teaching and research institutions in France or abroad, or from public or private research centers.

L'archive ouverte pluridisciplinaire **HAL**, est destinée au dépôt et à la diffusion de documents scientifiques de niveau recherche, publiés ou non, émanant des établissements d'enseignement et de recherche français ou étrangers, des laboratoires publics ou privés.

Imagerie Cardiaque Multimodalités 2D et 3D :

application à la Coronarographie/Tomoscintigraphie/TEP-CT

THÈSE

Présentée et soutenue publiquement le 20 juin 2006

pour l'obtention du

Doctorat de l'Institut National Polytechnique de Lorraine
(spécialité **Automatique et Traitement du Signal**)

par

Juan Manuel LOPEZ HERNANDEZ

Composition du jury

Rapporteurs : Jean Claude CARDOT CHU Jean-Minjoz, FRANCE
Maria da Graça CRISTO dos SANTOS Lopes Ruano University of Algarve, PORTUGAL

Examineurs : Gilles KARCHER CHU Nancy, FRANCE
René HUSSON CRAN – Nancy, FRANCE
Christian DAUL CRAN – Nancy, FRANCE
Gérard ETHEVENOT CHU Nancy, FRANCE

Invité : Didier WOLF CRAN – Nancy, FRANCE

Remerciements

Ces travaux de thèse ont été effectués au Centre de Recherche en Automatique de Nancy, dans le groupe thématique Ingénierie pour la santé (IPS) dirigé par Monsieur le professeur Didier WOLF.

Je voudrais remercier le Conseil National pour la Science et la Technologie (CONACyT : Consejo Nacional de Ciencia y Tecnología) du Mexique pour m'avoir soutenu financièrement pendant la réalisation de cette thèse.

Je tiens à remercier mon directeur de thèse Monsieur le professeur Gilles KARCHER pour le suivi très actif de la réalisation de ce travail ainsi que Monsieur Didier WOLF pour son accueil au CRAN. Je tiens à souligner la grande patience et l'optimisme dont Mr. KARCHER et Mr. WOLF ont fait preuve au cours de la direction de mon travail.

Je souhaite également exprimer toute ma reconnaissance à Monsieur Christian DAUL, maître de conférences à l'INPL et chercheur au CRAN pour toute l'aide, les conseils, le soutien, la disponibilité et la patience pendant la réalisation de cette thèse. Un grand Merci également à mon co-directeur de thèse Monsieur le professeur René HUSSON qui m'a fait profiter de sa grande expérience.

Je voudrais aussi remercier Mme. Maria LOPES RUANO, professeur à l'Université d'Algarve au Portugal, et Monsieur le professeur Jean C. CARDOT du CHU Jean-Minjoz à Besançon d'avoir accepté d'être rapporteurs de cette thèse et de l'intérêt qu'ils ont porté à ce travail.

Un grand remerciement également à Monsieur le professeur Gérard ETHEVENOT, médecin coronarographe au CHU de Nancy, pour m'avoir réservé à chaque fois un peu de son temps précieux pour le marquage sur les images de coronarographie. De la même manière à Mme. Djaballah WASSILA et Mr. Sylvain POUSSIER pour son aide pour la récupération des données dans les services de Médecine nucléaire et cardiologie du CHU de Nancy.

J'adresse mes remerciements à tous les membres du laboratoire et notamment aux secrétaires : Mme. Céline MORVILLE, Mme. Françoise ODILLE, Mme. Christine PIERSON et Mme. Marjorie SCHWARTZ pour leur aide précieuse et soutien durant mon séjour au CRAN. J'associe aussi à ces remerciements les chercheurs et les techniciens qui m'ont aidé et fait preuve d'amitié.

Je ne saurais oublier mes amis mexicains, non mexicains et tous les membres de l'association CALMECAC qui ont rendu cette aventure pleine de richesse.

Enfin, je tiens à remercier mes collègues qui m'ont rendu la vie au bureau agréable.

*A mes chers parents.
Manuel Arturo López Nava et Maria Teresa Hernández Hernández,
pour leur confiance et soutien malgré la distance*

*A mis queridos Padres.
Manuel Arturo López Nava y Maria Teresa Hernández Hernández,
por su confianza y por su apoyo a pesar de la lejanía.*

Table des matières

| | |
|---|-----------|
| Introduction générale | ix |
| Chapitre 1 Introduction | 3 |
| 1.1 Contexte du travail | 3 |
| 1.2 Fonction et Anatomie du cœur | 4 |
| 1.2.1 Les artères coronaires | 5 |
| 1.3 Les maladies cardiovasculaires | 5 |
| 1.3.1 L'infarctus du myocarde | 7 |
| 1.3.2 Les facteurs de risque des maladies cardiovasculaires | 7 |
| 1.3.3 L'hypertension artérielle | 7 |
| 1.4 Les techniques de l'imagerie cardiaque | 8 |
| 1.4.1 L'échocardiographie | 8 |
| 1.4.2 L'angiographie coronarienne (coronarographie) | 9 |
| 1.4.3 L'imagerie par résonance magnétique (IRM) | 11 |
| 1.4.4 La scintigraphie du cœur | 12 |
| 1.4.5 La Tomographie par Emission de Positons (TEP) | 13 |
| 1.5 Le Project COROMATCH | 13 |
| 1.5.1 Intérêt medical | 15 |
| 1.5.2 Problématique Scientifique et informatique | 20 |
| 1.5.3 Choix de la méthodologie de superposition 2D et 3D | 23 |
| Chapitre 2 Présentation de la méthode | 27 |
| 2.1 Introduction | 27 |
| 2.2 Préparation des données | 27 |
| 2.2.1 Critère de sélection des films et des images de coronarographie | 27 |
| 2.2.2 Sauvegarde de l'image de coronarographie choisie | 28 |
| 2.2.3 Repères des deux modalités | 30 |
| 2.2.4 Format MIRAGE pour le volume de tomoscintigraphie | 30 |
| 2.2.5 Projection du volume de tomoscintigraphie | 32 |
| 2.3 Superposition 2D des données de coronarographie et de tomoscintigraphie | 33 |
| 2.3.1 Introduction | 33 |
| 2.3.2 Principe de la superposition | 33 |
| 2.3.3 Obtention du contour de la projection de tomoscintigraphie | 33 |

| | | |
|-----------------------------|---|-----------|
| 2.3.4 | Détection du contour de coronarographie | 34 |
| 2.3.5 | Recalage | 40 |
| 2.3.6 | Mise en œuvre de la visualisation 2D | 45 |
| 2.4 | Apposition de la structure de l'arbre artériel sur le volume de perfusion | 47 |
| 2.4.1 | Méthode de reconstruction 3D | 47 |
| 2.4.2 | Mise en œuvre de la méthode d'apposition | 49 |
| 2.5 | Conclusions du chapitre | 58 |
| Chapitre 3 Résultats | | 59 |
| 3.1 | Introduction | 59 |
| 3.2 | Evaluation de la précision de la reconstruction 3D proposée | 59 |
| 3.3 | Description et utilisation du fantôme | 60 |
| 3.3.1 | Résultats de la segmentation et du recalage | 61 |
| 3.3.2 | Résultats de la représentation 2D | 62 |
| 3.3.3 | Résultats de la représentation 3D | 62 |
| 3.4 | Résultats en images sur quelques patients | 65 |
| 3.5 | Evaluation des résultats du patient 12 | 66 |
| 3.5.1 | Résultats de la segmentation et du recalage | 68 |
| 3.5.2 | Résultats de la représentation 2D | 68 |
| 3.5.3 | Résultats de la représentation 3D | 68 |
| 3.6 | Evaluation des résultats du patient 24 | 70 |
| 3.6.1 | Résultats de la segmentation et du recalage | 71 |
| 3.6.2 | Résultats de la représentation 2D | 71 |
| 3.6.3 | Résultats de la représentation 3D | 72 |
| 3.7 | Evaluation des résultats du patient 15 | 74 |
| 3.7.1 | Résultats de la segmentation et du recalage | 75 |
| 3.7.2 | Résultats de la représentation 2D | 76 |
| 3.7.3 | Résultats de la représentation 3D | 77 |
| 3.8 | Evaluation des résultats du patient 25 | 77 |
| 3.8.1 | Résultats de la segmentation et du recalage | 79 |
| 3.8.2 | Résultats de la représentation 2D | 80 |
| 3.8.3 | Résultats de la représentation 3D | 80 |
| 3.9 | Evaluation des résultats du patient 23 | 82 |
| 3.9.1 | Résultats de la segmentation et du recalage | 83 |
| 3.9.2 | Résultats de la représentation 2D | 84 |
| 3.9.3 | Résultats de la représentation 3D | 84 |
| 3.10 | Discussion sur les 5 patients présentés | 86 |
| 3.11 | Analyse de notre base de données | 88 |
| 3.12 | Conclusion du chapitre | 90 |

| | |
|---|------------|
| Chapitre 4 Intégration des données TEP-CT dans les algorithmes de superposition 2D et 3D | 93 |
| 4.1 Introduction | 93 |
| 4.2 Description des modalités CT et TEP | 93 |
| 4.3 Intégration des données CT-TEP dans le projet COROMATCH | 94 |
| 4.3.1 Segmentation du contour myocardique dans la modalité CT | 96 |
| 4.3.2 Repères de travail des modalités CT et TEP | 98 |
| 4.3.3 Obtention de l'information fonctionnelle de la modalité TEP | 99 |
| 4.3.4 Mise en correspondance entre l'information CT-TEP | 100 |
| 4.3.5 Volume CT-TEP reconstruit | 100 |
| 4.4 Mise en application des méthodes de superposition 2D et 3D sur un cas clinique trimodal | 101 |
| 4.5 Patient 29 | 102 |
| 4.5.1 Résultats de la segmentation en coronarographie, recalage et fusion | 102 |
| 4.5.2 Résultats de la reconstruction 3D | 103 |
| 4.5.3 Discussion sur les résultats obtenus | 104 |
| 4.6 Conclusions du chapitre | 106 |
| CONCLUSION | 109 |
| Bibliographie | 111 |

Introduction générale

Durant les deux dernières décades sont apparues de nouvelles modalités d'imagerie cardiaque qui permettent d'observer de plus en plus précisément l'anatomie et les processus fonctionnels des organes. Cependant, l'augmentation de la variété des informations disponibles pour le diagnostic doit aussi être suivie par une amélioration équivalente des outils nécessaires pour interpréter les données issues des différentes modalités d'imagerie. Le médecin doit donc posséder non seulement les images originales, c'est-à-dire non traitées, mais également les outils pour les interpréter. Il est donc nécessaire de développer des outils permettant l'utilisation conjointe de toutes les informations en superposant celles-ci. Cette superposition de données complémentaires améliorera la qualité de la prise en charge du patient.

La prise en charge des patients cardiaques, et en particulier les patients souffrant de maladies coronariennes (angine de poitrine, infarctus, *etc.*), fait appel à de nombreuses données cliniques (électrocardiographie et diverses modalités d'imagerie). Les principales techniques d'imagerie utilisées couramment en cardiologie sont : l'échocardiographie, l'angiographie à rayons X (coronarographie), la tomoscintigraphie myocardique (SPECT : *Single Photon Emission Computed Tomography*), la tomographie par émission de positons (TEP) et l'imagerie par résonance magnétique (IRM). Chacune de ces techniques fournit une information spécifique des principaux facteurs de la physiopathologie cardiaque : anatomie des vaisseaux coronaires, perfusion, métabolisme, viabilité, contractilité, anatomie ventriculaire. Ainsi, l'information concernant un patient est dispersée dans les différentes techniques utilisées.

La prise en charge optimale du patient (diagnostic, évaluation, choix thérapeutique, surveillance) nécessite une synthèse des différentes informations anatomiques et physiologiques complémentaires.

Dans ce contexte, une modalité incontournable utilisée actuellement, est l'angiographie par rayons X (coronarographie) qui est une séquence radiologique dans laquelle les artères coronaires rendues opaques sont complètement visibles par l'injection d'un produit de contraste. Malgré son caractère invasif, cet examen est un des premiers être effectués lorsqu'un problème est détecté. Les raisons de cette utilisation préférentielle résident dans les résolutions temporelles et spatiales des images qu'elle fournit. Ainsi, une obstruction des artères coronaires (sténose) est détectable dans ces images.

L'autre modalité de référence est la scintigraphie du cœur (tomoscintigraphie ou SPECT) qui est une modalité de médecine nucléaire. Elle utilise des radiomarqueurs injectés dans le cœur du patient et mettant en évidence les défauts de perfusion du muscle cardiaque par le biais de différence de coloration. En effet, un volume SPECT est reconstruit à l'aide d'un logiciel de médecine nucléaire donnant une information 3D dans laquelle les zones ischémiques sont représentées par une coloration bleue tandis que les zones bien irriguées (bonne perfusion) sont visualisées en rouge.

La coronarographie permet de visualiser une sténose qui peut être à l'origine d'un défaut de perfusion vu dans la tomoscintigraphie. Ce lien de cause à effet est difficile à établir visuellement car le médecin analyse séparément les différents types de données dans divers logiciels de visualisation.

Par ailleurs, l'examen de coronarographie fournit des données projectives 2D de structures 3D. Or, différentes vaisseaux peuvent se superposer ou se croiser dans les images. De plus, l'information de profondeur étant perdue dans les images à rayons X, le médecin ne peut pas toujours savoir si une artère est située sur la face avant ou la face arrière du cœur. Il est donc difficile pour le coronarographe d'imaginer la position des artères et des sténoses sur le volume de perfusion en observant uniquement les images à rayons X. Or cette information est nécessaire si le lien entre une sténose et un défaut de perfusion doit être établi.

Dans le cadre de ce travail, la superposition de données multimodales doit contribuer à la synthèse des informations cardiaques. Cette combinaison d'images de coronarographie et de tomoscintigraphie

est réalisée à l'aide d'un algorithme de recalage pour la mise en correspondance des données des deux modalités. Ce recalage utilise des informations structurelles communes visibles dans les deux modalités (contour du myocarde). Ces contours sont obtenus grâce à des étapes de segmentation. La combinaison de nos informations 3D repose aussi sur l'obtention d'une représentation 3D des artères schématiques posées sur le volume de tomoscintigraphie. Cette représentation 3D fournit une relation directe entre les sténoses et les défauts de perfusion.

Des outils informatiques ont été développés pour la récupération des données (interfaces utilisateur) telles que les points représentatifs des artères (point racine, bifurcations, extrémités, sténoses). Des outils de visualisation donnant des informations 2D anatomo-fonctionnelle liées au cœur ainsi qu'une représentation 3D de la superposition des sténoses et de la structure d'un arbre coronaire schématique sur le volume de perfusion ont également été conçus.

Le premier chapitre situe le contexte du travail et présente ensuite un bref rappel de la fonction et de l'anatomie du cœur. Ce chapitre présente aussi les maladies cardio-vasculaires et les différentes techniques d'imagerie utilisées à l'heure actuelle pour le dépistage de ces maladies. Nous décrivons le projet COROMATCH à partir d'un diagramme en blocs qui montre les différentes étapes abordées dans ce travail. L'intérêt médical et les problématiques scientifiques et informatiques sont exposées. Finalement, les choix des méthodes de superposition 2D et 3D sont justifiés.

Le deuxième chapitre détaille les méthodologies de superposition 2D et 3D. Nous décrivons d'abord la préparation des données dans la modalité de coronarographie. Cette préparation consiste en la sélection des films angiographiques qui comprennent une image de projection du cœur dans laquelle sont visibles à la fois les artères coronaires, sténoses et le contour du myocarde en fin diastole. En ce qui concerne la modalité de tomoscintigraphie, le volume reconstruit par MIRAGE (logiciel de médecine nucléaire) est successivement lu à partir du fichier DICOM et projeté sous les incidences des images de coronarographies sélectionnées.

Les procédures de segmentation des contours vus dans les deux projections du cœur sont décrites (détection par contours actifs pour la coronarographie et segmentation par filtrage dans la tomoscintigraphie). Nous expliquons ensuite la méthode de recalage multimodalité qui, en superposant les deux contours, permet de déterminer la transformation géométrique requise pour la détermination d'images 2D contenant l'information des deux modalités. L'interface pour la visualisation de ces images est également détaillée dans le chapitre 2.

Ce chapitre se poursuit par la méthode de reconstruction 3D des points d'artères. Ces points sont obtenus avec une procédure de marquage manuelle. En effet, un médecin coronarographe utilise sa connaissance pour effectuer la sélection et la correspondance (à l'aide d'une interface développée à ce propos) entre les segments d'artères dans chaque image de coronarographie. Pour chacune des incidences de coronarographie, les points sélectionnés dans les images à rayons X sont ensuite ramenés dans leur image de projection SPECT correspondante et ceci grâce aux transformations géométriques fournies par l'algorithme de recalage. Les points artériels sont ensuite reconstruits en 3D grâce à un modèle de projection parallèle qui rend notre méthode indépendante vis-à-vis du type du système angiographique. Une fois les points artériels reconstruits en 3D, ceux-ci sont utilisés pour former à la surface du volume de perfusion, la structure d'un arbre coronaire schématique. La description de la formation de cet arbre conclue le chapitre deux.

Le chapitre 3 présente les résultats de reconstruction obtenus pour un fantôme en PMMA (PolyMethylMethAcrylate). Les artères, simulées par des fils de cuivre permettent une première validation de la reconstruction 3D des points artériels dans des conditions idéales (images de coronarographie de bonne qualité, le cœur ne bouge pas).

Des examens de coronarographie et de tomoscintigraphie peuvent être réalisés avec ce fantôme car la double coque en PMMA peut être rempli par le radiotracteur, les défauts de perfusion étant simulés par un bouchon qui crée localement un manque de produit radioactif. Les sténoses sont simulées par des réductions brutales des diamètres de certains fils de cuivre. Nous présentons, dans ce chapitre, les résultats de la segmentation et du recalage sous différentes incidences ainsi que les images de superposition 2D/2D. Des résultats de la représentation 3D des artères schématiques apposées sur le volume de perfusion sont également exposés.

Dans la suite de ce chapitre, les résultats obtenus pour 5 patients représentatifs sont exposés. Ces patients sont représentatifs de par leur différences, au niveau du degré de pathologie et au niveau de

la qualité des résultats de la superposition 3D multimodale. Nous discutons, dans un premier temps, les résultats de segmentation, de recalage et de superposition 2D obtenus pour ces cinq patients. Nous illustrons nos propos pour des données de perfusion extraites d'examen au repos et à l'effort (pour ce dernier, le patient doit par exemple, effectuer un effort physique pendant l'acquisition des données). Les critères d'évaluation de la reconstruction 3D des points des artères sont également donnés. La dernière partie de ce chapitre expose, pour une base de données de 28 patients, des résultats de reconstruction sous forme statistique.

Le chapitre 4 décrit l'intégration de la modalité TEP-CT (Computer Tomography) dans le projet COROMATCH. Nous exposons la méthodologie utilisée pour cet intégration de la modalité TEP-CT dans notre processus de superposition 3D. Des données cliniques trimodales (coronarographie-CT-TEP) d'un patient permettant d'illustrer nos explications. Nous présentons ici, les résultats de la reconstruction schématique des artères sur le volume CT reconstruit à partir de coupes CT. Il faut remarquer que le volume CT associé aux données TEP, fournit une information anatomique (volume myocardique) superposée par une information fonctionnelle 3D (perfusion fournie par la TEP). En effet, l'avantage de la nouvelle machine bi-modale CT-TEP disponible au CHU de Nancy est la connaissance de la correspondance spatiale entre les coupes CT et TEP ainsi que le facteur d'échelle entre eux. De cette manière, une mise en correspondance des coupes CT et TEP est directe. Par ailleurs, contrairement au volume SPECT, le volume CT intégrant les informations de perfusion TEP, n'est pas déformé à cause de la pathologie.

Nous démontrons que les algorithmes de recalage des modalités de coronarographie et CT restent les mêmes que dans le cas de la paire volume de tomoscintigraphie/coronarographie. De même, les algorithmes de la reconstruction 3D des points représentatifs des artères et la méthode d'apposition des artères sur le volume CT sont les mêmes que pour la tomoscintigraphie.

Dans la conclusion nous discutons de l'apport et de l'avenir du projet COROMATCH. Pour ce faire, nous exposons les perspectives de notre travail.

Table des figures

| | | |
|------|--|----|
| 1.1 | Anatomie interne du cœur. | 5 |
| 1.2 | Système circulatoire. | 6 |
| 1.3 | Anatomie des artères coronaires. | 6 |
| 1.4 | Vue transverse des artères coronaires. | 7 |
| 1.5 | Pression artérielle. | 8 |
| 1.6 | Examen d'échocardiographique. | 8 |
| 1.7 | Description d'une image de la séquence de coronarographie. | 10 |
| 1.8 | Description d'une machine à rayons X. | 10 |
| 1.9 | Les trois étapes de l'angioplastie. | 10 |
| 1.10 | Procédure de Pose du stent. | 11 |
| 1.11 | Description des angles de coronarographie. | 11 |
| 1.12 | Machine à Résonance Magnétique. | 12 |
| 1.13 | Vue de l'appareil de scintigraphie du cœur. | 13 |
| 1.14 | Coupes de scintigraphie. | 14 |
| 1.15 | Machine typique de Tomographie d'Emission de Positons et contour moyen obtenu par un logiciel de médecin nucléaire. | 15 |
| 1.16 | Différentes étapes d'utilisation du logiciel MIRAGE pour la reconstruction du volume cardiaque. | 16 |
| 1.17 | Volume reconstruit par MIRAGE pour un patient. | 17 |
| 1.18 | Images de projection du cœur pour la coronarographie et la tomoscintigraphie. | 18 |
| 1.19 | Visualisation 2D de la superposition des deux modalités. | 18 |
| 1.20 | Visualisation 3D schématique des artères coronaires. | 19 |
| 1.21 | Diagramme en bloc du projet COROMATCH. | 22 |
| 2.1 | Interface de MEDCON DICOM Viewer utilisée pour repérer le film d'angiographie. | 28 |
| 2.2 | Boîtes de dialogues affichées pendant la mise en application de l'interface développée pour l'extraction de l'image de coronarographie à utiliser. | 29 |
| 2.3 | Structure du fichier des données de tomoscintigraphie. | 30 |
| 2.4 | Disposition de facettes dans le volume de tomoscintigraphie. | 31 |
| 2.5 | Modélisation des mouvements de la machine de coronarographie par une matrice de rotation. | 32 |
| 2.6 | Segmentation du contour du myocarde dans l'image de tomoscintigraphie. | 34 |
| 2.7 | Description du contour actif. | 34 |
| 2.8 | Initialisation du contour actif dans la version automatique de la segmentation du myocarde. | 36 |
| 2.9 | Initialisation interactive du contour actif dans la version semi-automatique. | 37 |
| 2.10 | Schéma de principe de la procédure d'extraction du contour du myocarde en coronarographie. | 40 |
| 2.11 | Étapes du pretraitement de l'image de coronarographie pour la segmentation. | 41 |
| 2.12 | Histogramme de la longueur des segments calculés pour le patient 1. | 41 |
| 2.13 | Interface développée pour la saisie des trois points initiaux sur la frontière du myocarde. | 42 |
| 2.14 | Résultat de la segmentation du contour du myocarde dans la coronarographie. | 42 |
| 2.15 | Carte de distances obtenues à partir du contour de la projection du volume SPECT. | 44 |
| 2.16 | Principe général adopté pour la mise en correspondance des deux modalités. | 44 |
| 2.17 | Repères des images de coronarographie et de tomoscintigraphie. | 46 |

| | | |
|------|---|----|
| 2.18 | Différentes valeurs numériques pour le paramètre de transparence <i>Alpha</i> | 47 |
| 2.19 | Schéma global pour la méthode de reconstruction 3D développée. | 48 |
| 2.20 | Interface développée pour aider à la saisie de points homologues. | 51 |
| 2.21 | Options disponibles dans l'interface pour la saisie des points homologues. | 51 |
| 2.22 | Procédure pour ajouter un point normal ou particulier dans un segment déjà enregistré. | 52 |
| 2.23 | Procédure pour modifier un segment déjà enregistré. | 52 |
| 2.24 | Procédure d'utilisation de l'interface PHOMOLOGUES. | 53 |
| 2.25 | Méthode d'apposition des segments d'artère à la surface du volume 3D. | 54 |
| 2.26 | Méthode d'apposition des points artériels sur le volume cardiaque. | 55 |
| 2.27 | Images montrant la problématique de la base dans le volume de tomoscintigraphie reconstruit par MIRAGE. | 56 |
| 2.28 | Procédure pour la localisation de la base du volume SPECT. | 57 |
| | | |
| 3.1 | Fantôme réalisé pour la validation de la méthodologie. | 61 |
| 3.2 | Résultats de la segmentation et du recalage pour l'incidence 1 (face stricte) du fantôme. | 62 |
| 3.3 | Résultats de la segmentation et du recalage pour l'incidence 3 (OAD 0°, CRA 20°) du fantôme. | 63 |
| 3.4 | Résultats de la segmentation et du recalage pour l'incidence 19 (profil gauche) du fantôme. | 64 |
| 3.5 | Images de superposition des deux modalités pour l'incidence 1 (face stricte). | 65 |
| 3.6 | Images de superposition des deux modalités pour l'incidence 19 (profil gauche). | 66 |
| 3.7 | Visualisation 3D des artères obtenues pour les incidences 1, 13 et 21 du fantôme. | 67 |
| 3.8 | Résultats de la segmentation et du recalage pour l'incidence 2 (OAD 0°, CRA -20°) du patient 12. | 69 |
| 3.9 | Résultats de la segmentation et du recalage pour l'incidence 4 (OAD 0°, CRA 30°) du patient 12. | 70 |
| 3.10 | Images de superposition 2D des deux modalités pour l'incidence 2 (OAD = 0°, CRA = -20°) du patient 12. | 71 |
| 3.11 | Images de superposition 2D des deux modalités pour l'incidence 4 (OAD = 0°, CRA = 30°) du patient 12. | 72 |
| 3.12 | Visualisation 3D des artères schématiques pour l'incidence 4 (OAD = 0°, CRA = 30°) du patient 12. | 73 |
| 3.13 | Résultats de la segmentation et du recalage pour l'incidence 5 (OAD -50°, CRA -30°) du patient 24. | 73 |
| 3.14 | Images de superposition 2D des deux modalités pour l'incidence 5 (OAD -50°, CRA -30°) du patient 24. | 74 |
| 3.15 | Images de superposition 2D des deux modalités pour l'incidence 7 (OAD -90°, CRA -5°) du patient 24. | 75 |
| 3.16 | Visualisation 3D des artères schématiques pour l'incidence 5 (OAD -50°, CRA -30°) du patient 24. | 76 |
| 3.17 | Résultats de la segmentation et du recalage pour l'incidence 3 (OAD 31°, CRA 32°) du patient 15. | 76 |
| 3.18 | Résultats de la segmentation et du recalage pour l'incidence 7 (profil gauche) du patient 15. | 77 |
| 3.19 | Images de superposition 2D des deux modalités pour les incidences 3 et 7 du patient 15. | 78 |
| 3.20 | Visualisation 3D des artères schématiques pour l'incidence 3 (OAD 31°, CRA 32°) du patient 15. | 79 |
| 3.21 | Visualisation 3D des artères schématiques pour l'incidence 7 (profil gauche) du patient 15. | 80 |
| 3.22 | Résultats de la segmentation et du recalage pour l'incidence 1 (face stricte) du patient 25. | 81 |
| 3.23 | Résultats de la segmentation et du recalage pour l'incidence 6 (profil gauche) du patient 25. | 81 |
| 3.24 | Images de superposition 2D des deux modalités pour l'incidence 1 (face stricte) du patient 25. | 82 |
| 3.25 | Images de superposition 2D des deux modalités pour l'incidence 6 (profil gauche) du patient 25. | 83 |
| 3.26 | visualisation 3D des artères schématiques pour l'incidence 1 (face stricte) du patient 25. | 84 |
| 3.27 | Visualisation 3D des artères schématiques pour l'incidence 6 (profil gauche) du patient 25. | 85 |

| | | |
|------|--|-----|
| 3.28 | Résultats de la segmentation et du recalage pour l'incidence 1 (OAD 0°, CRA 25°) du patient 23. | 85 |
| 3.29 | Images de superposition 2D des deux modalités pour l'incidence 4 (OAD 0°, CRA 30°) du patient 23. | 86 |
| 3.30 | Visualisation 3D des artères schématiques pour l'incidence 2 (OAD 15°, CRA -15°) du patient 23. | 87 |
| 3.31 | Distribution (pourcentage) des patients pour le critère 1 au repos et à l'effort. | 91 |
| 3.32 | Distribution (pourcentage) des patients pour le critère 3 au repos et à l'effort. | 92 |
| 4.1 | Images obtenues lors de l'examen CT-TEP. | 94 |
| 4.2 | Procédure générale pour l'intégration des données CT-TEP dans le projet COROMATCH. | 95 |
| 4.3 | Procédure pour la reconstruction du volume CT-TEP. | 96 |
| 4.4 | Segmentation du contour épicaudique dans la modalité CT. | 97 |
| 4.5 | Coupe de Tomographie numérisée (CT). | 98 |
| 4.6 | Construction du volume cardiaque dans la modalité CT. | 98 |
| 4.7 | Volume CT reconstruit à l'aide des coupes CT. | 99 |
| 4.8 | Méthode de détection des points de perfusion maximales dans la modalité TEP. | 100 |
| 4.9 | Volume CT reconstruit superposé à l'information de perfusion myocardique. A l'instar des données SPECT, la bonne perfusion est représentée en rouge et la mauvaise perfusion en bleu. En haut sont représentés deux points de vues avec la coloration de la perfusion et en bas sont données les facettes reconstruites avec les données CT. | 101 |
| 4.10 | Résultats des étapes de segmentation et de recalage pour l'incidence 5 (face stricte) du patient 29. | 103 |
| 4.11 | Résultats de la segmentation, du recalage et de la superposition des deux modalités pour l'incidence 10 du patient 29. | 104 |
| 4.12 | Artères marquées par le coronarographe sur les images à rayons X. | 105 |
| 4.13 | Visualisation 3D des artères schématiques. | 106 |

Chapitre 1

Introduction

Après avoir présenté le contexte du travail, nous donnons, dans ce chapitre, un aperçu sur la fonction et l'anatomie du cœur. Nous aborderons ensuite le rôle des artères coronaires au niveau du fonctionnement du cœur pour introduire les maladies cardio-vasculaires. Dans ce chapitre les méthodes de diagnostic et de traitement de ces maladies et les facteurs de risque qui sont à leur origine seront présentés.

Nous verrons ensuite les modalités ou techniques d'imagerie disponibles pour l'exploration de la fonction cardiaque. Nous parlerons également du projet COROMATCH qui sera présenté via un diagramme de blocs général mettant en lumière la contribution de cette thèse dans le projet. Nous aborderons ensuite l'intérêt médical ainsi que la problématique scientifique de ce projet et nous présenterons les solutions proposées pour résoudre cette problématique. Finalement, la première modalité d'imagerie retenue dans ce projet, à savoir la coronarographie sera décrite. Pour cette modalité, nous présentons la nature des données fournies par l'imageur et les conditions d'acquisition requises dans le cadre de notre projet. Nous décrirons ensuite la deuxième modalité retenue et nécessaire dans le cadre de ce projet (tomoscintigraphie).

Nous aborderont brièvement les travaux de thèse précédents effectués dans le cadre du projet COROMATCH, à savoir ceux liés au recalage ou à la mise en correspondance entre modalités [SAN03] et à la reconstruction 3D de points représentatifs des artères [VAL04]. Le chapitre 2 fournit une description plus détaillée de ces travaux.

1.1 Contexte du travail

L'imagerie médicale et plus particulièrement l'imagerie cardiaque, attire l'attention de plusieurs équipes de recherche en France et dans le monde. L'intérêt croissant de ce domaine de recherche est dû à l'augmentation du nombre de ces maladies. Le but des équipes de recherche est de développer des outils de diagnostic plus précis conduisant à des décisions thérapeutiques plus efficaces. En France, il y a deux équipes de recherche qui travaillent principalement dans le domaine de l'imagerie cardiaque depuis quelques années.

D'une part, une équipe de recherche du CREATIS (INSA Lyon) travaille sur des méthodes de traitement d'images et de signal appliqués à la cardiologie. L'objectif de cette équipe est de développer une méthode permettant un diagnostic précis des différents états ischémiques. Le projet médical "Imagerie Fonctionnelle de l'ischémie Myocardique" repose sur une approche basée sur l'analyse de la perfusion et du métabolisme myocardique, ainsi que sur la fonction contractile [MAG99] obtenue à l'aide de différentes techniques d'imagerie (tomographie par émission monophotonique : TEMP, tomographie par émission de positons : TEP, imagerie par résonance magnétique : IRM, imagerie par rayons X, échocardiographie). Un autre travail de cette équipe traite de l'optimisation des incidences angiographiques en coronarographie 3D. En effet, en angiographie RX conventionnelle, certains vaisseaux coronaires sont difficiles à visualiser de façon optimale (ceci est par exemple le cas si le segment d'artère est parallèle au faisceau X incident). Il est donc nécessaire d'optimiser le nombre d'incidences et les angles de vue des clichés. Au plan méthodologique, une incidence optimale pour la visualisation 3D d'un segment vasculaire peut être calculée

à partir de deux projections. La reconstruction 3D filaire des principaux vaisseaux de l'arbre coronaire [MER98] à partir de deux séquences de projections constitue un autre centre d'intérêt de cet équipe. Ce travail est entrepris en collaboration étroite avec le groupe "Imagerie dynamique" de General Electric Medical Systems(GEMS). Une base d'images d'une vingtaine de patients a été constituée à l'aide d'un protocole spécifique, afin de disposer d'au moins deux séquences de projections au rayons X (acquises sur un angiographe monoplan) pour chaque patient. Des acquisitions ont été réalisées à la fois avec l'angiographe et le Morphomètre 3D de GEMS(ceci-ci ajoute des reconstructions et des coupes dans tous les plans de l'espace avec une meilleure qualité d'image associée), sur un fantôme réaliste de coronaires (CORONIX) et sur un porc.

Dans le projet EPIDAURE (du thème "Imagerie et robotique médicale") de l'Université de Nice-sophia Antipolis, le but est de concevoir et développer des nouveaux outils d'analyse d'images médicales, pour améliorer le diagnostic et la thérapeutique. Ici, les images étudiées sont des images médicales anatomiques ou fonctionnelles : imagerie radiologique conventionnelle, imagerie scanner-X (tomodensitomètre à rayons X), Imagerie par Résonance Magnétique (IRM anatomique, angiographique, fonctionnelle, *etc*), imagerie isotopique ou de médecine nucléaire (tomographie par émission mono-photonique (SPECT), tomographie par émission de positron (PET)), imagerie ultrasonore ou échographique, imagerie histologique, imagerie vidéo monoculaire ou stéréoscopique, *etc*.

Dans cette équipe, l'axe de recherche dans le domaine de l'imagerie cardiaque est l'analyse du mouvement cardiaque. Cette analyse repose sur un modèle dynamique de l'activité électromécanique du cœur pour la simulation des mouvements cardiaques. La contraction du myocarde est modélisée sur un cycle cardiaque, grâce à une loi de comportement incluant un couplage électromécanique et des conditions limites intégrant l'interaction avec le sang. Cette modélisation cardiaque a pour but la simulation des pathologies cardiaques en vue de l'aide au diagnostic.

Un projet identique au notre, c'est-à-dire combinant des données complémentaires de perfusion du muscle cardiaque et d'anatomie des artères coronaires du patient, est à l'étude dans le département de Cardiologie et de Médecine Nucléaire de l'université de Freiburg en Allemagne. Mais les représentations proposées dans ce projet ne sont pas abordées de la même manière que dans notre cas.

De nombreuses équipes des états-unis travaillent aussi dans le domaine de la cardiologie. On peut citer l'équipe de Leon Axel de l'université de Pennsylvanie qui fait partie du laboratoire "CARDIAL" (The Cardiac Imaging and Analysis Laboratory). Cette équipe reconstruit le cœur avec des méthodes d'éléments finis et en utilisant des coupes d'imagerie par résonance magnétique. Dans la publication [LEO99] de Leon Axel *et al*, une analyse dynamique du ventricule gauche pendant un cycle cardiaque est rapportée. Une autre équipe de recherche de l'université du Massachusetts, travaille sur le sujet de l'imagerie nucléaire, et plus précisément sur la reconstruction 3D du cœur à partir de données SPECT et TEP.

1.2 Fonction et Anatomie du cœur

Le cœur est notre moteur vital. Jour après jour, il fournit une performance fabuleuse pour procurer à nos cellules et à nos organes le sang qui leur est indispensable pour vivre.

Pour résumer, le cœur :

- est un muscle extrêmement puissant qui agit comme une pompe,
- est le muscle le plus performant de notre organisme,
- approvisionne en sang tous les organes et les cellules,
- propulse chaque minute de 5 à 6 litres de sang dans le système circulatoire et
- bat en moyenne de 60 à 90 fois par minute.

Le sang "usagé", appauvri en oxygène, est drainé dans tout le corps par les veines qui le ramènent à l'oreillette droite. Le sang passe ensuite par une valve cardiaque (la valve tricuspide) pour aboutir dans le ventricule droit. Il franchit ensuite une autre valve cardiaque (la valve pulmonaire) pour gagner le système circulatoire pulmonaire. C'est là, dans de minuscules ramifications (les capillaires pulmonaires) qu'il se recharge en oxygène grâce à l'air que nous inspirons. Le sang régénéré, riche en oxygène, emprunte les veines pulmonaires pour parvenir à l'oreillette gauche et franchir une nouvelle valve cardiaque (la valve mitrale) qui l'amène dans le ventricule gauche. Cette dernière, en mouvements de pompage réguliers

propulse le sang au travers d'une dernière valve cardiaque dans l'aorte (la valve aortique). On peut très bien sentir au poignet ou au cou l'onde de choc qui accompagne ce phénomène de propulsion. Ce phénomène est appelé le pouls.

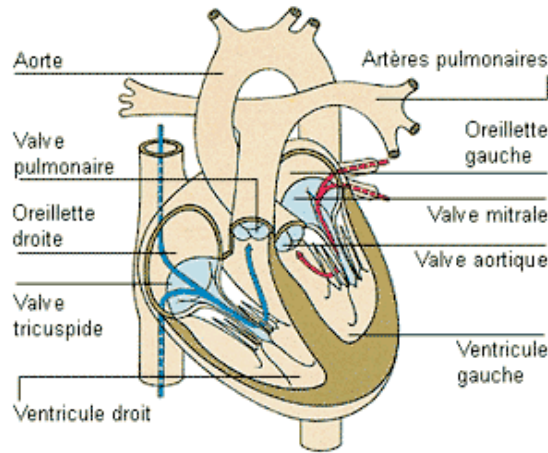


FIG. 1.1 – Anatomie interne du cœur. (source : <http://www.swissheart.ch/f/herz/funktion/herzanatomie.htm>).

Le cœur (voir figure 1.1) est un muscle creux situé sur le diaphragme et entre les poumons. Il comporte quatre cavités : deux ventricules possédant chacune une oreillette (sorte de vestibule) munie de deux valves. Ces valves jouent le rôle de soupapes en veillant à ce que le sang circule toujours dans le bon sens. Une membrane (septum) sépare le cœur en deux éléments distincts que l'on appelle cœur gauche et cœur droit. Dans la circulation corporelle (voir figure 1.2), le cœur droit aspire le sang pauvre en oxygène (bleu), tandis que le cœur gauche propulse le sang riche en oxygène (rouge) dans le système corporel. Les cellules accueillent l'oxygène et les nutriments que leur fournissent les extrémités des artères, les minuscules artérioles. Dans le même temps, le sang récupère le dioxyde de carbone ainsi que les résidus métaboliques. Dès lors appauvri en oxygène et lesté de divers déchets, il retourne au cœur en empruntant le chemin des veines, et la boucle est bouclée.

1.2.1 Les artères coronaires

Le schéma de la figure 1.3 montre, que la vascularisation du cœur est assurée par deux arbres artériels appelés respectivement coronaire droite et coronaire gauche. L'artère coronaire droite est constituée de l'artère marginale antérieure du bord droit, de l'artère rétroventriculaire (RV) et de l'artère interventriculaire postérieure (IVP). La coronaire gauche, quand à elle, comprend l'artère interventriculaire antérieure (IVA) donnant des branches diagonales et septales (vascularisation des deux tiers antérieurs du septum) et l'artère circonflexe (Cx) donnant des branches latérales encore appelées marginales pour la face postéro-latérale du ventricule gauche.

Au niveau du tronc coronaire, le diamètre typique des artères est de 5 millimètres [AMI81]. Les deux branches principales se subdivisent rapidement. Les branches principales ont des diamètres diminuant progressivement de 4 à 2 mm. Au fil des ramifications, les artères coronaires atteignent rapidement des diamètres inférieurs à 1 mm, jusqu'à devenir des artérioles puis des capillaires.

1.3 Les maladies cardiovasculaires

Les maladies cardio-vasculaires désignent l'ensemble des pathologies touchant l'appareil circulatoire qui comprend le cœur, le réseau artériel et le réseau veineux. Actuellement, dans les pays développés, les maladies cardio-vasculaires sont la première cause de mortalité. D'après l'OMS, elle seront aussi la première cause de mortalité à l'échelle mondiale dès 2008. Elle représentent donc un enjeu de santé majeur pour l'ensemble des populations humaines.

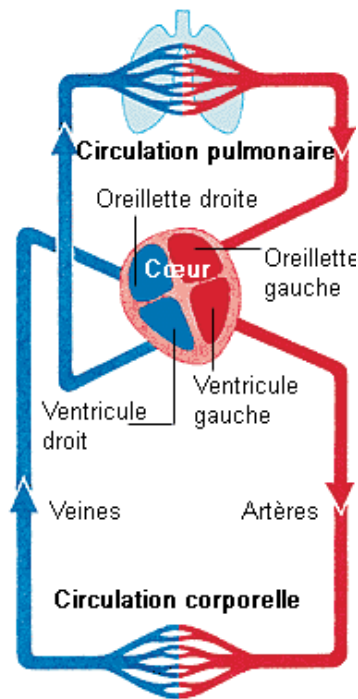


FIG. 1.2 – Système circulatoire (source : <http://www.swissheart.ch/f/herz/funktion/herzanatomie.htm>).

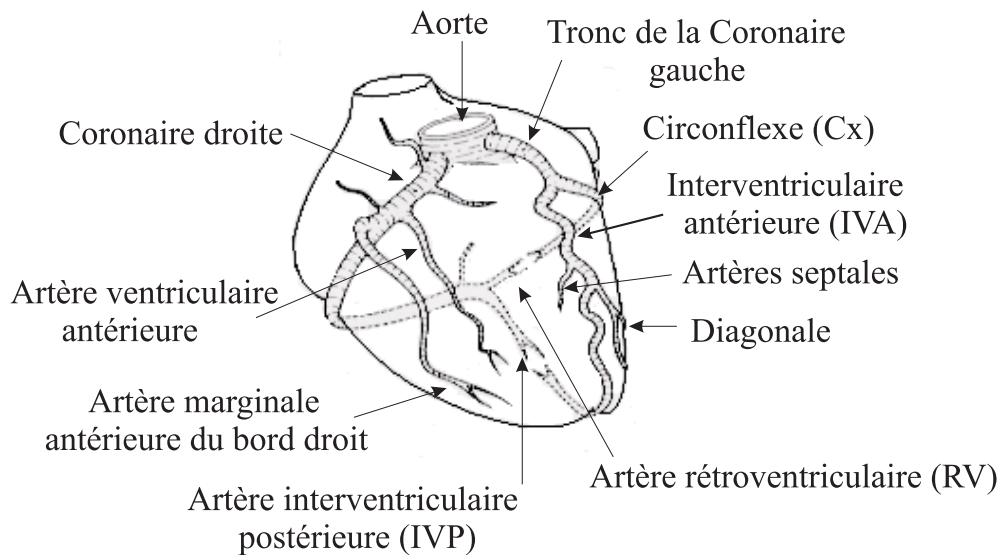


FIG. 1.3 – Anatomie des artères coronaires.

L'athérosclérose est un durcissement et une inflammation de la paroi artérielle, combinée à la formation d'un dépôt, de nature fibreuse, lipidique ou calcique au sein même de cette paroi (voir figure 1.4). Il en résulte une obstruction partielle ou totale de l'artère lésée. Cette pathologie, appelée sténose peut toucher les artères qui irriguent le muscle cardiaque.

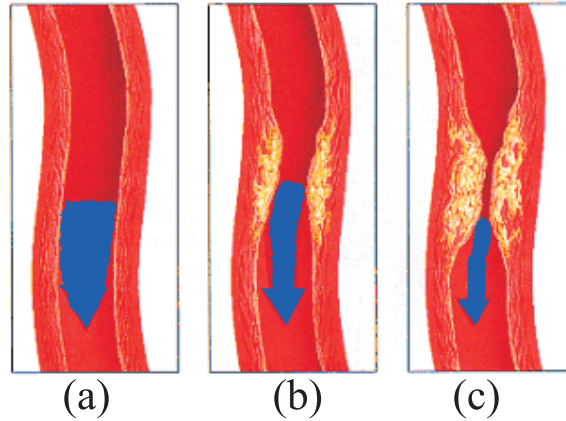


FIG. 1.4 – Vue transverse des artères, (a) artère sans dépôt et circulation sanguine normale, (b) artère avec dépôt et circulation sanguine diminuée et (c) artère avec dépôt et rétrécissement de son diamètre. La circulation sanguine est diminuée en conséquence. (source :<http://www.prevention.ch/diagnosticsmaladiecoronarienne.htm>).

1.3.1 L'infarctus du myocarde

Un infarctus du myocarde est dû à une diminution de l'apport en oxygène aux cellules du muscle du cœur, cette diminution étant responsable de la mort des cellules et donc de la destruction d'une partie du muscle cardiaque. L'infarctus du myocarde fait souvent suite à une angine de poitrine qui est une douleur persistante de la cage thoracique et qui constitue en quelque sorte un signe d'alerte. C'est une maladie malheureusement très fréquente, qui prédomine chez l'homme et apparaît en priorité chez les sujets ayant des facteurs de risque cardiovasculaires tels que le tabac ou l'obésité par exemple (voir section 1.3.2). L'infarctus du myocarde est donc une maladie fréquente et grave. Elle implique une prise en charge urgente en milieu hospitalier spécialisé avec un traitement bien codifié. Le but du traitement est de faciliter l'irrigation sanguine du muscle cardiaque. De ce point de vue, d'importants progrès ont été faits en cardiologie ces dernières années.

1.3.2 Les facteurs de risque des maladies cardiovasculaires

Parmi les facteurs de risque les plus importants nous pouvons mentionner :

- le diabète insulino-dépendant et non-insulino-dépendant,
- l'hypertension artérielle,
- l'obésité,
- les dyslipidémies et
- le tabac.

1.3.3 L'hypertension artérielle

L'hypertension artérielle désigne une élévation de la pression du sang dans les artères, par rapport à une valeur dite "normale" et établie par de nombreux comités scientifiques à travers le monde. L'unité de pression actuellement utilisée est le millimètre de mercure (mmHg). Il est cependant prévu par la commission sanitaire européenne d'interdire le mercure dans les appareils de mesure de sorte que l'unité mmHg est vouée à disparaître. La pression artérielle se décompose classiquement en pression artérielle maximale (systolique) et minimale (diastolique) (voir figure 1.5). Pour cette raison, la lecture de la

pression artérielle se fait toujours à l'aide de 2 nombres, la pression artérielle systolique et diastolique. Par exemple 12/7 signifie 120 millimètres de Mercure pour la pression artérielle maximale (systolique) et 70 millimètres de mercure pour la pression artérielle minimale (diastolique).

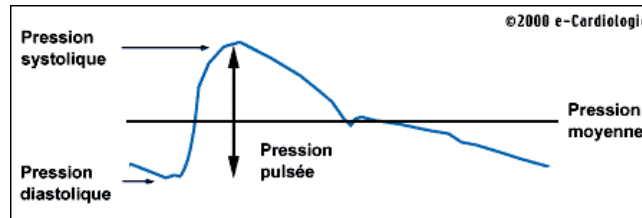


FIG. 1.5 – Pression artérielle. (source :<http://www.e-cardiologie.com>).

Actuellement, la valeur de la pression artérielle à partir de laquelle est définie l'hypertension artérielle (un sujet est hypertendu) est de 140 millimètres de mercure (14 dans le langage courant) pour la pression artérielle systolique (maxima) et de 90 millimètres de mercure (9 dans le langage courant) pour la pression artérielle diastolique (minima).

1.4 Les techniques de l'imagerie cardiaque

Actuellement, il existe plusieurs techniques d'imagerie cardiaque pour le diagnostic des maladies coronariennes. Chacune d'elles fournit une information spécifique sur les principaux facteurs de la physiopathologie cardiaque : anatomie des vaisseaux coronaires, perfusion myocardique, métabolisme, contractilité ou anatomie ventriculaire.

1.4.1 L'échocardiographie

L'échocardiographie est un enregistrement graphique de la position et des mouvements du cœur. Les signaux enregistrés sont des échos des faisceaux d'ultrasons transmis à travers la paroi thoracique (voir figure 1.6). Cette technique permet de tracer les contours d'une sténose valvulaire et de mettre en évidence un reflux éventuel, en particulier au niveau du cœur gauche. L'échocardiographie Doppler permet d'enregistrer le flux sanguin du cœur et des gros vaisseaux.

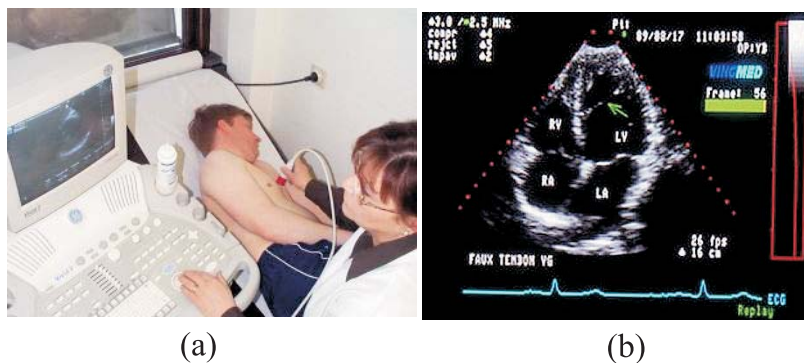


FIG. 1.6 – (a) Examen d'échocardiographique. (source : <http://www.prov-liege.be>), (b) Coupe des 4 cavités enregistrée pour l'apex cardiaque. La pointe du cœur est en haut. Les 2 ventricules et les 2 oreillettes sont visualisés, ainsi que les septa inter-ventriculaire et inter-atrial. (source : <http://www.besancon-cardio.net>).

L'échocardiographie est utilisée chez un grand nombre de patients cardiaques. Elle permet d'évaluer les conséquences d'une maladie cardiovasculaire ou de trouver une explication à un essoufflement. A la fin des années 70, l'échocardiographie bidimensionnelle utilise un système électronique à balayage décrivant les différentes coupes anatomiques du cœur et donnant une analyse fine des valves et du muscle

cardiaque. Les années 80 sont marquées par l'apparition des techniques Doppler, qui complètent l'abord anatomique par une approche hémodynamique du cœur permettant notamment l'analyse des flux sanguins intracardiaques. A partir de 1985, l'échocardiographie par voie transoesophagienne offre des images d'une définition exceptionnelle. L'échocardiographie de stress est utilisée depuis les années 90 pour détecter une éventuelle ischémie myocardique (apport insuffisant d'oxygène par le sang) et pour évaluer la viabilité du muscle cardiaque après infarctus. Le Doppler tissulaire myocardique venant en complément de l'échocardiographie de stress, verra son application dans l'étude de la physiologie du muscle cardiaque.

L'échocardiographie de contraste, également en cours de développement, permettra de détecter des défauts de vascularisation du muscle cardiaque. Se profile enfin la venue de l'échocardiographie tridimensionnelle permettant des reconstitutions spatiales des différentes structures cardiaques et valvulaires.

1.4.2 L'angiographie coronarienne (coronarographie)

Les artères coronaires sont visualisées par une technique appelée angiographie coronarienne ou coronarographie (voir figure 1.7). Un cathéter long et étroit est introduit dans l'aorte ascendante via l'artère fémorale (cuisse) ou l'artère brachiale (bras). Sous contrôle radioscopique, le cathéter est positionné juste en regard de l'orifice de l'artère coronaire. Une petite quantité de produit de contraste radio-opaque est alors injectée : elle permet d'opacifier l'artère coronaire et ses branches ainsi que les éventuelles zones sténosées qui peuvent exister. En effet, la coronarographie étant une séquence d'images à rayons X, la progression du liquide opaque est visible dans le film. Les artères et les sténoses éventuelles deviennent visibles au fil et à mesure de la progression.

La coronarographie permet l'étude visuelle des artères coronaires du cœur afin de :

- dépister des anomalies de circulation sanguine dues à un obstacle, et
- intervenir sur le vaisseau en le dilatant si le besoin s'en ressent (c'est l'angioplastie).

Cet examen est indiqué quand on suspecte un infarctus du myocarde ou un angor (angine de poitrine) c'est-à-dire en cas de :

- douleur persistante dans la cage thoracique,
- malaises atypiques chez un sujet ayant des facteurs de risque (plus de 50 ans, diabétique, taux élevé de cholestérol, hypertendu),
- d'electrocardiogramme anormal ou
- d'anomalies biologiques, comme l'élévation des enzymes cardiaques sur la prise de sang.

Elle permet de :

- détecter un obstacle à l'écoulement du sang (rétrécissement ou athérome) ou d'un caillot (embolie),
- de préciser le nombre, le siège et le type des lésions, et
- d'estimer les pressions à l'intérieur des cavité cardiaques.

L'appareil de coronarographie est composé d'une table basculante au-dessus de laquelle un bras articulé muni d'un tube à rayons X se déplace (voir figure 1.8).

Pendant l'examen, le patient est allongé sur le dos. On enregistre en permanence son rythme cardiaque et sa tension artérielle. L'examen se déroule dans un environnement stérilisé et sous anesthésie locale. Le cardiologue commence par désinfecter la peau puis réalise l'anesthésie locale. Quand la zone est endormie, il introduit un cathéter dans une artère du pli de l'aîne ou du bras. Il fait cheminer ce cathéter jusqu'à l'origine des artères coronaires en remontant dans l'aorte. L'examen se passe sous contrôle visuel sur un écran. Une fois en place, le produit de contraste est injecté et entraînera une sensation de chaleur dans le membre perfusé puis dans tout le corps. C'est une réaction normale et passagère, ensuite la séquence d'image est réalisée afin de visualiser le réseau vasculaire. Si un obstacle est mis en évidence, une angioplastie peut être pratiquée (elle consiste à dilater le vaisseau rétréci à l'aide d'un petit ballonnet, voir figure 1.9).

En complément de l'angioplastie, le clinicien a la possibilité de limiter le risque de récurrence de sténose en laissant sur place un dispositif métallique tubulaire en forme de grillage. Ce dernier est appelé stent (voir figure 1.10).

Le protocole classique d'angiographie coronaire consiste à conserver l'ensemble du système dans une position statique et à acquérir une séquence d'images durant quelques secondes. Ces acquisitions sont répétées pour plusieurs positions différentes de l'ensemble source/plan image.

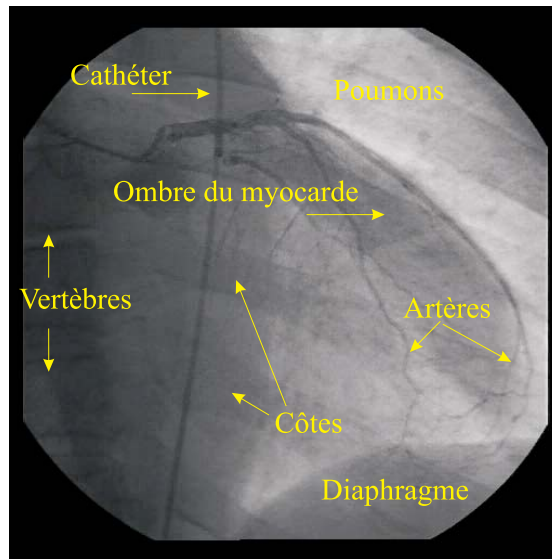


FIG. 1.7 – Description d'une image de la séquence de coronarographie. Les côtes, les vertèbres, les poumons, le diaphragme et le cathéter sont visibles dans cette modalité.

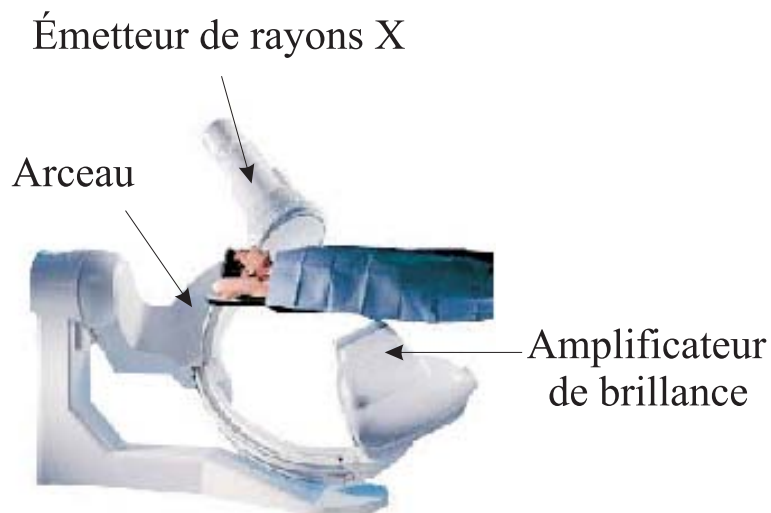


FIG. 1.8 – Machine à rayons X constituée typiquement d'un arceau, d'un émetteur de rayons X et d'un amplificateur de brillance (principaux éléments).

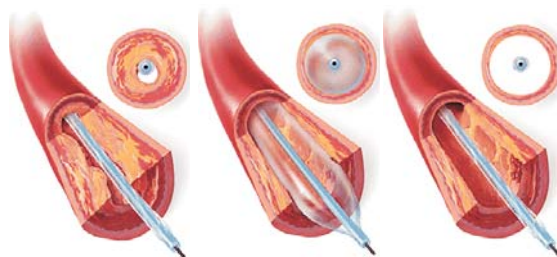


FIG. 1.9 – Les trois étapes de l'angioplastie, de gauche à droite : le ballon est conduit au niveau de la sténose, le ballon est ensuite gonflé pour écraser le dépôt dans la paroi, puis le ballon est dégonflé et finalement retiré. (source : Gersony Medical Media).

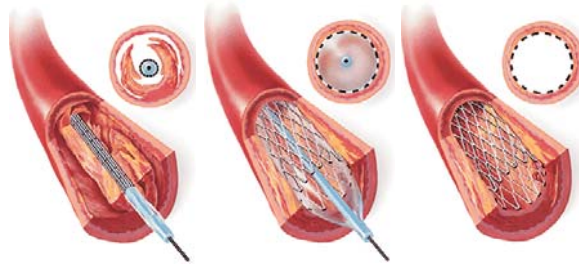


FIG. 1.10 – Pose du stent, de gauche à droite : le stent refermé est amené sur un ballon au niveau de la sténose, le ballon est ensuite gonflé pour déployer le stent, finalement le ballon est dégonflé et ensuite retiré. (source : Gersony Medical Media).

Une incidence est caractérisée par deux valeurs angulaires qui donnent la configuration géométrique de l'arceau portant la source de rayons X et le plan image (voir figure 1.11).

- Un angle est réglé dans le plan sagittal (voir figure 1.11 (b)), nommé cranial/caudal et noté CRA/CAU,
- Un autre angle est fixé dans le plan axial (voir figure 1.11 (a)), nommé oblique antérieur droit/oblique antérieur gauche et noté OAD/OAG.

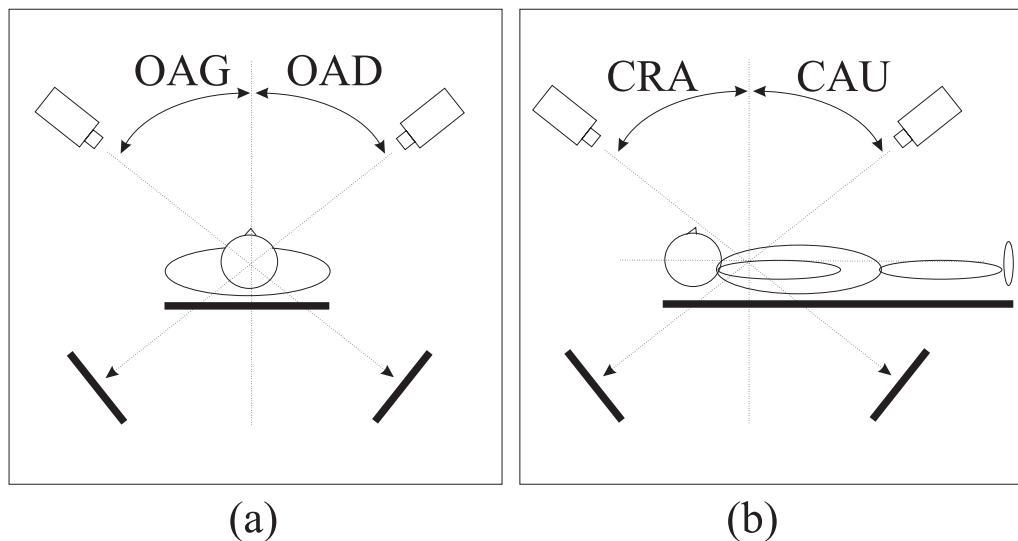


FIG. 1.11 – Description des angles de coronarographie. (a) Angle d'acquisition OAD/OAG dans le plan axial du patient, (b) Angle d'acquisition CRA/CAU dans le plan sagittal du patient.

1.4.3 L'imagerie par résonance magnétique (IRM)

Cette technique est fondée sur la théorie physique de la Résonance Magnétique Nucléaire, c'est à dire, sur l'analyse du comportement des protons contenus dans les tissus et soumis d'une part à un champ magnétique et d'autre part à une impulsion de radiofréquence. Elle se manifeste sous forme d'un signal. Ce signal est alors analysé puis intégré dans un système référencé dans les trois plans de l'espace et converti par le système informatique en image. Le signal émis varie en fonction de la nature du tissu. L'eau, la graisse, l'os, les parenchymes, une tumeur, *etc.*, ont des comportements magnétiques et donc des paramètres tissulaires spécifiques et différents. La figure 1.12 montre une machine IRM typique.

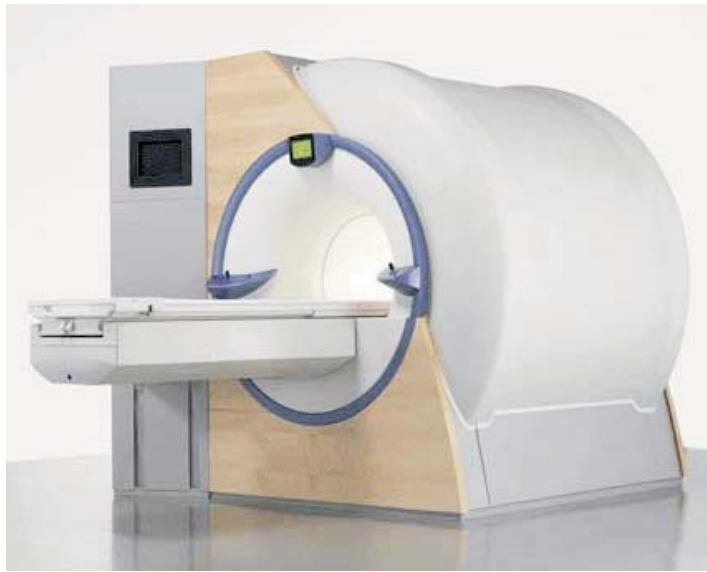

FIG. 1.12 – Machine à Résonance Magnétique.

1.4.4 La scintigraphie du cœur

Les récents progrès de l'électronique et de l'imagerie médicale permettent actuellement de mieux analyser la structure et la fonction du cœur. La scintigraphie du cœur est un examen de la médecine Nucléaire qui permet de très bien évaluer la fonction du muscle cardiaque, et donne des renseignements sur ses capacités de contraction. En raison du coût élevé de cet appareil (voir figure 1.13), sa disponibilité est très limitée. Ainsi, il est souvent nécessaire d'aller dans une grande ville pour pouvoir bénéficier de cet examen. Cette modalité utilise des isotopes radio-actifs émetteurs de photons gamma (ou traceurs) qui sont injectés dans la circulation sanguine par voie intra-veineuse périphérique. Le détecteur (simple sonde à scintillation ou gamma caméra) absorbe les photons gamma pour générer une image de l'organe exploré. Pour les applications cardiaques, la Médecine Nucléaire se propose essentiellement deux objectifs :

- analyser la répartition du traceur dans le myocarde, avec des études au repos, à l'effort ou après une épreuve pharmacologique et sous différentes incidences ; c'est la scintigraphie myocardique (voir figure 1.14),
- arriver à une représentation dynamique (en fonction du temps) de la contraction des cavités cardiaques et surtout du ventricule gauche et ceci sous différentes incidences.

La scintigraphie myocardique est réalisée grâce à l'injection d'un traceur le thallium 201, dont le comportement est très voisin de celui du potassium (fixation intra-cellulaire). Les zones mal ou pas perfusées ne fixent pas le traceur. Le but de l'examen est donc de détecter les régions du myocarde mal perfusées.

Cet examen a deux applications essentielles :

- l'infarctus au stade aigu, cet examen mettant en évidence les zones nécrosées et
- le diagnostic de l'insuffisance coronaire. Dans ce cas, l'examen se fait en deux temps. Des scintigraphies et une épreuve E.C.G. classique sont d'abord réalisées immédiatement après injection de thallium 201 et au maximum de l'effort. Ces examens vont mettre en évidence les zones ischémisées et les zones nécrosées si celles-ci existaient auparavant. Dans un deuxième temps, quelques heures après cette injection, on réalise de nouvelles scintigraphies qui vont montrer le phénomène de redistribution du thallium. En effet, quelques heures après l'injection, les zones ischémisées vont fixer de nouveau le produit marqué alors que les zones nécrosées continueront à ne pas le faire.




FIG. 1.13 – Vue de l'appareil de scintigraphie du cœur. Il est capable d'effectuer une rotation complète autour du patient. (source : <http://www.e-cardiologie.com>).

1.4.5 La Tomographie par Emission de Positons (TEP)

La tomographie d'émission de positons est une technique d'imagerie médicale fonctionnelle quantitative avec une bonne résolution spatiale. Elle permet de mesurer *in vivo* et de manière atraumatique la distribution volumique au sein des organes d'un paramètre physiologique. Cet examen donne par exemple des informations liées au métabolisme cellulaire ou la densité de récepteurs d'un système de transmission neuronal dans les organes tels que le cerveau ou le cœur. Le principe fondamental du TEP est la détection simultanée des deux photons d'annihilation du positon qui s'échappent du sujet. C'est donc une technique intrinsèquement quantitative. En effet, l'atténuation des photons, principal effet limitant la détection des photons à l'extérieur du corps, est facilement corrigé par une mesure à l'aide d'une source externe. La formation d'images d'un paramètre physiologique, est utilisée pour fabriquer une cartographie tridimensionnelle des organes liés à un paramètre physiologique comme le métabolisme du glucose, le débit sanguin, ou la densité de récepteurs d'un système de transmission neuronale. Cette cartographie 3D est obtenue à partir de la mesure de la distribution volumique et temporelle d'un traceur spécifique injecté au sujet.

Le TEP utilise comme marqueurs des émetteurs de positons. Ces isotopes à demi-vie courte (Fluor 18 : 110 min) ou très courte (Carbone 11 : 20 min, Oxygène 15 : 122 sec) ont la propriété de se dégrader en émettant un positon. Ces isotopes sont produits par un cyclotron et leur incorporation dans le traceur est réalisée sur le site même du tomographe pour les isotopes de plus courte période. Le TEP est environ 100 fois plus sensible que le SPECT grâce à la suppression des collimateurs physiques remplacés par une collimation électronique. Par ailleurs, la suppression des collimateurs physiques permet d'obtenir une résolution spatiale uniforme sur l'ensemble du champ de vue et non pas variable avec la distance au collimateur. Pour des raisons de coût de production des traceurs essentiellement, le TEP est longtemps resté un outil dédié à la recherche clinique. Son succès a été assuré par la grande variété de produits radio-pharmaceutiques disponibles. Il résulte aussi de la facilité d'intégration des marqueurs dans des molécules biologiques en TEP. Dans la figure 1.15 (a) est donnée une machine TEP typique.

Le CHU de Nancy vient d'acquérir cette technologie qui représente un investissement important puisqu'il comporte un cyclotron capable d'accélérer les particules et de produire les substances radio-actives à injecter. Nancy est le quatrième établissement de France équipé d'une machine bimodalité TEP-CT.

1.5 Le Project COROMATCH

Le projet COROMATCH est un projet multidisciplinaire dans lequel interviennent des médecins, un partenaire industriel et des chercheurs dont le but commun est le développement d'un outil d'aide au

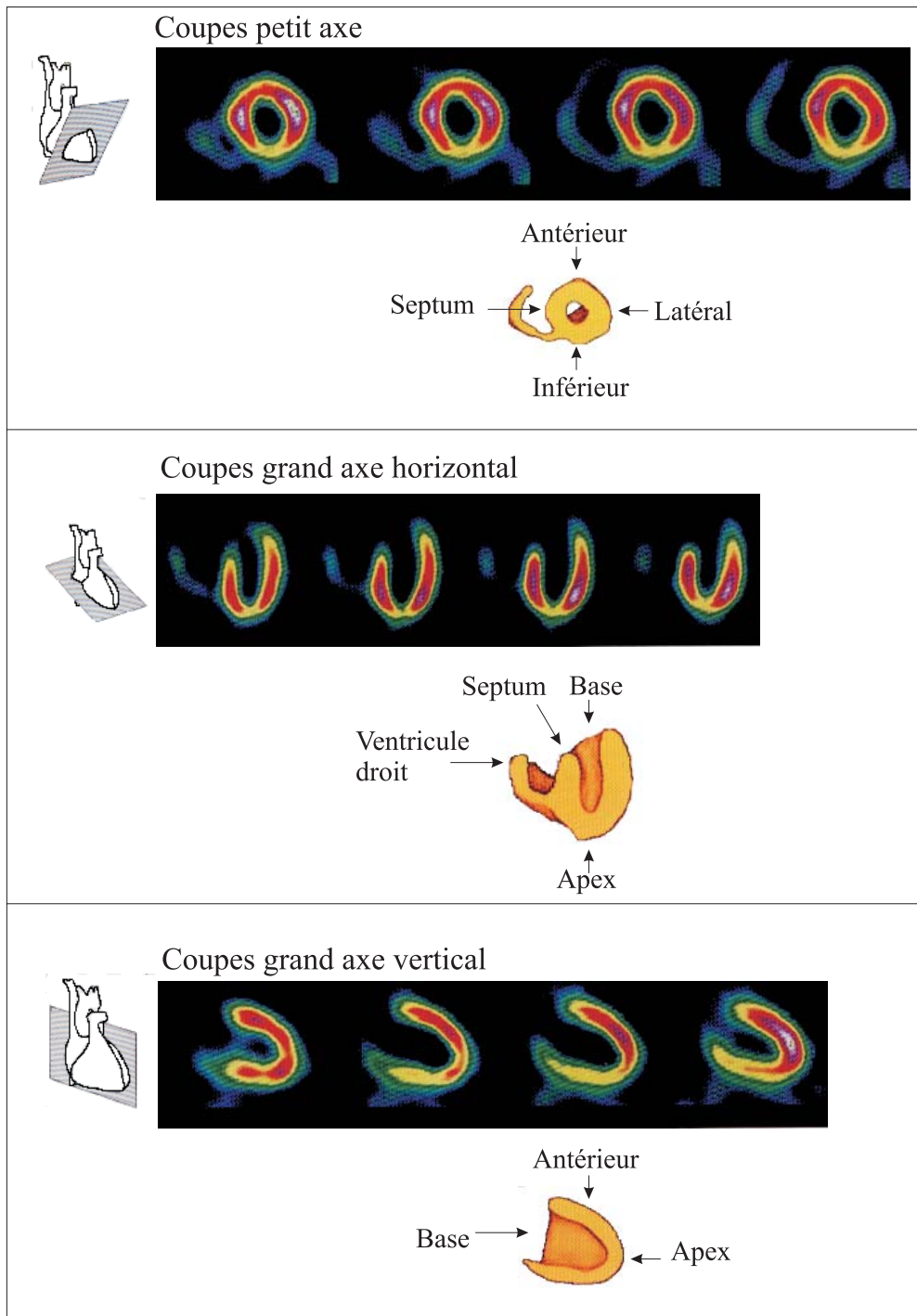


FIG. 1.14 – Coupes de scintigraphie. Cette modalité montre la répartition du traceur dans le myocarde.

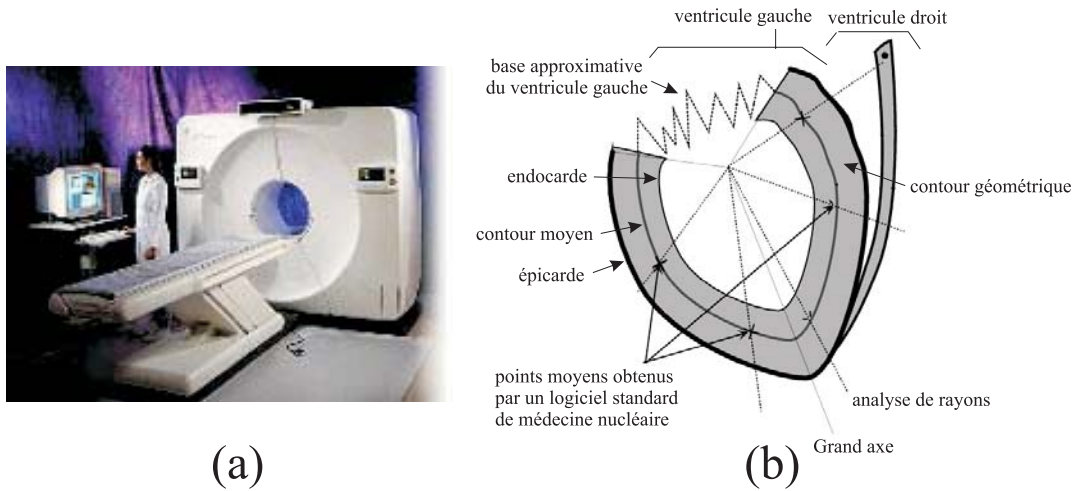


FIG. 1.15 – (a) Machine typique de Tomographie d'Emission de Positons. (Source : General Electric Medical Systems.), (b) contour moyen entre l'épicarde et l'endocarde obtenu par un logiciel de médecine nucléaire.

diagnostic des maladies cardiaques. Le logiciel Mirage [SEG01] de l'entreprise Segami permet d'obtenir, à partir de données de tomoscintigraphies natives (coupes petit axe, grand axe horizontal et grand axe vertical, voir figure 1.14), un volume représentant la paroi moyenne du myocarde. Cette paroi est colorée en bleu ou rouge selon l'intensité de perfusion (rouge pour une zone bien perfusée, bleu pour une zone mal irriguée).

Pour procéder à la reconstruction 3D, il faut suivre la procédure "Myocardial Perfusion SPECT" (voir figure 1.16 (a)) proposée dans le logiciel MIRAGE.

Dès que les données du patient sont introduites dans MIRAGE, le Sinogramme, qui est un petit film (voir figure 1.16 (b)) visualise le ventricule gauche, parfois aussi le ventricule droit dans le cas d'une épreuve d'effort. Ensuite l'opérateur sélectionne les limites du cœur pour la reconstruction (voir figure 1.16 (c)). La réorientation des coupes transverses, obliques et frontales est faite ensuite, ainsi que le centrage des coupes pour mettre celles-ci dans le repère propre du cœur (figure 1.16 (d)). Ce repère est défini dans la section 2.2.3 du chapitre 2. Une segmentation par masquage interactive est ensuite réalisée pour enlever les structures en extérieures au cœur (figure 1.16 (e)). Ce masquage est réalisé de manière interactive en ajustant les limites de la fenêtre. Avec le bouton "Save reconstruction" (voir figure 1.16 (f)), l'utilisateur place dans les coupes des rayons qui ont tous la même origine (centre du ventricule). Ces rayons sont utilisés pour déterminer le volume de perfusion grâce au calcul du contour moyen du cœur (contour situé entre l'endocarde et l'épicarde, voir figure 1.15 (b)).

L'option "Bullseye 3D analysis" réalise la reconstruction. Le volume de tomoscintigraphie est finalement enregistré (voir figure 1.17) dans un fichier binaire.

Il faut remarquer que la surface 3D obtenue ne correspond pas au contour géométrique exact du cœur mais définit le lieu des maxima de perfusion sur chaque rayon. Par ailleurs, le cœur est un organe perpétuellement en mouvement. Les battements sont rapides par rapport au temps d'acquisition de chaque coupe. Ces dernières sont donc déjà des approximations de la réalité au même titre que la reconstruction volumique.

A cet stade, notre première tâche est la lecture de ce fichier (voir section 2.2.4) qui donne le volume de tomoscintigraphie avec l'information de perfusion ou de coloration indiquant dans quelle endroit il y a des zones ischémiques.

1.5.1 Intérêt medical

Un des problèmes cardiaques est lié à la nécrose (mort) d'une partie du muscle cardiaque qui elle-même intervient lorsque un ou plusieurs segments d'artères coronaires sont en partie ou complètement bouchés. L'état des artères et du muscle cardiaque est visualisé dans deux examens distincts, à savoir la

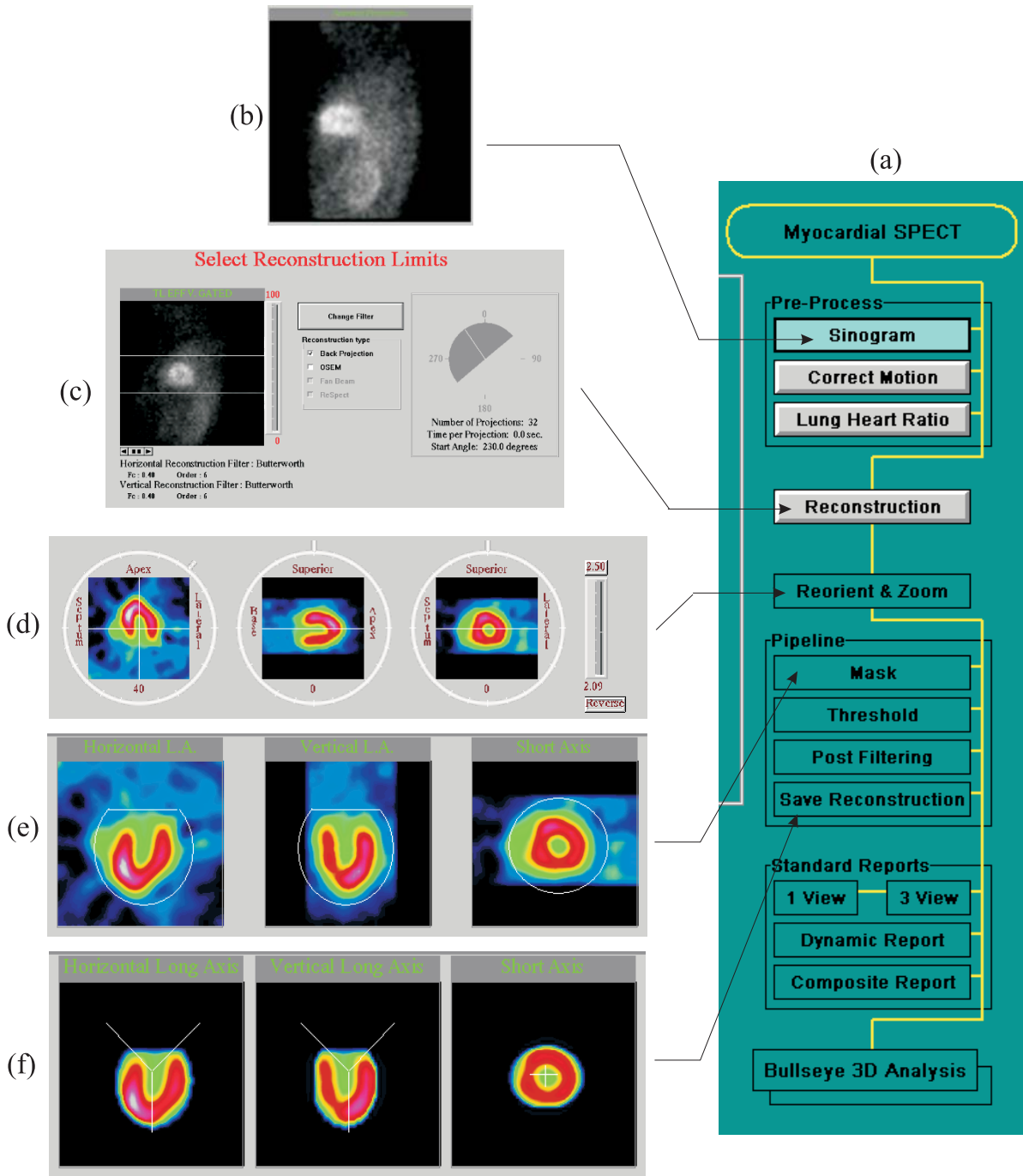


FIG. 1.16 – Différentes étapes d'utilisation du logiciel MIRAGE pour la reconstruction du volume cardiaque.

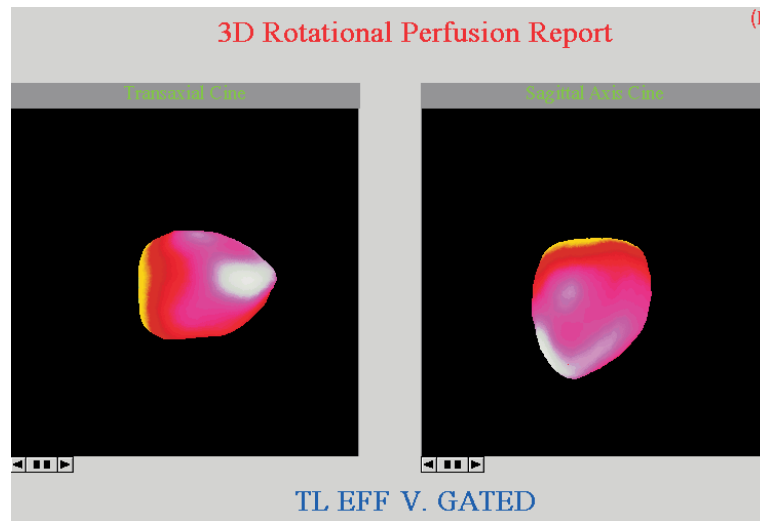


FIG. 1.17 – Volume reconstruit par MIRAGE pour un patient.

coronarographie pour les artères et une tomoscintigraphie pour le muscle. Cette observation des artères et du muscle cardiaque dans deux modalités séparées n'autorise pas l'établissement d'un lien direct et facile entre cause (artère bouchée) et effet (nécrose). En effet, une artère bouchée (ou partiellement bouchée) ne conduit pas forcément à une nécrose, une même zone du muscle pouvant être irriguée par plusieurs segments artériels. Au contraire, une artère faiblement bouchée peut être responsable d'une nécrose. Ce lien de cause à effet est difficilement perceptible lorsque les artères et le muscle cardiaque sont observés dans deux jeux de données différents.

Pour établir visuellement le lien de cause à effet, nous proposons (et c'est le but de ce travail) aux spécialistes deux représentations de la superposition des données des deux modalités. Une représentation est réalisée en 2D, l'autre en 3D.

Représentation 2D

Dans cette représentation nous superposons à l'image de coronarographie, les données de tomoscintigraphie projetées sous les incidences des images de rayons X (les données de coronarographie et de tomoscintigraphie sont donc placées dans un même plan image, chacune des deux modalités donnant une information du même lieu géométrique (voir figure 1.18)). Dans cette représentation (voir figure 1.19), le médecin dispose de toute l'information anatomique des artères fournie par la coronarographie sans être perturbé par l'information de tomographie (colorisation des images à rayons X) représentant l'irrigation du cœur aux différents endroits de l'image de coronarographie. Les données de perfusion n'étant pas vues par transparence (comme c'est le cas pour une image à rayons X), la colorisation représente l'état de perfusion de la face avant ou arrière par rapport au point de vue. Pour cette raison, nous proposons deux images «en miroir», l'une représente l'irrigation de la face avant, l'autre celle de la face arrière.

L'inconvénient de cette représentation est liée au fait que dans les images à rayons X, le médecin ne sait pas toujours si une artère est située sur la face avant ou arrière du cœur, ce qui ne facilite pas le lien cause à effet recherché. Pour cette raison, une représentation 3D complémentaire est développée.

Représentation 3D

Dans cette représentation nous reconstruisons la structure d'un arbre artériel schématisé qui est posé sur le volume de perfusion (voir figure 1.20). Le médecin peut alors observer la position de la sténose (et du segment artériel sténosé) par rapport à la localisation d'une éventuelle nécrose, et ceci pour tout point de vue. La reconstruction d'une structure d'un arbre schématisé est suffisante pour localiser la sténose par rapport à un défaut de perfusion. D'après les cardiologues du CHU de Nancy, la reconstruction d'un

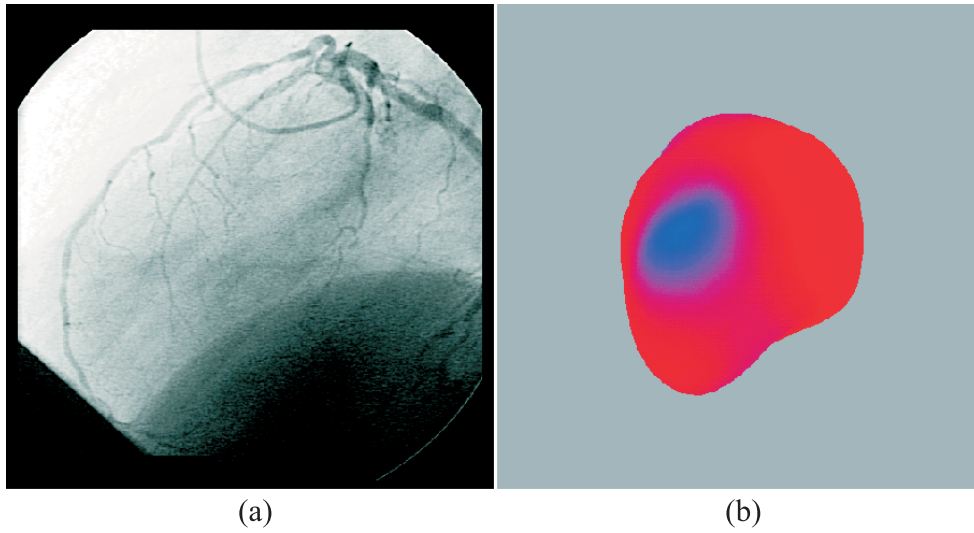


FIG. 1.18 – (a) Image de coronarographie native : profil gauche, (b) projection du volume de tomoscintigraphie obtenu par Mirage sous la même incidence.

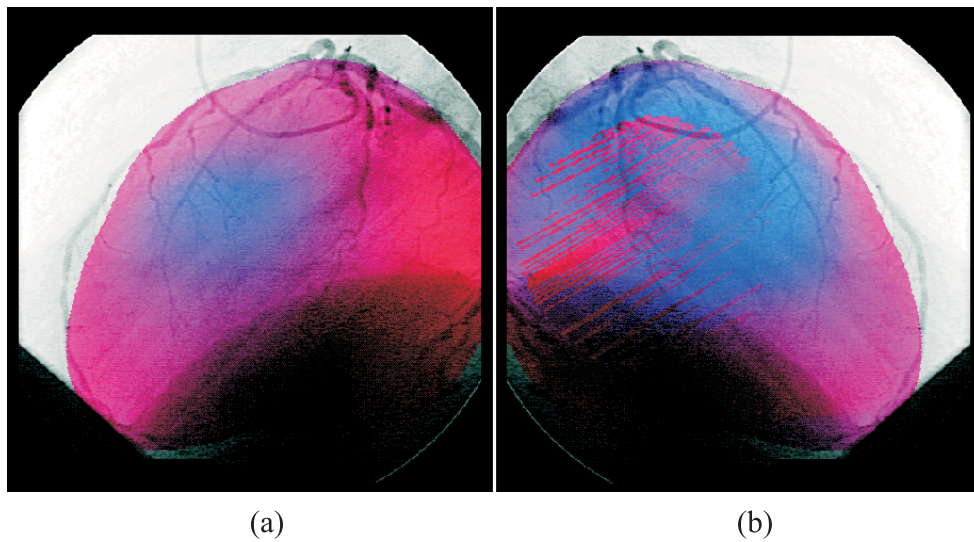


FIG. 1.19 – Image de fusion entre les deux modalités, (a) la face avant du profil gauche du cœur, (b) face arrière du cœur dans le même profil.

arbre artériel exacte est nécessaire que pour une étude physiopathologique fine (ce n'est pas le cas ici).

Par ailleurs, une reconstruction exacte de l'arbre n'est pas effectuée pour ne pas modifier les protocoles standard d'acquisition de tomoscintigraphie et de coronarographie (voir section 1.5.3).

Les deux représentations sont donc complémentaires dans la mesure où les superpositions 2D conservent la structure de l'arbre et la représentation 3D fournit en plus la localisation de la sténose par rapport à la nécrose et ceci sans les ambiguïtés dû à la «transparence» de l'image à rayons X.

Dans ce travail nous avons choisi les modalités de coronarographie et de tomoscintigraphie car celles-ci sont les plus répandues dans les hôpitaux.

La coronarographie, par son caractère relativement peu invasif et sa précision anatomique est l'examen standard incontournable pour vérifier l'état de l'arbre coronaire.

En ce qui concerne la perfusion, les examens SPECT sont encore très peu concurrencés dans les hôpitaux. Cependant le TEP, qui est un examen plus précis, mais plus cher, commence aussi à faire son apparition. Dans ce travail nous avons essentiellement utilisé des données SPECT, cependant, les algorithmes de superposition 2D et reconstruction 3D sont aussi utilisables dans le cadre d'une association coronarographie/TEP.

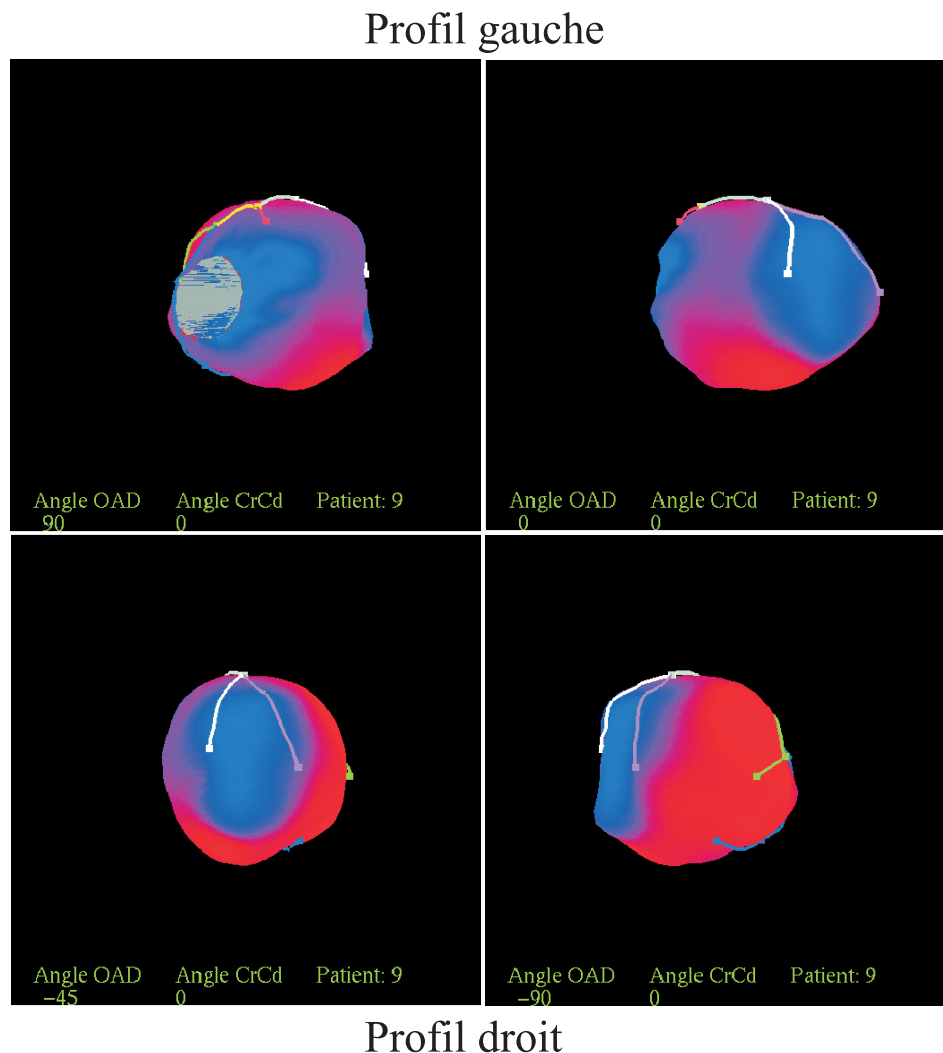


FIG. 1.20 — Visualisation 3D schématique des artères coronaires à la surface du volume de tomoscintigraphie : représentation du profil gauche et le profil droit.

1.5.2 Problématique Scientifique et informatique

Le travail présenté dans cette thèse a en partie été réalisé au sein d'une équipe de chercheurs travaillant sur le projet COROMATCH. Le but de ce projet était de réaliser un outil de diagnostic de maladie cardiovasculaire utilisable en clinique. Pour ce faire l'objectif était d'une part, de développer les méthodes scientifiques permettant de superposer les données des modalités SPECT et de coronarographie et, d'autre part, de transférer les méthodes dans un logiciel de la société Segami. Ce dernier objectif, et le fait qu'il fallait aussi des outils de visualisation et de manipulation de données pour la mise au point des algorithmes, expliquent l'importance de la composante "informatique" de cette thèse.

D'un point de vue scientifique, le méthode de superposition retenue a impliqué le développement d'algorithmes de segmentation d'images, de recalage de données et de reconstruction 3D. Ce travail est une contribution scientifique à ces trois étapes de superposition de données. Les outils informatiques développés dans le cadre de ce travail, et nécessaires au but scientifique et applicatif, sont également présentés ici.

Les algorithmes de traitement d'images développés dans le cadre du projet COROMATCH et le travail informatique liés à cet objectif sont détaillés dans le chapitre 2. Les choix effectués au niveau de la méthode de superposition sont justifiés dans la section 1.5.3.

L'interaction entre l'aspect scientifique et informatique de ce projet peut être développé selon les trois points suivantes.

1) Segmentation du contour du myocarde dans la coronarographie.

Dans notre méthode de superposition 2D et 3D de données, il est nécessaire de connaître des structures homologues visibles dans les deux modalités. Cette structure homologue est le contour du myocarde. celui-ci est visible dans la tomoscintigraphie et peut être très facilement extrait de cette modalité.

L'ombre du myocarde est également visible en fin de séquence de coronarographie (voir figure 1.18 (b)) après la diffusion du produit de contraste dans le muscle cardiaque.

La visualisation de cet ombre est, en fait, un effet "secondaire" ne correspondant pas l'objectif initial d'une coronarographie (visualisation des artères). Ceci explique que l'ombre du myocarde est faiblement contrastée et bruitée, donc difficile à extraire des images. Dans notre algorithme de superposition, le contour de cette ombre est cependant une information importante.

A cause de la nature des données, nous avons développé une méthode de segmentation semi-automatique, basée sur les contours actifs [KAS87]. D'un point de vue informatique, nous avons dû mettre au point des outils permettant :

- la lecture de la séquence de coronarographie,
- le choix d'une image contenant à la fois les artères et l'ombre du myocarde et
- l'initiation interactive du contour actif.

2) Mise en correspondance de données.

Des algorithmes de recalage de données ont été développés pour superposer en 2D les données SPECT et de coronarographie. Ce recalage est nécessaire pour notre représentation 2D de la superposition, mais est aussi une des étapes pour l'obtention de la représentation 3D. Le résultat de ce recalage se traduit par une matrice donnant le lien géométrique entre l'image de coronarographie choisie et l'image de projection SPECT, effectuée sous l'incidence de l'image à rayons X.

Une des étapes importante préparant la reconstruction 3D des artères coronaires est la détermination de points homologues de l'arbre, vus dans des images à rayon X (coronarographie) acquises pour des points de vues différents. Dans notre méthode nous avons choisi les débuts, les fins et bifurcations d'artères ainsi que les sténoses en tant que points utilisés pour la reconstruction d'un arbre schématique.

D'un point de vue informatique, ceci implique le développement d'un outil de visualisation simple, convivial et interactif, permettant au coronarographe de marquer les points particuliers et de définir leur correspondance entre les différentes incidences.

3) Reconstruction 3D.

L'arbre artériel doit ensuite être reconstruit et posé en une position correcte sur le volume de perfusion. D'un point de vue scientifique, c'est un défi original puisque la volonté de ne pas changer le protocole d'acquisition clinique implique que nous ne disposons que de très peu d'informations pour la reconstruction 3D (pas d'étalonnage du système coronarographique par exemple, voir section 1.5.3).

D'un point de vue informatique, la difficulté est d'obtenir une présentation graphique réaliste de la superposition 3D, puisque, à la fois, le volume de tomoscintigraphie (contour 3D moyen) et l'arbre schématique reconstruit ne sont qu'une approximation de données idéales, ce qui rend une superposition exacte impossible.

Le travail réalisé dans le cadre du projet Coromatch a conduit à trois thèses à savoir celle de Stéphane Sanchez [SAN03], celle de Gaëlle Valet [VAL04] et à celle-ci qui complète et finalise le travail des deux premières thèses.

Sur la figure 1.21 sont présentées toutes les étapes du projet Coromatch. Hormis l'aspect scientifique, ma contribution est donc la réalisation des interfaces homme-machine ainsi que celles des interfaces de visualisation de données 2D et 3D. Pour développer ces outils j'ai du apprendre à utiliser des langages de programmation comme C++, visual C++ pour les interfaces homme-machine et OpenGL [MAS02] pour la visualisation 2D et 3D.

La figure 2.19 du chapitre 2 donne un aperçu sur les différentes étapes de l'algorithme de superposition 2D et 3D des données. Le diagramme en bloc de la figure 1.21 est la traduction de l'algorithme de superposition en un schéma fonctionnel dont les différentes parties représentent :

- les étapes de la superposition 2D et 3D (rectangles),
- le flux de données (lignes fléchées) et
- les données d'entrées ou de sortie (ovales) des différentes étapes.

Les rectangles marqués par les lettres (a) à (d) correspondent à la partie algorithmique (scientifique) du projet, alors que les rectangles annotés par les chiffres (1) à (7) représentent les outils informatiques développés pour le projet. Pour ces derniers, les blocs peuvent être décrits comme suit.

Bloc 1 : création d'un outil pour la visualisation des séquences de coronarographie (voir section 2.2.2). Le petit film enregistré pour chaque incidence de quelques secondes avec 2 ou 3 cycles cardiaques et l'ouverture de ce fichier sont nécessaires pour repérer l'image utile pour notre méthodologie. Dans cette séquence il faut :

- voir le cœur complet centré dans l'image pour avoir accès au contour entier du myocarde,
- voir toutes les artères coronaires,
- voir l'ombre du myocarde et
- acquérir les images de différents points de vue en fin de diastole pour avoir des positions et volume du cœur pour toutes les incidences.

Une fois l'image d'intérêt repérée, on fait l'enregistrement au format BMP. La constitution d'un fichier texte contenant les informations sur les incidences disponibles et angles correspondants se fait grâce à une interface homme-machine développée à ce propos.

Bloc 2 : création d'une interface homme-machine (voir section 2.4.2) pour la saisie de points homologues par le coronarographe. Il s'agit d'établir la correspondance entre points remarquables (tronc commun, bifurcation, extrémités des artères) sur les incidences disponibles pour leur reconstruction 3D.

Bloc 3 : interface Homme-machine pour la saisie de 3 points qui appartient au contour myocardique pour initier leur segmentation (voir section 2.3.5).

Bloc 4 : lecture du fichier binaire (voir section 2.2.4) représentatif du volume de tomoscintigraphie obtenu par le logiciel MIRAGE pour faire les projections SPECT sous les incidences de la coronarographie. Ces données sont enregistrées dans des images BMP de projection SPECT.

Bloc 5 : une fois la reconstruction des points homologues en 3D réalisée dans le repère de la modalité de tomoscintigraphie, nous allons former les segments artériels et les positionner à la surface du volume de tomoscintigraphie (voir section 2.4.2).

Bloc 6 : réalisation d'un outil pour la visualisation 3D des artères schématiques apposées à la surface du volume de tomoscintigraphie (voir section 2.4.2). Ce bloc combine les informations de perfusion et celles liées à un arbre artériel schématique.

Bloc 7 : développement d'un outil pour la visualisation 2D d'une image de superposition (coronarographie, plus perfusion donnée par la tomoscintigraphie). Cette partie est expliquée dans la section 2.3.6.

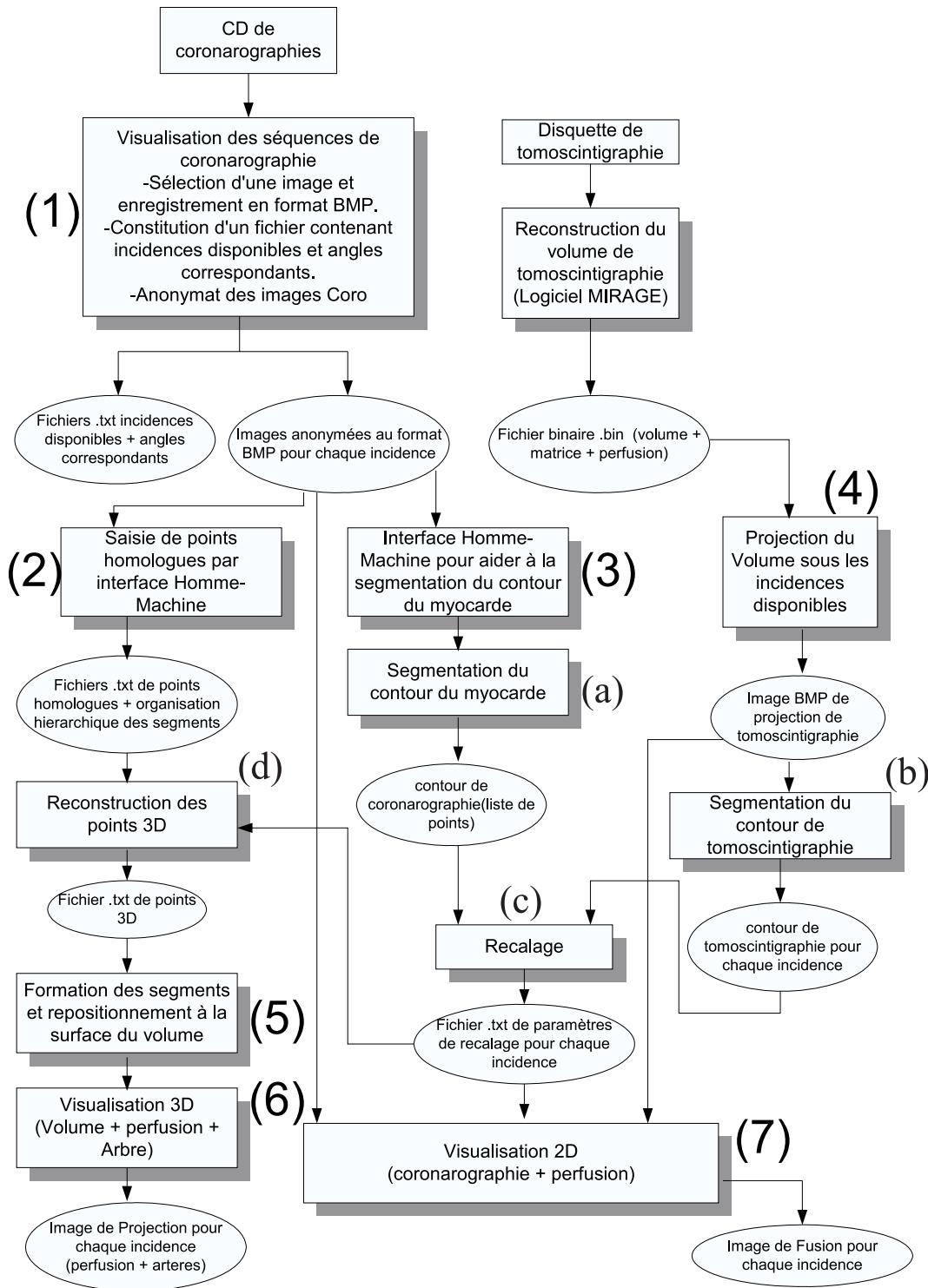


FIG. 1.21 – Diagramme général pour le projet COROMATCH. Les rectangles référencés par des lettres représentent les algorithmes de traitement d'images, alors que les rectangles référencés par des numéros correspondent au développement informatique.

1.5.3 Choix de la méthodologie de superposition 2D et 3D

De nombreux travaux ont été réalisés pour reconstruire automatiquement en 3D un arbre artériel précis [MER98]. Ces reconstructions impliquent 3 étapes classiques de stéréo-vision :

- a) la segmentation des artères dans les différents points de vue,
- b) la mise en correspondance des points artériels homologues,
- c) l'étalonnage des systèmes coronarographiques (sans ces paramètres d'étalonnage, une reconstruction 3D très précise n'est pas possible).

A notre connaissance, seulement trois travaux ont été dédiés à la superposition de l'arbre artériel reconstruit sur le volume de perfusion (Schindler *et al* [SCH99], Sugimoto *et al* [SUG99] et Faber *et al* [FAB96b]). L'idée de départ de ces trois travaux est d'abord de reconstruire en 3D l'arbre artériel (les trois auteurs le font avec des méthodes très interactives) puis de positionner l'arbre sur le volume de perfusion. Pour les 3 travaux, les étapes de reconstruction de l'arbre artériel sont les étapes a), b) et c) du paragraphe précédent. Pour superposer l'arbre artériel sur le volume de perfusion les auteurs utilisent différentes méthodes.

Les travaux de Schindler *et al.* [SCH99] utilisent des données SPECT (thallium 201, ²⁰¹th) et de tomographie d'émission de positon (TEP, 13N-ammonia et 18-FDG) acquises respectivement pour 68 et 16 patients. Pour ces deux modalités, le volume de perfusion du myocarde a été reconstruit en marquant manuellement le contour épicaudique dans l'ensemble des coupes et en interpolant les contours des différentes images. La taille du côté du voxel cubique des données SPECT et TEP vaut respectivement 1,55mm et 0,84mm.

Des ellipsoïdes qui s'ajustent au ventricule gauche sont calculés. L'axe d'un tel ellipsoïde représente également le grand axe du ventricule gauche. Des détails au sujet de la reconstruction des surfaces scintigraphiques peuvent être trouvés dans [SCH99].

L'angiographie coronaire a été effectuée avec un système angiographique biplan, isocentrique et orientable pour tous les patients. La géométrie (distance de source de rayons X/image, angles de vue, *etc.*) de ce système est complètement définie et supposée exactement connue pour chaque acquisition.

Schindler *et al.* utilise des courbes de Bézier pour segmenter et reconstruire manuellement l'arbre coronaire. Les courbes 2D et 3D de Bézier sont construits avec des points d'ancrage et de contrôle qui définissent les tangentes aux débuts et aux fins de la courbe. Les points fixes choisis dans les deux angiogrammes (images) correspondants, sont habituellement les points homologues particuliers comme les commencements, les fins ou les bifurcations d'artères. Les points de contrôle des courbes 2D de Bézier sont ajustés de sorte que les courbes recouvrent les artères dans les images.

Les positions des points homologues d'ancrage et de contrôle sont alors reconstruits en 3D avec les paramètres connus de la géométrie du système. Les courbes 3D de Bézier résultantes correspondent aux artères de l'arbre coronaire. Les projections de l'axe ventriculaire longitudinal peuvent également être marquées dans des images angiographiques correspondantes (un opérateur expérimenté emploie habituellement sa connaissance liée à l'anatomie du cœur : inclusion du ventricule dans l'arbre artériel, *etc.*). Les axes ventriculaires homologues tracés dans deux images peuvent également être reconstruits en 3D (obtention du grand axe 3D du ventricule) grâce à la connaissance de la géométrie cardiaque de l'angiographe.

La méthode de recalage 3D proposée par Schindler *et al.* est composée de trois étapes. Pour superposer l'arbre coronaire avec les données tomographiques, une rotation 3D, un facteur d'échelle et une translation 3D sont successivement utilisées. Les positions des points de l'arbre coronaire et du volume tomographique sont exprimées dans deux repères différents. Cependant, l'orientation 3D de l'axe ventriculaire longitudinal pendant l'examen de coronarographie par rapport à l'orientation 3D de l'axe longitudinal du myocarde pendant la tomographie est un paramètre connu. Ainsi, les auteurs peuvent réorienter l'arbre coronaire reconstruit de sorte que les axes longitudinaux des deux modalités sont colinéaires.

Connaissant la résolution des images de coronarographie grâce à un calibrage et en considérant la taille du voxel de tomographie, il est possible de mettre à une même échelle les données de angiographique et les données tomographiques.

Puis, une translation 3D doit être appliquée aux données de coronarographie de sorte que le volume de perfusion soit inclus dans l'arbre artériel.

Schindler *et al.* mentionnent dans leur travail que deux chercheurs indépendants ont observé que 74%

de 162 sténoses a étaient effectivement à l'origine d'anomalies de perfusion tandis que les 26% qui restent n'ont conduit à aucun défaut de perfusion.

Dans Sugimoto *et al.* [SUG99], des images de Technetium (Tc-99m) MIBI SPECT ont été acquises pour la modalité de tomoscintigraphie. Le grand axe ventriculaire gauche a été manuellement défini pour ces données.

Les coupes petit axe (perpendiculaires au grand axe précédent) ont été déterminées à partir des coupes reconstruites originales. Les voxels résultants ont des cotés de 2,7mm de long.

Le volume de myocarde a été défini en détectant les bords dans les coupes grand axe avec un filtre dérivée première. Les bords ont été alors lissés avec des filtres médians et approximés par des fonctions spline fermées.

Ces courbes fermés des coupes de grand axe parallèles constituent le volume 3D myocardique. Pour les mêmes patients, des coronarographies et des ventriculographies ont été acquises avec un système orthogonal biplan. Pour la ventriculographie, la chambre ventriculaire gauche (CVG) est visible dans les images à rayon X. Les deux images de ventriculographie sont acquises dans exactement les mêmes conditions (même position du patient, même position du système d'acquisition, *etc.*) que les deux images de coronarographie. La seule différence entre les deux examens est que pour la coronarographie le produit de contraste est injecté dans les artères, tandis que pour la ventriculographie, le produit est injecté dans la chambre ventriculaire.

Les artères ont été segmentées manuellement dans les images de coronarographie. Les segments d'artère homologues ont été également sélectionnés manuellement dans les images biplan.

L'arbre coronaire a été reconstruit en utilisant un modèle de projection parallèle. Les contours des chambres ventriculaires gauches ont été approximés par des ovales. Puis, les chambres ventriculaires gauches sont reconstruites dans l'espace 3D en utilisant à nouveau un modèle parallèle de projection.

Le facteur d'échelle entre la tomoscintigraphie et la modalité de ventriculographie a été déterminé connaissant la taille du cathéter et la dimension d'un voxel dans la modalité SPECT. Un algorithme de recalage fournit la transformation 3D qui superpose le volume SPECT du myocarde sur la surface 3D de la chambre ventriculaire gauche. Ce recalage est effectué en réduisant au minimum la distance moyenne entre les deux surfaces 3D. Les images de coronarographie et ventriculographie étant acquise pour la même modalité et pour les mêmes angles angiographiques de vue, seulement des translations distinguent l'arbre artériel et la chambre ventriculaire gauche.

Ces translations ont été calculées en déplaçant la chambre ventriculaire gauche pour l'inclure dans l'arbre artériel. Sachant la transformation entre les données de SPECT et de ventriculographie et le lien géométrique entre la ventriculographie et la coronarographie, il est possible de superposer l'arbre d'artères sur le volume SPECT.

Dans la méthode de Faber [FAB96b], des surfaces épicaudiques précises ont été calculées à partir des données 3D d'un logiciel standard SPECT (celles-ci fournissent habituellement la surface moyenne 3D du myocarde au lieu de l'épicarde). Le véritable volume épicaudique est déterminé en supposant que les lignes centrales du myocarde sont données par le nombre maximal de photons gamma et que le myocarde est épais d'un centimètre.

En chaque image, les contours épicaudique et endocardique sont obtenus en additionnant ou en soustrayant 0,5cm au centre du myocarde selon des directions orthogonales au contour SPECT. Ces auteurs ont proposé également le filtrage médian pour compenser le bruit affectant le contour SPECT [FAB96].

Les lignes centrales des artères sont marquées par un opérateur tandis que les contours des artères sont calculés par des détecteurs. Le point homologue d'un point d'artère marqué est proposé dans la deuxième image (deuxième point de vue) quand un point central d'artère est indiqué dans l'image du premier point de vue (la géométrie du système de biplan étant avec précision connu).

Après cette mise en correspondance interactive un arbre artériel peut être reconstruit. Les nœuds de cet arbre représentent des commencements, des fins ou des bifurcations d'artère, alors que les branches représentent les segments d'arbre se reliant aux segments d'artères situés entre les commencements d'artère, les fins ou les bifurcations [PEI90]. Connaissant exactement la géométrie du système d'acquisition (modèle de projection 3D/2D pour chaque point de vue et lien relatif 3D/3D entre chaque point de vue), l'arbre d'artère peut être reconstruit. Les données 3D des deux modalités ont été alors recalées en minimisant une fonction coût comprenant la somme des distances suivantes :

- distance moyenne entre les points de la cavité intraventriculaire et les points les plus proches de l'artère gauche antérieure,
- distance moyenne entre les points de la cavité atrioventriculaire et les points les plus proches de l'artère circonflexe gauche,
- l'écart type, plus la distance moyenne de tous les points artériels à la surface épiscopiale.

En fait, l'algorithme de Faber *et al.* consiste en un premier recalage approximatif qui fournit des paramètres pris en tant que valeurs initiales pour un recalage plus fin basé sur une recherche exhaustive utilisant la fonction de coût ci-dessus décrite.

La reconstruction précise de l'arbre coronaire nécessite d'autre part, des conditions d'acquisition contrôlées (angiographie synchronisée à l'ECG, absence de respiration, sélection des images en fin diastole).

L'ensemble des méthodes précédentes ont les inconvénients liés au fait qu'une reconstruction 3D précise des artères nécessite la réalisation des points a), b) et c). Or dans le cas d'images coronarographiques, les remarques suivantes peuvent être formulées :

1) La segmentation a) et la mise en correspondance des artères b) sont très compliquées à réaliser automatiquement et nécessitent toujours des corrections/vérifications manuelles plus ou moins importantes, selon la méthode. C'est du moins le bilan à tirer des contributions [SCH99][SUG99][MER98][FAB96b].

2) La reconstruction 3D d'un arbre précis nécessite l'étalonnage, pour chaque point de vue, du système coronarographique (distance source/plan image, orientation source, *etc*). Les inconvénients de cet étalonnage sont divers : non respect des protocoles cliniques standards, augmentation considérable du nombre d'interventions d'un opérateur, condition d'acquisition très contrôlées et restreintes.

Par ailleurs les méthodes de recalage 3D + 3D sont aussi à l'origine de changement au niveau des protocoles cliniques standards (utilisation de modalité supplémentaire (ventriculographie [SUG99] ou de paramètres d'étalonnage [SCH99]).

L'objectif de ce travail est de respecter au maximum les protocoles cliniques standard tout en limitant le nombre d'interventions des opérateurs. Pour cette raison nous ne devons pas utiliser des algorithmes d'étalonnage des systèmes coronarographiques.

Il faut cependant remarquer que :

- dans notre application il n'est pas nécessaire de reconstruire un arbre artériel complet et précis. En fait, il suffit "seulement" de poser la structure d'un arbre schématique à la surface du volume cardiaque (Il est rappelé qu'ils font voir la position d'une sténose par rapport au défaut de perfusion et ne conduisent pas à une étude physiopathologique fine).

- cependant les interventions des opérateurs doivent être limitées.

Un faible nombre d'interventions d'opérateur sont acceptées en milieu clinique. Ces interventions sont souvent même souhaitées par les spécialistes qui veulent injecter leurs connaissances dans les représentations construites. Dans notre méthode, l'initiation de la segmentation et la mise en correspondance des points homologues est réalisée manuellement par le coronarographe. Ces interventions restent cependant acceptables pour le clinicien en terme de nombre et de temps (voir chapitre 2).

A la différence des algorithmes de la littérature (qui réalisent tous un recalage 3D-3D), notre idée est de réaliser plusieurs recalage 2D-2D (un pour chaque incidence de coronarographie et de projection SPECT sous ces incidences) puis de reconstruire en 3D les points artériels marqués. Ainsi expliqués dans le chapitre 2, les recalage 2D-2D nous permettent de reconstruire des points d'un arbre schématique directement dans le repère de la tomoscintigraphie (et non dans celui de la coronarographie) et de poser ceux-ci à la surface du volume de perfusion.

C'est cette idée qui nous permet d'éviter toute procédure d'étalonnage tout en obtenant une représentation 3D suffisamment précise du lien de cause à effet entre sténose et défaut de perfusion.

Cet algorithme, et sa mise en œuvre sont présentés dans le chapitre 2.

Chapitre 2

Présentation de la méthode

2.1 Introduction

Ce chapitre est consacré à la description des étapes pour atteindre les objectifs définis dans le cadre du projet COROMATCH pour cette thèse.

Nous présentons d'abord la préparation des données de la coronarographie (sélection du film angiographique et des images de coronarographie utilisées). Nous expliquons ensuite l'interface développée pour l'obtention et l'enregistrement de cette image à partir du film.

La préparation des données de la tomoscintigraphie commence par la description du format MIRAGE dont le codage doit être connu pour effectuer la lecture du volume de perfusion. Ce volume est utilisé pour générer les projections correspondant à celles de la coronarographie.

Ensuite, nous détaillons la procédure d'obtention du contour de la projection de tomoscintigraphie ainsi que la segmentation du contour myocardique vu dans l'image de coronarographie. La détermination des contours constitue la première étape pour la mise en correspondance (ou recalage) des données de tomoscintigraphie et de coronarographie. En effet, le recalage, également présenté ici, fournit les paramètres de transformation nécessaires à la mise en correspondance du contour du myocarde et du contour issu de la projection du volume. Ces transformations permettent la visualisation d'une image de superposition des deux modalités. Nous présentons ainsi l'interface pour la visualisation de l'image de superposition 2D qui a été réalisée.

Dans la suite du chapitre, nous présentons une méthode d'apposition de la structure schématique de l'arbre artériel sur le volume de perfusion. Pour ce faire, nous décrivons la méthode de reconstruction 3D des points représentatifs des artères coronaires marqués par le médecin expert coronarographe à l'aide d'une interface développée dans ce but. Cette interface sera également détaillée.

Nous expliquons aussi le positionnement des points représentatifs des artères à la surface du volume 3D. Le positionnement commence par la construction des segments d'artère 3D qui seront projetés à la surface du volume de perfusion.

2.2 Préparation des données

2.2.1 Critère de sélection des films et des images de coronarographie

La préparation des données commence par le choix des films et des images de coronarographie dans ces films. Pour choisir le film, nous utilisons l'interface de DICOM viewer (voir figure 2.1) inclus dans le CD de coronarographie. Cette interface nous permet de visualiser le film d'une séquence d'angiographie et de choisir le film pour lequel un maximum d'artères sont visibles avec le cœur centré dans l'image. Chaque séquence est constituée de 40 à 120 images ou frames. Ce petit film est obtenu directement par la machine de coronarographie au format DICOM et AVI (Audio and Video Interleave de Windows) ensuite enregistré sur un CD. Un nombre variable d'incidences ou de séquences sont enregistrées pour étudier

la coronaire gauche. En effet, le médecin choisit le nombre d'incidences et les points de vue selon les anomalies observées.

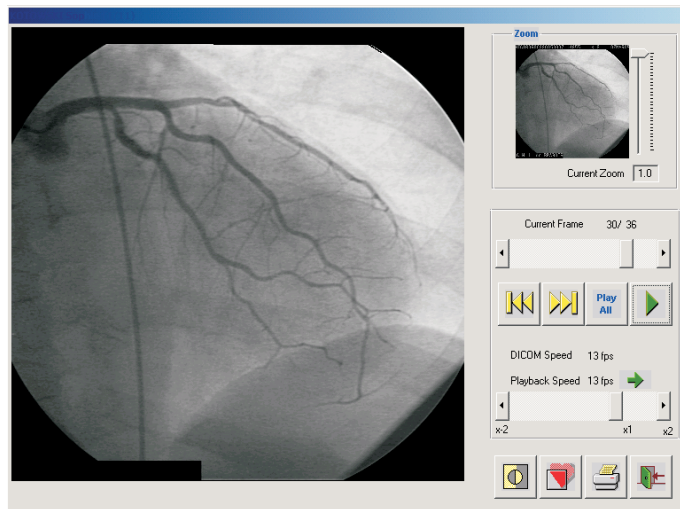


FIG. 2.1 – Interface de MEDCON DICOM Viewer utilisée pour repérer le film d'angiographie ainsi que l'image de coronarographie à utiliser dans la méthodologie.

La sélection d'une "bonne" image de coronarographie est indispensable pour le bon fonctionnement de la méthodologie développée. Cette sélection correspond au bloc 1 de la figure 1.21 du chapitre 1 et repose sur les critères suivants :

- le cœur doit être centré dans l'image qui contient aussi le contour complet du myocarde,
- le cœur doit être en fin de diastole dans toutes les images acquises (à peu près au même moment du cycle cardiaque),
- les artères doivent être visibles dans les images.

Le principal problème rencontré à ce stade de la sélection, est qu'une partie du cœur n'est pas visible dans l'image, ce qui rend certaines incidences inutilisables. Un autre problème éventuel, peut apparaître, mais non fréquemment : une image des artères acquise en fin de diastole ne correspond pas au meilleur contraste de la séquence. Dans ce cas le médecin expert aura plus de difficultés à identifier les bifurcations des artères entre les différentes prises de vues.

Une fois l'image choisie, son extraction de la séquence est nécessaire. Pour ce faire, il faut concevoir un outil pour obtenir cette image de coronarographie repérée dans la séquence et l'enregistrer ensuite au format BMP.

2.2.2 Sauvegarde de l'image de coronarographie choisie

L'interface interactive de la figure 2.2 a été développée pour sauvegarder l'image utilisée ultérieurement. Cette interface, propose des boîtes de dialogues qui permettent à l'utilisateur de sélectionner l'unité de CD-ROM où se trouvent les sequences au format AVI, ainsi que le nom du patient et un numéro d'identification (numéro de patient) pour la base de données. Cette interface permet aussi de choisir pour chaque incidence, l'image qu'on veut extraire de la sequence.

Ainsi, chaque patient exploitable (pour lequel il existe au moins deux incidences utilisables par notre méthode), est caractérisé par un dossier général (dont le nom normalisé est $c :> patientX$ où X représente le numéro de patient dans la base de données) qui contient :

- la liste des incidences disponibles (ou utilisables) dans un fichier texte normalisé avec le nom "*InciDispPX.txt*" où X représente également le numéro de patient.

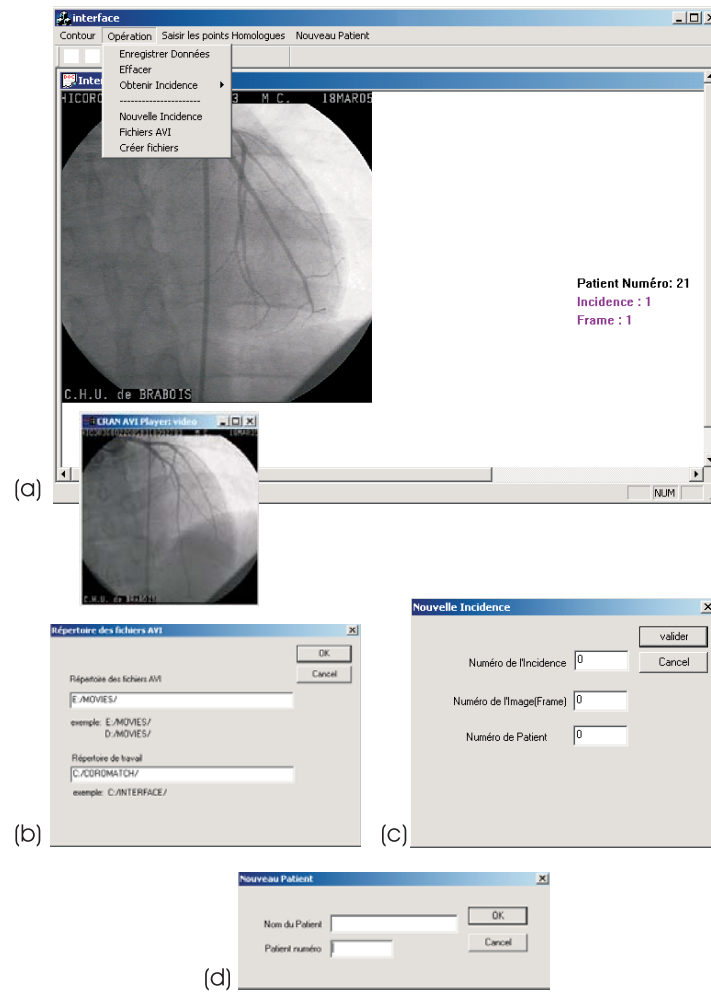


FIG. 2.2 – Boîtes de dialogues affichées pendant la mise en application de l'interface développée pour l'extraction de l'image de coronarographie à utiliser, (a) aspect général de l'interface, (b) le chemin des répertoires des fichiers AVI et le répertoire de travail sont d'abord demandés, (c) pour l'extraction de l'image d'une séquence, le numéro de l'incidence, de la frame et du patient sont donnés par l'utilisateur, (d) le nom du patient et le numéro sont importants pour l'identification dans la base de données.

- la liste des angles [OAD-OAG Cr-Cd] standards pour chaque incidence disponible dans un fichier texte normalisé avec le nom "*denom_inc_PX.txt*".
- un fichier en format MATLAB fournissant la liste des points du contour myocardique obtenus après l'étape de segmentation pour chaque incidence ou image de coronarographie. Dont le nom est "*0_Cf_PXincYcoro.mat*" (*Y* est le numéro de l'incidence).
- un fichier texte "*Param_recapPX.txt*" qui contient les 4 paramètres de recalage pour chaque incidence disponible,
- et les fichiers binaires du volume de tomoscintigraphie au repos et à l'effort, dans ce cas *VolPX_eff.bin* et *VolPX_rep.bin*.

Il existe aussi pour chaque patient *X* un nombre d'incidences disponibles dans un sous-dossier nommé *incidenceY* où *Y* est le numéro de l'incidence. Dans ces sous-dossiers nous avons :

- l'image de coronarographie native sélectionnée pour notre méthode,
- les images de projection du volume de tomoscintigraphie au repos et à l'effort sous la même incidence

que la coronarographie,

- les images de fusion en face avant et face arrière pour chaque incidence au repos et à l’effort.

2.2.3 Repères des deux modalités

Dans les deux modalités traitées dans ce projet, le patient est allongé sur le dos sur une table. En coronarographie (section 1.4.2), les acquisitions des séquences video sous différents angles ou incidences d’intérêt sont obtenues en faisant tourner la source autour du patient et en centrant le cœur dans l’image. Dans la modalité de tomoscintigraphie, le même patient est allongé sur le dos pendant l’acquisition de la perfusion myocardique. Ces acquisitions par coupes du cœur sont prises pour ensuite faire une reconstruction 3D en utilisant le logiciel MIRAGE. Ce logiciel effectue cette reconstruction dans un repère "cœur". Le cœur peut être vu comme un ellipsoïde dont le centre correspond à l’origine du repère cœur. Un des vecteurs du repère cœur est porté par le grand axe de l’ellipsoïde. Les deux autres vecteurs sont perpendiculaires entre eux et au grand axe et correspondent aux petits axes de l’ellipsoïde. Cependant, le fichier obtenu contient les informations nécessaires pour faire passer le volume de tomoscintigraphie du repère cœur dans le repère patient avec l’aide d’une matrice de rotation. Ainsi, les données des deux modalités utilisées dans ce projet sont obtenues dans un repère commun, qui correspond au repère de travail.

Dans la section suivante, le format du volume de tomoscintigraphie avec les informations pertinentes liées à celui-ci sont détaillées.

2.2.4 Format MIRAGE pour le volume de tomoscintigraphie

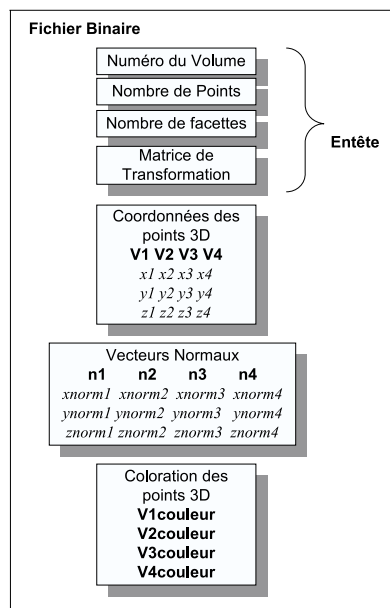


FIG. 2.3 – Structure du fichier binaire des données de tomoscintigraphie. L’entête, les coordonnées 3D, les vecteurs normaux et la perfusion donnée sous la forme de coloration constituent l’information du volume de tomoscintigraphie obtenu par MIRAGE.

La prochaine étape abordée correspond au bloc 4 du diagramme de la figure 1.14 du chapitre 1, qui est consacré à la projection du volume sous les incidences disponibles de coronarographie. Pour y parvenir, il faut connaître le format du fichier qui décrit le contenu de celui-ci.

Il s’agit d’un fichier binaire (voir figure 2.3) qui contient un entête dans lequel nous avons le numéro du volume, le nombre de points 3D, le nombre de patches ou facettes qui forment le volume (voir figure 2.4), la matrice de transformation nécessaire pour mettre le volume dans le repère patient, la liste des

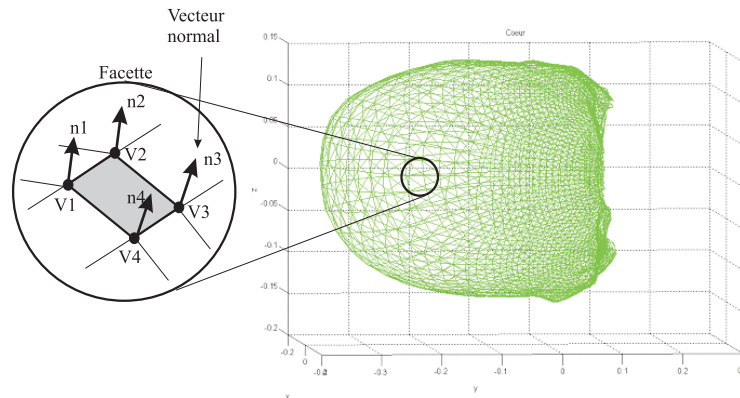


FIG. 2.4 – Disposition de facettes dans le volume de tomoscintigraphie ainsi que des vecteurs normaux n_1, n_2, n_3 et n_4 associés à chaque sommet V_1, V_2, V_3 et V_4 du volume. Ces vecteurs normaux sont utilisés par OpenGL pour donner le réalisme tridimensionnel.

coordonnées 3D de tous les points du volume dans le repère cœur, les vecteurs normaux à chaque point 3D (ces vecteurs définissent l'orientation de la facette dans l'espace) et pour chaque point du volume l'information de la perfusion myocardique sous forme de coloration.

Ainsi, un volume 3D du cœur est représenté toujours par 12692 points 3D qui forment 3173 facettes ou polygones à quatre cotés et par la couleur de perfusion myocardique qui est rouge ou bleue (rouge si l'endroit est bien perfusé et bleu s'il y a une mauvaise perfusion). Les vecteurs normaux ont une grande importance dans la visualisation 3D car ils définissent l'orientation locale de la facette par rapport aux sources de lumière d'une part pour le réalisme 3D et d'autre part pour savoir si la facette doit être affichée ou cachée lors de la visualisation.

Le choix d'un outil utilisant des techniques infographiques telles que la construction et la restitution de modèles 3D et autorisant une visualisation interactive de qualité des volumes est primordial. Après l'examen de plusieurs outils pour le développement d'interfaces de visualisation 2D et 3D nous avons choisi d'utiliser la bibliothèque OpenGL qui peut être intégrée dans un programme écrit dans l'environnement Visual C++ (version 6.0 sous l'interface de programmation d'applications API du Système Windows).

OpenGL est un logiciel permettant de représenter des objets 2D et 3D et est utilisable dans de nombreux environnements de développement. Cette bibliothèque se compose d'environ 250 commandes distinctes (environ 200 au sein d'OpenGL et 50 autres dans OpenGL Utility Library) utilisées pour définir des objets 3D et les opérations nécessaires à la génération d'applications interactives tridimensionnelles. OpenGL a été conçu par Silicon Graphics en 1992 qui désirait obtenir une interface rationnelle et indépendante du matériel, donc implementable sur de nombreuses et différentes plates-formes matérielles. Avec OpenGL, on peut construire des modèles 3D à partir d'un jeu restreint de formes géométriques primitives : des points, des lignes et des polygones.

Nous avons choisi d'utiliser OpenGL pour plusieurs raisons qui sont :

- sa capacité de créer facilement des interfaces de visualisation 2D et 3D.
- sa capacité d'effectuer des effets d'éclairage pour la réalisme 3D,
- sa capacité d'appliquer des textures et des effets de transparences nécessaires pour la fusion d'images.

Ainsi, par exemple, les vecteurs normaux sont utilisés par OpenGL pour déterminer la quantité de lumière reçue à ses sommets. En ce qui concerne l'information de perfusion myocardique, OpenGL est capable d'afficher la coloration pour chaque point 3D. La simulation d'un dégradé de couleur entre le bleu et rouge dans une facette est également possible avec OpenGL (ces dégradés sont nécessaires puisque les 4 points d'une facette peuvent avoir une coloration différente).

2.2.5 Projection du volume de tomoscintigraphie

Une fois la lecture des informations du fichier de tomoscintigraphie effectuée, il faut re-orienter le volume de perfusion pour l'amener du repère cœur dans le repère patient. Pour ce faire, nous appliquons la matrice de transformation lue dans le fichier de tomoscintigraphie à chaque point 3D du volume. Nous calculons ensuite les images ou plans de projection SPECT correspondant aux plans des images de coronarographie. Pour obtenir ces plans de projection, nous simulons les mouvements de la machine de coronarographie. En effet, les rotations effectuées par la machine de coronarographie peuvent être obtenus en utilisant une matrice de rotations. Ces rotations sont effectuées dans le repère patient comme l'indique la figure 2.5.

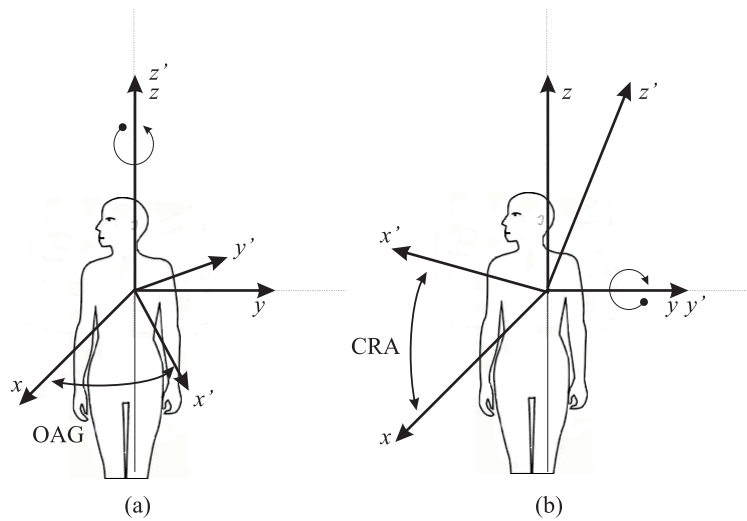


FIG. 2.5 – Modélisation des mouvements de la machine de coronarographie par une matrice de rotation. Ces rotations sont effectuées autour des 3 axes passant par le centre du cœur, (a) une rotation OAG vers la gauche du patient et (b) une rotation CRA vers la tête du patient.

Cet ensemble de rotations est effectuée avec le myocarde centré (par l'opérateur) dans l'image, comme requis par le protocole standard dans la salle de coronarographie (voir figure 1.11 du chapitre 1). L'angle OAG vers la gauche du patient et l'angle CRA vers la tête du patient sont notés lors de l'examen et constituent la seule information nécessaire pour notre méthode par rapport à la machine de coronarographie.

Une projection parallèle est utilisée pour calculer des images SPECT à partir du volume de tomoscintigraphie. Une projection perspective n'est pas utilisable puisque lors d'une séance classique de coronarographie les distances entre la source à rayons X et le cœur et entre le cœur et le plan image ne sont pas connues précisément (aucune calibration n'est faite de façon standard). Une image de coronarographie et son "homologue" (image SPECT calculée) sont donc situées dans deux plans parallèles mais non coplanaires. De la différence de projection (perspective pour la coronarographie et parallèle pour la tomoscintigraphie) résulte un facteur d'échelle entre les images provenant des deux modalités. Pour un même point de vue, l'orientation et la forme du contour du myocarde sont cependant conservés lorsqu'on passe d'une projection perspective à une projection parallèle. Cependant la position du contour du myocarde n'est pas la même (différents plans) dans les images des deux modalités. Ceci est dû à la fois à la méthode et aux mouvements du cœur (battement du cœur, mouvement dû au diaphragme qui pousse le cœur durant la respiration, *etc.*). Ces derniers mouvements influencent aussi légèrement l'orientation du cœur, ce qui explique des légères différences d'orientation du myocarde dans les images des deux modalités.

Ainsi, la matrice permettant de simuler les rotations de la machine de coronarographie est définie comme suit :

$$Rot = \begin{bmatrix} \cos CRA & 0 & \sin CRA \\ 0 & 1 & 0 \\ -\sin CRA & 0 & \cos CRA \end{bmatrix} \begin{bmatrix} \cos OAG & -\sin OAG & 0 \\ \sin OAG & \cos OAG & 0 \\ 0 & 0 & 1 \end{bmatrix}$$

La première matrice de rotation correspond à l'angle CRA effectuée autour de l'axe y vers la tête du patient tandis que la seconde matrice de rotation correspond à l'angle OAG vers la gauche du patient autour de l'axe z .

En utilisant cette matrice de rotation, nous allons obtenir une image 2D de projection du volume de perfusion (notée aussi image SPECT) dans laquelle le contour du myocarde est tout à fait visible et vu sur cette image de projection.

2.3 Superposition 2D des données de coronarographie et de tomoscintigraphie

2.3.1 Introduction

Dans notre représentation 2D des données, le but est de colorer l'image de coronarographie native avec l'information de perfusion fournie par la tomoscintigraphie. Cette forme de représentation permet de conserver l'information anatomique des artères et la perception des experts en coronarographie n'est pas perturbée par l'information ajoutée à la modalité. La colorisation apporte une information complémentaire qui guide le coronarographe dans la détection des sténoses et dans l'évaluation de leur gravité et de leurs conséquences sur l'irrigation du muscle.

On peut définir comme paroi "avant" du cœur celle directement soumise aux rayons X et comme la paroi "arrière" celle par laquelle les rayons X ressortent du cœur. Par la nature même des rayons X, les artères de chaque paroi sont visibles dans le plan de projection sans pouvoir les discriminer. Ainsi, la mise en évidence du lien de cause à effet entre sténose et ischémie n'est pas immédiate. Afin de faciliter la lecture et l'identification des branches en causes, nous proposons de superposer la coronarographie native avec l'information de perfusion correspondant à chacune des deux faces du cœur en miroir. Cette représentation en miroir est intéressante car elle nous permettra une visualisation complémentaire de l'information anatomo-fonctionnelle du cœur.

2.3.2 Principe de la superposition

La superposition des deux modalités nécessite une étape de recalage entre le contour de coronarographie visible en fin de séquence et le contour de projection du volume de tomoscintigraphie vu sous l'incidence correspondant à la coronarographie. Le recalage donne la transformation Φ permettant de passer du référentiel image, associé à la coronarographie vers le référentiel image, associé à la tomoscintigraphie. Ainsi, pour superposer l'information de perfusion sur la coronarographie native, il faut donc appliquer la transformation inverse Φ^{-1} à la tomoscintigraphie. Les méthodes de segmentation et de recalage sont décrites respectivement dans la section 2.3.4 et 2.3.5 de ce chapitre.

2.3.3 Obtention du contour de la projection de tomoscintigraphie

Une fois les projections du volume de perfusion effectuées sous des incidences correspondants à celles de la coronarographie, il faut segmenter le contour du myocarde dans les images de projection SPECT.

Chaque pixel de ces images code une information de couleur liée à la perfusion. Afin d'extraire le contour du myocarde, les images couleur sont converties en images à niveaux de gris qui sont successivement lissées par un filtre median de taille 5x5 et seuillées. Un opérateur de Sobel est utilisé pour extraire les contours des images binaires ainsi obtenues. Ces étapes sont illustrées dans la figure 2.6.




FIG. 2.6 – Différentes étapes pour obtenir le contour du myocarde dans la modalité de tomoscintigraphie.

2.3.4 Détection du contour de coronarographie

Cette section, détaille la méthode de segmentation du contour myocardique visible dans la modalité de coronarographie. Deux modes de segmentation, l'un automatique, l'autre semi-automatique ont été mis en place. Ils reposent sur l'usage des contours actifs dont le principe a été décrit dans la première partie de la thèse de Stéphane Sanchez [SAN03] dans le cadre du projet COROMATCH. Une publication [EMBC03] a aussi été effectuée, elle apporte quelques résultats complémentaires.

Les contours actifs

Un contour actif [KAS87] est une courbe paramétrique C (voir figure 2.7) formée par des éléments $v(s_i)$ où $v(s_i) = (x(s_i), y(s_i), s_i \in [0, 1])$. Ces éléments sont nommés snaxels, l'indice i désignant le i^{eme} snaxel s_i . L'énergie totale E de la courbe C est caractérisée par 2 termes distincts d'énergies : $E_{interne}$ (énergie interne au contour) et $E_{externe}$ (énergie externe au contour), ainsi la fonctionnelle d'énergie E est défini par l'équation suivante :

$$E(C) = \int_0^1 [E_{interne}(v(s)) + E_{externe}(v(s))] ds$$

Le contour actif se déplace de façon à minimiser l'énergie $E(C)$. Dans notre cas, la somme des energies doit être minimale lorsque le contour actif superpose le borde du myocarde dans l'image de coronarographie.

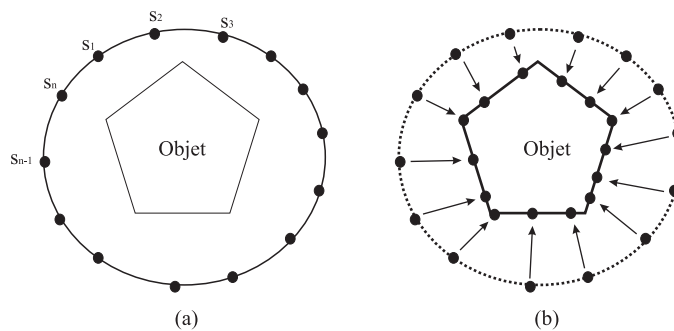


FIG. 2.7 – L'objet d'intérêt peut être localisé en utilisant un contour actif composé par n éléments nommés *snaxels* (s_1, s_2, \dots, s_n) qui émigrent vers l'objet. (a) Contour actif initial. (b) La position finale de chaque snaxel correspond à la localisation du contour de l'objet.

Énergie interne

L'énergie interne est elle même constituée de 2 énergies ou composantes dont le but est de contrôler la déformation du contour actif :

$$E_{interne}(v(s_i), t) = \frac{1}{2} \left[\alpha(s_i) \left| \frac{\partial v(s_i)}{\partial s_i} \right|^2 + \beta(s_i) \left| \frac{\partial^2 v(s_i)}{\partial s_i^2} \right|^2 \right]$$

La première composante $\frac{\partial v(s_i)}{\partial s_i}$ est la rigidité qui introduit une contrainte de tension alors que la seconde composante $\frac{\partial^2 v(s_i)}{\partial s_i^2}$ correspond à une contrainte d'élasticité et tend à minimiser la norme de la dérivée seconde (liée à la courbure du snake). Ainsi ce modèle pourrait représenter une fine tige de métal qui peut être étirée (rigidité) ou soumise à des flexions (élasticité). Ces 2 types de contraintes sont souvent représentés par des masses reliées par des ressorts. Dans notre cas, chaque masse est un snaxel s_i . En effet, si on considère la courbe $v(s_i)$ comme un matériau élastique, les paramètres α et β représentent la résistance de la courbe respectivement à l'élongation et à la flexion. Les paramètres α et β permettent donc de définir les qualités élastiques du contour actif. Cette énergie interne tend à minimiser la somme des distances quadratiques entre les points s_i .

Énergie externe

L'énergie externe est elle aussi constituée de deux composantes, à savoir d'un terme d'énergie image E_{image} dont la nature dépend fortement de la primitive image cherchée et d'un terme d'énergie interactive $E_{interactive}$ caractérisant des contraintes particulières imposées par l'utilisateur.

L'énergie externe est donc définie comme suit :

$$E_{ext}(v(s_i)) = E_{image}(v(s_i)) + E_{interactive}(v(s_i))$$

L'énergie image E_{image} a pour rôle d'attirer le contour de façon automatique vers le bord de la region d'intérêt. Sa forme général est la suivante :

$$E_{image}(v(s_i)) = \int_0^1 F_{pot}(v(s_i)) ds$$

$F_{pot}(v(s_i))$ est une force qui attire le contour actif sur les bords de l'objet. Cette force est calculée en général à partir d'une fonction image 2D représentant un potentiel de surface. Des valeurs élevées (faibles) de potentiel sont affectés à des pixels situés loins (près) de la primitive image recherchée. Dans notre contribution le potentiel $P(v(s_i))$ est calculé comme suit :

$$P(v(s_i)) = F(d(v(s_i), e_j))$$

Les e_j sont les points du contour obtenus en convoluant l'image avec un détecteur de contour type gradient (voir ci-dessous) et en cherchant les maxima locaux situant les points de contours. Il est à noter ici que pour des images bruitées et faiblement contrastées (coronarographie) les points e_j représentent à la fois un contour partiel du myocarde et des faux points de contour et ceci quel que soit le détecteur utilisé.

$d(v(s_i), e_j)$ représente la distance entre le pixel $v(s_i)$ et le pixel e_j le plus proche. En effet, $d(v(s_i), e_j)$ représente une carte de distance parce que $d()$ est calculée pour toute l'image du gradient et e_j . F est en général une fonction identité, logarithme ou exponentielle des distances $d()$. Dans notre algorithme F est une fonction identité afin de calculer directement le potentiel P à partir des distances $d()$.

Durant le processus de minimisation de la fonctionnelle énergie $E(C)$, l'utilisateur peut être amener à guider l'évolution du contour actif vers la zone d'intérêt par des points de contrôle qui imposent des forces d'attraction. La force interactive est la force d'attraction "spring" (ressort).

Ainsi, l'énergie interactive $E_{interactive}$ est définie pour N points de contrôle ($i = 1, \dots, N$) par :

$$E_{interactive}(v(s)) = \kappa_{spring} \sum_{i=1}^N (Q_1^i(x_1, y_1) - Q_2^i(x_2, y_2))$$

où $Q_1^i(x_1, y_1)$ est le i^{me} point fixé par l'utilisateur et $Q_2^i(x_2, y_2)$ le point du contour actif le plus proche du point Q_1^i . Dans notre application, l'apex (pointe du cœur) est par exemple considéré comme un point de contrôle de type attractif.

Une autre force utilisée dans notre contour actif est la force de ballon $v\vec{n}(s)$ où $\vec{n}(s)$ est le vecteur normal unitaire de la courbe au point $v(s)$ et v est l'amplitude de la force du ballon $v\vec{n}(s)$. Cette force donne le sens de déplacement du snake (par exemple vers l'intérieur ou vers les bords de l'image).

Mise en œuvre des contours actifs

Dans la version automatique le contour actif initial est le contour de tomoscintigraphie projeté sous l'incidence correspondant à celle de la coronarographie étudiée et agrandi au maximum, puis le contour qui est de type "dégonflage" se déplace au cours de temps avec l'aide de forces internes et externes jusqu'à trouver le contour myocardique (voir figure 2.8).

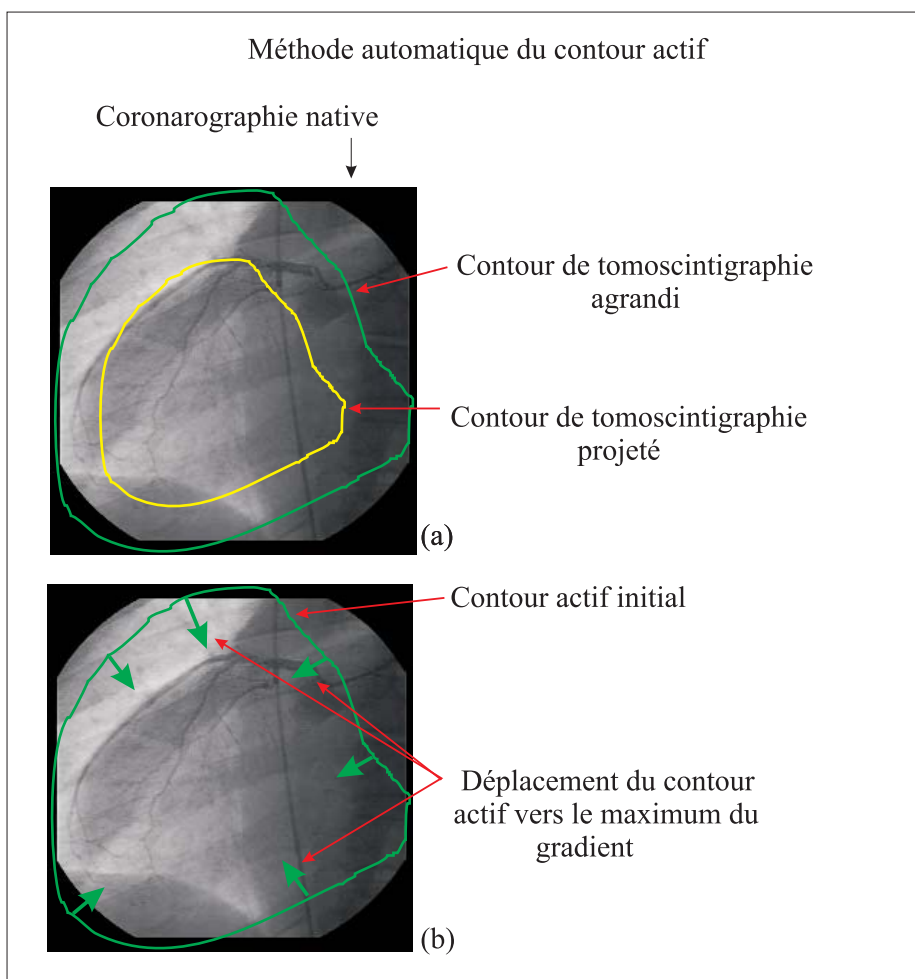


FIG. 2.8 – Initialisation du contour actif dans la version automatique de la segmentation du myocarde. (a) Le contour de la projection du volume de tomoscintigraphie est agrandi à la taille de l'image, (b) le déplacement du contour se fait à l'aide de la force de "dégonflage".

Cette méthode automatique mise au point aboutit la plus part du temps à un résultat, mais aussi il y a souvent des échecs dus à une initialisation trop lointaine de la solution et à une mauvaise qualité des images de coronarographie (ne se prête pas à cette méthode). Donc, le contour peut rester bloqué sur côtes ou des artères et non sur le contour myocardique.

Une initialisation plus proche de la solution est donc requise. Nous proposons une méthode en imposant

trois points initiaux placés de manière interactive (voir figure 2.9) par un expert sur la frontière de l'ombre du myocarde (ceci permet d'intégrer l'expertise du médecin). Ensuite, une spline à l'intérieur du cœur est construite à l'aide de ces 3 points, 2 points dans la base du cœur (Base1, Base 2) et le point Apex qui correspond logiquement à l'apex du cœur. Dans cette méthode, le contour est de type "gonflage" et se déplace aussi au cours du temps sous l'influence de forces internes et externes.

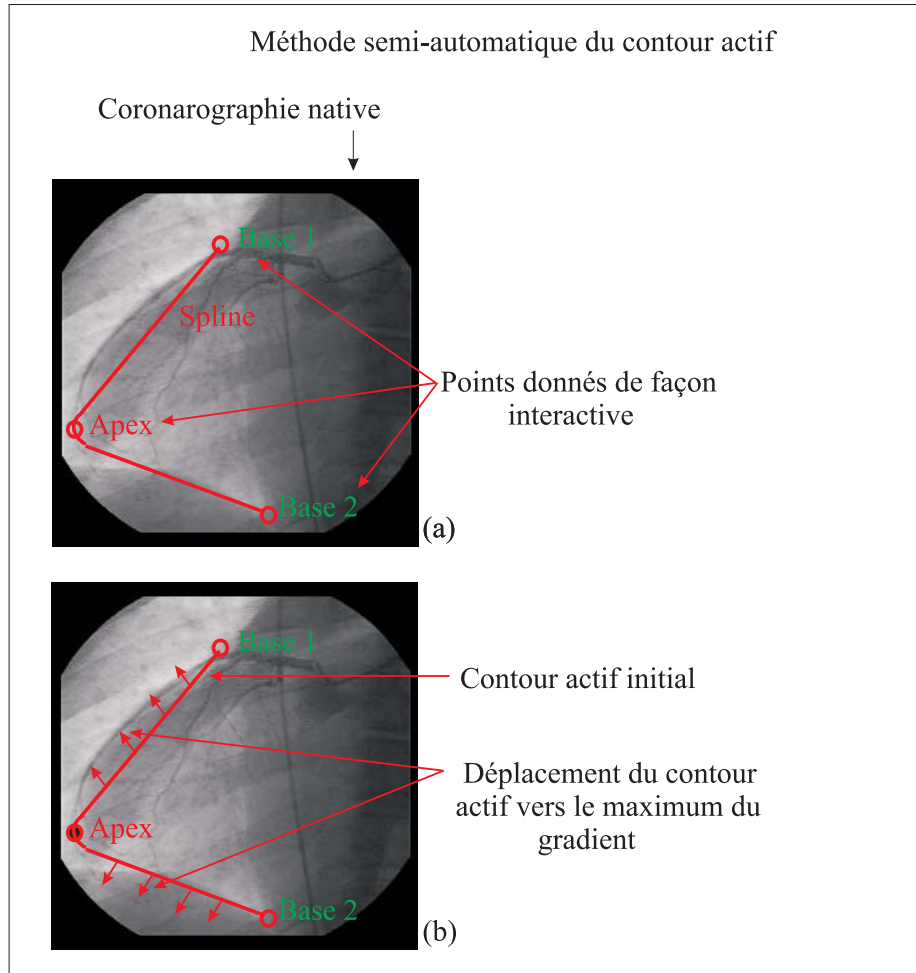


FIG. 2.9 – Initialisation interactive du contour actif dans la version semi-automatique. (a) La construction d'une spline à partir de 3 points marqués par l'expert dans l'ordre Base1-Apex-Base2 et qui appartiennent au contour myocardique. (b) Le déplacement du contour actif en utilisant la force de type "gonflage" jusqu'à trouver le maximum du gradient qui est le contour myocardique.

L'algorithme est divisé en trois parties (voir figure 2.10). La première partie commence par le prétraitement des images de coronarographie. L'image native de coronarographie de taille 512x512 est segmentée avec un filtre de Deriche [DER87] qui requiert le réglage d'un paramètre unique ($\alpha_{Deriche}$). Le filtre de Deriche est une implementation recursive du filtre de Canny qui est lui même la dérivée première d'une gaussienne. L'image peut être vue comme étant lissée avant d'être utilisée pour le calcul du gradient. Le paramètre $\alpha_{Deriche}$ permet de régler le degré de lissage de l'image (plus $\alpha_{Deriche}$ est faible, plus le lissage est important et la délocalisation des contours importante). Le paramètre est réglé pour obtenir un compromis entre suppression du bruit et bonne localisation des contours. Parmi les opérateurs existants, nous avons choisi celui de Deriche car il est le plus performant lorsqu'il s'agit d'extraire des contours de faible amplitude affectés de bruit.

L'étape suivante est la recherche des maxima locaux, pour la réaliser, l'image du gradient est binarisée puis squeletisée. Ce traitement permet d'obtenir des contours fins d'un pixel d'épaisseur. Cette opération

est effectuée sur un voisinage de taille 3x3.

Les contours ainsi obtenus sont donnés sous la forme de segments représentant des bords. Par ailleurs de nombreux petits segments ne correspondant pas au contour myocardique sont également trouvés. Ces derniers segments sont statistiquement moins longs que ceux appartenant effectivement au contour du cœur. Une première sélection des segments selon leur longueur est donc requise. La longueur minimale des segments est appelée lg_{min} .

L'histogramme des longueurs des segments de la figure 2.12 a une forme d'exponentielle décroissante. Cette forme d'histogramme est retrouvée systématiquement pour nos images. Les segments à retenir sont ceux ayant une grande longueur et qui par conséquent sont situés à droite dans l'histogramme. Les petits segments à éliminer étant de loin majoritaires, les grands segments peuvent être vus comme des «outliers» à conserver.

Une méthode pour déterminer le seuil, de longueur lg_{min} permettant de sélectionner des «outliers» dans des histogrammes à exponentielle décroissante a été proposée par Tukey [TUK77]. Le seuil adaptif lg_{min} est calculé à partir de deux longueurs $lg_{25\%}$ et $lg_{75\%}$. Ces longueurs sont respectivement celles qui définissent le quartile inférieur $[0, lg_{25\%}]$ et le quartile supérieur $[0, lg_{75\%}]$ de l'histogramme. Les intervalles $[0, lg_{25\%}]$ et $[0, lg_{75\%}]$ contiennent respectivement 25% et 75% des segments de l'histogramme, les plus grands segments étant exclus de ces intervalles. Le seuil de longueur est donné par le taux interquartile IQR (*interquartile rate*) indiqué par l'équation suivante :

$$IQR_{1.5} = lg_{75\%} + 1.5 \underbrace{(lg_{75\%} - lg_{25\%})}_{IQR}$$

Après cette première sélection des segments avec un critère de longueur, un deuxième critère basé sur la courbure est utilisé pour affiner cette sélection. En effet, puisque la surface épicaudique couvre presque toute l'image, les pixels correspondants au contour myocardique devraient tous avoir une courbure locale faible. Ainsi chaque segment sélectionné durant l'étape précédente, est divisé en plusieurs morceaux en supprimant les points où la courbure est forte. Chacun des "nouveaux segments" est éliminé s'il ne respecte pas le critère de longueur précédent. Cette procédure permet d'éliminer une partie des segments longs dus aux artères par exemple.

Une forme paramétrique est utilisée pour évaluer les courbures locales des segments S_i représentée par une abscisse curviligne $s \in [0, 1]$ et deux fonctions $x_i(s)$ et $y_i(s)$ donnant les coordonnées de chaque point de S_i comme suit :

$$S_i(s) = \{x_i(s), y_i(s)\}$$

La courbure locale $\kappa_i(j)$ en $s = j$ est calculée avec les dérivées premières $\dot{x}(j)$ et $\dot{y}(j)$ et les dérivées seconds $\ddot{x}(j)$ et $\ddot{y}(j)$ comme suit :

$$\kappa_i(j) = \frac{\dot{x}_i(j)\ddot{y}_i(j) - \dot{y}_i(j)\ddot{x}_i(j)}{(\dot{x}_i(j)^2 + \dot{y}_i(j)^2)^{3/2}}$$

Les fonctions $x(j)$ et $y(j)$ sont lissées (avant d'être dérivées) par des gaussiennes 1D d'écart type σ . Le paramètre σ permet de rechercher la courbure à un niveau de détail adapté à notre application. Dans notre cas σ et le seuil minimal de courbure ont été fixés expérimentalement à 4 et 1/8. Il est à noter que $\sigma_i(j) = 1/\kappa_i(j)$ est un rayon de courbure. Le rayon de courbure maximal étant de 8 pixels. En d'autres termes, un segment est "cassé" dans le cas où $\sigma_i(j)$ est supérieur à 8. Après ces deux étapes de sélection (l'une basée sur le critère de longueur, l'autre sur un critère de courbure), un troisième critère combinant longueur et niveaux de gris a été défini pour faire un ultime tri des segments du contour du myocarde. En effet, il a été constaté que le niveau de gris moyen le long des contours du myocarde est plus faible que celui par exemple des contours dus au cathéter, aux côtes ou aux artères, ces dernières entités étant mieux contrastées que l'ombre du cœur.

Partant du fait qu'un segment S_i appartenant au contour du myocarde est d'une part "relativement" long et à, d'autre part, un niveau de gris moyen faible (gradient faible) trois cas peuvent être prévus :

1) Les S_i relativement courts avec un gradient de niveau de gris moyen faible sont la plus part du temps du bruit et doivent être éliminés.

2) Les S_i relativement courts avec des gradients de niveau de gris moyen élevés correspondent en général aux bords du cathéter ou des artères et doivent aussi être éliminés.

3) Les S_i relativement long et caractérisés par un niveau de gris moyen faible doivent statistiquement être conservés.

L'appartenance d'un segment aux classes précédentes 1, 2 ou 3 est évaluée avec la fonction $tri(s_i)$ définie par :

$$tri(s_i) = \underbrace{\left[\frac{1}{lg_i} \sum_{k=1}^{lg_i} |\nabla I(e_k)| \right]^2}_{\text{terme}_1} \underbrace{\sqrt{lg_i}}_{\text{terme}_2}$$

La valeur du terme 1 est liée à la valeur moyenne du gradient de niveau de gris le long de S_i et le terme 2 est à la longueur de S_i . Le carré et la racine permettent d'ajuster l'importance du terme 1 par rapport au terme 2.

Un simple seuil $tri_{min}=0,05$ permet de distinguer les S_i de classe 1 et 2 de ceux de la classe 3. Ces derniers sont les seuls S_i retenus.

La figure 2.11 donne une illustration du résultat obtenu lorsqu'on filtre une image native (a) avec un filtre de Deriche et lorsqu'on recherche les maxima locaux après suppression des segments S_i en utilisant successivement le critère de longueur lg_{min} , le critère de courbure maximum $\kappa_{imax} = 1/8$ et la fonction $tri(s_i)$.

Une carte des distances est ensuite calculée pour déterminer le potentiel image. Les niveaux de gris des pixels d'une telle carte sont liés à la distance de chaque pixel du point du contour le plus proche (et appartenant à un S_i retenu après les 3 étapes de sélection). Ceci est traduit par l'équation du potentiel P exposé précédemment, où F est une fonction identité. La carte de distance de l'image de coronarographie native de la figure 2.9 a) est donnée par la figure 2.9 d).

Le gradient du potentiel de surface $\nabla P(v(s_i))$ en chaque snaxel $v(s_i)$ est utilisé pour déterminer la force d'attraction $F_{pot}(v(s_i))$ comme suit :

$$F_{pot}(v(s_i)) = -\eta \frac{\nabla P(v(s_i))}{|P(v(s_i))|}, \eta \in \Re$$

où η est le poids de cette force d'attraction.

La deuxième partie du processus de segmentation, consiste en l'initialisation du contour actif. Pour ce faire, il est demandé à un opérateur expérimenté de placer 3 points appartenant au contour de coronarographie. Ces points sont répartis de la manière suivante : $Base_1$ - Apex - $Base_2$ (voir figure 2.13). En effet, ces trois points du contour donnés par l'utilisateur avec l'aide d'une interface développée à ce propos (et qui correspond au bloc 3 de la figure 1.19) permettent de générer la spline cubique qui constitue la courbe d'origine.

Dans la troisième partie du processus, la somme des énergies internes, externes et de contrainte (force de gonflage et les 2 points fixes sur la base) est minimisée pour faire tendre le contour initial vers les bords de l'ombre du myocarde dans l'image de coronarographie (voir figure 2.12). Les paramètres α , β , k_{spring} , η et v sont les poids qui contrôlent l'importance relative de l'énergie interne (α et β sont respectivement liés à l'élasticité et à la rigidité du snake), de l'énergie externe (η fixe l'importance de la force d'attraction F_{pot}) et des forces de gonflage (v) et des forces des points d'attraction fixés par l'utilisateur (k_{spring}).

Les paramètres du contour ont été fixé expérimentalement aux valeurs suivantes : $\alpha = 0,8$, $\beta = 0,8$, $\eta = -0,24$, $v = 0,25$ et $k_{spring} = -0,8$.

La figure 2.13 donne l'interface développée pour l'initialisation de la version semi-automatique de la segmentation. Cette interface permet la saisie des 3 points définissant le contour initial. Cette interface permet naturellement d'enregistrer ou d'effacer ces 3 points.

La figure 2.14 montre le résultat de l'étape de segmentation. Nous pouvons voir les trois points initiaux pour la construction de la spline cubique, le contour donné par l'expert et le contour trouvé par l'algorithme et sauvegardé dans un fichier (coordonnées bidimensionnelles).

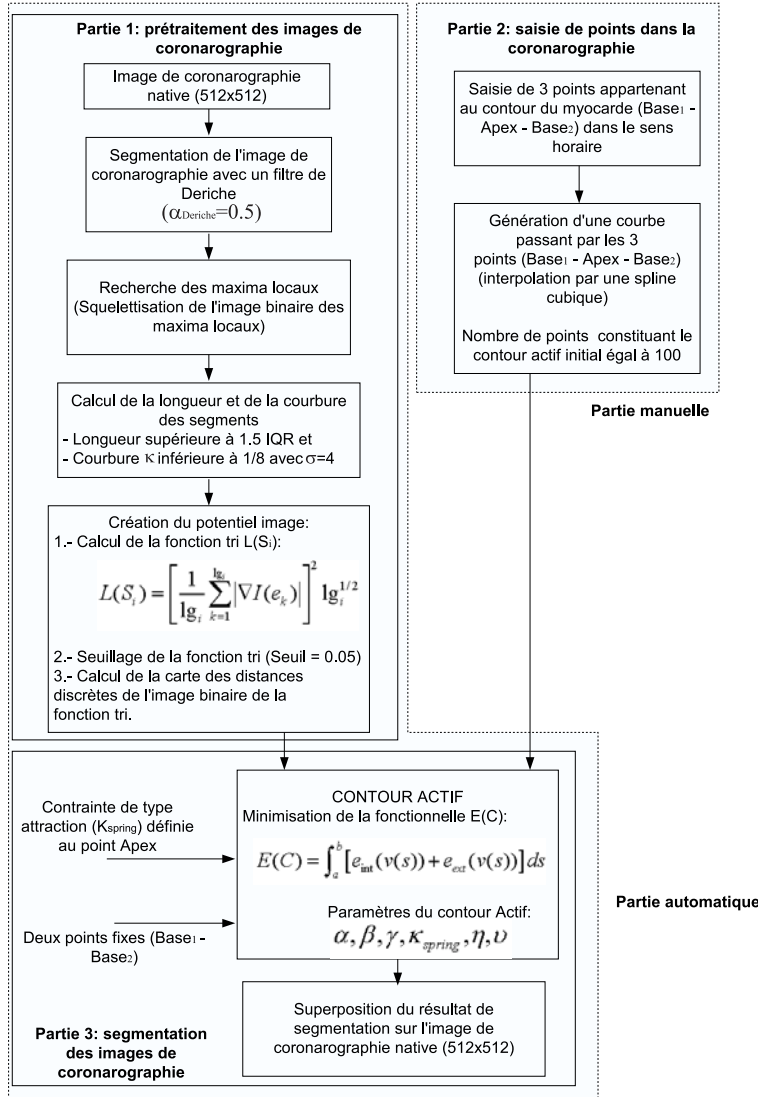


FIG. 2.10 – Schéma de principe de la procédure d'extraction du contour du myocarde en coronarographie.

2.3.5 Recalage

Considérons $I_s(x_2, y_2)$ et $I_d(x_1, y_1)$ deux images (source et destination) à mettre en correspondance et deux structures homologues Ω_s et Ω_d extraites de ces images. La procédure de recalage consiste à trouver les paramètres θ (appartenant à l'espace de paramètres Θ qui fixe la limite des valeurs des θ) de la transformation $\Phi : I_d(x_1, y_1) = \phi[I_s(x_2, y_2)]$ qui transforme géométriquement $I_s(x_2, y_2)$ pour la superposer sur $I_d(x_1, y_1)$, au moyen d'une méthode d'optimisation ϕ qui maximise la ressemblance Δ entre les deux structures. La transformation recherchée $\tilde{\Phi}$ est obtenue de la manière suivante :

$$\tilde{\Phi} = \arg \max_{\theta \in \Theta | \Psi} \Delta(\Phi_\theta(\Omega_s) - \Omega_d)$$

Toute procédure de recalage suit généralement le même schéma, qu'elle s'inscrive dans le cadre d'une application interactive ou totalement automatique. Elle réclame la définition de quatre critères qui sont :

- la détermination des structures homologues Ω_s et Ω_d (espace des caractéristiques),
- le choix du type de la transformation Φ (espace de recherche),




FIG. 2.11 – Étapes du pretraitement de l'image de coronarographie pour la segmentation. (a) L'image native de coronarographie, (b) l'image binaire des extréma locaux, (c) seuillage des segments S_i et (d) potentiel surface P de l'image.

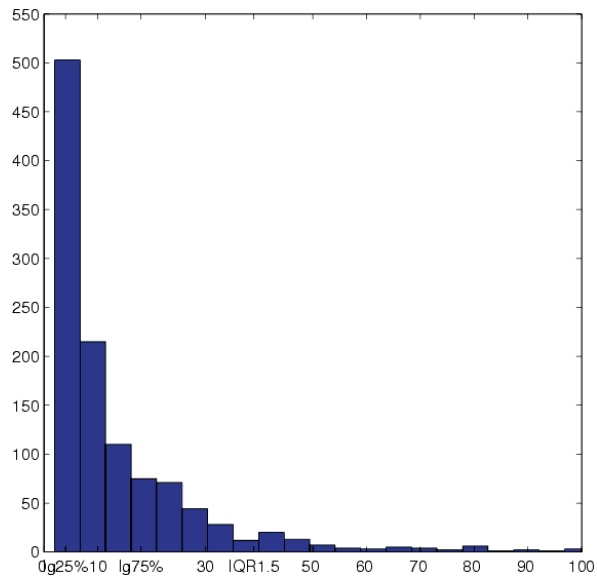


FIG. 2.12 – Histogramme de la longueur des segments calculés pour le patient 1.

- la construction de la fonction de similarité Δ (ou mesure de similarité) et
- le choix de la méthode d'optimisation Ψ (stratégie de recherche).

Dans notre problème concret de recalage d'images de tomoscintigraphie et coronarographie les choix suivants ont été effectués pour ces quatre critères.

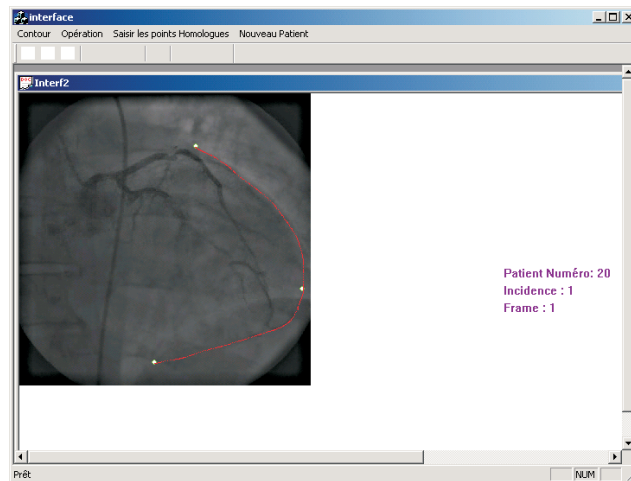


FIG. 2.13 – Interface développée pour la saisie des trois points initiaux sur la frontière du myocarde (version semi-automatique de la segmentation du contour).

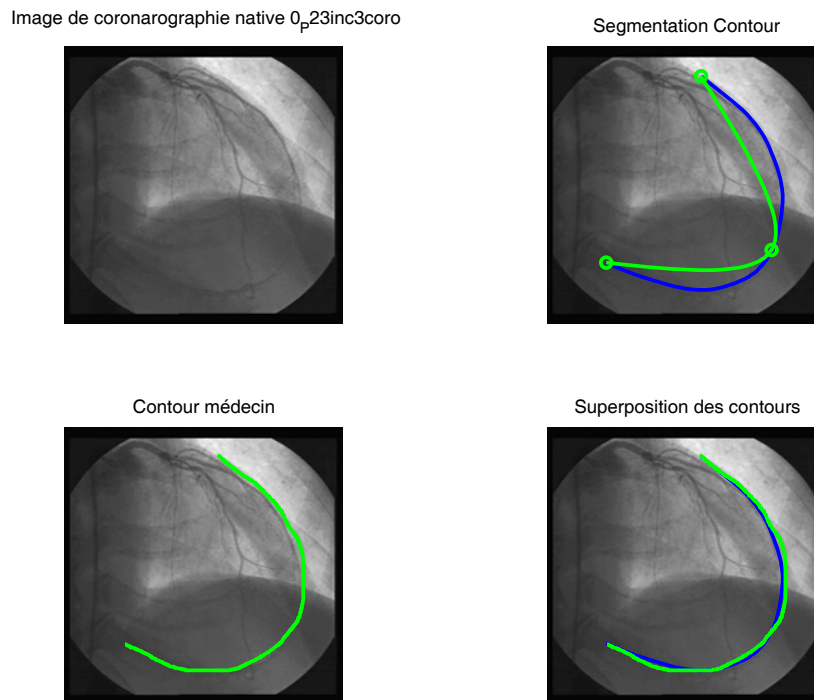


FIG. 2.14 – Résultat de la segmentation du contour du myocarde dans la coronarographie. (a) Image de coronarographie native, (b) Image avec les trois points qui définissent la spline cubique (en vert) et résultat de la segmentation (en bleu), (c) Contour myocardique marqué à la main par l'expert et (d) Image image avec la superposition des contours donnés par l'expert et trouvé avec les contours actifs.

- Les structures homologues Ω_s et Ω_d sont, dans notre cas, les contours du myocarde vus dans les deux modalités.
- Le type de transformation Φ peuvent, de façon générale, être de natures linéaires (transformation contrainte, euclidienne, rigide, affine ou projective) ou non linéaires (transformation polynomiale ou élastique). Nous adoptons une transformation linéaire du type rigide qui permet dans le cas bidimensionnel de combiner des mouvements de translation, une rotation dans le plan et un facteur

d'échelle isotrope. Cette solution a été choisie en raison des hypothèses suivantes : la distorsion dans les images est négligeable, les modalités sont de nature isotropiques et les contours extraits délimitent le même organe qui est le cœur (voir fin de la section 2.2.5).

- La fonction de similarité Δ estime la qualité du recalage entre les deux structures homologues. On distingue deux grandes familles de mesures. La première est fondée sur une notion de distance à minimiser, la seconde sur la mesure d'une liaison à maximiser. Les structures homologues sont souvent des primitives géométriques extraites d'une étape de segmentation d'images. Ainsi pour évaluer et mesurer l'écart entre ces structures, nous allons utiliser une distance spatiale. Le critère de distance utilisé est la distance de Chamfer [BOR86].
- La méthode d'optimisation Ψ définit la manière selon laquelle la fonction de similarité atteint un coût minimal ou maximal. Parmi les grandes familles de méthodes, nous pouvons citer, entre autres, les méthodes énumératives, déterministes (la méthode du simplexe [NEL65], la méthode de Powell [POW65], les méthodes de descentes [PRES92], le gradient-conjugué [PRES92], les méthodes quasi-Newton [PRES92]) et statistiques (le recuit simulé [KIR83] et les algorithmes génétiques [HOL75]). Le schéma de minimisation dépend du coût calculatoire que l'on est prêt à accepter, de la nature de la mesure de similarité (analytique ou pas) et surtout de la proximité de la solution. Dès lors, l'initialisation a une grande importance car dans la plupart des cas, les algorithmes d'optimisation ne garantissent une convergence que vers un optimum local, potentiellement éloigné de la solution recherchée.

Nous proposons une méthode de recalage automatique mettant en œuvre la méthode du simplexe pour minimiser un critère de distance (Chamfer) afin de trouver les paramètres d'une transformation rigide.

La méthode du Chamfer est une méthode de filtrage recursive permettant de calculer la distance d'un pixel au point du contour le plus proche. Dans notre cas l'image des contour utilisée est celle obtenue en utilisant l'image SPECT (projection du volume dans des plans parallèles aux images coronarographiques). La méthode du Chamfer permet donc de calculer une carte de distance (modalité de SPECT) servant de modèle (destination) dans le schéma de recalage. Il est rappelé que les niveaux de gris des pixels donnent directement la distance entre les pixels et les points du contour les plus proches (voir figure 2.15).

Le principe de notre recalage est donc de superposer le contour extrait de la coronarographie sur la carte de distance (modalité SPECT) et de le déplacer de sorte que la somme des niveaux de gris superposés de la carte tendent vers un maximum. (cette moyenne vaut idéalement 0 si les contours sont superposés). Cette idée est traduite par la formule suivante et la figure 2.16

$$FC(\theta) = \frac{1}{3} \left(\frac{1}{N} \sum_{i=1}^N Ch(\Phi(q_i(x, y), \theta)) \right)$$

Dans cette fonction de coût calculée, N est le nombre de points constituant le contour de coronarographie et $q_i(x, y)$ sont ses points de coordonnées (x, y) superposés par le contour de coronarographie sur la carte de distances. Les paramètres de la transformation Φ sont θ , et Ch est la carte de distances de l'image de tomoscintigraphie. Ainsi $\sum_{i=1}^N Ch(\Phi(q_i(x, y), \theta))$ représente le contour en distance (somme des distances). La constante multiplicative $1/3$ permet de convertir la distance discrète en une distance pseudo-euclidienne exprimée en pixels (la méthode du Chamfer utilisée donne les distances réelles avec un facteur multiplicatif de 3).

A chaque nouvelle transformation Φ du contour de coronarographie est associée un contour en distances. Les coordonnées des points du contour de coronarographie transformés par la matrice Φ sont à valeurs non entières. Ainsi pour déterminer le contour en distance correspondant, il est nécessaire de réaliser une interpolation bi-linéaire des valeurs de la carte de distances Ch aux points $\Phi(q_i(x, y), \theta)$. La position avec le contour en distances minimum définit l'ajustement correct entre les deux modalités.

La transformation effectuée entre ces deux contours repose sur une transformation rigide faisant intervenir quatre paramètres : t_x , t_y , λ et ϕ . Les deux premiers représentent une translation, λ un facteur




FIG. 2.15 – Carte de distances obtenues à partir du contour de la projection du volume SPECT. (a) Projection du volume SPECT, (b) carte de distances obtenues pour cette projection.

Données de tomoscintigraphie

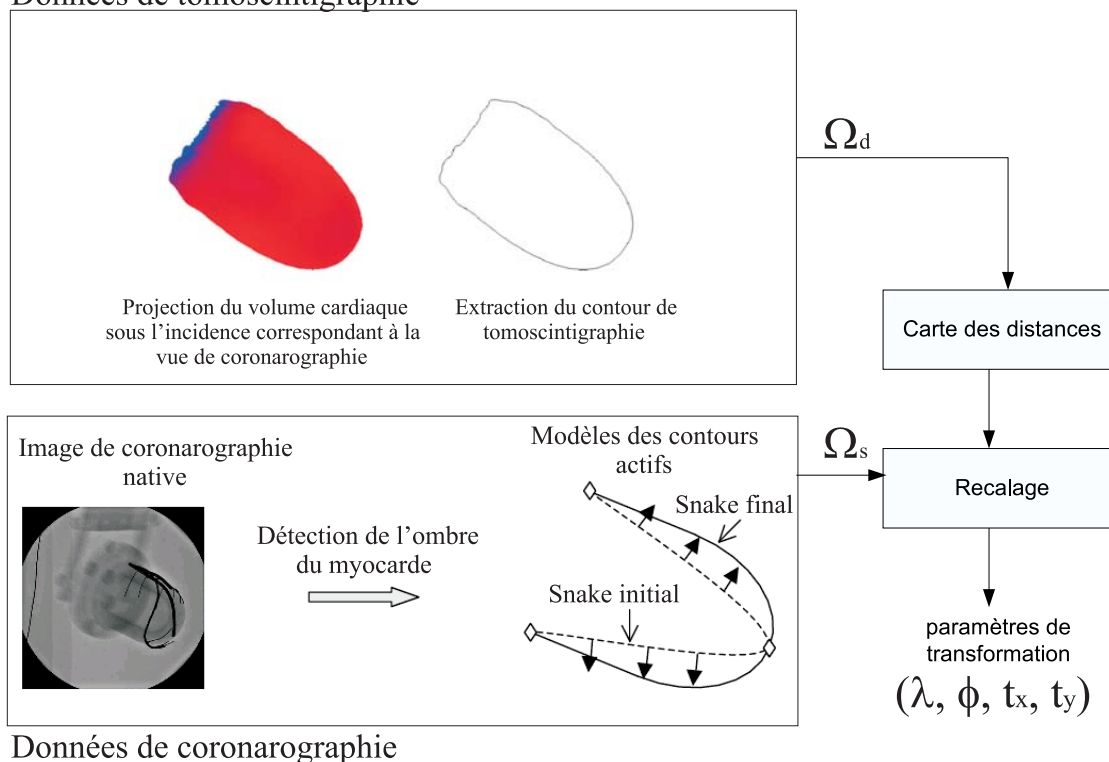


FIG. 2.16 – Principe général adopté pour la mise en correspondance des deux modalités. Le contour Ω_d est utilisé pour construire une carte de distances permettant de calculer un écart entre Ω_d et Ω_s , puis le contour Ω_s est recalé sur la carte de distances de telle manière à trouver la transformation Φ qui minimise la distance entre les deux structures homologues.

d'échelle et θ une rotation. Le choix de la transformation a été justifié précédemment. La fonction de similarité retenue est basée sur la mesure de distance entre les deux contours. Pour chaque transformation $T(t_x, t_y, \lambda, \phi)$, une fonction coût est évaluée. L'utilisation d'une optimisation va permettre à la fonction

de similitude d'atteindre dans notre cas, son minimum. Le choix de cette optimisation s'est porté sur la méthode du simplexe qui est une des plus robustes, lorsque la fonction coût n'est pas analytique (ce qui est le cas ici) et précise lorsque la position initiale n'est pas éloignée de la solution à trouver (ce qui est encore le cas ici).

Les paramètres de la matrice de transformation Φ peuvent donc être donnés sous forme matricielle :

$$M = \begin{bmatrix} \cos \phi & -\sin \phi & 0 & 0 \\ \sin \phi & \cos \phi & 0 & 0 \\ 0 & 0 & 1 & 0 \\ 0 & 0 & 0 & 1 \end{bmatrix} \begin{bmatrix} \lambda & 0 & 0 & 0 \\ 0 & \lambda & 0 & 0 \\ 0 & 0 & 1 & 0 \\ 0 & 0 & 0 & 1 \end{bmatrix} \begin{bmatrix} 1 & 0 & 0 & t_x \\ 0 & 1 & 0 & t_y \\ 0 & 0 & 1 & 0 \\ 0 & 0 & 0 & 1 \end{bmatrix}$$

Ainsi, la matrice M amène un point de l'image de coronarographie sur son correspondant dans l'image de tomoscintigraphie et M^{-1} réalise l'opération inverse.

2.3.6 Mise en œuvre de la visualisation 2D

La visualisation de données dans le domaine de l'imagerie médicale a été abordée par plusieurs auteurs. Ainsi, dans le domaine de la visualisation multimodalités, Christian Barillot [BAR99] propose l'utilisation de *VolumizerTM* qui est une spécialisation de la librairie *OpenGLTM* pour la représentation des données de fusion et de visualisation 3D.

Dans notre représentation 2D, l'utilisation d'OpenGL pour fournir la géométrie du volume, les points, les lignes, les polygones, les transformations (translation, rotation et facteur d'échelle), l'éclairage et les applications de texture (texture mapping), et le blending (fusion de pixels) est adapté pour la fusion des deux modalités.

Pour la mise en œuvre de la visualisation 2D, nous regardons d'abord la différence des repères entre le système de coordonnées d'OpenGL et celui des images de coronarographie et de tomoscintigraphie (voir figure 2.17 (a)).

En effet, le système d'OpenGL est un repère dans l'espace tridimensionnel de coordonnées unitaires (voir figure 2.17 (b)) défini comme suit.

$$- (O_{OGL}, \vec{x}_{OGL}, \vec{y}_{OGL}, \vec{z}_{OGL}) \text{ avec } (x_{OGL}, y_{OGL}, z_{OGL}) \in [-0.5, +0.5].$$

Dans le cas des images de coronarographie et tomoscintigraphie, il s'agit d'un repère 2D défini de la manière suivante.

$$- (O_{CORO}, \vec{x}_{CORO}, \vec{y}_{CORO}) \text{ avec } (x_{CORO}, y_{CORO}) \in [0, 512].$$

$$- (O_{TOMO}, \vec{x}_{TOMO}, \vec{y}_{TOMO}) \text{ avec } (x_{TOMO}, y_{TOMO}) \in [0, 512].$$

La méthode de mise en œuvre de cette représentation 2D, peut se résumer en plusieurs étapes comme suit.

- Étape 1 : Une réorientation des axes d'OpenGL doit être effectuée pour la correspondance avec le repère image de coronarographie pour après appliquer les paramètres de recalage. Cette réorientation consiste à faire une translation de l'origine des coordonnées d'OpenGL O_{OGL} au point $(-0.5, +0.5, 0.0)$ et puis une rotation de 180° autour de x_{OGL} (voir figure 2.17 (c)). Cette procédure est répétée sur un autre repère 3D indépendant préparé pour l'image de tomoscintigraphie.
- Étape 2 : Mise à l'échelle de l'image de coronarographie sur le repère d'OpenGL. De même manière avec l'image de tomoscintigraphie, pour obtenir les deux repères indépendants (voir figure 2.17 (d)) :
 - $(O_{OGL-CORO}, \vec{x}_{OGL-CORO}, \vec{y}_{OGL-CORO}, \vec{z}_{OGL-CORO})$,
 - $(O_{OGL-TOMO}, \vec{x}_{OGL-TOMO}, \vec{y}_{OGL-TOMO}, \vec{z}_{OGL-TOMO})$,
- Étape 3 : Recalage des 2 modalités en utilisant la matrice de transformation M^{-1} pour amener l'image SPECT sur l'image de coronarographie (voir figure 2.17 (d)), en prenant une correspondance d'un pixel égal à $1/512$ d'unité d'OpenGL pour la translation t_x, t_y (la taille des images est 512×512).

- Etape 4 : Application du paramètre de transparence nommé ALPHA sur le plan image de tomoscintigraphie (colorisation de l'image de coronarographie par l'image SPECT).

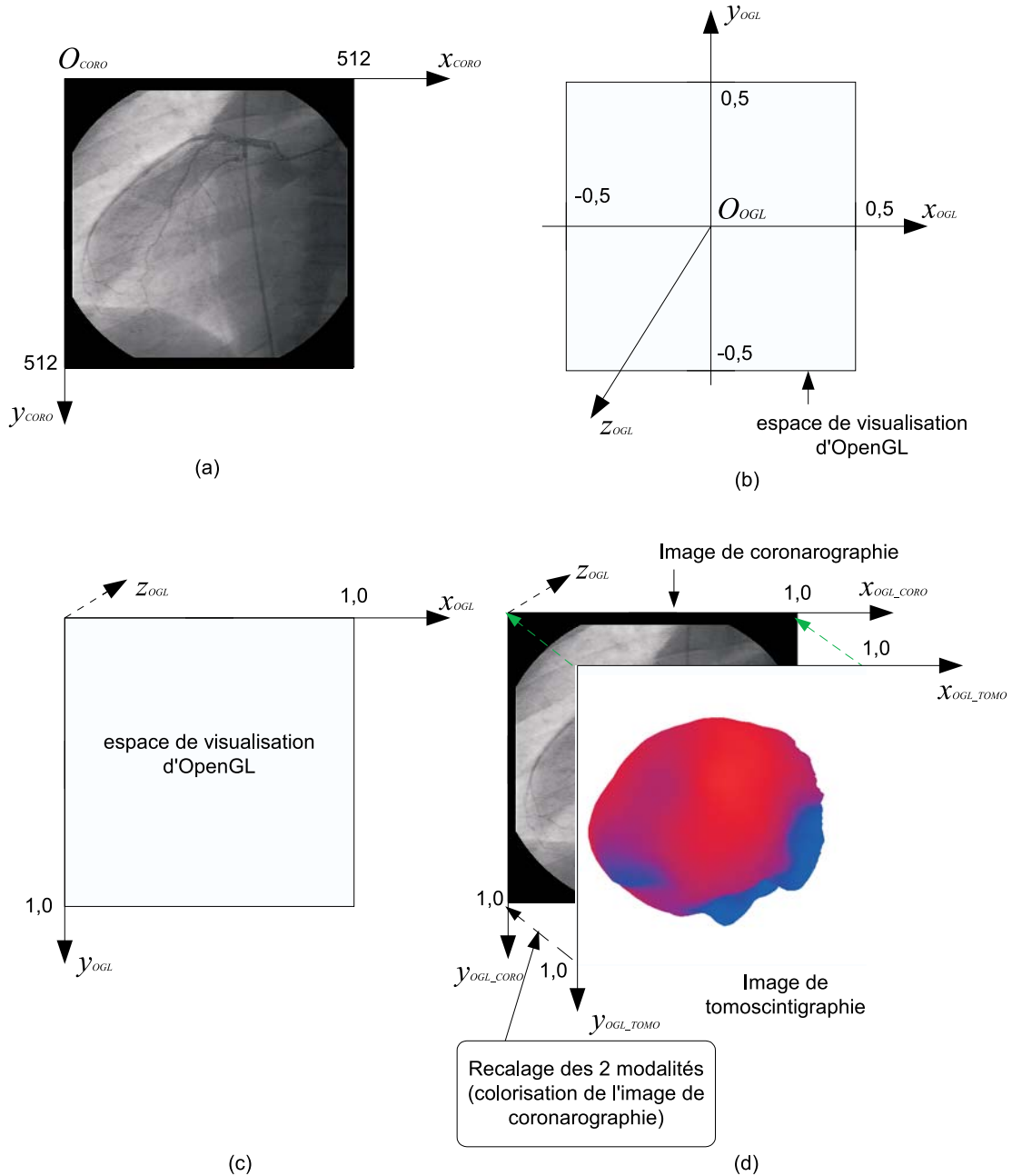


FIG. 2.17 – Repères des images. (a) Image de coronarographie, (b) repère 3D d'OpenGL, (c) réorientation des axes d'OpenGL pour la visualisation 2D et (d) application des paramètres de recalage (matrice M^{-1}) sur le repère de l'image de tomoscintigraphie.

Ce facteur de transparence est nécessaire pour la fusion des images (Blending). La transparence est appliquée à l'image de tomoscintigraphie qui est superposée à l'image de coronarographie avec la matrice M^{-1} . ALPHA=1 rend l'image de tomoscintigraphie opaque, alors qu'avec ALPHA=0 l'image SPECT est entièrement transparente (invisible).

La valeur du paramètre ALPHA peut varier dans l'intervalle $[0, 1]$ et celui-ci a été choisi expérimentalement.

talement pour avoir un compromis entre la bonne visualisation de l'image de coronarographie avec le détail des artères et la coloration de perfusion. Dans la figure 2.18 nous montrons différentes valeurs des ALPHA. La valeur ALPHA choisie est de 0,70 pour notre visualisation 2D.

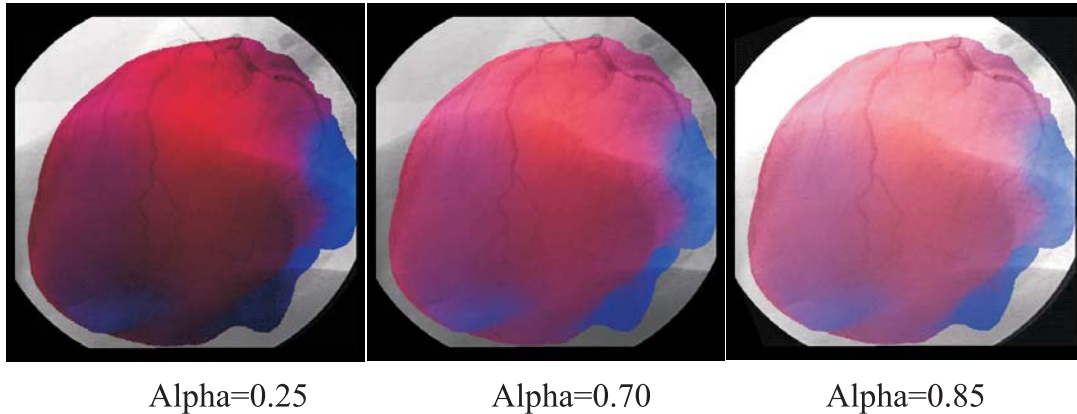


FIG. 2.18 – Différentes valeurs numériques pour le paramètre de transparence *Alpha*, une valeur de 0,7 a été choisie expérimentalement.

2.4 Apposition de la structure de l'arbre artériel sur le volume de perfusion

2.4.1 Méthode de reconstruction 3D

Sachant que tout objet possède une localisation dans le monde tridimensionnel, le problème lié à la compréhension générale d'une image de projection coronarographique est de reconstituer l'information tridimensionnelle des artères à partir d'un ensemble d'images acquises par la machine de coronarographie sous différentes incidences. Le terme vision stéréoscopique désigne les méthodes permettant de reconstituer des informations tridimensionnelles à partir de deux (au plus) images acquises à partir de points de vues différents.

La figure 2.19 donne le schéma global présentant le principe de notre reconstruction de la structure d'un arbre artériel schématique apposé sur le volume de tomoscintigraphie. La première étape correspond à la projection du volume de perfusion sous les incidences de la coronarographie (étape 1), les contours du myocarde sont ensuite segmentés dans les modalités de coronarographie et SPECT (étape 2). Le coronarographe marque ensuite les points particuliers (début et fin de segments d'artère, bifurcations d'artères et sténoses) homologues dans les différentes vues (étape 3). Dans la quatrième étape, le processus de recalage décrit précédemment donne la matrice M qui superpose l'image SPECT sur la coronarographie. Les points homologues marqués par le spécialiste sont ensuite ramenés dans les images de tomoscintigraphie grâce à la matrice M^{-1} (étape 5).

Finalement, en réalisant la projection inverse des points homologues (étape 6) en déterminant les droites issues des points marqués et perpendiculaires aux plans SPECT (modélisation d'une projection parallèle), il est possible de localiser les points marqués dans le monde 3D. Pour ce faire, il faut calculer l'intersection des droites issues des points homologues. Il est à noter que ces points sont reconstruits dans un repère lié au volume de tomoscintigraphie.

Cette reconstruction 3D est mise en œuvre par Gaëlle Valet [VAL04] dans le cadre du projet COROMATCH et aussi dans la publication [ICIP04] en montrant des résultats sur des cas cliniques.

La reconstruction 3D de N points homologues (vus sous N incidences) est obtenue par le calcul de l'intersection de N droites 3D en utilisant un modèle parallèle. Ces droites 3D sont perpendiculaires aux plans 2D-SPECT à partir des points homologues.

Ces droites ne se croisent pas exactement dans l'espace 3D pour des raisons numériques liées à différentes approximations (segmentation, recalage entre les deux modalités, points homologues, etc). Donc,

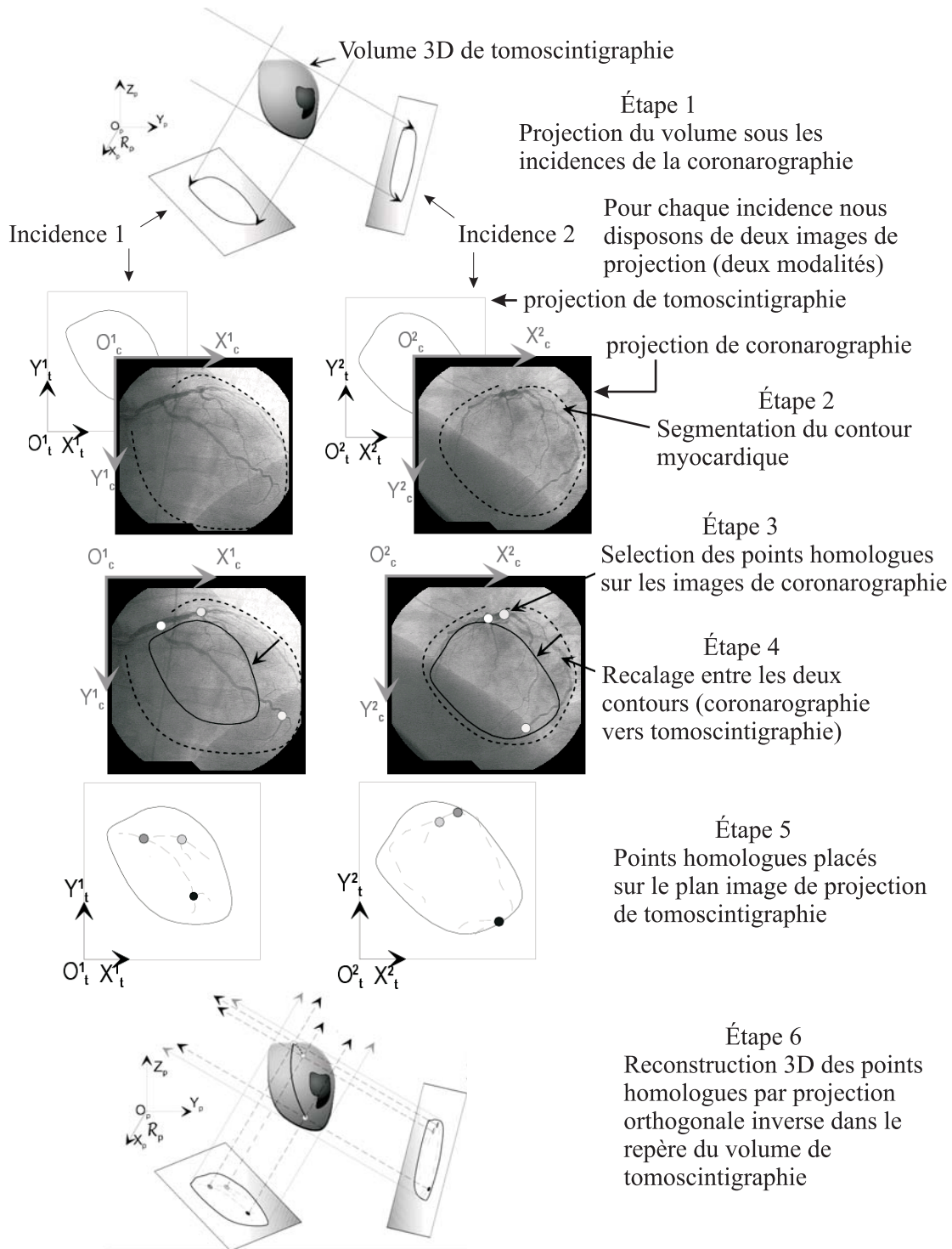


FIG. 2.19 – Schéma global pour la méthode de reconstruction 3D développée dans le cadre du projet COROMATCH.

le point retenu représente la meilleure approximation de l'intersection et correspond au critère d'optimisation des moindres carrés, c'est-à-dire, la recherche du point le plus proche simultanément de N droites perpendiculaires au plan image de tomoscintigraphie.

La formulation mathématique est la suivante. Pour un point $M(x, y, z)$ qui appartient à la droite L

qui a le vecteur $\vec{V} = [V_1 \ V_2 \ V_3]^t$ et qui passe par le point 3D $P = (P_1, P_2, P_3)$ est défini par la relation $AM = B$ avec :

$$A = \begin{bmatrix} V_2 & -V_1 & 0 \\ V_3 & 0 & -V_1 \\ 0 & V_3 & -V_2 \end{bmatrix}, B = \begin{bmatrix} V_2 P_1 - V_1 P_2 \\ V_3 P_1 - V_1 P_2 \\ V_3 P_1 - V_2 P_3 \end{bmatrix}$$

\overrightarrow{PM} et \vec{V} sont colinéaires si la relation $AM = B$ est vraie. Pour N droites, le système peut s'écrire $A_n M = B_n$ avec :

$$A_n = \begin{bmatrix} A_1 \\ A_2 \\ \vdots \\ A_N \end{bmatrix}, B_n = \begin{bmatrix} B_1 \\ B_2 \\ \vdots \\ B_N \end{bmatrix}$$

La relation entre A_i et B_i est la matrice définie pour la droite L_i . La solution de ce système sur-déterminé se résout sous forme matricielle en utilisant la matrice pseudo-inverse A^* définie par l'équation suivante et obtenue pour A_n .

$$A_n^* = (A_n^T \cdot A_n)^{-1} \cdot A_n^T$$

La solution M se trouve par optimisation de la somme des distances du point M vers les droites, ceci est défini par :

$$M = A_n^* \cdot B_n$$

Dans cet équation, la qualité de la reconstruction peut être évaluée quantitativement par l'erreur quadratique moyenne de l'équation précédente définie comme suit :

$$\varepsilon^2 = \frac{1}{N} (B_n - A_n \cdot M)^T \cdot (B_n - A_n \cdot M)$$

où ε^2 est l'erreur quadratique moyenne qui doit être la plus petite possible, N le nombre de droites et A_n, B_n les variables définies précédemment. Pour chaque point M_i (i^{me} point reconstruit pour un patient, $i \in [1, p]$), ε_i^2 représente la distance quadratique moyenne du point M_i vers les droites.

Si p points sont reconstruits pour un patient, le critère 1 ($\bar{\varepsilon}$) est obtenu comme suit :

$$\bar{\varepsilon} = \frac{1}{p} \sum_{i=1}^p \sqrt{\varepsilon_i^2}$$

Dans la section 3.1 du chapitre 3 nous donnerons 3 autres critères permettant d'évaluer quantitativement la précision de la reconstruction 3D.

2.4.2 Mise en œuvre de la méthode d'apposition

Marquage des points homologues

La mise en correspondance des points homologues est une étape essentielle de la reconstruction 3D de l'arbre schématique artériel. Les travaux menés sur ce sujet [QUEK01] [BRIEN94] montrent que faire cette mise en correspondance de façon entièrement automatisée est très difficile, voire même impossible si un arbre complet doit être reconstruit. Pour cette raison, les algorithmes de mise en correspondance nécessitent l'intervention d'un opérateur pour guider l'opération. Dans notre cas ce n'est pas un arbre complet mais la structure d'un arbre schématique constitué de quelques segments artériels seulement qui doit être reconstruit. Les points à marquer (début et fin d'artère, bifurcation, sténoses,..) sont donc relativement peu nombreux et le marquage et la mise en correspondance des points homologues peut donc être réalisée facilement de façon manuelle par un coronarographe expérimenté et ceci dans un laps de temps relativement court. Un coronarographe se base naturellement sur sa connaissance de la

structure de l'arbre artériel pour la mise en correspondance. Il repère ainsi par exemple les mêmes artères visibles sous deux incidences pour mettre en correspondance les bifurcations qui leur sont associées.

L'interface développée pour faciliter la mise en correspondance des segments d'artère est donnée dans la figure 2.20. Cette partie de la reconstruction correspond au bloc 2 de la figure 1.21.

Deux images correspondant à deux points de vues sont visualisées simultanément. Les numéros du patient et de l'incidence ainsi que le nombre de segments tracés sont affichés au dessus de chaque image. En fait, le coronarographe choisi dans les images des parties d'artère (courbes) dont le premier segment est un point racine puis les bifurcations et finalement la fin de l'artère, ensuite à partir des bifurcations jusqu'à la fin de chaque artère secondaire. Le coronarographe réalise une approximation polygonale de ces courbes en marquant n (n varie la plus part du temps entre 2 et 4) points particulier représentant les sommets des polygones ouverts. Ces polygones sont appelés "segments" dans ce texte et dans l'interface graphique de la figure 2.20.

La barre de couleurs donnée sous les deux images permet de visualiser les segments homologues marqués par l'utilisateur (2 segments homologues ont la même couleur). Lorsqu'un spécialiste a marqué un segment constitué de n points (la couleur affectée à ce segment est choisie automatiquement par le programme selon l'ordre des couleurs sous les images) il doit obligatoirement indiquer un segment homologue (également de n points) dans la deuxième image. Le point homologue du point en cours de marquage dans la deuxième image est indiqué dans la première image.

Il est à noter que sous chaque image des incidences en cours de marquage, le coronarographe voit le film correspondant (celui dont l'image a été extraite). Ce film est une aide pour le coronarographe pour la mise en correspondance des points.

Nous constatons également qu'une liste de 12 couleurs est donnée sous les images. En fait, 12 segments (ou polygones ouverts) sont toujours suffisant pour décrire l'arbre schématique. En pratique, le médecin marque en général 3 ou 4 segments d'artère (polygones) et dans quelques cas une sténose.

Les fonctionnalités de l'interface développée sont :

- **Enregistrer segment** : cette option enregistre un fichier avec les points indiqués par l'utilisateur.
- **Effacer** : pour effacer les points marqués lorsqu'on fait un segment.
- **Ajouter point normal ou point particulier** : cette option est destinée à additionner un point normal ou particulier (une sténose) entre deux points déjà tracés.
- **Point Non Vu** : cette option est utilisée si au moment de la saisie d'un point, celui-ci ne peut pas être localisé exactement avec la souris. Il s'affiche en tant que cercle blanc à l'endroit marqué.
- **Point particulier** : ce type de point indique des points spéciaux comme une sténose. Il est visualisé par un carré vert.
- **Magnétisme** : option qui nous permet de faire une ramification d'artère à partir d'un point qui correspond à un segment.

Les options mises en œuvre sont les options minimales nécessaires pour la bonne manipulation et la saisie de points. Ainsi, pour le médecin, l'utilisation de cette interface ne représente aucune difficulté tout en proposant toutes les fonctionnalités nécessaires pour le marquage des artères.

Le choix d'observer à l'écran deux images simultanément dans cette interface a été effectué en considérant la taille de l'écran. Deux images sont bien visibles, alors que trois ou quatre images sur un même écran auraient une résolution trop petite. Le médecin ne pourrait donc pas bien distinguer les artères ou les bifurcations qui sont les points de repères connus entre les différentes incidences.

Avec le bouton droit de la souris nous pouvons accéder aux fonctions énumérées précédemment (voir figure 2.21). Par exemple, si un point a été oublié dans un segment déjà enregistré, l'interface nous permet d'ajouter un "point normal" ou "un point particulier". Pour ce faire, une boîte de dialogue s'affiche (voir figure 2.22). Celle-ci autorise la sélection du segment dans lequel nous allons ajouter le point. Si un point doit être rajouté, celui-ci va être inclus entre deux points d'un segment déjà enregistré. Pour la seconde option (point particulier), il s'agit de rajouter un point comme par exemple une sténose. Dans les deux cas (point à rajouter ou point particulier) le point précédent puis le point à ajouter sont sélectionnés pour

2.4. Apposition de la structure de l'arbre artériel sur le volume de perfusion

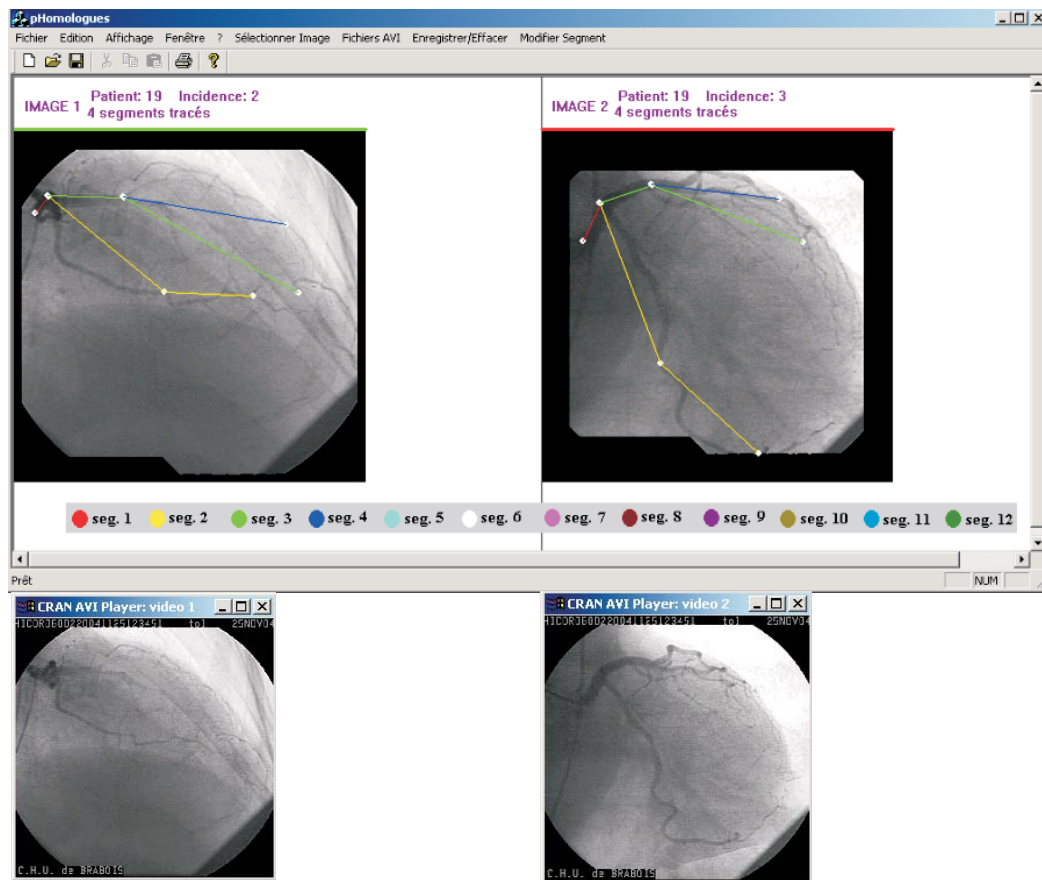


FIG. 2.20 – Interface développée pour aider à la saisie de points homologues.

finalment enregistrer le nouveau segment.

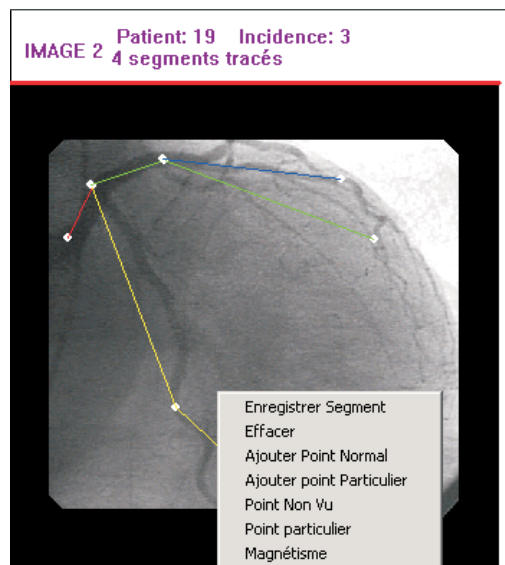


FIG. 2.21 – Options disponibles dans l'interface développée pour la saisie des points homologues.

Avec l'option "Modifier segment" (voir figure 2.23), il est possible de modifier tous les points d'un segment déjà enregistré. Pour ce faire, il suffit de sélectionner la couleur du segment, puis saisir les nouveaux points pour finalement les enregistrer sous forme de segment.

Si la position d'un point n'est qu'approximative (à cause d'un faible contraste par exemple) il est possible d'indiquer cette "incertitude" avec l'option du "Point Non vu" lorsque un segment est en cours de saisie. D'autre part, si le médecin trouve un point particulier, il suffit d'aller dans l'option "point particulier".

Avec l'option "magnétisme", nous sommes capables de définir une bifurcation qui représente une ramification d'un segment. Pour ce faire, il faut marquer le point de ramification puis indiquer les points consécutifs. Ce point magnétisé nous permettra d'avoir un point commun avec exactement les mêmes coordonnées pour 2 segments partant d'un même bifurcation.

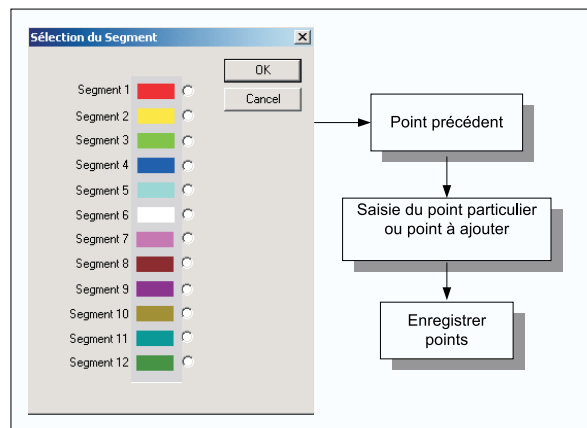


FIG. 2.22 – Procédure pour ajouter un point normal ou particulier dans un segment déjà enregistré. D'abord on sélectionne la couleur puis le point précédent du point à ajouter et ensuite le point à ajouter, enfin on effectue le sauvegarde du segment.

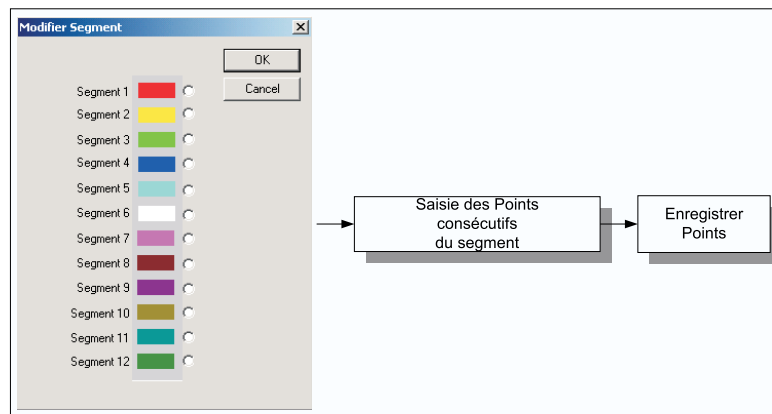


FIG. 2.23 – Procédure pour modifier un segment déjà enregistré. On sélectionne sa couleur puis le marquage des points consécutifs et finalement la sauvegarde pour la mise à jour du segment.

Dans la figure 2.24, un diagramme à blocs illustre une utilisation courante par le médecin expert de notre interface nommée PHOMOLOGUES. La première étape est la sélection du répertoire de travail dans lequel les points homologues vont être enregistrés. La deuxième consiste à indiquer au programme l'unité CD-ROM où les fichiers AVI sont placés, (le CD-ROM de coronarographie contient un dossier où se trouvent les petites séquences d'angiographie pour chaque incidence). Ensuite le coronarographe sélectionne l'image retenue de la séquence video avec les données d'incidence et numéro de patient.

Une fois les points homologues marqués sur chaque incidence de coronarographie, l'étape suivante

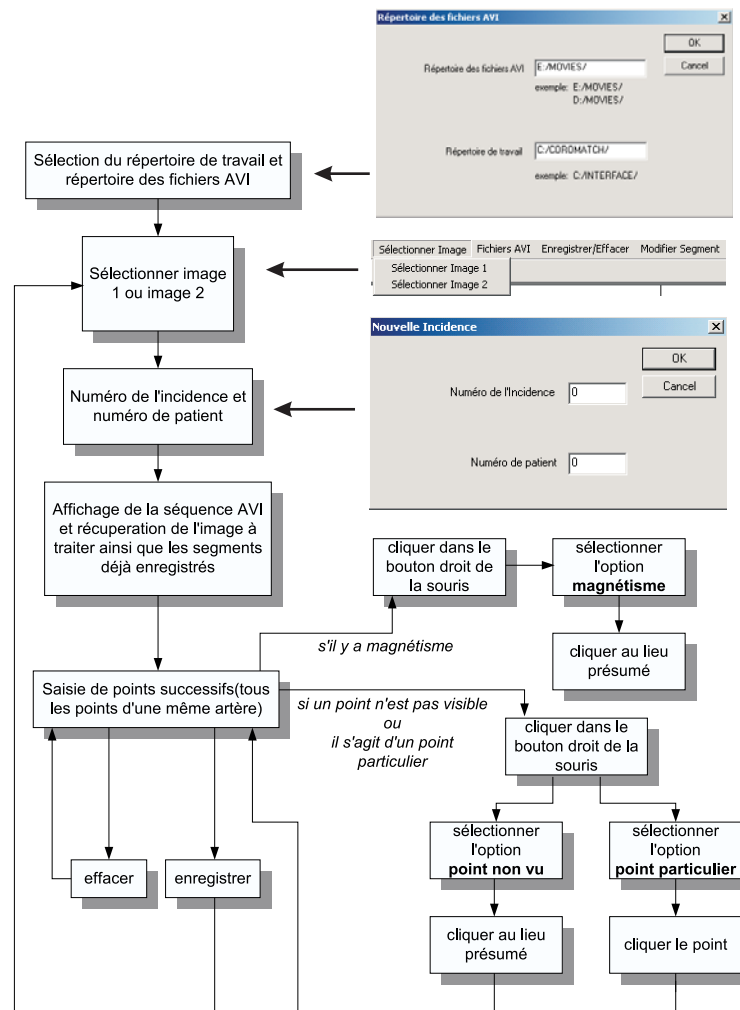


FIG. 2.24 – Procédure d'utilisation de l'interface PHOMOLOGUES développée pour autoriser la saisie de points homologues par le médecin et boîtes de dialogue qui s'affichent pendant l'utilisation.

est leur reconstruction dans l'espace 3D en utilisant la méthode de reconstruction déjà détaillée dans la section 2.4.1.

Apposition de l'arbre artériel schématique à la surface du volume de perfusion

Après avoir reconstruit et positionné les points homologues dans le repère 3D de la tomoscintigraphie, il est nécessaire d'apposer les points reconstruits sur le volume de perfusion. Il est rappelé que le volume de perfusion délivré par le logiciel MIRAGE est plus petit que le volume réel, les contours utilisés pour calculer le volume étant les contours moyen (placés entre les contours endocardique et épicaudique) et non les contours épicaudiques (voir figure 1.13 (b) du chapitre 1). Pour cette raison l'arbre schématique reconstruit n'est pas exactement à la surface mais «au-dessus» du volume de perfusion. Pour un rendu réaliste, il faut projeter les segments d'artère sur le volume donné par MIRAGE.

Cette étape d'apposition correspond au bloc 5 de la figure 1.21 du chapitre 1.

Pour apposer les segments d'artère à la surface du volume nous allons calculer les droites joignant le centre de gravité (C_g) du volume avec les points 3D des segments d'artère. Nous calculons alors l'intersection de ces droites avec le volume. Cette procédure est illustrée par la figure 2.25.

Avant de nous consacrer à cette tâche, il faut choisir la meilleure méthode pour calculer le centre de gravité C_g , puisque la qualité de la représentation de l'arbre sur le volume dépend de l'exactitude de C_g .

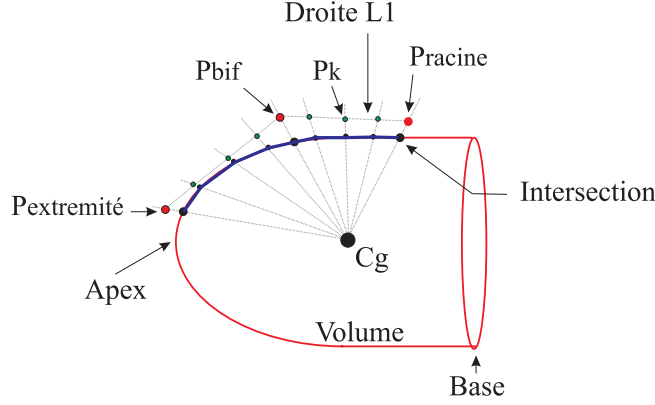


FIG. 2.25 – Méthode d'apposition des segments d'artère à la surface du volume 3D. P_{racine} , P_{bif} et $P_{extremite}$ sont trois points constituant un morceau d'artère. Les segments de droites $P_{racine}P_{bif}$ et $P_{bif}P_{extremite}$ sont échantillonnés à intervalles régulier pour obtenir des points P_k . La construction des droites L_k est effectuée pour chaque point P_k et le centre de gravité C_g . Ainsi, les points P_k peuvent être projetés sur le volume en calculant les intersections entre le volume et les droites L_k .

Pour un volume 3D, le centre de gravité correspond exactement au centre géométrique si le volume est symétrique et si la densité des points (ou facettes) le constituant est homogène. Un des problèmes de notre volume 3D est que le centre de gravité ne correspond pas au centre géométrique, puisque les points 3D sont "mal" distribués. En effet, la concentration des points est plus forte à la base du volume qu'à l'apex (voir figure 2.4) de sorte que le centre de gravité se trouve déplacé vers la base et pas dans le centre géométrique du volume.

Une manière de corriger ce déplacement du centre de gravité est d'utiliser la taille des surfaces des facettes qui constituent notre volume 3D.

Soit (x_i, y_i, z_i) les coordonnées du centre géométrique de la facette F_i et S_i sa surface (où $i \in [1, 3173]$). Nous définissons les coordonnées cartésiennes (x_G, y_G, z_G) du centre de gravité du volume de tomoscintigraphie par les relations :

$$x_G = \frac{\sum_{i=1}^N x_i S_i}{\sum_{i=1}^N S_i}, y_G = \frac{\sum_{i=1}^N y_i S_i}{\sum_{i=1}^N S_i}, z_G = \frac{\sum_{i=1}^N z_i S_i}{\sum_{i=1}^N S_i}$$

Le fait de pondérer les coordonnées (x_i, y_i, z_i) avec la surface S_i permet de compenser en grande partie la différence de densité des points sur le volume.

Une fois le centre de gravité calculé, l'étape pour apposer les segments peut être réalisée. La méthode pour apposer les artères schématisées à la surface du volume de perfusion est la suivante.

- Le segment de droite situé entre deux points 3D consécutifs, marqués et reconstruits est échantillonné avec un pas constant. Ces points sont appelés P_k et incluent les 2 points 3D reconstruits. Les droites L_k passant chacune par C_g et P_k sont ensuite calculées.
- Pour chaque droite L_k est déterminée la facette qui est coupée par L_k . Pour ce faire, on recherche les 3 points du volume de perfusion les plus proches de la droite L_k . Ces trois points appartiennent obligatoirement à la facette traversée.
- Le point d'intersection entre chaque L_k et la facette correspondante est calculé en recherchant le point commun entre le plan formé par les trois points et la droite (voir figure 2.26). L'équation du plan est trouvé en utilisant l'équation matricielle suivante :

$$\begin{vmatrix} x & y & z & 1 \\ x_1 & y_1 & z_1 & 1 \\ x_2 & y_2 & z_2 & 1 \\ x_3 & y_3 & z_3 & 1 \end{vmatrix} = 0$$

Ici, $P_1(x_1, y_1, z_1)$, $P_2(x_2, y_2, z_2)$ et $P_3(x_3, y_3, z_3)$ sont les 3 points les plus proches de la droite L_k . Le plan 3D est représenté par l'équation suivante :

$$Ax + By + Cz + D = 0$$

les coefficients A, B, C et D étant calculés par :

$$A = \begin{vmatrix} y_1 & z_1 & 1 \\ y_2 & z_2 & 1 \\ y_3 & z_3 & 1 \end{vmatrix}, B = \begin{vmatrix} x_1 & z_1 & 1 \\ x_2 & z_2 & 1 \\ x_3 & z_3 & 1 \end{vmatrix}$$

$$C = \begin{vmatrix} x_1 & y_1 & 1 \\ x_2 & y_2 & 1 \\ x_3 & y_3 & 1 \end{vmatrix}, D = \begin{vmatrix} x_1 & y_1 & z_1 \\ x_2 & y_2 & z_2 \\ x_3 & y_3 & z_3 \end{vmatrix}$$

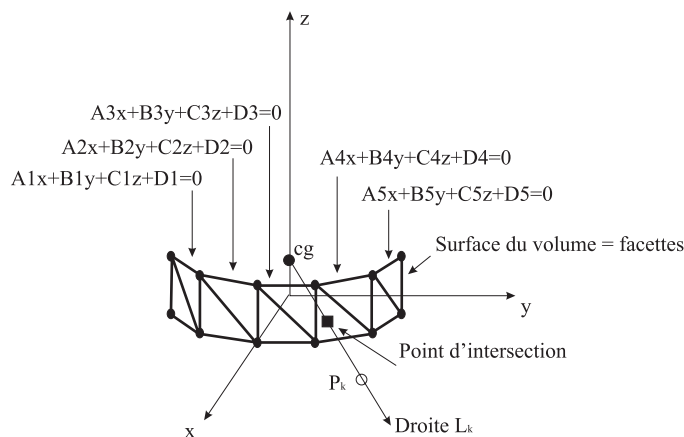


FIG. 2.26 – Les points 3D les plus proches au point P_k sont 3 des 4 points de la facette 4, l'équation de la facette 4 est donc utilisée pour calculer le point d'intersection entre le plan et la droite passant par Cg et le point P_k .

A ce stade l'ensemble des points représentent un arbre artériel schématisé apposé sur le volume cardiaque. Cette procédure correspond au bloc 6 de la figure 1.21 du chapitre 1.

Représentation de la base

Un des problèmes du volume reconstruit par MIRAGE réside dans le fait que le volume est ouvert au niveau de la base. En d'autres termes, il n'y a pas de facettes reconstruites à la base, ce qui conduit à une visualisation 3D présentant un trou. Dans la figure 2.27 quelques images montrent ce problème. Nous devons identifier la base et la fermer pour ne pas perturber la visualisation 3D.

La méthode utilisée est constituée des étapes suivantes.

- **Identification de la base du volume.** Pour ce faire nous allons utiliser le centre de gravité Cg et chercher le point Pa le plus éloigné de Cg . Ce point correspond forcément à l'apex du cœur (voir figure 2.28 étape 1) à cause de la forme demi-ellipsoïdale de cet organe.
- **Calcul de la droite passant par le centre de gravité Cg et le point Pa trouvé précédemment.** Cette droite traverse forcément la base du volume.




FIG. 2.27 – Images montrant la problématique de la base dans le volume de tomoscintigraphie reconstruit par MIRAGE. Le trou circulaire au niveau de la base est évident à voir, (a) et (b) pour un fantôme en PMMA réalisé pour tester la méthodologie pour le projet COROMATCH (voir chapitre 3, section 3.3), (c) et (d) pour un patient.

- **Recherche du point P_b le plus proche de la droite $CgPa$.** Cette recherche utilise la distance euclidienne entre la droite et chaque point du volume. On sélectionne le point (parmi les points du demi-volume situés entre la base et Cg) ayant la distance la plus faible à la droite passant par Cg et Pa est forcément situé sur la base (plus précisément sur le bord du volume au niveau de la base, il faut noter que dans tous les volumes obtenus par MIRAGE une forme plus fermée du volume au niveau de la base est constatée). Ceci est à nouveau dû à la forme du cœur puisque sur le demi-volume considéré (volume entre la base et Cg) les points situés sur le bord interne sont effectivement les plus proches de la droite.
- **Obtention de n points par rotation du point P_b autour de la droite $CgPa$.** Cela nous permet d'obtenir un cercle de n points P_b' près de la base (sur le bord du volume) que nous voulons localiser.
- **Recherche des points les plus proches à chaque point P_b' trouvés par rotation.** Ces points sont situés sur la base. (voir figure 2.28 étape 2).
- **Fermeture de la base.** Nous utilisons OpenGL pour fermer la base avec un polygone dont les sommets sont les points P_b .

La rotation de Pb a été faite par pas de 10° . Nous obtenons ainsi 36 points PB . Le polygone a donc 35 cotés et est mis dans la base en couleur grise.

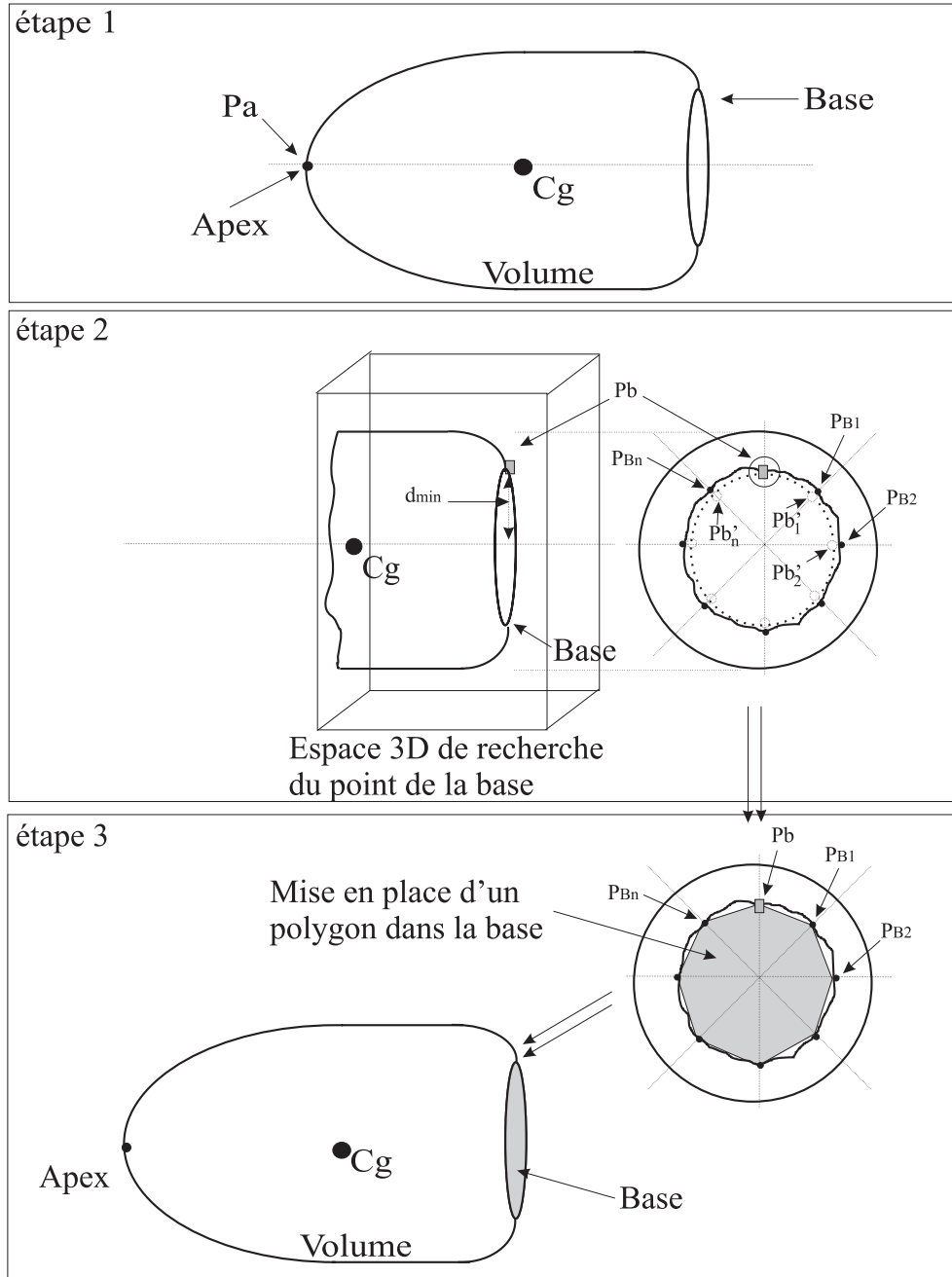


FIG. 2.28 – La méthode pour localiser la base du volume est divisée en 3 étapes. La première est la localisation de l'apex pour calculer l'équation de la droite entre Cg et l'apex. Dans la deuxième, on recherche le point Pb dans la moitié arrière du volume. Ensuite, par rotation du point Pb on trouve n points Pb' qui sont déjà près de la base. Puis les points PB les plus proches de ces points Pb' sont localisés et finalement dans la troisième étape, un polygone de vertices PB est réalisé pour remplir la base.

2.5 Conclusions du chapitre

Ce chapitre explique la méthodologie globale utilisée dans le projet COROMATCH. La méthodologie peut se résumer en 3 parties.

- La préparation de données : Dans la modalité de coronarographie sont sélectionnés les films d'angiographie et les images de chaque film à utiliser pendant toute la procédure. La lecture du fichier du volume de perfusion pour la modalité de tomoscintigraphie et la projection de ce volume sous les incidences de la coronarographie sont effectuées.
- Le traitement des données. Ce traitement est la segmentation par contour actif du contour de l'ombre du myocarde dans les images à rayons X sélectionnées. La mise en correspondance des deux modalités par recalage d'images, la reconstruction 3D des segments d'artère et l'apposition de ces segments à la surface.
- La visualisation des résultats : Nous effectuons d'abord une visualisation 2D (une image de fusion) dans un but de superposition de l'information de perfusion donnée par la modalité de tomoscintigraphie sur la coronarographie native. Ensuite, nous visualisons le volume de perfusion 3D avec les artères schématisées à sa surface.

Dans le prochain chapitre, nous présentons les résultats de la fusion 2D et de la représentation 3D sur un fantôme et sur des cas cliniques.

Chapitre 3

Résultats

3.1 Introduction

Ce chapitre présente les résultats de superposition 3D obtenus, d'une part, pour un fantôme conçu pour valider la méthode et, d'autre part, pour une base de données de cas cliniques représentatifs. Pour chaque cas, nous montrons les résultats de la segmentation et du recalage. Ensuite, nous présentons avec notre interface de visualisation 2D les images de la fusion 2D des deux modalités utilisées dans le projet. Cette représentation 2D montre, d'une part, la coronarographie qui donne l'information anatomique des artères et qui met en évidence facilement une sténose et, d'autre part, la tomoscintigraphie au repos et à l'effort qui visualise par une zone bleue la conséquence d'une sténose (mauvaise perfusion). L'épreuve à l'effort ne fait que corroborer les anomalies de perfusion (zones ischémiques en bleu) visibles sur l'examen au repos. Une vue avant et une vue arrière (vues en miroir) de la projection du cœur sont présentées dans l'interface développée. Ensuite nous montrons la visualisation du volume 3D de tomoscintigraphie avec les segments d'artères à sa surface. Cette visualisation 3D permet de récupérer l'information de profondeur, perdue dans la modalité de coronarographie. L'association "artère-mauvaise perfusion" est donc immédiate.

Un tableau avec des critères d'évaluation de la précision de la reconstruction 3D des points homologues est présenté pour chaque cas. Finalement, une analyse statistique a été appliquée à notre base de données patient pour évaluer la précision des algorithmes.

3.2 Evaluation de la précision de la reconstruction 3D proposée

Il est rappelé que les points 3D des artères sont calculés en utilisant un modèle de projection parallèle. Pour chaque point homologue marqué par le coronarographe (voir section 2.4) nous calculons la droite issue de ce point et parallèle au plan de l'image SPECT. Pour N points homologues (situés dans N images vues sous des points de vue différentes) le point 3D correspondant est donné par l'intersection des N droites. Pour des raisons numériques, ces N droites ne se coupent pas exactement. En fait, le point le plus proche de l'intersection des N droites est obtenu en minimisant un critère au sens des moindres carrés (voir section 2.4.1).

Parmi les quatre critères retenus pour l'évaluation de la précision de cette reconstruction de points, le premier critère est lié à l'erreur quadratique moyenne commise lors de l'intersection des différentes droites au moment de la reconstruction du point en 3 dimensions. C'est le critère défini par l'équation suivante :

$$\epsilon_m^2 = \frac{1}{p} \cdot \sum_{i=1}^p \epsilon_i^2$$

où p est le nombre de points 3D reconstruits pour l'arbre artériel d'un patient, ϵ_i^2 est l'erreur quadratique moyenne pour chacun de ces points.

Ce premier critère (1) quantifie la précision de l'intersection des dites droites et est ainsi lié à la précision de l'ensemble du processus depuis la segmentation du contour du myocarde jusqu'à la reconstruction 3D en passant par le recalage et la saisie des points homologues.

Le second critère (2) est la distance du point 3D obtenu à la droite la plus éloignée. Ce critère représente la plus grande erreur commise lors du choix du point 3D optimal.

Pour chaque point 3D, le point 2D saisi par l'expert sur la coronarographie et le point 2D correspondant reconstruit et reprojété représentent le même lieu anatomique. Si l'ensemble de la procédure ne comportait aucune approximation, les deux points seraient identiques. La distance (sur une image à rayons X) entre les deux points correspond au critère (3). L'erreur effectuée lors de l'intersection des différentes droites dans l'espace (critère 1) est projetée sur cette incidence est visualisée.

Le critère (4) correspond à la distance entre le point saisi par l'expert et le point reconstruit, qui est en plus positionné à la surface du volume. Ce point est ensuite reprojété sur les images de coronarographie. Ce critère erreur moyenne sur l'ensemble des points et des incidences) tient compte aussi des erreurs générées par le repositionnement des points à la surface du volume pour la visualisation finale.

3.3 Description et utilisation du fantôme

Les premières expériences pour l'ensemble de la procédure ont été réalisées sur un fantôme en PMMA (PolyMethylMethAcrylate). Sa forme et ses dimensions se rapprochent d'un cœur réel (voir figure 3.1). Celui-ci permettra la réalisation de l'examen de coronarographie et de l'examen de tomoscintigraphie.

Il s'agit d'une double coque en PMMA constituée d'un cylindre surmonté d'une demi-sphère. L'interstice formé entre les deux coques peut contenir le radiotracteur pour la tomoscintigraphie. Une zone obstruée par une pièce carrée en plastique permet de créer une zone d'hypo-fixation représentant une ischémie.

Pour simuler les artères, un réseau de fils opaques aux rayons X est fixé à la surface du volume. Il est composé de fils de cuivre de deux diamètres distincts pour simuler des artères de diamètre important et des segments secondaires qui sont plus fins.

La région ischémique ne contenant pas de produit, l'examen de tomoscintigraphie révèle une absence de perfusion à cet endroit. Sur l'arbre artériel métallique, le segment parcourant cette région est construit avec un fil de diamètre constant prolongé d'un fil de plus faible diamètre créant ainsi un rétrécissement brutal modélisant une sténose. Pour visualiser le défaut de perfusion, un écrou métallique est fixé à la surface de la coque, au niveau du coin antérieur gauche de la forme parallélépipédique qui cause l'hypoperfusion de la région (voir figure 3.1).

Cette zone hypoperfusée sur le fantôme permet de vérifier l'orientation du volume. En effet, si la perfusion était homogène sur l'ensemble du fantôme, il serait difficile de vérifier précisément le bon positionnement du réseau artériel reconstruit à la surface du volume. L'artère sur laquelle est modélisée la sténose doit parcourir la région hypoperfusée. Enfin, l'écrou doit se positionner au coin antérieur gauche de cette région générée par le bouchon parallélépipédique et qui apparaît sous la forme d'une tache bleue sur le volume reconstruit par le logiciel MIRAGE.

Ainsi, la zone hypoperfusée visible dans la modalité de tomoscintigraphie, l'artère comportant la sténose et l'écrou visibles dans la modalité de coronarographie sont des repères pour estimer la qualité de la localisation des artères reconstruites à la surface du volume de tomoscintigraphie.

Pour ce fantôme, 21 incidences de coronarographie ont été effectuées avec une bonne répartition angulaire. Cet ensemble d'incidences sont obtenues avec les rotations standards OAD-OAG, CRA-CAU de la manière suivante :

- Incidence 1 : Face Stricte,
- Incidence 2 : OAD 0° et CRA -20°,
- Incidence 3 : OAD 0° et CRA 20°,
- Incidence 4 : OAD 30° et CRA 0°,
- Incidence 5 : OAD 30° et CRA -20°,
- Incidence 6 : OAD 30° et CRA 20°,
- Incidence 7 : OAD -30° et CRA 0°,

- Incidence 8 : OAD -30° et CRA -20° ,
- Incidence 9 : OAD -30° et CRA 20° ,
- Incidence 10 : OAD 60° et CRA 0° ,
- Incidence 11 : OAD 60° et CRA -20° ,
- Incidence 12 : OAD 60° et CRA 20° ,
- Incidence 13 : OAD -60° et CRA 0° ,
- Incidence 14 : OAD -60° et CRA -20° ,
- Incidence 15 : OAD -60° et CRA 20° ,
- Incidence 16 : OAD 90° et CRA 0° ,
- Incidence 17 : OAD 90° et CRA -20° ,
- Incidence 18 : OAD 90° et CRA 20° ,
- Incidence 19 : OAD -90° et CRA 0° ,
- Incidence 20 : OAD -90° et CRA -20° ,
- Incidence 21 : OAD -90° et CRA 20° ,

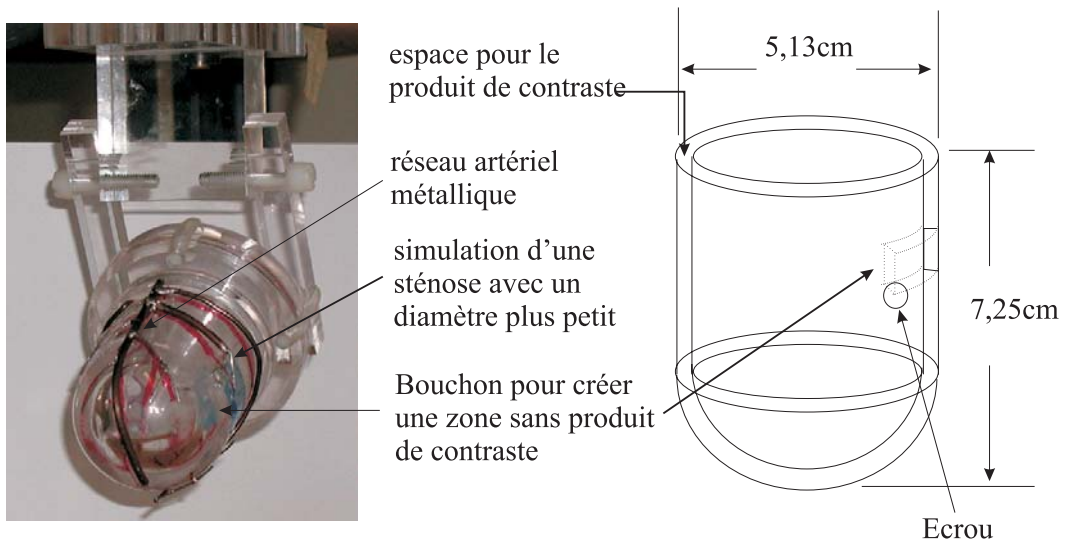


FIG. 3.1 – Fantôme réalisé pour la validation de la méthodologie. La photo de gauche montre le fantôme tandis que la représentation schématique de droite donne la géométrie du cœur simulé.

3.3.1 Résultats de la segmentation et du recalage

La figure 3.2, représente l'incidence 1 pour le fantôme qui correspond à la face stricte (OAD 0° , CRA 0°). L'image de coronarographie native se trouve dans la partie supérieure gauche, à sa droite l'image segmentée (le contour trouvé est représenté en bleu) avec les 3 points d'initialisation de la spline (représenté en vert). Ce résultat montre une bonne localisation du contour myocardique qui est englobé par les artères visibles dans cette incidence. Le résultat du recalage est dans la partie inférieure gauche. Cette figure donne la projection du volume de tomoscintigraphie (représenté en vert) avant l'application de la procédure de recalage. Le contour recalé apparaît ensuite en jaune après l'application de ces paramètres de transformation. On peut constater le bon alignement des deux contours. Cependant, au niveau de la base, le contour recalé de tomoscintigraphie dépasse les limites réels du fantôme à ce niveau.

Dans la figure 3.3 sont montrés les résultats de l'incidence 3 de ce fantôme. Une bonne segmentation ainsi qu'un bon recalage entre les deux modalités sont à nouveau obtenus. Dans le cas de l'incidence 19, les résultats sont montrés dans la figure 3.4. On peut remarquer que les contours des deux modalités correspondent bien, mais qu'au niveau de la base, la projection du volume de tomoscintigraphie dépasse à nouveau la projection de coronarographie.

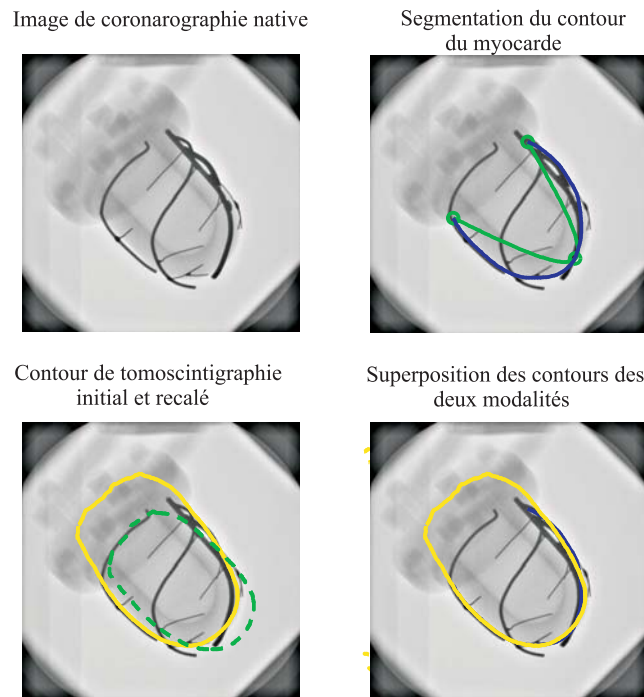


FIG. 3.2 – Images pour l'incidence 1 (face stricte). En haut à gauche est donnée l'image de coronarographie native et à droite sont représentés les 3 points de la spline (en vert) pour la segmentation ainsi que le résultat de la segmentation (en bleu). En bas à gauche figure l'image native de coronarographie avec la projection de tomoscintigraphie avant (en vert) et après le recalage (en jaune). En bas à droite la bonne superposition des deux contours est donnée.

3.3.2 Résultats de la représentation 2D

Pour le fantôme, l'intérêt principal de la visualisation 2D est de mettre en évidence la bonne localisation de la zone ischémique (zone bleue visible dans l'examen de tomoscintigraphie) par rapport à l'écrou mis en place pour repérer l'endroit de mauvaise perfusion visible dans la modalité de coronarographie. Les résultats de cette visualisation pour l'incidence 1 sont présentées sur la figure 3.5 avec la face avant et la face arrière du fantôme sous cette incidence. Une incidence intéressante est la 19, présentée sur la figure 3.6. On peut remarquer la bonne correspondance entre la zone de mauvaise perfusion avec l'écrou et en plus, le segment d'artère qui passe à travers de cette zone, visible dans la modalité de rayons X, est bien positionné. En conclusion, un lien entre artère-zone ischémique est évident en regardant les images de fusion dans le cas du fantôme.

3.3.3 Résultats de la représentation 3D

Pour la saisie des points homologues, 12 segments (24 points homologues) ont été marqués, le segment 12 indiquant l'écrou visible dans l'ensemble des incidences. Une correspondance segment-couleur est définie de la manière suivante :

1. Segment rouge : tronc commun coronaire gauche et artère Interventriculaire (IVA).
2. Segment jaune : première septale.
3. Segment vert clair : deuxième septale.
4. Segment bleu foncé : troisième septale.
5. Segment bleu clair : deuxième diagonale.

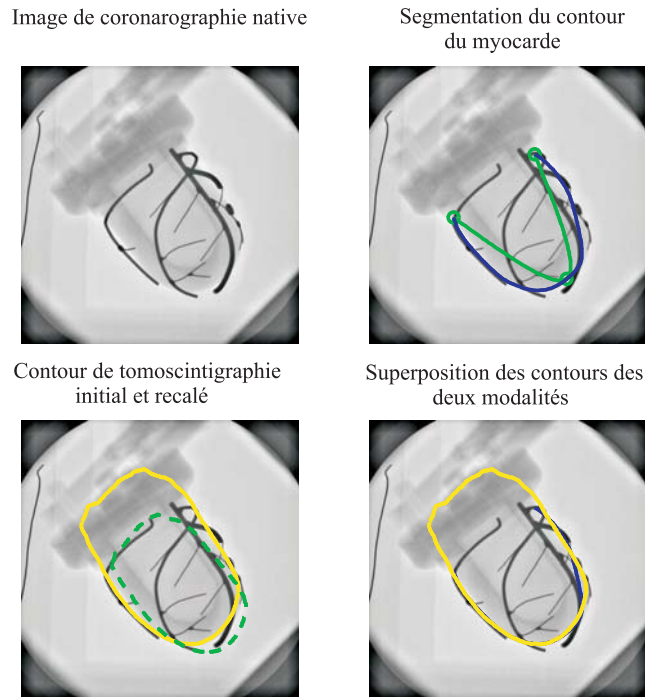


FIG. 3.3 – Images pour l'incidence 3 (OAD 0° , CRA 20°). En haut à gauche est donné l'image de coronarographie native et à droite sont représentés les 3 points de la spline (en vert) pour la segmentation ainsi que le résultat de la segmentation (en bleu). En bas à gauche nous montrons l'image native de coronarographie avec la projection de tomoscintigraphie avant (en vert) et après le recalage (en jaune). A droite est donné le bon résultat de la superposition des deux modalités.

6. Segment blanc : ramification de la deuxième diagonale.
7. Segment rosé : première diagonale.
8. Segment marron : artère circonflexe (Cx).
9. Segment violet : première marginale.
10. Segment moutarde : deuxième marginale.
11. Segment bleu : ramification de la deuxième marginale.
12. Segment vert foncé : écrou.

Justification de la pertinence du modèle de projection orthogonale

Le premier test effectué avec le fantôme résidait dans l'évaluation des erreurs liées à l'utilisation d'une projection orthogonale (ou parallèle) pour reconstruire les points artériels (il est rappelé que la projection réelle d'un système coronarographique est une projection conique ou perspective).

Pour ce test le cœur a été modélisé par un ellipsoïde dont les grands et petits axes veulent respectivement 7,25 et 5,13 cm. Cet ellipsoïde a été projeté dans des plans images pour plusieurs incidences utilisées lors d'une coronarographie. Les distances cœur/source à rayons X et cœur/plan image valent respectivement 0,75 et 0.25 mètres (ces distances représentent bien un examen coronarographique réaliste).

Les points projetés dans les images ont été reconstruits avec une projection parallèle. La différence moyenne entre les points 3D idéaux (avant projection dans les images avec un modèle perspective) et les mêmes points 3D reconstruits (avec le modèle de projection orthogonal) est de l'ordre de 0,3 cm (en fait cette distance varie en peu avec le point de vue).

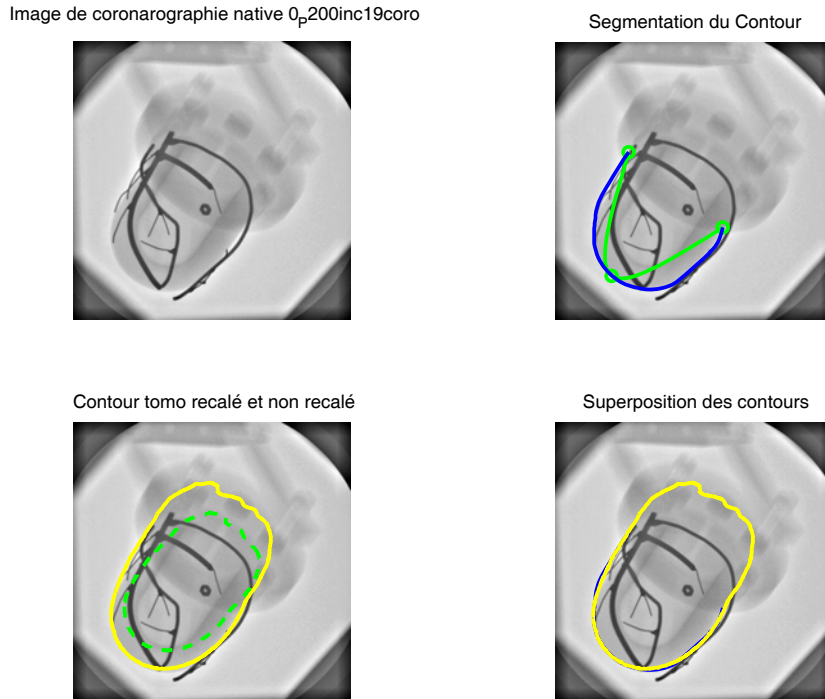


FIG. 3.4 – Images pour l’incidence 19 (OAD -90° , CRA 0°). En haut à gauche est donné l’image de coronarographie native et à droite sont représentés les 3 points de la spline (en vert) pour la segmentation ainsi que le résultat de la segmentation (en bleu). En bas à gauche nous montrons l’image native de coronarographie avec la projection de tomoscintigraphie avant (en vert) et après le recalage (en jaune). A droite est donnée la superposition entre les deux projections du fantôme.

| RECONSTRUCTION | CRITÈRE 1 | CRITÈRE 2 | CRITÈRE 3 | CRITÈRE 4 |
|----------------|-----------|-----------|---------------------------------|---------------------------------|
| ORTHOGONALE | 0.29cm | 1.12cm | 10.02pixels($\approx 0.4cm$) | 14.59pixels($\approx 0.58cm$) |
| CONIQUE | 0.33cm | 1.11cm | 11.17pixels($\approx 0.45cm$) | 15.38pixels($\approx 0.6cm$) |

TAB. 3.1 – Résultats numériques calculés pour le fantôme (moyenne effectuée sur les 24 points reconstruits) sur 17 incidences. La projection conique simulée dans ce tableau a été effectuée avec une distance source-cœur et cœur-plan image de 0,75m et 0,25m respectivement (source : thèse de doctorat de Gaëlle Valet).

Par ailleurs, la projection perspective n’est pas simplement approximée par une projection orthogonale, mais par une projection orthogonale plus un recalage d’image SPECT/image à rayons X. Les résultats donnés par le tableau 3.1 montre que les valeurs des quatre critères quantifiant la précision de la reconstruction sont très proches lorsque les points du fantôme sont reconstruits avec une projection perspective ou parallèle. Ce résultat montre que le recalage compense en partie les faibles erreurs de reconstruction liées à la modélisation d’une projection perspective par une projection parallèle.

Le tableau 3.1 donne des erreurs moyennes calculées pour les 17 incidences d’acquisition du fantôme.

Vérification de la visualisation du lien sténose/défaut de perfusion

La figure 3.7, donne la visualisation 3D des segments d’artère pour les incidences 1, 13 et 21. A gauche sont données les images de coronarographie native avec les segments d’artère marqués par le médecin coronarographe. A coté de ces images nous proposons les images de la représentation 3D avec les segments d’artères reconstruits à la surface du volume. L’incidence 21, met en évidence le bon positionnement de l’écrou par apport à la zone hypoperfusée. De même, cette incidence montre clairement que l’artère (segment rosé) simulant une sténose passe effectivement à travers la zone affectée par le défaut d’irrigation.

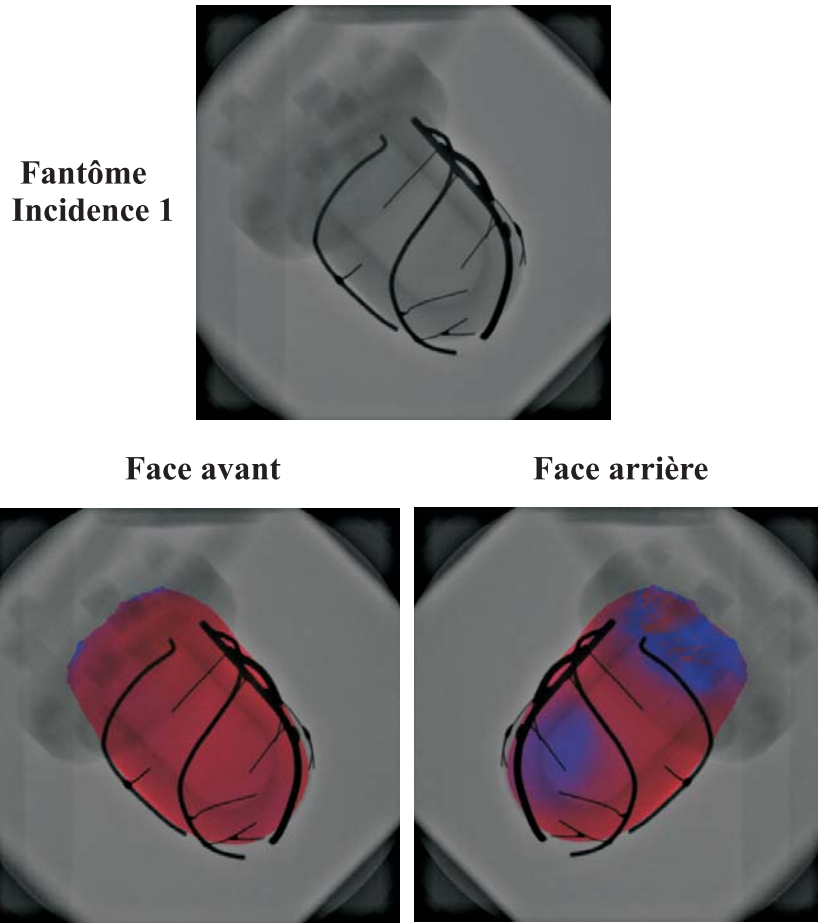


FIG. 3.5 – Images de superposition des deux modalités obtenues après la mise en correspondance des deux modalités. Ici, pour l'incidence 1 est présentée la face stricte ($OAD = 0^\circ, CRA = 0^\circ$).

3.4 Résultats en images sur quelques patients

Des cas cliniques ont été mis à notre disposition par le personnel du Centre Hospitalier Universitaire de Nancy-Brabois, d'une part grâce au service de médecine Nucléaire pour les données de tomoscintigraphie cardiaque et, d'autre part, grâce au service de cardiologie pour les données de coronarographie.

Notre base de données est constituée d'examen standards effectués en milieu hospitalier. Les données de coronarographie sont inscrites sur un CD comportant les différentes incidences angiographiques alors que les données de tomoscintigraphie sont données format DICOM. L'examen de scintigraphie comprend en général des volumes acquis au repos et à l'effort.

Dans cette section, nous présenterons pour chaque patient étudié les données techniques des examens comme le nombre total d'incidences sur la coronaire gauche, le nombre d'incidences exploitables pour notre méthodologie, les rotations effectuées par la machine de coronarographie sous ces incidences et finalement le radiotracteur utilisé dans l'examen scintigraphique.

Nous présentons aussi dans cette section quelques résultats visuels pour 5 patients représentatifs : 2 patients (patients 12 et 24) avec des bons résultats, 2 patients avec de résultats moyens (patients 15 et 25) et finalement un patient (patient 23) qui représente le cas avec les résultats les plus critiques trouvés dans notre méthodologie. Ensuite, des résultats statistiques obtenus pour notre base de données sont discutés.

Pour l'analyse de chaque patient, le protocole à suivre est le suivant.

- Récupération des données au C.H.U. de Nancy Brabois,
- CD de coronarographie : séquences d'angiographie de la coronaire gauche (nombre d'incidences

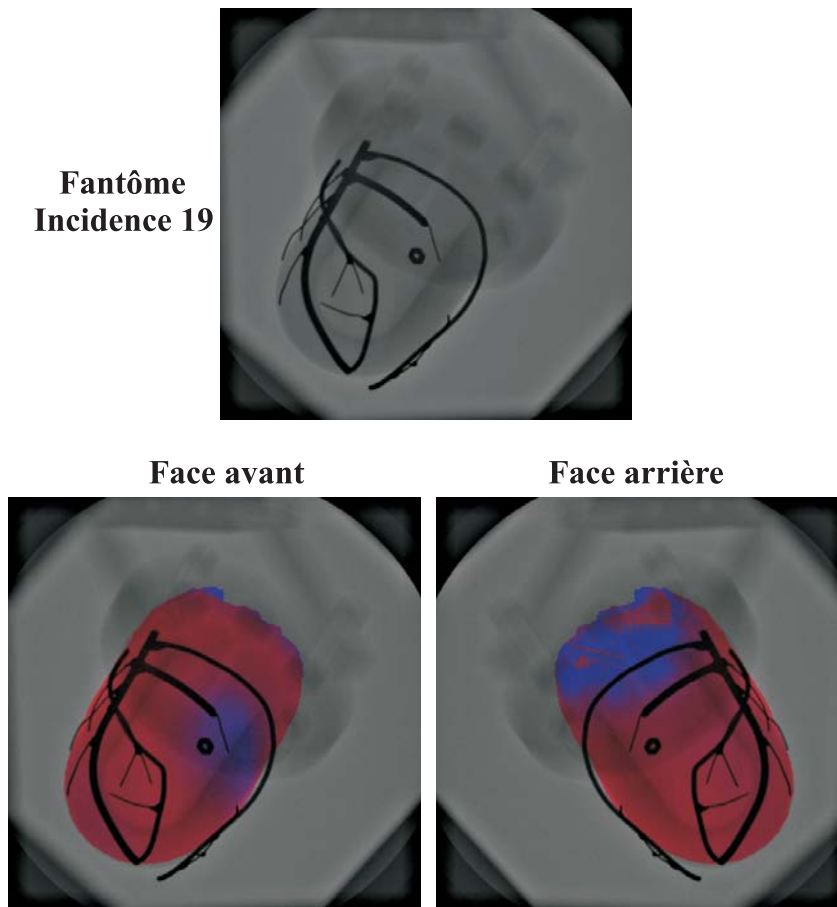


FIG. 3.6 – Images de fusion obtenues après l'application des paramètres de recalage sur l'image de tomoscintigraphie pour l'incidence 19 qui représente le profil gauche ($OAD = -90^\circ$, $CRA = 0^\circ$).

- M0).
- Disquettes des données de tomoscintigraphie au repos et éventuellement à l'effort.
 - Choix des séquences d'angiographie et des images avec le myocarde visible et centré (nombre d'incidences nommé "M1").
 - Réalisation de la segmentation et du recalage entre les deux contours des deux modalités (le nombre d'incidences pour lequel la segmentation et le recalage a été effectué avec succès est appelé "M2").
 - Marquage des incidences par le médecin (le nombre d'incidences qui a pu être marqué, parmi les incidences "M2" précédentes, est appelé "M3").
 - Reconstruction 3D des artères schématiques, visualisation 2D de la fusion des deux modalités et visualisation 3D des artères schématiques sur le volume de perfusion myocardique.
 - Calcul des critères d'évaluation des erreurs à la reconstruction 3D.

Il est à noter que : $M0 \geq M1 \geq M2 \geq M3$.

3.5 Evaluation des résultats du patient 12

- **Données Médicales des examens :**

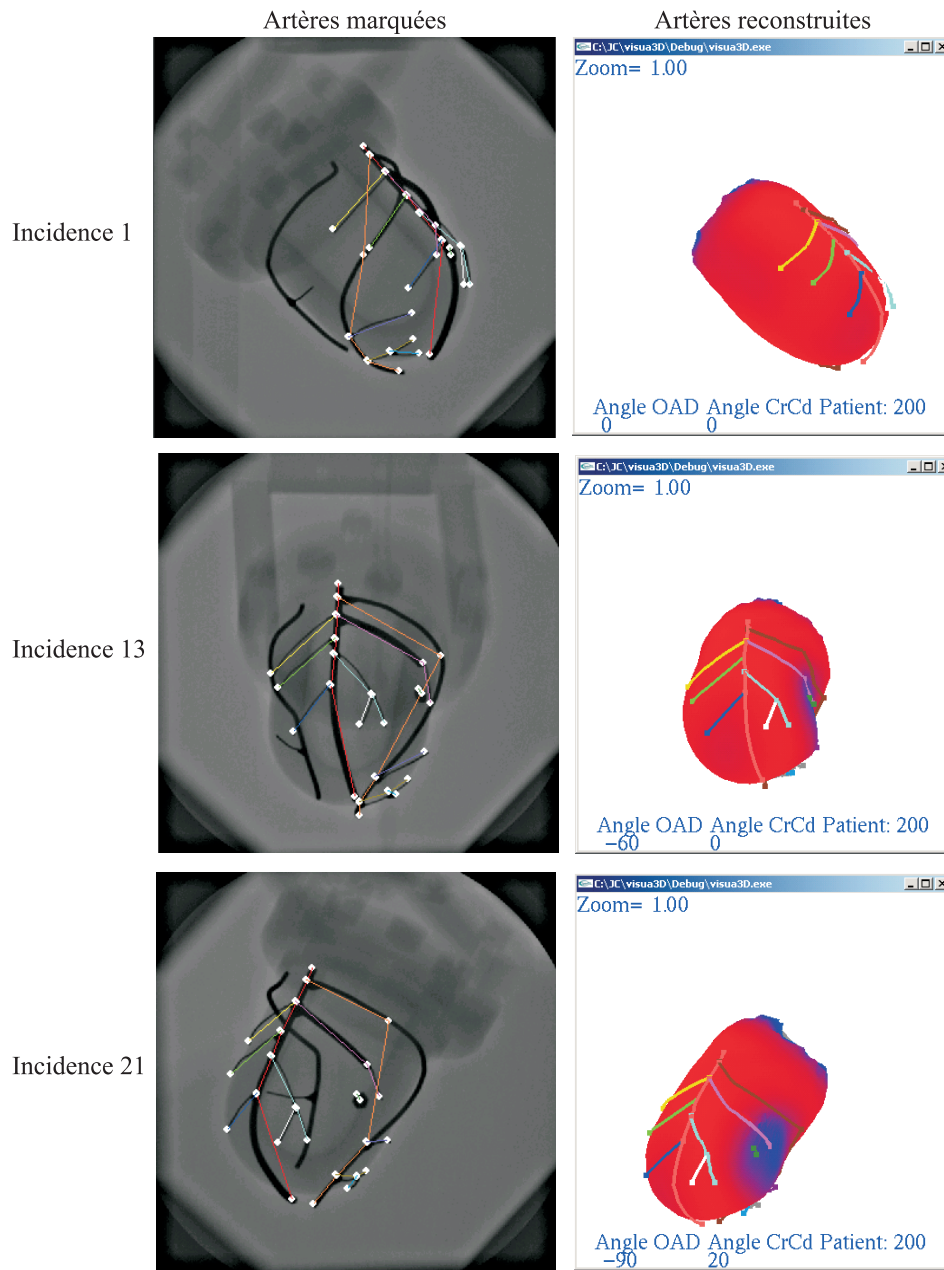


FIG. 3.7 – Visualisation 3D des artères obtenues pour les incidences 1, 13 et 21 du fantôme. Les images de coronarographie native avec les segments d'artères marqués sont données à gauche. A droite, sont représentées les artères reconstruites en 3D et placées à la surface du volume de tomoscintigraphie. On remarque la cohérence entre les artères marquées et reconstruites.

- Patient numéro 12
- Homme de 71 ans
- Date d'examen de Coronarographie : 17-09-2004
- Date d'examen de Tomoscintigraphie : 25-08-2004
- Diagnostic médical d'après la coronarographie : Occlusion IVA moyenne
- Diagnostic médical d'après la tomoscintigraphie : ischémie diffuse

– **Données Techniques des examens :**

– Nombre d’incidences M0 : 7

– Nombre d’incidences M1 : 5

Incidence 1 : Face Stricte,
Incidence 2 : OAD 0° et CRA -20°,
Incidence 4 : OAD 0° et CRA 30°,
Incidence 5 : OAD 35° et CRA 30°,
Incidence 7 : OAD -90° et CRA 0°,

– Nombre d’incidences M2 : 5

– Nombre d’incidences M3 : 3

Incidence 2 : OAD 0° et CRA -20°,
Incidence 4 : OAD 0° et CRA 30°,
Incidence 7 : OAD -90° et CRA 0°,

– Radiomarqueur utilisé pour l’examen SPECT : Thallium-201

3.5.1 Résultats de la segmentation et du recalage

Selon le diagnostic du médecin fondé sur l’analyse coronarographique, le patient 12 présente une sténose au niveau de l’artère IVA moyenne. La conséquence de cette sténose est, une ischémie vue dans la modalité de tomoscintigraphie et qui provoque un volume déformé (défaut de perfusion) vers l’apex. Initialement nous disposons de 7 incidences (M0=7) réalisées pour la coronaire gauche et stockées sur le CD de l’examen de coronarographie. Seules 5 incidences sont exploitables (M1=5) pour la suite du traitement (contour du myocarde visible et centré ainsi que les artères). L’ensemble des 5 incidences retenues pour ce patient ont été segmentées et recalées correctement avec les contours des images de tomographies (voir figures 3.8 et 3.9 pour l’incidence 2 et 4 respectivement). L’orientation des projections du volume de tomoscintigraphie sont cohérentes avec les projections du myocarde dans les images à rayons X et le résultat du recalage (voir les figures précédentes) entre les deux contours est acceptable visuellement. La projection de tomoscintigraphie après le recalage semble couvrir l’ensemble des artères visibles dans l’incidence 2 alors que dans l’incidence 4 une projection plus petite au niveau de la base est constatée. Cette différence entre les données des deux modalités n’est cependant pas trop excessive. Dans les incidences 1, 5 et 7 (non illustrées ici), un recalage moins bon est obtenu car la projection du volume dépasse la projection des bords du myocarde dans la coronarographie au niveau de la base pour les incidences 5 et 7. A l’inverse dans l’incidence 1, une projection de tomoscintigraphie recalée trop petite est constatée.

3.5.2 Résultats de la représentation 2D

La visualisation 2D qui représente l’image de superposition des deux modalités pour l’incidence 2 est donnée par la figure 3.10. Les fusions au repos et à l’effort pour la face avant et arrière sont présentées. La bonne correspondance entre les deux projections (tomographie et coronarographie) du cœur est constatée. De même avec l’incidence 4 (voir figure 3.11) dans laquelle il est évident que la projection du volume de tomoscintigraphie recalée sur la coronarographie est bien ajusté à la projection de l’ombre du myocarde (vu dans les images à rayons X) malgré la déformation du volume de perfusion qui est due à la forte pathologie au niveau de l’apex.

3.5.3 Résultats de la représentation 3D

Pour la représentation 3D des artères, 4 segments d’artère représentatifs ont été marqués (au total 8 points homologues sur les incidences 2, 4 et 3) par le médecin avec la designation couleur-segment de la

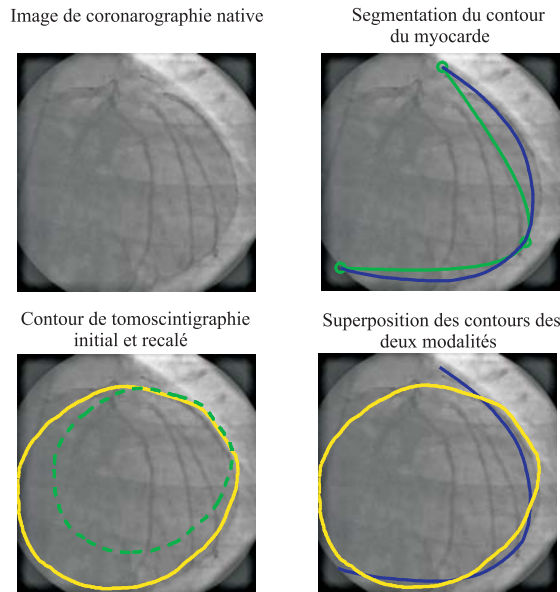


FIG. 3.8 – En haut à gauche est donnée l'image de coronarographie native. A droite figure l'image avec les 3 points de la spline initiale (en vert) et le résultat de la segmentation (en bleu). En bas à gauche est donnée l'image native de coronarographie avec la projection de tomoscintigraphie (à l'effort) avant (vert) et après (en jaune) le recalage. A droite, figure la superposition des deux contours. Ces images correspondent à l'incidence 2 (OAD 0° , CRA -20°) du patient 12. On remarque des différences entre les projections du cœur dans les deux modalités dues à la forte pathologie visible dans la modalité de tomoscintigraphie.

manière suivante.

1. Segment rouge : tronc commun de l'artère coronaire gauche.
2. Segment jaune : artère Interventriculaire (IVA).
3. Segment vert clair : artère circonflexe (Cx).
4. Segment bleu foncé : première diagonale.

L'expert a considéré que les incidences 1 et 5 sont de trop mauvaise qualité pour arriver à identifier les points homologues. Donc, seules les incidences 2, 4 et 7 ($M3=3$) ont été utilisées pour la reconstruction 3D des segments d'artère.

Les résultats de la reconstruction 3D des segments pour l'incidence 4 sont donnés par la figure 3.12. Dans cette visualisation 3D on peut constater un volume de perfusion déformé à cause de la pathologie. D'autre part, le repositionnement des segments d'artères sur le volume nous permet de bien associer à chaque artère la paroi du cœur à laquelle elle est reliée. L'information de profondeur perdue lors de la projection des artères dans la modalité de coronarographie est donc bien récupérée.

Dans la procédure de calcul des valeurs numériques des critères de reconstruction 3D, nous faisons différentes combinaisons de paires d'incidences. Nous sélectionnons ensuite la combinaison avec les meilleurs résultats numériques. Dans le cas du patient 12 nous avons 3 incidences utilisables pour la reconstruction 3D : les incidences 2, 4 et 7. Le tableau 3.2 donne un récapitulatif des valeurs numériques obtenues pour les quatre critères. Nous constatons que pour la combinaison des incidences 2 et 4, les valeurs numériques des quatre critères sont les plus faibles. Les valeurs obtenues pour le volume au repos est de $0,11cm$ pour le critère 1 et de $10,25$ pixels ($0,38cm$) pour le critère 3. Le premier critère indique une bonne intersection des droites dans l'espace tandis que le critère 3 indique une distance moyenne de reprojection dans ce cas acceptable. De la même manière, sous les mêmes incidences, nous avons obtenu pour l'examen à l'effort une erreur de $0,12cm$ pour le critère 1 et une erreur de $11,95$ pixels ($0,45cm$) pour le critère 3. Ces valeurs témoignent d'une bonne précision au niveau de la superposition 3D des données des deux modalités.

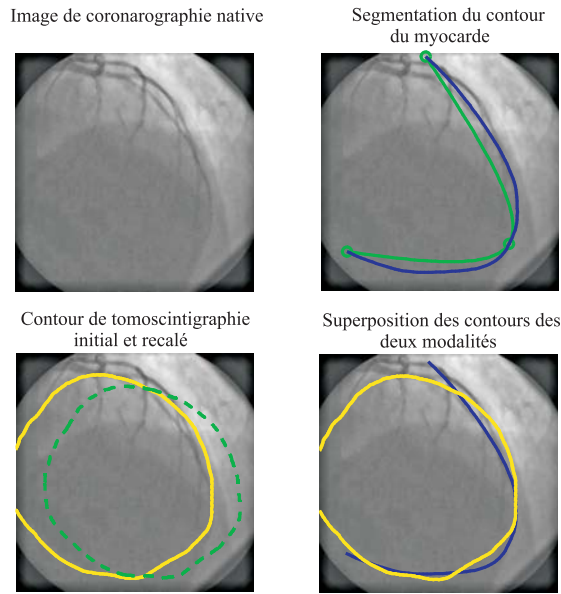


FIG. 3.9 – En haut à gauche est donnée l'image de coronarographie native. A sa droite figure l'image avec les 3 points de la spline initiale (en vert) et le résultat de la segmentation (en bleu). En bas à gauche est donnée l'image native de coronarographie avec la projection de tomoscintigraphie (à l'effort) avant (en vert) et après (en jaune) le recalage. A droite figure la superposition des deux contours après l'application des paramètres de recalage. Ces images correspondent à l'incidence 4 (OAD 0° , CRA 30°). Pour ce patient, on remarque également des dissimilarités entre les projections du cœur dans les deux modalités à cause de la pathologie.

| INCIDENCES | CRITÈRE 1 | CRITÈRE 2 | CRITÈRE 3 | CRITÈRE 4 |
|-----------------|-----------|-----------|---------------------------------|---------------------------------|
| 2 ET 4 (REPOS) | 0,11cm | 0,48cm | 10,25pixels($\approx 0,38cm$) | 32,27pixels($\approx 1,19cm$) |
| 2 ET 7 (REPOS) | 0,27cm | 0,53cm | 25,03pixels($\approx 0,92cm$) | 48,77pixels($\approx 1,8cm$) |
| 4 ET 7 (REPOS) | 0,56cm | 1,30cm | 49,18pixels($\approx 1,81cm$) | 52,07pixels($\approx 1,9cm$) |
| 2 ET 4 (EFFORT) | 0,12cm | 0,48cm | 11,95pixels($\approx 0,45cm$) | 31,69pixels($\approx 1,17cm$) |

TAB. 3.2 – Valeurs des quatre critères obtenues pour le patient 12 avec différentes combinaisons des incidences. Pour la combinaison d'incidences 2 et 4 les résultats sont donnés au repos et à l'effort. Pour les autres combinaisons, seul les résultats au repos sont donnés.

3.6 Evaluation des résultats du patient 24

– **Données Médicales des examens :**

- Patient numéro 24.
- Femme de 66 ans.
- Date d'examen de coronarographie : 12-05-2005.
- Date d'examen de tomoscintigraphie : 19-04-2005.
- Diagnostic médical d'après la coronarographie : pas de lésion angiographique détectable.
- Diagnostic médical d'après la tomoscintigraphie : ischémie importante de 30% du ventricule gauche.

– **Données Techniques des examens :**

- Nombre d'incidences M0 : 7
- Nombre d'incidences M2 : 4

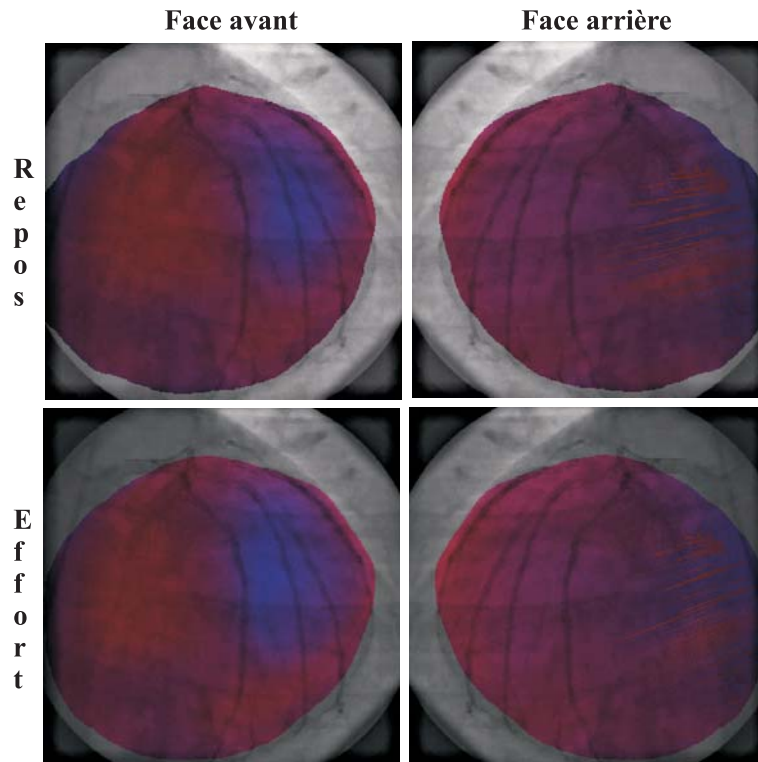


FIG. 3.10 – Images de fusion obtenues après l'application des paramètres de recalage sur l'image de tomoscintigraphie pour l'incidence 2 ($OAD = 0^\circ, CRA = -20^\circ$) du patient 12. Les faces avant et arrière du cœur sont montrées au repos et à l'effort. On constate la bonne correspondance entre les projections du cœur des deux modalités.

Incidence 4 : $OAD -5^\circ$ et $CRA -20^\circ$,
 Incidence 5 : $OAD -50^\circ$ et $CRA -30^\circ$,
 Incidence 6 : $OAD -60^\circ$ et $CRA 20^\circ$,
 Incidence 7 : $OAD -90^\circ$ et $CRA -5^\circ$,

- Nombre d'incidences M3 : 4
- Radiomarqueur utilisé pour l'examen SPECT : Thallium-201

3.6.1 Résultats de la segmentation et du recalage

Pour ce cas clinique, nous disposons de 7 incidences réalisées pour la coronaire gauche ($M0=7$). Cependant, seulement 4 incidences sont utilisables (cœur complètement visible, $M1=4$).

La segmentation et le recalage ont bien fonctionné pour l'ensemble des incidences. Dans la figure 3.13 sont donnés les résultats pour l'incidence 5. On constate une bonne segmentation du contour myocardique ainsi qu'une bonne mise en correspondance entre les deux modalités. Il est également possible de vérifier sur cette figure que les projections des contours du cœur vus dans les deux modalités sont visuellement ressemblantes.

3.6.2 Résultats de la représentation 2D

Pour la visualisation 2D, seules les images des incidences qui ont bien fonctionné sont rapportées dans la figure 3.14 (incidence 5). Les volumes de tomoscintigraphie obtenus au repos et à l'effort sont semblables car ce patient n'a pas une pathologie très grave. Le volume à l'effort n'est donc pas déformé par la pathologie. On constate que la projection du volume de tomoscintigraphie s'ajuste bien au contour

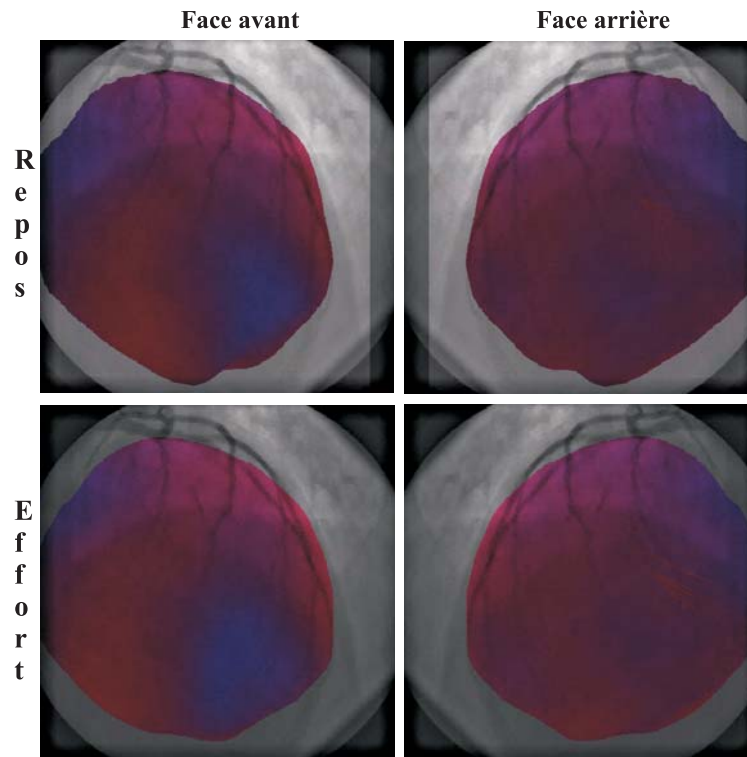


FIG. 3.11 – Images de superposition obtenues pour l'incidence 4 ($OAD = 0^\circ, CRA = 30^\circ$). La face avant et arrière du cœur sont montrées au repos et à l'effort. Une bonne correspondance entre les deux modalités est obtenue dans ce cas.

du cœur au repos et aussi à l'effort. Une bonne visualisation 2D est donc obtenue.

La figure 3.15 illustre l'image de fusion pour l'incidence 7 ($OAD -90^\circ, CRA -5^\circ$). Les projections du volume de tomoscintigraphie semblent cohérentes et bien s'ajuster au contour myocardique issu de l'image à rayons X. Donc, des résultats satisfaisants sont obtenus sur cet incidence.

3.6.3 Résultats de la représentation 3D

En ce qui concerne les points homologues, le médecin a marqué 5 segments (au total 11 points homologues) sur les 4 incidences utilisables ($M3=4$) avec une correspondance couleur-segment suivante.

1. Segment rouge : tronc commun de l'artère coronaire gauche.
2. Segment jaune : artère interventriculaire (IVA).
3. Segment vert : artère circonflexe (Cx).
4. Segment bleu foncé : artère diagonale.

La visualisation 3D de ces segments pour l'incidence 5 est donnée dans la figure 3.16. La paroi avant du cœur et la paroi arrière sont représentées sur cette figure. Dans les deux images, on remarque la cohérence du placement des artères schématisées à la surface du volume de perfusion. Chaque artère peut donc être facilement associée à la paroi du cœur à laquelle elle appartient.

Le tableau 3.3 donne les valeurs des quatre critères calculés pour les volumes de perfusion acquis au repos et à l'effort. Au repos, une erreur de $0,18cm$ pour le critère 1 et une valeur de $10,84$ pixels (soit $0,4cm$) pour le critère 3. Ces résultats sont obtenus en utilisant les incidences 5 et 7 pour cette reconstruction. Sous les mêmes incidences, nous avons obtenu à l'effort une erreur de $0,29cm$ pour le

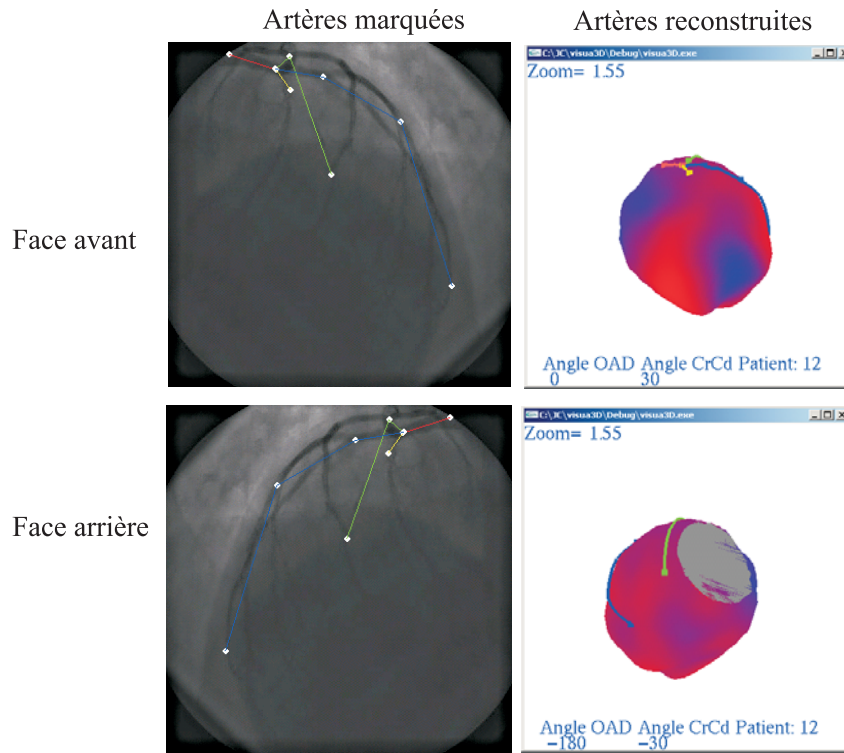


FIG. 3.12 – Visualisation 3D des segments d'artères obtenus pour l'incidence 4 ($OAD = 0^\circ, CRA = 30^\circ$) du patient 12. La face avant et la face arrière sont montrées.

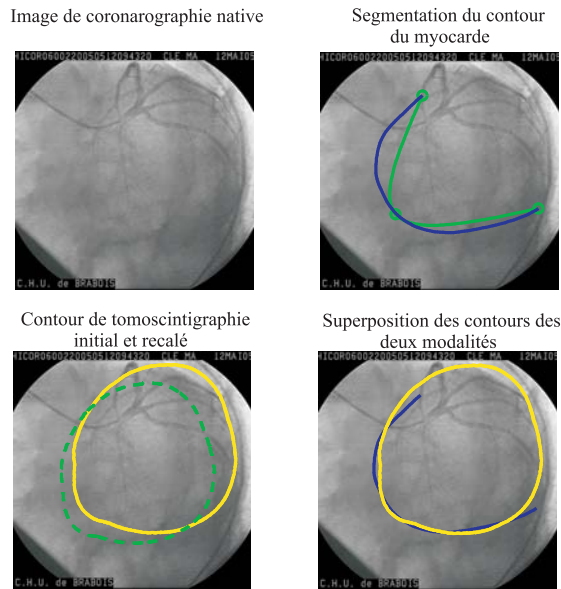


FIG. 3.13 – En haut à gauche est donnée l'image de coronarographie native. A sa droite est illustrée l'image avec les 3 points de la spline initiale (en vert) et le résultat de la segmentation (en bleu). En bas à gauche est donnée l'image native de coronarographie avec la projection de tomoscintigraphie avant (en vert) et après (en jaune) le recalage. A sa droite figure la superposition des contours des deux modalités. Ces images correspondent à l'incidence 5 ($OAD -50^\circ, CRA -30^\circ$) du patient 24. Ces résultats de segmentation et de recalage sont très bon.

critère 1 et une valeur de 12,73 pixels (soit 0,48cm) pour le critère 3. Les faibles valeurs de ce deux critères confirment la bonne qualité visuelle de la superposition 3D donnée par la figure 3.16.

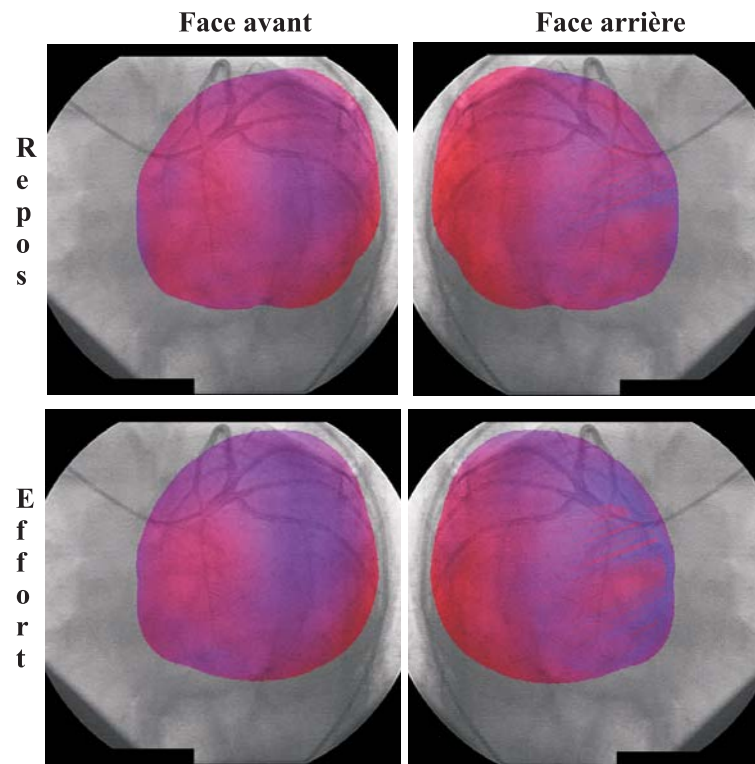


FIG. 3.14 – Images de superposition du patient 24 entre les deux modalités pour l'incidence 5 (OAD -50° , CRA -30°). La face avant et la face arrière du cœur sont montrées au repos et à l'effort. Nous pouvons constater la bonne mise en correspondance entre les deux projections du cœur.

| INCIDENCES | CRITÈRE 1 | CRITÈRE 2 | CRITÈRE 3 | CRITÈRE 4 |
|-----------------|-----------|-----------|---------------------------------|---------------------------------|
| 5 ET 7 (REPOS) | 0,18cm | 0,67cm | 10,84pixels($\approx 0,4cm$) | 11,62pixels($\approx 0,42cm$) |
| 5 ET 7 (EFFORT) | 0,29cm | 0,96cm | 12,73pixels($\approx 0,48cm$) | 15,23pixels($\approx 0,56cm$) |

TAB. 3.3 – Résultats numériques au repos et à l'effort trouvés pour le patient 24 avec les incidences 5 et 7 retenues pour le calcul.

3.7 Evaluation des résultats du patient 15

- **Données Médicales des examens :**
 - Patient numéro 15
 - Femme de 76 ans
 - Date d'examen de coronarographie : 19-11-2004
 - Date d'examen de tomoscintigraphie : 18-10-2004
 - Diagnostic médical d'après la coronarographie : sténose dans l'artère circonflexe (Cx).
 - Diagnostic médical d'après la tomoscintigraphie : ischémie postéro-latérale inférieure à 10%
- **Données Techniques des examens :**
 - Nombre d'incidences M0 : 7
 - Nombre d'incidences M1 : 4

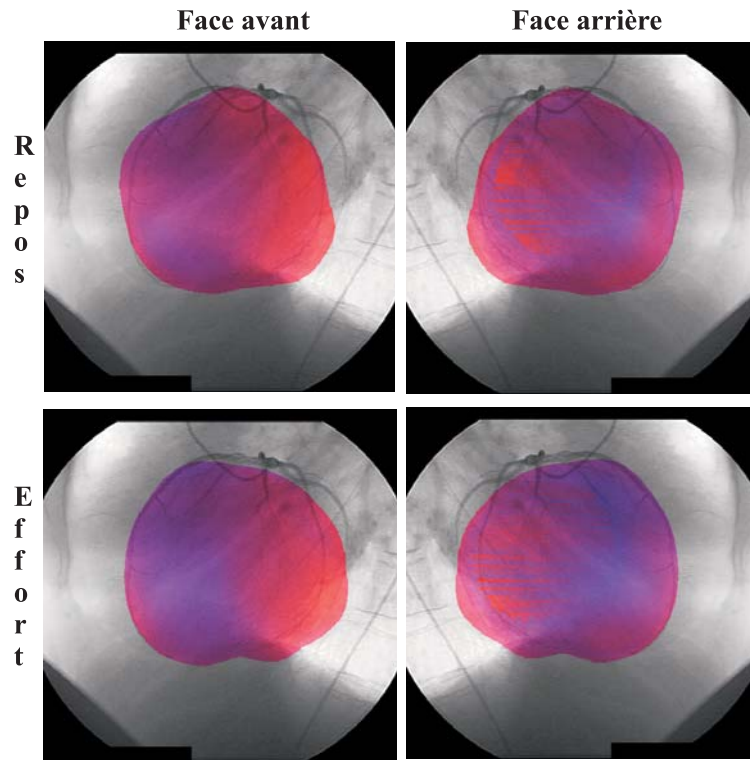


FIG. 3.15 – Images de fusion obtenues pour l'incidence 7 (OAD -90° , CRA -5°). La face avant et la face arrière du cœur sont montrées au repos et à l'effort.

Incidence 2 : OAD 2° et CRA 28° ,
 Incidence 3 : OAD 31° et CRA 32° ,
 Incidence 4 : OAD -55° et CRA 28° ,
 Incidence 7 : OAD -90° et CRA 0° ,

- Nombre d'incidences M2 : 4
- Nombre d'incidences M3 : 3

Incidence 3 : OAD 31° et CRA 32° ,
 Incidence 4 : OAD -55° et CRA 28° ,
 Incidence 7 : OAD -90° et CRA 0° ,

- Radiomarqueur utilisé pour l'examen SPECT : Thallium-201

3.7.1 Résultats de la segmentation et du recalage

La segmentation et le recalage sont montrés dans la figure 3.17 pour l'incidence 3. On observe dans cette figure une bonne localisation du contour myocardique dans la modalité de coronarographie. Avant le recalage, on constate que l'orientation de la projection du volume de tomoscintigraphie ne correspond pas à celle de la coronarographie. Cependant, une bonne mise en correspondance entre les deux contours est obtenue. La projection du volume de tomoscintigraphie ne dépasse pas la projection du cœur dans la modalité de coronarographie.

La figure 3.18 illustre les résultats trouvés pour l'incidence 7. Une segmentation et un recalage visuellement satisfaisant sont obtenus. Néanmoins, on peut remarquer une petite différence entre les contours des deux modalités dans la partie inférieure du cœur. Néanmoins, cette petite différence n'a cependant pas de conséquences graves pour la reconstruction 3D des segments d'artères.

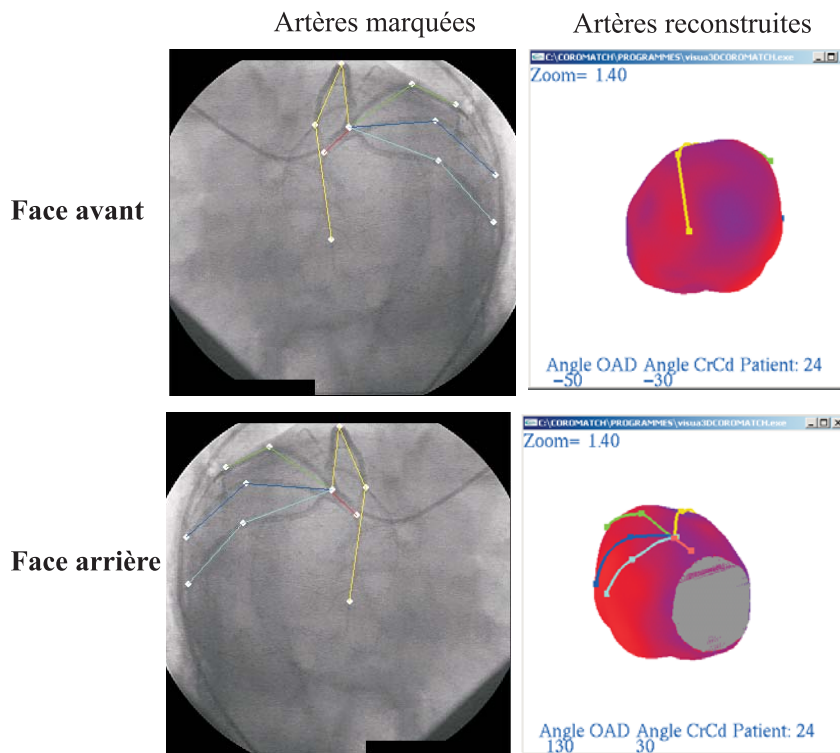


FIG. 3.16 – Visualisation 3D des artères schématiques obtenues pour l'incidence 5 (OAD -50° , CRA -30°). La face avant du cœur (en haut à droite) est montrée avec les segments d'artères marqués par le coronarographe. La face arrière du cœur est montrée en bas à droite. On constate la cohérence entre les segments d'artère marqués en 2D et les segments reconstruits.

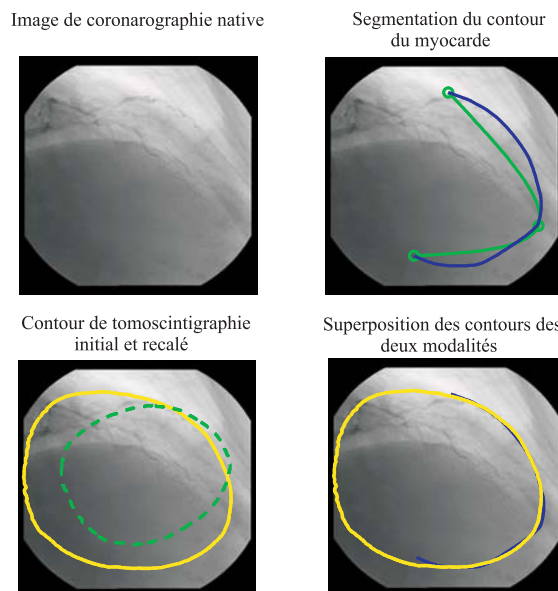


FIG. 3.17 – Résultats de la segmentation et du recalage pour l'incidence 3 du patient 15. La segmentation du contour dans l'image à rayons X a bien fonctionné. Un bon recalage entre les deux contours est constaté pour cette incidence.

3.7.2 Résultats de la représentation 2D

Pour ce patient, seul l'examen au repos a été effectué, l'examen à l'effort n'ayant pas été effectué. La figure 3.19 illustre les résultats de la visualisation 2D pour l'incidence 3 et 7. Dans le cas de l'incidence 3,

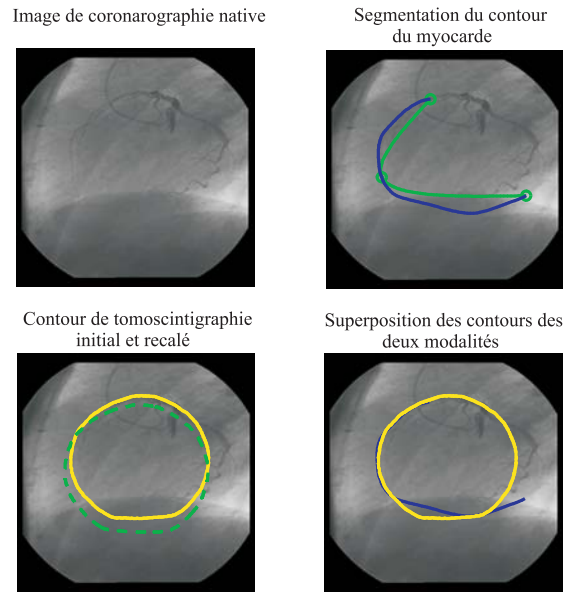


FIG. 3.18 – Résultats en images de la segmentation et du recalage pour l'incidence 7. Nous obtenons des résultats de segmentation et recalage entre les deux modalités qui sont satisfaisants visuellement.

la coloration de l'image de coronarographie par la projection du volume de tomoscintigraphie englobe le contour myocardique et ne dépasse pas les limites du cœur. Cette superposition est de très bonne qualité.

Pour les résultats obtenus pour l'incidence 7 (voir la même figure), la projection du volume de tomoscintigraphie est plus petite et ne comprends pas les artères près de la base. Cette superposition reste cependant globalement acceptable.

3.7.3 Résultats de la représentation 3D

Pour la visualisation 3D, 4 segments ont été repérés. Un total de 7 points ont été marqués sur 3 incidences (incidences 3, 4 et 7). La designation segment/couleur est la suivante.

1. Segment rouge : tronc commun de l'artère coronaire gauche.
2. Segment vert : artère interventriculaire (IVA).
3. Segment jaune : artère circonflexe (Cx).
4. Segment bleu foncé : artère diagonale.

Le volume de tomoscintigraphie avec les artères reconstruites à la surface du volume de perfusion est donné par la figure 3.20 pour l'incidence 3 et par la figure 3.21 pour l'incidence 7. On remarque que dans les deux incidences, le tronc commun reconstruit est apposé proche des limites de la base du volume de tomoscintigraphie. On remarque aussi la cohérence entre les artères marquées et les artères reconstruites. Les valeurs numériques des critères sont listés dans le tableau 3.4. Une valeur du critère 3 sur l'incidence 4 et 7 dans l'ordre de $1,0cm$ est obtenue. Cette valeur est élevée mais reste acceptable comme le témoigne le résultat visuel des figures 3.20 et 3.21.

3.8 Evaluation des résultats du patient 25

– Données Médicales des examens :

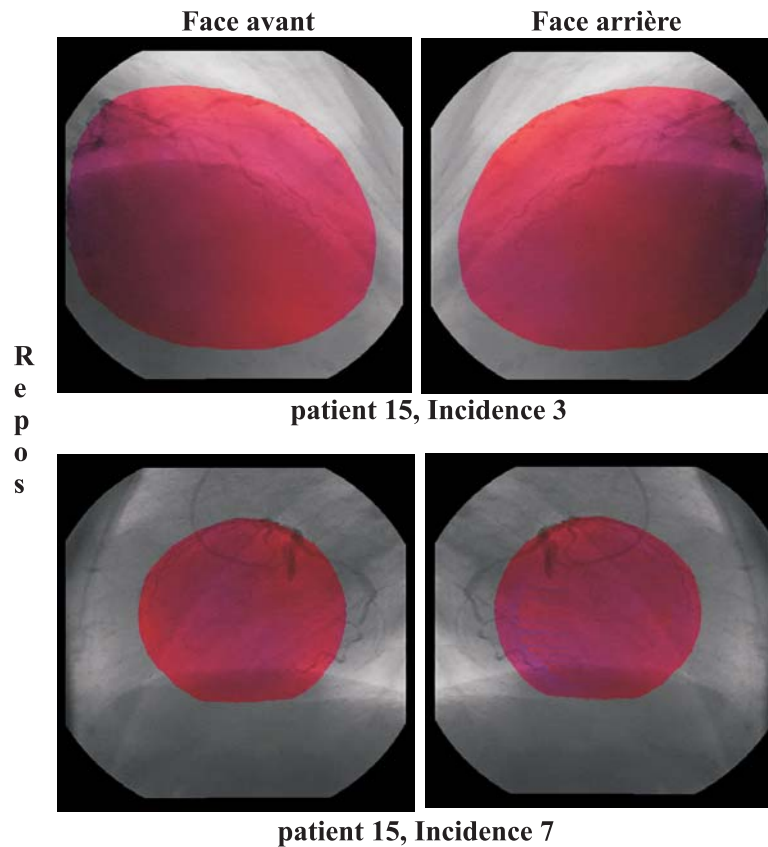


FIG. 3.19 – Résultats de la visualisation 2D du patient 15 des deux modalités recalées pour le volume de tomoscintigraphie au repos. Sur cette figure sont données les faces avant et arrière des incidences 3 et 7. Nous constatons une bonne correspondance entre les projections du cœur pour l'incidence 3 tandis que pour l'incidence 7 une petite défaillance au niveau de la base est visible.

| INCIDENCES | CRITÈRE 1 | CRITÈRE 2 | CRITÈRE 3 | CRITÈRE 4 |
|----------------|-----------|-----------|---------------------------------|---------------------------------|
| 4 ET 7 (REPOS) | 0,60cm | 0,89cm | 29,23pixels($\approx 1,10cm$) | 38,25pixels($\approx 1,41cm$) |

TAB. 3.4 – Quantification de la qualité de reconstruction des données du patient 15 avec les incidences 4 et 7 de coronarographie.

- Patient numéro 25
- Homme de 54 ans
- Date d'examen de coronarographie : 1-04-2005
- Date d'examen de tomoscintigraphie : 9-03-2005
- Diagnostic médical d'après la coronarographie : pas de lésion angiographique détectable
- Diagnostic médical d'après la tomoscintigraphie : ischémie 10% du ventricule gauche
- **Données Techniques des examens :**
 - Nombre d'incidences M0 : 6
 - Nombre d'incidences M1 : 5
 - Incidence 1 : Face stricte,

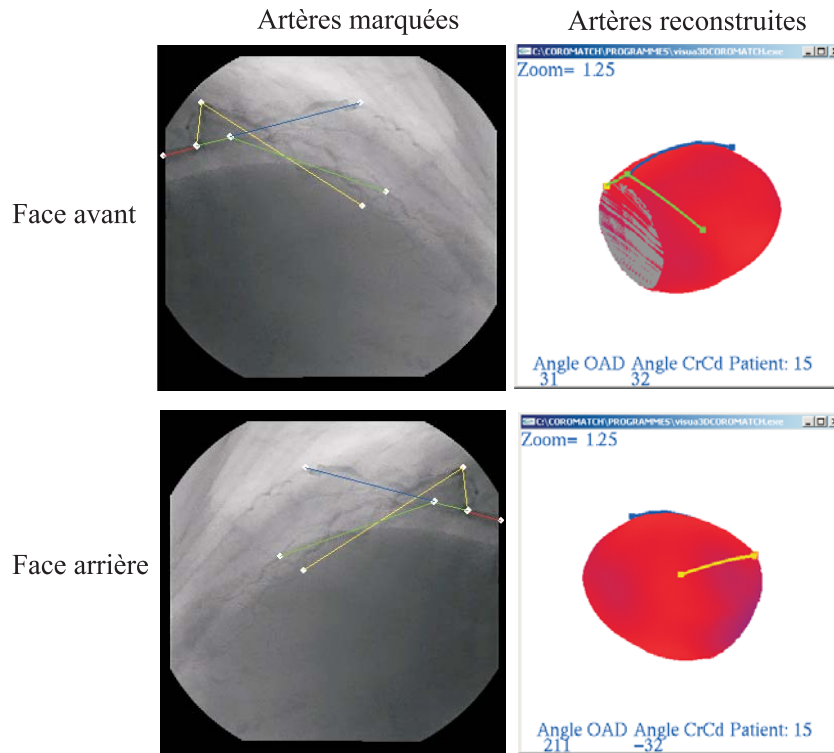


FIG. 3.20 – Résultats de la reconstruction 3D de la structure des artères schématiques. Ici, pour l'incidence 3, la face avant et la face arrière montrent la cohérence entre les artères marquées et les artères reconstruites en 3D et apposées à la surface du volume de tomoscintigraphie.

Incidence 3 : OAD 0° et CRA 30° ,
 Incidence 4 : OAD -30° et CRA 30° ,
 Incidence 5 : OAD -45° et CRA -35° ,
 Incidence 6 : OAD -90° et CRA 0° ,

– Nombre d'incidences M2 : 5

– Nombre d'incidences M3 : 5

Incidence 1 : Face stricte,
 Incidence 3 : OAD 0° et CRA 30° ,
 Incidence 4 : OAD -30° et CRA 30° ,
 Incidence 5 : OAD -45° et CRA -35° ,
 Incidence 6 : OAD -90° et CRA 0° ,

– Radiomarqueur utilisé pour l'examen SPECT : Thallium-201

3.8.1 Résultats de la segmentation et du recalage

Sur la figure 3.22 est montré le résultat de la segmentation et du recalage de l'incidence 1 (face stricte) du patient 25. Nous pouvons constater un bon résultat de la segmentation du contour myocardique. Nous constatons aussi la cohérence de l'orientation de la projection du volume de tomoscintigraphie avec celle du contour myocardique issu de l'étape de segmentation des contours vus en coronarographie. Un bon recalage est constaté entre les contours des deux modalités ainsi qu'une projection du volume recalé qui ne dépasse pas les limites de la base vue dans la coronarographie.

Les résultats de la segmentation et du recalage pour l'incidence 6 (profil gauche) sont donnés dans la

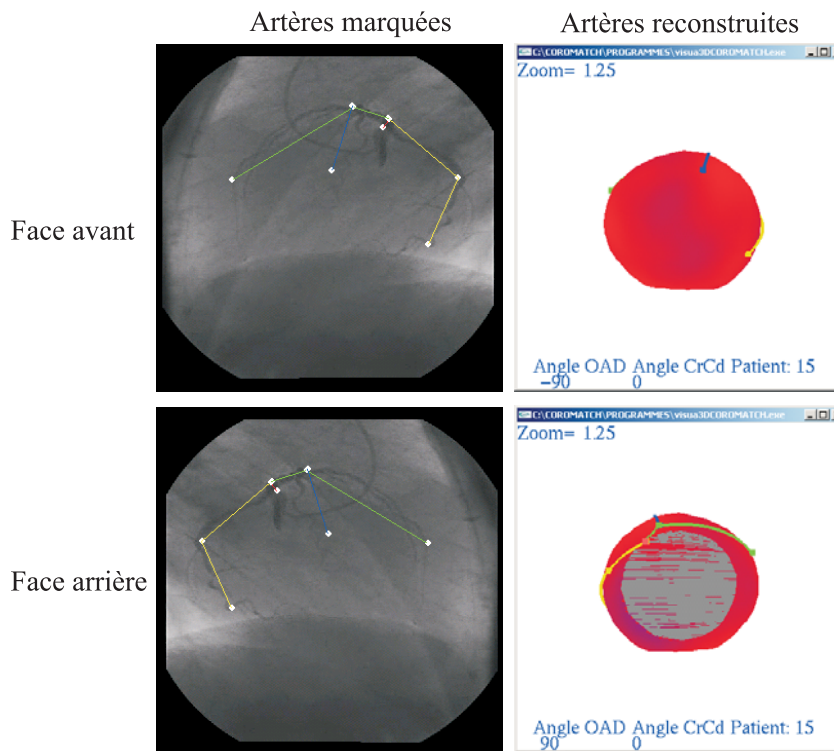


FIG. 3.21 – Résultats de la reconstruction 3D de la structure des artères. Pour l'incidence 7 nous remarquons la cohérence entre les segments marqués en 2D et ceux reconstruits en 3D. Nous constatons aussi qu'aucun point ou segment ne tombe à la base du volume.

figure 3.23. La segmentation a fonctionné malgré l'absence de contraste du contour myocardique dans la coronarographie. Cette absence de contraste est compensée par l'artère qui est complètement visible au bord du contour myocardique. Le recalage des contours des deux modalités est bon au niveau de l'apex. Néanmoins, la segmentation est moins réussie au niveau de la base car le contour n'englobe pas les artères à cet endroit.

3.8.2 Résultats de la représentation 2D

Dans la figure 3.24 nous montrons le résultat de la visualisation 2D pour l'incidence 1 avec des données SPECT acquises au repos et à l'effort. Les résultats de la correspondance sont visuellement satisfaisants dans les deux cas, la colorisation du contour myocardique par rapport aux limites de celui-ci est correcte. L'examen à l'effort met en évidence la mauvaise perfusion du myocarde de ce patient.

Dans le cas de l'incidence 6 (voir figure 3.25), les images de superposition des deux modalités sont données au repos et à l'effort. Une projection du volume de tomoscintigraphie recalé, trop petite, est constatée au repos. Pour le volume à l'effort, un recalage correct vers l'apex du cœur est obtenu mais une défaillance au niveau de la base est constatée. Ce résultat reste globalement acceptable.

3.8.3 Résultats de la représentation 3D

Pour la reconstruction 3D, le coronarographe a repéré 3 segments, avec un total de 6 points marqués sur les 5 incidences exploitables. Les segments repérés sont les suivants.

1. Segment rouge : tronc commun de l'artère coronaire gauche.
2. Segment jaune : artère interventriculaire (IVA).

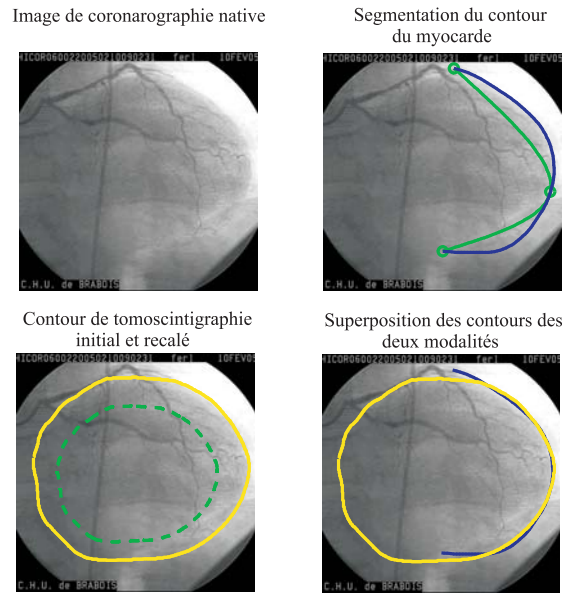


FIG. 3.22 – Résultats de la segmentation et du recalage pour l'incidence 1 du patient 25. Pour cette incidence, nous obtenons une bonne segmentation du contour myocardique. Nous pouvons constater visuellement une projection du volume de tomoscintigraphie parfaitement ajusté aux limites réelles du cœur.

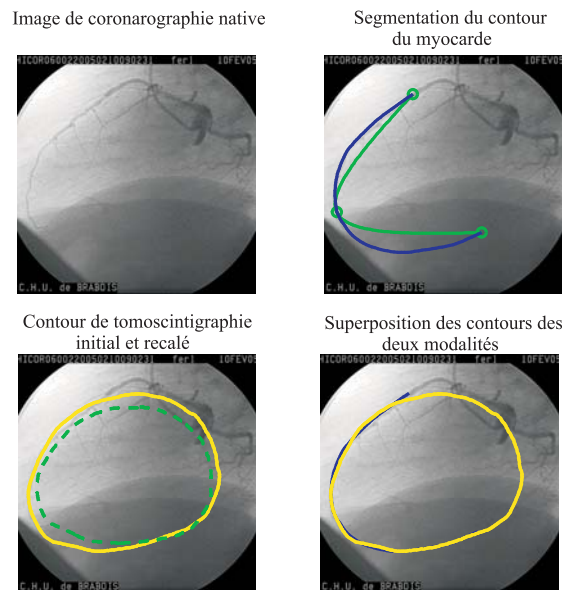


FIG. 3.23 – Résultats pour l'incidence 6. La segmentation du contour myocardique a bien fonctionné et l'étape de recalage nous donne une bonne correspondance entre le contour myocardique et le contour de la projection de tomoscintigraphie.

3. Segment vert : artère circonflexe (Cx).

Dans la figure 3.26, nous présentons les résultats de la représentation 3D obtenue pour l'incidence 1. Dans la face arrière, on remarque que les points qui tombent à la base ont été ramenés aux limites de la base. En effet, le tronc commun de l'artère coronaire gauche a été initialement reconstruit au niveau de la base (marqué par un cercle dans la figure 3.26). Une partie de l'artère circonflexe (CX) a été forcée de manière artificielle à contourner la base (voir rectangle dans la figure 3.26). La figure 3.27 montre l'incidence 6 (profil gauche). Sous cette incidence, une artère a également été ramenée sur la base pour

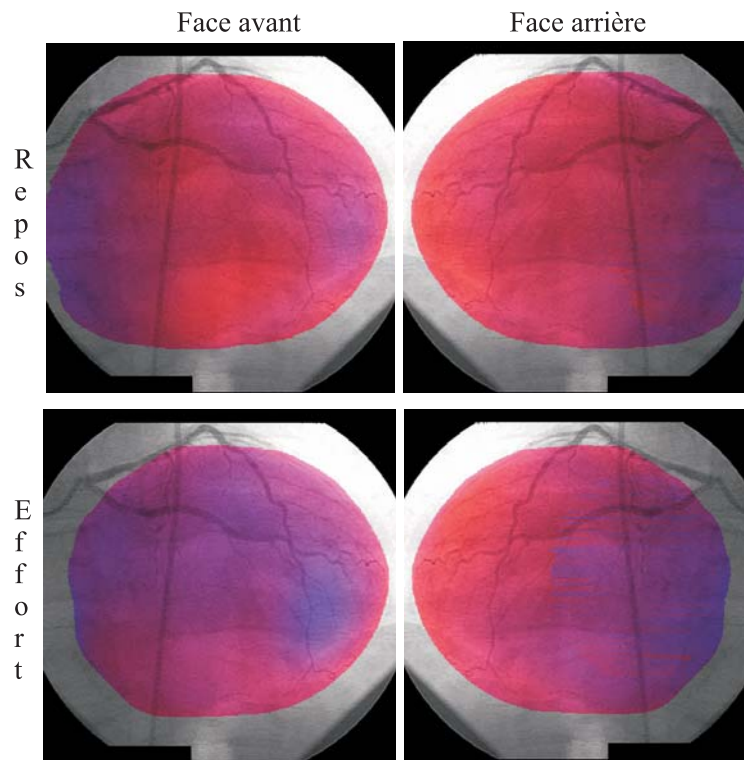


FIG. 3.24 – Résultats de la visualisation 2D du patient 25 au repos et à l'effort pour l'incidence 1. Ces résultats démontrent une bonne correspondance entre les deux projections du cœur dans les deux cas.

| INCIDENCES | CRITÈRE 1 | CRITÈRE 2 | CRITÈRE 3 | CRITÈRE 4 |
|-----------------|-----------|-----------|---------------------------------|---------------------------------|
| 1 ET 6 (REPOS) | 0,3cm | 0,53cm | 27,41pixels($\approx 1,03cm$) | 43,27pixels($\approx 1,6cm$) |
| 1 ET 6 (EFFORT) | 0,24cm | 0,4cm | 21,3pixels($\approx 0,80cm$) | 41,23pixels($\approx 1,52cm$) |

TAB. 3.5 – Valeurs des quatre critères obtenus pour les incidences 1 et 6 du patient 25.

éviter que celle-ci ne traverse la dite base (cas non réaliste).

Les valeurs numériques des critères d'évaluation de la reconstruction 3D sont listées dans le tableau 3.5. Ces valeurs numériques ont été obtenues en utilisant les incidences 1 et 6. La valeur de 1,03cm au repos pour le critère 3 et de 0,8cm à l'effort sont acceptables.

3.9 Evaluation des résultats du patient 23

– **Données Médicales des examens :**

- Patient numéro : 23
- Homme de 54 ans
- Date d'examen de coronarographie : 1-04-2005
- Date d'examen de tomoscintigraphie : 9-03-2005
- Diagnostic médical d'après la coronarographie : pas de lésion angiographique détectable
- Diagnostic médical d'après la tomoscintigraphie : ischémie de 10% du ventricule gauche

– **Données Techniques des examens :**

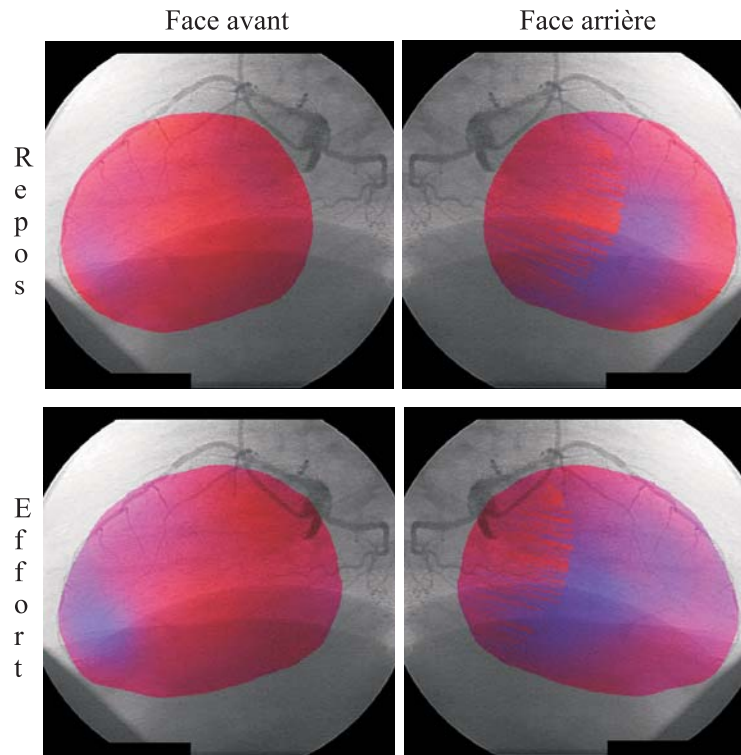


FIG. 3.25 – Résultats pour l'incidence 6 du patient 25. On remarque pour cette incidence une projection recalée plus petite au niveau de la base au repos et aussi à l'effort mais moins grave.

- Nombre d'incidences M0 : 7
- Nombre d'incidences M1 : 6
 - Incidence 1 : OAD 0° , CRA 25°
 - Incidence 2 : OAD 15° , CRA -15°
 - Incidence 3 : OAD 0° , CRA -30°
 - Incidence 4 : OAD -50° , CRA -25°
 - Incidence 5 : OAD -50° , CRA 15°
 - Incidence 7 : OAD -90° , CRA 0°
- Nombre d'incidences M2 : 6
- Nombre d'incidences M3 : 4
 - Incidence 2 : OAD 15° , CRA -15°
 - Incidence 3 : OAD 0° , CRA -30°
 - Incidence 4 : OAD -50° , CRA -25°
 - Incidence 7 : OAD -90° , CRA 0°
- Radiomarqueur utilisé pour l'examen SPECT : Thallium-201

3.9.1 Résultats de la segmentation et du recalage

Le résultat de la segmentation et du recalage sont donnés dans la figure 3.28. La segmentation du contour en coronarographie a bien fonctionné. L'orientation de la projection du volume de tomoscintigraphie est cohérente avec celle du contour myocardique trouvée lors de la segmentation de l'image à rayons X. Pour cette incidence, on remarque une projection de tomoscintigraphie recalée qui dépasse les

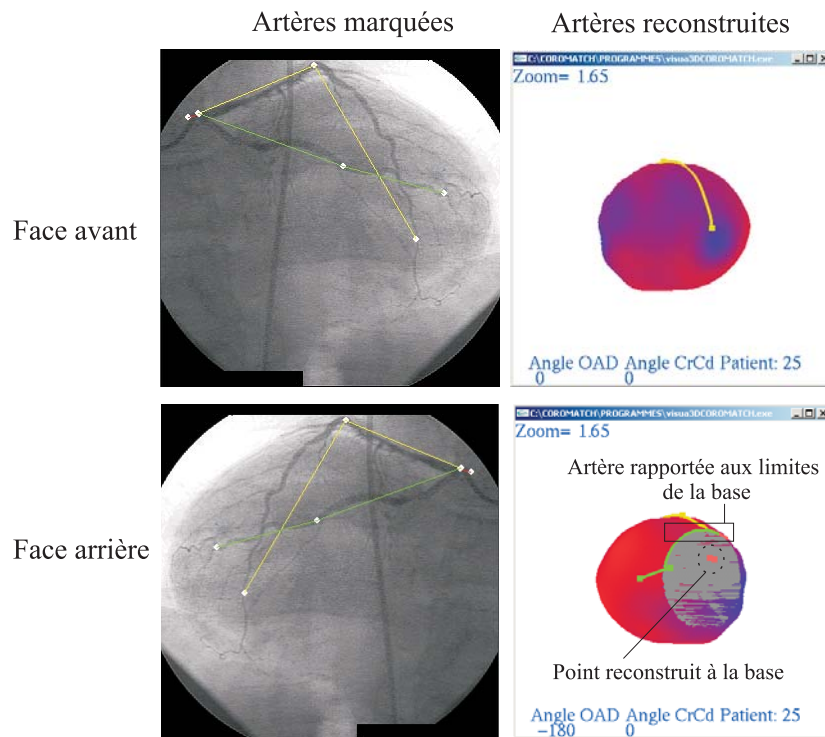


FIG. 3.26 – Résultats de la reconstruction 3D de la structure des artères schématiques du patient 25. Dans l'image de la face arrière, les points des artères qui tombent à la base (voir cercle de la figure en bas à droite) sont forcés à contourner les limites de la base (voir carré). Cette figure représente l'incidence 1 (face stricte).

limites de l'image et à fortiori la projection du cœur vue dans l'image de coronarographie. Cette incidence ne sera donc pas utilisable pour la reconstruction 3D des segments d'artère.

3.9.2 Résultats de la représentation 2D

La représentation 2D est donnée dans la figure 3.29 pour l'incidence 1. Les faces avant et arrière sont montrées au repos et à l'effort. Au repos, on constate un bon recalage vers la pointe du cœur ainsi que vers la base. A l'effort on remarque aussi un bon recalage au niveau de l'apex du cœur mais la projection du volume de tomoscintigraphie recalée dépasse la projection du myocarde dans l'image de coronarographie du côté de la base. Ceci conduira pour cette incidence, à des artères schématiques mal placées lors de l'apposition des artères à la surface du volume de tomoscintigraphie. Par conséquent, les quatre critères de reconstruction seront élevés.

Au repos, nous remarquons un bon recalage ainsi qu'une projection du volume de tomoscintigraphie recalée, visuellement correcte.

3.9.3 Résultats de la représentation 3D

Un total de 7 points ont été marqués sur 4 incidences (incidences 2, 3, 4 et 7). Les segments qui ont été repérés sont les suivants.

1. Segment rouge : tronc commun de l'artère coronaire gauche.
2. Segment jaune : artère interventriculaire (IVA).
3. Segment vert : artère circonflexe (Cx).

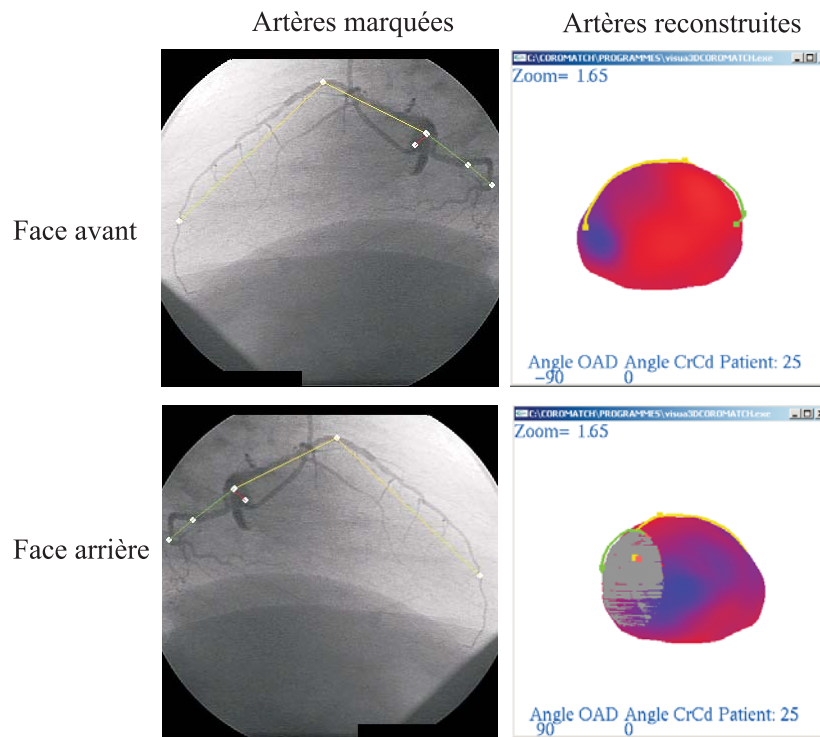


FIG. 3.27 – Résultats de la reconstruction 3D des artères pour l'incidence 6 (profil gauche). A nouveau dans l'image de la face arrière, on remarque le problème des points qui tombent sur la base du volume de tomoscintigraphie. Ces points ont été ramenés sur le bord de la base.

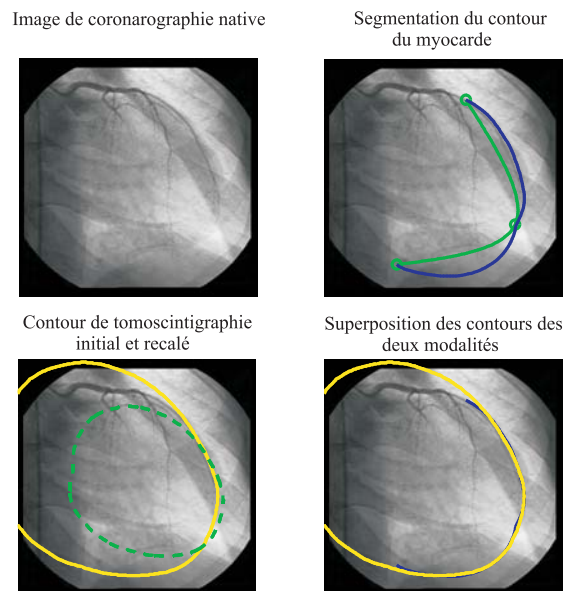


FIG. 3.28 – Résultats des étapes de segmentation et de recalage pour le patient 23, incidence 1. L'algorithme de segmentation a bien trouvé le contour myocardique. En ce qui concerne le recalage, la superposition des deux contours présente une projection SPECT qui dépasse les limites du myocarde et même de l'image.

4. Segment bleu foncé : artère diagonale.

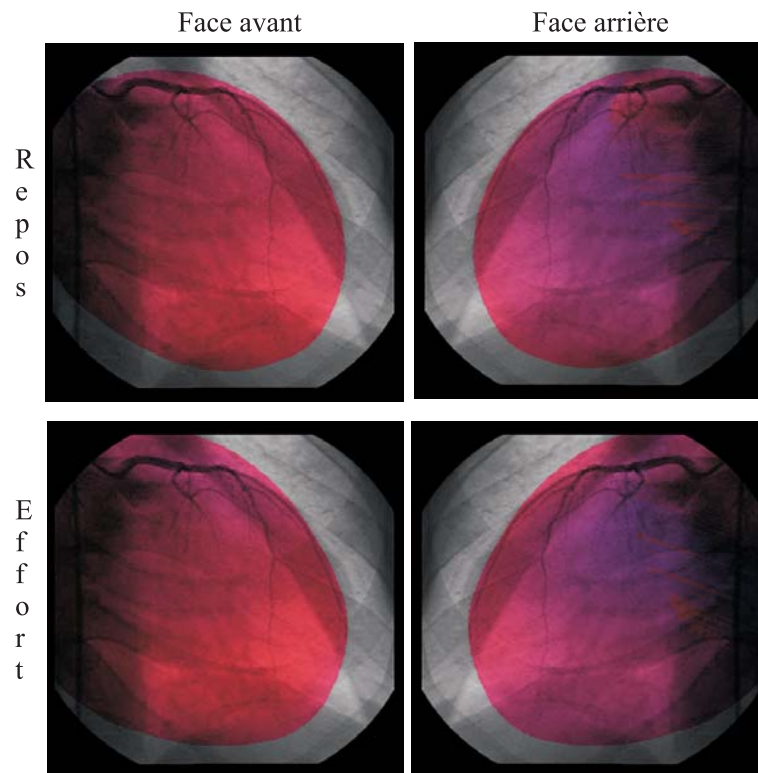


FIG. 3.29 – Images de superposition 2D des deux modalités pour l'incidence 4 (OAD 0°, CRA 30°) du patient 23.

| INCIDENCES | CRITÈRE 1 | CRITÈRE 2 | CRITÈRE 3 | CRITÈRE 4 |
|-----------------|-----------|-----------|--------------------------------|---------------------------------|
| 2 ET 7 (REPOS) | 0,61cm | 1,43cm | 43,7pixels($\approx 1,65cm$) | 48,27pixels($\approx 1,78cm$) |
| 2 ET 7 (EFFORT) | 0,69cm | 1,67cm | 42,2pixels($\approx 1,59cm$) | 47,1pixels($\approx 1,74cm$) |

TAB. 3.6 – Valeurs des quatre critères calculés pour le patient 23 en utilisant les incidences 2 et 7 .

Pour ce patient, le médecin coronarographe a pu repérer seulement 2 segments dans les images de coronarographie, étant donnée la mauvaise qualité des images, liée au fait que la fin de diastole ne correspondait pas à l'instant où les artères sont complètement visibles grâce au produit de contraste. La figure 3.30 donne le résultat de la visualisation 3D des segments d'artère. On peut observer que le tron commun de la coronaire gauche (segment en rouge) est ramené à la limite de la base du volume de tomoscintigraphie car lors du positionnement à la surface du volume de tomoscintigraphie, ce segment tombait sur la base. Ce fait va conduire à des critères 3 et 4 supérieures à 1,5cm.

Nous présentons dans le tableau 3.6 les valeurs numériques des 4 critères de reconstruction pour les incidences 2 et 7 au repos et à l'effort. Nous remarquons des critères 3 et 4 avec des valeurs élevées. Ces valeurs représentent les plus grandes erreurs trouvées dans notre base de données, et confirment effectivement les mauvais résultats des représentations visuelles 2D et 3D.

3.10 Discussion sur les 5 patients présentés

L'ensemble des patients présentés dans ce mémoire correspond aux cas cliniques traités couramment dans le CHU de Nancy-brabois.

Les 5 cas cliniques détaillés dans cette section ont des pathologies diverses et représentatives. Le patient 12 a une pathologie sévère. Une sténose sur l'artère IVA provoque un volume incomplet de tomoscintigraphie vers la pointe du cœur au repos et à l'effort. Néanmoins une segmentation et un

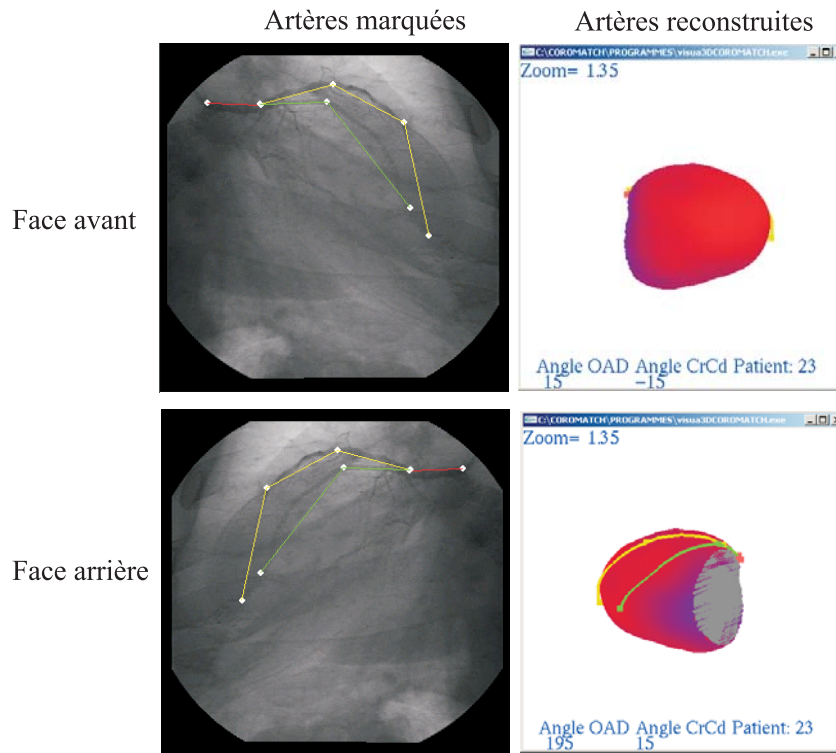


FIG. 3.30 — Résultats de la visualisation 3D de la structure des artères schématisques, pour l'incidence 2 du patient 23. Les faces avant et arrières sont montrées ici. Seulement 2 segments d'artères ont été repérés par le coronarographe à cause de la mauvaise qualité des images. L'apposition du tronc commun à la surface du volume tombe à la base du volume de tomoscintigraphie. Le tronc commun est donc ramené à la limite de la base pour effets de visualisation.

recalage acceptables sont obtenus.

Pour le patient 24, l'examen SPECT au repos met en évidence une pathologie non sévère. Pour ce patient, il apparaît un défaut de perfusion dans les images de fusion et pendant la visualisation 3D. Cependant, le volume de tomoscintigraphie non déformé s'ajuste bien au contour myocardique lors du recalage et le résultat de la segmentation est acceptable. Dans l'examen à l'effort, une pathologie plus sévère est mise en évidence et dans ce cas là, le volume de tomoscintigraphie est un peu déformé. Cependant, les résultats de segmentation et de recalage restent acceptables.

Le patient 15 présente une segmentation et un recalage satisfaisants. Le volume de tomoscintigraphie ne présente aucune déformation due à la pathologie. Dans la représentation 3D des artères, les segments apposés à la surface sont cohérents avec les segments marqués. Nous avons obtenus des critères de reconstruction 3D de l'ordre d'un centimètre pour le critère 3.

La segmentation et le recalage pour le patient 25 ont bien fonctionnés. La reconstruction 3D montre que le tronc commun et une partie de l'artère circonflexe (CX) tombent à la base du volume de tomoscintigraphie. Des critères de reconstruction 3D sont de l'ordre d'un centimètre.

Pour le patient 15 la reconstruction 3D est correcte alors que la superposition 3D pour le patient 25 est imprécise (artère sur la base). Or ces deux patients ont tous les deux un critère 3 qui vaut environ 1cm. Il semblerait que cette valeur peut servir de seuil pour qualifier la qualité de la reconstruction.

Le patient 23 correspond au cas le plus critique, le recalage est mauvais ce qui se traduit par une mauvaise reconstruction des points homologues et par conséquent des critères numériques mauvais car ils sont élevés. Il faut remarquer aussi que ce patient ne présente aucune pathologie grave visible dans le volume SPECT. Il est à noter, qu'une visualisation 3D des artères sur le volume est possible malgré les grandes erreurs obtenues.

| | NOMBRE D'INCIDENCES | REPOS |
|------------|---------------------|---|
| PATIENT 1 | 3 | CRITÈRE 1=0.42cm, CRITÈRE 3=27.767(\approx 1.05cm) |
| PATIENT 2 | 2 | CRITÈRE 1=0.5cm, CRITÈRE 3=27.769(\approx 1.05cm) |
| PATIENT 3 | 0 | NON EXPLOITABLE |
| PATIENT 4 | 2 | CRITÈRE 1=0.21cm, CRITÈRE 3=8.07(\approx 0.3cm) |
| PATIENT 7 | 3 | CRITÈRE 1=0.65cm, CRITÈRE 3=36.82(\approx 1.39cm) |
| PATIENT 8 | 3 | CRITÈRE 1=0.31cm, CRITÈRE 3=19.92(\approx 0.75cm) |
| PATIENT 9 | 3 | CRITÈRE 1=0.66cm, CRITÈRE 3=32.61(\approx 1.23cm) |
| PATIENT 10 | 0 | NON EXPLOITABLE |
| PATIENT 11 | 2 | CRITÈRE 1=0.34cm, CRITÈRE 3=30.82(\approx 1.16cm) |
| PATIENT 12 | 2 | CRITÈRE 1=0.11cm, CRITÈRE 3=10.25(\approx 0.38cm) |
| PATIENT 13 | 2 | CRITÈRE 1=0.16cm, CRITÈRE 3=18.20(\approx 0.68cm) |
| PATIENT 14 | 2 | CRITÈRE 1=0.12cm, CRITÈRE 3=12.29(\approx 0.46cm) |
| PATIENT 15 | 2 | CRITÈRE 1=0.60cm, CRITÈRE 3=29.23(\approx 1.10cm) |
| PATIENT 16 | 2 | CRITÈRE 1=0.18cm, CRITÈRE 3=13.60(\approx 0.51cm) |
| PATIENT 17 | 2 | CRITÈRE 1=0.08cm, CRITÈRE 3=7.28(\approx 0.27cm) |
| PATIENT 18 | 2 | CRITÈRE 1=0.14cm, CRITÈRE 3=15.30(\approx 0.57cm) |
| PATIENT 19 | 2 | CRITÈRE 1=0.15cm, CRITÈRE 3=16.30(\approx 0.61cm) |
| PATIENT 20 | 0 | REPOS NON EFFECTUÉ |
| PATIENT 21 | 2 | CRITÈRE 1=0.19cm, CRITÈRE 3=17.42(\approx 0.64cm) |
| PATIENT 22 | 2 | CRITÈRE 1=0.12cm, CRITÈRE 3=9.64(\approx 0.36cm) |
| PATIENT 23 | 2 | CRITÈRE 1=0.61cm, CRITÈRE 3=43.7(\approx 1.65cm) |
| PATIENT 24 | 2 | CRITÈRE 1=0.18cm, CRITÈRE 3=10.84(\approx 0.40cm) |
| PATIENT 25 | 2 | CRITÈRE 1=0.30cm, CRITÈRE 3=27.41(\approx 1.03cm) |
| PATIENT 26 | 2 | CRITÈRE 1=0.20cm, CRITÈRE 3=15.31(\approx 0.57cm) |
| PATIENT 27 | 2 | CRITÈRE 1=0.25cm, CRITÈRE 3=22.11(\approx 0.81cm) |
| PATIENT 28 | 2 | CRITÈRE 1=0.18cm, CRITÈRE 3=14.1(\approx 0.52cm) |

TAB. 3.7 – Résultats numériques au repos trouvés pour tous les patients (23 reconstructions 3D).

3.11 Analyse de notre base de données

Le tableau 3.7 montre un récapitulatif des valeurs numériques trouvées pour les quatre critères pour un total de 20 reconstructions au repos. Dans le tableau 3.8 sont présentés les critères pour un total de 14 reconstructions à l'effort. En tout, 34 reconstructions ont été effectuées pour 26 patients.

La visualisation 3D présentée dans l'étude de ces cas cliniques est cohérente et permet de bien différencier les artères qui sont devant, de celles qui sont derrière. Les informations perdues dans la modalité de coronarographie sont aussi récupérées.

Les examens de coronarographies des patients qui ont des petites valeurs pour les critères 1 et 3 concernent toujours des films acquis sous des points de vue bien distribués au niveau angulaire. Pour ces patients, le recalage multimodal a aussi fonctionné correctement. Ainsi, on obtient des points homologues qui correspondent bien entre les différentes incidences (critère 1 faible). Cette bonne correspondance assume une reconstruction précise.

Les résultats au repos et à l'effort sont semblables. Les patients avec une pathologie sévère, ont un contour myocardique meilleur au repos qu'à l'effort (voir par exemple le patient 24). En revanche, si la pathologie est moins sévère, le contour myocardique de perfusion est meilleur à l'effort (patient 13 et 17). Le fait d'avoir des patients ayant toute sorte de pathologies explique pourquoi aucun des deux examens SPECT (repos ou effort) ne fournis un meilleure résultat que l'autre.

Nos tests ont montré que le critère 3 (distance entre les points marqués par le coronarographe dans les images à rayons X et les points reconstruits en 3D et reprojetés dans ces images à rayons X) est le plus fortement corrélé avec la qualité de la superposition 3D des données estimées visuellement.

Cette distance a été calculée pour les patients au repos avec un total de 160 points reconstruits et à l'effort avec un total de 140 points homologues reconstruits. Dans le tableau 3.9 nous montrons la moyenne et l'écart-type de cette distance au repos et à l'effort.

| | NOMBRE D'INCIDENCES | EFFORT |
|------------|---------------------|---|
| PATIENT 1 | 3 | CRITÈRE 1=0.14cm, CRITÈRE 3=14.43($\approx 0.54cm$) |
| PATIENT 2 | 2 | CRITÈRE 1=0.25cm, CRITÈRE 3=23.89($\approx 0.90cm$) |
| PATIENT 3 | 0 | NON EXPLOITABLE |
| PATIENT 4 | 2 | CRITÈRE 1=0.21cm, CRITÈRE 3=17.39($\approx 0.65cm$) |
| PATIENT 5 | 0 | EFFORT NON EFFECTUÉ |
| PATIENT 6 | 0 | EFFORT NON EFFECTUÉ |
| PATIENT 7 | 0 | EFFORT NON EFFECTUÉ |
| PATIENT 8 | 0 | EFFORT NON EFFECTUÉ |
| PATIENT 9 | 0 | EFFORT NON EFFECTUÉ |
| PATIENT 10 | 0 | NON EXPLOITABLE |
| PATIENT 11 | 2 | CRITÈRE 1=0.17cm, CRITÈRE 3=20.27($\approx 0.76cm$) |
| PATIENT 12 | 2 | CRITÈRE 1=0.12cm, CRITÈRE 3=11.95($\approx 0.45cm$) |
| PATIENT 13 | 2 | CRITÈRE 1=0.037cm, CRITÈRE 3=4.15($\approx 0.15cm$) |
| PATIENT 14 | 2 | CRITÈRE 1=0.14cm, CRITÈRE 3=15.46($\approx 0.58cm$) |
| PATIENT 15 | 0 | EFFORT NON EFFECTUÉ |
| PATIENT 16 | 2 | CRITÈRE 1=0.20cm, CRITÈRE 3=19.43($\approx 0.73cm$) |
| PATIENT 17 | 2 | CRITÈRE 1=0.082cm, CRITÈRE 3=6.90($\approx 0.26cm$) |
| PATIENT 18 | 0 | EFFORT NON EFFECTUÉ |
| PATIENT 19 | 2 | CRITÈRE 1=0.15cm, CRITÈRE 3=16.30($\approx 0.61cm$) |
| PATIENT 20 | 2 | CRITÈRE 1=0.13cm, CRITÈRE 3=14.35($\approx 0.54cm$) |
| PATIENT 21 | 0 | EFFORT NON EFFECTUÉ |
| PATIENT 22 | 0 | EFFORT NON EFFECTUÉ |
| PATIENT 23 | 2 | CRITÈRE 1=0.69cm, CRITÈRE 3=42.20($\approx 1.59cm$) |
| PATIENT 24 | 2 | CRITÈRE 1=0.29cm, CRITÈRE 3=12.73($\approx 0.48cm$) |
| PATIENT 25 | 2 | CRITÈRE 1=0.24cm, CRITÈRE 3=21.37($\approx 0.80cm$) |
| PATIENT 26 | 2 | CRITÈRE 1=0.17cm, CRITÈRE 3=13.2($\approx 0.48cm$) |
| PATIENT 27 | 2 | CRITÈRE 1=0.26cm, CRITÈRE 3=23.1($\approx 0.85cm$) |
| PATIENT 28 | 2 | CRITÈRE 1=0.16cm, CRITÈRE 3=15.27($\approx 0.56cm$) |

TAB. 3.8 – Résultats numériques trouvés pour l'ensemble des 17 reconstructions 3D des données SPECT au repos.

| MESURE | REPOS | EFFORT |
|-------------------------|-------------------------------------|-------------------------------------|
| MOYENNE (d) | 14.0313 PIXELS ($\approx 0.53cm$) | 14.6549 PIXELS ($\approx 0.55cm$) |
| <i>Ecart – type(et)</i> | 11.8633 PIXELS ($\approx 0.44cm$) | 12.6251 PIXELS ($\approx 0.47cm$) |

TAB. 3.9 – Moyenne et écart-type trouvés pour 23 reconstructions au repos et avec 17 reconstructions effectuées à l'effort.

La moyenne de l'écart-type du critère 3 est de $14,03 \pm 11,86$ pixels (soit $0,53cm \pm 0,44cm$) au repos et de $14,65 \pm 12,62$ pixels (soit $0,55cm \pm 0,47cm$) à l'effort. Ceci signifie que les patients traités ont un critère 3 de l'ordre de la résolution d'un voxel dans la modalité de tomoscintigraphie qui est de $(0,5cm \times 0,5cm \times 0,5cm)$. Ce résultat semblerait indiquer que la méthode de reconstruction fournie de bon résultat et que l'algorithme arrive à la limite de précision imposée par la modalité SPECT. Une solution pour améliorer nos résultats serait de remplacer les données SPECT Thallium 201 par des données SPECT Tc99MiPi ou de Tomographie par Emission de Positons (TEP) qui ont une meilleure résolution (dans l'intervalle de $[2 \rightarrow 3]mm$)

Une manière de quantifier la précision de la méthodologie est d'analyser la distribution des patients par rapport aux critères d'évaluation, notamment par rapport aux critères 1 et 3 qui mesurent le mieux la qualité de la procédure. Pour calculer les valeurs des critères 2 et 4 nous projetons les points 3D reconstruits à la surface du volume de perfusion. C'est cette projection qui déconnecte les valeurs des critères 2 et 4 de la qualité de la reconstruction. Le tableau 3.10 fournit une analyse sur la distribution des patients par rapport aux valeurs numériques pour le critère 1 calculé au repos. Le tableau 3.11 donne les mêmes informations à l'effort. Ces tableaux donnent la répartition (en pourcentage) des patients selon

| INTERVALLE CRITÈRE 1 (<i>cm</i>) | NUMÉRO DU PATIENT | POURCENTAGE |
|------------------------------------|----------------------------------|-------------|
| 0.00 → 0.10 | 17 | 4,34 |
| 0.11 → 0.20 | 12,13,14,16,18,19,21,22,24,26,28 | 47,82 |
| 0.21 → 0.30 | 4,25,27 | 13,04 |
| 0.31 → 0.40 | 11,8 | 8,69 |
| 0.41 → 0.50 | 1,2 | 8,69 |
| 0.51 → 0.60 | 15 | 4,34 |
| 0.61 → 0.70 | 7,9,23 | 13,04 |

TAB. 3.10 – Répartition des patients dans les intervalles de précision liés au critère 1 (repos). La majorité des patients tombent dans le deuxième intervalle.

| INTERVALLE CRITÈRE 1 (<i>cm</i>) | NUMÉRO DU PATIENT | POURCENTAGE |
|------------------------------------|---------------------------|-------------|
| 0,00 → 0,10 | 13,17 | 11,76 |
| 0,11 → 0,20 | 1,11,12,14,16,19,20,26,28 | 52,94 |
| 0,21 → 0,30 | 2,4,24,25,27 | 29,41 |
| 0,31 → 0,40 | - | 0 |
| 0,41 → 0,50 | - | 0 |
| 0,51 → 0,60 | - | 0 |
| 0,61 → 0,70 | 23 | 5,88 |

TAB. 3.11 – Répartition des patients dans des intervalles de précision du critère 1 (effort).

| INTERVALLE CRITÈRE 3 (<i>cm</i>) | NUMÉRO DU PATIENT | POURCENTAGE |
|------------------------------------|---------------------------|-------------|
| 0,00 → 0,37 | 4,12,17,22,24 | 21,73 |
| 0,38 → 0,75 | 8,13,14,16,18,19,21,26,28 | 39,13 |
| 0,76 → 1,13 | 1,2,15,25,27 | 21,73 |
| 1,14 → 1,50 | 7,9,11 | 13,04 |
| 1,60 → 1,90 | 23 | 4,34 |

TAB. 3.12 – Répartition des patients dans des intervalles de précision du critère 3 (repos). La majorité des patients sont concentrés dans les deux premiers intervalles.

des intervalles de précision de reconstruction.

Le premier tableau montre que la plus part des patients tombent dans l'intervalle $[0,11 \rightarrow 0,2]cm$, 47,82% des patients étant dans cet intervalle. En considérant l'intervalle $[0 \rightarrow 0,50]cm$ on observe 82,58% des patients. Dans le deuxième tableau, à l'effort, 52,94% des patients tombent dans l'intervalle $[0,11 \rightarrow 0,20]cm$. Un total de 94,11% de patients sont classés dans l'intervalle de $[0 \rightarrow 0,50]cm$. Le fait qu'une grande partie des patients se trouve dans un intervalle de bonne précision montre que la superposition 3D est de qualité. La figure 3.31 traduit graphiquement, la répartition en pourcentage des patients au repos et à l'effort.

Le tableau 3.12 donne une répartition en intervalles des patients par rapport aux valeurs numériques du critère 3 calculé au repos. Cette même répartition est donnée dans le tableau 3.13 pour des acquisitions SPECT à l'effort. Le premier tableau montre que 60,86% des patients sont concentrés dans l'intervalle $[0 \rightarrow 0,75]cm$ alors que dans le deuxième tableau 76,46% des patients sont dans le même intervalle. Cette forte concentration dans l'intervalle $[0 \rightarrow 0,75]cm$ montre à nouveau que la superposition 3D semble être juste pour notre base de données.

3.12 Conclusion du chapitre

L'intérêt de la projection orthogonale utilisée pour approximer la projection conique réelle des coronarographies est de favoriser la portabilité de notre méthode car nous n'avons pas besoin d'une étape de calibration pour connaître les paramètres physiques des machines (position précise du cœur par rapport

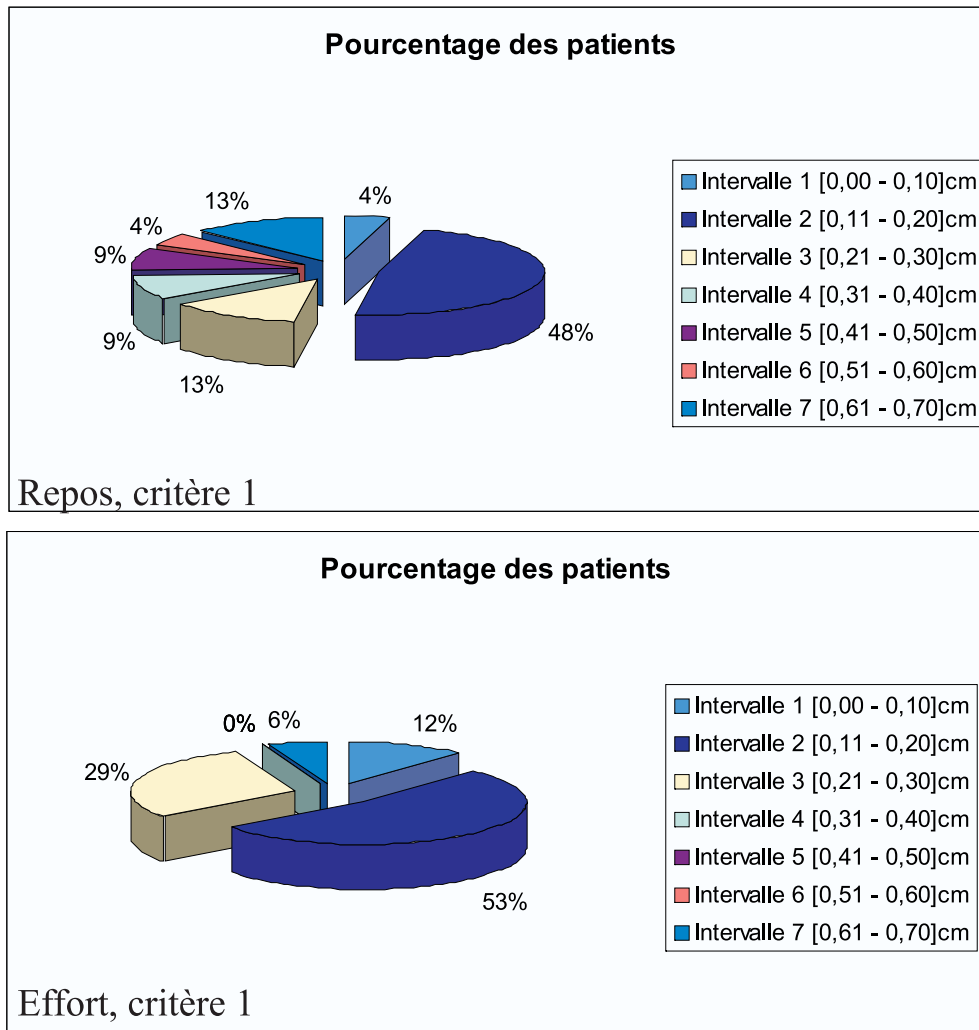


FIG. 3.31 – Distribution (pourcentage) des patients pour le critère 1 au repos et à l'effort.

| CRITÈRE 3 (cm) | NUMÉRO DU PATIENT | POURCENTAGE |
|----------------|--------------------------------|-------------|
| 0,00 → 0,37 | 13,17 | 11,76 |
| 0,38 → 0,75 | 1,4,11,12,14,16,19,20,24,26,28 | 64,70 |
| 0,76 → 1,13 | 2,25,27 | 17,64 |
| 1,14 → 1,50 | 0 | 0 |
| 1,60 → 1,90 | 23 | 5,88 |

TAB. 3.13 – Répartition des patients dans des intervalles de précision du critère 3 (effort). La majorité des patients appartiennent aux deux premiers intervalles.

au plan image, angulation, etc).

Le recalage est la partie la plus importante dans l'ensemble de la procédure. Un mauvais recalage produira toujours de grandes imprécisions (en plus des approximations comme le mode de projection et projection inverse orthogonale, choix de l'image de la séquence de coronarographie au même instant sur toutes les incidences, etc). Un bon recalage est donc à la base de cette méthode.

La visualisation 3D facilite le diagnostic en permettant au médecin d'établir le lien direct entre sténose et ischémie. Une reconstruction schématique des artères est proposée. La cohérence de la reconstruction

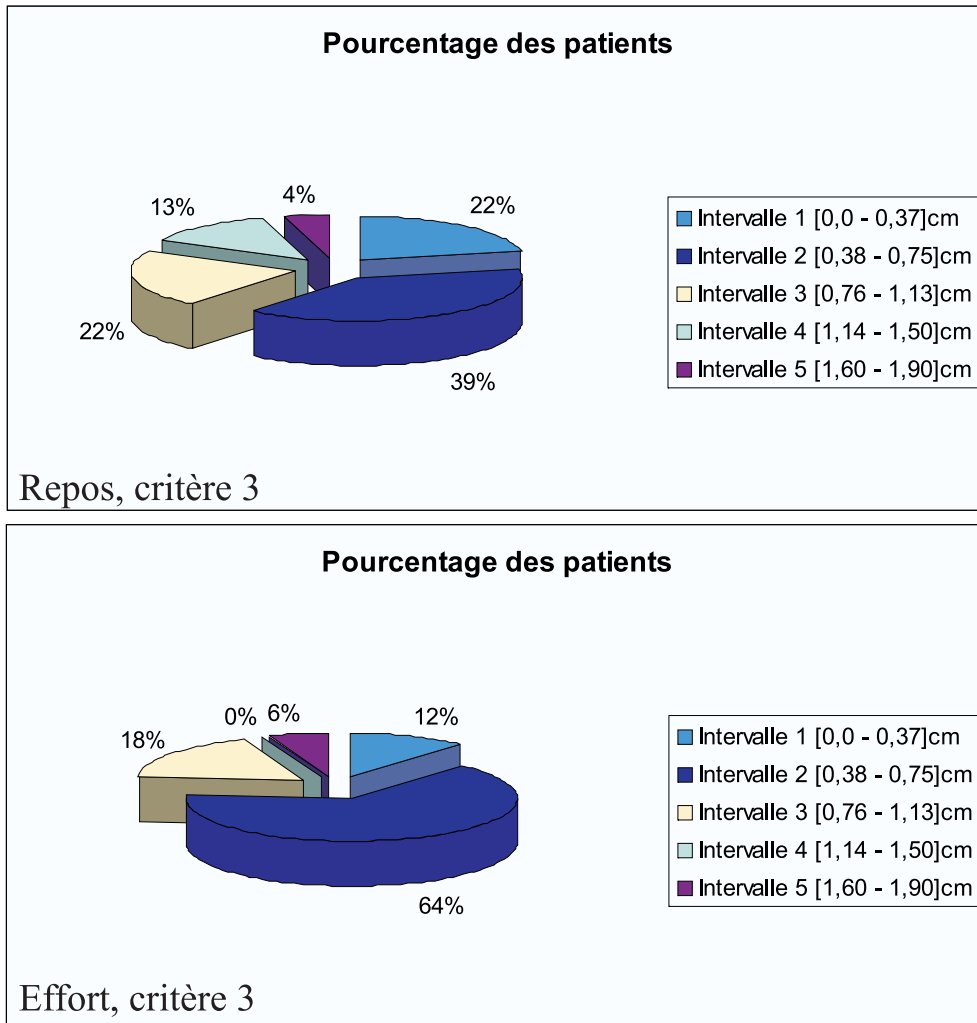


FIG. 3.32 – Distribution (pourcentage) des patients pour le critère 3 au repos et à l'effort.

3D est vérifiée à l'issue de l'analyse et la description des cas cliniques.

Le thallium 201 a été utilisé pour l'examen de scintigraphie pour la série des patients testés. Cependant, en utilisant le Tc-99m MIBI SPECT ou TEP, un volume de perfusion de meilleur résolution peut être obtenu. La superposition 3D peut ainsi être plus précise sans pour autant changer ou modifier une des étapes de notre méthode de reconstruction 3D.

Chapitre 4

Integration des données TEP-CT dans les algorithmes de superposition 2D et 3D

4.1 Introduction

Ce chapitre est consacré à la superposition de données tri-modales coronarographie-TEP-CT. L'objectif de cette superposition est de visualiser dans un même repère des informations structurales et fonctionnelles du cœur. Pour être en mesure de réaliser la superposition, une reconstruction volumique à partir des coupes CT est mise en œuvre. Il faut également calculer un volume de perfusion myocardique à partir des coupes TEP. L'information de perfusion, superposée au volume CT, est nommée volume CT-TEP dans ce chapitre. La reconstruction volumique CT-TEP ainsi effectuée est ensuite projetée sous les incidences de la coronarographie afin d'obtenir les images de projection 2D. Une segmentation du contour du myocarde est réalisée dans ces images de projection. Le contour ainsi obtenu est ensuite recalé avec le contour vu dans la coronarographie. De cette manière, la transformation géométrique qui superpose les données de coronarographie et le nouveau volume du cœur est trouvée.

L'étape de marquage des points représentatifs des artères est à nouveau effectué par le médecin expert (saisie de points homologues) sur les images de coronarographie. L'information structurale des artères issue de la modalité de coronarographie est ensuite superposée aux informations anatomiques et fonctionnelles grâce aux transformations géométriques obtenues par les recalages 2D effectués pour chaque point de vue de la coronarographie. Nous présentons ici, les images de superposition 2D des trois modalités, la reconstruction schématique des artères sur le volume CT-TEP et finalement les critères d'évaluation de la reconstruction 3D des artères.

Les algorithmes de superposition 2D et 3D décrits dans le chapitre 2 restent donc inchangés, le volume de la modalité de tomoscintigraphie étant remplacé par le volume bimodal CT-TEP. Cependant l'intégration des nouvelles modalités dans nos algorithmes nécessite des pré-traitements (segmentation) des données CT et TEP.

4.2 Description des modalités CT et TEP

L'examen CT est basé sur la mesure de l'atténuation des rayons X traversant les tissus corporels (voir figure 4.1). Cette atténuation est plus importante pour les tissus osseux relativement radio-opaque. L'atténuation est plus faible pour le poumon et la graisse qui sont relativement transparents. A partir de ces mesures d'atténuation, et au cours de la rotation du détecteur autour du thorax, des images en coupe sont construites. Pour le cœur, la qualité de ces images est très bonne. En effet, grâce à une injection d'un produit de contraste dans une veine périphérique, on peut obtenir une opacification significative de la masse sanguine et la mise en évidence des structures intracardiaques. Dans un passé récent, les temps

d'acquisition étaient de l'ordre de quelques secondes, de sorte que les mouvements du cœur entraînaient une dégradation de l'image. L'avènement de scanners ultra-rapides (avec un temps d'acquisition inférieur à une seconde) a conduit à des images cardiaques de haute résolution, dont la qualité n'est pas affectée par le mouvement.

L'image TEP d'émission [18 F]-FDG (fluorodeoxyglucose ou encore plus simplement FDG) représente le métabolisme glucidique du tissu myocardique. Les images TEP d'émission et de transmission ont été acquises les unes après les autres sans déplacer le patient.

De nouvelles technologies permettent l'acquisition simultanée d'images de deux modalités différentes avec la même machine d'imagerie. Une machine bimodale récemment mise en service au CHU de Nancy brabois (SIEMENS CT spiral 5.0B40S) permet l'obtention de coupes CT-TEP. Les coupes acquises sont enregistrées au format standard DICOM.

La figure 4.1 donne des exemples d'images de coupes CT et TEP d'émission fournies par l'appareil d'imagerie.

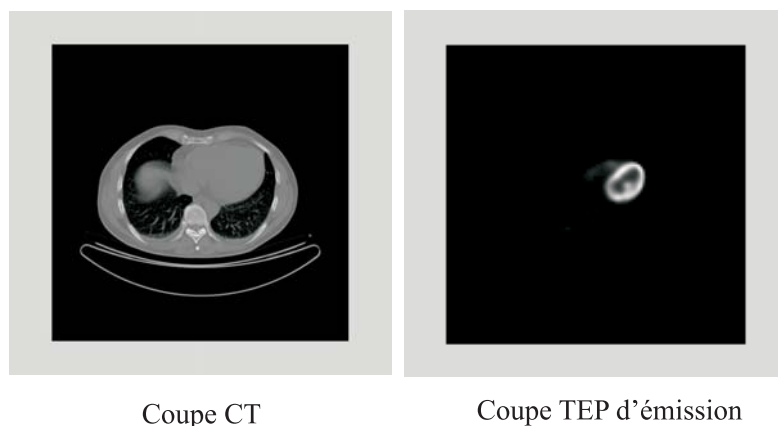


FIG. 4.1 — Images obtenues lors de l'examen CT-TEP. Ces images qui représentent des coupes d'une même région du corps ont été acquises simultanément.

4.3 Intégration des données CT-TEP dans le projet COROMATCH

La figure 4.2 montre le diagramme en bloc général pour l'intégration des données CT-TEP dans le projet COROMATCH. En effet, l'intégration de la nouvelle modalité TEP dans le projet est réalisable si nous traitons le volume TEP comme s'il s'agissait du volume SPECT. Pour ce faire, il suffit d'adapter les données TEP aux algorithmes présentés dans le chapitre 2.

La reconstruction 3D de ce volume TEP est réalisable car nous disposons des coupes TEP cardiaques. Cependant, par opposition au calcul du volume moyen obtenu en SPECT, la modalité CT-TEP permet d'estimer un volume exact (contour 3D épicaudique). Cependant, la reconstruction du volume CT passe par une étape obligatoire de segmentation qui fournit les contours épicaudiques dans les coupes.

Notre but est de réaliser, dans un premier temps, une reconstruction volumique du cœur à partir de coupes CT (information anatomique) pour ensuite superposer à celui-ci l'information de perfusion obtenue à partir de coupes TEP. La superposition 3D des deux volumes est aisée puisque la position des coupes correspondantes (représentant la même région) est connue dans un même repère. L'avantage des deux nouvelles modalités réside dans un volume reconstruit (nommé à partir d'ici volume CT-TEP) qui n'est pas déformé à cause de la pathologie comme c'est le cas pour le volume SPECT.

Dans le diagramme en bloc de la figure 4.2, le volume CT-TEP reconstruit est ensuite projeté sous les incidences de la coronarographie. Les images 2D de projection sont enregistrées au format BMP. L'étape suivante est la segmentation du contour myocardique vu sur ces images de projection (l'algorithme de segmentation reste le même que dans le cas de l'image SPECT). Dans la suite, un recalage des contours obtenus lors de la segmentation de la coronarographie avec le contour délivré par la segmentation de la

projection du volume CT-TEP est réalisé afin d'obtenir les paramètres du recalage 2D qui superposent les deux modalités.

Dans la coronarographie, la saisie de points homologues sur les images de coronarographie est effectuée par le médecin coronarographe qui utilise notre interface PHOMOLOGUES. Le tableau de points homologues des segments d'artère est obtenu et ramené dans les projections correspondantes du volume CT-TEP en utilisant les paramètres de recalage trouvés précédemment. Le processus de reconstruction 3D de points représentatifs est ensuite appliqué.

Les segments d'artère sont calculés et finalement positionnés à la surface du volume CT-TEP reconstruit. Ainsi, nous arrivons à une visualisation des artères schématiques superposées au volume épicaudique issu de la modalité CT et au volume de perfusion myocardique.

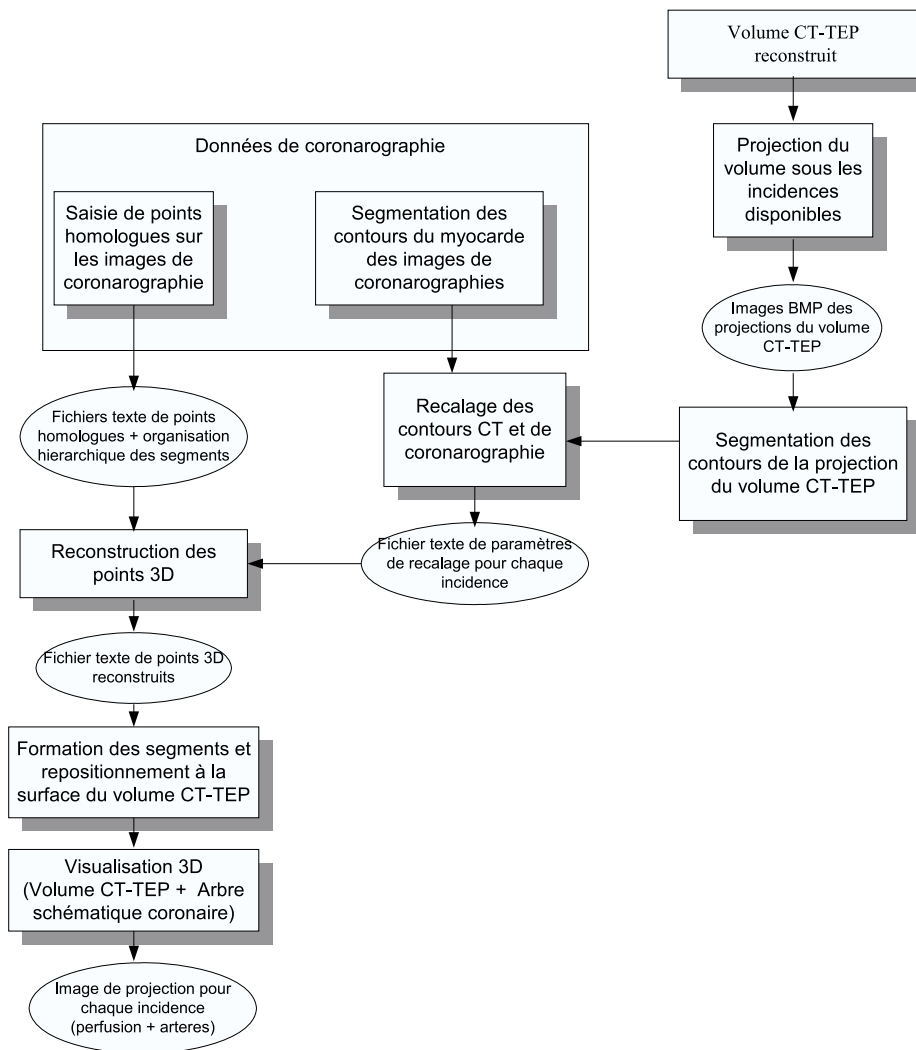


FIG. 4.2 – Procédure générale pour l'intégration des données CT-TEP dans le projet COROMATCH.

La procédure pour la reconstruction du volume CT-TEP est illustrée dans la figure 4.3. Nous utilisons un CD (fourni par le service de médecine nucléaire du CHU de Nancy-brabois) qui contient les coupes CT et TEP du thorax, ces données sont fournies au format DICOM.

Les coupes CT et TEP ont respectivement une taille de 512x512 pixels et 128x128 pixels. Le facteur d'échelle entre paires de coupes correspondantes est systématiquement connu et enregistré dans le fichier DICOM lors de l'examen avec le nom normalisé "PixelSpacing" situé dans l'entête du format DICOM.

La procédure de reconstruction commence par la mise à l'échelle des données des deux modalités de

sorte que les deux images contiennent un cœur de même taille qui occupe une position équivalente dans les coupes correspondantes.

Après cette mise à l'échelle, les contours épicaudiques vus dans les coupes CT sont détectés grâce à un filtre passe-haut. Ces contours sont ensuite binarisés. Une méthode de lancé de rayons est ensuite utilisée pour localiser des points du contour binarisé. La procédure de lancé de rayons commence dans les coupes TEP pour l'obtention de l'information de perfusion. Les rayons étant lancés exactement de la même manière dans les images des deux modalités, un lien direct entre un point trouvé dans une coupe CT (point binaire trouvé et qui appartient au contour épicaudique) est lié systématiquement à un point dans la coupe TEP liée à cette coupe CT. Ce point dans la coupe TEP représente l'information de perfusion.

Pour résumer, une coupe CT donne les points d'un contour qui est juste géométriquement parlant (vrai contour épicaudique au lieu du contour moyen SPECT). A chacun des points du contour d'une coupe CT il est possible d'associer l'information de perfusion provenant du rayon correspondant de la coupe TEP. Le volume reconstruit CT-TEP est donc constitué de points 3D dont les coordonnées sont calculées à partir de la modalité CT et d'une information de perfusion issue de la modalité TEP. Les contours du volume CT-TEP projeté dans les plans correspondants aux images de coronarographie sont donc ceux de la modalité CT.

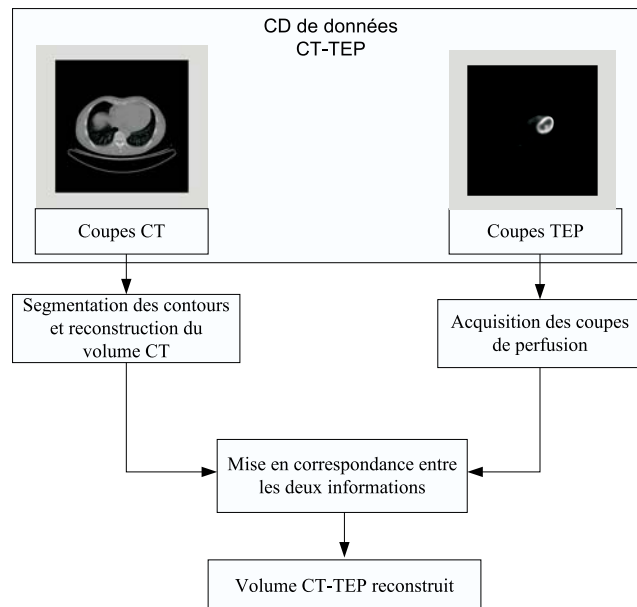


FIG. 4.3 – Procédure pour la reconstruction du volume CT-TEP. Chaque voxel du volume CT-TEP code une valeur de perfusion (TEP) et une valeur liée au volume anatomique (CT).

4.3.1 Segmentation du contour myocardique dans la modalité CT

La détection des points du contour épicaudique du cœur dans les coupes CT est divisée en plusieurs étapes.

1) Les images en niveaux de gris sont segmentées en utilisant le filtre de "Canny" (convolution de l'image par un filtre "dérivée première" d'une gaussienne [DER87]). Dans ces images des gradients ne sont ensuite conservés que les maxima locaux. Un seuillage permet ensuite de binariser les images des maxima locaux.

2) Des points du contour épicaudique sont ensuite détectés dans la modalité CT par une méthode de lancé de rayons qui débute par un marquage dans la coupe TEP correspondante. Le but de ce marquage est de définir un repère $(O_{rayon}, \vec{x}_{rayon}, \vec{y}_{rayon})$ dans lequel est effectué le lancé de rayon. L'origine O_{Rayon} est indiquée manuellement dans la coupe grand axe de la modalité TEP. Le choix de l'emplacement de

cette origine est réalisé visuellement par l'opérateur qui marque le centre du ventricule gauche. Les vecteurs x_{rayon} et y_{rayon} sont respectivement portés par la ligne et la colonne du point marqué. Ayant une correspondance géométrique directe entre les pixels des coupes correspondantes, le repère ainsi défini est également valable (directement transposable) pour l'image correspondante de la modalité CT. Ce marquage est effectué dans les coupes TEP, car dans cette modalité (contrairement à la modalité CT), le cœur est le seul organe visible dans les images (voir figure 4.3). Le contraste entre le cœur et le reste de l'image étant plus faible dans la modalité CT, le choix du marquage du repère dans la modalité TEP semble logique. Le repère est marqué dans l'ensemble des coupes TEP dans lesquelles le ventricule est visible. Les repères sont ensuite tous ramenés dans les coupes CT. Des rayons sont ensuite lancés par pas angulaires de 5° dans les deux modalités (72 rayons dans une coupe). Le premier point binaire rencontré selon un rayon correspond à un point du contour du ventricule (voir figure 4.4).

Le premier avantage de cette méthode est lié au fait que le cœur est le seul des nombreux organes visible dans la modalité CT (voir figure 4.5). Une technique classique de segmentation (limitée par exemple à une détection simple des contours) ne permet pas de distinguer le bord du cœur des bords des autres organes.

L'autre avantage de la méthode est lié au fait que les rayons sont lancés exactement de la même manière dans les coupes correspondantes des deux modalités. Chaque point de contour détecté dans une coupe d'une modalité a un correspondant exact dans la coupe de la deuxième modalité.

3) Le volume CT est reconstruit grâce au contour des images CT.

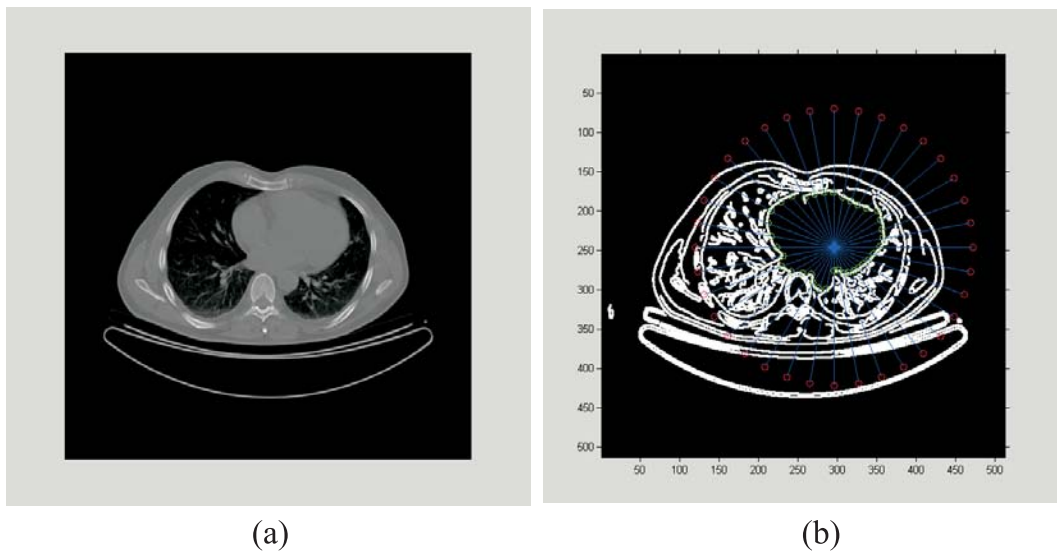


FIG. 4.4 – Segmentation du contour épicaudique dans la modalité CT. L'image native en niveaux de gris (voir (a)) est segmentée en utilisant un filtre de "Canny" et seuillée pour obtenir une image binaire (b). Ensuite la méthode de lancé de rayons est utilisée pour détecter les bords du cœur.

Le volume épicaudique est obtenu en utilisant les points de contour du cœur trouvés sur chaque coupe CT. Si on approxime le volume du cœur par un ellipsoïde, il existe deux coupes particulières : celles qui comprennent les extrémités du cœur situées sur le grand axe de l'ellipsoïde. Ces coupes sont la première et la dernière coupe qui englobent le volume cardiaque. Pour obtenir un volume complètement fermé, les extrémités du coeur selon le grand axe sont fixées à l'origine O_{Rayon} du repère de ces coupes.

Pour représenter le volume (en utilisant OpenGL), il faut placer les points du contour sur un maillage définissant des facettes.

La méthode de maillage est directe et bien connue. La formation de facettes est réalisée en utilisant des polygones à quatre cotés dont la formation est illustrée dans la figure 4.6.

La formation d'une facette est effectuée grâce aux points de deux coupes parallèles et voisines : coupes localisées i et $i + 1$. Soient V1 et V2 deux points de contour sur deux rayons voisins dans la coupe i et V3 et V4 deux points de contour situés sur deux rayons voisin dans la coupe $i + 1$. Une facette rectangulaire

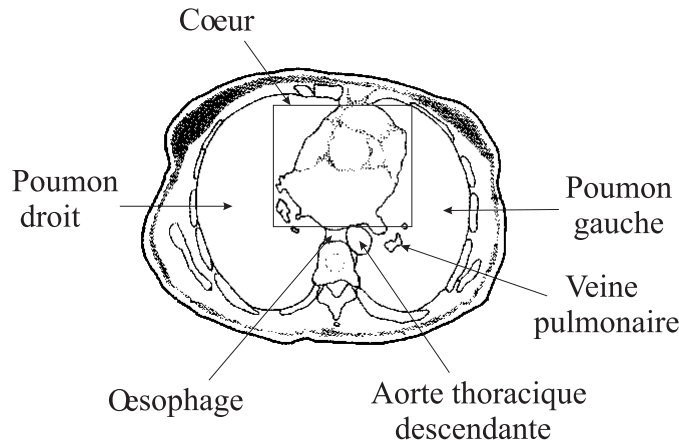


FIG. 4.5 – Coupe de Tomographie numérisée (CT). Cette figure visualise des organes tels que l'œsophage ou l'aorte thoracique. Il serait aussi possible de reconstruire le foie ou le diaphragme sur lequel repose le cœur. La recherche des coupes CT comprenant le ventricule est facilitée par la recherche des coupes TEP incluant le cœur.

est simplement formée par les quatre points V1, V2, V3 et V4 qui sont les sommets du polygone. Il est à noter que cette façon de former les facettes est aussi utilisée par le logiciel MIRAGE pour la modalité SPECT. Un maillage par facettes rectangulaires facilitera donc l'intégration des données CT-TEP dans l'algorithme de reconstruction 3D du chapitre 2.

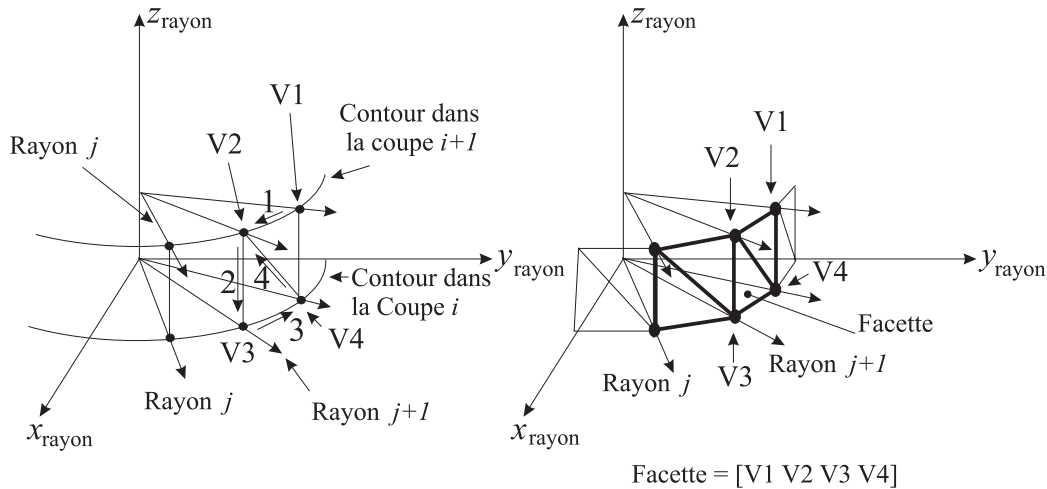


FIG. 4.6 – Construction du volume cardiaque dans la modalité CT.

Le volume 3D du cœur est typiquement représenté dans notre cas, par 1368 points 3D (72 rayons par coupe fois 19 coupes) qui forment 342 facettes ou polygones à quatre cotés. Les vecteurs normaux ont été calculés pour chaque facette pour définir l'orientation locale de chaque polygone. Ces vecteurs sont utilisés pour avoir un rendu 3D réaliste (réflexion de lumière selon l'orientation de la facette) et pour déterminer les parties cachées ou visibles selon l'orientation du volume.

4.3.2 Repères de travail des modalités CT et TEP

Les données CT-TEP sont directement acquises dans le repère patient. Contrairement aux données SPECT qui sont acquises dans le repère cœur, les données CT-TEP ne nécessitent pas une réorientation pour être traitées conjointement avec les données de coronarographie par les algorithmes de superposition 2D et 3D.

La figure 4.7 illustre le volume reconstruit avec le maillage réalisé.

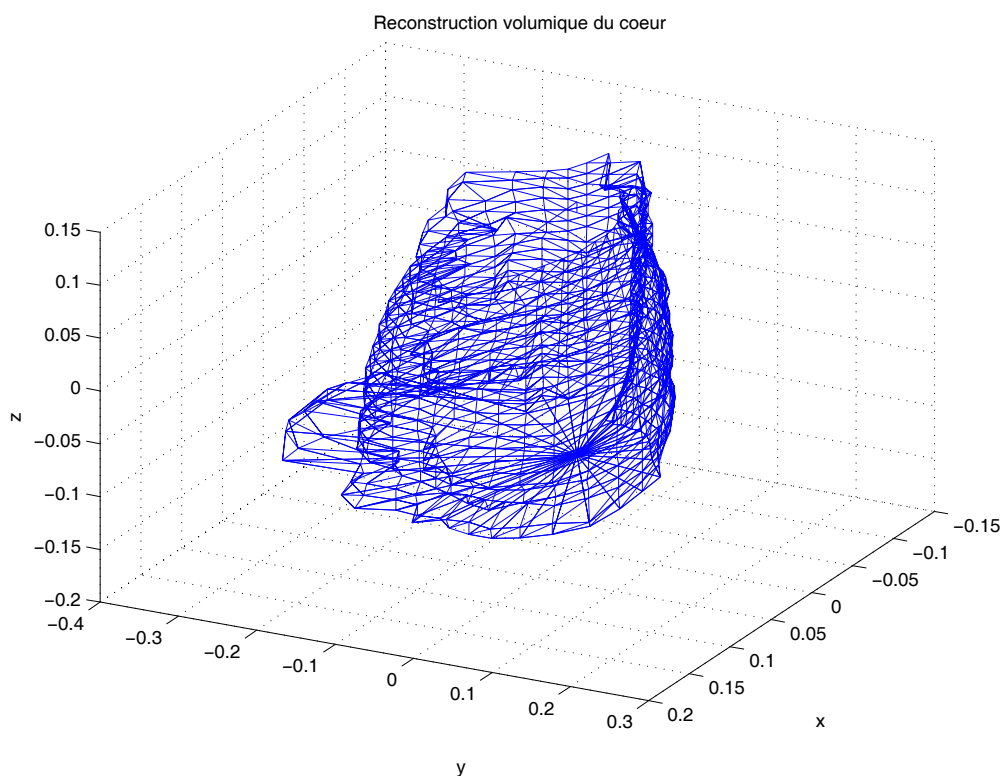


FIG. 4.7 – Volume CT reconstruit à l'aide des coupes CT.

4.3.3 Obtention de l'information fonctionnelle de la modalité TEP

Les coupes TEP sont utilisées pour reconstruire un volume de perfusion. Le principe de cette reconstruction est similaire à celui conduisant à une représentation 3D SPECT de la perfusion. La méthode de lancé de rayons est couramment utilisée dans les logiciels de reconstruction du volume de la modalité SPECT (voir section 1.5 du chapitre 1).

La figure 4.8 illustre la procédure de lancé de rayon. L'utilisateur place dans une coupe du grand axe du ventricule gauche l'origine (O_{rayon} du repère $(O_{Rayon}, \vec{x}_{rayon}, \vec{y}_{rayon})$). Cette origine représente le même lieu cardiaque que l'origine des coupes CT (voir section 4.3.1).

Des rayons, qui forment un angle α par rapport au vecteur \vec{x}_{rayon} , sont lancés par pas d'angles réguliers (α va de 5° en 5°). Ensuite, une analyse du profil de chaque rayon j est effectuée pour chercher la valeur de perfusion maximale (V_{pf}). Un tableau stockant pour chaque maximum le numéro de la coupe, le numéro de rayon et la valeur de perfusion V_{pf} est enregistré dans un fichier.

Les logiciels de calcul du volume SPECT déterminent un contour moyen situé entre l'endocarde et l'épicarde. C'est à partir des coupes comprenant ces contours moyens qu'est effectuée la reconstruction du volume SPECT. Si le cœur a une forte pathologie, le volume reconstruit est déformé.

Dans les coupes TEP nous nous contentons de rechercher les maxima de perfusion sans utiliser directement la position de ceux-ci pour la reconstruction du volume de perfusion. En effet, avant la reconstruction du volume de perfusion, nous localisons la valeur maximale de perfusion sur le point épicaudique correspondant dans les données CT. Ce correspondant est connu puisque dans les deux modalités CT-TEP le lancé de rayons est effectué de façon strictement identique (il est rappelé que le rayon j de la coupe i de la modalité CT correspond au point du maximum du rayon j de la coupe i de la modalité TEP). Cette façon de procéder permet d'éliminer les déformations du volume TEP (lacunes dues à un défaut

de perfusion) tout en situant avec des erreurs relativement faibles, les défauts de perfusion sur le volume TEP.

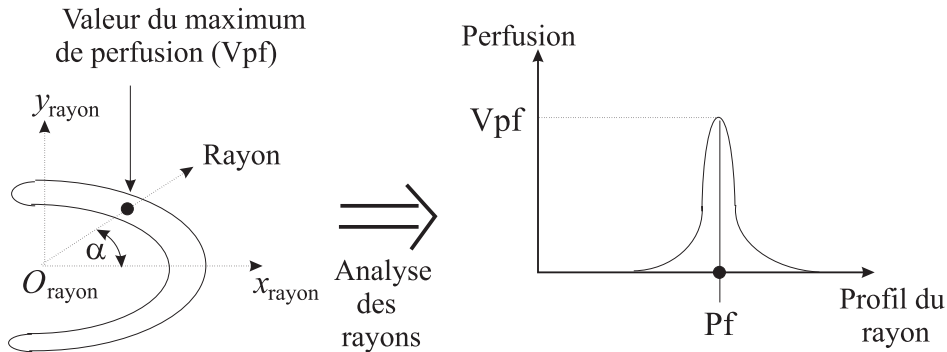


FIG. 4.8 – Méthode de détection des points de perfusion maximales dans la modalité TEP.

Pour le volume de perfusion TEP nous disposons d'un nombre par voxel qui traduit le degré de la qualité de l'irrigation. Pour des raisons de visualisation, et à l'instar de la modalité SPECT, nous désirons représenter la qualité de la perfusion par des couleurs allant du bleu au rouge par un dégradé d'intensité. Pour obtenir ce dégradé nous cherchons la valeur Vpf_{max} qui est la plus grande valeur parmi les perfusions maximales Vpf . Les voxels ayant un Vpf inférieur à $Vpf_{max}/2$ auront une teinte bleue, alors que les voxels pour lesquels Vpf est supérieur ou égal à $Vpf_{max}/2$ auront une teinte rouge. L'intensité du bleu d'un voxel sera plus ou moins forte selon la valeur de Vpf (voxel correspondant à une région plus ou moins mal irriguée). De la même façon, l'intensité du rouge d'un voxel sera plus ou moins forte selon la valeur de Vpf (voxel correspondant à une région plus ou moins bien irriguée). Il est à noter que le but de cette colorisation est de faciliter la représentation du volume TEP. Pour définir le seuil d'intensité de bleu qui représente effectivement avec exactitude un défaut de perfusion il faudrait réaliser une étape "d'étalonnage" des couleurs qui n'a pas été effectuée ici. Cependant la colorisation réalisée, permettra une première évaluation de l'intégration des données CT-TEP dans les algorithmes de superposition.

4.3.4 Mise en correspondance entre l'information CT-TEP

Les coupes CT et TEP sont stockées au format DICOM utilisé de manière standard par les appareils d'imagerie médicale. Nous trouvons notamment dans ce format des informations liées aux coupes. L'information de correspondance spatiale entre les coupes CT et TEP est donnée par un paramètre nommé "SliceLocation". Celui-ci indique la localisation dans l'espace 3D (dans le repère interne propre de l'appareil) de chaque coupe CT et TEP.

L'avantage de l'utilisation des rayons est que nous connaissons *a priori* la position précise de chaque rayon dans chaque modalité. Donc, un lien direct entre rayons peut être établi. Ainsi, à chaque point trouvé du contour myocardique correspondra une valeur connue de perfusion.

4.3.5 Volume CT-TEP reconstruit

Dans la figure 4.9 nous illustrons le résultat de la visualisation 3D du volume CT complété par l'information de la perfusion.

Une bonne perfusion est représentée en rouge et une mauvaise perfusion est indiquée avec la couleur bleue comme dans le cas du volume SPECT. Nous constatons dans cette reconstruction volumique la présence d'une partie du foie dans la partie arrière du cœur. L'aorte thoracique descendante est aussi reconstruite.

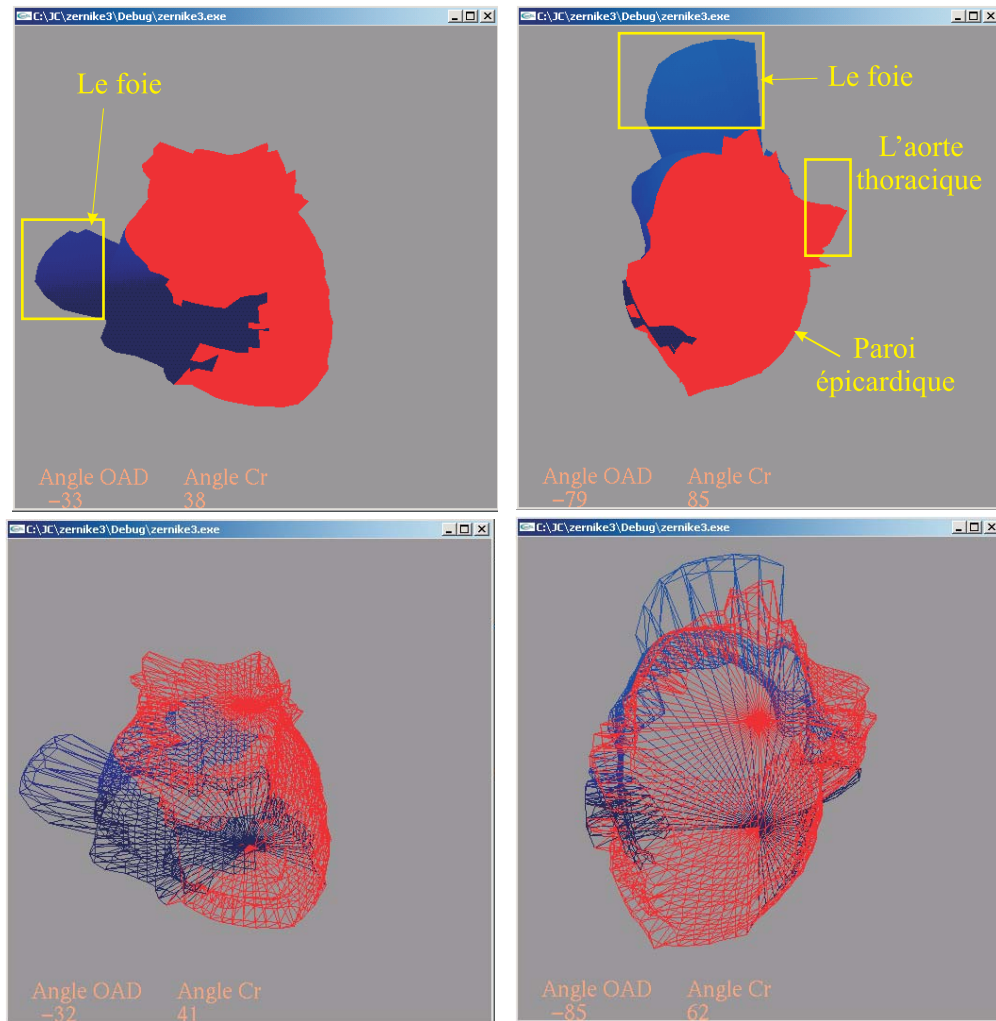


FIG. 4.9 – Volume CT reconstruit superposé à l'information de perfusion myocardique. A l'instar des données SPECT, la bonne perfusion est représentée en rouge et la mauvaise perfusion en bleu. En haut sont représentés deux points de vues avec la coloration de la perfusion et en bas sont données les facettes reconstruites avec les données CT.

4.4 Mise en application des méthodes de superposition 2D et 3D sur un cas clinique trimodal

Pour le traitement des données patient le protocole suivant a été mis en œuvre.

- Récupération des données au CHU de Nancy, à savoir du CD de coronarographie (nombre d'incidences initial "M0") et du CD de données CT-TEP (nombre de coupes initiales défini par le paramètre "NumberofSlices" du format DICOM et nommé "N0");
- Choix des séquences d'angiographie et des images des séquences retenues avec le myocarde visible (nombre d'incidences "M1").
- Choix de la coupe CT de départ et de fin (dans lesquelles le cœur commence et se termine, nombre de coupes nommé "N1").
- Réalisation de la segmentation dans la modalité CT, reconstruction volumique CT-TEP à partir des contours des coupes CT et projection sous les incidences retenues dans la coronarographie.

- Segmentation des contours myocardiques de la modalité de coronarographie et de la projection du volume CT-TEP, puis recalage des contours des modalités CT et coronarographie (le nombre d'incidences pour lesquelles le recalage a fonctionné est nommé "M2").
- Marquage des incidences par le médecin (nombre d'incidences dans lequel le médecin a pu faire le marquage est "M3").
- Utilisation des paramètres de recalage pour l'obtention des images 2D de superposition des deux modalités.
- Reconstruction 3D des points marqués dans les images angiographiques, formation des segments d'artères et apposition de ces artères à la surface du volume CT-TEP pour la visualisation schématique des artères.
- Calcul des critères d'évaluation des erreurs de la reconstruction 3D.

4.5 Patient 29

- **Données Médicales des examens**
 - Patient numéro : 29
 - Homme de 51 ans
 - Date de l'examen de coronarographie : 01-12-2004
 - Date de l'examen CT-TEP : 24-11-2005
 - Diagnostic médical d'après la coronarographie : athérome au niveau de l'IVA
- **Données Techniques des examens**
 - Nombre d'incidences M0 : 7
 - Nombre d'incidences M1 : 3
 - Incidence 5 : OAD 0° et CRA 0° ,
 - Incidence 8 : OAD 29° et CRA -21° ,
 - Incidence 10 : OAD -55° et CRA 17° ,
 - Nombre d'incidences M2 : 3
 - Nombre d'incidences M3 : 3
 - Radiomarqueur utilisé pour l'examen TEP : 18F-FDG
 - Nombre de coupes "N0" (paramètre NumberOfSlices du format DICOM) : 47
 - Nombre de coupes "N1" : 19
 - Épaisseur des coupes TEP (paramètre SliceThickness) : 3,375mm
 - Épaisseur des coupes CT (paramètre SliceThickness) : 5mm

4.5.1 Résultats de la segmentation en coronarographie, recalage et fusion

Sur les 7 incidences initiales disponibles sur le CD de coronarographie (nombre M0), 3 incidences sont utilisables pour notre méthode de superposition de données (cœur centré dans l'image et artères visibles en fin de diastole). L'ombre du myocarde visible dans ces images est segmenté correctement (contour en bleu de la figure 4.10.(a) dans le cas de l'incidence 5). L'image de superposition des deux modalités est présentée dans la figure 4.10.(b).

Pour cette incidence, la projection recalée du volume CT-TEP dépasse les limites de l'image et la base du cœur vue dans l'image à rayons X. La partie supérieure de la projection CT-TEP correspondant à l'apex du cœur semble bien s'ajuster à l'apex vu dans la coronarographie. Les données CT-TEP normalement liées à la base du ventricule ne s'ajustant cependant pas à la base du cœur de l'angiographie. Ce problème est dû au fait que dans les coupes CT choisies pour la reconstruction volumique, une petite partie du cœur n'apparaissait pas car étant confondue avec d'autres organes, à savoir le diaphragme sur lequel repose le cœur. Cette incidence reste cependant partiellement exploitable puisque les résultats de superposition sont justes pour la base.

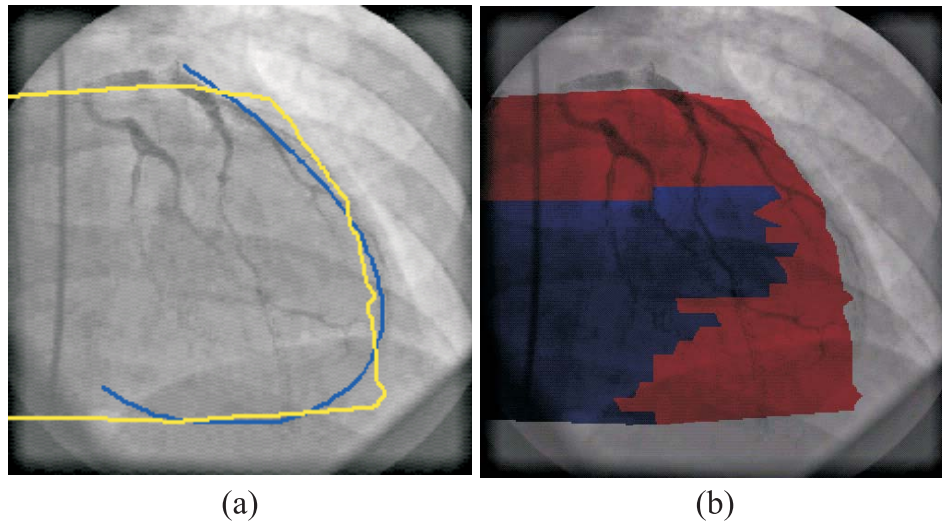


FIG. 4.10 – Résultats des étapes de segmentation et de recalage pour l'incidence 5 du patient 29, (a) recalage du contour vu dans la coronarographie et de celui de la projection du volume CT-TEP. (b) Image de superposition 2D des modalités coronarographie-CT-TEP.

Sur la figure 4.11.(a) sont représentés en bleu, le contour segmenté de la coronarographie et, en jaune le contour de projection CT-TEP recalé avec le contour bleu. Les orientations et les positions des deux contours sont cohérentes. Cependant, la surface de la projection CT-TEP est légèrement trop petite au niveau de la base par rapport à la même surface vue en angiographie. La qualité visuelle de la superposition est globalement satisfaisante. La figure 4.11.(b) donne la superposition des données de perfusion avec les données de coronarographie.

4.5.2 Résultats de la reconstruction 3D

Un total de 9 points ont été marqués sur 3 incidences (incidences 5, 8 et 10). Les segments repérés sont les suivants.

1. Segment rouge : tronc commun de l'artère coronaire gauche.
2. Segment jaune : artère circonflexe (Cx).
3. Segment vert : artère Interventriculaire (IVA).
4. Segment bleu foncé : artère diagonale.

La figure 4.12 montre les images angiographiques avec les segments marqués par le médecin coronarographe. La procédure de marquage est identique à celle décrite dans la section 2.4.2 du chapitre 2.

L'image 4.13 illustre le résultat de la superposition 3D des artères schématisées sur la surface du volume CT-TEP. L'information 3D perdue dans les images de projection de coronarographie est récupérée.

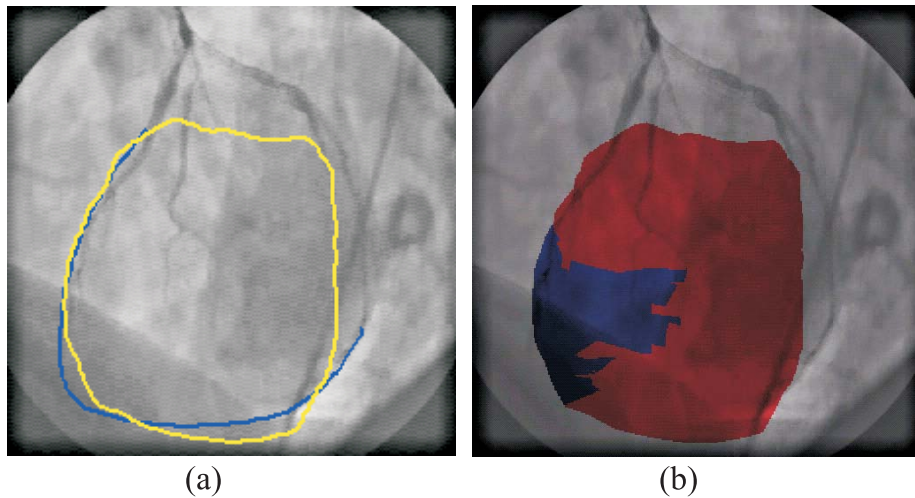


FIG. 4.11 – (a) Résultats de la segmentation du contour myocardique dans la modalité de coronarographie et du recalage entre les deux contours, la superposition des deux modalités (b) pour l'incidence 10 du patient 29 est donnée.

| INCIDENCES | CRITÈRE 1 | CRITÈRE 2 | CRITÈRE 3 | CRITÈRE 4 |
|------------|-----------|-----------|--------------------------------|--------------------------------|
| 5 ET 8 | 0,084cm | 0,25cm | 6,15pixels($\approx 0,22cm$) | 7,11pixels($\approx 0,25cm$) |

TAB. 4.1 – Résultats numériques des critères pour le patient 29 en utilisant les incidences 5 et 8.

Nous constatons lors de l'apposition des artères à la surface du volume, que l'artère circonflexe (artère en jaune) est apposée sur l'aorte thoracique ce qui est impossible d'un point de vue anatomique. Cependant, la distribution et la position des artères schématisées reste globalement cohérente et conforme avec la réalité.

Résultats numériques de la reconstruction 3D

Nous présentons dans le tableau 4.1, les valeurs numériques des 4 critères de reconstruction (voir chapitre 3) en utilisant pour cette reconstruction, les incidences 5 et 8. Nous obtenons une valeur faible pour le critère 1 (0,084cm). Cette valeur indique une bonne précision au niveau de l'intersection des droites dans l'espace 3D. Une distance du point d'intersection à la droite la plus éloigné (critère 2) de 0,25cm est également faible et semble indiquer une bonne qualité de superposition 3D. Ce résultat est confirmé par la valeur du critère 3 (6,15pixels $\approx 0,22cm$) qui représente une faible distance moyenne entre les points marqués dans les images à rayons X et ceux correspondants 3D reprojétés dans les angiographies.

Ces valeurs numériques des critères de reconstruction 3D indiquent donc une bonne précision globale au niveau de la superposition 3D des artères dans ce cas trimodale.

4.5.3 Discussion sur les résultats obtenus

Pour la reconstruction du volume cardiaque de la modalité CT, 19 coupes (N1=19) sur un total de 47 (N0=47) ont été utilisées. Sur ces 19 coupes sélectionnées, le contour épicaudique était visible. Cependant d'autres organes sont aussi visualisés sur ces 19 images (principalement le foie qui apparaît dans les 4 premières coupes et l'aorte thoracique qui est visible dans toutes les coupes). L'ensemble des 19 images sélectionnées a été conservé même si d'autres organes perturbent les résultats obtenus avec la segmentation par lancé de rayons (cette segmentation trouve la majorité des points de contours de l'épicarde, mais fournit aussi des points situés par exemple sur l'aorte thoracique).

Nous conservons l'ensemble des 19 coupes CT pour avoir le volume myocardique avec la meilleure résolution possible. Il faut cependant noter que la segmentation et le recalage de la majorité des incidences

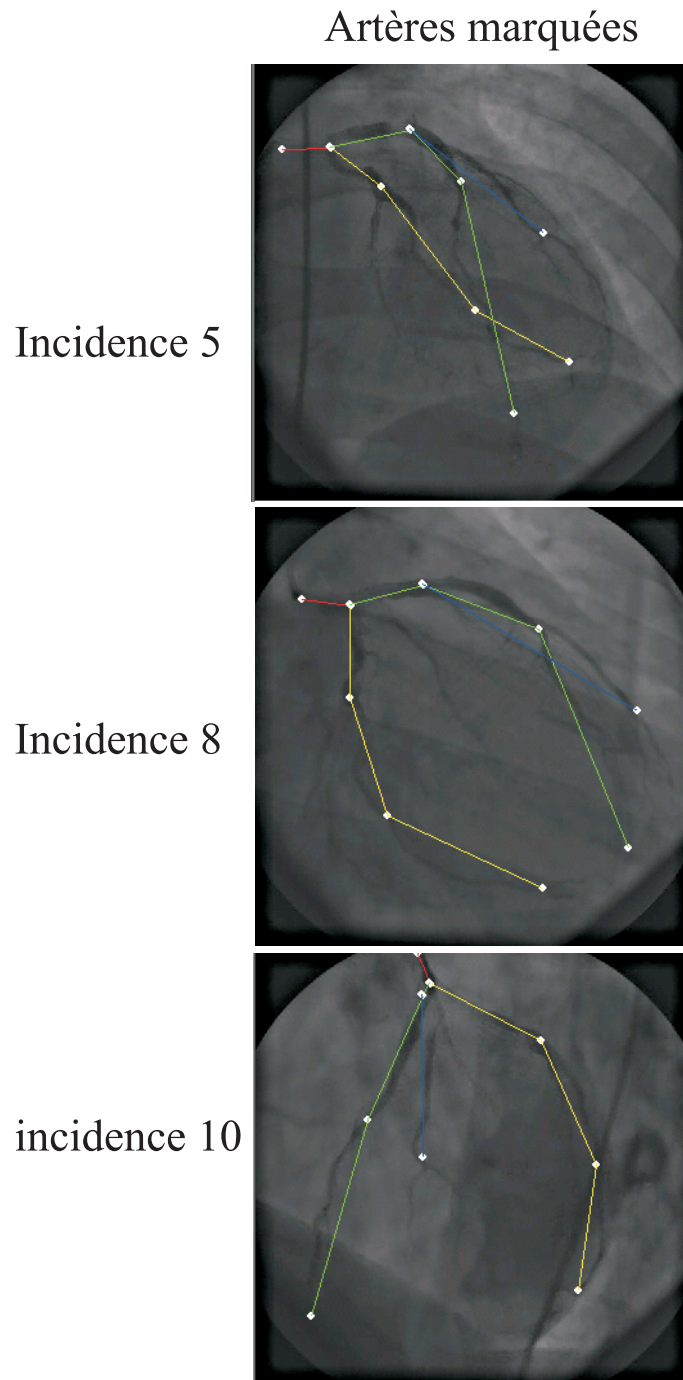


FIG. 4.12 – Artères marquées par le coronarographe sur les images à rayons X.

ne sont pas perturbées par les organes tels que l'aorte thoracique. De plus, pour les incidences pour lesquelles ces organes ont un effet perturbateur, le recalage conduit au moins à des résultats partiellement acceptables (voir figure 4.10).

Pour les régions à problèmes, une segmentation interactive permettrait d'éliminer les organes tels que l'aorte avant la reconstruction 3D du volume CT-TEP.

L'information de perfusion est obtenue à partir des coupes TEP et superposée au volume reconstruit. Il est à noter que ce volume CT-TEP correspond au contour géométrique du cœur qui représente un contour

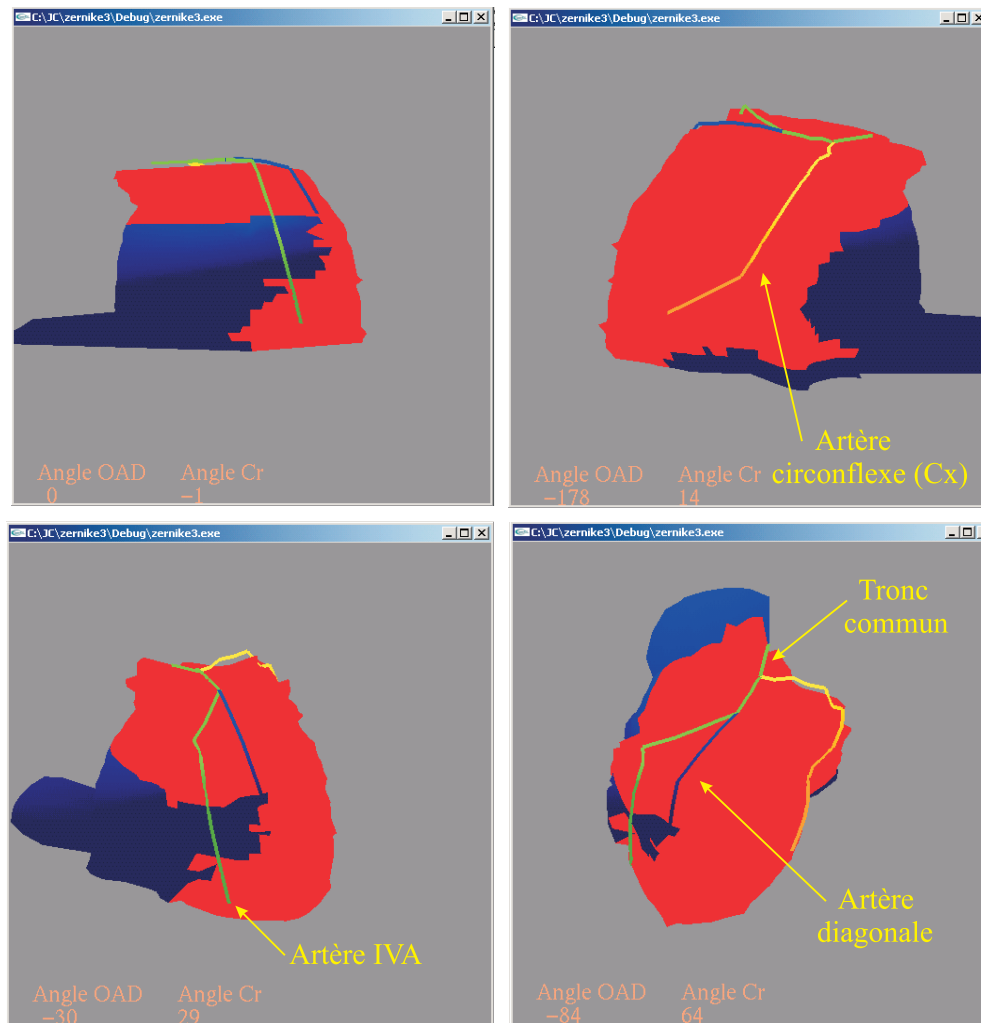


FIG. 4.13 – Artères reconstruites à la surface du volume CT-TEP sous différents angles de vues.

plus proche de la réalité. En outre, le volume n'est pas déformé à cause de la pathologie. Le volume de perfusion TEP étant globalement plus précis que celui de la tomoscintigraphie, la représentation du lien "sténose/défaut de perfusion" devrait être plus précise avec le triplet "coronarographie/CT/TEP" qu'avec la paire "SPECT/coronarographie".

Au niveau de la reconstruction 3D des artères schématisées, nous constatons une cohérence entre les artères marquées dans les images de coronarographie et les artères reconstruites à la surface du volume CT-TEP. L'information tridimensionnelle est récupérée et nous pouvons reconnaître les artères sur le volume. Les résultats obtenus pour le patient 29 sont encourageants. Cependant, une base de données de patients doit être construite et testée (comme pour les modalités coronarographie-SPECT) pour une validation de l'intégration de données CT-TEP. Même si le volume TEP est plus précis que le volume de scintigraphie, il faut évaluer l'impact sur l'établissement du lien défaut de perfusion/sténose.

4.6 Conclusions du chapitre

La méthodologie exposée dans ce chapitre démontre la faisabilité de l'intégration des données CT et TEP des algorithmes de superposition 2D et 3D développés dans le cadre du projet COROMATCH. Une segmentation des coupes CT permet la reconstruction volumique du contour épicaudique. Les données de

perfusion peuvent être obtenues à partir de coupes TEP. Une valeur de perfusion pouvant facilement être associée à chaque point de contour des coupes CT. En effet, l'avantage d'un appareil bimodal CT-TEP est la connaissance de la correspondance spatiale entre coupes CT et TEP, rendant automatique la mise en correspondance entre les informations anatomiques et fonctionnelles.

La superposition trimodale coronarographie-CT-TEP a été réalisée avec succès pour un patient. Néanmoins, il reste à effectuer une validation clinique sur un plus grand nombre de cas. D'un point vu informatique, cette intégration de données CT-TEP au projet COROMATCH, a été effectuée sans problème puisque notre volume CT-TEP a les mêmes caractéristiques et format que le volume SPECT.

Le volume CT-TEP est utilisé de la même façon qu'un volume SPECT, et ceci de la projection du volume sous les incidences de la coronarographie à la reconstruction 3D des points d'artère en passant par les étapes de segmentation et de recalage. Les méthodes de reconstruction 3D des points représentatifs des artères et d'apposition de celles-ci sur le volume CT-TEP restent également les mêmes.

A l'instar des modalités de coronarographie et SPECT, les nouvelles modalités intégrées au projet COROMATCH ne nécessitent aucune modification du protocole d'acquisition des données en milieu clinique. Cette propriété rend notre méthodologie indépendante des appareils d'acquisition.

CONCLUSION

La coronarographie et la tomoscintigraphie sont les deux examens de référence actuels pour le diagnostic des maladies cardiovasculaires. Les images à rayons X et l'imagerie nucléaire permettent de visualiser respectivement les rétrécissements artériels et les défauts de perfusion. Nous avons proposé dans ce travail des algorithmes permettant de superposer en 2D et en 3D les informations des deux modalités (information anatomique pour la coronarographie et information fonctionnelle pour la tomoscintigraphie). Pour cette superposition nous utilisons successivement des algorithmes de segmentation des contours myocardiques vus dans les deux modalités, des méthodes de recalages 2D multimodales et une technique de reconstruction 3D de la structure d'arbres schématiques. Le but de cette superposition 3D est de visualiser le lien entre des sténoses et des défauts de perfusion, l'arbre schématique servant uniquement de repère pour le médecin.

Les algorithmes de superposition 2D et 3D ont dans un premier temps été testés sur un fantôme simulant un cœur et autorisant la réalisation des examens SPECT et de coronarographie. Les résultats obtenus pour ce fantôme montrent une réelle cohérence au niveau des pathologies simulées. En effet, la zone mal perfusée vue dans la modalité SPECT et la marque (écrou) repérant le défaut d'irrigation dans les images à rayon X a été placée aux bons endroits dans les représentations 2D et 3D de la superposition des données multimodales. Par ailleurs, les artères schématiques reconstruites ont bien une structure qui correspond à celle des fils de cuivre simulant l'arbre coronaire gauche et ont été placés dans des positions correctes à la surface du volume de perfusion. Enfin la sténose, simulée par un rétrécissement d'un des fils de cuivre, est également localisé justement sur le volume de perfusion.

Des critères ont été définis pour évaluer la précision de la reconstruction des points artériels et des sténoses. Un de ces critères est notamment la distance entre les points marqués par le coronarographe dans les images à rayons X et les points 3D reprojétés et ramenés dans ces mêmes images. Le fantôme a permis, d'une part, de démontrer la pertinence de nos critères (la distance précédente est effectivement la plus faible pour les artères les mieux reconstruites) et, d'autre part d'estimer la précision inhérente de l'algorithme de superposition 3D. Pour le fantôme, la distance moyenne entre points marqués et reprojétés appartient à l'intervalle $[2 \rightarrow 6]$ millimètres. Cette précision inhérente est très bonne puisque l'erreur est de l'ordre de la taille du côté du voxel de tomoscintigraphie (5 mm).

Les algorithmes de superposition 2D et 3D ont également été testés sur une base de données de 28 patients souffrant de diverses pathologies. Pour ces patients, 40 tests de superpositions 2D et 3D ont été réalisées (23 pour des données SPECTS acquises au repos et 17 pour des données obtenues à l'effort). Les résultats montrent que la précision des représentations 2D et 3D est la même en moyenne pour les données au repos ou à l'effort.

Pour la représentation choisie, l'image à rayon X de fin de diastole est colorée par l'information de perfusion. Cette représentation ne gêne pas le médecin durant la lecture de la coronarographie tout en apportant une information supplémentaire de perfusion. La représentation 2D est proposée pour chaque patient sous différents points de vue. Pour avoir le cœur dans un même état dans chaque point de vue, les images à rayons X retenues sont toutes des images de fin de diastole dans lesquelles l'arbre artériel et les sténoses sont visibles. L'avantage de cette représentation réside dans le fait que le médecin dispose d'une information anatomique exacte (non schématique). Même si cette représentation est une aide pour la mise en relation visuelle des sténoses et des défauts de perfusion, le lien entre un rétrécissement artériel et un manque d'irrigation n'est pas toujours aisé dans cette représentation. Ce constat est surtout lié au fait que dans les images à rayons X les artères situées sur la face avant du cœur ne peuvent pas toujours être distinguées de celles de la face arrière de cœur (l'image à rayon X est colorée par les données de la

face avant de perfusion). La représentation 3D a été développée pour palier à ce problème.

Une interface graphique a été développée pour le marquage simultané de points artériels homologues (debut et fin de segments, bifurcations et sténoses) dans les images à rayons X de plusieurs incidences. Ces points sont ramenés dans les images SPECT (projection du volume sous les incidences de la coronarographie) grâce aux paramètres de recalages calculés pour les représentations 2D. Ces points sont ensuite reconstruits en 3D avec un modèle de projection parallèle et finalement apposés sur le volume de perfusion. Les quatre critères de précision définis pour le fantôme ont a nouveaux été utilisés pour évaluer la précision de la reconstruction 3D des patients de notre base de données. Les résultats obtenus notamment pour la distance entre points marqués et leur correspondant reconstruits et reprojétés montre que la superposition 3D est précise. En fait, cette distance moyenne vaut en moyenne 5 mm pour les données patient (il est rappelé que le voxel SPECT a un coté de 5mm). Il semblerait ainsi que la précision obtenue est essentiellement limitée par la résolution du volume de perfusion. Les coronarographistes et les spécialistes de médecine nucléaire qui ont évalués nos résultats ont estimés que les représentations 3D obtenues sont effectivement une aide pour l'établissement d'un lien entre sténoses et défauts de perfusion. Le point fort de l'algorithme proposé réside dans sa portabilité puisque la méthode est indépendante de la géométrie des coronarographes. Par ailleurs, aucun étalonnage des appareils de coronarographie n'étant nécessaire et le calcul des superpositions 2D et 3D peut être effectué en dehors du traitement. Les protocoles standards de tomoscintigraphie et de coronarographie sont donc pleinement respectés.

Les dispositifs bimodaux (acquisition simultanées de deux informations complémentaires et précises) sont en plein essort. Le chapitre 4 présente l'intégration des données bimodales TEP/CT dans nos algorithmes de superposition. Les données TEP et CT fournissent respectivement un volume de perfusion du myocarde et une information anatomique de l'épicarde. Les points situés sur le contour myocardique sont segmentés grâce à une méthode de lancé de rayon. Un des avantages du dispositif bimodal est lié au fait que pour chaque coupe (image) TEP, la coupe CT correspondante est connue. De plus, le correspondant d'un rayon lancé dans une coupe TEP est connu dans la coupe CT correspondante. Le volume de perfusion peut ainsi être légèrement dilaté pour épouser parfaitement le volume CT. Ce volume bimodal, appelé volume TEP/CT, a donc la précision anatomique issue de la modalité CT tout en disposant de l'information de perfusion pour chaque voxel CT. Contrairement au volume SPECT qui comprend des lacunes correspondant à de forts défauts d'irrigation, le volume TEP/CT est sans irrégularités dues à des manques de perfusion. Un cas trimodal TEP/CT/coronarographie a été traité par nos algorithmes de superposition 2D et 3D. Le remplacement de la modalité SPECT par la bimodalité TEP/CT n'a nécessité aucun changement des algorithmes de superposition. D'autres modalités peuvent donc être intégrées facilement dans les algorithmes proposés. Il est à noter que ces derniers n'ont requis aucun changement lors de l'acquisition des données TEP/CT. Les valeurs obtenues pour un patient et pour les critères de précision (2,2 mm) sont meilleurs que dans le cas de la modalité SPECT. L'évaluation visuelle du cas trimodal par les cliniciens montre que le résultat obtenu pourrait effectivement être une aide pour l'établissement du lien entre sténoses et défauts de perfusion.

Le résultat obtenu pour le cas trimodal démontre la faisabilité de la superposition des données CT/TEP/coronarographie. Cependant, à l'instar de la modalité SPECT, une base de données TEP/CT doit être constituée pour évaluer la précision et l'apport du dispositif bimodal TEP/CT.

Ces travaux ont été publiés dans des conférences internationales [EMBC03][ICIP04] et nationales [JRIM05]. Ils ont également fait l'objet d'une soumission à une revue internationale [IVC].

Bibliographie

- [AMI81] M. Amiel, N. Vasile. *Explorations cardiaques, imagerie et cathétérisme*. Masson, 1981.
- [BAR99] Christian Barillot. *Fusion de données et Imagerie 3D en Médecine*. Habilitation à diriger des recherches, Université de Rennes 1, 1999.
- [BOR86] G. Borgefors. *Distance transformations in digital images*. Computer vision, Graphics and Image processing, 34 :344-371, 1986.
- [DER87] R. Deriche. *Using canny's criteria to derive a recursively implemented optimal edge detector*. International Journal of Computer Vision, 1(2) :167-187, May 1987.
- [FAB96] T. L. Faber, C. D. Cooke, J. W. Peifer, R. I. Pettigrew, J. P. Vansant, J. R. Leyendecker, E. V. Garcia. *Three dimensional display of left ventricular epicardial surface from standard cardiac SPECT perfusion quantification techniques*. Journal of Nuclear medicine, vol. 36, no. 4, pp. 697-703, April 1995.
- [FAB96b] T. L. Faber, J. L. Klein, R. D. Folks, J. G. Hoff, J. W. Peifer, E. J. Malveaux, C. D. Cooke, E. V. Garcia. *Automatic unification of three-dimensional cardiac perfusion with three-dimensional coronary artery anatomy*. Proc. of the IEEE conf. computer in cardiology, Indianapolis, USA, pp. 333-336, September 1996.
- [HOL75] J. H. Holland. *Adaptation in natural and artificial system*. University of Michigan Press, ISBN 0-472-08460-7, 1975.
- [IVC] Christian DAUL, Juan Lopez-Hernandez, Didier Wolf, Gilles Karcher. *3D-multimodal cardiac data superimposition using 2-D image registration and 3-D reconstruction from multiple views*. IMAGE AND VISION COMPUTING, Elsevier.
- [JRIM05] G. Karcher, Ch. Daul, S. Sanchez, J. Hernández, D. Wolf. *Construction d'un lien visuel entre stenoses et défauts de perfusion*. Journées de Recherche en Imagerie Médicale (JRIM 2005), Nancy, Mars 2005.
- [KAS87] Kass M., Witkin A., Terzopoulos D. *Snakes, active contour models*. International Journal of Computer Vision, 1(4) :321-331,1988.
- [KIR83] S. Kirkpatrick, C. D. Gelatt, M. P. Vecchi. *Optimization by simulated annealing*. Science, 220 :671-680, 1983.
- [LEO99] Jinah Park, Dimitris N. Metaxas, Leon Axel, Qing Yuan. *Cascade MRI-SPAMM for LV motion analysis during a whole cardiac cycle*. International Journal of Medical Informatics, Elsevier, vol. 55, pp. 117-126, 1999.
- [MAG99] I. E. Magnin. *Analyse et modélisation 3D du comportement dynamique du coeur en imagerie multimodalité*. Revue de l'ACOMEN, vol. 5, n°. 2, 1999.

- [MAS02] Mason Woo, Jackie Neider, Tom Davis, Dave Shreiner. *OpenGL 1.2*. Campus Press, 2002.
- [MER98] AB Merle, G. Finet, J. Liénard, I. E. Magnin. *3D Reconstruction of Deformable Coronary Tree Skeleton from Two X-Ray Angiographic Views*. Computers in Cardiology, vol. 25 IEEE, 1998.
- [MON01] E. Montagne, J. C. Maillard. *Imagerie Médicale*. Heures de France, 2001.
- [MON96] J. P. Monnier, J. M. Tubiana. *Radiodiagnostic*. Masson, 1996.
- [MOR01] K. L. Moore, A. F. Dalley. *Anatomie Médicale*. DeBoeck Université, 2001.
- [MOR91] J. L. Moretti, P. Rigo, A. Bischof-Delaloye, R. Taillefer, N. Caillat-Vigneron, G. Karcher. *Imagerie nucléaire fonctionnelle*. Masson, 1991.
- [NAN00] Ron Nanko. *Visual C++ 6.0*. Micro Application, 2000.
- [NEL65] J. A. Nelder, R. Mead. *A simplex method for function minimisation*. Computer, 5(7) :308-313, 1965.
- [PEI90] John W. Peifer, Noberto F. Ezquerro, Charles D. Cooke, Rakesh Mullick, L. Klein, M. Eric Hyche, Ernest V. Garcia. *Visualization of multimodality cardiac imagery*. IEEE Trans. on Biomedical Engineering, vol. 37, no. 8, pp. 744-756, August 1990.
- [PEI92] John W. Peifer, Ernest V. Garcia, Charles D. Cooke, L. Klein, R. Folks, Noberto F. Ezquerro. *3D registration and visualization of reconstructed coronary arterial trees on myocardial perfusion distributions*. Proceedings SPIE vol. 1808, pp. 225-234, 1992.
- [PRES92] W. H. Press, S. A. Teukolsky, W. T. Vetterling, B. P. Flannery. *Numerical recipes in c*. Cambridge University Press, ISBN 0-521-43108-5, 1992.
- [POW65] M. J. D. Powell. *An efficient method for finding the minimum of a function of several variables without calculating derivations*. Computer, 7 :155-162, 1965.
- [RUB00] Rubinstein, Laurent, Stegen. *Médecine Nucleaire*. DeBoeck Université, 2000.
- [SCH99] T. H. Schindler, N. Magosaki, M. Jeserich, U. Oser, T. Krause, R. Fischer, E. Moser, E. Nitzsche, M. Zehnder, H. Just, U. Solbach. *Fusion Imaging : Combined visualization of 3D reconstructed coronary artery tree and 3D myocardial scintigraphic image in coronary artery disease* International journal of cardiac imaging, vol. 15, pp. 357-368, 1999.
- [SAN03] S. Sanchez. *Segmentation et recalage d'images cardiaques : application à la Coronarographie et à la Tomoscintigraphie*. Thèse de Doctorat de l'Institut National Polytechnique de Lorraine, Octobre 2003.
- [EMBC03] Sanchez S., Valet G., López-Hernández J. M., Wolf D., Daul C., Karcher G. *2D and 3D-superimposition of cardiac SPECT and coronarography data*. 25th Annual International Conference of the IEEE Engineering in Medicine and Biology (EMBC 2003), Septembre 2003, Cancún, México.
- [SUG99] N. Sugimoto, R. Haraguchi, S. Eiho, C. Uyama, Y. Ishida. *Registration and super-imposition of a coronary arterial tree onto a bull's eye map of a myocardial SPECT*. Part of the SPIE conference on image processing, san diego, vol. 3661, pp. 848-859, 1999.
- [TIM01] Adam D. Timmis, Anthony Nathan. *Cardiologie*. DeBoeck université, 2001.
- [QUEK01] F. K. H. Quek, C. Kirbas. *Vessel extraction in medical images by wave-propagation and traceback*. IEEE transactions on Medical Imaging, 2001.

-
- [BRIEN94] F. K. H. Quek, C. Kirbas. *Vessel extraction in medical images by wave-propagation and traceback*. IEEE transactions on Medical Imaging, 2001.
- [SEG01] Segami Corporation. *MIRAGE, functionality of the Myocardial Perfusion SPECT software*. Segami Corporation, Avril 2001.
- [TAL86] J. N. Talbot. *Scintigraphie*. Masson, 1986.
- [TAV84] J. Tavernier, D. Ducassou, F. Pinet. *Strategies diagnostiques*. Simep, 1984.
- [TUK77] John W. Tukey. *Exploratory data analysis*. Reading, MA : Addison-Wesley, 1977.
- [VAL04] G. Valet. *Aide au diagnostic cardiovasculaire par superposition en 2 et 3D des images de Coronarographie et Tomoscintigraphie*. Thèse de Doctorat de l'Institut National Polytechnique de Lorraine, Juillet 2004.
- [ICIP04] Valet G., Sanchez S., López-Hernández J. M., Daul C., Wolf D., Karcher G. *Towards a new diagnosis aid of cardiovascular diseases using 2D-multimodal data registration and 3D-data superimposition*. IEEE International Conference on Image Processing (ICIP-2004), octobre 2004, singapoure.

Résumé

La coronarographie et la tomoscintigraphie (SPECT, de l'anglais "Single Photon Emission Computed Tomography") sont deux techniques d'imagerie utilisées couramment pour diagnostiquer les maladies cardiovasculaires. La première modalité est constituée de séquences d'images à rayon X visualisant chacune, dans un même plan, les artères coronaires situées sur la face avant et la face arrière du cœur. Les images à rayons X fournissent des informations anatomiques liées à l'arbre artériel et mettent en évidence d'éventuels rétrécissements des artères (sténoses). La modalité SPECT (imagerie nucléaire) fournit une représentation 3D de la perfusion du volume myocardique. Cette information fonctionnelle permet la visualisation de régions myocardiques souffrant de défauts d'irrigations. Le but du travail présenté est de superposer, en 3D, les informations fonctionnelles et anatomiques pour établir un lien visuel entre des lésions artérielles et leurs conséquences en termes de défauts d'irrigation. Dans la représentation 3D choisie pour faciliter le diagnostic, la structure d'un arbre artériel schématique, comprenant les sténoses, est placée sur le volume de perfusion. Les données initiales sont constituées d'une liste de points représentatifs de l'arbre artériel (points d'arrivée et de départs de segments d'artères, bifurcations, sténoses, *etc.*) marqués par le coronarographe dans les images à rayons X des différentes incidences. Le volume de perfusion est ensuite projeté sous les incidences des images de coronarographie. Un algorithme de recalage superposant les images à rayons X et les projections SPECT correspondantes fournit les paramètres des transformations géométriques ramenant les points marqués dans les images à rayons X dans une position équivalente dans les images SPECT. Un algorithme de reconstruction 3D permet ensuite de placer les points artériels et les sténoses sur le volume de perfusion et de former un arbre schématique servant de repère au clinicien. Une base de données formée de 28 patients a été utilisée pour effectuer 40 superpositions 3D de données anatomo-fonctionnelles. Ces reconstructions ont montré que la représentation 3D est suffisamment précise pour permettre d'établir visuellement un lien entre sténoses et défauts de perfusions. Nos algorithmes de superpositions 3D ont ensuite été complétés pour remplacer la modalité SPECT par les données de l'examen bimodal TEP/CT (Tomographie par Emission de Positons/Tomodensitométrie). Les données d'un cas clinique trimodal TEP/CT/coronarographie ont été utilisées pour vérifier l'adéquation de nos algorithmes à la nouvelle modalité d'imagerie.

Mots clés: Recalage 2D multimodal, segmentation des contours myocardiques, reconstruction et superposition 3D, coronarographie, SPECT, TEP-CT, lancé de rayons.

Abstract

Coronagraphy and tomoscintigraphy (SPECT, Single Photon Emission Tomography) are two imaging techniques used standardly for the diagnosis of cardiovascular diseases. The first modality consists of X-ray image sequences visualizing each, in a same plane, the coronary arteries located on the front and the back side of the heart. The X-ray images give anatomical information relating to the arterial tree and highlight eventual artery narrowings (stenoses). The SPECT modality (nuclear imaging) provide a 3D representation of the myocardial volume perfusion. This functional information authorizes the visualization of myocardial regions suffering from irrigation defaults. The aim of the presented work is to superimpose (in the 3D space) the functional and anatomical information in order to establish the visual link between arterial lesions and their consequence in terms of irrigation defaults. In the 3D representation chosen to facilitate the diagnosis, the structure of a schematic arterial tree and the stenoses are placed onto the perfusion volume. The initial data consist of a list of points representative for the arterial tree (start and end points of arterial segments, bifurcations, stenoses, *etc*) and marked by coronarographers on the X-ray images of the different incidences. The perfusion volume is then projected under the incidences of the coronarographic images. A registration algorithm superimposing the X-ray images and the corresponding SPECT projections provides the parameters of the geometrical transformations bringing the points marked in the X rays images in equivalent positions in the 2D SPECT images. A 3D reconstruction algorithm is then used to place the arterial points and the stenoses on the perfusion volume and build a schematic tree acting as landmark for the clinician. A 28 patient database was used to realize 40 3D superimposition of anatomo-functional data. These reconstructions have shown that the 3D representation is precise enough for the establishment of the visual relationship between stenoses and perfusion defaults. Our 3D superimposition algorithms were then be completed in order to replace the SPECT modality by data of the PET/CT (Positron Emission Tomography/Computed Tomography) bimodal examination. The data of a clinical trimodal PET/CT/coronagraphy case have been used to evaluate the adequacy of our algorithms to novel imaging modalities.

Keywords: 2D multimodal registration, myocardial edge segmentation, 3D reconstruction and superimposition, coronagraphy, SPECT, PET/CT, ray shading.

AUTORISATION DE SOUTENANCE DE THESE
DU DOCTORAT DE L'INSTITUT NATIONAL
POLYTECHNIQUE DE LORRAINE

o0o

VU LES RAPPORTS ETABLIS PAR :

Monsieur Jean-Claude CARDOT, Professeur, CHU, Hôpital Jean-Minjoz, Besançon

Madame Maria da Graça CRISTO dos SANTOS Lopez Ruano, Professeur, Université d'Algarve, Portugal

Le Président de l'Institut National Polytechnique de Lorraine, autorise :

Monsieur LOPEZ HERNANDEZ Juan Manuel

à soutenir devant un jury de l'INSTITUT NATIONAL POLYTECHNIQUE DE LORRAINE,
une thèse intitulée :

**"Imagerie cardiaque multimodalités 2D et 3D : application à la
coronarographie/tomoscintigraphie/TEP-CT"**

en vue de l'obtention du titre de :

DOCTEUR DE L'INSTITUT NATIONAL POLYTECHNIQUE DE LORRAINE

Spécialité : « **Automatique et traitement du signal** »

Fait à Vandoeuvre, le 07 juin 2006

Le Président de l'I.N.P.L.

L. SCHUFFENECKER



NANCY BRABOIS
2, AVENUE DE LA
FORET-DE-HAYE
BOITE POSTALE 3
F - 54501
VANDŒUVRE CEDEX