



HAL
open science

Mise en œuvre et évaluation d'outils de fusion d'image en radiothérapie

Pierre-Yves Bondiau

► **To cite this version:**

Pierre-Yves Bondiau. Mise en œuvre et évaluation d'outils de fusion d'image en radiothérapie. Interface homme-machine [cs.HC]. Université Nice Sophia Antipolis, 2004. Français. NNT: . tel-00327972

HAL Id: tel-00327972

<https://theses.hal.science/tel-00327972>

Submitted on 9 Oct 2008

HAL is a multi-disciplinary open access archive for the deposit and dissemination of scientific research documents, whether they are published or not. The documents may come from teaching and research institutions in France or abroad, or from public or private research centers.

L'archive ouverte pluridisciplinaire **HAL**, est destinée au dépôt et à la diffusion de documents scientifiques de niveau recherche, publiés ou non, émanant des établissements d'enseignement et de recherche français ou étrangers, des laboratoires publics ou privés.

UNIVERSITÉ DE NICE-SOPHIA ANTIPOLIS — UFR Sciences
École Doctorale de Sciences & Technologies
de l'Information et de la Communication

T H È S E

pour obtenir le titre de
Docteur en Sciences
de l'UNIVERSITÉ de Nice-Sophia Antipolis

Discipline (ou spécialité) : Informatique

présentée et soutenue par
Pierre-Yves Bondiau

Mise en œuvre et évaluation d'outils de
fusion d'image en radiothérapie

Thèse
préparée à l'INRIA Sophia Antipolis (équipe Epidaure)
dirigée par Nicholas Ayache
soutenue le 22 novembre 2004

Jury :

Mme	Jocelyne	Troccaz	Professeur	Rapporteur
M.	Nicholas	Ayache	Directeur de recherches	Directeur de thèse
M.	Bernard	Gibaud	Directeur de recherches	Rapporteur
M.	Jean-Pierre	Gérard	Professeur	Président
M.	Jean-Louis	Habrand	Professeur	Examineur
M.	Jacques	Darcourt	Professeur	Examineur
M.	Grégoire	Malandain	Directeur de recherches	Examineur

Résumé

Le cancer est un problème majeur de santé publique. Les traitements peuvent être à visée systémique ou loco-régionale, dans ce dernier cas l'imagerie médicale joue un rôle important en permettant de préciser la localisation de la tumeur. L'objectif de la radiothérapie est de délivrer une dose curatrice de radiation au volume cible tout en épargnant les organes à risques (OAR) avoisinants. La détermination de la localisation précise de ce volume cible ainsi que des OAR permet de définir la position et la puissance des faisceaux d'irradiation. Après le rappel des principes de la radiothérapie et du traitement des cancers, nous précisons les enjeux cliniques des tumeurs oculaires, cérébrales et prostatiques.

Nous effectuerons une mise au point sur le recalage d'images, les différentes techniques sont passées en revue dans le but d'être didactique vis-à-vis de la communauté médicale. Les résultats du recalage sont présentés dans le cadre de la planification de la radiothérapie cérébrale et prostatique afin de préciser les types de recalage applicable en oncologie et plus particulièrement à la radiothérapie. Ensuite, nous présentons les perspectives de ce type d'application selon différentes régions anatomiques. Les applications de la segmentation automatiques et l'évaluation des résultats dans le cadre des tumeur de l'encéphale sont décrits après avoir passé en revue les différentes méthodes de segmentation utilisables selon les localisations anatomiques.

Nous verrons une application originale : la simulation numérique de la croissance tumorale virtuelle et la comparaison avec la croissance réelle d'une tumeur cérébrale présentée par un patient.

Enfin, nous exposerons les futurs développements possibles des outils de traitement de l'image en radiothérapie ainsi que les pistes des recherche à explorer en oncologie.

Abstract

Cancer is a major problem of public health. Treatment can be done in a general or loco-regional way, in this last case medical images are important as they specify the localization of the tumour. The objective of the radiotherapy is to deliver a curative dose of radiation in the target volume while sparing the organs at risks (OAR). The determination of the accurate localization of the targets volume as well as OAR make it possible to define the ballistic of irradiation beams. After the description of the principles of radiotherapy and cancers treatment, we specify the clinical stakes of ocular, cerebral and prostatic tumours.

We present a state of the art of image matching, the various techniques reviewed with an aim of being didactic with respect to the medical community. The results of matching are presented within the framework of the planning of the cerebral and prostatic radiotherapy in order to specify the types of applicable matching in oncology and more particularly in radiotherapy. Then, we present the prospects for this type of application according to various anatomical areas. Applications of automatic segmentation and the evaluation of the results in the framework of brain tumour are described after a review of the various segmentation methods according to anatomical localizations.

We will see an original application : the digital simulation of the virtual tumoral growth and the comparison with the real growth of a cerebral tumour presented by a patient.

Lastly, we will expose the future developments possible of the tools for image processing in radiotherapy as well as the tracks of research to be explored in oncology

Remerciements

Je tiens à exprimer ma profonde gratitude aux professeurs M. Cosnard et J.-P. Gérard, directeurs respectivement de l'unité INRIA de Sophia-Antipolis et du Centre Antoine-Lacassagne, pour m'avoir permis de mener ce travail à terme.

Mes premiers remerciements vont à Monsieur N. Ayache qui a accepté de me diriger dans ce travail et m'a accueilli au sein du laboratoire Epidaure. Cette thèse n'aurait pas pu voir le jour sans la collaboration active de l'INRIA et du CAL qui ont eu à cœur de coopérer afin de développer la recherche dans le domaine de l'imagerie et de la cancérologie.

Je remercie tout particulièrement Monsieur G. Malandain qui a su me faire bénéficier de son expérience et de sa compétence. Je le remercie pour la confiance qu'il m'a toujours témoignée en m'accordant une grande autonomie. Bien entendu, je n'oublie pas Madame Jocelyne Troccaz et Monsieur Bernard Gibaud qui ont bien voulu examiner ce travail. Je tiens à remercier plus particulièrement Messieurs les Pr. J.-L. Habrand et J. Darcourt pour les discussions enrichissantes que nous avons eues qui témoignent de leur intérêt pour ces travaux.

Je remercie bien entendu l'équipe du scanner, de l'IRM ainsi que l'équipe de radiothérapie du Centre Antoine-Lacassagne, et plus particulièrement mes collègues oncologues radiothérapeutes qui m'ont permis d'aménager mon temps de travail et plus particulièrement le Docteur P. Chauvel qui est à l'origine de ces travaux.

Que X. Pennec et H Delingette reçoivent ma sincère amitié ainsi que mes vifs remerciements pour leur collaboration et leur aide. Mes remerciements ne sauraient oublier O. Clatz et O. Commowitz pour leur participation active à des travaux rapportés ici, et pour lesquels ils n'ont épargné ni leur temps, ni leur peine.

J'ai apprécié l'aide que m'ont apportée M. Traina ainsi que toute l'équipe d'Epidaure, sur les différents problèmes qui se sont posés. Je les remercie aussi pour le soutien et la sympathie qu'ils m'ont manifesté.

Aujourd'hui, je tiens à exprimer ma gratitude aux personnes qui m'ont accompagné durant mon cheminement. J'ai une pensée toute particulière pour mon épouse Isabelle, dont le soutien ne m'a jamais fait défaut et à mes trois filles, Nina, Roxane et Lauren. Elles ont su contribuer à l'aboutissement de ce travail que je leur dédie aujourd'hui.

Enfin, je désire remercier mes parents, Michèle et Maurice dont l'écoute, la patience et le support m'ont plus d'une fois reconforté, ainsi que mes amis qui m'ont toujours soutenu dans la réalisation de ce travail.

Table des matières

1	Introduction	7
1.1	Le cancer	7
1.2	La radiothérapie	8
1.3	Organisation du manuscrit et contributions	8
1.3.1	Première partie	9
1.3.2	Seconde partie	10
2	Contexte clinique	11
2.1	Introduction	11
2.2	La radiothérapie	11
2.2.1	Introduction	11
2.2.2	Les radiations ionisantes	14
2.2.3	La radiobiologie	18
2.2.4	Radiothérapie externe	21
2.2.5	Choix de la technique	30
2.3	Le mélanome de la choroïde	33
2.3.1	Anatomie	33
2.3.2	Epidémiologie	34
2.3.3	Anatomopathologie	35
2.3.4	Pronostic	36
2.3.5	Radiobiologie	36
2.3.6	Diagnostic	37
2.3.7	Indications thérapeutiques	38
2.3.8	Traitement	38
2.4	Les tumeurs cérébrales	39
2.4.1	Anatomie	39
2.4.2	Epidémiologie	43
2.4.3	Classification des tumeurs cérébrales	45
2.4.4	Traitement	47
2.4.5	Le gliome malin	48
2.4.6	Traitement	52
2.4.7	Complications de l'irradiation	55
2.4.8	Les nouvelles techniques de radiothérapie	56
2.4.9	Conclusion	56
2.5	Le cancer de la prostate	57
2.5.1	Anatomie	57
2.5.2	Epidémiologie	59

2.5.3	Classification	59
2.5.4	Traitement	60
2.6	Conclusion	62
3	Bases d'images	63
3.1	Introduction	63
3.2	Acquisition des données	63
3.2.1	La tomodensitométrie (ou scanner)	63
3.2.2	L'Imagerie par Résonance Magnétique (IRM)	64
3.2.3	Enregistrement et transfert	66
3.2.4	Traduction	67
3.2.5	Conclusion	67
3.3	Base d'images « œil »	67
3.3.1	Casque d'acquisition	67
3.3.2	Caractéristiques des images	68
3.4	Base d'images « Encéphale »	70
3.4.1	Adaptation des protocoles d'acquisition	70
3.4.2	Protocoles d'acquisition des images scanner	71
3.4.3	Protocoles d'acquisition IRM	73
3.4.4	Importance de ce protocole	73
3.4.5	Conclusion	73
3.5	Base d'images « Prostate »	74
3.5.1	Images scanner	74
3.5.2	Acquisition des images IRM	75
3.5.3	Conclusion	76
3.6	Conclusion	76
4	Recalage d'image en radiothérapie	79
4.1	Introduction	79
4.2	Etat de l'art	79
4.2.1	Généralités sur la « fusion d'image »	79
4.2.2	Les classes de transformations	83
4.2.3	Méthodes géométriques	85
4.2.4	Méthodes iconiques	91
4.2.5	Méthodes mixtes	99
4.2.6	Conclusion	102
4.3	Application à la planification de la radiothérapie cérébrale	103
4.3.1	Introduction	103
4.3.2	Recalage rigide	103
4.3.3	Validation	104
4.3.4	Conclusion	104
4.4	Application à la planification de la radiothérapie prostatique	104
4.4.1	Introduction	104
4.4.2	Méthodes de recalage dans le pelvis	105
4.4.3	Recalage rigide	107
4.4.4	Recalage affine	107
4.4.5	Déformations locales	108

4.4.6	Conclusion	109
4.5	Perspectives	109
4.5.1	Thorax	110
4.5.2	Région ORL	110
4.5.3	Encéphale	110
4.5.4	Comparaison entre les DRR et les images portales	112
4.6	Conclusion	115
5	Segmentation et radiothérapie	117
5.1	Introduction	117
5.2	La segmentation : état de l'art	118
5.2.1	Tracé manuel	119
5.2.2	Segmentation fondée sur l'intensité	120
5.2.3	Segmentation fondée sur la forme	122
5.2.4	Segmentation fondée sur un atlas	126
5.3	Application à la planification en protonthérapie	128
5.3.1	Introduction	128
5.3.2	Mise en œuvre pratique	129
5.3.3	Résultats	129
5.3.4	Conclusion	129
5.4	Application à la planification de la radiothérapie cérébrale	130
5.4.1	Introduction	130
5.4.2	Réalisation des atlas	130
5.4.3	Méthodes	132
5.4.4	Résultats	135
5.4.5	Validation	137
5.4.6	Conclusion	137
5.5	Application à la radiothérapie prostatique	138
5.5.1	Introduction	138
5.5.2	Atlas	138
5.5.3	Résultats	138
5.5.4	Conclusion	140
5.6	Conclusion	141
6	Simulation tumorale numérique	143
6.1	Introduction	143
6.2	Apport de la simulation tumorale numérique	143
6.2.1	Extension tumorale microscopique	143
6.2.2	Etablir une norme	144
6.2.3	Enseignement	144
6.3	Configuration spatiale des gliomes	144
6.4	Résultats	145
6.5	Conclusion	145

7	Traitement des images et radiothérapie : perspectives	147
7.1	Introduction	147
7.2	Étiquetage des structures cérébrales anormales	147
7.2.1	La segmentation du lit opératoire	148
7.2.2	Segmentation tumorale	150
7.2.3	Intérêt de la segmentation des structures anormales	151
7.3	Contrôle de la mise en place	154
7.4	Conclusion	156
8	Conclusion générale	159
8.1	Bilan	159
8.2	Contributions	160
8.3	Perspectives	160
8.3.1	Une évaluation « standardisé » des logiciels de traitement de l'image	160
8.3.2	Atlas humain	160
8.3.3	Segmentation des volumes anormaux	161
8.3.4	Simulation de la croissance tumorale	161
8.4	Liste des publications	161
A	Protontherapy of the eye	165
A.1	Introduction	165
A.2	Method	167
A.2.1	CT-scan images	167
A.2.2	Hough transform	168
A.2.3	Incorporating the retinography	172
A.3	Results	173
A.3.1	CT scan reconstruction	173
A.3.2	Accuracy	173
A.3.3	Projection of the retinography	175
A.4	Discussion	175
A.5	Conclusion	177
B	Atlas-based segmentation	179
B.1	Introduction	179
B.1.1	Brain Tumors	179
B.1.2	3D Conformal radiotherapy and 3D reconstruction	179
B.2	Material and Methods	180
B.2.1	Atlas	181
B.2.2	Computation of the warping transformation	181
B.3	Results	186
B.3.1	Atlas deformation	186
B.3.2	Volume of the brainstem	186
B.3.3	Position of the brainstem	186
B.3.4	Sensitivity and specificity	186
B.4	Discussion	190
B.4.1	Expert and AD brainstem volume	190
B.4.2	Brainstem position	190
B.5	Conclusion	193

C	Simulation of glioblastoma	195
C.1	Introduction	195
C.1.1	Tumor growth	196
C.1.2	Models of tumoral growth	196
C.2	Material and method	197
C.2.1	Patient	197
C.2.2	Flowchart	197
C.2.3	Tumor segmentation	199
C.2.4	Atlas	199
C.2.5	Mathematical model	200
C.2.6	Practical issues	202
C.3	Results	202
C.3.1	Results of the mechanical model	202
C.3.2	Result of the diffusion model	204
C.3.3	Mechanical and diffusion models results	206
C.4	Discussion	206
C.4.1	The patient tumor rates of growth	206
C.4.2	Radiotherapy margin	206
C.4.3	Educational issues	207
C.5	Conclusion	207
D	Paramètres des commandes	209
D.1	Paramétrage « pasha »	209
D.2	Paramétrage « baladin »	209
D.3	Transformation finale grâce à l'atlas haute définition « def3D »	210

Chapitre 1

Introduction

1.1 Le cancer

Le cancer est un problème majeur de santé publique avec actuellement environ 260 000 nouveaux cas (149 000 chez l'homme et 108 000 chez la femme) par an en France. Une femme sur 9 aura un cancer du sein au cours de son existence et le nombre de cancers de la prostate - le cancer de plus forte incidence chez l'homme - survenus en 2000 est de 28 000.

Le cancer est dans notre pays la première cause de mortalité chez l'homme (87 000 décès / an) et la deuxième chez la femme (57 000 décès / an).

Contrairement aux pathologies chroniques (diabète, hypertension artérielle, ...) ou aux pathologies dégénératives rhumatologiques ou cardio-vasculaires, l'affection cancéreuse est le plus souvent une « crise » dans la vie de l'individu, et la période de prise en charge correspondant à la phase thérapeutique proprement dite sera relativement brève.

Certains cancers peuvent être dépistés à un stade curable, principalement ceux du sein (mammographie) et du col de l'utérus (frottis vaginaux) : l'efficacité du dépistage des cancers colo-rectaux semble de mieux en mieux établie et l'intérêt du dépistage du cancer de la prostate (PSA) est à l'étude.

Lorsqu'une tumeur apparaît chez un sujet, le diagnostic de cancer exige toujours une biopsie et un examen anatomopathologique. Il s'agit de l'étude macroscopique ou microscopique des cellules provenant de la tumeur. Une fois le diagnostic posé, le bilan avant traitement permet d'apprécier certaines particularités liées au malade (âge, autres maladies, état général, ...), l'extension du cancer, son retentissement sur l'organisme et son pronostic. Par exemple, avant de traiter un cancer du côlon on réalise un examen clinique, une coloscopie, une échographie hépatique, une radiographie pulmonaire et le dosage de l'ACE (Antigène Carcino Embryonnaire).

La discussion pluridisciplinaire (chirurgien, oncologue radiothérapeute, oncologue médical, radiologue, ...) conduit à la mise en place d'une thérapeutique concertée, intégrant toutes les possibilités thérapeutiques à notre disposition et éventuellement les combinant (par exemple : radiothérapie préopératoire, chimiothérapie préopératoire, radiochimiothérapie, etc.). Il est important d'essayer d'obtenir une certitude histologique avant l'acte opératoire. Les traitements peuvent alors être réalisés à visée :

- loco-régionale : la chirurgie d'exérèse est fréquemment utilisée lors du traitement de la tumeur et des ganglions proches, elle est efficace localement si elle permet d'enlever toute la tumeur avec une marge de sécurité en tissu sain. La radiothérapie peut être utilisée en complément ou de façon exclusive.
- systémique (chimiothérapie, hormonothérapie et immunothérapie) : pour réduire le volume de

la tumeur et surtout pour les métastases, décelables ou microscopiques.

La chirurgie réparatrice permet certaines reconstructions (exemple : reconstruction mammaire après mammectomie).

L'imagerie médicale joue un rôle important dans les traitements à visée loco-régionale puisqu'elle permet de préciser les contours de la tumeur. Son utilisation peut cependant être fastidieuse, à cause du caractère tridimensionnel de certaines images, et du volume de données que cela suppose. Ceci est particulièrement vrai pour la radiothérapie, au centre de ce travail, dont la motivation est de faciliter l'utilisation de l'imagerie grâce en particulier aux traitements informatiques et automatisés des images.

1.2 La radiothérapie

La radiothérapie est une spécialité en pleine mutation. Le principe de traitement des cancers par irradiation a été découvert au début du 20e siècle, l'arrivée de l'outil informatique, dont la puissance a décuplé ces dernières années, est en train de transformer cette spécialité.

Si l'objectif de la radiothérapie est simple à énoncer - déposer une dose curatrice de radiation au volume cible tout en épargnant les organes à risques sains avoisinants -, le problème de balistique qui lui est lié - consistant à déterminer la position et l'énergie délivrée par les faisceaux d'irradiation - est, lui, complexe. Les moyens pour y parvenir sont maintenant plus que jamais à notre portée : au premier plan, l'imagerie, et au second l'informatique.

Les années 90 sont marquées par une poussée technologique impressionnante qui influence profondément l'évolution de la radiothérapie. L'oncologie utilise de plus en plus l'image non seulement à visée diagnostique mais aussi à visée thérapeutique afin de planifier les traitements en radiothérapie. L'aspect qualitatif d'une image est principalement développé pour le diagnostic, alors que la radiothérapie s'intéresse aussi à l'aspect quantitatif, c'est-à-dire aux valeurs dans l'image. L'image est le premier maillon de la chaîne thérapeutique qui va permettre de plus en plus souvent la guérison. Son importance est donc primordiale.

Les modalités d'imagerie médicale se sont multipliées ces dernières années avec l'arrivée de l'IRM, puis du scanner hélicoïdal mono- puis multibarette et enfin avec l'utilisation de la tomographie par émission de positons ou par émission monophotonique. Les images sont acquises de plus en plus fréquemment de façon volumique, elles ne représentent plus le corps du patient comme la projection d'un volume sur un plan (comme en radiologie conventionnelle), mais directement sous la forme d'un volume que l'on analyse grâce à des plans de coupe ou des reconstructions 3D.

Face à cette augmentation du volume et du nombre des images disponibles, le clinicien se retrouve souvent désemparé lors de la consultation car il ne peut visionner l'ensemble des images fournies par les différentes modalités comme, par exemple, lors d'un scanner thoraco-abdomino-pelvien spiralé en coupes millimétriques (800 coupes) que lui permet la technique actuelle. La mise en place de nouvelles façons d'appréhender l'image est donc nécessaire. Ceci ne peut se faire que grâce à l'outil informatique qui seul peut aider à l'analyse du volume et du nombre croissant des images médicales.

1.3 Organisation du manuscrit et contributions

Ce manuscrit présente un certain nombre de résultats liés à l'utilisation d'outils informatiques de traitement des images, éventuellement développés pour la circonstance, dans le cadre de la radiothérapie. Pour ce traitement particulier, qui nécessite de déterminer la position et la puissance de faisceaux irradiants, les contraintes de précision sont extrêmes. Cette même contrainte de précision

s'applique bien évidemment aux outils informatiques utilisés, puisqu'à partir de leurs résultats, des plans de traitement des affections cancéreuses seront construits. Cette préoccupation sera toujours sous-jacente dans ce qui va suivre.

Le manuscrit est composé de deux parties, la première partie regroupe six chapitres tandis que la seconde partie regroupe les annexes et les références. Ces parties s'organisent de la façon suivante.

1.3.1 Première partie

1.3.1.1 Chapitre I : Contexte clinique

Nous commencerons par rappeler le principe de la radiothérapie et de son application, le traitement des cancers. Puis nous précisons les enjeux cliniques des tumeurs siégeant dans les régions anatomiques détaillées au cours de cette thèse, il s'agit des tumeurs oculaires représentées majoritairement par les mélanomes choroïdiens, des tumeurs cérébrales et du cancer de la prostate.

1.3.1.2 Chapitre II : Bases d'images

Avant tout travail ayant pour but l'utilisation en routine clinique des techniques de traitement de l'image, il est nécessaire de mettre en place des bases d'images obtenues dans les conditions cliniques réelles. Ce chapitre décrit la mise en place de ces bases de données.

1.3.1.3 Chapitre III : Recalage d'image en radiothérapie

Le but de ce chapitre est d'effectuer une mise au point sur le recalage d'images : les différentes techniques sont passées en revue dans le but d'être didactique vis-à-vis de la communauté médicale. Cette partie a fait l'objet d'une publication dans le journal « Cancer Radiothérapie » [25]. Les résultats du recalage sont présentés dans le cadre de la planification de la radiothérapie cérébrale et prostatique dans le but de préciser quels sont les types de recalage applicable en oncologie et plus particulièrement en radiothérapie. Ensuite, nous présentons les perspectives de ce type d'application selon d'autres localisations anatomiques. Enfin une perspective importante en radiothérapie sera détaillée : la comparaison entre les clichés simulés et les clichés réels effectués pendant le traitement.

1.3.1.4 Chapitre IV : Segmentation et radiothérapie

Le quatrième chapitre de ce manuscrit est la clef de voûte de cette thèse. Il présente, après avoir passé en revue les différentes méthodes de segmentation, les applications de la segmentation lors de la planification des traitements en fonction des localisations anatomiques. Nous décrivons plus en détail trois méthodes permettant d'obtenir une segmentation automatique des régions anatomiques précédemment présentées. Ce chapitre fait référence à deux articles présentés en annexe, détaillant de façon approfondie la segmentation utilisée pour les mélanomes de la choroïde et les tumeurs cérébrales.

1.3.1.5 Chapitre V : Simulation tumorale numérique

Ensuite, nous verrons une application originale du traitement de l'image : la simulation numérique de la croissance tumorale avec comme application de cette simulation, la croissance d'une tumeur cérébrale virtuelle et la comparaison avec la croissance réelle d'une tumeur cérébrale présentée par un patient. Ce chapitre fait référence à un article présenté en annexe qui détaille de façon approfondie la croissance tumorale tant sur le plan mécanique que sur le plan de l'infiltration des tissus cérébraux.

1.3.1.6 Chapitre VI : Traitement des images et radiothérapie : perspectives

Enfin, ce dernier chapitre va traiter des futurs développements possibles des outils de traitement de l'image en radiothérapie et ébauche des pistes des recherche à explorer.

1.3.2 Seconde partie

La seconde partie regroupe les annexes et les références. Les annexes sont constituées de trois applications spécifiques à la radiothérapie et des précisions concernant le Centre Antoine Lacassagne et le projet Epidaure au sein de l'INRIA.

1.3.2.1 Segmentation des structures oculaires

Cette section évalue une technique permettant la segmentation des structures oculaires, la méthode détaillée et les résultats sont présentés. Ce travail a donné lieu à une publication dans la revue internationale « Medical physics » [22].

1.3.2.2 Segmentation des structures cérébrales

Le but de cette section est de faire un approfondissement particulier concernant les tumeurs cérébrales et d'évaluer les résultats obtenus grâce à la segmentation des structures cérébrales par une méthode automatique, face à celle réalisée par un panel d'expert. Ce travail a été accepté dans la revue internationale « International Journal of Radiation Oncology-Biology-Physics » [21].

1.3.2.3 Simulateur numérique de croissance tumorale cérébrale

Cette partie détaille de façon approfondie la simulation de la croissance tumorale. Une application est présentée avec un patient porteur d'un glioblastome multiforme (GBM) et l'évaluation à six mois des différences entre la simulation numérique de la croissance du glioblastome et celle de la réalité clinique par l'intermédiaire de l'image. Ce travail a été soumis dans la revue internationale « Annals of Neurology ».

Chapitre 2

Contexte clinique

2.1 Introduction

Ce chapitre va nous permettre de présenter et préciser le contexte clinique dans lequel ce travail est réalisé.

- Nous allons tout d’abord présenter les techniques d’irradiation et préciser le rôle dominant de l’imagerie dans cette spécialité. Après un bref rappel des origines des traitements par les radiations ionisantes, nous verrons les mécanismes d’actions des radiations, les différentes modalités permettant de délivrer le rayonnement et les critères de choix d’une technique d’irradiation.

Nous nous attarderons ensuite sur trois localisations tumorales plus particulières : l’œil, l’encéphale et la prostate.

- Les tumeurs oculaires sont des lésions de petite taille au sein d’un organe hautement spécialisé, dont les structures sont bien différenciables anatomiquement.
- Les tumeurs cérébrales sont des tumeurs diffuses, envahissant et détruisant les structures adjacentes. D’emblée on note une particularité de cette région anatomique : le volume de la boîte crânienne est fixe à priori entre deux acquisitions.
- Les tumeurs prostatiques ont aussi des particularités, elles se développent au sein du pelvis entre deux organes creux, dont le volume se modifie en fonction de leur remplissage.

Au total, le but de ce chapitre est de nous permettre de bien assimiler les différences entre ces types de tumeurs tant au niveau anatomique et médical, qu’au niveau de l’imagerie.

2.2 La radiothérapie

2.2.1 Introduction

2.2.1.1 Histoire

La radiothérapie est une technique de traitement utilisant les rayonnements ionisants. La première section de ce chapitre va décrire le principe d’action des radiations ionisantes, la radiobiologie, les différents appareils de traitement ainsi que les techniques d’irradiations.

Un rayonnement est dit ionisant s’il transporte une énergie suffisante pour ioniser une molécule organique. Cette énergie minimum est de 33 électronvolts (eV). En dessous de cette énergie (ultraviolets par exemple) on sort du cadre de la radiothérapie.

Le but d'une irradiation est toujours double : la mort des cellules cancéreuses d'une part, la préservation des cellules saines de l'autre. Ces deux aspects sont inséparablement liés et doivent être présents à l'esprit au cours de chaque traitement radiothérapeutique.

Jusqu'en 1950 environ, la radiothérapie externe a été réalisée en orthovoltage avec des radiations de faible énergie (50 à 250 kV) ce qui lui a valu un certain nombre de préjugés : « les rayons qui brûlent ». Le tournant de la radiothérapie moderne a été marqué par l'avènement du télécobalt qui est entré dans la routine clinique au cours des années 1960. Les accélérateurs de particules font définitivement accéder la radiothérapie à la période moderne depuis les années 1970 en la rendant à la fois efficace et bien tolérée.

La radiothérapie en orthovoltage n'est presque plus utilisée, cependant deux types d'appareils conservent des indications.

- La radiothérapie de contact utilise un tube qui émet des rayons X de 50 kV. Il peut être tenu à la main et sert à irradier des petits champs de 3 cm de diamètre maximal. La pénétration des rayons est très faible puisque, à 5 mm de profondeur, il ne reste que 50 % de la dose en surface. Cet appareil maniable, peu onéreux, ne nécessitant qu'une radioprotection simple, sert à irradier de petites lésions superficielles (peau, paupières), et a permis la mise au point par Papillon de la technique d'irradiation endocavitaire des petits cancers du rectum.
- La radiothérapie à 100 kV donne la dose maximale dans l'épiderme dès le premier millimètre. La pénétration des rayons est très faible dans les tissus puisque leur rendement 50 % se situe environ à 3 cm. Ils servent encore à irradier certains cancers cutanés de petite taille en raison notamment de leur grande maniabilité (cancer de paupière). Ils peuvent être utilisés en association avec des électrons de 6 à 9 MeV dans le cadre de faisceaux mixtes pour irradier des tumeurs superficielles. Les rayons X de 200 kV que peuvent émettre ces appareils ne sont plus jamais utilisés car ils sont source de radiodermite exsudative, d'ostéo radionécrose et d'une faible efficacité en profondeur (utilisés encore à titre anti-inflammatoire).

On appelle radiothérapie externe l'ensemble des techniques où la source d'irradiation est placée à l'extérieur du malade et généralement à une certaine distance de lui (cobalt, accélérateur), contrairement à la curiethérapie qui utilise des sources radioactives scellées (iridium, césium) placées lors d'une intervention dans les tissus tumoraux ou dans une cavité naturelle (vagin, utérus).

La radiothérapie métabolique utilise des sources radioactives généralement injectables (non scellées) qui vont se fixer grâce à leur métabolisme sur les cellules cibles (exemples : iode 131 et thyroïde, phosphore 32 et maladie de Vaquez). Elle est du ressort de la médecine nucléaire et n'appartient pas au sens courant du terme à la radiothérapie.

2.2.1.2 Quelques dates des découvertes

La radiothérapie a été utilisée dès 1902 (cf. fig. 2.1) pour traiter des cancers (peu après la découverte du Radium et des rayons X). Quelques dates importantes liées à la radiothérapie sont listées ci-après.

- 1895** : les RX par Roentgen,
- 1896** : la radioactivité par Becquerel,
- 1898** : le Radium par Pierre et Marie Curie,
- 1918** : les générateurs de 200 KV,
- 1925** : la télécuriethérapie (cf. fig. 2.2 et 2.3),
- 1936** : les générateurs de photons de 1 MV,
- 1948** : les accélérateurs circulaires,



FIG. 2.1 – Dr Georges-Alexandre Chicot (1868-1921), autoportrait 1907. Ce médecin français est à la fois un des premiers radiothérapeute et un peintre de talent. Il s'est représenté ici avec une patiente allongée sur une table de radiothérapie sous un tube de Crookes. Il est en train de faire fonctionner l'appareil et de minuter le temps de traitement.




FIG. 2.2 – Système pour l'application de la télécurithérapie.

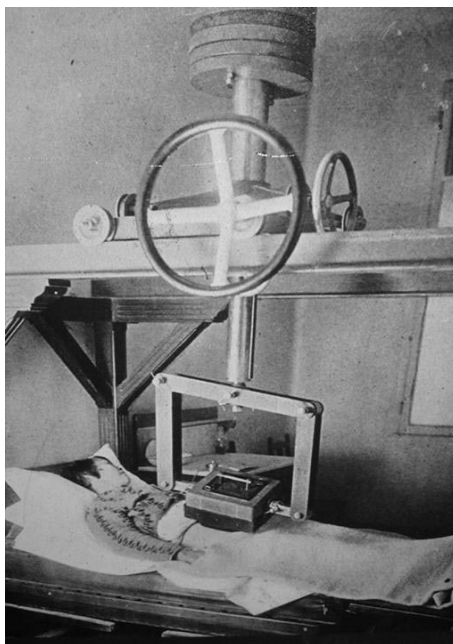


FIG. 2.3 – Télécuration : la source de rayonnement est placée dans l'applicateur au contact du malade.

1952 : la télécobaltothérapie,

1958 : les accélérateurs linéaires.

La radiothérapie détient une place d'importance égale à celle de la chirurgie pour les traitements loco-régionaux du cancer, ceux-ci se répartissant ainsi selon le choix thérapeutique :

- chirurgie 40 %,
- radiothérapie 30 %,
- association chirurgie radiothérapie 30 %.

La chimiothérapie est associée au traitement loco-régional d'un cancer localisé (néoadjuvante, concomitante, adjuvante) dans 50 % des cas.

2.2.2 Les radiations ionisantes

Le principe de la radiothérapie est de délivrer la dose nécessaire et suffisante au tissu cancéreux en épargnant le tissu sain. Son moyen est le positionnement de faisceaux irradiants tout autour du patient. La détermination d'un positionnement optimal passe par le calcul des doses délivrées (dosimétrie) au tissu cancéreux et aux tissus sains, pour lequel il est nécessaire de localiser précisément les volumes tumoraux, cibles et critiques.

Les différents types de rayonnement disponibles pour la radiothérapie, et que nous allons passer en revue, ont des propriétés particulières, qui les rendent adaptés pour des indications différentes.

2.2.2.1 Les photons

Les photons X et gamma ont les mêmes propriétés, ils font partie du spectre des ondes électromagnétiques dont ils sont les représentants les plus énergétiques au-delà des ultraviolets. En radiothérapie, ils peuvent être considérés comme des corpuscules sans masse chargés d'énergie, leur

aspect ondulatoire étant très secondaire (à l'inverse des ondes Hertziennes à l'autre extrémité du spectre).

En médecine, on sépare photon X et gamma en raison de leur différence d'origine.

- Photons (ou rayons) X : ils sont fabriqués dans des tubes à rayons X ou des accélérateurs de particules (rayonnement de freinage d'origine électronique).
- Photons (ou rayons) gamma : ils proviennent par désintégration nucléaire d'une substance radioactive (cobalt, césium, iridium).

Ce sont des rayonnements indirectement ionisants car électriquement neutres.

Ils ionisent la matière par l'intermédiaire des électrons secondaires qui sont produits au cours de leur interaction dans les tissus (effet photoélectrique en dessous de 300 KeV ou 0,3 MeV, effet Compton entre 0,3 MeV et 10 MeV, création de paires au-delà de 10 MeV environ).

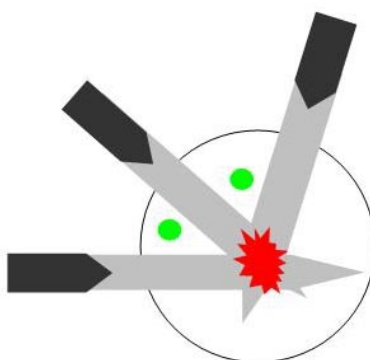


FIG. 2.4 – Principe de la radiothérapie. Les faisceaux (en gris) doivent être disposés pour irradier la tumeur (en rouge) tout en évitant au mieux les organes à risques (en vert).

Les photons n'ont ni masse ni charge électrique. Lorsqu'un faisceau de photons pénètre dans le corps, il dépose une dose dont le maximum est lié à l'énergie du faisceau incident (plus l'énergie est importante, plus le point de dépôt maximal de la dose est profond). Généralement, les tumeurs sont situées à une profondeur plus importante que celle du maximum (0,5 à quelques centimètres). Pour augmenter l'énergie délivrée dans la tumeur, sans surdoser les tissus superficiels en excès, il faut donc multiplier les portes d'entrées (cf. fig. 2.4). Chaque faisceau de photons, en traversant un tissu, dépose une quantité d'énergie. Ce dépôt d'énergie provoque des ionisations et des modifications moléculaires interférant avec les fonctions cellulaires particulièrement au niveau de l'ADN. Si ces modifications sont trop importantes, la cellule n'y survivra pas (mort mitotique ou apoptose); si ces modifications sont peu importantes, la cellule va réparer les dégâts provoqués de façon fidèle ou non (risque de mutation et de cancérogenèse) et survivre.

Certains dommages aux tissus sains ne peuvent pas être évités, mais la dose délivrée peut être maintenue à un niveau tolérable, c'est-à-dire suffisamment bas pour permettre une réparation cellulaire et un fonctionnement normal des cellules saines. Il faut pourtant le plus souvent augmenter la dose dans le volume tumoral comparativement aux tissus sains environnants pour guérir le patient. Ainsi, c'est essentiellement dans le but de minimiser les séquelles de l'irradiation que les radiothérapeutes utilisent plusieurs faisceaux convergents vers la tumeur.

2.2.2.2 Les électrons

Ils sont fabriqués essentiellement par des accélérateurs de particules. Ils sont porteurs d'une charge électrique négative et ionisent directement la matière. Ils agissent surtout en surface et sont utilisés presque exclusivement en radiothérapie externe où ils distribuent leur dose essentiellement en surface, de façon relativement homogène. Leur charge électrique permet d'avoir un contrôle assez précis de la profondeur de pénétration puisqu'ils présentent des interactions obligatoires avec les électrons orbitaux. Avec les énergies d'électrons utilisées en radiothérapie, le dépôt maximal s'étale depuis les premiers millimètres sous la peau jusqu'à quelques centimètres sous celle-ci. Leur utilisation principale en radiothérapie est ainsi le traitement des tumeurs superficielles. Il est possible, dans certains cas très particuliers, d'utiliser des électrons provenant de substances radioactives (phosphore 32, strontium 92, ruthénium 106).

La trajectoire d'un électron dans un milieu donné peut être très sinueuse, puisque les électrons peuvent subir des déviations de 180° dans le cas de la rétrodiffusion. En conséquence, la profondeur maximale atteinte par un électron dans la direction incidente initiale est inférieure à la longueur de sa trajectoire.

Cette profondeur maximale est ce que l'on appelle le parcours (ou profondeur de pénétration ou portée). Le parcours d'un électron dans un milieu donné est fonction de son énergie et ce parcours peut être estimé par la relation empirique suivante :

$$\text{Parcours} = 0,412 E^n / \rho$$

avec $n = 1,265 - 0,0954 \ln(E)$ (le parcours s'exprime en cm, E en MeV et ρ en g.cm^{-3}).

2.2.2.3 Les protons

Dans les années passées, les limites tumorales étaient difficiles à apprécier, et en conséquence, de larges volumes de traitement étaient utilisés. Ces larges volumes de traitement augmentaient les effets indésirables. Actuellement, l'amélioration de la définition des images radiologiques permet de mieux préciser les volumes cibles et les volumes sensibles. La nécessité de déposer la dose très précisément devient essentielle.

Une partie du problème de la définition du volume lésionnel peut être résolue à l'aide des scanners réalisant une image tridimensionnelle et des logiciels dosimétriques. Ils permettent de calculer précisément les caractéristiques des différents types de faisceaux. Parfois les faisceaux de photons et d'électrons ne sont pas suffisants pour se conformer précisément au volume de traitement. Les photons peuvent être contrôlés en deux dimensions seulement. Le médecin dessine la forme du faisceau dans un plan perpendiculaire à l'axe du faisceau, mais la variation de dose le long de l'axe du faisceau, caractéristique de l'énergie du rayonnement, ne peut pas être modifiée en profondeur. L'utilisation des protons permet de lever cette limite.

Les protons sont des particules produites par des cyclotrons, elles sont chargées électriquement et se caractérisent sur le plan de la distribution de dose dans les tissus par le pic de Bragg (cf. figs 2.5 et 2.6). L'intérêt de l'utilisation des protons réside dans l'association des avantages des particules lourdes et des avantages des particules chargées. Une particule chargée soumise à un champ magnétique a une trajectoire circulaire. Cette particule peut être accélérée par un champ électrique. Selon la vitesse de la particule le rayon de sa trajectoire varie. Il est donc possible de contrôler sa trajectoire, et ainsi d'accélérer la particule sur une trajectoire spiralée, et non plus de manière linéaire. Le parcours moyen du projectile est la distance moyenne que peut franchir la particule avant d'être arrêtée dans un milieu. Dans le cas des particules lourdes, leur parcours se confond pratiquement avec la longueur de leur trajectoire.

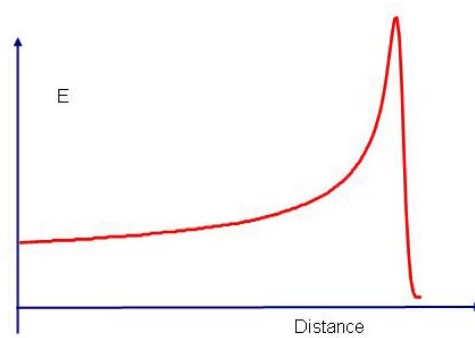


FIG. 2.5 – Pic de Bragg : plus le proton ralentit, plus il libère son énergie. Il finit par s'arrêter totalement.

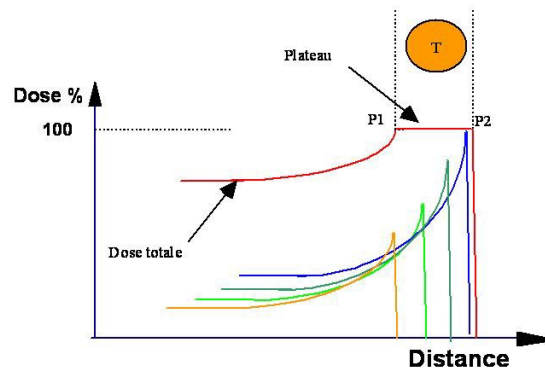


FIG. 2.6 – Modulation du pic de Bragg : sommation de pics réalisant un plateau de longueur variable. La quantité d'énergie déposée par un faisceau de protons se termine brutalement à la profondeur désirée. Le maximum d'énergie est déposé à partir d'une profondeur choisie (P1), et il n'y a plus aucune énergie déposée après la profondeur désirée (P2).

Il n'en est pas de même pour les électrons dont le parcours est très inférieur à la trajectoire. Grâce à la faible dispersion latérale du faisceau de protons, on obtient une grande précision autant dans la balistique (calcul de la trajectoire) que dans la distribution de dose le long de leur trajectoire.

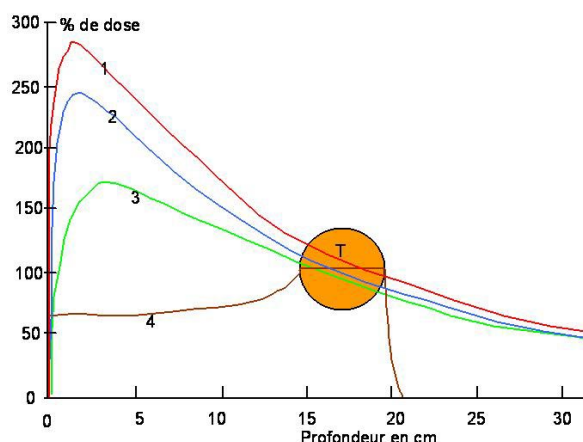


FIG. 2.7 – Comparaison entre les différentes énergies disponibles d'un faisceau de photons et d'un faisceau de protons. Les courbes 1, 2, et 3 représentent la distribution de la dose pour les différentes énergies disponibles en fonction de la profondeur. La courbe 4 représente la distribution d'un faisceau de protons en fonction de la profondeur. T représente la localisation tumorale.

Les protons permettent une irradiation ultra précise (cf. fig. 2.7) de certains territoires anatomiques. Les protons de 60 à 80 MeV sont utilisés pour irradier les mélanomes de la choroïde (cyclotrons de Nice et d'Orsay). Les protons de 200 MeV sont utilisés pour irradier les tumeurs de la base du crâne (chordome, sarcome, méningiome). En Europe les cyclotrons médicaux sont peu nombreux et entrent en concurrence avec la radiothérapie de conformation.

2.2.2.4 Les neutrons

Ils sont également produits par des cyclotrons. Ils se caractérisent par leur propriété physique (Haut Transfert d'Énergie Linéique) qui leur confère des propriétés biologiques intéressantes. Ils sont peu sensibles à « l'effet oxygène » et sont « efficaces » sur les tumeurs nécrotiques et à cinétique de croissance lente comme les sarcomes. Leur développement est encore du domaine de la recherche qui est menée en France par le centre d'Orléans. Comme pour les protons leur coût de production est très élevé.

2.2.3 La radiobiologie

2.2.3.1 Fondamentale

Il s'agit de l'effet des radiations sur les tissus, ces effets sont dus à un transfert d'énergie dans la matière.

L'unité de dose est le gray (Gy) : $1 \text{ Gy} = 1 \text{ Joule (J) absorbé dans 1 kilogramme de matière}$, un gray est aussi équivalent à 100 rad : $1 \text{ Gy} = 1 \text{ J/kg} = 100 \text{ rad}$.

Le gray représente une quantité d'énergie extrêmement faible et pourtant extrêmement active dans les tissus vivants puisque 5 Gy en irradiation corporelle totale représentent la dose létale 50 %

chez l'homme (dose qui entraîne 50 % de décès en 15 jours environ), et que ces mêmes 5 Gy n'élèvent la température de 1 litre d'eau que de 0,0018 degrés.

On distingue quatre étapes : physique, physico-chimique, cellulaire et tissulaire qui sont réalisées en l'espace d'une seconde. Les effets cellulaires ou tissulaires peuvent par contre être exprimés très tardivement.

2.2.3.1.1 L'étape physique Les particules chargées, accélérées, provoquent au niveau de la matière des ionisations et des excitations en interagissant avec les électrons du milieu. Ces interactions peuvent être directement ionisantes (particules électriquement chargées) ou indirectement ionisantes (particules électriquement neutres (photons, neutrons)). Dans ce dernier cas, les ionisations sont dues aux électrons secondaires mis en mouvement.

2.2.3.1.2 L'étape physico-chimique Si l'on considère la cellule comme étant une solution aqueuse contenant des molécules, les interactions des rayonnements à son niveau se font grâce à des phénomènes physico-chimiques et chimiques. On distingue les actions directes (rupture de liaison covalente, création de radicaux libres et création de coupures et des pontages) et les actions indirectes (radiolyse de l'eau avec les radicaux libres OH, H, électrons aqueux). À l'origine des effets biologiques, on retrouve sur l'ADN des pontages, des cassures (simple ou double brins) et la mise en jeu des réparases ou des DNA polymérases.

2.2.3.1.3 L'étape cellulaire Les lésions de l'ADN peuvent provoqueront la mort cellulaire (surtout les doubles cassures survenant sur les deux brins de la molécule d'ADN). La mort cellulaire radio-induite peut également se produire par phénomène d'apoptose (inhibition de P53).

Les lésions peuvent être létales, sublétales (dont l'accumulation peut aboutir à la mort), potentiellement létales, aboutissant à la mort en cas de division rapide, enfin elles peuvent provoquer des mutations cellulaires si la réparation est incomplète.

2.2.3.1.4 L'étape tissulaire Elle est due à l'accumulation des effets cellulaires au niveau d'un tissu. Après irradiation on note le dépeuplement des cellules souches, puis l'élimination des cellules différenciées, suivie de l'accélération et multiplication des cellules souches résiduelles.

2.2.3.2 Clinique : facteurs influençant l'effet biologique

Différents facteurs influencent l'effet biologique : radiosensibilité intrinsèque, facteur temps, oxygénation et cycle cellulaire. La variabilité de la radio-sensibilité des tumeurs rend difficile la détermination d'un traitement optimal (nombre de séances, dose délivrée par séance, etc.).

2.2.3.2.1 La radiosensibilité intrinsèque : courbe de survie L'aspect d'une courbe de survie est le reflet de l'accumulation au niveau cellulaire des lésions létales et sublétales. Une même dose n'a pas le même effet biologique, la même signification clinique, selon qu'elle est distribuée à un rythme classique ou concentré. Différents concepts unificateurs ont été mis au point pour servir de repère et de commun dénominateur à l'effet biologique des irradiations. On utilise le concept de modèle linéaire quadratique.

Pour chaque tissu ou tumeur une partie de l'effet biologique est liée de façon linéaire à la dose, une autre partie est reliée au carré de la dose. Chaque tissu se caractérise du point de vue de sa radiosensibilité intrinsèque par son rapport a/b qui exprime les deux composants de cette radiosensibilité. Un tissu à renouvellement rapide a un coefficient a/b voisin de 10, il supporte des

doses fortes par séance sans lésion tardive majeure (peau, muqueuse, intestin, ...). A l'inverse un tissu à renouvellement lent a un coefficient a/b voisin de 3. Il faut éviter à ce niveau des doses fortes par séance, notamment pour de grands volumes. Les tumeurs ont des coefficients a/b encore mal connus qui varient de 3 à 15. Il existe également une forte variation intra tumorale de radiosensibilité entre les diverses cellules de la tumeur. Les divers modèles permettant de comparer les doses entre elles sont en évolution régulière. Les notions récentes de biologie moléculaire amèneront sans doute des éclairages nouveaux sur le facteur temps. Les années 90 sont marquées par la recherche d'un compromis entre des traitements courts pour vaincre la repopulation et des doses faibles par séance pour éviter des séquelles radiques tardives.

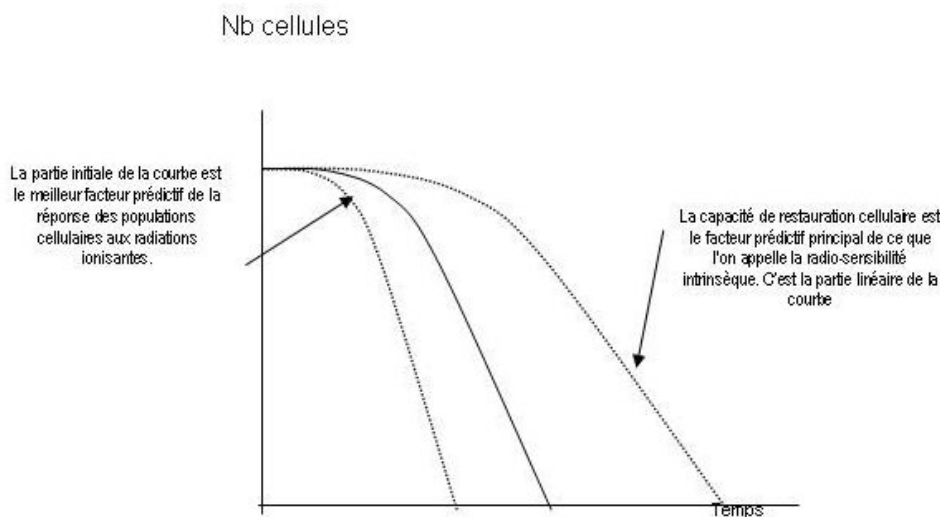


FIG. 2.8 – Courbe de survie.

On distingue les tissus de faible capacité de réparation, radio-sensibles (la plupart des tumeurs, les tissus sains à réponse rapide), les tissus à forte capacité de réparation (cf. fig. 2.8) et enfin les tissus radio-résistants (glioblastomes, mélanomes malins, tissus sains à réponse tardive).

2.2.3.2.2 Facteur temps Toute irradiation est définie par 3 paramètres : la dose totale en gray, le fractionnement (nombre de fractions) et l'étalement (la durée totale du traitement en jours). La dose par fraction est la dose totale divisée par le nombre de fractions. En étalement et fractionnement classique, la dose est de 2 GY/fractions ; 5 jours/semaine. Ces paramètres favorisent la restauration cellulaire, la repopulation et la réoxygénation des cellules tumorales hypoxiques.

2.2.3.2.3 L'oxygénation Elle augmente l'effet des rayonnements au niveau cellulaire car l' O_2 se combine avec les radicaux libres pour former des peroxydes très réactifs.

2.2.3.2.4 Le cycle cellulaire Durant la première phase (phase G1), la cellule croit et devient plus large. Il y a synthèse des protéines. Lorsqu'elle atteint une certaine taille, elle entre dans la deuxième phase (phase S), peu sensible aux rayonnements, dans laquelle débute la synthèse de l'ADN. La cellule duplique son matériel héréditaire (réplication de l'ADN) et une copie de chacun de ses chromosomes est effectuée. Durant la phase suivante (phase G2), la cellule contrôle que la réplication de l'ADN a bien été réalisée (réparation post-réplivative) et prépare la division cellulaire,

Les chromosomes sont ensuite séparés (phase M pour Mitose) et la cellule se divise en deux cellules filles. Ces deux phases (G2 et M) sont particulièrement sensibles à l'action des rayonnements. A travers ce mécanisme, les deux cellules filles sont dotées des mêmes chromosomes que ceux de la cellule mère. Après la division, les cellules retournent en phase G1 et le cycle cellulaire est bouclé.

2.2.3.2.5 Le rayonnement Pour une même dose, divers rayonnements provoquent des effets différents liés au transfert d'énergie linéique (TEL élevé : neutrons et TEL faible : les photons et les électrons). L'hyperthermie augmente l'effet de l'irradiation.

2.2.4 Radiothérapie externe

2.2.4.1 Les appareils

2.2.4.1.1 Le cobalt 60 Il s'agit d'un radio-élément artificiel ayant deux pics de rayonnements d'énergie l'un à 1,17 et l'autre à 1,33 MeV.

Il se dégrade en nickel et sa demi-vie est de 5,27 ans.

La source de cobalt contenue dans la tête de l'appareil émet des rayons gamma (photons) de 1,25 MeV. Leur rendement 50 % est à 10 cm dans les tissus.

Le télécobalt est un appareil fiable, sa technologie est simple, de même que sa maintenance.

La dose maximale n'est plus distribuée à l'épiderme (source de radiodermite exsudative) mais à 5 mm sous la surface de l'épiderme d'où la diminution très importante des réactions cutanées. L'os, enfin, ne représente plus un écran comme pour le 100-200 kV.

La source de cobalt, dont la période est de 5,3 ans, doit être changée environ tous les 3 ans si l'on veut conserver un débit de dose suffisant pour que les séances d'irradiation ne durent pas plus de quelques minutes.

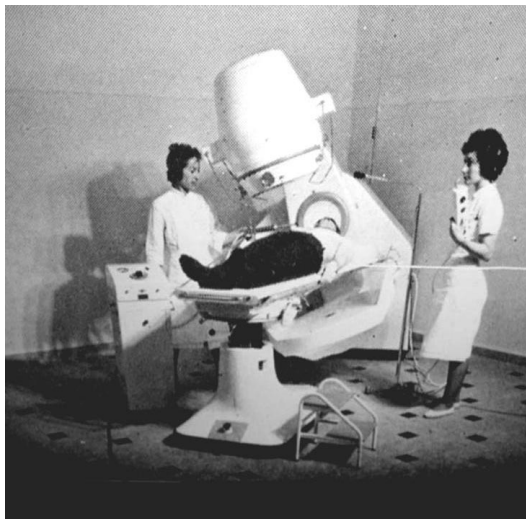


FIG. 2.9 – Télécobalt dans les années 1960.

Les appareils type « cobalt » (cf. fig. 2.9) sont progressivement remplacés par des accélérateurs linéaires émettant des photons X de 4 à 8 MeV dont les caractéristiques sont voisines de celles du télécobalt. Il n'y a plus de changement de source à faire. Leur coût global est identique.

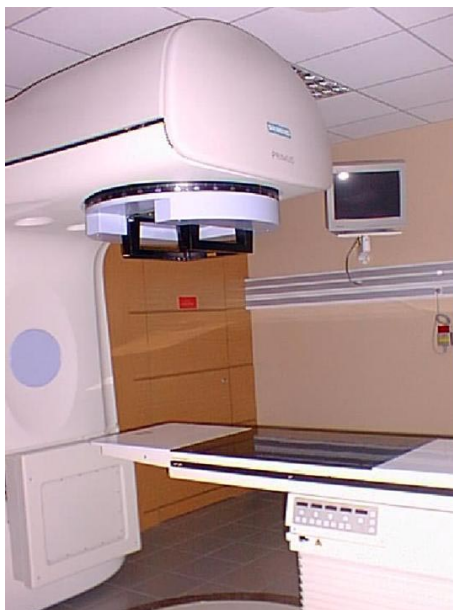

FIG. 2.10 – Accélérateur linéaire Siemens Primus servant pour la radiothérapie de conformation avec modulation d'intensité.

2.2.4.1.2 Les accélérateurs linéaires Ils accélèrent des électrons qui sont projetés sur une cible en tungstène, ce qui crée des photons et électrons de haute énergie variable entre 4 MeV et 25 MeV. Ils peuvent aussi produire des électrons de 3 MeV à 40 MeV. Ce sont les appareils de base de tout service de radiothérapie. Un accélérateur de particules comprend une source d'électrons à l'extrémité d'une section accélératrice sous vide. Ces électrons sont accélérés par une onde de haute fréquence générée par un klystron ou un magnétron. Ils acquièrent ainsi une énergie très élevée de 4 à 25 MeV. Les électrons peuvent avoir une double destinée. Soit ils sont projetés sur une cible (anode) et ils sont transformés en rayons X de très haute énergie, soit ils sont extraits directement de l'accélérateur et réalisent ainsi un faisceau d'électrons dont l'énergie peut aller de 4 à 25 MeV selon les appareils (cf. fig. 2.10). Un accélérateur est donc un appareil qui peut fournir au choix soit des rayons X, soit des électrons. Les petits accélérateurs émettent des rayons X de 4 à 6 MV qui ont des propriétés proches du cobalt. Les gros accélérateurs émettent soit des rayons X de 10 à 25 MeV qui n'entraînent plus aucune réaction cutanée et ont un rendement 50 % à 20 cm environ sous la peau, soit des électrons dont on peut faire varier l'énergie entre 4 et 25 MeV environ et qui sont bien adaptés à l'irradiation des lésions superficielles. Deux progrès techniques entrent actuellement dans la pratique quotidienne.

- L'imagerie portale (EPID : electronic portal image device). C'est un système d'imagerie qui est placé sous la table de traitement et qui en utilisant les rayons X émis par l'accélérateur, donne une image du champ d'irradiation. Ils permettent de vérifier avant la séance le bon positionnement du malade et la bonne balistique du tir.
- Le collimateur multilame. Il va progressivement remplacer les collimateurs classiques qui ne permettent de réaliser que des champs carrés ou rectangulaires. Les nouveaux collimateurs constitués de multiples lamelles de tungstène de 1 à 1,5 mm d'épaisseur permettent de réaliser des champs de formes complexes, améliorant la balistique de l'irradiation, simplifiant l'utilisation des caches plombés.

2.2.4.1.3 Les accélérateurs de particules lourdes : cyclotrons et synchrocyclotrons




FIG. 2.11 – Cyclotron biomédical du Centre Antoine Lacassagne.

Il existe plusieurs principes pour accélérer des particules. Chacun correspond à une famille d'accélérateurs. On peut citer les 3 principaux types. Les synchrotrons où le rayon de la trajectoire des particules est constant, et c'est la fréquence d'accélération qui augmente. Les cyclotrons où le rayon de la trajectoire des particules varie, mais où le champ magnétique est constant. Dans le cas des synchrocyclotrons, fréquence d'accélération et rayon de la trajectoire des particules sont tous deux variables. Ces derniers sont intéressants car ils nécessitent un champ électrique alternatif moins important pour atteindre la même énergie que les cyclotrons. Ils permettent donc d'atteindre des énergies plus importantes pour un champ électrique alternatif identique (cf. fig. 2.11).

Schématiquement les cyclotrons combinent :

- un intense champ magnétique axial produit par des aimants,
- un champ électrique alternatif radial de haute fréquence entre deux éléments de forme semi-circulaire nommés « dés ».

Les particules sont introduites au centre du dispositif. Le champ magnétique confère une trajectoire circulaire aux particules autour de l'axe du cyclotron. La particule injectée au cœur du cyclotron va être accélérée par la différence de potentiel créée par le champ électrique alternatif de haute fréquence entre les « dés » (cf. fig. 2.12). Puis, elle entre dans le « dé » suivant lorsque le courant électrique change de phase et elle est donc à nouveau accélérée, et ainsi de proche en proche. Sa trajectoire devient plus périphérique du fait de son augmentation d'énergie. Elle sera éjectée de l'accélérateur avec l'énergie adéquate à partir de cette dernière trajectoire, puis guidée et focalisée jusqu'à sa cible. À leur sortie, les particules sont émises avec un spectre énergétique extrêmement fin. Aussi, avant d'atteindre les milieux à traiter, leur fait-on traverser des épaisseurs variables de matériaux denses, tel le plexiglas, afin de dégrader le spectre et d'obtenir un étalement du pic de Bragg permettant d'augmenter l'épaisseur du volume traité.

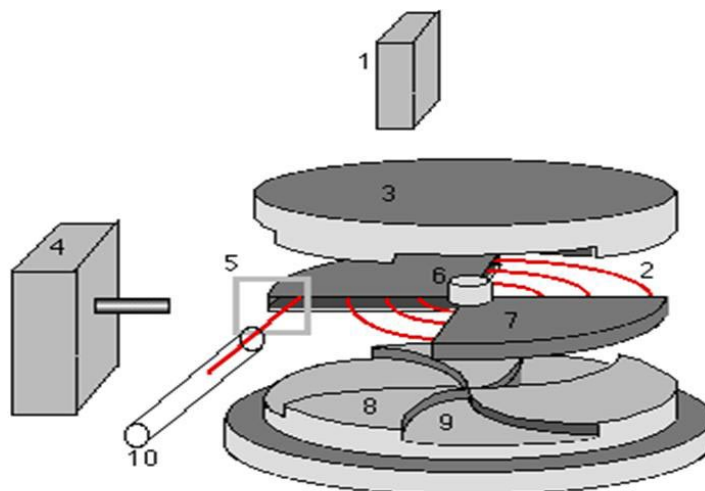


FIG. 2.12 – Principe de fonctionnement du synchrocyclotron : 1-radiofréquence, 2-faisceau, 3-aimant, 4-pompe à vide, 5-feuille de carbone, 6-injecteur, 7-dés, 8-crêtes, 9-cavités, 10-voie de faisceau.

2.2.4.2 Les techniques de radiothérapie externes

2.2.4.2.1 La radiothérapie standard Il s'agit d'une technique simple utilisant au plus 4 faisceaux simultanément. Ces faisceaux sont définis lors du repérage au simulateur grâce à des films radiologiques. Les axes des faisceaux sont le plus souvent coplanaires et leur forme est simple (des caches peuvent être utilisés pour protéger des organes à risques).

2.2.4.2.2 La radiothérapie de conformation 3D Le concept de la radiothérapie de conformation date de 1950 avec Busse et Freidman, la première application a été réalisée en 1965 par Takahashi. La radiothérapie de conformation 3D (RC3D) consiste à utiliser plus de faisceaux qu'en radiothérapie standard, chacun ayant une forme adaptée au volume de la tumeur (conformation 3D). Si de plus les axes sont selon toutes les directions de l'espace, cette radiothérapie est alors qualifiée de non-coplanaire. La haute précision de la dosimétrie qui en résulte rend possible la diminution des effets secondaires de l'irradiation sur les organes avoisinant (diminution des complications), ce qui permet alors d'augmenter la dose délivrée au volume tumoral, et donc d'améliorer son contrôle local. Ceci est d'une importance capitale car la survie du patient est corrélée, pour certaines tumeurs, à ce contrôle local.

La précision obtenue n'est effective que si toutes les étapes impliquées pour aboutir au traitement ont été également précises (cf. fig. 2.13, 2.14). Aussi la RC3D consiste-t-elle en un ensemble de procédures strictes où la qualité de chaque élément de la chaîne de traitement (acquisition des images, dosimétrie et traitement) est contrôlée. Le système d'imagerie complet est donc intégré aux procédures de traitement [181]. En particulier, la technique de traitement par RC3D nécessite fréquemment des reconstructions des lésions en 3D à partir de diverses modalités (scanner, IRM, TEP) afin de préciser au mieux le volume tumoral. Les données récentes de la littérature montrent effectivement une réduction significative des effets indésirables de la radiothérapie conventionnelle et la possibilité d'augmenter la dose tumorale en utilisant des techniques de conformation. L'utilisation de la radiothérapie de conformation permet d'obtenir une distribution de dose de haute précision, en particulier dans les tissus cérébraux, où cette précision est cruciale.

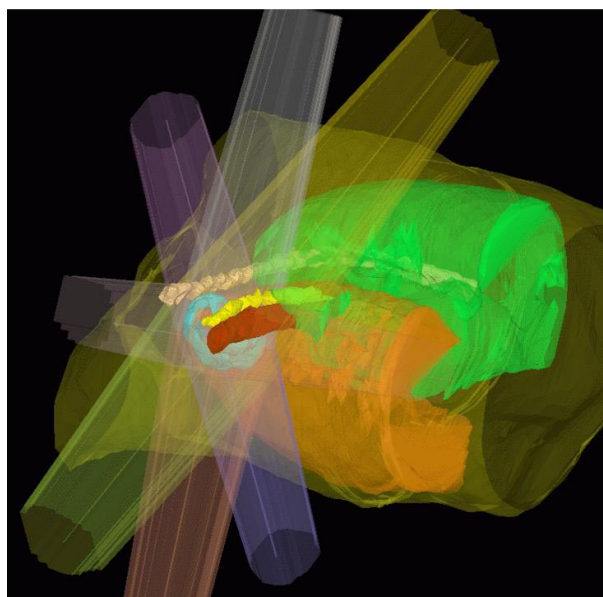


FIG. 2.13 – Exemple de traitement d’une tumeur du lobe pulmonaire supérieur par RTC. Chacun des huit faisceaux d’irradiation a une forme différente.

La radiothérapie de conformation des lésions cérébrales a été développée récemment en France [122], elle repose sur la grande précision de toutes les étapes du traitement, surtout pour les études de distribution tridimensionnelle de la dose [159].

Il est nécessaire de localiser avec précision les structures d’intérêt de l’encéphale et la localisation tumorale [158, 187], afin de déterminer les meilleures caractéristiques des faisceaux pour définir la dose maximum délivrée à la tumeur, limitée par la dose reçue par les organes critiques. La dose reçue par les organes critiques est fonction de différents paramètres dont les plus importants sont : la précision de la définition du volume à traiter et du traitement, la présence des organes à risque (OAR) dans le volume traité. Grâce à la RC3D il est possible d’augmenter la dose délivrée au volume cible en diminuant la dose délivrée aux organes critiques [72, 74, 206]. Selon plusieurs études, il existe une relation directe entre la dose délivrée et le contrôle local [81, 85, 184]. La RC3D permet de plus d’augmenter la dose délivrée à la tumeur si cela s’avère nécessaire. Grâce aux progrès techniques, à l’informatique, aux reconstructions d’images en trois dimensions, il est désormais possible d’irradier avec une très grande précision des tumeurs de formes complexes. Cette technique nécessite dans un premier temps la reconstruction des contours du patient, de sa tumeur et de ses organes sains à partir d’images 3D scanners et/ou IRM (d’où un intérêt très grand pour les outils d’aide au contourage, voire les outils de contourage automatique). Une préparation longue et minutieuse permet de conformer les isodoses de traitement au volume exact de la tumeur à irradier. Une immobilisation aussi parfaite que possible du patient est nécessaire durant chaque séance d’irradiation.

La RC3D permet de dépasser la dose délivrée par la radiothérapie conventionnelle. La qualité de l’imagerie est importante car elle conditionne tout le traitement. Cette technique ouvre des perspectives thérapeutiques nouvelles car elle permet une meilleure détermination du volume tumoral macroscopique et du volume cible clinique. Elle est beaucoup plus longue à mettre en place que la technique conventionnelle (2 à 3 semaines). Un contrôle par imagerie portale en temps réel est indispensable. Environ 10 à 20 % des malades irradiés devraient bénéficier de ces techniques notam-

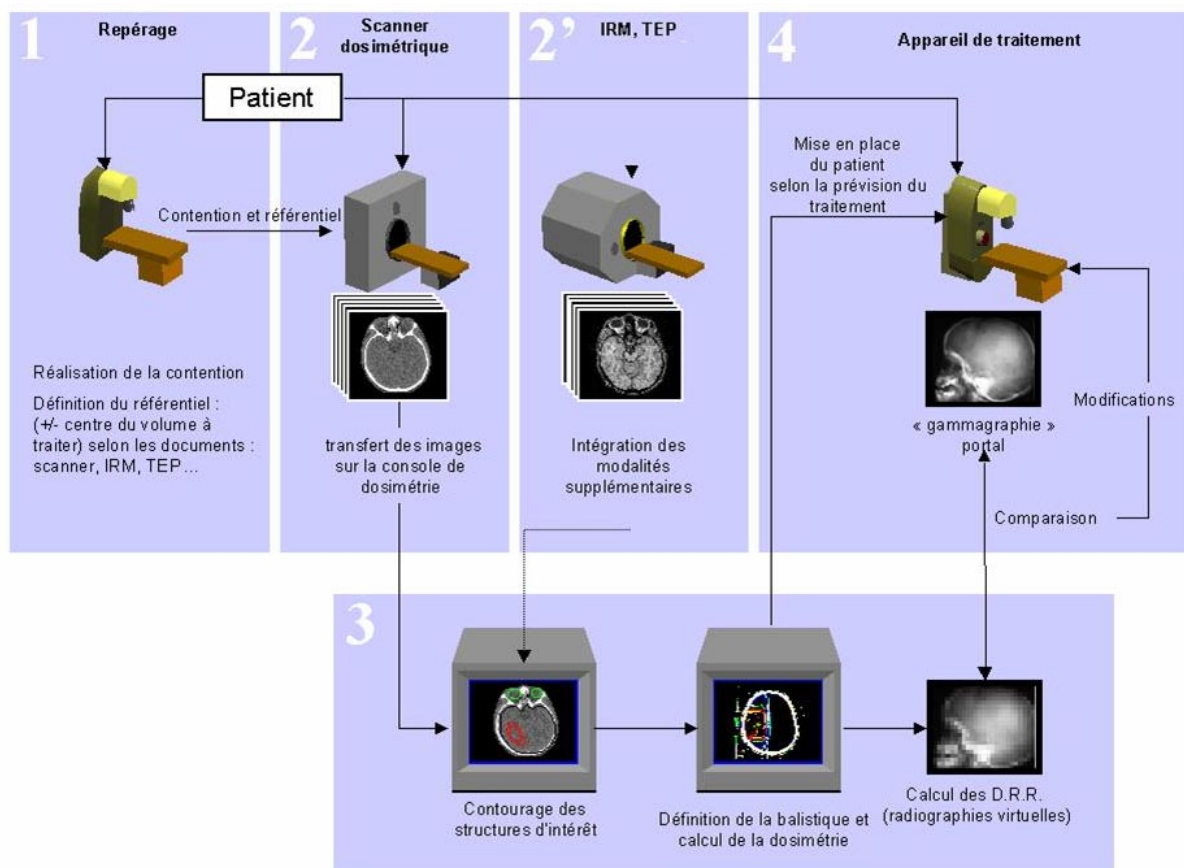


FIG. 2.14 – Chaîne de traitement en RC3D. (1) L'étape du repérage permet la réalisation de la contention (masque en plastique thermoformé, matelas à dépression, ...) et définit le référentiel. (2) Le patient effectue le scanner dosimétrique avec la contention. Les données scanner sont transférées sur la console de dosimétrie. (2') Une seconde imagerie peut aussi être intégrée (avec recalage). (3) Le contourage des structures d'intérêt est effectué (GTV, CTV, moelle, poumon, trachée, ...), puis la balistique et la dosimétrie. Une fois le plan de traitement accepté, les DRR sont calculées et les paramètres sont envoyés à l'appareil de traitement. (4) Positionnement du patient selon ces paramètres, acquisitions des gammagraphies qui sont comparées aux DRR, permettant d'éventuelles modifications des paramètres de traitement. Ensuite le traitement peut débuter durant 5 à 7 semaines, 5 jours sur 7, avec des contrôles réguliers.

ment pour les tumeurs intra crâniennes, de la sphère ORL (cavum, sinus de la face), les cancers de la prostate, les tumeurs bronchiques, et les tumeurs para-vertébrales ou hépatiques.



FIG. 2.15 – Conformation de la distribution de dose à la forme de la cible quand l'intensité est modulée (à droite).

2.2.4.2.3 La radiothérapie de conformation en modulation d'intensité L'une des plus grandes avancées dans le domaine de la radiothérapie de conformation est connue sous le terme de Radiothérapie Conformationnelle par Modulation d'Intensité (RCMI ou IMRT : Intensity-Modulated Radiation Therapy). Les nouveaux appareils de traitement permettent d'envisager une segmentation temporelle du faisceau, aboutissant à une conformation supérieure du faisceau à la description du volume à traiter (cf. fig. 2.15). Il s'agit de la même technique que la radiothérapie de conformation mais, en plus, chaque faisceau présente une modulation de son intensité dans l'espace. La modulation de cette intensité est réalisée par la mise en œuvre de plusieurs segments d'irradiation à l'intérieur d'un même faisceau de RC3D (cf. fig. 2.16). Cette technique est plus longue à réaliser que la technique classique. L'intensité du faisceau est en mesure de varier à l'intérieur même d'un champ d'irradiation. Au lieu d'être traité par un large faisceau uniforme, le patient reçoit plusieurs petits faisceaux, chacun possédant une intensité différente. En « circonscrivant » la tumeur par ces faisceaux, le médecin délivre une dose relativement uniforme à la tumeur, tout en protégeant les structures sensibles voisines. L'IMRT a été développée comme moyen d'accroître le rapport de la dose de rayonnement appliquée à la tumeur à celle reçue par les tissus sains notamment en cas de volume cible concave.

Sur la figure 2.15, nous pouvons visualiser une cible virtuelle sphérique, illustrée par un cercle en 2D. Si l'intensité du faisceau reste constante, la distribution de dose ne se conformera pas à la forme de la cible (du moins précisément). Cela est dû au fait que la cible circulaire (dans la direction du faisceau) est plus fine aux bords qu'au centre par définition. Ceci implique que le centre de la cible requiert une plus grande intensité qu'aux bords afin que la distribution de dose soit conforme. L'intérêt d'une telle technique apparaît de façon évidente lorsque l'on considère une tumeur qui ne serait pas facilement « séparable » d'un organe à risque.

Le nombre de faisceaux impliqués et la variété de pondération de ces derniers rendent la planification du traitement hautement complexe. Pour contourner cette difficulté, on utilise habituellement une technique de « planification inverse » intégrée dans des logiciels de calculs sophistiqués, proposant un plan de traitement optimisé selon la dose prescrite au niveau de la cible et des tissus avoisinants et selon la direction et l'énergie souhaitée.

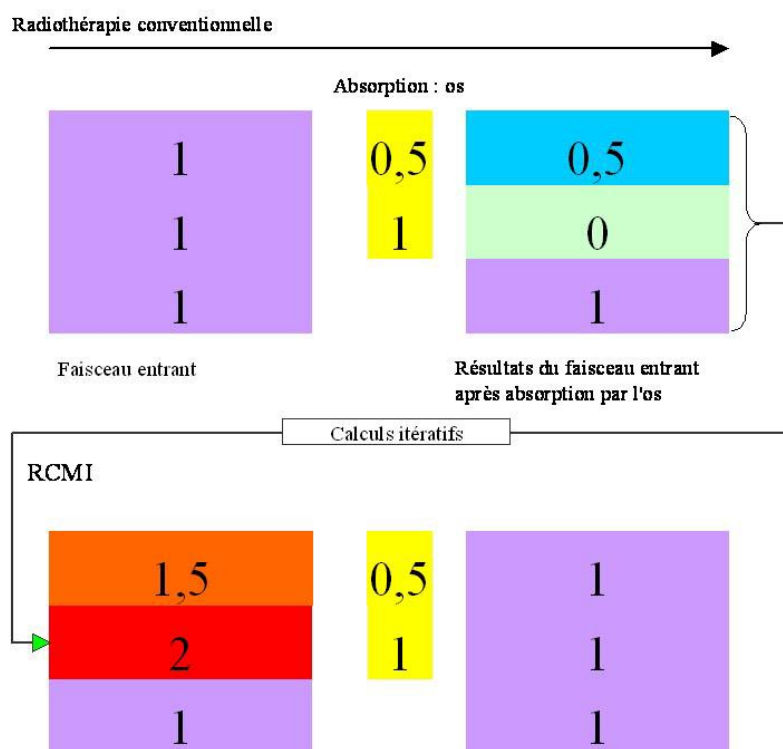


FIG. 2.16 – Le faisceau d'unité entrant pénètre dans le patient, une partie de l'énergie est absorbée par une structure osseuse : le faisceau devient hétérogène. En RCMI, le calcul de cette hétérogénéité sert à modifier l'intensité du faisceau entrant afin de rendre le faisceau homogène.

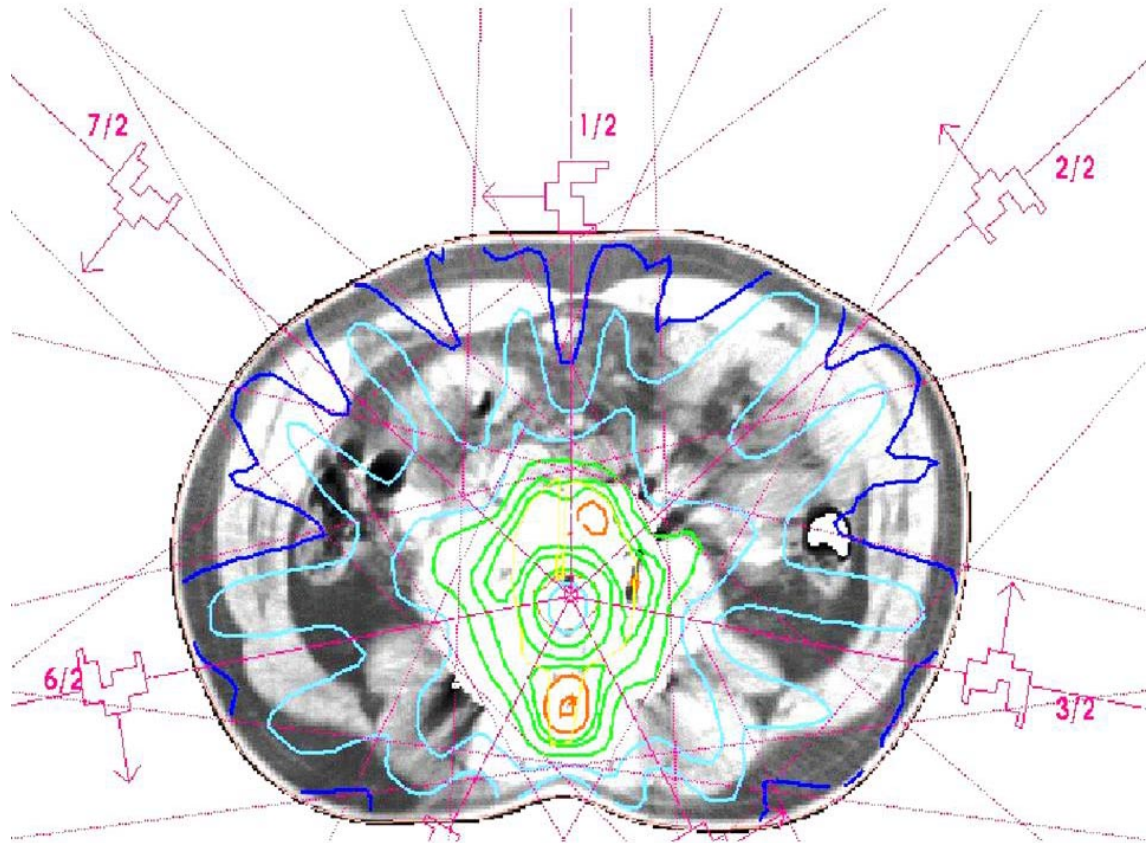


FIG. 2.17 – Exemple de RCMI. 7 faisceaux d'irradiation sont définis afin d'irradier une vertèbre, chaque faisceau est divisé en segments avec une intensité plus ou moins importante, ce qui permet de diminuer la dose d'irradiation au niveau du canal médullaire. Dans ce cas, la dose délivrée au centre du volume tumoral est inférieure à la dose délivrée en périphérie afin de préserver la moelle épinière.

La planification inverse module l'intensité de la dose grâce à l'interposition de lames issues du collimateur de façon statique ou dynamique (cf. fig. 2.17). Ceci est complètement différent de la planification actuelle qui simule des faisceaux d'après les paramètres introduits par l'utilisateur, selon l'approche « try and correct » où l'on affine le résultat au fur et à mesure. Cette technologie offre un potentiel de contrôle tumoral supérieur, dans la mesure où elle permet une escalade de dose tout en augmentant la conformité.

2.2.4.2.4 Conclusion Ainsi, la RC3D et la RCMi reposent sur le soin et la précision apportée lors de toutes les étapes du traitement mais surtout de l'étude de distribution tridimensionnelle de dose. Ces techniques sont d'une importance capitale car elles permettent de diminuer les effets secondaires sur les organes avoisinant ce qui permet alors d'augmenter la dose délivrée au volume tumoral, donc son contrôle local. Ce contrôle local est corrélé, pour certaines tumeurs, à la survie du patient.

Afin de déterminer les meilleures caractéristiques des faisceaux, il est donc nécessaire de localiser avec précision la tumeur et les structures d'intérêt, l'image est la base de cette planification.

La définition des différents volumes cibles et des organes critiques est cependant dépendante de l'interprétation des images par le radiothérapeute. Il reste de plus, à définir l'ampleur des marges à considérer autour du GTV (ou Gross Tumor Volume, le volume cible visible macroscopiquement), car, en pratique, le choix des marges de sécurité en RC3D et RCMi relève de l'expertise des médecins ou des protocoles de traitement admis. Hormis les contours cutanés externes et les contours osseux, les structures anatomiques des organes internes sont délimitées actuellement, au niveau des images scanner, par une segmentation manuelle ou parfois semi automatique : chaque structure d'intérêt est donc redessinée à la main, coupe par coupe. Outre les classiques problèmes de reproductibilité des tracés, cela représente un coût en temps important dépensé par l'équipe soignante.

2.2.5 Choix de la technique

2.2.5.1 La profondeur de la tumeur

La radiothérapie consiste à distribuer une dose donnée dans une tumeur. A dose égale, l'effet biologique est le même que l'on utilise du cobalt, des rayons X ou des électrons. On choisit donc tel ou tel appareil en fonction des propriétés balistiques de son rayonnement, c'est-à-dire de son pouvoir de pénétration dans les tissus. On peut parfois utiliser deux types de machines ou de rayonnement pour un même traitement, par exemple Cobalt ou X de 4 à 6 MeV sur la tumeur primitive, électrons sur les ganglions (O.R.L., anus). On peut également utiliser sur un même volume des photons et des électrons pour obtenir une dose plus homogène (faisceau mixte). La curiethérapie est indiquée chaque fois que la tumeur est accessible et suffisamment petite pour être entourée en totalité par les lignes radioactives.

La curiethérapie peut être utilisée seule (petit cancer de la lèvre, de la langue, de la peau, du col utérin) ou après une irradiation externe première selon la conception du « double volume cible » (cancer du sein, du canal anal, du col utérin au stade III, de l'oropharynx).

2.2.5.2 Le volume cible

La définition des volumes traités doit répondre à des critères stricts qui permettent de comparer les résultats, c'est la raison pour laquelle il y a lieu d'utiliser la terminologie de l'I.C.R.U. (International Commission on Radiation Units and Measurements) Report 62-1997, complément du Report

50-1993. Les volumes à irradier sont dénommés « volumes cible » et les volumes à protéger « organes à risque ».

2.2.5.2.1 GTV = Gross Tumor volume Il s'agit du volume tumoral macroscopique, c'est le volume qui est palpable, ou visible sur l'imagerie (scanner, IRM, ...). Après une chirurgie complète il n'y a plus de GTV. C'est encore le volume qui recevra logiquement la dose la plus forte.

2.2.5.2.2 CTV = Clinical Target Volume Volume cible anatomo-clinique. Il comprend le GTV ainsi que les extensions infra-cliniques non visibles sur l'imagerie, mais connues à partir de l'histoire naturelle de la maladie (atteintes ganglionnaires occultes par exemple).

2.2.5.2.3 PTV = Planning Target Volume Il s'agit du volume cible planifié. Il comprend le CTV et une marge de sécurité qui permet de prendre en compte les incertitudes liées non seulement aux variations de positionnement du patient mais aussi des organes, aux variations lors de l'exécution du traitement, du positionnement des faisceaux, et liées aux imperfections de l'appareillage. On le divise en :

- IM = Internal Margin
Ce volume permet d'être certain que le CTV soit irradié de façon homogène à la dose que l'on a prescrite.
- SM = Set up Margin

2.2.5.2.4 Volume traité C'est le volume inclus dans une isodose choisie par le radiothérapeute. Cette isodose correspond au volume qui doit être irradié afin d'atteindre l'objectif choisi : curatif ou palliatif.

2.2.5.2.5 Volume irradié Il correspond au volume qui doit recevoir une dose importante au regard de la tolérance des tissus sains. Ce volume est très variable selon la technique utilisée et les organes en cause. Il fait partie des critères d'optimisation des traitements.

2.2.5.3 Les champs d'irradiation

Ils dépendent du volume tumoral et des organes critiques car le traitement par radiothérapie nécessite de connaître précisément la localisation du volume tumoral à irradier. Le bilan pré-thérapeutique doit s'efforcer de préciser le siège exact de la tumeur et de ses extensions. Cela implique une série d'informations très variables selon les divers cancers.

- Description clinique minutieuse de la tumeur, si possible avec schéma ou photographie. Si la tumeur doit être enlevée avant l'irradiation il faut montrer le patient à l'oncologue radiothérapeute avant la chirurgie.
- Compte rendu endoscopique précis.
- Documents iconographiques complets (radiographie, échographie, scintigraphie). Les coupes de scanner sont des documents extrêmement précieux pour le radiothérapeute, car elles lui fournissent les contours du patient et des organes dans le plan transversal où sont effectués les calculs dosimétriques.
- Comptes-rendus opératoire et histologique complets et détaillés, indispensables pour la balistique et le choix des doses. Le chirurgien a pensé à repérer par des clips, les territoires ou lésions tumorales qu'il juge devoir être irradiés.

Au total, le dossier complet est transmis lors de la consultation de radiothérapie avec tous les documents nécessaires au centrage de l'irradiation.

Les organes critiques sont le deuxième élément avec le volume tumoral que le radiothérapeute doit considérer pour l'orientation, la dimension et la forme de ses champs d'irradiation. Les champs d'irradiation sont très variables selon le type d'appareil, le type de la tumeur, la nature des organes critiques. Le but est de donner une dose maximale à la tumeur et minima aux tissus sains.

- Selon la taille, on distingue schématiquement : des champs focalisés (de 4 à 15 cm de côté environ), des champs régionaux (PE : champ en mantelet ou en Y inversé de la maladie de Hodgkin), des irradiations hémicorporelles supérieures ou inférieures (la jonction est généralement située en L 4), des irradiations corporelles totales : dans les leucémies et les lymphomes avec chimiothérapie et greffe de moelle associée.

2.2.5.4 La dose

Elle est indissociable du facteur temps, la dose prescrite au niveau de la tumeur va dépendre d'une part du type de la tumeur, notamment son histologie et son volume et d'autre part de l'objectif curatif, palliatif ou symptomatique que l'on se fixe. Cette dose est inséparable du temps pendant lequel elle est distribuée. D'une façon générale, plus une même dose est étalée dans le temps plus son effet biologique diminue.

2.2.5.5 La radiothérapie curative

Le rythme est d'une séance de 2 Gy quotidienne sur le volume traité, 5 fois par semaine soit :
 – 10 Gy par semaine, 40 Gy en 4 semaines ou 60 Gy en 6 semaines.

A partir de ce schéma classique de très nombreuses variations ont été utilisées selon les objectifs cliniques.

2.2.5.5.1 La radiothérapie exclusive La radiothérapie exclusive permet le traitement de certaines tumeurs du sein, du col de l'utérus, de la peau, certains séminomes purs, ainsi que de certains stades précoces de la Maladie de Hodgkin.

2.2.5.5.2 Associations radio-chirurgicales Les associations radio-chirurgicales peuvent être utilisées soit en pré-opératoire soit en post-opératoire. En pré-opératoire elles peuvent servir à réduire le volume tumoral dans certains cas de cancer du rectum ou de cancer du col utérin, elles peuvent aussi permettre une diminution de la dissémination tumorale (flash pré-opératoire, cancer de vessie). En post-opératoire l'association radio-chirurgicale permet de stériliser les micro-foyers laissés en place, par exemple dans les cas de cancer du sein après tumorectomie.

2.2.5.5.3 Associations radio-chimiothérapies Il existe plusieurs modèles d'associations : concomitantes, séquentielles ou alternées. Ces associations peuvent être utilisées pour les tumeurs germinales non séminomateuses, la maladie de Hodgkins, les tumeurs pulmonaires, les tumeurs rectales, gastriques, œsophagiennes, ...

2.2.5.5.4 Irradiations multifractionnées Ce sont des irradiations comportant plusieurs séances par jour, généralement 2 séances espacées de 6 h minimum. Elles permettent de diminuer la dose par séance de 1,8 à 1,2 Gy (respect des tissus sains à renouvellement lent) et de raccourcir la durée des traitements (lutter contre la repopulation cellulaire). Tout ou partie de l'irradiation peut être

faite en multi-fractionnement. Ces modes d'irradiation sont encore en évaluation clinique, et sont utilisés essentiellement dans le cadre de radiothérapie à visée curative.

2.2.5.6 La radiothérapie palliative

Elle peut être réalisée devant l'extension locale de la tumeur, à visée hémostatique, antalgique ou décompressive. Son effet est important, rapidement obtenu et souvent durable. On utilise des fractionnements particuliers pour réduire la durée des traitements.

2.2.5.6.1 Les irradiations concentrées Elles sont bien adaptées aux traitements à visée palliative. Elles permettent de distribuer en une ou deux semaines des doses dont l'effet biologique est assez élevé et qui nécessiteraient trois à quatre semaines d'irradiation à un rythme classique. Ces différents schémas d'irradiation ne sont pas identiques sur le plan biologique.

2.2.5.6.2 Les irradiations flash Elles sont volontiers utilisées dans la radiothérapie symptomatique notamment à titre antalgique chez des malades que l'on hésite à trop déplacer pour des raisons de confort. On se sert souvent de séance flash unique pour les irradiations corporelles totales ou hémicorporelle.

2.3 Le mélanome de la choroïde

2.3.1 Anatomie

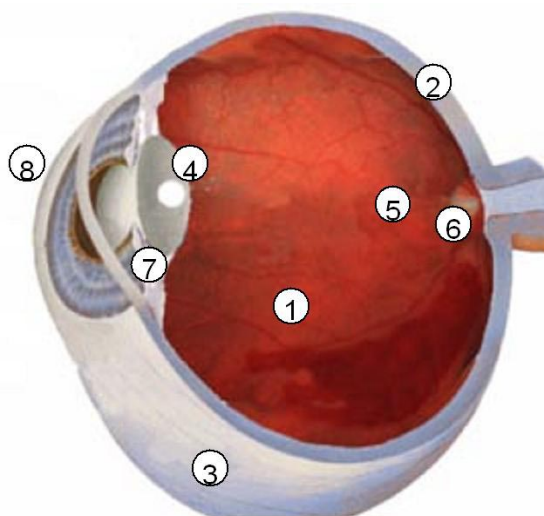


FIG. 2.18 – Anatomie de l'œil. (1) : rétine ; (2) : choroïde ; (3) sclère ; (4) cristallin ; (5) macula ; (6) : émergence du nerf optique ; (7) iris ; (8) : cornée.

L'œil est constitué de différents éléments (cf. fig. 2.18). La paroi oculaire, elle-même constituée au niveau de la partie postérieure de la sclère, la choroïde et la rétine, limite le globe oculaire. Sa localisation précise est primordiale pour le traitement par protonthérapie.

Les structures auxquelles nous nous intéressons en radiothérapie sont représentées par le cristallin, la macula, le nerf optique et la tumeur.

Le cristallin Il représente la lentille de l'œil, sa forme peut se modifier afin de faire varier la puissance de cette lentille. Sa localisation précise est nécessaire car le cristallin peut s'opacifier après exposition à un rayonnement.

La macula Classiquement la macula regarde alors que la rétine voit. La macula est la zone de la rétine avec la plus grande densité de cellules visuelles. C'est aussi une zone très sensible au rayonnement. Sa localisation précise est donc nécessaire afin de conserver la fonction oculaire.

Le nerf optique C'est par son intermédiaire que les informations sont communiquées au cerveau. Il participe aussi à la fonction oculaire, il est donc important qu'il soit localisé avec précision.

La tumeur Le mélanome est localisé le plus souvent au niveau de la tunique vasculaire de l'œil. Mais, il peut aussi naître au niveau de l'iris, du corps ciliaire ou de la conjonctive, dans une proportion dix fois moindre [261].

2.3.2 Epidémiologie

Il s'agit d'un cancer à évolution très lente qui se développe le plus souvent dans la choroïde.

2.3.2.1 Fréquence

INCIDENCE ANNUELLE POUR 100 000 HAB	
Monde	0,52
Europe	0,61
Afrique	0,02
Chine	0,03
Danemark	1,45
Écosse	1,34
Grande-Bretagne	0,64
Japon	0,045
Nouvelle Zélande	0,35
Océanie	1
USA	0,6

TAB. 2.1 – Incidence du mélanome selon la géographie.

Les mélanomes oculaires sont des tumeurs rares de l'adulte d'âge médian [314]. Leur incidence en Europe est estimée à 0,61/100 000 hab. par an (cf. tab. 2.1). En France, ne disposant pas de registre sur le mélanome de la choroïde, elle a été estimée par Vidal à 0,73/100 000 hab. par an [287]. La grande stabilité de cette incidence a été rapportée par la plupart des auteurs [5, 168].

2.3.2.2 Facteurs de risque

2.3.2.2.1 Facteurs liés à l'hôte L'incidence est supérieure chez l'homme [262, 104, 132, 172]. Un rôle hormonal protecteur est évoqué [249]. La survie de la femme serait supérieure à celle de l'homme, tous types histologiques confondus. L'âge moyen est de 55 ans [213]. Le phénotype blanc a une incidence supérieure au phénotype noir et jaune [131, 124, 256]. Il existe des cas familiaux de mélanome de la choroïde [73]. Sur nævus d'ïta, la survenue d'un mélanome de la choroïde survient

	Epaisseur	Diamètre
T1a	ép < 2 mm	D < 7 mm
T1b	2 < ép < 3 mm	7 < D < 10 mm
T2	3 < ép < 5 mm	10 < D < 15 mm
T3	ép > 5 mm	D > 15 mm
T4	Extension extra-sclérale	

TAB. 2.2 – Classification TNM des mélanomes de la choroïde.

dans 5 à 25 % des cas, de même, sur mélanocytose oculaire ou oculodermique, le risque est plus important. Un nævus oculaire sur 5000 dégénère en mélanome de la choroïde. La fréquence des mélanomes de la choroïde est plus importante chez les individus aux yeux clairs.

2.3.2.2.2 Environnement Le risque de survenue du mélanome de la choroïde est plus important chez les sujets du nord, à peau peu colorée et porteurs de plus de 10 nævi cutanés [244]. De plus l'exposition aux UVB et UVA est un facteur de risque. Le mélanome de la choroïde est donc le plus souvent retrouvé chez un homme de la soixantaine, fréquemment de race blanche et vivant dans les régions ensoleillées.

2.3.3 Anatomopathologie

2.3.3.1 Macroscopie

Sur pièce d'énucléation, le mélanome de la choroïde se présente sous une forme le plus souvent globuleuse, bien limité, bombant dans le vitré. La tumeur repousse la rétine sans l'envahir car elle est protégée par la membrane de Bruch. Lorsque celle-ci est rompue, la tumeur prend la forme classique d'un champignon. Au centre de la tumeur, la structure est hétérogène avec des lacs sanguins, des zones de nécrose pseudokystique et de dégénérescence myxoïde. La couleur est variable selon la pigmentation. On note parfois, en surface, des pigments orange de grande valeur diagnostique. Les cellules de mélanomes malins peuvent parfois envahir les niveaux des voies de passages : nerf optique, veines vortiqueuses, orifices scléraux des pédicules ciliaires.

2.3.3.2 Microscopie

C'est la classification de Weber [289] adoptée par l'OMS, où l'on distingue 3 groupes.

Le groupe à prédominance de cellules fusiformes, qui sont cohésives et poussent en palissade, avec de rares figures mitotiques. Le groupe à prédominance de cellules épithélioïdes qui sont pléomorphes, faiblement cohésives et présentent de nombreuses figures mitotiques. Le groupe mixte : association des 2 types précédents.

30 % des tumeurs sont de type fusiforme exclusif, contre 5 % de type épithélioïde exclusif, enfin 65 % des tumeurs possèdent les deux types cellulaires.

2.3.3.3 Classification TNM

Adoptée en 1983, elle prend en compte l'épaisseur, le diamètre de la tumeur ainsi que l'extension extra-sclérale (cf. tab. 2.2).

2.3.4 Pronostic

Le pronostic du mélanome choroïdien est médiocre avec une survie globale de 52 % à 10 ans [213]. Le décès est consécutif dans la plupart des cas à l'extension métastatique. Celle-ci est essentiellement hépatique (56 %), voire sous-cutanée (24 %). Elle est plus rarement pulmonaire (7 %), osseuse (7 %) ou cérébrale (2 %) [191, 106]. L'apparition de ces métastases, pouvant survenir jusqu'à dix ans après le traitement, assombrit considérablement le pronostic car la survie à un an n'est alors plus que de 13 %.

Parmi les facteurs pronostiques les plus mauvais, on retiendra : le type cellulaire épithélioïde, la localisation pré-équatoriale, la taille tumorale supérieure à 1 mm, l'activité mitotique, l'infiltration scérale, la pigmentation abondante, et la nécrose.

2.3.5 Radiobiologie

2.3.5.1 Radiosensibilité

2.3.5.1.1 Les mélanomes Les mélanomes dans leur ensemble, y compris les mélanomes oculaires, sont considérés comme des tumeurs radiorésistantes. Ils présentent une courbe de survie avec un épaulement large ($>2\text{Gy}$), ce qui est évocateur d'une grande capacité de réparation des lésions radioinduites de l'ADN [274, 226]. Une proportion de plus de 50 % des cellules survivent après une fraction de 2 Gy. Le degré élevé de différenciation cellulaire, et un temps de doublement long variant de deux mois à plusieurs années [42, 97, 10], sont des arguments en faveur d'une grande radiorésistance, selon la loi classique de Bergonié et Tribondeau (1906) [275].

2.3.5.1.2 Le mélanome de la choroïde Pour les mélanomes oculaires, ce sont les cellules épithélioïdes, peu différenciées, et aussi les cellules les plus pigmentées qui apparaissent les plus radiosensibles sur les études rétrospectives d'énucléation post-radiothérapie [180, 107]. Il n'est pourtant pas possible de prédire de façon fiable cette radiosensibilité sur les seules données de l'examen histologique conventionnel [148], en raison de la grande variabilité des réponses individuelles après irradiation [6]. Il a été montré *in vitro* que les cellules de la région centrale de ces tumeurs poussaient plus facilement en culture après irradiation, cela est sans doute lié à une radiorésistance par hypoxie [38]. De plus la partie distale de la tumeur recevrait une dose biologique équivalente plus importante que la partie proximale [54].

Enfin, il faut noter que si l'action curatrice des rayonnements est due à une action directe sur les cellules tumorales, elle pourrait aussi être secondaire à un effet indirect sur les structures vasculaires, comme cela est suggéré par les études histologiques réalisées après énucléation ou par les modifications de l'examen Doppler lors de la surveillance. Ce dernier semble pouvoir contrôler l'efficacité de l'irradiation [301].

2.3.5.2 Réponse au traitement

Il apparaît, chez des patients énucléés en raison de complications radiques graves, que des cellules tumorales en mitose sont parfois retrouvées longtemps après l'irradiation [238, 250, 175]. Cela doit être interprété comme le reflet du très long temps de doublement de ces tumeurs et de la faible proportion de cellules engagées dans le cycle. Ainsi, sur les énucléations réalisées plus tardivement après protonthérapie on retrouve des images de nécroses plus fréquentes et de plus haut degré [80]. Chez les patients qui présentent une régression tumorale rapide après irradiation, on note plus fréquemment une extension métastatique, et leur pronostic vital est plus sombre [11]. A

l'opposé, sont également de mauvais pronostic les tumeurs qui ne répondent pas ou qui poussent sous radiothérapie.

La récurrence locale assombrit elle aussi le pronostic, avec une survie globale à 5 ans qui chute de 85 % en cas de contrôle local à 58 % en l'absence de celui-ci [290].

Les données expérimentales radiobiologiques sont nombreuses pour les mélanomes oculaires, pourtant la dose thérapeutique « idéale » n'est pas à l'heure actuelle bien établie [235, 146]. Par « idéale » on entend celle qui assurerait une probabilité maximale de stérilisation tumorale et minimale d'effets latéraux sur les structures saines de l'œil.

2.3.5.3 Radiosensibilité des structures oculaires saines

Le cristallin, de par sa structure particulière, est l'élément le plus sensible aux radiations, les autres tissus oculaires semblent beaucoup moins radiosensibles. Nous allons voir séparément la radiosensibilité de chaque structure composant le globe oculaire.

2.3.5.3.1 Le cristallin Parmi les différents éléments constituant le globe oculaire, c'est la zone germinale de l'épithélium du cristallin qui est la plus radiosensible. Le turn-over cellulaire étant lent, les cataractes menant à la cécité peuvent être observées longtemps après l'irradiation.

Ces cataractes sont rares pour des doses d'irradiations inférieures à 2 Gy, mais constantes au-delà de 7,5 Gy en une dose unique ou 11 à 12 Gy en irradiation fractionnée.

2.3.5.3.2 La rétine La rétine semble avoir une radiosensibilité proche des tissus nerveux, mais elle présente le risque de glaucome néovasculaire après ischémie rétinienne radique. Celui-ci peut être prévenu par une pan-photocoagulation au laser [12].

2.3.5.3.3 Le nerf optique Le nerf optique présente des lésions de type ischémique au-delà de 60 Gy, délivré avec des doses journalières supérieures à 1,8 Gy [202, 188]. Ces neuropathies optiques dans leur phase aiguë semblent accessibles à un diagnostic ultrasonographique [169].

2.3.5.3.4 La sclère La sclère semble être extrêmement radiorésistante, si l'on tient compte des doses qu'elle reçoit lors d'une brachythérapie, et moins de 10 % de traces de nécroses sclérales sont retrouvées à l'histologie après curiethérapie par ^{106}Ru , et cela uniquement lorsque des cellules tumorales infiltraient la sclère [208]. Toutes ces complications tardives font vraisemblablement appel à une atteinte de la microcirculation dans leur étiopathogénie [167, 165].

2.3.5.3.5 L'appareil lacrymal L'appareil lacrymal peut tolérer des doses allant de 30 à 40 Gy en fractionnement classique (2 Gy par jour, 5 jours par semaine), au-delà desquelles peut se développer une insuffisance lacrymale. Des kératites chroniques sont observées à partir de doses supérieures à 50 Gy en fractionnement classique.

2.3.6 Diagnostic

La clinique du mélanome de la choroïde est assez pauvre, il s'agit soit de l'atteinte rétinienne, soit de la clinique des complications. Il peut s'agir de déformation du champ visuel, de l'apparition d'un point aveugle.

Le diagnostic s'établit le plus souvent lors d'un examen de routine, ou lors d'une complication : poussée inflammatoire du globe oculaire lors d'une nécrose tumorale partielle, hémorragie du vitrée ou décollement de rétine. Enfin, il peut s'agir d'une amputation du champ visuel.

L'examen du fond d'œil est essentiel au diagnostic. Il montrera une masse arrondie plus ou moins hyperchromique, parfois en forme de champignon lorsque la tumeur aura franchi la membrane de Bruch et s'étendra dans le vitrée. Le diagnostic différentiel, avec les métastases choroïdiennes, les hémangiomes ou les hématomes, est donc relativement simple. Par contre, celui des naevus ou des hypertrophies congénitales de l'épithélium pigmentaire est plus délicat. Aussi pour les cas douteux, une épreuve d'abstention-surveillance trimestrielle permet de trancher.

2.3.7 Indications thérapeutiques

Les indications thérapeutiques seront fonction des facteurs liés à la tumeur et des facteurs liés au patient (cf. tab. 2.3).

INDICATIONS	SITUATION
Abstention - surveillance	mélanome de petite ou moyenne taille « dormant »
Photocoagulation	petites tumeurs proches de structures cliniques
Radiothérapie (protons, curiethérapie)	tumeur de petite ou moyenne taille, ou plus grosse tumeur si sur œil unique et possibilité de vision correcte
Énucléation	tumeur de très grande taille, extension au-delà du globe, échec local des traitements conservateurs

TAB. 2.3 – Synthèse des indications relatives de l'abstention-surveillance, de la photocoagulation, des traitements par radiothérapie conservateurs et de l'énucléation en fonction de différentes données.

2.3.7.1 Lié à la tumeur :

- la taille tumorale,
- la vitesse de croissance,
- l'extension locale du mélanome,
- la localisation.

2.3.7.2 Lié au patient :

- la qualité fonctionnelle de l'œil opposé,
- l'acuité visuelle actuelle et prévisible de l'œil atteint,
- l'âge,
- le statut physiologique et psychologique du patient.

2.3.8 Traitement

Classiquement de découverte tardive, le traitement reposait sur la seule énucléation jusqu'à ce que Zimmerman émette l'hypothèse que cette intervention favoriserait l'essaimage métastatique [241, 179, 313], mais cet argument est depuis discuté [245, 142].

En raison de la rareté de l'extension extra-oculaire au moment du diagnostic, du désir de préserver la fonction visuelle et d'éviter la morbidité de la chirurgie radicale, les méthodes conservatrices sont devenues le traitement de choix pour les tumeurs de petite et moyenne taille, c'est-à-dire

inférieures à 15 mm de diamètre et 5 mm de hauteur [208]. Parmi les méthodes thérapeutiques disponibles, les indications relatives de l'abstention-surveillance, de la photocoagulation au laser, de la radiothérapie ou de la chirurgie, sont bien codifiées [208, 251]. Par contre, la multiplicité des techniques d'irradiation rendent le choix de l'une d'entre elles difficile, bien qu'elles ne soient pas strictement équivalentes sur le plan physique ou radiobiologique.

Bien que cette tumeur soit considérée classiquement comme radiorésistante et soit localisée dans un organe éminemment radiosensible; la majorité des traitements conservateurs font appel aux radiations ionisantes.

2.4 Les tumeurs cérébrales

L'omniprésence des images tout au long de la préparation d'un plan de traitement, a fait comprendre dès 1993 l'intérêt de réaliser des plans de traitement 3D virtuels [227, 151] pour les tumeurs cérébrales, puisque cela offre la possibilité de simuler la position des faisceaux d'irradiation sans que le patient soit présent durant l'étape de simulation. Les tumeurs primitives du Système Nerveux Central (SNC) sont pour leur très grande majorité des tumeurs d'origine gliale : astrocytaire ou oligogliale. Le traitement de ces tumeurs gliales fait appel à la chirurgie et à la radiothérapie. Le gliome malin est la plus redoutable tumeur gliale, la survie moyenne est d'environ 12 mois. Le diagnostic histologique nécessite une biopsie ou une résection chirurgicale, celle-ci peut aussi soulager un effet de masse et doit préserver la fonction cérébrale. La résection totale de la tumeur n'est souvent pas possible et la radiothérapie est habituellement nécessaire. Nous allons présenter brièvement l'anatomie cérébrale, puis la diversité des tumeurs cérébrales, l'épidémiologie, la classification, les différents traitements et nous verrons les aspects particuliers de la radiothérapie cérébrale.

2.4.1 Anatomie

Nous allons décrire brièvement la morphologie de l'encéphale et les principales structures le composant et présentant un intérêt en radiothérapie. Son poids moyen est de 1400 à 1800 grammes. Le cerveau est placé dans la boîte crânienne où il repose sur la base du crâne, il est entouré par une toile fibreuse très épaisse appelée dure-mère qui tapisse la face interne du crâne et forme un repli sous le cerveau appelé tente du cervelet. Elle forme aussi un repli vertico-sagittal entre les deux hémisphères du cerveau constituant une cloison médiane appelée faux du cerveau. Deux loges fibreuses se trouvent délimitées : en haut la loge cérébrale qui contient les deux hémisphères du cerveau, en bas la loge cérébelleuse qui contient le cervelet et le tronc cérébral.

2.4.1.1 Les méninges

Le cerveau est recouvert de trois méninges :

- la dure-mère est la méninge la plus épaisse,
- l'arachnoïde tapisse la face interne de la dure-mère,
- la pie-mère tapisse la surface du cerveau en épousant étroitement les replis, les scissures et les circonvolutions du cerveau.

Entre l'arachnoïde et la pie-mère se trouve l'espace sub-arachnoïdien qui est occupé par le liquide cérébro-spinal. Le névraxe baigne totalement dans le liquide cérébro-spinal, qui est situé à l'extérieur et à l'intérieur du névraxe. On distingue :

- le département interne, constitué par quatre ventricules : les ventricules latéraux dans les hémisphères cérébraux, le 3ème ventricule est placé profondément sur la ligne médiane, entre

les deux thalamus. Il communique par un orifice étroit (trou de Monro) avec les ventricules latéraux qui sont des cavités placées au sein de chaque hémisphère. Le quatrième ventricule est situé dans le tronc cérébral. Ces cavités communiquent entre elles et le département externe.

- Le département externe représenté par l'ensemble des espaces sub-arachnoïdiens. Certains espaces sont plus vastes : citerne basilaire, lac cérébelleux supérieur et lac cérébelleux inférieur.

Les deux départements communiquent par le foramen de Magendie, à la face dorsale du tronc cérébral.

2.4.1.2 Aspect extérieur

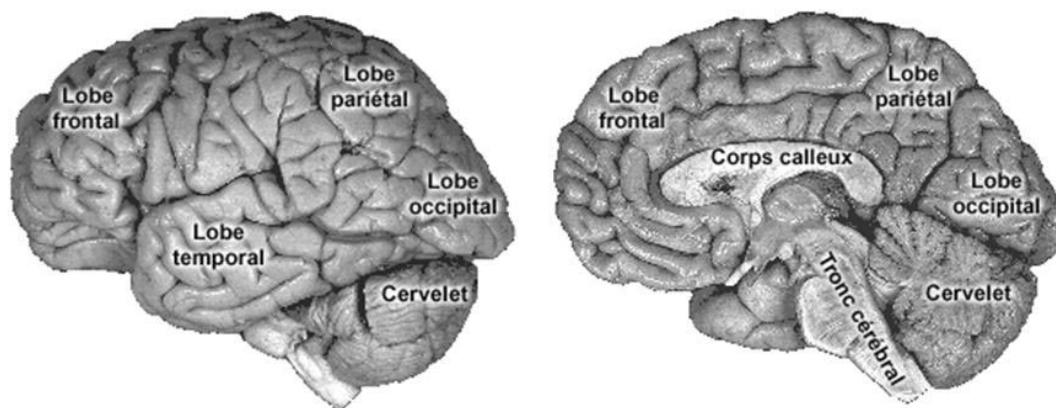


FIG. 2.19 – face externe (gauche) et interne (droite) de l'encéphale.

On distingue 3 scissures principales sur la face latérale de chaque hémisphère (cf. fig. 2.19) :

- le sillon central ou scissure de Rolando,
- le sillon latéral ou scissure de Sylvius,
- le sillon occipital transverse ou scissure perpendiculaire externe.

Les scissures délimitent des lobes : le lobe frontal, le lobe pariétal, le lobe temporal, le lobe occipital. La surface des lobes est parcourue par des sillons moins profonds que les scissures. Ces sillons délimitent des circonvolutions cérébrales.

2.4.1.3 Face médiale de l'hémisphère

Sur la face médiale, on distingue une circonvolution particulière, appelée circonvolution limbique. Au-dessus de la circonvolution limbique, on distingue le lobe frontal.

2.4.1.4 Morphologie interne de l'encéphale

2.4.1.4.1 Le corps calleux Le corps calleux a la forme d'une lame de substance blanche, à disposition sagittale et disposée entre les deux hémisphères (cf. fig. 2.20 et 2.21). La face supérieure est au fond de la fissure longitudinale du cerveau. La face inférieure répond au fornix (trigone) et aux ventricules latéraux. Les fibres nerveuses du corps calleux réunissent les territoires corticaux des deux lobes frontaux, des deux lobes pariétaux et des deux lobes occipitaux.

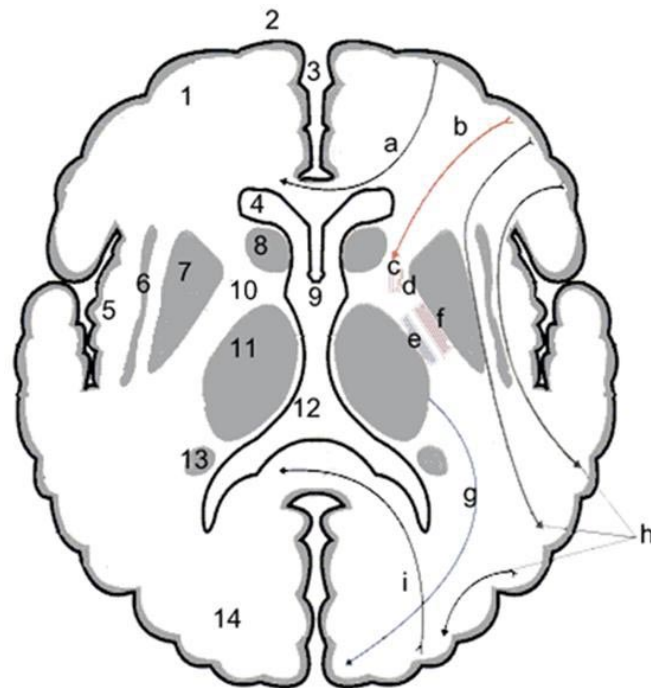


FIG. 2.20 – Coupe axiale de l'encéphale. (1) : lobe frontal, (2) : pôle frontal, (3) : fissure longitudinale du cerveau (faux du cerveau), (4) : cornes frontales des ventricules cérébraux, (5) : insula, (6) : avant mur, (7) : noyau lenticulaire (pallidum et putamen), (8) : tête du noyau caudé, (9) : colonne du fornix (trigone), (10) : capsule interne, (11) : thalamus, (12) : 3ème ventricule, (13) : queue du noyau caudé, (14) : pôle occipital. (a) : radiations du corps calleux, (b) : faisceau fronto-pontin d'Arnold, (c) : genou de la capsule interne, (d) : faisceau géniculé, (e) : faisceau thalamo-pariétal, (f) : faisceau cortico-spinal, (g) : radiations optiques, (h) : fibres d'association intra-hémisphériques, (i) : radiations du corps calleux.

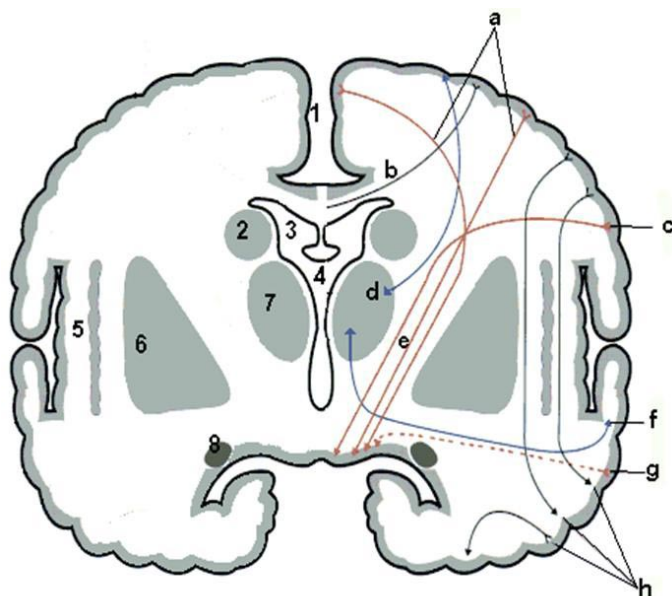


FIG. 2.21 – Coupe frontale de l'encéphale. (1) : fissure longitudinale du cerveau (faux du cerveau), (2) : noyau caudé, (3) : ventricule latéral, (4) : colonne du fornix (trigone), (5) : insula, (6) : noyau lenticulaire (pallidum et putamen), (7) : thalamus, (8) : queue du noyau caudé. (a) : faisceau cortico-spinal, (b) : radiations du corps calleux, (c) : faisceau géniculé, (d) : faisceau thalamo-pariétal, (e) : capsule interne, (f) : radiations auditives, (g) : faisceau temporo-pontin, (h) : fibres d'association intra-hémisphériques.

2.4.1.4.2 Le fornix (ou Trigone) Il est formé de deux cordons de fibres nerveuses, appelés piliers, enroulés d'avant en arrière, et accolés dans leur moitié antérieure. L'ensemble a la forme d'un X. Chaque cordon relie l'hippocampe au tubercule mamillaire, du même côté. Quelques fibres sont croisées. Le fornix est placé sous le corps calleux.

2.4.1.4.3 La substance blanche centrale Elle occupe l'espace compris entre le cortex, les noyaux gris centraux et les ventricules. On lui distingue plusieurs territoires appelés capsule extrême, capsule externe, capsule interne, centre ovale. Cette substance blanche contient des fibres nerveuses myélinisées issues des cellules du cortex ou y parvenant. La substance blanche est principalement constituée par les axones qui sont les prolongement cellulaire neuronaux, ils sont moins sensibles à l'irradiation que le corps cellulaire.

2.4.1.4.4 La substance grise La substance grise est constituée par les corps cellulaires dans lesquels on retrouve le noyau cellulaire contenant l'ADN, elle est donc sensible à l'irradiation. Le positionnement précis des différentes structures cérébrales est important pour la radiothérapie cérébrale puisque l'on cherche à éviter, lorsque cela est possible, l'irradiation à une dose importante de ces structures cérébrales qui composent la substance grise. Ces structures peuvent être considérées comme des organes à risque (OAR) pour l'encéphale.

1. Le cortex cérébral

L'écorce grise recouvre toute la surface extérieure des hémisphères et s'enfonce entre les circonvolutions en suivant les lèvres des scissures et des sillons (néo-cortex). Elle est formée de cellules nerveuses disposées en 6 couches. Certaines sont des cellules d'association, d'autres des cellules réceptrices des sensibilités et des activités sensorielles, d'autres enfin, les plus grandes, sont des cellules motrices. Sous le cortex se trouve la substance blanche centrale au sein de laquelle sont situés de volumineux noyaux gris. Ce sont des centres sous-corticaux appelés noyaux gris centraux. Ils sont composés des corps striés et du thalamus.

2. Les noyaux gris centraux

Ce sont les corps striés et le thalamus.

– Les corps striés (striatum).

Chaque corps strié est formé de 3 noyaux gris : le noyau caudé, le noyau lenticulaire et le claustrum ou avant-mur. Le noyau lenticulaire est lui-même formé de deux parties : la partie externe s'appelle putamen et la partie interne s'appelle pallidum. Ce sont des centres sous-corticaux de la fonction motrice. Ils sont responsables de la motricité automatique. Ils sont en connexion avec le cortex moteur au-dessus et les noyaux sous-jacents.

– Le thalamus.

Il est composé de la coalescence de plusieurs noyaux. Cette masse de substance grise est le grand carrefour auquel aboutissent toutes les sensibilités et les impressions sensorielles. C'est un véritable centre de triage qui répartit ensuite les informations sur les différentes zones du cortex. Le thalamus contient de nombreux noyaux.

2.4.2 Epidémiologie

L'incidence des tumeurs cérébrales est relativement rare, elle est de 11,5 pour 100 000 personnes/années, elle a été étudiée par le groupe d'étude des tumeurs cérébrales, le CBTRUS [4], qui fournit des informations détaillées concernant les différents types de tumeurs chez les hommes et les femmes (cf. tab. 2.4). L'incidence des tumeurs cérébrales varie au cours de l'âge, le pic de survenue

CLASSIFICATION OMS	HOMME		FEMME		TOTAL	
	n	taux	n	taux	n	taux
Tumeurs des tissus neuro-épithéliaux	5 934	7,20	4 701	5,05	10 635	6,04
Tumeurs des nerfs crâniens et spinaux	633	0,74	724	0,77	1 357	0,76
Tumeurs des méninges	1 641	1,95	3 616	3,51	5 257	2,78
Lymphomes et leucémies	562	0,60	284	0,28	846	0,43
Tumeurs des germinales	98	0,14	29	0,04	127	0,09
Tumeurs de la région sellaïre	889	1,04	963	1,01	1 853	1,01
Extensions locales de tumeurs régionales	21	0,03	24	0,02	45	0,02
Tumeurs non classées	319	0,38	326	0,29	645	0,33
TOTAL	10 097	12,07	10 667	10,97	20 765	11,47

TAB. 2.4 – Incidence pour 100 000 personnes par an ajustée à la population standard selon le CBTRUS [4].

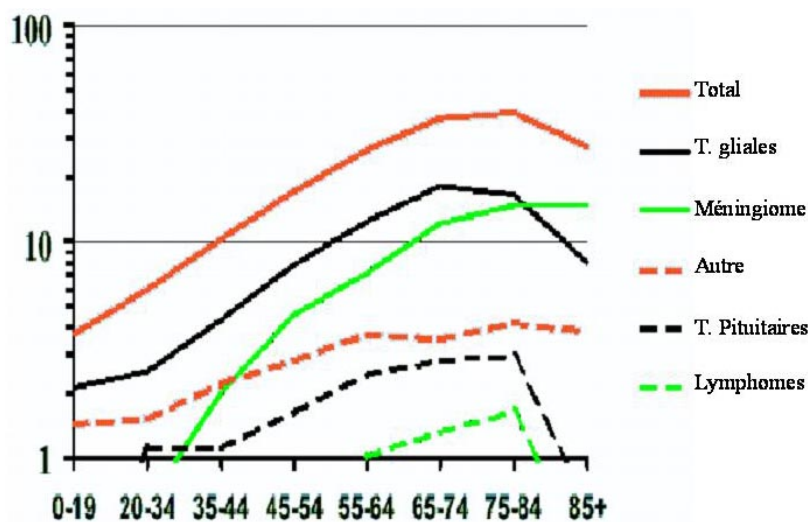


FIG. 2.22 – Variation de l'incidence des tumeurs cérébrales au cours de l'âge.

TUMEUR	ANOMALIE CONSTATEE
Astrocytome	Surexpression des oncogènes C-cis, c-erb B, gli Délétion du loci du chromosome : 10, 17
Médulloblastome	Surexpression des oncogènes Myc
Méningiome	Délétion du loci du chromosome : 22
Neurinome du VIII	Délétion du loci du chromosome : 17, 22
Oligodendrogliome	Délétion du loci du chromosome : 1p, 19q

TAB. 2.5 – Oncogénèse des tumeurs du SNC.

SYNDROME	TUMEUR ASSOCIEE
Sclérose tubéreuse	C. géantes subépendymaires
Von Hippel-Lindau	Hémangioblastome
Li-Fraumeni	GBM
Neurofibromatose	Gliome, méningiome, ...
Syndrome de Turcot	GBM, médulloblastome

TAB. 2.6 – Syndromes des tumeurs du SNC.

des tumeurs cérébrales de l'adulte se situe vers 75 ans (cf. fig. 2.22). Pour les tumeurs gliales et les tumeurs de la région sellaire, l'incidence croît régulièrement jusqu'à 75 ans pour décroître ensuite. Pour les méningiomes, l'incidence augmente avec l'âge.

Les mécanismes de survenue des tumeurs cérébrales restent peu clairs, la cause des tumeurs cérébrales est inconnue dans la très grande majorité des cas [309].

L'hypothèse généralement admise est celle de cellules normales subissant des altérations génétiques contrôlant le cycle de division de la cellule. Il résulterait de ces altérations une prolifération cellulaire non contrôlée. Certaines caractéristiques génétiques communes sont retrouvées dans les tumeurs du SNC. Il peut s'agir soit de la sur-expression d'un oncogène, soit de la perte d'une zone spécifique d'un chromosome dont le résultat est l'inactivation de gènes suppresseurs de tumeurs (cf. tab. 2.5).

Actuellement, il n'a pas été mis en évidence de relation entre la survenue de tumeur cérébrale et des facteurs environnementaux comme, par exemple, la proximité avec les champs électromagnétiques ou l'utilisation de haute fréquence [308]. Dans de rares cas, il peut exister des facteurs héréditaires [307] et parfois un dérèglement du système immunitaire. D'autre part, certaines tumeurs cérébrales peuvent se voir associées à d'autres pathologies, réalisant des divers syndromes (cf. tab. 2.6).

2.4.3 Classification des tumeurs cérébrales

TUMEUR	ORIGINE
Méningiome	Méninges
Tumeur de la région sellaire	Poche de Rathke
Tumeur germinale	Cellules germinales
Lymphome primitif	Lymphocytes
Métastases	Tumeurs diverses
Tumeurs des tissus neuro-épithéliaux	SNC

TAB. 2.7 – Origine des tumeurs cérébrales de l'adulte.

Les tumeurs cérébrales peuvent être de différentes origines, les tumeurs malignes d'origine neurologique, comme par exemple le neuroblastome, se retrouvent principalement chez l'enfant, car les neurones perdent la capacité de se multiplier vers l'adolescence. Les tumeurs cérébrales de l'adulte ont donc une autre origine que le neurone (cf. tab. 2.7), elles sont souvent issues des tissus neuro-épithéliaux (cf. tab. 2.8).

La classification de l'Organisation Mondiale de la Santé (OMS) des tumeurs cérébrales regroupe les tumeurs bénignes et les tumeurs malignes. La différence entre ces deux types est parfois difficile, certaines tumeurs bénignes pouvant être malignes par leur localisation. D'autres tumeurs bénignes

TUMEUR	ORIGINE
Astrocytiques	Astrocytes
Oligodendrogiales	Oligodendrocytes
Épendymaires	Cellules du canal de l'épendyme
Plexus choroïdes	Cellules des plexus choroïdes
Tumeurs du neuro-ectoderme périphérique (PNET)	Cellules embryonnaires
Tumeurs pinéales	Glande pinéale
Neurinome et tumeurs mixtes	Nerf
Gliomes mixtes	Cellules gliales

TAB. 2.8 – Tumeurs développées au sein des tissus neuro-épithéliaux.

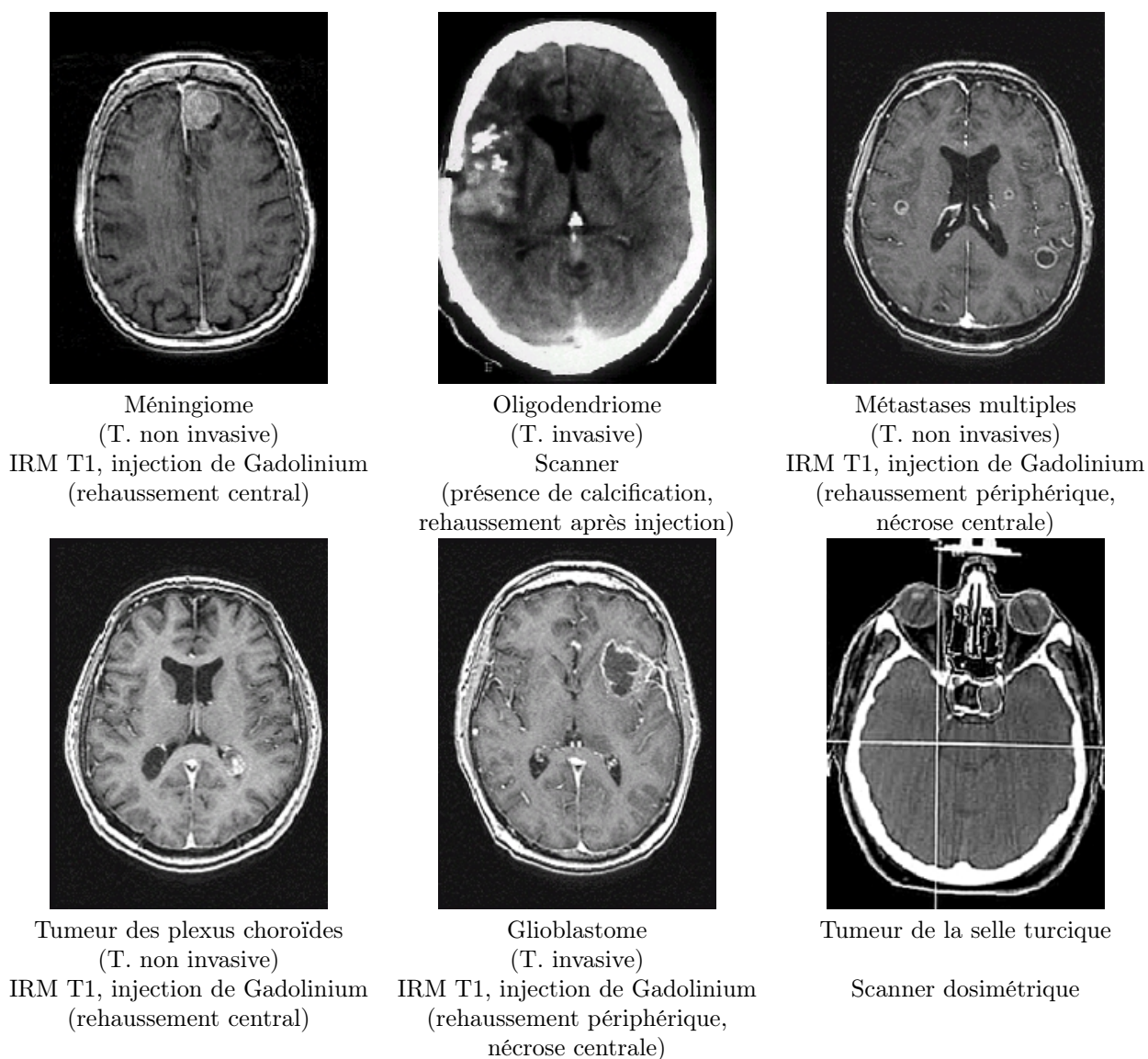


FIG. 2.23 – Imagerie des différents types de lésions cérébrales.

se transforment au cours du temps en tumeurs malignes, d'autres enfin peuvent être bénignes par endroit et malignes par ailleurs. Les critères permettant de classer les tumeurs en bénin et malin doivent être interprétés avec finesse. On distingue les méningiomes et les tumeurs de la région sellaire, au niveau de la selle turcique qui peuvent être bénignes ou malignes. Les tumeurs germinales, les lymphomes et autres tumeurs hématologiques sont le plus souvent malignes. Les métastases cérébrales sont toujours malignes. Les tumeurs développées au sein des tissus neuro-épithéliaux peuvent être bénignes ou malignes. Les tumeurs cérébrales peuvent avoir différentes caractéristiques qui leur sont propres, les tumeurs invasives vont être souvent accompagnées d'un œdème, la dissémination peut se faire par la voie du LCR (par exemple en cas de tumeur périventriculaire) ou par voie vasculaire (par exemple en cas de tumeur primitive du neuroectoderme : PNET). Les tumeurs non invasives sont souvent bien circonscrites (cf. fig. 2.23), et peuvent être responsables d'hypertension intra crânienne par compression. L'invasion microscopique peut se faire de proche en proche par exemple en cas de gliome malin.

2.4.4 Traitement

La prise en charge d'un patient atteint de tumeur cérébrale est différente de celle des autres tumeurs car les patients présentant des tumeurs cérébrales peuvent présenter des atteintes spécifiques à l'encéphale.

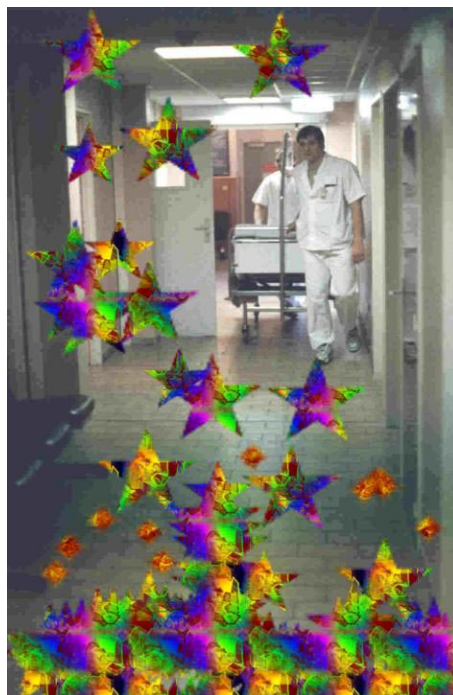

FIG. 2.24 – Hallucinations visuelles dessinées par un patient lui-même. Il présentait un glioblastome occipital (lobe de la vision).

Il s'agit de troubles des fonctions supérieures, des déficits moteurs ou sensoriels ou des tableaux psychiatriques auxquels peuvent s'ajouter des hallucinations auditives, visuelles ou sensorielles (cf. fig. 2.24).

Cette prise en charge doit prendre en compte l'histoire de la maladie, la clinique associée, les

symptômes et signes neurologiques présents. L'indice des performances (performans status), l'âge et les éventuelles morbidités associées ont un rôle majeur sur la survie.

La prise en charge doit intégrer ces différents éléments au sein d'un comité multidisciplinaire regroupant un neuro-chirurgien, un neuro-oncologue, un neuro-radiologue et un neuro-anatomo-pathologiste. Le bilan par imagerie revêt une importance majeure car il permet de caractériser la tumeur et de planifier le traitement.

2.4.5 Le gliome malin

Approximativement 90 pour cent des cellules du SNC sont des cellules gliales qui, à la différence des neurones, sont toujours dans le cycle cellulaire, elles alternent donc des phases de différenciation et de mitose. Les cellules gliales sont 5 fois plus nombreuses que les neurones et représentent plus de la moitié du volume cérébral. Elles sont ainsi à l'origine de la majorité des tumeurs cérébrales, essentiellement astrocytomes, dont les 3/4 sont des tumeurs de haut grade, astrocytome anaplasique (AA) et glioblastome.

2.4.5.1 Classification des astrocytomes :

Critères	Classification OMS	Daumas-Duport
		Atypies nucléaires Mitoses Nécrose Prolifération endothélio-capillaire
grade I		0 critère
grade II	atypies nucléaires discrètes pas d'autre critère	1 critère
grade III astrocytomes anaplasiques	atypies importantes avec mitoses	2 critères
grade IV glioblastomes	grade III plus nécrose et/ou prolifération endothélio-capillaire	3 ou 4 critères

TAB. 2.9 – Comparaison des classifications Daumas-Duport et OMS des astrocytomes.

Plusieurs types d'astrocytomes sont décrits, en fonction de la forme des astrocytes qui les composent, mais le facteur le plus important à prendre en compte pour le pronostic et le traitement est le grade histologique. La gradation bénéficie d'un système simple, décrit par Daumas-Duport et globalement repris dans la nouvelle classification de l'OMS (cf. tab. 2.9, 2.10). Elle repose sur la présence (sans nécessité de quantification) de 4 critères : atypies nucléaires, mitoses, prolifération endothéliale et nécrose. Les tumeurs n'ayant aucun de ces critères sont de grade 1 (très rare), la présence d'un critère définit le grade 2 (astrocytome de bas grade), de deux critères le grade 3 (AA), et de plus de deux critères le grade 4 (glioblastome multiforme - GBM).

Cette gradation est, dans une catégorie d'âge donnée, le meilleur critère pronostique. Sa reproductibilité permet une homogénéisation des données. La difficulté d'application réside dans l'hétérogénéité des tumeurs gliales, dont le grade varie selon les endroits. Dans cette classification les tumeurs de grade I sont très rares et ne concernent que l'astrocytome pilocytique, tumeur de l'enfant et du jeune adulte, et l'astrocytome sous-épendymaire à cellules géantes, apanage de la sclérose tubéreuse

	GRADE I	GRADE II	GRADE III	GRADE IV
Astrocytome	Pilocytique	Focal ou infiltratif	Anaplasique	Glioblastome
Incidence	< 10 % chez l'adulte 1/3 des tumeurs gliales de l'enfant	15 % des astrocytomes	30 % des astrocytomes	
Âge	rare après 20 ans	avant 40 ans	après 40 ans	après 60 ans de novo après 40 ans pour les avancements
Localisation	proximité des ventricules chiamatique hémisphères cérébraux rare	substance blanche	substance blanche	substance blanche hémisphérique
Imagerie scanner	bien limitée sans capsule kyste hypodense majoritaire (parfois absent) et portion tissulaire	hypodense cavités kystiques possibles	infiltration diffuse hypodense cavité kystique rare	rehaussement périphérique plages nécrotiques ou hémorragiques cavité kystique hémorragique possible calcifications rares
IRM T1	calcification 10 % kyste hypointense rehaussement intense du nodule mural	hypointense rehaussement possible (30 %)	hypointense rehaussement (70 %)	rehaussement périphérique plages nécrotiques ou hémorragiques cavité kystique hémorragique possible
IRM T2	kyste hyperintense	hyperintense	hyperintense	œdème hyperintense
Pronostic	90 % à 5 ans	50 % à 10 ans	50 % à 2 ans	50 % à 1 an

TAB. 2.10 – Critères de classification des astrocytomes.

de Bourneville, qui sont des tumeurs particulières, réellement bénignes, et presque exclusivement rencontrées chez l'enfant.

Outre le grade tumoral, la description histologique des astrocytomes comporte la mention du type d'astrocyte néoplasique.

- L'astrocyte fibrillaire qui est la composante de base de tous les astrocytomes, et occupe presque tout l'astrocytome de bas grade.
- L'astrocytome gémistocytique contient des astrocytes « bouffis » ; une proportion de ceux-ci supérieure à 20 % serait l'indice d'une évolutivité plus rapide et fait généralement classer ces astrocytomes comme anaplasiques (III).
- L'astrocytome protoplasmique contient des astrocytes protoplasmiques, à fins prolongements, éléments normalement présents dans le cortex ; il intéresse donc le cortex.
- Le GBM (cf. tab. 2.10) est un cancer des cellules gliales, ces cellules servent de soutien aux neurones et permettent leur alimentation. Il est dit « multiforme » car il peut prendre une grande variété de différentes formes, qui rend souvent sa détection difficile jusqu'à ce que les tumeurs soient importantes, Il peut aussi être multicentrique.

Il faut noter la difficulté d'évaluer réellement la proportion de chaque grade. En effet le devenir naturel d'un astrocytome est l'évolution vers un grade plus élevé. Un astrocytome de bas grade peut rester quiescent pendant longtemps (dizaines d'années) et n'être découvert qu'à l'occasion de cette « montée en grade » et des phénomènes œdémateux qui l'accompagnent. Les séries neurochirurgicales et, a fortiori, les séries autopsiques surestiment donc la fréquence des tumeurs de haut grade. Cette évolution naturelle vers le haut grade rend compte également de la double population cytogénétique des glioblastomes. Le premier groupe à survenir à une moyenne d'âge de quarante ans, possède dans 2/3 des cas la mutation du gène tumosuppresseur P53, promoteur du développement des astrocytomes et la perte du chromosome 10, stigmate du glioblastome. Il correspond à la « montée en grade » des astrocytomes des bas grade. L'autre pic, plus tardif (moyenne d'âge de 60 ans), où la mutation P53 est beaucoup moins fréquente, mais où l'on retrouve la disparition du chromosome 10, correspond au « glioblastome de novo ».

2.4.5.2 Epidémiologie

Il représente 30 % des tumeurs primitives du S. N. C. avec une incidence de 3/100 000 par an. Il survient dans 60 % des cas chez l'homme et 40 % chez la femme. Il réalise souvent un effet de masse ou un déficit focal. On distingue 4 grades dans l'évolution du gliome, les grades I et II sont considérés comme « bénin » et les grades III et IV sont considérés comme malin. Le pronostic du glioblastome grade IV est effroyable et peu de progrès thérapeutiques ont été accomplis ces dernières années. Il est caractérisé par une croissance principalement locale, avec un œdème se développant autour de la tumeur. Cet œdème est constitué par un gradient de cellule tumorale. Puis on trouve la tumeur proprement dite avec une zone active, où les cellules se multiplient et ensuite, caractéristique du glioblastome, une zone de nécrose centrale.

2.4.5.3 Angiogénèse

Les étapes de formation d'une tumeur cérébrale sont la mutation génique, initiateur du processus, suivie d'une promotion de la cellule modifiée. Le développement de la tumeur ne se poursuivra que si elle acquiert une autonomie de vascularisation, c'est le phénomène d'angiogénèse. En effet, en l'absence de recrutement d'une vascularisation propre, le diamètre d'une tumeur dans l'environnement cérébral ne pourrait atteindre 1 mm. L'angiogénèse est le bourgeonnement de nouveaux vaisseaux à partir du tissu normal en direction du néo-tissu. La formation de néovaisseaux résulte de la production par la tumeur d'éléments biochimiques, enzymes et médiateurs qui viennent au contact de l'endothélium vasculaire en franchissant la membrane basale des vaisseaux de voisinage, induisant ainsi une prolifération endothéliale en direction de la tumeur.

Ce mécanisme d'induction vasculaire n'est pas le propre des tumeurs, car il intervient dans les processus de cicatrisation de toute plaie. Cependant, dans le cas de la croissance tumorale, ces vaisseaux diffèrent du réseau vasculaire normal par leurs aspects morphologique et physiologique.

L'angiogénèse est un fait essentiel des tumeurs gliales de haut grade, puisque les gliomes de bas grade ne nécessitent pas de néovascularisation pour leur développement. L'angiogénèse résulte de la pousse de ramifications à partir de vaisseaux préexistants, mais aussi de modifications de vaisseaux normaux englobés et modifiés par la tumeur. Enfin la demande accrue de vascularisation résultant du développement de la tumeur et les courts-circuits artérioveineux qui s'y produisent entraînent une augmentation de calibre des vaisseaux du territoire où la tumeur se développe.

Cette prolifération endothéliale s'organise en néovaisseaux, mais, à la différence des vaisseaux normaux, elle est insuffisamment régulée et, outre la prolifération « directionnelle » qui augmente la longueur du vaisseau, il persiste une prolifération en épaisseur, intraluminaire, caractéristique histologique fondamentale de la gradation des tumeurs gliales. Ces vaisseaux diffèrent des vaisseaux normaux, ils ne s'organisent pas selon le schéma harmonieux artériole, capillaire, veinule et manquent de capacité de régulation de flux des vaisseaux normaux. Il en résulte une irrégularité de flux avec des zones de stase où se produit une agrégation plaquettaire, facilitée par les altérations de l'endothélium, conduisant à des thromboses et des foyers de nécrose tumorale, autre élément de gradation de malignité, et à des hémorragies intratumorales. Enfin ces néovaisseaux sont anormalement perméables et laissent diffuser le liquide plasmatique, augmentant la teneur en eau du tissu tumoral et des tissus avoisinants (œdème). Leur barrière hémato-encéphalique défectueuse contribue au rehaussement de contraste en imagerie, extravasation du produit de contraste dans les tissus tumoraux mais n'est pas seule en cause car l'augmentation de perméabilité s'exerce aussi, par l'action de médiateurs, sur les vaisseaux (normaux) péri-tumoraux, contribuant à l'œdème péri-tumoral et au rehaussement de contraste.

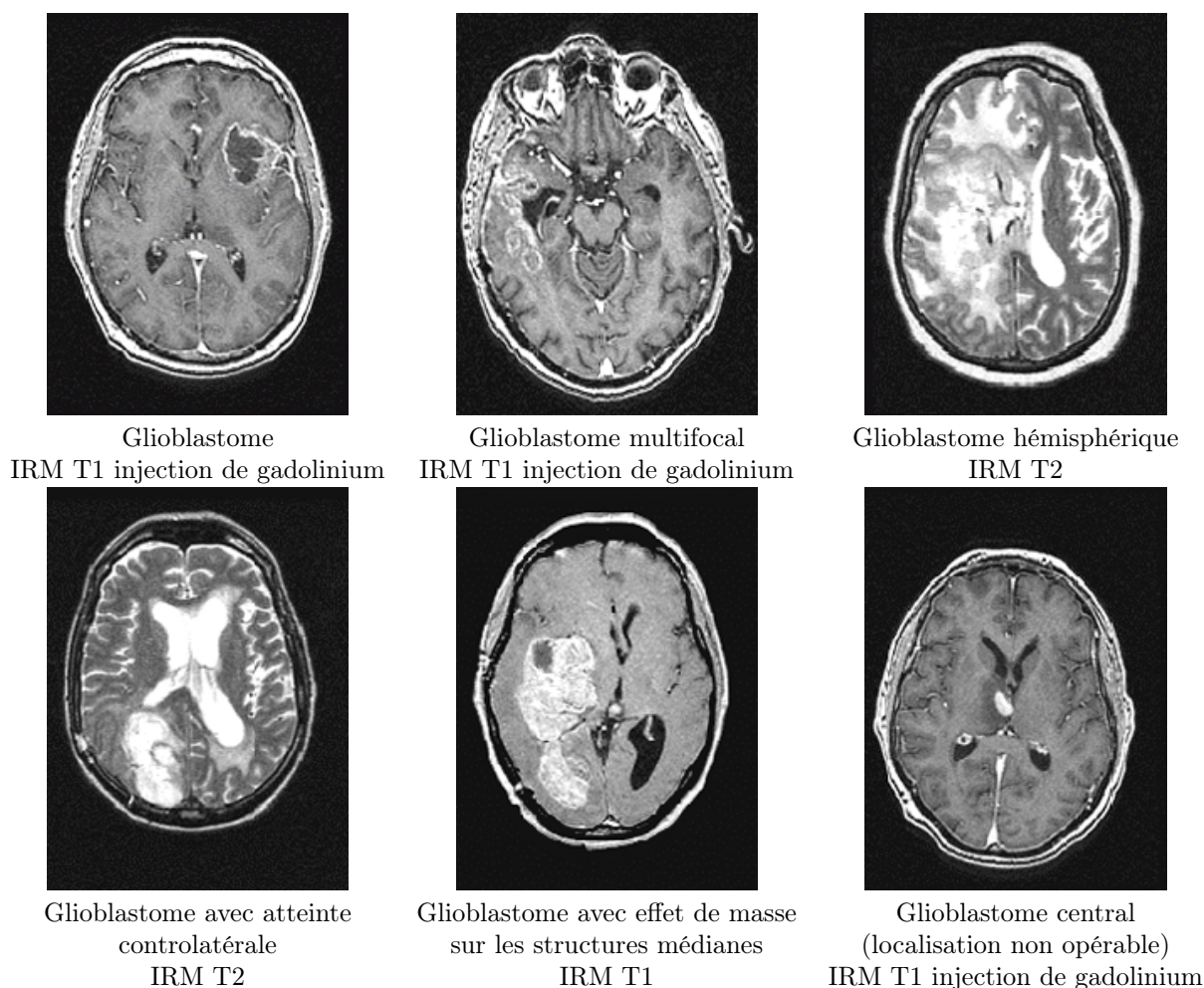


FIG. 2.25 – Diversité des atteintes par le GBM.

2.4.5.4 Imagerie

Le bilan par imagerie va permettre d'apprécier les caractéristiques tumorales, la prise de contraste de la lésion traduit une rupture de la barrière hémato-encéphalique, signant généralement un haut grade sauf dans le cas des méningiomes. L'œdème éventuellement associé va pouvoir être objectivé en scanner par une hypodensité, ou en IRM par un hypersignal sur les séquences pondérées en T2 (cf. fig. 2.23, 2.25). La nécrose va être classiquement centrale en cas de haut grade, elle peut aussi être liée au traitement.

Les images vont permettre de situer la tumeur, de détecter la présence éventuelle de calcification, d'hémorragie, de kyste. Le nombre et le volume des lésions vont être mesurés. Un des buts principaux de l'imagerie sera donc, à défaut de pouvoir évaluer le grade tumoral, de guider la biopsie vers l'endroit ayant la plus forte probabilité d'être le contingent tumoral du grade le plus élevé.

2.4.5.5 Pronostic

En dépit des avancées techniques notables dans le traitement des gliomes malins, la survie ne s'est pas significativement modifiée, suggérant que des facteurs pronostiques influencent les résultats

		DEUX ANS		CINQ ANS		DIX ANS	
HISTOLOGIE	Nb de Cas	Obs.	Rel.	Obs.	Rel.	Obs.	Rel.
Glioblastome	10 354	8,4	8,8	3,0	3,4	1,6	2,3
Astrocytome	6 268	44,0	45,4	32,2	34,9	23,7	28,4
Astrocytome Pilocytique	518	90,4	90,8	86,0	86,9	82,7	84,6
Astrocytome Diffus	522	63,5	64,7	46,2	48,6	32,3	36,1
Astrocytome Anaplasique	1 473	43,9	45,1	28,0	30,0	18,3	21,4
Oligodendrogliome	955	75,8	77,0	59,0	61,7	39,9	44,2
Anaplasique Oligodendrogliome	86	57,4	58,8	34,6	36,8	-	-
Épendymome / Épendymome Anaplasique	755	75,3	76,2	61,7	63,5	51,4	54,9
Gliome malin	1 903	31,7	33,3	23,5	26,6	17,1	22,2
Gliome mixte	483	71,6	72,6	53,4	55,3	34,6	37,6
Embryonnaire / primitive / médulloblastome	921	68,4	68,6	50,8	51,2	40,9	41,6
T. neuro-épithéliale	214	49,0	50,0	37,8	40,1	29,0	33,0
Autres	127	63,1	63,5	48,3	48,9	46,9	48,1
TOTAL :	26 275	33,8	35,1	24,1	26,6	17,8	22,2

TAB. 2.11 – Taux de survie relative et observée à deux, cinq et dix ans (source CBTRUS).

Classe	Survie moyenne (mois)
I et II Astrocytome anaplasique et bon IK	40 - 60
III et IV Astrocytome anaplasique et IK < 70 % ou GBM avec âge < 50 ou IK > 70 %	11 - 18
V et VI GBM et âge > 50 ou IK < 70 %	5 - 9

TAB. 2.12 – Classes de Curran et survie.

de façon plus importante que les améliorations de la thérapeutique. Le pronostic du GBM a été étudié par Curran [57] qui a utilisé une technique statistique non paramétrique pour examiner les associations des caractéristiques des patients et des tumeurs avant traitement et des variables comme la survie. Cette technique a été employée pour identifier des sous-groupes présentant des survies suffisamment différentes, 1578 patients ont été analysés, les traitements consistaient en chirurgie et radiothérapie conventionnelle. Vingt-six caractéristiques de prétraitement et six variables ont été analysées. Il ressort de cette étude que la survie est liée à l'âge, à l'histologie, à l'indice de Karnofski (IK), à l'état neuropsychologique initial, à la qualité de l'exérèse chirurgicale et à la dose de radiothérapie. Au total cinq sous-groupes (classes I à VI) ont été identifiés (cf. tab. 2.11, 2.12, fig. 2.26).

2.4.6 Traitement

2.4.6.1 Chirurgie

La résection chirurgicale, lorsqu'elle est possible, permet d'obtenir le diagnostic histologique qui va orienter la poursuite thérapeutique. Dans certains cas, la vitesse de croissance tumorale,

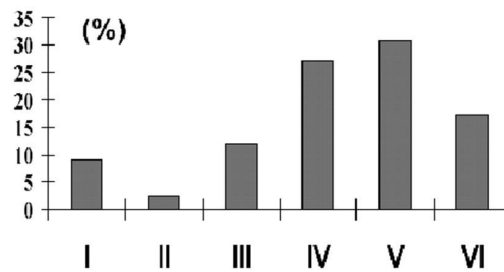


FIG. 2.26 – Répartition des classes de l'analyse réursive du RTOG.

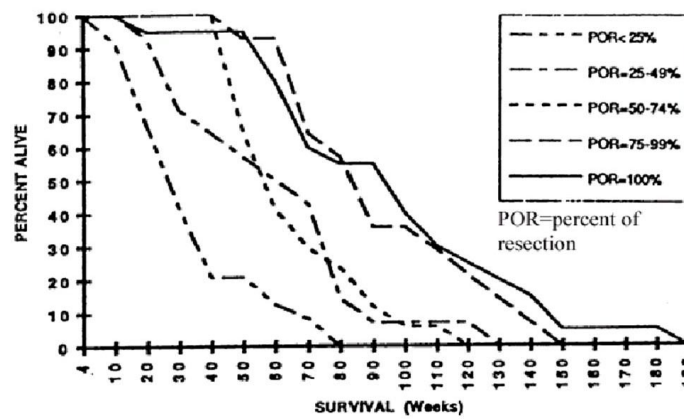


FIG. 2.27 – Pourcentage de résection tumorale et survie (d'après Berger [16]).

Essais	Survie moyenne : faible dose	Survie moyenne : haute dose
MRC (474 Pts) [19]	36 sem. (45 Gy)	52 sem. (60 Gy)
Walker [291]	14 sem. (50 Gy)	42 sem. (60 Gy)
RTOG (636 Pts) [298]	41 sem. (48-54 Gy)	46 sem. (64-81 Gy)

TAB. 2.13 – Gliomes malin : résultats de la radiothérapie faibles doses et hautes doses.

Etude	Dose	Survie médiane
Nakagawa [187]	90 3D Gy	17 mois
Sandler [39]	80 3D Gy	16 mois
Scott [243]	72 Gy	10,2 mois
Lutterbach [170]	54 Gy	8,8 mois

TAB. 2.14 – Réponse en fonction de la dose.

la localisation et l'histologie peuvent faire discuter l'intervention chirurgicale. Le geste chirurgical va permettre de lever un éventuel effet de masse ou une compression, La résection vise à l'exérèse complète du volume tumoral, en préservant au mieux les fonctions cérébrales. Si la résection complète n'est pas possible, elle doit être la plus large possible car la durée de la survie dépend de la qualité de la résection chirurgicale : cet aspect a été étudié par Berger [16] (cf. fig. 2.27).

2.4.6.2 La radiothérapie des tumeurs cérébrales

Depuis la fin des années 70, plusieurs travaux ont démontré l'efficacité de la radiothérapie sur ce type de tumeur. Cette efficacité semble être en relation avec les doses reçues par la tumeur. Il est possible qu'une augmentation de la dose de rayonnement modifie la survie moyenne des patients atteints par un glioblastome (cf. tab. 2.13, 2.14).

Cependant il ne s'agit pas simplement de délivrer une dose au niveau du volume cible, mais il est nécessaire d'éviter certaines structures cérébrales dites critiques afin de minimiser les complications de l'irradiation. Ceci est possible en utilisant la radiothérapie moderne. L'irradiation des structures critiques peut provoquer certaines complications.

Différentes particules ont été utilisées dans le traitement du GBM. Pickles [207] a utilisé des Pions à la dose de 34 Gy, obtenant une survie moyenne de 8,4 mois. Une étude sur les neutrons a été présentée par Laramore [155], la survie moyenne est de 10 mois. Enfin Griffin [109] a présenté un panachage de neutrons et de photons, la survie moyenne est de l'ordre de 9,8 mois. Une des survies les plus importantes, de l'ordre de 20 mois a été présentée par Fitzek [82]. Il s'agissait d'un panachage de photons et de protons, la dose délivrée était de l'ordre de 90 Gy équivalent cobalt.

La récurrence a lieu généralement dans les 2 cm (cf. tab. 2.15). La chirurgie, lorsqu'elle est possible, permet de préciser le diagnostic.

2.4.6.3 Les structures cérébrales

En radiothérapie conventionnelle où des plans de traitement sont évalués manuellement, un clinicien peut faire une évaluation raisonnable de la dose reçue par une structure anatomique même si cette structure n'est pas explicitement dessinée. Actuellement la localisation de toutes les structures de l'encéphale n'est pas réalisée de manière courante, car chaque structure doit être dessinée à la main dans l'image scanner.

Etude	Technique	Récidive dans le champ ou à moins de 2 cm
Wallner [292]	EIT+boost	78 %
Gaspar [96]	EIT+boost	95 %
Lee [158]	RTC3D	89 %
Nakagawa [187]	RTC3D	50 %
Fitzek [82]	Protons	78 %

TAB. 2.15 – Localisation des récurrences.

Les structures anatomiques normales critiques considérées comme à risque doivent être tracées. Par exemple, on réalise le contournage des yeux, des nerfs optiques, du chiasma, de l'hypophyse, du tronc cérébral et du cervelet. Le nombre de structures normales qui doivent être contournées est en augmentation.

L'image scanner permet le calcul des densités électroniques des structures osseuses, nécessaire au calcul dosimétrique des faisceaux, de plus l'acquisition des images est réalisée en position de traitement, dans le masque de contention utilisé pendant l'irradiation. Cependant cette image n'est pas adaptée à la définition précise des structures de l'encéphale.

L'IRM, en offrant un contraste plus important entre ces différentes structures, est plus performante pour la définition précise de ces structures, mais ne permet pas le calcul des densités électroniques des structures osseuses, de plus cette modalité souffre du problème lié au déplacement chimique.

Enfin l'IRM est souvent réalisée avant l'exérèse chirurgicale ou juste après (dans les 48 heures) donc pas en position de traitement ni avec un masque de contention. Il est donc important d'obtenir une image 3D ajoutant, aux qualités du scanner, les qualités de l'IRM recalée dans l'image du scanner dosimétrique.

2.4.7 Complications de l'irradiation

Ces complications sont liées à différents facteurs : le volume et les zones irradiés, la dose délivrée, l'âge et le type de rayonnement utilisé. Certaines structures critiques ne doivent pas être irradiées au delà d'une certaine dose.

2.4.7.1 La radionécrose cérébrale

On retrouve 5 % de complication vers la dose de 55 Gy et 20 % à 65 Gy (chez l'enfant). Il s'agit tout d'abord d'une atteinte de la microcirculation et des oligodendrocytes puis apparaît une démyélinisation puis la nécrose s'installe.

Deux types de pathologies sont retrouvées :

- la leucoencéphalopathie nérosant,
- la micro-angiopathie minéralisante avec destruction multifocale de la substance blanche (dès 24 Gy) avec atrophie cérébrale, dilatation ventriculaire et calcifications dystrophiques des noyaux gris.

Cliniquement, on note l'apparition d'une somnolence qui peut être associée à une comitialité et des déficits moteurs. L'ataxie cérébelleuse peut se développer, associant des troubles de la coordination et de la synchronisation du mouvement. Cette atteinte peut recouvrir des troubles de la posture, de la marche, de la respiration, de la déglutition, de la parole, du contrôle du geste, du contrôle de la vitesse, du début et de l'arrêt de l'action.

2.4.7.2 Fonctions supérieures

L'atteinte des fonctions supérieures est plus tardive, mais l'aggravation est fréquente. La radiothérapie exclusive a comme conséquence des performances cérébrales significativement moins élevées mais qui sont généralement considérées dans la limite de la normale. Les associations radiochirurgicales réalisées par exemple dans le traitement des astrocytomes sont généralement pourvoyeuses de Q.I. abaissé, avec troubles des praxies, troubles du comportement et retards scolaires.

2.4.7.3 Séquelles endocriniennes

Elles sont dues à l'irradiation de l'axe hypophysaire et produisent un déficit en STH, TSH principalement, mais d'autres axes hormonaux peuvent être touchés. Afin de tenter de minimiser ces complications, il est nécessaire d'augmenter la précision de localisation de ces structures.

2.4.8 Les nouvelles techniques de radiothérapie

Les techniques de radiothérapie des tumeurs cérébrales récemment développées doivent satisfaire deux buts : la destruction des lésions tumorales d'une part, et la préservation des structures saines de l'autre, en utilisant des faisceaux d'irradiation dirigés vers le volume cible. L'optimisation du positionnement et de la forme de ces faisceaux nécessite une localisation précise des différentes structures : les lésions tumorales et les OAR.

Différentes techniques utilisant des faisceaux de photons (ou de protons) peuvent alors permettre d'atteindre les deux buts précédemment cités.

- D'abord en utilisant plusieurs faisceaux. Cette technique peut être développée à l'extrême, comme dans le cas du Gamma Knife [1]; une technique proche est utilisée dans le cas du CyberKnife [2].
- Ensuite en modifiant les faisceaux selon la forme des lésions à irradier et des zones à éviter grâce à des collimateurs multi-lames, Il s'agit de la RC3D. Le positionnement de ces faisceaux peut être réalisé non plus dans un plan, mais dans l'espace (RC3D non coplanaire) : ce qui permet une vraie radiothérapie 3D, mais complexifie la tâche du radiothérapeute.
- Enfin en modulant l'intensité des faisceaux au cours de l'irradiation. Il s'agit alors de la radiothérapie de conformation en modulation d'intensité (RCMI).

Ces différentes techniques nécessitent évidemment la reconstruction 3D des différentes structures.

La précision alors obtenue dans la définition de la dosimétrie n'est effective que si cette précision a été présente du début à la fin de la chaîne de traitement (acquisition des images, contournage des structures, ...).

Un point important sera le positionnement du patient lors des séances de traitement conformément à la planification (c'est le rôle du système de contention). En effet la position du patient tout au long des séances d'irradiation doit être strictement reproductible. La durée du traitement est de l'ordre de six semaines. Ce positionnement doit être contrôlé par comparaison des DRR avec l'imagerie portale ou les gammagraphies. Actuellement la périodicité des contrôles est hebdomadaire pour des raisons de temps de traitement. Une marge de sécurité est donc prise en compte afin de pallier ces petits problèmes de positionnement. Le positionnement automatique quotidien permettrait de lever cette contrainte.

2.4.9 Conclusion

Cette section a permis de découvrir la variété des tumeurs cérébrales, leur classification, le traitement des tumeurs cérébrales, nous avons vu le pronostic effroyable du glioblastome et le peu

de progrès dans les traitements de celui-ci.

La radiothérapie reste un des traitements majeurs des tumeurs cérébrales, nous avons vu que l'augmentation de la dose permet d'augmenter le contrôle local, voire la survie dans certains cas, mais que l'irradiation des structures saines induit des effets secondaires. Il est donc important d'essayer de réaliser des plans de traitements où la dose est minimale dans les zones saines et maximale dans le volume tumoral. Les nouvelles techniques (RC3D, RCMI) peuvent permettre d'atteindre cette double exigence à condition évidemment que les différentes structures soient précisément délimitées.

Une segmentation manuelle, avec tous ses inconvénients, n'est évidemment pas envisageable. Dans cette optique, on comprend l'importance d'outils de segmentation automatique des OAR.

Une réponse à ce défi pourrait permettre la simplification et la reproductibilité de la planification du traitement par irradiation. De plus, cette reproductibilité assurerait une similitude entre les plans de traitement réalisés dans différentes institutions ce qui pourrait aider à la réalisation des protocoles de recherche thérapeutique.

2.5 Le cancer de la prostate

La dernière section de ce chapitre va présenter brièvement l'anatomie de la prostate et du pelvis, le cancer de la prostate, l'épidémiologie, la classification et les différents traitements disponibles.

2.5.1 Anatomie

La prostate est une glande exocrine dont les sécrétions constituent une partie du liquide séminal. C'est un muscle lisse qui participe à l'évacuation des sécrétions, mais aussi au phénomène complexe de la continence volontaire des mictions et de l'émission du sperme. Elle produit une sécrétion qui est expulsée à travers l'urètre, avec le liquide séminal et les spermatozoïdes, lors de l'éjaculation. Cette sécrétion représente environ les trois quarts du sperme. La prostate est constituée d'une couche glandulaire externe (70 % du volume prostatique) et d'un noyau glandulaire interne (30 % du volume prostatique).

Elle se situe (cf. fig. 2.28) :

- au dessous de la vessie,
- au dessus du plancher périnéal,
- en avant du rectum,
- en arrière de la symphyse pubienne.

La prostate est formée d'une base supérieure et d'un sommet inférieur. La base a la forme d'un « toit » à deux versants : les vésicules séminales s'abouchent au niveau du versant postérieur, et s'enfoncent dans la glande pour donner les canaux déférents qui se joignent pour former les canaux éjaculateurs. Le sommet, l'apex prostatique, encore appelé bec prostatique, est situé 3 à 4 cm au-dessus de l'orifice anal, traversé par l'urètre.

La prostate est constituée de 4 lobes (cf. fig. 2.29). Le veru montanum qui divise l'urètre en deux segments (proximal et distal) et où s'abouchent l'utricule sur la ligne médiane, les deux canaux éjaculateurs plus latéralement et les glandes prostatiques de part et d'autre.

Les OAR pelviens sont représentés par :

- la vessie, au dessus de la prostate,
- le rectum, en arrière,
- les têtes fémorales, situées de chaque côté du bassin.

Les autres structures osseuses sont contourées pour calculer l'absorption de l'énergie délivrée.

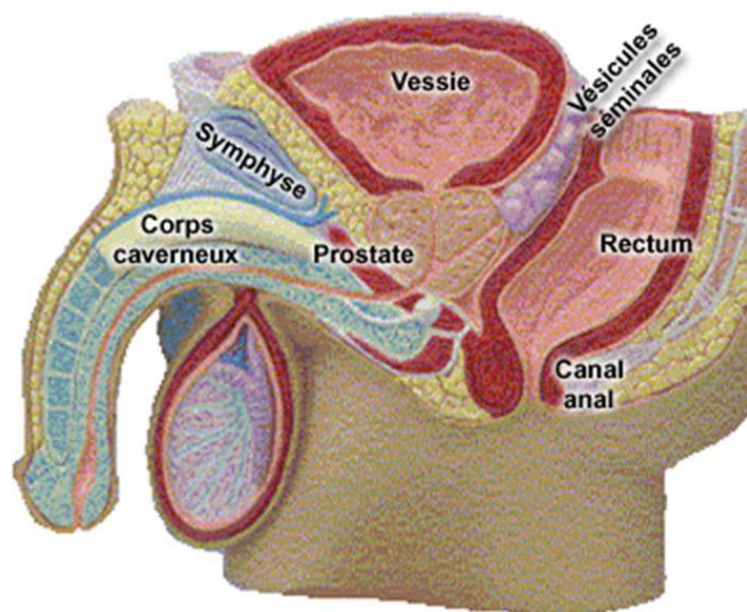


FIG. 2.28 – Appareil génital masculin.

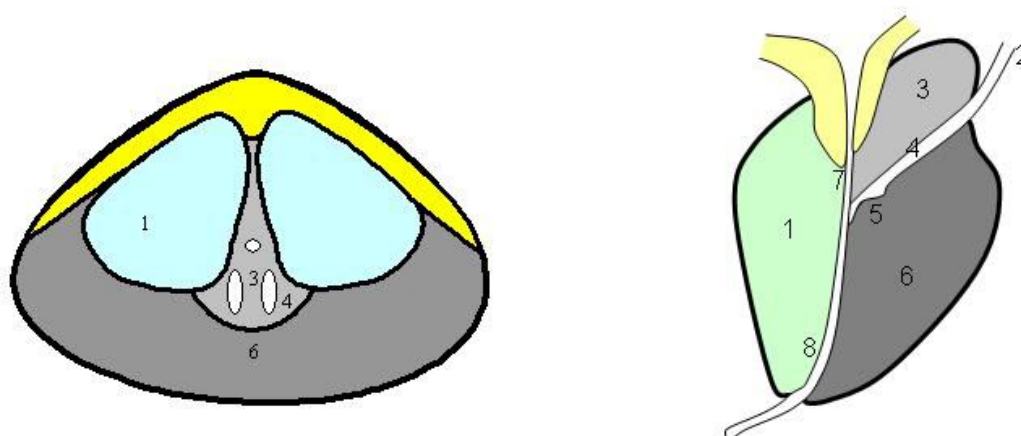


FIG. 2.29 – A gauche, coupe axiale prostatique, à droite, coupe sagittale prostatique. (1) : lobe antérieur ; (2) canal déférent ; (3) : lobe médian ; (4) : canal éjaculateur ; (5) : veru montanum ; (6) : lobe latéral ; (7) : urètre prostatique proximal ; (8) : urètre prostatique distal.

	STADE T1	STADE T2	STADE T3-4	STADE N+/N-
Gleason bas	84 %	77 %	69 %	32 %
Gleason moyen	76 %	68 %	61 %	25 %
Gleason haut	43 %	47 %	40 %	15 %

TAB. 2.16 – Survie à 5 ans des patients en fonction du stade et du grade histologique.

TUMEUR		GANGLION		METASTASE	
Tx	Tumeur non évaluable	Nx	Envahissement non évaluable	Mx	Métastases non évaluable
T0	Pas de tumeur	N0	Pas de ganglions envahis	M0	Pas de métastase
T1	Tumeur non palpable et non visible à l'imagerie	N1	Atteinte ganglionnaire régionale	M1	Une (des) métastase(s) à distance
T1a	Découverte histologique : < 5 % de tissu réséqué			M1a	Ganglions non régionaux
T1b	Découverte histologique : > 5 % de tissu réséqué			M1b	Métastases osseuses
T1c	Découverte par biopsie			M1c	Autres sites métastatiques
T2	Tumeur limitée à la prostate				
T2a	Tumeur limitée d'un lobe				
T2b	Tumeur envahissant les 2 lobes				
T3	Tumeur dépassant la capsule prostatique				
T3a	Extension extra capsulaire				
T3b	Tumeur envahissant les vésicules séminales				
T4	Tumeur fixée ou envahissant les structures adjacentes (col vésical, sphincter urétral, rectum, paroi pelvienne)				

TAB. 2.17 – Classification TNM du cancer de la prostate.

2.5.2 Epidémiologie

Le cancer de la prostate est actuellement en France le cancer le plus fréquent chez l'homme après le cancer du poumon. La prévalence actuelle du cancer de la prostate est de 1 014 000 cas dont 896 000 dans les pays industrialisés. Son incidence est de 85 000 cas en Europe (25 000 nouveaux cas en France par an en 1995). L'incidence estimée est de 93 pour 100 000 hommes en 1995 (25 000 nouveaux cas dont 52 % de cancers localisés).

Il correspond à 20 % des cancers diagnostiqués en 1992 selon le registre des cancers. Une part de l'augmentation apparente de l'incidence est liée à l'amélioration du dépistage. L'incidence standardisée pour 100 000 habitants varie de 1 (en Chine) à 100 (en Guadeloupe), avec de fortes variations régionales. En France elle est en moyenne de 35. Les asiatiques vivant aux USA ont un risque intermédiaire entre celui des asiatiques vivant en Asie, et celui des Américains.

Il existe donc une intrication de facteurs ethniques et environnementaux. Aucune cause environnementale n'a toutefois pu être identifiée pour l'instant. Le risque de développer un cancer de la prostate est multiplié par 2,4 pour le frère d'un sujet atteint. Le risque relatif est d'autant plus élevé que le cancer est apparu tôt chez l'apparenté atteint. Il existe une corrélation avec d'autres cancers familiaux, en particulier le cancer du sein. Les gènes impliqués ne sont pas identifiés à coup sûr, il s'agit probablement de l'association de plusieurs gènes ayant chacun un petit effet cumulatif sur le risque. Le traitement fait appel à la prostatectomie radicale, à la radiothérapie externe, à la curiethérapie et à l'hormonothérapie.

2.5.3 Classification

Le grade de la tumeur est défini par l'index de Gleason (cf. tab. 2.16). La classification faisant référence est le système TNM (actuellement TNM 1997, cf. tab. 2.17). Il existe une corrélation entre le stade clinique et la présence d'adénopathies métastatiques (10-20 % de N+ pour les stades cliniques T2 et 70 % pour les stades T3-4) et de métastases.

2.5.4 Traitement

La radiothérapie externe, la curiethérapie et la prostatectomie radicale représentent les trois principales armes thérapeutiques à visée curative dans le traitement du cancer de la prostate localisé. On peut également signaler d'autres méthodes thérapeutiques comme la neutronthérapie, la cryochirurgie, les ultrasons focalisés, la chirurgie par voie laparoscopique, l'hormonothérapie ainsi que l'abstention-surveillance encore justifiée dans les stades précoces de la maladie.

Cependant, le seul essai randomisé comparant chirurgie et radiothérapie et montrant un avantage de la chirurgie a vu sa méthodologie contestée [91]. Les échecs locaux de la radiothérapie classique sont en partie liés à l'impossibilité de délivrer une dose tumoricide sans complications. Une des avancées thérapeutiques actuelles semble pouvoir contourner ce problème grâce à l'utilisation de techniques conformationnelles.

L'efficacité relative de ces stratégies thérapeutiques est encore débattue de nos jours, la prostatectomie radicale emportant une certaine faveur devant la persistance d'échecs locaux de la radiothérapie [87], bien que les études cautionnant ces résultats ne soient pas randomisées. Plusieurs essais cliniques ont eu pour objectif de comparer ces approches thérapeutiques sur le plan de l'efficacité, de la qualité de vie, et du bénéfice de survie. En ce qui concerne les traitements standard comme la radiothérapie et la chirurgie prostatique, les nombreuses études publiées à ce jour ne permettent pas de départager clairement ces deux options thérapeutiques. Les résultats sur des périodes d'observation et de suivi prolongés des patients sont équivalents. Néanmoins, on peut déplorer, dans la littérature médicale, l'insuffisance en nombre des études dites comparatives et randomisées, susceptibles d'apporter une réponse plus objective à cette question. Il existe deux essais randomisés comparant les deux traitements et montrant un avantage de la chirurgie, mais leur validité est largement contestée du fait de biais méthodologiques importants [116, 219].

2.5.4.1 Chirurgie

La prostatectomie radicale a pour but de pratiquer l'ablation de la glande prostatique en totalité, des ampoules déférentielles et des vésicules séminales, en tentant de préserver les nerfs érecteurs longeant les faces latérales de la prostate. Puis une anastomose uréthro-vésicale est réalisée. Cette intervention peut être réalisée par voie rétropubienne, périnéale ou coelioscopique. Ce geste opératoire a une mortalité faible, évaluée à moins de 0,5 % et une morbidité de 1 %. L'impuissance n'est pas rare après ce type de chirurgie liée en grande partie aux atteintes des nerfs de l'érection longeant les faces latérales de la prostate souvent lésées lors de cette chirurgie. Le taux d'impuissance sexuelle globale oscille entre 40 et 80 % selon les séries. Lorsque cela est possible lors de l'intervention, les nerfs de l'érection sont de plus en plus respectés diminuant ce risque d'impuissance. Plusieurs études ont démontré que la qualité et la fréquence des érections postopératoires dépendaient de l'âge du patient, de sa vie sexuelle antérieure et de sa motivation : les patients les plus jeunes (moins de 60 ans) présentant des érections rigides avant l'intervention ont un taux d'impuissance sexuelle nettement moins important (30 %). Le taux d'incontinence postopératoire est de 10 à 20 % à 1 an.

2.5.4.2 Hormonothérapie

Cette thérapeutique est basée sur l'hormonodépendance du cancer de la prostate (qui n'est ni absolue, ni constante et ni infinie), le but est de s'opposer à la sécrétion androgénique stimulant les cellules prostatiques tumorales soit en supprimant la source principale testiculaire (castration chirurgicale) soit en s'opposant à la synthèse testiculaire et surrénalienne par l'administration d'œstrogènes (risques cardio-vasculaires importants) et plus généralement par les agonistes de la LHRH,

ou soit en modifiant le métabolisme des androgènes par les antiandrogènes. Un blocage androgénique 3 mois avant la chirurgie a tendance à diminuer le stade de la tumeur lors de l'analyse de la pièce de prostatectomie. Cependant, ce traitement n'a aucun impact en terme de survie sans récurrence.

2.5.4.3 Curiethérapie

La curiethérapie est en cours de développement actuellement, elle s'adresse principalement aux petits cancers n'ayant pas encore franchi la capsule et sans envahissement des vésicules séminales.

2.5.4.4 Radiothérapie conformationnelle

Nous allons brièvement décrire les avantages de la RC3D par rapport à la radiothérapie conventionnelle.

2.5.4.4.1 Toxicité La radiothérapie conventionnelle peut conduire à certains signes faisant évoquer une toxicité, elle est liée à l'irradiation des OAR. La cystite précoce se traduit par des mictions fréquentes, parfois une dysurie ou des urines troubles. Il peut être nécessaire de réaliser un ECBU, voir un arrêt temporaire de l'irradiation. En cas d'infection urinaire, un traitement adapté s'impose, en fonction de l'antibiogramme. La rectite précoce se manifeste par une diarrhée, notamment lorsque le sigmoïde est irradié, ce qui est généralement le cas. Les rectites plus sévères peuvent entraîner des douleurs, des émissions glaireuses, voire des rectorragies. Les études randomisées utilisant une dose faible (60-64 Gy à l'isocentre) au regard des standards actuels, ont montré un bénéfice en terme de toxicité tardive grâce à une diminution du volume rectal irradié dans le groupe conformationnel, ainsi qu'une diminution significative du risque actuariel de rectite de grade ≥ 1 selon la classification du RTOG.

2.5.4.4.2 Contrôle local D'autre part les chances de contrôle local et de survie sans récurrence biologique sont augmentées lorsque la dose est supérieure à 65 Gy mais le risque de séquelles à long terme augmente, voire double au-delà de 70 Gy [36] lorsqu'une technique classique est utilisée.

Des études récentes utilisant la technique conformationnelle ont montré la persistance d'un effet de dose entre 70 et 85 Gy et un bénéfice en terme de survie sans récurrence biologique à 5 ans variant de 10 à 30 % [152, 312, 118]. D'autre part l'augmentation de dose en technique conformationnelle semble possible sans toxicité majeure à travers les données de différentes études, avec des risques mineurs variables d'une étude à l'autre, selon l'échelle d'évaluation utilisée et la marge postérieure entre le CTV et le PTV [265, 65, 253, 117, 84].

Ainsi, les techniques de radiothérapie conformationnelle permettent d'irradier à dose curative la prostate, avec une meilleure protection des tissus sains environnants, autorisant ainsi une distribution de dose de haute précision sur les tissus tumoraux.

La radiothérapie conformationnelle reposant sur une grande précision de toutes les étapes du traitement, sa précision dépend de la définition des différents volumes cibles et des organes critiques. Cette définition est cependant dépendante de l'interprétation par le radiothérapeute des images tomodensitométriques, Il reste à définir l'ampleur des marges à considérer autour du GTV, car en pratique, ce choix des marges de sécurité en radiothérapie conformationnelle relève de l'expertise des médecins ou des protocoles de traitement admis. Actuellement la localisation des structures du pelvis est réalisée par une segmentation manuelle, chaque structure est donc redessinée à la main dans l'image scanner. Un temps non négligeable est donc dépensé par l'équipe soignante pour délimiter coupe par coupe les structures d'intérêt.

Cette modélisation s'avère ainsi d'une précision insuffisante si l'on veut améliorer les résultats fonctionnels, en particulier lorsque la tumeur est proche des structures sensibles telles que le rectum, la vessie, voire même les têtes fémorales.

L'image scanner permet le calcul des densités électroniques des structures osseuses, nécessaire au calcul dosimétrique des faisceaux. Cependant cette image n'est pas adaptée à la définition précise des structures du pelvis.

L'IRM, en offrant un contraste plus important entre ces différentes structures, permet une meilleure visualisation du tissu péri-prostatique et donc un contournage plus précis. Mais elle ne permet pas le calcul des densités électroniques des structures osseuses. La RC3D des tumeurs prostatiques serait donc une utilisation potentielle de la fusion des deux modalités, IRM et scanner X. Cependant, l'utilisation du scanner spiralé avec des coupes fines (3 mm) a aussi un intérêt dans cette localisation.

Cette section a permis de découvrir le cancer de la prostate, sa classification, et les différentes options thérapeutiques. Nous avons vu le pronostic en fonction du grade et du stade.

2.6 Conclusion

Ce chapitre a permis de découvrir un des traitements majeurs du cancer, la radiothérapie ainsi que la diversité des atteintes tumorales, les classifications, et les différentes options thérapeutiques et le pronostic en fonction du grade et du stade de la tumeur.

Nous avons vu l'intérêt de l'augmentation des doses au niveau du volume tumoral ainsi que celui de diminuer les doses dans les OAR.

Les nouvelles techniques (RC3D, RCMI) permettent d'atteindre cette double exigence à condition évidemment que les différentes structures soient précisément délimitées. Une segmentation manuelle, avec tous ses inconvénients, n'est évidemment pas envisageable. Dans cette optique, on comprend l'importance d'outils de segmentation automatique des OAR.

D'autre part, la segmentation automatique des OAR, si elle semble nécessaire ne permettra pas de régler tous les problèmes posés par une irradiation de haute précision. Le positionnement quotidien du patient, les mouvements des différents organes, voire du volume tumoral de façon quotidienne sont autant de défis qui devront être relevés.

Les réponses à ces défis permettraient une simplification, une reproductibilité et une haute précision de la planification du traitement par irradiation.

Nous allons voir à présent comment les outils de traitement de l'image permettent d'envisager ces apports lors du traitement par radiothérapie.

Chapitre 3

Bases d'images

3.1 Introduction

A la suite de la réalisation des études de faisabilité présentées ci-après, il nous est apparu fondamental de mettre en place des bases d'images réalisées chez des patients présentant des tumeurs et traités en routine clinique afin d'accomplir les tests et la validation clinique. Lors de la mise en place de ces bases d'images, il était important de respecter les contraintes de l'imagerie réalisée dans un cadre clinique, les images enregistrées dans ces bases sont donc obtenues dans le cadre des protocoles standard de traitement des lésions.

Nous allons voir, dans un premier temps, les avantages et les inconvénients du scanner et de l'IRM lors de l'acquisition des données, puis nous verrons le problème du transfert des données. Ensuite, nous détaillerons les caractéristiques des trois bases d'images mises en place concernant

- la région oculaire,
- l'encéphale, et
- la région pelvienne.

3.2 Acquisition des données

3.2.1 La tomодensitométrie (ou scanner)

La tomодensitométrie est indissociable de la notion de tomographie axiale, qui consiste à reconstruire une fonction 2D à partir de ses projections.

Basiquement un scanner est composé d'une source ponctuelle de rayons X, dont l'énergie est connue, et d'un anneau de capteurs qui définit un plan. L'énergie reçue sur un capteur est atténuée par son trajet (linéaire) au travers de l'objet à imager. Le capteur mesure donc l'intégrale (ou la somme si on discrétise) des coefficients d'absorption (μ) des rayons X le long du rayon entre la source et le capteur, coefficients qui sont la fonction à reconstruire. En faisant tourner la source (le long de l'anneau) autour de l'objet à imager, on obtient donc tout un ensemble de projections des μ de l'objet. Pour reconstruire celui-ci, on peut utiliser soit des techniques analytiques (transformée de Fourier), soit des techniques algébriques (résolution d'un système linéaire).

De par son principe, et si l'objet à imager ne bouge pas durant l'acquisition, le scanner offre une grande précision géométrique de l'objet reconstruit. Cette précision, alliée à la connaissance de la densité des structures, mesurée par le scanner dosimétrique (SD), permet de planifier le traitement radiothérapeutique. En effet, l'imagerie par SD fournit toutes les densités de l'anatomie du patient

(os, muscle, graisse, cavités aériennes, etc.) et permet de tracer avec précision les contours externes, indispensables aux calculs des profondeurs, ainsi que certaines structures internes.

On peut donc, grâce au SD, calculer la dose délivrée localement par un ensemble de faisceaux d'irradiation, et alors comparer entre eux différents plans de traitements en comparant les doses délivrées sur les GTV, CTV, et les organes à risque (OAR). La seule difficulté réside dans le fait que ces différentes structures (GTV, CTV, OAR) ne sont pas forcément discernables dans le SD.

La détermination des GTV, du CTV et des OAR est donc le premier pas de toute procédure de planification conformationnelle : la conformation du volume cible nécessite avant tout sa détermination sur l'imagerie scanner.

3.2.1.1 Avantages

3.2.1.1.1 Fiabilité des données Le scanner permet d'obtenir des images fiables quant à la localisation des structures, et, selon le champ d'acquisition et la matrice de reconstruction utilisés, sa résolution est importante.

3.2.1.1.2 Densités Les densités hounsfield des organes explorés sont étalées sur une échelle de plus de 2000 valeurs (selon les types de scanner). Sur le plan informatique, les informations sont fréquemment codées sur 12 bits, ce qui permet 4096 valeurs théoriques.

3.2.1.1.3 Cas particulier Les rayons X sont particulièrement bien adaptés à la détection des structures de densité élevée comme les parois du globe oculaire ou les structures osseuses.

3.2.1.2 Inconvénients

Le scanner permet difficilement de différencier des structures dont le coefficient d'absorption des RX (μ) est proche, ce qui est le cas des structures cérébrales. D'autre part, les structures métalliques sont génératrices de nombreux artefacts (dits artefacts en étoile) du fait de leur radio-opacité, et qui génère des zones hyper-intenses dans les images reconstruites.

3.2.2 L'Imagerie par Résonance Magnétique (IRM)

Le principe de l'IRM est complètement différent du scanner.

Grossièrement, on fait entrer en résonance les spins des protons de l'eau, qui ont déjà un mouvement de rotation. Ceux-ci, lorsqu'ils sont dans un champ magnétique intense B_0 s'alignent avec ce champ avec un certain angle, et ils ont un mouvement de précession (ils « tournent » autour de B_0). Leur vitesse de rotation dépend de leur rapport gyromagnétique (γ), et de la valeur de B_0 . Si on regarde maintenant un petit élément de volume (un voxel), du fait de l'intégration de tous les spins, on observe un petit moment magnétique macroscopique M aligné avec B_0 .

La mise en résonance (ou phase d'excitation) se fait en superposant à B_0 un champ magnétique tournant B_1 qui tourne à la même vitesse que la vitesse de rotation du mouvement de précession des spins. Le moment magnétique macroscopique M tend à s'aligner avec B_1 , et présente donc un mouvement spiralé autour de B_0 .

Lorsque l'on arrête B_1 (phase de relaxation), le moment magnétique macroscopique M revient à l'équilibre (revient s'aligner avec B_0) avec le même mouvement spiralé, dont la vitesse dépend toujours de B_0 . Plus précisément, les composantes longitudinale (alignée avec B_0) et orthogonale (orthogonale à B_0) de M reviennent à l'équilibre selon des lois exponentielles de constantes de temps respectives T_1 et T_2 (d'où les IRMs dites pondérées T_1 ou pondérées T_2).

Les variations de champ magnétique, dues au retour à l'équilibre des moments macroscopiques M , génèrent des courants électriques dans une bobine (ou antenne) qui est le signal primaire mesuré par l'IRM. En faisant varier spatialement la valeur de B_0 (avec des gradients de champ), on peut d'une part sélectionner spatialement les spins que l'on fait entrer en résonance et attribuer aux moments magnétiques macroscopiques M des vitesses de rotation différentes dans leur mouvement spiralé selon leur position. L'analyse fréquentielle du signal électrique permet alors de séparer les signaux provenant des différents éléments de volume.

3.2.2.1 Avantage

3.2.2.1.1 Caractérisation tissulaire L'image IRM permet de différencier des tissus de densités proches, le contraste provenant avant tout des différences entre les temps de relaxation T_1 et T_2 , mais aussi des différences en densité de protons des tissus examinés. Ce type d'examen est donc particulièrement adapté à l'exploration de l'encéphale, puisqu'il permet de différencier les tissus mous. Le pelvis peut bénéficier aussi de ce type d'examen. Pour l'œil, l'utilisation de l'IRM n'est intéressante qu'avec une antenne spécifique, car la résolution de l'IRM dépend essentiellement du type d'antenne utilisé pour une même intensité de champ magnétique.

3.2.2.1.2 Absence d'artefact Actuellement, le matériel posé par le chirurgien (clips de repérage) est souvent en tantale, il s'agit d'un matériau ne modifiant pas le champ magnétique. Il n'y a donc pas d'artefact dû à ces matériaux dans l'image IRM.

3.2.2.2 Inconvénients

3.2.2.2.1 Temps d'acquisition Le temps d'acquisition en IRM est plus important que pour le scanner. Le patient doit donc rester immobile plus longtemps ce qui est plus contraignant. Un mouvement parasite très bref (pour les séquences qui nous intéressent) se traduit généralement en une mauvaise localisation du signal, ce qui génère des contours fantômes dans l'image IRM, parallèles aux vrais contours, ce qui complique l'interprétation.

3.2.2.2.2 Le déplacement chimique L'image acquise en IRM est essentiellement due aux protons composant la structure étudiée. Or, l'environnement moléculaire fait que les protons de tissus différents perçoivent des intensités de champ magnétique B_0 légèrement différentes (ils ont des rapports gyromagnétiques γ légèrement différents). Ils auront donc des fréquences de résonance légèrement différentes. Ces variations de fréquences sont interprétées comme des décalages topographiques par le codage spatial dans le sens du gradient fréquentiel. Ceci produit des artefacts de double contour aux interfaces tissulaires appelés artefacts de déplacement chimique.

3.2.2.2.3 Biais de l'image La technique d'acquisition suppose que l'on est capable de générer un champ B_0 homogène dans le champ de vue. Or cela est relativement difficile, et, en particulier, aux extrémités des antennes, le champ s'atténue. Il y a donc une perte de signal, et les images peuvent s'assombrir aux extrémités du champ de vue.

De plus, mais cet effet est moins voyant, des inhomogénéités de champ sont simplement créées en plaçant un objet dans le champ (ce que l'on fait pour acquérir une image). Un même tissu aura donc une intensité (une couleur) qui peut varier spatialement, à cause de cette inhomogénéité.

3.2.3 Enregistrement et transfert

Le codage des images est réalisé dès l'enregistrement de celles-ci sur un support physique à la norme DICOM. Cette norme unifie la structure des fichiers contenant les images, indépendamment des constructeurs et des modalités d'imagerie. Chaque information (nom du patient, champ de vue, etc.) est précédée d'un tag qui lui est propre. Un fichier DICOM (généralement un fichier est généré par coupe d'image) mixe donc les données brutes de l'image avec des informations sur le patient, sur la géométrie d'acquisition, et sur la modalité. Cette étape est réalisée automatiquement par le logiciel de gestion de la base de données de la modalité. L'enregistrement est réalisé sur un CD-ROM spécifique à la base d'image, cette étape étant nécessaire afin de posséder un enregistrement de sécurité en cas de problème. Le transfert d'images d'un site informatique à un autre est un sujet d'actualité. En effet, de nombreux problèmes se posent concernant aussi bien la traduction des données, la confidentialité, que les vitesses de transmission et l'encombrement du réseau.

3.2.3.1 Par support physique

La première solution pour transférer des données consiste à les enregistrer sur un support physique amovible, et d'apporter ce support au site de travail. Il se pose différents problèmes de traduction car les supports sont rarement sous le même système d'exploitation ce qui les rend peu compatibles entre eux. De plus, la multiplicité des standards d'écriture, la relative lenteur d'écriture et de lecture rendent l'utilisation des supports physiques dissuasive.

3.2.3.2 Par réseau informatique

Rapidement, nous avons pu utiliser les avantages du réseau informatique. Les gains en temps, en convivialité et en compatibilité sont les principaux avantages. Avec le support physique il faut d'abord se rendre sur le lieu d'enregistrement qui n'est pas toujours situé sur le site de la modalité, puis transférer ce support au lieu de lecture, puis le lire et enfin aller au lieu de travail. Grâce aux différents réseaux, toutes ces opérations sont obsolètes. Il suffit de réaliser la modalité et de l'enregistrer, puis d'aller au lieu de travail où on peut transférer les images de la modalité en « tâche de fond ».

Afin d'amener les images jusqu'au site de travail, nous utilisons plusieurs réseaux.

3.2.3.2.1 Le réseau local de la modalité Sous système Unix ou MS-Windows, il gère le transfert des données entre la console d'acquisition et une station de travail locale permettant d'afficher les images de la modalité.

3.2.3.2.2 Le réseau du Centre Antoine Lacassagne (CAL) Sous système VMS, il relie les ordinateurs du CAL entre eux. Grâce à ce réseau, les images sont transférées dans le service de radiothérapie où il est possible de les transférer après anonymisation via FTP vers l'INRIA. Il s'agit d'un système peu compatible avec Unix et MS-Windows.

3.2.3.2.3 Le réseau de l'INRIA Sous système UNIX, il est connecté à l'Internet par le réseau RENATER. Sur ce réseau est connecté un lecteur de support physique type CD-ROM.

3.2.3.2.4 Confidentialité Pour des raisons de sécurité, chaque accès à un site informatique nécessite l'entrée d'un mot de passe (le même mot de passe étant utilisé à chaque accès). Cependant le mot de passe transite « en clair » sur le réseau entre 2 sites : il existe donc un risque qu'il soit

intercepté et utilisé par la suite par des personnes non autorisées. Ce risque peut être diminué par l'utilisation de mot de passe à usage unique comme c'est le cas à l'INRIA : cette procédure, plus contraignante pour l'utilisateur, renforce la sécurité et la fiabilité des liaisons informatiques.

3.2.4 Traduction

La traduction des données pose le problème des différents formats propriétaires. Bien que les constructeurs de chaque modalité se déclarent compatible avec la norme DICOM, le problème est toujours présent. Cette norme, si elle résout certains problèmes, ne répond malheureusement pas à toutes les attentes. En effet, bien que les données brutes de l'image soient repérables grâce à un tag spécifique, elles peuvent être compressées par un algorithme du domaine public (donc connu), ou spécifique du constructeur (et potentiellement inconnu). De telles données, bien qu'encodées selon une norme connue, ne peuvent malheureusement être relues que par des logiciels propriétaires. Il se pose donc le problème de la propriété des images issues d'une modalité. Les données obtenues grâce à une certaine modalité appartiennent-elles au patient, au service qui a réalisé l'examen ou au constructeur de l'imageur ? Pour résoudre le problème de la traduction des images, nous avons dû réaliser un programme de traduction des images : du format scanner ou IRM au format standard du laboratoire Epidaure. Heureusement, grâce à l'augmentation de la capacité de stockage des disques d'ordinateur, la compression des données dans les fichiers DICOM tend à disparaître.

3.2.5 Conclusion

Au cours de ce chapitre, nous avons donc vu la nécessité d'utiliser le scanner, l'intérêt de l'IRM, les inconvénients de chaque modalité. De plus nous avons abordé les problèmes posés par le codage/décodage des données ainsi que les différents réseaux informatiques utilisés pour le transfert des images. Après l'acquisition, les images étaient transférées au sein du projet Epidaure via CD-ROM, anonymisées et converties dans le format « Inrimage ». Ces bases d'image ont été anonymisées pour des raisons de confidentialité, elles permettent la réalisation d'études de validation clinique sur une échelle importante. Le but était de pouvoir poursuivre le travail initié lors des études de faisabilité, par une étude de validation portant sur une série importante de patients.

3.3 Base d'images « œil »

3.3.1 Casque d'acquisition

3.3.1.1 Introduction

La fusion des images scanner et des images IRM de la région orbitaire nécessite d'obtenir des images scanner et IRM prises dans les conditions les plus semblables possibles pour un même patient. Cependant, il est beaucoup plus important d'obtenir des conditions stables d'examen pendant son déroulement, que d'obtenir des conditions spatiales identiques pour le patient entre 2 examens différents. En effet, pour fusionner les deux examens, il faudra d'abord les aligner, ce qui est le but du recalage d'images. Ce recalage calculera une transformation géométrique de l'espace (rotation et translation) qui superposera au mieux les deux images 3D. Cette transformation utilisera, explicitement ou implicitement, les plus grandes structures anatomiques pour se guider (par exemple, le crâne). Par contre, les mouvements relatifs des structures, dans notre cas, le mouvement des globes oculaires, sont plus difficiles à compenser. Afin de fixer la position du globe oculaire à traiter dans les examens à fusionner, et aussi avoir la même position de ce globe que lors du traitement, il y a

nécessité de fixer le regard. Un bénéfice secondaire est d'éviter, en IRM, les artefacts liés au mouvement oculaire. Nous avons donc confectionné un appareillage permettant d'obtenir des conditions semblables en ce qui concerne le regard, à des temps différents et pour des examens différents. Nous allons voir comment fixer le regard pendant les examens, puis la réalisation proprement dite de cet appareillage.

3.3.1.2 Fixation du regard

3.3.1.2.1 Pendant l'acquisition des structures Il est important que le regard soit stabilisé de manière à éviter tout mouvement intempestif pendant le déroulement d'un examen. En effet ce type de mouvement conduirait à des images parasites et donc à une acquisition perturbée puisque les structures acquises se déplaceraient entre 2 plans différents.

3.3.1.2.2 Structures oculaires comparables Les structures oculaires (nerf optique, paroi oculaire, cristallin) doivent être dans une configuration identique même si leur position dans l'espace a été modifiée entre les 2 examens. En effet, comme les images obtenues avec les 2 examens seront combinées ensemble, leurs conditions d'acquisition peuvent être variables, mais il est très important que les structures étudiées soient dans la même configuration les unes par rapport aux autres de façon à obtenir un recalage de qualité.

3.3.1.2.3 Réalisation A cette fin, nous avons confectionné un prototype de casque permettant de fixer le regard dans une direction. Ceci permet donc d'obtenir une configuration stable des structures oculaires entre elles au cours des différents examens même si le patient n'est pas dans la même position. Ce casque comporte une fibre optique dont l'extrémité est placée sur un rail horizontal, mobile verticalement, en face des yeux du patient. L'extrémité de la fibre optique peut donc se déplacer verticalement en étant solidaire du rail, et horizontalement sur le rail. A l'extrémité de la fibre optique est placé un cabochon rouge. Ainsi, lorsque l'extrémité distale de la fibre optique est approchée d'une source lumineuse, son extrémité proximale s'allume en rouge.

On place donc une source lumineuse à l'extrémité distale de la fibre optique. La fibre optique a une longueur de 7 mètres ce qui permet à la source lumineuse d'être placée en dehors de la salle d'examen. Ce dispositif est rendu nécessaire par la volonté de ne pas utiliser de matériaux métalliques pouvant perturber le champ magnétique ou absorber les rayons X.

Nous pouvons alors, en demandant au patient de regarder l'extrémité proximale éclairée en rouge de la fibre optique, diriger son regard. En pratique, nous avons essayé d'obtenir une direction normale de l'œil, afin d'éviter les mouvements intempestifs durant l'examen et permettant d'obtenir une configuration reproductible des structures oculaires.

3.3.2 Caractéristiques des images

3.3.2.1 Protocoles d'acquisition scanner

Les coupes sont de 1,5 mm chevauchées tous les millimètres ou tous les 1,5 millimètres. 2 protocoles ont été utilisés (cf. tab. 3.1). Il n'avait pas d'injection de produit de contraste.

- Le protocole N°1 permet d'obtenir le crâne dans sa totalité mais avec une résolution plus faible que le protocole N°2, le nombre de coupe est variable selon les patients, généralement 5 mm au dessus et en dessous de l'œil (en moyenne 35 coupes).

	IRM T1	Scanner protocole 1	Scanner protocole 2
Encodage	16 bits	12 bits	12 bits
FOV (cm)	20	25	16
Matrice	256 × 192	512 × 512	512 × 512
Pixels (mm ²)	0,78 × 1,04	0,488 × 0,488	0,312 × 0,312
Épaisseur de coupe (mm)	0,7	1,5	1

TAB. 3.1 – Caractéristiques des images.

- Le protocole N°2 permet une meilleure résolution au niveau des structures oculaires mais ne permet pas d'obtenir l'ensemble de la boîte crânienne. Ici aussi le nombre de coupe est variable selon les patients, 5 mm au dessus et en dessous de l'œil (en moyenne 40 coupes).

3.3.2.2 Protocole d'acquisition IRM

Afin d'acquérir les IRM pondérées en T1, nous avons utilisé une antenne crâne, le temps de relaxation était de 35, et le temps d'écho de 6 ms. Le nombre de coupe est variable, selon les patients, généralement 5 mm au dessus et en dessous de l'œil. L'acquisition est réalisée par une technique 3D directe (gradient de phase dans les 3 directions). Compte tenu du signal présenté par les structures étudiées, il n'a pas été nécessaire de réaliser une injection de produit de contraste.

3.3.2.3 Le fond d'œil

3.3.2.3.1 Introduction Le fond d'œil utilisé actuellement est essentiellement identique à celui proposé par Schepens au début des années 50. Nous allons voir les caractéristiques géométriques du fond d'œil actuel ainsi que ses inconvénients, puis son intérêt. Enfin nous décrirons la méthode de digitalisation du fond d'œil.

3.3.2.3.2 Caractéristiques géométriques On distingue 3 cercles concentriques dans le fond d'œil. Le cercle le plus interne décrit l'équateur ; le cercle médian, l'ora seratia ; le cercle externe, le bord postérieur des corps ciliaires. Comme la rétinographie est créée en transformant la surface hémisphérique de la rétine en 2 dimensions, il se produit une distorsion considérable. Les structures situées en avant de l'équateur peuvent être 2,5 fois plus importantes selon l'axe circonférentiel que selon l'axe du méridien.

3.3.2.3.3 Inconvénients du fond d'œil A la déformation des lésions selon l'axe circonférentiel par rapport à l'axe du méridien, s'ajoute l'incapacité de représenter la profondeur. On ne peut donc ni représenter la hauteur d'une lésion, ni la courbure de la surface rétinienne.

3.3.2.3.4 Intérêt du fond d'œil Cependant, malgré ces inconvénients, le fond d'œil nous est très utile car il apporte des informations complémentaires du scanner ou de l'IRM sur les tumeurs de la choroïde. Il est possible de déterminer la localisation de la tumeur et des différentes structures rétinienne entre elles, mais il est nécessaire de tenir compte des déformations [28]. En ce qui concerne l'aspect, il s'agit d'un point important car toutes les tumeurs oculaires ne conduisent pas forcément à une augmentation de volume détectable au scanner ou à l'IRM. Certaines tumeurs sont planes et infiltrent simplement les structures. On ne les distingue qu'à la modification de l'aspect de la texture rétinienne ou de la couleur de la tumeur.

3.3.2.3.5 Acquisition des données Nous avons les rétino-graphies de dix patients. Nous avons pu améliorer les rétino-graphies pour trois des cinq patients que nous avons traités. En effet, ils bénéficiaient de plusieurs photographies de la rétine : dans ce cas les photographies ont été placées en correspondance et utilisées comme si il ne s'agissait que d'une seule photographie. Nous avons numérisé chaque rétino-graphie pour nos cinq patients.

3.3.2.3.6 Conclusion La base d'image réalisée contient 10 patients pour lesquels le SD, l'IRM et le FO sont disponibles. Nous avons vu que le fond d'œil est un examen primordial, mais qu'il présente un défaut : la déformation. Nous proposerons une méthode permettant de s'affranchir de cette déformation afin de pouvoir combiner le fond d'œil aux images scanner et IRM [20].

3.4 Base d'images « Encéphale »

La volonté d'intégrer diverses modalités d'imagerie dans la planification du traitement en radiothérapie s'est rapidement manifestée [236, 144, 239, 135, 228], dès qu'une certaine assurance de qualité, de maniabilité et de reproductibilité était promise. Cette intégration allait nécessairement être utilisée pour la planification des traitements en raison du besoin d'augmenter la dose (relation effet-dose) en conservant des effets secondaires acceptables.

Les méthodes d'intégration décrites dans la littérature sont le plus souvent manuelles ou semi-automatiques, et l'on voit de plus en plus apparaître des articles affichant une procédure complètement automatique. Cette dernière qualification doit être prise avec beaucoup de circonspection, car on retrouve souvent une initialisation, comme le choix de quelques points de départ [276].

Notre base d'image contient donc, pour chaque patient, l'imagerie complète nécessaire à la réalisation du traitement par irradiation : les SD, les IRM T1 (T1 3D, TR/TE = 8.1/1.7 ms, flip-angle = 20 degrés, coupes axiales de 2 mm d'épaisseur, matrice de 256x256, pixel = 1.0156 mm), T1 injectées (même séquence) et T2 (T2 FSE, TR/TE = 5000/98.6 ms, flip-angle = 90 degrés, coupes axiales de 2 mm d'épaisseur, matrice de 256x256, pixel = 1.0156 mm) : cf. tab 3.2, fig. 3.1, 3.4. De plus, il nous a semblé important d'inclure, lorsque cela était possible, l'ensemble de l'imagerie à des dates différentes afin de posséder des temps d'évolution tumorale différents.

Chaque série d'images est toujours acquise avec le même protocole, compatible avec l'utilisation en routine clinique.

3.4.1 Adaptation des protocoles d'acquisition

Afin de créer une base d'image permettant d'accomplir les tests avec efficacité, la totalité des images des patients devaient être acquises avec strictement le même protocole. Il a donc été nécessaire de modifier le protocole d'imagerie utilisé en routine clinique en tenant compte de deux impératifs, d'une part la compatibilité avec les habitudes cliniques et d'autre part les impératifs de précision exigés par les outils informatiques, qui manipulent des images 3D où les coupes ont une épaisseur constante. En effet, à des fins d'optimisation du temps d'utilisation de l'IRM, des coupes fines étaient acquises au niveau de la tumeur et des coupes plus épaisses au delà lors de l'utilisation en routine clinique. Un protocole spécifique a donc été programmé dans la console de l'IRM ce qui permettait une manipulation simple pour les utilisateurs. Ceci a pu être accompli en modifiant la séquence IRM T1 qui a pu rester proche de celle utilisée cliniquement et en modifiant principalement l'IRM T2 afin que la taille des voxels soit comparable à celle des séquences T1.

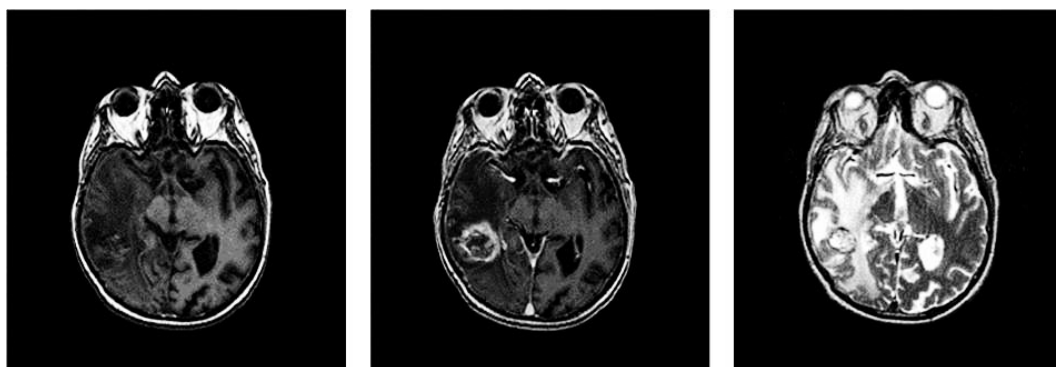


FIG. 3.1 – Intérêt des séquences T1, T1 avec injection de gadolinium, et T2 dans le glioblastome. Toutes les images de la base d'images sont recalées entre elles. L'IRM T1 injectée se rehausse fortement en périphérie par rapport à l'IRM T1 et permet de visualiser la zone active de la lésion. L'IRM T2 permet d'apprécier en hypersignal l'œdème accompagnant le glioblastome.

3.4.2 Protocoles d'acquisition des images scanner

Nous n'avons volontairement pas réalisé d'injection d'iode lors de cette étude. En effet, l'injection d'iode aurait modifié la densité hounsfield des voxels, et le calcul des différentes densités des structures aurait été perturbé.

Le déroulement du traitement réalisé en clinique n'a pas été modifié. Les patients se sont rendus au rendez-vous de simulation qui est la première étape du traitement. Cette étape se fait à l'aide d'un « simulateur » qui permet de repérer et de délimiter avec précision la partie du corps qu'il convient de traiter. Il permet de mettre en place l'isocentre prévisionnel.

Le patient s'allonge dans la position choisie pour le traitement, en tenant compte de son confort et des exigences propres au traitement.

Une cale située au niveau de la nuque assure un maintien confortable de la tête. La contention habituellement utilisée est un masque thermoformable, réalisé individuellement. Une fois le patient allongé en position de traitement avec la cale spécifique sous la nuque, le masque de contention est appliqué, il va prendre la forme du visage du patient. La réalisation de ce masque est importante, car il est utilisé lors de chaque séance d'irradiation afin d'assurer la reproductibilité du traitement.

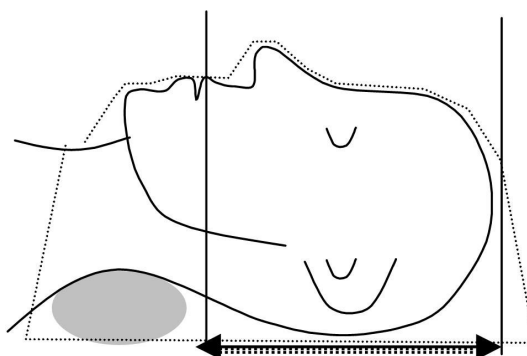


FIG. 3.2 – Schéma de l'acquisition SD.




FIG. 3.3 – Masque thermoformable.

Une fois la contention terminée, l'étape de simulation débute. Grâce aux différentes fonctions du simulateur et à la scopie, le radiothérapeute peut délimiter avec précision le centre de la zone à irradier (cf. fig. 3.2, 3.3). Cette préparation dure de 30 minutes à 1 heure et est indolore.

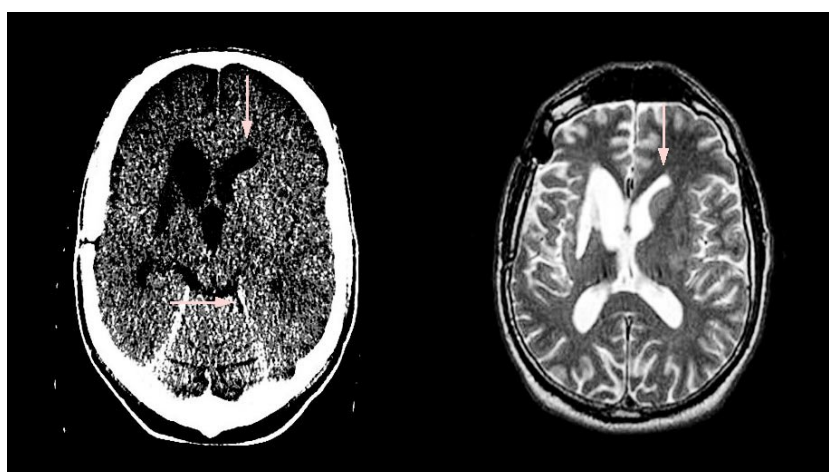

FIG. 3.4 – Images SD et IRM T2 originales. La tumeur, située au niveau du ventricule gauche, est retrouvée dans les deux images (flèches verticales) alors que la tente du cervelet (flèche horizontale), n'est visible que dans le SD.

Pour un maximum de précision, il est demandé de ne pas bouger et de respirer normalement. Le centre de la zone à irradier est matérialisé par des clichés radiographiques (plan sagittal et frontal généralement).

A la fin de la simulation, des points de repère sont tracés sur le masque de contention. Ces points de repère correspondent d'une part à la projection de l'isocentre de la zone à irradier sur le masque du patient et d'autre part aux axes du simulateur. Ces marques sur le masque de contention aident à positionner les champs d'irradiations chaque jour de manière identique.

A la fin de l'étape du repérage, le patient possède sa cale de maintien, son masque de contention et le centre de la zone à irradier a été défini grâce à des marques sur le masque de contention et

	Scanner Philips LX	IRM T1 et T1 injectée	IRM T2
XDIM	512	256	256
YDIM	512	256	256
ZDIM	40	60	64
TYPE	signed fixed	unsigned fixed	unsigned fixed
PIXSIZE	12 bits	16 bits	16 bits
VX	0,488	0,89	0,67
VY	0,488	0,89	0,67
VZ	3,0	2,0	1,9
Champ	250 mm	173 × 230 mm	173 × 230 mm

TAB. 3.2 – Principales caractéristiques des images scanner et IRM de la base d'images.

aux clichés radiologiques. Lors de l'acquisition de l'image scanner, la pose de billes est obligatoire en regard du repère défini au simulateur. Ainsi, ce repère peut être identifié sur le SD.

L'acquisition débute à partir de la seconde vertèbre cervicale incluse et elle se termine une coupe en dehors du sommet du crâne. Le SD est utile pour définir la densité des tissus, la position exacte des différents organes pour s'assurer de ce que les faisceaux d'irradiation « englobent » parfaitement la région à traiter. Ce scanner doit être réalisé avant la première séance. Il ne nécessite pas forcément d'être à jeun et ne dure que quelques minutes. La dosimétrie permet de vérifier l'opportunité des différents champs d'irradiation proposés, de choisir l'énergie qui sera utilisée, d'ajuster les doses. Elle garantit la qualité d'un traitement personnalisé. L'image est enregistrée au format DICOM.

Les images scanner sont réalisées après la réalisation de la contention et le repérage au simulateur. Les images ont été acquises à partir de la chaîne de traitement utilisée en routine clinique. Une fois les images transférées sur le TPS, la réalisation courante du traitement des patients n'a pas été modifiée. Les caractéristiques des images sont présentées tableau 3.2.

3.4.3 Protocoles d'acquisition IRM

L'acquisition IRM devant être la plus proche de celle effectuée habituellement et étant destinée à être fusionnée avec l'image du SD, elle était réalisée en position indifférente (globalement proche de la position scanner, sans masque ni point de repère). Elle débutait à partir de la seconde vertèbre cervicale et se terminait une coupe en dehors du sommet du crâne. Trois séries étaient acquises, T_1 , T_1 avec injection de gadolinium et T_2 , enregistrées au format DICOM.

Les IRM pondérées en T_1 étaient acquises avec une séquence SPGR ($T_R = 5000$ ms, T_E minimal, angle de bascule de 20° , coupes jointives de 2 mm d'épaisseur), l'IRM pondérée en T_2 était acquise avec une séquence FSE ($T_R = 5000$ ms, $T_E = 102$ ms, coupes jointives de 2 mm d'épaisseur).

3.4.4 Importance de ce protocole

L'importance de ce protocole est majeure puisqu'il permet d'une part l'exécution de l'irradiation en routine clinique afin de traiter les localisations tumorales et d'autre part l'accomplissement des tests de recalage et de segmentation automatique (cf. chapitres 4 et 5).

3.4.5 Conclusion

Les images au format DICOM ont été copiées puis transférées au laboratoire Epidaure, traduites au format Inrimage afin de réaliser les tests de recalage. La base d'images contient 474 examens

IRM représentant 178 séries d'acquisitions, et 90 SD. Les patients enregistrés présentaient tous des tumeurs cérébrales et 22 patients étaient porteurs d'un glioblastome, la durée du suivi maximum est de 2 ans représentant 6 séries d'acquisitions soit une IRM tous les 4 mois en moyenne.

3.5 Base d'images « Prostate »

De nombreuses modalités d'imagerie sont aujourd'hui disponibles pour étudier la prostate et les viscères qui l'entourent. Certaines sont particulièrement recommandées pour la visualisation précise des structures intra-prostatiques, comme l'échographie et l'IRM. Ceci est d'autant plus important lorsque l'on sait que près de 70 % des cancers prostatiques se développent à partir de la zone périphérique, 20 % à partir de la zone de transition et 10 % au niveau de la zone centrale. Dans le cadre de notre étude, nous ne développerons que l'imagerie scanner et IRM.

3.5.1 Images scanner

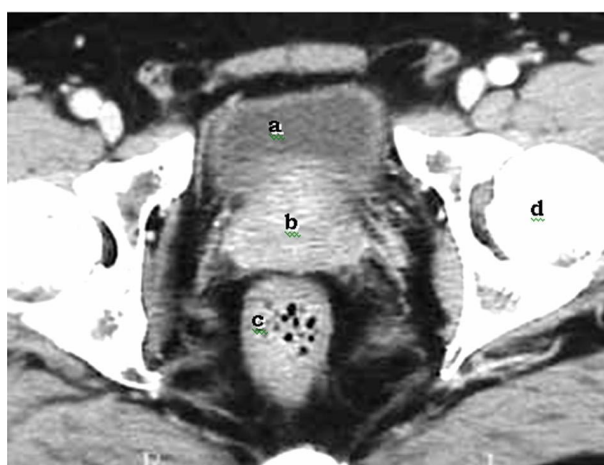


FIG. 3.5 – Scanner de la prostate, (a) vessie, (b) prostate, (c) rectum, (d) tête fémorale.

En situation non pathologique, l'image scanner montre une prostate de densité tissulaire homogène : la différenciation des différentes zones composant la prostate est impossible (cf. fig. 3.5). Les vésicules séminales sont de densité liquidienne, disposées symétriquement par rapport à la prostate.

La base de la vessie et l'apex ne sont pas explorables à cause de l'effet de volume partiel. Le cancer de la prostate n'est pas individualisable au sein de la glande, seules les masses tumorales volumineuses envahissant la cavité pelvienne sont visibles.

En revanche l'image scanner permet le calcul de dose, mesurant localement le coefficient d'absorption des RX, nécessaire au calcul dosimétrique des faisceaux. En effet, l'imagerie scanner détient de façon quantitative toutes les densités électronique de l'anatomie du patient (os, muscle, graisse, cavités aériennes, etc.) et permet de tracer avec précision les contours externes, indispensables aux calculs des profondeurs.

3.5.1.1 Acquisition

Le patient arrive au scanner (Appareil TOMOSCAN LX Philips) avec la sonde urétrale en place et le matelas de contention. La sonde reste opacifiée et clampée par une pince et doit le rester tout

	Scanner	IRM T1
Matrice	512 × 512	256 × 256
Épaisseur	5,0 mm	5,0 mm
Pixel	0,937 × 0,937 mm ²	0,781 × 0,781 mm ²
Distance entre deux coupes	5,0 mm	5,0 mm

TAB. 3.3 – Caractéristiques des images utilisées pour la région pelvienne.

au long du scanner, afin de permettre une meilleure discrimination de la jonction vésico-prostatique. Le patient est repositionné dans le matelas coquille (repères sur le matelas) et réaligné par les lasers du scanner au niveau des repères tatoués (on place des billes de plombs à leur endroit).

3.5.1.2 Caractéristiques des images scanner

Il s'agit de coupes axiales dont les limites sont déterminées sur le premier cliché de simulation : environ une quarantaine de coupes sont réalisées.

Remarque : la rapidité d'acquisition est un facteur important pour le confort patient, mais aussi pour l'élimination des problèmes liés aux mouvements physiologiques.

3.5.2 Acquisition des images IRM

Le cancer de la prostate se présente comme un hyposignal en T2, au sein de la zone périphérique. La détection en zone de transition est plus difficile (environ 11 % des nodules). Le plan axial est le plan de référence pour l'exploration de la prostate et des vésicules séminales. L'exploration se fait le plus souvent en pondération T1 et T2. En T1, la prostate présente un signal intermédiaire, proche de celui du muscle. En T2, la zone périphérique est en hypersignal, la zone de transition en signal intermédiaire. Les vésicules séminales sont toujours en hypersignal en T2 à l'état normal.

Les caractéristiques des images utilisées sont présentées tableau 3.3. L'intérêt de l'IRM réside dans la possibilité de faciliter le bilan d'extension loco-régional, vers les vésicules séminales (hyposignal en T2), vers la capsule prostatique, vers la graisse et autres tissus péri-prostatiques.

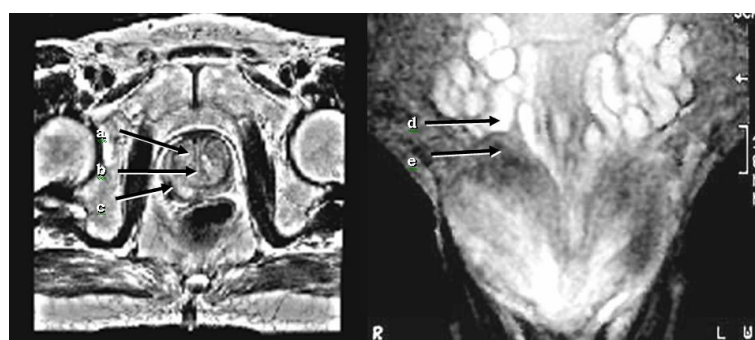


FIG. 3.6 – IRM prostatique. A gauche, on distingue la zone périphérique (a), centrale (b) ainsi que la capsule (c). A droite, IRM endorectale montrant un cancer de la prostate (e) et des vésicules séminales non envahies (d).

En IRM, l'intensité des pixels est fonction de la densité de protons et des temps de relaxation des tissus. Cette caractéristique permet d'offrir un contraste plus important entre ces différentes

structures, l'IRM permet donc une meilleure visualisation des tissus péri-prostatiques et donc un contournage plus précis (cf. fig. 3.6).

Les images sont obtenues à partir d'un appareil IRM de 1,5 Tesla (General Electric) avec un anneau de 60 cm de diamètre et antenne pelvienne, utilisé conjointement par l'hôpital Pasteur et le Centre Antoine Lacassagne.

L'examen est réalisé le jour même du scanner dosimétrique (au mieux) sinon au plus tôt après le scanner (mais avant le début du traitement).

Nous avons défini une séquence d'acquisition offrant le contraste élevé entre les différentes structures du pelvis, ainsi que la résolution la plus fine. Il n'y a pas de sonde rectale (rectum vide au mieux) et pas de sonde urétrale (vessie non pleine). L'immobilisation n'a pas été possible du fait de l'étroitesse de l'anneau de l'IRM qui ne permet pas le passage du matelas coquille. De plus, la présence de l'antenne d'acquisition modifie le contact entre le pelvis et le matelas.

Repères : centrage au niveau de la console, au bord supérieur de la symphyse pubienne en son centre (idem scanner dosimétrique). Les coupes sont centrées sur ce repère. L'IRM n'intervient pas pour le diagnostic de cancer : celui-ci repose sur l'analyse des prélèvements effectués lors de la ponction-biopsie échoguidée.

D'autre part, l'IRM ne supplante pas le SD pour l'étude dosimétrique (pour la plupart des localisations) pour plusieurs raisons : mauvaise qualité de l'imagerie osseuse, elle ne permet pas le calcul des densités électroniques des milieux hétérogènes, on retrouve des distorsions dans l'image a) intrinsèques au système, b) induites par des objets, enfin les logiciels capables de manipuler et d'intégrer avec précision des images IRM sont en nombre réduit.

Malgré ces difficultés, l'utilisation potentielle de l'IRM dans le cadre de la planification du traitement provoque un grand intérêt car il est possible de quantifier les distorsions liées à l'IRM et de réaliser une procédure de correction de ces distorsions pour les incorporer dans la planification du traitement. Par ailleurs, il semble que les distorsions spatiales varient en fonction de la largeur du champ, ainsi que du protocole d'acquisition des images. La précision spatiale décroît généralement avec la distance de l'isocentre de l'aimant.

3.5.3 Conclusion

Les images réalisées par l'IRM sont centrées sur la zone d'intérêt définie lors de l'acquisition des images sur le SD, la position et les divers moyens de contention employés doivent être strictement les mêmes que ceux qui seront utilisés ultérieurement lors des séances de traitement. Les repères (billes en plomb) placés aux points de tatouage servent de référentiel pour la reconstruction. Au total, les images IRM et SD de dix patients sont incluses dans la base d'images. Les images sont ensuite transférées, le plus souvent par réseau informatique, jusqu'à la console de dosimétrie.

3.6 Conclusion

La création de ces bases d'image est rendue nécessaire par la volonté d'utiliser des images exploitables issues de la routine clinique afin de réaliser les tests des logiciels en conditions réelles.

La création de ces bases a représenté une difficulté certaine. En effet, le temps nécessaire à la réalisation de ces bases s'est avéré plus long que ce que nous avons prévu initialement. Il ne s'agit pas de la complexité technique elle-même liée à la création de la base d'image, mais plutôt des « petits » dysfonctionnements qui surviennent de façon aléatoire et inopportune, chacun empêchant l'acquisition correcte des images. Citons par exemple : les changements inopinés des équipes de

manipulateurs IRM et scanner, les problèmes des dates de rendez-vous qui ne conviennent pas, la perte des boites de CDROM, . . .

Au début de la mise en place de ces bases de données, moins d'un patient sur deux était enregistré dans la base. L'expérience montre qu'avec le temps, ces problèmes se raréfient, le rendement s'améliore et à la fin du travail, pratiquement tous les patients étaient enregistrés dans la base.

Chapitre 4

Recalage d'image en radiothérapie

4.1 Introduction

L'objectif de ce chapitre est de présenter les résultats des différentes techniques du recalage d'image. Nous nous attacherons à décrire les méthodes les plus prometteuses vis-à-vis d'une utilisation clinique.

Nous allons tout d'abord faire un rapide état de l'art en insistant plus particulièrement sur les techniques de recalage d'image que nous avons utilisées. Nous présenterons les différentes méthodes de recalage à travers leur classification.

Puis nous détaillerons les résultats des applications du recalage d'image à la planification en radiothérapie. Puis nous détaillerons les résultats du recalage pour la planification de l'irradiation des deux localisations précédemment décrites : les tumeurs cérébrales et le cancer de la prostate. Ces recalages sont d'une grande importance car ils vont permettre d'enrichir le SD avec l'IRM dans le but de segmenter plus précisément les différents volumes décrits dans le chapitre 2, le GTV, le CTV et les OAR. Cette segmentation est à la base de la radiothérapie moderne : RC3D, RCMI et protonthérapie.

Ensuite, nous verrons brièvement des expériences de recalage effectués dans les autres régions anatomiques (ORL, thorax) qui combinent différentes modalités.

Enfin, nous verrons une perspective clinique importante du recalage d'image : le recalage entre le SD et la DRR. Ce recalage, s'il est automatisé, pourrait conduire au positionnement automatique quotidien du patient, lors de chaque séance d'irradiation. Ceci garantirait une haute précision d'irradiation et pourrait probablement conduire à diminuer les marges d'incertitude, d'où une augmentation possible de la dose délivrée.

4.2 Etat de l'art

4.2.1 Généralités sur la « fusion d'image »

L'exploitation des outils informatiques peut contribuer à répondre aux exigences de précision nécessitée par les nouvelles techniques récemment développées en radiothérapie. Celle-ci doit satisfaire deux buts : la destruction des lésions tumorales d'une part, et la préservation des structures saines de l'autre, en utilisant des faisceaux d'irradiation dirigés le plus précisément vers le volume cible. Pour ce faire, les différentes techniques d'irradiation nécessitent la reconstruction 3D des différentes structures. Cela n'a été rendu possible que grâce aux derniers développements des appareils

SCANNER DOSIMÉTRIQUE	IRM	TEP
Avantages		
Géométrie conservée Information sur la densité électronique Vitesse d'acquisition (claustrophobie) Interface avec la console de dosimétrie	Contraste de l'encéphale élevé Séquences multiples Acquisition possible dans différents plans	Visualisation du volume tumoral biologique
Inconvénients		
Contraste faible entre les structures de densités proches Interpolation (scanner spiralé)	Déplacement chimique Inhomogénéité du champ	Faible définition de la technique

TAB. 4.1 – Avantages et inconvénients des différentes modalités en radiothérapie.

d'imagerie 3D, permettant l'acquisition de données de haute résolution, et aux progrès récents de l'informatique, qui autorisent un traitement rapide de ces données.

L'acquisition des images anatomiques est un temps essentiel de la radiothérapie, la qualité des images conditionne l'ensemble du traitement dont le patient bénéficie. A la fin des années 80, l'intérêt d'associer les différentes modalités apparaît [163, 236] car aucune modalité d'acquisition d'image (IRM, TEP, scanner) ne permet d'obtenir l'ensemble des informations permettant une restitution complète de l'anatomie et des données fonctionnelles.

L'oncologue radiothérapeute doit donc prendre connaissance de ces modalités et les intégrer mentalement sur celle qui est utilisée par le Système de planification des traitements (« Treatment Planning System » : TPS). Il s'agit le plus souvent du scanner dosimétrique (SD) sur lequel le contourage des GTV et CTV est réalisé. La réalisation d'une image restituant fidèlement la réalité anatomique nécessite fréquemment d'améliorer l'image obtenue par la modalité en corrigeant certains défauts inhérents à la technique d'acquisition [20], d'autre part il peut être intéressant de combiner les images des différentes modalités (cf. tab. 4.1).

L'un des premiers articles médicaux évaluant le recalage en radiothérapie a été écrit en 1989 par Chen et Pelizzari [45]. Cet article évaluait la précision « de l'ordre de la somme de la taille des pixels entre les études ». La précision alors obtenue dans la définition du traitement n'est effective que si elle a été présente tout au long de la chaîne de traitement : acquisition des données, délimitation des structures, définition des faisceaux, et contrôle du positionnement du patient en position de traitement. L'application de critères de qualité stricts peut seule garantir cette exigence de précision [114]. L'importance de cette exigence doit être soulignée car elle est double : d'une part la finalité de la radiothérapie est le traitement curatif d'affections potentiellement létales, et d'autre part, l'irradiation peut entraîner des effets secondaires particulièrement dommageables.

Atteindre ces objectifs de qualité et de précision peut alors nécessiter, de par la technique utilisée, un temps non négligeable pour le traitement d'un dossier. L'utilisation d'outils informatiques, automatiques ou partiellement interactifs, peut être intéressante si elle permet de réduire le temps de traitement tout en garantissant une certaine précision. Ces outils, comme les méthodes de traitement des images, peuvent apparaître lors des différentes étapes (cf. fig. 4.1) de l'utilisation des images en radiothérapie.

- Transfert sur la console du système de planification. Les différentes modalités acquises peuvent être fusionnées si nécessaire : ici vont intervenir les outils de recalage multi-modalités.
- Contourage et étiquetage des différentes structures. Il s'agit de l'étape de segmentation. Notons cependant que des méthodes de recalage non linéaire pourraient aussi être utilisées, pour la mise en correspondance avec un atlas anatomique numérique (cf. chapitre 5).
- Réalisation de la dosimétrie et préparation des données nécessaires au contrôle du positionnement lors du traitement (par exemple, génération des radiographies numériques reconstruites : « Digital Reconstructed Radiographies » ou DRR).
- Traitement et contrôle effectif du positionnement grâce à une imagerie type imagerie portale

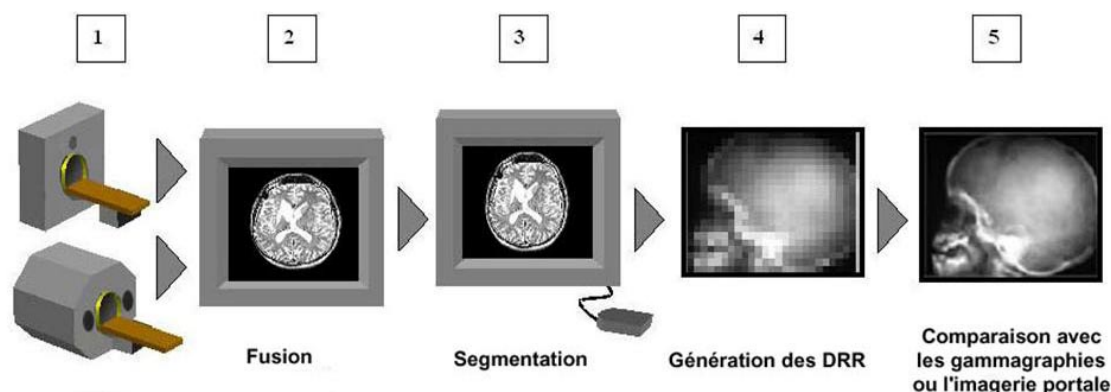


FIG. 4.1 – Différentes étapes du traitement des images en radiothérapie. 1 - Acquisition des images (scanner, IRM, TEP) et corrections éventuelles. 2 - Transfert sur la console du TPS et fusion des différentes modalités si nécessaire. 3 - Définition des volumes et étiquetage. 4 - Réalisation de la dosimétrie et génération des DRR. 5 - Comparaison des DRR et des clichés réels servant au contrôle de qualité.

ou gammagraphies. Là encore, des outils de recalage peuvent encore intervenir, permettant la comparaison entre DRR et gammagraphie ou imagerie portale.

La fusion d'images est un terme fréquemment utilisé qui peut être défini comme l'association du recalage d'une image dans l'autre et d'une méthode de visualisation, celle-ci permettant de voir le résultat du recalage [130].

$$\text{Fusion} = \text{Recalage} + \text{Visualisation}$$

A cette fin, l'une des deux images recalées est généralement rééchantillonnée dans la géométrie de l'autre. Une fois cette opération réalisée, différentes techniques de visualisation sont possibles, sans être exhaustif on peut citer les modes :

- dynamiques : on passe d'une modalité à l'autre à la demande.
- statiques : les deux modalités sont affichées en même temps dans la même image, en utilisant des niveaux de gris différents ou des plages de couleurs différentes.
- couplés : les deux modalités sont affichées côte à côte et un curseur se trouve à la même position géométrique dans chacune d'entre elles.
- contours : les contours d'une structure visible dans la première modalité sont affichés dans la seconde modalité.

L'objet des méthodes dites de recalage est de calculer la transformation spatiale reliant deux ou plusieurs images de modalités identiques ou différentes, afin de les replacer dans le même repère géométrique [280, 173, 115], et ainsi d'en faciliter l'interprétation. Le nombre croissant de publications traitant du recalage d'image dans la littérature témoigne de l'intérêt porté par les différents spécialistes (radiothérapie, neurochirurgie, traumatologie, ...) qui sont confrontés quotidiennement à la manipulation d'un grand nombre d'images. Les différentes modalités d'acquisition permettent d'obtenir des informations diverses et complémentaires qu'il faut synthétiser.

Dans notre cas, après acquisition, le transfert des images se fait soit par un réseau informatique soit par un média type disque optique numérique ou CD-ROM. L'avantage du réseau est évident à

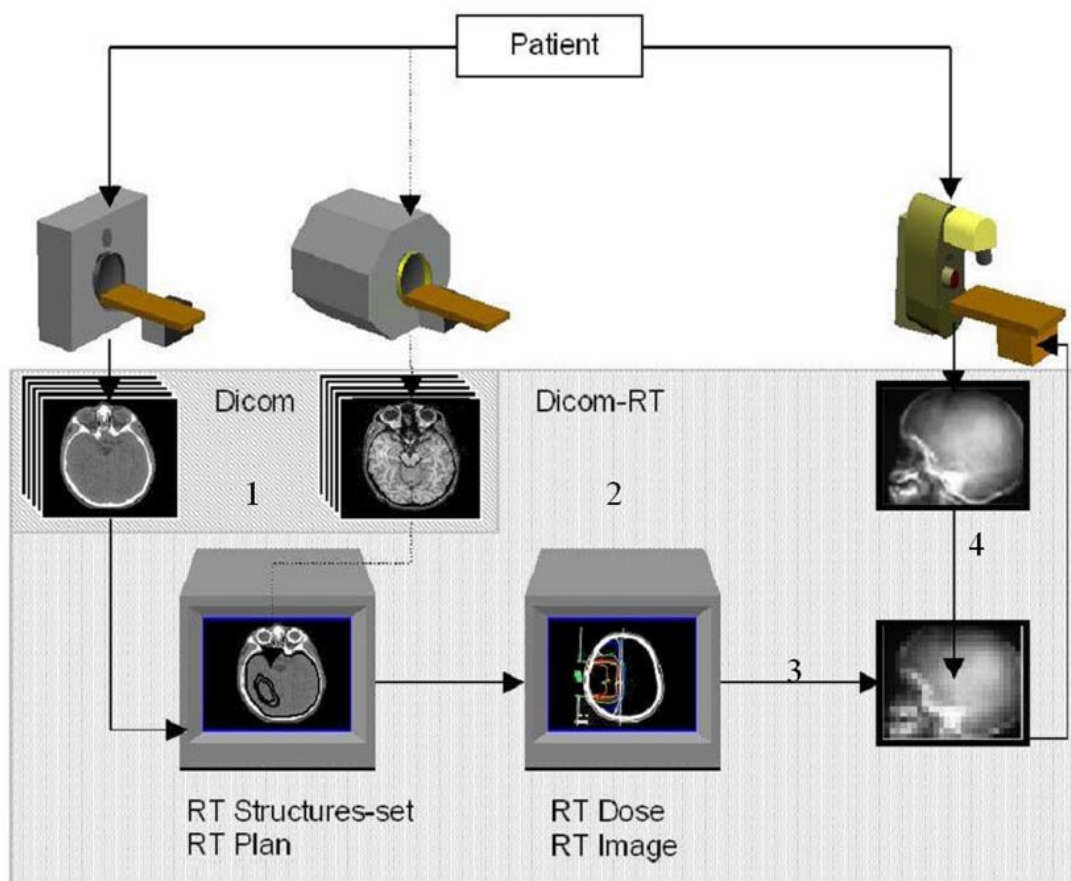


FIG. 4.2 – Exemple de cheminement d'une image. 1 - Acquisition par une modalité au format DICOM. 2 - Intégration (avec ou sans recalage) au sein d'une station de dosimétrie au format DICOM-RT. 3 - Génération des DRR au format DICOM-RT. 4 - Acquisition de l'image portale au format DICOM-RT.

la condition qu'il ait un débit suffisamment important compte tenu de la quantité d'information à transférer. Le format d'image est actuellement la norme DICOM dont une évolution est la norme DICOM-RT. Cette norme prévoit des objets informatiques supplémentaires qui sont renseignés au cours de la création du plan de traitement et de la mise en place (cf. fig. 4.2).

Le planning de radiothérapie se construit généralement à l'aide d'un scanner dosimétrique qui permet de calculer les doses de radiation délivrées dans les structures anatomiques. Malheureusement, les limites précises des tumeurs et de certains OAR ne sont pas toujours visibles dans cette modalité, une fusion avec une autre modalité, par exemple l'IRM est alors nécessaire. Celle-ci permet au praticien de positionner précisément les OAR et la tumeur afin de définir au mieux les caractéristiques des faisceaux de traitement (position, forme, dose délivrée).

Une fois les images arrivées sur la console du TPS, il peut donc être intéressant de pouvoir recalcr des images IRM ou TEP, qui n'ont pas forcément été acquises en position de traitement, sur des images SD, dans le but de mieux définir le GTV et CTV voire le volume tumoral biologique grâce à la TEP. Ceci prend tout son intérêt avec les nouvelles techniques d'irradiation [212]. L'intérêt est multiple : affichage de la TEP dans le SD pour l'irradiation pulmonaire de conformation [102] ou affichage de l'IRM dans le SD pour l'irradiation cérébrale dont nous verrons des exemples à la fin de ce chapitre.

Lorsque l'on désire recalcr deux images, on doit définir les caractéristiques des images qui vont guider le recalcr. Ce sont des éléments, ou primitives, qui sont représentatifs des caractères communs entre les images considérées, c'est-à-dire qu'ils doivent se retrouver dans les deux images à recalcr. Il est difficile d'énumérer de manière exhaustive l'ensemble des travaux sur le recalcr d'images médicales mais il se dégage une distinction communément admise entre les méthodes de recalcr : les méthodes géométriques et les méthodes iconiques.

Nous allons donc faire une présentation rapide de certaines techniques de recalcr d'image, en nous focalisant sur celles qui sont soit simples à mettre en œuvre, soit potentiellement intéressantes pour la routine clinique de par leur possible automatisation.

Nous verrons dans un premier temps les différentes classes de transformations permettant de recalcr les images, puis les deux principales méthodes de recalcr, géométriques et iconiques, avec leurs critères de qualité et leurs stratégies de mise en œuvre respectives. Enfin nous verrons une méthode mixte utilisant les méthodes à la fois iconique et géométrique. De plus nous illustrerons les trois méthodes par l'exemple d'algorithmes de recalcr avec leur application.

4.2.2 Les classes de transformations

Le recalcr de deux images entre elles consiste à définir la transformation permettant de mettre en correspondance un point d'une image avec le même point dans l'autre image. Nous présentons par la suite un certain nombre de transformations, classées selon la dimension de l'espace de recherche (qui correspond au nombre de paramètres à trouver ou encore au nombre de degrés de liberté).

Nous noterons T une transformation, et le point $M' = T(M)$ correspond au point M après transformation par T . Les transformations sont dites « linéaire » (rigide, similitude et affine) ou « non linéaire » (polynomiales, élastiques, fluides, ...). Les travaux, présentés dans ce manuscrit utilisent des transformations rigides, affines et élastiques.

4.2.2.1 Linéaire

4.2.2.1.1 Rigide : $T(M) = RM + t$

Cette transformation combine des rotations et des translations, elle préserve toutes les caractéristiques géométriques (les angles, les surfaces et les longueurs, ...). On ne fait que déplacer l'objet dans l'espace, en supposant qu'il ne se déforme pas (3 paramètres en 2D, 6 paramètres en 3D).

Dans ce cas, $T(M)$ peut s'écrire $RM + t$ où R est une matrice 3x3 de rotation (matrice de 9 éléments mais qui ne dépend que des 3 paramètres de rotation) et t est un vecteur translation.

4.2.2.1.2 Similitude : $T(M) = sRM + t$

Il s'agit d'une combinaison d'une translation, d'une rotation et d'un facteur d'échelle, elle conserve les angles et les rapports de longueurs (4 paramètres en 2D, 7 paramètres en 3D).

Dans ce cas, $T(M)$ peut s'écrire $sRM + t$ où s est le facteur d'échelle, R est une matrice de rotation et t est un vecteur translation.

4.2.2.1.3 Affine : $T(M) = AM + t$

On peut avoir ainsi des transformations de type : torsion, cisaillement. Le parallélisme, les rapports de surfaces et de longueurs, les coordonnées barycentriques sont conservées (6 paramètres en 2D, 9 paramètres en 3D).

Dans ce cas, $T(M)$ peut s'écrire $AM + t$ où A est une matrice 3x3 quelconque (les 9 éléments de la matrice sont autant de degrés de liberté) et t est un vecteur translation.

4.2.2.1.4 Projective : $T(M) = P(RM + t)$

Cette transformation permet de prendre en compte les effets de perspectives dus à l'éloignement de l'objet visé (images acquises avec une caméra : satellite, vidéo). On distingue les projections parallèles et les projections perspectives : le modèle le plus utilisé est le modèle sténopé. Les droites sont conservées, mais pas le parallélisme (8 paramètres en 2D, 12 paramètres en 3D, sachant que le nombre de paramètres dépend de la connaissance a priori du modèle de la caméra).

4.2.2.2 Non linéaire

Ces transformations changent les droites en courbes. Le nombre de paramètres est variable selon le type de transformation retenu et est potentiellement important. Ces transformations peuvent être globales ou locales.

4.2.2.2.1 Transformations splines

La transformation est exprimée comme une combinaison linéaire de polynômes dont le degré est fixe a priori. Le nombre de paramètres dépend des points de contrôle et des nœuds. Si le degré N du polynôme vaut 1, on retrouve les transformations affines.

4.2.2.2.2 Transformations libres : $T(M) = M + u(M)$

les paramètres gouvernant la transformation dans une région de l'image n'influent pas sur une autre région de l'image. La transformation est définie par un vecteur $u(M)$ en chaque point : en 3D il y a alors trois fois plus de degrés de liberté que de points dans l'image.

S'il est possible, mathématiquement, de définir des transformations quelconques pouvant être très complexes, la difficulté va consister à trouver la meilleure transformation « réaliste ». Ce réalisme consiste par exemple à ne pas avoir une transformation non linéaire présentant de très grandes déformations. Pour pénaliser celles-ci, on ajoute typiquement un terme de régularisation de la transformation à la mesure de similarité à optimiser. Si ce terme de régularisation provient de la théorie de l'élasticité, on parlera alors de transformation élastique, s'il provient de la mécanique des fluides, on parlera alors de transformation fluide.

Le recalage élastique avec un atlas (par exemple une image entièrement étiquetée) peut permettre d'envisager une segmentation entièrement automatique des différentes structures d'intérêt (SI) : le volume tumoral macroscopique et les OAR. Ce type de segmentation n'est pas encore utilisé en pratique car les techniques de recalage élastique sont toujours du domaine de la recherche.

4.2.3 Méthodes géométriques

On regroupe sous le nom de primitives géométriques les formes simples (points, courbes, surfaces, volumes) qui sont extraites des images. Cette façon de représenter l'image est sans doute celle qui nous semble la plus naturelle. Toute la difficulté va alors consister à d'abord extraire ces primitives, avec un maximum de précision, des images, et ensuite établir des correspondances entre les primitives extraites des deux images. Cette seconde étape, dite d'appariement ou de mise en correspondance, est aussi liée à la stratégie de recherche de la transformation optimale. Ces deux étapes, détection et appariement, motivent l'utilisation de marqueurs extrinsèques, par opposition aux marqueurs intrinsèques.

- Les méthodes extrinsèques utilisent un marquage « ajouté » au patient lors des acquisitions (par exemple, un cadre stéréotaxique, ou des billes). Il est ensuite nécessaire de pointer, par exemple manuellement, les repères sur la première image puis de pointer les points sur la seconde image. Les étapes de détection et de mise en correspondance sont grandement facilitées, puisque l'on manipule des objets de géométrie connue. Par contre, il faut que ceux-ci aient été présents en nombre suffisant dans toutes les acquisitions à recalcr, et qu'évidemment leur position relative par rapport au patient soit immuable.
- Les méthodes intrinsèques font appel à des repères anatomiques remarquables qui seront détectés après l'acquisition des images. La difficulté consiste donc à définir de tels repères qui soient visibles et détectables avec précision dans les deux images à recalcr : ce point peut s'avérer délicat, en particulier pour un recalcr d'images de modalités différentes, comme l'IRM et la TEMP. Une manière de contourner cette difficulté de détection est de recourir à une détection manuelle et de se reposer sur l'expérience de l'opérateur. Outre les problèmes liés à la précision de la détection, cette dernière méthode entraîne une perte de temps non négligeable pour l'équipe médicale.

Nous allons maintenant passer en revue quelques types de primitives géométriques utilisées pour le recalcr géométrique.

4.2.3.1 Primitives géométriques

4.2.3.1.1 Sélection manuelle des primitives géométriques Le plus simple est de laisser à l'opérateur le soin de sélectionner (et de pointer) les primitives (en ce cas généralement des points) qu'il veut utiliser pour le recalcr. L'outil informatique n'interviendra alors que pour le calcul de la transformation optimale qui superposera au mieux les couples de points appariés. Les inconvénients sont la non-reproductibilité du recalcr, la précision de la transformation calculée, qui dépend de la précision avec laquelle les points sont pointés (qui nécessite une expérience de l'opérateur) et de

la localisation des repères anatomiques choisi par l'opérateur. En effet si on choisit des points dans le centre de l'image, ils n'affecteront pas le recalage de la même façon que des points choisis à la périphérie de l'image. Dans la pratique clinique, c'est ce type d'approche qui est le plus souvent rencontré.

4.2.3.1.2 Sélection automatique de points remarquables Certaines techniques peuvent permettre d'extraire automatiquement des points remarquables dans les images. Il faut alors préciser qu'il ne s'agit alors généralement plus de points remarquables au sens anatomiques (comme les commissures antérieures et postérieures), mais plutôt par leur environnement dans l'image. La géométrie différentielle peut permettre d'extraire de tels points, comme les « points extrémaux » qui sont définis comme des points sur une surface d'iso-intensité dans l'image pour lesquels les courbures minimale et maximale sont extrémales. Ces points ont déjà été utilisés pour du recalage, dans un contexte uniquement monomodal (pour des IRM) [205]. Ce type de méthode est utilisé afin de recalculer un grand nombre d'images, (comme par exemple dans la sclérose en plaque).

Une approche similaire consiste à extraire non plus des points mais des courbes 3D à partir des données anatomiques. Comme l'extraction manuelle de courbe 3D peut être assez délicate à partir de coupes 2D, la plupart des approches sont basées sur des méthodes automatiques. Dans [258], les auteurs utilisent la géométrie différentielle pour extraire des lignes de crêtes, qui sont formées de points ayant une courbure maximale extrême sur une surface d'iso-intensité. Dans [78], ce sont les lignes centrales des vaisseaux qui guident le recalage.

4.2.3.1.3 Surfaces Les surfaces ont également été utilisées pour le recalage, en particulier pour les images cérébrales. En effet, dans un contexte multimodal (par exemple IRM et TEMP), il est difficile de définir des points anatomiques remarquables qui soient faciles à extraire dans les images à recalculer. Par contre, il est possible, avec des méthodes relativement simples (à base de seuillage et de morphologie mathématique), d'extraire les contours du cerveau dans les deux images. La transformation calculée qui superposera au mieux ces contours sera appliquée à l'ensemble de l'image, et servira donc à superposer les images. Ces primitives ont effectivement été utilisées par de nombreuses équipes [283, 149, 133, 174, 214, 31], pour le recalage d'images cérébrales, avec une méthode appelée « recalage du chanfrein » (ou chamfer matching) que nous détaillerons plus loin.

4.2.3.2 Critères de qualité

Les caractéristiques qui seront utilisées pour le recalage ainsi que le type de transformation à rechercher étant fixées, il nous faut trouver la meilleure transformation, c'est-à-dire celle qui va réaliser la superposition des images. Cela suppose de savoir comparer deux transformations entre elles, afin de pouvoir les classer. C'est le rôle des critères de qualité, aussi appelés mesures de similarité.

Soient les images I et J , et la transformation T qui transporte les points de I sur les points de J , on note par $S(I, J \circ T)$ une telle mesure de qualité.

Ces critères géométriques, qui ne font intervenir que la position spatiale des primitives, sont principalement fondés sur des notions de distances. On distingue deux cas.

- Si des appariements (des couples de points) sont donnés, par exemple si les points x_k extraits de la première image I sont appariés avec des points y_k extraits de la seconde image J , une mesure de la qualité d'une transformation T sera fondée sur les résidus, c'est-à-dire la distance

entre y_k et $T(x_k)$, comme par exemple :

$$S(I, J \circ T) = \sum_k \|y_k - T(x_k)\|^2$$

Si la transformation T amène exactement les points x_k sur les points y_k , alors cette mesure sera nulle. A contrario, une grande valeur de la mesure indique soit que la transformation ne superpose pas les points x_k et y_k , soit que certains des appariements donnés sont erronés. C'est ce type de mesure qui est utilisé pour un recalage manuel où c'est l'opérateur qui indique les points à apparier.

- Lorsque les primitives géométriques manipulées sont plus complexes, comme les surfaces, on précalcule un champ, ou carte, de distance par rapport aux primitives de l'image J , ce champ est en fait une image, que nous noterons D , et sa valeur en chaque point x , $D(x)$, donne la distance (ou une estimation de celle-ci) aux primitives extraites de J . Les distances dites du chanfrein (chamfer distances) [26] sont un moyen rapide de calculer de telles cartes de distances et sont à l'origine des techniques de recalage du chanfrein ou « chamfer matching » [27]. Le critère de qualité devient alors

$$S(I, J \circ T) = \sum_k D^2(T(x_k))$$

où les x_k sont les points des primitives de l'image I .

4.2.3.3 Méthodes de résolution

Les mesures introduites ci-dessus permettent de comparer deux transformations afin d'en déterminer la meilleure. Le problème du recalage consiste en fait à trouver la meilleure transformation \hat{T} parmi toutes les transformations possibles. On retrouve la formalisation mathématique du recalage telle qu'elle a été introduite par Brown [29] :

$$\hat{T} = \arg \max_T S(I, J \circ T)$$

Dans le cas des recalages élastiques, le grand nombre de degrés de liberté de la transformation lui permet souvent de représenter des transformations irréalistes (par exemple, qui présentent de très fortes variations). La recherche de la meilleure transformation sur le seul critère de qualité du recalage risque alors de ne pas donner un résultat acceptable. Pour cette raison, et dans le cas du recalage élastique, il est souvent ajouté un terme dit de régularisation qui pénalise en fait les transformations inacceptables. On résout alors

$$\hat{T} = \arg \max_T [S(I, J \circ T) + \text{Reg}(T)]$$

Ce terme de régularisation fait en général intervenir les dérivées de la transformation, qui ne doivent pas être de valeur trop importante. La grande variété des critères de qualité couplée à celle des critères de régularisation, plus celle des méthodes de résolution, explique celle des méthodes de recalage élastique.

Pour revenir à notre problème, qui est de trouver la transformation qui superpose les deux images à recaler, il n'est en général pas possible d'essayer exhaustivement toutes les transformations possibles et ainsi de déterminer la transformation optimale. Il faut donc définir des méthodes de résolution. Il est hors de notre propos de passer toutes ces méthodes en revue, aussi nous nous limiterons à la présentation succincte d'un certain nombre d'entre elles.

4.2.3.3.1 Méthodes directes Dans le cas du critère géométrique suivant (critère des moindres carrés), $S(I, J \circ T) = \sum_k \|y_k - T(x_k)\|^2$, où les appariements (x_k, y_k) sont connus, il existe un certain nombre de techniques pour calculer directement la transformation optimale \hat{T} . Le cas le plus intéressant est celui des transformations rigides de l'espace 3D, qui est résolu dans [75, 9]. On résout donc

$$\hat{T} = \arg \min_T \sum_k \|y_k - T(x_k)\|^2$$

La transformation optimale \hat{T} est calculée au sens des moindres carrés, puisqu'elle réalise le minimum de la somme des résidus au carré définie par :

$$\sum_k \|y_k - T(x_k)\|^2$$

Ce sont les techniques qui seront par exemple utilisées pour un recalage manuel, où c'est un opérateur qui fournit les paires de points appariés.

La méthode directe pour les transformations rigides peut être adaptée au cas des similitudes. Le cas des transformations affines peut aussi être résolu directement, ainsi que certaines transformations élastiques (splines) si le nombre de points appariés est suffisamment grand [258].

Méthode robuste Le problème d'une telle résolution au moindre carré est le biais qu'introduira dans le calcul toute mesure aberrante (comme pour le calcul de la moyenne, où une valeur beaucoup plus grande que toutes les autres va « tirer » la moyenne vers elle). Pour corriger ce défaut, on peut utiliser une technique robuste. Une telle technique cherche à réduire voire supprimer l'influence qu'auront les « grands résidus », supposés être dus à des mauvais appariements, dans le calcul de la transformation.

Prenons par exemple la méthode dite des moindres carrés tamisés, ou « Least Trimmed Squares » [229, 285], qui, parmi les méthodes robustes, est simple à mettre en œuvre. Elle consiste à calculer une suite de transformations T_i . La première transformation, T_0 , est obtenue classiquement au sens des moindres carrés. Pour calculer la prochaine transformation T_{i+1} , on va réaliser successivement les étapes suivantes :

1. Calcul des résidus $r_{i,k} = \|y_k - T_i(x_k)\|$ calculés à partir de la transformation précédente T_i ,
2. Tri des résidus par ordre croissant, et sélection des K paires de points (x_k, y_k) réalisant les plus petits résidus. Ce nombre K est évidemment choisi plus petit que le nombre total, N , de paires de points, mais doit être plus grand que $N/2$. On suppose en fait que la moitié au moins des couples de points peut être utilisée pour le calcul de la transformation.
3. Calcul de T_{i+1} avec la formule $T_{i+1} = \arg \min_T \sum_{k=1}^K \|y_k - T(x_k)\|^2$

Ces étapes sont itérées jusqu'à convergence.

4.2.3.3.2 Méthodes itératives En règle générale, la résolution directe des critères de qualité n'est pas possible. On utilise alors des méthodes dites itératives, qui calculent une suite de transformation T_i , telle que chaque nouvelle transformation T_{i+1} améliore la mesure de qualité par rapport à la transformation précédente T_i . Le problème avec de telles méthodes est que l'on n'est jamais assuré de trouver la transformation optimale globale (on peut ne trouver qu'un optimum local de la mesure de qualité) et que la solution trouvée dépend de la position de départ, c'est-à-dire d'une transformation initiale.

4.2.3.3.2.1 Résolution numérique La méthode peut-être la plus naturelle pour trouver itérativement l'optimum (le minimum ou le maximum) d'un critère de qualité est l'utilisation de méthodes de résolution numérique. Un exemple d'une telle méthode est la technique de minimisation par descente du gradient. Il existe beaucoup de méthodes dans la littérature et les passer en revue dépasse le cadre de ce rappel sur les techniques de recalage.

C'est une méthode de résolution numérique qui est utilisée pour trouver la transformation optimale dans le cadre du recalage du chanfrein (chamfer matching) où le critère à minimiser est :

$$S(I, J \circ T) = \sum_k D^2(T(x_k))$$

Dans l'article décrivant cette technique, Borgfors préconise d'utiliser plusieurs points de départ (plusieurs positions initiales) pour se donner plus de chances d'atteindre l'optimum global (et donc d'échapper aux optimums locaux).

Ce sont également des techniques de résolution numérique qui sont utilisées pour le recalage avec des critères de qualité iconiques (cf paragraphe 4.2.4).

Les principaux inconvénients de ces méthodes de résolution sont le temps de calcul qu'elles peuvent nécessiter avant d'atteindre un optimum, et le fait qu'elles puissent n'atteindre qu'un optimum local.

4.2.3.3.2.2 L'algorithme des plus proches points itérés Une des difficultés de la méthode directe exposée auparavant est de déterminer des appariements pour les points des primitives géométriques. On peut toujours imaginer qu'un opérateur le fasse, mais, même dans ce cas, cette tâche restera difficile surtout si l'on manipule des primitives complexes (courbes, surfaces). C'est pour répondre à cette difficulté qu'a été développé l'algorithme du plus proche point itéré (Iterative Closest Point ou ICP) [17].

Le principe de cette approche est de ne pas chercher à faire les « meilleurs » appariements, mais les appariements les plus « probables », à calculer une transformation à partir de ces derniers, et à partir de la position ainsi atteinte, reconstruire des appariements et ainsi de suite. Cette approche repose donc sur la capacité à définir des appariements probables. Ceux-ci sont définis comme l'appariement au plus proche point (d'où le nom de la méthode) c'est-à-dire qu'un point remarquable de l'image I est apparié au plus proche point remarquable de l'image J .

L'algorithme des plus proches points itérés consiste donc à calculer une suite de transformations T_i . La première transformation, T_0 , est une transformation initiale donnée au départ de l'algorithme. On itère ensuite les étapes suivantes jusqu'à convergence :

1. Construction des appariements : chaque point x_k de l'image I est apparié avec le point $y_{i,k}$ de l'image qui est le plus proche de $T_i(x_k)$.
2. Calcul de la transformation T_{i+1} : on utilise une méthode directe (éventuellement robuste) pour résoudre :

$$T_{i+1} = \arg \min_T \sum_k \|y_{i,k} - T(x_k)\|^2$$

Il faut noter que, comme les transformations T_i évoluent, les appariements réalisés lors de la première étape changent au cours du déroulement de l'algorithme.

L'algorithme du plus proche point itéré peut être généralisé en considérant une notion de proximité plus large [76]. Ci-dessus, la notion de « plus proche » sous-entendait au sens de la distance euclidienne. Si on manipule des primitives géométriques complexes, comme les courbes ou des surfaces, on peut calculer, sur ces primitives, des caractéristiques issues de la géométrie différentielle,

comme la courbure et la torsion par exemple. Il apparaît naturel de penser que, pour la transformation optimale, les points qui se superposeront auront des caractéristiques semblables (même courbure par exemple).

Aussi, afin d'aider à l'appariement de points semblables, on peut « ajouter » ces caractéristiques aux coordonnées du point. Plutôt que de juste considérer des points 3D (où les 3 coordonnées du point sont les coordonnées spatiales), on considère des points n -D (par exemple 4D, avec 3 coordonnées spatiales et une coordonnée de courbure).

L'étape d'appariement de l'algorithme ICP est alors réalisée en utilisant une distance généralisée dans cet espace à n dimensions.

On peut alors même imaginer d'ajouter, aux trois coordonnées géométriques, une quatrième coordonnée qui soit l'intensité du point. Il n'y a alors plus besoin d'extraire des primitives géométriques [77]. Ce type d'approche mixte sera détaillée au paragraphe 4.2.5.

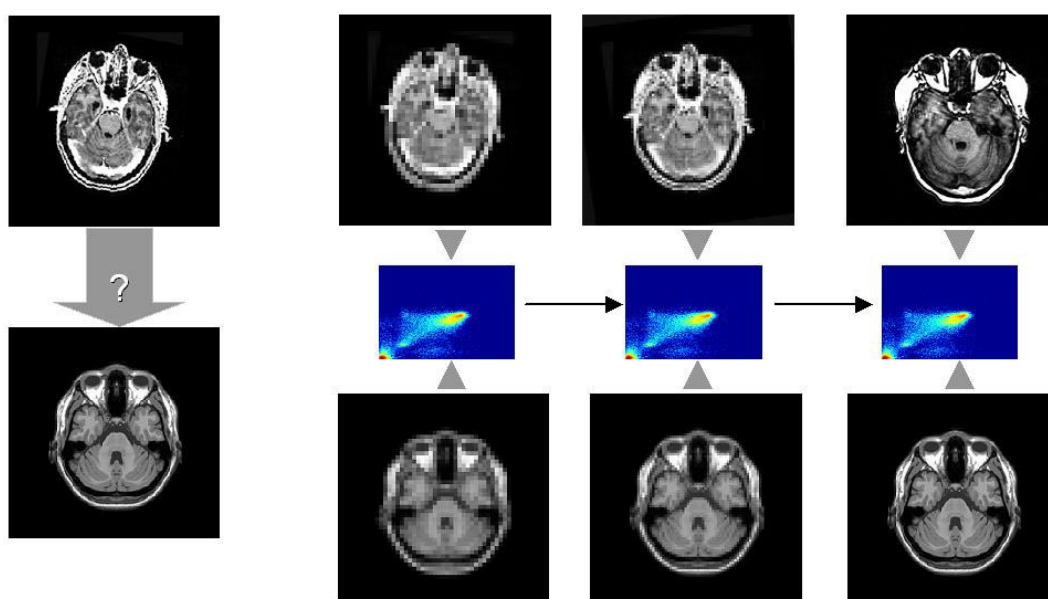


FIG. 4.3 – Principe de fonctionnement du recalage rigide multi-échelle. Les deux images sont sous-échantillonnées à une échelle très grossière, et une première transformation est calculée. Cette transformation sert de transformation initiale T_0 pour le calcul d'une nouvelle transformation sur les images sous-échantillonnées à une échelle un peu moins grossière. Cette procédure peut être réitérée jusqu'aux images de résolution la plus fine, à savoir les images originales. Ici, trois niveaux sont représentés.

4.2.3.3.3 La multi-résolution Les deux principaux inconvénients des méthodes de résolution itératives sont le temps de calcul (essentiellement pour les méthodes de résolution numérique) et l'incertitude quant au fait d'avoir trouvé l'optimum global. Les techniques de multi-résolution permettent de répondre au moins partiellement à ces deux problèmes. Elles consistent à partir d'une version très simplifiée de l'image, de dimensions réduites, où les détails sont « lissés », à calculer une transformation avec ces images très simplifiées, et à utiliser cette transformation comme condition initiale pour un recalage avec les images un peu moins simplifiées, et ainsi de suite jusqu'à travailler

avec les images initiales (cf fig. 4.3).

4.2.3.4 Exemple « Roboscope Interactive Matcher » = recalage semi-manuel

Il s'agit d'une méthode de recalage géométrique où l'on pointe manuellement à l'aide d'un curseur des points (amers) sélectionnés (au moins trois), corrélés dans deux images correspondantes. Dans la littérature, on retrouve cette méthode sous le terme de stratégies d'appariement interactif de points « point-pair registration » [46, 143]. L'outil du projet Epidauré, « Roboscope Interactive Matcher » propose une interface graphique pour le recalage réalisée par Alexandre Guimond et Xavier Penneç, avec affichage des images dans les trois plans, sagittal, axial et coronal.

Résultats : Avant recalage, les deux modalités sont affichées sans traitement préalable, le scanner comme image cible et l'IRM comme image source (cf. fig. 4.4). L'image source est placée en haut et à gauche de la fenêtre avant le recalage. Sur cet exemple, la précision est de l'ordre de trois voxels dans l'axe des têtes fémorales, et de 4 voxels environ sur l'axe antéro-postérieur (cf. fig. 4.5). Comme les primitives géométriques doivent être pointées manuellement, elles dépendent de l'opérateur et les résultats ne sont pas reproductible au pixel près.

4.2.4 Méthodes iconiques

Les primitives géométriques consistent souvent en un ensemble de points géométriques, éventuellement regroupés en courbes ou en surfaces, et l'information qui sera ultérieurement utilisée sera celle de leur position spatiale. Elles nécessitent une étape d'extraction, et, si cette dernière échoue, il est vain d'espérer pouvoir recalibrer les images. Les primitives iconiques ne nécessitent pas à proprement parler cette étape d'extraction, et sont donc indépendantes du succès de celle-ci. La primitive iconique la plus simple est le point de l'image, composé non seulement de sa position spatiale mais aussi de l'intensité de l'image. Manipuler l'ensemble de ces primitives iconiques revient donc à manipuler l'image entière. S'il n'y a pas de réduction de la complexité ici (par extraction d'une information plus compacte, comme c'était le cas pour les primitives géométriques), c'est parce que la difficulté du recalage sera rejetée dans la définition des mesures de similarité et dans la recherche de la meilleure transformation. Outre le point isolé, augmenté de son intensité, l'autre primitive iconique utilisée est la sous-image : on considère alors un ensemble de ces points regroupés ensemble. Cette dernière primitive iconique est par exemple utilisée dans les algorithmes dits de « recalage par blocs ».

4.2.4.1 Critères iconiques

Les critères iconiques ne font intervenir que l'intensité des points et non la position spatiale des points. Prenons un exemple simple, si les images I et J à recalibrer sont identiques, à une transformation T de l'espace près, alors l'intensité du point x_k dans I , $I(x_k)$, sera égale à celle de $T(x_k)$ dans J , soit $J(T(x_k))$. Un critère tenant compte de cette relation peut être fondé sur les différences d'intensité entre les deux images, soit par exemple :

$$S(I, J \circ T) = \sum_k (I(x_k) - J \circ T(x_k))^2$$

A la différence des critères géométriques, les x_k ne sont plus les points des primitives géométriques (et donc un sous-ensemble caractéristique de tous les points de l'image) mais représentent tous les points de l'image I . Ce type de critère rencontre un succès grandissant, en particulier parce qu'il ne nécessite pas d'extraire des primitives géométriques dans les images. Nous allons donc présenter

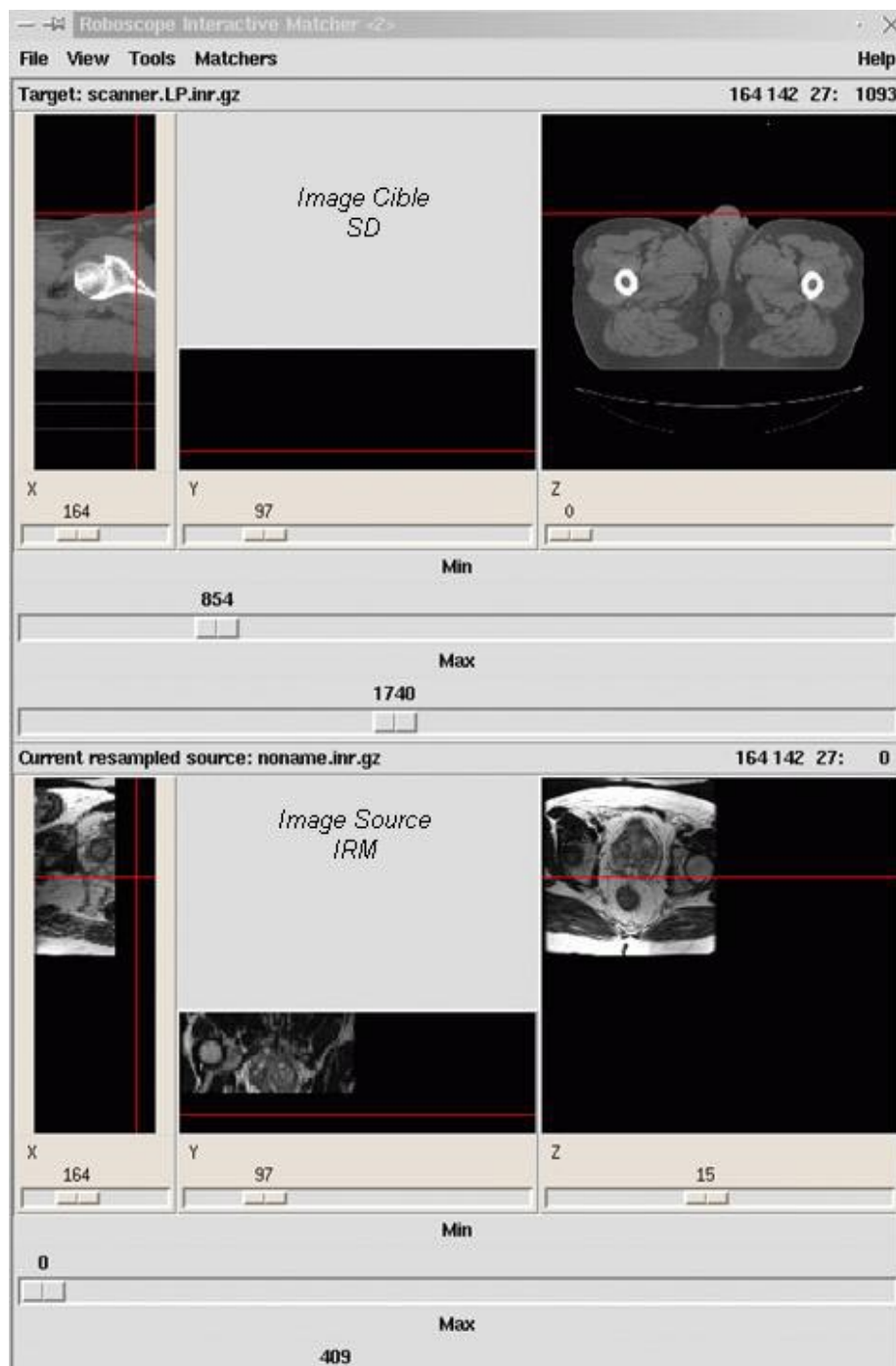


FIG. 4.4 – Recalage géométrique, on « clique » sur plusieurs points identiques (3 minimum) dans chaque image (source et cible). On peut aussi tracer des droites à partir de points, ce qui donne une information de direction supplémentaire. La position (pixel) de chaque amer (point ou ligne) que l'on a sélectionné pour le recalage est visualisable sur un tableau. Le recalage peut être rigide ou affine, on obtient alors une matrice de transformation.

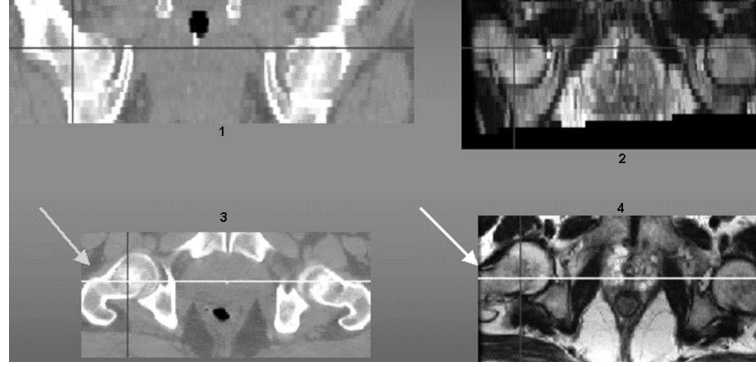


FIG. 4.5 – Résultat du recalage géométrique. Si celui-ci semble bon sur les coupes frontales scanner (1) et IRM (2), il n'est pas parfait sur les coupes axiales scanner (3) et IRM (4) en regard des flèches.

quelques-uns des critères utilisés, en remarquant qu'ils dépendent de la relation que nous supposons entre les intensités des images à recaler [220], après avoir précisé quelques notations et présenté la notion d'histogramme conjoint, bien pratique pour la compréhension de ces critères iconiques.

4.2.4.2 Notations

Pour un souci de concision, nous noterons respectivement i_k et j_k les intensités des points de coordonnées x_k et $T(x_k)$ dans les images I et J , soit $i_k = I(x_k)$ et $j_k = J(T(x_k))$. Le calcul des histogrammes des images donne le nombre de points ayant une certaine intensité dans une image. Ainsi, $h(i)$ représentera-t-il le nombre de points x_k ayant l'intensité i dans l'image I . En divisant ces nombres de points par le nombre total de points, on a accès à des probabilités (dites empiriques car calculées à partir de l'expérimentation). Ainsi, $p_i = h(i)/N_I$ représente-t-il la probabilité d'avoir l'intensité i dans l'image I . Ceci nous permet de calculer la moyenne et la variance des intensités dans l'image I :

$$\begin{aligned}
 - \bar{I} &= \sum_i p_i i \\
 - \sigma_I^2 &= \sum_i p_i (i - \bar{I})^2 = \sum_i p_i i^2 - \bar{I}^2
 \end{aligned}$$

Les mêmes calculs peuvent évidemment être fait pour l'image J .

Un point de coordonnées x_k de l'image I a donc une intensité i_k dans l'image I , et, après transformation par T , une intensité j_k dans l'image J . On peut donc aussi calculer la probabilité conjointe $p_{i,j}$ d'observer un couple d'intensité (i, j) . Cette probabilité dépend évidemment de T . Cette notion est développée dans un paragraphe suivant. On peut aussi considérer, parmi tous les couples d'intensité (i, j) , ceux pour lesquels l'intensité j est donnée, et calculer la probabilité d'observer une intensité i pour ces couples-ci (à j fixé). Cette dernière probabilité est notée $p_{i|j}$ et peut être calculée par $p_{i|j} = p_{i,j}/p_j$. De nouveau, nous pouvons calculer une moyenne et une variance par rapport à i pour ces couples particuliers :

$$\begin{aligned}
 - \mu_j &= \sum_i p_{i|j} i \\
 - \sigma_j^2 &= \sum_i p_{i|j} (i - \mu_j)^2 = \sum_i p_{i|j} i^2 - \mu_j^2
 \end{aligned}$$

Enfin, nous noterons \hat{T} la transformation recherchée, c'est-à-dire celle qui permet de superposer les images I et J .

4.2.4.3 Histogramme conjoint

La première étape du recalage utilisant les méthodes iconiques est la construction de l'histogramme conjoint (HC) des deux images à recaler. L'utilisation de l'HC est en effet une des façons possibles d'évaluer le lien considéré entre deux images à recaler. On fait comme hypothèse qu'à un voxel donné il ne correspond qu'une seule intensité, on ne traite donc pas des effets de volume partiel.

Soient I et J deux images, et T la transformation spatiale spatiale qui permet de passer de I à J . On note par i les intensités de I et par j celles de J .

L'histogramme conjoint (HC) associe, à chaque couple d'intensités possible (i, j) , le nombre $h_{i,j}(T)$ de points x_k de I qui ont pour intensité i dans I , et qui ont, après transformation par T , pour intensité j dans J (cf. fig. 4.6).

Après division par le nombre total de voxels N , les valeurs de l'histogramme conjoint $p_{i,j}(T) = h_{i,j}(T)/N$, maintenant comprises entre 0 et 1, représentent la proportion de voxels ayant ce couple d'intensités par rapport au nombre total de voxels. On peut interpréter l'HC comme une densité de probabilité discrète qui a le sens suivant : $p_{i,j}(T)$ est la probabilité qu'un voxel tiré aléatoirement dans I ait l'intensité i et que son correspondant par T ait l'intensité j dans J (cf. fig. 4.7). L'HC permet d'apprécier la qualité du recalage, en visualisant l'homogénéité des couples d'intensité construits par une transformation.

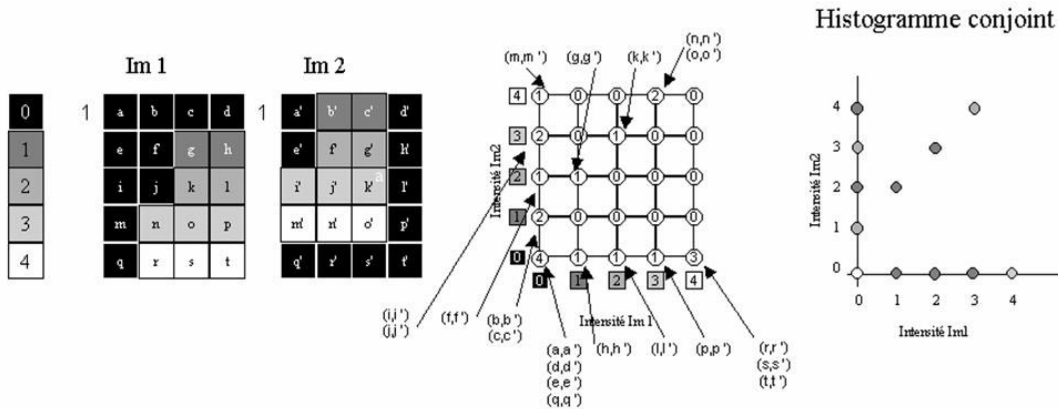


FIG. 4.6 – Construction d'un histogramme conjoint entre deux images : on cherche à recaler deux images (Im1 et Im2) comportant t pixels d'intensité 0 à 4. Pour ce faire, on va créer l'histogramme conjoint de Im1 et Im2. On ajoute 1 au point $h_{i,j}$ de l'histogramme conjoint dont l'abscisse est donnée par l'intensité $i = 0$ du point a de Im1 et l'ordonnée par l'intensité $j = 0$ du point a' de Im2, $h_{0,0} = 1$. Puis, on passe au couple suivant (b, b') , et on ajoute 1 au point $h_{i,j}$: on a $i = 0$, $j = 1$ et $h_{0,1} = 1$. Ceci jusqu'au couple (t, t') . Au total, $h_{0,0} = 4$ car 4 couples, (a, a') , (d, d') , (e, e') et (q, q') ont une intensité de 0 dans les deux images.

Plus les points de l'histogramme conjoint sont regroupés, plus le recalage est précis. Il faut donc réaliser des déplacements itératifs entre les images et mesurer le regroupement de leur histogramme conjoint après avoir émis l'hypothèse du critère de similarité. Les mesures ci-après listées ont pour

objectif d'évaluer quantitativement ce regroupement, selon différentes hypothèses de relation entre les intensités.

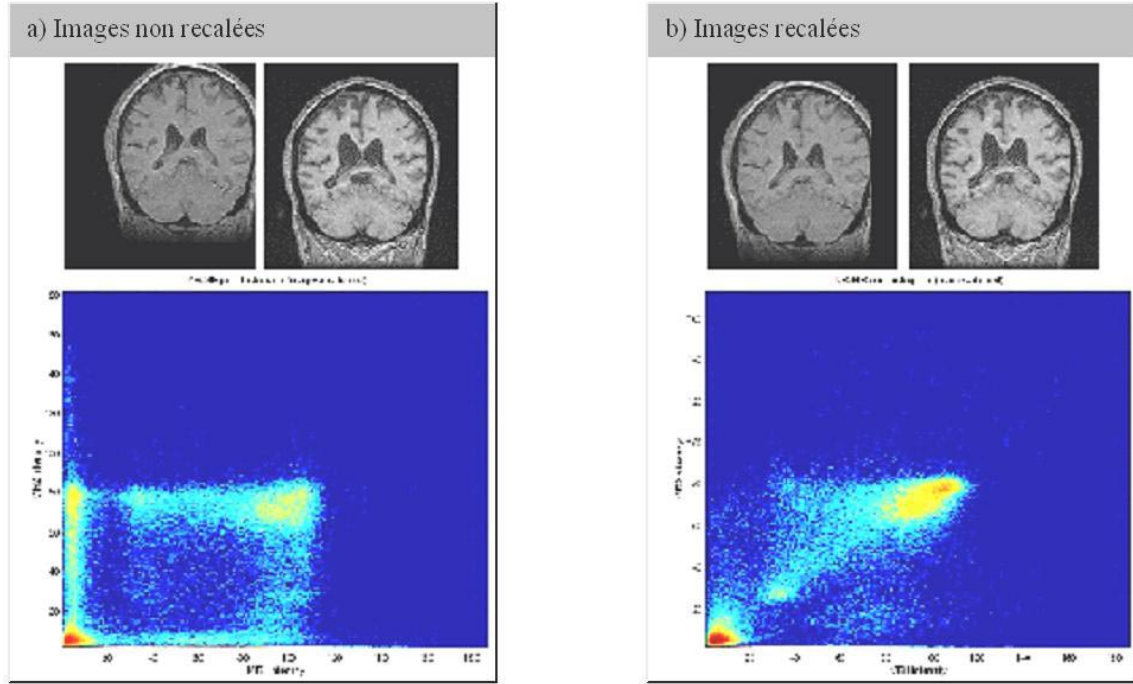


FIG. 4.7 – Histogramme conjoint de deux IRM cérébrales (coupes coronales) acquises à de deux dates différentes : (a) non recalées et (b) recalées.

4.2.4.3.1 Hypothèse d'une conservation de l'intensité On fait l'hypothèse d'une conservation des intensités entre les deux images à recaler. Cela signifie que le même point anatomique aura la même intensité dans les deux images, c'est ce que nous pourrions attendre idéalement si les deux images ont été réalisées sur la même machine d'imagerie avec la même calibration. Cette hypothèse est donc plutôt bien adaptée au recalage monomodal. Mathématiquement, on fait donc la supposition de la relation suivante :

$$J(\hat{T}(x_k)) = I(x_k)$$

Cette relation décrit des acquisitions idéales, jamais atteintes à cause du bruit, des effets de volume partiel, etc. Les critères de qualité qui en découlent sont fondés sur les différences d'intensités (cf. fig. 4.8), comme la somme des différences au carré ou la somme des différences en valeur absolue et sont à minimiser.

- Somme des différences au carré (SDC) :

$$S(I, J \circ T) = \sum_k (i_k - j_k)^2 \propto \sum_{i,j} p_{i,j} (i - j)^2$$

- Somme des différences en valeur absolue (SDA) :

$$S(I, J \circ T) = \sum_k |i_k - j_k| \propto \sum_{i,j} p_{i,j} |i - j|$$

On voit que dans le cas idéal où les images sont identiques, si elles sont parfaitement recalées les i_k sont égaux aux j_k et donc les deux critères SDC et SDA sont minimisés et égaux à 0.

4.2.4.3.2 Hypothèse d'une relation affine L'hypothèse de conservation des intensités est rarement réaliste. On peut la relâcher un peu et considérer une relation affine, c'est-à-dire la relation idéale décrite par :

$$J(\hat{T}(x_k)) = aI(x_k) + b$$

où a et b sont des constantes inconnues (cf. fig. 4.9). La figure 4.7 démontre qu'effectivement ce type d'hypothèse n'est pas strictement vérifié, même dans un cas simple (IRM du même sujet, dans la même machine). Un critère de qualité adapté à ce type de relation est le coefficient de corrélation, qui doit être maximisé, défini par :

$$S(I, J \circ T) = \sum_{i,j} p_{i,j} \frac{(i - \bar{I})(j - \bar{J})}{\sigma_I \sigma_J}$$

4.2.4.3.3 Hypothèse d'une relation fonctionnelle La relation idéale considérée est maintenant :

$$I(x_k) = f\left(J\left(\hat{T}(x_k)\right)\right)$$

où $f()$ est une fonction inconnue (cf. fig. 4.10). On suppose donc que, quand les images sont recalées, aux points d'une certaine intensité j dans l'image J correspondent des points dans l'image I qui ont une intensité $i = f(j)$. A la différence des hypothèses précédentes, cette hypothèse ne fait pas jouer le même rôle aux deux images. Le critère décrit par Woods [304], ainsi que ses variantes [302, 303], ou le rapport de corrélation [221] sont des critères de qualité adaptés pour rendre compte d'une telle relation.

– Critère de Woods (à minimiser) :

$$S(I, J \circ T) = \sum_j p_j \frac{\sigma_j}{\mu_j}$$

– Rapport de corrélation (à maximiser) :

$$S(I, J \circ T) = 1 - \frac{1}{\sigma_I^2} \sum_j p_j \sigma_j^2$$

Ce critère revient à supposer une relation fonctionnelle entre les deux images. En effet, si on a une fonction qui transforme les intensités de l'image J vers l'image I , le recalage des deux images peut se faire en minimisant les différences des intensités (celles de J étant transformées par f), c'est-à-dire en considérant la mesure de similarité :

$$\sum_k (i_k - f(j_k))^2$$

La fonction f est inconnue, on va donc en fait prendre la « meilleure » fonction f , c'est-à-dire celle qui réalise le minimum de cette somme. Le critère devient alors

$$\min_f \sum_j \left(\sum_{k|j} (i_k - f(j))^2 \right)$$

(Par exemple, dans le cas de deux SD avec la même calibration, cette fonction est égale à l'identité, et la mesure de similarité est la SDC)

où $\sum_{k|j}$ désigne la somme pour les voxels k qui ont j comme intensité dans l'image J . Si on n'impose aucune condition sur f , on peut alors écrire :

$$\sum_j \min_f \left(\sum_{k|j} (i_k - f(j))^2 \right)$$

La minimisation de $(i_k - f(j))^2$ sera obtenue lorsque $f(j) = \mu_j$, moyenne des intensités i_k des points k qui ont j comme intensité dans l'image J , d'où une mesure qui s'écrit :

$$\sum_j \sum_{k|j} (i_k - \mu_j)^2$$

On reconnaît dans l'expression ci-dessus l'écart-type conditionnel σ_j , écart-type des intensités i_k des points k qui ont j comme intensité dans l'image J , et qui vaut par définition $\sigma_j^2 = \frac{1}{n_j} \sum_{k|j} (i_k - \mu_j)^2$ où n_j désigne le nombre de points qui ont pour intensité j dans l'image J .

Notre critère s'écrit finalement :

$$\sum_j n_j \sigma_j^2 = n \sum_j p_j \sigma_j^2$$

qui est la variance de l'image I conditionnellement à l'image J , et que l'on peut écrire $Var(I|J)$. En normalisant par la variance totale de l'image I , on retrouve le rapport de corrélation qui s'écrit alors :

$$1 - \frac{Var(I|J)}{Var(I)}$$

Ces critères considèrent essentiellement l'écart-type ou la variance des intensités i pour une intensité j fixée, quand on considère l'ensemble des couples d'intensités (i, j) , et cherchent à minimiser la somme de ces variances. Le critère de Woods a été développé pour un recalage IRM/PET, mais, préalablement au recalage, un pré-traitement de l'image IRM est nécessaire : il faut ne considérer que le cerveau, et supprimer les autres structures : peau, etc.

4.2.4.3.4 Hypothèse d'une relation statistique Il s'agit de l'hypothèse la plus générale, sa résolution fait appel à des techniques issues de la théorie de l'information. Concrètement, cela consiste à supposer qu'il existe un « ordre » entre les intensités des images, mais que cet ordre échappe à une modélisation simple (par exemple fonctionnelle). Par exemple, si l'on considère le recalage d'une IRM pondérée en T1 avec un SD, le liquide céphalo-rachidien et l'os donnent des signaux sensiblement identiques en IRM alors qu'ils ont des coefficients d'atténuation, donc des intensités, très distincts en SD. A l'inverse, les différents tissus mous sont habituellement différenciés en IRM T1 mais confondus en tomodensitométrie. Une relation fonctionnelle est donc difficile à établir. Le principe est alors de mesurer une dépendance statistique, c'est-à-dire de quantifier la quantité d'information commune dans les deux images. La quantité d'information dans une image, par exemple l'image I , peut être estimée grâce à l'entropie de Shannon $H(I)$ définie par :

$$H(I) = - \sum_i p_i \log p_i$$

Si deux images, I et J , sont totalement indépendantes, leur entropie conjointe $H(I, J)$ sera égale à la somme des entropies de chacune des images : $H(I, J) = H(I) + H(J)$. A contrario, s'il existe une

certaine forme de relation entre les intensités des deux images, l'entropie conjointe est plus petite que la somme des entropies individuelles, $H(I, J) < H(I) + H(J)$, la différence mesure l'information mutuelle entre les deux images.

$$IM(I, J) = H(I) + H(J) - H(I, J)$$

La minimisation de l'entropie conjointe

$$H(I, J) = - \sum_{i,j} p_{i,j} \log p_{i,j}$$

revient à maximiser l'information redondante, c'est-à-dire à superposer au mieux les deux images. On peut dire que $H(I, J)$ mesure la dispersion de l'histogramme conjoint. On cherche donc à minimiser cette dispersion avec un recalage T optimum.

Un des problèmes qui surviennent dans ces mesures iconiques, et que nous n'avons pas évoqué jusqu'ici, est la zone de recouvrement des images. Ce recouvrement, qui est partiel, définit la zone sur laquelle ces mesures peuvent être calculées. Cette zone varie selon la transformation considérée. Cela peut entraîner un biais lorsque deux valeurs du critère de qualité sont comparées. L'information mutuelle (IM) [171, 296] cherche à atténuer cet effet. Elle se calcule par :

$$IM(I, J) = H(I) + H(J) - H(I, J) = \sum_{i,j} p_{i,j} \log \frac{p_{i,j}}{p_i p_j}$$

qui s'obtient en rappelant que $p_i = \sum_j p_{i,j}$ et $p_j = \sum_i p_{i,j}$. Les entropies $H(I)$ et $H(J)$ des deux images sont calculées, comme $H(I, J)$, sur la zone commune aux deux images, et varient donc en fonction de la transformation T . Si l'effet de recouvrement partiel est mieux pris en compte par l'information mutuelle par rapport à l'entropie conjointe, certaines équipes ont introduit la notion d'information mutuelle normalisée (IMN) qui est supposée se comporter encore mieux vis-à-vis de ces problèmes de recouvrement partiel [257].

$$IMN(I, J) = \frac{H(I) + H(J)}{H(I, J)}$$

Cette notion ne correspond plus à la théorie de l'information, et d'autres définitions de l'information mutuelle normalisée ont été proposées [123].

Ces techniques sont particulièrement bien adaptées au recalage multimodal, avec une bonne robustesse. L'information mutuelle est en passe de devenir un standard pour le recalage des images médicales.

4.2.4.4 Exemple :

4.2.4.4.1 Logiciel « Yasmina » Ce logiciel optimise des mesures de qualité iconiques (cf section 4.2.4), calculées globalement. Il a été développé par Alexis Roche au cours de sa thèse [225] et utilise une méthode de résolution numérique. Selon le type de recalage désiré, on peut choisir entre différents critères : coefficient de corrélation, critère de Woods, rapport de corrélation, information mutuelle, etc.

La résolution numérique n'a pas été faite dans un cadre multi-résolution, mais l'utilisateur peut choisir de ne calculer le critère de qualité qu'avec un sous-ensemble des points de l'image (un point sur 4, ou un point sur 8, etc.). Un résultat de l'utilisation de Yasmina est présenté au paragraphe 4.3.2.

4.2.4.4.2 Logiciel Pasha « Pair and Smooth Hybrid non-rigid Algorithm » Ce logiciel a été développé par Pascal Cachier au cours de sa thèse [35]. C'est une méthode de recalage élastique entre images de même modalité ou de modalités différentes [34].

Comme nous l'avons déjà mentionné, le grand nombre de degrés de liberté des transformations élastiques nécessite généralement de contraindre la transformation recherchée à être « régulière », c'est-à-dire à ne pas avoir de variations trop brutales qui seraient en fait irréalistes. On cherche donc à trouver une transformation élastique qui réalise un compromis entre une mesure de qualité du recalage et la régularité de la transformation :

$$\hat{T} = \arg \max_T [S(I, J \circ T) + \text{Reg}(T)]$$

Les mesures de qualité mises en œuvre dans cet algorithme sont la somme de différences au carré (SSD), plutôt utilisé pour le recalage monomodal, ou la somme de coefficients de corrélation locaux pour le recalage multimodal. L'algorithme est une alternance de deux étapes qui se succèdent :

- étape de recherche de points correspondants, un champ de correspondances, entre les deux images, par dérivation de la mesure de similarité (on recherche une transformation libre, soit un vecteur par point de l'image) ; ainsi on optimise la partie $S(I, J \circ T)$ du critère total
- étape de lissage des correspondances, qui permet de régulariser les correspondances calculées ci-dessus ; ainsi on optimise la partie $\text{Reg}(T)$ du critère total.

Ces deux étapes sont itérées jusqu'à convergence. A chaque itération, un champ régularisé de petits vecteurs est calculé, qui va servir à mettre à jour la transformation calculée.

Pour améliorer la rapidité de convergence et la robustesse de l'algorithme, celui-ci est mis en œuvre dans un cadre multi-échelle.

L'intégralité des commandes utilisées pour les recalages effectués avec ce logiciel est présenté annexe D.

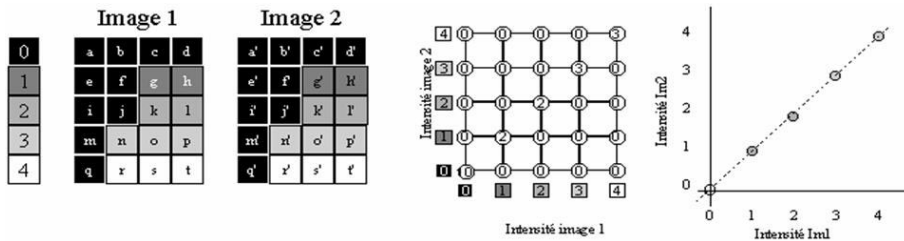


FIG. 4.8 – Recalage idéal entre deux images du même objet avec la même modalité.

4.2.5 Méthodes mixtes

Les méthodes mixtes font appel aux méthodes à la fois géométriques et mixtes, elles paraissent prometteuses. Une première méthode a été présentée dans le cadre des méthodes de résolution itératives au paragraphe 4.2.3.3.2.2 : il s'agit de l'algorithme des plus proches points itérés, lorsqu'une information d'intensité est ajoutée à l'information spatiale. Ces méthodes sont encore du domaine de la recherche et ne sont pas utilisées en clinique. Différents types de méthodes sont proposés, et nous allons décrire une technique plus spécialement utilisée au sein du laboratoire.

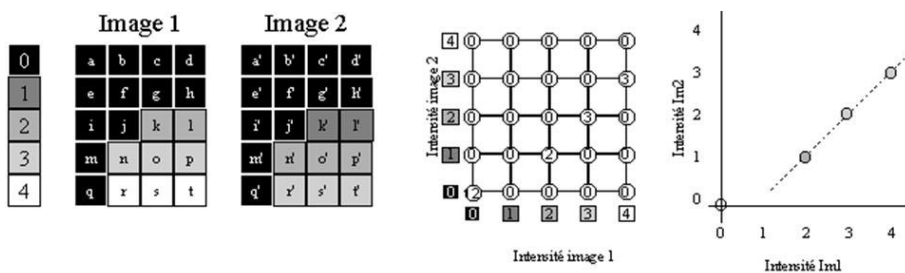


FIG. 4.9 – Recalage idéal entre deux images du même objet avec une relation affine entre les intensités.

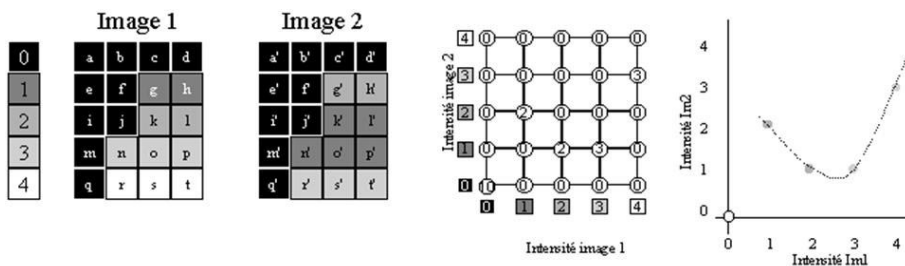


FIG. 4.10 – Recalage idéal entre deux images du même objet, modalités différentes avec une relation fonctionnelle.

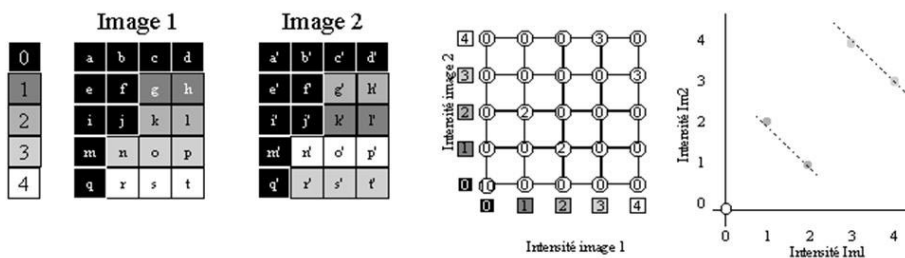


FIG. 4.11 – Recalage idéal entre deux images du même objet, modalités différentes avec une relation statistique.

4.2.5.1 Exemple logiciel : Baladin

« Baladin » est issu des travaux de thèse de Sébastien Ourselin [201]. Cette méthode a initialement été développée pour le réaligement de coupes histologiques ou autoradiographiques [200], c'est-à-dire pour des images 2D, et a été ensuite généralisée au cas 3D multimodal [199].

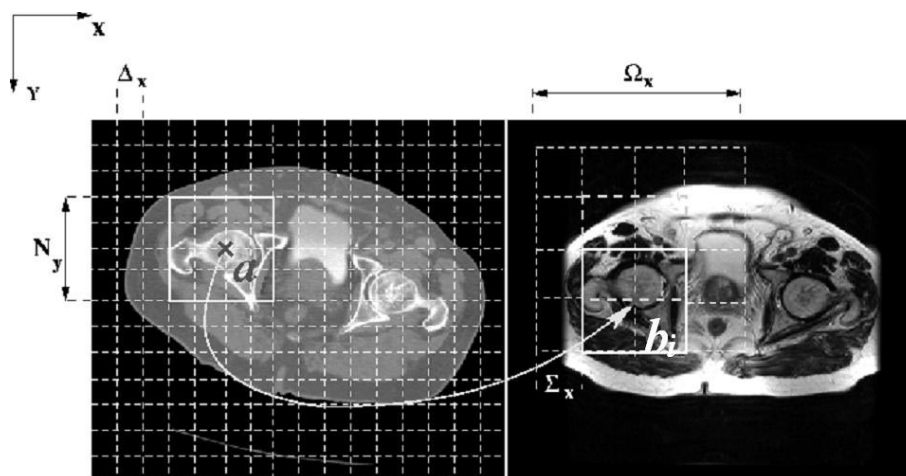


FIG. 4.12 – Représentation de la mise en correspondance des blocs.

Cet algorithme peut être considéré comme une approche mixte (recalage par blocs), car il utilise d'une part, comme « primitives iconiques », des sous-images ou blocs (c'est ce qui est réalisé dans le cadre du recalage par blocs ou *block matching*), et d'autre part, une méthode de résolution plutôt de type géométrique, en l'occurrence un algorithme de type ICP.

Il s'agit donc d'un logiciel utilisant une méthode itérative qui enchaîne les étapes suivantes :

Construction des appariements : chaque sous-image (ou bloc) de l'image I est appariée avec la sous-image la plus « semblable » de l'image J . La recherche de cette sous-image la plus semblable se fait en examinant exhaustivement toutes les sous-images de J dans un voisinage de la sous-image de I (cf fig. 4.12) : c'est peut-être le seul cas où la recherche de la transformation optimale, ici une translation entre deux sous-images, est réalisée par un examen exhaustif de toutes les transformations possibles. Pour déterminer le meilleur appariement, on utilise un critère de qualité iconique. Le choix de ce dernier dépend de l'hypothèse de dépendance entre les intensités des sous-images. Etant donné que l'on manipule de petites sous-images (4×4 en 3D), qui contiennent rarement plus de deux tissus différents, une dépendance affine peut être supposée. La mesure de qualité utilisée est donc le coefficient de corrélation.

Calcul de la transformation : comme on a construit des appariements, on peut calculer directement une transformation. Soient x_k les centres des sous-images de l'image I et y_k les centres des sous-images correspondantes dans l'image J , la transformation qui permet de superposer au mieux les x_k sur les y_k peut être calculée par $\hat{T} = \arg \min_T \sum_k \|y_k - T(x_k)\|^2$. On utilise en fait une estimation robuste (moindres carrés tamisés) afin d'éliminer les appariements aberrants éventuels.

Comme dans l'algorithme ICP, ces deux étapes sont itérées jusqu'à convergence.

Deux améliorations permettent de rendre le recalage plus rapide et plus robuste.

- En fait, on n'utilise pas toutes les sous-images de l'image I pour construire les appariements. Les sous-images sont en fait triées selon leur variance et on ne considère que les sous-images de plus grande variance. En effet, les sous-images avec une faible variance sont susceptibles d'être dans une zone homogène de l'image I . Elles pourront s'apparier avec n'importe quelle région homogène de l'image J , et les appariements ainsi construits ne pourront que gêner le calcul de la transformation. Ne pas tenir compte des sous-images de I ayant une faible variance permet donc d'accélérer le calcul (on calcule moins d'appariements) et de le rendre plus robuste (des appariements peu informatifs ne sont pas utilisés).
- Le schéma ICP présenté auparavant est intégré dans une méthode multi-résolution.

Une description complète de la mise en œuvre de ce logiciel est présentée annexe 4 paragraphe D.2.

4.2.6 Conclusion

Nous avons vu une classification des méthodes de recalage selon quatre points : la classe de transformation, les méthodes iconiques, géométriques et mixtes, avec les critères de qualités respectifs et les méthodes de résolution associées. Nous avons illustré ces techniques par l'utilisation de quelques logiciels de recalage. Tout au long de cette présentation, nous avons mentionné, par le biais des références bibliographiques, un certain nombre de méthodes publiées dans la littérature.

Si l'on considère maintenant la pratique, en prenant pour exemple les logiciels de TPS pour la radiothérapie, on se rend compte que l'on est loin de ce choix de méthodes. Certains TPS proposent actuellement une fonction de « fusion d'images », consistant à un recalage rigide ou affine entre deux modalités. Ces logiciels proposent toujours une méthode impliquant fortement l'opérateur, qui doit désigner des points dans les deux images à recaler. Toute la difficulté du recalage de type géométrique (extraction des primitives, appariement) est donc rejetée sur l'opérateur. L'outil informatique n'intervient que pour la méthode de calcul de la transformation (méthode de résolution directe). S'il y a un avantage à une telle méthode, c'est que la valeur des résidus après recalage permet d'apprécier indirectement la qualité du recalage ; cette erreur moyenne rend aussi compte de la précision avec laquelle il est possible d'indiquer des points.

Deux TPS proposent aussi des méthodes dites basées sur l'information mutuelle. La qualité de recalage s'apprécie visuellement, par la qualité de la fusion obtenue : vue en « échiquier » (les cases noires et blanches sont remplacées par les deux modalités recalées), vue en transparence, vue en fausses couleurs, superposition des contours de d'une image sur l'autre, etc. L'appréciation de la qualité est donc subjective. Lorsque la mesure de la précision du recalage est effectuée, elle est comparée à une méthode géométrique avec pointage manuel des marqueurs, dont on sait qu'il est peu reproductible.

Le temps de recalage d'une image, important pour la pratique clinique, est éminemment variable et indépendant du résultat. Typiquement, sur un PC biprocesseur (1 Ghz), pour une image IRM 256x256x60, le temps de mise en œuvre d'un recalage peut être inférieur à 1 min pour un recalage rigide et inférieur à 5 min pour un recalage non rigide (selon les paramètres utilisés), pour les outils que nous avons à disposition (Yasmina, Baladin, Pasha).

4.3 Application à la planification de la radiothérapie cérébrale : recalage iconique global

4.3.1 Introduction

Comme nous l'avons vu précédemment, le recalage d'image pour la radiothérapie cérébrale est important car le SD ne permet pas de correctement positionner les différents OAR de l'encéphale ainsi que le CTV et GTV. L'apport de l'IRM est important, car elle permet de visualiser et donc de positionner ces structures, il faut donc la recaler avec le SD. On peut dès lors visualiser les contours des OAR, du CTV et du GTV dans le SD.

4.3.2 Recalage rigide

Nous allons maintenant présenter les résultats obtenus grâce au recalage iconique.

Deux applications ont nécessité ce type de recalage.

- La dosimétrie, pour laquelle il s'agissait de recaler les examens SD et IRM de chacun des patients, afin de les fusionner et de bénéficier de la qualité de l'IRM dans la géométrie du SD. Pour ce faire, nous avons utilisé dans un premier temps le logiciel Yasmina, développé par A. Roche au cours de sa thèse et qui optimise une mesure de similarité globale (décrit au paragraphe 4.2.4.4.1). Nous avons alors considéré l'information mutuelle (cf. fig. 4.13, 4.14). Dans un second temps, nous avons utilisé le logiciel Baladin (décrit au paragraphe 4.2.5.1), qui lui est un logiciel mixte iconique géométrique. Les résultats, sur la base des 22 patients, obtenus automatiquement par Baladin, ont été inspectés visuellement et sont entièrement satisfaisants. Le paramétrage des commandes est décrit en annexe D.

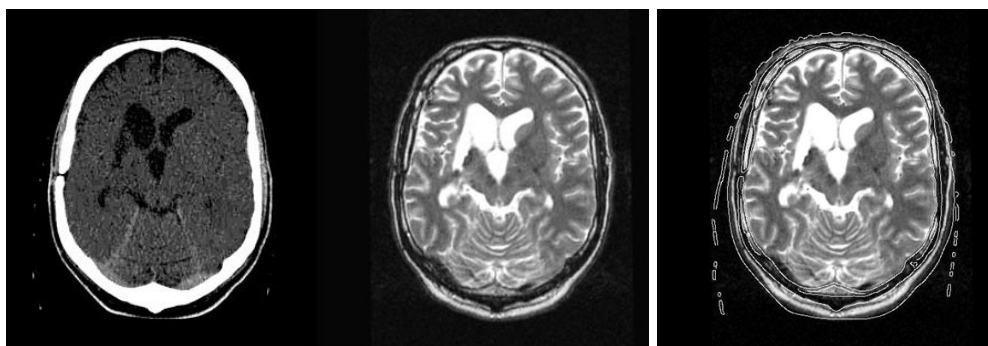


FIG. 4.13 – Résultats du recalage rigide. De gauche à droite : SD original ; IRM rééchantillonnée dans la coupe du SD après recalage rigide : on retrouve le cervelet présent dans le SD (à comparer avec la coupe originale IRM présentée fig. 3.4) ; IRM avec les contours du SD.

- Le suivi tumoral, pour lequel nous avons recalé les examens réalisés à des dates différentes. Nous disposons, pour chaque examen, de 3 séquences IRM (T1, T2, et T1 avec injection), et de 2 à 6 examens pour 35 patients. L'une des images est choisie comme référence, et toutes les autres images sont recalées sur cette référence. Pour cette tâche, nous avons utilisé le logiciel Baladin, et là encore, une inspection visuelle des résultats convainc tout-à-fait de la qualité du recalage.

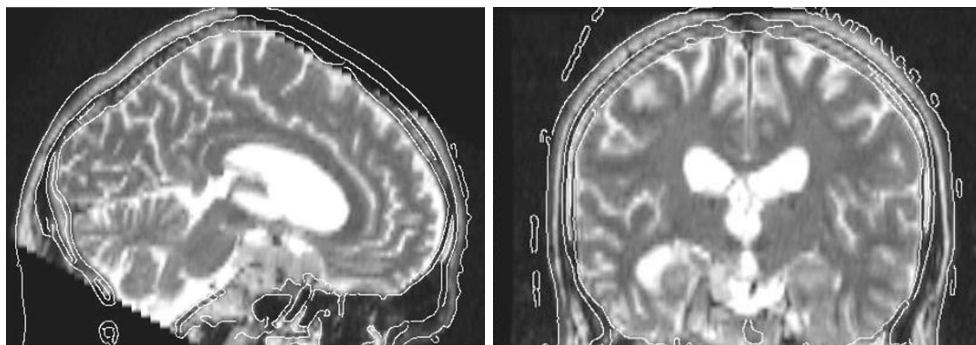


FIG. 4.14 – Résultats du recalage rigide. Coupes IRM sagittale et coronale (après rééchantillonnage) avec les contours du SD.

4.3.3 Validation

Une étude de la précision du recalage 3D a été menée sur la base d'images du Retrospective Registration Evaluation Project décrit dans [299]. Dans cette étude, les données SD comportent entre 28 et 34 coupes d'épaisseur 4 mm, chaque coupe comportant 512 par 512 points de taille 0.65 mm par 0.65 mm.

Les données IRM comportent entre 20 et 26 coupes d'épaisseur 4 mm, chaque coupe comportant 256 par 256 points de taille 1.25 mm par 1.25 mm. Les transformations réelles sont connues grâce à des marqueurs implantés visibles dans toutes les modalités. La précision est calculée en comparant la position de diverses régions d'intérêt (représentant un intérêt neurologique et/ou chirurgical) avec la transformation trouvée par rapport à la transformation réelle.

Les équipes utilisant l'information mutuelle comme critère de recalage obtiennent une erreur médiane de 1,6 mm sur ces zones d'intérêt, pour un recalage CT/IRM. Alexis Roche a repris les mêmes images mais a utilisé quelques points choisis manuellement à peu près sur la surface du crâne, et trouve une erreur médiane de 2,0 mm pour un recalage CT/IRM, avec le critère d'information mutuelle en utilisant le logiciel Yasmina.

4.3.4 Conclusion

La technique de recalage utilisée pour la localisation cérébrale nous a donné entièrement satisfaction sur l'ensemble des tests effectués. Il apparaît qu'un recalage rigide global basé sur l'IM, ou le rapport de corrélation, permet une précision suffisamment importante pour la réalisation de la planification du traitement. Ceci s'explique par l'absence de déformation locale de la boîte crânienne et par la stabilité à la fois volumétrique et positionnelle des différentes structures intracrâniennes entre les acquisitions des différentes modalités.

4.4 Application à la planification de la radiothérapie prostatique : recalage iconique local

4.4.1 Introduction

Il nous a semblé particulièrement intéressant d'étudier les différents outils de traitement de l'image et d'évaluer leurs utilisations potentielles dans la planification du traitement par RC3D et RCM1 du cancer de la prostate. En effet, le cancer de la prostate est radiocurable et présente un

effet dose. Il est donc important de délivrer précisément la dose curatrice et d'éviter les OAR. Dans cette section, nous verrons les résultats du recalage rigide puis affine et enfin ceux utilisant des déformations locales, ce qui nous permettra de définir le recalage plus efficace dans ce type de région anatomique.

4.4.2 Méthodes de recalage dans le pelvis

La plupart des travaux de recalage IRM/CT se sont focalisés sur le cerveau, organe relativement peu sensible à la position du patient, au type de table scanner utilisé et sans mouvements propres. Dans la région pelvienne, peu d'études ont été publiées, avec cependant un intérêt croissant pour la prostate ces dernières années. Scott et al. [242] ont utilisé une méthode de recalage CT/TEMP basée sur les surfaces. Liehn et al. ont utilisé des marqueurs [164]. Algan et al. ont utilisé quant à eux une technique interactive pour un recalage CT/IRM du pelvis [7] ainsi que Lau et al. et Roach et al. avec des points d'intérêt osseux [156, 218]. Une méthode basée sur le recalage du chanfrein a été utilisée par Gilhuijs puis Van Herk [282, 101]. Plus récemment, la méthode basée sur l'intensité des voxels avec mesure d'un critère de similarité (l'information mutuelle) a été utilisée pour du recalage IRM/Scanner de la prostate [66].

Si la plupart des études sont en général basées sur les marqueurs, cette méthode semble de valeur limitée pour le pelvis du fait des déformations de la surface de la peau. Ainsi des repères anatomiques précis sont difficilement déterminables dans cette région, et nécessitent une importante interaction de la part de l'utilisateur. De plus, les marqueurs externes tendent à être influencés par les distorsions magnétiques et ne peuvent être utilisés en toute confiance qu'à la condition d'une correction de ces dernières [176].

Quant aux marqueurs internes, leur utilisation en routine clinique semble difficilement acceptable. Les méthodes interactives ont, quant à elles, des inconvénients résidant dans la difficulté à pointer avec précision des points dans les images 3D et ce d'autant plus que l'épaisseur des coupes est grande. Il en résulte parfois une imprécision notable et un manque de reproductibilité des résultats. La méthode basée sur les surfaces, développée par Pelizzari et al. [204] semble également peu adaptée pour le recalage IRM/CT des os du pelvis, car elle nécessite un contourage interactif des contours osseux parfois difficilement visibles sur les images IRM, idem pour la surface de la peau, susceptible de fortes variations selon l'état de réplétion de la vessie.

Un des avantages de la méthode par recalage du chanfrein pour le traitement par irradiation est que le recalage peut être limité sur des régions anatomiques sélectionnées comme les structures osseuses : en radiothérapie, une partie de ces structures servent de repères pour le positionnement du patient. La forme du pelvis est de plus très stable par rapport aux autres organes internes. On peut donc voir l'intérêt de cette méthode par rapport à une méthode basée sur les volumes, qui peut être influencée par l'état de la vessie ou du rectum.

L'utilisation de marqueurs externes ou internes, visibles sur les différentes modalités d'imagerie utilisées, est très souvent employée : les marqueurs externes non invasifs sont les plus populaires (repères collés sur la peau, moulages et masques individuels . . .). Mais ce recalage extrinsèque est souvent restreint à un recalage rigide. Une méthode d'évaluation intéressante est présentée dans l'article de Van Herk [282], « a full circle method » qui procède de trois étapes de recalage indépendantes dont le produit des transformations correspondantes est l'identité si toutes les étapes sont parfaites [88]. La précision requise pour la plupart des applications de recalage IRM/CT est de l'ordre de 2 mm, sachant que ni la radiothérapie ni la chirurgie ne sont à même de justifier de meilleurs résultats. L'évaluation visuelle d'images recalées peut être utilisée pour juger des erreurs : il a d'ailleurs été montré qu'un observateur entraîné peut effectivement distinguer des erreurs de

recalage de 2 à 6 mm mais difficilement sous un seuil de 2 mm [83]. Devant la difficulté de définir avec précision le volume prostatique, il nous a semblé illusoire d'utiliser des méthodes géométriques basées sur l'extraction d'amers ou basées sur les contours, ou encore des outils de seuillage et de morphologie mathématique. Aussi, parmi les méthodes de recalage disponibles, nous avons ainsi préféré les méthodes iconiques qui, contrairement aux autres méthodes avec segmentation, ne font pas l'hypothèse que les structures identiques sont présentes dans les deux images. De plus, la précision du recalage ne dépend pas de la qualité de la segmentation des structures extraites.

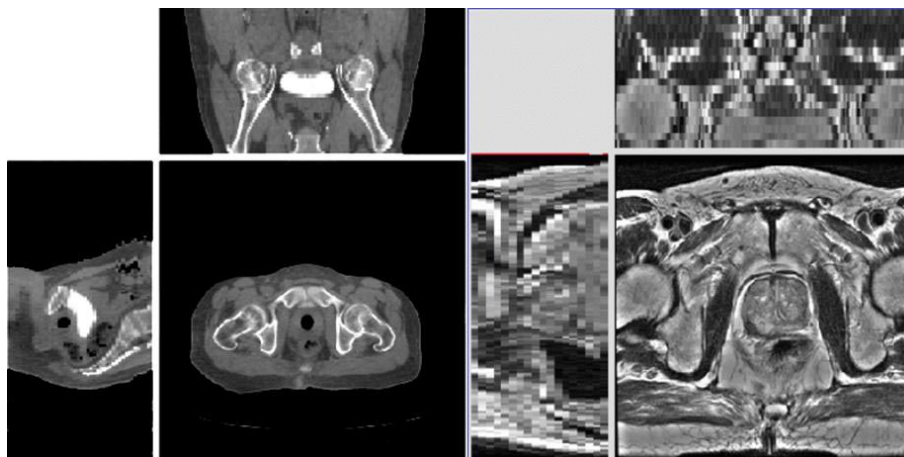


FIG. 4.15 – A gauche, coupe axiale CT centrée sur la prostate (avec un ballonnet) ; à droite, coupe axiale IRM également centrée sur la prostate (sans ballonnet). On remarquera la différence de taille des pixels en X et en Y des deux modalités. Seule l'épaisseur de coupe (constante) est identique et est égale à 5 mm.

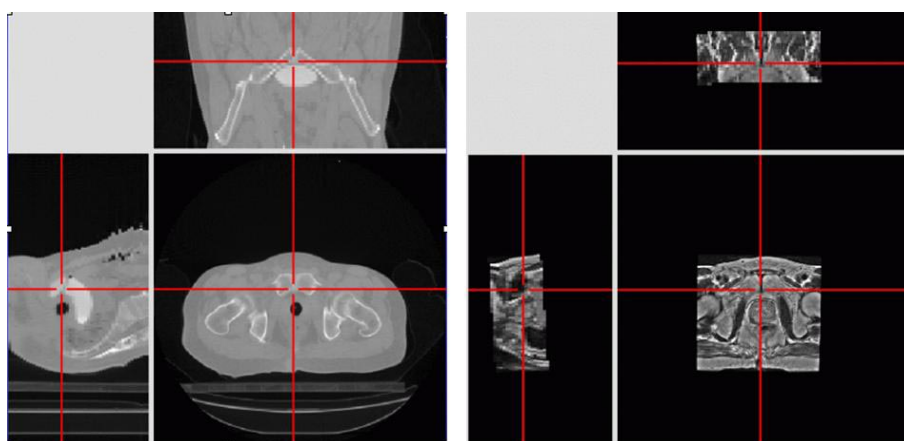


FIG. 4.16 – Exemple de recalage rigide. Les coupes sont mises en correspondance, après un rééchantillonnage 3-D. Le point de contact entre la prostate et la symphyse pubienne a été pris ici comme exemple pour apprécier la précision du recalage (lignes).

Nous allons présenter premièrement les différents résultats obtenus avec le recalage rigide entre l'image du SD et celle de l'IRM. Ce recalage est plus délicat que ceux présentés dans la section pré-

cédente car l'acquisition IRM est faite sur un volume inférieur à celui du scanner (cf. fig. 4.15, 4.16). Puis nous verrons l'apport du recalage affine et nous verrons l'intérêt d'introduire des déformations locales.

4.4.3 Recalage rigide

Nous avons utilisé un recalage automatique iconique (logiciel « Yasmina » décrit au paragraphe 4.2.4.4.1) qui prend en considération l'image initiale complète (cf. fig. 4.15). Ce type de recalage a déjà été validé lors de précédents travaux, portant sur le recalage IRM et scanner du cerveau [221, 222] mais également IRM et échographie cérébrales [224]. Les deux images sont à ce stade de taille différente (taille du champ d'acquisition et taille de matrice de reconstruction) : ces différences doivent être prises en compte par l'algorithme. Nous avons tout d'abord utilisé une transformation rigide (cf. fig. 4.15, 4.17) en supposant une relation fonctionnelle entre les intensités des deux images (utilisation du rapport de corrélation).

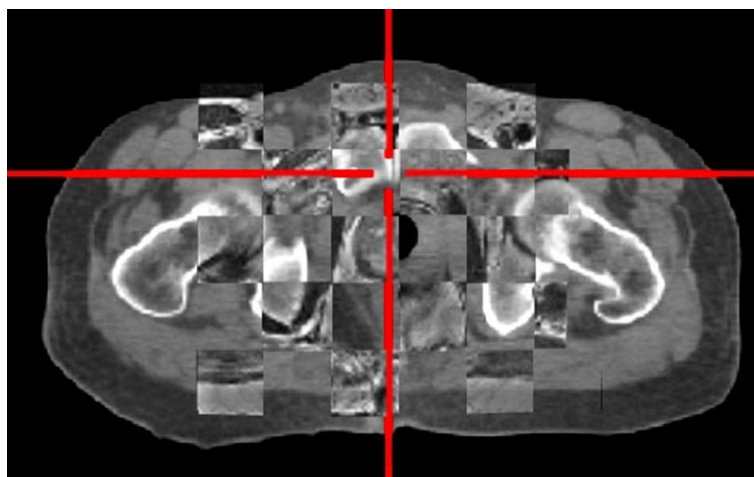


FIG. 4.17 – Superposition image Scanner et IRM recalée (recalage rigide). Les structures osseuses permettent ici une évaluation rapide du recalage.

4.4.4 Recalage affine

Nous avons ensuite superposé au SD le résultat de deux recalages successifs, rigide puis affine. Une comparaison de ces deux résultats montre une nette différence au niveau de la peau et du tissu cellulaire sous cutané (flèches), alors qu'au centre de l'image (prostate et rectum) il n'y a pas de changements remarquables (cf. fig. 4.18).

L'Information Mutuelle (IM) semble mieux adaptée pour les images de haute résolution que le rapport de corrélation (RC) ; une stratégie possible de recalage CT/IRM serait d'utiliser le RC pour une rapide estimation d'une transformation correcte (avec sous-échantillonnage), puis l'IM pour un alignement plus précis. Ainsi, après inspection visuelle des résultats, le recalage rigide et affine intra-patient est tout à fait satisfaisant avec cet algorithme, pour tous les patients testés.

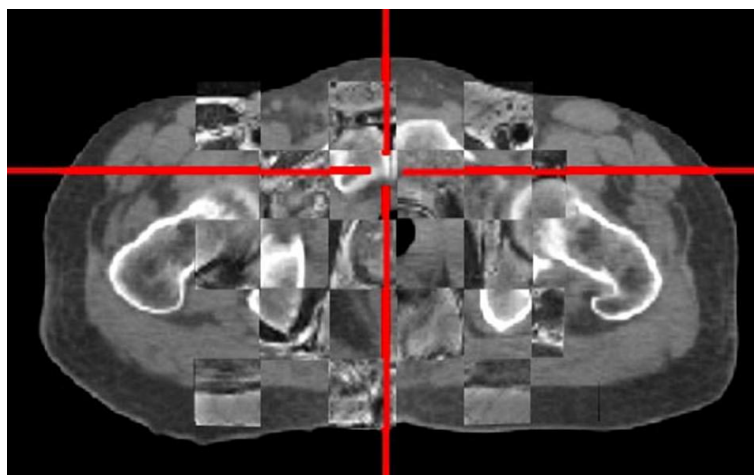


FIG. 4.18 – Superposition image Scanner et IRM recalée (recalage affine). Les structures osseuses permettent ici une évaluation rapide du recalage.

4.4.5 Déformations locales

Le logiciel « Yasmina », qui utilise une mesure de similarité globale, peut échouer si des différences morphologiques trop importantes surviennent entre les deux images à recaler. C'est ce que nous avons remarqué pour un patient pour lequel le scanner est réalisé en procubitus (entraînant une rectitude de la paroi abdominale, puisqu'elle supporte le poids du corps), alors que l'IRM est réalisée en décubitus (et produit ce phénomène de rectitude sur les muscles fessiers).

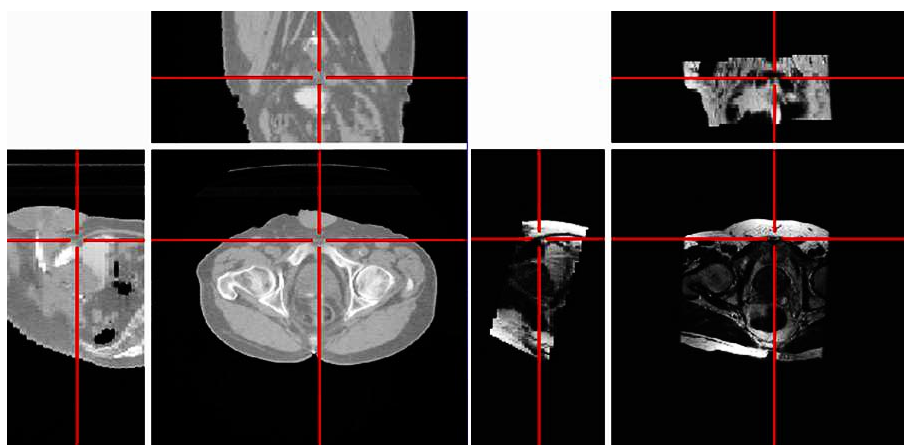


FIG. 4.19 – L'image scanner a été tournée de 180° car l'acquisition s'est faite en position ventrale. Recalage rigide avec l'image IRM en position dorsale.

L'approche mixte (géométrique et iconique) « Baladin » réagit beaucoup mieux à ce type de situation. En effet, les méthodes fondées sur la mesure de similarité prennent en compte généralement la totalité de l'image (comme « Yasmina »), et les différences morphologiques telles que ci-dessus décrites biaisent le calcul de la mesure de similarité. L'algorithme Baladin, lui, considère des sous-parties des images, qu'il apparie entre elles. Le calcul robuste de la transformation permet

d'éliminer les appariements erronés, ou entraînant un trop grand résidu. Les différences morphologiques mentionnées vont se manifester par de tels grands résidus, et seront donc automatiquement écartées lors du calcul de la transformation.

Dans le cas du patient dont le scanner est réalisé en procubitus, où cette position était justifiée par une meilleure reproductibilité quotidienne du traitement et des effets secondaires moindres, nous avons ainsi pu trouver une correspondance entre l'IRM et le Scanner. Le recalage par blocs étant une méthode itérative, nous avons procédé préalablement au recalage à un retournement de l'image afin d'avoir une bonne position initiale. Le résultat du recalage est présenté dans la fig. 4.19.

4.4.6 Conclusion

Dans cette section, nous avons vu l'intérêt d'associer au recalage rigide, un recalage affine afin de mieux prendre en compte certaines déformations. En effet, contrairement à la région cérébrale, la région pelvienne se déforme entre les acquisitions des différentes modalités. La fréquence et les raisons de ces déplacements et modifications ne sont pas identiques.

- L'acquisition scanner est réalisée sur un plan dur alors que l'IRM est faite sur un matelas ce qui plaide pour un recalage affine. D'autre part, la région pelvienne est sujette aux déplacements et modifications volumétriques des organes la constituant.
- Tout d'abord l'état de réplétion de deux organes creux situés de part et d'autre de la prostate : la vessie et le rectum modifient leur propre position ainsi que celle de la prostate. Ces modifications sont lentes mais doivent être prises en compte.
- Ensuite la respiration provoque des modifications de la pression intra abdominale et donc du positionnement des organes pelviens, celles-ci sont plus faibles que les précédentes mais de fréquence plus rapide.

Toutefois, la transformation affine préserve les lignes droites et n'est donc pas suffisante pour modéliser l'ensemble de ces différences éventuelles, une transformation plus complexe serait sans doute nécessaire, par exemple de type non linéaire fortement contraint.

Par ailleurs, nous avons vu l'intérêt d'un recalage robuste dans le cas de grandes différences morphologiques entre les images à recalier.

4.5 Perspectives

Cette section va nous permettre d'aborder les développements du recalage d'image en radiothérapie. Nous allons dresser un rapide tour d'horizon des autres applications du recalage d'image TEP-SD et IRM.

Nous verrons des applications :

- dans les localisations de la région thoracique,
- puis dans les localisations ORL,
- ensuite dans les localisations cérébrales.
- Enfin, nous développerons un point important du recalage d'image : il s'agit de contrôle de la mise en place. Ce contrôle est actuellement réalisé par la comparaison manuelle des DRR et des images acquises via gammagraphie ou EPID. L'importance de ce contrôle est majeure, il est le garant de la qualité du traitement et il apporte la preuve que le traitement a été réalisé comme prévu. La technique consiste à utiliser l'EPID afin de vérifier en temps réel le site à irradier, elle ouvre la porte à des approches de traitement audacieuses de grande précision si les outils permettant d'utiliser ces images tiennent leurs promesses. L'imagerie portale est donc un domaine qui annonce de grandes possibilités d'amélioration de la précision dans les

traitements par la radiation. Plus de 800 appareils EPID sont présents à travers le monde. Cependant, très peu de ces appareils sont utilisés de façon régulière, en raison tout d'abord de la piètre qualité de l'image obtenue dans les conditions cliniques normales, ensuite de la complexité de mise en œuvre du système et enfin du temps et des efforts requis de la part du personnel clinique pour obtenir, réviser et analyser les images.

4.5.1 Thorax

Nous présentons ci-dessous une étude de faisabilité concernant un recalage TEP/CT utilisé dans le cadre de la radiothérapie thoracique (cf. fig. 4.20). Dans ce cas nous avons utilisé l'approche de recalage par blocs, cependant compte tenu des mouvements respiratoires durant l'acquisition TEP et SD, une technique plus fine pourrait être utilisée.

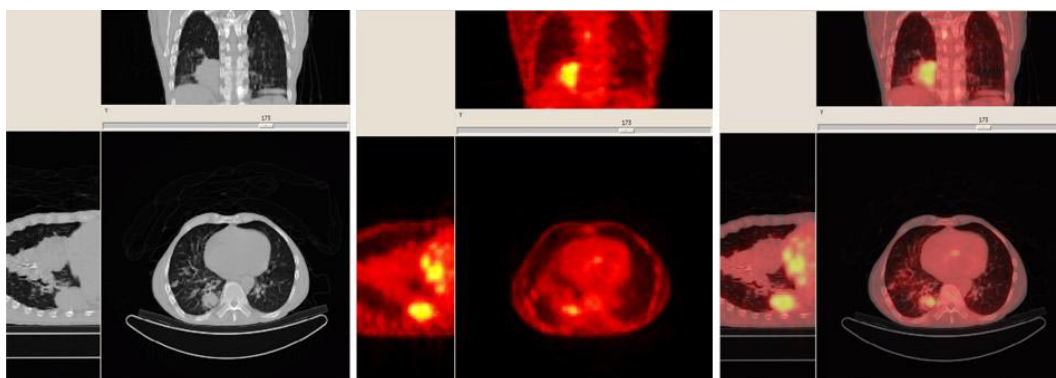


FIG. 4.20 – Recalage rigide TEP/CT. L'hyperfixation en TEP correspond au « GTV biologique ».

4.5.2 Région ORL

Dans les deux cas présentés ci-dessous, il s'agissait d'évaluer l'apport au diagnostic d'une lésion visible au scanner. Compte tenu de la taille de la lésion, un simple recalage rigide a été réalisé, permettant d'apprécier le caractère néoplasique ou pas (cf. fig. 4.21).

4.5.3 Encéphale

Nous avons réalisé une étude de faisabilité afin de recalage d'image entre le TEP au ^{18}F FDG et l'IRM elle-même recalée dans le SD. La TEP au ^{18}F FDG peut être utilisée afin de faire le diagnostic différentiel entre radio-nécrose et récurrence dans le cadre du traitement du glioblastome.

Par ailleurs, la TEP peut permettre de localiser les zones cérébrales fonctionnelles, par des études à l' ^{15}O . Ces zones sont variables pour chaque individu, elles représentent des zones cérébrales chargées d'une tâche spécifique (la parole, la sensibilité, la vision, ...). Contrôler la dose reçue par ces zones permettrait de mieux conserver leur caractère fonctionnel dans le cadre de la radiothérapie cérébrale. Même si ceci ne fait pas partie des pratiques courantes, cela est une motivation supplémentaire.

Nous avons donc réalisé une étude de faisabilité concernant l'intégration d'image de TEP fonctionnelle dans le scanner dosimétrique, les tests présentés ici ont été réalisés à partir d'une TEP au ^{18}F FDG et non à partir d'une TEP à l' ^{15}O . Les caractéristiques des images sont présentées dans le

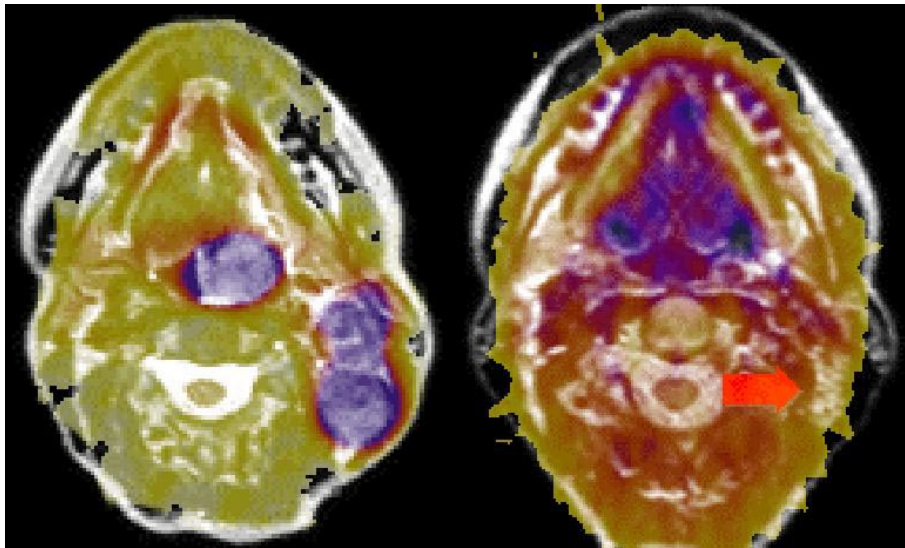


FIG. 4.21 – Recalage rigide IRM-TEP. A gauche, l'hyperfixation traduit le caractère néoplasique de la lésion IRM. A droite, il n'y a pas d'hyperfixation en regard de la lésion scanner.

	PET SCAN	IRM	SCANNER DOSIMETRIQUE
	128 x 128	256 x 256	512 x 512
coupes	47	44	44
pixel	2.059 x 2.059	1.25 x 1.25	0.625 x 0.625
épaisseur	3.375	5.0	5.0
	16 bits signés	16 bits signés	16 bits signés

TAB. 4.2 – Caractéristiques des images.

tableau 4.2. Dans un premier temps on réalise la fusion des images du scanner dosimétrique et de l'IRM, dans un second temps, celle de l'IRM et de la TEP. Pour finir, on réalise la visualisation des deux images précédentes entres elles (cf. fig. 4.22). On obtient une image donnant une information très complète : l'image a une géométrie précise (scanner dosimétrique), l'anatomie peut être étudiée avec précision grâce à l'IRM et l'étude fonctionnelle est possible (TEP FDG), dans le but de segmenter au mieux la lésion et les zones fonctionnelles.

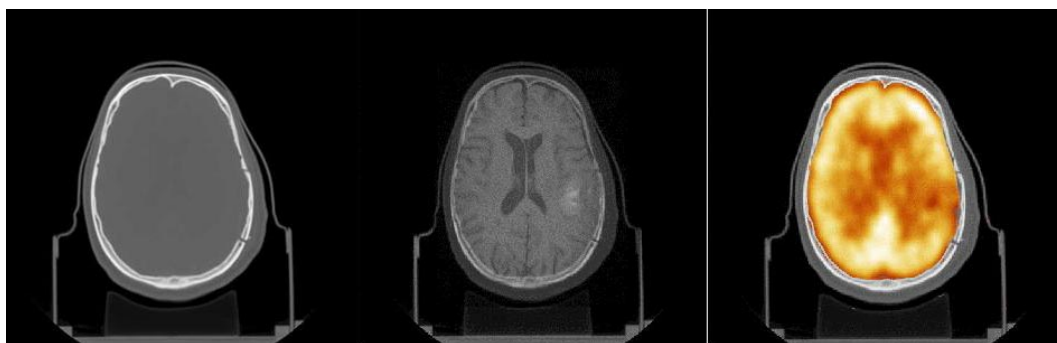


FIG. 4.22 – De gauche à droite : scanner dosimétrique, IRM recalée rigidement dans le SD et TEP au ^{18}F FDG recalée dans l'IRM. On note la fixation du marqueur au niveau de la lésion.

4.5.4 Comparaison entre les DRR et les images portales

4.5.4.1 Dosimétrie

Lors de la réalisation de la dosimétrie, l'image a encore une importance capitale. En effet, de plus en plus fréquemment on tient compte des hétérogénéités pour le calcul de dose. Il faut donc être attentif au SD avec injection d'iode, qui peut donner un résultat erroné puisque fréquemment le TPS calcule les hétérogénéités à partir des densités hounsfield du SD qui sont évidemment modifiées par l'injection d'iode. Cet inconvénient peut être contourné en indiquant, pour chaque structure segmentée, une densité « théorique » différente de celle mesurée qui est faussée par l'injection d'iode.

4.5.4.2 Génération des DRR

Les méthodes de génération des DRR ont fait l'objet de peu de publications, il s'agit de la projection conique des densités hounsfield des voxels à partir de la source, sur un plan perpendiculaire à l'axe du faisceau (cf. fig. 4.23, 4.24). On peut différencier les DRR qui correspondent aux clichés de simulation et celles qui correspondent aux images portales : les images radiographiques en megavoltage « Megavoltage Digital Reconstruct Radiography » (MDRR). Leur aspect sera sensiblement différent [252]. Récemment une méthode logicielle permettant la réalisation des DRR en temps réel a été proposée [192]. Certains TPS permettent la visualisation de la vue du faisceau avec un rendu volumique générant une image proche de la DRR en temps réel. Ceci est rendu possible par l'utilisation de cartes graphiques puissantes.

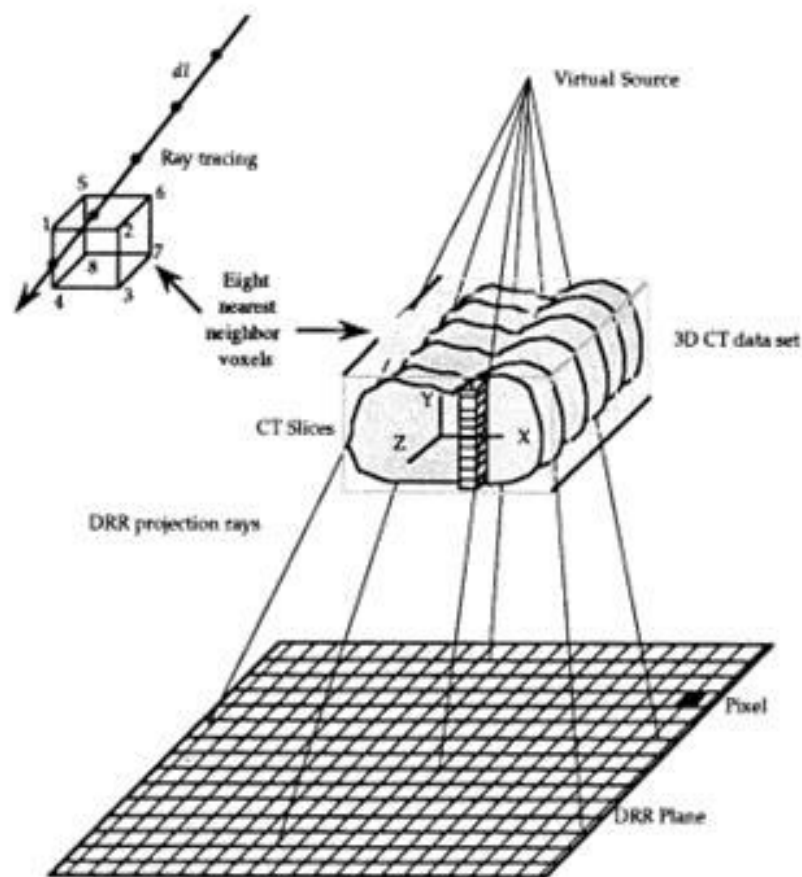


FIG. 4.23 – Réalisation d'une DRR. Les densités des voxels sont projetées sur ce cliché radiographique virtuel.




FIG. 4.24 – Exemple d'une DRR composant la balistique de traitement (1 faisceau). Les contours des différentes structures définies à partir de l'imagerie sont projetés sur ce cliché radiologique virtuel.

AUTEUR	TRANSLATION	ROTATION	METHODE
Otto [198]	3.52 mm		Technique standard
Lam [154]	< 1 mm	0.3	Extrinsèque
Kitamura [147]	0.4 mm		Marqueurs boîte crânienne
Nederveen [189]	0.6 mm		Marqueurs prostate
Yan [311]	1	1.2	Extrinsèques video
Fritsch [92]	1 mm	0.3	Intrinsèque
Kim [145]	< 1 mm	0.8	Iconique

TAB. 4.3 – Précision des différentes méthodes de repositionnement.

4.5.4.3 Comparaison entre les DRR et les images portales

Une des principales difficultés en radiothérapie est d'assurer une reproductibilité parfaite du positionnement du patient lors des séances d'irradiation.

Le recalage d'image peut être utilisé lors du repositionnement du patient au cours des séances d'irradiation, ce qui permet d'envisager le positionnement quotidien automatique. Le plan de traitement est relatif à la position du patient lors de l'acquisition de l'image 3D : le patient doit être replacé dans cette position de référence déterminée et définie lors de l'acquisition du scanner dosimétrique. La mesure du déplacement s'effectue grâce à des images de contrôle ou images portales.

4.5.4.3.1 Obtention des images portales Il existe deux façons d'obtenir des images portales : l'utilisation directe d'un système muni de détecteurs spécifiques (EPID) ou la digitalisation des « gammagraphies ». La qualité obtenue en digitalisant les films semble supérieure [119, 93, 40] à celle obtenue via l'EPID. Cependant certaines études montrent que les « EPID » peuvent remplacer avantageusement les gammagraphies [150, 120]. L'imagerie portale nécessite fréquemment un pré-traitement de l'image avec l'ajout de filtres de correction. Plusieurs techniques de restauration de l'imagerie portale ont été proposées [56, 281].

4.5.4.3.2 Positionnement du patient Plusieurs méthodes ont été développées afin d'obtenir une procédure automatique permettant d'évaluer l'erreur de positionnement (cf. tab. 4.3). La plupart de ces méthodes permettent de calculer la translation et la rotation nécessaires afin de recalibrer l'image du traitement (réelle) sur l'image théorique. Les images du traitement peuvent être des images portales ou des gammagraphies, il s'agit donc de recalage 2D. Les images théoriques sont les clichés de repérage ou les DRR créées à partir du SD. Les méthodes développées utilisent les différents types de recalage (cf. tab. 4.3).

4.5.4.3.3 Méthodes extrinsèques Certaines méthodes utilisent des marqueurs externes pour le positionnement [13]. Lam [154] a développé une technique utilisant des marqueurs radio-opaques placés sur un fantôme et localisés automatiquement sur les 2 gammagraphies orthogonales, puis en combinant ces informations, le fantôme était déplacé : la précision de cette technique pour le réaligement est évaluée comme étant inférieure au millimètre pour les translations et à 0,3 ° pour les rotations. Des marqueurs internes implantés sous anesthésie locale peuvent aussi être utilisés [195]. Les erreurs d'alignement ont été mesurées par Karger [140] : lors de l'utilisation de marqueurs internes implantés, elles sont de l'ordre de 0,35 +/- 0,41 mm, 1,22 +/- 0,25 mm, et -0,74 +/- 0,32 mm dans les directions x, y, et z. Kitamura [147] a implanté des billes d'or chez 14 patients dans

la prostate et chez 4 patients dans le foie. Il a ensuite réalisé 72 scanners de suivi et il a calculé la distance entre le centre de masse des organes segmentés par des observateurs sur le SD et le centre de masse des marqueurs. L'écart type des variations interobservateurs est respectivement de 2 mm et 0,4 mm pour les organes et pour les marqueurs.

Une autre étude fait état du déplacement mesuré des marqueurs implantés dans la prostate, la précision de localisation, mesurée par Nederveen, est de l'ordre de 0,6 mm [189]. Dans le cas de marqueurs implantés dans un organe, la précision est de meilleure qualité qu'avec des marqueurs cutanés. Dans le cas d'implantation sur la boîte crânienne le résultat semble encore meilleur. Il est probable que les organes comme le foie ou la prostate, qui peuvent présenter des variations de volume (surtout après l'implantation) ou/et de position, ont une localisation variable dans le temps alors que le volume de la boîte crânienne reste invariable.

L'utilisation de système vidéo est aussi envisagée avec des techniques de stéréophotogrammétrie souvent associées à un système d'enregistrement de la surface afin de donner une description précise de la transformation spatiale entre la position de référence et la position contrôlée actuelle. Ces techniques semblent prometteuses [14] mais ne donnent aucune information quant au positionnement interne des structures anatomiques. La précision est mesurée par Yan [311] en translation à 2 mm et à 1,2 degrés en rotation.

4.5.4.3.4 Méthodes intrinsèques Elles sont basées sur l'enregistrement de structures anatomiques sélectionnées par l'utilisateur [92]. Fritsch a réalisé 20 mesures en utilisant cette méthode, l'erreur de translation moyenne était de 1 mm avec une déviation standard de 0,3 mm, l'erreur de rotation moyenne était de 0,6 degré avec une déviation standard de 0,23 degré. Otto [198] obtient une erreur moyenne de repositionnement de 0,82 mm, à comparer aux 3,52 mm obtenus avec les techniques standard.

4.5.4.3.5 Méthodes iconiques Plusieurs études font état du recalage multimodal entre les DRR obtenues grâce au SD et les clichés pris en cours de traitement. Le recalage par IM a été évalué par plusieurs auteurs [231, 273] et les résultats confirment que cette technique automatique est utilisable même pour des petits champs ou des images artéfactés. Kim [145] a aussi utilisé le recalage par IM pour sa robustesse face aux différences d'intensités dans la DRR et les radiographies. Cette technique est entièrement automatique, basée sur l'intensité des pixels et ne nécessite pas de segmentation. L'évaluation de cette méthode par comparaison avec une technique basée sur des points fiduciaires, montre que la moyenne des erreurs est inférieure à 1 mm en translation et 0,8° en rotation, les écarts-types sont inférieurs à 0,3 mm et 0,07° respectivement pour les paramètres de translation et de rotation.

4.6 Conclusion

Nous avons présenté certaines des perspectives que pouvait offrir le traitement d'image en radiothérapie : des outils de recalage, utilisables en routine clinique, ainsi que le repositionnement quotidien automatique du patient, grâce à la fusion du SD et des DRR.

- Concernant la région cérébrale, un recalage rigide global donne des résultats satisfaisants.
- La région pelvienne bénéficiera d'un recalage local rigide puis affine. Les autres régions, thorax, abdomen et cou, bénéficieront aussi d'un recalage local rigide puis affine, voire non linéaire (ce qui n'a pas été fait ici), compte tenu des modifications volumétriques ainsi que positionnelles des structures.

Cependant, il ne doit pas être perdu de vue que la mise en place de tels outils doit aller de pair avec la mise en place de méthodes d'évaluation.

- La définition de protocoles d'acquisition adaptés devrait permettre de garantir la précision des outils informatiques.
- De même, la mise en place d'une base de données de test permettrait de comparer les différentes méthodes, travail qui n'est aujourd'hui pas réalisé mais qui nous semble nécessaire pour choisir, parmi le nombre d'outils disponibles, ceux qui devront être sélectionnés.

Chapitre 5

Segmentation et radiothérapie

5.1 Introduction

Une étape majeure de la planification des traitements en radiothérapie est la délinéation, dans le scanner dosimétrique (SD), d'un certain nombre de structures : le GTV, le CTV, mais aussi les organes à risques (OAR). La définition des caractéristiques des faisceaux d'irradiation dépendront directement des contours de ces structures. Le contourage permet de calculer la dose d'irradiation délivrée dans une structure anatomique normale ou dans une lésion, ce qui est la base du traitement par radiothérapie. La segmentation est par ailleurs utile pour la simulation virtuelle, la distribution de dose, le calcul des hétérogénéités et la réalisation des histogrammes dose-volume. Ce contourage dans le SD peut être aidé par la fusion avec l'IRM, où ces structures sont souvent plus visibles, ce qui nécessite alors une étape de recalage (cf. chapitre 4). La segmentation du GTV et du CTV est souvent réalisée manuellement par l'oncologue-radiothérapeute : il s'agit de sa responsabilité, et ce tracé fait de plus appel à son expertise médicale. De plus, la grande variabilité de forme, d'aspect, et de localisation de la tumeur rend indispensable l'intervention d'un expert humain. Par contre, il ne paraît pas déraisonnable d'envisager un contourage automatique, ou au moins assisté par l'ordinateur, pour les autres structures, c'est-à-dire les OAR, qui appartiennent à une « anatomie standard ».

Curieusement, l'intérêt de la segmentation et de l'étiquetage automatique permettant la localisation, la caractérisation et l'identification des OAR n'est pas décrit en radiothérapie. Par contre, d'autres spécialités comme la médecine nucléaire, perçoivent dès 1991 l'intérêt de concevoir un atlas ajustable [108] qui permet d'identifier et de localiser automatiquement certaines structures. La réalisation d'outils de segmentation automatique des OAR peut être envisagée par différentes techniques [90, 234, 293, 161, 194, 230, 247].

Du point de vue du traitement des images, la segmentation partitionne l'image en plusieurs sous-parties, chacune d'entre elles étant homogène pour un certain critère, et différente de ses voisines pour ce même critère. Les critères habituellement utilisés peuvent être soit locaux, par exemple liés à l'intensité des points, soit régionaux, par exemple liés à une texture.

Il y a donc, de manière sous-jacente, l'hypothèse, voire l'espoir, qu'il est possible de définir des critères dans l'image qui soient discriminants pour les structures qui nous intéressent. A cause d'un possible faible contraste entre deux structures adjacentes, du bruit qui introduit une variation des niveaux de gris, et de la variabilité inter-images (en particulier en IRM), il est très difficile de définir de tels critères [209]. Pour contrecarrer cette difficulté, on peut ajouter de la connaissance a priori sur les structures que l'on recherche. Remarquons que c'est notre démarche lorsque nous contourons manuellement : dans les zones mal définies dans l'image (faible contraste), nous faisons appel à

notre connaissance de l'anatomie pour contourner au mieux les structures qui nous intéressent. Cette information a priori peut consister en la spécification de la forme de la structure qui est recherchée. En poussant au bout cette démarche, nous aboutissons à l'utilisation d'un atlas anatomique ajustable, ce qui est précisément l'approche que nous avons adoptée pour la segmentation des images cérébrales.

Ce chapitre va nous faire découvrir les différentes expériences de segmentation automatique réalisées durant l'accomplissement de cette thèse ainsi que les résultats obtenus. Il est constitué de quatre parties.

- La première partie est constituée d'un bref état de l'art décrivant les différentes méthodes de segmentation des images médicales, en insistant tout particulièrement sur les méthodes permettant d'envisager une automatisation.

Ensuite, nous verrons plus particulièrement les applications cliniques de la segmentation automatique.

- Tout d'abord en effectuant des recherches de forme au sein d'une image, avec une adaptation à la protonthérapie des tumeurs oculaires.
- Puis en utilisant un atlas anatomique ajustable, avec, comme application, la segmentation des structures cérébrales.
- Enfin par l'application de modèles déformables, dont l'utilisation sera illustrée ici par la segmentation de la prostate.

5.2 La segmentation : état de l'art

Une des opérations les plus importantes du traitement de l'image est la segmentation, qui consiste en l'extraction de structures dans les images. Il est difficile de modéliser une méthode de segmentation : de telles méthodes consistent souvent en une succession d'étapes, dont un certain nombre a pour finalité de corriger des erreurs commises auparavant. Il faut reconnaître que le but ultime des méthodes de segmentations est d'arriver à une approche automatique, tâche rendue difficile par la dépendance des méthodes par rapport aux données d'entrée (dans notre cas, les images) : il n'est pas rare de constater qu'une faible variation des données d'entrée peut entraîner une forte différence de segmentation. Cela peut expliquer la persistance d'un degré d'interaction plus ou moins important avec l'utilisateur dans la plupart des méthodes utilisées en pratique. Le lecteur intéressé pourra trouver un état de l'art récent sur ces méthodes interactives dans [193].

Le problème de la segmentation est toujours l'objet d'un important champ de recherche et il ne serait pas réaliste de vouloir en dresser l'inventaire complet. En général, les méthodes proposées sont basées sur les propriétés des pixels en relation avec leurs voisins : la discontinuité et la similarité.

Les méthodes de segmentation basées sur la discontinuité font appel à la notion de frontière alors que celles basées sur la similarité font appel à la notion de région homogène. Il serait prétentieux de vouloir prétendre à l'exhaustivité dans un état de l'art sur les méthodes de segmentation, étant donné le grand nombre de méthodes de segmentation décrites dans la littérature de la vision par ordinateur ou du traitement des images médicales. Par la suite, nous n'allons rapidement présenter que quelques types de segmentation :

- le tracé manuel,
- fondée sur l'intensité,
- fondée sur la forme, simple ou complexe,
- fondée sur un atlas.

Les deux dernières approches permettent en particulier d'introduire des *a priori* sur la forme des structures recherchées.

Il faut cependant noter le fossé qui existe entre le nombre de méthodes publiées, et le peu de techniques utilisées en pratique clinique. En effet, aucune technique automatique de segmentation des OAR ne semble avoir été reconnue dans un contexte clinique. De même, hormis quelques applications relatives à des lésions particulières, la segmentation du volume tumoral ou de structures anormales est encore dans le domaine de la recherche. Nous l'aborderons non pas dans ce chapitre, mais dans le chapitre 7 développant les perspectives du traitement de l'image.

5.2.1 Tracé manuel

Cette méthode de segmentation est la plus simple. Elle consiste à déléguer à l'opérateur l'opération de contourage (aussi appelé cerclage ou délinéation), l'outil informatique n'étant utilisé que pour garder la mémoire des contours ainsi obtenus.

Un dispositif de pointage (une souris d'ordinateur sur un écran, ou un stylet sur une tablette graphique) est alors utilisé par un opérateur pour indiquer une suite de points qui va composer le contour. Plus le nombre de pointages réalisés est important, plus la définition de la structure segmentée sera importante. On aura intérêt à augmenter la densité de points vers les zones de courbure importante pour rendre fidèlement compte de la forme recherchée. Il est important de remarquer que cette méthode de segmentation est typiquement bidimensionnelle (2D). La cohérence des différents contours 2D d'une structure donnée (réalisés dans les différentes sections d'une image) n'est en rien garantie par construction, et nous ne sommes pas à l'abri d'irrégularités géométriques dans la forme 3D reconstruite par empilement des contours 2D.

L'opérateur est aidé dans son tracé par l'image. En effet, les contours des structures qu'il recherche correspondent le plus souvent à une variation brusque d'intensité dans l'image. Cependant, dans les zones de faible contraste, c'est son expertise qui guidera le tracé.

Les principaux inconvénients du tracé manuel est le temps qu'il requiert, temps qui ne pourra pas être dévolu à d'autres tâches, et le manque de reproductibilité des contours ainsi obtenus, que ce soit pour un même expert, ou entre experts différents. Par contre, le tracé manuel reste le seul moyen d'obtenir une « vérité terrain » pour les contours des structures recherchées.

En routine clinique et dans le cadre de la radiothérapie, cette technique est pratiquement la seule utilisée clinique afin de définir le GTV, le CTV et certains OAR. Elle est réalisée par un expert, le radiothérapeute.

Le temps moyen d'analyse et de segmentation pour une IRM cérébrale a été évalué à 86 minutes et la reproductibilité de cette méthode est médiocre. En effet le coefficient de variation inter observateur est estimé à $11 \pm 5.8\%$ et le coefficient de variation intra observateur est estimé à $9 \pm 5.2\%$ [110, 310].

Une étude réalisée sur les tumeurs cérébrales a estimé que le facteur de variation des contours de la tumeur et du volume cible était respectivement de 1,3-2,6 et de 1,3-2,1. La localisation du volume montrait des variations maximales de 11 à 27 mm dans la direction cranio-caudale et de 14 à 21 mm dans la direction fronto-occipital [162].

Pour l'œsophage, le facteur de variation du diamètre et de la longueur du volume cible après segmentation manuelle est évalué respectivement de 1,5 à 2,6 et de 1,9 à 5 [264]. De même, en cas de tumeurs pulmonaires, la reproductibilité du contourage est médiocre [103]. Ces variations sont retrouvées pour le sein où les variations intra observateur du volume (5,5%) sont plus faibles que les variations inter observateurs (17,5%) [128, 210].

Ces variations de volumes conduisent à des variations de doses qui ont été estimées, lorsque la dose est mesurée en un point, à 13% pour la vessie et de 11% pour le rectum, ces différences étant dues aux variations de contourage inter-observateurs [233]. Ces variations sont principalement intra

et inter observateurs et ne semblent pas dépendre des centres de traitement [215].

On peut imaginer que le tracé manuel puisse être amélioré par l'outil informatique. Ainsi, les ciseaux intelligents [185] cherchent le tracé qui suit le maximum de variation de l'intensité dans le voisinage du tracé de l'opérateur : la reproductibilité du tracé, dans les zones de fort contraste, devrait donc être nettement améliorée.

5.2.2 Segmentation fondée sur l'intensité

5.2.2.1 Seuillage

Les techniques de seuillage sont les techniques les plus simples de segmentation. Elles consistent à séparer l'image en deux parties, généralement nommées le fond et l'objet, à l'aide d'un ou deux seuils. L'objet est défini par les points dont l'intensité est au-dessus du seuil unique, ou entre les deux seuils. Le problème principal de toute méthode de seuillage est le choix du seuil ou de l'intervalle de seuillage (cf. fig. 5.1). Avec un intervalle trop large, on obtient des faux positifs : l'image seuillée contient des pixels qui ne font pas partie des objets d'intérêt, généralement il s'agit de bruit ou d'autres structures qui ont un niveau de gris proche de celui des objets recherchés. Avec un intervalle trop étroit, on obtient des faux négatifs et certains objets d'intérêt n'apparaissent pas ou que partiellement, dans l'image seuillée. Par ailleurs, cela suppose qu'il existe un seuil qui sépare parfaitement deux structures adjacentes. Or, les voxels qui sont situés à l'interface des deux structures sont en fait composés d'un mélange des deux (effet de volume partiel) et ont donc une intensité intermédiaire. Pour améliorer la segmentation issue du seuillage, on peut tenir compte de ces volumes partiels soit dans le contourage des structures [105], soit avec des techniques d'ensembles flous [286].

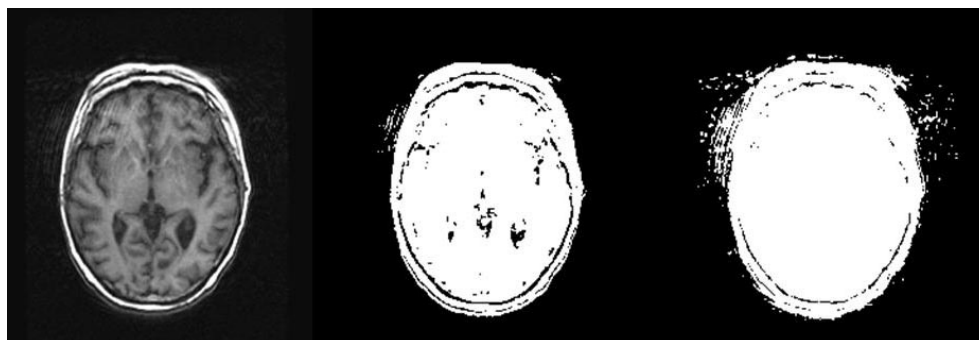

FIG. 5.1 – A gauche, IRM originale. Au milieu, image binaire obtenue après un seuillage à 241. A droite, avec un seuil de 237. La segmentation par seuillage peut servir en cas de fort contraste comme par exemple pour la détection automatique des contours. Cependant des petites variations du seuil peuvent modifier fortement le résultat.

Le seuillage est particulièrement bien adapté au traitement des images scanner. En effet la densité hounsfield est une échelle absolue, aussi on peut définir des seuils ou intervalles de seuillage correspondant aux contours externes du patient, aux structures osseuses, ou aux poumons, qui seront valables pour toutes les images scanner. Ceci n'est malheureusement pas vrai pour les images IRM, où les seuils doivent être déterminés manuellement ou par des méthodes ad-hoc (par exemple, par traitement de l'histogramme). Ce type de contourage automatique des structures (seuillage du scanner dosimétrique) se trouve en général sur tous les TPS.

5.2.2.2 Classification

Les méthodes de classification peuvent être vues comme une généralisation des méthodes de seuillage. On cherche à diviser l'image non pas en deux parties mais en plusieurs parties, un seuil séparant deux parties successives. La différence majeure est qu'alors les seuils ne sont plus déterminés *a priori*, mais estimés au cours de la classification. C'est le principe par exemple des méthodes dites d'espérance-maximisation (Expectation-Maximisation, ou EM) [139], où l'intensité de chaque classe est représentée par une distribution normale (moyenne et écart-type), et qui sont amplement utilisées pour la classification des images IRM cérébrales avec des classes matière blanche, matière grise, liquide céphalo-rachidien, etc. En sélectionnant ensuite les classes correspondant à la structure recherchée, on peut extraire celle-ci. Si de plus, on ajoute une information contextuelle (un point a plus de chances d'appartenir à une certaine classe, si certains de ses voisins appartient à cette classe), on retrouve les approches de type « champ de Markov ».

Une des difficultés de ces approches est que, sans hypothèse supplémentaire, elles supposent que chaque voxel appartient à une seule classe. En fait, un voxel est composé de plusieurs tissus (c'est l'effet de volume partiel), ce qui contredit cette supposition. Pour surmonter cette difficulté, on peut introduire explicitement ces effets de volume partiel dans les approches de type EM [47, 284].

5.2.2.3 Croissance de régions

La croissance de région consiste à agréger à un point (ou en ensemble de points) les points voisins ayant des caractéristiques similaires (par exemple une intensité proche de la moyenne des intensités des points déjà dans l'ensemble). Les techniques de type « ligne de partage des eaux » peuvent être rangées dans cette catégorie. Elles consistent à construire des « montagnes » dans les images, avec le gradient de l'intensité qui rend compte de la forte variation locale des intensités, puis à ajouter des « sources » dans les vallées. Les eaux qui monteront dans deux vallées adjacentes se rencontreront naturellement sur le faite des montagnes qui définissent la ligne de partage des eaux.

5.2.2.4 Post-traitements

En règle général, le résultat des méthodes de seuillage ou de classification ne correspond pas à celui attendu. Plusieurs structures peuvent être connectées entre elles, elles peuvent comporter des trous ou des cavités, etc. Un post-traitement adapté peut corriger ces défauts. Pour ce faire la morphologie mathématique [246] est souvent employée [30]. Des cartes de distance, des contraintes sur la taille des composantes connexes, peuvent également être utilisées pour construire des méthodes de segmentation ad-hoc.

5.2.2.5 En pratique

Certains TPS permettent de reconnaître les frontières des objets présents dans l'image, principalement à l'aide de seuillage. Certains proposent à l'utilisateur de pointer le centre de la structure à segmenter et le TPS propose alors une segmentation qui peut être modifiée.

Les principaux avantages des approches présentées auparavant sont d'une part, une plus grande rapidité par rapport à une segmentation manuelle [134], et d'autre part une reproductibilité des résultats. Cependant, ces techniques sont le plus souvent spécifiques d'un organe et n'ont pas encore pris pied en routine clinique.

5.2.3 Segmentation fondée sur la forme

Les segmentations basées intensité, comme celles présentées auparavant, supposent que l'intensité sera un facteur discriminant suffisant pour extraire la structure d'intérêt, avec éventuellement quelques post-traitements pour corriger des défauts résiduels. Toutefois, cela peut ne pas suffire pour obtenir des résultats satisfaisants. Afin de segmenter les structures anatomiques avec une plus grande efficacité, il apparaît important d'introduire une connaissance *a priori* comme la forme générale de la structure à segmenter.

A cette fin, on peut utiliser des formes paramétrées soit explicitement (dont les paramètres sont directement liés à la définition géométrique de la forme), soit implicitement. Nous allons surtout nous intéresser au premier type de formes, et faire un distinguo basé sur les méthodes de résolution :

- la transformée de Hough, quand il est possible de parcourir l'ensemble des formes admissibles,
- les modèles déformables, quand une méthode itérative de recherche de la forme est employée.

5.2.3.1 La transformée de Hough

La transformée de Hough permet de rechercher des formes paramétriques simples dans un ensemble de points. Ces points peuvent être 2D ou 3D, selon la dimensionalité du problème, et être issus d'une étape de pré-segmentation. Par exemple, pour les problèmes que nous traiterons par la suite, ces points seront issus d'un seuillage d'une image.

Une forme paramétrique simple est une forme définie par un petit nombre de paramètres. Plus exactement, la transformée de Hough permet de rechercher, parmi un ensemble fini (et relativement petit) de formes, celle(s) qui explique(nt) le mieux un ensemble de points. Si l'on considère une forme avec peu de paramètres, définir des ensembles finis de valeurs pour chacun des paramètres permet de définir cet ensemble fini de forme. Augmenter le nombre de valeurs admissibles pour chacun des paramètres permet d'augmenter soit la précision de définition des formes, soit la variété des formes définies, mais ce au détriment de l'efficacité algorithmique comme nous le verrons par la suite.

Reconnaître une forme donnée dans un ensemble de points revient donc à identifier le jeu de paramètres correspondant à cette forme particulière. Tout le principe de la transformée de Hough tient en cette seule constatation : ce jeu de paramètres désigne un point dans l'espace des paramètres. La recherche de la forme paramétrique se réalisera en recherchant un point dans l'espace des paramètres.

5.2.3.1.1 Principe Explicitons le principe de la transformée de Hough à l'aide d'un exemple simple, la recherche de droite dans un ensemble de points. Historiquement, c'est d'ailleurs la motivation des premiers travaux qui recherchaient des formes polyédriques dans des images après une première étape de détection de contours.

Une droite est définie par 2 paramètres, a et b , qui représentent respectivement la pente et l'ordonnée à l'origine, les points (x, y) du plan qui appartiennent à la droite vérifient l'équation $y = ax + b$.

Considérons un point (x_k, y_k) de l'ensemble des points de départ, il appartient à une infinité de droites, dont les paramètres (a, b) appartiennent aussi à une droite dans l'espace des paramètres, droite d'équation $b = y_k - x_k a$. Les droites contenant beaucoup de points sont caractérisées par un jeu de paramètres (a, b) qui est à l'intersection d'autant de droites dans l'espace des paramètres. On recherche donc les droites présentes dans l'ensemble de points de départ parmi les points à l'intersection de suffisamment de droites dans l'espace des paramètres. On peut d'ores et déjà remarquer que

ces points ne nécessitent pas d'être adjacents les uns aux autres : on ne recherche pas un segment de droite dans une image, mais bien une droite contenant des points.

Dans la transformée de Hough, nous ne recherchons donc pas directement les droites qui expliquent un grand nombre de points. En pratique, l'approche consiste en fait à faire voter chacun des points de l'ensemble : chaque point donne une voix à chacune des droites auxquelles il appartient. Les droites ayant reçu beaucoup de votes contiennent en fait autant de points qu'elles ont reçu de votes.

En effet, en pratique on ne considère qu'un ensemble fini de jeu de paramètres admissibles, (a_i, b_i) . Chaque point (x_k, y_k) vote donc pour les (a_i, b_i) qui définissent les droites auxquelles il peut appartenir. Les (a_i, b_i) ayant alors reçu le plus de votes sont ceux qui définissent les droites qui contiennent le plus de points.

5.2.3.1.2 Avantages / inconvénients Cette technique permet de retrouver des formes incomplètes. On cherche juste à quantifier le nombre de points appartenant à une droite. Un autre avantage est que toutes les formes admissibles jouent le même rôle, et la recherche de la meilleure forme se fait en examinant exhaustivement toutes les formes admissibles.

L'inconvénient majeur est donc qu'en pratique, le nombre de formes admissibles doit rester petit, et qu'il faut pouvoir déterminer rapidement toutes les formes susceptibles de contenir un point (x_k, y_k) donné. Ceci explique pourquoi cette technique n'est utilisée que pour la reconnaissance des formes paramétrées simples. Par ailleurs, la complexité algorithmique dépend linéairement du nombre de points de l'ensemble de départ d'une part et d'une nombre de formes admissibles d'autre part. Compte tenu du nombre de points et/ou du nombre de formes, la mise en œuvre de cette approche peut être relativement lente.

5.2.3.2 Les modèles déformables

Les formes paramétriques simples, sujettes à une recherche par transformée de Hough, ne peuvent suffire à représenter toutes les formes susceptibles d'être recherchées.

En particulier, les structures représentées dans les images médicales, et que l'on est amené à segmenter, sont souvent complexes. Leur segmentation pourra alors être faite par des formes complexes. Ces formes, lorsqu'elles sont paramétrées explicitement (les paramètres étant les coordonnées des points qui décrivent la forme) sont appelées modèles déformables. La notion de « déformable » renvoie à la capacité de cette forme de s'adapter, en se déformant, à la forme recherchée. Elles peuvent aussi être représentées implicitement (par exemples les courbes de niveau, qui sont représentées par une courbe d'iso-intensité dans une image), ce type de courbe n'est cependant pas abordé ici. Le lecteur intéressé pourra se référer à [183] pour un état de l'art récent.

5.2.3.2.1 Principe Un modèle déformable est donc un objet capable d'évoluer (de se déformer) de façon à se positionner en correspondance avec les données d'intérêt. Ce sont des courbes ou des surfaces qui évoluent dans un espace 2D, 3D et 4D (temporel), pour délimiter au mieux une structure anatomique ou pathologique. L'évolution du modèle est guidée par l'optimisation d'une mesure, ou « énergie » du modèle déformable, notée E , qui réalise un compromis entre deux critères.

$$E = \alpha E_i + \beta E_e$$

- Le premier, E_i , appelé « énergie interne », mesure la régularité géométrique du modèle, en s'appuyant par exemple sur le calcul de sa courbure locale. En effet, toutes les formes repré-

sentables par le modèle déformable ne sont pas réalistes. Les formes anatomiques recherchées sont plutôt régulières, donc on pénalise les formes irrégulières¹.

- Le second, E_e , appelé « énergie d’attache aux données » ou « énergie externe », mesure une propriété de l’intensité lumineuse aux points de l’image traversés par le modèle déformable, par exemple l’opposé de la norme du gradient de l’intensité lumineuse pour favoriser l’attraction du modèle vers des points de fort contraste qui sont supposés être le long des lignes de séparation entre deux structures.

Considérons un modèle déformable représenté par un maillage de points 3D. S’il n’y avait pas d’énergie régularisante (cas $\alpha = 0$), chacun des points du maillage pourrait se déplacer indépendamment de ses voisins. Il se positionnerait alors à une position qui optimise son énergie d’attache aux données, mais la forme retrouvée sera probablement très irrégulière et sans doute loin de celle recherchée. L’énergie interne introduit une dépendance entre un point et ses voisins, et évite que l’ensemble des points se déplace de façon désordonnée. Un autre avantage de l’énergie interne ressort dans les zones où peu d’information existe (zones de faible contraste) : l’énergie interne prend alors le pas sur l’énergie d’attache aux données pour assurer la régularité spatiale de la forme.

D’autres termes d’énergie peuvent être ajoutés à l’énergie à optimiser : une force de « gonflage » peut permettre d’éviter que le modèle déformable ne se rétracte jusqu’à un point [51] ; une énergie de rappel vers une forme prédéfinie permet d’introduire encore plus d’information a priori [182], on peut parler de mémoire de forme, etc.

5.2.3.2.2 Les maillages simplexes Un maillage simplexe est défini par la propriété suivante : chaque point du maillage a un nombre fixe de voisins (3 en dimension 3) [68]. Pour ces maillages, le calcul de la courbure locale est très simple, ce qui les rend attrayants pour définir des modèles déformables. De plus, un certain nombre d’opérations sur le maillage existent, qui permettent de le manipuler et de le transformer aisément.

5.2.3.2.3 Fonctionnement Le processus de segmentation consiste à plonger ces maillages dans l’image à segmenter. Les points du maillage vont être soumis à des forces qui, par exemple, les attirent vers les contours détectés dans l’image [99, 178]. Ce faisant, le maillage se déforme globalement pour se « coller » à ces contours.

Dans les zones où les données de l’image sont bruitées ou lacunaires, cette information de contours peut manquer. On peut alors soit utiliser une contrainte de forme, ou des connaissances a priori.

Il est en outre important de contraindre le maillage pour qu’il conserve une forme générale acceptable, on utilise pour cela les forces internes régularisantes.

La segmentation est généralement réalisée en trois étapes principales. Le maillage est d’abord positionné convenablement dans l’image. Puis on extrait les contours de la structure à segmenter dans le but de calculer les forces externes à appliquer au maillage. Ensuite, le maillage est déformé de façon itérative grâce aux forces externes et internes pour converger vers une forme stable (cf. fig. 5.2).

5.2.3.2.4 Avantages / inconvénients Ces méthodes sont très efficaces lorsque l’utilisateur peut initialiser le modèle de manière approximative autour d’une région d’intérêt. Le modèle déformable évolue alors depuis cette solution initiale grossière, pour délimiter avec précision et de manière automatique la frontière de la région recherchée. Toutefois si l’initialisation est réalisée trop

¹Ce terme additionnel de régularisation est aussi utilisé en recalage élastique pour pénaliser les transformations irréalistes (cf. section 4.2.4.4.2).



FIG. 5.2 – Exemple des trois principales étapes de la segmentation par modèles déformables. 1- Le maillage (en pointillés blancs) de la surface interne et externe de l'œil est initialisé convenablement dans l'image grâce à une sphère (pointillés noirs) positionnée automatiquement au niveau de l'œil. 2- Grâce à un seuillage, on extrait les contours de la structure à segmenter. Ceux-ci vont générer les forces (flèches blanches) appliquées au maillage (courbes blanches). 3- Le maillage est déformé de façon itérative grâce aux forces externes et internes pour converger vers une forme stable, réalisant les surfaces interne et externe de l'œil (courbes noires).

loin de la forme recherchée, la segmentation peut échouer. L'approche suivante, la segmentation basée atlas, permet de répondre à ce problème. Par ailleurs l'utilisation d'un maillage grossier (avec peu de points) peut permettre de réaliser les calculs rapidement, mais ne pourra pas permettre de reproduire les détails d'une forme complexe. A contrario, un maillage fin (avec beaucoup de points) peut reproduire des détails fins, mais nécessitera plus de calculs (cf. fig. 5.3). Certains modèles déformables peuvent s'adapter localement au niveau de détail requis et se raffiner automatiquement. De plus, l'utilisateur doit régler un certain nombre de paramètres, comme les pondérations relatives de chacun des termes dans l'énergie globale du modèle déformable, ce qui n'est pas immédiat. Compte tenu de ces inconvénients, ils ne sont pas encore utilisés en pratique courante de radiothérapie.

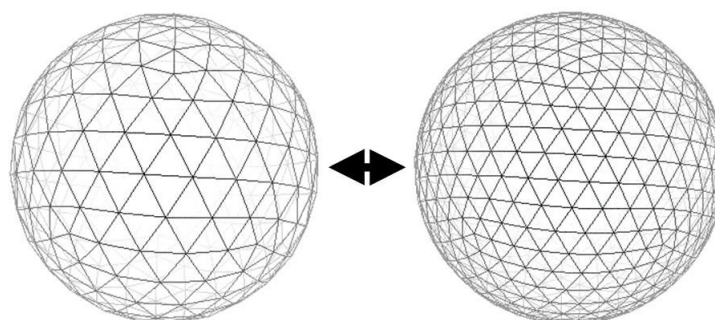


FIG. 5.3 – Deux types de maillage avec des raffinements différents.

Cependant, cette technique a déjà été utilisée, dans le cadre de la recherche, pour segmenter différentes structures : l'encéphale [267, 62, 279] avec une précision inférieure au millimètre [79], l'abdomen avec une précision de l'ordre du voxel [94], les structures osseuses [217], la prostate [98], et le foie [95, 254].

5.2.4 Segmentation fondée sur un atlas

Les méthodes précédentes permettent d'introduire des *a priori* de formes dans la segmentation. En effet, il est plus facile de retrouver la forme exacte d'une structure dans une image si on la cherche à partir d'une forme proche (lui ressemblant beaucoup) plutôt que d'une forme éloignée (par exemple, si l'initialisation des modèles déformables se fait toujours avec des sphères). Par ailleurs, lorsque l'on doit segmenter plusieurs structures dans une image, on peut évidemment les segmenter individuellement et indépendamment, mais on n'est alors pas assuré de respecter leurs positionnements relatifs, ni même d'obtenir un ensemble réaliste de structures (certaines d'entre elles peuvent se recouvrir partiellement). Pour tenter de résoudre ce dernier problème, et pousser à l'extrême l'introduction de formes *a priori*, on utilise un « atlas », c'est-à-dire tout l'ensemble des structures qui nous intéressent. La représentation que nous avons choisie pour de tels atlas est celle d'une image étiquetée où chaque étiquette représente une structure particulière.

5.2.4.1 Principe

Dans cette méthode, on a réalisé au préalable un atlas anatomique contenant les différentes structures que l'on veut segmenter (dans le cadre de la radiothérapie, il s'agit des OAR). Il s'agit ensuite d'ajuster cet atlas sur l'image que l'on veut segmenter. A cette fin, nous utilisons des outils de recalage élastique. Comme il n'est pas nécessairement facile de déformer une image étiquetée vers une image réelle (une IRM par exemple), l'atlas est associé à une image type de la même modalité que l'image que l'on souhaite segmenter, et c'est cette seconde image qui sera déformée vers l'image du patient. Souvent, on utilise tout d'abord un recalage rigide entre l'image du patient et l'image type, qui permet de mettre les deux images à peu près dans la même géométrie. Il s'agit peu ou prou d'une étape d'initialisation du recalage élastique. Ensuite, l'utilisation d'un recalage élastique permet de calculer la transformation permettant de déformer l'image type afin qu'elle soit identique à l'image du patient que l'on souhaite segmenter [237]. L'atlas est ensuite déformé en utilisant la même transformation que celle calculée précédemment (cf. fig. 5.4). Il prend donc exactement la même forme que l'image du patient. Les différentes structures qui composent cet atlas ont aussi été déformées et l'étiquetage de l'atlas s'est propagé dans l'image du patient. On obtient donc l'image du patient avec segmentation et étiquetage des différentes structures anatomiques. La méthode de l'atlas est à la fois robuste et efficace pour générer la segmentation des structures dont l'intensité est proche et les étiqueter.

5.2.4.2 Précision

Une des questions primordiales dans le domaine du recalage est l'estimation de la précision obtenue. Celle-ci ne peut être rigoureusement obtenue que pour des jeux d'images pour lesquels la transformation cherchée est déjà connue (ou peut être estimée, par exemple avec des marqueurs externes). De telles études ont déjà été menées pour le recalage rigide intra-sujet mono ou multimodalité, et montrent en général une précision sub-voxelique [299]. Cependant, il est difficile d'extrapoler ces précisions observées sous certaines conditions expérimentales à des études cliniques puisque ces conditions expérimentales vont changer. Par ailleurs, l'évaluation de la précision du recalage élastique inter-sujet ou avec un atlas est plus délicate à mettre en œuvre car on ne dispose alors pas d'une vérité terrain [121].

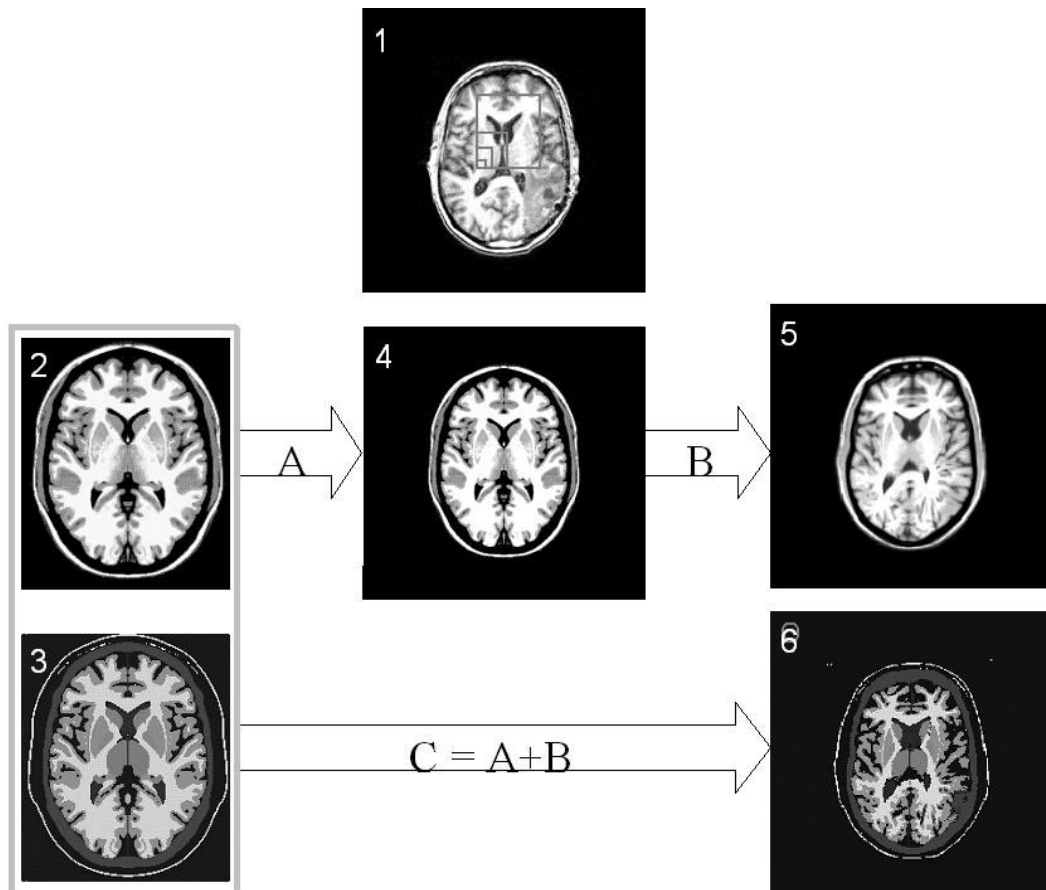


FIG. 5.4 – 1- IRM patient, 2- IRM haute définition, 3- segmentation de 2. 4- 2 dans la géométrie de 1 par la transformation A, 5- 4 déformé dans 1 grâce à la transformation B, 6- image finale, 3 déformée par A+B, A- recalage non élastique (méthode mixte), B- recalage élastique (iconique).

5.2.4.3 Avantages

Le grand avantage de cette technique est sa capacité à proposer une segmentation de plusieurs structures simultanément. En fait, le temps requis pour mener à bien cette segmentation est celui d'un recalage élastique et est indépendant du nombre de structures. Par ailleurs la segmentation des structures mal définies dans l'image (s'il y a peu de contraste) peut être guidée par les structures environnantes bien définies. Cette technique est donc prometteuse.

5.2.4.4 Inconvénients

L'utilisation de cette méthode est assujettie à certaines difficultés.

- Tout d'abord, il est nécessaire de construire l'atlas correspondant aux structures anatomiques utiles en radiothérapie.
- Les méthodes de recalage élastique doivent être suffisamment performantes pour capturer les variabilités inter-individuelles normales. A cette fin, la réalisation d'un atlas de modèles déformables contenant les variations anatomiques connues survenant lors de l'embryogenèse serait d'un intérêt certain.
- Enfin, la prise en compte des déformations pathologiques parfois très importantes, provoquées par la tumeur revêt une certaine difficulté. Ceci peut être facilité si le volume tumoral, ou le lit opératoire, est préalablement segmenté.

La question peut se poser de savoir s'il ne faut qu'un seul atlas, ce qui suppose que l'algorithme de recalage élastique utilisé est capable de générer les déformations nécessaires pour le transporter vers n'importe quel sujet, ou plusieurs atlas, qui couvriraient mieux l'étendue des variabilités inter-individuelles, auquel cas il faudrait au préalable associer à chaque patient l'atlas qui lui est le plus proche.

5.2.4.5 Conclusion

Ce rapide état de l'art nous a permis de préciser quelques techniques permettant d'obtenir une segmentation d'images médicales, nous allons à présent détailler les applications de ces techniques en étudiant l'apport potentiel dans les différentes localisations. Nous verrons premièrement l'utilisation des outils de reconnaissance de formes permettant la segmentation des structures du globe oculaire, puis nous utiliserons la technique de l'atlas ajustable pour segmenter les structures cérébrales, et nous évaluerons les résultats face à un panel d'experts, enfin la technique des modèles déformables sera étudiée lors de la planification de la radiothérapie prostatique.

5.3 Application à la planification en protonthérapie

5.3.1 Introduction

Le chapitre suivant aborde une application spécifique du traitement de l'image à la planification en protonthérapie du mélanome de la choroïde. L'œil est une structure anatomique intéressante du point de vue de la reconstruction 3D car il est constitué de formes géométriques aisément paramétrables. Le globe oculaire est proche d'une sphère, le nerf optique est proche du cylindre, et le cristallin est proche d'un ovoïde. La méthode de reconstruction de l'œil mise en œuvre fait appel aux images scanner et utilise des logiciels de reconnaissance de forme fonctionnant directement à partir des intensités de l'image.

Le lecteur intéressé trouvera, dans l'annexe A, une description complète de la technique utilisée ainsi que l'ensemble des résultats obtenus illustrés.

5.3.2 Mise en œuvre pratique

Étudions un peu plus en détail la mise en œuvre de la transformée de Hough pour des formes paramétriques. Celle-ci se complique par le caractère discret des valeurs que nous manipulons. Voyons l'application pratique lorsque l'on recherche une sphère dans l'image I . L'espace des formes P est un tableau de dimensions finies de valeurs. Une sphère 3D dépend de 4 paramètres, 3 paramètres (a, b, c) pour la position du centre et un dernier paramètre, r , pour le rayon. La dimension de l'espace P est donc de 4. La taille du tableau représentant va dépendre des intervalles de recherche que l'on se donne pour les paramètres (par exemple les valeurs extrêmes admissibles pour le rayon, r_{min} et r_{max}), et de la précision que l'on désire (une précision de δr pour les rayons indique que la première « case » de P selon la dimension des rayons contient les sphères de rayon compris entre r_{min} et $r_{min} + \delta r$). Ainsi la taille du tableau P selon la dimension des rayons est de $(r_{max} - r_{min})/\delta r$. A l'origine, ce tableau est rempli de « 0 ». Pour chaque point (x, y, z) de I , nous ajoutons « 1 » aux sphères passant par (x, y, z) , c'est-à-dire aux points de P désignant ces sphères.

A la fin du parcours de I , les valeurs élevées de P désignent les sphères passant par le plus de points de I . Les paramètres (a, b, c, r) de la sphère de I passant par le plus grand nombre de points (x, y, z) seront les coordonnées du point de P ayant la valeur la plus élevée, c'est-à-dire le maximum de P .

Cependant, il est rare que P contienne un seul maximum très marqué. Aussi il est nécessaire de s'intéresser à la recherche du meilleur jeu de paramètres dans P .

Enfin, la fusion du modèle obtenu avec l'image du fond d'œil permet l'obtention d'un modèle virtuel définitif. Il a fallu définir le type de projection utilisé par le fond d'œil car il s'agit de la photographie plane d'une « sphère creuse ». Cette image est donc reconstruite en 3D pour obtenir un « fond d'œil tridimensionnel (3D) ». Puis nous avons défini un repère commun entre le modèle issu du scanner et le « fond d'œil 3D ». Le modèle virtuel définitif, permet le positionnement de l'œil, des clips, du cristallin, du nerf optique, de la macula, de la tumeur, du massif osseux. Le but de ce travail est la reconstruction automatique du globe oculaire afin de planifier le traitement des mélanomes de la choroïde par protonthérapie. L'utilisation de l'imagerie du fond d'œil permet, ensuite, d'obtenir un modèle plus complet que le modèle utilisé actuellement.

5.3.3 Résultats

La méthode utilisée permet d'obtenir des résultats dont l'analyse visuelle immédiate est satisfaisante. La précision obtenue a été évaluée grâce à un panel de quatre observateurs qui ont mesuré les distances sur un fantôme avec un micromètre. La moyenne des différences est de 0,3 mm, plus importante sur les distances entre les différentes structures que sur le diamètre de l'œil du fantôme. Ce qui peut être le reflet de la difficulté, pour les observateurs, de mesurer une distance sur une surface sphérique.

5.3.4 Conclusion

Ce type d'imagerie permet une reconstruction 3D de l'œil dans le but de réaliser le calcul de dose de protonthérapie. La technique présentée génère tout d'abord le globe oculaire, par rapport auquel les autres structures oculaires sont positionnées. Le cristallin, le nerf optique et les clips chirurgicaux sont retrouvés automatiquement dans l'image scanner. Le massif osseux est ensuite ajouté au modèle

afin d'obtenir des repères radiologiques comparables aux clichés pris en position de traitement. Il est à noter que, lors de l'élaboration de ce travail, nous avons initialement prévu d'utiliser, en sus de l'imagerie scanner, l'imagerie IRM, sur laquelle nous pensions réaliser la segmentation des structures oculaires. A notre surprise, il s'est avéré possible de réaliser toutes les segmentations sur l'image scanner, aussi les images IRM, pour lesquelles nous avons mis en place une séquence spécifique, n'ont pas été utilisées.

Cette section a présenté une application spécifique, basée sur la reconnaissance de formes simples à partir des intensités d'une image scanner. Cette reconnaissance est efficace mais ne permet que la localisation précise des formes paramétrables. Nous allons maintenant envisager une segmentation automatique des OAR dans le cadre de la planification de l'irradiation des tumeurs cérébrales.

5.4 Application à la planification de la radiothérapie cérébrale

5.4.1 Introduction

Le travail précédent décrivait une technique utilisable lorsque peu de structures avec des formes aisément paramétrables sont présentes, or dans le cas de la segmentation des structures cérébrales, celle-ci sont difficilement paramétrables et relativement nombreuses, cette technique nous a semblé inappropriée et il nous a paru plus intéressant de mettre en œuvre une segmentation basée sur une méthode d'atlas ajustable. Cette méthode consiste à trouver la transformation élastique qui déforme au mieux une image 3D entièrement étiquetée (l'atlas) sur une image quelconque que l'on veut segmenter.

Nous avons réalisé en 1999, une étude de faisabilité concernant une reconstruction informatique 3D automatique de l'encéphale à partir des images scanner et IRM utilisant cette méthode d'atlas ajustable. Il s'agissait d'une alternative à la technique actuelle (contourage manuel). Cependant, il était impératif de comparer ce modèle anatomique au système actuel [23].

Le modèle obtenu offrait les avantages du scanner (calcul des densités électroniques des structures) et les avantages de l'IRM (définition des structures de l'encéphale), de plus il permettait de réaliser automatiquement une segmentation des structures critiques de l'encéphale [24]. Le but ultime de cette étude était de diminuer l'irradiation des structures sensibles grâce à un contourage (IRM) et un positionnement (scanner) optimal permettant une localisation précise des structures cérébrales.

Dans la section suivante nous verrons les problèmes posés par la réalisation de l'atlas, les résultats de la segmentation automatique des OAR et la validation clinique lors d'une étude de confrontation avec des experts.

5.4.2 Réalisation des atlas

La réalisation d'un atlas numérique est chose à la fois simple et complexe. Simple, parce qu'il suffit de choisir une image anatomique 3D de référence (dans notre cas, une image IRM) et de contourer, au sein de cette image, les structures d'intérêt. Complexe, parce que cette tâche de contourage, manuelle, est fastidieuse, d'autant plus que les structures d'intérêt ne sont pas toujours clairement identifiables, et que le choix de l'image de référence n'est pas anodin. C'est d'ailleurs à la suite de résultats préliminaires obtenus avec un premier atlas que nous avons été amenés à en construire un second.

5.4.2.1 Premier atlas

Le premier atlas que nous avons utilisé a été réalisé à partir d'une IRM T1 d'un sujet sain avec injection de gadolinium (cf. fig. 5.5). Cette IRM a été acquise dans une position idéale (la faux du cerveau se trouvant en position verticale et au centre de l'image) chaque coupe a été segmentée manuellement, pour former l'atlas proprement dit (cf. fig. 5.6). L'avantage de cet atlas est que l'IRM du sujet sain est acquise strictement avec les mêmes paramètres que l'ensemble de la base de données image. Cela facilite la tâche des outils de recalage élastique d'images, puisque l'on se retrouve dans le cas monomodal. Mais il existe aussi quelques inconvénients à l'utilisation d'un atlas obtenu à partir d'un sujet sain. Les variations anatomiques présentes sur l'IRM du sujet sain vont avoir tendance à se reproduire lors des essais de recalage non rigide. Par exemple, les ventricules latéraux de notre atlas avaient les cornes occipitales légèrement plus volumineuses que la normale. Notre atlas avait donc tendance à reproduire cette déformation et la segmentation de nos patients produisait fréquemment des cornes occipitales plus volumineuses qu'elles ne le devraient (cf. fig. 5.9). Un autre exemple est représenté par les sinus veineux latéraux qui ne sont pas parfaitement symétriques (cf. fig. 5.5), la segmentation de l'atlas est donc asymétrique (cf. fig. 5.6). Nous avons remarqué que, du fait de la régularisation, les « caractéristiques » tendent à se propager lors du recalage. En particulier, si l'atlas présente une asymétrie, celle-ci peut se retrouver dans le résultat de la segmentation.

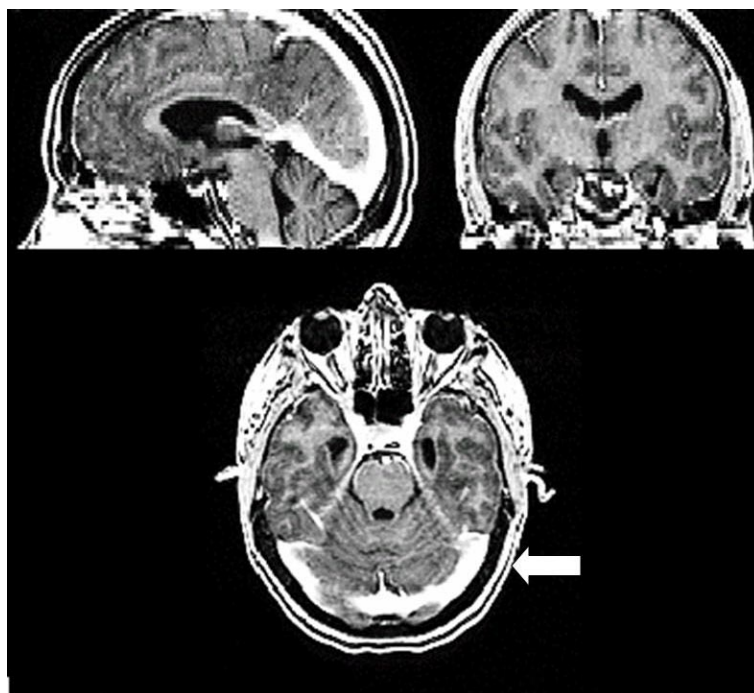


FIG. 5.5 – IRM du sujet sain servant à la réalisation de l'atlas. On note l'asymétrie des sinus longitudinaux.

Les premières comparaisons avec les segmentations d'expert ont été faites avec cet atlas. Cependant, l'évaluation visuelle des résultats de segmentation obtenus avec cet atlas montrait des défauts dus à ces problèmes (anatomie particulière, asymétrie), et rapidement nous sont apparus l'intérêt et la motivation d'adapter un atlas artificiel.

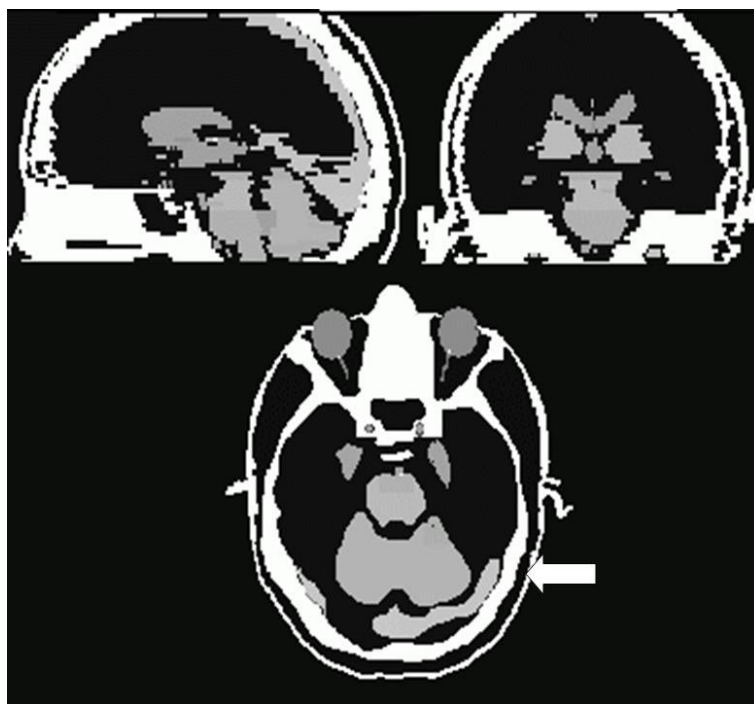


FIG. 5.6 – atlas correspondant à l'IRM précédente (figure 5.5).

5.4.2.2 Second atlas

Afin d'éviter la tendance à la propagation des variations individuelles de notre sujet sain, il nous a semblé opportun de réaliser un second atlas exempt de ces défauts. Pour ce faire, nous allons le construire à partir d'une IRM entièrement artificielle. Nous avons débuté la construction de l'IRM artificielle par la génération d'une IRM sur le site « brainweb » [50], la modalité simulée était : T1, coupes millimétriques, bruit 0%, les coupes étaient de 181x 217 pixels. 181 coupes ont été générées, cette IRM a été ensuite symétrisée selon un axe sagittal. Ensuite nous avons rééchantillonné l'histogramme de notre IRM artificielle pour qu'elle se situe dans les mêmes niveaux d'intensité que les IRM de la base de donnée image (cf. fig. 5.7). Puis nous avons segmenté manuellement l'IRM artificielle afin de réaliser un atlas (cf. fig. 5.8) adapté à la radiothérapie, prenant en compte les structures habituellement utilisées dans cette discipline (OAR). L'IRM atlas représente un des points les plus importants dans le processus de recalage, en effet, notre second atlas ne possédait pas initialement de tronc basilaire, ceci provoquait, lors du recalage définitif une attraction vers le bas du chiasma optique. Nous avons donc ajouté le tronc basilaire dans notre IRM atlas afin d'éviter cette déformation.

5.4.3 Méthodes

Il existe plusieurs méthodes permettant d'effectuer un recalage déformable inter sujet, dans nos expériences, le recalage élastique était réalisé par l'algorithme Pasha (décrit au paragraphe 4.2.4.4.2). L'intégralité des commandes utilisées pour les recalages effectués grâce à ce logiciel est présenté annexe D.

Le pré-traitement (recalage affine) était effectué par le logiciel Baladin (recalage par blocs). Le

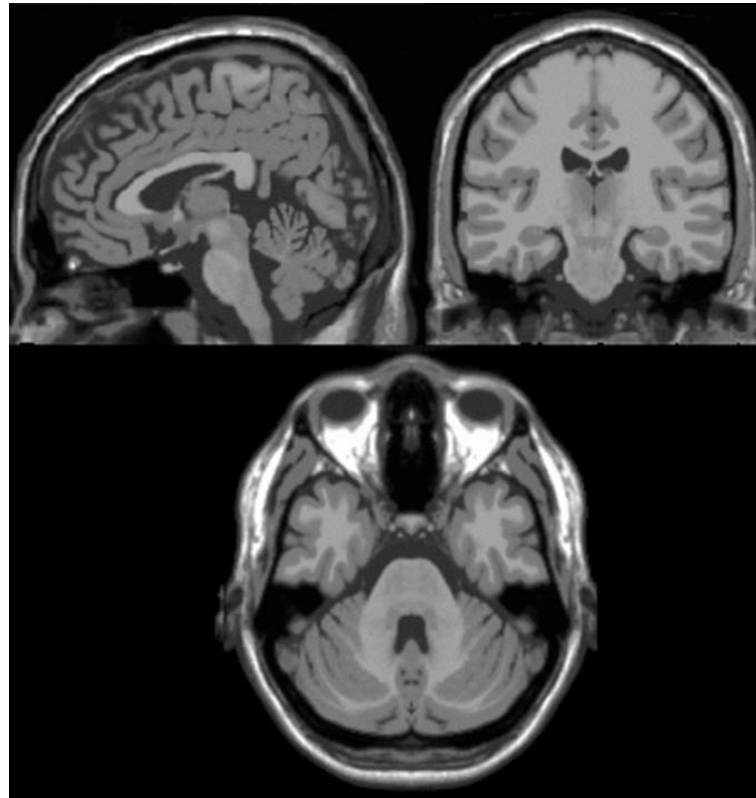


FIG. 5.7 – IRM artificielle « haute définition » symétrique.

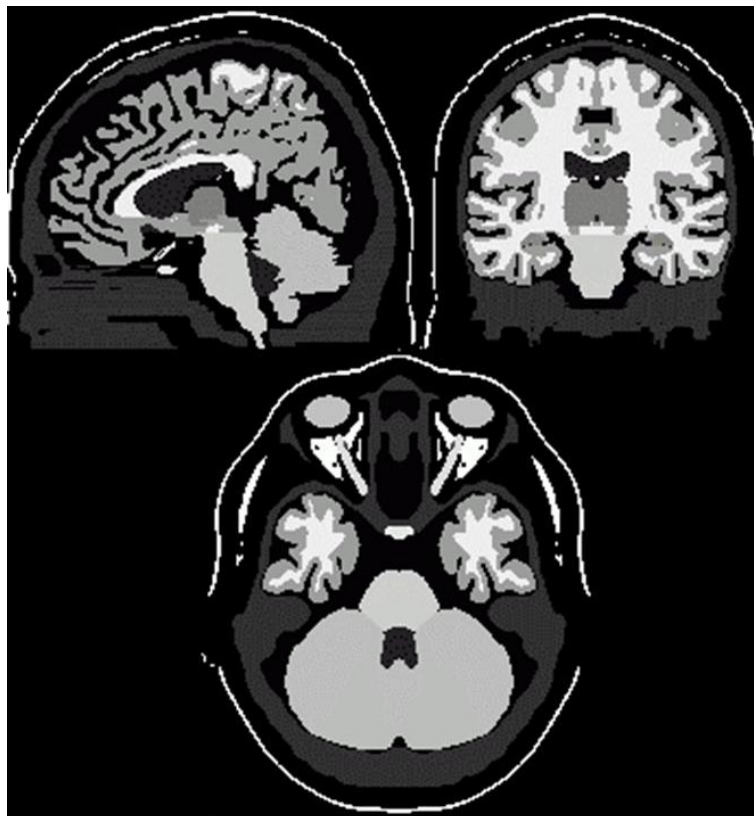

FIG. 5.8 – Atlas obtenu à partir de l'IRM précédente (fig. 5.7) segmentée manuellement pour être adapté à la radiothérapie.

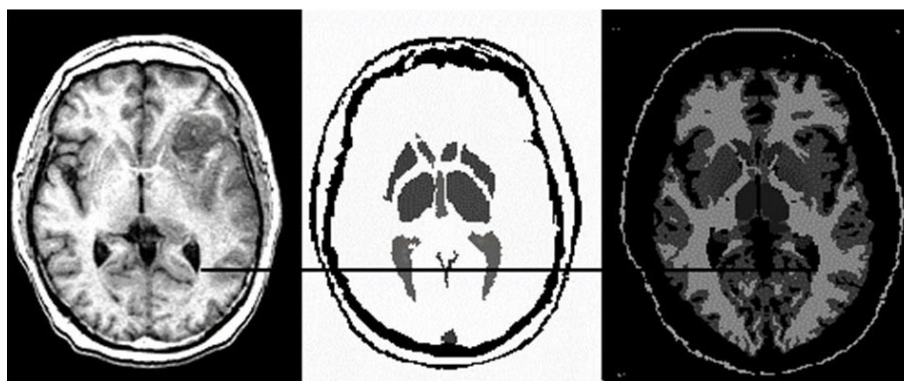


FIG. 5.9 – Exemple de recalage d'une IRM d'un patient avec le premier atlas. Comme les ventricules de cet atlas sont volumineux, cette particularité se propage lors du recalage (trait noir), alors que les noyaux lenticulaires sont bien recalés malgré la présence proche d'une tumeur. Ce problème n'est pas retrouvé lors du recalage de l'IRM pathologique avec le second atlas (trait noir) et le noyau lenticulaire est aussi correctement déplacé malgré la proximité de la tumeur.

transport de l'atlas sur l'image du patient se fait donc par le biais de plusieurs transformations.

Le calcul effectif d'une image étiquetée superposable à celle du patient, c'est-à-dire le rééchantillonnage de l'image « atlas » dans la géométrie du patient, laisse apparaître quelques écueils.

- La difficulté majeure vient du fait qu'il faut rééchantillonner une image étiquetée. L'utilisation d'interpolation tri-linéaire (ou autre) créera des effets de volume partiel irréalistes (un voxel situé à cheval sur deux structures aura une couleur intermédiaire entre les 2 étiquettes). Il faut donc utiliser une interpolation au plus proche voisin : lorsque l'on cherche la couleur d'un point transformé, on ne calcule pas une combinaison linéaire des intensités des points autour de sa destination, mais on lui attribue la couleur du point le plus proche de sa destination.
- Ce mode d'interpolation suppose que chaque structure est composée de voxels entiers. Il y a deux conséquences à cela.
 - La forme des structures change légèrement à chaque rééchantillonnage. Si on enchaîne plusieurs transformations avec un calcul explicite d'une image rééchantillonnée à chaque étape, on « additionnera » les erreurs. Il faut donc calculer au préalable une seule transformation, rendant compte des transformations à composer, pour ne faire qu'un seul rééchantillonnage.
 - La définition des structures dans l'image résultat dépendra fortement de leur définition dans l'image « atlas » originale. Aussi, il est important d'avoir un atlas de haute résolution, qui contient donc des structures avec une haute résolution (cf. fig. 5.10).

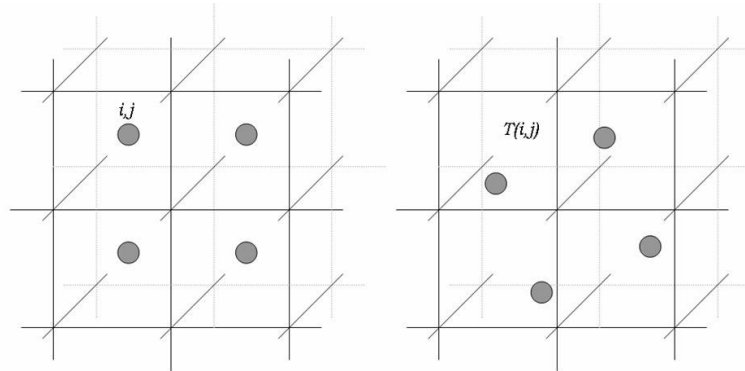


FIG. 5.10 – Problème des volumes partiels. L'intensité du point (i, j) correspond à la somme des intensités du volume dont il est le centre. Après transformation, cette relation n'est plus vraie. Afin de limiter ces effets de volume partiel, nous avons utilisé 1) un atlas sur-échantillonné (les effets de volume partiel sont toujours présents, mais sont modérés par le sur-échantillonnage initial de l'atlas), 2) une interpolation au plus proche voisin.

Une solution à tous ces problèmes serait que les structures soient aussi définies sous formes de maillages dans la géométrie de l'atlas original. On ne déformerait alors pas l'image atlas, avec une précision de l'ordre du voxel, mais les maillages dont on garderait toute la précision. Les commandes permettant la mise en œuvre de cette solution sont présentés annexe D.

5.4.4 Résultats

Nous présentons ci-après, les résultats de la segmentation automatique établis sur 20 patients (cf. fig. 5.11), classés visuellement en fonction de leur qualité.

Dans plusieurs cas, la tumeur contribue à déplacer les OAR afin de compenser le volume tumoral, conduisant à des segmentations aberrantes au voisinage de la zone tumorale. L'inspection visuelle

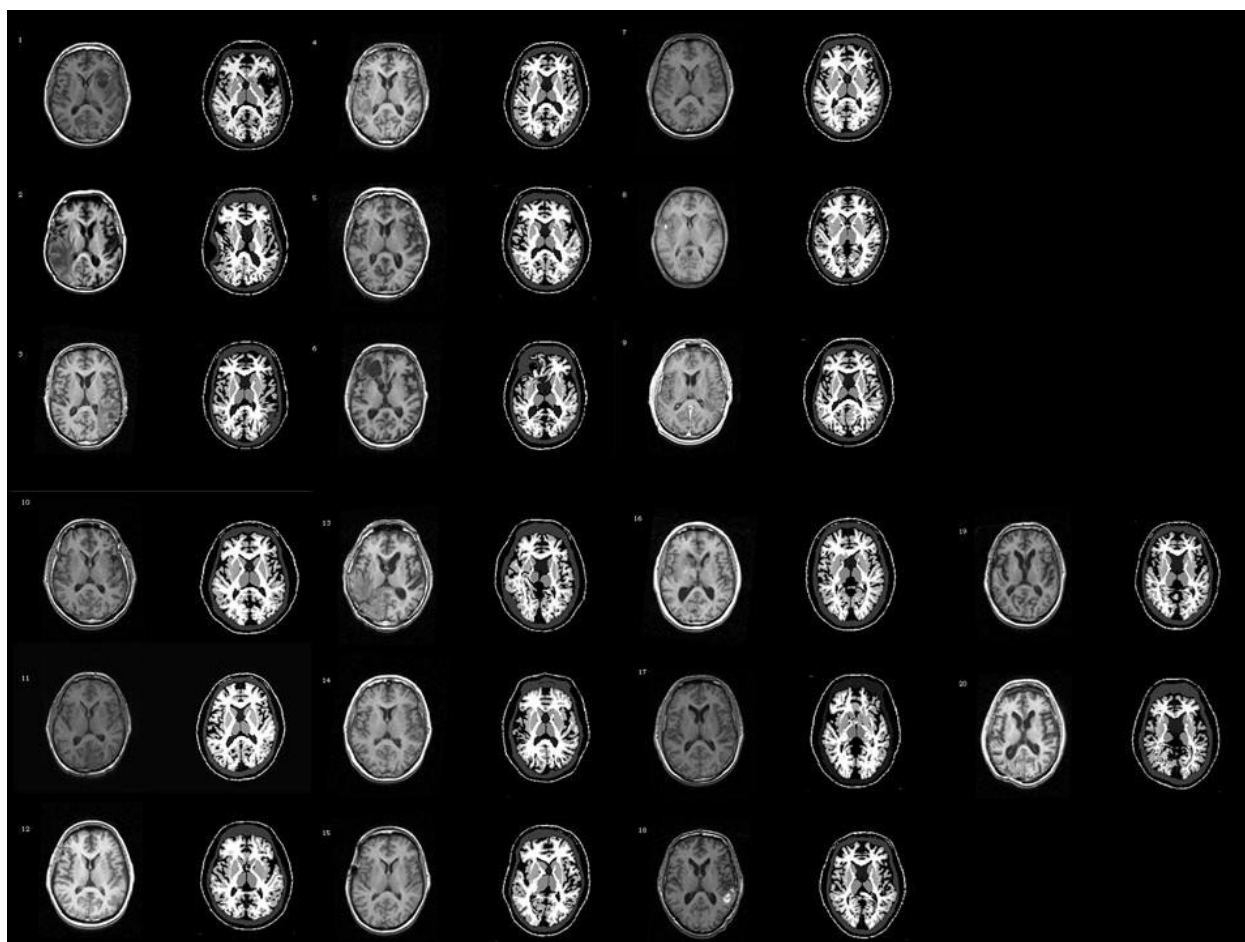


FIG. 5.11 – Résultats de la segmentation des 20 patients. A gauche, IRM originale, à droite, résultat de la segmentation automatique. On remarque : 1- la déformation des OARs induite par la tumeur [patients : 1, 2, 3, 4, 6, 13, 15], 2- les tumeurs axiales (cérébelleuses) semblent poser le plus de problèmes [patients : 9, 16, 17, 19, 20].

des résultats (cf. fig. 5.11, patients 16, 17, 19, 20) montre que les tumeurs axiales (cérébelleuses) semblent poser le plus de problèmes. Voyons quelles pourraient en être les raisons.

Dans le cas des tumeurs axiales (plutôt au centre du cerveau), l'absence de structure d'intensité similaire à la tumeur oblige l'atlas à se déformer de façon importante pour compenser ce volume.

Dans le cas des tumeurs périphériques, le volume osseux en regard de la lésion, d'intensité similaire à la tumeur dans le cas des GBM, se déforme pour remplir le volume tumoral, expliquant les meilleurs résultats dans ces cas.

Ce problème peut être corrigé en utilisant initialement la segmentation du volume tumoral qui va ensuite être introduite dans l'atlas qui lui-même va être ensuite fusionné avec l'IRM du patient. Ce travail sera développé dans le paragraphe 7.2.

5.4.5 Validation

Les résultats de cette segmentation ont été comparés, pour le tronc cérébral, avec les segmentations obtenues auprès d'un panel de sept experts (neurochirurgien, neuroradiologue et cinq radiothérapeutes spécialisés dans le traitement des tumeurs cérébrales et ayant une compétence particulière en protonthérapie, en stéréotaxie, en radiochirurgie (gamma-knife), en RC3D et en RCMI).

Les résultats complets, le mode de calcul et la discussion sont présentés en annexe B avec des illustrations. Le volume, la position, la sensibilité et la spécificité ont été comparés aux résultats des experts et nous rappelons ci-après les résultats de cette étude.

Pour chaque patient, nous avons calculé le volume maximal, minimal et médian segmenté par les experts. La variation inter individuelle est importante, le volume du tronc cérébral varie entre 16,70 cm³ et 41,26 cm³ parmi les patients. Le rapport entre le volume minimal et maximal varie entre 40% à 70% selon les patients. Le volume médian varie de 19,47 cm³ à 27,66 cm³. Le volume calculé par la méthode automatique varie de 17,75 cm³ à 24,54 cm³.

La médiane des experts s'établit respectivement pour la sensibilité et la spécificité entre 0,75 et 0,98 et de 0,85 à 0,99. La médiane de la méthode automatique est respectivement pour la sensibilité et la spécificité de 0,77 et 0,97. La moyenne des experts s'établit respectivement pour la sensibilité et la spécificité entre 0,78 à 0,97 et de 0,86 à 0,99. La moyenne de la méthode automatique est respectivement pour la sensibilité et la spécificité de 0,76 et 0,97.

5.4.6 Conclusion

La segmentation automatique des OAR va probablement permettre de décharger une partie de l'équipe soignante de la tâche fastidieuse du contourage de certaines structures cérébrales, le gain de temps ne se répercutera peut-être pas immédiatement car il faudra, dans un premier temps une phase d'apprentissage de cette technique au sein des services et une vérification de son bon fonctionnement quels que soient les cas. Mais à terme, le temps gagné pourra être utilisé afin d'améliorer la qualité du service au patient.

D'autre part, il est nécessaire de signaler le gain important qui est obtenu en s'affranchissant des variations intra et extra-observateur, ce qui permet d'envisager une planification des traitements indépendant de l'opérateur.

5.5 Application à la radiothérapie prostatique

5.5.1 Introduction

La segmentation automatique des structures cérébrales nous semblant envisageable, nous étions tentés d'essayer cette technique sur une région a priori plus simple, mais plus mobile : le pelvis. En effet, le cerveau étant contenu dans la boîte crânienne, on observe très peu de variation entre les différentes acquisitions. Le pelvis qui contient des organes creux (vessie et rectum) est plus sujet à des variations entre les différentes acquisitions.

Une inspection visuelle des premiers résultats des essais de recalage nous a convaincu d'essayer la segmentation automatique des principaux organes pelviens. Nous avons à nouveau utilisé l'algorithme « Pasha » (décrit au paragraphe 4.2.4.4.2) pour réaliser un recalage automatique non-rigide et multi-échelles selon une approche iconique.

5.5.2 Atlas

Nous avons réalisé un atlas du pelvis par segmentation manuelle des organes pelviens présentant un intérêt pour la radiothérapie. Il s'agit du rectum, de la vessie, de la prostate, des têtes fémorales et les autres structures osseuses du bassin. Si les techniques utilisées pour recalcr l'IRM et le Scanner sont presque invariablement restreintes à une transformation rigide ou affine, pour le pelvis, une transformation non-rigide semble nécessaire du fait des déformations des tissus mous, résultant des variations de position du patient, de la respiration, . . .

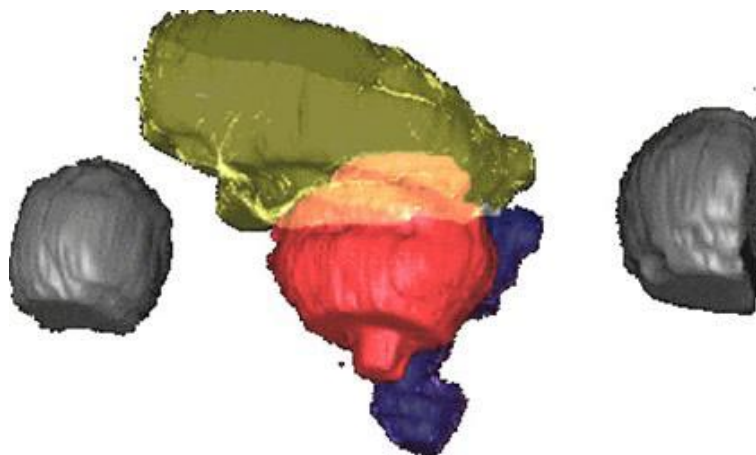

FIG. 5.12 – Segmentation des organes pelviens ; de gauche à droite, la tête fémorale droite, la vessie, la prostate, le rectum et la tête fémorale gauche.

Les premiers résultats nous ont convaincus d'utiliser tout d'abord la méthode de l'atlas ajustable puis de l'associer aux modèles déformables.

5.5.3 Résultats

5.5.3.1 Technique de l'atlas

Nous avons donc utilisé la technique précédemment décrite pour déformer de façon élastique l'IRM (déjà transformée deux fois, rigidement et affinement) vers le SD d'un patient. La trans-

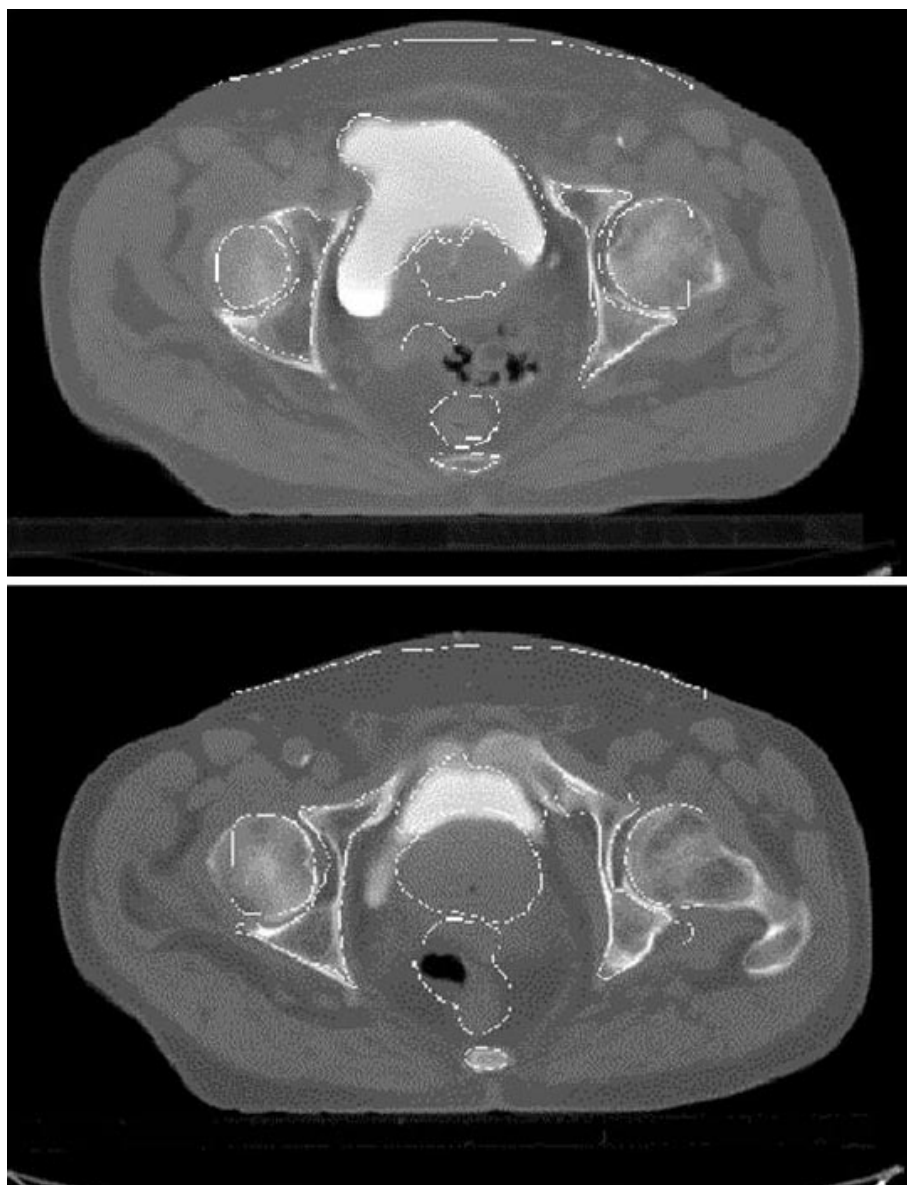

FIG. 5.13 – Exemple de segmentation automatique des organes pelviens, utilisant la méthode de l’atlas.

formation a été ensuite appliquée à l'atlas (cf. fig. 5.12). L'image obtenue (cf. fig. 5.13) permet d'apprécier le positionnement des contours, en particulier pour la prostate et les têtes fémorales. En revanche pour le rectum, les différents états de réplétion entre les acquisitions IRM et SD ne permettent pas aux contours de correctement se recalcr sur le scanner. Le même problème s'applique aussi aux contours vésicaux.

Dans cette étude, une épaisseur de coupe de 5 mm a été choisie pour le scanner, comme étant l'épaisseur standard en utilisation clinique dans le département de radiothérapie. En théorie, il est concevable d'imaginer qu'une épaisseur de coupe scanner plus fine (3 mm) aurait conduit à de meilleurs résultats de recalage. Nos résultats de recalage automatique montrent une précision comparable à celle retrouvée dans la littérature, de l'ordre du millimètre, avec des temps de calculs compatibles avec l'utilisation clinique (entre 1 et 8 minutes selon la fréquence du processeur, la mémoire allouée, ...).

Le problème de la segmentation a souvent été séparé du problème de recalage, pourtant, la méthode de l'atlas permet d'obtenir une segmentation des organes d'intérêt au centre du pelvis (prostate essentiellement).

Le transport de l'atlas par le biais de deux transformations (IRM atlas vers IRM patient vers SD patient) permet donc d'avoir une première segmentation. Toutefois des déformations résiduelles peuvent subsister, non corrigés par le recalage élastique. Dans ce cas, l'apport des modèles déformables apparaît complémentaire.

5.5.3.2 Modèles déformables

Ce type de segmentation, déjà expérimentée avec succès dans l'abdomen (segmentation du foie, etc.) ouvre une perspective intéressante pour le contourage automatique des organes du pelvis.

Pour construire nos modèles déformables, nous avons utilisé l'image IRM atlas segmentée manuellement. Chaque contour a permis de créer une surface 3D, et nous avons ainsi reconstruit la surface de chaque organe en 3D. L'outil informatique de segmentation par modèles déformables que j'avais à disposition permet à l'utilisateur d'interagir en temps réel avec le modèle (en attirant le modèle vers des points spécifiés par l'utilisateur). Cette fonctionnalité rend la segmentation par modèle déformable d'autant plus attrayante pour un expert médical qui peut, à tout moment, guider ou corriger la reconstruction proposée automatiquement par cette méthode, pour que le résultat corresponde à celui qu'il aurait contouré manuellement.

En effet, il est essentiel que l'utilisateur puisse contrôler interactivement le processus de segmentation car les méthodes automatiques peuvent ne pas fonctionner pour différentes raisons : mauvaise visualisation de la zone contour de l'objet, voire même intensité similaire à l'objet voisin. Nous avons ensuite individualisé le volume prostatique des autres organes, afin d'initialiser un modèle déformable de prostate, que l'on va laisser évoluer sur une zone sélectionnée du scanner (correspondant à la zone concernée). Ces résultats sont très préliminaires, et nous avons propagé le modèle déformable de prostate sur le scanner du patient correspondant à l'atlas IRM servant de référence (cf. fig. 5.14).

5.5.4 Conclusion

Cette étude sur la faisabilité du contourage automatique des organes pelviens nous a permis d'apprécier son intérêt dans le cadre de la planification du traitement par RC3D et RCMI. Les résultats du recalage rigide et élastique (segmentation par atlas ajustable) ont été présentés. Nous avons vu les résultats de la méthode de l'atlas, ceux obtenus avec les modèles déformables, ainsi que les difficultés posées par les variations quotidiennes du volume et de la position de certains organes. Ceci pose un problème de l'intérêt d'un recalage précis puisque les variations quotidiennes doivent




FIG. 5.14 – Représentation de la segmentation de la prostate dans une image scanner du pelvis. Un modèle générique a été déformé puis affiné de façon à adapter sa géométrie à l'organe.

être prises en compte lors de la dosimétrie, ce qui se fait grâce à l'ajout d'une marge de sécurité. Cette marge de sécurité se calcule en ajoutant un volume par rapport au volume segmenté. Un recalage automatique quotidien permettrait de s'affranchir de cette limite.

5.6 Conclusion

Ce chapitre a présenté les différentes méthodes de segmentation automatique pouvant être utilisées en fonction des régions anatomiques.

Il ne semble pas qu'une méthode de recalage puisse être universelle et il apparaît plutôt que certaines méthodes donnent des résultats variables en fonction des régions anatomiques explorées. Ceci nous permet de dresser une classification des méthodes à employer en fonction des régions anatomiques explorées :

- Les organes dont la forme est aisément paramétrable (cercles, sphères, droites, ovoïdes) peuvent être segmentés par l'utilisation de la transformée de Hough (œil, moelle épinière, ...). En pratique courante ce cas est rarement rencontré (protonthérapie).
- Les régions anatomiques contenant des organes ayant peu ou pas de modification volumétrique ou positionnelle entre les acquisitions, peuvent être segmentés par la méthode dite de l'atlas ajustable.

Nous pouvons préciser pour les différentes caractéristiques des logiciels : la robustesse, la précision, la complexité (temps de calcul) et l'ergonomie. Baladin est le plus robuste et le plus rapide, il peut être utilisé en routine clinique en multi modalité, avec une bonne efficacité, mais ne permet que du recalage intra patient. Son ergonomie gagnerait à être améliorée. Pasha

est moins robuste, trop complexe pour être utilisé « tel quel » en routine clinique, cependant il est le seul à pouvoir effectuer du recalage inter patient, ouvrant la voie à une multitude d'application : segmentation automatique, comparaison volumétrique et dosimétrique inter patient . . .

- Les régions anatomiques contenant des organes mobiles tireront avantage d'une segmentation basée sur les modèles déformables, après une initialisation par la méthode de l'atlas.

Finalement, il est nécessaire de mettre en place des méthodes de validation évaluant : la robustesse, la précision, la complexité, l'ergonomie et l'intégration au sein du TPS.

Chapitre 6

Simulation tumorale numérique

6.1 Introduction

Les progrès informatiques récents permettent dorénavant d'envisager la simulation de mécanismes physiologiques complexes. Dans ce cadre, la simulation de la croissance tumorale informatique a fait récemment l'objet de recherche et ses applications semblent intéressantes et multiples, allant de l'enseignement jusqu'aux applications cliniques.

L'identification et l'estimation des paramètres de la croissance tumorale est une question centrale dans la mise au point d'un modèle numérique. La dynamique tumorale a ses spécificités et le domaine d'application que nous souhaitons mettre en place est la prolifération cellulaire et ses effets sur les structures adjacentes.

Nous avons donc réalisé une étude de faisabilité concernant la simulation de la croissance du GBM dans le but de confronter les résultats de la simulation avec les données réelles issues de l'imagerie d'un patient. Le principal problème posé est celui de l'estimation des paramètres à utiliser et de leur variabilité.

- Ce chapitre va développer, premièrement, l'apport de la simulation numérique tumorale.
- Ensuite, nous appliquerons cette simulation sur un cas réel. Pour cette étude, nous avons utilisé l'IRM d'un patient porteur d'un GBM. Nous avons simulé la croissance de cette tumeur pendant six mois au sein d'un modèle numérique. Ensuite nous avons utilisé le résultat de cette simulation pour générer une nouvelle IRM intégrant le résultat de la tumeur simulée (IRM simulée). Enfin nous avons comparé cette IRM simulée avec l'IRM réelle réalisée six mois plus tard.

6.2 Apport de la simulation tumorale numérique

6.2.1 Extension tumorale microscopique

La simulation tumorale numérique permettrait d'apprécier au mieux le degré de l'extension tumorale microscopique. En effet, l'hypersignal vu en IRM T2 reflète, dans le cas du GBM, l'œdème cérébral. Il représente la réaction de l'organisme face à une infiltration tumorale déjà présente. Certaines études ont montré que cette infiltration était présente au-delà de cet œdème et donc au-delà de l'image vue en IRM. Cette simulation pourrait donc aider le chirurgien ou le radiothérapeute dans la définition du CTV autour de la tumeur, et donc dans la définition de leur geste.

Les modèles de croissance permettent de démontrer que la diffusion est probablement un élément de la croissance tumorale plus important que le taux de croissance. Certaines tumeurs à faible taux

de diffusion pourraient alors bénéficier de la chirurgie d'exérèse. On peut ainsi expliquer certaines caractéristiques cinétiques de la tumeur.

6.2.2 Etablir une norme

La simulation de la croissance / décroissance tumorale permettrait d'établir une « norme » de la croissance tumorale spécifique d'une tumeur et d'un patient. Ceci dans l'intention de prévoir l'action d'une thérapeutique et la confronter à la réalité clinique afin, par exemple, de modifier un choix thérapeutique plus précocement.

A plus long terme, le modèle développé pourrait aussi aider les cliniciens dans la prédiction de la dégradation clinique qui pourrait impliquer une modification de la thérapeutique soit dans une étude d'escalade des doses d'irradiation, soit dans leurs choix relatifs au degré de tolérance du patient par la chimiothérapie, soit enfin dans une étude d'association de plusieurs traitements anticancer.

6.2.3 Enseignement

La visualisation de la simulation 3D de la croissance tumorale permet de mieux appréhender les caractéristiques mécaniques, d'envahissement et de diffusion des différentes sortes de tumeurs au sein d'un même organe. L'enseignement médical trouverait un intérêt à la réalisation d'une simulation de la croissance tumorale, il permettrait la vérification d'hypothèses de lois de croissance tumorale.

Cette simulation permettrait à la fois d'observer les caractéristiques de croissance des différentes tumeurs, mais aussi d'expliquer les symptômes cliniques présentés par un patient.

6.3 Configuration spatiale des gliomes

Nous nous sommes intéressés à la croissance des tumeurs gliales car elles diffèrent de la plupart des tumeurs par la présence de deux caractéristiques distinctes, d'une part l'invasion des structures adjacentes dans un premier temps et d'autre part, l'apparition d'un effet de masse sur les autres structures cérébrales. En effet, comme nous avons vu précédemment, le volume de la boîte crânienne est fixe, et, lorsqu'un nouveau volume apparaît, il doit soit détruire d'autres structures, soit augmenter la pression intra cérébrale. Il nous a semblé important d'arriver à simuler ces deux modèles comportementaux, car les phénomènes conduisant à la croissance de tumeurs situées dans d'autres régions anatomiques (pélvis, poumon, membres, ...) peuvent en être issus.

Une étude réalisée en 1987 par Kelly Daumas-Duport chez 177 patients [141], permet de déterminer la relation entre l'hyperintensité en IRM T2 et la présence de cellules tumorales retrouvées sur des biopsies stéréotaxiques. Le résultat montre que des cellules tumorales sont retrouvées en dehors de la zone d'hyperintensité en IRM T2 ainsi qu'en dehors de la zone d'hypodensité au scanner [60]. La sous estimation des cellules tumorales isolées infiltrant le parenchyme en périphérie de la tumeur est responsable d'une grande part des récives observées après une exérèse macroscopiquement complète. La définition du volume est une des conditions principales des traitements focaux (chirurgie, radiothérapie). Cette définition du volume est importante et on peut différencier deux cas : le volume est représenté par des cellules tumorales à l'exclusion des cellules parenchymateuses fonctionnelles ; dans ce cas le volume peut théoriquement être supprimé. Dans l'autre cas, le volume comporte à la fois des cellules tumorales et des cellules parenchymateuses fonctionnelles [61] ; il est alors plus difficile d'envisager la destruction de ce volume.

Si on se place dans une perspective thérapeutique, la possibilité d'évaluer de façon objective, l'extension microscopique des cellules isolées des gliomes peut constituer un progrès important. En effet, la sous-estimation des zones périphériques de croissance tumorale en pratique neurochirurgicale peut conduire à la récurrence. Nous avons donc réalisé un modèle permettant une simulation numérique de la croissance de GBM qui permet non seulement d'appréhender le volume et la localisation tumorale à un temps différent de celui de l'acquisition IRM, mais aussi de définir l'envahissement microscopique par les cellules tumorales isolées. Ce travail a été mené en collaboration avec O. Clatz.

6.4 Résultats

Nous avons pu réaliser la simulation de la croissance tumorale avec les données issues d'un patient, l'inspection visuelle des résultats montre une concordance correcte entre la simulation et l'IRM réelle.

De plus, le modèle peut être utile en définissant les voies prévues d'invasion microscopique par des cellules de GBM isolées et identifier de ce fait des régions du cerveau sur lesquelles on pourrait focaliser des traitements.

La description et les résultats complets de cette étude sont présentés dans l'annexe C.

6.5 Conclusion

La simulation informatique de la croissance tumorale va permettre des comparaisons quantitative et qualitative avec la réalité histologique, ce qui peut fournir des informations supplémentaires concernant les fonctions tumorales. Il est nécessaire, cependant, de confronter ces résultats avec la réalité microscopique.

De plus, des applications cliniques apparaissent, non seulement dans la définition des marges de sécurité lors du traitement focal des tumeurs cérébrales, mais aussi dans un certain nombre d'autres localisations comme les sarcomes, dont on sait que la taille des marges prises en compte lors du traitement focal par chirurgie ou radiothérapie est corrélée au contrôle local et à la survie.

Chapitre 7

Traitement des images et radiothérapie : perspectives

7.1 Introduction

L'application plus générale du traitement des images dans le cadre de la radiothérapie en particulier et de la cancérologie en général est susceptible d'apporter des améliorations dans la prise en charge des patients.

- L'amélioration du traitement individuel de chaque patient.
Cette amélioration peut par exemple être atteinte en allant vers plus de précision dans chacune des étapes du traitement. Évidemment chacune des étapes du traitement par radiothérapie est sujette à amélioration. De fait, grâce aux développements récents et spectaculaires du matériel informatique, il est désormais envisageable que les TPS comportent des méthodes de traitement des images relativement complexes mais suffisamment rapides pour être utilisées dans un contexte clinique routinier (le recalage par information mutuelle en est un parfait exemple).
- L'amélioration de la qualité du service offert par une équipe thérapeutique.
Celle-ci sera en effet soit plus disponible, soit plus efficace si une partie de son travail peut être automatisée et accélérée grâce à l'utilisation d'outils informatiques. De ce point de vue, et au regard des paragraphes précédents et de la littérature, il nous semble que les améliorations en vitesse, en précision, et en reproductibilité de la segmentation des OAR et du positionnement du patient en position de traitement sont des points essentiels.
- L'amélioration des choix de traitement.
Des meilleures appréciations du volume tumoral et des variations de ce volume sous l'effet d'un traitement peuvent permettre de mieux guider les choix thérapeutiques.

Nous allons tenter, dans ce qui suit, d'esquisser ce que nous considérons comme les apports stratégiques potentiels du traitement des images pour la radiothérapie pour les prochaines années.

7.2 Segmentation et étiquetage des structures cérébrales anormales

La mise en place de méthodes de segmentation rapides ne nécessitant qu'une interaction réduite avec l'utilisateur (voire aucune) nous paraît être une perspective importante, puisqu'elle autoriserait un gain de temps non négligeable lors de la définition du traitement. Ces méthodes concerneraient les structures d'intérêt (OAR), mais aussi le volume tumoral. L'utilisation d'outils de contournage auto-

matique, ou avec peu d'intervention de l'utilisateur, permettra d'obtenir une bonne reproductibilité des résultats.

- Par exemple, la segmentation automatique du volume tumoral résoudrait le problème majeur [49] des variations de contourage inter et intra observateur qui peuvent faire varier la dose délivrée.
- La segmentation automatique des différents organes : encéphale, tête et cou, thorax, abdomen, pelvis et membres, permettrait, elle aussi, d'obtenir des plans de traitement reproductibles et comparables entre différents instants et différentes institutions. Ce serait un progrès notable en matière de contrôle de qualité. Dans ce cadre, l'utilisation de la méthode de l'atlas ajustable peut apporter une aide précieuse, soit en fournissant une segmentation acceptable, soit en permettant une bonne initialisation des modèles déformables.

Ajuster de façon élastique un atlas anatomique générique sur une anatomie particulière suppose que celle-ci ne s'écarte du standard défini par l'atlas que par la forme, voire la position, des structures décrites. Malheureusement, des écarts plus importants peuvent exister, par exemple dus, dans le domaine de la radiothérapie, à la présence d'une tumeur ou d'un lit opératoire (cas de la résection). Pour s'accommoder de ces « structures » anormales, qui n'ont pas de correspondant dans l'atlas, les outils de recalage élastique vont déformer exagérément certaines structures avoisinantes. Du fait de la régularisation des transformations élastiques calculées, ces déformations exagérées vont se propager et se répercuter sur les structures alentour. Afin de remédier à ce problème, une solution consisterait à utiliser un atlas auquel une tumeur ou un lit opératoire serait ajouté. A cause des variabilités de positionnement et de forme de ces structures anormales, il faudrait quasiment construire un atlas pour chaque patient. Ceci n'est évidemment pas réaliste, aussi avons-nous développé une approche en deux temps.

Dans cette approche, l'atlas est initialisé une première fois de façon rigide sur le patient, puis le volume de la tumeur (ou du lit opératoire) du patient est extrait. Il est ensuite introduit dans l'atlas qui peut alors être recalé de façon non rigide. Ceci permet des résultats améliorés au moins pour les tumeurs volumineuses et dans le voisinage tumoral immédiat [255]. En effet l'atlas n'a pas à se déformer pour incorporer le volume tumoral au sein d'une structure anatomique normale puisque celui-ci lui a été ajouté.

Toutefois, cela suppose que nous soyons en mesure de segmenter le volume tumoral ou le lit opératoire afin de les introduire dans l'atlas. Nous allons maintenant détailler une technique de segmentation du lit opératoire, puis nous verrons une extension de cette technique au volume tumoral défini comme étant le GTV, ce travail est en cours de réalisation par O. Commowick.

7.2.1 La segmentation du lit opératoire

Cette approche est utilisable lorsqu'un patient a bénéficié d'une intervention d'exérèse du volume tumoral. En effet dans ce cas, le lit opératoire se comporte comme une structure que le recalage cherche à incorporer dans une structure anatomique de même intensité. L'extraction du lit opératoire et l'ajout de ce volume à l'atlas permet d'améliorer les résultats. Nous allons voir brièvement quelles sont les techniques automatisables qui peuvent être utilisées pour segmenter le lit opératoire et le volume tumoral. Ce travail a été mené en collaboration avec O. Commowick, sur des patients ayant des tumeurs cérébrales opérées [53]. La première étape est de définir ce qui est considéré comme un lit opératoire dans une image. Nous avons utilisé un certain nombre d'observations afin de segmenter efficacement cette zone.

- Il est constitué de LCR, son comportement IRM est donc identique à celui du LCR.
- Il peut être connecté aux ventricules, il faut donc envisager une séparation de ces structures.

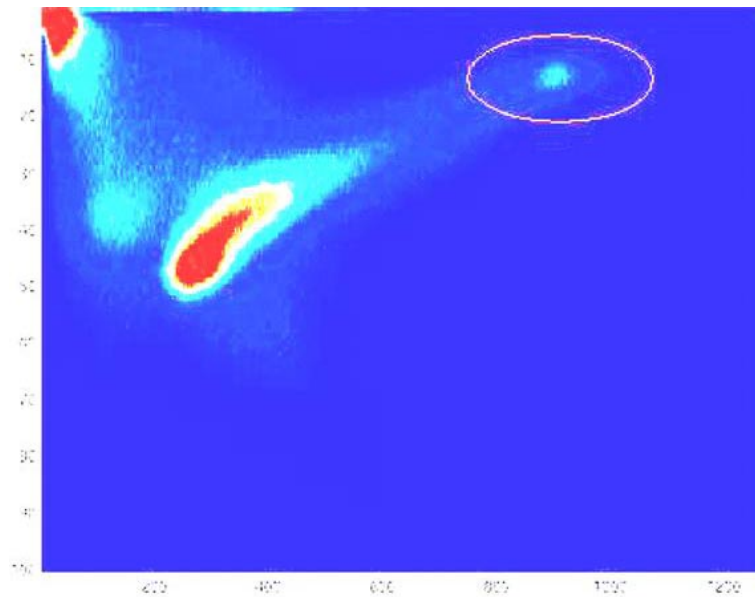


FIG. 7.1 – Histogramme conjoint IRM T1 et IRM T2. En sélectionnant la zone cerclée, on extrait tous les voxels se comportant comme le LCR.

- Il est de forme régulière (peu de repliement).
- Il ne comporte qu'une seule composante connexe qui est importante (comparativement aux autres telles que les sillons corticaux).

La méthode utilisée prend en compte ces observations, et se décompose en trois étapes :

1. Extraction des voxels ayant un comportement commun avec le LCR à partir des IRM T1 et T2 : une hypo-intensité en IRM T1 et une hyper-intensité en IRM T2.
2. Suppression des structures comme les ventricules ou les yeux.
3. Conservation de la plus grosse structure restante en utilisant une carte des distances dans chaque composante connexe.

L'extraction du LCR se fait en utilisant l'histogramme conjoint après recalage rigide des images IRM T1 et T2.

Cet histogramme représente la densité de probabilité jointe des intensités T1 et T2, la zone correspondant au LCR est toujours située au même endroit, sa forme s'apparente à une gaussienne 2D (cf. fig. 7.1). Cette classification partielle peut être initialisée automatiquement en sélectionnant cette zone de l'histogramme conjoint, en effet toutes les IRM de notre base d'image ont été acquises avec le même protocole.

Une fois la segmentation du LCR effectuée, les ventricules et les yeux (dont l'humeur vitrée se comporte comme le LCR), doivent être supprimés. Pour ce faire, on utilise un atlas recalé affinement, les yeux et les ventricules sont considérés comme étant les composantes connexes ayant une intersection non nulle avec les yeux ou les ventricules de l'atlas (cf fig. 7.2). La dernière étape consiste à ne conserver que la composante connexe la plus importante.

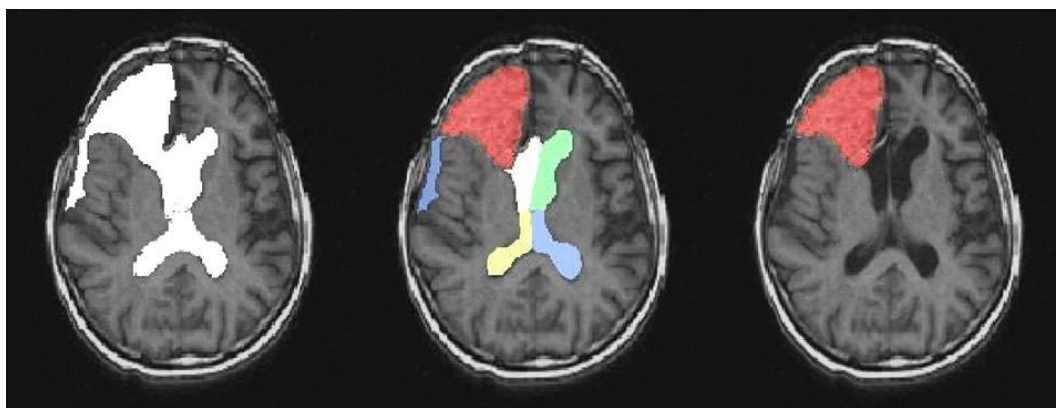


FIG. 7.2 – Les trois étapes de l'extraction du lit opératoire. A gauche : sélection des voxels se comportant comme le LCR grâce à l'histogramme conjoint. Au centre : suppression des ventricules. A droite, suppression des petites composantes connexes : on obtient le lit opératoire.

7.2.2 Segmentation tumorale

Sur certains TPS, il est possible de segmenter l'image sur une IRM, les contours étant reportés directement sur le SD, ceci nécessitant auparavant un recalage entre les deux modalités. Cependant, la segmentation du volume tumoral est plus délicate que celle des OAR, puisqu'elle met en jeu des informations autres que celles qui sont contenues dans l'image, comme l'anatomopathologie de la tumeur. L'utilisation de plusieurs modalités, par le biais du recalage [190], peut aider à mieux délimiter le volume à irradier et on peut même envisager de définir, au sein du volume cible, des zones devant recevoir des doses plus élevées, ce qui va dans le sens de la RCMI. Dans le cas d'histologies tumorales se prêtant à la reconstruction automatique où la segmentation permet d'obtenir un GTV, plusieurs méthodes ont été proposées [100, 277, 86, 278, 48] sans qu'il soit aujourd'hui possible de définir la plus efficace. Un critère ultime de comparaison pourrait alors être la rapidité de traitement.

Nous avons réalisé une étude de faisabilité dérivée de la méthode précédente. Les connaissances a priori concernant la tumeur qui ont été utilisées sont décrites ci dessous.

- La zone tumorale peut être composée de plusieurs composantes connexes.
- Elle peut être située n'importe où dans le cerveau.
- Aucune supposition quant à la taille ni à la forme.
- Elle est constituée de trois parties, une zone nécrotique, se comportant un peu comme le LCR, la tumeur elle-même et l'œdème entourant la tumeur.

Cette segmentation est plus difficile à mettre en œuvre, elle est issue de la technique précédente. Il s'agit de segmenter deux zones correspondant aux voxels ayant les propriétés du LCR et ceux ayant des propriétés proches. Le processus de segmentation se décompose en quatre étapes principales :

1. la segmentation globale du LCR et de la tumeur, (cf. fig. 7.3),
2. suivie de la segmentation du LCR seul, puis
3. nous réalisons la suppression des principales structures comportant du LCR et enfin,
4. nous supprimons les sillons et les éventuels affaissements cérébraux.

Les structures principales du LCR sont soustraites après avoir été dilatées afin de s'affranchir de l'effet de volume partiel. Une grande partie des sillons isolés sont supprimés par une opération de morphologie mathématique. Le principal problème provient de la difficulté à supprimer les sillons

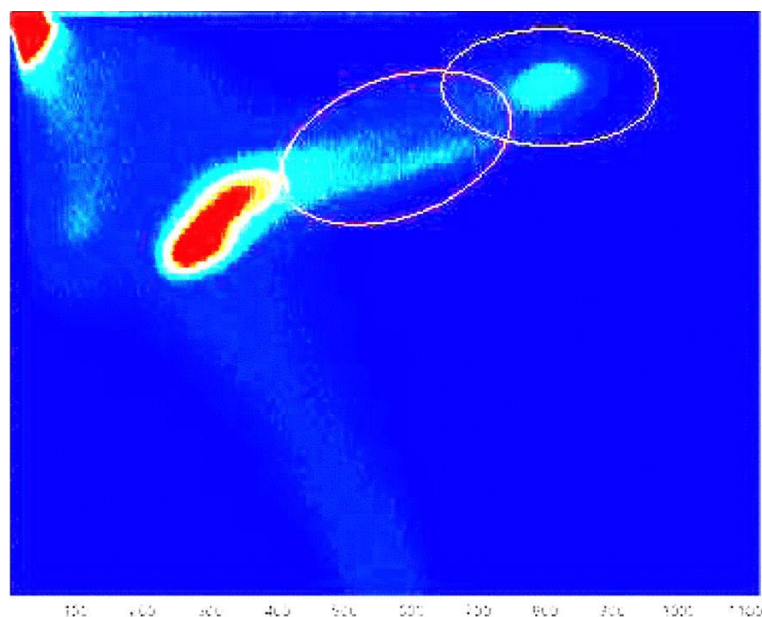


FIG. 7.3 – Histogramme conjoint IRM T1 et IRM T2. En sélectionnant les zones cerclées, on extrait tous les voxels se comportant comme le LCR, et tous les voxels ayant un comportement proche de celui du LCR (hyperintense en T2 et hypointense en T1).

contenant du LCR proche de la tumeur sans supprimer les zones nécrotiques (donc se comportant comme du LCR) de la tumeur. Pour ce faire nous avons utilisé un atlas statistique présentant pour chaque voxel sa probabilité d'appartenir au LCR. L'utilisation de cet atlas se fait après recalage sur l'IRM du patient. Un seuillage permet de décider si la zone appartient à la tumeur ou non.

Les résultats de la segmentation du volume tumoral sont présentés figure 7.4.

Les contours des différentes structures pourraient être introduits dans le format DICOM RT afin d'automatiser le processus de planification de la radiothérapie.

7.2.3 Intérêt de la segmentation des structures anormales

La segmentation des structures anormales revêt un intérêt majeur dans plusieurs directions.

7.2.3.1 Reproductibilité

Tout d'abord cette segmentation peut être utilisée pour permettre une reproductibilité des segmentations des volumes tumoraux. Actuellement, cette reproductibilité fait défaut puisque les GTV et CTV sont définis manuellement. Cette reproductibilité permet d'évaluer des plans de traitement entre différentes institutions

7.2.3.2 Amélioration de la méthode de l'atlas

La technique de segmentation par atlas ajustable va tirer bénéfice de l'incorporation de cette structure au sein de l'atlas. Dans ce cas l'atlas ne va pas chercher une structure normale d'intensité similaire à la tumeur pour se déformer sur le volume tumoral, mais comme le volume tumoral est

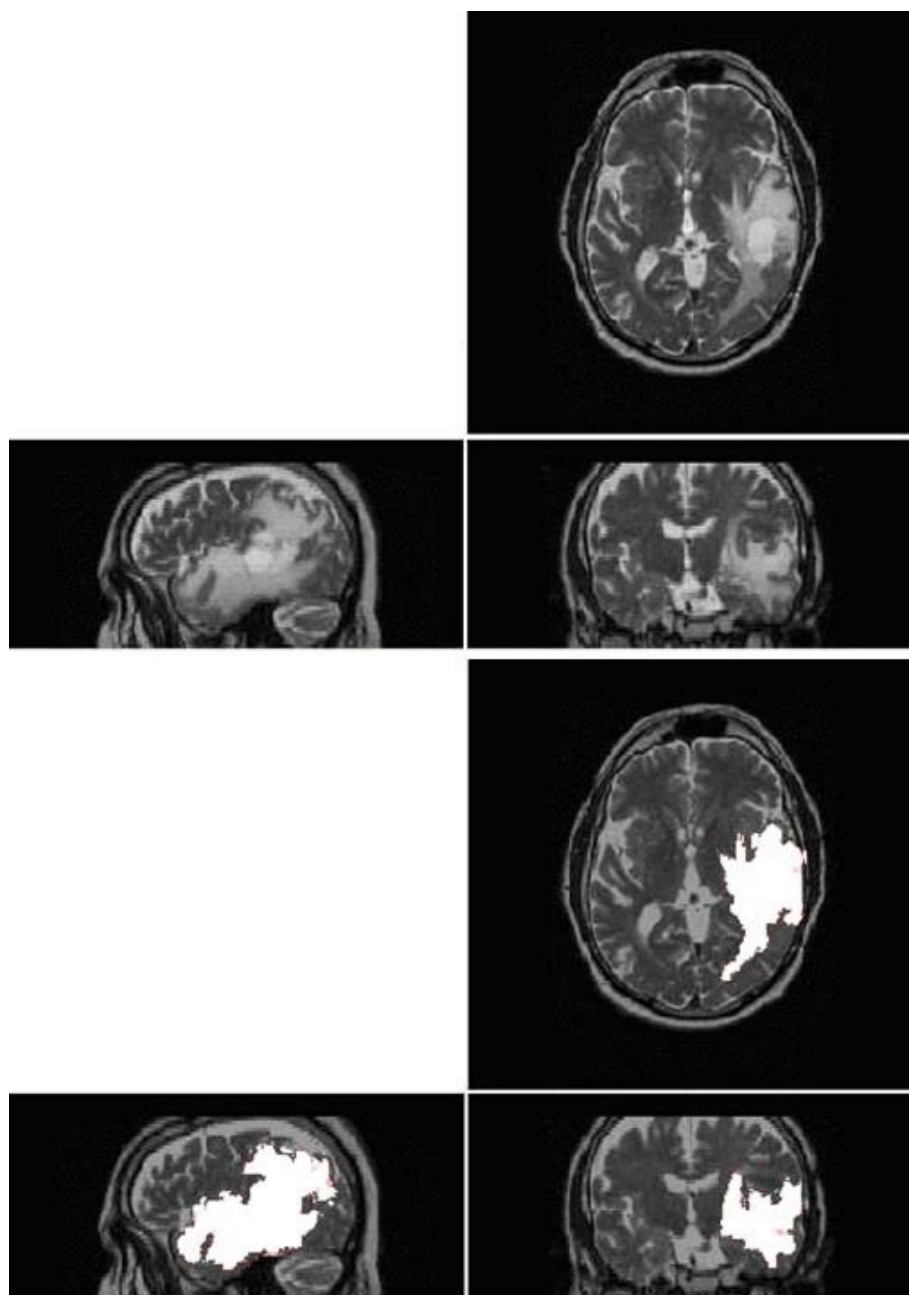


FIG. 7.4 – Résultats de la segmentation automatique du volume tumoral.

déjà présent dans l'atlas avec une intensité correspondant à celle de la tumeur, la déformation des structures normales sera moindre. Un exemple est donné figure 7.5.

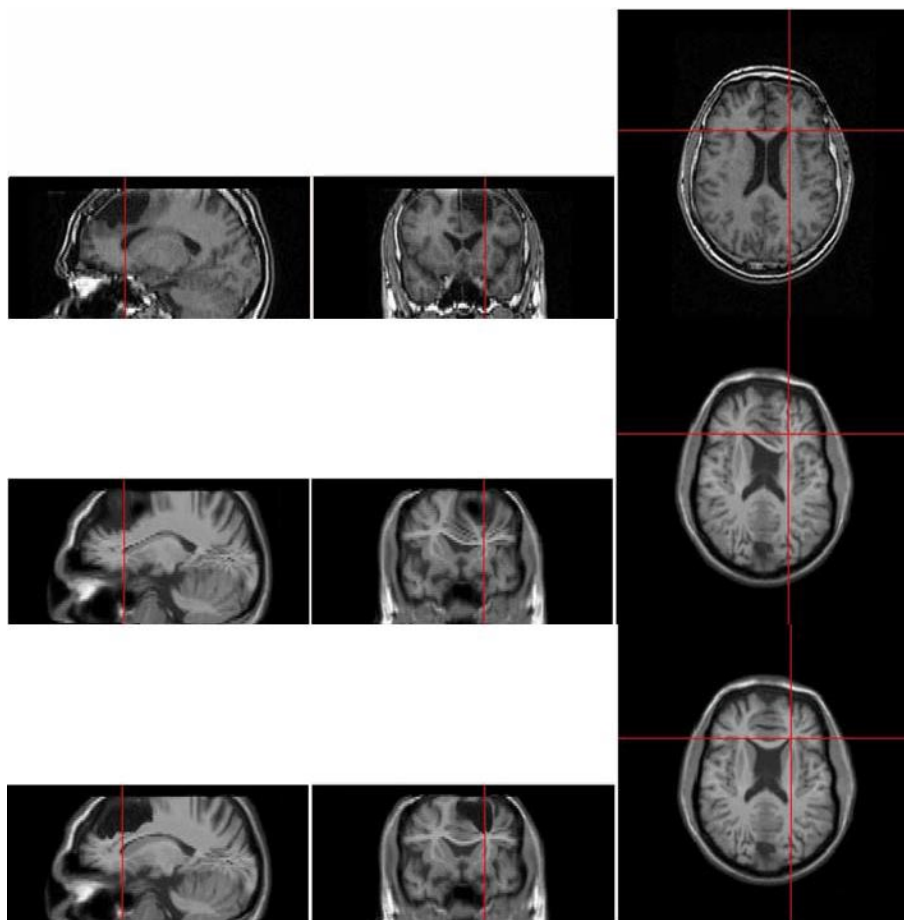


FIG. 7.5 – Apport de l'incorporation du volume tumoral au sein de l'atlas. En haut : IRM à segmenter, on observe dans la région frontale gauche le lit opératoire. Au centre : IRM artificielle après recalage, en regard du lit opératoire, on note la déformation exagérée des structures afin de prendre en compte ce volume. En bas : le lit opératoire a été inclus dans l'atlas qui n'a plus besoin de se déformer de manière irréaliste pour se calquer sur l'IRM initiale.

Nous avons expérimenté cette technique selon le principe suivant.

- Une première passe de la technique de l'atlas est réalisée qui permet d'extraire le volume tumoral selon la technique décrite précédemment.
- Une seconde passe est réalisée toujours avec le même atlas mais cette fois, le volume tumoral extrait lors de la première passe, dont les intensités correspondent à celle de l'IRM à segmenter, est représenté dans l'atlas.

D'après nos expériences, une amélioration de 5 à 10 % de la précision de la segmentation peut être envisagée en intégrant cette technique, probablement plus importante dans les cas des tumeurs axiales par rapport aux tumeurs périphériques.

7.2.3.3 Reproductibilité de la segmentation du volume tumoral

Enfin, cette segmentation permet de mesurer le volume tumoral de façon reproductible, gage d'un reflet exact de l'évolution tumorale avec ou sans traitement. En effet la variation du volume tumoral entre deux acquisition permet d'évaluer l'efficacité (ou l'inefficacité) d'une thérapeutique avec précision, ce qui permet, le cas échéant de modifier précocement un traitement.

7.3 Contrôle de la mise en place : le principe de la « réalité augmentée »

Le positionnement automatique quotidien peut être mis en œuvre simplement en utilisant des techniques de recalage (par exemple avec l'information mutuelle) entre des images provenant de la planification (le SD ou les DRR) et des images acquises en position de traitement (images portales). L'utilisation de plusieurs détecteurs, voire de l'échographie 3D, permettrait même de réaliser un vrai recalage 3D. Par contre, ce recalage ne permet d'apprécier qu'indirectement l'adéquation de la planification avec la réalité du patient en position de traitement. A cette fin, développer un logiciel permettant de visualiser à la fois un rendu de synthèse de la planification superposé au patient représenterait une avancée majeure.

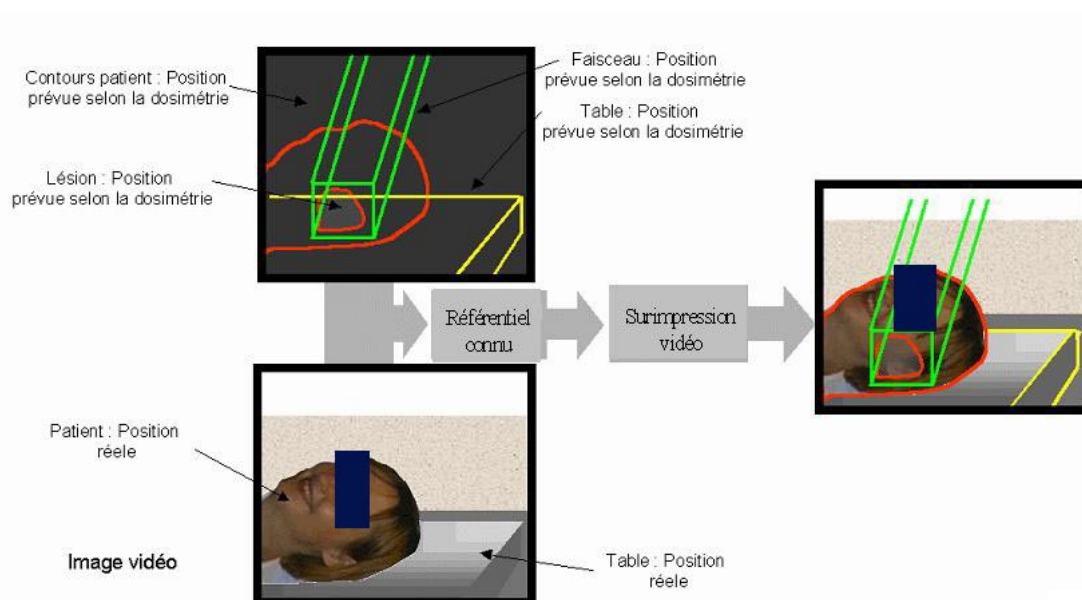


FIG. 7.6 – Schéma de l'utilisation de la réalité augmentée dans le positionnement du patient. En haut, image théorique de la scène lors de la mise en place. En bas, image vidéo réelle. A droite, la surimpression des deux images (théorique et réelle) est possible car leur référentiel est connu : création d'une image de réalité augmentée. Les différences entre la réalité et la théorie sont alors aisément visualisées.

L'utilisation des images de synthèse dans le domaine médical est à la fois classique et innovante, justifiant même l'apparition d'un concept ambigu de « réalité augmentée ». Initialement, l'utilisation des images 3D dans le domaine médical est classique : l'organe est acquis par IRM ou

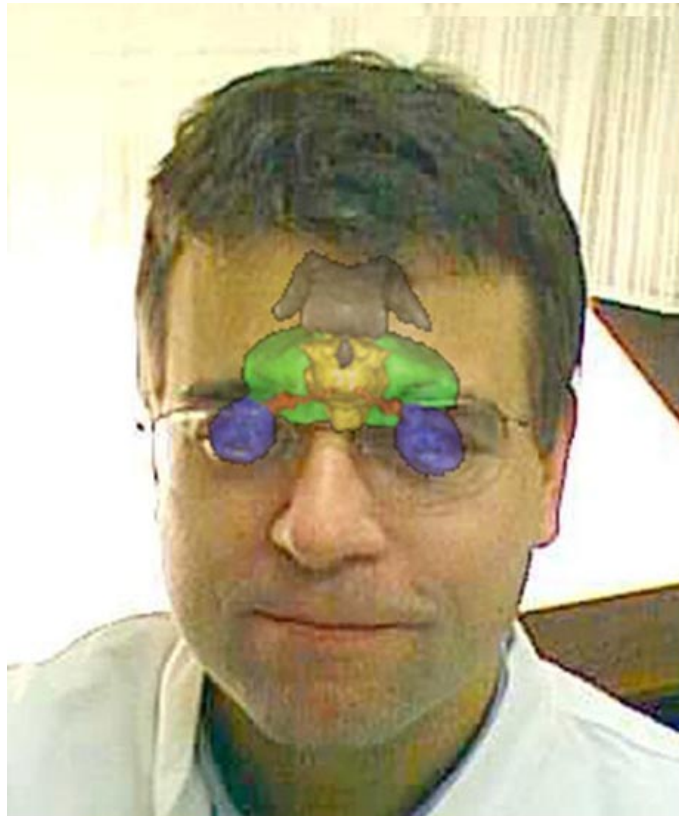

FIG. 7.7 – Simulation de réalité augmentée. A travers l'image de la réalité, on observe les structures issues de la reconstruction IRM ; les ventricules (gris), le tronc cérébral (jaune), les yeux (bleu), les nerfs optiques (rouge), et le cervelet (vert).

tomodensitométrie puis reconstitué en images de synthèse. Cette reconstitution d'images porte, en général, sur une zone déterminée où se trouve le volume cible. La spécificité de l'image de synthèse apparaît dans un second temps dans le couplage en temps réel entre l'image réelle du patient et l'image de synthèse. La mise en place (MEP) est une étape importante du traitement où il va falloir apprécier la correspondance entre les images de synthèse théoriques et la réalité clinique. Les cas de juxtaposition des deux images sont aujourd'hui très fréquents dans le domaine industriel ou commercial, sous forme d'incrustations d'une image réelle dans une image de synthèse. Dans le domaine médical, le couplage images réelles et images de synthèse peut être réalisé, mais il ne s'agit pas d'améliorer la qualité d'une image de synthèse par l'incrustation d'éléments de la réalité, mais d'accroître l'utilité d'une image réelle, par l'adjonction d'images de synthèse. Il ne s'agit plus d'une « virtualité augmentée » par un élément de réalité, mais d'une « réalité augmentée » par une image de synthèse (cf. fig. 7.6, 7.7). Les applications commencent à apparaître en orthopédie [18].

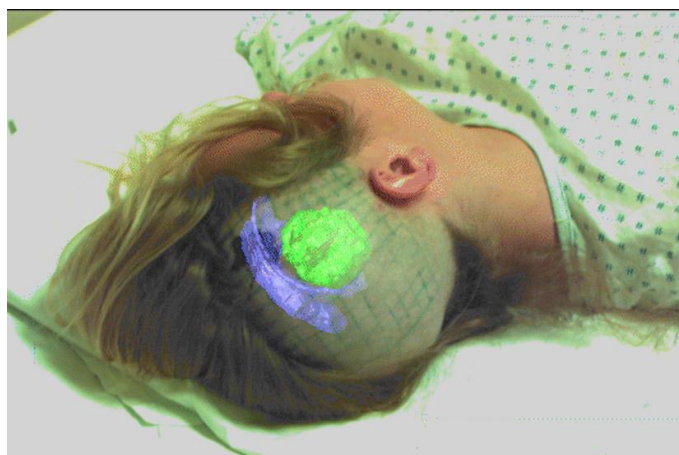


FIG. 7.8 – Réalité augmentée. On ajoute les structures issues de la reconstruction IRM (ventricules, tumeur) à l'image de la réalité.

Il existe plusieurs façons de réaliser la superposition des images de synthèse dans la réalité [288, 126, 129], soit directement sur l'organe (sur la zone traitée du patient on réalise le recalage/superposition d'une image de volume irradié et des organes à risque), soit indirectement sur écran (l'organe est filmé en direct, l'image est retransmise sur un écran ou des lunettes, et l'image de synthèse se superpose à l'image réelle recalée). Les techniques de visualisation 3D permettant la représentation de la profondeur peuvent faire appel à la stéréovision par exemple. L'utilisateur porte des lunettes synchronisées avec l'ordinateur qui sélectionne en temps réel les informations perçues par l'œil droit et par l'œil gauche grâce à un écran de stéréovision. Ces informations sont différentes et permettent à l'utilisateur une vision 3D du traitement du patient.

7.4 Conclusion

Le contournage du volume tumoral et des différentes structures d'intérêt, s'il est aisément réalisable, devrait alors permettre aux méthodes de planification et dosimétrie inverse de se développer. Mieux, une fois la caractérisation de la tumeur effectuée à la fois sur le plan spatial et sur le plan clinique, la variation du volume tumoral pourrait être prédite par le TPS [177, 37]. Cette variation pourrait ensuite être contrôlée, toujours par imagerie, lors des différentes phases du traitement. On

pourrait calculer une dosimétrie quotidienne qui s'incrémente à chaque nouvelle séance de traitement dans le but d'éventuellement modifier les caractéristiques du traitement si les constatations de l'imagerie ne correspondent pas à la prédiction logicielle, toujours dans le but d'augmenter la qualité du traitement.

Ce chapitre nous a permis de dresser la liste non exhaustive des développements prochains de la radiothérapie grâce au traitement de l'image. Certaines améliorations semblent devoir survenir dans les prochaines décennies, comme la segmentation automatique des structures anatomiques pour certaines localisations : encéphale, pelvis, ...

La segmentation automatique du volume tumoral est plus difficile à mettre en œuvre, mais l'aide de nouvelles modalités d'imagerie peut se relever intéressante.

Enfin la réalité augmentée permet d'envisager une amélioration de la sécurité quotidienne et lors de la mise en place du traitement.

Chapitre 8

Conclusion générale

8.1 Bilan

Au cours de la rédaction de ce manuscrit, il est apparu que les traitements du cancer par radiothérapie est un domaine privilégié d'application pour les techniques de fusion d'images.

A travers la réalisation des bases d'images, nous avons montré la relative difficulté de leur mise en place en routine clinique. Nous avons mis en œuvre plusieurs logiciels de recalages d'images dans différentes situations cliniques et nous avons établi leur l'intérêt dans chaque région anatomique.

- Le recalage rigide est utilisable en intra patient pour l'encéphale.
- Le recalage affine (voire élastique fortement contraint) donne de bons résultats en intra patient pour le pelvis et les autres régions anatomiques.

La précision et la robustesse nous semblent des qualités supérieures à la rapidité et dans ce cadre et l'intérêt des approches mixtes mérite être souligné.

Nous avons montré la faisabilité en routine clinique de la segmentation automatique en fonction des régions anatomiques : l'œil, l'encéphale, et le pelvis. Il semble d'ores et déjà raisonnable de proposer des méthodes différentes en fonction de la région explorée :

- l'encéphale, qui contient des organes ayant peu de modification volumétrique ou positionnelle entre les acquisitions, peut être segmenté par la méthode de l'atlas ajustable.
- Le pelvis où les organes sont plus mobiles tirera avantage d'une segmentation basée sur les modèles déformables, après une initialisation par la méthode de l'atlas.
- Les organes dont la forme est aisément paramétrable (œil) peuvent être segmentés par l'utilisation de la transformée de Hough dans le cadre de la protonthérapie.

D'autre part, l'ajout du volume tumoral à l'atlas, améliore le résultat de la segmentation automatique, principalement en cas de tumeur médiane.

Les résultats de la segmentation automatique des structures cérébrales ont été confrontés aux segmentations réalisées par les experts. La méthode utilisée montre des résultats comparables en terme de spécificité et sensibilité aux experts dans 4 cas sur 6 et dans 5 cas sur 6 en ajoutant le volume tumoral à l'atlas. Dans quelques cas, cette segmentation est imparfaite, mais elle possède un avantage non négligeable, sa reproductibilité. Enfin, Nous avons simulé une croissance tumorale (GBM) en utilisant une technique originale, et nous avons comparé la prédiction avec la réalité clinique avec de bon résultats.

8.2 Contributions

- Utilisation de méthode de reconstruction automatique pour la protonthérapie du mélanome de la choroïde. Cette méthode utilise l'imagerie scanner et fond d'œil pour reconstruire un modèle oculaire afin d'augmenter la précision du traitement.
- Nous avons proposé une méthodologie de segmentation basée atlas et nous avons appliquée cette technique à la radiothérapie.
 - Cette méthodologie a été testée avec les techniques de recalage existant au sein du laboratoire. Nous avons pu montrer sa faisabilité et son utilisation en routine clinique.
 - D'autre part un travail d'évaluation de la segmentation automatique sur le tronc cérébral a été mené et les résultats de cette méthodologie ont été confrontée à 7 experts européens.
- Nous avons fait la démonstration de l'utilisation de méthodes dérivées de la méthodologie précédente afin de segmenter les organes pelviens, ceci toujours dans l'optique d'une application à la radiothérapie.
- Enfin, nous proposons une méthode de simulation de croissance tumorale basée images, cette méthode a été appliquée à la simulation du glioblastome. Les résultats de cette croissance simulée sont comparés avec une imagerie illustrant une croissance tumorale réelle.

8.3 Perspectives

Au cours de la rédaction de cette thèse, plusieurs points méritant un travail complémentaire sont apparus, que nous décrivons brièvement ci-dessous.

8.3.1 Une évaluation « standardisé » des logiciels de traitement de l'image

La mise en place des outils de traitement des images doit aller de pair avec la mise en place de méthodes d'évaluation. La définition de protocoles d'acquisition adaptés devrait permettre de garantir la précision des outils informatiques. Il semble impératif de mettre en place des bases de données test permettant de comparer les différentes méthodes, travail qui n'est aujourd'hui pas réalisé mais qui nous semble indispensable pour choisir, parmi le nombre d'outils disponibles, ceux qui devront être sélectionnés.

En effet, compte tenu des avancés techniques, une erreur de quelques millimètres sur un recalage servant à définir les limites d'un faisceau peut avoir des conséquences graves. Il ne doit pas être perdu de vue que le cancer est une maladie potentiellement mortelle et que les traitements mis en oeuvre peuvent avoir des effets secondaires majeurs.

Il semble difficile de se reposer uniquement sur les données fournies par les constructeurs pour juger de la qualité du recalage d'un logiciel.

Ces bases de données test permettront de valider les différents logiciels proposés en comparant leurs caractéristiques : robustesse, précision, ergonomie, intégration au sein de la chaîne de traitement. Cette validation devra être indépendante de chaque méthode proposée, afin de garantir une certaine qualité.

8.3.2 Atlas humain

La poursuite du travail sur l'atlas est impérative, les prochains développements devront incorporer les régions anatomiques suivantes : ORL, thorax, abdomen, pelvis, membres.

Dans la méthode de l'atlas ajustable, qui nous sert pour la segmentation, on utilise une transformation non linéaire régularisée mathématiquement. Cette régularisation est nécessaire pour ne pas

obtenir des transformations irréalistes. Il semblerait plus judicieux d'utiliser un atlas humain contenant des informations de régularisation « anatomique » qui prendrait en compte les connaissances que l'on peut avoir :

- des variations anatomiques interindividuelles acquises durant l'embryogenèse, (voire se modelant selon l'embryogenèse),
- de la capacité de déformation minimales et maximales des structures (vessie, estomac, poumon, ...),
- des amplitudes des mouvements anatomiques (rachis, bras, jambes, ...),
- des mouvements propres des organes (contractions cardiaques, respiration, péristaltisme, ...).

8.3.3 Segmentation des volumes anormaux

Les travaux préliminaires permettant de prendre en compte les volumes anormaux : le lit tumoral, le volume résiduel ou le volume tumoral sont en cours. La segmentation automatique de ces volumes permettrait de résoudre différents problèmes : les variations de contourage inter et intra observateur qui peuvent faire varier la dose délivrée, le suivi thérapeutique en utilisant des données provenant de la même modalité mais à des moments différents afin d'obtenir la variation du volume tumoral dans le temps. Ceci peut être utilisé afin de prévoir ou de vérifier l'action d'un traitement.

Une confrontation des résultats obtenus avec les experts devra être envisagée, ainsi qu'une comparaison avec les plans de traitement réalisés en condition clinique.

8.3.4 Simulation de la croissance tumorale

La simulation macroscopique de la croissance (et de la décroissance tumorale) permettrait de prévoir l'action d'une thérapeutique et la confronter à la réalité, dans le but de modifier un choix thérapeutique plus précocement. Ceci peut être proposé dans toutes les pathologies où un suivi précis du volume est nécessaire.

La simulation microscopique de l'envahissement tumoral peut avoir des applications cliniques dans la définition des marges de sécurité lors du traitement focal (chirurgie, radiothérapie, etc.).

8.4 Liste des publications

Ne sont listées ici que les publications issues de la collaboration avec l'INRIA.

Articles de journaux

1. P.Y. Bondiau, G. Malandain, S. Chanalet, P.Y. Marcy, J.-L. Habrand, F. Fauchon, P. Paquis, A. Courdi, O. Commowick, I. Rutten, and N. Ayache. Atlas-based automatic segmentation of MR images : validation study on the brainstem in radiotherapy context. *Int J Radiat Oncol Biol Phys*, 61(1) :289-98, January 2005.
2. P.Y. Bondiau, G. Malandain, S. Chanalet, P.Y. Marcy, C. Foa, and N. Ayache. Traitement des images et radiothérapie. *Cancer/Radiothérapie*, 2004 ; 8 (2) : 120-129
3. P.Y. Bondiau, G. Malandain, P. Chauvel, F. Peyrade, A. Courdi, N. Iborra, J.P. Caujolle, and P. Gastaud. Automatic three-dimensional model for protontherapy of the eye : Preliminary results. *Medical Physics*, 2003 ; 30(6) :1013-1020
4. P.Y. Bondiau , G. Malandain, S. Chanalet, P.Y. Marcy, J.L. Habrand, F. Fauchon, P. Paquis, A. Courdi, O. Commowick , I. Rutten, N. Ayache. Atlas-based automatic segmentation of MR

- images : Validation study on the brainstem in radiotherapy context. *International Journal of Radiation Oncology-Biology-Physics*, 2005 1 ;61(1) :289-98.
5. P.Y. Bondiau, O. Clatz, G. Malandain, H. Delingette, M. Serresant, S. Warfield, M. Frenay, N. Ayache. Numerical simulation of glioblastoma and comparison to a patient. *Neurology*. Soumis.
 6. O. Clatz, M. Serresant, P.Y. Bondiau, H. Delingette, S.K. Warfield, G. Malandain, N. Ayache. Realistic simulation of 3D growth of brain tumor in MR Image including diffusion and mass effect. *Transaction on Medical Imaging*. Accepté.
 7. P. Chauvel, W. Sauerwein, N. Bornfeld, W. Friedrichs, N. Brassart, A. Courdi, J. Herault, J.P. Pignol, P.Y. Bondiau, G. Malandain. Clinical and technical requirements for proton treatment planning of ocular diseases. The SERAG (South Europe Radiotherapy Group). *Front Radiat Ther Oncol*. 1997 ;30 :133-42.

Articles longs dans des conférences avec comité de lecture

1. P.Y. Bondiau and G. Malandain. Eye Reconstruction and CT-Retinography Fusion for Proton Treatment Planning of Ocular Diseases. In *CVRMed-MRCAS'97*, Grenoble, France, pages 705–714, March 1997. Springer, LNCS 1205.

Articles de conférence

1. P.Y. Bondiau, G. Malandain, P.-Y. Marcy, F. Peyrade, M. Frenay, and J.-P. Gérard. Contourage automatique de l'encéphale utilisant la fusion d'image avec atlas : résultats sur 3 patients. In *13ème Congrès National de la Société Française de Radiothérapie Oncologique (SFRO)*, Bordeaux, Novembre 2002
2. P.Y. Bondiau, O. Ostapiak, G. Malandain, T. Toubiana, K. Benezery, J.M. Hannoun-Levi, R.J. Bensadoun, A. Courdi, D. Leschi, P. Chauvel, and J.P. Gerard. Fusion de la tomographie par émission de positons (TEP) fonctionnelle et du Scanner dosimétrique : Etude de faisabilité pour le traitement des tumeurs cérébrales.. In *Proc. du premier atelier de radiothérapie assistée par l'image*, Nice, 4 et 5 mai 2001. SFRO
3. K. Bénézery, F. Perret, P.Y. Bondiau, G. Malandain, and N. Ayache. Recalage et Fusion d'images Scanner et IRM du pelvis : utilisation dans le traitement du cancer de la prostate. In *12ème Congrès de la Société Française de Radiothérapie Oncologique (SFRO)*, Paris, 22-23 Novembre 2001.
4. P.Y. Bondiau, G. Malandain, K. Benezery, A. Roche, R. Ferrand, D. Pontvert, J.L. Habrand, and J.N. Bruneton. Fusion Scanner / IRM entièrement automatique : perspective d'utilisation pour la radiothérapie. In *Proc. du XIX Forum de Cancérologie*, Paris, 31 mai- 2 juin 1999.
5. P.Y. Bondiau, G. Malandain, K. Benezery, A. Roche, R. Ferrand, D. Ponvert, J. L. Habrand, and J. N. Bruneton. Full Automatic CT Scan and MRI Matching : Use for Brain Tumor Radiotherapy. In *Proc of RSNA'99*, Chicago, 27 nov au 3 déc. 1999.
6. P.Y. Bondiau, G. Malandain, N. Ayache, C. Zur, P. Chauvel, and P. Gastaud. L'œil virtuel. In *103ème Congrès de la société française d'ophtalmologie*, Paris, France, May 1997.
7. P.Y. Bondiau, G. Malandain, P. Chauvel, F. Peyrade, and J.N. Bruneton. Automatic eye reconstruction for radiotherapy. In *1st Joint Annual Conference of the International Society for Computer Aided Surgery*, Berlin, Germany, June 1997.

8. P.Y. Bondiau, G. Malandain, and P. Chauvel. Projet de reconstruction tridimensionnelle de l'œil à partir des images scanners, IRM et de fundographie. Utilisation pour la protonthérapie des tumeurs oculaires. In 35eme Congrès de la société française des physiciens d'hôpital, Toulouse, France, 6-8 juin 1996.
9. P. Chauvel, W. Sauerwein, N. Bornfeld, W. Friedrichs, N. Brassart, A. Courdi, J. Hérault, J.P. Pignol, P.Y. Bondiau, and G. Malandain. Clinical and Technical Requirements for Proton Treatment Planning of Ocular Diseases. In First International Symposium on Special Aspects of Radiotherapy, Berlin (Germany), May 3-6 1996.

Autres

1. P.Y. Bondiau. L'œil virtuel. thèse de médecine, université de Nice Sophia-Antipolis, octobre 1996.
2. P.Y. Bondiau. Reconstruction informatique du globe oculaire à partir des images scanner, IRM et du FO : utilisation pour le traitement des tumeurs oculaires. Rapport de D.E.A., DEA de l'université de Toulouse III Paul Sabatier, septembre 1996.
3. O. Clatz, P.Y. Bondiau, H. Delingette, M. Sermesant, S.K. Warfield, G. Malandain, N. Ayache. Brain tumor growth simulation. Rapport de recherche INRIA N° 5187.

Chapitre A

Automatic three dimensional model for protontherapy of the eye : preliminary results

A.1 Introduction

Software and hardware developments have dramatically increased radiotherapy possibilities. Dosimetry software packages, using three dimensional (3D) images from the CT-scan, provide high precision for both radiotherapy and brachytherapy.

Simultaneously, significant improvements in medical imaging devices have increased the importance of 3D images. The complete examination of this data by a physician is time consuming. Thus computer techniques are used more frequently to extract and present only the pertinent information for clinical applications.

In this paper, we propose a further improvement to radiotherapy for a specific case : the treatment of eye tumors. To that end, we will use both 3D reconstruction techniques and multi-modalities merging methods to accurately determine the Gross Tumor Volume (GTV) and organs at risk, to better plan and control the radiotherapy process.

The techniques employed for treatment of uveal melanoma include photocoagulation, protontherapy, brachytherapy, or surgical resection of the tumoral eye [127, 107]. Here, we present the currently practised method for the protontherapy of eye tumor at the Cyclotron biomedical of the Centre Antoine-Lacassagne [55].

Before the simulation, the ophthalmologist sutures tantalum clips around the tumor and measures the following distances : between clips, clips to limbus and clips to tumor. X-rays are taken that give the clips projections from two orthogonal points of view.

The complete modelization of the eye by our actual software Eyeplan [248] relies mainly on eye length. The modeled eye is made of 2 spheres, the largest one has a diameter of 97% of the eye length, the smaller has a diameter of 75% of the eye length and the distance between the centers is 14% of the eye length (see Fig. A.1). Physicists incorporate the clips in the model using the X-ray. The localization accuracy of the clips is estimated by comparing the computed inter-clip and clip-to-limbus distances to the distances measured by the surgeon with a " χ^2 " value. Moreover, the clip-to-limbus distances could be affected by the reliability of the patient's fixation. The physician using a graphical interface helped by ultrasonography traces the tumor contour. The Eyeplan software computes distances between organs at risk and the tumor. These distances are then compared to the




FIG. A.1 – Actual eye reconstruction by Eyeplan software.

CT-scan protocol 1	CT-scan protocol 2
3 patients	2 patients
Field of view : 25 cm	Field of view : 16.5 cm
Pixel size : 0.488 x 0.488 mm ²	Pixel size : 0.322 x 0.322 mm ²
Interslice distance : 1 mm	Interslice distance : 1 mm
Slice thickness : 1.5 mm	Slice thickness : 1.5 mm
Overlap : 0.25 mm	Overlap : 0.25 mm

TAB. A.1 – Details of the 2 CT-scan protocols used.

ones measured by the surgeon and the tumor base may be modified to reflect the real measurements and according to retinography (and / or angiography) and the shape of the tumor. The Eyeplan modelization relies mainly on three kinds of measurement :

- The eye length, generally measured by ultrasonography and known to be accurate [197, 52]. However, it depends on the calibration of the instrument and the frequency it is used. Multiple measurements performed by different teams give different results [43]. Moreover, pressure of the probe on the eye may vary from one measurement to the next, from day to day, and may shorten the measured eye length leading to an incorrect eye modelization. The orientation of the probe may differ from the real eye length direction, which shortens again the measured eye length. Changes in eye dimensions modify the relationship between the clips and critical structures [196, 44].
- The retinography. An operator takes photograph of the retina. The deformation introduced by this modality is important and is operator dependent [71, 166].
- The measurement is made by the surgeon. It is very difficult to take accurate measurements (with 0.5 mm precision) during surgical procedure. Even if measurements are correct, many patients have irregular eyes needing important approximations for the eye representation.

In the actual Eyeplan model, a wrong measurement by ultrasonography of the eye length may lead to inaccurate modelization and wrong estimation of the relationships between clips and structures.

An inaccurate modelization modifies the thickness of tissue in the beam and may lead to dramatic errors in range calculations. These problems are often suspected due to certain warnings : high " χ^2 " values, discrepancies between surgeon and computer clips/limbus distances. In these cases a CT scan is required to check the eye anatomy and clip positioning. These problems lead us to a new approach that consists of modeling the patient's eye directly from a high resolution 3D CT-scan.

A.2 Method

This section present the approach used to build an eye model (the sclera, the lens, the optic nerve, and the clips) from 3D CT scan images.

A.2.1 CT-scan images

The CT scan images are acquired on a Philips LX+ scanner. We use the same settings (mAs and kVp) as for the head CT-scan. Images are made of 35 slices of 512x512 pixels. Two different protocols were used : one allowing us to see the whole skull and the other with a better resolution for

the ocular structures (see Tab. A.1). We did not use spiral/helical CT-scan because this technology uses an interpolation between two slices resulting in a loss of accuracy.

A.2.2 Hough transform

A.2.2.1 Principle

The basic tool we use is the Hough Transform [157]. It is a mathematical transformation that can fit different shapes in a space. It was adapted to each particular structure we wanted to segment. The principle is simple. Given a parametric shape, $s(x_i)$, depending on n parameters x_i , we build an n -dimensional space S , each dimension corresponding to one parameter. This space represents the set of all possible shapes $s(x_i)$. Now, given a set of points $\{M_j\}$ which belong to one shape $s(x_i)$, the problem is to fit the best parameters x_i . Each point M_j votes for all the shapes it belongs to in S . After all points M_j are processed, the best shape $s(x_i)$ corresponds to the point in the space S with the largest number of votes.

A.2.2.2 Practical implementation

In practice, S is an n -dimensional array. The precision of the parameter x_i depends on the dimensions of this array. We used a precision of 1 mm for the preliminary experiments we conducted. Once the array S is filled with the votes of points M_j , we have to determine the best set of parameters x_i , *i.e.* the best shape $s(x_i)$. The accumulation of votes gives us a subregion of S . To recover the best shape $s(x_i)$, we will consider the N largest points of this subregion, the first point being the global maximum of S (typically $N = 100$). Let us suppose that the last point among these N points has V_{min} votes. The (even weighted) barycenter of those N points may yield a bad shape if they represent two or more structures detected by the Hough Transform. To ensure getting only one structure, we first extract the connected component in S consisting of points with values larger than V_{min} and containing the global maximum (we perform a hysteresis thresholding in S with a lower threshold of V_{min} and an upper threshold of the global maximum). Secondly, we compute the weighted barycenter of this connected component to get the best parameters x_i . This last operation finally gives us a better precision than the discretization of S .

A.2.2.3 The sclera

We model the eye as a sphere. The Hough space for the sphere search is 4-dimensional, 3 parameters for the center and one for the radius. First we extract points belonging to the sclera (the eye border) by thresholding the original 3D CT scan image. The search is restricted to speed it up.

- The user specifies a rough region of interest (ROI) containing the eye in the 3D CT scan image.
- We build the Hough array S to limit the search in an anatomy correct range for the radius and in the middle of the region of interest for the center, to make sure that the complete eye is included in the ROI.

The final output of this step is a sphere (a center and a radius R) that represents the probability for a voxel to belong to the eye. This sphere will represent the eyeball for the virtual eye.

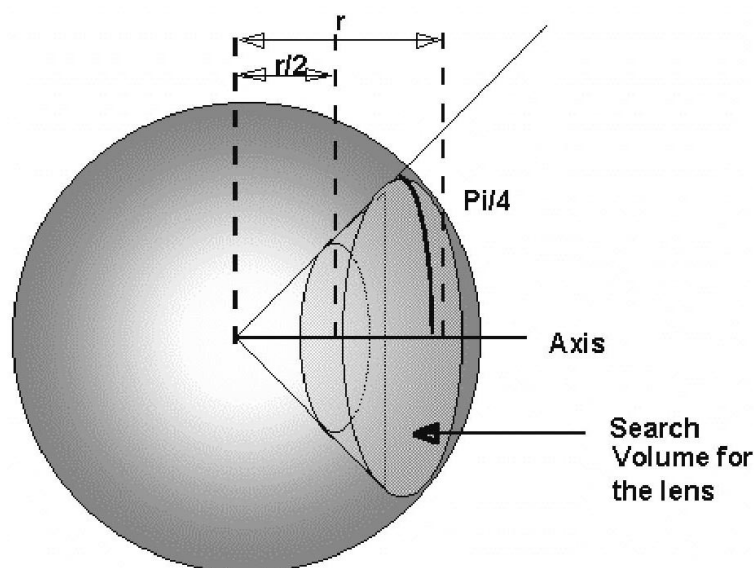


FIG. A.2 – Search volume for the lens detection. The search for the lens is constrained to a specific volume which is determined automatically with respect to the sclera detection. This volume is in the anterior part of the eye, from the eye radius to half of the eye radius, in a truncated cone.

A.2.2.4 The lens

The same approach is used to detect the lens, which is modeled by an ellipsoid with specified ratios between its axes : two have a length of r , while the third has a length of $r/2$. These axes are orientated along the 3D CT scan image dimensions, this seems reasonable since the acquisition protocol more or less aligns the Y dimension with the optical axis (we use a helmet with a LED in front of the eye in order to maintain the same angle of the eye axis during the whole CT scan).

The Hough space for the ellipsoid search is still a 4D space. Moreover the search of the lens is constrained to a specific volume which is determined automatically with respect to the sclera detection (see Fig. A.2). Once the Hough array S is filled, we obtain the center of the lens and its radius. We define the optical axis as being the line passing through the centers of both the eyeball and the lens.

A.2.2.5 The optical nerve

As for the lens, an approximate region of interest of the optical nerve is estimated when the center of the eyeball is known. We will once again use the Hough Transform to find the optical nerve modeled as a 1.5 mm long cylinder. The cylinder is defined by two circles (each of them being in a frontal slice). One of those circles is searched for just behind the eyeball, while the second is searched for inside the head (at 1.5 mm from the eyeball). Each circle is determined by 4 parameters : the 3D localization and the radius. The Hough space is still 4-dimensional. The search space for the optic nerve is constrained to a specific volume that is automatically determined with respect to the sclera detection (see Fig. A.3). For anatomical reasons (the optical nerve is directed towards the inside of the head), the volume is not symmetric with respect to the optical axis in the axial slice.

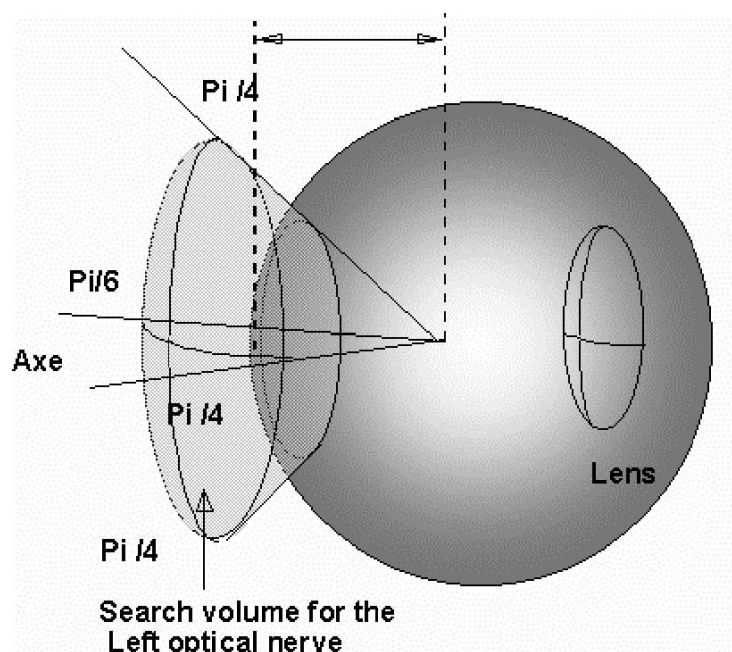


FIG. A.3 – Search volume for optical nerve detection. The search for the optical nerve is constrained to a specific volume which is determined automatically with respect to the sclera detection. This volume is in an asymmetrical truncated cone in the outside posterior part of the eye.

A.2.2.6 The clips

When this work began, we thought that it would not be possible to extract the tantalum clips from the 3D CT scan images, due to the artifacts of the clips in the images. Thus, we investigated the fusion between the 3D CT scan images and 3D MR images where the clip detection would be possible. However, it appears that this detection is possible in the 3D CT scan images. If we threshold these images to retain only the very high value (more than 2000 hounsfield units), we obtain a few connected components, each of them being a clip. We compute the barycenter of each of those connected components to obtain the center of each clip (whose radius is known, as clips are manufactured objects).

A.2.2.7 The eye's model

The aim of our work was to make a fully automatic method independent from the operator. The eyeball can be modeled by an ellipsoid [70], but in this case, manual interventions are necessary. We use a spherical model as the first approach of the eyeball, the next step will be to implement a deformable model automatically initialized on this spherical model. Once all of the above structures are segmented, we may present a realistic 3D view of them (see Fig. A.4 for a summary of the different steps).

Moreover, we can simulate a frontal and a sagittal view of the patients, in which the clips' projections are the landmarks used for the protontherapy control (see Fig. A.5 where both eyes are segmented, we add the skull for the X-ray comparison). The clips' positions are directly computed from 3D images and not from a modelization where their positions may be incorrect.

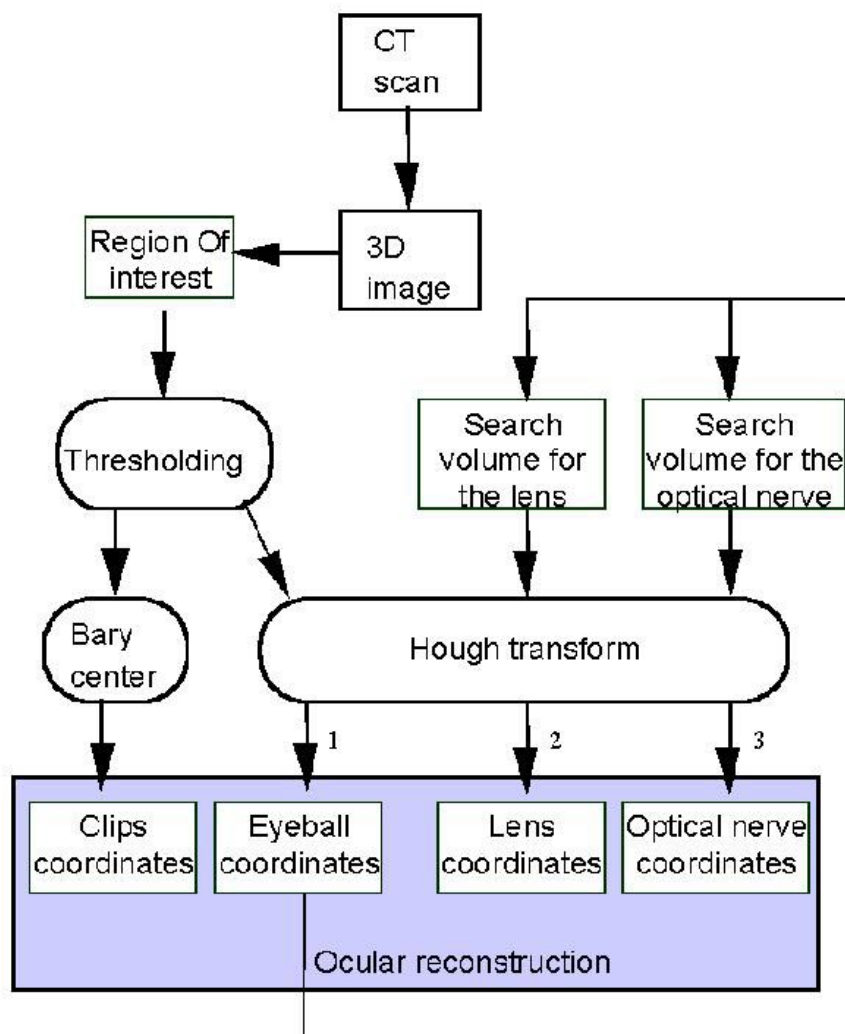


FIG. A.4 – Flowchart of the data processing steps used in this work. With a CT-scan, we do a 3-D image where we defined the region of interest (the region of the eye). By thresholding and barycenter method we get the clips coordinates. By thresholding and with the Hough transform, we get the eyeball coordinates. With the eyeball coordinates, the search coordinates, the search volumes for the lens and the optical nerve are defined. With the search volume for the optical nerve and the Hough transform we get the optic nerve coordinates. With the coordinate of the eyeball, clips, lens, and optical nerve, we do a 3D view of the eye.




FIG. A.5 – Automatic CT scan reconstruction, 3/4 view : skull, 2 eyeballs, 2 lens, optical nerve, and clips.

A.2.3 Incorporating the retinography

The retinography (or fundus photograph) is very useful for the diagnosis of an eye tumor. It brings complementary information to the 3D CT scan images. Some tumors do not have a measurable thickness, they just infiltrate the structures. They are seen in the retinography as a color modification of the retina and not in CT scan or MR images. To merge the retinography with our model is crucial for good GTV delineation.

A.2.3.1 The retinography geometry

The geometry of the retinography is fixed by the optics of the eye and the retinal camera used. The retinal drawing chart used today is essentially identical to that proposed by Schepens [240]. This chart is created by flattening the hemispherical retinal surface out onto 2D. The radial distances are considered correct but considerable distortion and circumferential stretching occur in regions anterior to the equator.

A.2.3.2 Distortion computation

The current two-dimensional retinal drawing chart is an azimuth equidistant image of the retina. A few works have been done on the distortion produced by this chart [186, 28] (see Fig. A.6). Borodkins and Thompson built a computerized sphere and measured on this model the length of the 3D arc and compared it numerically with the length of the 2D arc on the retinography.

They have shown that the circumferential distortion is about 57% at the equator and up to 138% for the anterior region. For the region posterior to the equator, we establish the geometrical distortion equation for circumferences lying between the macula and the equator. Referring to figure A.6, C is the center of the eyeball, M is the macula, E a point on the equator and A a point lying on the 3D arc EM . In the retinography, the projections of respectively C , M , E and A are C' , M' , E' and A' . From the 3D retina (left) to the retinal drawing chart (right) radial distances are accurate but circumferential distances are distorted.

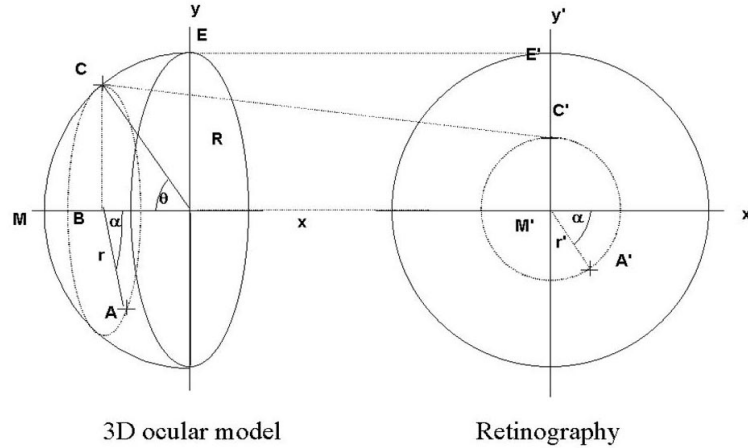


FIG. A.6 – 3D ocular model : M is the macula, E is a point on the equator, A is a point lying on the 3D arc EM . Retinography : M' , E' , and A' are respectively the projections of M , E , and A .

A.2.3.3 Estimation of the distortion for radial distances

We assume that R (the eyeball radius) and R' (the $M'E'$ distance) are known. The circumference of the circle passing through A is simply $2\pi r$ with $r = R \sin \theta$. Its distance on the retinography becomes $2\pi R \sin \theta$. Because we don't want a radial distortion, the following equality stands :

$$\frac{\text{arc}(AM)}{\text{arc}(EM)} = \frac{A'M'}{E'M'} \quad \text{that is} \quad \frac{\theta R}{\pi R/2} = \frac{r'}{R'} \quad (\text{A.1})$$

It comes from Eq. (A.1) that $2\pi r' = 4\theta R'$. We obtain then the following ratio :

$$\frac{2D\text{circumference}}{3D\text{circumference}} = \frac{2\pi r'}{2\pi r} = \frac{2\theta R'}{\pi R \sin \theta} \quad (\text{A.2})$$

This last result is the retinography transformation equation and fits well with the experimental measures presented by Borodkins. The original retinography is transformed by the retinography transformation equation to get the "normalized" retinography (NR).

A.3 Results

A.3.1 CT scan reconstruction

When the 3 specific pieces of software have found the coordinate of the eyeball, the lens and the optical nerve, they are merged and reconstruction results are presented (see Fig. A.5 and A.7). We see the eyeball as a sphere, with the lens as an ellipsoid, a part of the optical nerve as a cylinder, and the clips. We add the contralateral eye reconstruction to make a more comprehensive image. In order to compare this image with actual X-rays we add the skull to the reconstruction.

A.3.2 Accuracy

We have done an accuracy validation of this approach : we made an artificial eye with a Houndfield value similar to the natural eye. This artificial eye is made with a plastic ball, an artificial lens,

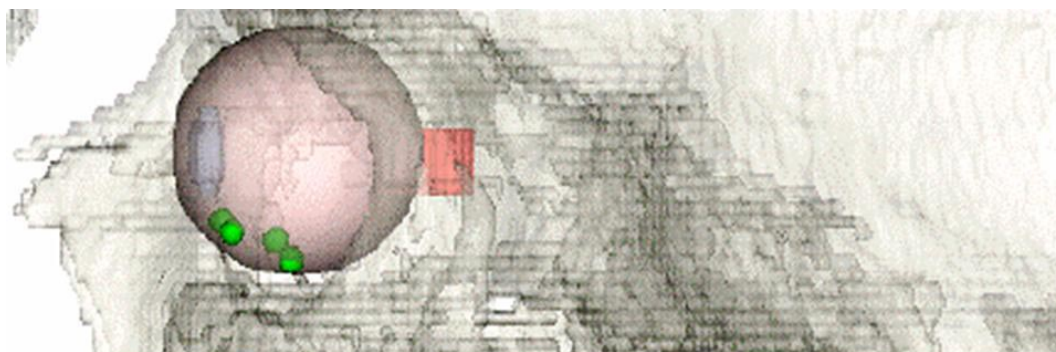


FIG. A.7 – CT scan reconstruction : sagittal view.

	OBS. 1	OBS. 2	OBS. 3	OBS. 4
Eye diameter	33.68	33.65	33.88	33.69
ON diameter	5.90	5.87	5.59	5.99
Clip1-to-Clip2 distance	11.30	12.10	11.90	12.05
Clip1-to-ON distance	14.90	15.30	15.50	15.10
Clip2-to-ON distance	5.40	5.30	5.50	5.1

TAB. A.2 – Measurement (in millimeter) on the artificial eye of : eye diameter, optical nerve diameter, inter clips distance, and clips to optical nerve distance.

a plastic optic nerve and two original clips. Four observers took, with a micrometer, the following measurement : eye and optic nerve diameter, clip1-to-clip2 distance, clip1 and clip2-to-optic nerve distance (see Tab. A.2). Then we do a CT-scan of the artificial eye and we run our software package and we do the same measurement on the virtual artificial eye as the four observers did on the artificial eye. The differences between the mean of the four observers and the measurement made on the virtual eye are shown in Tab. A.3. The mean of these differences is 0.3 millimeters. The difference appears to be more important for the distances than for the diameter, this could be the result of the difficulty, for the four observers, to do a distance measurement on a small spherical volume.

	Mean Obs. 1-4	Software Results	Difference Mean Obs. and Software
Eye diameter	33.75	33.64	0.11
ON diameter	5.84	6.00	0.16
Clip1-to-Clip2 distance	11.91	11.37	0.54
Clip1-to-ON distance	15.27	14.46	0.81
Clip2-to-ON distance	5.32	5.24	0.08

TAB. A.3 – Measurement (in millimeter) on the artificial eye. Results of the differences between means of observers 1 to 4 and the software result. The mean of differences between means of observers 1 to 4 and software is 0.3 mm

A.3.3 Projection of the retinography

We want to incorporate the retinography into the 3D eye model we have already built. With an orthogonal projection, we can map a texture (*i.e.* colors) on a hemisphere. We will first restrict ourselves between the hemisphere posterior and the equator for which we have established the distortion equation.

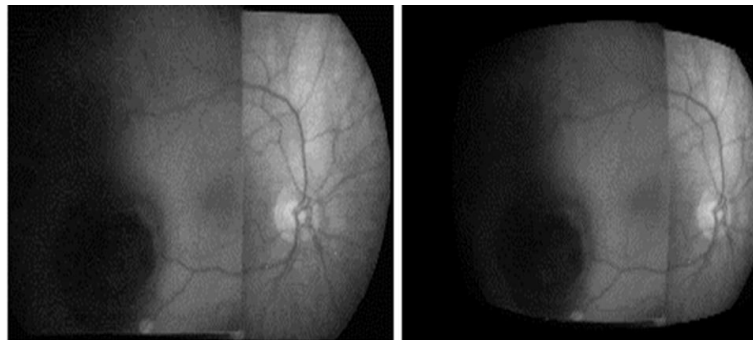


FIG. A.8 – Left, original retinography ; right, transformed retinography by the equation.

This mapping is constrained by the following. (1) We know the eyeball radius, we can thus scale the orthogonal projection to make it consistent with the 3D model. (2) Two particular points may be seen or estimated in both the 3D model and the retinography. These are the origin of the optical nerve, and the macula center (it lies on the optical axis). These constraints determine a single projection of the retinography onto the posterior hemisphere. As we compute the geometrical distortion of the retinography to get the NR, we can simulate an orthogonal projection of the NR to get a three-dimensional mapping of the retina. The result of the retinography transformation equation (A.2) is shown figure A.8. On the left we present the initial retinography and on the right the NR. All steps to reconstruct the eye and to get the NR are automatic. This NR is used as a texture by 3D rendering software developed by a third party [3] and is mapped onto a half sphere representing the retina.

The result of the NR projection on to a half sphere is presented in figure A.9. The complete face 3D view (including the retinography) is presented in figure A.10 where we removed the lens and the eyeball.

A.4 Discussion

The realization of the eye CT-scan demonstrates that there are important differences between the eyes even for a same patient. There are an important number of cases with significant differences between the anatomical eye and the model in Eyeplan. The irregularity of the shape of the eye is of concern because the model cannot correctly represent it. Moreover, the position of the clips on the standard Eyeplan model depends on surgical measurements, which are taken during surgical procedure. If these measurements are false, the clips put on the Eyeplan model do not representing the real anatomy. This can involve false estimates of the doses delivered. In our automatic 3D model, the clips, lens and optical nerve positions are extracted from the CT-scan one or two weeks after surgical procedure.

In this eye reconstruction, we haven't incorporated any data from ultrasonography, however various ultrasonographic techniques are used today for display, differentiation and measurement of

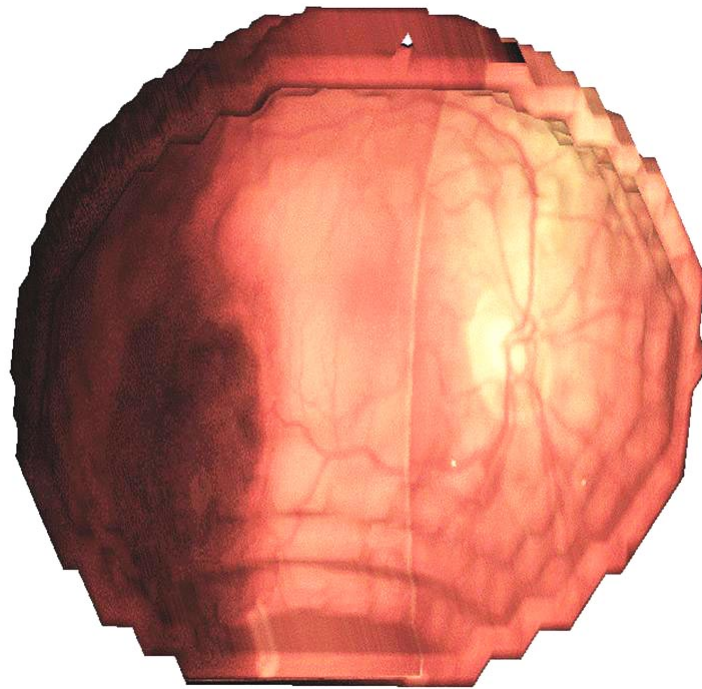


FIG. A.9 – 3-D retinography. Projection of the normalized retinography on a half-sphere.

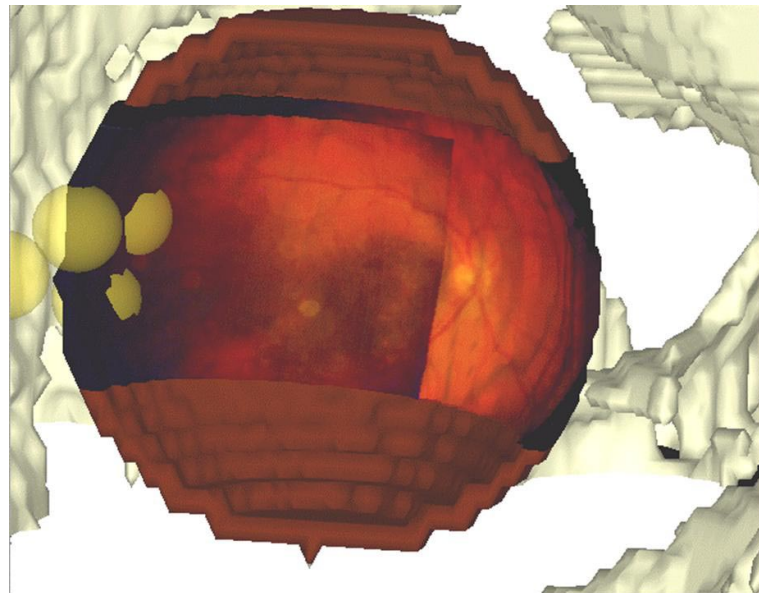


FIG. A.10 – Incorporating the 3D retinography into the CT scan reconstruction. Zoomed view. We removed the eyeball to see the relationship between clips, tumor, and retinography.

intra-ocular and orbital tumors and tumor-like lesions. There is an excellent correlation between ultrasonographic and clinical estimation of tumour height for the tumour in posterior pole (with a variation of less than 0.5 mm) [58, 59]. Unfortunately, measurement discrepancies may increase in anterior lesions and that with an uneven surface topography (especially if an isolated break in Bruch's membrane is present or if shifting sub-retinal fluid is present over the tumor). Greater differences in ultrasonographic measurements were more likely in thicker tumors than in thinner tumors. High frequency probes will probably give more accurate measurements for ciliary body tumors than actual ultrasonography. However, when the tumor is anterior to the equator, measurements are operator-dependent. But ultrasonography is the best technique for GTV determination and we think to include this technique in our virtual eye to have the representation of the tumor. However, it would be interesting to use MRI of the eye with a specific antenna to extract the GTV and the organs at risk.

The realization of a complete virtual eye, including tumoral volume is essential if we want the use all the accurate characteristics of the proton beams. The advantage of the automatic reconstruction compared to the model is that it gives a direct representation of the eye, nerve, lens, clips and tumour, independent of the visual capacities of the patient and of the operator interpretation. The only problem is the movement of the eye during image acquisition. The eye must look in a fixed direction throughout the examination by a helmet or another device. It is necessary of course to proscribe any fixation device related to the ring of the scanner or the MRI, which progressively deviates the eye position with the table displacement. Finally it is essential that this virtual eye be an integral part of a treatment planning program adapted to the technical constraints of protontherapy.

A.5 Conclusion

We have presented an eye reconstruction technique, based on 3D CT-scan images and retinographies. This leads to a more realistic 3D representation of the eye. Future applications of this work concern the simulation, planning, and control of ocular tumors for protontherapy. It can be adapted to both simulation and control for eye surgery or therapy. We have already applied our approach to five patients and the preliminary results show the precision of our model less as to within than a millimeter. Next step of the 3D ocular model development is the application of a deformable model on the sphere.

We have chosen very simple shapes to model eye structures. More complex shapes may easily be introduced into our model. For instance, we may use the actual model as the initialization for deformable models, taking in account any kind of eye deformation. In any case, we plan to validate the approach by studying the accuracy of the model on a phantom. Once this validation is done, more experiments on real clinical cases have to be conducted. Finally, to be clinically helpful, this approach has to be coupled with the dosimetry software to obtain a complete simulation, planning and control procedure. The localization of the organ at risk depends on the operator and is time consuming. The automatic localization of the organ at risk by software could be of great interest for radiotherapy in the future.

Chapitre B

Atlas-based automatic segmentation of MR images : Validation study on the brainstem in radiotherapy context

B.1 Introduction

B.1.1 Brain Tumors

The majority of the primary tumors of the central nervous system are from astrocytic, or oligodendroglial origin. The treatment of these tumors may need surgery, radiotherapy, and/or chemotherapy. Since the 1980s, the incidence of the primary and secondary tumors of the central nervous system has been increasing among all age categories, whereas mortality has been decreasing for patient younger than 65 years old [159, 160].

The current treatments of high grade glioma are disappointing. Anaplastic astrocytomas and glioblastomas represent the most aggressive tumors. In spite of the various research treatment protocols, overall survival is about one year. The overall survival is similar for combined treatments and is quite comparable to results of other series that used radiotherapy alone [181]. The efficiency of chemotherapy seems to be low [300, 89]. Patients with high-grade astrocytomas are treated by radiotherapy protocols using 3D treatment planning and conformal radiotherapy. Other radiation methods used to treat this kind of tumor are hadrontherapy [82], radiosurgery, gamma-knife [263] or CyberKnife treatment. These high-dose conformal radiotherapies could improve disease survival and change the pattern of failure [187]. Further dose escalation seems reasonable, based on the same target volume definition criteria.

B.1.2 3D Conformal radiotherapy and 3D reconstruction

Conformal radiotherapy (CRT) consists of a set of strict procedures allowing a high precision radiotherapy for improvement of local tumor control and reduction of complications. Recent data from the literature show a significant reduction of adverse effects as compared to conventional radiotherapy and the possibility of increasing tumoral control by using conformal techniques [81, 184]. Moreover, conformal radiotherapy enables a dose distribution of high precision in cerebral structures. However it requires the accurate delineation of structures of interest in the brain and the tumor, in order to determine the best characteristics of the treatment plans. A deeper interpretation of the results of the CRT also requires the accurate localization of some other cerebral structures

MRI	T1W, T1W with contrast	T2W
TE (ms)	1.7	102
TR (ms)	7.9	5000
Bandwidth	15.153	31.25
FOV (cm)	26	26
Excitation	2	2

TAB. B.1 – Image sequences.

to estimate the irradiation dose of each of them. Furthermore, the localization of the same cerebral structures is still needed for patient follow-up. Long-term evaluation of adverse effects should take into account the functional results, which could be related to the dose to normal cerebral structures. Thus, the knowledge of doses delivered in each cerebral structure is also necessary to evaluate the functional results.

Until now, the delineation of brain structures is a manual procedure that is conducted independently in every 2D slice of the 3D MRI, yielding a poor 3D coherence of the 3D structure. The mean time for the analysis and delineation of a typical brain MRI dataset has been evaluated to 86 minutes, with poor reproducibility. The inter-observer coefficient of variation estimate is $11 + 5.8\%$ and the intra-observer coefficient of variation to $9 + 5.2\%$ [110, 310]. The treatment team spends significant time to delimit the various structures of interest. Moreover, this delineation is not reproducible, which is a drawback for a consistent statistical analysis and patient follow-up. Obviously, any image processing tool that can assist the physician to perform the delineation of the cerebral structures of interest will be of great value since it will both reduce the delineation time and ensure better reproducibility of the segmentation results. Image segmentation has already been widely studied in the literature. One choice is to segment each structure of interest separately with an ad-hoc approach. However, inconsistencies (e. g. overlap of adjacent structures) are likely to occur.

A more appealing approach is atlas-based segmentation that allows mapping simultaneously all the structures of interest in the patient’s image dataset. A software able to accurately delineate and label all the cerebral structures of interest for any patient is very attractive. It allows clinical benefits : automatic evaluation of the radiotherapy doses delivered in the cerebral structures of interest, better treatment planning, by minimizing irradiation of normal tissue and critical structures, better patient follow-up and protocol evaluation by studying doses in brain structures. However, due to the difficulty of such a task, a very careful validation study has to be conducted. This is out the scope of the present work which intends to demonstrate, on a small number of subjects, the feasibility of automatic delineation with an atlas-based approach.

B.2 Material and Methods

The automatic delineation (AD) is performed by an atlas-based segmentation technique, whose results on brainstem are compared to the experts delineation. Atlas-based segmentation consists of a series of image alignments (or matching) which allowed the propagation of the labeled structures onto the MRI. This MRI will be used to elaborate the treatment planning. It helps to obtain a rigorous anatomical model, and offer an alternative to the usual manual method. Thus, the pivotal point is the computation of an elastic transformation between the atlas and the patient MR image.

MRI	T1W, T1W with contrast	MRI T2W	Artificial MRI T1W
XDIM	256	256	181
YDIM	256	256	217
ZDIM	60	64	181
TYPE	unsigned fixed	unsigned fixed	signed fixed
PIXSIZE	16 bits	16 bits	16 bits
VX (mm)	1.015623	1.015641	0.6
VY (mm)	1.015625	1.015625	0.6
VZ (mm)	2.000000	1.900000	0.6
Field (mm)	173 x 230	173 x 230	

TAB. B.2 – Image characteristics.

B.2.1 Atlas

Practically, our atlas is made of two images, an MR image, and a series of structures labeled in this image. In our first experiments, the atlas was built from the T1-W MR images of healthy subject. However those showed that the individual variation of our healthy subject introduced a systematic error reported on every patient MR image. To overcome this issue, a fully artificial MRI was chosen. This artificial MRI dataset was generated with the « BrainWeb » [50] software. However asymmetries were found to still introduce errors, we then mirrored the right part of the head to generate a perfectly symmetrical atlas MRI (see Figure B.1). Artificial MRI characteristics are shown in Table B.2. To minimize partial volume effects during the registration process, a high definition MRI with smaller voxels than patient MRI was used. An expert delineated the contours of each cerebral structure of interest in this artificial MR image. Since our primary interest is radiotherapy, we focused on structures of interest for this application : that is, the organs at risk and prominent normal structures. The main organs at risk (OAR) are eyes, optic nerve, optic chiasm and optic tract, pituitary gland, brainstem, and basal ganglia (thalamus, caudate ganglia, putamen, and pallidum). Prominent normal structures are skull, ventricular system, brain (gray matter and white matter), brainstem and cerebellum. Fat and skin have been added in the atlas for a more realistic radiotherapy representation. Basilar artery has been added in the artificial MRI to avoid matching of the brainstem with this structure. The delineation of all these structures was done manually according to anatomical data's of the atlas of Talairach. Although it was a tedious task, we are convinced that it was necessary given the potential benefits of this automatic segmentation approach.

B.2.2 Computation of the warping transformation

Given the atlas and an input patient MR image, we need to compute an elastic transformation that will enable warping the labeled structures of the atlas onto the patient images [305]. We perform a transformation search as a process of computing a deformation field, that is a 3D vector per each 3D point, which yields to a large number of unknown parameters.

To facilitate this computation, we first roughly align the MR image of the atlas with the patient's image using a block matching algorithm (In this case, a 3D version of the approach is detailed in [200, 199, 111]). This yields a 3D rigid transformation (3 parameters for the translation, 3 parameters for the rotation) that allows the resampling of the original atlas MR images and yields to an individualized low resolution atlas MR image roughly aligned with the patient's image.

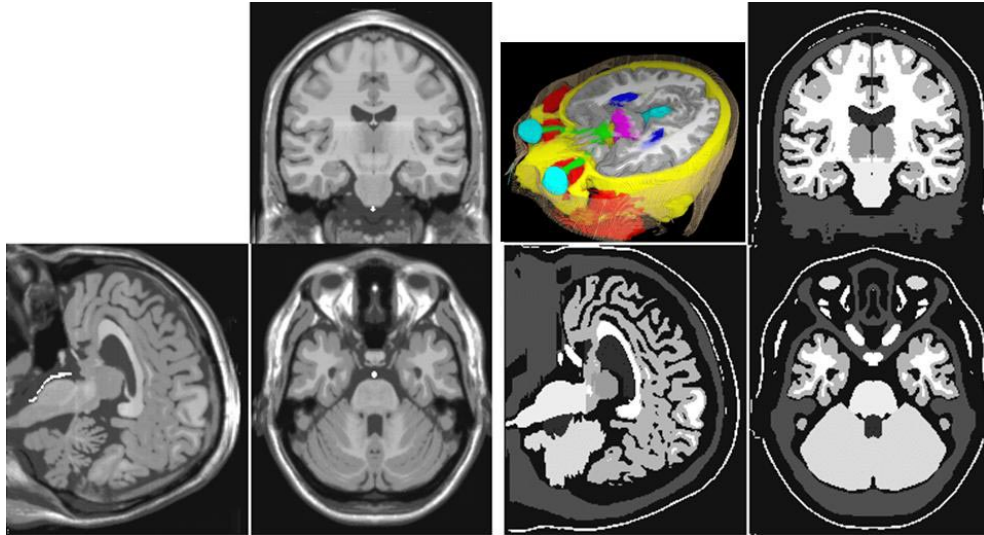


FIG. B.1 – Atlas purpose-built for radiotherapy. Left : symmetrical artificial MRI (data from Brain-Web), basilar artery was added to avoid matching this structure with the brainstem. Right, result of the segmentation of the artificial MRI and a 3D view. Main organs at risk are : eyes, optic nerve, optic chiasm and optic tract, pituitary gland, brainstem, and basal ganglia (thalamus, caudate ganglia, putamen, and pallidum). Fat, skull and skin are segmented for radiotherapy purposes.

We then compute the deformation field that consists of the residual deformations between the low resolution atlas MR images and the patient's MR image. This is done by minimizing the sum of the square differences (SSD) of the image intensities.

The elastic transformation is done by minimizing the sum of the squares and is derived from optical flow principles [268]. This algorithm provides a method that finds the transformation that maps the intensities of one image to those of another (see Figure B.2) to provide an AD for image segmentation. In our database, all MR images have the same intensity scale, if images could have quite different intensities, one would have also to correct for this by intensity scaling.

B.2.2.1 Parameter estimation

The ability to determine a reasonable estimate of the critical parameters is essential to a successful matching. To this end, we selected the best parameters set of the rigid and non-rigid automatic matching methods by visually inspecting the results of the AD for a set of 20 patients' MRI with different pathologies (astrocytoma grade III, glioblastoma, meningioma and metastasis). This leads to the calibration of the AD.

B.2.2.2 Images

Standard MR imaging protocols for brain tumor radiotherapy have been used for this study, which is more challenging but of higher interest. MRI acquisition is performed with an head coil. The MR images will later be matched via rigid matching techniques with the dosimetric CT image for treatment planning purpose. Three sequences ; T1, T2, and T1 with gadolinium contrast injection, were acquired, with strictly the same imaging sequence for all patients, see details of the imaging sequences in Table B.1. For this work, we used only T1 weighted images exported in Dicom-3

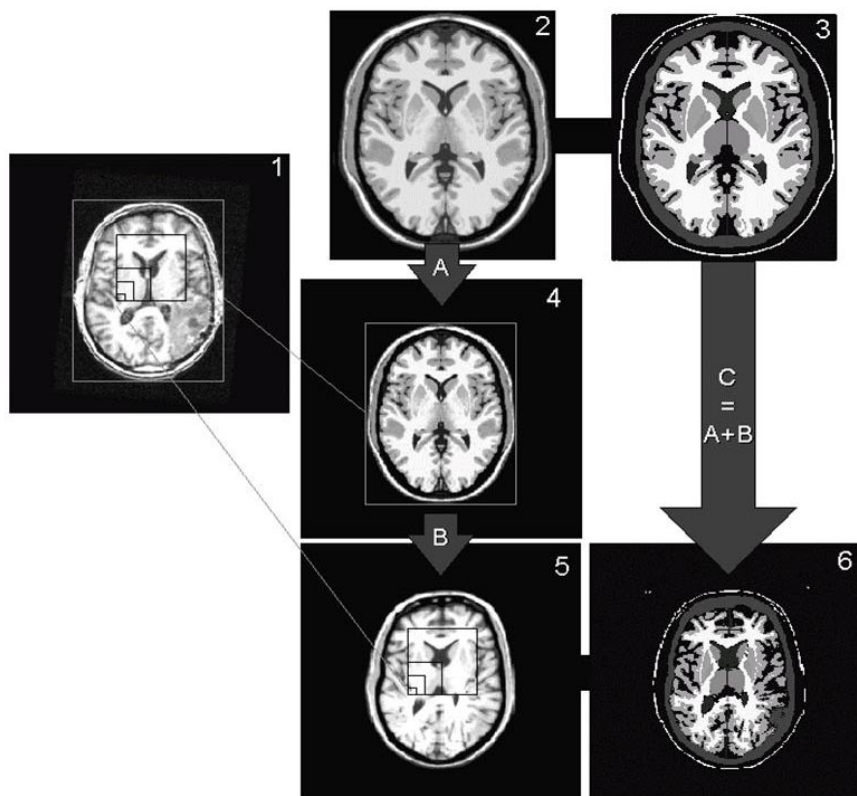


FIG. B.2 – Flowchart of the automatic delineation. 1 : MRI to be segmented. 2 : artificial MRI High Definition. 3 : Atlas of 2. First, 2 is put in the geometry of 1 with a rigid transformation A : this yield 4. At this point, there isn't any deformation of the internal structures in 4. Then, a non-rigid transformation B is used to register 4 on 1 : this yields 5. There are deformations of the internal structures; for instance, the left ventricle is deformed by the tumor. 6 is the automatic delineation segmented image, we deform 3 by the C which is the $A+B$ transformation.

format, images characteristics are shown in Table B.2. Since our purpose is to validate the atlas-based segmentation in MRI, we will not describe the rigid matching between patient MRI and CT scan image, which can be done by various known methods.

B.2.2.3 Expert Segmentation

A variety of brain specialists formed our panel of experts : neurosurgeon, neuro-radiologist and radiotherapists. Moreover, each radiotherapist had a particular competence in protontherapy, radiosurgery, conformal radiotherapy, or gamma-knife treatment. We chose the brainstem to estimate the quality of our atlas-based segmentation because of its moderate size (a smaller structure would have induced too much variability between experts), its central localization, and the frequency with which our experts delineate it.

Experts were asked to manually delineate the brainstem in six patients. These six patients have been randomly chosen out of the 20 patients. They did the delineation with a mouse by drawing a curve outside of the delineated structure. There was no lesion in the brainstem, but patients did have brain lesions elsewhere. The images used for the manual segmentations were the T1 weighted MR images with gadolinium contrast injection that were rigidly registered beforehand against the T1 weighted MR images.

B.2.2.4 Validation study of atlas-based segmentation in clinical context

For each patient, the experts' delineation of the brainstem has been fused with the approach described by Warfield [294, 295]. This is an Expectation-Maximization (EM) algorithm that allows the estimation of a "ground truth" segmentation from a group of experts segmentation and a measure of the quality (in terms of sensitivity and specificity) of each expert. This "ground truth" is a 3D map of probabilities W_i where W_i expresses the probability of voxel i belonging to the brainstem. The sensitivity can be described as the ratio of the probability for a voxel to have been correctly classified by the automatic delineation as a brainstem voxel over the probability of a voxel to belong to the brainstem. The specificity is the probability for a voxel to have been incorrectly classified as a part of the brainstem by the automatic delineation with respect to the probability of a voxel not to belong to the brainstem. Given a probabilistic segmentation, the expressions of the sensitivity, P , and the specificity, Q , become :

$$P = \frac{\sum_{D_i=1} W_i}{\sum_{D_i=1} W_i + \sum_{D_i=0} W_i} \quad Q = \frac{\sum_{D_i=0} (1 - W_i)}{\sum_{D_i=1} (1 - W_i) + \sum_{D_i=0} (1 - W_i)}$$

where $D_i = 1$ represents the voxels labeled as brainstem and $D_i = 0$ the other voxels. Classical formulas with numbers of true/false positive/negative points can be retrieved with binary probabilities, i.e. $W_i \in \{0, 1\}$. Once the "ground truth" is computed from all experts' segmentations, this method enables the assessment of our AD method by computing the same measure of quality, and direct comparison with the expert's performance.

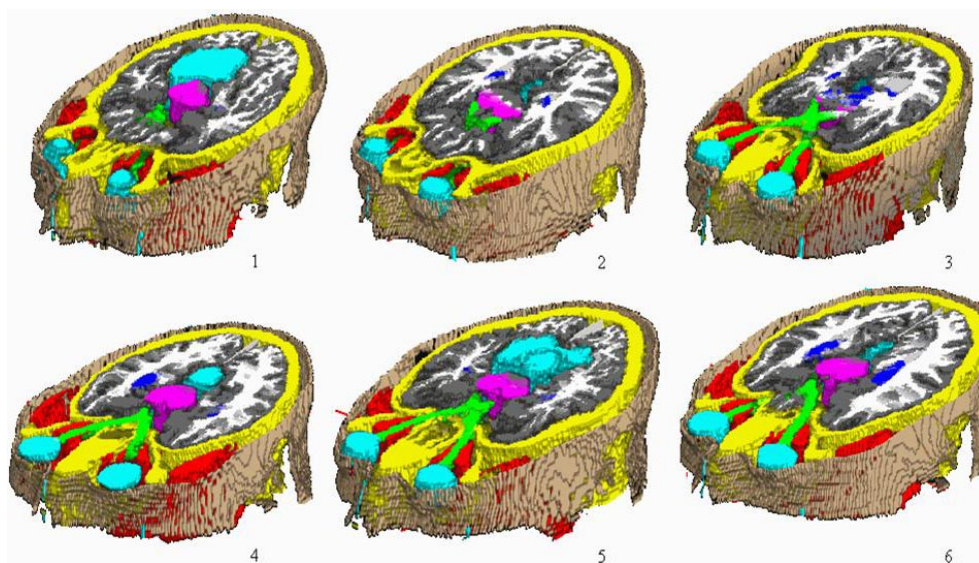


FIG. B.3 – Result of the AD segmentation on six patients, axial slice of a 3-D view. Segmented structures are the same as those of the atlas (Figure B.1). AD parameters have been optimized on a set of 20 patients with brain lesions.

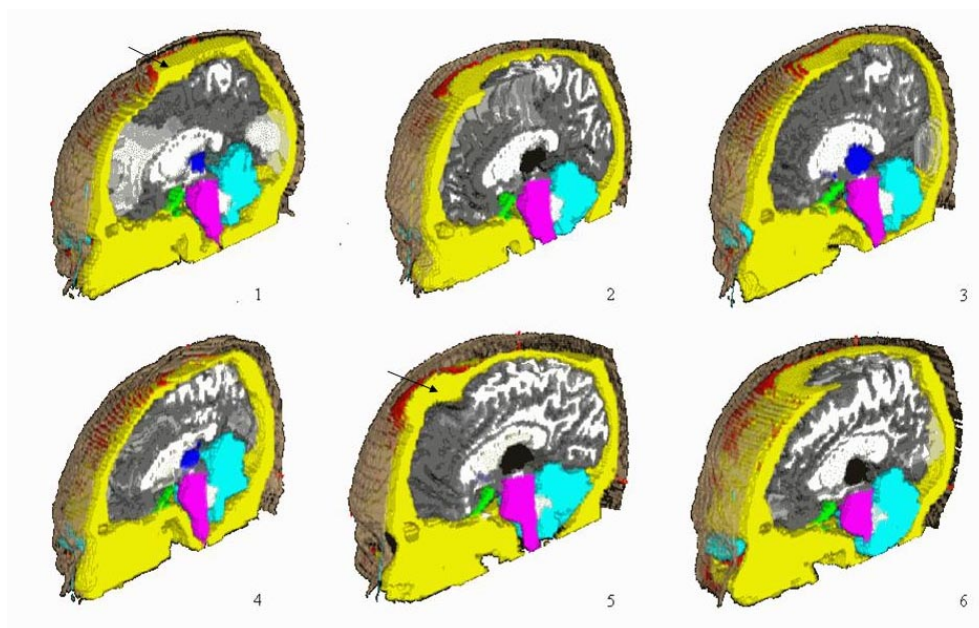


FIG. B.4 – Result of the AD segmentation on six patients, sagittal view, In patient 1, the skull is deformed by a side effect. The (wrong) deformation of the skull induced by the tumor (arrow) can be seen in patient 5. Tumor deforms the skull and the cerebellum in patients 1 and 4 (arrows).

B.3 Results

B.3.1 Atlas deformation

The validation study of atlas-based segmentation in clinical context was conducted on six patients MRI out of 20, fully labeled by the AD, in order to do a comparison of segmentation of the brainstem between experts and AD. Results of patient MRI fully labeled by the AD are shown Figures B.3 and B.4.

Apart the inherent difficulty of registering a subject against an atlas, an additional problem is due to the tumour : indeed, we have to register an image with a tumour (the patient) with an image without (the atlas). It comes out that a "normal" structure of the atlas has to deform itself to "fill" the tumour : it thus replace the tumour in the AD labeled MRI (see Figure B.4, patient 5). The total duration of the AD to get a fully labeled MRI was 20 minutes on a 1 GHz dual processor PC .

B.3.2 Volume of the brainstem

For each patient, the maximal, minimal and median volumes of the expert segmented brainstem have been computed. The inter-observer variability is important : brainstem volume varies between 16.70 cm³ and 41.26 cm³ across our patients. For the same patient, inter-observers volume ranges from 48% to 70%. Median volume varies from 19.47 cm³ to 27.66 cm³ (see Table B.3 for the results). Volume of the brainstem calculated by AD using the matching methods varies from 17.75 cm³ to 24.54 cm³ (See Figure B.5).

B.3.3 Position of the brainstem

To characterize the performance of image segmentation is a persistent challenge and the position of the brainstem is as important a descriptor as its volume to this end. To investigate position variation, we compute a probability image of the brainstem outline from expert segmentations. In this image, the voxel intensity of each brainstem voxel represents the probability for this voxel to belong to the brainstem. The lowest probability is in regions where the expert segmentation is most difficult. From this image, we compute the maximal and minimal volume. The structure of maximal volume drawn by the experts is defined by the set of all voxels belonging to the structure for one or more experts : it represents the set of voxels that at least one expert considered belonging to the brainstem. The structure of minimal volume drawn by experts is defined by the set of all voxels belonging to the structure for all experts, it represent voxels for which all experts consider that they belong to the brainstem.

These volumes can be used to reflect the position of the AD segmentation of the brainstem, (see Figure B.6 for a sagittal view and B.7 for a rear view). Quantitative measures of quality, i.e. sensitivity and specificity as described above, can also be calculated and compared to those of experts. Warfield proposed an EM [69] algorithm to compute a probabilistic estimate of the "ground truth" segmentation from a group of expert segmentations, and a simultaneous measure of the quality of each expert. It provided a direct comparison of expert and algorithm performance by estimating the sensitivity and specificity of the AD segmentation with respect to the "ground truth" derived from experts' segmentations.

B.3.4 Sensitivity and specificity

The sensitivity and specificity of experts and AD computed with respect to the "ground truth" derived from experts segmentation were computed. Respectively for sensitivity and specificity, me-

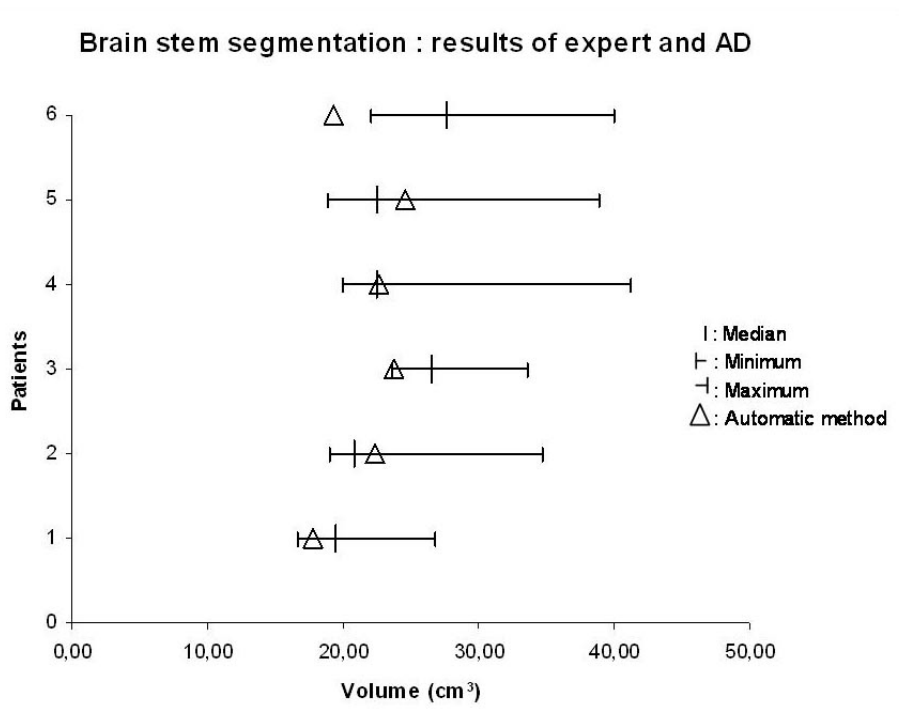


FIG. B.5 – Brainstem segmentation : results of experts and AD. For the 6 patients the maximum, the minimum, and the median volumes of the brainstem according to experts segmentation are plotted. The volume of the brainstem given by the automatic delineation (AD) is also shown. In all cases but one, the volume of the AD is within the range of expert segmentation.

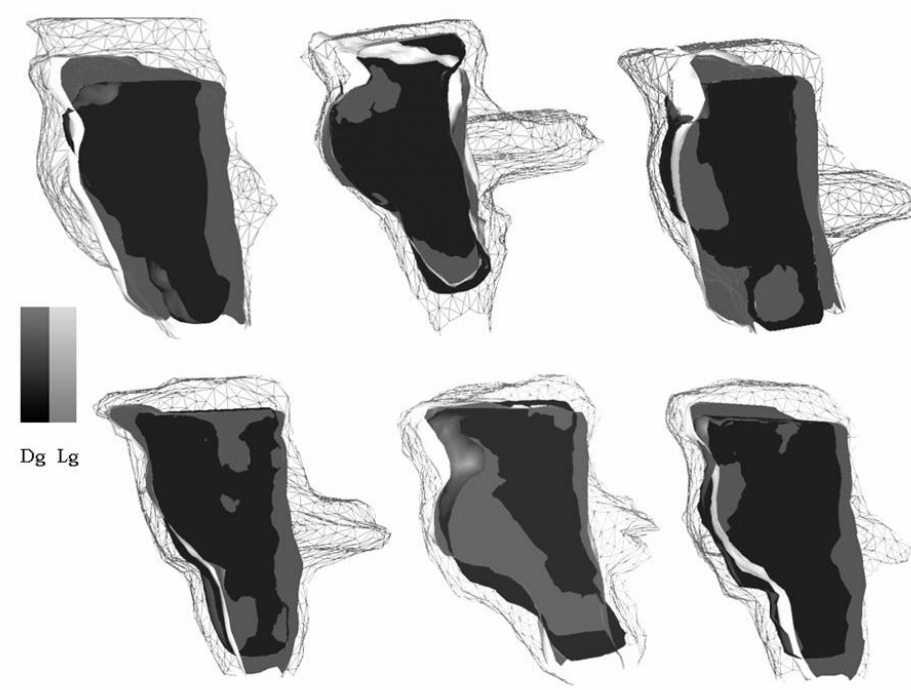


FIG. B.6 – Surface rendered sagittal view of brainstem for the six patients of the study. The maximal volume segmented by experts is wireframe, AD segmentation is in light gray and minimal volume segmented by experts is in dark gray. In most cases, the volume of the AD is between the minimal and the maximal volumes segmented by experts. White color is produced by lighting effects in surface rendering.

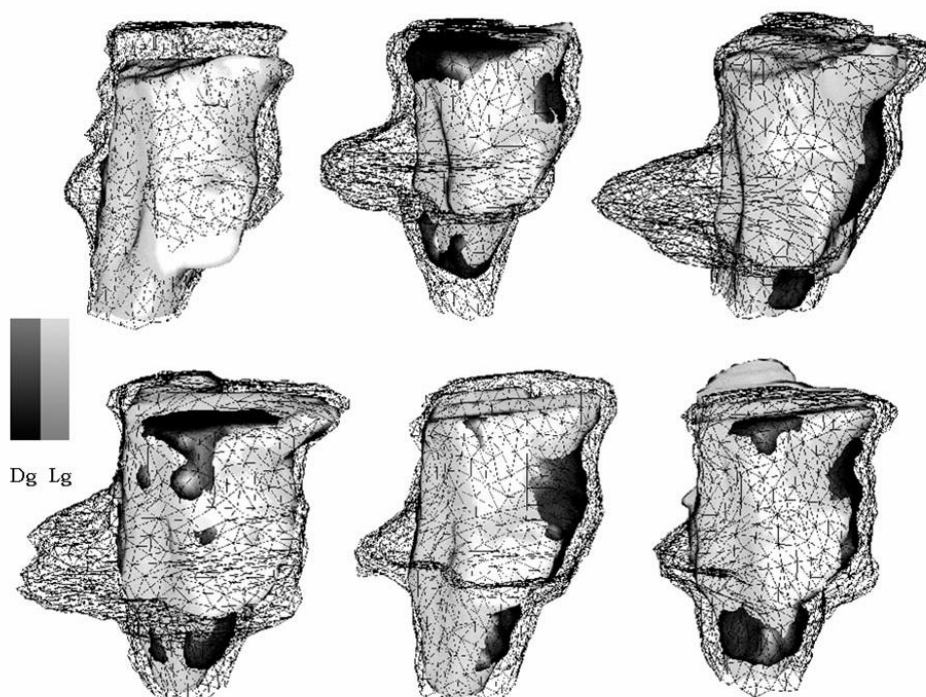


FIG. B.7 – Surface rendered right rear-superior view of brainstem for the six patients. The maximal volume segmented by experts is wireframe, AD segmentation is in light gray and minimal volume segmented by experts is in dark gray. In most cases, the volume of the AD is between the minimal and the maximal volumes segmented by experts. White color is produced by lighting effects in surface rendering.

dians of experts range from 0.75 to 0.98 and from 0.85 to 0.99. Medians of AD are respectively 0.77 and 0.97 (see Tables B.4 and B.5). Mean of experts' range respectively from 0.78 to 0.97 and from 0.86 to 0.99. Mean of AD are respectively 0.76 and 0.97. To be more comprehensive, these performances have been represented for each patient, we plot the sensitivity and specificity of each expert and AD (See Figure B.8). As the relevant statistical concept is similar to Receiver Operating Chanel, we calculate best-fit A_z curves for ours experts and for the AD (See Figure B.9).

B.4 Discussion

A variety of automatic techniques for the segmentation of the OAR has been proposed in the literature [90, 234, 293, 161, 194, 230, 272, 64, 15, 247]. Some approaches require an observer to guide the segmentation of structures.

It should be highlighted that all the image processing steps of the AD are fully automatic to ensure reproducibility of the results. This useful property yields an operator-independent, thus perfectly reproducible, structure (as OAR) segmentation system. Rigid and non-rigid matching use an iconic method [34] which does not require fiducial markers. Furthermore, the user is not required to identify common structures on the two image sets. The final model carries out a segmentation of different brain structures which are clearly identified by different gray levels.

B.4.1 Expert and AD brainstem volume

Delineation of the OAR is a critical step during the CRT procedure. In addition, they must be interpreted cautiously in the light of the observed topological differences, since delineation of structures of interest (gross tumor volume and high-risk organs) varies considerably from one physician to another [297, 103, 8]. In this study, standard deviation of brainstem volume varies from 1.86 up to 5.26. The inter-observer variability is important, which illustrates that small surface variation may produce high volume variation. Another cause source of volume variation is the limits of a structure in the image, for example, the superior limit for the brainstem is difficult to clearly identify in the MRI. The problems of limits cannot even be solved with anatomical definition of a structure, as the posterior limits of the brainstem in front of the fourth ventricle is made with the inferior, middle and superior cerebellum pedoncle. Anatomically, the middle cerebellum pedoncle forms a part of the brainstem and a part of the cerebellum, so the boundary between brainstem and cerebellum is in the middle cerebellum pedoncle. As the middle cerebral pedoncle is a continuous structure that goes from the brainstem to the cerebellum, the limit cannot be uniquely defined even for experts. This is illustrated by Figure B.6 and B.7, where middle cerebellum pedoncle appears in wireframe reflecting the variations of expert segmentations.

The comparison between experts and AD results show that the brainstem volume lies in five cases between the variations of the experts. In one case (Pat_6) the AD results is less important than the minimal volume of experts. In this case, the AD stops the reconstruction in the pyramid which is the lower part of the brainstem (Figure B.5 : Pat_6) whereas minimal volume drawn by expert include the entire pyramid. The vicinity of the tumor near the brain stem can explain this problem. The AD segmentation is reproducible (no intra-expert variability) and it depends on image resolution [223].

B.4.2 Brainstem position

This technique is useful in the brain representation because the data-processing reconstruction of brain will allow an accurate localization of the structures. This is particularly important in CRT




FIG. B.8 – Results of expert and automatic delineation. Sensitivity and specificity have been plotted for each patient and for each expert, crosses represent experts sensitivity and specificity, circles represent AD sensitivity and specificity. In only two cases, AD have a lower sensitivity than expert segmentation; in the other four cases, AD sensitivity is within expert variation. In all cases AD specificity is between expert variation.

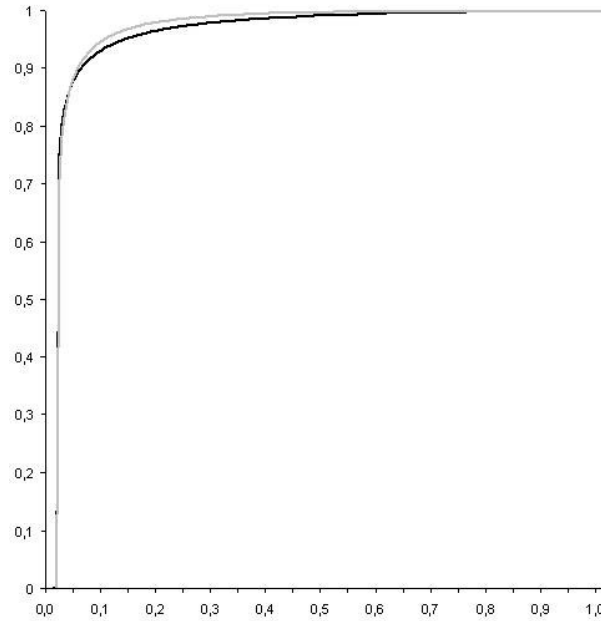


FIG. B.9 – ROC-like curves of experts and automatic delineation for all experts and all patients.

since one tries to reduce the distal safety margins to protect healthy brain structures. This reduction of margin is very important for pediatric oncology [113, 112]. The fully automatic segmentation and labeling of patient brains is useful to save time for drawing a more accurate "GTV". It allows an automatic dose/volume histogram distribution. Figure B.6 shows that the brainstem segmented with the AD most often remains within the maximal volume segmented by experts. The main variation between the two volumes is in front of middle cerebellum peduncle, which can be explained by the expert variation as, in the atlas, the segmentation is a straight line across this structure (Figure B.1, right axial view). In Figure B.5, the AD volume appears closer to the minimal volume, and respects the deformation in regard to the pons.

The sensitivity, which is defined as the True positive (TP) divided by the sum of TP and False negative (FN), is maximal if FN is zero. This is the case if a delineation larger than the "ground truth" is made. The AD sensitivity, which represents the probability for a voxel segmented as belonging to the brainstem by the AD to be a TP, is not very high, showing delineation very close to the "ground truth". The AD specificity, which represents the probability for a voxel to belong to the brainstem, is high. The specificity, which is defined as the True negative (TN) divided by the sum of TN and False positive (FP), is maximal if FP is zero. FP is the number of voxels segmented as belonging to the brainstem by the AD and not classified as brainstem by the experts. This must be reported to the high number of TN in the image, a mask was used to minimize this. The mask was made by a dilatation of the maximal brainstem segmentation issued from all expert segmentation.

Figure B.4, patient 5, illustrates the wrong estimation of the brain structure near the lesion, and in respect of the size and the position of the tumor. The problem is that the AD tries to deform normal tissues, which have the same intensities as the tumor to fill this volume. A rough segmentation or a manual segmentation of the tumor can be automatically included in the atlas to avoid this deformation of normal tissues [63]. Another way to improve the AD could be to use different laws of deformation for the different brain structures.

	PAT_1	PAT_2	PAT_3	PAT_4	PAT_5	PAT_6
exp_1	19.47	20.03	25.29	25.65	21.99	28.92
exp_2	19.36	20.83	23.59	22.25	22.25	22.09
exp_3	20.15	28.27	26.47	22.47	22.56	22.77
exp_4	26.76	34.66	33.64	41.26	38.93	39.94
exp_5	24.89	25.58	29.05	29.22	27.92	27.66
exp_6	16.72	19.02	27.30	19.97	18.91	27.97
exp_7	16.70	19.52	24.54	22.57	22.79	24.35
AD	17.75	22.40	23.74	22.69	24.54	19.28
mean	20.58	23.99	27.13	26.20	25.05	27.67
median	19.47	20.83	26.47	22.57	22.56	27.66
min	16.70	19.02	23.59	19.91	18.91	22.09
max	26.76	34.66	33.64	41.26	38.93	39.94
standard deviation	1.8610	3.6776	2.3222	5.2654	4.7786	4.3217

TAB. B.3 – Volume of brainstem in cm^3 segmented by seven experts (exp_n) on six patients and results with the automatic delineation (AD).

The results for the sensitivity and the specificity for AD and experts seems to be acceptable for four patients (patients 1, 2, 4, 5) and poor in patients 3 and 6. In these two cases, the tumor is near the brainstem and this vicinity could explain these poor results. This could be correct by introducing the tumor volume in the atlas.

B.5 Conclusion

This validation study of atlas-based segmentation in clinical context shows that fully automated software is useful in radiotherapy. Results demonstrate that the method is repeatable and leads to reproducible segmentation and labeling. The AD use for the automatic segmentation and labeling suggest that this method provides a good trade-off between accuracy and robustness. A comprehensive validation of the AD has been conducted on a series of six patients MRI to study the performance of atlas-based segmentation in a clinical context. Volume, position, sensitivity and specificity can be compared to experts' segmentation.

For sensitivity, medians of experts range from 0.75 to 0.98 and means range from 0.78 to 0.97, for the AD median is 0.77 and mean is 0.76.

For specificity, medians of experts range from 0.85 to 0.99 and means range from and from 0.86 to 0.99, for the AD, median is 0.97 and mean is 0.97

Further work is needed to avoid normal tissue deformation near tumors. These results can be improved by enriching the atlas with additional information about tumor and/or by using different laws of deformation for the different structures.

These qualitative results suggest that this approach can be used for automatic segmentation of other organs as neck, thorax, abdomen, pelvis and limbs.

	Expert 1	Expert 2	Expert 3	Expert 4	Expert 5	Expert 6	Expert 7	Automatic
pat_1	0.85	0.83	0.86	0.99	0.92	0.73	0.74	0.75
pat_2	0.82	0.84	0.95	0.98	0.91	0.76	0.80	0.81
pat_3	0.84	0.86	0.95	0.98	0.97	0.91	0.86	0.76
pat_4	0.92	0.83	0.76	0.96	0.98	0.73	0.85	0.78
pat_5	0.87	0.54	0.81	1.00	0.98	0.73	0.86	0.83
pat_6	0.91	0.75	0.77	0.93	0.87	0.98	0.82	0.64
mean	0.87	0.78	0.83	0.97	0.94	0.79	0.82	0.76
median	0.86	0.83	0.82	0.98	0.94	0.75	0.83	0.77

TAB. B.4 – Sensitivity of experts and AD segmentation for the brainstem.

	Expert 1	Expert 2	Expert 3	Expert 4	Expert 5	Expert 6	Expert 7	Automatic
pat_1	0.99	0.98	0.98	0.91	0.92	0.99	0.99	0.98
pat_2	1.00	0.99	0.93	0.85	0.95	0.99	1.00	0.96
pat_3	0.96	1.00	0.94	0.89	0.96	0.96	0.98	0.95
pat_4	0.98	0.99	0.97	0.81	0.96	0.99	1.00	0.97
pat_5	1.00	0.90	0.97	0.83	0.96	0.99	0.99	0.95
pat_6	0.97	1.00	0.99	0.84	0.97	0.97	0.99	0.99
mean	0.98	0.98	0.96	0.86	0.95	0.98	0.99	0.97
median	0.98	0.99	0.97	0.85	0.96	0.99	0.99	0.97

TAB. B.5 – Specificity of experts and AD segmentation for the brainstem.

Chapitre C

Numerical simulation of glioblastoma and comparison to a patient

C.1 Introduction

Since the Eighties, the incidence of the primitive and secondary tumors of the central nervous system increase among all the categories of age, whereas mortality decreases for people of age lower than 65 years [159].

The majority of the primitives tumors of the central nervous system are from glial, astrocytic or oligodendroglial origin. The treatment of these tumors may need surgery, radiotherapy, or chemotherapy and the current treatment of the cerebral tumors of high level is still disappointing. Anaplastic astrocytoma and glioblastoma multiforma (GBM) represent the most aggressive tumors and, in spite of various research treatment protocols, global survival is about one year. The overall survival is similar in the different treatments and is quite similar to the results of other series that used radiotherapy alone [181].

The role of chemotherapy in auxiliary treatment, and in the treatment of the recurrence, remains discussed : the additional benefit varies among the published series in the literature and seems to be low [300, 89]. Patients with high-grade astrocytomas have also been treated with high-dose irradiation protocols using 3D treatment planning and conformal radiotherapy [158]. These high-dose conformal radiotherapy protocols did not improve survival in the disease, but did change the pattern of failure [187] since less local failures are observed.

A better understanding of the diffusion of tumoral cells in brain tissue may help to interpret these results. This can be achieved by the numerical simulation of both the tumor growth and tumoral cell diffusion. Moreover, the adaptation of such a simulation to individual data (*i.e.* patient data) may provide individualized simulations.

To our knowledge, the existing models of GBM growth simulation in the literature use either specific models derived from Gompertz [259, 270, 67] or biomechanical models [153]. A more complicated model simulates both the tumoral growth and diffusion [271, 306]. Computer simulation of tumor growth will allow quantitative and qualitative comparison with histological reality, which can provide additional information concerning the tumoral functions.

In this paper, we were interested by simulation of GBM growth, which can be represented by two components, a mechanical component with mass effect on the other brain structures, and an invasive component that infiltrates brain structures. The first component is incorporated in the model by using different biomechanical parameters for the different cerebral structures (skull, falx, ventricles, gray and white matter), while the second one uses white matter fibers direction (estimated by

diffusion tensor imaging [232]). Most tumors present at least one of these two components.

C.1.1 Tumor growth

Tumor growth results from tumor cell division. After each cell cycle time, the cell population doubles. After C cycles, the number of cells will be multiplied by 2^C exponential C . This will be true if each cell stay in the cycle and if there is not cellular loss. Nevertheless, during the tumoral growth, blood flow decreases, and oxygen and nutriments begin to miss, causing cellular death by necrosis or apoptosis.

Tumor growth results from an imbalance between cell birth and cell death. Moreover, the malignant tumors consist of different cellular clones having each one different properties and behaviors [136]. Tumoral growth is more often unforeseeable or anarchistic. It is difficult to imagine that all the tumors conform to simple rules. Below, several models of tumoral growth are described.

C.1.2 Models of tumoral growth

C.1.2.1 Exponential

Exponential growth is the simplest model, and can be formalized by $N(t) = N(0)e^{kt}$. It describes the population density $N(t)$ at any time in terms of the initial population density $N(0)$ at time $t = 0$ and the growth rate constant k . This function describes small tumor for a short time, and it seems that results may more accurately describe averages of human tumor growth and growth of multipassaged experimental tumors, than individual tumor [216].

C.1.2.2 Gompertz

The exponential growth cannot continue indefinitely since it is unlimited. Beyond a certain size the exponential growth slows down gradually and can approach an asymptotic limit of Malthusian. The growth, which is exponential initially, is later limited to an asymptotic level and is called the growth of Gompertz. Tumors develop, according to the mode of Gompertzien, with a doubling time increasing with the tumoral growth. Even in this situation where the growth rate is not constant, the concept of doubling time is still used.

C.1.2.3 Cellular Automata

Above approaches describe the evolution of a population of tumoral cells. To the opposite, an automaton approach modelizes each individual cell, together with his history (divisions, etc.) by a dedicated software.

The evolution of the population results then from the evolutions of all initial cells. The result of the simulation shows the tumoral growth. Cellular automata are used to simulate the early growth of the tumors and to investigate the roles of the density of fabric of vascular center and metabolism. Models incorporate the normal cells, the tumoral cells, the necrotic space (or vacuum), and the microvessels.

The cells and the microvessel affect the extracellular concentrations which, in turn, affect the evolution of the automata [203]. Other models were carried out, taking into account the development of the social behavior, expressed in the co-operative cellular movement [33]. The approach by 3D cellular automata [138] was also proposed, some of them being able to simulate Gompertz curves [137].

It is then necessary to consider the emergence of a clone, characterized by different property and behavior. However, since each transferred cell generates little offspring, little of this new population survives more than one short time. The probability of a clone to occurred (without therapeutic) is a sigmoid function of the cellular rate of division [136]. Cellular automaton approaches enable to simulate the cellular generation of clone [137]. Some cellular automata are already available on the Internet [125].

C.1.2.4 Angiogenesis amortissement

The formation of the blood vessels is a process by which new capillaries are formed in response to the chemical stimuli provided outside. The capillaries develop, leading to the beginning of migration of endothelial cells which organize a connected structure [41]. The discrete model of Anderson [177] described the formation of a capillary by the intermediary of the migrating and proliferative answers of endothelial cells to the external chemical stimuli (e.g. tumor angiogenic factors) provided by a close tumor.

The results accentuate the important roles clearly played by the structure and the morphology of the capillaries network, which is, alternatively, related to the size and the geometry of the close tumor. Some models studies and incorporates the part played by cellular traction during the migration of cells and the viscoelastic effects corresponding of the extracellular matrix [125].

Compared to previous works in the tumor growth modeling domain, this approach includes several improvement :

- the use of diffusion tensor imaging to take into account the anisotropic diffusion process in white fibers,
- the use of the GTV as initialisation and not a punctual source,
- a new coupling equation between mechanical and diffusion equations,
- a comparison of the simulation with a real evolution image.

C.2 Material and method

C.2.1 Patient

Standard imaging protocol for brain tumor radiotherapy have been used for this study, the patient performs his MRI acquisitions with an head coil. Three sequences, T1, T2, and T1 with gadolinium injection were performed. These MRI have been acquired in the standard follow-up after the treatment (surgical resection and radiotherapy) of a diagnosed tumor. In our first images, 6 month after the treatment, a local recurrence has been observed. Since no clinical symptoms have been reported, the patient did not receive any specific treatment. In our second images, 6 month after, the tumor progression can be observed.

C.2.2 Flowchart

The objective of this work is to simulate the growth of a virtual glioma (VG). To assess our model, we compare the simulated virtual glioma (VG) growth (initialized with patient's data) with the true growth observed in patient's images. Since the VG growth is performed for a virtual patient represented by a digital anatomical atlas, where the different structures are already delineated, we need to register this atlas against the patient image, so that data from the patient images can be reported into the virtual patient. Our method consists then in the following steps.

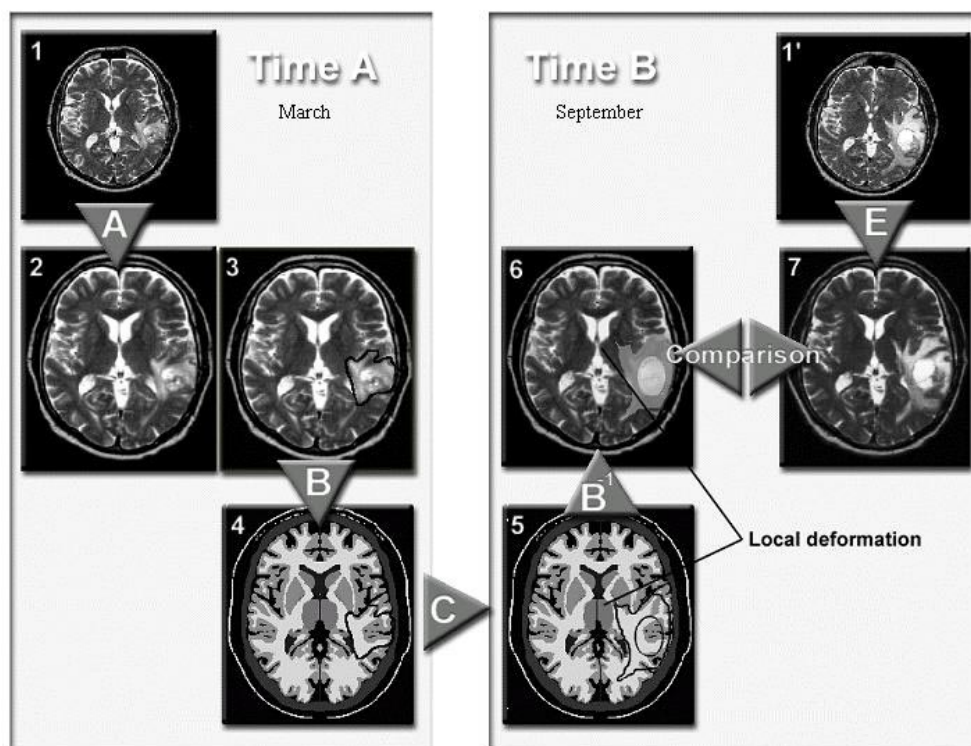


FIG. C.1 – Flowchart of the method. The patient first MRI (1) transformed using an automatic rigid matching (A) with the atlas (4) to get the MRI of the patient in the atlas geometry (2). The segmentation of the tumor is made in this image (3) and is reported (B) to the atlas (4). Then the tumor grows (C) in the atlas and makes local deformations (5) and invasion. Next we report the deformation and the new tumor in the patient MRI matched in the model geometry (6) with (B-1). Comparison can be made between the patient second MRI (1') matched in the atlas geometry and (7).

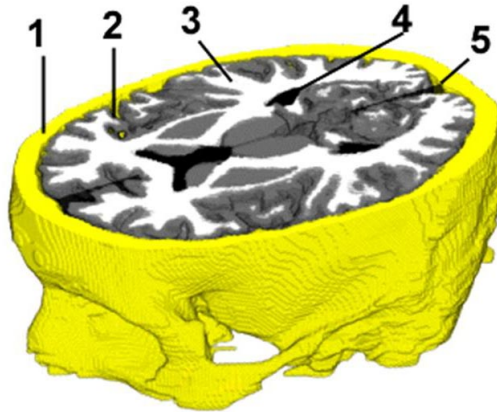


FIG. C.2 – The brain atlas was used to generate a tetrahedral mesh for different brain structures. 1-the skull, 2-gray matter, 3- white matter, 4- ventricles, and 5-falx.

1. The first patient MRI is matched with the atlas to get the transformation to align the two images, so that the MRI of the patient can be resampled in the atlas geometry. Additionally, the tumor is delineated in this resampled patient MR image.
2. The tumor segmentation is reported in the atlas and represents the initial VG.
3. The VG growth is simulated : it grows into the atlas, invade and deforms its different structures.
4. After simulation, the frontiers of the VG as well as the computed deformations are reported on the resampled first patient MRI. This generates a simulated patient MRI after tumor growth.
5. The second patient MRI is also matched with the atlas to generate a resampled image which can be directly compared with the above simulated patient MRI (See Fig. C.1).

C.2.3 Tumor segmentation

To develop an individualized model of tumor growth, the delineation of the tumor in the patient image is mandatory. This was conducted manually by the physician in the patient MR image. The tumor volume is defined as the area of contrast enhancement observed on the MRI. It is subdivided in two parts, the Gross Tumor Volume 1 (GTV1) delineated in T1-weighted injected MRI and the Gross Tumor Volume 2 (GTV2) delineated in T2-weighted MRI, as proposed by some protocols for radiotherapy treatment. The GTV2 take into account the risk of presence of isolated malignant cells in the edema surrounding the tumor since the T2-weighted MR image shows the contrast enhancement in the edema.

C.2.4 Atlas

Practically, our atlas consists of a couple of two images, the one being an MR image, while the other being an image of labels where each color corresponds to an identified structure. We chose to use an artificial MRI, generated by the « brainweb » [50] software. To minimize partial volume effects when matching, a high definition MRI with smaller voxels than patient MRI was used.

An expert carried out the contours of each cerebral structure of interest in this artificial MR image. Since our primary goal is the tumor growth, we focused on structures of interest for this

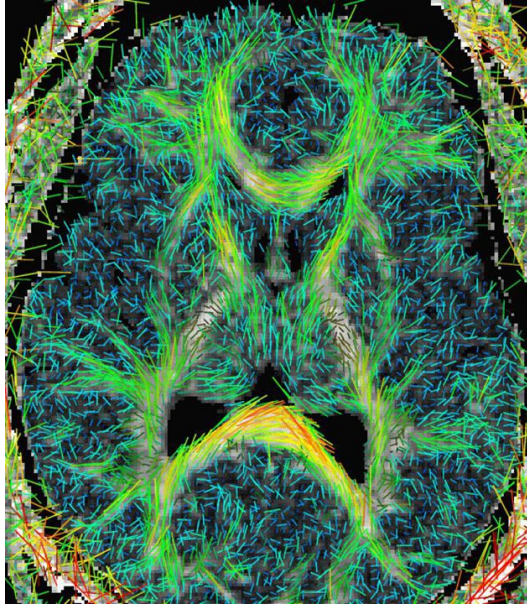


FIG. C.3 – Diffusion tensor image. This image represents the estimated direction of white fibers. This direction is used for the direction of tumor progression in the white matter tumor.

application. They are represented by particular behavior structures : skull, ventricular system, brain (gray matter, including basal ganglia, and white matter) and falx (See Fig. C.2) according to anatomical data's of the atlas of Jean Talairach [266]. After delineation, these structures are transformed into tetrahedral meshes where we will simulate the tumor growth : the diffusion of tumoral cells coupled with the tumor mechanical interactions with the structures.

Moreover, GBM is a tumor of glial origin and growth preferentially in white fibers direction [211]. To incorporate this in our modelization, so that both the direction and speed of progression of the tumor can be better estimated, data from diffusion tensor imaging (DTI) was introduced in white matter. This DTI describes the anisotropic diffusion of water molecules brain tissues (see Fig. C.3) and then gives an estimation of white fibers direction.

C.2.5 Mathematical model

Previous publications of glioma modeling isolate two key characteristics : a proliferation component and a diffusion component [269, 260]. In our model, the proliferation component add new matter which have a mechanical mass effect in the brain and push back the brain structures in respect with their elasticity, while the diffusion component invades adjacent structures and is responsible of the infiltration in white and gray matter. The interaction of these two components defines the VG growth.

This modeling corresponds to our tumor partition in two volumes, GTV1 and GTV2. GTV1 is more associated to the proliferation component than the diffusion component. It is responsible for the mechanical mass effect on the brain. By adding new cells, it pushes away its surrounding structures. GTV2 is more associated to the diffusion component. It invades adjacent structures and is responsible for the infiltration of white and gray matter. This component expands faster than the GTV1 but shows a smaller mass effect than the proliferation component.

The model we propose will then be used to estimate two quantities : the geometrical displacement of each physical (*i.e.* the deformations) structures and the tumoral cell density. The mathematical equations that governed our model and linked these quantities are now described in the following.

C.2.5.1 Mechanical model

We use the classical linear elasticity theory to describe the behavior of the brain parenchyma. Thus in every points of the brain, the stress is related to the strain by :

$$\sigma = k\varepsilon \quad (\text{C.1})$$

where σ is the stress tensor, k defines the elasticity of the brain, and ε is the linearized Lagrange strain tensor defined by

$$\varepsilon = \frac{1}{2} (\nabla X + \nabla X^t) \quad (\text{C.2})$$

where X and ∇ denote respectively the displacement of the considered point and the gradient operator. Then the mechanical equilibrium relation can be written :

$$\text{div}\sigma + F_e = 0 \quad (\text{C.3})$$

where F_e is the external forces on the brain.

Since the different brain structures do not react the same way to GBM growth, we incorporate different mechanical characteristics for the different structures. The atlas was enriched with particular parameters of elasticity for ventricles, white and gray matter, skull and falx (See table C.1 for the different values) in order to obtain a mechanical model of the brain.

C.2.5.2 Diffusion model

We use the diffusion equation proposed by Murray in 1989 :

$$\underbrace{\frac{\partial c}{\partial t}}_{\substack{\text{Tumor rate} \\ \text{evolution}}} = \underbrace{\text{div}(D\nabla c)}_{\substack{\text{Diffusion} \\ \text{factor}}} + \underbrace{\rho c}_{\substack{\text{Source} \\ \text{factor}}} \quad (\text{C.4})$$

Where c and D denote respectively the normalized tumoral cell density and the diffusion tensor defining the mobility of the glioma cells. The source factor, ρc , reflects the aggressiveness of the tumor. As our model has particular parameters of elasticity for ventricles, white and gray matter, skull and falx, we add different diffusion for these structures.

C.2.5.3 Mechanical and diffusion relation

We propose to model the mechanical interaction of the tumor with the invaded tissue by an external force F_e linearly related to the gradient of tumoral cells density :

$$F_e = -\alpha\nabla c \quad (\text{C.5})$$

Thus the tumor also acts as an internal mechanical pressure correlated with the tissue tumor density.

Structures	Elasticity (mechanical)	Diffusion
Ventricles	0	0
White matter	1000 Pa	MRI diffusion tensor
Gray matter	1000 Pa	1/10 of max of MRI diffusion tensor
Skull	infinite	0
Falx cerebri	100 000 Pa	0

TAB. C.1 – Parameters of the brain model.

C.2.6 Practical issues

C.2.6.1 Model initialization

Our model needs to be initialized with GTV1 and GTV2 initial contours. From these contours, it will predict the GTV1 and GTV2 contours in the future, together with structures deformations and tumoral cell density.

For educational purposes, any initialization can be provided. It is also interesting to simulate individualized growths. To that end, we co-align a real patient image, where both the GTV1 and GTV2 have been delineated, with the atlas image, so that the two contours are easily reported onto the atlas. By tuning the simulation duration, the growth can be estimated in the near future.

C.2.6.2 Numerical Issues

We use a linear tetrahedron element to discretize our computation domain, that is represented by a mesh with about 250,000 tetrahedra. Using finite element theory, equations (C.3), (C.4) and (C.5) can be transformed into linear systems with the deformations, X , and the tumoral cell density, c , as variables. These systems are then repeatedly solved for small time steps, until the growth duration to be simulated is reached. The parameters of our brain model are shown in table C.1.

C.3 Results

To assess our model, we will compare its results with a tumor growth observed in real images. To achieve that, the model initialization is based on a first image, where a recurrence can be observed, and the results are compared to a second image, acquired 6 month later, where the recurrence growth can be estimated. To enable comparison, the estimated deformations as well as the tumoral cell density are reported onto the first image, yielding a virtual image representing 6 month growth of our model.

In the following, we first present the results of the mechanical model, then the results of the diffusion model, and finally the results of the complete model.

C.3.1 Results of the mechanical model

Results of the mechanical model are shown in figure C.4 in a frontal plane, and in an axial plane in figure C.5. The result of the simulation of brain deformation must be compared with the real MRI 6 month later. The deformations simulated by the model are applied on the first MR image to simulate a virtual MR image (the diffusion results are not reported, thus the tumor shapes are not comparable between the virtual and the real MR images). The displacements of the different brain

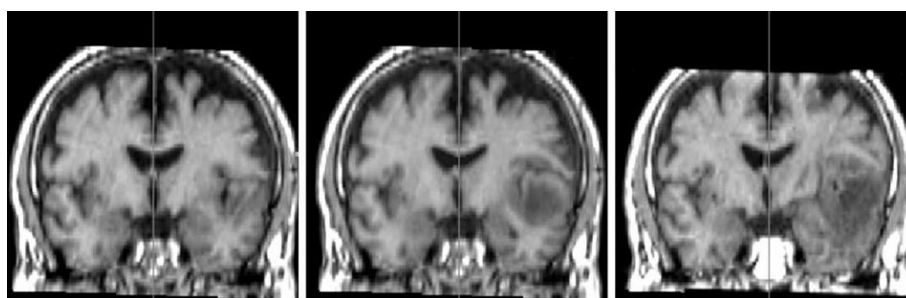

FIG. C.4 – Mechanical effect of tumor growth, frontal view. Left, original patient in March. Middle : simulated September MRI. Right : real patient MRI in September. The image shows only the effect of the tumor growth onto the other brain structures. See the deformation of the left ventricle. The image of the tumor is not taking into account the diffusion.

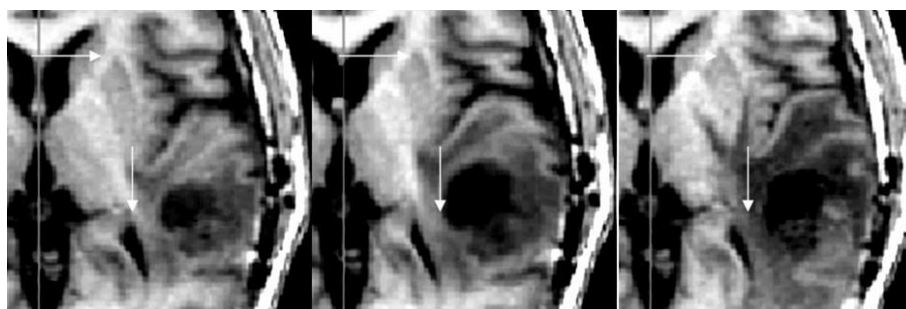


FIG. C.5 – Mechanical effect of tumor growth, axial view. Left, original patient in March. Middle : simulated September MRI. Right : real patient MRI in September. See the effect of the tumor growth onto globus pallidus (horizontal arrow), which have a vertical displacement that seems correctly simulated, and the affect on the thalamus (vertical arrow) that exhibits a horizontal displacement.

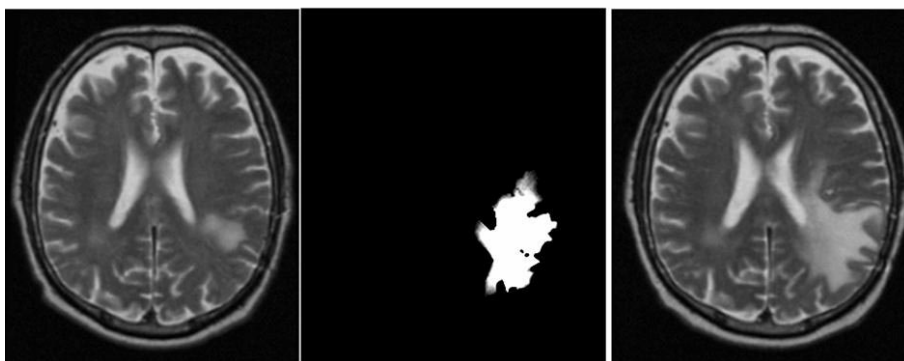


FIG. C.6 – Diffusion effect of tumoral growth, axial view. Left, original patient in March. Middle : simulated September MRI. Right : real patient MRI in September. See the effect of the tumor diffusion on contralateral hemisphere.

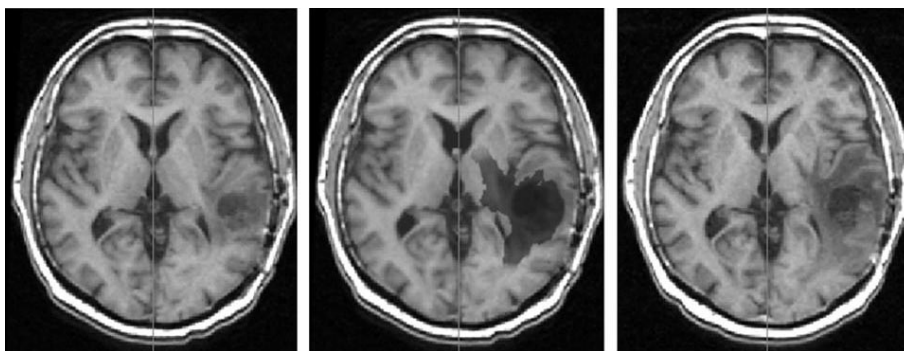


FIG. C.7 – Left, original patient in March. Middle : simulated September MRI. Right : real patient MRI in September. See the effect of the tumor diffusion onto globus pallidus, which have a vertical displacement that seems correctly simulated, and the affect on the thalamus that exhibits a horizontal displacement.

structures observed in this virtual image are in good agreement with the deformations observed in the real 6 month later MR image.

Deformation of the left ventricle can be seen in the two figures (C.4 and C.5), while the deformation of sulci and the tumor mass effect can be mostly appreciated in figure C.5.

C.3.2 Result of the diffusion model

The result of the diffusion model is shown in figure C.6. There is no deformation of brain structures in this Figure, but only the progression of the tumor's diffusion. This result must be compared with the real MRI 6 month later. The introduction of the white fibers direction allows a simulation of the VG in good agreement with the one observed in the patient image.

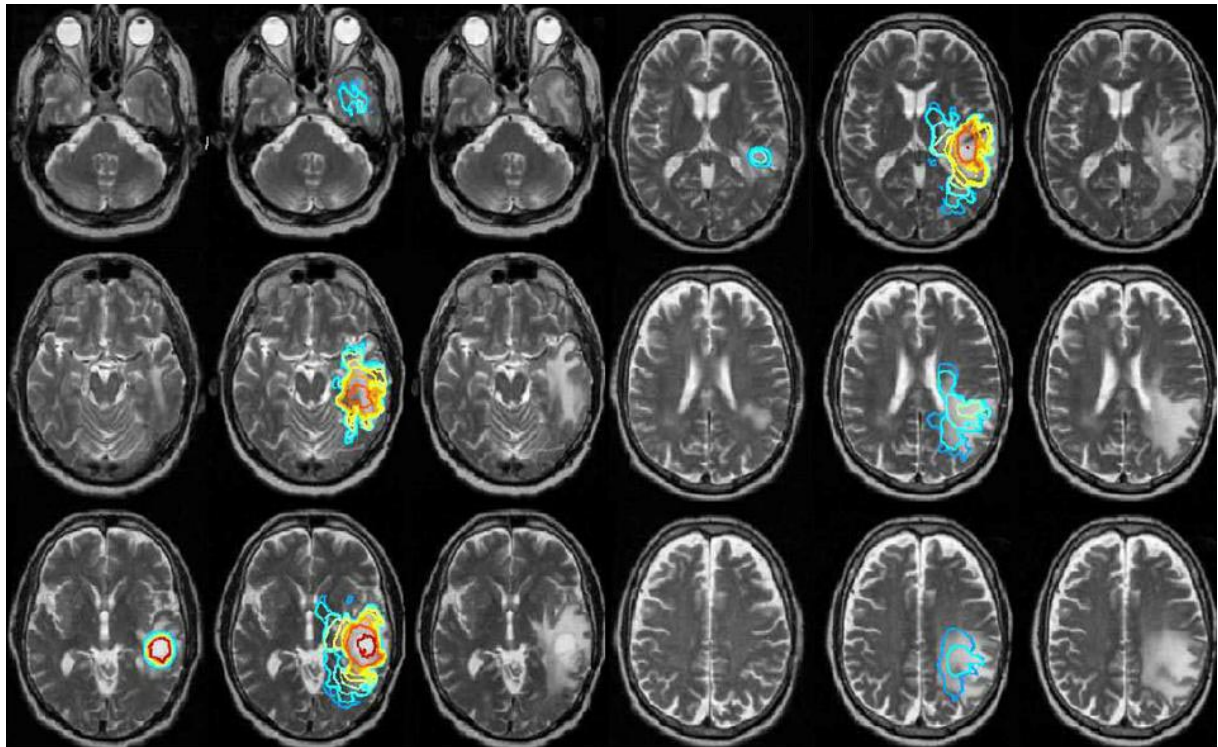


FIG. C.8 – Mechanical effect and diffusion of tumoral growth. Left, patient MRI in March. Middle : simulated September invasion. Right : patient MRI in September. See the correct simulation of tumor growth in white matter, in white fiber direction. See the correct prediction more than 2 centimeters from the GTV1.

C.3.3 Mechanical and diffusion models results

Definitive results, adding the mechanical component and the diffusion component, are shown in Figure C.7. Figure C.8 shows complete results with different isolevels of diffusion of the simulation in the real T2 MRI made 6 month later.

C.4 Discussion

The simulated image shows a good agreement with the real image acquired 6 month later, that can be considered as ground truth. However, our model still have some imperfections. For example, the modification of fibers structure composing the white matter in the neighborhood of the tumor can have an effect on the diffusion component. To our knowledge, the process governing this modification is not well understood, and its modeling is still challenging.

The interest to carry out a simulation of the tumoral growth is multiple. It may be helpful to classify tumors with respect to their aggressiveness that can be estimated with the hidden parameters (the ρ of the source factor ρc) : given two images, these hidden parameters can be estimated as the ones resulting in the most realistic and similar simulation. It could also help to define focal treatments (surgery or radiotherapy) by better defining the invasion margins using the tumoral cell density estimation. Last but not least, it may also serves educational purposes.

C.4.1 The patient tumor rates of growth

The numerical model can be used to quantify the 3D invasion of GBM in a patient brain. This approach can be used to establish the rate of growth of a GBM. Since tumors can exhibit different rates of growth, their diffusion of some lesions can be more important than for others, due to a more important "aggressiveness". For these cases, this suggests that the diffusion component dominates the mechanical component, resulting in a fast GTV2 growth. The estimation of this aggressiveness could help guiding the therapeutic choice, since tumors with a weak rate of diffusion can benefit of the resection surgery [32]. Moreover, the simulation could help to predict the future symptoms that will be presented by the patient.

C.4.2 Radiotherapy margin

In radiotherapy treatments, the delineation of the Clinical Target Volume (CTV) have to take into account the risk of presence of isolated malignant cells in the edema surrounding the tumor or in the adjacent brain structures. These isolated malignant cells have not yet generated an edema and thus can not be seen in MRI T2. By estimating a tumoral cell density, our approach could help to define a risk of presence of isolated malignant cells, and thus help for the delineation of the CTV (see Fig. C.9).

Furthermore, the segmentation of the GTV1 and GTV2 is made on a MRI performed before treatment, it is possible that tumor still grows after the MRI and before the treatment. In this case, the VG would help to predict where the invasion would be at the time of the treatment.

When a patient with a GBM has been treated, the recurrence occurs one year later (in average). The image of radionecrosis, which is a radiotherapy complication, is similar to image of recurrence, but the law of growth is different. This approach can be used to simulate VG growth in order to help making the difference between radionecrosis and recurrence image.




FIG. C.9 – Diffusion effect of the tumoral growth. With a low threshold, simulating microscopical invasion, the tumor propagates in the controlateral hemisphere (left) and in front of the putamen (right).

C.4.3 Educational issues

This model was originally developed in order to investigate the development of brain tumors and to study multidimensional key features such as proliferation and invasion in the same time. This kind of tumor growth simulator could be of a great interest for learning the way of propagation of the GBM. The 3D vision of the tumor growth helps to understand the preference for white matter, and why the tumor did propagate into gray matter in some cases. This could lead to a better comprehension of tumoral growth.

Patients can present symptoms related to a damaged brain area although the tumor was absent of this area in the MRI. This can be explained by the microscopic invasion of these areas by the tumor that is not yet seen on MRI. In this case the computation of future development of the tumor in this area would help to understand the symptoms presented by the patient.

C.5 Conclusion

In spite of various research treatment protocols, global survival of high grade glioma (anaplastic astrocytoma and GBM) is low. Glial tumor can be represented by two components : a proliferative component with mass effect on other brain structures and an invasive component infiltrating brain structures. In this work, we were interested in simulating the growth of GBM by coupling these two components. This growth is simulated in a virtual image (an atlas), where the different structures of interest have been already delineated. By assigning different parameters to them (elasticity, etc.), a realistic biomechanical behavior can be achieved. The introduction of white fibers direction, by a DT image, also improve the realism of the diffusion component. Different tumoral aggressivenesses can also be simulated by tuning additional parameters (*i.e.* source factor).

To design individualized tumor growths, the model can be initialized with contours (GTV1 and GTV2) delineated on real images. This is also requested to assess our model with a real tumor evolution observed in two successive images. The model does not need specific imaging protocols, and routinely acquired images, as the ones used in this study, are sufficient for our purposes.

The number of conducted experiments have shown the robustness of the proposed approach. Moreover, the results of the simulation based on real data show a good agreement with the observed real tumor growth. As a side effect, it allows the estimation of hidden parameters (*e.g.* aggressiveness).

The applications of the model are numerous : estimation of the microscopic invasion for a better definition of margins (for surgery or radiotherapy purposes), estimation of the aggressiveness of tumors for classification purposes, education, etc.

The simulation of GBM is complex, associating mechanical and diffusion component. The individualization of the model can be improved by bringing more individual information : for instance, the patient DT image, or the tumoral rate of growth that could perhaps be estimated by other means. These two components are complementary, and can be tuned independently : this makes the model generic and should enable to simulate other tumor growths (lung, prostate, breast, bone, etc.).

The model has been testing on real data, leading realistic thus promising but still preliminary results. Indeed, a more complete validation is requested. Since it should include not only images, but also microscopic pathological information, and have to be conducted on a large number of patients, it will be a challenging task.

Chapitre D

Paramètres des commandes

Nous reproduisons ci-dessous les paramètres utilisés pour obtenir les résultats présentés pour les algorithmes baladin et pasha ainsi que pour l'application de transformation finale.

D.1 Paramétrage « pasha »

Le logiciel « pasha » permet de réaliser un recalage local, la transformation obtenue est donc un ensemble de vecteurs 3D (un vecteur 3D par voxel). Son utilisation est assez sensible, le principal problème étant le paramétrage des force de régularisation et de nombreux essais ont été nécessaires afin d'obtenir les paramètres ci-dessous. Dans la description ci-dessous, les images doivent avoir été recalées de manière globale initialement avec le logiciel « baladin ».

Description des principaux paramètres :

- On recale l'image `../atlas2.inr` sur l'image $\{t1\}$.
- La direction de recherche (`-dos` : direction of search) la plus efficace dans le cadre de notre travail est le « flux optique »
- Un champ de correction est appliqué (`-corr`) qui est préalablement filtré par une gaussienne (`-corrsigma`).
- Le nombre maximum d'itérations permettant un bon rapport rapidité/efficacité est de l'ordre de 25.
- Afin d'accélérer le temps de calcul, les voxels dont l'intensité est inférieure à 5 (air) ne sont pas pris en compte (`-seuil 5`).

Avec les paramètres ci-dessous, le recalage d'une image 256*256*60 prend approximativement (variable selon les images) cinq minutes sur un PC biprocesseur 1 GHz avec 1 Mo de Ram.

```
Pasha -im0  $\{t1\}$  -im1 ../atlas2.inr -res  $\{t2res\}$  -corr fraction -dos opticalFlow -itermax  
25 -iterfactor 2 -transfostigma 1.5 -corrsigma 5.0 -Esigma 8.0 -seuil 5 -localsigma 10  
-dossmooth gaussian -dossigma 2.0
```

D.2 Paramétrage « baladin »

Nous avons utilisé ce logiciel sur les différentes bases d'image et principalement sur la base « encéphale ». Bien que plus « robuste » d'utilisation, ce logiciel baladin nécessite un paramétrage fin afin d'obtenir le meilleur rapport rapidité/précision, il calcule, par une méthode mixte, géométrique et iconique, une transformation globale.

La description complète des paramètres pour recalage de la base « encéphale » est donnée ci-dessous :

- On recalc l'image *\$t1*. sur l'image *../atlas2.inr*
- On fait l'hypothèse d'une relation affine entre les intensités de l'atlas artificiel et de l'IRM du patient. En effet, les images ont été acquises sur la même IRM mais à des temps différents ce qui peut faire varier sa calibration.
- La mesure de similarité est le coefficient de corrélation dont la mesure est seuillée à 0.7
- La variance des blocs la plus élevée est de 0.7 et la valeur minimale de variance est de 0.3 ce qui permet d'éliminer les blocs aberrants.
- Le nombre de niveaux de la pyramide donnant le bon rapport rapidité/efficacité est de 3, en descendant jusqu'au niveau le plus fin (1 voxel).
- L'estimateur de la méthode de résolution est les moindres carrés tamisés.
- Le nombre d'itérations maximal est de 6 (il est en fait souvent inférieur, car l'algorithme converge avant)
- Afin d'accélérer le temps de calcul, les voxels dont l'intensité est inférieure à 10 (air) dans l'image de référence et dans l'image flottante ne sont pas pris en compte.

En utilisant ces paramètres, le logiciel recalc deux images de 256x256x60 généralement (variable selon les images) en moins d'une minute avec une précision inférieure au voxel (recalage intra-patient) sur notre base d'image.

```
baladin -ref ../atlas2.inr -flo $t1 -res ${t1res} -tran affi -ssi 0.7 -v% 0.7 -vs% 0.3 -pyn 3
-pys 1 -rms -es ltsw -iter 6 -sbr 10 -sbf 10 -mat t1pr.XZY.006.reech.mat
```

D.3 Transformation finale grâce à l'atlas haute définition « def3D »

Une fois les deux recalages calculés, il faut appliquer ces deux transformations sur l'atlas haute définition.

```
reech3d ../at2.inr temp.inr -nearest -mat ../trans_ba_hd.trsf -inv -def temp -x 256 -y 256
-z 60
```

Glossaire

Abréviation	Nom français	Nom anglais
2D	Bidimensionnel	
3D	Tridimensionnel	
ADN	Acide désoxyribonucléique	DNA
CT	Scanner	Computed Tomography
CTV	Volume cible microscopique	Clinical Tumor Volume
DRR	Radiographie numérique reconstruite	Digital Reconstructed Radiography
EPID	Imagerie portale électronique	Electronic Portal Imaging Devices
eV	Electronvolt	
GBM	Glioblastome multiforme	Glioblastoma multiforme
GTV	Volumes cibles macroscopiques	Gross Tumor Volume
HC	Histogramme conjoint	
IM	Information mutuelle	
IMRT	(RCMI)	Intensity-Modulated Radiation Therapy
IRM	Imagerie par résonance magnétique	Magnetic Resonance maging
KV	Kilovolt	
MEP	Mise en place	
MeV	Megaélectronvolt	
OAR	Organe à risque	Organ At Risk
ORL	Oto-rhino-laryngologie	
PNET	Tumeur primitive du neuroectoderme	Primitive Neuroectodermal Tumor
TEMP	Tomographie par émission monophotonique	SPECT
TEP	Tomographie par émission de positon	PET : Positon Emission Tomography
QI	Quotient intellectuel	
RC3D	Radiothérapie conformationnelle 3D	
RCMI	Radiothérapie conformationnelle (IMRT) par modulation d'intensité	
RX	Rayon X	
SI	Structures d'intérêt	
SD	Scanner dosimétrique	
SDC	Somme des différences au carré	Sum of square differences (SSD)
SNC	Système nerveux central	
TNM	Classification des cancers selon les caratéristiques Tumorale, ganglionnaires (Nodes) et Métastatique	
TPS	Système de planification du traitement	Treatment Planing System

Bibliographie

- [1] <http://www.elekta.com/>.
- [2] <http://www accuray.com/cyberknife.htm>.
- [3] Avs/express. http://www.avs.com/software/soft_t/avsxps.html.
- [4] Central Brain Tumor Registry of the United States. <http://www.cbtrus.org/>.
- [5] M Abrahamsson. Malignant melanoma of the choroid and the ciliary body 1956-1975 in Halland and Gothenburg. Incidence, histopathology and prognosis. *Acta Ophthalmol (Copenh)*, 61(4) :600–10, August 1983.
- [6] D H Abramson, C A Servodidio, B McCormick, D Fass, and E Zang. Changes in height of choroidal melanomas after plaque therapy. *Br J Ophthalmol*, 74(6) :359–62, June 1990.
- [7] O Algan, G E Hanks, and A H Shaer. Localization of the prostatic apex for radiation treatment planning. *Int J Radiat Oncol Biol Phys*, 33(4) :925–30, November 1995.
- [8] H Aoyama, H Shirato, T Nishioka, S Hashimoto, K Tsuchiya, K Kagei, R Onimaru, Y Watanabe, and K Miyasaka. Magnetic resonance imaging system for three-dimensional conformal radiotherapy and its impact on gross tumor volume delineation of central nervous system tumors. *Int J Radiat Oncol Biol Phys*, 50(3) :821–7, July 2001.
- [9] K.S. Arun, T.S. Huang, and S.D. Blostein. Least-squares fitting of two 3-D point sets. *IEEE Transactions on Pattern Analysis and Machine Intelligence*, 9(5) :698–700, September 1987.
- [10] J J Augsburger, J R Gonder, J Amsel, J A Shields, and L A Donoso. Growth rates and doubling times of posterior uveal melanomas. *Ophthalmology*, 91(12) :1709–15, December 1984.
- [11] J J Augsburger, B T McNeary, H von Below, J W Gamel, J A Shields, L W Brady, A M Markoe, and J L Day. Regression of posterior uveal malignant melanomas after cobalt plaque radiotherapy. *Graefes Arch Clin Exp Ophthalmol*, 224(5) :397–400, 1986.
- [12] F Bacin, R Rozan, D Donnarieix, and H Dalens. [Treatment of various malignant melanomas of the choroid using a combination of ruthenium 106 and cobalt 60]. *Ophthalmologie*, 4(3) :225–8, May-Jun 1990. [In French].
- [13] G Baroni, G Ferrigno, R Orecchia, and A Pedotti. Real-time three-dimensional motion analysis for patient positioning verification. *Radiother Oncol*, 54(1) :21–7, January 2000.
- [14] G Baroni, A Troia, R Orecchia, and A Pedotti. [Opto-electronic techniques and 3D body surface reconstruction for the control of patient positioning in the radiotherapy of breast cancer]. *Radiol Med (Torino)*, 102(3) :168–77, September 2001. [In Italian].
- [15] V Barra and J Y Boire. Automatic segmentation of subcortical brain structures in mr images using information fusion. *IEEE Trans Med Imaging*, 20(7) :549–58, July 2001.

- [16] M S Berger. Malignant astrocytomas : surgical aspects. *Semin Oncol*, 21(2) :172–85, April 1994.
- [17] P.J. Besl and N.D. McKay. A method for registration of 3-D shapes. *IEEE Transactions on Pattern Analysis and Machine Intelligence*, 14(2) :239–256, February 1992.
- [18] M Blackwell, F Morgan, and A M DiGioia 3rd. Augmented reality and its future in orthopaedics. *Clin Orthop*, (354) :111–22, September 1998.
- [19] N M Bleehen and S P Stenning. A medical research council trial of two radiotherapy doses in the treatment of grades 3 and 4 astrocytoma. the medical research council brain tumour working party. *Br J Cancer*, 64(4) :769–74, October 1991.
- [20] P.-Y. Bondiau and G. Malandain. Eye reconstruction and ct-retinography fusion for proton treatment planning of ocular diseases. In *CVRMed-MRCAS'97*, volume 1205 of *LNCS*, pages 705–714, Grenoble, France, March 1997. Springer.
- [21] Pierre-Yves Bondiau, Grégoire Malandain, Stéphane Chanalet, Pierre-Yves Marcy, Jean-Louis Habrand, François Fauchon, Philippe Paquis, Adel Courdi, Olivier Commowick, Isabelle Rutten, and Nicholas Ayache. Atlas-based automatic segmentation of MR images : validation study on the brainstem in radiotherapy context. *Int J Radiat Oncol Biol Phys*, 61(1) :289–98, January 2005.
- [22] Pierre-Yves Bondiau, Grégoire Malandain, Pierre Chauvel, Frédérique Peyrade, Adel Courdi, Nicole Iborra, Jean-Pierre Caujolle, and Pierre Gastaud. Automatic three-dimensional model for protontherapy of the eye : Preliminary results. *Medical Physics*, 30(6) :1013–1020, June 2003.
- [23] P.Y. Bondiau, G. Malandain, K. Benezery, A. Roche, R. Ferrand, D. Pontvert, J.L. Habrand, and J.N. Bruneton. Fusion scanner / IRM entièrement automatique : perspective d'utilisation pour la radiothérapie. In *Proc. du XIX Forum de Cancérologie*, Paris, 31 mai- 2 juin 1999.
- [24] P.Y. Bondiau, G. Malandain, K. Benezery, A. Roche, R. Ferrand, D. Ponvert, J. L. Habrand, and J. N. Bruneton. Full automatic CT scan and MRI matching : Use for brain tumor radiotherapy. In *Proc of RSNA'99*, Chicago, 27 nov au 3 déc. 1999. Supplement to Radiology 1999 ; 213, 236.
- [25] P.Y. Bondiau, G. Malandain, S. Chanalet, P.Y. Marcy, C. Foa, and N. Ayache. Traitement des images et radiothérapie. *Cancer/Radiothérapie*, 8(2) :120–129, 2004.
- [26] G. Borgefors. Distance transformations in digital images. *Computer Vision, Graphics, and Image Processing*, 34(3) :344–371, 1986.
- [27] G. Borgefors. Hierarchical chamfer matching : A parametric edge matching algorithm. *IEEE Transactions on Pattern Analysis and Machine Intelligence*, 10(6) :849–865, november 1988.
- [28] M J Borodkin and J T Thompson. Retinal cartography. An analysis of two-dimensional and three-dimensional mapping of the retina. *Retina*, 12(3) :273–80, 1992.
- [29] L.G. Brown. A survey of image registration techniques. *ACM Computing Surveys*, 24(4) :325–376, december 1992.
- [30] Marijn E. Brummer, Russell M. Mersereau, Robert L. Eisner, and Richard R. J. Lewine. Automatic detection of brain contours in MRI data sets. *IEEE Transactions on Medical Imaging*, 12(2) :153–166, june 1993.
- [31] L Brunie, S Lavallee, J Troccaz, P Cinquin, and M Bolla. Pre- and intra-irradiation multi-modal image registration : principles and first experiments. *Radiother Oncol*, 29(2) :244–52, November 1993.

- [32] P.K. Burgess, P.M. Kulesa, J.D. Murray, and E.C. Alvord. The interaction of growth rates and diffusion coefficients in a three-dimensional mathematical model of gliomas. *Journal of Neuropathology and Experimental Neurology*, 56(6) :704–713, June 1997.
- [33] H. Bussemaker, A. Deutsch, and E. Geigant. Mean-field analysis of a dynamical phase transition in a cellular automaton model for collective motion. *Phys. Rev. Lett.*, 78 :5018–5021, 1997.
- [34] P. Cachier, E. Bardinet, D. Dormont, X. Pennec, and N. Ayache. Iconic Feature Based Nonrigid Registration : The PASHA Algorithm. *CVIU — Special Issue on Nonrigid Registration*, 89(2-3) :272–298, Feb.-march 2003.
- [35] Pascal Cachier. *Recalage non rigide d'images médicales volumiques - contribution aux approches iconiques et géométriques*. Thèse de sciences, École Centrale des Arts et Manufactures, January 2002.
- [36] C Carrie and C Ginestet. [New techniques and methods in transcutaneous radiotherapy]. *Bull Cancer*, 88(1) :59–65, January 2001. [In French].
- [37] S B Carter. Principles of cell motility : the direction of cell movement and cancer invasion. *Nature*, 208(16) :1183–7, December 1965.
- [38] U Chakravarthy, L Frew, T A Gardiner, and D B Archer. In vitro viability of choroidal melanomata following pre-enucleation irradiation. *Int Ophthalmol*, 15(5) :303–10, September 1991.
- [39] June L Chan, Susan W Lee, Benedick A Fraass, Daniel P Normolle, Harry S Greenberg, Larry R Junck, Stephen S Gebarski, and Howard M Sandler. Survival and failure patterns of high-grade gliomas after three-dimensional conformal radiotherapy. *J Clin Oncol*, 20(6) :1635–42, March 2002.
- [40] J Chang, C H Obcemea, J Sillanpaa, J Mechalakos, and C Burman. Use of EPID for leaf position accuracy QA of dynamic multi-leaf collimator (DMLC) treatment. *Med Phys*, 31(7) :2091–6, July 2004.
- [41] M.A.J. Chaplain. Mathematical modelling of angiogenesis. *Journal of Neuro-Oncology*, 50(1-2) :37–51, Oct-Nov 2000.
- [42] D H Char, D C Heilbron, R P Juster, and R D Stone. Choroidal melanoma growth patterns. *Br J Ophthalmol*, 67(9) :575–8, September 1983.
- [43] D H Char, S Kroll, R D Stone, R Harrie, and B Kerman. Ultrasonographic measurement of uveal melanoma thickness : interobserver variability. *Br J Ophthalmol*, 74(3) :183–5, March 1990.
- [44] P Chauvel, W Sauerwein, N Bornfeld, W Friedrichs, N Brassart, A Courdi, J Herault, J P Pignol, P Y Bondiau, and G Malandain. Clinical and technical requirements for proton treatment planning of ocular diseases. The SERAG (South Europe Radiotherapy Group). *Front Radiat Ther Oncol*, 30 :133–42, 1997.
- [45] G T Chen and C A Pelizzari. Image correlation techniques in radiation therapy treatment planning. *Comput Med Imaging Graph*, 13(3) :235–40, May-Jun 1989.
- [46] G T Y Chen, M Kessler, and S Pitluck. Structure transfer between sets of three dimensional medical imaging data. In *Computer Graphics*, pages 171–175, 1985. (Dallas : National Computer Graphics Association).
- [47] Hwan Soo Choi, David R. Haynor, and Yongmin Kim. Partial volume tissue classification of multichannel magnetic resonance images—a mixel model. *IEEE Trans. Med. Imag.*, 10(3) :395–407, September 1991.

- [48] M C Clark, L O Hall, D B Goldgof, R Velthuizen, F R Murtagh, and M S Silbiger. Automatic tumor segmentation using knowledge-based techniques. *IEEE Trans Med Imaging*, 17(2) :187–201, April 1998.
- [49] L P Clarke, R P Velthuizen, M Clark, J Gaviria, L Hall, D Goldgof, R Murtagh, S Phuphanich, and S Brem. MRI measurement of brain tumor response : comparison of visual metric and automatic segmentation. *Magn Reson Imaging*, 16(3) :271–9, April 1998.
- [50] C.A. Cocosco, V. Kollokian, R.K.-S. Kwan, and A.C. Evans. Brainweb : Online interface to a 3D MRI simulated brain database. In *Proceedings of 3-rd International Conference on Functional Mapping of the Human Brain*, Copenhagen, May 1997. NeuroImage, vol.5, no.4, part 2/4, S425, 1997.
- [51] Laurent D. Cohen. On active contour models and balloons. *Computer Vision, Graphics, and Image Processing : Image Understanding*, 53(2) :211–218, March 1991.
- [52] D J Coleman, S Woods, M J Rondeau, and R H Silverman. Ophthalmic ultrasonography. *Radiol Clin North Am*, 30(5) :1105–14, September 1992.
- [53] Olivier Commowick. Utilisation d’atlas anatomiques numériques pour la cancérologie. rapport de dea, DEA Mathématiques, Vision, Apprentissage, École Normale Supérieure Cachan, 2003.
- [54] A Courdi, N Brassart, J Herault, and P Chauvel. The depth-dependent radiation response of human melanoma cells exposed to 65 MeV protons. *Br J Radiol*, 67(800) :800–4, August 1994.
- [55] A Courdi, J P Caujolle, J D Grange, L Diallo-Rosier, J Sahel, F Bacin, C Zur, P Gastaud, N Iborra-Brassart, J Herault, and P Chauvel. Results of proton therapy of uveal melanomas treated in Nice. *Int J Radiat Oncol Biol Phys*, 45(1) :5–11, August 1999.
- [56] I Crooks and B G Fallone. Contrast enhancement of portal images by selective histogram equalization. *Med Phys*, 20(1) :199–204, Jan-Feb 1993. Erratum in *Med Phys* 1993 May-Jun ;20(3) :826.
- [57] W J Curran Jr, C B Scott, J Horton, J S Nelson, A S Weinstein, A J Fischbach, C H Chang, M Rotman, S O Asbell, and R E Krisch et al. Recursive partitioning analysis of prognostic factors in three radiation therapy oncology group malignant glioma trials. *J Natl Cancer Inst*, 85(9) :704–10, May 1993.
- [58] A Cusumano, D J Coleman, R H Silverman, D Z Reinstein, M J Rondeau, R Ursea, S M Daly, and H O Lloyd. Three-dimensional ultrasound imaging. clinical applications. *Ophthalmology*, 105(2) :300–6, February 1998.
- [59] I Daftari, D Barash, S Lin, and J O’Brien. Use of high-frequency ultrasound imaging to improve delineation of anterior uveal melanoma for proton irradiation. *Phys Med Biol*, 46(2) :579–90, February 2001.
- [60] C Dumas-Duport, V Monsaigneon, S Blond, C Munari, A Musolino, J P Chodkiewicz, and O Missir. Serial stereotactic biopsies and CT scan in gliomas : correlative study in 100 astrocytomas, oligo-astrocytomas and oligodendrocytomas. *J Neurooncol*, 4(4) :317–28, 1987.
- [61] C Dumas-Duport and G Szikla. [Definition of limits and 3D configuration of cerebral gliomas. Histological data, therapeutic incidences (author’s transl)]. *Neurochirurgie*, 27(5) :273–84, 1981. [In French].
- [62] C Davatzikos. Spatial transformation and registration of brain images using elastically deformable models. *Comput Vis Image Underst*, 66(2) :207–22, May 1997.

- [63] B M Dawant, S L Hartmann, Shiyun Pan, and S Gadamsetty. Brain atlas deformation in the presence of small and large space-occupying tumors. *Comput Aided Surg*, 7(1) :1–10, 2002.
- [64] B. M. Dawant, S. L. Hartmann, J-P. Thirion, F. Maes, D. Vandermeulen, and P. Demaerel. Automatic 3-D Segmentation of Internal Structures of the Head in MR Images Using a Combination of Similarity and Free-Form Transformations : Part I, Methodology and Validation on Normal Subjects. *IEEE Transactions on Medical Imaging*, 18(10) :909–916, 1999.
- [65] D P Dearnaley, V S Khoo, A R Norman, L Meyer, A Nahum, D Tait, J Yarnold, and A Horwich. Comparison of radiation side-effects of conformal and conventional radiotherapy in prostate cancer : a randomised trial. *Lancet*, 353(9149) :267–72, January 1999.
- [66] M Debois, R Oyen, F Maes, G Verswijvel, G Gatti, H Bosmans, M Feron, E Bellon, G Kutcher, H Van Poppel, and L Vanuytsel. The contribution of magnetic resonance imaging to the three-dimensional treatment planning of localized prostate cancer. *Int J Radiat Oncol Biol Phys*, 45(4) :857–65, November 1999.
- [67] T. S. Deisboeck, M. E. Berens, A. R. Kansal, S. Torquato, A. O. Stemmer-Rachamimov, and E. A. Chiocca. Pattern of self-organization in tumour systems : complex growth dynamics in a novel brain tumour spheroid model. *Cell Prolif.*, 34 :115–134, 2001.
- [68] H. Delingette. General object reconstruction based on simplex meshes. *International Journal of Computer Vision*, 32(2) :111–146, September 1999.
- [69] A.P. Dempster, N.M. Laird, and D.B. Rubin. Maximum Likelihood from Incomplete Data via the EM Algorithm. *Journal of Royal Statistical Society B*, 39(1) :1–38, 1977.
- [70] Barbara Dobler and Rolf Bendl. Precise modelling of the eye for proton therapy of intra-ocular tumours. *Phys Med Biol*, 47(4) :593–613, February 2002.
- [71] A Doelemeyer and B L Petrig. Estimation of projection errors in human ocular fundus imaging. *Ophthalmic Physiol Opt*, 20(2) :112–8, March 2000.
- [72] A Dutreix. When and how can we improve precision in radiotherapy? *Radiother Oncol*, 2(4) :275–92, December 1984.
- [73] K M Egan, J M Seddon, R J Glynn, E S Gragoudas, and D M Albert. Epidemiologic aspects of uveal melanoma. *Surv Ophthalmol*, 32(4) :239–51, Jan-Feb 1988.
- [74] B Emami, A Melo, B L Carter, J E Munzenrider, and A J Piro. Value of computed tomography in radiotherapy of lung cancer. *AJR Am J Roentgenol*, 131(1) :63–7, July 1978.
- [75] O.D. Faugeras and M. Hebert. The representation, recognition, and locating of 3-D objects. *The International Journal of Robotics Research*, 5(3) :27–49, 1986.
- [76] J. Feldmar and N. Ayache. Rigid, affine and locally affine registration of free-form surfaces. *The International Journal of Computer Vision*, 18(2) :99–120, May 1996.
- [77] J. Feldmar, J. Declerck, G. Malandain, and N. Ayache. Extension of the ICP algorithm to non-rigid intensity-based registration of 3D volumes. *Computer Vision and Image Understanding*, 66(2) :193–206, May 1997.
- [78] J. Feldmar, G. Malandain, N. Ayache, S. Fernández-Vidal, E. Maurincomme, and Y. Troussel. Matching 3D MR angiography data and 2D X-ray angiograms. In *CVRMed-MRCAS'97*, volume 1205 of *LNCS*, pages 129–138, Grenoble, France, March 1997. Springer.
- [79] Matthieu Ferrant, Arya Nabavi, Benoit Macq, P M Black, Ferenc A Jolesz, Ron Kikinis, and Simon K Warfield. Serial registration of intraoperative MR images of the brain. *Med Image Anal*, 6(4) :337–59, December 2002.

- [80] A P Ferry, C J Blair, E S Gragoudas, and S C Volk. Pathologic examination of ciliary body melanoma treated with proton beam irradiation. *Arch Ophthalmol*, 103(12) :1849–53, December 1985.
- [81] J J Fischer and J E Moulder. The steepness of the dose-response curve in radiation therapy. theoretical considerations and experimental results. *Radiology*, 117(1) :179–84, October 1975.
- [82] M M Fitzek, A F Thornton, J D Rabinov, M H Lev, F S Pardo, J E Munzenrider, P Okunieff, M Bussiere, I Braun, F H Hochberg, E T Hedley-Whyte, N J Liebsch, and G R Harsh 4th. Accelerated fractionated proton/photon irradiation to 90 cobalt gray equivalent for glioblastoma multiforme : results of a phase II prospective trial. *J Neurosurg*, 91(2) :251–60, August 1999.
- [83] J M Fitzpatrick, D.L.G. Hill, Y Shyr, J West, C Studholme, and C R Maurer. Visual assessment of the accuracy of retrospective registration of MR and CT images of the brain. *IEEE Trans Med Imaging*, 17(4) :571–85, August 1998.
- [84] J B Fiveash, G Hanks, M Roach, S Wang, E Vigneault, P W McLaughlin, and H M Sandler. 3D conformal radiation therapy (3DCRT) for high grade prostate cancer : a multi-institutional review. *Int J Radiat Oncol Biol Phys*, 47(2) :335–42, May 2000.
- [85] G H Fletcher. Clinical dose-response curves of human malignant epithelial tumours. *Br J Radiol*, 46(541) :1–12, January 1973.
- [86] L M Fletcher-Heath, L O Hall, D B Goldgof, and F R Murtagh. Automatic segmentation of non-enhancing brain tumors in magnetic resonance images. *Artif Intell Med*, 21(1-3) :43–63, Jan-Mar 2001.
- [87] F J Fowler Jr, M J Barry, G Lu-Yao, J H Wasson, and L Bin. Outcomes of external-beam radiation therapy for prostate cancer : a study of medicare beneficiaries in three surveillance, epidemiology, and end results areas. *J Clin Oncol*, 14(8) :2258–65, August 1996.
- [88] B A Fraass, D L McShan, R F Diaz, R K Ten Haken, A Aisen, S Gebarski, G Glazer, and A S Lichter. Integration of magnetic resonance imaging into radiation therapy treatment planning : I. technical considerations. *Int J Radiat Oncol Biol Phys*, 13(12) :1897–908, December 1987.
- [89] M Frenay, C Lebrun, M Lonjon, P Y Bondiau, and M Chatel. Up-front chemotherapy with fotemustine (F) / cisplatin (CDDP) / etoposide (VP16) regimen in the treatment of 33 non-removable glioblastomas. *Eur J Cancer*, 36(8) :1026–31, May 2000.
- [90] M Friedlinger, J Schroder, and L R Schad. Ultra-fast automated brain volumetry based on bispectral MR imaging data. *Comput Med Imaging Graph*, 23(6) :331–7, Nov-Dec 1999.
- [91] Paul A. Friedrichs, Judd W. Moul, Barbara Wojcik, Craig Donatucci, Scott Optenberg, Karl Kreder, and Ian M. Thompson. A long-term study of the efficacy of treatment of localized prostate cancer. *Urologic Oncology*, 3(5-6) :171–176, 1997.
- [92] D S Fritsch, E L Chaney, A Boxwala, M J McAuliffe, S Raghavan, A Thall, and J R Earnhart. Core-based portal image registration for automatic radiotherapy treatment verification. *Int J Radiat Oncol Biol Phys*, 33(5) :1287–300, December 1995.
- [93] J M Galvin, C Sims, G Dominiak, and J S Cooper. The use of digitally reconstructed radiographs for three-dimensional treatment planning and CT-simulation. *Int J Radiat Oncol Biol Phys*, 31(4) :935–42, February 1995.
- [94] L Gao, D G Heath, and E K Fishman. Abdominal image segmentation using three-dimensional deformable models. *Invest Radiol*, 33(6) :348–55, June 1998.

- [95] L Gao, D G Heath, B S Kuszyk, and E K Fishman. Automatic liver segmentation technique for three-dimensional visualization of ct data. *Radiology*, 201(2) :359–64, November 1996.
- [96] L E Gaspar, B J Fisher, D R Macdonald, D V LeBer, E C Halperin, S C Schold Jr, and J G Cairncross. Supratentorial malignant glioma : patterns of recurrence and implications for external beam local treatment. *Int J Radiat Oncol Biol Phys*, 24(1) :55–7, 1992.
- [97] J D Gass. Comparison of uveal melanoma growth rates with mitotic index and mortality. *Arch Ophthalmol*, 103(7) :924–31, July 1985.
- [98] A Ghanei, H Soltanian-Zadeh, A Ratkewicz, and F F Yin. A three-dimensional deformable model for segmentation of human prostate from ultrasound images. *Med Phys*, 28(10) :2147–53, October 2001.
- [99] A Ghanei, H Soltanian-Zadeh, and J P Windham. A 3D deformable surface model for segmentation of objects from volumetric data in medical images. *Comput Biol Med*, 28(3) :239–53, May 1998.
- [100] P Gibbs, D L Buckley, S J Blackband, and A Horsman. Tumour volume determination from MR images by morphological segmentation. *Phys Med Biol*, 41(11) :2437–46, November 1996.
- [101] K G Gilhuijs and M van Herk. Automatic on-line inspection of patient setup in radiation therapy using digital portal images. *Med Phys*, 20(3) :667–77, May-Jun 1993.
- [102] P Giraud, D Grahek, F Montravers, M F Carette, E Deniaud-Alexandre, F Julia, J C Rosenwald, J M Cosset, J N Talbot, M Housset, and E Touboul. CT and (18)F-deoxyglucose (FDG) image fusion for optimization of conformal radiotherapy of lung cancers. *Int J Radiat Oncol Biol Phys*, 49(5) :1249–57, April 2001.
- [103] Philippe Giraud, Sabine Elles, Sylvie Helfre, Yann De Rycke, Vincent Servois, Marie-France Carette, Claude Alzieu, Pierre-Yves Bondiau, Bernard Dubray, Emmanuel Touboul, Martin Housset, Jean-Claude Rosenwald, and Jean-Marc Cosset. Conformal radiotherapy for lung cancer : different delineation of the gross tumor volume (GTV) by radiologists and radiation oncologists. *Radiother Oncol*, 62(1) :27–36, January 2002.
- [104] I Gislason, B Magnusson, and H Tulinius. Malignant melanoma of the uvea in iceland 1955-1979. *Acta Ophthalmol (Copenh)*, 63(4) :389–94, August 1985.
- [105] M. A. González Ballester, A. Zisserman, and M. Brady. Segmentation and measurement of brain structures in mri including confidence bounds. *Medical Image Analysis*, 4(3) :189–200, 2000.
- [106] E S Gragoudas, K M Egan, J M Seddon, R J Glynn, S M Walsh, S M Finn, J E Munzenrider, and M D Spar. Survival of patients with metastases from uveal melanoma. *Ophthalmology*, 98(3) :383–9, March 1991.
- [107] J D Grange, S Thacoor, B Bievelez, B Jean-Louis, B Baute, J P Gerard, I Sentenac, B Fontaniere, and C Bailly. [Comparative study of the tumor regression rate of 127 uveal melanomas irradiated with 106 Ru/106 Rh. Attempted analysis of the correlations between per-operative cytology and histopathology of the enucleated eye and the tumoral regression on the one hand, and general prognosis on the other hand]. *Ophthalmologie*, 4(3) :221–4, May-Jun 1990. [In French].
- [108] T Greitz, C Bohm, S Holte, and L Eriksson. A computerized brain atlas : construction, anatomical content, and some applications. *J Comput Assist Tomogr*, 15(1) :26–38, Jan-Feb 1991.

- [109] T W Griffin, R Davis, G Laramore, F Hendrickson, A Rodrigues-Antunez, D Hussey, and J Nelson. Fast neutron radiation therapy for glioblastoma multiforme. results of an rtog study. *Am J Clin Oncol*, 6(6) :661–7, December 1983.
- [110] J Grimaud, M Lai, J Thorpe, P Adeleine, L Wang, G J Barker, D L Plummer, P S Tofts, W I McDonald, and D H Miller. Quantification of MRI lesion load in multiple sclerosis : a comparison of three computer-assisted techniques. *Magn Reson Imaging*, 14(5) :495–505, 1996.
- [111] A. Guimond, A. Roche, N. Ayache, and J. Meunier. Multimodal brain warping using the demons algorithm and adaptative intensity corrections. *IEEE Transaction on Medical Imaging*, 20(1) :58–69, 2001.
- [112] J L Habrand, P Y Bondiau, O Dupuis, C Levy-Piedbois, J L Marin, and O Oberlin. [Late effects of radiotherapy in children]. *Cancer Radiother*, 1(6) :810–6, 1997. [In French].
- [113] J L Habrand, H Mammar, R Ferrand, D Pontvert, P Y Bondiau, C Kalifa, and J M Zucker. Proton beam therapy (PT) in the management of CNS tumors in childhood. *Strahlenther Onkol*, 175 Suppl 2 :91–4, June 1999.
- [114] C Haie-Meder, A Beaudre, C Breton, B Biron, A Cordova, B Dubray, and J J Mazon. [Conformal radiotherapy of brain tumors]. *Cancer Radiother*, 3(5) :407–13, Sep-Oct 1999. [In French].
- [115] J.V. Hajnal, Derek L.G. Hill, and David J. Hawkes, editors. *Medical image registration*. Biomedical engineering series. CRC press, 2001.
- [116] G E Hanks. More on the uro-oncology research group report of radical surgery vs. radiotherapy for adenocarcinoma of the prostate. *Int J Radiat Oncol Biol Phys*, 14(5) :1053–4, May 1988.
- [117] G E Hanks, J J Diamond, J M Krall, K L Martz, and S Kramer. A ten year follow-up of 682 patients treated for prostate cancer with radiation therapy in the United States. *Int J Radiat Oncol Biol Phys*, 13(4) :499–505, April 1987.
- [118] G E Hanks, A L Hanlon, T E Schultheiss, W H Pinover, B Movsas, B E Epstein, and M A Hunt. Dose escalation with 3D conformal treatment : five year outcomes, treatment optimization, and future directions. *Int J Radiat Oncol Biol Phys*, 41(3) :501–10, June 1998.
- [119] S Hashimoto, H Shirato, T Nishioka, K Kagei, S Shimizu, K Fujita, H Ogasawara, Y Watanabe, and K Miyasaka. Remote verification in radiotherapy using digitally reconstructed radiography (DRR) and portal images : a pilot study. *Int J Radiat Oncol Biol Phys*, 50(2) :579–85, June 2001.
- [120] K E Hatherly, J C Smylie, A Rodger, M J Dally, S R Davis, and J L Millar. A double exposed portal image comparison between electronic portal imaging hard copies and port films in radiation therapy treatment setup confirmation to determine its clinical application in a radiotherapy center. *Int J Radiat Oncol Biol Phys*, 49(1) :191–8, January 2001.
- [121] P Hellier, C Barillot, I Corouge, B Gibaud, G Le Goualher, D L Collins, A Evans, G Malandain, N Ayache, G E Christensen, and H J Johnson. Retrospective evaluation of intersubject brain registration. *IEEE Trans Med Imaging*, 22(9) :1120–30, September 2003.
- [122] M. Héry, R.J. Bensadoun, A. Courdi, and P.-Y. Bondiau. Radiothérapie des tumeurs cérébrales primitives de l’adulte. In *Encyclopédie médico-chirurgicale*. Elsevier.
- [123] Derek L.G. Hill and Philippe Batchelor. Registration methodology : Concepts and algorithms. In J.V. Hajnal, Derek L.G. Hill, and David J. Hawkes, editors, *Medical image registration*, Biomedical engineering series, pages 39–70. CRC press, 2001.

- [124] E A Holly, D A Aston, D H Char, J J Kristiansen, and D K Ahn. Uveal melanoma in relation to ultraviolet light exposure and host factors. *Cancer Res*, 50(18) :5773–7, September 1990.
- [125] M.J. Holmes and B.D. Sleeman. A mathematical model of tumour angiogenesis incorporating cellular traction and viscoelastic effects. *Journal of Theoretical Biology*, 202(2) :95–112, January 2000.
- [126] H Hoppe, S Dauber, J Raczowsky, H Worn, and J L Moctezuma. Intraoperative visualization of surgical planning data using video projectors. *Stud Health Technol Inform*, 81 :206–8, 2001.
- [127] J L Hungerford. Management of ocular melanoma. *Br Med Bull*, 51(3) :694–716, July 1995.
- [128] C W Hurkmans, J H Borger, B R Pieters, N S Russell, E P Jansen, and B J Mijnheer. Variability in target volume delineation on CT scans of the breast. *Int J Radiat Oncol Biol Phys*, 50(5) :1366–72, August 2001.
- [129] H Iseki, Y Masutani, M Iwahara, T Tanikawa, Y Muragaki, T Taira, T Dohi, and K Takakura. Volumegraph (overlaid three-dimensional image-guided navigation). clinical application of augmented reality in neurosurgery. *Stereotact Funct Neurosurg*, 68(1-4 Pt 1) :18–24, 1997.
- [130] P. Jannin, C. Grova, and B. Gibaud. Fusion de données en imagerie médicale : une revue méthodologique basée sur le contexte clinique. *ITBM-RBM Innovation et technologie en biologie et médecine*, 22(4) :196–198, 2001.
- [131] O A JENSEN. Malignant melanomas of the uvea in denmark 1943-1952. a clinical, histopathological, and prognostic study. *Acta Ophthalmol (Copenh)*, 43, 1963.
- [132] O A Jensen. Malignant melanomas of the human uvea : 25-year follow-up of cases in denmark, 1943–1952. *Acta Ophthalmol (Copenh)*, 60(2) :161–82, April 1982.
- [133] H. Jiang, R. Robb, and K. Holton. a new approach to 3D registration of multimodality medical images by surface matching. In R. Robb, editor, *Visualization in Biomedical Computing*, volume 1808, pages 196–213. SPIE, 1992. Chapell Hill.
- [134] B N Joe, M B Fukui, C C Meltzer, Q S Huang, R S Day, P J Greer, and M E Bozik. Brain tumor volume measurement : comparison of manual and semiautomated methods. *Radiology*, 212(3) :811–6, September 1999.
- [135] J W Judnick, M L Kessler, T Fleming, P Petti, and J R Castro. Radiotherapy technique integrates MRI into CT. *Radiol Technol*, 64(2) :82–9, Nov-Dec 1992.
- [136] A R Kansal, S Torquato, E A Chiocca, and T S Deisboeck. Emergence of a subpopulation in a computational model of tumor growth. *J Theor Biol*, 207(3) :431–41, December 2000.
- [137] A.R. Kansal, S. Torquato, G.R. Harsh IV, E.A. Chiocca, and T.S. Deisboeck. Cellular automaton of idealized brain tumor growth dynamics. *Biosystems*, 55(1-3) :119–127, February 2000.
- [138] A.R. Kansal, S. Torquato, G.R. Harsh IV, E.A. Chiocca, and T.S. Deisboeck. Simulated brain tumor growth dynamics using a three-dimensional cellular automaton. *Journal of Theoretical Biology*, 203(4) :367–382, April 2000.
- [139] T Kapur, WEL Grimson, WM Wells, and R Kikinis. Segmentation of brain tissue from magnetic resonance images. *Medical Image Analysis*, 1 :109–128, 1996.
- [140] C P Karger, O Jakel, J Debus, S Kuhn, and G H Hartmann. Three-dimensional accuracy and interfractional reproducibility of patient fixation and positioning using a stereotactic head mask system. *Int J Radiat Oncol Biol Phys*, 49(5) :1493–504, April 2001.

- [141] P J Kelly, C Daumas-Duport, B W Scheithauer, B A Kall, and D B Kispert. Stereotactic histologic correlations of computed tomography- and magnetic resonance imaging-defined abnormalities in patients with glial neoplasms. *Mayo Clin Proc*, 62(6) :450–9, June 1987.
- [142] R.C. Kersten and F.C. Blodi. Prognosis of choroidal melanomas. *Ophthalmic Forum*, 1 :21–27, 1983.
- [143] M L Kessler, S Pitluck, and G T Chen. Techniques and applications of image correlation in radiotherapy treatment planning. *Front Radiat Ther Oncol*, 21 :25–32, 1987.
- [144] M L Kessler, S Pitluck, P Petti, and J R Castro. Integration of multimodality imaging data for radiotherapy treatment planning. *Int J Radiat Oncol Biol Phys*, 21(6) :1653–67, November 1991.
- [145] J Kim, J A Fessler, K L Lam, J M Balter, and R K Ten Haken. A feasibility study of mutual information based setup error estimation for radiotherapy. *Med Phys*, 28(12) :2507–17, December 2001.
- [146] N A Kindy-Degnan, D H Char, J R Castro, S Kroll, R D Stone, J M Quivey, T L Phillips, and A R Irvine. Effect of various doses of radiation for uveal melanoma on regression, visual acuity, complications, and survival. *Am J Ophthalmol*, 107(2) :114–20, February 1989.
- [147] Kei Kitamura, Hiroki Shirato, Shinichi Shimizu, Nobuo Shinohara, Toru Harabayashi, Tadahshi Shimizu, Yoshihisa Kodama, Hideho Endo, Rikiya Onimaru, Seiko Nishioka, Hidefumi Aoyama, Kazuhiko Tsuchiya, and Kazuo Miyasaka. Registration accuracy and possible migration of internal fiducial gold marker implanted in prostate and liver treated with real-time tumor-tracking radiation therapy (RTRT). *Radiother Oncol*, 62(3) :275–81, March 2002.
- [148] H Klaus, P K Lommatzsch, and U Fuchs. Histopathology studies in human malignant melanomas of the choroid after unsuccessful treatment with $^{106}\text{Ru}/^{106}\text{Rh}$ ophthalmic applicators. *Graefes Arch Clin Exp Ophthalmol*, 229(5) :480–6, 1991.
- [149] H M Kooy, M van Herk, P D Barnes, E Alexander, S F Dunbar, N J Tarbell, R V Mulkern, E J Holupka, and J S Loeffler. Image fusion for stereotactic radiotherapy and radiosurgery treatment planning. *Int J Radiat Oncol Biol Phys*, 28(5) :1229–34, March 1994.
- [150] Jon J Kruse, Michael G Herman, Chris R Hagness, Brian J Davis, Yolanda I Garces, Michael G Haddock, Kenneth R Olivier, Scott L Stafford, and Thomas M Pisansky. Electronic and film portal images : a comparison of landmark visibility and review accuracy. *Int J Radiat Oncol Biol Phys*, 54(2) :584–91, October 2002.
- [151] M H Kuhn. Aim project a2003 : Computer vision in radiology (covira). *Comput Methods Programs Biomed*, 45(1-2) :17–31, October 1994.
- [152] P A Kupelian, D S Mohan, J Lyons, E A Klein, and C A Reddy. Higher than standard radiation doses ($>$ or $=$ 72 Gy) with or without androgen deprivation in the treatment of localized prostate cancer. *Int J Radiat Oncol Biol Phys*, 46(3) :567–74, February 2000.
- [153] S K Kyriacou, C Davatzikos, S J Zinreich, and R N Bryan. Nonlinear elastic registration of brain images with tumor pathology using a biomechanical model. *IEEE Trans Med Imaging*, 18(7) :580–92, July 1999.
- [154] K L Lam, R K Ten Haken, D L McShan, and A F Thornton Jr. Automated determination of patient setup errors in radiation therapy using spherical radio-opaque markers. *Med Phys*, 20(4) :1145–52, Jul-Aug 1993.
- [155] G E Laramore, M Diener-West, T W Griffin, J S Nelson, M L Griem, F J Thomas, F R Hendrickson, B R Griffin, L C Myriantopoulos, and J Saxton. Randomized neutron dose

- searching study for malignant gliomas of the brain : results of an RTOG study. Radiation Therapy Oncology Group. *Int J Radiat Oncol Biol Phys*, 14(6) :1093–102, June 1988.
- [156] H Y Lau, K Kagawa, W R Lee, M A Hunt, A H Shaer, and G E Hanks. Short communication : CT-MRI image fusion for 3D conformal prostate radiotherapy : use in patients with altered pelvic anatomy. *Br J Radiol*, 69(828) :1165–70, December 1996.
- [157] V.F.F. Leavers. *Shape Detection in Computer Vision Using the Hough Transform*. Springer-Verlag, 1992.
- [158] S W Lee, B A Fraass, L H Marsh, K Herbort, S S Gebarski, M K Martel, E H Radany, A S Lichter, and H M Sandler. Patterns of failure following high-dose 3-D conformal radiotherapy for high-grade astrocytomas : a quantitative dosimetric study. *Int J Radiat Oncol Biol Phys*, 43(1) :79–88, January 1999.
- [159] J M Legler, L A Ries, M A Smith, J L Warren, E F Heineman, R S Kaplan, and M S Linet. Cancer surveillance series [corrected] : brain and other central nervous system cancers : recent trends in incidence and mortality. *J Natl Cancer Inst*, 91(16) :1382–90, August 1999. Erratum in *J Natl Cancer Inst* 1999 Oct 6 ;91(19) :1693.
- [160] JM Legler, LA Gloeckler Ries, MA Smith, JL Warren, EF Heineman, RS Kaplan, and MS Linet. Response : Re : Brain and other central nervous system cancers : Recent trends in incidence and mortality. *J Natl Cancer Inst*, 91(23) :2050, December 1999.
- [161] L Lemieux, G Hagemann, K Krakow, and F G Woermann. Fast, accurate, and reproducible automatic segmentation of the brain in T1-weighted volume MRI data. *Magn Reson Med*, 42(1) :127–35, July 1999.
- [162] G Leunens, J Menten, C Weltens, J Verstraete, and E van der Schueren. Quality assessment of medical decision making in radiation oncology : variability in target volume delineation for brain tumours. *Radiother Oncol*, 29(2) :169–75, November 1993.
- [163] D N Levin, C A Pelizzari, G T Chen, C T Chen, and M D Cooper. Retrospective geometric correlation of MR, CT, and PET images. *Radiology*, 169(3) :817–23, December 1988.
- [164] J C Liehn, A Loboguerrero, C Perault, and L Demange. Superimposition of computed tomography and single photon emission tomography immunoscintigraphic images in the pelvis : validation in patients with colorectal or ovarian carcinoma recurrence. *Eur J Nucl Med*, 19(3) :186–94, 1992.
- [165] C C Ling and C S Chui. Stereotactic treatment of brain tumors with radioactive implants or external photon beams : radiobiophysical aspects. *Radiother Oncol*, 26(1) :11–8, January 1993.
- [166] H Littmann. [Determination of the real size of an object on the fundus of the living eye]. *Klin Monatsbl Augenheilkd*, 180(4) :286–9, April 1982. [In German].
- [167] P K Lommatzsch. Results after beta-irradiation (106Ru/106Rh) of choroidal melanomas : 20 years' experience. *Br J Ophthalmol*, 70(11) :844–51, November 1986.
- [168] P K Lommatzsch, W Staneczek, and H Bernt. [Epidemiologic study of new cases of intraocular tumors in East Germany 1961-1980]. *Klin Monatsbl Augenheilkd*, 187(6) :487–92, December 1985. [In German].
- [169] A A Lovato, D H Char, J M Quivey, and J R Castro. Evaluation of acute radiation optic neuropathy by b-scan ultrasonography. *Am J Ophthalmol*, 110(3) :233–6, September 1990.
- [170] J Lutterbach, P Weigel, R Guttenberger, and W Hinkelbein. Accelerated hyperfractionated radiotherapy in 149 patients with glioblastoma multiforme. *Radiother Oncol*, 53(1) :49–52, October 1999.

- [171] F. Maes, A. Collignon, D. Vandermeulen, G. Marchal, and P. Suetens. Multimodality image registration by maximization of mutual information. *IEEE Transactions on Medical Imaging*, 16(2) :187–198, 1997.
- [172] M C Mahoney, W S Burnett, A Majerovics, and H Tanenbaum. The epidemiology of ophthalmic malignancies in New York State. *Ophthalmology*, 97(9) :1143–7, September 1990.
- [173] J B Maintz and M A Viergever. A survey of medical image registration. *Med Image Anal*, 2(1) :1–36, March 1998.
- [174] J F Mangin, V Frouin, I Bloch, B Bendriem, and J Lopez-Krahe. Fast nonsupervised 3D registration of PET and MR images of the brain. *J Cereb Blood Flow Metab*, 14(5) :749–62, September 1994.
- [175] C E Margo and S E Pautler. Granulomatous uveitis after treatment of a choroidal melanoma with proton-beam irradiation. *Retina*, 10(2) :140–3, 1990.
- [176] C R Maurer, G B Aboutanos, B M Dawant, S Gadamsetty, R A Margolin, R J Maciunas, and J M Fitzpatrick. Effect of geometrical distortion correction in MR on image registration accuracy. *J Comput Assist Tomogr*, 20(4) :666–79, Jul-Aug 1996.
- [177] S.R. McDougall, A.R. Anderson, M.A.J. Chaplain, and J.A. Sherratt. Mathematical modelling of flow through vascular networks : implications for tumour-induced angiogenesis and chemotherapy strategies. *Bulletin of Mathematical Biology*, 64(4) :673–702, July 2002.
- [178] Tim McInerney and Demetri Terzopoulos. Topology adaptive deformable surfaces for medical image volume segmentation. *IEEE Trans. Med. Imag.*, 18(10) :840–850, October 1999.
- [179] I W McLean, W D Foster, and L E Zimmerman. Uveal melanoma : location, size, cell type, and enucleation as risk factors in metastasis. *Hum Pathol*, 13(2) :123–32, February 1982.
- [180] E Messmer, N Bornfeld, M Foerster, H Schilling, and A Wessing. Histopathologic findings in eyes treated with a ruthenium plaque for uveal melanoma. *Graefes Arch Clin Exp Ophthalmol*, 230(4) :391–6, 1992.
- [181] R Miralbell, F Mornex, R Greiner, M Bolla, G Storme, M Hulshof, J Bernier, J Denekamp, A M Rojas, M Pierart, M van Glabbeke, and R O Mirimanoff. Accelerated radiotherapy, carbogen, and nicotinamide in glioblastoma multiforme : report of european organization for research and treatment of cancer trial 22933. *J Clin Oncol*, 17(10) :3143–9, October 1999.
- [182] J. Montagnat and H. Delingette. Globally constrained deformable models for 3D object reconstruction. *Signal Processing*, 71(2) :173–186, 1998.
- [183] J. Montagnat, H. Delingette, and N. Ayache. A review of deformable surfaces : topology, geometry and deformation. *Image and Vision Computing*, 19(14) :1023–1040, December 2001.
- [184] J V Moore, J H Hendry, and R D Hunter. Dose-incidence curves for tumour control and normal tissue injury, in relation to the response of clonogenic cells. *Radiother Oncol*, 1(2) :143–57, November 1983.
- [185] Eric N Mortensen and William A Barrett. Interactive segmentation with intelligent scissors. *Graphical Models and Image Processing*, 60(5) :349–384, 1998.
- [186] M A Mosier. Retinal cartography. *Can J Ophthalmol*, 17(5) :219–22, October 1982.
- [187] K Nakagawa, Y Aoki, T Fujimaki, M Tago, A Terahara, K Karasawa, K Sakata, Y Sasaki, M Matsutani, and A Akanuma. High-dose conformal radiotherapy influenced the pattern of failure but did not improve survival in glioblastoma multiforme. *Int J Radiat Oncol Biol Phys*, 40(5) :1141–9, March 1998.

- [188] N Nakissa, P Rubin, R Strohl, and H Keys. Ocular and orbital complications following radiation therapy of paranasal sinus malignancies and review of literature. *Cancer*, 51(6) :980–6, March 1983.
- [189] A Nederveen, J Lagendijk, and P Hofman. Detection of fiducial gold markers for automatic on-line megavoltage position verification using a marker extraction kernel (MEK). *Int J Radiat Oncol Biol Phys*, 47(5) :1435–42, July 2000.
- [190] Takeshi Nishioka, Tohru Shiga, Hiroki Shirato, Eriko Tsukamoto, Kazuhiko Tsuchiya, Takashi Kato, Keiichi Ohmori, Akira Yamazaki, Hidefumi Aoyama, Seiko Hashimoto, Ta-Chen Chang, and Kazuo Miyasaka. Image fusion between 18FDG-PET and MRI/CT for radiotherapy planning of oropharyngeal and nasopharyngeal carcinomas. *Int J Radiat Oncol Biol Phys*, 53(4) :1051–7, July 2002.
- [191] V A Nowakowski, G Ivery, J R Castro, D H Char, D E Linstadt, D Ahn, T L Phillips, J M Quivey, M Decker, and P L Petti. Uveal melanoma : development of metastases after helium ion irradiation. *Radiology*, 178(1) :277–80, January 1991.
- [192] E Ntasis, T A Maniatis, and K S Nikita. Fourier volume rendering for real time preview of digital reconstructed radiographs : a web-based implementation. *Comput Med Imaging Graph*, 26(1) :1–8, Jan-Feb 2002.
- [193] S D Olabarriaga and A W Smeulders. Interaction in the segmentation of medical images : a survey. *Med Image Anal*, 5(2) :127–42, June 2001.
- [194] H T Ong, J Tieman, M Albert, F Jolesz, and T Sandor. Semi-automated extraction of brain contours from MRI. *Neuroradiology*, 39(11) :797–803, November 1997.
- [195] Rikiya Onimaru, Hiroki Shirato, Hidefumi Aoyama, Kei Kitakura, Toshitaka Seki, Kazutoshi Hida, Katsuhisa Fujita, Kenji Kagei, Takeshi Nishioka, Tatsuya Kunieda, Yoshinobu Iwasaki, and Kazuo Miyasaka. Calculation of rotational setup error using the real-time tracking radiation therapy (RTRT) system and its application to the treatment of spinal schwannoma. *Int J Radiat Oncol Biol Phys*, 54(3) :939–47, November 2002.
- [196] K C Ossoinig. Standardized echography : basic principles, clinical applications, and results. *Int Ophthalmol Clin*, 19(4) :127–210, Winter 1979.
- [197] K C Ossoinig, F Bigar, and S L Kaeffring. Malignant melanoma of the choroid and ciliary body. A differential diagnosis in clinical echography. *Bibl Ophthalmol*, (83) :141–54, 1975.
- [198] K Otto and B G Fallone. Frame slippage verification in stereotactic radiosurgery. *Int J Radiat Oncol Biol Phys*, 41(1) :199–205, April 1998.
- [199] S. Ourselin, A. Roche, S. Prima, and N. Ayache. Block matching : A general framework to improve robustness of rigid registration of medical images. In A.M. DiGioia and S. Delp, editors, *Third International Conference on Medical Robotics, Imaging And Computer Assisted Surgery (MICCAI 2000)*, volume 1935 of *Lectures Notes in Computer Science*, pages 557–566, Pittsburgh, Pennsylvania USA, octobre 11-14 2000. Springer.
- [200] S. Ourselin, A. Roche, G. Subsol, X. Pennec, and N. Ayache. Reconstructing a 3D structure from serial histological sections. *Image and Vision Computing*, 19(1-2) :25–31, January 2001.
- [201] Sébastien Ourselin. *Recalage d'images médicales par appariement de régions - Application à la construction d'atlas histologiques 3D*. Thèse de sciences, Université de Nice Sophia-Antipolis, January 2002.
- [202] J T Parsons, C R Fitzgerald, C I Hood, K E Ellingwood, F J Bova, and R R Million. The effects of irradiation on the eye and optic nerve. *Int J Radiat Oncol Biol Phys*, 9(5) :609–22, May 1983.

- [203] A.A. Patel, E.T. Gawlinski, S.K. Lemieux, and R.A. Gatenby. A cellular automaton model of early tumor growth and invasion. *Journal of Theoretical Biology*, 213(3) :315–331, December 2001.
- [204] C A Pelizzari, G T Chen, D R Spelbring, R R Weichselbaum, and C T Chen. Accurate three-dimensional registration of CT, PET, and/or MR images of the brain. *J Comput Assist Tomogr*, 13(1) :20–6, Jan-Feb 1989.
- [205] X. Pennec, N. Ayache, and J.-P. Thirion. Landmark-based registration using features identified through differential geometry. In I. Bankman, editor, *Handbook of Medical Imaging*, chapter 31, pages 499–513. Academic Press, September 2000.
- [206] C A Perez, K Stanley, G Grundy, W Hanson, P Rubin, S Kramer, L W Brady, J E Marks, R Perez-Tamayo, G S Brown, J P Concannon, and M Rotman. Impact of irradiation technique and tumor extent in tumor control and survival of patients with unresectable non-oat cell carcinoma of the lung : report by the radiation therapy oncology group. *Cancer*, 50(6) :1091–9, September 1982.
- [207] T Pickles, G B Goodman, D E Rheume, G G Duncan, C J Fryer, S Bhimji, C Ludgate, I Syndikus, P Graham, M Dimitrov, and J Bowen. Pion radiation for high grade astrocytoma : results of a randomized study. *Int J Radiat Oncol Biol Phys*, 37(3) :491–7, February 1997.
- [208] J P Pignol, L Meyer, A Methlin, J P Wagner, J C Abbe, and J Sahel. [Radiotherapy of ocular melanoma : physical and radiobiological bases, current techniques and future prospects]. *Bull Cancer Radiother*, 81(2) :127–42, 1994. [In French].
- [209] Alain Pitiot. *Segmentation automatique des structures cérébrales s'appuyant sur des connaissances explicites*. Thèse de sciences, École des mines de Paris, November 2003.
- [210] M A Pitkanen, K A Holli, A T Ojala, and P Laippala. Quality assurance in radiotherapy of breast cancer—variability in planning target volume delineation. *Acta Oncol*, 40(1) :50–5, 2001.
- [211] S.J. Price, N.G. Burnet, T. Donovan, H.A. Green, A. Pena, N.M. Antoun, J.D. Pickard, T.A. Carpenter, and J.H. Gillard. Diffusion tensor imaging of brain tumours at 3T : A potential tool for assessing white matter tract invasion? *Clin Radiol*, 58(6) :455–462, June 2003.
- [212] J A Purdy. Advances in three-dimensional treatment planning and conformal dose delivery. *Semin Oncol*, 24(6) :655–71, December 1997.
- [213] I Raivio. Uveal melanoma in finland. an epidemiological, clinical, histological and prognostic study. *Acta Ophthalmol Suppl*, (133) :1–64, 1977.
- [214] C Rasch, R Keus, F A Pameijer, W Koops, V de Ru, S Muller, A Touw, H Bartelink, M van Herk, and J V Lebesque. The potential impact of CT-MRI matching on tumor volume delineation in advanced head and neck cancer. *Int J Radiat Oncol Biol Phys*, 39(4) :841–8, November 1997.
- [215] C Rasch, P Remeijer, P C Koper, G J Meijer, J C Stroom, M van Herk, and J V Lebesque. Comparison of prostate cancer treatment in two institutions : a quality control study. *Int J Radiat Oncol Biol Phys*, 45(4) :1055–62, November 1999.
- [216] M W Retsky, D E Swartzendruber, R H Wardwell, and P D Bame. Is gompertzian or exponential kinetics a valid description of individual human cancer growth? *Med Hypotheses*, 33(2) :95–106, October 1990.
- [217] H Rifa, I Bloch, S Hutchinson, J Wiart, and L Garnerro. Segmentation of the skull in MRI volumes using deformable model and taking the partial volume effect into account. *Med Image Anal*, 4(3) :219–33, September 2000.

- [218] M Roach 3rd, P Faillace-Akazawa, C Malfatti, J Holland, and H Hricak. Prostate volumes defined by magnetic resonance imaging and computerized tomographic scans for three-dimensional conformal radiotherapy. *Int J Radiat Oncol Biol Phys*, 35(5) :1011–8, July 1996.
- [219] C N Robertson and D F Paulson. Radical surgery versus radiation therapy in early prostatic carcinoma. *Acta Oncol*, 30(2) :239–42, 1991.
- [220] A. Roche, G. Malandain, and N. Ayache. Unifying maximum likelihood approaches in medical image registration. *International Journal of Imaging Systems and Technology : Special Issue on 3D Imaging*, 11(1) :71–80, 2000.
- [221] A. Roche, G. Malandain, X. Pennec, and N. Ayache. The correlation ratio as a new similarity measure for multimodal image registration. In *Proc. of First Int. Conf. on Medical Image Computing and Computer-Assisted Intervention (MICCAI'98)*, volume 1496 of *LNCS*, pages 1115–1124, Cambridge, USA, October 1998. Springer Verlag.
- [222] A. Roche, G. Malandain, X. Pennec, and N. Ayache. Multimodal image registration by maximization of the correlation ratio. Research Report RR-3378, INRIA, August 1998. Published in MICCAI'98, Cambridge, USA, LNCS 1496, p. 1115-1124.
- [223] A. Roche, X. Pennec, G. Malandain, and N. Ayache. Rigid registration of 3D ultrasound with MR images : a new approach combining intensity and gradient information. *IEEE Transactions on Medical Imaging*, 20(10) :1038–1049, October 2001.
- [224] A. Roche, X. Pennec, M. Rudolph, D. P. Auer, G. Malandain, S. Ourselin, L. M. Auer, and N. Ayache. Generalized correlation ratio for rigid registration of 3D ultrasound with MR images. In A.M. DiGioia and S. Delp, editors, *Proc. of the 3rd Int. Conf. on Medical Image Computing and Computer-Assisted Intervention (MICCAI'00)*, volume 1935 of *LNCS*, pages 567–577, Pittsburgh, Pennsylvania, USA, October 11-14 2000. Published in *IEEE TMI* 20(10), oct. 2001, p. 25-31.
- [225] Alexis Roche. *Recalage d'images médicales par inférence statistique*. Thèse de sciences, Université de Nice Sophia-Antipolis, February 2001.
- [226] E K Rofstad, A Wahl, and T Brustad. Radiation sensitivity in vitro of cells isolated from human tumor surgical specimens. *Cancer Res*, 47(1) :106–10, January 1987.
- [227] J Rosenman. Future directions in 3-dimensional radiation treatment planning. *Oncology (Huntingt)*, 7(11) :97–104, November 1993.
- [228] J Rosenman. Incorporating functional imaging information into radiation treatment. *Semin Radiat Oncol*, 11(1) :83–92, January 2001.
- [229] Peter J. Rousseeuw and Annick M. Leroy. *Robust Regression and Outlier Detection*. John Wiley & Sons, New-York, 1987.
- [230] S Ruan, C Jaggi, J Xue, J Fadili, and D Bloyet. Brain tissue classification of magnetic resonance images using partial volume modeling. *IEEE Trans Med Imaging*, 19(12) :1179–87, December 2000.
- [231] Kenneth J Ruchala, Gustavo H Olivera, and Jeffrey M Kapatoes. Limited-data image registration for radiotherapy positioning and verification. *Int J Radiat Oncol Biol Phys*, 54(2) :592–605, October 2002.
- [232] J Ruiz-Alzola, C-F Westin, S K Warfield, C Alberola, S Maier, and R Kikinis. Nonrigid registration of 3D tensor medical data. *Med Image Anal*, 6(2) :143–61, June 2002.
- [233] A E Saarnak, M Boersma, B N van Bunningen, R Wolterink, and M J Steggerda. Inter-observer variation in delineation of bladder and rectum contours for brachytherapy of cervical cancer. *Radiother Oncol*, 56(1) :37–42, July 2000.

- [234] N Saeed, J V Hajnal, and A Oatridge. Automated brain segmentation from single slice, multislice, or whole-volume mr scans using prior knowledge. *J Comput Assist Tomogr*, 21(2) :192–201, Mar-Apr 1997.
- [235] J.A. Sahel, J.D. Earle, and D.M. Albert. Intraocular melanoma. In V.T. de Vita, S. Hellman, and S.A. Rosenberg, editors, *Cancer, Principles & Practice of Oncology*, pages 1662–1678. J.B. Lippincott Co, Philadelphia, 4th edition, 1993.
- [236] S L Sailer, J G Rosenman, M Soltys, T J Cullip, and J Chen. Improving treatment planning accuracy through multimodality imaging. *Int J Radiat Oncol Biol Phys*, 35(1) :117–24, April 1996.
- [237] Stephanie Sandor and Richard Leahy. Surface-based labeling of cortical anatomy using a deformable atlas. *IEEE Trans Med Imaging*, 16(1) :41–54, February 1997.
- [238] M A Saornil, K M Egan, E S Gragoudas, J M Seddon, S M Walsh, and D M Albert. Histopathology of proton beam-irradiated vs enucleated uveal melanomas. *Arch Ophthalmol*, 110(8) :1112–8, August 1992.
- [239] L R Schad, R Boesecke, W Schlegel, G H Hartmann, V Sturm, L G Strauss, and W J Lorenz. Three dimensional image correlation of CT, MR, and PET studies in radiotherapy treatment planning of brain tumors. *J Comput Assist Tomogr*, 11(6) :948–54, Nov-Dec 1987.
- [240] Charles L. Schepens, Mary Elizabeth Hartnett, and Tatsuo Hirose. *Schepens' Retinal Detachment and Allied Diseases*. Elsevier, 2000.
- [241] S M Schwartz and N S Weiss. Place of birth and incidence of ocular melanoma in the united states. *Int J Cancer*, 41(2) :174–7, February 1988. Erratum in *Int J Cancer* 1988 May 15;41(5) :779.
- [242] A M Scott, H A Macapinlac, C R Divgi, J J Zhang, H Kalaigian, K Pentlow, S Hilton, M C Graham, G Sgouros, and C Pelizzari et al. Clinical validation of SPECT and CT/MRI image registration in radiolabeled monoclonal antibody studies of colorectal carcinoma. *J Nucl Med*, 35(12) :1976–84, December 1994.
- [243] C B Scott, C Scarantino, R Urtasun, B Movsas, C U Jones, J R Simpson, A J Fischbach, and WJ Curran Jr. Validation and predictive power of Radiation Therapy Oncology Group (RTOG) recursive partitioning analysis classes for malignant glioma patients : a report using RTOG 90-06. *Int J Radiat Oncol Biol Phys*, 40(1) :51–5, January 1998.
- [244] J M Seddon, E S Gragoudas, R J Glynn, K M Egan, D M Albert, and P H Blitzer. Host factors, uv radiation, and risk of uveal melanoma. a case-control study. *Arch Ophthalmol*, 108(9) :1274–80, September 1990.
- [245] D Seigel, M Myers, F Ferris 3rd, and S C Steinhorn. Survival rates after enucleation of eyes with malignant melanoma. *Am J Ophthalmol*, 87(6) :761–5, June 1979.
- [246] J. Serra. *Image Analysis and Mathematical Morphology*. Academic Press, 1982.
- [247] Zu Y Shan, Guang H Yue, and Jing Z Liu. Automated histogram-based brain segmentation in T1-weighted three-dimensional magnetic resonance head images. *Neuroimage*, 17(3) :1587–98, November 2002.
- [248] M. Sheen. *EYEPLAN software*. Douglas Cyclotron Unit, Clatterbridge Centre for Oncology.
- [249] C L Shields, J A Shields, R C Eagle Jr, P De Potter, and H Menduke. Uveal melanoma and pregnancy. a report of 16 cases. *Ophthalmology*, 98(11) :1667–73, November 1991.

- [250] C L Shields, J A Shields, U Karlsson, H Menduke, and L W Brady. Enucleation after plaque radiotherapy for posterior uveal melanoma. histopathologic findings. *Ophthalmology*, 97(12) :1665–70, December 1990.
- [251] J A Shields, C L Shields, and L A Donoso. Management of posterior uveal melanoma. *Surv Ophthalmol*, 36(3) :161–95, Nov-Dec 1991.
- [252] L M Sirois, D H Hristov, and B G Fallone. Three-dimensional anatomy setup verification by correlation of orthogonal portal images and digitally reconstructed radiographs. *Med Phys*, 26(11) :2422–8, November 1999.
- [253] W G Smit, P A Helle, W L van Putten, A J Wijnmaalen, J J Seldenrath, and B H van der Werf-Messing. Late radiation damage in prostate cancer patients treated by high dose external radiotherapy in relation to rectal dose. *Int J Radiat Oncol Biol Phys*, 18(1) :23–9, January 1990.
- [254] L Soler, H Delingette, G Malandain, J Montagnat, N Ayache, C Koehl, O Dourthe, B Malasagne, M Smith, D Mutter, and J Marescaux. Fully automatic anatomical, pathological, and functional segmentation from ct scans for hepatic surgery. *Comput Aided Surg*, 6(3) :131–42, 2001.
- [255] R. Stefanescu, O. Commowick, G. Malandain, P.-Y. Bondiau, N. Ayache, and X. Pennec. Non-rigid atlas to subject registration with pathologies for conformal brain radiotherapy. In C. Barillot, D.R. Haynor, and P. Hellier, editors, *Proc. of the 7th Int. Conf on Medical Image Computing and Computer-Assisted Intervention - MICCAI 2004*, volume 3216 of *LNCS*, pages 704–711, Saint-Malo, France, September 2004. Springer Verlag.
- [256] D Strickland and J A Lee. Melanomas of eye : stability of rates. *Am J Epidemiol*, 113(6) :700–2, June 1981.
- [257] C. Studholme, D. L. G. Hill, and D. J. Hawkes. An overlap invariant entropy measure of 3D medical image alignment. *Pattern Recognition*, 1(32) :71–86, 1999.
- [258] G. Subsol. Crest lines for curve based warping. In A. W. Toga, editor, *Brain Warping*, chapter 13, pages 225–246. Academic Press, 1998.
- [259] K.R. Swanson, E.C. Alvord, and J.D. Murray. Virtual brain tumours (gliomas) enhance the reality of medical imaging and highlight inadequacies of current therapy. *British Journal of Cancer*, 86(1) :14–18, January 2002.
- [260] Kristin R Swanson, Ellsworth C Alvord Jr, and J D Murray. Quantifying efficacy of chemotherapy of brain tumors with homogeneous and heterogeneous drug delivery. *Acta Biotheor*, 50(4) :223–37, 2002.
- [261] M W Swanson and G Cloud. A retrospective analysis of primary eye cancer at the University of Alabama at Birmingham 1958-1988. Part I : Eye and orbital cancer. *J Am Optom Assoc*, 62(11) :815–9, November 1991.
- [262] A J Swerdlow, H H Storm, and P D Sasiemi. Risks of second primary malignancy in patients with cutaneous and ocular melanoma in Denmark, 1943-1989. *Int J Cancer*, 61(6) :773–9, June 1995.
- [263] Gyorgy T Szeifert, Nicolas Massager, Jacques Brotchi, and Marc Levivier. Morphological redifferentiation in a malignant astrocytic tumor after gamma knife radiosurgery. *J Neurosurg*, 97(5 Suppl) :627–30, December 2002.
- [264] P Tai, J Van Dyk, E Yu, J Battista, L Stitt, and T Coad. Variability of target volume delineation in cervical esophageal cancer. *Int J Radiat Oncol Biol Phys*, 42(2) :277–88, September 1998.

- [265] D M Tait, A E Nahum, L C Meyer, M Law, D P Dearnaley, A Horwich, W P Mayles, and J R Yarnold. Acute toxicity in pelvic radiotherapy ; a randomised trial of conformal versus conventional treatment. *Radiother Oncol*, 42(2) :121–36, February 1997.
- [266] J. Talairach and P. Tournoux. *Co-Planar Stereotaxic Atlas of the Human Brain*. Thieme, 1988.
- [267] Xiaodong Tao, Jerry L Prince, and Christos Davatzikos. Using a statistical shape model to extract sulcal curves on the outer cortex of the human brain. *IEEE Trans Med Imaging*, 21(5) :513–24, May 2002.
- [268] J.-P. Thirion. Image matching as a diffusion process : an analogy with Maxwell’s demons. *Medical Image Analysis*, 2(3) :243–260, 1998.
- [269] P. Tracqui. From passive diffusion to active cellular migration in mathematical models of tumour invasion. *Acta Biotheoretica*, 43(4) :443–464, December 1995.
- [270] P. Tracqui, G.C. Cruywagen, D.E. Woodward, G.T. Bartoo, J.D. Murray, and E.C. Alvord. A mathematical model of glioma growth : the effect of chemotherapy on spatio-temporal growth. *Cell Proliferation*, 28(1) :17–31, January 1995.
- [271] Philippe Tracqui and Mahidine Mendjeli. Modelling three-dimensional growth of brain tumours from time series of scans. *Mathematical Models and Methods in Applied Sciences*, 19(4) :581–598, June 1999.
- [272] S T Treves, K D Mitchell, and I H Habboush. Three dimensional image alignment, registration and fusion. *Q J Nucl Med*, 42(2) :83–92, June 1998.
- [273] J Troccaz, P Vassal, J Y Giraud, C le Verre, X Artignan, and M Bolla. [Image fusion methods for the repositioning of the patient in radiotherapy]. *Cancer Radiother*, 4 Suppl 1 :31, November 2000. [In French].
- [274] H Tsunemoto, S Morita, and S Mori. Characteristics of malignant melanoma cells in the treatment with fast neutrons. *Pigment Cell Res*, 2(4) :372–8, Jul-Aug 1989.
- [275] M. Tubiana, J. Dutreix, and A. Wambersie. *Radiobiologie*. Hermann, 1986.
- [276] J Vaarkamp, D C Barber, J Conway, and M H Robinson. Automatic image registration of diagnostic and radiotherapy treatment planning CT head images. *Int J Radiat Oncol Biol Phys*, 47(1) :225–30, April 2000.
- [277] M Vaidyanathan, L P Clarke, L O Hall, C Heidtman, R Velthuisen, K Gosche, S Phuphanich, H Wagner, H Greenberg, and M L Silbiger. Monitoring brain tumor response to therapy using MRI segmentation. *Magn Reson Imaging*, 15(3) :323–34, 1997.
- [278] M Vaidyanathan, L P Clarke, R P Velthuisen, S Phuphanich, A M Bensaid, L O Hall, J C Bezdek, H Greenberg, A Trotti, and M Silbiger. Comparison of supervised MRI segmentation methods for tumor volume determination during therapy. *Magn Reson Imaging*, 13(5) :719–28, 1995.
- [279] M Vaillant and C Davatzikos. Finding parametric representations of the cortical sulci using an active contour model. *Med Image Anal*, 1(4) :295–315, September 1997.
- [280] P.A. van den Elsen, E.J.D. Pol, and M.A. Viergever. Medical image matching - a review with classification. *IEEE Engineering in Medicine and Biology*, 12(4) :26–39, march 1993.
- [281] F Van den Heuvel, I Han, S Chungbin, A Strowbridge, S Tekyi-Mensah, and D P Ragan. Development and clinical implementation of an enhanced display algorithm for use in networked electronic portal imaging. *Int J Radiat Oncol Biol Phys*, 45(4) :1041–53, November 1999.

- [282] M van Herk, J C de Munck, J V Lebesque, S Muller, C Rasch, and A Touw. Automatic registration of pelvic computed tomography data and magnetic resonance scans including a full circle method for quantitative accuracy evaluation. *Med Phys*, 25(10) :2054–67, October 1998.
- [283] M van Herk and H M Kooy. Automatic three-dimensional correlation of CT-CT, CT-MRI, and CT-SPECT using chamfer matching. *Med Phys*, 21(7) :1163–78, July 1994.
- [284] Koen Van Leemput, Frederik Maes, Dirk Vandermeulen, and Paul Suetens. A unifying framework for partial volume segmentation of brain MR images. *IEEE Trans Med Imaging*, 22(1) :105–19, January 2003.
- [285] D. Vandev. A note on the breakdown point of the least median of squares and least trimmed squares estimators. *Statistics and Probability Letters*, 16(2) :117–120, 1993.
- [286] S Vial, D Gibon, C Vasseur, and J Rousseau. Volume delineation by fusion of fuzzy sets obtained from multiplanar tomographic images. *IEEE Trans Med Imaging*, 20(12) :1362–72, December 2001.
- [287] J.-L. Vidal. "Mélanome 92" étude épidémiologique sur le mélanome malin de l'uvée en France. Thèse de doctorat de médecine, Faculté de Clermont-Ferrand, 1992.
- [288] E Viirre, H Pryor, S Nagata, and T A Furness 3rd. The virtual retinal display : a new technology for virtual reality and augmented vision in medicine. *Stud Health Technol Inform*, 50 :252–7, 1998.
- [289] M H Vogel. Treatment of malignant choroidal melanomas with photocoagulation. evaluation of 10-year follow-up data. *Am J Ophthalmol*, 74(1) :1–11, July 1972.
- [290] T R Vrabec, J J Augsburger, J W Gamel, L W Brady, C Hernandez, and R Woodleigh. Impact of local tumor relapse on patient survival after cobalt 60 plaque radiotherapy. *Ophthalmology*, 98(6) :984–8, June 1991.
- [291] M D Walker, T A Strike, and G E Sheline. An analysis of dose-effect relationship in the radiotherapy of malignant gliomas. *Int J Radiat Oncol Biol Phys*, 5(10) :1725–31, October 1979.
- [292] K E Wallner, J H Galicich, G Krol, E Arbit, and M G Malkin. Patterns of failure following treatment for glioblastoma multiforme and anaplastic astrocytoma. *Int J Radiat Oncol Biol Phys*, 16(6) :1405–9, June 1989.
- [293] D Wang, G J Galloway, G I de Zubicaray, S E Rose, J B Chalk, D M Doddrell, and J Semple. A reproducible method for automated extraction of brain volumes from 3D human head MR images. *J Magn Reson Imaging*, 8(2) :480–6, Mar-Apr 1998.
- [294] Simon K. Warfield, Kelly H. Zou, and William M. Wells. Validation of image segmentation and expert quality with an expectation-maximization algorithm. In Takeyoshi Dohi and Ron Kikinis, editors, *Proceedings of MICCAI'02*, volume 2488 of *LNCS*, pages 298–306, Tokyo, Japan, 2002. Springer.
- [295] Simon K Warfield, Kelly H Zou, and William M Wells. Simultaneous truth and performance level estimation (STAPLE) : an algorithm for the validation of image segmentation. *IEEE Trans Med Imaging*, 23(7) :903–21, July 2004.
- [296] W.M. Wells, P. Viola, H. Atsumi, S. Nakajima, and R. Kikinis. Multi-modal volume registration by maximization of mutual information. *Medical Image Analysis*, 1(1) :35–51, 1996.
- [297] C Weltens, J Menten, M Feron, E Bellon, P Demaerel, F Maes, W Van den Bogaert, and E van der Schueren. Interobserver variations in gross tumor volume delineation of brain

- tumors on computed tomography and impact of magnetic resonance imaging. *Radiother Oncol*, 60(1) :49–59, July 2001.
- [298] M Werner-Wasik, C B Scott, D F Nelson, L E Gaspar, K J Murray, J A Fischbach, J S Nelson, A S Weinstein, and WJ Curran Jr. Final report of a phase I/II trial of hyperfractionated and accelerated hyperfractionated radiation therapy with carmustine for adults with supratentorial malignant gliomas. Radiation Therapy Oncology Group Study 83-02. *Cancer*, 77(8) :1535–43, April 1996.
- [299] J. West, J. M. Fitzpatrick, M. Y. Wang, B. M. Dawant, C. R. Maurer, Jr., R. M. Kessler, R. J. Maciunas, C. Barillot, D. Lemoine, A. Collignon, F. Maes, P. Suetens, D. Vandermeulen, P. A. van den Elsen, S. Napel, T. S. Sumanaweera, B. Harkness, P. F. Hemler, D. L. G. Hill, D. J. Hawkes, C. Studholme, J. B. A. Maintz, M. A. Viergever, G. Malandain, X. Pennec, M. E. Noz, G. Q. Maguire, Jr., M. Pollack, C. A. Pelizzari, R. A. Robb, D. Hanson, and R. P. Woods. Comparison and evaluation of retrospective intermodality brain image registration techniques. *Journal of Computer Assisted Tomography*, 21(4) :554–566, 1997.
- [300] J E Wolff, T Trilling, G Molenkamp, R M Egeler, and H Jurgens. Chemosensitivity of glioma cells in vitro : a meta analysis. *J Cancer Res Clin Oncol*, 125(8-9) :481–6, Aug-Sep 1999.
- [301] P G Wolff-Kormann, B A Kormann, K G Riedel, G C Hasenfratz, F H Stefani, F A Spengel, and O E Lund. Quantitative color doppler imaging in untreated and irradiated choroidal melanoma. *Invest Ophthalmol Vis Sci*, 33(6) :1928–33, May 1992.
- [302] R P Woods, S T Grafton, C J Holmes, S R Cherry, and J C Mazziotta. Automated image registration : I. General methods and intrasubject, intramodality validation. *J Comput Assist Tomogr*, 22(1) :139–52, Jan-Feb 1998.
- [303] R P Woods, S T Grafton, J D Watson, N L Sicotte, and J C Mazziotta. Automated image registration : II. Intersubject validation of linear and nonlinear models. *J Comput Assist Tomogr*, 22(1) :153–65, Jan-Feb 1998.
- [304] R P Woods, J C Mazziotta, and S R Cherry. MRI-PET registration with automated algorithm. *J Comput Assist Tomogr*, 17(4) :536–46, Jul-Aug 1993.
- [305] Roger P Woods. Characterizing volume and surface deformations in an atlas framework : theory, applications, and implementation. *Neuroimage*, 18(3) :769–88, March 2003.
- [306] D.E. Woodward, J. Cook, P. Tracqui, G.C. Cruywagen, J.D. Murray, and E.C. Alvord. A mathematical model of glioma growth : the effect of extent of surgical resection. *Cell Proliferation*, 29(6) :269–288, June 1996.
- [307] M Wrensch, M Lee, R Miike, B Newman, G Barger, R Davis, J Wiencke, and J Neuhaus. Familial and personal medical history of cancer and nervous system conditions among adults with glioma and controls. *Am J Epidemiol*, 145(7) :581–93, April 1997.
- [308] M Wrensch, M Yost, R Miike, G Lee, and J Touchstone. Adult glioma in relation to residential power frequency electromagnetic field exposures in the San Francisco Bay area. *Epidemiology*, 10(5) :523–7, September 1999.
- [309] Margaret Wrensch, Yuriko Minn, Terri Chew, Melissa Bondy, and Mitchel S Berger. Epidemiology of primary brain tumors : current concepts and review of the literature. *Neuro-oncol*, 4(4) :278–99, October 2002.
- [310] M Yamamoto, Y Nagata, K Okajima, T Ishigaki, R Murata, T Mizowaki, M Kokubo, and M Hiraoka. Differences in target outline delineation from CT scans of brain tumours using different methods and different observers. *Radiother Oncol*, 50(2) :151–6, February 1999.

- [311] Yulong Yan, Yulin Song, and Arthur L Boyer. An investigation of a video-based patient repositioning technique. *Int J Radiat Oncol Biol Phys*, 54(2) :606–14, October 2002.
- [312] M J Zelefsky, S A Leibel, P B Gaudin, G J Kutcher, N E Fleshner, E S Venkatramen, V E Reuter, W R Fair, C C Ling, and Z Fuks. Dose escalation with three-dimensional conformal radiation therapy affects the outcome in prostate cancer. *Int J Radiat Oncol Biol Phys*, 41(3) :491–500, June 1998.
- [313] L E Zimmerman, I W McLean, and W D Foster. Does enucleation of the eye containing a malignant melanoma prevent or accelerate the dissemination of tumour cells. *Br J Ophthalmol*, 62(6) :420–5, June 1978.
- [314] C. Zur. *Protonthérapie des mélanomes choroidiens*. Thèse de doctorat de médecine, Faculté de Nice, 1996.