



**HAL**  
open science

# Modèles animaux de perte osseuse bénigne et maligne utilisable pour l'évaluation de biomatériaux

Stéphane Blouin

► **To cite this version:**

Stéphane Blouin. Modèles animaux de perte osseuse bénigne et maligne utilisable pour l'évaluation de biomatériaux. Physiologie [q-bio.TO]. Université d'Angers, 2006. Français. NNT : . tel-00331369

**HAL Id: tel-00331369**

**<https://theses.hal.science/tel-00331369v1>**

Submitted on 16 Oct 2008

**HAL** is a multi-disciplinary open access archive for the deposit and dissemination of scientific research documents, whether they are published or not. The documents may come from teaching and research institutions in France or abroad, or from public or private research centers.

L'archive ouverte pluridisciplinaire **HAL**, est destinée au dépôt et à la diffusion de documents scientifiques de niveau recherche, publiés ou non, émanant des établissements d'enseignement et de recherche français ou étrangers, des laboratoires publics ou privés.

UNIVERSITÉ D'ANGERS

Année 2006  
N° d'ordre : 778

# Modèles animaux de perte osseuse bénigne et maligne utilisable pour l'évaluation de biomatériaux

THÈSE DE DOCTORAT

Spécialité : Physiologie et physiopathologie humaine

ÉCOLE DOCTORALE D'ANGERS

Présentée et soutenue publiquement

le : 23 Novembre 2006

à : Angers

par : Stéphane BLOUIN

Devant le jury ci-dessous :

**Maurice AUDRAN**, président du jury, Professeur des Universités, Angers

**Martine COHEN SOLAL**, rapporteur, Maître de Conférence Universitaire, Paris

**Françoise DEBIAIS**, rapporteur, Professeur des Universités, Poitiers

**Eric AGUADO**, examinateur, Maître de Conférence Universitaire, Nantes

**Michel-Félix BASLÉ**, examinateur, Professeur des Universités, Angers

**Directeur de thèse : Daniel CHAPPARD**, Professeur des Universités, Angers

**INSERM, EMI 0335**  
**Laboratoire d'Histologie-Embryologie, UFR Médecine**  
**1, rue Haute de Reculée**  
**49045 Angers**

UNIVERSITÉ D'ANGERS

Année 2006  
N° d'ordre : 778

# Modèles animaux de perte osseuse bénigne et maligne utilisable pour l'évaluation de biomatériaux

THÈSE DE DOCTORAT

Spécialité : Physiologie et physiopathologie humaine

ÉCOLE DOCTORALE D'ANGERS

Présentée et soutenue publiquement

le : 23 Novembre 2006

à : Angers

par : Stéphane BLOUIN

Devant le jury ci-dessous :

**Maurice AUDRAN**, président du jury, Professeur des Universités, Angers

**Martine COHEN SOLAL**, rapporteur, Maître de Conférence Universitaire, Paris

**Françoise DEBIAIS**, rapporteur, Professeur des Universités, Poitiers

**Eric AGUADO**, examinateur, Maître de Conférence Universitaire, Nantes

**Michel-Félix BASLÉ**, examinateur, Professeur des Universités, Angers

**Directeur de thèse : Daniel CHAPPARD**, Professeur des Universités, Angers

**INSERM, EMI 0335**  
**Laboratoire d'Histologie-Embryologie, UFR Médecine**  
**1, rue Haute de Reculée**  
**49045 Angers**

## **Remerciements**

A Monsieur le Pr Daniel CHAPPARD

Je tiens à vous exprimer ma profonde reconnaissance pour m'avoir permis de réaliser cette thèse au sein de votre laboratoire. Je vous remercie particulièrement pour avoir toujours répondu à mes questions avec une grande disponibilité et une grande patience. Vos conseils et votre compétence scientifique m'ont été d'une aide précieuse. Vous avez su me communiquer votre enthousiasme et votre dynamisme au cours de ces 5 années. Merci également pour toute l'aide et le temps que vous m'avez consacré pour la rédaction de ce travail et pour la prochaine étape.

A Monsieur le Pr Maurice AUDRAN

Je vous remercie vivement de participer et de présider cette commission d'examen.

A Madame le Dr Martine COHEN-SOLAL

Je tiens à vous exprimer mes sincères remerciements pour nous avoir aimablement donné des cellules Walker et pour avoir accepté de faire partie de mon jury de thèse.

A Madame le Pr Françoise DEBIAIS

Qu'il me soit permis de vous témoigner ma profonde gratitude d'avoir accepté de porter un jugement sur ce travail.

A Mr le Pr Erick LEGRAND

Je vous suis entièrement reconnaissant d'avoir accepté d'être membre de mon jury de thèse.

A Mr le Pr Michel-Félix BASLÉ

Soyez assuré de ma plus sincère gratitude d'avoir accepté de juger ce travail.



Je tiens à remercier l'ensemble des membres de l'équipe EMI 0335 qui m'ont chaleureusement accueilli et soutenu tout au long de cette thèse :

A Marie-Françoise, pour m'avoir guidé au début et apporté son aide précieuse dans la manipulation des animaux. Merci de votre investissement dans ce travail et de votre gentillesse. Je n'oublie pas les gâteaux de la pause-café et je serais toujours là en cas de panne informatique.

A Florence, pour ta préciseuse aide au labo méthacrylate. Merci de m'avoir soutenu et encouragé tout au long de ce travail.

A Christine, pour m'avoir supporté et Dieu sait qu'il faut de la patience. Malgré tout le gaspillage que tu as engendré (c'est un scandale !!!), ce fut un plaisir de travailler avec toi.

A Robert, pour son aide et son soutien. Merci pour tous tes précieux conseils et les longues conversations à la pause-café.

A Laurence, pour la bonne humeur et le dynamisme que tu insuffles toute la journée. Merci pour ton aide et tes conseils.

A Guillaume dit « joyeux », pour nos longues discussions et les bons moments passés tout au long de notre parcours commun.

A Aline et Ludivine pour leur participation à la bonne ambiance au laboratoire. Bonne chance pour la suite à toutes les deux.

A Nicolas, pour son dynamisme, son écoute, sa bonne humeur et sa patience. Merci de m'avoir initié aux arcanes de l'histopathologie.

A Hélène, pour m'avoir pris en main dès mes débuts en histologie et guidé par la suite. Merci pour le temps que tu m'as consacré. Je te souhaite bonne chance pour l'avenir et tes concours.

A Sonia et Romain, que vous sortiez victorieux de vos concours. Nous n'avons pas eu assez de temps pour nous connaître.

A Laurent, pour sa bonne humeur et sa participation au travail collectif du labo.

Je tiens également à remercier les autres personnes qui ont rendu ce travail possible :

A Yves Gallois pour avoir fait les dosages de la TRAcP et avoir donné de son temps pour l'interprétation des résultats.

A François Hindré et Francis Bouchet pour leur aide et leur investissement lors des travaux effectués en scintigraphie.

A Nadine et Guénaelle pour leur précieuse aide pour l'acquisition des résultats de microtomographie-X.

A Pierre, Jérôme et Dominique pour m'avoir appris et aidé à gérer une expérimentation animale. Merci pour votre disponibilité et vos conseils.

Je remercie enfin l'ensemble de ma famille et de mes amis et tout particulièrement:

A mes parents, mes frère et sœur pour leur grande patience ainsi que leurs encouragements tout au long de mes années d'étude. Merci particulièrement à ma mère pour avoir pris de son temps pour relire ce travail.

A Manu, Mary, Damien, Hérald, Sonia, Mélanie, Fabien, Barbara, d'avoir pris un intérêt tout particulier à mon travail et d'avoir exprimé votre enthousiasme pour les fractals et autre théorie du chaos (boutade !!!). Plus sérieusement, merci d'avoir été là...

A tous, ceux qui de près ou de loin, ont eu une pensée pour moi lors de la rédaction de ce travail.

Ces travaux de recherche effectués dans le cadre de ma formation doctorale ont été rendus possible grâce à une bourse de 3 ans attribuée par Angers Loire Métropole ainsi que des fonds fournis par l'axe Biomatériaux-Pays de la Loire et l'INSERM.

## TABLE DES MATIÈRES

---

<b>TABLE DES MATIÈRES .....</b>	<b>1</b>
<b>TABLE DES ILLUSTRATIONS.....</b>	<b>5</b>
<b>LISTE DES ABBRÉVIATIONS.....</b>	<b>9</b>
<b>INTRODUCTION.....</b>	<b>12</b>
<b>I. PHYSIOLOGIE DU REMODELAGE OSSEUX.....</b>	<b>16</b>
<b>II. PERTES OSSEUSES AU COURS DES OSTÉOPATHIES NON TUMORALES ...</b>	<b>20</b>
1. PHYSIOPATHOLOGIE DE L'OSTÉOPOROSE.....	21
1.1. <i>Chez la femme</i> .....	21
1.1.1. Rôle des œstrogènes dans le métabolisme osseux .....	21
a- Œstrogènes : récepteurs et métabolisme .....	21
b- Rôles des œstrogènes sur la formation osseuse .....	23
c- Rôles des œstrogènes sur la résorption osseuse .....	23
1.2. <i>Chez l'homme</i> .....	25
1.2.1. Hypogonadisme.....	25
a- Androgènes : récepteurs et métabolisme.....	25
b- Rôles directs des androgènes .....	26
c- Rôles dérivés .....	28
1.2.2. Immobilisation .....	28
a- Définition .....	28
b- Mécanismes cellulaires .....	29
2. MODELES ANIMAUX D'OSTÉOPOROSE.....	30
2.1. <i>L'ovariectomie (OVX)</i> .....	30
2.1.1. Modifications de la masse osseuse.....	31
2.2.2. Modifications microarchitecturales.....	31
2.2.3. Modifications du niveau de remodelage .....	31
2.2. <i>L'orchidectomie (ORX)</i> .....	32
2.2.1. Modifications de la masse osseuse.....	33
2.2.2. Modifications microarchitecturales.....	34
2.2.3. Modifications du niveau de remodelage .....	34
2.3. <i>Les modèles d'immobilisation</i> .....	34
2.4. <i>Les autres modèles</i> .....	36
<b>III. ALTERATIONS OSSEUSES AU COURS DES OSTÉOPATHIES</b>	
<b>TUMORALES .....</b>	<b>37</b>
1. PHYSIOPATHOLOGIE .....	38
1.1. <i>Myélome</i> .....	38
1.1.1. Signes cliniques et biologiques .....	38
1.1.2. Physiopathologie .....	38
1.2. <i>Métastases de tumeurs solides</i> .....	41
1.2.1. Le processus métastatique.....	41
a- Facteurs produits par les cellules tumorales.....	44
b- Facteurs matriciels .....	45
1.2.3. Métastases à dominante ostéocondensante .....	48
a- Facteurs agissant sur les ostéoblastes.....	48
b- Les protéases.....	50

2. MODELES ANIMAUX D'ALTERATIONS OSSEUSES AU COURS DES OSTEOPATHIES TUMORALES.....	52
2.1. Myélome .....	52
2.2. Métastases osseuses .....	53
2.2.1. Développement spontané de tumeurs.....	53
a - Carcinome mammaire .....	53
b - Carcinome prostatique .....	53
2.2.2. Carcinogenèse chimique .....	53
a - Carcinome mammaire .....	54
b - Carcinome prostatique .....	54
2.2.3. Les modèles syngéniques de métastases osseuses .....	54
a - Métastases ostéoblastiques.....	54
b - Les métastases ostéolytiques.....	56
2.2.4. Les modèles transgéniques de métastases osseuses .....	57
<b>IV. METHODES D'ANALYSES INNOVANTES DES LESIONS OSSEUSES UTILISABLES CHEZ L'ANIMAL .....</b>	<b>58</b>
1. SCINTIGRAPHIE.....	59
2. IMAGERIE BASEE SUR L'UTILISATION DE LA GREEN FLUORESCENT PROTEIN (GFP).....	61
3. TOMOGRAPHIE A EMISSION DE POSITON (TEP).....	61
4. RADIOGRAPHIE ET ANALYSES DE TEXTURE.....	64
4.1. Définition d'une texture .....	64
4.2. Applications.....	65
4.2.1. Méthodes de premier ordre .....	66
4.2.2. Méthodes d'ordre supérieur : méthode des longueurs de plages de niveaux de gris (ou de sections).....	66
a - Paramètre SRE .....	67
b - Paramètre LRE.....	67
c - Paramètre GLD .....	67
d - Paramètre RLD .....	67
e - Paramètre RLP .....	67
f - Paramètre LGRE.....	67
g - Paramètre HGRE .....	67
4.2.3. Méthodes basées sur la géométrie fractale .....	68
a - Objet fractal.....	68
b - Dimension fractale .....	69
c - Propriétés caractéristiques des fractales.....	69
d - Signature fractale .....	70
e - Méthode fractale des gratte-ciels .....	70
f - Méthode fractale des couvertures.....	70
4.2.4. Validation biologique .....	71
5. LA MICROTOMOGRAPHIE A RAYONS X.....	73
1. Principe .....	73
2. Utilisation et apport .....	74
3. Perspectives.....	75
<b>V. BIOMATERIAUX UTILISABLES DANS LES OSTEOPATHIES BENIGNES ET MALIGNES.....</b>	<b>77</b>
1. LES PHOSPHATES DE CALCIUM.....	79
1.1. Généralités .....	79

1.2. Applications.....	81
2. LES POLYMERES .....	82
<b>VI. TRAVAUX PERSONNELS.....</b>	<b>85</b>
ARTICLE 1 .....	86
ARTICLE 2 .....	94
ARTICLE 3 .....	103
ARTICLE 4 .....	113
ARTICLE 5 .....	125
ARTICLE 6 .....	133
<b>VII. CONCLUSIONS ET PERSPECTIVES .....</b>	<b>140</b>
<b>VIII. REFERENCES .....</b>	<b>144</b>
<b>IX. ANNEXE.....</b>	<b>164</b>
ARTICLE 7 .....	165

## TABLE DES ILLUSTRATIONS

---



- Figure 1** Interactions entre les ostéoclastes, les ostéoblastes et le microenvironnement.
- Figure 2** Le réseau de cytokines au cours du myélome.
- Figure 3** Le processus métastatique.
- Figure 4** Le réseau de cytokines au cours d'une métastase ostéolytique.
- Figure 5** Le réseau de cytokines au cours d'une métastase ostéocondensante.
- Figure 6** Photographie de l'appareil de scintigraphie.
- Figure 7** Photographie de l'appareil de TEP.
- Figure 8** Méthodes de mesure de la microarchitecture osseuse trabéculaire.
- Figure 9** Shématisation du principe d'acquisition d'un objet par microtomographie-X.

## ARTICLE 1

- Figure 10** Structure 3D de la TRAcP porcine.
- Figure 11** Activité sérique de la phosphatase acide tartrate résistante chez les rats témoins, ORX et ORX-BTX à 0, 7, 14, 21, 30, 45, 60, 75 and 90 jours.
- Figure 12** Images 3D obtenues par microtomographie-X au niveau de l'extrémité distale du fémur de rats témoin ou ORX-BTX, 1 mois après opération.
- Figure 13** Volume trabéculaire (BV/TV, en %) et activité de formation osseuse (BFR/BV exprimé en  $\text{mm}^3/\text{mm}^3/\text{y}$ ) à 1, 2 et 3 mois après ORX sur le côté gauche et le côté droit.

## ARTICLE 2

- Figure 14** Fémur droit perforé d'un rat après incision de la cuisse.
- Figure 15** Radiographie de contrôle de l'injection de l'IBS1.
- Figure 16** Images 3D obtenues par microtomographie-X au niveau du fémur distal de rats témoin, ORX-BTX ou ORX-BTX injecté avec l'IBS1, 2 mois après opération.

- Figure 17** Vue en lumière polarisée de l'os cortical et de la zone granuleuse d'un fémur de rat du groupe ORX-BTX-IBS1.
- Figure 18** Fémur de rat du groupe ORX-BTX-IBS1 coloré au trichrome de Goldner.
- Figure 19** Coupes 2D de la partie distale du fémur des rats ORX-BTX-IBS1 obtenues par microCT à 2 et 3 mois après injection d'IBS1 (soit 1 et 2 mois après injection de l'IBS1).
- Figure 20** Cellule multinucléée TracP+ apposée sur les granules d'IBS1.

### ARTICLE 3

- Figure 21** Formule chimique et représentation 3D du pyrophosphate et d'un bisphosphonate type.
- Figure 22** Représentation 3D du risédronate.
- Figure 23** Image d'un tibia obtenue par DXA (Hologic QDR2000).
- Figure 24** Images 3D obtenues par microtomographie-X au niveau du fémur distal de rats témoin, ORX-BTX, ORX-BTX traités par risédronate et ORX-BTX traité par testostérone, 1 mois après opération.
- Figure 25** Paramètres osseux du côté gauche et du côté droit, 1 mois après ORX-BTX et traitement avec risédronate ou testostérone.

### ARTICLE 4

- Figure 26** Images 3D du fémur distal de rat témoin et de rat 15 jours après injection intracardiaque de cellules MAT-Ly-Lu.
- Figure 27** Radiographie d'une patte droite de rat dont le fémur a été foré et dans lequel une aiguille a été placée pour l'injection des cellules tumorales.
- Figure 28** Radiographies de rats témoin ou injecté en intraosseux avec des cellules MAT-Ly-Lu.
- Figure 29** Résultats préliminaires obtenus par microtomographie-X sur des rats témoins, des rats injectés en intraosseux avec des cellules MAT-Ly-Lu (Sans ZOL) et des rats préalablement traités à l'acide zolédronique avant injection des cellules (Avec ZOL).
- Figure 30** Profils protéiques des cellules W256 cultivées *in vitro* et après ascite.

- Figure 31** Images 3D du fémur distal de rat témoin et de rat 15 jours après injection intracardiaque de cellules W256.
- Figure 32** Coupes histologiques de fémurs de rat témoin et de rat 30 jours après injection intraosseuse de cellules W256.
- Figure 33** Radiographie de fémur de rat témoin, injecté en intracardiaque avec  $10^6$  cellules Walker 256/B et euthanasié 10 jours plus tard, injecté avec  $10^6$  cellules Walker 256/B et euthanasié 1 mois plus tard.

#### ARTICLE 5

- Figure 34** Images 3D du fémur distal de rat témoin et de rat 15 jours après injection intracardiaque de cellules W256 ou MAT-Ly-Lu.
- Figure 35** Coupes histologiques de fémurs de rats Fisher témoin ou après injection intracardiaque de cellules W256 et de Copenhagen témoin ou après injection intracardiaque de cellules MAT-Ly-Lu.
- Figure 36** Radiographies de fémurs et de tibias de rats Fisher témoin et après injection intracardiaque de cellules W256.
- Figure 37** Images extraites des radiographies de fémurs et de tibia de rats Copenhagen témoin et après injection intracardiaque de cellules MAT-Ly-Lu.

#### ARTICLE 6

**Les figures utilisées sont celles de l'article.**

## LISTE DES ABBRÉVIATIONS

---

AR :	Androgen receptor
BTX :	Toxine botulique
BFR :	Bone formation rate
BMP :	Bone Morphogenetic Protein
$\beta$ -TCP :	$\beta$ -Tri-Calcium Phosphate
BV/TV :	Trabecular bone volume
CMO :	Contenu Minérale Osseux
COX :	Cyclooxygenase
D :	Dimension fractale
DHT :	Dihydrotestostérone
Dkk :	Dickkopf
DMO:	Densité Minérale Osseuse
DXA :	Dual X-ray absorptiometry
EcNOS:	Endothelial nitric oxide synthase
EGF :	Epidermal growth factor
ER :	Estrogen receptor
ESF :	Extrémité supérieure du fémur
ET-1 :	Endothéline-1
FGF :	Fibroblast Growth Factor
GFP :	Green Fluorescent Protein
HA :	Hydroxyapatite
HSP :	Heat Shock Protein
IBS1 :	Injectable bone substitute 1
IGF :	Insulin Growth Factor
IL :	Interleukine
LPA :	Acide lysophosphatidique
LRP :	Low Density Lipoprotein Receptor-Related Protein
MAR :	Mineral apposition rate
MAT-Ly-Lu :	Metastatic Anaplastic Tumor metastasizing to Lymph node and Lungs
M-CSF :	Macrophage-colony stimulating factor
MicroCT :	Microtomographie-X
MIP :	Macrophage inflammatory protein
MMP :	Matrix metallo proteinase

NO :	Nitric oxide
OPG :	Ostéoprotégérine
ORX :	Orchidectomie
OVX :	Ovariectomie
PDGF :	Platelet derived growth factor
PGE2 :	Prostaglandine 2
PHEMA :	Poly 2-hydroxyéthyl méthacrylate
PMMA :	Polyméthylméthacrylate
PSA :	Prostate specific antigen
PTH :	Parathormone
PTHrP :	Parathormone related peptide
RANK :	Receptor Activator of Nuclear transcription factor- $\kappa$ B
RANKL :	Ligand for Receptor Activator of Nuclear transcription factor- $\kappa$ B
SHBG :	Sex hormone-binding globulin
SMI:	Structure model index
Tb.N:	Trabecular number
Tb.Pf :	Trabecular pattern factor
Tb.Sp:	Trabecular separation
Tb.Th :	Trabecular thickness
TEP :	Tomographie à émission de positon
TNF :	Tumor necrosis factor
TRAcP :	Tartrate resistant acid phosphatase
uPA :	Urinary plasminogen activator
VEGF :	Vascular endothelial growth factor
W256 :	Walker 256
ZOL :	Zolédronate

## INTRODUCTION

---

Le tissu osseux comporte une matrice extracellulaire calcifiée dont les propriétés permettent d'assurer plusieurs fonctions : il possède une fonction métabolique puisqu'il constitue un réservoir de minéraux et en particulier d'ions calcium et phosphate pour l'organisme ; il est l'hôte de la moëlle hématopoïétique et protège les organes essentiels ; il assure enfin une fonction mécanique en supportant le poids de l'organisme et les divers contraintes mécaniques auxquelles il est soumis. Le tissu osseux est composé de 80% de tissu dense, (situé dans la diaphyse des os long et dans les corticales des os plats) et de 20% de tissu osseux trabéculaire qui, malgré sa moindre proportion, intervient pour une part importante dans la résistance mécanique des épiphyses osseuses et des corps vertébraux. L'os trabéculaire forme un réseau tridimensionnel constitué de plaques et de piliers connectés entre eux déterminant des espaces médullaires où se trouve la moëlle hématopoïétique et des adipocytes (Whitehouse, *et coll.*, 1971). L'organisation de la microarchitecture de l'os trabéculaire est adaptée à supporter les contraintes auxquelles il est soumis : les travées sont orientées selon les lignes de contraintes exercées sur l'os par la gravité et les tensions musculaires (Loi de Wolff). La microarchitecture représente un des facteurs de la qualité osseuse de même que d'autres caractéristiques telles que la nature, la texture et la structure du tissu osseux. Toute désorganisation de la microarchitecture trabéculaire constitue un facteur fragilisant contribuant à rendre l'os moins résistant aux contraintes mécaniques.

Pour assurer ses fonctions, le tissu osseux est renouvelé en permanence grâce à un processus de remodelage assuré par deux types cellulaires : les ostéoclastes qui résorbent la matrice osseuse et les ostéoblastes qui synthétisent de nouvelles unités de structures (BSU ou ostéons) mieux adaptées. Le renouvellement permet d'adapter la résistance squelettique de façon optimale aux contraintes mécaniques. Théoriquement, il existe un équilibre parfait entre la quantité d'os résorbé et d'os formé. En fait, il existe avec l'âge un léger déséquilibre entre résorption et formation, cette dernière ne compensant pas totalement la quantité d'os résorbée (Rizzoli, *et coll.*, 2001). Il en résulte une diminution physiologique progressive de la masse osseuse qui intervient à partir de 30 à 40 ans (après l'apparition du peak bone mass) (Rizzoli et Bonjour, 1999).

Le bon déroulement du remodelage osseux nécessite des interactions étroites entre cellules osseuses, moëlle hématopoïétique et matrice. Ces interactions font appel à des facteurs solubles synthétisés par les cellules ou intégrés dans la matrice osseuse. Ils forment un réseau complexe de facteurs hormonaux et de facteurs locaux présents dans le microenvironnement médullaire. Toute modification de ce réseau peut amener à une



rupture de l'équilibre entre résorption et formation osseuse, à l'origine de la plupart des ostéopathies. Les pathologies les plus fréquentes dérivent d'une balance négative entre résorption ostéoclastique et formation ostéoblastique ; c'est le cas des ostéoporoses postménopausiques ou masculines et des ostéolyses tumorales (exemple des métastases osseuses du cancer du sein, myélome). D'autres pathologies présentent une balance positive entre résorption et formation : les ostéopétroses le plus souvent d'origine génétique, ou les ostéocondensations tumorales (souvent le cas des métastases du cancer prostatique). Il est important de connaître les différents intervenants de ces processus *in vivo* ; les études *in vitro* ne permettant pas l'appréhension des mécanismes dans leur globalité. Le recours à des modèles animaux est donc indispensable pour la compréhension des mécanismes physiopathologiques.

Depuis quelques années, des avancées thérapeutiques ont été réalisées en chirurgie osseuse par l'emploi de biomatériaux. Idéalement, les biomatériaux permettent de retrouver, après comblement ou substitution, un tissu osseux de régénération au niveau du site d'implantation (restauration des fonctions mécaniques). Plus récemment, les biomatériaux ont pu être proposés pour délivrer localement des composés pharmacologiques agissant sur les cellules osseuses. L'emploi des biomatériaux doit être évaluée sur des modèles animaux. Un biomatériau doit préalablement être testé en culture cellulaire pour la cytotoxicité et la biocompatibilité avant toute autre expérimentation. Les études *in vitro* ont permis d'importantes avancées dans la compréhension de l'architecture d'une cellule animale, du transport intracellulaire et de l'organisation des différents organites cellulaires. Toutefois, les cellules utilisées sont le plus souvent immortalisées. Elles ont adopté des caractères spécifiques : la perte du contrôle strict du cycle cellulaire et de la répartition des chromosomes ou la perte de mise en place des communications intercellulaires. Certains résultats obtenus en culture cellulaire peuvent ainsi ne pas être retrouvés dans le contexte bien plus complexe d'un tissu. Il devient alors nécessaire de faire appel à un modèle animal pour évaluer la réponse générale de l'organisme.

L'utilisation de modèles animaux nécessite l'emploi de méthodes d'évaluation du tissu osseux appropriées et adaptées. Ces méthodes peuvent être transposables en clinique pour le diagnostic et l'évaluation des thérapeutiques ou inversement. Pour cela, elles doivent être fiables, reproductibles et comparables à d'autres méthodes.

Dans ce travail, nous avons étudié plusieurs modèles animaux d'ostéopathies tumorales et non tumorales : hyper-résorption induite en combinant castration et immobilisation chez le rat mâle, lésions ostéolytiques induites par des cellules cancéreuses chez le rat, lésions mixtes ostéolytiques/ostéocondensantes induites par des cellules cancéreuses chez le rat.

Une première partie de ce travail sera consacrée à synthétiser les connaissances actuelles sur la physiologie du remodelage osseux et de la physiopathologie des ostéopathies bénignes ou malignes. Les biomatériaux utilisables dans le traitement de ces pathologies seront également abordés. Nous décrirons les modèles animaux adaptés ainsi que différentes méthodologies d'évaluation des modifications du tissu osseux. La deuxième partie sera consacrée à la présentation, sous forme d'articles, des résultats obtenus. Nous avons caractérisé la physiopathologie de l'hyper-résorption induite par combinaison de l'orchidectomie et de l'immobilisation par analyses histomorphométriques, microtomographiques, histo-enzymatiques et immuno-enzymatiques (phosphatase acide tartrate résistante). Ce modèle a ensuite été utilisé pour étudier l'implantation et le devenir d'un biomatériau injectable à base de phosphate de calcium. Nous avons ensuite développé plusieurs modèles d'ostéopathies tumorales que nous avons étudiés par analyse de radiographies, histomorphométrie et microtomographie-X. Enfin, la troisième partie exposera les conclusions et perspectives de ce travail.

## I. PHYSIOLOGIE DU REMODELAGE OSSEUX

---

L'os est un tissu vivant qui fait l'objet d'un remodelage osseux permanent nécessaire à l'adaptation aux contraintes mécaniques exercées sur le squelette. La résorption osseuse (assurée par les ostéoclastes) et la formation osseuse (assurée par les ostéoblastes) sont étroitement couplées dans le temps et dans l'espace (Figure 1).

Les ostéoclastes sont des cellules plurinucléées d'origine hématopoïétique. L'ostéoclastogénèse nécessite des interactions étroites entre les précurseurs et les cellules stromales (d'où sont issues les ostéoblastes). Les trois facteurs clés contrôlant ce processus sont : le M-CSF (macrophage-colony stimulating factor), le ligand RANKL du récepteur RANK (récepteur pour l'activation du facteur de transcription NFκB) se trouvant à la surface des cellules stromales et des ostéoblastes et son antagoniste l'ostéoprotégérine (OPG). C'est le rapport entre OPG et RANKL qui détermine le nombre d'ostéoclastes formé le long des surfaces osseuses, ainsi que leur activité (Simonet, *et coll.*, 1997). L'ostéoclaste fonctionne de manière cyclique, alternant des phases migratoires le long des surfaces osseuses et des phases de résorption active créant des lacunes osseuses. L'ostéoclaste en phase de résorption présente une bipolarité morphologique et fonctionnelle : le pôle apical s'accroche à la matrice osseuse et présente un équipement enzymatique important qui permet l'acidification et la dissolution de la phase minérale de la matrice osseuse ; des ions H<sup>+</sup> sont produits par une anhydrase carbonique intracytoplasmique et excrétés dans la lacune de résorption par une pompe à protons ATPasique à travers la bordure en brosse. Parallèlement des enzymes lysosomiales sont sécrétées (phosphatases acides, cathepsine K, métalloprotéases) qui assurent la dissolution de la phase organique de la matrice osseuse (Baron, 1995). Le pôle basolatéral, en rapport avec le microenvironnement, a pour fonction de maintenir l'équilibre électrochimique de l'ostéoclaste par des pompes, des canaux et des échangeurs ioniques et supporte la majorité des fonctions régulatrices. L'action des ostéoclastes est contrôlée par des hormones systémiques, elle est stimulée par l'hormone parathyroïdienne (PTH) et le métabolite actif de la vitamine D, la 1,25 dihydroxyvitamine D (1,25(OH)<sub>2</sub>D), freinée par la calcitonine et par les œstrogènes. Il existe aussi un niveau de régulation locale, par des cytokines qui comprennent l'IL-1, IL-6 et le TNF-α. Les différents agents impliqués dans la régulation de la résorption conditionnent donc la vie des ostéoclastes et leur disparition par apoptose (Teitelbaum, 2000).

Les ostéoblastes sont des cellules cuboïdes mononucléées, disposées en couches monocellulaires sur les surfaces osseuses, qui synthétisent et minéralisent la matrice osseuse. Elles ont un précurseur mésenchymateux commun (la cellule stromale) aux

fibroblastes, chondrocytes et adipocytes. L'expression de Cbfa1/Runx 2 est nécessaire pour la différenciation ostéoblastique mais d'autres facteurs sont exprimés de manière séquentielle selon la phase de différenciation : précoce (sialoprotéine osseuse, phosphatase alcaline, collagène de type I, ostéopontine, TGF- $\beta$ , fibronectine) ou tardive (ostéocalcine). Les ostéoblastes synthétisent les protéines qui constituent la matrice osseuse non minéralisée (tissu ostéoïde), composée majoritairement de collagène de type I mais aussi de protéines non collagéniques (fibronectine, ostéopontine, ostéonectine, sialoprotéine osseuse) (Alsina, *et coll.*, 1996). Ils produisent aussi des enzymes (phosphatases alcalines) qui permettent le dépôt de cristaux d'hydroxyapatite formés à partir de calcium et de phosphate transférés de manière passive et active. Enfin, ils incorporent des facteurs de régulations dans la matrice (IGF, BMP, TGF- $\beta$ , FGF). Le contrôle de la formation osseuse fait intervenir des facteurs systémiques (PTH, hormones sexuelles, glucocorticoïdes et vitamine D) et des facteurs locaux (IGF, BMP, TGF- $\beta$ , FGF). De nouvelles voies de signalisation sont décrites actuellement comme la voie Wnt qui fait intervenir le corécepteur LRP5 et son antagoniste Dkk1. LRP5 est un des gènes majeurs dans la régulation de l'acquisition de la masse osseuse et du couplage cellulaire entre ostéoclastes et ostéoblastes (Johnson, *et coll.*, 2004).

Les ostéocytes sont des cellules emmurées au sein de la matrice osseuse dans de petites logettes (les ostéoplastes) ; ils dérivent des ostéoblastes. Les ostéocytes sont reliés les uns aux autres, et communiquent avec la surface osseuse, par un système de prolongements cellulaires cheminant dans des canalicules ménagés au sein de la matrice osseuse. Jouant un rôle de mécanorécepteurs, ces cellules exercent une influence importante sur la vitalité des autres cellules osseuses. Il est possible que ce soit l'apoptose des ostéocytes qui constitue le facteur déclenchant l'ancrage des ostéoclastes sur les surfaces osseuses et la mise en place de la résorption (Knothe Tate, *et coll.*, 2004).

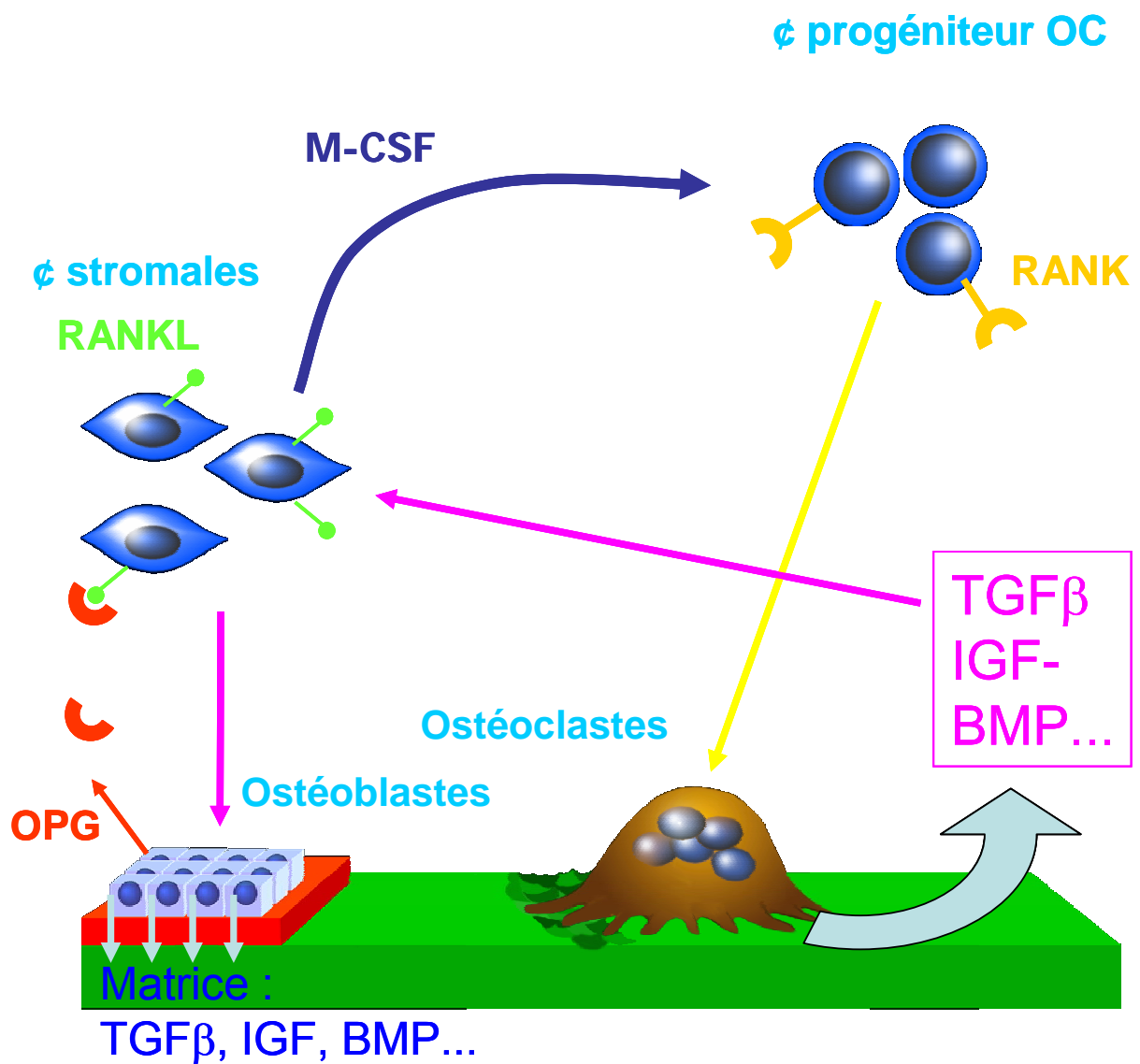


Figure 1 : Interactions entre les ostéoclastes, les ostéoblastes et le microenvironnement.

## II. PERTES OSSEUSES AU COURS DES OSTEOPATHIES NON TUMORALES

---

## 1. Physiopathologie de l'ostéoporose

L'ostéoporose est définie comme une maladie généralisée du squelette, caractérisée par une réduction de la masse osseuse et une détérioration micro-architecturale du tissu osseux conduisant à une augmentation de la fragilité osseuse et à un risque accru de fractures (Anonymous, 1993).

### 1.1. Chez la femme

La carence en œstrogène, au cours de la période postménopausique, est l'étiologie la plus fréquente de l'ostéoporose chez la femme. En effet, parmi 100 femmes arrivant à la ménopause (~50 ans), 40 présenteront avant la fin de leur existence, une fracture non traumatique, touchant les vertèbres, l'extrémité supérieure du fémur (ESF) ou d'autres sites (radius,...) (Melton, *et coll.*, 1992). Le risque de survenue d'une fracture vertébrale est estimé à 16 % et celui d'une fracture de l'ESF à 17 %. Les fractures compromettent sérieusement la qualité de vie de ces patientes et entraînent une morbidité accrue. Aux Etats-Unis, le risque de décès d'une femme de 50 ans par fracture de l'ESF est de 2,8%, le même que celui du cancer du sein. Les conséquences socioéconomiques sont également majeures : selon la Société Française de Rhumatologie, le coût de l'ostéoporose pour l'année 2001 s'est élevé à 715 millions d'euros pour la France, dont 82% pour les fractures du col du fémur.

#### 1.1.1. Rôle des œstrogènes dans le métabolisme osseux

##### a- Œstrogènes : récepteurs et métabolisme

Les œstrogènes, principalement le 17 $\beta$ -œstradiol (E<sub>2</sub>) et l'œstrone (E<sub>1</sub>), sont des hormones clés dans la reproduction. Les œstrogènes sont principalement produits au niveau des ovaires à partir du cholestérol. Régie par un cycle ovarien, la production d'œstrogènes chez la femme est en constante modulation. Au début du cycle, il y a sécrétion de LH-RH par l'hypothalamus qui stimule la libération de FSH et de LH par l'adénohypophyse. La FSH et la LH stimulent la croissance du follicule qui produit la majorité des œstrogènes chez la femme. Les cellules de la granulosa utilisent le cholestérol et le transforment en progestérone par l'intermédiaire du cytochrome P450 *side chain cleavage* (P450<sub>sc</sub>) et de la 3 $\beta$ -hydroxystéroïde déshydrogénase/ $\Delta$ 5- $\Delta$ 4 isomérase (3 $\beta$ -HSD). La progestérone est ensuite transformée par le cytochrome P450c17



et par la 17 $\beta$ -hydroxystéroïde déshydrogénase (17 $\beta$ -HSD) en testostérone par les cellules de la thèque. Finalement, la testostérone est transformée par le cytochrome P450 aromatasase en œstradiol par les cellules de la granulosa.

Les effets des œstrogènes sont relayés par des récepteurs ER (*estrogen receptor*) nucléaires de deux types :  $\alpha$  et  $\beta$ . Ils sont codés par des gènes appartenant à une famille qui comprend les récepteurs des autres stéroïdes (androgènes, corticoïdes, progestérone), mais également les récepteurs de la vitamine D, des hormones thyroïdiennes et des acides rétinoïques. Le récepteur des œstrogènes est lié à une protéine de choc thermique (HSP90) en l'absence de son ligand. L'œstrogène, qui est lié avec grande affinité à une globuline de transport sérique (*sex hormone-binding globulin, SHBG*), diffuse librement au travers de la membrane plasmique et nucléaire. L'œstrogène se lie à un ER, ce qui permet à l'HSP de se dissocier du ER. Le ER peut ainsi changer de conformation et se dimériser (homodimère et hétérodimère). Ce complexe peut alors se lier aux éléments de réponse des œstrogènes (EREs) présents principalement dans la région promotrice des gènes cibles. Cette liaison en présence de coactivateurs permet l'activation de la transcription en facilitant l'assemblage de la machinerie de transcription. Il est clairement établi actuellement que les ostéoblastes, les ostéoclastes, les ostéocytes expriment des récepteurs fonctionnels aux œstrogènes (Weitzmann et Pacifici, 2006).

Les deux ER se comportent néanmoins de façon opposée sur les sites AP-1, fixant l'hétérodimère Fos-Jun : E<sub>2</sub> active la transcription sur ce site *via* ER $\alpha$  et réprime *via* ER $\beta$  (Paech, *et coll.*, 1997). Les deux récepteurs présentent également des spectres d'expression différents. Au niveau osseux, ER $\alpha$  est exprimé dans les ostéoclastes (Pacifici, 1996) mais ne semble être présent dans les ostéoblastes qu'en concentration extrêmement faible (50 à 100 fois moins que dans les tissus reproducteurs) (Eriksen, *et coll.*, 1988). ER $\beta$  pourrait être l'ER majeur exprimé dans les ostéoblastes en culture (Onoe, *et coll.*, 1997).

Bien que de nombreux effets soient médiés par les récepteurs nucléaires, certaines réponses sont originaires de la membrane plasmique puisque des effets rapides sont observés. Ces effets peuvent être issus des ER  $\alpha$  et  $\beta$  qui ont été retrouvés fonctionnels au niveau membranaire. D'autres récepteurs peuvent participer à ces réponses rapides (Jacob, *et coll.*, 2006).

### b- Rôles des œstrogènes sur la formation osseuse

Les œstrogènes induisent des effets positifs directs sur la formation osseuse par l'activation de la prolifération des ostéoblastes, l'induction de la sécrétion de protéines de la matrice extracellulaire osseuse et la sécrétion de facteurs de croissance (*insulin-like growth factor, transforming growth factor  $\beta$ 3*). Les facteurs de croissance sont à leur tour responsables d'une augmentation de la multiplication cellulaire et de la différenciation (Ernst, *et coll.*, 1988, Ernst, *et coll.*, 1989, Pacifici, 1996, Anderson, *et coll.*, 1997, de Vernejoul et Cohen Solal, 2003).

### c- Rôles des œstrogènes sur la résorption osseuse

Les œstrogènes induisent des effets antirésorptifs indirects par l'intermédiaire des ostéoblastes et des cellules stromales en inhibant la production de RANKL intervenant dans le recrutement des ostéoclastes (Jilka, *et coll.*, 1992, Eghbali-Fatourehchi, *et coll.*, 2003, Eastell, 2005). Une augmentation de la production d'OPG par les ostéoblastes humains stimulés par les œstrogènes a aussi été retrouvée (Hofbauer, *et coll.*, 1999). La suppression des œstrogènes entraîne donc une levée d'inhibition de la production de RANKL et la diminution de la production d'OPG. Ces deux phénomènes conjugués aboutissent à l'augmentation de l'ostéoclastogénèse. En plus des effets sur RANKL et OPG, les œstrogènes régulent la production d'autres cytokines produites par les ostéoblastes et modulent ainsi l'activité ostéoclastiques. Les cytokines comme l'IL-1, l'IL-6 et le MCS-F sont de bons candidats pour médier la perte osseuse survenant après une déficience en œstrogènes. La production d'IL-1 et de M-CSF est augmentée dans les modèles déficients en œstrogènes (Pacifici, *et coll.*, 1991). De nombreuses études montrent que l'IL-6 joue un rôle important dans la perte osseuse suivant la perte en œstrogènes. Les œstrogènes inhibent la production d'IL-6 par les ostéoblastes ce qui entraîne une inhibition de la formation et du recrutement des ostéoclastes (Girasole, *et coll.*, 1992). Cependant, aucun effet de l'œstradiol sur la libération d'IL-6 n'a pu être mis en évidence dans six lignées de cellules stromales indifférenciées (Ramalho, *et coll.*, 2001).

Pendant la ménopause, les taux d'œstradiol sérique tombent chez la femme à 10-15 % du niveau en préménopause tandis que les taux d'œstrone tombent à environ 25-35 % (Khosla, *et coll.*, 1997). Les marqueurs biochimiques de résorption osseuse sont augmentés de 90 % alors que les marqueurs de la formation osseuse ne sont augmentés que de 45 % (Garnero, *et coll.*, 1996). Cette augmentation du turn-over osseux cumulée à

un déséquilibre du remodelage en faveur de la résorption entraîne une perte osseuse accélérée visible par histomorphométrie ou densitométrie (Delmas, *et coll.*, 1988). Une densité minérale osseuse basse permet le diagnostic d'un risque fracturaire important. Des stratégies thérapeutiques peuvent alors être envisagées : les agents antirésorptifs comme les bisphosphonates, la supplémentation en calcium et vitamine D, les agents anaboliques comme le teriparatide (Sambrook et Cooper, 2006).

## 1.2. Chez l'homme

En raison de la prédominance de l'ostéoporose chez la femme, l'impact de l'ostéoporose masculine a été sous-estimé. Pourtant, 30% des fractures de l'ESF et 20 % des fractures vertébrales symptomatiques surviennent chez l'homme (Melton, *et coll.*, 1992). Comme il n'y a pas de ménopause chez l'homme, l'ostéoporose est souvent secondaire à l'existence de facteurs étiologiques susceptibles de modifier l'acquisition du capital osseux, la cinétique de la perte osseuse, l'intégrité de la microarchitecture trabéculaire ou de majorer le risque de chute. Ils incluent les facteurs génétiques (Cohen-Solal, *et coll.*, 1998), les facteurs environnementaux comme l'activité physique (Albrand, *et coll.*, 2003) ou nutritionnels (Nguyen, *et coll.*, 2000), vitaminiques (Lips, 2001) mais aussi les traitements par les glucocorticoïdes (van Staa, *et coll.*, 2002), l'alcoolisme (Felson, *et coll.*, 1995), le tabagisme (Krall et Dawson-Hughes, 1999), les maladies hépatodigestives (Lane, 2006), des traitements médicamenteux variés (Javier, *et coll.*, 1999), hyperthyroïdie (Karga, *et coll.*, 2004) ... Quand aucun facteur étiologique n'est identifié, on parle d'ostéoporose idiopathique.

### 1.2.1. Hypogonadisme

L'hypogonadisme est observé dans 15 à 20 % des cas d'ostéoporoses masculines (Vanderschueren, *et coll.*, 2000). Les causes de l'hypogonadisme chez l'homme sont diverses et peuvent concerner toutes les tranches d'âge : le syndrome de Klinefelter, l'hypogonadisme d'origine hypophysaire, l'orchidectomie, l'hématochromatose, l'hyperprolactinémie, les tumeurs des cellules de Leydig, les traitements par les agonistes de la GnRh etc.. (Zitzmann et Nieschlag, 2000, Ross et Small, 2002).

#### a- Androgènes : récepteurs et métabolisme

Les androgènes interagissent avec un récepteur AR (*androgen receptor*) nucléaire mis en évidence dans des ostéoblastes *in vitro* (Colvard, *et coll.*, 1989, Orwoll, *et coll.*, 1991) et *in situ* (Abu, *et coll.*, 1997). Des récepteurs aux androgènes sont également exprimés dans les cellules stromales, les ostéocytes et les chondrocytes. Chez l'adolescent, les récepteurs sont principalement exprimés par les chondrocytes alors que chez l'adulte, ils sont principalement exprimés par les précurseurs ostéoblastiques et les ostéoblastes actifs (Abu, *et coll.*, 1997). Les androgènes ont donc un rôle dans la croissance des os à la puberté et un rôle dans le maintien de l'équilibre du remodelage osseux à l'âge adulte.

Les androgènes comprennent la testostérone, qui est l'androgène circulant le plus abondant, mais aussi d'autres hormones stéroïdes comme la dihydrotestostérone (DHT). Testostérone et DHT peuvent se fixer sur les AR mais la DHT a une affinité plus importante (environ 10 fois). La testostérone est produite par les cellules de Leydig et est convertie en DHT par la 5 $\alpha$ -réductase de type 2 au niveau des cellules épithéliales de la prostate. Dans la circulation, les androgènes sont majoritairement liés à des protéines porteuses que sont l'albumine et la SHBG. Seulement 1 à 3% des stéroïdes sexuels sont sous forme libre dans la circulation (Khosla, *et coll.*, 1999). La fraction de testostérone libre et celle liée à l'albumine représentent les deux fractions de testostérone biodisponible. La SHBG lie la testostérone avec une haute affinité et ne la libère pas dans les tissus cibles. Une augmentation anormale de SHBG peut donc diminuer sensiblement le taux de testostérone biodisponible et avoir un rôle dans le contrôle du remodelage osseux chez l'homme (Legrand, *et coll.*, 2001). Le vieillissement a aussi un rôle sur les taux de sécrétion des androgènes. Il a été montré une diminution de la libération des androgènes (testostérone, androstenedione, dehydroépiandrostérone ou DHEA et sa forme sulfatée DHEAS) au cours du vieillissement. Plus de 20 % des hommes au-delà de 60 ans présentent des niveaux d'androgènes sériques plus faibles que chez l'homme jeune (Kaufman et Vermeulen, 2005).

Deux isoformes du AR (AR-A et AR-B) ont été rapportées : l'isoforme AR-A est une forme tronquée en N-terminal de l'isoforme AR-B. Les deux isoformes ont des fonctions distinctes sur des cellules ostéoblastiques humaines : AR-B possède un effet mitogène qui peut être bloqué par AR-A (Liegibel, *et coll.*, 2003). Avant la fixation de ses ligands, l'AR se situe dans le cytoplasme où il lie HSP-70 et HSP-90 qui le stabilise et le protège de la dégradation. La fixation de l'androgène entraîne un changement de conformation qui permet la dissociation des HSP. L'AR forme un homodimère phosphorylé par des kinases, dont la protéine kinase C. La phosphorylation permet le passage dans le noyau et le complexe ligand-récepteur va initier la transcription des gènes cibles en se fixant sur des éléments de réponse spécifiques aux androgènes au niveau des régions promotrices. Plusieurs coactivateurs et corépresseurs interviennent à ce stade (Suzuki, *et coll.*, 2003).

## **b- Rôles directs des androgènes**

*In vitro*, la prolifération ostéoblastique est augmentée en présence de testostérone ou de dihydrotestostérone et inhibée en présence d'un antagoniste compétitif. De façon

contradictoire, la différenciation ostéoblastique peut être augmentée, diminuée ou non affectée par les androgènes selon les études (Hofbauer et Khosla, 1999).

Les effets des androgènes sur le tissu osseux sont médiés par la modulation de l'expression de facteurs locaux impliqués dans la régulation du remodelage osseux. La testostérone et la 5 $\alpha$ -dihydrotestostérone stimulent l'expression de TGF- $\beta$  par les ostéoblastes (Kasperk, *et coll.*, 1990, Benz, *et coll.*, 1991). Les androgènes stimulent la production d'ARN messagers de l'IGF-I dans les ostéoblastes (Hofbauer et Khosla, 1999). La 5 $\alpha$ -dihydrotestostérone augmente le nombre de récepteurs de l'IGF-II et leur affinité (Boonen, *et coll.*, 1997, Hofbauer et Khosla, 1999). L'effet de ces deux androgènes est médié uniquement par le récepteur aux androgènes qui inhibe l'expression du gène de l'IL-6 (Bellido, *et coll.*, 1995, Hofbauer, *et coll.*, 1999). La 5 $\alpha$ -dihydrotestostérone inhibe également la production de PGE<sub>2</sub> dans des cultures d'ostéoblastes issus d'os crâniens de souris supplémentées en IL-1 et PTH (Pilbeam et Raisz, 1990). Les androgènes pourraient également inhiber la résorption en agissant directement sur les ostéoclastes. Cet effet a été mis en évidence *in vitro* à partir de cultures de cellules "osteoclast-like" d'origine humaine et aviaire (Pederson, *et coll.*, 1999).

Les conséquences de l'hypogonadisme sur le tissu osseux dépendent de la période de la vie où survient la carence androgénique. Avant la puberté, l'hypogonadisme est responsable, chez l'homme, d'une plus grande taille et d'un retard d'acquisition du capital osseux avec un déficit cortical marqué (Eastell, *et coll.*, 1998). Le retard pubertaire semble également associé à une réduction de la densité osseuse et une acquisition plus tardive du pic de masse osseuse (Finkelstein, *et coll.*, 1992). Chez l'homme adulte, le déficit en androgènes est responsable d'une perte osseuse plus marquée dans le secteur trabéculaire. L'orchidectomie chez l'homme adulte induit une diminution de la densité vertébrale associée à une augmentation des marqueurs biochimiques de formation et de résorption (Stepan, *et coll.*, 1989). L'administration de testostérone induit une augmentation de la DMO (densité minérale osseuse) lombaire associée à une réduction de la résorption osseuse (Anderson, *et coll.*, 1997). L'hypogonadisme serait associé à des modifications architecturales caractérisées par des perforations trabéculaires sans diminution de l'épaisseur des travées (Legrand, *et coll.*, 1997, Audran, *et coll.*, 2001).

### c- Rôles dérivés

Il est probable que les androgènes agissent également par l'intermédiaire des œstrogènes car les ostéoblastes possèdent de nombreux récepteurs aux œstrogènes (Vanderschueren et Bouillon, 1995). La testostérone, ainsi que les androgènes sécrétés par la glande corticosurrénale (androstènedione et déhydroépiandrostérone ou DHEA), peuvent être métabolisés dans le tissu osseux, en  $5\alpha$ -dihydrotestostérone ou en  $17\beta$ -œstradiol grâce à l'aromatase-P450, la  $17\beta$ -hydroxystéroïde déhydrogénase et la  $3\beta$ -hydroxystéroïde déhydrogénase (Hofbauer et Khosla, 1999). La  $5\alpha$ -dihydrotestostérone est non métabolisable. Elle interagit avec le récepteur aux androgènes avec une plus forte affinité que la testostérone (Francis, 1999).

Des densités minérales osseuses basses ont été retrouvées chez des patients porteurs d'anomalie génétique sur le gène du récepteur des œstrogènes (Smith, *et coll.*, 1994) ou sur le gène de l'aromatase (Morishima, *et coll.*, 1995, Carani, *et coll.*, 1997). Ces résultats ont été confirmés chez des souris knock-out dont le gène de l'aromatase ou du récepteur aux œstrogènes (ER) a été invalidé (Öz, *et coll.*, 2000, Vidal, *et coll.*, 2000). Chez le rat, l'utilisation d'un inhibiteur de l'aromatase induit une diminution de la densité minérale osseuse aussi bien chez les rats jeunes que chez les rats âgés (Vanderschueren, *et coll.*, 1996, Vanderschueren, *et coll.*, 1997).

## 1.2.2. Immobilisation

### a- Définition

L'ostéoporose d'immobilisation (« disuse osteoporosis ») est définie comme une perte osseuse localisée ou généralisée résultant d'une réduction des contraintes mécaniques sur les os. Elle peut être due à des séjours prolongés en position allongée (thérapeutique ou volontaire - expériences de « bed rest »), à une immobilisation localisée induite par une para/hémiplégie ou une para/hémi-parésie (atteinte de la moelle épinière, accident vasculaire cérébral), ou l'application d'un plâtre pour traiter une fracture. Le séjour en microgravité chez les spationautes entraîne une perte osseuse car aucune contrainte mécanique n'est exercée sur le squelette (Minaire, *et coll.*, 1974, Mazess et Whedon, 1983, Whedon, 1984, Minaire, 1989, Bikle, *et coll.*, 1997, Takata et Yasui, 2001). Il a été montré que les pertes sont plus importantes sur les os porteurs comme le calcaneum qui est un os privilégié chez les spationautes pour mesurer la perte osseuse.

Quand le squelette n'est pas contraint mécaniquement, il s'en suit une perte de densité minérale osseuse de 1 à 2 % par mois (Holick, 1998). Mais la perte est hétérogène selon les sites considérés : elle peut être de 33% chez des paraplégiques au niveau de l'os trabéculaire iliaque (Minaire, *et coll.*, 1974). Une diminution de la formation osseuse est observée avec une augmentation conjointe de la résorption osseuse. Ceci est confirmé avec les marqueurs du métabolisme osseux : les excrétions urinaires d'hydroxyproline, de pyridinoline, de déoxypyridinoline et de calcium sont augmentées. Une hypercalcémie peut aussi être retrouvée (hypercalcémie d'immobilisation) (Holick, 1998).

### b- Mécanismes cellulaires

Le mécanisme physiopathologique est encore mal connu : les ostéocytes et les cellules bordantes perçoivent les stimuli mécaniques et permettant l'adaptation du tissu osseux aux changements de contraintes. Il existe plusieurs arguments en faveur de cette hypothèse.

Les ostéoblastes et les ostéoclastes sont les cellules effectrices du turn-over osseux mais sont présentes en quantité limitée. La surface osseuse est recouverte en grande partie par les cellules bordantes, dérivées des ostéoblastes, qui sont connectées entre elles par des gap junctions. Ces cellules sont aussi reliées aux ostéocytes inclus dans la matrice osseuse par les prolongements cellulaires à travers des canalicules. L'ensemble forme un « syncytium fonctionnel » réparti de façon uniforme dans l'espace qui pourrait être capable de détecter les changements prolongés de charge mécanique (Turner et Forwood, 1995).

Les études *in vitro* ont montré que les ostéocytes étaient les cellules les plus réactives à des stimuli provoqués par des flux liquidiens. Cette sensibilité est montrée en présence de contraintes de cisaillement mais non pour un stress hydrostatique compressif. Cette réaction se traduit par une augmentation de la production de NO et de prostaglandines associée à l'induction de la cyclooxygénase-2 (Klein-Nulend, *et coll.*, 1995, Klein-Nulend, *et coll.*, 1995).

Le NO est reconnu comme médiateur dans la perception de stimuli mécaniques au niveau des vaisseaux sanguins (Vanhoutte, *et coll.*, 1995). L'augmentation du flux sanguin induit le relargage de NO et de prostaglandines par les cellules endothéliales ce qui entraîne un relâchement des cellules musculaires lisses et une augmentation du diamètre des vaisseaux. La capacité des cellules endothéliales à répondre aux stimuli mécaniques est liée à une enzyme spécifique, la NO synthase endothéliale (ecNOS). Celle-ci a été



retrouvée chez les ostéocytes (Helfrich, *et coll.*, 1997). Un flux pulsatile entraîne une augmentation du niveau d'expression des ARNm de l'ecNOS (Klein-Nulend, *et coll.*, 1998).

Les prostaglandines et en particulier la PGE2 sont impliquées dans la réponse du tissu osseux au stress mécanique. Ce relargage est associé à l'induction de la cyclooxygénase-2 (COX-2) qui explique la production de prostaglandine maintenue après la cessation du stimulus mécanique (Klein-Nulend, *et coll.*, 1998, Ajubi, *et coll.*, 1999, Bakker, *et coll.*, 2003).

## 2. Modèles animaux d'ostéoporose

### 2.1. L'ovariectomie (OVX)

Il n'existe pas de modèles animaux d'ostéoporose spontanée. Cependant, de nombreux essais ont été effectués pour induire des pertes osseuses chez l'animal. L'ovariectomie est un des modèles d'ostéoporose les plus utilisés chez l'animal ; la ménopause ou la castration chirurgicale entraîne toutes deux une perte osseuse chez la femme (Wronski et Yen, 1991, Frost, 1992). Les recommandations de la Food and Drug Administration américaine demandent que les tests précliniques des médicaments anti-ostéoporotiques soient conduits sur deux espèces animales, dont la rate ovariectomisée (Thompson, *et coll.*, 1995). La rate OVX est un excellent modèle animal préclinique permettant l'étude des agents thérapeutiques. La principale limitation du modèle OVX réside dans la croissance osseuse permanente chez cet animal, avec un cartilage de croissance persistant. Ainsi, on trouve conjointement une activité de modelage et de remodelage au sein d'une même pièce squelettique. Cependant, les rats de 2 à 3 mois (Wronski et Yen, 1991) aussi bien que les rats de 9 à 12 mois (Kalu, *et coll.*, 1989) développent une ostéopénie suite à l'OVX.

La souris est aussi utilisée mais elle est surtout devenue un modèle *in vivo* populaire principalement grâce aux différents modèles transgéniques disponibles de pathologie osseuse. La souris SAM/P6 est un modèle d'ostéoporose sévère car elle présente un pic de masse osseuse faible et elle développe des fractures avec l'âge. Le développement osseux est normal pendant les 3 premiers mois puis l'ostéopénie s'installe, due à un défaut d'ostéoblastogenèse (Jilka, *et coll.*, 1996).

### 2.1.1. Modifications de la masse osseuse

Le développement de l'ostéopénie par les rates OVX a été confirmé par de nombreuses études utilisant des techniques variées comme le poids des cendres, l'histomorphométrie, les marqueurs biochimiques, la densitométrie osseuse, l'évaluation de la fragilité osseuse et la microtomographie-X (Wronski et Yen, 1991, Lane, *et coll.*, 1998, Jee et Yao, 2001, Laib, *et coll.*, 2001). La densité minérale osseuse des vertèbres lombaires de rats castrés à 8 semaines augmente avec la croissance de l'animal mais reste plus faible que les témoins. Par contre, chez le rat castré à 23 semaines, la DMO des vertèbres lombaires subit une nette diminution dès les premières semaines (Yamauchi, *et coll.*, 1995). Ces résultats sont aussi retrouvés au niveau du col fémoral. Chez des rats de 100 jours, la DMO du fémur entier ou du col fémoral est significativement plus basse, 4 semaines après OVX (Bagi, *et coll.*, 1997). Ces résultats sont confirmés par microtomographie-X. Une diminution significative du volume osseux trabéculaire (BV/TV) est retrouvée 12 jours après OVX chez des rates âgées de 6 mois. Elle est accompagnée par une diminution du nombre de travées et une augmentation de l'espace intertrabéculaire (Laib, *et coll.*, 2001).

### 2.2.2. Modifications microarchitecturales

La microarchitecture de l'os trabéculaire est rapidement altérée après OVX qui provoque une augmentation globale du turn-over osseux. La perte osseuse se produit par résorption de travées entières. Les premiers changements sont détectables par microtomographie-X dès 7 jours après OVX. Le paramètre SMI (qui mesure le rapport entre les travées en forme de piliers et celles en forme de plaques) indique que les piliers deviennent prépondérant dans le tibia après OVX; les plaques trabéculaires ayant été perforées par les ostéoclastes (Laib, *et coll.*, 2001). Les pertes de travées complètes entraînent une perte de connexion trabéculaire (Bagi, *et coll.*, 1997, Lane, *et coll.*, 1998).

### 2.2.3. Modifications du niveau de remodelage

Les marqueurs de la résorption osseuse sont augmentés dès le 13<sup>ème</sup> jour après OVX (Lane, *et coll.*, 1998). Cette phase initiale est suivie par une phase intermédiaire de stabilisation durant laquelle le turn over osseux diminue et BV/TV se stabilise à un niveau faible. La stabilisation n'est pas totale puisqu'une phase de perte osseuse trabéculaire lente s'installe accompagnée d'un turn over osseux augmenté (Wronski et Yen, 1991). La perte osseuse se déroule de manière différente selon les pièces

squelettiques après OVX. Les sites trabéculaires chez le rat diffèrent en termes d'intensité de perte osseuse et de vitesse. La métaphyse tibiale proximale présente une perte osseuse rapide tandis que la métaphyse tibiale distale est peu touchée (Jee et Yao, 2001).

L'OVX a aussi un effet sur l'os cortical en stimulant la croissance osseuse périostée au niveau des diaphyses des os longs (Turner, *et coll.*, 1987). Au niveau de l'endoste, la résorption est augmentée aboutissant à un élargissement de la cavité médullaire (Turner, *et coll.*, 1987, Aerssens, *et coll.*, 1996). Cette combinaison fait que les changements osseux corticaux sont peu visibles. Aucun changement de contenu minéral osseux n'est détecté au niveau de la diaphyse fémorale après 540 jours après OVX (Kimmel et Wronski, 1990).

## 2.2. L'orchidectomie (ORX)

Contrairement aux études sur les effets de la carence œstrogénique, peu d'espèces animales ont été utilisées pour des études sur les effets de la carence androgénique. Ceci est dû à une moindre attention portée à l'ostéoporose masculine par hypogonadisme. La majorité des études animales a concerné le rat ORX. Il constitue le modèle de référence pour étudier la physiopathologie de l'ostéoporose masculine par hypogonadisme car il reproduit fidèlement les résultats obtenus chez l'homme (Wink et Felts, 1980, Verhas, *et coll.*, 1986, Vanderschueren, *et coll.*, 1992, Vanderschueren, *et coll.*, 1993, Gunness et Orwoll, 1995, Audran, *et coll.*, 2001). Comme pour l'OVX, le modèle du rat ORX a des limites dues à la croissance osseuse continue. Quelques études ont porté sur les effets de l'ORX chez le rat en croissance rapide (âgé d'environ 2 mois). L'ORX induit une perte osseuse trabéculaire associée à une augmentation du nombre d'ostéoclastes et du nombre d'ostéoblastes à la surface des travées (Wakley, *et coll.*, 1991). Une réduction de la formation périostée a été rapportée (Turner, *et coll.*, 1990). Les effets sur l'os trabéculaire et l'os cortical pourraient être prévenus par administration de testostérone. Chez le rat jeune, l'orchidectomie induit une réduction de la croissance (Schoutens, *et coll.*, 1984). L'influence du modelage peut être minimisée en utilisant des rats adultes ou âgés en croissance lente (à partir de 4 mois jusqu'à 1 an) (Danielsen, *et coll.*, 1992, Gunness et Orwoll, 1995, Li, *et coll.*, 1995).

La souris ORX a été aussi utilisée dans quelques publications (Bellido, *et coll.*, 1995, Weinstein, *et coll.*, 1997). Les modèles murins obtenus par manipulation transgénique, constituent une autre approche de choix pour mettre en évidence des systèmes de régulation *in vivo*. Les souris déficientes en IL-6 ne présentent ni augmentation du

nombre d'ostéoclastes ni perte osseuse en réponse à l'ORX (Bellido, *et coll.*, 1995). Cependant, les caractéristiques phénotypiques du tissu osseux sont variables suivant les souches considérées. La taille et la forme des os longs ainsi que la quantité de tissu osseux trabéculaire et cortical sont spécifiques à une souche donnée (Akhter, *et coll.*, 2000). Une étude a été réalisée chez le cobaye mais cette espèce est mal adaptée pour l'étude de l'ostéoporose induite par ORX : la masse osseuse trabéculaire n'est pas diminuée après ORX et seule une diminution de la masse osseuse corticale est observée (Vanderschueren, *et coll.*, 1992). Dans ce qui suit, nous ne nous intéresserons qu'au modèle de l'ORX chez le rat pour des questions de thérapie clinique.

### 2.2.1. Modifications de la masse osseuse

Plusieurs méthodes d'études ont été proposées (densitométrie biénergétique, histomorphométrie, dosage biochimique...) pour évaluer les modifications anatomiques, tissulaires et cellulaires induites par l'ORX. Ces modifications dépendent en partie de l'enveloppe osseuse (corticale ou trabéculaire) et de la durée de la carence androgénique.

La perte osseuse a été étudiée principalement sur les os longs (fémur ou tibia), et plus rarement sur les vertèbres. Par analyse densitométrique, différentes études ont mis en évidence une diminution de la DMO fémorale chez le rat ORX. Suivant les études, celle-ci survient plus ou moins tardivement : de 1 mois (Gunness et Orwoll, 1995) jusqu'à 4 mois post-ORX (Vanderschueren, *et coll.*, 1993). L'âge des rats, différent d'une étude à l'autre, peut expliquer les variations de cinétique de perte osseuse. L'évaluation histomorphométrique met en évidence une perte osseuse trabéculaire plus précocement que la DXA (Gunness et Orwoll, 1995, Libouban, *et coll.*, 2002). Ainsi, sur l'extrémité proximale du tibia, l'histomorphométrie a montré une diminution de BV/TV de 40%, alors que la DXA objectivait une réduction de DMO de 5% (Rosen, *et coll.*, 1995). Selon les études, la perte osseuse trabéculaire est décelée plus ou moins précocement. Plusieurs études ont retrouvé une réduction de BV/TV (mesurée sur le tibia) entre 2 et 3 semaines post-ORX (Gunness et Orwoll, 1995, Li, *et coll.*, 1995, Erben, *et coll.*, 2000, Libouban, *et coll.*, 2002) tandis que la DXA n'objective aucune différence avant 8 semaines (Libouban, *et coll.*, 2001, Libouban, *et coll.*, 2002). L'ORX induit également une réduction de BV/TV vertébral, entre 2 semaines et 2 mois post-ORX (Gunness et Orwoll, 1995, Erben, *et coll.*, 2000). Il a également été montré que l'ORX induisait une perte osseuse corticale associée à une augmentation de la porosité endostéale (Wink et Felts, 1980, Danielsen, *et coll.*, 1992).

### 2.2.2. Modifications microarchitecturales

Les données concernant les modifications architecturales sont rares. L'ORX induit une diminution du nombre de travées et une augmentation de l'espacement trabéculaire sans altération de l'épaisseur trabéculaire moyenne (Li, *et coll.*, 1995, Erben, *et coll.*, 2000, Libouban, *et coll.*, 2002). La dimension fractale (Kolmogorov) du réseau trabéculaire est le paramètre qui décrit le mieux la désorganisation trabéculaire puisque c'est le paramètre le plus précocément modifié (2 semaines) (Libouban, *et coll.*, 2002).

### 2.2.3. Modifications du niveau de remodelage

La perte osseuse trabéculaire post-ORX est associée à une augmentation du remodelage osseux. Chez le rat adulte, le nombre d'ostéoclastes, les surfaces ostéoblastiques et le nombre d'ostéoclastes augmentent précocement après instauration de la carence androgénique. Une étude a observé une augmentation du remodelage osseux, un mois post-ORX ; cette augmentation est transitoire et précède la perte osseuse trabéculaire observée après 4 mois (Vanderschueren, *et coll.*, 1992). L'hyper-remodelage osseux peut être également apprécié par dosage des marqueurs biochimiques de résorption (déoxypyridinoline et pyridinoline) et de la formation (ostéocalcine) (Vanderschueren, *et coll.*, 1994, Rubinacci, *et coll.*, 1998, Erben, *et coll.*, 2000). L'augmentation précoce et transitoire de la résorption par le dosage de la TRAcP est aussi rapportée (Binkley, *et coll.*, 2003). L'évolution des paramètres histomorphométriques et des marqueurs biochimiques du remodelage a été étudiée sur un large intervalle de temps chez le rat ORX mais les conclusions de ce travail sont en contradiction avec les résultats précédents (Erben, *et coll.*, 2000). Les données de la littérature concernant la vitesse de minéralisation sont variables : soit elle n'est pas affectée par l'ORX (Vanderschueren, *et coll.*, 1992), soit elle est augmentée de façon transitoire (Gunness et Orwoll, 1995, Li, *et coll.*, 1995). Dans l'os cortical, l'ORX induit une diminution de la formation osseuse sous-périostée (Gunness et Orwoll, 1995).

## 2.3. Les modèles d'immobilisation

De nombreux essais ont été effectués pour obtenir des modèles animaux d'immobilisation (Jee et Ma, 1999). Deux méthodes de réduction des charges biomécaniques sont disponibles : l'immobilisation systémique ou l'immobilisation locale.

Les modèles avec une immobilisation complète du corps incluent le plâtrage ou le bandage (chez le singe) ou la microgravité obtenue pendant les vols spatiaux (pour les singes, rats et chiens). Chez les animaux de laboratoires, l'immobilisation localisée d'une seule extrémité peut être obtenue par divers moyens : dénervation, résection osseuse, ténotomie, dévascularisation ou arthrodèse (Jee et Ma, 1999). La section du nerf sciatique rend tout mouvement du pied et de la cheville impossible et gêne l'extension de la cuisse mais la flexion du genou est proche de la normale. L'immobilisation du genou peut être obtenue par section des tendons et des ligaments du genou. Cela induit une perte osseuse trabéculaire rapide de la métaphyse proximale tibiale (Zeng, *et coll.*, 1993). Tous les modèles précédents amènent à une immobilisation permanente avec une perte osseuse rapide. Cependant, la perte osseuse induite dans ces modèles combine les effets cumulatifs de l'immobilisation et du phénomène accélérateur régional (RAP) causé par le traumatisme chirurgical. Le RAP est une accélération considérable et localisée des processus de remodelage osseux après une intervention invasive (Frost, 1983).

Actuellement, des méthodes non chirurgicales, comme la suspension par la queue ou l'immobilisation d'une patte par plâtrage ou bandage, sont très populaires (Ijiri, *et coll.*, 1995, Jee et Ma, 1999, Yang Li, *et coll.*, 2005) car elles n'impliquent pas de traumatisme chirurgical. Ces modèles ont de nombreux avantages : ils permettent des études sur la récupération de la masse osseuse, ils évitent le RAP, ils demandent peu d'animaux car la patte controlatérale peut servir de témoin (Li, *et coll.*, 1990, Ijiri, *et coll.*, 1995). L'immobilisation ou la diminution de charges mécaniques induisent une perte osseuse rapide et transitoire avec une augmentation de la résorption et une diminution de la formation osseuse associée (Li, *et coll.*, 1990, Jee, *et coll.*, 1991). Cette réponse intervient très tôt puisqu'elle a été observée 30 heures après immobilisation dans l'os trabéculaire (Thompson et Rodan, 1988). Il est couramment admis que la vitesse de la perte osseuse par immobilisation est inversement reliée au niveau de contraintes mécaniques subies par la pièce squelettique. En effet, on observe peu de perte osseuse dans des os non porteurs comme les vertèbres caudales par rapport à des os porteurs comme le fémur ou le tibia (Chow, *et coll.*, 1996).

Les différents modèles d'immobilisation entraînent des pertes osseuses trabéculaires allant jusqu'à -60% et des pertes osseuses corticales allant jusqu'à -10% dans des études à long terme (Jee et Yao, 2001). De profonds changements de la microarchitecture sont retrouvés avec une diminution du nombre de travées, une perte de la connectivité trabéculaire et la conversion des plaques trabéculaires en piliers. Une augmentation de la

résorption endocorticale est aussi retrouvée et est corrélée avec une diminution de la solidité osseuse dès 21 jours (Li, *et coll.*, 1990, Jee et Yao, 2001). Le modèle du rat suspendu est, quant à lui, le modèle de référence pour simuler l'apesanteur et les conditions de distribution des fluides corporels en vol spatial (Bikle et Halloran, 1999). La formation osseuse, la minéralisation, et la maturation sont inhibées ; le nombre d'ostéoclastes est diminué, les niveaux d'ostéocalcine sérique chutent et la résistance mécanique osseuse diminue (Bikle, *et coll.*, 1997). Cependant, différentes difficultés interviennent selon les modèles et limitent leur intérêt : le besoin de cages spéciales, la difficulté d'obtenir un bandage correct et convenable, la redistribution des contraintes osseuses due aux positions non physiologiques, les compressions musculaires engendrées. Récemment, notre groupe a montré qu'une perte osseuse rapide peut être obtenue chez le rat par paralysie localisée d'une patte arrière avec une simple injection de toxine botulique (Chappard, *et coll.*, 2001). Une paralysie unilatérale de 4 semaines suffit pour induire des différences significatives de contenu minéral osseux au niveau de la métaphyse tibiale proximale. La perte osseuse est moins importante au niveau de la métaphyse fémorale mais elle peut être détectée par analyse de texture des radiographies.

#### 2.4. Les autres modèles

Il existe de nombreux autres modèles d'ostéopénie :

- la carence calcique : consiste à nourrir les animaux avec des aliments dépourvus de calcium. La déficience en calcium entraîne une hyperparathyroïdie secondaire aboutissant à une perte osseuse (Geusens, *et coll.*, 1991).
- la gastrectomie : la mauvaise absorption de calcium et de vitamine D est une des causes majeures de perte osseuse (Lehto-Axtelius, *et coll.*, 2002).
- le traitement par glucocorticoïdes : il mime les changements survenant lors de l'ostéoporose cortisonique chez l'homme (Jee et Yao, 2001)
- la surcharge ferrique : des rats ostéopéniques ayant reçu une alimentation riche en lactate de fer développent une perte osseuse (Matsushima, *et coll.*, 2001).
- l'acidose métabolique : entraîne une perte osseuse chez le rat (Macleay, *et coll.*, 2004)
- les causes génétiques : rats Lewis dwarf présentent une mutation autosomique récessive aboutissant à un hypopituitarisme entraînant un déficit de la formation osseuse (Forwood, *et coll.*, 2001). Les souris SAM ont une sénescence accélérée (Jilka, *et coll.*, 1996).

### III. ALTERATIONS OSSEUSES AU COURS DES OSTEOPATHIES TUMORALES

---



## 1. Physiopathologie

### 1.1. Myélome

Le myélome est une hémopathie maligne liée à la prolifération et l'accumulation d'un clone de plasmocytes tumoraux à l'intérieur de la moelle osseuse. Il représente 1% des tumeurs malignes. Sa prévalence est de 1 sur 10 000 personnes et la médiane de survie est d'environ trois ans (Angtuaco, *et coll.*, 2004).

#### 1.1.1. Signes cliniques et biologiques

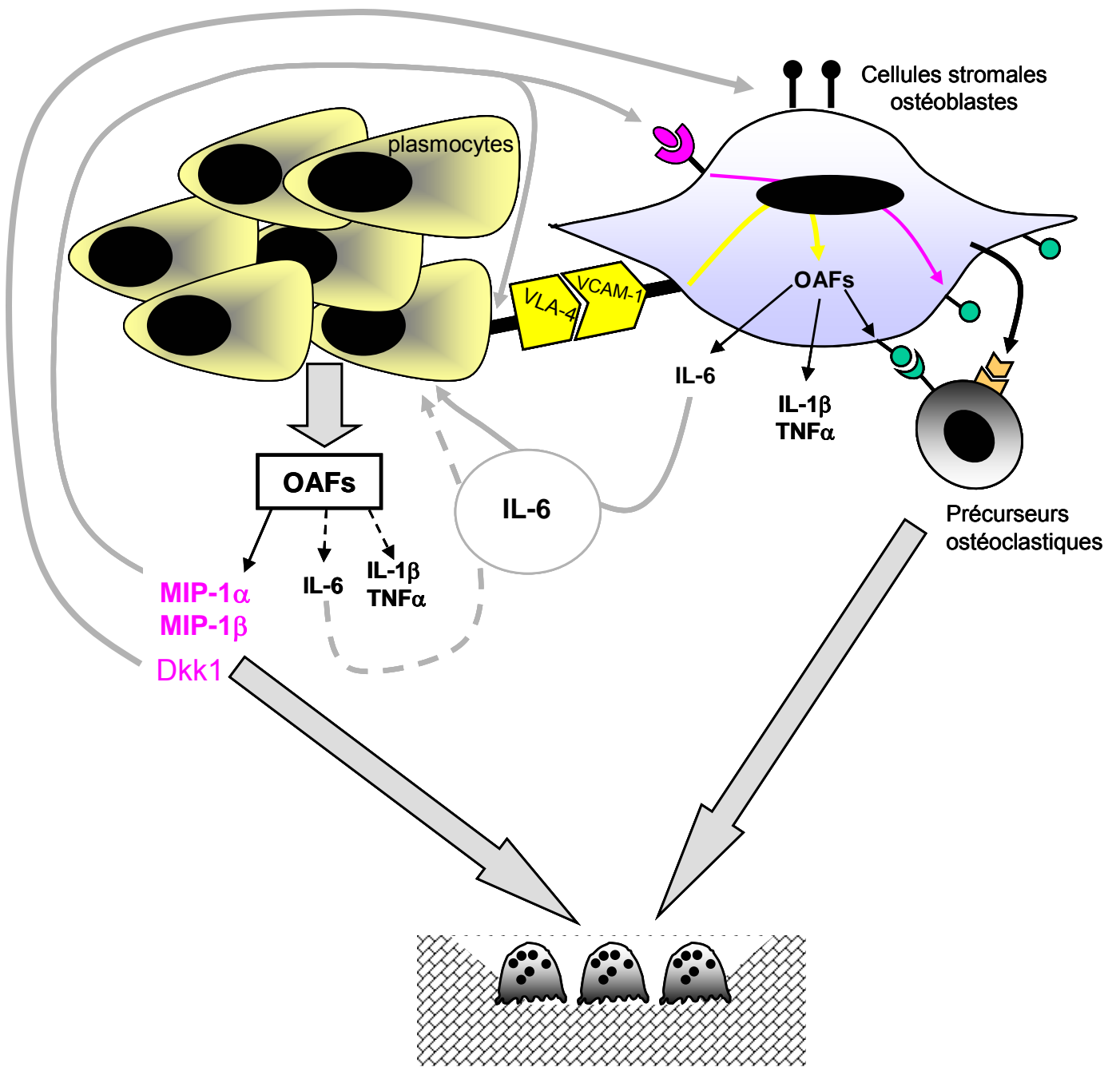
La maladie est caractérisée cliniquement par des lésions ostéolytiques se présentant sous la forme de foyers localisés au voisinage des plasmocytes tumoraux. Certains patients présentent une ostéoporose diffuse due à une localisation diffuse des plasmocytes tumoraux dans le squelette axial. Les lésions ostéolytiques entraînent des troubles cliniques graves tels que fractures, compression médullaire et douleurs osseuses rebelles (Roodman, 1997).

Une hypercalcémie, reflet de l'ostéolyse, est associée chez 1/3 des patients. Biologiquement, on retrouve une immunoglobuline monoclonale dans le sang et/ou les urines dans 98% des cas. La précipitation des chaînes légères des immunoglobulines monoclonales dans les tubes collecteurs entraîne également une insuffisance rénale dans 1/4 des cas (Blade et Rosinol, 2005).

#### 1.1.2. Physiopathologie

La destruction du tissu osseux n'est pas liée aux cellules plasmocytaires tumorales elles-mêmes, mais à une stimulation de l'activité ostéoclastique au voisinage des nodules tumoraux (Mundy, *et coll.*, 1974, Bataille, *et coll.*, 1991). Les plasmocytes tumoraux élaborent de nombreux facteurs locaux (OAF - Osteoclast activating factor) qui stimulent l'activité ostéoclastique : IL-1 $\beta$ , IL-6 et son récepteur soluble IL-6Rs, TNF $\alpha$ , CCL3/MIP-1 $\alpha$ . Cependant, aucun de ces facteurs n'apparaît être seul responsable de la destruction osseuse. Des études récentes montrent également que les plasmocytes tumoraux peuvent inhiber l'activité ostéoblastique en relargant la protéine Dkk1 (Tian, *et coll.*, 2003). D'autre part, le microenvironnement médullaire peut influencer : les macrophages, par la production de MIP-1 $\alpha$  ; les cellules stromales médullaires (précurseurs ostéoblastiques) ainsi que les ostéoblastes, par la production de RANKL impliquée dans le recrutement des précurseurs ostéoclastiques. Dans le myélome, plusieurs études suggèrent une augmentation de la production de RANKL par les cellules stromales en réponse aux cellules plasmocytaires. De même, l'interaction des cellules stromales avec les plasmocytes tumoraux (par l'intermédiaire de molécules d'adhérence telles que VCAM-

1/VLA4) induit la production d'IL-6 par les cellules stromales. L'IL-6 en association avec son récepteur soluble favorise la prolifération et la survie des cellules tumorales (Barillé, *et coll.*, 2000). Il existe donc, au cours du myélome, un véritable cercle vicieux où les cellules tumorales stimulent les cellules osseuses qui stimulent en retour la croissance tumorale (Figure 2).



- RANKL    Y RANK    ○ MIP-1α, MIP-1 β    Y CCR-5    Y M-CSF
- LRP5/6

Figure 2 : Les réseaux de cytokines au cours du myélome - « Le cercle vicieux ».

## 1.2. Métastases de tumeurs solides

Les métastases osseuses survenant dans le cadre d'une tumeur solide (carcinome, adénocarcinome...) ont une morbidité élevée (douleurs, fractures, compression des racines nerveuses, anémie due à l'envahissement de la moëlle osseuse...). Elles surviennent dans approximativement 70% des patients avec un cancer du sein ou de la prostate. Les métastases osseuses correspondent à un stade avancé et sont habituellement incurables : seulement 20% des patients avec un cancer du sein sont encore vivant cinq ans après la découverte de métastases osseuses. Le cancer du sein et de la prostate sont deux types de tumeurs qui métastasent couramment dans l'os. L'installation sélective des cellules tumorales dans l'os est due à 1) un chimiotactisme spécifique du microenvironnement osseux 2) une adhérence sélective des cellules métastatiques sur la surface endothéliale des capillaires de la moëlle osseuse 3) des facteurs de croissance et des protéines matricielles extracellulaires appropriés, présents dans le microenvironnement. Ces interactions entre la moëlle osseuse et les cellules cancéreuses ont été évoquées pour la première fois par Paget qui a décrit la théorie du " seed and soil " (la graine et le sol) (Guise et Mundy, 1998).

D'un point de vue radiologique, les métastases osseuses sont caractérisées comme étant ostéolytiques ou ostéoblastiques. Cela représente deux extrêmes d'un continuum dans lequel le dérèglement du processus normal de remodelage osseux intervient et altère la masse ainsi que la microarchitecture osseuse. Les cancers du sein sont le plus souvent associés aux métastases ostéolytiques tandis que les métastases ostéoblastiques sont retrouvées le plus souvent dans les cancers de la prostate.

### 1.2.1. Le processus métastatique

Le processus métastatique nécessite une cascade d'évènements (Figure 3) :

- La formation de la tumeur primaire implique la transformation cellulaire puis la croissance locale des cellules tumorales avec l'établissement d'un environnement pro-angiogénique. La cellule subit plusieurs mutations qui altèrent sa capacité à contrôler sa prolifération. Divers gènes sont touchés tels que les oncogènes (C-myc, Cycline D1,  $\beta$ -Caténine, Ras, MDM2...), les gènes suppresseurs de tumeurs (Rb, PTEN, APC , P53...), les gènes de régulation de l'apoptose (Bcl2, Fas-FasL...), les gènes de réparation de l'ADN (ATM, BRCA1 et 2...), les gènes participant à l'élaboration des néovaisseaux

sanguins (FGFs, FGFR, VEGFs, VEGFR, HARP, TGF, HGF/SF...) (Vogelstein et Kinzler, 2004).

- Le pouvoir métastatique d'une tumeur nécessite l'intervention d'un programme multigénique supplémentaire à celui impliqué dans la tumeur primaire (Kang, *et coll.*, 2003). Cela implique la diminution de l'adhérence cellulaire et l'invasion des tissus environnants grâce à la perte de molécules d'adhérence (cadhérine E, intégrines...) et l'expression d'enzymes protéolytiques (MMP, uPA...) ou la perte de leurs inhibiteurs (TIMPs). Les cellules cancéreuses passent ainsi dans la circulation sanguine à travers la membrane vasculaire basale (intravasation) (Woodhouse, *et coll.*, 1997). Le gène Twist, responsable d'une perte d'adhérence médiée par la cadhérine E et d'une motilité cellulaire accrue, semble être un acteur majeur du processus métastatique (Yang, *et coll.*, 2004). La mise en œuvre de ce programme multigénique est due en partie à l'hypoxie qui s'installe lors de la progression tumorale. Beaucoup des gènes induits par hypoxie sont contrôlés par HIF-1 $\alpha$  (hypoxia-inducible factor-1  $\alpha$ ) (Vaupel, 2004).

- Les cellules cancéreuses sont soumises en même temps à des facteurs chémoattractants qui les font préférentiellement métastaser dans l'os. En effet, le microenvironnement osseux relargue un grand nombre de molécules dont le pouvoir chémoattractant sur les cellules cancéreuses a été montré *in vitro*. Il existe une classe de molécules appelées chémokines qui par interaction avec leurs récepteurs couplés à une protéine G entraînent un réarrangement du cytosquelette et une migration directionnelle. Les chémokines CXCL12 (SDF-1) et CCL21 ont un pic d'expression dans les organes à destination préférentielle du cancer du sein. Or les cellules du cancer du sein ont une forte expression des récepteurs de ces chémokines CXCR4 et CCR7 (Muller, *et coll.*, 2001, Strieter, 2001). Cette expression est renforcée lors de l'activation du gène HIF-1 $\alpha$  puisque l'inhibition de HIF-1 $\alpha$  entraîne une réduction de l'invasion, de l'adhérence et de la migration cellulaire en réponse à CXCL12 (Liu, *et coll.*, 2006). Il existe d'autres molécules qui ont un pouvoir chémoattractant potentiel. Ainsi les cellules du cancer de la prostate sont attirées par les fragments de collagènes I libérés par la résorption osseuse, l'EGF, le TGF $\beta$ , l'IGF-I, l'IGF-II et l'ostéonectine (Cooper et Pienta, 2000, Keller, *et coll.*, 2001).

- Après être entrées dans la microcirculation, les cellules cancéreuses doivent échapper aux attaques des cellules immunitaires et aux contraintes mécaniques du flux sanguin. Les cellules semblent être véhiculées dans le sang par un bouchon de fibrine et sont associées aux autres cellules cancéreuses et aux plaquettes *via* les intégrines  $\alpha$ IIb- $\beta$ IIIa (Walz et Fenton, 1994). L'activation de PAR1 (protease-activated receptor 1) par la thrombine induit l'augmentation de la motilité des cellules tumorales et la régulation positive des intégrines, ce qui permet aux cellules tumorales de lier les autres cellules tumorales et les plaquettes pour se protéger du stress mécanique de la circulation (Biggerstaff, *et coll.*, 1999).

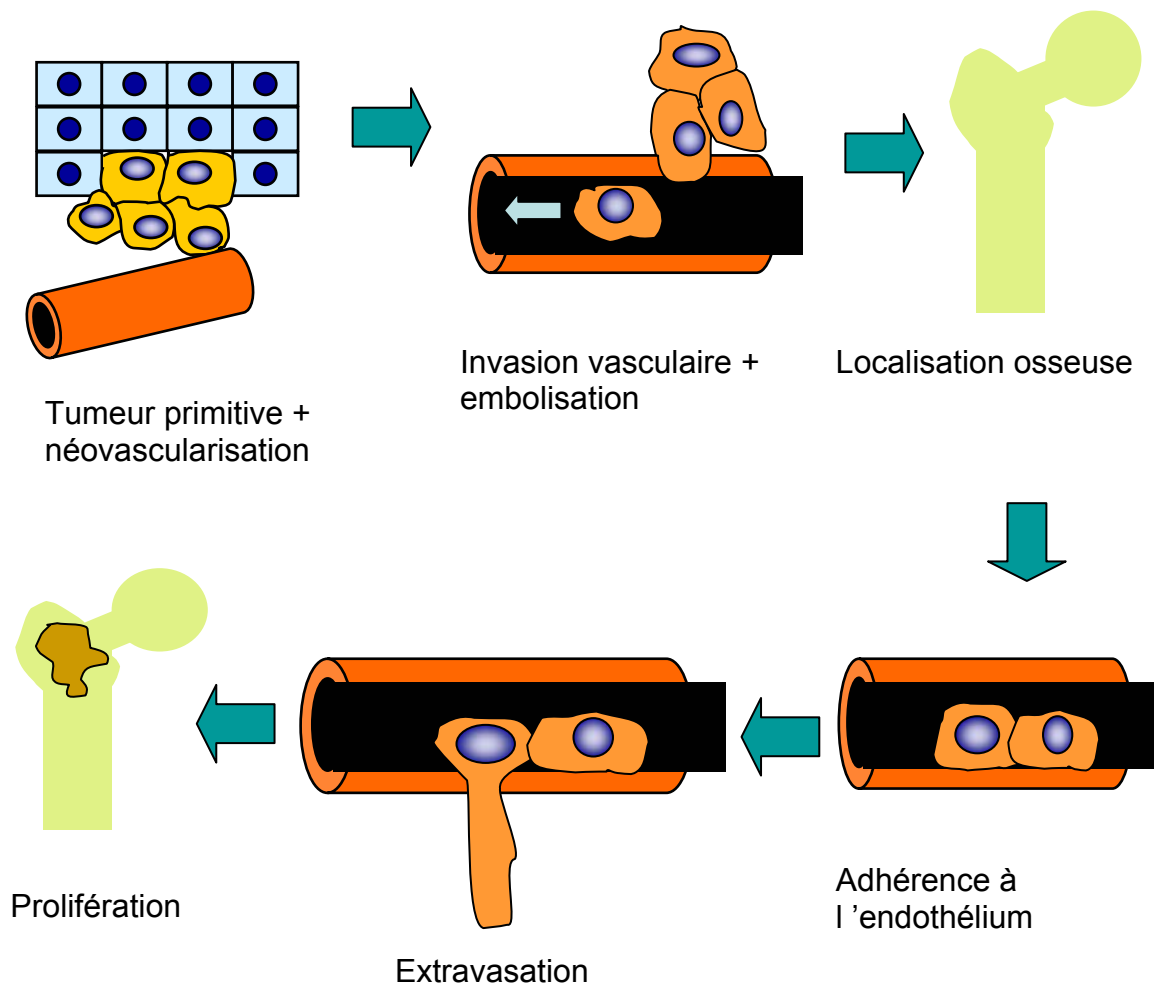


Figure 3 : Le processus métastatique.

### 1.2.2. Métastases à dominante ostéolytique

La métastase ostéolytique est la forme la plus courante de métastases osseuses chez les patients atteints de cancer. Les métastases ostéolytiques interviennent dans les cancers du sein le plus souvent mais aussi le cancer de la thyroïde, de l'estomac, du rein...

Pendant la première phase de localisation au niveau de l'os, les cellules cancéreuses doivent se fixer au stroma et à la matrice calcifiée de l'os. Les cellules du cancer du sein expriment sur leur membrane plasmique des molécules d'adhérence qui ont une influence sur leur localisation osseuse : l'intégrine  $\alpha 4\beta 1$  qui a pour ligand la molécule VCAM-1 exprimée par les cellules stromales ; l'intégrine  $\alpha v\beta 3$  qui reconnaît deux composants osseux, la vitronectine et l'ostéopontine ; CD44 et VLA-4 qui jouent un rôle dans l'adhérence aux cellules endothéliales et aux éléments de la moëlle osseuse ; ICAM-1 qui est impliqué dans la liaison des cellules tumorales aux macrophages de la moëlle osseuse. D'autres molécules comme l'ostéopontine ou la BSP ont été retrouvées surexprimées par les cellules à fort pouvoir métastatique osseux (Woodhouse, *et coll.*, 1997).

Une fois dans le microenvironnement osseux, l'ostéolyse est due aux ostéoclastes et non aux cellules tumorales elles-mêmes (Roodman, 2004). En revanche, en relargant un grand nombre de cytokines, les cellules tumorales interviennent sur l'ostéoclastogenèse par action directe sur les précurseurs ostéoclastiques ou indirecte par l'intermédiaire des ostéoblastes. La résorption induite entraîne alors la libération de facteurs de croissance enfouis dans la matrice osseuse stimulant ainsi les cellules tumorales. L'ensemble forme un cercle vicieux dont l'acteur principal est le système RANKL/RANK/OPG (Wada, *et coll.*, 2006) (Figure 4).

#### a- Facteurs produits par les cellules tumorales

Plusieurs facteurs sont produits par les cellules tumorales :

- La PTHrP (parathyroid hormone related-protein) est une des cytokines majeures impliquées dans la formation des métastases ostéolytiques. La PTHrP a 70 % d'homologie avec les 13 premiers acides aminés de la PTH. Sur un sujet sain, la PTHrP et la PTH lient le même récepteur PTHR1 et induisent l'expression de RANKL par les cellules stromales de la moëlle. La PTH est le principal peptide régulateur de l'homéostasie calcique et la PTHrP a des effets similaires à la PTH sur l'os (Karaplis et Goltzman, 2000). Les cellules du cancer du sein expriment *in vivo* la PTHrP. Elle a aussi été retrouvée dans les cancers du poumon et du rein (Guise, 2000). Chez l'homme, 50-60

% des adénocarcinomes mammaires primaires expriment la PTHrP. Cependant, son expression dans les métastases osseuses est plus importante que dans le site primaire ou les métastases non osseuses. Cela indique que la PTHrP est un médiateur spécifique de l'ostéolyse dans les cancers du sein métastasé (Mundy, 2002). Le traitement par un anticorps anti-PTHrP inhibe le développement des métastases osseuses par la lignée MDA-MB-231 dans un modèle murin (Guise, *et coll.*, 1996). La PTHrP induit l'expression de RANKL par les ostéoblastes et les cellules stromales et diminue leur sécrétion d'OPG. Cela provoque une ostéoclastogenèse au voisinage de la tumeur (Thomas, *et coll.*, 1999).

- L'IL-6 est aussi constitutivement exprimée par les cellules carcinomateuses mammaires, rénales, prostatiques et les glioblastomes (Basolo, *et coll.*, 1996). L'IL-6 est un stimulant de l'ostéoclastogenèse et peut potentialiser les effets de la PTHrP (de la Mata, *et coll.*, 1995).

- d'autres facteurs sont relargués par les cellules tumorales. L'IL-11, le M-CSF et le VEGF contribuent aux lésions ostéolytiques (van der Pluijm, *et coll.*, 2001). Les cellules du cancer du sein peuvent aussi produire de l'IL-1, du TNF et des prostaglandines qui augmentent l'expression de RANKL et stimulent les ostéoclastes. Elles peuvent aussi prolonger la survie des ostéoclastes en exprimant CSF-1 (Colony Stimulating Factor 1) (Yin, *et coll.*, 2005). L'expression d'IL-8 par les cellules du cancer du sein a été aussi fortement corrélée avec les métastases osseuses (Bendre, *et coll.*, 2002) et interviendrait dans le cercle vicieux additionnel suivant. Les cellules tumorales implantées en site osseux induiraient l'aggrégation et l'activation des plaquettes qui produiraient alors de l'acide lysophosphatidique (LPA). Le LPA agit sur des récepteurs qui sont exprimés par des lignées tumorales mammaires et va induire la production d'IL-6 et d'IL8 qui sont deux promoteurs de la résorption osseuse (Boucharaba, *et coll.*, 2004). D'autres mécanismes peuvent contribuer à l'ostéolyse. Certaines cellules cancéreuses ont été décrites comme capables de relarguer directement du RANKL soluble (Kozlow et Guise, 2005).

#### **b- Facteurs matriciels**

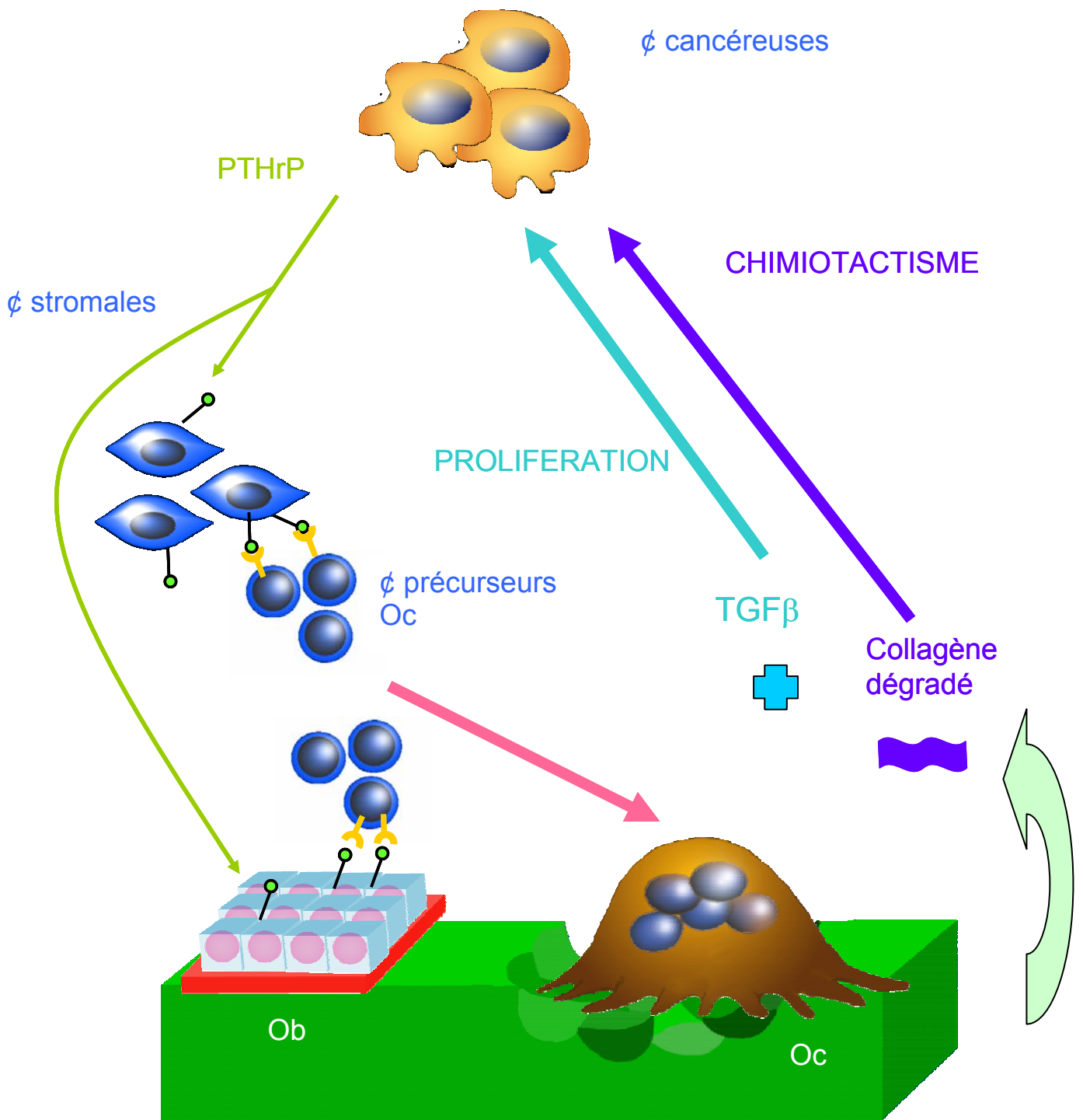
La matrice osseuse est un réservoir de facteurs de croissance. Les ostéoclastes néoformés résorbent la matrice et libèrent dans le microenvironnement médullaire les facteurs de croissance enfouis par les ostéoblastes lors de la phase d'élaboration de la matrice. Ces facteurs vont agir sur la croissance et la survie de la tumeur :



- Le TGF- $\beta$ , un des facteurs les plus abondants de la matrice, est relargué sous sa forme active dans le microenvironnement osseux. C'est un promoteur puissant de la croissance tumorale. Les cellules malignes possèdent des récepteurs pour le TGF- $\beta$ . Leur activation provoque une prolifération tumorale ainsi qu'une augmentation de la production de PTHrP médiée par la voie des smad (Kakonen, *et coll.*, 2002). Le TGF- $\beta$  augmente la production de PTHrP par les cellules MDA-MB-231 de manière dose dépendante (Yin, *et coll.*, 1999). La sécrétion de PTHrP pourrait être aussi augmentée par l'action du TGF- $\beta$  sur les récepteurs aux œstrogènes (Guise, 2000).

- L'IGF-1 est un autre facteur présent dans la matrice osseuse. Quand un os du crâne de souris néonatale est stimulé par l'IL-1 $\beta$ , des niveaux élevés d'IGF-1 sont détectés dans le surnageant ; celui-ci stimule la croissance des cellules MDA-MB-231. La surexpression du récepteur à l'IGF-1 dans ces cellules augmente de manière significative la fréquence des métastases osseuses ainsi que les mitoses et la survie de ces cellules tumorales (Yoneda, *et coll.*, 2003). D'autres facteurs de croissances (IGF-2, FGFs et BMP2) sont enfouis dans la matrice osseuse et sont capables de stimuler la croissance tumorale et le relargage par celle-ci de facteurs de résorption (Yin, *et coll.*, 2005). Le PDGF (platelet derived growth factor), polypeptide produit par les ostéoblastes dans le microenvironnement osseux, augmente la prolifération tumorale, la résorption osseuse, la dégradation du collagène et la production de collagénase (Roodman, 2003).

- La résorption ostéoclastique dissout l'hydroxyapatite composé de calcium et de phosphate. Certaines cellules du cancer du sein expriment des récepteurs sensibles au calcium induisant une augmentation de la production de PTHrP. Cela suggère un effet du relargage massif de calcium lors de l'ostéolyse sur la production de PTHrP (Sanders, *et coll.*, 2000). Le phosphate, quant à lui, par l'intermédiaire de transporteurs sodium-dépendant, peut avoir un rôle sur l'expression de l'ostéopontine impliquée dans le recrutement des cellules métastatiques au niveau de l'os (Yoneda et Hiraga, 2005).



 RANKL     
  RANK

Figure 4 : Le réseau de cytokines au cours d'une métastase ostéolytique.

### 1.2.3. Métastases à dominante ostéocondensante

Les carcinomes prostatiques sont les principales tumeurs engendrant des lésions osseuses ostéoblastiques. Ces lésions condensantes, bien que dominantes, sont retrouvées conjointement à des lésions ostéolytiques.

Les cellules cancéreuses prostatiques doivent, comme les cellules cancéreuses mammaires, se fixer au stroma et/ou à la matrice calcifiée de l'os trabéculaire. Elles utilisent en partie d'autres molécules d'adhérence : par exemple l'intégrine  $\alpha 2\beta 1$ , qui interagit avec le collagène de type I et la fibronectine, est exprimée dans les cellules cancéreuses prostatiques (Kostenuik, *et coll.*, 1996).

Comme toute cellule tumorale, les cellules d'adénocarcinome prostatique sont capables d'élaborer du PTHrP, de l'IL1, de l'IL-6 ainsi que du M-CSF. Leurs actions ont été décrites dans la partie précédente. Ces facteurs sont responsables d'une augmentation de l'ostéoclastogenèse entraînant une ostéolyse toujours associée aux lésions ostéoblastiques. Mais les cellules prostatiques ont la particularité de libérer directement dans le microenvironnement des cytokines stimulant la prolifération et la survie ostéoblastique. Parallèlement à cela, elles libèrent des protéases qui bloquent l'activité de la PTHrP (Figure 5).

#### a- Facteurs agissant sur les ostéoblastes

La présence d'une micrométastase médullaire va aboutir à une augmentation de l'ostéoclastogenèse liée à la libération de PTHrP par la tumeur, comme dans le cas des métastases ostéolytiques. L'augmentation de la résorption entraîne la libération locale des facteurs de croissance matriciels qui viennent s'ajouter à ceux élaborés massivement par les cellules métastatiques. En effet, celles-ci peuvent synthétiser et libérer directement dans le microenvironnement du TGF- $\beta$ , et d'autres facteurs de croissance comme l'IGF-1, l'IGF-2, FGFs, BMPs et l'endothéline-1 (ET-1).

Plusieurs membres de la famille du TGF- $\beta$  sont des stimulants puissants de la formation osseuse. Le TGF- $\beta 2$  est exprimé à des niveaux élevés par les cellules humaines PC-3 de cancer de la prostate. Le TGF- $\beta 2$  stimule la prolifération des ostéoblastes *in vitro* aussi bien que la formation osseuse *in vivo* (Mundy, 2002). Plusieurs éléments indiquent que les IGFs sont impliqués dans la formation des métastases ostéoblastiques. Les cellules du

cancer de la prostate expriment l'IGF-2 (Koeneman, *et coll.*, 1999) et aussi les FGFs acide (FGF-1) et basique (FGF-2). FGF1 et FGF2 stimulent la formation osseuse *in vivo* (Mundy, 2002). Le PDGF est aussi impliqué dans les métastases osseuses ostéoblastiques. Ce facteur de croissance dimérique est présent sous les isoformes AA, AB et BB. L'isoforme BB stimule les fonctions ostéoblastiques et ostéoclastiques. Les cellules MCF-7-Neu injectées chez la souris induisent des niveaux de PDGF-BB sérique plus importants que les cellules MCF-7 parentales et sont également responsables de métastases plus agressives que les MCF-7 parentales (Yi, *et coll.*, 2002).

TGF- $\beta$ , IGF, FGF, PDGF et leurs interactions avec leurs récepteurs peuvent être potentialisés par l'ET-1 qui est un médiateur central des métastases ostéoblastiques. ET-1 appartient à une famille qui comprend ET-2 et ET-3. Les études de knock-out indiquent un rôle de ET-1 dans la formation osseuse puisque des souris ET-1<sup>-/-</sup> présentent une hypoplasie des os de la face (Guise, *et coll.*, 2003). L'ET-1 a été impliquée dans les métastases ostéoblastiques du cancer de la prostate chez l'homme et chez la souris (Mundy, 2002, Guise, *et coll.*, 2003). *In vitro*, l'ET-1 stimule la formation osseuse et la prolifération des ostéoblastes. L'ET-1 sérique est élevée chez les patients atteints de cancer de prostate métastatique. Le traitement par un antagoniste du récepteur 1A de l'endothéline diminue la formation ostéoblastique et la prolifération tumorale chez l'animal (Guise, *et coll.*, 2003).

Les BMPs appartiennent à la famille du TGF- $\beta$  et stimulent la différenciation ostéoblastique à travers l'activation de facteurs de transcription, en particulier Runx-2. Une augmentation de l'expression de BMPs chez les patients avec un cancer de prostate est corrélée avec un taux de récurrence augmenté et un taux de survie diminué. Les BMP 2, 4 et 6 sont exprimées par les cellules de cancer prostatique (Lee, *et coll.*, 2003). Les BMPs jouent un rôle important dans la survie et la croissance des cellules cancéreuses elles-mêmes, en plus de leurs effets paracrines sur les ostéoblastes (Yin, *et coll.*, 2005).

Une surexpression de Wnt1 dans les cellules tumorales a été mise en évidence en cas de carcinome prostatique métastatique (Chen, *et coll.*, 2004). Dans les premiers temps de la métastase médullaire, les cellules cancéreuses expriment Dkk1 qui bloque l'activité ostéoblastique en s'associant au récepteur LRP5/6 : cela favorise un phénotype ostéolytique, puis, à un stade métastatique plus avancé où des facteurs de croissance ont été relargués de la matrice, l'expression de Dkk1 diminue permettant l'action

ostéoblastique de Wnt (Hall, *et coll.*, 2006). Les cellules de cancer prostatique sécrètent de nombreux ligands de la famille Wnt et une activation de la voie Wnt a été mise en évidence dans les ostéoblastes de patients avec des lésions osseuses ostéoblastiques (Logothetis et Lin, 2005).

Tous ces facteurs aboutissent à une augmentation du nombre d'ostéoblastes actifs localement et donc à une stimulation de l'apposition ostéoblastique au voisinage de la métastase médullaire.

#### **b- Les protéases**

Une des caractéristiques des cellules de cancer prostatique est leur capacité de synthétiser des protéases comme le PSA (prostate specific antigen) et l'uPA (urinary plasminogen activator). L'expression de l'uPA augmente le nombre de métastases osseuses (Achbarou, *et coll.*, 1994). Le PSA qui est une protéase à sérine peut cliver la PTHrP en N-terminal et la rendre inactive. Cela induit une réduction des taux actifs de PTHrP dans le microenvironnement et une diminution de l'ostéoclastogenèse. Le PSA modère ainsi la résorption osseuse. L'uPA et le PSA peuvent aussi activer des protéines ostéogéniques issues de la matrice osseuse sous forme latente comme le TGF- $\beta$  ou l'IGF-1 et 2 par clivage de leurs protéines transportrices comme l'IGF-BP (IGF-binding protein). La libération d'IGF actifs augmente l'activité mitotique des ostéoblastes. La protéine transportrice du TGF- $\beta$  comporte des sites de clivage sensibles à l'activité de la plasmine. En activant la plasmine, l'uPA et le PSA provoquent donc indirectement la libération de TGF- $\beta$  stimulant la formation osseuse (Roodman, 2004).

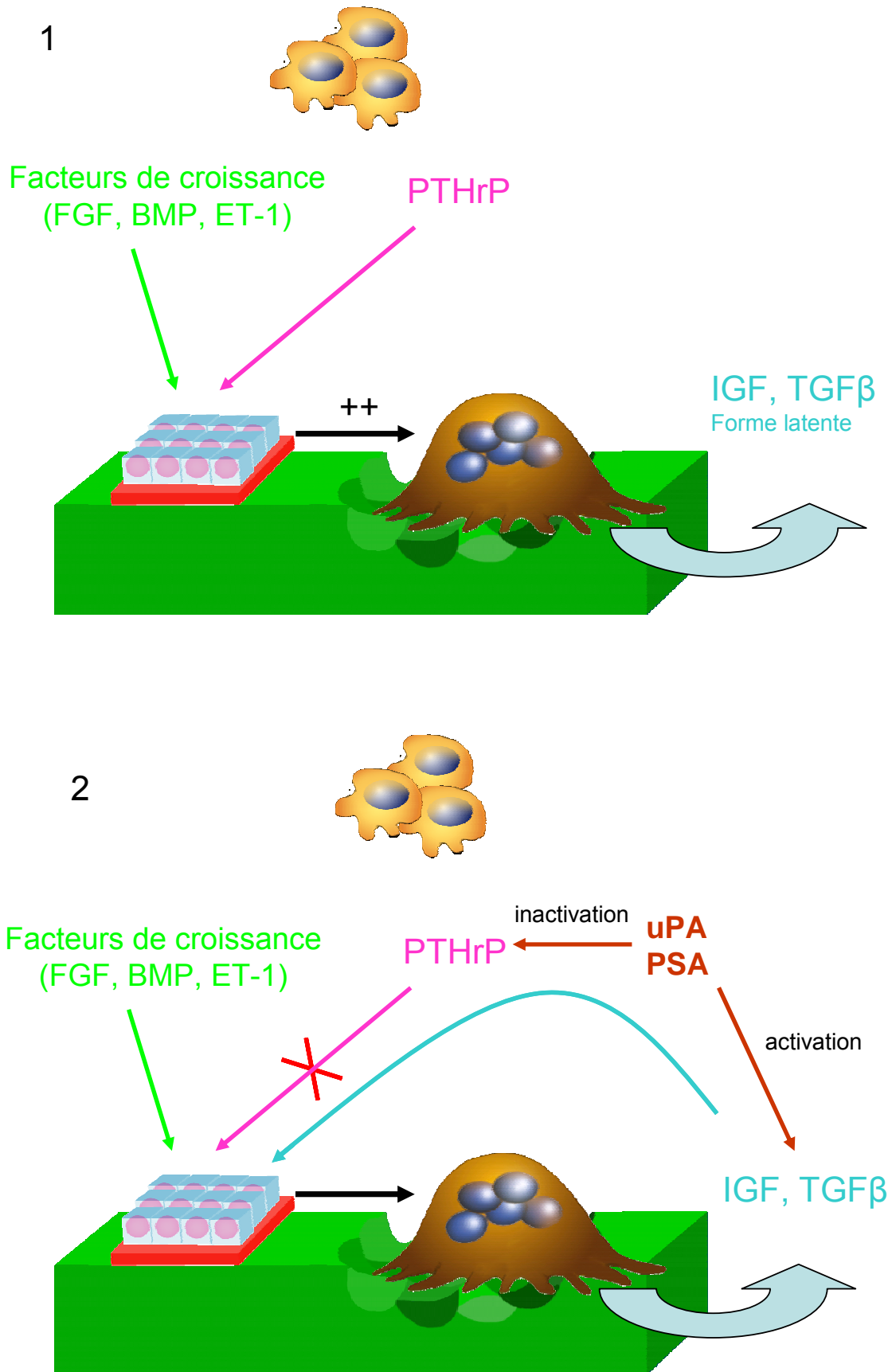


Figure 5 : Le réseau de cytokines au cours d'une métastase ostéocondensante. Au stade 1, la métastase est essentiellement ostéolytique ; au stade 2, elle devient ostéocondensante.

## 2. Modèles animaux d'altérations osseuses au cours des ostéopathies tumorales

### 2.1. Myélome

A l'heure actuelle, seuls des modèles murins (humanisés ou non) sont disponibles et reflètent de façon plus ou moins parfaite, la maladie humaine.

Des plasmocytomes peuvent être induits par injection de pristane (huile minérale) dans la cavité péritonéale de souris BALB/c. Ces plasmocytomes, localisés dans le péritoine et sécrétant majoritairement une IgA monoclonale, sont surtout intéressants pour étudier les réarrangements de l'oncogène *c-myc* (Asosingh, *et coll.*, 2000, Gado, *et coll.*, 2001).

Des xéno greffes de cellules plasmocytaires humaines peuvent être faites chez la souris immuno-déficiente SCID (Severe Combined Immunodeficiency). Le choix des lignées de plasmocytes apparaît critique de par leur origine : myélomateuse ou lymphoblastoïde, et leur statut EBV (Epstein-Barr Virus) : négatif (lignée KPMM2) ou positif (lignée ARH77). Ces cellules colonisent le microenvironnement médullaire et s'y développent de façon variée en fonction de la voie d'inoculation : intraveineuse, intrapéritonéale, intracardiaque ou intraosseuse (Asosingh, *et coll.*, 2000). Des lésions ostéolytiques semblables à celles décrites chez l'homme sont alors observées, en même temps qu'une paraprotéine sérique peut être dosée. Une augmentation des facteurs locaux est détectée en fonction des lignées : exclusivement IL-6 pour la lignée KPMM2 et MIP-1 $\alpha$  pour la lignée ARH77. Dans le modèle SCIDhu, un fragment d'os fœtal humain est greffé aux animaux et une importante activité ostéolytique se développe exclusivement dans le greffon d'os xénogénique (Asosingh, *et coll.*, 2000).

Des lignées plasmocytaires myélomateuses issues d'un modèle murin (souris C57BL/KalwRij) décrit par Radl reproduisent un myélome type. Des lésions ostéolytiques (lignées 5T2MM, 5T33) et ostéocondensantes (lignées 5T14MM) peuvent être obtenues par allogreffe. La lignée 5T2MM reproduit, avec une croissance lente, les lésions observées en clinique humaine. La lignée 5T33MM est beaucoup plus agressive mais peut entraîner des localisations extra-médullaires (Vanderkerken, *et coll.*, 1997). Les réseaux de cytokines mis en jeu sont voisins de ceux rencontrés dans la maladie humaine ; de plus les molécules d'adhérence sont semblables à celles observées dans le myélome humain : VCAM-1, pour l'adhérence intercellulaire ;  $\alpha4/\beta1$ , pour l'adhérence à matrice osseuse. Une altération du microenvironnement provoquée par l'OVX s'est avérée capable de "booster" la croissance de la tumeur (Libouban, *et coll.*, 2001). Le microenvironnement médullaire est capable de sélectionner des clones très agressifs de cellules, ce qui a permis d'isoler une nouvelle lignée cellulaire (5THL) qui entraîne une

ostéolyse importante et rapide sans développement de lésions extraosseuses chez les souris (Libouban, *et coll.*, 2004). Dans ce modèle, les lésions ostéolytiques sont pures car il n'y a pas de néphropathies associées ni d'hyperparathyroïdie secondaire pouvant altérer le niveau de remodelage (Libouban, *et coll.*, 2006).

## 2.2. Métastases osseuses

Les modèles murins sont très utilisés pour étudier la physiopathologie des métastases osseuses. Les modèles murins nécessitent pour la plupart des souris SCID ou nude. Nous nous intéresserons principalement ici aux modèles utilisant les rats sans immunodépression et dont la taille permet d'envisager des études paracliniques et thérapeutiques plus aisées.

### 2.2.1. Développement spontané de tumeurs

Chaque souche ou genre de rat apparaît avoir un profil spécifique de tumeur spontanée (Tennekes, *et coll.*, 2004).

#### a - Carcinome mammaire

L'incidence du carcinome mammaire spontané au cours de la vie varie selon les souches de zéro (par exemple Copenhagen 2331) à intermédiaire (par exemple Sprague- Dawley, Wistar) ou à élevé (par exemple Fischer 344, Brown Norway) (Gould, 1995). Cependant, ces tumeurs primaires ne sont pas de bons modèles pour les maladies humaines. La plupart des carcinomes mammaires spontanés ne métastasent pas et provoquent une invasion locale faible.

#### b - Carcinome prostatique

Les carcinomes de prostate spontanés sont rares chez les rongeurs et l'incidence apparaît très faible, comparée à l'homme. Cependant, certaines souches de rats ont une incidence élevée de néoplasmes prostatiques comme les rats Lobund Wistar qui développent un carcinome prostatique dans 30% des cas. Les rats Lobund Wistar ont un haut taux de testostérone circulante, ce qui peut les prédisposer au développement de tumeurs androgènes dépendantes. Cependant, ces tumeurs ne métastasent pas dans l'os non plus (Rosol, *et coll.*, 2003).

### 2.2.2. Carcinogénèse chimique



#### a - Carcinome mammaire

Des carcinomes mammaires ont été induits chez les rats par des agents chimiques ou physiques. Les modèles de cancer mammaire de rat induits chimiquement sont plus efficaces que les modèles induits par radiation (Imaoka, *et coll.*, 2005). Les molécules chimiques les plus utilisées sont l'hydrocarbure aromatique polycyclique DMBA (diméthylbenzanthracène) ou les agents alkylant NMU (N-éthyl- N-nitrosourea) et MNU (1-méthyl-1-nitrosourea). Après une seule dose de DMBA ou de NMU, un adénocarcinome se développe en 20 jours chez les rats jeunes (50-60 jours). Ces cancers sont composés de cellules dysplasiques ; ils envahissent parfois les tissus environnants mais métastasent rarement à des sites distants (Gould, 1995).

#### b - Carcinome prostatique

Les adénocarcinomes de prostate et de la vésicule séminale peuvent être induits chez les rats Noble ou Lobund Wistar avec des combinaisons testostérone/œstradiol ou MNU/testostérone. L'administration de MNU et de testostérone augmente l'incidence de cette tumeur et diminuent l'âge d'occurrence : approximativement 90% des rats développeront un carcinome de prostate à 12 mois (Pollard, *et coll.*, 1989). Ces tumeurs métastasent peu souvent aux ganglions lymphatiques et aux poumons et ne métastasent pas dans l'os.

### 2.2.3. Les modèles syngéniques de métastases osseuses

Un modèle syngénique consiste à injecter des cellules tumorales à un animal hôte selon divers protocoles. Les cellules tumorales injectées dérivent d'un animal de la même espèce.

#### a - Métastases ostéoblastiques

*La sous-lignée insensible aux androgènes MAT-Ly-Lu du carcinome prostatique de rat Dunning (R3327)*

La tumeur parentale, à partir de laquelle toutes les sous-lignées suivantes *in vivo* ont été dérivées, est la tumeur originale R3327 initialement découverte en 1961 par W.F. Dunning dans un rat mâle Copenhagen (Cop) âgé de 22 mois. Puisqu'une de ces sous-lignées produisait des métastases dans les ganglions lymphatiques (lymph nodes) et les poumons (lung), elle a été nommée sous-lignée MAT-Ly-Lu (pour Metastatic Anaplastic

Tumor metastasizing to Lymph node and Lungs). Les cellules MAT-Ly-Lu peuvent être utilisées selon différents protocoles expérimentaux :

- Le modèle de Gedolf-Rao (Geldof et Rao, 1990)

Les cellules tumorales MAT-Ly-Lu R3327 ont été injectées par voie intraveineuse dans la queue de rats Copenhague mâles qui ont eu un clampage chirurgical transitoire de la veine cave inférieure. Cette procédure reproductible induit une croissance tumorale métastatique dans la région lombaire de la colonne vertébrale. D'un point de vue pathologique, une activité ostéoclastique et ostéoblastique a été observée dans les vertèbres lombaires.

- L'injection intracardiaque

Lorsque l'inoculation est réalisée dans le ventricule cardiaque gauche, les rats Copenhague développent en 2 à 3 semaines une paralysie des membres inférieurs, signe clinique de métastases osseuses. La paralysie est due à une compression de la moelle épinière par les cellules tumorales issues du corps vertébral.

- L'injection intraosseuse

Récemment, Liepe et coll. ont développé un nouveau modèle en utilisant une injection intraosseuse de cellules MAT-Ly-Lu après avoir foré un trou dans la diaphyse fémorale. Ils ont observé des lésions osseuses ostéoblastiques par évaluation scintigraphique et étude histologique (Liepe, *et coll.*, 2005). Notre équipe a aussi développé ce modèle en injectant les cellules après avoir foré un trou dans la partie médiane de la diaphyse fémorale. Après injection, l'orifice cortical a été rempli de cire. Le développement de la tumeur ostéoblastique est clairement identifié sur les radiographies, un mois après l'injection. Cependant, ce modèle représente davantage un développement local de la tumeur maligne plutôt qu'une vraie métastase localisée dans l'os après une embolisation vasculaire. Les travées métaplasiques faites de woven bone peuvent être identifiées par histologie sous la zone spongieuse primaire. Une réaction massive périostée est souvent trouvée avec un os métaplasique envahissant les tissus environnants (feu d'herbe).

*Le modèle de Pollard* (Polychronakos, *et coll.*, 1991, Koutsilieris, 1992, Koutsilieris, 1995, Pollard, 1996)

Les tumeurs de Pollard sont des adénocarcinomes prostatiques se développant spontanément chez 10% de rats Lobund Wistar (L-W) âgés. L'incidence de telles tumeurs

prostatiques augmente significativement après traitement par N-Nitro-N-Methylurea, depo-testosterone et régime alimentaire gras.

Quand elles sont déposées sur un os de la voûte crânienne (calvaria) ou sur l'omoplate de rats L-W, les cellules PA-III montrent la capacité d'induire : a) un développement local de tumeur avec combinaison de réaction ostéolytique et ostéoblastique au site de transplantation b) des métastases pulmonaires. Le développement local requiert la rupture du périoste local par l'aiguille d'inoculation. Le périoste paraît agir comme une barrière pour l'établissement de tumeurs PA-III et la réaction ostéoblastique.

## b - Les métastases ostéolytiques

### *Walker 256*

La tumeur de rat Walker 256 a été pour la première fois observée par Walker en 1928 à l'Ecole de Médecine de l'Université John Hopkins ; elle est apparue spontanément dans la région de la glande mammaire d'une rate albinos gestante de 10 mois.

Les cellules W256 peuvent être maintenues et propagées *in vitro* ou *in vivo*. Après un passage *in vitro*, les cellules W256 sont susceptibles de se développer en sous cutané, en intramusculaire ou en ascite mais ne peuvent induire de métastases osseuses après injection intraartérielle. Deux passages *in vivo* sont requis avant que les cellules induisent des métastases osseuses chez les animaux receveurs après injection intraartérielle. Les cellules W256 sont la lignée d'origine et sont déficientes en récepteur aux œstrogènes. Elles produisent de la PTHrP ce qui les rend susceptibles d'être utilisées dans un modèle d'hypercalcémie (Rizzoli et Fleisch, 1987). Elles ont aussi été utilisées pour l'induction de métastases osseuses. Différentes voies d'inoculation ont été utilisées dont l'injection IA, et l'inoculation osseuse. Ces modèles animaux utilisant les cellules W256 ont été décrits pour tester l'effet de bisphosphonates.

### *La lignée cellulaire 13762 de carcinome mammaire de rat*

La lignée cellulaire 13762 de carcinome mammaire de rat a été initialement développée par Segaloff (Alvarez, *et coll.*, 2003). La lignée a été établit chez des femelles Fisher 344 par l'administration de 7,12-dimethylbenzanthracene. C'est une tumeur syngénique spontanée et métastatique de rat qui a été largement caractérisée *in vivo* et *in vitro*.

Le carcinome 13762 a été utilisé comme un modèle d'ostéolyse tumorale. Alvarez et coll. ont évalué la progression de la tumeur par radiographie et microtomographie (microCT) après implantation intramédullaire dans le tibia proximal de rates Fisher 344 (Alvarez, *et*

*coll.*, 2003). Les tumeurs de carcinome 13762 métastasent aussi dans l'os après injection dans le ventricule gauche chez le rat Fisher 344.

#### *La lignée cellulaire c-SST2 de carcinome mammaire de rat*

La lignée cellulaire c-SST2 comprend des cellules de cancer du sein qui sont apparues spontanément chez des rats SHR (Rats spontanément hypertendus). L'inoculation de cellules c-SST2 dans l'aorte thoracique, par l'insertion d'un cathéter dans l'artère carotide commune gauche de rats SHR, induit des métastases osseuses (Wada, *et coll.*, 2004).

#### 2.2.4. Les modèles transgéniques de métastases osseuses

L'établissement de modèles animaux basés sur des cellules de cancers humains (xénogreffes) a une utilité évidente en recherche fondamentale et préclinique. L'activité antitumorale de nombreux traitements expérimentaux peut être validée *in vivo*. Cependant, les tumeurs humaines ne peuvent être tolérées seulement chez des animaux immunodéprimés. Des mutants murins avec une fonction lymphocytaire T affaiblie, tels que les souris nudes athymiques, sont souvent utilisés. Si une immunosuppression plus sévère est nécessaire pour augmenter les chances de greffes, des souris SCID peuvent être utilisées. Des rats athymiques et nudes existent aussi. L'effet antitumoral du  $^{223}\text{Ra}$  émettant des particules  $\alpha$  a été évalué dans un modèle expérimental de métastases chez les rats nudes injectés avec des cellules humaines MT-1 (cancer du sein) (Henriksen, *et coll.*, 2002). La lignée cellulaire humaine MDA-MB-231 a aussi été utilisée avec succès chez les rats nudes (Neudert, *et coll.*, 2003). Les cellules de carcinome mammaire de rat MRMT-1 (Medhurst, *et coll.*, 2002), la lignée cellulaire d'ostéosarcome OHS (Ekstrom, *et coll.*, 1997) ou les cellules de cancers prostatiques humains (Andersen, *et coll.*, 2003) ont aussi été étudiés chez le rat immunodéficient. Cependant, les animaux nudes sont assez difficiles à utiliser : leur coût est élevé, ils doivent être gardés en conditions stériles et ont une durée de vie courte. Tous les modèles de xénogreffes ont aussi le désavantage de manquer d'interaction physiologique entre l'hôte et la tumeur en partie parce que le système immunitaire affaibli de ces animaux ne force pas la tumeur à exprimer les mécanismes d'échappement qui interviennent chez l'homme. De plus, les cellules cancéreuses peuvent ne pas répondre aux facteurs produits par le microenvironnement animal, et *vice et versa*. Néanmoins, l'apparence histologique des tumeurs humaines est relativement bien préservée chez l'animal.

#### IV. METHODES D'ANALYSES INNOVANTES DES LESIONS OSSEUSES UTILISABLES CHEZ L'ANIMAL

---

## 1. Scintigraphie

L'exploration scintigraphique du squelette utilise actuellement, comme traceurs, des bisphosphonates marqués au technétium 99m ( $^{99m}\text{Tc}$ ). Ces molécules se fixent sur les cristaux d'hydroxyapatite et la fixation est plus intense sur les zones qui ont une activité ostéoblastique augmentée.

Le technétium est l'isotope le plus utilisé en médecine nucléaire, car il présente les caractéristiques idéales pour la réalisation d'images diagnostiques : il s'agit d'une forme mésomère  $^{99m}\text{Tc}$  qui se désintègre en n'émettant que des rayons gamma dont l'énergie est bien adaptée aux détecteurs à scintillation. Enfin, sa demi-vie physique de 6 heures est suffisamment longue pour un enregistrement simple des images, et suffisamment courte pour minimiser l'irradiation du patient. Obtenu à la sortie du générateur sous forme de pertechnétate de sodium  $\text{TcO}_4^- \text{Na}^+$ , il est utilisé pour marquer les molécules de bisphosphonates avec lesquelles il forme des complexes stables.

L'examen est effectué à l'aide de gamma-caméras (Figure 6). Lorsque le traceur a été injecté, les photons  $\gamma$  qu'il émet sont détectés par la caméra placée en regard de la zone d'intérêt. La détection est faite par l'absorption du photon  $\gamma$  par un cristal (NaI) qui transforme l'énergie du photon  $\gamma$  en photons lumineux. Le pouvoir de résolution d'un tel système est de l'ordre de quelques millimètres. Il dépend des caractéristiques du détecteur et de son collimateur, de l'énergie du photon  $\gamma$ , mais aussi du contraste lié à la concentration du traceur dans la zone d'intérêt par rapport aux régions voisines. La répartition de la fixation du traceur doit normalement être relativement uniforme sur l'ensemble du squelette. Ce principe d'uniformité est évidemment modulé selon les pièces osseuses ou les articulations : les régions anatomiques soumises aux plus fortes contraintes font l'objet d'un taux de remodelage accru, reflété par une fixation localement augmentée.

Des travaux sont en cours au sein du laboratoire pour utiliser la scintigraphie osseuse dans le cadre de la détection de métastases osseuses chez le rat.

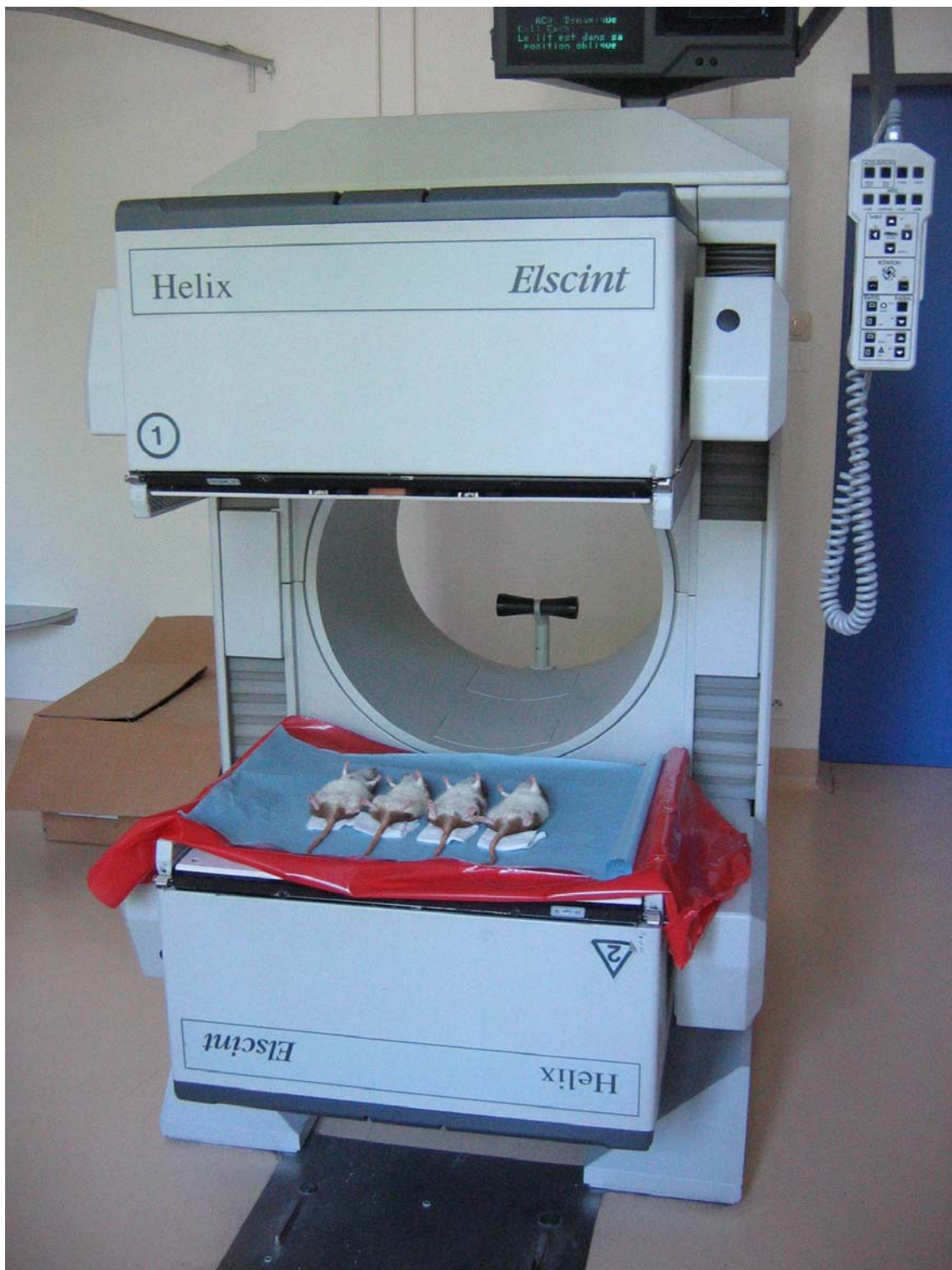

Figure 6 : Gamma-caméra Elscint Hélix utilisée lors de la scintigraphie

## 2. Imagerie basée sur l'utilisation de la Green Fluorescent Protein (GFP)

Initialement, le gène de la GFP a été isolé de la méduse *Aequoria Victoria* et a été cloné en 1992 (Prasher, *et coll.*, 1992). C'est une protéine globulaire de 27 kDa composé de 238 acides aminés, avec un pic d'excitation à 488 nm et d'émission à 508 nm. Ces propriétés fluorescentes sont acquises par un mécanisme auto-catalytique donnant naissance au fluorophore qui ne nécessite pas de transformation biochimique, d'agent de contraste ou l'utilisation de radiation ionisante. La GFP est un gène rapporteur qui peut être transfecté et exprimé dans un grand nombre de types cellulaires ou d'organismes : bactéries, levures, lignées cellulaires eucaryotes, souris transgéniques... Elle permet de visualiser la croissance tumorale et la progression métastatique. La lignée cellulaire MDA-MB-231 de carcinome mammaire humain a pu être transfectée avec un plasmide contenant le gène codant pour la GFP. Les cellules MDA-MB-231 forment des métastases osseuses quand elles sont injectées chez des souris nude. L'injection des cellules exprimant la GFP a permis la détection de métastases osseuses en imagerie à fluorescence, 1 semaine avant la détection de lésions osseuses en radiographies (Peyruchaud, *et coll.*, 2001).

## 3. Tomographie à émission de positon (TEP)

La TEP permet l'identification des zones de l'organisme où la consommation de glucose est anormalement élevée. Les cellules cancéreuses consomment 20 à 30 fois plus de glucose que les cellules normales. Des études récentes ont montré qu'il existe, d'une part, une augmentation de la captation du glucose (liée à une activation des transporteurs membranaires GLUT 1) et d'autre part, des modifications enzymatiques responsables d'une augmentation de la glycolyse, avec production de lactates au détriment de la voie oxydative (Couturier, *et coll.*, 2004). Toutes les cellules en hyperactivité voient leur consommation de glucose augmenter : ainsi les pathologies inflammatoires ou infectieuses sont également visibles.

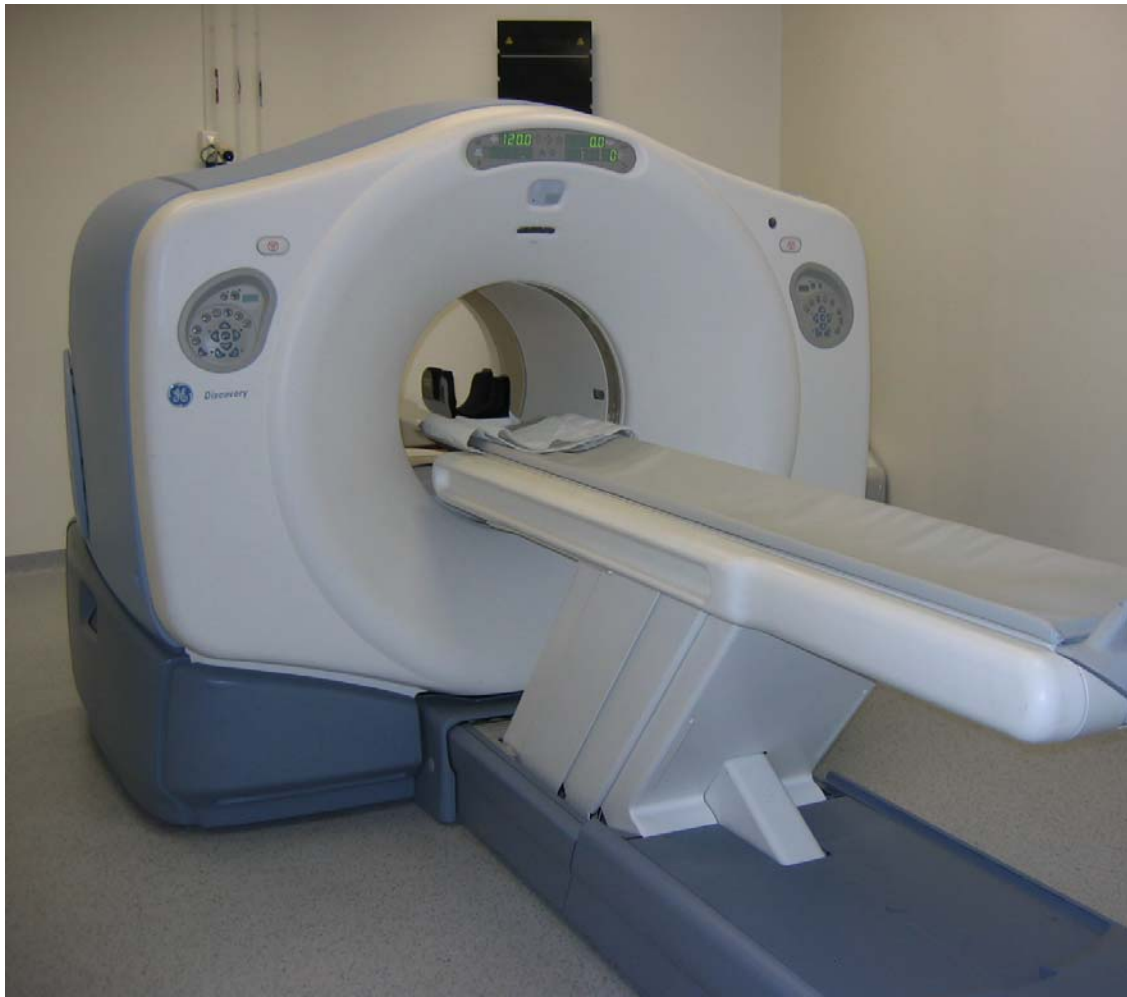La TEP est une imagerie scintigraphique qui utilise un traceur radioactif émetteur de positons. L'intérêt des émetteurs de positons en médecine nucléaire est connu depuis de nombreuses années. Il s'agit d'isotopes radioactifs qui s'incorporent facilement à des molécules sans en altérer les propriétés biologiques. Il est ainsi possible d'étudier un grand nombre de mécanismes biochimiques intracellulaires grâce à la réalisation d'une imagerie métabolique, véritable cartographie biochimique *in vivo*.

Le traceur le plus couramment utilisé est le fluoro-déoxyglucose ou 18-FDG. Le fluor 18 radioactif est produit par un cyclotron puis incorporé dans une molécule de glucose, sa



durée de vie est de 110 minutes. Le déoxyglucose (DG), analogue du glucose, est un indicateur de l'activité glycolytique. Il est transporté à l'intérieur de la cellule, puis son métabolisme est bloqué après phosphorylation en déoxyglucose-6-phosphate par l'hexokinase. Ce blocage conduit donc à l'accumulation du 18-FDG dans la cellule. Le positon parcourt quelques millimètres dans les tissus et interagit avec un électron du milieu biologique. La détection des photons d'annihilation permet la localisation du point d'émission et donc de réaliser une image de la distribution du traceur dans l'organisme. On dispose pour cela de caméras dites dédiées ou TEP et de caméras dites à coïncidence ou TEDC, caméras traditionnelles de médecine nucléaire modifiées pour la détection des photons d'annihilation de haute énergie (Figure 7).

En 1977, Sokoloff réalise une mesure de la consommation de glucose chez l'animal, par autoradiographie au DG marqué au carbone 14 (Sokoloff, *et coll.*, 1977). Puis Reivich réalise la mesure de la consommation cérébrale locale de glucose chez l'homme par du 18F-2-fluoro-2-deoxy-d-glucose (Sokoloff, *et coll.*, 1977). Actuellement, les microlésions osseuses dues à des contraintes mécaniques importantes peuvent être étudiées par TEP chez le rat et permettent des études longitudinales. La captation du 18-FDG a été corrélée avec l'importance des contraintes mécaniques, l'augmentation de la vascularisation et la formation de woven bone induite (Li, *et coll.*, 2005, Silva, *et coll.*, 2006). Des travaux sont en cours au sein du laboratoire pour utiliser la TEP dans le cadre de la détection de métastases osseuses chez le rat.



*Figure 7 :* Caméra à tomographie par émission de positons (Discovery ST, GE)

#### 4. Radiographie et analyses de texture

La radiographie est un examen très utilisé en clinique. L'image radiographique est une projection de la structure du réseau osseux tridimensionnelle en une texture plane, observable sur des clichés. Les images en projection issues de radiographies standards sont transformées en une image numérique qui peut faire l'objet d'analyse. De nombreux auteurs ont considéré que l'analyse de texture appliquée à de telles images pouvait fournir des informations intéressantes sur l'architecture trabéculaire (Wilding, *et coll.*, 1995, Buckland-Wright, *et coll.*, 1996, Caldwell, *et coll.*, 1998, Link, *et coll.*, 1999, Chappard, *et coll.*, 2001).

##### 4.1. Définition d'une texture

Intuitivement, la notion de texture nous paraît familière, mais en donner une définition précise devient plus complexe. Son utilisation est liée à la caractérisation de régions présentant une organisation homogène. Une texture est une information qui rend compte de l'état de surface ou de structure 3D d'un objet. Elle est caractérisée par l'arrangement plus ou moins régulier de motifs élémentaires. Pour Haralick, la texture comprend deux aspects : le premier concerne la description d'éléments de base (les primitives) ; le second, l'arrangement spatial de ces éléments ou les relations entre primitives (Haralick, 1979).

Deux catégories de texture sont distinguées, en fonction de la capacité à reconnaître ces éléments de base :

- Les textures structurées : encore appelées « macroscopiques » ou « macrotextures ». Elles sont constituées par la répétition spatiale plus ou moins régulière, de primitives dans différentes directions. Les textures périodiques constituent un sous-ensemble des textures structurées. L'exemple du mur de briques illustre bien ce type de texture.

- Les textures aléatoires : dans ces textures, aucun motif particulier n'est localisable. Elles ont un aspect anarchique et désorganisé, tout en restant homogène, et ne répondent à aucune règle d'agencement particulier. La primitive est ramenée au niveau du pixel, ce qui vaut à ces textures le nom de textures « microscopiques » ou « microtextures ». C'est le cas du sable par exemple ou d'un nuage.

Il est parfois difficile de classer une texture dans l'une ou l'autre des catégories de texture. Il est rare de trouver dans les images naturelles des textures possédant une organisation régulière et périodique. En effet, les textures rencontrées peuvent combiner une structure mixte où les primitives ne sont pas clairement déterminées en raison de leur

taille réduite, de leur irrégularité. Le niveau de résolution intervient également dans la détermination de la catégorie de texture. Par exemple pour l'image d'un mur de brique, un fort grossissement fait apparaître les primitives alors qu'à un grossissement plus faible, elles ne sont plus identifiables.

## 4.2. Applications

Les textures donnent une information interne à une région. Dans des environnements flous ou perturbés, où l'information des contours n'est pas une donnée fiable, posséder une description de l'intérieur d'une région est un atout important. Les méthodes classiques d'analyse de textures sont très liées à la catégorie de textures à laquelle on s'intéresse. Pour les macrotextures, on utilisera de préférence des méthodes structurelles, tandis que l'analyse des microtextures se fera souvent par des méthodes de type statistiques.

L'œil humain distingue en moyenne une quarantaine de niveaux de gris différents du noir au blanc. Lors de l'analyse d'une image, l'observateur recherche des indices lui permettant de repérer les différentes textures de l'image. Il va instinctivement repérer, par une première analyse macroscopique, les limites (ou contours) entre les différentes régions homogènes plus ou moins importantes de l'image ; chaque région pourra être assimilée à une texture. Afin de transcrire en terme de texture ce qui est vu par l'observateur sur l'image, des caractéristiques de base ont été définies. Il s'agit par exemple du contraste, de la grossièreté, de la forme et de la direction.

L'extraction d'attributs caractéristiques a donné lieu à un certain nombre de méthodes d'analyses structurelles et statistiques. Elles sont utilisées actuellement pour l'indexation d'images et permettent de quantifier les différents niveaux de gris présents dans une image en termes d'intensité et de distribution. Comme il existe deux grandes classes de textures, deux approches sont nécessaires : les méthodes statistiques et les méthodes structurelles (Haralick, 1979, Van Gool, *et coll.*, 1985). Les méthodes statistiques étudient les relations entre un pixel et ses voisins. Elles sont utilisées pour caractériser des structures fines, sans régularité apparente. Plus l'ordre de la statistique est élevé et plus le nombre de pixels (1 à n) mis en jeu est important. Les méthodes structurelles permettent de décrire la texture en définissant les primitives et les « règles » d'arrangement qui les relient. En effet, les textures ordonnées possèdent des primitives qui se répètent dans les images en des positions suivant une certaine loi. Ces méthodes semblent plus adaptées à l'étude de textures périodiques ou régulières. Nous ne présenterons ici que certaines méthodes statistiques que nous avons utilisées au cours de notre travail.

#### 4.2.1. Méthodes de premier ordre

L'analyse par les méthodes de premier ordre se fait au niveau des pixels individuels d'une région d'intérêt de l'image appelée « ROI ». Les paramètres sont calculés à partir de l'histogramme des intensités. La moyenne, la variance et le « skewness » (mesurant le degré de symétrie d'une distribution) sont les paramètres les plus souvent utilisés pour caractériser une texture.

La **moyenne** donne la valeur moyenne (ou intensité moyenne) des niveaux de gris appartenant à tous les pixels de la ROI. Les images qui ont une moyenne plus élevée apparaissent plus claires.

La **variance** correspond au moment d'ordre 2. Elle mesure la répartition des niveaux de gris autour de la valeur moyenne. Plus la variance est élevée et plus il y a d'écart importants entre les valeurs et la moyenne.

Le « **skewness** » correspond au moment d'ordre 3 centré autour de la moyenne. Ce paramètre mesure la déviation de la distribution des niveaux de gris par rapport à une distribution symétrique. Pour une déviation vers les valeurs élevées, le skewness est positif ; alors que pour une déviation vers les valeurs basses, il est négatif.

#### 4.2.2. Méthodes d'ordre supérieur : méthode des longueurs de plages de niveaux de gris (ou de sections)

Les méthodes d'ordre supérieur étudient les interactions entre plusieurs pixels. La méthode des longueurs de plages de niveaux de gris est la plus souvent utilisée. La méthode des longueurs de plage ou run lengths (une plage étant définie comme une succession dans une direction donnée, de pixels connexes de même niveau de gris) consiste à dénombrer les plages d'une certaine longueur  $j$  de même niveau de gris  $i$  puis à exprimer par la mesure de divers paramètres la répartition statistique de ces différentes plages (Chu, *et coll.*, 1990). A chaque direction correspondra donc une matrice. Les éléments de cette matrice de longueur de plage sont appelés  $p(i,j)$ . Une plage de niveaux de gris correspond à l'ensemble des pixels d'une image ayant la même valeur de niveau de gris. La longueur de la plage correspond au nombre de pixels appartenant à la plage.

Les paramètres dérivés des matrices de longueur de plages recouvrent une réalité perceptuelle plus évidente que les paramètres calculés à partir des matrices de cooccurrence.

Sept paramètres sont utilisés pour caractériser une image :

**a - Paramètre SRE**

Le « poids » des plages courtes ou Short Run length Emphasis (SRE) rend compte de la finesse d'une texture. Plus l'image contient des plages de petite taille, plus le paramètre SRE est élevé. Un paramètre SRE élevé indique que la texture est fine.

**b - Paramètre LRE**

Le « poids » des plages longues ou Long Run length Emphasis (LRE) rend compte de la grossièreté de la texture de l'image. Ce paramètre est l'inverse du paramètre SRE. Plus l'image contient des plages de grande taille, plus le paramètre LRE est élevé (Figure 15). Un paramètre LRE élevé indique que la texture est grossière.

**c - Paramètre GLD**

La distribution des niveaux de gris ou Grey Level Distribution (GLD) permet d'appréhender l'uniformité des plages dans les différents gris. Ce paramètre met en évidence une uniformité ou une hétérogénéité des plages partageant un même niveau de gris. Le paramètre GLD augmente avec le nombre de plages ayant des niveaux de gris identiques.

**d - Paramètre RLD**

La distribution des longueurs de plages ou Run Length Distribution (RLD) mesure la non uniformité de la répartition des longueurs de plages, indépendamment de leur niveau de gris. Le paramètre RLD est minimum lorsque les plages sont également distribuées entre les longueurs.

**e - Paramètre RLP**

Le pourcentage de plages ou Run Length Percentage (RLP) met en évidence la densité des plages dans la région d'intérêt de l'image (ROI) (Figure 18). Le paramètre RLP a une valeur d'autant plus faible que la texture est homogène et constituée de grandes plages.

**f - Paramètre LGRE**

Le « poids » des plages à bas niveau de gris ou « Low grey level emphasis » (LGRE) mesure la distribution des bas niveaux de gris. Le LGRE est élevé pour une image avec des valeurs faibles de niveau de gris.

**g - Paramètre HGRE**

Le « poids » des plages à haut niveau de gris ou « High grey level emphasis » (HGRE) mesure la distribution des hauts niveaux de gris. Le HGRE est élevé pour une image avec peu de valeurs fortes de niveaux de gris.

#### 4.2.3. Méthodes basées sur la géométrie fractale

##### a - Objet fractal

La plupart des objets présents dans la nature présentent des formes complexes et irrégulières faites de découpages, d'embranchements et de surfaces rugueuses. Les objets fractals sont des objets mathématiques ou naturels présentant des formes extrêmement irrégulières ou fragmentées quelque soit l'échelle d'observation et des structures qui se reproduisent de façon identique à des échelles différentes. Ces objets ne sont pas décrits correctement par la géométrie euclidienne. La géométrie fractale est actuellement de plus en plus populaire en biologie et science des matériaux pour décrire ces objets complexes. Il existe deux types d'objets fractals : les fractales stochastiques ou aléatoire et les fractales déterministes. Cette différence provient de la manière dont ces objets sont créés. Ils sont déterministes lorsque ces objets sont issus d'un algorithme entièrement connu et aléatoires lorsqu'ils proviennent de processus stochastiques.

##### - Les fractales déterministes.

Les fractales déterministes sont des objets entièrement générés par algorithme pour lesquels il est aisé de calculer la dimension fractale qui les caractérise. Ils sont le résultat de recherches en mathématique pure et ont permis l'élaboration de formes comme le flocon de neige de Von Koch, le triangle de Sierpinski, la courbe de Peano. Ils sont issus de processus mathématiques bien définis, parfois très simples, et présentent certaines propriétés particulières, longueur infinie, continuité délimitant une surface finie qui fait parler de monstres mathématiques.

##### - Les fractales stochastiques.

Les fractales stochastiques proviennent du monde réel ou sont générées par des phénomènes régis par des lois entièrement aléatoires. L'exemple le plus connu, donné par Mandelbrot est celui de l'escarpement de la côte maritime de Grande-Bretagne. Pour mesurer la longueur de la côte entre deux points fixes, on reporte un nombre  $N$  de fois un compas d'écartement  $\epsilon$  pour relier les deux points. La longueur  $L(\epsilon)$  séparant les deux points est ainsi définie :

$$L(\varepsilon) = N(\varepsilon) \times \varepsilon$$

Un compas d'écartement  $\varepsilon$  ne tient pas compte des détails inférieurs à cet écartement et donc induit une erreur. Cette erreur est d'autant plus importante que l'écartement du compas est important. D'autre part, si on ferme le compas, la longueur mesurée croît. En prenant des échelles d'observations croissantes, on augmente la longueur calculée. Mandelbrot résout ce problème en s'inspirant des travaux de Richardson (Mandelbrot, 1982). Il détermine un paramètre ne dépendant plus directement de l'ouverture  $\varepsilon$  et du nombre  $N(\varepsilon)$  mais caractérisé par une constante  $D_f$  qui détermine le degré d'escarpement de la côte :

$$L(\varepsilon) \approx \frac{1}{\varepsilon^{D_f-1}}$$

soit  $N(\varepsilon)\varepsilon^{D_f} = 1$

Cette constante  $D_f$  représente la dimension fractale de la côte maritime analysée et

s'obtient directement par la relation suivante :  $D_f = \frac{\log(N(\varepsilon))}{\log \frac{1}{\varepsilon}}$

#### b - Dimension fractale

Les techniques d'analyse fractale utilisent souvent l'élévation verticale des niveaux de gris de l'image. Ainsi une image bidimensionnelle en noir et blanc est en fait un réseau de pixels dont on connaît les coordonnées  $x$  et  $y$ . Le niveau de gris du pixel peut donc être compris comme la troisième dimension  $z$  permettant alors de convertir l'image 2D en 3D. Ces objets peuvent être caractérisés par leur dimension fractale  $D$  comme nous l'avons vu.

Plus un objet fractal possède une structure rugueuse, plus sa dimension fractale est importante. De nombreuses méthodes d'estimations sont disponibles : méthode des boîtes, méthode des gratte-ciel, méthode des couvertures...

#### c - Propriétés caractéristiques des fractales

La propriété d'invariance leur conférant un aspect identique lorsqu'elles sont examinées à des échelles différentes est appelée auto-similarité. Un objet auto-similaire est composé de copies de lui-même réduites par un facteur d'échelle. Chaque copie peut subir après sa réduction des translations ou des rotations. Chaque partie d'une courbe ou d'une surface présente donc un aspect identique à la courbe (ou à la surface) prise dans son intégralité à



un facteur d'échelle près. Cette propriété n'est vérifiée en général qu'avec les fractales déterministes.

Les objets naturels ne respectent pas strictement cette propriété d'autosimilarité. Ils vérifient plutôt une propriété d'autosimilarité statistique : ils sont composés de sous ensembles distincts réduits par un facteur d'échelle différent mais possédant les mêmes propriétés statistiques que l'ensemble original. On parle d'auto affinité plutôt que d'autosimilarité.

#### d - Signature fractale

Pour un objet fractal, le calcul de la dimension fractale est indépendant du choix de l'agrandissement. Par contre pour un objet non strictement fractal, la dimension fractale est fonction de l'agrandissement. Cette fonction est appelée signature fractale.

Pour un objet fractal, la courbe  $\log(A(\epsilon)) - \log(\epsilon)$  est une droite dont la pente correspond à la dimension fractale.

Pour une surface non fractale, la pente à une résolution donnée est utilisée pour définir la dimension fractale à cette échelle. A partir de cela, on peut définir une signature fractale qui est la dimension fractale estimée entre 3 points  $\epsilon^{-1}$ ,  $\epsilon$  et  $\epsilon+1$ . La signature renseigne sur la composition des primitives de l'image.

#### e - Méthode fractale des gratte-ciels

Cette méthode considère la surface tridimensionnelle de l'image comme une collection de parallélépipèdes de hauteurs égales à l'intensité des niveaux de gris de l'image, de base carrée de côté  $\epsilon$ . L'aire surfacique de l'image est déterminée par la somme des aires des carrés de côté  $\epsilon$  correspondant au sommet des parallélépipèdes et des aires des faces exposées de ces parallélépipèdes (Caldwell, *et coll.*, 1998).

#### f - Méthode fractale des couvertures.

La méthode des couvertures morphologiques, développée par Peleg est fondée sur le calcul de l'aire surfacique couvrant l'image (Peleg, *et coll.*, 1984). Elle implique la définition de surfaces supérieure et inférieure constituant ainsi une couverture « blanket » qui recouvrent la surface initiale. Cette couverture est obtenue par dilation et érosion de l'image initiale à partir d'un élément structurant de taille  $\epsilon \times \epsilon$ . L'aire surfacique est alors définie par le volume occupé par cette couverture divisée par  $2 \times \epsilon$ .

#### 4.2.4. Validation biologique

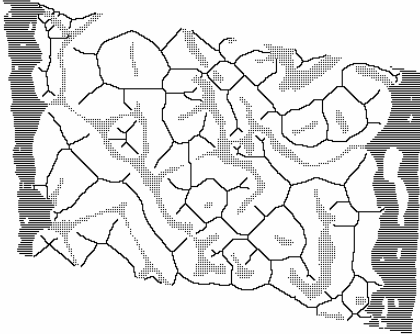
Les mesures bidimensionnelles obtenues par analyse de texture sont le reflet des résultats microarchitecturaux obtenus par histologie (Figure 8) ou par microtomographie-X. Le volume osseux trabéculaire mesuré en histologie est étroitement corrélé à plusieurs paramètres calculés par la méthode des longueurs de plages. En revanche, les dimensions fractales ne sont pas corrélées (Chappard, *et coll.*, 2005). Le volume trabéculaire obtenu par microtomographie-X sur l'os iliaque n'est corrélé avec aucun paramètre de texture mais les autres paramètres de la microarchitecture osseuse (Tb.N, Tb.Sp, Tb.Th) sont corrélés aux paramètres calculés par la méthode des longueurs de plages ainsi qu'aux dimensions fractales (Guggenbuhl, *et coll.*, 2006).



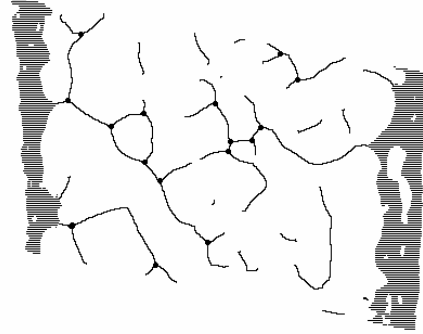Image numérisée d'une coupe histologique d'une biopsie osseuse avant élimination des débris liés



Même coupe après élimination des débris : calcul du volume osseux, du nombre et de l'épaisseur des travées.



Détermination de l'Index d'interconnectivité ICI, après squelettisation des espaces médullaires

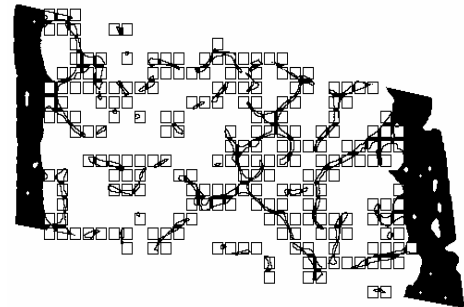


Détermination de l'architecture du réseau trabéculaire

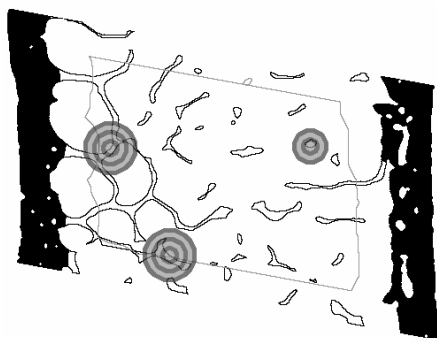
- 1) Nœud (N)
- 2) extrémité libre (F)
- 3) segment N-N
- 4) segment F-F
- 5) segment N-F



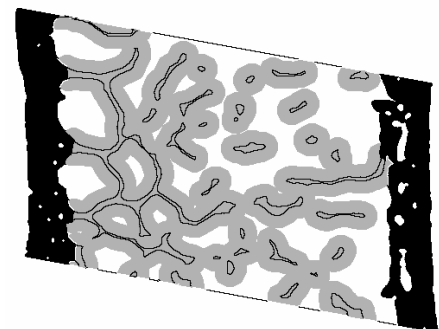
Principe de détermination du Star Volume des espaces médullaires.



Mesure de la dimension fractale  $D_k$  par Box analysis (Kolmogorov)



Principe de détermination de la dimension fractale  $D_{Mr}$  (Mass-radius)



Mesure de la dimension fractale  $D_{MB}$  par dilatation (minkowski-Bouligand)

Figure 8: Différentes méthodes de mesures de la microarchitecture osseuse trabéculaire en 2D.

## 5. La microtomographie à rayons X

### 1. Principe

La microtomographie est une technique d'analyse non destructive basée sur la mesure des coefficients d'atténuation d'un corps traversé par un faisceau de photons X. Le niveau d'atténuation dépend des caractéristiques du rayonnement (défini par sa fréquence, sa longueur d'onde et son énergie), mais aussi de l'épaisseur traversée, de la densité (en relation avec la porosité) et de la composition chimique du matériau considéré. Jusqu'à présent, la microtomographie à rayons X a été utilisée dans différents domaines pour l'étude d'objets poreux ou contenant des cavités : mousses métalliques, semi-conducteurs, roches, bois et polymères composites. En biologie, cette technique est parfaitement adaptée pour l'étude des tissus durs grâce à un fort coefficient d'atténuation linéaire des tissus osseux calcifiés et des dents (Davis et Wong, 1996). La microtomographie à rayons X est une version miniaturisée de la tomographie axiale utilisée couramment par les radiologistes mais elle permet une résolution de quelques micromètres. Elle fournit des images qui sont proches de celles obtenues par analyse au synchrotron (résolution similaire). Pour cela, elle nécessite un appareil microtomographique couplé à un ordinateur équipé d'un logiciel de traitement, d'analyse et de reconstruction tomographique. Le microtomographe est composé d'une source de rayons X constituée par un tube microfoyer avec une tension d'accélération de 100 à 200 keV. Le microtomographe comporte aussi un collimateur pour rendre les rayons X parallèles. Un porte-échantillon permet de déposer des objets de petites tailles (ordre du cm) et des moteurs pas à pas assurent sa rotation. Les rayons X, après avoir traversé l'échantillon, sont absorbés par un scintillateur qui les transforme en photons visibles, détectés par une caméra numérique CCD (charge coupled device). Les données sont alors transmises à l'ordinateur.

Pour chaque angle de rotation, des projections radiographiques de l'objet sont collectées. Les projections radiographiques sont numérisées au format 1024 x 1024 pixels avec une profondeur de 12 bits (4096 niveaux de gris). Après cette acquisition, une reconstruction de coupes transversales de l'objet est réalisée. Cette reconstruction tient compte de la projection radiographique de l'objet à une hauteur donnée pour différents angles de rotations (Figure 9). Pendant cette phase, les bruitages de deux types sont éliminés : artefact en anneaux et les points chauds. Les artefacts en anneaux résultent d'erreurs de calibration des détecteurs individuels. Lors de la reconstruction, ces erreurs de mesure se traduisent par des arcs de cercle aberrants. Les points chauds résultent de rayonnements

parasites atteignant les détecteurs. Lors de la reconstruction, l'existence de ces pixels particuliers génère des rayures.

A partir des coupes sériées obtenues, des mesures peuvent être réalisées. Une reconstruction tridimensionnelle de l'objet peut aussi être effectuée. Il existe des méthodes de reconstruction:

- le surface rendering ou « rendu surfacique » où seule la surface des objets à reconstruire est considérée.

- le volume rendering ou « rendu volumique » qui calcule les transparences des tissus et reconstruit les volumes des structures sélectionnées selon leur densité, c'est-à-dire selon la valeur réelle du niveau de gris de chaque voxel. Cette dernière technique a l'avantage de la rapidité et de la simplicité mais paraît moins bien adaptée à l'étude des travées osseuses.

Le modèle 3D ainsi obtenu peut être manipulé en le déplaçant ou le sectionnant virtuellement.

## 2. Utilisation et apport

Un des principaux avantages de cette méthode est la possibilité d'effectuer des mesures véritablement tridimensionnelles. Jusqu'à présent, les mesures étaient réalisées en histomorphométrie sur des coupes 2D et les mesures étaient extrapolées grâce aux principes de la stéréologie (Parfitt, *et coll.*, 1983). Les mesures faites en microtomographie incluent des paramètres déjà fournis par l'histomorphométrie tels que le volume osseux, l'épaisseur des travées, leur espacement, leur nombre etc...

D'autres paramètres permettant une meilleure appréciation de l'architecture osseuse sont apparus avec l'emploi de la microtomographie :

- le Structure Model Index (SMI). Le SMI indique une forme préférentielle du réseau trabéculaire. Il mesure la proportion relative de piliers et de plaques dans l'os trabéculaire. Le réseau trabéculaire est uniquement constitué de plaques si le SMI est égal à 0 et uniquement de piliers si le SMI est égal à 3 (Jinnai, *et coll.*, 2002).

- le degré d'anisotropie (DA). L'anisotropie est définie comme la présence ou l'absence d'alignement préférentiel des travées osseuses selon un axe directionnel particulier. Ce degré d'anisotropie varie selon les pièces osseuses étudiées puisque l'architecture trabéculaire s'adapte en fonction des contraintes mécaniques (loi de Wolff) (Odgaard, 1997).

Ces nouveaux paramètres sont importants car ils apprécient la qualité de l'architecture osseuse. En biologie osseuse, une grande part de la littérature concerne la mesure des caractéristiques du réseau trabéculaire. Pendant longtemps, l'ostéoporose a été considérée comme une maladie associée simplement avec une diminution de la masse osseuse. Cependant, ce n'est que dans les années 80 que les altérations tridimensionnelles de l'os trabéculaire ont été prises en compte bien que l'os, étant un matériau vivant, s'adapte aux contraintes grâce à une redistribution des travées par un remodelage permanent (Frost, 1982). L'importance de la microarchitecture dans la pathogénécité de la fragilité osseuse est maintenant pleinement reconnue et fait partie de la définition de l'OMS de l'ostéoporose : « .... caractérisée par une faible masse osseuse et une détérioration microarchitecturale du tissu osseux, menant à une fragilité osseuse augmentée et une augmentation conséquente du risque fracturaire » (Anonymous, 1993). La technique peut être employée dans des cadres divers qui sont repris dans l'article présenté en annexe (Chappard, *et coll.*, 2005).

### 3. Perspectives

La microtomographie X évolue actuellement vers des systèmes *in vivo* à faible rayonnement X. Cela permet d'utiliser des petits animaux de laboratoires (rats, souris). Des coupes de haute précision peuvent être reconstruites de manière non invasive à travers le corps de l'animal et des modèles 3D peuvent être reconstruits à partir de ces coupes. Cette technique permet de faire une étude longitudinale sur un même animal et donc de détecter des changements d'architecture osseuse au cours du temps.

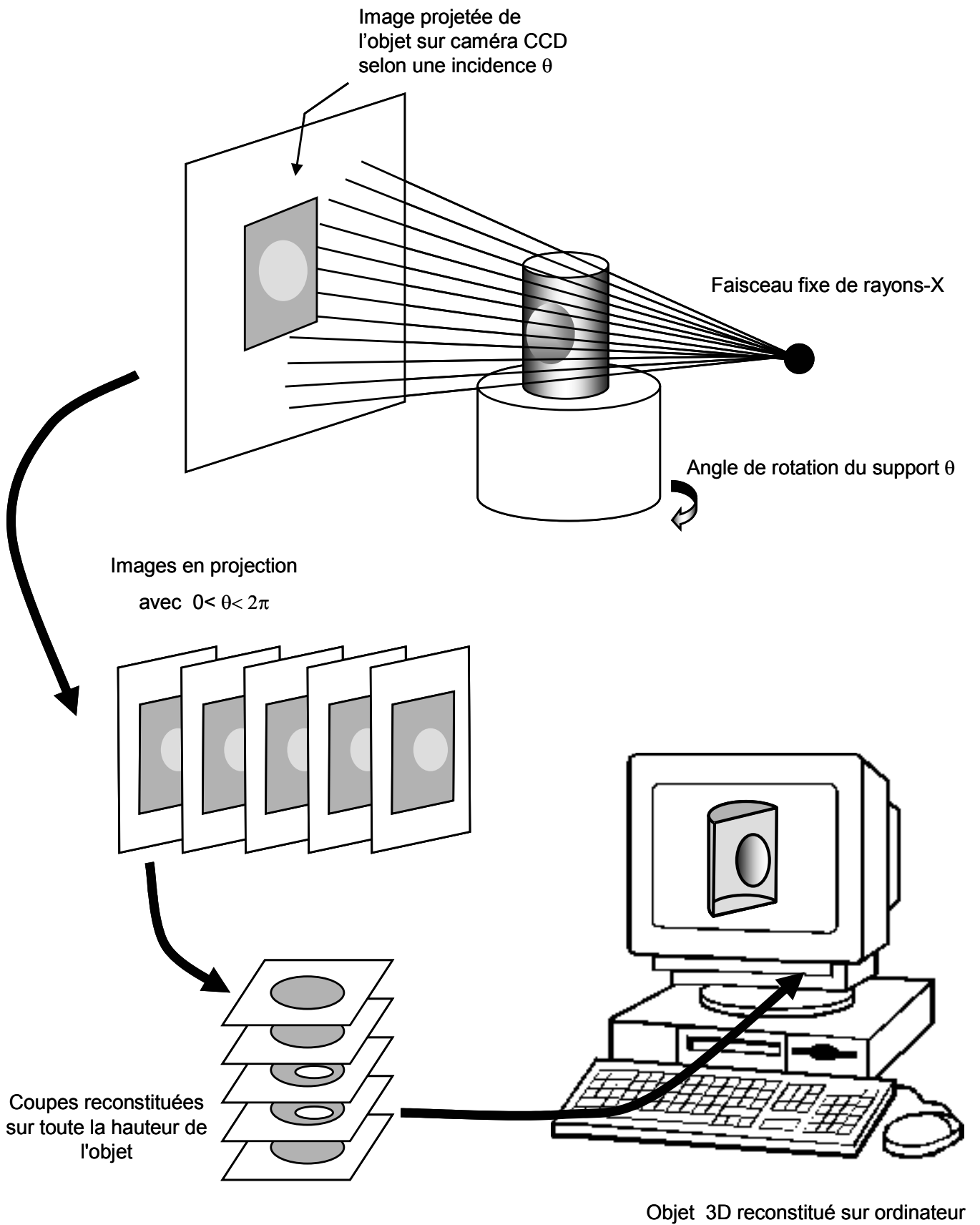


Figure 9: Schéma du principe d'acquisition d'un objet par microtomographie-x en mode cone-beam.

## V. BIOMATERIAUX UTILISABLES DANS LES OSTEOPATHIES BENIGNES ET MALIGNES

---



Les biomatériaux sont des matériaux non vivants conçus pour interagir avec des systèmes biologiques, qu'ils participent à la constitution d'un dispositif à visée diagnostique, à celle d'un substitut de tissu ou d'organe ou encore à celle d'un dispositif de suppléance (ou d'assistance) fonctionnelle (définition élaborée à Chester en 1986 par la conférence de consensus organisée sous l'égide de la société Européenne des Biomateriaux) (Williams, 1987). De nombreux biomatériaux sont, à l'heure actuelle, disponibles comme substituts du tissu osseux. Ils sont utilisés en chirurgie orthopédique (comblements de lacunes osseuses, reprises de prothèses, ostéotomie...), en neurochirurgie (arthrothèses vertébrales), en chirurgie reconstructrice, ainsi que dans le domaine dentaire en particulier dans le domaine de la parodontologie et de l'implantologie.

On peut distinguer :

- les biomatériaux de comblement nécessaires pour combler des défauts volumineux d'os (tumeur, vieillissement) : ils incluent les autogreffes, les allogreffes, les xéno-greffes, des matériaux naturels comme le corail ou la nacre, les matériaux synthétiques comme les phosphates de calcium ou les bioverres, et enfin les polymères qui peuvent former des interfaces de type hydrogel favorables pour l'adsorption des protéines et donc l'adhérence cellulaire.
- les biomatériaux de substitution nécessaires pour remplacer une pièce squelettique (prothèses articulaires, implants dentaires).

Nous ne discuterons ici que de biomatériaux de comblement. Les prothèses orthopédiques ne seront donc pas abordées.

Un biomatériau est appelé à travailler simultanément sous contraintes biologiques et sous contraintes mécaniques, chimiques (oxydation, corrosion ou usure). Les matériaux doivent remplir un certain nombre de caractéristiques pour la réussite à moyen et long terme de l'implant. Le matériau doit être compatible mécaniquement, être poreux pour faciliter sa colonisation par les cellules vasculaires et osseuses, et être biocompatible.

Idéalement, un biomatériau implantable en site osseux doit posséder 3 qualités :

- Biocompatibilité. C'est à dire être bien toléré par les tissus vivants receveurs sans réaction inflammatoire ou cytotoxique.
- Ostéoconduction. C'est-à-dire représenter un support pour la croissance vasculaire facilitant ainsi sa colonisation par les ostéoblastes mais aussi par les ostéoclastes qui doivent secondairement résorber le matériel.

- Osté induction. C'est-à-dire induire la différenciation des cellules mésenchymateuses locales en cellules ostéogéniques. En pratique, seules les autogreffes (volume limité et problèmes de prélèvement) et les greffes de moelle osseuse qui comportent les propres cellules du donneur ont des propriétés ostéoinductives. Aucun autre biomatériau disponible à l'heure actuelle n'est véritablement ostéoinducteur chez l'homme.

Il apparaît clairement qu'il existe une nécessité d'amélioration des matériaux osseux implantables de façon à augmenter l'adhérence et l'activité ostéoblastique, et d'induire la différenciation de leurs précurseurs.

Les phosphates de calcium et les polymères ont l'avantage d'être disponibles en quantité, d'être exempts de contamination biologique (virus, prion...) et leur utilisation pallie à la nécessité d'un site donneur douloureux (autogreffe).

## 1. Les phosphates de calcium

### 1.1. Généralités

Ils se présentent sous diverses formes : céramiques ou ciments, poreux ou pleins, en blocs ou en granules, injectables ou non. Les céramiques sont des matériaux fabriqués à partir de la compaction d'une poudre sous un effet de pression associé à un processus thermique (frittage). Les ciments sont des pâtes qui durcissent une fois mis en place. On distingue principalement les phosphates tricalciques (TCP) dont le  $\beta$ TCP ( $\text{Ca}_3(\text{PO}_4)_2$ ), l'hydroxyapatite (HA) ( $\text{Ca}_{10}(\text{PO}_4)_6(\text{OH})_2$ ) et les céramiques biphasées (BCP), mélanges en proportions variables de HA et de  $\beta$ TCP (Jarcho, 1981).

La taille des pores de la céramique conditionne sa colonisation par les cellules osseuses. On distingue ainsi les micropores ( $< 10 \mu\text{m}$ ) propices à la diffusion des ions et des liquides, des macropores (100-600 $\mu\text{m}$ ) propices à la colonisation cellulaire osseuse. La macroporosité peut être créée lors de la fabrication d'un matériau en ajoutant une substance volatile ou un porogène (naphtalène, sucre, peroxyde d'hydrogène, bille de polystyrène etc...) à la poudre de phosphate de calcium avant frittage. La macroporosité se forme secondairement par sublimation de la substance ou dégradation du porogène. Les micropores sont créés par le frittage lui-même selon la température et le temps. Si le biomatériau se présente sous forme de granules, la taille des particules influe sur l'activité des cellules osseuses.

Les petites particules d'hydroxyapatite (<20  $\mu\text{m}$ ) ont un effet inhibiteur plus important sur la croissance des ostéoblastes que des particules plus grosses (Sun, *et coll.*, 1998). Des granules de taille intermédiaire (40-80  $\mu\text{m}$ ) sont par contre plus rapidement dégradés que des particules plus importantes (200-500  $\mu\text{m}$ ) (Gauthier, *et coll.*, 1999).

Les HA peuvent avoir une origine synthétique ou biologique. Les HA biologiques sont obtenues à partir d'os de bovidés ou à partir du corail tandis que les HA synthétiques sont obtenues par voie chimique à partir de sels de calcium et de phosphore. La solubilité des céramiques de phosphates de calcium est inversement proportionnelle au rapport Ca/P. À porosité égale, le  $\beta$ TCP (Ca/P = 1,5) est plus rapidement biodégradé que l'HA (Ca/P = 1,67)(Lu, *et coll.*, 2002). On peut ainsi en modifiant la composition du mélange entre les deux types de phosphates, obtenir une céramique biphasée ayant des propriétés modulées quant à sa solubilité et à sa vitesse de biodégradation.

Ces produits sont dits bioactifs car ils permettent des interactions entre les cellules du milieu et les liquides biologiques, gage d'une intégration de qualité. De même, ils sont biocompatibles car ils ne donnent lieu à aucune réaction immunologique ou toxique pour les tissus ni à aucune réaction à corps étranger. Ils ne sont néanmoins pas ostéoinducteurs car il n'y a pas de véritable formation osseuse lorsqu'ils sont implantés en site non osseux (comme les muscles) où ils sont alors le siège d'une inflammation avec encapsulation. Pour obtenir de l'os, il est nécessaire d'apporter des cellules ostéoprogénitrices de la moëlle osseuse (Dong, *et coll.*, 2002). En revanche, ils sont ostéoconducteurs car ils induisent une régénération osseuse à leur contact aussi bien à la périphérie qu'à l'intérieur du biomatériau au sein des macropores de façon centripète. Aucun tissu fibreux ne s'interpose entre la céramique et l'os qui se lie directement à la surface de l'implant de phosphate de calcium.

L'os néoformé remplace le biomatériau qui est le siège d'une biodégradation. Celle-ci fait appel à deux processus :

- la dégradation cellulaire. Elle est réalisée par les monocytes/macrophages, des cellules géantes et les ostéoclastes (Basle, *et coll.*, 1993, Yamada, *et coll.*, 1997, Heymann, *et coll.*, 1999, Lu, *et coll.*, 2002).

- la dissolution extracellulaire. Les liquides biologiques traversent l'implant, s'enrichissent en calcium provenant de la dissolution des cristaux et, compte tenu de la saturation locale, il se produit une réprécipitation conduisant à des cristaux d'apatites ressemblant à ceux de la phase minérale de l'os. Il s'agit d'un processus de calcification et non pas d'ossification qui conduit cependant à l'ostéointégration. La biodégradation du

matériau est plus ou moins complète selon le type de phosphate utilisé : elle est totale pour le bêta TCP.

Cependant, l'application de ces céramiques bioactives est limitée par leur fragilité, leur faible résistance et leur mauvaise compatibilité mécanique qui interdisent leur utilisation en zone de contrainte sans ostéosynthèse ou immobilisation complémentaire. Ce fait est d'autant plus vrai que les céramiques les plus intéressantes sont les céramiques résorbables à forte porosité et donc fragiles.

## 1.2. Applications

Selon leur forme, il y a différentes applications. De nombreuses céramiques, commerciales ou non, composées d'hydroxyapatite ou de  $\beta$ TCP, ont été étudiées. Les céramiques en blocs ont l'inconvénient d'être fragiles, difficiles à façonner et peu adaptables sur un site osseux ce qui pose problème car un contact étroit est nécessaire pour induire l'ostéoconduction.

L'amélioration des techniques chirurgicales non invasives table actuellement sur le développement de biomatériaux injectables. Ils se présentent sous trois formes :

- les ciments phosphocalciques qui durcissent *in situ* (Miyamoto, *et coll.*, 1997, Ikenaga, *et coll.*, 1998, Gisep, 2002). Il existe de nombreuses formulations. Ils consistent en une poudre contenant un ou plusieurs composés phosphocalciques et un ciment liquide qui peut être l'eau ou une solution aqueuse. Mélangés en proportions convenables, ils forment une pâte qui prend, à température ambiante ou corporelle, par enchevêtrement des cristaux précipités dans la pâte (Fernandez, *et coll.*, 1998, Fernandez, *et coll.*, 1998). Cependant, les ciments ont encore des problèmes avec le temps de prise, la solidité mécanique, leur utilisation pratique et leurs propriétés biologiques. Ils peuvent manquer de cohésion au contact des fluides corporels (Kurashina, *et coll.*, 1997) et ils peuvent subir une encapsulation fibreuse. Les propriétés mécaniques et le temps de prise des ciments peuvent être contrôlés en associant plusieurs types de phosphate de calcium (Khairoun, *et coll.*, 1997). Des adjuvants peuvent être adjoints aux phosphates de calcium pour améliorer leur injectabilité sans modifier fondamentalement les réactions intervenant pendant le durcissement. Leroux et coll. ont étudiés l'effet de différents adjuvants comme l'acide lactique, le glycérol, le glycérophosphate ou encore le chitosan sur l'injectabilité de ciments phosphocalciques (Leroux, *et coll.*, 1999).

- l'association de granules de phosphate de calcium avec un polymère vecteur. L'équipe nantaise de Guy Daculsi a mis au point plusieurs substitut osseux injectable composé de granules de BCP associés à une solution d'hydroxy-propyl-methyl-cellulose (Grimandi, *et coll.*, 1998). Nous avons utilisé lors de nos travaux l'un de ces substituts osseux injectables appelé IBS1 (Injectable Bone Substitute 1).

A l'heure actuelle, peu de résultats cliniques ont été obtenus sur ces formes injectables.

Des matériaux hybrides ont été proposés pour éviter les inconvénients des céramiques d'hydroxyapatite ou de  $\beta$ TCP. L'hydroxyapatite peut, par exemple, être incorporée à des polymères. C'est ainsi que l'association de polymères d'acide polylactique – hydroxyapatite a été proposée : l'acide polylactique polymérisé est comprimé à haute température avec une poudre d'hydroxyapatite. *In vivo*, le biomatériau a été utilisé pour combler un défaut osseux creusé à la surface externe du fémur de rats (Higashi, *et coll.*, 1986). Ces polymères peuvent être additionnés d'antibiotiques ou de substances anticancéreuses pour jouer un rôle de vecteur dans certaines affections. Mais des protéines comme la « bone morphogenic protein » peuvent directement être incorporées dans des composites d'hydroxyapatite pour améliorer la néoformation osseuse (Noshi, *et coll.*, 2000).

## 2. Les polymères

De nombreux polymères sont utilisés dans le domaine biomédical ; ils incluent les implants orthopédiques, dentaires mais aussi cardiovasculaires etc.... Les polymères peuvent dériver de sources naturelles (collagène, glycosaminoglycanes...) ou de processus de synthèse organique (polyéthylène, polypropylène, poly (méthyl) méthacrylate...).

Les polymères présentent l'avantage de caractéristiques biomécaniques intéressantes. Ils peuvent être préparés avec un module de Young voisin de celui de l'os, certains peuvent former des interfaces de type hydrogel favorable pour l'adsorption des protéines et donc l'adhérence cellulaire. La biodégradabilité de certains polymères comme les polymères de type polylactique ou polyglycolique a été étudiée. Pourtant, malgré une biocompatibilité excellente de ces produits dans les temps initiaux, on s'aperçoit que dans les années qui suivent la mise en place, la tolérance de ces matériaux s'altère.

Les principaux polymères utilisés jusqu'à présent pour les implants osseux étaient le polyéthylène de haut poids moléculaire et le poly-méthylméthacrylate. Tous les deux sont

non biodégradables et ne peuvent être éliminés de l'organisme ce qui rend leur usage limité à certaines indications. Il serait idéalement préférable de disposer de polymères pouvant être métabolisés et éliminés rapidement de l'organisme. Le polyéthylène est utilisé pour la fabrication des cupules acétabulaires des prothèses totales de hanches et pour la surface patellaire du genou. Le PMMA est utilisé comme ciment osseux pour les prothèses articulaires et comme matériau dentaire pour les prothèses dentaires et maxillofaciales. Il est aussi utilisé pour les vertébroplasties percutanées pour traiter les fractures vertébrales dues à des métastases osseuses mais son utilisation dans l'ostéoporose est discutée et sujette à inquiétudes. Il a pour inconvénient de polymériser avec une forte exothermicité entraînant des lésions nécrotiques des tissus environnants (nécrose osseuse et formation de tissu fibreux à l'interface ciment-os) (Heini et Berlemann, 2001, Hide et Gangi, 2004).

L'utilisation de matériaux naturels ou synthétiques tels que les acides polylactiques et polyglycoliques et leurs copolymères, les poly-anhydres, les poly-imides, les poly-phazènes, le polypropylène fumarate sont en cours de développement.

Il existe un autre polymère qui a été étudié au sein du laboratoire : le poly 2-hydroxyéthyl méthacrylate (pHEMA). Il ne peut être polymérisé *in situ* et doit être utilisé comme bloc de substitution ou comme système de relargage de molécules bioactives du fait de sa forte capacité à s'hydrater. Il se présente sous la forme d'un solide homogène, translucide avec une dureté qui est fonction du degré de réticulation et de la longueur des chaînes. La copolymérisation ou la réticulation avec d'autres composés ou la modification de la fonction alcool lui confère des caractéristiques physico-chimiques variées (Mabilleau, *et coll.*, 2006). L'eau fait gonfler fortement le pHEMA mais ne le solubilise pas. Placé dans du sérum physiologique, il est insoluble et peut absorber 75% de sa masse en eau. Le HEMA peut aussi être polymérisé en présence d'eau jusqu'à 80%. Dans les deux cas, il forme un hydrogel ; ceci en fait un biomatériau utilisable *in vivo* (en site osseux, vasculaire, cutané, oculaire...). Roorda et coll. a montré que l'hydrogel se comportait comme une structure élastique dans laquelle les molécules d'eau sont distribuées uniformément (Roorda, *et coll.*, 1988). Il possède une excellente biocompatibilité et présente une bonne résistance à la dégradation dans le temps après implantation. Il permet la diffusion de l'eau et de l'oxygène (Gehrke, *et coll.*, 1994). La forme hydrogel présente des propriétés mécaniques différentes par rapport au polymère seul (élasticité, tension de rupture, module de Young) (Kumakura, 1986, Ambrosio, *et coll.*, 1998). Le monomère

est généralement considéré comme ayant une faible cytotoxicité mais des effets irritants ont été rapportés.

La polymérisation du HEMA peut être réalisée de façon à obtenir des microsphères de 1 à 600 µm de diamètre. Les microsphères de pHEMA peuvent être injectées par voie intra-artérielle et permettent la réalisation d'embolie vasculaire pour le traitement des angiomes (Horak, *et coll.*, 1999, Horak, *et coll.*, 2000). Des principes actifs peuvent aussi être incorporés aux billes de pHEMA. Ces billes peuvent être utilisées pour cibler des tumeurs et relarguer les principes actifs de manière localisée. Après implantation dans l'organisme, les principes actifs sont libérés par simple diffusion progressive (Horak, *et coll.*, 1999, Ferreira, *et coll.*, 2000).

La seule taille des billes permet le ciblage des tumeurs basé sur le phénomène EPR (enhanced permeability and retention - perméabilité et rétention augmentées) au niveau des tumeurs solides. Ce phénomène est dû au relargage par les cellules tumorales et les tissus inflammatoires environnants de facteurs vasculaires tels que le monoxyde d'azote (NO), la bradykinine ou les prostaglandines dont l'effet physiologique est une augmentation de la perméabilité vasculaire (Maeda, *et coll.*, 2000, Maeda, *et coll.*, 2003). Plusieurs essais de délivrance locale de principes actifs ont déjà été réalisés grâce à des polymères à base de polystyrène (Maeda, *et coll.*, 2001) ou d'hydroxypropyl méthacrylamide (Noguchi, *et coll.*, 1998) ou de polyéthylène glycol (Kopecek, *et coll.*, 2001).

## VI. TRAVAUX PERSONNELS

---



Article 1

Disuse and orchidectomy have additional effects on bone loss in the aged male rat.

Blouin S., Gallois Y., Moreau M.F., Baslé M.F., Chappard D.

Osteoporosis International, DOI 10.1007/s00198-006-0197-8

Il existe de nombreux modèles animaux avec perte osseuse pour simuler l'ostéoporose humaine. Ils nécessitent souvent un matériel adéquat ou une mise en place assez compliquée. Les rats suspendus par la queue nécessitent une cage adaptée ; la réussite de la contention nécessite une certaine expérience. Ces modèles induisent souvent des positions anatomiques entraînant des contraintes musculaires ou des déplacements des fluides corporels non physiologiques.

Les pertes osseuses induites dans ces modèles restent modestes et nécessitent un certain temps. Seize semaines sont nécessaires pour observer des différences significatives en densitométrie après ORX. Nous avons développé un modèle combiné de perte osseuse. L'association de facteurs ostéopéniques a déjà été proposée pour obtenir une perte osseuse sévère chez le rat. Par exemple, l'OVX a été associée avec la section du nerf sciatique ou l'hémicorpectomie. La combinaison de l'OVX avec la paralysie entraîne une perte osseuse plus importante que l'OVX seule et la sévérité de la perte osseuse dépend de l'étendue de la paralysie (Okumura, *et coll.*, 1991). Le même caractère additif a été retrouvé chez des rates ovariectomisées dont la patte droite avait été bandée (Lin, *et coll.*, 1994). Chez le rat mâle, Iwamoto et coll., a étudié les effets conjoints de l'ORX et de la neurectomie. L'association des deux facteurs entraîne également une diminution plus sévère de l'os trabéculaire qu'une simple neurectomie (Iwamoto, *et coll.*, 2002, Iwamoto, *et coll.*, 2003).

Dans cette étude, nous proposons un nouveau modèle animal de perte osseuse sévère. Il comporte à la fois une perte androgénique (après ORX) et une paralysie par injection intramusculaire de toxine botulique. Ce modèle a l'avantage d'être pratique à mettre en œuvre et n'induit pas de position non physiologique. Après l'ORX, deux injections intramusculaires de toxine botulique (BTX) ont été effectuées au niveau de la cuisse droite (2 fois 0,2 mL séparés d'environ 1 cm). Cela engendre une paralysie de la cuisse deux ou trois jours après et qui dure plus de trois mois. Le rat présente une légère claudication avec fonte musculaire importante sur le côté paralysé sans compensation de l'autre côté. Il est à noter que, par commodité, tous nos articles sur le modèle ORX-BTX impliquent une paralysie par BTX au niveau de la cuisse droite.

Nous avons utilisé le modèle ORX-BTX afin de caractériser les modifications de masse osseuse, d'architecture et de marqueurs de la résorption osseuse au cours du temps :

- la résorption osseuse a été évaluée par le dosage de la phosphatase acide tartrate résistante (TRAcP). La TRAcP est une enzyme dont la fonction biologique est mal

connue à l'heure actuelle. De fortes quantités de TRAcP sont exprimées par les ostéoclastes résorbant l'os ainsi que les macrophages alvéolaires des poumons. La TRAcP est un polypeptide d'environ 35 kD dont la structure contient deux ions ferriques intervenant dans des réactions redox (Oddie, *et coll.*, 2000) (Figure 10). La TRAcP a deux activités enzymatiques distinctes. Elle peut fonctionner comme une phosphatase à pH acide. Il semblerait que la TRAcP fonctionne comme une tyrosine phosphatase *in vivo* mais aucun substrat biologique n'a été identifié pour cette activité. En revanche, il a été montré que l'ostéopontine et la sialoprotéine osseuse, qui sont des protéines matricielles contenant des phosphotyrosines, pourraient être des substrats pour la TRAcP (Oddie, *et coll.*, 2000). La TRAcP peut aussi fonctionner comme un générateur de radicaux libres oxygénés à pH neutre. Ces radicaux libres oxygénés sont capables de détruire des protéines matricielles. Or, la TRAcP est colocalisée dans les ostéoclastes avec la cathepsin K dans des vésicules de transcytose ; *in vitro*, la TRAcP peut être activée par la cathepsine K. Ces éléments suggèrent que la TRAcP est impliquée dans la destruction des produits de dégradation de la matrice organique contenus dans les vésicules (Halleen, *et coll.*, 1999, Vaaraniemi, *et coll.*, 2004). La TRAcP a été découverte parmi d'autres phosphatases acides lors d'une électrophorèse et a été appelée phosphatase acide de type 5. Plus tard, la bande a été séparée en deux bandes distinctes 5a et 5b. Cette différence de migration est due à la présence de résidus d'acide sialique dans la bande 5a mais pas dans la bande 5b (Halleen, *et coll.*, 2000). Elles ont un pH optimum différent. Les ostéoclastes semblent sécréter seulement la forme 5b tandis que les macrophages et les cellules dendritiques sécrètent la forme 5a. La forme 5a peut donc être un marqueur des conditions inflammatoires tandis que la forme 5b est un marqueur de la résorption osseuse (Halleen, *et coll.*, 2002).

Dans notre étude, nous avons utilisé un dosage immunologique commercial (RatTRAP<sup>TM</sup>, SBA-Sciences, Oulu, Finland). La TRAcP 5b est sécrétée dans la circulation sanguine sous forme active. La TRAcP active perd rapidement son contenu en fer et est ainsi inactivée puis dégradée en fragments qui sont éliminés de la circulation par le foie. Le dosage utilisé ne détecte que les molécules TRAcP actives fraîchement relarguées dans la circulation par les ostéoclastes. L'activité de la TRAcP 5b a été mesurée à un pH où la TRAcP 5a est inactive et où la forme 5b est très active. Cette précaution a été prise bien que chez le rat aucune forme 5a circulante n'ai été retrouvée (Alatalo, *et coll.*, 2003).

Grâce au dosage immunologique, nous avons comparé au cours du temps (0, 7, 14, 21, 30, 45, 60, 75 et 90 jours) le sérum de rats témoins, de rats orchidectomisés (ORX) et de

rats combinant orchidectomie et paralysie (ORX-BTX) (Figure 11). L'association ORX-BTX a entraîné un pic sérique dès le 7<sup>ème</sup> jour. L'effet d'additivité de l'ORX et de la paralysie est visible puisque le pic est plus important lors de l'association ORX-BTX par rapport à l'ORX uniquement. La différence avec les rats témoins est significative. dès le 14<sup>ème</sup> jour, le taux de TRAcP a décliné dans les groupes ORX et ORX-BTX mais une différence significative entre les témoins et le groupe ORX-BTX est retrouvée. Au 21<sup>ème</sup> jour, il n'y a plus de différence entre le groupe ORX-BTX et les témoins ce qui dénote une accélération transitoire et brève du remodelage osseux. Après cette date, aucune différence n'a été retrouvée entre les trois groupes. La mesure de la TRAcP sérique a donc permis de suivre sur des temps brefs l'évolution de la résorption osseuse. Elle a montré également que l'addition de facteurs ostéopénisants se traduisait par une augmentation plus élevée de la résorption osseuse induite.

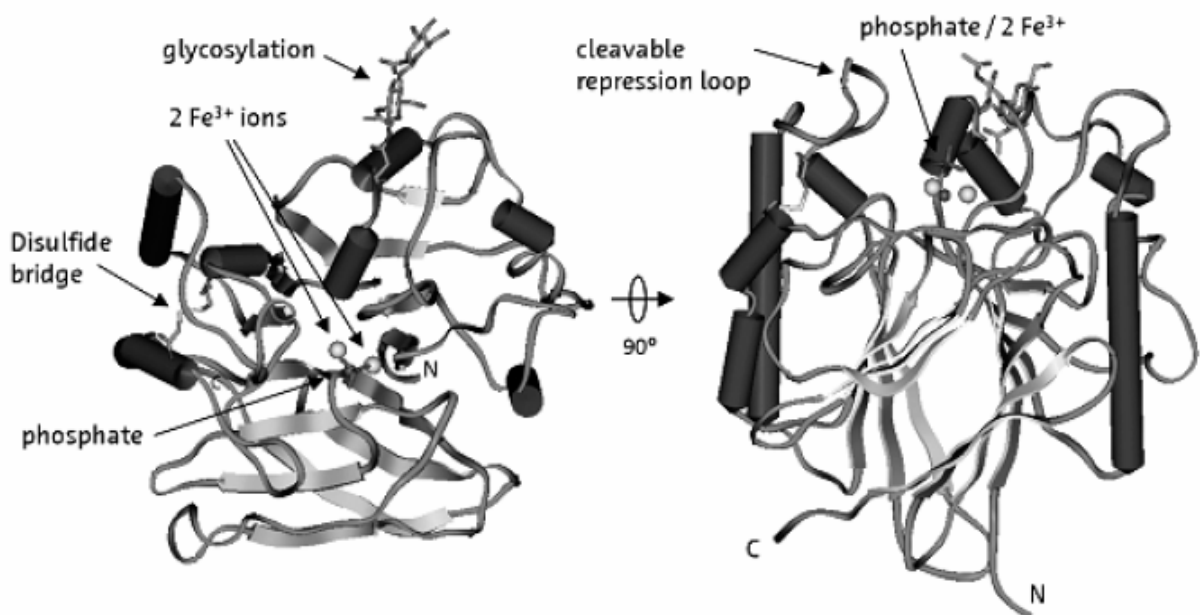
- les résultats précédents ont été complétés par l'étude du volume osseux et de la microarchitecture trabéculaire fémorale par microCT (Figures 12 et 13). Une nette diminution de la masse osseuse a été mise en évidence dès le 1<sup>er</sup> mois. A chaque temps d'étude (1, 2 et 3 mois), les animaux ORX-BTX présentent un volume trabéculaire significativement plus faible que les rats témoins. Le côté droit paralysé présentait une plus forte perte osseuse que le côté controlatéral non paralysé. La diminution de BV/TV est due à la suppression de travées plus qu'à une diminution d'épaisseur puisque Tb.N diminue alors que Tb.Th reste semblable aux témoins. Par réciprocity, Tb.Sp et Tb.Pf augmentent. Ces changements de la microarchitecture osseuse s'accompagnent d'un changement dans la répartition entre les plaques et les piliers trabéculaires : SMI augmente indiquant une conversion des travées en faveur de la forme pilier. Tous ces résultats se retrouvent à la fois en zone spongieuse primaire et en zone spongieuse secondaire.

- les mesures ont été complétées par une étude histomorphométrique du remodelage osseux en mesurant les paramètres ostéoïdes, la formation osseuse, la vitesse de minéralisation et le nombre d'ostéoclastes. 1 mois après ORX et paralysie, le groupe ORX-BTX présente un nombre d'ostéoclastes plus élevé que les rats témoins. Cette différence n'est plus retrouvée à 2 mois. Au 2<sup>ème</sup> mois, le côté paralysé des rats ORX-BTX présente un nombre d'ostéoclastes plus élevé par rapport au côté non paralysé. Cela montre encore le côté cumulatif de l'ORX et de la paralysie dont les effets sont plus

importants et plus prolongés dans le temps. Les paramètres concernant la formation osseuse ont été retrouvés plus élevés chez les rats ORX-BTX dès le 1<sup>er</sup> mois et jusqu'au 2<sup>ème</sup> mois.

En conclusion, dans cette étude, nous avons caractérisé le modèle ORX-BTX et avons montré le caractère additif de l'ORX et de la paralysie induite par la toxine botulique. L'augmentation de la résorption osseuse est déclenchée très rapidement comme le montrent les dosages immunologiques qui détectent des différences dès le 1<sup>er</sup> dosage à 7 jours. Cette augmentation de la résorption osseuse est confirmée par la diminution du volume trabéculaire et l'augmentation du nombre d'ostéoclastes. Mais l'augmentation de la résorption osseuse est accompagnée d'une augmentation de la formation osseuse. L'ORX combinée à la paralysie entraîne donc une augmentation transitoire et rapide du remodelage osseux (« transient » selon la terminologie de Frost) aboutissant à une perte osseuse sévère au bout de 3 mois où le niveau de remodelage tend à revenir à des valeurs identiques à celles des animaux contrôles (« steady state »). L'intérêt de ce modèle est :

- de présenter une perte osseuse rapide avec augmentation transitoire du remodelage et en particulier une osteoclastogenèse,
- de présenter une perte osseuse massive unilatérale au bout d'un mois alors que le niveau de remodelage est revenu à des valeurs subnormales.



*Figure 10* : Structure 3D de la TRAcP porcine. Le noyau se compose de 2 feuillets plissés  $\beta$  entourés de 12 hélices  $\alpha$ . Le site actif avec ces deux atomes de fer et un ligand phosphate est situé à l'interface des 2 feuillets  $\beta$ . Un pont disulfure est trouvé entre la cystéine 142 et la cystéine 200. La TRAcP présente aussi un site de glycosylation par du mannose au niveau de l'asparagine 97. Une boucle sensible aux protéases est située proche du site actif.

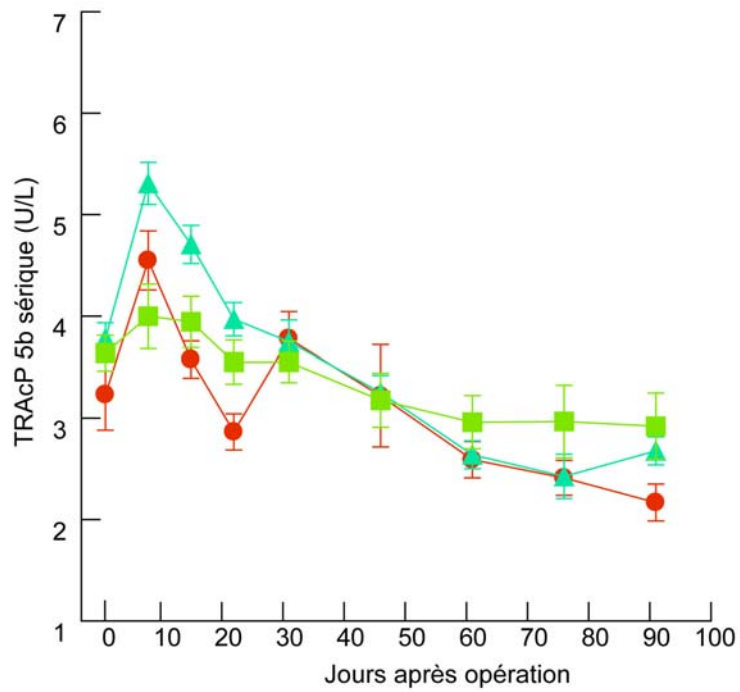


Figure 11 : Activité sérique de la phosphatase acide tartrate résistante chez les rats témoins (vert), ORX (rouge) et ORX-BTX (bleu) à 0, 7, 14, 21, 30, 45, 60, 75 and 90 jours.

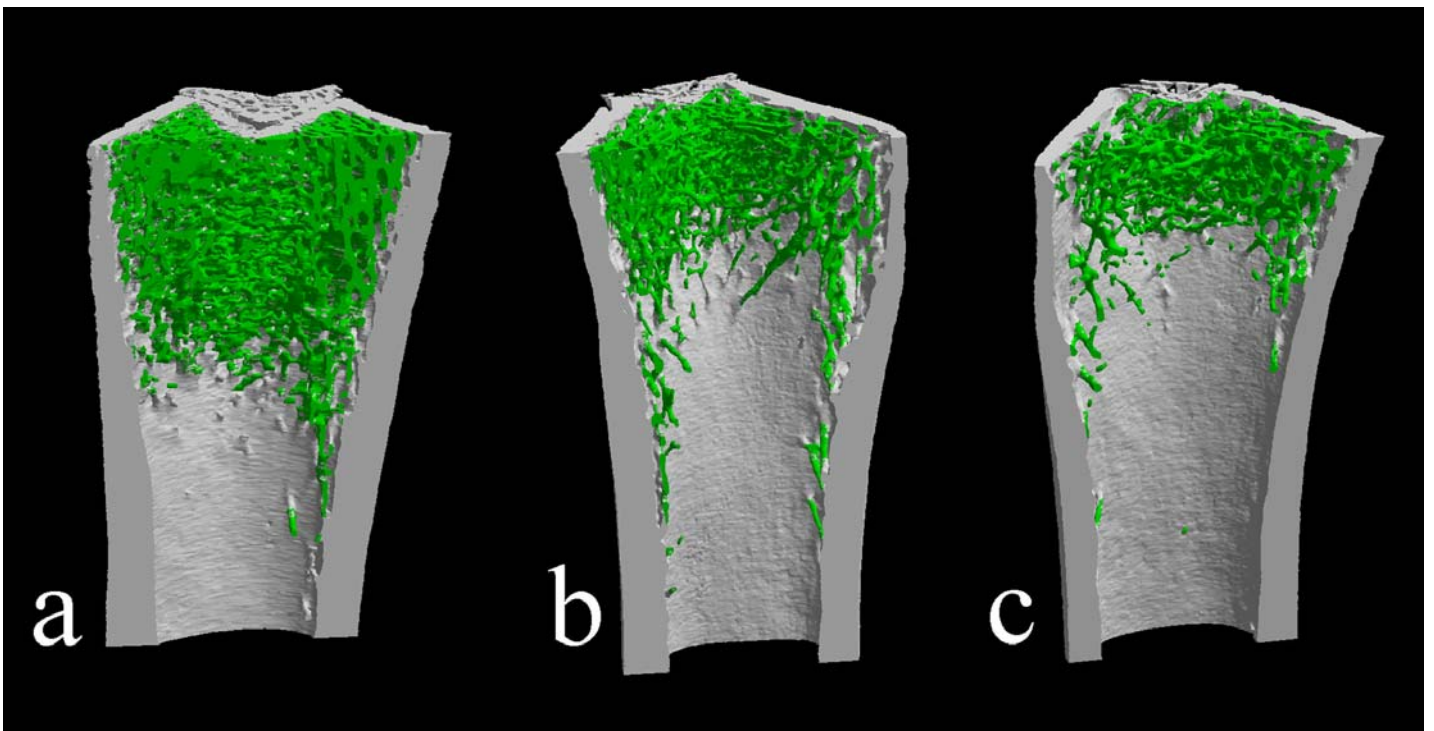


Figure 12 : Images 3D obtenues par microtomographie-X au niveau de l'extrémité distale du fémur, 1 mois après opération. (a) témoin (b) côté gauche et (c) droit des rats ORX-BTX. L'os cortical apparaît en gris et l'os trabéculaire en vert.

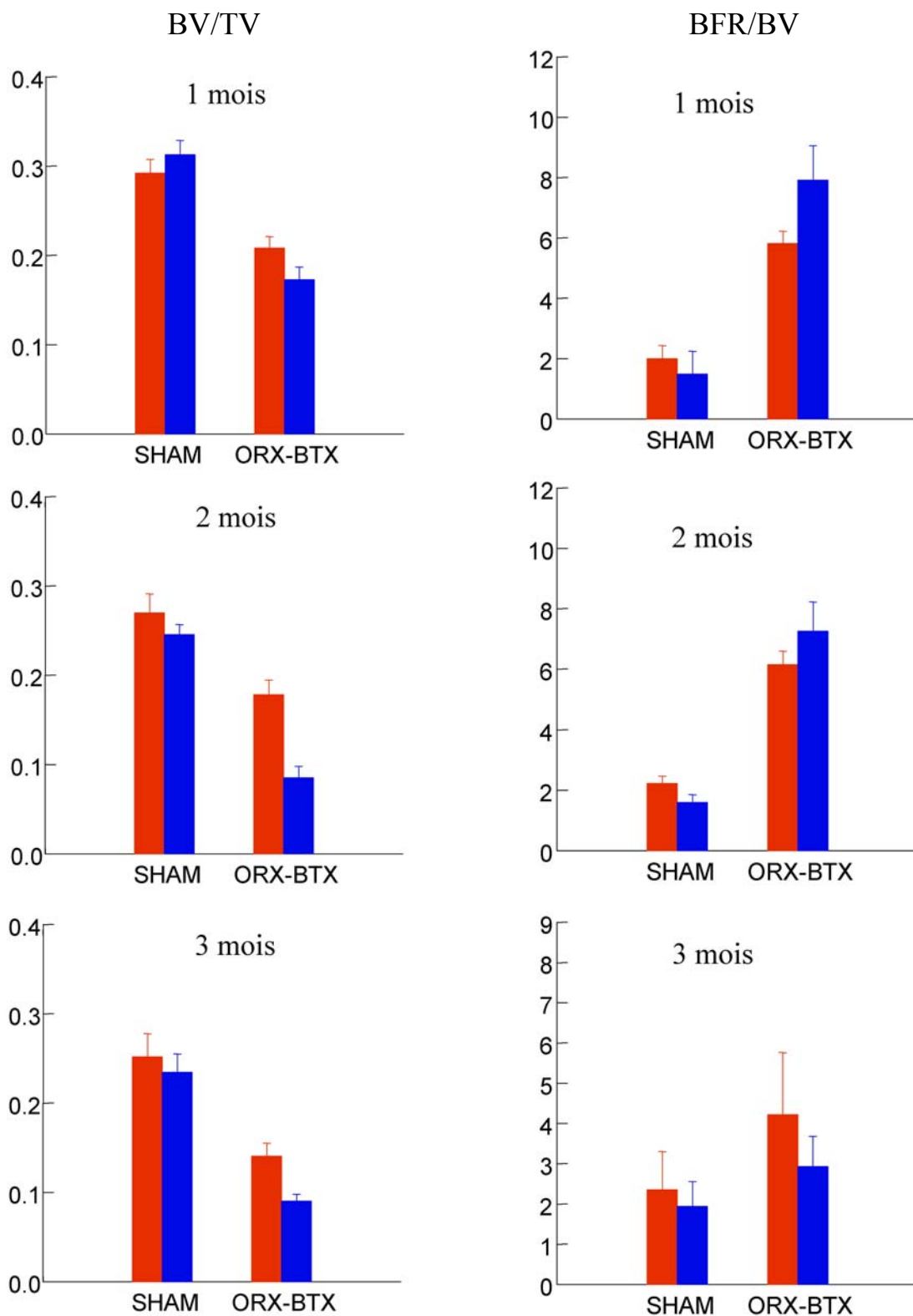


Figure 13 : Volume trabéculaire (BV/TV, en %) et activité de formation osseuse (BFR/BV exprimée en mm<sup>3</sup>/mm<sup>3</sup>/y) à 1, 2 et 3 mois après ORX sur le côté gauche (rouge) et le côté droit (bleu).



# Disuse and orchidectomy have additional effects on bone loss in the aged male rat

S. Blouin · Y. Gallois · M. F. Moreau · M. F. Baslé ·  
D. Chappard

Received: 19 April 2006 / Accepted: 21 June 2006

© International Osteoporosis Foundation and National Osteoporosis Foundation 2006

## Abstract

**Introduction** A severely osteopenic rat model was obtained by combining orchidectomy (ORX) and disuse (due to local paralysis induced by botulinum toxin [BTX] in the quadriceps muscle).

**Methods** Forty-two aged male rats (5–6 months old) were randomized into three groups: 18 were SHAM operated; 6 were ORX; and 18 were ORX and BTX injected in the right hindlimb. One, two, and three months after surgery, bone mass (BV/TV) and microarchitectural parameters (Tb.Th, Tb.N, Tb.Sp, Tb.Pf, and structure model index [SMI]) were measured by microcomputed tomography (microCT) on the primary and secondary spongiosa of the femur. Osteoid parameters (OS/BS, O.Th), the number of osteoclasts (Nb.Oc), and the mineral apposition rate (Ct.MAR, Cn.MAR) were measured by histology. The serum tartrate-resistant acid phosphatase (TRAcP) 5b activity was measured by immunoassay.

**Results** ORX induced a decrease of BV/TV, Tb.N and an increase of Tb.Sp, Tb.Pf, and SMI on both primary and secondary spongiosa. ORX and BTX had cumulative effects on bone loss, since differences were maximized on the right femur. The decrease in BV/TV reached –65%. Osteoid parameters and mineral apposition rate increased during the time course of the study. A peak of serum

TRAcP was found at 7 days post-ORX. TRAcP levels reached the highest values in the ORX-BTX groups and the effect lasted longer than in the group with ORX alone. The association of ORX-BTX induced a greater bone resorption, due to the removal of complete trabeculae, compared to ORX alone.

**Conclusion** This model induced a severe and rapid bone loss and can be used to explore pharmacological- and biomaterial-based countermeasures.

**Keywords** Botulinum toxin · Castration · Disuse · MicroCT · Osteoporosis · TRAcP

## Introduction

Osteoporosis is defined as a disease characterized by low bone mass and microarchitecture deterioration of bone tissue, leading to enhanced bone fragility and a consequent increase in fracture risk [1]. Long considered a disease of post-menopausal women, osteoporosis is increasingly being recognized among the growing population of elderly men. Although men do not experience an equivalent phase of menopause, there is increasing evidence for a relationship between age-related endocrine changes and osteoporosis in men. Androgen deficiency may be associated with an increase of bone resorption in elderly men and, so, with remodeling imbalance and fracture risk [2]. Generalized bone loss after disuse is a well recognized complication after para or tetraplegia in humans [3]. A localized bone loss is also documented in patients with regional disuse after fracture [4], unilateral amputation [5], stroke or poliomyelitis [6], and reduced physical activity [7, 8]. However, other risk factors are usually observed in men to induce osteoporosis (smoking, alcohol abuse, previous gastric surgery, glucocorticoids therapy, hypercalciuria) [9].

S. Blouin · M. F. Moreau · M. F. Baslé · D. Chappard (✉)  
Faculté de Médecine, INSERM, EMI 0335–LHEA,  
49045 Angers Cedex, France  
e-mail: daniel.chappard@univ-angers.fr

S. Blouin  
e-mail: stephane.blouin@etud.univ-angers.fr

Y. Gallois  
Faculté de Médecine, Laboratoire de Biochimie,  
49045 Angers Cedex, France

Many experimental models have been elaborated to create bone loss in animals based on the different etiologies of osteoporosis in humans. The Food and Drug Administration (FDA) and the World Health Organization (WHO) have recommended the ovariectomized (OVX) rat for postmenopausal osteoporosis research [10]. The orchidectomized rat (ORX) has been proposed to simulate male osteoporosis due to hypogonadism [11–13]. Androgen deficiency induced by ORX is associated with a high turnover osteopenia in aged male rats [14].

Many attempts have been made to develop new animal models of disuse osteoporosis [15]. Briefly, models with immobilization of the whole body include casting or restraint in the monkey or microgravity obtained during spaceflights in monkeys, dogs, and rats. In laboratory animals, localized disuse of a single extremity can be obtained by different ways: denervation, bone resection, tenotomy, devascularization, or arthrodesis. All of these models lead to a permanent immobilization associated with a rapid bone loss. However, bone loss results from cumulative effects of disuse and the regional acceleratory phenomenon caused by surgical trauma. At the present time, nonsurgical methods such as tail suspension or hindlimb immobilization by casting or bandaging [15–17] have become more popular because they do not expose to surgical trauma. The need for special cages, difficulties in obtaining a correct and reliable bandaging, the necessarily redistribution of bone strains due to nonphysiological positions, and the muscle compression created in these models limit their interest. Recently, our group has shown that a rapid bone loss can be obtained in the rat by a localized paralysis of one hindlimb with a single injection of botulinum toxin (BTX) [18].

Since combinations of models have been developed to induce a severe bone loss, we proposed to combine a BTX injection with ORX to obtain an animal model of osteoporosis without surgical trauma. The bone loss and turnover were appreciated by histomorphometry, X-ray microcomputed tomography (microCT), and serum tartrate-resistant acid phosphatase (TRAcP) activity measurement.

## Materials and methods

### Animals

Forty-two mature male Wistar rats (Charles River, Cléon, France and Dépré, Saint Doulchard, France), 5–6 months old and weighing  $600 \pm 75$  g were acclimated for two weeks to the local vivarium conditions (24°C and a 12-h/12-h light/dark cycle). The rats were given a standard laboratory food (UAR, Villemoisson sur Orge, France) and water ad libitum. The Animal Care and Use Committee at the

University of Angers, France approved all procedures within the trial.

The rats were randomized into three groups:

- To obtain control animals, 18 rats were anesthetized, SHAM operated, and were injected with 0.2 mL of physiological saline in the *quadriceps femoris* of the right hindlimb. They served as controls and constituted the SHAM group.
- To obtain animals with only a hormonal deprivation, 6 rats were orchidectomized (ORX). Rats were anesthetized with isoflurane (AErrane, Baxter S.A., Belgium), orchidectomized bilaterally after scrotal incision, and ligation of testicular arteries. Incisions were closed with three clips. These rats constituted the ORX group. They were included in this study to provide serum for TRAcP measurements at various time intervals.
- To induce a massive bone loss, 18 rats were ORX as above and received a single intramuscular injection of Clostridium botulinum toxin (BTX) (Laboratoire Transphyto, Clermont-Ferrand, France). Each animal received 2U of BTX dissolved in 0.4 mL physiological saline in the *quadriceps femoris* of the right hindlimb. These rats constituted the ORX-BTX group.

The rats were weighed weekly; they were injected intraperitoneally with calcein (10 mg/kg) 7 and 2 days before euthanasia to perform histodynamic evaluation of the osteoblastic activity. They were sacrificed by asphyxiation with CO<sub>2</sub>; 6 SHAM and 6 ORX-BTX rats were sacrificed 1, 2, and 3 months (respectively referred to as the M1, M2, and M3 periods) after the ORX-BTX surgery. The ORX group was sacrificed 3 months after surgery.

After dissection, the right and left femurs were fixed at +4°C for 24 h (in a solution made of 37% formaldehyde: 100 mL, 95° ethanol: 750 mL, H<sub>2</sub>O: 150 mL). After fixation, the bone samples were stored in acetone.

### X-ray microtomography

MicroCT was performed on the distal femur with a Skyscan 1072 X-ray computed microtomograph (Skyscan, Aartselaar, Belgium). Samples were introduced in an Eppendorf tube filled with water. Bones were analyzed at a magnification of 21× (1 pixel corresponding to 14.6 μm) with the cone beam mode and using a 1-mm aluminum filter. For each sample, a stack of 170 section images was reconstructed covering 2.5 mm, i.e., the height of the primary and secondary spongiosa (respectively, 68 and 102 section images). The 3D measurements were obtained with the CTan software (release 2.5; Skyscan, Aartselaar, Belgium). The volume of interest comprising the whole metaphysis was designed by interactively drawing polygons on the 2D gray images

before reconstruction. Polygons are drawn only on a few sections (e.g., starting, middle, and final sections) and a routine facility calculates all of the intermediary masks by interpolation. Bone was segmented from the background. The following 3D parameters were determined: trabecular bone volume (BV/TV, in %), trabecular number (Tb.N, in /mm), trabecular separation (Tb.Sp, in  $\mu\text{m}$ ), trabecular thickness (Tb.Th, in  $\mu\text{m}$ ), trabecular bone pattern factor (Tb.P<sub>f</sub>), and structure model index (SMI). Tb.P<sub>f</sub> is mainly based on the use of mathematical morphology in image analyzer systems. The rationale of the method is supported by the observation that, in a well-connected structure, the concave surfaces are abundant, whereas convex surfaces are more numerous if the structure is disconnected. This method provides low values of Tb.P<sub>f</sub> in a well-connected network and high values when marked disconnection of trabeculae is present [19]. SMI characterizes a 3D bone structure composed of a certain amount of plates and rods. SMI has a value between 0 and 3. In an ideal plate structural model, the SMI value is 0, and in an ideal cylindrical rod structure, SMI is 3, independent of the physical dimensions of the structure [20]. The 3D model images were reconstructed and merged from the section stack with a surface-rendering program (Ant, release 1.1.0.3, Skyscan, Aartselaar, Belgium). One model was used to reconstruct cortical bone and another for trabecular bone.

### Histomorphometry

The femurs were embedded undecalcified in methylmethacrylate at 4°C to maintain enzyme activity. Sections (7- $\mu\text{m}$  thick) were cut dry on a heavy-duty microtome equipped with 50° tungsten carbide knives (Leica Polycut S, Rueil-Malmaison, France). Quantitative measurements were performed on a semi-automatic image analyzer system (Summasketch III digitizing tablet coupled with a PC and a lab-made program). For each rat, four sections were stained with a modified Goldner's trichrome and used for the measurement of osteoid parameters (volume: OV/BV, in %; surfaces: OS/BS, in %; osteoid seam thickness: O.Th, in  $\mu\text{m}$ ). The measurements were taken in the second spongiosa, 1 mm under the growth cartilage at a magnification of 200 $\times$ . Four additional sections were used for the identification of the TRAcP and counterstained with phosphomolybdic aniline blue to determine the number of osteoclasts (N.Oc/BV, in  $\phi/\text{mm}^3$ ) [21]. N.Oc/BV was derived from the measurement of the number of osteoclast on several fields covering the width of the femur, 1 mm under the growth cartilage at a magnification of 200 $\times$ . The mineral apposition rate was measured at a magnification of 400 $\times$  in the cortical and trabecular bone (respectively, Ct.MAR and Cn.MAR, in  $\mu\text{m}/\text{D}$ ) on four unstained sections

examined under UV light. The cortical mineral appositional rate was measured in the cortical areas facing the secondary spongiosa. The mineralizing surfaces per bone surface (MS/BS, in %) were measured in the secondary spongiosa and the bone formation rate per bone volume (BFR/BV, in  $\text{mm}^3/\text{mm}^3/\text{y}$ ) was derived.

### TRAcP immunoassays

Blood samples were obtained from the tail vein at 0, 7, 15, 21, 30, 45, 60, 75, and 90 days after ORX. The serum was separated by centrifugation, aliquoted, and stored at  $-80^\circ\text{C}$  until analysis. Serum TRAcP 5b activity was determined using a commercial immunoassay (RatTRAP, obtained from SBA-Sciences, Oulu, Finland). RatTRAP uses a highly characterized, specific monoclonal antibody prepared using baculovirus-generated recombinant rat TRAcP as the antigen [22]. Dosages were done in triplicate and the mean value was used.

### Statistical analysis

Statistical study was performed using Systat, release 10.2 (SPSS, Chicago, IL). All data were expressed as the mean and standard error of the mean (SEM). Differences between groups were analyzed by analysis of variance (ANOVA) with the least significant differences (LSD) post-hoc test (LSD pairwise multiple comparison). The paired Student's *t*-test was performed to compare the right and left sides within a group. Differences were considered significant when  $p < 0.05$ .

## Results

### Microcomputed tomography

Table 1 shows the results of the bone loss measurements in the primary and secondary spongiosa of the ORX-BTX animals and Fig. 1 displays three images obtained by microCT.

#### *Primary spongiosa*

Trabecular bone mass was dramatically reduced both on the left and right femurs of ORX-BTX animals compared to SHAM rats, regardless of the duration of treatment. This was confirmed by the 3D measurements of bone parameters. At each study time (M1 through M3), the animals presented a significant bone loss at the left femur (the effect of ORX alone) and right femur (a combination of ORX and BTX) when compared to SHAM animals. Bone loss was due to the removal of complete trabeculae, as evidenced by

**Table 1** Bone loss in the primary and secondary spongiosa of ORX-BTX animals

		M1	vs. SHAM	<i>p</i> values	M2	vs. SHAM	<i>p</i> values	M3	vs. SHAM	<i>p</i> values
Primary spongiosa										
BV/TV (%)	Left	23.2±1.2	-29%	a	22.9±1.5	-26%	a	18.9±1.8	-35%	a
	Right	20.7±1.6	-40%	a, z	13.1±1.1	-54%	a, z	13.6±0.7	-51%	a, z
Tb.N (mm <sup>-1</sup> )	Left	2.22±0.11	-20%	a	1.96±0.12	-30%	a	1.7±0.16	-36%	a
	Right	1.98±0.17	-31%	a	1.2±0.09	-55%	a, z	1.15±0.03	-54%	a, z
Tb.Sp (μm)	Left	300±19	+13%	a	400±29	+43%	a	468±17	+60%	a
	Right	315±26	+28%	a	524±27	+84%	a, z	550±14	+79%	a, z
SMI	Left	1.75±0.10	+51%	a	1.74±0.09	+29%	a	1.76±0.14	+31%	a
	Right	1.82±0.06	+64%	a	2.17±0.08	+51%	a, z	2.08±0.05	+41%	a, z
Tb.P <sub>f</sub>	Left	6.98±0.64	+203%	a	7.06±0.65	+82%	a	7.98±0.99	+100%	a
	Right	8.45±0.67	+421%	a, z	11.58±0.82	+143%	a, z	10.2±0.53	+110%	a, z
Secondary spongiosa										
BV/TV (%)	Left	20.8±1.2	-29%	a	17.8±1.5	-34%	a	14±1.3	-44%	a
	Right	17.3±1.3	-45%	a, z	8.5±1.1	-65%	a, z	9±0.7	-62%	a, z
Tb.N (mm <sup>-1</sup> )	Left	2±0.11	-22%	a	1.6±0.13	-36%	a	1.33±0.12	-43%	a
	Right	1.75±0.12	-36%	a, z	0.84±0.11	-64%	a, z	0.83±0.05	-63%	a, z
Tb.Sp (μm)	Left	378±36	+25%	a	575±45	+67%	a	634±21	+70%	a
	Right	374±38	+30%	a	754±95	+113%	a, z	760±24	+105%	a, z
SMI	Left	1.72±0.08	+46%	a	1.79±0.09	+31%	a	1.87±0.12	+38%	a
	Right	1.89±0.04	+77%	a	2.36±0.06	+59%	a, z	2.23±0.07	+47%	a, z
Tb.P <sub>f</sub>	Left	7.02±0.55	+140%	a	7.84±0.7	+113%	a	9.02±0.91	+117%	a
	Right	9.57±0.45	+440%	a, z	13.64±0.78	+167%	a, z	12.08±0.68	+133%	a, z

Values for bone parameters are provided for 1, 2, and 3 months after ORX-BTX surgery (M1, M2, and M3, respectively) and the differences vs. SHAM groups at same time are calculated for each time duration

<sup>a</sup>*p*<0.05 from the SHAM group; <sup>z</sup>*p*<0.05 from the left side

a significant decrease of BV/TV and Tb.N, and a significant increase of Tb.Sp, SMI, and Tb.P<sub>f</sub>.

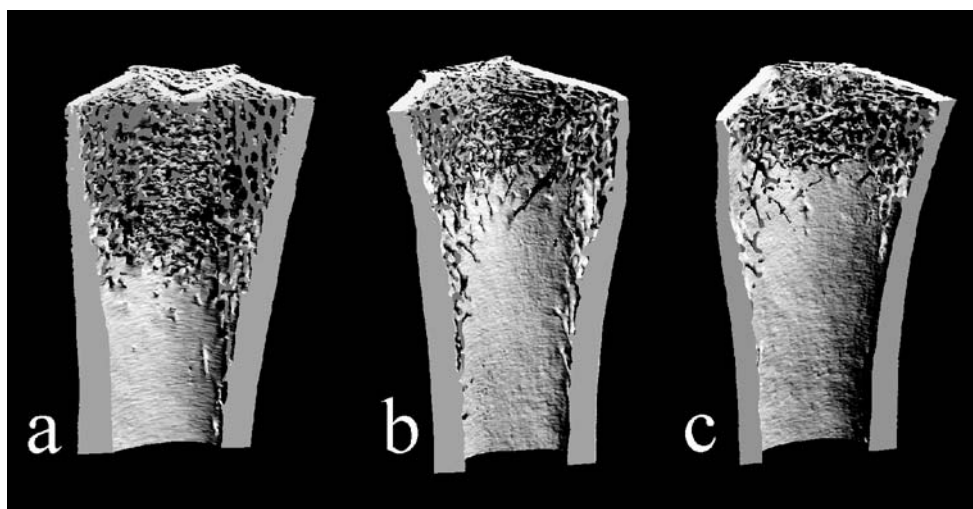
ORX and BTX had cumulative deleterious effects on bone loss; all parameters of bone mass and microarchitecture were considerably modified on the right side. This effect was accentuated in the time course of the study. At M1, BV/TV and Tb.P<sub>f</sub> were the only parameters with a significant difference between the right and left sides. At M2 and M3, a significant decrease of BV/TV and Tb.N, and

a significant increase of Tb.Sp, SMI, and Tb.P<sub>f</sub> were found on the right side compared to the left side.

#### Secondary spongiosa

A considerable decrease of bone mass was evidenced in the secondary spongiosa on both sides of ORX-BTX animals compared to SHAM rats, regardless of the duration of treatment. This effect was more intense than in the primary

**Fig. 1a–c** Three-dimensional images obtained by microcomputed tomography (microCT) of the distal femur at M1. **a** SHAM, **b** left, and **c** right side of the ORX-BTX rats. Cortical bone is in light gray, trabeculae in mid gray





spongiosa. At each study time (M1 through M3), animals presented a significant bone loss at the left and right femur when compared to SHAM animals. In the time course of the study, the differences became more clearly visible at M2 and M3, with a bone loss that reached  $-65\%$  on the right side. The evolution of morphometric parameters was always dramatically accentuated on the right side. Bone loss appeared due to the resorption of complete trabeculae, as evidenced by a significant decrease of Tb.N and, conversely, a significant increase of SMI, Tb.Pf, and Tb.Sp.

### Histomorphometry

Microscopic examination confirmed the microCT findings and exhibited an almost disappearance of trabeculae under the central part of the growth plate (Table 2).

### Osteoid parameters

In ORX-BTX animals, osteoid parameters (OS/BS and O.Th) were increased during the time course of the study; OS/BS was significantly higher than SHAM on both sides at M1 and M2 and on the right side at M3. OV/BV values were very low in both groups of animals ( $<0.1\%$ ).

### TRAcP+ cells

TRAcP+ cells appeared with a brownish tint apposed onto the trabeculae counterstained in light blue. In ORX-BTX rats, N.Oc/BV was significantly increased when compared to SHAM values on the left and right side at M1. The values decreased at M2 and M3 and became similar to SHAM values.

### Mineral apposition rate

Double labels were clearly observed in cortical bone and in trabeculae. In the cancellous bone, ORX and ORX-BTX induced an increased osteoblastic activity evidenced by Cn.MAR at M1 and M2; it returned to normal values on the left and right sides in all animals at M3. In the cortical bone, Ct.MAR increased significantly on the right side at M1 and M2 and evidenced an osteoblastic activity; it returned to normal values on the right side in all animals at M3. BFR/BV were significantly increased on both sides at M1 and M2 and did not differ from control values at M3, meaning that the remodeling level has returned to a steady state.

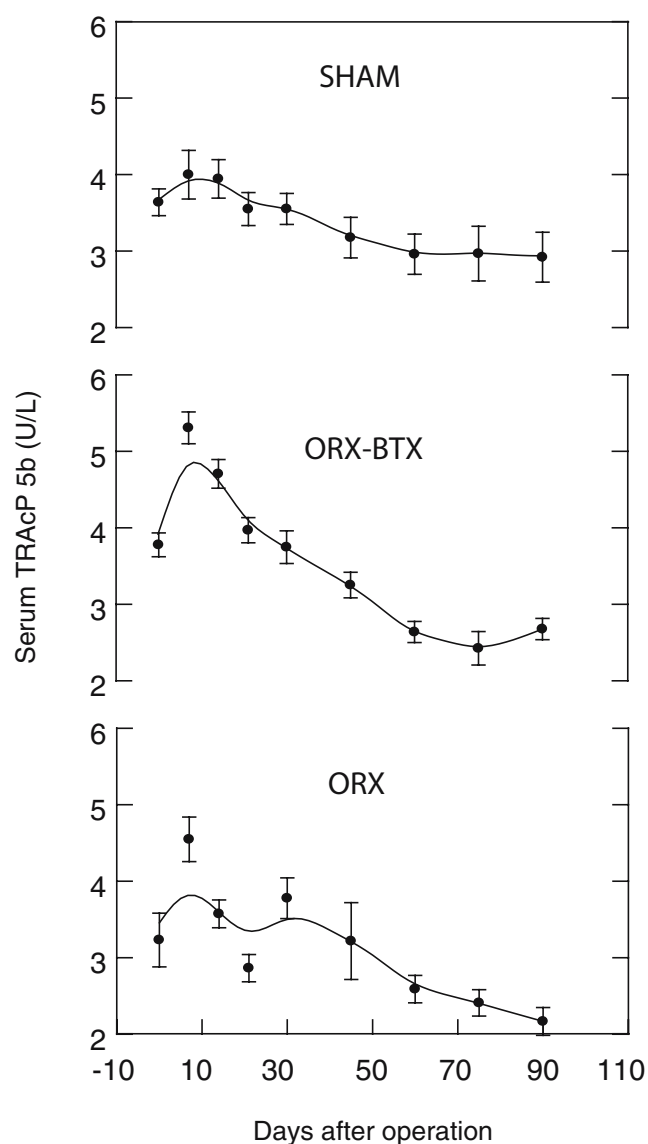
**Table 2** Bone remodeling level comprising the number of osteoclasts per bone volume (N.Oc/BV), osteoid surfaces (OS/BS), bone formation rate per bone volume (BFR/BV), and cortical and trabecular mineral apposition rates (respectively, Ct.MAR and Cn.MAR)

		M1	<i>p</i> values	M2	<i>p</i> values	M3	<i>p</i> values
N.Oc/BV ( $\#/mm^3$ )							
SHAM	Left	94±11		128±16		176±17	
	Right	97±15		168±23		179±15	
ORX-BTX	Left	148±18	a	126±22		158±9	
	Right	174±22	a	244±35	z	191±29	
OS/BS (%)							
SHAM	Left	3.37±0.85		4.61±0.91		5.36±1.70	
	Right	3.69±1.14		3.71±0.52		4.02±0.91	
ORX-BTX	Left	14.63±1.29	a	10.42±1.91	a	8.63±1.78	
	Right	16.18±2.38	a	19.47±4.79	a	8.55±0.62	a
BFR/BV ( $mm^3/mm^3/y$ )							
SHAM	Left	2.0±0.34		2.23±0.22		2.35±0.83	
	Right	1.48±0.58		1.6±0.23		1.93±0.56	
ORX-BTX	Left	5.82±0.36	a	6.14±0.39	a	4.22±1.29	
	Right	7.92±1.03	a	7.26±0.85	a	2.93±0.63	
Ct.MAR ( $\mu m/D$ )							
SHAM	Left	1.28±0.1		1.222±0.064		1.253±0.24	
	Right	1.25±0.08		1.233±0.021		1.163±0.195	
ORX-BTX	Left	1.37±0.05		1.402±0.104		1.180±0.066	
	Right	1.85±0.19	z	1.778±0.212	a	1.252±0.176	
Cn.MAR ( $\mu m/D$ )							
SHAM	Left	1.1±0.08		1.13±0.032		1.014±0.109	
	Right	1.04±0.05		0.992±0.070		0.927±0.092	
ORX-BTX	Left	1.41±0.04	a	1.386±0.076	a	1.133±0.078	
	Right	1.45±0.06	a	1.218±0.048	a	0.980±0.055	z

<sup>a</sup> $p<0.05$  from SHAM group; <sup>z</sup> $p<0.05$  from left side

## TRAcP immunoassays

Figure 2 shows that the three groups showed similar levels of serum TRAcP at the beginning of the study. A peak of serum TRAcP was observed at 7 days after surgery for the ORX-BTX and ORX groups. The peak was more intense in ORX-BTX than ORX rats: the ORX-BTX group had a significantly higher value compared to the SHAM group, while the difference did not reach significance for the ORX group. A decrease was observed at 14 days in ORX and ORX-BTX groups. However, the levels of TRAcP remained significantly higher in ORX-BTX rats compared to the SHAM and ORX groups. At 21 days, there was no significant difference between the ORX-BTX and SHAM rats. The ORX group presented a significant decrease



**Fig. 2** Tartrate-resistant acid phosphatase (TRAcP) activity in SHAM, ORX, and ORX-BTX rats at 0, 7, 14, 21, 30, 45, 60, 75, and 90 days

compared to the SHAM and ORX-BTX rats. At 30 days, serum TRAcP in ORX and ORX-BTX rats had return to the SHAM level and remained at the same level at 45, 60, 75, and 90 days after ORX surgery.

## Discussion

Hormone deprivation induced by OVX or ORX is the most frequently recommended condition to develop animal models of osteoporosis. OVX induces bone loss associated with architectural changes over time [23]. The ORX rat has been proposed to simulate male osteoporosis due to hypogonadism [24, 25]. Disuse is another well recognized risk factor for osteoporosis [3] and many attempts have been made to develop animal models of disuse osteoporosis [15]. Changes in load are known to modify the trabecular microarchitecture, thus, ensuring a functional adaptation to strains [26]. Our group has shown that a rapid bone loss can be obtained in the rat by a localized paralysis of one hindlimb with a single IM injection of BTX. We clearly showed that a 4-week period of unilateral paralysis of the quadriceps resulted in a considerable side-to-side difference between the tibia BMC and texture parameters [18]. These findings were recently confirmed by another group on mice [27]. In the ORX-BTX model, a massive bone loss was obtained in this study by combining the effects of androgen deprivation (acting on the whole skeleton) and paralysis (acting on a single hindlimb). Trabecular bone loss at the secondary spongiosa reached  $-45\%$  after 1 month and  $-65\%$  after 2 months. This trabecular bone loss was as rapid as in our previous study that showed texture changes on femur radiographs from 4 weeks after paralysis. However, no histomorphometric study was conducted in our preliminary work. The decrease of bone mass in ORX-BTX rats was due to the removal of trabeculae, as confirmed by the decrease of Tb.N, and, conversely, an increase of Tb.Sp in the secondary spongiosa. Tb.P<sub>f</sub> also increased, confirming the marked disconnection of trabeculae and the increased conversion of plates into pillars, evidenced by an increased SMI.

Bone resorption in ORX-BTX rats was higher than in SHAM rats at M1 and the values progressively declined to reach a value that did not differ from control rats at M3. Bone forming activity, as appreciated by BFR/BV, Cn.MAR, and Ct.MAR, returned to basal levels at M3 in ORX-BTX rats. ORX-BTX rats have a pronounced and established osteoporosis of the right femur at M1 with an increase remodeling level when compared to SHAM rats. There is a transient increased osteolysis after ORX-BTX, as evidenced by the serum TRAcP level and osteoclast number. Osteoclastogenesis and bone resorption are known to occur rapidly (within 3–5 days) after the onset of a

stimulus [28]. We found that the remodeling rate has returned a steady state similar to normal after 2 months. At 1 month after surgery, the rats had an established osteoporosis that could be used to test biomaterials [29]. These findings are in accordance with the previous observations of Vanderschueren et al. [24], who found, in 13-month-old rats, a transient increase of bone turnover 1 month after ORX, with a return to normal values 4 months later. This could be due to the use of older rats (having a reduced bone metabolism) in their study. An association of factors has been previously proposed to obtain a severe bone loss in the rat. OVX can be associated with hemichordotomy [30] or with bandaging [31]. In these reports, bone loss was more pronounced than when a single factor was used alone. Iwamoto et al. [32, 33] studied the conjoined effects of ORX and sciatic neurectomy in adult rats. The association of both factors was associated with a more pronounced decrease of trabecular bone mass than with neurectomy alone.

In this study, serum TRAcP 5b was used as a serum marker of bone resorption. The only TRAcP form found in rat serum is TRAcP 5b, with slight differences to the human form [34]. Osteoclasts release TRAcP 5b into the circulation as a catalytically active enzyme that is degraded into inactivated fragments. Serum levels are not affected by the liver or kidney functions, thus, all catalytically active TRAcP 5b molecules in the serum are freshly liberated from osteoclasts. In humans, serum TRAcP 5b levels are elevated in patients with bone diseases and are decreased in subjects on antiresorptive treatment, suggesting that serum TRAcP 5b is a specific and sensitive marker of bone resorption [35, 36]. It is the only known resorption marker whose serum levels are not affected by renal or hepatic failure. Alatalo et al. [34] found a significant increase in serum TRAcP 5b activity 5 days after ORX surgery in 10-week-old Sprague-Dawley rats. In the OVX model, serum TRAcP 5b activity reached a peak a couple of days after surgery and returned to control levels within the first few weeks post-surgery [37]. In our study, the ORX group showed an insignificant increase in serum TRAcP activity at 7 days post-surgery. This could be due to the use of aged rats (5–6 months). With increasing age, the bone turnover is known to decrease [38] and the effects of ORX have been found to vary in aged animals [24]. The cumulative effect of disuse and ORX induced a peak of TRAcP that became significantly higher at 7 days. The cumulative effect was also prolonged, since the TRAcP level of ORX-BTX rats remained significantly higher than ORX at 14 days. This higher and sustained release of TRAcP can be related to the tremendous osteoclastogenesis obtained by the combination of disuse and castration that could not be evidenced by TRAcP+ cell counting, since early histological examination (e.g., 7, 14, and 21 days) were not scheduled in the present study.

In summary, the ORX-BTX model has developed a severe bone loss on the paralyzed side, due to the combination of two deleterious factors. The remodeling rate returned to normal at 1 month post-surgery. The TRAcP dosage appears to be an interesting tool to explore the early changes occurring in the osteoclast population.

**Acknowledgments** The authors are greatly indebted to P. Legras and J. Leroux for their help with the animal care and to G. Brossard and N. Gaborit for their help with the X-ray microCT. This work was supported by funds from “Pays de la Loire”–Axe Biomatériaux and INSERM.

## References

1. Anonymous (1993) Consensus Development Conference on Osteoporosis. Hong Kong, April 1–2, 1993. *Am J Med* 95 (5A):1–78
2. Boonen S, Vanderschueren D, Cheng XG, Verbeke G, Dequeker J, Geusens P, Broos P, Bouillon R (1997) Age-related (type II) femoral neck osteoporosis in men: biochemical evidence for both hypovitaminosis D- and androgen deficiency-induced bone resorption. *J Bone Miner Res* 12(12):2119–2126
3. Minaire P, Neunier P, Edouard C, Bernard J, Courpron P, Bourret J (1974) Quantitative histological data on disuse osteoporosis: comparison with biological data. *Calcif Tissue Res* 17(1):57–73
4. Kannus P, Jarvinen M, Sievanen H, Jarvinen TA, Oja P, Vuori I (1994) Reduced bone mineral density in men with a previous femur fracture. *J Bone Miner Res* 9(11):1729–1736
5. Chappard D, Alexandre C, Vico L, Palle S, Riffat G (1985) Amputation-induced osteoporosis: a new model to explore the effects of weightlessness on the human skeleton. In: *Proceedings of the 2nd International Conference on Space Physiology*, Toulouse, France, November 1985
6. Hodkinson HM, Brain AT (1967) Unilateral osteoporosis in longstanding hemiplegia in the elderly. *J Am Geriatr Soc* 15 (1):59–64
7. Gregg EW, Pereira MA, Caspersen CJ (2000) Physical activity, falls, and fractures among older adults: a review of the epidemiologic evidence. *J Am Geriatr Soc* 48(8):883–893
8. Prior JC, Barr SI, Chow R, Faulkner RA (1996) Prevention and management of osteoporosis: consensus statements from the Scientific Advisory Board of the Osteoporosis Society of Canada. 5. Physical activity as therapy for osteoporosis. *CMAJ* 155 (7):940–944
9. Orwoll ES (2004) Treatment of osteoporosis in men. *Calcif Tissue Int* 75(2):114–119
10. Thompson DD, Simmons HA, Pirie CM, Ke HZ (1995) FDA Guidelines and animal models for osteoporosis. *Bone* 17(4 Suppl):125S–133S
11. Wink CS, Felts WJ (1980) Effects of castration on the bone structure of male rats: a model of osteoporosis. *Calcif Tissue Int* 32(1):77–82
12. Verhas M, Schoutens A, L’hermite-Baleriaux M, Dourov N, Verschueren A, Mone M, Heilporn A (1986) The effect of orchidectomy on bone metabolism in aging rats. *Calcif Tissue Int* 39(2):74–77
13. Moreau MF, Libouban H, Legrand E, Baslé MF, Audran M, Chappard D (2001) Lean, fat and bone masses are influenced by orchidectomy in the rat. A densitometric X-ray absorptiometric study. *J Musculoskel Neuron Interact* 1(3):209–213

14. Erben RG, Eberle J, Stahr K, Goldberg M (2000) Androgen deficiency induces high turnover osteopenia in aged male rats: a sequential histomorphometric study. *J Bone Miner Res* 15 (6):1085–1098
15. Jee WS, Ma Y (1999) Animal models of immobilization osteopenia. *Morphologie* 83(261):25–34
16. Ijiri K, Jee WS, Ma YF, Yuan Z (1995) Remobilization partially restored the bone mass in a non-growing cancellous bone site following long term immobilization. *Bone* 17(4 Suppl):213S–217S
17. Yang Li C, Majeska RJ, Laudier DM, Mann R, Schaffler MB (2005) High-dose risedronate treatment partially preserves cancellous bone mass and microarchitecture during long-term disuse. *Bone* 37(3):287–295
18. Chappard D, Chennebault A, Moreau M, Legrand E, Audran M, Baslé MF (2001) Texture analysis of X-ray radiographs is a more reliable descriptor of bone loss than mineral content in a rat model of localized disuse induced by the Clostridium botulinum toxin. *Bone* 28(1):72–79
19. Hahn M, Vogel M, Pompesius-Kempa M, Delling G (1992) Trabecular bone pattern factor—a new parameter for simple quantification of bone microarchitecture. *Bone* 13(4):327–330
20. Jinnai H, Watashiba H, Kajihara T, Nishikawa Y, Takahashi M, Ito M (2002) Surface curvatures of trabecular bone microarchitecture. *Bone* 30(1):191–194
21. Chappard D, Alexandre C, Riffat G (1983) Histochemical identification of osteoclasts. Review of current methods and reappraisal of a simple procedure for routine diagnosis on undecalcified human iliac bone biopsies. *Basic Appl Histochem* 27(2):75–85
22. Kaija H, Jia J, Lindqvist Y, Andersson G, Vihko P (1999) Tartrate-resistant bone acid phosphatase: large-scale production and purification of the recombinant enzyme, characterization, and crystallization. *J Bone Miner Res* 14(3):424–430
23. Waarsing JH, Day JS, van der Linden JC, Ederveen AG, Spanjers C, De Clerck N, Sasov A, Verhaar JA, Weinans H (2004) Detecting and tracking local changes in the tibiae of individual rats: a novel method to analyse longitudinal in vivo micro-CT data. *Bone* 34(1):163–169
24. Vanderschueren D, Van Herck D, Sinkers AMH, Visser WJ, Shot LPC, Bouillon R (1992) Bone and mineral metabolism in aged male rats: short and long term effects of androgen deficiency. *Endocrinology* 130(5):2906–2916
25. Audran M, Chappard D, Legrand E, Libouban H, Baslé MF (2001) Bone microarchitecture and bone fragility in men: DXA and histomorphometry in humans and in the orchidectomized rat model. *Calcif Tissue Int* 69(4):214–217
26. De Souza RL, Matsuura M, Eckstein F, Rawlinson SC, Lanyon LE, Pitsillides AA (2005) Non-invasive axial loading of mouse tibiae increases cortical bone formation and modifies trabecular organization: a new model to study cortical and cancellous compartments in a single loaded element. *Bone* 37(6):810–818
27. Warner SE, Sanford DA, Becker BA, Bain SD, Srinivasan S, Gross TS (2006) Botox induced muscle paralysis rapidly degrades bone. *Bone* 38(2):257–264
28. Tran Van PT, Vignery A, Baron R (1982) Cellular kinetics of the bone remodeling sequence in the rat. *Anat Rec* 202(4):445–451
29. Blouin S, Moreau MF, Weiss P, Daculsi G, Baslé MF, Chappard D (2006) Evaluation of an injectable bone substitute (betaTCP/hydroxyapatite/hydroxy-propyl-methyl-cellulose) in severely osteopenic and aged rats. *J Biomed Mater Res* 78A:570–580
30. Okumura H, Yamamuro T, Kasai R, Iwashita Y, Ikeda T (1991) Immobilization combined with ovariectomy and effect of active vitamin D~3 analogues in the rat. *Cells and Materials* 1(Suppl 1):125–130
31. Lin BY, Jee WS, Chen MM, Ma YF, Ke HZ, Li XJ (1994) Mechanical loading modifies ovariectomy-induced cancellous bone loss. *Bone Miner* 25(3):199–210
32. Iwamoto J, Takeda T, Katsumata T, Tanaka T, Ichimura S, Toyama Y (2002) Effect of etidronate on bone in orchidectomized and sciatic neurectomized adult rats. *Bone* 30(2):360–367
33. Iwamoto J, Yeh JK, Takeda T (2003) Effect of vitamin K2 on cortical and cancellous bones in orchidectomized and/or sciatic neurectomized rats. *J Bone Miner Res* 18(4):776–783
34. Alatalo SL, Peng Z, Janckila AJ, Kaija H, Vihko P, Vaananen HK, Halleen JM (2003) A novel immunoassay for the determination of tartrate-resistant acid phosphatase 5b from rat serum. *J Bone Miner Res* 18(1):134–139
35. Halleen JM, Alatalo SL, Suominen H, Cheng S, Janckila AJ, Vaananen HK (2000) Tartrate-resistant acid phosphatase 5b: a novel serum marker of bone resorption. *J Bone Miner Res* 15 (7):1337–1345
36. Halleen JM, Ylipahkala H, Alatalo SL, Janckila AJ, Heikkinen JE, Suominen H, Cheng S, Vaananen HK (2002) Serum tartrate-resistant acid phosphatase 5b, but not 5a, correlates with other markers of bone turnover and bone mineral density. *Calcif Tissue Int* 71(1):20–25
37. Surve VV, Andersson N, Alatalo S, Lehto-Axtelius D, Halleen J, Vaananen K, Hakanson R (2001) Does combined gastrectomy and ovariectomy induce greater osteopenia in young female rats than gastrectomy alone? *Calcif Tissue Int* 69(5):274–280
38. Erben RG, Eberle J, Stahr K, Goldberg M (2000) Androgen deficiency induces high turnover osteopenia in aged male rats: a sequential histomorphometric study. *J Bone Miner Res* 15 (6):1085–1098



Article 2

Evaluation of an injectable bone substitute (  $\beta$ -TCP / hydroxyapatite / hydroxy-propyl-methyl-cellulose) in severely osteopenic and aged rats.

Blouin S., Moreau M.F., Weiss P., Daculsi G., Baslé M.F., Chappard D.

J Biomed Mater Res A, 78(3):570-80, 2006.

De nombreux biomatériaux ont été utilisés pour essayer de réparer des lésions osseuses. Nous nous sommes intéressés aux effets de l'injection d'un phosphate de calcium sous forme injectable dans un modèle de rat fortement ostéoporotique. Pour cela, nous avons établi une coopération avec l'entreprise Biomatlante France qui nous a fourni le biomatériau IBS1 (Injectable Bone Substitute). Celui-ci est composé de granules résultant du mélange de 40% d'hydroxyapatite et de 60% de  $\beta$ -TCP. Ces granules sont accompagnées d'une solution aqueuse d'hydroxy-propyl-méthyl-cellulose qui confère au biomatériau son caractère injectable.

Les buts thérapeutiques de ce biomatériau sont la restauration de la masse osseuse chez des personnes ostéoporotiques dans des sites avec basse DMO. Il nous a donc paru essentiel de mimer les conditions d'implantation : une perte osseuse sévère, un remodelage osseux dont l'activité ostéoblastique est faible suite à l'ostéoporose (Seeman, 2003) et des animaux âgés.

Le biomatériau a été injecté dans le modèle de perte osseuse sévère ORX-BTX précédemment décrit au niveau de la patte paralysée. Les propriétés du modèle ont été retrouvées ici : une perte osseuse importante avec une résorption des travées ; la perte osseuse est plus importante du côté paralysé que du côté non paralysé. Les rats utilisés dans notre étude étaient âgés de 5 à 6 mois. Il semble, en effet, nécessaire d'utiliser des animaux âgés car, chez le rat, il existe une croissance continue. Le cartilage de croissance ne disparaît pas. Il y a donc un fort remodelage osseux jusqu'à 4 mois pendant la phase de croissance rapide puis celui-ci s'atténue fortement. Après 4 mois, on retrouve essentiellement du remodelage osseux au niveau de la zone spongieuse secondaire. Du remodelage y est aussi retrouvé en minorité, même après 12 mois d'élevage (Erben, 1996). Cela peut se comparer à la situation humaine puisque l'existence de miniremodelage a été mise en évidence dans l'os iliaque chez des personnes allant de 38 à 84 ans (Kobayashi, *et coll.*, 2003).

L'utilisation d'animaux âgés présentant une ostéopénie est souhaitable pour étudier des biomatériaux de restauration de la masse osseuse. De nombreuses études sur la repousse osseuse au contact de biomatériaux sont malheureusement effectuées sur des animaux jeunes encore en croissance rapide avec une forte activité ostéoblastique (Yoshikawa, *et coll.*, 1996, Dupraz, *et coll.*, 1998, Noshi, *et coll.*, 2000, Saito, *et coll.*, 2002, Gauthier, *et coll.*, 2005). De même, peu d'études avec des biomatériaux phosphocalciques ont été effectuées sur des modèles animaux d'ostéoporose. Dans des rates OVX, l'ostéointégration de blocs d'hydroxyapatite au niveau du fémur est diminuée comparée à

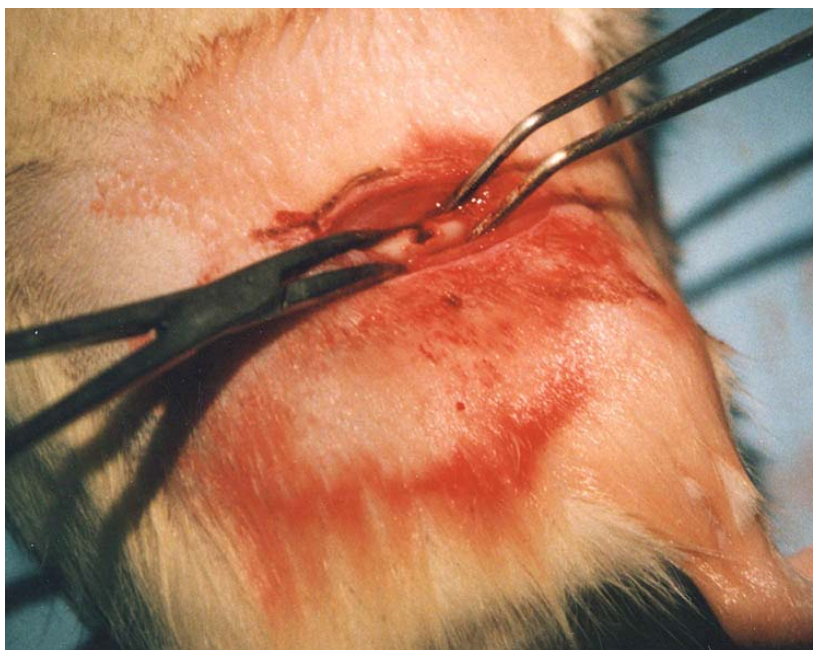des rats témoins (Fini, *et coll.*, 1997). L'injection de ciment d'hydroxyapatite dans le fémur de rates OVX ou privées de calcium induit une formation osseuse tardive et réduite (Saito, *et coll.*, 2002). Il apparaît donc que la réponse d'un os ostéoporotique à un biomatériau phosphocalcique est, en fait, mal connue.

Pour injecter le biomatériau IBS1, il a fallu forer un trou au centre de la diaphyse fémorale chez le rat Wistar (Figure 14). Avant d'injecter le biomatériau, nous avons aspiré la moelle osseuse pour éviter une hyperpression. Chez des rats Sprague-Dawley, l'aspiration médullaire altère profondément le remodelage osseux (Suva, *et coll.*, 1993, Magnuson, *et coll.*, 1997) en induisant une phase d'ostéoblastogénèse (de 8 jours) pendant laquelle de nouvelles travées remplacent le caillot sanguin et remplissent la cavité médullaire. Cet os nouvellement formé est rapidement résorbé par les ostéoclastes (les 8 jours suivants) et une cavité médullaire normale est restaurée. Nous avons recherché cet effet dans la présente étude par l'ajout d'un groupe non inclu dans l'article pour limiter la complexité. Aucune différence entre le groupe ORX-BTX et le groupe ORX-BTX qui a subi une aspiration de la moelle osseuse n'a été observée au niveau de la spongieuse secondaire.

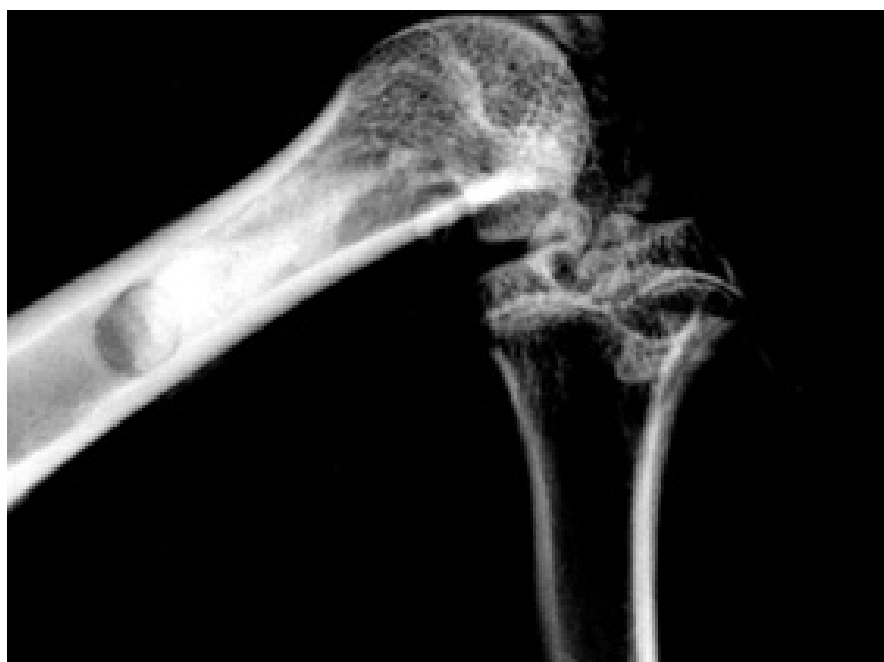Dans notre étude, nous avons utilisé la microCT pour mesurer les caractéristiques osseuses. Du fait de la nature du biomatériau qui est opaque aux rayons X (Figure 15), il faut interpréter les résultats en prenant en compte ces caractéristiques. L'IBS1 se confond avec l'os et les résultats obtenus sont en fait le reflet à la fois de l'os et du biomatériau sans que l'on puisse préjuger de la part de l'un ou de l'autre. Un cylindre dense est retrouvé entremêlé aux travées de la spongieuse secondaire (Figure 16). Un mois après l'injection d'IBS1 dans le fémur droit (côté paralysé), BV/TV est significativement plus élevé avec Tb.Sp et Tb.Pf plus faible au niveau de la spongieuse secondaire, par rapport au groupe ORX-BTX ; il n'y a pas de différence avec le groupe témoin. Toutefois Tb.N reste fortement diminué par rapport au groupe témoin ce qui laisse penser que le biomatériau n'a pas encore été résorbé pour donner de nouvelles travées. Ici, le biomatériau sous forme de pâte a été mesuré comme un seul et même bloc. De même, SMI a été fortement augmenté par rapport au témoin mais rend compte de la structure du biomatériau implanté, visible après reconstruction tridimensionnelle. L'histomorphométrie faite sur des os prélevés 1 mois après l'injection a confirmé qu'une grande quantité de biomatériau restait présente avec l'adjonction d'os non mature

(woven) apposé sur les granules (Figure 17). 2 mois après l'injection d'IBS1, le biomatériau ne semble pas stabiliser la perte osseuse. BV/TV, Tb.Sp et Tb.Pf sont retrouvés à des niveaux intermédiaires entre le groupe ORX-BTX et le groupe témoin. Sur des coupes 2D obtenues en microtomographie, on observe qu'une large partie du matériau a disparu sans être remplacé par de l'os. Cette observation a été confirmée en histomorphométrie sur des coupes colorées au trichrome de Goldner (Figure 18 et 19). La résorption du biomatériau est due à l'activité ostéoclastique comme en témoigne l'augmentation importante du nombre de cellules TRAcP+ du côté injecté, 1 et 2 mois après injection (Figure 20). On retrouve une légère augmentation de la formation osseuse puisque Cn.MAR est significativement plus élevé que les témoins et les rats ORX-BTX, 1 mois après l'injection. Cependant, 2 mois après l'injection, Cn.MAR sur le côté droit du groupe injecté avec l'IBS1 n'est pas différent du groupe ORX-BTX malgré une augmentation significative par rapport au groupe témoin. Des résultats complémentaires (non présentés dans l'article) ont pu être obtenus par dosage immunologique de la TRAcP. Aucune augmentation additionnelle du niveau d'enzyme TRAcP chez les rats ORX-BTX-IBS1 n'a été détectée après l'injection du biomatériau par rapport à des rats ORX-BTX. Ceci s'explique par le fait que la résorption du biomatériau, bien que massive, est très localisée comparée à l'ensemble du corps.

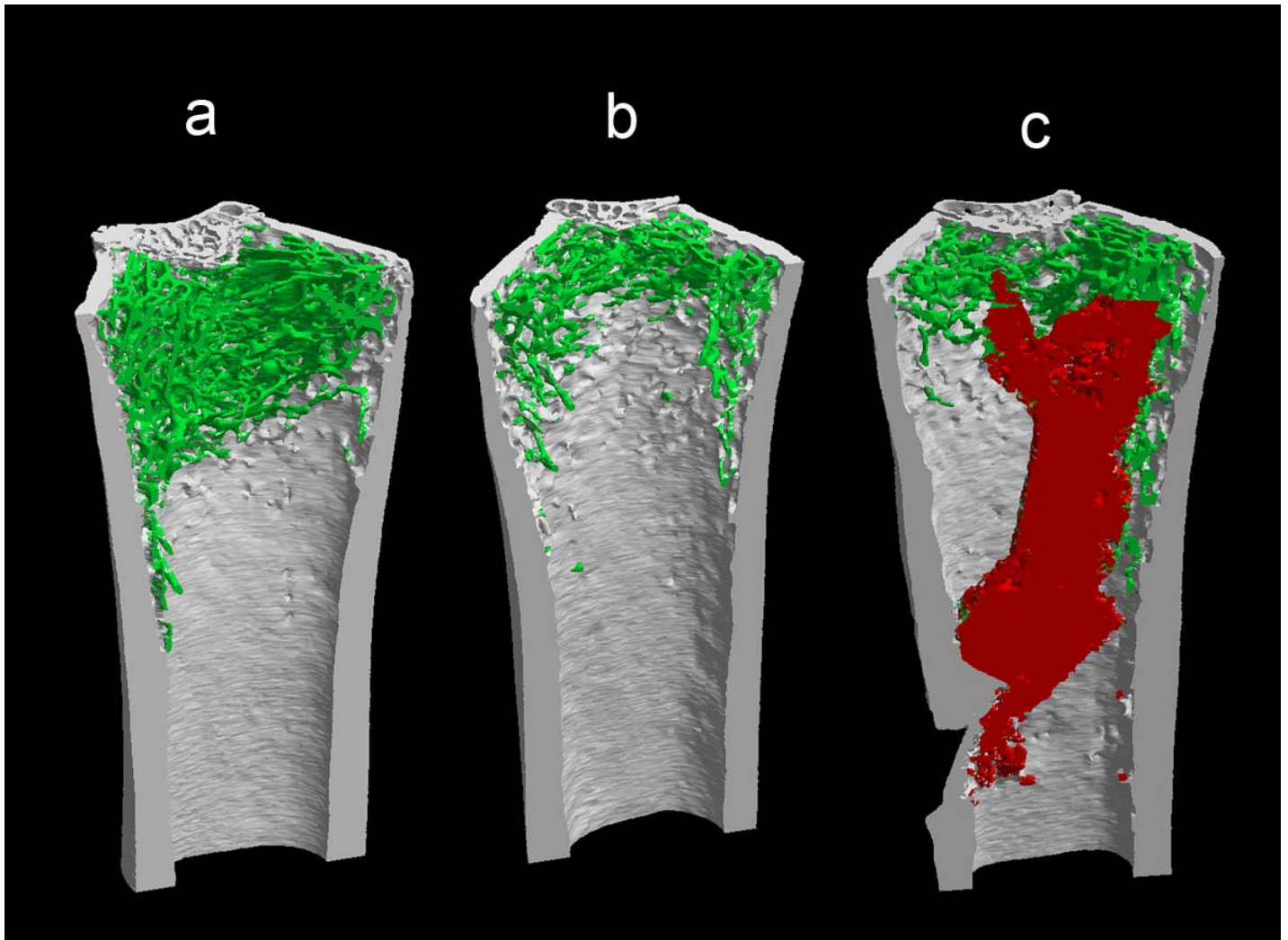
En conclusion, nous avons donc montré que l'IBS1 a été transitoirement remplacé en partie par de l'os non mature qui ensuite a été résorbé sans être remplacé par de l'os lamellaire mature. Ces phénomènes de résorption à long terme n'ont pu être observés que par l'utilisation d'une période d'étude de 2 mois. Des périodes d'implantations courtes, comme cela est régulièrement utilisé dans la littérature, sont insuffisantes pour observer la résorption secondaire de l'os non mature (Gauthier, *et coll.*, 1999, van der Pluijm, *et coll.*, 2001, Khairoun, *et coll.*, 2002, Gauthier, *et coll.*, 2005). Dans notre étude, il aurait même été souhaitable de prolonger l'étude d'un mois supplémentaire pour pouvoir apprécier le devenir définitif de l'IBS1 et évaluer si il a eu le moindre impact sur la perte osseuse induite par ORX-BTX. Les études futures sur les biomatériaux à visée restauratrice de la masse osseuse devront être faites sur des modèles de rats ostéoporotiques âgés avec des temps d'implantation assez longs pour bien évaluer le devenir du biomatériau. Cette étude a utilisé la 2<sup>ème</sup> propriété du modèle ORX-BTX où une perte osseuse massive est obtenue et où le niveau de remodelage est revenu quasiment à la normale avant l'implantation du biomatériau (cf article 1).




*Figure 14 :* Fémur droit perforé d'un rat après incision de la cuisse.



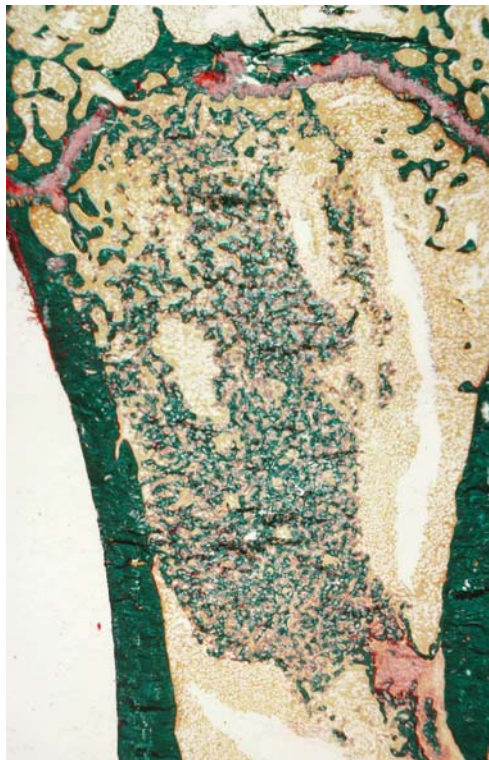
*Figure 15 :* Radiographie de contrôle de l'injection de l'IBS1.



*Figure 16 :* Images 3D du fémur distal, obtenues par microtomographie-X, 2 mois après ORX et paralysie soit 1 mois après injection de l'IBS1. (a) témoin (b) ORX-BTX (côté paralysé) (c) rat ORX-BTX injecté avec l'IBS1. L'os cortical apparaît en gris, l'os trabéculaire en vert et la zone d'injection du biomatériau en rouge. L'IBS1 forme un cylindre dense au rayons X et interpénétré avec les travées de la zone spongieuse secondaire.

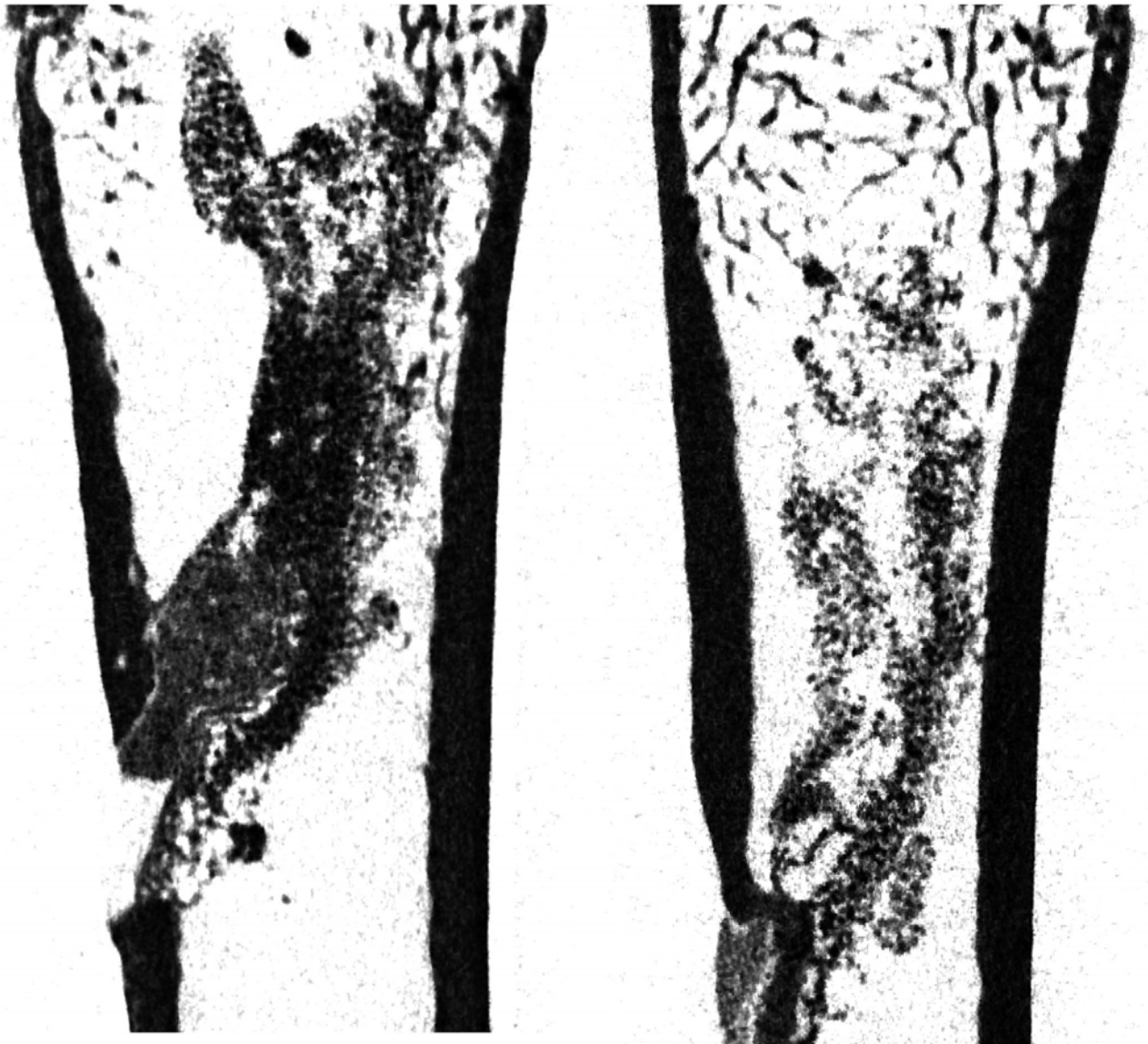

*Figure 17 :* Vue en lumière polarisée de l'os cortical et de la zone granuleuse d'un fémur de rat du groupe ORX-BTX-IBS1. L'os reliant les granules d'IBS1 est de type non-lamellaire.



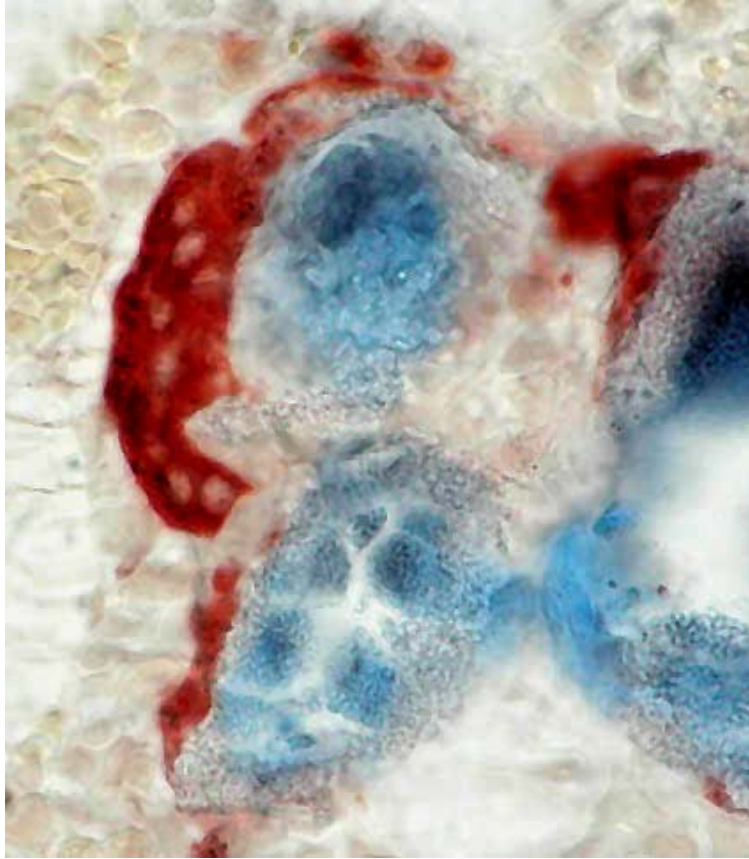
*Figure 18 :* Fémur de rat du groupe ORX-BTX-IBS1 coloré au trichrome de Goldner.





*Figure 19* : Coupes 2D de la partie distale du fémur des rats ORX-BTX-IBS1 obtenus par microCT à 2 et 3 mois après injection d'IBS1 (soit 1 et 2 mois après injection de l'IBS1). On remarque une nette diminution de la densité de la zone contenant les granules d'IBS1 en fonction du temps.





*Figure 20 :* Cellule multinucléée TracP+ apposée sur les granules d'IBS1. La cellule apparaît avec une coloration rouge brique contenant des noyaux pâles. Les granules d'IBS1 présentent une texture rugueuse et sont en partie contre-colorés par le bleu de toluidine.

# Evaluation of an injectable bone substitute ( $\beta$ TCP/hydroxyapatite/hydroxy-propyl-methyl-cellulose) in severely osteopenic and aged rats

S. Blouin,<sup>1</sup> M.F. Moreau,<sup>1</sup> P. Weiss,<sup>2</sup> G. Daculsi,<sup>2</sup> M.F. Baslé,<sup>1</sup> D. Chappard<sup>1</sup>

<sup>1</sup>INSERM, EMI 0335 - LHEA, Faculté de Médecine, 49045 ANGERS Cedex, France

<sup>2</sup>INSERM, EMI 9903 - Faculté de Chirurgie Dentaire, 44042 NANTES Cedex, France

Received 12 September 2005; revised 2 December 2005; accepted 16 December 2005

Published online 31 May 2006 in Wiley InterScience (www.interscience.wiley.com). DOI: 10.1002/jbm.a.30721

**Abstract:** The use of injectable biomaterials is of interest in osteoporotic patients to locally restore bone mass in sites at risk of fracture. An injectable bone substitute (IBS1 made of  $\beta$ TCP/hydroxyapatite as a calcium phosphate substitute and hydroxy-propyl-methyl-cellulose as a polymer carrier) was used in a severely osteopenic rat model obtained by combining orchidectomy (ORX) and disuse (paralysis induced by botulinum toxin - BTX). Fifty-six aged male rats were randomized into three groups: 18 were SHAM operated; 38 were ORX and BTX injected in the right hindlimb; they constituted the OP (osteoporotic) group. One month after ORX-BTX surgery, 20 of these OP rats received a IBS1 injection in the right femur (OP-IBS1 rats). Animals were studied at the time of IBS1 injection 1 month post ORX-BTX (M1), 1 month (M2) and 2 months (M3) after IBS1 injection. Bone mass (BV/TV) and microarchitectural parameters were measured by microCT. BV/TV was decreased after

ORX-BTX; ORX and BTX had cumulative effects on bone loss (differences maximized on the right femur). BV/TV (combining the volume of both bone and material in OP-IBS1 rats) was elevated at M1 but decreased at M2. Marked bone formation was found onto the biomaterial granules but bone had a woven texture. A marked increase in the number of nonosteoclastic TRAcP+ cells was found in the implanted area. IBS1 induced new bone formation shortly after implantation but both IBS1 and woven bone were resorbed without inducing lamellar bone. Biomaterial trials must be conducted with long-term implantation periods, in aged osteoporotic animals. © 2006 Wiley Periodicals, Inc. *J Biomed Mater Res* 78A: 570–580, 2006

**Key words:** microCT; osteoporosis-treatment; injectable material; castration; calcium-phosphate

## INTRODUCTION

Osteoporosis is defined as a disease characterized by low bone mass and microarchitecture deterioration of bone tissue, leading to enhanced bone fragility and a consequent increase in fracture risk.<sup>1</sup> The most frequent osteoporotic fractures are those of the proximal femur, distal forearm, and vertebrae. Osteoporotic vertebral fractures are associated with a significant increase in morbidity and mortality including severe and chronic back pain, functional limitation, height loss, spinal deformity, and disability. Vertebral fractures occurring on metastatic localizations are associated with a high risk of para/tetraplegia. Palliative treatments have been proposed with the local injection

of orthopaedic cement inside the vertebral bodies.<sup>2</sup> This technique (now referred as vertebroplasty) is invasive and has been applied to vertebral haemangiomas and painful lesions caused by metastatic disease. An injection of the liquid cement with a canula is made into the vertebral body. The injectate is typically a poly(methyl methacrylate) cement (pMMA) used more commonly to fix joint prostheses to bone.<sup>3</sup> The method produces an *in situ* polymerization and gives immediate results on bone pain. However, pMMA has some disadvantages including excess heat generated during the polymerization process, and the possibility of inducing giant cell granulomas and fibrous reactions. Painful osteoporotic fractures have also been considered but the indication remains doubtful. Adjacent vertebral overload has been reported with maximal pMMA filling, possibly provoking fractures. Composite cements containing methacrylic polymers and hydroxyapatite (HA) have been proposed but all these biomaterials are not resorbable.<sup>4</sup>

Calcium phosphate bone substitutes are biocompat-

Correspondence to: D. Chappard; e-mail: daniel.chappard@univ-angers.fr

Contract grant sponsor: "Pays de la Loire" - Axe Biomatériaux

ible, bioactive, and biodegradable with osteoconductive properties. The association of HA and  $\beta$ -TCP in suitable proportions provides biphasic calcium phosphate (BCP) ceramics whose bioactivity depends on the HA/ $\beta$ -TCP ratio.<sup>5–12</sup> The use of BCP granules in the injectable form can be evaluated in osteoporosis to test their potent restorative properties on bone mass and bone microarchitecture.

The aims of the present study were (1) to use a rat model mimicking human osteoporosis (obtained by inducing a severe and massive trabecular bone loss in a single femur) and (2) to restore bone mass by using an injectable paste containing BCP granules and a carrier. The clinical objective was to develop a local therapy to prevent fractures in osteopenic bones with a reduced trabecular bone mass. The bone loss and potential restorative effects of the biomaterial were appreciated by histomorphometry, radiography, and X-ray microcomputed tomography (microCT).

## MATERIALS AND METHODS

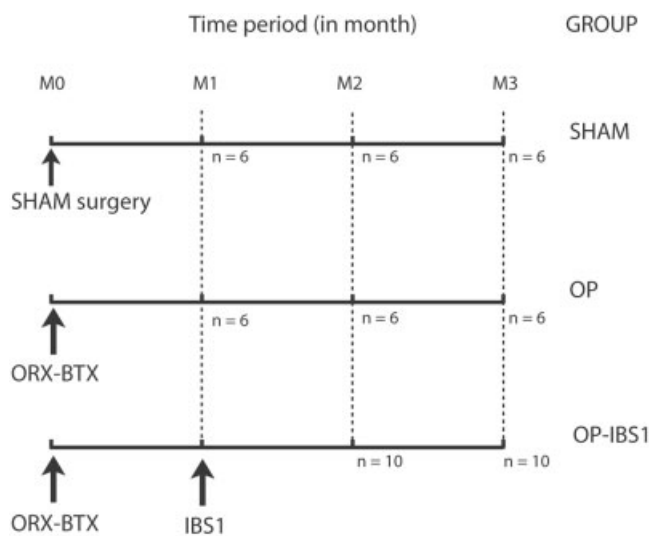
### The injectable bone substitute

Injectable bone substitute (IBS1) is a composite biomaterial obtained by associating a polymer and BCP granules (50% w/v). BCP granules (Biomatlante, Vigneux de Bretagne, France) contained 60% HA, 40%  $\beta$ -TCP with a mean size of 40–80  $\mu$ m. The polymer is a cellulose derivative (hydroxy-propyl-methyl-cellulose - HMPc) (Benecel®, Aqualon-Hercules, France). An aqueous solution of 3% HPMc was prepared by dissolving raw, dry HPMc powder in bidistilled water under stirring for 48 h. BCP granules were added under stirring and the biomaterial was prepared in ready-to-use glass flasks sterilized by steam at 121°C for 20 min.<sup>13–16</sup> IBS1 is radio-opaque; it is a soft and malleable paste that does not harden *in situ*. This material has no mechanical properties *per se*. Soon after injection, the polymer phase of IBS1 is degraded and the remaining BCP granules represent a scaffold for osteogenesis leading to their incorporation in newly formed bone trabeculae.<sup>14</sup>

### Animals (Fig. 1)

Fifty-six mature male Wistar rats (Charles River, Cléon, France and Depré, Saint Doulchard, France), 5–6 months old, and weighting  $600 \pm 75$  g were acclimated for 2 weeks to the local vivarium conditions (24°C and a 12-h/12-h light/dark cycle). Rats were given a standard laboratory food (UAR; Villemoisson sur Orge, France) and water *ad libitum*. Rats were randomized into three groups:

- To obtain control animals, 18 rats were anaesthetized, nonoperated and received 0.2 mL of physiological saline in the *quadriceps femoris* of the right hindlimb. They served as control and constituted the SHAM group.



**Figure 1.** Flowchart of the study. At M0, animals were SHAM operated or orchidectomized (ORX) and paralyzed with BTX to provide OP rats.

- To induce a massive bone loss, 18 rats were orchidectomized (ORX) and received a single injection of *Clostridium botulinum* neurotoxin (BTX) in the *quadriceps femoris* of the right hindlimb. In this model, the effects of hormonal deprivation (due to ORX) with disuse (due to BTX paralysis) are cumulative and induce a massive bone loss. Rats were anaesthetized (with Isoflurane®), orchidectomized bilaterally after scrotal incision and ligation of testicular arteries. Incisions were closed with three clips. Rats were injected intramuscularly with BTX (Laboratoire Transphyto, Clermont-Ferrand, France). Each animal received 2U of BTX dissolved in 0.4 mL ( $2 \times 0.2$  mL) physiological saline in the *quadriceps femoris* of the right hindlimb. These rats constituted the osteoporotic (OP) group.
- To evaluate the effect of IBS1, 20 rats were ORX–BTX operated. One month after the ORX–BTX operation, the external side of the right hindlimb was incised and the *quadriceps femoris* was recliné to expose a free surface on the lower third of the femoral diaphysis. A hole was drilled in the femur cortex with a low rotational speed dentist motor. Aspiration and pumping out of the medullar cavity were done with physiological serum using a 20 mL syringe with a canula (made from a 18-gauge needle filed and adapted to the curvature of the bone through the drilled hole). IBS1 was injected with the same canula and soft tissues were closed after disinfection with Betadine®. X-ray examination was done under Isoflurane anaesthesia, 3 days after injection, to ensure that the biomaterial was injected correctly. Radiographs of the right hindlimb were performed using a Faxitron X-ray system (MX20, Faxitron, Edimex, Angers) with a  $5 \times 5$  cm<sup>2</sup> CCD camera. The accelerating voltage was fixed at 35 kV, 9.5 s exposure time with a X-ray tube current 0.30 mA. The gain and offset were maintained at the same levels for the whole series of bones. The distance between the X-ray tube and the camera was kept constant at a magnification of 5 $\times$  and was mechanically provided

by the apparatus shelf. These rats constituted the OP-IBS1 group.

Rats were weighed weekly; they were injected intraperitoneally with calcein (10 mg/kg), 7 and 2 days before euthanasia to perform histodynamic evaluation of the osteoblastic activity. They were sacrificed by asphyxiation with CO<sub>2</sub>. One month after ORX–BTX surgery (M1), 6 SHAM and 6 OP rats were sacrificed. Two (M2) and 3 months (M3) after ORX–BTX surgery, 6 SHAM, 6 OP, and 10 OP-IBS1 rats were sacrificed (thus corresponding respectively to a 1- and 2-month period of implantation of the biomaterial). After dissection, the right and left femurs were fixed at +4°C and during 24 h (in a solution made of 37% formaldehyde: 100 mL, 95° ethanol: 750 mL, H<sub>2</sub>O: 150 mL). After fixation bone samples were stored in acetone.

### X-ray microtomography

MicroCT was performed on the distal femur with a Skyscan 1072 X-ray computed microtomograph (Skyscan, Aartselaar, Belgium). Samples were introduced in an Eppendorf tube filled with water. Bones were analyzed at a magnification of 21× (one section image corresponding to 14.6 μm in thickness) with the cone beam mode and using a 1 mm aluminium filter. For each sample, a stack of 170 section images was reconstructed covering 2.5 mm, that is, the height of the primary (68 section images) and secondary (102 section images) spongiosa. The 3D measurements were obtained with the CtAn software (release 2.5 - Skyscan). The volume of interest comprising the whole metaphysis was designed by drawing interactively polygons on the 2D gray images before reconstruction. Polygons are drawn only on a few sections (e.g. starting, middle, and final sections), and a routine facility calculates all the intermediary masks by interpolation. Bone was segmented from the background; however, IBS1 and bone appeared to have the same density and could not be separated for individual analysis. The following parameters were determined: trabecular bone volume (BV/TV, in %), trabecular number (Tb.N, in /mm), trabecular separation (Tb.Sp, in μm), trabecular thickness (Tb.Th, in μm), trabecular bone pattern factor (Tb.P<sub>f</sub>), and the structure model index (SMI). Tb.P<sub>f</sub> is mainly based on the use of mathematical morphology in image analyzer systems. The rationale of the method is supported by the observation that, in a well-connected structure, the concave surfaces are abundant whereas convex surfaces are more numerous if the structure is disconnected. This method provides low values of Tb.P<sub>f</sub> in a well-connected network and high values when marked disconnection of trabeculae is present.<sup>17</sup> SMI characterizes a 3D bone structure composed of a certain amount of plates and rods. SMI has a value between 0 and 3. In an ideal plate structural model, the SMI value is 0, and in an ideal cylindrical rod structure, SMI is 3, independent of the physical dimensions of the structure.<sup>18</sup> The 3D images were reconstructed and merged from the section stack with a surface-rendering program (Ant, release 1.1.0.3, Skyscan) after interactive segmentation. One image was used to reconstruct cortical bone, another for clearly defined trabecular bone, and a third one for the injected area

(containing both the material granules and the apposed bone).

### Light microscopy and histomorphometry

Femurs were embedded undecalcified in methylmethacrylate at 4°C to maintain enzyme activity. Sections (7-μm thick) were cut dry on a heavy-duty microtome equipped with 50° tungsten carbide knives (Leica Polycut S, Rueil-Malmaison, France). Quantitative measurements were performed on a semiautomatic image analyzer system (Summasketch III digitizing tablet coupled with a PC and a lab-made program). For each rat, four sections were stained with a modified Goldner trichrome and used for the measurement of osteoid parameters (surfaces: OS/BS, in %; osteoid seam thickness: O.Th, in μm). Measurements were done 1 mm under the growth cartilage at a magnification of 200×. Four additional sections were used for the identification of the tartrate-resistant acid phosphatase (TRAcP) and counterstained with phosphomolybdic aniline blue to determine the number of osteoclasts (N.Oc/BS, in #/mm<sup>2</sup>). N.Oc/BS was derived from the measurement of the number of osteoclast on several field covering the width of femur 1 mm under the growth cartilage at a magnification of 200×.<sup>19</sup> Mineral apposition rate was measured at a magnification of 400× in the cortical and trabecular bone (Ct.MAR and Cn.MAR, respectively, in μm/D) on four unstained sections.

### Statistical analysis

Statistical study was performed using Systat, release 10.2 (SPSS, Chicago, IL). All data were expressed as the mean and standard error of the mean (SEM). Differences between groups were analyzed by analysis of variance (ANOVA) with the LSD *post-hoc* test (least significant difference pairwise multiple comparison). The paired Student's *t*-test was performed to compare the right and left side within a group. Differences were considered as significant when  $p < 0.05$ .

## RESULTS

### Control of IBS1 injection by X-ray

On X-ray images, the drilled hole appeared as a dark spot throughout the femoral cortex. IBS1 appeared as a white trail which reached the metaphyseal area and was interpenetrated with the bone trabeculae (Fig. 2).

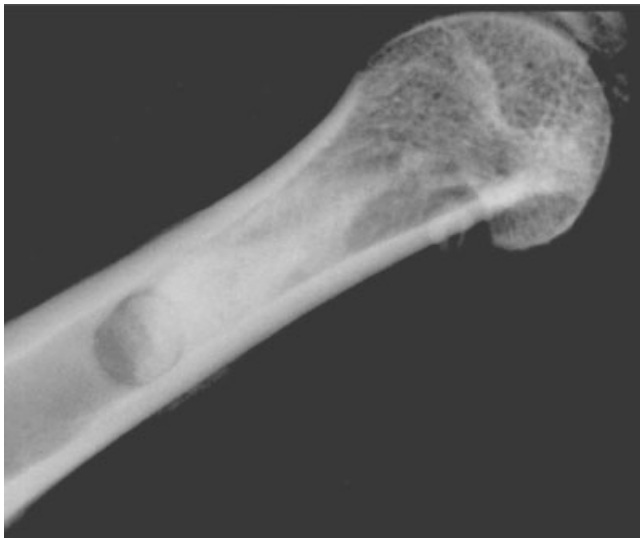### MicroCT (Figs. 3–4)

#### Primary spongiosa (Tables I and II)

#### OP group

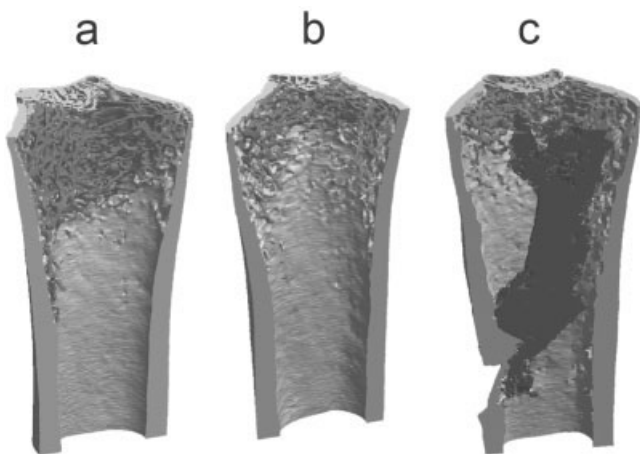
Trabecular bone mass was markedly reduced both on the left and right femurs of OP animals compared



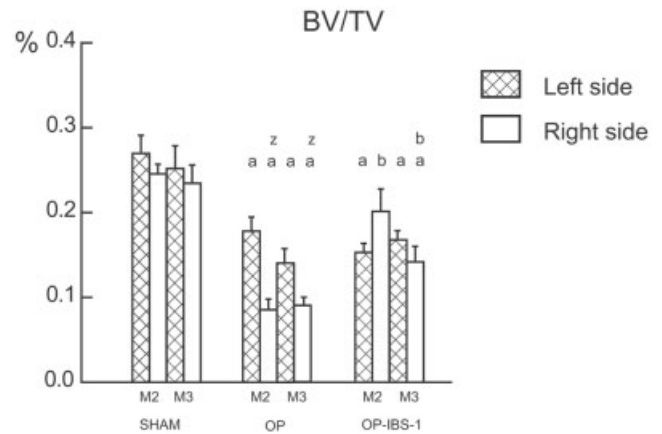


**Figure 2.** Radiograph of a distal femur injected with IBS1 (3 days after surgery). The white trail represents IBS1 interpenetrated with the bone trabeculae of the primary and secondary spongiosa.

to SHAM rats whatever the duration of treatment. This was confirmed by 3D measurements of bone parameters. At each study time (M1 through M3), animals presented a significant bone loss at the left femur (effect of ORX alone) and right femur (combination of ORX and BTX) when compared to SHAM animals. Bone loss was due to the removal of complete trabeculae as evidenced by a significant decrease of BV/TV and Tb.N and a significant increase of Tb.Sp, SMI and Tb.P<sub>f</sub>. ORX and BTX had cumulative deleterious effects on bone loss; all parameters of bone mass and microarchitecture were considerably modified on



**Figure 3.** 3D images obtained by microCT of the distal femur at M2 observed by X-ray microtomography. (a) SHAM, (b) OP, and (c) OP-IBS1. Cortical bone is in light grey, trabeculae in mid grey and injected area containing the biomaterial in dark grey. Note the quasi-disappearance of trabeculae in OP-IBS1 appears as a X-ray dense cylinder interpenetrated with the trabeculae of the secondary spongiosa.

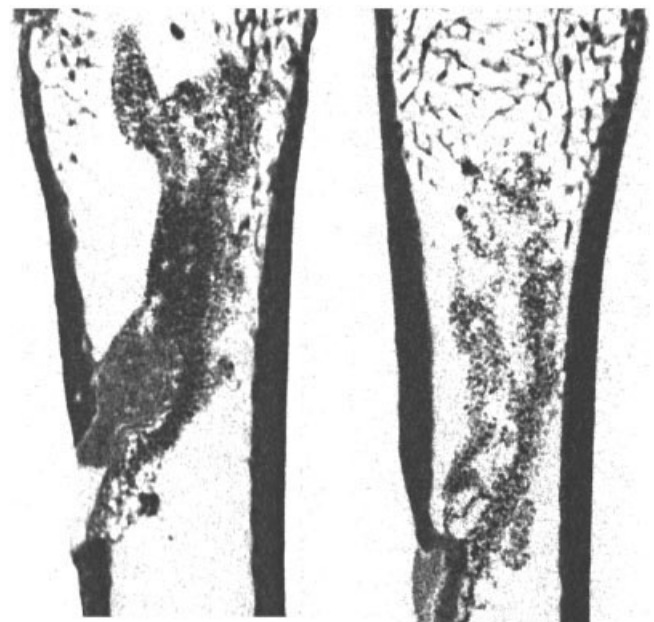


**Figure 4.** MicroCT histomorphometric changes in the secondary spongiosa induced in OP rats by ORX + BTX and IBS1 injection on BV/TV at M2 and M3.<sup>a</sup>  $p < 0.05$  from SHAM group; <sup>b</sup>  $p < 0.05$  from OP rats; <sup>z</sup>  $p < 0.05$  from left side. BV/TV was decreased on OP rats; the decrease was more pronounced on right side. The injection of IBS1 induced an increase of BV/TV compared to the OP group at M2 but at M3 the difference became reduced.

the right side. This effect was accentuated in the time course of the study.

*OP-IBS1 group*

The very same evolution was noted on the left femur upon time than in the OP group (left side) with reduction of bone mass and removal of complete tra-



**Figure 5.** 2D sections obtained by microCT of the distal femur at M2 and M3 in OP-IBS1 rats. The decrease of density of the central area containing IBS1 granules and woven bone is clearly evidenced upon time.

TABLE I  
Bone Loss in Primary and Secondary Spongiosa of OP Animals

	M1	vs SHAM (%)	p values	M2	vs SHAM (%)	p values	M3	vs SHAM (%)	p values
<i>Primary spongiosa</i>									
BV/TV									
Left	23.2 ± 1.2	-22	a	22.9 ± 1.5	-26	a	18.9 ± 1.8	-35	a
Right	20.7 ± 1.6	-31	a, z	13.1 ± 1.1	-54	a, z	13.6 ± 0.7	-51	a, z
Tb.N									
Left	2.22 ± 0.11	-27	a	1.96 ± 0.12	-30	a	1.7 ± 0.16	-36	a
Right	1.98 ± 0.17	-36	a	1.2 ± 0.09	-55	a, z	1.15 ± 0.03	-54	a, z
Tb.Sp									
Left	300 ± 19	+22	a	400 ± 29	+43	a	468 ± 17	+60	a
Right	315 ± 26	+26	a	524 ± 27	+84	a, z	550 ± 14	+79	a, z
SMI									
Left	1.75 ± 0.10	+21	a	1.74 ± 0.09	+29	a	1.76 ± 0.14	+31	a
Right	1.82 ± 0.06	+27	a	2.17 ± 0.08	+51	a, z	2.08 ± 0.05	+41	a, z
Tb.P <sub>f</sub>									
Left	6.98 ± 0.64	+39	a	7.06 ± 0.65	+82	a	7.98 ± 0.99	+100	a
Right	8.45 ± 0.67	+72	a, z	11.58 ± 0.82	+143	a, z	10.2 ± 0.53	+110	a, z
<i>Secondary spongiosa</i>									
BV/TV									
Left	20.8 ± 1.2	-1%		17.8 ± 1.5	-34	a	14 ± 1.3	-44	a
Right	17.3 ± 1.3	-20	a, z	8.5 ± 1.1	-65	a, z	9 ± 0.7	-62	a, z
Tb.N									
Left	2 ± 0.11	-8		1.6 ± 0.13	-36	a	1.33 ± 0.12	-43	a
Right	1.75 ± 0.12	-21	a, z	0.84 ± 0.11	-64	a, z	0.83 ± 0.05	-63	a, z
Tb.Sp									
Left	378 ± 36	-2		575 ± 45	+67	a	634 ± 21	+70	a
Right	374 ± 38	-4		754 ± 95	+113	a, z	760 ± 24	+105	a, z
SMI									
Left	1.72 ± 0.08	-3		1.79 ± 0.09	+31	a	1.87 ± 0.12	+38	a
Right	1.89 ± 0.04	+10	a	2.36 ± 0.06	+59	a, z	2.23 ± 0.07	+47	a, z
Tb.P <sub>f</sub>									
Left	7.02 ± 0.55	-18		7.84 ± 0.7	+113	a	9.02 ± 0.91	+117	a
Right	9.57 ± 0.45	+17	z	13.64 ± 0.78	+167	a, z	12.08 ± 0.68	+133	a, z

a,  $p < 0.05$  from SHAM group; z,  $p < 0.05$  from left side.

Minus and plus signs are used purely to indicate decrease and increase, respectively.

beculae. On the right side, a radio-opaque area was found in the primary spongiosa in a few rats; it evoked remnants of IBS1. SMI was decreased at M2 (*vs.* OP group), confirming the presence of some dense aggregates of the material. At M3, the bone mass of the right femur was superior to the values obtained in OP animals. However, IBS1 failed to restore bone mass and microarchitecture since BV/TV and Tb.N remained far from SHAM values (-32 and -44%, respectively). This could be due to the persistence of some IBS1 aggregates since SMI and Tb.Sp remained increased when compared with SHAM.

#### Secondary spongiosa (Tables I and II)

##### OP group

A considerable decrease of bone mass was evidenced in the secondary spongiosa on both sides. This effect was more intense than on the primary spon-

giosa. ORX alone induced a nonsignificant bone loss at M1; ORX-BTX induced a significant bone loss on the right side at the same time. In the time course of the study, differences became more clearly visible at M2 and M3, with a bone loss that reached -62% for BV/TV on the right side. The evolution of morphometric parameters was always markedly accentuated on right side. Bone loss appeared because of the resorption of complete trabeculae as evidenced by a significant decrease of Tb.N and conversely a significant increase of SMI, Tb.P<sub>f</sub>, and Tb.Sp. However, ORX was not associated with Tb.Th reduction.

##### OP-IBS1 group

In all cases, a X-ray dense cylinder was found interpenetrated with the trabeculae of the secondary spongiosa. However, it was impossible to differentiate bone from IBS1 granules on microCT sections due to the uniform appearance of both components; mea-

TABLE II  
Bone Loss in Primary and Secondary Spongiosa of OP-IBS-1 Animals

	M2	vs SHAM (%)	p values		M3	vs SHAM (%)	p values	
<i>Primary spongiosa</i>								
BV/TV								
Left	19 ± 0.6	-38	a		21.6 ± 1	-26	a	
Right	17.4 ± 2.1	-40	a		19.1 ± 2	-32	a	b
Tb.N								
Left	1.71 ± 0.05	-39	a		1.91 ± 0.07	-28	a	
Right	1.38 ± 0.11	-49	a	z	1.42 ± 0.07	-44	a	b z
Tb.Sp								
Left	489 ± 14	+75	a	b	432 ± 21	+47	a	
Right	432 ± 43	+52	a		478 ± 32	+56	a	
SMI								
Left	1.73 ± 0.03	+28	a		1.69 ± 0.03	+26	a	
Right	2.26 ± 0.04	+57	a	z	1.93 ± 0.06	+31	a	z
Tb.P <sub>f</sub>								
Left	7.66 ± 0.24	+97	a		6.88 ± 0.32	+72	a	
Right	10.27 ± 0.86	+115	a	z	8.17 ± 0.77	+68	a	b
<i>Secondary spongiosa</i>								
BV/TV								
Left	15.3 ± 1	-43	a		16.8 ± 0.9	-33	a	
Right	20.1 ± 2.4	-18		b	14.2 ± 1.6	-40	a	b
Tb.N								
Left	1.44 ± 0.09	-42	a		1.54 ± 0.07	-34	a	
Right	1.17 ± 0.15	-50	a	z	1.06 ± 0.08	-53	a	z
Tb.Sp								
Left	658 ± 22	+91	a		594 ± 34	+60	a	
Right	462 ± 49	+30		b z	630 ± 45	+70	a	b
SMI								
Left	1.81 ± 0.05	+32	a		1.76 ± 0.05	+30	a	
Right	2.24 ± 0.26	+51	a		2.11 ± 0.08	+39	a	z
Tb.P <sub>f</sub>								
Left	8.21 ± 0.48	+123	a		7.68 ± 0.39	+85	a	
Right	6.83 ± 1.76	+33		b	9.23 ± 0.92	+78	a	b

a,  $p < 0.05$  from SHAM group; b,  $p < 0.05$  from OP group; z,  $p < 0.05$  from left side. Minus and plus signs are used purely to indicate decrease and increase, respectively.

measurements of BV/TV necessarily included the material. At M2, BV/TV was markedly increased when compared with OP group (no difference was noted when compared with SHAM animals). The presence of the condensed zone had a considerable influence on microarchitectural parameters: Tb.Th was highly increased, Tb.P<sub>f</sub> and Tb.Sp were markedly reduced. At M3, the X-ray dense cylinders were still present in all femurs. However, on 2D microCT sections, a large body of material had disappeared since the apparent diameter of the biomaterial cylinder was reduced. BV/TV still remained at higher values than in the OP group, but was reduced when compared to SHAM animals. Microarchitectural parameters remained altered because of the presence of the dense material.

#### Light microscopy and histomorphometry

Microscopic examination confirmed microCT findings and exhibited an almost disappearance of trabec-

ulae under the central part of the growth plate. In OP-IBS1 animals, the drilled hole appeared filled by woven bone developed from the periosteum. The dense area observed in microCT corresponded to IBS1 granules interconnected with thin layers of bone at M2 and M3. Under polarized light, the texture was characteristic of coarsely fibered woven bone. In a few cases, remaining IBS1 granules were observed under the growth cartilage.

#### Osteoid parameters

In OP animals, osteoid parameters (OS/BS and O.Th) tended to increase during the time course of the study; however, the differences with SHAM reached significance only on the right side. In the OP-IBS1 group, a significant increase of OS/BS was noted at M2 and O.Th was always superior to other groups. Most of the osteoid was concentrated in the metaplastic woven bone surrounding the granules.

**TABLE III**  
**Bone Remodelling Level Comprising the Number of Osteoclast Per Bone Surface (N.Oc/BS); Cortical and Trabecular Mineral Apposition Rates (Resp. Ct.MAR and Cn.MAR)**

	M1	<i>p</i> values	M2	<i>p</i> values	M3	<i>p</i> values
<i>N.Oc/BS</i>						
SHAM						
Left	884 ± 120		1048 ± 155		1304 ± 127	
Right	976 ± 146		1151 ± 132		1188 ± 100	
OP						
Left	851 ± 120		624 ± 113		635 ± 111	a
Right	782 ± 119		537 ± 117		506 ± 136	
OP-IBS1						
Left	–		682 ± 108		744 ± 98	a
Right	–		2655 ± 408	a, b, z	1270 ± 449	
<i>Ct.MAR</i>						
SHAM						
Left	1.28 ± 0.1		1.222 ± 0.064		1.253 ± 0.24	
Right	1.25 ± 0.08		1.233 ± 0.021		1.163 ± 0.195	
OP						
Left	1.37 ± 0.05		1.402 ± 0.104		1.180 ± 0.066	
Right	1.85 ± 0.19	z	1.778 ± 0.212		1.252 ± 0.176	
OP-IBS1						
Left	–		1.295 ± 0.055		1.060 ± 0.157	
Right	–		1.980 ± 0.146	a, z	1.481 ± 0.083	z
<i>Cn.MAR</i>						
SHAM						
Left	1.1 ± 0.08		1.13 ± 0.032		1.014 ± 0.109	
Right	1.04 ± 0.05		0.992 ± 0.070		0.927 ± 0.092	
OP						
Left	1.41 ± 0.04	a	1.386 ± 0.076	a	1.133 ± 0.078	z
Right	1.45 ± 0.06	a	1.218 ± 0.048	a	0.980 ± 0.055	
OP-IBS1						
Left	–		1.255 ± 0.053		1.132 ± 0.04	
Right	–		1.475 ± 0.067	a, b	1.172 ± 0.044	a

a, *p* < 0.05 from SHAM group; b, *p* < 0.05 from OP group; z, *p* < 0.05 from left side.

#### TRAcP+ cells (Table III)

TRAcP+ cells appeared with a brownish tint apposed either onto the trabeculae or the IBS1 granules. Bone was counterstained in light blue but the granules remained unstained. In OP rats, N.Oc/BS has returned to the SHAM values on the right side as from M1. The values remained at this level, or even lower at M2 and M3, denoting a depressed resorption activity after ORX–BTX. In OP-IBS1 rats, a ~5-fold increase of TRAcP+ cells was observed in the area containing the biomaterial (compared to right side of OP rats). These cells were multinucleated giant cells containing ~10 nuclei with a peripheral repartition of the chromatin inside the nuclei. They were apposed directly onto IBS1 granules (Fig. 6). At M2, N.Oc/BS on the right side of OP-IBS1 group was significantly increased when compared with SHAM and OP; N.Oc/BS was also significantly increased compared with the left side. At M3, TRAcP+ cells remained visible in high amounts at the surface of the granules.

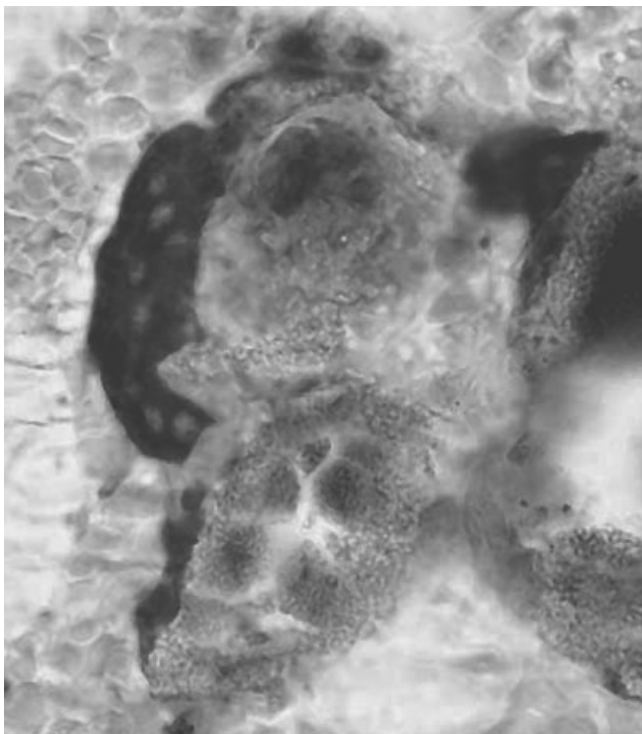
#### Mineral apposition rate (Table III)

Under UV light, the woven bone appeared uniformly labeled by calcein, with no evidence of double labeling. Double labels were clearly observed in cortical bone and in trabeculae at distance from the material. Drilling induced a regional accelerated phenomenon in the cortical bone with an increase in Ct.MAR at M2; the value returned to normal values at M3 in OP-IBS1 groups. In the cancellous bone, ORX and ORX–BTX induced an increased osteoblastic activity evidenced by Cn.MAR at M1 and M2; mineral apposition rate returned to normal values on the left side in all animals at M3. Cn.MAR remained at higher values on the right femur of animals with a drilled whole (OP-IBS1). The woven bone was heavily labeled at M2 and M3.

#### DISCUSSION

In this study, the IBS1 was used to try to restore bone mass and trabecular microarchitecture in a rat





**Figure 6.** Multinucleated TracP+ cell apposed on IBS1 granules. TracP+ cell appeared dark with pale nuclei; IBS1 granules have a granular texture.

model of severe osteoporosis. Several experimental models have been proposed in the osteoporosis literature to produce osteopenic animals. Hormone deprivation induced by ovariectomy (OVX) or ORX is the most frequently recommended. The ORX rat has been proposed to simulate male osteoporosis due to hypogonadism.<sup>20</sup> Disuse is another well recognized risk factor for osteoporosis<sup>21</sup> and many attempts have been made to develop animal models of disuse osteoporosis.<sup>22</sup> Recently, our group has shown that a rapid bone loss can be obtained in the rat by a localized paralysis of one hindlimb with a single IM injection of BTX.<sup>23</sup> In the ORX–BTX model, a massive bone loss is obtained by combining the effects of androgen deprivation (acting on the whole skeleton) and paralysis, acting on a single hindlimb. Trabecular bone loss at the secondary spongiosa reached  $-20\%$  after 1 month and  $-65\%$  after 2 months. In this study, the decrease of bone mass in these OP rats was due to the removal of trabeculae as confirmed by the decrease of Tb.N, and conversely, an increase of Tb.Sp in the secondary spongiosa. Tb.P<sub>f</sub> also increased, confirming the marked disconnection of trabeculae and the increased conversion of plates into pillars evidenced by an increased SMI. The bone turn-over has returned at basal levels (i.e., similar to SHAM) at M1: N.Oc/BS was not significantly different between SHAM and OP rats as from M1; however, Cn.MAR bone returned at basal levels at M3 in OP rats. OP rats can be considered as

having a pronounced osteoporosis of the right femur with a normal resorption activity since M1. Therefore, resorption of IBS1 was due to a *de novo* osteoclastogenesis and not to a preexisting elevated bone resorption. These findings are in accordance with previous observations of Vanderschueren et al., who found in 13-month-old rats, a transient increase of bone turnover 1 month after ORX with a return to normal values 4 months later.<sup>24</sup> This could be due to the use of older rats (having a slower bone metabolism) in their study. Association of factors has been previously proposed to obtain a severe bone loss in the rat. OVX was associated with hemichordotomy<sup>25</sup> or with bandaging<sup>26</sup>; in these cases, bone loss was more pronounced than when a single factor was used alone. Iwamoto et al. studied the conjoined effects of ORX and sciatic neurectomy in adult rats. Here again, the association of both factors was associated with a more pronounced decrease of trabecular bone mass and increase of cortical porosity than with neurectomy alone.<sup>27,28</sup>

Drilling a hole in the mid-diaphysis induced a regional acceleratory phenomenon<sup>29</sup> that was clearly evidenced in the cortical bone, but the cancellous bone of the spongiosa was not damaged. Because the osteoblastic function is known to be reduced in osteoporosis,<sup>30</sup> the use of aged and osteoporotic animals must be recommended to study restorative biomaterials. It should be pointed out that a number of favorable studies on biomaterials have been conducted in young healthy animals having a vigorous osteoblastic activity.<sup>31–35</sup>

Several injectable cements have been developed together with the development of minimal invasive surgical techniques. One of the first injectable calcium phosphate material has been proposed in 1985 for the repair of cranial defects (BoneSource® Hydroxyapatite Cement<sup>H</sup>, Freiburg, Germany). Various calcium-phosphate biomaterials have received FDA approval and emerged onto the market. Various clinical applications have been proposed depending on the biomaterial itself: Norian CRS<sup>TM</sup> (Norian, Cupertino, CA) is used to provide support to articular surfaces after restoration,  $\alpha$ -BSM<sup>TM</sup> (ETEX, Cambridge, MA) for repairing cranial and facial defects, Biopex® (Mitsubishi Materials, Tokyo, Japan) for void filling after tumor resections and SpineSupport<sup>TM</sup> (Bone Support AB, Lund, Sweden) for the treatment of osteoporotic bones. They contain often HA as the end-product after setting; they are cements which can harden *in situ* within a few minutes. However, the resorption time for these materials is very different ranging from a few weeks up to several years, furthermore, their mechanical properties are also very different, with a compression strength ranging from 5 to 60 MPa.<sup>36</sup> The IBS1 used in this study differs from the above specialities since the material does not harden after injection. IBS1 is a composite,

constituted of hydrosoluble polymer and BCP granules. If no hardening is obtained immediately after implantation, the material is enough viscous to be maintained in a bone defect. Soon after implantation, disappearance of the polymer is followed by colonization of the implant site by cells and neovascularization leading to the deposit of woven bone around BCP granules.

To our knowledge, few studies have been conducted on animal models of osteoporosis with calcium-phosphate biomaterials. Tanaka and Ishii have injected a calcium-phosphate based cement in OVX rats; femoral bone strength was maintained for more than 6 months but cellular mechanisms of the cement breakdown were not considered.<sup>37</sup> In OVX or calcium deprived rats, the injection of a HA cement in the femur induced a delayed and reduced bone formation at the mid-diaphysis.<sup>31</sup> In OVX rats, osseointegration of HA rods implanted in the femur was decreased in comparison with normal rats.<sup>38</sup> It appears that the response of an osteopenic bone to a biomaterial is largely unknown. One month after injection, IBS1 persisted in the form of a dense cylinder of granules embedded within woven bone. This considerably interfered with the measurements of bone mass and microarchitectural parameters since it was not possible to differentiate woven bone from BCP granules on microCT images by segmentation of the sections. IBS1 was progressively resorbed and the woven bone seemed to be eliminated at the same time. Only woven bone was observed in direct contact with the  $\beta$ -TCP/HA granules even at M3, with no sign of mature lamellar bone. Prolonged implantation times would have been necessary to ensure a complete disappearance of the material and to elicit if an effective restoration of bone mass could have occurred. Although  $\beta$ TCP is known to be easily resorbable, BCP particles were not completely degraded after long term implantation in the rabbit (78 weeks).<sup>32</sup>

Resorption of IBS1 is explained by the presence of giant multinucleated cells around granules in the injected cylinder of biomaterial. Numerous cells were encountered on the IBS1 material at the two experimental times. However, there were fewer TRAcP+ cells at M3 because of the net reduction in the amount of IBS1 granules. TRAcP+ multinucleated giant cells have been described in several studies. Ca/P ceramics implanted in bone were found to induce the recruitment of two populations of multinucleated cells capable to degrade Ca/P biomaterials. The first population being TRAcP-, associated with the inflammatory reaction, occurs early at the implantation site and then progressively disappears. The onset of the second population is delayed and corresponds to the recruitment of true TRAcP+ osteoclasts.<sup>39</sup> The nature and origin of multinucleated cells is still uncertain and controversial.<sup>40</sup> It has been reported that synthetic HA

or ceramic implanted into bone induce the recruitment of multinucleated cells with certain morphological characteristic features of osteoclasts (TRAcP positivity, ruffled border, clear zone).<sup>41,42</sup> Conversely, implantation of octacalcium phosphate into the rat bone marrow induces the recruitment of multinucleated TRAcP- giants cells without morphological features of osteoclasts.<sup>43</sup> Today, there is a consensus that both macrophage polykaryons and osteoclasts are involved in the degradation of Ca/P ceramics in *in vivo* and *in vitro* experiments.<sup>44-46</sup>

In the present study, an increase of woven bone formation was confirmed onto  $\beta$ TCP/HA granules. However, woven bone is poorly mineralized and has low mechanical properties; it is a transient state that must be replaced by lamellar bone to obtain satisfying stiffness and toughness.<sup>47</sup> The quality of bone apposed on biomaterials has been infrequently investigated and it seems to be controversial. A report indicated that, in rabbits, the new bone apposed onto macroporous BCP ceramics and on an injectable bone substitute similar to IBS1 seemed to be well-mineralized and to have a lamellar structure.<sup>48</sup> In most studies having used  $\beta$ TCP/HA materials as defect fillers, bone quality was not taken into account.<sup>6,9,10,14,32,41,48,49</sup> In rabbits, bone formation was observed to develop from the periphery of the defect toward the centre of the implant due to the osteoconductive properties of the material.<sup>48</sup> The choice to inject the IBS1 biomaterial in an osteopenic bone has been done to evaluate its potential curing effect in a cancellous bone without reaming or morcellization that could have created a regional acceleratory phenomenon. In this study, the trabecular area was not altered by the drill in contrary to most studies in which the hole destroys the cancellous bone architecture.

Several reasons explain that IBS1 granules (covered by woven bone) were progressively resorbed instead of increasing trabecular connectivity of the cancellous network. First, because these animals had developed a high remodeling osteopenia due to the combined action of both factors, the osteoclastogenesis capacity might have persisted at a high level. Second, it is likely that the BCP granules were not immobilized in the marrow cavity after the removal of HPMC. Strain transfer is known to be a most important determinant in osteoformation and bone remodeling.<sup>50</sup> It is likely that granules which were free-floating in the marrow spaces could not transmit strains to bone, thus impairing lamellar bone formation. The development of new formulae containing a rigid vehicle for the  $\beta$ -TCP/HA granules is probably a promising solution.

The ORX-BTX model induced a severe bone loss on the paralyzed side because of the combination of two deleterious factors, making the model suitable to experiment the restorative effects of injectable biomaterials. The bone mass and microarchitecture changes

are similar to those observed in human osteoporotic patients. IBS1 injection increased bone mass and architectural parameters on microCT morphometric analyses. However, this appeared to be due to the impossibility to segment separately  $\beta$ -TCP/HA granules from bone (either trabeculae or woven bone encircling the granules). The material appeared to restore bone temporarily but both the granules and the apposed woven bone were removed secondarily without replacement by mature lamellar bone. Biomaterial trials should be conducted with long-term implantation periods in aged and osteoporotic animals as in the present study to determine their potent ability to permanently restore trabecular mass and microarchitecture. It is likely that short-term implantation periods (few weeks, as frequently observed in the literature,<sup>10,13,35,51</sup> are insufficient to appreciate the secondary remodeling of woven bone. The use of young nonosteoporotic rats to test bone biomaterials should be avoided because they do not reflect the bone remodeling rate and mass observed in osteoporotic patients.

Authors are greatly indebted to P. Legras and J. Leroux for their help with the animal care and to G. Brossard and N. Gaborit for their help with X-ray microCT. We also thank Biomatlante France for providing Ca/P granules used for IBS1 preparation.

## References

- Anonymous. Consensus development conference on osteoporosis. *Am J Med* 1993;95:1-78.
- Cotten A, Boutry N, Cortet B, Assaker R, Demondion X, Leblond D, Chastanet P, Duquesnoy B, Deramond H. Percutaneous vertebroplasty: State of the art. *Radiographics* 1998;18:311-320.
- Hide IG, Gangi A. Percutaneous vertebroplasty: History, technique and current perspectives. *Clin Radiol* 2004;59:461-467.
- Heini PF, Berlemann U. Bone substitutes in vertebroplasty. *Eur Spine J* 2001;10 (Suppl 2):S205-S213.
- Jarcho M. Calcium phosphate ceramics as hard tissue prosthetics. *Clin Orthop* 1981;157:259-278.
- Daculsi G, LeGeros RZ, Nery E, Lynch K, Kerebel B. Transformation of biphasic calcium phosphate ceramics in vivo: Ultrastructural and physicochemical characterization. *J Biomed Mater Res* 1989;23:883-894.
- Johnson KD, Frierson KE, Keller TS, Cook C, Scheinberg R, Zerwekh J, Meyers L, Sciadini MF. Porous ceramics as bone graft substitutes in long bone defects: A biomechanical, histological, and radiographic analysis. *J Orthop Res* 1996;14:351-369.
- Lu JX, Gallur A, Flautre B, Anselme K, Descamps M, Thierry B, Hardouin P. Comparative study of tissue reactions to calcium phosphate ceramics among cancellous, cortical, and medullar bone sites in rabbits. *J Biomed Mater Res* 1998;42:357-367.
- Ayers RA, Wolford LM, Bateman TA, Ferguson VL, Simske SJ. Quantification of bone ingrowth into porous block hydroxyapatite in humans. *J Biomed Mater Res* 1999;47:54-59.
- Eid K, Zelicof S, Perona BP, Sledge CB, Glowacki J. Tissue reactions to particles of bone-substitute materials in intraosseous and heterotopic sites in rats: Discrimination of osteoinduction, osteocompatibility, and inflammation. *J Orthop Res* 2001;19:962-969.
- Dong J, Uemura T, Shirasaki Y, Tateishi T. Promotion of bone formation using highly pure porous  $\beta$ -TCP combined with bone marrow-derived osteoprogenitor cells. *Biomaterials* 2002;23:4493-4502.
- Ooms EM, Wolke JG, van der Waerden JP, Jansen JA. Trabecular bone response to injectable calcium phosphate (Ca-P) cement. *J Biomed Mater Res* 2002;61:9-18.
- Gauthier O, Bouler JM, Weiss P, Bosco J, Aguado E, Daculsi G. Short-term effects of mineral particle sizes on cellular degradation activity after implantation of injectable calcium phosphate biomaterials and the consequences for bone substitution. *Bone* 1999;25:71-74.
- Gauthier O, Bouler JM, Weiss P, Bosco J, Daculsi G, Aguado E. Kinetic study of bone ingrowth and ceramic resorption associated with the implantation of different injectable calcium-phosphate bone substitutes. *J Biomed Mater Res* 1999;47:28-35.
- Daculsi G. Biphasic calcium phosphate concept applied to artificial bone, implant coating and injectable bone substitute. *Biomaterials* 1998;19:1473-1478.
- Grimandi G, Weiss P, Millot F, Daculsi G. In vitro evaluation of a new injectable calcium phosphate material. *J Biomed Mater Res* 1998;39:660-666.
- Hahn M, Vogel M, Pompesius-Kempa M, Delling G. Trabecular bone pattern factor—a new parameter for simple quantification of bone microarchitecture. *Bone* 1992;13:327-330.
- Jinnai H, Watashiba H, Kajihara T, Nishikawa Y, Takahashi M, Ito M. Surface curvatures of trabecular bone microarchitecture. *Bone* 2002;30:191-194.
- Chappard D, Alexandre C, Riffat G. Histochemical identification of osteoclasts. Review of current methods and reappraisal of a simple procedure for routine diagnosis on undecalcified human iliac bone biopsies. *Basic Appl Histochem* 1983;27:75-85.
- Audran M, Chappard D, Legrand E, Libouban H, Baslé MF. Bone microarchitecture and bone fragility in men: DXA and histomorphometry in humans and in the orchidectomized rat model. *Calcif Tissue Int* 2001;69:214-217.
- Minaire P, Neunier P, Edouard C, Bernard J, Courpron P, Bourret J. Quantitative histological data on disuse osteoporosis: Comparison with biological data. *Calcif Tissue Res* 1974;17:57-73.
- Jee WS, Ma Y. Animal models of immobilization osteopenia. *Morphologie* 1999;83:25-34.
- Chappard D, Chennebault A, Moreau M, Legrand E, Audran M, Baslé MF. Texture analysis of X-ray radiographs is a more reliable descriptor of bone loss than mineral content in a rat model of localized disuse induced by the *Clostridium botulinum* toxin. *Bone* 2001;28:72-79.
- Vanderschueren D, Van Herck D, Sinkov AMH, Visser WJ, Shot LPC, Bouillon R. Bone and mineral metabolism in aged male rats: Short and long term effects of androgen deficiency. *Endocrinology* 1992;130:2906-2916.
- Okumura H, Yamamuro T, Kasai R, Iwashita Y, Ikeda T. Immobilization combined with ovariectomy and effect of active vitamin D3 analogues in the rat. *Cells Mater* 1991:125-130.
- Lin BY, Jee WS, Chen MM, Ma YF, Ke HZ, Li XJ. Mechanical loading modifies ovariectomy-induced cancellous bone loss. *Bone Miner* 1994;25:199-210.
- Iwamoto J, Takeda T, Katsumata T, Tanaka T, Ichimura S, Toyama Y. Effect of etidronate on bone in orchidectomized and sciatic neurectomized adult rats. *Bone* 2002;30:360-367.
- Iwamoto J, Yeh JK, Takeda T. Effect of vitamin K2 on cortical and cancellous bones in orchidectomized and/or sciatic neurectomized rats. *J Bone Miner Res* 2003;18:776-783.



29. Frost HM. The regional acceleratory phenomenon: A review. *Henry Ford Hosp Med J* 1983;31:3–9.
30. Seeman E. Reduced bone formation and increased bone resorption: Rational targets for the treatment of osteoporosis. *Osteoporos Int* 2003;14 (Suppl 3):S2–S8.
31. Saito T, Kin Y, Koshino T. Osteogenic response of hydroxyapatite cement implanted into the femur of rats with experimentally induced osteoporosis. *Biomaterials* 2002;23:2711–2716.
32. Dupraz A, Delecrin J, Moreau A, Pilet P, Passuti N. Long-term bone response to particulate injectable ceramic. *J Biomed Mater Res* 1998;42:368–375.
33. Yoshikawa T, Ohgushi H, Tamai S. Immediate bone forming capability of prefabricated osteogenic hydroxyapatite. *J Biomed Mater Res* 1996;32:481–492.
34. Noshi T, Yoshikawa T, Ikeuchi M, Dohi Y, Ohgushi H, Horiuchi K, Sugimura M, Ichijima K, Yonemasu K. Enhancement of the in vivo osteogenic potential of marrow/hydroxyapatite composites by bovine bone morphogenetic protein. *J Biomed Mater Res* 2000;52:621–630.
35. Gauthier O, Muller R, von Stechow D, Lamy B, Weiss P, Bouler JM, Aguado E, Daculsi G. In vivo bone regeneration with injectable calcium phosphate biomaterial: A three-dimensional micro-computed tomographic, biomechanical and SEM study. *Biomaterials* 2005;26:5444–5453.
36. Gisepp A. Research on ceramic bone substitutes: Current status. *Injury* 2002;33:88–92.
37. Tanaka A, Ishii Y. Mechanical properties of the femur after injection of calcium phosphate cement containing arbutin sulfate and polylactic acid in a rat model of experimental osteoporosis. *J Orthop Sci* 2002;7:370–378.
38. Fini M, Nicoli Aldini N, Gandolfi MG, Mattioli Belmonte M, Giavaresi G, Zucchini C, De Benedittis A, Amati S, Ravaglioli A, Krayewski A, Rocca M, Guzzardella GA, Biagini G, Giardino R. Biomaterials for orthopedic surgery in osteoporotic bone: A comparative study in osteopenic rats. *Int J Artif Organs* 1997;20:291–297.
39. Baslé MF, Chappard D, Grizon F, Filmon R, Delecrin J, Daculsi G, Rebel A. Osteoclastic resorption of Ca-P biomaterials implanted in rabbit bone. *Calcif Tissue Int* 1993;53:348–356.
40. Lu J, Descamps M, Dejou J, Koubi G, Hardouin P, Lemaitre J, Proust JP. The biodegradation mechanism of calcium phosphate biomaterials in bone. *J Biomed Mater Res* 2002;63:408–412.
41. Dersot JM, Colombier ML, Lafont J, Baroukh B, Septier D, Saffar JL. Multinucleated giant cells elicited around hydroxyapatite particles implanted in craniotomy defects are not osteoclasts. *Anat Rec* 1995;242:166–176.
42. Takeshita N, Akagi T, Yamasaki M, Ozeki T, Nojima T, Hiramatsu Y, Nagai N. Osteoclastic features of multinucleated giant cells responding to synthetic hydroxyapatite implanted in rat jaw bone. *J Electron Microsc (Tokyo)* 1992;41:141–146.
43. Kamakura S, Sasano Y, Homma-Ohki H, Nakamura M, Suzuki O, Kagayama M, Motegi K. Multinucleated giant cells recruited by implantation of octacalcium phosphate (OCP) in rat bone marrow share ultrastructural characteristics with osteoclasts. *J Electron Microsc (Tokyo)* 1997;46:397–403.
44. Yamada S, Heymann D, Bouler JM, Daculsi G. Osteoclastic resorption of biphasic calcium phosphate ceramic in vitro. *J Biomed Mater Res* 1997;37:346–352.
45. Gomi K, Lowenberg B, Shapiro G, Davies JE. Resorption of sintered synthetic hydroxyapatite by osteoclasts in vitro. *Biomaterials* 1993;14:91–96.
46. Monchau F, Lefevre A, Descamps M, Belquin-myrdycz A, Laffargue P, Hildebrand HF. In vitro studies of human and rat osteoclast activity on hydroxyapatite,  $\beta$ -tricalcium phosphate, calcium carbonate. *Biomol Eng* 2002;19:143–152.
47. Chappard D, Aguado E, Huré G, Grizon F, Baslé MF. The early remodeling phases around titanium implants: An assessment of bone quality by histomorphometry in a 3 and 6 month study in the sheep. *Int J Oral Maxillofac Implants* 1999;14:189–196.
48. Gauthier O, Goyenvalle E, Bouler JM, Guicheux J, Pilet P, Weiss P, Daculsi G. Macroporous biphasic calcium phosphate ceramics versus injectable bone substitute: a comparative study 3 and 8 weeks after implantation in rabbit bone. *J Mater Sci: Mater Med* 2001;12:385–390.
49. Weiss P, Obadia L, Magne D, Bourges X, Rau C, Weitkamp T, Khairoun I, Bouler JM, Chappard D, Gauthier O. Synchrotron X-ray microtomography (on a micron scale) provides three-dimensional imaging representation of bone ingrowth in calcium phosphate biomaterials. *Biomaterials* 2003;24:4591–4601.
50. Currey JD. The many adaptations of bone. *J Biomech* 2003;36:1487–1495.
51. Khairoun I, Magne D, Gauthier O, Bouler JM, Aguado E, Daculsi G, Weiss P. In vitro characterization and in vivo properties of a carbonated apatite bone cement. *J Biomed Mater Res* 2002;60:633–642.

Article 3

Early preventive effects of risedronate in a rat model of osteopenia due to orchidectomy and localized disuse.

Libouban H., Blouin S., Moreau M.F., Baslé M.F., Audran M.,  
Chappard D.

Soumis pour publication à Journal of Bone and Mineral Research

Le traitement de l'ostéoporose a été bouleversé à la fin des années 70 par l'arrivée des bisphosphonates qui sont des inhibiteurs spécifiques des ostéoclastes. Ce sont des molécules synthétiques analogues du pyrophosphate. Le pyrophosphate est une molécule caractérisée par un axe P-O-P, il est rapidement hydrolysé dans l'organisme et n'a qu'un très faible effet anti-ostéoclastique. La substitution de l'oxygène par un atome de carbone aboutit aux bisphosphonates, avec un axe P-C-P, le carbone pouvant être substitué par deux radicaux (notés R1 et R2) (Figure 21). La présence de radicaux -OH sur les deux phosphates latéraux de l'axe P-C-P est responsable de la forte affinité des bisphosphonates à l'hydroxyapatite (Rogers, 2000). La chaîne R1 est également impliquée dans l'affinité des bisphosphonates pour l'hydroxyapatite. La présence sur R1, d'un troisième hydroxyl ou d'une amine primaire (-NH<sub>2</sub>), augmente l'affinité pour l'hydroxyapatite en permettant au bisphosphonate de se lier fortement avec le calcium (Rogers, 2000). Lorsqu'un bisphosphonate présente 3 radicaux hydroxyles, il s'agit d'un bisphosphonate "tridentate" (Russell, 1999a, Russell, 1999b). Si R1 est un atome d'hydrogène ou de chlore, on parle de bisphosphonate "bidentate". Les bisphosphonates "bidentates" (tiludronate, clodronate) ont une moins forte adsorption au minéral que les "tridentates" (étidronate, alendronate, risédronate, pamidronate, zolédronate...) (Filmon, 2000, Fleisch, 2000). Des modifications du radical R2 permettent d'augmenter l'activité anti-ostéoclastique (Fleisch, 2000). Une augmentation de la longueur de la chaîne alkyl augmente l'activité anti-ostéoclastique ; cependant il semblerait qu'une activité optimale se situe pour un nombre de carbones égal à 4 en incluant le carbone géminale P-C-P. Par ailleurs, la présence d'un atome d'azote sur R2 augmente considérablement l'activité ostéoclastique *in vitro* d'un facteur 100 à 1000 suivant le bisphosphonate. On parle alors d'aminobisphosphonates. L'activité est la plus importante lorsque l'atome d'azote est fixé sur un cycle (risédronate : cycle pyridinyl ; zolédronate : cycle imidazol) (Fleisch, 2000, Green, 2001).

A l'échelon cellulaire, lors de la résorption par l'ostéoclaste, les bisphosphonates sont internalisés et l'on aboutit à des concentrations intracellulaires très élevées (10<sup>-3</sup>M) entraînant une perte d'adhérence cellulaire, puis la mort par apoptose. Des modifications du cytosquelette, de la répartition de la chromatine ainsi que de la bordure plissée des ostéoclastes ont été mise en évidence *in vivo* et *in vitro* (Murakami, 1995, Sato, 1991). D'autres mécanismes d'action des bisphosphonates sur l'ostéoclaste ont été décrits. Il s'agit d'inhibitions enzymatiques : pompe à protons ATPase dépendante (David, 1996),

phosphatase acide (par chélation des ions métalliques  $Fe^{2+}$  indispensables à l'activité de l'enzyme), inhibition des tyrosines phosphatases spécifiques (Skorey, 1997).

Les bisphosphonates interfèrent également dans les mécanismes de recrutement ostéoclastique et en particulier sur la fusion des précurseurs ostéoclastiques. Ils diminuent l'expression de RANKL à la surface des cellules stromales, aboutissant ainsi à une diminution de l'ostéoclastogénèse (Mackie, 2001). Le pamidronate et le zolédronate induisent également une augmentation de la synthèse d'OPG par les ostéoblastes (Viereck, 2002).

A l'échelon moléculaire, les aminobisphosphonates agissent en interférant avec la voie du mévalonate (voie de synthèse du cholestérol) et ils diminuent la prénylation des protéines. La prénylation consiste en la fixation de groupements isoprénoïdes sur des protéines qui fixent le GTP (cas des protéines comme Ras et Rho). Sur ces protéines, la prénylation aboutit à la greffe de longues chaînes hydrophobes, leur permettant de venir s'ancrer dans la membrane plasmique. Ces protéines deviennent alors capables de participer au métabolisme cellulaire. Les aminobisphosphonates inhibent des enzymes clés du métabolisme du mévalonate et empêchent la production de farnésylpyrophosphate et de géranylgeranyl pyrophosphate qui sont indispensables à la prénylation des protéines. L'efficacité des bisphosphonates sur la prénylation des protéines est fortement réduite si la chaîne R2 est rallongée ou si l'azote est méthylé (Rogers, 2000).

De nombreux bisphosphonates ont été testés sur des modèles animaux d'ostéoporose postménopausique et ont obtenus une AMM pour cette pathologie. Mais leur utilisation chez l'homme est retardée car les études d'ostéoporoses sur les modèles animaux mâles sont moins fréquentes. Dans notre étude, nous avons utilisé le risédronate (Figure 22) dans le modèle d'orchidectomie combiné à la paralysie de la cuisse droite (ORX-BTX). Quatre groupes ont été utilisés et sacrifiés au bout d'un mois : un groupe témoin, un groupe ORX-BTX, un groupe ORX-BTX traité au risédronate et un groupe ORX-BTX traité à la testostérone.

Des mesures ont été effectuées par la DXA (absorptiométrie de rayons X à double énergie) qui permet de retrouver la proportion des milieux traversés par les rayons X et d'évaluer le contenu minéral osseux (CMO, ou BMC en littérature anglosaxonne), la masse maigre et la masse grasse au niveau du corps entier ou des pattes et os excisés.

Les principaux résultats trouvés sont une diminution du CMO chez les animaux ORX-BTX au niveau du corps entiers et des pattes. La patte paralysée présente une perte plus importante que la patte non paralysée ce qui montre une fois de plus le caractère additif de l'ORX combinée à la paralysie déjà décrit. Le traitement au risédronate a globalement prévenu la diminution du CMO contrairement à la testostérone qui n'induit pas de changements significatifs par rapport au groupe ORX-BTX.

Si l'analyse est faite sur des régions localisées du tibia (Figure 23), les résultats varient en fonction de la nature trabéculaire ou corticale de la région analysée. L'ORX-BTX entraîne une perte osseuse trabéculaire prévenue par le risédronate mais pas par la testostérone. Peu d'effets de l'ORX-BTX sont observés par DEXA sur une zone de nature corticale ce qui rend impossible d'apprécier l'action du risédronate ou de la testostérone à cet endroit par cette technique.

Des mesures ont été faites en histomorphométrie (Figure 8). Les paramètres classiques que sont le volume trabéculaire (BV/TV), l'épaisseur trabéculaire (Tb.Th), le nombre de travées (Tb.N) et l'espace entre les travées (Tb.Sp) ont été mesurés. Une analyse de la microarchitecture osseuse a été faite en utilisant les logiciels développés au laboratoire (Chappard, 2001b) :

- Le nombre d'extrémité trabéculaire libre (FEC pour Free end count) et le nombre de nœud entre les travées (NC pour Node count) sont un reflet de la connectivité des travées (Mellish, *et coll.*, 1991).
- Le star volume ( $V_{m.space}^*$ ) est une méthode qui a largement été exploitée pour la mesure des matériaux poreux en particulier des ciments et des roches (Vesterby, 1993). Elle est basée sur l'étude des espaces médullaires et est déterminé par la méthode de distribution des cordes décrite par Levitz et Tchoubar (Levitz et Tchoubar, 1992) adapté à l'histologie osseuse (Chappard, *et coll.*, 1999). Une série de grilles sont générées avec des lignes parallèles selon différents angles :  $\pi$ ,  $\pi/2$ ,  $\pi/3$ ,  $\pi/4$ ,  $\pi/6$ ,  $2\pi/3$ ,  $3\pi/4$  and  $5\pi/6$ . Chaque grille est superposée avec le profil des cavités médullaires ce qui fourni un groupe de segments linéaires (appelés corde). La longueur au cube de chaque corde  $l_3^0$  est calculée sur toute l'image et pour chaque grille pour obtenir :  $V_{m.space}^* = \pi/3 * \overline{l_3^0}$

De la même façon le star volume des travées osseuses ( $V_{trab}^*$ ) peut être déterminé.

- Le nombre d'Euler-Poincaré consiste à compter le nombre de particules  $n$  présentes dans l'espace trabéculaire et le nombre de cavités médullaires circonscrites par les



travées  $m$ . Le nombre d'Euler  $E = n - m$ . Plus le réseau trabéculaire est connecté, plus  $E$  est faible (voire négatif) (Compston, 1994).

- La dimension fractale du réseau trabéculaire permet de mesurer une complexité qui est souvent difficile à quantifier avec la géométrie euclidienne. Sur une coupe 2D, le périmètre des travées peut plus ou moins occuper la surface de la coupe en fonction de la complexité du réseau trabéculaire, des branchements... La dimension fractale  $D$  peut être mesurée par la méthode des "box counting" qui consiste à superposer à l'image des contours trabéculaires, des grilles de carrés unitaires de côté  $\varepsilon$ . Le nombre de carrés qui interceptent les contours trabéculaires est mesuré  $N(\varepsilon)$  On fait alors varier  $\varepsilon$  et on recommence le dénombrement.  $D$  est obtenu en déterminant la pente de la droite de régression entre  $\log N(\varepsilon)$  et  $\log \varepsilon$  (graphique de Richardson) sur les points qui sont alignés. Deux méthodes de mesure fractale ont été utilisées : dimensions fractales de Kolmogorov et de Minkowski (Chappard, 2001b).

L'histomorphométrie a confirmé la perte osseuse observée en DXA. Le groupe ORX-BTX présente sur les deux pattes une diminution de  $BV/TV$  et de  $Tb.N$  avec augmentation de  $Tb.Sp$ . Les changements de la microarchitecture interviennent par des perforations trabéculaires et la résorption de travées entières comme en témoigne l'augmentation de  $V_{m.space}^*$  et la diminution de  $FEC$ ,  $NC$ ,  $V_{trab}^*$ . La dimension fractale  $D$  est aussi diminuée confirmant la diminution de complexité du réseau trabéculaire. Le traitement par risédronate a préservé la masse osseuse puisque la plupart des paramètres ne sont pas significativement différents des témoins. En revanche, avec la testostérone, les paramètres architecturaux reste altérés : les rats présentent une perte de travées avec  $Tb.Sp$  augmentée et une perte de connectivité par rapport aux rats témoins.

La perte osseuse trabéculaire chez les ORX-BTX a aussi été observée en microCT (Figure 24). L'effet additif de l'ORX et de la paralysie est retrouvé puisqu'une différence significative de  $BV/TV$  est retrouvée entre les côtés droit et gauche. Cette perte osseuse s'accompagne d'une conversion des plaques en piliers puisque  $SMI$  augmente (Figure 25). Ici aussi, le risédronate préserve la masse osseuse tandis que la testostérone se révèle inefficace.

Les mesures sur les corticales des rats ORX-BTX montrent une diminution de l'aire corticale ( $Ct.Ar$ ), de l'épaisseur corticale ( $Ct.Th$ ) (Figure 25) et du moment d'inertie transversal ( $CSMI$ ) (reflet de la résistance mécanique corticale) sur la patte immobilisée

tandis que sur la patte non immobilisée, seuls Ct.Ar et CSMi diminuent. Le risédronate apparaît efficace au niveau de la patte non immobilisée mais améliore légèrement seulement les paramètres de la patte paralysée. La testostérone ne montre aucun effet préventif.

Dans cette étude, l'effet additif de l'ORX et de la paralysie induite par toxine botulique a été confirmé. La différence de BV/TV entre la patte immobilisée (droite) ou non (gauche) n'a pas été trouvée significative en histomorphométrie ( $p=0,06$ ) dans le groupe ORX-BTX. Pourtant la différence de BV/TV entre droite et gauche en histomorphométrie est du même ordre de grandeur qu'en microCT et DXA (autour de 30 %, reps. -30 % en histomorphométrie, -33,5 % pour la DXA en zone trabéculaire ; -29,8 % en microCT). La non-significativité obtenue en histomorphométrie peut être due aux variations d'échantillonnage de la technique. Le risédronate apparaît, dans cette étude, capable de préserver la masse osseuse et la microarchitecture trabéculaire. Les résultats observés sur les corticales tendent à montrer que le risédronate a un impact beaucoup plus faible sur cette zone. En effet, la perte corticale est absente du côté non immobilisé mais du côté immobilisé, Ct.Ar, Ct.Th et CSMI sont diminués par rapport au témoin. Un léger effet protecteur du risédronate est tout de même observé puisque du côté immobilisé, Ct.Ar, Ct.Th et CSMI sont significativement augmentés par rapport aux ORX-BTX. Une étude faite sur l'ostéoporose d'immobilisation à long terme chez le chien corrobore cette remarque. Le risédronate a permis de réduire l'amincissement des corticales induit par l'immobilisation et de préserver partiellement les propriétés mécaniques des métacarpes. Cependant, il a été incapable de supprimer la perte osseuse au même degré que pour d'autres ostéoporoses (Li, *et coll.*, 2005).

En conclusion, cette étude a montré par mesures DEXA, histomorphométriques et microtomographiques que le risédronate avait un effet protecteur contre la perte osseuse trabéculaire et la modification de la microarchitecture induite, chez le mâle, par orchidectomie et immobilisation. L'effet du risédronate sur les corticales est plus modéré, il n'empêche pas la perte de masse musculaire induite par l'ORX. La testostérone (à la dose utilisée) n'a aucun effet protecteur contre la perte osseuse mais préserve la masse musculaire. Cette étude a utilisé la 1<sup>ère</sup> propriété du modèle ORX-BTX où la perte osseuse est rapide et importante et liée à une forte augmentation de l'ostéoclastogenèse.

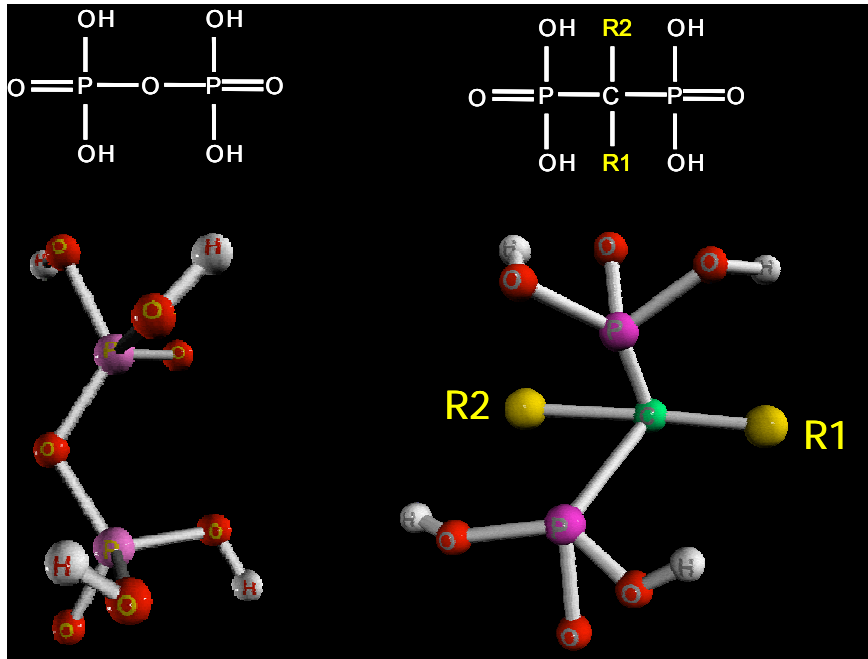


Figure 21 : Formule et représentation 3D du pyrophosphate (gauche) et d'un bisphosphonate type (droite).

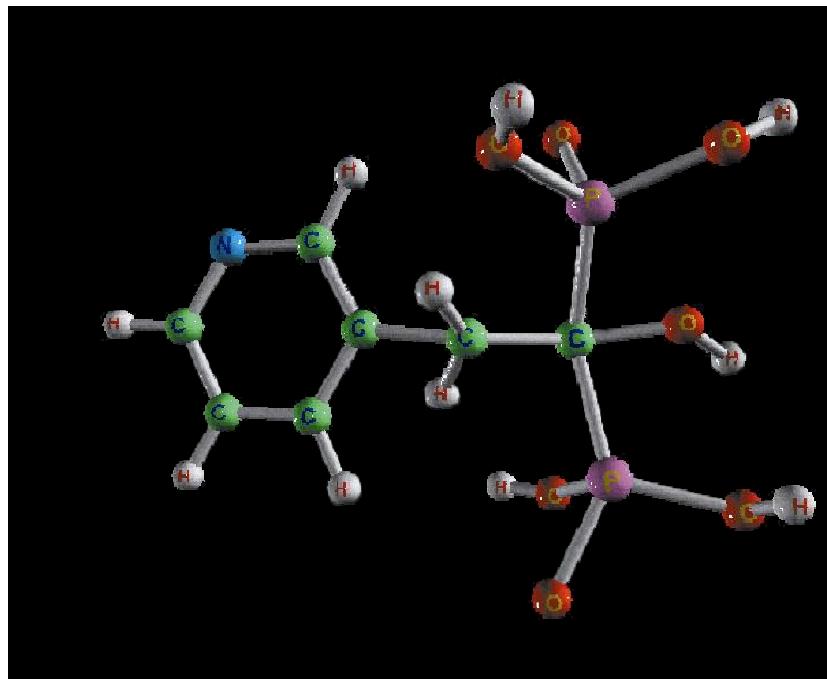
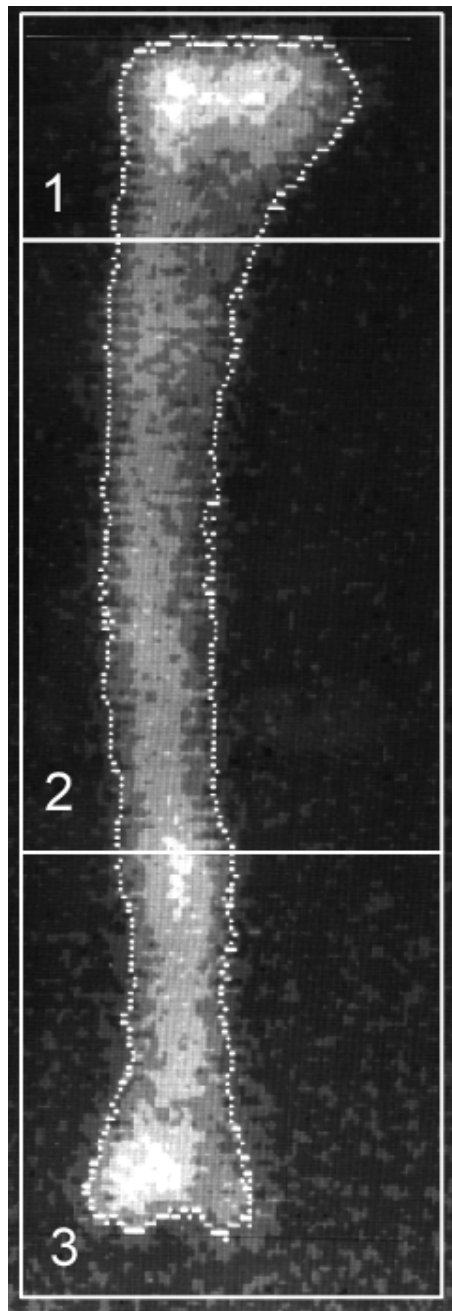


Figure 22 : Représentation 3D du risédronate.



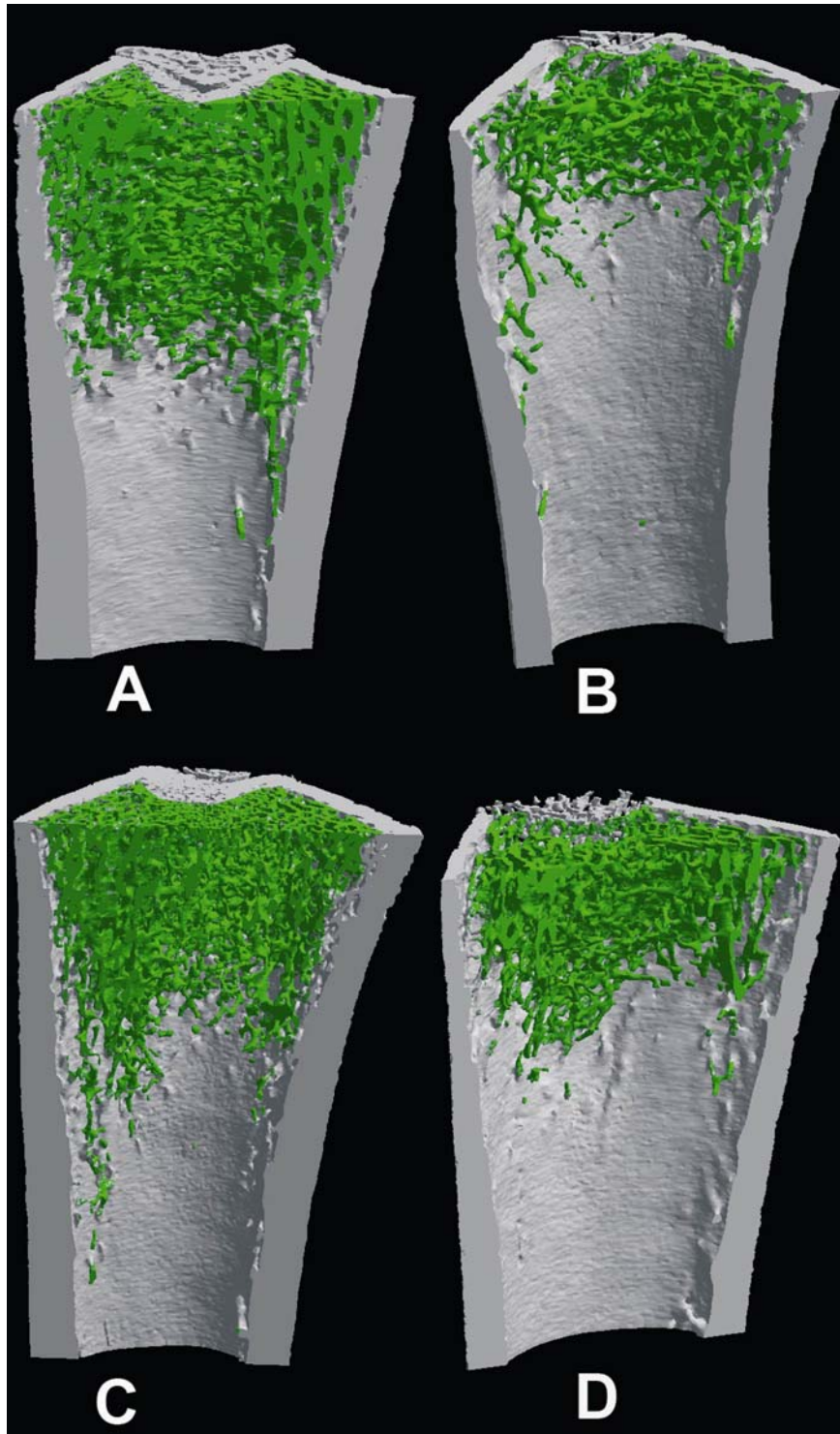
*Figure 23* : Image d'un tibia obtenue par DXA (Hologic QDR2000).

L'analyse densitométrique est effectuée sur 3 régions d'intérêt :

1 : région proximale riche en os trabéculaire

2 : région diaphysaire dépourvu d'os trabéculaire

3 : région distale



*Figure 24* : Images 3D du fémur distal obtenues par microtomographie-X, 1 mois après ORX et paralysie induite par BTX. (a) témoin (b) ORX-BTX (c) rat ORX-BTX traité par risédronate (d) rat ORX-BTX traité par testostérone. L'os cortical apparaît en gris et l'os trabéculaire en vert.

**EARLY PREVENTIVE EFFECTS OF RISEDRONATE IN A RAT  
MODEL OF OSTEOPENIA DUE TO ORCHIDECTOMY AND  
LOCALIZED DISUSE.**

**Hélène LIBOUBAN <sup>1\*</sup>, Stéphane BLOUIN <sup>1\*</sup>, Marie-Françoise MOREAU <sup>1</sup>,  
Michel Félix BASLE <sup>1</sup>, Maurice AUDRAN <sup>1,2</sup>, Daniel CHAPPARD <sup>1</sup>**

<sup>1</sup> INSERM EMI 0335-LHEA, Faculté de Médecine, 49045 ANGERS Cédex - FRANCE

<sup>2</sup> Service de Rhumatologie, CHU d'Angers, 49033 ANGERS Cédex - FRANCE

\* Both authors contributed equally to this work

**Funding sources:** “Pays de la Loire” - Axe Biomatériaux and INSERM

**Short running title:** Bone loss due to orchidectomy and localized disuse.

**Author’s email address:** [helene.libouban@univ-angers.fr](mailto:helene.libouban@univ-angers.fr)  
[stephane.blouin@etud.univ-angers.fr](mailto:stephane.blouin@etud.univ-angers.fr)  
[mfmoreau@med.univ-angers.fr](mailto:mfmoreau@med.univ-angers.fr)  
[michel.basle@univ-angers.fr](mailto:michel.basle@univ-angers.fr)  
[maaudran@chu-angers.fr](mailto:maaudran@chu-angers.fr)  
[daniel.chappard@univ-angers.fr](mailto:daniel.chappard@univ-angers.fr)

**Corresponding author:** **Daniel CHAPPARD, M.D., Ph.D.**  
INSERM EMI 0335 - LHEA Faculté de Médecine  
49045 ANGERS Cédex – France  
Tel: +33 241 73 58 65 / Fax: +33 241 73 58 86  
[daniel.chappard@univ-angers.fr](mailto:daniel.chappard@univ-angers.fr)

**Number of words in abstract:** 360 words (including microabstract)

**Number of words in manuscript:** 7800 words

**Number of Figures:** 5 in black and white

## ABSTRACT

---

**Changes in body composition, bone mass and architecture were greater in the immobilized limb of a model combining orchidectomy and localized paralysis induced by botulinum neurotoxin. Risedronate have protective effects on trabecular bone but failed to preserve cortical bone in the immobilized limb.**

**Introduction:** Orchidectomy (ORX) and unilateral hindlimb paralysis induced by botulinum neurotoxin (BTX) in rats are suitable models of hypogonadism and disuse induced osteoporosis, respectively. ORX and BTX were combined to determine if they produced additive effects on bone and body composition, and if the bone loss could be prevented by risedronate or testosterone.

**Materials and Methods:** 4 groups of rats were studied for 1 month: SHAM operated; ORX and right hindlimb immobilization (BTX); ORX+BTX+risedronate, ORX+BTX+testosterone. DXA, histomorphometry and microCT were used to assess changes in body composition, bone mass, trabecular architecture and cortical characteristics.

**Results:** Whole body BMC and lean mass were decreased in ORX-BTX. Risedronate prevented the loss of whole body BMC but not lean mass; testosterone prevented the loss of lean mass but not BMC. In immobilized limb the decrease in lean mass was greater and was not prevented by testosterone. In ORX-BTX, bone loss was greater in the tibial metaphysis of the immobilized limb: -33.5% BMC compared to -11.2% in the non-immobilized limb. BV/TV and Tb.N decreased and Tb.Sp increased in both hindlimbs whereas Tb.Th was significantly lower only in the immobilized limb. Loss of architecture was greater in the immobilized limb. Risedronate prevented BMC, BV/TV and architecture loss but not reduction in Tb.Th. Testosterone was less effective than risedronate at preventing bone loss, but it did prevent the reduction in Tb.Th. Tibial cortical area, thickness and cross-sectional

moment of inertia were decreased in both hindlimbs, but changes were greater in the immobilized limb. Risedronate preserved cortical bone only in the non-immobilized limb. Testosterone had no significant effect on cortical bone.

**Conclusions:** The combination of ORX and BTX in male rats resulted in a large and rapid loss of trabecular bone mass and architecture, making it a suitable model to evaluate effects of pharmacological compounds. Risedronate had early protective effects against the loss of trabecular bone mass and architecture due to ORX and BTX.

**KEY WORDS:**

---

Osteoporosis

Orchidectomy

Disuse

Risedronate

Bone histomorphometry

MicroCT



## INTRODUCTION

---

Sex hormones are recognized as important factors in the maintenance of bone mass and architecture in women, where an increased bone-remodeling rate is associated with menopause or surgical castration. In men however, the prevalence of osteoporosis has often been underestimated. Epidemiological studies have shown that about 30% of hip and 20% of vertebral fractures occur in men,<sup>(1,2)</sup> while other studies have estimated that the lifetime risk of hip fracture in 50 year-old white men is about 6% and the risk of vertebral fracture about 5%.<sup>(3,4)</sup> With increasing age there is a decrease in blood testosterone levels and/or an increase in its complexing protein (Sex Hormon Binding Globulin – SHBG) in many men.<sup>(5,6)</sup> Reduced testosterone level is associated with changes in body composition, including in fat, lean and body masses.<sup>(7-9)</sup> These changes are similar to those described in patients with primary or acquired hypogonadism and appear highly correlated with androgen levels.<sup>(10-12)</sup> In some studies bone mineral density (BMD) was found to be correlated with fat body mass,<sup>(13,14)</sup> while in other studies both fat and lean body masses were found to have important effects on bone mass, depending on the bone parameter considered, the skeletal site measured and the hormonal status.<sup>(15-17)</sup> The mechanisms governing the fat and lean masses and their relationships to the decrease in bone mass with age and gender are still unclear.<sup>(18)</sup> Muscular activity is well known to exert positive effects on bone mass<sup>(19,20)</sup> and hormones released by adipocytes (leptin and adiponectin) are also known to influence bone mass.<sup>(21)</sup>

In men, other risk factors commonly implicated in the pathogenesis of osteoporosis include smoking, alcohol abuse, previous gastric surgery, and glucocorticoid therapy. It has been proposed that these risk factors have additive and cumulative effects in male osteoporosis.<sup>(22)</sup> Limb disuse is well recognized as a cause of bone loss in men and women. Generalized bone loss is a complication after para or tetraplegia,<sup>(23)</sup> and localized

bone loss occurs with regional disuse after fracture,<sup>(24)</sup> unilateral amputation,<sup>(25)</sup> stroke or poliomyelitis<sup>(26)</sup> and reduced physical activity.<sup>(27,28)</sup>

Animal models have contributed significantly to the understanding of the pathogenesis of bone loss in various clinical conditions. The orchidectomized rat (ORX) has been proposed to simulate osteoporosis due to hypogonadism.<sup>(29-32)</sup> Limb immobilization in animals has been used to study disuse osteoporosis (see review by Jee).<sup>(33)</sup> Non surgical methods such as hindlimb immobilization by casting or bandaging<sup>(34)</sup> or by tail suspension,<sup>(35)</sup> or paralysis of a single muscle of the hindlimb by Botulinum neurotoxin (BTX)<sup>(36)</sup> are favored because of the lack of surgical trauma and regional acceleratory phenomenon.<sup>(37)</sup>

Risedronate is a newer nitrogen-containing bisphosphonate with potent antiresorptive activity. It has been shown to inhibit bone loss due to hormone deficiency, and has proven highly effective treatment in patients with osteoporosis.<sup>(38,39)</sup> In preclinical studies, risedronate have been tested in rats models of osteopenia due to hypogonadism or to disuse.<sup>(40-42)</sup>

The aims of the present study were to 1) measure the effects of a combination of testosterone deficiency induce by ORX and localized disuse induced by BTX on bone, and on lean and fat masses in male rats, and 2) determine the effects of testosterone and the bisphosphonate risedronate on these changes in bone and body composition. Changes were measured by use of dual energy X-ray absorptiometry (DXA), histomorphometry and X-ray microtomography (microCT).

## MATERIAL AND METHODS

---

### Animals

Forty-eight male Wistar rats (Charles River, Cléon, France), aged 18-19 weeks and weighing  $507 \pm 33$ g were acclimated for 2 weeks to the local vivarium conditions (24°C and a 12-h/12-h light/dark cycle). Rats were given a standard laboratory food containing 0.8% calcium (UAR; Villemoison sur Orge, France), and had access to water *ad libitum*. Rats were randomized into 4 groups (12 animals per group).

On day 0, 36 rats were anaesthetized with halothane, orchidectomized by bilateral scrotal incisions and ligation of testicular arteries. Incisions were closed with three clips. At the time of surgery, they were injected intramuscularly with *Clostridium Botulinum* type A neurotoxin (Laboratoire Transphyto, Clermont-Ferrand, France). Each animal received 2U of BTX dissolved in saline (0.4 ml) in the *quadriceps femoris* of the right hindlimb (immobilized limb). The left hindlimb served as a non-immobilized control. These 36 animals constituted the ORX-BTX animals, and they were subsequently divided into 3 groups (see below). The remaining 12 rats served as the SHAM control animals. They were similarly anaesthetized but were sham operated and received an injection of saline in the right hindlimb (0.4 ml).

On the following day, day 1, the ORX-BTX rats were divided into 3 groups of 12 animals each. 4 weeks treatment was initiated with: risedronate sodium (Procter and Gamble Pharmaceuticals; 5 µg/kg/day in saline; 5 days/week; ORX-BTX-RISE group), testosterone (water-soluble testosterone, Sigma T5035; 30 µg/day daily; ORX-BTX-TESTO group) or saline (0.5 ml of saline, 5 days/week; ORX-BTX control group).

Rats were weighted weekly. On day 28, they were euthanized with chloroform. Whole body DXA measurements were made soon after euthanasia. After whole body DXA, tibia and femur were dissected, defleshed and fixed in 70% ethanol with 1% acetic acid for 24hr at

4°C. DXA was then performed on the excised bones prior to micro-CT and histomorphometry.

### **Dual energy X-ray absorptiometry**

Measurements were done on a Hologic QDR 4500A (Hologic Inc., Waltham, MA) with the small animal software (release V8-26h). Before each series of measurements, a tissue calibration scan was performed with the Hologic phantom. Several parameters were obtained: whole body bone mineral content (BMC), and total lean and fat masses. Lean and fat masses were also determined for each right hindlimb (R) and each left hindlimb (L) (fig 1). BMCs of the excised tibia and femur were measured using a proximal height resolution option with 0.0267 cm line spacing. Bones were placed in a plastic dish containing water at a constant depth for all measurements. Analysis of the DXA scans of the tibia was performed on the whole bone and on three regions of interest: the proximal metaphysis (R1), diaphyseal shaft (R2), and distal metaphysis (R3). The lower limit of R1 was fixed at 20 mm from the articular surfaces and the upper limit of R3 was fixed at the insertion of the fibula.

### **Bone histomorphometry**

The fixed tibias were dehydrated in acetone and embedded undecalcified in methacrylate. Sections (7 µm thick) were cut dry on a heavy-duty microtome equipped with tungsten carbide knives (Leica Polycut S, with 50° knives) and were stained with a modified Goldner trichrome. Histomorphometric analysis was done on a Leica Quantimet Q570 image processor (Leica, France) equipped with a CCD camera (Sony 930). Bone sections were placed on an X-ray light box after equalization of light intensity. Digitized images of a complete section were stored in the grey image processor at 6x magnification. After interactive segmentation, a binary image was displayed on the control monitor. The

growth plate was identified and the region of interest (comprising only the secondary spongiosa) was automatically defined (1.5→3.5 mm from the growth plate). Artefacts created during the surgical and histotechnological steps were eliminated by manual and automatic procedures. Trabeculae were disconnected from the endosteal surfaces by a procedure previously described.<sup>(41)</sup> Static and 2D microarchitectural histomorphometric measurements were obtained as previously reported: Trabecular Volume (BV/TV<sub>2D</sub>), Trabecular Thickness (Tb.Th), Trabecular Number (Tb.N), Trabecular Separation (Tb.Sp), Free End Count (FEC), Node Count (NC), Star volume of marrow space ( $V_{m.space}^*$ ), Star volume of trabeculae ( $V_{Tb}^*$ ), Euler-Poincaré's Number (E), and Kolmogorov's fractal dimension (D).<sup>(43)</sup>

### **X-ray microtomography**

MicroCT was performed on the distal femur with a Skyscan 1072 X-ray computed microtomograph (Skyscan, Aartselaar, Belgium). Samples were fixed on brass stubs and analyzed with a magnification of 26.95 (a pixel corresponding to 11.41  $\mu\text{m}$ ) with the fan beam mode. For each sample, 219 section images were obtained (11.41  $\mu\text{m}$  per section) and correspond to the cumulated height of the primary and secondary spongiosa (2.5 mm). After interactive segmentation, the 3D models were constructed from the stack of 2D images with a surface-rendering program (Ant, release 2.0.5, Skyscan, Aartselaar, Belgium). The 3D measurements were obtained with the CtAn software (release 2.5 - Skyscan - Aartselaar, Belgium). Trabecular volume (BV/TV<sub>3D</sub>) and structural model index (SMI) were calculated. SMI characterizes a 3D bone structure composed of a certain amount of plates and rods. The SMI has a value between 0 and 3. In an ideal plate model, the SMI value is 0, and in an ideal cylindrical rod structure, the SMI is 3, independent of the physical dimensions of the structure.

Measurements on cortical bone were performed on a 2D section image taken from 4 mm under the growth cartilage. The image was analyzed with Image J software (release 1.34s-NIH-USA). After segmentation, three measurements were obtained: cortical area (Ct.Ar), average cortical thickness (Ct.Th) and outer diameter (B.Dm). Cross-sectional moment of inertia (CSMI) was calculated using the assumption that the bones were round.<sup>(44)</sup>

$$\text{CSMI} = (\pi/64) \times (\text{B.Dm}^4 - (\text{B.Dm} - 2\text{Ct.Th})^4)$$

### **Statistical analysis**

Statistical analysis was performed with Systat statistical software, release 10.0 (SPSS inc. Chicago, IL). All data are expressed as mean  $\pm$  SEM. Differences between the SHAM and different ORX-BTX subgroups were analyzed by ANOVA with the Fisher's Least Significant Difference post-hoc test. Data from left and right hindlimbs were compared using a paired sample *t* test. Data expressed in percentage were analyzed with MedCalc software, release 8.2.1.0. (MedCalc, Mariakerke, Belgium). Differences were considered as significant when  $p < 0.05$ .

## **RESULTS**

---

### ***DXA-whole body measurements (Fig. 2)***

#### ***BMC***

Whole body BMC was significantly decreased in the ORX-BTX control group (-7.2%  $p < 0.005$ ) and in the testosterone-treated group (-5.2%  $p < 0.005$ ) versus SHAM. There was no difference in the risedronate-treated group versus SHAM.

### *Lean mass*

Lean mass was significantly decreased in the ORX-BTX control group (-14%  $p < 0.005$ ) and in the risedronate-treated group (-10.9%  $p < 0.005$ ) versus SHAM. There was no significant difference in the testosterone-treated group versus SHAM.

### *Fat mass*

There was no significant change in fat body mass in the ORX-BTX control group, or in the risedronate or testosterone treated groups versus SHAM.

### ***DXA - hindlimb measurements (Fig. 3)***

In all 3 ORX-BTX groups there was a significant loss of lean mass in immobilized limb compared to the non-immobilized limb. The decreases in lean mass were 43% ( $p < 0.001$ ) in the immobilized limb and 20% ( $p < 0.01$ ) in the non-immobilized limb versus the comparable limbs in the SHAM group.

In the 3 ORX-BTX groups, there was a significantly greater fat mass in the immobilized limb when compared to the non-immobilized limb. There were no significant differences in fat mass either side versus SHAM.

### ***DXA of excised bones; comparison between R/L bones (Table 1)***

The mean difference ( $\Delta$  in %; table 1) between the immobilized (R) and non-immobilized (L) limb was used to simplify comparisons ( $\Delta = (R - L) * 100 / L$ ). For the whole bones (tibia and femur), there was a similar marked reduction of BMC on the immobilized limb compared to the non-immobilized limb in all 3 ORX-BTX groups. There were no differences between immobilized and non-immobilized limbs in the SHAM group. When immobilized and non-immobilized differences in the ORX-BTX groups were compared to the corresponding bones of SHAM animals, the separate influences of ORX and BTX were clearly seen. In the

ORX-BTX control group the decrease in BMC due to the two factors was additive, and was similar for the tibia and femur. Treatment with risedronate prevented the bone loss except in the immobilized tibia where  $\Delta$ BMC was significant versus SHAM. Testosterone was largely ineffective since the increase in BMC was not significant on the non-immobilized limb ( $\Delta = +5.6\%$ ,  $p = 0.15$ ) or on the immobilized limb ( $\Delta = +3.8\%$ ,  $p = 0.36$ ) versus ORX-BTX control. When the subregions of the tibia were considered, bone loss was again greatest with the combination of ORX and BTX in the immobilized limb. This additive effect of disuse and hormone deprivation was seen in the R1 region (trabecular) (R:  $-33.5\%$  vs. L:  $-11.2\%$ ) and the R2 region (mostly cortical) (R:  $-20.8\%$  vs. L:  $15.3\%$ ). On the other hand, there was no difference between immobilized and non-immobilized limbs and no difference versus SHAM in the R3 region (exclusively cortical). Risedronate completely preserved bone mass in the R1 region on the immobilized limb and increased BMC on the non-immobilized limb (with a highly significant difference between the two limbs,  $p < 0.001$ ). Interestingly, risedronate had little effect on the R2 region since the BMC was slightly improved, but did not reach significance when compared to the ORX-BTX group, and the difference between immobilized and non-immobilized limbs was not significant. Risedronate had no effect on the R3 region. Testosterone slightly increased BMC in the R1 region but bone loss remained dramatically reduced on the immobilized limb. Testosterone had no significant effect on bone loss in the R2 or R3 regions.

#### ***Histomorphometric analysis 5 (Table 2)***

In the ORX-BTX group, BV/TV and Tb.N were significantly decreased ( $p < 0.001$ ) and Tb.Sp increased ( $p < 0.005$ ), but with no significant differences between immobilized and non-immobilized limbs. Tb.Th was not modified on the non-immobilized limb but decreased on the immobilized limb ( $p < 0.05$ ). Microarchitectural changes in this group indicated the



growth plate was identified and the region of interest (comprising only the secondary spongiosa) was automatically defined (1.5→3.5 mm from the growth plate). Artefacts created during the surgical and histotechnological steps were eliminated by manual and automatic procedures. Trabeculae were disconnected from the endosteal surfaces by a procedure previously described.<sup>(41)</sup> Static and 2D microarchitectural histomorphometric measurements were obtained as previously reported: Trabecular Volume (BV/TV<sub>2D</sub>), Trabecular Thickness (Tb.Th), Trabecular Number (Tb.N), Trabecular Separation (Tb.Sp), Free End Count (FEC), Node Count (NC), Star volume of marrow space ( $V_{m.space}^*$ ), Star volume of trabeculae ( $V_{Tb}^*$ ), Euler-Poincaré's Number (E), and Kolmogorov's fractal dimension (D).<sup>(43)</sup>

### **X-ray microtomography**

MicroCT was performed on the distal femur with a Skyscan 1072 X-ray computed microtomograph (Skyscan, Aartselaar, Belgium). Samples were fixed on brass stubs and analyzed with a magnification of 26.95 (a pixel corresponding to 11.41  $\mu\text{m}$ ) with the fan beam mode. For each sample, 219 section images were obtained (11.41  $\mu\text{m}$  per section) and correspond to the cumulated height of the primary and secondary spongiosa (2.5 mm). After interactive segmentation, the 3D models were constructed from the stack of 2D images with a surface-rendering program (Ant, release 2.0.5, Skyscan, Aartselaar, Belgium). The 3D measurements were obtained with the CtAn software (release 2.5 - Skyscan - Aartselaar, Belgium). Trabecular volume (BV/TV<sub>3D</sub>) and structural model index (SMI) were calculated. SMI characterizes a 3D bone structure composed of a certain amount of plates and rods. The SMI has a value between 0 and 3. In an ideal plate model, the SMI value is 0, and in an ideal cylindrical rod structure, the SMI is 3, independent of the physical dimensions of the structure.

Measurements on cortical bone were performed on a 2D section image taken from 4 mm under the growth cartilage. The image was analyzed with Image J software (release 1.34s-NIH-USA). After segmentation, three measurements were obtained: cortical area (Ct.Ar), average cortical thickness (Ct.Th) and outer diameter (B.Dm). Cross-sectional moment of inertia (CSMI) was calculated using the assumption that the bones were round.<sup>(44)</sup>

$$\text{CSMI} = (\pi/64) \times (\text{B.Dm}^4 - (\text{B.Dm} - 2\text{Ct.Th})^4)$$

### **Statistical analysis**

Statistical analysis was performed with Systat statistical software, release 10.0 (SPSS inc. Chicago, IL). All data are expressed as mean  $\pm$  SEM. Differences between the SHAM and different ORX-BTX subgroups were analyzed by ANOVA with the Fisher's Least Significant Difference post-hoc test. Data from left and right hindlimbs were compared using a paired sample *t* test. Data expressed in percentage were analyzed with MedCalc software, release 8.2.1.0. (MedCalc, Mariakerke, Belgium). Differences were considered as significant when  $p < 0.05$ .

## **RESULTS**

---

### ***DXA-whole body measurements (Fig. 2)***

#### ***BMC***

Whole body BMC was significantly decreased in the ORX-BTX control group (-7.2%  $p < 0.005$ ) and in the testosterone-treated group (-5.2%  $p < 0.005$ ) versus SHAM. There was no difference in the risedronate-treated group versus SHAM.

### *Lean mass*

Lean mass was significantly decreased in the ORX-BTX control group (-14%  $p < 0.005$ ) and in the risedronate-treated group (-10.9%  $p < 0.005$ ) versus SHAM. There was no significant difference in the testosterone-treated group versus SHAM.

### *Fat mass*

There was no significant change in fat body mass in the ORX-BTX control group, or in the risedronate or testosterone treated groups versus SHAM.

### ***DXA - hindlimb measurements (Fig. 3)***

In all 3 ORX-BTX groups there was a significant loss of lean mass in immobilized limb compared to the non-immobilized limb. The decreases in lean mass were 43% ( $p < 0.001$ ) in the immobilized limb and 20% ( $p < 0.01$ ) in the non-immobilized limb versus the comparable limbs in the SHAM group.

In the 3 ORX-BTX groups, there was a significantly greater fat mass in the immobilized limb when compared to the non-immobilized limb. There were no significant differences in fat mass either side versus SHAM.

### ***DXA of excised bones; comparison between R/L bones (Table 1)***

The mean difference ( $\Delta$  in %; table 1) between the immobilized (R) and non-immobilized (L) limb was used to simplify comparisons ( $\Delta = (R - L) * 100 / L$ ). For the whole bones (tibia and femur), there was a similar marked reduction of BMC on the immobilized limb compared to the non-immobilized limb in all 3 ORX-BTX groups. There were no differences between immobilized and non-immobilized limbs in the SHAM group. When immobilized and non-immobilized differences in the ORX-BTX groups were compared to the corresponding bones of SHAM animals, the separate influences of ORX and BTX were clearly seen. In the

ORX-BTX control group the decrease in BMC due to the two factors was additive, and was similar for the tibia and femur. Treatment with risedronate prevented the bone loss except in the immobilized tibia where  $\Delta$ BMC was significant versus SHAM. Testosterone was largely ineffective since the increase in BMC was not significant on the non-immobilized limb ( $\Delta = +5.6\%$ ,  $p = 0.15$ ) or on the immobilized limb ( $\Delta = +3.8\%$ ,  $p = 0.36$ ) versus ORX-BTX control. When the subregions of the tibia were considered, bone loss was again greatest with the combination of ORX and BTX in the immobilized limb. This additive effect of disuse and hormone deprivation was seen in the R1 region (trabecular) (R:  $-33.5\%$  vs. L:  $-11.2\%$ ) and the R2 region (mostly cortical) (R:  $-20.8\%$  vs. L:  $15.3\%$ ). On the other hand, there was no difference between immobilized and non-immobilized limbs and no difference versus SHAM in the R3 region (exclusively cortical). Risedronate completely preserved bone mass in the R1 region on the immobilized limb and increased BMC on the non-immobilized limb (with a highly significant difference between the two limbs,  $p < 0.001$ ). Interestingly, risedronate had little effect on the R2 region since the BMC was slightly improved, but did not reach significance when compared to the ORX-BTX group, and the difference between immobilized and non-immobilized limbs was not significant. Risedronate had no effect on the R3 region. Testosterone slightly increased BMC in the R1 region but bone loss remained dramatically reduced on the immobilized limb. Testosterone had no significant effect on bone loss in the R2 or R3 regions.

#### ***Histomorphometric analysis 5 (Table 2)***

In the ORX-BTX group, BV/TV and Tb.N were significantly decreased ( $p < 0.001$ ) and Tb.Sp increased ( $p < 0.005$ ), but with no significant differences between immobilized and non-immobilized limbs. Tb.Th was not modified on the non-immobilized limb but decreased on the immobilized limb ( $p < 0.05$ ). Microarchitectural changes in this group indicated the

occurrence of trabecular perforation and removal of complete trabeculae evidenced by an increase in  $V_{m.space}^*$  ( $p < 0.001$ ), and decreases in NC ( $p < 0.001$ ), FEC ( $p < 0.001$ ) and  $V_{trab}^*$  (only on the immobilized limb,  $p < 0.05$ ). The fractal dimension D was significantly reduced on both limbs ( $p < 0.001$ ) and confirmed the loss of complexity and connectivity of the trabecular network.

Risedronate appeared effective in preserving bone mass since BV/TV and Tb.Sp were not different compared to SHAM; Tb.N was increased in both limbs ( $p < 0.005$ ) but Tb.Th remained lower than in SHAM. There were no significant R/L differences between immobilized and non-immobilized limbs. All other parameters were improved and were significantly different versus the ORX-BTX control group ( $p < 0.005$ ). All the 2D microarchitectural parameters supported that trabecular architecture was preserved but with thinner and more numerous trabeculae with a lower  $V_{trab}^*$  ( $p < 0.05$  vs. SHAM).

With testosterone treatment, BV/TV and Tb.N remained significantly decreased ( $p < 0.001$ ) and Tb.Sp was not modified when compared to SHAM. Tb.Th and Tb.N on the non-immobilized limb were significantly increased and Tb.Sp from both non-immobilized and immobilized limbs was decreased when compared to ORX-BTX control. It is noticeable that Tb.Th. was not different from SHAM or ORX-BTX control. Thus with testosterone the architectural parameters were still altered and there was loss of trabeculae with increased separation and loss of connectivity versus SHAM, but the differences were not significant versus ORX-BTX control except  $V_{trab}^*$  from the immobilized limb ( $p < 0.05$ ). It appears that testosterone treatment was significantly less effective than risedronate on both limbs except for Tb.Th.

### ***MicroCT analysis***

#### *Trabecular Bone (Table 2, Fig. 4)*

3D microCT images of the immobilized tibia showed the loss of trabecular bone in ORX-BTX control compared to SHAM (Fig. 4A and B). The trabecular network was preserved with risedronate (Fig. 4C) but not with testosterone (Fig. 4D). These results were confirmed by 3D measurements summarized in table 2.  $BV/TV_{3D}$  decreased and SMI increased significantly in the ORX-BTX control versus SHAM, and the values were greatest on the immobilized limb. Risedronate preserved bone mass and microarchitecture since there were no significant differences compared to SHAM, and differences were significant compared to ORX-BTX control. There were no significant differences between non-immobilized and immobilized limbs in the risedronate group. MicroCT confirmed that testosterone was ineffective in preserving trabecular bone mass and architecture; the differences between the non-immobilized and immobilized limbs were significant. In addition, SMI increased, emphasizing an increase in rod-like trabeculae at the expense of plate-like trabeculae.

#### *Cortical Bone (Table 2, Fig. 5)*

There was no significant difference in outer diameter across the 4 groups. Ct.Ar, Ct.Th and CSMI were decreased on the immobilized limb in the ORX-BTX control group, while on the non-immobilized limb, only Ct.Ar and CSMI were significantly decreased: Ct.Ar, Ct.Th and CSMI were significantly less on the immobilized versus non-immobilized limb in ORX-BTX control. Risedronate preserved cortical bone on the non-immobilized limb but only slightly improved Ct.Ar, Ct.Th and CSMI on the immobilized limb. Ct.Ar and Ct.Th were significantly greater than in ORX-BTX control, but all 3 parameters remained significantly lower compared to SHAM. Testosterone was ineffective in preserving cortical bone. Ct.Ar,

Ct.Th and CSMI were significantly lower compared to ORX-BTX control and compared to SHAM.

## **DISCUSSION**

---

Several factors are known to influence bone mass in humans and animals. Genetic influences, nutritional factors (such as protein or calcium intake), physical activity and endocrine status have been shown to play important roles in human.<sup>(45)</sup> Changes in body composition (lean and fat mass) and BMD appear to be associated with a decrease in blood estrogen level in women.<sup>(13,46)</sup> In men, a decreased androgen level is associated with decreased lean body mass; an increase in fat mass is associated with aging.<sup>(8)</sup> Acquired hypogonadism in men induces a similar decrease in lean and muscle mass.<sup>(11)</sup> Testosterone therapy increases bone density and lean body mass in hypogonadic men over a wide range of ages (22 to 69 years).<sup>(12)</sup> Similarly, testosterone was found to reduce bone remodeling and increase muscle mass in castrated animals<sup>(47)</sup> and in hypogonadic patients.<sup>(48)</sup>

The aged male orchidectomized rat is useful for studying the age-related changes on body composition and bone.<sup>(47)</sup> Orchidectomy performed on adult and mature rat has also been found appropriate model for investigating the bone, lean and fat mass changes induced by androgen deficiency.<sup>(49)</sup> ORX reduced bone mass and lean mass but had no effect on fat mass.<sup>(47,49)</sup> In addition, effects of disuse osteoporosis have been studied in animals,<sup>(33)</sup> with immobilization of the hindlimb inducing loss of bone as seen human conditions of limb disuse. In this study we combined hormone deficiency (induced by ORX) and hindlimb immobilization (induced by BTX induced muscle paralysis) to induce both generalized (ORX) and more severe but localized (BTX in conjunction with ORX) osteopenia and

changes in body composition. Effects of 4 weeks treatment with risedronate and testosterone were determined.

Testosterone appeared to prevent the loss in whole body lean mass observed in the ORX-BTX group, but its action was not sufficient to be visible on the immobilized or non-immobilized hindlimb when compared to SHAM animals. A significant difference exists between the two hindlimbs however risedronate or testosterone have no effects on lean mass in each limb separate.

In a previous study, we found that ORX alone induced a non significant reduction in whole body BMC after 4weeks.<sup>(49)</sup> In the present study, a significant reduction of whole body BMC was observed in the ORX-BTX group. It is likely that the severe and localized bone loss induced by immobilization was sufficient to significantly alter this parameter. Testosterone was unable to prevent the whole body bone loss and only risedronate completely prevented it. Similarly in the tibia and femur the effects of ORX and BTX on bone loss were additive, with effects on the immobilized limb greater than on the non-immobilized limb. Risedronate completely prevented the loss of BMC in the non-immobilized limb, but provided only partial protection against the more severe loss of BMC in the immobilized limb.

Bone loss is also usually associated with an alteration of bone architecture, which can be assessed by histomorphometry.<sup>(36,41,43)</sup> ORX-induced bone loss appears to result from loss of complete trabeculae through increased osteoclastic resorption, as shown by decreased Tb.N and increased  $V_{m.space}^*$ , and no change in Tb.Th (Tb.Th and  $V_{tb}^*$  remain constant).<sup>(50)</sup>

In this study, we found that the effects of ORX and BTX-induced paralysis were cumulative on trabecular bone since the decreases in BV/TV and Tb.N were significantly greater on the immobilized limb that was subjected to both factors (ORX and BTX) compared to the non-immobilized limb that was subjected to ORX only. We recently showed that serum TRAcP levels (reflecting osteoclast activity) were higher in ORX-BTX compared to ORX



corresponding to a greater bone resorption, and providing an explanation for the greater bone loss in the immobilized limb.<sup>(51)</sup> Risedronate prevented the decreases in BV/TV and Tb.N but not in Tb.Th and  $V_{tb}^*$ . Testosterone on the other hand appeared to have a protective effect on Tb.Th and  $V_{tb}^*$ .

The increase of SMI in the ORX-BTX group confirmed the increased osteoclastic activity leading to a marked conversion of plate-like into rod-like trabeculae. In the metaphyseal region, risedronate fully abolished this loss of bone mass, but testosterone had no effect. Finally, risedronate prevented loss of cortical bone mass and changes in mechanical properties induced by ORX alone (non-immobilized limb) but did not prevent cortical bone changes or bone loss induced by the combination of ORX and immobilization. Similar results were observed in a long term disuse study in dogs in which risedronate failed to prevent cortical thinning and altered mechanical properties due to disuse.<sup>(52)</sup>

In summary, in male rats a combination of hormone deficiency due to castration and non-surgical immobilization of one hindlimb resulted in additive effects on bone loss over 4 weeks. An advantage of the model is that disuse is localized on one side, and thus the animal can serve as its own control. This model combining two methods for inducing bone loss is easy to handle and is suitable to evaluate pharmacological compounds since the bone loss is large and occurs rapidly. Using this model we have shown that bisphosphonate risedronate has early protective effects against the loss of trabecular bone mass and bone architecture due to ORX and BTX.

## **ACKNOWLEDGMENTS**

---

Authors are greatly indebted to P. Legras and J. Roux for their help with the animal care and to G. Brossard and N. Gaborit for their help with X-ray microCT. This work was supported by funds from “Pays de la Loire” – Axe Biomatériaux and INSERM. They also express many

thanks to Roger J. Phipps (Procter and Gamble Pharmaceuticals Inc.) for having reviewed the manuscript.

## LEGENDS OF FIGURES

---

Figure 1: Whole body image of a Wistar rat analyzed with the Hologic QDR 4500A. Note the marked difference in intensity between the right (R) and left (L) femur and tibia.

Figure 2: Whole body BMC and lean body mass from DXA measurements.

Figure 3: Lean and fat mass from DXA hindlimb measurements.

a:  $p < 0.0001$  vs. SHAM, b:  $p < 0.0001$  vs. Left

Figure 4: X-ray microCT 3D reconstructions of the right inner side of the tibia in: SHAM (A), ORX-BTX (B), ORX-BTX-RISE (C), ORX-BTX-TESTO (D).

Figure 5: X-ray microCT 2D section images from the right inner side of the tibia in: SHAM (A), ORX-BTX (B), ORX-BTX-RISE (C), ORX-BTX-TESTO (D).

## REFERENCES

---

1. Kanis JA 1993 The incidence of hip fracture in Europe. *Osteoporos Int* **3 S1**:10-15.
2. Lau EM, Cooper C 2001 Risk factors for osteoporosis in Europe. *J Bone Miner Metab* **19**:142-145.
3. O'Neill TW, Felsenberg D, Varlow J, Cooper C, Kanis JA, Silman AJ 1996 The prevalence of vertebral deformity in european men and women: the European Vertebral Osteoporosis Study. *J Bone Miner Res* **11**:1010-1018.
4. Melton LJ, Atkinson EJ, O'Fallon WM, Wahner HW, Riggs BL 1993 Long-term fracture prediction by bone mineral assessed at different skeletal sites. *J Bone Miner Res* **8**:1227-1233.
5. Legrand E, Hedde C, Gallois Y, Degasne I, Boux de Casson F, Mathieu E, Baslé MF, Chappard D, Audran M 2001 Osteoporosis in men: a potential role for the sex hormone binding globulin. *Bone* **29**:90-95.
6. Kaufman JM, Vermeulen A 1997 Declining gonadal function in elderly men. *Baillieres Clin Endocrinol Metab* **11**:289-309.
7. Snyder PJ, Peachey H, Hannoush P, Berlin JA, Loh L, Lenrow DA, Holmes JH, Dlewati A, Santanna J, Rosen CJ, Strom BL 1999 Effect of testosterone treatment on body composition and muscle strength in men over 65 years of age. *J Clin Endocrinol Metab* **84**:2647-2653.
8. Vermeulen A, Goemaere S, Kaufman JM 1999 Testosterone, body composition and aging. *J Endocrinol Invest* **22**:110-116.
9. van-den-Beld AW, de Jong FH, Grobbee DE, Pols HA, Lamberts SW 2000 Measures of bioavailable serum testosterone and estradiol and their relationships with muscle strength, bone density, and body composition in elderly men. *J Clin Endocrinol Metabol* **85**:3276-3282.
10. Eastell R, Boyle IT, Compston J, Cooper C, Fogelman I, Francis RM, Hosking DJ, Purdie DW, Ralston S, Reeve J, Reid DM, Russell RGG, Stevenson JC 1998 Management of male osteoporosis: report of the UK consensus group. *Q J M* **91**:71-92.
11. Grinspoon S, Corcoran C, Lee K, Burrows B, Hubbard J, Katznelson L, Walsh M, Guccione A, Cannan J, Heller H, Basgoz N, Klibanski A 1996 Loss of lean body and

- muscle mass correlates with androgen levels in hypogonadal men with acquired immunodeficiency syndrome and wasting. *J Clin Endocrinol Metab* **81**:4051-4058.
12. Katznelson L, Finkelstein JS, Schoenfeld DA, Rosenthal DI, Anderson EJ, Klibanski A 1996 Increase in bone density and lean body mass during testosterone administration in men with acquired hypogonadism. *J Clin Endocrinol Metabol* **81**:4358-4365.
  13. Reid IR, Ames R, Evans MC, Sharp S, Gamble G, France JT, Lim TMT, Kundy TF 1992 Determinants of total body and regional bone mineral density in normal post-menopausal women - a key role for fat mass. *J Clin Endocrinol Metabol* **75**:45-51.
  14. Reid IR, Evans MC, Ames R 1994 Volumetric bone density of the lumbar spine is related to fat mass but not to lean mass in normal post-menopausal women. *Osteoporosis Int* **4**:362-367.
  15. Edelman SL, Barrett-Connor E 1993 Relation between body size and bone mineral density in elderly men and women. *Am J Epidemiol* **138**:160-169.
  16. Lindsay R 1992 The growing problem of osteoporosis. *Osteoporos Int* **2**:267-268.
  17. Khosla S, Atkinson EJ, Riggs BL, Melton LJI 1996 Relationship between body composition and bone mass in women. *J Bone Miner Res* **11**: 857-863.
  18. Ducy P, Amling M, Takeda S, Priemel M, Schilling AF, Beil FT, Shen J, Vinson C, Rueger JM, Karsenty G 2000 Leptin inhibits bone formation through a hypothalamic relay: a central control of bone mass. *Cell* **100**:197-207.
  19. Taaffe DR, Cauley JA, Danielson M, Nevitt MC, Lang TF, Bauer DC, Harris TB 2001 Race and sex effects on the association between muscle strength, soft tissue, and bone mineral density in healthy elders: the Health, Aging, and Body Composition Study. *J Bone Miner Res* **16**:1343-1352.
  20. Uusi-Rasi K, Sievanen H, Pasanen M, Oja P, Vuori I 2002 Association of physical activity and calcium intake with the maintenance of bone mass in premenopausal women. *Osteoporos Int* **13**:211-217.
  21. Kontogianni MD, Dafni UG, Routsias JG, Skopouli FN 2004 Blood leptin and adiponectin as possible mediators of the relation between fat mass and BMD in perimenopausal women. *J Bone Miner Res* **19**:546-551.
  22. Legrand E, Chappard D, Insalaco P, Simon Y, Baslé MF, Audran M 2002 Trabecular bone microarchitecture is related to clinical risk factors in osteoporosis in men (abstract). *Osteoporos Int* **13S**:45.

23. Minaire P, Neunier P, Edouard C, Bernard J, Courpron P, Bourret J 1974 Quantitative histological data on disuse osteoporosis: comparison with biological data. *Calcif Tissue Int* **17**:57-73.
24. Kannus P, Jarvinen M, Sievanen H, Jarvinen TA, Oja P, Vuori I 1994 Reduced bone mineral density in men with a previous femur fracture. *J Bone Miner Res* **9**:1729-1736.
25. Chappard D, Alexandre C, Vico L, Palle S, Riffat G 1986 Amputation-induced osteoporosis: a new model to explore the effects of weightlessness on the human skeleton. In: physiology IS-EeS (ed.) 2nd Int Conference on Space Physiology. ESA Publ. Div., Noordwijk, The Netherlands, pp 115-118.
26. Hodkinson HM, Brain AT 1967 Unilateral osteoporosis in longstanding hemiplegia in the elderly. *J Am Geriatr Soc* **15**:59-64.
27. Prior JC, Barr SI, Chow R, Faulkner RA 1996 Prevention and management of osteoporosis: consensus statements from the Scientific Advisory Board of the Osteoporosis Society of Canada. 5. Physical activity as therapy for osteoporosis. *CMAJ* **155**:940-944.
28. Gregg EW, Pereira MA, Caspersen CJ 2000 Physical activity, falls, and fractures among older adults: a review of the epidemiologic evidence. *J Am Geriatr Soc* **48**:883-893.
29. Gurkan L, Ekeland A, Gautvik KM, Langeland N, Ronningen H, Solheim LF 1986 Bone changes after castration in rats: a model of osteoporosis. *Acta Orthop Scand* **57**:67-70.
30. Wink CS, Felts WJL 1980 Effects of castration on bone structure of male rats. A model of osteoporosis. *Calcif Tissue Int* **32**:77-82.
31. Verhas M, Schoutens A, L'hermite-Baleriaux M, Dourov N, Verschaeren A, Mone M, Heilporn A 1986 The effect of orchidectomy on bone metabolism in aging rats. *Calcif Tissue Int* **39**:74-77.
32. Vanderschueren D, Jans I, Van-Herck E, Moermans K, Verhaeghe J, Bouillon R 1994 Time-related increase of biochemical markers of bone turnover in androgen-deficient male rats. *Bone Miner* **26**:123-131.
33. Jee WSS, Ma Y 1999 Animal models of immobilization osteopenia. *Morphologie* **83**:25-34.

34. Ijiri K, Ma, Ye, Jee, W.S.S., Et al. 1995 Adaptation of non-growing former epiphyses, metaphyseal bones to aging, immobilization in rat. *Bone* **17**:207S-212S.
35. Wronski TJ, Morey-Holton ER 1987 Skeletal response to stimulated weightlessness: a comparison of suspension techniques. *Aviation Space Env Med* **58**:63-68.
36. Chappard D, Chennebault A, Moreau MF, Legrand E, Audran M, Baslé MF 2001 Texture analysis of X-ray radiographs is a more reliable descriptor of bone loss than mineral content in a rat model of localized disuse induced by the *Clostridium botulinum* toxin. *Bone* 72-79.
37. Frost HM 1983 The regional acceleratory phenomenon. A review. *Henry Ford Hosp Med J* **31**:3-9.
38. McClung MR, Geusens P, Miller PD, Zippel H, Bensen WG, Roux C, Adami S, Fogelman I, Diamond T, Eastell R, Meunier PJ, Reginster JY 2001 Effect of risedronate on the risk of hip fracture in elderly women. Hip Intervention Program Study Group. *N Engl J Med* **344**:333-340.
39. Reginster J, Minne HW, Sorensen OH, Hooper M, Roux C, Brandi ML, Lund B, Ethgen D, Pack S, Roumagnac I, Eastell R 2000 Randomized trial of the effects of risedronate on vertebral fractures in women with established postmenopausal osteoporosis. Vertebral Efficacy with Risedronate Therapy (VERT) Study Group. *Osteoporosis Int* **11**:83-91.
40. Ito M, Nishida A, Aoyagi K, Uetani M, Hayashi K, Kawase M 2005 Effects of risedronate on trabecular microstructure and biomechanical properties in ovariectomized rat tibia. *Osteoporosis Int* **16**:1042-1048.
41. Libouban H, Moreau MF, Baslé MF, Audran M, Chappard D 2001 Comparison insight dual X-ray absorptiometry (DXA), histomorphometry, ash weight and morphometric indices for bone evaluation in an animal model of male osteoporosis (the orchidectomized rat). *Calcif Tissue Int* **68**:31-37.
42. Mosekilde L, Thomsen JS, Mackey MS, Phipps RJ 2000 Treatment with risedronate or alendronate prevents hind-limb immobilization-induced bone loss of bone density and strength in adult female rats. *Bone* **27**:639-645.
43. Chappard D, Legrand E, Pascaretti C, Basle MF, Audran M 1999 Comparison of eight histomorphometric methods for measuring trabecular bone architecture by image analysis on histological sections. *Microsc Res Tech* **45**:303-312.

44. Fazzalari NL, Parkinson IH 1998 Femoral trabecular bone of osteoarthritic and normal subjects in an age and sex matched group. *Osteoarthr Cartil* **6**:377-382.
45. Rizzoli R, Bonjour JP 1999 Determinants of peak bone mass and mechanisms of bone loss. *Osteoporosis Int* **9-S2**:17-23.
46. Lindsay R, Cosman F, Nieves J 1993 Estrogen: effects and actions in osteoporosis. *Osteoporosis Int* **3-S1**:150-152.
47. Vanderschueren D, Vandenput L, Boonen S, Van H, E., Swinnen JV, Bouillon R 2000 An aged rat model of partial androgen deficiency: prevention of both loss of bone and lean body mass by low, dose androgen replacement. *Endocrinology* **141**:1642-1647.
48. Bross R, Casaburi R, Storer TW, Bhasin S 1998 Androgen effects on body composition and muscle function: implications for the use of androgens as anabolic agents in sarcopenic states. *Baillieres Clin Endocrinol Metab* **12**: 365-378.
49. Moreau MF, Libouban H, Legrand E, Baslé MF, Chappard D 2001 Lean, fat and bone masses are influenced by orchidectomy in the rat. A densitometric X-ray absorptiometric study. *J Musculoskel Neuron Interact* **1**:209-213.
50. Libouban H, Moreau MF, Legrand E, Audran M, Basle MF, Chappard D 2002 Comparison of histomorphometric descriptors of bone architecture with dual-energy X-ray absorptiometry for assessing bone loss in the orchidectomized rat. *Osteoporos Int* **13**:422-428.
51. Blouin S, Gallois Y, Moreau MF, Baslé MF, Chappard D 2006 Disuse and orchidectomy have additional effects on bone loss in the aged male rat. *Osteoporosis Int* in press.
52. Li CY, Price C, Delisser K, Nasser P, Laudier D, Clement M, Jepsen KJ, Schaffler MB 2005 Long-term disuse osteoporosis seems less sensitive to bisphosphonate treatment than other osteoporosis. *J Bone Miner Res* **20**:117-124.

**Table 1: BMC comparison between immobilized (Right) and non-immobilized (Left) bones**

	SHAM	ORX-BTX	ORX-BTX-RISE	ORX-BTX-TESTO
<i>intragroup comparison of the difference between left and right (in %)</i>				
Δ tibia	0.5 ± 0.7	-8.7 ± 1.4 <sup>a</sup>	-5.5 ± 0.9 <sup>a</sup>	-10.2 ± 1.4 <sup>a</sup>
Δ femur	0.5 ± 0.9	-8.3 ± 2.4 <sup>a</sup>	-4.4 ± 1.1 <sup>a</sup>	-8.3 ± 1.5 <sup>a</sup>
<i>intergroup comparison of the differences of total BMC with SHAM animals (in %)</i>				
Δ Left tibia		-11.5 <sup>a</sup>	-3.7	-6.6 <sup>a</sup>
Δ Right tibia		-19.8 <sup>a</sup>	-9.4 <sup>a</sup>	-16.0 <sup>a</sup>
Δ Left femur		-11.6 <sup>a</sup>	-2.4	-6.6
Δ Right femur		-19.5 <sup>a</sup>	-6.9	-14.0 <sup>a</sup>
<i>intergroup comparison of the differences of regional tibia BMC with SHAM animals (in %)</i>				
Δ Left R1		-11.2 <sup>a</sup>	+9.0 <sup>a</sup>	-9.1 <sup>a</sup>
Δ Left R2		-15.3 <sup>a</sup>	-14.8 <sup>a</sup>	-9.0 <sup>a</sup>
Δ Left R3		-5.5	+0.7	+0.7
Δ Right R1		-33.5 <sup>a</sup>	-1.3	-27.9 <sup>a</sup>
Δ Right R2		-20.8 <sup>a</sup>	-17.2 <sup>a</sup>	-17.6 <sup>a</sup>
Δ Right R3		-3.0	-4.6	-3.0

<sup>a</sup> p < 0.05 vs. SHAM



**Table 2: Histomorphometry and MicroCT data**

	SHAM		ORX-BTX		ORX-BTX-RISE		ORX-BTX-TESTO	
	Left	Right	Left	Right	Left	Right	Left	Right
Bone 2D histomorphometry parameters								
BV/TV (%)	12.8 ± 0.8	13.2 ± 1.3	6.0 ± 1.2 <sup>a</sup>	4.2 ± 0.8 <sup>a</sup>	15.6 ± 0.4 <sup>b</sup>	15.5 ± 0.6 <sup>b</sup>	8.44 ± 0.94 <sup>a,c</sup>	6.47 ± 1.38 <sup>a,c</sup>
Tb.Th (µm)	66.3 ± 1.2	68.6 ± 1.6	62.7 ± 3.4	58.0 ± 2.2 <sup>a</sup>	59.1 ± 1.1 <sup>a</sup>	59.0 ± 2.4 <sup>a</sup>	68.5 ± 1.1 <sup>b,c</sup>	66.7 ± 2.2 <sup>c</sup>
Tb.N (/mm)	1.9 ± 0.1	1.9 ± 0.2	0.9 ± 0.2 <sup>a</sup>	0.7 ± 0.1 <sup>a</sup>	2.6 ± 0.04 <sup>a,b</sup>	2.6 ± 0.07 <sup>a,b</sup>	1.2 ± 0.1 <sup>a,b,c</sup>	1.0 ± 0.2 <sup>a,c</sup>
Tb.Sp (µm)	473 ± 35	495 ± 46	1542 ± 340 <sup>a</sup>	2824 ± 856 <sup>a</sup>	321 ± 6 <sup>b</sup>	322 ± 9 <sup>b</sup>	823 ± 72 <sup>b</sup>	1680 ± 358 <sup>b</sup>
E	4.36 ± 0.23	4.16 ± 0.24	2.62 ± 0.41 <sup>a</sup>	1.92 ± 0.36 <sup>a</sup>	6.30 ± 0.41 <sup>a,b</sup>	6.58 ± 0.37 <sup>a,b</sup>	2.79 ± 0.03 <sup>a,c</sup>	2.25 ± 0.4 <sup>a,c</sup>
NC	1.4 ± 0.2	1.3 ± 0.2	0.6 ± 0.1 <sup>a</sup>	0.3 ± 0.1 <sup>a</sup>	1.8 ± 0.1 <sup>b</sup>	1.8 ± 0.2 <sup>b</sup>	0.8 ± 0.1 <sup>a,c</sup>	0.7 ± 0.2 <sup>a,c</sup>
FEC	6.4 ± 0.4	6.2 ± 0.6	3.3 ± 0.6 <sup>a</sup>	2.2 ± 0.5 <sup>a</sup>	8.9 ± 0.4 <sup>a,b</sup>	9.3 ± 0.5 <sup>a,b</sup>	4.1 ± 0.5 <sup>a,c</sup>	3.0 ± 0.6 <sup>a,c</sup>
V <sup>*</sup> <sub>m.space</sub> (µm <sup>3</sup> )	7.7 ± 1.9	9.7 ± 2.0	32.8 ± 6.6 <sup>a</sup>	51.0 ± 10.4 <sup>a</sup>	2.9 ± 0.5 <sup>b</sup>	2.9 ± 0.6 <sup>b</sup>	24.9 ± 5.0 <sup>a,c</sup>	45.4 ± 9.8 <sup>a,c</sup>
V <sup>*</sup> <sub>trab</sub> (µm <sup>3</sup> )	0.031 ± 0.003	0.029 ± 0.003	0.024 ± 0.003	0.017 ± 0.003 <sup>a</sup>	0.023 ± 0.002 <sup>a</sup>	0.022 ± 0.002	0.029 ± 0.002	0.031 ± 0.003 <sup>b,c</sup>
D	1.36 ± 0.03	1.34 ± 0.03	1.09 ± 0.05 <sup>a</sup>	0.94 ± 0.08 <sup>a</sup>	1.42 ± 0.02 <sup>b</sup>	1.43 ± 0.02 <sup>b</sup>	1.2 ± 0.05 <sup>a,c</sup>	1.11 ± 0.05 <sup>a,b,c</sup>
MicroCT measurements								
BV/TV <sub>3D</sub> (%)	21.0 ± 1.2	21.5 ± 1.2	12.4 ± 1.4 <sup>a</sup>	8.7 ± 1.5 <sup>a</sup>	21.9 ± 1.6 <sup>b</sup>	20.8 ± 1.3 <sup>b</sup>	13.3 ± 1.1 <sup>a,c</sup>	9.1 ± 0.9 <sup>a,c</sup>
SMI	1.33 ± 0.05	1.31 ± 0.04	1.72 ± 0.06 <sup>a</sup>	1.96 ± 0.08 <sup>a</sup>	1.36 ± 0.06 <sup>b</sup>	1.45 ± 0.06 <sup>b</sup>	1.60 ± 0.05 <sup>a,c</sup>	1.83 ± 0.04 <sup>a,c</sup>
Ct.Ar (mm <sup>2</sup> )	67.4 ± 2.0	68.7 ± 1.5	63.3 ± 1.2 <sup>a</sup>	57.8 ± 1.2 <sup>a</sup>	65.6 ± 0.8	62.5 ± 1.1 <sup>a,b</sup>	51.6 ± 1.3 <sup>a,b,c</sup>	54.1 ± 1.0 <sup>a,b,c</sup>
Ct.Th (µm)	64.7 ± 1.1	66.4 ± 1.1	63.5 ± 1.4	57.2 ± 1.4 <sup>a</sup>	64.8 ± 1.2	61.2 ± 1.3 <sup>a,b</sup>	58.9 ± 1.4 <sup>a,b,c</sup>	49.9 ± 1.1 <sup>a,b,c</sup>
B.Dm (mm)	1.59 ± 0.04	1.58 ± 0.04	1.52 ± 0.03	1.50 ± 0.03	1.54 ± 0.03	1.54 ± 0.03	1.52 ± 0.03	1.50 ± 0.03
CSMI (×10 <sup>-2</sup> )	9.2 ± 0.8	9.1 ± 0.7	7.7 ± 0.4 <sup>a</sup>	6.8 ± 0.4 <sup>a</sup>	8.2 ± 0.4	7.8 ± 0.5 <sup>a</sup>	6.8 ± 0.4 <sup>a,c</sup>	6.0 ± 0.3 <sup>a,c</sup>

Left: non-immobilized limb, Right: immobilized limb

<sup>a</sup>  $p < 0.05$  vs. SHAM, <sup>b</sup>  $p < 0.05$  vs. ORX-BTX, <sup>c</sup>  $p < 0.05$  vs. ORX-BTX-RISE

The gray boxes indicate a significant difference vs. Left with  $p < 0.05$

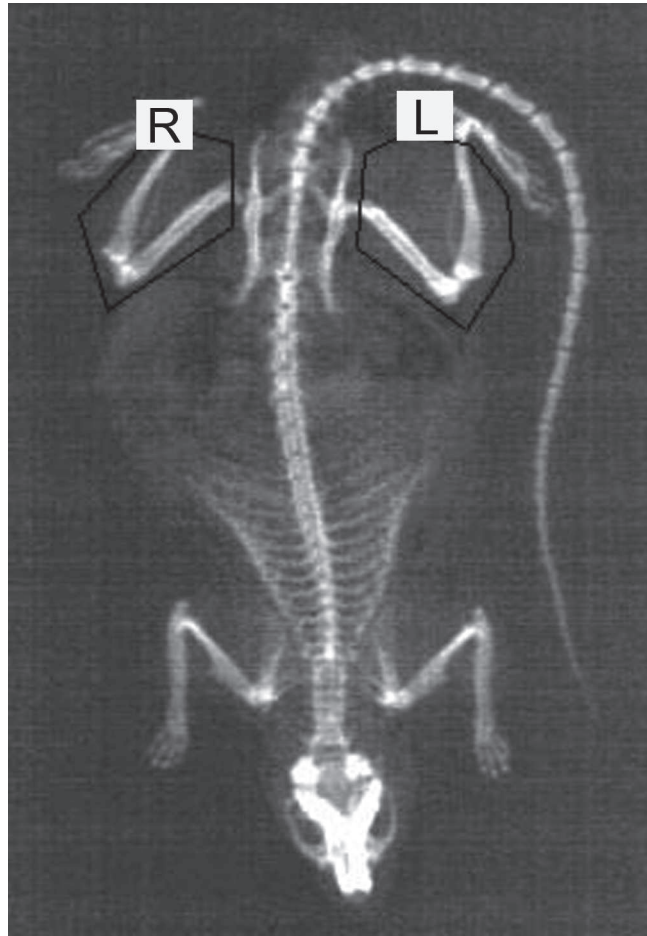


Figure 1.

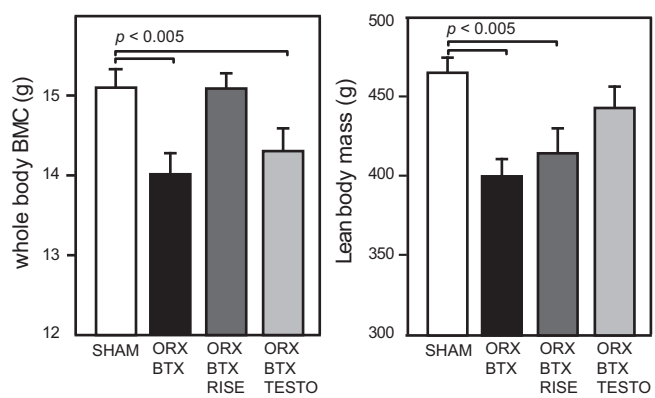


Figure 2.

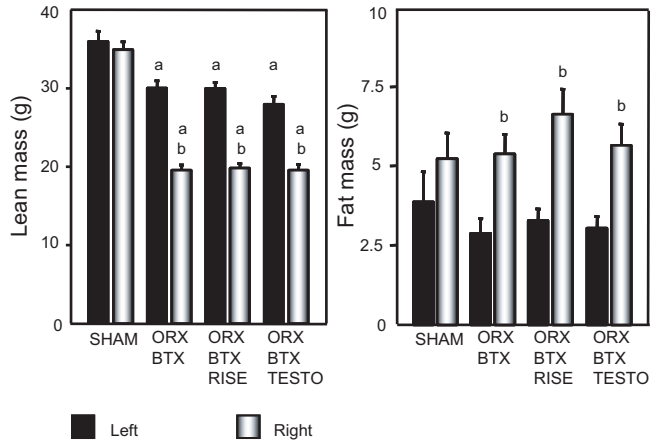


Figure 3.

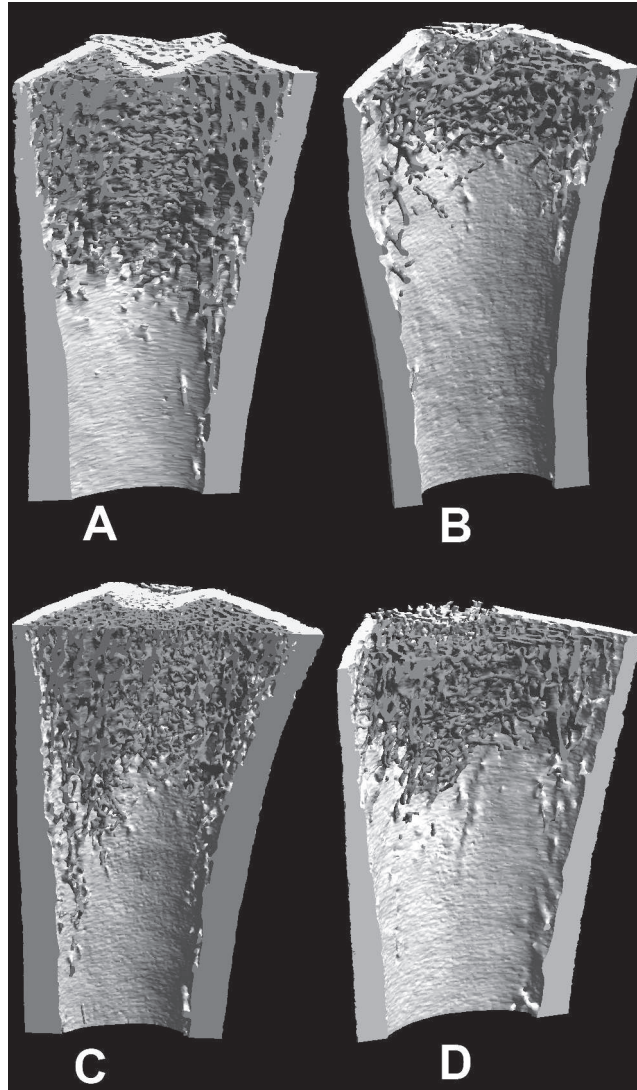


Figure 4.

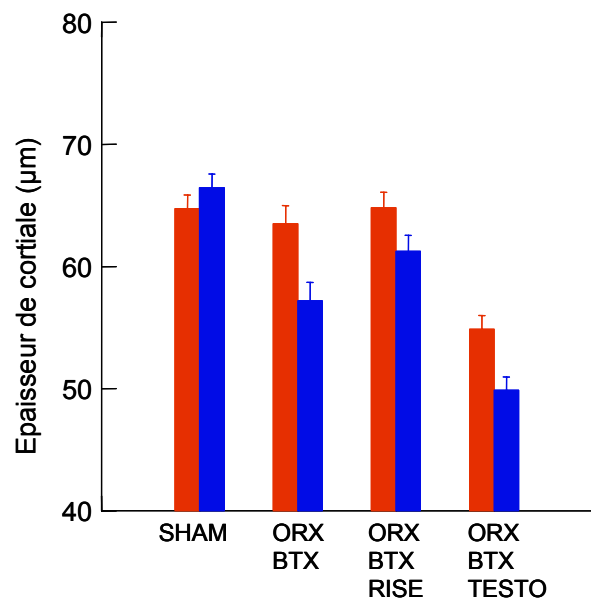
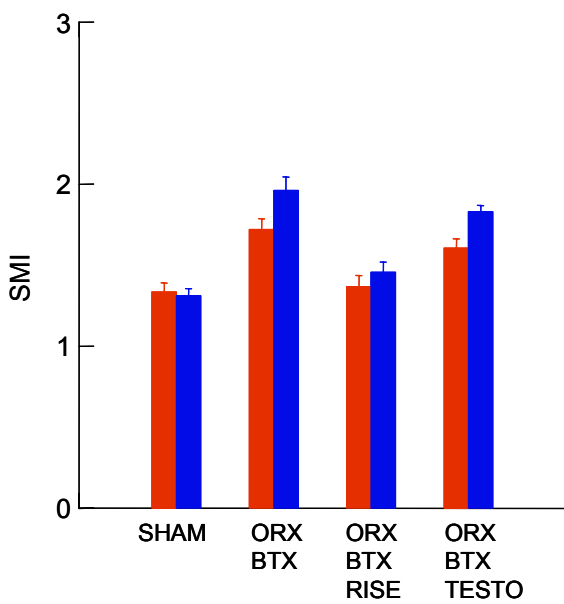
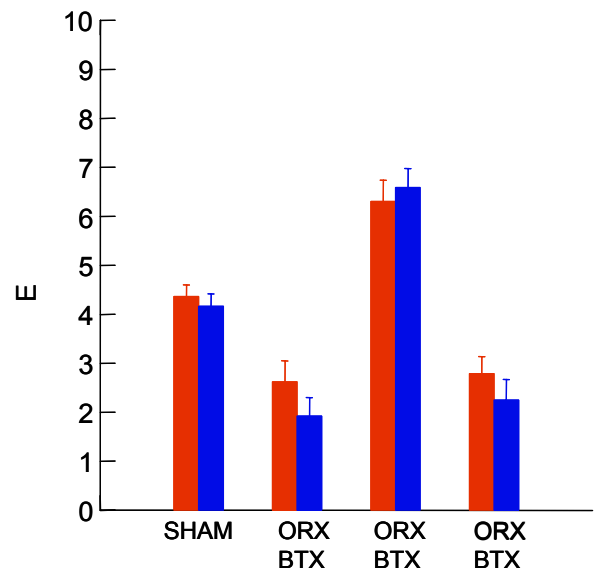
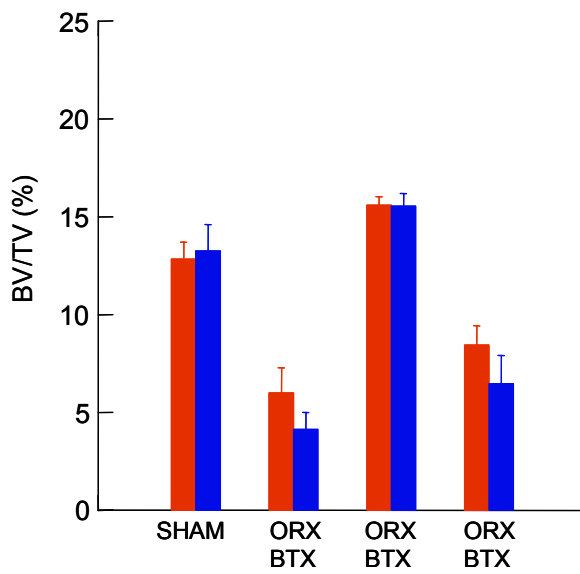
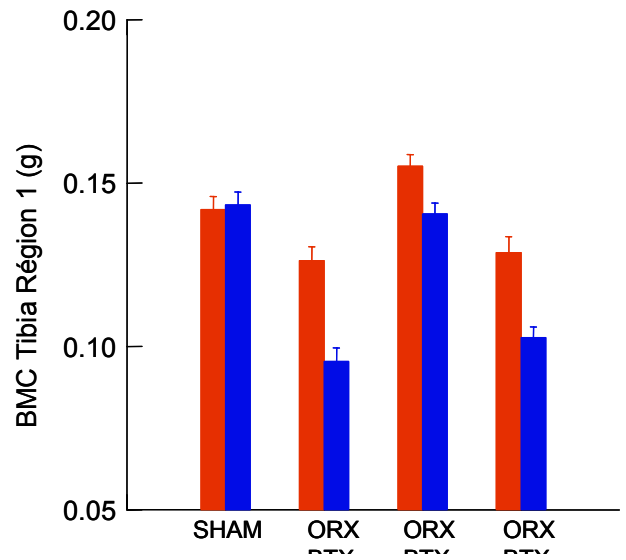
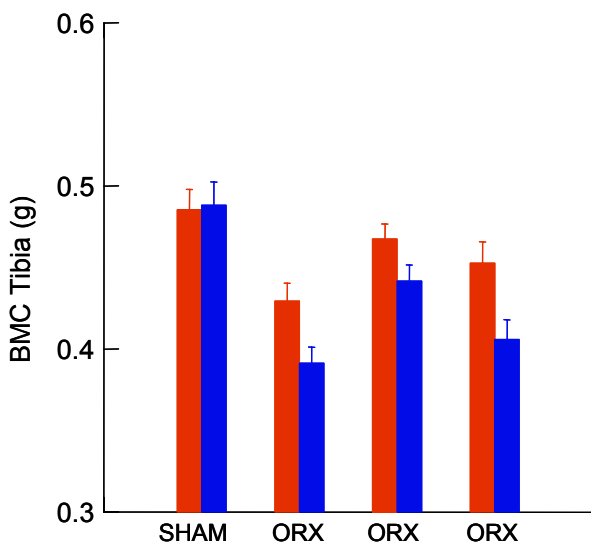


Figure 25 : Paramètres osseux du côté gauche (rouge) et du côté droit (bleu), 1 mois après ORX-BTX et traitement avec risédronate ou testostérone.

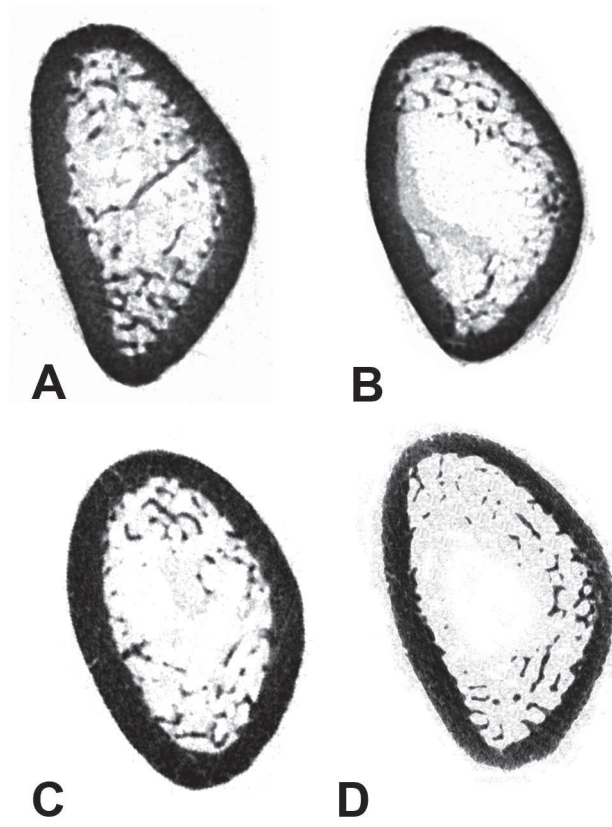


Figure 5.

Article 4

Rat Models of Bone Metastases.

Blouin S., Baslé M.F., Chappard D.

Clin Exp Metastasis, 22(8):605-14, 2005.



De nombreux modèles animaux de métastases osseuses existent. Nous nous sommes focalisés sur le modèle du rat car le modèle murin est très difficile à employer lors d'études sur les biomatériaux du fait de la petite taille des pièces squelettique. En effet, certains biomatériaux peuvent être utilisés dans les traitements de tumeurs car ils peuvent contenir des agents anticancéreux qu'ils peuvent relarguer au niveau du site d'implantation. Par exemple, une étude *in vitro* récente a observé l'effet du relargage du méthotrexate, du cisplatine et de la doxorubicine à partir de cylindres de ciments acryliques sur des cellules du cancer du sein MCF-7. Les trois médicaments ont été relargués sous forme active mais c'est la doxorubicine qui eu le plus grand impact (Rosa, *et coll.*, 2003). *In vivo*, plusieurs tests ont déjà été effectués chez le lapin. L'implantation d'un ciment phosphocalcique couplé au cis-diamminedichloroplatinum dans le fémur de lapin montre que la libération est très localisée et la molécule n'est pratiquement pas retrouvée au niveau du foie ou des reins (Tahara et Ishii, 2001). La libération de méthotrexate par un ciment acrylique implanté dans le fémur d'un lapin développant le carcinome VX2 diminue les lésions osseuses et la prolifération ostéoclastique (Wang, *et coll.*, 1996). Le rat peut aussi être employé puisqu'une équipe a montré que la libération locale de daunorubicine, à partir de poly(méthylméthacrylate) injecté après résection fémorale partielle sur rhabdomyosarcome R1H, diminuait la dose de radiothérapie postopératoire nécessaire (Froschle, *et coll.*, 1998).

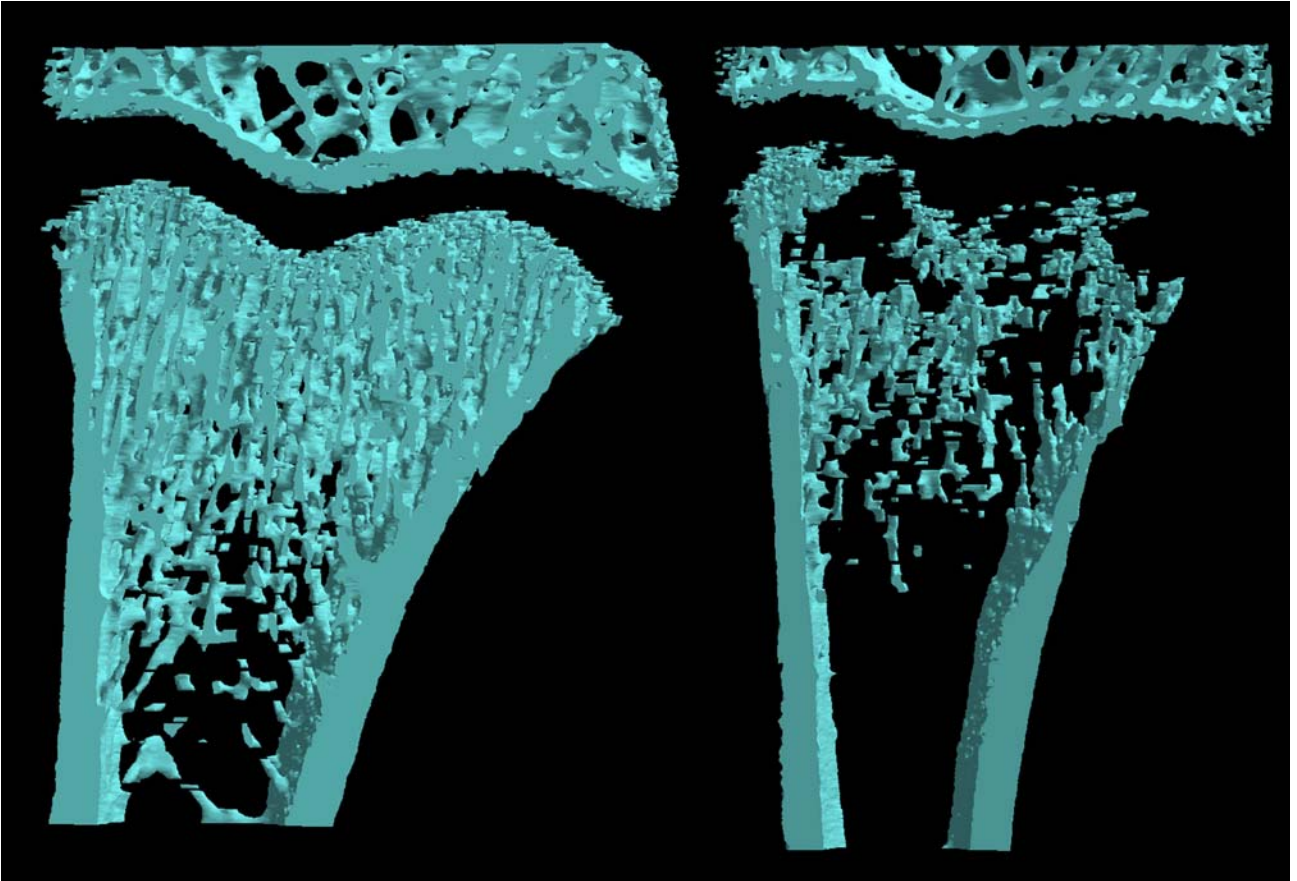
Dans notre article, nous avons référencé les modèles les plus courants de métastases osseuses chez le rat. Parmi ces modèles, nous avons choisi, au sein du laboratoire, deux lignées cellulaires permettant l'étude des métastases ostéoblastiques et des métastases ostéolytiques. La lignée MAT-Ly-Lu a été utilisée pour le développement des métastases ostéoblastiques chez les rats Copenhagen. La lignée a tout d'abord été utilisée par injection intracardiaque. Pendant les 2 semaines post-injection, les rats développent des signes de paralysie des pattes arrières due au développement des cellules au sein des vertèbres lombaires. Après 15 jours, le rat présente des métastases pulmonaires ; il est alors euthanasié. Les métastases développées dans ce cadre se présentent majoritairement sous forme de foyers ostéolytiques (Figure 26). La lignée MAT-Ly-Lu a ensuite été utilisée en injection intraosseuse, ce qui évite ainsi la mort rapide due aux métastases pulmonaires. Après avoir incisé la cuisse de l'animal, un trou est effectué à l'aide d'une turbine de dentiste. Le trou est immédiatement rebouché avec de la cire de Horsley. A l'aide d'une seringue équipée d'une aiguille courbée, les cellules sont injectées à travers la cire (Figure 27). L'obtention d'un délai plus important permet la formation de lésions

ostéoblastiques visibles en radiographie ou microCT (Figure 28). Cependant, d'après une étude préliminaire (Figure 29), il n'y a pas de différence de BV/TV entre un groupe de 6 rats témoins et un groupe de 6 rats injectés avec des cellules MAT-Ly-Lu en intraosseux après 5 semaines. Ceci est dû à l'ostéolyse qui est associée aux lésions ostéoblastiques. Tb.Sp est quand même retrouvé significativement plus faible dans le groupe injecté avec les cellules tumorales. Pour éliminer la phase d'ostéolyse qui intervient avant l'ostéocondensation, un autre groupe de 6 rats a été injecté avec de l'acide zolédronique, 4 jours avant l'injection des cellules. Dans ce groupe, BV/TV et Tb.Th sont significativement augmentés par rapport au groupe témoin et au groupe injecté avec les cellules tumorales seules. Tb.Pf est significativement plus élevé que dans le groupe injecté avec les cellules tumorales seules. Tb.Sp est réduit par rapport au groupe témoin. SMI et Tb.N ne sont pas modifiés significativement. A notre connaissance, il s'agit de la première étude caractérisant une ostéocondensation chez le rat. En effet, une autre équipe a aussi utilisé l'injection intraosseuse de cellules MAT-Ly-Lu pour induire des lésions ostéoblastiques. Mais celles-ci ont seulement été observées en scintigraphie et en histologie sans aucune mesure (Liepe, *et coll.*, 2005).

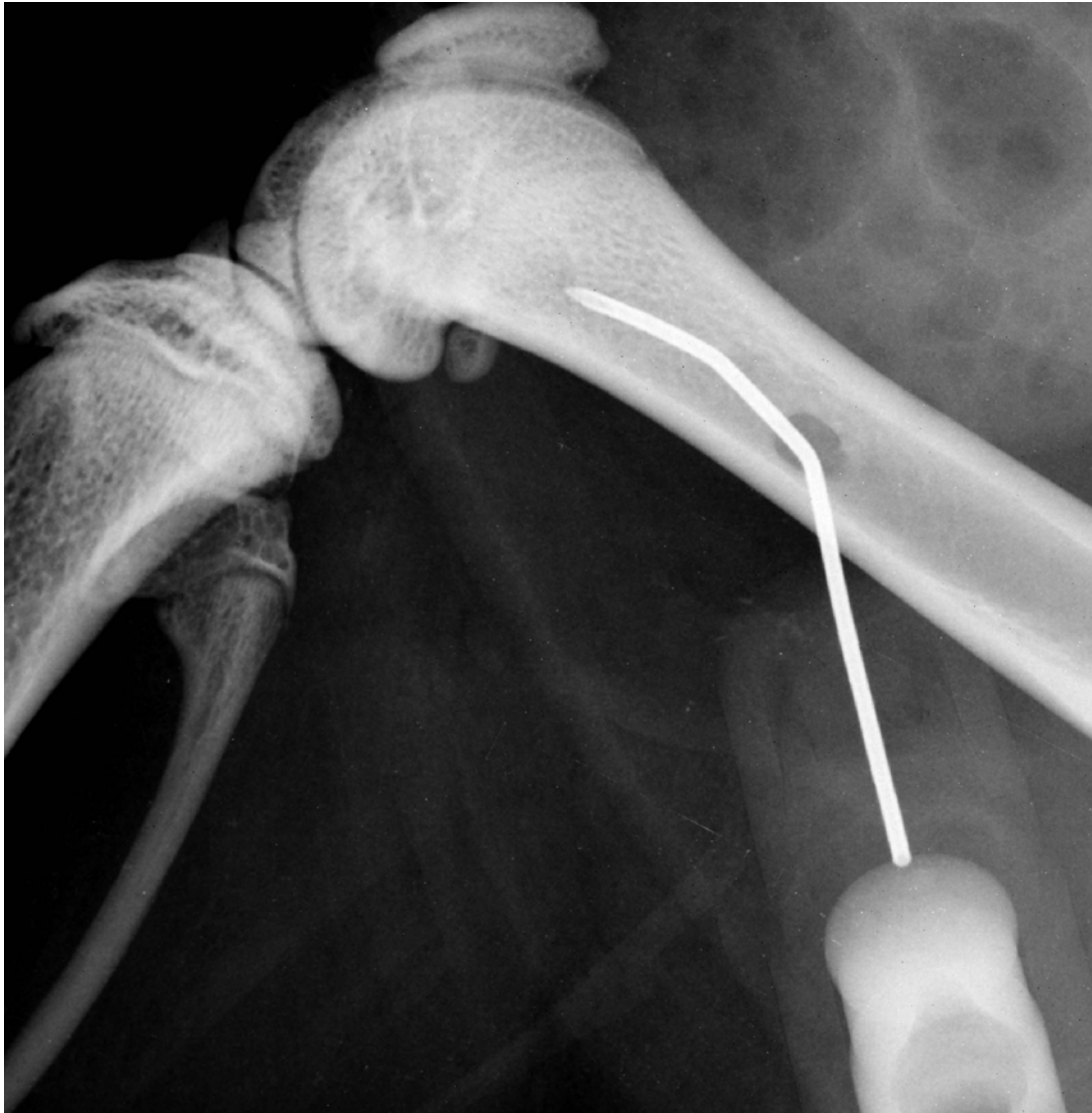La lignée W256 a été utilisée pour le développement des métastases ostéolytiques. La lignée a tout d'abord été utilisée en injection intracardiaque. Mais pour que les cellules aient un pouvoir métastatique osseux, elles doivent être préalablement cultivées *in vivo*. Deux passages par des tumeurs intramusculaires ou par un développement en ascite après injection intrapéritonéale sont nécessaires. L'ascite est due à la présence des cellules tumorales ; elle est de plus hémorragique. La nécessité de passages *in vivo* avant injection nous a amené à réfléchir sur les différences de phénotypes entre des cellules en culture et des cellules après passages *in vivo*. Une étude en cours menée en collaboration étroite avec le laboratoire d'oncopharmacologie du centre Paul Papin d'Angers a permis de montrer par électrophorèse bidimensionnelle des variations de profils protéiques (Figure 30).

15 jours après injection intracardiaque des cellules W256 passé *in vivo*, les rats souffrent de métastases pulmonaires et sont euthanasiés. Les lésions osseuses induites se présentent comme une importante ostéolyse de la zone spongieuse primaire formant une bande radiotransparente sous le cartilage de croissance visible en histologie et microCT (Figures 31 et 32). Les cellules W256 ont ensuite été utilisées par injection intraosseuse. Les fémurs injectés présentent une disparition trabéculaire quasi-totale avec une importante effraction corticale (Figure 33).

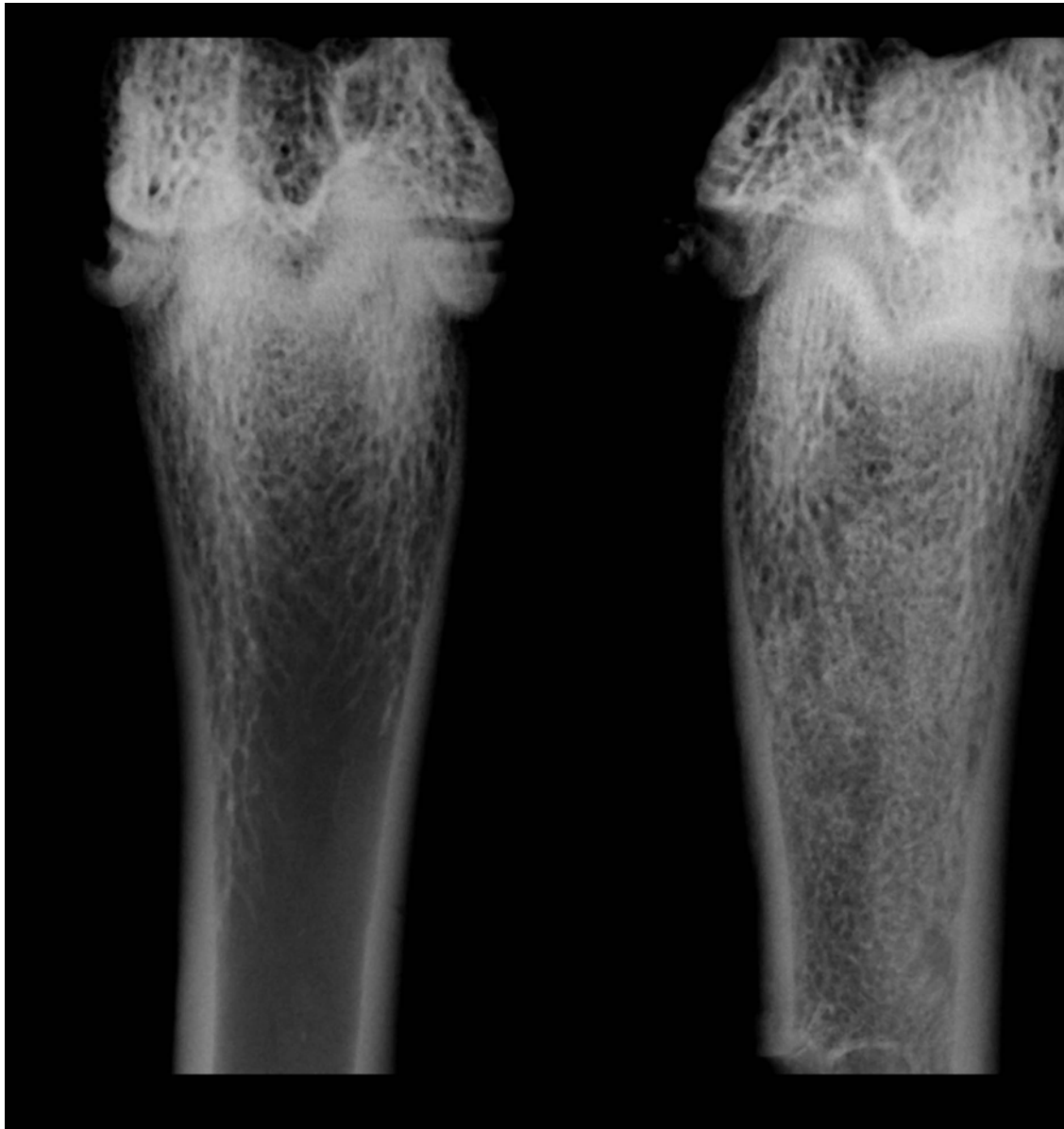
En conclusion, cet article est une revue qui intègre les modèles les plus courants de métastases osseuses chez le rat. Parmi ceux-ci, nous avons développés au sein du laboratoire des modèles proches des lésions osseuses observées chez l'homme. Ils vont permettre l'étude des mécanismes physiopathologiques des métastases osseuses ostéoblastiques et ostéolytiques.



*Figure 26 :* Images 3D du fémur distal de rat témoin (gauche) ou de rat 15 jours après injection intracardiaque de cellules MAT-Ly-Lu (droite). Le témoin a un cartilage de croissance bien visible. Après injection intracardiaque des cellules MAT-Ly-Lu, le fémur présente plusieurs foyers ostéolytiques.



*Figure 27* : Radiographie d'une patte droite de rat dont le fémur a été foré et dans lequel une aiguille a été placée pour l'injection des cellules tumorales.



*Figure 28* : Radiographies de rats témoin (gauche) ou injecté en intraosseux avec des cellules MAT-Ly-Lu (droite). Remarquer la forte ostéocondensation au niveau de la diaphyse.

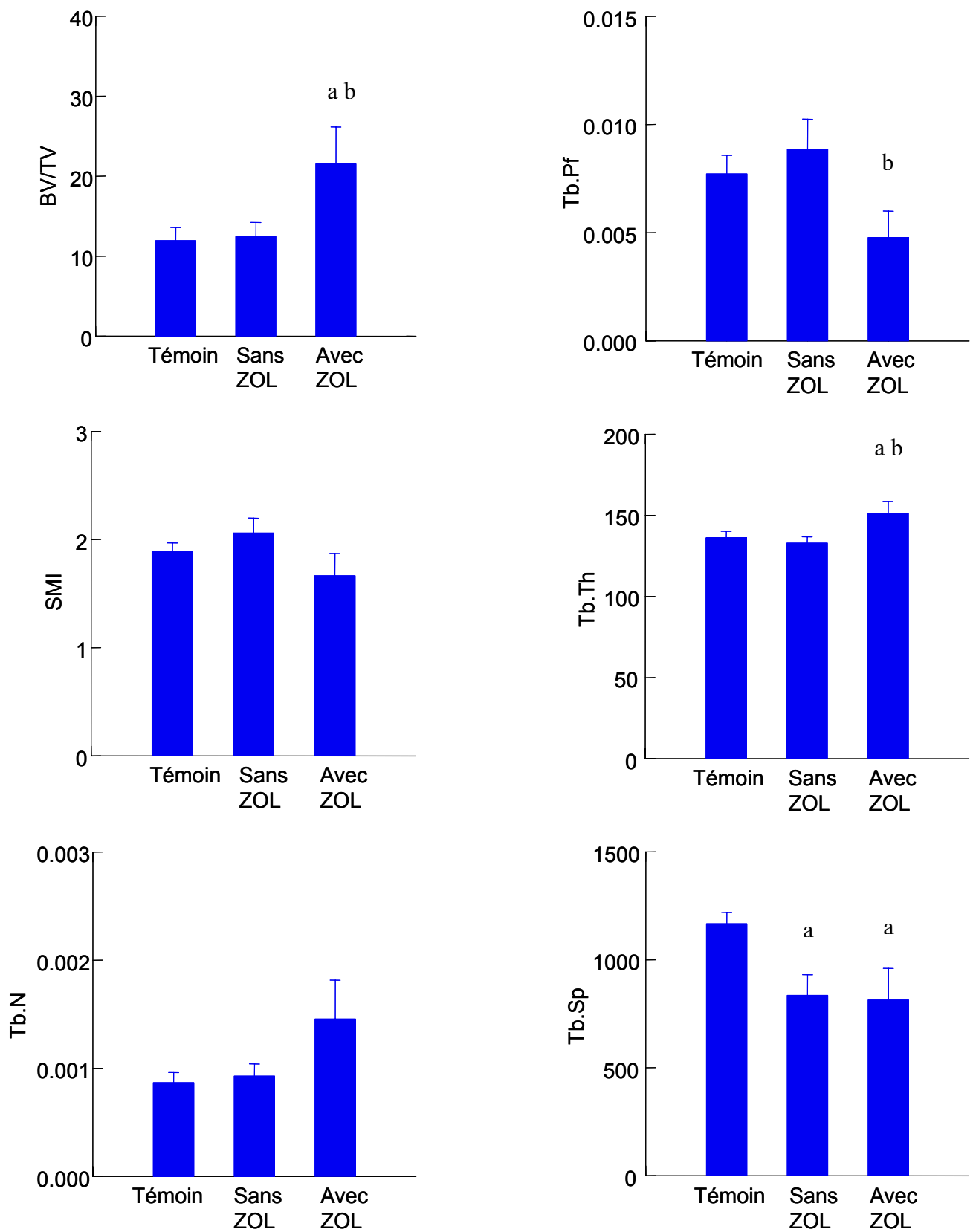
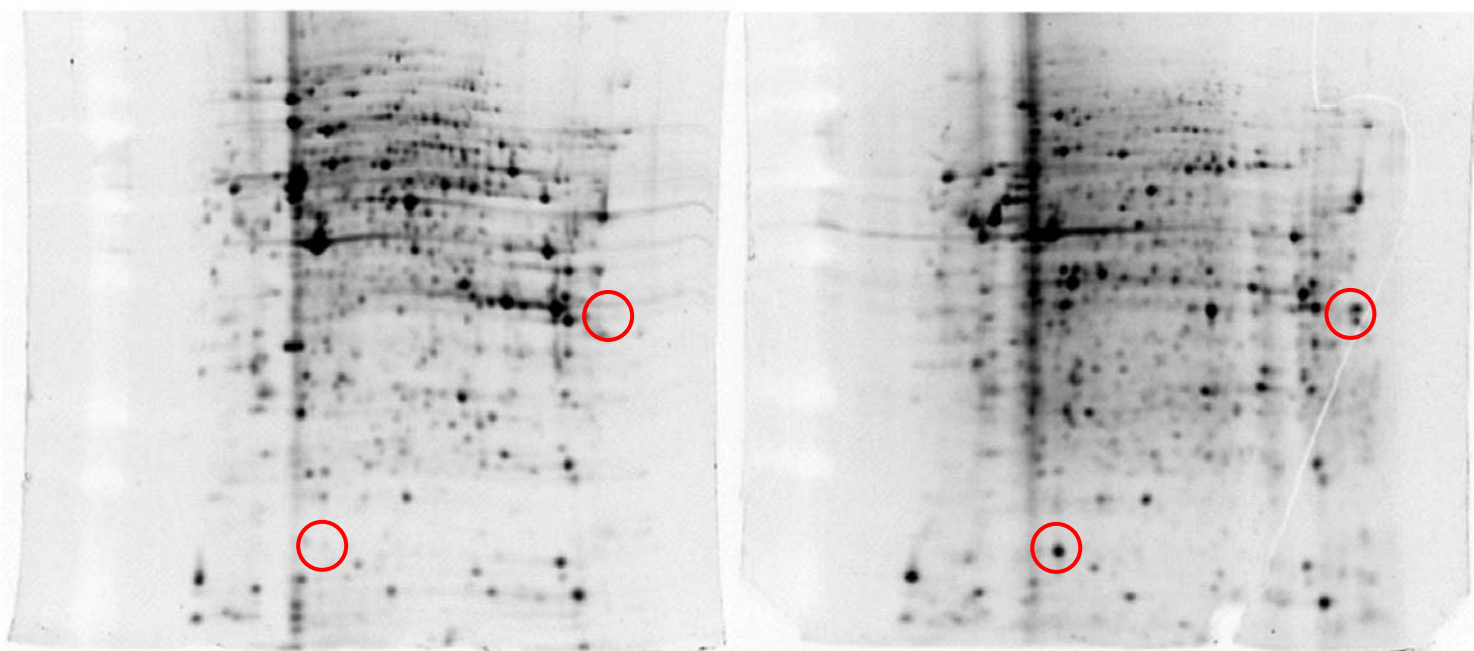
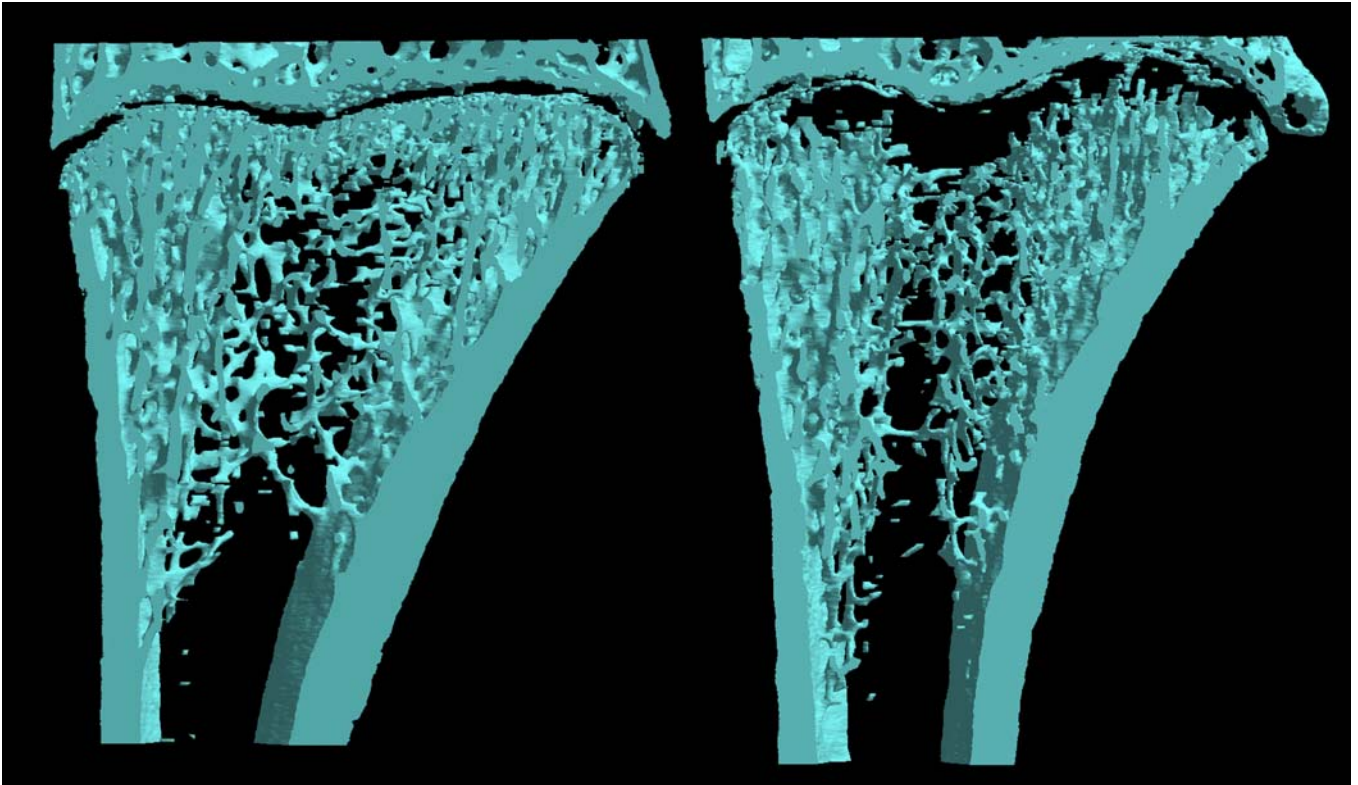


Figure 29 : Résultats préliminaires obtenus par microtomographie-X sur des rats témoins, des rats injectés en intraosseux avec des cellules MAT-Ly-Lu (Sans ZOL) et des rats préalablement traités à l'acide zolédronique avant injection des cellules (Avec ZOL). <sup>a</sup>  $p < 0.05$  versus témoin et <sup>b</sup>  $p < 0.05$  versus Sans ZOL.

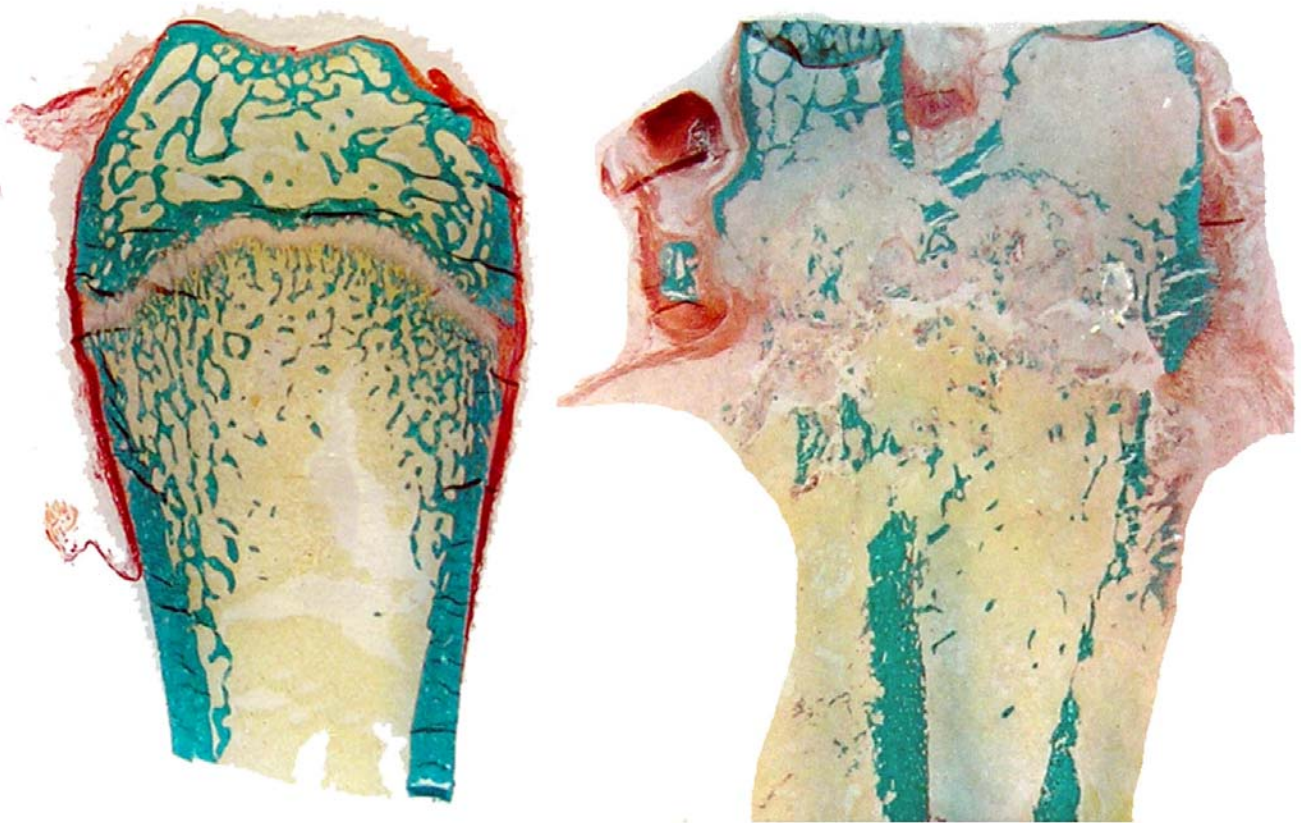


*Figure 30* : Profils protéiques des cellules W256 cultivées *in vitro* (gauche) et après ascite (droite). Les profils ont été obtenus par électrophorèse bidimensionnelle après dépôt de 85  $\mu\text{g}$  de protéines des lysats cellulaires. Les spots entourés de rouge sont des exemples de spot dont l'abondance varie en fonction du protéome étudié (Images fournies par S. Courapied et C. Guette dans le cadre d'une étude collaborative en cours).





*Figure 31* : Images 3D du fémur distal de rat témoin (gauche) ou de rat 15 jours après injection intracardiaque de cellules W256 (droite). Noter l'ostéolyse presque complète de la zone spongieuse primaire.



*Figure 32* : Coupes histologiques de fémurs de rat témoin (gauche) et de rat 30 jours après injection intraosseuse de cellules W256 (droite). Noter l'ostéolyse quasi-complète des travées ainsi que l'importante effraction corticale.

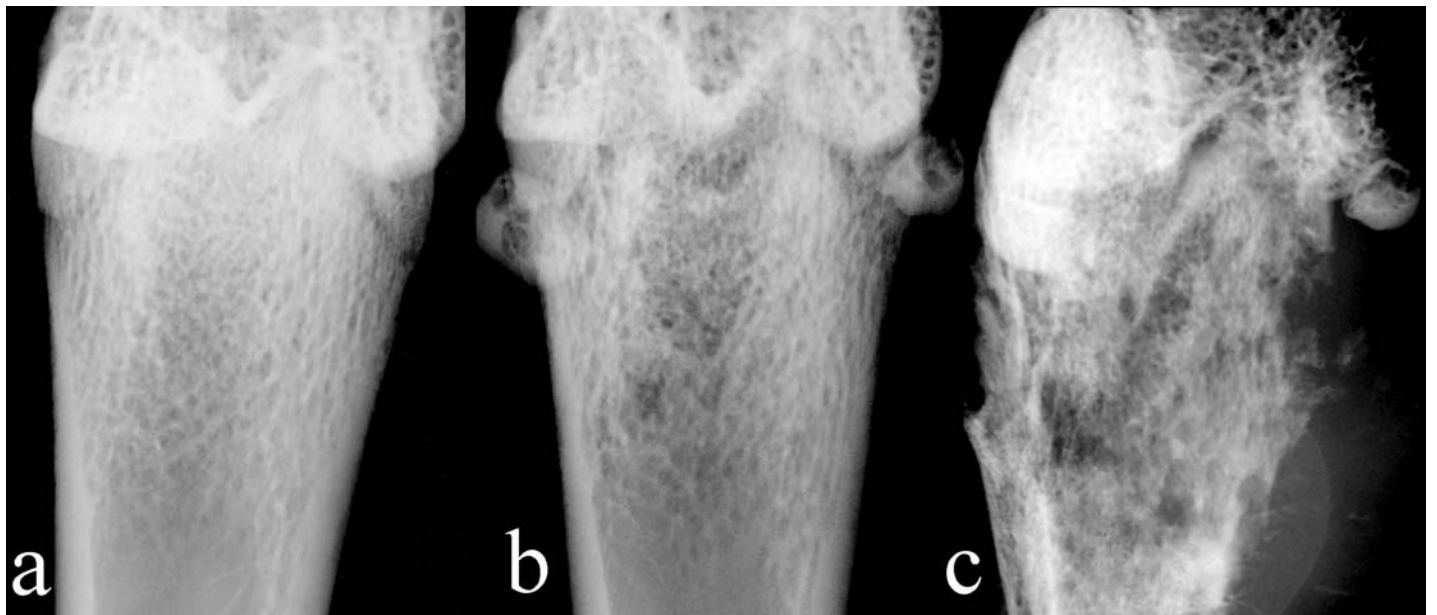


Figure 33 : Radiographie de fémur de a) rat témoin b) rat injecté en intracardiaque avec  $10^6$  cellules Walker 256/B et euthanasié 10 jours plus tard c) rat injecté avec  $10^6$  cellules Walker 256/B et euthanasié 1 mois plus tard.

## Rat models of bone metastases

Stéphane Blouin · Michel Félix Baslé ·  
Daniel Chappard

Received: 15 November 2005 / Accepted: 8 February 2006 / Published online: 3 May 2006  
© Springer Springer Science+Business Media B.V. 2006

**Abstract** Bone metastases occur frequently in patients with advanced breast or prostate cancer. Bone metastases can be predominantly osteolytic, osteoblastic or mixed. Studies with animal models allow advances in understanding the molecular basis for bone metastases and provide new targets for therapy. Several animal models have been developed in rat with different pathophysiologicals; they required injection or implantation of neoplastic cells into orthotopic locations, bones or the left ventricle of the heart. Several specific strains of rat have an increased incidence of spontaneous tumors. Carcinomas can be induced by either chemicals or physical agents. However, the most used and convenient way to induce bone metastases is a syngeneic transmission. MAT-Ly-Lu cells have been used in several models using Copenhagen rats to induce osteoblastic bone lesions. PA-III cells derived from Pollard tumors can also produce a combination of osteolytic and osteoblastic reactions at the site of transplantation. Osteolytic bone lesions can be obtained with an injection of Walker cells. The use of 13762 or c-SST2 cells allows also leads to osteolysis. Human xenografts can only be used in nude animals. It is essential to validate and correctly interpret the lesions in several models of bone metastasis. No animal model is sufficient by itself to represent the clinical findings observed in humans. The use of models developed in different species should be more predictive and bring a beam of arguments for a better knowledge of pathophysiological and therapeutic mechanisms.

**Keywords** Bone metastases · Osteoblastic lesion · Osteolytic lesion · Walker 256/B · MAT-Ly-Lu · PA-III · c-SST2

### Introduction

Bone metastases are debilitating diseases with an increased morbidity (pain, impaired mobility, hypercalcemia, fractures, spinal cord or nerve root compression and anemia due to bone marrow infiltration). They occur in approximately 70% of patients with an advanced breast or prostate cancer and 15–30% of patients with a carcinoma of the lung, colon, stomach, bladder, uterus, rectum, thyroid, or kidney [1]. Furthermore, once tumors have metastasized to bone, they correspond to an advanced stage of malignancies and are usually incurable: only 20% of patients with breast cancer are still alive 5 years after the discovery of bone metastasis [2]. Breast and prostate cancer are the two tumor types that most commonly metastasize to bone. This selective homing of tumor cells in bone has been found to be due to (1) a specific chemotaxis of the bone environment for these particular types of cancer (stromal cell-derived factor-1, epidermal growth factor, low glycosylated osteonectin...) (2) a selective adhesion of metastatic cells on the endothelial surface of marrow capillaries (due to a variety of integrins such as  $\alpha 4\beta 1$ ,  $\alpha 5\beta 1$ ,  $\alpha v\beta 3$ ,  $\alpha v\beta 5$ ) (3) an appropriate growth factors and extracellular matrix proteins present in the marrow microenvironment (parathyroid hormone related protein (PTHrP), tumor growth factor beta (TGF $\beta$ ), vascular endothelium growth factor (VEGF)...) [3–6]. These interactions between the bone marrow environment and cancer cells were first advocated by Paget

S. Blouin · M. F. Baslé · D. Chappard (✉)  
Faculté de Médecine, INSERM, EMI 0335—LHEA, 49045  
ANGERS Cedex, France  
e-mail: daniel.chappard@univ-angers.fr

who described them as ‘the seed and the soil’ theory (cited by [6]).

Bone metastases are commonly characterized as osteolytic or osteoblastic from a radiological point of view. This represents two extremes of a continuum in which dysregulation of the normal bone remodeling process occurs and alters bone mass and bone microarchitecture. Breast cancer is most often associated with osteolytic metastases while osteoblastic metastases are more often found in prostate cancer. Osteolytic lesions are due to a marked increase in osteoclast number with a reduced osteoblastic activity; PTHrP is a major mediator of the osteolytic process [7]. On the contrary, osteoblastic metastases are characterized by a dramatic increase in osteoformation but still possess a resorption component [1]; interactions between prostate cancer cells and osteoblast have been reviewed by Logothetis and Lin [8].

Although cancer is a major cause of death and morbidity in Western countries, one major hindrance in the study of the biology of cancer has been the limited number of laboratory animal models. Animal models provide important knowledge on the pathophysiological conditions that lead to a given disease and allow the preclinical evaluation of new effective treatments. Research using animal models acts as the bridge between *in vitro* studies and human clinical trials. Mouse has become popular in skeletal research because of the ease with which its genome can be manipulated and investigated. Rat is also a very used model, due to its large availability, low cost, easy handling, easy housing and resistance.

Rat plays a very important role in the bone field especially in the evaluation of metabolic bone diseases. It has been used to study osteoporosis due to ovariectomy or orchidectomy, bone circulation, biocompatibility of prosthetic materials... In this review, we focused on rat as a model for bone metastases: the size of the rat bone allows a better handling and appear interesting to evaluate biomaterials or therapeutic molecules targeting cancer in order to reduce fractures.

The most used technique for the detection of bone metastases is X-ray examination. However, others techniques have been reported to characterize bone metastases in animal models: scintigraphy [9], micro-computed tomography-X [10]. Others new analytical tools are in development and adaptable to rats: the PET (positron emission tomography) can be performed with 2-[18F] fluoro-2-deoxy-D-glucose (FDG) or <sup>99m</sup>Tc-bisphosphonate to detect metastases [11]. Fluoroscopy is also an emerging method that can be used to visualize cancer at any stage, including the

growth of the primary tumor, tumor cell motility and invasion, interactions between the tumor and its microenvironment [12] or to evaluate the cytotoxicity of therapeutics [13].

### **The development of bone metastases from spontaneous tumors is rare**

Each rat strain and gender appears to have a specific spontaneous tumor profile. For example, the highest susceptibility to mammary fibroadenomas and adenocarcinomas was observed in female Sprague-Dawley rats compared with HanWistar, BASF Wistar and F344 rats [14].

#### **Mammary carcinoma**

Rat strains vary in lifetime incidence of spontaneous mammary carcinomas from zero (e.g. Copenhagen 2331) to intermediate (e.g. Sprague-Dawley, Wistar) to high (e.g. Fischer 344, Brown Norway) [15]. Unfortunately, these primary tumors may not be good models for human disease. Most spontaneous mammary carcinomas do not metastasize and are only associated with a mild local tissue invasion. There is a low incidence of spontaneous metastasis to regional lymph nodes and lungs; furthermore, bone metastasis is very rare. In addition, most adenocarcinomas in rodents rapidly lose their estrogen responsiveness and are not good models of estrogen-responsive neoplasms.

#### **Prostatic carcinoma**

Spontaneous prostate carcinoma is rare in rodents and the incidence appears very low when compared with humans. However, some rat strains have an increased incidence of prostate neoplasms, including the Lobund Wistar and ACI/Seg rats. Up to 30% of aged Lobund Wistar rats (older than 20 months) develop prostate carcinoma in the anterior prostate/seminal vesicle complex. Lobund Wistar rats have high circulating concentrations of testosterone, which may predispose them to the development of this androgen-dependent adenocarcinoma. In their initial stage, tumors are testosterone-dependent, but when they progress, they become testosterone-independent. The ACI/Seg rats develop a high incidence (80%) of microscopic prostate neoplasia in the ventral lobes and a moderate incidence (16%) of macroscopically evident prostate carcinoma at 36 months of age. However, these tumors do not metastasize to bone [16].

**The development of bone metastases in chemical carcinogenesis models is rare**

**Mammary carcinoma**

Mammary carcinomas have been induced by both chemical xenobiotics and physical agents in rats. Chemically induced models of rat mammary cancer are more prevalent than radiation-induced models [17]. The most widely used chemical models include the polycyclic aromatic hydrocarbon DMBA (dimethylbenzanthracene) or the directly acting alkylating agents EMU (*N*-ethyl-*N*-nitrosourea) and MNU (1-methyl-1-nitrosourea). After a single dose of DMBA or MNU, adenocarcinomas develop within 20 weeks in young rats (50–60 days old). These cancers are dysplastic, and sometimes invade the surrounding tissues but they rarely metastasize to distant sites [15]. Mammary adenocarcinomas induced by ENU in Sprague-Dawley rats may metastasize to the lungs. The rats often develop a mild hypercalcemia but bone metastases do not occur spontaneously. The PTHrP production was not analyzed [16]. In contrast to chemically induced carcinomas, radiation-induced cancers have both longer latencies and lower frequencies of occurrence; radiations also induce frequently benign fibroadenomas.

**Prostatic carcinoma**

Prostate and seminal vesicle adenocarcinomas can be induced in Noble rats with testosterone/estradiol or

MNU/testosterone combinations [18]. Administration of MNU and testosterone in Lobund Wistar rats increases the incidence of this tumor and lowers the age of occurrence: approximately 90% of rats will develop prostate carcinoma by 12 months of age [19]. These tumors metastasize uncommonly to the lymph nodes and lungs and do not metastasize to bone.

**Syngeneic models of bone metastasis**

A syngeneic model consists in injecting tumor cells in a host animal; these cells being derived from another animal of the same species (also called allograft). Many syngeneic models (Table 1) have been used to obtain bone metastases with different protocols for injecting the tumor cells (Fig. 1).

**Osteoblastic metastasis**

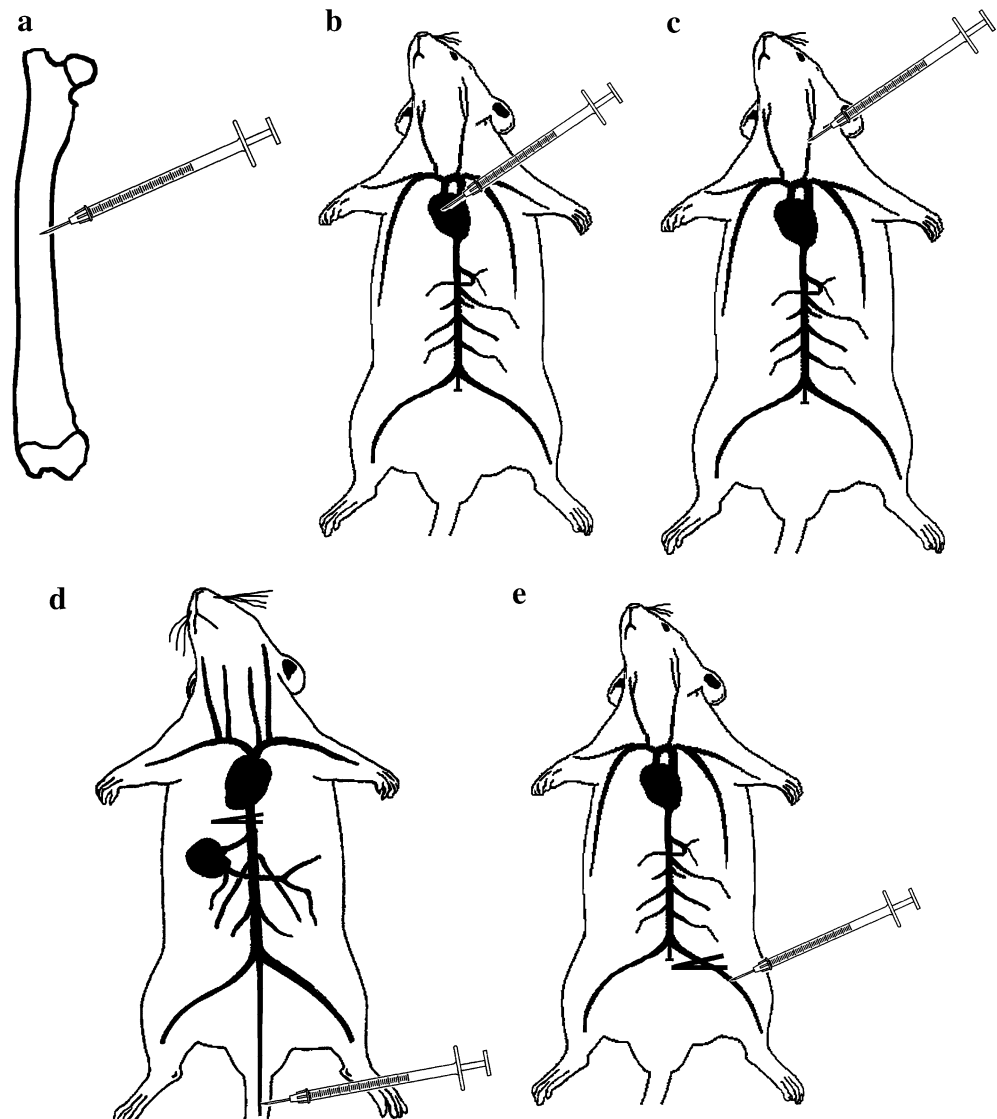
*The MAT-Ly-Lu androgen-insensitive subline of the rat Dunning prostate carcinoma (R3327)*

The parental tumor from which all the following in vivo sublines were derived is the original R3327 tumor, initially discovered in 1961 by W. F. Dunning in a 22-month-old inbred Copenhagen (Cop) male rat. Following serial in vivo passages of the original R3327 tumor, sublines with differing biological characteristics were obtained and characterized. Since one of these sublines produced metastases to both the lymph nodes

**Table 1** Syngeneic rat models of bone metastasis

Cell line	Type of metastasis	Mode of injection	Time frame and observations
Mat-Ly-Lu	Osteoblastic	Intravenously (tail vein) after surgical clamping of the lower caval vein (Gedolf-Rao model) of Copenhagen rats Intraarterial injection in Copenhagen rats  Intraosseous inoculation in Copenhagen rats	Tumor foci visible in the 5th and 6th lumbar vertebrae within 4 days after inoculation/ Hindlimb paresis and paralysis within 14 days Hindlimb paralysis and death within 2 weeks (mainly osteolytic lesion)  Euthanasia within 1 month to avoid expansion of tumor. Significant osteoblastic lesions visible
PA-III	Osteoblastic	Deposit over the calvarium or the scapula of L-W rats (disruption of the local periosteum by the inoculation needle)	Combination of osteolytic and osteoblastic reaction at the site of implantation few days after surgery
Walker 256	Osteolytic	Intraarterial injection Intraosseous inoculation	Hindlimb paralysis and death within 2 weeks Euthanasia within 1 month to avoid expansion of the tumor
13762	Osteolytic	Into the left ventricle of Fisher 344 female rats Intramedullar implantation in the proximal tibia of female Fisher 344 rat	Tumor foci visible in the tibiae, femur and fibulae 4 weeks post inoculation Osteolysis visible 7 days after implantation on radiographs; trabecular BMD significantly decreased 21 days after implantation
cSST2	Osteolytic	Into the thoracic aorta by catheter insertion in the left common carotid artery of SHR rat	90% of animals developed bone metastases after 4 weeks, mainly in the spine

**Fig. 1** Syngeneic models of rat bone metastasis can be performed by injecting tumor cells directly into bones such as the femur (**a**), into the left ventricle of the heart (**b**), into the carotid artery (**c**), into the tail vein after a transient surgical clamping of the lower caval vein (**d**) or into the femoral artery after a transient surgical clamping (**e**)



and lung; it was termed the MAT-Ly-Lu subline for: Metastatic Anaplastic Tumor metastasizing to Lymph node and Lungs. The MAT-Ly-Lu can be used in different experimental ways:

*The Gedolf-Rao model [20–24]* The R3327-MAT-Ly-Lu tumor cells were injected intravenously via the tail vein in male Copenhagen rats that had transient surgical clamping of the lower caval vein. This procedure reproducibly resulted in metastatic tumor growth in the lumbar region of the vertebral column. Microscopically, tumor growth became visible in the fifth and sixth lumbar vertebrae within 4 days after inoculation. Clinical signs of nerve function disablement (hindleg paresis and paralysis) followed within 14 days of such procedure. From a pathological point of view, a clear response of concomitant osteoclastic and osteoblastic

activities was observed in the lumbar spine. In the serum, a transient phase of hypercalcemia could be evidenced. The development of skeletal metastases in these animals was not reflected by significant alteration in serum levels of acid phosphatase, prostatic-specific antigen, or osteocalcin. Treatment with a bisphosphonate (dichloro methylene bisphosphonic acid—Cl<sub>2</sub>MDP) suppressed the metastatic potential and delayed the development of the hindleg paralysis.

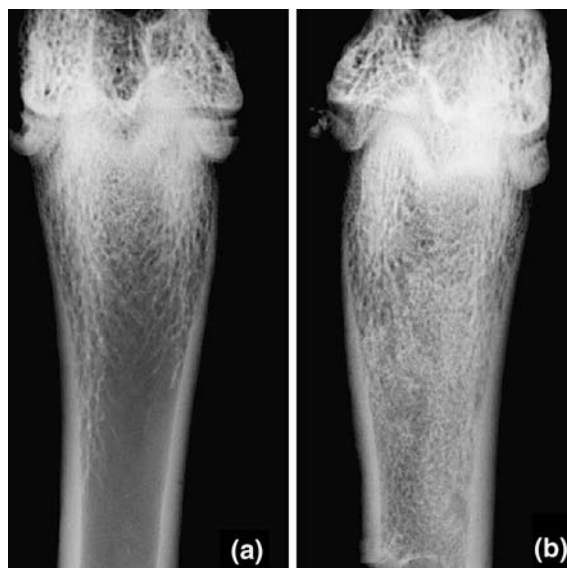*The intracardiac injection.* When inoculated into the left heart ventricle, Copenhagen rats reliably developed a hindlimb paralysis, a clinical marker of bone metastasis within 2–3 weeks. Paralysis is due to the spinal cord compression by tumor cells extending from the vertebral body. The MAT-Ly-Lu cells were found adhering preferably to bone marrow stromal and endothelial cells rather than to other bone-derived cells, fibroblasts and hepatic endothelial cells. These



results suggest that preferential adhesion of prostate cancer cells to sinusoid capillaries of the bone marrow plays a significant role in the incidence of bone metastases [25]. Animals grafted with cells overexpressing urokinase, developed hindlimb paralysis significantly earlier and had a more widespread appearance of skeletal metastases [26]. When cells overexpressing PTHrP were inoculated, this resulted in an increase in osteolytic skeletal metastases [27].

*The intraosseous injection.* Recently, Liepe et al. developed a new model using an intraosseous injection of MAT-Ly-Lu cells after drilling a hole in the femoral shaft. They observed osteoblastic bone lesions by scintigraphic evaluation and histological study [9]. Our team has also developed this model by injecting  $10^3$  cells in 10  $\mu$ l intraosseously after drilling a hole in the median part of the femoral shaft. After injection, the cortical hole is filled up by bone wax. The development of an osteoblastic tumor is clearly identified 1 month after injection, in the femoral shaft on radiographs (Figs. 2 and 3). However, it represents the local development of a malignant tumor rather than a true metastasis localized in bone after vascular embolization. Metaplastic trabeculae made of woven bone can be identified by histology under the spongiosa. A massive periosteal reaction is often found with metaplastic bone invading the soft tissues.

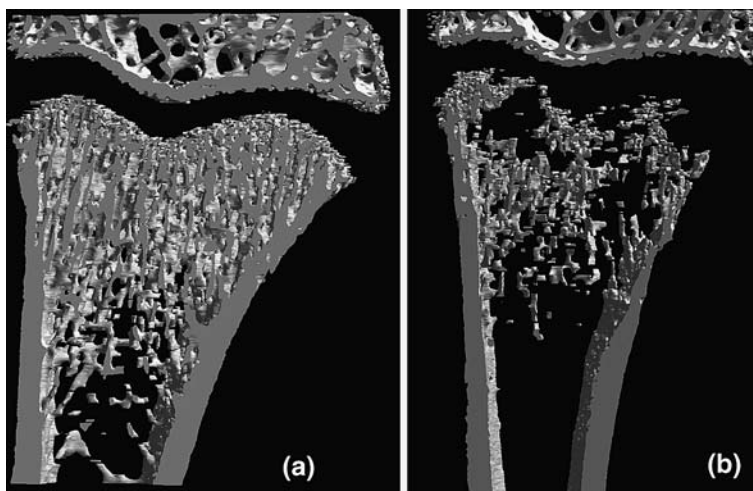
*The Pollard model [28–32]* Pollard tumors are prostate adenocarcinomas (PA) developing spontaneously among 10% of aged Lobund-Wistar (L-W) rats. The incidence of such prostate tumors increases significantly following treatments by *N*-Nitro-*N*-Methylurea, depestosterone and with a high fat diet. Four PA cell lines derived from four L-W rats (PA-I, -II, -III and -IV) that manifested spontaneous prostate cancer have demon-



**Fig. 3** Femur from Copenhagen rats (a) sham and (b) injected intraosseously with  $5 \times 10^3$  MAT-Ly-Lu cells. Animals were euthanized 1 month after injection. Note the considerable osteocondensation in the diaphysis. Radiographs obtained on a Faxitron machine (Faxitron, Edimex, France)

strated a metastatic capacity. After SC injection in the flank region, the spread pattern of tumors PA-III and -IV was found involving only ipsilateral lymphatic channels to related lymph nodes leading eventually to the lungs [31]. Based on blood assay, no tumor cell (PA-I, -III and -IV) was detected in the blood stream of grafted animals. The spread of PA-II cells initially involved ipsilateral lymphatic channels to related lymph nodes and then through blood, they invade bilateral lymph nodes, lungs, liver and less frequently, kidneys on both sides. The rate and extent of the tumor spread in PA tumor-bearing rats was found accelerated by oral administration of sodium barbiturate and retarded by indomethacin and aspirin [28]. When deposited over

**Fig. 2** Femur from Copenhagen rats: (a) sham and (b) injected with  $5 \times 10^3$  MAT-Ly-Lu cells into the left heart ventricle. Animals were euthanized 15 days after injection. Note the focal osteolysis induced by MAT-Ly-Lu cells. 3D-models obtained with a Skyscan 1072 X-ray computed microtomograph (Skyscan, Aartselaar, Belgium)





the calvarium or the scapula of L-W rats, PA-III cells demonstrated the capacity to produce: (a) a local development of tumor with a combination of osteolytic and osteoblastic reaction at the site of transplantation; (b) metastasis to the lungs and production of secondary tumors. The development on bone required the disruption of the local periosteum by the inoculation needle. Periosteum appeared to act as a barrier for the establishment of PA-III cell tumors and the osteoblastic reaction. Subcutaneous administration of the bisphosphonate  $\text{Cl}_2\text{MDP}$  blocked the osteolytic process; the osteoblastic process was suppressed by X-rays delivered at the tumor site [29]. Castration did not affect either growth or metastatic capacity of PA-III cells in vivo since these cells are lacking androgen receptors. PA-III cells possess only the type-I IGF receptor and insulin; IGF-I and IGF-II increased cell proliferation in a dose-dependent manner. The local production of IGF-I by osteoblasts and the IGFs contents of the bone matrix could play an important role in the establishment of PA-III cells [32]. The bioavailability of IGF-I was regulated by urokinase which was produced by PA-III cells and acted as a paracrine factor [30]. These cells possess also glucocorticoid receptors and the administration of dexamethasone resulted in a remarkable inhibition of their proliferation due to the inhibition of urokinase expression [30].

#### Osteolytic metastasis

##### *Walker 256*

The Walker 256 rat tumor was first observed by Walker in 1928 at the John Hopkins University School of Medicine; it arose spontaneously in the region of the mammary gland of a pregnant albino rat, about 10 months of age [33]. The tumor was considered as a

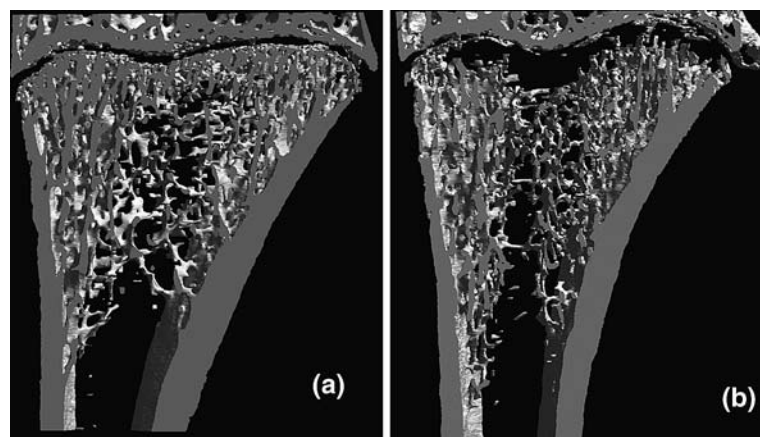
“carcinosarcoma” since it exhibited 2–3 cell types with different shapes. On microscopic examination, the patterns of a carcinoma and sarcoma were evidenced as independent entities, or could be intermingled. The hypotheses were that the tumor may come from a mixed neoplasia or from a multipotent stem cell from which all cell types arise (Stewart cited by [33]).

W256 cells can be maintained and propagated in vitro or in vivo by repetitive SC [34, 35], IM [36] or ascitic passages [37–47]. After an in vitro passage, W256 cells are susceptible to develop subcutaneously, intramuscularly or in ascite but they cannot induce bone metastases after an IA injection. Two passages in vivo are required before cells can induce bone metastases in the recipient animals after IA injection (Fig. 4). The W256 cells are the original line and are lacking estrogen receptors. They produce PTHrP allowing them to be a model of hypercalcemia [36, 48–50]. They were also used for the induction of bone metastases. Different ways of inoculation were used including IA injection [37, 42–44, 47] and bone inoculation [10, 51, 52]. These animal models, using W256 cells, were described to test the effect of bisphosphonates which are powerful anti-osteolytic agents against bone tumors.

##### *The 13762 rat mammary carcinoma cell line*

The 13762 rat mammary carcinoma cell line was initially developed by Segaloff (cited by [53]). The line was established in Fisher 344 female rats by administration of 7,12-dimethylbenzanthracene. It is a spontaneously metastatic syngeneic rat tumor, which has been extensively characterized for its growth, both in vitro and in vivo [53–57]. The tumor, when implanted SC into the mammary fat pads of female Fischer 344 rats, metastasizes at low frequency solely to lymph

**Fig. 4** Femur from Fisher rats (a) sham and (b) injected into the left heart ventricle with  $10^6$  W256 cells. Animals were euthanized 15 days after injection. Note the osteolysis of the primary spongiosa induced by W256 cells



nodes and lung. Several individual tumor sublines and lung metastasis-derived clones were compared for their spontaneous metastatic potentials, cell shape in culture, histologic types at primary implant and secondary metastatic sites, and growth characteristics in vivo and in vitro [58, 59]. The 13762 carcinoma was used as a model of tumor-induced osteolysis. Alvarez et al. evaluated the tumor progression by using radiographs and microcomputed tomography (microCT) after intramedullar implantation in the proximal tibia of female Fisher 344 rats. Osteolysis developed 7 days after implantation and was evidenced on radiographs; trabecular BMD was significantly decreased by 21 days after implantation. Rats treated with a bisphosphonate (alendronate, pamidronate or risedronate) showed a decreased osteolysis. Using immunohistochemical techniques, they also demonstrated that these cells express both PTHrP and TGF- $\beta$ 1 when grown as sc, intratibial or pulmonary nodules [53].

The 13762 carcinoma tumors metastasize to bone after injection into the left ventricle of Fisher 344 female rats. Synthetic organic compounds of a library were selected using high-throughput screening to identify small molecules that enhance the activity of the promoter of the human OPG gene of the levels seen with TGF- $\beta$ 1. The most potent of these compounds was found to inhibit osteoclast formation and parathyroid hormone-induced resorption of calvaria. It was found to reduce the ability of the 13762 cells to metastasize to bone [57].

#### *The c-SST2 rat mammary carcinoma cell line.*

The c-SST-2 cells are breast cancer cells which spontaneously occurred in SHR (spontaneously hypertensive rats). Neither estrogen nor progesterone receptors are expressed in this cell line. Subcutaneous inoculation of this cell line produces high rates of metastatic lesions in lung, kidney, heart, pericardium and lymph nodes. The inoculation of c-SST-2 cells into the thoracic aorta (by catheter insertion in the left common carotid artery) induces bone metastases in SHR strain rats. Two studies have used this model to examine the relationship between the progression of bone metastases and the therapeutic effects of pamidronate using bone markers like pyridinoline and deoxypyridinoline. Pamidronate inhibited the progression of bone resorption, caused by osteoclastogenesis due to the bone metastasis. Bone markers could be useful in the follow-up of tumoral progression and treatment because they were significantly correlated with volume of the bone metastases [60, 61]. Pamidronate also

prevented the graft of tumor cells inside bone and the subsequent osteolysis [62].

#### **Xenografts in immuno-deficient animals**

The establishment of animal models based on human cancer cells (xenografts) has an obvious utility in basic and preclinical research. In this way, the cytotoxic activity of many experimental treatments, evaluated in vitro, can be validated in vivo. However, human tumors can only be tolerated in immuno-compromised animals. Murine mutants with impaired T lymphocyte function, such as the athymic nude mice are commonly used. If more severe immuno-suppression is required to increase the chances of engraftment, SCID mice can be used. Athymic and nude rats are also available. The anti-tumor effect of the  $\alpha$ -particle-emitting  $^{223}\text{Ra}$  has been evaluated in an experimental skeletal model of metastases in nude rats injected with MT-1 human breast cancer cells [63]. The human estrogen-independent breast cancer cell line MDA-MB-231 has also been successfully used in nude rats with an innovative method of inoculation. MDA-MB-231 cells were injected via a polyethylene catheter directly into the femoral artery of both hindlimbs. Following injection of tumor cells, arteries were completely ligated. Osteolytic lesions became visible on radiographs 18 days post injection with a take rate of 95%. Histology showed the predilection area for osteolytic lesions to be the distal femur and proximal tibia, close to the epiphysal growth plates. Metastases were characterized by a marked destruction of trabeculae and replacement of bone marrow by tumor cells [64]. In a refined type of this model, tumor cells were injected in the superficial epigastric artery of nude rats. Osteolytic lesions occurred exclusively in the femur, tibia and fibula with a tumor take rate of 93% [65]. The MRMT-1 rat mammary gland carcinoma cells [66], the OHS osteosarcoma cell line [67] or the CWR22 human prostate cancer cells [68] have also been used in immunodeficient rat. However, nude animals are very inconvenient to use: they are expensive, need to be kept under sterile conditions and have a short life-span. All xenograft models have also the disadvantage of lacking a physiological interaction between the host and the tumor, in part because the impaired immune system of the animals does not force the tumor to display the escape mechanisms that occur in humans. In addition, cancer cells may not respond to the factors produced by the animal microenvironment, and vice versa. Nevertheless, the histological appearance of the

human tumors is reasonably well preserved in the animals.

### Advantage of rat models over mice models in bone metastasis research

Mice, like rats, develop rarely bone metastases from spontaneous breast cancer or prostate cancer. It is also easier to induce carcinomas by chemicals xenobiotics in rats than in mice. In addition, mouse mammary carcinoma is often associated with a viral etiology (the so-called Bittner virus) [69]. The rat mammary carcinoma more closely resembles human breast cancer in both etiology and biology: both are heterogeneous in their responses to estrogenic hormonal interventions while only a few murine cell lines are hormone-responsive [70]. Few syngeneic murine models of bone metastases have been described. The most known is the orthotopic or intracardiac administration of the 4T1 mammary tumor subline in syngeneic female mice (Balb/c) [71]. Murine models have advantages over rat models in that many biotechnics have been developed; however, nude or SCID mice are required when using human cancer cell lines like MDA-MB-231, MDA-MB-435, MC-F7, PC-3 or ZR-75-1 by intraarterial or intraosseous injection. It is likely that bone marrow microenvironment and adhesion molecules markedly differ from human. Furthermore, the use of immunodepressed animals differs from clinical conditions.

Mouse models do not allow studies on biomaterials due to the small size of the bones. In the last decades, several bone biomaterials have been proposed for a local delivery of active molecules (e.g. cytostatic agents or bisphosphonates can be embedded for a controlled release) [72, 73]. Orthopedic methods commonly used in tumor surgery, like the medullary nailing of a long bone after resection, cannot be applied in mice [74].

### Conclusion

Animal models are indispensable to investigate the pathogenesis of bone metastases in vivo and to conduct preclinical pharmacological trials. However, differences in metabolic pathways, adhesion molecules or cytokine networks may differ from human and should always be taken into account. Rat models offer an interesting approach to the study of bone metastasis since numerous syngeneic cell lines are available. Genomic and proteomic approaches will help to identify key targets to limit bone lesions.

### References

1. Mundy GR (2002) Metastasis to bone: causes, consequences and therapeutic opportunities. *Nat Rev Cancer* 2(8):584–593
2. Coleman RE (2001) Metastatic bone disease: clinical features, pathophysiology and treatment strategies. *Cancer Treat Rev* 27(3):165–176
3. Roodman GD (2003) Role of stromal-derived cytokines and growth factors in bone metastasis. *Cancer* 97(3 Suppl):733–738
4. Keller ET, Zhang J, Cooper CR et al (2001) Prostate carcinoma skeletal metastases: cross-talk between tumor and bone. *Cancer Metastasis Rev* 20(3–4):333–349
5. Woodhouse EC, Chuaqui RF, Liotta LA (1997) General mechanisms of metastasis. *Cancer* 80(8 Suppl):1529–1537
6. Guise TA, Mundy GR (1998) Cancer and bone. *Endocrine Rev* 19:18–54
7. Guise TA (2000) Molecular mechanisms of osteolytic bone metastases. *Cancer* 88(12 Suppl):2892–2898
8. Logothetis CJ, Lin SH (2005) Osteoblasts in prostate cancer metastasis to bone. *Nat Rev Cancer* 5(1):21–28
9. Liepe K, Geidel H, Haase M et al (2005) New model for the induction of osteoblastic bone metastases in rat. *Anticancer Res* 25(2A):1067–1073
10. Kurth AA, Muller R (2001) The effect of an osteolytic tumor on the three-dimensional trabecular bone morphology in an animal model. *Skeletal Radiol* 30(2):94–98
11. Fogelman I, Cook G, Israel O et al (2005) Positron emission tomography and bone metastases. *Semin Nucl Med* 35(2):135–142
12. Hoffman RM (2005) The multiple uses of fluorescent proteins to visualize cancer in vivo. *Nat Rev Cancer* 5(10):796–806
13. Fournier P, Boissier S, Filleur S et al (2002) Bisphosphonates inhibit angiogenesis in vitro and testosterone-stimulated vascular regrowth in the ventral prostate in castrated rats. *Cancer Res* 62(22):6538–6544
14. Tennekkes H, Gemhardt C, Dammann M et al (2004) The stability of historical control data for common neoplasms in laboratory rats: adrenal gland (medulla), mammary gland, liver, endocrine pancreas, and pituitary gland. *Regul Toxicol Pharmacol* 40(1):18–27
15. Gould MN (1995) Rodent models for the study of etiology, prevention and treatment of breast cancer. *Semin Cancer Biol* 6(3):147–152
16. Rosol TJ, Tannehill-Gregg SH, LeRoy BE et al (2003) Animal models of bone metastasis. *Cancer* 97(3 Suppl):748–757
17. Imaoka T, Nishimura M, Teramoto A et al (2005) Cooperative induction of rat mammary cancer by radiation and 1-methyl-1-nitrosourea via the oncogenic pathways involving c-Myc activation and H-ras mutation. *Int J Cancer* 115(2):187–193
18. Pollard M, Wolter WR, Sun L (2000) Prostate-seminal vesicle cancers induced in noble rats. *Prostate* 43(1):71–74
19. Pollard M, Luckert PH, Snyder DL (1989) The promotional effect of testosterone on induction of prostate-cancer in MNU-sensitized L-W rats. *Cancer Lett* 45(3):209–212
20. Geldof AA, Rao BR (1988) Doxorubicin treatment increases metastasis of prostate tumor (R3327-MatLyLu). *Anticancer Res* 8(6):1335–1339
21. Geldof AA, Rao BR (1990) Factors in prostate cancer metastasis. *Anticancer Res* 10(5A):1303–1306
22. Geldof AA, Rao BR (1990) Prostatic tumor (R3327) skeletal metastasis. *Prostate* 16(4):279–290

23. Geldof AA, van den Tillaar PL, Newling DW et al (1997) Radionuclide therapy for prostate cancer lumbar metastasis prolongs symptom-free survival in a rat model. *Urology* 49(5):795–801
24. Sun YC, Geldof AA, Newling DW et al (1992) Progression delay of prostate tumor skeletal metastasis effects by bisphosphonates. *J Urol* 148(4):1270–1273
25. Haq M, Goltzman D, Tremblay G et al (1992) Rat prostate adenocarcinoma cells disseminate to bone and adhere preferentially to bone marrow-derived endothelial cells. *Cancer Res* 52(17):4613–4619
26. Achbarou A, Kaiser S, Tremblay G et al (1994) Urokinase overproduction results in increased skeletal metastasis by prostate cancer cells in vivo. *Cancer Res* 54(9):2372–2377
27. Rabbani SA, Gladu J, Harakidas P et al (1999) Over-production of parathyroid hormone-related peptide results in increased osteolytic skeletal metastasis by prostate cancer cells in vivo. *Int J Cancer* 80(2):257–264
28. Koutsilieris M (1992) PA-III rat prostate adenocarcinoma cells (review). *In Vivo* 6(2):199–203
29. Koutsilieris M (1995) Skeletal metastases in advanced prostate cancer: cell biology and therapy. *Crit Rev Oncol Hematol* 18(1):51–64
30. Koutsilieris M, Frenette G, Lazure C et al (1993) Urokinase-type plasminogen activator: a paracrine factor regulating the bioavailability of IGFs in PA-III cell-induced osteoblastic metastases. *Anticancer Res* 13(2):481–486
31. Pollard M (1996) Thalidomide promotes metastasis of prostate adenocarcinoma cells (PA-III) in L-W rats. *Cancer Lett* 101(1):21–24
32. Polychronakos C, Jantuly U, Lehoux JG et al (1991) Mitogenic effects of insulin and insulin-like growth factors on PA-III rat prostate adenocarcinoma cells: characterization of the receptors involved. *Prostate* 19(4):313–321
33. Simpkins H, Lehman JM, Mazurkiewicz JE et al (1991) A morphological and phenotypic analysis of Walker 256 cells. *Cancer Res* 51(4):1334–1338
34. Fisher ER, Fisher B (1961) Electron microscopic, histologic, and histochemical features of the Walker carcinoma. *Cancer Res* 21:527–531
35. Stepensky D, Golomb G, Hoffman A (2002) Pharmacokinetic and pharmacodynamic evaluation of intermittent versus continuous alendronate administration in rats. *J Pharm Sci* 91(2):508–516
36. Rizzoli R, Fleisch H (1987) The Walker 256/B carcinosarcoma in thyroparathyroidectomized rats: a model to evaluate inhibitors of bone resorption. *Calcif Tissue Int* 41(4):202–207
37. Jung A, Bornand J, Mermillod B et al (1984) Inhibition by diphosphonates of bone resorption induced by the Walker tumor of the rat. *Cancer Res* 44(7):3007–3011
38. Juraschek M, Seibel MJ, Woitge HW et al (2000) Association between histomorphometry and biochemical markers of bone turnover in a longitudinal rat model of parathyroid hormone-related peptide (PTHrP)-mediated tumor osteolysis. *Bone* 26(5):475–483
39. Kostenuik PJ, Orr FW, Suyama K et al (1993) Increased growth rate and tumor burden of spontaneously metastatic Walker 256 cancer cells in the skeleton of bisphosphonate-treated rats. *Cancer Res* 53(22):5452–5457
40. Kostenuik PJ, Singh G, Suyama KL et al (1992) Stimulation of bone resorption results in a selective increase in the growth rate of spontaneously metastatic Walker 256 cancer cells in bone. *Clin Exp Metastasis* 10(6):411–418
41. Kostenuik PJ, Singh G, Suyama KL et al (1992) A quantitative model for spontaneous bone metastasis: evidence for a mitogenic effect of bone on Walker 256 cancer cells. *Clin Exp Metastasis* 10(6):403–410
42. Krempien B, Manegold C (1993) Prophylactic treatment of skeletal metastases, tumor-induced osteolysis, and hypercalcemia in rats with the bisphosphonate Cl2MBP. *Cancer* 72(1):91–98
43. Krempien B, Wingen F, Eichmann T et al (1988) Protective effects of a prophylactic treatment with the bisphosphonate 3-amino-1-hydroxypropane-1,1-bisphosphonic acid on the development of tumor osteopathies in the rat: experimental studies with the Walker carcinosarcoma 256. *Oncology* 45(1):41–46
44. Krempien R, Huber PE, Harms W et al (2003) Combination of early bisphosphonate administration and irradiation leads to improved remineralization and restabilization of osteolytic bone metastases in an animal tumor model. *Cancer* 98(6):1318–1324
45. Powles TJ, Clark SA, Easty DM et al (1973) The inhibition by aspirin and indomethacin of osteolytic tumor deposits and hypercalcaemia in rats with Walker tumour, and its possible application to human breast cancer. *Br J Cancer* 28(4):316–321
46. Wan JM, Istfan NW, Ye SL et al (1995) Insulin-like growth factor-1 is not mitogenic for the Walker-256 carcinosarcoma. *Life Sci* 56(10):747–756
47. Wingen F, Eichmann T, Manegold C et al (1986) Effects of new bisphosphonic acids on tumor-induced bone destruction in the rat. *J Cancer Res Clin Oncol* 111(1):35–41
48. Cohen-Solal ME, Bouizar Z, Denne MA et al (1995) 1,25-dihydroxyvitamin D and dexamethasone decrease in vivo Walker carcinoma growth, but not parathyroid hormone related protein secretion. *Horm Metab Res* 27(9):403–407
49. Municio del Campo MJ, Villameyide ML (1998) Regulation by calcium of the synthesis of 1,25-dihydroxyvitamin D3 and 24,25-dihydroxyvitamin D3 in Walker 256 carcinosarcoma cells: comparison with synthesis regulation from renal phenotype cells (LLC-PK1). *Cancer Lett* 134(2):147–153
50. Schilling T, Pecherstorfer M, Blind E et al (1996) Glucocorticoids decrease the production of parathyroid hormone-related protein in vitro but not in vivo in the Walker carcinosarcoma 256 rat model. *Bone* 18(4):315–319
51. Kurth AA, Kim SZ, Sedlmeyer I et al (2002) Ibandronate treatment decreases the effects of tumor-associated lesions on bone density and strength in the rat. *Bone* 30(1):300–306
52. Kurth AH, Wang C, Hayes WC et al (2001) The evaluation of a rat model for the analysis of densitometric and biomechanical properties of tumor-induced osteolysis. *J Orthop Res* 19(2):200–205
53. Alvarez E, Westmore M, Galvin RJ et al (2003) Properties of bisphosphonates in the 13762 rat mammary carcinoma model of tumor-induced bone resorption. *Clin Cancer Res* 9(15):5705–5713
54. Marzola P, Ramponi S, Nicolato E et al (2005) Effect of tamoxifen in an experimental model of breast tumor studied by dynamic contrast-enhanced magnetic resonance imaging and different contrast agents. *Invest Radiol* 40(7):421–429
55. Stanko RT, Mullick P, Clarke MR et al (1994) Pyruvate inhibits growth of mammary adenocarcinoma 13762 in rats. *Cancer Res* 54(4):1004–1007
56. Imai M, Ohta R, Okada N et al (2004) Inhibition of a complement regulator in vivo enhances antibody therapy in a model of mammary adenocarcinoma. *Int J Cancer* 110(6):875–881

57. Onyia JE, Galvin RJ, Ma YL et al (2004) Novel and selective small molecule stimulators of osteoprotegerin expression inhibit bone resorption. *J Pharmacol Exp Ther* 309(1):369–379
58. Neri A, Welch D, Kawaguchi T et al (1982) Development and biologic properties of malignant cell sublines and clones of a spontaneously metastasizing rat mammary adenocarcinoma. *J Natl Cancer Inst* 68(3):507–517
59. Welch DR, Neri A, Nicolson GL (1983) Comparison of 'spontaneous' and 'experimental' metastasis using rat 13762 mammary adenocarcinoma metastatic cell clones. *Invas Metastasis* 3(2):65–80
60. Tamura H, Ishii S, Ikeda T et al (1996) Therapeutic efficacy of pamidronate in combination with chemotherapy to bone metastasis of breast cancer in a rat model. *Surg Oncol* 5(3):141–147
61. Tamura H, Ishii S, Ikeda T et al (1999) The relationship between urinary pyridinoline, deoxypyridinoline and bone metastasis in a rat breast cancer model. *Breast Cancer* 6(1):23–28
62. Wada N, Ishii S, Ikeda T et al (2004) Inhibition of bone metastasis from breast cancer with pamidronate resulting in reduction of urinary pyridinoline and deoxypyridinoline in a rat model. *Breast Cancer* 11(3):282–287
63. Henriksen G, Bristol K, Bruland OS et al (2002) Significant antitumor effect from bone-seeking, alpha-particle-emitting (223)Ra demonstrated in an experimental skeletal metastases model. *Cancer Res* 62(11):3120–3125
64. Neudert M, Fischer C, Krempien B et al (2003) Site-specific human breast cancer (MDA-MB-231) metastases in nude rats: model characterisation and in vivo effects of ibandronate on tumour growth. *Int J Cancer* 107(3):468–477
65. Bauerle T, Adwan H, Kiessling F et al (2005) Characterization of a rat model with site-specific bone metastasis induced by MDA-MB-231 breast cancer cells and its application to the effects of an antibody against bone sialoprotein. *Int J Cancer* 115(2):177–186
66. Medhurst SJ, Walker K, Bowes M et al (2002) A rat model of bone cancer pain. *Pain* 96(1–2):129–140
67. Ekstrom PO, Giercksky KE, Andersen A et al (1997) Intratumoral differences in methotrexate levels within human osteosarcoma xenografts studied by microdialysis. *Life Sci* 61(19):PL275–PL280
68. Andersen C, Bagi CM, Adams SW (2003) Intra-tibial injection of human prostate cancer cell line CWR22 elicits osteoblastic response in immunodeficient rats. *J Musculoskelet Neuronal Interact* 3(2):148–155
69. Lawson JS, Tran D, Rawlinson WD (2001) From Bittner to Barr: a viral, diet and hormone breast cancer aetiology hypothesis. *Breast Cancer Res* 3:81–85
70. Efeyan A, Fabris V, Merani S et al (2004) Establishment of two hormone-responsive mouse mammary carcinoma cell lines derived from a metastatic mammary tumor. *Breast Cancer Res Treat* 83:233–244
71. Yoneda T, Michigami T, Yi B et al (1999) Use of bisphosphonates for the treatment of bone metastasis in experimental animal models. *Cancer Treat Rev* 25(5):293–299
72. García O, Blanco MD, Martín JA et al (2000) 5-Fluorouracil trapping in poly(2-hydroxyethyl methacrylate-co-acrylamide) hydrogels: in vitro drug delivery studies. *Eur Polym J* 36:111–122
73. Wang HM, Crank S, Oliver G et al (1996) The effect of methotrexate-loaded bone cement on local destruction by the VX2 tumour. *J Bone Joint Surg Br* 78:14–17
74. Utvag SE, Korsnes L, Rindal DB et al (2001) Influence of flexible nailing in the later phase of fracture healing: strength and mineralization in rat femora. *J Orthop Sci* 6:576–584

Article 5

Relations between radiograph texture analysis and microCT  
in two rat models of bone metastases.

Blouin S., Moreau M.F., Baslé M.F., Chappard D.

Cells Tissues Organs, 182(3-4):182-92, 2006

La radiographie est un examen courant en clinique lorsque des métastases osseuses sont suspectées. L'analyse est effectuée par un ou plusieurs observateurs. Il serait intéressant d'avoir un outil d'analyse supplémentaire qui apporterait plus de précision. L'analyse de texture peut répondre à ces critères. Elle est devenue populaire grâce à l'utilisation de l'analyse fractale sur des mammographies pour caractériser les microcalcifications du parenchyme mammaire et ainsi déterminer le risque de développement du cancer du sein. L'analyse fractale des mammographies s'accorde de manière significative avec le diagnostic de 3 radiologistes différents pour déterminer les risques élevés de cancer du sein mais apparaît moins adapté pour distinguer des grades selon les différentes densités radiographiques. (Caldwell, *et coll.*, 1990). Cette méthode a aussi été utilisée sur le sein pour différencier les lésions bénignes comme les fibroadénomes, des lésions malignes comme les carcinomes invasifs dans le but de diminuer le nombre de biopsies nécessaires. Des différences significatives de valeur de la dimension fractale ont été retrouvées chez 75 patients selon les différentes pathologies (Velanovich, 1998).

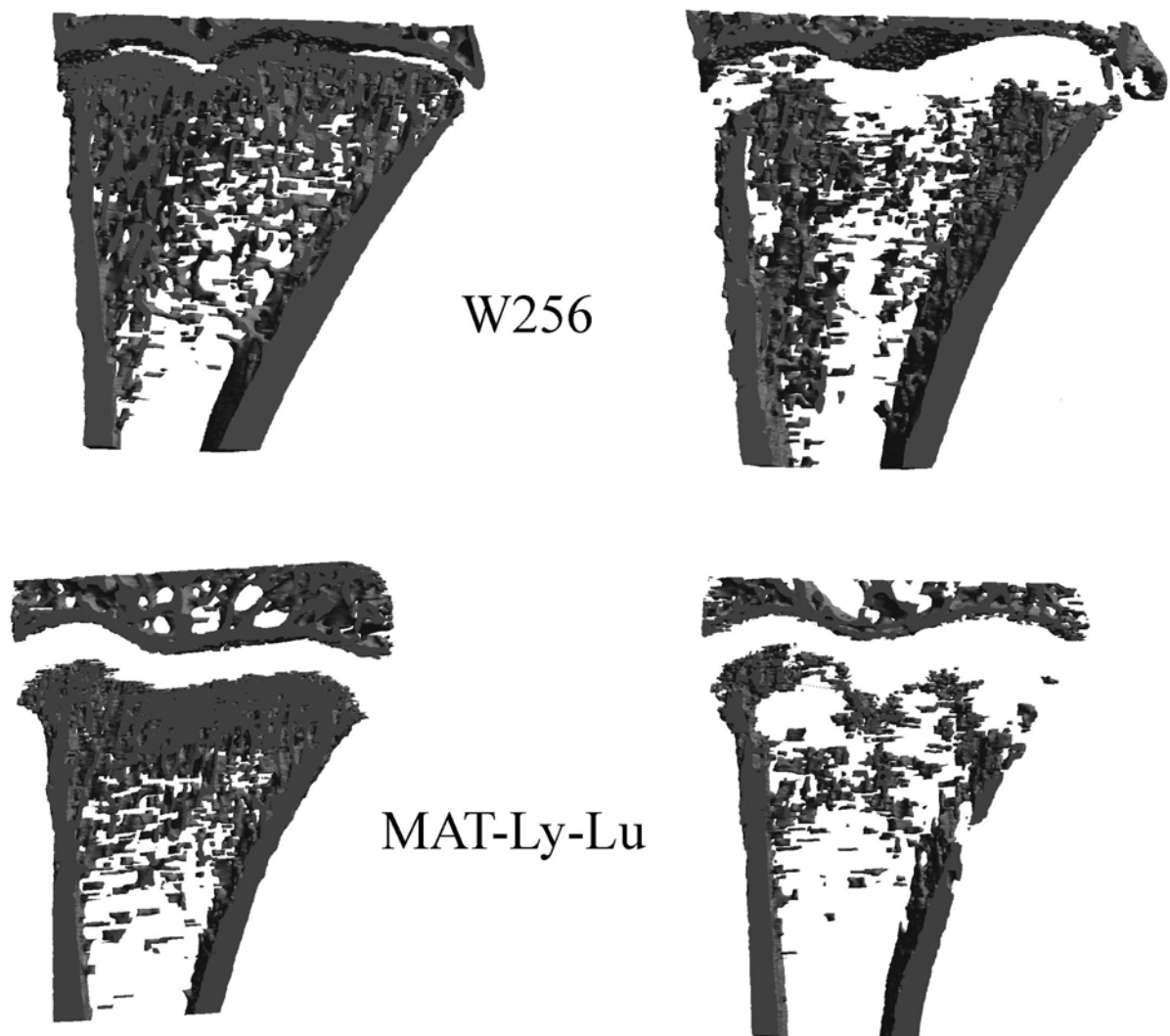
Cette méthode a pu être mise en place pour détecter des pertes osseuses trabéculaires grâce aux radiographies. Des changements de la microarchitecture osseuse ont été détectés chez des patients présentant une gonarthrose : au niveau du tibia, une augmentation précoce de l'épaisseur des travées horizontales apparaît suivie du changement des structures verticales (Buckland-Wright, *et coll.*, 1996). Les orthopantomogrammes de patientes ostéoporotiques présentent une dimension fractale plus élevée que ceux de patientes préménopausiques (Ruttimann, *et coll.*, 1992). Deux ans après la pose d'implants dentaires, les orthopantomogrammes des patients montrent une augmentation de l'orientation de l'image dans une direction oblique à l'implant (Wilding, *et coll.*, 1995). Au sein de l'équipe, nous avons corrélé l'histomorphométrie osseuse avec l'analyse de texture au niveau 2D et 3D chez l'homme (Chappard, *et coll.*, 2005, Guggenbuhl, *et coll.*, 2006). De même, l'analyse de texture a été utilisée chez le rat pour observer la perte osseuse due à l'immobilisation chez le rat paralysé avec de la toxine botulique (Chappard, *et coll.*, 2001).

Dans notre étude, nous avons utilisé l'analyse fractale mais aussi l'analyse de la longueur des plages des différents niveaux de gris. Les résultats obtenus avec ces deux outils ont été corrélés avec les résultats de microtomographie-X sur des fémurs et des tibias de rats Fisher témoins ou injectés avec des cellules W256 en intracardiaque et des rats Copenhagen témoins ou injectés avec des cellules MAT-Ly-Lu en intracardiaque (Figure 34). Les rats injectés avec des cellules W256 ou les rats injectés avec des cellules MAT-

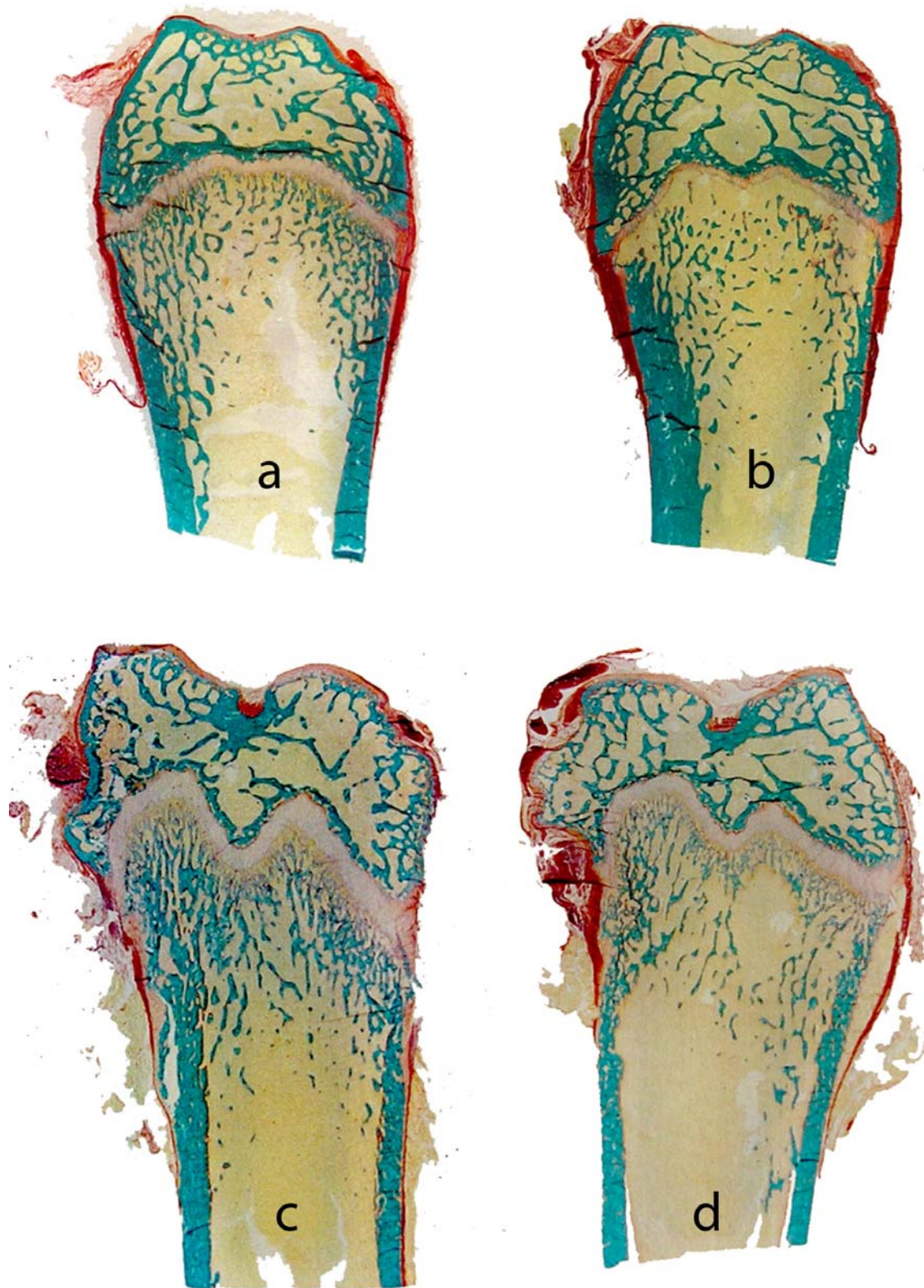
Ly-Lu présentent une diminution de leur masse osseuse avec une altération de la microarchitecture puisqu'ils présentent une diminution significative de BV/TV et de Tb.N par rapport à leurs témoins avec une augmentation de Tb.Sp et de SMI. En histologie, on retrouve, comme dans l'article N°4, une résorption quasi-totale de la zone spongieuse primaire pour les rats injectés avec les cellules W256. Les rats injectés avec les cellules MAT-Ly-Lu présentent au tibia et au fémur des foyers ostéolytiques disséminés. Quelques travées sont retrouvées plus larges que la normale à leur voisinage (Figure 35). Les observations en radiographie montrent que chez les deux groupes témoins, les fémurs présentent une structure trabéculaire homogène en forme de nid d'abeille. Les tibias présentent une structure trabéculaire orientée verticalement. Chez les rats injectés avec des cellules tumorales, les observations histologiques sont confirmées en radiologie. Une zone radioclaire est observée en dessous du cartilage de croissance sur les tibias et les fémurs des rats injectés avec les cellules W256. Les tibias et fémurs des rats injectés avec les cellules MAT-Ly-Lu présentent des tâches disséminées et le réseau trabéculaire apparaît « mité » (Figure 36). Ces observations radiographiques ont pu être confirmées par l'analyse de texture faite sur les radiographies au niveau de zones d'intérêt constantes (Figure 37). Chez les rats injectés avec des cellules W256, les différents paramètres montrent une augmentation de l'homogénéité des niveaux de gris due à la zone radioclaire d'ostéolyse en zone spongieuse primaire. En revanche, l'homogénéité des longueurs de plage diminue à cause de la résorption de la zone spongieuse primaire, créant ainsi des plages radioclares plus longues que pour le réseau trabéculaire. Les mesures de la dimension fractale ne sont pas influencées. Seule la dimension fractale calculée par la méthode des couvertures (avec la croix comme élément structurant) est diminuée au niveau du fémur. La faible réaction des paramètres fractals est due au fait que la résorption de la zone spongieuse primaire est localisée rapportée à l'os entier et que la zone spongieuse secondaire n'est pas touchée. La mesure se faisant sur les deux zones spongieuses, la dimension fractale n'est pas très modifiée. Chez les rats injectés avec des cellules MAT-Ly-Lu, les différents paramètres montrent une diminution de l'homogénéité des niveaux de gris due à la dissémination des petites zones sombres d'ostéolyse. En revanche, l'homogénéité des longueurs de plage augmente car la résorption sectionne de grandes travées et induit la formation d'îlots osseux beaucoup plus courts. Les différentes dimensions fractales sont diminuées montrant ainsi une diminution de complexité et donc une perte de la connectivité.



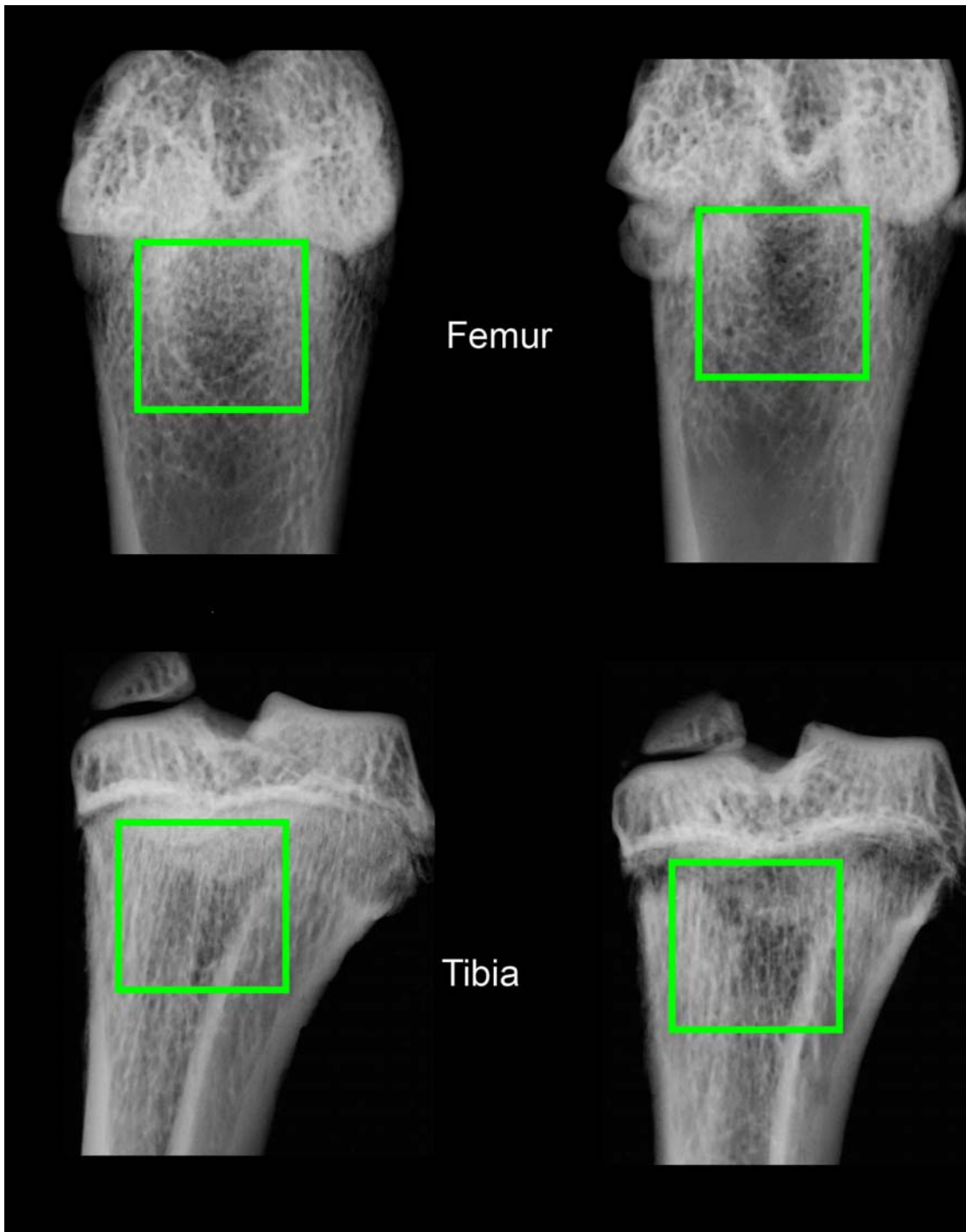
Notre étude montre tout d'abord qu'il est possible de détecter des métastases osseuses à partir de l'analyse de texture de radiographies. En utilisant deux modèles avec des phénotypes différents, nous avons montré qu'il est possible de différencier deux types d'atteintes osseuses. L'utilisation de l'analyse de texture est donc encourageante dans cette indication.



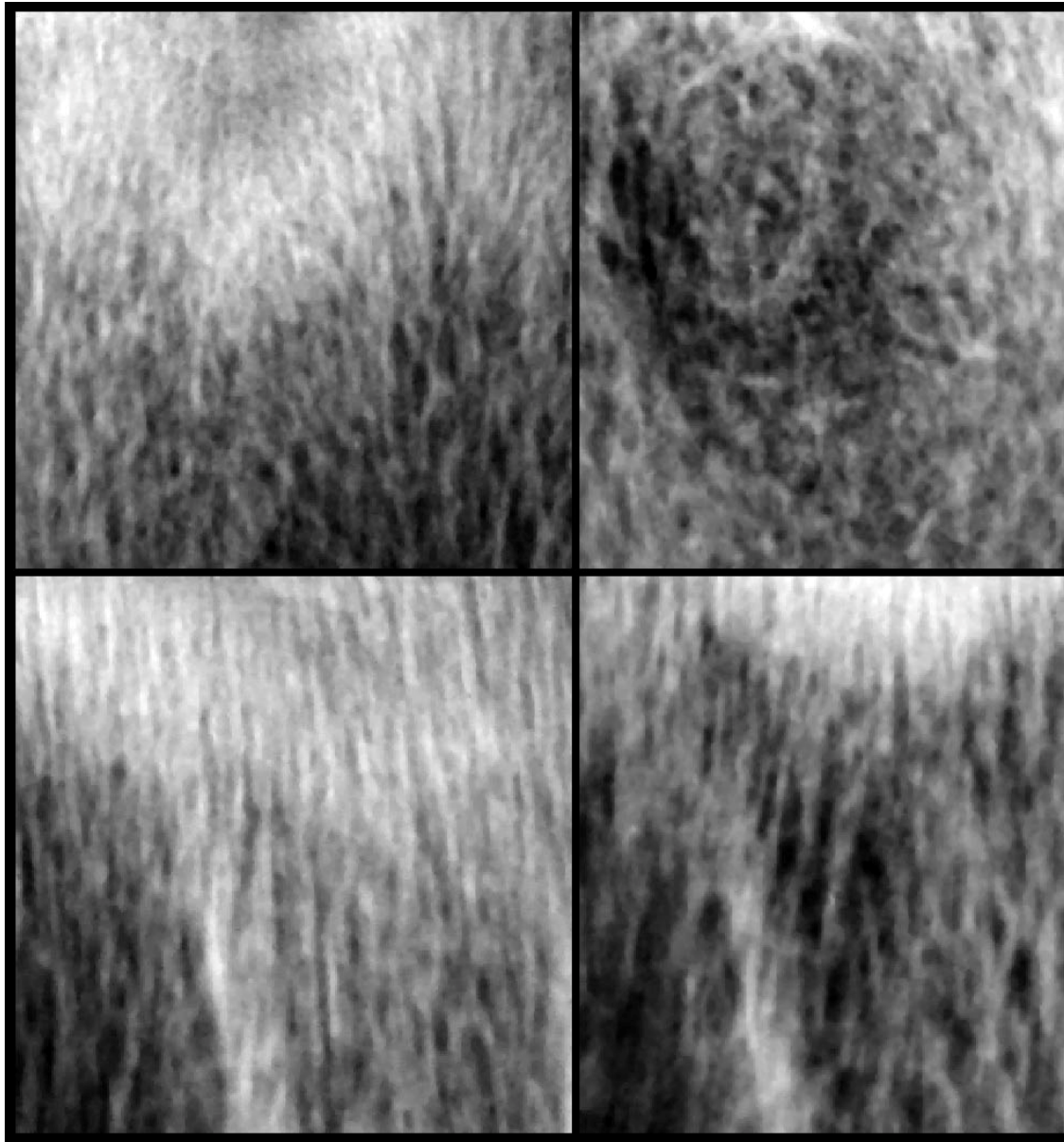
*Figure 34 :* Images 3D du fémur distal de rat témoin (gauche) et de rat 15 jours après injection intracardiaque de cellules W256 ou MAT-Ly-Lu (droite).



*Figure 35* : Coupes histologiques de fémurs de rats (a) Fisher témoin (b) Fisher après injection intracardiaque de cellules W256 (c) Copenhagen témoin et (d) Copenhagen après injection intracardiaque de cellules MAT-Ly-Lu.



*Figure 36* : Radiographies de fémurs et de tibias de rats Fisher témoin (gauche) et après injection intracardiaque de cellules W256 (droite). Les carrés verts représentent les zones d'intérêts considérées pour l'analyse de texture.



*Figure 37* : Images extraites des radiographies de fémurs (en haut) et de tibia (en bas) de rats Copenhagen témoin (gauche) et après injection intracardiaque de cellules MAT-Ly-Lu (droite). Ces images sont celles utilisées pour l'analyse de texture.



# Relations between Radiograph Texture Analysis and Microcomputed Tomography in Two Rat Models of Bone Metastases

S. Blouin M.F. Moreau M.F. Baslé D. Chappard

INSERM, EMI 0335 – LHEA, Faculté de Médecine, Angers, France

## Key Words

Texture analysis · Microcomputed tomography · Bone metastasis · Osteolysis · Osteosclerosis

## Abstract

**Aims:** Osteolytic (Walker 256, W256) and osteoblastic (MatLyLu, MLL) metastases were induced to investigate their effect on bone architecture by microcomputed tomography (microCT) and texture analysis of radiographs. **Methods:** Fischer and Copenhagen rats received an intracardiac injection with W256/MLL cells, respectively. Femur and tibia radiographs were analyzed by texture analysis with run lengths

and fractal algorithms. Microarchitecture was analyzed on primary and secondary spongiosa by microCT. **Results:** W256 and MLL induced a decrease of trabecular bone mass, a disconnection of trabeculae and an increased conversion of plates into pillars. On radiographs and 3-dimensional models of W256 rats, a disappearance of the primary spongiosa was observed. On radiographs and 3-dimensional models of MLL rats, osteolytic lesions were observed as disseminated dark areas. Run length and fractal analyses were altered in both metastases. **Conclusion:** W256 and MLL cells induced two different patterns of osteolysis. Texture analysis of radiographs is a useful technique to explore trabecular bone changes.

Copyright © 2006 S. Karger AG, Basel

## Abbreviations used in this paper

BV/TV	trabecular bone volume	LRE	long run emphasis
CM	Copenhagen MLL group	MicroCT	microcomputed tomography
CS	Copenhagen sham group	MLL	MatLyLu cells
2D	2-dimensional	PTHrP	parathyroid hormone-related protein
$D_{\text{BLANK}}$	fractal dimension obtained by 'blanket' fractal analysis (according to the structuring element: $D_{\text{BLANK}}^{\oplus}$ for the cross, $D_{\text{BLANK}}^{-}$ and $D_{\text{BLANK}}^{ }$ for, respectively, the horizontal and vertical rods)	RLN	run length nonuniformity
$D_{\text{SKY}}$	fractal dimension obtained by 'skyscrapers' fractal analysis	RP	run percentage
FS	Fischer sham group	SMI	structure model index
FW	Fischer W256 group	SRE	short run emphasis
GLN	gray level nonuniformity	Tb.N	trabecular number
H	horizontal	Tb.P <sub>f</sub>	trabecular bone pattern factor
		Tb.Sp	trabecular separation
		Tb.Th	trabecular thickness
		V	vertical
		W256	Walker 256/B cells

## Introduction

Bone metastasis, a major cause of mortality in humans, is a debilitating disease with increased morbidity (pain, impaired mobility, hypercalcemia, fractures, spinal cord or nerve root compression and bone marrow infiltration). It occurs in approximately 70% of patients with advanced breast or prostate cancer and in approximately 15–30% of patients with carcinoma of the lung, colon, stomach, bladder, uterus, rectum, thyroid, or kidney. There are probably more than 350,000 people in the United States who die each year of bone metastases and 2–3 times this number if patients in the European Union and Japan are also taken into account [Mundy, 2002]. Furthermore, once tumors metastasize to bone, they are usually incurable: only 20% of patients with breast cancer are still alive 5 years after the discovery of bone metastasis [Coleman, 2001]. Breast and prostate cancer are the two tumor types that most commonly metastasize to bone. This selective homing of tumor cells to bone has been found to be due to (1) specific chemotaxis of the bone environment for these particular types of cancer (stromal cell-derived factor-1, epidermal growth factor, low glycosylated osteonectin), (2) selective adhesion of metastatic cells on the endothelial surface of marrow capillaries (due to a variety of integrins such as  $\alpha 4\beta 1$ ,  $\alpha 5\beta 1$ ,  $\alpha v\beta 3$ ,  $\alpha v\beta 5$ ) and (3) appropriate growth factors and extracellular matrix proteins present in the marrow microenvironment [parathyroid hormone-related protein (PTHrP), tumor growth factor- $\beta$ , vascular endothelium growth factor] [Woodhouse et al., 1997; Guise and Mundy, 1998; Keller et al., 2001; Roodman, 2003]. These interactions between bone marrow environment and cancer cells were first advocated by Paget who described them as ‘the seed and the soil’ theory [cited by Guise and Mundy, 1998].

Bone metastases are commonly characterized as osteolytic or osteosclerotic from a radiological point of view. This represents two extremes of a continuum in which dysregulation of the normal bone remodeling process occurs and alters bone mass and bone microarchitecture. Breast cancer is most often associated with osteolytic metastases while osteoblastic metastases are more often manifest in prostate cancer. Osteolytic lesions are due to a marked increase in osteoclastic number with a reduced osteoblast activity; in contrast, osteoblastic metastases have been characterized by a dramatic increase in osteoformation but still possess a resorptive component [Mundy, 2002].

Cancellous bone is a complex network made up of two types of trabeculae: rods and plates [Parfitt et al., 1983]. Its microarchitecture can be explored in vitro by histomorphometry [Chappard et al., 1999], microcomputed tomography (microCT) or synchrotron [Borah et al., 2001], and in vivo by peripheral computed tomography [Rueggsegger, 1994] or dedicated RMI [Majumdar et al., 1998]. Unfortunately these systems are either still research tools requiring an invasive bone biopsy, or have a poor resolution in routine clinical practice. Conventional radiography is the most often used imaging technique for routine diagnosis and provides projection images of the trabecular microarchitecture. Disappearance or modifications of the trabecular network are early signs of bone metastasis that can often be missed on conventional X-ray films. However, expert algorithms for detecting subtle changes in microarchitecture are not yet on the market. A radiograph represents a 2-dimensional (2D) projection of the trabecular bone architecture and the resulting image is called ‘a texture’. It is likely that relationships exist between the 3D original object and its textured 2D image, but although intuitively dependent, they remain poorly identified. Animal models can be useful to explore metabolic bone diseases (osteoporosis, hyperparathyroidism) [Frost and Jee, 1992] or malignant bone diseases [Peyruchaud et al., 2001]. The aims of the present study were to measure the architectural changes induced by osteolytic and osteoblastic bone metastases by microCT and to explore the X-ray images of the same bones by texture analysis to see if relationships between histological changes and radiographs exist.

## Materials and Methods

### *Cell Lines and Culture Conditions*

Two malignant cell lines capable of inducing bone metastases were used in the present study.

**Walker 256/B Cells.** The Walker 256/B (W256) cells are issued by a mammary carcinosarcoma in rats and are osteolytic [Wingen et al., 1986; Rizzoli and Fleisch, 1987]. W256 cells, kindly provided by Prof. R. Rizzoli (Geneva, Switzerland), were grown in Dulbecco’s modified Eagle’s medium (DMEM; Eurobio, Les Ulis, France) containing 10% fetal calf serum (Seromed Biochrom, Berlin, Germany), 100 UI/ml of penicillin (Eurobio), 100  $\mu$ g/ml of streptomycin sulfate (Eurobio), 1% of nonessential amino acids (Cambrex, Walkersville, Md., USA), and 1 mM of sodium pyruvate (Eurobio). Cells were cultured at 37°C in a humidified incubator with 5% CO<sub>2</sub>. In order to obtain cells with a bone tropicity, 10<sup>7</sup> cells were serially passaged intraperitoneally at 7-day intervals in Fischer rats to obtain ascites.

**MatLyLu Cells.** The MatLyLu (MLL) cell line is an androgen-independent, highly metastatic, and anaplastic tumor of rat ori-

gin, which spread to the lymph node (Ly) and invariably to the lung (Lu). Metastases are reported to be osteoblastic in the vertebrae [Vieweg et al., 1994]. The MLL cell tumor line was obtained from the ECACC (European Collection of Animal Cell Cultures, Salisbury, UK). MLL cells were grown in the Roswell Park Memorial Institute 1640 medium (RPMI 1640; Eurobio) containing 10% fetal calf serum (Seromed Biochrom), 100 UI/ml of penicillin (Eurobio), 100 µg/ml of streptomycin sulfate (Eurobio) and 250 nM of dexamethasone (Sigma, Saint Quentin Fallavier, France). Cells were cultured at 37°C in a humidified incubator with 5% CO<sub>2</sub>.

#### Animals

Nine male Fischer F344/NHsd rats (Harlan, Gannat, France), 3 weeks old, were maintained for 4 months under the local vivarium conditions (24°C and a 12-hour/12-hour light/dark cycle). Nine female Copenhagen rats born from COP/NCrl rats (Charles River, Sulzfeld, Germany) and bred in our animal facilities were maintained for 6 weeks under the same conditions. Rats were given standard laboratory food (UAR, Villemoisson-sur-Orge, France) and water ad libitum. The Animal Care and Use Committee at the University of Angers approved all procedures.

Fischer rats were randomized into two groups:

(1) To obtain control animals, 3 rats were anesthetized (with isoflurane); they received a 0.25-ml intracardiac injection of saline. They constituted the Fischer sham group (FS).

(2) To obtain animals with osteolytic metastases, 6 rats were similarly anesthetized and received an intracardiac injection of 10<sup>7</sup> W256 cells in 0.25 ml saline. This cell number was estimated as the most appropriate for a metastatic development. These rats constituted the Fischer W256 group (FW).

Copenhagen rats were randomized into two groups:

(1) To obtain control animals, 3 rats were anesthetized and received an intracardiac injection of saline as above. They constituted the Copenhagen sham group (CS).

(2) To obtain animals with osteoblastic metastases, 6 rats were anesthetized and received an intracardiac injection of 3.25 × 10<sup>4</sup> MLL cells in 0.25 ml saline. This cell number was determined as the most appropriate for a metastatic development. These rats constituted the Copenhagen MLL group (CM).

Copenhagen rats were sacrificed by asphyxiation with CO<sub>2</sub>, 15 days after intracardiac injection. Fischer rats were sacrificed by the same method, 9 days after intracardiac injection. These durations have been determined by preliminary studies and were found sufficient to obtain bone metastases before the animals die from other tumor localization. The right and left hindlimbs were carefully dissected and bones were placed in a formalin-alcohol-based fixative at +4°C during 24 h.

#### X-Ray Microtomography

MicroCT was performed on the distal femur and proximal tibia with a Skyscan 1072 X-ray-computed microtomograph (Skyscan, Aartselaar, Belgium) using an X-ray tube 80 kV/100 µA. Samples were placed in an Eppendorf tube filled with water. Bones were analyzed at a magnification of ×36 (one pixel corresponding to 8.61 µm) with the cone beam mode and using a 1-mm aluminum filter. For each sample, a stack of 290 section images was reconstructed covering 2.5 mm, i.e. the height of the primary (116 section images) and secondary (174 section images) spongiosa. The 3D models were constructed from the stack with a surface-

rendering program (Ant, release 2.2, Skyscan) after interactive segmentation. Trabecular bone volume (BV/TV, in %), trabecular number (Tb.N, /mm), trabecular separation (Tb.Sp, in µm), trabecular thickness (Tb.Th, in µm), trabecular bone pattern factor (Tb.P<sub>f</sub>) and the structure model index (SMI) were calculated from 3D models of the metaphyseal region. Tb.P<sub>f</sub> is mainly based on the use of mathematical morphology in image analyzer systems. The rationale of the method is supported by the observation that, in a well-connected structure, the concave surfaces are abundant whereas convex surfaces are more numerous if the structure is disconnected. This method provides low values of Tb.P<sub>f</sub> in a well-connected network and high values when marked disconnection of trabeculae is present [Hahn et al., 1992]. SMI characterizes a 3D bone structure composed of a certain amount of plates and rods. It has a value between 0 and 3. In an ideal plate structural model, the SMI value is 0, and in an ideal cylindrical rod structure, the SMI is 3, independent of the physical dimensions of the structure [Jinnai et al., 2002].

#### Radiography

Radiographs from the tibia and femur were performed using a Faxitron X-ray system (Edimex, Angers, France) with a 5 × 5 cm CCD camera which provides digitized images 1,024 × 1,024 pixels large in the .TIF format (Tagged-Image File format). The accelerating voltage was fixed at 30 kV with a 9-second exposure time; the gain and offset were maintained at the same levels for the whole series of bones. The distance between the X-ray tube and the camera was constant and mechanically provided by the apparatus shelf with a magnification of ×5. In this way, the image of the distal femur extremity or the proximal tibia extremity occupied the whole image. A region of interest composed of 512 × 512 pixels was trimmed by overimposing a mask on the micrographs using the Adobe Photoshop software, release 7 (Adobe system, Edinburgh, UK). The region of interest was always positioned in the same area: under the growth plate of the tibia and just above the femoral condyles. Images were transferred to a Leica Quantimet Q570 image analyzer (Leica, Rueil-Malmaison, France). The images were in the .TIF format, 512 × 512 pixels and coded on 8 bits (i.e., in 256 gray levels; black = 0, white = 255). Before image analysis, the low frequency noise (due to X-ray scatter in soft tissues) was eliminated by a median filter. A 'top-hat' filter (a rank operator acting on the brightness of neighboring pixels) [Russ, 1998] was used to eliminate the high frequency noise (due to X-ray acquisition and CCD characteristics) thus increasing the contrast of bony structures within the image.

#### Image Analysis

*Run Length Distribution.* The software MAZDA (Institute of Electronics, Technical University of Lodz, Poland) was used for calculation of texture parameters. Consecutive pixels of the same gray value in a given direction constitute a run. The run length parameters have been extensively described elsewhere and comprise [Galloway, 1975]:

- SRE – short run emphasis is highly dependent on the occurrence of short runs and is expected to be large for fine textures.
- LRE – long run emphasis is highly dependent on the occurrence of long runs and is expected to be large for coarse structural textures.



- GLN – gray level nonuniformity measures the similarity of gray level values throughout the image. The GLN is expected to be large if the number of runs of same gray level values increases throughout the image.
- RLN – run length nonuniformity measures the similarities of the length of the runs throughout the image. The RLN is expected to be large if the number of runs of same lengths increases throughout the image.
- RP – run percentage measures the homogeneity and the distribution of runs of an image in a specific direction. RP is expected to be large for an image with a homogenous texture.

In the present study, the run length parameters were measured for the horizontal (H) and vertical (V) directions.

*The 'Skyscrapers' Fractal Analysis.* The method was originally suggested by Caldwell et al. [1990], for calculation of the fractal dimension on digitized mammography in search of malignant microcalcifications. A bitmap image  $A$  can be considered as an  $x*y$  surface. Pixels which constitute the image can be viewed as skyscrapers whose height is represented by the gray level. The roof of the skyscrapers being a square of side  $\epsilon$ , the surface areas of the image  $A(\epsilon)$  are obtained by measuring the sum of the top surfaces ( $\epsilon^2$ ) and the sum of the exposed lateral sides of the skyscrapers. The gray levels of adjacent pixels are then averaged in squares of  $\epsilon$  2, 4, 8, 16 and 32 pixels to produce new images and  $A(\epsilon)$  is calculated for each  $\epsilon$ . The fractal dimension (Kolmogorov) of the surface ( $D_{SKY}$ ) is determined by plotting a graph of  $\log A(\epsilon)$  versus  $\log(\epsilon)$ . The linear regression line was computed only on the aligned points by the least square method. The fractal dimension was obtained as  $D_{SKY} = 2 - \text{slope}$ .

*The 'Blanket' Fractal Analysis.* We have used the method described by Peleg et al. [1984], for calculating another fractal dimension by using dilation and erosion of an image. The structuring element used was a cross. Given a size  $\epsilon$  for the structuring element, a dilation and an erosion of the image provided two covering new images: respectively, the upper  $u\epsilon$  and the lower  $b\epsilon$ . Then  $V\epsilon$ , the volume of the blanket, i.e., the volume enclosed between the dilation and erosion images, was measured and  $A(\epsilon)$ , the surface area measured with size  $\epsilon$  is the mean of  $[V\epsilon - V(\epsilon^{-1})]$ . The fractal dimension  $D_{BLANK}$  was computed as above described by plotting  $\log A(\epsilon)$  against  $\log(\epsilon)$  and searching the slope coefficient by the least square method. A fractal dimension was obtained with each structuring element:  $D_{BLANK \oplus}$  for the cross,  $D_{BLANK -}$  and  $D_{BLANK |}$  for, respectively, the horizontal and vertical rods.

#### Histology

Bone samples were dehydrated and embedded undecalcified in methacrylates. Sections were cut (7  $\mu\text{m}$  in thickness) dry on a heavy duty microtome equipped with tungsten carbide knives (Leica Polycut S with 50° knives). Sections were stained with a modified Goldner's trichrome and toluidine blue which allow a clear-cut distinction between bone and marrow cells.

#### Statistical Analysis

Statistical study was performed using Systat, release 10.2 (SPSS, Chicago, Ill., USA). All data were expressed as the mean and standard error of the mean (SEM). Differences between groups were analyzed by analysis of variance (ANOVA) with the LSD post hoc test (least significant difference pairwise multiple comparison). Differences were considered as significant when  $p < 0.05$ .

## Results

All animals were found severely ill 1 week after tumor cell injection and developed metastases to bone and soft tissue parenchyma. Metastases were also encountered at autopsy, in the liver and lungs in rats injected with W256 cells, in kidney and spleen in rats injected with MLL cells.

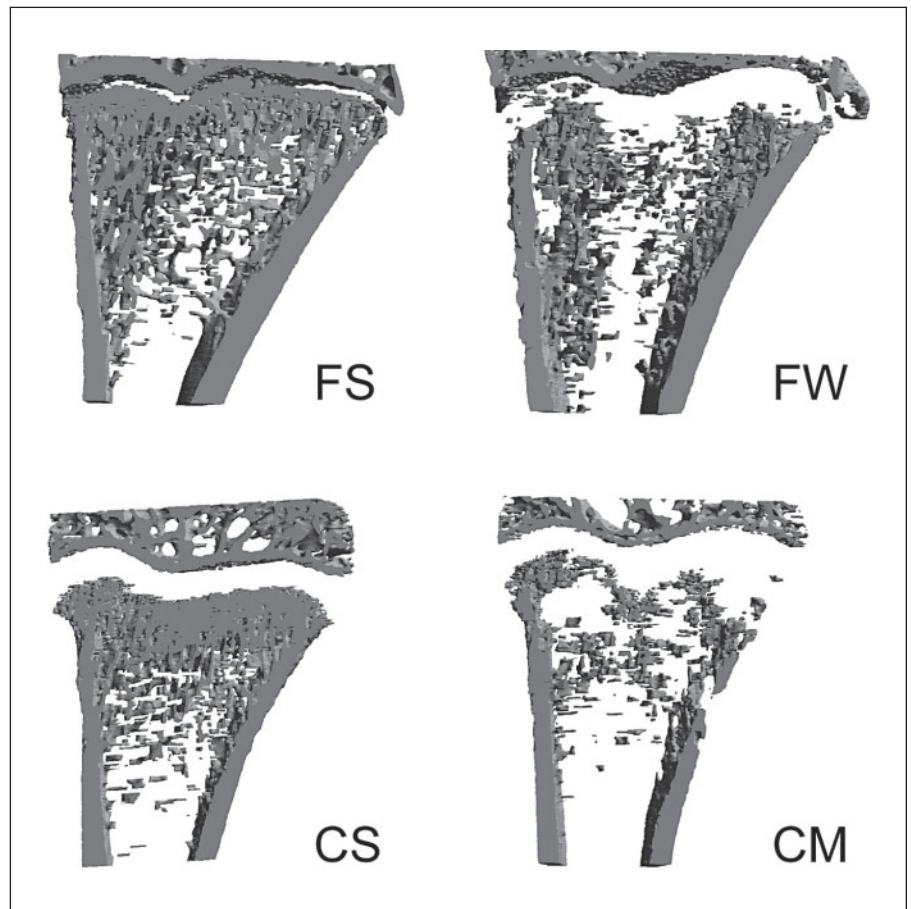
#### MicroCT

*Fischer 344 Rats with W256 Cells* (table 1). On the 3D models of the FW group, trabecular bone loss induced by malignant cells was localized below the growth cartilage and formed a large and irregular band (fig. 1).

A decrease of bone mass was evidenced on the femur and tibia with a bone loss that reached, respectively, -46 and -48% in primary spongiosa or -31 and -20% in secondary spongiosa for BV/TV when compared to FS rats. Bone loss was confirmed by the increase of Tb.Sp in the femur and tibia with a marked increase on primary spongiosa: +88% on femur and +98% on tibia. Bone loss appeared due to the resorption of complete trabeculae as evidenced by a significant decrease of Tb.N on both femur and tibia. Here again, the primary spongiosa appeared more affected (-43% on the femur; -48% on the tibia) than the secondary spongiosa (-26% on the femur; -17% on the tibia). No significant difference of Tb.Th was found on primary spongiosa but Tb.Th decreased on the secondary spongiosa of the femur. Resorption induced altered trabecular connectivity: a significant increase of Tb.P<sub>f</sub> and a marked conversion of plates into rods (SMI increased significantly) were found on primary and secondary spongiosa of the femur and on a much lower scale on the tibia.

*COP Rats with MatLyLu Cells* (table 2). In the CM group, focal areas of osteolysis were disseminated. Bone resorption was evidenced in the vicinity of the tumor nodules and occasionally larger trabeculae were noticed (fig. 1).

A considerable decrease of bone mass was evidenced on both femur and tibia with a bone loss that reached, respectively, -32 and -56% for BV/TV on primary spongiosa or -24 and -43% on secondary spongiosa when compared to CS rats. Bone destruction was confirmed by the increase of Tb.Sp (+120% on primary spongiosa of tibia) and was due to the resorption of complete trabeculae (significant decrease of Tb.N) with a decrease of connectivity (significant increase of Tb.P<sub>f</sub> and SMI). No difference in Tb.Th was observed.



**Fig. 1.** 3D model of frontal sections of the tibia from an FS rat, an FW rat, a CS rat and a CM rat. Note that Copenhagen rats have a larger growth cartilage compared to Fischer rats. Also note the completely different pattern of osteolysis depending on type of cell line.

**Table 1.** Bone loss in primary and secondary spongiosa of FS and FW rats

		Primary spongiosa				Secondary spongiosa			
		FS values	FW values	vs. FS, %	p values	FS values	FW values	vs. FS, %	p values
BV/TV	Femur	36.9	19.9	-46	a	27.3	18.9	-31	a
	Tibia	25.4	13.1	-48	a	22.2	17.8	-20	a
Tb.P <sub>f</sub>	Femur	6.48	11.9	+84	a	7.8	12.2	+57	a
	Tibia	12.22	16.79	+37	a	13.2	15.15	+15	a
SMI	Femur	1.307	1.887	+44	a	1.368	1.772	+30	a
	Tibia	1.69	2.117	+25	a	1.878	2.023	+8	a
Tb.Th	Femur	94	90	-4		89	83	-7	a
	Tibia	71	70	-1.2		81	78	-4	
Tb.N	Femur	3.9	2.2	-43	a	3.07	2.27	-26	a
	Tibia	3.6	1.9	+48	a	2.72	2.27	-17	a
Tb.Sp	Femur	157	295	+88	a	246	286	+16	a
	Tibia	171	338	+98	a	226	260	+15	a

Data shown are mean  $\pm$  SEM (n = 6). <sup>a</sup> p < 0.05 vs. FS group.

**Table 2.** Bone loss in primary and secondary spongiosa of CS and CM rats

		Primary spongiosa				Secondary spongiosa			
		CS values	CM values	vs. CS, %	p values	CS values	CM values	vs. CM, %	p values
BV/TV	Femur	23.6	16.1	- 32	<sup>a</sup>	11.9	9	- 24	<sup>a</sup>
	Tibia	24.6	10.7	- 56	<sup>a</sup>	15.3	8.7	- 43	<sup>a</sup>
Tb.P <sub>f</sub>	Femur	12.4	16.9	+ 37	<sup>a</sup>	20.5	22.7	+ 11	
	Tibia	12.8	25.1	+ 97	<sup>a</sup>	19.8	25.15	+ 27	<sup>a</sup>
SMI	Femur	1.534	1.919	+ 25	<sup>a</sup>	2.181	2.349	+ 8	<sup>a</sup>
	Tibia	1.418	2.268	+ 60	<sup>a</sup>	2.023	2.412	+ 19	<sup>a</sup>
Tb.Th	Femur	65	67	+ 3		63	64	+ 1	
	Tibia	54	54	0		58	58	0	
Tb.N	Femur	3.62	2.39	- 34	<sup>a</sup>	1.87	1.37	- 27	<sup>a</sup>
	Tibia	4.52	1.96	- 57	<sup>a</sup>	2.62	1.48	- 44	<sup>a</sup>
Tb.Sp	Femur	174	263	+ 51	<sup>a</sup>	286	361	+ 26	<sup>a</sup>
	Tibia	140	307	+ 120	<sup>a</sup>	207	317	+ 54	<sup>a</sup>

Data shown are mean  $\pm$  SEM (n = 6). <sup>a</sup> p < 0.05 vs. CS group.

### Histology

*Fischer 344 Rats with W256 Cells* (fig. 2). On histological sections, the area below the growth cartilage appeared filled with malignant cells and the primary spongiosa had almost disappeared. In the secondary spongiosa and in the shafts, nodules of tumor cells were also encountered. They were associated with increased resorption with large and deep scalloped eroded surfaces in contact with the tumor. Large osteoclasts were observed in these areas and were responsible for bone destruction. Cortical perforations were observed especially in the primary spongiosa.

*COP Rats with MatLyLu Cells* (fig. 2). On histological sections, nodules of tumor cells were found apposed onto the endosteum. Nodules were sometimes developed between the periosteum and the cortex, but most of them developed in the secondary spongiosa or deeper in the diaphyseal marrow cavity. They were associated with bone resorption and occasionally larger trabeculae were found in their vicinity.

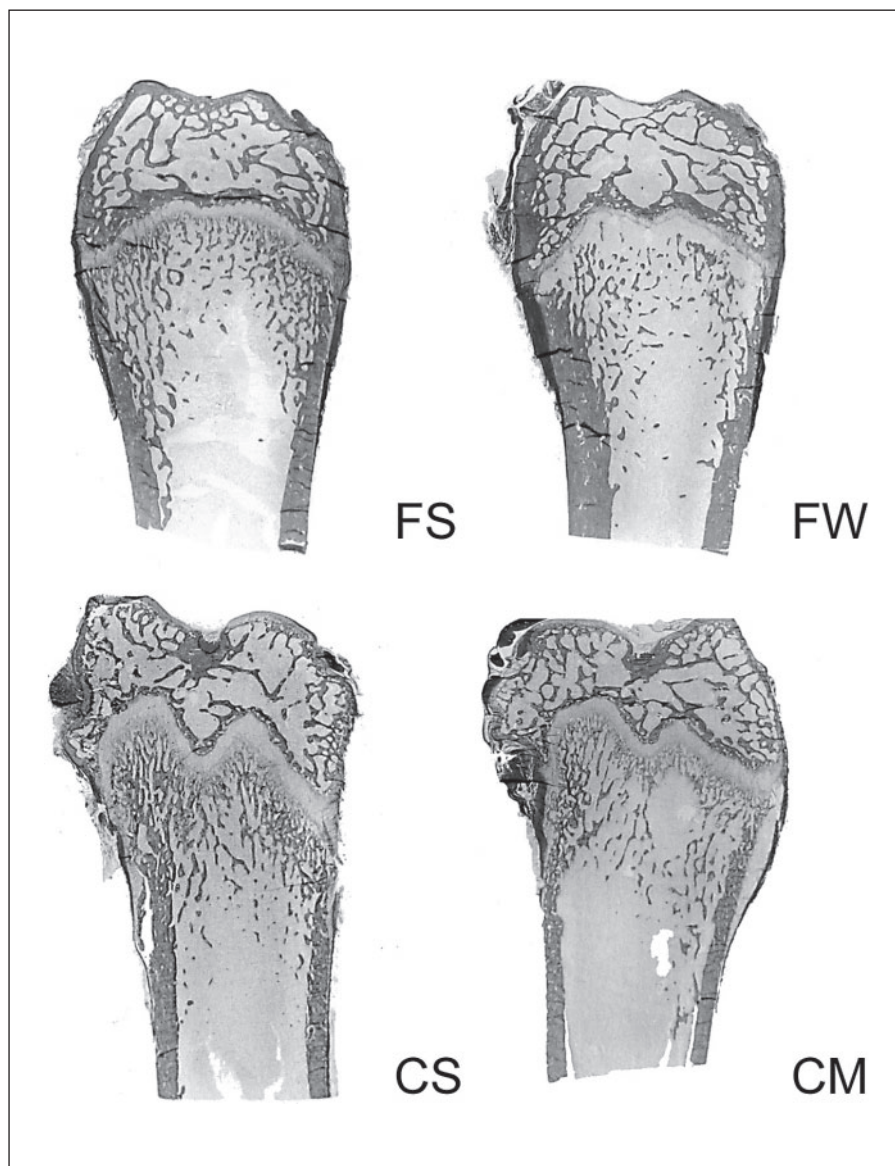
### Bone Texture Analysis of X-Ray Images

On the femur of sham rats from the FS and CS groups, trabecular bone appeared made of a honeycomb network of trabeculae isotropically disposed on the X-ray image. The trabeculae were dense under the growth cartilage. In contrast, trabecular bone of the tibia was highly anisotropic with a sharp vertical orientation of the trabeculae. Osteolytic bone lesions were evidenced on radiographs as

abnormal, irregular and darker foci. In FW animals, a dark band was observed under the growth cartilage and corresponded to the histological findings (fig. 3). In CM rats, the osteolytic foci were randomly distributed in the metaphyseal area, some of them were found near the growth plate, others were encountered deeper in the bone shafts (fig. 4).

*Fischer 344 Rats* (fig. 3). Bone loss on the femur and tibia was confirmed by descriptors based on the gray level, indicating an increase of gray level homogeneity (increases of H-GLN and V-GLN): the osteolytic primary spongiosa on FW rats appeared as a darker area than on FS rats. The osteolytic area of the primary spongiosa was characterized by an increase of the long runs in the horizontal direction in the femur (H-LRE) and accompanied by a decrease of the horizontal short runs (H-SRE) on both the femur and tibia. The similarities of the run length (increasing length) throughout the X-ray image were increased as evidenced by the decrease of H-RLN. As the mean run length increased, it induced a reduction of texture homogeneity evidenced by the decrease of H-RP.

With fractal analysis, no difference could be found on the femur and tibia in FS and FW groups with  $D_{SKY}$  exploring the honeycomb characteristics of the marrow cavities. In the femur,  $D_{BLANK}^{\oplus}$  was decreased and confirmed the loss of trabecular connectivity. No difference of  $D_{BLANK}^{-}$  was found but  $D_{BLANK}^{|}$  was decreased on both the femur and tibia.



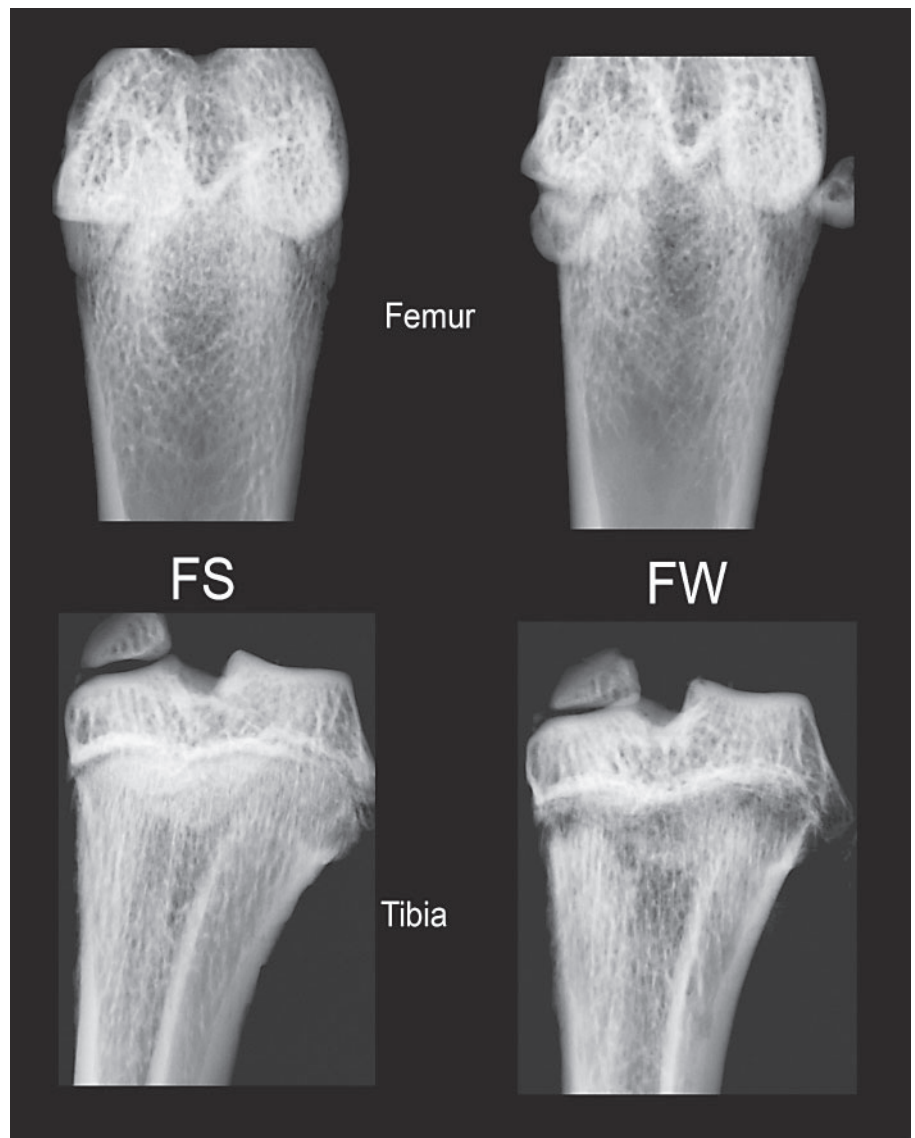
**Fig. 2.** Histological sections of the femur from an FS rat, an FW rat, a CS rat and a CM rat. Goldner's trichrome. Original magnification:  $\times 2.5$ .

*COP Rats* (fig. 4). Bone loss on the femur and tibia was confirmed by descriptors based on gray level which indicate a decrease of gray level homogeneity (decreases of H-GLN, V-GLN): the randomly distributed osteolytic foci induced dark area in only some parts of primary and secondary spongiosa. The osteolytic foci on femur were characterized by the decrease of the long runs in the horizontal and vertical direction (H-LRE and V-LRE) and this was accompanied by an increase of the horizontal and vertical short runs (H-SRE and V-SRE). The run lengths were more heterogeneous (significant increase of H-RLN, V-RLN). As the mean run length decreased and

simultaneously the number of runs increased, this increased the texture homogeneity as evidenced by the increase of H-RP and V-RP. Run length descriptors on the tibia had the same evolution restricted to the vertical direction (significant increase of V-RLN, V-RP and V-SRE).

Bone loss was shown on the tibia by fractal algorithms:  $D_{SKY}$  was decreased on the tibia between CS and CM but no difference was noticeable on the femur. Loss of trabeculae connectivity was evidenced by the significant decrease of  $D_{BLANK}^{\oplus}$ ,  $D_{BLANK}^{-}$  and  $D_{BLANK}^{|}$  in the CM group on femur and tibia.



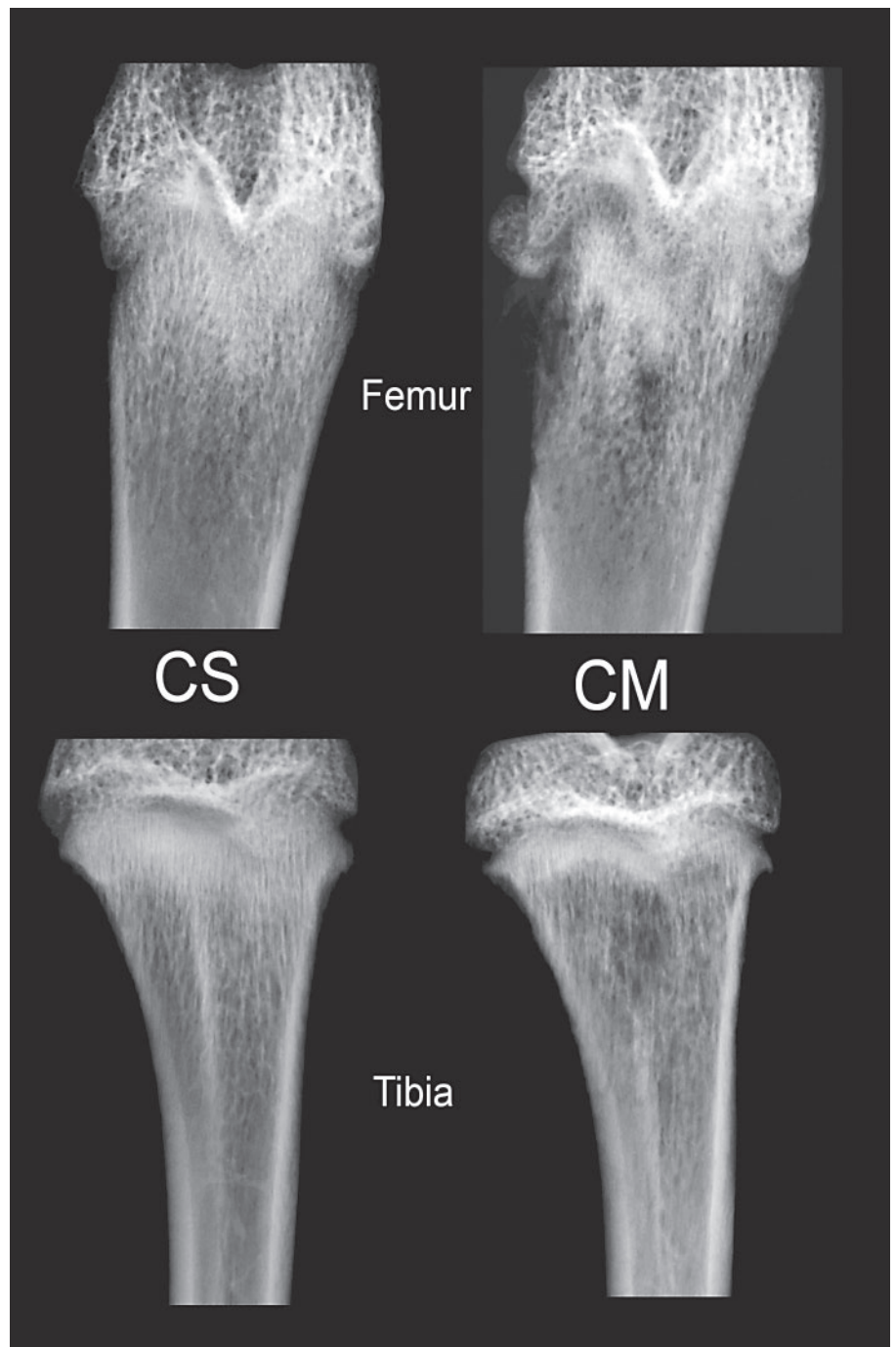


**Fig. 3.** Radiographs of the femur and tibia from an FS and an FW rat.

### Discussion

MicroCT provides 3D information about the trabecular bone microarchitecture by combining the X-ray transmission technique with tomographic reconstruction. It has been used successfully to detect changes (in terms of bone mass and bone architecture) in various bone diseases [Chappard et al., 2005a]. Ding and Hvid [2000] showed that human bone changed toward more rod-like in the elderly and that Tb.Th declined significantly with age. In human bone metastases from patients with prostate carcinoma, an increase of connectivity was found on 3D images obtained with synchrotron [Sone et al., 2004]. Trabecular bone loss following ovariectomy in rats (and

the effects of estrogen as a countermeasure) were evidenced by microCT and fit in well with previous histomorphometric results [Laib et al., 2001]. MicroCT has also been used for the evaluation of malignant bone disease. Libouban et al. [2003] used microCT to observe cortical perforations and disappearance of trabecular bone in a murine model of multiple myeloma. The W256 model has previously been used to investigate an osteolytic tumor by 3D morphology. W256 cells induced a considerable bone loss: BV/TV decreased by  $-30\%$  in tumor-bearing femur 28 days after femoral implantation of  $2 \times 10^6$  cells in an agarose gel [Kurth and Muller, 2001]. Our observations are in accordance with these results since bone loss reached  $-46\%$  on primary spongiosa of the femur of



**Fig. 4.** Radiographs of the femur and tibia from a CS and a CM rat.

FW rats. The decrease of bone mass in FW rats was due to the removal of trabeculae as confirmed by the decrease of Tb.N, and conversely an increase of Tb.Sp. SMI and Tb.P<sub>f</sub> also increased, confirming the marked disconnection of trabeculae and the increased conversion of plates into pillars. More pronounced results were found with CM rats with MLL cells since bone loss reached -56% on

primary spongiosa of the tibia. Here again, a decrease of Tb.N accompanied an increase of Tb.P<sub>f</sub>. In the present study, COP rats did not develop osteosclerotic lesions in the long bones because metastases developed very rapidly before the osteoblastic phase had time to start. In humans, prostate cancer metastases have always lytic components and osteolytic bone lesions have also been described to

precede osteosclerosis [Suzuki et al., 1994]. The 3D models and histological sections showed marked differences in terms of profile of osteolysis between the MLL and the W256 models. Such a difference can be explained by a higher bone remodeling in the primary spongiosa while the secondary spongiosa has a lower bone remodeling rate. Both regions are now recognized to represent completely different microenvironments with marked differences in osteoclastic populations. In the rabbit, the MMP-9 mRNA level has been found higher just under the growth plate than in the metaphysis. In contrast, there is a lower expression of MMP-10 at the invasion front of the growth plate than in the metaphysic [Andersen et al., 2004]. The microenvironment is also characterized by an osteoblastic heterogeneity. Cortical and trabecular bone were differently affected by the constitutive activation of the PTH/PTHrP receptor in murine osteoblastic cells [Calvi et al., 2001]. Others have reported that histologically identical, fully differentiated, cuboidal matrix-synthesizing osteoblasts in the developing calvaria showed a heterogeneity of protein expression. Noncollagenous matrix proteins (osteopontin, osteonectin, bone sialoprotein), hormones (PTHrP) and transcription factors (*c-fos*, *msx-2*) are differentially expressed at both mRNA and protein levels depending on the maturational state of the bone or the microenvironment in which the osteoblasts resided [Candelieri et al., 2001]. In our study, the primary spongiosa might have represented a more 'fertile soil' for W256 and MLL did not appear to have preferential sub-localization inside the marrow environment. Differences in the pattern of integrin expression between these two cell lines could represent an explanation; studies are currently being developed in this laboratory.

Texture is usually defined as 'a global pattern arising from the repetition, either deterministically or randomly, of local sub-patterns' [Zucker and Terzopoulos, 1980]. Subpatterns are sometimes referred to as 'primitive elements' in the image analysis literature (e.g., a tile is a primitive element in a mosaic). Several papers have reported the use of texture analysis to estimate the trabecular architecture on X-ray images but a single method is usually used. Texture analysis techniques are based either on mathematical morphology or on fractal geometry. Run length statistics capture the coarseness of a texture in specified directions. In our study, the W256 model induced a loss of homogeneity of the texture while the MLL model induced a gain of homogeneity. This difference is explained by the type of bone lesions. In the W256 model, osteolysis was highly localized in the primary spongiosa and disrupted this area while osteolytic foci were

more randomly distributed in the MLL model. Fractal analysis of X-ray textures has become increasingly popular since the original work of Caldwell et al. [1990] on the identification of microcalcifications on mammography. Fractal methods are known to measure the complexity of self-similar objects. Several authors have reported a successful identification of osteoporotic patients when fractal methods were used on X-ray films [Buckland-Wright et al., 1996; Haidekker et al., 1997]. The fractal dimension of bone images from routine orthopantomograms has been investigated to monitor bone remodeling in response to dental implants. An increase in orientation of the image in a direction oblique to the implant was found during the period up to 2 years after implantation [Wilding et al., 1995]. The fractal signature analysis has shown changes of the trabecular bone organization in macroradiographs of patients with knee osteoarthritis: an increased horizontal Tb.Th occurred early and preceded the later changes in the vertical structure [Buckland-Wright et al., 1996]. Bone histomorphometry is correlated with texture analysis at the 2D and 3D levels in normal bone [Chappard et al., 2005c; Guggenbuhl et al., 2005]. The fractal dimension was increased in a rat model of localized disuse induced by the *Clostridium botulinum* toxin [Chappard et al., 2001]. The method appears highly sensitive since it can identify changes in the fat content of bone marrow [Chappard et al., 2005b]. In our study, the fractal dimension  $D_{SKY}$ ,  $D_{BLANK}^{\oplus}$ ,  $D_{BLANK}^{-}$  and  $D_{BLANK}^{|}$  showed a decrease when bone loss was considerable. It is likely that the trabecular network was altered by bone resorption due to metastases inducing the focal disappearance of trabeculae in a limited area, thus increasing the local complexity on the image that could in turn increase the fractal dimensions.

Texture analysis of radiographs is a useful technique to explore trabecular bone changes, particularly in osteoporotic states. The method may also appear interesting in malignant diseases. Several methods should be used in parallel to measure trabecular texture since one technique may provide better results on a given skeletal piece and be less adapted on another one.

### Acknowledgements

The authors particularly wish to thank Pr. R. Rizzoli (Geneva, Switzerland) for supplying the W256 cells. They are greatly indebted to P. Legras and J. Leroux for their help with the animal care and to G. Brossard and N. Gaborit for their help with X-ray microCT. This work was made possible with the help of Contrat de Plan Etat Région, Pays de la Loire, Axe Biomatériaux.

## References

- Andersen, T.L., M. del Carmen Ovejero, T. Kirkegaard, T. Lenhard, N.T. Foged, J.M. Delaisse (2004) A scrutiny of matrix metalloproteinases in osteoclasts: evidence for heterogeneity and for the presence of MMPs synthesized by other cells. *Bone* 35: 1107–1119.
- Borah, B., G.J. Gross, T.E. Dufresne, T.S. Smith, M.D. Cockman, P.A. Chmielewski, M.W. Lundy, J.R. Hartke, E.W. Sod (2001) Three-dimensional microimaging (MRmicroI and microCT), finite element modeling, and rapid prototyping provide unique insights into bone architecture in osteoporosis. *Anat Rec* 265: 101–110.
- Buckland-Wright, J.C., J.A. Lynch, D.G. Macfarlane (1996) Fractal signature analysis measures cancellous bone organisation in macroradiographs of patients with knee osteoarthritis. *Ann Rheum Dis* 55: 749–755.
- Caldwell, C.B., S.J. Stapleton, D.W. Holdsworth, R.A. Jong, W.J. Weiser, G. Cooke, M.J. Yaffe (1990) Characterisation of mammographic parenchymal pattern by fractal dimension. *Phys Med Biol* 35: 235–247.
- Calvi, L.M., N.A. Sims, J.L. Hunzelman, M.C. Knight, A. Giovannetti, J.M. Saxton, H.M. Kronenberg, R. Baron, E. Schipani (2001) Activated parathyroid hormone/parathyroid hormone-related protein receptor in osteoblastic cells differentially affects cortical and trabecular bone. *J Clin Invest* 107: 277–286.
- Candeliere, G.A., F. Liu, J.E. Aubin (2001) Individual osteoblasts in the developing calvaria express different gene repertoires. *Bone* 28: 351–361.
- Chappard, D., S. Blouin, H. Libouban, M.F. Baslé, M. Audran (2005a) Microcomputed tomography for the study of hard tissues and bone biomaterials. *Microsc Anal* 19: 17–19.
- Chappard, D., A. Chennebault, M. Moreau, E. Legrand, M. Audran, M.F. Baslé (2001) Texture analysis of X-ray radiographs is a more reliable descriptor of bone loss than mineral content in a rat model of localized disuse induced by the *Clostridium botulinum* toxin. *Bone* 28: 72–79.
- Chappard, D., F. Grizon-Pascaretti, Y. Gallois, P. Mercier, M.F. Baslé, M. Audran (2006) Medullar fat influences texture analysis of trabecular microarchitecture of X-ray radiographs. *Eur J Radiol* 58: 404–410.
- Chappard, D., P. Guggenbuhl, E. Legrand, M.F. Baslé, M. Audran (2005c) Texture analysis of X-ray radiographs is correlated with bone histomorphometry. *J Bone Miner Metab* 23: 24–29.
- Chappard, D., E. Legrand, C. Pascaretti, M. Audran, M.F. Baslé (1999) Comparison of eight histomorphometric methods for measuring trabecular bone architecture by image analysis on histological sections. *Microsc Res Tech* 45: 303–312.
- Coleman, R.E. (2001) Metastatic bone disease: clinical features, pathophysiology and treatment strategies. *Cancer Treat Rev* 27: 165–176.
- Ding, M., I. Hvid (2000) Quantification of age-related changes in the structure model type and trabecular thickness of human tibial cancellous bone. *Bone* 26: 291–295.
- Frost, H.M., W.S. Jee (1992) On the rat model of human osteopenias and osteoporoses. *Bone Miner* 18: 227–236.
- Galloway, M. (1975) Texture analysis using gray level run lengths. *Comput Graph Image Proc* 4: 172–179.
- Guggenbuhl, P., F. Bodic, L. Hamel, M.F. Baslé, D. Chappard (2005) Texture analysis of X-ray radiographs is correlated with bone micro-computed tomography. *Osteoporosis Int* 14: 1–8.
- Guise, T.A., G.R. Mundy (1998) Cancer and bone. *Endocr Rev* 19: 18–54.
- Hahn, M., M. Vogel, M. Pompesius-Kempa, G. Dellling (1992) Trabecular bone pattern factor – a new parameter for simple quantification of bone microarchitecture. *Bone* 13: 327–330.
- Haidekker, M.A., R. Andresen, C.J. Everts, D. Banzer, H.O. Peitgen (1997) Assessing the degree of osteoporosis in the axial skeleton using the dependence of the fractal dimension on the grey level threshold. *Br J Radiol* 70: 586–593.
- Jinnai, H., H. Watashiba, T. Kajihara, Y. Nishikawa, M. Takahashi, M. Ito (2002) Surface curvatures of trabecular bone microarchitecture. *Bone* 30: 191–194.
- Keller, E.T., J. Zhang, C.R. Cooper, P.C. Smith, L.K. McCauley, K.J. Pienta, R.S. Taichman (2001) Prostate carcinoma skeletal metastases: cross-talk between tumor and bone. *Cancer Metastasis Rev* 20: 333–349.
- Kurth, A.A., R. Muller (2001) The effect of an osteolytic tumor on the three-dimensional trabecular bone morphology in an animal model. *Skeletal Radiol* 30: 94–98.
- Laib, A., J.L. Kumer, S. Majumdar, N.E. Lane (2001) The temporal changes of trabecular architecture in ovariectomized rats assessed by MicroCT. *Osteoporosis Int* 12: 936–941.
- Libouban, H., M.F. Moreau, M.F. Baslé, R. Bataille, D. Chappard (2003) Increased bone remodeling due to ovariectomy dramatically increases tumoral growth in the 5T2 multiple myeloma mouse model. *Bone* 33: 283–292.
- Majumdar, S., M. Kothari, P. Augat, D.C. Newitt, T.M. Link, J.C. Lin, T. Lang, Y. Lu, H.K. Genant (1998) High-resolution magnetic resonance imaging: three-dimensional trabecular bone architecture and biomechanical properties. *Bone* 22: 445–454.
- Mundy, G.R. (2002) Metastasis to bone: causes, consequences and therapeutic opportunities. *Nat Rev Cancer* 2: 584–593.
- Parfitt, A.M., C.H.E. Matthews, A.R. Villanueva, M. Kleerekoper, B. Frame, D.S. Rao (1983) Relationships between surface, volume and thickness of iliac trabecular bone in aging and in osteoporosis. Implications for the microanatomic and cellular mechanisms of bone loss. *J Clin Invest* 72: 1396–1409.
- Peleg, S., J. Naor, R. Hartley, D. Avnir (1984) Multiple resolution texture analysis and classification. *IEEE Trans Pattern Anal Mach Intell* 6: 518–523.
- Peyruchaud, O., B. Winding, I. Pecheur, C.M. Serre, P. Delmas, P. Clezardin (2001) Early detection of bone metastases in a murine model using fluorescent human breast cancer cells: application to the use of the bisphosphonate zoledronic acid in the treatment of osteolytic lesions. *J Bone Miner Res* 16: 2027–2034.
- Rizzoli, R., H. Fleisch (1987) The Walker 256/B carcinosarcoma in thyroparathyroidectomized rats: a model to evaluate inhibitors of bone resorption. *Calcif Tissue Int* 41: 202–207.
- Roodman, G.D. (2003) Role of stromal-derived cytokines and growth factors in bone metastasis. *Cancer* 97: 733–738.
- Ruesegger, P. (1994) The use of peripheral QCT in the evaluation of bone remodelling. *Endocrinologist* 4: 167–176.
- Russ, J.C. (1998) *The Image Processing Handbook*, ed 3. Boca Raton, CRC Press, pp 271–273.
- Sone, T., T. Tamada, Y. Jo, H. Miyoshi, M. Fukunaga (2004) Analysis of three-dimensional microarchitecture and degree of mineralization in bone metastases from prostate cancer using synchrotron microcomputed tomography. *Bone* 35: 432–438.
- Suzuki, T., T. Shimizu, K. Kurokawa, H. Jimbo, J. Sato, H. Yamanaka (1994) Pattern of prostate cancer metastasis to the vertebral column. *Prostate* 25: 141–146.
- Vieweg, J., F.M. Rosenthal, R. Bannerji, W.D. Heston, W.R. Fair, B. Gansbacher, E. Gilboa (1994) Immunotherapy of prostate cancer in the Dunning rat model: use of cytokine gene modified tumor vaccines. *Cancer Res* 54: 1760–1765.
- Wilding, R.J., J.C. Slabbert, H. Kathree, C.P. Owen, K. Crombie, P. Delport (1995) The use of fractal analysis to reveal remodelling in human alveolar bone following the placement of dental implants. *Arch Oral Biol* 40: 61–72.
- Wingen, F., T. Eichmann, C. Manegold, B. Kremien (1986) Effects of new bisphosphonic acids on tumor-induced bone destruction in the rat. *J Cancer Res Clin Oncol* 111: 35–41.
- Woodhouse, E.C., R.F. Chuaqui, L.A. Liotta (1997) General mechanisms of metastasis. *Cancer* 80: 1529–1537.
- Zucker, S.W., D. Terzopoulos (1980) Finding structures in co-occurrence matrices for texture analysis. *Comp Graph Image Proc* 12: 286–308.



Article 6

Interactions between microenvironment and cancer cells in  
two animal models of bone metastasis.

Blouin S., Josselin N., Baslé M.F., Chappard D.

Dans le cadre des métastases osseuses, une importante partie de la littérature s'est intéressée aux interactions entre cellules tumorales et cellules osseuses (ostéoblastes, ostéoclastes). Mais le stroma osseux contient une riche variété de cellules dont les fibroblastes, les cellules musculaires lisses, les cellules endothéliales, les cellules dendritiques, les macrophages et autres types de cellules inflammatoires. Elles forment un réseau complexe à même d'influencer les activités cellulaires. En effet, il a été montré que les fibroblastes, les cellules immunitaires et la matrice extracellulaire peuvent influencer la capacité du TGF- $\beta$  à promouvoir ou supprimer la progression métastatique (Bierie et Moses, 2006). De même, les cellules tumorales peuvent avoir des effets sur ces cellules. Les cellules tumorales peuvent altérer les tissus environnant la métastase et moduler le métabolisme des fibroblastes et ainsi permettre une production de stroma collagénique favorable aux migrations cellulaires lors du processus tumoral (Kalluri et Zeisberg, 2006).

L'observation en clinique, et expérimentalement, de la présence de cellules TRAcP<sup>+</sup> aux abords des foyers ostéolytiques métastatiques et éloignés de la surface des travées nous a amené à nous intéresser aux cellules stromales. Pour étudier leurs interactions avec les cellules tumorales, nous avons injecté les cellules W256 et MAT-Ly-Lu en intracardiaque pour provoquer des métastases intraosseuses et pulmonaires. Pour les cellules W256, l'injection intracardiaque entraîne aussi la formation de métastases au niveau du foie, du cerveau et de la rate. Nous avons injecté les deux types cellulaires en d'autres sites : en sous-cutané ou en intramusculaire et pour les cellules MAT-Ly-Lu dans le foie et la rate pour pouvoir comparer avec les cellules W256. Ces différentes injections nous ont permis de voir les différences de réactions des cellules stromales aux cellules tumorales selon le microenvironnement. Nous avons pratiqué une étude immunohistochimique de plusieurs marqueurs ostéoclastiques ou ostéoblastiques (M-CSF, Dkk1, RANKL, IL-6 et cathepsine K) sur coupe paraffine pour observer des différences d'expression au niveau des différents sites de prolifération des cellules tumorales. Après inclusion des fragments en méthacrylate, nous avons aussi mis en évidence les cellules TRAcP<sup>+</sup>.

Quelque soit leur localisation, les cellules tumorales n'ont jamais exprimé un des marqueurs testés. En revanche, dans l'os, des cellules stromales à distance des travées et à proximité des nodules tumoraux ont été détectées positives pour le M-CSF, Dkk1 et RANKL alors qu'en localisation extraosseuse, aucune n'est retrouvée positive (Figure 2 et 3-page 136-137). De même dans l'os, deux types cellulaires ont été retrouvés cathepsine K<sup>+</sup> : d'une part les ostéoclastes multinucléés au contact des travées osseuses,

de l'autre des cellules pluri ou mononucléées dans les espaces médullaires, nombreuses à proximité des nodules tumoraux et moins denses à distance de ces nodules (Figure 4-page 137). La mise en évidence de la TRAcP+ montre également deux types cellulaires : des cellules plurinucléées au contact des travées et des cellules pluri ou mononucléées dans les espaces médullaires au voisinage des foyers tumoraux (Figure 5-page 138). En localisation extraosseuse, aucune cellule n'a été retrouvée positive pour la cathepsine K et les seules cellules étant TRAcP+ étaient les macrophages de la rate (Figure 7-page 139).

Nous avons montré, dans l'os, des modifications du microenvironnement au voisinage de la tumeur puisqu'il présente à la fois des cellules non ostéoblastiques positives pour Dkk1, M-CSF et RANK-L et aussi une induction anormale de cellules ostéoclastiques cathepsine K+ et TRAcP+. La production de ces modifications se fait avec un gradient autour des foyers tumoraux : les cellules anormales sont abondantes à proximité de la tumeur et plus rares à distance. Une des explications possibles est que la tumeur sécrète des facteurs qui induisent ces changements. La production est concentrée à proximité des cellules tumorales et diluée à distance. Il a déjà été montré que les cellules tumorales relarguent un grand nombre de facteurs ((PTHrP, TGF $\beta$ , IGF, Endothelin-1...) qui peuvent jouer un rôle paracrine ou autocrine.

Dans notre étude, aucune modification de l'expression stromale des cytokines n'a été observée dans les sites extraosseux. Pourtant de nombreuses études rapportent, dans le cadre de phénomènes malins, l'existence d'ossification avec présence de cellules ostéoclastiques (Conlin, *et coll.*, 2002) ou des tumeurs présentant une grande abondance de cellules géantes semblables aux ostéoclastes. Ces cellules, quand elles sont cultivées sur des coupes de dentine, sont capables de former des lacunes de résorption (Lau, *et coll.*, 2005).

Dans notre étude, les interactions entre les cellules cancéreuses et les cellules stromales provoquent une production stromale de cytokines aboutissant à l'ostéoclastogénèse dans le microenvironnement osseux. L'ensemble de ces modifications accroît la croissance tumorale. La focalisation sur le rôle des ostéoclastes et des ostéoblastes à amener à sous-estimer le rôle important que peut avoir le microenvironnement dans l'implantation et la croissance métastatique.

## Interactions between microenvironment and cancer cells in two animal models of bone metastasis

S. BLOUIN<sup>a</sup>, N. JOSSELIN<sup>a</sup>, M.F. BASLÉ<sup>a</sup>, D. CHAPPARD<sup>a</sup>.

<sup>a</sup> INSERM, EMI 0335 – LHEA, Faculté de Médecine, 49045 ANGERS Cedex -  
FRANCE.

e-mail adress : S. Blouin [stephane.blouin@etud.univ-angers.fr](mailto:stephane.blouin@etud.univ-angers.fr)

D. Chappard [daniel.chappard@univ-angers.fr](mailto:daniel.chappard@univ-angers.fr)

*Please send all correspondence to:*

\* Daniel CHAPPARD, M.D., Ph.D.

**Tel:** (33) 241 73 58 65

INSERM, EMI 0335 – LHEA

**Fax:** (33) 241 73 58 86

Faculté de Médecine,

**E-Mail:** [daniel.chappard@univ-angers.fr](mailto:daniel.chappard@univ-angers.fr)

49045 ANGERS Cedex – FRANCE

## **ABSTRACT**

**Introduction:** Bone metastases are a major cause of mortality in humans but the preferential proliferation of cancer cells in the bone microenvironment is poorly characterized. Bone metastases can be predominantly osteolytic or osteoblastic or mixed. Osteolytic (Walker W256) and osteoblastic (MatLyLu MLL) metastases were induced to investigate the expression pattern of bone marrow and others organs microenvironment in contact with the metastases area by immunochemistry and histology.

**Material and methods:** Fisher rats received an intracardiac, intramuscular or subcutaneous injection with W256 cells and were euthanized after 9 days. Copenhagen rats received an intracardiac, intramuscular, intraliver, intraspleen or subcutaneous injection with MLL cells and were euthanized after 15 days. Bone and other metastatic sites within soft tissues were analyzed by immunochemistry for DKK1, cathepsin K, RANKL, MCSF, or IL6 expression in the microenvironment of the tumors. Tartrate Resistant Acid Phosphatase (TRAcP) + cells were also detected by a histoenzymatic technique.

**Results:** In bone, a huge membrane expression of MCSF was shown in stromal cells of the bone marrow, in contact with metastatic foci of both W256 and MLL tumors. DKK1 was also expressed at high levels by stromal cells in contact with metastatic foci (membrane and cytoplasmic expression). Many stromal cells were found RANKL+ in the vicinity of the tumors. Cells expressing cathepsin K were found in direct contact with trabeculae and in medullar spaces at distance from bone surfaces. Multinucleated TRAcP+ cells were apposed on trabeculae but were also encountered in bone marrow spaces, far from trabecular surfaces and near metastatic cells.

In extraosseous tumors, cells in contact with malignant cells did not expressed DKK1, MCSF, cathepsin K. IL6 expression was found in the liver but did not differ from normal expression. Some RANKL+ cells were found in the periphery of subcutaneous tumors but may represent Langerhans cells. TRAcP+ cells were never observed in the vicinity of malignant cells in any extraosseous metastases. However, TRAcP+ cells corresponding to activated macrophages were encountered in invaded and non-invaded spleens.

**Discussion:** Interaction between stromal and cancer cells induces the expression on the formers of characteristics leading to osteoclastogenesis only in the bone microenvironment.

**Key words:** Bone metastasis; osteolysis; osteoclastogenesis; osteoclast; microenvironment.

## INTRODUCTION

Bone is a preferential site for metastasis in different types of cancer. Bone metastases induce an increased morbidity (pain, fractures, nerve compression, hypercalcemia...) and compromise the long-term survival. They occur in approximately 65-75 % of patients with an advanced breast or prostate cancer and 15 to 40 % of patients with a carcinoma of the lung, bladder, skin or kidney. The median survival after first recurrence of breast cancer in bone is 20 months (5). Once a tumor has metastasized to bone, it is virtually incurable and only palliative therapies can be proposed (22).

Interactions between the bone marrow environment and cancer cells were first advocated by Paget who described them as 'the seed and the soil' theory (cited by (9)): bone provides the 'fertile soil' in which certain cancer cell ('seeds') find favourable conditions for growth. Mineralized bone matrix is known to represent a rich storehouse of growth factors which are mobilized by osteoclastic resorption and become active in the local microenvironment. The release of these growth factors constitutes one of the key mechanisms in the bone remodeling allowing the physiological coupling between osteoblasts (the bone forming cells) and the osteoclasts (bone resorbing cells) (24). When localized in the marrow spaces, tumor cells, in turn, secrete additional factors that interfere with bone remodeling leading to tissular changes that characterize the osteolytic or osteoblastic expression of the metastases. Thus, local interactions between tumor and bone cells form a vicious cycle which underlies the development of skeletal metastases. During the last decade, it has become evident that interactions between tumor and bone cells may change the phenotype of both populations.

Breast and prostate cancer are the two tumor types that most commonly metastasize to bone. On the one hand, bone has characteristics that allow the selective homing of tumor cells: 1) a release of attractive molecule for these particular types of cancer (stromal cell-derived factor-1, epidermal growth factor, collagen degradation products, low glycosylated osteonectin...) inducing specific chemotaxis 2) the expression of adhesion molecule on the endothelial surface of bone marrow capillaries (due to a variety of integrins such as  $\alpha 4\beta 1$ ,  $\alpha 5\beta 1$ ,  $\alpha v\beta 3$ ,  $\alpha v\beta 5$ ) 3) appropriate growth factors and extracellular matrix proteins present in the bone marrow microenvironment (parathyroid hormone related protein (PTHrP), tumor growth factor beta (TGF $\beta$ ), vascular endothelium growth factor (VEGF)...) (9, 17, 29, 38). On the other hand, these peculiar tumor cells express proteins which favor propensity to migrate and anchor in the bone: this includes chemotaxis (CXCR4) (21), extravasation and bone marrow homing (integrins, E-cadherin) (38), pericellular proteolysis and invasion (MMPs, ADAMs) (38, 41), angiogenesis (38), osteoclastogenesis (28), growth factor regulation (follistatin) (25,

26), and extracellular matrix alteration (proteoglycan-1) (33). A multigenic study of breast cancer metastasis to bone has provided evidences for a causal role of IL-11, connective tissue-derived growth factor (CTGF), and CXCR4, along with osteopontin in osteolytic metastases. The combined overexpression of these genes give to transfected cells a metastatic activity close to that of the highly aggressive cell populations endogenously expressing the entire bone metastasis gene set (16).

Bone metastases are commonly characterized as osteolytic or osteoblastic from a radiological point of view. This represents two extremes of a continuum in which dysregulation of the normal bone remodeling process occurs and alters bone mass and bone microarchitecture. Breast cancer is most often associated with osteolytic metastases while osteoblastic metastases are common in prostate cancer. Osteolytic lesions are due to a marked increase in osteoclast number with a reduced osteoblastic activity. PTHrP is a major mediator between tumor and bone cells and induces the osteolytic process through the RANKL pathway (8). On the contrary, osteoblastic metastases are characterized by a dramatic increase in osteoformation but always possess a resorption component (20, 23).

Most researches have focused on the interactions between tumor cells and osteoclasts or osteoblasts. However interactions with surroundings cells have been poorly investigated. Because osteoblast precursors are stromal cells (present in the marrow spaces) that interact with hematopoietic osteoclast precursors via the RANK/RANKL/osteoprotegerin system (32), the potential influence of stromal cells on metastatic cells needs to be investigated. The aim of this study was to induce metastases in the rat to investigate the expression pattern of these key molecules in the bone microenvironment and also in the stroma of other organs invaded by a metastatic process. Two cell lines known to induce either osteolytic or osteoblastic metastases were used.

## MATERIALS AND METHODS

### *Cell lines and culture conditions*

Two malignant cell lines capable of inducing bone metastases were used in the present study: *Walker 256/B cells*. The Walker 256/B (W256) cells (issued of a rat mammary carcinoma) are associated with osteolytic metastases (2, 27, 37). W256 cells, (kindly provided by Pr. R. Rizzoli, Geneva, Switzerland), were grown in Dulbecco's modified Eagle's medium (DMEM - Eurobio, Les Ulis, France) containing 10% heat inactivated fetal calf serum (FCS-Seromed Biochrom, Berlin, Deutschland), 100 UI/ml of penicillin (Eurobio), 100µg/ml of streptomycin sulfate (Eurobio), 1% of Non Essential Amino Acids (NEAA – Cambrex, Walkersville, MD, USA), and 1 mM of sodium pyruvate (Eurobio). Cells were cultured at 37°C in a humidified incubator with 5% CO<sub>2</sub>. In order to obtain cells with a bone tropicity, 10<sup>7</sup> cells were serially passaged intraperitoneally at 7 days intervals in Fisher rats to obtain malignant ascite.

*MatLyLu cells*. The MatLyLu cell line is an androgen independent, highly Metastatic, and Anaplastic Tumor of rat origin, which spreads to the lymph nodes (Ly) and invariably to the lung (Lu). Metastases are reported to be osteoblastic in the vertebrae (36). The MatLyLu tumor cell line was obtained from ECCAC (European Collection of Animal Cell Cultures, Salisbury, Wiltshire, UK). MatLyLu cells were grown in Roswell Park Memorial Institute 1640 medium (RPMI 1640 - Eurobio) containing 10% heat inactivated fetal calf serum (FCS-Seromed Biochrom, Berlin, Deutschland), 100 UI/ml of penicillin (Eurobio), 100µg/ml of streptomycin sulfate (Eurobio) and 250nM of dexamethasone (Sigma, Saint Quentin Fallavier, France). Cells were cultured at 37°C in a humidified incubator with 5% CO<sub>2</sub>.

### *Animals*

The Animal Care and Use committee at the University of Angers approved all procedures. Nine female Fisher F344/NHsd rats (Harlan, Gannat, France), 3 weeks old were maintained 6 months to the local vivarium conditions (24°C and a 12-h/12-h light/dark cycle). Nine female Copenhagen born from COP/NCrl rats (Charles River, Sulzfeld, Germany) and bred in our University animal facilities were maintained 6 months to the same conditions. Rats were given a standard laboratory food (UAR, Villemoisson sur Orge, France) and water *ad libitum*. F344 rats were anaesthetized with isoflurane (AErrane®, Baxter S.A, Belgium) and received an intracardiac injection of 10<sup>7</sup> W256 cells in 0.25 ml saline. They also received intramuscular (quadriceps femoris) and subcutaneous (base of the neck) injection with 10<sup>7</sup> W256 cells.



COP rats were anaesthetized with isoflurane and received an intracardiac injection of  $3.25 \times 10^4$  MLL cells in 0.25 ml saline. They also received intramuscular, intraliver, intraspleen and subcutaneous injections with  $3.25 \times 10^4$  MLL cells in the same locations than above. For both types of rats, the cell number to be injected was determined as the most appropriate in preliminary experiments.

Rats were sacrificed by asphyxiation with CO<sub>2</sub>, 9 days (F344) or 15 days (COP) after the intracardiac injection of tumor cells. These durations have been determined by preliminary studies and were found sufficient to obtain bone metastases before animals die from other tumor localization. The hindlimbs were carefully dissected; bones and other tissue samples (liver, spleen, brain, subcutaneous and intramuscular nodules) were placed in a formalin-alcohol based fixative at +4°C during 24 h.

#### *Histological staining methods on paraffin sections*

Paraffin sections (4µm) were deparaffined and stained by Hematoxylin Phloxine Saffron (HPS) as a standard tissue stain. Immunohistochemistry was performed on femur and organs of 6 F344 and 6 COP rats. Bone decalcification was done using a ready-to-use decalcifying fluid according to the manufacturer's recommendations (Surgipath<sup>®</sup>, Labonord, Templemars, France). Bone and others tissues were then dehydrated, embedded in paraffin and sectioned at 4 µm. Antigen retrieval was performed by bain-marie heating in a citrate buffer (pH 6). Immunohistochemistry was performed using DAKOCYTOMATION<sup>®</sup> procedure with the Dako autostainer automat (Dako, Glostrup, Denmark). The following proteins were traced using specific antibodies:

- Dickkopf-1 (Dkk-1) is an antagonist of the canonical Wnt signaling by binding directly to the LDL receptor-related protein 5/6 (LRP5/6). The interaction between DKK1 ant LRP5/6 induces an inhibition of bone formation (14). The reagent was a purified goat polyclonal antibody (Tebu-bio, sc-14949) used at a dilution of 1:50. Positivity is characterized by a cell membrane labeling.
- Interleukin 6 (IL-6) is a pleiotropic cytokine. Its production by bone marrow stromal cells enhances osteoclastogenesis (with subsequent bone resorption) and tumor cell growth (29). We used a purified goat polyclonal antibody (Tebu-bio, sc-1265) at a dilution of 1:50. Positivity is characterized by a cytoplasmic labeling.
- RANKL is produced by osteoblasts and stromal cells and induces osteoclastogenesis by interacting with its receptor at the osteoclastic surface (29). We used a purified goat

polyclonal antibody (Tebu-bio, sc-7628) at a dilution of 1:200. Positivity is characterized by a cell membrane labeling.

- Cathepsin K is a cysteine protease highly expressed by osteoclasts and is implicated in the bone matrix collagen breakdown (40). The purified goat polyclonal antibody (Tebu-bio, sc-6507) was used at a dilution of 1:200. Positivity is characterized by a cytoplasmic labeling.
- Macrophage-colony stimulating factor (M-CSF) is expressed by stromal cells and osteoblasts. It is required together with RANKL to induce the development of mature osteoclasts (3). The purified goat polyclonal antibody (Tebu-bio, sc-1324) was used at a dilution of 1:200. Positivity is characterized by a cytoplasmic labeling.

Control positive tissues were obtained for each antibody. Sections were counterstained with hematoxylin.

#### *TRAcP cells detection*

Tartrate Resistant Acid Phosphatase (TRAcP) positive cells were detected by a histoenzymatic technique in 3 F344 and 3 COP rats. TRAcP is a key enzyme found in high level in osteoclasts; it is involved in the intracellular degradation of collagen and non-collagenous proteins of the bone matrix (34). Tissues were embedded in methylmethacrylate at 4°C to maintain enzyme activity. Bone samples were embedded undecalcified. Sections (7µm thick) were cut dry on a heavy-duty microtome equipped with 50° tungsten carbide knives (Leica Polycut S, Rueil-Malmaison, France). TRAcP was revealed by a simultaneous coupling reaction using 1-naphtyl phosphate (Sigma-Aldrich Chemical, Illkirsh, France) as substrate and Fast Violet B as the diazonium salt. Sections were counterstained with phosphomolybdic aniline blue (4). TRAcP positive cells appeared with a brownish tint. Collagen fibers densely packed in the form of bone matrix or in the tissue stroma appear with a blue tint.

## RESULTS

### *Tumor growth in animals*

F344 rats developed tumors at subcutaneous and intramuscular site of injection. They developed also pulmonary, liver, brain and bone tumors secondary to the intracardiac injection of W256 cells. In the femur, osteolytic foci were preferentially localized below the growth cartilage and formed a large and irregular band filled with malignant cells.

COP rats similarly developed tumors at subcutaneous, intramuscular, liver and spleen sites of injection. They also developed pulmonary and bone tumors after the intracardiac injection. In the femur, focal areas of osteolysis were disseminated all over the metaphysis. No osteoblastic lesions were found.

### *Histological and immunohistochemical characteristics of bone tumors*

Tumor cells appeared most often as closely packed nodules ill-demarcated from the hematopoietic marrow. Some tumoral cells were also found isolated in bone marrow. For both line cells, tumoral cells were large with a high nuclear/cytoplasmic ratio and exhibited prominent nucleoli and a basophilic cytoplasm without vacuoles. Numerous mitoses were observed. An increase of osteoclasts number was assessed in the immediate vicinity of the carcinomatous foci. This leads to a dramatic increased of active erosion surfaces and the resorption of bone trabeculae (Fig. 1).

Both models exhibited the same immunohistochemical labeling pattern. In both models, tumor cells never exhibited significant labeling for M-CSF, Dkk-1, RANKL, IL-6 or cathepsin K (Fig. 2). A strong membrane expression of M-CSF was shown in most of the bone marrow stromal cells in contact with the metastatic foci. Dkk-1 was also expressed at high levels in stromal cells and osteoblasts in contact with metastatic foci. At distance, there was no significant labeling for Dkk-1 in these cell populations. Many stromal cells showed RANKL positivity in the vicinity of the tumor (Fig. 3). RANKL labeling was also seen on osteoblasts at distance of the tumor foci. These stromal cells (which were labelled by Dkk1, M-CSF and RANKL) were found at distance from trabeculae: they were mononucleated with often a large granular cytoplasm; some of them appeared spindle-shaped. The detection of IL-6 was not conclusive due to a non specific label induced by the prior decalcification.

Two types of cells were found to express a strong cathepsin K positivity diffused to all the cytoplasm: multinucleated cells in direct contact with bone trabeculae (osteoclasts) and multi- or mono-nucleated cells with a round or fusocellular well-defined cytoplasm in medullar spaces, mixed with haematological cells and at distance from bone surfaces (Fig. 4); they

concentrate in the close vicinity of the tumor foci, on the contrary, they appeared scantily distributed at distance.

Two types of cells have shown TRAcP positivity (TRAcP<sup>+</sup>). Multinucleated TRAcP<sup>+</sup> cells were apposed on trabeculae. There were also multi- and mono-nucleated TRAcP<sup>+</sup> cells that were encountered in bone marrow spaces, far from trabecular surfaces and in the close vicinity of metastatic cells. These cells were especially found near tumoral foci; at distance, they were less numerous (Fig. 5).

#### *Histological and immunohistochemical characteristics of extraosseous tumors*

Tumor nodules of both types of carcinomas were dense and well-delimited by a fibrous capsule. There were composed with a large majority of tumor cells mixed with less numerous stromal cells. Tumor cells showed a peculiar aspect according to the metastatic site: brain metastases were composed of spindle-shaped cells whereas in other sites, they appeared round or polygonal (especially with Walker cells). For both line cells, tumor cells were large with a high nuclear / cytoplasmic ratio, prominent nucleoli were often present and the cytoplasm were devoid of vacuoles. Numerous mitoses were observed but small foci of necrosis were also noted inside nodules.

Both tumor models exhibited the same immunohistochemical labeling pattern: tumor cells never exhibited any significant labeling for M-CSF, Dkk-1, RANKL, IL-6, cathepsin K. Stromal cells in contact with malignant cells did not express Dkk-1, M-CSF, cathepsin K. At distance from tumor foci, they also failed to express these markers. IL-6 expression was found homogeneous in the liver parenchyma with diffused granular cytoplasmic expression in the hepatocytes. The staining was found in all the liver tissue and not restricted to the areas surrounding the tumor. Few stromal cells were located around the tumoral foci and did not exhibit IL-6 expression (Fig. 6). Some RANKL positive (RANKL<sup>+</sup>) stromal cells were found at the periphery of subcutaneous tumors. These mononucleated cells were round or stellate with an abundant cytoplasm. No RANKL<sup>+</sup> cells were found in any other extraosseous site.

TRAcP<sup>+</sup> cells were found interspersed in the spleen parenchyma whether tumor cells were present or not. These mononucleated TRAcP<sup>+</sup> cells appeared round with a large granular cytoplasm; the nucleus was ovoid or reniform (Fig. 7). TRAcP<sup>+</sup> cells were never observed in the vicinity of malignant cells in any other extraosseous metastases.

COP rats were anaesthetized with isoflurane and received an intracardiac injection of  $3.25 \times 10^4$  MLL cells in 0.25 ml saline. They also received intramuscular, intraliver, intraspleen and subcutaneous injections with  $3.25 \times 10^4$  MLL cells in the same locations than above. For both types of rats, the cell number to be injected was determined as the most appropriate in preliminary experiments.

Rats were sacrificed by asphyxiation with CO<sub>2</sub>, 9 days (F344) or 15 days (COP) after the intracardiac injection of tumor cells. These durations have been determined by preliminary studies and were found sufficient to obtain bone metastases before animals die from other tumor localization. The hindlimbs were carefully dissected; bones and other tissue samples (liver, spleen, brain, subcutaneous and intramuscular nodules) were placed in a formalin-alcohol based fixative at +4°C during 24 h.

#### *Histological staining methods on paraffin sections*

Paraffin sections (4µm) were deparaffined and stained by Hematoxylin Phloxine Saffron (HPS) as a standard tissue stain. Immunohistochemistry was performed on femur and organs of 6 F344 and 6 COP rats. Bone decalcification was done using a ready-to-use decalcifying fluid according to the manufacturer's recommendations (Surgipath<sup>®</sup>, Labonord, Templemars, France). Bone and others tissues were then dehydrated, embedded in paraffin and sectioned at 4 µm. Antigen retrieval was performed by bain-marie heating in a citrate buffer (pH 6). Immunohistochemistry was performed using DAKOCYTOMATION<sup>®</sup> procedure with the Dako autostainer automat (Dako, Glostrup, Denmark). The following proteins were traced using specific antibodies:

- Dickkopf-1 (Dkk-1) is an antagonist of the canonical Wnt signaling by binding directly to the LDL receptor-related protein 5/6 (LRP5/6). The interaction between DKK1 ant LRP5/6 induces an inhibition of bone formation (14). The reagent was a purified goat polyclonal antibody (Tebu-bio, sc-14949) used at a dilution of 1:50. Positivity is characterized by a cell membrane labeling.
- Interleukin 6 (IL-6) is a pleiotropic cytokine. Its production by bone marrow stromal cells enhances osteoclastogenesis (with subsequent bone resorption) and tumor cell growth (29). We used a purified goat polyclonal antibody (Tebu-bio, sc-1265) at a dilution of 1:50. Positivity is characterized by a cytoplasmic labeling.
- RANKL is produced by osteoblasts and stromal cells and induces osteoclastogenesis by interacting with its receptor at the osteoclastic surface (29). We used a purified goat

## DISCUSSION

It is an oversimplification to consider only osteoblasts and osteoclasts as the interacting partners of tumor cells in the vicious cycle of cancer bone metastases. In addition to a variety of matrix components, the tumor stroma contains a rich cell population, which includes fibroblasts, smooth muscle cells, endothelial cells, dendritic cells, macrophages, and other inflammatory cells (41). This forms a network with a complex crosstalk influencing cellular activities. For example, various actors of the tumor microenvironment such as fibroblasts, immune cells and the extracellular matrix influence the ability of TGF- $\beta$  to promote or suppress carcinoma progression and metastasis (1).

Interactions of malignant cells with endothelial cells in bone metastases have been previously investigated. Van der Pluijm *et al.* observed mRNA levels significantly elevated for VEGF-A and VEGF-B in bone metastases compared to soft tissue metastases induced by the human breast cancer cells MDA-MB-231 (35). Di Raimondo *et al.* similarly detected higher concentrations of the angiogenic peptides (VEGF, bFGF (basic fibroblast growth factor) and HGF (hepatocyte growth factor)) in bone marrow than in the peripheral circulation of patients with multiple myeloma. This suggests the specific induction within the bone microenvironment of patients with bone cancers of angiogenic factors that allows the development of a neovascular network which favours the tumor growth (7).

Interaction between tumor cells and the other stromal components plays also a major role in cancer progression. Cancer cells can alter the surrounding connective tissues and modulate the metabolism of fibroblasts thus resulting in the production of a collagenous stroma that is more convenient for the tumoral process. Fibroblastic cells are a key component of tumors because they acquire a modified phenotype similar to fibroblasts associated with wound healing. Such “activated” fibroblasts has been termed carcinoma-associated fibroblasts” (CAFs) (15). CAFs are implicated in extracellular matrix production which provides a lattice that facilitates cancer progression; they are one of the main sources of VEGF thus providing more nutriment to the metastatic cells. Shimamura *et al.* have investigated the microenvironment of osteolytic metastasis cause by MDA-MB 231 breast carcinoma cells in nude mice. Two weeks after an intracardiac injection with MDA-MB 231 cells, actively dividing foci of tumor cells were associated with osteoclastogenesis responsible for matrix resorption together with an extensive vascularity related to intense expression of VEGF (30). In our study, we have also shown specific modifications in the bone microenvironment around the tumor foci with expression of M-CSF, Dkk-1, and RANKL in non-osteoblastic cells. Moreover, multi- and mono-nucleated TRAcP<sup>+</sup> cells were also encountered in bone marrow spaces far from

trabecular surfaces denoting an increased induction of osteoclast precursors. These multi- and mono-nucleated TRAcP<sup>+</sup> cells expressed cathepsin K and were found in medullar spaces at distance from bone surfaces. All these cells were found with a density decreasing as the distance from tumor cells increased. It is probable that a gradient of cytokines released from malignant cells can explain this finding. Tumor cells have been shown to produce a variety of soluble factors (PTHrP, TGF $\beta$ , IGF, Endothelin-1...) which are employed as a paracrine communication system with the surrounding cells or as an autocrine regulation system (9, 10, 19).

The stromal expression of important cytokines involved in the bone remodeling was found altered only when metastatic cells were developing in a bony microenvironment. No expression of these cytokines could be observed in the tumor stroma when metastatic cells had developed in other organs. The few RANKL<sup>+</sup> cells found at the periphery of subcutaneous tumors were probably Langerhans cells. TRAcP<sup>+</sup> cells encountered both in invaded and non-invaded spleens probably corresponded to activated macrophages, a condition previously noted by others (12). Giant cells tumors (GCT) also called "osteoclastoma" are a neoplasm that occurs in bone or in soft parts. GCT of bone are primary bone tumors characterized by the formation of abundant osteoclast-like multinucleated giant cells and by causing epiphyseal osteolytic lesions. Distant metastases of GCT are rare but pulmonary metastases with morphological features identical to those of the primary tumor and an osseous metaplasia have been reported (31). Although rare, primary giant cell tumors that are histologically indistinguishable from GCT of bone occur in soft tissue. Tumors are composed of abundant osteoclast-like giant cells with 5 to 40 nuclei and mononuclear polygonal or spindle-shaped stromal cells (11, 13, 31). Giant-cell tumors of soft tissue (GCTST) were found exhibiting giant cells expressing TRAcP. These cells were capable of carrying out lacunar resorption when they grown on dentine slices. Bone formation and scattered mononuclear cells alkaline phosphatase positive were seen in GCTST (18). Cells culture experiments with GCT cells revealed the stromal cells to be the proliferating component (18, 39). However in our models, the stromal cells are normal; we directly injected massive tumoral cell number in order to mimic soft tissue localization. Indeed after intracardiac injection, our cancer cell line always developed bone lesions with sometimes localization in the pulmonary filter. Others organs did not comport any metastasis. Cancer cells tested in this study were not able to promote a bony pattern in extraosseous localization. In our models, either soft tissue stromal cells reacted differently from bone stromal cells in the vicinity of tumoral cells or tumoral cells have not the same expression of cytokines in

different stroma (brain metastases were composed of spindle-shaped cells whereas in other sites, they appeared round or polygonal).

In conclusion, interaction between stromal and cancer cells induces the expression on the formers of characteristics leading to osteoclastogenesis in the bone microenvironment. These modifications allow the growth of the tumors in a convenient microenvironment. Thus, it explains preferential localization observed in our bone metastasis models. The major role of osteoclasts and osteoblasts in bone metastasis formation has led to underestimate the critical function of microenvironment in metastasis growth.

## **LEGENDS OF FIGURES**

Figure 1: Osteoclast and resorption lacunae near the bone metastatic foci (Hemateine Phloxine Safran staining).

Figure 2: Dkk1 cell expression at distance from bone tumor foci. Osteoblasts and stromal cells exhibit a cell membrane and cytoplasmic labelling.

Figure 3: RANK expression near the bone metastatic foci. Osteoblasts and stromal cells are positives. Tumoral cells are negatives.

Figure 4: Cathepsin K expression near the bone metastatic foci.

Figure 5: TRAcP<sup>+</sup> bone cells. Multinucleated TRAcP<sup>+</sup> cells were apposed on trabeculae but were also encountered in bone marrow spaces, far from trabecular surfaces and near metastatic cells.

Figure 6: IL-6 expression in the liver. The tumoral focus is negative whereas hepatocytes show a granular homogeneous cytoplasmic expression.

Figure 7: TRAcP<sup>+</sup> cells in the spleen.

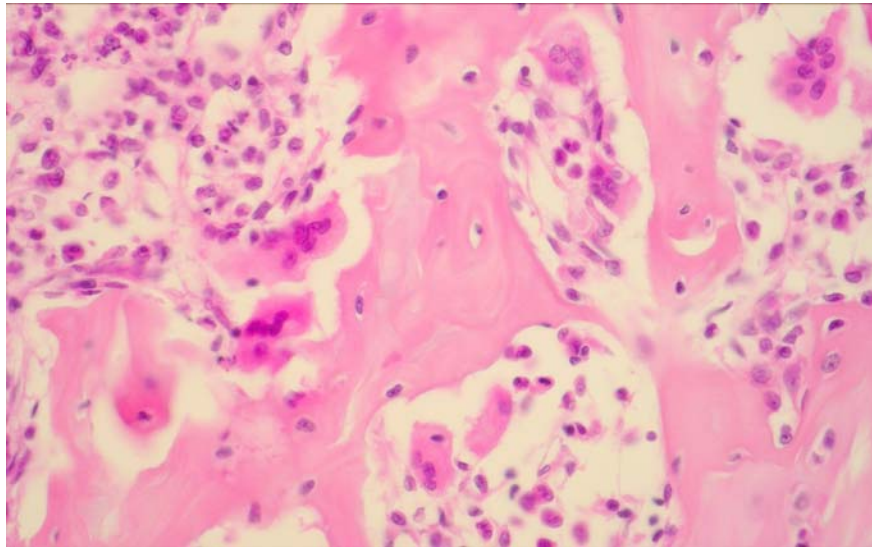


## REFERENCES

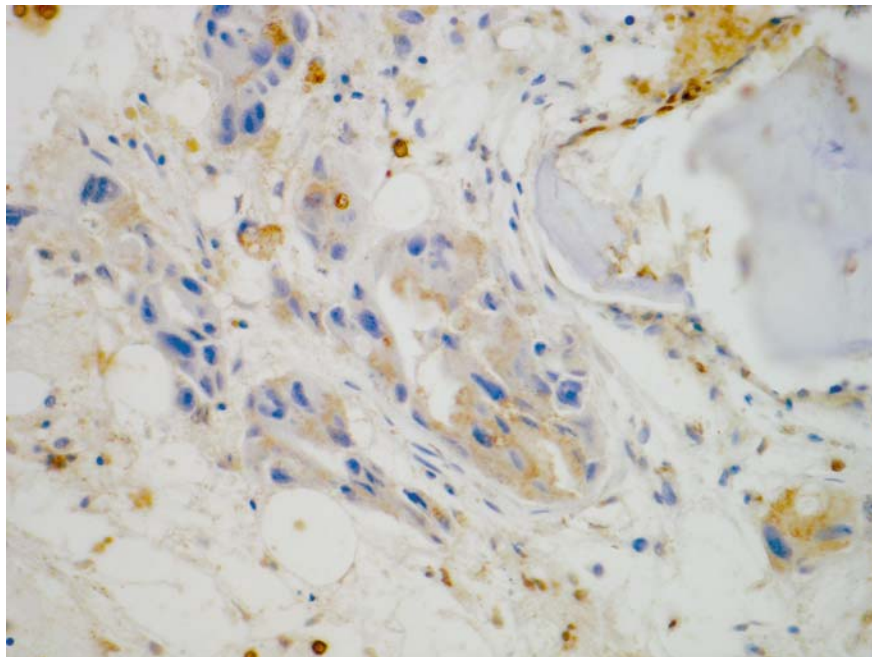
1. Bierie, B., and Moses, H. L. Tumour microenvironment: TGFbeta: the molecular Jekyll and Hyde of cancer. *Nat Rev Cancer* 6:506-20; 2006.
2. Blouin, S., Basle, M. F., and Chappard, D. Rat models of bone metastases. *Clin Exp Metastasis* 22:605-14; 2005.
3. Boyle, W. J., Simonet, W. S., and Lacey, D. L. Osteoclast differentiation and activation. *Nature* 423:337-42; 2003.
4. Chappard, D., Alexandre, C., and Riffat, G. Histochemical identification of osteoclasts. Review of current methods and reappraisal of a simple procedure for routine diagnosis on undecalcified human iliac bone biopsies. *Basic Appl Histochem* 27:75-85; 1983.
5. Coleman, R. E. Metastatic bone disease: clinical features, pathophysiology and treatment strategies. *Cancer Treat Rev* 27:165-76; 2001.
6. da Costa, C. E., Annels, N. E., Faaij, C. M., Forsyth, R. G., Hogendoorn, P. C., and Egeler, R. M. Presence of osteoclast-like multinucleated giant cells in the bone and nonostotic lesions of Langerhans cell histiocytosis. *J Exp Med* 201:687-93; 2005.
7. Di Raimondo, F., Azzaro, M. P., Palumbo, G., Bagnato, S., Giustolisi, G., Florida, P., Sortino, G., and Giustolisi, R. Angiogenic factors in multiple myeloma: higher levels in bone marrow than in peripheral blood. *Haematologica* 85:800-5; 2000.
8. Guise, T. A. Molecular mechanisms of osteolytic bone metastases. *Cancer* 88:2892-8; 2000.
9. Guise, T. A., and Mundy, G. R. Cancer and bone. *Endocrine Rev.* 19:18-54; 1998.
10. Guise, T. A., Yin, J. J., and Mohammad, K. S. Role of endothelin-1 in osteoblastic bone metastases. *Cancer* 97:779-84; 2003.
11. Guo, H., Garcia, R. A., Perle, M. A., Amodio, J., and Greco, M. A. Giant cell tumor of soft tissue with pulmonary metastases: pathologic and cytogenetic study. *Pediatr Dev Pathol* 8:718-24; 2005.
12. Hayman, A. R., Bune, A. J., Bradley, J. R., Rashbass, J., and Cox, T. M. Osteoclastic tartrate-resistant acid phosphatase (Acp 5): its localization to dendritic cells and diverse murine tissues. *J Histochem Cytochem* 48:219-28; 2000.
13. Hoang, M. P., Rogers, B. B., and Albores-Saavedra, J. Giant cell tumor of the skin: a morphologic and immunohistochemical study of five cases. *Ann Diagn Pathol* 6:288-93; 2002.
14. Johnson, M. L., Harnish, K., Nusse, R., and Van Hul, W. LRP5 and Wnt signaling: a union made for bone. *J Bone Miner Res* 19:1749-57; 2004.
15. Kalluri, R., and Zeisberg, M. Fibroblasts in cancer. *Nat Rev Cancer* 6:392-401; 2006.
16. Kang, Y., Siegel, P. M., Shu, W., Drobnjak, M., Kakonen, S. M., Cordon-Cardo, C., Guise, T. A., and Massague, J. A multigenic program mediating breast cancer metastasis to bone. *Cancer Cell* 3:537-49; 2003.
17. Keller, E. T., Zhang, J., Cooper, C. R., Smith, P. C., McCauley, L. K., Pienta, K. J., and Taichman, R. S. Prostate carcinoma skeletal metastases: cross-talk between tumor and bone. *Cancer Metastasis Rev* 20:333-49; 2001.
18. Lau, Y. S., Sabokbar, A., Gibbons, C. L., Giele, H., and Athanasou, N. Phenotypic and molecular studies of giant-cell tumors of bone and soft tissue. *Hum Pathol* 36:945-54; 2005.
19. Lee, Y., Schwarz, E., Davies, M., Jo, M., Gates, J., Wu, J., Zhang, X., and Lieberman, J. R. Differences in the cytokine profiles associated with prostate cancer cell induced osteoblastic and osteolytic lesions in bone. *J Orthop Res* 21:62-72; 2003.

20. Logothetis, C. J., and Lin, S. H. Osteoblasts in prostate cancer metastasis to bone. *Nat Rev Cancer* 5:21-8; 2005.
21. Muller, A., Homey, B., Soto, H., Ge, N., Catron, D., Buchanan, M. E., McClanahan, T., Murphy, E., Yuan, W., Wagner, S. N., Barrera, J. L., Mohar, A., Verastegui, E., and Zlotnik, A. Involvement of chemokine receptors in breast cancer metastasis. *Nature* 410:50-6; 2001.
22. Mundy, G. R. Mechanisms of bone metastasis. *Cancer* 80:1546-56; 1997.
23. Mundy, G. R. Metastasis to bone: causes, consequences and therapeutic opportunities. *Nat Rev Cancer* 2:584-93; 2002.
24. Mundy, G. R., Chen, D., Zhao, M., Dallas, S., Xu, C., and Harris, S. Growth regulatory factors and bone. *Rev Endocr Metab Disord* 2:105-15; 2001.
25. Reis, F. M., Luisi, S., Carneiro, M. M., Cobellis, L., Federico, M., Camargos, A. F., and Petraglia, F. Activin, inhibin and the human breast. *Mol Cell Endocrinol* 225:77-82; 2004.
26. Risbridger, G. P., Mellor, S. L., McPherson, S. J., and Schmitt, J. F. The contribution of inhibins and activins to malignant prostate disease. *Mol Cell Endocrinol* 180:149-53; 2001.
27. Rizzoli, R., and Fleisch, H. The Walker 256/B carcinosarcoma in thyroparathyroidectomized rats: a model to evaluate inhibitors of bone resorption. *Calcif Tissue Int* 41:202-7; 1987.
28. Roodman, G. D. Mechanisms of bone metastasis. *N Engl J Med* 350:1655-64; 2004.
29. Roodman, G. D. Role of stromal-derived cytokines and growth factors in bone metastasis. *Cancer* 97:733-8; 2003.
30. Shimamura, T., Amizuka, N., Li, M., Freitas, P. H., White, J. H., Henderson, J. E., Shingaki, S., Nakajima, T., and Ozawa, H. Histological observations on the microenvironment of osteolytic bone metastasis by breast carcinoma cell line. *Biomed Res* 26:159-72; 2005.
31. Teot, L. A., O'Keefe, R. J., Rosier, R. N., O'Connell, J. X., Fox, E. J., and Hicks, D. G. Extraosseous primary and recurrent giant cell tumors: transforming growth factor-beta1 and -beta2 expression may explain metaplastic bone formation. *Hum Pathol* 27:625-32; 1996.
32. Thomas, R. J., Guise, T. A., Yin, J. J., Elliott, J., Horwood, N. J., Martin, T. J., and Gillespie, M. T. Breast cancer cells interact with osteoblasts to support osteoclast formation. *Endocrinology* 140:4451-8; 1999.
33. Timar, J., Lapis, K., Dudas, J., Sebestyen, A., Kopper, L., and Kovalszky, I. Proteoglycans and tumor progression: Janus-faced molecules with contradictory functions in cancer. *Semin Cancer Biol* 12:173-86; 2002.
34. Vaaraniemi, J., Halleen, J. M., Kaarlonen, K., Ylipahkala, H., Alatalo, S. L., Andersson, G., Kaija, H., Vihko, P., and Vaananen, H. K. Intracellular machinery for matrix degradation in bone-resorbing osteoclasts. *J Bone Miner Res* 19:1432-40; 2004.
35. van der Pluijm, G., Sijmons, B., Vloedgraven, H., Deckers, M., Papapoulos, S., and Lowik, C. Monitoring metastatic behavior of human tumor cells in mice with species-specific polymerase chain reaction: elevated expression of angiogenesis and bone resorption stimulators by breast cancer in bone metastases. *J Bone Miner Res* 16:1077-91; 2001.
36. Vieweg, J., Rosenthal, F. M., Bannerji, R., Heston, W. D., Fair, W. R., Gansbacher, B., and Gilboa, E. Immunotherapy of prostate cancer in the Dunning rat model: use of cytokine gene modified tumor vaccines. *Cancer Res.* 54:1760-5; 1994.

37. Wingen, F., Eichmann, T., Manegold, C., and Krempien, B. Effects of new bisphosphonic acids on tumor-induced bone destruction in the rat. *J Cancer Res Clin Oncol* 111:35-41; 1986.
38. Woodhouse, E. C., Chuaqui, R. F., and Liotta, L. A. General mechanisms of metastasis. *Cancer*. 80:1529-37; 1997.
39. Wulling, M., Engels, C., Jesse, N., Werner, M., Delling, G., and Kaiser, E. The nature of giant cell tumor of bone. *J Cancer Res Clin Oncol* 127:467-74; 2001.
40. Yasuda, Y., Kaleta, J., and Bromme, D. The role of cathepsins in osteoporosis and arthritis: rationale for the design of new therapeutics. *Adv Drug Deliv Rev* 57:973-93; 2005.
41. Zigrino, P., Loffek, S., and Mauch, C. Tumor-stroma interactions: their role in the control of tumor cell invasion. *Biochimie* 87:321-8; 2005.



*Figure 1* : Ostéoclastes et lacunes de résorption sur les travées proches des foyers métastatiques osseux (Coloration Hémateine Phloxine Safran).



*Figure 2* : Expression cellulaire de Dkk1 à distance des foyers tumoraux osseux. Les ostéoblastes et les cellules stromales présente un marquage membranaire et cytoplasmique.

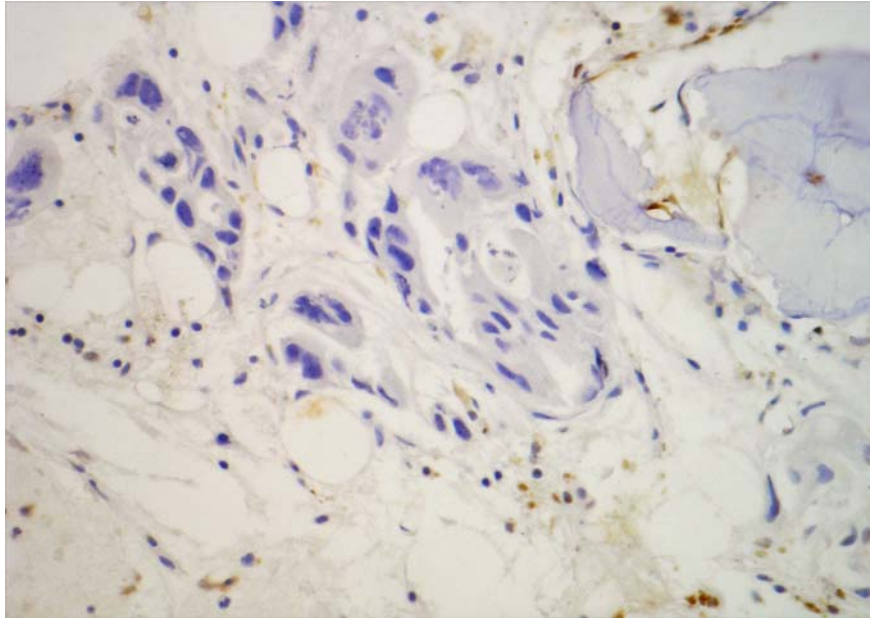


Figure 3 : Expression de RANKL près des foyers métastatiques osseux. Les ostéoblastes et de nombreuses cellules stromales sont positifs. Les cellules tumorales sont négatives.

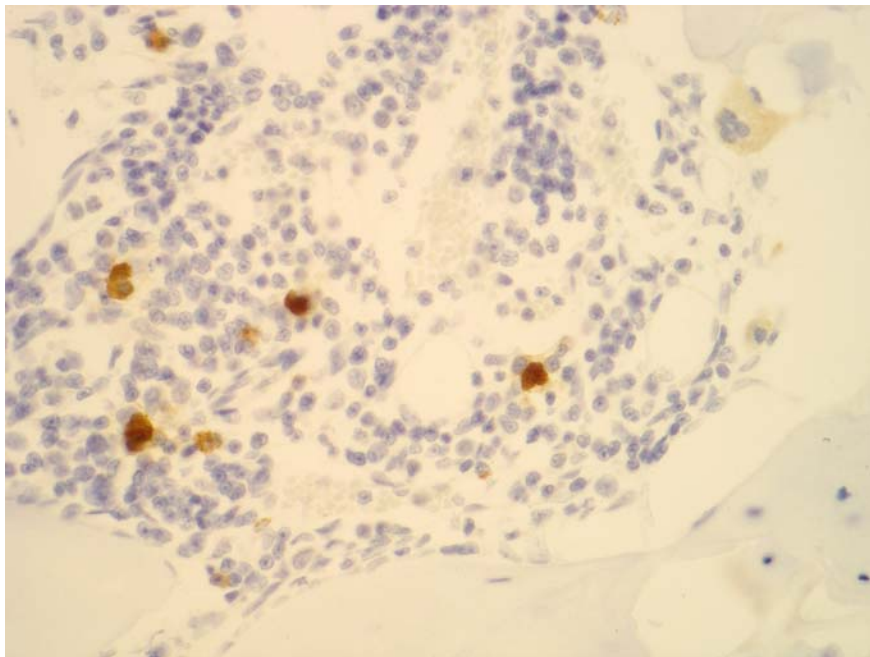


Figure 4 : Expression de cathepsine K près des foyers tumoraux osseux. Des cellules positives avec un important marquage diffus cytoplasmique ont été retrouvés en contact avec les travées. Dans l'espace médullaire, à distance de toute surface trabéculaire, des cellules mononucléées plus large que des cellules stromales et avec un cytoplasme bien-défini ont été retrouvés positives.



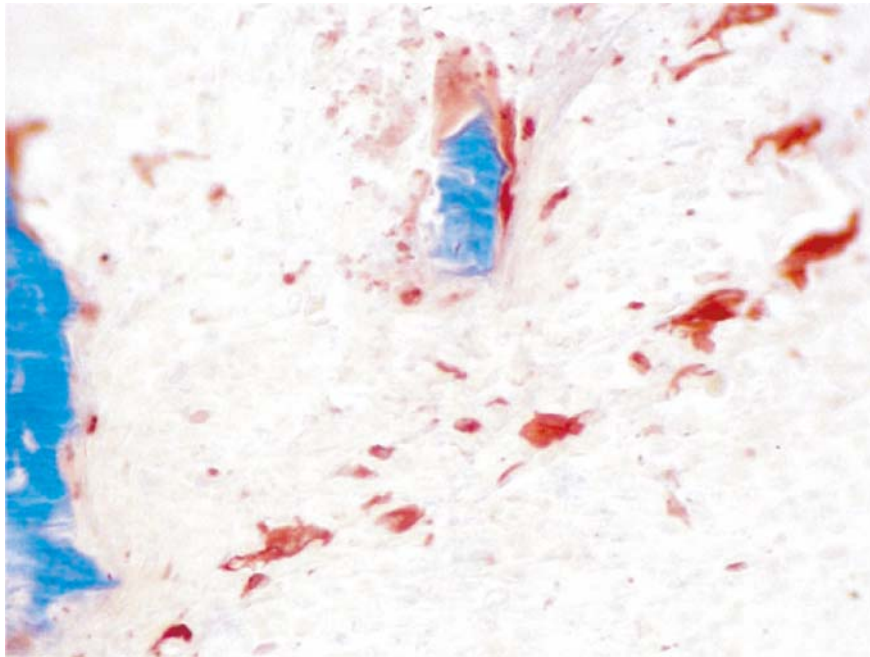


Figure 5 : Cellules osseuses TRAcP+. Elles sont apposées sur les travées mais aussi dans les espaces médullaires, loin de toutes travées et proches des cellules métastatiques.

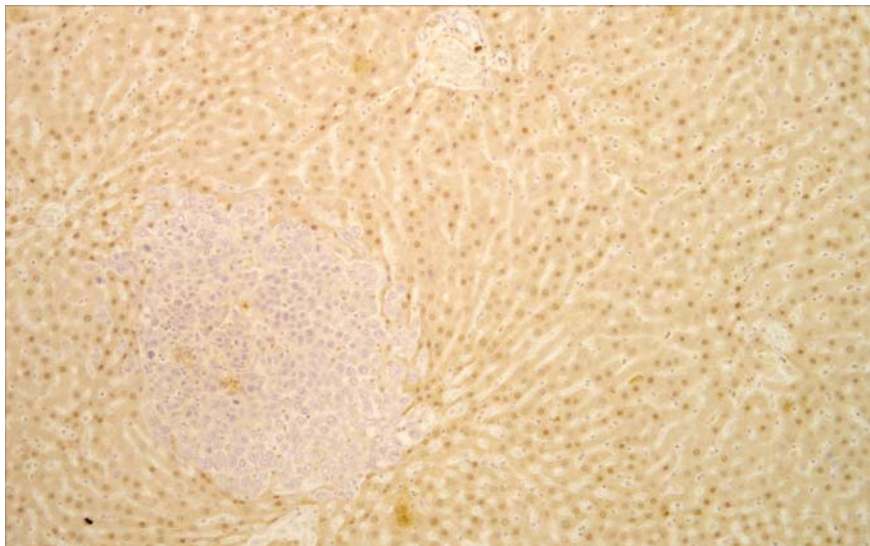


Figure 6 : Expression d'IL-6 dans le foie. Remarquer que le foyer tumoral est négatif tandis que les hépatocytes montre une expression cytoplasmique granulaire homogène.

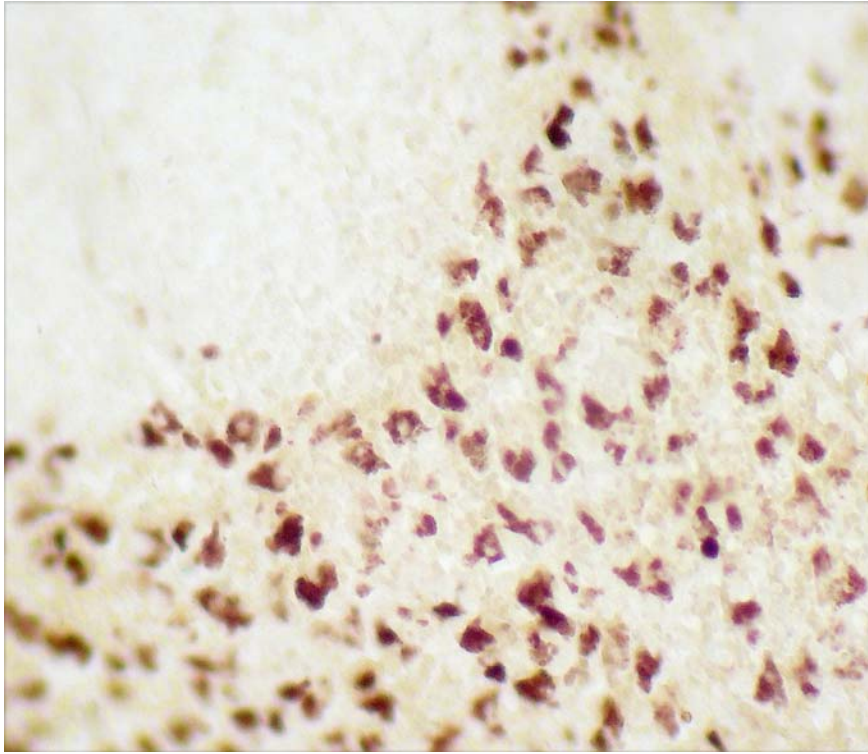


Figure 7 : Les cellules TRAcP+ dans la rate. Elles ont été retrouvées en présence ou non de cellules tumorales. Ces cellules TRAcP+ mononucléées sont rondes avec un large cytoplasme et de nombreuses petites vacuoles.

## VII. CONCLUSIONS ET PERSPECTIVES

---



Notre travail s'inscrit dans le cadre de la thématique du laboratoire « Remodelage osseux et biomatériaux ». Des avancées thérapeutiques ont été réalisées en chirurgie osseuse par l'emploi de biomatériaux de comblement ou de substitution. Des biomatériaux osseux ont aussi été proposés pour délivrer localement des composés pharmacologiques agissant sur les cellules osseuses. L'emploi des biomatériaux nécessite l'utilisation de modèles animaux.

Au cours de ce travail, nous avons établi, caractérisé et utilisé plusieurs modèles animaux susceptibles de permettre l'emploi de biomatériaux implantables ou injectables en site osseux et de molécules pharmacologiques : modèle du rat ORX-BTX, modèle de métastases ostéolytiques, modèle de métastases ostéocondensantes.

#### *1/ Modèles de lésions osseuses non tumorales*

Dans un premier temps, nous avons développé un modèle d'ostéoporose masculine chez le rat induit par orchidectomie et par paralysie d'une patte arrière par injection de toxine botulique (modèle ORX-BTX). L'intérêt de ce modèle est :

- de présenter une perte osseuse rapide avec augmentation transitoire du remodelage et en particulier une osteoclastogenèse,
- de présenter une perte osseuse massive unilatérale au bout d'un mois alors que le niveau de remodelage est revenu à des valeurs subnormales.

Nous avons utilisé ce modèle pour étudier l'implantation d'un biomatériau phosphocalcique injectable (IBS1) composé d'hydroxyapatite et de  $\beta$ -TCP sur des animaux présentant une perte osseuse massive et un niveau de remodelage revenu quasiment à la normale. Nous avons montré que l'IBS1 a été transitoirement remplacé en partie par de l'os non mature qui ensuite a été résorbé sans être remplacé par de l'os lamellaire mature.

Dans un troisième travail, le modèle ORX-BTX a été utilisé pour étudier les effets préventifs du risédronate et de la testostérone sur la perte osseuse rapide. Cette étude a montré que le risédronate avait un effet protecteur contre la perte osseuse trabéculaire et la modification de la microarchitecture. L'effet du risédronate sur les corticales est plus modéré ; il n'empêche pas la perte de masse musculaire induite par l'ORX. La testostérone (à la dose utilisée) n'a aucun effet protecteur contre la perte osseuse mais préserve la masse musculaire.

## *2/ Modèles de lésions osseuses tumorales*

Dans un deuxième temps, nous avons passé en revue les différents modèles de métastases chez le rat. Les lignées cellulaires Walker et MAT-Ly-Lu ont été choisies et employées selon différents protocoles pour induire des métastases osseuses proches des lésions osseuses (ostéolytique ou ostéocondensante) observées chez l'homme. Nous avons montré qu'il était possible de détecter des métastases osseuses à partir de l'analyse de texture des radiographies et qu'il était également possible de différencier les deux types d'atteintes osseuses.

Dans un autre travail, nous nous sommes intéressés aux différentes réponses des cellules stromales aux cellules tumorales selon le microenvironnement local. Nous avons montré que les interactions entre les cellules cancéreuses et les cellules stromales provoquent une production stromale de cytokines aboutissant à l'ostéoclastogénèse uniquement dans le microenvironnement osseux. Le microenvironnement osseux peut donc avoir un rôle important dans l'établissement et la prolifération métastatique.

## *Perspectives envisagées*

De nombreux biomatériaux sont disponibles pour le comblement osseux. Le modèle ORX-BTX est un bon candidat pour l'étude de l'ostéointégration de ces biomatériaux. L'arrivée au laboratoire des équipements de microscopie Raman et Infrarouge à transformée de Fourier permet d'envisager l'analyse de la minéralisation de l'os néoformé apposé aux biomatériaux.

Lors d'un autre travail de thèse, il a été élaboré et étudié plusieurs hydrogels à base de poly(2-hydroxyéthyl méthacrylate) dans le but de développer un substitut osseux permettant la libération contrôlée de composés pharmacologiques directement au lieu d'implantation. Les modèles de métastases osseuses chez le rat pourraient être envisagés pour évaluer l'efficacité de ces biomatériaux. Le polymère peut également être préparé par polymérisation en suspension pour induire la formation de microbilles. Comme les cellules endothéliales des vaisseaux tumoraux présentent une augmentation de perméabilité (effet EPR - enhanced permeability and retention) (Maeda, *et coll.*, 2000, Maeda, *et coll.*, 2003), les microbilles pourront être utilisées chez des rats avec métastases pour cibler les vaisseaux tumoraux et ainsi aller libérer localement des composés cytotoxiques anti-métastatiques (5-FU, méthotrexate).

Les modèles de métastases développés lors de nos travaux peuvent également permettre d'évaluer l'efficacité de nouvelles molécules pharmacologiques en cours de

développement (OPG-Fc, antisclerostin) comparée aux bisphosphonates. Des travaux sont actuellement en cours pour compléter la caractérisation du modèle ostéocondensant en déterminant de quelle manière la voie Wnt est altérée.

## VIII. REFERENCES

---

- [1] Abu E. O., Horner A., Kusec V., Trifitt J. T., Compston J. E. The localization of androgen receptors in human bone. *J Clin Endocrinol Metab* 82: 3493-87; 1997.
- [2] Achbarou A., Kaiser S., Tremblay G., Ste-Marie L. G., Brodt P., Goltzman D., Rabbani S. A. Urokinase overproduction results in increased skeletal metastasis by prostate cancer cells in vivo. *Cancer Res* 54: 2372-7; 1994.
- [3] Aerssens J., van Audekercke R., Talalaj M., Geusens P., Bramm E., Dequeker J. Effect of 1alpha-vitamin D3 and estrogen therapy on cortical bone mechanical properties in the ovariectomized rat model. *Endocrinology* 137: 1358-64; 1996.
- [4] Ajubi N. E., Klein-Nulend J., Alblas M. J., Burger E. H., Nijweide P. J. Signal transduction pathways involved in fluid flow-induced PGE2 production by cultured osteocytes. *Am J Physiol* 276: E171-8; 1999.
- [5] Akhter M. P., Iwaniec U. T., Covey M. A., Cullen D. M., Kimmel D. B., Recker R. R. Genetic variations in bone density, histomorphometry, and strength in mice. *Calcif. Tissue Int.* 67: 337-44; 2000.
- [6] Alatalo S. L., Peng Z., Janckila A. J., Kaija H., Vihko P., Vaananen H. K., Halleen J. M. A novel immunoassay for the determination of tartrate-resistant acid phosphatase 5b from rat serum. *J Bone Miner Res* 18: 134-9; 2003.
- [7] Albrand G., Munoz F., Sornay-Rendu E., DuBoeuf F., Delmas P. D. Independent predictors of all osteoporosis-related fractures in healthy postmenopausal women: the OFELY study. *Bone* 32: 78-85; 2003.
- [8] Alsina M., Guise T. A., Roodman G. D. Cytokine regulation of bone cell differentiation. In: I. Academic Press (eds.). *Vitam. Horm.*: 63-98; 1996.
- [9] Alvarez E., Westmore M., Galvin R. J., Clapp C. L., Considine E. L., Smith S. J., Keyes K., Iversen P. W., Delafuente D. M., Sulaimon S., Zambrano C., Ma L., Sato M., Martin T. J., Teicher B. A., Galbreath E. J. Properties of bisphosphonates in the 13762 rat mammary carcinoma model of tumor-induced bone resorption. *Clin Cancer Res* 9: 5705-13; 2003.
- [10] Ambrosio L., De Santis R., Nicolais L. Composite hydrogels for implants. *Proc. Inst. Mech. Eng.* 2: 93-9; 1998.
- [11] Andersen C., Bagi C. M., Adams S. W. Intra-tibial injection of human prostate cancer cell line CRW22 elicits osteoblastic response in immunodeficient rats. *J Musculoskel Neuron Interact* 3: 148-55; 2003.
- [12] Anderson F. H., Francis R. M., Peaston R. T., Wastell H. J. Androgen supplementation in eugonadal men with osteoporosis-effects of six months' treatment on markers of bone formation and resorption. *J. Bone Miner. Res.* 12: 472-8; 1997.
- [13] Angtuaco E. J., Fassas A. B., Walker R., Sethi R., Barlogie B. Multiple myeloma: clinical review and diagnostic imaging. *Radiology* 231: 11-23; 2004.
- [14] Anonymous. Consensus Development Conference on Osteoporosis. Hong Kong, April 1-2, 1993. *Am J Med* 95: 1S-78S.; 1993.
- [15] Asosingh K., Radl J., Van Riet I., Van camp B., Vanderkerken K. The 5TMM series: a useful in vivo model of human multiple myeloma. *Hematol. J.* 1: 351-6; 2000.
- [16] Audran M., Chappard D., Legrand E., Libouban H., Basle M. F. Bone microarchitecture and bone fragility in men: DXA and histomorphometry in humans and in the orchidectomized rat model. *Calcif. Tissue Int.* 69: 214-7; 2001.
- [17] Bagi C. M., Ammann P., Rizzoli R., Miller S. C. Effect of estrogen deficiency on cancellous and cortical bone structure and strength of the femoral neck in rats. *Calcif Tissue Int* 61: 336-44; 1997.

- [18] Bakker A. D., Klein-Nulend J., Burger E. H. Mechanotransduction in bone cells proceeds via activation of COX-2, but not COX-1. *Biochem Biophys Res Commun* 305: 677-83; 2003.
- [19] Barillé S., Bataille R., Amiot M. The role of interleukin-6 and interleukin-6/interleukin-6 receptor- $\alpha$  complex in the pathogenesis of multiple myeloma. *Eur. Cytokine Netw.* 11: 546-51; 2000.
- [20] Baron R. Molecular mechanisms of bone resorption. An update. *Acta Orthop Scand Suppl* 266: 66-70; 1995.
- [21] Basle M. F., Chappard D., Grizon F., Filmon R., Delecrin J., Daculsi G., Rebel A. Osteoclastic resorption of Ca-P biomaterials implanted in rabbit bone. *Calcif Tissue Int* 53: 348-56; 1993.
- [22] Basolo F., Fiore L., Fontanini G., Conaldi P. G., Calvo S., Falcone V., Toniolo A. Expression of and response to interleukin 6 (IL6) in human mammary tumors. *Cancer Res* 56: 3118-22; 1996.
- [23] Bataille R., Chappard D., Marcelli C., Dessauw C., Baldet P., Sany J., Alexandre C. Recruitment of new osteoblasts and osteoclasts is the earliest critical event in the pathogenesis of multiple myeloma. *J. Clin. Invest.* 88: 62-6; 1991.
- [24] Bellido T., Jilka R. L., Boyce B. F., Girasole G., Broxmeyer H., Dalrymple S. A., Murray R., Manolagas S. C. Regulation of interleukin-6, osteoclastogenesis, and bone mass by androgens. The role of the androgen receptor. *J. Clin. Invest.* 95: 2886-95; 1995.
- [25] Bendre M. S., Gaddy-Kurten D., Mon-Foote T., Akel N. S., Skinner R. A., Nicholas R. W., Suva L. J. Expression of interleukin 8 and not parathyroid hormone-related protein by human breast cancer cells correlates with bone metastasis in vivo. *Cancer Res* 62: 5571-9; 2002.
- [26] Benz D. J., Haussler M. R., Thomas M. A., Speelman B., Komm B. S. High-affinity androgen binding and androgenic regulation of A1(I)-procollagen and transforming growth factor- $\beta$  steady state messenger ribonucleic acid levels in human osteoblast-like osteosarcoma cells. *Endocrinology* 140: 271-86; 1991.
- [27] Bierie B., Moses H. L. Tumour microenvironment: TGF $\beta$ : the molecular Jekyll and Hyde of cancer. *Nat Rev Cancer* 6: 506-20; 2006.
- [28] Biggerstaff J. P., Seth N., Amirkhosravi A., Amaya M., Fogarty S., Meyer T. V., Siddiqui F., Francis J. L. Soluble fibrin augments platelet/tumor cell adherence in vitro and in vivo, and enhances experimental metastasis. *Clin Exp Metastasis* 17: 723-30; 1999.
- [29] Bikle D. D., Halloran B. P. The response of bone to unloading. *J Bone Miner Metab* 17: 233-44; 1999.
- [30] Bikle D. D., Halloran B. P., Morey-Holton E. Space flight and the skeleton: lessons for the earthbound. *Endocrinologist* 7: 10-22; 1997.
- [31] Binkley N., Dahl D. B., Engelke J., Kawahara-Baccus T., Krueger D., Colman R. J. Bone loss detection in rat using a mouse densitometer. *J. Bone Miner. Res.* 18: 370-5; 2003.
- [32] Blade J., Rosinol L. Renal, hematologic and infectious complications in multiple myeloma. *Best Pract Res Clin Haematol* 18: 635-52; 2005.
- [33] Boonen S., Vanderschueren D., Geusens P., Bouillon R. Age associated endocrine deficiencies as potential determinants of femoral neck (type II) osteoporotic fracture occurrence in elderly men. *Int. J. Androl.* 20: 134-43; 1997.
- [34] Boucharaba A., Serre C. M., Gres S., Saulnier-Blache J. S., Bordet J. C., Guglielmi J., Clezardin P., Peyruchaud O. Platelet-derived lysophosphatidic acid

- supports the progression of osteolytic bone metastases in breast cancer. *J Clin Invest* 114: 1714-25; 2004.
- [35] Buckland-Wright J. C., Lynch J. A., Macfarlane D. G. Fractal signature analysis measures cancellous bone organisation in macroradiographs of patients with knee osteoarthritis. *Ann. Rheum. Dis.* 55: 749-55; 1996.
- [36] Caldwell C. B., Moran E. L., Bogoch E. R. Fractal dimension as a measure of altered trabecular bone in experimental inflammatory arthritis. *J Bone Miner Res* 13: 978-85; 1998.
- [37] Caldwell C. B., Stapleton S. J., Holdsworth D. W., Jong R. A., Weiser W. J., Cooke G., Yaffe M. J. Characterisation of mammographic parenchymal pattern by fractal dimension. *Phys. Med. Biol.* 35: 235-47; 1990.
- [38] Carani C., Qin K., Simoni M., Faustini-Fustini M., Serpente S., Boyd J., Korack K. S., Simpson E. R. Effect of testosterone and estradiol in a man with aromatase deficiency. *N. Engl. J. Med.* 337: 91-5; 1997.
- [39] Chappard D., Blouin S., Libouban H., Baslé M. F., Audran M. Microcomputed tomography for the study of hard tissues and bone biomaterials. *Microscopy & Analysis.* 19: 17-9; 2005.
- [40] Chappard D., Chennebault A., Moreau M., Legrand E., Audran M., Basle M. F. Texture analysis of X-ray radiographs is a more reliable descriptor of bone loss than mineral content in a rat model of localized disuse induced by the Clostridium botulinum toxin. *Bone.* 28: 72-9; 2001.
- [41] Chappard D., Guggenbuhl P., Legrand E., Basle M. F., Audran M. Texture analysis of X-ray radiographs is correlated with bone histomorphometry. *J Bone Miner Metab* 23: 24-9; 2005.
- [42] Chappard D., Legrand E., Pascaretti C., Audran M., Baslé M. F. Comparison of eight histomorphometric methods for measuring trabecular bone architecture by image analysis on histological sections. *Microsc. Res. Tech.* 45: 303-12; 1999.
- [43] Chappard D., Retailleau-Gaborit N., Legrand E., Basle M. F., Audran M. Comparison Insight Bone Measurements by Histomorphometry and muCT. *J Bone Miner Res* 20: 1177-84; 2005.
- [44] Chen G., Shukeir N., Potti A., Sircar K., Aprikian A., Goltzman D., Rabbani S. A. Up-regulation of Wnt-1 and beta-catenin production in patients with advanced metastatic prostate carcinoma: potential pathogenetic and prognostic implications. *Cancer* 101: 1345-56; 2004.
- [45] Chow J. W., Jagger C. J., Chambers T. J. Reduction in dynamic indices of cancellous bone formation in rat tail vertebrae after caudal neurectomy. *Calcif Tissue Int* 59: 117-20; 1996.
- [46] Chu A., Sehgal C. M., Greenleaf J. F. Use of gray value distribution of run lengths for texture analysis. *Pattern Recogn Lett.* 11: 415-9; 1990.
- [47] Cohen-Solal M. E., Baudoin C., Omouri M., Kuntz D., De Vernejoul M. C. Bone mass in middle-aged osteoporotic men and their relatives: familial effect. *J Bone Miner Res* 13: 1909-14; 1998.
- [48] Colvard D. S., Eriksen E., Keeting P. E., Wilson E. M., Lubahn D. B., French F. S., Riggs B. L., Spelsberg T. Identification of androgen receptors in normal bone human osteoblast-like cells. *Proc. Natl. Acad. Sci. U. S. A.* 86: 854-7; 1989.
- [49] Compston J. E. Connectivity of cancellous bone: Assessment and mechanical implications. *Bone* 15: 463-6; 1994.
- [50] Conlin P. A., Jimenez-Quintero L. P., Rapini R. P. Osteomas of the skin revisited: a clinicopathologic review of 74 cases. *Am J Dermatopathol* 24: 479-83; 2002.

- [51] Cooper C. R., Pienta K. J. Cell adhesion and chemotaxis in prostate cancer metastasis to bone: a minireview. *Prostate Cancer Prostatic Dis* 3: 6-12; 2000.
- [52] Couturier O., Luxen A., Chatal J. F., Vuillez J. P., Rigo P., Hustinx R. Fluorinated tracers for imaging cancer with positron emission tomography. *Eur J Nucl Med Mol Imaging* 31: 1182-206; 2004.
- [53] Danielsen C. C., Mosekilde L., Andreasen T. T. Long-term effect of orchidectomy on cortical bone from rat femur: Bone mass and mechanical properties. *Calcif. Tissue Int.* 50: 169-74; 1992.
- [54] Davis G. R., Wong F. S. X-ray microtomography of bones and teeth. *Physiol. Meas.* 17: 121-46; 1996.
- [55] de la Mata J., Uy H. L., Guise T. A., Story B., Boyce B. F., Mundy G. R., Roodman G. D. Interleukin-6 enhances hypercalcemia and bone resorption mediated by parathyroid hormone-related protein in vivo. *J Clin Invest* 95: 2846-52; 1995.
- [56] de Vernejoul M. C., Cohen Solal M. [Estrogens, androgens, and osteoporosis in men]. *Ann Endocrinol (Paris)* 64: 137-40; 2003.
- [57] Delmas P. D., Fontanges E., Duboeuf F., Boivin G., Chavassieux P., Meunier P. J. Comparison of bone mass measured by histomorphometry on iliac biopsy and by dual photon absorptiometry of the lumbar spine. *Bone* 9: 209-13; 1988.
- [58] Dong J., Uemura T., Shirasaki Y., Tateishi T. Promotion of bone formation using highly pure porous beta-TCP combined with bone marrow-derived osteoprogenitor cells. *Biomaterials* 23: 4493-502; 2002.
- [59] Dupraz A., Delecrcin J., Moreau A., Pilet P., Passuti N. Long-term bone response to particulate injectable ceramic. *J Biomed Mater Res* 42: 368-75; 1998.
- [60] Eastell R. Role of oestrogen in the regulation of bone turnover at the menarche. *J Endocrinol* 185: 223-34; 2005.
- [61] Eastell R., Boyle I. T., Compston J., Cooper C., Fogelman I., Francis R. M., Hosking D. J., Purdie D. W., Raslton S., Reeve J., Reid D. M., Russell R. G. G., Stevenson J. C. Management of male osteoporosis: report of the UK consensus group. *Quarterly Journal of Medicine* 91: 71-92; 1998.
- [62] Eghbali-Fatourehchi G., Khosla S., Sanyal A., Boyle W. J., Lacey D. L., Riggs B. L. Role of RANK ligand in mediating increased bone resorption in early postmenopausal women. *J Clin Invest* 111: 1221-30; 2003.
- [63] Ekstrom P. O., Giercksky K. E., Andersen A., Bruland O. S., Slordal L. Intratumoral differences in methotrexate levels within human osteosarcoma xenografts studied by microdialysis. *Life Sci* 61: PL275-80; 1997.
- [64] Erben R. G. Trabecular and endocortical bone surfaces in the rat: modeling or remodeling? *Anat Rec* 246: 39-46; 1996.
- [65] Erben R. G., Eberle J., Stahr K., Goldberg M. Androgen deficiency induces high turnover osteopenia in aged male rats: a sequential histomorphometric study. *J. Bone Miner. Res.* 15: 1085-98; 2000.
- [66] Eriksen E. F., Colvard D. S., Berg N. J., Graham M. L., Mann K. G., Spelsberg T. C., Riggs B. L. Evidence of estrogen receptors in normal human osteoblast-like cells. *Science* 241: 84-6; 1988.
- [67] Ernst M., Heath J. K., Rodan G. A. Estradiol effects on proliferation, messenger ribonucleic acid for collagen and insulin-like growth factor-I, and parathyroid hormone-stimulated adenylate cyclase activity in osteoblastic cells from calvariae and long bones. *Endocrinology* 125: 825-33; 1989.



- [68] Ernst M., Schmid C., Froesch E. R. Enhanced osteoblast proliferation and collagen gene expression by estradiol. *Proc Natl Acad Sci U S A* 85: 2307-10; 1988.
- [69] Felson D. T., Zhang Y., Hannan M. T., Kannel W. B., Kiel D. P. Alcohol intake and bone mineral density in elderly men and women. The Framingham Study. *Am J Epidemiol* 142: 485-92; 1995.
- [70] Fernandez E., Gil F. J., Best S., Ginebra M. P., Driessens F. C., Planell J. A. The cement setting reaction in the CaHPO<sub>4</sub>-alpha-Ca<sub>3</sub>(PO<sub>4</sub>)<sub>2</sub> system: an X-ray diffraction study. *J Biomed Mater Res* 42: 403-6; 1998.
- [71] Fernandez E., Gil F. J., Best S. M., Ginebra M. P., Driessens F. C., Planell J. A. Improvement of the mechanical properties of new calcium phosphate bone cements in the CaHPO<sub>4</sub>-alpha-Ca<sub>3</sub>(PO<sub>4</sub>)<sub>2</sub> system: compressive strength and microstructural development. *J Biomed Mater Res* 41: 560-7; 1998.
- [72] Ferreira L., Vidal M. M., Gil M. H. Evaluation of poly(2-hydroxyethyl methacrylate) gels as drug delivery systems at different pH values. *Int. J. Pharm.* 194: 169-80; 2000.
- [73] Fini M., Nicoli Aldini N., Gandolfi M. G., Mattioli Belmonte M., Giavaresi G., Zucchini C., De Benedittis A., Amati S., Ravaglioli A., Krayewski A., Rocca M., Guzzardella G. A., Biagini G., Giardino R. Biomaterials for orthopedic surgery in osteoporotic bone: a comparative study in osteopenic rats. *Int. J. Artif. Organs* 20: 291-7; 1997.
- [74] Finkelstein J. S., Neer R. M., Billen B. M. K., Crawford J. D., Klibanski A. Osteoporosis in men with a history of delayed puberty. *N. Engl. J. Med.* 326: 600-4; 1992.
- [75] Forwood M. R., Li L., Kelly W. L., Bennett M. B. Growth hormone is permissive for skeletal adaptation to mechanical loading. *J Bone Miner Res* 16: 2284-90; 2001.
- [76] Francis R. M. The effects of testosterone on osteoporosis in men. *Clinical Endocrinology* 50: 411-4; 1999.
- [77] Froschle G., Zieron J. O., Carl U. M., Beck-Bornholdt H. P. Combined modality treatment of bone metastases: response of the rhabdomyosarcoma R1H of the rat to postoperative irradiation combined with local release of daunorubicin from acrylic cement. *Radiother Oncol* 46: 317-20; 1998.
- [78] Frost H. M. Mechanical determinants of bone modeling. *Metab. Bone Dis. Relat. Res.* 4: 217-29; 1982.
- [79] Frost H. M. The regional acceleratory phenomenon: a review. *Henry Ford Hosp Med J* 31: 3-9; 1983.
- [80] Frost R. M., Jee, W., S.S. On the rat model of human osteopenias, osteoporoses. *Bone Miner.* 18: 227-36; 1992.
- [81] Gado K., Silva S., Paloczi K., Domjan G., Falus A. Mouse plasmacytoma: An experimental model of human multiple myeloma. *Haematologica* 86: 227-36; 2001.
- [82] Garnero P., Sornay-Rendu E., Chapuy M. C., Delmas P. D. Increased bone turnover in late postmenopausal women is a major determinant of osteoporosis. *J Bone Miner Res* 11: 337-49; 1996.
- [83] Gauthier O., Bouler J. M., Weiss P., Bosco J., Daculsi G., Aguado E. Kinetic study of bone ingrowth and ceramic resorption associated with the implantation of different injectable calcium-phosphate bone substitutes. *J Biomed Mater Res* 47: 28-35.; 1999.

- [84] Gauthier O., Muller R., von Stechow D., Lamy B., Weiss P., Bouler J. M., Aguado E., Daculsi G. In vivo bone regeneration with injectable calcium phosphate biomaterial: A three-dimensional micro-computed tomographic, biomechanical and SEM study. *Biomaterials* 26: 5444-53; 2005.
- [85] Gehrke S. H., Biren D., Hopkins J. J. Evidence for Fickian water transport in initially glassy poly(2-hydroxyethyl methacrylate). *J. Biomater. Sci. Polym. Ed.* 6: 375-90; 1994.
- [86] Geldof A. A., Rao B. R. Prostatic tumor (R3327) skeletal metastasis. *Prostate* 16: 279-90; 1990.
- [87] Geusens P., Schot L. P., Nijs J., Dequeker J. Calcium-deficient diet in ovariectomized dogs limits the effects of 17 beta-estradiol and nandrolone decanoate on bone. *J Bone Miner Res* 6: 791-7; 1991.
- [88] Girasole G., Jilka R. L., Passeri G., Boswell S., Boder G., Williams D. C., Manolagas S. C. 17 beta-estradiol inhibits interleukin-6 production by bone marrow-derived stromal cells and osteoblasts in vitro: a potential mechanism for the antiosteoporotic effect of estrogens. *J Clin Invest* 89: 883-91; 1992.
- [89] Gisep A. Research on ceramic bone substitutes: current status. *Injury* 33 Suppl 2: B88-92; 2002.
- [90] Gould M. N. Rodent models for the study of etiology, prevention and treatment of breast cancer. *Semin Cancer Biol* 6: 147-52; 1995.
- [91] Grimandi G., Weiss P., Millot F., Daculsi G. In vitro evaluation of a new injectable calcium phosphate material. *J Biomed Mater Res* 39: 660-6; 1998.
- [92] Guggenbuhl P., Bodic F., Hamel L., Basle M. F., Chappard D. Texture analysis of X-ray radiographs of iliac bone is correlated with bone micro-CT. *Osteoporos Int* 17: 447-54; 2006.
- [93] Guise T. A. Molecular mechanisms of osteolytic bone metastases. *Cancer* 88: 2892-8; 2000.
- [94] Guise T. A., Mundy G. R. Cancer and bone. *Endocr. Rev.* 19: 18-54; 1998.
- [95] Guise T. A., Yin J. J., Mohammad K. S. Role of endothelin-1 in osteoblastic bone metastases. *Cancer* 97: 779-84; 2003.
- [96] Guise T. A., Yin J. J., Taylor S. D., Kumagai Y., Dallas M., Boyce B. F., Yoneda T., Mundy G. R. Evidence for a causal role of parathyroid hormone-related protein in the pathogenesis of human breast cancer-mediated osteolysis. *J Clin Invest* 98: 1544-9; 1996.
- [97] Gunness M., Orwoll E. Early induction of alterations in cancellous and cortical bone histology after orchietomy in mature rats. *J. Bone Miner. Res.* 10: 1735-43; 1995.
- [98] Hall C. L., Kang S., MacDougald O. A., Keller E. T. Role of Wnts in prostate cancer bone metastases. *J Cell Biochem* 97: 661-72; 2006.
- [99] Halleen J. M., Alatalo S. L., Suominen H., Cheng S., Janckila A. J., Vaananen H. K. Tartrate-resistant acid phosphatase 5b: a novel serum marker of bone resorption. *J Bone Miner Res* 15: 1337-45; 2000.
- [100] Halleen J. M., Raisanen S., Salo J. J., Reddy S. V., Roodman G. D., Hentunen T. A., Lehenkari P. P., Kaija H., Vihko P., Vaananen H. K. Intracellular fragmentation of bone resorption products by reactive oxygen species generated by osteoclastic tartrate-resistant acid phosphatase. *J Biol Chem* 274: 22907-10; 1999.
- [101] Halleen J. M., Ylipahkala H., Alatalo S. L., Janckila A. J., Heikkinen J. E., Suominen H., Cheng S., Vaananen H. K. Serum tartrate-resistant acid phosphatase

- 5b, but not 5a, correlates with other markers of bone turnover and bone mineral density. *Calcif Tissue Int* 71: 20-5; 2002.
- [102] Haralick R. Statistical and structural approaches to texture. *Proc. IEEE* 67: 786-804; 1979.
- [103] Heini P. F., Berlemann U. Bone substitutes in vertebroplasty. *Eur. Spine J.* 10 Suppl 2: S205-13; 2001.
- [104] Helfrich M. H., Evans D. E., Grabowski P. S., Pollock J. S., Ohshima H., Ralston S. H. Expression of nitric oxide synthase isoforms in bone and bone cell cultures. *J Bone Miner Res* 12: 1108-15; 1997.
- [105] Henriksen G., Breistol K., Bruland O. S., Fodstad O., Larsen R. H. Significant antitumor effect from bone-seeking, alpha-particle-emitting (223)Ra demonstrated in an experimental skeletal metastases model. *Cancer Res* 62: 3120-5; 2002.
- [106] Heymann D., Pradal G., Benahmed M. Cellular mechanisms of calcium phosphate ceramic degradation. *Histol. Histopathol.* 14: 871-7; 1999.
- [107] Hide I. G., Gangi A. Percutaneous vertebroplasty: history, technique and current perspectives. *Clin. Radiol.* 59: 461-7; 2004.
- [108] Higashi S., Yamamuro T., Nakamura T., Ikada Y., Hyon S. H., Jamshidi K. Polymer-hydroxyapatite composites for biodegradable bone fillers. *Biomaterials* 7: 183-7; 1986.
- [109] Hofbauer L. C., Khosla S. Androgen effects on bone metabolism: recent progress and controversies. *European Journal of Endocrinology* 140: 271-86; 1999.
- [110] Hofbauer L. C., Khosla S., Dunstan C. R., Lacey D. L., Spelsberg T. C., Riggs B. L. Estrogen stimulates gene expression and protein production of osteoprotegerin in human osteoblastic cells. *Endocrinology* 140: 4367-70; 1999.
- [111] Hofbauer L. C., Ten R. M., Khosla S. The anti-androgen hydroxyflutamide and androgens inhibit interleukin-6 production by an androgen-responsive human osteoblastic cell line. *J. Bone Miner. Res.* 8: 1330-7; 1999.
- [112] Holick M. F. Perspective on the impact of weightlessness on calcium and bone metabolism. *Bone* 22: 105S-11S; 1998.
- [113] Horak D., Guseinov E., Vishnevskii V., Adamyan A., Kokov L., Tsvirkun V., Tchjao A., Titova M., Skuba N., Trostenyuk N., Gumargalieva K. Targeted chemoembolization of tumors with poly(2-hydroxyethyl methacrylate) particles. *J Biomed Mater Res* 51: 184-90; 2000.
- [114] Horak D., Karpisek M., Turkova J., Benes M. Hydrazide-functionalized poly(2-hydroxyethyl methacrylate) microspheres for immobilization of horseradish peroxidase. *Biotechnol. Prog.* 15: 208-15; 1999.
- [115] Ijiri K., Jee W. S., Ma Y. F., Yuan Z. Remobilization partially restored the bone mass in a non-growing cancellous bone site following long term immobilization. *Bone* 17: 213S-7S; 1995.
- [116] Ikenaga M., Hardouin P., Lemaitre J., Andrianjatovo H., Flautre B. Biomechanical characterization of a biodegradable calcium phosphate hydraulic cement: a comparison with porous biphasic calcium phosphate ceramics. *J Biomed Mater Res* 40: 139-44; 1998.
- [117] Imaoka T., Nishimura M., Teramoto A., Nishimura Y., Ootawara M., Osada H., Kakinuma S., Maekawa A., Shimada Y. Cooperative induction of rat mammary cancer by radiation and 1-methyl-1-nitrosourea via the oncogenic pathways involving c-Myc activation and H-ras mutation. *Int J Cancer* 115: 187-93; 2005.
- [118] Iwamoto J., Takeda T., Katsumata T., Tanaka T., Ichimura S., Toyama Y. Effect of etidronate on bone in orchidectomized and sciatic neurectomized adult rats. *Bone* 30: 360-7; 2002.

- [119] Iwamoto J., Yeh J. K., Takeda T. Effect of vitamin K2 on cortical and cancellous bones in orchidectomized and/or sciatic neurectomized rats. *J Bone Miner Res* 18: 776-83; 2003.
- [120] Jacob J., Sebastian K. S., Devassy S., Priyadarsini L., Farook M. F., Shameem A., Mathew D., Sreeja S., Thampan R. V. Membrane estrogen receptors: genomic actions and post transcriptional regulation. *Mol Cell Endocrinol* 246: 34-41; 2006.
- [121] Jarcho M. Calcium phosphate ceramics as hard tissue prosthetics. *Clin. Orthop.*: 259-78; 1981.
- [122] Javier R. M., Sibilia J., Durckel J., Kuntz J. L. [Drug-induced osteopathies]. *J Radiol* 80: 709-13; 1999.
- [123] Jee W. S., Li X. J., Schaffler M. B. Adaptation of diaphyseal structure with aging and increased mechanical usage in the adult rat: a histomorphometrical and biomechanical study. *Anat Rec* 230: 332-8; 1991.
- [124] Jee W. S., Ma Y. Animal models of immobilization osteopenia. *Morphologie* 83: 25-34; 1999.
- [125] Jee W. S., Yao W. Overview: animal models of osteopenia and osteoporosis. *J Musculoskelet Neuronal Interact* 1: 193-207; 2001.
- [126] Jilka R. L., Hangoc G., Girasole G., Passeri G., Williams D. C., Abrams J. S., Boyce B., Broxmeyer H., Manolagas S. C. Increased osteoclast development after estrogen loss: mediation by interleukin-6. *Science* 257: 88-91; 1992.
- [127] Jilka R. L., Weinstein R. S., Takahashi K., Parfitt A. M., Manolagas S. C. Linkage of decreased bone mass with impaired osteoblastogenesis in a murine model of accelerated senescence. *J Clin Invest* 97: 1732-40; 1996.
- [128] Jinnai H., Watashiba H., Kajihara T., Nishikawa Y., Takahashi M., Ito M. Surface curvatures of trabecular bone microarchitecture. *Bone* 30: 191-4; 2002.
- [129] Johnson M. L., Harnish K., Nusse R., Van Hul W. LRP5 and Wnt signaling: a union made for bone. *J Bone Miner Res* 19: 1749-57; 2004.
- [130] Kakonen S. M., Selander K. S., Chirgwin J. M., Yin J. J., Burns S., Rankin W. A., Grubbs B. G., Dallas M., Cui Y., Guise T. A. Transforming growth factor-beta stimulates parathyroid hormone-related protein and osteolytic metastases via Smad and mitogen-activated protein kinase signaling pathways. *J Biol Chem* 277: 24571-8; 2002.
- [131] Kalluri R., Zeisberg M. Fibroblasts in cancer. *Nat Rev Cancer* 6: 392-401; 2006.
- [132] Kalu D. N., Liu C. C., Hardin R. R., Hollis B. W. The aged rat model of ovarian hormone deficiency bone loss. *Endocrinology* 124: 7-16; 1989.
- [133] Kang Y., Siegel P. M., Shu W., Drobnjak M., Kakonen S. M., Cordon-Cardo C., Guise T. A., Massague J. A multigenic program mediating breast cancer metastasis to bone. *Cancer Cell* 3: 537-49; 2003.
- [134] Karaplis A. C., Goltzman D. PTH and PTHrP effects on the skeleton. *Rev Endocr Metab Disord* 1: 331-41; 2000.
- [135] Karga H., Papapetrou P. D., Korakovouni A., Papandroulaki F., Polymeris A., Pampouras G. Bone mineral density in hyperthyroidism. *Clin Endocrinol (Oxf)* 61: 466-72; 2004.
- [136] Kasperk C., Fitzsimmons R., Strong D., Mohan S., Jennings J., Wergesdal J., Baylink D. Studies of the mechanism by which androgens enhance mitogenesis and differentiation in bone cells. *J. Clin. Endocrinol. Metab.* 71: 1322-9; 1990.
- [137] Kaufman J. M., Vermeulen A. The decline of androgen levels in elderly men and its clinical and therapeutic implications. *Endocr Rev* 26: 833-76; 2005.

- [138] Keller E. T., Zhang J., Cooper C. R., Smith P. C., McCauley L. K., Pienta K. J., Taichman R. S. Prostate carcinoma skeletal metastases: cross-talk between tumor and bone. *Cancer Metastasis Rev* 20: 333-49; 2001.
- [139] Khairoun I., Boltong M. G., Driessens F. C., Planell J. A. Effect of calcium carbonate on clinical compliance of apatitic calcium phosphate bone cement. *J Biomed Mater Res* 38: 356-60; 1997.
- [140] Khairoun I., Magne D., Gauthier O., Bouler J. M., Aguado E., Daculsi G., Weiss P. In vitro characterization and in vivo properties of a carbonated apatite bone cement. *J Biomed Mater Res* 60: 633-42; 2002.
- [141] Khosla S., Atkinson E. J., Melton L. J., 3rd, Riggs B. L. Effects of age and estrogen status on serum parathyroid hormone levels and biochemical markers of bone turnover in women: a population-based study. *J Clin Endocrinol Metab* 82: 1522-7; 1997.
- [142] Khosla S., Spelsberg T., Riggs B. L. Sex steroid effects on bone metabolism. In: M. J. Seibel, S. P. Robins and J. P. Bilezikian (eds.). *Bone and cartilage metabolism*. San Diego: Academic Press; 233-45; 1999.
- [143] Kimmel D. B., Wronski T. J. Nondestructive measurement of bone mineral in femurs from ovariectomized rats. *Calcif Tissue Int* 46: 101-10; 1990.
- [144] Klein-Nulend J., Helfrich M. H., Sterck J. G., MacPherson H., Joldersma M., Ralston S. H., Semeins C. M., Burger E. H. Nitric oxide response to shear stress by human bone cell cultures is endothelial nitric oxide synthase dependent. *Biochem Biophys Res Commun* 250: 108-14; 1998.
- [145] Klein-Nulend J., Semeins C. M., Ajubi N. E., Nijweide P. J., Burger E. H. Pulsating fluid flow increases nitric oxide (NO) synthesis by osteocytes but not periosteal fibroblasts--correlation with prostaglandin upregulation. *Biochem Biophys Res Commun* 217: 640-8; 1995.
- [146] Klein-Nulend J., van der Plas A., Semeins C. M., Ajubi N. E., Frangos J. A., Nijweide P. J., Burger E. H. Sensitivity of osteocytes to biomechanical stress in vitro. *Faseb J* 9: 441-5; 1995.
- [147] Knothe Tate M. L., Adamson J. R., Tami A. E., Bauer T. W. The osteocyte. *Int J Biochem Cell Biol* 36: 1-8; 2004.
- [148] Kobayashi S., Takahashi H. E., Ito A., Saito N., Nawata M., Horiuchi H., Ohta H., Ito A., Iorio R., Yamamoto N., Takaoka K. Trabecular minimodeling in human iliac bone. *Bone* 32: 163-9; 2003.
- [149] Koeneman K. S., Yeung F., Chung L. W. Osteomimetic properties of prostate cancer cells: a hypothesis supporting the predilection of prostate cancer metastasis and growth in the bone environment. *Prostate* 39: 246-61; 1999.
- [150] Kopecek J., Kopeckova P., Minko T., Lu Z. R., Peterson C. M. Water soluble polymers in tumor targeted delivery. *J Control Release* 74: 147-58; 2001.
- [151] Kostenuik P. J., Sanchez-Sweetman O., Orr F. W., Singh G. Bone cell matrix promotes the adhesion of human prostatic carcinoma cells via the alpha 2 beta 1 integrin. *Clin Exp Metastasis* 14: 19-26; 1996.
- [152] Koutsilieris M. PA-III rat prostate adenocarcinoma cells (review). *In Vivo* 6: 199-203; 1992.
- [153] Koutsilieris M. Skeletal metastases in advanced prostate cancer: cell biology and therapy. *Crit Rev Oncol Hematol* 18: 51-64; 1995.
- [154] Kozlow W., Guise T. A. Breast cancer metastasis to bone: mechanisms of osteolysis and implications for therapy. *J Mammary Gland Biol Neoplasia* 10: 169-80; 2005.

- [155] Krall E. A., Dawson-Hughes B. Smoking increases bone loss and decreases intestinal calcium absorption. *J Bone Miner Res* 14: 215-20; 1999.
- [156] Kumakura M. Mechanical properties of polymeric membranes obtained by radiation cast-polymerization of hydroxyalkyl and hydroxypolyethyleneglycol methacrylate monomers. *J Biomed Mater Res* 20: 521-31; 1986.
- [157] Kurashina K., Kurita H., Hirano M., Kotani A., Klein C. P., de Groot K. In vivo study of calcium phosphate cements: implantation of an alpha-tricalcium phosphate/dicalcium phosphate dibasic/tetracalcium phosphate monoxide cement paste. *Biomaterials* 18: 539-43; 1997.
- [158] Laib A., Kumer J. L., Majumdar S., Lane N. E. The temporal changes of trabecular architecture in ovariectomized rats assessed by MicroCT. *Osteoporosis International* 12: 936-41; 2001.
- [159] Lane N. E. Epidemiology, etiology, and diagnosis of osteoporosis. *Am J Obstet Gynecol* 194: S3-11; 2006.
- [160] Lane N. E., Thompson J. M., Haupt D., Kimmel D. B., Modin G., Kinney J. H. Acute changes in trabecular bone connectivity and osteoclast activity in the ovariectomized rat in vivo. *J. Bone Miner. Res.* 13: 229-36; 1998.
- [161] Lau Y. S., Sabokbar A., Gibbons C. L., Giele H., Athanasou N. Phenotypic and molecular studies of giant-cell tumors of bone and soft tissue. *Hum Pathol* 36: 945-54; 2005.
- [162] Lee Y., Schwarz E., Davies M., Jo M., Gates J., Wu J., Zhang X., Lieberman J. R. Differences in the cytokine profiles associated with prostate cancer cell induced osteoblastic and osteolytic lesions in bone. *J Orthop Res* 21: 62-72; 2003.
- [163] Legrand E., Chappard D., Pascaretti C., Baslé M. F., Audran M. Is trabecular bone architecture conditioned by etiology in male osteoporosis? *J. Bone Miner. Res.* 12: S177; 1997.
- [164] Legrand E., Hedde C., Gallois Y., Degasne I., Boux de Casson F., Mathieu E., Basle M. F., Chappard D., Audran M. Osteoporosis in men: a potential role for the sex hormone binding globulin. *Bone* 29: 90-5; 2001.
- [165] Lehto-Axtelius D., Surve V. V., Johnell O., Hakanson R. Effects of calcium deficiency and calcium supplementation on gastrectomy-induced osteopenia in the young male rat. *Scand J Gastroenterol* 37: 299-306; 2002.
- [166] Leroux L., Hatim Z., Freche M., Lacout J. L. Effects of various adjuvants (lactic acid, glycerol, and chitosan) on the injectability of a calcium phosphate cement. *Bone* 25: 31S-4S; 1999.
- [167] Levitz P., Tchoubar D. Disordered porous solids: from chord distributions to small angle scattering. *Journal de Physique - France* 2: 771-90; 1992.
- [168] Li C. Y., Price C., Delisser K., Nasser P., Laudier D., Clement M., Jepsen K. J., Schaffler M. B. Long-term disuse osteoporosis seems less sensitive to bisphosphonate treatment than other osteoporosis. *J Bone Miner Res* 20: 117-24; 2005.
- [169] Li J., Miller M. A., Hutchins G. D., Burr D. B. Imaging bone microdamage in vivo with positron emission tomography. *Bone* 37: 819-24; 2005.
- [170] Li M., Jee W. S. S., Ke H. Z., Tang L. Y., Ma Y. F., Liang X. G., Setterberg R. B. Prostaglandin E2 administration prevents bone loss induced by orchidectomy in rats. *J. Bone Miner. Res.* 10: 66-73; 1995.
- [171] Li X. J., Jee W. S., Chow S. Y., Woodbury D. M. Adaptation of cancellous bone to aging and immobilization in the rat: a single photon absorptiometry and histomorphometry study. *Anat Rec* 227: 12-24; 1990.

- [172] Libouban H., Moreau M. F., Baslé M. F., Audran M., Chappard D. Comparison insight dual X-ray absorptiometry (DXA), histomorphometry, ash weight and morphometric indices for bone evaluation in an animal model of male osteoporosis (the orchidectomized rat). *Calcif. Tissue Int.* 68: 31-7; 2001.
- [173] Libouban H., Moreau M. F., Baslé M. F., Bataille R., Chappard D. Increased bone remodeling due to ovariectomy dramatically increases tumoral growth in the 5T2 Multiple Myeloma mouse model. *J. Bone Miner. Res.* 16: S242; 2001.
- [174] Libouban H., Moreau M. F., Baslé M. F., Bataille R., Chappard D. Selection of a highly aggressive myeloma cell line by an altered bone microenvironment in the C57BL/KaLwRij mouse. *Biochem Biophys Res Commun* 316: 859-66; 2004.
- [175] Libouban H., Moreau M. F., Legrand E., Audran M., Basle M. F., Chappard D. Comparison of histomorphometric descriptors of bone architecture with dual-energy X-ray absorptiometry for assessing bone loss in the orchidectomized rat. *Osteoporos Int* 13: 422-8; 2002.
- [176] Libouban H., Onno C., Pascaretti-Grizon F., Gallois Y., Moreau M. F., Basle M. F., Chappard D. Absence of renal lesions in C57BL/KaLwRij mice with advanced myeloma due to 5T2MM cells. *Leuk. Res.*: 2006.
- [177] Liegibel U. M., Sommer U., Boercsoek I., Hilscher U., Bierhaus A., Schweikert H. U., Nawroth P., Kasperk C. Androgen receptor isoforms AR-A and AR-B display functional differences in cultured human bone cells and genital skin fibroblasts. *Steroids* 68: 1179-87; 2003.
- [178] Liepe K., Geidel H., Haase M., Hakenberg O. W., Runge R., Kotzerke J. New model for the induction of osteoblastic bone metastases in rat. *Anticancer Res* 25: 1067-73; 2005.
- [179] Lin B. Y., Jee W. S., Chen M. M., Ma Y. F., Ke H. Z., Li X. J. Mechanical loading modifies ovariectomy-induced cancellous bone loss. *Bone Miner* 25: 199-210; 1994.
- [180] Link T. M., Majumdar S., Grampp S., Guglielmi G., van Kuijk C., Imhof H., Glueer C., Adams J. E. Imaging of trabecular bone structure in osteoporosis. *Eur. Radiol.* 9: 1781-8; 1999.
- [181] Lips P. Vitamin D deficiency and secondary hyperparathyroidism in the elderly: consequences for bone loss and fractures and therapeutic implications. *Endocr Rev* 22: 477-501; 2001.
- [182] Liu Y. L., Yu J. M., Song X. R., Wang X. W., Xing L. G., Gao B. B. Regulation of the Chemokine Receptor CXCR4 and Metastasis by Hypoxia-inducible Factor in Non Small Cell Lung Cancer Cell Lines. *Cancer Biol Ther* 5: 2006.
- [183] Logothetis C. J., Lin S. H. Osteoblasts in prostate cancer metastasis to bone. *Nat Rev Cancer* 5: 21-8; 2005.
- [184] Lu J., Descamps M., Dejoux J., Koubi G., Hardouin P., Lemaitre J., Proust J. P. The biodegradation mechanism of calcium phosphate biomaterials in bone. *J Biomed Mater Res* 63: 408-12; 2002.
- [185] Mabileau G., Stancu I. C., Honore T., Legeay G., Cincu C., Basle M. F., Chappard D. Effects of the length of crosslink chain on poly(2-hydroxyethyl methacrylate) (pHEMA) swelling and biomechanical properties. *J Biomed Mater Res A* 77: 35-42; 2006.
- [186] Macleay J. M., Olson J. D., Turner A. S. Effect of dietary-induced metabolic acidosis and ovariectomy on bone mineral density and markers of bone turnover. *J Bone Miner Metab* 22: 561-8; 2004.

- [187] Maeda H., Fang J., Inutsuka T., Kitamoto Y. Vascular permeability enhancement in solid tumor: various factors, mechanisms involved and its implications. *Int Immunopharmacol* 3: 319-28; 2003.
- [188] Maeda H., Sawa T., Konno T. Mechanism of tumor-targeted delivery of macromolecular drugs, including the EPR effect in solid tumor and clinical overview of the prototype polymeric drug SMANCS. *J Control Release* 74: 47-61; 2001.
- [189] Maeda H., Wu J., Sawa T., Matsumura Y., Hori K. Tumor vascular permeability and the EPR effect in macromolecular therapeutics: a review. *J Control Release* 65: 271-84; 2000.
- [190] Magnuson S. K., Booth R., Porter S., Gorski J. P. Bilateral tibial marrow ablation in rats induces a rapid hypercalcemia arising from extratibial bone resorption inhibitable by methylprednisolone or deflazacort. *J Bone Miner Res* 12: 200-9; 1997.
- [191] Mandelbrot B. B. *The fractal geometry of nature.*: 1982.
- [192] Matsushima S., Hoshimoto M., Torii M., Ozaki K., Narama I. Iron lactate-induced osteopenia in male Sprague-Dawley rats. *Toxicol Pathol* 29: 623-9; 2001.
- [193] Mazess R. B., Whedon G. D. Immobilization and bone. *Calcif Tissue Int* 35: 265-7; 1983.
- [194] Medhurst S. J., Walker K., Bowes M., Kidd B. L., Glatt M., Muller M., Hattenberger M., Vaxelaire J., O'Reilly T., Wotherspoon G., Winter J., Green J., Urban L. A rat model of bone cancer pain. *Pain* 96: 129-40; 2002.
- [195] Mellish R. W. E., Ferguson-Pell M. W., Cochran G. V. B., Lindsay R., Dempster D. W. A new manual method for assessing two-dimensional cancellous bone structure: comparison between iliac crest and lumbar vertebra. *J. Bone Miner. Res.* 6: 689-96; 1991.
- [196] Melton L. J., 3rd, Chrischilles E. A., Cooper C., Lane A. W., Riggs B. L. Perspective. How many women have osteoporosis? *J Bone Miner Res* 7: 1005-10.; 1992.
- [197] Minaire P. Immobilization osteoporosis: a review. *Clin Rheumatol* 8 Suppl 2: 95-103; 1989.
- [198] Minaire P., Neunier P., Edouard C., Bernard J., Courpron P., Bourret J. Quantitative histological data on disuse osteoporosis: comparison with biological data. *Calcif Tissue Res* 17: 57-73; 1974.
- [199] Miyamoto Y., Ishikawa K., Takechi M., Toh T., Yoshida Y., Nagayama M., Kon M., Asaoka K. Tissue response to fast-setting calcium phosphate cement in bone. *J Biomed Mater Res* 37: 457-64; 1997.
- [200] Morishima A., Grumbach M. M., Simpson E. R., Fisher C., Qin K. Aromatase deficiency in male and female siblings caused by a novel mutation and the physiological role of estrogens. *J Clin Endocrinol Metab* 80: 3689-98; 1995.
- [201] Muller A., Homey B., Soto H., Ge N., Catron D., Buchanan M. E., McClanahan T., Murphy E., Yuan W., Wagner S. N., Barrera J. L., Mohar A., Verastegui E., Zlotnik A. Involvement of chemokine receptors in breast cancer metastasis. *Nature* 410: 50-6; 2001.
- [202] Mundy G. R. Metastasis to bone: causes, consequences and therapeutic opportunities. *Nat Rev Cancer* 2: 584-93; 2002.
- [203] Mundy G. R., Raisz L. G., Cooper R. A., Schechter G. P., Salmon S. E. Evidence of the secretion of an osteoclast stimulating factor in myeloma. *N. Engl. J. Med.* 291: 1041-6; 1974.



- [204] Neudert M., Fischer C., Krempien B., Bauss F., Seibel M. J. Site-specific human breast cancer (MDA-MB-231) metastases in nude rats: model characterisation and in vivo effects of ibandronate on tumour growth. *Int J Cancer* 107: 468-77; 2003.
- [205] Nguyen T. V., Center J. R., Eisman J. A. Osteoporosis in elderly men and women: effects of dietary calcium, physical activity, and body mass index. *J Bone Miner Res* 15: 322-31; 2000.
- [206] Noguchi Y., Wu J., Duncan R., Strohalm J., Ulbrich K., Akaike T., Maeda H. Early phase tumor accumulation of macromolecules: a great difference in clearance rate between tumor and normal tissues. *Jpn. J. Cancer Res.* 89: 307-14; 1998.
- [207] Noshi T., Yoshikawa T., Ikeuchi M., Dohi Y., Ohgushi H., Horiuchi K., Sugimura M., Ichijima K., Yonemasu K. Enhancement of the in vivo osteogenic potential of marrow/hydroxyapatite composites by bovine bone morphogenetic protein. *J Biomed Mater Res* 52: 621-30; 2000.
- [208] Oddie G. W., Schenk G., Angel N. Z., Walsh N., Guddat L. W., de Jersey J., Cassady A. I., Hamilton S. E., Hume D. A. Structure, function, and regulation of tartrate-resistant acid phosphatase. *Bone* 27: 575-84; 2000.
- [209] Odgaard A. Three-dimensional methods for quantification of cancellous bone architecture. *Bone* 20: 315-28; 1997.
- [210] Okumura H., Yamamuro T., Kasai R., Iwashita Y., Ikeda T. Immobilization combined with ovariectomy and effect of active vitamin D3 analogues in the rat. *Cells and Materials*: 125-30; 1991.
- [211] Onoe Y., Miyaura C., Ohta H., Nozawa S., Suda T. Expression of estrogen receptor beta in rat bone. *Endocrinology* 138: 4509-12; 1997.
- [212] Orwoll E. S., Stribrska L., Ramsey E. E., Keenan E. J. Androgen receptors in osteoblast-like cell lines. *Calcif. Tissue Int.* 49: 182-7; 1991.
- [213] Öz O. K., Zerweckh J. E., Fisher C., Graves K., Nanu L., Millsaps R., Simpson E. R. Bone has a sexually dimorphic response to aromatase deficiency. *J. Bone Miner. Res.* 15: 507-14; 2000.
- [214] Pacifici R. Estrogen, cytokines, and pathogenesis of postmenopausal osteoporosis. *J Bone Miner Res* 11: 1043-51; 1996.
- [215] Pacifici R., Brown C., Puscheck E., Friedrich E., Slatopolsky E., Maggio D., McCracken R., Avioli L. V. Effect of surgical menopause and estrogen replacement on cytokine release from human blood mononuclear cells. *Proc Natl Acad Sci U S A* 88: 5134-8; 1991.
- [216] Paech K., Webb P., Kuiper G. G., Nilsson S., Gustafsson J., Kushner P. J., Scanlan T. S. Differential ligand activation of estrogen receptors ERalpha and ERbeta at AP1 sites. *Science* 277: 1508-10; 1997.
- [217] Parfitt A. M., Matthews C. H. E., Villanueva A. R., Kleerekoper M., Frame B., Rao D. S. Relationships between surface, volume and thickness of iliac trabecular bone in aging and in osteoporosis. Implications for the microanatomic and cellular mechanisms of bone loss. *J. Clin. Invest.* 72: 1396-409; 1983.
- [218] Pederson L., Kremer M., Judd J., Pascoe D., Spelsberg T., Riggs B. L., Oursler M. J. Androgens regulate bone resorption activity of isolated osteoclasts in vitro. *Proc. Natl. Acad. Sci. U. S. A.* 96: 505-10; 1999.
- [219] Peleg S., Naor J., Hartley R., Avnir D. Multiple resolution texture analysis and classification. *IEEE Trans. Pattern Anal. Mach. Intell.* 6: 518-23; 1984.
- [220] Peyruchaud O., Winding B., Pecheur I., Serre C. M., Delmas P., Clezardin P. Early detection of bone metastases in a murine model using fluorescent human

- breast cancer cells: application to the use of the bisphosphonate zoledronic acid in the treatment of osteolytic lesions. *J. Bone Miner. Res.* 16: 2027-34; 2001.
- [221] Pilbeam C. C., Raisz L. G. Effects of androgens on parathyroid hormone and interleukine-1-stimulated prostaglandin production in cultured neonatal mouse calvariae. *J. Bone Miner. Res.* 5: 1183-8; 1990.
- [222] Pollard M. Thalidomide promotes metastasis of prostate adenocarcinoma cells (PA-III) in L-W rats. *Cancer Lett* 101: 21-4; 1996.
- [223] Pollard M., Luckert P. H., Snyder D. L. The promotional effect of testosterone on induction of prostate-cancer in MNU-sensitized L-W rats. *Cancer Lett* 45: 209-12; 1989.
- [224] Polychronakos C., Janthly U., Lehoux J. G., Koutsilieris M. Mitogenic effects of insulin and insulin-like growth factors on PA-III rat prostate adenocarcinoma cells: characterization of the receptors involved. *Prostate* 19: 313-21; 1991.
- [225] Prasher D. C., Eckenrode V. K., Ward W. W., Prendergast F. G., Cormier M. J. Primary structure of the *Aequorea victoria* green-fluorescent protein. *Gene* 111: 229-33; 1992.
- [226] Ramalho A. C., Jullienne A., Couttet P., Graulet A. M., Morieux C., de Vernejoul M. C., Cohen-Solal M. E. Effect of oestradiol on cytokine production in immortalized human marrow stromal cell lines. *Cytokine* 16: 126-30; 2001.
- [227] Rizzoli R., Bonjour J. P. Determinants of peak bone mass and mechanisms of bone loss. *Osteoporos Int* 9 Suppl 2: S17-23; 1999.
- [228] Rizzoli R., Bonjour J. P., Ferrari S. L. Osteoporosis, genetics and hormones. *J Mol Endocrinol* 26: 79-94; 2001.
- [229] Rizzoli R., Fleisch H. The Walker 256/B carcinosarcoma in thyroparathyroidectomized rats: a model to evaluate inhibitors of bone resorption. *Calcif Tissue Int* 41: 202-7; 1987.
- [230] Roodman G. Mechanisms of bone lesions in multiple myeloma and lymphoma. *Cancer* 80: 1557-63; 1997.
- [231] Roodman G. D. Role of stromal-derived cytokines and growth factors in bone metastasis. *Cancer* 97: 733-8; 2003.
- [232] Roodman G. D. Mechanisms of bone metastasis. *N Engl J Med* 350: 1655-64; 2004.
- [233] Roorda W. E., Bouwstra J. A., de Vries M. A., Junginger H. E. Thermal analysis of water in p(HEMA) hydrogels. *Biomaterials* 9: 494-9; 1988.
- [234] Rosa M. A., Maccauro G., Sgambato A., Ardito R., Falcone G., De Santis V., Muratori F. Acrylic cement added with antiblastics in the treatment of bone metastases. Ultrastructural and in vitro analysis. *J Bone Joint Surg Br* 85: 712-6; 2003.
- [235] Rosen H. N., Tollin S., Balena R., Middlebrooks V. L., Beamer W. G., Donohue L. R., Rosen C., Turner A., Holick M., Greenspan S. L. Differentiating between orchidectomized rats and controls using measurements of trabecular bone density: a comparison among DXA, histomorphometry, and peripheral quantitative computerized tomography. *Calcif. Tissue Int.* 57: 35-9; 1995.
- [236] Rosol T. J., Tannehill-Gregg S. H., LeRoy B. E., Mandl S., Contag C. H. Animal models of bone metastasis. *Cancer* 97: 748-57; 2003.
- [237] Ross R. W., Small E. J. Osteoporosis in men treated with androgen deprivation therapy for prostate cancer. *The Journal of Urology* 167: 1952-6; 2002.
- [238] Rubinacci A., Villa I., Sibilia V., Netti C., Moro G., Pecile A. Responsiveness of urinary markers of bone resorption to orchietomy and clodronate treatment in

- mature rats: a comparative study. *European Journal of Endocrinology* 138: 120-7; 1998.
- [239] Ruttimann U. E., Webber R. L., Hazelrig J. B. Fractal dimension from radiographs of periodontal alveolar bone. A possible diagnostic indicator of osteoporosis. *Oral Surg Oral Med Oral Pathol* 74: 98-110; 1992.
- [240] Saito T., Kin Y., Koshino T. Osteogenic response of hydroxyapatite cement implanted into the femur of rats with experimentally induced osteoporosis. *Biomaterials* 23: 2711-6; 2002.
- [241] Sambrook P., Cooper C. Osteoporosis. *Lancet* 367: 2010-8; 2006.
- [242] Sanders J. L., Chattopadhyay N., Kifor O., Yamaguchi T., Butters R. R., Brown E. M. Extracellular calcium-sensing receptor expression and its potential role in regulating parathyroid hormone-related peptide secretion in human breast cancer cell lines. *Endocrinology* 141: 4357-64; 2000.
- [243] Schoutens A., Verhas M., L'Hermite-Baleriaux M., L'Hermite M., Verschaeren A., Dourov N., Mone M., Heilporn A., Tricot A. Growth and bone haemodynamic responses to castration in male rats. *Acta Endocrinol* 107: 428-32; 1984.
- [244] Seeman E. Reduced bone formation and increased bone resorption: rational targets for the treatment of osteoporosis. *Osteoporos Int* 14 Suppl 3: S2-8; 2003.
- [245] Silva M. J., Uthgenannt B. A., Rutlin J. R., Wohl G. R., Lewis J. S., Welch M. J. In vivo skeletal imaging of (18)F-fluoride with positron emission tomography reveals damage- and time-dependent responses to fatigue loading in the rat ulna. *Bone* 39: 229-36; 2006.
- [246] Simonet W. S., Lacey D. L., Dunstan C. R., Kelley M., Chang M. S., Luthy R., Nguyen H. Q., Wooden S., Bennett L., Boone T., Shimamoto G., DeRose M., Elliott R., Colombero A., Tan H. L., Trail G., Sullivan J., Davy E., Bucay N., Renshaw-Gegg L., Hughes T. M., Hill D., Pattison W., Campbell P., Sander S., Van G., Tarpley J., Derby P., Lee R., Boyle W. J. Osteoprotegerin: a novel secreted protein involved in the regulation of bone density. *Cell* 89: 309-19; 1997.
- [247] Smith E. P., Boyd J., Franck G. R., Takahashi N., Cohen R. M., Specker B., Williams T. C., Lubahn D. B., Korack K. S. Estrogen resistance caused by mutation in the estrogen-receptor gene in a man. *N. Engl. J. Med.* 331: 1056-61; 1994.
- [248] Sokoloff L., Reivich M., Kennedy C., Des Rosiers M. H., Patlak C. S., Pettigrew K. D., Sakurada O., Shinohara M. The [<sup>14</sup>C]deoxyglucose method for the measurement of local cerebral glucose utilization: theory, procedure, and normal values in the conscious and anesthetized albino rat. *J Neurochem* 28: 897-916; 1977.
- [249] Stepan J. J., Lachman M., Zverina J., Pacovski V., Baylink D. J. Castrated men exhibit bone loss: Effect of calcitonin treatment on biochemical indices of bone remodeling. *J Clin Endocrinol Metab* 69: 523-7; 1989.
- [250] Strieter R. M. Chemokines: not just leukocyte chemoattractants in the promotion of cancer. *Nat Immunol* 2: 285-6; 2001.
- [251] Sun J. S., Liu H. C., Chang W. H., Li J., Lin F. H., Tai H. C. Influence of hydroxyapatite particle size on bone cell activities: an in vitro study. *J Biomed Mater Res* 39: 390-7.; 1998.
- [252] Suva L. J., Seedor J. G., Endo N., Quartuccio H. A., Thompson D. D., Bab I., Rodan G. A. Pattern of gene expression following rat tibial marrow ablation. *J Bone Miner Res* 8: 379-88; 1993.
- [253] Suzuki H., Ueda T., Ichikawa T., Ito H. Androgen receptor involvement in the progression of prostate cancer. *Endocr Relat Cancer* 10: 209-16; 2003.

- [254] Tahara Y., Ishii Y. Apatite cement containing cis-diamminedichloroplatinum implanted in rabbit femur for sustained release of the anticancer drug and bone formation. *J Orthop Sci* 6: 556-65; 2001.
- [255] Takata S., Yasui N. Disuse osteoporosis. *J Med Invest* 48: 147-56; 2001.
- [256] Teitelbaum S. Bone resorption by osteoclast. *Science* 289: 1504-8; 2000.
- [257] Tennekens H., Gembardt C., Dammann M., van Ravenzwaay B. The stability of historical control data for common neoplasms in laboratory rats: adrenal gland (medulla), mammary gland, liver, endocrine pancreas, and pituitary gland. *Regul Toxicol Pharmacol* 40: 18-27; 2004.
- [258] Thomas R. J., Guise T. A., Yin J. J., Elliott J., Horwood N. J., Martin T. J., Gillespie M. T. Breast cancer cells interact with osteoblasts to support osteoclast formation. *Endocrinology* 140: 4451-8; 1999.
- [259] Thompson D. D., Rodan G. A. Indomethacin inhibition of tenotomy-induced bone resorption in rats. *J Bone Miner Res* 3: 409-14; 1988.
- [260] Thompson D. D., Simmons H. A., Pirie C. M., Ke H. Z. FDA Guidelines and animal models for osteoporosis. *Bone* 17: 125S-33S; 1995.
- [261] Tian E., Zhan F., Walker R., Rasmussen E., Ma Y., Barlogie B., Shaughnessy J. D., Jr. The role of the Wnt-signaling antagonist DKK1 in the development of osteolytic lesions in multiple myeloma. *N Engl J Med* 349: 2483-94; 2003.
- [262] Turner C. H., Forwood M. R. What role does the osteocyte network play in bone adaptation? *Bone* 16: 283-5; 1995.
- [263] Turner R. T., Vandersteenhoven J. J., Bell N. H. The effects of ovariectomy and 17 beta-estradiol on cortical bone histomorphometry in growing rats. *J Bone Miner Res* 2: 115-22; 1987.
- [264] Turner R. T., Wakley G. K., Hannon K. S. Differential effects of androgens on cortical bone histomorphometry in gonadectomized male and female rat. *Journal of Orthopaedic Research* 8: 612-7; 1990.
- [265] Vaaraniemi J., Halleen J. M., Kaarlonen K., Ylipahkala H., Alatalo S. L., Andersson G., Kaija H., Vihko P., Vaananen H. K. Intracellular machinery for matrix degradation in bone-resorbing osteoclasts. *J Bone Miner Res* 19: 1432-40; 2004.
- [266] van der Pluijm G., Sijmons B., Vloedgraven H., Deckers M., Papapoulos S., Lowik C. Monitoring metastatic behavior of human tumor cells in mice with species-specific polymerase chain reaction: elevated expression of angiogenesis and bone resorption stimulators by breast cancer in bone metastases. *J Bone Miner Res* 16: 1077-91; 2001.
- [267] Van Gool L., Dewaele P., Oosterlinck A. Texture analysis. *Computer Vision, Graphics and Image Processing* 29: 336-57; 1985.
- [268] van Staa T. P., Leufkens H. G., Cooper C. The epidemiology of corticosteroid-induced osteoporosis: a meta-analysis. *Osteoporos Int* 13: 777-87; 2002.
- [269] Vanderkerken K., De Raeve H., Van Meirvenne S., Radl J., Van Riet I., Thielemans K., Van camp B. Organ involvement and phenotypic adhesion profile of the 5T2 and 5T33 myeloma cells in the C57BL/KaLwRij mouse. *British journal of Cancer* 76: 451-60; 1997.
- [270] Vanderschueren D., Boonen S., Bouillon R. Osteoporosis and osteoporotic fractures in men: a clinical perspective. *Baillieres Best Pract Res Clin Endocrinol Metab* 14: 299-315; 2000.
- [271] Vanderschueren D., Bouillon R. Androgens and Bone. *Calcif. Tissue Int.* 56: 3416-346; 1995.

- [272] Vanderschueren D., Jans I., Van-Herck E., Moermans K., Verhaeghe J., Bouillon R. Time-related increase of biochemical markers of bone turnover in androgen-deficient male rats. *Bone and Mineral* 26: 123-31; 1994.
- [273] Vanderschueren D., Van Herck E., De Coster R., Bouillon R. Aromatization of androgens is important for skeletal maintenance of aged male rats. *Calcif. Tissue Int.* 59: 179-83; 1996.
- [274] Vanderschueren D., Van Herck E., Nijs J., Ederveen A. G. H., De Coster R., Bouillon R. Aromatase inhibition impairs skeletal modeling and decreases bone mineral density in growing male rats. *Endocrinology* 138: 2301-7; 1997.
- [275] Vanderschueren D., Van Herck E., Schot P., Rush E., Einhorn T., Geusens P., Bouillon R. The aged male rat as a model for human osteoporosis: evaluation by nondestructive measurements and biomechanical testing. *Calcif. Tissue Int.* 53: 342-7; 1993.
- [276] Vanderschueren D., Van Herck E., Suiker A. M. H., Allewaert K., Visser W. J., Geusens P., Bouillon R. Bone and mineral metabolism in the adult guinea pig: long-term effects of estrogen and androgen deficiency. *J. Bone Miner. Res.* 7: 1407-15; 1992.
- [277] Vanderschueren D., Van Herck E., Suiker A. M. H., Visser W. J., Schot L. P. C., Chung K., Lucas R. S., Einhorn T. A., Bouillon R. Bone and mineral metabolism in the androgen-resistant (testicular feminized) male rat. *J. Bone Miner. Res.* 8: 801-8; 1993.
- [278] Vanhoutte P. M., Boulanger C. M., Mombouli J. V. Endothelium-derived relaxing factors and converting enzyme inhibition. *Am J Cardiol* 76: 3E-12E; 1995.
- [279] Vaupel P. The role of hypoxia-induced factors in tumor progression. *Oncologist* 9 Suppl 5: 10-7; 2004.
- [280] Velanovich V. Fractal analysis of mammographic lesions: a prospective, blinded trial. *Breast Cancer Res. Treat.* 49: 245-9; 1998.
- [281] Verhas M., Schoutens A., L'hermite-Baleriaux M., Dourov N., Verschaeren A., Mone M., Heilporn A. The effect of orchidectomy on bone metabolism in aging rats. *Calcif. Tissue Int.* 39: 74-7; 1986.
- [282] Vidal O., Lindberg M. K., Hollberg K., Baylink D., Anderson F. H., Lubahn D. B., Mohan S., Gustafsson J. A., Ohlsson C. Estrogen receptor specificity in the regulation of skeletal growth and maturation in male mice. *Proc. Natl. Acad. Sci. U. S. A.* 97: 5474-9; 2000.
- [283] Vogelstein B., Kinzler K. W. Cancer genes and the pathways they control. *Nat Med* 10: 789-99; 2004.
- [284] Wada N., Ishii S., Ikeda T., Kitajima M. Inhibition of bone metastasis from breast cancer with pamidronate resulting in reduction of urinary pyridinoline and deoxypyridinoline in a rat model. *Breast Cancer* 11: 282-7; 2004.
- [285] Wada T., Nakashima T., Hiroshi N., Penninger J. M. RANKL-RANK signaling in osteoclastogenesis and bone disease. *Trends Mol Med* 12: 17-25; 2006.
- [286] Wakley G. K., Schutte H. D., Hannon K. S., Turner R. T. Androgen treatment prevents loss of cancellous bone in the orchidectomized rat. *J. Bone Miner. Res.* 6: 325-30; 1991.
- [287] Walz D. A., Fenton J. W. The role of thrombin in tumor cell metastasis. *Invasion Metastasis* 14: 303-8; 1994.
- [288] Wang H. M., Crank S., Oliver G., Galasko C. S. The effect of methotrexate-loaded bone cement on local destruction by the VX2 tumour. *J Bone Joint Surg Br* 78: 14-7; 1996.

- [289] Weinstein R. J., Jilka R. L., Parfitt A. M., Manolagas S. C. The effects of androgen deficiency on murine bone remodeling and bone mineral density are mediated via cells of the osteoblastic lineage. *Endocrinology* 138: 265-70; 1997.
- [290] Weitzmann M. N., Pacifici R. Estrogen deficiency and bone loss: an inflammatory tale. *J Clin Invest* 116: 1186-94; 2006.
- [291] Whedon G. D. Disuse osteoporosis: physiological aspects. *Calcif Tissue Int* 36 Suppl 1: S146-50; 1984.
- [292] Whitehouse W. J., Dyson E. D., Jackson C. K. The scanning electron microscope in studies of trabecular bone from a human vertebral body. *J Anat* 108: 481-96; 1971.
- [293] Wilding R. J., Slabbert J. C., Kathree H., Owen C. P., Crombie K., Delport P. The use of fractal analysis to reveal remodelling in human alveolar bone following the placement of dental implants. *Arch Oral Biol* 40: 61-72; 1995.
- [294] Williams D. F. Definitions in biomaterials. Proceedings of a consensus conference of the European Society for Biomaterials. 1987.
- [295] Wink C. S., Felts W. J. Effects of castration on the bone structure of male rats: a model of osteoporosis. *Calcif Tissue Int* 32: 77-82; 1980.
- [296] Woodhouse E. C., Chuaqui R. F., Liotta L. A. General mechanisms of metastasis. *Cancer*. 80: 1529-37; 1997.
- [297] Wronski T. J., Yen C. F. The ovariectomized rats as an animal model for postmenopausal bone loss. *Cells and Materials*: 69-74; 1991.
- [298] Yamada S., Heymann D., Bouler J. M., Daculsi G. Osteoclastic resorption of biphasic calcium phosphate ceramic in vitro. *J Biomed Mater Res* 37: 346-52; 1997.
- [299] Yamauchi H., Kushida K., Yamasaki K., Inoue T. Assessment of spine bone mineral density in ovariectomized rats using DXA. *J. Bone Miner. Res.* 10: 1033-9; 1995.
- [300] Yang J., Mani S. A., Donaher J. L., Ramaswamy S., Itzykson R. A., Come C., Savagner P., Gitelman I., Richardson A., Weinberg R. A. Twist, a master regulator of morphogenesis, plays an essential role in tumor metastasis. *Cell* 117: 927-39; 2004.
- [301] Yang Li C., Majeska R. J., Laudier D. M., Mann R., Schaffler M. B. High-dose risedronate treatment partially preserves cancellous bone mass and microarchitecture during long-term disuse. *Bone* 37: 287-95; 2005.
- [302] Yi B., Williams P. J., Niewolna M., Wang Y., Yoneda T. Tumor-derived platelet-derived growth factor-BB plays a critical role in osteosclerotic bone metastasis in an animal model of human breast cancer. *Cancer Res* 62: 917-23; 2002.
- [303] Yin J. J., Pollock C. B., Kelly K. Mechanisms of cancer metastasis to the bone. *Cell Res* 15: 57-62; 2005.
- [304] Yin J. J., Selander K., Chirgwin J. M., Dallas M., Grubbs B. G., Wieser R., Massague J., Mundy G. R., Guise T. A. TGF-beta signaling blockade inhibits PTHrP secretion by breast cancer cells and bone metastases development. *J Clin Invest* 103: 197-206; 1999.
- [305] Yoneda T., Hashimoto N., Hiraga T. Bisphosphonate actions on cancer. *Calcif Tissue Int* 73: 315-8; 2003.
- [306] Yoneda T., Hiraga T. Crosstalk between cancer cells and bone microenvironment in bone metastasis. *Biochem Biophys Res Commun* 328: 679-87; 2005.
- [307] Yoshikawa T., Ohgushi H., Tamai S. Immediate bone forming capability of prefabricated osteogenic hydroxyapatite. *J Biomed Mater Res* 32: 481-92; 1996.

- [308] Zeng Q. Q., Jee W. S., Ke H. Z., Wechter W. J. S-ketoprofen inhibits tenotomy-induced bone loss and dynamics in weanling rats. *Bone Miner* 21: 203-18; 1993.
- [309] Zitzmann M., Nieschlag E. Hormone substitution in male hypogonadism. *Mol Cell Endocrinol* 161: 73-88; 2000.

## IX. ANNEXE

---



ARTICLE 7

Microcomputed Tomography for the Study of Hard Tissues  
and Bone Biomaterials.

Chappard D., Blouin S., Libouban H., Baslé M.F., Audran M.

Microscopy and analysis, 19, 17-19, 2005.

# Microcomputed Tomography for the Study of Hard Tissues and Bone Biomaterials

Daniel Chappard, Stéphane Blouin, Hélène Libouban, Michel Félix Baslé, Maurice Audran  
Faculty of Medicine, University of Angers, France

## BIOGRAPHY

Daniel Chappard is a professor of histology and embryology at the Faculty of Medicine of the University of Angers and director of Inserm EMI-0335. The research of his group focuses on bone remodelling and bone quality in diseases and in contact with biomaterials. Bone quality comprises numerous factors responsible for failure; among them, an altered trabecular microarchitecture has been stressed in osteoporosis.



## ABSTRACT

X-ray microcomputed tomography (microCT) is a new powerful technique for the study of calcified materials such as teeth, bones and bone biomaterials. MicroCT allows 3D reconstruction of virtual objects that can be observed and handled easily. Histomorphometric analysis can be used directly and new 3D parameters have been developed.

## KEYWORDS

bone, tooth, biomaterials, 3D analysis, microcomputed tomography

## ACKNOWLEDGEMENTS

This work was made possible by grants from the EC through the Network in Europe on Male Osteoporosis and from the Contrat de plan Etat-Région Pays de la Loire. Mrs Guénaelle Brossard and Nadine Gaborit are thanked for their skillful technical assistance.

## AUTHOR DETAILS

Daniel Chappard, MD, PhD, INSERM, EMI 0335, Université of Angers, 49045 Angers Cédex, France.  
Tel: +33 241 73 58 65  
Email: daniel.chappard@univ-angers.fr

Microscopy and Analysis, 19 (3): 17-19 (UK), 2005.

## INTRODUCTION

Microcomputed tomography (microCT) is a miniaturized version of computed axial tomography commonly used by radiologists but the technique has a resolution on the order of a few micrometres. MicroCT systems often make use of laptop computers or work stations and provide images that are very close to those provided by synchrotrons (with a resolution on the order of a micrometre.) Up to now, the use of microcomputed tomography has been successfully used in different branches of science for the study of porous or cavity-containing objects: metallic foams, electronics, stones, wood and composite polymers.

In biology, the technique is well adapted to the study of hard tissues because of the high linear attenuation coefficient of the calcified bone and dental matrices [1]. The technique is now favoured for the study of trabecular bone loss in osteoporotic patients or in animal models of osteoporosis [2-4]. In bone biology, a great body of literature is concerned with the measurement of the characteristics of the trabecular network. Histomorphometry was developed in the 1970s as a method to quantify bone loss in osteoporosis in 2D histological sections. For decades, osteoporosis was considered a disease associated with a low bone mass. However, it was only in the 1980s that the 3D alterations of trabecular bone were taken into account although bone, being a living biomaterial, adapts to strains by a redistribution of trabeculae by the remodelling process [5]. The importance of microarchitecture in the pathogenesis of bone fragility is now fully recognized and is part of the WHO definition of the disease: "... characterized by low bone mass and microarchitectural deterioration of bone tissue, leading to enhanced bone fragility and a consequent increase in fracture risk". Several attempts have been made recently to measure the architectural characteristics of trabecular bone in 2D histological sections and in 3D models prepared from microCT analyses. We review here the potential interest of microCT applied to calcified tissues in various research fields.

## MATERIALS AND METHODS

### The microtomographic system

We have used the Skyscan 1072 X-ray computed microtomograph (Skyscan, Aartselaar, Belgium) in the cone-beam acquisition mode. The system is composed of a sealed microfocus X-ray tube, air cooled with a spot size less than 8  $\mu\text{m}$  and a CCD camera. Images were obtained at 80 V and 100  $\mu\text{A}$  with a 1 mm aluminium filter each time calcified material was present in the specimen. Specimens were stud-

ied either in the wet or dry form. Biopsies or fragile bones were placed in an Eppendorf test tube containing the fixative and the vial was fixed to a stub with plasticine; large and dry specimens were fixed directly to the stub with plasticine.

For each specimen, a series of 400 projection images was obtained with a rotation of 0.45° between each image. The magnification used depended on the size of the objects: large human bone biopsies and rat femurs were scanned at 21 $\times$  (pixel size = 11.4  $\mu\text{m}$ ), mice bones at 58 $\times$  (pixel = 5.26  $\mu\text{m}$ ) while human teeth, blocks of biomaterials and large blocks of human bone (vertebra, radius) were analysed at the lowest magnification (14 $\times$ ; pixel = 19.74  $\mu\text{m}$ ). Given a series of projection images, a stack of 2D sections was reconstructed for each specimen (the number of sections depending of the desired height) and stored in the .bmp format with indexed grey levels ranging from 0 (black) to 255 (white).

### 3D software

Three dimensional modelling and analysis reconstruction of the specimens were performed with the ANT software (version 2.2.5.0, Skyscan, Aartselaar, Belgium). The program allows reconstruction of objects from the stack of 2D sections after interactive thresholding. The reconstructed 3D models

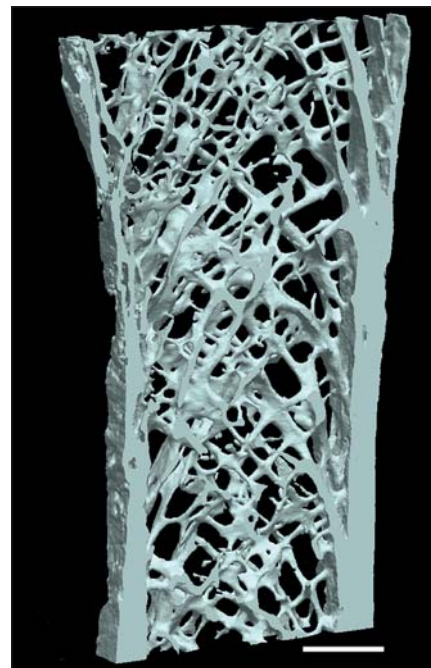


Figure 1: Slice of a human iliac bone showing the cortices and the trabecular network. Plates and transverse connecting pillars are clearly identified. Bar = 3 mm; pixel size = 19.27  $\mu\text{m}$ .

were obtained by a surface-rendering algorithm. Four different 3D models can be reconstructed and made visible on the computer screen simultaneously, thus offering the possibility to combine several images. In addition, the program offers facilities for 360° model rotations in all directions, displacements, lightening effects and colouring of the desired structures. A very interesting facility for the study of porous structures was the possibility to make the virtual models semi-transparent. Another interesting possibility was to obtain 2D slices of the objects across a plane, positioned in a specified direction. Morphometric measurements can be done on 2D images and 3D models with software (CtAn, version 1.3.0.5).

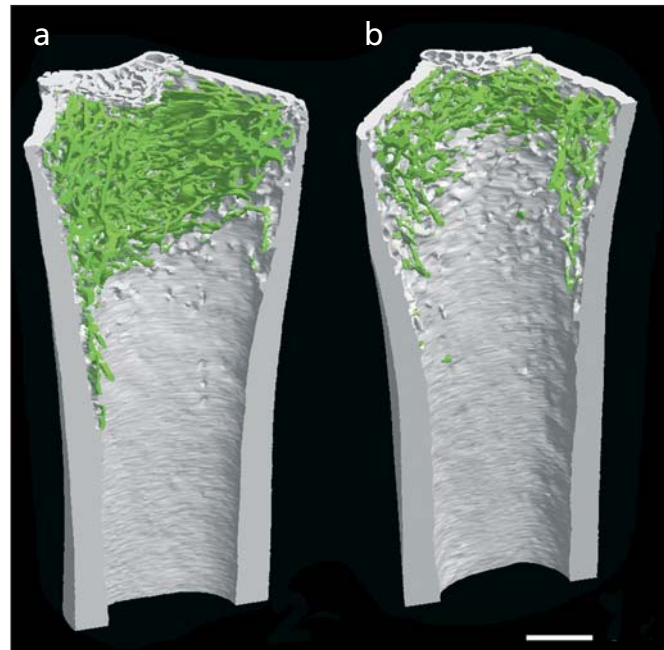
## RESULTS AND DISCUSSION

### MicroCT in human metabolic bone diseases

MicroCT offers the unique possibility to visualise in 3D the microarchitectural changes occurring in the various types of osteoporosis (Fig. 1). Thinning of trabeculae with rather well preserved architecture is associated with glucocorticoid therapy. On the other hand, focal disorganisation of the network is observed in postmenopausal osteoporosis and hypogonadism osteoporosis in males [6]. In these cases, the increased osteoclastic activity has led to the complete removal of trabeculae. Several reports have shown that 3D measurements were highly correlated with 2D data obtained by histomorphometry although microCT seems to provide slightly increased values for bone volume [7]. The method has also provided interesting results in the survey of anti-osteoporotic treatments such as bisphosphonates which can preserve bone architecture.

### MicroCT in animal models of osteoporosis

The development of animal models of osteoporosis is a very interesting approach in understanding the pathophysiological mechanisms of bone loss; in addition, models can be used to test the efficiency of new therapeutic strategies. The ovariectomized rat is considered by WHO and FDA as the most suitable model of post-menopausal osteoporosis [8]. Several studies have shown that microCT changes in ovariectomized models are very similar to human osteoporosis and comprised a reduction of trabecular number and a conversion of trabecular plates into rods. In the same way, orchidectomy in the male rat has similar effects. Disuse osteoporosis can be obtained by bandaging or local injection of botulinum toxin [9]; a combination of factors induces a considerable loss of trabecular bone (Fig. 2). Transgenic animals offer the possibility to study the consequences of the deletion of a protein on the bone skeleton. MicroCT analyses of mice of various strains have revealed enormous variations in the trabecular bone mass and architecture [10, 11]. The technique is specially useful since it permits the visualization of the external and inner part of the same bone without altering the specimen, making it usable for other histological techniques [12]. Here again, the effects of pharmaceutical compounds on



**Figure 2:**  
(a) Upper tibia extremity of a control Wistar rat showing trabecular bone (green) and cortical bone (grey).  
(b) Massive bone loss observed after castration and disuse. Bar = 1 mm; pixel size = 11.4  $\mu$ m.

bone mass and architecture can be explored [13, 14]. The 2D sections obtained by microCT can also be used to model the bony structure by finite element analysis and to obtain multiple replicas by stereolithography [15, 16].

### MicroCT in animal models of cancer diseases

The relationships between metastatic cancer cells and bone remodelling are now well identified in some types of malignancies. Breast cancer cells have a propensity to metastasise in bone marrow and stimulate bone remodelling, leading to osteolytic or osteolytic/ostecondensing metastases. Prostate cancer cells stimulate the osteoblastic cells and induce osteosclerotic metastases. Multiple myeloma (a haematological malignancy of the plasma cell) is associated with osteolytic foci in 95% of patients. Numerous models are described in the literature in small laboratory animals: they include the injection of allogenic cells in mice or rats or the use of immunodeficient strains (nude or SCID) for the evaluation of human neoplastic cells. These models offer the possibility to study bone changes that mimic human metastases: osteolytic lesions obtained with 13762 mammary carcinoma in the rat have been explored by microCT [17]. One of the best models of human myeloma is the 5T2 MM described in C57BL/KaLwRij mice. MicroCT offered the interesting possibility to quantify trabecular bone resorption and also to determine the exact number of cortical perforations (a parameter that cannot be obtained by 2D histomorphometry) [4]. In this model we were able to show the protective effect of the bisphosphonic compound pamidronate on the dramatic bone loss induced by 5T2 MM cells (Fig. 3) [18].

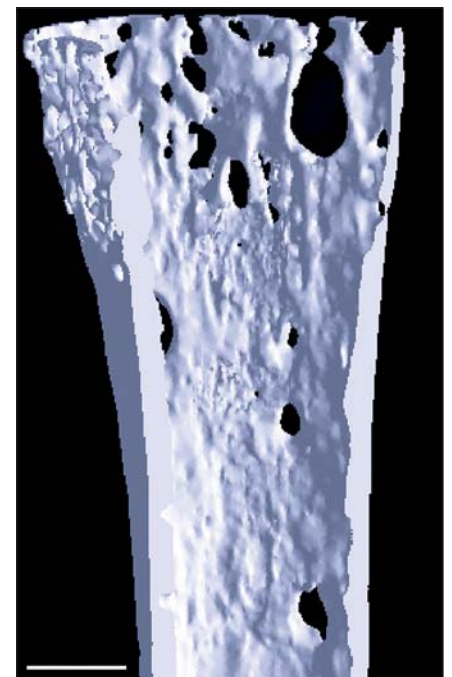
### MicroCT and dental research

MicroCT can be used to study the ex-vivo microanatomy of teeth. The possibility to use semitransparent models allows perfect identification of the pulp chamber and root canals through the heavily calcified dentine and enamel (Fig. 4). On 2D sections, the different

degrees of mineralization of enamel, dentine and cement (high to low respectively) can be easily identified [19]. MicroCT has been used to calculate the volume of root canals in endodontal research [20]. In animals, some studies have stressed the value of the technique to measure alveolar bone loss induced by sex hormone deprivation.

### MicroCT and biomaterials

Biomaterials are used to replace a given function of the human body. For bone, prostheses can supply the loss of articular function and are mainly composed of metals (e.g. Cr Ni, Ti) that preclude the use of microCT. Metals induce reconstruction artifacts related to X-ray absorption; however, the use of a microfocus



**Figure 3:**  
MicroCT of the tibia of a C57BL/KaLwRij mouse with 5T2 MM myeloma. Note the complete disappearance of trabecular bone and the cortical perforations due to increased osteoclastic activity caused by the tumour. Bar = 0.5 mm; pixel size = 5.26  $\mu$ m.



beam could help to image the titanium/bone interface in some cases [21]. On the other hand, bone substitutes offer an opportunity to fully explore the potential of microtomography. The design of new porous materials can be controlled with microCT and the inter-connectedness can be examined and measured (Fig. 5) [22]. The method is also well adapted to phosphocalcic or polymer bone substitutes and can be used to follow their bio-erosion and their osteoconducting properties [23]. Biomimetic materials such as glass ionomers or self-calcifying polymers can also be explored with microCT.

**CONCLUSIONS**

MicroCT is a recent technology available in bone laboratories. Even if image acquisition and reconstructions are still time consuming (~ 1.3 h and ~ 2-3 h respectively) they can be performed more rapidly than the 2-3 weeks necessary for bone histomorphometry after plastic embedding. However, histological studies are still necessary to evaluate the bone remodelling level and to identify and quantify bone or marrow cells. MicroCT also provides parameters that are not available in 2D (i.e. degree of anisotropy). The recent development of microtomographs for in-vivo studies will also help to clarify the morphological changes occurring in the same animals with time instead of sacrificing groups of animals at given time intervals.

**REFERENCES**

1. Davis, G. R., Wong, F. S. X-ray microtomography of bones and teeth. *Physiol. Meas.* 17:121-146, 1996.
2. Rueggsegger, P. The use of peripheral QCT in the evaluation of bone remodelling. *The Endocrinol.* 4:167-176, 1994.
3. Muller, R. et al. Morphometric analysis of noninvasively assessed bone biopsies: comparison of high-resolution computed tomography and histologic sections. *Bone* 18:215-220, 1996.
4. Libouban, H. et al. Osteolytic bone lesions in the 5T2 multiple myeloma model: radiographic, scanning electron microscopic and microtomographic studies. *J. Histotechnol.* 24:81-86, 2001.
5. Parfitt, A. M. et al. Relationships between surface, volume and thickness of iliac trabecular bone in aging and in osteoporosis. Implications for the microanatomic and cellular mechanisms of bone loss. *Journal of Clinical Investigation* 72:1396-1409, 1983.
6. Audran, M. et al. Bone microarchitecture and bone fragility in men: DXA and histomorphometry in humans and in the orchidectomized rat model. *Calcif. Tissue Int.* 69: 214-217, 2001.
7. Barbier, A. et al. The visualization and evaluation of bone architecture in the rat using three-dimensional X-ray micro-computed tomography. *J Bone Miner. Metab.* 17: 37-44, 1999.
8. Thompson, D. D. et al. FDA Guidelines and animal models for osteoporosis. *Bone* 17: 1255-1335, 1995.
9. Chappard, D. et al. Texture analysis of X-ray radiographs is a more reliable descriptor of bone loss than mineral content in a rat model of localized disuse induced by the Clostridium botulinum toxin. *Bone* 28:72-79, 2001.
10. Beamer, W. G. et al. Genetic variability in adult bone density among inbred strains of mice. *Bone* 18:397-403, 1996.
11. Turner, C. H. et al. Congenic mice reveal sex-specific genetic regulation of femoral structure and strength. *Calcif. Tissue Int.*, 73, 297-303, 2003.
12. Abe, S. et al. Morphological study of the femur in osteoprotectin (op/op) mice using microcomputed tomography. *Br J Radiol.* 73:1078-1082, 2000.
13. Lane, N.E. et al. Both hPTH(1-34) and bFGF increase trabecular bone mass in osteopenic rats but they have different

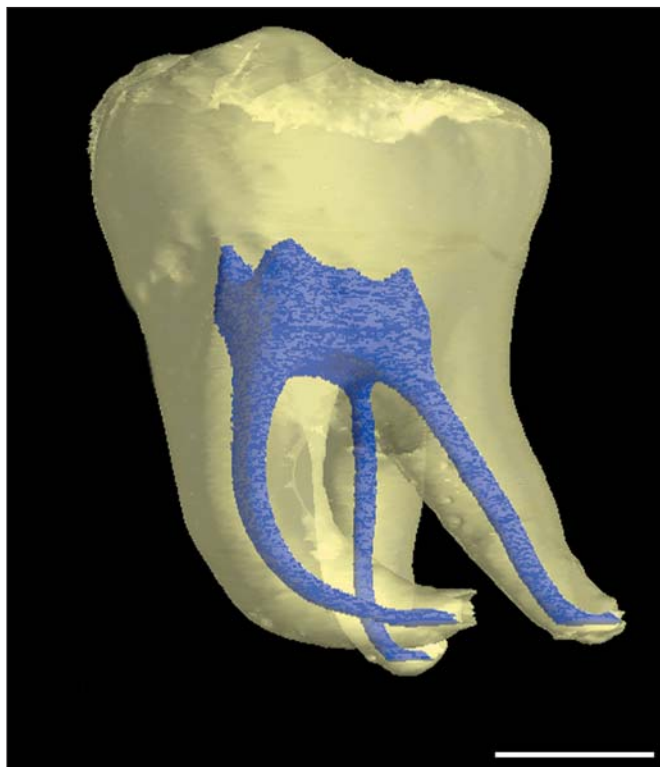


Figure 4: A wisdom tooth with enamel and semitransparent dentine (yellow) with visible root canals and pulp chamber (blue). Bar = 3 mm; pixel size = 19.74 μm.




Figure 5: Porous polymer usable as a bone substitute and prepared with round porogen beads (mean diameter = 1560 μm) which have been dissolved. Bar = 1.5 mm; pixel size = 11.42 μm.

- effects on trabecular bone architecture. *J Bone Miner. Res.* 18: 2105-2115, 2003.
14. Borah, B. et al. Risedronate preserves trabecular architecture and increases bone strength in vertebra of ovariectomized minipigs as measured by three-dimensional microcomputed tomography. *J Bone Miner. Res.* 17:1139-1147, 2002.
15. Gross, G. J. et al. Bone architecture and image synthesis. *Morphologie* 83:21-24, 1999.
16. Borah, B. et al. Three-dimensional microimaging (MRmicrol and microCT), finite element modeling, and rapid prototyping provide unique insights into bone architecture in osteoporosis. *Anat. Rec.* 265:101-110, 2001.
17. Alvarez, E. et al. Properties of bisphosphonates in the 13762 rat mammary carcinoma model of tumor-induced bone resorption. *Clin. Cancer Res.* 9:5705-5713, 2003.
18. Libouban, H. et al. Increased bone remodeling due to ovariectomy dramatically increases tumoral growth in the 5T2 multiple myeloma mouse model. *Bone* 33:283-292, 2003.

19. Wong, F. S. et al. X-ray microtomographic study of mineral distribution in enamel of mandibular rat incisors. *J. Anat.* 196:405-413, 2000.
20. Bergmans, L. et al. A methodology for quantitative evaluation of root canal instrumentation using microcomputed tomography. *Int. Endo. J.* 34:390-398, 2001.
21. Jacques, S. V. et al. Individualised, micro CT-based finite element modelling as a tool for biomechanical analysis related to tissue engineering of bone. *Biomaterials* 25:1683-1696, 2004.
22. Filmon, R. et al. Non-connected versus interconnected macroporosity in poly(2-hydroxyethyl methacrylate) polymers. An X-ray microtomographic and histomorphometric study. *J Biomater. Sci. Polym. Ed.* 13:1105-1117, 2002.
23. Ruhe, P. Q. et al. rhBMP-2 release from injectable poly(DL-lactic-co-glycolic acid)/calcium-phosphate cement composites. *J Bone Joint Surg. Am.* 85A(53):75-81, 2003

**RÉSUMÉ:** Plusieurs modèles animaux de perte osseuse ont été développés : le modèle du rat orchidectomisé (ORX) et paralysé par la toxine botulique (BTX), le modèle du rat injecté avec des cellules Walker induisant des métastases ostéolytiques, le modèle du rat injecté avec des cellules MAT-Ly-Lu induisant des métastases ostéocondensantes. Nous avons montré que la combinaison ORX-BTX avait des effets cumulatifs ; elle induit des changements microarchitecturaux et une perte osseuse massive et rapide due à une hausse rapide et transitoire du remodelage osseux. Le modèle ORX-BTX a été utilisé pour l'implantation d'un biomatériau injectable qui a été transitoirement remplacé par de l'os non mature résorbé ensuite sans être substitué par de l'os lamellaire mature. Des mesures densitométrique, histomorphométrique et microtomographique chez le rat ORX-BTX ont montré que le risédronate a un effet protecteur contre la perte osseuse trabéculaire et la modification de la microarchitecture et un effet plus modéré sur la perte osseuse corticale. La testostérone ne prévient pas la perte osseuse mais préserve la masse maigre corporelle. L'analyse de texture et la microtomographie ont permis de détecter et de différencier les altérations osseuses induites par métastases ostéolytiques ou ostéocondensantes. Nous avons également montré par études histologique et immunohistochimique que les interactions cellules cancéreuses-cellules stromales provoquent une production stromale de cytokines aboutissant à l'ostéoclastogénèse uniquement dans le microenvironnement osseux. Le microenvironnement osseux peut donc avoir un rôle important dans l'établissement et la prolifération métastatique.

**TITLE:** Animal models of benign and malignant bone loss usable in biomaterial studies

**ABSTRACT:** Several animal models of bone loss were designed: the orchidectomized (ORX) and paralysed with botulinum toxin (BTX) rat model, the rat model injected with Walker cells inducing osteolytic metastases, the rat model injected with MAT-Ly-Lu cells inducing osteoblastic metastases. The combination of ORX and BTX had cumulative effects; it induced microarchitectural changes; a fast and severe bone loss due to a transient increase of bone remodeling. The ORX-BTX model was used for the implantation of an injectable biomaterial. The biomaterial was transiently replaced by woven bone and then resorbed without substitution by lamellar bone. Densitometric, histomorphometric and microtomographic measurements in the ORX-BTX rat showed a protective effect of risédronate against the trabecular bone loss and the microarchitectural changes, but the effects were moderate on the cortical bone loss. Testosterone did not prevent the bone loss but preserved the body lean mass. Texture analysis and microtomography were used to detect and differentiate bone alterations due to osteolytic or osteoblastic metastases. We have also shown, by histological methods and immunohistochemistry, that interactions between cancer and stromal cells induced the production of cytokines leading to osteoclastogenesis only in bone microenvironment. The bone microenvironment appears to have an important role in the homing and proliferation of cancer cells.

**DISCIPLINE – SPÉCIALITÉ DOCTORALE :** Physiologie et physiopathologie humaine

**MOTS-CLÉS :** modèles animaux, histomorphométrie, microtomographie-X, analyse de texture, ostéoporose, métastases ostéolytiques, métastases ostéocondensantes, carence androgénique, immobilisation, biomatériau.

**INTITULÉ ET ADRESSE DU LABORATOIRE :**

INSERM, EMI 0335 « Remodelage osseux et biomatériaux », LHEA- UFR Médecine  
1, rue Haute de Reculée 49045 ANGERS