HAL
open science

Apport de l'analyse multidisciplinaire dans la compréhension des mécanismes physiopathologiques des démences

Vincent Deramecourt

To cite this version:

Vincent Deramecourt. Apport de l'analyse multidisciplinaire dans la compréhension des mécanismes physiopathologiques des démences. Neurosciences [q-bio.NC]. Université du Droit et de la Santé - Lille II, 2009. Français. NNT : . tel-00429256

HAL Id: tel-00429256

https://theses.hal.science/tel-00429256v1

Submitted on 2 Nov 2009

HAL is a multi-disciplinary open access archive for the deposit and dissemination of scientific research documents, whether they are published or not. The documents may come from teaching and research institutions in France or abroad, or from public or private research centers.

L'archive ouverte pluridisciplinaire **HAL**, est destinée au dépôt et à la diffusion de documents scientifiques de niveau recherche, publiés ou non, émanant des établissements d'enseignement et de recherche français ou étrangers, des laboratoires publics ou privés.

UNIVERSITE LILLE NORD DE FRANCE

Ecole Doctorale Biologie Santé

Année 2009
N°

Thèse pour l'obtention du grade de

DOCTEUR DE L'UNIVERSITE DE LILLE NORD DE FRANCE

Discipline : Neurosciences

INTERET DE L'ANALYSE PLURIDISCIPLINAIRE DANS LA COMPREHENSION DES MECANISMES PHYSIOPATHOLOGIQUES DES DEMENCES

Présentée et soutenue publiquement le 22 SEPTEMBRE 2009
Par **Vincent DERAMECOURT**

Jury

Président :	Monsieur le Professeur G. GOLD
Rapporteurs :	Monsieur le Professeur C. DUYCKAERTS
	Monsieur le Professeur D. HANNEQUIN
Examinateur :	Monsieur le Professeur C. A. MAURAGE
Directeurs :	Madame le Professeur F. PASQUIER
	Madame le Docteur F. LEBERT

« L'anatomie pathologique est une science qui a pour but la connaissance des altérations visibles que l'état de maladie produit sur les organes du corps humain. L'ouverture des cadavres est le seul moyen d'acquérir cette connaissance ; mais pour qu'elle devienne d'une utilité directe (…) il faut y adjoindre l'observation des symptômes ou des altérations de fonctions qui coïncident avec chaque espèce d'altérations d'organes »

Laënnec, article « Anatomie pathologique »,
Dictionnaire des Sciences médicales, t. II, p. 47.

« La maladie (…) est un ensemble de formes et de déformations, de figures, d'accidents, d'éléments déplacés, détruits ou modifiés qui s'enchaînent les uns aux autres selon une géographie qu'on peut suivre pas à pas. Ce n'est plus une espèce pathologique s'insérant dans le corps là où c'est possible ; c'est le corps lui-même devenant malade. »

Michel Foucault, *Naissance de la Clinique*, p. 138.

Planche tirée du *Manuel d'anatomie descriptive du corps humain*
de Jules Germain Cloquet

TABLE DES MATIERES

INTRODUCTION GENERALE : conception clinicopathologique des démences 1

I. Les principales causes de démences 3

1. La maladie d'Alzheimer 3

2. Les dégénérescences lobaires frontotemporales (DLFT) 4

3. La démence à corps de Lewy (DCL) 5

4. Les démences vasculaires (DVa) 7

II. Les bases neuropathologiques des démences 7

1. Les lésions neuropathologiques de la maladie d'Alzheimer 8

2. Lésions neuropathologiques des dégénérescences lobaires frontotemporales 12

3. Lésions neuropathologiques des maladies à corps de Lewy..... 16

4. Lésions neuropathologiques des démences vasculaires 18

III. Les défis du diagnostic des démences. 20

IV. Objectifs du travail 23

MATERIEL ET METHODES..... 24

I. Sélection des observations clinicopathologiques 25

II. Suivi clinique des patients 27

III. Examen neuropathologique des cerveaux 29

IV. Analyse biochimique..... 31

1. Pathologie tau 31

2. Pathologie amyloïde 32

3. α-synucléopathie corticale 33

V. Synthèse multidisciplinaire 34

1ère PARTIE :Description de la cohorte clinicopathologique 35

I. Evolution du taux d'autopsie. 37

II. Caractéristiques de la population autopsique. 38

1. Mode de vie 38

2. Niveau d'étude 39

3. Antécédents familiaux de démence 39

4. Age de début des troubles 39

5. MMS initial 41

III. Répartition des diagnostics neuropathologiques 41

2e PARTIE :Analyse de la pertinence du diagnostic clinique 43

I. Les difficultés du diagnostic clinique 44

II. Confrontation clinicopathologique 45

III. Discussion 47

3e PARTIE :Coexistence des lésions de la maladie d'Alzheimer et de la démence à corps de Lewy : évaluation, conséquences cliniques et signification 49

I. Problématique 50

II. Sélection des patients étudiés 52

III. Résultats 52

1. Données démographiques et cliniques 52

2. Données neuropathologiques et biochimiques 56

3. Corrélations anatomocliniques : chevauchement entre DCL et MA 60

IV. Discussion 61

1. Fréquence des lésions de type Alzheimer dans la DCL : conséquences en pratique clinique 61

2. Signification de la coexistence des lésions de MA dans la DCL 63

V. Conclusion **65**

4e PARTIE :Dégénérescences lobaires frontotemporales et atrophies focales **66**

I. Problématique **67**

II. Population d'étude **70**

1. Variant frontal de DLFT **70**

2. Troubles initialement isolés du langage et/ou de la parole **72**

III. Résultats et discussion **73**

A. Variant frontal de DLFT **73**

B. Troubles progressifs primaires du langage ou de la parole **86**

CONCLUSION **96**

REFERENCES **99**

Bibliographie du candidat **120**

INTRODUCTION GENERALE

INTRODUCTION GENERALE

Conception clinicopathologique des démences

« Démence » est un terme clinique qui décrit la conséquence fréquente de lésions du cerveau. A la différence des lésions focales, de cause vasculaire, post traumatique ou infectieuse, les maladies neurodégénératives affectent généralement le cerveau de manière diffuse. Ce caractère étendu des lésions, associé à la variété des signes de déclin des fonctions cognitives, a conduit à une conception des démences dégénératives en tant que processus pathologique *diffus* du cerveau. Mais cette conception, s'il elle n'est pas totalement fausse, est réductrice. Même la maladie d'Alzheimer n'affecte pas la totalité du cerveau de manière équivalente. Au contraire, les maladies neurodégénératives ont des profils variés de distribution lésionnelle qui peuvent être évalués par les techniques histopathologiques mais également de neuro-imagerie.

Il est couramment admis que différents réseaux neuraux interconnectés servent de base physiologiques aux fonctions cognitives, et que ces systèmes sont vulnérables face aux lésions cérébrales focales. Malgré l'absence d'élucidation complète des bases neurales des fonctions cognitives normales, les relations entre anatomie et physiologie pathologiques des principales fonctions cognitives ont fait l'objet de grands progrès dès le début du XXe siècle. Les exemples classiques de ces relations incluent notamment l'amnésie antérograde et la formation hippocampique, l'aphasie et le cortex cérébral périsylvien gauche, l'apraxie idéomotrice et le cortex pariétal, la simultagnosie et le cortex occipitopariétal dorsal bilatéral. Les manifestations cliniques des processus neurodégénératifs dépendent de l'implication du système neural affecté le plus précocement et le plus sévèrement. Les démences peuvent donc apparaître comme une mosaïque de déficits ressemblant aux troubles focaux cités ci-dessus.

Selon la CIM-10 (10e version de la Classification internationale des Maladies, éditée en 1993 par l'Organisation Mondiale pour la Santé), un diagnostic de démence nécessite (OMS, 1993):

- Un déficit de mémoire à court et à long terme,
- Un trouble de pensée abstraite, de jugement, de fonction corticale supérieure ou un changement de personnalité,
- Un retentissement significatif sur le fonctionnement social ou occupationnel du sujet,
- La survenue de ces troubles en l'absence de syndrome confusionnel.

Comme la liste de ces critères le montre bien, l'amnésie est un symptôme majeur de démence, mais cette définition se rapproche trop de la description de la maladie d'Alzheimer (MA) dont l'amnésie antérograde est l'un des signes les plus caractéristiques et précoces. Toutes les démences ne partagent pas ce profil, et les troubles de mémoire ne sont parfois pas au premier plan dans certaines démences, au profit de troubles du langage, des fonctions exécutives ou du comportement.

I. Les principales causes de démences

1. La maladie d'Alzheimer

C'est la cause de démence la plus fréquente (Lobo *et al.*, 2000; Ramaroson *et al.*, 2003). La manifestation inaugurale de la MA est presque toujours un trouble de mémoire (Oppenheim, 1994). Plus précisément, il s'agit d'un trouble insidieux de la mémoire antérograde épisodique. La maladie évolue progressivement sur environ 8 à 12 ans en moyenne, avec des extrêmes de 2 à 20 ans selon l'âge de début (Jost et Grossberg, 1995). Les troubles de mémoire sont de plus en plus évidents et restent toujours au premier plan.

Secondairement apparaissent des troubles d'orientation temporospatiale, des troubles du langage dominés par un manque du mot, des troubles des praxies et des fonctions exécutives. Les troubles moteurs ou de la marche n'apparaissent qu'en fin d'évolution, alors que le déclin cognitif est très sévère. Les convenances sociales sont longtemps préservées, mais les stades plus sévères de la maladie se compliquent fréquemment de troubles comportementaux. Les critères actuellement en vigueur pour le diagnostic clinique de MA incluent : un déficit d'au moins deux fonctions cognitives, un déclin progressif de la mémoire et des autres fonctions cognitives, l'absence de troubles de conscience, un âge de début compris entre 40 et 90 ans, et l'absence d'autres troubles systémiques ou neurologiques suffisant pour expliquer le déclin cognitif progressif (McKhann *et al.*, 1984). La définition même du syndrome démentiel selon la CIM-10 se rapproche nettement de ces critères, ce qui explique qu'ils manquent de spécificité et ne permettent pas de distinguer clairement la MA des autres démences. De plus, certaines formes de MA se présentent de manière atypique, avec de manière inaugurale des troubles du langage (aphasie progressive primaire), des capacités visuospatiales (atrophie corticale postérieure ou syndrome de Benson), ou des praxies à l'avant plan.

2. Les dégénérescences lobaires frontotemporales (DLFT)

Les DLFT rassemblent des maladies dégénératives dont le point commun est l'atrophie préférentielle des lobes frontaux et temporaux du cerveau, dans des proportions souvent asymétriques (Neary *et al.*, 1998). Cet aspect particulier de l'atrophie a initialement été décrit par Pick sous l'appellation d'atrophie lobaire. La nomenclature de ces maladies est rapidement devenue complexe, si bien que la terminologie de DLFT est désormais employée au sens neuropathologique, alors que les différentes présentations cliniques sont mieux décrites par leurs appellations syndromiques respectives. En effet, les manifestations cliniques de ces DLFT dépendent de la localisation préférentielle de l'atrophie observée. Si l'atrophie

prédomine sur les régions frontotemporales antérieures, la présentation clinique sera vraisemblablement une démence frontotemporale caractérisée par des modifications comportementales au premier plan. Une aphasie progressive primaire est généralement observée lorsque l'atrophie prédomine sur la région frontotemporale gauche. Enfin, l'atrophie bitemporale antérieure est généralement responsable d'un tableau clinique de démence sémantique.

3. La démence à corps de Lewy (DCL)

La description initiale de la DCL par Okasaki date de 1961 (Okasaki *et al.*, 1961). Son existence en tant qu'entité clinicopathologique a été discutée jusqu'à la conférence de consensus de 1995 et la publication des premiers critères de diagnostic par McKeith *et al.* en 1996 (McKeith *et al.*, 1996). Ces critères ont été réactualisés en 2005 (McKeith *et al.*, 2005). Dans les séries autopsiques, elle représente 15 à 25 % des démences. Elle débute généralement dans la sixième décennie et touche plus fréquemment les hommes que les femmes. Le critère diagnostique central de la DCL est un déclin cognitif d'aggravation progressive qui perturbe le quotidien du patient et de son entourage, néanmoins les troubles de mémoire ne dominent pas forcément la présentation clinique. Une triade fondamentale s'y associe comportant des fluctuations cognitives (troubles attentionnels, troubles de vigilance, épisodes confusionnels), des hallucinations visuelles précoces, persistantes, récurrentes et détaillées, et un syndrome extrapyramidal (McKeith *et al.*, 1996; McKeith *et al.*, 2004). La présence de deux critères cardinaux associés au déclin cognitif permet le diagnostic de DCL probable. Un seul critère cardinal permet d'envisager le diagnostic de DCL possible (McKeith *et al.*, 1996; McKeith *et al.*, 2004). Trois critères suggestifs ont été retenus dans le dernier consensus anatomoclinique : les troubles du comportement en sommeil paradoxal, la mise en évidence d'une dénervation dopaminergique par imagerie fonctionnelle (utilisant le I-FP-CIT

ou DAT-Scan© comme traceur de la neurotransmission dopaminergique), et la sensibilité sévère (aggravation clinique) aux neuroleptiques (McKeith *et al.*, 2005). L'association d'un critère cardinal et d'un critère suggestif permet également de porter le diagnostic de DCL probable. D'autres critères considérés comme accessoires ont été proposés pour sensibiliser le diagnostic clinique : les chutes répétées, les pertes de connaissances brèves, les syncopes, des manifestations neurovégétatives, un délire systématisé, mais aussi les hallucinations autres que visuelles (Ballard, 2004; McKeith *et al.*, 2005).

La périodicité des fluctuations est très variable chez un même patient. Son état clinique peut se modifier d'un jour sur l'autre comme il peut varier sur plusieurs semaines. Les hallucinations sont le plus souvent visuelles mais elles peuvent aussi être auditives ou cénesthésiques. Il peut exister des myoclonies. L'enjeu du diagnostic est d'une part, d'éviter la prescription des neuroleptiques qui sont délétères (dysautonomie, syndrome confusionnel, majoration du syndrome extrapyramidal, décès), et d'autre part d'introduire les inhibiteurs de l'acétylcholinestérase qui ont prouvé leur efficacité (McKeith *et al.*, 2000) bien corrélée au déficit cholinergique sévère présent dans cette maladie (Piggott *et al.*, 1999). La distinction clinique entre la DCL et la démence de la maladie de Parkinson repose à l'heure actuelle principalement sur l'intervalle d'apparition entre le syndrome parkinsonien et le déclin cognitif. Dans le cas de la DCL, l'intervalle d'apparition de ces deux caractères cliniques ne doit pas excéder un an. En raison du caractère arbitraire de cette distinction, de nombreux auteurs s'accordent pour inclure la DCL et la démence parkinsonienne dans le même spectre clinicopathologique.

En dernier lieu, c'est l'immuno-marquage des corps de Lewy corticaux par les anticorps dirigés contre l'α-synucléine qui permet le diagnostic anatomopathologique de certitude de maladie à corps de Lewy diffus. La confrontation des critères diagnostiques de McKeith avec les analyses post-mortem a montré leur excellente spécificité (79–100%) mais

un défaut de sensibilité puisqu'elle ne dépasse pas 75% dans les meilleures séries (Mega *et al.*, 1996; McKeith *et al.*, 2000).

4. Les démences vasculaires (DVa)

Les démences vasculaires sont généralement citées au second rang des démences classées par ordre de fréquence (Lobo *et al.*, 2000). Le diagnostic de DVa repose à la fois sur des arguments cliniques et neuroradiologiques. Le diagnostic clinique de DVa selon le NINCDS/AIREN repose sur l'association d'une démence, de l'objectivation de lésions vasculaires cérébrales par la neuro-imagerie, et par la mise en relation de causalité des deux critères précédents par une relation temporelle, un début brutal des symptômes ou une évolution fluctuante ou par à coups (Roman *et al.*, 1993). Le profil clinique de ces patients associe un ralentissement psychique, des troubles de mémoire et une apathie. Les déficits cognitifs sont mieux révélés par les épreuves qui évaluent les fonctions exécutives et la vitesse de traitement des informations.

II. Les bases neuropathologiques des démences

La description clinique d'un syndrome démentiel repose encore largement sur des arguments de localisation, en employant des appellations anatomiques (syndrome frontal, amnésie hippocampique, syndrome corticobasal) ou fonctionnelles (syndrome dysexécutif). L'évolution clinique permet ensuite au clinicien d'envisager le mécanisme étiologique : un début brutal évoque une cause vasculaire, une évolution lente et insidieuse une origine neurodégénérative. Le diagnostic neuropathologique d'une démence repose lui aussi sur ces deux types d'informations : la topographie et la nature des lésions cérébrales (Duyckaerts, 2008). La topographie des lésions est réputée être corrélée aux symptômes cliniques. L'évaluation de la nature des lésions est plus complexe et a beaucoup évolué depuis

l'émergence de l'observation microscopique du tissu cérébral. Le neuropathologiste peut en effet observer voire quantifier une perte neuronale, une perte synaptique, une raréfaction myélinique, une gliose, mais ce sont là des lésions non spécifiques (Duyckaerts, 2002). A l'heure actuelle, c'est l'observation de l'accumulation le plus souvent de protéines au sein des cellules (corps d'inclusion) ou dans le milieu extracellulaire (dépôts) qui constitue les signes neuropathologiques les plus spécifiques des différentes maladies neurodégénératives.

1. Les lésions neuropathologiques de la maladie d'Alzheimer

La neuropathologie de la MA se caractérise par l'accumulation de matériel fibrillaire insoluble au niveau intraneuronal mais également dans le milieu extracellulaire (Alzheimer, 1910-11). Les lésions sont représentées par les dégénérescences neurofibrillaires (DNF), les neurites dystrophiques à la couronne des plaques séniles et les fibres tortueuses (« *neuropile threads* ») qui siègent dans le neuropile (Braak *et al.*, 1986). Ces lésions sont majoritairement constituées de protéine tau (Brion *et al.*, 1985), une protéine associée aux microtubules, prenant l'aspect de filaments appariés en hélice en microscopie électronique (Kidd, 1964). Les lésions extracellulaires correspondent à l'accumulation de peptide amyloïde bêta (ou Aβ) (Glenner et Wong, 1984) au sein de dépôts diffus ou plus denses, ces dernières étant aussi connues sous le nom de plaques séniles (PS). Ces deux lésions sont observées de manière diffuse dans le cerveau des patients atteints par la MA, et sont probablement en lien direct avec les mécanismes physiopathologiques de la maladie. Les relations précises entre les lésions observées et la physiopathologie de la MA sont encore obscures. Par contre, les liens entre ces lésions et le déclin cognitif sont bien mieux compris. En effet, DNF et PS ne se répartissent pas de manière homogène au sein du cerveau. De plus, la répartition topographique des DNF et des PS est également différente.

a. Dégénérescences neurofibrillaires et prolongements neuritiques

Ces lésions ont une structure fibrillaire et sont constituées de filaments appariés en hélice, eux même composés de protéine tau. La fonction physiologique de la protéine tau est de réguler la stabilité des microtubules en fonction de son état de phosphorylation (Delacourte et Buée, 1997). Au sein des DNF, la protéine tau est hyperphosphorylée (sur des sites physiologiques), anormalement phosphorylée (sur des sites non physiologiques) et ubiquitinylée. Ces modifications post traductionnelles conduiraient à son agrégation pathologique au sein de filaments. Tau s'accumule aussi au sein des prolongements axonaux des neurones, sous forme de fibres tortueuses et de neurites dystrophiques qui s'enroulent au contact des PS. Ces lésions sont révélées par les colorations argentiques mais c'est surtout l'immunomarquage de tau qui est employé à l'heure actuelle. Enfin, les DNF ne sont pas spécifiques à la MA, et sont aussi visualisées dans diverses maladies couramment regroupées sous le terme de « tauopathie ».

b. Plaques séniles

Les PS matures sont composées d'un cœur dense, sphérique, constitué de filaments amyloïdes, entouré par une couronne de neurites dystrophiques et de cellules microgliales. Les filaments sont composés de peptide Aβ, lui-même issu du clivage d'un précurseur glycoprotéique transmembranaire connu sous le nom d'APP (*amyloïd precursor protein*) (Kang *et al.*, 1987). L'immunohistochimie du peptide Aβ a également révélé l'existence de dépôts diffus, dépourvus de couronne neuritique, mais largement distribués (Delaere *et al.*, 1991). Le peptide Aβ se dépose également dans la paroi des vaisseaux leptoméningés et corticaux, aboutissant à l'angiopathie amyloïde. Les PS sont colorées par les techniques classiques de mise en évidence des dépôts amyloïdes (rouge Congo, Thioflavine S), mais là encore c'est l'immunomarquage du peptide Aβ qui est le plus couramment employé.

c. Perte neuronale et synaptique

Il existe dans la MA une perte neuronale et synaptique qui concerne les populations neuronales elles-mêmes vulnérables à la DNF (Gomez-Isla *et al.*, 1996) : il s'agit des grands neurones de l'hippocampe, du système limbique et du néocortex associatif, dont la répartition particulière en couches et en colonnes rappelle les modèles de connections cortico-corticales chez les mammifères.

d. Distribution spatiale des lésions de MA

Dans les cas de MA les plus sévères, les régions cérébrales où les lésions sont les plus abondantes sont l'hippocampe et les régions corticales associatives, alors que les cortex primaires sont relativement plus épargnés. Les aires corticales les plus atteintes sont, par ordre décroissant, les aires proisocorticales (gyrus temporal supérieur, insula antérieure), les aires corticales associatives hétéromodales (gyrus frontal supérieur, gyrus angulaire par exemple), les aires corticales associatives unimodales (aires 18 et 22 par exemple) puis les aires motrice et sensorielle primaires. Au sein du cortex cérébral, les DNF affectent de manière préférentielle les couches III et V. L'amygdale et le noyau basal de Meynert sont aussi affectés par la pathologie neurofibrillaire.

Les PS sont observées selon une répartition bien différente. Elles sont rares dans le cortex limbique et semblent plus largement reparties au sein du néocortex, mais également de structures sous corticales (striatum, cervelet). Il ne semble pas y avoir de distribution laminaire évidente, bien que certains auteurs aient noté une prédominance au niveau des couches II et III (Duyckaerts *et al.*, 1986).

e. Evolution temporelle des lésions de MA

L'histoire naturelle des lésions de la MA a permis de comprendre pourquoi les lésions décrites ci-dessus sont aussi observées, en nettement moindre abondance et de manière moins diffuse, dans le cerveau de sujets âgés non déments. Finalement, la distinction entre vieillissement physiologique et pathologie de MA repose sur des critères essentiellement quantitatifs.

Les DNF apparaissent en premier dans le cortex entorhinal, le cortex périrhinal et le champ CA1/subiculum de la corne d'Amon de l'hippocampe (Braak et Braak, 1997; Duyckaerts *et al.*, 1998). La densité même de ces lésions augmente avec l'âge. La chronologie d'apparition des lésions neurofibrillaires dans la région temporale interne a été résumé par Braak et Braak en six stades, en distinguant deux stades transentorhinaux (I et II), deux stades limbiques (III et IV) et deux stades d'atteinte isocorticale progressive (V et VI) (Braak et Braak, 1997). De manière similaire, la pathologie neurofibrillaire évaluée par méthode biochimique a pu être classée en 10 stades (Delacourte *et al.*, 1999). Il existe donc, dans la forme « classique » de la MA, une évolution spatiotemporelle hiérarchisée et invariable d'envahissement progressif du cortex cérébral par la pathologie neurofibrillaire.

Cette évolution est en outre bien corrélée au déclin cognitif progressif de la MA (Dickson *et al.*, 1995; Nagy *et al.*, 1995). Les stades transentorhinaux ne s'accompagnent d'aucun déclin cognitif et sont considérés comme précliniques ou apparentés au vieillissement cérébral normal (Braak et Braak, 1991; Gold *et al.*, 2000; Giannakopoulos *et al.*, 2003). Les stades limbiques correspondent grossièrement à un déclin cognitif débutant sans retentissement sur l'autonomie des patients (troubles cognitifs légers). Les stades isocorticaux correspondent aux patients déments.

Les dépôts amyloïdes apparaissent après les premières lésions neurofibrillaires, d'abord sous forme de dépôts diffus largement distribués dans l'isocortex, puis sous forme de

PS (Duyckaerts *et al.*, 1998). Plusieurs études n'ont pas retrouvé de corrélation entre la distribution des PS et la sévérité de la démence (Delaere *et al.*, 1990; Dickson *et al.*, 1992; Giannakopoulos *et al.*, 2003). Des PS en grande abondance sont parfois observées dans le cerveau de sujets âgés sans démence.

f. Cas particuliers des formes « focales » de MA

Il existe des formes atypiques de MA qui ne correspondent pas à la description classique dominée par le syndrome amnésique. Le variant le mieux caractérisé est le syndrome d'atrophie corticale postérieure dans lequel les troubles d'analyse visuelle élaborée sont prédominants (Benson *et al.*, 1988). Peu de ces cas ont fait l'objet d'une analyse neuropathologique, mais ces travaux ont montré une distribution lésionnelle néocorticale atypique : les lésions neurofibrillaires sont particulièrement abondantes dans les régions pariéto-occipitales, y compris l'aire visuelle primaire. Dans tous les cas, il existait une atteinte hippocampique associée (Ala *et al.*, 1996).

Des cas confirmés de MA avaient débuté leur maladie par un syndrome d'aphasie progressive primaire (Pogacar et Williams, 1984; Galton *et al.*, 2000; Mesulam *et al.*, 2008). Tous avaient une atrophie plus sévère du lobe temporal gauche. D'autres formes clinicopathologiques de MA atypiques ont encore été décrits : forme pariétale, forme exécutive ou frontale, forme hémiparétique… Ces travaux renforcent l'idée d'une corrélation entre la répartition topographique des lésions et l'expression clinique de la maladie.

2. Lésions neuropathologiques des dégénérescences lobaires frontotemporales

Par définition, l'examen macroscopique du cerveau met en évidence l'atrophie circonscrite à prédominance antérieure des lobes frontaux et temporaux. Les ventricules latéraux sont dilatés dans leur portion antérieure, témoins indirects de l'atrophie sous

corticale. La maladie de Pick se caractérise par une atrophie intense de la partie antérieure du cerveau, « tracée au cordeau », respectant en général la circonvolution frontale ascendante et la circonvolution temporale supérieure. La valeur diagnostique des signes neuropathologiques est très inégale : certains ne contribuent pas ou peu au diagnostic, d'autres au contraire sont essentiels (McKhann *et al.*, 2001).

a. Signes communs

La perte neuronale, à elle seule, n'apporte qu'une aide mineure au diagnostic car elle est non spécifique. On peut cependant noter qu'une dépopulation neuronale sévère est souvent associée au diagnostic de maladie de Pick (c'est-à-dire avec corps de Pick). D'un point de vue microscopique, la mort neuronale provoque une gliose astrocytaire légère à modérée et une microvacuolisation, ou spongiose laminaire, touchant la couche II et la partie superficielle de la couche III du cortex, siège des connexions cortico-corticales. Certains neurones apparaissent ballonnés, c'est-à-dire à bords convexes. Les corps de Nissl, qui donnent la coloration basophile aux corps cellulaires des neurones, disparaissent ou sont refoulés à la périphérie du cytoplasme qui apparaît anormalement clair (neurone chromatolytique). Les neurones chromatolytiques sont fréquents dans la maladie de Pick et la dégénérescence corticobasale.

b. Marqueurs

Contrairement aux autres démences, en particulier la MA, les DLFT se caractérisent par une considérable hétérogénéité histopathologique dont il existe au moins cinq types (Cairns *et al.*, 2007) :

- Formes avec inclusions de protéines tau, dans les neurones, la glie ou les deux.

On y distingue plusieurs sous variants :

- La maladie de Pick avec les « classiques » inclusions argyrophiles intraneuronales appelées corps de Pick. Cette entité, bien que classique, demeure très rare.
- Les démences frontotemporales avec parkinsonisme liées au chromosome 17 (DFTP-17) causées par une mutation du gène *MAPT* codant pour la protéine tau, elles-mêmes très variables selon la mutation causale.
- La dégénérescence corticobasale, au sens neuropathologique, nécessitant la présence des plaques astrocytaires et des neurones ballonnés achromatiques au niveau cortical et des régions sous corticales.
- La paralysie supranucléaire progressive caractérisée par la présence de touffes astrocytaires et de dégénérescences neurofibrillaires au niveau mésencéphalique, des noyaux gris centraux et du cortex moteur et frontal.
- La maladie à grains argyrophiles (ou AGD, pour *argyrophilic grain disease*) qui donne une atteinte essentiellement bi hippocampique et temporale antérieure.

- Formes avec inclusions TDP-43 positives dans l'hippocampe, le cortex frontal et temporal ou DLFT-TDP.

Ce type histologique serait le plus fréquent (Josephs *et al.*, 2004; Lipton *et al.*, 2004). Les lésions siègent dans l'isocortex cérébral, en particulier frontal et temporal, et dans le gyrus denté de l'hippocampe. On distingue plusieurs sous-types (Sampathu *et al.*, 2006; Cairns *et al.*, 2007) selon la prédominance de lésions neuritiques (type 1) ou cytoplasmiques (type 2), et la présence d'inclusion intranucléaires lentiformes dite en « œil de chat » (type 3). Ce dernier sous type est celui rencontré dans les formes familiales autosomiques dominantes par mutation du gène de la progranuline (Baker *et al.*, 2006; Cruts *et al.*, 2006). Le constituant

majeur de ces inclusions est connu depuis 2006 (Arai *et al.*, 2006; Neumann *et al.*, 2006) : il s'agit de la protéine TDP-43, une ribonucléoprotéine ayant vraisemblablement un rôle de régulation de l'épissage des ARN messagers. Le rôle physiopathologique de cette protéine reste méconnu. La progranuline est un précurseur glycoprotéique de 68,5 kDa pouvant être clivé en peptides de 6 kDa (famille des granulines). La progranuline est un facteur multifonctionnel largement exprimé, impliqué dans le développement, la progression du cycle cellulaire, l'inflammation, la cicatrisation et la migration cellulaire. La progranuline est exprimée par les neurones corticaux, de l'hippocampe et du cervelet. Elle est également exprimée par des cellules tumorales variées, comme les cellules de glioblastome. Les mutations pathogènes du gène de la progranuline entraînent une haploinsuffisance (diminution ou absence de la protéine fonctionnelle) (van Swieten et Heutink, 2008). Ces mutations expliqueraient 5 à 11% des formes sporadiques de DLFT-TDP et 13 à 25% des formes familiales (Le Ber *et al.*, 2008; Pickering-Brown *et al.*, 2008; van Swieten et Heutink, 2008). Deux autres gènes sont responsables de formes familiales de DLFT beaucoup plus rares. Les mutations du gène VCP (*valosin containing protein*) entraînent un phénotype complexe associant démence frontotemporale, myosite à inclusions et maladie de Paget osseuse (Watts *et al.*, 2004; Guyant-Marechal *et al.*, 2006). Le dernier gène impliqué est CHMP2B (*charged multivesicular protein 2B*) mais les mutations connues à l'heure actuelle sont très rares (Skibinski *et al.*, 2005).

- Formes avec inclusions ubiquitine-positives mais dépourvues d'immunomarquage de TDP-43.

Ce groupe est rare, mais se caractérise par un âge de début plutôt jeune (inférieur à cinquante ans), une présentation clinique comportementale, et un caractère sporadique (Mackenzie *et al.*, 2008). Le constituant majeur des inclusions observées est la protéine FUS-

TLS (*fused in sarcoma-translocated in liposarcoma*) (MacKenzie *et al.*, communication orale, International Conference on Alzheimer's Disase, Vienne, Juillet 2009).

- Formes avec inclusions de neurofilaments intermédiaires (NIFID).

Il s'agit de cas de démence frontale (Cairns *et al.*, 2004) s'associant généralement un syndrome pyramidal, des troubles de la déglutition, et une paralysie supranucléaire. La perte neuronale siège dans le lobe frontal et les noyaux gris centraux. Les inclusions sont sphériques et argyrophiles, mais à la différence des corps de Pick elles ne sont pas marquées par les anticorps dirigés contre la protéine tau ou l'ubiquitine. Elles sont présentes dans le cortex, les noyaux gris centraux et le tronc cérébral, mais épargnent le gyrus denté. La protéine FUS-TLS entrerait également dans la composition de ces inclusions.

- Formes sans inclusion indentifiable, ou démence sans signe histologique distinctif (DLDH pour les anglo-saxons).

Ce sous type pourrait représenter un groupe à démembrer à l'avenir avec la mise en évidence de nouveaux marqueurs

3. Lésions neuropathologiques des maladies à corps de Lewy

D'un point de vue neuropathologique, on distingue schématiquement trois types de maladies à corps de Lewy en fonction de la distribution topographique des corps de Lewy : forme prédominant dans le tronc cérébral, forme transitionnelle ou limbique, et forme néocorticale (McKeith *et al.*, 1996). Cette classification traduit l'extension temporospatiale hiérarchique des corps de Lewy au cours de l'évolution des maladies à corps de Lewy comme la DCL ou de la démence parkinsonienne (Braak *et al.*, 2003).

L'α-synucléine est le composant majoritaire du corps de Lewy. L'α-synucléine est une protéine présynaptique de 140 acides aminés (Jakes *et al.*, 1994) dont le gène *SNCA* est localisé sur le chromosome 4, dans la région q21.3-q22 (Spillantini *et al.*, 1995). Elle est exprimée dans de nombreux types cellulaires, neuronaux ou pas : neurones corticaux, neurones dopaminergiques, neurones noradrénergiques, cellules endothéliales et plaquettes. La fonction de l'α-synucléine demeure imprécise : on évoque un rôle de protéine chaperon, de régulation des vésicules synaptiques, ou d'agent anti-apoptotique. En condition pathologique, l'α-synucléine s'agrège sous forme de protofibrilles puis de filaments. Les mécanismes précis de l'agrégation sont actuellement mal connus mais les formes oligomériques et fibrillaires d'α-synucléine agrégée seraient les plus cytotoxiques. Deux mutations faux sens (A53T et A30P) ont été identifiées sur le gène de l'α-synucléine entraînant une forme familiale de maladie de Parkinson à transmission autosomique dominante (Polymeropoulos *et al.*, 1997; Kruger *et al.*, 1998). Une troisième mutation, identifiée dans une famille espagnole, a été rendue responsable d'une forme familiale autosomique dominante de démence avec syndrome parkinsonien dont les caractéristiques sont proches de la DCL (Zarranz *et al.*, 2004). Enfin, la duplication (Chartier-Harlin *et al.*, 2004) et la triplication (Singleton *et al.*, 2003) du gène *SNCA* sont également responsables de phénotypes cliniques proches de la DCL.

Les régions anatomiques où les corps de Lewy sont observés le plus précocement sont d'une part le système olfactif (neuro-épithélium et bulbes olfactifs) et d'autre part les noyaux du tronc cérébral (noyau dorsal du vague, locus coeruleus, substance noire). Il s'agirait des structures ou réseaux neuronaux les plus précocement vulnérables face à l'α-synucléopathie. La progression se fait ensuite de manière ascendante vers les noyaux gris centraux et finalement le cortex cérébral, des régions temporales internes aux régions fronto-pariétales en passant par le cortex cingulaire (Braak *et al.*, 2003).

Il est possible par technique biochimique d'extraire l'α-synucléine agrégée à partir d'un homogénat de tissu cérébral (Deramecourt *et al.*, 2006). Les techniques d'immuno-empreintes couplées à l'utilisation d'anticorps spécifiquement dirigés vers l'α-synucléine permettent en outre de quantifier l'intensité quantitative et topographique de l'α-synucléopathie.

4. Lésions neuropathologiques des démences vasculaires

Le NINCDS-AIREN a identifié six mécanismes lésionnel pouvant aboutir à la démence vasculaire : les infarctus multiples, les infarctus stratégiques, les maladies des petits vaisseaux, les lésions par hypoperfusion, les hémorragies, les autres mécanismes et les diverses combinaisons possibles de ces différents facteurs (Roman *et al.*, 1993; O'Brien *et al.*, 2003). Les lésions vasculaires cérébrales sont donc variées.

a. Les infarctus cérébraux

Les infarctus cérébraux ont depuis longtemps été reconnus comme un des plus importants mécanismes de démence vasculaire. Ils sont liés à l'interruption soudaine de l'apport sanguin dans une région cérébrale sans réseau collatéral efficace, ou à l'occlusion d'une artériole terminale perforante menant à la constitution d'un infarctus profond de petite taille aussi appelé lacune. Un infarctus peut également survenir dans la distalité d'un territoire vasculaire ou à la jonction entre deux de ces territoires en cas d'hypoperfusion : il s'agit d'infarctus jonctionnels.

b. Les lacunes

Les lacunes sont de petites cavités (1 à 1,5 cm de diamètre) visible macroscopiquement sur les tranches de section du cerveau. Elles sont parfois multiples,

conduisant à un « état lacunaire » (Hauw, 1995). La définition plus précise d'une lacune n'est malheureusement pas univoque dans la littérature, mêlant sous cette appellation les infarctus lacunaires, les petites hémorragies résorbées, et les dilatations des espaces périvasculaires. Les infarctus lacunaires sont de petits infarctus profonds, causés par l'occlusion des artérioles perforantes. Il s'agit des lacunes de type 1 dans la classification de Poirier et Derouesné (Poirier et Desrouesné, 1985).

c. Les micro-infarctus

Les micro-infarctus sont de petites lésions ischémiques (5 mm de diamètre maximum) associées à une gliose cicatricielle, localisées au niveau du cortex ou de la substance blanche. Leurs étiologies sont diverses : thromboses ou embolies de petite taille, hypoperfusion, ischémie jonctionnelle.

d. Les élargissements des espaces périvasculaires

Ils conduisent parfois à un état criblé des noyaux gris centraux ou de la substance blanche. Ils sont parfois associés à de véritables infarctus lacunaires. Leur pathogénèse fait intervenir plusieurs facteurs : dysfonctionnement de la barrière hématoencéphalique, vieillissement vasculaire… De même, ces dilatations des espaces périvasculaires sont fréquemment observés en association à tout processus conduisant à une atrophie cérébrale comme la MA par exemple. Ces lésions constituent les lacunes de type 3 selon la classification de Poirier et Desrouesné (Poirier et Desrouesné, 1985).

e. La leuco-encéphalopathie vasculaire

Macroscopiquement, on observe une réduction du volume de la substance blanche associée à une coloration grisâtre. En microscopie, on constate une pâleur myélinique, et une

perte des fibres myélinisées respectant les fibres en U juxtacorticales. Le nombre des oligodendrocytes est diminué. Cette leuco-encéphalopathie vasculaire s'observe dans le contexte d'une maladie des petits vaisseaux.

f. Les hémorragies

Deux types d'hémorragies cérébrales sont particulièrement liés à la démence. Il s'agit tout d'abord des hémorragies lobaires consécutives à l'angiopathie amyloïde Aβ. Elles sont fréquemment associées aux lésions de la MA, et sont donc une cause fréquente de démence vasculaire ou mixte. Le second type correspond à des hémorragies de petite taille, siégeant à la limite cortico sous corticale ou dans les noyaux gris centraux. Ces dernières correspondent aux lacunes de type 2 selon la classification de Poirier et Desrouesné (Poirier et Desrouesné, 1985).

III. Les défis du diagnostic des démences.

Poser le diagnostic étiologique d'un syndrome démentiel revient souvent pour le clinicien à prédire, du vivant du patient, la nature et la localisation de lésions cérébrales. Pourtant, les frontières qui séparent les différentes démences, décrites en tant qu'entités clinicopathologiques, n'ont jamais été totalement établies et fixées. La séparation entre vieillissement normal et MA n'est pour certains auteurs qu'insuffisamment satisfaisante. Les rapports entre maladie de Parkinson et DCL d'une part et MA de l'autre font encore actuellement l'objet de « négociations » diagnostiques entre cliniciens et neuropathologistes. La description des DLFT montre qu'il n'existe pas de consensus parfait entre les phénotypes cliniques et neuropathologiques.

Pour remporter ce « pari du diagnostic », le clinicien s'appuie sur un faisceau d'arguments :

- L'évaluation clinique reste fondamentale dans la démarche diagnostique. Les connaissances concernant les manifestations neurologiques, neuropsychologiques, langagières, ou comportementales des différentes démences ne font que progresser, aboutissant à la mise à jour régulière des critères cliniques de diagnostic des différentes maladies. On peut citer en exemples la meilleure description du syndrome amnésique dans les derniers critères proposés pour le diagnostic de la MA (Dubois *et al.*, 2007), ou la prise en compte des troubles du sommeil paradoxal dans le diagnostic de DCL (McKeith *et al.*, 2005).
- Les techniques d'imagerie morphologique et fonctionnelle ont permis de mettre à jour toute une sémiologie radiologique des différentes démences, en mettant en évidence l'atrophie ou l'hypométabolisme de régions anatomiques « stratégiques » comme l'hippocampe (Killiany *et al.*, 1993; Pantel *et al.*, 1997; Jack *et al.*, 1999), le gyrus cingulaire postérieur (Minoshima *et al.*, 1994; Vogt *et al.*, 1998) ou le cortex associatif pariéto-temporal dans la MA, la dénervation nigrostriée en traçant l'innervation dopaminergique dans la DCL (O'Brien *et al.*, 2004), ou la visualisation de plus en plus précise des différentes lésions vasculaires, ischémiques comme hémorragiques (Cordonnier *et al.*, 2006). L'imagerie cérébrale tend actuellement à améliorer la détection *in vivo* des lésions neurodégénératives, comme la visualisation des plaques ou des dépôts amyloïdes de la MA (Nordberg, 2004).
- L'émergence récente du dosage des biomarqueurs de la MA dans le liquide céphalorachidien a permis d'approcher (au sens littéral du terme) au plus près de la preuve du dépôt anormal dans le tissu cérébral de la protéine tau et du peptide Aβ (Blennow et Hampel, 2003).
- Les connaissances des déterminants génétiques ou de biologie moléculaire des maladies neurodégénératives ont eu des effets contrastés. Ainsi, dans le cadre de la

maladie de Huntington, le diagnostic en biologie moléculaire permet de répondre de manière fiable à tous les doutes diagnostiques qui pourraient subsister au terme de l'évaluation clinique. En effet, même si les présentations cliniques de cette maladie ne sont pas stéréotypées (âge de début, sémiologie des mouvements involontaires et des troubles psycho-comportementaux), c'est sans doute le meilleur exemple du rapport de causalité entre un gène muté (gène *IT15* codant pour la protéine huntingtine), une anomalie moléculaire (expansion de triplet au-delà d'un seuil déterminé) et l'expression d'une maladie familiale transmise sur un mode autosomique dominant. Mais que penser des maladies causées par les mutations du gène de la protéine *MAPT* ou *PGRN* qui se manifestent cliniquement de manière à la fois si proches et si hétérogènes d'une famille à l'autre voire d'un patient à l'autre (van Swieten *et al.*, 2004; Le Ber *et al.*, 2008)? L'expressivité variable de ces maladies (maladie de Huntington, DLFT) ne saurait être expliquée par les seules anomalies génétiques.

Pour autant, le diagnostic étiologique de certitude des démences (hormis les formes génétiquement déterminées pour lesquelles des mutations ont pu être identifiées) ne peut être obtenu du vivant du patient. Le prélèvement *post mortem* du cerveau des patients déments en vue de son analyse neuropathologique et biochimique prend là toute son importance. De nombreuses études ont confirmé que la pertinence du diagnostic clinique de démence était parfois loin d'être parfaite. C'est la valeur du diagnostic clinique de MA qui a fait l'objet des travaux de corrélations clinicopathologiques les plus nombreux depuis le milieu des années 1980. Et même pour une maladie aussi emblématique des démences, le diagnostic est sujet à certaines errances, même lorsqu'il est établi dans les meilleures conditions : malades suivis prospectivement par des équipes spécialisées. Le taux de vérification du diagnostic de MA n'est que de 87% dans la cohorte du CERAD (Consortium to Establish a Registry for Alzheimer's Disease) (Gearing *et al.*, 1995). Dans une autre étude, la sensibilité des critères

du NINCDS-ADRDA (MA probable) était de 83% (diagnostic correct de MA) et la valeur prédictive générale du diagnostic clinique était de 75% (Petrovitch *et al.*, 2001). Le diagnostic de MA n'était également confirmé que dans 84% des cas de la Vienna Prospective Dementia Study (Jellinger, 1996). Parmi les facteurs pouvant expliquer de tels chiffres, la fréquence des lésions associées est très souvent citée : maladie de Parkinson dans 21% des cas et lésions vasculaires cérébrales dans 28% des cas de la série du CERAD (Gearing *et al.*, 1995), et seulement 34 cas de MA « pure » sur 94 dans la série de Lim *et al*. (Lim *et al.*, 1999). Les neuropathologistes ont depuis longtemps appris à faire le bilan de l'ensemble des processus morbides présents lors de la mort du patient et à confronter ces éléments souvent complexes à l'histoire du malade et plus généralement à l'ensemble des données cliniques et à celles apportées par les examens complémentaires pour approcher le diagnostic.

IV. Objectifs du travail

Les objectifs de ce travail étaient d'étudier les corrélations entre (i) les données cliniques et paracliniques (imagerie cérébrale, résultats génétiques éventuels, etc) et (ii) les données de l'étude *post mortem* du tissu cérébral de patients déments issus d'une large cohorte autopsique et qui avaient été suivis prospectivement en consultation mémoire. Dans diverses pathologies d'expression démentielle, nous avons recherché les marqueurs cliniques prédictifs de lésions neuropathologiques spécifiques. En cas d'erreur du diagnostic clinique nous avons identifié les facteurs confondants. En effet, dans l'optique prochaine de traitements spécifiques de certaines lésions cérébrales ou de certaines voies métaboliques, il importe aux cliniciens de progresser dans la prédiction *in vivo* de la nature des lésions cérébrales des patients qui présentent un déclin cognitif ou des modifications comportementales.

MATERIEL ET METHODES

MATERIEL ET METHODES

I. Sélection des observations clinicopathologiques

A partir de l'ensemble des cerveaux prélevés au CHRU de Lille entre 1992 et juin 2009, nous avons sélectionné les observations remplissant les critères d'inclusion suivants :

1. Patients déments pour lesquels des données cliniques suffisantes pour établir un diagnostic étiologique étaient disponibles.

- Données démographiques
- Ancienneté des troubles ou durée d'évolution
- Antécédents familiaux
- Description syndromique des troubles
- Au moins une évaluation clinique spécialisée en consultation mémoire par un neurologue, un gériatre ou un psychiatre.
- Au moins un examen d'imagerie morphologique cérébral (Scanner ou IRM)

La cohorte clinicopathologique étudiée dans ce travail est constituée en grande majorité de patients suivis aux Centres Mémoire de Ressources et de Recherche (CMRR) de Lille et de Bailleul. Plus rarement, certains patients avaient été suivis dans d'autres consultations mémoire du réseau régional Nord-Pas de Calais. Pour chacun de ces cas extérieurs au CMRR de Lille, un recueil rétrospectif d'informations cliniques le plus exhaustif possible a été effectué auprès des familles. Tous ces patients ont été suivis pour des troubles initiaux de la sphère cognitivo-comportementale (mémoire, langage ou autre fonction instrumentale, troubles psycho-comportementaux).

2. **Examen neuropathologique *post mortem* du cerveau comportant une évaluation actualisée**
    - Des lésions neurodégénératives
    - Des lésions vasculaires

Après l'obtention du témoignage favorable du patient lui-même ou de sa famille, aboutissant à la signature d'un consentement éclairé, les prélèvements réalisés étaient conservés à visée de recherche médico-scientifique, permettant le cas échéant de réaliser de nouvelles analyses sur ces échantillons.

Nous avons exclu :

- Les patients pour lesquels le prélèvement cérébral n'était pas réalisé dans le but d'un diagnostic étiologique de syndrome démentiel (recherche de cause de la mort, pathologies neurologiques non démentielles, etc.)
- Les patients autopsiés dans le cadre d'une suspicion de maladie de Creutzfeldt-Jakob (MCJ).
- Les patients déments pour lesquels les données cliniques étaient insuffisantes ou non disponibles faute d'informant, d'évaluation spécialisée, ou d'imagerie cérébrale suffisante.

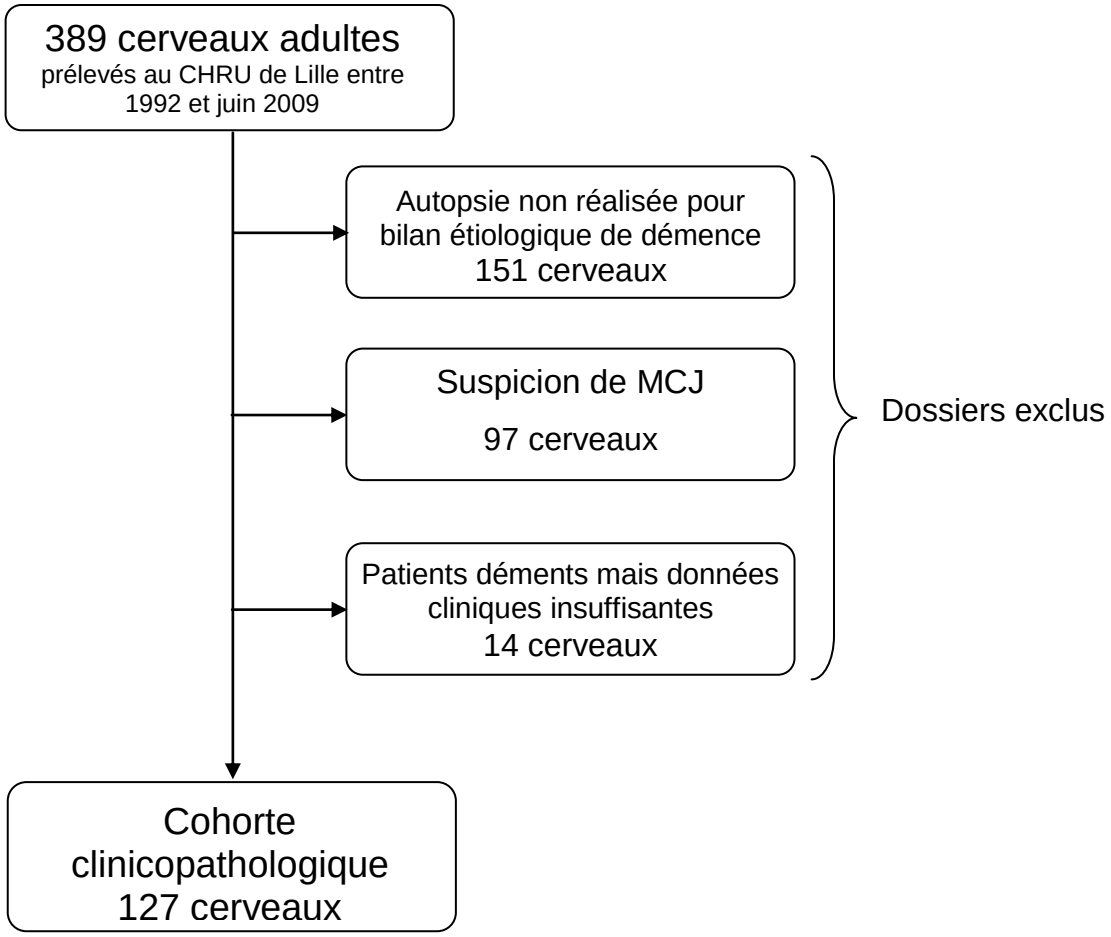

II. Suivi clinique des patients

Les patients de cette cohorte ont en majorité bénéficié d'un suivi longitudinal au cours duquel un dossier était complété de manière standardisée (Le Rhun *et al.*, 2005), rassemblant les données médicosociales (niveau éducatif, profession antérieure ou actuelle, mode de vie, aides sociales), les antécédents personnels et familiaux (notamment les facteurs de risque vasculaires, les antécédents psychiatriques ou neurologiques, les antécédents de consommation de tabac, d'alcool ou de psychotropes, les antécédents de traumatisme crânien ou d'intoxication au monoxyde de carbone), les données de l'anamnèse retracée sur la base du témoignage du patient lui-même et d'un informant, l'évaluation neurologique, comportementale, neuropsychologique, orthophonique, les résultats biologiques et d'imagerie morphologique (IRM ou à défaut scanner cérébral) et fonctionnelle (SPECT). L'évaluation

neuropsychologique comportait une évaluation cognitive globale par le Mini-Mental Score (MMS) (Folstein *et al.*, 1975) pour tous les patients complété pour la majorité d'entre eux par l'échelle globale de la Mattis Dementia Rating Scale (Mattis, 1976). La mémoire de travail était évaluée par les empans directs et indirects. La mémoire épisodique verbale était évaluée par l'épreuve des 5 mots de Dubois et l'épreuve dite « de Grober et Buschke » ou rappel libre et indicé 16 items adaptée en langue française (Grober et Buschke, 1987). Les fonctions exécutives étaient évaluées par le Trail Making Test et parfois par le Wisconsin Card Sorting test modifié. Les praxies gestuelles étaient évaluées par une batterie adaptée localement à partir de la batterie du CERAD (Morris *et al.*, 1989). L'évaluation du langage comportait une évaluation des fluences verbales, des tests issus de la batterie Montréal-Toulouse pour l'évaluation de la parole, de la compréhension orale et écrite, de la lecture, de l'orthographe, de la copie de texte ou de l'écriture. La dénomination d'image était évaluée à partir des 36 items de l'épreuve de Bachy. Le syndrome frontal était évalué par le score à l'échelle EDF (Echelle de Dyscomportement Frontal) (Lebert *et al.*, 1998). Tous les patients n'ont pas pu bénéficier d'une exploration neuropsychologique complète : leurs symptômes (sévérité du syndrome démentiel, troubles du langage ou du comportement) étaient parfois incompatibles avec la réalisation optimale et exhaustive des tests.

Dans la mesure du possible, les patients étaient régulièrement suivis, généralement au rythme d'une visite tous les 6 à 12 mois (Pasquier *et al.*, 1999). Le diagnostic clinique était réévalué à chaque visite au cours du suivi, avec maintien de l'hypothèse clinique antérieure ou changement de diagnostic. Pour l'étude des corrélations diagnostiques, c'est le diagnostic clinique retenu au moment du décès qui était utilisé. Les examens d'imagerie morphologique et fonctionnelle étaient répétés lorsque l'indication était cliniquement pertinente (évolution atypique ou aggravation clinique inexpliquée par exemple).

Lorsqu'une histoire familiale pertinente pouvait faire envisager une pathologie héréditaire avec transmission mendélienne, un prélèvement sanguin à visée de diagnostic et/ou de recherche en biologie moléculaire pouvait être proposé aux patients, après obtention d'un consentement éclairé adapté.

III. Examen neuropathologique des cerveaux

Les autopsies ont toutes été réalisées au CHRU de Lille (Pr Ruchoux, Pr Maurage, Dr Deramecourt). Les délais post mortem étaient compris entre 6 et 30 heures. Les cerveaux étaient pesés, mesurés et photographiés. L'hémisphère droit, après prélèvement pour analyse neuropathologique de quelques aires d'intérêt (hippocampe, aire motrice principale, cortex temporal, frontal, pariétal, occipital et cingulaire, mésencéphale, cervelet), était congelé à -80°C pour les analyses moléculaires. Ces échantillons congelés sont actuellement conservés par le Centre de Ressources Biologiques du CHRU de Lille. L'hémisphère gauche et la majeure partie du contenu de la fosse postérieure (tronc cérébral et cervelet) était fixés dans une solution formolée tamponnée à 10% pour l'analyse neuropathologique au laboratoire du Pôle de Pathologie du CHRU de Lille.

L'examen macroscopique de l'hémisphère fixé relevait la distribution et l'intensité de l'atrophie cérébrale, les lésions du polygone de Willis (athérome) et relevait une éventuelle dépigmentation des noyaux pigmentés. Des coupes frontales de 1 cm d'épaisseur, parallèles à la coupe de Charcot (coupe frontale passant par le corps mamillaire), était réalisées et photographiées.

Pour l'examen microscopique, les prélèvements suivants étaient inclus en paraffine : cortex primaire moteur (Aire de Brodmann n°4 ou BA4) et visuel (BA17), cortex visuel secondaire (BA18), cortex associatif frontal (BA8/9 et 10), temporal (BA20/21), pariétal

(BA39 et 40), système limbique (cingulaire antérieur et postérieur (BA24 et 23), temporal supérieur (BA38), hippocampe et amygdale), noyau caudé, noyau de Meynert, pallidum, putamen, insula, thalamus antérieur (avec corps de Luys) et postérieur, mésencéphale (dont locus niger), protubérance (dont locus coeruleus), cervelet (dont noyau dentelé), bulbe (dont noyau dorsal du vague et olives), moelle cervicale, bulbe olfactif, hypophyse, épiphyse, polygone, dure mère avec sinus longitudinal supérieur, et leptoméninges.

Deux grandes sections étaient également prélevées, la première dans le plan frontal passant par le corps mamillaire, la seconde dans le plan horizontal passant par les noyaux dentelés du cervelet. Ces coupes étaient colorées par l'hématoxyline-érythrosine et la méthode myéloarchitectonique de Kluver-Barrera.

Les coupes fines étaient analysées après traitement adapté par immunomarquage de la protéine tau (anticorps monoclonal AD2), du peptide amyloïde (anticorps anti βA4), de l'α-synucléine (anticorps polyclonal LB509), de l'ubiquitine, de TDP-43 (anticorps polyclonal, ProteinTech), et de la PrP.

Les critères diagnostiques employés étaient :

- ceux du National Institute on Aging and Reagan Institute Working Group pour la MA (Ball *et al.*, 1997).
- ceux de (McKeith *et al.*, 2005) pour la DCL
- ceux de (Cairns *et al.*, 2007) pour les DLFT, avec la nomenclature de Sampathu pour les DLFT-U (Sampathu *et al.*, 2006).

Les lésions vasculaires étaient évaluées sur les grandes coupes et sur chaque échantillon de petite taille (1 coupe/bloc). Une évaluation de la nature et de la distribution des lésions vasculaires permettait de proposer l'échelle semi-quantitative suivante :

- 0 : absence de lésion vasculaire significative

- + : présence de quelques élargissements d'espaces périvasculaires mais sans lésion ischémique constituée.
- ++ : Présence de fréquents élargissements des espaces périvasculaires, microlacunes constituées dans les noyaux gris centraux, la substance blanche ou le cortex cérébral, et de zones de pâleur myélinique en substance blanche. Absence de lésion vasculaire macroscopiquement visible.
- +++ : Lacunes (1 à 15 mm), infarctus ou hémorragies macroscopiquement visibles, souvent associées aux lésions précédemment décrites.

Des lésions gradées ++ ou +++ étaient considérées comme requises pour poser le diagnostic de lésions vasculaires significatives, et signalées dans le compte-rendu final d'analyse neuropathologique.

IV. Analyse biochimique

Les analyses biochimiques ont été réalisées entre 1992 et 2005 à l'unité INSERM U837 (anciennement U422) par l'équipe du Dr Delacourte. Le transfert de technologie au laboratoire de biochimie du CHRU de Lille est actuellement en cours, ce qui explique que tous les cerveaux n'ont pas été analysés. Néanmoins, l'absence d'analyse biochimique n'a pas été considérée comme un critère d'exclusion de la cohorte d'intérêt.

1. Pathologie tau

La pathologie tau a été étudiée par technique électrophorétique sur un homogénat total de tissu cérébral conservé par congélation à -80°C et par immunomarquage par l'anticorps AD2 selon un protocole déjà décrit (Delacourte *et al.*, 1999). L'anticorps AD2 détecte les

protéines tau pathologiquement phosphorylées. Le profil électrophorétique est alors révélé et une cartographie de la tauopathie est dressée après analyse de plusieurs aires corticales et sous corticales (cortex entorhinal, hippocampe, BA38, BA10, BA39, BA4, BA18, BA17, noyaux gris centraux, mésencéphale, cervelet). La tauopathie de la maladie d'Alzheimer a été divisée en 10 stades d'extension corticale par Delacourte *et al*. (Delacourte *et al.*, 1999).

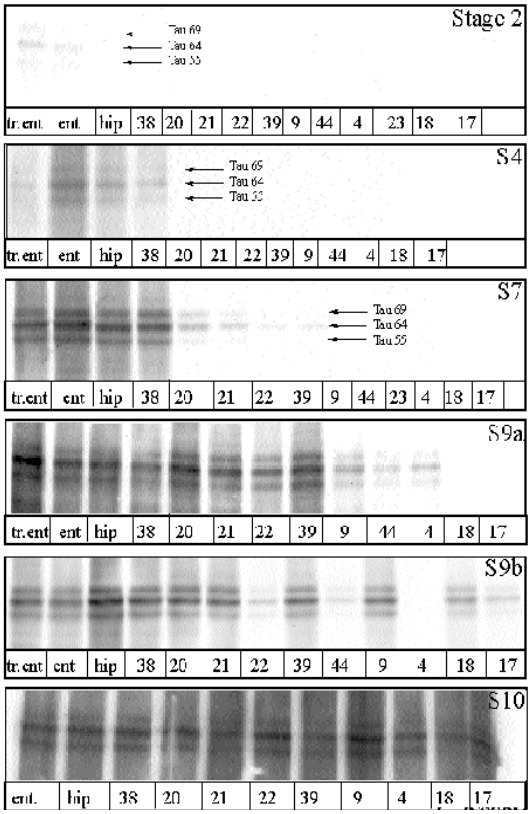

Quelques exemples de stades de tauopathie corticale de type Alzheimer en fonction des aires atteintes. D'après Delacourte *et al.*, 1999.

2. <u>Pathologie amyloïde</u>

Les dépôts amyloïdes (Aβ 40 et 42) ont été solubilisés par traitement à l'acide formique pur puis ont été également quantifiés à partir des prélèvements de tissu cérébral par technique d'immuno-empreinte. Les anticorps ADA40 et ADA42 détectent respectivement et de manière spécifique les peptides Aβ-40 et Aβ-42. Une quantification en 10 stades a également été proposée en fonction de la densité des dépôts (Deramecourt *et al.*, 2006).

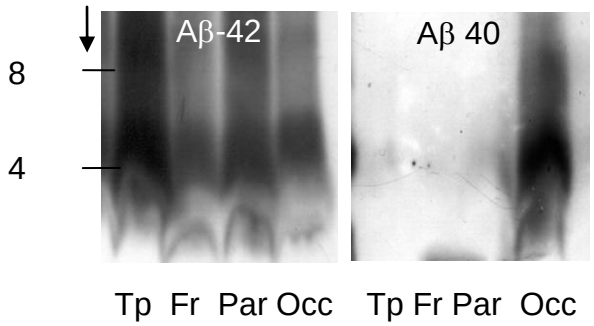

Quantification Aβ (µg/g tissu)	Stade
Traces < 2.5	1
2.5 à 5	2
5 à 10	3
10 à 25	4
25 à 50	5
50 à 100	6
100 à 200	7
200 à 400	8
400 à 800	9
≥ 800	10

3. <u>α-synucléopathie corticale</u>

Il n'existe à l'heure actuelle aucun anticorps capable de distinguer l'α-synucléine agrégée de l'α-synucléine normale dans un homogénat de tissu cérébral. Le préalable à toute quantification biochimique de l'α-synucléopathie est d'extraire, par solubilisation différentielle, l'α-synucléine agrégée. L'homogénat cérébral est donc soumis à 3 ultracentrifugations successives (100000 x g) dans 3 détergents au pouvoir solubilisant croissant (Triton 0.5%, Triton 2%, et SDS 0.5%). Nous avons pu montrer que ce protocole d'extraction permettait d'isoler de manière spécifique et de quantifier l'α-synucléine agrégée dans le culot final d'extraction (Deramecourt *et al.*, 2006). L'α-synucléine normale quant à elle est solubilisée dès les deux premières étapes de la procédure.

Cinq aires corticales d'intérêt sont étudiées : cortex entorhinal, cortex cingulaire antérieur (BA 24), cortex temporal (BA38), cortex frontal (BA10), et cortex pariétal (BA39). Nous avons proposé une gradation de l'α-synucléopathie corticale en 10 stades tenant compte de son extension topographique d'une part et de la densité des agrégats d'autre part selon les règles suivantes :

Quantité moyenne d'α-synucléine agrégée dans le culot final (μg/g tissu)	**points**		Nombre d'aires corticales affectées (Ent, cing, temp, fr, par)	**points**
Traces < 0.1	**1**		1	**1**
0.1 à 0.25	**2**	**+**	2	**2**
0.25 à 0.5	**3**		3	**3**
0.5 à 0.75	**4**		4	**4**
≥ 0.75	**5**		5	**5**

L'addition des deux sous scores donne le stade /10 d'α-synucléopathie corticale.

L'anticorps anti α-synucléine est 3B5 (Syn1b) développé par *Innogenetics* (Gand, Belgique).

V. Synthèse multidisciplinaire

Tous les patients ont été évalués de manière multidisciplinaire.

- Un consensus clinique était élaboré lors d'une réunion entre cliniciens, neuropsychologues, orthophonistes, neuroradiologues, et médecins nucléaires. Le diagnostic clinique s'appuyait d'une part sur l'application des critères cliniques consensuels (qui seront détaillés dans chacune des parties de ce travail) et d'autre part sur l'expertise de chacun des participants (cliniciens et imageurs) sur laquelle reposaient les diagnostics de pathologies associées qui ne sont généralement pas reconnues par les critères internationaux (MA avec DCL, MA avec lésions vasculaires par exemple).
- Un consensus entre neuropathologistes et biochimistes était également obtenu à partir des données *post mortem*, permettant ainsi de poser un diagnostic de certitude de pathologie cérébrale.

1ère PARTIE :

PRESENTATION DE LA COHORTE CLINICOPATHOLOGIQUE

1ère PARTIE :

PRESENTATION DE LA COHORTE CLINICOPATHOLOGIQUE

La pratique des prélèvements cérébraux *post mortem* pour obtenir un diagnostic étiologique certain de démence a commencé en 1992 au CHRU de Lille, sous l'impulsion du Pr Henri Petit (Chef du Service de Neurologie C) et du Dr André Delacourte (Directeur de Recherche à l'Unité INSERM 422, actuellement U837), avec la collaboration du Pr Ruchoux (Laboratoire de Neuropathologie).

Les patients et/ou leur famille sont informés de la possibilité de ce prélèvement au cours du suivi clinique, en vue

- d'obtenir un diagnostic étiologique de certitude du syndrome démentiel
- d'orienter les recherches en biologie moléculaire en cas d'éventuelle forme familiale de démence
- de participer aux efforts de recherche biomédicale sur les pathologies neurodégénérative en acceptant la conservation des échantillons de tissu cérébral au Centre de Ressources Biologiques du CHRU de Lille.

Cette information, lorsqu'elle est faite, est transmise en copie au médecin traitant qui est souvent la première personne avertie du décès du patient.

127 observations clinicopathologiques ont été sélectionnées sur la base des critères d'inclusion dans la cohorte.

Depuis 1992, le Centre Mémoire de Mémoire de Ressources et de Recherche du CHRU de Lille dispose d'un recueil de données informatisé sur son activité. En 2006, le CMRR de Lille a publié un bilan d'activité détaillé de son activité entre 1997 et 2006 (Pasquier, 2007) avec recherche systématique du devenir des patients perdus de vue (contact téléphonique avec la famille) et l'enregistrement systématique des décès annuels. Ce sont ces données qui ont servi de référence afin d'établir quelques statistiques sur l'activité de prélèvement cérébraux et de décrire la cohorte autopsique.

I. Evolution du taux d'autopsie.

Depuis 1992, le nombre annuel de prélèvement cérébraux est progressivement croissant. Quinze prélèvements ont été réalisés en 2008. Le taux annuel de prélèvement cérébraux est stabilisé entre 11 et 12% des décès annuels depuis 2005.

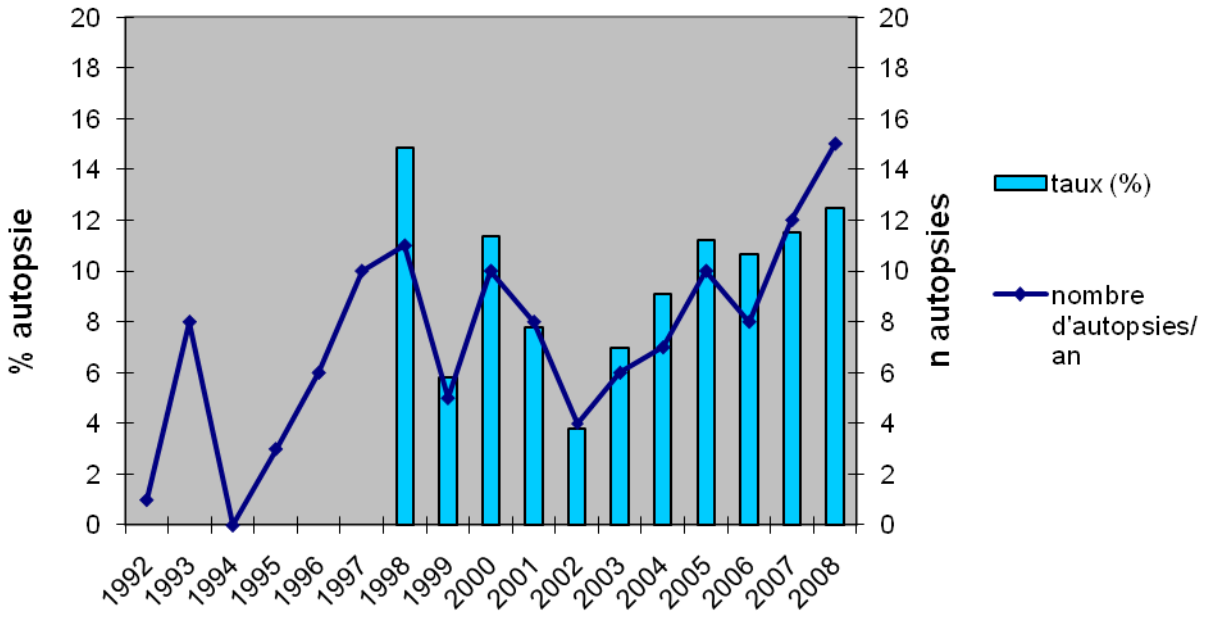

Le taux d'autopsie est très variable d'une maladie à une autre. Les patients atteints de pathologies de diagnostic difficile (DLFT) ou considérés comme plus rares (DCL) sont plus

fréquemment prélevés. Par contre le taux de prélèvement cérébral dans les démences vasculaires est très faible dans notre série.

Diagnostic clinique évoqué	MA	MA +Vasculaire	Démences vasculaires	DLFT	DCL	Autres démences
Taux d'autopsie moyen entre 2004 et 2009 (% des décès annuels)	7,8	5	0,2	50,7	18,4	0

II. Caractéristiques de la population autopsique.

Certaines caractéristiques des patients suivis pourraient influencer la fréquence de réalisation d'un prélèvement cérébral. Les données sont comparées aux caractéristiques de la population de patients déments suivis au CMRR de Lille entre 1997 et 2006.

1. Mode de vie

65% des patients autopsiés vivaient en compagnie de leur conjoint, alors que ce taux n'est que de 43% chez les patients déments du CMRR. Le conjoint a donc vraisemblablement un rôle important dans la prise de décision de la réalisation d'un prélèvement cérébral au moment du décès du patient.



2. Niveau d'étude

Il y a plus de patients de niveau scolaire secondaire et supérieur dans la population autopsique que dans la population de patients déments du CMRR.

Cohorte autopsique

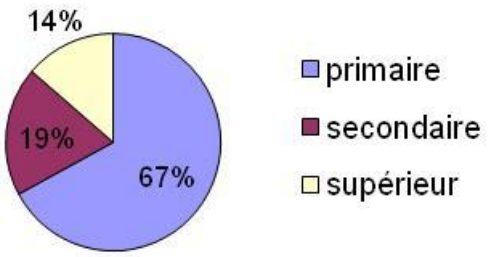

Population des patients déments suivis au CMRR (1997-2006)

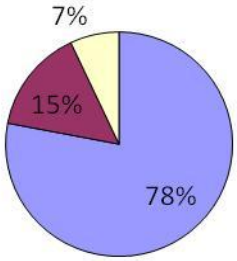

3. Antécédents familiaux de démence

La fréquence des antécédents familiaux est comparable dans la population autopsique et dans la population de patients déments du CMRR, représentant un peu plus d'un quart des patients.

Cohorte autopsique

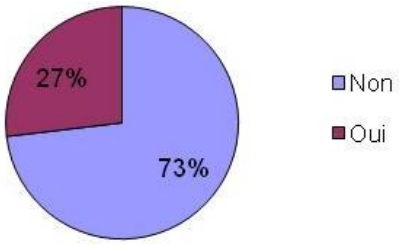

4. Age de début des troubles

L'âge moyen de début des troubles est de 64,7 ans dans la population autopsique, l'âge médian étant de 66 ans. La répartition est différente d'une pathologie à une autre, les patients DLFT représentant la majorité des tranches d'âge les plus jeunes, alors que la MA explique la

majorité des démences de début plus tardif. Pour comparaison, dans la population des patients déments suivis au CMRR entre 1997 et 2006, 26% avaient débuté leur maladie avant 65 ans.

Répartition des patients par âge de début des troubles dans la cohorte autopsique

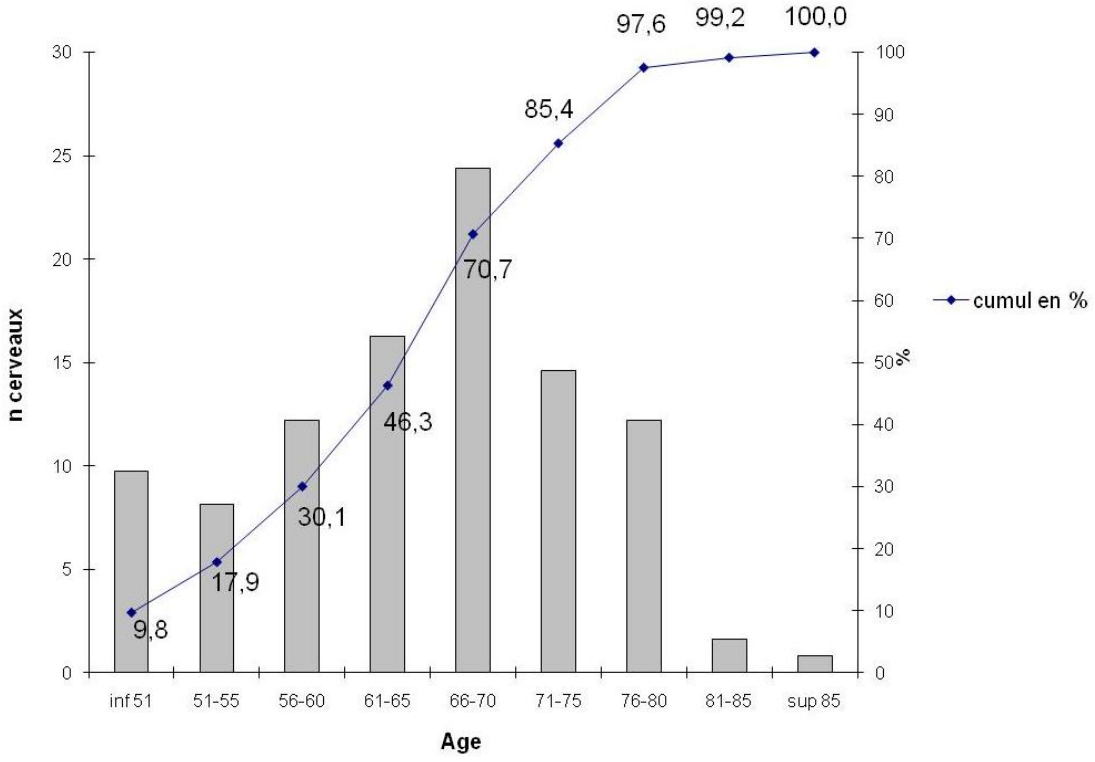

Répartition des diagnostics neuropathologiques par âge de début des troubles

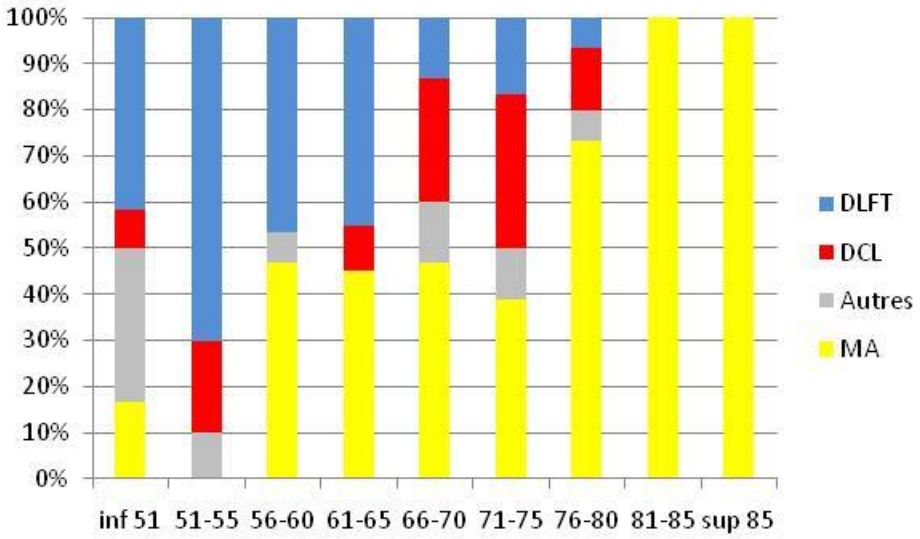

5. MMS initial

Les scores de MMS initial supérieur à 20 sont plus fréquents dans la population autopsique que dans la population des patients déments suivis au CMRR. Le MMS initial moyen est légèrement supérieur dans la population autopsique (19,3/30 contre 18).

Cohorte autopsique

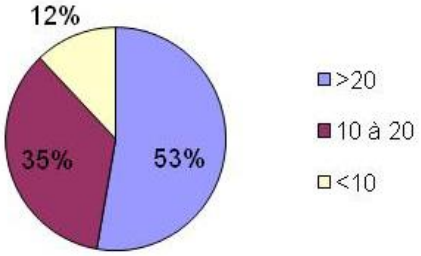

Population des patients déments suivis au CMRR (1997-2006)

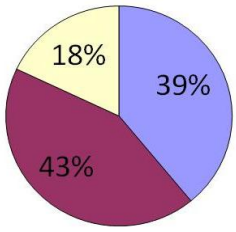

III. Répartition des diagnostics neuropathologiques

La répartition des cerveaux par diagnostics neuropathologiques principaux est représentée dans le graphique ci-dessous. Le diagnostic le plus représenté est la MA avec 53,5% des cerveaux, dont 22% de MA sans lésions neurovasculaires, 22,8% de MA avec lésions neurovasculaires (MA+Va) et 8,7% de MA avec lésions de DCL. Les diagnostics de DLFT représentent 26,8% de la cohorte. Les cas de DCL représentent 16,6%, dont les 8,7% avec MA associée déjà cités. Les deux dernières catégories sont les DVa (5,5%) et les autres démences (6,3%). Ces dernières rassemblent quelques cas de leucodystrophies, d'encéphalopathie alcoolique chronique, et un cas de maladie de Steinert.

Répartition des diagnostics neuropathologiques dans la cohorte autopsique
(en nombre de cerveaux, total = 127).

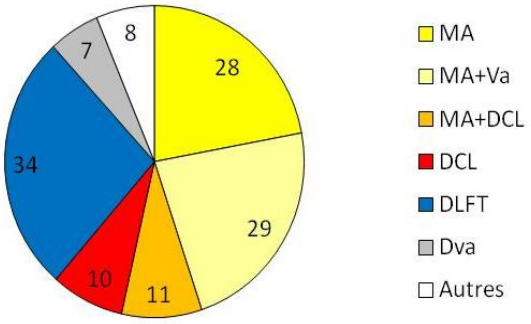

Répartition des diagnostics cliniques des patients déments suivis au CMRR entre 1997 et 2006 (en %)

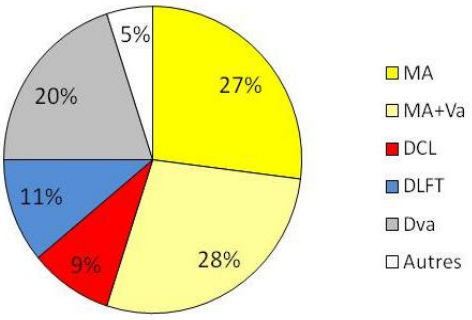

2e PARTIE :

ANALYSE DE LA PERTINENCE DU DIAGNOSTIC CLINIQUE

2e PARTIE :

ANALYSE DE LA PERTINENCE DU DIAGNOSTIC CLINIQUE

I. Les difficultés du diagnostic clinique

Le suivi longitudinal des patients de cette cohorte clinicopathologique a permis de mettre en évidence l'intérêt d'une réévaluation continue du diagnostic étiologique présumé du syndrome démentiel. En effet, pour un peu plus d'un quart de ces patients, l'hypothèse étiologique a changé au moins une fois au cours du suivi. Pour 2% d'entre eux, ce sont 4 hypothèses diagnostiques successives qui ont été émises, complétant l'hypothèse précédente (par exemple : ajout d'une composante neurodégénérative à l'hypothèse initiale de troubles cognitifs d'origine vasculaires) ou la remettant en cause totalement (par exemple : passage de l'hypothèse d'une DCL à celle d'une démence mixte MA + lésions vasculaires, ou de l'hypothèse d'une MA à celle d'une démence sémantique).

Nombre d'hypothèses diagnostiques émises

au cours du suivi des patients de la cohorte clinicopathologique

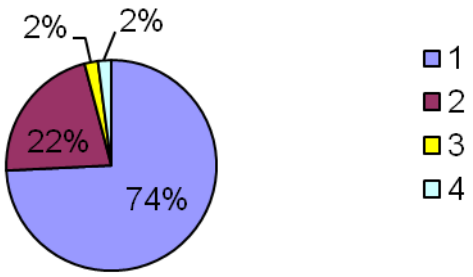

II. Confrontations clinicopathologiques

Les résultats de ces confrontations sont donnés dans le *tableau II-1*.

Tableau II-1 : Confrontations clinicopathologiques

Diagnostic clinique		**Données paracliniques disponibles (N)**					**Confirmation *post mortem***		**Rectification *post mortem***	**Lésions méconnues***
Hypothèse émise au décès	N	TDM seul	IRM	SPECT	Dat-Scan	Biomarqueurs du LCR	N	%		
MA	37	13	24	13	1	1	36	97,3	1 DVa	8 +Va, 2 +DCL, 1 +PSP, 1 +AGD
MA + Va	21	6	15	10	0	1	17	81	2 (AGD+Va), 1DCB+Va, 1DVa sans MA	1 +DCL
MA + DCL	12	4	8	3	0	0	8	66,7	3 (MA + Va), 1 DCL sans MA	2 +Va
DCL	10	2	8	5	1	0	9	90	1 MA+Va	3 +Va
DLFT	37	12	25	12	0	5	31	83,8	3 DVa, 1 MA+Park, 1 MCJ, 1 MA	
DVa	3	1	2	3	0	1	3	100	-	1 +MA
Autres démences	7	1	6	2	0	0	-		-	-

* lésions neuropathologiques méconnues par les cliniciens malgré la confirmation de leur hypothèse diagnostique principale.

L'hypothèse de la MA, quand elle était émise seule, s'est confirmée dans 97,3% des cas. Mais ce bon résultat est à nuancer par la grande fréquence de lésions associées méconnues du vivant du patient (33%). La plupart de ces patients, décédés dans les premières années de la période d'étude (1992-1996), n'avaient bénéficié que d'un scanner cérébral mais n'avaient pas eu d'IRM. Ces lésions associées étaient très variées : c'était principalement les lésions vasculaires ou des lésions neurodégénératives d'autres natures comme les corps de Lewy, les grains argyrophiles ou les lésions de la paralysie supranucléaire progressive. L'hypothèse de démence mixte (MA + Va) s'est confirmée dans 81% des cas. En cas d'erreur diagnostique, c'est surtout la nature de la participation neurodégénérative (MA) qui était remise en cause, souvent au profit d'autres pathologies comme la maladie des grains argyrophiles ou la dégénérescence corticobasale. L'hypothèse de l'association d'une MA et d'une DCL ne s'est vérifiée que dans 66,7% des cas. La principale cause d'erreur était la démence mixte MA + Va. Chez un patient, la participation de type MA a été surestimée. L'hypothèse d'une DCL « pure » (c'est-à-dire sans MA, mais avec ou sans lésions vasculaires) s'est confirmée dans 90% cas. Une pathologie du spectre lésionnel des DLFT a été confirmée chez 83,8% des patients pour lesquels l'hypothèse d'un variant comportemental, aphasique ou sémantique de DLFT avait été émise. Très peu de patients suivis pour une DVa ont été autopsiés, mais l'hypothèse d'une étiologie vasculaire du déclin cognitif n'a jamais été remise en cause par l'analyse *post mortem*.

Les lésions vasculaires étant fréquemment associées au diagnostic principal, nous avons étudié la présence de ces lésions en fonction de l'âge de début des troubles. Après 65 ans, plus de la moitié des patients ont des lésions vasculaires cérébrales. Avant cet âge, les démences sont presque exclusivement d'origine purement neurodégénérative.

Présence de lésions vasculaires en fonction de l'âge de début des troubles

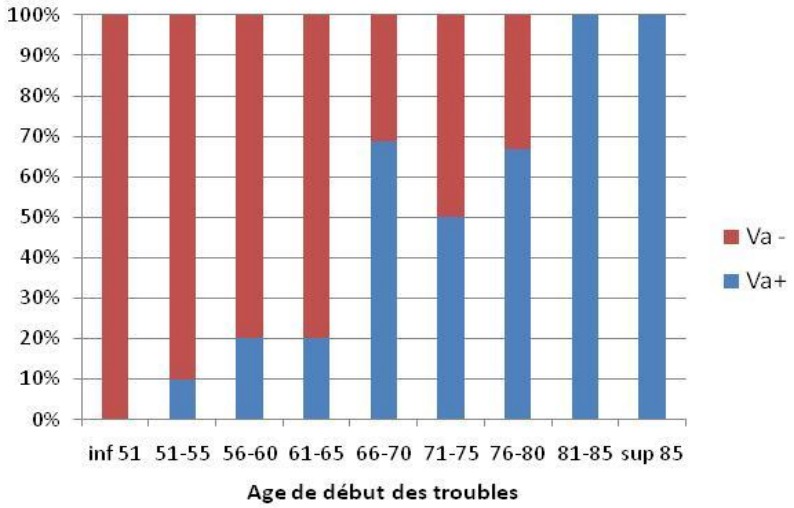

III. Discussion

Dans notre série, la valeur prédictive positive du diagnostic clinique de MA (seule ou en association avec d'autres lésions) s'élève à 91,4%, ce qui paraît conforme aux principales études précédentes de corrélations clinicopathologiques comparables (*tableau II-2*).

Notre série confirme la présence fréquente de lésions associées aux lésions de MA : il s'agissait de lésions vasculaires dans 48,5% des cas et de corps de Lewy dans 16% des cas. Ces données sont difficilement comparables aux données de la littérature, elles-mêmes très hétérogènes, en raison de l'absence de critères consensuels de cotation neuropathologique des lésions vasculaires (Gold *et al.*, 2007). Quatre patients avaient une triple pathologie associant une MA, des corps de Lewy et des lésions vasculaires. Ces associations pathologiques ne sont pas sans conséquence clinique. En présence de lésions associées, la valeur prédictive positive du diagnostic clinique de MA diminue : elle est de 97,3% lorsqu'une MA pure est évoquée, mais passe à 81% en présence de lésions vasculaires. Ces données renforcent la nécessité de recourir aux « biomarqueurs » de MA lorsqu'une pathologie mixte est suspectée, qu'ils soient biologiques (LCR) ou d'imagerie. Ceci est particulièrement important chez les patients les plus âgés. Le suivi longitudinal des cohortes de patients déments prend également toute son

importance en augmentant significativement la pertinence du diagnostic clinique (Becker *et al.*, 1994).

Tableau II-2 : validité des critères diagnostiques de MA

	Etude	N	Valeur prédictive positive	Sensibilité	Spécificité
Anciens critères diagnostiques de MA (Khachaturian, CERAD)	(Morris *et al.*, 1988)	26	1	-	-
	(Joachim *et al.*, 1988)	150	0,87	-	-
	(Risse *et al.*, 1990)	25	0,68	-	-
	(Molsa *et al.*, 1985)	58	0,79	0,76	0,71
	(Wade *et al.*, 1987)	65	0,82	0,93	0,41
	(Tierney *et al.*, 1988)	57	0,84	0,77	0,89
	(Jellinger *et al.*, 1990)	675	0,77	0,82	0,55
	(Galasko *et al.*, 1994)	170	0,88	0,98	0,21
	(Victoroff *et al.*, 1995)	196	0,82	0,89	0,37
	(Gearing *et al.*, 1995)	106	0,87	-	-
	(Klatka *et al.*, 1996)	170	0,88	-	-
	(Lim *et al.*, 1999)	134	0,75	0,83	-
	(Brayne *et al.*, 2001)	209	0,82	0,75	0,40
Critères diagnostiques du NIA-Reagan WG	(Schneider *et al.*, 2007)	141	0,95	0,84	1
	(Jellinger et Attems, 2007)	1500	0,94	-	-
	Cohorte Lille 2009	**127**	**0,91**	**0,95**	**0,95**

L'association des lésions de MA et de DCL, et les corrélations clinicopathologiques des DLFT feront l'objet d'investigations et de discussions spécifiques dans les 3e et 4e parties de ce document.

3e PARTIE :

COEXISTENCE DES LESIONS DE LA MALADIE D'ALZHEIMER ET DE DEMENCE A CORPS DE LEWY : EVALUATION, CONSEQUENCES CLINIQUES ET SIGNIFICATION

3e PARTIE :

COEXISTENCE DES LESIONS DE LA MALADIE D'ALZHEIMER ET DE DEMENCE A CORPS DE LEWY : EVALUATION, CONSEQUENCES CLINIQUES ET SIGNIFICATION

I. Problématique

Le corps de Lewy est rarement la seule lésion observée dans le cerveau des patients atteints de DCL. Le premier consensus sur le diagnostic neuropathologique des maladies à corps de Lewy diffus (McKeith *et al.*, 1996) admettait d'ailleurs la possibilité de lésions associées : une spongiose, une perte synaptique, et lésions de type Alzheimer (plaques amyloïdes et dégénérescences neurofibrillaires).

En 1989, Hansen *et al.* ont rapporté 5 cas de MA (diagnostiquée sur un décompte semi-quantitatif des plaques séniles) associée à des corps de Lewy diffus (Hansen *et al.*, 1989). Un an plus tard, le même auteur en faisait une entité clinique et pathologique distincte : le variant à corps de Lewy de MA (Hansen *et al.*, 1990). La présentation clinique de ce variant apparaissait différente d'une MA classique du fait de troubles attentionnels plus importants, de troubles visuospatiaux, d'un syndrome dysexécutif plus franc. Un syndrome extrapyramidal était également plus fréquent dans le variant à corps de Lewy que dans la MA classique.

Parallèlement au perfectionnement du diagnostic pathologique de maladie à corps de Lewy diffus grâce à l'apparition des anticorps spécifiquement dirigés contre l'α-synucléine, l'idée d'une fréquente coexistence de lésions de type Alzheimer dans la DCL s'est généralisée. En fait, c'est surtout la présence de dépôts amyloïdes, associés aux corps de Lewy, qui a fait émerger une nosologie confuse comprenant les formes pures et communes de

maladie à corps de Lewy (Kosaka, 1993) ou la démence sénile de type corps de Lewy (Perry *et al.*, 1990), etc. On estime à présent que 90% des patients DCL ont des dépôts amyloïdes associés. Par ailleurs, les dégénérescences neurofibrillaires, deuxièmes lésions caractéristiques de la MA, sont également fréquemment observées dans les cerveaux DCL, mais généralement à un stade évolutif débutant ou modéré (Gearing *et al.*, 1999).

Il existe donc un recouvrement fréquent des lésions de MA et de DCL. Les pathologies de type Lewy autant que de type neurofibrillaire sont susceptibles de contribuer au déclin cognitif de ces patients. Les deux principales études comparant la MA et son variant à corps de Lewy (Heyman *et al.*, 1999; Stern *et al.*, 2001) utilisaient les critères du CERAD pour le diagnostic de MA, c'est-à-dire la densité de plaques séniles, sans tenir compte des lésions neurofibrillaires. Il est probable que la plupart des patients étudiés dans ces études soient désormais considérés comme DCL avec dépôts amyloïdes. Une étude bien conduite, utilisant les critères diagnostiques actuels, évoque la possibilité d'une modification phénotypique des troubles cognitifs chez des patients ayant une authentique DCL par une pathologie neurofibrillaire avancée (Merdes *et al.*, 2003). La conséquence serait une « occultation » des signes cliniques de DCL au profit d'un profil cognitif de type Alzheimer. Ainsi s'expliquerait le manque de sensibilité des critères cliniques actuels de DCL, puisque seules les formes les plus « pures » de DCL seraient détectées de leur vivant grâce à ces critères.

Il apparaît pourtant essentiel d'affiner les outils diagnostiques de DCL étant donné les implications cliniques et thérapeutiques qui caractérisent cette maladie : potentiel évolutif plus rapide, handicap fonctionnel plus sévère, sensibilité aux neuroleptiques, et meilleure réponse aux inhibiteurs d'acétylcholinestérase.

II. Sélection des patients étudiés et classification clinique

Tous les patients ayant un **diagnostic *post mortem* confirmé de maladie à corps de Lewy**, quel que soit le stade évolutif, ont été sélectionnés pour cette étude.

Pour chaque patient, les critères cliniques principaux de DCL ont été recueillis dans les observations cliniques, selon le consensus de 1996 (McKeith *et al.*, 1996) étant donnée la période d'étude:

- *Critères majeurs* : Fluctuations cognitives, hallucinations visuelles, syndrome parkinsonien primitif
- *Critères mineurs* : chutes, syndrome dépressif, idées délirantes, épisodes confusionnels récidivants, sensibilité aux neuroleptiques (lorsque ceux-ci étaient prescrits, en général par méconnaissance du diagnostic).

  Un diagnostic de MA, seule ou associée, était posé sur la base des critères du NINCDS-ADRDA (McKhann *et al.*, 1984) et sur l'expertise pluridisciplinaire des cliniciens et des imageurs .

Les résultats neuropathologiques et biochimiques ont ensuite été confrontées aux données cliniques. Le diagnostic étiologique de démence pouvant évoluer au cours du suivi clinique, c'est le dernier diagnostic clinique évoqué qui a été pris en compte pour l'établissement de ces corrélations clinicopathologiques.

III. Résultats

Les données de 21 patients ont été recueillies et analysées.

1. Données démographiques et cliniques

Ces données sont résumées dans le *tableau III-1*.

Notre série comporte 9 femmes (42,8%) pour 12 hommes (57,2%). Les âges de début de maladies s'étalent entre 47 et 90 ans pour une médiane de 69 ans. Les durées d'évolution

sont comprises entre 5 et 17 ans, pour une médiane de 9 ans. Cinq patients avaient des antécédents familiaux de démence. Deux d'entre eux avait des antécédents familiaux au premier degré de troubles cognitifs avec syndrome parkinsonien évoquant également une DCL : un frère atteint pour l'un (Lc.76), et un frère et un fils pour l'autre (Dq.86)

Tableau III-1 : Données démographiques des patients DCL

Patients	**sexe**	**Niveau éducatif**	**Âge de début** *(années)*	**Âge de décès** *(années)*	**Durée d'évolution** *(années)*	**Contexte familial de troubles cognitifs**
Vn.64	M	I	47	64	17	-
Pn.77	F	II	66	77	11	+ (MA tardive familiale)
Gi.65	F	I	50	65	15	+ (MA tardive familiale)
Rg.61	M	II	54	61	7	-
Lf.77	M	I	70	77	7	-
La.76	M	I	67	76	9	-
Fo.98	F	I	90	98	8	-
Ae.82	F	I	77	82	5	-
Hc.80	F	II	71	80	9	+
Pa.82	M	II	77	82	5	-
Lc.76	M	I	66	76	10	+ (DCL chez frère)
Sr.75	F	I	66	75	9	-
Bo.77	M	II	67	77	10	-
Sn.78	M	I	71	78	7	-
Dv.85	M	II	79	85	6	-
Ll.78	F	II	72	78	6	-
Fn.76	F	I	64	76	12	-
Rl.86	F	I	77	86	9	-
Dq.84	M	III	71	84	13	+ (DCL chez frère et fils)
Wr.76	M	I	69	76	7	-
Dl.75	M	I	66	75	9	-
Médiane (années)			*69*	*77*	*9*	

Les patients ont bénéficié de leur premier bilan de troubles cognitifs alors que ceux-ci étaient déjà relativement sévères : les MMS initiaux sont en effet compris entre 0 et 29 /30, pour une médiane de 18/30 (donnée comparable aux autres démences).

Les diagnostics cliniques sont résumés dans le *tableau III-2*.

Seize patients répondaient aux critères de DCL probable au moment de leur décès, dont 12 avec les 3 critères majeurs. Quatre autres patients répondaient aux critères de DCL possible, avec un seul critère majeur. Pour 1 patiente (Pn.77), le diagnostic de DCL ne pouvait être retenu sur la base des critères de 1996 (absence de critère majeur).

Onze patients répondaient aux critères de MA probable au moment de leur décès. Trois patients répondaient aux critères de MA possible. Pour 7 patients, le diagnostic clinique de MA ne pouvait être évoqué : il s'agissait de patients qui présentaient la quasi-totalité des critères de DCL étudiés, ce qui orientait d'emblée le diagnostic vers une forme caractéristique de la maladie, avec ou sans lésions vasculaires visualisées en neuro-imagerie.

On retrouve dans cette cohorte les neuf patients pour lesquels un diagnostic clinique de DCL avait été posé cliniquement puis confirmé par l'examen *post mortem* et les huit patients dont le diagnostic évoqué de MA avec DCL avait également été confirmé. Pour trois patients, les lésions de DCL avaient été méconnues par les cliniciens (cf. 2e partie, *Tableau II-1*).

Tableau III-2 : Données cliniques des patients DCL

Patients	1er MMS (/30)	Critères de DCL							Synthèse	Critères de MA	Lésions vasculaires	Dernier diagnostic clinique évoqué
		Fluctuations cognitives	Hallucinations visuelles	Sd Parkinsonien	chutes	Délire, dépression	Episodes confusionnels	Sensibilité neuroleptiques				
Vn.64	10	+	+	+	+	+	-	+	probable	probable	-	MA+DCL
Pn.77	28	-	-	-	-	+	-	+	-	probable	-	MA
Gi.65	12	-	+	-	+	-	+	NA	possible	probable	-	MA
Rg.61	8	+	+	-	-	+	+	NA	probable	probable	-	MA+DCL
Lf.77	20	+	-	+	+	-	+	NA	probable	probable	+	MA+DCL
La.76	29	+	-	+	-	-	+	NA	probable	possible	-	DCL
Fo.98	15	-	-	+	+	-	-	NA	possible	probable	+	MA+DCL
Ae.82	8	+	+	+	+	+	+	NA	probable	-	++	DCL+Va
Hc.80	15	+	-	-	+	-	-	NA	possible	possible	-	MA ou DCL
Pa.82	17	+	+	+	-	+	-	NA	probable	probable	+	MA+DCL
Lc.76	19	+	+	+	+	+	+	NA	probable	-	++	DCL+Va
Sr.75	25	+	+	+	-	-	-	NA	probable	-	++	DCL+Va
Bo.77	18	+	+	+	+	+	-	+	probable	probable	+	MA+DCL
Sn.78	18	+	-	+	-	+	+	NA	probable	probable	+	MA+DCL
Dv.85	16	+	+	+	+	-	+	NA	probable	possible	++	DCL+Va
Ll.78	20	+	+	+	-	-	+	NA	probable	probable	-	MA+DCL
Fn.76	28	-	-	+	+	+	-	NA	possible	probable	-	MA
Rl.86	0	+	+	+	+	+	+	NA	probable	-	+	DCL
Dq.84	29	+	+	+	+	+	+	NA	probable	-	++	DCL+Va
Wr.76	22	+	+	+	-	+	+	NA	probable	-	++	DCL+Va
Dl.75	26	+	+	+	-	+	+	NA	probable	-	++	DCL+Va

MMS=mini mental score, Sd=syndrome, Va=vasculaire (absent (-), minime (+), modéré (++)), NA=donnée non disponible, ou neuroleptiques non prescrits.

2. Données neuropathologiques et biochimiques

Les 21 cerveaux ont fait l'objet d'un diagnostic neuropathologique et 9 d'entre eux d'une quantification biochimique de tauopathie, d'α-synucléopathie et des dépôts amyloïdes. Les résultats sont repris dans le *tableau III-3*, en classant les patients par α-synucléopathie croissante, évaluée par la neuropathologie.

Tous les patients avaient une maladie des corps de Lewy (il s'agissait du critère d'inclusion dans cette étude). L'extension des corps de Lewy a été évaluée par le score de Kosaka. Tous les stades neuropathologiques de la maladie sont représentés dans cette série, du stade *brainstem predominant* (score de 1 à 2) au stade néocortical (score de 7 à 10) en passant par le stade transitionnel (score de 3 à 6). L'α-synucléopathie corticale a été détectée par méthode biochimique chez les 9 patients évalués. Les scores s'étendent de 2 à 10/10 et traduisent l'extension progressive de l'α-synucléopathie corticale au cours de la maladie. Pour ces 9 patients, on observe un parallélisme satisfaisant entre les scores d'α-synucléopathie évalués par la neuropathologie et la biochimie.

Deux patients n'ont pas de dépôts amyloïdes, ce qui correspond à une forme « pure » de DCL selon Kosaka. Le premier avait un antécédent familial au premier degré de démence à corps de Lewy. La seconde patiente avait participé à un essai thérapeutique d'immunisation active contre le peptide amyloïde dans la maladie d'Alzheimer et avait reçu le produit actif (AN-1792-QS21) (Bombois *et al.*, 2007). Les autres patients ont tous des dépôts amyloïdes Aβ-42 dans des proportions modérées à importantes (score de 4 à 9 /10 en biochimie, stades B ou C en neuropathologie) habituellement rencontrées dans la MA.

Les 21 patients ont des lésions neurofibrillaires de type Alzheimer. Tous les stades sont représentés, depuis les stades débutants (stade de Braak II à III, stades biochimiques <6) compatibles avec un vieillissement normal, jusqu'aux stades les plus sévères (Stades de Braak

IV à VI, scores biochimiques >6) généralement corrélés avec l'expression clinique des signes de maladie d'Alzheimer (Delacourte *et al.*, 1999).

Douze patients (57,1%) ont des résultats neuropathologiques (et biochimiques pour 6 d'entre eux) compatibles avec une maladie d'Alzheimer certaine associant stade de Braak supérieur ou égal à IV, un score biochimique de tauopathie supérieur à 7, et des dépôts amyloïdes abondants.

Quelques exemples de lésions neuropathologiques observées sont présentés sur la *figure III-1*.

Figure III-1

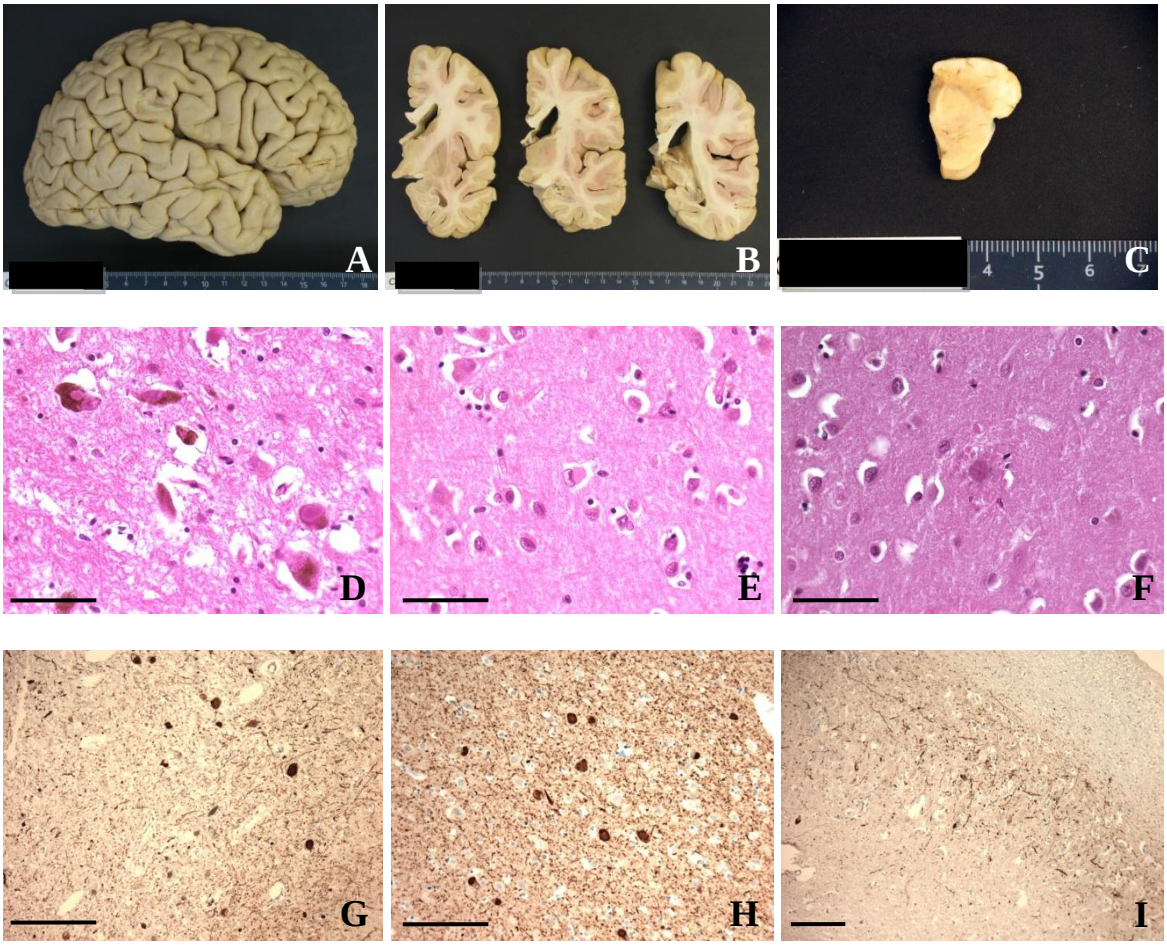

Légende :

A : Vue latérale de l'hémisphère droit du patient Dq.84, absence d'atrophie significative. **B :** même patient, tranches frontales de l'hémisphère droit. **C :** même patient, pâleur du locus niger. **D :** corps de Lewy au sein de neurones pigmentés du locus niger, coloration HE. **E :** corps de Lewy de type cortical, cortex frontal, coloration HE. **F :** plaque sénile, cortex temporal, coloration HE. **G :** Corps et neurites de Lewy, locus niger, immunomarquage de l'α-synucléine. **H :** Corps et neurites de Lewy, cortex temporal, immunomarquage de l'α-synucléine. **I :** Plexus de neurites marqués par l'anticorps anti α-synucléine dans la région CA2-3 de l'hippocampe. Barre d'échelle = 50µ

Tableau III-3 : Corrélations clinicopathologiques de la cohorte DCL

Patients	CRITERES CLINIQUES		NEUROPATHOLOGIE				BIOCHIMIE							
	DCL	MA	Score Kosaka (/10)	Stade Braak DNF (/VI)	Stade amyloïde (A, B, C)	Lésions vasculaires	Score Tau (/10)	Score Aβ 42 (/10)	Score α-syn. (/10)	α-synucléopathie				
										entorhinal	cingulaire	temporal	frontal	pariétal
Vn.64	probable	probable	2	V	C	++	7	8	2					
Pn.77	-	probable	4	VI	C	0						NA		
Gi.65	possible	probable	4	VI	C	0	10	9	4					
Rg.61	probable	probable	5	V	B	0	10	8	3					
Lf.77	probable	probable	5	V	B	++						NA		
La.76	probable	possible	6	III	B	+						NA		
Fo.98	possible	probable	6	IV	B	++						NA		
Ae.82	probable	-	6	II	C	+	5	9	8					
Hc.80	possible	possible	6	IV	B	+	5	7	5					
Pa.82	probable	probable	7	IV	B	+	7	6	9					
Lc.76	probable	-	9	II	0	++	5	0	5					
Sr.75	probable	-	9	III	B	+						NA		
Bo.77	probable	probable	9	III	B	+	7	4	9					
Sn.78	probable	probable	9	IV	B	+						NA		
Dv.85	probable	possible	9	IV	B	++						NA		
Ll.78	probable	probable	10	V	0	+	9	0	10					
Fn.76	possible	probable	10	VI	C	+						NA		
Rl.86	probable	-	10	III	B	+						NA		
Dq.84	probable	-	10	III	B	++						NA		
Wr.76	probable	-	10	II	C	++						NA		
Dl.75	probable	-	10	II	B	+						NA		

0 : absent, + : minimes, ++ : modérées, NA : analyse non réalisée.

3. Corrélations clinicopathologiques : chevauchement entre DCL et MA

Le diagnostic de DCL probable avait été évoqué chez 16 patients sur 21. Les critères de Mc Keith de 1996 ont dans notre série une sensibilité de 76,2%. Comme déjà signalé dans la 2e partie de ce document, la valeur prédictive positive du diagnostic de DCL sans MA était de 90% pour une spécificité de 97,5%. La valeur prédictive positive du diagnostic de DCL avec MA était de 66,7%. Dix des douze patients ayant des lésions de MA certaine avait un diagnostic de MA probable de leur vivant. Les deux autres avaient un diagnostic de MA possible. Le patient Hc.80 apparaît intermédiaire, avec deux diagnostics possibles de DCL et de MA : les résultats post mortem mettent en évidence des lésions de DCL et de MA à des stades transitionnels.

Lorsque l'on classe les 21 patients en fonction de l'intensité de leurs lésions neurofibrillaires et d'α-synucléopathie (f*igure III, 2*), on remarque que 13 patients sur les 16 ayant eu un diagnostic de DCL probable ont des scores d'α-synucléopathie ≥6 et de pathologie neurofibrillaire ≤IV. Trois patients avaient un diagnostic de DCL probable malgré un score d'α-synucléopathie ≤5. Les quatre patients ayant eu un diagnostic de DCL possible, ainsi que la patiente pour laquelle le diagnostic de DCL n'avait pas été évoqué, ont tous un stade de pathologie neurofibrillaire ≥IV.

Figure III-2 : Corrélations clinicopathologiques du diagnostic de DCL

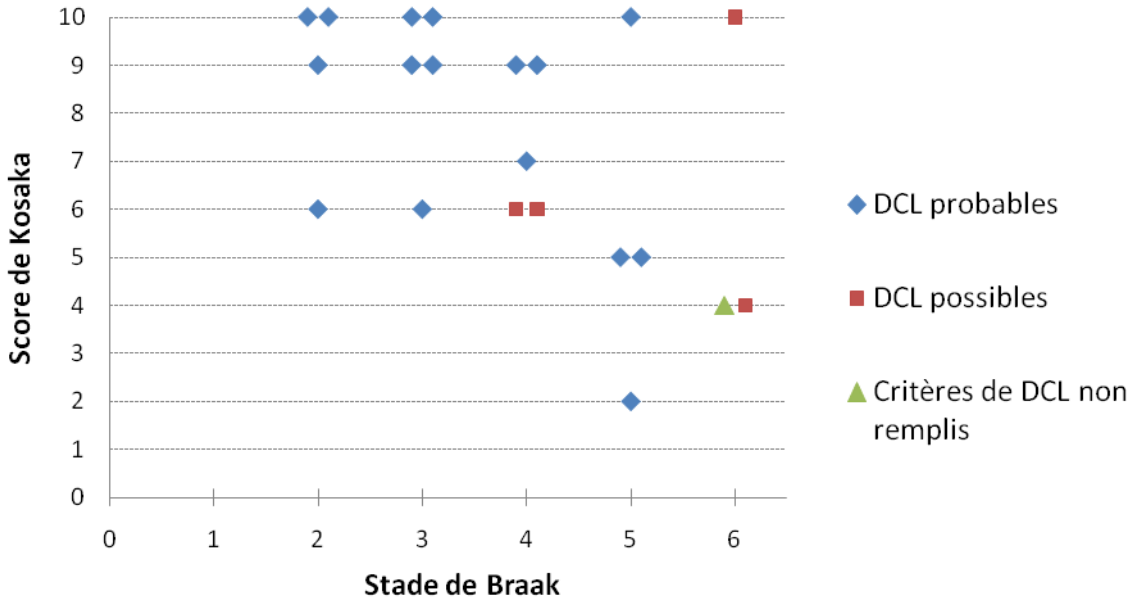

IV. Discussion

Le but de ce travail était d'étudier la prévalence de l'association de lésion de type Alzheimer dans une population de patients atteints de maladie à corps de Lewy prouvée par l'analyse neuropathologique. Nous voulions vérifier si la coexistence de lésions de type Alzheimer dans une DCL pouvait avoir une incidence clinique en confrontant les critères cliniques de MA et de DCL observés dans notre population d'étude.

1. Fréquence des lésions de type Alzheimer dans la DCL : conséquences en pratique clinique

Nous avons observé que 19 patients sur 21 avaient des dépôts amyloïdes constitués d'Aβ-42 dans des proportions comparables à ce qui est habituellement retrouvés dans des cas de MA évoluées. Tous les patients avaient une tauopathie de type Alzheimer mais il convient de noter que pour neuf d'entre eux les lésions neurofibrillaires étaient inférieures ou égales au stade III de Braak, ne permettant pas de retenir le diagnostic de MA certaine. Le

chevauchement entre les lésions de DCL et de MA se fait donc principalement sur le mode d'une pathologie amyloïde quasi constante et abondante dans la DCL.

Il est actuellement reconnu que dans la MA il existe un parallélisme entre la sévérité du déclin cognitif et l'extension des lésions de dégénérescence neurofibrillaire (Berg *et al.*, 1998). Puisqu'il existe une pathologie neurofibrillaire fréquente mais d'intensité variable dans notre série de DCL, on pouvait s'attendre à une traduction clinique de ce chevauchement lésionnel. Nous avons effectivement constaté que les patients qui avaient une pathologie neurofibrillaire suffisante (stade de Braak supérieur ou égal à IV, stade biochimique de tauopathie supérieur à 6) remplissaient les critères de MA probable en addition avec les principaux signes cliniques de DCL. Pour trois patients, le retentissement clinique de la pathologie neurofibrillaire était tel (stade ultime en neuropathologie comme en biochimie) que le diagnostic clinique de DCL semble avoir été « occulté », malgré une α-synucléopathie corticale significative. La présence d'une pathologie neurofibrillaire au cours d'une DCL peut donc influencer la présentation clinique des patients. La différentiation clinique entre DCL et MA peut donc apparaître difficile chez les patients ayant un chevauchement lésionnel important (Merdes *et al.*, 2003). En revanche, les patients ayant une maladie à corps de Lewy très pure ont présenté des formes typiques de DCL sur le plan clinique, répondant ainsi à tous les critères de DCL selon Mc Keith *et al*. Ces critères consensuels ont montré une grande spécificité mais une sensibilité insuffisante (McKeith *et al.*, 2000). Nos résultats clinicopathologiques suggèrent que ce manque de sensibilité pourrait être la conséquence du chevauchement lésionnel avec la pathologie neurofibrillaire, les patients à haut stade de tauopathie ayant un phénotype de DCL moins typique que les formes les plus pures. Ces difficultés diagnostiques ont été prises en considération lors de la mise à jour des critères du diagnostic clinique et neuropathologique de la démence à corps de Lewy en 2005 (McKeith *et al.*, 2005). Ces critères soulignent l'importance de réaliser une imagerie fonctionnelle de la

transmission dopaminergique par le I-FP-CIT (DAT-Scan©) chez les patients ne répondant qu'aux critères de DCL possible afin de les reclasser en DCL probable si l'examen s'avère anormal. Cette conférence de consensus propose également une règle de corrélation probabiliste entre le syndrome démentiel observé et l'intensité relative de la pathologie à corps de Lewy et la pathologie neurofibrillaire.

La présence de dépôts amyloïdes chez plus de 90% des patients DCL a également des conséquences en pratique clinique. Ces dernières années ont en effet vu l'émergence des biomarqueurs exploitables lors de la démarche diagnostique du vivant des patients. Ces biomarqueurs (actuellement dosés dans le liquide céphalorachidien) s'attachent à mettre en évidence la présence des protéines tau anormalement phosphorylées et des dépôts amyloïdes grâce au dosage des protéines tau totales, phosphorylées et du peptide Aβ-42. Si l'on considère l'importance des dépôts amyloïdes dans la DCL, on peut s'attendre à ce que le dosage d'Aβ-42 ne soit d'aucun secours dans la distinction clinique entre MA et DCL. Certaines études préliminaires ont en effet montré un taux d'Aβ-42 diminué dans le DCL, comme cela est également observé dans la MA (Gomez-Tortosa *et al.*, 2003). De même, il semble que les patients DCL aient fréquemment un marquage positif en tomographie par émission de positons (TEP) après injection d'un ligand des dépôts amyloïde comme le PIB (Maetzler *et al.*, 2009). Il n'existe en revanche à l'heure actuelle aucun biomarqueur fiable d'α-synucléopathie corticale.

2. <u>Signification de la coexistence des lésions de MA dans la DCL</u>

La fréquente coexistence des lésions de MA et de DCL chez un même patient appelle quelques hypothèses étiopathogéniques. Dans la MA, il est actuellement reconnu que la pathologie amyloïde (la présence des dépôts amyloïdes dans le cerveau n'en serait qu'un reflet) joue le rôle de promoteur de l'extension de la maladie neurofibrillaire le long d'un

cheminement cortical bien établi et corrélé à l'évolution clinique de la démence (Delacourte *et al.*, 1999; Delacourte *et al.*, 2002). C'est l'hypothèse de la cascade amyloïde (Hardy et Higgins, 1992). Dans la DCL, l'extension de l'α-synucléopathie se fait également de manière hiérarchique, selon un mode qui n'est pas sans rappeler la marche de la tauopathie même si les aires corticales impliquées sont différentes (Braak *et al.*, 2003). L'atteinte du gyrus cingulaire antérieur est par exemple beaucoup plus précoce dans la DCL que dans la MA. Puisque les dépôts amyloïdes sont quasi constants dans la DCL, on peut donc poser l'hypothèse selon laquelle la pathologie amyloïde pourrait également promouvoir l'extension de l'α-synucléopathie. Plusieurs arguments plaident en faveur de cette hypothèse. C'est le cas des formes familiales de MA par mutation du gène *APP* (protéine précurseur de l'amyloïde), ou des présénilines 1 et 2, qui s'accompagnent de manière constante de corps de Lewy (Lippa *et al.*, 1998; Leverenz *et al.*, 2006; Piscopo *et al.*, 2008). Il existe également des corps de Lewy chez les patients trisomiques 21 qui portent 3 copies du gène *APP* et qui développent précocement une démence de type Alzheimer (Lippa *et al.*, 1999). Des corps de Lewy accompagnent également les lésions de MA causées par une duplication du locus contenant le gène *APP* (Sleegers *et al.*, 2006; Guyant-Marechal *et al.*, 2008). Le génotype E4 de l'Apolipoprotéine E, connu pour être associé à une pathologie amyloïde supérieure dans la MA, est également surreprésenté chez les patients DCL (Galasko *et al.*, 1994; Olichney *et al.*, 1996). Enfin, les données issues d'animaux transgéniques comparant les modèles *APP*, *SNCA* et double transgéniques *APP/SNCA* montrent également que la pathologie amyloïde joue un rôle de promoteur de l'α-synucléopathie (Masliah *et al.*, 2001). Il existe cependant des cas de DCL sans aucun dépôt amyloïde, comme pour le patient Lc.76. Il pourrait s'agir de cas génétiquement déterminés (d'où l'intérêt de la recherche d'antécédents familiaux) chez lesquels un défaut primitif dans le métabolisme de l'α-synucléine expliquerait l'extension des corps de Lewy sans nécessité d'une pathologie amyloïde associée. Les formes génétiques de

maladie de Parkinson par mutation du gène de l'α-synucléine, avec ou sans démence, sont effectivement dépourvues de dépôts amyloïdes (Polymeropoulos *et al.*, 1997; Kruger *et al.*, 1998).

Une telle implication de la pathologie amyloïde dans la DCL offre des perspectives intéressantes en pratique clinique. En effet, la pathologie amyloïde est une cible de recherche thérapeutique très prometteuse dans la MA avec le développement des inhibiteurs de secrétases (qui limitent la production de peptide Aβ), ou d'immunothérapie (active ou passive) contre l'amyloïde. Si leur efficacité était confirmée dans la MA, ces thérapeutiques pourraient également s'avérer utiles dans la DCL. Un cas Lillois inclus dans le protocole d'essai de vaccination contre le peptide Aβ 42 (AN1792), dont le diagnostic post mortem était une DCL, n'avait plus aucun dépôt amyloïde cortical (Bombois *et al.*, 2007).

V. Conclusion

L'étude clinicopathologique de notre série de patients ayant eu une DCL confirmée met en évidence la fréquente coexistence de lésions de type Alzheimer dans cette pathologie. Il existe des conséquences cliniques de ce chevauchement lésionnel avec pour principal effet la possibilité d'une modification phénotypique du syndrome démentiel par la pathologie neurofibrillaire concomitante, entraînant des difficultés de diagnostic clinique. Ces résultats clinicopathologiques suggèrent également un potentiel point commun étiopathogénique entre la MA et la DCL impliquant la pathologie amyloïde comme promoteur évolutif et donc comme cible thérapeutique potentielle.

4e PARTIE :

DEGENERESCENCES LOBAIRES

FRONTOTEMPORALES ET ATROPHIES FOCALES

4e PARTIE :

DEGENERESCENCES LOBAIRES FRONTOTEMPORALES

ET ATROPHIES FOCALES

I. Problématique

La nosologie des dégénérescences lobaires frontotemporales et des atrophies focales est complexe. Ces maladies souffrent du manque de compréhension de leurs mécanismes étiopathogéniques et du peu de corrélation apparente entre leurs marqueurs histopathologiques et leur expression clinique. Depuis la description initiale des atrophies lobaires par A. Pick, de nombreuses terminologies ont été employées et ont abouti à une nosologie confuse dans ce domaine de la pathologie cognitivo-comportementale. En effet, certaines dénominations n'ont qu'un contenu clinique : c'est le cas d'appellations comme « démence sémantique » ou « aphasie progressive ». D'autres sont anatomiques voire histologiques, fondées sur la mise en évidence de lésions diverses, comme « maladie de Pick ». D'autres enfin combinent des informations à la fois cliniques et neuropathologiques comme « démence frontotemporale » ou « dégénérescence corticobasale ».

Nous rappellerons dans un premier temps comment le concept de démence frontotemporale a évolué depuis sa description initiale jusqu'à la mise en évidence, beaucoup plus récente, de ses interconnexions avec la dégénérescence corticobasale, les aphasies progressives et la paralysie supranucléaire progressive. En effet, un bref rappel de l'historique de la terminologie de ces maladies permet d'éclairer l'évolution des concepts et des classifications (Pasquier et Petit, 1997). Pick fut le premier à décrire à la fin du XIXe siècle les atrophies focales dont la présentation clinique était essentiellement une aphasie, et dont le substrat anatomique était une atrophie hémisphérique gauche (traduction des travaux

originaux d'A. Pick par Berrios et Girling (Berrios et Girling, 1994)). Quelques années plus tard, Alzheimer découvrit dans le cerveau de patients présentant une démence frontotemporale les inclusions intraneuronales caractéristiques ainsi que les neurones ballonnés qui furent alors respectivement dénommés corps et cellules de Pick (Alzheimer, 1910-11). Avant la seconde guerre mondiale, le terme de maladie de Pick était réservé aux patients présentant un dysfonctionnement frontal et ayant de façon sous-jacente une atrophie frontale comportant corps et cellules de Pick. Ensuite, l'appellation maladie de Pick s'est étendue à toutes les présentations cliniques où prédominait le dysfonctionnement frontal, en négligeant toute considération pour l'évolution chronologique des troubles. Avec le développement des techniques neuropathologiques est apparu clairement que de nombreux patients pouvaient présenter une démence frontale mais sans les corps ni les cellules de Pick (Escourolle, 1958). Tissot et le groupe de Genève distinguèrent trois groupes de maladie de Pick selon la présence ou non de corps de Pick et de cellules ballonnées (Tissot *et al.*, 1975). A la fin des années 1980 les différentes terminologies se sont encore diversifiées : démence de type frontal (Neary *et al.*, 1986; Mann *et al.*, 1993), dégénérescence frontale de type non-Alzheimer (Gustafson, 1987), dégénérescence du lobe frontal (Miller *et al.*, 1991), et démence sans histologie spécifique (dementia lacking specific histology ou DLDH) (Knopman *et al.*, 1990). Toutes ces pathologies gardaient en commun sur un plan clinique des troubles comportementaux, un changement de personnalité et des troubles des conduites sociales, et sur un plan anatomique une atrophie bilatérale des régions frontotemporales.

De façon parallèle étaient réapparues les premières descriptions complètes d'atrophies focales responsables de présentations cliniques variées. C'était le cas des aphasies progressives primaires décrites par Mesulam (Mesulam, 1982), initialement sous divisées en non fluente (accompagnées d'une atrophie péri-sylvienne gauche) (Mesulam, 1982) et fluente ou sémantique (avec une atrophie des régions temporales antérieures prédominant

généralement à gauche) (Hodges *et al.*, 1992). Cette dernière entité s'accompagnait de façon constante au cours de son évolution d'une extension des troubles cognitifs aux champs non verbaux notamment comportementaux. Un syndrome de prosopagnosie progressive (Evans *et al.*, 1995), plus rare, fut également été décrit en rapport avec une atrophie circonscrite des régions temporales antérieures droites. Bien que les syndromes d'aphasie progressive et la démence frontale diffèrent cliniquement, ces entités n'en partageaient pas moins des lésions neuropathologiques communes. Ces lésions comportaient une atrophie lobaire focale, et sur le plan histologique une gliose de degré variable, une spongiose des couches corticales superficielles, et la présence ou non de corps et de cellules de Pick (Hodges *et al.*, 1992; Kertesz *et al.*, 1994).

Le fait que des patients ayant des lésions cérébrales similaires puissent présenter soit une aphasie progressive, soit un syndrome comportemental de type frontotemporal, voire les deux dans l'évolution de leur maladie, a été à l'origine de l'appellation plus large de démence frontotemporale (DFT). Les critères cliniques et neuropathologiques de la DFT ont été posés lors d'une conférence de consensus du groupe Lund Manchester (Brun *et al.*, 1994).

La distribution topographique des lésions, plus que leur nature, a été rendue responsable de l'expression clinique. Neary et Snowden ont suggéré une nouvelle modification de la terminologie en introduisant la notion de dégénérescence lobaire frontotemporale (DLFT) qui décrit un processus dégénératif primaire, anatomiquement localisé aux lobes frontaux et temporaux, quel que soit le pattern histologique sous-jacent (Neary *et al.*, 1998). La notion de DFT est désormais réservée au syndrome clinique d'expression comportementale. Ainsi, la DFT est le phénotype clinique le plus courant de la DLFT, les autres étant la démence sémantique et l'aphasie progressive primaire non fluente. En outre, ces patients peuvent présenter d'autres anomalies cliniques comme un syndrome parkinsonien atypique, une apraxie unilatérale avec syndrome corticobasal, une paralysie

supranucléaire ou une maladie du motoneurone. Ces anomalies neurologiques viennent compléter le spectre clinique des DLFT, que Kertesz a publié sous l'appellation de « complexe de Pick » (Kertesz *et al.*, 1999).

Comme déjà signalé, il n'y a pas de corrélation stricte entre les syndromes cliniques et le large spectre histopathologique des DLFT. Il est donc quasi impossible à l'heure actuelle de préjuger de manière fiable de la nature précise des lésions neuropathologiques d'un patient de son vivant (Forman *et al.*, 2006). En outre, compliquant encore d'avantage l'étude des corrélations clinicopathologiques des DLFT, il a été montré qu'environ 30% des patients présentant une aphasie progressive primaire ont une MA (Mesulam *et al.*, 2008).

Nous avons donc étudié dans notre cohorte clinicopathologique les relations entre la présentation clinique initiale, l'évolution syndromique ultérieure et les données neuropathologiques *post mortem* chez les patients suivis pour un syndrome apparenté aux DLFT.

II. Population d'étude

Nous avons sélectionné les patients pour cette étude sur la base de **critères cliniques**. Il s'agissait de patients ayant été suivis pour une symptomatologie initiale rapportée au spectre clinique des DLFT :

1. Variant frontal de DLFT

défini par des troubles comportementaux au premier plan associant (Neary *et al.*, 1998):

– Critères diagnostiques majeurs *(doivent tous être présents)*

- Début insidieux et évolution progressive
- Troubles précoces des convenances sociales

- Troubles précoces du contrôle de soi
- Troubles précoces du contrôle des émotions
- Désintérêt précoce (perte de *l'insight*)

– Critères en faveur du diagnostic

- Négligence physique
- Rigidité mentale et inflexibilité
- Distractibilité, instabilité motrice
- Hyperoralité, modification des goûts alimentaires
- Comportements stéréotypés et persévératifs
- Comportement d'utilisation

Les troubles comportementaux du variant frontal de DLFT sont aussi repris dans l'échelle EDF (Lebert *et al.*, 1998). Au moins trois des quatre critères suivants doivent être remplis :

- Troubles du contrôle de soi : changement de goût alimentaire, désinhibition verbale ou comportementale, troubles du contrôle émotionnel face à un stimulus, instabilité psychomotrice.
- Négligence physique ou domestique : négligence de l'hygiène personnelle, de l'harmonie des vêtements, de l'entretien du domicile.
- Troubles des affects ou de l'humeur : tristesse apparente, indifférence, manque d'empathie, euphorie, anxiété ou hyperémotivité.
- Apathie ou des comportements persévérants : manque d'initiative, clinophilie, perte d'intérêt social, idées fixes, comportements stéréotypés, rituels, tics…

2. **<u>Troubles initialement isolés du langage et/ou de la parole</u>**

pour lesquels une classification spécifique a été élaborée :

- Anarthrie progressive primaire (Broussolle *et al.*, 1996): troubles de la parole au premier plan, associant dysarthrie, dysprosodie et apraxie bucco-linguo-faciale. Fréquentes paraphasies phonologiques. L'évolution se fait vers le mutisme par anarthrie, l'émergence précoce de troubles de déglutition, jusqu'au syndrome pseudobulbaire.
- Aphasie progressive agrammatique (Mesulam, 2001): anomie et agrammatisme au premier plan, diminution de la fluidité du discours, simplification de la syntaxe aboutissant à un style télégraphique.
- Aphasie progressive logopénique (Gorno-Tempini *et al.*, 2004; Gorno-Tempini *et al.*, 2008): anomie sévère au premier plan, la fluidité du discours est donc réduite ou variable en raison de fréquentes pauses provoquées par un manque du mot. La répétition de mots courts est normale, mais difficile pour les mots plus longs ou les phrases. Paraphasies phonémiques et sémantiques possibles.
- Jargonaphasie progressive : Discours fluent voire logorrhéique, fréquents néologismes jusqu'au jargon. Importants troubles de compréhension. Evolution vers un tableau de surdité verbale (aphasie de Wernicke)
- Démence sémantique typique (Snowden *et al.*, 1989; Moreaud *et al.*, 2008): troubles de compréhension de mots isolés par perte progressive des connaissances sémantiques. Modifications comportementales

fréquentes avec égocentrisme, rigidité mentale, rituels, parcimonie ou préoccupations financières.

- Démence sémantique atypique (Moreaud *et al.*, 2008): tableau de démence sémantique auquel s'ajoutent des éléments inhabituels comme, par exemple, un syndrome amnésique au quotidien, des hallucinations, ou des idées délirantes.

III. Résultats et discussion

A. Variant frontal de DLFT

1. Données démographiques et cliniques

Ces données sont résumées dans les *tableaux IV-1* à *IV-4*.

Dix huit patients ont été suivis pour des troubles comportementaux progressifs remplissant les critères de variant frontal de DLFT, dont 9 femmes (50%) et 9 hommes. Les âges de début des troubles sont compris entre 31 et 78 ans, pour une médiane à 57,5 ans. Les durées d'évolution de la maladie sont comprises entre 3 et 17 ans, pour une médiane à 6 ans. La durée médiane de suivi est de 4,5 ans.

Dix patients ont présenté au cours de leur suivi une évolution syndromique bien documentée. Trois d'entre eux ont développé un syndrome parkinsonien associé à des troubles oculomoteurs (paralysie de la verticalité) et des troubles de déglutition en faveur du diagnostic de paralysie supranucléaire progressive. Six patients ont présenté une réduction progressive de leur langage en faveur d'une aphasie progressive non fluente. Une patiente a développé tardivement un syndrome corticobasal gauche associant une apraxie, une dystonie

et un syndrome pyramidal asymétriques. Une patiente est décédée après avoir développé des signes de maladie du motoneurone. Enfin, trois patients ont développé un syndrome extrapyramidal global, sévère, le plus souvent associé à un mutisme akinétique.

Tableau IV-1 : Caractéristiques démographiques des patients vf-DLFT

patient	sexe	Age de début, (années)	Durée d'évolution, (années)	Durée de suivi, (années)	Age au décès, (années)	Diagnostic clinique au décès
Gr.56	F	50	6	4	56	PSP
Br.84	M	78	6	5	84	PSP
Cr.57	M	51	6	5	57	PSP
Lv.76	F	72	4	3	76	vf-DLFT
Ca.64	M	56	8	6	64	vf-DLFT
Mn.57	M	47	10	8	57	vf-DLFT
He.73	M	67	6	4	73	vf-DLFT+Va ou MA+Va
So.60	F	62	8	5	70	vf-DLFT
Od.60	F	52	8	6	60	vf-DLFT
Rc.69	F	60	9	5	69	vf-DLFT+MND
Lr.67	M	55	12	8	67	vf-DLFT
Dm.72	F	66	6	3	72	vf-DLFT
Kb.68	M	63	5	3	68	vf-DLFT
Fo.34	F	31	3	2	34	vf-DLFT
Ls.45	F	40	5	2	45	vf-DLFT
Rm.67	M	62	5	2	67	vf-DLFT+Va
Te.76	M	59	17	12	76	vf-DLFT
Bl.54	F	52	3	2	54	vf-DLFT
Médiane ±DS		*57,5 ± 11,2*	*6 ± 3,4*	*4,5 ± 2,6*	*67 ± 12*	

vf-DLFT : variant frontal de dégénérescence lobaire frontotemporale ; MND : maladie du motoneurone ; Va : participation vasculaires aux troubles cognitifs ou comportementaux.

Tableau IV-2 : Evolution syndromique des patients vf-DLFT

patient	sexe	Antécédent familial de DFT au 1er degré	Syndrome initial	Syndrome secondaire	Syndrome tertiaire	Diagnostic au décès
Gr.56	F	-	Comp	PSP		PSP
Br.84	M	-	Comp	PSP		PSP
Cr.57	M	-	Comp	PSP		PSP
Lv.76	F	-	Comp	APNF	SCB	vf-DLFT
Ca.64	M	-	Comp			vf-DLFT
Mn.57	M	-	Comp	APNF		vf-DLFT
He.73	M	possible	Comp			vf-DLFT+Va ou MA+Va
So.60	F	-	Comp			vf-DLFT
Od.60	F	+	Comp	APNF	Extrapyr.	vf-DLFT
Rc.69	F	+	Comp	APNF	MMN	vf-DLFT+MMN
Lr.67	M	+	Comp	APNF	Extrapyr.	vf-DLFT
Dm.72	F	-	Comp			vf-DLFT
Kb.68	M	-	Comp	Extrapyr.		vf-DLFT
Fo.34	F	-	Comp			vf-DLFT
Ls.45	F	-	Comp			vf-DLFT
Rm.67	M	-	Comp			vf-DLFT+Va
Te.76	M	-	Comp	ataxie	Extrapyr.	vf-DLFT
Bl.54	F	+	Comp	APNF		vf-DLFT

Comp : troubles du comportement ; *APNF* : aphasie progressive non fluente ; *Extrapyr.* : syndrome extrapyramidal ; *MMN*: maladie du motoneurone ; *vf-DLFT* : variant frontal de dégénérescence lobaire frontotemporale ; *Va* : participation vasculaire aux troubles cognitifs ou comportementaux. *SCB* : syndrome corticobasal.

Tableau IV-3 : Evaluation neuropsychologiques et orthophoniques des patients vf-DLFT

Patients	Diagnostic clinique évoqué	MMS (/30)	Mattis DRS (/144)	EDF (/4)	Empans		Fluences		Dénomination (/36)					Mémoire épisodique verbale (RL-RI 16 items)								
					direct	indirect	littérales	catégorielles	réussie	Paraphasie sémantique	Paraphasie visuelle	Paraphasie phonémique	Echec circonlocution	Rim	RL1	RT1	RL2	RT2	RL3	RT3	RDL	RDT
Gr.56	PSP	28	123	3	6	3	4	5	24	6	4	0	2	16	4	12	5	15	6	15	6	14
Br.84	PSP	22	108	3	4	2	1	13	34	1	0	0	1	11	3	11	2	11	2	10	0	12
Cr.57	PSP	29	120	4	6	4	4	12	30	2	0	0	4	16	4	13	5	13	7	14	8	14
Lv.76	DFT	15	ND	4	ND	ND	ND	ND			ND			Non réalisable								
Ca.64	DFT	27	92	4	ND	ND	ND	ND			ND			Non réalisable								
Mn.57	DFT	28	123	4	5	3	ND	ND			ND			16	3	14	0	16	0	16	8	16
He.73	DFT+Va ou MA+Va	27	129	3	4	3	4	4	30	3	0	0	3	12	4	8	5	10	5	9	4	8
So.60	DFT	14	ND	4	ND	ND	ND	ND			ND			Non réalisable								
Od.60	DFT	21	ND	4	4	3	ND	ND	33	1	1	1	0	ND								
Rc.69	DFT+MND	15	87	3	ND	ND	2	5	10	6	10	0	10	Non réalisable								
Lr.67	DFT	26	101	4	5	3	4	5			ND			Non réalisable								
Dm.72	DFT	17	ND	3	ND	ND	ND	ND			ND			Non réalisable								
Kb.68	DFT	0	ND	4	ND	ND	ND	ND			ND			Non réalisable								
Fo.34	DFT	20	ND	4	ND	ND	ND	ND			ND			Non réalisable								
Ls.45	DFT	0	ND	4	ND	ND	ND	ND			ND			Non réalisable								
Rm.67	DFT	27	125	4	5	3	ND	ND	35	1	0	0	0	13	5	8	4	11	6	13	9	15
Te.76	DFT	28	127	4	5	3	6	13	30	2	0	0	4	6	4	11	3	11	5	13	5	13
Bl.54	DFT	22	85	4	4	3	4	2	28	5	2	0	1	Non réalisable								

MMS : Mini Mental State ; *DRS* : Dementia Rating Scale ; *EDF* : échelle de dyscomportement frontal ; *Rim* : rappel immédiat ; *RL* : rappel libre ; *RT* : rappel total ; *RD* : rappel différé ; *ND* : non disponible

Tableau IV-4 : Données d'imagerie de patients vf-DLFT

Patient	Diagnostic clinique	Imagerie Morphologique			Imagerie Fonctionnelle
		Examen réalisé		Résultats	Résultats
		TDM	IRM		
Gr.56	PSP	+	-	Atrophie bifrontale	Hypodébit bifrontal, G>D
Br.84	PSP	-	+	Atrophie mésencéphalique et frontoinsulaire G, leucopathie vasculaire modérée.	Hypodébit bifrontal, G>D, et pariétal G
Cr.57	PSP	-	+	Atrophie mésencéphalique	Subnormale au début, puis hypodébit bifrontal
Lv.76	DFT	+	+	Atrophie bifrontale	Hypodébit bifrontal
Ca.64	DFT	-	+	Atrophie bifrontale	-
Mn.57	DFT	-	+	Atrophie bifrontotemporale	Hypodébit bifrontotemporal, et bipariétal
He.73	DFT+Va ou MA+Va	+	+	Atrophie bitemporale, et hippocampique. Leucopathie vasculaire modérée.	Hypodébit hétérogène, à prédominance antérieure
So.60	DFT	+	-	Atrophie bifrontale discrète	-
Od.60	DFT	+	+	Atrophie frontotemporale majeure à prédominance droite. Respect des régions temporales internes et postérieures	Hypodébit des 2/3 antérieurs de l'hémisphère droit, puis bilatéral.
Rc.69	DFT+MND	+	+	Atrophie corticale frontotemporale à nette prédominance gauche.	Hypodébit bifrontal s'étendant en temporopariétal gauche.
Lr.67	DFT	+	-	Atrophie des pôles frontaux et temporaux. Dilatation des ventricules latéraux.	-
Dm.72	DFT	-	-	-	-
Kb.68	DFT	+	-	Atrophie bifrontale	-
Fo.34	DFT	-	+	Atrophie bifrontale, bitemporale, et des noyaux caudés	Hypodébit antérieur
Ls.45	DFT	+	-	Atrophie frontotemporale bilatérale	-
Rm.67	DFT	+	-	Atrophie globale, lacune caudée G, infarctus cérébelleux, hypersignaux substance blanche modérés	Hypodébit frontotemporal G
Te.76	DFT	+	+	Leucopathie périventriculaire	Normal puis discret hypodébit orbitofrontal bilatéral
Bl.54	DFT	+	+	Hypersignaux en substance blanche modérés, pas d'atrophie	Hypodébit hétérogène.

2. Résultats neuropathologiques

Ces résultats sont présentés dans le *tableau IV-5* et *IV-6*, avec les données génétiques éventuelles. Quelques cerveaux sont illustrés sur la *figure IV-1*.

Tableau IV-5 : Description neuropathologique des cas de vf-DLFT

Patient	Principales lésions neuropathologiques	Diagnostic
Gr.56	Perte neuronale corticale modérée. Gliose et DNF de la plupart des noyaux mésencéphaliques et du diencéphale. Touffes astrocytaires sous corticales.	PSP
Br.84	Atrophie du cortex frontal et du cortex moteur. Gliose de l'aire motrice principale, du mésencéphale. DNF et touffes astrocytaires dans le cortex frontal, les noyaux gris, le mésencéphale et le cervelet.	PSP
Cr.57	Atrophie du cortex frontal et du cortex moteur. Gliose de l'aire motrice principale, du mésencéphale. DNF et touffes astrocytaires dans le cortex moteur, les noyaux gris, le mésencéphale et le cervelet.	PSP
Lv.76	Atrophie frontale. Gliose et présence de neurones ballonnés dans le cortex frontotemporal et l'amygdale. DNF, plaques gliales et fibres tortueuses dans le cortex frontal, temporal et pariétal, les noyaux gris centraux et le tronc cérébral.	DCB
Ca.64	Atrophie frontale. Gliose et présence de neurones ballonnés dans le cortex frontotemporal et l'amygdale. DNF, plaques gliales et fibres tortueuses dans le cortex frontal, temporal et pariétal, les noyaux gris centraux et le tronc cérébral.	DCB
Mn.57	Atrophie majeure de la moitié antérieure du cerveau. Atrophie temporale interne sévère. Spongiose, gliose et perte neuronale majeure dans le cortex frontotemporal. Corps de Pick dans l'hippocampe, le cortex frontotemporal, le tronc cérébral.	Pick
He.73	Atrophie temporale interne, inférieure et latérale. Neurones ballonnés dans l'amygdale. Grains immunoréactifs pour tau dans l'hippocampe, l'amygdale et le cortex temporal associatif. Lésions microlacunaires dans les noyaux gris et la substance blanche hémisphérique.	AGD+Va
So.60	Absence d'atrophie franche. Absence de lésion vasculaire. Quelques DNF dans l'hippocampe, les noyaux gris et le mésencéphale. Atypique pour une PSP.	Tauopathie inclassable
Od.60	Atrophie frontotemporale majeure. Spongiose laminaire frontotemporale. Lésions immunoréactives pour l'ubiquitine et TDP-43 dans le cortex antérieur, le putamen et l'hippocampe, sous forme d'inclusions somatiques, neuritiques et intranucléaires en œil de chat.	FTLD-TDP type 3

Rc.69	Atrophie à prédominance frontotemporale. Spongiose laminaire superficielle. Lésions polymorphes TDP-43 positives. Inclusions neuronales abondantes dans le gyrus denté de l'hippocampe. Présence d'inclusions intranucléaires en œil de chat.	FTLD-TDP type 3
Lr.67	Atrophie frontotemporale marquée. Abondantes lésions marquées par les anticorps anti ubiquitine et TDP-43 dans le cortex frontal, temporal et le putamen. Présence d'inclusions intranucléaires en œil de chat.	FTLD-TDP type 3
Dm.72	Atrophie frontotemporale modérée. Spongiose laminaire frontale. Lésions immunoréactives pour l'ubiquitine et TDP-43 en abondance modérée.	FTLD-TDP type 3
Kb.68	Atrophie à prédominance frontale. Inclusions neuronales somatiques immunoréactives pour l'ubiquitine et TDP-43 dans le cortex frontal et l'hippocampe.	FTLD-TDP type 2
Fo.34	Atrophie frontotemporale majeure. Dilatation de la partie antérieure des ventricules latéraux. Quelques inclusions somatiques immunoréactives pour l'ubiquitine mais pas pour TDP-43.	FTLD-U mais TDP -
Ls.45	Atrophie frontotemporale majeure. Dilatation de la partie antérieure des ventricules latéraux. Quelques inclusions somatiques immunoréactives pour l'ubiquitine mais pas pour TDP-43.	FTLD-U mais TDP -
Rm.67	Multiples microlacunes dans les noyaux gris. Aspect criblé de la substance blanche par dilatation des espaces périvasculaires.	Lésions vasculaires
Te.76	Sclérohyalinose vasculaire. Multiples lacunes disséminées dans les noyaux gris, et en région juxtacorticale.	Lésions vasculaires
Bl.54	Sclérose vasculaire parfois calcifiée. Multiples microlacunes des noyaux gris et de la substance blanche. Pâleur myélinique périventriculaire. Nombreux corps amylacés dans l'hippocampe, les régions périventriculaires et le bulbe.	Lésions vasculaires

3. Corrélations clinicopathologiques

Ces résultats sont résumés dans le *tableau IV-6*.

Pour les trois patients dont le diagnostic final était une PSP, l'analyse neuropathologique *post mortem* a confirmé le diagnostic. Deux d'entre eux avaient des anomalies morphologiques à l'IRM cérébrales évocatrices de ce diagnostic, notamment l'atrophie mésencéphalique (la troisième patiente n'a malheureusement pas eu d'IRM).

Deux patientes se caractérisent par un âge de début relativement jeune (31 ans et 40 ans). L'analyse neuropathologique a mis en évidence un diagnostic de DLFT-U dépourvu d'immunoréactivité pour TDP-43.

Une patiente avait développé une maladie du motoneurone : il s'agissait d'un cas de DLFT-TDP de type 3.

Un patient se caractérisait du point de vue neuropsychologique par un syndrome amnésique de type hippocampique, atypique dans le cadre des démences frontotemporales (Pasquier *et al.*, 2001), et paraissant en bonne corrélation avec la mise en évidence à l'IRM cérébrale d'une atrophie hippocampique bilatérale. Le diagnostic clinique avait d'ailleurs été difficile à poser chez ce patient qui par ailleurs avait été référé au CMRR de Lille pour des modifications comportementales prédominantes. Etant donné la présence de quelques lésions de leucopathie vasculaire en IRM cérébrale, le diagnostic de démence mixte (MA avec lésions vasculaire) avait également été évoqué. L'examen neuropathologique a infirmé l'hypothèse de la MA, au profit d'une maladie à grains argyrophiles.

Trois patients n'avaient finalement pas de lésions de DLFT à l'examen neuropathologique, mais il existait par contre de multiples lésions lacunaires des noyaux gris centraux, de la substance blanche et parfois de l'hippocampe ou du cortex cérébral. Ces patients présentent des durées d'évolution de leur maladie situées aux extrêmes de notre série, soit très prolongée (17 ans), soit au contraire rapidement progressive (3 et 5 ans).

Pour les autres patients, il ne semble pas exister de marqueur clinique fiable, dans les limites des données exploitées dans ce travail, permettant d'orienter vers la pathologie finalement observée comme la DCB, la maladie de Pick ou les DLFT-TDP. Chez une patiente présentant une forme autosomique dominante de DLFT, pour laquelle le diagnostic neuropathologique était une DLFT-TDP de type III, la recherche de mutation du gène de la progranuline s'est avérée positive.

Figure IV-1

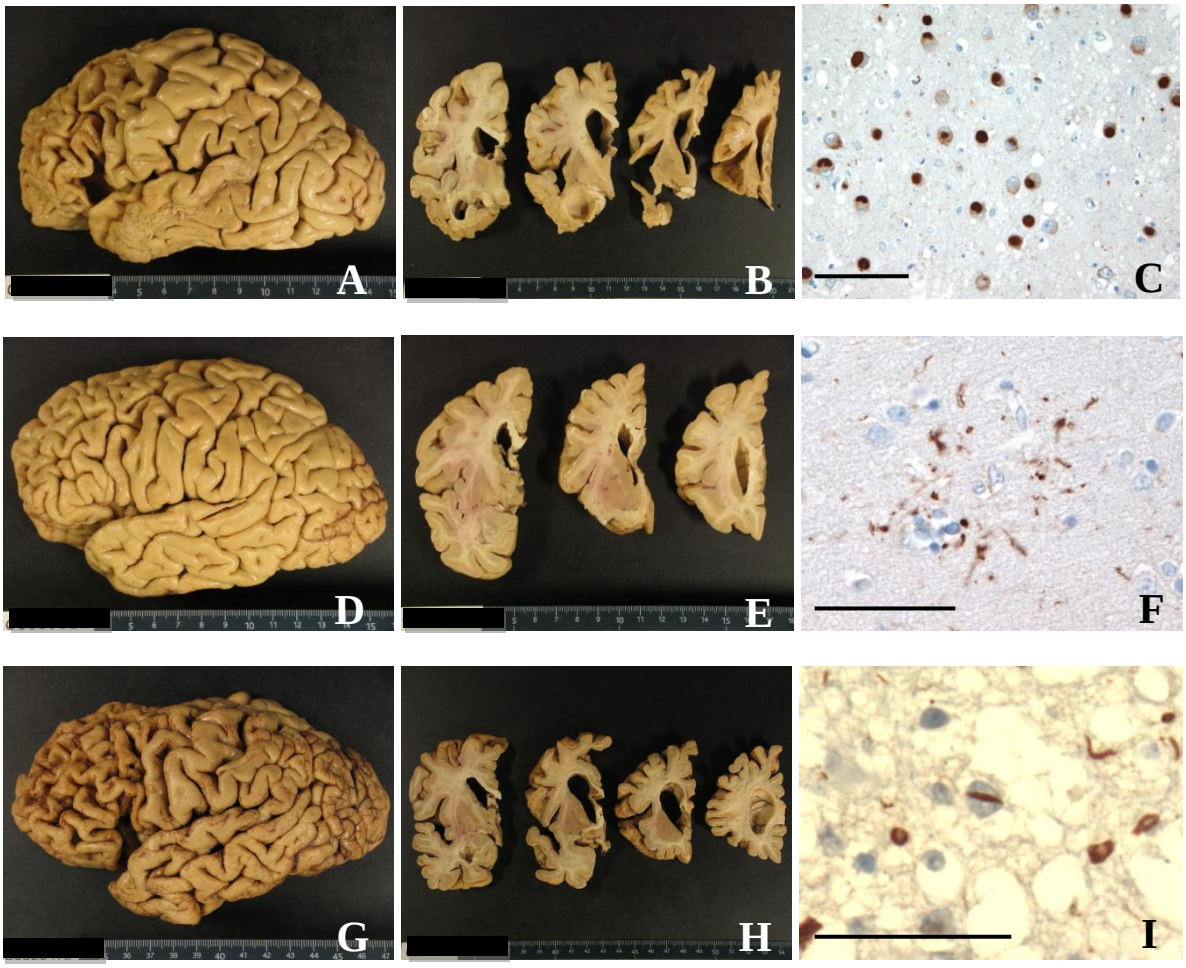

Légende : **A, B** : Atrophie frontotemporale majeure dans le cadre d'une maladie de Pick. **C** : corps de Pick dans l'hippocampe, immunomarquage de la protéine tau (anticorps AD2). **D, E** : Atrophie frontale dans le cadre d'une DCB. Absence d'atrophie hippocampique. **F** : Plaque gliale, putamen, immunomarquage de la protéine tau (anticorps AD2). **G, H** : Atrophie frontotemporale marquée dans le cadre d'une FTLD-TDP de type 3. **I** : Lésions corticales frontales polymorphes ici marquées par l'anticorps anti ubiquitine. Barre d'échelle = 50µ.

Tableau IV-6 : Corrélations clinicopathologiques des patients vf-DLFT

Patient	Diagnostic clinique évoqué	Diagnostic neuropathologique	Diagnostic Biochimique	Génétique *MAPT/PGRN*
Gr.56	PSP	PSP	Doublet tau type II	NR
Br.84	PSP	PSP	Doublet tau type II	NR
Cr.57	PSP	PSP	NR	NR
Lv.76	DFT	DCB	NR	NR
Ca.64	DFT	DCB	NR	NR
Mn.57	DFT	Pick	NR	NR
He.73	DFT+Va ou MA+Va	AGD+Va	NR	NR
So.60	DFT	Tauopathie inclassable	NR	NR
Od.60	DFT	FTLD-TDP type 3	Pas de protéine tau pathologique	Mutation PGRN
Rc.69	DFT+MND	FTLD-TDP type 3	Triplet S5	-
Lr.67	DFT	FTLD-TDP type 3	Pas de protéine tau pathologique	-
Dm.72	DFT	FTLD-TDP type 3	Triplet S4	NR
Kb.68	DFT	FTLD-TDP type 2	Pas de protéine tau pathologique	NR
Fo.34	DFT	FTLD-U mais TDP -	Pas de protéine tau pathologique	NR
Ls.45	DFT	FTLD-U mais TDP -	NR	NR
Rm.67	DFT	Microlacunes disséminées	NR	NR
Te.76	DFT	Microlacunes disséminées	Triplet S4	NR
Bl.54	DFT	Microlacunes disséminées	NR	NR

NR : analyse non réalisée.

4. Discussion

L'analyse clinicopathologique de la série des patients ayant débuté leur maladie par une démence frontale illustre bien le fait que ce diagnostic ne garde finalement qu'une valeur syndromique et de localisation. La variété des modes évolutifs, des syndromes secondaires et tertiaires qui enrichissent le tableau clinique, des complications ultérieures, et surtout des lésions neuropathologiques qui accompagnent ces démences frontales viennent confirmer cette observation commune à l'ensemble des DLFT (Kertesz *et al.*, 1999). Toutes lésions confondues, la valeur prédictive positive du diagnostic clinique de démence frontale est de 83,3% dans notre série.

Le but de ce travail était d'évaluer la possibilité de prédire à partir de données cliniques l'évolution ultérieure et éventuellement les lésions neuropathologiques causales du dysfonctionnement frontal.

La quantification des troubles comportementaux par l'échelle utilisée (EDF) ne semble pas à même de créer des sous groupes de patients, sans doute à cause d'un effet « plafond ». Il serait intéressant d'analyser plus finement les modifications comportementales des patients de cette série et de les confronter aux diagnostics neuropathologiques.

L'évolution syndromique montre la valeur de l'émergence de signes cliniques de paralysie supranucléaire progressive puisque la confirmation *post mortem* de ce diagnostic est constante dans notre série. Pour autant, il reste très difficile d'évoquer le diagnostic de PSP dès l'émergence du dysfonctionnement frontal qui, dans la limite de nos données, n'a rien de spécifique.

L'évaluation cognitive et orthophonique de ces patients est souvent difficile, comme en témoignent les fréquentes données manquantes dans notre série. Les patients sont parfois évalués tardivement par rapport à l'émergence des troubles comportementaux. Le dysfonctionnement frontal engendre lui-même des difficultés d'évaluation : manque de

coopération, défaut attentionnel, ralentissement, persévération, instabilité motrice. Pourtant, quand elle est possible, l'évaluation de la mémoire épisodique verbale par l'épreuve de Rappel libre-Rappel indicé 16 items (épreuve de Grober et Buschke) peut s'avérer utile en soulignant un dysfonctionnement hippocampique. Dans notre série, ce profil en mémoire épisodique a été observé chez un patient porteur d'une maladie à grains argyrophiles, dont on connaît l'intensité des lésions en région temporale interne (Ferrer *et al.*, 2008). Des données récentes de la littérature montrent que l'évaluation précise des fonctions exécutives des patients frontaux permettrait de séparer deux groupes au profil évolutif différent : évolution progressive ou stabilité prolongée (Hornberger *et al.*, 2008; Hornberger *et al.*, 2009). L'évaluation des fonctions exécutives étaient réalisée de manière trop hétérogène dans notre série pour que nous puissions en tirer des conclusions. L'étude de la cognition sociale pourrait également s'avérer utile chez ces patients, lorsque celle-ci est évaluable (Kipps et Hodges, 2006; Kosmidis *et al.*, 2008).

L'imagerie morphologique et fonctionnelle est généralement bien corrélée au diagnostic clinique de dysfonctionnement frontal, en montrant dans la majorité des cas une atrophie cortico-sous-corticale ou un hypométabolisme des régions antérieures. Certains signes neuroradiologiques méritent d'être soulignés car ils pourraient avoir une valeur d'orientation diagnostique précoce. C'est le cas de l'atrophie mésencéphalique qui pourrait prédire le diagnostic de PSP, rarement dès le premier examen (Schrag *et al.*, 2000), mais plus constamment lors de l'évolution (Rizzo *et al.*, 2008; Duchesne *et al.*, 2009). L'hippocampe mérite également une attention particulière : il n'est que très peu atrophié dans la DCB et la PSP, à la différence de la maladie de Pick, des DLFT-TDP et de la maladie à grains argyrophiles. Les études prospectives qui ont analysé la progression de l'atrophie cérébrale dans les différents sous-types histologiques de DLFT ont donné des résultats contradictoires (van de Pol *et al.*, 2006; Josephs *et al.*, 2008; Whitwell *et al.*, 2009).

Les trois cas de démence frontale pour lesquels l'analyse neuropathologique a montré des lésions d'ischémie chronique isolées sont également riches d'enseignement. Ces lésions vasculaires n'avaient généralement pas été retenues comme significatives du vivant du patient. Deux modes évolutifs semblent pouvoir être décrits dans ce contexte clinicopathologique. Le premier se caractérise par un mode d'apparition subaigu des modifications comportementales sur un mode mélancoliforme, et une grande rapidité d'évolution, parfois aggravée par les thérapeutiques employées dans l'hypothèse d'une pathologie psychiatrique (traitements neuroleptiques en particulier). L'analyse clinique de ces patients se rapproche de ce qui est décrit dans le concept de dépression vasculaire (Thuile *et al.*, 2007). Le second mode évolutif, illustré par le cas Te.76, se caractérise par une longue stabilité clinique, dont le profil est toujours dominé par le syndrome frontal apathique. L'absence d'atrophie frontotemporale semble être un bon marqueur de ces formes dites « bénignes » de démence frontale (Davies *et al.*, 2006).

B. Troubles progressifs primaires du langage ou de la parole

1. Données démographiques et cliniques

Les données sont reprises dans les *tableaux IV-7* et *IV-8*.

Dix huit patients ont été suivis pour des troubles progressifs du langage ou de la parole (8 femmes et 10 hommes). L'âge médian de début des signes était de 60 ans. La durée médiane de la maladie était de 9 ans. La durée médiane de suivi clinique était de 5 ans.

Cinq patients ont été classés dans le groupe des anarthries progressives. Ces patients ont tous évolué vers un syndrome operculaire comportant un mutisme, des troubles sévères de la déglutition et une apraxie bucco-linguo-faciale. Six patients répondaient à nos critères d'aphasie progressive agrammatique, dont quatre avaient des antécédents familiaux au

premier degré de troubles similaires, évocateurs d'une transmission autosomique dominante de la maladie. Deux patientes avaient un tableau de jargonaphasie progressive. Un patient avait une forme typiquement logopénique d'aphasie progressive primaire, avec une préservation de son autonomie au quotidien très prolongée. Deux patients avaient une forme typique de démence sémantique, et deux autres avaient une forme atypique de cette même maladie, en raison d'importants trouble de mémoire au quotidien, et de la présence d'hallucination pour l'un d'entre eux.

Onze patients ont développé des signes de dysfonctionnement frontal comportemental en syndrome secondaire ou tertiaire. Quatre patients ont développé un syndrome corticobasal à prédominance droite. Deux patients ont évolué vers un tableau de démence globale avec syndrome amnésique et dysfonctionnement postérieur (apraxie bilatérale, troubles visuospatiaux et agnosie). Une patiente a présenté des hallucinations récurrentes, des fluctuations cognitives et un discret syndrome parkinsonien remplissant les critères de démence à corps de Lewy probable. Un patient est décédé des suites d'une maladie du motoneurone. Un patient a développé les signes cliniques de la PSP. Enfin, une patiente a présenté une paraparésie spastique sans rapport avec sa pathologie neurodégénérative car causée par un méningiome cervical.

2. Résultats neuropathologiques

Les diagnostics neuropathologiques étaient les suivants : 8 DLFT-TDP, 3 MA, 2 PSP, 2 DCB, 2 maladies de Pick et 1 maladie à grains argyrophiles. Aucun patient n'avait de lésion vasculaire significative sous forme d'hémorragie ou de lésions ischémiques constituées.

Parmi les 8 patients classés DLFT-TDP, quatre avaient des lésions de type 3 associant des inclusions neuronales somatiques, neuritiques et intranucléaires en « œil de chat ». Ces lésions étaient observées de manière diffuse dans les couches superficielles du cortex

frontotemporal et dans une moindre mesure dans le cortex pariétal et le putamen. Les inclusions au sein de neurones du gyrus denté de l'hippocampe étaient variables d'un patient à l'autre. L'un des patients avait une perte neuronale franche dans le noyau de l'hypoglosse et dans la corme antérieure de la moelle épinière. Deux patients avaient des lésions de type 2, caractérisées par la prédominance des inclusions somatiques affectant toute la hauteur du cortex frontotemporal et le gyrus denté de l'hippocampe de manière constante. Deux patients avaient des inclusions de type 1, c'est-à-dire quasi exclusivement neuritiques et de distribution essentiellement bitemporale et dans une moindre mesure frontale.

Les trois cas de MA n'avaient pas de particularités en terme d'extension ou de sévérité de leur pathologie neurofibrillaire ou amyloïde. Tous avaient une MA sévère, évaluée par un stade de Braak ≥ V. L'un des patients avait des lésions astrocytaires supplémentaires dans la substance blanche juxtacorticale, marquées par l'anticorps anti protéine tau, et connues sous le nom d' « argyrophilic thorny astrocytes clusters » (Munoz *et al.*, 2007).

Les deux cas de PSP se caractérisaient par une intensité particulière des lésions neurofibrillaires et astrocytaires au niveau du cortex moteur primaire et du putamen. Ces lésions étaient moins sévères au niveau préfrontal. Il existait une nette atrophie de la circonvolution frontale ascendante.

Les lésions de DCB étaient largement réparties, au sein du cortex frontal, temporal, pariétal, de la substance blanche profonde, des noyaux gris centraux, de l'amygdale, de l'hippocampe et du tronc cérébral.

Deux cas avaient des lésions microscopiques classiques de maladie de Pick, mais il n'y avait pas d'atrophie frontotemporale marquée. Il existait par contre une nette atrophie de la circonvolution frontale ascendante et de l'opercule frontal.

Des grains argyrophiles, des corps bobinés, des dégénérescences neurofibrillaires ont été mis en évidence chez un patient porteur d'une atrophie bi temporo-hippocampique, amenant au diagnostic de maladie à grains argyrophiles.

3. Corrélations clinicopathologiques

Tous les cas d'anarthrie progressive avaient une tauopathie à l'examen neuropathologique : deux cas de PSP, deux cas de maladie de Pick et un cas de DCB. A l'inverse, tous les cas d'aphasie progressive agrammatique avaient une DLFT-TDP, quatre cas de type 3 et deux cas de type 2. Les quatre cas de type 3 avaient par ailleurs une mutation du gène de la progranuline, dont trois cas de mutation ponctuelle et un cas de délétion complète hétérozygote du gène (Rovelet-Lecrux *et al.*, 2008). Les deux cas de jargonaphasie progressive ainsi que le cas d'aphasie progressive logopénique avaient une MA, mais les « *argyrophilic thorny astrocytes clusters* » n'ont été visualisés que chez le patient logopénique. Les deux cas de démence sémantique typique avaient une DLFT-TDP de type 1, à la différence des deux cas de démence sémantique atypique qui avaient une DCB pour l'un et une maladie à grains argyrophiles pour l'autre.

Quelques cas sont illustrés dans la *figure IV-2*.

Tableau IV-7: Données démographiques, classification clinique, progression syndromique et données d'imagerie des patients aphasiques

Patient	sexe	Antécédents familiaux	Age de début (ans)	Durée d'évolution (ans)	Durée de suivi (ans)	syndrome secondaire	Syndrome tertiaire	Résultats principaux d'imagerie		Diagnostic neuropath.
								Atrophie (Scanner/IRM)	Hypométabolisme (SPECT)	
Anarthrie progressive										
Gs.61	M	-	57	5	2	DFT	extrapyr	Scan = normal	Frontal, G>D	PSP
Gu.72	F	-	64	8	5	SCB		IRM = mésencéphale	Périrolandique, G>D	PSP
Bn.75	F	-	63	13	8	SCB		IRM = frontopariétale G	Frontopariétal, G>D	DCB
Hn.70	F	-	63	6	4	SCB	DFT	IRM = frontotemporale G	Frontopariétal G	Pick
Ia.85	F	+	60	25	23			Scan = normal	-	Pick
Aphasie progressive agrammatique										
Ga.70	M	-	60	10	8	SCB		IRM = frontopariétale G	Hémisphère G, global	DLFT-TDP 2
Wr.65	F	+	60	6	5	DFT		IRM = frontotemporale G	Frontotemporal, G>D	DLFT-TDP 3
Pl.58	M	+	53	5	3	DFT		Scan = frontotemporale G	-	DLFT-TDP 3
Pl.62	M	+	55	7	5	DFT	MMN	Scan = frontotemporale G	-	DLFT-TDP 3
Sl.73	M	+	64	9	7	DFT		IRM = frontotemporale G	Hémisphère G, global	DLFT-TDP 3
Rb.74	F	-	70	4	3	DFT		Scan = frontotemporale, G>D	-	DLFT-TDP 2
Jargonaphasie progressive										
My.74	F	-	68	6	3	DG		Scan = pariétotemporale G	Pariétotemporal, G>D	MA
Ct.66	F	-	56	10	5	DCLp		Scan = globale, mod.	Pariétotemporal G	MA
Aphasie progressive logopénique										
Bu.86	M	+	77	9	6	DG		IRM = périsylvienne G	Pariétotemporal, G>D	MA+ATAC
Démence sémantique typique										
At.69	M	-	57	12	10	DFT		IRM = Temp. Ant. G>D	Frontotemporal, G>D	DLFT-TDP 1
Hn.72	M	-	61	11	8	DFT		IRM = Temp. Ant. G>D	-	DLFT-TDP 1
Démence sémantique atypique										
Mn.66	M	-	55	11	6	DFT		IRM = Temp. mod. G= D	Temporopariétal, G= D	DCB
Bu.76	M	+	64	12	7	DFT		IRM = Temp. Ant. G>D	Frontotemporal, G=D	AGD

DFT: démence frontotemporale; extrapyr: syndrome extrapyramidal; SCB: syndrome corticobasal; MMN: maladie du motoneurone; DG: démence globale; DCLp: démence à corps de Lewy probable; G: gauche; D: droite; -: non fait; Temp: temporal; Ant: antérieur; Mod: modéré.

Tableau IV-8: Evaluation initiale du langage, de la parole et neuropsychologique.

Patient	MMS (/30)	Mattis DRS (/144)	EDF (/4)	Fluence	Répétition		Agrammatisme	Apraxie de la parole	Dénomination			
					Mot	Phrase			Score (/36)	Erreurs phonémiques	Erreurs visuosémantiques	Formule d'échec
Anarthrie progressive												
Gs.61	26	-	3	NF	↓	↓	N	+++	32	0	2	2
Gu.72	27	-	1	NF	-	-	+	+++	-	-	-	-
Bn.75	22	110	2	NF	↓	↓	+	+++	28	8	0	0
Hn.70	27*	-	1	mutique	↓	↓	-	mutique	-	-	-	-
Ia.85	-	-	1	NF	↓	↓	+	+++	-	-	-	-
Aphasie progressive agrammatique												
Ga.70	18	115	1	NF	↓	↓	+	+	21	5	2	8
Wr.65	28	-	2	NF	N	↓	+	+	27	4	4	1
Pl.58	-	-	2	NF	-	-	+	0	-	-	-	-
Pl.62	-	-	2	NF	-	-	+	0	-	-	-	-
Sl.73	25	120	3	NF	N	↓	+	0	33	0	1	2
Rb.74	-	-	2	NF	-	-	+	0	-	-	-	-
Jargonaphasie progressive												
My.74	19	-	2	F	↓	↓	+	0	20	6	4	6
Ct.66	-	-	2	F	↓	↓	+	0	-	-	-	-
Aphasie progressive logopénique												
Bu.86	27	115	1	NF	N	↓	N	0	29	2	0	5
Démence sémantique typique												
At.69	25	81	3	F	N	N	N	0	2	0	4	30
Hn.72	21	89	4	F	N	N	N	0	3	0	3	30
Démence sémantique atypique												
Mn.66	26	90	4	F	N	N	N	0	4	0	7	25
Bu.76	27	110	3	F	N	N	N	0	26	0	6	4

-: non évalué; ↓: perturbé; F: fluent; NF: non-fluent; +: présent; N: absent; +++: sévère; *le MMS a été réalisé par écrit.

Figure IV-2

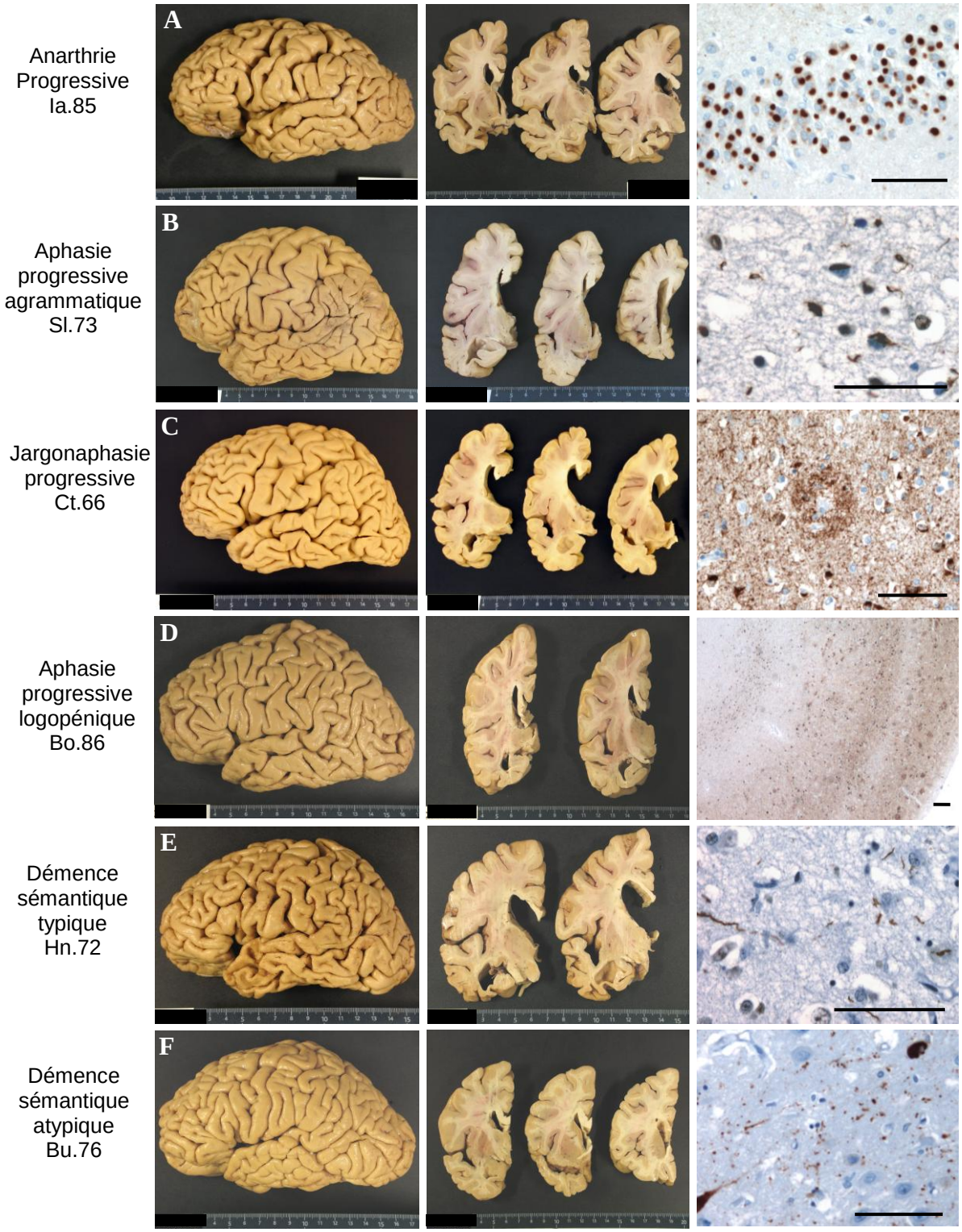

Légende : Ligne A : maladie de Pick avec atrophie frontale ascendante marquée. **B** : DLFT-TDP type 3, atrophie frontotemporopariétale gauche. **C** : MA. **D** : MA avec *argyrophilic thorny astrocytes clusters*. **E** : DLFT-TDP type 1, atrophie temporale antérieure. **F** : maladie des grains argyrophiles atrophie temporale antérointerne.

4. Discussion

Le travail de corrélation clinicopathologique s'est appuyé sur une classification la plus précise possible des patients présentant des troubles progressifs primaires de la parole ou du langage en fonction de leurs caractéristiques cliniques. En effet, les patients aphasiques progressifs primaires sont habituellement classés en fonction de leur fluence verbale en trois catégories seulement : les aphasies progressives non fluentes, les aphasies logopéniques et les aphasies progressives fluentes qui se retrouvent confondues avec les démences sémantiques (Mesulam *et al.*, 2008).

Les différents syndromes évolutifs observés dans cette cohorte illustre également les chevauchements cliniques caractéristiques des DLFT. Mais de manière intéressante, les patients anarthriques ont fréquemment développé ultérieurement un syndrome corticobasal, alors que les patients agrammatiques ont préférentiellement développé un syndrome frontal comportemental. A l'inverse, les patients jargonaphasiques ou logopéniques ont surtout développé des troubles neuropsychologiques postérieurs (troubles praxiques, gnosiques et visuospatiaux). Les patients présentant une démence sémantique ont invariablement évolué vers un dysfonctionnement frontal. Ainsi, une description rigoureuse des troubles initiaux pourrait prédire l'évolution syndromique ultérieure de ces patients.

Par ailleurs, notre classification des patients anarthriques ou aphasiques primaires permet de prédire, dans les limites de notre série, la nature des lésions neuropathologiques.

Ainsi l'anarthrie progressive, trouble moteur de la parole, est associée aux tauopathies dont les lésions sont souvent observées dans les noyaux gris centraux (Josephs *et al.*, 2005), le tronc cérébral et le cortex moteur. Cette distribution lésionnelle a déjà été observée dans des études d'imagerie fonctionnelle ou morphométrique ayant étudié la dysarthrie (Broussolle *et al.*, 1996; Josephs *et al.*, 2006) et montré une association avec le cortex prémoteur et l'aire motrice supplémentaire. Des cas de maladie de Pick de présentation atypique, sur un mode

anarthrique, ont déjà été rapportés (Tsuchiya *et al.*, 2001) ainsi que l'atteinte operculaire préférentielle dans ces cas.

Des lésions de DLFT-TDP ont été retrouvées chez tous les patients présentant une forme agrammatique d'aphasie progressive primaire, dont les deux tiers étaient porteurs d'une mutation du gène de la progranuline. Ces lésions ont une distribution large, mais l'atteinte asymétriques des deux hémisphères est bien décrites dans les grandes cohortes de DLFT familiales causées par les mutations de la progranuline (Mesulam *et al.*, 2007; Rademakers *et al.*, 2007; Beck *et al.*, 2008; Le Ber *et al.*, 2008; Pickering-Brown *et al.*, 2008).

Les corrélations entre aphasie progressive logopénique et MA ont déjà été publiées dans des cohortes autopsiques (Mesulam *et al.*, 2008), au point que le diagnostic de MA peut même être évoqué du vivant des patients de cette catégorie dès lors qu'ils sont bien caractérisés. Dans cette population, on observe fréquemment un hypométabolisme bi pariétotemporal à prédominance gauche, et les études de visualisation des dépôts amyloïdes en TEP après marquage par le PIB sont souvent en faveur du diagnostic de MA (Rabinovici *et al.*, 2008). Ainsi, l'aphasie progressive logopénique correspond vraisemblablement à une forme à début focal de MA. En outre, des lésions gliales additionnelles immunoréactives pour la protéine tau (*argyrophilic thorny astrocytes clusters*) ont été identifiées dans ce sous groupe de patients (Munoz *et al.*, 2007), bien que leur signification étiopathogénique demeure obscure. Nous proposons que le tableau de jargonaphasie progressive soit aussi considéré comme une forme à début focal de MA, centré sur la région temporale postéro-supérieure gauche (Rohrer *et al.*, 2008).

Enfin, notre série illustre bien les relations anatomocliniques entre lobe temporal antérieur et lobe frontal dans la démence sémantique puisque tous ces patients ont évolués vers une démence frontale. Les patients présentant la forme typique de ce syndrome ont tous les deux des lésions de DLFT-TDP de type 1, ce qui semble être le diagnostic

neuropathologique le plus décrit dans ce cadre diagnostic (Rossor *et al.*, 2000; Mackenzie *et al.*, 2006; Cairns *et al.*, 2007). Les deux autres patients avaient une tauopathie : une DCB ou une maladie à grains argyrophiles. Le spectre clinique de cette dernière entité doit encore être clarifié. Les grains argyrophiles sont observées dans les régions temporales internes, l'amygdale, l'isocortex temporal adjacent, le cortex orbitofrontal et insulaire. Cette distribution lésionnelle n'est pas sans rappeler les régions cérébrales corrélées au déclin des connaissances sémantiques (Rosen *et al.*, 2002; Hodges et Patterson, 2007). Ainsi, la présence d'atypies cliniques devant un tableau de démence sémantique devrait faire évoquer d'autres lésions cérébrales que les DLFT-TDP telle que les tauopathies sporadiques ou même la MA (Knibb *et al.*, 2006).

En conclusion, nous montrons que la description clinique la plus précise possible des troubles progressifs primaires du langage ou de la parole pourrait prédire la nature des lésions neuropathologiques sous jacentes. Ce résultat doit bien sûr être confirmé par d'autres séries clinicopathologiques. En outre, notre étude soutient l'hypothèse selon laquelle les différents réseaux neuronaux impliqués dans les pathologies neurodégénératives pourraient être vulnérables à des pathologies différentes.

CONCLUSION

CONCLUSION

Notre étude a montré que d'une manière générale le diagnostic clinique des démences est fiable, à condition de disposer d'un suivi longitudinal le plus prolongé possible. Mais il est encore trop souvent imprécis lorsque le syndrome démentiel est la conséquence de plusieurs processus pathologiques intriqués qui modifient la présentation phénotypique de ces patients. La connaissance de la sémiologie clinique et paraclinique (incluant notamment la neuro-imagerie morphologique et fonctionnelle) des différentes démences doit encore progresser afin de mieux appréhender ces modifications phénotypiques. Les marqueurs biologiques du liquide céphalorachidien ou du plasma vont être à l'avenir d'une grande aide pour le clinicien, tant pour la détection des processus neuropathologiques que d'une éventuelle maladie génétiquement déterminée comme les DLFT causées par les mutations du gène *PGRN* (Finch *et al.*, 2009).

Le présent travail plaide pour la mise à jour des critères diagnostiques des démences, voire pour l'établissement d'algorythmes diagnostiques, incluant non seulement les données cliniques mais aussi de neuro-imagerie et des marqueurs biologiques. Ces critères actualisés devraient également prendre en compte (au lieu de les exclure) les fréquents chevauchements lésionnels en soulignant les possibilités de les prédire du vivant des patients.

Si l'examen neuropathologique post mortem du cerveau des patients déments reste le moyen de référence pour aboutir à un diagnostic étiologique de certitude, la synthèse clinicopathologique a ses propres limites. Une fois dressé l'inventaire des lésions cérébrales, la principale difficulté consiste à en définir l'implication dans l'émergence du syndrome démentiel. Certaines lésions cérébrales ne sont pas quantifiées de manière satisfaisante, soit à cause de l'absence de consensus méthodologique, soit par manque de connaissance sur leur

histoire naturelle. C'est notamment le cas des lésions vasculaires qui n'ont fait l'objet que de peu d'études de corrélations clinicopathologiques (Gold *et al.*, 2007).

Ce travail a montré qu'il était possible de mettre un syndrome clinique en relation avec une pathologie spécifique, dès lors que la description clinique était détaillée. Cette observation soulève l'hypothèse d'une vulnérabilité particulière de certains réseaux neuronaux, impliqués dans des fonctions cognitives bien précises, face à certains processus pathologiques (Hof *et al.*, 1995).

La recherche de corrélations de plus en plus précises entre les syndromes cliniques et leur *substratum* pathologique prend toute son importance à l'aube de l'ère des traitements « physiopathologiques » des démences, qui imposeront aux cliniciens de prédire de manière fiable la nature des lésions cérébrales de leurs patients.

REFERENCES

REFERENCES

Ala TA, Frey WH, 2nd, Clark HB. Posterior cortical atrophy: neuropathological correlations. Arch Neurol. 1996 Oct;53(10):958.

Alzheimer A. Uber eigenartige krankheitsfalle des sparteren Alters. Zentralblatt fur die Gesamte neurologie und psychiatrie. 1910-11;4:356-85.

Arai T, Hasegawa M, Akiyama H, Ikeda K, Nonaka T, Mori H, et al. TDP-43 is a component of ubiquitin-positive tau-negative inclusions in frontotemporal lobar degeneration and amyotrophic lateral sclerosis. Biochem Biophys Res Commun. 2006 Dec 22;351(3):602-11.

Baker M, Mackenzie IR, Pickering-Brown SM, Gass J, Rademakers R, Lindholm C, et al. Mutations in progranulin cause tau-negative frontotemporal dementia linked to chromosome 17. Nature. 2006 Aug 24;442(7105):916-9.

Ball M, Braak H, Coleman P, Dickson D, Duyckaerts C, Gambetti P. Consensus recommendations for the postmortem diagnosis of Alzheimer's disease. The National Institute on Aging, and Reagan Institute Working Group on Diagnostic Criteria for the Neuropathological Assessment of Alzheimer's Disease. Neurobiol Aging. 1997 Jul-Aug;18(4 Suppl):S1-2.

Ballard CG. Definition and diagnosis of dementia with Lewy bodies. Dement Geriatr Cogn Disord. 2004;17 Suppl 1:15-24.

Beck J, Rohrer JD, Campbell T, Isaacs A, Morrison KE, Goodall EF, et al. A distinct clinical, neuropsychological and radiological phenotype is associated with progranulin gene mutations in a large UK series. Brain. 2008 Mar;131(Pt 3):706-20.

Becker JT, Boller F, Lopez OL, Saxton J, McGonigle KL. The natural history of Alzheimer's disease. Description of study cohort and accuracy of diagnosis. Arch Neurol. 1994 Jun;51(6):585-94.

Benson DF, Davis JR, Snyder BD. Posterior cortical atrophy. Arch Neurol. 1988;45:789-93.

Berg L, McKeel DW, Jr., Miller JP, Storandt M, Rubin EH, Morris JC, et al. Clinicopathologic studies in cognitively healthy aging and Alzheimer's disease: relation of histologic markers to dementia severity, age, sex, and apolipoprotein E genotype. Arch Neurol. 1998 Mar;55(3):326-35.

Berrios GE, Girling DM. Introduction: Pick's disease and the 'frontal lobe' dementias. Hist Psychiatry. 1994 Dec;5(20 Pt 4):539-47.

Blennow K, Hampel H. CSF markers for incipient Alzheimer's disease. Lancet Neurol. 2003 Oct;2(10):605-13.

Bombois S, Maurage CA, Gompel M, Deramecourt V, Mackowiak-Cordoliani MA, Black RS, et al. Absence of beta-amyloid deposits after immunization in Alzheimer disease with Lewy body dementia. Arch Neurol. 2007 Apr;64(4):583-7.

Braak H, Braak E, Grundke-Iqbal I, Iqbal K. Occurrence of neuropil threads in the senile human brain and in Alzheimer's disease: a third location of paired helical filaments outside of neurofibrillary tangles and neuritic plaques. Neurosci Lett. 1986 Apr 24;65(3):351-5.

Braak H, Braak E. Neuropathological stageing of Alzheimer-related changes. Acta Neuropathol. 1991;82(4):239-59.

Braak H, Braak E. Frequency of stages of Alzheimer-related lesions in different age categories. Neurobiol Aging. 1997 Jul-Aug;18(4):351-7.

Braak H, Braak E. Diagnostic criteria for neuropathologic assessment of Alzheimer's disease. Neurobiol Aging. 1997 Jul-Aug;18(4 Suppl):S85-8.

Braak H, Del Tredici K, Rub U, de Vos RA, Jansen Steur EN, Braak E. Staging of brain pathology related to sporadic Parkinson's disease. Neurobiol Aging. 2003 Mar-Apr;24(2):197-211.

Brayne C, Matthews F, Xuereb J, Broome J, McKenzie J, Rossi M, et al. Pathological correlates of late-onset dementia in a multicentre, community-based population in England and Wales. Neuropathology Group of the Medical Research Council Cognitive Function and Ageing Study (MRC CFAS). Lancet. 2001 Jan 20;357(9251):169-75.

Brion JP, Passareiro H, Nunez J, Flament-Durand J. Mise en évidence immunologique de la protéine tau au niveau des lésions de dégénérescence neurofibrillaire de la maladie d'Alzheimer. Arch Biol (Bruxelles). 1985;95(229-235).

Broussolle E, Bakchine S, Tommasi M, Laurent B, Bazin B, Cinotti L, et al. Slowly progressive anarthria with late anterior opercular syndrome: a variant form of frontal cortical atrophy syndromes. J Neurol Sci. 1996 Dec;144(1-2):44-58.

Brun A, Englund E, Gustafson L, Passant U, Mann D, Neary D. Clinical and neuropathological criteria for frontotemporal dementia. The Lund and Manchester Groups. J Neurol Neurosurg Psychiatry. 1994 Apr;57(4):416-8.

Cairns NJ, Grossman M, Arnold SE, Burn DJ, Jaros E, Perry RH, et al. Clinical and neuropathologic variation in neuronal intermediate filament inclusion disease. Neurology. 2004 Oct 26;63(8):1376-84.

Cairns NJ, Bigio EH, Mackenzie IR, Neumann M, Lee VM, Hatanpaa KJ, et al. Neuropathologic diagnostic and nosologic criteria for frontotemporal lobar degeneration: consensus of the Consortium for Frontotemporal Lobar Degeneration. Acta Neuropathol. 2007 Jul;114(1):5-22.

Chartier-Harlin MC, Kachergus J, Roumier C, Mouroux V, Douay X, Lincoln S, et al. Alpha-synuclein locus duplication as a cause of familial Parkinson's disease. Lancet. 2004;394(9440):1167-9.

Cordonnier C, van der Flier WM, Sluimer JD, Leys D, Barkhof F, Scheltens P. Prevalence and severity of microbleeds in a memory clinic setting. Neurology. 2006 May 9;66(9):1356-60.

Cruts M, Gijselinck I, van der Zee J, Engelborghs S, Wils H, Pirici D, et al. Null mutations in progranulin cause ubiquitin-positive frontotemporal dementia linked to chromosome 17q21. Nature. 2006 Aug 24;442(7105):920-4.

Davies RR, Kipps CM, Mitchell J, Kril JJ, Halliday GM, Hodges JR. Progression in frontotemporal dementia: identifying a benign behavioral variant by magnetic resonance imaging. Arch Neurol. 2006 Nov;63(11):1627-31.

Delacourte A, Buée L. Normal and pathological Tau proteins as factors for microtubule assembly. Int Rev Cytol. 1997;171:167-224.

Delacourte A, David JP, Sergeant N, Buee L, Wattez A, Vermersch P, et al. The biochemical pathway of neurofibrillary degeneration in aging and Alzheimer's disease. Neurology. 1999 Apr 12;52(6):1158-65.

Delacourte A, Sergeant N, Champain D, Wattez A, Maurage CA, Lebert F, et al. Nonoverlapping but synergetic tau and APP pathologies in sporadic Alzheimer's disease. Neurology. 2002 Aug 13;59(3):398-407.

Delaere P, Duyckaerts C, Masters C, Beyreuther K, Piette F, Hauw JJ. Large amounts of neocortical beta A4 deposits without neuritic plaques nor tangles in a psychometrically assessed, non-demented person. Neurosci Lett. 1990 Aug 14;116(1-2):87-93.

Delaere P, Duyckaerts C, He Y, Piette F, Hauw JJ. Subtypes and differential laminar distributions of beta A4 deposits in Alzheimer's disease: relationship with the intellectual status of 26 cases. Acta Neuropathol. 1991;81(3):328-35.

Deramecourt V, Bombois S, Maurage CA, Ghestem A, Drobecq H, Vanmechelen E, et al. Biochemical staging of synucleinopathy and amyloid deposition in dementia with Lewy bodies. J Neuropathol Exp Neurol. 2006 Mar;65(3):278-88.

Dickson DW, Crystal HA, Mattiace LA, Masur DM, Blau AD, Davies P, et al. Identification of normal and pathological aging in prospectively studied nondemented elderly humans. Neurobiol Aging. 1992 Jan-Feb;13(1):179-89.

Dickson DW, Crystal HA, Bevona C, Honer W, Vincent I, Davies P. Correlations of synaptic and pathological markers with cognition of the elderly. Neurobiol Aging. 1995 May-Jun;16(3):285-98; discussion 98-304.

Dubois B, Feldman HH, Jacova C, Dekosky ST, Barberger-Gateau P, Cummings J, et al. Research criteria for the diagnosis of Alzheimer's disease: revising the NINCDS-ADRDA criteria. Lancet Neurol. 2007 Aug;6(8):734-46.

Duchesne S, Rolland Y, Vérin M. Automated computer differential classification in Parkinsonian Syndromes via pattern analysis on MRI. Acad Radiol. 2009;16(1):61-70.

Duyckaerts C, Hauw JJ, Bastenaire F, Piette F, Poulain C, Rainsard V, et al. Laminar distribution of neocortical senile plaques in senile dementia of the Alzheimer type. Acta Neuropathol. 1986;70(3-4):249-56.

Duyckaerts C, Colle MA, Dessi F, Grignon Y, Piette F, Hauw JJ. The progression of the lesions in Alzheimer disease: insights from a prospective clinicopathological study. J Neural Transm Suppl. 1998;53:119-26.

Duyckaerts C. Démences : sémiologie neuropathologique. In: Duyckaerts C, Pasquier F, editors. Démences: Doin; 2002.

Duyckaerts C. Neuropathologic classification of dementias: introduction. In: Duyckaerts C, Litvan I, editors. Handb Clin Neurol: Elsevier; 2008. p. 147-59.

Escourolle R. La maladie de Pick. Etude critique d'ensemble et synthèse anatomo-clinique. Paris: R. Foulon; 1958.

Evans JJ, Heggs AJ, Antoun N, Hodges JR. Progressive prosopagnosia associated with selective right temporal lobe atrophy. A new syndrome? Brain. 1995 Feb;118 (Pt 1):1-13.

Ferrer I, Santpere G, van Leeuwen FW. Argyrophilic grain disease. Brain. 2008;131(Pt 6):1416-32.

Finch N, Baker M, Crook R, Swanson K, Kuntz K, Surtees R, et al. Plasma progranulin levels predict progranulin mutation status in frontotemporal dementia patients and asymptomatic family members. Brain. 2009 Mar;132(Pt 3):583-91.

Folstein MF, Folstein SE, McHugh PR. Mini-mental state. A practical method for grading the cognitive state of patients for the clinician. J Psychiatr Res. 1975(12):189-98.

Forman MS, Farmer J, Johnson JK, Clark CM, Arnold SE, Coslett HB, et al. Frontotemporal dementia: clinicopathological correlations. Ann Neurol. 2006 Jun;59(6):952-62.

Galasko D, Hansen LA, Katzman R, Wiederholt W, Masliah E, Terry R, et al. Clinical-neuropathological correlations in Alzheimer's disease and related dementias. Arch Neurol. 1994 Sep;51(9):888-95.

Galasko D, Saitoh T, Xia Y, Thal LJ, Katzman R, Hill LR, et al. The apolipoprotein E allele epsilon 4 is overrepresented in patients with the Lewy body variant of Alzheimer's disease. Neurology. 1994 Oct;44(10):1950-1.

Galton CJ, Patterson K, Xuereb JH, Hodges JR. Atypical and typical presentations of Alzheimer's disease: a clinical, neuropsychological, neuroimaging and pathological study of 13 cases. Brain. 2000 Mar;123 Pt 3:484-98.

Gearing M, Mirra SS, Hedreen JC, Sumi SM, Hansen LA, Heyman A. The Consortium to Establish a Registry for Alzheimer's Disease (CERAD). Part X. Neuropathology confirmation of the clinical diagnosis of Alzheimer's disease. Neurology. 1995 Mar;45(3 Pt 1):461-6.

Gearing M, Lynn M, Mirra SS. Neurofibrillary pathology in Alzheimer disease with Lewy bodies: two subgroups. Arch Neurol. 1999 Feb;56(2):203-8.

Giannakopoulos P, Herrmann FR, Bussiere T, Bouras C, Kovari E, Perl DP, et al. Tangle and neuron numbers, but not amyloid load, predict cognitive status in Alzheimer's disease. Neurology. 2003 May 13;60(9):1495-500.

Glenner GG, Wong CW. Alzheimer's disease: initial report of the purification and characterization of a novel cerebrovascular amyloid protein. Biochem Biophys Res Commun. 1984 May 16;120(3):885-90.

Gold G, Bouras C, Kovari E, Canuto A, Glaria BG, Malky A, et al. Clinical validity of Braak neuropathological staging in the oldest-old. Acta Neuropathol. 2000 May;99(5):579-82; discussion 83-4.

Gold G, Giannakopoulos P, Herrmann FR, Bouras C, Kovari E. Identification of Alzheimer and vascular lesion thresholds for mixed dementia. Brain. 2007 Nov;130(Pt 11):2830-6.

Gomez-Isla T, Price JL, McKeel DW, Jr., Morris JC, Growdon JH, Hyman BT. Profound loss of layer II entorhinal cortex neurons occurs in very mild Alzheimer's disease. J Neurosci. 1996 Jul 15;16(14):4491-500.

Gomez-Tortosa E, Gonzalo I, Fanjul S, Sainz MJ, Cantarero S, Cemillan C, et al. Cerebrospinal fluid markers in dementia with lewy bodies compared with Alzheimer disease. Arch Neurol. 2003 Sep;60(9):1218-22.

Gorno-Tempini ML, Dronkers NF, Rankin KP, Ogar JM, Phengrasamy L, Rosen HJ, et al. Cognition and anatomy in three variants of primary progressive aphasia. Ann Neurol. 2004 Mar;55(3):335-46.

Gorno-Tempini ML, Brambati SM, Ginex V, Ogar J, Dronkers NF, Marcone A, et al. The logopenic/phonological variant of primary progressive aphasia. Neurology. 2008 Oct 14;71(16):1227-34.

Grober E, Buschke H. Genuine memory deficits in dementia. Developp Neuropsychol. 1987;3:13-36.

Gustafson L. Frontal lobe degeneration of non-Alzheimer type. II. Clinical picture and differential diagnosis. Arch Gerontol Geriatr. 1987 Sep;6(3):209-23.

Guyant-Marechal L, Laquerriere A, Duyckaerts C, Dumanchin C, Bou J, Dugny F, et al. Valosin-containing protein gene mutations: clinical and neuropathologic features. Neurology. 2006 Aug 22;67(4):644-51.

Guyant-Marechal I, Berger E, Laquerriere A, Rovelet-Lecrux A, Viennet G, Frebourg T, et al. Intrafamilial diversity of phenotype associated with app duplication. Neurology. 2008 Dec 2;71(23):1925-6.

Hansen LA, Masliah E, Terry RD, Mirra SS. A neuropathological subset of Alzheimer's disease with concomitant Lewy body disease and spongiform change. Acta Neuropathol (Berl). 1989;78(2):194-201.

Hansen L, Salmon D, Galasko D, Masliah E, Katzman R, DeTeresa R, et al. The Lewy body variant of Alzheimer's disease: a clinical and pathologic entity. Neurology. 1990 Jan;40(1):1-8.

Hardy JA, Higgins GA. Alzheimer's disease: the amyloid cascade hypothesis. Science. 1992 Apr 10;256(5054):184-5.

Hauw JJ. The history of lacunes. In: Donnan G, Norrving B, Bamford J, Bogousslavsky J, editors. Lacunar and other subcortical infarction. Oxford: Oxford University Press; 1995. p. 3-15.

Heyman A, Fillenbaum GG, Gearing M, Mirra SS, Welsh-Bohmer KA, Peterson B, et al. Comparison of Lewy body variant of Alzheimer's disease with pure Alzheimer's disease: Consortium to Establish a Registry for Alzheimer's Disease, Part XIX. Neurology. 1999 Jun 10;52(9):1839-44.

Hodges JR, Patterson K, Oxbury S, Funnell E. Semantic dementia. Progressive fluent aphasia with temporal lobe atrophy. Brain. 1992 Dec;115 (Pt 6):1783-806.

Hodges JR, Patterson K. Semantic dementia: a unique clinicopathological syndrome. Lancet Neurol. 2007 Nov;6(11):1004-14.

Hof PR, Giannakopoulos P, Vickers JC, Bouras C, Morrison JH. The morphologic and neurochemical basis of dementia: aging, hierarchical patterns of lesion distribution and vulnerable neuronal phenotype. Rev Neurosci. 1995 Apr-Jun;6(2):97-124.

Hornberger M, Piguet O, Kipps CM, hodges J. Executive function in progressive and non-progressive behavioral variant frontotemporal dementia. Neurology. 2008;71(19):1481-8.

Hornberger M, Shelley BP, Kipps CM, Piguet O, Hodges J. Can progressive and non-progressive behavioural variant frontotemporal dementia be distinguished at first presentation? J Neurol Neurosurg Psychiatry. 2009;80(6):591-3.

Jack CR, Jr., Petersen RC, Xu YC, O'Brien PC, Smith GE, Ivnik RJ, et al. Prediction of AD with MRI-based hippocampal volume in mild cognitive impairment. Neurology. 1999 Apr 22;52(7):1397-403.

Jakes R, Spillantini MG, Goedert M. Identification of two distinct synucleins from human brain. FEBS Lett. 1994 May 23;345(1):27-32.

Jellinger K, Danielczyk W, Fischer P, Gabriel E. Clinicopathological analysis of dementia disorders in the elderly. J Neurol Sci. 1990 Mar;95(3):239-58.

Jellinger KA. Diagnostic accuracy of Alzheimer's disease: a clinicopathological study. Acta Neuropathol. 1996;91(2):219-20.

Jellinger KA, Attems J. Neuropathological evaluation of mixed dementia. J Neurol Sci. 2007 Jun 15;257(1-2):80-7.

Joachim CL, Morris JH, Selkoe DJ. Clinically diagnosed Alzheimer's disease: autopsy results in 150 cases. Ann Neurol. 1988 Jul;24(1):50-6.

Josephs KA, Holton JL, Rossor MN, Godbolt AK, Ozawa T, Strand K, et al. Frontotemporal lobar degeneration and ubiquitin immunohistochemistry. Neuropathol Appl Neurobiol. 2004 Aug;30(4):369-73.

Josephs KA, Boeve BF, Duffy JR, Smith GE, Knopman DS, Parisi JE, et al. Atypical progressive supranuclear palsy underlying progressive apraxia of speech and nonfluent aphasia. Neurocase. 2005 Aug;11(4):283-96.

Josephs KA, Duffy JR, Strand EA, Whitwell JL, Layton KF, Parisi JE, et al. Clinicopathological and imaging correlates of progressive aphasia and apraxia of speech. Brain. 2006 Jun;129(Pt 6):1385-98.

Josephs KA, Whitwell JL, Duffy JR, Vanvoorst WA, Strand EA, Hu WT, et al. Progressive aphasia secondary to Alzheimer disease vs FTLD pathology. Neurology. 2008 Jan 1;70(1):25-34.

Jost BC, Grossberg GT. The natural history of Alzheimer's disease: a brain bank study. J Am Geriatr Soc. 1995 Nov;43(11):1248-55.

Kang J, Lemaire HG, Unterbeck A, Salbaum JM, Masters CL, Grzeschik KH, et al. The precursor of Alzheimer's disease amyloid A4 protein resembles a cell-surface receptor. Nature. 1987 Feb 19-25;325(6106):733-6.

Kertesz A, Hudson L, Mackenzie IR, Munoz DG. The pathology and nosology of primary progressive aphasia. Neurology. 1994 Nov;44(11):2065-72.

Kertesz A, Davidson W, Munoz DG. Clinical and pathological overlap between frontotemporal dementia, primary progressive aphasia and corticobasal degeneration: the Pick complex. Dement Geriatr Cogn Disord. 1999;10 Suppl 1:46-9.

Kidd M. Alzheimer's Disease--an Electron Microscopical Study. Brain. 1964 Jun;87:307-20.

Killiany RJ, Moss MB, Albert MS, Sandor T, Tieman J, Jolesz F. Temporal lobe regions on magnetic resonance imaging identify patients with early Alzheimer's disease. Arch Neurol. 1993 Sep;50(9):949-54.

Kipps CM, Hodges JR. Theory of mind in frontotemporal dementia. Soc Neurosci. 2006;1(3-4):235-44.

Klatka LA, Schiffer RB, Powers JM, Kazee AM. Incorrect diagnosis of Alzheimer's disease. A clinicopathologic study. Arch Neurol. 1996 Jan;53(1):35-42.

Knibb JA, Xuereb JH, Patterson K, Hodges JR. Clinical and pathological characterization of progressive aphasia. Ann Neurol. 2006 Jan;59(1):156-65.

Knopman DS, Mastri AR, Frey WH, 2nd, Sung JH, Rustan T. Dementia lacking distinctive histologic features: a common non-Alzheimer degenerative dementia. Neurology. 1990 Feb;40(2):251-6.

Kosaka K. Dementia and neuropathology in Lewy body disease. Adv Neurol. 1993;60:456-63.

Kosmidis MH, Aretouli E, Bozikas VP, Giannakou M, Ioannidis P. Studying social cognition in patients with schizophrenia and patients with frontotemporal dementia: theory of mind and the perception of sarcasm. Behav Neurol. 2008;19(1-2):65-9.

Kruger R, Kuhn W, Muller T, Woitalla D, Graeber M, Kosel S, et al. Ala30Pro mutation in the gene encoding alpha-synuclein in Parkinson's disease. Nat Genet. 1998 Feb;18(2):106-8.

Le Ber I, Camuzat A, Hannequin D, Pasquier F, Guedj E, Rovelet-Lecrux A, et al. Phenotype variability in progranulin mutation carriers: a clinical, neuropsychological, imaging and genetic study. Brain. 2008 Mar;131(Pt 3):732-46.

Le Rhun E, Richard F, Pasquier F. Natural history of primary progressive aphasia. Neurology. 2005 Sep 27;65(6):887-91.

Lebert F, Pasquier F, Souliez L, Petit H. Frontotemporal behavioral scale. Alzheimer Dis Assoc Disord. 1998 Dec;12(4):335-9.

Lebert F, Pasquier F, Souliez L, Petit H. Frontotemporal behavioural scale. Alz Dis Assoc Disord. 1998(12):335-9.

Leverenz JB, Fishel MA, Peskind ER, Montine TJ, Nochlin D, Steinbart E, et al. Lewy body pathology in familial Alzheimer disease: evidence for disease- and mutation-specific pathologic phenotype. Arch Neurol. 2006 Mar;63(3):370-6.

Lim A, Tsuang D, Kukull W, Nochlin D, Leverenz J, McCormick W, et al. Clinico-neuropathological correlation of Alzheimer's disease in a community-based case series. J Am Geriatr Soc. 1999 May;47(5):564-9.

Lippa CF, Fujiwara H, Mann DM, Giasson B, Baba M, Schmidt ML, et al. Lewy bodies contain altered alpha-synuclein in brains of many familial Alzheimer's disease patients with mutations in presenilin and amyloid precursor protein genes. Am J Pathol. 1998 Nov;153(5):1365-70.

Lippa CF, Schmidt ML, Lee VM, Trojanowski JQ. Antibodies to alpha-synuclein detect Lewy bodies in many Down's syndrome brains with Alzheimer's disease. Ann Neurol. 1999 Mar;45(3):353-7.

Lipton AM, White CL, 3rd, Bigio EH. Frontotemporal lobar degeneration with motor neuron disease-type inclusions predominates in 76 cases of frontotemporal degeneration. Acta Neuropathol (Berl). 2004 Nov;108(5):379-85.

Lobo A, Launer LJ, Fratiglioni L, Andersen K, Di Carlo A, Breteler MM, et al. Prevalence of dementia and major subtypes in Europe: A collaborative study of population-based cohorts. Neurologic Diseases in the Elderly Research Group. Neurology. 2000;54(11 Suppl 5):S4-9.

Mackenzie IR, Baborie A, Pickering-Brown S, Du Plessis D, Jaros E, Perry RH, et al. Heterogeneity of ubiquitin pathology in frontotemporal lobar degeneration: classification and relation to clinical phenotype. Acta Neuropathol. 2006 Nov;112(5):539-49.

Mackenzie IR, Foti D, Woulfe J, Hurwitz TA. Atypical frontotemporal lobar degeneration with ubiquitin-positive, TDP-43-negative neuronal inclusions. Brain. 2008 May;131(Pt 5):1282-93.

Maetzler W, Liepelt I, Reimold M, Reischl G, Solbach C, Becker C, et al. Cortical PIB binding in Lewy body disease is associated with Alzheimer-like characteristics. Neurobiol Dis. 2009 Apr;34(1):107-12.

Mann DM, South PW, Snowden JS, Neary D. Dementia of frontal lobe type: neuropathology and immunohistochemistry. J Neurol Neurosurg Psychiatry. 1993 Jun;56(6):605-14.

Masliah E, Rockenstein E, Veinbergs I, Sagara Y, Mallory M, Hashimoto M, et al. beta-amyloid peptides enhance alpha-synuclein accumulation and neuronal deficits in a transgenic mouse model linking Alzheimer's disease and Parkinson's disease. Proc Natl Acad Sci U S A. 2001 Oct 9;98(21):12245-50.

Mattis S. Mental status examination for organic mental syndrome in the elderly patients. In: Bellak L, Karasu TB, editors. Geriatric psychiatry: a handbook for psychiatrists and primary care physicians. New York: Grune & Statton; 1976. p. 77-121.

McKeith IG, Galasko D, Kosaka K, Perry EK, Dickson DW, Hansen LA, et al. Consensus guidelines for the clinical and pathologic diagnosis of dementia with Lewy bodies (DLB): report of the consortium on DLB international workshop. Neurology. 1996 Nov;47(5):1113-24.

McKeith IG, Ballard CG, Perry RH, Ince PG, O'Brien JT, Neill D, et al. Prospective validation of consensus criteria for the diagnosis of dementia with Lewy bodies. Neurology. 2000 Mar 14;54(5):1050-8.

McKeith I, Del Ser T, Spano P, Emre M, Wesnes K, Anand R, et al. Efficacy of rivastigmine in dementia with Lewy bodies: a randomised, double-blind, placebo-controlled international study. Lancet. 2000 Dec 16;356(9247):2031-6.

McKeith I, Mintzer J, Aarsland D, Burn D, Chiu H, Cohen-Mansfield J, et al. Dementia with Lewy bodies. Lancet Neurol. 2004 Jan;3(1):19-28.

McKeith IG, Dickson DW, Lowe J, Emre M, O'Brien JT, Feldman H, et al. Diagnosis and management of dementia with Lewy bodies: third report of the DLB Consortium. Neurology. 2005 Dec 27;65(12):1863-72.

McKhann G, Drachman D, Folstein M, Katzman R, Price D, Stadlan EM. Clinical diagnosis of Alzheimer's disease: report of the NINCDS-ADRDA Work Group under the auspices of Department of Health and Human Services Task Force on Alzheimer's Disease. Neurology. 1984 Jul;34(7):939-44.

McKhann GM, Albert MS, Grossman M, Miller B, Dickson D, Trojanowski JQ. Clinical and pathological diagnosis of frontotemporal dementia: report of the Work Group on Frontotemporal Dementia and Pick's Disease. Arch Neurol. 2001 Nov;58(11):1803-9.

Mega MS, Masterman DL, Benson DF, Vinters HV, Tomiyasu U, Craig AH, et al. Dementia with Lewy bodies: reliability and validity of clinical and pathologic criteria. Neurology. 1996 Dec;47(6):1403-9.

Merdes AR, Hansen LA, Jeste DV, Galasko D, Hofstetter CR, Ho GJ, et al. Influence of Alzheimer pathology on clinical diagnostic accuracy in dementia with Lewy bodies. Neurology. 2003 May 27;60(10):1586-90.

Mesulam MM. Slowly progressive aphasia without generalized dementia. Ann Neurol. 1982 Jun;11(6):592-8.

Mesulam MM. Primary progressive aphasia. Ann Neurol. 2001 Apr;49(4):425-32.

Mesulam M, Johnson N, Krefft TA, Gass JM, Cannon AD, Adamson JL, et al. Progranulin mutations in primary progressive aphasia: the PPA1 and PPA3 families. Arch Neurol. 2007 Jan;64(1):43-7.

Mesulam M, Wicklund A, Johnson N, Rogalski E, Leger GC, Rademaker A, et al. Alzheimer and frontotemporal pathology in subsets of primary progressive aphasia. Ann Neurol. 2008 Jun;63(6):709-19.

Miller BL, Cummings JL, Villanueva-Meyer J, Boone K, Mehringer CM, Lesser IM, et al. Frontal lobe degeneration: clinical, neuropsychological, and SPECT characteristics. Neurology. 1991 Sep;41(9):1374-82.

Minoshima S, Foster NL, Kuhl DE. Posterior cingulate cortex in Alzheimer's disease. Lancet. 1994 Sep 24;344(8926):895.

Molsa PK, Paljarvi L, Rinne JO, Rinne UK, Sako E. Validity of clinical diagnosis in dementia: a prospective clinicopathological study. J Neurol Neurosurg Psychiatry. 1985 Nov;48(11):1085-90.

Moreaud O, Belliard S, Snowden J, Auriacombe S, Basaglia-Pappas S, Bernard F, et al. [Semantic dementia: reflexions of a French working group for diagnostic criteria and constitution of a patient cohort]. Rev Neurol (Paris). 2008 Apr;164(4):343-53.

Morris JC, McKeel DW, Jr., Fulling K, Torack RM, Berg L. Validation of clinical diagnostic criteria for Alzheimer's disease. Ann Neurol. 1988 Jul;24(1):17-22.

Morris JC, Heyman A, Mohs RC, Hughes JP, van Belle G, Fillenbaum G, et al. The Consortium to Establish a Registry for Alzheimer's Disease (CERAD). Part I. Clinical and neuropsychological assessment of Alzheimer's disease. Neurology. 1989 Sep;39(9):1159-65.

Munoz DG, Woulfe J, Kertesz A. Argyrophilic thorny astrocyte clusters in association with Alzheimer's disease pathology in possible primary progressive aphasia. Acta Neuropathol. 2007 Oct;114(4):347-57.

Nagy Z, Esiri MM, Jobst KA, Morris JH, King EM, McDonald B, et al. Relative roles of plaques and tangles in the dementia of Alzheimer's disease: correlations using three sets of neuropathological criteria. Dementia. 1995 Jan-Feb;6(1):21-31.

Neary D, Snowden JS, Bowen DM, Sims NR, Mann DM, Benton JS, et al. Neuropsychological syndromes in presenile dementia due to cerebral atrophy. J Neurol Neurosurg Psychiatry. 1986 Feb;49(2):163-74.

Neary D, Snowden JS, Gustafson L, Passant U, Stuss D, Black S, et al. Frontotemporal lobar degeneration: a consensus on clinical diagnostic criteria. Neurology. 1998 Dec;51(6):1546-54.

Neumann M, Sampathu DM, Kwong LK, Truax AC, Micsenyi MC, Chou TT, et al. Ubiquitinated TDP-43 in frontotemporal lobar degeneration and amyotrophic lateral sclerosis. Science. 2006 Oct 6;314(5796):130-3.

Nordberg A. PET imaging of amyloid in Alzheimer's disease. Lancet Neurol. 2004 Sep;3(9):519-27.

O'Brien JT, Erkinjuntti T, Reisberg B, Roman G, Sawada T, Pantoni L, et al. Vascular cognitive impairment. Lancet Neurol. 2003 Feb;2(2):89-98.

O'Brien JT, Colloby S, Fenwick J, Williams ED, Firbank M, Burn D, et al. Dopamine transporter loss visualized with FP-CIT SPECT in the differential diagnosis of dementia with Lewy bodies. Arch Neurol. 2004 Jun;61(6):919-25.

Okasaki H, Lipton LS, Aronson SK. Diffuse intracytoplasmic ganglionic inclusions (Lewy type) associated with progressive dementia and quadriparesis in flexion. J Neuropathol Exp Neurol. 1961;20:237-44.

Olichney JM, Hansen LA, Galasko D, Saitoh T, Hofstetter CR, Katzman R, et al. The apolipoprotein E epsilon 4 allele is associated with increased neuritic plaques and cerebral amyloid angiopathy in Alzheimer's disease and Lewy body variant. Neurology. 1996 Jul;47(1):190-6.

Oppenheim G. The earliest signs of Alzheimer's disease. J Geriatr Psychiatry Neurol. 1994 Apr-Jun;7(2):116-20.

Organisation Mondiale de la Santé. Troubles Mentaux et du Comportement. Description clinique et directives pour le diagnostic. In: Masson, editor. Classification Internationale des Maladies Dixième révision. Paris; 1993. p. 305.

Pantel J, Schroder J, Schad LR, Friedlinger M, Knopp MV, Schmitt R, et al. Quantitative magnetic resonance imaging and neuropsychological functions in dementia of the Alzheimer type. Psychol Med. 1997 Jan;27(1):221-9.

Pasquier F, Petit H. Frontotemporal dementia: its rediscovery. Eur Neurol. 1997;38(1):1-6.

Pasquier F, Lebert F, Petit H. Organisation des centres de la mémoire et perspectives. Rev Neurol (Paris). 1999;155:4S83-4S92.

Pasquier F, Grymonprez L, Lebert F, Van der Linden M. Memory impairment differs in frontotemporal dementia and Alzheimer's disease. Neurocase. 2001;7(2):161-71.

Pasquier F. 1997-2006 : 10 années de consultations mémoire dans la région Nord-Pas de Calais. Lille: CMRR de Lille; 2007.

Perry RH, Irving D, Blessed G, Fairbairn A, Perry EK. Senile dementia of Lewy body type. A clinically and neuropathologically distinct form of Lewy body dementia in the elderly. J Neurol Sci. 1990 Feb;95(2):119-39.

Petrovitch H, White LR, Ross GW, Steinhorn SC, Li CY, Masaki KH, et al. Accuracy of clinical criteria for AD in the Honolulu-Asia Aging Study, a population-based study. Neurology. 2001 Jul 24;57(2):226-34.

Pickering-Brown SM, Rollinson S, Du Plessis D, Morrison KE, Varma A, Richardson AM, et al. Frequency and clinical characteristics of progranulin mutation carriers in the Manchester frontotemporal lobar degeneration cohort: comparison with patients with MAPT and no known mutations. Brain. 2008 Mar;131(Pt 3):721-31.

Piggott MA, Marshall EF, Thomas N, Lloyd S, Court JA, Jaros E, et al. Striatal dopaminergic markers in dementia with Lewy bodies, Alzheimer's and Parkinson's diseases: rostrocaudal distribution. Brain. 1999 Aug;122 (Pt 8):1449-68.

Piscopo P, Marcon G, Piras MR, Crestini A, Campeggi LM, Deiana E, et al. A novel PSEN2 mutation associated with a peculiar phenotype. Neurology. 2008 Apr 22;70(17):1549-54.

Pogacar S, Williams RS. Alzheimer's disease presenting as slowly progressive aphasia. R I Med J. 1984 Apr;67(4):181-5.

Poirier J, Desrouesné C. Le concept de lacune cérébrale de 1838 à nos jours. Rev Neurol. 1985;141:3-17.

Polymeropoulos MH, Lavedan C, Leroy E, Ide SE, Dehejia A, Dutra A, et al. Mutation in the alpha-synuclein gene identified in families with Parkinson's disease. Science. 1997 Jun 27;276(5321):2045-7.

Rabinovici GD, Jagust WJ, Furst AJ, Ogar JM, Racine CA, Mormino EC, et al. Abeta amyloid and glucose metabolism in three variants of primary progressive aphasia. Ann Neurol. 2008 Oct;64(4):388-401.

Rademakers R, Baker M, Gass J, Adamson J, Huey ED, Momeni P, et al. Phenotypic variability associated with progranulin haploinsufficiency in patients with the common 1477C-->T (Arg493X) mutation: an international initiative. Lancet Neurol. 2007 Oct;6(10):857-68.

Ramaroson H, Helmer C, Barberger-Gateau P, Letenneur L, Dartigues JF. [Prevalence of dementia and Alzheimer's disease among subjects aged 75 years or over: updated results of the PAQUID cohort]. Rev Neurol (Paris). 2003 Apr;159(4):405-11.

Risse SC, Raskind MA, Nochlin D, Sumi SM, Lampe TH, Bird TD, et al. Neuropathological findings in patients with clinical diagnoses of probable Alzheimer's disease. Am J Psychiatry. 1990 Feb;147(2):168-72.

Rizzo G, Martinelli P, Manners D, Scaglione C, Tonon C, Cortelli P, et al. Diffusion-weighted brain imaging study of patients with clinical diagnosis of corticobasal degeneration, progressive supranuclear palsy and Parkinson's disease. Brain. 2008;131(Pt 10):2690-700.

Rohrer JD, Rossor MN, Warren JD. Neologistic jargon aphasia and agraphia in primary progressive aphasia. J Neurol Sci. 2008 Nov 23.

Roman GC, Tatemichi T, Erkinjuntti T, Cummings JL, Masdeu J, Garcia JH, et al. Vascular dementia : diagnostic criteria for research studies. Report of the NINCDS-AIREN International Workshop. Neurology. 1993;43:250-60.

Rosen HJ, Gorno-Tempini ML, Goldman WP, Perry RJ, Schuff N, Weiner M, et al. Patterns of brain atrophy in frontotemporal dementia and semantic dementia. Neurology. 2002 Jan 22;58(2):198-208.

Rossor MN, Revesz T, Lantos PL, Warrington EK. Semantic dementia with ubiquitin-positive tau-negative inclusion bodies. Brain. 2000 Feb;123 (Pt 2):267-76.

Rovelet-Lecrux A, Deramecourt V, Legallic S, Maurage CA, Le Ber I, Brice A, et al. Deletion of the progranulin gene in patients with frontotemporal lobar degeneration or Parkinson disease. Neurobiol Dis. 2008 Jul;31(1):41-5.

Sampathu DM, Neumann M, Kwong LK, Chou TT, Micsenyi M, Truax A, et al. Pathological heterogeneity of frontotemporal lobar degeneration with ubiquitin-positive inclusions delineated by ubiquitin immunohistochemistry and novel monoclonal antibodies. Am J Pathol. 2006 Oct;169(4):1343-52.

Schneider JA, Arvanitakis Z, Bang W, Bennett DA. Mixed brain pathologies account for most dementia cases in community-dwelling older persons. Neurology. 2007 Dec 11;69(24):2197-204.

Schrag A, Good CD, Miszkiel K, Morris HR, Mathias CJ, Lees AJ, et al. Differentiation of atypical parkinsonian syndromes with routine MRI. Neurology. 2000;55(8):1239-40.

Singleton AB, Farrer M, Johnson J, Singleton A, Hague S, Kachergus J, et al. alpha-Synuclein locus triplication causes Parkinson's disease. Science. 2003;302(5646):841.

Skibinski G, Parkinson NJ, Brown JM, Chakrabarti L, Lloyd SL, Hummerich H, et al. Mutations in the endosomal ESCRTIII-complex subunit CHMP2B in frontotemporal dementia. Nat Genet. 2005 Aug;37(8):806-8.

Sleegers K, Brouwers N, Gijselinck I, Theuns J, Goossens D, Wauters J, et al. APP duplication is sufficient to cause early onset Alzheimer's dementia with cerebral amyloid angiopathy. Brain. 2006 Nov;129(Pt 11):2977-83.

Snowden JS, Goulding PJ, Neary D. Semantic dementia: aform of circumscribed cerebral atrophy. Behav Neurol. 1989;2:167-82.

Spillantini MG, Divane A, Goedert M. Assignment of human alpha-synuclein (SNCA) and beta-synuclein (SNCB) genes to chromosomes 4q21 and 5q35. Genomics. 1995 May 20;27(2):379-81.

Stern Y, Jacobs D, Goldman J, Gomez-Tortosa E, Hyman BT, Liu Y, et al. An investigation of clinical correlates of Lewy bodies in autopsy-proven Alzheimer disease. Arch Neurol. 2001 Mar;58(3):460-5.

Thuile J, Even C, Guelfi JD. Validity of vascular depression as a specific diagnosis: a review. Encephale. 2007;33(1):39-48.

Tierney MC, Fisher RH, Lewis AJ, Zorzitto ML, Snow WG, Reid DW, et al. The NINCDS-ADRDA Work Group criteria for the clinical diagnosis of probable Alzheimer's disease: a clinicopathologic study of 57 cases. Neurology. 1988 Mar;38(3):359-64.

Tissot R, Constantinidis J, Richard J. La maladie de Pick. Paris: Masson; 1975.

Tsuchiya K, Ikeda M, Hasegawa K, Fukui T, Kuroiwa T, Haga C, et al. Distribution of cerebral cortical lesions in Pick's disease with Pick bodies: a clinicopathological study of six autopsy cases showing unusual clinical presentations. Acta Neuropathol. 2001 Dec;102(6):553-71.

van de Pol LA, Hensel A, van der Flier WM, Visser PJ, Pijnenburg YA, Barkhof F, et al. Hippocampal atrophy on MRI in frontotemporal lobar degeneration and Alzheimer's disease. J Neurol Neurosurg Psychiatry. 2006 Apr;77(4):439-42.

van Swieten JC, Heutink P. Mutations in progranulin (GRN) within the spectrum of clinical and pathological phenotypes of frontotemporal dementia. Lancet Neurol. 2008 Oct;7(10):965-74.

van Swieten JC, Rosso SM, van Herpen E, Kamphorst W, Ravid R, Heutink P. Phenotypic variation in frontotemporal dementia and parkinsonism linked to chromosome 17. Dement Geriatr Cogn Disord. 2004;17(4):261-4.

Victoroff J, Mack WJ, Lyness SA, Chui HC. Multicenter clinicopathological correlation in dementia. Am J Psychiatry. 1995 Oct;152(10):1476-84.

Vogt BA, Vogt LJ, Vrana KE, Gioia L, Meadows RS, Challa VR, et al. Multivariate analysis of laminar patterns of neurodegeneration in posterior cingulate cortex in Alzheimer's disease. Exp Neurol. 1998 Sep;153(1):8-22.

Wade JP, Mirsen TR, Hachinski VC, Fisman M, Lau C, Merskey H. The clinical diagnosis of Alzheimer's disease. Arch Neurol. 1987 Jan;44(1):24-9.

Watts GD, Wymer J, Kovach MJ, Mehta SG, Mumm S, Darvish D, et al. Inclusion body myopathy associated with Paget disease of bone and frontotemporal dementia is caused by mutant valosin-containing protein. Nat Genet. 2004 Apr;36(4):377-81.

Whitwell JL, Jack Jr CR, Senjem ML, Parisi JE, Boeve BF, Knopman DS, et al. MRI Correlates of Protein Deposition and Disease Severity in Postmortem Frontotemporal Lobar Degeneration. Neurodegener Dis. 2009 Mar 19;6(3):106-17.

Zarranz JJ, Alegre J, Gomez-Esteban JC, Lezcano E, Ros R, Ampuero I, et al. The new mutation, E46K, of alpha-synuclein causes Parkinson and Lewy body dementia. Ann Neurol. 2004 Feb;55(2):164-73.

Bibliographie du candidat

PUBLICATIONS

1. Scientifiques

- Deramecourt V, Bombois S, Maurage CA, Ghestem A, Drobecq H, Vanmechelen E, Lebert F, Pasquier F, Delacourte A. Biochemical staging of synucleinopathy and amyloidopathy in dementia with Lewy bodies. *J Neuropathol Exp Neurol* 2006 ; 65(3) : 278-288.
- Bombois S, Maurage CA, Gompel M, Deramecourt V, Mackowiak-Cordoliani MA, Black R, Lavielle R, Delacourte A, Pasquier F. Absence of beta-amyloid deposits after immunization in Alzheimer disease with Lewy body dementia. *Arch Neurol* 2007 Apr;64(4):583-7
- Le Ber I, Camuzat A, Hannequin D, Pasquier F, Guedj E, Rovelet-Lecrux A, Hahn-Barma V, van der Zee J, Clot F, Bakchine S, Puel M, Ghanim M, Lacomblez L, Mikol J, Deramecourt V, Lejeune P, de la Sayette V, Belliard S, Vercelletto M, Meyrignac C, Van Broeckhoven C, Lambert JC, Verpillat P, Campion D, Habert MO, Dubois B, Brice A, and the French research network on FTD/FTD-MND. Phenotype variability in progranulin mutation carriers: a clinical, neuropsychological, imaging and genetic study. *Brain* 2008 Mar;131(Pt 3):732-46.
- Deramecourt V, Bombois S, Debette S, Delbeuck X, Ramirez C, Reyns N, Kerdraon O, Maurage CA, Pasquier F. Bilateral temporal glioma presenting as a paraneoplastic limbic encephalitis with pure cognitive impairment. *Neurologist*. 2009 Jul;15(4):208-11
- Rovelet-Lecrux A, Deramecourt V, Legallic S, Maurage CA, Le Ber I, Brice A, Lambert JC, Frébourg T, Pasquier F, Campion D. Deletion of the progranulin gene in patients with frontotemporal dementia or Parkinson disease. *Neurobiol Dis*. 2008 Jul;31(1):41-5.
- Moreaud O, Belliard S, Snowden J, Auriacombe S, Basaglia-Pappas S, Bernard F, Bon L, Boutantin J, Boutoleau-Bretonnière C, Charnallet A, Coutant E, David D, Deramecourt V, Gaestel Y, Garnier S, Guichart E, Hahn-Barma V, Lebail B, Lebrun-Givois C, Lamy E, Le Carret N, Lemesle B, Memin A, Parienté J, Pasquier F, Renou P, Rouaud O, Sarazin M, Thomas-Antérion C, Vercelletto M, Virat-Brassaud ME. Semantic dementia: reflexions of a French working group for diagnostic criteria and constitution of a patient cohort. *Rev Neurol (Paris)*. 2008 Apr;164(4):343-53
- Bruandet A, Richard F, Bombois S, Maurage CA, Deramecourt V, Lebert F, Amouyel P, Pasquier F. J Neurol Neurosurg Psychiatry. 2009 Feb;80(2):133-9
- Finch N, Baker M, Crook R, Swanson K, Kuntz K, Surtees R, Bisceglio G, Rovelet-Lecrux A, Boeve B, Petersen R, Dickson D, Younkin SG, Deramecourt V, Crook J, Graff-Radford NR and Rademakers R. Plasma progranulin levels predict progranulin mutation status in frontotemporal dementia patients and asymptomatic family members. *Brain.* 2009 Mar;132(Pt3):583-91
- Deramecourt V, Maurage CA, Lebert F, Pasquier F. Prediction of pathology in primary progressive language and speech disorders. *Neurology.* En révision.

2. Didactiques
   - Deramecourt V, Girard-Buttaz I, Vérier A. Une encéphalopathie spongiforme mimant une dégénérescence corticobasale. *Rev. Neurol (Paris)* 2004 ; 160 : 5, 592-594
   - Mémin A, Deramecourt V, Bombois S, Mackowiak MA, Pasquier F. Démences fronto-temporales : des symptômes caractéristiques. *Revue du Praticien* 2006 ; 20 : 419-422
   - Deramecourt V, Pasquier F. Le complexe de Pick. Aux frontières des dégénérescences lobaires frontotemporales. *Neurologies* 2006 ; 9 : 185-142
   - Deramecourt V, Lebert F, Pasquier F. Démences frontotemporales. *Encycl Med Chir* (Elsevier Masson SAS, Paris), Neurologie, 17-057-A-30, 2007.
   - Pasquier F, Deramecourt V, Florence Lebert. Frontotemporal dementia. *In* Dening T, Jacoby R, Oppenheimer C, Thomas A (eds). *The Oxford Textbook of Old Age Psychiatry. Psychiatry in the Elderly – 4th edition.* 2007.
   - Schraen-Maschke S, Dhaenens CM, Bombois S, Deramecourt V, Van Brussel E, Obriot H, Marzys C, Sergeant N, Maurage CA, Pasquier F, Sablonnière B, Buée L. Les marqueurs biologiques de la maladie d'Alzheimer : quel intérêt pour un diagnostic moins tardif ? *Rev Neurol (Paris)* 2009 Apr;165(Spec N°2):F97-103
   - Deramecourt V, Buée L. TDP-43 : un nouvel acteur au sein des pathologies neurodégénératives. *Alzheimer Actualités*. 2009 Mai-Juin ; 204 : 10-11
   - Deramecourt V, Lebert F, Pasquier F. Classification des démences frontotemporales. *Revue Francophone de Gériatrie et de Gérontologie*. Sous presse.

COMMUNICATIONS ORALES-AFFICHEES

1. Internationales
   - Biochemical staging of synucleinopathy and amyloidopathy in dementia with Lewy bodies. *Communication orale.* **Alzheimer Disease and Parkinson Disease (ADPD) Meeting**, Sorrento, Italie, mars 2005
   - Clinicopathologic and biochemical overlap of FTLD, CBD and PSP : the Lille-Bailleul French cohort. *Communication affichée.* **International Conference on Alzheimer's disease and Related Disorders**, Madrid, juillet 2006
   - Clinicopathologic and biochemical overlap of FTLD, CBD and PSP : the Lille-Bailleul French cohort. *Communication affichée.* **International Conference on Frontotemporal Dementia**, San Francisco, septembre 2006.
   - Primary Progressive Aphasia : Natural History. The Lille Memory Centre Experience. *Communication orale.* **FP7 preparatory meeting**. Leuven, Janvier 2007.
   - Associated cerebral lesions in Alzheimer's disease generate clinical diagnosis difficulties: an autopsy study. *Communication affichée.* **International Conference on Alzheimer's disease and Related Disorders**, Chicago, juillet 2008
   - Deletion of the Progranulin gene in a family with frontotemporal lobar degeneration or Parkinson disease. *Communication affichée.* **International Conference on Frontotemporal Dementia**, Rotterdam, septembre 2008.
   - Deletion of the Progranulin gene in a family with frontotemporal lobar degeneration or late onset Parkinson disease. *Communication affichée.* **19th IAGG World Congress of Gerontology and Geriatrics**, Paris, juillet 2009

- Prediction of pathology in primary progressive language and speech disorders. *Communication orale.* **International Conference on Alzheimer's disease and Related Disorders**, Vienne, juillet 2009

2. Nationales
   - Biochemical staging of synucleinopathy and amyloidopathy in dementia with Lewy bodies. *Communication affichée*. **Société de Neurosciences**. Lille, mai 2005.
   - Coexistence des lésions de type Alzheimer dans la démence à corps de lewy : évaluation, conséquences cliniques et signification. *Communication affichée*. **Journées francophones sur la maladie d'Alzheimer et les syndromes apparentés**. St Etienne. Novembre 2005.
   - Dégénérescences lobaires frontotemporales avec inclusions ubiquitine-positives : données cliniques et neuropathologiques de 14 cas. *Communication affichée*. **Journées de Neurologie de Langue Française.** Paris. Avril 2007.
   - Prélèvement cérébral pour vérification diagnostique dans les démences : l'expérience du CMRR de Lille-Bailleul. *Communication orale.* **Journées francophones sur la maladie d'Alzheimer et les syndromes apparentés**. Nice. Novembre 2007.
   - Apport de l'analyse pluridisciplinaire des dégénérescences lobaires frontotemporales : l'expérience lilloise. *Communication orale.* **Séminaire du département de Neurosciences de l'IFR114-IMPRT**. Lille. Mars 2008.
   - Un cas clinique de syndrome de dégénérescence corticobasale. *Communication orale.* Réunion commune SNLF/GRECO. **Journées de Neurologie de Langue Française.** Bordeaux. Avril 2008.
   - Amnésie d'évolution subaiguë chez une femme de 42 ans. *Communication orale.* Réunion de la SFN. **Journées de Neurologie de Langue Française.** Bordeaux. Avril 2008.
   - Dégénérescences lobaires frontotemporales avec inclusions ubiquitine-positives : données cliniques et neuropathologiques de 14 cas. *Communication orale*. **Journée de la Société Française de Neuropathologie.** Paris. Juin 2008.
   - Corrélations clinicopathologiques des aphasies et anarthries progressives primaires : vers une prédiction fiable des lésions neuropathologiques. *Communication affichée.* **Journées de Neurologie de Langue Française.** Lille. Avril 2009. *Poster primé.*

Apport de l'analyse multidisciplinaire dans la compréhension des mécanismes physiopathologiques des démences

Résumé

Les démences représentent un problème de santé public majeur, notamment du fait du vieillissement des populations occidentales. Or, le diagnostic étiologique de certitude d'un syndrome démentiel ne peut être obtenu que par l'analyse neuropathologique et/ou biochimique du tissu cérébral obtenu en post mortem. Les lésions cérébrales aboutissant au déclin cognitif ont des origines diverses (neurodégénératives, vasculaires, métaboliques…) et sont souvent associées.

L'objectif de ce travail était d'étudier les corrélations entre l'expression clinique du syndrome démentiel et la nature des lésions cérébrales. Les données cliniques, neuropathologiques et biochimiques issues de la cohorte autopsiques de patients déments suivis au Centre Mémoire de Ressources et de Recherche du CHRU de Lille (127 cerveaux prélevés entre 1992 et 2009) ont été analysées.

Nous montrons que les fréquentes associations lésionnelles (lésions de maladie d'Alzheimer, de maladie à corps de Lewy, lésions vasculaires) ont des conséquences sur la pertinence du diagnostic étiologique du syndrome démentiel. Dans le domaine des dégénérescences lobaires frontotemporales (DLFT), nous avons étudié les corrélations clinicopathologiques de patients ayant présenté des troubles inauguraux du comportement ou du langage. Nous avons pu établir des corrélations entre les syndromes cliniques et certaines protéinopathies (tau, TDP-43) associées aux DLFT. L'enquête génétique a permis de mettre en évidence une nouvelle mutation du gène de la progranuline chez un patient.

L'analyse pluridisciplinaire des démences permet au clinicien de progresser dans la prédiction des lésions cérébrales du vivant du patient. Cette démarche s'avère indispensable dans l'optique du développement de traitements curatifs des démences neurodégénératives.

Summary

Dementia is a major Public Health issue, especially due to occidental populations ageing. Nevertheless, a definite etiologic diagnosis of dementia can only be obtained by the post mortem neuropathological and/or biochemical analysis of the brain. Brain lesions leading to dementia are various in nature (neurodegenerative, vascular, metabolic…) and are often associated.

We focused on the correlation between the clinical expression of dementia and the nature of the underlying brain lesions. We analyzed the clinical, neuropathological and biochemical data from the autopsy cohort of demented patients followed-up in the Lille Memory Centre (127 brains collected between 1992 and 2009).

We showed that the frequent pathological associations can modify the clinical presentation of the patients, and therefore make the etiological diagnosis of dementia more difficult. In the specific domain of frontotemporal lobar degeneration (FTLD), we investigated the clinical-pathological correlations of patients who presented with progressive behavioural modifications or language disorders. We established correlations between the various clinical syndromes and specific underlying FTLD-related proteinopathies (tau, TDP-43). We identified a new mutation in the progranuline gene in one patient.

Multidisciplinary analysis of dementia helps the clinicians in improving the in vivo prediction of the nature of brain lesions. Prediction of the pathology will soon be a challenging objective for cognition and behaviour specialists in the perspective of forthcoming curative, disease-modifying drugs.