



HAL
open science

**Contribution à l'étude des tumeurs de la tête et du cou :
analyse critique de certaines voies d'abord chirurgicales
des espaces rétro et latéro-pharyngés et des facteurs
pronostiques des lymphomes malins non-hodgkiniens de
la tête et du cou**

Laurent Laccourreya

► **To cite this version:**

Laurent Laccourreya. Contribution à l'étude des tumeurs de la tête et du cou : analyse critique de certaines voies d'abord chirurgicales des espaces rétro et latéro-pharyngés et des facteurs pronostiques des lymphomes malins non-hodgkiniens de la tête et du cou. Autre [q-bio.OT]. Université d'Angers, 2008. Français. NNT: . tel-00474258

HAL Id: tel-00474258

<https://theses.hal.science/tel-00474258>

Submitted on 19 Apr 2010

HAL is a multi-disciplinary open access archive for the deposit and dissemination of scientific research documents, whether they are published or not. The documents may come from teaching and research institutions in France or abroad, or from public or private research centers.

L'archive ouverte pluridisciplinaire **HAL**, est destinée au dépôt et à la diffusion de documents scientifiques de niveau recherche, publiés ou non, émanant des établissements d'enseignement et de recherche français ou étrangers, des laboratoires publics ou privés.

**CONTRIBUTION A L'ÉTUDE DES TUMEURS DE LA TÊTE
ET DU COU:
ANALYSE CRITIQUE
DE CERTAINES VOIES D'ABORD CHIRURGICALES DES
ESPACES RÉTRO ET LATÉRO-PHARYNGÉS
ET
DES FACTEURS PRONOSTIQUES DES
LYMPHOMES MALINS NON-HODGKINIENS
DE LA TÊTE ET DU COU**

THÈSE DE DOCTORAT
DE
SCIENCES CHIRURGICALES

ECOLE DOCTORALE BIOLOGIE SANTÉ

Présentée et soutenue publiquement

le: **27 novembre 2008**

à: **Angers**

par: Laurent **LACCOURREYE**

Devant le jury ci-dessous :

Jacques DUBIN (président du jury), professeur à l'université d'Angers

Claude LINASSIER (rapporteur), professeur à l'université de Tours

Guy LE CLECH (rapporteur), professeur à l'université Rennes 1

Patrice BEUTTER (examineur), professeur à l'université de Tours

Henri Dominique FOURNIER (examineur), professeur à l'université d'Angers

Directeur de thèse: Norbert IFRAH, professeur à l'université d'Angers

Laboratoire : INSERM U 564 CHU Angers

REMERCIEMENTS

A Monsieur le Professeur N. IFRAH

Qui malgré ses nombreuses occupations a trouvé le temps de diriger ce travail.

Il m'a accordé sa confiance et son amitié.

Sans lui ce travail n'aurait jamais vu le jour.

Qu'il soit assuré de ma profonde gratitude.

A Monsieur le Professeur J. DUBIN

Qui me fait l'honneur de présider cette thèse.

Qu'il reçoive ici le témoignage de ma sincère reconnaissance et de mon profond respect pour sa confiance indéfectible tout au long de ces années passées à ses côtés.

A Monsieur le Professeur G. LE CLECH

A Monsieur le Professeur C. LINASSIER

Qui ont bien voulu consacrer de leur temps précieux pour être rapporteur de cette thèse.

Qu'ils soient remerciés de l'intérêt qu'ils portent à ce travail.

A Monsieur le Professeur P. BEUTTER

A Monsieur le Professeur HD. FOURNIER

Pour l'honneur qu'ils me font en participant à ce jury.

Qu'ils soient remerciés d'avoir bien voulu juger ce travail.

Au Docteur P. GUARDIOLA pour son aide statistique et rédactionnelle.

Qu'il soit assuré de ma sincère amitié

A tous mes collègues du service d'ORL qui ont su me soutenir et me permettre de dégager du temps libre dans les instants difficiles.

Aux secrétaires du service d'ORL pour leur aide dactylographique.

A mes parents et à mon frère pour leur soutien.

A Véronique et Hugo pour le temps que ce travail leur a volé.

SOMMAIRE

INTRODUCTION.....	3
ANATOMIE DES ESPACES RETRO ET LATERO-PHARYNGES.....	5
Espace latéro-pharyngé	6
Espace rétro-pharyngé.....	11
NATURE DES TUMEURS DES ESPACES RETRO ET LATERO-PHARYNGES	13
Tumeurs d'origine salivaire	14
Tumeurs d'origine neurale	16
Les Schwannomes	16
Les tumeurs glomiques ou paragangliomes	17
Les neurofibromes.....	18
Tumeurs d'origines diverses	19
BILAN DES LESIONS DES ESPACES PERIPHARYNGES.	21
Imagerie pathologique des espaces péripharyngés.....	23
Les lésions de l'espace préstylien.	23
Les lésions de l'espace rétrostylien.	24
Les lésions de l'espace rétro-pharyngé.....	26
LES VOIES D'ABORD DES ESPACES RETRO ET LATERO-PHARYNGES.....	29
L'abord transoral.....	31
Technique chirurgicale	31
Discussion et perspectives.....	39
L'abord cervico-transmandibulaire.....	42
Technique chirurgicale	43
Discussion et perspectives.....	53
La voie infra-labyrinthique transmastoidienne	59
Technique opératoire.....	60
Discussion et perspectives.....	68
Discussion et perspectives.....	77
LES LYMPHOMES MALINS NON-HODGKINIEN DE LA TETE ET DU COU	78
Les lymphomes de l'anneau de Waldeyer.	78
Les lymphomes des cavités nasales et des sinus paranasaux.	80
Les lymphomes salivaires	81

Les lymphomes de la thyroïde.....	82
Discussion et perspectives.....	107
PERSPECTIVES.....	111
REFERENCES.....	113
ARTICLES ORIGINAUX.....	119

INTRODUCTION

Situés sous la base du crâne, les espaces profonds de la face sont le siège de lésions dont l'approche diagnostique a été révolutionnée par les progrès de l'imagerie médicale. Leur abord, à visée thérapeutique voire seulement à des fins de diagnostic histologique, reste quant à lui délicat et malaisé.

Par leur situation profonde, enchâssée, sous la base du crâne, et par la diversité des éléments qui les composent ou les traversent, les espaces latéro et rétro-pharyngés concentrent toutes les difficultés pour le chirurgien. La nature même des tumeurs, bénignes ou malignes, retrouvées dans ces espaces aggrave encore ces difficultés. Trouvant leur origine dans les structures constitutives de ces espaces tous les types histologiques peuvent se rencontrer qu'il s'agisse de tumeurs osseuses, musculaires, glandulaires, vasculaires, nerveuses ou issues du système lymphatique. La richesse en tissu lymphoïde de ces espaces rend compte de la fréquence de leur implication dans les lymphomes malins non hodgkinien de la tête et du cou et notamment dans le cadre des récives. La preuve histologique indispensable à la mise en place d'un traitement impose alors au chirurgien le choix d'une tactique chirurgicale. L'abord retenu doit permettre une biopsie de volume suffisant voire une exérèse complète tout en limitant au maximum les séquelles induites. La multiplicité, et souvent la complexité, des voies d'abord présentées dans la littérature reflètent parfaitement cette problématique.

Après un bref rappel anatomique des espaces latéro et rétro-pharyngés et des diverses voies d'abord décrites, ce travail a visé à étudier i) les techniques, les limites et les indications de certaines voies d'abord peu pratiquées et ii) les facteurs

pronostiques de survie et de survie sans récurrence dans les lymphomes malins non hodgkinien de la tête et du cou.

Ce travail de thèse s'appuie sur 5 publications dans des revues indexées qui seront rappelées dans le corps du texte.

ANATOMIE DES ESPACES RETRO ET LATERO-PHARYNGES.

L'exérèse de tumeur des espaces rétro et latéro-pharyngés ne peut se concevoir sans une parfaite connaissance de l'anatomie de ces régions. Toute erreur dans l'appréciation des rapports anatomiques de la tumeur avec les structures nobles de ces espaces conduira au choix erroné d'une voie d'abord plutôt qu'une autre. Ce défaut d'appréciation risque de compromettre l'exérèse, du fait d'une mauvaise exposition tumorale, de léser des structures nobles voire de rompre la capsule tumorale et d'assister à une récurrence.

Situées entre la base du crâne et l'os hyoïde les régions profondes de la face présentent une architecture anatomique complexe.

Leur organisation se faisant autour de la voie aéro-digestive (pharynx), elles sont désormais désignées sous le nom d'espaces péripharyngés céphaliques. Cette organisation permet de reconnaître ainsi :

- En arrière, l'espace rétro-pharyngé
- Latéralement, un espace latéro-pharyngé (anciennement espace parapharyngé latéral) pair et symétrique, lui-même divisé par le diaphragme stylien en espace rétrostylien et préstylien.
- En avant, un autre espace pair et symétrique : la fosse infra-temporale.

Le pharynx est un conduit musculo-membraneux, en forme de gouttière ouverte vers l'avant, appliqué sur la face antérieure du rachis cervical et étendu depuis la base du crâne jusqu'à la 6^{ème} vertèbre cervicale. Cette gouttière est formée d'une paroi

musculaire striée, constituée des muscles constricteurs pharyngés supérieurs, moyens et inférieurs, recouverts à leur face postérieure par le fascia bucco-pharyngien. Ce dernier et la partie haute, fibreuse, du muscle constricteur supérieur du pharynx se réunissent pour former en regard de C1 une lame dense, le fascia pharyngo-basilaire, qui s'insère sur la base du crâne. Cette insertion se fait sur l'apophyse basilaire de l'occipital et sur les parties voisines. Elle dessine un trapèze à base postérieure avec deux prolongements latéraux. La grande base postérieure relie les deux épines du sphénoïde en passant sur le tubercule de l'occipital. Latéralement, l'insertion va de l'épine du sphénoïde à la racine de l'aile interne de la ptérygoïde. Une ouverture est ménagée à sa partie supérieure (sinus de Morgagni). Celle-ci livre passage au muscle élévateur du voile et à la trompe auditive.

Espace latéro-pharyngé

L'espace latéro-pharyngé a la forme d'une pyramide inversée, sa base se situant sous le crâne et son apex au niveau de la grande corne de l'os hyoïde. L'espace latéro-pharyngé est cloisonné par des fascias qui vont limiter et guider les extensions tumorales.

La paroi supérieure de l'espace latéro-pharyngé correspond à une portion de la face inférieure du rocher. Le fascia pharyngo-basilaire, dans sa portion étendue depuis la racine de l'aile interne de la ptérygoïde à l'épine du sphénoïde, forme sa limite supéro-interne. Ce fascia passe en dehors du foramen lacerum et en dedans des foramens ovale et spinosum. Ces derniers n'appartiennent donc pas à l'espace latéro-pharyngé mais se situent dans la fosse infra-temporale.

La limite inférieure de l'espace latéro-pharyngé correspond à l'insertion du muscle digastrique sur la grande corne de l'os hyoïde. Cette insertion extrêmement solide constitue un véritable obstacle à l'extension cervicale basse des tumeurs de l'espace latéro-pharyngé.

Le fascia prévertébral qui recouvre le rachis et les muscles paravertébraux constitue la paroi postérieure de l'espace latéro-pharyngien. Sa paroi antérieure correspond à l'aponévrose du muscle ptérygoïdien médial et au raphé ptérygo-mandibulaire qui unit le crochet de l'aile interne de l'apophyse ptérygoïde à la partie postérieure de la ligne oblique de la mandibule.

La paroi latérale de l'espace latéro-pharyngé est limitée par l'aponévrose du muscle ptérygoïdien médial et par la branche montante de la mandibule. A sa partie haute, le fascia du muscle ptérygoïdien médial s'enrichit des fibres du ligament sphéno-mandibulaire. Ce dernier s'étend depuis l'épine du sphénoïde jusqu'à la lingula mandibulaire (ancienne épine de Spix) et au bord postérieur de l'orifice du canal dentaire inférieur. Cet épais fascia rejoint alors la base du crâne et sépare ainsi l'espace latéro-pharyngé du nerf dentaire inférieur, du muscle ptérygoïdien latéral et du condyle mandibulaire. En arrière, il délimite avec l'aponévrose du tenseur du voile un espace : le tunnel stylo-mandibulaire (boutonnière rétro-condylienne de Juvara) dans lequel s'engage le lobe profond de la parotide. Le ventre postérieur du muscle digastrique entre aussi dans la composition de la paroi externe de l'espace latéro-pharyngé.

La partie haute de la limite interne de l'espace latéro-pharyngé est constituée par l'accolement du fascia du muscle tenseur du voile au muscle ptérygoïdien médial. Le fascia pharyngo-basilaire et la lame pharyngo-prévertébrale constituent la paroi postéro-interne de l'espace latéro-pharyngé notamment dans sa partie rétrostylienne.

Plus bas, cette paroi se confond avec l'aponévrose qui recouvre le constricteur supérieur, renforcée par les insertions de l'aponévrose du muscle stylopharyngien. Enfin la partie toute inférieure de la paroi interne de l'espace latéro-pharyngé est constituée par l'aponévrose qui unit les muscles stylopharyngien et styloglosse (Figure 1).

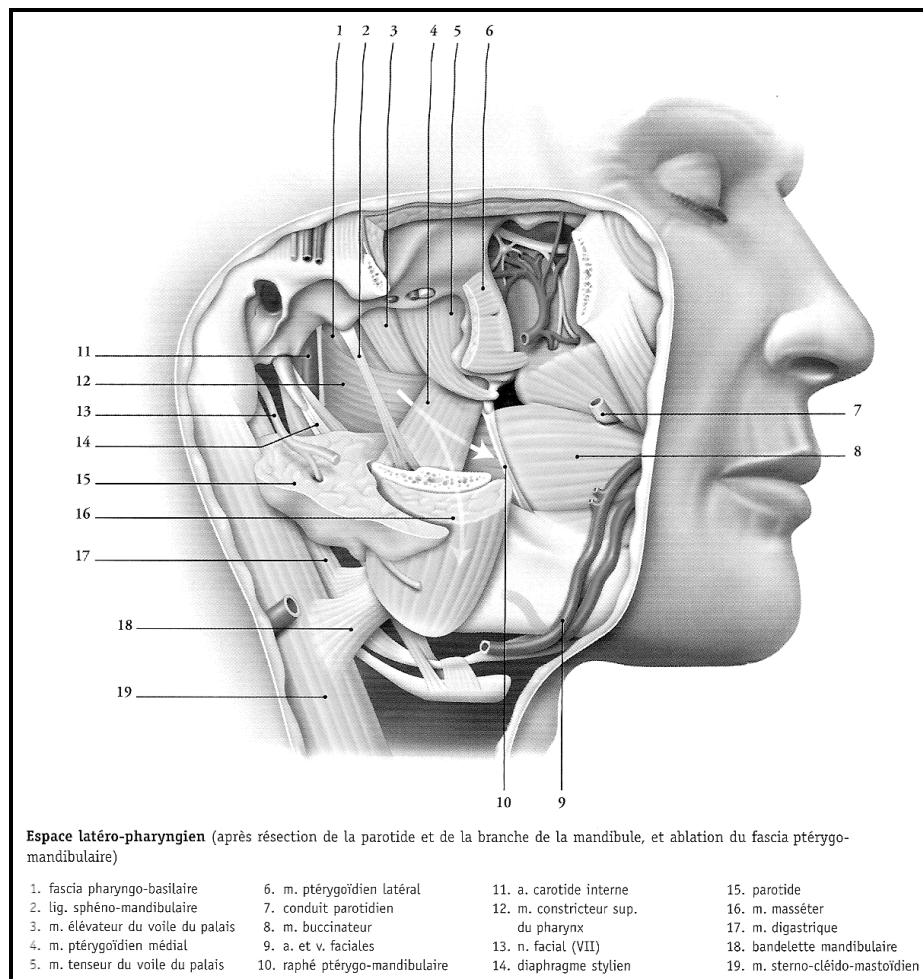


Figure 1 : Espace latéro-pharyngé (d'après Kamina[1])

L'espace latéro-pharyngé est subdivisé en un espace préstylien, antéro-latéral, et un espace rétrostylien, postéro-médial, par une cloison oblique ostéo-musculaire et aponévrotique le diaphragme stylien. Celui-ci s'attache à la base du crâne suivant une ligne oblique qui va du bord antérieur de la mastoïde et du ventre postérieur du digastrique au bord antérieur du canal carotidien où il rejoint le muscle tenseur du

voile du palais. Durant ce trajet, il engaine l'apophyse styloïde et se continue en bas jusqu'à l'os hyoïde en enveloppant et en réunissant les muscles du bouquet stylien: stylo-hyoïdien, styloglosse et stylopharyngien. Ces muscles et ligaments sont réunis par une aponévrose qui se prolonge en dehors jusqu'au bord antérieur du muscle sterno-cléido-mastoïdien et en dedans et en avant jusqu'au fascia bucco-pharyngien. L'espace préstylien comprend 3 régions qui communiquent entre elles : les régions parotidienne, para-tonsillaire et submandibulaire (Figure 2).

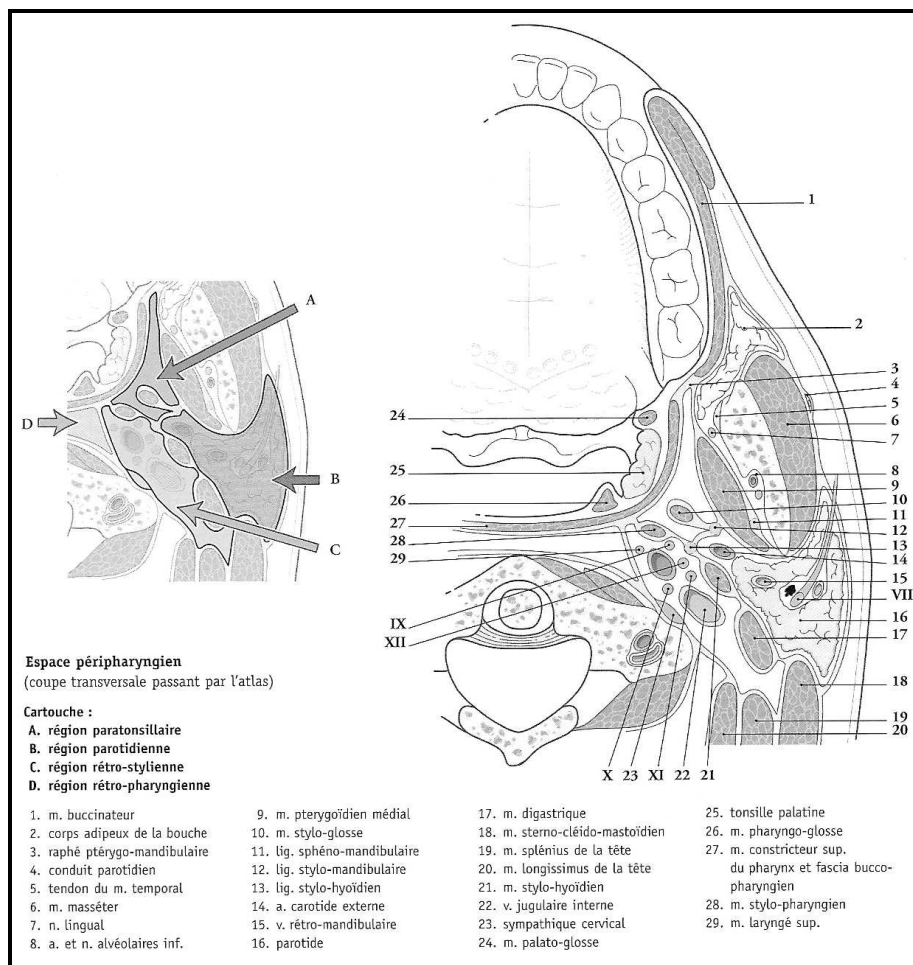


Figure 2 : Espace péripharyngé (d'après Kamina[1])

- La région parotidienne est prismatique triangulaire. Sa paroi antérieure est constituée de la branche montante de la mandibule, des muscles masséter et ptérygoïdien médial. Sa paroi postéro-médiale est formée par le diaphragme

stylien et le muscle sterno-cléido-mastoïdien. Sa paroi latérale correspond au plan cutané. Elle contient la glande parotide, l'artère carotide externe, la veine rétromandibulaire et le nerf facial. Elle communique en avant avec la région para-tonsillaire et en bas avec la région submandibulaire.

- La région para-tonsillaire est étroite. Elle est limitée en avant par le raphé ptérygo-mandibulaire, médialement par les muscles tenseurs du voile et constricteur supérieur du pharynx recouvert du fascia bucco-pharyngien et latéralement par le muscle ptérygoïdien médial et le fascia ptérygo-mandibulaire. Elle est traversée par l'artère palatine ascendante et le nerf glosso-pharyngien. Elle communique en bas avec la région submandibulaire.
- La région submandibulaire est prismatique triangulaire, occupée par la glande submandibulaire. Le muscle ptérygoïdien médial et la face médiale de l'angle mandibulaire en constituent sa paroi supéro-latérale tandis que sa paroi inféro-latérale est formée de la lame superficielle du fascia cervical. Sa paroi médiale est formée du diaphragme stylien, de l'os hyoïde et des muscles hyoglosse et mylo-hyoïdien.

L'espace préstylien, dans sa partie haute, est principalement constitué de graisse, d'une portion variable du lobe profond de la parotide de rameaux nerveux. Les tumeurs issues de cette région seront donc principalement d'origine parotidienne, nerveuse ou adipeuse.

L'espace rétrostylien (aussi appelé espace carotidien) est limité latéralement et en avant, par le diaphragme stylien, médialement et en arrière, par le fascia bucco-pharyngien, la lame pharyngo-prévertébrale et la lame prévertébrale du fascia cervical. Il contient l'artère carotide interne et la veine jugulaire interne, située en

dehors et en arrière de l'artère à la base du crâne. Ces vaisseaux sont entourés des nerfs crâniens IX, X, XI, XII. Le nerf pneumogastrique se situe en arrière de l'artère tandis que les nerfs glosso-pharyngien, hypoglosse et accessoire sont latéraux à l'artère et à la veine, enfin plaqués contre l'aponévrose prévertébrale, dans un dédoublement de celle-ci, se trouve le ganglion sympathique cervical supérieur. Cet espace est aussi riche en lymphatiques ainsi qu'en tissu glomique.

Les lymphatiques de l'espace latéro-pharyngé reçoivent leur drainage des cavités naso-sinusiennes, de la cavité buccale, de l'oropharynx et du pôle supérieur de la thyroïde. A la partie haute ces ganglions sont en connexion avec le ganglion de Rouvière (ganglion rétro-pharyngé latéral) situé dans l'espace rétro-pharyngé. Ce dernier draine le nasopharynx, la partie toute supérieure de l'oropharynx et peut-être le siège de métastase de carcinomes thyroïdiens. L'ensemble de ces chaînes lymphatiques rejoint ensuite le collecteur principal jugulo-carotidien au niveau du ganglion sous-digastrique.

Espace rétro-pharyngé

C'est un espace médian, quasiment virtuel, étroit, compris entre la lame prévertébrale en arrière et le fascia bucco-pharyngien en avant. Latéralement les lames pharyngo-prévertébrales, tendues du fascia bucco-pharyngien à l'aponévrose prévertébrale, le sépare théoriquement de l'espace latéro-pharyngé. Ces cloisons sont fines et ne constituent pas une barrière à l'extension des processus. Sa limite latérale est en fait déterminée par le bord interne de la carotide interne. Vers le bas cet espace se prolonge, sans limite, par l'espace rétroviscéral du cou qui descend

dans le médiastin postérieur jusqu'en T3-T4. Il contient du tissu conjonctif lâche, du tissu lymphatique, l'artère pharyngée ascendante et des plexus veineux. Le caractère lâche de cet espace explique qu'il puisse également représenter une voie d'extension des processus infectieux notamment vers l'espace rétroviscéral.

NATURE DES TUMEURS DES ESPACES RETRO ET LATERO-PHARYNGES

Les rares tumeurs des espaces rétro et latéro-pharyngés représentent environ 0,5 % de l'ensemble des tumeurs de la tête et du cou[2]. Quarante pour cent d'entre elles sont bénignes tandis que 20 % sont d'origine néoplasiques[3]. Ces dernières résultent soit d'une exceptionnelle lésion primitive, née dans ces espaces, soit le plus souvent d'une extension directe à partir des régions adjacentes, ou d'une origine métastatique. L'envahissement par contiguïté de ces espaces peut se faire à partir d'une tumeur maligne du nasopharynx, de l'oropharynx, de la mandibule, du maxillaire, de la cavité buccale ou de la glande parotide. L'atteinte métastatique du ganglion rétro-pharyngé, dit de Rouvière, est le plus souvent secondaire à un carcinome pharyngé, qu'il s'agisse du naso, de l'oro ou de l'hypopharynx mais peut aussi se rencontrer dans les carcinomes thyroïdiens[4]. Dans cette revue des divers types histologiques des tumeurs de l'espace rétro et latéro-pharyngé nous nous intéresserons plus particulièrement aux tumeurs d'origine primitive.

Les tumeurs les plus fréquentes sont d'origine salivaire et principalement issues du lobe profond de la parotide ou de glandes salivaires accessoires. Deux pour cent seulement des lésions parotidiennes se présenteraient ainsi comme des tumeurs de l'espace latéro-pharyngé. L'ordre de fréquence fait ensuite apparaître les tumeurs d'origine neurale, principalement les neurinomes et les paragangliomes. Cependant, la complexité anatomique de ces espaces explique que beaucoup d'autres types tumoraux puissent être rencontrés. Une revue de la littérature[5] réalisée à partir de 318 cas de tumeurs des espaces rétro et latéro-pharyngés trouvait une origine

salivaire dans 45 % des cas, du tissu neural dans 23,3 %, lymphatique dans 15,1 % et d'origine diverse dans 16,1 % des cas. Une autre étude de la littérature réalisée par John E. Hale[6] a montré une distribution légèrement différente avec 44,6 % de tumeurs d'origine salivaire, 22,4 % d'origine neurale, 8,3 % de lymphomes, 4,6 % d'origine infectieuse, 2,3 % d'origine métastatique et 10,8 % d'origines très diverses. Deux autres publications, menées sur un nombre plus restreint de cas, ont retrouvé des distributions similaires avec une implication des glandes salivaires principale et accessoires dans 40 à 50 % des cas, d'origine neurale dans 27 à 40 % et d'origine diverse dans 10 à 33 %[7, 8]. En bref, 40 à 50 % des tumeurs seraient d'origine salivaire tandis que 20 à 30 % seraient d'origine neurale et que 10 à 15 % seraient d'origine lymphatique[9].

Tumeurs d'origine salivaire

L'adénome pléomorphe est le type histologique le plus fréquemment retrouvé. Il est ici, principalement issu du lobe profond de la parotide mais peut aussi trouver son origine au sein des glandes salivaires accessoires. Approximativement, seules 10 % des tumeurs parotidiennes proviennent du lobe profond de la parotide et, parmi celles-ci, moins de 2 % envahissent l'espace latéro-pharyngé[10].

La plupart des tumeurs du lobe profond de la parotide naissent de la portion endofaciale de la glande et se développent en dehors de la mandibule. Exceptionnellement ces tumeurs peuvent pénétrer dans l'espace latéro-pharyngé. Cet envahissement se fait soit au travers de la zone de faiblesse située entre l'apophyse styloïde en arrière, le ligament stylo-mandibulaire en bas, la branche montante de la mandibule en avant et la base du crâne en haut (tunnel stylo-

mandibulaire), soit en dessous du ligament stylo-mandibulaire le long de la zone de faiblesse créé par la traversée de la carotide externe. Dans le premier cas, la tumeur apparaît en forme de sablier. Sa composante externe peut être palpée en avant du tragus tandis que sa composante latéro-pharyngé, habituellement de faible volume, est difficile à apprécier par la palpation endobuccale. Dans le deuxième cas, la tumeur apparaît bien ronde et son extension dans l'espace latéro-pharyngé déplace l'amygdale et le palais en bas et en dedans tandis que la région prétragienne est totalement libre.

Le tissu salivaire accessoire d'origine extra parotidienne est aussi à l'origine de tumeurs de l'espace latéro-pharyngé. Neuf fois sur 10 ces tumeurs sont bénignes et généralement des adénomes pléomorphes[11]. Elles peuvent provenir soit de glandes salivaires ectopiques situées en dehors du muscle constricteur supérieur du pharynx, soit de reliquats salivaires ectopiques au sein des ganglions lymphatiques. L'origine primitive de ces tumeurs peut être affirmée par leur absence de contact avec le lobe profond de la glande parotide et par le respect du muscle constricteur supérieur du pharynx qui apparaît refoulé en dedans sur l'imagerie. Cette dernière caractéristique permet de les différencier des adénomes pléomorphes nés des glandes salivaires accessoires de la muqueuse pharyngée qui refoulent en dehors ce muscle et peuvent néanmoins envahir l'espace latéro-pharyngé.

Le traitement de ces lésions repose sur la chirurgie et impose leur exérèse complète. D'autres tumeurs bénignes peuvent aussi se rencontrer telle qu'un cystadénolymphome, ou tumeur de Warthin, ainsi que des oncocytomes.

Concernant les tumeurs malignes, l'analyse de la littérature permet de retrouver des tumeurs de haut et de bas grade de malignité tels que des carcinomes mucoépidermoïdes, des carcinomes adénoïdes kystiques des carcinomes à cellules acineuses, des carcinomes épidermoïdes et des adénocarcinomes. Elles représentent selon les séries de 16 à 30% de l'ensemble des tumeurs salivaires[7, 9, 12, 13].

Tumeurs d'origine neurale

Les Schwannomes

Le neurinome ou schwannome représente la tumeur neurale la plus fréquemment retrouvée au sein des espaces péripharyngés et surtout de l'espace latéro-pharyngé. Leur naissance se fait principalement aux dépens du nerf pneumogastrique ou du sympathique cervical. La localisation au nerf pneumogastrique serait 2 fois plus fréquente que la localisation sympathique et représenterait 50 % des neurinomes péripharyngés [14]). Cependant, l'ensemble des nerfs qui traversent cette région (IX, X, XI XII et sympathique) comportent des cellules de Schwann et peuvent donc donner naissance à des neurinomes.

Ils se rencontrent principalement entre les âges de 30 et 70 ans. Seuls les schwannomes du sympathique semblent présenter une prédominance masculine avec un sexe ratio de trois hommes pour une femme[15].

Les neurinomes sont des tumeurs bénignes généralement de croissance lente dont le mode de révélation le plus fréquent est une tuméfaction cervicale alors que la fonction nerveuse reste très longtemps préservée. L'IRM apporte un diagnostic de quasi certitude en retrouvant une lésion intensément rehaussée par l'injection de

gadolinium. L'origine, vagale ou sympathique du neurinome peut aussi être fortement suggérée par l'appréciation du refoulement des vaisseaux en imagerie. Les schwannomes du sympathique refoulent à la fois carotide interne et veine jugulaire interne en avant sans les séparer tandis que les neurinomes du pneumogastrique soit s'insinuent entre les deux vaisseaux, les écartant l'un de l'autre, soit les refoulent en arrière sans les disjoindre[14]. Ces tumeurs peuvent s'étendre en intracrânien au travers du foramen jugulaire. Le traitement repose sur leur exérèse chirurgicale complète, obligeant dans la grande majorité des cas au sacrifice du nerf porteur du neurinome. Leur croissance lente et leur caractère non invasif permettent bien souvent de seulement les surveiller et d'éviter ainsi au patient un déficit neurologique.

Les tumeurs glomiques ou paragangliomes

Les paragangliomes sont des tumeurs neuro-endocrines issues de la crête neurale. Leur développement se fait à partir du tissu paraganglionnaire associé au système nerveux parasympathique situé au niveau du corpuscule carotidien, du nerf vague, du foramen jugulaire et du mésotympan.

A proprement parler, les paragangliomes du corpuscule n'appartiennent pas aux tumeurs des espaces péripharyngés mais la plupart des auteurs les y assimilent du fait de leur fréquent et important développement au dessus du muscle digastrique vers l'espace latéro-pharyngé[2].

Ce sont des tumeurs bénignes, pouvant sécréter des catécholamines dans 1 à 3% des cas. Cependant quelques cas de métastases ganglionnaires et à distance ont été rapportés[16]. 10 à 50% des paragangliomes sont familiaux, la transmission du gène (PGL1) étant autosomique dominante à pénétrance variable.

Ce sont, après les neurinomes, les tumeurs les plus fréquentes au sein de l'espace latéro-pharyngé. La localisation carotidienne représente 60 à 80% de la totalité des paragangliomes de la tête et du cou, la localisation jugulo-tympanique 18 à 36% et le nerf vague 3 à 4%[17] Ils sont généralement uniques mais peuvent être multicentriques dans 10 à 35% des formes sporadiques et dans 30 à 55% des formes familiales[18]. Ils surviennent préférentiellement dans le sexe féminin et principalement dans la deuxième moitié de la vie, hormis pour les formes familiales. Ils sont généralement de croissance lente. En fonction de leur localisation, leur diagnostic repose sur la découverte d'une masse cervicale, fixée dans le plan vertical, ou d'une masse rétrotympanique bleutée associée à un acouphène pulsatile et à une baisse d'audition ou sur l'apparition d'un déficit des nerfs mixtes et/ou du XII. La localisation carotidienne peut être bilatérale, celle-ci se rencontre dans 31% des cas de maladie familiale et dans seulement 4% des cas de maladie sporadique[19]. Leur bilan repose principalement sur l'IRM et l'angiographie parfois associées à la TDM pour l'évaluation des éventuelles destructions osseuses. Le dosage des cathécholamines urinaires est réalisé si le patient présente une symptomatologie évocatrice de tumeur sécrétante.

Le traitement doit tenir compte de l'âge du patient, de son état général, du caractère éventuellement sécrétant de la tumeur, de sa localisation et de la morbidité induite par le traitement. En l'absence de sécrétion de catécholamines le traitement peut-être différé. Il repose sur la chirurgie et la radiothérapie.

Les neurofibromes

Ils constituent le dernier groupe des tumeurs d'origine nerveuse les plus fréquemment retrouvées. Les neurofibromes sont généralement multiples et plus

fréquemment responsables de déficits neurologiques que les schwannomes. Des neurofibromes du nerf pneumogastrique mais aussi du glosso-pharyngien et du nerf accessoire ont été décrits au sein de l'espace latéro-pharyngé[20]. Leur découverte doit faire rechercher une neurofibromatose. En l'absence de compression de structures vitales leur traitement repose sur la surveillance.

Tumeurs d'origines diverses

De nombreuses tumeurs bénignes ou malignes peuvent être retrouvées au sein des espaces péripharyngés. La littérature regorge de descriptions de telles tumeurs et il semble que pratiquement tous les types puissent être retrouvés au sein de ces espaces. Parmi ces tumeurs, quelques-unes méritent une attention particulière.

Plusieurs cas de méningiomes des espaces péripharyngés ont ainsi été publiés. Ces méningiomes proviennent le plus souvent de l'extension aux espaces péripharyngés d'une tumeur endocrânienne ou d'une tumeur née au niveau du foramen jugulaire.

Cependant, quelques cas de méningiomes primitifs des espaces péripharyngés ont été rapportés[21]. Ils trouveraient leur origine dans les cellules arachnoïdiennes situées soit dans le tronc, soit dans le périnèvre des nerfs crâniens.

De rares cas de chordomes primitifs des espaces péripharyngés ont aussi été rapportés. Cependant, leur développement à partir des vestiges de la notochorde explique que la plupart des cas décrits sont le plus souvent liés à une extension par contiguïté à partir d'un chordome primitif du clivus ou du corps vertébral de C1.

Beaucoup d'autres tumeurs bénignes ont été rapportés telles que des lipomes, des hémangiomes, des rhabdomyomes...

Parmi les tumeurs malignes, la richesse en structures lymphatiques des espaces rétro et latéro-pharyngés explique qu'un grand nombre de ces tumeurs trouve leur origine au sein même de ces structures. Des lymphomes primitifs totalement isolés et sans autre manifestation systémique ont ainsi été décrits à plusieurs reprises au sein de ces espaces. Ces lymphomes extra-nodaux sont préférentiellement de type B pour 90 % d'entre eux et de haut grade [22]. L'extension métastatique aux ganglions latéro et rétro-pharyngés est encore plus fréquente. Elle se rencontre principalement dans les carcinomes épidermoïdes du nasopharynx mais aussi de l'oropharynx, de l'hypopharynx et de la cavité buccale. Néanmoins, ces extensions sont rarement présentes lors du bilan tumoral initial et apparaissent progressivement au cours de l'évolution de la tumeur. Dans le cadre de cette atteinte métastatique ganglionnaire des espaces rétro et latéro-pharyngés, les tumeurs thyroïdiennes occupent une place particulière. Une trentaine de cas ont ainsi été rapportés dans la littérature, la plupart concernant des métastases ganglionnaires issues de carcinomes papillaires de la thyroïde. Cependant, des métastases de carcinome médullaire ont aussi été retrouvées [23]. Cette extension est liée à l'existence d'un tronc lymphatique postéro-supérieur qui relie le pôle supérieur de la glande thyroïde aux nœuds lymphatiques rétro-pharyngiens latéraux décrit par Rouvière[24]. Pour l'ensemble des auteurs, cette dissémination serait favorisée par l'existence d'adénopathies métastatiques cervicales ou par la réalisation d'un évidement ganglionnaire cervical préalable à la chirurgie thyroïdienne[4, 25-27].

BILAN DES LESIONS DES ESPACES PERIPHARYNGES.

Les progrès de l'imagerie médicale ont révolutionné le bilan des lésions des espaces péripharyngés. L'imagerie permet désormais, dans la plupart des cas, de définir sa localisation exacte, ses extensions et souvent la nature de la lésion.

L'étude de ses régions profondes fait essentiellement appel à la tomodensitométrie (TDM) et à l'Imagerie par Résonance Magnétique (IRM). L'IRM est supérieure à la TDM pour la visualisation des structures anatomiques, et pour la caractérisation tissulaire. La TDM est plus sensible pour la détection d'éventuelles calcifications et pour l'évaluation des atteintes de l'os cortical (mandibule, base du crâne). Les coupes axiales sont indispensables et montrent la meilleure symétrie droite-gauche[28]. Les coupes frontales sont utiles pour évaluer l'extension en hauteur des processus en revanche les coupes sagittales se révèlent rarement nécessaires. La TDM comporte des coupes axiales fines avec reconstruction coronales secondaires. Les coupes axiales sont effectuées dans le plan orbito-méatal, une série de coupes étant réalisées avant puis après injection.

L'IRM, quant à elle, comporte une série de coupes axiales en pondération T2 et T1 avant injection puis une étude multiplan en pondération T1 après injection de Gadolinium. Des coupes fines de 3 à 5 mm d'épaisseurs et jointives sont nécessaires. L'utilisation de la saturation de graisse n'est en règle pas utile car la graisse péripharyngée constitue un repère essentiel. Les coupes sont étagées de la base du crâne à l'oropharynx et complétées par des coupes de la région cervicale en cas de suspicion de paragangliome ou de tumeur maligne à la recherche

d'adénopathies cervicales. Elles intéressent également le médiastin supérieur en cas de lésion rétro-pharyngée[29].

L'interprétation de ces examens radiologiques impose une connaissance approfondie de l'anatomie radiologique normale des espaces péripharyngés. Ainsi la muqueuse de l'espace rétro-pharyngé apparaît comme un fin liseré fortement rehaussé par le produit de contraste en TDM comme en IRM. L'orifice de la trompe auditive et le récessus pharyngé latéral sont bien identifiables, surtout en IRM. Les amas de tissus lymphoïdes apparaissent en hypersignal sur les fréquences en T1 après injection de Gadolinium et sur les fréquences pondérées en T2. Les muscles apparaissent en relatif hyposignal en T1 et en T2. Le fascia pharyngo-basilaire, invisible en TDM, se caractérise en IRM par un hyposignal linéaire en T1 et en T2 d'autant plus épais que la coupe passe à proximité de la base du crâne[29]. Les limites précises de l'espace rétrostylien ne sont pas visibles même en IRM. L'apophyse styloïde est mieux visualisée en TDM sous la forme d'une hyperdensité franche. Les gros vaisseaux (carotides et jugulaires internes) ne sont visibles en TDM qu'après injection, sous forme d'une hyperdensité franche. En IRM la carotide interne apparaît vide de signal du fait de son flux rapide. La jugulaire interne peut quant à elle apparaître soit en hypo soit en hypersignal notamment après injection. En règle générale les structures nerveuses ne sont pas reconnaissables. Dans l'espace préstylien la glande parotide apparaît globalement hypodense et en hypersignal T1 modérée en IRM. Après injection, sa densité et son signal se rehausse de façon globalement homogène avec cependant individualisation de petits vaisseaux. La graisse péripharyngée apparaît hypodense en TDM et en hypersignal franc en T1, diminuant en T2 en IRM. Cet amas graisseux péripharyngé est de forme triangulaire et symétrique sur les coupes

axiales. Sur les coupes frontales, la symétrie est moins nette mais la communication avec le tissu cellulo-adipeux de la loge sub-mandibulaire est bien visible[30].

Imagerie pathologique des espaces péripharyngés.

Les lésions de l'espace préstylien.

L'espace préstylien contient la colonne adipeuse péripharyngée en dedans et le prolongement profond de la glande parotide en dehors. La nature des tumeurs qui s'y développent est donc le plus souvent d'origine salivaire, développée aux dépens soit du lobe profond de la parotide soit d'une glande salivaire accessoire. La TDM et surtout l'IRM, par l'analyse du déplacement de la colonne adipeuse péripharyngée, apportent des renseignements précieux dans leur distinction. La persistance d'un plan graisseux, visible en IRM sous la forme d'un hypersignal T1 et d'un isosignal T2 ou d'une zone hypodense en TDM entre le lobe profond de la parotide et la masse tumorale, permet d'affirmer que la lésion s'est développée aux dépens d'une glande salivaire accessoire. L'aspect radiologique de ces tumeurs salivaires est souvent très proche de celui des neurinomes nés de l'espace rétrostylien. L'analyse du refoulement des vaisseaux jugulo-carotidiens permet alors de les distinguer. Les tumeurs préstyliennes refoulent les vaisseaux en arrière tandis que les tumeurs rétrostyliennes (neurinomes) les refoulent en avant et en dedans[12].

Des métastases ganglionnaires peuvent également être retrouvées dans l'espace rétrostylien. Elles sont caractérisées en imagerie par un manque de netteté de leur

contour et une nécrose centrale. Leur diagnostic ne pose généralement pas de difficulté, le contexte tumoral primitif étant habituellement connu.

Les lésions de l'espace rétrostylien.

Ces lésions se développent principalement aux dépens des structures vasculo-nerveuses qui occupent cet espace. Elles sont principalement représentées par des tumeurs nerveuses et les paragangliomes.

La plupart des tumeurs nerveuses présentes dans l'espace rétrostylien sont bénignes et représentées par les schwannomes et les neurofibromes. En TDM la tumeur apparaît fusiforme, presque encapsulée, avec une forte prise de contraste après injection. En IRM le signal est homogène, isointense en T1 et modérément hyperintense en T2. Lorsque la tumeur est de grande taille, le signal peut être hétérogène aussi bien en T1 qu'en T2 à cause de zone de nécrose centrale, d'hémorragie et de dégénérescence kystique. Le rehaussement du signal est constant après injection de gadolinium. Plusieurs études se sont attachées à définir des critères radiologiques susceptibles de déterminer le nerf à l'origine duquel se développe le neurinome, dans le but de préjuger des séquelles neurologiques auxquelles l'exérèse exposera le patient. En 1996, Furukawa[31] a montré que les neurinomes du nerf pneumogastrique se développaient toujours entre l'artère carotide interne et la veine jugulaire interne. L'artère carotide interne se trouve alors refoulée en avant et en dedans tandis que la veine jugulaire interne se retrouve alors en arrière et en dehors de la tumeur sur les coupes axiales en IRM. En revanche, lorsqu'il s'agit d'un neurinome du sympathique l'artère carotide interne et la veine jugulaire interne sont refoulées en bloc, sans être séparées l'une de l'autre, en arrière et en dehors. Cependant, Saito[14] a montré que dans le cadre de très volumineux

neurinome du pneumogastrique, l'artère carotide interne et la veine jugulaire interne pouvait être seulement refoulée en arrière tout en étant très légèrement écartée l'une de l'autre. L'opérateur devra donc porter une attention extrême à repérer sur les coupes IRM axiales un minime écartement entre ces deux vaisseaux. Cet écartement signe pour ces deux auteurs l'origine pneumogastrique du neurinome.

Les paragangliomes cervicaux ont 4 localisations préférentielles :

- La région cervicale en arrière de la bifurcation carotidienne. Ces paragangliomes n'appartiennent pas à proprement parler aux espaces péripharyngés mais peuvent envahir ces derniers lors de leur développement vers le haut.
- Le foramen jugulaire avec la veine jugulaire interne au niveau de l'espace rétrostylien
- Le nerf vague.
- La caisse du tympan plus exceptionnellement

Dans l'espace rétrostylien le paragangliome jugulaire envahit le golfe de la jugulaire interne et se situe initialement dans le foramen jugulaire. Sa croissance est lente mais inexorable vers le haut et vers le bas. En direction crâniale elle entraîne des ostéolyses au pourtour du foramen jugulaire et pénètre dans l'endocrâne. Vers le bas, elle a une extension cervicale. En TDM, outre les éventuelles atteintes osseuses, la masse se caractérise par une prise de contraste intense et précoce après injection. En IRM, leur aspect est très proche de celui des schwannomes avec un discret hypersignal en T1 et un franc hypersignal en T2 avec un rehaussement intense après Gadolinium. La présence de zones vides de signal correspondant à des vaisseaux à flux rapide et réalisant l'aspect classique "sel et poivre" permet de

les différencier des Schwannomes. Bien qu'elle soit non invasive et apporte des renseignements précieux sur la vascularisation tumorale et sur une éventuelle atteinte de la veine jugulaire interne ou des sinus veineux durs, l'angio-IRM, ne permet pas, pour l'instant, de se passer de l'artériographie dans le bilan[32]. Cette dernière analyse l'architecture vasculaire de la tumeur, précise ses pédicules nourriciers, son drainage veineux et permet de réaliser une éventuelle embolisation préopératoire. Seuls les petits paragangliomes tympaniques ne nécessitent pas d'angiographie. Un dosage des catécholamines urinaires est réalisé à la recherche des rares paragangliomes sécrétant. Enfin désormais un conseil génétique est proposé à la recherche des exceptionnels paragangliomes familiaux.

Les lésions de l'espace rétro-pharyngé

Elles sont dominées par les adénopathies métastatiques et les processus infectieux. Elles sont aisément reconnues en TDM par la perte de leur aspect ovoïde, leur prise de contraste périphérique et leur caractère nécrotique central. Développées juste en dedans de l'artère carotide interne elles refoulent généralement cette dernière en dehors et légèrement en arrière. L'IRM n'apporte aucun argument supplémentaire à leur caractérisation. Les processus infectieux constituent le plus souvent des cellulites dont la gravité repose sur leur possible diffusion vers le médiastin et le risque d'érosion de la carotide interne. Le TDM est indispensable et retrouve un effacement des contours musculaires par un flou diffus associé à un bombement de la paroi pharyngée postérieure qui peut parfois constituer un véritable abcès collecté. L'IRM n'a pas sa place dans ce type de pathologie.

Les lésions développées dans l'espace prévertébral peuvent être très difficiles à distinguer d'une masse née de l'espace rétro-pharyngé. L'imagerie recherche alors

un refoulement antérieur des muscles prévertébraux voire une érosion osseuse de la région atloïdo-axoïdienne ou du clivus tel qu'on peut la retrouver dans les chordomes.

Le tableau ci-dessous résume les caractéristiques en TDM et en IRM des principales pathologies rencontrées au sein des espaces péripharyngés :

Pathologie	Caractéristiques générales	Aspect en TDM	Aspect en IRM
Adénopathie	arrondie ou ovoïde souvent multiple	iso- ou hypodense PDC homogène ou hétérogène avec nécrose centrale	hyposignal T1 hypersignal T2 (parfois central) PDC idem TDM
Abcès	contours réguliers si bien collecté	Hypodense PDC annulaire	hypo ou isosignal T1 hypersignal T2 franc PDC annulaire
Neurinome et neurofibrome	homogène en règle +/- élargissement d'un foramen	souvent isodense (densité variable) PDC intense	hypo ou isosignal T1 iso- ou hypersignal T2 PDC intense
Paragangliome (glomus)	le plus souvent tympanojugulaire parfois multiples	PDC très intense et précoce de type vasculaire	isosignal T1 hypersignal T2 +/- vaisseaux vides PDC idem TDM
Tumeur salivaire bénigne	en règle bien limitée et isolée	souvent hypodense parfois calcifiée PDC variable	hyposignal T1 hypersignal T2 franc PDC variable
Tumeur salivaire maligne	atteinte du facial évocatrice ++ +/- adénopathies associées	souvent hétérogène PDC variable	hyposignal T1 hyposignal T2 PDC variable
Lipome	lésion bien limitée	hypodense absence de PDC	hypersignal T1 isosignal T2, diminuant sur les échos tardifs absence de PDC

Quelles que soient la tumeur et sa localisation, l'IRM apparaît nettement supérieure à la TDM dans la recherche de critères de malignité. Un aspect flou et mal défini des contours de la tumeur, une infiltration des muscles ou des structures nerveuses et le remplacement de l'hypersignal en T1 de la graisse de la moelle osseuse au niveau de la base du crâne par un signal moins intense sont autant de critères évocateurs de malignité et identifiables en IRM seulement[33].

Au total, pour l'ensemble des auteurs[2, 12, 14, 30, 34] le bilan des lésions péripharyngées repose désormais essentiellement sur l'IRM. La TDM paraît seulement supérieure à l'IRM pour l'appréciation de l'étendue des érosions et des destructions osseuses et pour la détection d'éventuelles calcifications intra-tumorales qui apparaissent vides de signal en IRM. Malgré les progrès de l'IRM et en particulier de l'angio-IRM, l'artériographie reste un examen clé dans le bilan des paragangliomes[35].

Les travaux à l'origine de cette thèse se sont efforcés d'améliorer les voies d'abord de ces tumeurs, généralement considérées comme chirurgicalement délicates. Les chapitres qui vont suivre constituent donc à la fois une analyse critique de la littérature et l'argumentation de nos propositions. Les articles originaux qui viennent en appoint sont rappelés à chaque fois en regard de l'abord.

LES VOIES D'ABORD DES ESPACES RETRO ET LATERO-PHARYNGES

De très nombreuses voies d'abord ont été décrites dans le cadre du traitement des tumeurs des espaces rétro et latéro-pharyngés. Ceci reflète la difficulté de la prise en charge de ces tumeurs situées dans une région d'accès malaisé et à l'anatomie complexe. Quel que soit l'abord retenu, il doit permettre :

- 1) D'exposer parfaitement la lésion afin de pouvoir réaliser son exérèse complète
- 2) d'identifier et de préserver les structures vitales neurovasculaires contiguës à la lésion
- 3) de préserver l'aspect fonctionnel et esthétique
- 4) de rétablir des barrières anatomiques fiables, entre les voies aérodigestives supérieures et l'endocrâne, si celles-ci ont été rompues.

Le choix de la voie d'abord découle de ces 4 impératifs. Il nécessite, le plus souvent, une étroite collaboration entre les équipes d'oto-rhino-laryngologie, de neurochirurgie, de radiologie interventionnelle et d'anesthésie.

Trois grands types d'abords chirurgicaux sont décrits : l'abord trans-oral, les abords cervicaux et les abords infra-temporaux. Parmi les abords cervicaux, il convient de différencier, l'abord cervical exclusif, l'abord cervico-parotidien et l'abord cervico-transmandibulaire. Ces abords peuvent être combinés les uns aux autres en fonction des extensions tumorales.

Si les abords cervicaux et cervico-parotidiens permettent l'exérèse de plus de 80% des tumeurs des espaces rétro et latéro-pharyngés [2, 7, 36, 37], la nature, les

extensions ou la localisation particulière de certaines d'entre elles rendent ces voies d'abord inappropriées à leur exérèse. Trois alternatives nous semblent alors permettre une exposition plus adaptée des espaces rétro et latéro-pharyngés. Il s'agit de l'abord transoral, de l'abord cervico-transmandibulaire et parmi les abords infratemporaux, de l'abord infralabyrinthique transmastoïdien. Ces abords sont moins connus et peu pratiqués, ce qui nous a incité à préciser leur technique, leurs indications et leurs limites.

L'ABORD TRANSORAL

Il représente la voie d'accès la plus directe aux espaces rétro et latéro-pharyngés. Après avoir été longtemps utilisé[38, 39] , l'abord transoral a ensuite été abandonné parce que son risque hémorragique a été perçu comme trop élevé, et qu'il a été considéré comme responsable d'un taux de récurrences élevé[2, 8]. Cependant, les progrès de l'imagerie médicale et l'apparition de nouvelles technologies de repérage per-opératoire justifient de revisiter sa place dans l'exérèse des lésions des espaces rétro et latéro-pharyngés sous réserve d'un respect attentif de sa technique, de ses indications et de ses limites.

Technique chirurgicale :

L'installation opératoire est celle de l'amygdalectomie. L'intubation est pratiquée par voie buccale ou par voie nasale du côté opposé à la masse ; un ouvre bouche est mis en place. Le siège exact de la lésion et sa position sont précisés soit par la palpation soit - de préférence - par l'utilisation de l'échographie ou d'un système de navigation chirurgicale. A ce stade, l'intervention diffère légèrement selon qu'il s'agit d'une lésion de l'espace rétro ou latéro-pharyngé.

Pour les lésions rétro-pharyngées, un système de rétraction du voile du palais homolatéral à la lésion est mis en place. Sous lunettes loupes ou microscope, une incision est tracée sur la paroi pharyngée postérieure juste en dedans du pilier postérieur de l'amygdale et bien en regard de la lésion (Figure 3).

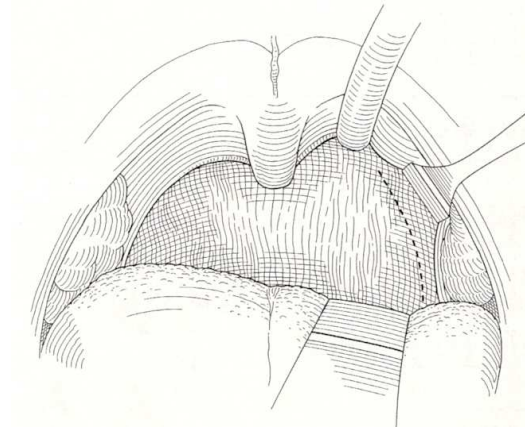


Figure 3 : incision pour l'abord de lésions rétro-pharyngées (d'après Le[26]).

La muqueuse pharyngée et le muscle constricteur supérieur du pharynx sont incisés à la pointe monopolaire et rétractés latéralement. Le fascia bucco-pharyngien est ainsi largement exposé. Le système de navigation chirurgicale ainsi que la palpation permettent de repérer sous le fascia la carotide interne en dehors et la lésion en dedans d'elle. Le fascia est alors incisé à la coagulation bipolaire juste en dedans de l'artère et sur toute la hauteur de la lésion. La face profonde du fascia est décollée de la lésion et rétractée médialement. La lésion alors parfaitement visible est distinguée du ganglion sympathique cervical supérieur par son absence de continuité avec un tronc nerveux. Son exérèse débute par son pôle inférieur et se poursuit progressivement sur toute sa circonférence vers le pôle supérieur, l'hémostase étant réalisée pas à pas à la coagulation bipolaire.

Pour les lésions de l'espace latéro-pharyngé, l'incision devient plus antérieure et latérale. Elle débute au bord postérieur du palais dur en regard de l'aile interne de la ptérygoïde, descend dans le voile mou le long du bord latéral du pilier antérieur pour s'arrêter en regard de l'origine du pilier antérieur de l'amygdale (Figure 4).

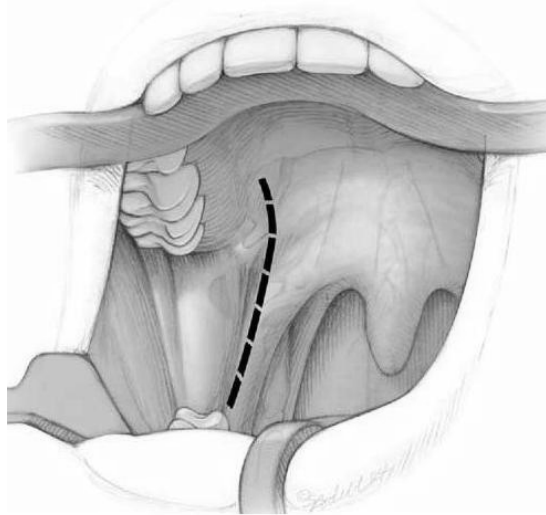


Figure 4: incision pour l'abord de lésions latéro-pharyngées (d'après Ducic[40]).

La muqueuse, la sous-muqueuse et le constricteur supérieur du pharynx sont successivement sectionnés à la coagulation électrique. La paroi latérale de l'oropharynx est alors réclinée en dedans permettant d'exposer en vue directe l'artère carotide interne qui est généralement refoulée antéro-médialement par la lésion. Cette dernière est contrôlée par des lacs vasculaires, pour autoriser la poursuite de sa dissection comme pour une lésion rétro-pharyngée.

Après nettoyage au sérum bétadiné du site d'exérèse, la fermeture s'effectue aux fils résorbables en trois plans : musculaires, sous muqueux et muqueux.

L'alimentation peut être reprise le soir même ou le lendemain et la sortie autorisée dès J2.

Abord trans-oral pour l'exérèse d'une adénopathie rétropharyngée métastatique d'un carcinome papillaire de la thyroïde.

Transoral resection of thyroid cancer métastasis to retropharyngeal lymph node.

L. Laccourreya, R. Breheret, V. Rohmer, J. Dubin, A. Bizon.

(Soumis pour publication aux Annales d'Otolaryngologie et de Chirurgie Cervico-faciale)

Résumé

Objectifs:

Les adénopathies métastatiques des carcinomes papillaires de la thyroïde de localisation rétropharyngée sont exceptionnelles. L'abord de cette région s'effectue classiquement par voie cervicale, cervico-parotidienne voire transmandibulaire. Les auteurs rapportent le cas d'une adénopathie rétropharyngée, métastatique d'un carcinome papillaire de la thyroïde, dont l'exérèse a été réalisée par voie trans-orale.

Méthodes

M. B. âgé de 49 ans a été adressé dans le service pour exérèse d'une adénopathie de 21*27 mm rétropharyngée droite, métastatique d'un carcinome papillaire de la thyroïde. L'exérèse a été réalisée par voie trans-orale avec repérage per-opératoire par un système de navigation chirurgicale de la position exacte de l'adénopathie.

Résultats

Les suites opératoires ont été simples avec reprise de l'alimentation dès le lendemain de l'intervention et sortie à J2. A 3 mois de l'intervention, les dosages de thyroglobuline effectués après stimulation par Thyrogen retrouvaient des taux indétectables.

Conclusion

La voie trans-orale est une alternative intéressante aux autres voies d'abord de la région rétropharyngée car fiable et peu invasive. Elle doit cependant être réservée à l'exérèse de lésions bien limitées et non adhérentes aux structures adjacentes.

Introduction

Environ 40% des carcinomes papillaires de la thyroïde présentent un envahissement ganglionnaire[1]. Cet envahissement concerne le plus souvent les chaînes jugulaire interne et récurrentielle. L'atteinte de la chaîne rétropharyngée est exceptionnelle et seuls une trentaine de cas ont été décrits dans la littérature[2, 3].

L'espace rétro-pharyngien, situé entre le pharynx et la colonne vertébrale, s'étend depuis la base du crâne jusqu'à la bouche de l'œsophage. Ses limites sont en avant les muscles constricteurs du pharynx et le fascia bucco-pharyngien, en arrière la lame prévertébrale et latéralement la gaine carotidienne (*fig.1*). Il contient du tissu conjonctif lâche, des vaisseaux et des lymphatiques. Ces derniers sont répartis en un groupe latéral et un groupe médian. Les nœuds rétro-pharyngien latéraux sont placés en avant des muscles prévertébraux, en regard des masses latérales de l'atlas, contre les cloisons sagittales qui les séparent des gros vaisseaux et des nerfs de l'espace rétrostylien. Les nœuds rétro-pharyngien médians, inconstants et de petit volume, siègent en des points variables sur la paroi postérieure du pharynx[4]. L'abord chirurgical de cette région profonde du cou repose classiquement sur les voies cervicales ou la voie trans-orale. La voie trans-orale est habituellement réservée aux ponctions diagnostiques de masses rétropharyngées et à l'incision d'abcès chez l'enfant. Cependant, le caractère classiquement bien limité et l'habituelle absence d'extension extra capsulaire des adénopathies métastatiques des carcinomes papillaires de la thyroïde permettent d'envisager une exérèse carcinologiquement et chirurgicalement fiable par voie trans-orale.

Afin de présenter la technique chirurgicale, nous décrivons le cas d'un patient chez lequel la voie trans-orale a été utilisée pour réaliser l'exérèse d'une adénopathie rétropharyngée métastatique d'un carcinome papillaire de la thyroïde.

Cas clinique

Monsieur B. âgé de 47 ans est opéré en septembre 2005 d'une adénopathie jugulo-carotidienne droite qui s'avère être à l'examen histologique extemporané une métastase d'un carcinome papillaire de la thyroïde. Un curage cervical « complet » est pratiqué dans le même temps qui retrouve deux adénopathies métastatiques, massivement envahies, sans rupture capsulaire. Une thyroïdectomie totale avec curage cervical controlatéral et médiastino-récurrentiels bilatéraux est réalisée en novembre de la même année qui retrouve un microcarcinome papillaire encapsulé de 3 mm du lobe gauche sans envahissement ganglionnaire. Le traitement est alors complété par l'administration de 100 mCi d'Iode 131.

Malgré ce traitement, la thyroglobuline reste élevée, un examen tomodensitométrique cervico-thoracique visualise plusieurs formations nodulaires, polylobées, partiellement calcifiées paratrachéales, sus-claviculaires et rétropharyngées droites. En mars 2007 une reprise chirurgicale est réalisée qui permet l'exérèse de 3 adénopathies métastatiques : une récurrentielle droite et deux jugulo-carotidienne droite. L'adénopathie rétropharyngée n'a pu être atteinte par l'abord cervical utilisé pour la chirurgie. La thyroglobuline restant élevée un nouvel examen tomodensitométrique (*fig. 2*) et un TEP-Scan FDG (*fig.3*) sont réalisés qui retrouvent la persistance de l'adénopathie rétropharyngée droite évaluée à 20*27 mm. Une exérèse par voie trans-orale est proposée. Après calibrage du système de navigation chirurgicale (VectorVision® Brainlab), l'installation opératoire est celle de l'amygdalectomie. L'intubation est pratiquée par voie buccale et une antibio-prophylaxie par Amoxicilline, Acide Clavulanique réalisée. Un ouvre bouche de Boyle Davis est utilisé et le voile du palais rétracté, du côté de la lésion, à l'aide d'une sonde de Folley. Le système de navigation permet alors de repérer la position exacte du ganglion par rapport au pilier postérieur de l'amygdale et de définir ainsi la hauteur de l'incision. Cette dernière est tracée sur la paroi pharyngée postérieure, juste en dedans du pilier postérieur, sur environ 4 centimètres de hauteur, bien en regard de l'adénopathie. La muqueuse pharyngée et le muscle constricteur supérieur du pharynx sont incisés à la pointe monopolaire et rétractés latéralement à l'aide d'un rétracteur de voile confié à l'aide. Le fascia bucco-pharyngien est largement exposé. Les temps opératoires suivants se déroulent sous microscope ou lunettes loupes. Le système de navigation chirurgicale ainsi que la palpation permettent de repérer, sous le fascia, la carotide interne en dehors et l'adénopathie en dedans d'elle. Le fascia est incisé à la coagulation bipolaire juste en dedans de l'artère, aussi latéralement que possible afin d'éviter que le ganglion, qui adhère au fascia, ne soit attiré en dehors. L'incision du fascia débord largement le ganglion sur toute sa hauteur. La face profonde du fascia est alors décollée de l'adénopathie et rétractée médialement. L'adénopathie est alors parfaitement visualisée et différenciée du ganglion sympathique cervical supérieur par son absence de continuité avec un tronc nerveux. L'exérèse de l'adénopathie débute à son pôle inférieur et se poursuit progressivement sur toute sa circonférence vers son pôle supérieur. L'hémostase est réalisée pas à pas à la coagulation bipolaire sur toute sa périphérie. Le site de l'exérèse est abondamment rincé à la bétadine. La fermeture s'effectue au Vicryl® décimale 2 en un seul plan prenant fascia muscle et muqueuse. Les suites opératoires ont été simples avec reprise de l'alimentation dès le lendemain et sortie à J2. L'examen anatomo-pathologique a conclu à l'exérèse complète d'une métastase ganglionnaire de 20*15*5 mm d'un carcinome papillaire

thyroïdien et à l'absence d'effraction capsulaire. Trois mois plus tard les dosages de thyroglobuline effectués après stimulation par le Thyrogen étaient indétectables.

Discussion

Les adénopathies métastatiques rétropharyngées des carcinomes papillaires sont exceptionnelles, le drainage lymphatique de la glande thyroïde s'effectuant classiquement vers les collecteurs jugulaires interne et récurrentiel. Cependant Rouvière[4] a décrit la présence d'un tronc lymphatique postéro-supérieur reliant le pôle supérieur de la glande thyroïde aux les nœuds rétro-pharyngien latéraux. Cette voie de drainage permettrait d'expliquer l'extension ganglionnaire des carcinomes papillaires à cette région. Pour certains auteurs[2, 5], et comme dans le cas de notre patient, cette dissémination serait favorisée par l'existence d'adénopathies métastatiques cervicales voire par la réalisation d'un évidement ganglionnaire cervical avant la chirurgie thyroïdienne. Les modifications anatomiques induites lors de ces deux situations seraient alors responsables du sens rétrograde du flux lymphatique. Néanmoins plusieurs publications font état de métastases rétropharyngées isolées révélatrices d'un carcinome papillaire thyroïdien[6, 7].

Le traitement de ces adénopathies repose sur leur exérèse chirurgicale et deux grands types de voies d'abord s'offrent au chirurgien : les voies cervicales et la voie trans-orale.

La voie latéro-cervicale avec ou sans sous-maxillectomie, donne un jour intéressant sur la partie basse des espaces para et rétropharyngés. Néanmoins elle ne permet pas d'exposer la partie haute de ces régions et impose au dessus de C2 de travailler dans un espace étroit limité par l'apophyse ptérygoïde, le muscle ptérygoïdien médial et le rideau stylien en avant, la carotide interne et l'apophyse styloïde en dehors, le pharynx en dedans et le rachis en arrière. Le contrôle précis de la carotide interne dans sa partie haute est illusoire sauf à y associer un abord trans-parotidien[8]. La dissection de la masse s'effectue le plus souvent, à l'aveugle, au doigt et par traction sur son pôle inférieur augmentant les risques de rupture capsulaire, de dissémination et de traumatisme du nerf glosso-pharyngien. La voie cervico-trans-mandibulaire, basée sur la section paramédiane de la mandibule et sa bascule en dehors, assure, par le jour qu'elle apporte, une exérèse en toute sécurité. Outre l'ostéotomie mandibulaire elle nécessite la section des muscles digastriques, stylohyoïdien et styloglosse ainsi qu'un étirement voire le sacrifice du nerf lingual et de la carotide externe afin de parfaire l'écartement mandibulaire. Une trachéotomie de sécurité doit être réalisée en fin d'intervention et une nutrition par sonde naso-gastrique instaurée pour quelques jours. Ce geste lourd est responsable de séquelles parfois importantes notamment sur la déglutition et

l'articulation temporo-mandibulaire mais aussi au plan esthétique. Ces deux abords imposent enfin une dissection cervicale étendue. Les séquelles fibreuses induites par un éventuel antécédent de curage cervical, comme dans le cas de notre patient, compliquent très nettement leur réalisation et augmentent le risque de lésions vasculo-nerveuses. Ce type de voie d'abord nous semble pouvoir être réservé aux volumineuses lésions, à développement latéral et infiltrantes, de l'espace rétro pharyngé qui englobent en dehors l'axe carotidien en IRM. La voie trans-orale offre un abord direct sur la région rétro pharyngée. L'utilisation d'un système de navigation chirurgicale facilite grandement le repérage initial du site d'incision qui doit se situer en regard de la masse. En revanche, il ne doit en aucun cas être utilisé pendant la dissection, l'ouverture forcée de la bouche faussant totalement les rapports en profondeur. Au prix d'une dissection douce sous microscope et exsangue grâce à la coagulation bipolaire, cet abord procure une excellente vision de la région et de son contenu sans pour autant autoriser un contrôle efficace d'un éventuel saignement artériel. Il conviendra donc de toujours avoir préparé stérilement le cou homolatéral en vue d'un éventuel abord cervical en urgence. Les suites opératoires sont excessivement simples et sans séquelles. Cet abord permet l'exérèse de masses rétro pharyngées bien encapsulées, non infiltrantes latéralement mais pouvant refouler de manière homogène l'axe carotidien en dehors. Dans ce cadre et au vu de sa faible morbidité, la voie trans-orale nous semble, comme à d'autres auteurs[3, 9], être parfaitement adaptée à l'exérèse des adénopathies métastatiques rétro pharyngées des carcinomes papillaires. L'opérateur devra néanmoins être rompu aux voies cervicales afin de pouvoir transformer son geste si une plaie vasculaire survenait.

Discussion et perspectives

L'abord transoral représente la voie d'accès la plus directe aux espaces rétro et latéro-pharyngés. Les Neurochirurgiens en font la voie d'abord de choix pour l'accès au nasopharynx, au clivus et à la région atloïdo-axoïdienne, sous réserve de l'absence d'extension intradurale et/ou d'envahissement majeur de l'espace péripharyngé englobant la carotide interne[41]. Pourtant en Oto-Rhino-Laryngologie, la littérature tend à réserver cette voie d'abord à la seule évacuation des abcès rétro-pharyngés chez l'enfant [42]. Cette attitude s'appuie sur plusieurs travaux réalisés dans les années 90 qui reprochaient à cette voie d'abord de proposer une médiocre exposition du fait de son caractère étroit et profond. Cette étroitesse, ne permettant pas une parfaite visualisation des structures des espaces latéro-pharyngés et notamment de la carotide interne, faisait pour ces auteurs courir au patient un risque théorique majeur de lésion nerveuse et d'hémorragie[9, 43]. Plus inquiétante encore que ce risque théorique, était la fréquence des exérèses incomplètes et des récidives locales imputées à l'utilisation de cette voie d'abord[39, 44]. Il convient ici, toutefois, de noter que toutes ces récidives sont survenues lors de l'exérèse de volumineuses tumeurs bénignes ou malignes du lobe profond de la parotide étendue à l'espace latéro-pharyngé. Très récemment, la publication de plusieurs séries de patients porteurs d'une lésion des espaces rétro ou latéro-pharyngés et opérés par voie transorale a permis de réhabiliter cette voie d'abord et d'en préciser les limites[4, 26]. La principale limite tient à la nature même de la lésion qui sera au mieux appréciée par l'IRM et le scanner associés si nécessaire à la ponction cytologique. L'abord transoral apparaît ainsi contre indiqué en cas de lésion maligne développée au sein des espaces péripharyngés. Il ne permet en effet pas une exérèse avec une marge

saine suffisante vis à vis du risque de récurrence locale. Les métastases ganglionnaires rétro-pharyngées des carcinomes thyroïdiens constituent une exception à cette règle; leur caractère habituellement bien limité, non infiltrant sans rupture capsulaire, ont conduit plusieurs auteurs à utiliser cette voie de façon préférentielle avec succès, limitant ainsi la morbidité liée à d'autres voies d'abord[4, 26, 45]. L'abord transoral apparaît également contre indiqué dès lors qu'il semble patent que l'exérèse tumorale ne pourra être complète : tumeur du lobe profond de la parotide, tumeur vasculaire, tumeur du foramen jugulaire[40]. Leur origine anatomique s'apprécie au mieux par l'IRM sur l'analyse du refoulement de la carotide interne et sur la persistance ou non des espaces graisseux de l'espace latéro-pharyngé[34]). Ainsi les lésions développées au dépend du lobe profond de la parotide apparaissent en continuité avec le tissu parotidien, sans séparation graisseuse visualisable, et tendent à refouler en arrière l'axe carotidien. Ces deux aspects à l'IRM contre indiquent l'abord transoral et doivent impérativement être recherchés en pré opératoire. Le refoulement antérieur de l'axe carotidien, induit par le développement d'une lésion rétrostylienne, n'est en rien une contre indication à la voie d'abord transorale, l'artère étant immédiatement visualisée lors de l'abord et pouvant alors être contrôlée aisément par la mise en place de lacs vasculaires[40]. Le refoulement latéral de l'axe carotidien par une lésion développée dans l'espace rétro-pharyngé ne constitue pas non plus une contre indication absolue sous réserve que ce refoulement soit minime, harmonieux et que seule la face interne de l'axe carotidien soit intéressé par le processus expansif[26].

Les autres limitations de cette voie d'abord tiennent au volume tumoral qui doit être apprécié avant l'intervention afin de ne pas risquer une exérèse fragmentée, source de récurrence locale. Des tumeurs atteignant 7 cm ont été traitées par cette voie

d'abord sans fragmentation ni récurrence, il s'agissait de schwannomes du X et du sympathique, de tératomes, de neurofibromes, d'un lymphoépithéliome et d'un lipome[40]. Une éventuelle limitation de l'ouverture buccale nous semble aussi devoir être considérée comme une contre indication à cette voie d'abord, d'une part par les difficultés d'exposition qu'elle engendre et d'autre part par son mécanisme qui pourrait témoigner d'un envahissement des muscles ptérygoïdiens.

Sous réserve du respect de ces strictes contre-indications et d'une parfaite analyse de l'imagerie médicale, la voie d'abord transorale apparaît comme une alternative très intéressante aux autres voies d'abord des espaces latéro et rétro-pharyngés par son absence de morbidité et ses suites opératoires parfaitement simples. Les progrès technologiques constants et en particulier ceux de la robotique chirurgicale devraient permettre de repousser ces contre-indications ainsi que l'a montré O'Malley [46] en réalisant en 2007, par voie transorale, l'exérèse complète d'une lésion kystique carcinomateuse de la région latéro-pharyngée étendue à la fosse infratemporale en utilisant le robot Da Vinci sans séquelles pour le patient.

L'ABORD CERVICO-TRANSMANDIBULAIRE

Depuis sa première description en 1955 par MORFIT[47], l'abord cervical des espaces péripharyngés est toujours considéré par l'ensemble des auteurs comme la voie de référence[7, 8, 13]. A elle seule, elle permet selon les séries l'exérèse complète des lésions péripharyngées dans 40 à 70 % des cas. La technique opératoire est simple et repose sur la mobilisation antérieure de la glande sous-maxillaire voire sur son exérèse afin de pouvoir accéder à l'espace latéro-pharyngé. La dissection tumorale s'effectue généralement au doigt ou à la compresse montée et de façon aveugle notamment à la partie haute de l'espace latéro-pharyngé. Afin d'améliorer la vision, il peut être nécessaire de sectionner le muscle digastrique, le rideau stylien, le ligament stylo-mandibulaire voire de réséquer l'apophyse styloïde. Pour Cohen et al.[8], ces gestes complémentaires apparaissent nécessaires dès lors que les lésions atteignent ou envahissent la base du crâne. Pour les lésions nées du lobe profond de la parotide et envahissant l'espace latéro-pharyngé, cet abord devra systématiquement être associé à une parotidectomie réalisant alors un abord cervico-parotidien. La disparition du " liseré graisseux de sécurité " entre la glande parotide et la tumeur péripharyngée sur l'IRM pré-opératoire permet de prédire avec une très faible marge d'erreur, la nécessité de recourir à la voie cervico-parotidienne. Selon les auteurs, ces deux abords permettent l'exérèse de 70 à 80 % des tumeurs des espaces péripharyngés. Dans bons nombres de cas restants, le principal obstacle à l'accès par voie externe à ces espaces, est dû à la branche montante de la mandibule qui constitue leur paroi latérale. De très nombreuses techniques chirurgicales ont été décrites afin de surmonter cet obstacle. Les deux principales options chirurgicales reposent soit sur la propulsion antérieure de la mandibule après

section du ligament stylo-mandibulaire, soit sur une ostéotomie mandibulaire. Issue des techniques de chirurgie carcinologique cervico-faciale, la voie cervico-transmandibulaire permet, au travers d'une ostéotomie paramédiane, un abord large des espaces péripharyngés.

Technique chirurgicale

Cet abord impose une trachéotomie qui peut être réalisée soit dans un premier temps opératoire, libérant ainsi l'accès à la cavité buccale et au nasopharynx, soit en fin d'intervention si le recours à cet accès s'est imposé en cours d'intervention. L'incision cutanée est labio-cervicale. Médiane au niveau de la lèvre inférieure, qu'elle sectionne, elle contourne la houppe du menton, descend jusqu'en regard de l'os hyoïde et remonte jusqu'à la pointe de la mastoïde à une distance de 4 cm en dessous du rebord mandibulaire. Le muscle peaucier est sectionné et le lambeau cutané-peaucier relevé jusqu'au bord inférieur de la mandibule en respectant le rameau mentonnier du nerf facial. Les muscles digastrique et stylo-hyoïdien sont désinsérés de leurs attaches au niveau de l'os hyoïde et réclinés vers le haut avec la glande sous maxillaire. L'axe jugulo-carotidien et les nerfs X, XI, XII, sont repérés. La face antérieure de la mandibule est ruginée du côté de l'ostéotomie afin de pouvoir écarter la lèvre et la fibro-muqueuse gingivale. La face interne de la mandibule est elle aussi ruginée en regard. Cette rugination est menée jusqu'à l'orifice de sortie du nerf dentaire inférieur en avant duquel s'effectue l'ostéotomie. Cette ostéotomie est réalisée entre la canine et la première molaire après avoir préformé deux plaques d'ostéosynthèse qui seront utilisées en fin d'intervention pour la reconstruction mandibulaire. Le plancher de la bouche est ensuite incisé en préservant le canal de Wharton jusqu'au sillon pelvi-lingual. L'écartement des fragments mandibulaires

permet de tendre la muqueuse du plancher ainsi que le muscle mylo-hyoïdien. Ce dernier est sectionné d'avant en arrière après avoir précisément identifié et repéré le nerf grand hypoglosse. La muqueuse du plancher est sectionnée le long du sillon pelvi-lingual d'avant en arrière et remonte le long du pilier antérieur. Lors de ce temps, l'écartement progressif de la mandibule en dehors permet le repérage et la préservation du nerf lingual et facilite le geste. L'écartement de la mandibule en dehors et de la langue en dedans permet de visualiser de façon satisfaisante les muscles styloglosse et stylopharyngien qui sont sectionnés, ce qui ouvre l'accès aux espaces péripharyngés. L'abord peut être élargi en prolongeant l'incision au-delà du pilier antérieur de l'amygdale jusqu'au palais dur. L'amygdale et le muscle constricteur pharyngé supérieur comme la totalité du pharynx peuvent alors être réclinés médialement pour améliorer l'accès à l'espace rétro-pharyngé latéral et médial ainsi qu'à la base du crâne. Une fois la tumeur retirée, les divers muscles sectionnés sont réamarrés, la muqueuse du plancher refermée et l'ostéosynthèse mandibulaire réalisée à l'aide des deux plaques préformées lors du premier temps opératoire. Après mise en place d'un système de drainage cervical, la suture de la voie d'abord prête une grande attention au parfait alignement de la zone labiale et du vermillon. En fin d'intervention, une sonde nasogastrique est mise en place pour une durée de 10 jours jusqu'à cicatrisation complète des sutures pharyngées et reprise de la déglutition. En l'absence de trouble de déglutition, la trachéotomie peut habituellement être retirée à la 72^{ème} heure.

CHORDOMES EXTENSIFS DU CLIVUS INFÉRIEUR
Exérèse par voie trans-mandibulaire unilatérale

EXTENSIVE LOWER CLIVUS CHORDOMAS
Removal using the unilateral transmandibular approach

H-D. Fournier - A-S. Hue – L. Laccourreye

Résumé

Rationnel.- Les chordomes du clivus sont des tumeurs de la base du crâne localement malignes, difficiles à contrôler et à réséquer du fait de leur situation anatomique et de leurs extensions locorégionales. Le traitement consiste en une exérèse chirurgicale la plus complète possible au mieux en un temps, en limitant au maximum les séquelles fonctionnelles, intervention éventuellement suivie d'une protonthérapie. Si le chordome du clivus inférieur reste longtemps une tumeur extradurale de la ligne médiane, elle finit par traverser la dure-mère en arrière et latéralement au contact du névraxe. Son extension à la région rétropharyngée en avant offre alors une opportunité logique et beaucoup d'avantages à l'abord antérieur.

Méthode.- A partir de trois cas successifs, nous montrons que la voie trans-mandibulaire latérale offre une bonne exposition du clivus inférieur, du foramen magnum dans sa partie ventrale, de la fosse infra-temporale homolatérale et des trois premières vertèbres cervicales. Les risques opératoires portent sur le nerf hypoglosse et sur les nerfs mixtes. Une otite séreuse est fréquente liée à la section du tube auditif. Le risque septique est contrôlable et doit être prévenu. L'œdème lingual impose une trachéotomie transitoire.

Résultats.- La voie trans-mandibulaire latérale autorise avec un résultat cosmétique correct, une préservation nasale anatomique et physiologique, un champ opératoire large facilitant la fermeture durale et l'exérèse, et des séquelles neurologiques acceptables en regard de l'agressivité de cette tumeur.

Conclusion. – La voie trans-mandibulaire latérale est intéressante pour la chirurgie des chordomes du clivus inférieur mais aussi pour toutes les tumeurs concernées par les régions anatomiques du clivus inférieur, du foramen magnum, des premières vertèbres cervicales et de la fosse infra-temporale.

1. Introduction

Tumeurs dysembryoplasiques rares de l'adulte jeune (Kombiorgas et al., 2006) développées à partir des vestiges de la notochorde, les chordomes du clivus sont des tumeurs histologiquement bénignes, à malignité locale du fait de l'envahissement osseux toujours difficile à contrôler dans la région clivale notamment inférieure. L'extension secondaire de cette tumeur primitivement extra-durale se fait à travers la méninge vers les espaces sous arachnoïdiens situés en avant de la moelle allongée. Or l'exposition des structures cisternales en avant de la partie basse du tronc cérébral, autorisant par ailleurs le contrôle latéral et l'étanchéité durale reste un véritable challenge chirurgical. Si l'extension vers l'avant sous la muqueuse du cavum est plus rare (Kitai et al., 2005 ; Richardson, 2001), elle va rendre logique un abord antérieur du clivus inférieur et va autoriser une exposition large et "confortable" pour tenter une exérèse en un temps de cette lésion dont on sait que le pronostic à 5 ans tombe à 5% dès la première récurrence.

2. Technique

Le patient est installé en décubitus dorsal, tête en légère hyper extension, une trachéotomie préalable est réalisée.

L'incision cutanée est labio-cervicale. Médiane au niveau de la lèvre inférieure, elle contourne la houppe du menton, descend jusqu'en regard de l'os hyoïde puis remonte jusqu'à la mastoïde à une distance de 4 cm en dessous du rebord mandibulaire.

Le muscle peaucier est sectionné et le lambeau cutané-peaucier relevé jusqu'au bord inférieur de la mandibule en respectant le rameau mentonnier du VII. Les muscles digastrique et stylo-hyoïdien sont libérés de leurs attaches au niveau de l'os hyoïde et réclinés vers le haut avec la glande sous-maxillaire. L'axe jugulo-carotidien et les nerfs X, XI, XII sont repérés. Le nerf grand hypoglosse est disséqué depuis son croisement avec la face externe de la carotide externe jusqu'à sa pénétration dans le génio-glosse. Les insertions hyoïdiennes du mylo-hyoïdien et le raphé médian, qui l'unit au côté opposé, sont sectionnés (Fig.1).

La préparation de l'ostéotomie mandibulaire peut alors débuter : La fibromuqueuse gingivale externe est incisée entre l'incisive médiane et l'incisive latérale. La fibromuqueuse gingivale, désinsérée des collets dentaires, et la face latérale de la mandibule sont ruginés d'avant en arrière jusqu'à visualiser la sortie du nerf dentaire inférieur. La face médiale de la mandibule est ruginée en sous-périosté et un lambeau identique de fibromuqueuse gingivale interne est réalisé.

L'ostéotomie est réalisée en avant de l'orifice de sortie du nerf dentaire inférieur: entre la canine et la première prémolaire ou entre la première et la deuxième prémolaire après avoir

effectué 4 trous repères qui seront utilisés en fin d'intervention pour l'ostéosynthèse de la mandibule (Fig.2).

L'écartement des fragments mandibulaires tend la muqueuse du plancher qui est sectionnée sagittalement sur la ligne médiane, entre les deux caroncules, jusqu'au sillon pelvi lingual puis le long de ce dernier jusqu'à la base du pilier antérieur en respectant le nerf lingual. L'incision muqueuse est alors prolongée à la face externe du pilier antérieur de l'amygdale jusqu'à l'aile interne de l'apophyse ptérygoïde(Fig.3).

L'espace para-amygdalien peut alors être exposé en écartant latéralement l'hémimandibule homolatérale. Cette manoeuvre tend l'artère carotide externe qui est liée au niveau de la naissance de l'artère faciale. L'espace para-amygdalien s'ouvre avec en dehors la mandibule et le muscle ptérygoïdien médial, et en dedans la paroi pharyngée avec le constricteur supérieur recouvert par le stylo-glosse en avant et le stylo-pharyngien en arrière. Il est important de ne pas blesser l'artère carotide interne dans ce plan.

Les muscles stylo-glosse et stylo-pharyngien sont sectionnés ainsi que des branches viscérosensitives du nerf glosso-pharyngien. Le pharynx est disséqué en dehors de l'aponévrose prévertébrale, en passant à la face externe du muscle constricteur supérieur. Le pharynx avec l'amygdale peut alors être récliné médialement. Si nécessaire la section du ptérygoïdien médial ouvrira l'espace para-amygdalo-tubaire et donnera accès à la paroi latérale du cavum tapissé par le péristaphylin latéral au-dessus du constricteur supérieur. La section des muscles péristaphylins et de la trompe permet alors de mobiliser la totalité du pharynx vers le côté opposé afin de mieux exposer le clivus (Fig.4).

L'espace prévertébral et la tumeur sont alors visualisés (Fig.4B). L'aponévrose prévertébrale ainsi que les muscles longs du cou sont incisés horizontalement à la partie haute de la tumeur puis dégagés de cette dernière jusqu'en regard de C3.

Les éventuelles extensions tumorales à l'espace parapharyngé ainsi qu'à la fosse infra-temporale sont parfaitement exposées du côté de l'ouverture. Un fraisage du clivus et de l'arc antérieur de C1 permet d'élargir la voie d'abord en arrière afin d'accéder à la portion intracrânienne du chordome (Fig.5 et 6).

La fermeture comprend la réfection des muscles stylo-pharyngien et stylo-glosse. Les muscles constricteurs sont réamarrés. La muqueuse du plancher est fermée d'arrière en avant au vicryl 3/0. L'ostéosynthèse mandibulaire est réalisée à l'aide de 2 plaques préformées 4 trous (Fig.7). La zone d'ostéosynthèse est calfeutrée par les lambeaux de fibromuqueuse gingivale. Le muscle mylo-hyoïdien est reconstitué et les muscles digastriques et stylo-hyoïdien réamarrés à la grande corne de l'os hyoïde. 2 drains de Redon-Jost sont mis en place et une

fermeture cutanée en trois plans est réalisée(Fig.8). L'intervention se termine par la mise en place d'une sonde naso-gastrique et d'un aérateur trans-tympanique si la trompe a été sectionnée.

3. Illustrations

cas clinique n°1

Cette patiente de 50 ans se plaint depuis 15 à 16 mois d'une voix nasonnée, d'une gêne pharyngée et d'une dyspnée aggravée en position allongée et donc la nuit (Fig.9). Un syndrome d'apnée du sommeil est évoqué et la patiente sera traitée par une ventilation spontanée en pression positive continue (C.P.A.P.), sans amélioration. Un an plus tard, les symptômes se majorent et motivent un examen ORL. Celui-ci trouve un bombement de la paroi postéro-latérale gauche de l'oropharynx.

L'IRM va montrer un volumineux chordome du clivus inférieur, étendu en avant vers l'oropharynx, latéralement à la fosse infra temporale gauche et à l'espace para pharyngé droit. En arrière, la lésion présente une extension intracrânienne médiane refoulant la moelle allongée, sans qu'il soit possible d'affirmer le franchissement de la dure-mère. Le scanner en fenêtres osseuses montre une lyse du clivus et des deux condyles occipitaux, ainsi que de l'arc antérieur de l'atlas.

La patiente est opérée par voie trans-mandibulaire unilatérale gauche, après réalisation d'une trachéotomie transitoire de protection. La section des muscles longs du cou et de l'aponévrose pré vertébrale permet d'exposer la lésion et ses extensions latérales. On effectuera une dissection au doigt et aux ciseaux de la lésion d'une part le long de la carotide interne dans l'espace para pharyngé gauche, d'autre part au contact des vertèbres sur la ligne médiane et à droite dans l'espace para pharyngé droit. La lésion est sectionnée au ras de sa pénétration à travers l'arc antérieur de l'atlas ce qui permet de libérer la portion cervicale antérieure de cette tumeur monobloc. L'exposition est alors large sur les condyles occipitaux et sur l'odontoïde partiellement lysé. L'exérèse conduira au flanc gauche de la dure mère bulbaire et à la résection large du condyle occipital gauche. Sur la ligne médiane, un bourgeon tumoral a transfixié la méninge "en bouchon de champagne" pour adhérer à la face ventrale du bulbe, nécessitant la dissection de quelques radicules du XII gauche. A droite du sac dural, sera enlevé un volumineux séquestre tumoral migré en bas.

L'ouverture faite par la tumeur n'a pas nécessité de fraisage, lequel se limitera au clivus et aux condyles pour être le plus complet possible aux dépens de l'os jugé pathologique.

La dure mère sera suturée directement au fil 4/0 sur deux fragments de muscle l'étanchéité étant renforcée par un plan de colle biologique.

La patiente sera décanulée à la 48^{ème} heure, et l'alimentation reprise le troisième jour.

Un second temps chirurgical sera réalisé quelques semaines plus tard pour l'arthrodèse occipito-cervicale.

Les suites ont été marquées par une atteinte partielle du XII qui persistera, par une atteinte transitoire du IX gauche, et par un V3 gauche persistant sous forme "d'une hypersensibilité de contact".

Les IRM de contrôle ont montré un petit reliquat tumoral au bord gauche du clivus, qui disparaîtra sur l'image à dix mois du traitement adjuvant.

La patiente subira en effet une protonthérapie sur le lit d'exérèse.

A trois ans d'évolution, la patiente a repris ses activités d'enseignante, avec une amyotrophie linguale et une atteinte partielle du V3.

Cas clinique n°2

Cette patiente de 70 ans est connue depuis plus de 10 ans comme porteuse d'un chordome du clivus inférieur lentement évolutif (Fig.10). En quelques mois, la symptomatologie s'aggrave nettement avec apparition d'une gêne respiratoire, d'une voix nasonnée, et d'une gêne pharyngée avec dysphagie. L'examen montre une atteinte partielle du XII droit.

L'IRM va montrer un volumineux chordome du clivus inférieur, étendu en avant vers l'oropharynx surtout à gauche. En arrière, la lésion présente une extension intracrânienne médiane et surtout droite sans effet de masse sur la moelle allongée, sans qu'il soit possible d'affirmer le franchissement de la dure-mère. Le scanner en fenêtres osseuses montre une lyse très partielle de l'arc antérieur de l'atlas, sans atteinte des condyles occipitaux.

La patiente est opérée par voie trans-mandibulaire unilatérale droite du fait de l'atteinte pré opératoire du XII droit, après réalisation d'une trachéotomie transitoire de protection. La section des muscles longs du cou et de l'aponévrose pré vertébrale permet d'exposer la lésion et son extension surtout latérale gauche. On effectuera une dissection au doigt et aux ciseaux de la lésion. La lésion est sectionnée au ras de sa pénétration à travers l'arc antérieur de l'atlas ce qui permet de libérer la portion cervicale antérieure de cette tumeur monobloc. On découvrira en fait en fin d'intervention dans les muscles pré vertébraux du côté droit en les sectionnant un noyau tumoral passé inaperçu. L'exposition est alors large sur les condyles occipitaux et sur l'odontoïde intact à travers la lyse de l'arc antérieur de l'atlas. L'exérèse

conduira au flanc droit de la dure mère bulbaire avec un orifice de pénétration d'un bourgeon tumoral qui sera retirée monobloc. La dure-mère plus largement ouverte pour exposer les radicelles du XII, la racine spinale du XI et la face latérale droite de la moelle allongée. La dure-mère sera suturée sur un morceau de graisse prélevé sur la boule de Bichat.

Les suites immédiates sont simples, sans nouvelles atteintes neurologiques.

Un scanner sera réalisé à la 48^{ième} heure pour évaluer la stabilité osseuse de la charnière crânio-cervicale. Cet examen confirme le caractère probablement total de l'exérèse, l'IRM post opératoire n'ayant pas encore eu lieu.

Cas clinique n°3

Cette jeune fille de 15 ans présente depuis plusieurs années des céphalées, avant que ne s'installent des cervicalgies tenaces et rebelles au traitement (Fig.11). L'apparition d'une obstruction nasale, d'un ronflement nocturne et d'une rhinolalie conduisent à un examen ORL. Celui-ci trouve une déformation vélaire liée à un bombement de la paroi postérolatérale gauche du cavum. Il est par ailleurs noté une parésie du XII gauche.

L'IRM montre un énorme chordome du clivus inférieur, étendu en avant au cavum, latéralement aux deux fosses ptérygo-maxillaires, et en arrière au tronc cérébral sur lequel s'exerce un important effet de masse, depuis la partie moyenne du pont jusqu'à la moelle cervicale.

La possibilité de réaliser une exérèse complète en un temps paraissait utopique, quelque soit l'abord choisit. Il a été décidé de réaliser dans un premier temps une voie trans-mandibulaire unilatérale gauche.

Malgré le fraisage du clivus, l'extension loco-régionale de la lésion et son caractère anormalement adhérente et fibreuse vont limiter les possibilités d'exérèse, aussi bien dans le secteur intra-rachidien que dans le secteur infra-temporal et para-pharyngé gauches.

La patiente sera décanulée à la 48^{ème} heure, et l'alimentation reprise le troisième jour (photo). Les suites ont été marquées par une atteinte partielle du XII qui persistera et par une atteinte transitoire du IX gauche.

L'IRM de contrôle à 3 mois confirme le caractère large mais partiel de l'exérèse.

L'évolution dramatique de cette tumeur nécessitera deux autres interventions sur deux ans, lesquelles ne permettront pas d'éviter le décès de la patiente.

4. Discussion

La localisation au clivus inférieur et à la région rétro-pharyngée d'une lésion extensive étendue aussi bien vers l'avant qu'en arrière au névraxe, rend l'abord chirurgical très problématique. Le choix d'une voie antérieure semble peu discutable pour la ligne médiane inférieure, pour autant qu'une telle voie offre la possibilité de s'étendre latéralement des deux cotés et de pouvoir fraiser le clivus sans travailler dans "un puit".

La voie rhino-septale trans-sphénoïdale est limitée latéralement et surtout en bas (Pellerin et al., 2006).

La voie trans-nasale endoscopique, développée récemment, ne permet pas d'accéder à l'espace rétropharyngé, à la fosse ptérygo-maxillaire, et aux deux premières vertèbres cervicales (Stamm et al., 2006)

La voie ptérygo-maxillaire ne permet pas l'accès utile au clivus inférieur et surtout à C1. (Crumley et Guti., 1989)

La voie trans-oro-pharyngée limite considérablement le champ opératoire latéralement et ne permet pas un fraisage sécurisé du clivus (Crockard et Sen, 1991; Crumley et Guti, 1989; orozco et al., 1976).

La voie transcervicale transclivale ne permet pas d'aborder correctement le clivus inférieur et le canal rachidien en regard (Stevenson et al., 1966).

La voie trans-naso-orbito-maxillaire impose des séquelles esthétiques inacceptables (Sandor et al., 1990)

Une maxillotomy élargie a été proposée par James et Crockard (James et Crockard, 1991). Cette voie est source de complications nombreuses (incompétence vélopharyngée, fistules dans le palais, trismus...)

La voie trans-mandibulaire latérale permet une remarquable et large exposition de la face antérieure du clivus inférieur, de l'arc antérieur de C1, et de C2 (Biller, 1981; Fabre et al., 1985). Elle permet dans le même temps une bonne exposition de la fosse infra-temporale homolatérale à l'abord. Elle offre un bon contrôle des vaisseaux de la région. Et elle permet de ne pas être gêné par le processus ptérygoïdien pour l'exposition du clivus. Le principal intérêt de cette voie reste la largeur du champ opératoire qui permet d'envisager avec un minimum de séquelles une résection complète, aussi bien de l'extension canalaire (même intradurale) que des extensions antérieurs et latérales (osseuses comme tissulaires). Le fraisage du clivus moyen c'est-à-dire vers le haut est aisé dans un champ aussi large, et l'accès au compartiment intra-rachidien sous microscope facilité. La fermeture durale en cas d'effraction est également beaucoup plus facile que par toute autre voie antérieure, et utilise du muscle ou de la graisse largement disponible.

Devant une telle lésion, cette voie est responsable de séquelles acceptables, qu'elles soient esthétiques (Fig 12), nerveuses comme la paralysie du nerf lingual et du IX, ou otologiques avec une otite séreuse lors de la section du tube auditif. Les résultats fonctionnels sont bons avec une ouverture buccale conservée, une phonation normale après décanulation rapide, et avec une déglutition normale. L'anatomie et la physiologie nasale sont conservées. (Biller, 1981. Rabadan et Consea, 1992).

Cette voie présente des inconvénients qui tiennent à la durée de l'abord et à la traversée de la cavité buccale faisant courir un risque septique en cas d'effraction durale. Ce risque reste cependant relatif puisque la largeur du champ opératoire facilite l'obtention de l'étanchéité. L'exposition de la fosse infra-temporale controlatérale est limitée. La section de branches du glosso-pharyngien et du nerf lingual est obligatoire, responsable d'une anesthésie de l'hémilangue qui se compensera dans les dix-huit mois. Il existe aussi un risque pour le XII lors de la dissection et lors du refoulement controlatéral du pharynx et de la langue. La paralysie unilatérale est peu symptomatique, ce d'autant qu'elle existe souvent avant l'intervention avec ce type de tumeur étendue. Il faut alors choisir le côté de l'atteinte pour l'abord latéral. En revanche, l'association d'une atteinte du XII à la paralysie du constricteur supérieur liée à la section des fibres du IX pourrait être source de troubles de la déglutition. Une rééducation active et précoce doit être entreprise.

5. Conclusion

Les équipes chirurgicales s'accordent sur l'intérêt d'une exérèse la plus complète possible de ce type de tumeur dont le pronostic reste préoccupant malgré l'association à la protonthérapie. Il faut pouvoir utiliser une voie d'abord répondant à toutes les exigences que sont la relative simplicité de réalisation, l'abord large, les possibilités d'extension et la faible morbidité.

Discussion et perspectives

L'abord chirurgical des volumineuses tumeurs des espaces péripharyngés ou de celles développées à la partie haute de ces derniers, constitue un véritable défi, la branche montante de la mandibule empêchant tout abord direct. Afin de contourner cet obstacle, de très nombreuses voies d'abord ont été décrites et notamment la voie cervicale et la voie cervico-parotidienne. La voie cervicale bien que suffisante dans la plupart des cas impose une dissection à l'aveugle de la partie haute de l'espace latéro-pharyngé. Cette absence de vision peut être source d'exérèse incomplète, de rupture capsulaire, de récurrence locale voire de dissémination tumorale. L'association d'une parotidectomie à cette voie d'abord, si elle s'impose généralement devant toute tumeur d'origine parotidienne, n'améliore que très faiblement l'exposition de l'espace latéro-pharyngé et fait courir au patient un risque de lésion du nerf facial, ce dernier barrant l'accès direct à la région. Dès 1954, Ariel et al. [48] ont proposé la résection de la partie postérieure de l'angle mandibulaire afin d'améliorer l'accès sur l'espace latéro-pharyngé. Cependant, cette voie d'abord ne permet pas le contrôle de la partie haute de l'espace latéro-pharyngé que la portion restante de ramus mandibulaire continue de masquer. Depuis cette première description, de très nombreuses ostéotomies ont été décrites dans la littérature afin de parfaire l'exposition de l'espace latéro-pharyngé. Ces ostéotomies, uniques ou multiples, ont été réalisées en diverses régions de la mandibule : branche montante, angle, branche horizontale et symphyse[49]. La figure 5 présentée ci-dessous expose les principales d'entre elles.

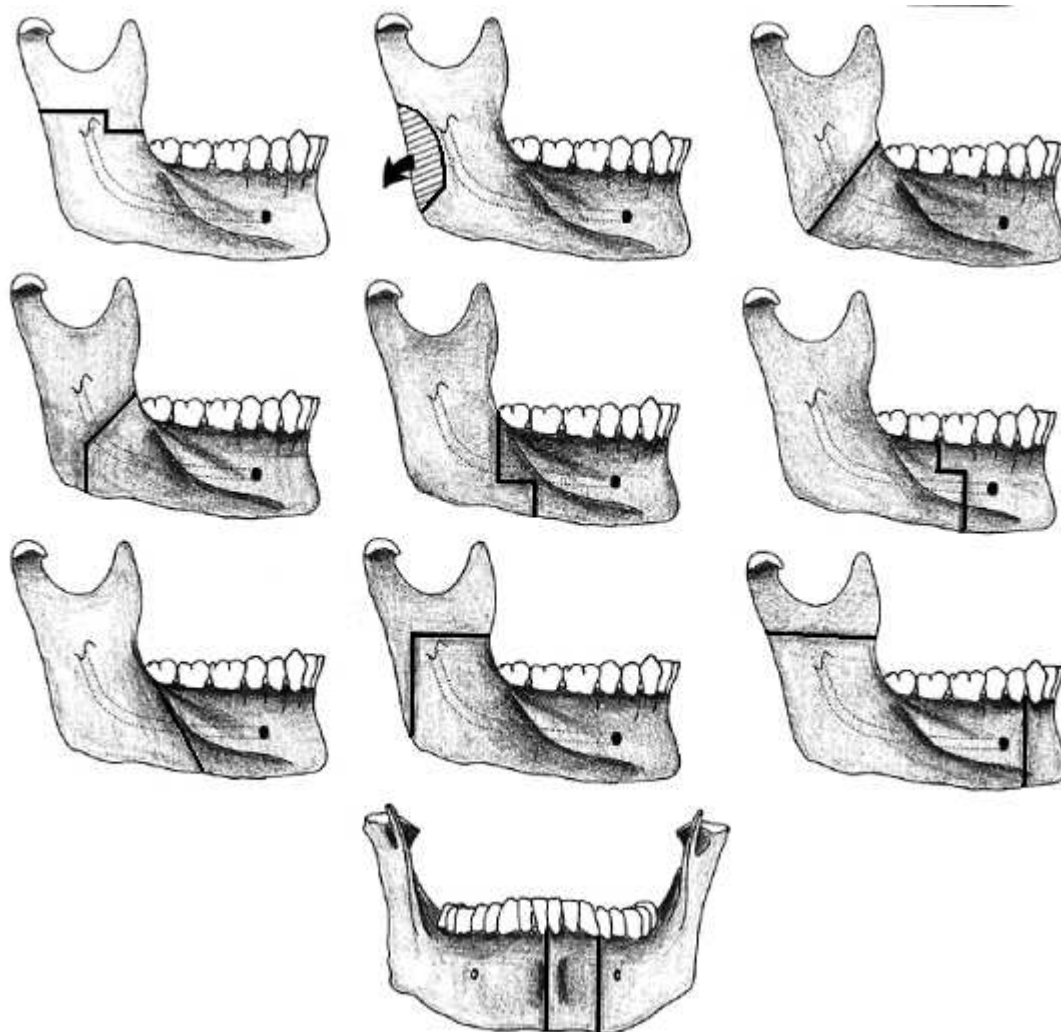


Figure 5: Principales ostéotomies mandibulaires (d'après Lazaridis [49]).

Plusieurs de ces abords apparaissent à risques et sont sources de séquelles importantes. Ainsi, toute ostéotomie mandibulaire intéressant l'angle ou le corps de la mandibule impose une section du nerf alvéolaire inférieur. Cette section est responsable d'une perte de la sensibilité de l'hémi-lèvre inférieure et des dents en aval particulièrement mal vécue par le patient. Afin de préserver le nerf alvéolaire inférieur, Pogrel et Kaplan [50] ont décrit en 1986 une ostéotomie horizontale de la branche montante de la mandibule pratiquée au dessus de la lingula. Cette section en permettant la bascule en haut et en dehors du fragment mandibulaire supérieur autorise un meilleur contrôle de la partie haute de l'espace latéro-pharyngé. La partie

basse reste néanmoins masquée par l'angle mandibulaire. Pour pallier à cet inconvénient, d'autres auteurs proposèrent une ostéotomie en L inversé de la branche montante de la mandibule, la portion horizontale du L se situant juste au dessus de la lingula tandis que la portion verticale rejoignait vers le bas l'angle mandibulaire. Cette modification de l'ostéotomie en autorisant une traction vers l'avant et en dehors du corps et de l'angle de la mandibule améliore très nettement l'exposition de la partie inférieure et moyenne de l'espace latéro-pharyngé. Cependant, aucun de ces abords ne procurent une vision large et dégagée de l'ensemble des espaces rétro et latéraux pharyngés. Enfin, elles imposent toutes une rétraction majeure et prolongée des tissus mous de la joue, source de lésion du nerf facial par étirement. Proposée par Atia [51], la réalisation d'une double ostéotomie mandibulaire, au niveau de la branche montante et dans la région parasymphysaire permet un abord beaucoup plus large de la région des ptérygoïdiens et de la région latéro-pharyngée. Cette ostéotomie conserve, théoriquement, le nerf alvéolaire inférieur et ne nécessite pas de tractions majeures sur les tissus mous de la joue. Elle impose une section de la lèvre inférieure et une trachéotomie. La consolidation osseuse semble aussi poser plus de problème et oblige, d'après les auteurs, à maintenir un blocage inter-maxillaire pendant six semaines.

A l'analyse de l'ensemble de ces articles, il apparaît clairement que le siège de l'ostéotomie mandibulaire conditionne non seulement la qualité de l'exposition des espaces péripharyngés, et par conséquent celle de la résection tumorale, mais aussi la morbidité post-opératoire. La cervicotomie transmandibulaire avec ostéotomie parasymphysaire en avant du trou mentonnier respecte ces conditions. Cette technique permet un abord large des espaces péripharyngés sans être gêné par les éléments osseux. Elle respecte le nerf alvéolaire inférieur et surtout ne nécessite pas

de dissection préalable du nerf facial qui alourdit beaucoup les accès par voie cervico-parotidienne. L'axe vasculaire jugulo-carotidien et les éléments nerveux qui l'accompagnent, peuvent être contrôlés dès le début de l'intervention et suivis jusqu'à la base du crâne si nécessaire. Dans la description initiale de cette voie d'abord, pour l'accès à la base du crâne, Biller[52] désinsère le ligament stylo-hyoïdien ainsi que les muscles styloglosse et stylopharyngien de l'apophyse styloïde. Cette dernière est sectionnée à sa base, ce qui autorise la dissection de la carotide interne, le contrôle de la veine jugulaire interne et des nerfs X, XI, XII jusqu'à la base du crâne. Afin d'améliorer la vision sur l'espace rétro-pharyngé médian et en arrière sur le clivus, cet auteur sectionne la trompe auditive et les muscles tenseurs et releveurs du voile juste avant leur croisement avec le constricteur supérieur du pharynx. Ceci permet de mobiliser le pharynx par rapport à la base du crâne et de le refouler vers le côté opposé, pour mieux exposer ainsi le clivus et le rachis cervical. Si nécessaire, les lames latérales et médiales du processus ptérygoïde peuvent être réséquées après décollement de la muqueuse pharyngée afin d'améliorer la vision. La fermeture doit être minutieuse avec un serrage précis des structures désinsérées et sectionnées en veillant particulièrement à l'étanchéité pharyngée et au réalignement du vermillon de la lèvre inférieure. L'ostéosynthèse est aisément réalisée à l'aide de deux plaques Titane préformées au début de l'intervention.

La morbidité de cette intervention est modérée. La rançon esthétique que constitue la section médiane de la lèvre inférieure est limitée sous réserve de porter une attention particulière à la qualité de la suture. Cette section peut être évitée en prolongeant l'incision cervicale sous mandibulaire du côté opposé et en décollant les tissus mous de la symphyse mentonnière jusqu'à visualiser la sortie du nerf alvéolaire inférieur contralatéral[53]. L'ouverture bucco-pharyngée fait courir un

risque septique et de fistule salivaire post-opératoire théorique. Seule l'extension de la voie d'abord afin d'exposer le clivus alourdit très nettement la morbidité. Le refoulement pharyngé indispensable à la visualisation du clivus étire très nettement le nerf grand hypoglosse et impose la section des fibres sensitivomotrices du nerf glosso-pharyngien. Les troubles de la déglutition sont alors prolongés et nécessitent une alimentation adaptée et une rééducation active. La section de la trompe auditive et des muscles vélaire indispensables à cet abord ou à une résection de la paroi latérale du cavum entraîne une otite séreuse définitive à laquelle on pourra remédier par la mise en place d'un aérateur transtympanique. Dans le cadre de l'accès aux espaces péripharyngés, la principale morbidité tient à la nature même de la lésion et au sacrifice que son exérèse impose notamment pour les tumeurs d'origine nerveuse tels que les schwannomes ou pour les lésions néoplasiques. Le chirurgien doit alors impérativement apprécier le rapport bénéfice/risque de cette intervention et en informer son patient.

La qualité d'exposition que procure la voie cervico-transmandibulaire, avec ostéotomie paramédiane, sur les espaces latéro et rétro-pharyngés est indéniable. Elle peut être élargie latéralement à la mandibule, en avant à la tubérosité et au sinus maxillaire, en haut à la trompe auditive, médialement au cavum et au clivus. Comparée à toutes les autres voies d'abord, elle améliore très nettement les possibilités d'exérèse des lésions situées à la partie haute des espaces rétro et latéro-pharyngés et autorise un parfait contrôle de la base du crâne et des éléments vasculo-nerveux qui en sortent. Elle apparaît comme parfaitement indiquée pour l'exérèse des volumineuses tumeurs des espaces péripharyngés enchâssées contre la base du crâne, pour les tumeurs englobant la carotide interne notamment à sa

sortie du canal carotidien et pour toutes les tumeurs malignes d'autant que celles-ci envahissent la base du crâne et/ou les corps vertébraux[2, 8, 54, 55].

LA VOIE INFRA-LABYRINTHIQUE TRANSMASTOÏDIENNE

L'extension des tumeurs des espaces péripharyngés, et notamment de l'espace latéro-pharyngé, au foramen jugulaire, n'est pas rare. Cette extension se rencontre principalement dans le cadre des paragangliomes et des schwannomes. Elle représente un important défi thérapeutique pour le chirurgien, le nerf facial barrant l'accès à cette région.

Décrite à la fin des années 1980 par Ugo Fisch[56], la voie infratemporale de type A reste toujours la voie de référence pour l'exérèse de ces tumeurs. Elle repose sur le déroutement et la transposition antérieure du nerf facial afin de pouvoir accéder au foramen jugulaire et à la portion verticale de la carotide intrapétreuse. Les séquelles sont importantes avec une surdité de transmission liée à la suture du conduit auditif externe et surtout une paralysie faciale, secondaire à la mobilisation et à la dévascularisation du nerf facial, dont la récupération n'est jamais complète. Sa réalisation est longue et difficile.

La voie transmastoïdienne infralabyrinthique permet d'accéder au foramen jugulaire sans nécessiter le déroutement du nerf, en réalisant un fraisage osseux sous le bloc labyrinthique, en arrière et en dedans de la troisième portion du facial.

Peu connue des neurochirurgiens, La voie transmastoïdienne infra labyrinthique nous semble représenter, par sa simplicité et son absence de morbidité, une alternative intéressante à la voie infratemporale de type A dans l'abord de certaines tumeurs étendues au foramen jugulaire.

Technique opératoire.

Le patient est installé en décubitus dorsal, la tête légèrement tournée du côté opposé à la lésion en veillant à éviter toute compression de l'axe jugulaire controlatéral.

L'incision est dans un premier temps cervicale le long du bord antérieur du muscle sterno-cléido-mastoïdien sur environ 8 cm de hauteur en veillant à bien remonter sur l'apophyse mastoïde. La carotide interne, la carotide externe, la veine jugulaire interne, les nerfs X, XI et XII et le nerf facial à son émergence du foramen stylo-mastoïdien sont repérés. Ce dernier est disséqué dans la parotide jusqu'à sa bifurcation en rameaux cervico et temporo facial. La partie basse de la tumeur est souvent visualisée lors de ce temps. Dans un second temps, une incision rétro-auriculaire à concavité antérieure située à 4 cm en arrière du sillon rétro-auriculaire est réalisée pour rejoindre l'incision cervicale en un angle harmonieux. Les tissus mous rétro-auriculaires sont incisés jusqu'au périoste osseux. Celui-ci est décollé vers l'avant avec le plan cutané jusqu'aux téguments du méat acoustique externe permettant d'exposer la mastoïde dans sa totalité. Les muscles sterno-cléido-mastoïdiens et digastriques sont alors désinsérés de leurs attaches mastoïdiennes et réclinés en arrière. En respectant la paroi postérieure du conduit auditif externe, la mastoïde est progressivement fraisée afin d'exposer l'antre et le sinus sigmoïde depuis l'angle sinuso-dural jusqu'à son inflexion vers le golfe de la jugulaire. La rainure du digastrique est fraisée et permet de découvrir le nerf facial dans sa troisième portion. La pointe de la mastoïde peut alors être retirée à la gouge frappée ou à la fraise. Le nerf facial, repéré dans sa troisième portion, est suivi jusqu'à son émergence au trou stylo-mastoïdien. La face latérale du massif labyrinthique est repérée sans chercher à dénuder la boucle du canal semi-circulaire postérieur. La traînée sous faciale est fraisée en avant et en dedans du canal osseux du nerf

jusqu'au processus styloïde. Lors ce de temps, il convient de prêter attention à ne pas se rapprocher de la face profonde du nerf qui est toujours plus proche que ce que l'on croit. La même attention sera portée en haut à ne pas ouvrir l'ampoule du canal semi-circulaire postérieur. Ce fraisage ouvre largement le foramen jugulaire en arrière et latéralement, et permet d'exposer le golfe de la jugulaire. L'axe sinuso-jugulaire est ainsi totalement visible depuis l'angle sinuso-dural jusqu'à la veine jugulaire cervicale. Dans le cadre des paragangliomes tympano-jugulaires, la tumeur se développant dans la paroi veineuse, la totalité de cet axe sera retirée après ligature de la veine jugulaire interne et occlusion du sinus sigmoïde. L'hémorragie provenant du sinus pétreux inférieur est facilement contrôlée par des fragments de Surgicel®. Dans le cadre des schwannomes, cette exérèse n'est pas toujours nécessaire, le foramen jugulaire étant souvent élargi par la tumeur et l'axe veineux se laissant alors facilement refouler. En cas d'extension intracrânienne, la dure mère peut être ouverte en avant du sigmoïde permettant d'accéder à la citerne ponto-cérébelleuse. Cette ouverture impose une fermeture la plus étanche possible des méninges ainsi qu'un comblement graisseux de la région. En l'absence d'ouverture dure-mérienne, la fermeture s'effectue sans difficulté sur un drainage après réamarrage des muscles désinsérés.

LA VOIE RÉTRO -AURICULAIRE TRANS -MASTOÏDIENNE
INFRA-LAB YRINTHIQUE :

Un abord simple pour l'exérèse des tumeurs du foramen jugulaire

The postauricular transtemporal infralabyrinthine approach. A simple route for resection of tumors of the jugular foramen.

H-D. Fournier, L. Laccoureye, Ph. Mercier

RÉSUMÉ

Le foramen jugulaire est une région complexe de la base du crâne. Son contenu, ses rapports et sa situation rendent son accès problématique. Les abords chirurgicaux infra-temporaux classiques restent lourds et difficiles à mettre en oeuvre. L'abord latéral à travers une mastoïdectomie est fréquemment associé à une transposition du nerf facial qui n'est pourtant qu'exceptionnellement nécessaire. Le fraisage progressif de l'axe sinuso-jugulaire sous le bloc labyrinthique, en arrière et en dedans de la troisième portion du nerf facial, associé à une dissection cervicale simple, permet d'exposer assez facilement le foramen jugulaire. Les auteurs décrivent cette voie après un bref rappel anatomique des rapports essentiels. Une observation permet d'illustrer cet abord chirurgical. La plupart des neurinomes des nerfs mixtes ou les petites tumeurs glomiques peuvent être retirés par cette voie dont la réalisation est simple et sans séquelle faciale ou auditive.

Le nombre de voies d'abord trans-pétreuses décrites dans la littérature est devenu si important, que la recherche bibliographique en devient fastidieuse, et que les idées des lecteurs sur le sujet restent floues et approximatives. La complexité de la plupart de ces abords laisse sceptique quant à leur reproductibilité dans d'autres mains que celle leurs des différents auteurs, et quant à leur innocuité. La recherche du minimum de séquelles imputables à un geste doit guider le choix d'une technique chirurgicale et nous conduire à tendre vers le plus de simplification possible. Ceci va de pair avec la reproductibilité d'une technique. La route du foramen jugulaire ne doit pas échapper à ce principe. Une récente publication (11), représentant par ailleurs un travail anatomique remarquable, illustre assez bien ces propos. Elle propose plusieurs abords chirurgicaux, dont certains sont de réalisation

fastidieuse, et laissent perplexe quant aux possibilités réelles qu'ils offrent d'exposer correctement et sans séquelle le foramen jugulaire. Nous avons en effet largement étudiés ces abords dans un travail publié récemment (5) : ceux ci ne sont pas primitivement destinés à exposer le foramen jugulaire mais la région pétroclivale. Seules leurs extensions peuvent conduire aux limites de la région du foramen jugulaire qui se trouve assez mal exposée. Nous utilisons la voie d'abord trans-mastoïdienne qui consiste à fraiser de proche en proche l'axe sinusien, en respectant les trois structures identifiables que sont le labyrinthe, le mur du nerf facial, et la cochlée. Cette voie nous paraît remplir les critères de choix d'une technique chirurgicale être peu dangereuse, être simple et donc plus facile à réaliser.

LES RAPPORTS ANATOMIQUES ESSENTIELS DU FORAMEN JUGULAIRE

Ils sont principalement au nombre de trois (*fig. 1*). Il s'agit du canal semi-circulaire postérieur en haut, de la troisième portion du nerf facial latéralement, et de la cochlée en avant et en haut. Si la localisation du canal semi-circulaire et du canal osseux de la troisième portion du nerf facial ne pose pas de problème en cours de fraisage (4, 5), la situation de la cochlée par rapport au foramen jugulaire doit être évaluée avant l'intervention sur un scanner osseux en coupes coronales millimétriques. La cochlée constitue un facteur limitant à l'étendue du fraisage en haut et en avant. Il existe parfois une cellule aérienne interposée entre la cochlée et le foramen jugulaire, qui constituera la frontière à ne pas franchir pour éviter la cophose.

La *figure 2* représente une préparation anatomique obtenue en position opératoire.

L'exposition du foramen jugulaire par en arrière permet, en abaissant un sinus sigmoïde totalement squelettisé, de travailler en dedans du nerf facial. Le champ obtenu permet, sans section du méat acoustique externe et sans transposition antérieure du nerf facial, de réaliser l'exérèse d'un neurinome ou d'une tumeur glomique limitée du foramen jugulaire. La dissection cervicale permet la reconnaissance des nerfs IX, XI et XII, ainsi que le contrôle de la 'veine jugulaire, sans exposition de l'artère vertébrale.

Le sinus pétreux inférieur (SPI), volumineux, s'abouche à l'axe veineux le plus souvent dans le foramen jugulaire (*fig. 3*). Au niveau de la jonction avec la veine jugulaire, le SPI présente en règle générale un calibre important de l'ordre de 5 mm (6). Cette disposition anatomique est particulièrement utile à l'opérateur car une abondante hémorragie veineuse en fin d'intervention, provenant du SPI, signe le caractère complet de l'exérèse tumorale dans l'orifice osseux. Elle est indispensable et facilement contrôlée par l'interposition de fragments de muscle ou de surgicel.

Le segment vertical de l'artère carotide interne intra-pétreuse est situé juste en avant de la portion terminale du golfe jugulaire (4), latéralement à l'abouchement du SPI (fig. 3). Ce segment est bien entendu inaccessible par cette voie, et l'envahissement du canal carotidien constitue de fait une contre indication à l'utilisation d'un tel abord.

TECHNIQUE CHIRURGICALE

Le patient est installé en décubitus dorsal dans un matelas coquille, la tête étant largement dégagée. Par rotation de la table opératoire, le patient étant parfaitement maintenu dans son matelas sans compression, le plan sagittal est horizontalisé. Ceci permet de limiter la rotation de la tête et d'éviter ainsi les contraintes sur l'axe jugulaire controlatéral. L'angle d'horizontalisation dépend des habitudes de l'opérateur et varie entre 30° et 60°. On réalise dans un premier temps une incision cervicale le long du sterno-cléido-mastoïdien (fig. 4). La veine jugulaire interne, les nerfs IX, X, XI et XII, et le nerf facial à son émergence du foramen stylo-mastoïdien sont repérés. On réalise dans un second temps une incision à 4 cm en arrière du sillon rétro-auriculaire rejoignant l'incision cervicale. L'incision musculo-périostée se fait avec le plan cutané, et la mastoïde est exposée dans sa totalité jusqu'aux téguments du méat acoustique externe. Les muscles sterno-cléido-mastoïdien et digastrique sont désinsérés de leur attache mastoïdienne. L'effondrement des cellules mastoïdiennes est débuté de façon classique (5, 14), permettant de réaliser l'antrotomie et d'exposer le sinus sigmoïde depuis l'angle sinuso-dural jusqu'à son inflexion vers le golfe jugulaire. La rainure digastrique est fraisée et la pointe de la mastoïde retirée à la gouge frappée ou à la fraise. Le nerf facial est ensuite repéré dans sa troisième portion et suivi jusqu'à son émergence extra-crânienne. La face latérale du massif labyrinthique est repérée sans chercher à dénuder la boucle du canal semi-circulaire postérieur. La traînée osseuse sous-faciale est fraisée, en avant et en dedans du canal osseux du nerf jusqu'au processus styloïde, ce qui permet d'exposer largement le golfe jugulaire dans le foramen jugulaire ouvert en arrière et latéralement. L'axe sinuso-jugulaire est ainsi contrôlé depuis l'angle sinuso-dural jusqu'à la veine jugulaire au cou (fig. 2 et 5). La dure-mère peut être ouverte en avant du sinus sigmoïde, de façon à accéder à la citerne ponto-cérébelleuse pour contrôler le cas échéant un développement intra-crânien de la tumeur.

L'exposition obtenue par cette voie est donc partielle et limitée à une ouverture postéro-latérale du foramen jugulaire. Elle sera d'autant plus large que la pneumatisation mastoïdienne sera importante et que la distance séparant l'axe veineux de la troisième portion

du nerf facial sera grande. Une procidence veineuse ne constitue pas pour autant une contre indication dans la mesure où le sinus peut être largement abaissé voir ouvert et réséqué en fonction des données artériographiques. Cette voie ne sera modifiable qu'au prix d'une transposition du nerf facial et d'une extension de la pétrectomie qui modifient radicalement l'intervention. Cette modification n'est pourtant que rarement nécessaire si les limites tumorales ont été clairement précisées avant l'intervention et n'atteignent ni le canal carotidien ni l'oreille moyenne.

CAS CLINIQUE

Il s'agit d'un patient de 40 ans qui consulte pour une dysphonie. Les antécédents sont marqués par l'exérèse partielle (il y a 15 ans et dans une autre institution) d'un neurinome de la fosse postérieure, par une crâniectomie sous-occipitale à os perdu. Il accuse par ailleurs quelques fausses routes aux liquides qui surviennent de façon irrégulière. L'examen ORL découvre une atteinte des nerfs IX, X et XI gauches avec notamment une paralysie laryngée en position intermédiaire et une parésie du trapèze. On ne note aucune fausse route lors de l'examen de la déglutition sous fibroscopie. L'IRM (fig. 6) montre une tumeur élargissant de façon nette le foramen jugulaire gauche, affleurant en haut l'angle cérébello-médullaire, et débordant en bas dans la partie supérieure de l'espace rétrostylien. L'angiographie pré-opératoire montre que le sinus sagittal supérieur représente le drainage dominant vers un sinus sigmoïde droit volumineux, à travers un confluent postérieur des sinus perméable. Il n'y a aucune opacification de la veine jugulaire interne gauche. L'intervention ancienne a probablement porté sur l'extension intracrânienne de cette tumeur.

L'abord chirurgical expose l'axe sinuso-jugulaire selon la technique décrite. Après ligature du sinus sigmoïde en aval de l'angle sinuso-dural et de la veine jugulaire au cou, l'axe veineux est ouvert longitudinalement. L'hémostase est facilement contrôlée par un remplissage de proche en proche au Surgicel. Le golfe est ainsi très facilement refoulé et le neurinome est dans un premier temps évidé à l'aide de l'aspirateur ultrasonique. La dissection « capsulaire » est assez aisée à l'aide des micro-spatules, la lésion restant clivable du plan des nerfs, à l'exception bien sûr de la racine porteuse. On accède sans difficulté à l'arachnoïde de la citerne cérébello-médullaire. La survenue enfin, en fin de dissection d'une abondante hémorragie veineuse provenant du SPI, vient témoigner du désenclavement total de la tumeur et du caractère complet de l'exérèse. L'hémostase est obtenue par impaction de fragments de muscle (digastrique). La fermeture respecte les règles habituelles (5). L'IRM postopératoire

confirme l'exérèse complète. Les scanners réalisés avant et après l'intervention en fenêtrage osseuse (fig. 7 a et b) témoignent de l'ouverture large du foramen jugulaire. Les suites seront simples, sans atteinte faciale, sans hypoacousie, et sans aggravation de la symptomatologie déficitaire pré-opératoire.

DISCUSSION

Certains auteurs, ORL en particulier, ont déjà publié sur les voies infra-labyrinthiques (1, 2, 8, 10, 12). Ces voies ont toutes en commun de permettre un abord trans-pétreux « très économique » et assez peu traumatisant. Notre propos est d'attirer l'attention sur un abord insuffisamment exploité par les neurochirurgiens et pourtant assez facile à maîtriser. Le fraisage se fait sous le bloc labyrinthique, en arrière et en dedans de la troisième portion du nerf facial qui n'est pas exposée. Associée à une dissection cervicale simple et au repérage de l'émergence du nerf facial extra-crânien, cette voie ouvre le foramen jugulaire en arrière et latéralement. Elle donne un jour suffisant pour réaliser l'ablation d'une tumeur même volumineuse, surtout si elle a contribué à élargir le foramen jugulaire ou si son développement est essentiellement extra-crânien. Comme l'a souligné Samii (16, 17), la transposition du nerf facial, qui conduit inévitablement à une paralysie faciale prolongée ou définitive, n'est que très rarement nécessaire. Certains auteurs, dans de remarquables travaux anatomiques récents (18), la proposent cependant toujours pour exposer « les berges latérale et postérieure » du foramen jugulaire. Nous pensons pourtant qu'elle ne doit s'adresser qu'aux tumeurs glomiques étendues à l'oreille moyenne et au canal carotidien. George (7) propose d'exposer la portion postérieure et inférieure du foramen jugulaire par une voie juxta-condylienne à travers une mastoïdectomie limitée. Cette voie est également assez simple, mais demande l'exposition de l'artère vertébrale au dessus de C2 et la résection du processus transverse de C1, ce qui ne nous semble pas nécessaire. Une bonne connaissance de l'anatomie de la partie postérieure de la pyramide pétreuse et une bonne analyse du scanner pré-opératoire (en coupes millimétriques et en fenêtrage osseux) permettent sans difficulté d'exposer la totalité de l'axe sinuso-jugulaire et la portion postérieure et latérale du foramen jugulaire au prix d'un fraisage limité.

CONCLUSION

Cet abord postéro et inféro-latéral est beaucoup plus simple à réaliser que les abords latéraux ou antéro-latéraux utilisés dans la chirurgie du foramen jugulaire (3, 9, 11, 13, 15, 18). Le fait

de pouvoir abaisser et refouler l'axe veineux permet de ne pas dérouter le nerf facial et de réaliser une voie confortable et peu traumatisante. Le sacrifice du sinus n'est pas nécessaire, lorsqu'il est perméable avant l'intervention, même si l'intervention s'en trouve facilitée. Cette voie ne s'adresse pas aux tumeurs glomiques extensives qui nécessitent une exposition plus large et souvent une transposition du nerf facial (15). Toutefois elle autorise l'ablation des neurinomes des nerfs mixtes, et des tumeurs limitées du foramen jugulaire (certains méningiomes ou petites tumeurs glomiques).

Discussion et perspectives

La voie rétro-auriculaire transmastoïdienne infralabyrinthique n'a pas pour prétention de se substituer à la voie infratemporale type A de Fisch. En effet, elle ne saurait permettre le contrôle de l'oreille moyenne ou de la portion verticale de la carotide intrapétreuse. L'envahissement du canal carotidien ou de la caisse du tympan, tel qu'on le rencontre dans les paragangliomes extensifs, constitue de fait une contre-indication à l'utilisation de cet abord. Cette contre-indication est facilement prévisible par l'analyse fine de l'imagerie pré-opératoire. Cependant, Glasscock[57] considère qu'un envahissement de la partie basse du canal carotidien n'est pas une contre-indication absolue. Il propose, tout en conservant le conduit auditif externe, de squelettiser le nerf facial dans sa troisième portion et d'étendre la résection osseuse en avant à l'os tympanal et à l'apophyse styloïde. Cette extension de la voie infralabyrinthique, bien que séduisante, nous semble très théorique du fait de sa difficulté de réalisation, du risque majeur de lésion qu'elle fait courir au nerf facial dans son trajet extra-osseux et par le faible jour qu'elle prodigue sur le canal carotidien.

Il nous semble plus raisonnable, en cas de découverte per-opératoire d'une extension tumorale à la carotide intra pétreuse, de transformer la voie infralabyrinthique en voie infratemporale de type A. Cette conversion s'effectue simplement par la section du conduit auditif externe suivie du déroutement antérieur du nerf facial.

Récemment, Bruneau et George[58], afin d'améliorer l'accès à l'espace rétrostylien et à la partie postéro-inférieure du foramen jugulaire, ont proposé d'associer à la voie infralabyrinthique la résection du processus transverse de l'atlas après contrôle du segment III de l'artère vertébrale. Cette résection semble faciliter l'accès à la région

et permet dans les paragangliomes jugulo-tympaniques, de contrôler les pédicules vasculaires tumoraux issus de l'artère vertébrale.

La voie infralabyrinthique présente pour nous des avantages indéniables et devrait être connue de toutes les équipes oto-neurochirurgicales. Sa réalisation est relativement aisée et sa morbidité, par l'absence de mobilisation du nerf facial et de séquelles auditives, est très faible. Associée à une dissection cervicale simple et au repérage de l'émergence du nerf facial extra-crânien, cette voie ouvre le foramen jugulaire en arrière et latéralement. Elle donne un jour suffisant pour réaliser l'ablation d'une tumeur même volumineuse surtout si elle a contribué à élargir le foramen jugulaire ou si son développement est essentiellement extra-crânien. Enfin, elle peut être aisément convertie en une voie plus large si les besoins de l'exérèse tumorale s'en faisaient sentir. Elle nous semble indiquée dans l'exérèse des schwannomes des nerfs mixtes développés au niveau du foramen jugulaire et dans l'exérèse de certains paragangliomes mais aussi de certains méningiomes limités au foramen jugulaire.

En dehors de la voie trans-orale, les voies d'abord que nous venons de décrire sont responsables d'une morbidité certaine, qu'elle soit esthétique, osseuse ou neurologique. Après avoir lu les remarquables travaux anatomiques de Couldwell [59] sur l'abord de la partie antérieure du sinus caverneux par voie endoscopique au travers d'un abord trans-facial limité, il nous est apparu utile de préciser les possibilités et les limites de ce type d'abord dans l'accès à la fosse infratemporale. La fosse infratemporale n'appartient pas aux espaces rétro et latéro-pharyngés mais constitue la région anatomique située juste en avant de l'espace latéro-pharyngien. Toute tentative d'y accéder par voie trans-faciale impose donc de traverser la fosse infra-temporale et cette étude représentait un nécessaire travail préliminaire.

Surgical anatomy of the infratemporal fossa using the trans maxillary approach

Anatomie Chirurgicale de la fosse infra-temporale revisitée par la voie transmaxillaire

P-H Roche, H-D Fournier, L. Laccourreye, Ph. Mercier

Résumé

Cette étude anatomique étudiait les possibilités d'exposition des éléments de la fosse infra-temporale par la voie transmaxillaire et a été effectuée sur 10 spécimens. Le nerf maxillaire servait de repère à l'exposition de l'espace rétro-antral et de la fosse ptérygo-palatine. L'artère maxillaire, le muscle ptérygoïdien latéral, le plexus veineux ptérygoïdien, le foramen rond et le foramen ovale étaient repérés. Les distances entre ces différents éléments étaient mesurés dans le plan horizontal. Dans tous les cas, la boucle antérieure de l'artère maxillaire et l'a. sphéno-palatine étaient identifiées dans l'espace graisseux rétro-antral, et pouvaient être ligaturés sans l'aide d'un agrandissement optique. Le nerf maxillaire était suivi jusqu'à l'orifice exocrânien du foramen rond, à une profondeur moyenne de 4mm. L'angle d'exposition du foramen rond était de 31° en moyenne. Pour exposer le plexus veineux ptérygoïdien et le foramen ovale, il était nécessaire de désinsérer et de réséquer partiellement le muscle ptérygoïdien latéral. Le plexus veineux ptérygoïdien était organisé en un dense réseau veineux se distribuant entre les fibres du muscle ptérygoïdien latéral et sous la base du crâne, au contact du foramen ovale. L'approche du foramen ovale était profonde (56 mm en moyenne) et étroite (angle de 20°). Nos résultats montrent que l'approche transmaxillaire est une technique peu invasive qui expose correctement les structures des régions rétro-antrale et latéro-ptérygoïdienne, ainsi que la fissure ptérygo-maxillaire et la fosse ptérygo-palatine. En revanche, le contrôle de la portion rétro-ptérygoïdienne de la fosse infra-temporale apparaît inappropriée par cette voie d'abord.

De très nombreuses voies ont été décrites concernant l'abord de la fosse infratemporale (FIT). L'abord de cette région reste problématique et nécessite fréquemment des abords lourds et compliqués responsables de séquelles esthétiques et fonctionnelles. Parmi les abords limités, la voie transmaxillaire est depuis longtemps utilisée pour la ligature de l'artère maxillaire

interne en cas d'épistaxis sévère. Récemment, certains auteurs l'ont proposé pour l'abord de structures profondes telle que la partie antérieure du sinus caverneux (2).

Le but de cette étude anatomique était de déterminer les possibilités d'exposition des divers éléments de la FIT par cet abord transmaxillaire.

MATERIEL ET METHODE

Pour cette étude 5 têtes fraîches (10 spécimens) furent disséquées en macro et micro chirurgie. Le grossissement optique utilisé était de 6 à 40. Trois têtes furent injectées à l'aide de latex coloré au sein des structures vasculaires afin de faciliter leur identification.

Temps antro-maxillaire :

L'incision cutanée est une incision paralatéro-nasale étendue verticalement depuis la région du cantus interne jusqu'à la lèvre supérieure, comme décrit dans les abords transfaciaux. La face antérieure du maxillaire supérieur est ruginée en sous-périosté jusqu'à exposer le foramen infraorbitaire. L'exposition de ce dernier permet d'identifier, d'épargner et de rétracter délicatement et latéralement le nerf et l'artère infraorbitaire. La paroi antérieure du maxillaire est alors réséquée ouvrant ainsi une fenêtre de 6 cm² sur l'antre. Après l'ablation de la muqueuse, le trajet du nerf infra orbitaire est facilement identifié sur le plancher de l'orbite.

Temps rétro-antral :

La paroi postéro-latérale de l'antre est largement ouverte à la fraise diamantée et à la pince de Kerrison. L'ablation de cette paroi osseuse permet d'exposer l'espace graisseux et artériel rétro-antral qui correspond à la partie antérieure de la FIT. L'artère maxillaire est identifiée, liée et sectionnée entre la naissance de l'artère infraorbitaire et de l'artère sphéno-palatine. Dans la partie haute du champ, le nerf maxillaire est identifié et suivi jusqu'à sa pénétration dans le foramen rotundum (FR). La crête infra-temporale et la racine de l'aile ptérygoïdienne latérale sont aussi exposées.

Temps latéro-ptérygoïdien :

Le muscle ptérygoïdien latéral (MPL) occupe la totalité de cet espace et empêche l'accès au foramen ovale (FO). L'abord de ce dernier impose de désinsérer et de réséquer en partie le faisceau supérieur du MPL. Cette technique permet l'identification du compartiment postéro-médial du plexus veineux ptérygoïdien et l'exposition du bord antéro-latéral du FO.

Le tableau 1 présente les diverses mesures réalisées entre les éléments clés de cet espace. Le point de référence superficiel était le foramen infra orbitaire. Les distances sont exprimées en millimètres.

RESULTAT

L'abord transmaxillaire de la FIT a permis d'identifier deux sous régions: l'espace rétro-antral et l'espace latéro-ptérygoïdien.

L'espace rétro-antral :

L'espace rétro-antral mesure 5 à 10 mm de profondeur en antéro-postérieur ; il est limité en avant par la paroi postérieure du maxillaire, au dessus par la fissure infraorbitaire et médialement par la fissure ptérygo-maxillaire. En arrière, cet espace communique directement avec l'espace ptérygoïdien, la limite entre ces deux espaces correspond à un plan coronal virtuel passant par la crête infra-temporale du sphénoïde. Cet espace est composé de graisse et d'un réseau veineux lâche entourant l'artère maxillaire interne (AMI). La partie distale de l'AMI ou segment ptérygo-palatin décrit une boucle amenant l'artère d'un trajet postéro-intérieur à une direction frontale. Au cours de ce trajet, elle donne des branches terminales : artère infraorbitaire, alvéolaire supérieure et sphéno-palatine. Cette boucle entre en rapport immédiat avec la paroi postérieure de l'antra et peut aisément être mobilisée grâce à son caractère tortueux. La distance moyenne entre la crête sphénoïdale et l'artère était de 9 mm (6 à 12). Dans son trajet antral, le nerf infraorbitaire décrit un trajet postérieur légèrement latéro-médial et croise le haut du champ opératoire. A sa sortie de l'antra, son trajet devient sagittal et s'oriente légèrement vers le haut afin d'atteindre la surface antéro-supérieure du processus ptérygoïde où il pénètre dans le FR. Ce dernier n' a jamais été retrouvé à plus de 46 mm de profondeur du foramen infraorbitaire. L'abord transmaxillaire permet une exposition moyenne sur 30° de ce foramen. L'accès à la partie inférieure de la fissure orbitaire supérieure était obtenue par le fraisage de la berge supéro-médiale du foramen rotundum. Dans tous les cas le ganglion ptérygopalatin et le nerf palatin ont été identifiés.

L'espace latéro-ptérygoïdien :

L'espace latéro-ptérygoïdien est situé en arrière de l'espace rétro-antral, latéralement à l'aile latérale du processus ptérygoïde et en dessous de la grande aile du sphénoïde. L'abord de cette région par l'abord transmaxillaire a nécessité l'utilisation d'optiques d'endoscopie. Cet espace est comblé par le MPL. Ce muscle s'étend transversalement dans un plan horizontal et ses deux chefs distincts infra temporal à la partie haute et ptérygoïdien à la partie basse sont

clairement visualisés. L'artère maxillaire interne entre un contact étroit avec le chef ptérygoïdien du MPL en passant soit juste en dehors de lui soit entre les deux chefs. Le bord postérieur du processus ptérygoïde n'est atteint qu'après une progression complémentaire de 12 mm en profondeur et nécessite la dissection du plexus veineux ptérygoïdien. Ce plexus veineux se situe entre les fibres du MPL et sa face supérieure est reliée à la grande aile du sphénoïde par de multiples canaux transosseux. Dans cette étude, ces canaux veineux entouraient le foramen ovale. Le bord antérieur du foramen ovale se situait à 56 mm de profondeur et sa portion interne, dissimulée par l'aile latérale de la ptérygoïde n'a jamais pu être exposée. L'angle moyen d'exposition du foramen ovale était de 20° dans le plan horizontal.

DISCUSSION

La FIT est grossièrement définie comme l'espace situé sous le plancher de la fosse cérébrale moyenne et en arrière du maxillaire. La paroi interne de la FIT est constituée en avant par l'aile ptérygoïdienne latérale et en arrière par le muscle tenseur du voile. Les parois antérieures et médiales sont séparées en haut par la fissure ptérygomaxillaire à travers laquelle la FIT communique avec la fosse ptérygopalatine. La limite latérale de la FIT correspond à la branche montante de la mandibule. La limite postérieure de la FIT est diversement définie. Certains auteurs considèrent que cette paroi postérieure est constituée par la couche pré vertébrale du fascia cervical et des muscles sous jacents. Cette définition très large inclut les structures situées en arrière du rideau stylien : artère carotide interne, veine jugulaire interne et nerfs mixtes (1,9). Pour d'autres auteurs, ces structures appartiennent à l'espace para pharyngé (8). Comme ces derniers, nous considérons que la fosse infra temporale est la région située en dessous de la grande aile du sphénoïde, sa limite postérieure correspondant à un plan vertical passant par la suture sphéno-temporale. Ceci est en total accord avec les données recueillies par Robert et al. (10) qui ont défini comme limite postérieure de la région : le fascia du muscle ptérygoïdien médial. La FIT peut être subdivisée en trois régions : la région rétro-maxillo-zygomatique, la région des muscles ptérygoïdiens et la région de la fosse ptérygo-palatine (10). Elle peut être concernée par divers processus pathologiques et en particulier par des tumeurs. Les tumeurs primitives prennent naissance dans la fosse infra temporale à partir des éléments constitutifs de la région. Elles peuvent être d'origine nerveuses, vasculaires, épithéliales, ou mésenchymateuses. Les tumeurs secondaires sont développées à partir de structures voisines et envahissent secondairement la fosse infra

temporale. Les tumeurs naissant des espaces para pharyngés, nasopharyngés ou de la fosse cérébrale moyenne appartiennent à ce dernier groupe. Afin d'atteindre ces diverses lésions situées dans un espace profond et à l'anatomie complexe, de nombreuses voies d'abord ont été développées. Face à de telles lésions, le choix de la voie d'abord est imposé par l'origine de la tumeur et par l'appréciation exacte de ces extensions à la FIT. Ainsi les lésions intéressant la fosse cérébrale postérieure et envahissant la FIT sont préférentiellement abordées par des approches latérales (4,11). Les lésions naissant dans la fosse cérébrale moyenne (méningiomes, schwannomes, chordomes...) et s'étendant secondairement dans la FIT sont de préférence abordées par voie haute au travers d'une craniotomie temporale. Les lésions étendues à partir de l'espace para pharyngé sont abordées au travers d'une ostéotomie transmandibulaire médiane (6,8). Dans une récente étude anatomique, Hitotsumatsu et Rhoton (5) ont décrit divers types de maxillectomies sub-totales afin d'exposer la totalité des éléments de la FIT. Traditionnellement, les abords de la FIT sont aussi scindés en abords extensifs, dans le cadre de la chirurgie carcinologique, et en abords limités et peu invasifs afin de réaliser une simple exploration ou des biopsies. Cependant les progrès récents des techniques d'imagerie ont permis de diminuer le recours à ce type de chirurgie exploratrice et désormais les chirurgiens tentent de réaliser d'emblée l'exérèse tumorale par des voies conservatrices afin de réduire la morbidité esthétique et fonctionnelle. Grâce à l'espace aérien naturel que représentent les cavités sinusiennes, l'abord transmaxillaire apparaît comme une technique simple et sûre. Il respecte l'anatomie fonctionnelle du nez et permet le contrôle initial des structures neurovasculaires tel que le nerf infraorbitaire et l'artère maxillaire interne. Le trajet du nerf infraorbitaire est utilisé comme un guide durant la progression antéro-postérieure au niveau de l'antre. L'ouverture prudente de la paroi postérieure de l'antre évite le risque d'hémorragie de l'artère maxillaire interne. Cette artère tortueuse est entourée d'un réseau veineux dont la dissection peut être réalisée sans problème. La mobilisation et parfois la section de cette artère sont nécessaires afin de progresser plus profondément dans la FIT. Vrionis et al (12) ont montré que le caractère sinueux de cette artère permettait son anastomose in situ et sans tension avec la portion supra clinoïdienne de l'artère carotide au travers d'une craniotomie temporale.

Cet abord présente néanmoins des limites que cette étude a bien montrés. L'abord par voie vestibulaire nous est apparu comme insuffisant pour permettre l'exposition de la totalité de la face antérieure du maxillaire et augmentait les risques de traction et de blessure du nerf infra orbitaire. Néanmoins, il est très largement admis que l'incision paralatéro-nasale donne très peu de séquelles esthétiques. Ainsi que nos mesures l'ont montré, la position des structures

situées en arrière du plan du processus ptérygoïde se fait au travers d'une voie étroite et profonde. Ainsi le foramen ovale n'est visualisable qu'avec un angle de 20° à plus de 55 mm de profondeur. Il reste de toute façon en partie masqué par l'aile externe du processus ptérygoïde. En outre, deux structures majeures limitent encore l'accès à la région rétro-ptérygoïdienne. Chez tous les cadavres que nous avons disséqués, le muscle ptérygoïdien latéral comblait l'espace latéro-ptérygoïdien. La voie transmaxillaire ne permettant pas la simple rétraction de ce muscle charnu, sa désinsertion et la résection de son faisceau supérieur apparaissent nécessaires afin de progresser plus profondément. Le second obstacle majeur est lié à la densité et à l'anatomie complexe du plexus veineux ptérygoïdien. Une étude anatomique récente (3) a montré que dans la plupart des cas le plexus veineux ptérygoïdien est formé d'un compartiment antéro-latéral relié à la veine faciale et d'un compartiment postéro-médial relié à la fosse cérébrale moyenne. Nous avons toujours retrouvé ce dernier compartiment situé sous la grande aile du sphénoïde et alimenté par de multiples veines émissaires provenant de la région para sellaire. D'autre part, ce plexus était particulièrement dense dans la région du foramen ovale. Cet abord peut être élargi par la réalisation d'une maxillotomie de type Lefort I (7). Cette maxillotomie apporte un gain de 10 mm en hauteur lors du temps rétro-antral mais ne permet pas de corriger l'angle très étroit de vision sur les éléments rétro-ptérygoïdiens. Ce complément de voie d'abord augmente significativement la morbidité post opératoire par le risque de nécrose osseuse, d'hémorragie et d'atteinte de la vitalité dentaire qu'il fait courir.

CONCLUSION

Cette étude anatomique a montré que la voie transmaxillaire apparaît peu invasive et permet l'exposition des structures situées dans la partie antérieure de la FIT, incluant la région rétro-antrale, la fissure ptérygomaxillaire et la fosse ptérygopalatine. Par cette voie d'abord la totalité de la portion extra crânienne du nerf maxillaire peut être exposée sans danger.

Des lésions envahissant le plancher de l'orbite et la fissure orbitaire peuvent ainsi être réséquées en préservant le nerf maxillaire. Des lésions envahissant la région latéro-ptérygoïdienne peuvent aussi être atteintes au travers de cette voie étroite et profonde au prix de la désinsertion et de la rétraction du muscle ptérygoïdien latéral. En revanche, l'exposition de lésions étendues au foramen ovale apparaît comme malaisée du fait de l'angle d'exposition très réduit et de la profondeur de la dissection. Ces obstacles pourraient néanmoins être levés en étendant la résection musculaire et le fraisage osseux.

Discussion et perspectives

Cette étude anatomique réalisée au laboratoire d'anatomie du CHU d'Angers, sur 5 têtes fraîches, nous a permis d'évaluer les possibilités d'exposition des éléments de la fosse infratemporale. Ces dernières nous sont apparues extrêmement limitées du fait de la profondeur et de l'étroitesse que procure cette voie d'abord. Le processus ptérygoïde et le muscle ptérygoïdien latéral constituent les deux principales barrières anatomiques auxquelles se heurte cette voie d'abord. Toute tentative de progression en arrière de ces deux obstacles vers l'espace latéro-pharyngien, impose une désinsertion et une rétraction du muscle ptérygoïdien latéral ainsi qu'un fraisage extensif du processus ptérygoïdien. Ces deux gestes sont malaisés au fond du « puits » que réalise cette voie d'abord. Enfin, la richesse en plexus veineux de la région compromettrait très certainement chez le sujet vivant, la vision et le contrôle des éléments nobles et notamment du nerf mandibulaire. Cette voie ne nous semble pas à l'heure actuelle permettre, en toute sécurité, un abord même limité de l'espace latéro-pharyngien. Cependant, l'apparition de la chirurgie robotisée et de sa capacité nouvelle à travailler au travers d'espaces étroits et profonds[60] devrait autoriser une réévaluation prochaine de ce type d'abord. Ce travail constituera alors une base anatomique utile à la mise en œuvre du robot.

LES LYMPHOMES MALINS NON-HODGKINIEN DE LA TÊTE ET DU COU

La tête et le cou représentent la région anatomique la plus souvent concernée, après le tube digestif, par les lymphomes malins non hodgkiniens (LNH) extra-ganglionnaires. Au sein de cette région anatomique, les sites les plus fréquemment impliqués sont en premier l'amygdale suivie du nasopharynx, de la cavité buccale, des glandes salivaires, des cavités naso-sinusiennes, de la base de langue et la thyroïde.

La symptomatologie des LNH de la tête et du cou n'est pas spécifique, elle peut être similaire à celle des carcinomes épidermoïdes et impose la réalisation d'une biopsie chirurgicale.

Les résultats à long terme du traitement des LNH extra-ganglionnaires de la tête et du cou sont très variables, ils dépendent non seulement de l'histologie mais aussi du site initial. Dans une série de 156 patients qui présentaient un LNH de la tête et du cou, la survie à 5 ans en fonction du site initial était de 61 % pour les glandes salivaires, 57 % pour la cavité buccale, 49 % pour l'amygdale, 47 % pour la base de langue, 36 % pour le cavum et 12 % pour les cavités naso-sinusiennes [61].

Les LNH de la tête et du cou présentent des caractéristiques propres à chaque site anatomique.

Les lymphomes de l'anneau de Waldeyer.

Les lymphomes primitifs de l'anneau de Waldeyer sont diffus dans 80 % des cas. Ils sont essentiellement de haut grade à grandes cellules et de phénotype B. Les

lymphomes de bas grade de type MALT sont rares au niveau de l'amygdale où l'on rencontre plus fréquemment des lymphomes folliculaires. Les lymphomes lymphoblastiques de type B ou T et le lymphome de Burkitt se rencontrent presque exclusivement chez les enfants et affectent l'amygdale et les sinus para-nasaux. Environ la moitié des LNH de l'anneau de Waldeyer prennent naissance dans l'amygdale et environ 20 % d'entre eux sont bilatéraux. L'âge médian de survenue est en général voisin de 58 ans. Une masse amygdalienne, une odynophagie, une dysphagie sont fréquentes en cas de localisation amygdalienne. Des symptômes auditifs ou narinaux peuvent survenir en cas d'envahissement du cavum. Une adénopathie cervicale, plus rare lors des localisations au cavum, s'observe dans 33 à 42 % des cas [62]. Les signes d'évolutivité sont inhabituels. Devant une lésion de l'anneau de Waldeyer, certains signes plaident plutôt en faveur d'une atteinte lymphomateuse : un volume tumoral important, une extension limitée aux tissus mous et aux adénopathies cervicales, la multiplicité des localisations au sein de l'anneau de Waldeyer ou leur bilatéralité. Bien que rare, une destruction osseuse peut se rencontrer en cas d'atteinte du cavum ou du palais et n'exclut pas le diagnostic. Environ un tiers des patients atteints d'un lymphome de l'amygdale, présentent une maladie métastatique d'emblée[62]. L'atteinte du tube digestif, initial ou en cours d'évolution, est elle aussi fréquente et concerne environ 10 à 20 % des patients. Ces diverses extensions à distance expliquent l'importance d'un bilan précis afin de préciser le stade de la maladie. Les facteurs pronostiques reposent sur le type histologique, le stade d'Ann Arbor et l'importance la masse tumorale. Ainsi la survie des patients avec localisation amygdalienne de plus de 4 cm ou ganglionnaire de plus de 5 cm, est de 31 %, contre 63 % dans les autres cas[63].

La bilatéralité de l'atteinte aurait aussi une valeur pronostique pour Shimm *et al.* [64]. En revanche, l'atteinte ganglionnaire cervicale à l'inverse des carcinomes épidermoïdes n'a aucune valeur pronostique. Après avoir longtemps reposé sur la radiothérapie exclusive, le traitement des lymphomes de l'anneau de WALDEYER repose désormais sur une chimiothérapie à base d'Anthracyclines suivie d'une radiothérapie à la dose de 35 à 40 Grays sur le site initial et les aires ganglionnaires. La survie à 5 ans est alors approximativement de 60 à 75 % [63]

Les lymphomes des cavités nasales et des sinus paranasaux.

Ces lymphomes sont extrêmement rares en Occident où ils sont habituellement de phénotype B. En revanche, ils sont assez fréquents en Asie ainsi qu'en Amérique Centrale et en Amérique du Sud, ce qui suggère une prédisposition ethnique [65]. En Asie, ils sont principalement de phénotype T/NK et représentent la deuxième localisation la plus importante après le tube digestif. Jadis dénommés granulomes malins centro-faciaux, ils se singularisent par la fréquence des extensions de contiguïté à l'os, aux sinus, au palais, aux gencives ou à la peau, par la fréquence des disséminations viscérales à distance (peau, poumons, voie digestive, système nerveux central) et par la rareté des adénopathies. Le virus d'Epstein-Barr est pratiquement retrouvé dans tous les cas au sein des cellules malignes, ce qui laisse à penser qu'il jouerait un rôle important dans la pathogénie de ces lymphomes [66, 67].

En Occident, les lymphomes des fosses nasales sont principalement de type B et de haut grade ou de grade intermédiaire de malignité. Il semblerait que les lymphomes de type B se rencontrent principalement dans les cavités naso-sinusiennes tandis que les lymphomes de type T seraient prédominants au niveau des fosses nasales.

Ils surviennent préférentiellement chez l'homme âgé et sont 3 à 4 fois moins fréquents que ceux de l'anneau de WALDEYER, sauf dans certaines séries orientales qui retrouvent la même fréquence. Ces lymphomes ont tendance à se présenter d'emblée comme une maladie volumineuse, de récidiver à distance après irradiation et à fréquemment s'étendre au système nerveux central. Leur traitement repose actuellement sur la chimiothérapie suivie de radiothérapie, la radiothérapie exclusive n'ayant permis dans le passé de n'obtenir que 12 à 15 % de survie à 5 ans, la plupart des patients récidivant dans la première année après l'irradiation.

Les lymphomes salivaires

Les lymphomes des glandes salivaires principales sont rares et représentent environ 3 % de l'ensemble des tumeurs des glandes salivaires. L'atteinte de la glande parotide représente 80 % des cas, suivie de l'atteinte de la glande sous maxillaire dans 16 % des cas, les glandes sub-linguales et les glandes salivaires accessoires représentant chacune 2 % des cas[68]. Ces lymphomes se rencontrent le plus souvent chez l'adulte et principalement chez l'homme deux fois plus souvent. La plupart surviennent sur des lésions lymphoïdes inflammatoires intra-glandulaires de sialadénite myo-épithéliale, parfois associées à un syndrome de Sjögren. La plupart des lymphomes des glandes salivaires sont des lymphomes de type MALT et peuvent être divisés en deux groupes : un groupe de bas grade de malignité et un groupe de lymphomes diffus à grandes cellules de type B. Les lymphomes des glandes salivaires principales se révèlent par une masse parotidienne (70 %) ou sous maxillaire (30 %) ou par une symptomatologie auditive (5 %). Les localisations parotidiennes ne peuvent pas être distinguées sur les examens radiologiques de l'adénome pléomorphe ou de la tumeur de Warthin beaucoup plus

fréquents. L'atteinte des ganglions périparotidiens, ou d'autres territoires, et l'aspect multi-nodulaire plaident en faveur du lymphome. Ce dernier critère peut aussi de rencontrer lors de la sarcoïdose, de la toxoplasmose et du kyste lympho-épithélial au cours du SIDA. Aussi, malgré les progrès de la ponction cytologique, la biopsie chirurgicale s'impose fréquemment. Leur traitement repose sur la radiothérapie et permet une survie sans rechute estimée à 66 % à 5 ans[69].

Les lymphomes de la thyroïde

Les lymphomes malins représentent 4 à 5 % de l'ensemble des cancers thyroïdiens. Les femmes sont le plus souvent atteintes avec un sex-ratio de 1 homme pour 3 voire 4 femmes. Ce ratio reflète la forte association qu'il y a entre les lymphomes de la glande thyroïde et la thyroïdite d'Hashimoto qui atteint aussi de façon prédominante le sexe féminin. Il est d'ailleurs admis que les patientes qui présentent une thyroïdite d' HASHIMOTO ont un risque 70 à 80 fois plus élevé d'avoir un lymphome de la thyroïde que celui de la population générale[70]. La quasi-totalité des lymphomes thyroïdiens ont une origine lymphoïde B et sont de type MALT. Ils sont le plus souvent de haute malignité à grandes cellules, parfois associés à une composante de faible malignité à petites cellules. Cette association évoque la transformation d'un lymphome de faible malignité en lymphome de haute malignité. Cliniquement, les patients atteints de lymphome de la thyroïde sont généralement des adultes âgés de plus de 50 ans qui se présentent avec une augmentation de volume de la thyroïde parfois associée à une dysphonie, un stridor ou une dysphagie. Ils peuvent cependant être totalement asymptomatiques, l'examen clinique ne retrouvant alors qu'une augmentation de volume de la glande. Les examens biologiques retrouvent chez 60 à 80 % des patients, des anticorps anti-

thyroïde ainsi qu'une hypothyroïdie biologique dans environ 30 % des cas qui peut être symptomatique chez 10 % des patients[70] La scintigraphie montre une absence de captation ou des nodules froids ou un aspect de goitre multi-nodulaire hétérogène. Le scanner ou l'IRM montre parfois une infiltration des tissus mous de voisinage, de la trachée, du larynx, de l'œsophage ou une atteinte ganglionnaire. Le diagnostic repose sur la ponction cytologique parfois aidée d'une biopsie chirurgicale. Malgré l'absence de données sur son incidence exacte, l'atteinte simultanée ou ultérieure du tube digestif est fréquemment rapportée et doit être systématiquement recherchée avant traitement. Si très exceptionnellement la chirurgie peut être envisagée dans les formes limitées, le traitement repose principalement notamment dans les grades intermédiaires et élevés sur la combinaison chimiothérapie et radiothérapie.

Malgré une incidence élevée qui les place au deuxième rang des LNH extranodaux, en terme de fréquence, après les LNH du tube digestif, les LNH de la tête et du cou sont, dans la littérature, rarement individualisés. Hormis les importants travaux des asiatiques sur les lymphomes des cavités naso-sinusiennes, peu de travaux occidentaux récents ont évalué les traitements dans cette localisation anatomique spécifique. Les travaux publiés sur ce sujet sont tous rétrospectifs et soit consacrés à une localisation particulière telles que l'anneau de WALDEYER[71], la cavité buccale [72] ou les cavités naso-sinusiennes[73], soit inhomogènes dans les modalités thérapeutiques, lesquelles ont reposé sur la radiothérapie exclusive ou sur une combinaison de chimiothérapie et radiothérapie [71, 74-76]. Ces études ont néanmoins permis de montrer que l'Index Pronostique International (IPI) proposé par

SHIPP en 1993, [77] s'appliquait aux LNH de la tête et du cou mais que dans le cadre particulier de ces lymphomes, un autre facteur pronostique semblait devoir être pris en compte, notamment, celui d'une masse tumorale supérieure à 5 cm [71, 75, 78]. Des travaux encore plus récents [79] laissaient entrevoir que certaines localisations des LNH de la tête et du cou pourraient être de meilleur pronostic. En 1984, LE GOELAMS (Groupe Ouest-Est des Leucémies Aiguës et Maladies du Sang) a lancé une étude prospective sur le devenir à long terme des patients atteints d'un LNH de haut grade et localisé (stade I-II) et traités par un schéma combinant chimiothérapie intensifiée suivie de radiothérapie. En mettant à notre disposition leurs bases de données, le GOELAMS nous a permis d'étudier, au sein de cette cohorte le devenir d'une population de 135 patients atteints d'un LNH de la tête et du cou et tous traités de façon identique.

**Long Term Outcome of Localized Intermediate and High Grade Head
and Neck Non Hodgkin's Lymphoma Treated with High Dose CHOP
Regimen and Involved Field Radiotherapy:
Results of a GOELAMS Study**

**Laurent.Laccourreye, Philippe. Guardiola, Marc. Bernard, Guillaume Cartron,
Annick LeMevel, Bernard Branger, Christine Le Maignan, Christian Berthou,
Christiane Ghandour, Vincent Delwail, NoeL Milpied, Philippe Cassasus,
Philippe Solal Celigny, Denis Guyotat, Bernard Desablens, T. Lamy, on behalf
of the French GOELAMS group**

(Soumis pour publication)

Abstract

Background and Objectives.

Radiotherapy plays an important role in the treatment of localized non-Hodgkin's lymphoma (NHL). Combined with chemotherapy, RT can cure a high percentage of patients with aggressive histologic features. However few data are available on the long-term outcome of localized head and neck NHL (H&N-NHL). Here we report the results for the H&N-NHL of a prospective study, started in 1984, which was conducted to evaluate the long-term outcome of patients with localized high-grade NHL.

Design and Methods.

In this multicenter, prospective study by the GOELAMS group, 135 patients with localized high-grade H&N-NHL were treated with 3 cycles of vindesine, cyclophosphamide, doxorubicin and prednisone (VCAP, a high-dose CHOP regimen) followed by involved field radiotherapy (40 Gy).

Results.

After completion of chemotherapy, 119 patients (88%) entered complete remission (CR) and 10 (7%) obtained a partial remission. Treatment failed in 4 patients (3%) and there were 2 toxic deaths (1.5%). Following radiotherapy, 127 (94%) of all patients were in CR. With a median follow-up of 67 months, overall survival and event-free survival rates were 76% and 76% respectively at five years, and 60% and 65% respectively at ten years. The response to chemotherapy was decisive to survival. We observed 23 relapses (17%) at a median time of 30 months after CR. 4 patients relapsed explosively, less than four months after completion of the treatment, inside and outside the field of radiotherapy.

Interpretations and Conclusions.

High-dose CHOP followed by locoregional radiotherapy is a feasible and effective treatment for localized high-grade H&N-NHL. Careful analysis of prognostic factors should help to define a subgroup of patients that could benefit of new trial regimen.

INTRODUCTION

Head and neck (H&N) is the second most frequent localization of extra-nodal non-Hodgkin's lymphomas (NHLs), this area being involved in 10 to 30% of all cases[1]. H&N-NHLs is a group of heterogeneous diseases, involving either Waldeyer's ring (tonsil, base of tongue, nasopharynx), oral and/or sino-nasal cavities, salivary glands, or thyroid. Most of all H&N-NHLs are intermediate (D,E,F,G of the Working Formulation Classification [WFC]) or high-grade NHLs (H,I,J of the WFC). In this way, more than 70% of tonsil NHL localizations are diffuse large B-cell lymphomas. Conversely, about 50% of all salivary glands and thyroid NHLs are low-grade B-cells lymphomas of MALT type.

Various treatments have been proposed to patients with H&N-NHLs, including radiotherapy, sequential polychemotherapy, or a combination of both chemotherapy and radiotherapy[2-5]. In some cases, mainly low-grade H&N-NHLs, therapeutic abstention and careful observation have been considered[6]. Most studies analyzing the outcome of H&N-NHLs have included either a relatively small number of patients[4, 7], described heterogeneous treatment modalities[2, 3, 8, 9], or only included one of the head and neck localizations at a time, such as Waldeyer's ring[10]. Because of these limitations, comparisons between different studies are difficult, and many outstanding questions remain concerning predictors of outcome and optimal treatment in H&N-NHLs.

The aim of this study was to report on the outcome of a relatively large number of patients with H&N-NHLs treated homogeneously within the Protocol 02-03 of the GOELAMS, which combined high-dose CHOP regimen and involved field radiotherapy[11]. This protocol was designed for stage I and II intermediate and high-grade NHLs, whatever their localizations were. The main objective of this study was to identify predictors of outcome in the subgroup of H&N-NHLs involving either lymph nodes or extra-nodal sites, treated within Protocol 02-03.

METHODS

Patients- Staging at diagnosis

Between June 1984 and February 1996, 253 patients were enrolled in this protocol whatever their localizations were. This prospective trial involved 16 French centers belonging to the GOELAMS[11]. Among those patients, 108 had an H&N-NHL (43%), and were included in the present analysis. Twenty-eight additional patients with H&N-NHL, treated according to Protocol 02-03 within the same centers, were also considered for this analysis. Patients with supra-clavicular lymph nodes or extra-nodal sites were included in this study. Patients with primary central nervous system, orbital or cutaneous lymphomas, or HIV seropositivity were not considered. Excision biopsy was required to confirm diagnosis for all patients. Histopathological analysis was performed according to the Working Formulation Classification (WFC). Immunophenotyping data, performed on fixed sections, were available in 77 cases (57%).

In addition to physical examination and Performance Status evaluation, all patients underwent a blood cell count, erythrocyte sedimentation rate, liver and renal function tests and LDH level analysis (upper range, 240 U/L). The staging procedure included chest X-rays, cervico-thoracic and abdominal CT scans, bone marrow biopsy, and lumbar puncture for cerebrospinal fluid examination. The definite stage was determined according to the Ann Arbor criteria. Bulky disease was defined as a tumor mass \geq 5cm in any diameter. Patients were analyzed according to a stage-adjusted International Prognostic Index (a-IPI) using the following criteria: increased LDH level, poor performance status (PS), and stage II disease as previously proposed by Miller *et al*[12]. Risk was assigned to the number of adverse prognostic features. Patients were graded according to low, intermediate, and high risk defined by 0, 1, 2, and 3 risk factors, respectively.

Main characteristics of the studied patients are summarized in Table 1. Median age at diagnosis was 48.5 years, 30 patients being over 60 years of age (22%). The most common extra-nodal site to be affected in H&N-NHL was the Waldeyer's ring (53%), tonsils being the most frequent sub-localization (79%) followed by the nasopharynx (47%). For the purpose of this analysis, due to the small number of tongue base localization (n=2), and based on their close anatomical proximity, NHLs arising from the tonsils or tongue base were considered as a single subgroup of Waldeyer's ring localization. According to the Ann Arbor classification, H&N-NHL with exclusive lymph nodes involvement were mainly stage I diseases (81%), whereas 48% and 52% of extra-nodal H&N-NHLs were of stage I and stage II, respectively. Patients with multiple extra-nodal sites more frequently had stage II Ann Harbor classification disease extension and bulky disease, elevated LDH, and/or ESR \geq 20. Patients with high

adjusted-IPI (scores 2 and 3) had more frequently performance status ≥ 2 , age ≥ 45 years, bulky disease, ESR ≥ 20 , or thyroid location.

Treatment protocol[11].

High-dose CHOP regimen was administered as follow: vindesine, 3 mg / m² intravenously on day 1; cyclophosphamide, 1.5 g / m² intravenously on day 2; doxorubicin, 80 mg / m² intravenously on day 2; prednisone, 80 mg / m² orally from day 1 to day 5. A total of three cycles were delivered every three weeks. All patients received intrathecal methotrexate (10mg / m²) at each cycle. For complete or partial responders, a 40-Gy irradiation (20 fractions, 2 Gy per day, 2 weeks) was administered on the initial tumor site after completion of chemotherapy, starting approximately one month after the last cycle of high-dose CHOP. Radiation dose was identical regardless of the tumor site. In addition, a 15-Gy prophylactic cerebral radiotherapy was delivered in all responder patients

Evaluation of Response to Treatment

Each patient was evaluated for potential relapse by clinical and radiographic assessment after three chemotherapy cycles, then every 6 months. Treatment response was determined by clinical and biological examination, cervical CT scan. Complete response (CR) was defined as a complete disappearance of all clinical, biological and radiographic evidence of disease for more than 1 month. Partial response (PR) was defined as a tumor reduction greater than 50% lasting at least 1 month. Treatment failure was defined as a reduction in tumor size by less than 50 percent. Relapse was defined as lymphoma recurrence after previous CR[13].

Statistical Analysis

End points were assessed on the date of last patient contact and were analyzed on January 1, 2008. Median follow-up time from diagnosis was 4.63 years for the overall group (range, 0.08-12.2 years - first quartile, 2.56 years - third quartile, 6.95 years). Eight patients had a minimum follow-up of at least 10 years from diagnosis. Median follow-up time for the patients alive at last news was 5.68 years (range, 0.61-12.2 years - first quartile, 3.76 years - third quartile, 7.52 years).

Analysis focused on 5-year treatment failure incidence (TFI), and 10-year overall survival (OS) and event-free survival (EFS). Relapsed and refractory diseases were considered both as treatment failures. Estimates of the 5-year TFI was computed from the time of diagnosis using cumulative incidences, considering all non-disease-related deaths as the competing risk factor[14]. The Gray test was used to compare groups, when competing risk analysis was performed[14]. Event free survival was defined as time from diagnosis to failure or death

of any cause. All deaths were considered when estimating the overall survival. Estimates of the 10-year OS and EFS were computed according to the Kaplan-Meier product-limit method from the time of diagnosis[15]. Groups were compared using the 2-tailed log-rank test. P-spline method and penalized Cox model were used to define the most appropriate cut-off value(s) for continuous covariates[16].

The following covariates at diagnosis were analyzed in univariate analysis: patient age (continuous covariate, < 45 years vs. \geq 45 years, < 60 years vs. \geq 60 years), patient gender, H&N-NHL localization (lymph node vs. extra-nodal; lymph node vs. single extra-nodal site vs. multiple extra-nodal sites; for patients with extra-nodal H&N-NHLs [lymph node H&N-NHLs excluded], single vs. multiple extra-nodal site; among extra-nodal sites: panWaldeyer ring vs. other localizations, Waldeyer's ring vs. others, tonsils vs. others, nasopharynx vs. others, sino-nasal cavities vs. others, thyroid vs. others, salivary glands vs. others), WFC histopathology (F vs. G vs. H), Ann Harbor stage classification (stage I vs. stage II), B symptoms, bulky disease, adjusted-IPI (a-IPI 0 or 1 vs. 2 or 3), performance status (WHO 0 or 1 vs. 2 or 3), ESR (continuous covariate, < 20 mm vs. > 20 mm), fibrinogen level (continuous covariate, < 4 g/L vs. > 4 g/L), LDH (continuous covariate, normal vs. abnormal).

For multivariate analysis and the identification of survival predictors, covariates found significant at $P < .10$ in univariate analyses were introduced in a Cox proportional hazards model[17]. Departure from the proportional hazards assumption was assessed using methods based on partial residuals and graphical approaches. If the proportional hazards assumption did not hold for a covariate, stratified or extended Cox models with time-dependent covariates were used. For multivariate analysis and the identification of treatment failure risk factors, covariates found significant at $P < .10$ in univariate analysis were introduced in the Fine and Gray hazards model[18]. For both type of multivariate hazards models, potential interactions between significant covariates were tested adding cross-product terms to the models. When groups were compared according to continuous covariates, the Mann-Whitney U test or Kruskal-Wallis one-way analysis of variance on ranks test were used for differences in medians. According to the group sizes, analysis or Fisher exact test was used to compare categorical covariates. S Plus 2000 Professional 3 (Mathsoft, Seattle, WA) was used for all statistical analysis.

RESULTS

Response to Treatment

After completion of the chemotherapy part of Protocol 02-03, complete remission (CR) was achieved in 119 patients (88%), partial response (PR), in 10 patients (7%), and four treatment failures (3%) were observed. Two toxic deaths (<2%) occurred during this time

period. Following radiotherapy, out of the 10 partial responders, nine patients entered CR. Overall, after completion of the treatment plan, 127 patients (94%) achieved CR, and 6 experienced treatment failure (4%).

Survival

The median follow-up time from diagnosis was 5.6 years (range, 0.1-12.2 years) for the overall group of patients, and 5.7 years (range, .6-12.2 years) for those alive at last follow-up evaluations. The estimated 5-year and 10-year overall survivals were 76% (95% confidence interval (CI), 69-85%) and 60% (95%CI, 44-83%), respectively. The 5-year and 10-year EFS were 75% (95%CI, 68-83%) and 61% (95%CI, 46-82%), respectively (Figure 1). Univariate analyses were performed for the overall group of patients, and also according to the disease localization (lymph nodes versus extra-nodal H&N-NHLs). Results of these analyses are summarized in Table 2.

In univariate analysis, age \geq 45 years (best cut-off value determined with P-spline methods), poor performance status \geq 2, ESR \geq 20, increased LDH level, adjusted-IPI score \geq 2, bulky disease \geq 5 cm and salivary glands or whole panWaldeyer localization were associated with a worse outcome both in terms of overall and event-free survivals (Figure 2-6). In addition, whereas patients with a single isolated extra-nodal site had a better outcome, as compared to those with only lymph node involvement H&N-NHLs (i.e., without extra-nodal involvement), patients with multiple extra-nodal sites involved had a significantly worse outcome (Figure 6). Finally, thyroid NHLs had a significantly better outcome than all other localizations (Figure 7).

Since some of the significant covariates in univariate analyses were linked (see “Methods” and Table 1), two multivariate Cox proportional hazards models were considered, one considering the adjusted-IPI covariate, which is a composite covariate, and a second model in which the adjusted-IPI was not introduced. Results of these two models are summarized in Table 3.

Treatment Failures

The treatment failure incidence was 17% for the overall group of patients (relapses, n=23), with a competing risk incidence of 6% (death without relapse). Information on site of disease recurrence was available for 20 patients. Eight patients relapsed within the initial site, four relapsed both inside and outside the irradiation fields, and eight outside the irradiation field. The median time to relapse was 30 months (range, 5-79 months). The site of recurrence influenced the outcome of relapsing patients: the median FFR time for patients relapsing inside and outside the radiation field was 2.4 months (range, 0.14-4.66), compared to 25 months (range, 13.6-36.3) for relapses occurring outside the irradiation field, and 31.1

months (range, 24-38) for those who relapsed “in situ” ($p < 10^{-3}$). No relapse occurred in the central nervous system.

Results of univariate analyses for the overall group and the group of patients with extra-nodular H&N-NHLs regarding predictors of relapse are summarized in Table 4. Of note, there were no significant differences in term of competing risk incidence across the different comparisons performed during this part of the analysis (range, 0% to 16%).

In multivariate analyses, considering the overall group of 136 patients, bulky disease (coefficient, 1.24; standard error, .533; p-value, .02), salivary glands involvement (coefficient, 1.622; standard error, .749; p-value, .03), nasopharynx involvement (coefficient, 1.464; standard error, .492; p-value, .003), and adjusted IPI ≥ 2 (coefficient, 1.426; standard error, .502; p-value, .004) were associated with an increased risk of relapse. As for survival analyses, a second multivariate model was built in which the adjusted-IPI score was not considered. In this second model, bulky disease (coefficient, 1.679; standard error, .468; p-value, .0003), nasopharynx involvement (coefficient, 1.206; standard error, .454; p-value, .008), salivary glands involvement (coefficient, 2.439; standard error, .566; p-value, $< .0001$), and performance status ≥ 2 (coefficient, 1.361; standard error, .479; p-value, $< .005$) were associated with an increased risk of treatment failure.

DISCUSSION

We report on the result of a large series of 136 patients suffering from intermediate or high-grade H&N-NHLs, treated prospectively, with a similar combined chemo-radiotherapy GOELAMS multicenter protocol and followed over a significant time period.

The results of this study demonstrate that three courses of CHOP regimen followed by involved-field radiotherapy (40 Gy) is feasible and effective for localized H&N-NHLs. With this protocol, a high response rate of 94% was achieved. This high response rate was similar to the one reported in other studies combining chemo-radiotherapy in stage I / II aggressive NHLs[4, 11]. As a consequence, this high response rate achieved translated into encouraging 10-year overall and event-free survival rates of 60% and 65%, respectively, with low immediate and late mortality and morbidity rates (two toxic deaths).

Multivariate analyses revealed that, at diagnosis, age > 45 years, bulky disease (> 5 cm), salivary glands localization, and multiple extra-nodal sites H&N-NHLs were predictors of a poor outcome. In contrast, the prognosis of patients with non MALT-type thyroid NHLs ($n=10$) was encouraging. However, this covariate was not entered in the Cox proportional hazards models since only one event (unrelated disease death) was observed at 9.64 years in the “thyroid NHLs” group.

Interestingly, outcome predictors identified in aggressive NHLs[19], irrelevant of the types and localizations, remained significantly associated with the survival of patients with localized H&N-NHLs having similar histopathology, performance status, and LDH level. In a large randomized study of localized aggressive lymphoma, Miller *et al*[11] has already reported that patients with more than two adverse prognostic factors (age >60 years, PS \geq 2, increased LDH level, stage II disease) had a poor outcome (5-year survival, 48%).

The 17% relapse incidence observed in this study appears high for undissemated diseases (stage I or II Ann Harbor). Bulky diseases (TFI, 35%), presence of B symptoms (TFI, 47%), performance status \geq 2 (TFI, 45%), Ann Harbor stage II diseases (TFI, 25%), panWaldeyer (TFI, 50%), salivary gland (TFI, 60%) or nasopharynx (TFI, 38%) involvements, adjusted-IPI \geq 2 (TFI, 45%), and multiple extra-nodal involvements (49%) were associated with an increased risk of treatment failure in univariate analyses.

It is noteworthy that half of the relapses occurred *in situ*, despite a combined 40-Gy radiotherapy-chemotherapy approach and the achievement of a complete response. Nishioka *et al* [4] using the same protocol on localized H&N-NHLs, did not report any *in situ* recurrence. However, only three patients from his series had bulky diseases at diagnosis, which could explain this finding. In addition, the recent study from Wilder *et al*[20] suggested that a 40-Gy total irradiation dose, as used in Protocol 02-03, might be insufficient for complete tumor control if tumor size was larger than 3.5 cm in diameter. For large tumor sizes, a higher total irradiation dose, between 39 and 50 Gy, could be associated with a lower relapse incidence.

Recently, the use of antibody anti-CD20 (rituximab) has clearly improved the efficiency of CHOP, and is nowadays part of the standard chemotherapy regimen for aggressive B-cell NHLs[21]. Whether the addition of rituximab to CHOP in H&N-NHLs would be associated to a higher complete response rate and/or to a lower relapse incidence or not remains to be addressed in future prospective studies. The fact that our relapse incidence was as high as 17%, despite that we were dealing with localized diseases, favors the evaluation of rituximab combined to CHOP regimen to reduce relapse incidence in some of these patients.

Relapses observed in our study also clearly underline the need to improve the way complete response is assessed in H&N-NHLs. Positron emission tomography (PET) could help identifying poor prognosis (non-responding or early relapsing) patients in a more efficient way. It has been shown that a persistent positive PET in patients with advanced aggressive NHLs after front-line treatments had a dramatic impact on the outcome[22]. This point should be addressed prospectively in patients with localized H&N-NHLs.

We have found that the overall and event-free survival curves were almost superposable, suggesting that (1) once a complete remission was achieved, survival mainly depended on relapse occurrence, and that (2) a second complete remission was either difficult to obtain or maintain for a long time period. This finding suggests that, once a second complete remission is achieved, aggressive therapy such as high-dose intensity chemotherapy with autologous hematopoietic progenitor cell transplantation should be considered in H&N-NHLs, even if the disease is not initially a disseminated one. The question of intensified chemotherapy could be addressed in patients with poor prognostic factors such as the ones with bulky diseases, multiple extra-nodal sites, salivary glands, panWaldeyer or nasopharynx involvements, as well as those with adjusted-IPI ≥ 2 for whom the relapse incidence is high and the survival is poor.

In conclusion, the majority of patients with limited H&N-NHLs (low adjusted IPI and/or non-bulky disease) or thyroid NHLs may be cured by 3 courses of CHOP regimen with 40-Gy involved-field radiotherapy. Patients with high-risk H&N-NHLs should enter new prospective trials either assessing rituximab, higher dose involved field radiotherapy dose, and/or intensive chemotherapy with autologous transplantation.

Acknowledgements

We thank Pr. N. IFrah (Angers) for his critical analysis and writing support, Ph.Guardiola for his statistical analysis and all the GOELAMS centers for their participation in this protocol (Bernard M and Lamy T: Rennes; Cartron G: Tours; Guardiola Ph: Angers; LeMevel A: Centre Gauducheau/Nantes; Le Maignan C: Hopital Georges Pompidou, Paris; Berthou C: Brest; Ghandour C: Clinique de Cesson; Delwail V: Poitiers; Cassasus P: Hopital Bobigny/Avicennes; Solal Celigny P: Clinique Jean Bernard/ Le Mans; Guyotat D- Saint Etienne; Desablens B: Amiens).

REFERENCES

1. Wulfrank, D., et al., *Extranodal non-Hodgkin's lymphoma of the head and neck*. Radiother Oncol, 1987. 8(3): p. 199-207.
2. Hart, S., et al., *Localised extranodal lymphoma of the head and neck: the Sheffield Lymphoma Group experience (1971-2000)*. Clin Oncol (R Coll Radiol), 2004. 16(3): p. 186-92.
3. Nathu, R.M., et al., *Non-Hodgkin's lymphoma of the head and neck: a 30-year experience at the University of Florida*. Head Neck, 1999. 21(3): p. 247-54.
4. Nishioka, T., et al., *Pilot study of modified version of CHOP plus radiotherapy for early-stage aggressive non-Hodgkin's lymphoma of the head and neck*. Int J Radiat Oncol Biol Phys, 2004. 60(3): p. 847-52.
5. Hayabuchi, N., et al., *Stage I and II aggressive B-cell lymphomas of the head and neck: radiotherapy alone as a treatment option and the usefulness of the new prognostic index B-ALPS*. Int J Radiat Oncol Biol Phys, 2003. 55(1): p. 44-50.
6. Rowley, H., et al., *Lymphoma presenting to a head and neck clinic*. Clin Otolaryngol Allied Sci, 1995. 20(2): p. 139-44.
7. Boussen, H., et al., *[Primary sino-nasal lymphomas. Apropos of 25 cases]*. Cancer Radiother, 2001. 5(2): p. 150-4.
8. Sasai, K., et al., *Head-and-neck stages I and II extranodal non-Hodgkin's lymphomas: real classification and selection for treatment modality*. Int J Radiat Oncol Biol Phys, 2000. 48(1): p. 153-60.
9. Hanna, E., et al., *Extranodal lymphomas of the head and neck. A 20-year experience*. Arch Otolaryngol Head Neck Surg, 1997. 123(12): p. 1318-23.
10. Ezzat, A.A., et al., *Localized non-Hodgkin's lymphoma of Waldeyer's ring: clinical features, management, and prognosis of 130 adult patients*. Head Neck, 2001. 23(7): p. 547-58.
11. Bernard, M., et al., *Long-term outcome of localized high-grade non-Hodgkin's lymphoma treated with high dose CHOP regimen and involved field radiotherapy: results of a GOELAMS study*. Haematologica, 2005. 90(6): p.802-9.
12. Miller, T.P., et al., *Chemotherapy alone compared with chemotherapy plus radiotherapy for localized intermediate- and high-grade non-Hodgkin's lymphoma*. N Engl J Med, 1998. 339(1): p. 21-6.
13. Cheson, B.D., et al., *Report of an international workshop to standardize response criteria for non-Hodgkin's lymphomas*. NCI Sponsored International Working Group. J Clin Oncol, 1999. 17(4): p. 1244.
14. Gray, R., *A class of K-sample tests for comparing the cumulative incidence of a competing risk*. Ann Stat, 1988. 16: p. 1141-54.

15. Kaplan, E. and P. Meier, *Non parametric estimation from incomplete observations*. J Am Stat Assoc, 1958. 53: p. 457-481.
16. Gray, R., *Spline-based tests in survival analysis*. Biometrics, 1994. 50: p. 640-652.
17. Cox, D., *Regression models and life tables*. J R Stat Soc, 1972. 34: p. 187-220.
18. Fine, J. and R. Gray, *A proportional hazards model for the subdistribution of a competing risk*. 1999. 94: p. 496-509.
19. *A predictive model for aggressive non-Hodgkin's lymphoma. The International Non-Hodgkin's Lymphoma Prognostic Factors Project*. N Engl J Med, 1993. 329(14): p. 987-94.
20. Wilder, R.B., et al., *Dose-response analysis for radiotherapy delivered to patients with intermediate-grade and large-cell immunoblastic lymphomas that have completely responded to CHOP-based induction chemotherapy*. Int J Radiat Oncol Biol Phys, 2001. 49(1): p. 17-22.
21. Michallet, A.S. and B. Coiffier, *Recent developments in the treatment of aggressive non-Hodgkin lymphoma*. Blood Rev, in press, 2008. doi:10.1016/j.blre.2008.05.002.
22. Schoder, H. and C. Moskowitz, *PET Imaging for Response Assessment in Lymphoma: Potential and Limitations*. Radiol Clin North Am, 2008. 46(2): p. 225-41.

Table 1. Characteristics of the patients according to adjusted-IPI score and involved sites.

Covariates	N=	Adjusted-IPI		p-value	Sites involved			p-value
		Scores 0-1	Scores 2-3		LN	SENS	MENS	
	136	97	17		48	75	13	
Males	89	69	9	NS	37	43	9	NS
Females	47	28	8		11	32	4	
Age < 45 years	45	37	1	.01	17	24	4	NS
Age > 45 year	89	58	16		30	50	9	
Age < 60 years	99	82	2	< 10 ⁻⁶	39	51	9	NS
Age > 60 years	37	15	15		9	24	4	
PS < 2	123	95	9	< 10 ⁻⁵	43	69	11	NS
PS ≥ 2	11	2	8		3	6	2	
No B symptoms	127	92	14	NS	45	70	12	NS
B symptoms	9	5	3		3	5	1	
A. Harbor stage I	81	58	11	NS	39	37	5	< 10 ⁻³
A. Harbor stage II	55	39	6		9	38	8	
No buk (< 5 cm)	78	63	6	.021	28	49	1	< 10 ⁻³
Bulky disease	58	34	11		20	26	12	
Lymph nodes	48	37	3	NS	48	0	0	< 10 ⁻⁵
Extra-nodal	88	60	14		0	75	13	
Single EN site	75	53	11	NS	--	--	--	
Multiple EN sites	13	7	3		--	--	--	
PanWaldeyer	8	5	2	NS	0	0	8	< 10 ⁻⁵
Waldeyer's ring	47	31	5	NS	0	45	2	< 10 ⁻⁵
Tonsils	37	25	4	NS	0	27	10	< 10 ⁻⁵
Nasopharynx	22	13	3	NS	0	12	10	< 10 ⁻⁵
Sino-nasal cavities	15	11	2	NS	0	11	4	< 10 ⁻²
Thyroid	10	6	4	.04	0	10	0	NS
Salivary glands	5	3	1	NS	0	5	0	NS
WFC-F	29	19	4	NS	13	14	2	NS
WFC-G	77	56	11	NS	26	44	7	NS
WFC-H	27	19	2	NS	9	14	4	NS
WFC-I	1	1	0	--	0	1	0	--
Unknown WFC	2	2	0	--	0	2	0	--
B cells NHLs	68	48	9	NS	21	38	9	NS
T-cells NHLs	9	9	0		4	5	0	
ESR < 20	89	68	8	.029	33	51	5	.046
ESR ≥ 20	32	19	8		7	19	6	
LDH - Normal	88	84	4	< 10 ⁻⁶	34	50	4	< .02
LDH - Elevated	26	13	13		6	14	6	
Fibrinogen < 4 gr/L	69	56	11	NS	27	38	4	NS
Fibrinogen ≥ 4 gr/L	19	15	4		6	11	2	
Adjusted-IPI								
a-IPI 0	67	--	--	--	28	36	3	NS
a-IPI 1	30	--	--		9	17	4	
a-IPI 2	15	--	--		3	10	2	
a-IPI 3	2	--	--		0	1	1	

LN, lymph node only; SENS, single extra-nodal site; MENS, multiple extra-nodular sites; PS, performance status; ESR, erythrocyte sedimentation rate; EN, extra-nodal; NS, non significant. P-values are derived either from Fisher's exact tests or Chi-2 tests.

Table 2. Univariate Analysis – Predictors of Overall Survival at 10 years.

Covariates	N=	All	95%CI	p-val	LN	95%CI	EN	95%CI	p-val
Males	89	51%	28-91%		36%	9-100%	59%	33-100%	
Females	47	72%	59-89%		57%	31-100%	77%	63-95%	
Age < 45 years	45	91%	83-100%	.026	82%	65-100%	96%	90-100%	
Age > 45 years	89	53%	37-78%		44%	19-100%	60%	42-85%	< .018
Age < 60 years	99	62%	39-98%		73%	59-91%	65%	41-100%	
Age > 60 years	37	52%	31-87%		27%	6-100%	71%	54-92%	
PS < 2	123	68%	51-90%	<.024	52%	23-100%	78%	67-90%	< 10 ⁻⁵
PS ≥ 2	11	35%	13-95%		0%	--	50%	20-100%	
A. Harbor stage I	81	69%	51-92%		64%	49-83%	79%	58-100%	
A. Harbor stage II	55	34%	8-100%		0%	--	65%	50-84%	.014
No B symptoms	127	62%	45-85%	.049	48%	21-100%	69%	51-93%	
B symptoms	9	49%	23-100%		33%	7-100%	62%	32-100%	
No buk (< 5 cm)	78	78%	61-100%	< 10 ⁻⁴	55%	24-100%	91%	82-100%	< .005
Bulky disease	58	28%	7-100%		47%	28-80%	30%	7-100%	.001
WFC-F	29	73%	57-92%		56%	33-94%	87%	73-100%	
WFC-G	77	56%	31-100%		71%	53-95%	58%	32-100%	
WFC-H	27	52%	28-97%		38%	9-100%	66%	47-92%	
ESR < 20	89	81%	73-91%	< 10 ⁻²	75%	60-93%	85%	76-96%	
ESR ≥ 20	32	40%	21-77%		27%	6-100%	47%	24-91%	.023
LDH - Normal	88	72%	53-100%	.01	54%	24-100%	87%	78-97%	.02
LDH - Elevated	26	66%	49-89%		50%	22-100%	0%	--	.06
Fibrinogen < 4 gr/L	69	61%	37-98%	.027	39%	9-100%	72%	46-100%	
Fibrinogen ≥ 4 gr/L	19	65%	46-92%		83%	58-100%	56%	34-95%	.002
Adjusted-IPI 0-1	97	68%	44-100%	.007	56%	25-100%	87%	78-96%	< 10 ⁻⁴
Adjusted-IPI 2-3	17	35%	14-91%		0%	--	44%	18-100%	.09
Lymph nodes	48	46%	20-100%		--	--	--	--	
Extra-nodal NHLs	88	68%	51-91%		--	--	--	--	
Single EN site	75	--	--		--	--	74%	55-98%	
Multiple EN sites	13	--	--		--	--	42%	22-82%	< 10 ⁻⁶
PanWaldeyer	8	50%	25-100%	.011	--	--	50%	25-100%	
Waldeyer's ring	47	81%	69-96%		--	--	81%	69-96%	
Other	128	62%	45-85%		--	--	54%	24-100%	.003
Other (excluding panW)	81	46%	23-92%		--	--	--	--	
Tonsils	37	75%	61-93%		--	--	75%	61-93%	
Other	99	51%	30-88%		--	--	60%	33-100%	
Nasopharynx	22	63%	46-87%	.027	--	--	63%	46-87%	
Other	114	61%	43-87%		--	--	72%	52-100%	.004
Sino-nasal cavities	15	93%	81-100%		--	--	93%	81-100%	
Other	121	59%	43-81%		--	--	66%	49-90%	
Thyroid*	10	50%	12-100%		--	--	50%	12-100%	
Other	126	64%	49-84%		--	--	75%	64-87%	
Salivary glands	5	27%	5-100%	.029	--	--	27%	5-100%	
Other	131	62%	45-85%		--	--	71%	53-95%	.014

CI, confidence interval; LN, lymph node involvement exclusively; EN, extra-nodal involvement; PS, performance status; NS, non significant; WFC, Working Formulation Classification; ESR, erythrocyte sedimentation rate; IPI, International Prognostic Index. P-val, p-values from Log-rank tests (blue, for significant differences within the EN group; red, for significant differences within the LN group).

Table 3. Cox Proportional hazards model – Predictors of Overall and Event-Free Survival at 10 years.

Predictors of Overall Survival – Model 1			
Covariates	Hazard Ratio	95%CI	p-value
Age			
< 45 years	1.000		
> 45 years	3.375	1.155-9.866	.026
Bulky disease (> 5 cm)			
No	1.000		
Yes	4.785	1.997-11.469	.0004
Salivary glands			
No	1.000		
Yes	8.783	2.126-36.282	.003
Localizations type			
Lymph node	1.000		
Extra-nodal – Single site	0.538	0.333-0.867	.011
Extra-nodal – Multiple sites	1.542	1.125-2.112	.007
Predictors of Overall Survival – Model 2			
Covariates	Hazard Ratio	95%CI	p-value
Adjusted-IPI			
Score 0 - 1	1.000		
Score 2 - 3	6.519	2.316-18.356	.0004
Salivary glands			
No	1.000		
Yes	7.786	1.408-43.046	.019
Localizations			
Lymph node	1.000		
Extra-nodal – Single site	0.422	0.228-0.784	.006
Extra-nodal – Multiple sites	2.240	1.525-3.292	< .0001
Predictors of Event-Free Survival – Model 1			
Covariates	Hazard Ratio	95%CI	p-value
Age			
< 45 years	1.000		
> 45 years	2.492	1.016-6.112	.046
Bulky disease (> 5 cm)			
No	1.000		
Yes	4.112	1.844-9.170	.0005
Salivary glands			
No	1.000		
Yes	6.642	1.706-25.861	.006
Localizations type			
Lymph node	1.000		
Extra-nodal – Single site	0.617	0.402-0.947	.027
Extra-nodal – Multiple sites	1.519	1.133-2.038	.005
Predictors of Event-Free Survival – Model 2			
Covariates	Hazard Ratio	95%CI	p-value
Adjusted-IPI			
Score 0 - 1	1.000		
Score 2 - 3	3.796	1.460-9.874	.006
Salivary glands			
No	1.000		
Yes	5.711	1.140-28.540	.034
Localizations			
Lymph node	1.000		
Extra-nodal – Single site	0.545	0.320-0.927	.025
Extra-nodal – Multiple sites	1.838	1.290-2.627	.0008

Table 4. Univariate Analysis – Predictors of Relapse at 5 years.

Covariates	N=	Overall Group	p-val	EN Group	p-val
Males	89	14%	NS	16%	NS
Females	47	24%		20%	
Age < 45 years	45	12%	NS	8%	NS
Age > 45 years	89	19%		22%	
Age < 60 years	99	13%	NS	15%	NS
Age > 60 years	37	27%		25%	
PS < 2	123	15%	< .01	%	NS
PS ≥ 2	11	45%		%	
A. Harbor stage I	81	11%	.025	5%	.006
A. Harbor stage II	55	25%		29%	
No B symptoms	127	15%	.013	16%	NS
B symptoms	9	47%		33%	
No buk (< 5 cm)	78	4%	< 10 ⁻⁴	4%	.0004
Bulky disease	58	35%		34%	
WFC-F	29	18%	NS	6%	NS
WFC-G	77	18%		19%	
WFC-H	27	19%		28%	
ESR < 20	89	11%	.054	12%	NS
ESR ≥ 20	32	26%		25%	
LDH - Normal	88	10%	NS	10%	
LDH - Elevated	26	25%		23%	
Adjusted-IPI 0-1	97	8%	< 10 ⁻³	9%	.058
Adjusted-IPI 2-3	17	45%		33%	
Lymph nodes	48	17%	NS	--	--
Extra-nodal NHLs	88	18%		--	
Single EN site	75	12%	.002	12%	< .0005
Multiple EN sites	13	49%		49%	
PanWaldeyer	8	50%	.009	50%	.018
Other	128	15%		14%	
Waldeyer's ring	47	17%		17%	
Tonsils	37	22%	NS	22%	NS
Other	99	16%		14%	
Nasopharynx	22	38%	.003	38%	.001
Other	114	13%		11%	
Sino-nasal cavities	15	10%	NS	10%	NS
Other	121	18%		19%	
Thyroid	10	0%	NS	0%	NS
Other	126	19%		20%	
Salivary glands	5	60%	.013	60%	.012
Other	131	15%		15%	

CI, confidence interval; LN, lymph node involvement exclusively; EN, extra-nodal involvement; p-val, p-values derived from Log-rank tests; PS, performance status; NS, non significant; WFC, Working Formulation Classification; ESR, erythrocyte sedimentation rate; IPI, International Prognostic Index.

Figure 1: Overall survival (OS and Event free survival (EFS) of 135 patients treated with 3 courses of high dose CHOP and involved field irradiation (median follow-up: 67 months)

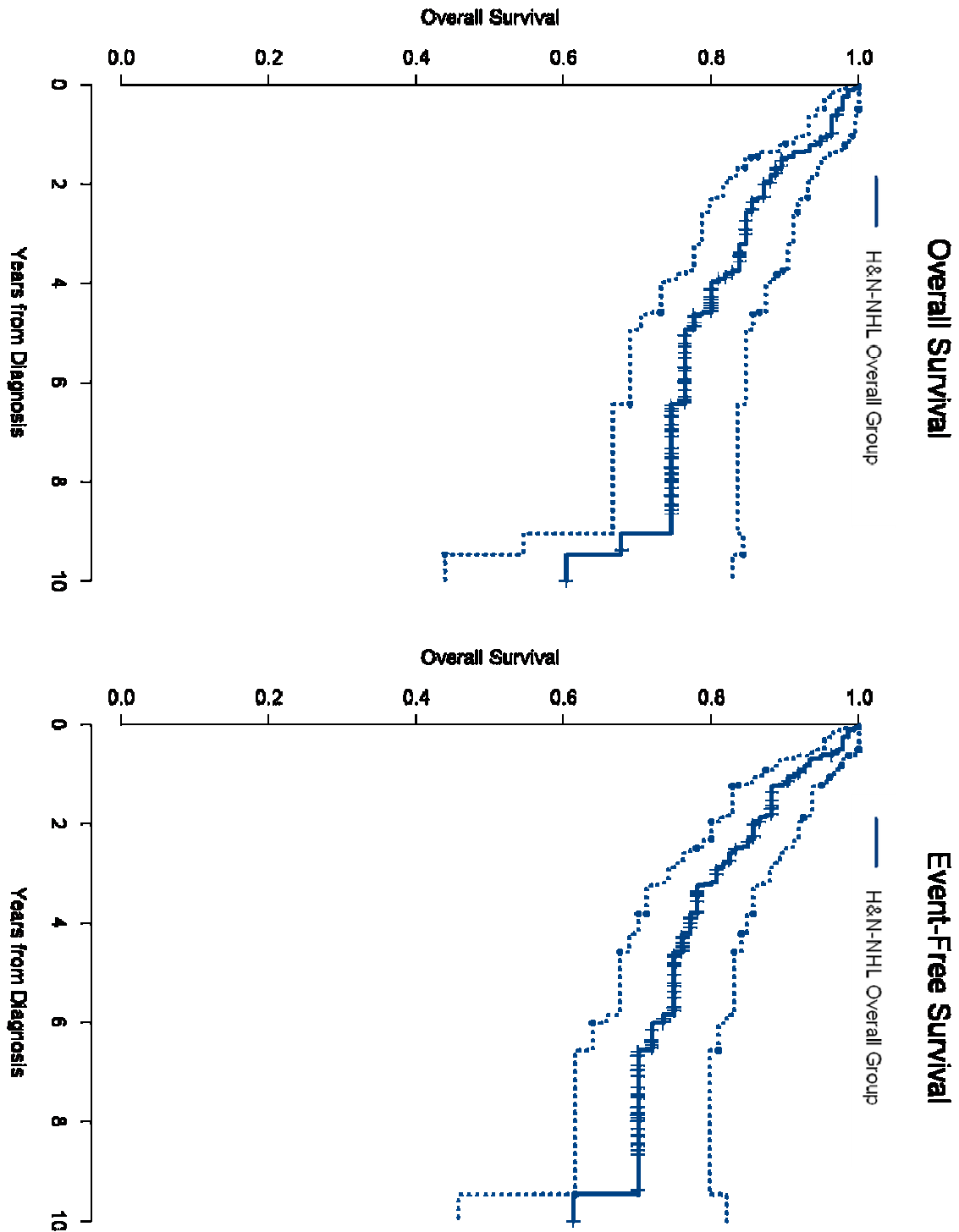


Figure 2: Overall and event free survivals according to age.

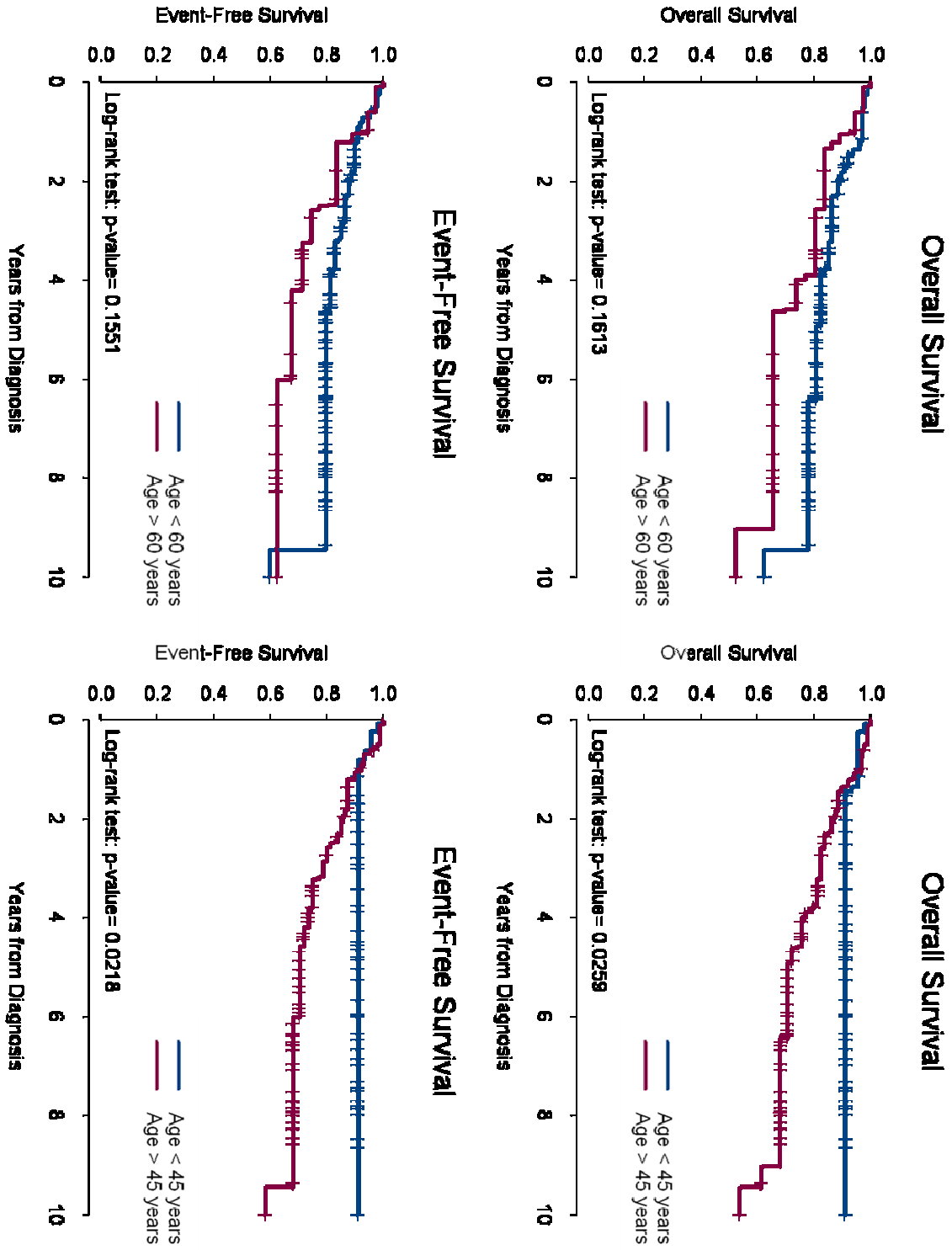


Figure 3: Overall and event free survivals according to performance status (PS) and erythrocyte sedimentation rate (ESR).

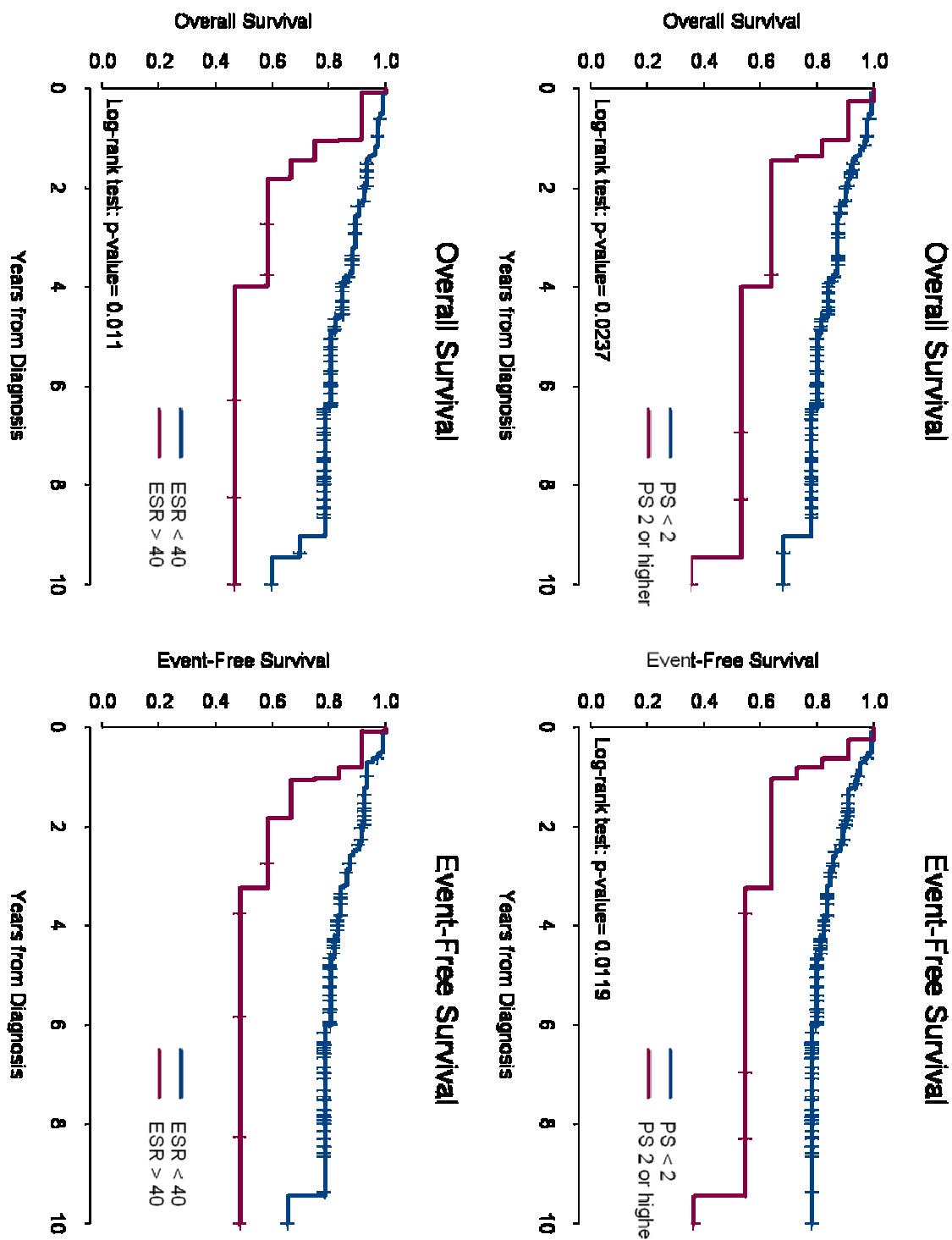


Figure 4: Overall and event free survivals according to lactate deshydrogenase level (LDH) and adjust IPI (a-IPI).

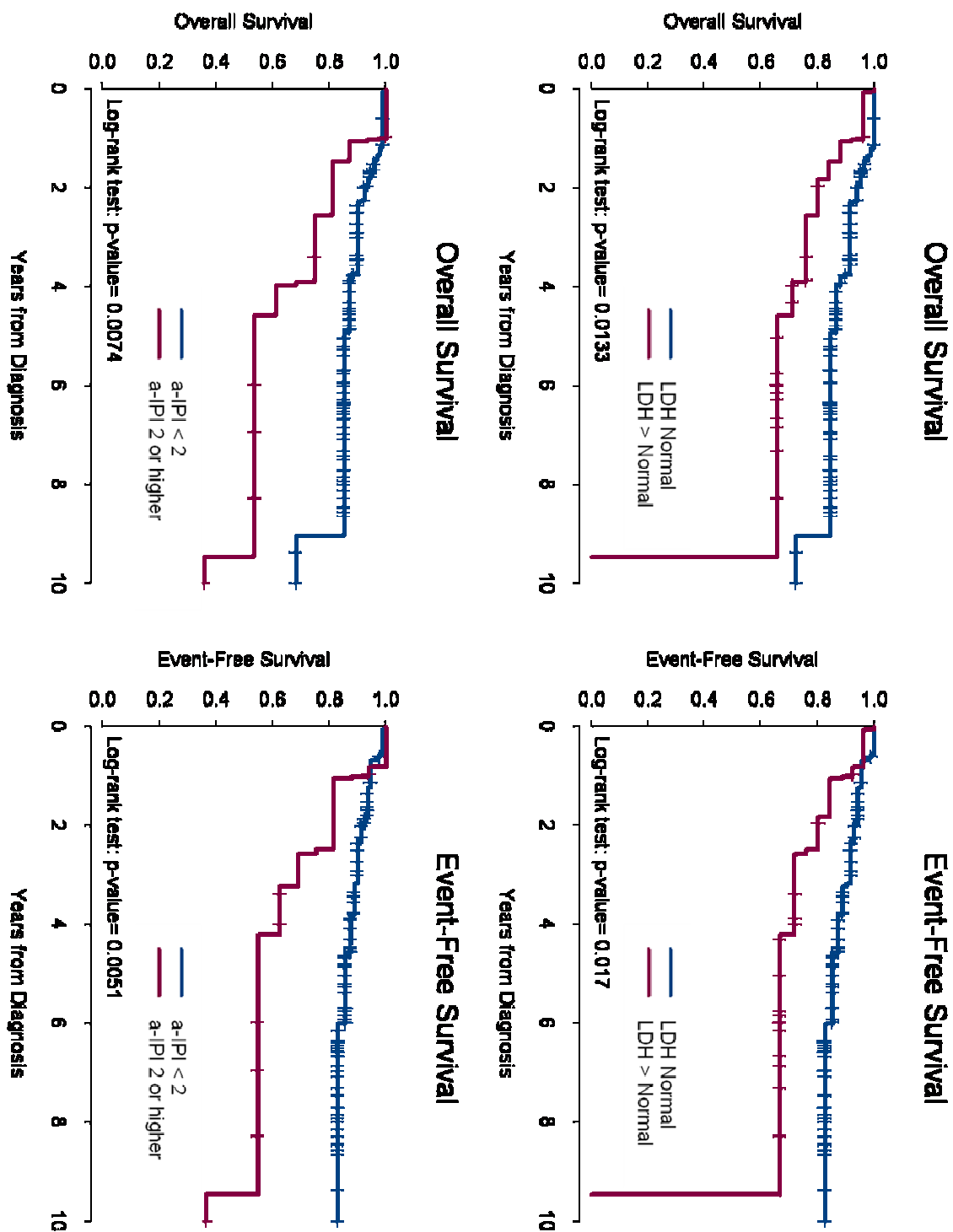


Figure 5: Overall and event free survivals according to Bulky disease and localization to panwaldeyer.

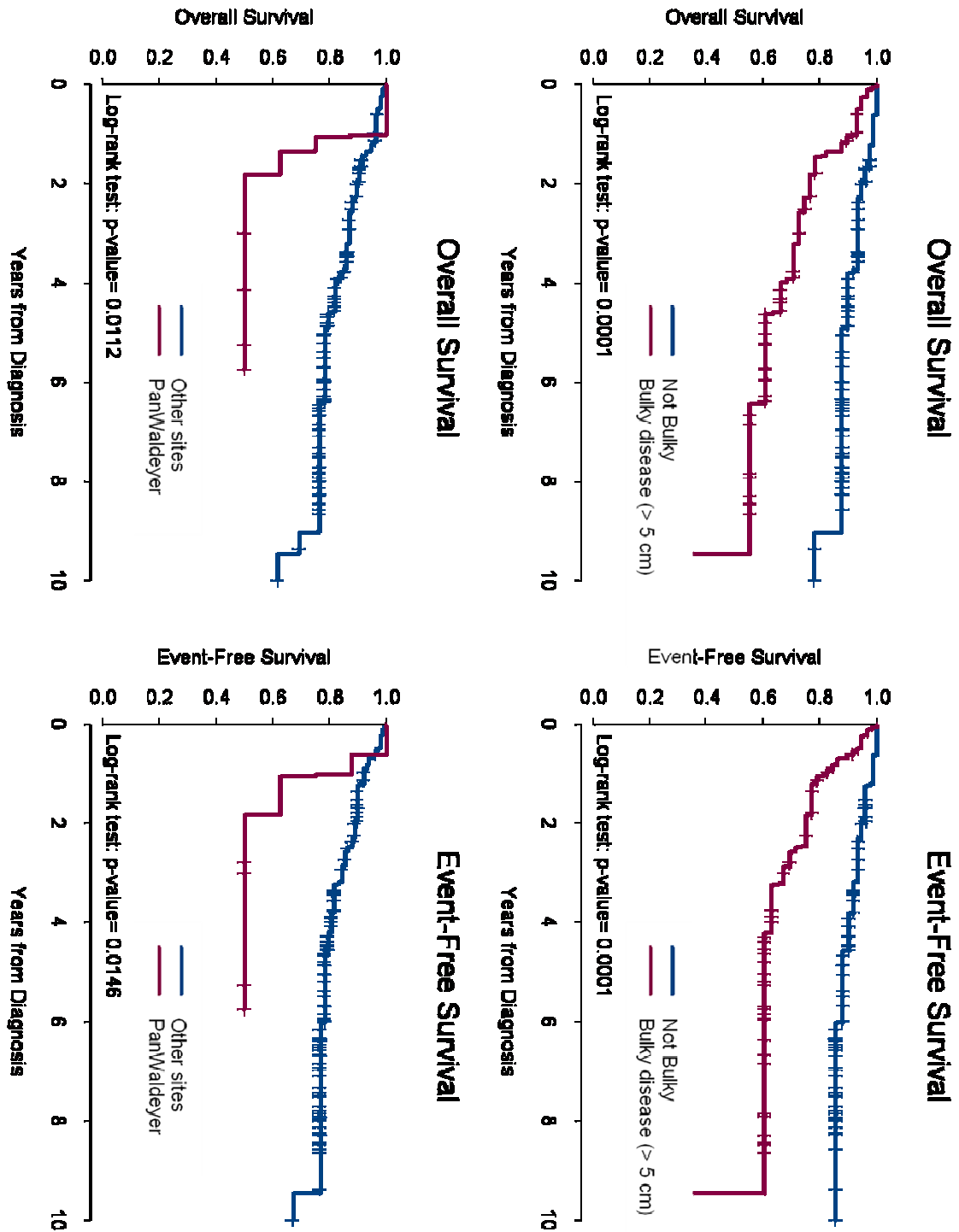


Figure 6: Overall and event free survivals according to salivary glands and thyroid localization.

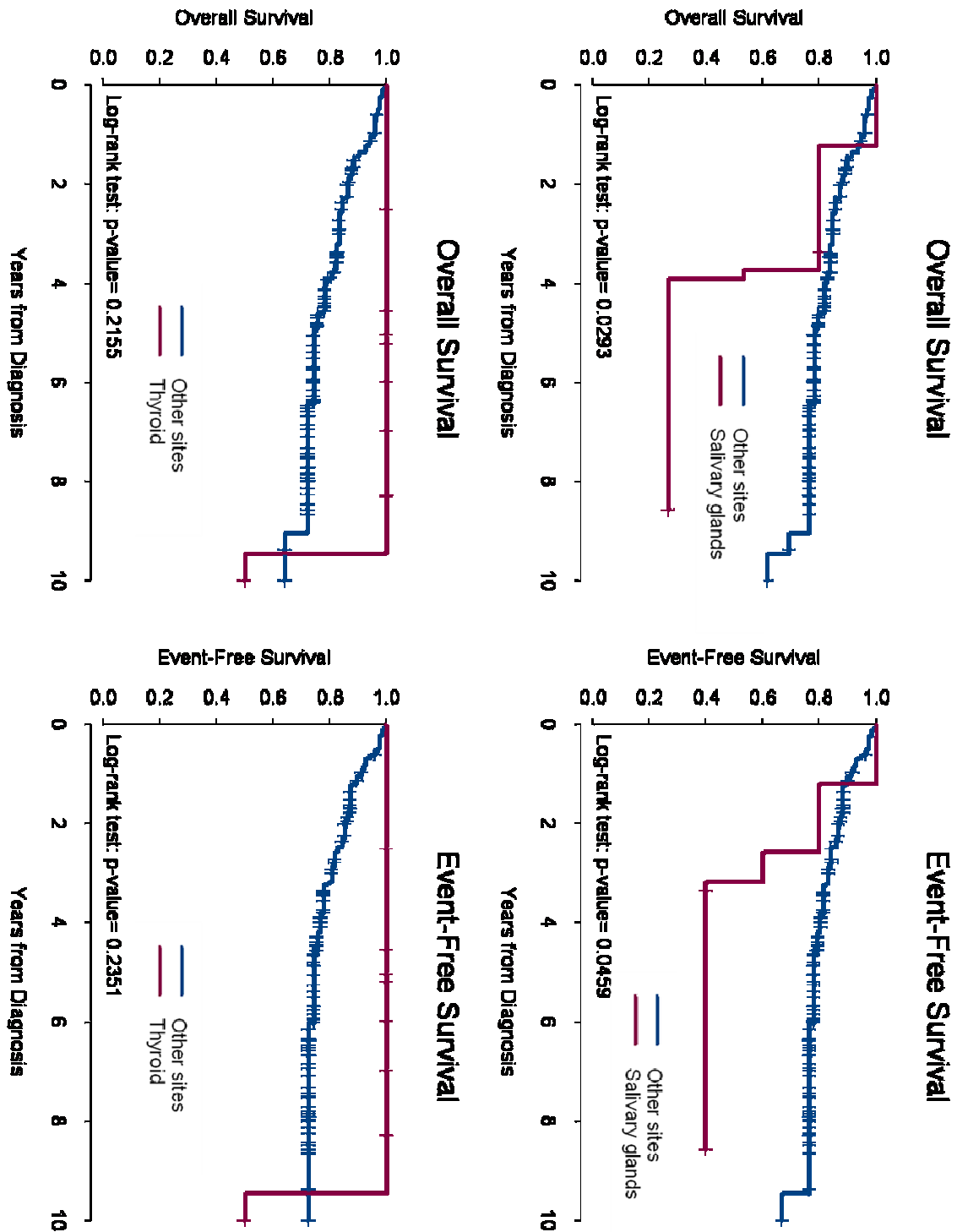
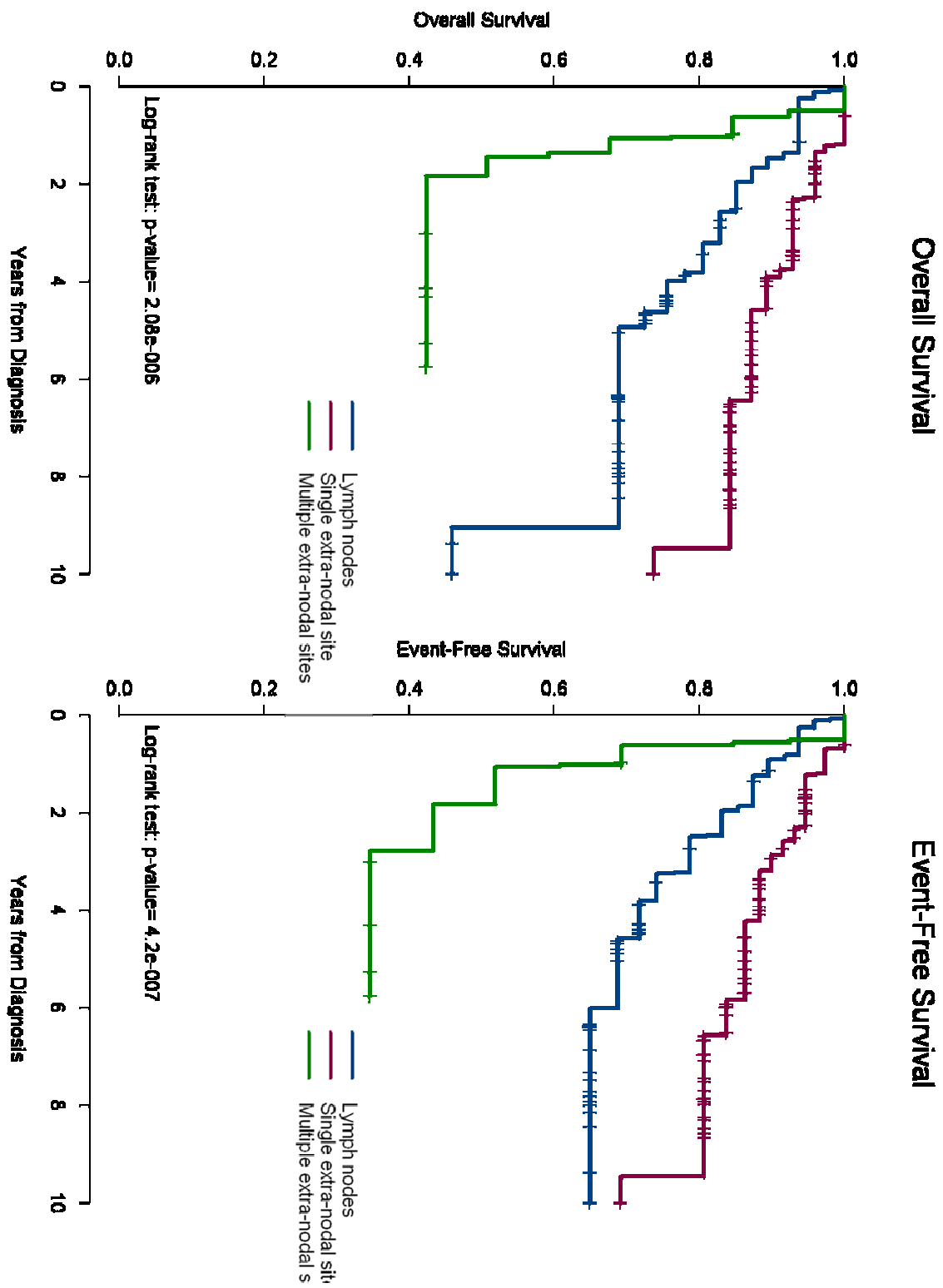


Figure 7: Overall and event free survivals according to extension of the disease.



Discussion et perspectives

Cette étude prospective menée sur 135 patients a permis de confirmer qu'un traitement intensifié de CHOP combiné à la radiothérapie, était réalisable dans les formes localisées (stade I-II de Ann Arbor) des LNH de la tête et du cou de grade intermédiaire et élevé de malignité. Ce régime intensifié permet d'obtenir un taux élevé et remarquable de rémission complète de 94 % avec une toxicité faible. Ce taux élevé de rémission complète avait déjà été signalé non seulement dans les LNH de stade et de grade de malignité identique, toutes localisations confondues [80] mais aussi, dans une série moins importante (41 patients) sur les LNH de la tête et du cou par NISHIOKA[79]. Cependant, aucune de ces deux études n'avait évalué ce traitement de façon prospective. Malgré ce taux élevé de rémission complète, la survie globale et la survie sans évènement à 10 ans, restent à améliorer avec des taux respectifs de 60 et 65 %.

Le caractère prospectif de cette étude a permis de dégager plusieurs facteurs de mauvais pronostic, lesquels demeurent valides lors d'une analyse multivariée. Ainsi un âge de plus de 45 ans, une masse tumorale de plus de 5 cm, une maladie localisée aux glandes salivaires et l'atteinte de plusieurs sites extra-ganglionnaires au niveau de la tête et du cou se sont révélés être de pronostic défavorable. Tandis que les critères pronostiques, déjà identifiés dans le cadre des LNH, toutes localisations confondues, par SHIPP en 1993 [77] et constituant l'Index Pronostique International (IPI) puis secondairement ajustés à l'âge dans le cadre des LNH agressifs de stade I-II par MILLER en 1998 [80], se sont avérés être parfaitement applicables aux LNH de la tête et du cou. Cet IPI " ajusté " qui sépare les patients âgés de 60 ans et moins, de ceux de plus de 60 ans, a permis de montrer qu'un âge

supérieur à 60 ans, une maladie de stade II, une élévation du taux sérique de lactate deshydrogénase (LDH) et un performance status ≥ 2 étaient des éléments de pronostic défavorable. Cependant, au sein de notre cohorte de patient, il est apparu qu'une limite d'âge abaissée à 45 ans semblait plus discriminante que celui de l'IPI « ajusté ».

Malgré le taux élevé de rémission complète 17 % des patients ont récidivé, ce qui apparaît plutôt élevé pour une maladie supposée localisée de stade I-II.

Nous avons pu mettre en évidence en analyse multivariée, que cet échec thérapeutique était intimement lié à la masse tumorale, à la présence de signes biologiques d'évolutivité, à une altération de l'état général avec un performance status supérieur ou égal à 2, à une maladie de stade II, à un IPI ajusté de 2 et plus et à certaines localisations des LNH de la tête et du cou tels que les glandes salivaires et le cavum ainsi qu'à une extension de la maladie à plus de deux sites constitutifs de l'anneau de Waldeyer.

Il est intéressant de noter qu'en dépit du traitement combiné associant à la chimiothérapie, une radiothérapie à la dose de 40 Gy, 50 % des récives se sont produites en territoire irradié. Cela soulève le problème de la dose d'irradiation indispensable à une stérilisation locale. WILDER en 2001 [81] suggérait que cette dose devait être proportionnelle à la masse tumorale à traiter et qu'une dose inférieure à 40 Gy ne permettait pas de stériliser des tumeurs de plus de 3,5 cm. Les résultats de l'étude NISHIOKA [79] menée sur les LNH localisés et de grade intermédiaire ou élevé de malignité, traités par un régime combiné de chimio et radiothérapie, apparaissaient en accord avec ceux de WILDER ; NISHIOKA n'avait constaté, dans sa série, aucune récive locale alors que sur 41 patients traités, seuls 3 présentaient une masse tumorale de plus de 5 cm.

A la lecture d'une revue récente de la littérature[82] sur le traitement des LNH, il apparaît que l'association d'un anticorps anti-CD20 (Rituximab) à la chimiothérapie (R-CHOP) permettrait probablement d'améliorer le taux de réponse complète et de diminuer celui des récurrences locales. Cette amélioration franche et désormais admise nous semble devoir être explorée au travers d'études prospectives dans les LNH de la tête et du cou, l'augmentation des doses de radiothérapie étant responsable d'une morbidité élevée dans cette localisation anatomique.

Enfin, ce taux important de récurrence alors qu'une apparente rémission complète était obtenue soulève la question de la fiabilité du bilan d'évaluation de cette dernière. Les résultats du récent travail de SCHODER [83] laissent entendre que la Tomographie par Emission de Positons (TEP) permettrait d'améliorer cette fiabilité.

Cette hypothèse reste à démontrer pour les LNH de la tête et du cou. En effet la TEP a déjà montré ses limites, dans le cadre des carcinomes épidermoïdes, notamment dans l'évaluation de l'infiltration tumorale initiale ou de la réponse aux traitements surtout lorsque la tumeur était localisée à la région amygdalienne ou aux glandes salivaires, sites anatomiques particulièrement intéressés par les LNH de la tête et du cou [84]

Ce travail a permis de confirmer, d'une part la faisabilité et les bons résultats d'un régime combiné associant chimiothérapie et radiothérapie pour le traitement des LNH de la tête et du cou et, d'autre part, d'affiner les facteurs pronostiques déjà décrits dans le cadre des LNH quelle que soit leur localisation, en révélant qu'une limite d'âge abaissée à 45 ans semblait plus discriminante que celle habituellement fixée à 60. Ce travail permet d'entrevoir un certain nombre de prolongations,

notamment sur l'impact du Rituximab sur les récurrences ou sur la place du PET-scan dans l'évaluation de la masse tumorale et de la réponse initiale au traitement.

PERSPECTIVES

Les espaces profonds de la tête et du cou sont le siège de tumeurs de nature histologique très variée. Leur richesse en éléments lymphatiques les rend particulièrement exposés aux disséminations lymphatiques des carcinomes épidermoïdes mais aussi aux localisations primitives et secondaires des lymphomes malins de la tête et du cou.

La première partie de ce travail en s'intéressant à certaines voies d'abord chirurgicales, peu exploitées, de ces espaces a permis d'en préciser leur technique, leurs limites et leurs indications. Chacune s'adresse à une zone anatomique bien précise constitutive des espaces rétro et latéropharyngés. Elles n'ont pas pour prétention de se substituer à la voie cervico-parotidienne qui reste la voie de référence dans plus de 80 % des cas. Elles offrent aux chirurgiens une alternative notamment dans l'accès à l'espace rétropharyngé et au foramen jugulaire tout en réduisant très nettement la morbidité induite par d'autres voies. Parmi ces trois voies d'abord ; voie trans-orale, voie cervico-transmandibulaire et voie infralabyrinthique, la voie trans-orale est celle qui semble pouvoir bénéficier en premier des avancées technologiques que représentent la chirurgie assistée par ordinateur et la chirurgie robotisée. Ces avancées technologiques permettront peut être d'améliorer la sécurité du geste chirurgical et d'en diminuer la morbidité mais aussi d'étendre les indications de cette voie à de plus volumineuses tumeurs. Ces hypothèses restent néanmoins à confirmer par de futures études.

La deuxième partie de ce travail était consacrée aux lymphomes malins non hodgkiniens de haut grade de la tête et du cou. Il a permis, pour cette localisation, de confirmer la validité de l'Index Pronostique International habituellement appliqué aux

lymphomes malins non hodgkiniens disséminés, toutes localisations confondues, tout en notant que le critère d'âge au diagnostic de cet index, supérieur à 60 ans, ne semblait pas assez discriminant et bénéficierait en termes pronostiques de l'abaissement de leur seuil d'âge à 45 ans. Ceci devra être confirmé par une étude prospective sur une cohorte encore élargie. Enfin, l'analyse de la survie globale, de la survie sans évènement et du taux de rechute des patients atteints de ces maladies en apparence localisées nous ont amenés à nous interroger sur la fiabilité des critères déterminant la réponse complète au traitement, et sur le bénéfice attendu de l'adjonction à ce traitement des anticorps monoclonaux anti- CD20 qui semblent désormais constituer le traitement de référence dans les lymphomes malins non hodgkiniens diffus, toutes localisations confondues. Dans ces deux optiques, l'utilisation raisonnée du TEP-scan et du Rituximab[®] nous semble ouvrir la perspective de traitements mieux adaptés aux risques, dans l'ensemble finalement très hétérogènes, des lymphomes malins non hodgkiniens de la tête et du cou.

REFERENCES

1. Kamina, P., *Fascia et espaces du cou*, in *Anatomie clinique Tome 2*, Maloine, Editor. 2006, Maloine: Paris. p. 199-207.
2. Olsen, K.D., *Tumors and surgery of the parapharyngeal space*. Laryngoscope, 1994. **104**(5 Pt 2 Suppl 63): p. 1-28.
3. Lawson, V.G., et al., *Unusual parapharyngeal lesions*. J Otolaryngol, 1979. **8**(3): p. 241-9.
4. Shellenberger, T., et al., *Transoral resection of thyroid cancer metastasis to lateral retropharyngeal nodes*. Head Neck, 2007. **29**(3): p. 258-66.
5. Dankle, S.K., *Neoplasms of the parapharyngeal space*. Ear Nose Throat J, 1987. **66**(12): p. 491-501.
6. John, D.G., W.V. Carlin, and M.J. Brown, *Tumours of the parapharyngeal space*. J R Coll Surg Edinb, 1988. **33**(2): p. 56-60.
7. Khafif, A., et al., *Surgical management of parapharyngeal space tumors: a 10-year review*. Otolaryngol Head Neck Surg, 2005. **132**(3): p. 401-6.
8. Cohen, S.M., B.B. Burkey, and J.L. Nettekville, *Surgical management of parapharyngeal space masses*. Head Neck, 2005. **27**(8): p. 669-75.
9. Pensak, M.L., J.L. Gluckman, and K.A. Shumrick, *Parapharyngeal space tumors: an algorithm for evaluation and management*. Laryngoscope, 1994. **104**(9): p. 1170-3.
10. Carr, R.J. and J.E. Bowerman, *A review of tumours of the deep lobe of the parotid salivary gland*. Br J Oral Maxillofac Surg, 1986. **24**(3): p. 155-68.
11. Som, P.M., et al., *Parapharyngeal space masses: an updated protocol based upon 104 cases*. Radiology, 1984. **153**(1): p. 149-56.
12. Miller, F.R., et al., *Magnetic resonance imaging and the management of parapharyngeal space tumors*. Head Neck, 1996. **18**(1): p. 67-77.
13. Shahab, R., T. Heliwell, and A.S. Jones, *How we do it: a series of 114 primary pharyngeal space neoplasms*. Clin Otolaryngol, 2005. **30**(4): p. 364-7.
14. Saito, D.M., et al., *Parapharyngeal space schwannomas: preoperative imaging determination of the nerve of origin*. Arch Otolaryngol Head Neck Surg, 2007. **133**(7): p. 662-7.
15. Wax, M.K., et al., *Cervical sympathetic chain schwannoma*. Laryngoscope, 2004. **114**(12): p. 2210-3.

16. Lee, J.H., et al., *National Cancer Data Base report on malignant paragangliomas of the head and neck*. *Cancer*, 2002. **94**(3): p. 730-7.
17. Suarez, C., M.A. Sevilla, and J.L. Llorente, *Temporal paragangliomas*. *Eur Arch Otorhinolaryngol*, 2007. **264**(7): p. 719-31.
18. Boedeker, C.C., G.J. Ridder, and J. Schipper, *Paragangliomas of the head and neck: diagnosis and treatment*. *Fam Cancer*, 2005. **4**(1): p. 55-9.
19. Grufferman, S., et al., *Familial carotid body tumors: case report and epidemiologic review*. *Cancer*, 1980. **46**(9): p. 2116-22.
20. Al-Agha, O.M., M.A. Guzman, and S.A. Lehto, *Pathology quiz case 2. Solitary neurofibroma (SNF) of the parapharyngeal space*. *Arch Otolaryngol Head Neck Surg*, 2007. **133**(1): p. 95, 97-8.
21. Shetty, C., et al., *Extracranial meningioma of the parapharyngeal space: report of a case and review of the literature*. *Dentomaxillofac Radiol*, 2007. **36**(2): p. 117-20.
22. Shima, N., et al., *Extranodal non-Hodgkin's lymphoma of the head and neck. A clinicopathologic study in the Kyoto-Nara area of Japan*. *Cancer*, 1990. **66**(6): p. 1190-7.
23. Pearlman, S.J., W. Lawson, and H.F. Biller, *Occult medullary carcinoma of the thyroid presenting as neck and parapharyngeal metastases*. *Otolaryngol Head Neck Surg*, 1988. **99**(5): p. 509-12.
24. Rouvière, H. and A. Delmas, *Anatomie humaine descriptive topographique et fonctionnelle*. 15 ed. Vol. 1. 2002, Paris: Masson. 544-577.
25. Aygenc, E., et al., *Papillary thyroid carcinoma metastasis to the parapharyngeal space*. *Eur Arch Otorhinolaryngol*, 2002. **259**(6): p. 322-4.
26. Le, T.D. and J.I. Cohen, *Transoral approach to removal of the retropharyngeal lymph nodes in well-differentiated thyroid cancer*. *Laryngoscope*, 2007. **117**(7): p. 1155-8.
27. Otsuki, N., et al., *Retropharyngeal node metastasis from papillary thyroid carcinoma*. *Head Neck*, 2007. **29**(5): p. 508-11.
28. Kahn, J.L. and P. Bourjat, *[The peripharyngeal space. Anatomy and normal imaging]*. *J Radiol*, 1996. **77**(2): p. 87-97.
29. Davis, W.L., et al., *Retropharyngeal space: evaluation of normal anatomy and diseases with CT and MR imaging*. *Radiology*, 1990. **174**(1): p. 59-64.
30. Lafitte, F., et al., *[The nasopharynx and deep spaces of the face: anatomy and applications to pathology]*. *J Neuroradiol*, 1997. **24**(2): p. 98-107.
31. Furukawa, M., et al., *Differentiation between schwannoma of the vagus nerve and schwannoma of the cervical sympathetic chain by imaging diagnosis*. *Laryngoscope*, 1996. **106**(12 Pt 1): p. 1548-52.

32. Pellitteri, P.K., et al., *Paragangliomas of the head and neck*. Oral Oncol, 2004. **40**(6): p. 563-75.
33. Buthiau, D. and J. Bensimon, *Tumeurs des glandes salivaires*, in *Scanner et IRM en cancérologie*, S.-V. France, Editor. 1995, Springer-Verlag France: Paris. p. 127-131.
34. Som, P.M., et al., *Common tumors of the parapharyngeal space: refined imaging diagnosis*. Radiology, 1988. **169**(1): p. 81-5.
35. van den Berg, R., *Imaging and management of head and neck paragangliomas*. Eur Radiol, 2005. **15**(7): p. 1310-8.
36. Bouilloud, F., et al., [*Parapharyngeal tumors: Diagnosis and treatment.*]. Ann Otolaryngol Chir Cervicofac, 2008.
37. Tomita, T., et al., [*Surgical management of parapharyngeal space tumors*]. Nippon Jibiinkoka Gakkai Kaiho, 2006. **109**(2): p. 88-95.
38. McIlrath, D.C. and W.H. Remine, *Parapharyngeal Tumors*. Surg Clin North Am, 1963. **43**: p. 1041-7.
39. Goodwin, W.J., Jr. and J.R. Chandler, *Transoral excision of lateral parapharyngeal space tumors presenting intraorally*. Laryngoscope, 1988. **98**(3): p. 266-9.
40. Ducic, Y., L. Oxford, and A.T. Pontius, *Transoral approach to the superomedial parapharyngeal space*. Otolaryngol Head Neck Surg, 2006. **134**(3): p. 466-70.
41. Enepekides, D.J. and P.J. Donald, *Transoral approaches to the clivus and nasopharynx*. Otolaryngol Clin North Am, 2001. **34**(6): p. 1105-21, ix.
42. Kirse, D.J. and D.W. Roberson, *Surgical management of retropharyngeal space infections in children*. Laryngoscope, 2001. **111**(8): p. 1413-22.
43. Carrau, R.L., E.N. Myers, and J.T. Johnson, *Management of tumors arising in the parapharyngeal space*. Laryngoscope, 1990. **100**(6): p. 583-9.
44. Allison, R.S., I. Van der Waal, and G.B. Snow, *Parapharyngeal tumours: a review of 23 cases*. Clin Otolaryngol Allied Sci, 1989. **14**(3): p. 199-203.
45. Sirotnak, J.J., T.R. Loree, and R. Penetrante, *Papillary carcinoma of the thyroid metastatic to the parapharyngeal space*. Ear Nose Throat J, 1997. **76**(5): p. 342-4.
46. O'Malley, B.W., Jr. and G.S. Weinstein, *Robotic anterior and midline skull base surgery: preclinical investigations*. Int J Radiat Oncol Biol Phys, 2007. **69**(2 Suppl): p. S125-8.
47. Morfit, H.M., *Retromandibular parotid tumors; their surgical treatment and mode of origin*. AMA Arch Surg, 1955. **70**(6): p. 906-13.
48. Ariel, I.M., A.P. Jerome, and G.T. Pack, *Treatment of tumors of the parotid salivary gland*. Surgery, 1954. **35**(1): p. 124-58.

49. Lazaridis, N. and K. Antoniadis, *Double mandibular osteotomy with coronoidectomy for tumours in the parapharyngeal space*. Br J Oral Maxillofac Surg, 2003. **41**(3): p. 142-6.
50. Pogrel, M.A. and M.J. Kaplan, *Surgical approach to the pterygomaxillary region*. J Oral Maxillofac Surg, 1986. **44**(3): p. 183-7.
51. Attia, E.L., et al., *A new external approach to the pterygomaxillary fossa and parapharyngeal space*. Head Neck Surg, 1984. **6**(4): p. 884-91.
52. Biller, H.F., J.M. Shugar, and Y.P. Krespi, *A new technique for wide-field exposure of the base of the skull*. Arch Otolaryngol, 1981. **107**(11): p. 698-702.
53. Teng, M.S., et al., *Subcutaneous mandibulotomy: a new surgical access for large tumors of the parapharyngeal space*. Laryngoscope, 2003. **113**(11): p. 1893-7.
54. Som, P.M., H.F. Biller, and W. Lawson, *Tumors of the parapharyngeal space: preoperative evaluation, diagnosis and surgical approaches*. Ann Otol Rhinol Laryngol Suppl, 1981. **90**(1 Pt 4): p. 3-15.
55. Hughes, K.V., 3rd, K.D. Olsen, and T.V. McCaffrey, *Parapharyngeal space neoplasms*. Head Neck, 1995. **17**(2): p. 124-30.
56. Fisch, U., *Infratemporal fossa approach to tumours of the temporal bone and base of the skull*. J Laryngol Otol, 1978. **92**(11): p. 949-67.
57. Glasscock, M.E., 3rd, *Neurotologic skull base surgery for glomus tumors*. Laryngoscope, 1993. **103**(11 Pt 2 Suppl 60): p. 3-71.
58. Bruneau, M. and B. George, *The juxtacondylar approach to the jugular foramen*. Neurosurgery, 2008. **62**(3 Suppl 1): p. 75-8; discussion 80-1.
59. Couldwell, W.T., et al., *Transmaxillary approach to the anterior cavernous sinus: a microanatomic study*. Neurosurgery, 1997. **40**(6): p. 1307-11.
60. Hanna, E.Y., et al., *Robotic endoscopic surgery of the skull base: a novel surgical approach*. Arch Otolaryngol Head Neck Surg, 2007. **133**(12): p. 1209-14.
61. Jacobs, C. and R.T. Hoppe, *Non-Hodgkin's lymphomas of head and neck extranodal sites*. Int J Radiat Oncol Biol Phys, 1985. **11**(2): p. 357-64.
62. Saul, S.H. and S.B. Kapadia, *Primary lymphoma of Waldeyer's ring. Clinicopathologic study of 68 cases*. Cancer, 1985. **56**(1): p. 157-66.
63. Shirato, H., et al., *Early stage head and neck non-Hodgkin's lymphoma. The effect of tumor burden on prognosis*. Cancer, 1986. **58**(10): p. 2312-9.
64. Shimm, D.S., et al., *Radiation therapy of Waldeyer's ring lymphoma*. Cancer, 1984. **54**(3): p. 426-31.

65. Jaffe, E.S., et al., *Report of the Workshop on Nasal and Related Extranodal Angiocentric T/Natural Killer Cell Lymphomas. Definitions, differential diagnosis, and epidemiology.* Am J Surg Pathol, 1996. **20**(1): p. 103-11.
66. Gutierrez, M.I., et al., *Epstein-Barr virus in nasal lymphomas contains multiple ongoing mutations in the EBNA-1 gene.* Blood, 1998. **92**(2): p. 600-6.
67. Weiss, L.M., D.A. Arber, and J.G. Strickler, *Nasal T-cell lymphoma.* Ann Oncol, 1994. **5 Suppl 1**: p. 39-42.
68. Barnes, L., E.N. Myers, and E.P. Prokopakis, *Primary malignant lymphoma of the parotid gland.* Arch Otolaryngol Head Neck Surg, 1998. **124**(5): p. 573-7.
69. Vega, F., P. Lin, and L.J. Medeiros, *Extranodal lymphomas of the head and neck.* Ann Diagn Pathol, 2005. **9**(6): p. 340-50.
70. Kossev, P. and V. Livolsi, *Lymphoid lesions of the thyroid: review in light of the revised European-American lymphoma classification and upcoming World Health Organization classification.* Thyroid, 1999. **9**(12): p. 1273-80.
71. Ezzat, A.A., et al., *Localized non-Hodgkin's lymphoma of Waldeyer's ring: clinical features, management, and prognosis of 130 adult patients.* Head Neck, 2001. **23**(7): p. 547-58.
72. Epstein, J.B., et al., *Characteristics of oral and paraoral malignant lymphoma: a population-based review of 361 cases.* Oral Surg Oral Med Oral Pathol Oral Radiol Endod, 2001. **92**(5): p. 519-25.
73. Boussen, H., et al., *[Primary sino-nasal lymphomas. Apropos of 25 cases].* Cancer Radiother, 2001. **5**(2): p. 150-4.
74. Hart, S., et al., *Localised extranodal lymphoma of the head and neck: the Sheffield Lymphoma Group experience (1971-2000).* Clin Oncol (R Coll Radiol), 2004. **16**(3): p. 186-92.
75. Nathu, R.M., et al., *Non-Hodgkin's lymphoma of the head and neck: a 30-year experience at the University of Florida.* Head Neck, 1999. **21**(3): p. 247-54.
76. Hanna, E., et al., *Extranodal lymphomas of the head and neck. A 20-year experience.* Arch Otolaryngol Head Neck Surg, 1997. **123**(12): p. 1318-23.
77. *A predictive model for aggressive non-Hodgkin's lymphoma. The International Non-Hodgkin's Lymphoma Prognostic Factors Project.* N Engl J Med, 1993. **329**(14): p. 987-94.
78. Oguchi, M., et al., *Tumor bulk as a prognostic factor for the management of localized aggressive non-Hodgkin's lymphoma: a survey of the Japan Lymphoma Radiation Therapy Group.* Int J Radiat Oncol Biol Phys, 2000. **48**(1): p. 161-8.
79. Nishioka, T., et al., *Pilot study of modified version of CHOP plus radiotherapy for early-stage aggressive non-Hodgkin's lymphoma of the head and neck.* Int J Radiat Oncol Biol Phys, 2004. **60**(3): p. 847-52.

80. Miller, T.P., et al., *Chemotherapy alone compared with chemotherapy plus radiotherapy for localized intermediate- and high-grade non-Hodgkin's lymphoma*. N Engl J Med, 1998. **339**(1): p. 21-6.
81. Wilder, R.B., et al., *Dose-response analysis for radiotherapy delivered to patients with intermediate-grade and large-cell immunoblastic lymphomas that have completely responded to CHOP-based induction chemotherapy*. Int J Radiat Oncol Biol Phys, 2001. **49**(1): p. 17-22.
82. Michallet, A.S. and B. Coiffier, *Recent developments in the treatment of aggressive non-Hodgkin lymphoma*. Blood Rev, in press, 2008. doi:10.1016/j.blre.2008.05.002.
83. Schoder, H. and C. Moskowitz, *PET Imaging for Response Assessment in Lymphoma: Potential and Limitations*. Radiol Clin North Am, 2008. **46**(2): p. 225-41.
84. Conessa, C., et al., *[Positron emission tomography in head and neck squamous cell carcinomas]*. Ann Otolaryngol Chir Cervicofac, 2006. **123**(5): p. 227-39.

ARTICLES ORIGINAUX

Résumé

Les espaces rétro et latéro-pharyngés sont le siège de tumeurs de nature histologique très variée. Leur richesse en éléments lymphatiques les rend particulièrement exposés aux disséminations lymphatiques des carcinomes épidermoïdes mais aussi aux localisations primitives et secondaires des lymphomes malins de la tête et du cou. Leur abord à visée diagnostique ou thérapeutique reste délicat.

La première partie de ce travail a permis de préciser la technique, les limites et les indications de trois voies d'abord peu usitées. La voie trans-orale permet l'exérèse de lésions de volume modéré et bien encapsulées de ces espaces avec une très faible morbidité. Les progrès de la chirurgie robotisée devraient permettre d'étendre ses indications. La voie cervico-transmandibulaire procure une parfaite exposition de la base du crâne et un excellent contrôle des éléments vasculo-nerveux qui en sortent. Elle apparaît indiquée pour l'exérèse des volumineuses tumeurs des espaces péripharyngés enchâssées contre la base du crâne, ou qui englobent la carotide interne. La voie infralabyrinthique s'adresse aux lésions du foramen jugulaire à développement essentiellement extra-crânien. Elle permet d'éviter un déroutement du nerf facial et peut, en cas de nécessité, être aisément convertie en une voie d'abord plus large.

La deuxième partie de ce travail est consacrée à l'étude des lymphomes malins non hodgkiniens de la tête et du cou. Elle a permis, d'une part, de confirmer la faisabilité et les bons résultats d'un traitement combiné associant chimiothérapie et radiothérapie et, d'autre part, d'affiner les facteurs pronostiques déjà décrits dans le cadre des lymphomes non hodgkiniens quelle que soit leur localisation. Ainsi un âge supérieur à 45ans, une masse tumorale de plus de 5cm, une maladie localisée aux glandes salivaires et l'atteinte de plusieurs sites extra-ganglionnaires se sont révélés être de pronostic défavorable.

Mots clés :

Lymphomes malins non hodgkiniens, facteurs pronostiques, espaces rétro et latéro-pharyngés, abords chirurgicaux, tumeurs de la tête et du cou