



HAL
open science

**Place de la thérapie photodynamique en gynécologie :
applications au traitement des micrométastases
péritonéales ovariennes et des lésions malpighiennes
intra-épithéliales cervicales Etude expérimentale et
clinique**

Manuel Ascencio

► **To cite this version:**

Manuel Ascencio. Place de la thérapie photodynamique en gynécologie : applications au traitement des micrométastases péritonéales ovariennes et des lésions malpighiennes intra-épithéliales cervicales Etude expérimentale et clinique. Sciences du Vivant [q-bio]. Université du Droit et de la Santé - Lille II, 2010. Français. NNT: . tel-00523736

HAL Id: tel-00523736

<https://theses.hal.science/tel-00523736>

Submitted on 6 Oct 2010

HAL is a multi-disciplinary open access archive for the deposit and dissemination of scientific research documents, whether they are published or not. The documents may come from teaching and research institutions in France or abroad, or from public or private research centers.

L'archive ouverte pluridisciplinaire **HAL**, est destinée au dépôt et à la diffusion de documents scientifiques de niveau recherche, publiés ou non, émanant des établissements d'enseignement et de recherche français ou étrangers, des laboratoires publics ou privés.

**UNIVERSITE DE LILLE II
FACULTE DE MEDECINE LILLE
ECOLE DOCTORALE BIOLOGIE SANTE DE LILLE**

THESE D'UNIVERSITE

Manuel ASCENCIO

**Place de la thérapie photodynamique en
gynécologie : applications au traitement des
micrométastases péritonéales ovariennes et des
lésions malpighiennes intra-épithéliales
cervicales**

Etude expérimentale et clinique

Thèse dirigée par Pierre Collinet, Directeur de Recherches

Soutenue le 15 septembre 2010

Jury :
Mr le Pr Vinatier
Mr le Pr Graesslin
Mr le Pr Hebbar
Mr le Pr Mordon
Mme le Dr Frochot
Mr le Pr Collinet

A mon Maître et Président de thèse,

Monsieur Le Professeur Denis Vinatier

Chef du Service de chirurgie gynécologique
Hôpital Jeanne de Flandre - CHRU de Lille

Vous me faites l'honneur de présider le jury de ma thèse. J'espère me montrer digne de votre confiance pendant cette année de clinicat. Je tiens à vous remercier pour la richesse et la qualité de l'enseignement dont j'ai pu profiter pendant mes années d'internat. Veuillez recevoir mes sincères remerciements et l'expression de mon profond respect.

A mon Maître et Directeur de Thèse

Monsieur le Professeur Pierre Collinet

Chirurgien gynécologue
Directeur de recherche
Hôpital Jeanne de Flandre et U703 INSERM- CHRU de Lille

Je te remercie d'avoir accepté de diriger ce travail. Tu as su me faire progresser par tes conseils et tes encouragements pendant ces années d'internat. Merci pour ton enseignement et la confiance que tu m'accordes au quotidien. Puisse ce travail être à la hauteur de tes espérances. Reçois ici le témoignage de ma reconnaissance et de ma très grande estime.

A mes Maîtres et Juges,

Monsieur Le Professeur Olivier Graesslin

Chef du Service de Gynécologie Obstétrique
Institut Mère Enfant Alix de Champagne
Centre Hospitalier Universitaire (CHU) Reims

Vous me faites l'honneur d'être rapporteur de cette thèse. Je vous remercie pour le temps consacré à la lecture critique de ce travail. Recevez le témoignage de ma reconnaissance et mon profond respect.

Monsieur Le Professeur Hebbar

Chef du Service d'Oncologie Médicale
Hôpital Claude Huriez – CHRU Lille

Je vous remercie d'avoir accepté de siéger parmi ce jury et pour le temps consacré à la lecture critique de ce travail. Soyez assuré de ma profonde reconnaissance.

Madame Le Docteur Céline Frochot

CR1 CNRS
LRGP UPR 3349 CNRS, Nancy Université

Vous me faites l'honneur d'être rapporteur de cette thèse. Je vous remercie pour le temps consacré à la lecture critique de ce travail. Veuillez recevoir mes sincères remerciements et l'expression de ma très grande estime.

Monsieur Le Professeur Serge Mordon

Directeur de Recherche
U703 INSERM
CHRU Lille

Après m'avoir dirigé durant mon Master, vous m'avez accueilli en thèse dans votre laboratoire avec enthousiasme. Je tiens à vous remercier pour votre disponibilité et votre dynamisme. Votre aide m'a été précieuse tout au long de l'élaboration de cette thèse. Vous m'avez guidé avec patience et bienveillance. Soyez assuré de mon amitié et de ma profonde reconnaissance.

Je dédie cette thèse

A ma femme Karine

A ma fille Suzanne

A mes parents

Une attention toute particulière

A Marie Delemer et Juan Pablo Estevez pour leur contribution à ce travail.
Soyez assuré de ma profonde reconnaissance.

UNIVERSITE DE LILLE II
FACULTE DE MEDECINE LILLE
ECOLE DOCTORALE BIOLOGIE SANTE DE LILLE

THESE D'UNIVERSITE

Manuel ASCENCIO

**Place de la thérapie photodynamique et du
diagnostic photodynamique en gynécologie :
applications au traitement des micrométastases
péritonéales ovariennes et des lésions
malpighiennes intra-épithéliales cervicales**

Etude expérimentale et clinique

Thèse dirigée par Pierre Collinet, Directeur de Recherches

Soutenue le 15 septembre 2010

Jury :
Mr le Pr Vinatier
Mr le Pr Graesslin
Mr le Pr Hebbar
Mr le Pr Mordon
Mme le Dr Frochot
Mr le Pr Collinet

PLAN

Résumé – Abstract.....	7
Chapitre 1 :	
Introduction.....	18
Chapitre 2 :	
Principes fondamentaux et applications cliniques de la thérapie photodynamique.....	21
Chapitre 3 :	
Thérapie photodynamique des micro métastases péritonéales ovariennes.....	53
Chapitre 4 :	
Thérapie photodynamique des lésions malpighiennes intra-épithéliales cervicales.....	126
Chapitre 5 :	
Conclusion.....	147
Chapitre 6 :	
Publications scientifiques.....	149

Résumé

THÉRAPIE PHOTODYNAMIQUE : APPLICATIONS EN GYNECOLOGIE

Introduction

La thérapie photodynamique (PDT) repose sur l'interaction entre une substance accumulée au sein d'un tissu pathologique et une excitation lumineuse à une longueur d'onde adaptée en présence d'oxygène, à l'origine de la nécrose tumorale. La protoporphyrine IX (PpIX) est un photosensibilisateur endogène présent à l'état basal dans la plupart des tissus. L'administration exogène d'un précurseur de la PpIX, comme le 5-acide amino-lévulinique (5-ALA) ou l'hexaminolévulinate (He-ALA), induit une accumulation de PpIX plus conséquente et ce de manière prépondérante dans les tissus néoplasiques, à l'origine du caractère sélectif de l'effet photodynamique. L'excitation de la PpIX à 532 nm ou à 630 nm entraîne une réponse tissulaire qui se traduit par une nécrose des tissus néoplasiques. Le principe fondamental de la thérapie photodynamique repose sur l'exploitation du caractère sélectif de l'effet photodynamique au niveau des tissus cancéreux ou précancéreux (péritoine d'une carcinose ovarienne, dysplasie cervicale). Contrairement à d'autres spécialités comme la dermatologie, la gastro-entérologie et l'urologie, la thérapie photodynamique est peu développée en gynécologie.

Nous nous sommes intéressés à 2 champs d'application potentiels de la PDT en gynécologie en raison des problématiques scientifiques suivantes :

Thérapie photodynamique coelioscopique des micro métastases péritonéales ovariennes :

Avec 4500 nouveaux cas annuels, le cancer de l'ovaire représente 3,8 % des nouveaux cancers chez la femme. Soixante-cinq % des cancers de l'ovaire sont diagnostiqués aux stades III ou IV de la classification FIGO. La prise en charge thérapeutique associe chimiothérapie et chirurgie de réduction tumorale maximale. Le stade initial de la maladie et le reliquat tumoral après chirurgie sont les 2 facteurs pronostiques essentiels du cancer de l'ovaire. Le taux de survie dépend du reliquat tumoral après traitement chirurgical et donc de l'éradication de l'ensemble des foyers de micro métastases péritonéales. Malgré ces standards de prise en charge, le pronostic du cancer de l'ovaire reste particulièrement sombre. Certains auteurs ont montré l'impact positif en terme de survie d'une cytoréduction tumorale jugée complète, notamment dans les stades III. Néanmoins, les taux de récives restent également importants même en cas de traitement initial optimal puisque la moitié des patientes présentant un cancer de l'ovaire avancé (stades III et IV) vont récidiver sur un plan loco-régional. Ces chiffres remettent en cause la fiabilité de la prise en charge thérapeutique et suggèrent probablement un traitement incomplet, notamment au niveau péritonéal. Il semble donc nécessaire de développer une méthode thérapeutique adjuvante au traitement de référence des micro métastases péritonéales ovariennes afin d'optimiser la prise en charge thérapeutique des cancers de l'ovaire avancés.

Thérapie photodynamique des lésions malpighiennes intra-épithéliales cervicales :

Avec plus de 500 000 nouveaux cas estimés en 2005 et 260 000 décès par an dans le monde, le cancer du col de l'utérus occupe le deuxième rang des cancers chez la femme. La prévention du cancer du col repose sur le traitement des dysplasies cervicales (CIN ou Cervical intra epithelial neoplasia) qui touchent 0.3 % des femmes en activité génitale. Le diagnostic des lésions précancéreuses et cancéreuses du col utérin repose sur le dépistage d'anomalies cytologiques recherchées à l'occasion d'un frottis cervico-utérin (FCU). Après identification des patientes à risque, une colposcopie est réalisée avec application d'acide acétique et de lugol. Associée à la cytologie et à l'examen histologique fourni par la biopsie dirigée, elle contribue au choix des indications thérapeutiques des lésions du col utérin. Actuellement, il existe plusieurs méthodes validées de traitement des dysplasies cervicales (conisation, cryothérapie, laser). Le principal inconvénient commun à toutes ces techniques réside dans la destruction du stroma cervical. Selon la taille du cône résecté ou de la zone détruite, ces techniques peuvent être à l'origine d'une rupture prématurée des membranes, d'un accouchement prématuré, d'un retard de croissance intra-utérin, ou à l'inverse, de sténose cervicale responsable d'infertilité ou nécessitant un accouchement par césarienne. Il semble donc nécessaire de développer une méthode thérapeutique plus conservatrice et sélective qui permettrait d'éviter les complications hémorragiques post-opératoires mais aussi les complications liées à l'infertilité et d'ordre obstétrical et qui, à terme, pourrait constituer une alternative au traitement de référence actuel.

Objectifs :

1) Thérapie photodynamique coelioscopique des micro métastases péritonéales ovariennes :

1 / Le but de la 1^{ère} étude expérimentale (Etude N°1) est de tester deux longueurs d'onde permettant de réaliser la thérapie dynamique à des fluences différentes, au cours d'une laparotomie, afin de déterminer la longueur d'onde la plus appropriée dans notre modèle animal de cancer de l'ovaire. Le précurseur de la protoporphyrine utilisée dans cette étude est l'acide 5-aminolévulinique (5-ALA).

2/ Le but de la 2^{ème} étude expérimentale (Etude N°2) est de déterminer la durée optimale de la thérapie photodynamique grâce à la comparaison en terme d'efficacité de trois schémas de PDT au cours d'une coelioscopie utilisant le système D-Light® (Storz, Germany). Le précurseur de la protoporphyrine utilisée dans cette étude est l'hexaminolévulinate (HeALA).

3/ Enfin, le photobleaching (ou mesure coelioscopique de la fluorescence résiduelle après PDT) et son caractère prédictif de l'efficacité de la PDT est évalué au cours d'une 3^{ème} étude expérimentale (Etude N°3). Le précurseur de la protoporphyrine utilisée dans cette étude est l'hexaminolévulinate (HeALA).

2) Thérapie photodynamique des lésions malpighiennes intra-épithéliales cervicales :

Le but de cette étude clinique est d'évaluer la faisabilité et l'efficacité de la thérapie photodynamique associant application d'hexaminolévulinate (en ovule ou en pommade) versus placebo en lumière rouge (635 nm, Cerelas 2W PDT laser (Biolitec, Bonn, Germany)) chez des patientes présentant une dysplasie cervicale de bas grade (CIN1). Le principal critère d'évaluation est le taux de réponse initiale après 6 mois de traitement.

Résultats :

1) Thérapie photodynamique coelioscopique des micro métastases péritonéales ovariennes :

L'utilisation de la lumière verte, en comparaison avec la lumière rouge, provoque une nécrose tumorale significativement plus importante dans notre modèle, notamment à une fluence de 45 J.cm⁻². Le fractionnement de l'illumination avec une fluence de 45 J.cm⁻² améliore le rendement de la PDT par rapport à une illumination continue en induisant une réponse tissulaire plus importante, avec une augmentation de l'épaisseur de tissu tumoral nécrosé. Le photobleaching de la protoporphyrine IX constitue un marqueur de la réponse tissulaire à la PDT. Son analyse en fin de traitement permettrait de juger de l'efficacité de la PDT réalisée.

2) Thérapie photodynamique des lésions malpighiennes intra-épithéliales cervicales :

Les dernières inclusions, réalisées en juin 2010, ne permettent pas encore de connaître les résultats intermédiaires et notamment d'apprécier le taux de réponse initiale à 6 mois.

Conclusion

Concernant le traitement des micro métastases péritonéales de cancer de l'ovaire, l'utilisation de la thérapie photodynamique pourrait permettre d'optimiser les procédures thérapeutiques actuellement employées (chirurgie et chimiothérapie), justifiant la poursuite de la piste expérimentale et le développement de la PDT en pratique clinique.

Concernant le traitement des lésions malpighiennes intra épithéliales du col utérin, la PDT est encore en cours d'évaluation avec des résultats cliniques qui semblent prometteurs à ce jour.

Abstract

Introduction

Photodynamic therapy (PDT) is a specific novel anticancer treatment that combines a photosensitizer drug, oxygen and light to kill tumor cells on surfaces and could allow tumor necrosis. Protoporphyrin IX (PpIX) is an endogenous photosensitizer used for PDT, which accumulates temporarily in the tumor tissue after the exogenous application of 5-aminolevulinic acid or hexaminolevulinate. ALA-mediated PpIX synthesis allows selective cancer treatment as PpIX is preferentially accumulated in malignant tissue. The excitation of PpIX at 532 nm or 630 nm leads to a tissue response which results in necrosis of neoplastic tissue. The fundamental principle of PDT is based on the exploitation of the selective photodynamic effect in cancerous or precancerous tissues (peritoneal ovarian carcinomatosis or cervical dysplasia). Photodynamic therapy has received significant interest in dermatology, gastroenterology and urology but is still poorly used in gynecology. We focused on 2 diagnostic fields:

Laparoscopic photodynamic therapy of peritoneal micro metastasis of ovarian cancer:

4500 new cases of ovarian cancer are diagnosed every year in France. Sixty-five % of ovarian cancers are diagnosed at stages III or IV. Therapeutic modalities are maximal cytoreductive surgical procedure and chemotherapy. The initial stage of the disease and residual tumor after surgery are the two main prognostic factors of ovarian cancer. The survival rate depends on the residual tumor after surgery and the eradication of micro metastasis. . Some authors have shown the positive impact on survival of complete tumor cytoreduction, particularly in stage III. The relapse and associated lethality of ovarian cancer is mainly attributed to the dissemination of hardly visible micro metastasis in the entire peritoneal cavity which are sub optimally removed during primary treatment. Thus, the development of new diagnostic and therapeutic approaches is mandatory to improve the outcome of advanced ovarian cancer.

Photodynamic therapy of squamous intraepithelial lesions of the cervix :

Cervical cancer is the second most common malignancy worldwide with about 500,000 new cancer diagnoses each year. However, a prevention is possible which is early identification and treatment of squamous intraepithelial lesion (SIL). Cervical cytology (pap smear) is actually recommended for screening of cervical cancer. When pap smear is abnormal, colposcopy is mandatory. This exploration allows to locate SIL and to perform biopsy(ies) under view control. Various treatment methods (loop electrosurgical excision procedure, cold knife conization, cryotherapy or laser ablation) already exist for CIN, all of which have proven satisfactory efficacy, the differences being mainly in complication rates and costs. The major disadvantage common to all methods is the substantial destruction or excision of cervical stroma. Related to the dimension of the cone or the extent of the destruction, current methods may cause cervical incompetence with premature rupture of the amniotic membranes, premature deliveries and low-birth-weight babies or, adversely, scar stricture with increased risk of infertility and caesarean section. Therefore, a method that preserves the cervix would be desirable.

Objectives

1/ Laparoscopic photodynamic therapy of peritoneal micro metastasis of ovarian cancer

1/ The first experimental study (Study No. 1) aimed to compare two wavelengths used for photodynamic therapy with different fluencies during a laparotomy and to determine the more suitable wavelength in our animal model of ovarian cancer. The precursor of protoporphyrin used in this study is 5-aminolevulinic acid (5-ALA).

2 / The second experimental study (Study No. 2) aimed to compare three illumination schemes to optimize hexaminolaevulinate (HAL) – PDT in a rat tumor model with advanced ovarian cancer during laparoscopy using the D- Light ® system (Storz, Germany). The precursor of protoporphyrin used in this study is hexaminolevulinate (HAL).

3 / Finally, the last experimental study (Study No. 3). aimed to assess the reliability of in vivo protoporphyrin IX (PpIX) fluorescence photobleaching as a predictive tool of the HAL-PDT response in a rat model of advanced ovarian cancer. The precursor of protoporphyrin used in this study is hexaminolevulinate (HAL).

2/ Photodynamic therapy of squamous intrapathelial lesions of the cervix:

The purpose of this study is to evaluate the feasibility and the efficacy of HAL-photodynamic therapy (vaginal suppository or ointment) versus placebo with red light at 635 nm (Cerellas 2W PDT laser (Biolitec, Bonn , Germany)) in patients with low grade cervical dysplasia (CIN 1). The primary endpoint is the initial response rate after 6 months of treatment.

Results

1/ Laparoscopic photodynamic therapy of peritoneal micro metastasis of ovarian cancer

Use of green light, compared to red light, causes a substantially greater tumor necrosis in our model, with a fluence of 45 J.cm⁻². Fractionated illumination at a fluence of 45 J.cm⁻² improves the performance of PDT compared to continuous illumination inducing a greater tissue response, with an increase in the thickness of the tumor tissue necrosis. Protoporphyrin IX photobleaching could predict tissue response to PDT and could be a marker at the end of treatment of PDT effectiveness.

2/ Photodynamic diagnosis of squamous intrapathelial lesions of the cervix :

The intermediate results and the initial response rate to six months because of latest inclusions, made in June 2010, are still not known.

Conclusion

Concerning peritoneal micro-metastasis of ovarian cancer, photodynamic therapy may optimize therapeutic procedures currently employed (surgery and chemotherapy), These results deserve experimental investigations and clinical trials.

Concerning squamous intraepithelial lesions of the cervix, PDT is still being assessed and clinical results are promising.

Introduction

Le traitement des lésions cancéreuses et précancéreuses fait appel à différentes stratégies thérapeutiques combinant chirurgie, radiothérapie et chimiothérapie. La chirurgie garde une place centrale dans le traitement des lésions cancéreuses en oncologie gynécologique. Elle peut parfois être suivie ou précédée d'une chimiothérapie à visée adjuvante ou néoadjuvante. Elle peut elle-même intervenir après radiothérapie première. Toute chirurgie carcinologique se doit d'être optimale mais l'efficacité du geste chirurgical –ainsi que l'efficacité des traitements adjuvants éventuels- est conditionnée par l'obtention d'un résidu tumoral nul, parfois au prix d'une morbidité non négligeable, notamment en raison de la mauvaise accessibilité des lésions cancéreuses et/ou de la destruction de tissu sain. Ainsi, le traitement des cancers de l'ovaire constitue un challenge quant à la stratégie thérapeutique à adopter pour obtenir un résidu tumoral nul.

La thérapie photodynamique (PDT) est une technique de traitement des lésions précancéreuses et cancéreuses en plein essor et dotée d'une meilleure sélectivité dans la destruction de ces lésions. Elle consiste à sensibiliser électivement une lésion précancéreuse ou cancéreuse par l'administration d'un agent photosensibilisateur (sans activité propre), puis à la détruire par une activation lumineuse spécifique du photosensibilisateur. Ce mode d'action pourrait permettre un traitement moins invasif et mieux ciblé des lésions tumorales afin d'optimiser la prise en charge des patientes.

Contrairement à d'autres spécialités médico-chirurgicales comme l'urologie, l'utilisation de la PDT est peu développée à ce jour en gynécologie. De par le nombre de publications récentes expérimentales et cliniques dans des domaines aussi variés que les dysplasies cervicales et vulvaires, les cancers de l'ovaire et du sein, l'endométriose, les métrorragies fonctionnelles et le lichen vulvaire, la thérapie photodynamique est destinée à un avenir prometteur en gynécologie. Cette technique pourrait permettre un traitement plus précis des lésions cancéreuses et précancéreuses et moins délétère vis-à-vis des tissus non cancéreux. La morbidité provoquée par un traitement chirurgical nécessairement invasif ou une chimiothérapie non sélective justifie le développement de la PDT en recherche clinique et expérimentale. Le développement de nouveaux photosensibilisateurs, les résultats

favorables obtenus avec ces nouvelles molécules et la facilité d'utilisation de nouvelles sources laser abondent dans ce sens. Ce travail de thèse d'université a porté

- d'une part sur le développement fondamental de la thérapie photodynamique dans un modèle animal de carcinose péritonéale d'origine ovarienne
- et d'autre part sur l'application en recherche clinique de cette thématique concernant le traitement photodynamique des lésions malpighiennes intra-épithéliales du col utérin.

Dans un premier chapitre seront exposés les principes fondamentaux de la thérapie photodynamique ainsi que ses applications médicales. Dans le 2^{ème} chapitre seront présentés les aspects fondamentaux de la PDT –longueur d'onde, fractionnement de la dose de lumière et rôle prédictif du photobleaching- concernant un modèle murin de carcinose ovarienne et développée au sein de l'unité INSERM 703 CHRU Lille. Enfin, un 3^{ème} et dernier chapitre aura pour thème une étude clinique en cours et réalisée à l'Hôpital Jeanne de Flandre -CHRU Lille concernant le traitement photodynamique des lésions malpighiennes intra-épithéliales du col utérin.

Thérapie photodynamique

Principes fondamentaux

et

Applications cliniques

TABLE DES MATIERES

1	DEFINITION ET PRINCIPES	24
1.1	PRINCIPE FONDAMENTAL.....	24
1.2	AGENTS PHOTOSENSIBILISATEURS.....	29
1.3	SYSTEME ALA / PROTOPORPHYRINE IX.....	33
2	MATERIELS DE THERAPIE PHOTODYNAMIQUE	40
2.1	SOURCES LUMINEUSES	40
2.2	APPLICATEURS.....	42
3	APPLICATIONS CLINIQUES DE LA THERAPIE PHOTODYNAMIQUE	44
3.1	DERMATOLOGIE	44
3.2	GASTRO-ENTEROLOGIE	44
3.3	PNEUMOLOGIE.....	44
3.4	UROLOGIE.....	44
3.5	ORL	45
3.6	GYNECOLOGIE.....	45
4	REFERENCES.....	48

TABLE DES FIGURES

Figure 1 : Niveaux d'énergie d'un photosensibilisateur et processus photodynamiques.....	27
Figure 2: Principes énergétiques de l'imagerie par fluorescence et de la thérapie photodynamique.....	28
Figures 3a et 3b : Représentation moléculaire et spectre d'absorption du Photofrin ^R	31
Figure 4 : Représentation moléculaire et spectre d'absorption du Foscan ^R	32
Figure 5 : Représentation moléculaire de l'acide 5-aminolévulinique (ALA) et de la protoporphyrine IX.....	36
Figure 6 : Spectre d'absorption à 5 pics de la protoporphyrine IX.....	37
Figure 7 : Spectre d'émission de la protoporphyrine IX après excitation par une lumière bleue.....	38
Figure 8 : Diagnostic photodynamique de la carcinose péritonéale ovarienne (imagerie par fluorescence).....	38
Figure 9 : Représentation moléculaire de l'hexaminolévulinate (Hexvix ^R).....	39
Figure 10 : Intégration de l'ALA exogène dans le cycle de synthèse de la protoporphyrine IX.....	39
Figure 11 : Laser développé par DiomedTM	41
Figure 12 a et b: Applicateur de lumière exo- et endocervicale permettant la PDT des dysplasies cervicales.....	43
Figures 13 a,b et c: Dispositif permettant la réalisation de la PDT intra-utérine et se terminant par un ballonnet diffusant la lumière au contact de l'endomètre	43

DEFINITION ET PRINCIPE

1.1 Principe fondamental

Les effets thérapeutiques de la lumière sont connus depuis l'Antiquité. La PDT consiste à sensibiliser les tissus cancéreux à l'action de la lumière par l'injection préalable d'une molécule photosensibilisatrice préférentiellement captée et retenue dans les tumeurs cancéreuses. Ses principes biophysiques ont été expérimentalement établis il y a 100 ans par Raab O. et Tappeiner HV [1, 2]. Les travaux initiaux ont montré notamment que certains photosensibilisateurs, les porphyrines, sont préférentiellement captés par les cellules cancéreuses en faisant apparaître une fluorescence rouge lors d'une exposition à une lumière de longueur d'onde appropriée. Dans certaines conditions, ces molécules photosensibilisatrices vont pouvoir interagir avec l'énergie lumineuse et provoquer des réactions aboutissant à la destruction cellulaire par nécrose et/ou apoptose. La première application clinique de la PDT concernait le traitement d'un cancer cutané après application locale d'éosine et exposition à la lumière blanche en 1903 [3]. Ce n'est qu'en 1961 que des chirurgiens de la Mayo Clinic (R.L. Lipson et S. Schwartz) utiliseront à nouveau la PDT en clinique dans le traitement du cancer bronchique [4]. L'essor de la thérapie photodynamique (PDT) bénéficie aujourd'hui à de nombreuses spécialités oncologiques, médicales ou chirurgicales telles l'urologie [5, 6], la gastroentérologie [7, 8], la dermatologie [9, 10], l'ORL [11, 12] et la gynécologie [13-19].

Après injection intraveineuse du photosensibilisateur en soi inactif, celui-ci va être capté et fixé préférentiellement par les tumeurs cancéreuses pour des raisons liées en partie à la texture histopathologique du tissu cancéreux (richesse vasculaire, anarchie du drainage lymphatique, large secteur interstitiel, abondance de macrophages) et à l'hydro et liposolubilité du photosensibilisateur facilitant sa pénétration dans les cellules néoplasiques.

La concentration préférentielle du photosensibilisateur à l'intérieur des cellules néoplasiques est également favorisée par l'augmentation de l'activité de certaines enzymes clés intervenant dans le métabolisme du photosensibilisateur et aboutissant à son accumulation.

Dans un deuxième temps, l'exposition de la tumeur à une lumière colorée de type laser va provoquer une photo activation définie par le changement d'état des molécules chromophores induit par les photons de la lumière (figure 1). Par absorption de la lumière, les molécules acquièrent de l'énergie et passent d'un état de repos S_0 à différents états excités (S_1 , S_2 ...) ; le premier état dit singulet (S_1) est occupé directement ou après désactivation partielle très rapide des états supérieurs. La molécule excitée possède un excès d'énergie qu'elle va perdre rapidement et spontanément soit sous forme de chaleur, soit en émettant une fluorescence (utilisée dans le photodiagnostic), soit enfin, en passant par un état intermédiaire dit « triplet » responsable des phénomènes de photosensibilisation; l'excès d'énergie de l'état triplet peut être transféré à l'oxygène qui est ainsi excité et appelé alors oxygène singulet. Le retour de l'état triplet vers l'état fondamental est beaucoup plus lent que celui de l'état singulet vers l'état triplet [11]. Revenue à son état initial, la molécule est alors prête pour une nouvelle collecte d'énergie lumineuse. A partir de l'état triplet, outre l'oxygène singulet, des radicaux libres (superoxyde et hydroxyle) sont également formés. Bien que l'ensemble des mécanismes ne soient pas totalement connus, il semble que ce soit l'oxygène singulet (réactions de type II) et pour une moindre part les radicaux libres (réactions de type I) qui soient les agents cytotoxiques principaux. La cytotoxicité induite par la PDT est donc principalement le fait de phénomènes d'oxydation entraînant la dégradation des acides aminés, de certaines bases nucléiques et des lipides composant les membranes cellulaires et les mitochondries [20, 21]. Ces réactions aboutissent à la phase ultime du processus photodynamique, la nécrose de la cellule cancéreuse, qui peut être relayée par des phénomènes d'apoptose [22-25]. La cytotoxicité induite par la PDT est influencée par la concentration en oxygène du tissu tumoral ; des zones anoxiques pouvant exister au sein d'une tumeur, ceci peut expliquer l'efficacité inégale et partielle du traitement nécessitant une exposition complémentaire. Le stress

oxydatif engendré par la PDT entraîne une destruction tumorale par le biais de dommages cellulaires directs, de dommages vasculaires et de l'activation du système immunitaire.

Les propriétés énergétiques d'une molécule sous l'effet d'une excitation lumineuse peuvent être exploitées en thérapeutique (**thérapie photodynamique**), par la génération de radicaux libres responsables de la lyse cellulaire (figure 2) [5], mais aussi en diagnostic (**diagnostic photodynamique**), par l'émission de la fluorescence.

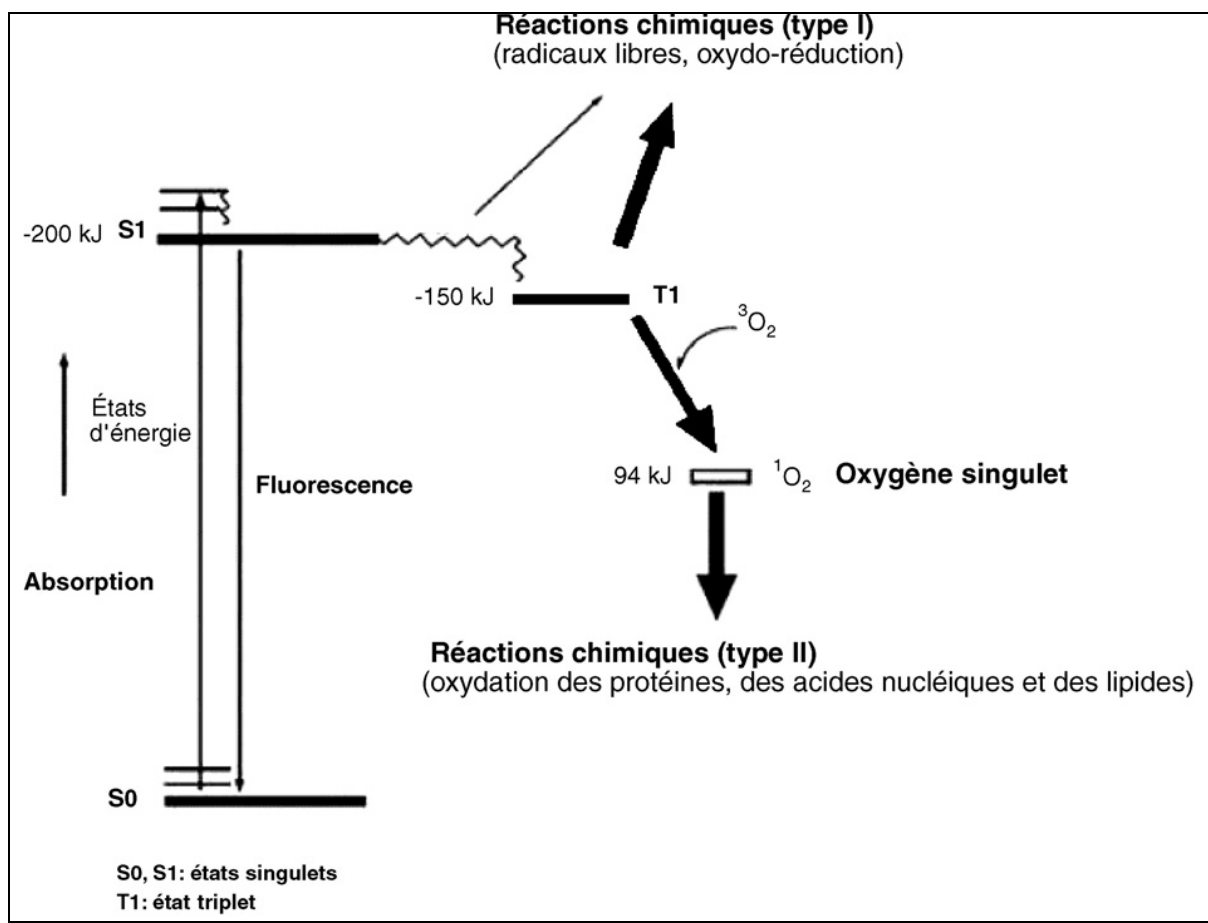


Figure 1 : Niveaux d'énergie d'un photosensibilisateur et processus photodynamiques.

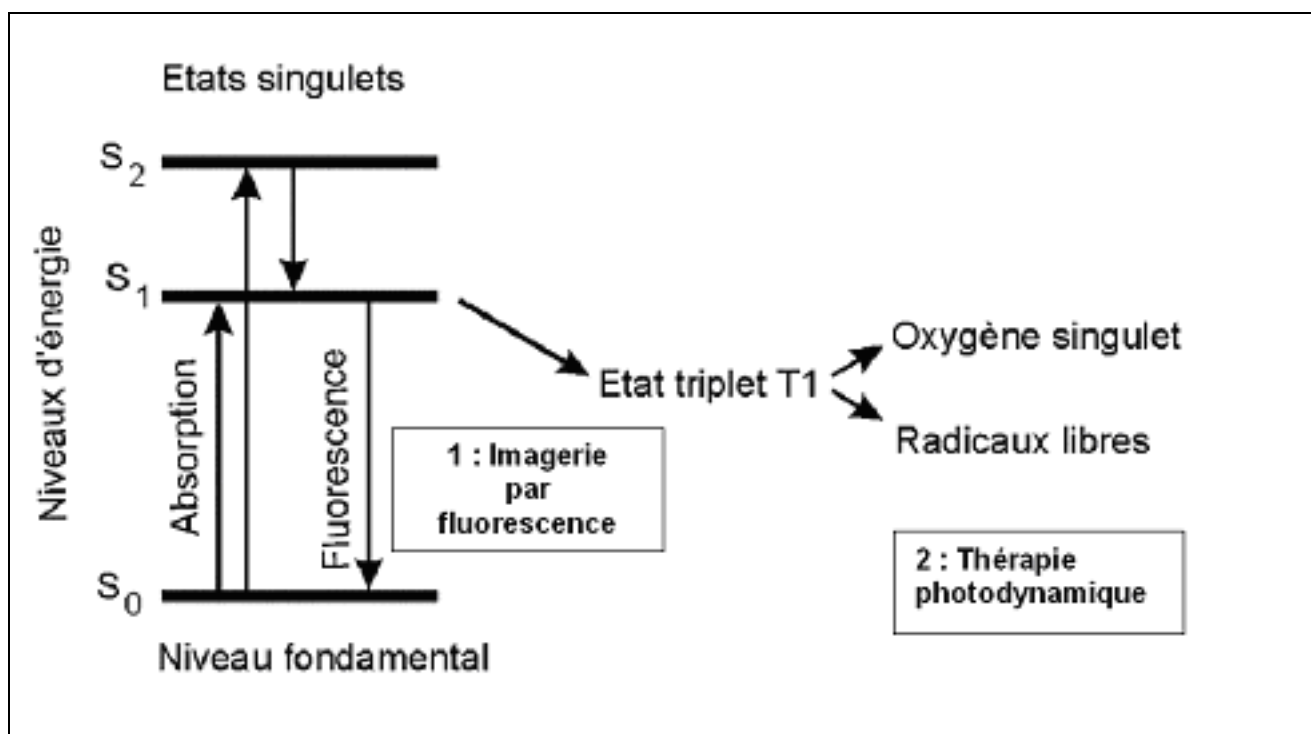


Figure 2 : Principes énergétiques de l'imagerie par fluorescence et de la thérapie photodynamique.

1.2 Agents photosensibilisateurs

Un photosensibilisateur est une molécule non toxique pour l'organisme et dénuée d'activité thérapeutique propre. Il est idéalement caractérisé par une fixation ou une rétention élective par les cellules cancéreuses et par un (ou plusieurs) pics d'absorption lumineuse. Il peut être administré en topique ou par voie générale. Sa posologie est fonction du poids du malade, mais ne dépend pas de l'indication.

Plusieurs familles de molécules sont utilisées en thérapie photodynamique. Les photosensibilisateurs les plus employés sont les photosensibilisateurs dits de première génération, dérivés de l'hématoporphyrine (HpD, Photofrin^R I et II ou Photobarr^R, Axcan PharmaTM) qui est le plus largement utilisé dans le monde (USA, Canada, Japon, Allemagne) et qui a obtenu l'Autorisation de Mise sur le Marché (AMM) en France en 1996. Malheureusement, ces substances ont un coût élevé et des effets secondaires non négligeables compte tenu des sites d'action antitumorale et d'une demi-vie longue responsable d'un risque de photosensibilisation cutanée durant 4 à 6 semaines. Pour pallier à ces inconvénients et pour répondre aux critères du photosensibilisateur idéal –à savoir pureté chimique, toxicité à l'obscurité faible, coefficient d'extinction molaire élevé, bon rendement quantique en oxygène singulet, solubilité en milieux aqueux, clairance élevée, sélectivité tumorale- de nouvelles molécules de seconde génération plus actives et plus spécifiques ont été élaborées et sont en cours d'évaluation. Ce sont entre autres : l'acide-5-aminolévulinique (5-ALA, MedacTM, DusaTM, PhotocureTM, etc.) –qui est un dérivé de la protoporphyrine IX- et ses dérivés hexylester (Hexvix^R), méthylester (Metvix^R) et benzylester (Benzvix^R) ainsi que le meta-tetra-hydroxyphenyl chlorin (mTHPC ou Foscan^R, BiolitecTM). De nombreuses autres molécules sont à l'étude. Enfin, des photosensibilisateurs dits de 3^{ème} génération ont été mis au point afin d'améliorer encore la sélectivité vis-à-vis des tissus tumoraux grâce à un ciblage passif (vectorisation) ou actif (adressage) des cellules tumorales.

Seuls trois photosensibilisateurs (Photofrin^R, Foscan^R et 5-ALA) sont actuellement utilisés en gynécologie, en recherche clinique ou expérimentale. Historiquement, le Photofrin^R est le

plus ancien des photosensibilisateurs et a longtemps été la seule molécule disponible (figure 3a). Elle dérive de l'hématoporphyrine. Son spectre d'absorption présente plusieurs pics (figure 3b). Le Photofrin^R est en pratique excité à 630 nm (cinquième pic), longueur d'onde permettant le meilleur compromis entre l'absorption de la molécule et la pénétration tissulaire de la lumière. En effet, le rouge pénètre plus dans les tissus que le vert et le bleu à 400 nm (bande de Soret). Mais son utilisation en lumière verte à 514 nm dans une étude clinique portant sur des patientes atteintes de néoplasies intrapéritonéales a montré une meilleure tolérance digestive par rapport à la lumière rouge à 630 nm [26]. Le Photofrin^R est administré par voie intraveineuse à la dose de 2 mg/kg, puis excité 48 heures après. Ses principaux inconvénients sont représentés par : un faible coefficient d'absorption molaire dans le rouge, un faible gradient de concentration tumeur-tissu sain et surtout une photosensibilisation cutanée prolongée pendant quatre à six semaines en rapport avec une demi-vie longue (18,8 jours). Ses principales indications sont constituées par les récurrences de cancers bronchiques non à petites cellules, les cancers de l'œsophage ayant fait l'objet d'un traitement locorégional antérieur (AMM 1997). Aucune AMM n'a été délivrée en gynécologie à ce jour.

Le Foscan^R (figure 4a) possède un spectre d'absorption avec deux pics principaux, l'un à 400 nm et l'autre à 653 nm (figure 4b). En pratique, le pic dans le rouge à 653 nm est le plus utilisé. Le Foscan^R est administré par voie intraveineuse à la dose de 0,1 mg/kg puis excité dans un délai de 48 à 96 heures après son injection. Il présente plusieurs avantages : une forte absorption dans le rouge, un gradient de concentration tumeur-tissu sain élevé et une bonne efficacité photodynamique. Il possède un pouvoir de photosensibilisation cutanée inférieur à celui du Photofrin^R. Les concentrations plasmatiques reviennent à leur valeur initiale 15 jours après le début de la perfusion, autorisant une réexposition progressive au soleil. Il a obtenu l'AMM en 2002 dans le traitement palliatif des carcinomes épidermoïdes avancés de la tête et du cou après échec des traitements antérieurs et chez les patients qui ne peuvent pas être traités par radiothérapie, chirurgie ou chimiothérapie systémique. A ce jour, aucune pathologie gynécologique n'a été retenue comme indication.

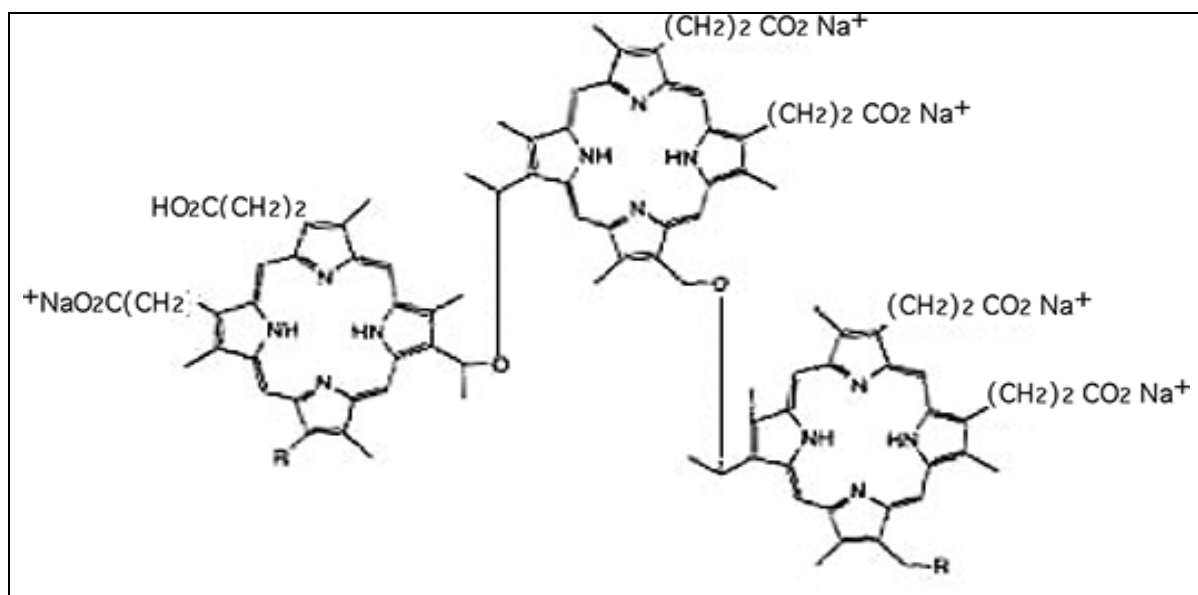


Figure 3a: Représentation moléculaire du Photofrin^R.

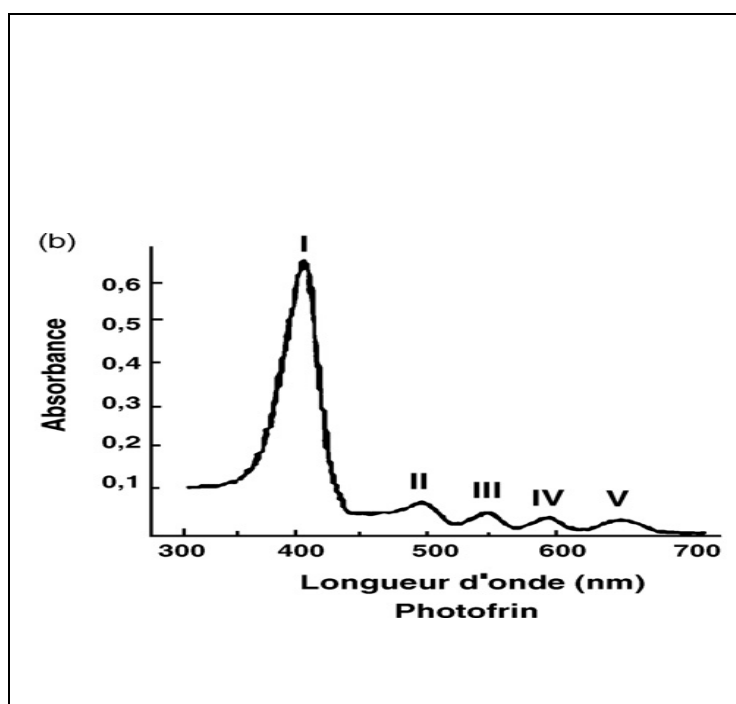


Figure 3b : Spectre d'absorption du Photofrin^R dans du dichlorométane.

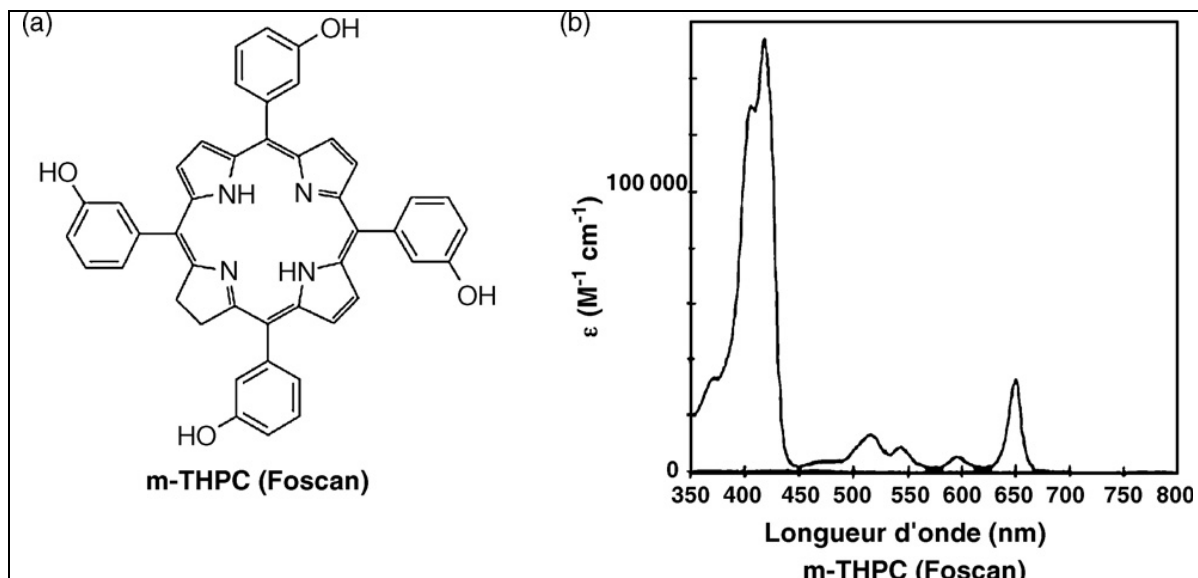


Figure 4 : Représentation moléculaire (a) et spectre d'absorption du Foscan^R dans le méthanol (b).

1.3 Système ALA/ Protoporphyrine IX

L'ALA est une molécule endogène, précurseur de la protoporphyrine IX (PpIX) (figure 5). Sa demi-vie courte (50 minutes) est indéniablement un point positif en thérapeutique humaine puisque le risque de photosensibilisation cutanée est considérablement réduit [27, 28].

La PpIX représente la molécule photosensibilisante. Celle-ci possède un spectre d'absorption caractéristique avec cinq pics (figure 6). En pratique clinique, le pic à 630 nm (lumière rouge) est le plus utilisé. En effet, à l'aube de l'ère de la PDT, les lésions cancéreuses étaient diagnostiquées plus tardivement et à un stade plus avancé. La lumière rouge possédant une action en profondeur supérieure aux lumières bleue et verte, son utilisation préférentielle répondait ainsi aux impératifs cliniques. Mais dès lors que la taille tumorale lors du diagnostic a diminué, d'autres longueurs d'onde ont pu être utilisées. Ainsi, en dermatologie, le Levulan^R (lumière bleue pic I à 400 nm, figure 6) est indiqué en cas de kératose actinique [29], alors que le Metvix^R (lumière rouge) peut être utilisé en cas de kératose actinique ou de carcinome basocellulaire [30, 31]. En expérimentation animale, d'autres longueurs d'onde ont été testées et semblent efficaces [32]. La PpIX possède également d'autres applications dans le domaine du diagnostic photodynamique (PDD) en raison de ses propriétés physicochimiques. Excitée par une lumière bleue autour de 400 nm, elle émet une fluorescence rouge aisément repérable et spécifique des tissus tumoraux (figures 7 et 8) [33]. Les premières applications cliniques du PDD en gynécologie sont récentes et utilisent l'ALA [34-37] ou un de ses dérivés méthylés, le Metvix^R [38]. L'Hexvix^R (dérivé ester de l'ALA) en est encore au stade de l'expérimentation animale et clinique en gynécologie [39], mais a obtenu l'AMM en urologie pour le diagnostic par fluorescence des cancers de la vessie [40, 41]. Aucune application gynécologique n'a fait l'objet d'AMM à ce jour concernant ces précurseurs de la PpIX.

L'utilisation des dérivés ester (HeALA) et méthylés de l'ALA en PDT pourraient constituer une perspective d'avenir intéressante en gynécologie en raison de leurs propriétés physiques. En effet, leur principal avantage d'utilisation est la concentration plus élevée de porphyrines au niveau des sites d'application [42], induisant des taux faibles de porphyrines dans les tissus

adjacents voisins non cancéreux, limitant ainsi les effets indésirables potentiels secondaires à la photothérapie dynamique [43].

L'HeALA est une prodrogue lipophile de l'ALA diffusant plus facilement à travers les membranes cellulaires (figure 9). Cette prodrogue, inactive, est convertie enzymatiquement en ALA. Toutes les cellules nucléées de l'organisme sont capables de synthétiser de la PpIX à partir du 5-ALA endogène (figure 10). La première étape (intramitochondriale) de la synthèse de PpIX est représentée par la condensation de glycine et de succinyl-CoA par l'ALA synthétase, permettant la formation de 5-ALA. Puis se succèdent des étapes cytosoliques et intramitochondriales permettant la formation de porphyrines intermédiaires comme la transformation du porphobilinogène en uroporphyrinogène sous l'action de la porphobilinogène déaminase (PBGD). Enfin, le fer (ou un autre métal) est incorporé à la PpIX grâce à la ferrochélatase pour obtenir l'hème (ou des cytochromes). Selon la concentration cellulaire en hème, un rétrocontrôle négatif est exercé sur la première étape, c'est-à-dire la synthèse endogène d'ALA. L'apport exogène d'ALA permet de court-circuiter ce rétrocontrôle et d'obtenir une accumulation de PpIX [44].

Plusieurs mécanismes permettent de rendre compte de l'accumulation de PpIX au sein des cellules cancéreuses. Dans ces cellules, la PBGD et la ferrochélatase sont les enzymes limitantes. En effet, la PBGD a une activité augmentée, la ferrochélatase une activité diminuée, ce qui entraîne l'accumulation intracellulaire de PpIX [45]. Par ailleurs, le caractère lipophile de l'He-ALA facilite sa pénétration intracellulaire et aboutit à des concentrations intracellulaires en protoporphyrine IX plus importantes pour des doses d'He-ALA plus faibles [46, 47]. Ainsi, l'administration intrapéritonéale d'He-ALA favorise la concentration préférentielle de la protoporphyrine IX au sein des foyers de carcinose péritonéale d'origine ovarienne [18, 48]. L'expression préférentielle de certaines molécules jouant le rôle de transporteurs transmembranaires à la surface de certains types de cellules cancéreuses (cerveau, poumon, sein, rein) serait responsable d'une plus grande efficacité de la PDT [49-51]. D'autres phénomènes cellulaires telles la diffusion passive, l'incorporation par endocytose, mais aussi des phénomènes tissulaires (perméabilité vasculaire, faible

drainage lymphatique, « acidité » des tumeurs) pourrait rendre compte de la sélectivité tumorale.

Au total, l'HE-ALA est actuellement le précurseur de choix dans le traitement des lésions (pré)cancéreuses par thérapie photodynamique. En effet, cette molécule retient actuellement l'intérêt de nombreuses équipes de recherche de par le monde.

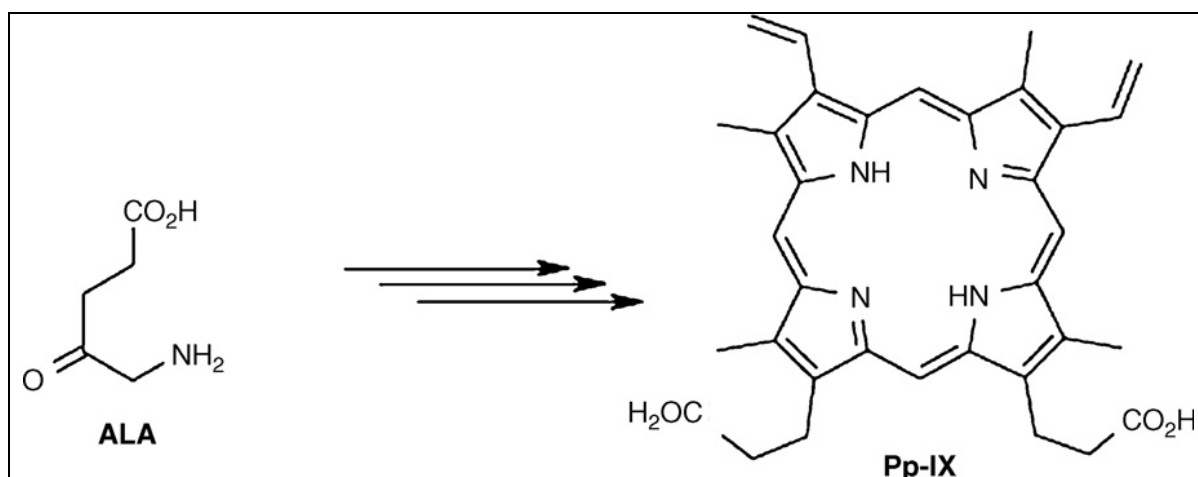


Figure 5 : Représentation moléculaire de l'acide 5-aminolévulinique (ALA) et de la protoporphyrine IX.

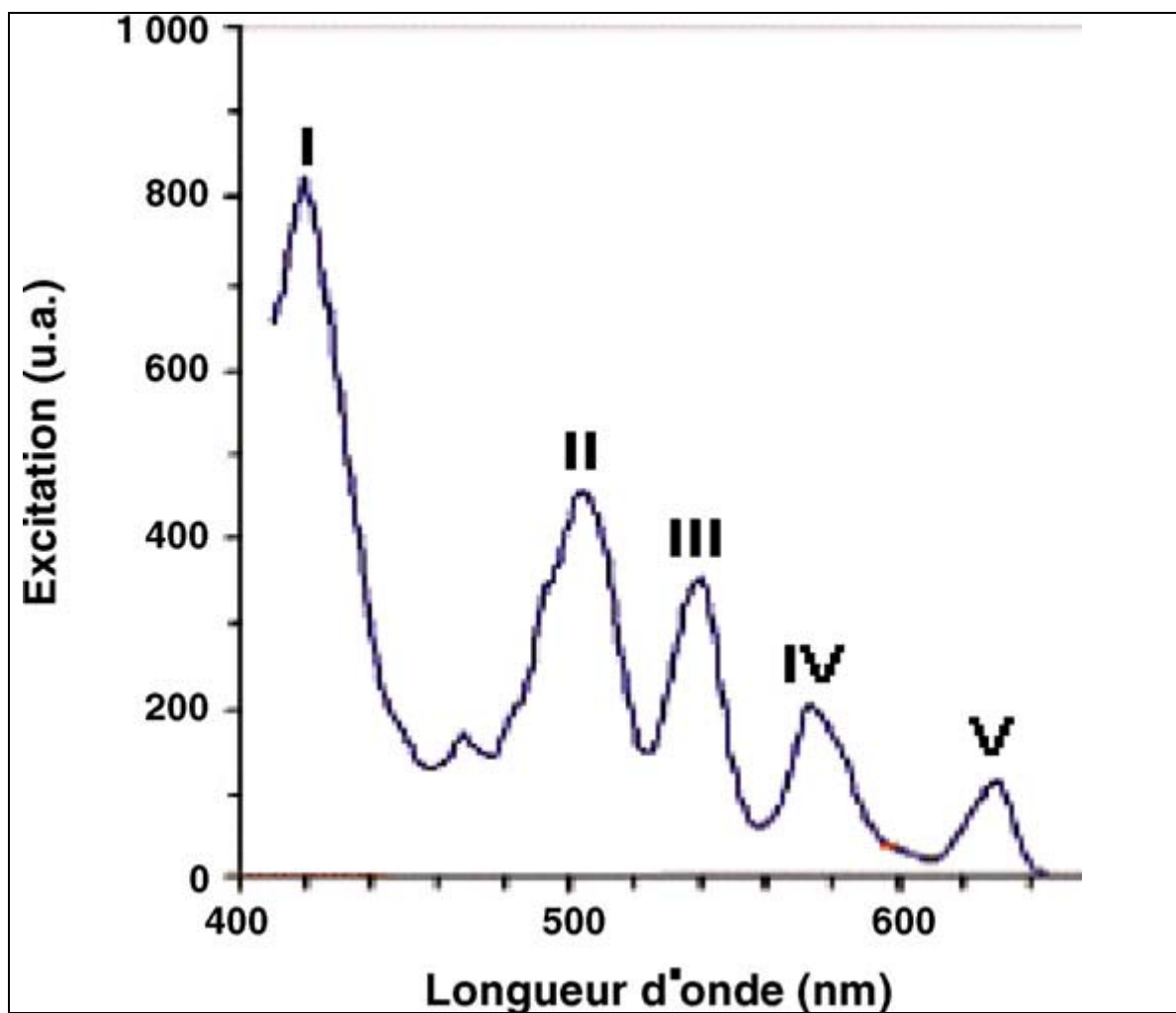


Figure 6 : Spectre d'absorption à 5 pics de la protoporphyrine IX.

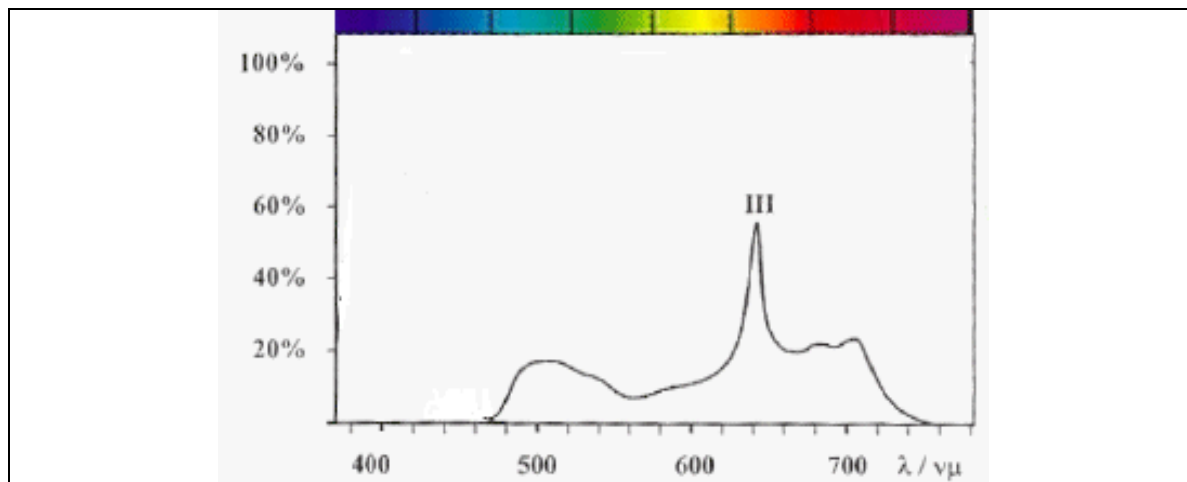


Figure 7 : Spectre d'émission tissulaire de la protoporphyrine IX après excitation par une lumière bleue.

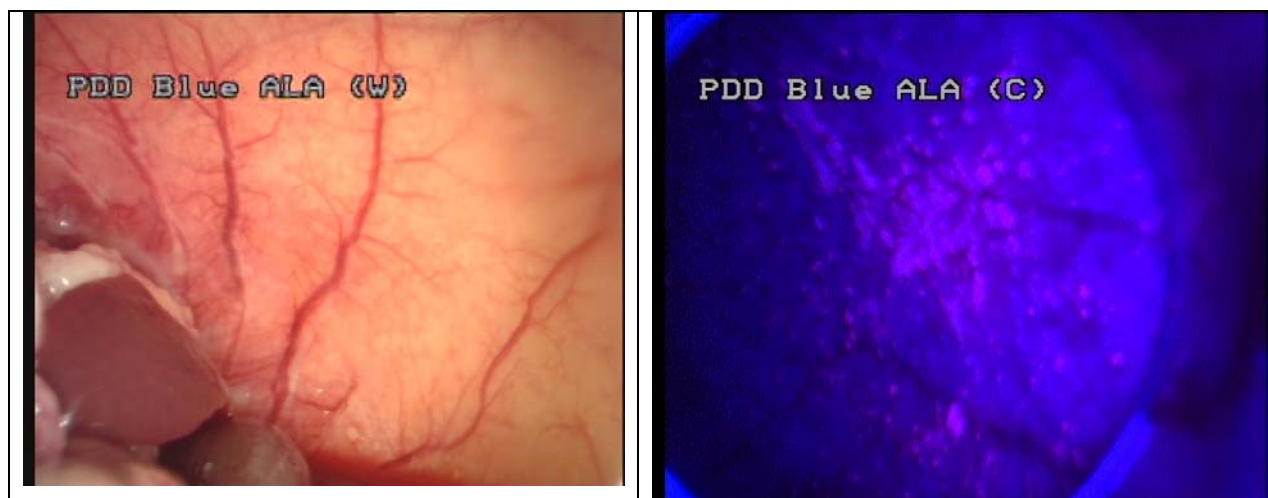
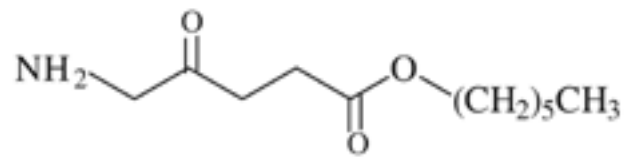


Figure 8 : Diagnostic photodynamique de la carcinose péritonéale ovarienne (imagerie par fluorescence).



Hexaminolevulinate (HEXVIX®)

Figure 9 : Représentation moléculaire de l'hexaminolévulinate (Hexvix®).

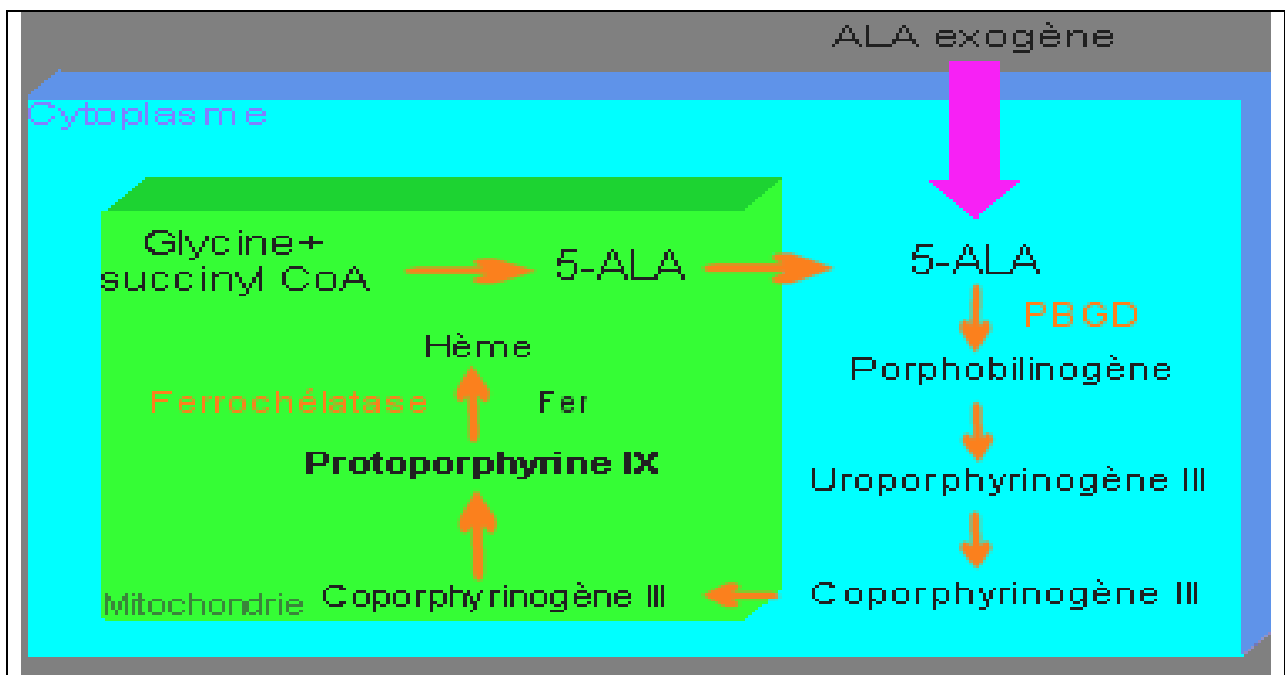


Figure 10 : Intégration de l'ALA exogène dans le cycle de synthèse de la protoporphyrine IX.

2 MATERIEL DE THERAPIE PHOTODYNAMIQUE

2.1 Sources lumineuses

Les sources de lumière classiquement utilisées pour la PDT sont des lasers à colorant (DCM) (pompés par laser Argon ou Yag : doublé), caractérisé par leur caractère monochromatique, leur capacité à être conduite par une fibre optique passée dans le canal opérateur d'un endoscope souple ou rigide. La lourdeur de leur mise en œuvre et leur coût élevé sont leurs principaux inconvénients ainsi que leur faible rendement. Mais d'autres sources de lumière peuvent être utilisées – par exemple la lumière blanche, qui peut rendre compte d'une réaction photodynamique [52]. Le regain d'intérêt actuel pour la PDT s'explique, outre le développement de nouveaux photosensibilisateurs, par la mise à disposition de diodes laser de différentes longueurs d'onde, d'usage plus facile, moins coûteuses et de meilleur rendement. Elles émettent le plus souvent à 630, 635, 652 ou 730 nm (figure 11).



Figure 11 : Laser développé par Diomed™. Selon la diode laser : 630, 635, 652 ou 730 nm. La puissance délivrée peut atteindre trois watts.

2.2 Appicateurs

Un applicateur ou un diffuseur de lumière sont nécessaires à la réalisation de la PDT. Leur longueur est variable. Ils sont placés à l'extrémité d'une fibre optique à usage unique et sont de forme adaptée au tissu traité permettant une coaptation optimale des surfaces (figures 12 et 13). Ainsi, dans le traitement des dysplasies cervicales, il existe un système diffuseur de lumière (Biolitec™) dont l'extrémité en cupule s'adapte exactement à la forme cylindrique de l'exocol et dont la partie terminale en bâtonnet permet l'application de la lumière au niveau de l'endocol (figures. 12a et b). Par ailleurs, un applicateur sous forme de ballonnet gonflable a été développé par Medlight™ pour le traitement des métrorragies fonctionnelles (figure 13a). Le ballonnet épouse la forme de la cavité utérine qu'il distend une fois gonflé, autorisant la diffusion de la lumière au contact de l'endomètre (figures 13b et c). Les systèmes développés par les sociétés Biolitec™ et Medlight™ permettent de distribuer de façon homogène la lumière aux tissus. La dose de lumière appliquée est définie par unité de surface. Elle est exprimée en joule par centimètre carré (J/cm^2) (fluence) et dépend des indications. Mais les fibres optiques permettant la transmission de la lumière ne présentent jamais une transmission de 100 %. La fibre doit donc être calibrée avant chaque utilisation afin que l'émission laser compense la perte liée à la transmission par la fibre. Enfin, pour permettre une PDT optimale, on peut faire varier la puissance et le temps d'illumination afin d'éviter une dégradation trop rapide du photosensibilisateur (photoblanchiment ou photobleaching) et l'épuisement des réserves du tissu en oxygène [24].

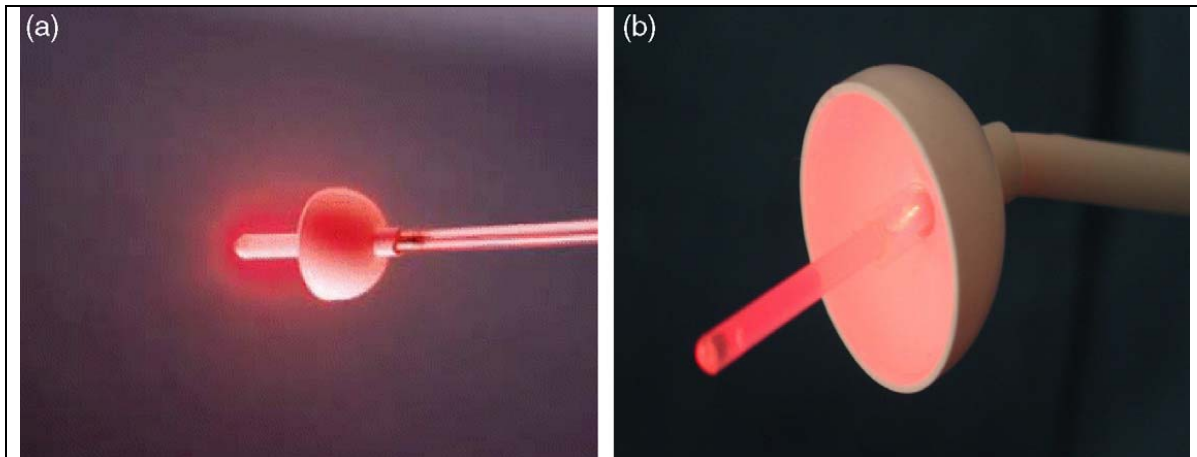


Figure 12 a et b: Applicateur de lumière exo- et endocervicale permettant la PDT des dysplasies cervicales

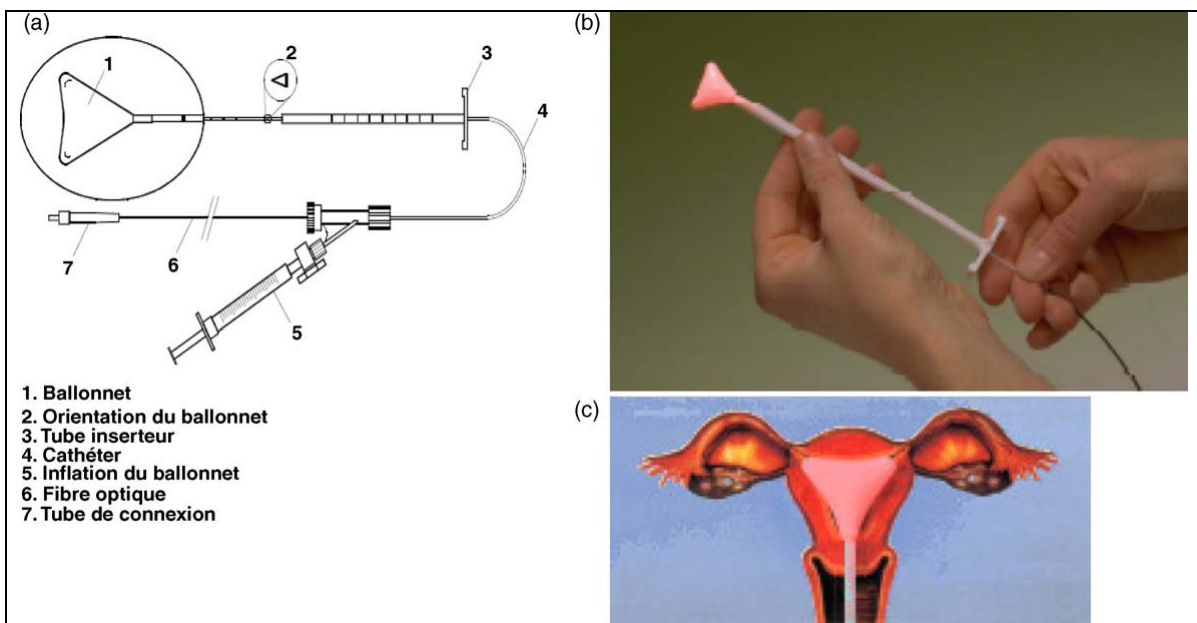


Figure 13 a,b et c: Dispositif permettant la réalisation de la PDT intra-utérine et se terminant par un ballonnet diffusant la lumière au contact de l'endomètre

3 APPLICATIONS CLINIQUES DE LA THERAPIE PHOTODYNAMIQUE

3.1 Dermatologie

En dermatologie, le Metvixia^R commercialisé en France par Galderma InternationalTM (AMM CIP 13 n° 3400937719858 depuis septembre 2006) est agréé dans les lésions cutanées précancéreuses (kératose actinique) [53], les cancers de la peau autres que le mélanome [54] et la maladie de Bowen. Le Lévilan[®] est également indiqué dans le traitement de la kératose actinique aux Etats-Unis. D'autres applications non cancéreuses telles que l'acné, certaines cicatrices cutanées d'origine virale ou les lésions cutanées de sclérodermie pourraient bénéficier de l'apport de la photothérapie dynamique [55].

3.2 Gastro-entérologie

En gastroentérologie, seul le Photofrin^R possède l'AMM dans le traitement des dysplasies de haut grade sur endobrachyoesophage [8, 24] (PhotoBarr^R Axcan PharmaTM AMM no EU/1/04/272/001-CIP n° 565 811.2 pour le dosage à 15 mg et AMM n° EU/1/04/272/002-CIP n° 565 812.9 pour le dosage à 75 mg) et dans les cancers superficiels de l'oesophage après échec ou récurrence après un traitement locorégional premier (Photofrin^R Axcan PharmaTM AMM n° 559 490.3 pour le dosage à 15 mg et AMM n° 559 492.6 pour le dosage à 75 mg). Il est en cours d'évaluation dans le cholangiocarcinome non résecable [56]. L'ALA est en cours de développement dans le traitement des endobrachyoesophages mais le petit nombre d'essais cliniques réalisés à ce jour sont un frein à sa diffusion [57].

3.3 Pneumologie

En pneumologie, le Photofrin^R est utilisé dans le traitement des récurrences des cancers bronchiques non à petites cellules [58, 59]. La PDT pourrait également constituer un traitement adjuvant des mésothéliomes pleuraux après chirurgie [60].

3.4 Urologie

En urologie, la PDT est utilisée dans le traitement des cancers vésicaux [61] ou dans les cancers de prostate [62] en recherche clinique et expérimentale.

3.5 ORL

En ORL, l'Agence Européenne du Médicament a autorisé en 2001 l'utilisation du Foscan^R (BiolitecTM AMM n° EU/1/01/197/001 et n° EU/1/01/197/002) dans le traitement palliatif des carcinomes épidermoïdes avancés de la tête et du cou, ayant résisté aux autres thérapeutiques et ne relevant ni de la radiothérapie, ni de la chirurgie, ni de la chimiothérapie par voie générale [63].

3.6 Gynécologie

La thérapie photodynamique des micrométastases péritonéales de cancer de l'ovaire et des lésions malpighiennes intraépithéliales cervicales ont fait l'objet de plusieurs études expérimentales et cliniques. Ces 2 thèmes ont retenu notre intérêt et ont constitué la majeure partie de notre travail de recherche. Pour cette raison, l'analyse de la littérature concernant ces 2 indications sera effectuée ultérieurement dans chacun des chapitres respectifs. D'autres indications de la PDT ont été expérimentées en gynécologie comme les dysplasies vulvaires (VIN), les métastases locorégionales d'origine mammaire, les métrorragies fonctionnelles, l'endométriose et le lichen vulvaire.

La première application de la PDT sur des lésions vulvaires est relativement ancienne et date de 1993 [64]. La PDT au niveau vulvaire pose un problème de galénique pour l'administration topique du photosensibilisateur. Celui-ci peut être administré sous forme de gel [65, 66]. En raison de l'irrégularité, du caractère moite des zones à traiter et de la présence de forces de cisaillement potentiellement importantes, le gel ne semble pas être la forme galénique la plus adaptée pour une PDT optimale. Ainsi, un patch adhésif délivrant une dose continue d'ALA (38 mg/cm²) au contact de l'épithélium vulvaire et bien toléré permet un traitement efficace des VIN [17, 67]. La réalisation de la PDT sur des lésions intraépithéliales vulvaires de haut grade (VIN III) est source de résultats prometteurs. Dans une étude prospective comparant la PDT aux traitements conventionnels (LASER ou traitement chirurgical), Fehr et al. retrouvent une efficacité comparable de ces trois modalités thérapeutiques avec 73 % de guérison à deux mois des lésions de haut grade traitées par PDT, après application topique d'ALA sous forme de gel, sans aucun effet indésirable observé [66]. La PDT à base d'ALA pourrait constituer une alternative

thérapeutique avec un meilleur résultat esthétique et une durée opératoire plus courte. Dans une série de cas, Campbell rapporte 100 % de guérison à deux ans de lésions vulvaires de haut grade après injection intraveineuse de Foscan^R. Mais le faible effectif de l'étude (n = 6) ne permet pas de conclure sur l'efficacité thérapeutique de la PDT. En outre, des problèmes de tolérance ont été rapportés. Toutes les patientes ont présenté un œdème et un cas de cellulite a été observé [68]. Concernant le pronostic de ces lésions néoplasiques vulvaires, le taux de récurrence paraît important. Dans une étude rétrospective comparative portant sur 93 patientes atteintes de VIN, Hillemanns et al. retrouvent 48 % de récurrences dans le groupe PDT avec un suivi moyen de 53 mois, sans différence significative avec le groupe LASER et le groupe chirurgie [16]. Le caractère multifocal et le statut HPV+ constituent les principaux facteurs significatifs de récurrence dans cette étude et dans celle de Fehr et al. [65].

Par ailleurs, la PDT a été utilisée in vivo dans le cadre de plusieurs essais cliniques en cas de récurrences loco-régionales de néoplasie mammaire. Chez sept patientes présentant une récurrence cutanée de cancer du sein, Wyss et al. ont montré la disparition complète des lésions cutanées après 11 séances de PDT au Foscan^R. Aucun effet indésirable n'a été observé [69]. Dans l'étude d'Allison en 2001 portant sur neuf patientes présentant des métastases cutanées de cancer du sein dont la taille variait de 0,5 à 9 cm, l'auteur a retrouvé 89 % de rémission complète à six mois après une séance de PDT réalisée avec du Photofrin^R. Avec le même protocole de PDT (seule la fluence différait), Cuenca a observé neuf cas de rémission complète avec une médiane de rémission de six mois (trois à 17 mois), un suivi moyen de huit mois (six à 33 mois) chez 14 patientes en situation métastatique avec un résultat esthétique appréciable (Figs. 10a et b). Trois patientes ont présenté une récurrence cutanée traitée avec succès dans deux cas sur trois par une nouvelle séance de PDT. Les effets indésirables ont été modérés (œdème cutané parfois extensif, érythème et douleur) [14].

Concernant les métrorragies fonctionnelles, les études expérimentales animales ont montré des résultats prometteurs quant à l'efficacité de la PDT dans cette indication, avec une destruction et une atrophie prolongées de l'endomètre après application d'ALA chez le rat et

le lapin [70, 71]. Les études cliniques peu nombreuses et réalisées avec de petits effectifs (16 patientes au total) ont retrouvé une efficacité de la PDT intra-utérine avec une nécrose sur toute l'épaisseur de l'endomètre dès J3 [72] et une diminution significative de l'intensité des métrorragies évaluée par méthode semi-quantitative [15]. Mais l'efficacité du traitement était temporaire (trois mois en moyenne) [15] et a nécessité un traitement radical dans quatre cas [72]. Dans les deux études, la PDT était réalisée avec de l'ALA en solution topique et la lumière appliquée à l'aide d'un ballonnet intra-utérin (Fig. 8). La lumière choisie avait une longueur d'onde de 635 nm à une fluence de 160 J/cm². Des études cliniques supplémentaires avec des échantillons de plus grande taille sont nécessaires avant d'affirmer l'efficacité de la PDT dans cette indication.

La PDT comme traitement de l'endométriose n'a pas à ce jour et à notre connaissance d'applications cliniques. Deux études expérimentales sur des modèles animaux ont été réalisées [73, 74]. Dans un modèle animal de lapin, Manyak et al. ont observé un effet spécifique de la PDT et 60 à 80 % de nécrose de l'endomètre selon la dose de Photofrin^R à J6 de la PDT [74]. Krzemien et al. ont retrouvé chez le rat une destruction permanente de la totalité des nodules endométriosiques péritonéaux trois semaines après PDT avec de l'ALA utilisé par voie systémique [73].

Enfin, le lichen vulvaire pourrait constituer une indication –encore confidentielle- de PDT. Dans une étude clinique portant sur 12 patientes atteintes de lichen scléreux vulvaire, Hillemanns et al. ont observé, après application locale d'ALA, une diminution significative du prurit chez dix patientes avec un effet prolongé (six mois) et une tolérance excellente. Un érythème vulvaire isolé et temporaire (trois jours) était observé dans cinq cas [75].

4 RÉFÉRENCES

1. Raab, O., *Über die wirkung fluoreszierenden stoffen*. Infusaria Z Biol, 1900. **39**: p. 524.
2. Tappeiner, H.V. and A. Jesoniek, *Therapeutische versuchi mit fluoreszeirender stoff*. . Muchen MedWehnschr 1903. **1**: p. 2042-44.
3. Erb, W., [*Introduction à la thérapie photodynamique*]. . 2005, Université Paris Sud: Paris.
4. Dougherty, T.J., et al., *Photodynamic therapy*. J Natl Cancer Inst, 1998. **90**(12): p. 889-905.
5. Zaak, D., et al., *Photodynamic therapy of prostate cancer by means of 5-aminolevulinic acid-induced protoporphyrin IX - in vivo experiments on the dunning rat tumor model*. Urol Int, 2004. **72**(3): p. 196-202.
6. Lepor, H., *Vascular targeted photodynamic therapy for localized prostate cancer*. Rev Urol, 2008. **10**(4): p. 254-61.
7. Rees, J.R., et al., *Treatment for Barrett's oesophagus*. Cochrane Database Syst Rev, (1): p. CD004060.
8. Pech, O., et al., *Long-term results of photodynamic therapy with 5-aminolevulinic acid for superficial Barrett's cancer and high-grade intraepithelial neoplasia*. Gastrointest Endosc, 2005. **62**(1): p. 24-30.
9. Foley, P., et al., *Photodynamic therapy with methyl aminolevulinate for primary nodular basal cell carcinoma: results of two randomized studies*. Int J Dermatol, 2009. **48**(11): p. 1236-45.
10. Fijan, S., H. Honigsmann, and B. Ortel, *Photodynamic therapy of epithelial skin tumours using delta-aminolaevulinic acid and desferrioxamine*. Br J Dermatol, 1995. **133**(2): p. 282-8.
11. Moon, Y.H., et al., *Anticancer effect of photodynamic therapy with hexenyl ester of 5-aminolevulinic acid in oral squamous cell carcinoma*. Head Neck, 2009.
12. Schweitzer, V.G. and M.L. Somers, *PHOTOFRIN-mediated photodynamic therapy for treatment of early stage (Tis-T2N0M0) SqCCa of oral cavity and oropharynx*. Lasers Surg Med. **42**(1): p. 1-8.
13. Olejek, A., et al., *Effectiveness of photodynamic therapy in the treatment of lichen sclerosus: cell changes in immunohistochemistry*. Neuro Endocrinol Lett, 2009. **30**(4): p. 547-51.
14. Cuenca, R.E., et al., *Breast cancer with chest wall progression: treatment with photodynamic therapy*. Ann Surg Oncol, 2004. **11**(3): p. 322-7.
15. Degen, A.F., et al., *Photodynamic endometrial ablation for the treatment of dysfunctional uterine bleeding: a preliminary report*. Lasers Surg Med, 2004. **34**(1): p. 1-4.
16. Hillemanns, P., et al., *Evaluation of different treatment modalities for vulvar intraepithelial neoplasia (VIN): CO(2) laser vaporization, photodynamic therapy, excision and vulvectomy*. Gynecol Oncol, 2006. **100**(2): p. 271-5.
17. McCarron, P.A., et al., *Design and evaluation of a water-soluble bioadhesive patch formulation for cutaneous delivery of 5-aminolevulinic acid to superficial neoplastic lesions*. Eur J Pharm Sci, 2006. **27**(2-3): p. 268-79.
18. Major, A.L., et al., *Intraperitoneal photodynamic therapy in the Fischer 344 rat using 5-aminolevulinic acid and violet laser light: a toxicity study*. J Photochem Photobiol B, 2002. **66**(2): p. 107-14.

19. Wakui, M., et al., *Efficacy of a methyl ester of 5-aminolevulinic acid in photodynamic therapy for ovarian cancers*. J Cancer Res Clin Oncol.
20. Brault, D., [*Effets photochimiques: principes de la photochimiothérapie.*], PICCIN, Editor. 1999: Padoue. p. 215-231.
21. Moan, J., et al., *The biophysical foundations of photodynamic therapy*. Endoscopy, 1998. **30**(4): p. 387-91.
22. Furre, I.E., et al., *Involvement of both caspase-dependent and -independent pathways in apoptotic induction by hexaminolevulinate-mediated photodynamic therapy in human lymphoma cells*. Apoptosis, 2006. **11**(11): p. 2031-42.
23. Henderson, B.W. and T.J. Dougherty, *How does photodynamic therapy work?* Photochem Photobiol, 1992. **55**(1): p. 145-57.
24. Mordon, S., et al., [*Photodynamic therapy in gastroenterology*]. Gastroenterol Clin Biol, 2005. **29**(8-9): p. 949-54.
25. Shahzidi, S., et al., *Induction of apoptosis by hexaminolevulinate-mediated photodynamic therapy in human colon carcinoma cell line 320DM*. J Environ Pathol Toxicol Oncol, 2006. **25**(1-2): p. 159-71.
26. DeLaney, T.F., et al., *Phase I study of debulking surgery and photodynamic therapy for disseminated intraperitoneal tumors*. Int J Radiat Oncol Biol Phys, 1993. **25**(3): p. 445-57.
27. Kriegmair, M., et al., *Early clinical experience with 5-aminolevulinic acid for the photodynamic therapy of superficial bladder cancer*. Br J Urol, 1996. **77**(5): p. 667-71.
28. Uehlinger, P., et al., *5-Aminolevulinic acid and its derivatives: physical chemical properties and protoporphyrin IX formation in cultured cells*. J Photochem Photobiol B, 2000. **54**(1): p. 72-80.
29. Jeffes, E.W., et al., *Photodynamic therapy of actinic keratoses with topical aminolevulinic acid hydrochloride and fluorescent blue light*. J Am Acad Dermatol, 2001. **45**(1): p. 96-104.
30. Morton, C.A., *Methyl aminolevulinate: actinic keratoses and Bowen's disease*. Dermatol Clin, 2007. **25**(1): p. 81-7.
31. Ortiz-Policarpio, B. and H. Lui, *Methyl aminolevulinate-PDT for actinic keratoses and superficial nonmelanoma skin cancers*. Skin Therapy Lett, 2009. **14**(6): p. 1-3.
32. Ascencio, M., et al., *Evaluation of ALA-PDT of ovarian cancer in the Fischer 344 rat tumor model*. Photodiagn Photodyn Ther 2007. **4**(4): p. 254-60.
33. Loning, M., et al., *Laparoscopic fluorescence detection of ovarian carcinoma metastases using 5-aminolevulinic acid-induced protoporphyrin IX*. Cancer, 2004. **100**(8): p. 1650-6.
34. Loning, M.C., et al., *Fluorescence staining of human ovarian cancer tissue following application of 5-aminolevulinic acid: fluorescence microscopy studies*. Lasers Surg Med, 2006. **38**(5): p. 549-54.
35. Hillemanns, P., et al., *Photodetection of cervical intraepithelial neoplasia using 5-aminolevulinic acid-induced porphyrin fluorescence*. Cancer, 2000. **88**(10): p. 2275-82.
36. Hillemanns, P., et al., *Assessment of 5-aminolevulinic acid-induced porphyrin fluorescence in patients with peritoneal endometriosis*. Am J Obstet Gynecol, 2000. **183**(1): p. 52-7.
37. Wyss, P., et al., *Fluorescence hysteroscopy using 5-aminolevulinic: a descriptive study*. Lasers Surg Med, 2003. **33**(3): p. 209-12.

38. Collinet P, et al., *Fluorescence diagnosis of cervical squamous intraepithelial lesions: a clinical feasibility study*. Photodiagn Photodyn Ther, 2006. **4**(2): p. 112-6.
39. Collinet, P., et al., *Laparoscopic photodynamic diagnosis of ovarian cancer peritoneal micro metastasis: an experimental study*. Photochem Photobiol, 2007. **83**(3): p. 647-51.
40. Jichlinski, P., et al., *Hexyl aminolevulinate fluorescence cystoscopy: new diagnostic tool for photodiagnosis of superficial bladder cancer--a multicenter study*. J Urol, 2003. **170**(1): p. 226-9.
41. Jocham, D., et al., *Improved detection and treatment of bladder cancer using hexaminolevulinate imaging: a prospective, phase III multicenter study*. J Urol, 2005. **174**(3): p. 862-6; discussion 866.
42. Perotti, C., et al., *ALA and ALA hexyl ester induction of porphyrins after their systemic administration to tumour bearing mice*. Br J Cancer. Vol. 87. 2002. 790-5.
43. Krammer, B. and K. Plaetzer, *ALA and its clinical impact, from bench to bedside*. Photochem Photobiol Sci, 2008. **7**(3): p. 283-9.
44. Rimington, C., *Porphyrin and haem biosynthesis and its control*. Acta Med Scand Suppl, 1966. **445**: p. 11-24.
45. Peng, Q., et al., *5-Aminolevulinic acid-based photodynamic therapy. Clinical research and future challenges*. Cancer, 1997. **79**(12): p. 2282-308.
46. Casas, A. and A. Batlle, *Aminolevulinic acid derivatives and liposome delivery as strategies for improving 5-aminolevulinic acid-mediated photodynamic therapy*. Curr Med Chem, 2006. **13**(10): p. 1157-68.
47. Di Venosa, G., et al., *Photodynamic therapy: regulation of porphyrin synthesis and hydrolysis from ALA esters*. J Photochem Photobiol B, 2006. **83**(2): p. 129-36.
48. Hornung, R., *In vivo detection of metastatic ovarian cancer by means of 5-aminolevulinic acid-induced fluorescence in a rat model*. J Am Assoc Gynecol Laparosc, 1998. **5**(2): p. 141-8.
49. Rodriguez, L., et al., *Study of the mechanisms of uptake of 5-aminolevulinic acid derivatives by PEPT1 and PEPT2 transporters as a tool to improve photodynamic therapy of tumours*. Int J Biochem Cell Biol, 2006. **38**(9): p. 1530-9.
50. Casas, A., et al., *ALA and ALA hexyl ester-induced porphyrin synthesis in chemically induced skin tumours: the role of different vehicles on improving photosensitization*. Br J Cancer, 2001. **85**(11): p. 1794-800.
51. Luksiene, Z., et al., *Evaluation of protoporphyrin IX production, phototoxicity and cell death pathway induced by hexylester of 5-aminolevulinic acid in Reh and HPB-ALL cells*. Cancer Lett, 2001. **169**(1): p. 33-9.
52. Mordon, S. and V. Maunoury, *Using white light during photodynamic therapy: visualization only or treatment? Eur J Gastroenterol Hepatol, 2006. 18(7): p. 765-71.*
53. Biel, M., *Advances in photodynamic therapy for the treatment of head and neck cancers*. Lasers Surg Med, 2006. **38**(5): p. 349-55.
54. Braathen, L.R., et al., *Guidelines on the use of photodynamic therapy for nonmelanoma skin cancer: an international consensus. International Society for Photodynamic Therapy in Dermatology, 2005. J Am Acad Dermatol, 2007. 56(1): p. 125-43.*
55. Torezan, L., A.B. Niwa, and C.F. Neto, *[Photodynamic therapy in dermatology: basic principles]*. An Bras Dermatol, 2009. **84**(5): p. 445-59.

56. Witzigmann, H., et al., *Surgical and palliative management and outcome in 184 patients with hilar cholangiocarcinoma: palliative photodynamic therapy plus stenting is comparable to r1/r2 resection*. *Ann Surg*, 2006. **244**(2): p. 230-9.
57. Gross, S.A. and H.C. Wolfsen, *The role of photodynamic therapy in the esophagus*. *Gastrointest Endosc Clin N Am*. **20**(1): p. 35-53, vi.
58. Loewen, G.M., et al., *Endobronchial photodynamic therapy for lung cancer*. *Lasers Surg Med*, 2006. **38**(5): p. 364-70.
59. Ross, P., Jr., et al., *Incorporation of photodynamic therapy as an induction modality in non-small cell lung cancer*. *Lasers Surg Med*, 2006. **38**(10): p. 881-9.
60. Friedberg, J.S., *Photodynamic therapy as an innovative treatment for malignant pleural mesothelioma*. *Semin Thorac Cardiovasc Surg*, 2009. **21**(2): p. 177-87.
61. Jichlinski, P., *Photodynamic applications in superficial bladder cancer: facts and hopes!* *J Environ Pathol Toxicol Oncol*, 2006. **25**(1-2): p. 441-51.
62. Du, K.L., et al., *Preliminary results of interstitial motexafin lutetium-mediated PDT for prostate cancer*. *Lasers Surg Med*, 2006. **38**(5): p. 427-34.
63. Lou, P.J., et al., *Interstitial photodynamic therapy as salvage treatment for recurrent head and neck cancer*. *Br J Cancer*, 2004. **91**(3): p. 441-6.
64. Lobraico, R.V. and L.I. Grossweiner, *Clinical experiences with photodynamic therapy for recurrent malignancies of the lower female genital tract*. *J Gynecol Surg*, 1993. **9**(1): p. 29-34.
65. Fehr, M.K., et al., *Photodynamic therapy of vulvar and vaginal condyloma and intraepithelial neoplasia using topically applied 5-aminolevulinic acid*. *Lasers Surg Med*, 2002. **30**(4): p. 273-9.
66. Fehr, M.K., et al., *Photodynamic therapy of vulvar intraepithelial neoplasia III using topically applied 5-aminolevulinic acid*. *Gynecol Oncol*, 2001. **80**(1): p. 62-6.
67. McCarron, P.A., et al., *Evaluation of a water-soluble bioadhesive patch for photodynamic therapy of vulval lesions*. *Int J Pharm*, 2005. **293**(1-2): p. 11-23.
68. Campbell, S.M., et al., *Photodynamic therapy using meta-tetrahydroxyphenylchlorin (Foscan) for the treatment of vulval intraepithelial neoplasia*. *Br J Dermatol*, 2004. **151**(5): p. 1076-80.
69. Wyss, P., et al., *Photodynamic therapy of locoregional breast cancer recurrences using a chlorin-type photosensitizer*. *Int J Cancer*, 2001. **93**(5): p. 720-4.
70. Steiner, R.A., et al., *Photosensitization of the rat endometrium following 5-aminolevulinic acid induced photodynamic therapy*. *Lasers Surg Med*, 1996. **18**(3): p. 301-8.
71. Wyss, P., et al., *Photodynamic destruction of endometrial tissue with topical 5-aminolevulinic acid in rats and rabbits*. *Am J Obstet Gynecol*, 1994. **171**(5): p. 1176-83.
72. Wyss, P., et al., *Photodynamic endometrial ablation: morphological study*. *Lasers Surg Med*, 2003. **32**(4): p. 305-9.
73. Krzemien, A.A., et al., *Effectiveness of photodynamic ablation for destruction of endometrial explants in a rat endometriosis model*. *Fertil Steril*, 2002. **78**(1): p. 169-75.
74. Manyak, M.J., et al., *Photodynamic therapy of rabbit endometrial transplants: a model for treatment of endometriosis*. *Fertil Steril*, 1989. **52**(1): p. 140-5.
75. Hillemanns, P., et al., *Photodynamic therapy of vulvar lichen sclerosus with 5-aminolevulinic acid*. *Obstet Gynecol*, 1999. **93**(1): p. 71-4.

**Thérapie photodynamique
des micro métastases péritonéales
des cancers de l'ovaire**

Etude expérimentale animale

TABLE DES MATIERES

1	INTRODUCTION	56
2	PRESENTATION DU PROBLEME SCIENTIFIQUE.....	59
3	OBJECTIFS.....	60
4	MATERIELS	62
4.1	MODELE ANIMAL	62
4.1.1	Animaux	62
4.1.2	Lignée cellulaire NUTU-19 et culture cellulaire	62
4.2	PRECURSEURS PHOTOSENSIBILISATEURS	65
4.2.1	L'acide 5-amino-lévilinique (5-ALA).....	65
4.2.2	Hexaminolaevulinate (He-ALA).....	66
4.3	MATERIELS DE THERAPIE PHOTODYNAMIQUE	67
4.4	MATERIELS DE DIADNOSTIC PHOTODYNAMIQUE (PHOTBLEACHING).....	71
5	METHODES.....	75
5.1	ETUDE N°1 : COMPARAISON DE 2 LONGUEURS D'ONDE (ROUGE VS VERT) (N=45).....	75
5.2	ETUDE N°2 : PDT FRACTIONNEE VS PDT CONTINUE (N=60)	81
5.3	ETUDE N°3 : ANALYSE EX VIVO DU PHOTBLEACHING (N=26).....	86
6	RESULTATS	91
6.1	ETUDE N°1 : COMPARAISON DE 2 LONGUEURS D'ONDE (ROUGE VS VERT) (N=45)	91
6.2	ETUDE N°2 : PDT FRACTIONNEE VS PDT CONTINUE (N=60)	95
6.3	ETUDE N°3 : ANALYSE EX VIVO DU PHOTBLEACHING (N=26).....	99
7	DISCUSSION.....	105
7.1	ANALYSE ETUDE N°1 : COMPARAISON DE 2 LONGUEURS D'ONDE (ROUGE VS VERT)	105
7.2	ANALYSE ETUDE N°2 : PDT FRACTIONNEE VS PDT CONTINUE	108
7.3	ANALYSE ETUDE N°3 : ANALYSE EX VIVO DU PHOTBLEACHING	112
7.4	APPLICATIONS EN CLINIQUE HUMAINE.....	116
7.5	PERSPECTIVES THERAPEUTIQUES	118
8	CONCLUSION.....	120
9	REFERENCES	121

TABLE DES ILLUSTRATIONS

Figure 1 : Spectre d'absorption de la Protoporphyrine IX	68
Figure 2 : Watt-mètre Laserstar [®] (Ophir)	69
Figure 3 : Matériel d'imagerie et table de montage vidéo	70
Figure 4 : source D-light system [®] (Karl Storz)	73
Figure 5: Caractéristiques du D-light system [®] pour la détection de la fluorescence	74
Figure 6 : Séance de PDT par laparotomie	76
Figure 7: Tableau récapitulatif	78
Figure 8 : Protocole de l'étude n°1.....	80
Figure 9 : Contrôle coelioscopique de la zone traitée par PDT.....	82
Figure 10 : Repérage de la zone traitée à prélever pour étude anatomopathologique	84
Figure 11 : Protocole de l'étude n°2.....	85
Figure 12 : Mesure de la fluorescence avant et après PDT.....	88
Figure 13 : Analyse de l'intensité de la fluorescence	89
Figure 14 : Protocole de l'étude n°3.....	90
Figure 15: Distribution de la nécrose selon la longueur d'onde et la dose de lumière	93
Figure 16: Aspect histologique du péritoine tumoral non traité et du péritoine tumoral traité après PDT	94
Figure 17 : Epaisseur tumorale en μm selon le protocole de PDT.....	96
Figure 18 : Distribution de la nécrose selon le protocole de PDT.....	97
Figure 19 : Profondeur de la nécrose en μm selon le protocole de PDT	98
Figure 20 : Distribution de la nécrose dans les deux groupes (LASER et CONTROLE)	101
Figure 21 : Intensité de fluorescence avant et après PDT dans les deux groupes.....	102
Figure 22 : Corrélation entre les intensités de fluorescence normalisées et la nécrose..	103

Figure 23 : Corrélation entre la réponse tissulaire et le photobleaching	104
Figure 24 : Fantôme de cavité péritonéale au repos et pendant insufflation.....	119

5. INTRODUCTION

Avec 4500 nouveaux cas annuels, le cancer de l'ovaire représente 3,8 % des nouveaux cancers chez la femme [1]. Il s'agit du premier cancer gynécologique en terme de mortalité, puisqu'il est responsable de 3500 décès annuels [2].

La prise en charge des tumeurs de l'ovaire est basée sur la stadification chirurgicale péritonéale (cytologie péritonéale, biopsies péritonéales, omentectomie infracolique et appendicectomie) et ganglionnaire (lymphadenectomie pelvienne et lomboaortique).

La classification FIGO (International Federation of Gynecology and Obstetrics) permet de préciser le pronostic et de déterminer une stratégie thérapeutique adaptée en fonction du stade (Tableau 1). Le diagnostic est souvent posé alors que la maladie est déjà à un stade avancé, en raison de son évolution longtemps asymptomatique («silent lady killer»). Ainsi, soixante-cinq % des cancers de l'ovaire sont diagnostiqués aux stades III ou IV de la classification FIGO [2, 3]

Tableau 1 : Classification FIGO des cancers de l’ovaire

<p>Stade I</p> <p>Stade Ia</p> <p>Stade Ib</p> <p>Stade Ic</p>	<ul style="list-style-type: none"> ➤ Tumeur limitée aux ovaires. ➤ Tumeur ovarienne unilatérale, sans ascite, capsule ovarienne intacte. ➤ Tumeur ovarienne bilatérale, sans ascite, capsule ovarienne intacte. ➤ Tumeur ovarienne uni ou bilatérale, mais atteignant la surface ovarienne, ou avec rupture capsulaire, ou avec ascite ou liquide de lavage péritonéal positif.
<p>Stade II</p> <p>Stade IIa</p> <p>Stade IIb</p> <p>Stade IIc</p>	<ul style="list-style-type: none"> ➤ Tumeur ovarienne uni ou bilatérale étendue au pelvis. ➤ Tumeur ovarienne uni ou bilatérale étendue au pelvis. ➤ Extension et/ou métastase sur l'utérus et/ou les trompes. ➤ Tumeur de stade IIa ou IIb, atteignant la surface ovarienne, ou avec rupture capsulaire, ou avec ascite ou liquide de lavage péritonéal positif.
<p>Stade III</p> <p>Stade IIIa</p> <p>Stade IIIb</p> <p>Stade IIIc</p>	<ul style="list-style-type: none"> ➤ Tumeur ovarienne uni ou bilatérale avec atteinte péritonéale extra-pelvienne et/ou atteinte ganglionnaire rétro-péritonéale ou inguinale. L'atteinte hépatique superficielle reste un stade III ; atteinte du grêle ou de l'épiploon. ➤ Atteinte péritonéale microscopique sans atteinte ganglionnaire. ➤ Nodules péritonéaux de moins de 2 cm de diamètre sans atteinte ganglionnaire. ➤ Nodules péritonéaux supérieurs à 2 cm et/ou atteinte ganglionnaire rétro-péritonéale ou inguinale.
<p>Stade IV</p>	<ul style="list-style-type: none"> ➤ Tumeur ovarienne uni ou bilatérale s'accompagnant de métastases à distance.

La prise en charge thérapeutique associe chimiothérapie (sels de platine et taxanes) et chirurgie de réduction tumorale maximale. Le stade initial de la maladie et le reliquat tumoral après chirurgie sont les 2 facteurs pronostiques essentiels du cancer de l'ovaire [3]. En effet, le taux de survie dépend du reliquat tumoral après traitement chirurgical et donc de l'éradication de l'ensemble des foyers de métastases péritonéales [4]. Le taux de second look négatif est de 77% en cas d'absence de résidu initial, 48% en cas de résidu inférieur à 2 cm , et 24% en cas de résidu supérieurs à 2 cm. Les durées d'intervalle sans maladie sont de 33.5 mois en cas de résidu inférieur à 2 cm contre 15 mois en cas de résidus supérieurs ou égaux à 2 cm [5].

PRESENTATION DU PROBLEME SCIENTIFIQUE

Malgré ces standards de prise en charge, le pronostic du cancer de l'ovaire reste particulièrement sombre même pour les stades précoces non métastatiques : taux de survie à 5 ans de 60% pour les stades I et 40% pour les stades II [2].

Les récurrences fréquentes et la mortalité associée sont dues principalement à la dissémination intrapéritonéale d'implants micrométastatiques souvent invisibles à l'œil nu et lors d'une coelioscopie, et qui persistent après traitement chirurgical initial. Par ailleurs, certains auteurs ont montré l'impact positif en terme de survie d'une cytoréduction tumorale jugée complète, notamment dans les stades III [4]. Néanmoins, les taux de récurrences restent également importants même en cas de traitement initial optimal puisque la moitié des patientes présentant un cancer de l'ovaire avancé (stades III et IV) vont récidiver sur un plan loco-régional [6].

Par conséquent, il semble donc nécessaire de développer une méthode thérapeutique adjuvante au traitement de référence des micro métastases péritonéales ovariennes afin d'optimiser la prise en charge thérapeutique des cancers de l'ovaire avancés. L'identification d'une longueur d'onde adéquate, l'évaluation de différents protocoles de thérapie photodynamique ainsi que l'utilisation du photobleaching comme outil prédictif de leur efficacité pourrait permettre d'optimiser le traitement des cancers de l'ovaire avancés.

OBJECTIFS

L'objectif est d'évaluer le traitement des micrométastases péritonéales des cancers de l'ovaire par thérapie photodynamique après injection intra péritonéale de précurseur de la PpIX. A partir du même modèle animal de carcinose ovarienne, 3 études expérimentales ont été définies avec les objectifs respectifs suivants :

1 / Le but de la 1^{ère} étude expérimentale (Etude N°1) est de tester deux longueurs d'onde permettant de réaliser la thérapie dynamique à des fluences différentes, au cours d'une laparotomie, afin de déterminer la longueur d'onde la plus appropriée dans notre modèle animal de cancer de l'ovaire. Le précurseur de la protoporphyrine utilisée dans cette étude est l'acide 5-aminolévulinique (5-ALA).

2/ Le but de la 2^{ème} étude expérimentale (Etude N°2) est de déterminer la durée optimale de la thérapie photodynamique grâce à la comparaison en terme d'efficacité de trois schémas de PDT au cours d'une coelioscopie utilisant le système D-Light® (Storz, Germany). Le précurseur de la protoporphyrine utilisée dans cette étude est l'hexaminolévulinate (HeALA).

3/ Enfin, le photobleaching (ou mesure coelioscopique de la fluorescence résiduelle après PDT) et son caractère prédictif de l'efficacité de la PDT est évalué au cours d'une 3^{ème} étude expérimentale (Etude N°3). Le précurseur de la protoporphyrine utilisée dans cette étude est l'hexaminolévulinate (HeALA).

Après cette première phase expérimentale animale, l'objectif est de mettre en place une étude clinique de faisabilité de la thérapie photodynamique des micro métastases

péritonéales pour des patientes présentant un cancer de l'ovaire avancé en complément des traitements de référence.

4. MATERIELS

4.1 Modèle animal

4.1.1. Animaux

Les expériences sont effectuées sur des rats femelles Fischer F344 pesant environ 180 g. Le choix du modèle animal s'est porté sur ce type de rat car il présente un taux de conversion néoplasique ovarien similaire à celui de l'homme (4/1000) [7, 8]. Les rats sont hébergés à l'animalerie du département hospitalo-universitaire de recherche expérimentale de Lille, dans des locaux agréés. Les lieux de stockage sont adaptés, sans stress extérieur, avec apport d'eau et de nourriture ad libitum. Le protocole expérimental d'utilisation des animaux a été approuvé par le service hospitalo-universitaire de recherche expérimentale (DHURE-CHRU Lille) (n° 59-350120). Nous avons utilisé un modèle de tumeur syngénique chez un rat immunocompétent.

4.1.2. Lignée cellulaire NUTU-19 et culture cellulaire

La répartition histologique du cancer ovarien est différente entre le rat Fischer et l'homme. En effet, 80 à 90% des cancers ovariens humains sont d'origine épithéliale alors qu'ils représentent seulement 3,3% pour les rats Fischer F344. Cependant, les caractéristiques histologiques des cellules épithéliales de surface de l'ovaire, chez le rat, sont semblables à celles d'un adénocarcinome séro-papillaire humain [9, 10]. En outre, Le mode de diffusion est proche du cancer ovarien humain : diffusion intra-péritonéale, ascite néoplasique, métastases locorégionales (péritoine, épiploon, coupes diaphragmatiques, foie, intestin).

La lignée cellulaire Nu-Tu 19 est obtenue à partir de prélèvements d'ovaires effectués sur des rats femelles Fischer F344. Les cellules épithéliales ovariennes de surface sont obtenues in vitro après trypsinisation. La transformation en lignée cancéreuse se réalise spontanément in vitro par la répétition de la croissance cellulaire reposant sur la base de l'« ovulation incessante » dans la genèse du cancer de l'ovaire [11]. La vérification de la tumorigenicité est obtenue par l'apparition sous-cutanée de tumeurs au point d'injection chez la souris nude femelle, 3 à 6 semaines après l'injection de 5×10^6 cellules.

La lignée cellulaire est maintenue par cryoconservation dans de l'azote à -196°C , ceci après vérification de l'absence de contamination par du mycoplasme (Mycotest Kit, Gibco).

La culture s'effectue dans du DMEM (Gibco Life Technologies, Grand Island, N.Y.), contenant 4,5 g/l de glucose complété par 10 % de sérum bovin foetal inactivé, additionné avec du Glutamax 1% et de la Pénicilline/streptomycine 1%. La croissance cellulaire in vitro se déroule dans des flasques de 75 cm^2 et dépend de plusieurs étapes successives. Le milieu de culture est maintenu en incubation à 37°C et 5% de CO_2 , pour obtenir des conditions optimales de culture. Le changement de milieu s'effectue deux fois par semaine. La trypsinisation est réalisée quand les cellules sont à confluence. La conservation à 37°C pendant plusieurs semaines n'altère pas la viabilité cellulaire.

La récupération des cellules se fait par trypsinisation. Le milieu de culture est jeté et les cellules sont rincées 2 fois par une solution saline de type Dulbecco phosphaté (PBS, Gibco) puis on ajoute de la trypsine à 0,5 % sur le tapis cellulaire qui est mis en incubation. Après 5 minutes les cellules sont décrochées et la trypsine est inhibée par 10 ml de milieu de culture. La solution est alors centrifugée 5 minutes à 1500 tours/min à 20°C . Le surnageant est éliminé et le culot cellulaire récupéré dans 10 ml de milieu. Après test de viabilité cellulaire par test d'exclusion au bleu trypan et comptage cellulaire, on replace 200 000 cellules en culture avec 10 ml de milieu par flasque. Plusieurs « passages » peuvent s'effectuer ainsi sans altération de la viabilité cellulaire.

L'induction de la carcinose péritonéale comporte une phase de trypsinisation, de compte cellulaire et un test d'exclusion au bleu trypan. Si la viabilité cellulaire est supérieure à 90%, les cellules sont préparées pour l'injection intra-péritonéale chez les rats femelles Fischer 344. Après double lavage par du PBS, une préparation à la concentration de 10^6 cellules par ml de PBS est obtenue. Cette solution est injectée dans l'heure en intra-péritonéal grâce à une aiguille de 25 gauges à 45 ° de la paroi abdominale du rat. Ce dernier est ensuite replacé dans ses conditions de vie antérieures [12-15].

4.2 Précurseurs photosensibilisateurs

4.2.1 L'acide 5-amino-lévulinique (5-ALA)

L'acide 5-acide amino-lévulinique (5-ALA) est un précurseur de la protoporphyrine IX (PpIX). La PpIX est un photosensibilisateur endogène, responsable par son accumulation intracellulaire de la fluorescence tissulaire. De nombreuses réactions enzymatiques sont responsables de la formation de PpIX, à partir du 5-ALA. Le taux de 5-ALA est régulé par le taux de PpIX synthétisé. En effet, au sein de la mitochondrie, la PpIX, par l'intermédiaire de la formation de l'hème, joue un rétro-contrôle négatif sur le 5-ALA. L'administration d'ALA exogène court-circuite ce mécanisme de rétro-contrôle négatif et induit donc une accumulation de PpIX plus conséquente. L'administration intra-péritonéale de 5-ALA semble entraîner une concentration plus importante de PpIX dans les tumeurs de l'ovaire infiltrant le péritoine et les séreuses [18]. L'utilisation d'un modèle, *in vitro*, de membrane embryonnaire chorio-allantoïque de poulet a permis d'étudier par visualisation directe la cinétique de 5-ALA, dans la circulation systémique lors de son injection intra-péritonéale. Ce dernier est absorbé dans un premier temps par le péritoine puis passe dans la circulation systémique et se transforme en PpIX se fixant à différents sites [16, 17]. Cette voie est choisie, préférentiellement, pour l'injection exogène de 5-ALA. Le 5-ALA utilisé (Photocure ASA(Oslo, Norvège)), est préparé par dissolution du chlorhydrate dans PBS de façon à obtenir la concentration souhaitée à pH=6. Cette concentration a été choisie par analyse des données de la littérature [18]. La solution est préparée extemporanément et en milieu acide du fait de la dimérisation irréversible de l'ALA en composé hétérocyclique à pH physiologique, et conservé à 4°C. Chaque rat reçoit une injection intra-péritonéale de 2 ml d'ALA à la concentration de 10 mg/ml. La solution injectée est obtenue par un mélange de 5-ALA hydrochloride dilué dans 50 mg/ml d'eau stérile et titré à une concentration de 10 N dans une solution d'hydrochloride de sodium avec un pH à 6.

4.2.2 Hexaminolaevulinate (He-ALA)

L'utilisation d'ester de 5-ALA comme l'hexaminolaevulinate (He-ALA), pourrait se révéler intéressant dans l'amélioration de la thérapie photodynamique des tumeurs [19]. En effet, le principal avantage d'utilisation de l'He-ALA est la concentration plus élevée de porphyrines, dans les sites d'application [20], induisant des taux faibles de porphyrines dans les tissus adjacents voisins normaux. Le degré de fluorescence est plus intense avec l'He-ALA qu'avec ALA à concentrations et temps d'application identiques [21]. Le second avantage est le caractère lipophile des dérivés d'ester d'ALA améliorant la pénétration intracellulaire d'ALA, avec comme corollaire des concentrations intracellulaires en protoporphyrine IX plus importantes pour des doses d'He-ALA plus faibles [22-24]. Ainsi, l'administration intrapéritonéale d'He-ALA favorise la concentration préférentielle de la protoporphyrine IX au sein des foyers de carcinose péritonéale d'origine ovarienne [8, 9]. L'expression préférentielle de certaines molécules jouant le rôle de transporteurs transmembranaires à la surface de certains types de cellules cancéreuses (cerveau, poumon, sein, rein) serait responsable d'une plus grande efficacité de la PDT [19, 25, 26]. D'autres phénomènes cellulaires telles la diffusion passive, l'incorporation par endocytose, mais aussi des phénomènes tissulaires (perméabilité vasculaire, faible drainage lymphatique, « acidité » des tumeurs) pourrait rendre compte de la sélectivité tumorale. L'He-ALA utilisé (Photocure ASA (Oslo, Norvège)), est préparé par dissolution du chlorhydrate dans PBS de façon à obtenir la concentration souhaitée : concentration de 10N dans une solution d'hydrochloride de sodium avec un pH à 6,5. Cette concentration a été choisie par analyse des données de la littérature [18]. La solution est préparée extemporanément et en milieu acide du fait de la dimérisation irréversible de l'He-ALA en composé hétérocyclique à pH physiologique, et conservé à 4°C.

4.3 Matériels de thérapie photodynamique

Le spectre d'absorption de la protoporphyrine IX présente un pic d'absorption de la lumière dans le bleu à environ 400 nm, mais également deux pics dans le vert (dont un à 532 nm) et deux autres dans le rouge (dont un à 630 nm) (figure 1). Nous avons choisi d'utiliser une source de lumière verte en raison de sa profondeur d'action, adaptée à la taille des lésions sur lesquelles nous travaillons, et sur la base de diverses publications montrant son efficacité [27-29].

Deux sources de lumière sont utilisées pour la PDT : un laser de laboratoire à cristal KTP émettant dans le vert à 532 nm (Laser Quantum, Stockport, UK) et un laser diode laser (Diomed Inc., Cambridge, UK) émettant dans le rouge à 630 nm. Une fibre optique de 600 μm de diamètre (Medlight, Ecublens, Switzerland) est branchée en sortie du laser. La puissance de la lumière à la sortie de la fibre optique est de 30 mW.cm^{-2} . Elle est mesurée avant chaque séance de PDT par un Watt-mètre : le Laserstar (OPHIR Optronics Ltd, Jerusalem, Israel) (figure 2).

L'ensemble du montage du matériel de diagnostic et de thérapie photodynamique est représenté sur la figure 3.

FIGURE 1 : SPECTRE D'ABSORPTION DE LA PROTOPORPHYRINE IX

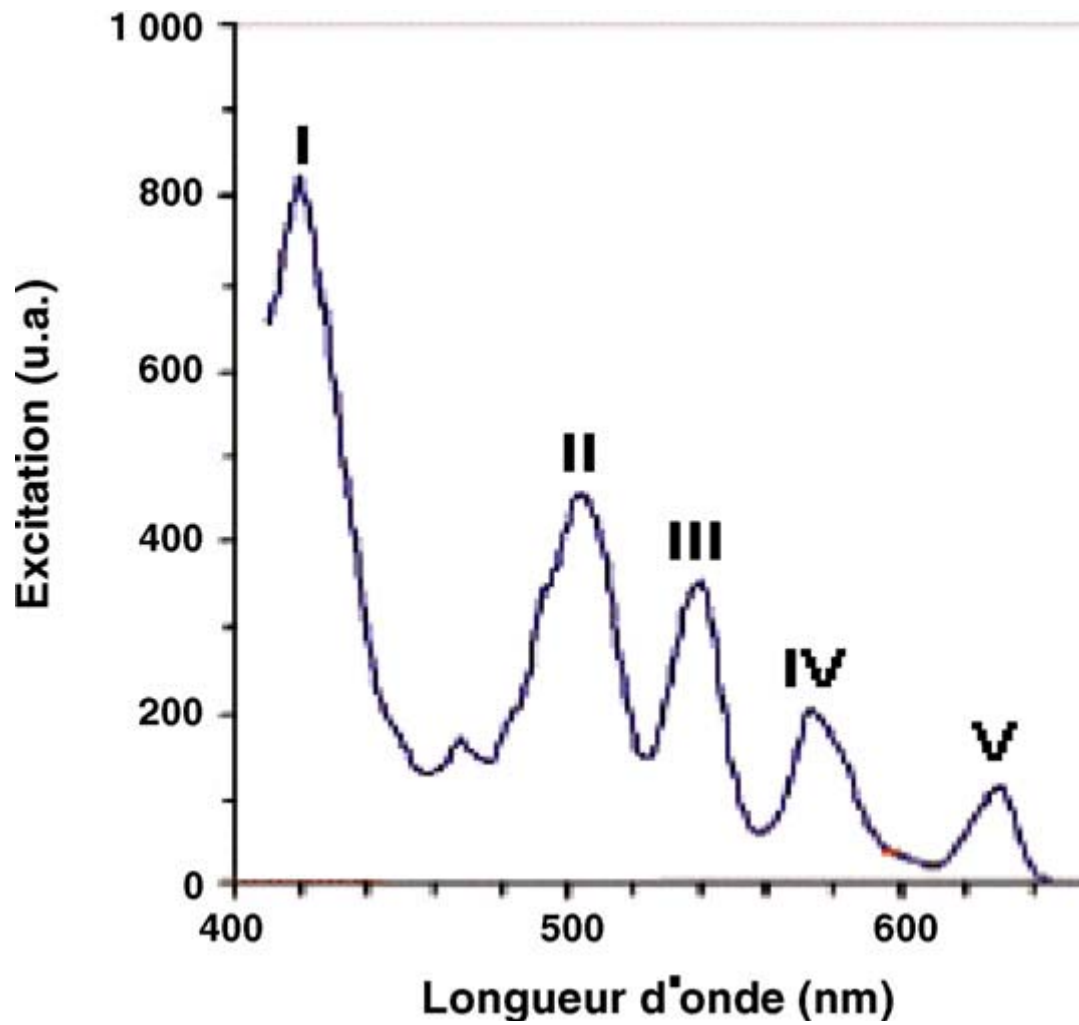


FIGURE 2 : WATT-METRE LASERSTAR (OPHIR)




FIGURE 3 : MATERIEL D'IMAGERIE ET TABLE DE MONTAGE VIDEO



4.4 Matériels de diagnostic photodynamique (mesure du photobleaching)

L'obtention de la fluorescence ne peut se faire que si le photosensibilisateur est excité par une lumière adéquate. L'utilisation d'une lumière bleue est plus rentable pour la détection par fluorescence, car le pic d'excitation de cette substance se situe dans cette gamme de longueur d'onde. L'excitation de PpIX entre 390-440nm entraîne une fluorescence rouge des tissus riches en PpIX (tissus cancéreux) contrastant avec le tissu normal. La société allemande KARL STORZ commercialise un système d'imagerie mixte par autofluorescence/fluorescence pour le diagnostic endoscopique de lésions cancéreuses et précancéreuses. Ce système comporte une source lumineuse, un câble et une caméra spécifiques (système D-light/AF, Karl Storz, Tuttlingen, Germany) (figure 4). Il peut fonctionner selon trois modes : diagnostic standard, diagnostic par autofluorescence, diagnostic par fluorescence de la protoporphyrine.

La source lumineuse est une lampe au Xénon focalisée sur un spot de 2mm de diamètre. Un système de filtre dichroïque permet une excitation lumineuse dans le champ 375-440 nm. Ce système peut être activé à tout moment permettant de passer du mode « lumière blanche » au mode « lumière fluorescente » grâce à une pédale. A l'intérieur même de la caméra, un filtre permet de réduire la lumière bleue réfléchie, intensifiant ainsi le contraste entre les zones rouges fluorescentes et les aires non fluorescentes (figure 5).

Ce système est combiné à une caméra spécifique ultrasensible en particulier dans le rouge (TRICAM® SL PDD / STORZ). Un enregistrement vidéo de l'intervention coelioscopique est réalisé (magnétoscope Digital Video recorder DVCAM Sony Corporation). Pour obtenir des performances diagnostiques optimales, les filtres d'excitation et d'émission doivent être déterminés et choisis afin de produire un contraste de couleur : fluorescence (rouge) du tissu suspect et non fluorescence (bleu) du tissu normal. Excitée par une lumière bleue intégrant le pic d'absorption précédemment décrit, la PpIX émet une fluorescence maximale rouge à 635 nm.

L'enregistrement vidéo réalisé au cours de chaque coelioscopie est analysé grâce au logiciel Sigma Scan Pro (Systat, version 5, fonction : Trace measurement mode) qui évalue l'intensité globale de lumière en chaque point de l'image mais aussi l'intensité dans chaque composante (rouge, vert, bleu). Pour chaque composante (« globale » ou « composite », rouge, vert et bleu), l'intensité maximale est codée sur 8 bits soit 256 pixels). Dans notre étude, nous nous sommes intéressés exclusivement à la composante rouge de l'image, reflet de la fluorescence émise par la protoporphyrine IX.

FIGURE 4 : SOURCE D LIGHT SYSTEM[®] (KARL STORZ)

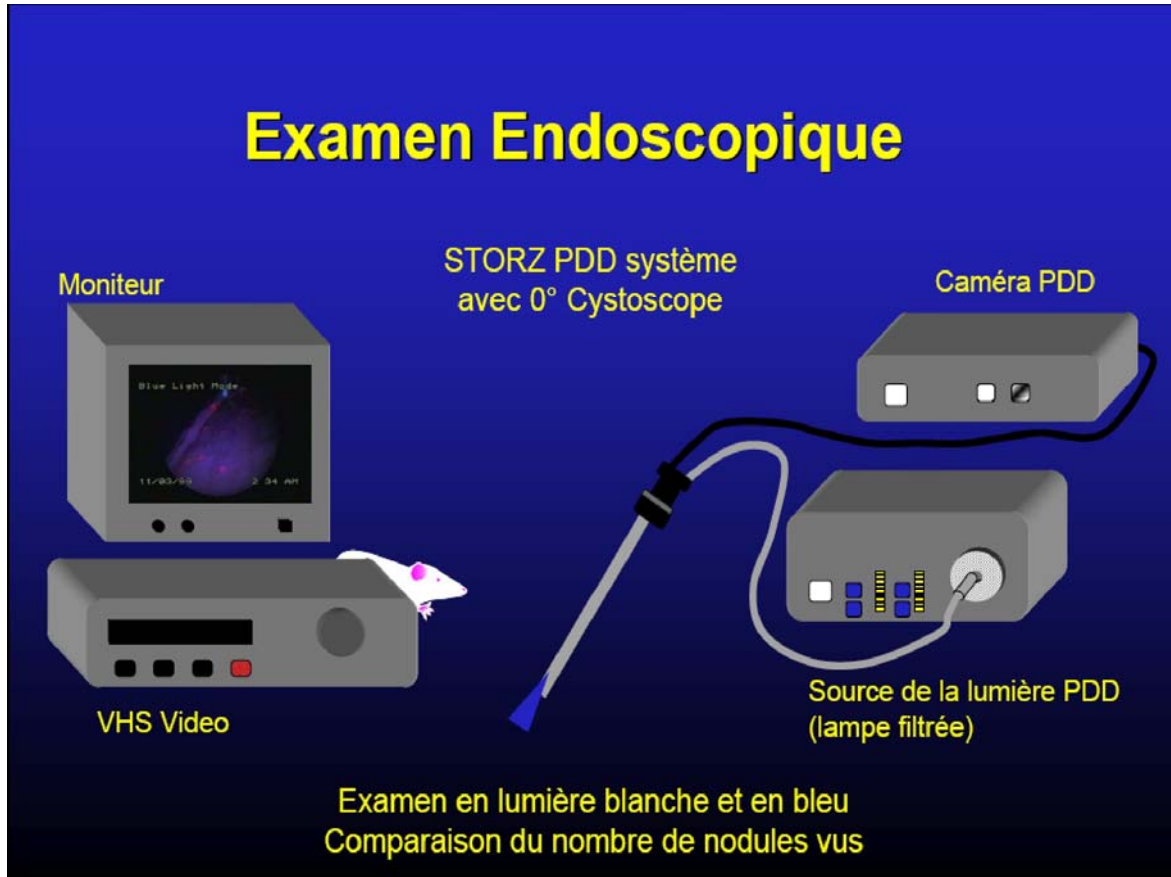
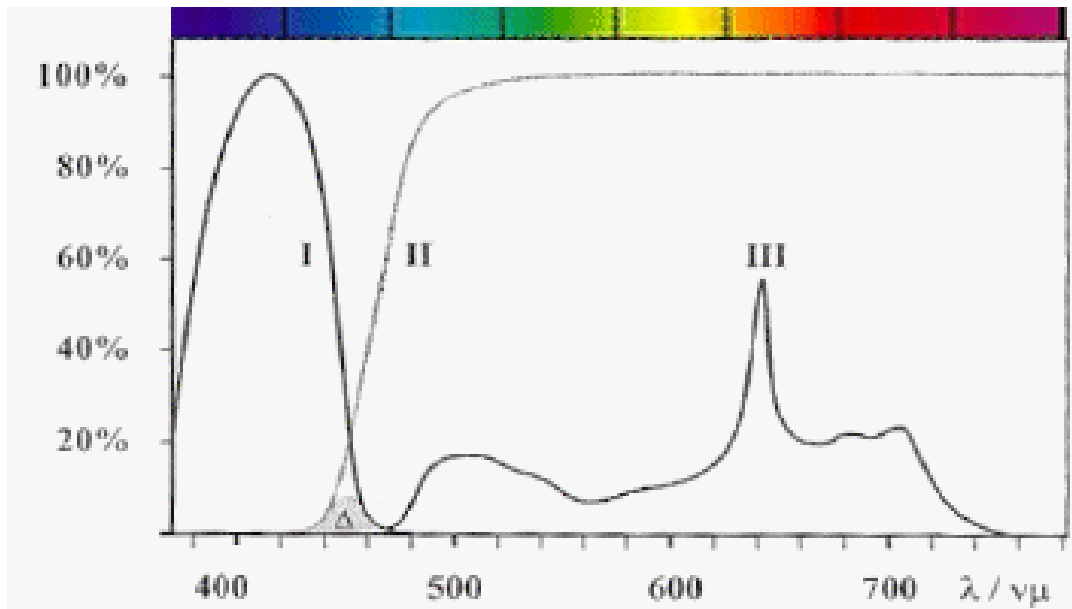


FIGURE 5 : CARACTERISTIQUES DU SYSTEME D-LIGHT POUR LA DETECTION DE LA FLUORESCENCE



La lumière excitatrice bleue (I) est bloquée par un filtre passe-haut (II) qui ne laisse passer qu'une quantité réduite de lumière bleue (Δ : bleue de réflectance) et l'ensemble du spectre d'émission de la PpIX (III).

5. METHODES

5.1 Etude n°1 : Comparaison de deux longueurs d'onde (rouge vs vert) (n=45)

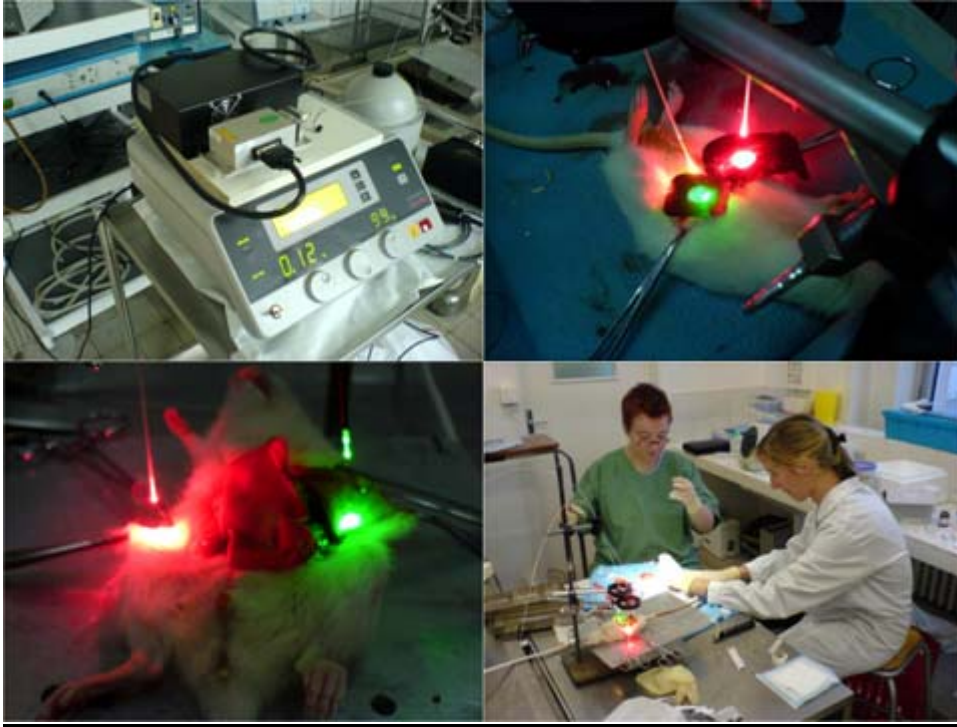
L'objectif est de tester deux longueurs d'onde (rouge à 630 nm et vert à 532 nm) permettant de réaliser la thérapie dynamique à des irradiances différentes (100 mW.cm^{-2} à 630 nm et 30 mW.cm^{-2} à 532 nm) afin de déterminer la longueur d'onde la plus appropriée. En accord avec la littérature, l'irradiance utilisée pour la lumière rouge est 100 mW.cm^{-2} [30, 31]. L'absorption tissulaire de la lumière verte étant trois fois inférieure à celle de la lumière verte [32], la fluence retenue pour la lumière verte est 30 mW.cm^{-2} . Un laser à diode (Diomed Inc., Cambridge, UK) a permis de générer la lumière rouge alors qu'un laser KTP (Laser Quantum, Stockport, UK) a été utilisé pour la lumière verte comme précédemment décrit..

Le photosensibilisateur utilisé est l'ALA. 2 ml d'ALA sont injectés par voie intrapéritonéale à la concentration de 10 mg/mL 4 heures avant le début de la PDT.

Les durées de traitement sont de 1000 s (1 dose) ou 1500 s (1.5 dose) pour chaque longueur d'onde, ce qui correspond à des fluences de 100 J.cm^{-2} en lumière rouge et 30 J.cm^{-2} en lumière verte pour un traitement de 1000 s et 150 J.cm^{-2} et 45 J.cm^{-2} pour un traitement de 1500 s.

Quatre heures après l'administration de l'ALA, on réalise une anesthésie générale par injection intrapéritonéale de 0,05 ml de xylazine et 0,25 ml de kétamine. La PDT est réalisée sur une zone de péritoine d' 1 cm^2 au cours d'une laparotomie. Après randomisation, la zone à traiter est illuminée soit en lumière rouge, soit en lumière verte. Deux zones sont donc traitées par animal. Un cache fenêtré est disposé autour de la zone sélectionnée pendant la PDT afin de ne pas illuminer le péritoine adjacent (figure 6).

FIGURE 6 : SEANCE DE PDT PAR LAPAROTOMIE



Ainsi, 5 groupes homogènes (constitués chacun de 2 sous-groupes correspondant aux 2 longueurs d'onde) composés de 9 rats à J21 sont constitués de la manière suivante (figure 7):

- Groupe n°1 (LASER) (n=9): Pas d'injection d'ALA. Application de lumière rouge et verte pendant 1000 s.
- Groupe n°2 (CONTROLE) (n=9) : Pas d'induction tumorale. La PDT est réalisée en lumière rouge et verte après injection d'ALA pendant 1000 s.
- Groupe n°3 (PAS DE LASER) (n=9) : L'ALA est injecté mais l'application de lumière rouge ou verte n'est pas réalisée. Deux sous-groupes sont néanmoins créés.
- Groupe n°4 (PDT 1 DOSE) (n=9) : La PDT est réalisée en lumière rouge et verte après injection d'ALA pendant 1000 s.
- Groupe n°5 (PDT 1.5 DOSE) (n=9) : La PDT est réalisée en lumière rouge et verte après injection d'ALA pendant 1500 s.

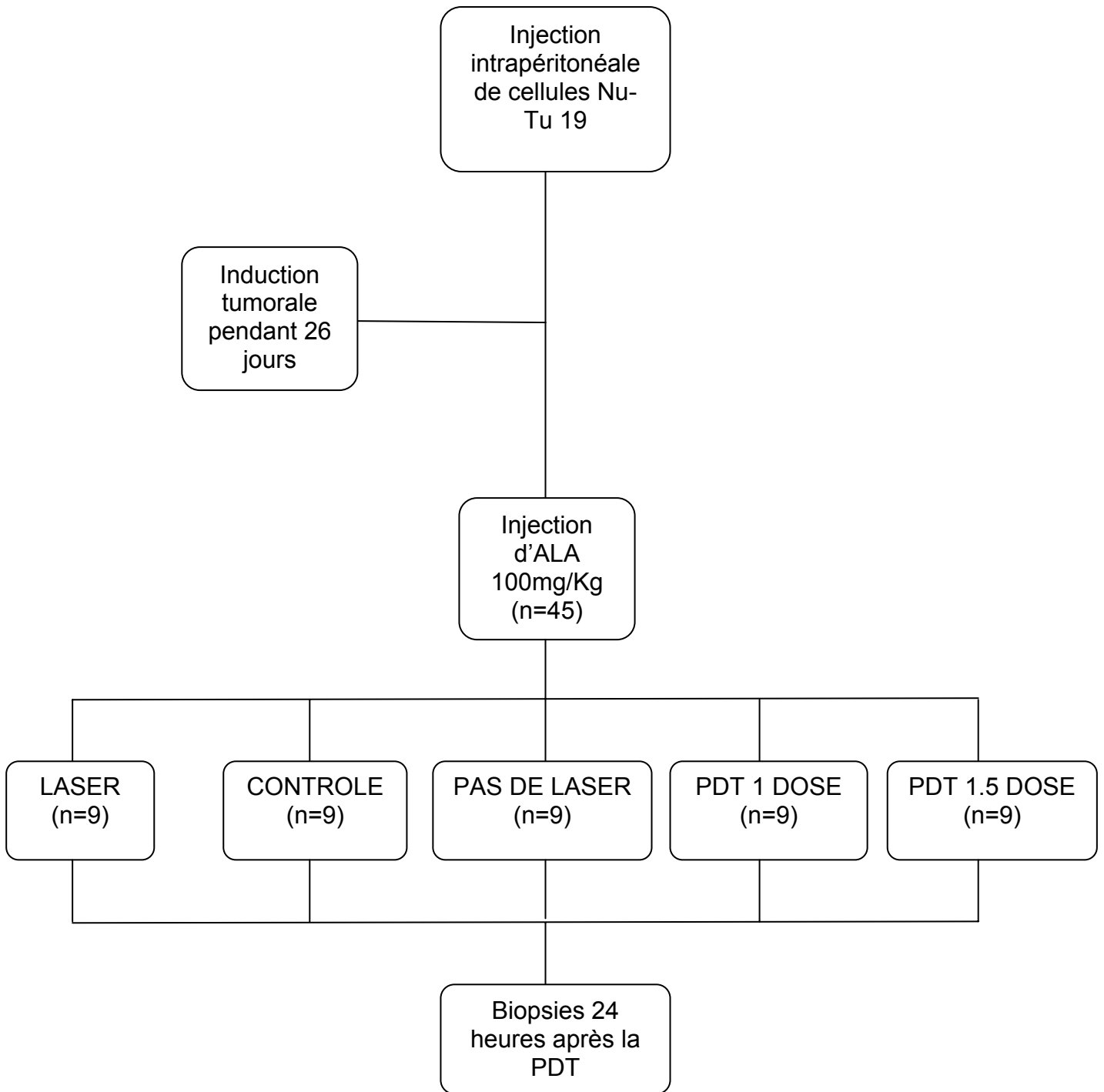
FIGURE 7 : TABLEAU RECAPITULATIF

GROUPES	CARCINOSE	ALA	LASER
1 (LASER)	+	-	+
2 (CONTROLE)	-	+	+
3 (PAS DE LASER)	+	+	-
4 (PDT 1 DOSE)	+	+	+
5 (PDT 1.5 DOSE)	+	+	+

Les animaux sont sacrifiés par injection intra-péritonéale de T 61 à la dose de 0,3 ml/kg vingt-quatre heures après la PDT. On prélève en un seul bloc le péritoine traité, celui-ci a été préalablement repéré par un contourage à l'encre de Chine bleue. La face péritonéale est ensuite marquée à l'encre de Chine noire puis fixée dans l'acide acétique 5%. Les échantillons sont conservés dans du paraformaldéhyde à 4% (pH 7.2, NaCl 133mM) jusqu'à leur inclusion en paraffine. Les pièces sont incluses en paraffine en totalité. On effectue des coupes sériées de 5 µm tous les 40 µm qui sont colorées au trichrome de Masson. Deux à trois lames comportant chacune 6 coupes de 5 microns sont réalisées pour chaque prélèvement. Les lames sont lues sur un microscope multi-têtes conventionnel au grossissement 2, 10 et même 40 sur les zones d'intérêt. La lecture des lames est effectuée en aveugle avec l'aide d'un anatomopathologiste confirmé afin de déterminer les effets de la PDT sur le péritoine tumoral. Une analyse morphologique des cellules tumorales est réalisée. On évalue de façon semi-quantitative la nécrose en fonction de la profondeur atteinte par la nécrose sur une échelle de 0 (pas de nécrose) à 4 (nécrose complète du péritoine). Ce score est appelé NV (Necrosis Value).

Le protocole de l'étude n°1 est rappelé dans la figure 8.

FIGURE 8 : PROTOCOLE DE L'ETUDE N°1



5.2 Etude n°2 : PDT fractionnée vs PDT continue (n=60)

L'objectif est d'optimiser la durée de la PDT en comparant plusieurs protocoles d'illumination du péritoine tumoral : fractionné ou continu.

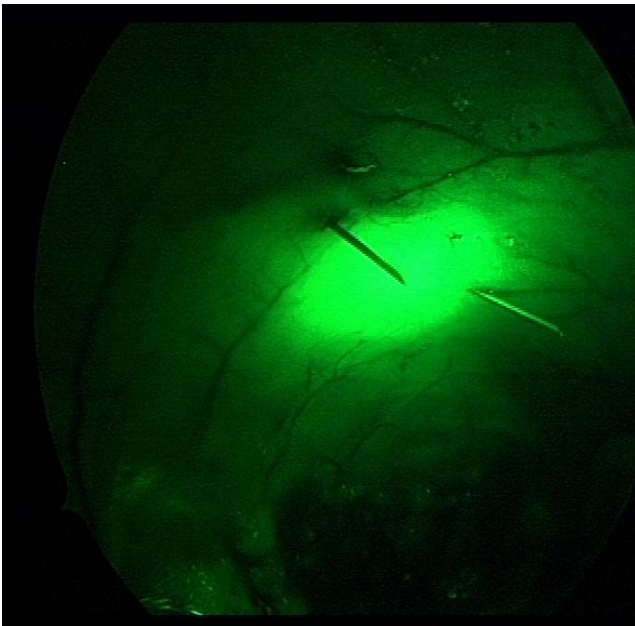
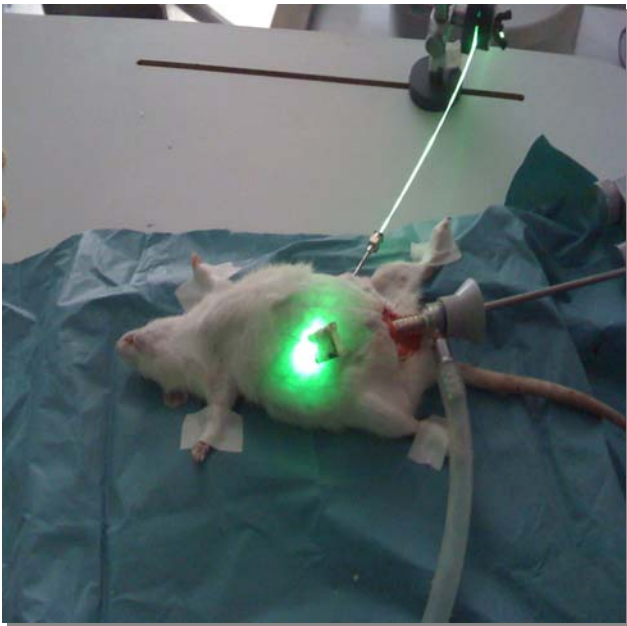
Le photosensibilisateur utilisé est l'HeALA. 2 ml d'HeALA sont injectés par voie intrapéritonéale à la concentration de 10 mg/mL 4 heures avant le début de la PDT.

La PDT est réalisée à une longueur d'onde de 534 nm (lumière verte).

Quatre heures après l'administration d'He-ALA, on réalise une anesthésie générale par injection intrapéritonéale de 0,05 ml de xylazine et 0,25 ml de kétamine. Une incision longitudinale de quelques millimètres sur la ligne médiane permet l'introduction d'un trocart de 5mm. Une bourse au vicryl 2.0 est réalisée afin de maintenir l'étanchéité. L'insufflation s'effectue à un débit de 0,2 l/min de CO jusqu'à obtenir une pression de 5-6mmHg. L'exploration de la cavité abdominale est réalisée d'abord en lumière blanche puis en lumière bleue. La lésion à traiter est repérée par deux aiguilles transpariétales espacées de 1,1 cm, délimitant ainsi une surface de 1 cm².

Après repérage de la zone à traiter, la fibre optique du laser est introduite par un trocart de 2 mm. La zone de 1cm² précédemment délimitée par les aiguilles est exposée à une lumière verte de façon discontinue (en réalisant des « tirs » laser de 2 min séparés par un intervalle libre dans l'obscurité de 1 min) ou continue, avec des irradiances et des temps de traitement différents en fonction du protocole. La bonne position de la fibre optique pendant la séance de PDT est vérifiée au moyen de la caméra (figure 9).

FIGURE 9 : CONTROLE COELIOSCOPIQUE DE LA ZONE TRAITEE DURANT LA PDT



Les durées de traitement sont de 25 minutes. Trois groupes homogènes composés de 20 rats à J50 sont constitués de la manière suivante.

- Groupe n°1 (n=20) : PDT fractionnée (irradiance= 30 mW.cm⁻²; fluence=30 J.cm⁻²)
- Groupe n°2 (n=20) : PDT continue (irradiance= 30 mW.cm⁻²; fluence=45 J.cm⁻²)
- Groupe n°3 (n=20) : PDT continue (irradiance= 20 mW.cm⁻²; fluence=30 J.cm⁻²)

Trois protocoles sont ainsi comparés.

Enfin, la zone traitée est délimitée par quatre points à l'encre de chine noire afin de la retrouver lors de la biopsie réalisée le lendemain (figure 10). Les zones d'insertion des trocarts sont suturées au fil résorbable type Vicryl 0.

Les animaux sont sacrifiés selon le protocole décrit dans la première étude. Les prélèvements pour étude anatomopathologique sont réalisés de la même manière que dans l'étude n°1. De même, la nécrose est évaluée grâce au score semi-quantitatif NV (Necrosis Value). La profondeur de la nécrose (ND) est également déterminée selon le protocole de PDT. L'étude est complétée par la mesure de l'épaisseur de la nécrose rapportée à l'épaisseur totale de la tumeur. Ce pourcentage est corrélé au score NV de la façon suivante : 0-33%=1; 33-66%=2 ; 66-99%=3 et 100%=4. Un score NV égal à 1 ou 2 correspond à une réponse partielle alors qu'un score NV égal à 3 ou 4 correspond à une réponse complète.

Le protocole de l'étude n°1 est rappelé dans la figure 11.

FIGURE 10 : REPERAGE DE LA ZONE TRAITEE A PRELEVER POUR EXAMEN

ANATOMOPATHOLOGIQUE

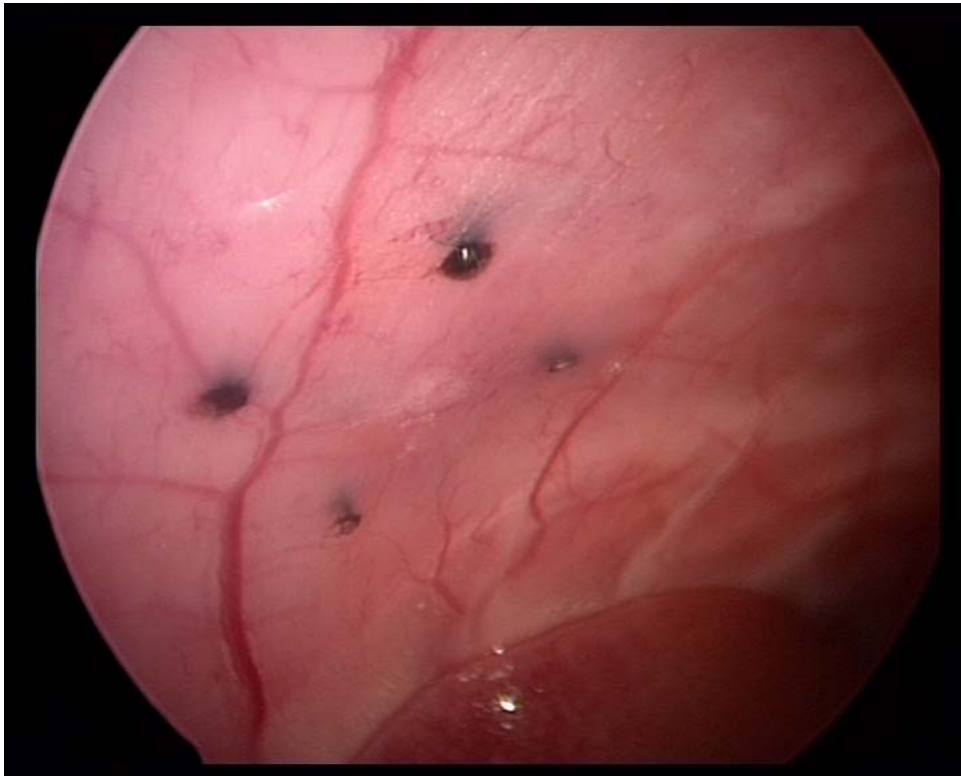
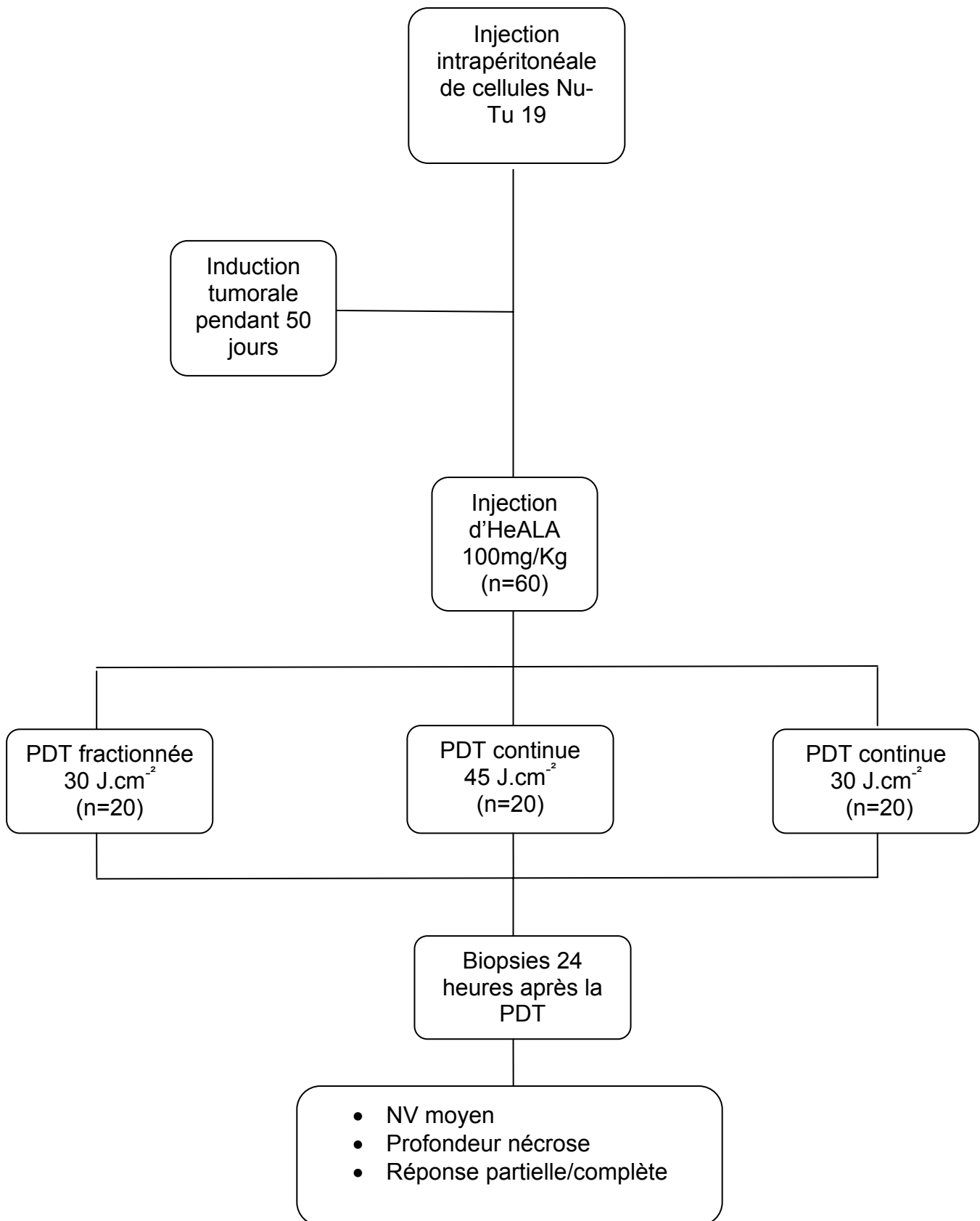


FIGURE 11 : PROTOCOLE DE L'ETUDE N°2



5.3 Etude n°3 : analyse ex vivo du photobleaching (n=26)

L'objectif de cette étude (Etude n°3) est d'évaluer le photobleaching en tant qu'outil prédictif de l'efficacité de la PDT. Le photobleaching correspond à la perte d'intensité fluorescente de la lésion de carcinose après PDT, i.e. la dégradation du photosensibilisateur, (protoporphyrine IX).

Les différentes étapes précédant la PDT sont identiques à celles de l'Etude n°2.

Après réalisation d'une open-coelioscopie permettant l'exploration de la cavité péritonéale, la lumière blanche est commutée en lumière bleue. Le diagnostic de foyers fluorescents est effectué en temps réel sur le moniteur par l'opérateur. Une lésion péritonéale est reconnue en fluorescence lorsqu'un foyer péritonéal rouge bien défini (<10 mm de diamètre) contrastant avec les tissus voisins, est observé. L'intensité de la fluorescence est mesurée avant et après PDT au niveau de la lésion de carcinose sélectionnée (figure 12), ainsi qu'au niveau d'une zone témoin non tumorale située à distance de la lésion.

Ainsi, deux groupes homogènes composés de 26 rats sont constitués :

- Groupe n°1 (n=26) : LASER
- Groupe n°2 (n=26) : CONTROLE

La PDT est réalisée en lumière verte de façon continue à une fluence de 45 J.cm^{-2} .

Les enregistrements vidéo réalisés en lumière bleue lors des coelioscopies sont exploités ultérieurement de façon à sélectionner une image à l'aide du logiciel Movavi. Deux images sont sélectionnées, l'une au niveau de la zone tumorale traitée par PDT et l'autre au niveau de la zone témoin. La composante rouge de la fluorescence est extraite à l'aide du logiciel Sigma Scan Pro (Systat, version 5, fonction: Trace measurement mode) (figure 13). L'intensité de la fluorescence est quantifiée en unité arbitraire (a.u). Le photobleaching est exprimé en pourcentage et correspond au rapport entre l'intensité de fluorescence avant PDT et entre l'intensité de fluorescence après PDT (ou intensité de fluorescence normalisée). Un test de Wilcoxon est réalisé pour la comparaison des intensités de fluorescence. Le seuil de significativité est fixé à $p = 0,05$.

L'étude anatomopathologique est identique à celle décrite dans l'Etude n°1. On définit la réponse complète (à la PDT) par un NV=3 ou 4 (la nécrose est présente sur au moins deux tiers de l'épaisseur tumorale) et une réponse partielle par un $NV \leq 2$. On recherche une corrélation entre le photobleaching et le niveau de réponse tissulaire.

Le protocole de l'étude n°3 est rappelé dans la figure 14.

FIGURE 12 :MESURE DE LA FLUORESCENCE AVANT ET APRES PDT

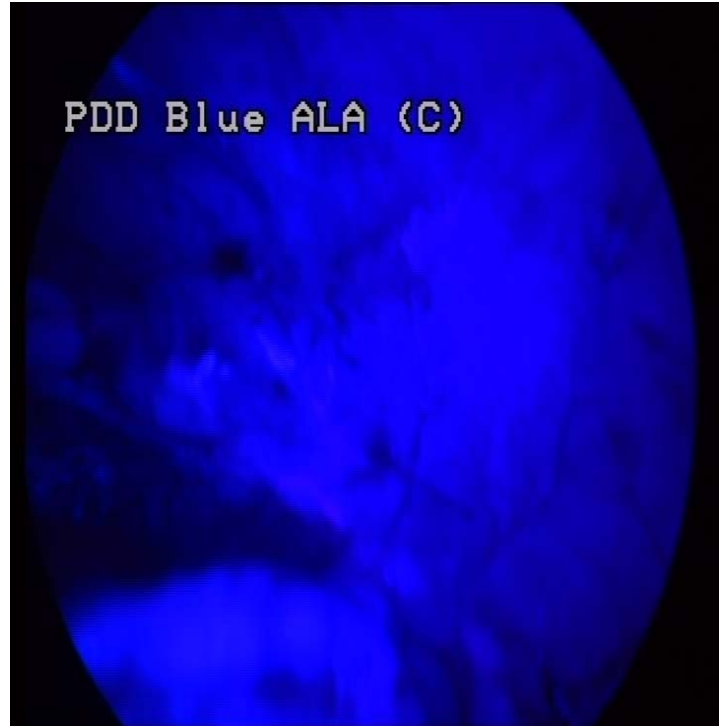
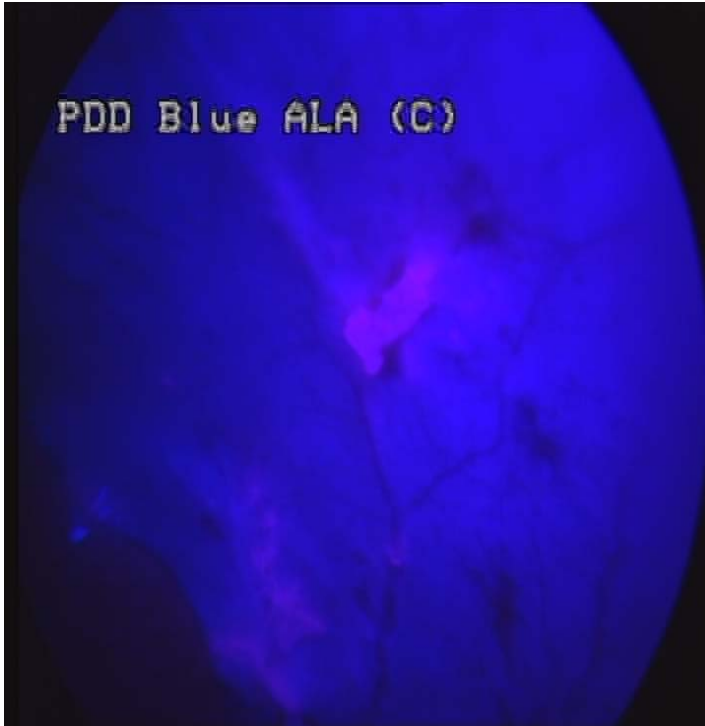
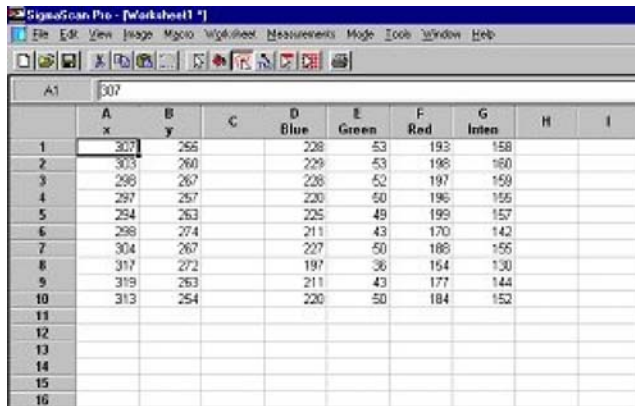


FIGURE 13 : ANALYSE INTENSITE DE FLUORESCENCE

(Sigma Scan Pro®)



	A	B	C	D	E	F	G	H	I
	x	y		Blue	Green	Red	Inten		
1	307	265		228	53	193	158		
2	305	260		229	53	198	160		
3	298	267		226	52	197	159		
4	297	257		220	60	196	155		
5	254	263		225	49	199	157		
6	298	274		211	43	170	142		
7	304	267		227	50	185	155		
8	317	272		197	36	154	130		
9	319	263		211	43	177	144		
10	313	254		220	50	184	152		
11									
12									
13									
14									
15									
16									

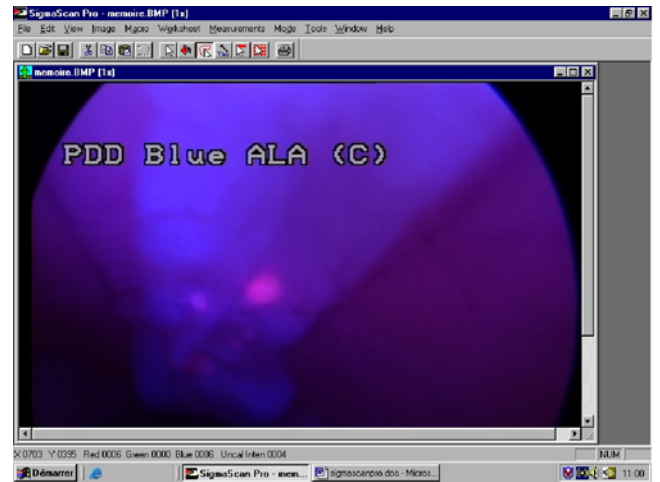
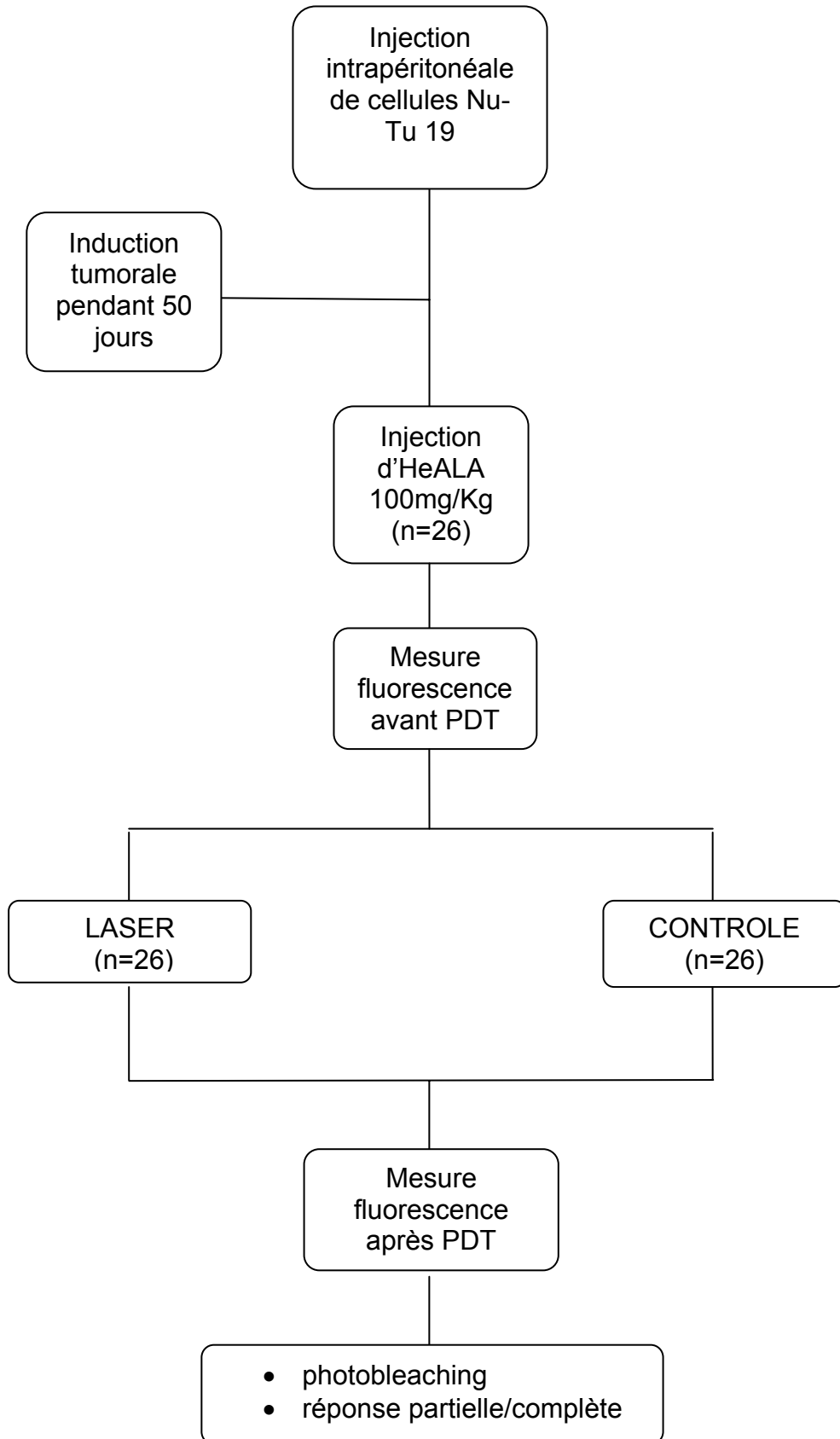


FIGURE 14 : PROTOCOLE DE L'ETUDE N°3



6. RESULTATS

6.1 Etude n°1 : comparaison de deux longueurs d'onde (n=45)

A l'issue de cette première étude, les rats ont survécu au moins 26 jours. Aucun décès d'animal n'a été déploré en rapport avec leurs conditions de vie. En outre, notre modèle animal s'est avéré fiable et reproductible. L'ensemble des animaux (n=45) a développé des carcinomes homogènes et comparables.

La PDT est à l'origine de la nécrose tumorale quelle que soit la longueur d'onde utilisée, à l'exception d'un animal dans le groupe 1 DOSE en lumière rouge (figure 14).

La lumière verte (à 532 nm) est aussi efficace que la lumière rouge en terme de nécrose tumorale. Elle apparaît d'une efficacité supérieure et significative dans le groupe 1,5 DOSE (NV moyen=3,22 +/- 0,83 en lumière verte vs 2,67 +/- 1,00 en lumière rouge ; $p<0,05$). A l'inverse, la distribution de la nécrose dans le groupe 1 DOSE ne diffère pas de façon significative selon la longueur d'onde utilisée (n.s.).

Par ailleurs, l'augmentation de la dose de lumière est à l'origine d'une nécrose tumorale significativement plus importante en lumière verte (NV moyen=3,22 +/- 0,83 à 1,5 DOSE vs 1,89 +/- 0,93 ; $p<0,05$). Cette augmentation n'atteint pas le seuil de significativité en lumière rouge.

Dans le groupe PAS DE LASER, une nécrose tumorale a été observée de façon peu importante chez quelques animaux dans les deux sous-groupes (0,56 +/- 0,73 « en lumière verte » et 0,33 +/- 0,50 en « lumière rouge » ; n.s.).

Enfin, aucune nécrose n'est observée dans les groupes LASER et CONTROLE (résultats non montrés).

Concernant l'aspect histologique du péritoine tumoral, deux formes de carcinose ont été observées (figure 16). L'une –de loin la plus fréquente- correspondait à un épaissement diffus du péritoine d'environ 200 µm au sein duquel les cellules tumorales apparaissaient dispersées tandis que l'autre forme correspondait à des nodules tumoraux plus volumineux de 300 µm à 1 mm d'épaisseur. Après PDT, l'étude anatomopathologique de la nécrose (qui concernait après PDT la quasi-totalité des animaux à l'exception d'un seul en lumière rouge dans le groupe 1 DOSE) a permis de mettre en évidence des cellules tumorales portant les stigmates de l'apoptose (condensation de la chromatine, déformation des membranes cellulaires, fragmentation des noyaux). Après PDT, l'épaisseur du péritoine était moins importante (moins de 20 µm). Les cellules composant les nodules tumoraux étaient dispersées, surtout dans la partie supérieure de ces nodules. Le niveau de nécrose en profondeur atteignait de façon constante les cellules situées entre la 5^{ème} et la 10^{ème} couche cellulaire en soient environ 100 à 200 µm. Un infiltrat lymphocytaire et un œdème modéré étaient associés à cette nécrose.

FIGURE 15 :DISTRIBUTION DE LA NECROSE SELON LA LONGUEUR D'ONDE ET

LA DOSE DE LUMIERE

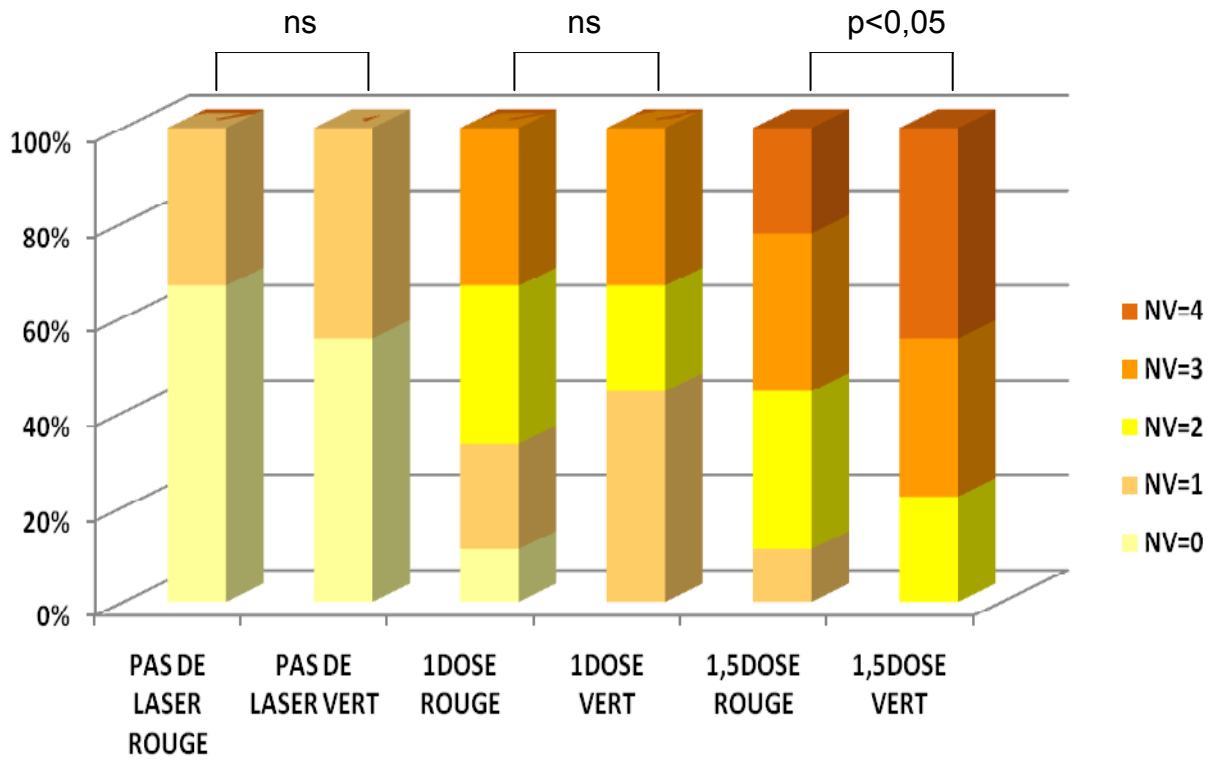
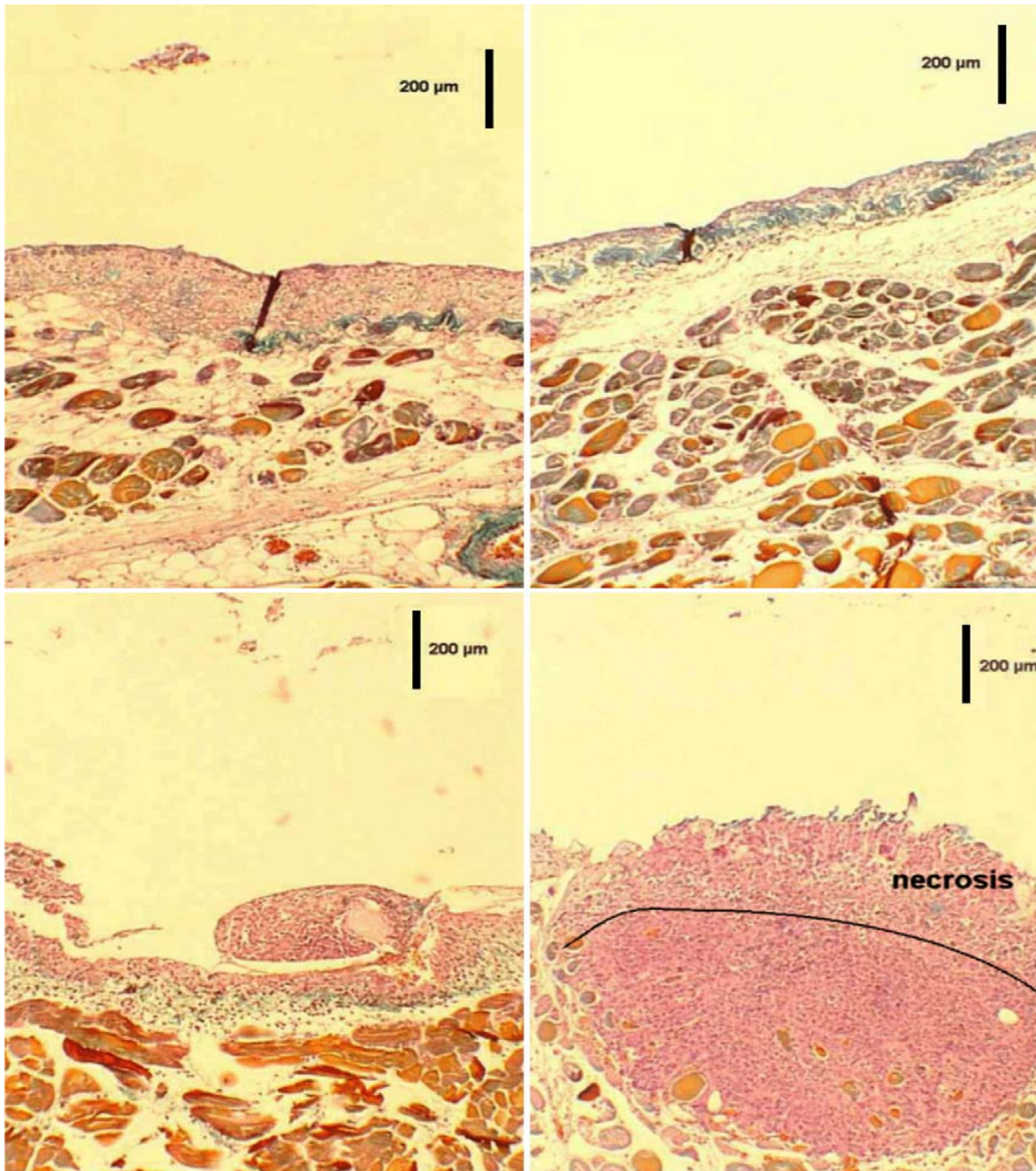


FIGURE 16: ASPECT HISTOLOGIQUE DU PERITOINE TUMORAL NON TRAITÉ ET DU PERITOINE TUMORAL TRAITÉ 24 HEURES APRES PDT



Lé
Légende : aspect histologique du péritoine tumoral avant PDT (à gauche) et après PDT (à droite) (péritoine épaissi en haut vs nodulaire en bas).

6.2 Etude N°2 : PDT fractionnée vs PDT continue (n=60)

A l'issue de cette seconde étude, les rats ont survécu au moins 50 jours. Aucun décès d'animal n'a été déploré en rapport avec leurs conditions de vie. En outre, notre modèle animal s'est avéré fiable et reproductible. L'ensemble des animaux (n=60) a développé des carcinomes homogènes et comparables.

Les épaisseurs tumorales sont comparables dans les 3 groupes de PDT (fractionnée à 30 J.cm⁻² et continue à 45 et 30 J.cm⁻²) : 322 µm± 233 vs 346 µm± 220 vs 339 µm± 207 (n.s.) (figure 17).

La PDT est à l'origine de la nécrose tumorale quel que soit le schéma de PDT, fractionné ou continu (ND moyen=181µm±135).

En terme de score moyen de nécrose, la PDT fractionnée est plus efficace que la PDT continue à 45 J.cm⁻²: NV moyen= 3.2±0.95 vs 2.2±1 (p<0.05) (figure 18). A l'inverse, les deux schémas continus de PDT sont équivalents (2.2±1 vs 2.55±1.19 ; n.s.). Par ailleurs, il ne semble pas y avoir de différence statistiquement significative entre la PDT fractionnée et la PDT continue à 30 J cm⁻² (3.2±0.95 vs 2.55±1.19 ; p=0.08).

La proportion de réponse complète (NV=3 ou 4) est plus importante en cas de PDT fractionnée (75 vs 40% dans les 2 groupes de PDT continue, p<0,0001). La proportion de nécrose tumorale totale (NV=4) est plus importante en cas de PDT fractionnée (50% vs 30% vs 10%, p<0,0001).

En terme d'épaisseur de nécrose induite, la PDT fractionnée est également plus efficace que la PDT continue (figure 19) : ND moyen=213 µm±113 à 30 J.cm⁻² vs 154 µm±133 à 45 J.cm⁻² (p<0.05) et 213 µm±113 vs 171 µm±155 à 30 J.cm⁻² (p<0.05).

FIGURE 17 : EPAISSEUR TUMORALE (EN μM) SELON LE PROTOCOLE DE PDT

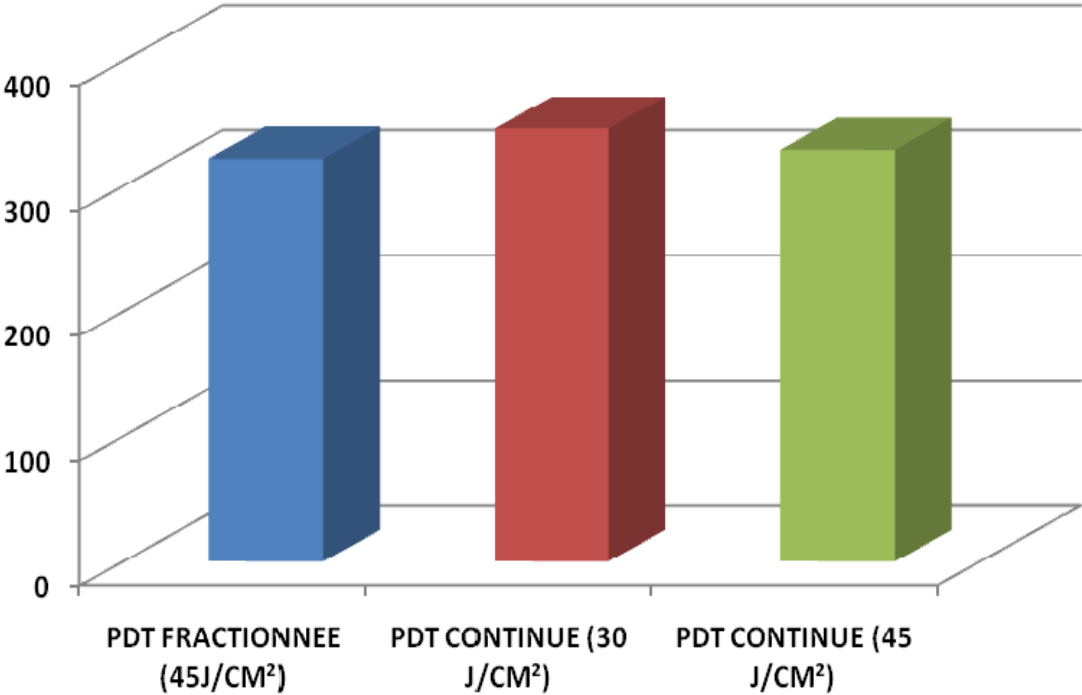


FIGURE 18: DISTRIBUTION DE LA NECROSE SELON LE PROTOCOLE DE PDT

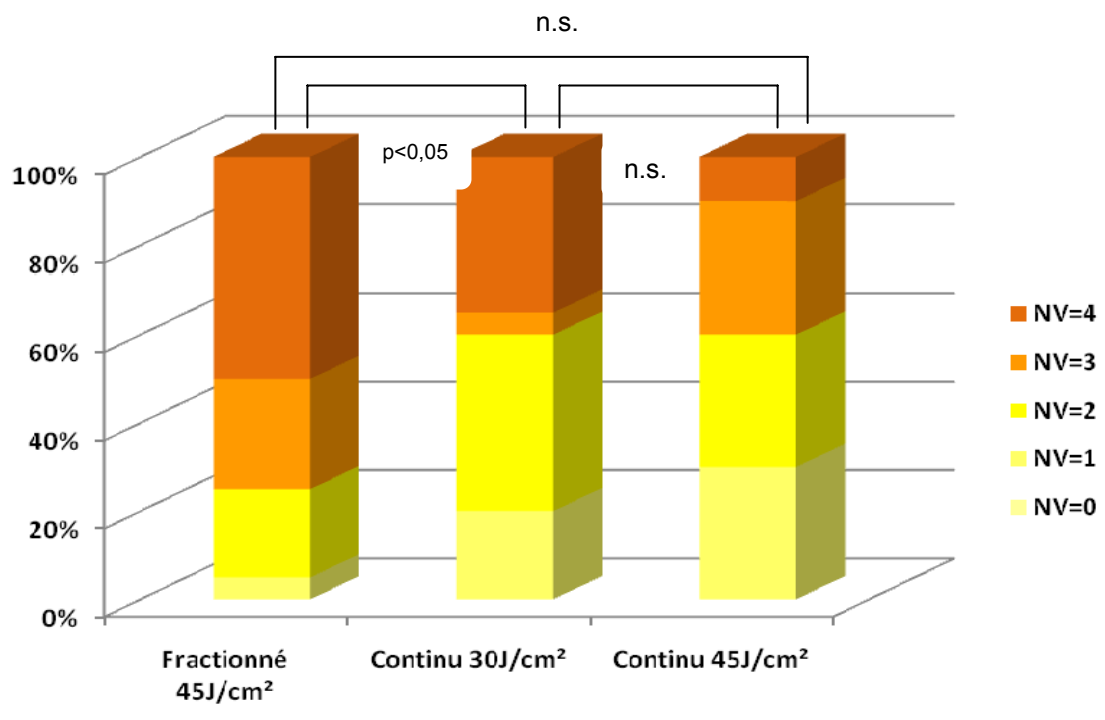
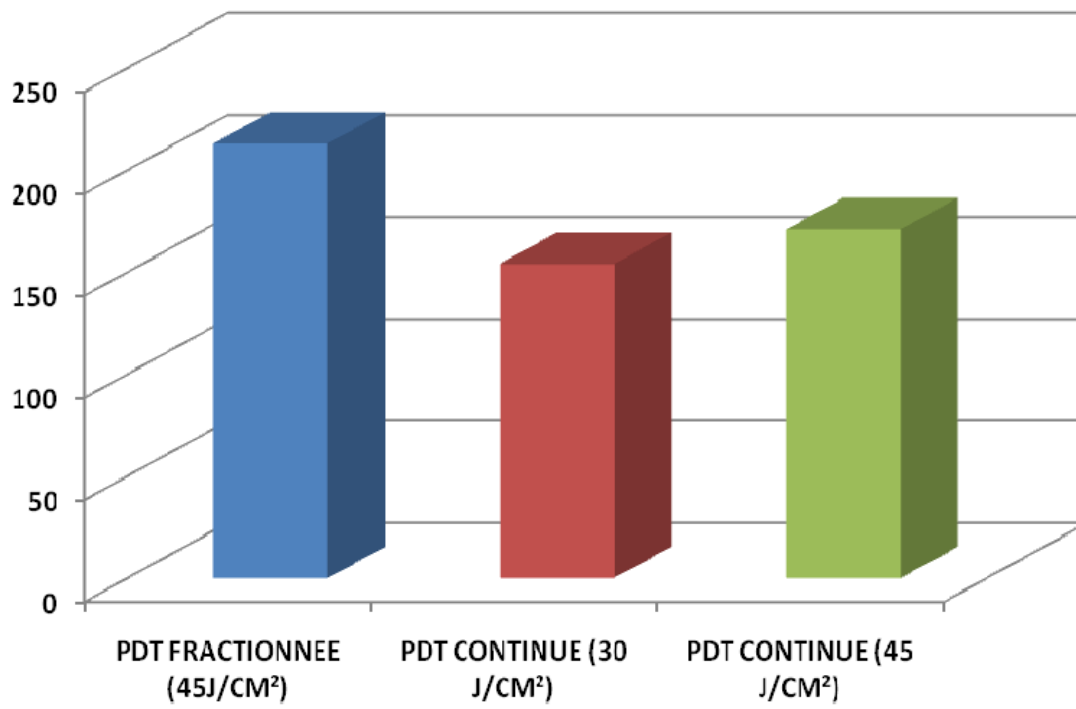


FIGURE 19 : PROFONDEUR DE LA NECROSE (EN μM) SELON LE PROTOCOLE DE

PDT



6.3 Etude N°3 : Analyse ex vivo du photobleaching (n=26)

A l'issue de cette troisième étude, les rats ont survécu au moins 26 jours. Aucun décès d'animal n'a été déploré en rapport avec leurs conditions de vie. En outre, notre modèle animal s'est avéré fiable et reproductible. L'ensemble des animaux (n=26) a développé des carcinomes homogènes et comparables.

La PDT réalisée en lumière verte sur les lésions de carcinome à 45 J.cm^{-2} induit une nécrose tumorale chez tous les animaux (NV moyen=3,35 +/-1,01), avec une réponse complète chez 77% des animaux (NV=3 or 4).

Dans le groupe CONTROLE, 7 animaux ont présenté une nécrose tumorale avec un NV moyen=0,35 +/-0,63 (NV=1 pour 5 animaux et NV=2 pour 2 animaux) (figure 20).

La taille tumorale était similaire quel que soit le groupe. Dans le groupe LASER, la moyenne de l'épaisseur tumorale était de $160 \mu\text{m}$ [40-400 μm]. Elle atteignait $190 \mu\text{m}$ [80-450 μm] (n.s.).

La taille de la nécrose était significativement plus importante dans le groupe LASER comparativement au groupe CONTROLE ($105 \mu\text{m}$ [20-175 μm] vs $9 \mu\text{m}$ [0-50 μm] ; $p<0,05$).

L'analyse anatomopathologique concernant les modifications cellulaires secondaires à la PDT (nécrose, apoptose) sont identiques à celles décrites dans l'étude n°2.

Les modifications de l'intensité de la fluorescence dans le groupe LASER avant et après traitement, et dans le groupe CONTROLE sont illustrées par la figure 21. Les intensités de fluorescence avant laser sont exprimées en unités arbitraires (a.u.) et sont comparables dans les deux groupes (108 vs 102 a.u.; n.s.). Après illumination, les intensités de fluorescence sont significativement plus faibles dans le groupe LASER (27 vs 94 a.u.; $p<0,05$). Par conséquent, le photobleaching est significativement plus important dans le groupe LASER (75% vs 8%; $p<0,05$).

Pour chaque type de réponse (complète et partielle), une relation forte et directe a été observée entre le score NV et les intensité de fluorescence normalisées (figure 22). L'intensité de la réponse tissulaire à la PDT augmente de façon linéaire avec les intensités de fluorescence normalisées ($R^2=0,89$). Afin d'évaluer la corrélation entre la nécrose tumorale et la décroissance de la fluorescence, un diagramme en box-plot a été réalisé (figure 23). Le photobleaching est significativement plus important en cas de réponse complète (environ 29%) ($p<0,05$). Par conséquent, le photobleaching semble corrélé à la réponse tissulaire à la PDT.

FIGURE 20 : DISTRIBUTION DE LA NECROSE DANS LES DEUX GROUPES (LASER ET CONTROLE)

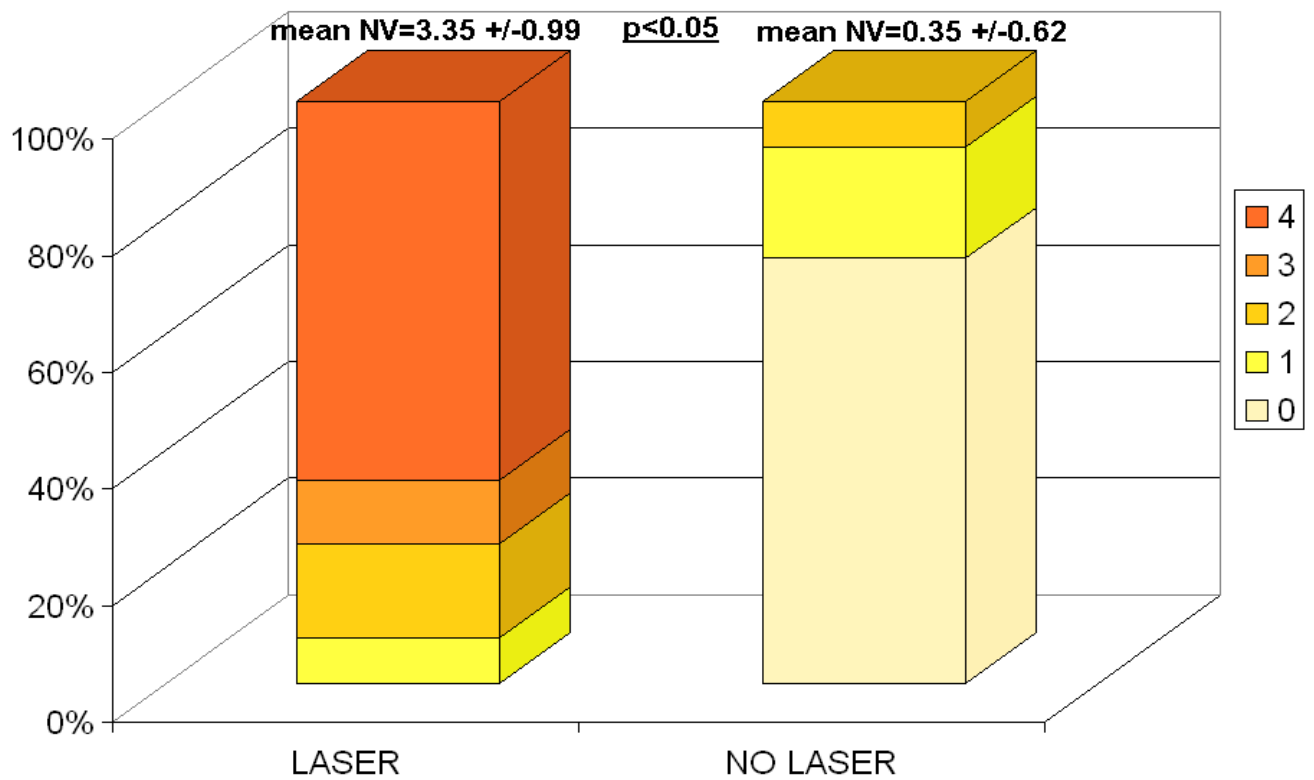


FIGURE 21 : INTENSITE DE FLUORESCENCE AVANT ET APRES PDT DANS LE

GROUPE LASER ET LE GROUPE CONTROLE

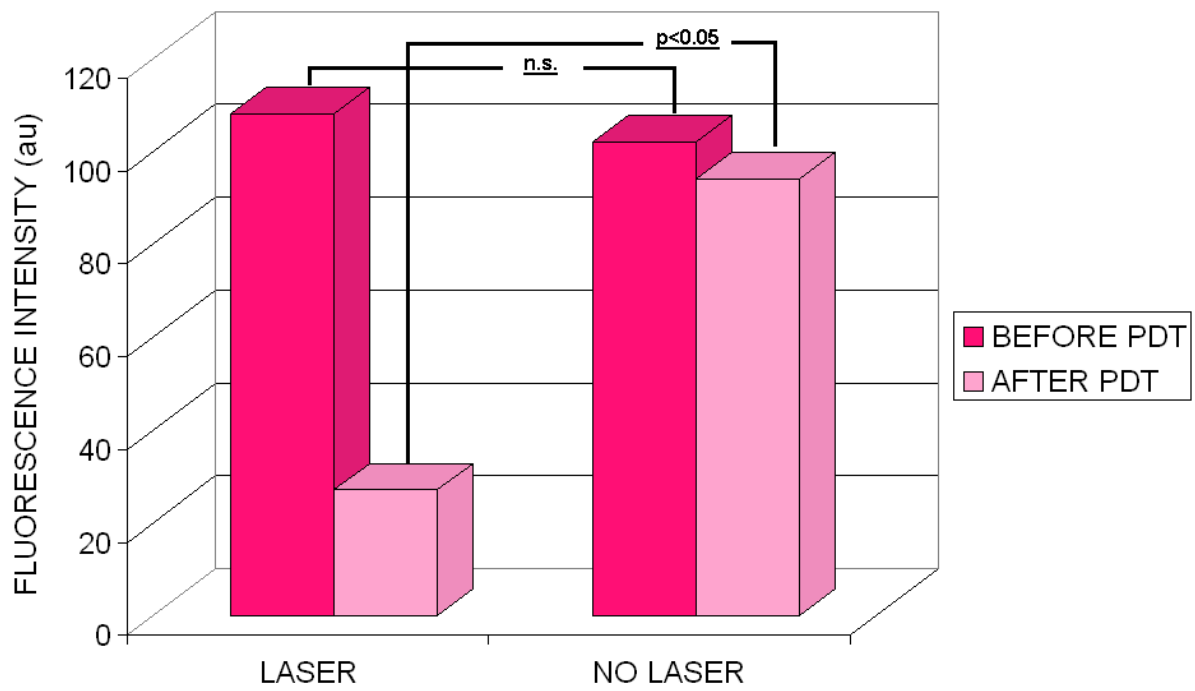


FIGURE 22 : CORRELATION ENTRE LES INTENSITES DE FLUORESCENCE

NORMALISEES (PHOTOBLEACHING) ET LA NECROSE (NV)

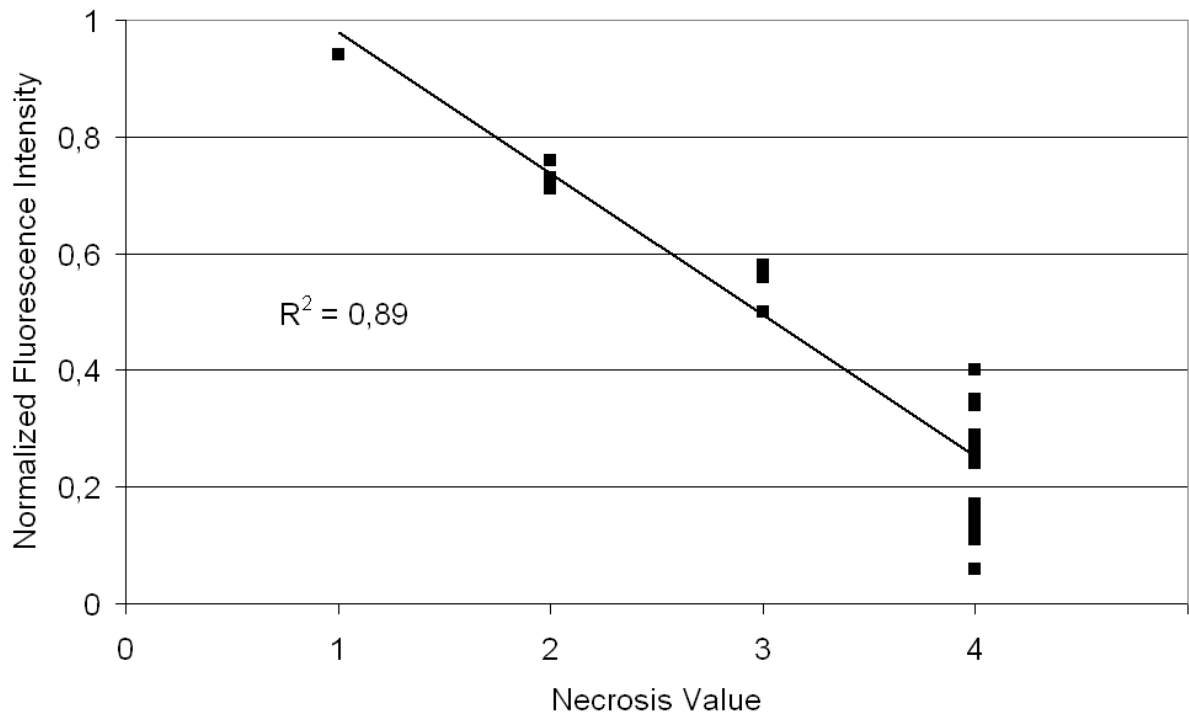
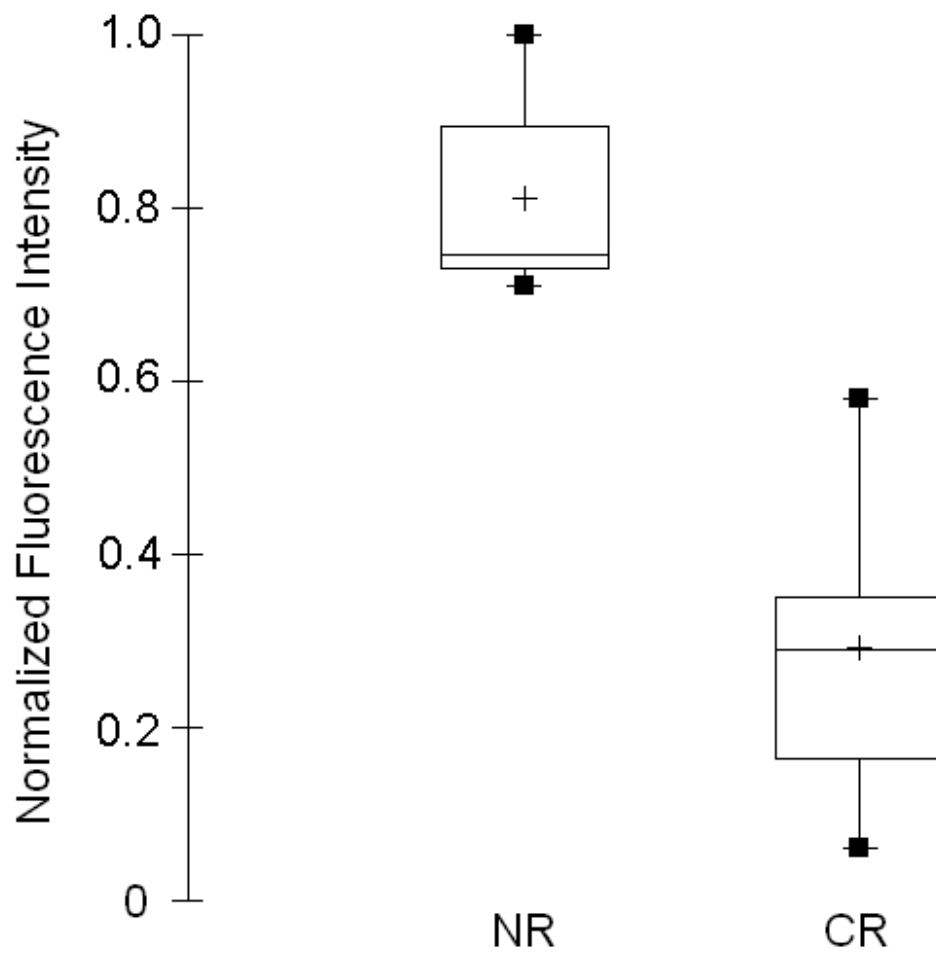


FIGURE 23 : CORRELATION ENTRE LA REPOSE TISSULAIRE ET LE

PHOTBLEACHING



7. DISCUSSION

7.1 Analyse étude N°1 : Comparaison de deux longueurs d'onde

Le but de ce travail est d'évaluer la faisabilité et l'efficacité de la thérapie photodynamique des micro métastases péritonéales d'origine ovarienne. Le paramètre principal est la confirmation histologique de la nécrose des cellules tumorales après PDT.

La première partie de notre étude (étude n°1) a permis de comparer l'utilisation de deux longueurs d'onde (vert à 532 nm et rouge à 630 nm) en terme d'efficacité à des fluences différentes. Les deux longueurs d'onde sont efficaces en terme de nécrose tissulaire mais l'utilisation préférentielle de la lumière verte à 532 nm pendant 1500 s améliore de façon significative l'efficacité de la PDT.

Les deux longueurs d'onde utilisées dans cette première étude ont fait la preuve de leur efficacité en terme de nécrose tumorale après PDT [28, 29, 33, 34]. Elles correspondent en outre à deux des pics d'absorption de la protoporphyrine IX. La lumière rouge à 630 nm fut historiquement la première longueur d'onde utilisée. La thérapie photodynamique s'inscrivait alors dans le cadre du traitement palliatif de tumeurs volumineuses (centimétriques voire plus), inopérables en raison d'un diagnostic tardif [33, 34]. L'exploitation de la pénétration tissulaire en profondeur de la lumière rouge était alors très utile car elle permettait l'activation du photosensibilisateur présent dans les couches cellulaires les plus basales de la tumeur. Dans notre étude, l'épaisseur tumorale était en général inférieure au millimètre (200 µm pour la forme tumorale correspondant à un épaississement du péritoine) justifiant l'emploi d'une longueur d'onde différente qui a déjà prouvé son efficacité dans la thérapie photodynamique d'états précancéreux (œsophage de Barrett) [28]. En outre, l'utilisation de la lumière rouge à 630 nm n'est pas dénuée d'effets

secondaires. Des cas de fistules œso-trachéales et de perforations œsophagiennes ont été rapportées après PDT de tumeurs œsophagiennes [29]. Il semblerait que ces effets indésirables soient moindres avec la lumière verte [29].

Un score semi-quantitatif appelé Necrosis Value a été utilisé dans notre étude afin d'analyser, via la nécrose, l'efficacité de la thérapie photodynamique. Ce score, mis au point avec un médecin anatomopathologiste référent du CHRU de Lille, a nécessité un apprentissage lié à la lecture des lames et l'identification des cellules tumorales nécrotiques basée sur l'analyse de leurs modifications architecturales. La cotation de la nécrose (de 0 à 4) fait appel à des critères subjectifs (qualitatifs) et objectifs (quantitatifs) reposant sur la détermination de la profondeur de la nécrose. Un score similaire a été utilisé antérieurement dans des modèles animaux d'états précancéreux œsophagiens traités par PDT [35, 36]. La nécrose induite par la PDT a été analysée pour chaque tunique de la paroi œsophagienne. Pour l'épithélium œsophagien (comparable au péritoine car directement illuminé par la fibre optique), un score de 0 à 3 (0=épithélium normal non nécrosé, 1=au moins une cellule cancéreuse restante, 2=une seule cellule cancéreuse restante, 3=ablation complète de l'épithélium) était utilisé selon la profondeur de la nécrose. Le score moyen de nécrose au niveau de l'épithélium était égal à 1,9 +/- 0,6 [35] et de 2,0 +/-1,5 [36]. Nous rapportons dans cette étude un score moyen de 3,22 +/- 0,83 en lumière verte pour des fluences comparables (54 J/cm² [36] vs 45 J/cm²). Une analyse quantitative de la nécrose a été réalisée dans un modèle murin de cancer de la prostate [31]. Le volume tumoral restant après PDT a été mesuré grâce à une analyse informatique des données. Même si les implants péritonéaux carcinomateux prenaient parfois un aspect nodulaire, la forme diffuse était observée plus fréquemment dans notre étude, n'autorisant pas un calcul de volume. Enfin, l'hétérogénéité du score NV rapportée dans la figure 5 pour les groupes 1 DOSE et 1,5 DOSE peut s'expliquer par la coexistence de tumeur diffuse et tumeur nodulaire plus épaisse, cette dernière forme –minoritaire- n'étant nécrosée que de façon plus superficielle. Au total, l'analyse semi-quantitative de la nécrose nous semble la méthode la plus juste pour apprécier l'efficacité de la thérapie photodynamique.

L'analyse de l'efficacité de la PDT révèle la présence –au premier abord paradoxale- de nécrose tumorale au sein du groupe PAS DE LASER chez quelques animaux (3 animaux pour les lésions ayant servi de témoin dans le sous-groupe « lumière rouge » et 4 animaux pour les lésions ayant servi de témoin dans le sous-groupe « lumière verte »). Cette nécrose est de faible intensité et reste très superficielle (0,56 +/- 0,73 « en lumière verte » et 0,33 +/- 0,50 en « lumière rouge » ; n.s.). Elle peut s'expliquer par le mode opératoire choisi. La laparotomie requiert l'utilisation de scialytique. L'exposition par inadvertance des lésions non traitées par laser à la lumière blanche pourrait rendre compte d'une nécrose peu importante, d'autant plus que le photosensibilisateur a été appliqué. Dans une étude clinique portant sur la thérapie photodynamique de lésions urothéliales vésicales après instillation intravésicale d'ALA chez des patients, 48% de l'effet thérapeutique constaté après PDT était dû à l'utilisation de lumière blanche plutôt que de lumière rouge [37]. L'effet thérapeutique de la lumière blanche a été confirmé en gastro-entérologie. L'utilisation de la lumière via un certain type d'endoscope couvrant la totalité du spectre visible (Pentax FG34X) augmentait d'un facteur 2,8 l'efficacité de la PDT en comparaison avec l'utilisation d'un laser à diode [38]. Par ailleurs, une nécrose tumorale spontanée n'est pas à négliger. Hornung a observé dans la forme hypercalcémiant d'un modèle murin de cancer de l'ovaire une nécrose tumorale spontanée des lésions qui n'avaient pas été traitées par PDT [39]. Cette nécrose restait cependant significativement moins importante que celle induite par la PDT ($p=0,019$).

7.2 Analyse étude N°2 : PDT fractionnée vs PDT continue

Au cours de l'étude n°2, nous avons étudié l'effet du fractionnement de l'administration de la dose de lumière sur l'efficacité de la thérapie photodynamique en comparant trois protocoles de PDT. Nous avons montré que la PDT fractionnée avec des durées d'illumination de 2 minutes (période « on ») séparées par des intervalles libres d'une minute (périodes « of ») était le protocole le plus efficace en terme de nécrose tumorale. En effet, le score moyen de nécrose (NV moyen) est significativement plus important en cas de PDT fractionnée, à l'exception du groupe PDT continue à 30 J cm^{-2} pour lequel le seuil de significativité n'est pas atteint ($p=0,08$). La puissance modérée de l'étude, expliquée en partie par le faible nombre des effectifs par groupe ($n=20$), est une explication possible. Par ailleurs, l'épaisseur de nécrose observée et une réponse tissulaire complète plus fréquente en cas de PDT fractionnée témoignent de la plus grande efficacité de la PDT fractionnée.

Ces résultats viennent confirmer l'analyse de la littérature [40-44]. Les mécanismes impliqués pouvant rendre compte de cette plus grande efficacité sont au nombre de trois :

- 1) La présence d'intervalles libres entre les tirs laser successifs permettrait la réoxygénation des cellules tumorales, essentielle au processus photodynamique [40, 43]
- 2) Cette réoxygénation s'accompagnerait d'une relocalisation tissulaire du photosensibilisateur par diffusion locale [40, 45, 46],
- 3) mais également d'une reperfusion tissulaire avec libération de radicaux libres toxiques [40, 44].

La réoxygénation tissulaire pendant les périodes de non illumination est essentielle pour l'efficacité de la PDT. Curnow a monitoré l'oxygénation tissulaire pendant des séances de PDT continue et fractionnée. Il a observé une décroissance rapide de l'oxygène au niveau de la zone traitée dès le début de l'illumination et une réoxygénation partielle pendant la période de non illumination. A l'inverse, la diminution en oxygène est irréversible lors de l'illumination continue. Il existe de plus une constriction vasculaire lors de la PDT, empêchant l'oxygénation des tissus, mais celle-ci est réversible pendant les périodes « off » dans le cas d'une illumination fractionnée [44]. Cette revascularisation entraîne une reperfusion avec libération de radicaux libres à l'origine de dommages tissulaires [47].

Le choix du protocole de PDT fractionnée a été guidé par l'analyse de la littérature. Inuma a testé plusieurs protocoles de PDT fractionnée chez un modèle murin de tumeur vésicale après injection intraveineuse d'ALA. Ces protocoles sont comparés à un protocole d'administration continue de la PDT. Les périodes « on » d'illumination succèdent aux périodes « off » d'arrêt de la PDT jusqu'à atteindre une fluence de 30 J.cm^{-2} . Les périodes testées durent 15, 30 ou 60 secondes. Le protocole retrouvant la plus grande destruction tumorale correspond à des périodes « on » de 60 secondes alternant avec des périodes « off » de 60 secondes pour une fluence de 30 J.cm^{-2} . Par ailleurs, selon Foster, la réoxygénation effective d'un tissu hypoxique survient dans un délai d'environ 45 secondes après arrêt de l'illumination [48]. D'autres auteurs ont exploré des périodes "off" plus longues, sans bénéfice retrouvé [41, 44].

Le nombre optimal de périodes "off" nécessaires à l'optimisation des effets de la PDT demeure une inconnue. Certains auteurs suggèrent que de multiples intervalles pourraient améliorer les résultats du traitement [49]. Il semblerait également que moins de la moitié de la dose de lumière totale doit être délivrée avant la première période « off ». Sinon, des dommages irréversibles de la microcirculation, empêchant la réoxygénation tissulaire, pourraient limiter la destruction tumorale [44].

Nous avons décidé d'inclure un protocole continu avec une irradiance plus faible que pour le premier protocole continu ($20 \text{ vs } 30 \text{ mW.cm}^{-2}$), donnant une fluence de 30 J.cm^{-2} comparable à celle du protocole fractionné, en nous basant sur les données suivantes. La puissance lumineuse délivrée lors de la PDT est un modulateur essentiel de l'oxygénation tissulaire. Foster a décrit un mécanisme appelé "photodynamic oxygen consumption". Lors de l'illumination d'un tissu photosensibilisé avec des irradiances élevées, la consommation en oxygène pendant le processus de production d'oxygène singulet peut dépasser les capacités de réoxygénation du tissu [50]. Plus l'irradiance est élevée, plus la consommation en oxygène est rapide, importante et insuffisamment suppléée. Si tout l'oxygène est consommé trop rapidement, l'effet sera de courte durée et l'efficacité de la PDT moindre. Plusieurs

auteurs ont donc suggéré que l'utilisation d'irradiances faibles pourraient entraîner plus de dommages tissulaires que des irradiances élevées en conservant la même fluence [50, 51]. Henderson a montré sur un modèle murin de cancer colique que des irradiances élevées diminuaient le contrôle tumoral, alors que des irradiances faibles l'amélioraient. Il suggère tout de même qu'il existe des limites basses d'irradiance en dessous desquelles certains mécanismes -comme la réparation tissulaire- prennent le dessus sur les effets du traitement [52].

Tous ces résultats mettent en lumière le rôle central joué par l'oxygène et la lutte contre sa déplétion. Outre le fractionnement de la dose de lumière qui facilite la réoxygénation entre les intervalles de lumière [53] [54] et l'utilisation de fluence plus faible qui diminuerait la vitesse de consommation en oxygène [55, 56], d'autres méthodes ont été testées. L'inhalation continue par la souris de carbogène (95% O₂ + 5% CO₂) de préférence combiné à l'injection de nicotinamide afin d'éviter les phénomènes de vasoconstriction, conduit sensiblement à l'augmentation de la pO₂ pendant la PDT à base de *m*-THPC. L'inhalation d'oxygène pendant la PDT avec le Photofrin[®] comme photosensibilisateur produit le même effet [57]. Ainsi, les protocoles de PDT favorisant l'oxygénation pendant le traitement sont à l'origine de réponses tumorales plus durables. De même, les dommages vasculaires associés à une hypoxie après PDT sont en faveur d'une réponse tumorale à long terme [58]. Par conséquent, le suivi du flux sanguin à l'intérieur de la tumeur avant, pendant et après PDT et la visualisation de l'hypoxie tumorale pourraient être un indicateur en temps réel de la progression du traitement [59].

Pour cette seconde étude, nous avons utilisé un photosensibilisateur différent : l'hexaminolévulinate. Il s'agit d'une nouvelle molécule prometteuse, dérivé lipophile du précurseur naturel de l'hème, le 5-ALA [46]. En plus de sa bonne sélectivité tumorale, l'hexaminolévulinate présente plusieurs avantages par rapport aux photosensibilisateurs classiques, notamment une toxicité systémique faible et une photosensibilisation de durée limitée (24-48 h après l'administration).

L'hexaminolévulinate est utilisé à la dose de 100 mg/kg, comme l'ont déterminé les précédentes études réalisées dans notre équipe. Régis a montré que l'hexaminolévulinate utilisé à cette dose permettait un contraste de fluorescence maximal entre les tissus tumoraux et les tissus sains [14]. Par ailleurs, après la comparaison de plusieurs voies d'administration (intrapéritonéale, orale et intraveineuse), la voie d'administration privilégiée de l'hexaminolévulinate reste la voie intrapéritonéale [13]. Il s'agit en outre de la première étude expérimentale concernant la thérapie photodynamique en oncologie gynécologique utilisant ce photosensibilisateur. Néanmoins, il n'existe pas à ce jour de dose optimale. En effet, plusieurs études rapportent l'efficacité de doses d'hexaminolévulinate différentes selon la pathologie (5 mM en cas de tumeurs coliques [60] et 4 ou 10 mM en cas de dysplasie cervicale [61]). Enfin, dans le domaine du photodiagnostic dynamique des tumeurs vésicales, la dose d'hexaminolévulinate ayant l'AMM en Europe est égale à 8 mM.

7.3 Etude n°3 : analyse ex vivo du photobleaching

Dans cette étude, nous avons recherché une corrélation entre le photobleaching, i.e. l'atténuation de l'intensité de la fluorescence tumorale après illumination laser, et la nécrose tumorale qui reflète l'intensité de la réponse tissulaire et donc l'efficacité de la thérapie photodynamique.

La nécrose tumorale est significativement plus importante dans le groupe traité par PDT comparativement au groupe CONTROLE, conformément à notre attente. En terme de signal fluorescent, la fluorescence résiduelle après PDT est significativement plus faible dans le groupe PDT, témoignant d'un photobleaching plus intense. Ce dernier est également plus important en cas de réponse complète. La différence est également significative. Enfin, il semble exister un lien proportionnel entre photobleaching et nécrose tumorale (coefficient de corrélation $R^2=0,89$).

Dans notre étude, nous relevons une réponse tissulaire complète (NV=3 ou 4) chez 77% des animaux traités par PDT à une fluence de 45 J.cm^{-2} . Ce résultat concorde avec ceux rapportés dans la littérature. Par exemple, Boere rapporte un taux de réponse complète comparable (73%) pour des fluences similaires (54 J.cm^{-2}) sur un effectif de 11 rats. La thérapie photodynamique réalisée en intention de traiter, avec un photosensibilisateur dont l'efficacité est démontrée, a pour but de produire idéalement une réponse complète dans la presque totalité des cas. Pourtant, pour un photosensibilisateur donné, la quantité d'énergie à délivrer par unité de surface (fluence) n'est pas clairement définie. Ainsi, dans une étude expérimentale portant sur un modèle murin de tumeur vésicale, la PDT à base d'hexaminolévulinate à la concentration de 8 mM (environ $5,5 \text{ mg.kg}^{-1}$ par animal), est la plus efficace pour une fluence égale à 20 J.cm^{-2} puisque El Khatib rapporte une disparition totale de la tumeur chez 100% des animaux ($n=5$) [62]. Cette fluence est deux fois inférieure à celle utilisée dans notre étude. D'autres études suggèrent que la PDT peut aboutir à des réponses cliniques incomplètes [63-65]. Dans des formes précoces de cancer de l'œsophage,

certain auteurs rapportent des taux de réponse complète très différents avec des photosensibilisateurs de la même famille : 44% avec une médiane de suivi de 32 mois [63] vs 71% avec une médiane de suivi de 14 mois [65]. Dans une étude de suivi à long de terme de cancers pulmonaires traités selon deux schémas de PDT (dérivé de l'hématoporphyrine 5 mg.kg⁻¹ ou Photofrin® 2 mg.kg⁻¹, fluences égales à 200-300 J.cm⁻² ou 200-300 J.cm⁻² respectivement), le taux de réponse complète constaté est de 72% avec une médiane de suivi de 44 mois [64]. Ces résultats suggèrent que non seulement les paramètres intrinsèques à la thérapie photodynamique (la concentration en photosensibilisateur, son temps d'application, la fluence utilisée ou la longueur d'onde) mais aussi des paramètres extrinsèques qui conditionnent la réponse tissulaire (propriétés biologiques des tissus, concentration in vivo du photosensibilisateur et l'oxygénation de la tumeur) sont essentiels à connaître pour prédire l'efficacité de la PDT.

Dans le présent travail, le photobleaching est significativement plus important lorsque les dommages tissulaires sont particulièrement intenses. L'analyse de la littérature vient confirmer nos résultats [36, 66, 67]. Pour Robinson, l'analyse du photobleaching de la protoporphyrine IX pourrait prédire l'efficacité de la PDT, contrairement à la fluence qui, lorsqu'elle est augmentée, diminuerait la réponse tissulaire à la PDT [66]. Dans deux autres études, Boere rapporte un lien direct entre le photobleaching de la protoporphyrine IX et la nécrose épithéliale après PDT à base de 5-ALA sur l'œsophage de rat sain et dans un modèle murin d'œsophage de Barrett [36, 67]. Dans ce dernier modèle, il rapporte un photobleaching après PDT égal à 23% lorsqu'une fluence de 45 J.cm⁻² est atteinte. Pour notre part, le photobleaching calculé en cas de réponse complète est d'environ 29% pour la même fluence. Ce résultat pourrait avoir une implication importante en terme d'adaptation thérapeutique. En effet, le calcul du photobleaching –puisque directement relié à la nécrose tissulaire- pourrait permettre de déterminer la nécessité d'une éventuelle illumination complémentaire. Le seuil de 29% rapporté dans notre étude reste à explorer en terme de fiabilité et de reproductibilité.

Inversement, un photobleaching faible est corrélé à une nécrose tumorale modérée, comme en témoignent les résultats du groupe CONTROLE (NV=0,35 +/- 0,63 ; photobleaching environ 8%). Le rapport des photobleaching selon le type de réponse est d'environ 2,6 ce qui signifie que le photobleaching est 2,6 fois plus important en cas de réponse complète. Pour Boere, le photobleaching varie d'un facteur 2,0 selon la réponse tissulaire à la PDT et pourrait permettre de prédire en partie la réponse à la PDT [36].

Plusieurs études ont démontré la faisabilité de l'enregistrement du photobleaching de la protoporphyrine IX in vivo [36, 43, 68, 69]. Cependant, les mécanismes impliqués dans le photobleaching qui pourraient expliquer la réponse tissulaire sont loin d'être simples. Les modifications dans le temps et l'espace de la dose de lumière délivrée, de la concentration en photosensibilisateur et de la pression partielle tissulaire en oxygène sont probablement primordiaux pour expliquer le photobleaching [70]. Ces facteurs interviennent pendant la PDT de façon complexe et interdépendante. La fluence prise de façon isolée ne peut prédire la réponse tissulaire après PDT [67, 71]. La mesure de la concentration en photosensibilisateur et de ses métabolites pourraient permettre grâce à des méthodes de spectroscopie en fluorescence de déterminer le meilleur candidat pour prédire la réponse tissulaire à la PDT. Mais les études in vitro sont rares et celles réalisées in vivo difficiles à mettre en œuvre [71]. Enfin, si l'oxygène singulet constitue le principal agent cytotoxique responsable de la réponse tissulaire, le photobleaching du photosensibilisateur devrait réduire la concentration en oxygène singulet disponible, à moins que les capacités de reperfusion tissulaire n'autorise la réoxygénation de la tumeur. Les effets tissulaires induits par la PDT et le photobleaching observé sont intimement liés à la concentration locale en oxygène singulet durant la phase d'illumination. Une plus grande quantité d'oxygène pourrait diffuser au sein de la tumeur durant la phase d'illumination si la quantité d'oxygène nécessaire au processus photodynamique était réduite [44, 55]. Le fractionnement de la dose totale de lumière par de courts intervalles de temps sans illumination (périodes « off ») qui permettent la réoxygénation des tissus traités conduit à une augmentation du

photobleaching immédiatement après la période « off » [44]. Ceci suggère un lien direct entre le photobleaching et la disponibilité de l'oxygène singulet.

Néanmoins, dans certaines conditions, le photobleaching pourrait ne pas être suffisamment prédictif de l'effet tissulaire de la PDT. Par exemple, en raison de l'existence de plusieurs sites de liaison de la protoporphyrine IX à l'intérieur des cellules, le photobleaching pourrait varier selon la concentration en protoporphyrine IX [72]. Ainsi, à des concentrations importantes en protoporphyrine IX, le photobleaching observé par Brancalion est faible, ce qui pourrait s'expliquer par la saturation des sites de liaison de forte affinité et la localisation de la PpIX au niveau de sites de liaison secondaires moins spécifiques. Par ailleurs, des expérimentations *in vitro* suggèrent la possibilité d'un photobleaching de la PpIX indépendant de l'oxygène [71]. Le mécanisme selon lequel le photobleaching surviendrait dans des conditions hypoxiques –hypoxie souvent retrouvée à l'intérieur des tumeurs et à l'origine de véritables « sanctuaires » inaccessibles au traitement- s'adaptant ainsi au microenvironnement tumoral a été décrit pour le *m*-THPC [70]. Le lien entre un photobleaching se déroulant en milieu hypoxique et les dommages tissulaires pouvant en découler reste encore à prouver. En attendant le développement de techniques prometteuses comme la dosimétrie de l'oxygène singulet par luminescence (SOLD : Singlet Oxygen Luminescence Dosimetry) [73] ou la détermination de la quantité d'oxygène singulet réactive *in vivo* [74] l'analyse du photobleaching semble être un outil utilisable pour prédire l'efficacité de la PDT.

7.4 Applications en clinique humaine

Concernant le cancer de l'ovaire, l'utilisation de la PDT sur le péritoine a été rapportée dans le cadre de carcinose péritonéale sur un modèle murin [75-77]. Des études cliniques sont également disponibles. Une étude américaine de phase I montrait des résultats significatifs de la PDT intrapéritonéale en adjuvant [78, 79]. Le Photofrin était administré en intraveineux 48 à 72 heures avant chirurgie d'exérèse par laparotomie. Seules les patientes présentant un reliquat tumoral nul étaient incluses et recevaient un cycle de PDT (0.2-5.0 J/cm²) sur le péritoine immédiatement après la chirurgie. Sur 18 patientes incluses, 4 d'entre elles présentaient une survie sans récurrence de 3 à 27 mois après traitement.

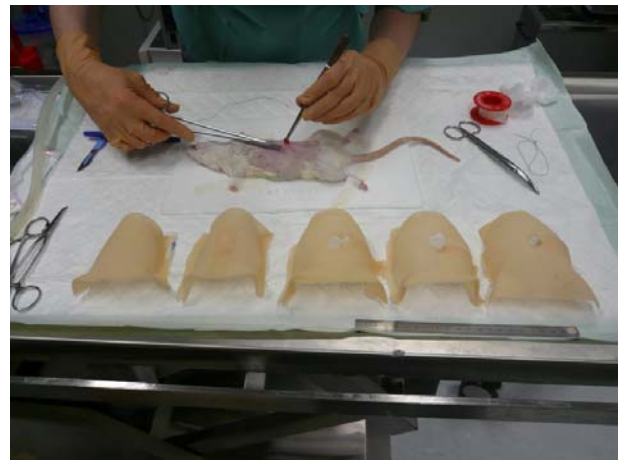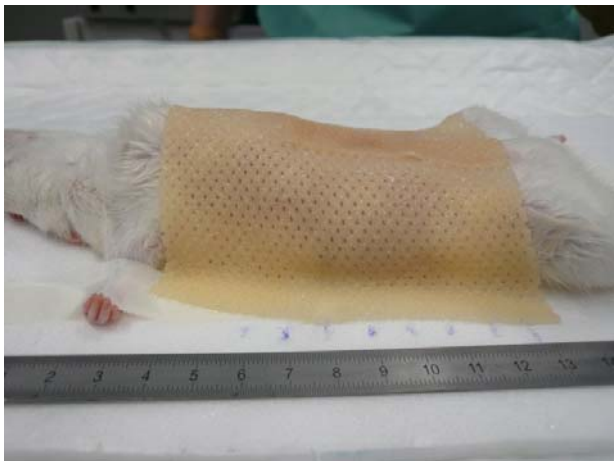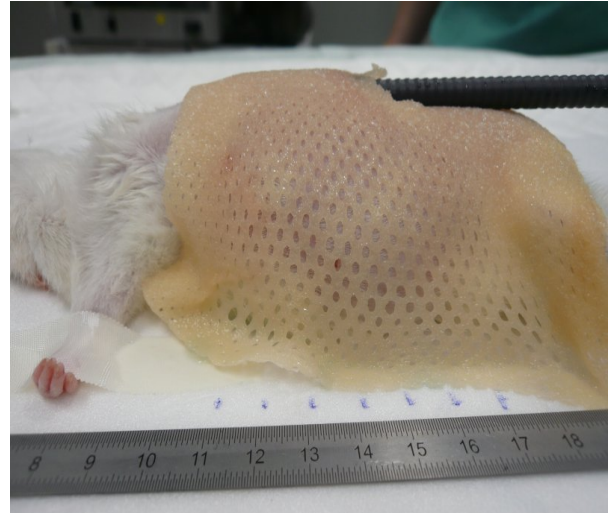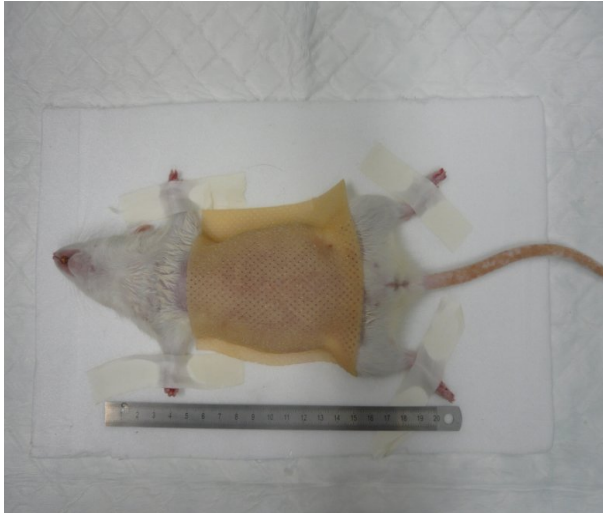
La même équipe a récemment publié les résultats d'une étude de phase II concernant la PDT intrapéritonéale en adjuvant dans le cadre de tumeurs péritonéales disséminées (ovariennes, gastro-intestinales et sarcomes) [80]. Cent patientes étaient incluses dans l'étude. Soixante et onze patientes pouvaient bénéficier de la PDT (dont 23 cancers de l'ovaire). Le Photofrin[®] était administré 48 heures avant la chirurgie d'exérèse à la dose de 2,5 mg.kg⁻¹. En termes d'efficacité, la survie sans récurrence et la survie totale étaient respectivement de 3,0 et 22,0 mois en cas de cancer de l'ovaire traité par PDT. La PDT intrapéritonéale était réalisable en cas de tumeurs de l'ovaire disséminée. Néanmoins, aucune réponse complète et aucun contrôle de la maladie à long terme n'ont été observés. Concernant la toxicité, les principales complications étaient en rapport avec une surcharge volumique. Deux décès sont rapportés dans la période post-opératoire immédiate en rapport avec une hémorragie, un sepsis, un syndrome de détresse respiratoire aiguë et une ischémie myocardique. Ces résultats ne nous semblent pas réhabilitaires quant au développement de la PDT en oncologie gynécologique car le manque d'efficacité de la PDT intrapéritonéale utilisant le Photofrin[®] peut s'expliquer par le défaut –constaté– d'absorption tumorale du photosensibilisateur, le manque de spécificité de la répartition du photosensibilisateur (ratio tumeur/ tissu sain peu important), la déplétion en oxygène du tissu tumoral (illumination continue) et l'hétérogénéité des propriétés optiques des tissus.

Deux autres études cliniques ont également été rapportées [81-83]. L'administration de la PDT au péritoine pose de nombreuses difficultés de par la complexité géométrique et l'étendue de la zone à illuminer. Des approches coelioscopiques lors de chirurgie de second look ont été proposées [84-86].

7.5 Perspectives thérapeutiques

Afin d'étudier l'efficacité de la PDT sur la totalité de la surface péritonéale, nous avons décidé de fabriquer un fantôme de la cavité péritonéale à partir des pressions précédemment utilisées lors des coélioscopies. Deux types de fantômes ont été fabriqués à partir d'un matériau à mémoire de forme, l'un hors insufflation alors que l'animal est au repos au cours d'une anesthésie générale et l'autre pendant l'insufflation de gaz. La reconstruction en trois dimensions de la cavité devrait permettre d'étudier la dose de lumière délivrée en chaque point de la surface péritonéale via une fibre optique introduite par un orifice de trocart. Les objectifs de cette étude sont les suivants : 1/ modéliser la cavité péritonéale en vue d'une application clinique future ; 2/ étudier la répartition de la lumière sur l'ensemble de la surface du péritoine exposé pendant la thérapie photodynamique.

**FIGURE 24 : FANTOMES DE CAVITE PERITONEALE AU REPOS (A GAUCHE) ET
PENDANT INSUFFLATION (A DROITE)**



8. CONCLUSION

La thérapie photodynamique en adjuvant de la chirurgie oncologique –de par son caractère sélectif et son efficacité- pourrait permettre une meilleure prise en charge des patientes présentant un cancer de l’ovaire à un stade avancé. L’utilisation de la lumière verte, en comparaison avec la lumière rouge, provoque une nécrose tumorale plus importante dans notre modèle. Le fractionnement de l’illumination avec une fluence de 45 J.cm^{-2} améliore le rendement de la PDT par rapport à une illumination continue. L’analyse du photobleaching en fin de PDT permettrait de juger de l’efficacité de la PDT réalisée. La supériorité de la lumière verte, la mise au point d’un protocole de PDT fractionnée et l’utilisation du photobleaching comme marqueur d’efficacité de la PDT sont autant de résultats qui justifient la poursuite des investigations sur modèle animal et surtout la réalisation d’une étude clinique afin de valider l’intérêt de la thérapie photodynamique en cas de tumeur ovarienne métastasé au péritoine.

9. REFERENCES

1. Tretarre, B., et al., *[Ovarian cancer: incidence and mortality in France]*. J Gynecol Obstet Biol Reprod (Paris), 2005. **34**(2): p. 154-61.
2. Benedet, J.L., et al., *FIGO staging classifications and clinical practice guidelines in the management of gynecologic cancers. FIGO Committee on Gynecologic Oncology*. Int J Gynaecol Obstet, 2000. **70**(2): p. 209-62.
3. Trimbos, J.B., et al., *Impact of adjuvant chemotherapy and surgical staging in early-stage ovarian carcinoma: European Organisation for Research and Treatment of Cancer-Adjuvant ChemoTherapy in Ovarian Neoplasm trial*. J Natl Cancer Inst, 2003. **95**(2): p. 113-25.
4. Eisenkop, S.M., et al., *Peritoneal implant elimination during cytoreductive surgery for ovarian cancer: impact on survival*. Gynecol Oncol, 1993. **51**(2): p. 224-9.
5. Markman, M., *Primary cytoreduction in cancer of the ovary.*, R.P. ed., Editor. 1993: New York. p. 442.
6. Rubin, S.C., et al., *Ten-year follow-up of ovarian cancer patients after second-look laparotomy with negative findings*. Obstet Gynecol, 1999. **93**(1): p. 21-4.
7. Hewitt, H.B., *The choice of animal tumors for experimental studies of cancer therapy*. Adv Cancer Res, 1978. **27**: p. 149-200.
8. Hornung, R., et al., *In vivo detection of metastatic ovarian cancer by means of 5-aminolevulinic acid-induced fluorescence in a rat model*. J Am Assoc Gynecol Laparosc, 1998. **5**(2): p. 141-8.
9. Major, A.L., et al., *Intraperitoneal photodynamic therapy in the Fischer 344 rat using 5-aminolevulinic acid and violet laser light: a toxicity study*. J Photochem Photobiol B, 2002. **66**(2): p. 107-14.
10. Rose, G.S., et al., *Development and characterization of a clinically useful animal model of epithelial ovarian cancer in the Fischer 344 rat*. Am J Obstet Gynecol, 1996. **175**(3 Pt 1): p. 593-9.
11. Fathalla, M.F., *Incessant ovulation--a factor in ovarian neoplasia?* Lancet, 1971. **2**(7716): p. 163.
12. Delemerre, M., *Evaluation photodynamique de la photothérapie dynamique au 5-ALA dans la carcinose péritonéale ovarienne: étude expérimentale chez le rat*, in *Master Sciences Chirurgicales*. 2006, Paris XI: Paris.
13. Jouve, E., *Détection de micrométastases péritonéales d'origine ovarienne par fluorescence in vivo: optimisation de la voie d'administration de l'hexaminolévulinate*, in *DEA Sciences Chirurgicales*. 2006, Paris XI.: Paris.
14. Regis, C., *Diagnostic de métastases péritonéales de cancer de l'ovaire par coelioscopie en fluorescence*, in *DEA Sciences Chirurgicales*. 2005, Paris XI: Paris.
15. Sabban, F., *Détection par fluorescence in vivo de carcinose péritonéale ovarienne. Etude expérimentale.*, in *DEA Sciences Chirurgicales*. 2003, Paris XI.: Paris.
16. Hornung, R., et al., *Systemic application of photosensitizers in the chick chorioallantoic membrane (CAM) model: photodynamic response of CAM vessels and 5-aminolevulinic acid uptake kinetics by transplantable tumors*. J Photochem Photobiol B, 1999. **49**(1): p. 41-9.
17. Wyss, P., et al., *Fluorescence hysteroscopy using 5-aminolevulinic: a descriptive study*. Lasers Surg Med, 2003. **33**(3): p. 209-12.

18. Canis, M., et al., *5-aminolevulinic acid-induced (ALA) fluorescence for the laparoscopic diagnosis of peritoneal metastasis. AST An experimental study.* Surg Endosc, 2001. **15**(10): p. 1184-6.
19. Casas, A., et al., *ALA and ALA hexyl ester-induced porphyrin synthesis in chemically induced skin tumours: the role of different vehicles on improving photosensitization.* Br J Cancer, 2001. **85**(11): p. 1794-800.
20. Perotti, C., et al., *ALA and ALA hexyl ester induction of porphyrins after their systemic administration to tumour bearing mice.* Br J Cancer. Vol. 87. 2002. 790-5.
21. Ludicke, F., et al., *Photodynamic diagnosis of ovarian cancer using hexaminolaevulinate: a preclinical study.* Br J Cancer, 2003. **88**(11): p. 1780-4.
22. Casas, A. and A. Batlle, *Aminolevulinic acid derivatives and liposome delivery as strategies for improving 5-aminolevulinic acid-mediated photodynamic therapy.* Curr Med Chem, 2006. **13**(10): p. 1157-68.
23. Di Venosa, G., et al., *Photodynamic therapy: regulation of porphyrin synthesis and hydrolysis from ALA esters.* J Photochem Photobiol B, 2006. **83**(2): p. 129-36.
24. Chen, J.Y., Q. Peng, and H.J. Jodl, *Infrared spectral comparison of 5-aminolevulinic acid and its hexyl ester.* Spectrochim Acta A Mol Biomol Spectrosc, 2003. **59**(11): p. 2571-6.
25. Rodriguez, L., et al., *Study of the mechanisms of uptake of 5-aminolevulinic acid derivatives by PEPT1 and PEPT2 transporters as a tool to improve photodynamic therapy of tumours.* Int J Biochem Cell Biol, 2006. **38**(9): p. 1530-9.
26. Luksiene, Z., et al., *Evaluation of protoporphyrin IX production, phototoxicity and cell death pathway induced by hexylester of 5-aminolevulinic acid in Reh and HPB-ALL cells.* Cancer Lett, 2001. **169**(1): p. 33-9.
27. Delemer-Lefebvre, M., *Evaluation photodynamique de la photothérapie dynamique au 5-ALA dans la carcinose péritonéale ovarienne: étude expérimentale chez le rat.* Paris: Paris XI. 2006.
28. Etienne, J., et al., *Photodynamic therapy with green light and m-tetrahydroxyphenyl chlorin for intramucosal adenocarcinoma and high-grade dysplasia in Barrett's esophagus.* Gastrointest Endosc, 2004. **59**(7): p. 880-9.
29. Grosjean, P., et al., *Clinical photodynamic therapy for superficial cancer in the oesophagus and the bronchi: 514 nm compared with 630 nm light irradiation after sensitization with Photofrin II.* Br J Cancer, 1998. **77**(11): p. 1989-95.
30. Haddad, R., et al., *Photodynamic therapy of murine colon cancer and melanoma using systemic aminolevulinic acid as a photosensitizer.* Int J Surg Investig, 2000. **2**(3): p. 171-8.
31. Zaak, D., et al., *Photodynamic therapy of prostate cancer by means of 5-aminolevulinic acid-induced protoporphyrin IX - in vivo experiments on the dunning rat tumor model.* Urol Int, 2004. **72**(3): p. 196-202.
32. Buchczyk, D.P., et al., *High efficiency of 5-aminolevulinic acid-photodynamic treatment using UVA irradiation.* Carcinogenesis, 2001. **22**(6): p. 879-83.
33. Dougherty, T.J., *Photodynamic therapy (PDT) of malignant tumors.* Crit Rev Oncol Hematol, 1984. **2**(2): p. 83-116.
34. McCaughan, J.S., Jr., et al., *Palliation of esophageal malignancy with photoradiation therapy.* Cancer, 1984. **54**(12): p. 2905-10.
35. van den Boogert, J., et al., *Fractionated illumination for oesophageal ALA-PDT: effect on blood flow and PpIX formation.* Lasers Med Sci, 2001. **16**(1): p. 16-25.

36. Boere, I.A., et al., *Protoporphyrin IX fluorescence photobleaching and the response of rat Barrett's esophagus following 5-aminolevulinic acid photodynamic therapy*. Photochem Photobiol, 2006. **82**(6): p. 1638-44.
37. Waidelich, R., et al., *Whole bladder photodynamic therapy with 5-aminolevulinic acid using a white light source*. Urology, 2003. **61**(2): p. 332-7.
38. Mordon, S. and V. Maunoury, *Using white light during photodynamic therapy: visualization only or treatment?* Eur J Gastroenterol Hepatol, 2006. **18**(7): p. 765-71.
39. Hornung, R., et al., *Photodynamic therapy for the hypercalcemic type of the small cell carcinoma of the ovary in a mouse xenograft model*. Gynecol Oncol, 1999. **75**(3): p. 447-52.
40. Curnow, A., et al., *Light dose fractionation to enhance photodynamic therapy using 5-aminolevulinic acid in the normal rat colon*. Photochem Photobiol, 1999. **69**(1): p. 71-6.
41. Messmann, H., et al., *Enhancement of photodynamic therapy with 5-aminolaevulinic acid-induced porphyrin photosensitisation in normal rat colon by threshold and light fractionation studies*. Br J Cancer, 1995. **72**(3): p. 589-94.
42. Moan, J., et al., *The biophysical foundations of photodynamic therapy*. Endoscopy, 1998. **30**(4): p. 387-91.
43. Iinuma, S., et al., *In vivo fluence rate and fractionation effects on tumor response and photobleaching: photodynamic therapy with two photosensitizers in an orthotopic rat tumor model*. Cancer Res, 1999. **59**(24): p. 6164-70.
44. Curnow, A., J.C. Haller, and S.G. Bown, *Oxygen monitoring during 5-aminolaevulinic acid induced photodynamic therapy in normal rat colon. Comparison of continuous and fractionated light regimes*. J Photochem Photobiol B, 2000. **58**(2-3): p. 149-55.
45. Dietel, W., et al., *5-Aminolaevulinic acid (ALA) induced formation of different fluorescent porphyrins: a study of the biosynthesis of porphyrins by bacteria of the human digestive tract*. J Photochem Photobiol B, 2007. **86**(1): p. 77-86.
46. Anholt, H. and J. Moan, *Fractionated treatment of CaD2 tumors in mice sensitized with aluminium phthalocyanine tetrasulfonate*. Cancer Lett, 1992. **61**(3): p. 263-7.
47. Curnow, A. and S.G. Bown, *The role of reperfusion injury in photodynamic therapy with 5-aminolaevulinic acid--a study on normal rat colon*. Br J Cancer, 2002. **86**(6): p. 989-92.
48. Foster, T.H., et al., *Oxygen consumption and diffusion effects in photodynamic therapy*. Radiat Res, 1991. **126**(3): p. 296-303.
49. Curnow, A., A.J. MacRobert, and S.G. Bown, *Comparing and combining light dose fractionation and iron chelation to enhance experimental photodynamic therapy with aminolevulinic acid*. Lasers Surg Med, 2006. **38**(4): p. 325-31.
50. Foster, T.H., et al., *Fluence rate effects in photodynamic therapy of multicell tumor spheroids*. Cancer Res, 1993. **53**(6): p. 1249-54.
51. Veenhuizen, R.B. and F.A. Stewart, *The importance of fluence rate in photodynamic therapy: is there a parallel with ionizing radiation dose-rate effects?* Radiother Oncol, 1995. **37**(2): p. 131-5.
52. Henderson, B.W., T.M. Busch, and J.W. Snyder, *Fluence rate as a modulator of PDT mechanisms*. Lasers Surg Med, 2006. **38**(5): p. 489-93.
53. Babilas, P., et al., *Effects of light fractionation and different fluence rates on photodynamic therapy with 5-aminolaevulinic acid in vivo*. Br J Cancer, 2003. **88**(9): p. 1462-9.

54. Busch, T.M., *Local physiological changes during photodynamic therapy*. Lasers Surg Med, 2006. **38**(5): p. 494-9.
55. Sitnik, T.M., J.A. Hampton, and B.W. Henderson, *Reduction of tumour oxygenation during and after photodynamic therapy in vivo: effects of fluence rate*. Br J Cancer, 1998. **77**(9): p. 1386-94.
56. Coutier, S., et al., *Effect of irradiation fluence rate on the efficacy of photodynamic therapy and tumor oxygenation in meta-tetra (hydroxyphenyl) chlorin (mTHPC)-sensitized HT29 xenografts in nude mice*. Radiat Res, 2002. **158**(3): p. 339-45.
57. Schouwink, H., et al., *Photodynamic therapy for malignant mesothelioma: preclinical studies for optimization of treatment protocols*. Photochem Photobiol, 2001. **73**(4): p. 410-7.
58. Yu, G., et al., *Noninvasive monitoring of murine tumor blood flow during and after photodynamic therapy provides early assessment of therapeutic efficacy*. Clin Cancer Res, 2005. **11**(9): p. 3543-52.
59. Woodhams, J.H., A.J. MacRobert, and S.G. Bown, *The role of oxygen monitoring during photodynamic therapy and its potential for treatment dosimetry*. Photochem Photobiol Sci, 2007. **6**(12): p. 1246-56.
60. Shahzidi, S., et al., *Induction of apoptosis by hexaminolevulinate-mediated photodynamic therapy in human colon carcinoma cell line 320DM*. J Environ Pathol Toxicol Oncol, 2006. **25**(1-2): p. 159-71.
61. Hillemanns, P., et al., *Pharmacokinetics and selectivity of porphyrin synthesis after topical application of hexaminolevulinate in patients with cervical intraepithelial neoplasia*. Am J Obstet Gynecol, 2008.
62. El Khatib, S., et al., *Kinetics, biodistribution and therapeutic efficacy of hexylester 5-aminolevulinate induced photodynamic therapy in an orthotopic rat bladder tumor model*. J Urol, 2004. **172**(5 Pt 1): p. 2013-7.
63. Corti, L., et al., *Outcome of patients receiving photodynamic therapy for early esophageal cancer*. Int J Radiat Oncol Biol Phys, 2000. **47**(2): p. 419-24.
64. Corti, L., et al., *Long-term survival of patients treated with photodynamic therapy for carcinoma in situ and early non-small-cell lung carcinoma*. Lasers Surg Med, 2007. **39**(5): p. 394-402.
65. Foroulis, C.N. and J.A. Thorpe, *Photodynamic therapy (PDT) in Barrett's esophagus with dysplasia or early cancer*. Eur J Cardiothorac Surg, 2006. **29**(1): p. 30-4.
66. Robinson, D.J., et al., *Fluorescence photobleaching of ALA-induced protoporphyrin IX during photodynamic therapy of normal hairless mouse skin: the effect of light dose and irradiance and the resulting biological effect*. Photochem Photobiol, 1998. **67**(1): p. 140-9.
67. Boere, I.A., et al., *Monitoring in situ dosimetry and protoporphyrin IX fluorescence photobleaching in the normal rat esophagus during 5-aminolevulinic acid photodynamic therapy*. Photochem Photobiol, 2003. **78**(3): p. 271-7.
68. van der Veen, N., H.L. van Leengoed, and W.M. Star, *In vivo fluorescence kinetics and photodynamic therapy using 5-aminolaevulinic acid-induced porphyrin: increased damage after multiple irradiations*. Br J Cancer, 1994. **70**(5): p. 867-72.
69. Nadeau, V., et al., *In vivo measurement of 5-aminolaevulinic acid-induced protoporphyrin IX photobleaching: a comparison of red and blue light of various intensities*. Photodermatol Photoimmunol Photomed, 2004. **20**(4): p. 170-4.

70. McIlroy, B.W., et al., *The effects of oxygenation and photosensitizer substrate binding on the use of fluorescence photobleaching as a dose metric for photodynamic therapy*. *Vibrational Spectroscopy*, 2002. **28**: p. 25-35.
71. Dysart, J.S. and M.S. Patterson, *Photobleaching kinetics, photoproduct formation, and dose estimation during ALA induced PpIX PDT of MLL cells under well oxygenated and hypoxic conditions*. *Photochem Photobiol Sci*, 2006. **5**(1): p. 73-81.
72. Brancalion, L. and H. Moseley, *Effects of photoproducts on the binding properties of protoporphyrin IX to proteins*. *Biophys Chem*, 2002. **96**(1): p. 77-87.
73. Jarvi, M.T., et al., *Singlet oxygen luminescence dosimetry (SOLD) for photodynamic therapy: current status, challenges and future prospects*. *Photochem Photobiol*, 2006. **82**(5): p. 1198-210.
74. Wang, K.K., et al., *Explicit dosimetry for photodynamic therapy: macroscopic singlet oxygen modeling*. *J Biophotonics*, 2010. **3**(5-6): p. 304-18.
75. Goff, B.A., et al., *Treatment of ovarian cancer with photodynamic therapy and immunoconjugates in a murine ovarian cancer model*. *Br J Cancer*, 1996. **74**(8): p. 1194-8.
76. Goff, B.A., M. Bamberg, and T. Hasan, *Photoimmunotherapy of human ovarian carcinoma cells ex vivo*. *Cancer Res*, 1991. **51**(18): p. 4762-7.
77. Goff, B.A., et al., *Effects of photodynamic therapy with topical application of 5-aminolevulinic acid on normal skin of hairless guinea pigs*. *J Photochem Photobiol B*, 1992. **15**(3): p. 239-51.
78. DeLaney, T.F., et al., *Phase I study of debulking surgery and photodynamic therapy for disseminated intraperitoneal tumors*. *Int J Radiat Oncol Biol Phys*, 1993. **25**(3): p. 445-57.
79. Sindelar, W.F., et al., *Technique of photodynamic therapy for disseminated intraperitoneal malignant neoplasms. Phase I study*. *Arch Surg*, 1991. **126**(3): p. 318-24.
80. Hahn, S.M., et al., *A phase II trial of intraperitoneal photodynamic therapy for patients with peritoneal carcinomatosis and sarcomatosis*. *Clin Cancer Res*, 2006. **12**(8): p. 2517-25.
81. Wierrani, F., et al., *Clinical effect of meso-tetrahydroxyphenylchlorine based photodynamic therapy in recurrent carcinoma of the ovary: preliminary results*. *Br J Obstet Gynaecol*, 1997. **104**(3): p. 376-8.
82. Schmidt, S., et al., *[Photodynamic laser therapy with antibody-bound dyes. A new procedure in therapy of gynecologic malignancies]*. *Fortschr Med*, 1992. **110**(16): p. 298-301.
83. Schmidt, S., et al., *[Clinical use of photodynamic therapy in gynecologic tumor patients--antibody-targeted photodynamic laser therapy as a new oncologic treatment procedure]*. *Zentralbl Gynakol*, 1992. **114**(6): p. 307-11.
84. Tochner, Z.A., *Photodynamic therapy for peritoneal carcinomatosis*. *Cancer Treat Res*, 1994. **70**: p. 83-91.
85. Tochner, Z., et al., *Photodynamic therapy of the canine peritoneum: normal tissue response to intraperitoneal and intravenous photofrin followed by 630 nm light*. *Lasers Surg Med*, 1991. **11**(2): p. 158-64.
86. Tochner, Z., et al., *Photodynamic therapy of ascites tumours within the peritoneal cavity*. *Br J Cancer*, 1986. **53**(6): p. 733-6.

Thérapie photodynamique des lésions malpighiennes intra épithéliales cervicales

Etude clinique de faisabilité

TABLE DES MATIERES

TABLE DES MATIERES	127
1 PRESENTATION DU PROBLEME SCIENTIFIQUE.....	128
2 OBJECTIFS	131
3 MATERIELS ET METHODES	132
3.1 PATIENTES	132
3.2 PRECURSEUR DE LA Pp IX : HEXYLAMINOLEVULINATE (HAL).....	133
3.3 THERAPIE PHOTODYNAMIQUE.....	134
4 REFERENCES.....	136
5 ANNEXE A	137
6 ANNEXE B	145

1 PRESENTATION DU PROBLEME SCIENTIFIQUE

Avec plus de 500 000 nouveaux cas estimés en 2005 et 260 000 décès par an dans le monde, le cancer du col de l'utérus occupe le deuxième rang des cancers chez la femme [1, 2]. Selon l'Institut de Veille Sanitaire, le nombre de nouveaux cas de cancer invasif du col utérin est estimé à 3068 (IC₉₅ [2739-3399]), pour l'année 2005 en France. La prévention du cancer du col repose sur le traitement des dysplasies cervicales (CIN ou Cervical intra epithelial neoplasia) qui touchent 0.3 % des femmes en activité génitale. Le diagnostic des dysplasies cervicales est porté par le trépied suivant : Frottis +/- Colposcopie +/- Biopsies.

Le diagnostic des lésions précancéreuses et cancéreuses du col utérin repose sur le dépistage d'anomalies cytologiques recherchées à l'occasion d'un frottis cervico-utérin (FCU). En France, il est recommandé aux femmes de 25 à 65 ans d'effectuer un FCU tous les 3 ans après 2 frottis normaux à un an d'intervalle. Dans certaines situations épidémiologiques particulières à risque majoré de cancer du col de l'utérus, il est possible de commencer ce dépistage à partir de 20 ans.

Après identification des patientes à risque, une colposcopie est réalisée avec application d'acide acétique et de lugol. Cet examen, à forte sensibilité (90%) mais à spécificité médiocre (50 à 60%), permet de préciser la topographie des lésions et de définir les limites et la situation de la zone de transformation du col. Elle est indispensable pour diriger les biopsies. Associée à la cytologie et à l'examen histologique fourni par la biopsie dirigée, elle contribue au choix des indications thérapeutiques des lésions du col utérin.

Actuellement, il existe plusieurs méthodes validées de traitement des dysplasies cervicales, qui diffèrent essentiellement par leurs complications et leur coût. Dans la majorité des cas, l'infection virale et les lésions associées (CIN 1) régressent spontanément, mais un suivi gynécologique s'impose pour confirmer un retour à la normal. Dans l'éventualité d'une persistance à plus long terme de l'infection et d'une évolution vers des lésions précancéreuses plus sévères (CIN 2 ou 3), le traitement habituel est l'ablation chirurgicale des tissus dysplasiques du col de l'utérus. Les techniques chirurgicales de conisation à l'anse

diathermique ou au bistouri froid ont l'avantage de l'analyse anatomopathologique de la pièce de conisation. Elles sont cependant pourvoyeuses de saignements post-opératoires parfois importants. Les techniques de destruction de l'épithélium cervical, à l'instar de la cryothérapie ou du laser, ne facilitent pas le suivi colposcopique post-opératoire et sont à l'origine d'un surcoût. Mais le principal inconvénient commun à toutes ces techniques – outre la persistance ou la récurrence des lésions dysplasiques qui varient entre 3 et 60% selon la méthode utilisée [3]- réside dans la destruction du stroma cervical. Selon la taille du cône réséqué ou de la zone détruite, ces techniques peuvent être à l'origine d'une rupture prématurée des membranes, d'un accouchement prématuré, d'un retard de croissance intra-utérin, ou à l'inverse, de sténose cervicale responsable d'infertilité ou nécessitant un accouchement par césarienne [4-6]. Par ailleurs, la majorité des patientes étant en période d'activité génitale, un traitement plus conservateur leur permettrait d'éviter ces risques. Le traitement des dysplasies cervicales va rester un challenge thérapeutique car la vaccination anti-HPV ne couvre que deux des HPV oncogènes (16 et 18), même si ces derniers sont largement majoritaires. Enfin, cette vaccination n'est que préventive et ne confère une immunité qu'aux patientes naïves pour les HPV 16 et 18 [7].

Une méthode permettant d'éviter les complications hémorragiques post-opératoires mais aussi les complications liées à l'infertilité et d'ordre obstétrical retiendrait les faveurs du monde médical et des patientes. La thérapie photodynamique est une excellente candidate en tant que traitement conservateur et sélectif des dysplasies cervicales. Elle a par ailleurs été utilisée avec succès dans le traitement de lésions précancéreuses et cancéreuses oesophagiennes et cutanées notamment [8, 9].

A ce jour, plusieurs études cliniques récentes font état de résultats prometteurs dans le domaine des dysplasies cervicales [10-15]. Une des premières études réalisée dans ce domaine a démontré la faisabilité de la PDT après application locale d'une solution d'ALA. Une régression de la lésion était notée chez la moitié des patientes traitées [15]. Des résultats similaires ont été publiés par la suite [11, 12]. Par ailleurs, Wierrani a publié des résultats plutôt encourageants puisqu'il met en évidence, outre une régression des lésions

dysplasiques (CIN 1 et 2) localisées au niveau de l'exocol avec « amélioration » du FCU 9 mois après PDT chez 95% des patientes traitées, une disparition de ces lésions chez 80% de ces patientes [10]. Ces résultats ont été confirmés par la même équipe qui a rapporté dans une étude ultérieure une efficacité comparable de la PDT et de la conisation dans le traitement de dysplasies cervicales sévères (CIN 2), puisque ces deux traitements permettaient respectivement une éradication des lésions chez 91 et 100% des patientes traitées [13].

Afin d'augmenter le rendement de la PDT, certains auteurs ont cherché à améliorer la pharmacocinétique de la synthèse en protoporphyrine. L'utilisation de l'hexaminolévulinate (HAL), dérivé lipophile de l'ALA, ainsi que l'amélioration de la forme galénique du photosensibilisateur (crème, gel, ovule) sont les pistes envisagées [14, 16]. Dans une étude récente, Hillemans a étudié la répartition de la fluorescence après application locale d'une solution d'hexaminolévulinate sur le col de patientes ayant développé une dysplasie cervicale. Il retrouve une sélectivité nettement en faveur des tissus dysplasiques concernant l'intensité de la fluorescence observée. Celle-ci intéresse préférentiellement l'épithélium [16, 17]. En rapport avec ces résultats, Hillemanns préconise l'utilisation de l'HAL à la dose de 10mM environ 6 heures avant la PDT [16]. Dans une étude pilote de méthodologie similaire évaluant la faisabilité de l'HAL-PDT chez 24 patientes ayant développé une dysplasie cervicale sévère (CIN 2 et 3) ou modérée (CIN 1) avec test HPV positif, les résultats mettent en évidence, outre la faisabilité du traitement, une tolérance excellente et des taux de rémission de l'infection à HPV de 71%, 50% et 71% en cas de CIN 1, CIN 2 et CIN 3 respectivement [18].

L'utilisation de la PDT dans le traitement des dysplasies cervicales est toujours en cours de validation par le biais d'études cliniques. En cas de résultats favorables, son approbation par la FDA pourrait être soumise dès 2013 [19].

2 OBJECTIFS

Le but de cette étude clinique prospective, randomisée, multicentrique, en double-aveugle et contre placebo est d'évaluer l'efficacité et l'innocuité de la thérapie photodynamique de lésions cervicales dysplasiques de bas grade (CIN1), grâce à l'application locale de d'hexaminolévulinate (HAL) sous forme d'ovule vaginal ou de pommade.

Le principal critère d'évaluation est le taux de réponse initiale 6 mois après la thérapie photodynamique (HAL vs placebo).

Les critères secondaires d'évaluation correspondent :

- Aux taux de réponse complète 6 mois après PDT (HAL vs placebo)
- A la survenue d'effets secondaires (HAL vs placebo)
- Aux taux de réponse complète 3 mois après la première PDT (HAL vs placebo)
- Aux taux d'éradication des HPV à haut risque 6 mois après la dernière PDT (HAL vs placebo)

3 MATERIELS ET METHODES

3.1 Patientes

Chaque patiente est adressée pour prise en charge de lésion malpighienne intra épithéliale de bas grade (CIN 1) située au niveau de l'exocol et retrouvée sur l'examen anatomopathologique de biopsies cervicales dirigées par la colposcopie. Le nombre de sujets nécessaires est de 140.

Les critères d'inclusion sont les suivants :

- Colposcopie satisfaisante avec visualisation de la zone de transformation et des limites de la zone suspecte
- Absence d'anomalie endocervicale
- Confirmation histologique de CIN 1 au niveau exocervical
- Lésion visible avant PDT
- Age > 18 ans
- Formulaire de consentement signé

Parmi les critères d'exclusion les plus importants, sont retenus :

- Colposcopie non satisfaisante
- Extension vaginale de la zone suspecte
- Antécédent de CIN ou cancer invasif traité
- Suspicion de CIN ou cancer invasif
- CIN 1 persistant depuis plus de 18 mois
- Présence de cellules cancéreuses ou d'anomalies cytologiques glandulaires au FCU
- Maladie inflammatoire pelvienne, infection gynécologique
- Porphyrie
- Allergie connue à l'hexylaminolévulinate

- Vaccination anti-HPV
- Grossesse
- ...

Le protocole de l'étude a reçu l'approbation du comité d'éthique local. Un consentement écrit est obtenu avant chaque inclusion et pour chacune des patientes (annexe A).

3.2 Précurseur de la Pp IX : Hexylaminolévulinate (HAL)

L'hexylaminolévulinate est un précurseur de la PpIX (annexe B) se présentant sous forme d'un ovule vaginal dosé à 100 mg ou d'une pommade à 5% (HAL, Bioglan AS, Sweden). L'ovule est administré par le personnel médical et placé dans le vagin, au contact du col et maintenu en place au moyen d'un tampon vaginal 5 +/- 2 heures avant la PDT. Un applicateur cervical (CeramOptec GmbH, Bonn, Germany) est ensuite positionné sur le col afin de réaliser la PDT.

Concernant l'application de la pommade, un dispositif intravaginal est mis en place par le personnel médical en ambulatoire. Ce dispositif (Klemcap, Sagentia Ltd, Cambridge, UK) possède un système d'illumination intégré s'activant de façon automatique et permettant la PDT 5 heures après sa pose. Il peut être retiré par la patiente au moyen d'une ficelle au minimum 10 heures après sa pose ou à tout moment en cas d'inconfort.

3.3 Thérapie photodynamique

En cas d'administration de l'ovule vaginal (HAL n=46 ou placebo n=12), 5 heures après sa mise en place, le col est nettoyé. Une colposcopie après application d'acide acétique est ensuite réalisée afin de vérifier la présence de la lésion. L'applicateur cervical est alors positionné au niveau du col de façon à réaliser la PDT à l'aide d'une lumière rouge à 635 nm générée par un laser Cerelas 2W (Biolitec®, Bonn, Germany) pendant 17 minutes à une fluence de 50 J.cm^{-2} (figure 1). Le groupe surveillance (n=12) ne reçoit pas d'ovule.

En cas d'application de la pommade via le Klemcap (n=70), la protoporphyrine s'accumule dans les tissus dysplasiques. L'auto-activation du dispositif survient 5 heures après sa mise en place. Dans le groupe PDT (n=46), une LED permet la production de lumière rouge à une fluence de 50 J.cm^{-2} . Dans le groupe placebo (n=24), aucune lumière n'est produite par le Klemcap. Les patientes sont contactées 24 heures après la pose du dispositif pour s'assurer du respect de la procédure et de l'absence d'effets indésirables.

Plusieurs consultations de suivi sont réalisées dans le cadre de la surveillance de l'efficacité et de l'innocuité de la PDT :

- Evaluation de la PDT à 3 mois : recherche d'effets indésirables, FCU, test HPV. En cas de la disparition des lésions, la consultation d'évaluation finale a lieu à 6 mois. En cas de la persistance des lésions, une deuxième séance de PDT est réalisée 1 mois après.
- Evaluation de la deuxième séance de PDT à 7 mois : recherche d'effets indésirables, FCU, test HPV.
- Consultation d'évaluation finale à 6 (ou 10) mois : colposcopie +/- biopsie, FCU, test HPV.

La dernière patiente a été incluse dans notre centre au mois de juin 2010. Les premiers résultats concernant le taux de réponse initiale ne pourront être connus qu'à partir de décembre 2010. Pour ce qui est des résultats définitifs, il faudra attendre 10 mois après la dernière inclusion, soit avril 2011.

Figure 1 : Exemple d'applicateur destiné à la PDT sur le col utérin



4 REFERENCES

1. Guizard, A.V. and B. Trétarre, eds. *Réseau français des registres de cancer, Hospices civils de Lyon, Inserm, Invs, eds. Estimation de l'incidence et de la mortalité par cancer en France de 1980 à 2005.* Francim, HCL, Inserm, InVS. . 2008: Saint-Maurice.
2. Belot, A., et al., *Cancer incidence and mortality in France over the period 1980-2005.* Rev Epidemiol Sante Publique, 2008. **56**(3): p. 159-75.
3. Cox, J.T., *Management of cervical intraepithelial neoplasia.* Lancet, 1999. **353**(9156): p. 857-9.
4. Kyrgiou, M., et al., *Obstetric outcomes after conservative treatment for intraepithelial or early invasive cervical lesions: systematic review and meta-analysis.* Lancet, 2006. **367**(9509): p. 489-98.
5. Bigrigg, M.A., et al., *Pregnancy after cervical loop diathermy.* Lancet, 1991. **337**(8733): p. 119.
6. Mathevet, P., et al., *Long-term outcome of a randomized study comparing three techniques of conization: cold knife, laser, and LEEP.* Eur J Obstet Gynecol Reprod Biol, 2003. **106**(2): p. 214-8.
7. Hildesheim, A., et al., *Effect of human papillomavirus 16/18 L1 viruslike particle vaccine among young women with preexisting infection: a randomized trial.* JAMA, 2007. **298**(7): p. 743-53.
8. Pech, O., et al., *Long-term results of photodynamic therapy with 5-aminolevulinic acid for superficial Barrett's cancer and high-grade intraepithelial neoplasia.* Gastrointest Endosc, 2005. **62**(1): p. 24-30.
9. Jeffes, E.W., et al., *Photodynamic therapy of actinic keratoses with topical aminolevulinic acid hydrochloride and fluorescent blue light.* J Am Acad Dermatol, 2001. **45**(1): p. 96-104.
10. Wierrani, F., et al., *5-aminolevulinic acid-mediated photodynamic therapy of intraepithelial neoplasia and human papillomavirus of the uterine cervix--a new experimental approach.* Cancer Detect Prev, 1999. **23**(4): p. 351-5.
11. Keefe, K.A., et al., *Photodynamic therapy of high-grade cervical intraepithelial neoplasia with 5-aminolevulinic acid.* Lasers Surg Med, 2002. **31**(4): p. 289-93.
12. Barnett, A.A., et al., *A randomised, double-blind, placebo-controlled trial of photodynamic therapy using 5-aminolaevulinic acid for the treatment of cervical intraepithelial neoplasia.* Int J Cancer, 2003. **103**(6): p. 829-32.
13. Bodner, K., et al., *Cold-knife conization versus photodynamic therapy with topical 5-aminolevulinic acid (5-ALA) in cervical intraepithelial neoplasia (CIN) II with associated human papillomavirus infection: a comparison of preliminary results.* Anticancer Res, 2003. **23**(2C): p. 1785-8.
14. Soergel, P., et al., *Photodynamic therapy of cervical intraepithelial neoplasia with hexaminolevulinate.* Lasers Surg Med, 2008. **40**(9): p. 611-5.
15. Hillemanns, P., et al., *Photodynamic therapy in women with cervical intraepithelial neoplasia using topically applied 5-aminolevulinic acid.* Int J Cancer, 1999. **81**(1): p. 34-8.
16. Hillemanns, P., et al., *Pharmacokinetics and selectivity of porphyrin synthesis after topical application of hexaminolevulinate in patients with cervical intraepithelial neoplasia.* Am J Obstet Gynecol, 2008.
17. Andrejevic-Blant, S., et al., *Time-dependent hexaminolaevulinate induced protoporphyrin IX distribution after topical application in patients with cervical intraepithelial neoplasia: A fluorescence microscopy study.* Lasers Surg Med, 2004. **35**(4): p. 276-83.
18. Soergel, P. and P. Hillemanns, *Photodynamic therapy for intraepithelial neoplasia of the lower genital tract.* Photodiagnosis Photodyn Ther. **7**(1): p. 10-4.
19. Photocure. *Research and Development.* [cited; Available from: <http://www.photocure.com/RD/>].

5 ANNEXE A

CONSENTEMENT ÉCLAIRÉ POUR PARTICIPER À UNE ÉTUDE CLINIQUE

Titre : (PC CE201/08) Etude randomisée de phase II de thérapie photodynamique (PDT) à l'héxaminolévulinate (HAL) chez des patientes atteintes d'une néoplasie intra-épithéliale cervicale de bas grade (NCI 1)

Investigateur Principal : Dr Pierre COLLINET
(Médecin pour l'étude)

Centre d'étude : Hôpital Jeanne de Flandre
Service de Chirurgie gynécologique
Clinique de gynécologie
CHRU de Lille
59037 LILLE Cedex

3.3.1.1.1.1.1

Promoteur :
Photocure ASA

Adresse : Hoffsvæien 48, NO-0377 Oslo, Norvège

Nom de la patiente : _____

INTRODUCTION :

Nous vous proposons de participer à une étude de recherche clinique, car vous souffrez d'une néoplasie intraépithéliale cervicale de bas grade (NCI 1). Ceci signifie que des cellules situées au niveau du col de votre utérus ont été le siège de certains changements. Ce problème est causé par une infection persistante au virus du papillome humain (VPH) et risque, dans le pire des scénarios, d'évoluer vers un cancer. Dans la majorité des cas, l'infection virale et les lésions associées (NCI 1) régressent spontanément, mais des examens gynécologiques de suivi s'imposent pour confirmer qu'un retour à la normal a eu lieu. Dans l'éventualité d'une persistance à plus long terme de l'infection et d'une évolution vers des lésions précancéreuses (NCI 2 ou 3), le traitement habituel est l'ablation chirurgicale des tissus du col de l'utérus touchés par les lésions de type NCI.

Dans cette étude de recherche, nous évaluerons les effets d'un nouveau traitement non chirurgical des NCI1 qui utilise une thérapie photodynamique (PDT) à l'hexaminolévulinate (HAL). La PDT à l'HAL est la combinaison d'un médicament, l'HAL, et d'un type spécifique de lumière qui active ce médicament. Ce traitement produit l'élimination des lésions de type NCI tout en préservant les tissus normaux, et représente donc peut-être une alternative aux consultations gynécologiques et à la chirurgie locale, qui a des effets secondaires indésirables.

Prenez le temps de lire cette information. N'hésitez pas à poser toute question que vous pourriez avoir avec le médecin de l'étude ou à un membre de son équipe ou à leur demander des explications et éclaircissements s'il y a des mots ou concepts que vous ne comprenez pas.

Les risques et avantages associés à votre participation à l'étude et aux autres options de traitement seront également examinés avec vous. Le but de ce processus de consentement éclairé est simplement de vous informer sur l'étude afin que vous puissiez décider librement si vous souhaitez ou non y participer. Pour être admise dans l'étude, vous devez signer ce formulaire de consentement. Si vous voulez réfléchir sur la possibilité de participer à l'étude ou en discuter avec votre famille et vos amis avant de prendre une décision, vous pouvez emporter avec vous un exemplaire non signé de ce formulaire.

OBJECTIF :

L'hexaminolévulinate (HAL) est un médicament expérimental utilisé en combinaison avec une source lumineuse qui émet une lumière rouge. Cette modalité de traitement porte le nom de thérapie photodynamique (PDT). La PDT à l'HAL élimine des lésions de type NCI en préservant les tissus normaux, et pourrait donc représenter une alternative à des examens gynécologiques fréquents et à la chirurgie locale éventuellement requise.

La PDT à l'HAL est un traitement considéré comme expérimental car les autorités européennes ne l'ont pas encore approuvé dans le traitement des NCI 1.

Le but de l'étude est d'évaluer l'efficacité et l'innocuité de l'HAL en ovule à 100 mg combiné et **de l'HAL en pommade à 5%** avec PDT chez des patientes qui présentent des NCI 1.

ORGANISATION DE L'ÉTUDE :

Pour cette étude, environ **140** femmes âgées de 18 ans au moins seront recrutées dans **environ 10 centres** en Europe.

Dans la première partie de l'étude, nous avons comparé l'efficacité de l'HAL en ovule à 100 mg à celle d'un placebo qui se présente également sous la forme d'un ovule. **L'inclusion dans cette partie de l'étude est terminée. Dans la nouvelle partie de l'étude, nous voulons recenser les effets de l'HAL et du placebo en pommade administrés grâce à un nouveau système.** L'étude est randomisée et menée en double insu. Ceci signifie qu'après leur admission dans l'étude, les patientes seront réparties au hasard (ce qui revient un peu à tirer à pile ou face) dans le groupe traité par l'HAL ou dans le groupe témoin. Ni vous, ni votre médecin pour l'étude ne saurez à quel groupe vous appartenez. Toutefois, il sera possible d'obtenir cette information si la situation médicale l'impose.

Durant l'étude et en fonction du groupe auquel vous appartenez, vous recevrez la PDT à l'HAL ou au placebo 1 ou 2 fois selon votre réponse au traitement. Si la lésion n'a pas disparu à la visite de suivi prévue après 3 mois, vous serez soumise à une séance additionnelle du même traitement.

DURÉE DE L'ÉTUDE :

La durée de votre participation à cette étude sera de 6 ou de 10 mois selon que vous receviez 1 ou 2 séances de traitement. Au cours de cette période, vous devrez effectuer 4 (1 séance de traitement) ou 6 (2 séances de traitement) visites pour l'étude. Vous ne devriez pas participer à l'étude si vous n'êtes pas disposée à effectuer toutes les visites prévues par le protocole.

Si vous ne prenez pas part à l'étude entière pour quelque raison que ce soit, vous devrez néanmoins vous soumettre aux visites de suivi.

SÉLECTION DES SUJETS :

Pour participer à l'étude, vous devez être âgée de 18 ans au moins et avoir un diagnostic de NCI 1 ou **de grade IIID pour un test Pap (frottis classique)**.

Vous ne devez avoir aucune sensibilité excessive ou allergie connue aux composants de la formulation en **pommade de l'HAL** ou d'autres molécules similaires (par ex. à l'aminolévulinate de méthyle ou l'acide aminolévulinique). Vous ne devez pas être atteinte de porphyrie, une maladie qui est associée à un risque de développement de cloques, de démangeaisons ou d'une tuméfaction de la peau suite à une exposition à la lumière du soleil. Vous ne devez pas présenter une sensibilité importante à la lumière, ni souffrir d'une maladie ou d'une affection médicale qui pourrait interférer sur le traitement.

Vous ne devez pas recevoir à l'heure actuelle ni avoir reçu dans le passé un traitement contre une néoplasie épithéliale cervicale ou une maladie invasive documentée ou contre une maladie micro-invasive ou invasive soupçonnée.

Vous ne devez pas participer à l'heure actuelle, ni avoir participé dans les 30 jours qui ont précédé le début de cette étude, à une étude de recherche concernant une autre substance ou intervention expérimentale.

Vous ne devez pas avoir reçu une ou plusieurs doses d'un vaccin prophylactique contre le VPH (par ex. Gardasil ou Cervarix).

Vous ne pouvez pas prendre part à l'étude si vous êtes enceinte ou envisagez une grossesse durant la période de l'étude. Vous ne pouvez pas participer à l'étude si vous avez donné naissance ou fait une fausse couche dans les six semaines qui ont précédé le recrutement. Si vous êtes en âge de procréer, vous devez être disposée à utiliser une méthode de contrôle des naissances adéquate (autre que l'abstinence) de la sélection à la dernière séance de PDT. Si vous allaitez au sein, vous devez être disposée à extraire votre lait au moyen d'une pompe et à le jeter au cours des 24 heures qui suivent toute séance de PDT à l'HAL.

Vous ne pouvez pas être admise dans l'étude si vous êtes appartenant au personnel de l'étude (investigatrice principale ou toute autre investigatrice de l'étude, attachée de recherche, pharmacienne, coordinatrice de l'étude, autre membre du personnel de l'étude) ou si un membre de votre famille est directement impliqué dans la réalisation de l'étude.

Le médecin de l'étude ou un membre de son équipe verra avec vous ces critères d'admission en plus grands détails pour clarifier tout doute que vous pourriez avoir.

MODALITÉS DE L'ÉTUDE :

Visite de sélection

À la visite de sélection et après que vous ayez donné votre consentement approprié, vous serez soumise à un examen gynécologique pour évaluer votre état de santé. L'examen gynécologique comprendra un examen pelvien interne. Le médecin utilisera un instrument grossissant appelé colposcope pour examiner le col de votre utérus et prélèvera éventuellement de petits fragments de tissus à ce niveau (biopsie cervicale). Un frottis cervical et un test de dépistage du VPH seront également effectués. Votre histoire médicamenteuse sera revue, votre pression artérielle et signes vitaux mesurés et un échantillon de sang prélevé.

Visite de départ/traitement (Jour 0)

La visite de départ/traitement est considérée comme le Jour 0. Cette visite sera organisée dans les 4 semaines qui suivront la visite de sélection. Si les tests effectués à la visite de sélection indiquent que vous êtes éligible, vous commencerez à participer à l'étude.

Votre histoire médicamenteuse sera revue, votre pression artérielle et signes vitaux mesurés. Si vous êtes en âge de procréer, un test de grossesse sur l'urine sera effectué avant que vous ne receviez le traitement. Le test de grossesse doit être négatif pour que vous puissiez être admise dans l'étude.

Si vous demeurez éligible après ce test, un membre du personnel de l'hôpital introduira **le système d'administration du traitement** dans votre vagin aussi près que possible du col. **Ce système doit être maintenu en place pendant au moins 10 heures afin que le traitement soit totalement diffusé. Cependant si vous ressentez des effets indésirables insupportables vous pourrez retirer le système en tirant sur sa ficelle. Après l'administration du traitement vous pourrez quitter le service et vaquer à vos activités habituelles.** Toutefois, il est essentiel que vous évitiez de vous exposer à une lumière intérieure intense (comme celle émise par les lampes d'examen) ou de faire des séances d'UV, et vous ne devez pas vous faire bronzer ni prendre de bain de soleil. **Si vous êtes dans le groupe recevant le produit actif (HAL), le traitement sera automatiquement activé par la lumière délivrée par le système au bout de 5 heures. La lumière sera diffusée durant 5 heures. Si vous êtes dans le groupe recevant le placebo, la lumière ne se déclenchera pas. Au minimum 10 heures après la pose du système d'administration du traitement, vous devrez retirer ce dernier en tirant sur la ficelle. Veuillez vous laver les mains et les parties intimes ayant été en contact avec le système afin d'éviter une contamination de votre peau par le traitement. Le système d'administration du traitement devra être placé dans votre poubelle à déchets.**

Après l'administration du traitement, vous recevrez dans les 24 heures un appel de l'hôpital afin de revoir avec vous l'utilisation et le retrait du système d'administration, ainsi que les effets indésirables que vous auriez pu ressentir durant le traitement. Vous devrez aussi vérifier au moment du retrait la lumière du système d'administration afin que le personnel de l'étude puisse vérifier que le système a correctement fonctionné. Vous complétez un carnet où vous reporterez tout inconfort et l'heure à laquelle vous avez retiré le système.

Visite d'évaluation de la PDT 1 (à 3 mois)

Vous devrez revenir au centre d'étude 3 mois après la visite durant laquelle vous aurez reçu la première séance de traitement. À cette occasion, nous vous demanderons comment vous vous sentez et si vous avez pris de nouveaux médicaments depuis la visite précédente. Vos signes vitaux seront mesurés et un échantillon de sang prélevé. Le col de votre utérus sera examiné durant un examen gynécologique, et un frottis cervical et un test de dépistage du VPH seront effectués.

Si vos lésions de type NCI 1 ont disparu, nous vous demanderons de revenir pour une visite d'évaluation finale à 6 mois.

Si vos lésions de type NCI 1 n'ont pas disparu, nous vous demanderons de revenir un mois plus tard pour une seconde séance de traitement.

Nouvelle séance de traitement (à 4 mois)

Si vous êtes en âge de procréer, un test de grossesse sur l'urine sera effectué avant que vous ne receviez le traitement. Le test de grossesse doit être négatif pour que vous puissiez recevoir le traitement. Le traitement et les examens seront les mêmes que ceux que vous aurez eu lors de la visite pour le premier traitement (visite de départ/traitement).

Visite d'évaluation de la PDT 2 (à 7 mois)

Vous devrez revenir au centre d'étude 3 mois après la visite durant laquelle vous aurez reçu la seconde séance de traitement. À cette occasion, nous vous demanderons comment vous vous sentez et si vous avez pris de nouveaux médicaments depuis la visite précédente. Votre histoire médicamenteuse sera revue et vos signes vitaux seront mesurés. Le col de votre utérus sera examiné durant un examen gynécologique, et un frottis cervical et un test de dépistage du VPH seront effectués.

Visite d'évaluation finale (à 6 ou à 10 mois)

La visite d'évaluation finale permettra d'apprécier les effets du traitement. Nous vous demanderons comment vous vous sentez. Le médecin utilisera un instrument grossissant appelé colposcope pour examiner le col de votre utérus. De petits fragments de tissus seront éventuellement prélevés au niveau du col de votre utérus (biopsie cervicale) et un frottis cervical et un test de dépistage du VPH seront effectués.

Vous trouverez une liste détaillée de tous les examens effectués durant l'étude en annexe 1 de ce document (organigramme de l'étude).

À la fin de l'étude et à votre demande, le médecin de l'étude vous informera des résultats globaux de cette recherche.

RESTRICTIONS :

Au cours des 10 heures qui suivent la mise en place du système d'administration du traitement, vous devez éviter toute exposition à une lumière intérieure intense (comme celle émise par les lampes d'examen) ou faire des UV, et vous ne devez pas vous faire bronzer ni prendre de bain de soleil. Vous devez ne pas être exposée à de l'imagerie à résonance magnétique (IRM) durant l'utilisation du système d'administration du traitement. Vous devez vous laver les mains et les parties intimes ayant été en contact avec le système. Vous pouvez effectuer vos activités habituelles pendant l'administration du traitement, mais devez éviter les activités physiques intenses car leurs conséquences sur le système d'administration sont peu connues. Si le système d'administration du traitement est la cause d'inconfort dans vos activités journalières, il vous est recommandé de vous assoir ou de rester allongée jusqu'au retrait du système. Vous devrez en outre vous abstenir de tout rapport sexuel durant la semaine qui suit la PDT.

RISQUES, EFFETS SECONDAIRES ET DÉSAGRÈMENTS POSSIBLES POUR LES PARTICIPANTES :

La PDT à l'HAL est un traitement expérimental qui cible des modifications cellulaires au niveau du col de l'utérus. À ce jour, son efficacité n'est pas totalement établie et l'information concernant son innocuité est encore limitée. Les effets secondaires qui ont été rapportés **avec un système lumineux (laser)** sont un léger écoulement vaginal pendant 2 jours et des crampes utérines mineures. **Ce nouveau système d'administration du traitement utilise une intensité lumineuse plus faible sur une durée plus longue et est censée engendrer moins d'effets secondaires. Cependant, étant donné qu'il s'agit de la première utilisation de ce système d'administration au sein d'une étude, nous vous contacterons dans les 24 heures suivant l'administration du traitement afin de nous assurer de l'efficacité de cette méthode.**

RISQUES INCONNUS/IMPRÉVISIBLES :

En dehors des risques susmentionnés, il est possible que l'utilisation de ce traitement soit associé à des risques inconnus ou rares et imprévisibles, y compris à la possibilité d'une réaction allergique ou d'une interaction avec un autre médicament. Vous serez informée en temps opportuns, verbalement et par écrit, de toute information nouvelle, observation ou modification dans la réalisation de la recherche qui pourrait influencer votre volonté à continuer à participer à cette étude.

MISE EN GARDE CONCERNANT LA GROSSESSE :

Les effets de ce traitement n'ont pas été évalués durant la grossesse et l'allaitement, et il est présumé qu'une utilisation dans ces situations est dangereuse. Pour éviter toute lésion chez un fœtus ou un nourrisson allaité au sein, **les participantes à l'étude de recherche clinique ne doivent pas allaiter durant les 24 heures qui suivent une séance de PDT à l'HAL et elles ne doivent pas tomber enceintes.**

En cas d'interruption de la méthode de contraception que vous utilisez ou si une grossesse est soupçonnée, vous devriez en informer votre médecin pour l'étude immédiatement. Dans ces circonstances, vous serez retirée de cette étude de recherche clinique. Le médecin de l'étude demandera éventuellement un suivi du déroulement de votre grossesse.

BENEFICES POTENTIELS :

Nous ne pouvons pas garantir que vous tirerez profit du traitement à l'étude. Il est possible que le traitement produise une amélioration des lésions de type NCI que vous présentez. Il est également possible que vous ne bénéficiiez d'aucune amélioration.

PROCÉDURES OU TRAITEMENTS ALTERNATIFS :

Vous n'êtes pas dans l'obligation de participer à cette étude pour recevoir un traitement approprié contre la lésion de type NCI que vous présentez. D'autres options de traitement peuvent en outre vous être offertes. Si vous avez toute question au sujet des autres options disponibles, par exemple la chirurgie, le médecin de l'étude vous fournira un complément d'information sur les avantages et risques de ces traitements.

AVEC QUI POUVEZ-VOUS VOUS METTRE EN RAPPORT ? :

Pour toute question ou en cas de problème durant cette étude ou si vous pensez avoir développé un dommage corporel lié à l'étude, vous devriez vous mettre en rapport avec le Dr _____, au numéro de téléphone qui suit : () _____.

ABANDON OU RETRAIT DE L'ÉTUDE :

Vous devez comprendre que vous êtes libre d'abandonner cette étude à tout moment et pour toute raison, y compris si vous ne bénéficiez pas d'une amélioration des lésions de type NCI que vous présentez. Si vous décidez de sortir de l'étude, vous acceptez d'informer le médecin de l'étude de votre intention immédiatement. Il est sous-entendu que votre décision de participer à cette étude ou d'en sortir n'aura aucune influence sur votre prise en charge médicale future et ne fera intervenir aucune pénalisation ni perte des avantages acquis qui vous sont dus. Vous pouvez abandonner cette étude à tout moment.

Vous comprenez que le médecin chargé de cette étude peut vous en retirer à tout moment sans votre consentement et pour quelque raison que ce soit, y compris, entre autres, les suivantes :

- a. face à toute situation ou circonstance qui peut, de l'avis du médecin chargé de l'étude, compromettre votre bien-être ou l'intégrité de l'étude.
- b. si vous ne respectez pas les instructions de l'investigateur ou des investigateurs.
- c. si l'étude est stoppée prématurément par le promoteur et/ou les médecins qui collaborent à l'étude.

Si vous ne terminez pas l'étude pour quelque raison que ce soit, le médecin de l'étude examinera avec vous quelles sont les options disponibles pour la poursuite du traitement de vos lésions de type NCI 1.

UTILISATION ET COMMUNICATION DE L'INFORMATION PERSONNELLE CONCERNANT VOTRE SANTÉ :

Dans le cadre de ce projet de recherche, des données cliniques seront recueillies durant l'étude. Ces données cliniques comprennent, entre autres, vos antécédents médicaux, les observations relevées aux examens physiques, des photographies des lésions de type NCI 1 que vous présentez et une information sur leur évolution.

Toute l'information sur les patientes et la pathologie dont elles souffrent qui sera compilée dans le cadre de cette étude de recherche sera traitée d'une manière extrêmement confidentielle conformément aux exigences de la loi française sur la protection des données et aux règles de confidentialité médicale. Les données seront communiquées et utilisées sans que votre nom ne soit mentionné (c.-à-d. en employant un pseudonyme). Ces données feront éventuellement l'objet d'un stockage sur ordinateur et d'un traitement informatisé.

En acceptant de participer à cette étude, vous consentez à l'enregistrement des données sur votre maladie recueillies dans le contexte de l'étude par les médecins qui y collaborent et à la communication, à des fins d'analyses, de ces données au promoteur de l'étude, y compris à ses représentants et partenaires sous contrat, aux autorités responsables compétentes, aux autorités officielles et/ou à des organismes réglementaires comparables d'autres pays. Ceci garantit le respect des stipulations légales et du programme de tests prévus pour cette étude. L'enregistrement correct et complet de toutes les données est particulièrement important pour la recherche et permet également d'assurer la sécurité des malades à l'avenir.

En outre, en participant à cette étude, vous consentez à ce que des employés du promoteur qui sont dans l'obligation de maintenir la confidentialité, y compris ses partenaires sous contrat, ou des personnes autorisées des autorités susmentionnées, inspectent vos dossiers médicaux dans le cadre de la surveillance des résultats des tests.

Une date limite n'est pas fixée en ce qui concerne l'autorisation d'accès à vos dossiers médicaux. Vous avez la possibilité de retirer à tout moment votre autorisation pour l'accès futur à vos dossiers médicaux. Le retrait de l'autorisation d'accès à vos dossiers médicaux doit être effectué par écrit à l'adresse indiquée en page 1 de ce formulaire de consentement éclairé. Les parties susmentionnées continueront à avoir accès aux données recueillies avant cette annulation. Si vous retirez l'autorisation d'accès à vos dossiers médicaux, vous ne pourrez pas continuer à participer à cette étude.

Vous devez comprendre que votre autorisation pour que les données de l'étude vous concernant soient utilisées ou communiquées comme décrit ci-dessus est une condition nécessaire à votre participation à cette étude. Vous comprenez par ailleurs qu'en tant que sujet d'une étude de recherche, il est nécessaire que l'information recueillie vous concernant soit identifiable (au moyen par exemple de vos initiales et de votre date de naissance). Vous autorisez donc également l'utilisation et la communication de cette information comme décrit ci-dessus. Si vous venez à retirer votre autorisation ou à revenir sur votre consentement à tout moment durant l'étude, aucune procédure additionnelle prévue par le protocole ne pourra ensuite être effectuée sur vous ; nous vous demanderons toutefois de vous soumettre à toute procédure de suivi ultérieure requise pour l'étude. Nous devons vous informer que toute l'information compilée avant le retrait de votre permission peut être utilisée et communiquée comme décrit plus haut dans les grandes lignes ; toutefois, aucun élément d'information obtenu par la suite ne sera utilisé ou communiqué.

Conformément aux dispositions de la Loi n°78-17 du 6 janvier 1978 relative à l'informatique, aux fichiers et aux libertés, vous disposez d'un droit d'accès et de rectification de vos données personnelles. Vous disposez également d'un droit d'opposition à la transmission des données couvertes par le secret professionnel susceptibles d'être utilisées et traitées dans le cadre de cette recherche.

En application de dispositions de l'article L.1111-7 du Code de la santé publique. Vous pouvez également accéder directement ou par l'intermédiaire d'un médecin de votre choix à l'ensemble de vos données médicales.

Ces droits s'exercent auprès du médecin qui vous suit dans le cadre de la recherche et qui connaît votre identité.

Vous avez le droit de consulter toute information détenue par le promoteur qui se rapporte à votre participation à cette étude. De plus et avec votre consentement, votre médecin de famille sera informé de votre participation à cette étude si ce médecin n'est pas celui ou celle qui vous suit pour l'étude.

EN CAS DE DOMMAGE CORPOREL :

En tant que Promoteur de l'étude, Photocure ASA a souscrit une assurance « Responsabilité civile » (auprès de la compagnie d'assurance Chubb Insurance Company of Europe S.A. – Direction pour la France – 6 boulevard Haussmann – 75009 Paris ; Police n°3322.11.09) conforme aux stipulations légales en vigueur dans le Code de la santé publique (Art. L. 1121-10). Cette assurance vous couvre si vous subissez une conséquence dommageable directement liée à votre participation à l'étude. Votre participation à l'étude, les coûts du traitement, les examens et le suivi médical sont pris en charge par le Promoteur.

Toutefois, le médecin de l'étude, Photocure ASA et l'organisme de recherche sous contrat n'offriront aucune autre forme de compensation (par exemple dédommagement pour perte de salaire ou indemnités pour douleurs ou souffrances) en cas de dommage corporel ou d'insatisfaction avec les résultats du traitement.

En signant ce formulaire de consentement, vous **NE RENONCEZ TOUTEFOIS À AUCUN** de vos droits légaux.

QUI A VALIDE CETTE ETUDE ?

Le protocole de l'étude a été soumis au Comité de Protection des Personnes Nord-Ouest IV. Ce comité a émis un avis favorable à l'occasion de la réunion tenue le xx xxxxxx xxxx.

COÛTS ASSOCIÉS À LA PARTICIPATION :

Vous n'aurez pas à couvrir les coûts du médicament à l'étude et des tests et procédures prévus pour l'étude. Vous et votre compagnie d'assurance médicale serez responsables des dépenses liées à votre prise en charge médicale, y compris les traitements médicamenteux, tests ou procédures qui ne sont pas spécifiquement requis pour cette étude de recherche clinique. Sur demande, vous avez la possibilité de discuter des dépenses associées à votre participation à cette recherche clinique avec votre médecin pour l'étude ou un membre de son équipe.

Vous ne recevrez pas de paiement pour participer à cette étude, à l'exception du remboursement de vos frais raisonnables de déplacement.

GAINS COMMERCIAUX :

Il est possible que ce projet de recherche conduise au développement de traitements, dispositifs ou médicaments utiles ou de procédures éventuellement brevetables. Dans cette éventualité, vous devez comprendre que vous ne pouvez espérer aucun gain financier ou bénéfice d'une éventuelle utilisation à l'avenir de l'information obtenue et développée en résultat de votre participation à ce projet de recherche.

DÉCLARATION FINALE :

Vous avez lu et compris l'information présentée ci-dessus et reçu des réponses satisfaisantes à toutes les questions que vous pouviez avoir. Vous signez ce formulaire de consentement de plein gré. Nous vous remettons un exemplaire du formulaire de consentement éclairé signé. En signant ce formulaire de consentement éclairé, vous consentez à participer à cette étude.

SIGNATURES :

J'ai lu l'information qui précède, qui m'a été fournie dans une langue que je comprends bien. Le contenu et la signification de cette information m'ont été expliqués. Par la présente, je consens de mon plein gré de participer à cette étude et autorise l'utilisation de l'information concernant ma santé personnelle (ou je consens à ce que mon enfant/la personne dont je suis le tuteur légal participe à cette étude et à l'utilisation et la communication de l'information médicale la concernant).

Signature Date Heure Nom
(en caractères d'imprimerie)

Relation avec la patiente

Section à remplir par le centre d'étude

Nom de la personne Signature Date Heure
qui a mené la discussion
sur le consentement éclairé

Investigateur Principal Signature Date Heure

EXEMPLAIRE DU FORMULAIRE DE CONSENTEMENT REMIS AU SUJET LE (DATE) _____

PAR (INITIALES) _____

Annexe 1 : Organigramme de l'étude

Visite numéro	1 Sélection	2 ^a 1 ^{re} PDT	3 Suivi 1	4 ^b 2 ^{de} PDT	5 Suivi 2	6 Suivi 1	7 Suivi 2
CALENDRIER	-4 sem	J -1/0	3 m	4 m (J 0)	6 m	7 m (3 m)	10 m (6 m)
INFORMATION DE LA PATIENTE/CONSENTEMENT	x						
CRITERES D'INCLUSION ET D'EXCLUSION	x						
Données démographiques	x						
Antécédents médicaux	x						
Traitements concomitants	x	x	x	x		x	
Randomisation	x						
Biochimie sanguine	x	x ^e		x ^e			
Signes vitaux	x	x					
Colposcopie	x	x	x	x	x	x	x
Biopsie	x ^d				x		x
Cytologie	x		x		x	x	x
Colpophotographie ^c							
Dépistage du VPH	x		x		x	x	x
Test de grossesse sur l'urine ^d		x		x			
Application du médicament ^d et exposition à la lumière		x		x			
Évaluation de la réponse			x		x	x	x
Événements indésirables		x ^e	x	x		x	
Appel téléphonique		x		x			

^a À effectuer dans les 4 semaines qui suivent la Visite 1, mais uniquement chez les patientes recevant la PDT

^b Uniquement si la réponse est partielle ou incomplète

^c Facultatif

^d Uniquement chez les patientes recevant la PDT

^e A effectuer immédiatement après la PDT **avec le système laser** : devra être fait immédiatement après l'illumination, et à la 2^{ème} PDT si applicable

^f **Uniquement pour les patientes randomisée avec le système d'administration : dans les 24 heures qui suivent l'administration, vérifier la tolérance et la bonne utilisation du système**

6 ANNEXE B

HEXVIX™

Hexyl aminolevulinate

85 mg, powder and solvent for solution for intravesical use

Presentation

Each vial of powder contains 85 mg hexaminolevulinate (as hexaminolevulinate hydrochloride).

After reconstitution in 50 ml solvent, 1 ml of the solution contains 85 mg hexaminolevulinate.

Pharmalogical Properties

Pharmacodynamic properties

Other diagnostic agents, ATC Code: V04CX

In vitro studies have shown a considerable build-up of protoporphyrin fluorescence in malignant urothelium after exposure to hexaminolevulinate.

In humans, a higher degree of accumulation of porphyrins in lesions compared to normal bladder urothelium has been demonstrated with Hexvix. After instillation of the reconstituted solution for 1 hour and subsequent illumination with blue light, tumours can be readily visualized by fluorescence.

Clinical studies using Hexvix included 605 evaluable patients with known bladder cancer or high suspicion of bladder cancer, who underwent white light, followed by blue light cystoscopy, and biopsies.

In the clinical studies, the patients had known or suspected bladder cancer or high suspicion of bladder cancer by cystoscopy or positive urine cytology.

Significantly more CIS and papillary lesions were detected after blue light cystoscopies, as compared to standard white light cystoscopy. The detection rate for CIS was 49.5% for standard white light cystoscopy and 95.0% for blue light cystoscopy, and the detection rate for papillary lesions ranged between 85.4% and 94.3% for white light and between 90.6% and 100% for blue light cystoscopy.

One study was designed to investigate the influence of patient management according to the European Association of Urology Recommendations on treatment of superficial bladder cancer. In 17% of patients, findings after blue light cystoscopy led to more complete therapy, and in 5.5% of patients less complete therapy was identified using only blue light cystoscopy. Reasons for more complete therapy was improved tumour detection compared to standard cystoscopy, and included more pTa lesions (20% of the patients), more CIS lesions (14%), and more pT1 lesions (11%) only detected with Hexvix cystoscopy.

The rate of findings false positive lesions was increased after blue light cystoscopy, 21.3% for white light cystoscopy and 27.8% for blue light cystoscopy.

Mechanisms of Action:

After intravesical instillation of hexaminolevulinate, porphyrins will accumulate intracellularly in bladder wall lesions. The intracellular porphyrins (including PpIX) are photoactive, fluorescence compounds which emit red light upon blue light excitation. As a result, premalignant and malignant lesions will glow red on a blue background. False fluorescence may be seen as a result of inflammation.

Pharmakokinetic properties

In vivo autoradiography studies in rats after intravesical administration have shown high concentration of hexaminolevulinate in the bladder wall.

After intravesical instillation of radiolabelled hexaminolevulinate in healthy volunteers, the systemic bioavailability of total radioactivity was approximately 5-10%.

Preclinical safety data

Studies in rats and dogs have not indicated any risk of systemic toxicity.

Seven-day intravesical tolerance studies, without light exposure, were performed in rats and dogs. The study in rats showed cases of leukocytosis, suggesting a proinflammatory activity of hexaminolevulinate. Cases of azotemia, red coloured urine and weight loss were also seen. In dogs treated with hexaminolevulinate there was a marginally increased incidence and severity of transition cell hyperplasia and basophilia in the urinary epithelium.

Potential genotoxicity has been investigated in vitro in prokaryotic and eukaryotic cells in presence and absence of photoactivating illumination and in vivo. An increase in chromosome aberrations in CHO cells after treatment in combination with lights was observed. The other studies of genotoxic potential were negative (Ames test, TK assay, in vivo micronucleus cell model, and Comet assay on vesical samples from a dog local tolerance study with blue light activation). A genotoxic potential cannot be ruled out entirely due to the mechanism of action of the product which entails production of singlet oxygen at light activation.

A local lymph node assay in mice has demonstrated that hexaminolevulinate has a potential to cause skin sensitisation.

Carcinogenicity studies or studies on the reproductive function have not been performed with hexaminolevulinate.

Clinical Particulars

Therapeutic indications

This medicinal product is for diagnostic use only.

Detection of bladder cancer, such as carcinoma in situ, in patients with known bladder cancer or high suspicion of bladder cancer, based e.g. screening cystoscopy or positive urine cytology. Blue light fluorescence cystoscopy should be used as an adjunct to standard white light cystoscopy, as a guide for taking biopsies.

Posology and method of administration

Hexvix cystoscopy should only be performed by health care professionals trained specifically in Hexvix cystoscopy. The bladder should be drained before the instillation.

Adults (including the elderly):

50 ml of 8 mmol/L reconstituted solution is instilled into the bladder through a catheter. The patient should retain the fluid for approximately 60 minutes.

Following evacuation of the bladder, the cystoscopic examination in blue light should start within approximately 60 minutes.

Patients should be examined with both white and blue light to obtain a map of all lesions in bladder. Biopsies of all mapped lesions should normally be taken under white light.

Only CE marked cystoscopic equipment should be used, equipped with necessary filters to allow both standard white light cystoscopy and blue light (wavelength 380-450 nm) fluorescence cystoscopy.

The light doses given during cystoscopy will vary. Typical total light doses (white light and blue light) range between 180 and 360 J at an intensity of 0.25 mW/cm².

Children and adolescents:

There is no experience of treating patients below the age of 18 years.

Contraindications

Hypersensitivity to the active substance or to any of the excipients of the solvent.

Porphyria.

Women of child-bearing potential.

Special warnings and precautions for use

Repeated use of Hexvix as part of follow-up in patients with bladder cancer has not been studied.

Hexaminolevulinate should not be used in patients at high risk of bladder inflammation, e.g. after BCG therapy, or in moderate to severe leucocyturia. Widespread inflammation of the bladder should be excluded by cystoscopy before the product is administered. Inflammation may lead to increased porphyrin build up and increased risk of local toxicity upon illumination, and false fluorescence.

If a wide-spread inflammation in the bladder becomes evident during white light inspection, the blue light inspection should be avoided.

There is an increased risk of false fluorescence in the resection area in patients in who recently have undergone surgical procedures of the bladder.

Interaction with other medicinal products and other forms of interaction

No specific interaction studies have been performed with hexaminolevulinate.

Pregnancy and lactation

For hexaminolevulinate, no clinical data on exposed pregnancies are available.

Reproductive toxicity studies in animals have not been performed.

Hexaminolevulinate is contraindicated in women in child-bearing potential.

Conclusion

Concernant la thérapie photodynamique des micro métastases péritonéales d'origine ovarienne, l'injection intrapéritonéale d'ALA ou d'He-ALA permet, associée à l'utilisation d'une longueur d'onde adéquate (lumière verte à 532 nm) et un protocole d'illumination fractionnée à 45 J.cm^{-2} d'améliorer l'efficacité de la thérapie photodynamique d'un modèle murin de carcinose ovarienne. En outre, l'utilisation du photobleaching comme marqueur de l'efficacité de la PDT constitue un moyen d'évaluation fiable de l'effet photodynamique puisqu'il est directement corrélé à la réponse tissulaire.

Par ailleurs, des perspectives thérapeutiques cliniques sont envisageables en gynécologie. Une nouvelle approche –plus sélective– du traitement du cancer de l'ovaire au stade de carcinose, associant chirurgie de debulking et thérapie photodynamique appliquée au péritoine tenant compte des résultats de notre étude expérimentale (PDT en lumière verte, fractionnement de la dose de lumière et contrôle immédiat de l'efficacité de la PDT par analyse du photobleaching) sera mise en œuvre dans les années à venir. Néanmoins, en raison de la complexité géométrique et l'étendue de la zone à illuminer, d'autres études expérimentales sont nécessaires (modélisation de la cavité péritonéale, étude de la dosimétrie, homogénéisation de la diffusion de la lumière...).

Appliquées aux lésions malpighiennes intra épithéliales cervicales, les techniques de PDT pourraient permettre la réalisation d'un traitement réalisable en consultation en raison du caractère non invasif. Comparée à la conisation, cette thérapeutique pourrait permettre de réduire les risques de sténose cervicale et d'accouchement prématuré. L'intérêt de la thérapie photodynamique dans le traitement des dysplasies cervicales de bas grade est actuellement évalué dans une étude clinique de faisabilité.

Enfin, la PDT pourrait constituer une thérapeutique de choix dans les dysplasies multifocales cervicales, vaginales et vulvaires.

Publications scientifiques

1. Continuous or fractionated Photodynamic Therapy? Comparison of three PDT schemes for ovarian peritoneal micrometastasis treatment in a rat model.

J.P. Estevez, M. Ascencio, P. Colin, M.O. Farine, P. Collinet, S. Mordon

Soumis et accepté le 21/07/2010 à Photodiagnosis and Photodyn Ther (PDPDT-10-24R1)

2. Comparison of continuous and fractionated illumination during hexaminolevulinate photodynamic therapy

**3.3.1.1.1.2 M. Ascencio, J.P. Estevez, M. Delemer,
M.O. Farine, P. Collinet, S. Mordon**

Publié: Photodiagnosis and Photodyn Ther. 2008 Sept; 5(3):210-6

3. Protoporphyrin IX fluorescence photobleaching is a useful tool to predict the response of rat ovarian cancer following hexaminolevulinate photodynamic therapy

M. Ascencio, P. Collinet, M.O. Farine, S. Mordon

Publié : Lasers Surg Med. 2008 July; 40(5):332-41

4. Evaluation of ALA-PDT of ovarian cancer in the Fisher 344 rat tumor model

M. Ascencio, M. Delemer, M.O. Farine, E. Jouve, P. Collinet, S. Mordon

Publié à: Photodiagnosis and Photodyn Ther (2007) : 4, 254-260

5. The place of photodynamic therapy in gynecology

M. Ascencio, P. Collinet, M. Cosson, D. Vinatier, S. Mordon

Publié: Gynecol Obstet Fertil. 2007 Nov; 35(11):1155-65



available at www.sciencedirect.com



journal homepage: www.elsevier.com/locate/pdpdt



Continuous or fractionated photodynamic therapy? Comparison of three PDT schemes for ovarian peritoneal micrometastasis treatment in a rat model

Juan Pablo Estevez^{a,c}, Manuel Ascencio^{a,c}, Pierre Colin^a,
Marie Odile Farine^b, Pierre Collinet^{a,c}, Serge Mordon PhD^{a,*}

^a INSERM, U 703 – Univ. de Lille Nord de France - Lille University Hospital – CHRU, Lille, France

^b Department of Anatomic-pathology, Lille University Hospital – CHRU, Lille, France

^c Department of Gynaecology and Obstetrics, Lille University Hospital – CHRU, Lille, France

KEYWORDS

Photodynamic
therapy;
Light fractionation;
Ovarian cancer

Summary

Objective: This experimental study aimed to compare three illumination schemes to optimize hexaminolaevulinate (HAL)-PDT in a rat tumor model with advanced ovarian cancer.

Materials and methods: Peritoneal carcinomatosis was induced by intraperitoneal 5×10^6 NuTu-19 cells injection in 60 female rats Fisher 344. Carcinomatosis was obtained 50 days post-tumor induction. Four hours post-intraperitoneal HAL (Photocure ASA, Oslo, Norway) injection, three different schemes of PDT were performed during 25 min on a 1 cm^2 area. (A) Fractionated illumination ($n=20$) with an on-off cycle ('on': 2 min and 'off': 1 min) at 30 mW cm^{-2} until a fluence of 30 J cm^{-2} , (B) continuous illumination ($n=20$) at 30 mW cm^{-2} with a fluence of 45 J cm^{-2} (C) continuous illumination ($n=20$) at 20 mW cm^{-2} with a fluence of 30 J cm^{-2} . Laser light was generated using a 532 nm KTP laser (Laser Quantum, Stockport, UK). Biopsies were taken 24 h after treatment. Quantitative histology was performed. Necrosis value was determined: 0-no necrosis to 4-full necrosis. Depth of necrosis was then measured for each sample and correlated to Necrosis value.

Results: HAL-PDT was efficient in producing necrosis irrespective of the scheme. Tumor destruction was superior with fractionated illumination compared to both continuous illumination schemes regarding to the depth of necrosis ($213 \pm 113 \mu\text{m}$ vs $154 \pm 133 \mu\text{m}$ vs $171 \pm 155 \mu\text{m}$) ($p < 0.05$) or to the full necrosis rate (50% vs 30% vs 10%) ($p < 0.0001$).

Conclusion: Fractionated illumination during photodynamic therapy (PDT) was shown to improve tumor response. Fractionated illumination with short intervals should be considered for an effective PDT of advanced ovarian cancer.

© 2010 Elsevier B.V. All rights reserved.

* Corresponding author at: INSERM-U 703, 152, rue du Dr. Yersin, 59120 Loos, France. Tel.: +33 320 446 708; fax: +33 320 446 708.
E-mail address: serge.mordon@inserm.fr (S. Mordon).

Introduction

One out of six cancers in women is of gynecological origin. Ovarian cancer is the leading cause of death from gynecological cancer in the US and Western Europe. In France ovarian cancer is responsible for 3500 deaths every year [1,2]. It has been shown that the 5-year survival rate critically depends on the stage of disease progression at the time of diagnosis. Despite the improvements in diagnostic tools, more than two thirds of women with the disease are diagnosed only at advanced stages, which 5-year survival rates are about 30%. Therapeutic modalities are maximal tumor debulking followed by paclitaxel-cisplatin combinational chemotherapy for adjuvant treatment. Einsenkop et al. showed that a complete cytoreduction of visible peritoneal implants improved survival in patients of stage IIIC ovarian cancer [3]. Many patients with advanced cancer (stage III and IV) initially respond, but 50% of these cases will recur and die. The relapse and associated lethality of ovarian cancer is mainly attributed to the dissemination of hardly visible micrometastases in the entire peritoneal cavity which are suboptimally removed during primary treatment. Thus, the development of new diagnostic and therapeutic approaches is mandatory to improve the outcome of this disease.

Among the explored strategies to increase the efficacy of current diagnosis and treatment, photodynamic diagnosis and photodynamic therapy have received significant interest in oncology for improving the treatment of gynaecological [4–6], urological [7,8] gastrointestinal [9–12], dermatological [13–15] and otorhynolaryngologic [16,17] cancers.

Photodynamic therapy (PDT) is a promising anticancer treatment that combines a photosensitizing drug, light energy and oxygen to kill tumor cells. It requires the administration of a photosensitizing agent, which is activated by light at a specific wavelength to form reactive oxygen species in the presence of molecular oxygen. Depending upon their subcellular localization, they will damage cell membranes, mitochondria and lysosomes, that finally result in cell death and tumor regression.

Protoporphyrin IX (PpIX) is an endogenous photosensitizer used for PDT [18], accumulated in the tumor tissue after the exogenous application of 5-amino-levulinic acid (ALA). ALA is the precursor of PpIX in the biosynthetic pathway of heme. Excess exogenous ALA avoids the negative feedback control that heme exerts over its biosynthetic pathway and induces accumulation of PpIX. PpIX accumulation is more pronounced in malignant cells compared with their normal counterparts [19]. This could be explained by the fact that the activity of the rate-limiting enzyme porphobilinogen deaminase is increased [20,21] while the activity of ferrochelatase is decreased [20,22] in tumor tissues.

ALA is hydrophilic and does not easily penetrate through cell membranes, thus PpIX production is not optimal. In order to overcome this problem, ALA esters with more lipophilic property have been tested [23]. We selected Hexaminolaevulinate (HAL) because it gives promising results in experimental and clinical research, in the field of gynecology and urology [24–27].

Thus, the exposure of the tumor to an appropriate light dose, at a selected wavelength coinciding with the absorption peak of the photosensitizer results in oxydation-mediated selective tumor necrosis.

The response to PDT after systemic ALA administration could be improved by optimizing the illumination scheme. An option is to use light fractionation with a short-term interval [28–30]. The short-term light fractionation scheme (with one or more interruptions of seconds or minutes) may allow reoxygenation during the dark period. Theoretically, it leads to more singlet oxygen formation [30]. Other schemes could improve PDT response as using low fluence rates (about 20 mW cm^{-2}) without dark intervals, allowing not to use oxygen too fast and allowing reoxygenation. Light fractionation was performed with a reduced fluence (30 J cm^{-2} vs 45 J cm^{-2}) in our previous study [17]. Consequently, this new study aims to compare continuous light delivery with a similar fluence (30 J cm^{-2}) in order to confirm that better efficacy was not simply dependent on fluence but mainly of light illumination regimen. So we introduced a new continuous scheme with lower fluence rate (20 mW cm^{-2}) during the same time (25 min). Efficacy of HAL-PDT was compared between the groups of rats with peritoneal ovarian metastasis.

Material and methods

Animal model

Pathogen-free Fischer 344 female rats (160–180g) were obtained from Charles River Laboratories (L'Arbresle, France). They were housed in a pathogen-free animal facility and given commercial basal diet and water ad libitum. The protocol was approved by our animal use and ethic committee DHURE (Departement Hospitalo-Universitaire de Recherche Expérimentale), University of Lille, France (no. 59-350120).

Ovarian cancer model

NuTu-19 is a syngenic adenocarcinoma used to develop ovarian cancer in an immunocompetent rat model [31]. It is a poorly differentiated adenocarcinoma originally derived from a female athymic mouse after injection of Fischer 344 ovarian surface epithelial cells that spontaneously underwent malignant transformation in vitro.

NuTu-19 cells (generous gift from Dr Delie, University of Geneva, Switzerland) were then cultured in DMEM (Gibco Life Technologies, Grand Island, NY, USA) supplemented with 10% heat-inactivated fetal bovine serum, penicillin 1% and streptomycin 1%. Cell culture plates were incubated under standardized conditions (5% carbon dioxide, 100% humidity, 37°C). The cell line was cryopreserved in liquid nitrogen (10^7 cells/vial). Each experiment was performed by thawing a vial of cells and expanding them biweekly to provide the appropriate cell number. After harvesting the NuTu-19 cells with 0.25% trypsin (Gibco Life Technologies, Grand Island, NY, USA), they were washed with Dulbecco's phosphate-buffered saline (PBS, Gibco Life Technologies, Grand Island, NY, USA) and counted. Viability was testing using trypan blue exclusion. With a minimum of 90% survival, 5×10^6 cells ml^{-1}

PBS were injected intra peritoneal (i.p.) in the Fischer rats. Small nodules up to 2 mm form along the peritoneal lining of the abdominal wall, pelvis, and omentum with hemorrhagic ascite. Carcinomatosis was obtained about 50 days after cells injection. Although the time interval between implantation and PDT was increased (because of a different origin of the NuTu cells [17]), nodules' size was comparable.

Hexaminolaevulinate

Crystalline 5-aminolevulinic acid hexylester hydrochloride (Photocure ASA, Oslo, Norway) were diluted to 10 mg ml⁻¹ in sterile water and titrated with 10N sodium hydroxide to pH 6.5. Solution was freshly prepared before injection of 2 ml i.p. in each animal with a dose of 100 mg kg⁻¹ 4 h before light exposure.

Photodynamic therapy

Four hours after i.p. injection of HAL, animals were anesthetized by i.p. injection of ketamine (Virbac, Carros, France) 50 mg kg⁻¹ and xylazine (Bayer Health Care, Puteau, France) 5 mg kg⁻¹. The rats were placed in the supine position. A laparoscopic procedure was made. A 5-mm trocar was inserted in the midline and a 6 mm Hg carbon dioxide pneumoperitoneum was created. A rigid 5-mm laparoscope (Karl Storz, Tuttlingen, Germany) was introduced through the trocar to visualize the abdominal cavity. The exact location of macroscopic peritoneal lesions was mapped before choosing the areas to treat. A 1-mm trocar was inserted in front of the area to treat and the optical fiber was introduced through the small trocar. Laser light was transmitted through the optical fiber perpendicularly to the neoplastic peritoneum on 1 cm² surface (Fig. 1a and b).

Laser light was generated using a 532 nm KTP laser (Laser Quantum, Stockport, UK). The light was transmitted through a 600 μm flexible optical fiber. The irradiance was measured immediately before each illumination by means of a calibrated power meter (Ophir Optronics Ltd., Jerusalem, Israel).

The animals were divided in three groups, all were treated during 25 min. In the first group ($n=20$), fractionated illumination was performed with a 120 s illumination period ("on" period) followed by a 60 s dark period ("off" period) until a fluence of 30 J cm⁻² was delivered. The on-off cycle was repeated by opening and closing a mechanical shutter. The periods were chosen according to the protocol of Foster et al. [32]. In the second group ($n=20$), continuous illumination was performed at 30 mW cm⁻² with a fluence of 45 J cm⁻², as previously described [17]. The third group was treated by a continuous illumination at 20 mW cm⁻² with a fluence of 30 J cm⁻².

At the end of the PDT, the treated area was marked with black ink.

Histopathological analysis

Rats were euthanized 1 day after treatment by intraperitoneal injection of T 61 (0.3 ml kg⁻¹). Biopsies were taken on irradiated areas. The peritoneal treated side was marked with black indian ink. Biopsies were fixed by acetic acid. Samples devoted to the histological study were fixed for 24 h in a 10% formaldehyde buffered solution (pH 7.2, NaCl 133 mM). They were then progressively dehydrated in alco-

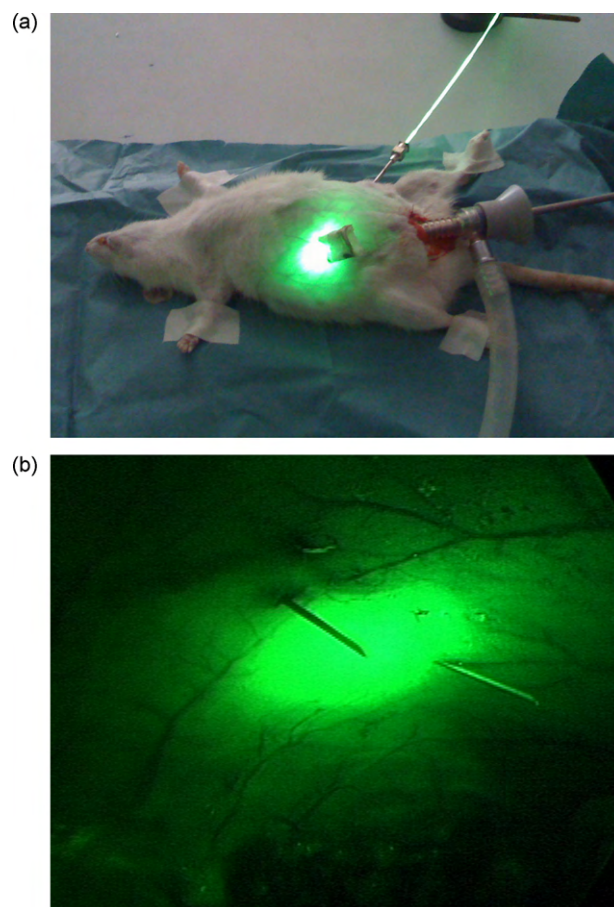


Figure 1 (a and b) A 1 cm² surface area is illuminated with a 600 μm optical fiber perpendicularly to the neoplastic peritoneum. External view (a). Intraperitoneal view (b).

hol, embedded in paraffin and sectioned at 5 μm. Sections were stained with Masson trichrome. Digitalized pictures were taken (Nikon Coolpix 950, Nikon, Tokyo, Japan). The slides were examined at different magnifications (2×, 10×, 20×, 50× objective and 4× ocular).

A morphological analysis of cancerous cells was also performed. PDT effects on peritoneum were evaluated using a quantitative histology in order to compare the three schemes of PDT. Depth of necrosis (ND) and total tumor thickness were determined for each sample of illuminated peritoneum. Slides were blindly read by a confirmed pathologist (Fig. 2).

In our previous work PDT effects on peritoneum were evaluated using a semi-quantitative histology. Necrosis Value (NV) was determined according to the depth of the necrosis (0-no necrosis to 4-full necrosis) for each sample of illuminated peritoneum [33]. For the illuminated areas, response was defined as necrosis score 3–4 (necrosis reached more or equal than the two thirds of the thickness of the peritoneum) and insufficient response as necrosis score 0–2 (necrosis reached less than the two thirds of the thickness of the peritoneum). It relates to the fractional depth of necrosis relative to the tumor thickness. In order to compare these results to previous ones, we made for each lesion a rate between depth of necrosis and total tumor thickness giv-

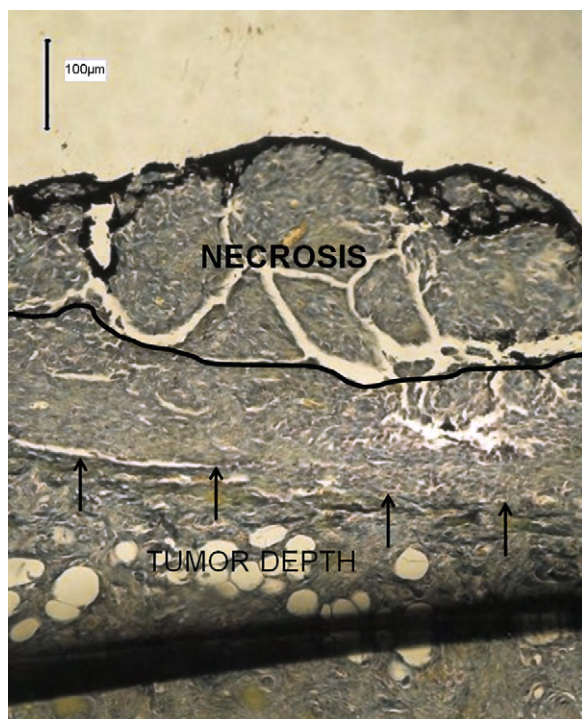


Figure 2 Microscopic image of frozen sections (5 μm) of tumoral peritoneum on treated peritoneal carcinomatosis 24h after HAL-PDT. Tumor thickness is 400 μm, necrosis reached 225 μm.

ing us a percentage. That percentage was correlated to NV: 0–33%= 1; 33–66%= 2; 66–99%= 3; 100%= 4.

Statistical analysis

All data were analyzed with the XLSTAT 2006 software (Addinsoft, Paris, France). Nonparametric tests were used for continuous variables because of the small sample size. The Mann–Whitney *U*-test was used for the comparison between the two groups of animals. $p < 0.05$ was considered significant.

Results

HeALA-PDT induced damage

Tumor thickness, depth of necrosis and mean Necrosis value are indicated as average ± standard deviation.

Rats survived at least 50 days after the tumor induction. No death related to the living conditions was observed.

Tumor thicknesses are comparable with no statistically differences: in the fractionated group mean tumor thickness is $322 \pm 233 \mu\text{m}$, in the first continuous group (30 mW cm^{-2}) mean tumor thickness is $346 \pm 220 \mu\text{m}$ and in the second continuous group (20 mW cm^{-2}) mean tumor thickness is $339 \pm 207 \mu\text{m}$.

HAL-PDT performed on carcinomatosis lesions always induced necrosis irrespective of the scheme (mean ND = $181 \pm 135 \mu\text{m}$). Regarding depth of necrosis, PDT with fractionated illumination (“on” = 120s; “off” = 60s) at

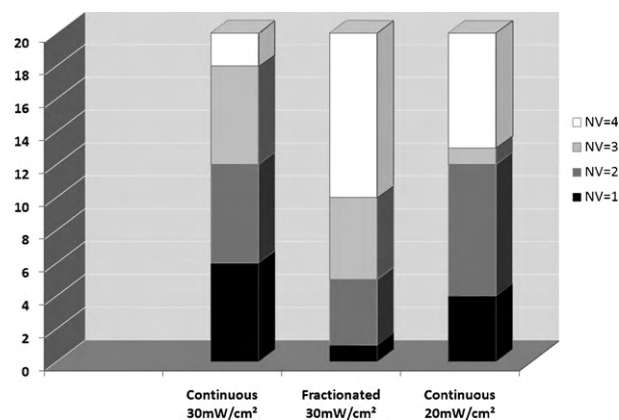


Figure 3 The necrosis value (0–4) reflects the distribution of the peritoneum necrosis as a function of the scheme of PDT.

20 mW cm^{-2} (30 J cm^{-2}) appeared to be more efficient than PDT with continuous illumination at 30 mW cm^{-2} (45 J cm^{-2}) ($213 \pm 113 \mu\text{m}$ vs $154 \pm 133 \mu\text{m}$) ($p < 0.05$) and to continuous illumination at 20 mW cm^{-2} (30 J cm^{-2}) ($213 \pm 113 \mu\text{m}$ vs $171 \pm 155 \mu\text{m}$) ($p < 0.05$) to promote necrosis.

Regarding mean NV, PDT with fractionated illumination appeared to be more efficient than PDT with continuous light delivery at 30 mW cm^{-2} (45 J cm^{-2}) to promote necrosis (mean NV = 3.2 ± 0.95 vs 2.2 ± 1) ($p < 0.05$). This result is in accordance with our previous results. There is no statistically significant difference between both continuous groups (2.2 ± 1 vs 2.55 ± 1.19) ($p = 0.381$). Between fractionated illumination (“on” = 120s; “off” = 60s) and continuous illumination at 20 J cm^{-2} (30 J cm^{-2}), there is no statistically significant difference (mean NV = 3.2 ± 0.95 vs 2.55 ± 1.19) ($p = 0.08$).

Comparing responders (NV = 3 or 4) in the three groups, fractionated illumination (75%) appears to be significantly more efficient than both continuous groups (40%) ($p < 0.0001$).

When regarding only to full necrosis (NV = 4) in the three groups, fractionated illumination (50%) appears to be significantly more efficient than both continuous groups (30% and 10%) ($p < 0.0001$). In the continuous light delivery group at 20 mW cm^{-2} (30 J cm^{-2}) full necrosis rate (30%) is significantly higher than in continuous group at 30 mW cm^{-2} (45 J cm^{-2}) (10%) ($p < 0.0001$).

The results as a function of the scheme of PDT are shown in Fig. 3.

Discussion

Light fractionation was described by several investigators to be successful when used with diverse photosensitizers in normal and neoplastic tissues [34–36]. Three main mechanisms are thought to be involved to explain the enhancement of PDT response by light fractionation: reoxygenation of the treatment site, reperfusion injury and PpIX relocalisation. Reoxygenation of the treatment site during the dark periods was proved to be essential. Oxygen depletion induced during the initial light period by temporary vascular constriction is reversed during the dark period. Curnow et al. have monitored the tissue oxygen pressure during fractionated

and continuous illumination. They observed a rapid decline in oxygen near the treatment site after beginning illumination and a partial recovery in oxygen during the dark period, whereas the decline in oxygen was irreversible during continuous illumination. In case of fractionated light dose, this oxygen depletion during illumination is induced by temporary vascular constriction that is reversed during the dark period [37]. Reperfusion injury is the direct consequence of revascularization that allows the release of free radicals and set off a cascade of tissue damage [38]. Protoporphyrin IX relocalisation could also enhance effects of light fractionation. It could be the result of local diffusion or reperfusion of plasma-bound PpIX [39] as a partial recovery in fluorescence was observed during the dark period [40] and that the short interval was not likely to allow PpIX synthesis.

In our study, the dark period was 60s, according with the calculations of Foster et al. which predicted that effective reoxygenation could take place in a hypoxic tissue in a period of about 45 s [32]. Using ALA in a rat bladder carcinoma model, the 60-s light fractionation at 30 J cm^{-2} caused the highest enhancement of tumor destruction compared with other light fractionation and continuous illumination [41]. Other authors investigated longer intervals and were not found to be beneficial [29,37]. Some others conclude that in the skin of the hairless mouse the dark interval cannot be reduced below 2 h without a significant reduction in PDT efficacy [42].

It is not clear how many dark periods must be introduced to optimize the PDT response. Curnow et al. suggested that light dose fractionation with a single dark period was as efficient in promoting necrosis as multiple dark periods [40]. Nevertheless and as they suggested, further enhancement could be achieved by introducing multiple intervals [43]. They also suggest that less than half the light dose has to be delivered before the first dark period. If not, the irreversible damages of the microcirculation may limit the tumor destruction [37].

In our results, mean NV with fractionated scheme is higher than with continuous scheme at 30 mW cm^{-2} (45 J cm^{-2}) ($\text{NV} = 3.2 \pm 0.95$ vs 2.2 ± 1) ($p < 0.05$). This results are in accordance with our previous study [17]. There is no statistically difference between fractionated and continuous scheme at 20 mW cm^{-2} (30 J cm^{-2}). ($\text{NV} = 3.2 \pm 0.95$ vs 2.55 ± 1.19) ($p = 0.08$). $p = 0.08$ is very close from the statistical point $p < 0.05$ and this lack of difference could be due to the small number of animals.

Furthermore, fractionated illumination gives better response considering responders ($\text{NV} = 3-4$) and full necrosis ($\text{NV} = 4$).

PDT light delivery has been identified as an important modulator of tissue oxygenation and treatment outcome. Foster et al. outlined in theoretical terms a mechanism called photodynamic oxygen consumption which was centered on the hypothesis that under high fluence rate illumination of a photosensitized tissue, the consumption of molecular oxygen during the process of singlet oxygen generation can exceed the rate at which oxygen can be resupplied by diffusion from the vasculature [44]. There would be an increasing of oxygen consumption with increasing fluence rate. Several authors suggested that low fluence rates cause more damage than high fluence rates for the same total fluence [44,45]. Henderson et al. demonstrated in the Colon 26

tumor model, that high fluence rate was diminishing or even totally inhibiting tumor control, low fluence rate promoting tumor control. They showed increasing percentages of tumor cures as fluence rate decreases. But they also suggest that there exist lower limits of fluence rate beyond which mechanisms, such as repair of sublethal damage, override the advantages of low fluence rate [46].

Our results show that in the continuous light delivery group at 20 mW cm^{-2} (30 J cm^{-2}) full necrosis rate (30%) is significantly higher than in continuous group at 30 mW cm^{-2} (45 J cm^{-2}) (10%) ($p < 0.0001$). Even if mean depth of necrosis reached with the continuous 20 mW cm^{-2} (lower fluence rate) scheme is more important than in continuous 30 mW cm^{-2} scheme, this difference is not statistically significant. What is clear is that high or lower fluence rates using a continuous scheme does not do better than light fractionation. In further studies it would be useful to include a 45 J cm^{-2} point in the fractionated regime to determine if the treatment depth has reached its maximum possible or if it would be increased further by higher total light dose.

In our previous work a semi-quantitative score was used to analyze the necrosis as a function of PDT efficiency. Necrosis was evaluated from 0 (no necrosis) to 4 (full necrosis) considering the depth of necrosis. This score was named Necrosis Value (NV). Necrosis depth is an important information but is not relative to the tumor thickness. NV is the rate between necrosis and total tumor thickness and reflects tumor necrosis rate.

We evaluated mean NV and responders or no responders for each group. But in our opinion, the most important parameter to characterise PDT outcome was the full necrosis rate. It represents the objective to reach in clinical practice because partial response is unsatisfying. Nevertheless, in order to ease the readability of our results, we used NV which is quantitative histology (Fig. 1).

Conclusion

In conclusion, this study documents the efficiency of light fractionation scheme with short intervals, in a rat tumor model with advanced ovarian cancer treated with HAL-PDT. HAL is a good PpIX precursor for PDT of ovarian cancer micrometastasis as suggested by our results. Fractionated illumination with a fluence of 30 J cm^{-2} induced significantly more necrosis depth than continuous PDT with a fluence of 30 or 45 J cm^{-2} .

Ovarian cancer could benefit from PDT with fractionated illumination. Optimization of this scheme needs further investigation and could benefit of new strategy, among which the use of an iron-chelating agent [43] or optimization of PS delivery systems associating it to colloidal carriers.

References

- [1] Benedit JL, Bender H, Jones 3rd H, Ngan HY, Pecorelli S. FIGO staging classifications and clinical practice guidelines in the management of gynecologic cancers. *Int J Gynaecol Obstet* 2000;70(2):209–62.
- [2] Rensontet A, Velten M, Jouglu E, Estève J. Evolution de l'incidence et de la mortalité par cancer en france de 1978 à 2000. *Actis-Paris* 2003:119–24.

- [3] Eisenkop SM, Nalick RH, Wang HJ, Teng NN. Peritoneal implant elimination during cytoreductive surgery for ovarian cancer: impact on survival. *Gynecol Oncol* 1993;51(2):224–9.
- [4] McCarron PA, Ma LW, Juzenas P, et al. Facilitated delivery of ALA to inaccessible regions via bioadhesive patch systems. *J Environ Pathol Toxicol Oncol* 2006;25(1–2):389–402.
- [5] Yamaguchi S, Tsuda H, Takemori M, et al. Photodynamic therapy for cervical intraepithelial neoplasia. *Oncology* 2005;69(2):110–6.
- [6] Hillemanns P, Wang X, Staehle S, Michels W, Dannecker C. Evaluation of different treatment modalities for vulvar intraepithelial neoplasia (VIN): CO(2) laser vaporization, photodynamic therapy, excision and vulvectomy. *Gynecol Oncol* 2006;100(2):271–5.
- [7] Jichlinski P. Photodynamic applications in superficial bladder cancer: facts and hopes. *J Environ Pathol Toxicol Oncol* 2006;25(1–2):441–51.
- [8] Du KL, Mick R, Busch TM, et al. Preliminary results of interstitial motexafin lutetium-mediated PDT for prostate cancer. *Lasers Surg Med* 2006;38(5):427–34.
- [9] Witzigmann H, Berr F, Ringel U, et al. Surgical and palliative management and outcome in 184 patients with hilar cholangiocarcinoma: palliative photodynamic therapy plus stenting is comparable to r1/r2 resection. *Ann Surg* 2006;244(2):230–9.
- [10] Mordon S, Maunoury V, Bulois P, et al. [Photodynamic therapy in gastroenterology]. *Gastroenterol Clin Biol* 2005;29(8–9):949–54.
- [11] Pech O, Gossner L, May A, et al. Long-term results of photodynamic therapy with 5-aminolevulinic acid for superficial Barrett's cancer and high-grade intraepithelial neoplasia. *Gastrointest Endosc* 2005;62(1):24–30.
- [12] Gross SA, Wolfsen HC. Long-term results of photodynamic therapy with 5-aminolevulinic acid for superficial Barrett's cancer and high-grade intraepithelial neoplasia. *Gastrointest Endosc Clin N Am* 2010;20(1):35–53.
- [13] Biel M. Advances in photodynamic therapy for the treatment of head and neck cancers. *Lasers Surg Med* 2006;38(5):349–55.
- [14] Braathen LR, Szeimies RM, Basset-Seguín N, et al. Guidelines on the use of photodynamic therapy for nonmelanoma skin cancer: an international consensus. *International Society for Photodynamic Therapy in Dermatology, 2005. J Am Acad Dermatol* 2007;56(1):125–43.
- [15] Torezan L, Niwa AB, Neto CF. Photodynamic therapy in dermatology: basic principles. *An Bras Dermatol* 2009;84(5):445–59.
- [16] Lou PJ, Jager HR, Jones L, et al. Interstitial photodynamic therapy as salvage treatment for recurrent head and neck cancer. *Br J Cancer* 2004;91(3):441–6.
- [17] Ascencio M, Estevez JP, Delemer M, et al. Comparison of continuous and fractionated illumination during hexaminolaevulinate-photodynamic therapy. *Photodiagnosis Photodyn Ther* 2008;5(3):210–6.
- [18] Kennedy JC, Pottier RH. Endogenous protoporphyrin IX, a clinically useful photosensitizer for photodynamic therapy. *J Photochem Photobiol B* 1992;14(4):275–92.
- [19] Lopez RF, Lange N, Guy R, Bentley MV. Photodynamic therapy of skin cancer: controlled drug delivery of 5-ALA and its esters. *Adv Drug Deliv Rev* 2004;56(1):77–94.
- [20] Wyld L, Burn JL, Reed MW, Brown NJ. Factors affecting aminolaevulinic acid-induced generation of protoporphyrin IX. *Br J Cancer* 1997;76(6):705–12.
- [21] Leibovici L, Schoenfeld N, Yehoshua HA, et al. Activity of porphobilinogen deaminase in peripheral blood mononuclear cells of patients with metastatic cancer. *Cancer* 1988;62(11):2297–300.
- [22] el-Sharabasy MM, el-Waseef AM, Hafez MM, Salim SA. Porphyrin metabolism in some malignant diseases. *Br J Cancer* 1992;65(3):409–12.
- [23] Brunner H, Hausmann F, Knuechel R. New 5-aminolevulinic acid esters—efficient protoporphyrin precursors for photodetection and photodynamic therapy. *Photochem Photobiol* 2003;78(5):481–6.
- [24] El Khatib S, Didelon J, Leroux A, et al. Kinetics, biodistribution and therapeutic efficacy of hexylester 5-aminolevulinic acid induced photodynamic therapy in an orthotopic rat bladder tumor model. *J Urol* 2004;172(5 Pt 1):2013–7.
- [25] Lange N, Jichlinski P, Zellweger M, et al. Photodetection of early human bladder cancer based on the fluorescence of 5-aminolaevulinic acid hexylester-induced protoporphyrin IX: a pilot study. *Br J Cancer* 1999;80(1–2):185–93.
- [26] Jouve E, Collinet P, Delemer-Lefebvre M, Mordon S. Alternative administrations of hexaminolaevulinate (HexALA) for laparoscopic fluorescence diagnosis of metastatic ovarian cancer in a rat model. In: 15th Annual Congress of the European Society for Gynaecological endoscopy. Strasbourg: Medimond International Proceedings; 2006.
- [27] Regis C, Collinet P, Farine MO, Mordon S. Comparison of aminolevulinic acid- and hexylester aminolaevulinate-induced protoporphyrin IX fluorescence for the detection of ovarian cancer in a rat model. *Photomed Laser Surg* 2007;25(4):304–11.
- [28] Hua Z, Gibson SL, Foster TH, Hilf R. Effectiveness of delta-aminolevulinic acid-induced protoporphyrin as a photosensitizer for photodynamic therapy in vivo. *Cancer Res* 1995;55(8):1723–31.
- [29] Messmann H, Mlkvy P, Buonaccorsi G, et al. Enhancement of photodynamic therapy with 5-aminolaevulinic acid-induced porphyrin photosensitisation in normal rat colon by threshold and light fractionation studies. *Br J Cancer* 1995;72(3):589–94.
- [30] Pogue BW, Hasan T. A theoretical study of light fractionation and dose-rate effects in photodynamic therapy. *Radiat Res* 1997;147(5):551–9.
- [31] Rose GS, Tocco LM, Granger GA, et al. Development and characterization of a clinically useful animal model of epithelial ovarian cancer in the Fischer 344 rat. *Am J Obstet Gynecol* 1996;175(3 Pt 1):593–9.
- [32] Foster TH, Murrant RS, Bryant RG, et al. Oxygen consumption and diffusion effects in photodynamic therapy. *Radiat Res* 1991;126(3):296–303.
- [33] Ascencio M, Delemer M, Farine MO, et al. Evaluation of ALA-PDT of ovarian cancer in the Fischer 344 rat tumor model. *Photodiagn Photodyn Ther* 2007;4(4):254–60.
- [34] Mlkvy P, Messmann H, Pauer M, et al. Distribution and photodynamic effects of meso-tetrahydroxyphenylchlorin (mTHPC) in the pancreas and adjacent tissues in the Syrian golden hamster. *Br J Cancer* 1996;73(12):1473–9.
- [35] Muller S, Walt H, Dobler-Girdziunaite D, Fiedler D, Haller U. Enhanced photodynamic effects using fractionated laser light. *J Photochem Photobiol B* 1998;42(1):67–70.
- [36] Pe MB, Ikeda H, Inokuchi T. Tumor destruction and proliferation kinetics following periodic, low power light, haematoporphyrin oligomers mediated photodynamic therapy in the mouse tongue. *Eur J Cancer B Oral Oncol* 1994;30B(3):174–8.
- [37] Curnow A, Haller JC, Bown SG. Oxygen monitoring during 5-aminolaevulinic acid induced photodynamic therapy in normal rat colon. Comparison of continuous and fractionated light regimes. *J Photochem Photobiol B* 2000;58(2–3):149–55.
- [38] Curnow A, Bown SG. The role of reperfusion injury in photodynamic therapy with 5-aminolaevulinic acid—a study on normal rat colon. *Br J Cancer* 2002;86(6):989–92.
- [39] Diemel W, Pottier R, Pfister W, Schleier P, Zinner K. 5-Aminolaevulinic acid (ALA) induced formation of different fluorescent porphyrins: a study of the biosynthesis of porphyrins by bacteria of the human digestive tract. *J Photochem Photobiol B* 1997;86(1):77–86.

- [40] Curnow A, McIlroy BW, Postle-Hacon MJ, MacRobert AJ, Bown SG. Light dose fractionation to enhance photodynamic therapy using 5-aminolevulinic acid in the normal rat colon. *Photochem Photobiol* 1999;69(1):71–6.
- [41] Iinuma S, Schomacker KT, Wagnieres G, et al. In vivo fluence rate and fractionation effects on tumor response and photobleaching: photodynamic therapy with two photosensitizers in an orthotopic rat tumor model. *Cancer Res* 1999;59(24):6164–70.
- [42] de Bruijn HS, van der Ploeg-van den Heuvel A, Sterenborg HJ, Robinson DJ. Fractionated illumination after topical application of 5-aminolevulinic acid on normal skin of hairless mice: the influence of the dark interval. *J Photochem Photobiol B* 2006;85(3):184–90.
- [43] Curnow A, MacRobert AJ, Bown SG. Comparing and combining light dose fractionation and iron chelation to enhance experimental photodynamic therapy with aminolevulinic acid. *Lasers Surg Med* 2006;38(4):325–31.
- [44] Foster TH, Hartley DF, Nichols MG, Hilf R. Fluence rate effects in photodynamic therapy of multicell tumor spheroids. *Cancer Res* 1993;53(6):1249–54.
- [45] Veenhuizen RB, Stewart FA. The importance of fluence rate in photodynamic therapy: is there a parallel with ionizing radiation dose-rate effects? *Radiother Oncol* 1995;37(2):131–5.
- [46] Henderson BW, Busch TM, Snyder JW. Fluence rate as a modulator of PDT mechanisms. *Lasers Surg Med* 2006;38(5):489–93.

available at www.sciencedirect.comjournal homepage: www.elsevier.com/locate/pdpdt

Comparison of continuous and fractionated illumination during hexaminolaevulinate-photodynamic therapy

Manuel Ascencio^{a,c}, Juan Pablo Estevez^{a,c}, Marie Delemer^a,
Marie Odile Farine^b, Pierre Collinet^a, Serge Mordon PhD^{c,*}

^a Department of Gynaecology and Obstetrics, Lille University Hospital, 59037 Lille Cedex, France

^b Department of Anatomic-pathology, Lille University Hospital, 59037 Lille Cedex, France

^c INSERM (French National Institute of Health and Medical Research) – U703, Pavillon Vancostenobel, Lille University Hospital, 59037 Lille Cedex, France

Available online 19 October 2008

KEYWORDS

Photodynamic therapy;
Hexaminolaevulinate;
Fractionated;
Ovarian cancer;
Protoporphyrin IX

Summary

Objective: This experimental study aimed to compare continuous and fractionated illumination to optimize hexaminolaevulinate (HAL)-photodynamic therapy (PDT) in a rat tumour model with advanced ovarian cancer.

Materials and methods: Intraperitoneal 10^6 NuTu-19 cells were injected in 36 female rats Fisher 344. Peritoneal carcinomatosis was obtained 26 days post-tumour induction. Four hours post-intraperitoneal HAL (Photocure ASA, Oslo, Norway) injection, two schemes of PDT were performed at 30 mW cm^{-2} on a 1 cm^2 area: fractionated illumination ($n=16$) with a on–off cycle (“on”: 2 min and “off”: 1 min) until a fluence of 30 J cm^{-2} was delivered, and continuous illumination ($n=20$) with a fluence of 45 J cm^{-2} . Laser light was generated using a 532 nm KTP laser (Laser Quantum, Stockport, UK). Biopsies were taken 24h after treatment. Semi-quantitative histology was performed. Necrosis value was determined—0: no necrosis to 4: full necrosis.

Results: HAL-PDT was efficient in producing necrosis irrespective of the scheme ($\text{NV} = 3.34 \pm 0.91$). Tumour destruction was superior with fractionated illumination compared to continuous illumination (3.67 ± 0.70 vs. 3.10 ± 0.94) ($p < 0.05$).

Conclusion: Fractionated illumination during photodynamic therapy was shown to improve tumour response. Fractionated illumination with short intervals should be considered for an effective PDT of advanced ovarian cancer.

© 2008 Elsevier B.V. All rights reserved.

Introduction

Ovarian cancer is the leading cause of death from gynaecological cancer in the US and Western Europe. In France ovarian cancer is responsible for 3500 deaths every year [1,2]. Despite the improvements in diagnostic tools,

* Corresponding author.

E-mail address: mordon@lille.inserm.fr (S. Mordon).

two-thirds of women with the disease are diagnosed only at an advanced stage. Therapeutic modalities are maximal cytoreductive surgery followed by paclitaxel–cisplatin combinational chemotherapy for adjuvant treatment. Many patients with advanced cancer (stage III and IV) initially respond, but 50% of these cases will recur and die. It is therefore necessary to develop improved therapeutic modalities which offer the possibility of more effective eradication of the disease. Einsenkop et al. showed that a complete cytoreduction of visible peritoneal implants improved survival in patients of stage IIIC ovarian cancer [3]. Moreover, photodynamic therapy has received significant interest in oncology for improving the treatment of gynaecological [4–8], urological [9,10], gastrointestinal [11–13], dermatological [14] and otorhinolaryngologic [15] cancers.

Photodynamic therapy (PDT) is a specific novel anticancer treatment that combines a photosensitizing drug, light energy and oxygen to kill tumour cells. The photosensitizer is usually administered systemically. The light-activated photosensitizer reacts with ground state molecular oxygen by a type I reaction resulting in free radical formation, such as superoxide anions and hydrogen peroxides, or by a type II reaction involving the formation of highly reactive singlet oxygen. In the type II reaction, the absorption of light excites the photosensitizer to a short-lived singlet. The singlet-state photosensitizer can then either decay to its ground state, resulting in emission of light (fluorescence), or undergo intersystem crossing, resulting in a slightly more stable triplet state of the photosensitizer. The excited triplet-state photosensitizer then transfers its energy to ground-state oxygen, resulting in a highly reactive singlet oxygen or reactive oxygen species (ROS). ROS formation depends on the type of photosensitizer and its concentration. Dependig upon their subcellular localization, they will damage cell membranes, mitochondria, and lysosomes that finally result in cell death. Thus, the exposure of the tumour to an appropriate light dose, at a selected wavelength coinciding with the absorption peak of the photosensitizer results in oxidation-mediated selective tumour necrosis.

Protoporphyrin IX (PpIX) is an endogenous photosensitizer used for PDT [16], which accumulates temporarily in the tumour tissue after the exogenous application of 5-amino-levulinic acid (5-ALA). Löning et al. showed in human ovarian cancer that conversion of the potent photosensitizer protoporphyrin IX from 5-ALA is specific for i.p. ovarian micrometastasis [17]. ALA is the precursor of PpIX in the biosynthetic pathway of heme. Excess exogenous ALA avoids the negative feedback control that heme exerts over its biosynthetic pathway and induces accumulation of PpIX. It has been shown that sufficient PpIX can be synthesized by exogenous ALA administration to produce a photodynamic effect on exposure to light, both in vitro and in vivo [18,19], and that PpIX accumulation is more pronounced in malignant cells compared with their normal counterparts [20]. Although debate exists over the exact reason for this, reports have suggested that the activity of the rate-limiting enzyme porphobilinogen deaminase is increased [21,22] while the activity of ferrochelatase decreased [21,23].

Administration of ALA, inducing PpIX synthesis, allows selective cancer treatment and has been studied extensively because it is a safe and effective photosensitizing agent. Nevertheless there is a necessity to develop research

for optimized photosensitizing agent. ALA is hydrophilic and does not easily penetrate through intact skin or through cell membranes, thus the efficiency of PpIX production is not high. In order to overcome this problem, a number of ALA esters with more lipophilic property have been tested [24]. Hexaminolaevulinate (HAL) was selected because it gives promising results in experimental and clinical research, in the field of gynaecology and urology [10,25–27].

The response to PDT after systemic ALA administration could be improved by optimizing the illumination scheme. An option is to use light fractionation with a short-term interval [28–30]. The short-term light fractionation scheme (with one or more interruptions of seconds or minutes) may allow reoxygenation during the dark period. Theoretically, it leads to more singlet oxygen formation [30]. Other schemes could improve PDT response as using a lower fluence rate (about 20 mW cm⁻²) without dark intervals. But our purpose is here to compare fractionated light delivery to continuous light delivery keeping the same treatment time and the same fluence rate.

This study aimed to evaluate hexaminolaevulinate-photodynamic therapy (HAL-PDT) in a syngenic Fischer 344 rat tumour model. Two schemes of PDT (continuous and fractionated light delivery) were performed with green light. The efficacy of HAL-PDT was compared between two groups of rats with peritoneal ovarian metastasis.

Materials and methods

Tumour model

Pathogen-free Fischer 344 female rats (140–160 g) were obtained from Charles River Laboratories (L'Arbresle, France). They were housed in a pathogen-free animal facility and given commercial basal diet and water ad libitum. The protocol was approved by our animal use and ethic committee DHURE (Departement Hospitalo-Universitaire de Recherche Expérimentale), University of Lille, France (n° 59-350120).

Rat model of ovarian cancer

NuTu-19 is a syngenic adenocarcinoma used to develop ovarian cancer in an immunocompetent rat model [31]. It is a poorly differentiated adenocarcinoma originally derived from a female athymic mouse after injection of Fischer 344 ovarian surface epithelial cells that spontaneously underwent malignant transformation in vitro.

NuTu-19 cells (generous gift of the Jean Perrin Cancer Center, Clermont-Ferrand, France) were then cultured in DMEM (Gibco Life Technologies, Grand Island, NY, USA) supplemented with 10% heat-inactivated fetal bovine serum, penicillin 1% and streptomycin 1%. Cell culture plates were incubated under standardized conditions (5% carbon dioxide, 100% humidity, 37 °C). The cell line was cryopreserved in liquid nitrogen (10⁷ cells/vial). Each experiment was performed by thawing a vial of cells and expanding them biweekly to provide the appropriate cell number. After harvesting the NuTu-19 cells with 0.25% trypsin (Gibco Life Technologies, Grand Island, NY, USA), they were washed with Dulbecco's phosphate-buffered saline (PBS, Gibco Life Tech-

nologies, Grand Island, NY, USA) and counted. Viability was testing using trypan blue exclusion. With a minimum of 90% survival, 10^6 cells ml^{-1} PBS were injected intra peritoneal (i.p.) in the Fischer rats. Small nodules up to 2 mm form along the peritoneal lining of the abdominal wall, pelvis, and omentum with hemorrhagic ascite.

Hexaminolaevulinate

Crystalline 5-aminolevulinic acid hexylester hydrochloride (Photocure ASA, Oslo, Norway) were diluted to 10 mg ml^{-1} in sterile water and titrated with 10N sodium hydroxide to pH 6.5. Solution was freshly prepared before injection of 2 ml i.p. in each animal with a dose of 100 mg kg^{-1} 4 h before light exposure.

Photodynamic therapy

PDT was performed 26 days post-tumour induction. Laser light was generated using a 532 nm KTP laser (Laser Quantum, Stockport, UK). The light was transmitted through a $600 \mu\text{m}$ flexible optical fiber (Medlight, Ecublens, Switzerland). The irradiance was set to 30 mW cm^{-2} and was measured immediately before each illumination by means of a calibrated power meter (Ophir Optonics Ltd., Jerusalem, Israel).

The animals were divided in two groups. In the first group ($n=20$), continuous illumination was performed at 30 mW cm^{-2} with a fluence of 45 J cm^{-2} , as previously described [32]. In the second group ($n=16$), fractionated illumination was performed with a 120 s illumination period ("on" period) followed by a 60 s dark period ("off" period) until a fluence of 30 J cm^{-2} was delivered. The on-off cycle was repeated by opening and closing a mechanical shutter. The periods were chosen according to the protocol of Foster et al. [33].

The use of the different total light doses in the two groups: 45 J cm^{-2} versus 30 J cm^{-2} is to keep the total treatment time the same with the same irradiance.

Four hours after i.p. injection of HAL, animals were anesthetized by i.p. injection of ketamine (Virbac, Carros, France) 50 mg kg^{-1} and xylazine (Bayer Health Care, Puteau, France) 5 mg kg^{-1} . The rats were placed in the supine position. A laparoscopic procedure was made. A 10-mm trocar was inserted in the midline and a 6 mm Hg carbon dioxide pneumoperitoneum was created. A rigid 10-mm laparoscope (Karl Storz, Tuttlingen, Germany) was introduced through the trocar to visualize the abdominal cavity. The exact location of macroscopic peritoneal lesions was mapped before choosing the areas to treat. A 1-mm trocar was inserted in front of the area to treat and the optical fiber was introduced through the small trocar. Laser light was transmitted through the optical fiber perpendicularly to the neoplastic peritoneum on 1 cm^2 surface. At the end of the PDT, the treated area was marked with blue Indian ink.

Histopathological analysis

Rats were euthanized 1 day after treatment by i.p. injection of T 61 (0.3 ml kg^{-1}). To assess the effects of PDT, biopsies were taken on irradiated and on non-irradiated areas. The peritoneal treated side was marked with blue Indian ink

whereas the superficial side of all biopsies were marked with black Indian ink. Biopsies were fixed by acetic acid. Samples devoted to the histological study were fixed for 24 h in a 10% formaldehyde buffered solution (pH 7.2, NaCl 133 mM). They were then progressively dehydrated in alcohol, embedded in paraffin and sectioned at $5 \mu\text{m}$. Sections were stained with Masson trichrome. Digitalized pictures were taken (Nikon Coolpix 950, Nikon, Tokyo, Japan). The slides were examined at different magnifications ($2\times$, $10\times$, $20\times$, $50\times$ objectives and $4\times$ ocular).

A morphological analysis of cancerous cells was also performed. PDT effects on peritoneum were evaluated using a semi-quantitative histology in order to compare the two schemes of PDT. As previously described, necrosis value (NV) was determined according to the depth of the necrosis—0: no necrosis to 4: full necrosis for each sample of illuminated or non-illuminated peritoneum [32]. For the illuminated areas, a complete response was defined as necrosis scored 3–4 (necrosis reached more or equal than the two-thirds of the thickness of the peritoneum) and no response as necrosis scored 0–2 (necrosis reached less than the two-thirds of the thickness of the peritoneum). It relates to the fractional depth of necrosis relative to the tumour thickness. In our study tumour thicknesses are comparable: in the fractionated group mean tumour thickness is $190 \mu\text{m}$ [40–400] and in the continuous group mean tumour thickness is $205 \mu\text{m}$ [70–380]. Slides were blindly read by a confirmed pathologist.

Statistical analysis

All data were analyzed with the XLSTAT 2006 software (Addinsoft, Paris, France). Nonparametric tests were used for continuous variables because of the small sample size. The Mann–Whitney *U*-test was used for the comparison between the two groups of animals. $p < 0.05$ was considered significant.

Results

ALA-PDT induced damage

Rats survived at least 26 days after the tumour induction. No death related to the living conditions was observed.

HAL-PDT performed on carcinomatosis lesions at 532 nm with an irradiance of 30 mW cm^{-2} always induced necrosis irrespective of the scheme of PDT (mean NV = 3.34 ± 0.91).

The results of the experiments on carcinomatosis lesions as a function of the scheme of PDT are shown in Fig. 1. PDT with fractionated illumination ("on" = 120 s; "off" = 60 s) at 30 J cm^{-2} appeared to be more efficient than PDT with continuous illumination at 45 J cm^{-2} to promote necrosis (mean NV = 3.67 ± 0.70 vs. 3.10 ± 0.94) ($p < 0.05$).

Optical microscopic study

Histological findings are shown in Fig. 2a and b. Carcinomatosis spontaneously observed was a $200 \mu\text{m}$ thick mesothelium with scattered cancerous cells (Fig. 2a). After PDT, necrosis was systematically noticed on illuminated neoplastic peritoneum.

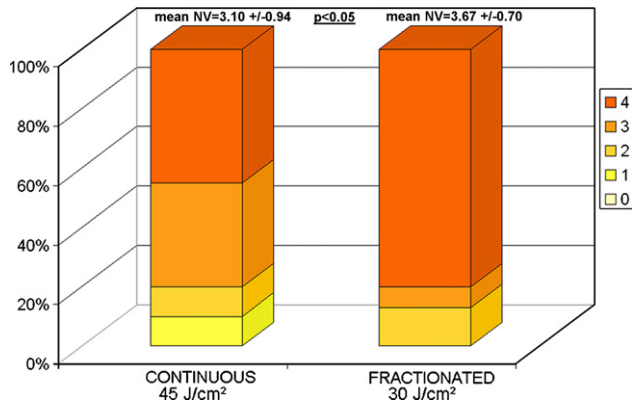


Figure 1 The necrosis value (0–4) reflects the distribution of the necrosis of the peritoneum as a function of the scheme of PDT. The necrosis is shown for the continuous PDT and for the fractionated PDT. In the fractionated light group, HAL-PDT induced significantly more necrosis than continuous HAL-PDT ($p < 0.05$).

Anatomopathologic analysis showed impaired tumoural cells and typical apoptotic changes, such as chromatin condensation, membrane blebbing, deformed and fragmented nuclei. The thickness of the mesothelium lessened (less than 20 μm). Cells of nodes were dissociated, especially in the upper portion of the tumour. Necrosis tissue reached 5–10 cellular layers (i.e. 100–200 μm) and was associated with slight oedema and lymphocytic infiltrate (Fig. 2b).

Discussion

ALA–photodynamic therapy is a new and increasing therapeutic modality for treating cancers, in particular for

micrometastasis of ovarian cancers [34,35]. Conversion of the potent photosensitizer protoporphyrin IX from the precursor 5-ALA is specific for intraperitoneal ovarian micrometastasis as it was proved in an animal model of epithelial ovarian cancer similar to our model [34,35]. This is owed to a higher conversion rate of PpIX in cancer cells than in muscle cells and connective tissue, which normally constitute the surrounding tissue of tumours. ALA induces direct photosensitization of ovarian cancer cells, whereas other photosensitizers localize mainly in the vascular stroma of the tumour. Intraperitoneal administration of ALA leads to a higher photosensitizer concentration in ovarian tumour infiltrating the peritoneal surface [35].

Hexaminolaevulinate is a new promising lipophilic derivative of the naturally occurring heme precursor 5-ALA [36]. In addition to its good tumour selectivity, 5-ALA-induced PpIX has several supplementary advantages over conventional photosensitizing agents, including limited systemic toxicity and low skin photosensitization 24–48 h after administration. However, the physico-chemical properties of the PpIX precursor are limiting factor for an optimized PDT. 5-ALA has limited capacities to reach and ultimately enter the target cell within a biological environment. To overcome these limitations, more lipophilic derivatives were developed. Hexaminolaevulinate is a hexylester of ALA which use theoretically promises several advantages over ALA, among which are higher generation of photoactive compounds, improved penetration depth into deeper tissue layers, more homogenous distribution of photoactive porphyrins, shorter application times, lower drug doses, reduced number of adverse effects and improved stability. These advantages were confirmed in several studies for photodetection [27,37,38]. Nevertheless, to the best of our knowledge, this is the first study in which HAL-PDT is used in the field of oncologic gynaecology.

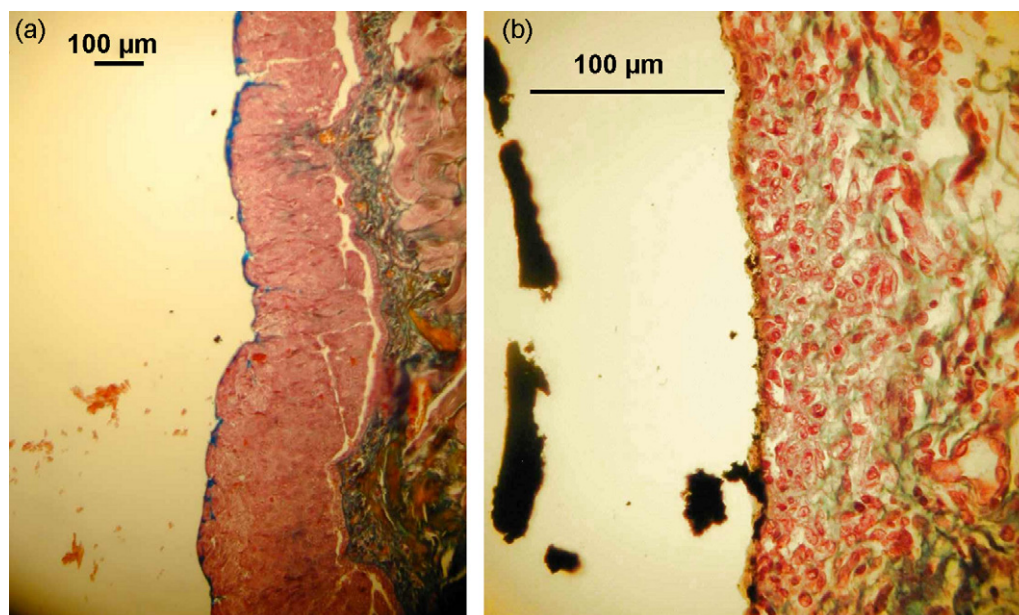


Figure 2 Microscopic images of frozen sections (5 μm) of tumoural peritoneum on treated areas 24 h after HAL-PDT. Carcinomatosis spontaneously observed was a 200 μm thick mesothelium with scattered cancerous cells (a). After PDT, the ablation of the peritoneum was important. The thickness of the mesothelium largely lessened (less than 100 μm). Tumour necrosis reached 5–10 cellular layers (i.e. 100 μm) and was associated with slight oedema and lymphocytic infiltrate (b).

Green light (532 nm) was used for both fractionated and continuous illumination in our study. Red light at 630 nm is usually used. These two wavelengths could have been chosen according to the absorption spectrum of the protoporphyrin IX and they were shown to be as effective on rapidly proliferating tumours [39–42]. Historically, using red light for PDT has been dictated by the late diagnosis of inoperable bulky tumours and the necessity to reach the deep layers of these tumours [39,40]. It is the wavelength with the deepest penetration. However, side effects had to be considered: Grosjean et al. observed that red light at 630 nm may lead to wall perforation and fistulas in PDT for oesophageal cancer [41]. In our study, tumours were thin and superficial allowing the use of green light at 532 nm, which action was more suitable to superficial tumours. Green light achieve 1–2 mm of effective depth and tumour thicknesses are about 200 μm . Etienne et al. performed PDT for high grade dysplasia in Barrett's esophagus with a 514 nm laser argon with excellent results and very few side effects [42]. Grosjean et al. also demonstrated that green light was as effective as red light for the cure of superficial cancers in the esophagus with reduced risks of perforation [41].

A semi-quantitative score was used to analyze the necrosis as a function of PDT efficiency. The same kind of score was used previously in the same animal model [32] and in two Barrett's esophagus rat models treated by PDT [43,44]. In the study published by van den Boogert et al., damage was scored semiquantitatively for epithelium (0 = normal, 1 = more than 1 cell layer left, 2 = 1 cell layer left and 3 = complete ablation) depending on the depth of the necrosis. In the studies published by van den Boogert et al. and Boere et al., necrosis was assessed with a semiquantitative score for each layer of the esophagus wall. Concerning the epithelium, a four-point scale was used from zero to three (0 = normal, 1 = more than 1 cell layer left, 2 = 1 cell layer left and 3 = complete ablation) depending on the depth of the necrosis. A wide range of damage was observed. The mean epithelial damage score was 1.9 ± 0.6 [43] and 2.0 ± 1.5 after illumination [44]. In our previous work, the mean necrosis value was 3.22 ± 0.83 after the same scheme of PDT [32]. And this study, the mean necrosis value was 3.10 ± 0.94 after continuous illumination and 3.67 ± 0.70 after fractionated illumination. Fluences used were similar: 54 J cm^{-2} [44] vs. 45 J cm^{-2} vs. 30 J cm^{-2} [32]. However, a quantitative analysis of the necrosis was achieved by Zaak et al. in a rat prostate cancer model [9]. The remaining tumoural volume was measured with an objective data-processing analysis. This method is suitable for nodular tumours but not for tumours that invade the peritoneum in a diffuse way as observed in our animal model. Consequently, semiquantitative histology appears to be a fair method to reflect PDT efficiency that may be still optimized.

In our study, we evaluated light dose fractionation, the delivery of the light dose being interrupted for several periods of 120 s until a fluence of 30 J cm^{-2} was reached. The mean NV that reflected the tumour response was significantly higher with fractionated illumination than continuous illumination (3.67 ± 0.70 vs. 3.10 ± 0.94 ; $p < 0.05$). This simple technique was known to be efficient more than 20 years ago and was described by several investigators to be successful when used with diverse photosensitizers in normal and neoplastic tissues [45–47]. It was most effective

with ALA-PDT [28,48–50]. Using ALA in a rat bladder carcinoma model, the 60-s light fractionation at 30 J cm^{-2} caused the highest enhancement of tumour destruction compared with other light fractionation and continuous illumination [51]. Three main mechanisms are thought to be involved to explain the enhancement of PDT response by light fractionation: reoxygenation of the treatment site, reperfusion injury and PpIX relocalisation. Reoxygenation of the treatment site during the dark periods was proved to be essential. Monitoring the tissue oxygen pressure during fractionated and continuous illumination, Curnow et al. observed a rapid decline in oxygen near the treatment site after beginning illumination and a partial recovery in oxygen during the dark period, whereas the decline in oxygen was irreversible during continuous illumination. In case of fractionated light dose, this oxygen depletion during illumination is induced by temporary vascular constriction that is reversed during the dark period [52]. Reperfusion injury is the direct consequence of revascularization that allows the release of free radicals and set off a cascade of tissue damage that could be abolished by specific inhibitors such as allopurinol [53]. Protoporphyrin IX relocalisation could also contribute to the enhanced effect of light fractionation. It could be the result of local diffusion or reperfusion of plasma-bound PpIX [54] as a partial recovery in fluorescence was observed during the dark period [49] and that the short interval was not likely to allow PpIX synthesis. Nevertheless, this process may not be critical. In a recent study, after a prolonged application of topical ALA hexylester (8 h), Juzeniene et al. showed that ALA hexylester did not act systemically, suggesting that ALA hexylester is not likely to diffuse [55].

The effect of light fractionation is critically dependent on the treatment conditions. The length of the dark period could influence the PDT response. In our study, the dark period was 60 s, which is consistent with the calculations of Foster et al. which predicted that effective reoxygenation could take place in a hypoxic tissue in a period of about 45 s [33]. Moreover, longer intervals were investigated and were not found to be beneficial [29,52]. The timing of the dark interval is another fractionation parameter that could explain the enhancement of the PDT. As suggested by Curnow et al. if more than half the light dose is delivered before the first dark period, the irreversible damages of the microcirculation may limit the tumour destruction [52]. The number of the dark intervals may play a decisive part. It is not clear how many dark periods must be introduced to optimize the PDT response. In a recent study, Curnow et al. suggested that light dose fractionation with a single dark period was as efficient in promoting necrosis as multiple dark periods [49]. Nevertheless and as suggested by the authors, little further enhancement could be achieved by introducing multiple intervals, provided that the initial fraction of light was long enough to cause some PDT effect but short enough not to cause permanent constriction of the microcirculation [50]. The first dark period would allow revascularization and oxygen diffusion throughout the treatment site. An appropriate number – still to be defined – of subsequent light fractions could then be applied so as to consume all the PpIX available within the treatment site and to damage permanently the microcirculation. Thus, neither more intervals nor more light fractions would be of any benefit [49].

In conclusion, this study documents the efficiency of light fractionation scheme with short intervals, in a rat tumour model with advanced ovarian cancer treated with HAL-PDT. HAL is an excellent PpIX precursor for PDT of ovarian cancer micrometastasis as suggested by our results. Fractionated illumination with a fluence of 30 J cm^{-2} induced significantly more necrosis than continuous PDT with a fluence of 45 J cm^{-2} .

The use of the different total light doses in the two groups: 45 J cm^{-2} versus 30 J cm^{-2} is to keep the total treatment time the same with the same (fluence rate) irradiance. In further studies it would be useful to include a 45 J cm^{-2} point in the fractionated regime to determine if the treatment depth has reached its maximum possible or if it would be increased further by higher light dose. We could also include a lower fluence rate without dark intervals.

Ovarian cancer could benefit from PDT with fractionated illumination. Optimization of this scheme needs further investigation and could benefit of new strategy, among which the use of an iron-chelating agent [50].

Acknowledgements

The authors wish to thank Photocure ASA for having provided HAL, Karl Storz Endoscope for loan of the D-Light system, Dr Kerr-Conte J (PhD) and her staff for support.

References

- [1] Benedet JL, Bender H, Jones 3rd H, et al. FIGO staging classifications and clinical practice guidelines in the management of gynecologic cancers. FIGO Committee on Gynecologic Oncology. *Int J Gynaecol Obstet* 2000;70(2):209–62.
- [2] Zensou A, Velten M, Jouglu E, et al. Evolution de l'incidence et de la mortalité par cancer en France de 1978 à 2000. *Actis-Paris* 2003;119–24.
- [3] Eisenkop SM, Nalick RH, Wang HJ, et al. Peritoneal implant elimination during cytoreductive surgery for ovarian cancer: impact on survival. *Gynecol Oncol* 1993;51(2):224–9.
- [4] McCarron PA, Donnelly RF, Zawislak A, et al. Evaluation of a water-soluble bioadhesive patch for photodynamic therapy of vulval lesions. *Int J Pharm* 2005;293(1–2):11–23.
- [5] McCarron PA, Ma LW, Juzenas P, et al. Facilitated delivery of ALA to inaccessible regions via bioadhesive patch systems. *J Environ Pathol Toxicol Oncol* 2006;25(1–2):389–402.
- [6] Saah-Briffaut E, Collinet P, Saah R, et al. Treatment of squamous intraepithelial lesion of type CIN2 et CIN3 with laser CO₂ vaporization: retrospective study of 52 cases. *J Gynecol Obstet Biol Reprod (Paris)* 2006;35(8 Pt 1):785–9.
- [7] Yamaguchi S, Tsuda H, Takemori M, et al. Photodynamic therapy for cervical intraepithelial neoplasia. *Oncology* 2005;69(2):110–6.
- [8] Hillemanns P, Wang X, Staehle S, et al. Evaluation of different treatment modalities for vulvar intraepithelial neoplasia (VIN): CO₂ laser vaporization, photodynamic therapy, excision and vulvectomy. *Gynecol Oncol* 2006;100(2):271–5.
- [9] Zaak D, Sroka R, Stocker S, et al. Photodynamic therapy of prostate cancer by means of 5-aminolevulinic acid-induced protoporphyrin IX—in vivo experiments on the dunning rat tumor model. *Urol Int* 2004;72(3):196–202.
- [10] El Khatib S, Didelon J, Leroux A, et al. Kinetics, biodistribution and therapeutic efficacy of hexylester 5-aminolevulinic acid-induced photodynamic therapy in an orthotopic rat bladder tumor model. *J Urol* 2004;172(5 Pt 1):2013–7.
- [11] Gossner L, Sroka R, Hahn EG, et al. Photodynamic therapy: successful destruction of gastrointestinal cancer after oral administration of aminolevulinic acid. *Gastrointest Endosc* 1995;41(1):55–8.
- [12] Pech O, Gossner L, May A, et al. Long-term results of photodynamic therapy with 5-aminolevulinic acid for superficial Barrett's cancer and high-grade intraepithelial neoplasia. *Gastrointest Endosc* 2005;62(1):24–30.
- [13] Regula J, Ravi B, Bedwell J, et al. Photodynamic therapy using 5-aminolevulinic acid for experimental pancreatic cancer—prolonged animal survival. *Br J Cancer* 1994;70(2):248–54.
- [14] Ziolkowski P, Osiecka BJ, Oremek G, et al. Enhancement of photodynamic therapy by use of aminolevulinic acid/glycolic acid drug mixture. *J Exp Ther Oncol* 2004;4(2):121–9.
- [15] Betz CS, Lai JP, Xiang W, Janda P, et al. In vitro photodynamic therapy of nasopharyngeal carcinoma using 5-aminolevulinic acid. *Photochem Photobiol Sci* 2002;1(5):315–9.
- [16] Kennedy JC, Pottier RH. Endogenous protoporphyrin IX, a clinically useful photosensitizer for photodynamic therapy. *J Photochem Photobiol B* 1992;14(4):275–92.
- [17] Loning MC, Diddens HC, Holl-Ulrich K, et al. Fluorescence staining of human ovarian cancer tissue following application of 5-aminolevulinic acid: fluorescence microscopy studies. *Lasers Surg Med* 2006;38(June (5)):549–54.
- [18] Kennedy JC, Pottier RH, Pross DC. Photodynamic therapy with endogenous protoporphyrin IX: basic principles and present clinical experience. *J Photochem Photobiol B* 1990;6(1–2):143–8.
- [19] Meijnders P, Star W, De Bruijn R. Clinical results of photodynamic therapy for superficial skin malignancies or actinic keratosis using topical 5-aminolevulinic acid. *Lasers* 1996;11:121–31.
- [20] Lopez RF, Lange N, Guy R, et al. Photodynamic therapy of skin cancer: controlled drug delivery of 5-ALA and its esters. *Adv Drug Deliv Rev* 2004;56(1):77–94.
- [21] Wyld L, Burn JL, Reed MW, et al. Factors affecting aminolevulinic acid-induced generation of protoporphyrin IX. *Br J Cancer* 1997;76(6):705–12.
- [22] Leibovici L, Schoenfeld N, Yehoshua HA, et al. Activity of porphobilinogen deaminase in peripheral blood mononuclear cells of patients with metastatic cancer. *Cancer* 1988;62(11):2297–300.
- [23] el-Sharabasy MM, el-Waseef AM, Hafez MM, et al. Porphyrin metabolism in some malignant diseases. *Br J Cancer* 1992;65(3):409–12.
- [24] Brunner H, Hausmann F, Knuechel R. New 5-aminolevulinic acid esters—efficient protoporphyrin precursors for photodetection and photodynamic therapy. *Photochem Photobiol* 2003;78(5):481–6.
- [25] Lange N, Jichlinski P, Zellweger M, et al. Photodetection of early human bladder cancer based on the fluorescence of 5-aminolevulinic acid hexylester-induced protoporphyrin IX: a pilot study. *Br J Cancer* 1999;80(1–2):185–93.
- [26] Jouve E, Collinet P, Delemer-Lefebvre M, et al. Alternative administrations of hexaminolevulinic acid (HeALA) for laparoscopic fluorescence diagnosis of metastatic ovarian cancer in a rat model. In: 15th annual congress of the European Society for Gynaecological Endoscopy; 2006; Strasbourg: Medimond International Proceedings; 2006.
- [27] Regis C, Collinet P, Farine MO, et al. Comparison of aminolevulinic acid- and hexylester aminolevulinic acid-induced protoporphyrin IX fluorescence for the detection of ovarian cancer in a rat model. *Photomed Laser Surg* 2007;25(4):304–11.
- [28] Hua Z, Gibson SL, Foster TH, et al. Effectiveness of delta-aminolevulinic acid-induced protoporphyrin as a photosensitizer for photodynamic therapy in vivo. *Cancer Res* 1995;55(8):1723–31.

- [29] Messmann H, Mlkvy P, Buonaccorsi G, et al. Enhancement of photodynamic therapy with 5-aminolaevulinic acid-induced porphyrin photosensitisation in normal rat colon by threshold and light fractionation studies. *Br J Cancer* 1995;72(3):589–94.
- [30] Pogue BW, Hasan T. A theoretical study of light fractionation and dose-rate effects in photodynamic therapy. *Radiat Res* 1997;147(5):551–9.
- [31] Rose GS, Tocco LM, Granger GA, et al. Development and characterization of a clinically useful animal model of epithelial ovarian cancer in the Fischer 344 rat. *Am J Obstet Gynecol* 1996;175(3 Pt 1):593–9.
- [32] Ascencio M, Delemer-Lefebvre M, Farine MO, et al. Evaluation of ALA-PDT of ovarian cancer in the Fisher 344 rat tumor model. *Photodiag Photodyn Ther* 2007;4(4):254–60.
- [33] Foster TH, Murrant RS, Bryant RG, et al. Oxygen consumption and diffusion effects in photodynamic therapy. *Radiat Res* 1991;126(3):296–303.
- [34] Hornung R, Fink D, Dobler-Girdziunaite D, et al. Photodynamic therapy for the hypercalcemic type of the small cell carcinoma of the ovary in a mouse xenograft model. *Gynecol Oncol* 1999;75(3):447–52.
- [35] Major AL, Rose GS, Svaasand LO, et al. Intraperitoneal photodynamic therapy in the Fischer 344 rat using 5-aminolevulinic acid and violet laser light: a toxicity study. *J Photochem Photobiol B* 2002;66(2):107–14.
- [36] Fotinos N, Campo MA, Popowycz F, et al. 5-Aminolevulinic acid derivatives in photomedicine: characteristics, application and perspectives. *Photochem Photobiol* 2006;82(4):994–1015.
- [37] Marti A, Jichlinski P, Lange N, et al. Comparison of aminolevulinic acid and hexylester aminolevulinic acid induced protoporphyrin IX distribution in human bladder cancer. *J Urol* 2003;170(2 Pt 1):428–32.
- [38] Ludicke F, Gabrecht T, Lange N, et al. Photodynamic diagnosis of ovarian cancer using hexaminolaevulinate: a preclinical study. *Br J Cancer* 2003;88(11):1780–4.
- [39] Dougherty TJ. Photodynamic therapy (PDT) of malignant tumors. *Crit Rev Oncol Hematol* 1984;2(2):83–116.
- [40] McCaughan Jr JS, Hicks W, Laufman L, et al. Palliation of esophageal malignancy with photoradiation therapy. *Cancer* 1984;54(12):2905–10.
- [41] Grosjean P, Wagnieres G, Fontollet C, et al. Clinical photodynamic therapy for superficial cancer in the oesophagus and the bronchi: 514 nm compared with 630 nm light irradiation after sensitization with Photofrin II. *Br J Cancer* 1998;77(11):1989–95.
- [42] Etienne J, Dorme N, Bourg-Heckly G, et al. Photodynamic therapy with green light and m-tetrahydroxyphenyl chlorin for intramucosal adenocarcinoma and high-grade dysplasia in Barrett's esophagus. *Gastrointest Endosc* 2004;59(7):880–9.
- [43] van den Boogert J, van Staveren HJ, de Bruin RW, et al. Fractionated illumination for oesophageal ALA-PDT: effect on blood flow and PpIX formation. *Lasers Med Sci* 2001;16(1):16–25.
- [44] Boere IA, Robinson DJ, de Bruijn HS, et al. Protoporphyrin IX fluorescence photobleaching and the response of rat Barrett's esophagus following 5-aminolevulinic acid photodynamic therapy. *Photochem Photobiol* 2006;82(6):1638–44.
- [45] Mlkvy P, Messmann H, Pauer M, et al. Distribution and photodynamic effects of meso-tetrahydroxyphenylchlorin (mTHPC) in the pancreas and adjacent tissues in the Syrian golden hamster. *Br J Cancer* 1996;73(12):1473–9.
- [46] Muller S, Walt H, Dobler-Girdziunaite D, et al. Enhanced photodynamic effects using fractionated laser light. *J Photochem Photobiol B* 1998;42(1):67–70.
- [47] Pe MB, Ikeda H, Inokuchi T. Tumour destruction and proliferation kinetics following periodic, low power light, haematoporphyrin oligomers mediated photodynamic therapy in the mouse tongue. *Eur J Cancer B: Oral Oncol* 1994;30B(3):174–8.
- [48] van der Veen N, van Leengoed HL, Star WM. In vivo fluorescence kinetics and photodynamic therapy using 5-aminolevulinic acid-induced porphyrin: increased damage after multiple irradiations. *Br J Cancer* 1994;70(5):867–72.
- [49] Curnow A, McIlroy BW, Postle-Hacon MJ, et al. Light dose fractionation to enhance photodynamic therapy using 5-aminolevulinic acid in the normal rat colon. *Photochem Photobiol* 1999;69(1):71–6.
- [50] Curnow A, MacRobert AJ, Bown SG. Comparing and combining light dose fractionation and iron chelation to enhance experimental photodynamic therapy with aminolevulinic acid. *Lasers Surg Med* 2006;38(4):325–31.
- [51] Iinuma S, Schomacker KT, Wagnieres G, et al. In vivo fluorescence rate and fractionation effects on tumor response and photobleaching: photodynamic therapy with two photosensitizers in an orthotopic rat tumor model. *Cancer Res* 1999;59(24):6164–70.
- [52] Curnow A, Haller JC, Bown SG. Oxygen monitoring during 5-aminolaevulinic acid induced photodynamic therapy in normal rat colon. Comparison of continuous and fractionated light regimes. *J Photochem Photobiol B* 2000;58(2–3):149–55.
- [53] Curnow A, Bown SG. The role of reperfusion injury in photodynamic therapy with 5-aminolaevulinic acid—a study on normal rat colon. *Br J Cancer* 2002;86(6):989–92.
- [54] Dietel W, Pottier R, Pfister W, et al. 5-Aminolaevulinic acid (ALA) induced formation of different fluorescent porphyrins: a study of the biosynthesis of porphyrins by bacteria of the human digestive tract. *J Photochem Photobiol B* 1997;86(1):77–86.
- [55] Juzeniene A, Juzenas P, Iani V, et al. Topical application of 5-aminolevulinic acid and its methylester, hexylester and octylester derivatives: considerations for dosimetry in mouse skin model. *Photochem Photobiol* 2002;76(3):329–34.

Protoporphyrin IX Fluorescence Photobleaching Is a Useful Tool to Predict the Response of Rat Ovarian Cancer Following Hexaminolevulinate Photodynamic Therapy

Manuel Ascencio, MD,^{1,2} Pierre Collinet, MD, PhD,¹ M.O. Farine, MSc,³ and Serge Mordon, PhD^{2*}

¹Department of Gynecology and Obstetrics, Lille University Hospital, Lille, France

²INSERM (French National Institute of Health and Medical Research) U703, Lille University Hospital, Lille, France

³Department of Anatomic-Pathology, Lille University Hospital, Lille, France

Objective: Accurate dosimetry was shown to be critical to achieve effective photodynamic therapy (PDT). This study aimed to assess the reliability of in vivo protoporphyrin IX (PpIX) fluorescence photobleaching as a predictive tool of the hexaminolevulinate PDT (HAL-PDT) response in a rat model of advanced ovarian cancer.

Materials and Methods: Intraperitoneal 10⁶ NuTu 19 cells were injected in 26 female rats Fisher 344. Peritoneal carcinomatosis was obtained 26 days post-tumor induction. Four hours post-intraperitoneal HAL (Photocure ASA, Oslo, Norway) injection, a laparoscopic procedure (D-light Auto-Fluorescence system, Karl Storz endoscope, Tuttlingen, Germany) and a fluorescence examination were made for 22 rats. The first group (LASER group, *n* = 26) was illuminated with laser light using a 532 nm KTP laser (Laser Quantum, Stockport, UK) on 1 cm² surface at 45 J/cm². The second group (NO LASER group, *n* = 26) served as controls. Biopsies were taken 24 hours after PDT. Semi-quantitative histology was performed and necrosis value was determined: 0—no necrosis to 4—full necrosis. Fluorescence was monitored before and after illumination on complete responders (NV = 3–4; *n* = 20) and non-responders (NV = 0–2; *n* = 6).

Results: High PpIX photobleaching corresponded with complete responders whereas low photobleaching corresponded with non-responders (*P* < 0.05). A direct linear correlation was shown between photobleaching and necrosis (*R*² = 0.89).

Conclusion: In vivo PpIX fluorescence photobleaching is useful to predict the tissue response to HAL-PDT. *Lasers Surg. Med.* 40:332–341, 2008. © 2008 Wiley-Liss, Inc.

Key words: dosimetry; fluorescence; hexaminolevulinate; photobleaching; photodynamic therapy; protoporphyrin IX

INTRODUCTION

Ovarian cancer is the leading cause of death from gynaecological malignancy in the US and Western Europe. The incidence rate varies from 9 to 17/100,000 per year and is highest in industrialized countries with the exception of Japan [1]. As ovarian cancer is asymptomatic for a long time, approximately two-thirds are stage III or IV at

diagnosis. The standard therapeutic strategy in advanced ovarian cancer includes maximal cytoreductive surgery followed by paclitaxel-cisplatin combinational chemotherapy for adjuvant treatment. Many patients with advanced cancer (stages III and IV) initially respond, nevertheless 50% of these cases will recur and die. A complete cytoreduction of visible peritoneal implants was shown to improve survival in patients of stage IIIC ovarian cancer [2]. Photodynamic therapy (PDT) is a potential candidate which offers the possibility of more effective eradication of the disease. Now PDT is gaining clinical acceptance as alternative or adjunct to standard treatment of gynecological [3–7], urological [8,9], gastrointestinal [10–12], dermatological [13,14], otorhinolaryngologic [15], and brain [16,17] cancers.

PDT is a specific evolving anticancer treatment that uses light-activated drugs (photosensitizers) for cell or tissue surface destruction, often mediated through photochemically generated singlet oxygen (¹O₂) [18]. Upon absorption of a photon by the ground-state photosensitizer, a singlet short-lived excited state is formed. Then it can undergo intersystem crossing to a long-lived triplet state, or alternatively it can decay to its ground state by fluorescence emission. The triplet state can undergo energy exchange with triplet ground-state oxygen, leading to the formation of singlet oxygen, that is, highly reactive, undergoing oxidative reactions with cell or tissue components. It damages the cell membranes, mitochondria, and lysosomes, that finally results in cell death. This type II pathway is believed to be a major photobiological damage mechanism in PDT, although oxygen-independent type I mechanisms, that result in free radical formation, such as superoxide anions and hydrogen peroxides, are also possible. Thus, the exposition of the tumor to an appropriate light dose, at a selected wavelength coinciding

*Correspondence to: Serge Mordon, PhD, INSERM (French National Institute of Health and Medical Research) U703, Pavillon Vancostenobel, Lille University Hospital, 59037 Lille Cedex, France. E-mail: serge.mordon@inserm.fr

Accepted 20 February 2008

Published online in Wiley InterScience
(www.interscience.wiley.com).

DOI 10.1002/lsm.20629

with the absorption peak of the photosensitizer results in oxydation-mediated selective tumor necrosis and in the destruction of the tumor vasculature [19,20].

Protoporphyrin IX (PpIX) is an endogenous photosensitizer used for PDT [21], which accumulates temporarily in the tumor tissue after the exogenous application of 5-amino-levulinic acid (5-ALA). Loning et al. [22] showed in human ovarian cancer that conversion of the potent photosensitizer PpIX from 5-ALA is specific for intra peritoneal (i.p.) ovarian micrometastasis. ALA is the precursor of PpIX in the biosynthetic pathway of heme. Physiologically, the production of heme regulates the synthesis of ALA via a mechanism of negative feedback. Administration of exogenous ALA bypasses this mechanism and induces accumulation of PpIX. PpIX shows a light absorption around 410 nm and fluorescence with a broad peak at 635–705 nm. Because of the significant difference in the activities of key enzymes in the heme pathway between tumor and normal tissue, the PpIX accumulation induced by ALA in tumor cells is higher than that in normal cells [23,24]. PpIX generates red fluorescence when excited by blue light revealing a distinct contrast to the surrounding normal tissues [25]. ALA-mediated PpIX synthesis allows selective cancer treatment and has been studied extensively because it is a safe and effective photosensitizing agent [26]. Nevertheless there is a necessity to develop research for optimized photosensitizing agent. ALA is hydrophilic and does not easily penetrate through intact skin or through cell membranes [27], thus the efficiency of PpIX production is not high. In order to overcome this problem, a number of ALA esters with more lipophilic property have been tested [28]. Hexaminolevulinatate (HAL) was selected because it gives promising results in experimental and clinical research, in the field of gynecology and urology [9,29–33].

As PDT is gaining widespread clinical applications, accurate dosimetry is warranted to improve PDT response and achieve effective treatments. It is generally accepted that the standard approach in PDT, that is, the use of generically prescribed treatments that involve fixed photosensitizer and light doses, sometimes yields incomplete and unpredictable responses. This approach ignores many factors that are known to affect, directly or indirectly, the photobiological response, for example, tissue optical properties, photosensitizer concentration, and oxygenation. Thus, for some clinical applications, the current dosimetry protocols do not optimize PDT. As discussed by McIlroy et al. [18], there are two classes of PDT dosimetry which aim to improve clinical PDT. Explicit dosimetry involves measurement of the main components of the photodynamic reaction (photosensitizer, light, and oxygen) [34–36]. A predictive model of the photobiological effect that incorporates these three parameters is required to associate these measurements into a dose metric. There are still significant limitations in clinical practice as none of these individual measurements is simple and each may vary dynamically and interdependently during treatment [37]. Implicit dosimetry aims to exploit a single parameter that integrates the combined effect of the photosensitizer, light, and

oxygen without the need to measure them. Photosensitizer photobleaching is the most promising and the most highly developed implicit metric that has been successfully investigated [38,39]. It is defined as the light induces a loss of absorption or emission intensity and can be done monitoring the photosensitizer fluorescence or measuring fluorescence spectra of the photoproduct associated with photobleaching [18,40].

This study aimed to evaluate the fluorescence photobleaching of PpIX, that is, the decrease in the detected fluorescence signal from the photosensitizer (without distinguishing between the possible molecular changes responsible for this) as a predictive factor of HAL-PDT efficiency in a syngenic Fischer 344 rat tumor model. We present in this work initial observations of the PpIX photobleaching in a murine tumor model and its correlation with PDT response.

MATERIALS AND METHODS

Tumor Model

Pathogen-free Fischer 344 female rats (140–160 g) were obtained from Charles River Laboratories (L'Arbresle, France). They were housed in a pathogen-free animal facility and given commercial basal diet and water ad libitum. The protocol was approved by our animal use and ethic committee DHURE (Departement Hospitalo-Universitaire de Recherche Expérimentale), University of Lille, France.

Rat Model of Ovarian Cancer

NuTu-19 is a syngenic adenocarcinoma used to develop ovarian cancer in an immunocompetent rat model [41]. It is a poorly differentiated adenocarcinoma originally derived from a female athymic mouse after injection of Fischer 344 ovarian surface epithelial cells that spontaneously underwent malignant transformation *in vitro*.

NuTu-19 cells (generous gift of the Jean Perrin Cancer Center, Clermont-Ferrand, France) were then cultured in DMEM (Gibco Life Technologies, Grand Island, NY) supplemented with 10% heat-inactivated fetal bovine serum, penicillin 1% and streptomycin 1%. Cell culture plates were incubated under standardized conditions (5% carbon dioxide, 100% humidity, 37°C). The cell line was cryopreserved in liquid nitrogen (10⁷ cells/vial). Each experiment was performed by thawing a vial of cells and expanding them biweekly to provide the appropriate cell number. After harvesting the NuTu-19 cells with 0.25% trypsin (Gibco Life Technologies), they were washed with Dulbecco's phosphate-buffered saline (PBS, Gibco Life Technologies) and counted. Viability was testing using trypan blue exclusion. With a minimum of 90% survival, 10⁶ cells/ml PBS were injected i.p. in the Fischer rats. Small nodules up to 2 mm form along the peritoneal lining of the abdominal wall, pelvis, and omentum with hemorrhagic ascite.

Hexaminolevulinatate

Crystalline 5-aminolevulinic acid hexylester hydrochloride (Photocure ASA, Oslo, Norway) were diluted to

10 mg/ml in sterile water and titrated with 10 N sodium hydroxide to pH 6.5. Solution was freshly prepared before intraperitoneal injection of 100 mg/kg HAL in each animal. The dose was adapted according to the rats' weight: that is, 1.4 ml for a 140 mg rat, 1.6 ml for a 160 mg rat, and 2 ml for a 200 mg rat. Before i.p. injection of HAL, animals were anesthetized by i.p. injection of ketamine (Virbac, Carros, France) 50 mg/kg and xylazine (Bayer Health Care, Puteau, France) 5 mg/kg. Needle safety tests were then performed to be sure to make an i.p. HAL injection. Light exposure was achieved 4 hours after HAL injection.

Fluorescence Analysis

Fluorescence analysis was performed 26 days post-tumor induction. Four hours after i.p. injection of HAL, 26 animals were anesthetized by i.p. injection of ketamine (Virbac) and xylazine (Bayer Health Care) as previously described. The rats were placed in the supine position. A laparoscopic procedure was made. A 10-mm trocar was inserted in the midline and a 6 mm Hg carbon dioxide pneumoperitoneum was created. A rigid 10-mm laparoscope (Karl Storz, Tuttlingen, Germany) was introduced through the trocar to visualize the abdominal cavity. The exact location of macroscopic peritoneal lesions was mapped before choosing the areas to treat. The D-light AutoFluorescence system (Karl Storz endoscope) was used to perform fluorescence examination as previously described [33]. Using this system, light emission could be switched easily from conventional white-light mode to fluorescence blue-light mode (wavelength of 380–440 nm) with a foot pedal. In blue-light mode, peritoneal carcinomatosis emitted a red fluorescence and sane peritoneum appeared non-fluorescent [33]. Two red fluorescent areas were chosen per rat, one to be illuminated with laser light and one located far from the former, at the opposite side of the animal, to serve as non-illuminated control. Fluorescence was monitored before and after PDT on the illuminated areas and the controls. The color video camera was connected to a DVCAM Video Recorder (DVR 30, Sony, Tokyo, Japan) in order to analyze the video images off-line.

Video recordings were sampled and images were taken and store for further processing. Images were processed using V paint, Sigma scan Pro[®] (Systat, San Jose, CA, version 5, trace measurement mode) for fluorescence quantification. Two areas, chosen as previously described, were analyzed for each animal before and after illumination. Fluorescence intensities were measured at the center of each area and were obtained as counts per pixel in arbitrary units (a.u.). Photobleaching was reflected by the normalized fluorescence intensity which corresponded to the ratio between the fluorescence intensity before illumination and the fluorescence intensity after illumination expressed as a percentage.

Photodynamic Therapy

After choosing the areas to be illuminated and the controls, laser light was generated using a 532 nm KTP laser (Laser Quantum, Stockport, UK). The light was transmitted through a 600 μ m flexible optical fiber (Med-

light, Ecublens, Switzerland). The irradiance was set to 30 mW/cm² and was measured immediately before each illumination by means of a calibrated power meter (Ophir Optronics Ltd, Jerusalem, Israel). Continuous illumination was performed with a fluence of 45 J/cm² during 1,500 seconds.

The animals were divided in two groups. In the first group (LASER group; $n = 26$), a 1-mm trocar was inserted in front of the area to treat and the optical fiber was introduced through this small trocar. Laser light was transmitted through the optical fiber perpendicularly to the neoplastic peritoneum on 1 cm² surface. At the end of the PDT, the treated area was marked on the cutaneous side with black Indian ink. In the second group (NO LASER group; $n = 26$), a carcinomatosis lesion diagnosed by fluorescence analysis served as control and was marked in the same way.

Histopathological Analysis

Rats were euthanized 1 day after treatment by i.p. injection of T 61 (0.3 ml/kg). Biopsies were taken on illuminated areas and on controls. The peritoneal side was marked with blue Indian ink whereas the superficial side of all biopsies were marked with black Indian ink. Biopsies were fixed by acetic acid. Samples devoted to the histological study were fixed for 24 hours in a 10% formaldehyde buffered solution (pH 7.2, NaCl 133 mM). They were then progressively dehydrated in alcohol, embedded in paraffin and sectioned at 5 μ m. Sections were stained with Masson trichrome. Digitalized pictures were taken (Nikon Coolpix 950, Nikon, Tokyo, Japan). The slides were examined at different magnifications (2 \times , 10 \times , 20 \times , 50 \times objective and 4 \times ocular).

A morphological analysis of cancerous cells was also performed. PDT effects on peritoneum were evaluated using a semi-quantitative histology in order to assess necrosis. As previously described, necrosis value (NV) was determined according to the depth of the necrosis: 0—no necrosis to 4—full necrosis for each sample of illuminated peritoneum and controls [42]. For the illuminated areas, a complete response was defined as necrosis scored 3–4 (necrosis reached more or equal than the two-thirds of the thickness of the peritoneum) and no response as necrosis scored 0–2 (necrosis reached less than the two-thirds of the thickness of the peritoneum) [39]. Slides were blindly read by a confirmed pathologist.

Correlation Between Photobleaching and PDT Response

A correlation between normalized PpIX fluorescence intensity, as a reflect of PpIX photobleaching, and necrosis, which reflected PDT response, was investigated. The normalized PpIX fluorescence intensity was plotted for each sample of complete responders ($n = 20$) and non-responders ($n = 6$).

Statistical Analysis

All data were analyzed with the XLSTAT 2006 software (Addinsoft, Paris, France) and non-parametric tests. The Mann–Whitney *U*-test was used for the comparison of the

necrosis between the LASER group and the NO LASER group, and also for the comparison of the normalized fluorescence intensity between the complete responders group and the non-responders group. The Wilcoxon test was used for the comparison of the photobleaching between the LASER group and the NO LASER group. $P < 0.05$ was considered significant. A linear regression was made so as to assess the correlation between the photobleaching and the tissue response to PDT (as a function of the necrosis grade).

RESULTS

HAL-PDT Induced Damage

Rats survived at least 26 days after the tumor induction. No death related to the living conditions was observed.

Laser performed on carcinomatosis lesions ($n = 26$) at 532 nm with a fluence of 45 J/cm^2 always induced necrosis (mean NV = 3.35 ± 1.01), including 77% complete response (NV = 3 or 4).

In the NO LASER group ($n = 26$), controls showed necrosis in few animals ($n = 7$) with a mean NV = 0.35 ± 0.63 (NV = 1 for five animals and NV = 2 for two animals) (Fig. 1).

Optical Microscopy Study

Tumor size was comparable whatever the group: in the LASER group, the mean thickness value was $160 \mu\text{m}$ ($40\text{--}400 \mu\text{m}$). In the NO LASER group, the mean thickness value was $190 \mu\text{m}$ ($80\text{--}450 \mu\text{m}$). Considering the necrosis, in the LASER group, the mean necrosis size was $105 \mu\text{m}$ ($20\text{--}175 \mu\text{m}$) whereas in the NO LASER group, it hardly reached $9 \mu\text{m}$ ($0\text{--}50 \mu\text{m}$).

Corresponding histological findings are shown in Figure 2a,b. Carcinomatosis spontaneously observed was a $200 \mu\text{m}$ thick mesothelium with scattered cancerous cells (limited by black arrows in a). After PDT, necrosis was systematically noticed on illuminated neoplastic peritoneum.

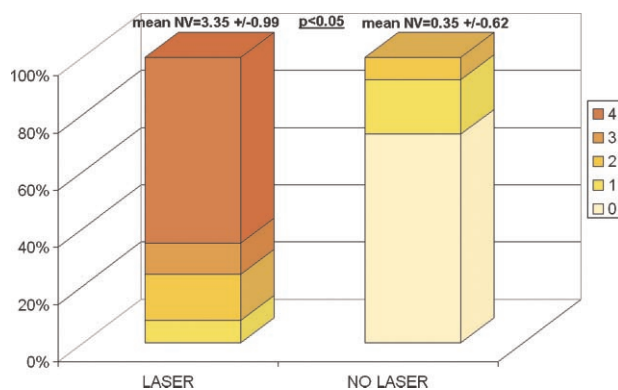


Fig. 1. The necrosis value (0–4) reflects the distribution of the necrosis of the peritoneum on illuminated areas and controls. The difference between the LASER group and the NO LASER group is statically significant (mean NV = 3.35 ± 0.99 vs. 0.35 ± 0.62 ; $P < 0.05$).

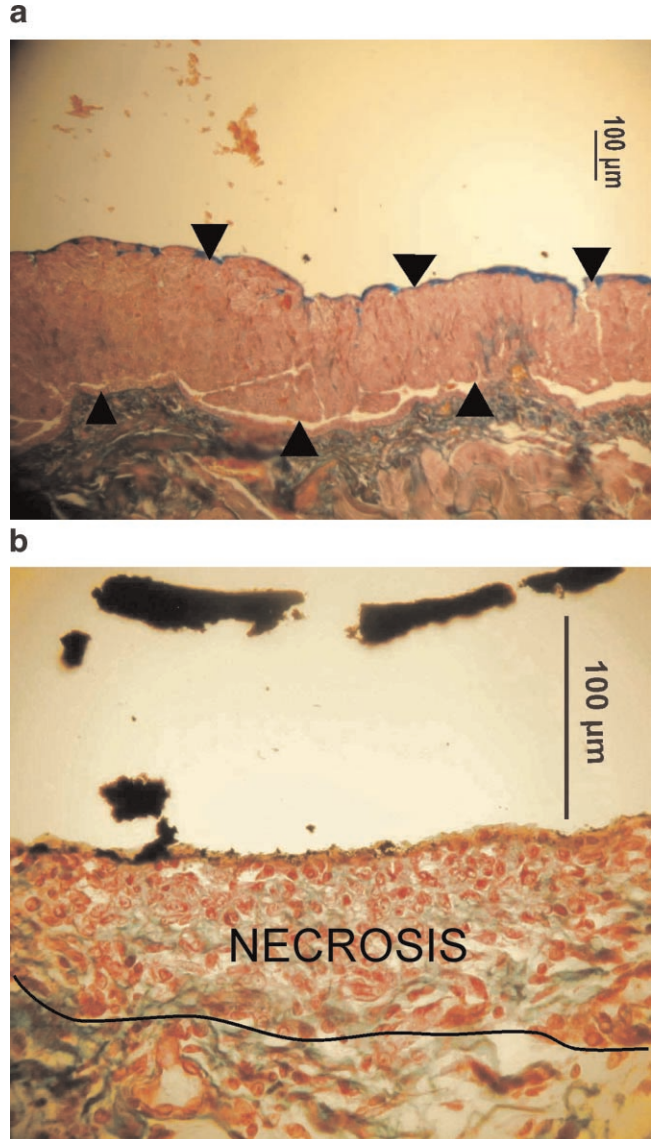


Fig. 2. Microscopic images of frozen sections (5 mm) of tumor peritoneum on treated areas 24 hours after HAL-PDT. Carcinomatosis spontaneously observed was a thick mesothelium with scattered cancerous cells (limited by black arrows in a). After PDT, the ablation of the peritoneum was important. The thickness of the mesothelium largely lessened. Tumor necrosis reached about $100 \mu\text{m}$ and was associated with slight oedema and lymphocytic infiltrate (b).

Anatomopathologic analysis showed impaired tumor cells and typical apoptotic changes, such as chromatin condensation, membrane blebbing, deformed and fragmented nuclei. The thickness of the mesothelium lessened. Cells of nodes were dissociated, especially in the upper portion of the tumor. Necrosis tissue reached about $100 \mu\text{m}$ and was associated with slight oedema and lymphocytic infiltrate (Fig. 2b).

Fluorescence Analysis

Variations of fluorescence intensity on illuminated areas, before and after treatment, and on areas not exposed to PDT (controls) are shown in Figure 3. Fluorescence intensities are given in arbitrary units and are comparable before illumination on both illuminated areas and controls (108 vs. 102 a.u.; n.s.). After illumination, fluorescence intensities are significantly lower in the illuminated areas than in controls (27 vs. 94 a.u.; $P < 0.05$), which means that photobleaching is significantly more important in illuminated areas (75% vs. 8%; $P < 0.05$).

Correlation Between Photobleaching and PDT Response

Considering each class of necrosis, a strong and direct correlation was observed between the necrosis value and the normalized fluorescence intensities (Fig. 4). The strength of the PDT response increased linearly with the normalized fluorescence intensities, which reflected the photobleaching ($R^2 = 0.89$). When the normalized PpIX fluorescence intensities were plotted for non-responders ($n = 6$) and complete responders ($n = 20$), in order to assess a correlation between necrosis and fluorescence decay, complete responders showed a more important and significant photobleaching than non-responders ($P < 0.05$) (Fig. 5). Thus, the PpIX photobleaching correlated to the PDT response: rats that showed complete response showed a more important photobleaching.

DISCUSSION

ALA-PDT is a new and increasing therapeutic modality for treating cancers, in particular for micrometastasis of ovarian cancers [43–45]. Conversion of the potent photosensitizer PpIX from the precursor 5-ALA is specific for intraperitoneal ovarian micrometastasis as it was proved

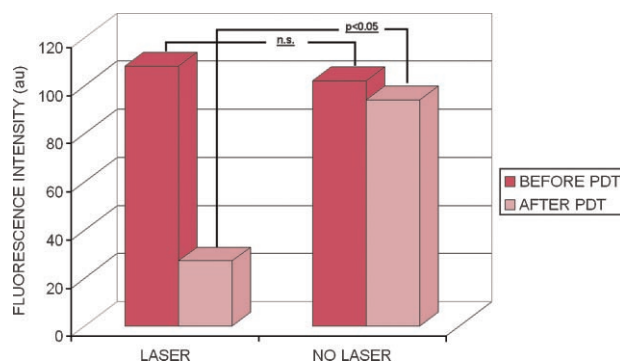


Fig. 3. Variations of fluorescence intensity on areas illuminated, before and after PDT, and on areas not illuminated (controls). Fluorescence intensities are given in arbitrary units and are comparable before PDT both on illuminated areas and controls (108 vs. 102 a.u.; n.s.). After PDT, fluorescence intensities are significantly lower on the illuminated areas than on controls (27 vs. 94 a.u.; $P < 0.05$), which means that photobleaching is significantly more important on illuminated areas.

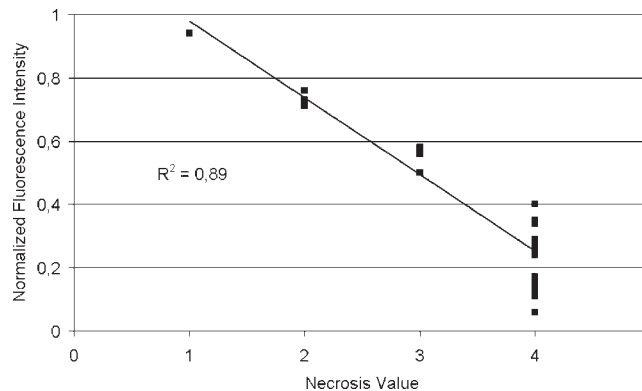


Fig. 4. Variations of the normalized fluorescence intensity as a function of the strength of the necrosis value (0–4). A direct, linear and strong correlation was observed between these two parameters ($R^2 = 0.89$). The strength of the PDT response decreased linearly with the fluorescence intensity left after PDT.

in an animal model of epithelial ovarian cancer similar to our model [43,44]. Selective ALA-induced photosensitization of ovarian cancer micrometastasis in the peritoneal cavity has been shown previously. This is owed to a higher conversion rate of PpIX in cancer cells than in muscle cells

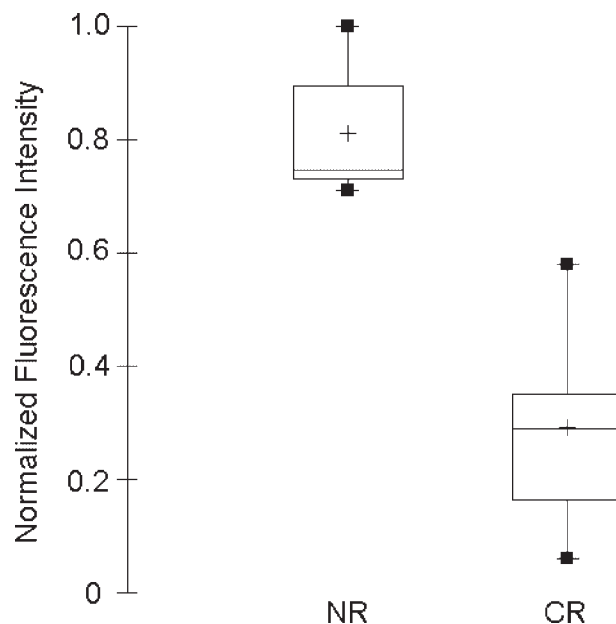


Fig. 5. Box plots of the normalized fluorescence intensity shown for non-responders (NR) ($n = 6$) on the left and for complete responders (CR) ($n = 20$) on the right. The mean, the median, 25th and 75th percentile, and the standard deviation are shown by the box. In the non-responders, the mean was 0.81 and in the complete responders, the mean was 0.29. The PpIX photobleaching correlated to the PDT response: rats that showed complete response showed a more important photobleaching ($P < 0.05$).

and connective tissue, which normally constitute the surrounding tissue of tumors. ALA induces direct photosensitization of ovarian cancer cells, whereas other photosensitizers localize mainly in the vascular stroma of the tumor. Intraperitoneal administration of ALA leads to a higher photosensitizer concentration in ovarian tumor infiltrating the peritoneal surface [44].

HAL is a new promising lipophilic derivative of the naturally occurring heme precursor 5-ALA [46]. In addition to its good tumor selectivity, 5-ALA-induced PpIX has several supplementary advantages over conventional photosensitizing agents, including limited systemic toxicity and low skin photosensitization 24–48 hours after administration. However, the physical-chemical properties of the PpIX precursor are limiting factor for an optimized PDT. 5-ALA has limited capacities to reach and ultimately enter the target cell within a biological environment. This deficiency results in a low penetration depth and a non-homogeneous distribution of 5-ALA-mediated PpIX after topical application. To overcome these limitations, more lipophilic derivatives were developed. HAL is an hexylester of ALA which use theoretically promises several advantages over ALA, among which are higher generation of photoactive compounds, improved penetration depth into deeper tissue layers, more homogenous distribution of photoactive porphyrins, shorter application times, lower drug doses, reduced number of adverse effects and improved stability. These advantages were confirmed in several studies [33,47–49]. Nevertheless, to the best of our knowledge, this is one of the very first studies in which HAL-PDT is used in the field of oncologic gynecology [42].

In the field of photodynamic diagnosis of bladder cancer, since the recent approval of HAL in Europe in bladder cancer, the recommended dose of HAL is 8 mM. Nevertheless, many doses could be used depending on the disease. In a recent study published by Hillemanns et al. [50], in which the authors examine the pharmacokinetics of porphyrin synthesis after topical application of HAL, patients with cervical intraepithelial neoplasia received 4 or 10 mmol/L HAL. In another study, Shahzidi et al. [31] found that PDT with 5 mM of HAL produced a 75% apoptotic cell population 40 hours after the PDT in a human colon cell carcinoma. Consequently, there is no consensus on an optimal dose.

The dose chosen for HAL in our study (100 mg/kg) is the result of several years of experimental research by our team in the field of photodynamic diagnosis and PDT. Regis et al. [33] found that 100 mg/kg HAL gave the highest PpIX fluorescence contrast between normal and tumoral peritoneal tissues in an ovarian model cancer similar to our model. Comparing several ways of administration and doses of HAL, Jouve et al. showed that the intra-peritoneal injection remained the reference administration mode of HAL. In this study, 100 mg/kg was demonstrated to be the most relevant and the most efficient dose in diagnosing peritoneal carcinosis in our model [32]. Moreover, to the best of our knowledge, our study is the first in which PDT is performed with HAL in ovarian cancer.

Green light (532 nm) was used for intraperitoneal PDT. Red light at 630 nm is usually used. These two wavelengths could have been chosen according to the absorption spectrum of the PpIX and they were shown to be as effective on producing tumors. Historically, using red light for PDT has been dictated by the late diagnosis of inoperable bulky tumors and the necessity to reach the deep layers of these tumors [45,46]. It is the wavelength with the deepest penetration. However, side effects have to be considered: Grosjean et al. [44] observed that red light at 630 nm may lead to wall perforation and fistulas in PDT for oesophageal cancer. In our study, tumors were thin and superficial allowing the use of use green light at 532 nm, which action was more suitable to superficial tumors. Etienne et al. [43] performed PDT for high-grade dysplasia in Barrett's esophagus with a 514 nm laser argon with excellent results and very few side effects. Grosjean et al. [44] also demonstrated that green light was as effective as red light for the cure of superficial cancers in the esophagus with reduced risks of perforation. Recently, we have shown in a previous study that intraperitoneal PDT performed with green light at 532 nm and a fluence of 45 J/cm² led to more necrosis than red light, whatever fluence used, and the difference was significant [42].

A semi-quantitative score was used to analyze the necrosis as a function of PDT efficiency. The same kind of score was used previously in the same animal model [42] and in two Barrett's esophagus rat models treated by PDT [39,48]. In the studies published by van den Boogert et al. and Boere et al., necrosis was assessed with a semiquantitative score for each layer of the esophagus wall. Concerning the epithelium, a 4-point scale was used from zero to three (0 = normal, 1 = more than 1 cell layer left, 2 = 1 cell layer left, and 3 = complete ablation) depending on the depth of the necrosis. A wide range of damage was observed. The mean epithelial damage score was 1.9 ± 0.6 [48] and 2.0 ± 1.5 after illumination [39]. In our previous work, the mean necrosis value was 3.22 ± 0.83 after PDT [42]. And in this study, the mean necrosis value was 3.35 ± 0.99. Fluences used were similar (54 J/cm² [39] vs. 45 J/cm² [42]). However, a quantitative analysis of the necrosis was achieved by Zaak et al. [8] in a rat prostate cancer model. The remaining tumor volume was measured with an objective data-processing analysis. This method is suitable for nodular tumors but not for tumors that invade the peritoneum in a diffuse way as observed in our animal model. Consequently, semiquantitative histology appears to be a fair method to reflect PDT efficiency that may be still optimized.

In our study, we noted a complete tissue response rate of 77% (fluence: 45 J/cm²) that was consistent with the rate observed in the study published by Boere et al. in 2006, in which 8 out of 11 rats (73%) showed a complete response for a fluence of 54 J/cm². However, when an intent-to-treat technique, as PDT, with well defined photosensitizer dose and fluence is performed, the complete response rate expected is about 100%. For example, in an orthotopic rat bladder tumor model, different light and drug doses were investigated to optimize PDT. El Khatib et al. [9] showed in

their experimental model that a fluence of 20 J/cm² for a 8 mM HAL dose (i.e., about 5.5 mg/kg per animal) produced an optimal tissue response (five out of five rats, 100% complete tumor eradication). Extrapolating from the tissue response, PDT sometimes led to incomplete clinical responses as reported by some authors [9,51–53]. In early esophageal cancer (Barrett's esophagus, Tis/T1 lesions), the rate of complete response was highly different with the same kind of photosensitizer, hematoporphyrin derivative [51] or porfimer sodium [53] (44% with a median follow-up of 32 months vs. 71% with a median follow-up of 14 months) and the same kind of disease. In a long term survival study that included 40 patients with carcinoma in situ or early non-small-cell lung carcinoma treated with two schemes of PDT in which the photosensitizer and the fluence were different (hematoporphyrin derivative 5 mg/kg or Photofrin 2 mg/kg; 630 nm laser at 200–300 or 100–200 J/cm²), Corti et al. [52] found a complete response rate of 72% with a median follow-up of 44 months. These results suggested that not only the quantity of photosensitizer, the incident light fluence, the wavelength or the drug-light time interval but also factors that affect the photobiological response, such as the tissue properties, the photosensitizer concentration in vivo and the oxygenation were important to know in experimental and clinical PDT. On the other hand, a tissue response rate less than 100% is likely to mean that the fluence rate used in this work is not suitable and maybe too high. According to Boere's study, 73% complete response rate was obtained in Barrett rats for a fluence rate of 75 mW/cm² [39]. In this work, a complete response was observed for 77% rats with a similar fluence rate (45 J/cm²). In a study to be published, complete responders were 80% after fractionated illumination with a fluence rate of 30 J/cm² in a similar model [54]. As shown by Robinson et al. [38,55], the threshold light dose may be lower than first imagined, depending on the tumor model with a trend to use lower fluence rate in order to increase PDT damage.

When the tumor tissue was not illuminated, necrosis was still noted in 7/26 rats (27%) with a low intensity since four rats showed necrosis scored 1 and two rats showed necrosis scored 2 (NV = 0.35 ± 0.63). In our previous study, necrosis was noted in the same rate (NV = 0.44 ± 0.62; n.s.) [42]. But as the light produced by the D-Light System was interrupted during laser illumination, inadvertent light exposure could not explain our results. It might be due to spontaneous tumor necrosis. This phenomenon has already been described in a mouse xenograft model of the hypercalcemic type of the small cell carcinoma of the ovary. Tumors not exposed to PDT showed spontaneous necrosis and it was less important in the control tumors than in the treated tumors ($P < 0.05$) [56].

In the present work, the photobleaching was noted to be significantly more important when the photobiological damage was intense, considering each class of necrosis or the two groups of non-responders and complete responders ($P < 0.05$) (Figs. 4 and 5). Our results are consistent with those observed in the literature [38,39,49]. In a normal hairless mouse skin, Robinson et al. [38] showed that,

unlike total light dose, PpIX photobleaching could predict PDT-induced damage and that the tissue response to PDT would be increased with decreasing fluence rate. In two studies published by Boere et al. [39,49] in order to assess the tissue response to 5-aminolevulinic acid PDT in a normal rat esophagus and in a rat Barrett's esophagus, higher photobleaching rate corresponded to more epithelial damage. According to Figure 4B in Boere's article [39], the normalized PpIX fluorescence measured for a fluence of 45 J/cm² in Barrett's esophagus complete responders rats was about 0.23, which means that when a fluence of 45 J/cm² is reached, the second order fluorescence decay leads to a residual fluorescence of 23%. Here, the normalized fluorescence intensity measured for complete responders is about 0.29 which is consistent with the previous results. Moreover, these results could imply that calculating the residual fluorescence at the end of the PDT, it would be possible to determine if an additional light dose should be performed when the threshold of the residual fluorescence (29% in our study but the reliability of this value still needs to be explored) was not reached.

Finally, as shown in Figure 4, a strong and linear correlation ($R^2 = 0.89$) was shown between the photobleaching and the tissue response to PDT: the more the PpIX was bleached, the more important was the necrosis. However, the spreading in the fluorescence intensity ratio is more important in the group in necrosis value 4. This phenomenon could be mainly explained by the difference in the size of samples. In the group with necrosis factor 4, there were 17 rats compared to only four rats in the group with necrosis value 2. However, it is important to note that there was no overlap between the different groups. For example, for the group with NV 3 ($n = 3$), normalized residual fluorescence intensity after PDT could vary between 0.50 and 0.58 whereas it could vary from 0.06 to 0.40 for the group with NV 4. Nevertheless the strength of these results is limited by the small size of the samples and it would be helpful to have groups with a more uniform size.

Conversely, according to Figure 4, moderate necrosis was linked to low photobleaching, which was verified by the results in the NO LASER group (NV = 0.35 ± 0.63; photobleaching: 8%). According to Figure 4B in Boere's article, the mean normalized fluorescence ratio between non-responders and complete responders was about 2.0 [39]. In our study, this ratio was 2.6, which is consistent with Boere's results and reinforces the assertion that PpIX fluorescence photobleaching could predict—at least in part—the tissue response to PDT.

Many studies have shown that monitoring PpIX photobleaching in vivo was technically feasible [39,57–59]. However, the mechanisms involved in the photobleaching that could explain the resultant photobiological damage are far from simple. Temporal-spatial variations in the light fluence, photosensitizer concentration and tissue pO_2 are thought to be essential in the changes observed in the measured fluorescence during PDT [18]. These factors change during PDT delivery in complex and

interdependent ways. The fluence and the fluence rate were shown not to be optimal and accurate parameters, if analyzed alone, to predict the tissue response after PDT since a large variation in tissue response was noted with this method of light dosimetry [40,49]. Using fluorescence spectroscopy could allow to measure the concentrations of the photosensitizer and its photoproducts so as to find an appropriate candidate to predict PDT-induced damage. But in vitro studies were few to date and difficult to achieve in vivo [40]. If $^1\text{O}_2$ is the main cytotoxic agent of the photobiological effect, photobleaching of the photosensitizer may reduce the amount of $^1\text{O}_2$ available for PDT and the corresponding tissue response, unless the reperfusion capacity of the tissue allow reoxygenation. Nevertheless in this study, we showed, as others did, that the intensity of PpIX photobleaching corresponded well with the degree of necrosis [39,49]. To investigate these results, we must consider that both the PDT-induced damage and the PpIX photobleaching rate are closely related to the local concentration and availability of oxygen during illumination. More oxygen would be allowed to diffuse into the illuminated volume during treatment if we could reduce the photochemical demand for oxygen [60,61]. Using fractionated illumination with short dark intervals allowed reoxygenation during the dark interval and led to an increase in the rate of photobleaching immediately after the dark interval, suggesting that photobleaching reflected the increased availability of oxygen [60]. Because $^1\text{O}_2$ was responsible for both PDT-induced damage and PpIX photobleaching, the rate of PpIX photobleaching was likely to correlate with the tissue response. However, our conclusions may have some limitations. Consistent with the hypothesis of the existence of multiple binding sites for PpIX within the cells, it was shown that PpIX photobleaching could differ at various PpIX concentrations [62]. Therefore, at higher PpIX concentrations, PpIX photobleaching was low, which could be explained by the saturation of the preferred binding sites and the localization of the photosensitizer in secondary sites. This phenomenon, providing a local environment which either protects PpIX from singlet oxygen damage or renders the photosensitizer less photoactive, would result in vitro in less photobleaching at higher sensitizer concentrations. Moreover, PpIX photobleaching could occur under hypoxic conditions in vitro [40]. In vivo, as tumor vasculature is something heterogeneous, this oxygen independent bleaching is likely to happen. Photobleaching may switch from oxygen-dependent to oxygen-independent mechanisms, depending on the microenvironment as it was described in vitro for *meso*-tetra hydroxyphenyl chlorine (*m*-THPC) [18]. The link between oxygen independent bleaching and consequent photobiological damage is still to be proved. As a result, measuring the PpIX photobleaching alone may be insufficient to achieve accurate PDT dosimetry. While waiting for new techniques based on the monitoring of singlet oxygen, as singlet oxygen luminescence dosimetry (SOLD) [63], to be evaluated, and according to our results, PpIX fluorescence photobleaching is a useful and available tool to predict the PDT outcomes.

CONCLUSION

This study documents the histological parameters and the PpIX photobleaching associated with i.p. HAL-induced PDT in a rat model. As suggested by our results, HAL is a new promising PpIX precursor for PDT of advanced ovarian cancer. PpIX fluorescence measurement and its photobleaching is a feasible and reliable parameter to predict the outcome in HAL-PDT in vivo which further supports the potential of HAL-PDT as a treatment of advanced ovarian cancer. The calculation of the PpIX residual fluorescence threshold, which reflects the photobleaching of the photosensitizer and may indicate a second light fraction to be achieved, must be considered as a predictive tool that could enhance the tissue response to PDT.

ACKNOWLEDGMENTS

The authors wish to thank Photocure ASA for having provided HAL, Karl Storz Endoscope for loan of the D-Light system, and Pr. Julie Kerr-Conte (PhD) and her staff for support.

REFERENCES

1. Benedet JL, Bender H, Jones H III, Ngan HY, Pecorelli S. FIGO staging classifications and clinical practice guidelines in the management of gynecologic cancers. FIGO Committee on Gynecologic Oncology. *Int J Gynaecol Obstet* 2000;70(2): 209–262.
2. Eisenkop SM, Nalick RH, Wang HJ, Teng NN. Peritoneal implant elimination during cytoreductive surgery for ovarian cancer: Impact on survival. *Gynecol Oncol* 1993;51(2):224–229.
3. McCarron PA, Donnelly RF, Zawislak A, Woolfson AD, Price JH, McClelland R. Evaluation of a water-soluble bioadhesive patch for photodynamic therapy of vulval lesions. *Int J Pharm* 2005;293(1–2):11–23.
4. McCarron PA, Ma LW, Juzenas P, Lani V, Woolfson A, Zawislak AA, Moan J. Facilitated delivery of ALA to inaccessible regions via bioadhesive patch systems. *J Environ Pathol Toxicol Oncol* 2006;25(1–2):389–402.
5. Saah-Briffaut E, Collinet P, Saah R, Boman F, Leroy JL. Treatment of squamous intraepithelial lesion of type CIN2 et CIN3 with laser CO2 vaporization: Retrospective study of 52 cases. *J Gynecol Obstet Biol Reprod (Paris)* 2006;35 (8 Pt 1):785–789.
6. Yamaguchi S, Tsuda H, Takemori M, Nakata S, Nishimura S, Kawamura N, et al. Photodynamic therapy for cervical intraepithelial neoplasia. *Oncology* 2005;69(2):110–116.
7. Hillemanns P, Wang X, Staehle S, Michels W, Dannecker C. Evaluation of different treatment modalities for vulvar intraepithelial neoplasia (VIN): CO(2) laser vaporization, photodynamic therapy, excision and vulvectomy. *Gynecol Oncol* 2006;100(2):271–275.
8. Zaak D, Sroka R, Stocker S, Bise K, Lein M, Hoppner M, et al. Photodynamic therapy of prostate cancer by means of 5-aminolevulinic acid-induced protoporphyrin IX—In vivo experiments on the dunning rat tumor model. *Urol Int* 2004;72(3):196–202.
9. El Khatib S, Didelon J, Leroux A, Bezdetsnaya L, Notter D, D'Hallewin M. Kinetics, biodistribution and therapeutic efficacy of hexylester 5-aminolevulinic acid induced photodynamic therapy in an orthotopic rat bladder tumor model. *J Urol* 2004;172 (5 Pt 1):2013–2017.
10. Gossner L, Sroka R, Hahn EG, Ell C. Photodynamic therapy: Successful destruction of gastrointestinal cancer after oral

- administration of aminolevulinic acid. *Gastrointest Endosc* 1995;41(1):55–58.
11. Pech O, Gossner L, May A, Rabenstein T, Vieth M, Stolte M, et al. Long-term results of photodynamic therapy with 5-aminolevulinic acid for superficial Barrett's cancer and high-grade intraepithelial neoplasia. *Gastrointest Endosc* 2005;62(1):24–30.
 12. Regula J, Ravi B, Bedwell J, MacRobert AJ, Bown SG. Photodynamic therapy using 5-aminolaevulinic acid for experimental pancreatic cancer—Prolonged animal survival. *Br J Cancer* 1994;70(2):248–254.
 13. Ziolkowski P, Osiecka BJ, Oremek G, Siewinski M, Symonowicz K, Saleh Y, et al. Enhancement of photodynamic therapy by use of aminolevulinic acid/glycolic acid drug mixture. *J Exp Ther Oncol* 2004;4(2):121–129.
 14. Fijan S, Honigsman H, Ortel B. Photodynamic therapy of epithelial skin tumours using delta-aminolaevulinic acid and desferrioxamine. *Br J Dermatol* 1995;133(2):282–288.
 15. Betz CS, Lai JP, Xiang W, Janda P, Heinrich P, Stepp H, et al. In vitro photodynamic therapy of nasopharyngeal carcinoma using 5-aminolevulinic acid. *Photochem Photobiol Sci* 2002;1(5):315–319.
 16. Muller PJ, Wilson BC. Photodynamic therapy of brain tumors—A work in progress. *Lasers Surg Med* 2006;38(5):384–389.
 17. Stepp H, Beck T, Pongratz T, Meinel T, Kreth FW, Tonn J, et al. ALA and malignant glioma: Fluorescence-guided resection and photodynamic treatment. *J Environ Pathol Toxicol Oncol* 2007;26(2):157–164.
 18. McIlroy BW, Mann S, Dysart JS, Wilson BC. The effects of oxygenation and photosensitizer substrate binding on the use of fluorescence photobleaching as a dose metric for photodynamic therapy. *Vibration Spectrosc* 2002;28:25–35.
 19. Henderson BW, Dougherty TJ. How does photodynamic therapy work? *Photochem Photobiol* 1992;55(1):145–157.
 20. Ascencio M, Collinet P, Cosson M, Vinatier D, Mordon S. The place of photodynamic therapy in gynecology. *Gynecol Obstet Fertil* 2007 Nov;35(11):1155–1165.
 21. Kennedy JC, Pottier RH. Endogenous protoporphyrin IX, a clinically useful photosensitizer for photodynamic therapy. *J Photochem Photobiol B* 1992;14(4):275–292.
 22. Loning MC, Diddens HC, Holl-Ulrich K, Loning U, Kupker W, Diedrich K, et al. Fluorescence staining of human ovarian cancer tissue following application of 5-aminolevulinic acid: Fluorescence microscopy studies *Lasers Surg Med* 2006 Jun;38(5):549–554.
 23. Krieg RC, Messmann H, Rauch J, Seeger S, Knuechel R. Metabolic characterization of tumor cell-specific protoporphyrin IX accumulation after exposure to 5-aminolevulinic acid in human colonic cells. *Photochem Photobiol* 2002;76(5):518–525.
 24. Peng Q, Warloe T, Berg K, Moan J, Kongshaug M, Giercksky KE, et al. 5-Aminolevulinic acid-based photodynamic therapy. Clinical research and future challenges. *Cancer* 1997;79(12):2282–2308.
 25. Gahlen J, Stern J, Laubach HH, Pietschmann M, Herfarth C. Improving diagnostic staging laparoscopy using intraperitoneal lavage of delta-aminolevulinic acid (ALA) for laparoscopic fluorescence diagnosis. *Surgery* 1999;126(3):469–473.
 26. Kennedy JC, Pottier RH, Pross DC. Photodynamic therapy with endogenous protoporphyrin IX: Basic principles and present clinical experience. *J Photochem Photobiol B* 1990;6(1–2):143–148.
 27. Gaullier JM, Berg K, Peng Q, Anholt H, Selbo PK, Ma LW, et al. Use of 5-aminolevulinic acid esters to improve photodynamic therapy on cells in culture. *Cancer Res* 1997;57(8):1481–1486.
 28. Brunner H, Hausmann F, Knuechel R. New 5-aminolevulinic acid esters—Efficient protoporphyrin precursors for photo-detection and photodynamic therapy. *Photochem Photobiol* 2003;78(5):481–486.
 29. Lange N, Jichlinski P, Zellweger M, Forrer M, Marti A, Guillou L, et al. Photodetection of early human bladder cancer based on the fluorescence of 5-aminolaevulinic acid hexylester-induced protoporphyrin IX: A pilot study. *Br J Cancer* 1999;80(1–2):185–193.
 30. Marti A, Jichlinski P, Lange N, Ballini JP, Guillou L, Leisinger HJ, et al. Comparison of aminolevulinic acid and hexylester aminolevulinic acid induced protoporphyrin IX distribution in human bladder cancer. *J Urol* 2003;170 (2 Pt 1):428–432.
 31. Shahzidi S, Stokke T, Soltani H, Nesland JM, Peng Q. Induction of apoptosis by hexaminolevulinic acid-mediated photodynamic therapy in human colon carcinoma cell line 320D. *J Environ Pathol Toxicol Oncol* 2006;25(1–2):159–171.
 32. Jouve E, Collinet P, Delemer-Lefebvre M, Mordon S. Alternative administrations of hexaminolevulinic acid (HeALA) for laparoscopic fluorescence diagnosis of metastatic ovarian cancer in a rat model. In: Dequesne J, Wattiez A, De Wilde R, editors. 15th Annual Congress of the European Society for Gynaecological Endoscopy. Strasbourg: Medimond International Proceedings; 2006.
 33. Regis C, Collinet P, Farine MO, Mordon S. Comparison of aminolevulinic acid- and hexylester aminolevulinic acid-induced protoporphyrin IX fluorescence for the detection of ovarian cancer in a rat model. *Photomed Laser Surg* 2007;25(4):304–311.
 34. Zhu TC, Finlay JC, Hahn SM. Determination of the distribution of light, optical properties, drug concentration, and tissue oxygenation in-vivo in human prostate during motexafin lutetium-mediated photodynamic therapy. *J Photochem Photobiol B* 2005;79(3):231–241.
 35. Weersink RA, Bogaards A, Gertner M, Davidson SR, Zhang K, Netchev G, et al. Techniques for delivery and monitoring of TOOKAD (WST09)-mediated photodynamic therapy of the prostate: Clinical experience and practicalities. *J Photochem Photobiol B* 2005;79(3):211–222.
 36. Thompson MS, Johansson A, Johansson T, Andersson-Engels S, Svanberg S, Bendsoe N, et al. Clinical system for interstitial photodynamic therapy with combined on-line dosimetry measurements. *Appl Opt* 2005;44(19):4023–4031.
 37. Wilson BC, Patterson MS, Lilge L. Implicit and explicit dosimetry in photodynamic therapy: A new paradigm. *Lasers Surg Med* 1997;12:182–199.
 38. Robinson DJ, de Bruijn HS, van der Veen N, Stringer MR, Brown SB, Star WM. Fluorescence photobleaching of ALA-induced protoporphyrin IX during photodynamic therapy of normal hairless mouse skin: The effect of light dose and irradiance and the resulting biological effect. *Photochem Photobiol* 1998;67(1):140–149.
 39. Boere IA, Robinson DJ, de Bruijn HS, Kluin J, Tilanus HW, Sterenberg HJ, et al. Protoporphyrin IX fluorescence photobleaching and the response of rat Barrett's esophagus following 5-aminolevulinic acid photodynamic therapy. *Photochem Photobiol* 2006;82(6):1638–1644.
 40. Dysart JS, Patterson MS. Photobleaching kinetics, photoproduct formation, and dose estimation during ALA induced PpIX PDT of MLL cells under well oxygenated and hypoxic conditions. *Photochem Photobiol Sci* 2006;5(1):73–81.
 41. Rose GS, Tocco LM, Granger GA, DiSaia PJ, Hamilton TC, Santin AD, et al. Development and characterization of a clinically useful animal model of epithelial ovarian cancer in the Fischer 344 rat. *Am J Obstet Gynecol* 1996;175 (3 Pt 1):593–599.
 42. Ascencio M, Delemer-Lefebvre M, Farine MO, Jouve E, Collinet P, Mordon S. Evaluation of ALA-PDT of ovarian cancer in the Fisher 344 rat tumor model. *Photodiag Photodyn Ther* 2007;4(4):254–260.
 43. Etienne J, Dorme N, Bourg-Heckly G, Raimbert P, Flejou JF. Photodynamic therapy with green light and m-tetrahydroxyphenyl chlorin for intramucosal adenocarcinoma and high-grade dysplasia in Barrett's esophagus. *Gastrointest Endosc* 2004;59(7):880–889.
 44. Grosjean P, Wagnieres G, Fontollet C, van den Bergh H, Monnier P. Clinical photodynamic therapy for superficial cancer in the esophagus and the bronchi: 514 nm compared with 630 nm light irradiation after sensitization with Photofrin I. *Br J Cancer* 1998;77(11):1989–1995.
 45. Dougherty TJ. Photodynamic therapy (PDT) of malignant tumors. *Crit Rev Oncol Hematol* 1984;2(2):83–116.

46. McCaughan JS, Jr., Hicks W, Laufman L, May E, Roach R. Palliation of esophageal malignancy with photoradiation therapy. *Cancer* 1984;54(12):2905–2910.
47. Pogue BW, Hasan T. A theoretical study of light fractionation and dose-rate effects in photodynamic therapy. *Radiat Res* 1997;147(5):551–559.
48. van den Boogert J, van Staveren HJ, de Bruin RW, Siersema PD, van Hillegersberg R. Fractionated illumination for oesophageal ALA-PDT: Effect on blood flow and PpIX formation. *Lasers Med Sci* 2001;16(1):16–25.
49. Boere IA, Robinson DJ, de Bruijn HS, van den Boogert J, Tilanus HW, Sterenborg HJ, et al. Monitoring in situ dosimetry and protoporphyrin IX fluorescence photobleaching in the normal rat esophagus during 5-aminolevulinic acid photodynamic therapy. *Photochem Photobiol* 2003;78(3):271–277.
50. Hillemanns P, Wang X, Hertel H, Andikyan V, Hillemanns M, Stepp H, et al. Pharmacokinetics and selectivity of porphyrin synthesis after topical application of hexaminolevulinic acid in patients with cervical intraepithelial neoplasia. *Am J Obstet Gynecol* 2008 Mar;198(3):300. e1–7.
51. Corti L, Skarlatos J, Boso C, Cardin F, Kosma L, Koukourakis MI, et al. Outcome of patients receiving photodynamic therapy for early esophageal cancer. *Int J Radiat Oncol Biol Phys* 2000;47(2):419–424.
52. Corti L, Toniolo L, Boso C, Colaut F, Fiore D, Muzzio PC, et al. Long-term survival of patients treated with photodynamic therapy for carcinoma in situ and early non-small-cell lung carcinoma. *Lasers Surg Med* 2007;39(5):394–402.
53. Foroulis CN, Thorpe JA. Photodynamic therapy (PDT) in Barrett's esophagus with dysplasia or early cancer. *Eur J Cardiothorac Surg* 2006;29(1):30–34.
54. Ascencio M, Delemer-Lefebvre M, Farine MO, Collinet P, Mordon S. Comparison of continuous and fractionated illumination during hexaminolevulinic acid photodynamic therapy (HAL-PDT). *Lasers Surg Med*, 2008 (in press).
55. Robinson DJ, de Bruijn HS, van der Veen N, Stringer MR, Brown SB, Star WM. Protoporphyrin IX fluorescence photobleaching during ALA-mediated photodynamic therapy of UVB-induced tumors in hairless mouse skin. *Photochem Photobiol* 1999;69(1):61–70.
56. Hornung R, Fink D, Dobler-Girdziunaite D, Stallmach T, Haller U, Walt H. Photodynamic therapy for the hypercalcemic type of the small cell carcinoma of the ovary in a mouse xenograft model. *Gynecol Oncol* 1999;75(3):447–452.
57. van der Veen N, van Leengoed HL, Star WM. In vivo fluorescence kinetics and photodynamic therapy using 5-aminolaevulinic acid-induced porphyrin: Increased damage after multiple irradiations. *Br J Cancer* 1994;70(5):867–872.
58. Iinuma S, Schomacker KT, Wagnieres G, Rajadhyaksha M, Bamberg M, Momma T, et al. In vivo fluence rate and fractionation effects on tumor response and photobleaching: Photodynamic therapy with two photosensitizers in an orthotopic rat tumor model. *Cancer Res* 1999;59(24):6164–6170.
59. Nadeau V, O'Dwyer M, Hamdan K, Tait I, Padgett M. In vivo measurement of 5-aminolaevulinic acid-induced protoporphyrin IX photobleaching: A comparison of red and blue light of various intensities. *Photodermatol Photoimmunol Photomed* 2004;20(4):170–174.
60. Curnow A, Haller JC, Bown SG. Oxygen monitoring during 5-aminolaevulinic acid induced photodynamic therapy in normal rat colon. Comparison of continuous and fractionated light regimes. *J Photochem Photobiol B* 2000;58(2–3):149–155.
61. Sitnik TM, Hampton JA, Henderson BW. Reduction of tumour oxygenation during and after photodynamic therapy in vivo: Effects of fluence rate. *Br J Cancer* 1998;77(9):1386–1394.
62. Brancaleon L, Moseley H. Effects of photoproducts on the binding properties of protoporphyrin IX to proteins. *Biophys Chem* 2002;96(1):77–87.
63. Jarvi MT, Niedre MJ, Patterson MS, Wilson BC. Singlet oxygen luminescence dosimetry (SOLD) for photodynamic therapy: Current status, challenges and future prospects. *Photochem Photobiol* 2006;82(5):1198–1210.



Evaluation of ALA-PDT of ovarian cancer in the Fisher 344 rat tumor model

Manuel Ascencio^{a,c}, Marie Delemer^{a,c}, M.O. Farine^b, Eva Jouve^{a,c},
Pierre Collinet^a, Serge Mordon PhD^{c,*}

^a Department of Gynecology and Obstetrics, Lille University Hospital, Lille, France

^b Department of Anatomic-Pathology, Lille University Hospital, Lille, France

^c INSERM (French National Institute of Health and Medical Research) IFR 114 & Lille University Hospital, Lille, France

Available online 22 August 2007

KEYWORDS

Photodynamic therapy;
5-Aminolevulinic acid;
Protoporphyrin IX;
Ovarian cancer;
532-nm Laser;
630-nm Laser

Summary

Objective: This study aimed to evaluate aminolevulinic acid-photodynamic therapy (ALA-PDT) in an experimental tumor model to expand the use of PDT in the treatment of ovarian cancer with peritoneal carcinosis.

Materials and methods: 5-Aminolevulinic acid (ALA) (Photocure ASA, Norway) 60 mg/kg was injected in the peritoneum cavity of 45 female rats Fisher with induced peritoneal metastases of ovarian cancer. ALA-PDT was performed 4 h later with two different lasers: (1) laser diode (Diomed, Cambridge, UK), at 630 nm, 100 mW/cm², or (2) KTP laser (Laser Quantum, Stockport, UK), 532 nm, 30 mW/cm². The animals were divided into five groups: LASER ALONE group, CTRL group (no cancer), NO LASER group, 1 DOSE group (PDT during 1 s) and 1.5 DOSE group (PDT during 1.5 s). Biopsies were taken 24 h after treatment. A semi-quantitative score called necrosis value (NV) was assigned to each sample that reflected the depth of the peritoneal necrosis.

Results: In the first two groups, the peritoneum remained intact irrespective of the wavelength. In the 1 DOSE group, necrosis was observed for 532 nm and 630 nm. In the 1.5 DOSE group, necrosis was observed for 532 nm (NV: 3.22 ± 0.83) and 630 nm (NV: 2.67 ± 1.00) ($p < 0.05$). The mesothelium strongly thinned out in the diffuse shape of the tumor.

Conclusion: Only ALA-PDT induces tumor necrosis with either 532 nm and 630 nm and should be considered an effective therapy for micrometastasis of ovarian cancer. This preliminary study deserves further experiments.

© 2007 Elsevier B.V. All rights reserved.

Introduction

Ovarian cancer is the fourth most frequently diagnosed malignant gynaecological tumor and is responsible for the most deaths from gynaecological cancer in the US and Western Europe. In France ovarian cancer is responsible for 3500 deaths every year [1,2]. Sixty-five percent of ovarian cancers are diagnosed at stages III or IV. Therapeutic modalities

* Corresponding author at: INSERM (French National Institute of Health and Medical Research) IFR 114, Pavillon Vancostenobel, Lille University Hospital, 59037 Lille Cedex, France.

Tel.: +33 320 446 708; fax: +33 320 446 708.

E-mail address: mordon@lille.inserm.fr (S. Mordon).

are maximal cytoreductive surgical procedure and taxans for adjuvant treatment. Many patients with advanced cancer (stage III and IV) initially respond but 50% of these cases will recur and die. It is therefore necessary to develop improved therapeutic modalities, which offer the possibility of more effective eradication of the disease. Einsenkop et al. [3] showed that a complete cytoreduction of visible peritoneal implants improved survival in patients of stage IIIC ovarian cancer. Moreover, phototherapy has received significant interest in surgical oncology for improving the treatment of gynecological [4–8], urological [9,10], gastrointestinal [11–13], dermatological [14,15] and otorhinolaryngologic [16] cancers.

Photodynamic therapy (PDT) is a specific novel anticancer treatment that combines a photosensitizer drug, oxygen and light to kill tumor cells on surfaces and could allow the destruction of visible and non-visible implants. With PDT, a photosensitizing drug is administered – usually systemically – and over time becomes preferentially retained in tumor tissue. When the ratio of photosensitizer accumulation in cancerous tissue versus surrounding normal tissue is optimal, the tumor is exposed to an appropriate light dose, at a selected wavelength coinciding with the absorption peak of the photosensitizer. It results in oxydation-mediated selective tumor necrosis and in the destruction of the tumor vasculature rendering the tumor hypoxic and thereby causing it to undergo necrosis [17].

Protoporphyrin IX (PpIX) is an endogenous photosensitizer used for PDT [18], which accumulates temporarily in the tumor tissue after the exogenous application of 5-ALA. Loning et al. [19] showed in human ovarian cancer that conversion of the potent photosensitizer protoporphyrin IX (PpIX) from 5-amino-levulinic acid (5-ALA) is specific for i.p. ovarian micrometastasis. ALA is the precursor of PpIX in the biosynthetic pathway of heme. Physiologically, the production of heme regulates the synthesis of ALA via a mechanism of negative feedback. Administration of exogenous ALA bypasses this mechanism and induces accumulation of PpIX in certain cells of normal organs like the liver and the skin. ALA-mediated PpIX synthesis allows selective cancer treatment if photosensitizer is preferentially accumulated in malignant tissue (e.g., ovarian cancer), and if excitation of PpIX with light at an appropriate wavelength results in production of cytotoxic species in a sufficient amount to eradicate tumor without significant injury to normal tissue.

This study aimed to evaluate 5-ALA PDT in a syngenic Fischer 344 rat tumor model. ALA-mediated photodynamic therapy was performed with either green or red light. The efficacy of both green and red lights was compared between two groups of nine rats with peritoneal ovarian metastasis.

Material and methods

Tumor model

Pathogen-free Fischer 344 female rats (140–160 g) were obtained from Charles River Laboratories (L'Arbresle, France). They were housed in a pathogen-free animal facility and given commercial basal diet and water ad libitum. The protocol was approved by our animal use and ethic

committee DHURE (Departement Hospitalo-Universitaire de Recherche Expérimentale), University of Lille, France.

Rat model of ovarian cancer

NuTu-19 is a syngenic adenocarcinoma used to develop ovarian cancer in an immunocompetent rat model [23]. It is a poorly differentiated adenocarcinoma originally derived from a female athymic mouse after injection of Fischer 344 ovarian surface epithelial cells that spontaneously underwent malignant transformation *in vitro*.

NuTu-19 cells (generous gift of the Jean Perrin Cancer Center, Clermont-Ferrand, France) were then cultured in DMEM (Gibco Life Technologies, Grand Island, NY, USA) supplemented with 10% heat-inactivated fetal bovine serum, penicillin 1% and streptomycin 1%. Cell culture plates were incubated under standardized conditions (5% carbon dioxide, 100% humidity, 37 °C). The cell line was cryopreserved in liquid nitrogen (10⁷ cells/vial). Each experiment was performed by thawing a vial of cells and expanding them biweekly to provide the appropriate cell number. After harvesting the NuTu-19 cells with 0.25% trypsin (Gibco Life Technologies, Grand Island, NY, USA), they were washed with Dulbecco's phosphate-buffered saline (PBS, Gibco Life Technologies, Grand Island, NY, USA) and counted. Viability was testing using trypan blue exclusion. With a minimum of 90% survival, 10⁶ cells/ml PBS were injected intra peritoneal (i.p.) in the Fischer rats. Small nodules up to 2 mm form along the peritoneal lining of the abdominal wall, pelvis, and omentum with hemorrhagic ascite.

5-Aminolevulinic acid

Crystalline 5-aminolevulinic acid hydrochloride (Photocure ASA, Oslo, Norway) were diluted to 10 mg/ml in sterile water and titrated with 10N sodium hydroxide to pH 6.5. Solution was freshly prepared before injection of 2 ml i.p. in each animal with a dose of 60 mg/kg 4 h before light exposure.

Photodynamic therapy

PDT consisted of two steps, namely the photosensitization and the laser light activation.

PpIX absorbs at different wavelength bands with five peaks from blue to red light, including green light. First, blue light is more absorbed than red light. However, blue light has a lower penetration depth in tissue than red or green light because of its high absorption by hemoglobin and its high scatter coefficient, resulting in very shallow absorption. Consequently, blue light is not appropriate.

Red light penetrates deep in tissue whereas green light has an intermediate penetration. According to previous studies, the fluence typically selected for irradiation with red light is 100 J/cm² [9,20]. As green light at 532 nm is three times more absorbed by PpIX than red light at 630 nm (as suggested [21]), the fluence used with green light should be three times lower.

Laser light was generated using a 630 nm (red) diode laser (Diomed Inc., Cambridge, UK) and a 532 nm (green) KTP laser

(Laser Quantum, Stockport, UK). The light was transmitted through a 600 μm flexible optical fiber (Medlight, Ecublens, Switzerland) perpendicularly to the neoplastic peritoneum on 1 cm^2 surface. The irradiance was set to 100 mW/cm^2 for red light and 30 mW/cm^2 for green light. The irradiance was measured immediately before each illumination by means of a calibrated power meter (Ophir Optronics Ltd, Jerusalem, Israel). Each area of peritoneum was randomized to be illuminated with red or green light in the same animal and was treated for 1000 s (fluence = 100 J/cm^2 at 630 nm or 30 J/cm^2 at 532 nm: 1 DOSE) or 1500 s (fluence = 150 J/cm^2 at 630 nm or 45 J/cm^2 at 532 nm: 1.5 DOSE).

PDT was performed 21 days post-tumor induction. The animals were divided in five groups. In the first group ($n=9$), the rats were irradiated using both red and green lights for 1000 s with no injection of ALA (LASER ALONE group). In the second group ($n=9$), ALA-PDT was performed in sane rats that had not received cancerous cells (CTRL group). The third group ($n=9$) was composed of rats that received ALA but the peritoneum was not exposed to either red or green light (NO LASER group). The area illuminated with red light after randomization was called "red" area and the area illuminated with green light after randomization was called "green" area. The fourth group ($n=9$) received ALA-PDT (both red and green lights) during 1000 s (1 DOSE group). The last group ($n=9$) received ALA-PDT (both red and green lights) during 1500 s (1.5 DOSE group).

Four hours after i.p. injection of 5-ALA, animals were anesthetized by i.p. injection of ketamine (Virbac, Carros, France) 50 mg/kg and xylazine (Bayer Health Care, Puteau, France) 5 mg/kg . The rats were placed in the supine position and a laparotomy was made to expose the peritoneum (Fig. 1). The exact location of macroscopic peritoneal lesions was mapped before choosing the areas to treat. A black fenestrated mask was put directly on the exposed tissue in order to protect the adjacent peritoneum from laser light and reflections. At the end of the PDT, treated areas were marked with blue indian ink.

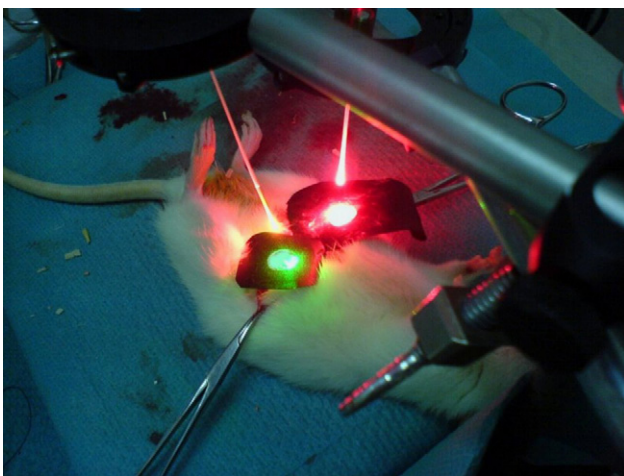


Figure 1 A PDT session with red (630 nm) and green (532 nm) lights in a Fischer 344 rat ovarian tumor model. The red and the green areas are limited by a black fenestrated mask put directly on the exposed tissue in order to protect the adjacent peritoneum from laser light and reflections.

Histopathological analysis

Rats were euthanized 1 day after treatment by i.p. injection of T 61 (0.3 ml/kg). To assess the effects of PDT, biopsies were taken on irradiated, non-irradiated areas and at the junction of these two areas. The peritoneal treated side was marked with blue indian ink whereas the superficial side of all biopsies were marked with black indian ink. Biopsies were fixed by acetic acid. Samples devoted to the histological study were fixed for 24 h in a 10% formaldehyde buffered solution (pH 7.2, NaCl 133 mM). They were then progressively dehydrated in alcohol, embedded in paraffin and sectioned at 5 μm . Sections were stained with Masson trichrome. Digitalized pictures were taken (Nikon Coolpix 950, Nikon, Tokyo, Japan). The slides were examined at different magnifications ($\times 2$, $\times 10$, $\times 20$, $\times 50$ objective and $\times 4$ ocular).

A morphological analysis of cancerous cells was also performed. PDT effects on peritoneum were evaluated using a semi-quantitative histology in order to compare the effectiveness of green and red light as a function of light dose [22]. necrosis value (NV) was determined according to the depth of the necrosis: 0-no necrosis to 4-full necrosis for each sample of illuminated or non-illuminated peritoneum. Slides were blindly read by a confirmed pathologist.

Statistical analysis

All data were analyzed with the XLSTAT 2006 software (Addinsoft, Paris, France). Nonparametric tests were used for continuous variables because of the small sample size. The Mann–Whitney U test was used for the comparison between the two groups of animals. The paired Wilcoxon test was used in the group NO LASER and for the comparison between the green PDT and the red PDT in the same group. $p < 0.05$ was considered significant.

Results

ALA-PDT-induced damage

Rats survived at least 21 days after the tumor induction. No death related to the living conditions was observed.

ALA-PDT performed on carcinomatosis lesions always induced necrosis irrespective of the wavelength, except for one rat with red light in the 1 DOSE group (Fig. 2).

Green light appeared to be at least as efficient as red light to promote necrosis whatever the dose. The difference was statically significant in the 1.5 DOSE group: mean $\text{NV} = 3.22 \pm 0.83$ (green light) versus mean $\text{NV} = 2.67 \pm 1.00$ (red light) ($p < 0.05$). On the other hand, the distribution of the NV was similar with green light (mean $\text{NV} = 1.89 \pm 0.93$) and red light (mean $\text{NV} = 1.89 \pm 1.05$) in the 1 DOSE group (n.s.).

When increasing the dose at the same wavelength, PDT with green light at 1.5 DOSE was more efficient in producing necrosis than PDT with green light at 1 DOSE (mean $\text{NV} = 3.22 \pm 0.83$ versus mean $\text{NV} = 1.89 \pm 0.93$) ($p < 0.05$). Conversely, the mean NV with red light at 1.5 DOSE was

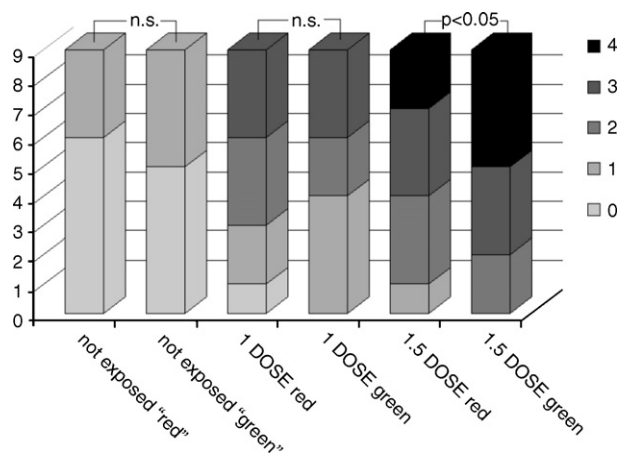


Figure 2 The necrosis value (0–4) reflects the distribution of the necrosis of the peritoneum as a function of the dosimetry and the wavelength. The necrosis is shown for the not exposed “red” and not exposed “green” areas (NO LASER group) and for the 1 DOSE and 1.5 DOSE groups (ALA-PDT). In the NO LASER group, the difference between the not exposed “red” and the not exposed “green” areas is not statistically different. In the 1 DOSE group, the mean NV was more important with green light (n.s.). In the 1.5 DOSE group, ALA-PDT with green light induced significantly more necrosis than ALA-PDT with red light ($p < 0.05$).

not statistically different to the mean NV obtained with red light at 1 DOSE (mean NV = 2.67 ± 1.00 versus mean NV = 1.89 ± 1.05) (n.s.).

Laser performed alone on neoplastic peritoneum (LASER alone group) or ALA-PDT performed on sane rats (CTRL group) did not induce any necrosis with both red and green lights (data not shown).

In the NO LASER group, the study of the distribution of the peritoneal necrosis revealed that tissue damages was found in few animals, for both “green” areas (four rats) and “red” areas (three rats) (Fig. 2). The mean necrosis values were not statically different (0.56 ± 0.73 for “green” and 0.33 ± 0.5 for “red”) (n.s.).

Optical microscopic study

Two shapes of carcinomatosis were spontaneously observed (i) a $200 \mu\text{m}$ thick mesothelium with scattered cancerous cells (Fig. 3a) or (ii) bulky neoplastic nodes ($300 \mu\text{m}$ to 1 mm) (Fig. 3c).

After PDT, necrosis was nearly systematically observed on illuminated neoplastic peritoneum at both 532 nm and 630 nm , except for one animal at 630 nm (1 DOSE group with red light). Anatomopathologic analysis showed impaired tumoral cells and typical apoptotic changes, such as chromatin condensation, membrane blebbing, deformed and fragmented nuclei. The thickness of the mesothelium lessened (less than $20 \mu\text{m}$) (Fig. 3b). Cells of nodes were dissociated, especially in the upper portion of the tumor. Necrosis tissue reached 5–10 cellular layers (i.e. $100\text{--}200 \mu\text{m}$) and was associated with slight oedema and lymphocytic infiltrate (Fig. 3d).

Discussion

ALA-photodynamic therapy is a new and increasing therapeutic modality for treating cancers, in particular for micrometastasis of ovarian cancers [24–26]. Conversion of the potent photosensitizer protoporphyrin IX from the precursor 5-ALA is specific for intraperitoneal ovarian micrometastasis as it was proved in an animal model of epithelial ovarian cancer similar to our model [24,25]. Selective ALA-induced photosensitization of ovarian cancer micrometastasis in the peritoneal cavity has been shown previously [25]. This is owed to a higher conversion rate of PpIX in cancer cells than in muscle cells and connective tissue, which normally constitute the surrounding tissue of tumors. ALA induces direct photosensitization of ovarian cancer cells, whereas other photosensitizers localize mainly in the vascular stroma of the tumor. Intraperitoneal administration of ALA leads to a higher photosensitizer concentration in ovarian tumor infiltrating the peritoneal surface [25].

The photodynamic reaction caused by the formation of excited singlet oxygen induces a selective tissue necrosis and activates the apoptosis pathways. In the NuTu 19 cells, the molecular mechanisms of this modality are still unclear. Selective damages in several cancerous cells responsible for human colon carcinoma, human leukemia or lymphoma e.g., have been shown to occur through apoptosis via the loss of the mitochondrial transmembrane potential that causes the activation of the cytochrome c-induced caspase-dependant pathway or the nuclear translocation of the apoptosis-inducing factor [27–30].

Both red (630 nm) and green (532 nm) lights were shown to be effective on producing tumor necrosis [31–34]. These two wavelengths were also chosen because of the absorption spectrum of the protoporphyrin IX. Historically, using red light for PDT has been dictated by the late diagnosis of inoperable bulky tumors and the necessity to reach the deep layers of these tumors [33,34]. It is the wavelength with the deepest penetration. However, side effects had to be considered: Grosjean et al. [32] observed that red light at 630 nm may lead to wall perforation and fistulas in PDT for oesophageal cancer. In our study, tumors were thin and superficial allowing the green light at 532 nm , which action was more suitable to superficial tumors. Etienne et al. performed PDT for high-grade dysplasia in Barrett’s esophagus with a 514 nm laser argon with excellent results and very few side effects [31]. Grosjean et al. [32] also demonstrated that green light was as effective as red light for the cure of superficial cancers in the esophagus with reduced risks of perforation.

In the 1 DOSE group, the mean necrosis values for red light and green light were equivalent, suggesting that a three-fold lower fluence for green light is required to obtain a comparable PDT response, according to the absorption spectrum of PpIX and Buchczyk et al. [21].

A semi-quantitative score was used to analyze the necrosis as a function of PDT efficiency. Boere et al. [22] used the same kind of score to evaluate the damage caused by ALA-PDT in normal rat esophagus so as to find a correlation between the protoporphyrin IX fluorescence photobleaching rates and tissue damages. For each layer, a score between 1 and 4 was given depending on the depth of the necro-

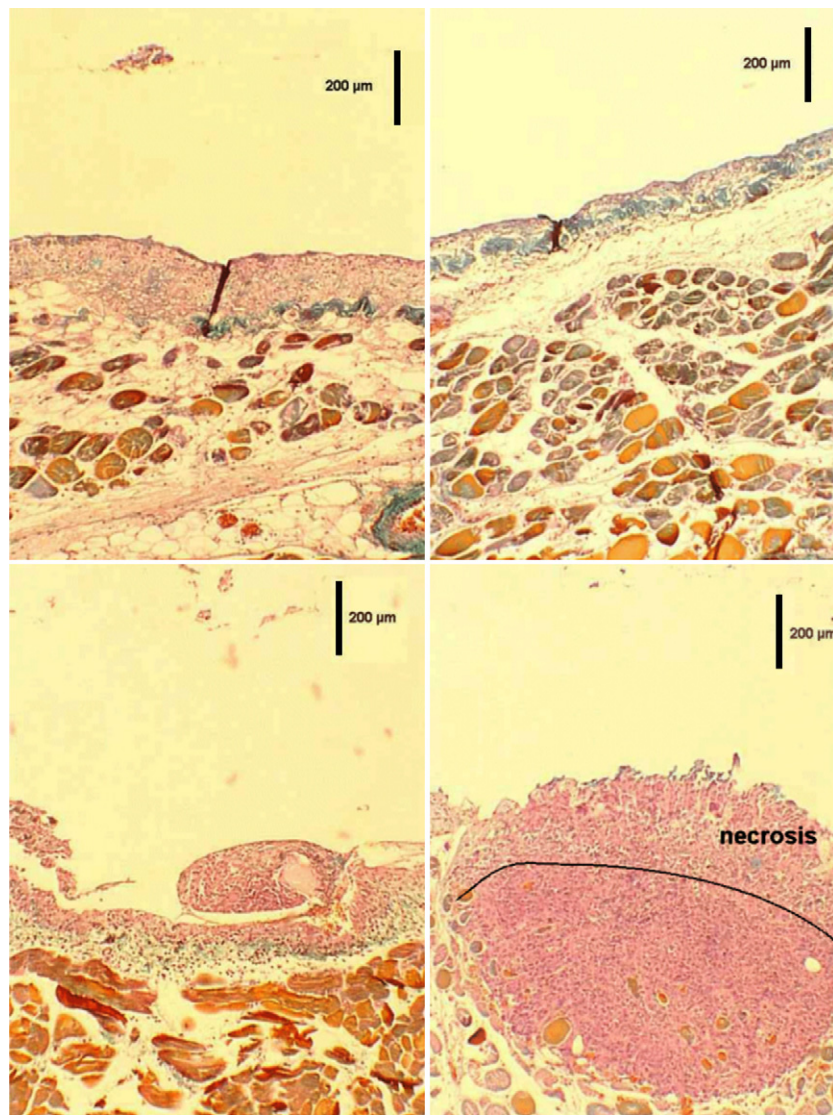


Figure 3 (a–d) Microscopic images of frozen sections ($5\ \mu\text{m}$) of tumoral peritoneum on non-treated areas (a, c) and on treated areas 24 h after ALA-PDT (b, d). Two shapes of carcinomatosis were spontaneously observed: a $200\ \mu\text{m}$ thick mesothelium with scattered cancerous cells (a) and bulky neoplastic nodes (approximately $300\ \mu\text{m}$ here) (c). After PDT, when carcinomatosis was diffuse, the ablation of the peritoneum was important. The thickness of the mesothelium largely lessened (less than $20\ \mu\text{m}$) (b). Cells of nodes were dissociated, especially in the upper portion of the tumor, reflecting the focused dissociation of the treated peritoneum. In millimetric nodes, tumor necrosis was superficial reaching 5–10 cellular layers (i.e., $100\text{--}200\ \mu\text{m}$) and was associated with slight oedema and lymphocytic infiltrate (d).

sis [22]. A wide range of damage was observed. The mean epithelial damage score was 2.0 ± 1.5 . The mean fluence was $54.4 \pm 0.3\ \text{J}/\text{cm}^2$. In our study, the mean necrosis value was 3.22 ± 0.83 at $532\ \text{nm}$ and for almost the same fluence ($45\ \text{J}/\text{cm}^2$). In rat prostate cancer model, a quantitative analysis of the necrosis was achieved by Zaak et al. [9]. The remaining tumoral volume was measured with an objective data-processing analysis. This method is suitable for nodular tumors but not for tumors that invade the peritoneum in a diffuse way as observed in our animal model. Hornung et al. [35,36] described a Fischer rat model with nodular ovarian carcinoma 15–20 days after the injection of NuTu 19 cells in the psoas muscle, which is more convenient to study the action of the ALA-PDT directly on the tumor.

The nodular and the diffuse aspects may explain the heterogeneity of the NV in the 1 DOSE and the 1.5 DOSE groups. Because of the nodular shape of the tumor and its greater thickness, necrosis is more superficial.

In our study, biopsies were achieved 1 day after the PDT. Major performed biopsies in the same time to evaluate the toxicity of intraperitoneal ALA-PDT on the intestine in a rat model and noticed a stop in the histological damages. But no biopsy was performed after one day to assess it. Furthermore, the wavelength used was shorter than the green one used in our study and the effects may be different on the peritoneum [25]. Histologic effects of PDT may be evolutive. In 12 cases of bladder cancer (carcinoma in situ or papillary tumors) treated with ALA-PDT using a white light

source, biopsies performed immediately after PDT found remnants of malignant cells in papillary tumors in 3 patients (75%). However, two patients are in complete remission at 3 months, suggesting that PDT tissue response may be an evolutive process [37].

When the tumoral tissue was not illuminated by either 532 nm or a 630 nm wavelengths and in the case of injection of ALA, necrosis was still noted in 7/18 rats (38.9%). It depended on several parameters. This could be first explained by inadvertent light exposure due to the permanent operation of the surgical lamp that diffused white light above the areas of the peritoneum exposed. Thus, white light could be responsible for PDT reaction after ALA application. Waidelich et al., studying the effect of 5-aminolevulinic acid on the bladder, found that 48% of the therapeutic effect was obtained when using a white light source instead of a red source [37]. Moreover, in 2006, Mordon confirmed that white light illumination could effectively induce a PDT effect when using an endoscope covering the entire visible spectrum [38]. And this PDT response had to be considered since the PDT efficacy could be 2.8-fold greater with a certain type of endoscope (Pentax FG34X) than originally expected with a diode laser alone.

Another parameter had to be considered. Spontaneous tumor necrosis was described in a mouse xenograft model of the hypercalcemic type of the small cell carcinoma of the ovary. Tumors not exposed to PDT showed spontaneous necrosis but it was less important in the control tumors than in the treated tumors ($p=0.019$) [24].

Conclusion

This study documents the histological parameters associated with i.p. 5-ALA-induced PDT of ovarian cancer micrometastasis in a rat model. ALA is an excellent PpIX precursor for PDT of ovarian cancer micrometastasis as suggested by our results. ALA-PDT using a 532 nm light induces significantly more necrosis than ALA-PDT using a 630 nm light for the treatment of peritoneal carcinomatosis. Moreover, ALA-PDT is a specific novel anticancerous modality since no necrosis was found when ALA was not injected.

Considering the recent and promising development of new ALA derivatives as hexylester aminolevulinic acid [19,39], ovarian cancer could benefit from this new precursor. Our preliminary results deserve further experiments.

Acknowledgments

The authors wish to thank Photocure ASA for having provided ALA for this study and Pascal Servell for careful reading of the manuscript.

References

- [1] Benedet JL, Bender H, Jones 3rd H, Ngan HY, Pecorelli S. FIGO staging classifications and clinical practice guidelines in the management of gynecologic cancers. FIGO Committee on Gynecologic Oncology. *Int J Gynaecol Obstet* 2000;70(2):209–62.
- [2] Remontet L, Estève J, Bouvier AM, et al. Cancer incidence and mortality in France over the period 1978–2000. *Rev Epidemiol Santé Publique* 2003;51:3–30.
- [3] Eisenkop SM, Nalick RH, Wang HJ, Teng NN. Peritoneal implant elimination during cytoreductive surgery for ovarian cancer: impact on survival. *Gynecol Oncol* 1993;51(2):224–9.
- [4] McCarron PA, Donnelly RF, Zawislak A, Woolfson AD, Price JH, McClelland R. Evaluation of a water-soluble bioadhesive patch for photodynamic therapy of vulval lesions. *Int J Pharm* 2005;293(1–2):11–23.
- [5] McCarron PA, Ma LW, Juzenas P, et al. Facilitated delivery of ALA to inaccessible regions via bioadhesive patch systems. *J Environ Pathol Toxicol Oncol* 2006;25(1–2):389–402.
- [6] Hillemanns P, Wang X, Staehle S, Michels W, Dannecker C. Evaluation of different treatment modalities for vulvar intraepithelial neoplasia (VIN): CO(2) laser vaporization, photodynamic therapy, excision and vulvectomy. *Gynecol Oncol* 2006;100(2):271–5.
- [7] Saah-Briffaut E, Collinet P, Saah R, Boman F, Leroy JL. [Treatment of squamous intraepithelial lesion of type CIN2 et CIN3 with laser CO2 vaporization: retrospective study of 52 cases]. *J Gynecol Obstet Biol Reprod (Paris)* 2006;35(8 Pt 1):785–9.
- [8] Yamaguchi S, Tsuda H, Takemori M, et al. Photodynamic therapy for cervical intraepithelial neoplasia. *Oncology* 2005;69(2):110–6.
- [9] Zaak D, Sroka R, Stocker S, et al. Photodynamic therapy of prostate cancer by means of 5-aminolevulinic acid-induced protoporphyrin IX – in vivo experiments on the dunning rat tumor model. *Urol Int* 2004;72(3):196–202.
- [10] El Khatib S, Didelon J, Leroux A, Bezdetrnaya L, Notter D, D'Hallewin M. Kinetics, biodistribution and therapeutic efficacy of hexylester 5-aminolevulinic acid induced photodynamic therapy in an orthotopic rat bladder tumor model. *J Urol* 2004;172(5 Pt 1):2013–7.
- [11] Gossner L, Sroka R, Hahn EG, Ell C. Photodynamic therapy: successful destruction of gastrointestinal cancer after oral administration of aminolevulinic acid. *Gastrointest Endosc* 1995;41(1):55–8.
- [12] Pech O, Gossner L, May A, et al. Long-term results of photodynamic therapy with 5-aminolevulinic acid for superficial Barrett's cancer and high-grade intraepithelial neoplasia. *Gastrointest Endosc* 2005;62(1):24–30.
- [13] Regula J, Ravi B, Bedwell J, MacRobert AJ, Bown SG. Photodynamic therapy using 5-aminolevulinic acid for experimental pancreatic cancer—prolonged animal survival. *Br J Cancer* 1994;70(2):248–54.
- [14] Ziolkowski P, Osiecka BJ, Oremek G, et al. Enhancement of photodynamic therapy by use of aminolevulinic acid/glycolic acid drug mixture. *J Exp Ther Oncol* 2004;4(2):121–9.
- [15] Fijan S, Honigsmann H, Ortel B. Photodynamic therapy of epithelial skin tumours using delta-aminolevulinic acid and desferrioxamine. *Br J Dermatol* 1995;133(2):282–8.
- [16] Betz CS, Lai JP, Xiang W, et al. In vitro photodynamic therapy of nasopharyngeal carcinoma using 5-aminolevulinic acid. *Photochem Photobiol Sci* 2002;1(5):315–9.
- [17] Henderson BW, Dougherty TJ. How does photodynamic therapy work? *Photochem Photobiol* 1992;55(1):145–57.
- [18] Kennedy JC, Pottier RH. Endogenous protoporphyrin IX, a clinically useful photosensitizer for photodynamic therapy. *J Photochem Photobiol B* 1992;14(4):275–92.
- [19] Loning MC, Diddens HC, Holl-Ulrich K, et al. Fluorescence staining of human ovarian cancer tissue following application of 5-aminolevulinic acid: Fluorescence microscopy studies. *Lasers Surg Med* 2006.
- [20] Haddad R, Kaplan O, Greenberg R, Siegal A, Skornick Y, Kashi-Hatan H. Photodynamic therapy of murine colon cancer and melanoma using systemic aminolevulinic acid as a photosensitizer. *Int J Surg Invest* 2000;2(3):171–8.

- [21] Buchczyk DP, Klotz LO, Lang K, Fritsch C, Sies H. High efficiency of 5-aminolevulinic acid-photodynamic treatment using UVA irradiation. *Carcinogenesis* 2001;22(6):879–83.
- [22] Boere IA, Robinson DJ, de Bruijn HS, van den Boogert J, Tilanus HW, Sterenberg HJ. Monitoring in situ dosimetry and protoporphyrin IX fluorescence photobleaching in the normal rat esophagus during 5-aminolevulinic acid photodynamic therapy. *Photochem Photobiol* 2003;78(3):271–7.
- [23] Rose GS, Tocco LM, Granger GA, et al. Development and characterization of a clinically useful animal model of epithelial ovarian cancer in the Fischer 344 rat. *Am J Obstet Gynecol* 1996;175(3 Pt 1):593–9.
- [24] Hornung R, Fink D, Dobler-Girdziunaite D, Stallmach T, Haller U, Walt H. Photodynamic therapy for the hypercalcemic type of the small cell carcinoma of the ovary in a mouse xenograft model. *Gynecol Oncol* 1999;75(3):447–52.
- [25] Major AL, Rose GS, Svaasand LO, Ludicke F, Campana A, van Gemert MJ. Intraperitoneal photodynamic therapy in the Fischer 344 rat using 5-aminolevulinic acid and violet laser light: a toxicity study. *J Photochem Photobiol B* 2002;66(2):107–14.
- [26] Hendren SK, Hahn SM, Spitz FR, et al. Phase II trial of debulking surgery and photodynamic therapy for disseminated intraperitoneal tumors. *Ann Surg Oncol* 2001;8(1):65–71.
- [27] Sporri S, Chopra V, Egger N, et al. Effects of 5-aminolevulinic acid on human ovarian cancer cells and human vascular endothelial cells in vitro. *J Photochem Photobiol B* 2001;64(1):8–20.
- [28] Shahzidi S, Stokke T, Soltani H, Nesland JM, Peng Q. Induction of apoptosis by hexaminolevulinic acid-mediated photodynamic therapy in human colon carcinoma cell line 320DM. *J Environ Pathol Toxicol Oncol* 2006;25(1–2):159–71.
- [29] Furre IE, Moller MT, Shahzidi S, Nesland JM, Peng Q. Involvement of both caspase-dependent and -independent pathways in apoptotic induction by hexaminolevulinic acid-mediated photodynamic therapy in human lymphoma cells. *Apoptosis* 2006;11(11):2031–42.
- [30] Furre IE, Shahzidi S, Luksiene Z, et al. Targeting PBR by hexaminolevulinic acid-mediated photodynamic therapy induces apoptosis through translocation of apoptosis-inducing factor in human leukemia cells. *Cancer Res* 2005;65(23):11051–60.
- [31] Etienne J, Dorme N, Bourg-Heckly G, Raimbert P, Flejou JF. Photodynamic therapy with green light and *m*-tetrahydroxyphenyl chlorin for intramucosal adenocarcinoma and high-grade dysplasia in Barrett's esophagus. *Gastrointest Endosc* 2004;59(7):880–9.
- [32] Grosjean P, Wagnieres G, Fontollet C, van den Bergh H, Monnier P. Clinical photodynamic therapy for superficial cancer in the oesophagus and the bronchi: 514 nm compared with 630 nm light irradiation after sensitization with Photofrin II. *Br J Cancer* 1998;77(11):1989–95.
- [33] Dougherty TJ. Photodynamic therapy (PDT) of malignant tumors. *Crit Rev Oncol Hematol* 1984;2(2):83–116.
- [34] McCaughan Jr JS, Hicks W, Laufman L, May E, Roach R. Palliation of esophageal malignancy with photoradiation therapy. *Cancer* 1984;54(12):2905–10.
- [35] Hornung R, Fehr MK, Monti-Frayne J, et al. Highly selective targeting of ovarian cancer with the photosensitizer PEG-m-THPC in a rat model. *Photochem Photobiol* 1999;70(4):624–9.
- [36] Hornung R, Fehr MK, Monti-Frayne J, Tromberg BJ, Berns MW, Tadir Y. Minimally-invasive debulking of ovarian cancer in the rat pelvis by means of photodynamic therapy using the pegylated photosensitizer PEG-m-THPC. *Br J Cancer* 1999;81(4):631–7.
- [37] Waidelich R, Beyer W, Knuchel R, et al. Whole bladder photodynamic therapy with 5-aminolevulinic acid using a white light source. *Urology* 2003;61(2):332–7.
- [38] Mordon S, Maunoury V. Using white light during photodynamic therapy: visualization only or treatment? *Eur J Gastroenterol Hepatol* 2006;18(7):765–71.
- [39] Collinet P, Sabban F, Cosson M, et al. Laparoscopic photodynamic diagnosis of ovarian cancer peritoneal micro metastasis: An experimental study. *Photochem Photobiol* 2007;83:647–51.

Gynécologie Obstétrique & Fertilité xxx (2007) xxx–xxx

THÉRAPEUTIQUE

Intérêt et place de la thérapie photodynamique en gynécologie

The place of photodynamic therapy in gynecology

M. Ascencio^{a,b}, P. Collinet^{a,*}, M. Cosson^a, D. Vinatier^a, S. Mordon^b

^a Clinique de gynécologie, obstétrique et néonatalogie, hôpital Jeanne-de-Flandre, CHRU de Lille, avenue Eugène-Avinée, 59037 Lille cedex, France

^b Inserm, U703, pavillon Vancostenobel, CHRU de Lille, 59037 Lille cedex, France

Reçu le 16 avril 2007 ; accepté le 10 juillet 2007

Disponible sur Internet le xxx xxx xxx

Résumé

La thérapie photodynamique (PDT) est une thérapeutique anticancéreuse applicable à de nombreuses spécialités médicochirurgicales. Elle consiste en (i) l'administration d'un photosensibilisateur qui se concentre dans un délai variable dans la lésion à traiter puis (ii) l'éclairage de la lésion (par une lumière de longueur d'onde déterminée par le spectre d'absorption du photosensibilisateur) qui conduit in fine (iii) à la destruction de la lésion. Cette technique permet un traitement peu invasif, efficace et ciblé de certaines pathologies gynécologiques. Des études expérimentales et/ou cliniques ont été réalisées pour les applications suivantes : les dysplasies vulvaires, les dysplasies cervicales, le cancer de l'ovaire, le cancer du sein, les métrorragies fonctionnelles, l'endométriose et le lichen vulvaire. Après avoir exposé le principe de la PDT, cet article est de décrire les principales indications et voies de recherche de cette technique en gynécologie à ce jour.

© 2007 Elsevier Masson SAS. Tous droits réservés.

Abstract

Photodynamic therapy (PDT) is a specific anticancer treatment that received significant interest in several medical and surgical disciplines. The technique is based on (i) the application of the photosensitizer that accumulates in a variable time in the neoplastic lesions and on (ii) excitation (by light whose wavelength coincides with the absorption peak of the photosensitizer) that (iii) finally causes the destruction of the lesion. This technique allows a minimally-invasive, effective and targeted treatment of some gynecological diseases. Experimental and/or clinical studies have been conducted on vulvar intraepithelial neoplasia, cervical intraepithelial neoplasia, ovarian cancer, breast cancer, dysfunctional uterine bleeding, endometriosis and vulvar lichen sclerosis. We aim to present the principles of PDT and to expose the main indications and ways of research of this technique in gynecology today.

© 2007 Elsevier Masson SAS. Tous droits réservés.

Mots clés : Thérapie photodynamique ; Dysplasie vulvaire (VIN) ; Dysplasie cervicale (CIN) ; Cancer de l'ovaire ; Cancer du sein ; Métrorragies fonctionnelles ; Endométriose ; Lichen vulvaire ; Acide 5-aminolévulinique (ALA) ; Porfimère sodique ; Témoporfine

Keywords: Photodynamic therapy (PDT); Vulvar intraepithelial neoplasia (VIN); Cervical intraepithelial neoplasia (CIN); Ovarian cancer; Breast cancer; Dysfunctional uterine bleeding; Endometriosis; Vulvar lichen sclerosis; Aminolevulinic acid (ALA); Porfimer sodium; Temoporfin

* Auteur correspondant.

Adresse e-mail : p-collinet@chru-lille.fr (P. Collinet).

1. INTRODUCTION

Depuis sa réactualisation dans les années 1960 par des chirurgiens de la Mayo Clinic (R.L. Lipson et S. Schwartz) dans le traitement du cancer bronchique [1] et jusque dans les années 2000, la thérapie photodynamique (PDT) bénéficie aujourd'hui à de nombreuses spécialités oncologiques, médicales ou chirurgicales telles l'urologie [2], la gastroentérologie [3], la dermatologie [4], l'ORL [5] et la gynécologie [6-10].

La PDT consiste à sensibiliser électivement une lésion par l'administration d'un agent photosensibilisateur (sans activité propre), puis à la détruire par une activation lumineuse spécifique du photosensibilisateur [11]. Cette dernière aboutit à la production de molécules cytotoxiques responsables de la mort des cellules composant la lésion cancéreuse.

Cet article se propose d'exposer le principe de la PDT et de décrire les principales indications et voies de recherche de cette technique en gynécologie à ce jour.

2. THÉRAPIE PHOTODYNAMIQUE

2.1. Historique

Les effets thérapeutiques de la lumière sont connus depuis l'Antiquité. La première application clinique de la PDT remonte au début du vingtième siècle (1903) et concernait le traitement d'un cancer cutané après application locale d'éosine et exposition à la lumière blanche [12]. Ce n'est qu'en 1961 que Lipson et ses collaborateurs utiliseront à nouveau la PDT en clinique dans le traitement du cancer bronchique [1].

Le premier photosensibilisateur mis sur le marché en 1985 fut le Photofrin[®], dérivé de l'hématoporphyrine et fruit des nombreux travaux de Dougherty [12]. Depuis, de nouvelles molécules photosensibilisatrices plus actives et plus spécifiques ont été développées : certaines ont obtenu l'autorisation de mise sur le marché (AMM) (Foscan[®], des dérivés de l'acide 5-aminolévulinique (ALA) : Hexvix[®], Metvix[®]) tandis que d'autres sont encore en phase d'expérimentation animale et/ou humaine.

2.2. Principe

Le photosensibilisateur, à l'état fondamental (S0), possède une énergie d'équilibre dite minimale (Fig. 1). Soumise à une excitation lumineuse, cette molécule peut être portée à un niveau d'excitation supérieur instable (états singulets S1, S2...). Cependant, seuls certains photons, de longueur d'onde définie, sont absorbés : à chaque molécule correspond un spectre d'absorption. Ainsi, la protoporphyrine IX (PpIX) qui est un photosensibilisateur endogène couramment utilisé pour la PDT en gynécologie, possède un spectre d'absorption à cinq bandes correspondant chacune à des longueurs d'onde définies. La bande à 630 nm (rouge) est la plus utilisée en gynécologie (Fig. 2) [11].

À l'état excité S1, le photosensibilisateur possède un excès d'énergie qu'il va perdre rapidement et spontanément selon trois processus :

- restitution de l'énergie sous forme de chaleur ;
- émission de fluorescence (photodiagnostic) ;
- et passage à un état intermédiaire dit triplet.

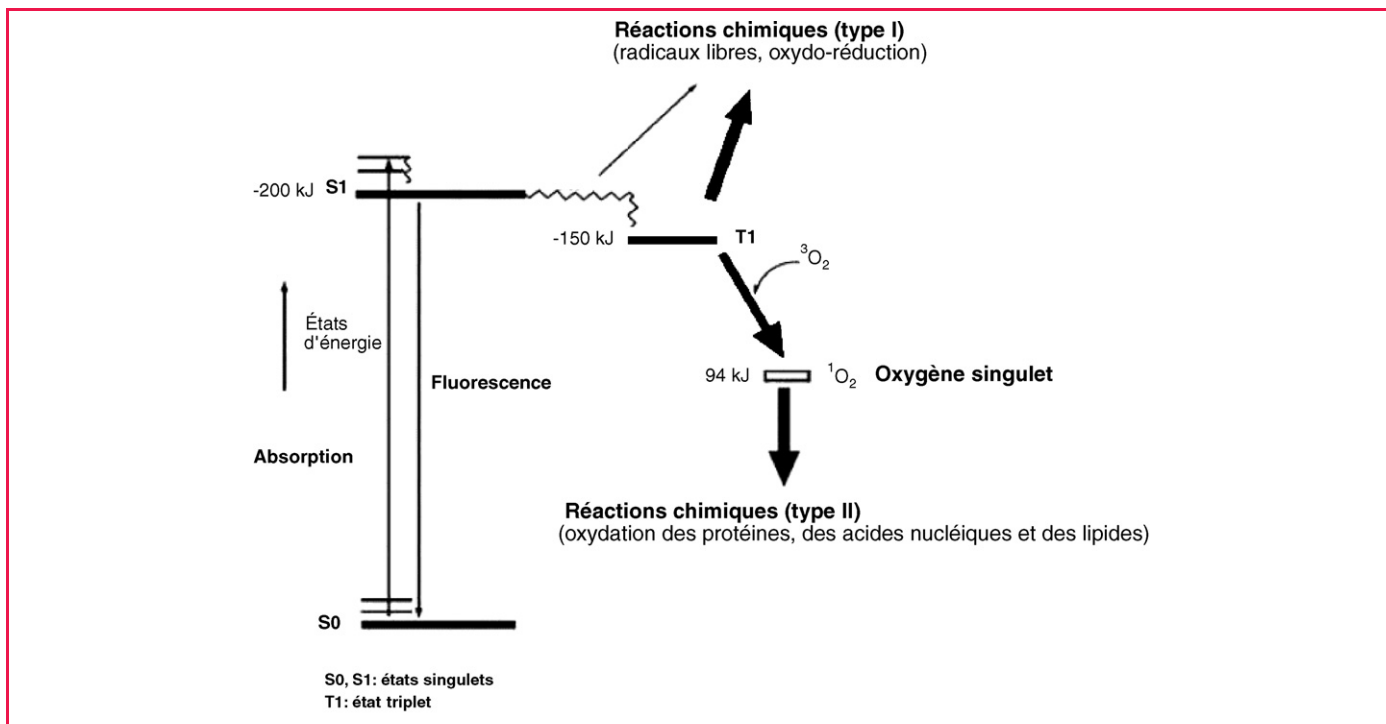


Fig. 1. Diagramme représentant les niveaux d'énergie d'une molécule et les différentes voies conduisant à l'émission de fluorescence et aux processus de photosensibilisation (<http://www.exchem.fr/TherapiePDT.pdf>).

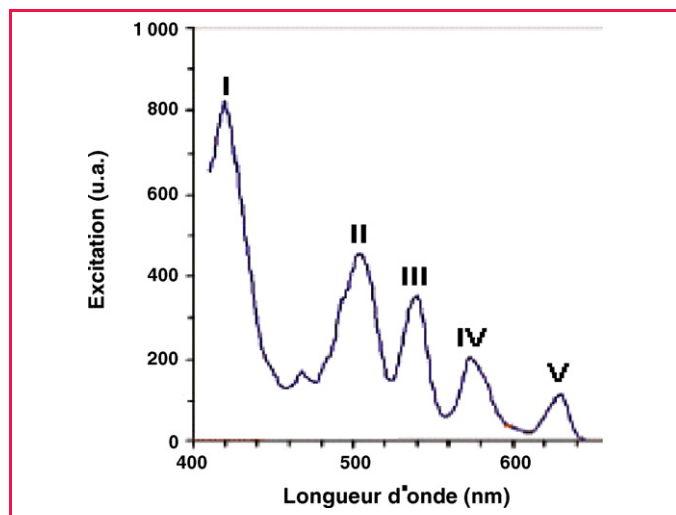


Fig. 2. Spectre d'absorption typique de la protoporphyrine IX (PpIX). Le spectre d'absorption contient cinq bandes [59].

Le retour de l'état triplet vers l'état fondamental est beaucoup plus lent que celui de l'état singulet [11].

À l'état de triplet, le photosensibilisateur interagit avec les molécules intracellulaires soit directement par des réactions d'oxydoréduction (type I) (Fig. 1) qui conduisent à des espèces radicalaires toxiques, soit indirectement par transfert d'énergie à l'oxygène amenant celui-ci à un état singulet, espèce oxydante pour les acides aminés, certaines bases nucléiques et, à un moindre degré, les chaînes lipidiques composant les membranes (type II). Cette étape est oxygénodépendante.

Dans le premier cas, le photosensibilisateur est dégradé ; dans le second, il revient à son état fondamental, disponible pour une nouvelle excitation lumineuse. Le mécanisme du deuxième type est habituellement prépondérant [11].

Le stress oxydatif engendré par la PDT entraîne une destruction tumorale par le biais de dommages cellulaires directs, de dommages vasculaires et de l'activation du système immunitaire. Les dommages cellulaires directs passent par l'altération des systèmes membranaires et des organites intracellulaires pour aboutir à une nécrose cellulaire. Celle-ci peut être relayée par des phénomènes d'apoptose [11, 13-15].

2.3. Photosensibilisateurs

Un photosensibilisateur est une molécule non toxique pour l'organisme et dénuée d'activité thérapeutique propre. Il est idéalement caractérisé par une fixation ou une rétention élective par les cellules cancéreuses et par un (ou plusieurs) pics d'absorption lumineuse. Il peut être administré en topique ou par voie générale. Sa posologie est fonction du poids du malade, mais ne dépend pas de l'indication.

Trois photosensibilisateurs sont actuellement utilisés en gynécologie : le porphimère sodique (Photofrin[®] ou Photobarr[®], Axcan PharmaTM), le *meta*-tetrahydroxyphenylchlorin (mTHPC) ou témoporfine (Foscan[®], BiolitecTM), et l'ALA (commercialisé par plusieurs sociétés dont MedacTM, DusaTM, PhotocureTM, etc.) qui n'est pas un photosensibilisateur mais un précurseur de la PpIX.

Historiquement, le Photofrin[®] est le plus ancien des photosensibilisateurs et a longtemps été la seule molécule disponible (Fig. 3a). Elle dérive de l'hématoporphyrine. Son spectre d'absorption présente plusieurs pics (Fig. 3b). Le Photofrin[®] est en pratique excité à 630 nm (cinquième pic) en raison d'un compromis entre l'absorption de la molécule et la pénétration de la lumière. En effet, le rouge pénètre plus dans les tissus que le vert et le bleu à 400 nm (premier pic). Mais son utilisation en lumière verte à 514 nm dans une étude clinique portant sur des patientes atteintes de néoplasies intrapéritonéales a montré une meilleure tolérance digestive par rapport à la lumière rouge à 630 nm [16]. Le Photofrin[®] est administré par voie intraveineuse (i.v.) à la dose de 2 mg/kg, puis excité 48 heures après. Ses principaux inconvénients sont représentés par : un faible coefficient d'absorption molaire dans le rouge, un faible gradient de concentration tumeur tissu sain et surtout une photosensibilisation cutanée prolongée pendant quatre à six semaines en rapport avec une demi-vie longue (18,8 jours). Ses principales indications sont constituées par les récurrences de cancers bronchiques non à petites cellules, les cancers de l'œsophage ayant fait l'objet d'un traitement locorégional antérieur (AMM 1997). Aucune AMM n'a été délivrée en gynécologie à ce jour.

Le Foscan[®] (Fig. 4a) possède un spectre d'absorption avec deux pics principaux, l'un à 400 nm et l'autre à 653 nm (Fig. 4b).

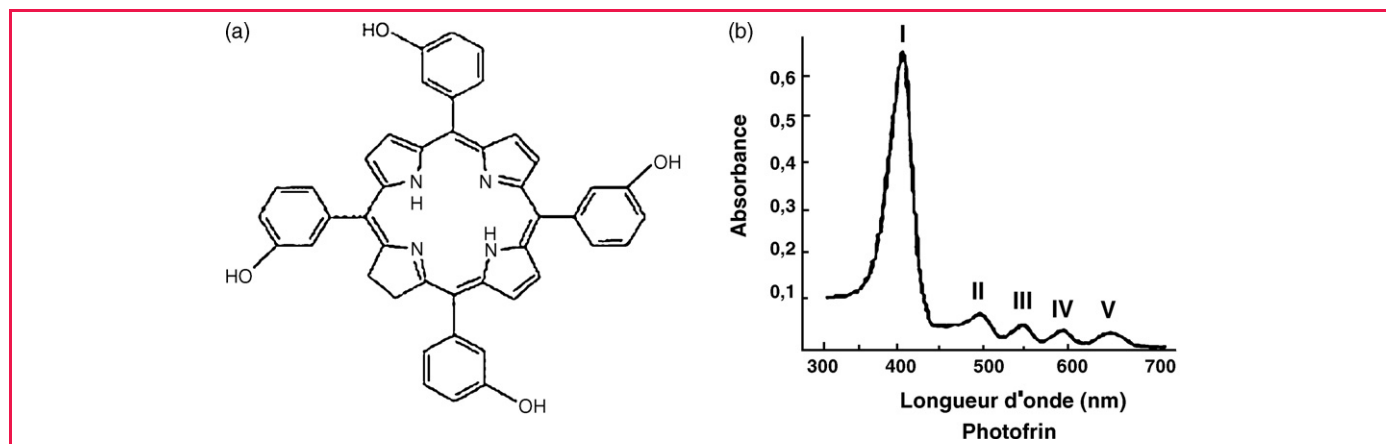


Fig. 3. Représentation moléculaire (a) et spectre d'absorption du Photofrin[®] (b) (<http://www.exchem.fr/TherapiePDT.pdf>).

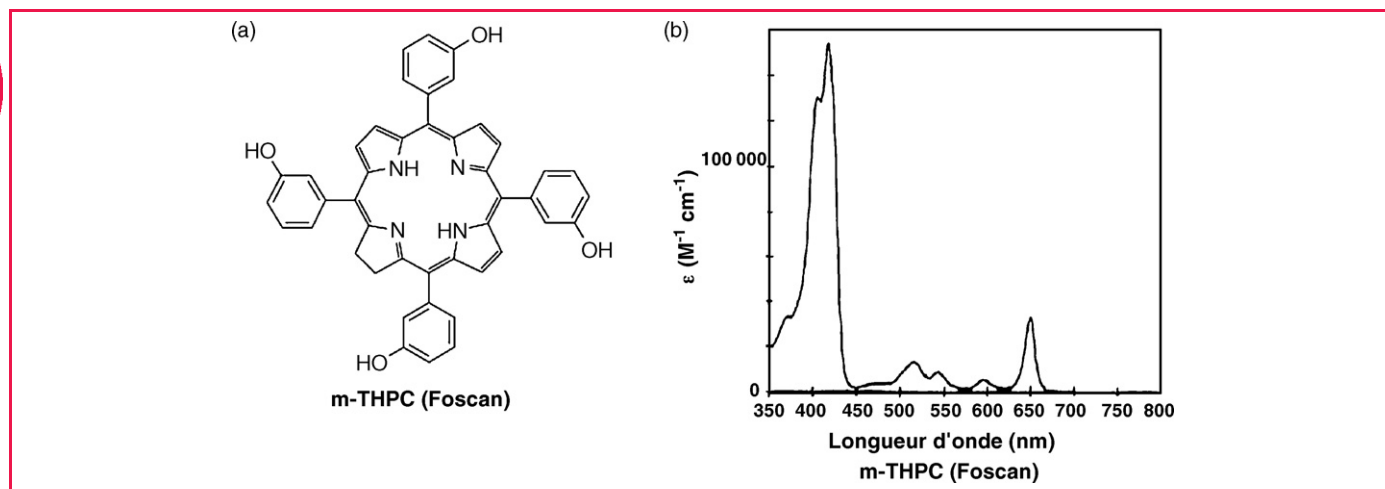


Fig. 4. Représentation moléculaire (a) et spectre d'absorption du Foscan[®] (b) (<http://www.exchem.fr/TherapiePDT.pdf>).

En pratique, le pic dans le rouge à 653 nm est le plus utilisé. Le Foscan[®] est administré par voie intraveineuse à la dose de 0,1 mg/kg puis excité dans un délai de 48 à 96 heures après son injection. Il présente plusieurs avantages : une forte absorption dans le rouge, un gradient de concentration tumeur–tissu sain élevé et une bonne efficacité photodynamique. Il possède un pouvoir de photosensibilisation cutanée inférieur à celui du Photofrin[®]. Les concentrations plasmatiques reviennent à leur valeur initiale 15 jours après le début de la perfusion, autorisant une réexposition progressive au soleil. Il a obtenu l'AMM en 2002 dans le traitement palliatif des carcinomes épidermoïdes avancés de la tête et du cou après échec des traitements antérieurs et chez les patients qui ne peuvent pas être traités par radiothérapie, chirurgie ou chimiothérapie systémique. À ce jour, aucune pathologie gynécologique n'a été retenue comme indication.

L'ALA est une molécule endogène, à demi-vie courte (50 minutes) intermédiaire dans la synthèse de l'hème et précurseur de la PpIX, molécule photosensibilisante (Fig. 5). Celle-ci possède un spectre d'absorption caractéristique avec cinq pics (Fig. 2). En pratique clinique, le pic à 630 nm est le plus utilisé. En effet, historiquement, les lésions cancéreuses prises en charge étaient volumineuses (en raison d'un diagnostic tardif). En outre, la lumière rouge possède une action en

profondeur supérieure aux lumières bleue et verte, répondant ainsi aux impératifs cliniques. Ainsi, en dermatologie, on peut utiliser soit la lumière bleue (pic I à 400 nm, Fig. 5) (cas du Levulan[®]) [17], soit la lumière rouge (cas du Metvix[®]) [18]. En expérimentation animale, d'autres longueurs d'onde ont été testées et semblent efficaces [19]. La PpIX possède également d'autres applications dans le domaine du diagnostic photodynamique (PDD) en raison de ses propriétés physicochimiques. Excitée par une lumière bleue autour de 400 nm, elle émet une fluorescence rouge aisément repérable et spécifique des tissus tumoraux [20]. Les premières applications cliniques du PDD en gynécologie sont récentes et utilisent l'ALA [21–24] ou un de ses dérivés méthylés, le Metvix[®] [25]. L'Hexvix[®] (dérivé ester de l'ALA) en est encore au stade de l'expérimentation animale en gynécologie [26], mais a obtenu l'AMM en urologie pour le diagnostic de cancers de la vessie [27,28]. Aucune application gynécologique n'a fait l'objet d'AMM à ce jour concernant l'ALA et l'Hexvix[®]. L'utilisation des dérivés ester et méthylés de l'ALA dans la PDD et la PDT en gynécologie pourraient constituer une perspective d'avenir intéressante.

Un résumé des principales caractéristiques des photosensibilisateurs les plus utilisés en gynécologie clinique est proposé Tableau I.

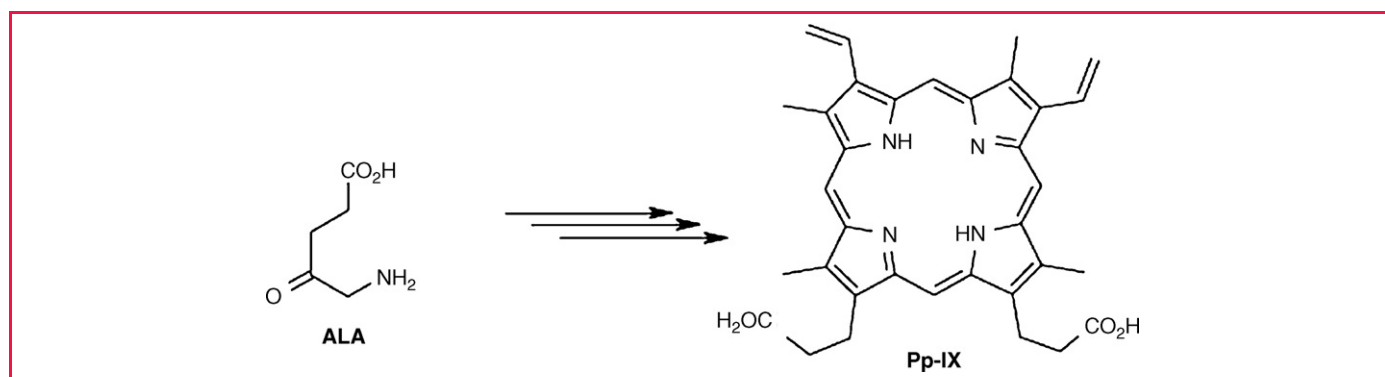


Fig. 5. Représentation moléculaire de l'acide 5-aminolévulinique (ALA) et de la protoporphyrine IX (PpIX) (<http://www.exchem.fr/TherapiePDT.pdf>).

Tableau 1

Résumé des principales caractéristiques des photosensibilisateurs utilisés en gynécologie clinique

	Photofrin [®]	Foscan [®]	Metvixia [®]
Laboratoires	Axcan Pharma TM	Biolitec TM	Galderma international TM
Voies d'administration	i.v.	i.v.	Topique (crème, solution ou patch)
Posologie	2 mg/kg 0,8 mg/kg (métastases cutanées de cancer du sein)	0,1 mg/kg	Vulve : crème (10 ou 20 %) ou patch (38 mg/cm ²) Col : solution 10 ou 20 %
Longueur d'onde préférentielle	630 nm (514 nm)	652 nm	630 nm
Délai administration-PDT	48 à 72 heures	48 à 96 heures	90 minutes à 8 heures
Effets indésirables	Photosensibilisation cutanée (4 à 6 semaines)	Photosensibilisation cutanée (15 jours)	Rares
Indications potentielles	CIN, VIN, ovaire, sein	VIN, sein	CIN, VIN, métrorragies, lichen vulvaire

2.4. Sources lumineuses

Les sources de lumière classiquement utilisées pour la PDT sont des lasers à colorant (DCM) (pompés par laser Argon ou Yag : doublé), caractérisé par leur caractère monochromatique, leur capacité à être conduite par une fibre optique passée dans le canal opérateur d'un endoscope souple ou rigide. La lourdeur de leur mise en œuvre et leur coût élevé sont leurs principaux inconvénients ainsi que leur faible rendement. Mais d'autres sources de lumière peuvent être utilisées – par exemple la lumière blanche, qui peut rendre compte d'une réaction photodynamique [29].

Le regain d'intérêt actuel pour la PDT réside, outre le développement de nouveaux photosensibilisateurs, en partie dans la mise à disposition de diodes laser de différentes longueurs d'onde, d'usage plus facile, moins coûteuses et de meilleur rendement. Elles émettent le plus souvent à 630, 635, 652 ou 730 nm (Fig. 6).



Fig. 6. Laser développé par DiomedTM. Selon la diode laser : 630, 635, 652 ou 730 nm. La puissance délivrée peut atteindre trois watts. (<http://www.crombieanderson.com>).

2.5. Applicateurs

Un applicateur ou un diffuseur de lumière sont nécessaires à la réalisation de la PDT. Leur longueur est variable. Ils sont placés à l'extrémité d'une fibre optique à usage unique et sont de forme adaptée au tissu traité permettant une coaptation optimale des surfaces (Figs. 7 et 8). Ainsi, dans le traitement des dysplasies cervicales, il existe un système diffuseur de lumière (BiolitecTM) dont l'extrémité en cupule s'adapte exactement à la forme cylindrique de l'exocol et dont la partie terminale en bâtonnet permet l'application de la lumière au niveau de l'endocol (Figs. 7a et b). Par ailleurs, un applicateur sous forme de ballonnet gonflable a été développé par MedlightTM pour le traitement des métrorragies fonctionnelles (Fig. 8a). Le ballonnet épouse la forme de la cavité utérine qu'il distend une fois gonflé, autorisant la diffusion de la lumière au contact de l'endomètre (Figs. 8b et c).

Les systèmes développés par les sociétés BiolitecTM et MedlightTM permettent de distribuer de façon homogène la lumière aux tissus. La dose de lumière appliquée est définie par unité de surface. Elle est exprimée en joule par centimètre carré (J/cm²) (fluence) et dépend des indications. Mais les fibres optiques permettant la transmission de la lumière ne présentent jamais une transmission de 100 %. La fibre doit donc être calibrée avant chaque utilisation afin que l'émission laser compense la perte liée à la transmission par la fibre. Enfin, pour permettre une PDT optimale, on peut faire varier la puissance et le temps d'illumination afin d'éviter une dégradation trop rapide du photosensibilisateur (photoblanchiment ou *photobleaching*) et l'épuisement des réserves du tissu en oxygène [11].

2.6. Applications de la thérapie photodynamique en clinique humaine en 2007

La thérapie photodynamique est déjà utilisée en clinique humaine dans trois spécialités : la gastroentérologie, la dermatologie et l'ORL. En gastroentérologie, seul le Photofrin[®] possède l'AMM dans le traitement des dysplasies de haut grade

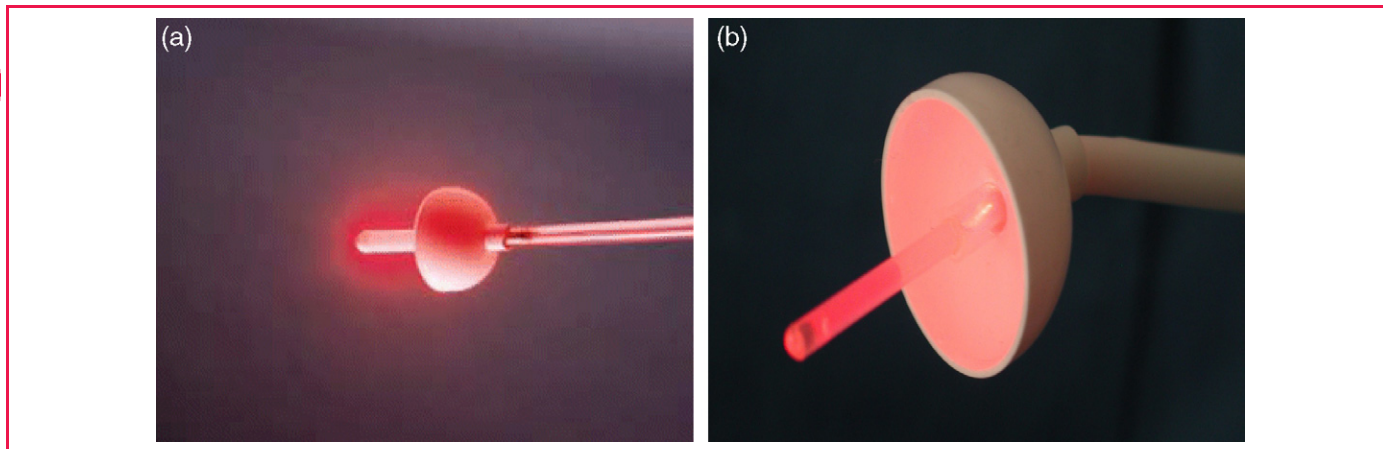


Fig. 7. (a) et (b) Appliqueur de lumière exo- et endocervicale permettant la PDT des dysplasies cervicales (<http://www.biolitec.com>).

sur endobranchyoesophage [3,11] (PhotoBarr[®] Axcan Pharma[™] AMM n[°] EU/1/04/272/001-CIP n[°] 565 811.2 pour le dosage à 15 mg et AMM n[°] EU/1/04/272/002-CIP n[°] 565 812.9 pour le dosage à 75 mg) et dans les cancers superficiels de l'oesophage après échec ou récurrence après un traitement locorégional premier (Photofrin[®] Axcan Pharma[™] AMM n[°] 559 490.3 pour le dosage à 15 mg et AMM n[°] 559 492.6 pour le dosage à 75 mg). Il est en cours d'évaluation dans le cholangiocarcinome non résecable [30]. En pneumologie, le Photofrin[®] est utilisé dans le traitement des récurrences des cancers bronchiques non à petites cellules [31,32]. En dermatologie, le Metvixia[®] commercialisé en France par Galderma International[™] (AMM CIP 13 n[°] 3400937719858 depuis septembre 2006) est agréé dans les lésions cutanées précancéreuses (kératose actinique) [33], les cancers de la peau autres que le mélanome [34] et la maladie de Bowen. En ORL, l'Agence Européenne du Médicament a autorisé en 2001 l'utilisation du Foscan[®] (Biolitec[™] AMM n[°] EU/1/01/197/001

et n[°] EU/1/01/197/002) dans le traitement palliatif des carcinomes épidermoïdes avancés de la tête et du cou, ayant résisté aux autres thérapeutiques et ne relevant ni de la radiothérapie, ni de la chirurgie, ni de la chimiothérapie par voie générale [35].

D'autres spécialités ont recours à la PDT hors AMM. En urologie, la PDT est utilisée dans le traitement des cancers vésicaux [36] ou dans les cancers de prostate [37]. Enfin, en gynécologie, des essais cliniques évaluant la PDT dans certaines pathologies sont en cours, mais la PDT en est encore au stade de l'expérimentation.

3. APPLICATIONS EN GYNÉCOLOGIE

3.1. Dysplasies vulvaires (VIN)

La première application de la PDT sur des lésions vulvaires est relativement ancienne et date de 1993 [38]. La PDT au

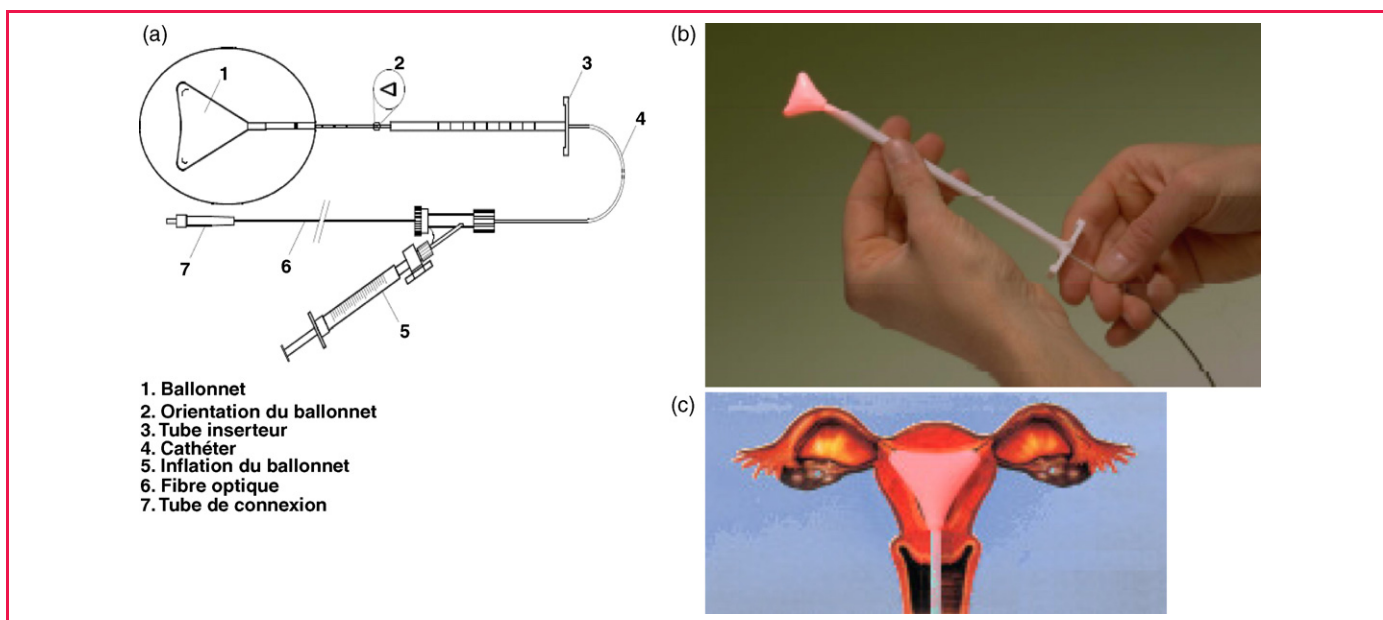


Fig. 8. Dispositif permettant la réalisation de la PDT intra-utérine (a ; <http://www.medlight.com>) et se terminant par un ballonnet diffusant la lumière au contact de l'endomètre (b et c ; <http://www.medlight.com>).

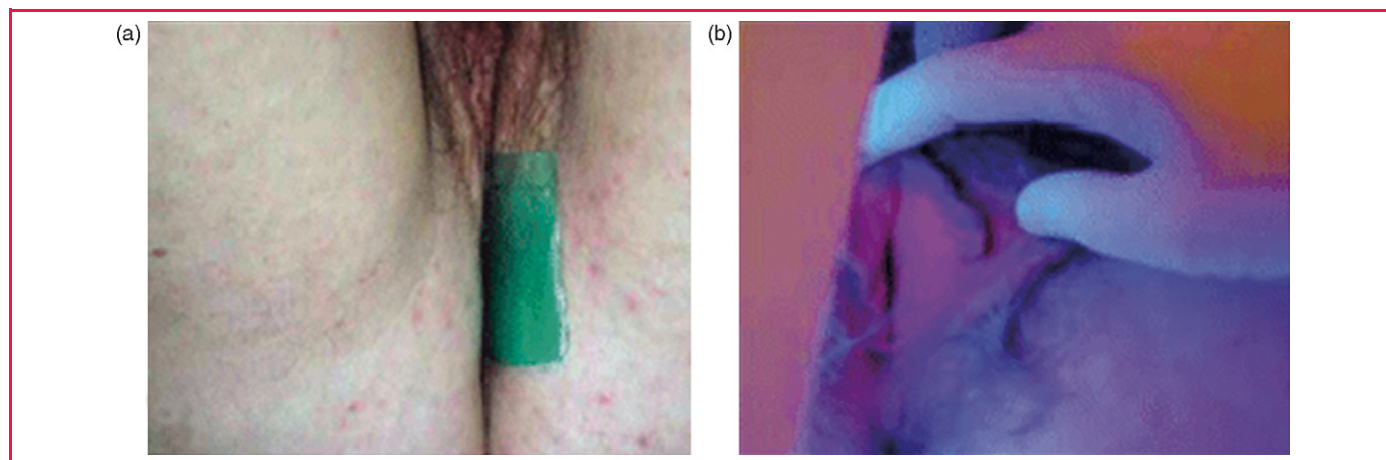


Fig. 9. Patch bioadhésif vulvaire libérant de l'ALA (a) et fluorescence induite par la protoporphyrine IX (rouge) dans les cellules dysplasiques (VIN) après illumination par une lampe de Wood (b) [41].

niveau vulvaire pose un problème de galénique pour l'administration topique du photosensibilisateur. Celui-ci peut être administré sous forme de gel [39,40]. En raison de l'irrégularité, du caractère moite des zones à traiter et de la présence de forces de cisaillement potentiellement importantes, le gel ne semble pas être la forme galénique la plus adaptée pour une PDT optimale. Ainsi, un patch adhésif (Fig. 9a et b) délivrant une dose continue d'ALA (38 mg/cm^2) au contact de l'épithélium vulvaire et bien toléré permet un traitement efficace des VIN [6,41].

La réalisation de la PDT sur des lésions intraépithéliales vulvaires de haut grade (VIN III) est source de résultats prometteurs. Dans une étude prospective comparant la PDT aux traitements conventionnels (LASER ou traitement chirurgical), Fehr et al. retrouvent une efficacité comparable de ces trois modalités thérapeutiques avec 73 % de guérison à deux mois des lésions de haut grade traitées par PDT, après application topique d'ALA sous forme de gel, sans aucun effet indésirable observé [39]. La PDT à base d'ALA pourrait constituer une alternative thérapeutique avec un meilleur résultat esthétique et une durée opératoire plus courte. Dans une série de cas, Campbell rapporte 100 % de guérison à deux ans de lésions vulvaires de haut grade après injection intraveineuse de Foscan[®]. Mais le faible effectif de l'étude ($n = 6$) ne permet pas de conclure sur l'efficacité thérapeutique de la PDT. En outre, des problèmes de tolérance ont été rapportés. Toutes les patientes ont présenté un œdème et un cas de cellulite a été observé [42]. Enfin, une étude prospective réalisée à l'hôpital Jeanne-de-Flandre à Lille est en train d'évaluer la place de la thérapie photodynamique avec administration d'ALA en topique (Metvix[®]) comme traitement de première intention des VIN en comparaison avec la chirurgie.

Concernant le pronostic de ces lésions néoplasiques vulvaires, le taux de récurrence paraît important. Dans une étude rétrospective comparative portant sur 93 patientes atteintes de VIN, Hillemanns et al. retrouvent 48 % de récurrences dans le groupe PDT avec un suivi moyen de 53 mois, sans différence significative avec le groupe LASER et le groupe chirurgie [7]. Le caractère multifocal et le statut HPV+ constituent les

principaux facteurs significatifs de récurrence dans cette étude et dans celle de Fehr et al. [40].

3.2. Dysplasies cervicales (CIN)

Plusieurs études ont évalué le photodiagnostic dynamique comme méthode diagnostique des CIN et ont montré le caractère prometteur de l'imagerie par fluorescence dans cette indication [23,25,43]. Concernant le versant thérapeutique, la PDT est encore en cours d'évaluation dans le traitement des lésions dysplasiques cervicales. L'étude prospective de Keefe portant sur 32 patientes atteintes de lésions cervicales de moyen et haut grade (CIN II et III) retrouve 51 et 31 % de guérison respectivement à quatre et 12 mois après application cervicale d'une solution d'ALA [44]. Dans une autre étude prospective comparative et portant sur 11 patientes avec des lésions de haut grade, Bodner n'observe pas de différence significative en terme d'éradication d'HPV et de récurrence après PDT versus conisation. Aucun effet indésirable n'est rapporté [45]. Dans une étude prospective randomisée en double insu comparant la PDT après application locale d'ALA au placebo, Barnett et al. ne retrouvent pas de différence significative en terme de guérison, de stabilisation et de progression des lésions de bas ou moyen grade à trois mois [46]. Mais le faible effectif de l'échantillon de patientes dans ces deux dernières études n'autorise pas de conclusion ferme et définitive [45,46]. D'autant qu'une étude plus récente, prospective et réalisée sur un échantillon de 105 patientes porteuses de lésions dysplasiques cervicales (CIN I à III) a montré 90 % de guérison à trois mois et 75 et 72 % d'éradication d'HPV à respectivement trois mois et un an. La PDT était réalisée avec du Photofrin[®] administré par voie intraveineuse. Quarante-huit pour cent de photosensibilisation sévère ont été rapportés [47].

Si la thérapie photodynamique n'est pas encore admise comme traitement conventionnel des CIN, elle n'en constitue pas néanmoins un traitement peu invasif et assez bien toléré [45,47]. Mais sa supériorité par rapport aux traitements de référence est encore à démontrer.

3.3. Carcinose péritonéale d'origine ovarienne

Le traitement des micrométastases péritonéales d'origine ovarienne constitue un enjeu thérapeutique important, car il pourrait améliorer la survie des patientes atteintes de cancer de l'ovaire [48]. De nombreuses études expérimentales animales rapportent l'efficacité de la PDT dans la carcinose péritonéale d'origine ovarienne [8,19,49,50]. Dans un modèle animal de carcinose péritonéale d'origine ovarienne, Hornung et al. ont montré une efficacité significative en terme de survie, par rapport aux animaux témoins, de la PDT réalisée avec du Foscan[®] administré par voie intraveineuse, ou un de ses dérivés [49,50]. Une étude de Major en 2002 a permis de déterminer la dose thérapeutique maximale d'ALA (50 mg/kg) administrée par voie intrapéritonéale (IP) chez le rat. Dans une dernière étude récente, notre équipe rapporte une efficacité significativement supérieure de la PDT réalisée avec de l'ALA IP (à la dose de 50 mg/kg) en lumière verte (532 nm) ainsi que la spécificité tumorale de la PDT [19].

Si le photodiagnostic dynamique semble intéressant pour la détection de micrométastases péritonéales d'origine ovarienne, peu d'études cliniques ont à ce jour étudié l'efficacité de la PDT en terme d'amélioration de la survie dans le cancer de l'ovaire métastatique [16,51]. L'étude de phase I de DeLaney en 1993 a permis de déterminer la dose toxique de Photofrin[®] (2,5 mg/kg) dans le traitement de tumeurs intrapéritonéales métastatiques ($n = 54$) dont une majorité de cancers de l'ovaire ($n = 13$). Il s'agissait de tumeurs récidivantes ou de reliquats tumoraux témoins d'une exérèse chirurgicale incomplète. La PDT était mise en œuvre chez 39 des patientes, dans un but palliatif. La lumière verte était la mieux tolérée malgré deux cas de pleurésie et un cas de perforation gastrique rapportés [16]. Dans une étude de phase II portant sur 42 patientes atteintes de tumeurs intrapéritonéales métastatiques dont 12 cancers ovariens, Hendren et al. observent une survie médiane de 21 mois (25 mois pour les cancers ovariens) après PDT réalisée avec du Photofrin[®], et une tolérance

satisfaisante (38 % anémie, 26 % perturbations biologiques hépatiques et 19 % d'effets indésirables gastro-intestinaux) [51].

En association avec la chirurgie qui reste le traitement de référence et la chimiothérapie, la PDT dans les cancers de l'ovaire constitue donc une approche thérapeutique intéressante en cours d'évaluation.

3.4. Cancer du sein et métastases locorégionales

La PDT a été utilisée in vivo dans le cadre de plusieurs essais cliniques. Chez sept patientes présentant une récurrence cutanée de cancer du sein, Wyss et al. ont montré la disparition complète des lésions cutanées après 11 séances de PDT au Foscan[®]. Aucun effet indésirable n'a été observé [52]. Dans l'étude d'Allison en 2001 portant sur neuf patientes présentant des métastases cutanées de cancer du sein dont la taille variait de 0,5 à 9 cm, l'auteur a retrouvé 89 % de rémission complète à six mois après une séance de PDT réalisée avec du Photofrin[®]. Avec le même protocole de PDT (seule la fluence différait), Cuenca a observé neuf cas de rémission complète avec une médiane de rémission de six mois (trois à 17 mois), un suivi moyen de huit mois (six à 33 mois) chez 14 patientes en situation métastatique avec un résultat esthétique appréciable (Figs. 10a et b). Trois patientes ont présenté une récurrence cutanée traitée avec succès dans deux cas sur trois par une nouvelle séance de PDT. Les effets indésirables ont été modérés (œdème cutané parfois extensif, érythème et douleur) [10].

3.5. Métrorragies fonctionnelles

Les études expérimentales animales ont montré des résultats prometteurs quant à l'efficacité de la PDT sur les métrorragies fonctionnelles, avec une destruction et une atrophie prolongées de l'endomètre après application d'ALA chez le rat et le lapin [53,54].

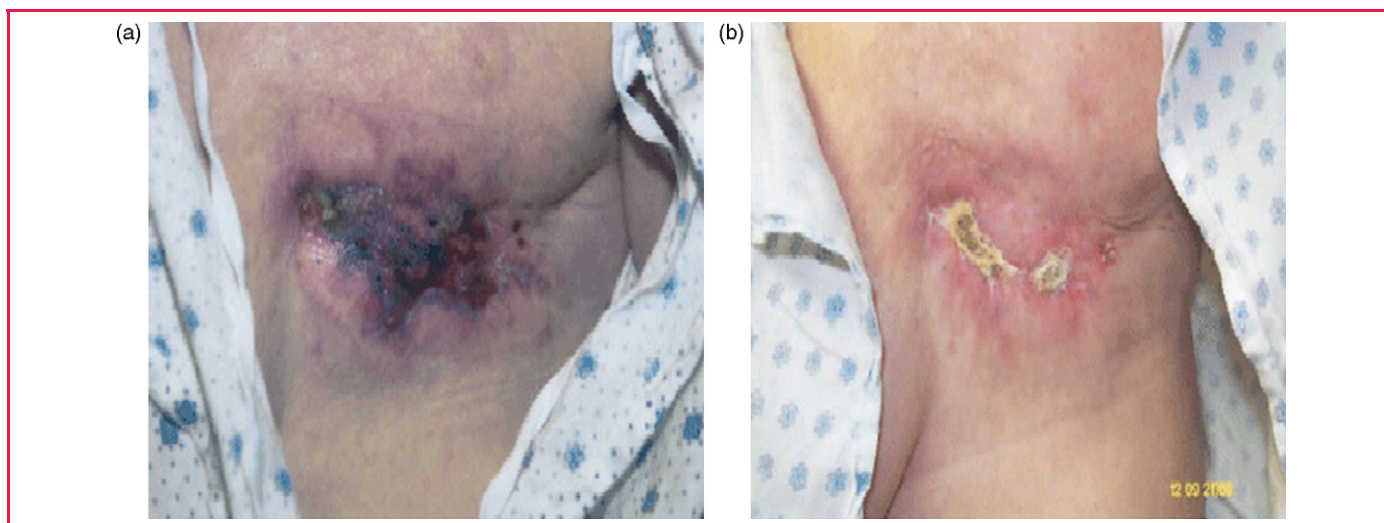


Fig. 10. Paroi thoracique six jours (a) et 190 jours (b) après photothérapie dynamique [10].

Les études cliniques peu nombreuses et réalisées avec de petits effectifs (16 patientes au total) ont retrouvé une efficacité de la PDT intra-utérine avec une nécrose sur toute l'épaisseur de l'endomètre dès j3 [55] et une diminution significative de l'intensité des métrorragies évaluée par méthode semiquantitative [9]. Mais l'efficacité du traitement était temporaire (trois mois en moyenne) [9] et a nécessité un traitement radical dans quatre cas [55]. Dans les deux études, la PDT était réalisée avec de l'ALA en solution topique et la lumière appliquée à l'aide d'un ballonnet intra-utérin (Fig. 8). La lumière choisie avait une longueur d'onde de 635 nm à une fluence de 160 J/cm². Des études cliniques supplémentaires avec des échantillons de plus grande taille sont nécessaires avant d'affirmer l'efficacité de la PDT dans cette indication.

3.6. Endométriose

La PDT comme traitement de l'endométriose n'a pas à ce jour et à notre connaissance d'applications cliniques. Deux études expérimentales sur des modèles animaux ont été réalisées [56,57]. Dans un modèle animal de lapin, Manyak et al. ont observé un effet spécifique de la PDT et 60 à 80 % de nécrose de l'endomètre selon la dose de Photofrin® à j6 de la PDT [57]. Krzemien et al. ont retrouvé chez le rat une destruction permanente de la totalité des nodules endométriosiques péritonéaux trois semaines après PDT avec de l'ALA utilisé par voie systémique [56].

3.7. Lichen vulvaire

Dans une étude clinique portant sur 12 patientes atteintes de lichen scléreux vulvaire, Hillemanns et al. ont observé, après application locale d'ALA, une diminution significative du prurit chez dix patientes avec un effet prolongé (six mois) et une tolérance excellente. Un érythème vulvaire isolé et temporaire (trois jours) était observé dans cinq cas [58].

4. CONCLUSION

La thérapie photodynamique est un concept thérapeutique ancien qui pourrait constituer une nouvelle approche thérapeutique en gynécologie. Ainsi, la PDT pourrait être utilisée dans quelques années comme traitement curatif de première intention des VIN et CIN. À ce jour, il n'existe pas suffisamment de données cliniques en faveur d'une utilisation répandue de la PDT. Des études cliniques supplémentaires sont donc nécessaires pour définir la place de la PDT parmi les traitements de référence dont nous disposons. L'utilisation de la thérapie photodynamique est encore marginale aujourd'hui en gynécologie mais elle bénéficie d'un regain d'intérêt eu égard aux nouveaux précurseurs qui sont à l'étude comme les dérivés hexyl (Hexvix®, Photocure ASA™, Norway) ou méthylés (Metvix®, Photocure ASA™, Norway) de l'ALA. Ces derniers pourraient constituer une perspective d'avenir pour l'application clinique en gynécologie mais aussi dans de nombreuses autres spécialités médicochirurgicales.

RÉFÉRENCES

- [1] Dougherty TJ, Gomer CJ, Henderson BW, Jori G, Kessel D, Korbek M, et al. Photodynamic therapy. *J Natl Cancer Inst* 1998;90(12):889–905.
- [2] Zaak D, Sroka R, Stocker S, Bise K, Lein M, Hoppner M, et al. Photodynamic therapy of prostate cancer by means of 5-aminolevulinic acid-induced protoporphyrin IX – in vivo experiments on the dunning rat tumor model. *Urol Int* 2004;72(3):196–202.
- [3] Pech O, Gossner L, May A, Rabenstein T, Vieth M, Stolte M, et al. Long-term results of photodynamic therapy with 5-aminolevulinic acid for superficial Barrett's cancer and high-grade intraepithelial neoplasia. *Gastrointest Endosc* 2005;62(1):24–30.
- [4] Fijan S, Honigsmann H, Ortel B. Photodynamic therapy of epithelial skin tumours using delta-aminolaevulinic acid and desferrioxamine. *Br J Dermatol* 1995;133(2):282–8.
- [5] Betz CS, Lai JP, Xiang W, Janda P, Heinrich P, Stepp H, et al. In vitro photodynamic therapy of nasopharyngeal carcinoma using 5-aminolevulinic acid. *Photochem Photobiol Sci* 2002;1(5):315–9.
- [6] McCarron PA, Donnelly RF, Zawislak A, Woolfson AD. Design and evaluation of a water-soluble bioadhesive patch formulation for cutaneous delivery of 5-aminolevulinic acid to superficial neoplastic lesions. *Eur J Pharm Sci* 2006;27(2–3):268–79.
- [7] Hillemanns P, Wang X, Staehle S, Michels W, Dannecker C. Evaluation of different treatment modalities for vulvar intraepithelial neoplasia (VIN): CO(2) laser vaporization, photodynamic therapy, excision and vulvectomy. *Gynecol Oncol* 2006;100(2):271–5.
- [8] Major AL, Rose GS, Svaasand LO, Ludicke F, Campana A, van Gemert MJ. Intraoperative photodynamic therapy in the Fischer 344 rat using 5-aminolevulinic acid and violet laser light: a toxicity study. *J Photochem Photobiol B* 2002;66(2):107–14.
- [9] Degen AF, Gabrecht T, Mosimann L, Fehr MK, Hornung R, Schwarz VA, et al. Photodynamic endometrial ablation for the treatment of dysfunctional uterine bleeding: a preliminary report. *Lasers Surg Med* 2004;34(1):1–4.
- [10] Cuenca RE, Allison RR, Sibata C, Downie GH. Breast cancer with chest wall progression: treatment with photodynamic therapy. *Ann Surg Oncol* 2004;11(3):322–7.
- [11] Mordon S, Maunoury V, Bulois P, Ducrotte P, Rochon P, Boyer J. Photodynamic therapy in gastroenterology. *Gastroenterol Clin Biol* 2005;29(8–9):949–54.
- [12] Erb W. Introduction à la thérapie photodynamique [mémoire Master Chimie organique]. Paris: Université Paris Sud (Centre d'Orsay);2005.
- [13] Henderson BW, Dougherty TJ. How does photodynamic therapy work? *Photochem Photobiol* 1992;55(1):145–57.
- [14] Shahzidi S, Stokke T, Soltani H, Nesland JM, Peng Q. Induction of apoptosis by hexaminolevulinate-mediated photodynamic therapy in human colon carcinoma cell line 320DM. *J Environ Pathol Toxicol Oncol* 2006;25(1–2):159–71.
- [15] Furre IE, Moller MT, Shahzidi S, Nesland JM, Peng Q. Involvement of both caspase-dependent and -independent pathways in apoptotic induction by hexaminolevulinate-mediated photodynamic therapy in human lymphoma cells. *Apoptosis* 2006;11(11):2031–42.
- [16] DeLaney TF, Sindelar WF, Tochner Z, Smith PD, Friauf WS, Thomas G, et al. Phase I study of debulking surgery and photodynamic therapy for disseminated intraperitoneal tumors. *Int J Radiat Oncol Biol Phys* 1993;25(3):445–57.
- [17] Jeffes EW, McCullough JL, Weinstein GD, Kaplan R, Glazer SD, Taylor JR. Photodynamic therapy of actinic keratoses with topical aminolevulinic acid hydrochloride and fluorescent blue light. *J Am Acad Dermatol* 2001;45(1):96–104.
- [18] Morton CA. Methyl aminolevulinate: actinic keratoses and Bowen's disease. *Dermatol Clin* 2007;25(1):81–7.
- [19] Ascencio M. Evaluation of ALA-PDT of ovarian cancer in the Fischer 344 rat tumor model. *Photodiagn Photodyn Ther* 2007.
- [20] Loning M, Diddens H, Kupker W, Diedrich K, Hutmänn G. Laparoscopic fluorescence detection of ovarian carcinoma

- metastases using 5-aminolevulinic acid-induced protoporphyrin IX. *Cancer* 2004;100(8):1650–6.
- [21] Loning MC, Diddens HC, Holl-Ulrich K, Loning U, Kupker W, Diedrich K, et al. Fluorescence staining of human ovarian cancer tissue following application of 5-aminolevulinic acid: fluorescence microscopy studies. *Lasers Surg Med* 2006;38(5):549–54.
- [22] Hillemanns P, Weingandt H, Stepp H, Baumgartner R, Xiang W, Korell M. Assessment of 5-aminolevulinic acid-induced porphyrin fluorescence in patients with peritoneal endometriosis. *Am J Obstet Gynecol* 2000;183(1):52–7.
- [23] Hillemanns P, Weingandt H, Baumgartner R, Diebold J, Xiang W, Stepp H. Photodetection of cervical intraepithelial neoplasia using 5-aminolevulinic acid-induced porphyrin fluorescence. *Cancer* 2000;88(10):2275–82.
- [24] Wyss P, Degen A, Caduff R, Hornung R, Haller U, Fehr M. Fluorescence hysteroscopy using 5-aminolevulinic acid: a descriptive study. *Lasers Surg Med* 2003;33(3):209–12.
- [25] Collinet P, Delemer M, Jouve E, Regis E, Farine M, Vinatier D, et al. Fluorescence diagnosis of cervical squamous intraepithelial lesions: a clinical feasibility study. *Photodiagn Photodyn Ther* 2006;4(2):112–6.
- [26] Collinet P, Sabban F, Cosson M, Farine MO, Villet R, Vinatier D, et al. Laparoscopic photodynamic diagnosis of ovarian cancer peritoneal micro metastasis: an experimental study. *Photochem Photobiol* 2006.
- [27] Jichlinski P, Guillou L, Karlsen SJ, Malmstrom PU, Jocham D, Brennhovd B, et al. Hexyl aminolevulinic acid fluorescence cystoscopy: new diagnostic tool for photodiagnosis of superficial bladder cancer – a multicenter study. *J Urol* 2003;170(1):226–9.
- [28] Jocham D, Witjes F, Wagner S, Zeylemaker B, van Moorselaar J, Grimm MO, et al. Improved detection and treatment of bladder cancer using hexaminolevulinic acid imaging: a prospective, phase III multicenter study. *J Urol* 2005;174(3):862–6 (discussion 866).
- [29] Mordon S, Maunoury V. Using white light during photodynamic therapy: visualization only or treatment? *Eur J Gastroenterol Hepatol* 2006;18(7):765–71.
- [30] Witzigmann H, Berr F, Ringel U, Caca K, Uhlmann D, Schoppmeyer K, et al. Surgical and palliative management and outcome in 184 patients with hilar cholangiocarcinoma: palliative photodynamic therapy plus stenting is comparable to r1/r2 resection. *Ann Surg* 2006;244(2):230–9.
- [31] Ross Jr P, Grecula J, Bekaii-Saab T, Villalona-Calero M, Otterson G, Magro C. Incorporation of photodynamic therapy as an induction modality in non-small cell lung cancer. *Lasers Surg Med* 2006;38(10):881–9.
- [32] Loewen GM, Pandey R, Bellnier D, Henderson B, Dougherty T. Endobronchial photodynamic therapy for lung cancer. *Lasers Surg Med* 2006;38(5):364–70.
- [33] Biel M. Advances in photodynamic therapy for the treatment of head and neck cancers. *Lasers Surg Med* 2006;38(5):349–55.
- [34] Braathen LR, Szeimies RM, Basset-Seguín N, Bissonnette R, Foley P, Pariser D, et al. Guidelines on the use of photodynamic therapy for nonmelanoma skin cancer: an international consensus. *International Society for Photodynamic Therapy in Dermatology, 2005. J Am Acad Dermatol* 2007;56(1):125–43.
- [35] Lou PJ, Jager HR, Jones L, Theodossy T, Bown SG, Hopper C. Interstitial photodynamic therapy as salvage treatment for recurrent head and neck cancer. *Br J Cancer* 2004;91(3):441–6.
- [36] Jichlinski P. Photodynamic applications in superficial bladder cancer: facts and hopes! *J Environ Pathol Toxicol Oncol* 2006;25(1–2):441–51.
- [37] Du KL, Mick R, Busch TM, Zhu TC, Finlay JC, Yu G, et al. Preliminary results of interstitial motexafin lutetium-mediated PDT for prostate cancer. *Lasers Surg Med* 2006;38(5):427–34.
- [38] Lobraico RV, Grossweiner LI. Clinical experiences with photodynamic therapy for recurrent malignancies of the lower female genital tract. *J Gynecol Surg* 1993;9(1):29–34.
- [39] Fehr MK, Hornung R, Schwarz VA, Simeon R, Haller U, Wyss P. Photodynamic therapy of vulvar intraepithelial neoplasia III using topically applied 5-aminolevulinic acid. *Gynecol Oncol* 2001;80(1):62–6.
- [40] Fehr MK, Hornung R, Degen A, Schwarz VA, Fink D, Haller U, et al. Photodynamic therapy of vulvar and vaginal condyloma and intraepithelial neoplasia using topically applied 5-aminolevulinic acid. *Lasers Surg Med* 2002;30(4):273–9.
- [41] McCarron PA, Donnelly RF, Zawislak A, Woolfson AD, Price JH, McClelland R. Evaluation of a water-soluble bioadhesive patch for photodynamic therapy of vulval lesions. *Int J Pharm* 2005;293(1–2):11–23.
- [42] Campbell SM, Gould DJ, Salter L, Clifford T, Curnow A. Photodynamic therapy using meta-tetrahydroxyphenylchlorin (Foscan) for the treatment of vulval intraepithelial neoplasia. *Br J Dermatol* 2004;151(5):1076–80.
- [43] Hillemanns P, Korell M, Schmitt-Sody M, Baumgartner R, Beyer W, Kimmig R, et al. Photodynamic therapy in women with cervical intraepithelial neoplasia using topically applied 5-aminolevulinic acid. *Int J Cancer* 1999;81(1):34–8.
- [44] Keefe KA, Tadir Y, Tromberg B, Berns M, Osann K, Hashad R, et al. Photodynamic therapy of high-grade cervical intraepithelial neoplasia with 5-aminolevulinic acid. *Lasers Surg Med* 2002;31(4):289–93.
- [45] Bodner K, Bodner-Adler B, Wierrani F, Kubin A, Szolts-Szolts J, Spangler B, et al. Cold-knife conization versus photodynamic therapy with topical 5-aminolevulinic acid (5-ALA) in cervical intraepithelial neoplasia (CIN) II with associated human papillomavirus infection: a comparison of preliminary results. *Anticancer Res* 2003;23(2C):1785–8.
- [46] Barnett AA, Haller JC, Cairnduff F, Lane G, Brown SB, Roberts DJ. A randomised, double-blind, placebo-controlled trial of photodynamic therapy using 5-aminolevulinic acid for the treatment of cervical intraepithelial neoplasia. *Int J Cancer* 2003;103(6):829–32.
- [47] Yamaguchi S, Tsuda H, Takemori M, Nakata S, Nishimura S, Kawamura N, et al. Photodynamic therapy for cervical intraepithelial neoplasia. *Oncology* 2005;69(2):110–6.
- [48] Eisenkop SM, Nalick RH, Wang HJ, Teng NN. Peritoneal implant elimination during cytoreductive surgery for ovarian cancer: impact on survival. *Gynecol Oncol* 1993;51(2):224–9.
- [49] Hornung R, Fink D, Dobler-Girdziunaite D, Stallmach T, Haller U, Walt H. Photodynamic therapy for the hypercalcemic type of the small cell carcinoma of the ovary in a mouse xenograft model. *Gynecol Oncol* 1999;75(3):447–52.
- [50] Hornung R, Fehr MK, Monti-Frayne J, Tromberg BJ, Berns MW, Tadir Y. Minimally-invasive debulking of ovarian cancer in the rat pelvis by means of photodynamic therapy using the pegylated photosensitizer PEG-m-THPC. *Br J Cancer* 1999;81(4):631–7.
- [51] Hendren SK, Hahn SM, Spitz FR, Bauer TW, Rubin SC, Zhu T, et al. Phase II trial of debulking surgery and photodynamic therapy for disseminated intraperitoneal tumors. *Ann Surg Oncol* 2001;8(1):65–71.
- [52] Wyss P, Schwarz V, Dobler-Girdziunaite D, Hornung R, Walt H, Degen A, et al. Photodynamic therapy of locoregional breast cancer recurrences using a chlorin-type photosensitizer. *Int J Cancer* 2001;93(5):720–4.
- [53] Wyss P, Tromberg BJ, Wyss MT, Krasieva T, Schell M, Berns MW, et al. Photodynamic destruction of endometrial tissue with topical 5-aminolevulinic acid in rats and rabbits. *Am J Obstet Gynecol* 1994;171(5):1176–83.
- [54] Steiner RA, Tadir Y, Tromberg BJ, Krasieva T, Ghazains AT, Wyss P, et al. Photosensitization of the rat endometrium following 5-aminolevulinic acid induced photodynamic therapy. *Lasers Surg Med* 1996;18(3):301–8.
- [55] Wyss P, Caduff R, Tadir Y, Degen A, Wagnieres G, Schwarz V, et al. Photodynamic endometrial ablation: morphological study. *Lasers Surg Med* 2003;32(4):305–9.
- [56] Krzemien AA, Van Vugt DA, Fletcher WA, Reid RL. Effectiveness of photodynamic ablation for destruction of endometrial explants in a rat endometriosis model. *Fertil Steril* 2002;78(1):169–75.

- [57] Manyak MJ, Nelson LM, Solomon D, Russo A, Thomas GF, Stillman RJ. Photodynamic therapy of rabbit endometrial transplants: a model for treatment of endometriosis. *Fertil Steril* 1989;52(1):140–5.
- [58] Hillemanns P, Untch M, Prove F, Baumgartner R, Hillemanns M, Korell M. Photodynamic therapy of vulvar lichen sclerosis with 5-aminolevulinic acid. *Obstet Gynecol* 1999;93(1):71–4.
- [59] Gabrecht T. Clinical fluorescence spectroscopy and imaging for the detection of early carcinoma by autofluorescence bronchoscopy and the study of the protoporphyrin IX pharmacokinetics in the endometrium. <http://library.epfl.ch/theses/?nr=3537> [Thèse EPFL, no 3537. Dir. : Georges Wagnières.]. Lausanne : École Polytechnique Fédérale de Lausanne ; 2006.

Nom : ASCENCIO

Prénom : Manuel

Titre de la Thèse :

**PLACE DE LA THERAPIE PHOTODYNAMIQUE EN GYNECOLOGIE :
APPLICATIONS AU TRAITEMENT DES MICROMETASTASES PERITONEALES
OVARIENNES ET DES LESIONS MALPIGHIENNES INTRA-EPITHELIALES
CERVICALES**

Etude expérimentale et clinique

Thèse d'université - Faculté de Médecine de Lille – Septembre 2010

Mots clés : Thérapie photodynamique, cancer de l'ovaire, dysplasies cervicales, hexaminolévulinate

Résumé :

La thérapie photodynamique (PDT) repose sur l'interaction entre une substance accumulée au sein d'un tissu pathologique et une excitation lumineuse à une longueur d'onde adaptée en présence d'oxygène à l'origine de la nécrose tumorale. La protoporphyrine IX (PpIX) est un photosensibilisateur endogène présent à l'état basal dans la plupart des tissus. L'administration exogène d'un précurseur de la PpIX, comme le 5-acide amino-lévulinique (5-ALA) ou l'hexaminolévulinate (He-ALA), induit une accumulation de PpIX plus conséquente et ce de manière prépondérante dans les tissus néoplasiques, à l'origine du caractère sélectif de l'effet photodynamique. L'excitation de la PpIX à 532 nm entraîne une réponse tissulaire qui se traduit par une nécrose des tissus néoplasiques. Le principe fondamental de la thérapie photodynamique repose sur l'exploitation du caractère sélectif de l'effet photodynamique au niveau des tissus cancéreux ou précancéreux (péritoine d'une carcinose ovarienne, dysplasie cervicale). Contrairement à d'autres spécialités comme la dermatologie, la gastro-entérologie et l'urologie, la thérapie photodynamique est peu développée en gynécologie.

Concernant la thérapie photodynamique des micro métastases péritonéales d'origine ovarienne, l'utilisation de l'effet photodynamique en adjuvant de la chirurgie pourrait permettre d'optimiser la prise en charge thérapeutique actuelle des cancers ovariens à un stade avancé. En effet, l'injection intrapéritonéale d'ALA ou d'He-ALA permet, associée à l'utilisation d'une longueur d'onde adéquate (lumière verte à 532 nm) et un protocole d'illumination fractionnée à 45 J.cm^{-2} d'améliorer l'efficacité de la thérapie photodynamique d'un modèle murin de carcinose ovarienne. En outre, l'utilisation du photobleaching comme marqueur de l'efficacité de la PDT constitue un moyen d'évaluation fiable de l'effet photodynamique puisqu'il est directement corrélé à la réponse tissulaire. Ces résultats justifient le développement de la thérapie photodynamique en pratique clinique. Enfin, l'intérêt de la thérapie photodynamique dans le traitement des dysplasies cervicales de bas grade est actuellement évalué dans une étude clinique de faisabilité.

Composition du jury :

Mr le Pr Denis VINATIER
Mr le Pr Olivier GRAESSLIN
Mr le Pr Mohamed HEBBAR
Mr le Pr Serge MORDON
Mr le Pr Pierre COLLINET
Mme le Dr Céline FROCHOT

Directeur de thèse :

Mr le Pr Pierre COLLINET

Adresse de l'auteur :

781 Avenue de l'Europe 59112 Annœullin
Manuel.ASCENCIO@CHRU-LILLE.FR