



HAL
open science

Vers une nouvelle représentation du savoir anatomique

Olivier Palombi

► **To cite this version:**

Olivier Palombi. Vers une nouvelle représentation du savoir anatomique. Sciences du Vivant [q-bio].
Université Joseph-Fourier - Grenoble I, 2010. tel-00549881

HAL Id: tel-00549881

<https://theses.hal.science/tel-00549881>

Submitted on 22 Dec 2010

HAL is a multi-disciplinary open access archive for the deposit and dissemination of scientific research documents, whether they are published or not. The documents may come from teaching and research institutions in France or abroad, or from public or private research centers.

L'archive ouverte pluridisciplinaire **HAL**, est destinée au dépôt et à la diffusion de documents scientifiques de niveau recherche, publiés ou non, émanant des établissements d'enseignement et de recherche français ou étrangers, des laboratoires publics ou privés.

UNIVERSITÉ JOSEPH FOURIER - GRENOBLE 1

Habilitation à Diriger des Recherches

École Doctorale Ingénierie pour la Santé, la Cognition et l'Environnement
Spécialité :
Modélisation

Présentée et soutenue publiquement par

Olivier PALOMBI

le 29 Novembre 2010

Vers une Nouvelle Représentation du Savoir Anatomique

devant le Jury composé par :

Marc BRAUN	<i>Professeur (Rapporteur)</i>	Université de Nancy
Stéphane COTIN	<i>Directeur de Recherche (Rapporteur)</i>	INRIA Lille
Philippe CINQUIN	<i>Professeur (Rapporteur)</i>	Université de Grenoble, UJF
Jean-Luc DUMAS	<i>Professeur</i>	Université de Paris 13
Marie-Paule CANI	<i>Professeur</i>	Institut National Polytechnique de Grenoble
Jean-Paul ROMANET	<i>Professeur</i>	Université de Grenoble, UJF

Table des matières

1	Curriculum Vitae	1
2	Principaux thèmes de recherche	13
2.1	Modélisation anatomique 3D à l'aide de surfaces implicites	13
2.2	Conception d'un atlas anatomique interactif	13
2.3	Organisation des connaissances anatomiques	14
2.4	Conception d'interfaces numériques dédiées à l'enseignement de l'anatomie	14
3	Introduction	15
3.1	Les enjeux	15
3.2	L'anatomie dogmatique	16
3.3	L'anatomie moderne	16
3.4	L'anatomie contemporaine	16
3.5	L'anatomie radiologique	16
3.6	L'anatomie virtuelle	17
3.7	L'anatomie conceptuelle ou numérique	17
3.8	Synthèse	17
4	Modélisation 3D à partir de coupes sériées	19
4.1	Introduction	19
4.2	Le matériel de départ	22
4.3	Extraction des contours	22
4.4	Reconstruction 3D paramétrique	23
4.4.1	Méthode utilisée	23
4.4.2	Embellissement des modèles reconstruits	24
4.5	Reconstruction 3D à l'aide de surfaces implicites	25
4.5.1	Surface implicite	26
4.5.2	Surface de convolution	27
4.5.3	Reconstruction implicite en 3D à partir de coupes 2D	29
4.6	Validation et comparaison des deux méthodes de reconstruction	32
4.7	Synthèse	32
5	Contributions en Neuroanatomie Virtuelle	33
5.1	Atlas 3D interactif : NAVIS	33
5.1.1	La structure générale de NAVIS	33
5.1.2	Metadata : fichier XML de descriptions	34
5.1.3	L'atlas digital avec connexions (DAC)	35
5.1.4	L'interface utilisateur de NAVIS (GUI)	35
5.1.5	La représentation en 3D des connexions inter-noyaux	36
5.1.6	Utilisation de NAVIS	36
5.1.7	Environnement de développement	37
5.1.8	Contributions	38
5.2	Étude morphologique 3D du noyau linéaire (Li)	39
5.2.1	Le noyau linéaire chez la souris	39
5.2.2	Étude comparée de la morphologie 3D du noyau linéaire	40
5.3	Synthèse	41

6	Outil graphique dédié à l'enseignement	43
6.1	Introduction	43
6.2	Étude des conventions utilisées pour le dessin au tableau	44
6.3	Extraction de la profondeur	45
6.3.1	Orientation des vaisseaux	46
6.3.2	Courbes des vaisseaux	46
6.3.3	Bifurcations et branches artérielles	46
6.3.4	Position relative des vaisseaux entre eux	46
6.3.5	Entrecroisement des vaisseaux	46
6.4	Résultats	46
6.5	Synthèse	47
7	Outil graphique dédié au diagnostic	49
7.1	Introduction	49
7.2	Grands principes de la méthode et résultats	49
7.3	Synthèse	50
8	Représentation des connaissances anatomiques	53
8.1	Introduction	53
8.2	Principes et fondements d'une ontologie	54
8.2.1	Exemple en anatomie	54
8.2.2	Langages utilisés	55
8.3	Les ontologies d'anatomie	55
8.3.1	Foundational Model of Anatomy ontology (FMA)	55
8.3.2	Les difficultés de la formalisation des connaissances anatomiques	56
8.4	My Corporis Fabrica (MyCF)	58
8.4.1	Contexte et motivations	58
8.4.2	Contenu et organisation des données dans MyCF	58
8.4.3	Implémentation	60
8.4.4	Applications	62
8.4.5	Le site Web collaboratif autour de MyCF	67
9	Perspectives	69

CHAPITRE 1

Curriculum Vitae

Olivier Palombi

Né le 25 Novembre 1970

Marié, 3 enfants

MCU-PH, Anatomie & Neurochirurgie (Grenoble Universités, CHU de Grenoble)
Membre du Laboratoire Jean Kuntzman (UMR 5224, CNRS, INRIA), Grenoble

Courriel : Opalombi@chu-grenoble.fr

Téléphone : 06 74 91 60 53

Adresse Universitaire :

Laboratoire d'Anatomie (LADAF)
Faculté de Médecine de Grenoble
Domaine de la Merci
38706 La Tronche Cedex
secrétariat : 04 76 63 71 49
fax : 04 76 63 74 20

Adresse Hospitalière :

Service de Neurochirurgie
C.H.U de Grenoble BP217
38043 Grenoble Cedex 09
secrétariat : 04 76 76 93 85
fax : 04 76 76 58 13

FORMATION MÉDICALE ET SPÉCIALISATION

- 1989-96 : Études Médicales à la Faculté de Paris V, Necker Enfants Malades, France
- 1997-02 : Études Spécialisées de Neurochirurgie à la Faculté de Médecine de Grenoble, France

DIPLÔMES

- 1989 : Baccalauréat série C
- 1991 : Diplôme Universitaire Préparatoire aux Études Scientifiques et Biologiques, Paris V
- 1993 : C1 de Statistique, informatique et de modélisation, Université Paris V
- 1994 : C1 d'Anatomie générale et d'organogénèse, Université Paris V
- 1996 : Concours Internat, spécialité chirurgicale
- 1998 : C2 de neurosciences, Université Joseph Fourier, Grenoble
- 1998 : Maîtrise de Sciences Biologiques et Médicales (MSBM)
- 2000 : Diplôme d'Études Approfondies (DEA) : Modélisation et Instrumentation en Médecine et Biologie (MIMB), Grenoble (major de promotion)
- 2002 : Diplôme d'Études Spécialisées (DES) de Neurochirurgie
- 2002 : Doctorat en Médecine, Thèse d'État de Médecine, Faculté de Médecine de Grenoble
- 2004 : Diplôme Universitaire (DU) de Pédagogie Médicale, Faculté de Médecine de Grenoble
- 2005 : Concours Praticien Hospitalier spécialité Neurochirurgie
- 2006 : Doctorat en Informatique graphique, Thèse d'État de Mathématiques Appliquées, Institut National Polytechnique Grenoble

VOYAGES D'ÉTUDE-MOBILITÉ

- Nov 2004 - Nov 2005 : Séjour recherche en neurosciences dans le laboratoire du Pr Paxinos, Prince of Wales Medical Research Institute, Sydney, Australie
(Bourse d'étude Pfizer 2004 attribuée par la Société Française de Neurochirurgie)
- Fev 2008 : Séjour de recherche d'un mois, en neurosciences dans le laboratoire du Pr Paxinos, Prince of Wales Medical Research Institute, Sydney, Australie
(Entièrement financé par le laboratoire d'accueil Australien)

FONCTIONS

- 1990 - 96 : Externe de l'Hôpital Necker Enfants Malades (Paris V)
- 1997 - 02 : Interne de Neurochirurgie, CHU de Grenoble
- 1998 - 02 : Moniteur d'Anatomie (Travaux Pratiques PCEM2), Laboratoire d'Anatomie, UJF, Grenoble
- 1998 - 99 : Aspirant Médecin dans le Service de Neurochirurgie du Val de Grâce (Pr Desgeorges), Paris
- 2002 - 04 : Assistant Hospitalo-Universitaire au CHU de Grenoble (Anatomie & Neurochirurgie)
- 2004 - 05 : Honorary Senior Research Associate of Prince of Wales Medical Research Institute, University of New South Wales, Sydney Australia, (Pr. G. Paxinos)
- 2003 - 06 : Doctorant à l'Institut National Polytechnique (INP) Grenoble
- 2005 - 06 : Assistant Hospitalo-Universitaire au CHU de Grenoble (Anatomie & Neurochirurgie)
- 2003 - 06 : Membre élu du Conseil de l'UFR de Médecine de Grenoble, Membre de la Commission Technique d'Enseignement (CTE)
- 2006-... : Maître de Conférence Universitaire et Praticien Hospitalier au CHU de Grenoble
- 2006-... : Membre de la Commission Informatique Médicale (CIM-CME) du CHU de Grenoble
- 2007-... : Membre permanent du laboratoire Jean Kuntzmann (LJK), Mathématiques Appliquées et Informatique, (CNRS, UMR 5224), Grenoble
- 2010-... : Membre du Conseil National des Universités d'Anatomie (section 42.1) depuis le 18 janvier 2010
- 2010-... : Membre élu du Conseil de l'UFR de Médecine

PRIX, BOURSE ET DISTINCTIONS SCIENTIFIQUES

- Prix du Meilleur Poster de la Société Française de Neurochirurgie 2000 :** « Etude anatomique du système veineux dans le canal transversaire » Congrès de la Société de Neurochirurgie de Langue Française, Paris, Novembre 2000
- Prix de thèse de la Société Française de Neurochirurgie 2003 :** « Bases anatomiques et anatomo-pathologiques de l'invasivité ostéo-durale des méningiomes de la région clinoidienne antérieure » Thèse pour l'obtention du Doctorat en Médecine, Grenoble, octobre 2002
- Prix de thèse Renaud Rinaldi de la Ligue contre le Cancer 2003 :** « Bases anatomiques et anatomo-pathologiques de l'invasivité ostéo-durale des méningiomes de la région clinoidienne antérieure » Thèse pour l'obtention du Doctorat en Médecine, Grenoble, Octobre 2002
- Bourse d'étude à l'étranger Pfizer 2004 :** « Detailed and Interactive 3D model of structural organization of the rat spinal cord », Laboratoire du Pr Paxinos, Sydney, Australie 2004-2005
- Prix de thèse de science INP Grenoble 2007 :** « Modélisation anatomique par surface implicites à squelette » Thèse pour l'obtention du Doctorat Informatique graphique, Grenoble, Décembre 2006
- Prix du meilleur papier l'AFIG (Association Française d'Informatique Graphique) 2009 :** « Reconstruction Implicite de Surfaces 3D à partir de Régions 2D dans des Plans Parallèles ». A. Pihuit, O. Palombi, M-P. Cani. 22èmes Journées de l'Association Française d'Informatique Graphique, AFIG'09. AFIG, Arles, France. 2009

ACTIVITÉS CLINIQUE

Pathologies neurochirurgicales réglées et d'urgence :

- 250 opérations/an, 6 astreintes par mois, 750 consultations/an

ENSEIGNEMENT

- Cours en PACES (PCEM1) d'Anatomie depuis 2004
- Cours en PCEM2 (TP/TD d'anatomie (dissections) depuis 1998, Neurochirurgie, APP)
- Cours de Master 1 ISM (2 UE réalisés au laboratoire d'anatomie)
- Cours magistraux d'anatomie destinés aux étudiants ingénieurs de Polytech 'Grenoble
- Cours au DIU de prise en charge des traumatisés sévères et DU de pédagogie de Grenoble
- Cours régionaux du DES de Neurochirurgie
- FMC d'ophtalmologie, FMC de gynécologie

CONTEXTE DE TRAVAIL

Le laboratoire d'Anatomie (UFR de Médecine) : Le laboratoire d'Anatomie de Grenoble (LADAF) accueille, par an, plus de 500 étudiants ou professionnels de la santé dans le cadre des formations initiales, complémentaires. L'enseignement est l'activité principale du laboratoire d'Anatomie. Nous proposons aux étudiants du master ISM (UJF), deux UE d'anatomie et un terrain de stage où la formation par la recherche prend la forme d'un compagnonnage autour du travail sur pièces anatomiques. De plus, nous proposons à d'autres laboratoires (TIMC, CRESA,...) la réalisation de travaux de recherche ou de validation d'outils sur pièces anatomiques.

Le laboratoire d'anatomie de Grenoble est actuellement en travaux pour répondre aux exigences de sécurité et de mise en conformité. La restructuration complète du laboratoire est l'occasion pour nous de projeter dans la structure l'avenir de notre spécialité. L'accueil des étudiants en Santé reste une priorité de fonctionnement mais la mise à disposition d'une véritable plate-forme d'expérimentation ouverte à l'ensemble de la communauté scientifique et au secteur privé est clairement définie dans nos plans. L'intégration du LADAF à la plateforme AIM (Augmented Interventions in Medicine) qui a été récemment inaugurée a pour vocation de soutenir l'innovation et s'inscrit dans un cadre d'expertises multidisciplinaires et collaboratives.

Le laboratoire de Mathématiques Appliquées et d'Informatique (INRIA) : Le laboratoire Jean Kuntzmann (CNRS, INPG, INRIA, UJF, UPMF) est un nouveau laboratoire de Mathématiques Appliquées et d'Informatique créé le 1er Janvier 2007 à Grenoble. Il résulte du regroupement d'équipes de mathématiciens appliqués issus du Laboratoire de Modélisation et Calcul et du LabSAD et de spécialistes d'informatique graphique du laboratoire GRAVIR. L'équipe EVALUATION (Environnements Virtuels pour l'Animation et la Synthèse d'Images d'Objets Naturels) fait partie du département Géométrie & Images de ce laboratoire. Cette équipe basée à l'INRIA Rhône-Alpes est dirigée par Marie-Paule Cani. Elle regroupe huit chercheurs ou enseignants-chercheurs permanents, douze étudiants en thèse, deux post-docs ou visiteurs et quatre ingénieurs experts. Ses travaux de recherche sont dédiés à la modélisation, à l'animation, et à la visualisation d'objets et de phénomènes naturels. A la fin de ma thèse d'informatique, réalisée dans cette équipe sous la direction de Marie-Paule Cani, il m'a été proposé d'intégrer l'équipe en tant que membre permanent et de poursuivre mes travaux de recherche en anatomie virtuelle (reconstruction 3d, animation, sketching, ontologie). Mon intégration en tant qu'anatomiste est un exemple de rapprochement interdisciplinaire.

CO-ENCADREMENT DE THÈSE DE SCIENCE

Marek Bucki 'Modélisation biomécanique des tissus mous du cerveau et développement d'un neuronavigateur permettant la prise en compte per-opératoire du Brain-Shift', soutenue en octobre 2008, UJF, Grenoble. (Directeur de thèse Yohan Payan). Il s'agit d'une collaboration entre le laboratoire TIMC (UJF) et le service de Neurochirurgie du CHU de Grenoble. Mon co-encadrement avait pour objectif de préciser les besoins propres au geste neurochirurgical, d'évaluer la faisabilité et l'ergonomie des sondes Doppler utilisées en peropératoire pour acquérir des données morphologiques, de réaliser la capture des images au cours de l'intervention et de valider la pertinence des résultats obtenus d'un point de vue chirurgical.

Adeline Pihuit 'Croquis animés pour l'enseignement de l'anatomie' (Animated sketches for teaching anatomy), soutenue en novembre 2010, INP Grenoble, (Directeur de thèse Marie-Paule Cani). Les travaux réalisés au cours de cette thèse sont présentés au chapitre 6 page 43. Adeline a aussi amélioré la méthode de reconstruction 3D à partir de coupes 2D à l'aide de surface implicites à squelette que nous avons, avec Marie-Paule Cani, développé au cours ma thèse.

Sahar Hasan 'Intégration des connaissances anatomiques a priori dans des modèles géométriques.' Son sujet est l'intégration de connaissances anatomiques dans des modèles géométriques. Elle utilise MyCF (ontologie d'anatomie décrite plus loin) comme base de connaissance anatomique et utilise ces informations pour (1) reconnaître des régions (identification automatique de site d'insertion ligamentaire sur un modèle 3D d'un os par exemple), (2) ajouter des structures non visualisées sur l'imagerie (un fascia par exemple) mais décrite dans l'ontologie, (3) fournir une aide à la segmentation des structures anatomiques. Mon rôle de co-encadrant est accès sur l'organisation et l'inclusion de connaissances anatomiques afin de permettre une utilisation automatique des procédures proposées et développées par Sahar. La soutenance est prévue 2010. (Directeur de thèse Georges-Pierre Bonneau). A noter que Franck Hetroy (enseignant chercheur dans l'équipe EVASION) est associé à ces travaux.

Ali Hamadi 'Simulation mécanique adaptative pour l'aide à la conception de dispositifs médicaux en interaction avec le corps humain.' Cette thèse a débuté en octobre 2010 financé dans le cadre du projet ANR SoHuSim (Soft Human Simulation) en partenariat avec l'INRIA et LIRMM. (Directeur de thèse François Faure). A noter que Benjamin Gilles est directement impliqué dans ce projet.

CO-ENCADREMENT DE MASTER 1, INGÉNIERIES POUR LA SANTÉ ET LE MÉDICAMENT (EDISC)
--

Par le biais du laboratoire d'Anatomie (LADAF) dans le cadre du Master Ingénieries pour la Santé et le Médicament (ISM) j'encadre des étudiants en médecine attirés par l'anatomie virtuelle (informatique) qui complètent leur formation médicale par une formation scientifique.

Master 1 : Le laboratoire d'anatomie est en charge de deux UE du master 1 ISM. L'encadrement de deux binômes par an sur un sujet d'anatomie. Les travaux sont réalisés soit au laboratoire d'anatomie soit à l'INRIA en fonction du sujet.

Master 1 (stage en laboratoire) : J'ai aussi encadré des étudiants pour leur stage de 3 mois à plein temps en laboratoire, au LADAF et à l'INRIA :

Coralie Chassin et Rémi Chaix : Étude neuroanatomique comparative du lobe frontal chez le rat, le lapin, le porc, le singe et l'homme. Travail présenté lors du congrès de l'association des morphologistes à Bordeaux en juin 2008. Un article est en phase finale de rédaction.

Claire Sorrel : Intérêt de l'exploration de l'espace rétropharyngé dans la chirurgie de la thyroïde. Ce travail a été présenté au congrès de l'Association des Morphologistes en mai 2009 à Bruxelles.

- David Jospin** : Description formelle du genou et intégration dans une ontologie d'anatomie. Ce travail a été présenté au '2nd Workshop on 3D Physiological Human', Suisse, Décembre 2009. Yohann Mvogo : Description formelle de l'appareil musculaire du membre inférieur et intégration dans une ontologie d'anatomie.
- L. Rogalev et B. Farny** : Description formelle de l'anatomie de la main. Ils ont organisé plus de 1000 structures couvrant l'anatomie ostéo-articulaire de la main.
- Valentin Favier et Tristan Brahmi** : Ils ont réalisé une description sémantique de l'anatomie du foie et lié cette description à des modèles 3D de foies segmentés.
- Guillaume Blondel** : Il a reconstruit en 3D le squelette d'un pied et lié les différents structures à une ontologie d'Anatomie.

PUBLICATIONS AVEC COMITÉ DE LECTURE RÉFÉRENCÉES DANS PUBMED

1. Arachnoid cysts of the middle fossa and associated subdural hematoma. Three case reports and review of the literature.
S. Fuentes, O. Palombi, B. Pouit, C. Bernard, M. Desgeorges
Neurochirurgie 2000 Sep ;46(4) :376-82 (IF :0,498)
2. Management of craniocervical junction dislocation.
J-P. Chirossel, J-G. Passagia, E. Gay, O. Palombi
Childs Nerv Syst 2000 Nov ;16(10-11) :697-701 (IF :1,517)
3. L'espace clinoidien antérieur.
E. Gay, J-G. Passagia, O. Palombi, J-P. Chirossel
Neurochirurgie 2000 Nov ;46(5) :505-8 (IF :0,498)
4. Traumatic atlantoaxial rotatory dislocation with odontoid fracture : case report and review.
S. Fuentes, P. Bouillot, O. Palombi, A. Ducolombier, M. Desgeorges
Spine 2001 Apr 1 ;26(7) :830-4 (IF :3,526)
5. Atlanto-axial lateral mass osteoarthritis. Three case reports and review of the literature.
S. Fuentes, P. Bouillot, O. Palombi, L. Manera, M. Desgeorges
Neurochirurgie 2001 Feb ;47(1) :51-4 (IF :0,498)
6. La voie intra-osseuse dans l'abord postéro-latéral des hernies discales thoraciques.
JP Chirossel, O. Palombi, E. Gay
Rachis 2003 Fév ;15(1) :37-40
7. An esophago-atrial vein or fibrous cord in a top fold of the oblique sinus of the pericardial sac.
P. Chaffanjon, C. Piolat, O. Palombi, C. Faure, P-Y Brichon
Surg Radiol Anat. 2004 Aug ;26(4) :325-8. Epub 2004 Jul 13. (IF :1,043)
8. La prothèse cervicale de Bryan dans le traitement des affections cervicales dégénératives : à propos d'une expérience préliminaire de 9 implants.
E. Gay, O. Palombi, A. Ashraf, JP. Chirossel
Neurochirurgie. 2004 Déc ;50(6) :624-9. (IF :0,498)
9. Intraoperative and postoperative gamma detection of somatostatin receptors in bone-invasive en plaque meningiomas.
E. Gay, JP Vuillez, O. Palombi, PY Brard, P Bessou, JG Passagia
Neurosurgery. 2005 Jul ;57(1 Suppl) :107-13 ; discussion 107-13. (IF : 3.398)
10. Long-term control of vestibular schwannoma after a translabyrinthine complete removal.
S. Schmerber , O. Palombi , K. Boubagra , R Charachon , JP. Chirossel, E. Gay .
Neurosurgery. 2005 Oct ;57(4) :693-8 ; discussion 693-8. (IF :3.398)
11. Cervical venous organization in the transverse foramen.
O. Palombi, S. Fuentes , E. Gay , P. Chaffanjon , JP. Chirossel
Surg Radiol Anat. 2006 Mar ;28(1) :66-70. Epub 2005 Sep 30. (IF :1,043)
12. Neuroanatomical Affiliation Visualization Interface System.
O. Palombi, J.W. Shin, C. Watson, G. Paxinos
Neuroinformatics. 2006 Winter ;4(4) :299-317. (IF :3,927)
13. The precerebellar linear nucleus in the mouse defined by connections, immunohistochemistry, and gene expression.
Y. Fu, P. Tvrdik, N. Makki, O. Palombi, R. Machold, G. Paxinos, C. Watson.
Brain Res. 2009 May 19 ;1271 :49-59. Epub 2009 Mar 10. (IF : 2,492)

PUBLICATIONS AVEC COMITÉ DE LECTURE EN INFORMATIQUE

1. Sketch-Based Modeling of Vascular Systems : a First Step Towards Interactive Teaching of Anatomy
A. Pihuit, MP. Cani, O. Palombi.
In Proc. of Sketch-Based Interfaces and Modeling (SBIM), Annecy, France, June 2010.
Prix du Second Papier.
2. Reconstruction Implicite de Surfaces 3D à partir de Régions 2D dans des Plans Parallèles
A. Pihuit, O. Palombi, MP. Cani.
In Proc. of Association Française d'Informatique Graphique (AFIG), Arles, France, November 2009.
Prix du Meilleur Papier.
3. Ontology-guided mesh segmentation
S. Hassan, F. Hétroy, O. Palombi
In FOCUS K3D Conference on Semantic 3D Media and Content. FOCUS K3D, Sophia-Antipolis, France, février 2010. pages . 2010.
4. My Corporis Fabrica : a Unified Ontological, Geometrical and Mechanical View of Human Anatomy.
O. Palombi, G. Bousquet, D. Jospin, S. Hassan, F. Faure, L. Reveret
In 2nd workshop on 3D Physiological Human, 3DPH2009. Zermatt, Suisse, décembre 2009.
Lecture Notes in Computer Science volume 5903, pages 207–219. Springer, 2009. (IF :0,515)

RÉDACTION DE CHAPITRE DE LIVRE

1. Abord de la base antérieure du crâne par voie trans-sinuso-frontale.
J-G. Passagia, E. Gay, E. Reyt, C. Righini, O. Palombi
Les cahiers d'O.R.L. Chirurgie de la base antérieure du crâne -T.XXXVI- N°3

PUBLICATION SANS COMITÉ DE LECTURE

1. Surgical treatment of young adult spondylolisthesis : technical and tactical evolution
J-J. Favre, O. Palombi, J-P. Chirossel
Rhumatologie 1998, Vol 50(8) : 254-260
2. Il était une fois la chirurgie... et les chirurgiens.
J-G. Passagia, P. Chaffanjon, O. Palombi
Inter Blocs 2002, Dec ;vol21(4) :277-279

PUBLICATIONS EN COURS DE RELECTURE

1. A New Interactive Implicit 3D Modeling method from tissues sections : a case study of the anatomy of the Linear Nucleus
O. Palombi, Y. Fu, A. Pihuit, M-P. Cani, G. Paxinos, C. Watson
Journal of Neuroscience Methods, Troisième révision en cours de relecture. (IF :2,37)
2. 3D Modeling of branching vessels from anatomical sketches : towards a new interactive teaching of anatomy
O. Palombi, A. Pihuit, M-P. Cani
Surg Radiol Anat. Soumis en Aout 2010. (IF :1,043)

3. Intérêts de l'IRM peropératoire dans la chirurgie des macroadénomes hypophysaires à propos de 44 cas et revue de la littérature
O. Palombi, JG. Passagia, O. Chabre, JF Le Bas, E. Gay
Neurochirurgie. Soumis en Octobre 2010. (IF :0,498)

COMMUNICATIONS ORALES INTERNATIONALES

1. Micro-anatomy of the optic canal
O. Palombi, J-G. Passagia, J-P Chirossel
6th Congress European Association of Clinical Anatomy, Montpellier, Septembre 2001
2. The venous organization in the transverse canal : A histological
O. Palombi, S. Fuentes, E. Gay, F. Labat Moleur, JG. Passagia
XVIII Annual Meeting CSRS, Paris, Juin, 2002
3. Improvement of post-traumatic cervical central cord syndrome after early decompression, a controversy? An experience with a series of 20 cases
E. Gay, O. Palombi, JG. Passagia
XVIII Annual Meeting CSRS, Paris, Juin, 2002
4. A Low-Cost Intraoperative Imaged-Guided Neuronavigation System Including Brain-Shift Compensation
M.Bucki, O. Palombi, C. Lobos, Y. Payan
Proceedings of Computer Methods in Biomechanics and Biomedical Engineering - Porto (CMBBE'08)
5. Ontology-guided mesh segmentation
O. Palombi, S. Hassan, F. Hétroy
In FOCUS K3D Conference on Semantic 3D Media and Content.
FOCUS K3D, Sophia-Antipolis, France, février 2010.

COMMUNICATIONS ORALES NATIONALES

1. La hernie discale lombaire : approche anatomique microchirurgicale.
J-P. Chirossel, J-J Favre, O. Palombi
SOFALOR endoscopic Workshops, Grenoble, novembre 1999
2. Accidents de ski et traumatismes vasculaires.
I. Farah, N. Chavanis, O. Palombi, H. Guidicelli
XXVIIèmes Journées Chirurgicales de Grenoble, Grenoble, Janvier 2000
3. Traitement médical et chirurgical des méningiomes.
E. Gay, J-P. Chirossel, O. Palombi
Réunion de la Société de Neuro-Psychiatrie de la région Rhône-Alpes, Grenoble, Décembre 2000
4. Les substituts osseux : Etude Clinique (53 cas).
O. Palombi, J-G. Passagia, E. Gay, J-P. Chirossel
XIIe Congrès de la Société Francophone de Neurochirurgie du Rachis, Grenoble, Avril 2000
5. Micro-anatomy of the optic canal.
O. Palombi, J-G. Passagia, J-P Chirossel
6th Congress European Association of Clinical Anatomy, Montpellier, Septembre 2001
6. Exérèse d'une malformation artério-veineuse en zone fonctionnelle, protocole thérapeutique.
O. Palombi, J. Ternier, M. Dias, A. Vasdev, JG. Passagia
1ières Journées Française de Neurochirurgie, St Malo, Octobre 2001

7. La chirurgie modifie-t-elle le pronostic des hématomes sous-duraux aigus de l'adulte ? A propos d'une série de 130 patients.
E. Mensah, E. Gay, S. Chabardes, D. Hoffman, O. Palombi, J-G. Passagia
11èmes Journées Française de Neurochirurgie, St Malo, Octobre 2001
8. Syndrome partiel de la queue de cheval par myélite dans le cadre d'une bilharziose.
A. Kouidié, O. Palombi, A. Ashraf, P. Bessou, B. Pasquier
11èmes Journées Française de Neurochirurgie, St Malo, Octobre 2001
9. Extériorisation du coil fracturé pendant une embolisation d'un anévrisme intracranien par abord chirurgical direct.
A. Koudsié, O. Palombi, A. Ashraf, P. Bessou
11èmes Journées Française de Neurochirurgie, St Malo, Octobre 2001
10. Diagnostic retardé d'une luxation rotatoire C1-C2 de l'enfant : Prise en charge thérapeutique.
J. Ternier, O Palombi, H. Vouaillat, J. Barth, JG. Passagia
11èmes Journées Française de Neurochirurgie, St Malo, Octobre 2001
11. Microdissection et étude histologique du système veineux dans le canal transversaire.
O. Palombi, J-G. Passagia, S. Fuentes, J-P. Chirossel
83ème Congrès de l'Association des Morphologistes, Lyon, Mai 2001
12. Rapports intra-canaux de l'artère ophtalmique et du nerf optique.
O. Palombi, E. Gay, J-G. Passagia, J-P. Chirossel
Congrès de la Société de Neurochirurgie de langue Française, Paris, Novembre 2001
13. Traitement chirurgical précoce des décompensations post-traumatique des myélopathies cervicarthrosiques.
O. Palombi, E. Gay, J-G. Passagia, J-P. Chirossel
Congrès d'hiver de la Société Française de Neurochirurgie, Chamonix, Mars, 2002
14. Abord chirurgical postéro-latéral de la hernie discale dorsale.
JP. Chirossel, O. Palombi
14ème Journées de la Société Francophone de Neurochirurgie du Rachis, Besançon, Mai, 2002
15. Résultats et complications de la hernie discale dorsale.
O. Palombi, JP. Chirossel
14ème Journées de la Société Francophone de Neurochirurgie du Rachis, Besançon, Mai, 2002
16. Improvement of post-traumatic cervical central cord syndrome after early decompression, a controversy ? An experience with a series of 20 cases.
E. Gay, O. Palombi, JG. Passagia
XVIII Annual Meeting CSRS, Paris, Juin, 2002
17. Bases anatomiques et anatomo-pathologiques de l'invasion ostéo-durale des méningiomes.
O. Palombi
Congrès de la SFNC, Arcachon, Mars, 2004
18. La prothèse cervicale de bryan® dans le traitement des affections cervicales dégénératives : À propos d'une expérience préliminaire de 9 implants
E. Gay, O. Palombi, A. Ashraf, J.-P. Chirossel
Neurochirurgie, Volume 50, Issue 6, December 2004, Pages 624-629
19. Anatomie microscopique de la dure-mère appliquée au phénotype d'invasion des méningiomes.
O. Palombi, E. Gay, B. Pasquier, JG. Passagia, JP. Chirossel
86ème Congrès de l'Association des Morphologistes, Amiens, Mai, 2004
20. Révélation hémorragique d'un angiome caverneux cérébelleux vingt-cinq ans après irradiation encéphalique : présentation d'un cas et revue de la littérature.

- R. Carron, O. Palombi, E. Gay, B. Pasquier
Neurochirurgie, Volume 50, Issue 5, November 2004, Pages 608-609
21. Évaluation prospective du risque oculomoteur dans la chirurgie des méningiomes latérolatéraux.
J.R. Alliez, E. Gay, O. Palombi, A. Ashraf, J.G. Passagia, J.P. Chirossel
Neurochirurgie, Volume 51, Issue 5, November 2005, Page 536
 22. Intérêt de la scintigraphie au ¹¹¹In DTPA octréotide (Octréoscan) dans la prise en charge pré-, per- et postopératoire des méningiomes.
L. Selek, E. Gay, J.-P. Vuillez, O. Palombi, J.-G. Passagia
Neurochirurgie, Volume 53, Issue 5, November 2007, Pages 423-424
 23. Représentation en 3D du squelette des membres pelviens du rat au cours de la marche.
O. Palombi, L. Reveret, P. Bessou, M. Herbin, P.-A. Libourel et Paul Kry 90ème Congrès de l'Association des Morphologistes, Bordeaux, Juin, 2008 in Review of the general assembly of the morphologists' Association in Bordeaux on 5 June 2008. Morphologie, 2008 Sep 29
 24. Etude neuroanatomique comparative du lobe frontal chez : le rat, le lapin, le porc, le singe et l'homme.
O. Palombi, R. Chaix, C. Chassin, J. Boutonnat, J-G. Passagia, J-P Chirossel(1)
90ème Congrès de l'Association des Morphologistes, Bordeaux, Juin, 2008 in Review of the general assembly of the morphologists' Association in Bordeaux on 5 June 2008. Morphologie, 2008 Sep 29
 25. Étude sur le cadavre du drainage lymphatique de la glande thyroïde dans l'espace retropharyngé.
O. Palombi, C. Sorrel, R. Carron, P. Chaffanjon, J-P. Chirossel
91ème Congrès de l'Association des Morphologistes, 21-23 Mai 2009. Bruxelles
 26. L'anatomie de la racine aortique ? Un guide pour les procédures de conservation de la valve aortique.
V. Costache, O. Palombi, T. Parpaix, S. Marchal, R. Carron, D. Martu, O. Chavanon, Ph. Chaffanjon.
91ème Congrès de l'Association des Morphologistes, 21-23 Mai 2009. Bruxelles
 27. Intérêt de l'IRM peropératoire dans la prise en charge chirurgicale des macroadénomes hypophysaires : à propos de 26 cas ;
Olivier PALOMBI, Emmanuel GAY, Olivier CHABRE, Jean-Guy PASSAGIA
26ème Congrès de la Société Française d'Endocrinologie, 7 -10 octobre 2009 Nice
 28. Chirurgie des adénomes hypophysaires gonadotropes : bénéfice sur les fonctions hypophysaires.
Florence SOMERS, Marie MULLER, Monique MARTINIE, Jean-Yves MILLET, Olivier PALOMBI, Emmanuel GAY, Jean-Guy PASSAGIA, Olivier CHABRE
26ème Congrès de la Société Française d'Endocrinologie, 7 -10 octobre 2009 Nice
 29. L'IRM Peropératoire dans la Chirurgie des Macroadénomes Hypophysaires : à propos de 26 patients.
O. Palombi, E. Gay, O. Chabre, JG. Passagia, JF. Le Bas
Congrès de la SNCLF, Paris, Novembre 2009

COMMUNICATIONS AFFICHÉES (NATIONALES ET INTERNATIONALES)
--

1. Etude anatomique du système veineux dans le canal transversaire.
O. Palombi, S. Fuentes, E. Gay, J-G. Passagia, J-P. Chirossel
Congrès de la Société de Neurochirurgie de langue Française, Paris, Novembre 2000 3ième Prix du Meilleur Poster

2. Organisation des données stéréotaxiques dans le cadre du traitement de la maladie de Parkinson.
O. Palombi, A. Kouksié, A. Benazzouz, A-L. Benabid, J-L. Martiel
5ième Colloque de Neurosciences, Toulouse, Mai 2001
3. Expérience préliminaire de 5 cas de prothèse discale de Bryan dans le traitement d'affections cervicales dégénératives.
O. Palombi, E. Gay, J-P. Chirossel
Congrès de la Société de Neurochirurgie de langue Française, Paris, Novembre 2002
4. Lésions ostéofibreuses intracrâniennes : à propos de 2 cas.
J. Ternier, O. Palombi, M. Poech, B. Pasquier, E. Gay
Congrès de la Société de Neurochirurgie de langue Française, Paris, Novembre 2002
5. Anatomie microscopique de la dure-mère appliquée au phénotype d'invasion des méningiomes.
O. Palombi, E. Gay, B. Pasquier, JG. Passagia, JP. Chirossel
Journées de la Recherche Médicale, Grenoble, Avril 2004
6. Thrombospondin-1 is a marker of the skull osseous sclerosis in bone invasive meningiomas.
E. Gay, M. El Atifi, N. Platet, O. Palombi, JG. Passagia, AL Benabid, F. Berger
Publication sans comité de lecture :USA, Mai 2004.
7. Révélation hémorragique d'un angiome caverneux cérébelleux vingt-cinq ans après irradiation encéphalique.
R.Carron, O.Palombi, E.Gay, B. Pasquier
Congrès de la Société de Neurochirurgie de langue Française, Paris, Novembre 2004
8. Three-Dimensional Visualization of the Rat nucleus of the solitary tract : central cytoarchitectonic organization and spatial projection pattern.
O.Palombi, J.Shin, Y.Koutcherov, M.Cani, C.Watson, G.Paxinos
Society for Neuroscience, SFN 2005, Washington, DC :, 2005. <http://sfn.scholarone.com/itin2005/index.html>
9. Intérêt de l'IRM peropératoire dans le traitement chirurgical des macroadénomes hypophysaires.
O. Palombi, JG. Passagia, O. Chabre, JF Lebas, E. Gay
Journées de la Recherche Médicale, Grenoble, Avril 2008
10. Intraoperative MRI (POLESTAR N10) for surgical removal of pituitary macroadenomas with suprasellar extension : preliminary clinical experience with 21 cases.
O. Palombi, E. Gay, O. Chabre, J.-F. Lebas, J.-G. Passagia
Marseille Neurosurgery 2009 Joint Annual Meeting (EANS-SFNC) · Abstract : A-146-0002-00403

Principaux thèmes de recherche

Mon travail de recherche en Anatomie est avant tout une démarche personnelle. Il me semble qu'il existe deux façons d'aborder la recherche. La première, la plus classique, consiste à atteindre les limites de son domaine et de faire des propositions novatrices validées ou invalidées par un groupe reconnu d'experts. La seconde, plus audacieuse voire risquée, consiste à faire converger deux domaines distincts. Pour ma part, j'ai tenté à travers ma formation et mes travaux de concilier l'informatique et l'anatomie.

En tant qu'anatomiste, mon intérêt initial pour l'informatique se limitait au souhait de pouvoir modéliser et d'interagir avec des modèles 3D virtuels. Rapidement j'ai pu constater que cette approche était réductrice et que derrière l'effet visuel de la 3D se cachait un véritable besoin anatomique d'un genre nouveau. Les connaissances anatomiques comme d'autres domaines applicatifs, ne sont pas directement utilisables par les systèmes informatiques. Certes, il est possible de manipuler des illustrations anatomiques, de la simple image jpeg au modèle 3D virtuel interactif. Mais, la signification de ce qui est montré reste réservée à l'utilisateur. Les outils de gestion des données à l'échelle du Web 3.0 (*cloud computing*) abordent la signification des objets manipulés (metadata) et ouvrent ainsi les portes d'une représentation formelle des connaissances. Le travail aujourd'hui d'un anatomiste, selon moi, est d'assurer la *traduction* des connaissances anatomiques pour donner la place centrale que doit occuper l'anatomie dans ce nouvel univers.

Les thèmes de recherche que j'ai abordés depuis ma thèse retracent cette démarche.

2.1 Modélisation anatomique 3D à l'aide de surfaces implicites

J'ai, dans un premier temps au cours de ma thèse, développé une méthode de reconstruction 3D à partir de coupes sériées (imagerie médicale, coupes histologiques). Il s'agissait d'obtenir une visualisation juste de structures complexes et imbriquées. L'utilisation de surfaces implicites à squelettes dans ce domaine était original. J'ai pu ainsi, de façon autonome, travailler sur la reconstruction de noyaux du tronc cérébral à partir de coupes tissulaires. La partie applicative de ma thèse a été réalisée à Sydney dans le laboratoire du Pr. Paxinos.

2.2 Conception d'un atlas anatomique interactif

Une fois les modèles anatomiques reconstruits, j'ai développé un atlas anatomique interactif. L'originalité de ce travail réside dans la mise en situation des modèles 3D virtuels en représentant graphiquement la dimension fonctionnelle qui les relie entre eux. Ainsi les afférences et efférences de chaque noyau sont représentées graphiquement. Cela permet d'appréhender visuellement la dimension fonctionnelle des structures anatomiques concernées. L'utilisateur peut de façon interactive ajouter telle ou telle projection en y associant la publication scientifique correspondante. Cette approche, m'a permis de lier les modèles 3D à des notions fonctionnelles qui sont d'ordre conceptuel.

2.3 Organisation des connaissances anatomiques

Fort de ces premiers travaux, je me suis intéressé à la description informatique des connaissances anatomiques. Pour cela je me suis tourné vers un domaine nouveau, toujours dans la mouvance du Web 3.0, qui s'intitule l'*ontologie de domaine*. J'ai ainsi découvert qu'il existait une ontologie d'anatomie excessivement riche et élaborée (Foundational Model of Anatomy ontology) développée depuis plus de 10 ans par un groupe de chercheurs à l'Université de Washington. Il s'agit de *The Foundational Model of Anatomy ontology* (FMA) J'ai été surpris de constater que FMA est resté limité au domaine théorique des ontologies en représentant l'exemple par excellence de l'ontologie de domaine. Sa diffusion dans le monde médical et en biologie en général ne s'est pas opérée. A partir de cette base structurée et validée par les théoriciens, j'ai cherché à enrichir ces connaissances d'une *sur-couche visuelle* où l'utilisateur interagit avec des modèles 3D génériques ou patients spécifiques. C'est ainsi que le projet My corporis fabrica (MyCF) constitue l'essentiel de mes travaux actuels. Les applications sont très nombreuses, détaillées plus loin, comme la simulation chirurgicale, le planning préopératoire, la robotique peropératoire mais aussi l'enseignement de l'anatomie. En d'autres termes, MyCF est le lien entre les concepts anatomiques au sens large, compatible avec les systèmes d'information, et la visualisation effective des structures concernées dans un environnement intuitif pour l'utilisateur.

2.4 Conception d'interfaces numériques dédiées à l'enseignement de l'anatomie

L'enseignement de l'Anatomie est le plus souvent réalisé à travers des illustrations. L'objectif est de faire comprendre à l'étudiant l'organisation structurale du corps humain et de mettre en place une terminologie commune. D'expérience, le vecteur le plus pertinent auprès des étudiants est le dessin ou croquis anatomique qui se construit sous leurs yeux associé au discours explicatif de l'enseignant. Le dessin 2D peut être reproduit en direct et servir de support de révision. Les enseignants d'anatomie en France sont formés et sélectionnés sur ce type d'enseignement (la craie et le tableau noir). Afin de préserver la valeur pédagogique du croquis anatomique, nous travaillons sur la conception d'une interface numérique qui permet à partir de dessins 2D la réalisation de modèles anatomiques 3D en cours, face aux étudiants. Notre travail a porté, pour l'instant, sur les arbres vasculaires.

Introduction

3.1 Les enjeux

L'anatomie est l'étude de l'organisation structurelle des différents constituants de l'organisme à l'état de repos. La dissection a constitué l'approche expérimentale fondatrice avec la production de traités faisant encore référence aujourd'hui. De cette approche initiale macroscopique sont nées des disciplines voisines comme l'histologie qui se consacre à l'étude des tissus ou la physiologie qui étudie les fonctions. L'étude anatomique peut facilement se suffire à elle-même et constituer en soi un domaine d'investigation infini. L'anatomie française n'a pas suivi cette voie exclusive et a su placer l'anatomiste à l'interface de la recherche fondamentale et de la pratique clinique. La *bi-appartenance* des enseignants-chercheurs leur permet de garder un fil conducteur et de savoir ce qui est à connaître ou à explorer pour améliorer la formation des étudiants (futurs soignants). Cette mission pédagogique voit son auditoire augmenter avec une demande forte de formation dans le monde de l'ingénierie mais aussi de la recherche. Le haut niveau technologique des outils d'investigation médicale et scientifique permet aujourd'hui un accès facile à la morphologie du corps humain. L'anatomie parce qu'elle est facilement visualisable donne la fausse impression qu'elle est sue. L'analyse des travaux actuels, montre très clairement qu'une expertise anatomique est indispensable. L'avenir de l'anatomiste est par essence une activité multidisciplinaire.

L'informatique est l'une de ces disciplines qui se marie bien avec l'étude de l'anatomie. C'est dans le cadre de cette double compétence que se situent mes principaux thèmes de recherche. L'image numérique a une place de choix, mais ne constitue pas l'élément principal de mon approche. Les enjeux scientifiques se situent à un niveau supérieur, où l'informatique offre la possibilité de manipuler des concepts et ainsi permettre l'automatisation de tâches complexes. Les systèmes futurs seront en mesure de comprendre l'anatomie et d'assister à un haut niveau la prise en charge des soins.

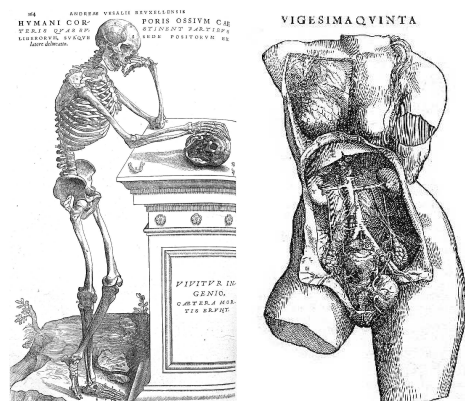


FIGURE 3.1 – *Humani corporis fabrica* page 164 et page 378.

3.2 L'anatomie dogmatique

Les premiers anatomistes, à l'image des sciences de l'époque, entretenaient une anatomie *dogmatique* en privilégiant la transmission de *croyances* à l'expérimentation (Hippocrate, Aristote, Galien, Avicenne)¹. Galien² qui fut l'un des plus grands anatomistes de l'antiquité a divisé l'anatomie en deux sections distinctes : l'anatomie pratique des parties externes d'un côté, et l'anatomie *philosophique* des organes internes de l'autre. Jusqu'à la Renaissance, son œuvre est restée une référence.

3.3 L'anatomie moderne

Au XVI^e siècle, André Vésale³ a apporté un revirement complet dans l'approche de l'anatomie en construisant ses connaissances à partir d'une démarche rigoureuse d'observations personnelles. Son discours anatomique s'appuyait sur de véritables dissections démonstratives et sur des illustrations, des planches (dessins colorés, gravures...). Le plus connu de ses ouvrages est "humani corporis fabrica"⁴, la figure 3.1 est tirée de cet ouvrage. Il a ainsi corrigé de grosses erreurs anatomiques véhiculées de génération en génération depuis l'antiquité. L'exactitude de ses dessins anatomiques et l'application à retranscrire ses observations signent un tournant dans l'histoire de l'anatomie humaine. Le dessin anatomique a suivi cette évolution.

3.4 L'anatomie contemporaine

L'anatomie, aujourd'hui enseignée aux étudiants de médecine, est dite clinique. L'objectif est de mettre en place les bases fondamentales minimales pour comprendre les processus pathologiques, leurs signes cliniques ou radiologiques et leurs traitements éventuels. L'anatomie clinique s'inscrit dans le cadre d'une formation pratique. Un véritable travail de synthèse a été réalisé par les anatomistes contemporains. Les ouvrages de Kamina sont, pour moi, la forme la plus aboutie de cette approche. Néanmoins, la communauté scientifique, en particulier dans le domaine de la simulation, s'intéresse de plus à l'anatomie avec un besoin de détail accru qui remet au goût du jour une anatomie hautement détaillée.

3.5 L'anatomie radiologique

La radiologie médicale permet d'explorer la morphologie du corps humain à un niveau de résolution spatiale et temporelle qui ne cesse de progresser. La finalité de l'imagerie médicale est d'assurer le diagnostic, le suivi, voire le traitement de processus pathologiques. L'anatomie a bénéficié de ces nouveaux outils. Les reconstructions 3D s'opèrent quasi automatiquement. Les modèles ainsi reconstruits donnent une image réelle de la morphologie du patient et des processus pathologiques éventuellement associés. Quel que soit le degré de précision de ses modèles, la signification et l'identification des structures anatomiques ne relèvent que du radiologue ou du clinicien. Donner du sens à ce qui est présenté impose l'utilisation de connaissances anatomiques a priori. Sur ce point, l'anatomie radiologique devrait très largement bénéficier d'une approche informatique du savoir anatomique au niveau conceptuel.

1. "Histoire de l'anatomie humaine", Michel Sakka, Que sais je ?, Presse Universitaires de France, Paris, 1997.

2. Claude Galien, né en 128 de l'aire chrétien à Pergame en Asie Mineure.

3. Andreas Vasalius Bruxellensis (1514-1584).

4. Humani Corporis Fabrica, Bâle, Johannes Oporinus, 1543 , 2e éd.en 1555

3.6 L'anatomie virtuelle

L'étape suivante est de faire abstraction du patient et de placer l'ensemble des modèles 3D obtenus dans un espace virtuel. Il est ainsi possible d'interagir avec les modèles et de s'en servir pour simuler une intervention chirurgicale par exemple. Une approche statistique de la forme est proposée par certains. Les atlas statistiques ainsi produits sont utilisés en peropératoire dans le cadre de procédure de navigation (mise en place de prothèse). Cette approche computationnelle des formes n'aborde toujours pas les notions anatomiques conceptuelles sous-jacentes.

L'utilisation de modèles anatomiques virtuels en pédagogie est assez séduisante. Le regard humain est très sensible à la 3D, car il s'agit de la dimension dans laquelle nous évoluons tous les jours. Il semble ainsi naturel d'expliquer et de présenter l'anatomie directement en 3D. Une étude récente a montré la faible valeur didactique de la 3D [HWL⁺10]. Le vécu des étudiants est bien meilleur lors d'une séance 3D mais les connaissances acquises sont au final plus faibles comparé aux méthodes classiques (dessins 2D et schémas). Ce que les étudiants retiennent est d'ordre conceptuel. Le travail de l'enseignant consiste à faire émerger ces concepts dans l'esprit de l'étudiant. Les rapports spatiaux sont compris et appris, pas sous la forme d'une image 3D, mais sous la forme d'une arborescence conceptuelle qui associe d'autres éléments que la position spatiale comme la fonction, la couleur ou le nom de la structure. La représentation mentale 3D reste floue mais suffisante pour reconnaître la forme et la situation de l'objet sur une coupe radiologique par exemple. On retrouve ici, la notion de croquis anatomique qui épuré s'approche d'avantage de la représentation mentale de l'objet que d'une représentation réelle de ce dernier.

Dans le domaine de l'anatomie virtuelle, l'approche patient-spécifique constitue une thématique de recherche récente et prometteuse. Les gestes médico-chirurgicaux assistés par ordinateurs sont réalisés le plus souvent à partir d'une imagerie pré ou peropératoire du patient. Les spécificités anatomiques du sujet sont ainsi prises en compte. Encore une fois dans ce contexte, la dimension conceptuelle du geste réalisé par le clinicien ainsi que les risques encourus échappent totalement aux systèmes informatiques.

3.7 L'anatomie conceptuelle ou numérique

L'anatomie conceptuelle correspond à cette couche supplémentaire abstraite qui permettrait de faire le lien entre un sujet donné et l'ensemble des notions anatomiques relatives. L'anatomie conceptuelle est une représentation formelle des connaissances anatomiques dont le caractère numérique ouvre des perspectives nouvelles de type applicatif comme les gestes assistés voire les gestes automatisés en médecine et des perspectives plus théoriques sur l'étude des fonctions.

De par son format, l'anatomie conceptuelle peut être enrichie à l'infini de notions variées comme des propriétés mécaniques dans la perspective de réaliser un simulateur par exemple. De même, chaque patient peut être considéré comme une instance d'une anatomie générique. Il sera ainsi possible de lier la 3D d'un patient à l'ensemble générique et d'aller chercher en fonction des besoins des notions d'ordre conceptuel ou partagées par tous.

3.8 Synthèse

L'*anatomie clinique* a été une réponse adaptée aux besoins de la pratique médicale. L'enseignant d'anatomie assure aujourd'hui cette transmission des connaissances fort de son expérience au quotidien au lit du malade. Les laboratoires d'anatomie, présents dans toutes les facultés de médecine sont avant tout des lieux de formation centrés sur la dissection. La production scientifique actuelle est le plus souvent limitée à une approche descriptive. Néanmoins, la production scientifique des anatomistes n'est pas négligeable. Beaucoup d'entre eux, par le biais de la clinique, ont établi des collaborations avec des équipes de recherche en apportant leur compétence spécifique en morphologie. Le statut de chercheur en Anatomie nécessite encore de se clarifier. L'informatique

permet une approche nouvelle de la morphologie du corps humain. Je pense que l'anatomie est aujourd'hui face à une révolution informatique qui dépasse la simple représentation 3D mais embrasse une dimension numérique qui selon moi risque de la placer au centre des systèmes d'information dédiée ou en rapport avec le corps humain. Ce challenge technologique et scientifique qui dépasse le monde de la santé est à relever par les anatomistes à travers une nouvelle discipline : l'anatomie numérique.

Modélisation 3D à partir de coupes sériees

Cette partie est destinée à retracer la démarche suivie pour élaborer un modèle 3D du cerveau de rat à partir d'une série de coupes 2D. Durant une année, dans le laboratoire de Neuroanatomie du Pr. Paxinos (UNSW¹, Sydney), j'ai mis en place une méthode de reconstruction qui associe des algorithmes graphiques existants à des algorithmes personnels et j'ai développé une application, nommée NAVIS qui replace ces modèles, après reconstruction, dans leur contexte anatomique. L'objectif de NAVIS est, avant tout, de permettre une illustration simple et didactique de l'organisation anatomique d'une partie du système nerveux central du rat.

Cette partie met en évidence les limites de l'utilisation de bibliothèques de traitements existants pour la reconstruction 3D à partir d'atlas anatomiques. Ceci a été l'une de nos motivations pour aborder un autre type de représentation, les surfaces implicites à squelette présentées au paragraphe 4.5.

4.1 Introduction

L'activité fonctionnelle du cerveau est basée sur un réseau complexe de connexions. De nombreux travaux récents et anciens se sont efforcés de les caractériser [VRJ00, LBD⁺03, BSD⁺04]. Devant la quantité et la diversité de ces connexions, leur représentation et leur diffusion dans le monde scientifique est une difficulté majeure. Pour répondre à cette situation, différentes équipes ont développés des *systèmes de gestion de connaissance* (knowledge management system), c'est à dire des bases de données en ligne dédiées à la neuroanatomie. On peut citer par exemple, Co-coMAC [SKB⁺01], NeuroNames [BD03], BAMS [BDS05]. Ces systèmes puissants délivrent une information sous forme de texte qui nécessite l'utilisation d'atlas imprimés ou digitalisés pour apprécier l'organisation *in situ* de telle ou telle connexion. Les moyens d'investigation en neuroscience

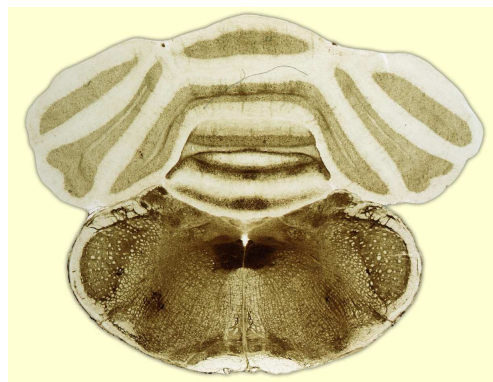


FIGURE 4.1 – Coupe histologique du cerveau de rat.

pour étudier l'organisation anatomique et fonctionnelle du système nerveux central impliquent, le

1. University of New South Wales localisée à Sydney, Australie

plus souvent, des animaux de laboratoire (la souris, le rat et plus rarement le singe). L'étendue de la problématique a nécessité l'utilisation d'une nomenclature commune pour dénommer les structures et surtout pour les localiser le plus précisément possible. Dans le cerveau de rat, par exemple, plus de mille structures sont actuellement identifiées. Les techniques utilisées en laboratoire impliquent le plus souvent le décès de l'animal et l'étude des coupes histologiques passant par la ou les régions étudiées. L'identification des structures anatomiques impliquées se fait le plus souvent en comparant le plan de coupe histologique avec les coupes publiées dans un atlas. "The Rat Brain in Stereotaxic Coordinates" de Charles Watson et George Paxinos [PW05] en est la référence internationale pour le cerveau de rat. Sa diffusion a été importante et fait de cet ouvrage scientifique (toutes éditions confondues) le deuxième travail scientifique le plus cité au monde.

Charles Watson et George Paxinos ont répondu au besoin des neuro-scientifiques de parler un langage anatomique commun et de partager un référentiel, nommé espace stéréotaxique défini dans les trois directions de l'espace, lui aussi commun, qui permet la localisation précise et reproductible d'une structure dans le système nerveux central. Leur atlas se présente sous la forme d'une succession de coupes, précisément situées, dans leur espace stéréotaxique. Les contours de toutes les structures anatomiques ont été dessinés à la main à partir du matériel histologique. Le repérage et l'identification des structures et de leurs contours ne peuvent pas être automatisés car souvent les limites sont particulièrement délicates à tracer et seule une analyse de l'ensemble des contours de la coupe et des coupes adjacentes par le neuroanatomiste expérimenté permet de placer une frontière entre deux structures différentes. Dans chaque plan de coupe, un système de coordonnées 2D permet de se localiser. Les contours manuels sont digitalisés puis convertis sous forme de diagrammes afin de faire disparaître l'irrégularité des traits réalisés à main levée. La figure 4.1 montre une coupe histologique après coloration et la figure 4.3 le diagramme correspondant. La dernière version de l'atlas (la 5^{ème} édition) est constituée de 161 coupes axiales (cranio-caudales) espacées de $120\mu\text{m}$ chacune. La réalisation d'une nouvelle édition nécessite 4 à 5 ans de travail pour une équipe expérimentée.

Ce type d'atlas est utilisé pour identifier les structures. La coupe histologique (fruit d'une expérimentation donnée) est comparée aux diagrammes jusqu'à identifier la coupe de l'atlas la plus proche de la coupe histologique étudiée. L'atlas joue ainsi le rôle d'une *carte*. Le système nerveux central peut être étudié chez l'animal vivant en utilisant, en particulier, des techniques électro-physiologiques (électrode d'enregistrement, de stimulation...). L'atlas stéréotaxique apporte ici une aide précieuse. En effet, toutes les structures identifiées dans l'atlas ont des coordonnées stéréotaxiques qui peuvent être utilisées pour placer précisément (via l'utilisation d'un cadre), chez l'animal vivant, une électrode.

Dès la première édition de "The Rat Brain in Stereotaxic Coordinates", de nombreuses équipes se sont lancées dans la conception d'atlas digitalisé 3D [TSP89, FLS94, TSHA95, BLSB01]. Mais les coupes 2D restent la référence en laboratoire car le matériel lui-même se présente sous forme de coupe. Si l'on dépasse l'organisation morphologique du système nerveux central et que l'on s'intéresse à l'anatomie fonctionnelle, l'étude des connexions ou projections entre les différentes structures s'impose. En revanche, il n'existe pas, à notre connaissance, de système qui intègre, en 3D, les structures reconstruites à partir des atlas de références et les données concernant les connexions fonctionnelles entre ces structures.

Le Pr. Paxinos m'a reçu dans son laboratoire à Sydney (POWMRI) pour reconstruire en 3D la dernière version de son atlas stéréotaxique de rat. L'objectif était, sur une période d'une année¹, de produire un modèle 3D des structures délimitées dans chaque plan de coupe et d'associer les connexions nerveuses identifiées dans la littérature impliquant ces mêmes structures.

Très rapidement, cette étude s'est focalisée sur une structure particulière le *tractus du noyau solitaire* (Sol) et les structures affiliées. Le Sol est une structure du tronc cérébral qui reçoit la majeure partie des informations sensorielles issues du système cardio-vasculaire, de l'appareil respiratoire et du tractus digestif. Ces informations sont transportées jusqu'au système nerveux

1. De novembre 2004 à novembre 2005

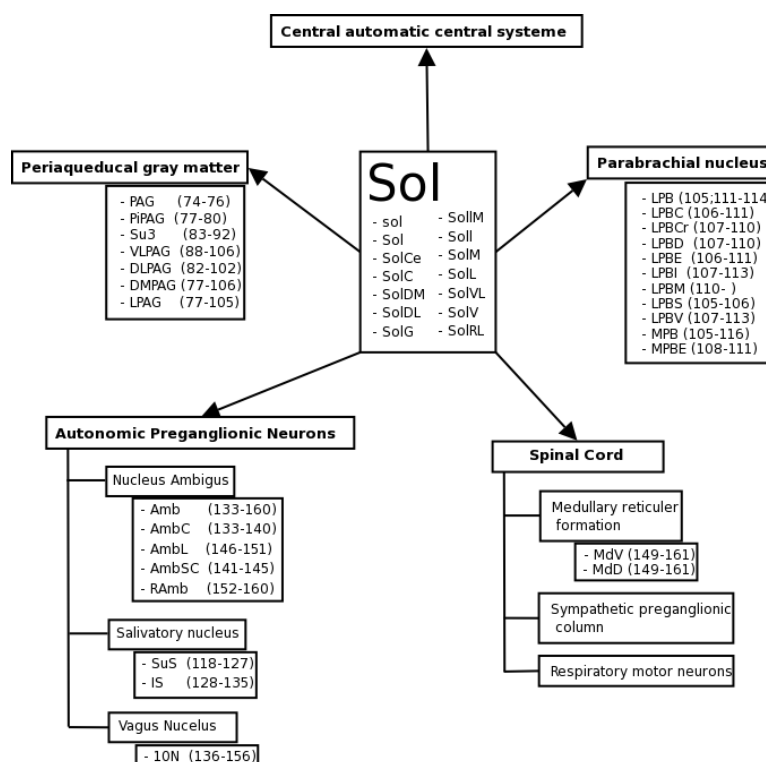


FIGURE 4.2 – Tableau récapitulatif des affiliations du noyau solitaire (Sol) dans le système nerveux central. Ces données ont été recueillies dans la littérature. Les abréviations sont celles utilisées dans l’atlas de Watson et Paxinos, les chiffres entre parenthèses correspondent aux coupes sectionnant la structure. Le Sol est lui même constitué de plusieurs sous-noyaux.

central par les paires crâniennes en particulier par le nerf vague (10N). Il est inter-connecté avec de nombreuses autres structures du système nerveux central (spinales, bulbaires et supra-bulbaires). La figure 4.2 illustre la complexité de ses connexions et correspond à l’ensemble des structures affiliées au Sol que nous avons reconstruites. Il joue un rôle central dans la coordination des divers réflexes végétatifs et dans l’adaptation de ces réflexes aux besoins de l’organisme. Il joue aussi un rôle dans la représentation du milieu intérieur intervenant ainsi dans les processus de conscience de soi.

Nous avons choisi le noyau solitaire pour les raisons suivantes. Tout d’abord, il s’agit d’une structure très largement étudiée, pour laquelle il existe un grand nombre de publications. Ses projections dans le système nerveux central sont bien connues. Le Sol est une structure du tronc cérébral et de ce fait son anatomie est proche de l’anatomie du noyau solitaire de l’homme. Enfin, Charles Watson et George Paxinos pensaient que les contours des sous-noyaux du Sol étaient très précisément représentés dans la dernière version de leur atlas. Nous allons voir, plus loin, qu’ils s’étaient trompés.

Le résultat de cette année de travail est une application fonctionnelle en libre téléchargement nommée NAVIS et une publication [PSPW06].

4.2 Le matériel de départ

Nous sommes partis de la 5^{ème} et dernière édition de "The Rat Brain in Stereotaxic Coordinates" [PW05]. Il existe dans cette version de l'atlas 161 coupes. La figure 4.3 représente la coupe histologique qui correspond à la planche 147 de l'atlas. Cette coupe passe par le tronc cérébral et sectionne le Sol. Toujours dans la figure 4.3 en dessous de la coupe histologique est représenté le diagramme correspondant extrait de l'atlas. A noter que chaque coupe est recalée dans un repère spatial (dit stéréotaxique). Ce recalage est réalisé manuellement pour chaque coupe par les auteurs de l'atlas.

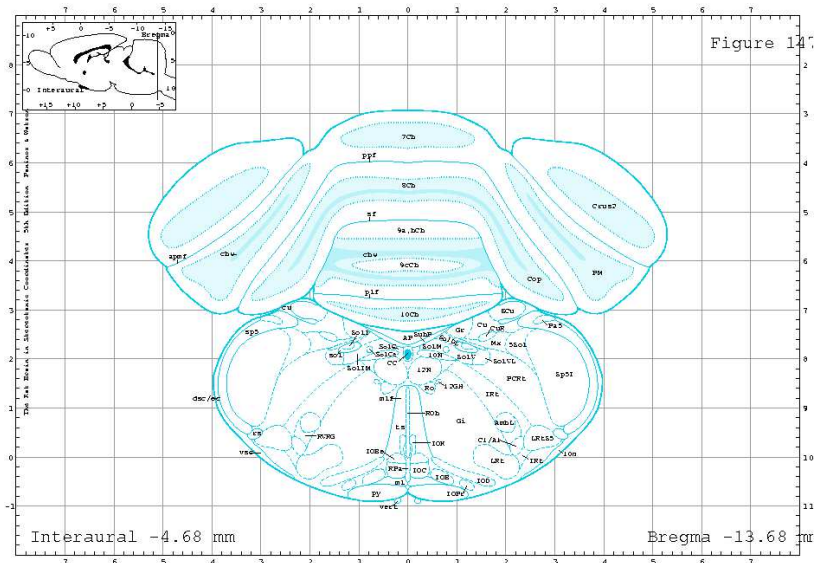


FIGURE 4.3 – Coupe 147 : Diagramme après contournage et labélisation des structures anatomiques obtenues à partir de la coupe histologique présentée figure 4.1.

Le contour de chaque structure visible est réalisé à la main sur un papier calque fixé sur une photographie agrandie de la coupe histologique. La figure 4.4 fusionne la coupe histologique et le tracé réalisé à la main sur la coupe 147 pour le noyau solitaire et ses subdivisions nommées sous-noyaux (elles sont listées au centre de la figure 4.2). Le contournage se fait coupe par coupe, mais les auteurs de l'atlas travaillent simultanément sur plusieurs coupes successives pour maintenir une cohérence 3D des éléments.

Une fois les contours de toutes les structures anatomiques d'une coupe réalisés et après identification de chacune d'entre elles, le papier calque qui contient les dessins est traité pour transformer les traits faits à la main en diagramme. La figure 4.5 montre sur 4 figurines successives le passage de la coupe histologique au digramme.

La construction se poursuit sur les 161 coupes qui constituent l'atlas. Nous sommes donc partis de ces coupes digitalisées et sauvegardées sous la forme de dessins vectoriels (bitmap). Dans le paragraphe suivant nous allons voir la technique que nous avons mise au point pour extraire les contours dans chaque plan de coupe.

4.3 Extraction des contours

Nous effectuons, en premier lieu, un prétraitement sur les images extraites de l'atlas afin d'éliminer toute les informations superflues. Seul le cadre stéréotaxique et les contours sont conservés. A partir de ce support, les structures étudiées sont colorées selon une table de couleur de référence

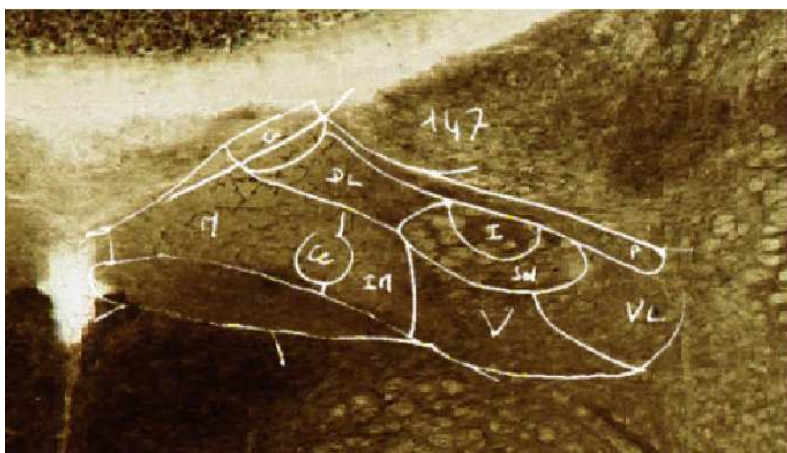


FIGURE 4.4 – Contours fait à main levée du Sol et de ses sous-noyaux au niveau de la coupe 147.

afin qu'une couleur donnée corresponde à une structure et une seule à travers tous les plans de coupe qui la concernent. La figure 4.6 montre un exemple de coupe après coloration.

Le reste du processus est automatique. Une carte de distance est calculée dans l'image. Pour chaque pixel d'une couleur donnée la distance au bord est calculée. Les points de plus petits poids, c'est à dire les plus proches du bord, constituent le contour (d'épaisseur un pixel). La figure 4.7 illustre ce processus pour un sous noyau du Sol.

Le contour, représenté par une suite de pixels connexes, est ensuite polygonisé de façon exacte. L'algorithme utilisé est celui présenté par Joëlle Vittone dans [Vit99]. Son algorithme donne, à partir d'un segment discret, l'ensemble de toutes les droites réelles qui, discrétisées sur cette intervalle, coïncident parfaitement avec le segment discret de la droite. A l'inverse, si pour une suite ordonnée de pixels, il existe au moins une droite réelle on peut considérer cette suite comme un segment discret. De cette façon, nous pouvons tester si une suite de pixels forme un segment discret ou pas.

L'intérêt de cette méthode, est de réaliser une polygonisation exacte sans approximation ou processus d'optimisation. A partir des contours polygonisés, par cette méthode, il est possible de retrouver exactement le contour initial. L'étape suivante consiste à reconstruire en 3D les noyaux à partir de leurs contours. Toujours, dans un esprit d'exactitude, la méthode choisie est celle de Boissonnat [Boi88, BG92] basée sur la triangulation de Delauney.

4.4 Reconstruction 3D paramétrique

4.4.1 Méthode utilisée

A partir des contours polygonisés, définis dans chaque plan de coupe pour un noyau, la bibliothèque logicielle développée par Boissonnat [Boi88, BG92], nous a permis d'obtenir une reconstruction 3D de type paramétrique. La méthode est basée sur la triangulation de Delaunay en 3D : Les contours contenus dans deux plans adjacents sont connectés les uns aux autres et forment une surface entre les deux plans. L'image 4.8 montre le résultat pour le Sol et trois noyaux affiliés dans le tronc cérébral.

Ces premiers résultats ont permis de visualiser le noyau solitaire dans son ensemble. Cette reconstruction est la représentation 3D exacte du noyau solitaire depuis l'atlas. On constate des irrégularités le long de la structure reconstruite. Ces irrégularités sont la conséquence de plusieurs facteurs :

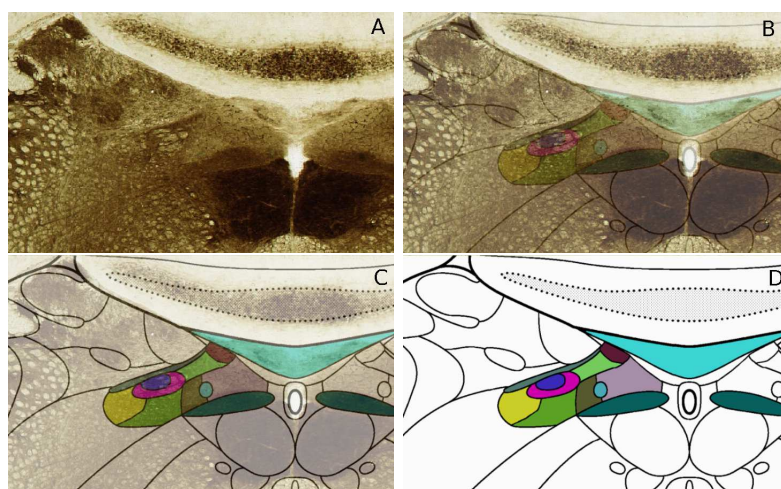


FIGURE 4.5 – De la coupe histologique au diagramme : (A) la coupe histologique, (B,C) diagramme transparent (D) le diagramme coloré. Sur un détail de la coupe 147.

- La coupe réelle déforme le tissu ainsi que les traitements de fixation et de coloration.
- Le recalage des coupes dans le système de coordonnées est réalisé manuellement. Cet ajustement est réalisé au "plus juste" en ajustant successivement les coupes deux à deux.
- Des *erreurs* de contourage peuvent être présentes dans les dessins manuels réalisés.

Les deux premiers facteurs sont classiques et il existe des techniques (automatiques) qui permettent un ajustement des coupes [Rol91]. Le troisième facteur est beaucoup plus intéressant, il est spécifique à ce type d'atlas. Les grosses variations d'une coupe à l'autre, nous ont incité à reconsidérer la pertinence des contours dessinés à partir des coupes histologiques. Nous avons donc repris tous les contours de Sol, coupe par coupe, et focalisé notre attention au niveau des contours détectés comme anormaux au niveau de la reconstruction 3D. Systématiquement, des *erreurs* de contourage ont été détectées. Des corrections ont été apportées sur le Sol et ses sous-noyaux et seront publiées dans la prochaine édition de l'atlas. Il semble que le contourage soit plus pertinent quand le neuro-anatomiste a une vision 3D globale de l'objet étudié. A ce stade de l'étude, l'objectif de reconstruire en 3D les structures contourées était atteint. Ces modèles étaient la fidèle représentation 3D des contours 2D publiés dans l'atlas. Néanmoins, nous avons cherché à embellir ces surfaces, mais au prix d'une perte d'exactitude comme cela est expliqué au paragraphe suivant.

4.4.2 Embellissement des modèles reconstruits

La première approche pour embellir ces modèles bruts a été de lisser les normales de la surface pour jouer ainsi sur les reflets lumineux. Le résultat s'est avéré peu différent sur le plan visuel. Nous avons alors fait appel à une bibliothèque graphique pour lisser les données. Notre choix s'est porté sur VTK¹ en libre accès et spécialisée dans ce type de traitement.

VTK fonctionne sous forme de pipeline. Les données de départ (les surfaces paramétriques présentées au paragraphe précédent) cheminent à travers une succession ordonnée de traitements qui sont disponibles dans VTK. Plus de détails sont donnés dans ma thèse.

Ce pipeline a été utilisé sur l'ensemble des noyaux reconstruits. La figure 4.9 montre le résultat de ce processus sur un noyau seulement. La figure 4.10 montre le noyau solitaire sur une vue de face.

Le lissage de chaque structure déplace légèrement ses contours et provoque un entrecroisement

1. VTK 2.4.2 : <http://public.kitware.com/VTK/>

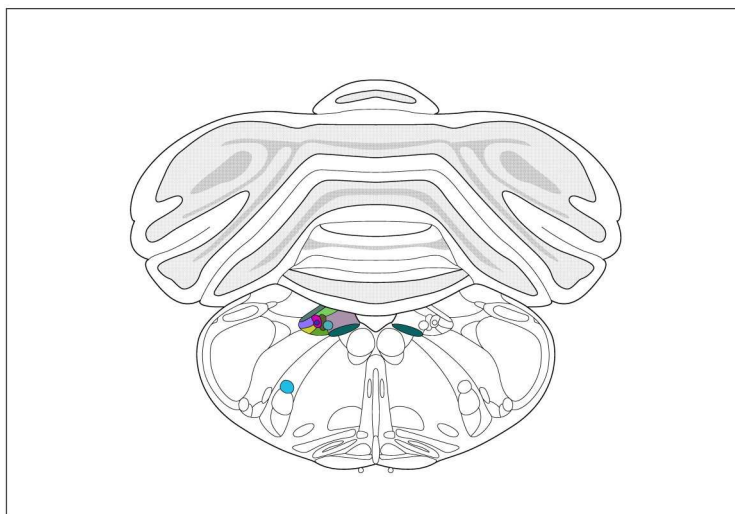


FIGURE 4.6 – Exemple de coupe colorée.

FIGURE 4.7 – Sur la gauche, l'image initiale et sur la droite représenté en vert, le contour extrait à partir de la carte de distance. Carte de distance réalisée avec le masque de chanfrein $d_{5,7,11}$ (extrait de la coupe 147 colorée).

des surfaces lorsque plusieurs structures adjacentes sont représentées simultanément. Les contours de toutes les structures contenues dans une coupe 2D définissent un véritable réseau. Le lissage, proposé ici, n'implique qu'une surface à la fois. Le déplacement d'un contour modifie les structures voisines qui partagent une partie de leurs contours avec elle. L'expression implicite des contours permettrait un contrôle plus simple du processus de lissage de structures voisines contrairement au modèle paramétrique. De plus des modèles implicites permettraient de calculer précisément la position d'un point par rapport à toutes les structures voisines. C'est pour l'ensemble de ces raisons, que nous avons recherché à développer un modèle implicite.

4.5 Reconstruction 3D à l'aide de surfaces implicites

En synthèse d'image, la façon la plus triviale de modéliser la surface d'un objet est de définir explicitement l'ensemble des polygones qui la constituent. Ces facettes polygonales juxtaposées les unes aux autres pour constituer une surface sont d'une manipulation lourde et difficile, en particulier lorsqu'on cherche à modéliser et animer une forme complexe.

Les surfaces implicites sont particulièrement adaptées à la représentation et à l'animation d'ob-

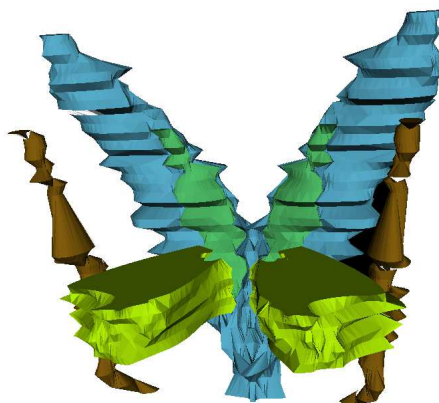

FIGURE 4.8 – Reconstruction paramétrique du Sol (en bleu) et du 1ON (en vert).

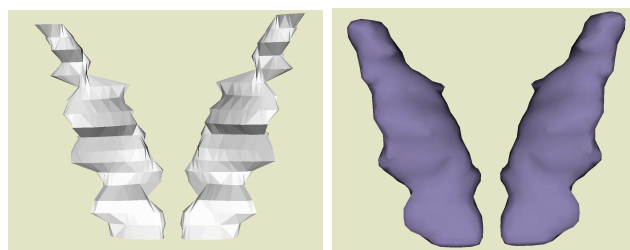


FIGURE 4.9 – Reconstruction paramétrique du noyau du nerf vague (10N) : à gauche avant lissage, à droite après lissage (vue ventrale).

jets lisses (smooth object) et riches en embranchements. Cela en fait l'outil idéal pour modéliser des structures biologiques et anatomiques en particulier. Il est simple de détecter, sur un modèle implicite, si un point donné de l'espace de travail est à l'intérieur ou à l'extérieur de l'objet. Ce type de calcul est réalisable en temps réel ce qui rend la modélisation par surfaces implicites particulièrement intéressante pour la réalisation de simulateurs chirurgicaux et/ou le contrôle de robots peropératoires. Les surfaces implicites à squelette permettent de concentrer les caractéristiques morphologiques d'un objet au sein de son squelette (*i-squelette*). La modélisation de surface à partir d'un squelette rend la modélisation beaucoup plus intuitive. Par ailleurs, le squelette peut être utilisé pour identifier de façon automatique tel ou tel organe ou structure et représente un moyen de stockage particulièrement compact. C'est pour l'ensemble de ces raisons que nous avons fait le choix de ce type de surface comme outil de modélisation.

4.5.1 Surface implicite

Une surface implicite est définie par deux entités : (a) une **fonction** f , appelée *fonction potentiel*¹ ou *filtre*² qui pour chaque point de l'espace associe un réel ($f : \mathbb{R}^3 \rightarrow \mathbb{R}$) et (b) une **valeur scalaire** arbitrairement fixée, nommée iso-valeur et notée iso .

On obtient une surface en considérant l'ensemble des points S de l'espace pour lesquels la fonction est égale à la valeur scalaire iso fixée :

$$S = \{P(x_p, y_p, z_p) \in \mathbb{R}^3 / f(x_p, y_p, z_p) = iso\} \quad (4.1)$$

1. En rapport avec les travaux de Blinn [Bli82]

2. Si l'on fait une analogie avec le traitement du signal [OP04]

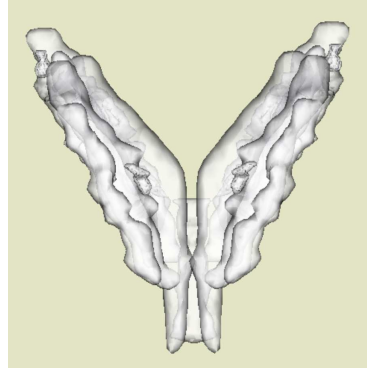


FIGURE 4.10 – Reconstruction paramétrique du Sol après passage à travers le pipeline (vue ventrale).

Une surface implicite est donc l'ensemble des points $P(x, y, z)$ de l'espace tels que $f(x, y, z) = iso$. Voici deux exemples de surfaces déclarées de façon implicites :

Le plan :

$$\begin{aligned} f(x, y, z) &= ax + by + cz + d \\ Plan &= \{P(x_p, y_p, z_p) \in \mathbb{R}^3 / f(x_p, y_p, z_p) = 0\} \end{aligned} \quad (4.2)$$

La sphère centrée en (x_c, y_c, z_c) et de rayon R :

$$\begin{aligned} f(x, y, z) &= (x - x_c)^2 + (y - y_c)^2 + (z - z_c)^2 \\ Sphère &= \{P(x_p, y_p, z_p) \in \mathbb{R}^3 / f(x_p, y_p, z_p) = R^2\} \end{aligned} \quad (4.3)$$

Ces surfaces divisent l'espace en deux régions (sous réserve que f soit une fonction continue) : celle où $f \geq iso$ et celle où $f < iso$. Dans la suite de ce document, nous nous intéresserons aux fonctions f pour lesquelles l'une de ces régions est bornée. Cette dernière est alors appelée "intérieur de l'objet". Par convention, on supposera dans toute la suite (quitte à changer f en $-f$) que si $f(x_p, y_p, z_p) \geq iso$ on se trouve à l'intérieur de l'objet et à l'inverse si $f(x_p, y_p, z_p) < iso$ on se trouve à l'extérieur de l'objet. La valeur scalaire iso définit la position de cette frontière. On parle ainsi d'*iso-surface*.

4.5.2 Surface de convolution

Principes et définitions

Les surfaces de convolution ont été introduites par Blommenthal et Shoemake [BS91]. Le principe est de calculer le potentiel en un point p de l'espace en sommant la contribution de tous les points qui constituent chaque élément du squelette. Dans le cas d'un segment, par exemple, qui est un élément continu, la sommation des contributions de chaque point qui le constitue, peut s'exprimer sous la forme d'une *intégrale* :

$$F_i(P) = \int_{S_i} f_i(s, P) ds \quad (4.4)$$

où S_i est la primitive du squelette utilisé. Dans [BS91], cela a été introduit avec $f_i(s, P) = e^{\left(\frac{-\|P-s\|^2}{2}\right)}$, mais peut être généralisé à toute fonction. Le calcul de cette intégrale revient à faire

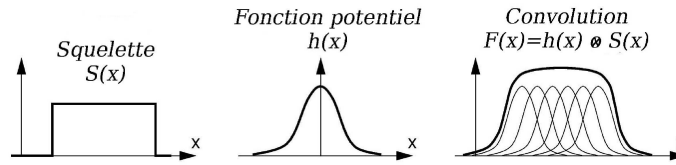


FIGURE 4.11 – Convolution sur une dimension du squelette S (fonction géométrique) par h fonction potentiel.

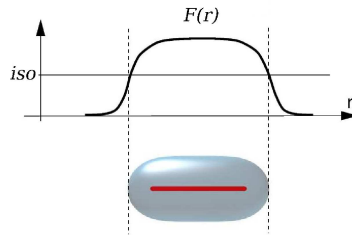


FIGURE 4.12 – Surface de convolution à partir d'un segment.

une *convolution* du squelette par la fonction potentiel. Si $h(P)$ correspond à la fonction potentiel alors $f(P) = (h \otimes S)(P)$.

L'objet modélisé est toujours parfaitement lisse, même si le squelette est concave. De plus, il n'existe plus de *bulge* au niveau des jonctions entre composants du squelette. En revanche l'intégrale de l'équation 4.4 n'est pas directement calculable avec ce type de fonction potentiel. Il est néanmoins possible d'en faire une approximation [BS91, SW96]. Nous allons voir qu'il existe des fonctions potentiel pour lesquelles un résultat analytique existe pour certaines primitives. Andrei Sherstyuk présente dans [She99], pour sept fonctions potentielles différentes, une solution analytique au calcul de convolution pour les primitives suivantes : point, segment, arc, plan et triangle. Il présente ainsi un riche arsenal de surfaces implicites définies à partir de la construction intuitive de squelettes complexes.

La convolution est un opérateur linéaire, par conséquent, la convolution de la somme des squelettes est équivalente à la somme des convolutions de chaque partie du squelette : $h \otimes (S_1 + S_2) = (h \otimes S_1) + (h \otimes S_2)$. Cette propriété est particulièrement intéressante pour la modélisation de structures complexes.

Convolution à rayons variables

Toujours, à la recherche de fonction potentiel à rayon variable le long du squelette et dont le calcul de convolution est exact, Jin et al. proposent dans [JT02] une solution analytique avec une fonction potentiel variable le long de squelettes constitués de segments, d'arcs et de courbes splines (*quadratic spline*). La distribution du poids de la fonction potentiel le long du squelette n'est pas linéaire d'une extrémité à l'autre mais suit une distribution polynomiale contrôlée par quatre points. Les possibilités de modélisation sont ainsi largement étendues.

Marie-Paule Cani et Samuel Hornus dans [CH01] proposent d'utiliser des courbes de subdivision (présentées dans [SDS96]) comme primitives. Les squelettes, ainsi construits, sont constitués d'une succession connectée de petits segments (poly-lines) dont la finesse de subdivision permet d'obtenir différents niveaux de résolution (LOD : level of detail). Cette approche a été améliorée dans [HAC03] en proposant une fonction potentiel (kernel), dont la résolution est analytique avec un rayon variable

le long de chaque segment.

Nous avons donc, à notre disposition, des surfaces implicites à squelette constitué de segments dont les extrémités ont des rayons différents. La fonction potentiel que nous avons choisie permet de calculer de façon exacte la surface de convolution à partir d'un tel squelette.

4.5.3 Reconstruction implicite en 3D à partir de coupes 2D

Dans chaque plan de coupe, à partir des squelettes 2D il est possible de retrouver les contours de la structure étudiée. La surface 3D est reconstruite en interpolant deux contours successifs. L'influence de chaque plan doit être calculée et mélangée de façon à assurer une continuité adéquate de la surface reconstruite. Dans ce chapitre est introduite une nouvelle fonction de mélange qui assure l'interpolation entre deux plans.

Présentation du problème

Soit deux plans parallèles P_i et P_{i+1} . Soit un point p compris entre P_i et P_{i+1} défini dans \mathbb{R}^3 par ses coordonnées (x, y, z) . Les projections du point p sur le plan P_i et P_{i+1} sont notées respectivement p_i et p_{i+1} . Soit les fonctions, f_i et f_{i+1} les fonctions potentiel calculées à partir des squelettes inclus respectivement dans P_i et P_{i+1} . On choisissant un repère (x, y, z) tel que les plans P_i et P_{i+1} soient parallèles au plan $(1,1,0)$, afin que le calcul des projections dans les plans, ainsi que le calcul des distances aux plans soient les plus simples possible pour un point p donné.

La fonction de mélange entre deux plans : F

Le calcul du potentiel en p est noté $F(p)$. Les influences de chaque squelette inclus dans les deux plans bordant P_i et P_{i+1} vont être mélangées afin d'interpoler les contours de façon cohérente. $F(p)$ est constitué de deux termes $F_a(p)$ et $F_b(p)$.

Le calcul du premier terme : $F_a(p)$

L'approche la plus intuitive consiste à sommer de façon proportionnelle l'influence de chaque squelette en p . Le facteur α définit l'influence proportionnelle de chaque plan en p en fonction de la distance aux plans :

$$\alpha = \frac{d(z, P_{i+1})}{d(P_i, P_{i+1})} \quad (4.5)$$

Le potentiel en p , noté $F_a(p)$ est calculé de la façon suivante :

$$F_a(p) = \alpha f_i(p) + (1 - \alpha) f_{i+1}(p) \quad (4.6)$$

Ce terme à lui seul n'est pas satisfaisant pour interpoler deux contours. La figure 4.13 illustre le résultat d'une reconstruction 3D. Le résultat obtenu n'est pas celui escompté. En effet, si la distance est trop grande entre les plans les isosurfaces ne se mélangent plus (item (b) de la Fig. 4.13).

Le nombre de coupes et leur espacement est fonction de l'objet étudié. Pour obtenir un modèle correct de l'objet, les coupes doivent être *significatives*. En imagerie médicale, l'espace inter-coupe peut être réduit jusqu'aux limites de résolution de l'appareil d'acquisition¹. En histologie, l'écart entre chaque coupe est déterminé à l'avance et dépend de la structure étudiée².

1. En IRM, par exemple, l'espacement minimum est de l'ordre du millimètre.

2. Dans le cas de l'atlas stéréotaxique de G. Paxinos et C. Watson cet espace est de $120\mu\text{m}$.

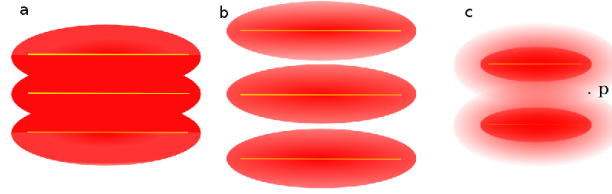


FIGURE 4.13 – $F_a(p)$ pour trois squelettes identiques plus ou moins espacés (a) et (b). Illustration en un point p situé dans l'espace inter-plan de l'influence de chaque squelette (c). Ce point p est en dehors de l'iso-surface.

Le calcul du deuxième terme : $F_b(p)$

On constate sur l'exemple figure 4.13 que les bords de l'objet reconstruit ne sont pas droits, ils présentent une dépression maximum au milieu des espaces inter-plan. Pour la même raison, si l'espace inter-plan est plus important, il n'existe plus de mélange entre les surfaces générées par chaque squelette. En revanche, le potentiel généré par un squelette diminue (par définition) avec la distance au squelette. Il faut donc exporter dans l'espace inter-plan les potentiels des points projetés (p_i et p_{i+1}) afin que la surface générée véhicule, dans cet espace, l'information contenue dans les contours de chaque plan. Ainsi la distance entre deux plans sera sans influence sur la surface finale. De même, la jonction entre deux squelettes identiques sera rectiligne. Pour cela, le calcul du potentiel s'écrit donc :

$$F_b(p) = \alpha f_i(p_i) + (1 - \alpha) f_{i+1}(p_{i+1}) \quad (4.7)$$

La surface générée en utilisant $F_b(p)$ est représentée dans la figure 4.14.

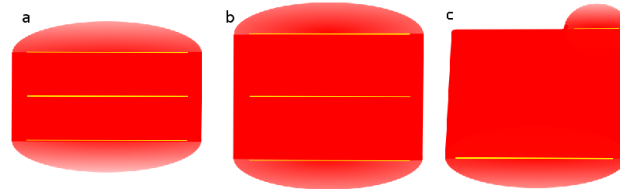


FIGURE 4.14 – $F_b(p)$ pour trois squelettes identiques plus ou moins espacés (a) et (b). $F_{ab}(p)$ pour deux squelettes différents dans chaque plan (c). C'est dans cette situation que la surface générée est fausse.

Le calcul du potentiel $F_b(p)$ semble résoudre les problèmes posés par $F_a(p)$. Dans le cas où les squelettes sont identiques d'un plan à l'autre les résultats sont satisfaisants. Mais cette situation est rarement rencontrée en pratique. Que se passe-t-il si les squelettes diffèrent d'un plan à l'autre ? L'item (c) de la figure 4.14 illustre cette situation.

Dans la figure 4.14 item (c), le squelette, noté S_{i+1} du plan P_{i+1} est constitué d'un segment unique de taille plus petite que celui du plan P_i noté S_i . Une grande partie de S_i n'a pas d'homologue dans le plan S_{i+1} . L'interpolation des contours dans cette région n'est donc que sous l'influence de S_i . Pourtant la surface se poursuit jusqu'au plan P_{i+1} donnant un aspect effilé de la surface qui se termine par une crête à la limite du plan S_{i+1} . Dans le calcul de $F_b(p)$, l'influence du squelette inclus dans un plan se propage de façon linéaire dans l'espace inter-plans (facteur α). Pour résoudre ce problème, nous allons combiner les potentiels F_a et F_b de manière appropriée.

La fonction de mélange $F(p)$ associant $F_a(p)$ et $F_b(p)$

Le potentiel, dans l'espace inter-plan, doit associer $F_a(p)$ et $F_b(p)$. Le passage de l'un à l'autre doit se faire en douceur afin d'éviter des discontinuités dans la surface. Si un squelette n'a pas d'homologue dans le plan voisin, le potentiel sera calculé en utilisant $F_a(p)$ en revanche si il existe un squelette homologue le potentiel sera calculé en utilisant $F_b(p)$. En d'autres termes, si les potentiels projetés dans chaque plan sont proches f_b est privilégié, à l'inverse, f_a est privilégié si ces potentiels sont différents.

Le passage de l'un à l'autre est réalisé en utilisant le facteur β :

$$\beta = \left| \frac{f_{i+1}(p_{i+1}) - f_i(p_i)}{\max(f_{i+1}(p_{i+1}), f_i(p_i))} \right| \quad (4.8)$$

La fonction de mélange à deux termes, noté F s'écrit donc :

$$F = \beta F_a + (1 - \beta) F_b \quad (4.9)$$

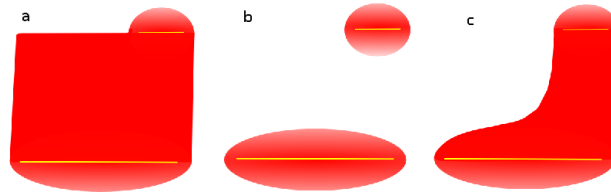


FIGURE 4.15 – Pour deux squelettes différents : (a) $F_a(p)$ (b) $F_a(p)$ et (c) $F(p)$ s

Un récapitulatif des résultats est présenté dans la figure 4.15.

Le traitement particulier des plans extrémités

En dessous du plan de coupe le plus inférieur et au dessus du plan de coupe le plus supérieur le calcul du potentiel en p se fait sans aucun mélange à partir du squelette inclus dans le plan. Cela permet de fermer la surface à ses deux extrémités.

Exemple de reconstruction implicite : le pelvis

A partir d'un examen tomographique d'un bassin humain, après segmentation et extraction des contours du pelvis sur 23 coupes sériées, l'i-squelette a été calculé dans chaque plan de coupe. L'espace entre les coupes est d'environ 1cm. La figure 4.16 montre le modèle 3D final.




FIGURE 4.16 – Pelvis en 3D : le squelette est visible dans chaque plan de coupe. La partie supérieure est en haut de l'image et la partie ventrale orientée vers nous.

4.6 Validation et comparaison des deux méthodes de reconstruction

Afin de valider la méthode implicite de reconstruction, nous avons comparé le modèle 3D final obtenu avec le modèle paramétrique à partir d'un jeu identique de coupes. La figure 4.17 permet de faire cette comparaison. La phase de lissage de la surface paramétrique n'a pas été réalisée afin de conserver le passage de la surface 3D par chaque contour.

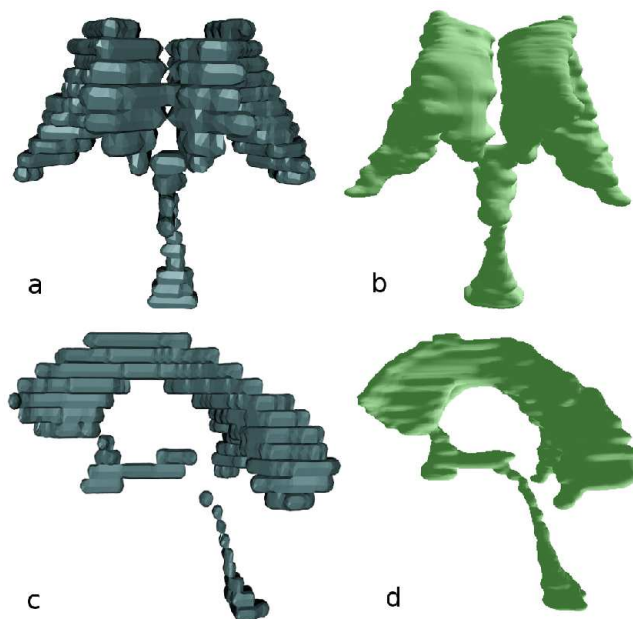


FIGURE 4.17 – *Système ventriculaire humain. Méthode paramétrique en vue de face (a) et de profil (b). la méthode implicite en vue de face (c) et de profil (d)*

4.7 Synthèse

Au cours de ma thèse, nous avons mis en place une méthode de reconstruction 3D à partir de coupes sériées. Cette méthode donne un résultat final esthétique sans traitement complémentaire et assure un passage de la surface finale du modèle 3D par les contours dans chacun des plans. Cette méthode originale a été utilisée dans des études concrètes de neuroanatomie sur des thématiques précises [PSPW06, FTM⁺09]. Ces travaux sont présentés au chapitre suivant. Adeline Pihuit, que j'ai co-encadrée dans le cadre de sa thèse d'informatique avec Marie-paule Cani a amélioré la méthode afin d'obtenir une surface plus harmonieuse en interpolant les potentiels générés non pas par deux plans adjacents seulement mais par 4 plans voisins. L'ensemble de la méthode a été retenue comme meilleure contribution au cours d'une conférence sur article long [PPC09] (AFIG 2010). Par ailleurs un article vient d'être accepté dans la revue Graphical Models (GMOD) sur ce thème.

Contributions en Neuroanatomie Virtuelle

5.1 Atlas 3D interactif : NAVIS

Ce paragraphe présente l'application, développée en Australie au cours de ma thèse, nommée NAVIS (Neuroanatomical Affiliation Visualization Interface System) dont la finalité est d'illustrer simplement et de façon didactique l'organisation anatomique du noyau solitaire (Sol) en le remplaçant dans son contexte neuroanatomique [PSPW06]. La modélisation 3D est présentée dans le paragraphe précédent et n'est pas abordée ici. Le Sol est constitué de sous-noyaux. Chacun émet (reçoit) des projections nerveuses à destination (en provenance) d'autres noyaux. Ces connexions sont indispensables à connaître si l'on s'intéresse à l'anatomie fonctionnelle et aux mécanismes physiologiques sous-jacents. Les travaux scientifiques in situ chez le rat amènent souvent les investigateurs à étudier des coupes tissulaires (histologiques) de l'animal sur lesquelles ils ont mené leurs investigations. NAVIS présente dans une interface unique, les contours 2D, les modèles 3D, les connexions nerveuses entre les structures et le nom de chacune d'entre elles, le tout dans l'espace stéréotaxique de référence. L'autre point fort de NAVIS est la possibilité de facilement mettre à jour la liste des connexions qui évolue au fil du temps en fonction des travaux publiés. De la même manière, l'utilisateur peut représenter un réseau de connexions pour illustrer ses résultats ou faire un cours de neuroanatomie.

Une première partie présente la structure générale de NAVIS. La deuxième présente quelques captures d'écran qui illustrent son fonctionnement.

5.1.1 La structure générale de NAVIS

La figure 5.1 illustre l'organisation générale de NAVIS. Les données sont structurées sous forme de modules : l'atlas digital (DA) et l'atlas digital avec connexions (DAC).

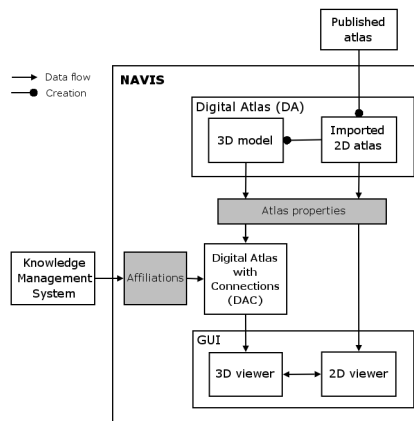


FIGURE 5.1 – Organisation générale de NAVIS et flux des données.

L'atlas digital (DA)

DA contient les données 2D et les données 3D sous la forme de fichiers VTK. La reconstruction de structures anatomiques en 3D a été réalisée à partir de la 5^{ème} édition de The Rat Brain in Stereotaxic Coordinates 5th Edition (RBSC5) [PW05]. Les données 2D ont été extraites directement des diagrammes présents dans cet atlas et les données 3D ont été générées à partir des contours contenus dans chaque plan de coupe. Il existe au total plus de 1000 structures identifiées dans l'ensemble de l'Atlas. Pour limiter le nombre de structures à reconstruire, seul le système impliquant le noyau solitaire (Sol) a été étudié (environ 50 structures différentes).

RBSC5 contient une série de 161 coupes espacées de $120\mu\text{m}$ chacune provenant d'un même cerveau de rat. Les diagrammes réalisés à main levée dans chaque plan de coupe délimitent les noyaux et les sous-noyaux (cf. figure 4.3). Disponibles dans le CD-ROM accompagnant l'atlas au format EPS (Encapsulated PostScript) ces diagrammes sont directement exploitables. Le côté gauche des diagrammes est reconstruit par miroir car les contours ont été réalisés sur la partie droite seulement des coupes histologiques. Chaque structure dans l'atlas est identifiée par les auteurs suivant une nomenclature reconnue internationalement. Une couleur a été affectée à chaque entité et reportée manuellement dans chaque plan de coupe. Le processus de reconstruction a été présenté en détail dans le chapitre 4.4.

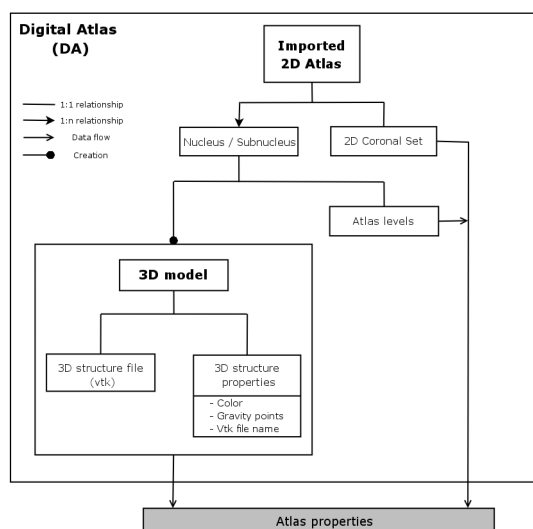


FIGURE 5.2 – Organisation interne du module nommé "Digital Atlas" (DA).

5.1.2 Metadata : fichier XML de descriptions

Les fichiers XML sont utilisés dans NAVIS comme média dans la circulation des données entre modules et comme interface avec les bases de données extérieures à NAVIS.

Le fichier contenant les propriétés de l'atlas : *Atlas properties file*

Ce fichier contient des informations générales sur l'atlas (animal concerné, organe concerné, titre, liste des auteurs..) et des informations sur chaque structure anatomique incluse. Il présente une organisation hiérarchique, noyaux et sous-noyaux. Pour chacun est stocké un certain nombre d'attributs (nom abrégé, nom complet, couleur, centre de gravité, fichier 3D lié, son caractère pair ou impair). Il est donc simple par le biais de ce fichier d'ajouter ou de retirer des structures de l'atlas digital.

Le fichier décrivant les connexions entre structures : *Affiliations file*

Chaque entrée dans le fichier correspond à une affiliation entre deux structures. Est précisé pour chacun : la structure d'origine et la structure cible, le type de connexion (ipsilatérale, contralatérale, bilatérale), l'importance de la connexion et enfin le lien avec la base de donnée en ligne qui contient d'autres informations comme la liste des publications relatives à cette connexion ou les techniques utilisées pour la mettre en évidence. Ce fichier peut, bien sûr être modifié manuellement, si l'utilisateur souhaite illustrer ses propos ou avancer une théorie sur tel ou tel réseau de connexion. Enfin ce fichier peut être envoyé simplement (vu sa petite taille) à un autre utilisateur de NAVIS qui pourra visualiser en 3D les connexions.

5.1.3 L'atlas digital avec connexions (DAC)

Par le biais des fichiers précédemment décrits, l'ensemble des informations relatives à l'atlas et aux connexions sont centralisées dans ce module, comme on peut le voir dans la figure 5.1 page 33. Son organisation hiérarchique (organe, noyaux, sous-noyaux) facilite l'accès à l'information. Le DAC peut être mis à jour en cours de fonctionnement, via l'interface graphique, en lisant le fichier XML décrivant les affiliations.

5.1.4 L'interface utilisateur de NAVIS (GUI)

L'interface graphique (GUI) est composée de trois parties distinctes.

- Une fenêtre 3D qui permet de visualiser et d'inter-agir avec les structures 3D et les connexions. Chaque objet inclus dans le DAC est lié à un fichier VTK qui contient son modèle 3D. En fonction des demandes de l'utilisateur, ces fichiers sont lus et affichés dans la fenêtre 3D (Cadre A dans la figure 5.3).
- Une fenêtre 2D qui permet de visualiser les coupes 2D centrées sur les noyaux visualisés dans la fenêtre 3D. Les coordonnées stéréotaxiques exactes (x,y,z) sont mises à jour à chaque clic de la souris n'importe où sur la coupe affichée. Les diagrammes colorés ainsi affichés sont extraits directement de l'atlas original et permettent donc à l'utilisateur de retrouver, s'il le souhaite, la planche correspondante dans l'atlas (Cadre C dans la figure 5.3).
- Un espace de contrôle et une fenêtre de texte permettent de sélectionner les structures à visualiser et d'afficher les informations complémentaires sur chaque structure (Nom abrégé, nom complet, liste des connexions..) (Cadre B dans la figure 5.3).

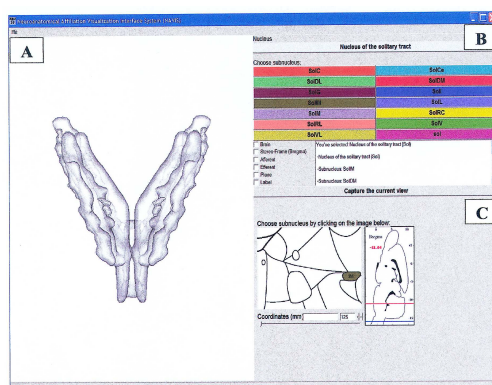


FIGURE 5.3 – Capture d'écran de l'interface graphique de NAVIS qui montre (A) le Sol sur une vue de face dans la fenêtre 3D inter-active, (B) le panel de contrôle et (C) la fenêtre contenant les coupes 2D.

5.1.5 La représentation en 3D des connexions inter-noyaux

L'objectif de NAVIS est avant tout de permettre une illustration simple et didactique de l'organisation anatomique du système nerveux central. D'un point de vue fonctionnel, ce qui importe est de pouvoir retracer le parcours de l'information (circuit) et de visualiser les noyaux impliqués. Nous avons donc décidé de représenter une projection entre deux noyaux par un segment unissant leur centre de gravité.

Le chemin exact que suivent les fibres nerveuses est souvent inconnu. De nouvelles techniques d'imagerie médicale en particulier l'IRM permettent, depuis peu, de visualiser les grands faisceaux de fibres et leur trajet. Il s'agit de la *tractographie*¹. Malheureusement la finesse de ces méthodes d'imagerie ne permet pas l'étude des projections d'un noyau ou d'un sous-noyau sélectivement.

D'autres informations concernant ces connexions sont représentées en 3D :

- Le type de projection : une structure peut se projeter sur une autre structure de façon ipsilatérale (homo-latérale), de façon contro-latérale ou de façon bilatérale. Parfois le type de connexion n'est pas connu. La figure 5.4 (cadre A) illustre ces quatre situations et la représentation graphique choisie.
- L'intensité de la projection : les lignes qui représentent les connexions ont une intensité lumineuse qui est proportionnelle à l'importance (en terme de nombre de fibres impliquées) de cette connexion.
- Afin d'exprimer si une connexion est afférente ou efférente, un cône se déplace le long de la ligne de connexion dans la direction du flux nerveux. La figure 5.4 (cadre B) montre cette animation.

5.1.6 Utilisation de NAVIS

Le lecteur est invité à utiliser NAVIS qui est en libre chargement à l'adresse suivante : <http://www-evasion.imag.fr/Membres/Olivier.Palombi/>.

L'affichage des structures neuroanatomiques

L'utilisateur peut à travers le centre de contrôle (cf. figure 5.3) sélectionner tel ou tel sous-noyau. La sélection d'une structure, change la transparence de toutes les autres faisant ainsi ressortir dans la fenêtre 3D la structure sélectionnée. La fenêtre 3D offre la possibilité de changer de point de vue, de zoomer et d'animer les structures affichées. L'utilisateur peut faire apparaître des étiquettes attachées à chaque structure présente dans la fenêtre 3D afin d'en faciliter l'identification.

L'affichage des connexions

L'affichage des afférences et des efférences d'une structure sélectionnée, se fait en sélectionnant l'une ou l'autre ou les deux dans le panneau de contrôle (cf 5.3, cadre B). La figure 5.5 montre un exemple impliquant le sous noyau ventral du noyau solitaire et ses afférences.

L'interaction avec les coupes 2D

L'utilisateur à l'aide d'un curseur peut se déplacer à travers tous les plans de coupe qui concernent le *noyau d'intérêt* (figure 5.6). Chaque noyau ou sous-noyau est coloré et identifié

1. La tractographie par IRM en tenseur de diffusion offre, en neuroimagerie, la possibilité d'étudier, in vivo et de manière non invasive, les grands faisceaux anatomiques qui composent l'encéphale et la moelle épinière. En effet, l'IRM en tenseur de diffusion exploite l'effet d'inhomogénéités du milieu étudié sur le mouvement des molécules d'eau afin de déterminer pour chaque voxel la direction principale et l'intensité de l'anisotropie. La tractographie reconstruit à partir de ces données la géométrie tridimensionnelle des faisceaux étudiés. Le clinicien pourra dès lors disposer d'informations anatomiques et fonctionnelles précises sur le retentissement de certaines pathologies sur l'organisation de la substance blanche.

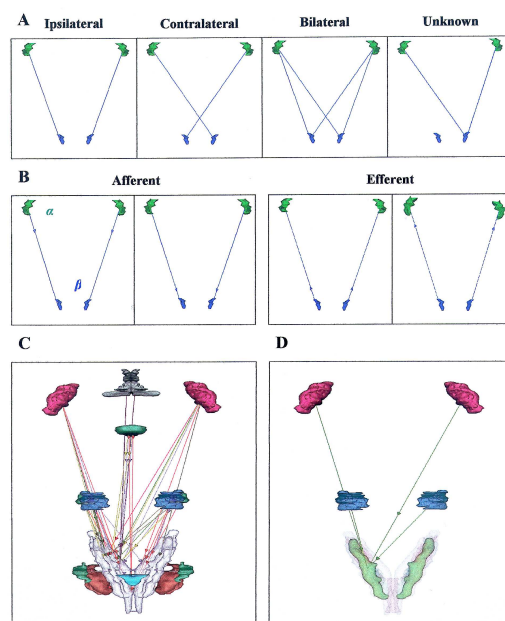


FIGURE 5.4 – La représentation 3D des projections nerveuses. Une projection est représentée par un segment qui unit le centre de gravité des deux structures impliquées. (A) montre nos choix faits pour représenter : une connexion ipsilatérale (homolétérale), une connexion controlatérale, une connexion bilatérale et le cas où le type de connexion est inconnu. (B) montre l'animation mise en œuvre pour représenter des projections afférentes et des projections efférentes. Un petit cône animé se déplace d'une structure à l'autre en fonction de la direction du flux nerveux (α se projette sur β), (C) représente les projections afférentes du Sol provenant d'autres noyaux, (D) représente sélectivement les afférences qui se projettent sur le sous-noyau du Sol nommé le SolV (Noyau solitaire ventral).

par une étiquette. L'utilisateur peut d'un clic activer dans la fenêtre 3D n'importe quelle structure représentée en 2D. Les coordonnées stéréotaxiques exactes du point de clic sont immédiatement actualisées.

La capture d'image

La fenêtre 3D peut être capturée et enregistrée au format JPEG (Joint Photographic Experts Group) à tout moment.

5.1.7 Environnement de développement

Le langage utilisé pour le développement de NAVIS a été Python 2.3.3¹. Il s'agit d'un langage de script orienté-objet dont la mise en œuvre est simple et indépendante de la plateforme de travail. La librairie utilisée pour la visualisation 3D des structures reconstruites et des connexions a été Visualization ToolKit² qui est une librairie graphique open source en C++. L'interface graphique a été réalisée en utilisant un module d'extension Python nommé wxPython 2.4.1.2³ qui interface

1. (<http://www.python.org/>)

2. VTK 2.4.2 : <http://public.kitware.com/VTK/>

3. <http://www.wxpython.org/>

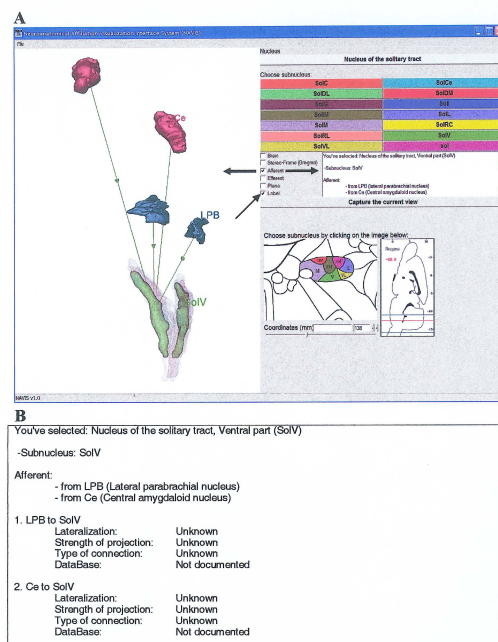


FIGURE 5.5 – Les projections afférentes du sous-noyau ventral du Sol (SolV) (A) En cliquant sur l'option "Label" (la plus petite flèche), le nom abrégé des structures affichées dans la fenêtre 3D s'affiche à proximité. En cliquant sur l'option "Afferent", les projections afférentes sont affichées en 3D et des informations complémentaires s'affichent dans la boîte d'informations (cf. les deux grosses flèches), (B) Le détail des afférences en format texte affiché dans la fenêtre d'informations.

une librairie inter-plateformes wxWidgets⁴. Le module python PyXML 0.8.4⁵ a été utilisé pour le traitement des fichiers XML.

5.1.8 Contributions

Le passage de la 2D à la 3D

L'objectif de NAVIS était de conserver un lien étroit entre la représentation 2D et la représentation 3D. L'espace dans NAVIS dédié à la 2D fait le pont avec la version papier de l'atlas qui reste une référence et un outil de travail en neurosciences expérimentales. Le lien entre l'espace 2D et l'espace 3D se fait à travers le plan de coupe qui évolue dans les deux espaces mais aussi par l'affichage 3D de structures sélectionnées en 2D. La représentation 3D vient ainsi compléter la vision 2D. Cette approche permet d'illustrer la place que doit, d'après moi, occuper la 3D dans l'enseignement de l'Anatomie.

La visualisation des connexions

Les neurosciences sont face à une quantité astronomique de données morphologiques, anatomiques, physiologiques, biologiques dont la synthèse s'impose. Les bases de données s'enrichissent

4. <http://www.wxwidgets.org/>

5. <http://pyxml.sourceforge.net/>

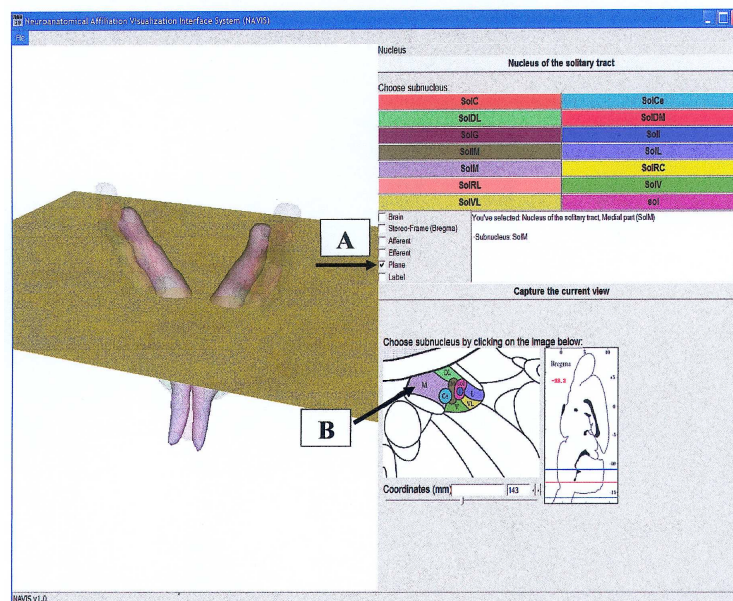


FIGURE 5.6 – Coordination entre les informations 2D et les informations 3D. (A) Il est possible d’afficher le plan de coupe (sélectionné dans la fenêtre 2D) dans la fenêtre 3D. Ce plan va se déplacer dans l’espace 3D en fonction du plan 2D sélectionné. (B) Sur l’image 2D, un clic sur l’une des structures colorées permet d’activer son modèle 3D dans la fenêtre 3D. Le sous-noyau représenté ici, est le SolM.

chaque jour et permettent une centralisation des résultats de recherche. NAVIS s’inscrit dans le besoin de visualiser et de présenter ces données dans leur contexte anatomique.

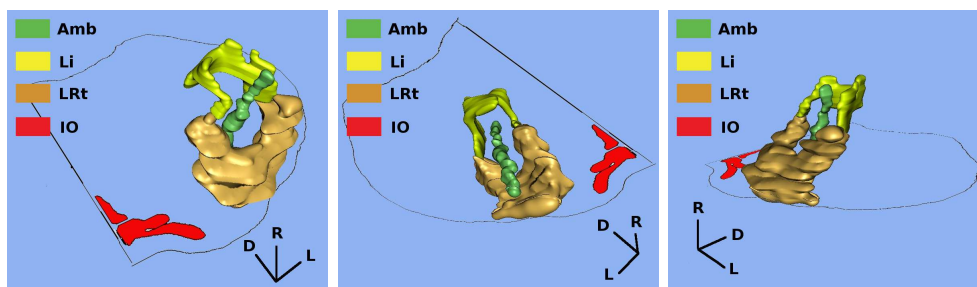
5.2 Étude morphologique 3D du noyau linéaire (Li)

5.2.1 Le noyau linéaire chez la souris

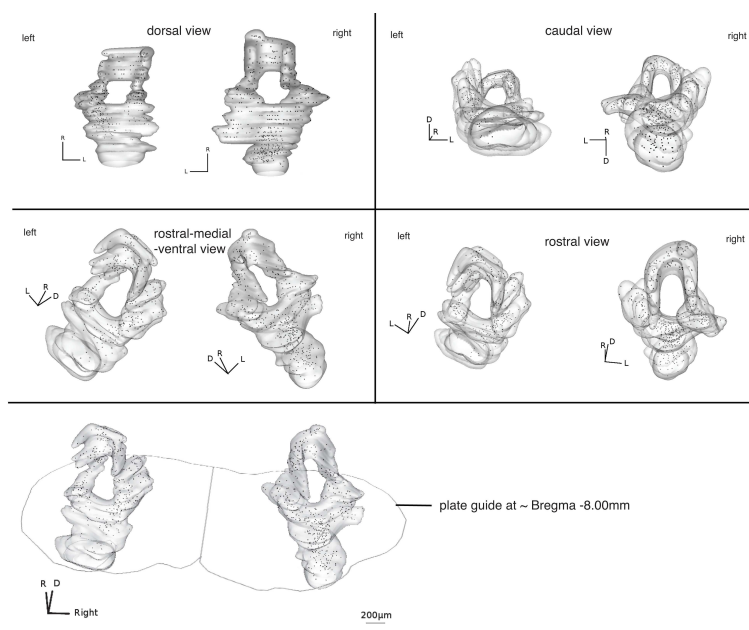
Le noyau linéaire est un groupe de cellules localisées au niveau du tronc cérébral. Il a été décrit pour la première fois par Watson et Switzer en 1978 [WSI78]. Il a été nommé ainsi à cause de son aspect allongé sur les coupes transverse du tronc cérébral. Depuis sa découverte ce noyau n’a pas fait l’objet d’étude particulière et sa fonction est restée incertaine. Nous avons donc étudié sa cytoarchitecture, ses caractéristiques moléculaires et ses connexions pour appréhender sa fonction. La reconstruction 3D dont j’étais personnellement en charge à permis de mettre en évidence une continuité entre le Li et le noyau latéral de la réticulée. Il a été possible par ailleurs de montrer de nombreuses projections du noyau linéaire sur le cervelet et de confirmer son appartenance au groupe des noyaux précérébelleux. En conclusion, nous proposons de considérer le Li comme une extension cranio-dorsale du noyau latéral de la réticulé.

La reconstruction 3D a été réalisée à partir de coupes histologiques colorées jointives. Après segmentation du Li et des noyaux voisins (Réticulé latéral (LRT), le noyau ambigu (Amb)), la méthode de reconstruction implicite présentée au paragraphe 4.5.3 a été utilisée. Plusieurs captures du modèle généré sont présentées figure 5.7.

Nous avons besoin pour cette étude de faire apparaître au milieu du noyau des cellules marquées. En jouant sur la transparence de la surface du noyau après reconstruction et en affichant les cellules marquées dans le même espace 3D, il a été possible de visualiser la distribution des cellules

FIGURE 5.7 – *Le noyau linéaire en 3D. [HWL⁺10]*

marquées. La figure 5.8 montre le modèle 3D du Li transparent.

FIGURE 5.8 – *Le noyau linéaire en 3D avec les cellules marquées (HRP). [HWL⁺10]*

Ce travail de modélisation 3D d'une structure anatomique donnée montre l'importance d'une collaboration étroite entre les investigateurs et le spécialiste de la reconstruction 3D. Les besoins en neurosciences sont souvent spécifiques et dépendent de la structure étudiée. Le travail suivant, toujours sur le noyau linéaire, est une contribution plus personnelle sur la description de ce noyau.

5.2.2 Étude comparée de la morphologie 3D du noyau linéaire

Au cours d'un séjour de 2 mois en Australie au cours de l'année 2008, je me suis attaché à reconstruire en 3D à partir de coupes histologiques le Li chez la souris, le rat, le singe et l'homme. J'ai étudié, avec Charles Watson en particulier, la pertinence de leur segmentation. Nous nous sommes rendu compte que la reconstruction 3D permettait de mettre en évidence des erreurs importantes de segmentation. En effet la segmentation est réalisée à main libre coupe par coupe sur des photographies agrandies des lames histologiques. Il n'est pas évident pour l'anatomiste de visualiser mentalement la forme globale de l'objet d'intérêt. Nous avons donc développé une méthode qui permet de visualiser en 3D au cours de la segmentation la structure étudiée. Le

neuroanatomiste peut ainsi passer de la 2D à la 3D pour affiner sur contourage.

Le bénéfice de cette approche est présenté sur la figure 5.9. On constate clairement la disparition de trous et un meilleur alignement des contours. Fort de cette outil, George Paxinos et Charles Watson ont utilisé cette méthode pour redéfinir l'ensemble du complexe nucléaire du noyau solitaire. Cela a été publié dans la dernière version de leur atlas stéréotaxique du rat.

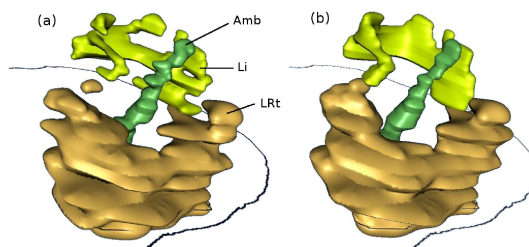


FIGURE 5.9 – Le noyau linéaire reconstruit sans visualisation de la 3D au cours de la segmentation (image de gauche) et reconstruction avec corrections de la segmentation par le modèle 3D construit en temps réel (image de droite).

Ce travail de segmentation a été conduit chez différentes espèces animales et chez l'homme. Nous avons pu montrer de fortes similitudes entre les espèces et faire l'hypothèse que les modifications anatomiques observées chez l'homme sont liées à l'hypertrophie de structures voisines du Sol. Dans tous les cas, le contact avec le noyau latéral de la réticulée persiste. Ce qui semble être un élément essentiel du point de vue fonctionnel. La figure 5.10 présente sous la forme d'un tableau l'anatomie comparée du Li. Ce travail fait l'objet d'une soumission actuellement en cours de revue (Journal of Neuroscience Methods).

5.3 Synthèse

La méthode de reconstruction implicite à travers les travaux précédents a prouvé son intérêt. Il est néanmoins possible d'obtenir un résultat visuel similaire par d'autres méthodes. De cette expérience de modélisation 3D, je retiens les points suivants :

- La connaissance précise du fonctionnement d'une méthode de reconstruction 3D permet un contrôle sur l'ensemble de la chaîne de production. Cela permet de s'adapter aux besoins spécifiques rencontrés.
- L'anatomie 3D est un élément clé de l'étude de la neuroanatomie. Les fonctions sous-jacentes sont liées aux projections nerveuses mais aussi à la disposition spatiale des structures anatomiques concernées.
- La 3D prend toute sa valeur quand les modèles reconstruits sont replacés dans leur contexte. NAVIS sur ce point est une parfaite illustration. La visualisation 3D des projections nerveuses entre les noyaux apporte une vision synthétique et accessible à la compréhension.

Pour aller plus loin dans la mise en forme 3D de l'anatomie, il m'a semblé qu'une étape supplémentaire devait être franchie. Il est techniquement possible aujourd'hui de faire de la modélisation 3D de structures anatomiques et de créer des interfaces où la manipulation interactive des modèles est intuitive. Mais cette mise en forme, n'est que visuelle. L'informatique aujourd'hui permet une approche plus fondamentale de l'anatomie où la 3D a sa place mais ne constitue pas une finalité en soi.

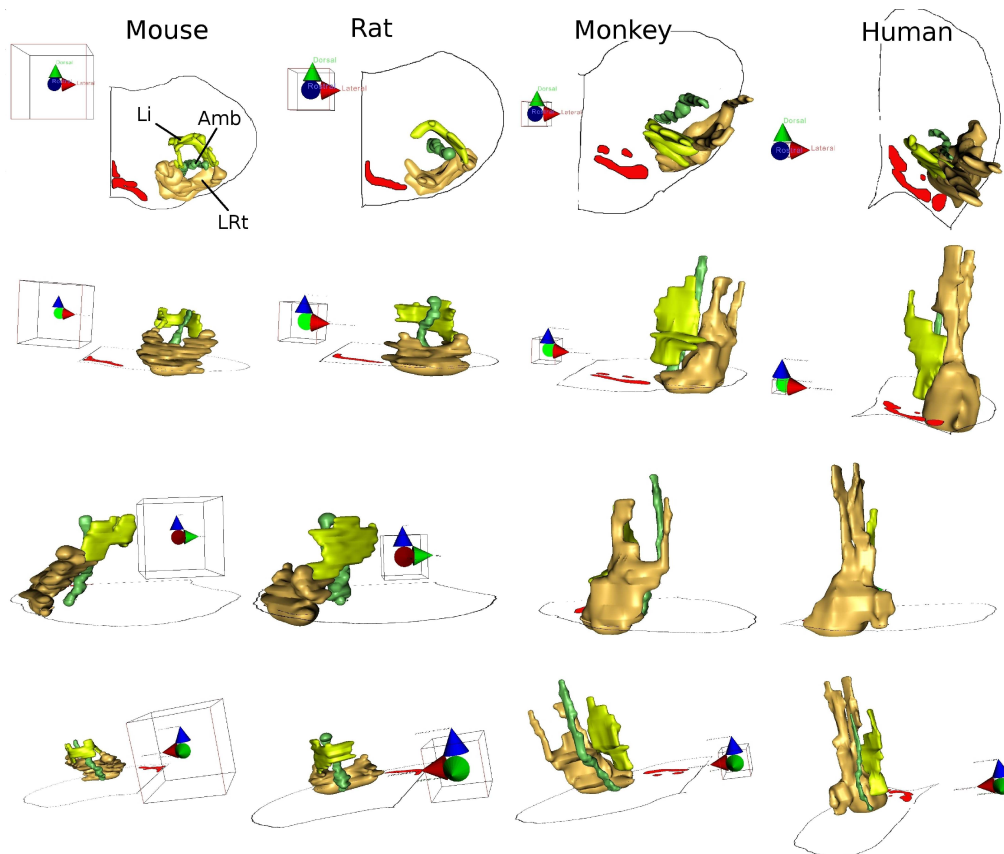


FIGURE 5.10 – Anatomie comparée du noyau linéaire

Outil graphique dédié à l'enseignement

6.1 Introduction

Le dessin au tableau noir occupe une place importante dans l'enseignement de l'anatomie. La construction progressive des schémas permet aux étudiants de comprendre la morphologie et l'organisation des structures anatomiques. Ils sont aussi en mesure, pendant le cours, de reproduire sur une feuille les dessins réalisés. La conception pour l'enseignant d'une telle leçon demande un travail préalable conséquent. Les contraintes du dessin au tableau imposent un véritable travail de synthèse pour choisir des schémas pertinents et réalisables au tableau. Les qualités de dessinateur de l'orateur permettent un rendu plus esthétique mais la qualité du cours se situe, en réalité, au niveau de l'information transmise. Il est ainsi fréquent qu'à des fins pédagogiques le schéma soit légèrement faux, pour distinguer, par exemple, deux structures adjacentes. La figure 6.1 montre trois exemples. Il faut imaginer la construction progressive de ces schémas associés aux commentaires de l'enseignant.

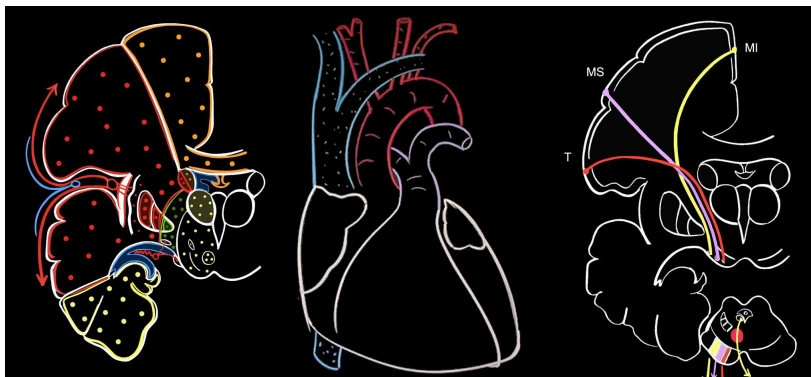


FIGURE 6.1 – Dessins d'anatomie à la craie sur tableau noir de J Salama et JL Dumas (Laboratoire d'Anatomie, Université Paris 13). Coupes du cerveau et vue antérieure du cœur.

La vertu pédagogique du dessin au tableau a fait très largement ses preuves pour l'enseignement de l'Anatomie. Devant la disparition progressive des tableaux noirs au profit d'écrans blancs destinés à la projection numérique, les enseignants d'anatomie ont dû s'adapter. Une des alternatives est de dessiner sous un rétro-projecteur. D'autres ont dû se convertir à la projection numérique. Sur ce support la construction des schémas est remplacée par l'affichage successif de plusieurs calques qui le plus souvent se limitent à la coloration du dessin et à l'affichage des légendes. La figure 6.2 est une capture d'écran d'un cours numérique enregistré sur DVD.¹

Quel serait l'outil idéal pour enseigner l'anatomie? Essayons de dresser un cahier des charges sans aborder dans un premier temps les aspects techniques. L'interface idéale doit répondre aux

1. Ce contenu numérique est en ligne sur le site *wikinu*.

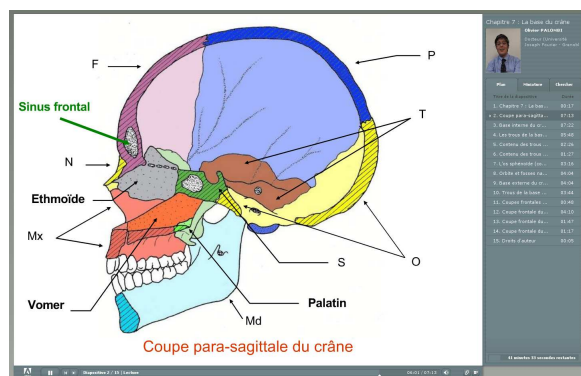


FIGURE 6.2 – Cours d’anatomie pré enregistré sur DVD destiné aux étudiants de la première année de Médecine à Grenoble. Coupe sagittale de la tête osseuse.

conditions suivantes :

- L’enseignant doit pouvoir dessiner en temps réel comme sur un tableau noir (construction)
- Les dessins réalisés doivent pouvoir être reproduits par l’étudiant sur sa feuille (reproduction)
- Le passage à la 3D doit pouvoir s’opérer automatiquement et en temps réel à partir des dessins 2D réalisés en perspective (illustration)
- L’ensemble (dessins et modèles 3D) doit pouvoir être enregistré et diffusé (diffusion).

Nous avons tenté de répondre à l’item (c) dans le cadre de la thèse d’informatique d’Adeline Pihuit réalisée au sein de l’équipe EVASION (INRIA) avec un co-encadrement assuré par MP Cani et moi-même. Cette thèse intitulée “Croquis animés pour l’enseignement de l’anatomie” (Animated sketches for teaching anatomy) doit être soutenue en novembre 2010. Les grands principes et nos premiers résultats sont présentés dans les paragraphes suivants. Pour les détails d’implémentation le lecteur (informaticien) est renvoyé à la publication suivante [PCP10] et à la thèse d’Adeline. Ce travail a fait l’objet d’un pris au cours de la conférence *Sketch-Based Interfaces and Modeling* (SBIM) en juin 2010.

6.2 Étude des conventions utilisées pour le dessin au tableau

Nous avons débuté ce travail par l’analyse des conventions de dessins utilisées en Anatomie. Pour cela une leçon au tableau a été enregistrée (Figure 6.3). Pour inférer la 3D à partir de dessins réalisés en 2D, il faut identifier dans un premier temps les éléments du dessin à partir desquels le programme informatique va automatiquement placer les structures dans l’espace. En pratique pour un même dessin 2D, il peut exister plusieurs, voire une infinité de possibilités 3D. Ce qui nous intéresse dans un premier temps est d’obtenir une modèle 3D plausible.

Nous avons retenu les artères comme premier sujet d’investigation. Il existe des conventions bien définies sur le dessin anatomique des vaisseaux, La figure 6.4 montre une bifurcation artérielle. L’orientation des sections nous informe sur la direction des vaisseaux. Une section bien circulaire donne l’impression que le vaisseau vient vers nous. De même, la bifurcation permet de placer une branche devant l’autre. Les hachures sur la paroi donnent du volume au dessin et mettent en évidence le caractère ferme et circulaire de la paroi artérielle. Nous pouvons utiliser ces hachures comme un moyen de marquer une courbure.

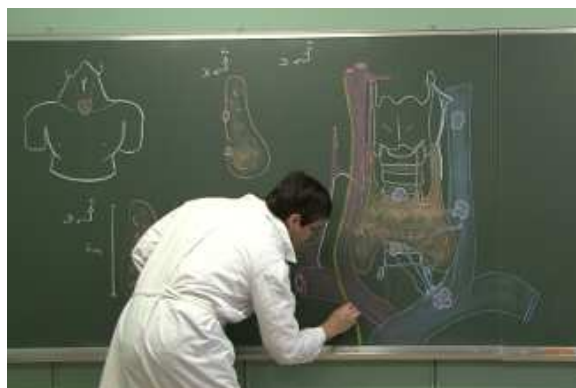

FIGURE 6.3 – Enregistrement vidéo d’une leçon d’anatomie en conditions réelles.

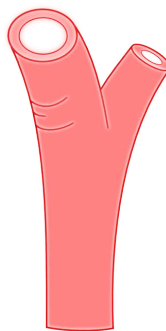


FIGURE 6.4 – Dessin schématique d’une bifurcation artérielle

6.3 Extraction de la profondeur

Afin de reproduire le processus mental naturel qui permet à un humain de percevoir la 3D à partir d’un dessin 2D, les traits du dessin doivent être accessibles et interprétables par le système. Pour cela deux courbes sont extraites (cf. figure 6.5). La première correspond aux contours eux mêmes (hachures comprises) et la seconde au squelette de la surface qui est obtenu par érosion progressive des contours. Ces deux courbes vont être utilisées pour interpréter la position des branches et leur orientation dans l’espace. Le rendu 3D est réalisé à l’aide de surfaces de convolution (cf Chapitre 4.5.2) le long du squelette en conservant les conventions de couleur du dessin à la craie.

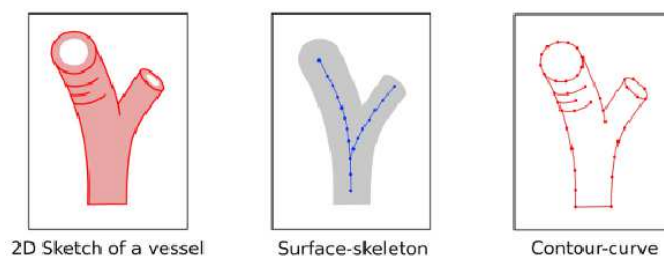


FIGURE 6.5 – Extraction du squelette et des contours.

6.3.1 Orientation des vaisseaux

La section des artères, en fonction du point de vu est plus ou moins circulaire. Il est possible de les détecter dans les contours (cycle) et de mesurer leur degré d'aplatissement (ellipticité). Plus la lumière est circulaire plus le vaisseau est orienté vers l'observateur.

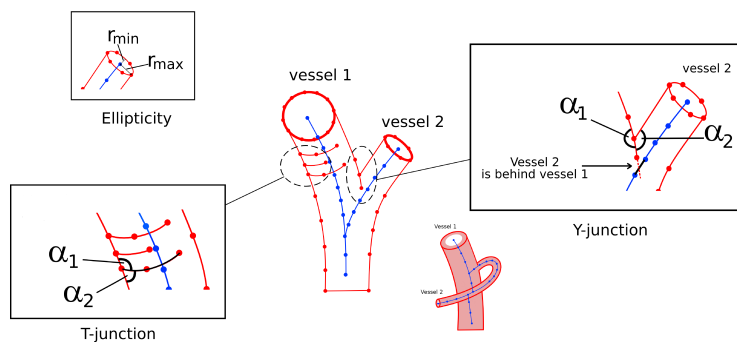


FIGURE 6.6 – Ellipticité des sections, hachures (T-junction), bifurcations (Y-junction) et entrecroisements.

6.3.2 Courbes des vaisseaux

Les hachures sur la paroi des vaisseaux sont détectées car elles s'implantent à angle droit sur les contours (*T-junction*). Cela permet de les différencier des zones de bifurcation (*Y-junction*). Si aucune hachure n'est dessinée sur le vaisseau sa courbure entre ses deux extrémités est homogène. Dans le cas contraire, la courbe est localement accentuée.

6.3.3 Bifurcations et branches artérielles

Les points de branchement sont détectés dans le squelette après érosion des contours. Le diamètre des branches permet de définir un rapport hiérarchique entre branches 'parent' et branches 'fils'.

6.3.4 Position relative des vaisseaux entre eux

Lorsqu'il existe un branchement, nous avons constaté qu'il existait parfois une intersection entre le squelette de la surface et les contours (il s'agit d'une *Y-junction*). Cela est utilisé pour déterminer quel vaisseau est en arrière de l'autre. S'il n'existe pas d'*Y-junction* au niveau d'un branchement, les deux vaisseaux sont placés dans le même plan.

6.3.5 Entrecroisement des vaisseaux

Dans certains cas, les vaisseaux peuvent se croiser. Dans ce cas, les contours et le squelette de chaque branche se croisent. Après avoir affecté les contours à chaque branche, le vaisseau qui passe en avant coupe les contours du vaisseau situé en arrière (figure 6.6). Un calcul supplémentaire, qui tient compte du diamètre des vaisseaux, est réalisé pour éviter l'interpénétration des surfaces 3D.

6.4 Résultats

Les résultats sont présentés dans la figure 6.7. Le dessin en 2D est représenté à chaque fois, ainsi que les modèles 3D, suivant différents points de vue. Plus d'images sont accessibles dans [PCP10].



FIGURE 6.7 – Inférence 3D à partir de dessin 2D. Le processus de modélisation 3D est complètement automatique et n'utilise que les informations contenues dans le dessin. L'utilisateur dessine seulement. A noter que cela est réalisé en temps réel.

6.5 Synthèse

Le tableau virtuel conserve les avantages du tableau noir et contribue à faciliter la compréhension des structures dans l'espace en proposant à partir des dessins réalisés à la main des modèles 3D. Le placement dans l'espace (profondeur) est pour l'instant réalisé sans repère. Il sera plus facile de définir leur position et leur trajet lorsqu'ils seront dessinés en même temps que les organes. Plus d'éléments seront représentés plus le système aura des moyens pour proposer un modèle 3D plausible.

La généralisation de la méthode à d'autres organes soulève de nombreuses difficultés. Nous avons comme projet de travailler sur la modélisation d'organe comme la thyroïde ou le foie avant d'utiliser en condition réelle (en cours) cet outil. En fonction de nos difficultés, il sera peut être nécessaire d'utiliser des connaissances à priori. Dans ces conditions la forme de l'organe sera reconnue automatiquement par le système à partir des contours et la modélisation 3D sera aidée par une description 3D adaptée de l'objet permettant la reconstruction des faces non visibles de ce point de vue.

Ce sujet est très motivant car il allie une approche informatique innovante et des besoins pédagogiques concrets. La machine disparaît derrière une interface intuitive et apporte une assistance élaborée sans solliciter l'utilisateur. Cela constitue l'évolution probable des interfaces homme-machine (IHM) de demain.

Outil graphique dédié au diagnostic

7.1 Introduction

Un anévrisme intracrânien est une dilatation sacciforme de la paroi artérielle (Figure 7.1). Il est traversé par un flux sanguin tumultueux qui est à l'origine de son développement. Il est diagnostiqué sur un scanner injecté, une IRM ou une artériographie. Sa forme, sa taille, sa localisation, son collet conditionnent les modalités de prise en charge.

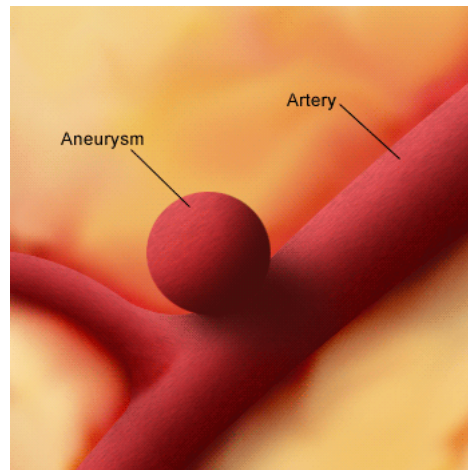


FIGURE 7.1 – Anévrisme artériel

L'interprétation des images est réalisée par le radiologue qui va porter un intérêt tout particulier aux éléments précédemment cités. Il existe de nombreuses méthodes automatiques de segmentation d'anévrisme. Le résultat est une reconstruction volumétrique de l'arbre vasculaire et de l'anévrisme [LAU⁺06]. La visualisation 3D améliore l'analyse morphologique de l'anévrisme [MZJ⁺97]. A notre connaissance seul le papier de Millan [MDMP⁺07] s'avance dans l'analyse morphologique de l'anévrisme pour tenter de prédire le risque de rupture et le choix du traitement pertinent.

Notre objectif, à partir d'un arbre vasculaire segmenté (volumique), est de faire la détection complètement automatique d'anévrisme et de son collet, et d'obtenir des informations morphologiques précises afin d'aider au diagnostic et à la prise en charge thérapeutique. Ce travail est réalisé dans le cadre de la thèse d'informatique de Sahar Hassan au sein de l'équipe EVASION (INRIA). La soutenance est prévue pour janvier 2011¹.

7.2 Grands principes de la méthode et résultats

La première étape consiste à extraire l'information pertinente contenue dans le modèle 3D après segmentation. Pour cela, nous proposons l'extraction de la ligne de centre. Cette ligne continue se

1. Titre de la thèse : Intégration des connaissances anatomiques a priori dans des modèles géométriques.

situé au centre des vaisseaux et se divise au niveau au niveau des bifurcations. Pour cela, Sahar Hassan a proposé une version améliorée de l'algorithme de Dijkstra [Dij59].

La ligne de centre ainsi obtenue est parfaitement située au centre du vaisseau et les branchements sont bien identifiables. L'étape suivante consiste à détecter les anévrismes en analysant la ligne de centre et les rayons stockés. La figure 7.2 permet de comprendre la méthode. Pour chaque branche d'un vaisseau porteur, un plan est déplacé perpendiculairement à la ligne de centre et à chaque pas la distance entre la ligne de centre et la paroi artérielle est relevée.

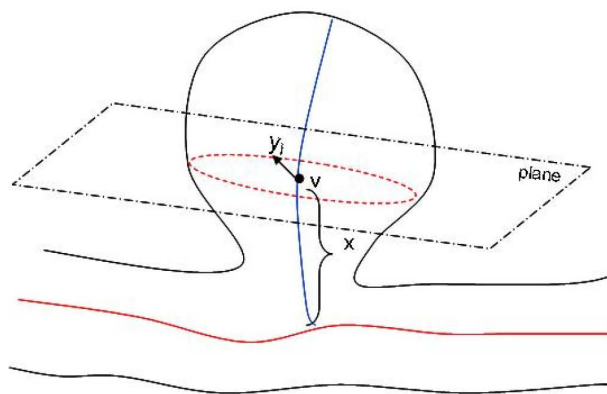


FIGURE 7.2 – Détection d'anévrisme : la ligne rouge correspond à la ligne de centre du vaisseau porteur, la ligne bleu à une branche qui s'avère être ici un anévrisme. Un plan, perpendiculaire à la ligne de centre parcourt la ligne bleu. Le diamètre artériel est relevé à chaque pas.

L'analyse de ces diamètres permet de faire la différence avec une branche artérielle et un anévrisme. En effet, l'anévrisme présente une forte augmentation de son diamètre puis un rétrécissement rapide. Alors qu'une branche garde un diamètre quasi constant. La figure 7.3 montre la différence entre les deux.

L'anévrisme est ainsi détecté. La figure 7.4 montre un exemple où l'ensemble des voxels de l'anévrisme sont mis en surbrillance. Pour obtenir ces voxels, l'ensemble des voxels connexes à la ligne de centre de l'anévrisme sont sélectionnés mais seuls les voxels qui se trouvent au delà du diamètre du vaisseau porteur sont conservés. L'anévrisme est ainsi isolé ainsi que son collet.

Nous avons aussi travaillé sur l'identification de la branche porteuse. Nous avons créé, pour cela, une arborescence générique qui décrit l'anatomie des principales branches artérielles intracrâniennes. Puis, nous mettons en correspondance les lignes de centre extraites de l'artériographie du patient et analysons les différentes branches. Cette technique permet par exemple au système, sans qu'aucune intervention humaine n'ait lieu, d'affirmer que le patient sur la figure 7.4 est porteur d'un anévrisme localisé sur la carotide interne.

7.3 Synthèse

Il a été surprenant au cours de ce travail de constater que l'interprétation automatique des images est encore un domaine balbutiant. Il est pourtant possible de rendre le contenu significatif de ces examens accessible aux systèmes informatiques. La ligne de centre en est un exemple.

Il me semble essentiel que ce type d'approche soit développé. L'esprit humain interprète les images (radiographie, dessin anatomique, photographie) et manipule aisément les concepts abstraits sous-jacents. L'informatique permet aujourd'hui de concevoir des systèmes intelligents qui sont capables de nous aider dans nos interprétations.

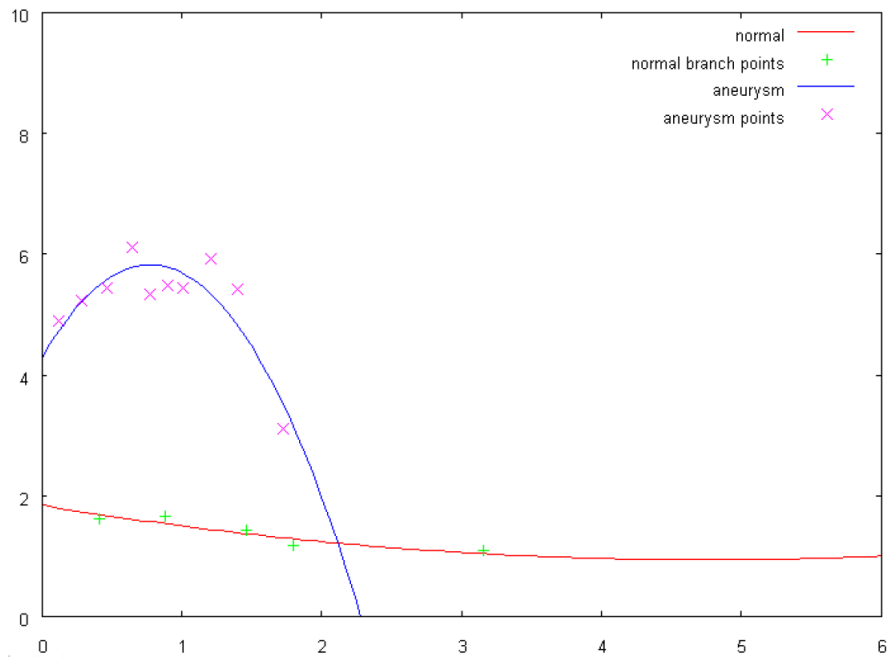


FIGURE 7.3 – Différences dans la variation des diamètres entre un anévrisme et une branche artérielle.

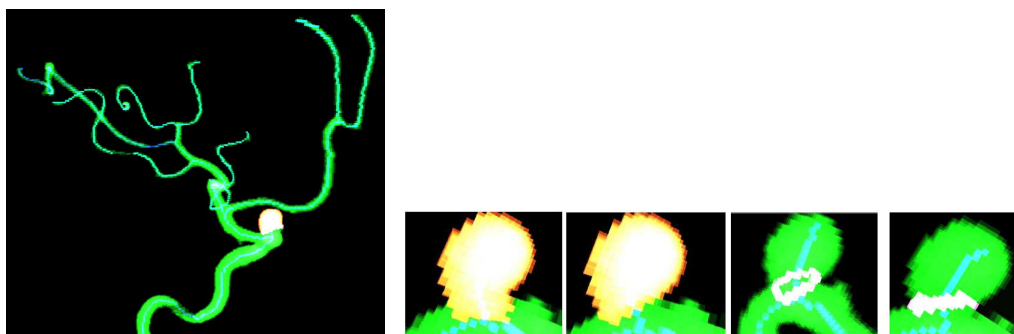


FIGURE 7.4 – Voxels de l'anévrisme et extraction du collet.

Représentation des connaissances anatomiques

Tim Berners-Lee in his keynote speech to the World Wide Web Conference in 1994 :

“To a computer, the Web is a flat, boring world, devoid of meaning. This is a pity, as in fact documents on the Web describe real objects and imaginary concepts, and give particular relationships between them. For example, a document might describe a person. The title document to a house describes a house and also the ownership relation with a person. Adding semantics to the Web involves two things : allowing documents which have information in machine-readable forms, and allowing links to be created with relationship values. Only when we have this extra level of semantics will we be able to use computer power to help us exploit the information to a greater extent than our own reading. ”

8.1 Introduction

Les systèmes informatiques sont capables d’afficher des objets 3D constitués de millions de triangles mais la signification de ce qui est montré n’implique que l’observateur. Est-il possible de rendre ces informations d’ordre conceptuel (abstraites) accessibles aux systèmes informatiques ? Dans le cadre de l’évolution du Web¹ la représentation des connaissances constitue un point crucial. L’*Ontologie* est une discipline informatique qui se consacre aux méthodes et moyens nécessaires pour réaliser ce travail. L’anatomie constitue un domaine applicatif où de nombreuses choses ont déjà été réalisées. Pour avoir une vision exhaustive et récente sur ce sujet, le lecteur est renvoyé au livre d’Albert Burger "Anatomy Ontologies for Bioinformatics" [BDB].

Après lecture de cet ouvrage et à travers l’analyse critique de mon travail en anatomie 3D, il m’est apparu très clairement que l’organisation des connaissances anatomiques sous cette forme était une étape incontournable. Cette formalisation des concepts anatomiques est avant tout un travail dont la finalité est de représenter l’anatomie sous une forme accessible aux programmes informatiques. Il sera ainsi possible de faire appel à ces connaissances en fonction des besoins.

Quelle est la place d’un Anatomiste dans ce contexte ? La réponse n’est pas évidente. Les outils informatiques, actuellement disponibles pour réaliser cette approche, sont encore réservés à des experts. Pourtant des efforts majeurs ont été réalisés. Le site internet *BioPortal*² par exemple donne un accès en ligne à l’ensemble des ontologies développées dans le domaine bio-médical. Des efforts de standardisation ont été réalisés autour des formats à utiliser pour stocker et distribuer une ontologie. Le site collaboratif *OBO Foundry*³ assiste, par exemple, les développeurs d’ontologies en

1. Le terme consacré pour désigner le ‘Web du futur’ est ‘Web 3.0’. Le terme qui me semble plus adapté est celui de ‘Web sémantique’.

2. <http://bioportal.bioontology.org/>

3. The Open Biological and Biomedical Ontologies : <http://www.obofoundry.org/>

biologie. Ces outils n'ont pas terminé leur gestation. L'élément le plus freinateur, à mon avis, est la communauté elle-même des *Ontologistes* qui de par leur formation se consacrent essentiellement aux aspects théoriques relatifs à la représentation des connaissances. Les ontologies de domaines ne représentent pour eux qu'une base d'expérimentation. Il est possible ici de faire une analogie avec l'histoire de l'informatique où il a fallu atteindre un certain degré de maturité des systèmes informatiques pour voir apparaître des interfaces et des logiciels accessibles à tous.

Depuis la fin de ma thèse (2006), je me consacre à ce sujet. J'ai développé un logiciel (MyCF browser⁴) dont la finalité est de combler le vide entre les représentations formelles des connaissances anatomiques (ontologies) et les modèles 3D patients-spécifiques qui sont couramment utilisés en anatomie virtuelle (animation, simulation...). La section 8.2 présente brièvement les principes de construction d'une ontologie. Une revue des ontologies d'anatomie existantes est faite dans la section 8.3. MyCF est présenté ensuite. La section 8.4.4 présente une utilisation pratique de MyCF comme aide à la segmentation automatique 3D de structures osseuses réalisée au sein de l'équipe EVASION. Enfin, la section 8.4.5 présente le site Web de MyCF destiné à diffuser des connaissances anatomiques formalisées et proposer une plateforme collaborative aux anatomistes.

8.2 Principes et fondements d'une ontologie

Les systèmes informatiques n'ont, aujourd'hui, aucune représentation symbolique (conceptuelle) des connaissances anatomiques. Ils sont capables de générer des images, de les sauvegarder, de les partager, de les visualiser mais pas d'en appréhender le contenu. Il existe néanmoins des outils qui permettent une représentation formelle d'un domaine de connaissances afin qu'il soit manipulable par des programmes informatiques. On parle d'ontologie.

Il existe deux grandes façons de représenter l'anatomie. L'approche « basée Image » se limite à la représentation des éléments étudiés. Le sens contenu dans l'image, même si elle est de type numérique, n'est pas accessible directement aux programmes informatiques. En revanche, l'approche « basée Concept » est une représentation symbolique qui s'affranchit de la représentation des formes en proposant une description abstraite des structures anatomiques. Le caractère formel et logique de cette approche facilite son intégration dans les programmes informatiques. L'approche basée concepts modélise la dimension sémantique des connaissances anatomiques. Elle est donc transposable d'un individu à l'autre indépendamment des différentes techniques de représentation d'image. Rosse parle de connaissances canoniques [RM03].

Une ontologie n'est pas une base de connaissances, elle ne définit que les termes nécessaires pour partager la connaissance liée à ce domaine

8.2.1 Exemple en anatomie

Le principe d'une ontologie en anatomie est d'organiser les entités anatomiques dans des graphes (ou arbres) où chaque nœud représente une entité et où chaque branche représente une relation liant deux entités. Sur le plan informatique, il s'agit d'une collection de triplets (deux entités liées par une relation). Par exemple l'affirmation suivante : « la patella est un os qui fait partie du genou » peut être analysée de la façon suivante. La patella, le genou et l'os sont trois entités anatomiques distinctes qui sont reliées par deux types de relation. La première, intitulée 'est_un', permet d'exprimer le fait que la patella est un os et la deuxième relation, intitulée 'fait_partie_de', permet d'exprimer le fait que la patella se trouve dans le genou. Cet exemple simple permet de comprendre le principe. En ajoutant des entités et des relations il est possible d'aller très loin dans le détail de l'organisation des structures anatomiques. La description formelle de l'anatomie est un travail complexe et fastidieux.

4. <http://www.mycorporisfabrica.org/>

8.2.2 Langages utilisés

Du point de vue informatique, les relations sont représentées sous forme de triplet (sujet - relation - objet)⁵. Il existe deux langages de complexités différentes pour sauvegarder ces triplets sur un ordinateur qui sont utilisés sur le Web :

RDF/XML

Resource Description Framework (RDF) est un modèle de données basé sur des triplets, indépendant de toute syntaxe particulière et destiné à l'échange de données sur le Web. RDF/XML est la syntaxe créée par le W3C⁶ pour utiliser RDF au sein du Web Sémantique.

OWL

Le Web Ontology Language⁷ (OWL) est un vocabulaire XML basé sur RDF. Il s'agit du langage du Web sémantique. OWL permet une description de classe et de type de propriétés ce qui n'est pas possible en RDF. L'utilisation d'OWL est surtout intéressante si on envisage d'utiliser un moteur d'inférences⁸. Il correspond au langage favori des ontologistes.

Environnement graphique de développement

J'utilise *Protégé* 4.0. comme éditeur d'ontologie⁹. Une capture d'écran est présentée figure 8.1.

8.3 Les ontologies d'anatomie

8.3.1 Foundational Model of Anatomy ontology (FMA)

FMA¹⁰ est la plus volumineuse ontologie d'anatomie actuellement disponible sur le Web[RM03]. FMA a été créée par le Professor Cornelius Rosse (MD) au sein du groupe de chercheurs intitulé *Structural Informatics Group from the Department of Biological Structure* de la Faculté de Médecine de Wahsington. Son développement actuel est sous la responsabilité de Jose Mejino (MD) de la même équipe. Ils utilisent *Protégé* comme environnement de travail.

FMA est très fréquemment citée, dans le domaine des ontologies, comme l'ontologie de domaine par excellence et répond à tous les critères théoriques qui actuellement définissent une ontologie [ZB06]. Paradoxalement, elle est très peu utilisée par la communauté biomédicale et par les anatomistes en particulier. Pour faciliter sa diffusion dans la communauté scientifique, FMA est maintenant Open Source¹¹. Les conditions légales pour contribuer à son développement sont de fait clarifiées. Au delà de ces considérations, la raison essentielle, à mon avis, est d'ordre technique. L'installation de FMA et Protégé n'est pas triviale. L'interface graphique, pour être utilisée, requiert des connaissances avancées dans le domaine ontologique. Enfin, le contenu anatomique de FMA est très riche et complexe ce qui rend les premiers contacts difficiles.

En anatomie il faut noter l'existence d'une autre ontologie CARO (Common Anatomy Reference Ontology)¹². Son contenu constitue une base minimum pour la création d'une ontologie

5. On parle de logique de premier ordre.

6. <http://www.w3.org/>

7. <http://www.w3.org/2001/sw/wiki/OWL>

8. Un moteur d'inférence (du verbe « inférer » qui signifie « déduire ») est un logiciel correspondant à un algorithme de simulation des raisonnements déductifs.

9. <http://protege.stanford.edu/>

10. <http://sig.biostr.washington.edu/projects/fm/AboutFM.html>

11. http://sig.biostr.washington.edu/projects/fma/FMA_License_Nov06.pdf

12. <http://www.obofoundry.org/cgi-bin/detail.cgi?id=caro>

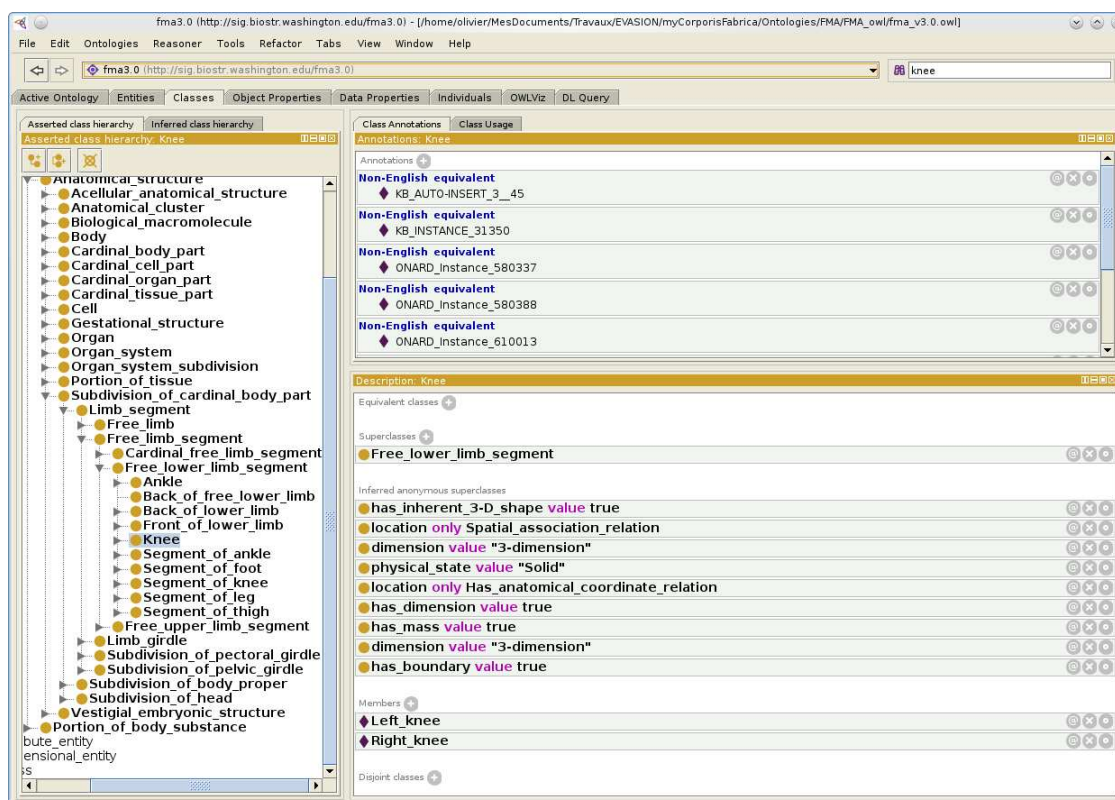


FIGURE 8.1 – Capture d'écran de FMA dans *Protégé*. La classe Genou (Knee) est sélectionnée.

d'Anatomie. Il est possible à partir de cette trame d'élaborer une ontologie d'anatomie pour un autre animal. Cela est particulièrement utile si il est envisagé de faire de l'anatomie comparée. Les classes déclarées dans CARO étant communes à toute les ontologies d'anatomie (FMA comprise), il devient possible de faire des requêtes croisées.

8.3.2 Les difficultés de la formalisation des connaissances anatomiques

L'étendue du domaine décrit

Les limites de FMA sont particulièrement bien définies. FMA décrit l'organisation structurale des organes et tissus qui constituent le corps humain à l'âge adulte. Il n'existe, par exemple, aucune information relative à la fonction des organes¹³. Il s'agit d'un choix délibéré pour assurer la cohérence de l'ontologie. Le spectre reste très large car les fondateurs de FMA considèrent que l'information structurale a son origine au niveau génétique. Il couvre ainsi un espace qui s'étend du gène au phénotype.

Il apparait clairement que dans un cadre applicatif (planning chirurgical, aide peropératoire, robotique, simulations, enseignement...) il sera nécessaire d'utiliser plusieurs ontologies de domaine simultanément. Il existe actuellement très peu d'outils de haut niveau disponible capable de croiser

13. Une ontologie basée sur FMA, propose une organisation des connaissances relatives à la physiologie [CMR04] de même que cette équipe [JSM⁺05] qui propose une taxonomie relative à l'anatomie fonctionnelle.

plusieurs ontologies. L'éditeur COBra¹⁴ permet d'afficher deux ontologies simultanément et de faire des liens sémantiques entre les ontologies. Cette interface fait partie du projet XSPAN¹⁵ qui est focalisé sur l'utilisation des ontologies d'anatomie inter-espèces.

D'un point de vue pratique, il n'est souvent pas nécessaire d'avoir accès à l'ensemble du contenu d'une ontologie en particulier quand elle est aussi volumineuse que FMA. L'extraction d'une partie des informations est un sujet d'investigation qui relève de la recherche en ontologie.

Les ambiguïtés persistantes

Les relations *is_a* (*est_un*) et *part_of* (*fait_partie_de*) sont les plus répandues [SCK⁺05]. La relation *is_a* est plus difficile au départ à appréhender par l'utilisateur novice. Elle permet de classer les entités dans une arborescence hiérarchisée (taxonomie) qui organise les entités les unes par rapport aux autres. Par exemple dans FMA, le *Fémur* et le *Tibia* sont les fils d'un père commun *Os long* qui est lui même le fils d'une entité plus large *Os*'. Des choix organisationnels sont fait par le concepteur de l'ontologie au départ. Une fois ces principes acquis, il est assez intuitif de décrypter cette relation.

En revanche la relation *part_of* est génératrice de confusion. Cette relation, pour un anatomiste en particulier, semble simple à utiliser. Telle structure fait partie de telle autre. L'emboîtement des entités se rapproche d'un jeu de construction où les différents éléments sont placés les uns par rapport aux autres. Les choses se compliquent quand, par exemple, on affirme que le *Fémur* fait partie de la cuisse mais que son extrémité distale, elle fait partie du *Genou*. Or, le *Genou* ne fait pas partie de la *Cuisse*. Une façon de résoudre ce problème et d'ajouter d'autres relations comme 'fait_partiellement_partie_de'.

Il faut néanmoins garder à l'esprit qu'il existe toujours un niveau d'ambiguïté. D'où l'importance de donner une définition phrasée aux entités ou aux relations avec idéalement des exemples associés [MMR01].

Le caractère incomplet des ontologies

FMA est loin de couvrir de façon exhaustive l'ensemble de l'anatomie humaine. Il n'existe, par exemple, aucun muscle squelettique dans FMA. Les ontologies sont en construction et pour la plupart incomplètes. Pour mener à bien ce travail, les sociétés savantes des domaines respectifs doivent s'approprier les ontologies et organiser un travail collectif. Il me semble néanmoins aujourd'hui que les outils informatiques ne sont pas suffisamment matures pour se lancer dans l'aventure.

La variabilité

En anatomie, il existe une variabilité inter-individus importante. Comment intégrer cette variabilité dans nos arborescences ? Il n'existe actuellement pas de moyen simple pour gérer ce point. Une ontologie des phénotypes intitulée PATO¹⁶ est en cours de développement sur ce thème.

FMA décrit une anatomie normée¹⁷. Les variations anatomiques sont lissées. Une seule anatomie est proposée.

La notion du temps

Le corps humain se développe au cours du temps. A l'âge adulte, il existe des variations comme le remplissage de la vessie, le déplacement des organes abdominaux au cours du cycle respiratoire. Sans parler du renouvellement cellulaire ou de la circulation sanguine. Le temps est parfois exprimé,

14. Application très utile pour convertir le format d'une ontologie.

15. <http://www.xspan.org/>

16. <http://www.obofoundry.org/cgi-bin/detail.cgi?id=quality>

17. État conforme à la moyenne.

dans certaines ontologies, de façon implicite dans le nom de l'entité comme la *denture déciduale* par exemple. Il n'existe pas d'expression formelle du temps dans les ontologies d'Anatomie[Dun08].

FMA décrit une anatomie figée dans le temps.

8.4 My Corporis Fabrica (MyCF)

8.4.1 Contexte et motivations

En pratique médicale, les soins dispensés concernent le plus souvent un patient donné. Son anatomie lui est propre. La description formelle des connaissances anatomiques aussi élaborée soit-elle n'a aucun intérêt s'il n'existe pas un lien entre ces connaissances et l'anatomie spécifique du sujet.

Le genou droit du patient peut être considéré comme une instance (un cas) du genou décrit dans FMA. L'imagerie médicale permet la construction d'un modèle virtuel du genou. Fort de cette représentation spécifique, le médecin ou le chirurgien peut être assisté dans la réalisation de son geste. Il peut s'agir de la pose d'une prothèse articulaire ou par exemple de la neuronavigation peropératoire. Les approches statistiques¹⁸ fournissent des atlas morphologiques qui permettent un contrôle partiel sur la variabilité inter-individus.

Nous nous sommes donnés comme objectif d'élaborer un système informatique capable de lier une représentation formelle de connaissances (ici d'ordre anatomique) avec des données 3D patient spécifique. La finalité est de permettre au système numérique d'avoir une représentation virtuelle la plus complète possible du patient.

A titre d'exemple, pour l'élaboration d'un simulateur chirurgical il est nécessaire d'avoir des modèles 3D, leur positions relatives, leur zone de contact et d'insertion, un ensemble de propriétés d'ordre mécanique afin que le simulateur physique soit capable de restituer un comportement réaliste. L'élaboration d'un tel simulateur est particulièrement longue et spécifique aux modèles choisis. En revanche, si le simulateur a un accès aux connaissances anatomiques, il sera capable de retrouver seul une multitude d'informations comme les zones d'insertions, les organes de voisinage, les propriétés mécaniques des tissus, mais aussi les structures dangereuses ou à éviter par le chirurgien.

Dans ce contexte les ontologies sont utilisées comme des outils. La révolution informatique autour du Web sémantique, n'a pour l'instant rien proposé dans le domaine 3D. Les informations contenues dans les modèles 3D ne sont pas accessibles à la conceptualisation et échappent donc au formalisme des ontologies. C'est malgré nous, que nous avons abordé ce domaine encore inexploré.

MyCF est un projet explorateur.

8.4.2 Contenu et organisation des données dans MyCF

MyCF permet la gestion données patient-spécifiques à travers une interface graphique intuitive, destinée à des utilisateurs non-experts en ontologie. L'interface permet par ailleurs, d'enrichir la description ontologique qui correspond à FMA. Enfin, il est possible d'utiliser MyCF en local ou connecté à un serveur distant.

MyCF est basé sur FMA. Une base de données MySQL a été mise en place pour faciliter le partage et les mises à jour. Le passage sur une base de données a été aussi motivé par le besoin d'ajouter des données patient-spécifiques. Ce qui n'est pas permis dans un environnement comme *Protégé* (cf. paragraphe 8.2.2). Le langage SQL permet un accès rapide aux données et peut être intégré sans difficulté dans n'importe quel programme informatique.

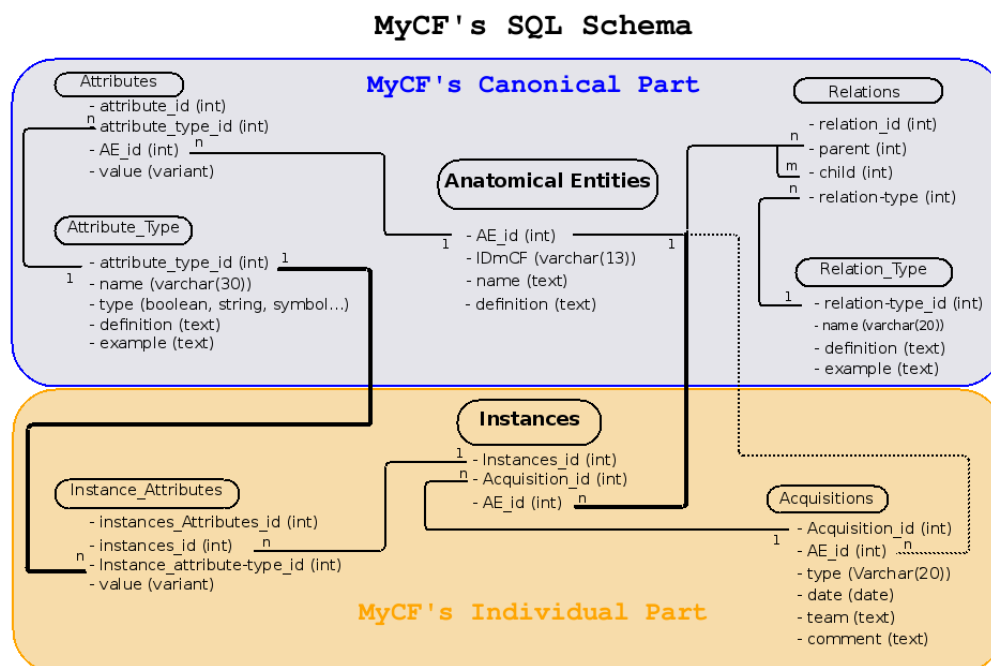


FIGURE 8.2 – Diagramme relationnel de la base de données de MyCF : le cadre supérieur, sur fond bleu, correspond à la partie qui contient les connaissances anatomiques canoniques (FMA + des attributs propre à MyCF). Le cadre inférieur, sur fond orange, contient les informations relatives aux instances (les cas). Le trait gras représente le lien entre les deux. La ligne en pointillés représente la contrainte qu'a l'utilisateur de spécifier une entité anatomique au moment de l'ajout d'une nouvelle acquisition.

Description de la base de données MySQL

La figure 8.2 montre la structure logique de la base de données de MyCF. Elle est constituée de deux parties distinctes, la partie dite canonique qui concerne les connaissances anatomiques communes et la partie des instances qui contient les informations relatives aux individus.

La partie canonique de MyCF Toutes les entités anatomiques (classes) de MyCF sont enregistrées dans une table intitulée *Anatomical Entities*. Un identifiant unique est donné à chacun. Cet identifiant est utilisé comme clé primaire dans la base de données relationnelles (MySQL dans notre cas). Cette table contient aussi pour chaque entité une définition et un nom dit favori (en anglais).

Une ontologie est constituée de plusieurs taxonomies. Une taxonomie est une organisation hiérarchique des entités entre elles. D'un point de vue théorique, une taxonomie est un graphe acyclique direct [ZB06]. La relation 'est_un', par exemple, permet de définir une taxonomie. Dans MyCF chaque type de relation est stocké dans une table intitulée *Relation_Type*. On associe une définition intelligible pour un utilisateur humain et des exemples à chaque type. La table *Relation* contient l'ensemble des triplets (cf. chapitre 8.2.2) qui permettent d'exprimer les connaissances anatomiques de façon formelle.

Pour enrichir le contenu, nous avons associé deux tables complémentaires qui permettent de gérer les attributs (ou propriétés) des entités anatomiques. Une première table liste les types d'attributs existants (*Attributes_Type*). Cela permet d'assurer la généralité¹⁹ des attributs. La table *Attributes* fait le lien entre une entité anatomique, un attribut, et sa valeur.

Avec ces 5 tables, sans augmenter le nombre de tables, il est possible d'étendre MyCF à l'infini. De plus, l'utilisateur peut rédiger ses propres requêtes SQL ce qui permet une intégration simple dans une autre application.

La partie des instances de MyCF Les instances sont liées aux entités anatomiques. La relation 1 : *n* (trait gras sur la figure 8.2) permet d'avoir plusieurs instances pour une même entité anatomique. Les instances ont des attributs spécifiques comme par exemple leur position dans une scène 3D virtuelle ou une couleur de représentation. Les types des attributs sont stockés dans la partie canonique de la base de données. Mais la valeur des attributs des instances est stockée dans une table séparée intitulée *Instance_Attributes*.

Il est possible d'enregistrer des informations générales dans la partie canonique de la base, par exemple, le fait d'utiliser la couleur jaune classiquement utilisée pour représenter les structures osseuses dans les schémas anatomiques. Si une instance n'a pas de couleur définie par l'utilisateur, le système utilise la couleur définie dans la partie canonique. De cette façon les données patient-spécifiques peuvent être complétées par des connaissances anatomiques à priori.

Les modèles 3D sont le plus souvent obtenus à partir d'une série d'images médicales (une acquisition) après segmentation. Une table spécifique, intitulée *Acquisitions*, collige l'ensemble des acquisitions. Ainsi, chaque modèle 3D est rattaché à une acquisition et déclaré comme instance d'une entité anatomique.

Les instances

La géométrie est un point essentiel dans la modélisation anatomique. Chaque entité anatomique peut être représentée par différents types de modèles géométriques (image volumique, maillage de surface, surface analytique, surface implicite...) à différentes résolutions et à différents niveaux de détail. Par conséquent, il est possible de stocker plusieurs descriptions géométriques pour une même entité anatomique sans limitation de format.

Nous avons développé des plugins pour Blender [ble], qui est un modèleur géométrique open-source, pour éditer les modèles géométrique lié à MyCF (Fig 8.3). Il peut être utilisé pour modifier une surface, déplacer un objet dans la scène, changer sa taille et pour identifier certaines régions comme les sites d'insertion des ligaments.

A partir d'une acquisition (set d'images), il est souvent extrait, après segmentation, plusieurs instances. Les modèles 3D sont ainsi placés dans une scène et rappelés ensemble pour les visualiser ou réaliser une simulation. Il est ainsi possible de travailler sur un jeu de données et de garder un lien étroit avec la partie canonique de MyCF.

8.4.3 Implémentation

Pour assurer la flexibilité et l'extension de MyCF, la partie canonique est entièrement contenue dans 5 tables. L'ontologie est constituée de plusieurs taxonomies (*is_a*, *part_of*) comme défini dans la section 8.4.2. L'information peut sembler dispersée, mais ce format permet une extension du contenu à l'infini sans augmenter le nombre de tables. Pour faciliter la recherche d'information pertinente, nous avons mis en place une bibliothèque (intitulée *libmycf*) écrite en python (langage de script multiplateforme). Cette librairie peut être utilisée comme API²⁰. Cela permet d'embarquer MyCF dans d'autres applications.

19. Fait pour un objet de pouvoir être utilisé en l'état dans différents contextes.

20. Application Programmable Interface

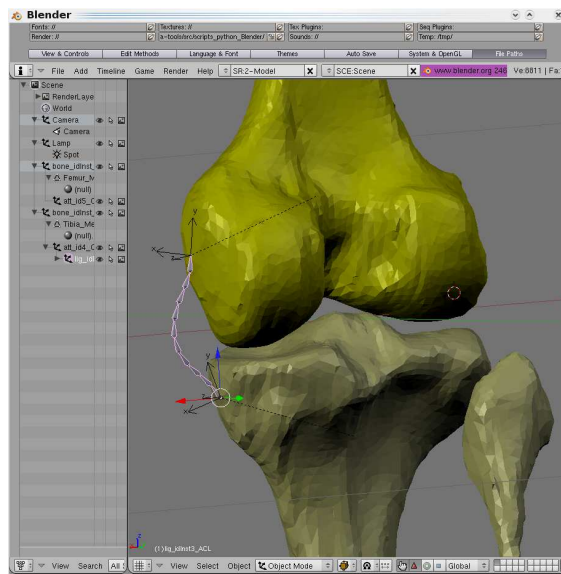


FIGURE 8.3 – Blender est utilisé pour éditer les modèles géométriques. Des objets Blender sont créés à partir des informations stockées dans MyCF à l’aide d’un script d’importation qui interroge directement MyCF. Les modifications de positions et le placement des ligaments sont sauvegardés dans MyCF à l’aide d’un script d’exportation. Le ligament tibial collatéral (MyCF Id : 00031) est en cours d’édition sur l’image. Le ligament a deux extrémités (proximale et distale) qui sont définies dans MyCF

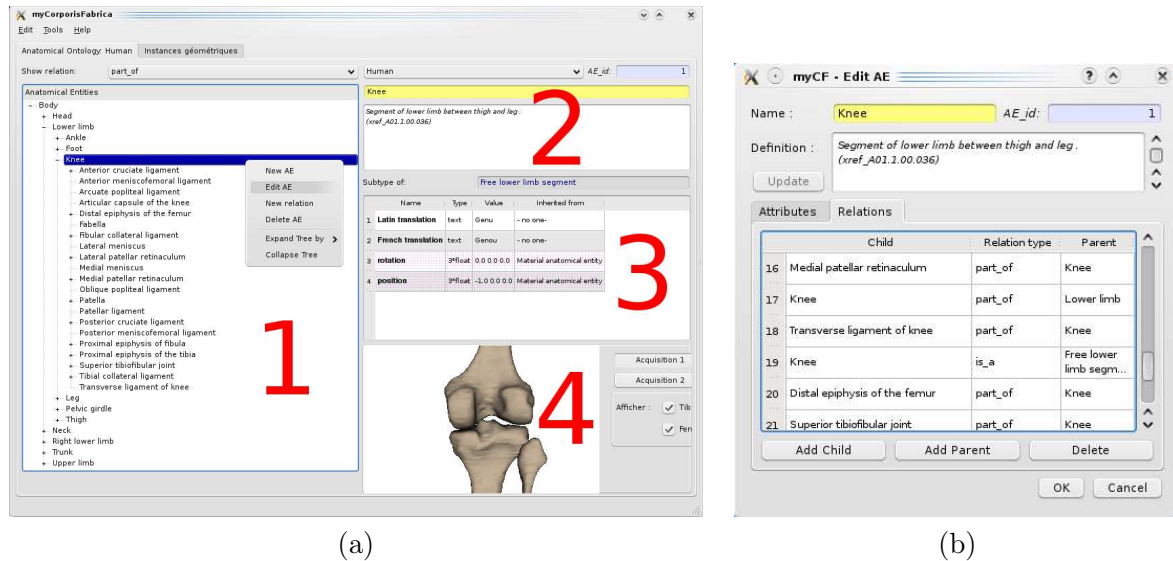


FIGURE 8.4 – Interface graphique de MyCF. **a)** Fenêtre principale de MyCF : 1. taxonomie représentée sous la forme d'un arbre de la taxonomie *part_of*, 2. information relative à l'entité anatomique sélectionnée (AE), 3. liste des attributs de l'AE, 4. fenêtre 3D de visualisation d'une instance de l'AE enregistrée dans MyCF. **b)** Édition d'une entité anatomique. Tous les attributs et les relations impliquant l'AE sont listés et éditables ici.

Le principe d'héritage et de surcharge des attributs est abordé au paragraphe 8.4.4. Cette construction est très intuitive et permet à l'utilisateur de définir des propriétés communes qui se distribuent sur tous les fils d'un père. Il est ainsi possible de définir la couleur jaune comme la couleur de choix pour représenter une structure osseuse ou le rouge pour les artères. L'interface graphique de MyCF facilite ce type de manipulation (fig. 8.4).

Des scripts permettent d'importer les entités anatomiques dans un éditeur 3D (comme Blender) afin de manuellement positionner certaines structures comme les insertions osseuses des ligaments par exemples. Les modifications réalisées dans l'éditeur sont stockées dans MyCF. Enfin, le lien entre la partie canonique et la partie des instances est entièrement géré par la librairie. Si l'utilisateur demande la couleur d'une instance, comme le fémur, le système va rechercher dans un premier temps si une couleur spécifique a été attribuée à l'instance en question. Dans le cas contraire, le système va rechercher dans la partie canonique la couleur attribuée à l'entité elle-même ou à l'un de ses pères.

8.4.4 Applications

Voici une liste non exhaustive des applications que nous avons étudiées :

Conception de modèles mécaniques

En plus des informations de type géométrique (maillage), des paramètres mécaniques sont stockés dans MyCF. Cela permet d'exporter nos modèles dans un simulateur physique et d'alimenter ainsi un simulateur chirurgical par exemple ou un simulateur d'accident de la route. L'utilisateur au moment de l'exportation choisit les entités anatomiques et le type de modèle mécanique qu'il souhaite utiliser pour réaliser la simulation. Par exemple pour étudier la cinématique d'une articulation basée sur les os et les ligaments il est judicieux d'utiliser des modèles déformables comme les

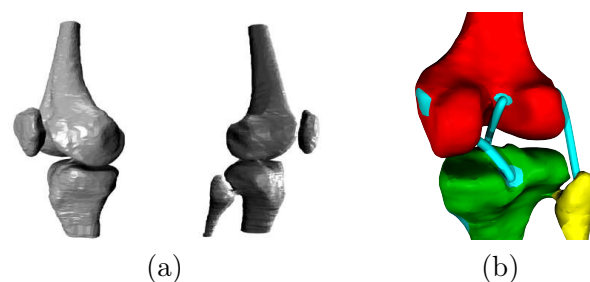


FIGURE 8.5 – Complétion du modèle. **a)** Squelette du genou obtenu par segmentation d’une acquisition IRM du genou **b)** Ligaments ajoutés au modèle.

éléments finis. Dans MyCf, les paramètres mécaniques sont stockés suivant les règles imposées par l’ontologie. Ce cadre rigide permet d’étendre à l’infini les attributs des entités anatomiques. Il est possible par exemple de mettre en place un modèle physique d’une articulation en ne demandant au système que les entités impliquées dans la mobilité de l’articulation. Le système ira rechercher dans l’ontologie la notion de mobilité préalablement définie et saura retrouver les entités anatomiques impliquées dans cette fonction. A travers MyCF, des notions abstraites comme la mobilité sont interprétables par le système informatique.

Complétion du modèle

Une base de connaissances à priori est utile pour compléter des modèles virtuels où toutes les entités anatomiques ne sont pas identifiées à partir des données d’imagerie médicale, souvent par manque de résolution. Cela permet la construction de modèles hybrides où une partie des données sont patient-spécifiques et une autre partie ajoutée (en fonction des besoins) à partir de l’ontologie. Par exemple, dans le cadre de la modélisation physique d’une articulation du genou le système ligamentaire joue un rôle essentiel. Malheureusement, ces structures sont souvent mal définies par l’imagerie ou incomplètement. Afin de rendre le modèle simulé viable la cohérence mécanique du système ligamentaire doit être assurée. Cela est réalisé au pris d’une approximation mais le modèle devient utilisable.

MyCf a été pensé afin de permettre, de façon automatique, l’ajout d’informations complémentaires en fonction des besoins. Prenons l’exemple d’un ligament articulaire du genou. L’organisation sous forme de taxonomie des entités anatomiques (relation `is_a`) permet de définir des notions communes à tous les ligaments en modifiant les attributs de l’entité parente dont tous les ligaments de l’organisme sont les fils. Il s’agit d’un mécanisme d’héritage bien connu dans le monde de la programmation orientée objet²¹. C’est à ce niveau, qu’entre autres la raideur du ressort et la constante d’amortissement sont stockées. Il est bien sûr possible de modifier spécifiquement ces constantes pour un ligament donné. Il en va de même pour les insertions osseuses des ligaments qui pour l’instant sont encore positionnées à la main par l’utilisateur dans un éditeur 3D. Ce point est étudié en détail au paragraphe suivant (8.4.4).

Une fois complété le modèle peut être exporté vers un simulateur physique comme le montre la fig. 8.6. Nous utilisons SOFA²² car il est développé en partie par des membre d’EVASION (François Faure en particulier).

Le paragraphe suivant est consacré à la segmentation automatique de maillage guidée par MyCF. Cette étape est indispensable pour envisager une complétion automatique des modèles.

21. Bertrand Meyer (2000). Conception et programmation orientées objet, ISBN 2-212-09111-7.

22. <http://www.sofa-framework.org/>

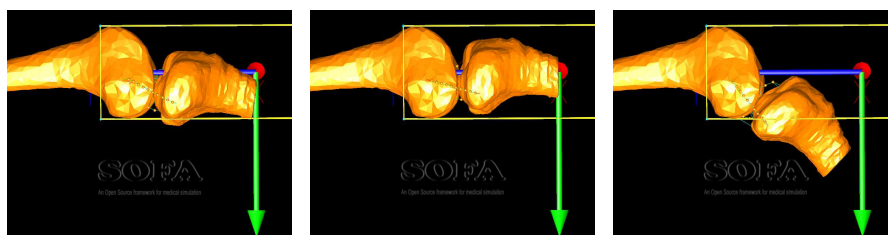


FIGURE 8.6 – Capture d'écran d'une simulation sous SOFA du modèle complété du genou.

Segmentation de maillages guidée par une ontologie

Nous avons travaillé avec Sahar Hasan dans le cadre de sa thèse d'informatique²³ sur l'utilisation de connaissances a priori pour guider la segmentation de maillages 3D [HHP10]. L'objectif est d'automatiser la localisation des différentes parties ou régions qui constituent une structure anatomique. Il sera ainsi possible, par exemple, de placer automatiquement les insertions osseuse d'un ligament sur un maillage qui représente la surface d'un os.

La segmentation de maillage consiste à identifier des primitives géométriques comme des sphères, des cylindres, des cônes ou des plans au sein du maillage. Une revue de la littérature sur ce sujet est présentée dans [Sha08]. Les travaux relatifs à l'utilisation d'informations d'ordre sémantique pour améliorer le résultat de la segmentation sont très réduits. Le plus souvent la dimension sémantique est ajoutée manuellement par l'utilisateur une fois la segmentation terminée, comme par exemple le *Shape Annotator* proposé par [ARSF09].

Le seul travail, à notre connaissance, qui utilise des informations d'ordre sémantique pour créer la segmentation est celui de Simari et al. [SNKS09]. La fig. 8.7 illustre leur démarche.

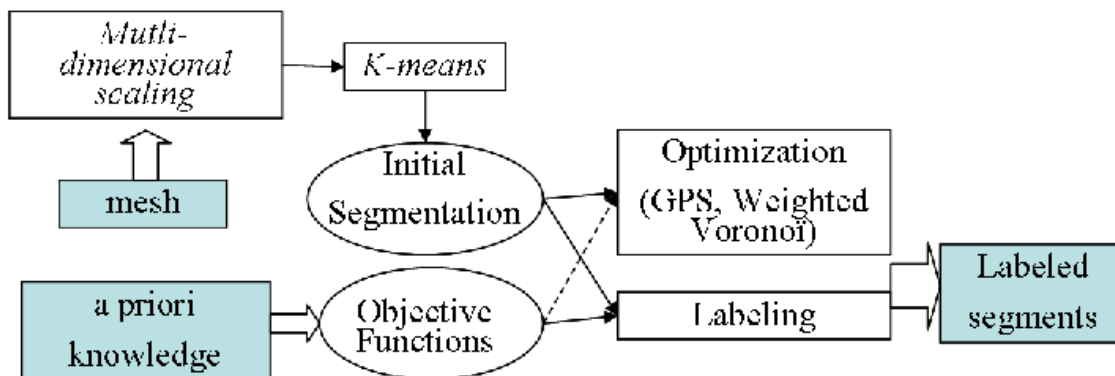


FIGURE 8.7 – Schéma de la méthode de [SNKS09].

L'algorithme comprend trois étapes : une segmentation initiale (kmeans clustering + Voronoï), une labellisation, et une optimisation de la segmentation initiale en utilisant l'algorithme de Generalized Pattern Search. Une étape de multi-dimensional scaling est faite en prétraitement pour traiter les objets avec des articulations complexes. Les connaissances a priori sont exprimées par des *fonctions d'objectif*. Une *fonction d'objectif* correspond à une information (forme géométrique du segment, une relation entre deux segments,...). Ces fonctions lorsqu'elles sont appliquées à un segment du maillage retournent une erreur d'approximation. Il s'agit en pratique d'une analyse en composantes principales. La dernière étape consiste à minimiser le coût total (somme des *fonctions d'objectif*).

23. soutenance prévue en décembre 2010.

Notre méthode est assez similaire. Nous avons inclus dans MyCF [PBJ⁺09] une description géométrique explicite pour chaque entité anatomique. Nous avons constaté que, dans la majorité des cas, il est possible d'attribuer une primitive ou une combinaison de primitives géométriques pour décrire la forme d'une entité anatomique. Par exemple la diaphyse du fémur est un cylindre alors que la tête fémorale est une sphère. D'autres informations sont utiles comme les rapports de voisinage ou la taille relative des parties d'une même structure. La fig. 8.8 illustre les trois étapes qui caractérisent notre méthode.

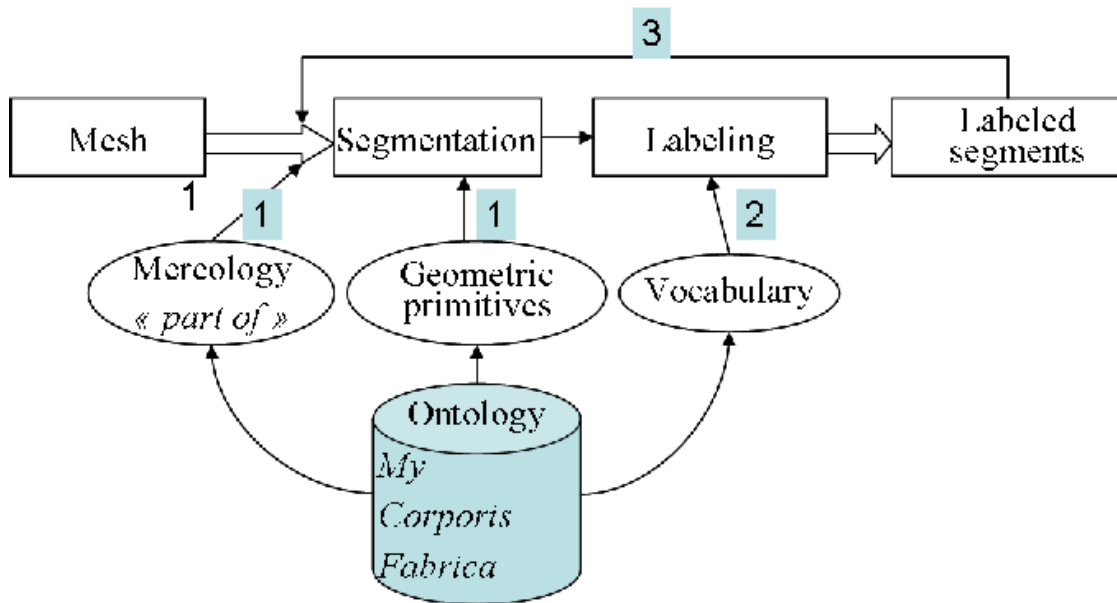


FIGURE 8.8 – Schéma de notre méthode.

Dans une première étape (étape 1 sur la fig. 8.8), la taxonomie 'fait_partie_de' (*part_of*) est utilisée pour déterminer le nombre de régions à segmenter. Pour le fémur, on obtient par exemple, la diaphyse, l'épiphyse proximale et distale puis les sous-parties de chacune comme la tête fémorale pour l'épiphyse proximale par exemple. Pour chaque région, toujours à partir de l'ontologie, on récupère la primitive géométrique associée ce qui permet d'élaborer les fonctions *objectifs*. La segmentation peut débuter. La phase d'optimisation est améliorée par l'ajout de contraintes liées à la position relative des différentes parties entre elles²⁴, par le respect des relations de voisinage qui sont décrites dans l'ontologie par la relation 'adjacent_de' (*adjacent_to*) et par la taille relative (donnée en % dans MyCF) des sous parties entre elles. L'étape suivante (étape 2 sur la fig. 8.8), elle aussi entièrement automatisée, utilise l'ontologie pour nommer les sous parties du maillage. Là encore, les positions relatives sont utiles. Enfin, une fois les segments identifiés, après ce passage et de façon récursive, les sous régions sont segmentées à leur tour (étape 3 sur la fig. 8.8). La fig. 8.10, illustre l'aspect hiérarchisé de la segmentation.

Le résultat comparé à d'autres méthodes, pour le premier niveau hiérarchique de la segmentation, est présenté fig. 8.9.

Au total, cette utilisation de MyCF illustre l'intérêt d'une organisation des connaissances anatomiques. Fort de ce nouveau savoir, des étapes jusque là réservées à l'utilisateur sont maintenant complètement automatisables. Il est ainsi possible de décliner ces connaissances abstraites en fonction des besoins. Pour ce travail, l'étape suivante est de placer automatiquement les insertions ligamentaires et musculaires voire l'ensemble des structures anatomiques de la cuisse.

24. D'où l'importance d'orienter le maillage initial. Ces informations d'orientation sont à définir lors de la segmentation à partir des images radiologiques.

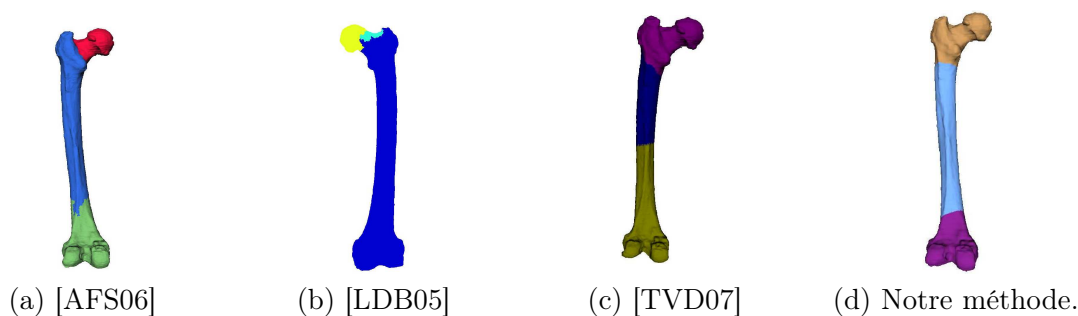


FIGURE 8.9 – Comparaison de notre méthode à l'existant

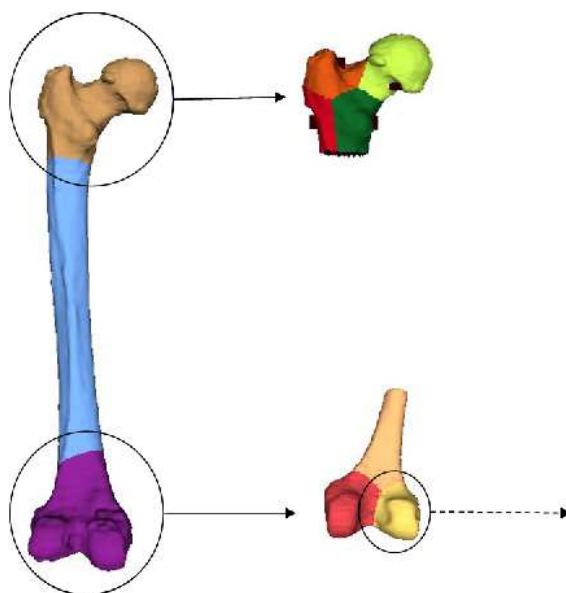


FIGURE 8.10 – Segmentation hiérarchisée.

Enseignement de l'anatomie

L'organisation logique des connaissances dans MyCF est propice à la construction d'une interface simple destinée à présenter les structures anatomiques en 3D. Il sera ainsi possible pour l'étudiant de retrouver par mots clé (structures, fonctions, propriétés) telle ou telle structure anatomique. Il est aussi envisageable de lier les items de MyCF à telle ou telle partie d'un cours multimédia pré-enregistré (Type DVD de PCEM1 de la faculté de médecine de Grenoble).

Un financement a été demandé à l'Université Médicale Virtuelle Francophone (UMVF)²⁵ pour développer au cours de l'année 2011 un tel outil.

Moteurs d'inférence

Nous n'avons pas exploré ce type d'application. Il me semble néanmoins important de rapporter ici un usage courant des ontologies. La structuration formelle des connaissances permet à des systèmes experts de *raisonner*. On parle d'inférence. Il s'agit en réalité d'intelligence artificielle. Il

25. <http://www.med.univ-rennes1.fr/siteumvf/>

est probable, sans extrapolation, d'imaginer qu'un jour²⁶ les systèmes informatiques seront assez élaborés pour nous assister dans des tâches complexes où le raisonnement est requis.

Pour l'enseignement, l'organisation logique des connaissances dans MyCF est propice à la construction d'une interface simple destinée à présenter les structures anatomiques en 3D. Il sera ainsi possible pour l'étudiant de retrouver par mots clé (structures, fonctions, propriétés) telle ou telle structure anatomique. Il est aussi envisageable de lier les items de MyCF à telle ou telle partie d'un cours multimédia pré-enregistré (Type DVD de PCEM1 de la faculté de médecine de Grenoble).

Pour les moteurs d'inférence (intelligence artificielle), les ontologies ont été en partie créées pour être utilisées par des systèmes experts. MyCF peut être utilisée dans ce contexte, comme référentiel anatomique en libre accès.

8.4.5 Le site Web collaboratif autour de MyCF

J'ai mis en place un site web collaboratif (www.mycorporisfabrica.org) dédié à ce travail. Ce site web propose le téléchargement libre d'une interface graphique simple qui permet de se déplacer dans MyCF. MyCF a été présenté au '2nd Workshop on 3D Physiological Human' en Suisse [PBJ⁺09].

Mon objectif est de faire converger les anatomistes et les informaticiens sur une plateforme commune de travail dédiée à l'Anatomie. Le futur site web du Collège Médical Français des Enseignants d'Anatomie sera en partie consacré à la diffusion de MyCF.

26. proche.

Perspectives

Le passage au numérique ouvre un espace d'investigation qui devrait placer l'anatomie au centre des systèmes d'information qui concernent le corps humain sous tous ses aspects. Un ambitieux travail de formalisation est à fournir de la part des anatomistes pour assurer la mise à disposition de leur savoir.

Plusieurs pistes sont poursuivies :

- Contribuer à enrichir FMA, qui représente aujourd'hui l'ontologie d'Anatomie de référence.
- Poursuivre le développement de MyCF et d'assurer le lien entre ontologie et représentation graphique.
- De mettre à la disposition de la communauté scientifique un référentiel anatomique numérique associant les terminologies, les concepts et les illustrations.
- De sensibiliser et impliquer la société savante des anatomistes à cette démarche.
- De travailler sur des interfaces numériques¹ de nouvelle génération, dédiées à la modélisation et à l'enseignement de l'Anatomie.

1. Interface homme-machine(IHM))

Bibliographie

- [AFS06] Marco Attene, Bianca Falcidieno, and Michela Spagnuolo. M. : Hierarchical mesh segmentation based on fitting primitives. *The Visual Computer*, 22 :181–193, 2006.
- [ARSF09] M. Attene, F. Robbiano, M. Spagnuolo, and B. Falcidieno. Characterization of 3d shape parts for semantic annotation. *Computer-Aided Design*, January 2009.
- [BD03] D. M. Bowden and M. F. Dubach. NeuroNames 2002. *Neuroinformatics*, 1(1) :43–59, 2003.
- [BDB] Albert Burger, Duncan Davidson, and Richard Baldock. *Anatomy Ontologies for Bioinformatics : Principles and Practice (ComputationalBiology)*.
- [BDS05] M. Bota, H. W. Dong, and LW. Swanson. Brain architecture management system. *Neuroinformatics*, 3(1) :15–48, 2005.
- [BG92] J. D. Boissonnat and B. Geiger. Three dimensional reconstruction of complexe shapes based on the delaunay. Technical report, 1697, INRIA, April 1992.
- [ble] <http://www.blender.org>.
- [Bli82] James F. Blinn. A generalization of algebraic surface drawing. *j-tog*, 1(3) :235–256, July 1982.
- [BLSB01] A. Brevik, T. B. Leergaard, M Svanevik, and JG. Bjaalie. Three-dimensional computerised atlas of the rat brain stem precerebellar system : approaches for mapping, visualization, and comparison of spatial distribution data. *Anat Embryol (Berl)*, 204(4) :319–32, 2001.
- [Boi88] J.D. Boissonnat. Shape reconstruction from planar cross sections. *Comput. Vision Graph. Image Process*, 44(1) :1–29, 1988.
- [BS91] Jules Bloomenthal and Ken Shoemake. Convolution surfaces. In *SIGGRAPH '91 : Proceedings of the 18th annual conference on Computer graphics and interactive techniques*, pages 251–256, New York, NY, USA, 1991. ACM Press.
- [BSD⁺04] Z. Boldogkoi, A. Sik, A. Denes, A. Reichart, J. Toldi, I. Gerendai, K.J. Kovacs, and M. Palkovits. Novel tracing paradigms—genetically engineered herpesviruses as tools for mapping functional circuits within the CNS : present status and future prospects. *Prog Neurobiol*, 72(6) :417–45, 2004.
- [CH01] Marie-Paule Cani and Samuel Hornus. Subdivision curve primitives : a new solution for interactive implicit modeling. In *Shape Modeling International*, Italy, May 2001.
- [CMR04] D. L. Cook, J. L V Mejino, and C. Rosse. The foundational model of anatomy : a template for the symbolic representation of multi-scale physiological functions. *Conf Proc IEEE Eng Med Biol Soc*, 7 :5415–5418, 2004.
- [Dij59] E. W. Dijkstra. *Numerische Mathematik 1*, chapter A note on two problems in connexion with graphs, page 269–271. [http ://www-m3.ma.tum.de/twiki/pub/MN0506/WebHome/dijkstra.pdf](http://www-m3.ma.tum.de/twiki/pub/MN0506/WebHome/dijkstra.pdf)., 1959.
- [Dun08] D. Duncan. *Anatomy Ontologies for Bioinformatics :Principles and Practice*. Burger, A. Davidson, D. and Baldock, R. (eds.) Springer, chapter Time in Anatomy, pages 213–247. 2008.
- [FLS94] G. D Funka-Lea and J. S. Schwaber. A digital brain atlas and its application to the visceral neuraxis. *J Neurosci Methods*, 54(2) :253–60, 1994.
- [FTM⁺09] YuHong Fu, Petr Tvrdik, Nadja Makki, Olivier Palombi, Robert Machold, George Paxinos, and Charles Watson. The precerebellar linear nucleus in the mouse defined by connections, immunohistochemistry, and gene expression. *Brain Res*, 1271 :49–59, May 2009.

- [HAC03] Samuel Hornus, Alexis Angelidis, and Marie-Paule Cani. Implicit modelling using subdivision-curves. *the Visual Computer*, 19(2-3) :94–104, May 2003.
- [HHP10] Sahar Hassan, Franck Hétroy, and Olivier Palombi. Ontology-Guided Mesh Segmentation. In *FOCUS K3D Conference on Semantic 3D Media and Content*, page 5, Sophia Antipolis France, 02 2010. INRIA at Sophia-Antipolis.
- [HWL⁺10] Amanda Hu, Tim Wilson, Hanif Ladak, Peter Haase, Philip Doyle, and Kevin Fung. Evaluation of a three-dimensional educational computer model of the larynx : voicing a new direction. *J Otolaryngol Head Neck Surg*, 39(3) :315–322, Jun 2010.
- [JSM⁺05] Ingvar Johansson, Barry Smith, Katherine Munn, Nikoloz Tsikolia, Kathleen Elsner, Dominikus Ernst, and Dirk Siebert. Functional anatomy : A taxonomic proposal. *Acta Biotheoretica*, 2005.
- [JT02] Xiaogang Jin and Chiew-Lan Tai. Convolution surfaces for arcs and quadratic curves with a varying kernel. *The Visual Computer*, 18 :530–546, 2002.
- [LAU⁺06] Michael M Lell, Katharina Anders, Michael Uder, Ernst Klotz, Hendrik Ditt, Fernando Vega-Higuera, Tobias Boskamp, Werner A Bautz, and Bernd F Tomandl. New techniques in ct angiography. *Radiographics*, 26 Suppl 1 :S45–S62, Oct 2006.
- [LBD⁺03] T. B. Leergaard, J. G. Bjaalie, A Devor, LL Wald, and AM. Dale. In vivo tracing of major rat brain pathways using manganese-enhanced magnetic resonance imaging and three-dimensional digital atlas. *Neuroimage*, 20(3) :1591–600, 2003.
- [LDB05] Guillaume Lavoue, Florent Dupont, and Atilla Baskurt. A new cad mesh segmentation method, based on curvature tensor analysis. *Computer-Aided Design*, 37(10) :975–987, September 2005.
- [MDMP⁺07] R. D. Millán, L. Dempere-Marco, J. M. Pozo, J. R. Cebal, and A. F. Frangi. Morphological characterization of intracranial aneurysms using 3-d moment invariants. *IEEE Trans Med Imaging*, 26(9) :1270–1282, Sep 2007.
- [MMR01] J. Michael, J. L. Mejino, and C. Rosse. The role of definitions in biomedical concept representation. *Proc AMIA Symp*, pages 463–467, 2001.
- [MZJ⁺97] M. A. Melgar, L. Zamorano, Z. Jiang, M. Guthikonda, V. Gordon, and F. G. Diaz. Three-dimensional magnetic resonance angiography in the planning of aneurysm surgery. *Comput Aided Surg*, 2(1) :11–23, 1997.
- [OP04] S. Oeltze and B. Preim. Visualization of anatomic tree structures with convolution surfaces, 2004.
- [PBJ⁺09] Olivier Palombi, Guillaume Bousquet, David Jospin, Sahar Hassan, Lionel Revellet, and François Faure. My Corporis Fabrica : a Unified Ontological, Geometrical and Mechanical View of Human Anatomy. *Lecture notes in computer science*, page 207–219, 11 2009.
- [PCP10] Adeline Pihuit, Marie-Paule Cani, and Olivier Palombi. Sketch-based modeling of vascular systems : a first step towards interactive teaching of anatomy. In Marc Alexa and Ellen Yi-Luen Do, editors, *Sketch-Based Interfaces and Modeling, SBIM 2010, June, 2010*, pages 151–158, Annecy, France, June 2010.
- [PPC09] Adeline Pihuit, Olivier Palombi, and Marie-Paule Cani. Reconstruction implicite de surfaces 3D à partir de régions 2D dans des plans parallèles. In *22èmes Journées de l'Association Française d'Informatique Graphique, AFIG'09, November, 2009*, Arles, France, November 2009. AFIG.
- [PSPW06] O. Palombi, J.W. Shin, G. Paxinos, and C. Watson. Neuroanatomical Affiliation Visualization Interface System. *neuroinformatics*, 4(4), 2006. In press.
- [PW05] G. Paxinos and C. Watson. *The rat brain in stereotaxic coordinates*. Academic Press, San Diego, 5th edition, 2005.

- [RM03] Cornelius Rosse and José L V Mejino. A reference ontology for biomedical informatics : the foundational model of anatomy. *J Biomed Inform*, 36(6) :478–500, Dec 2003.
- [Rol91] F Rolland. *Représentation tridimensionnelle et reconstruction 3D à partir de coupes 2D*. PhD thesis, UJF, Grenoble, 1991.
- [SCK⁺05] Barry Smith, Werner Ceusters, Bert Klagges, Jacob Köhler, Anand Kumar, Jane Lomax, Chris Mungall, Fabian Neuhaus, Alan L Rector, and Cornelius Rosse. Relations in biomedical ontologies. *Genome Biol*, 6(5) :R46, 2005.
- [SDS96] E. Stollnitz, T. Derose, and D. Salesin. *Wavelets for Computer Graphics, Chapitre V "Subdivision Cutves"*. Morgan Kaufman, California, 1996.
- [Sha08] Ariel Shamir. A survey on mesh segmentation techniques. *Computer Graphics Forum*, 2008.
- [She99] Andrei Sherstyuk. Kernel functions in convolution surfaces : a comparative analysis. *The Visual Computer*, 15(4) :171–182, 1999.
- [SKB⁺01] K. E. Stephan, L. Kamper, A. Bozkurt, GA. Burns, MP. Young, and R. Kotter. Advanced database methodology for the Collation of Connectivity data on the Macaque brain (CoCoMac). *Philos Trans R Soc Lond B Biol Sci*, 356(1412) :1159–86, 2001.
- [SNKS09] Patricio Simari, Derek Nowrouzezahrai, Evangelos Kalogerakis, and Karan Singh. Multi-objective shape segmentation and labeling. In *Computer Graphics Forum : Eurographics Symposium on Geometry Processing*, Aire-la-Ville, Switzerland, Switzerland, March 2009. Eurographics Association.
- [SW96] G. Sealy and G. Wyvill. Smoothing of three dimensional models by convolution. In *Proc Comput Graph International*, pages 184–190, 1996.
- [TSHA95] A. W. Toga, E. M. Santori, R. Hazani, and K. Ambach. A 3D digital map of rat brain. *Brain Res Bull*, 38(1) :77–85, 1995.
- [TSP89] A. Toga, M. Samaie, W., and BA. Payne. Digital rat brain : a computerized atlas. *Brain Res Bull*, 22(2) :323–33, 1989.
- [TVD07] J. Tierny, J.-P. Vandeborre, and M. Daoudi. Topology driven 3d mesh hierarchical segmentation. pages 215 –220, jun. 2007.
- [Vit99] Joëlle Vittone. *Caractérisation et reconnaissance de droites et de plans en géométrie discrète*. PhD thesis, Université Josphe Fournier-Grenoble 1, December 1999.
- [VRJ00] A. Vercelli, M. Repici, and S. Jhaveri. Recent techniques for tracing pathways in the central nervous system of developing and adult mammals. *Brain Res Bull*, 51(1) :11–28, 2000.
- [WSI78] C.R.R. Watson and R.C. Switzer III. Trigeminal projections to cerebellar tactile areas in the rat originate mainly from n. interpolaris and n. principalis. *Neurosci Lett*, 10 :77–82, 1978.
- [ZB06] Songmao Zhang and Olivier Bodenreider. Law and order : assessing and enforcing compliance with ontological modeling principles in the foundational model of anatomy. *Comput Biol Med*, 36(7-8) :674–693, 2006.