



HAL
open science

Etude Méthodologique et Structurale du Développement Cérébral en IRM : Application aux Aires du Langage dans une Population de Nourrissons

François Leroy

► **To cite this version:**

François Leroy. Etude Méthodologique et Structurale du Développement Cérébral en IRM : Application aux Aires du Langage dans une Population de Nourrissons. Neurosciences [q-bio.NC]. Université Pierre et Marie Curie - Paris VI, 2011. Français. NNT : . tel-00633171v1

HAL Id: tel-00633171

<https://theses.hal.science/tel-00633171v1>

Submitted on 17 Oct 2011 (v1), last revised 5 Mar 2012 (v2)

HAL is a multi-disciplinary open access archive for the deposit and dissemination of scientific research documents, whether they are published or not. The documents may come from teaching and research institutions in France or abroad, or from public or private research centers.

L'archive ouverte pluridisciplinaire **HAL**, est destinée au dépôt et à la diffusion de documents scientifiques de niveau recherche, publiés ou non, émanant des établissements d'enseignement et de recherche français ou étrangers, des laboratoires publics ou privés.

Université Pierre et Marie Curie
Ecole doctorale Cerveau, Cognition, Comportement

THESE

présentée pour obtenir le grade de
DOCTEUR EN SCIENCES
de l'université Pierre et Marie Curie
par François Leroy

**Etude Méthodologique et Structurale du
Développement Cérébral en IRM :
Application aux Aires du Langage dans une
Population de Nourrissons**

Directrice de thèse : Ghislaine Dehaene-Lambertz

Soutenance prévue le 15 septembre 2011

<i>Jury</i>	Fabrice Wallois	<i>Rapporteur</i>
	Arnaud Cachia	<i>Rapporteur</i>
	Roberto Toro	
	Didier Dormont	

Structural and Methodological Study of Brain Development with MRI: Focus on Language Areas within a Set of Infant Brains

Abstract

Newborns not only recognize their mother tongue at birth but are also capable of distinguishing far better than their mothers the totality of sounds of languages spoken on earth. What is the particular organization of the human brain that permits such linguistic abilities?

During my Ph.D., I studied language areas in the brain's anatomy to better understand the early acquisition of language in life. Anatomy was described and analyzed by using magnetic resonance images (MRI) on infant brains.

With the help of Neurospin research teams, I built the following methodological tools:

We first proposed a cortical segmentation framework to deal with the weak image contrast during the first months of life. This method is based on several image properties of tissues and requires no atlas. Two initial segmentations, which are set on each side of the cortex, are deformed so as to converge at the gray-white matter interface. Segmentation results were very good for younger infants, i.e., neonates (Dice coefficient = 0.89).

Then, we defined a maturation index based on the cortical image intensity. As it was expected, the index strongly increased with age in every region of interest ($R^2=0.88$). Index variations are most likely due to a decrease of water content related to membrane proliferation.

In MR images, we manually drew cortical sulci within language areas. We then measured asymmetry and maturation indices along these sulci. Early organization was found in language areas close to the one reported in adults for both indices.

A little-known depth asymmetry was found at the superior temporal sulcus. The deepest part of this sulcus on the right hemisphere might be a lifelong landmark, whereas the shallower left sulcus would be related to a more segmented pattern. Also, we characterized the early forward and upward shift of the posterior end of the right Sylvian fissure. Moreover we confirmed the asymmetrical sizes of both the *planum temporale* and the Heschl's gyrus. These asymmetries

might be related to a larger connectivity in the left areas as well as to interhemispheric differences in processing auditory stimuli, specifically speech.

As for the maturation index, the index value of the Broca's area was far from being the lowest among language areas, which is at odds with the common opinion that prefrontal regions are immature at birth. We also reported a decrease of the maturation index along a dorso-ventral axis in the temporal lobe, consistent with the hierarchical organization of linguistic processes. Last of all, maturation indices of both Broca's area and the posterior part of the superior temporal sulcus were correlated with another developmental index (fractional anisotropy) in the arcuate fasciculus. This correlation suggests the early development of the linguistic dorsal pathway between Broca's area and temporo-parietal regions.

We discuss in the end the genetic origins and mechanisms of this organization, suggesting that some innate modules might be dedicated to process speech. The results presented in this thesis bring further questions: if the asymmetry of the superior temporal sulcus means a more segmented pattern on the left hemisphere, what are the consequences of such segmentation on the linguistic processes? Furthermore, what role does the dorsal pathway play in language lateralization?

Keywords

Brain; MRI; Infant; Language; Sulcus; Segmentation; Asymmetry; Maturation

Résumé

Les nouveau-nés reconnaissent leur langue maternelle à la naissance et sont meilleurs que leur maman pour percevoir les sons de toutes les langues existantes dans le monde. Comment la structure du cerveau peut-elle favoriser le développement de telles facultés ?

Au cours de cette thèse, j'ai étudié l'anatomie des aires corticales du langage afin de mieux comprendre l'émergence du langage au début de la vie. L'anatomie a été décrite dans une population de nourrissons, à partir d'une séquence d'images IRM.

En m'aidant de l'expertise des équipes de recherche de Neurospin, j'ai mis en place plusieurs outils méthodologiques :

D'une part, nous avons proposé une nouvelle méthode de segmentation du cortex pour faire face au faible contraste des images dans les premiers mois de vie. Cette méthode s'appuie sur plusieurs propriétés des tissus dans l'image, sans faire appel à un atlas. Elle consiste à déformer deux surfaces, initialisées de part et d'autre du cortex, afin qu'elles convergent sur l'interface séparant la matière grise et la substance blanche. Nous obtenons de très bons résultats pour les cerveaux des nouveau-nés (coefficient de Dice = 0,89).

D'autre part, nous avons défini un indice de maturation à partir des intensités du signal du cortex. La démarche a été validée en mesurant une forte corrélation de cet indice avec l'âge des nourrissons dans toutes les régions observées ($R^2=0,88$). Selon l'hypothèse la plus vraisemblable, les variations de cet indice sont dues à une baisse du contenu en eau du cortex relative à la prolifération des membranes.

Dans les images IRM, nous avons tracé manuellement les sillons du cortex dans les régions du langage. Puis, nous avons mesuré leurs asymétries et les indices de maturation du cortex proche de ces sillons. Nous observons une organisation précoce des aires du langage, proche de celle observée dans le cerveau adulte. Plus précisément :

D'une part, nous rapportons une asymétrie de profondeur du sillon temporal supérieur, encore peu connue ; la plus grande profondeur de ce sillon à droite se maintiendrait tout au long du développement, tandis que la faible profondeur à gauche reflèterait l'initiation d'une structure

plus compartimentée le long du sillon. Nous confirmons également les asymétries du *planum temporale* et du gyrus de Heschl, ainsi qu'un déplacement ventral et en arrière des régions temporales postérieures gauches. Ces asymétries seraient associées à une connectivité plus dense dans ces régions à gauche et à des différences interhémisphériques dans le traitement des stimuli auditifs, particulièrement la parole.

D'autre part, notre indice de maturation a révélé une avance relative de l'aire de Broca au sein des régions préfrontales, souvent jugées immatures à cet âge. Nous observons aussi la présence d'une décroissance du degré de maturation suivant un axe dorso-ventral dans le lobe temporal, cohérente avec l'organisation hiérarchique des traitements du langage. Enfin, les indices de maturation dans l'aire de Broca et dans la région postérieure du sillon temporal supérieur étaient corrélés avec un autre indice de développement (anisotropie fractionnelle) dans le faisceau arqué. Cette corrélation suggère la formation précoce d'une voie dorsale du langage entre l'aire de Broca et les régions temporo-pariétales.

Enfin, nous discutons des origines et des influences génétiques sur cette organisation, en suggérant l'existence de modules innés spécifiques au langage. Les résultats de cette thèse posent de nouvelles questions : si l'asymétrie du sillon temporal supérieur reflète une structure plus segmentée dans l'hémisphère gauche, quels sont les effets de ces compartiments sur les processus du langage ? Par ailleurs, quel rôle jouerait la voie dorsale que nous avons observée dans la latéralisation du langage ?

Sommaire

Introduction.....	1
A. Formation du cortex.....	2
<i>A.1 Formation des colonnes corticales</i>	<i>2</i>
<i>A.2 Différenciation cellulaire et laminaire.....</i>	<i>3</i>
<i>A.3 Initiation des réseaux de neurones.....</i>	<i>4</i>
<i>A.4 Apoptose neuronale (mort cellulaire programmée).....</i>	<i>8</i>
B. Expansion et gyration du cortex	9
<i>B.1 Gyration</i>	<i>9</i>
<i>B.2 Origine des plissements</i>	<i>10</i>
<i>B.3 Asymétries anatomiques.....</i>	<i>11</i>
C. Maturation du cortex	17
<i>C.1 Synaptogénèse.....</i>	<i>17</i>
<i>C.2 Myélinisation</i>	<i>18</i>
<i>C.3 Trajectoires de développement</i>	<i>22</i>
<i>C.4 Acquisition du langage</i>	<i>23</i>
D. Mesure des composantes du cortex.....	27
<i>D.1 Segmentation du cortex</i>	<i>27</i>
<i>D.2 Morphométrie des plissements</i>	<i>31</i>
<i>D.3 Epaisseur corticale.....</i>	<i>32</i>
<i>D.4 Maturation du tissu cortical</i>	<i>33</i>
E. Présentation de la thèse	36
<i>E.1 Motivations</i>	<i>36</i>
<i>E.2 Plan de la thèse.....</i>	<i>37</i>

Chapitre 1. Segmentation du cortex	39
A. Introduction	39
<i>A.1 Acquisitions multiples</i>	39
<i>A.2 Séparation du cerveau des autres tissus</i>	40
<i>A.3 Modélisation d'informations a priori</i>	43
<i>A.4 Cartes d'appartenances aux tissus</i>	44
<i>A.5 Reconstruction de la surface du cortex par déformation</i>	46
B. Article 1: Atlas-Free Surface Reconstruction of the Cortical Interface in Infants	49
C. Perspectives	71
<i>C.1 Acquisition multiple d'images pondérées en T1 et en T2</i>	71
<i>C.2 Vers de nouveaux a priori</i>	72
<i>C.3 Approche interactive</i>	74
<i>C.4 Optimisations de la méthode</i>	76
Chapitre 2. Asymétries des plissements du cortex	79
A. Introduction	79
B. Pétales et asymétries dans les régions périsylviennes	80
<i>B.1 Asymétries cérébrales</i>	80
<i>B.2 Gyrus de Heschl</i>	83
<i>B.3 Planum temporale</i>	84
<i>B.4 Scissure de Sylvius</i>	85
<i>B.5 Aire de Broca</i>	86
<i>B.6 Gyrus supra-marginal (GSM)</i>	87
<i>B.7 Sillon central</i>	87
<i>B.8 Insula</i>	88
C. Article 2 : A robust cerebral asymmetry in the infant brain: the rightward superior temporal sulcus	89
D. Observation complémentaire : un cortex de Heschl élargi à gauche	113
E. Développement des asymétries : cas du STS et du sillon central	114

F. Héritabilité dans les régions périsylviennes : cas du STS.....	117
G. Origines des asymétries précoces des régions temporales postérieures	121
<i>G.1 Modélisations de la formation des plissements</i>	<i>121</i>
<i>G.2 Application aux régions temporales postérieures.....</i>	<i>125</i>
Chapitre 3. Maturation du cortex	131
A. Phénomènes maturationnels à l'origine de la baisse de la constante T2 du cortex ...	131
B. Définition d'un indice de maturation en imagerie pondérée en T2	134
<i>B.1 Normalisation du signal du cortex.....</i>	<i>134</i>
<i>B.2 Correction des inhomogénéités ou « biais » dans l'image</i>	<i>136</i>
<i>B.3 Calcul de l'indice de maturation à partir d'une mesure locale du signal du LCR.....</i>	<i>139</i>
C. Article 3 : Early Maturation of the Linguistic Dorsal Pathway in Human Infants ..	143
D. Evaluation de l'indice de maturation	151
<i>D.1 Influence de l'épaisseur corticale</i>	<i>151</i>
<i>D.2 Effet de l'écoulement du LCR.....</i>	<i>152</i>
<i>D.3 Effet de volume du LCR.....</i>	<i>154</i>
<i>D.4 Présence d'un biais résiduel</i>	<i>155</i>
<i>D.5 Que faire en l'absence de LCR ?.....</i>	<i>156</i>
E. Interactions entre maturation du cortex et myélinisation de la substance blanche ..	159
Discussion	163
A. Organisation des régions temporales supérieures.....	164
B. Développement précoce de la voie dorsale du langage : une spécificité humaine ? ..	171
Conclusion	175
Bibliographie.....	179

In the self-repeating cycle of evolution of biological action systems, each new bud of a phyletic tree repeats the past yet constantly brings forth something individually new in each phase of its development.

Yakovlev, 1962

Remerciements

Aux esprits ambitieux qui ont permis la réalisation de Neurospin, ce magnifique centre de Neurosciences,

A tout le personnel de Neurospin, en particulier les équipes du LCOGN et du LNAO, que j'ai grand plaisir à côtoyer,

A Jessica et à Hervé, dont les études antérieures ont rendu possible la mienne,

A Lucie, qui m'a donné l'idée d'étudier la maturation du cortex à partir du signal IRM,

A Dominique, Isabelle, Yann, Nicolas et Denis, à toute l'équipe responsable de Brainvisa, Anatomist et de toutes ces bibliothèques pratiques et utiles, qui ont beaucoup facilité mes analyses,

A Antoinette, Laurence, Karla et Antonio, pour leur grande gentillesse,

A Ghislaine et à Jean-François, qui m'ont fait confiance et m'ont aidé de leurs précieux conseils, pour leur grand enthousiasme.

Introduction

Les nouveau-nés reconnaissent leur langue maternelle à la naissance et sont meilleurs que leur maman pour percevoir les sons de toutes les langues existantes dans le monde. Comment le développement du cerveau peut-il expliquer ces facultés remarquables ?

Des études récentes en IRM fonctionnelle montrent des activations précoces dans un ensemble d'aires corticales pendant l'écoute de la parole chez les nourrissons. Comme chez l'adulte, le cortex auditif primaire est relié à un réseau de régions périsylviennes selon une organisation hiérarchique et latéralisée. Comment l'anatomie du cerveau favorise-t-elle cette organisation fonctionnelle dans les premiers mois de vie ?

Au cours de cette thèse, nous avons étudié l'anatomie des aires du langage dans le but de mieux comprendre l'émergence du langage au début de la vie. Nous avons décrit cette anatomie dans une population de nourrissons, à partir de l'acquisition d'une séquence d'images cérébrales en IRM.

Dans cette introduction, nous nous proposons de replacer nos recherches dans le contexte spécifique du développement cérébral. Nous donnons un aperçu général sur la formation, l'expansion et la maturation du cortex, et sur les méthodes en IRM pour étudier et caractériser son développement. Puis, nous précisons nos motivations et le plan du document.

Pendant le troisième trimestre de gestation, les neurones et les cellules gliales se différencient et initient les premiers réseaux fonctionnels. Parallèlement, à une échelle macroscopique, l'expansion du cortex est très forte et conduit à la formation de plissements accompagnés d'asymétries caractéristiques.

Pendant la première année de vie, la trajectoire de développement du cortex reste très soutenue. Les prolongements des neurones prolifèrent en formant un très grand nombre de connexions synaptiques. La myélinisation des fibres axonales se développe. De vastes réseaux de neurones se mettent en place, conduisant au développement des grandes fonctions cognitives telles que le langage.

A. Formation du cortex

Nous décrivons brièvement les grandes étapes de la formation du cortex : l'organisation en colonnes et en couches, la différenciation cellulaire et l'initiation des voies axonales. Ces étapes se déroulent en parallèle, principalement pendant le troisième trimestre de gestation.

A.1 Formation des colonnes corticales

La formation des colonnes corticales accompagne les phases de prolifération et de migration des précurseurs des neurones, ou neuroblastes, dès la 8^{ème} semaine de gestation [Marin-Padilla, 1990]. Selon l'hypothèse d'unité radiaire [Rakic, 1988], les neuroblastes se déplacent radialement le long des fibres des cellules souches gliales, depuis la région ventriculaire où ils sont produits vers la plaque corticale. Une fois entrés dans la plaque, ils dépassent les neuroblastes qui les ont précédés le long de la fibre gliale de migration, en s'organisant en colonnes corticales.

La première unité fonctionnelle du cortex est probablement la colonne corticale [Rakic, 2007]. Yu-Shi et coll. [2009] ont montré que les premières connexions synaptiques ont lieu préférentiellement au sein d'une même colonne, probablement quand les neuroblastes dépassent ceux qui les précèdent (Figure 1, p.5). Dans le cortex associatif adulte, les neurones dotés du même type de réponse résident dans les mêmes colonnes [Rakic, 2007].

Cette organisation en colonnes exercerait une contrainte très forte sur le développement du cortex, puisque l'épaisseur du cortex est restée à peu près constante (1-4mm) à travers les cerveaux de nombreux mammifères, depuis la souris jusqu'à l'éléphant [Welker, 1990]. Le fait que cette structure ait été maintenue au cours de l'évolution, en dépit des contraintes qu'elle exerce, témoigne probablement du caractère essentiel des colonnes corticales dans la formation du cortex.

Si une grande partie des colonnes corticales est en place au début du troisième trimestre de gestation, la formation de colonnes, étroitement associée au phénomène de gyration du cortex [Reillo, 2010], se prolongerait pendant le troisième trimestre de gestation.

A.2 Différenciation cellulaire et laminaire

La différenciation cellulaire peut être définie comme l'ensemble des processus aboutissant à l'acquisition par la cellule de sa structure finale, c'est-à-dire quand ses prolongements (dendrites, axones) sont développés. Elle a lieu principalement pendant le troisième trimestre de gestation [Kostovic, 2006a] mais commencerait déjà au cours de la migration des neuroblastes. Ainsi, il a été observé des neurones nettement différenciés dans la sous-plaque [Kostovic, 2006b].

Les neuroblastes se différencient en 3 types de neurones : les neurones de projection (par exemple, les neurones pyramidaux), les interneurones inhibiteurs (aux anatomies très variées) et les neurones modulateurs (innervation diffuse dans le cortex). Les précurseurs des cellules gliales se différencient en astrocytes, en oligodendrocytes (producteurs de myéline) et en microglie (les macrophages du cerveau). Outre leur rôle neurotrophique, les astrocytes favorisent le guidage axonal et stimulent la croissance neuritique [Dubois, 2006].

Le degré de différenciation varie à travers le cortex. Des études post-mortem en coloration de Golgi ont établi que plus une région était proche de l'insula plus sa différenciation était précoce [Conel, 1939]. Cette observation a été confirmée récemment en IRM de diffusion [Kroenke, 2007]. En effet, l'organisation initiale des fibres gliales radiaires serait associée à une valeur élevée du facteur d'anisotropie fractionnelle (FA). L'augmentation de la complexité des structures axonales et dendritiques serait associée à une réduction de la FA (Figure 2, p.5). A partir de cette méthode, Kroenke et al. [2007] ont pu observer une avance de différenciation dans les régions sensori-motrices du cortex par rapport aux régions associatives.

La différenciation cellulaire accompagne la formation des plissements du cortex, qui se produit pendant la même période (voir section B.1, p.9). Ainsi, Welker [1990] rapporte que la différenciation neuronale est plus marquée dans les gyri que dans les sillons. Le développement des dendrites y est plus organisé, plus élaboré et précoce, l'arborisation axonale plus dense. La stimulation du cortex par les fibres thalamo-corticales jouerait un rôle important dans cette différenciation. En effet, dès la 35^{ème} semaine, il a été observé une séparation entre les aires de Brodman 17 et 18 à partir d'un marquage histochimique des fibres thalamiques afférentes au cortex [Kostovic, 1984]. Plus généralement, la pénétration progressive des fibres de substance blanche dans la plaque corticale (dès 16 semaines de gestation) résulterait en une différenciation et en une maturation ascendante de ses neurones, et, en conséquence, de son organisation en couches [Marin-Padilla, 1990]. Au début du troisième trimestre de gestation, les couches

profondes (4, 5, et 6) commencent à se différencier tandis que les neuroblastes des couches superficielles (1, 2, et 3) restent encore largement immatures.

A mesure que les cellules se différencient, les couches corticales se développent et acquièrent leur identité. Les couches de l'allocortex (environ 10% du manteau cortical) apparaissent précocement pendant la période fœtale, tandis que celles du néocortex (environ 90% du manteau cortical) se développent pendant le troisième trimestre de gestation [Marin-Padilla, 1990].

A.3 Initiation des réseaux de neurones

La formation des fibres axonales débute au cours de la période fœtale et se termine à la fin du troisième trimestre de gestation. La croissance de chaque système de fibres, de 4 à 8 semaines selon les régions, inclut des phases d'attente et d'accumulation dans la sous-plaque corticale avant de pénétrer le cortex (Figure 3, p.6) [Kostovic, 2006b].

Un premier type de réseaux de neurones s'établirait dans la sous-plaque corticale dès la fin de la période fœtale jusqu'à la naissance (voir [Kanold, 2010] pour une revue). Entre 24 et 32 semaines, les fibres thalamocorticales sont rejointes par les fibres interhémisphériques dans la sous-plaque [Kostovic, 2006a]. Celle-ci atteint alors son épaisseur maximale, jusqu'à quatre fois celle du cortex [Kostovic, 2006b]. Les variations régionales de l'épaisseur de la sous-plaque seraient liées à la date d'arrivée et à la quantité de fibres thalamiques et cortico-corticales présentes (Figure 4, p.6) [Corbett-Detig, 2011; Kostovic, 2010]. De nombreux neuroblastes séjournent dans la sous-plaque en se différenciant. Ils établissent des connexions avec les fibres entrantes et les maintiennent à l'aide de facteurs trophiques. Ils envoient également des projections vers les neuroblastes présents dans le cortex en les stimulant [Kanold, 2010]. La naissance des premiers réseaux de neurones est signalée par l'apparition d'une activité endogène spontanée [Kostovic, 2010]. La sous-plaque atteindrait son pic d'activité entre la 22^{ème} et la 36^{ème} semaine de gestation [Lagercrantz, 2001].

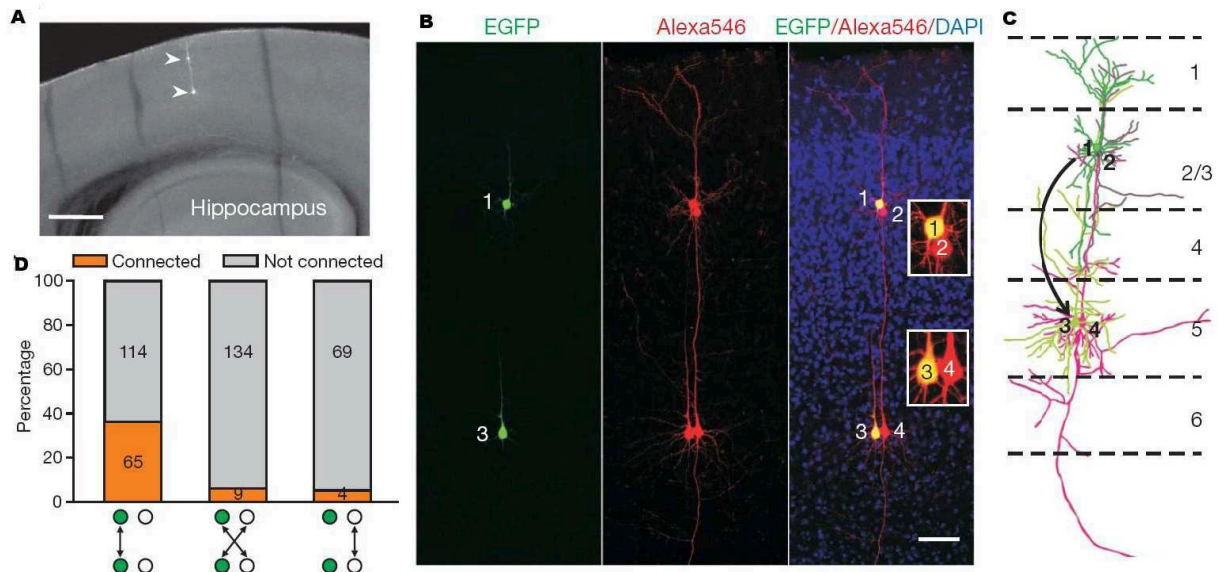


Figure 1. Formation des colonnes corticales. Les cellules neuronales excitatrices provenant de la même fibre gliale ont une forte préférence pour former de synapses entre elles [Yu, 2009]. **A.** Image de deux neurones frères le long d'une même fibre gliale (échelle 1mm). **B.** images de quatre enregistrements « cellule entière » de deux neurones frères exprimant EGFP (n°1 et 3, illustré dans A), et de deux autres neurones n'exprimant pas EGFP (n°2 et 4), adjacents aux deux neurones frères (échelle 100µm). **C.** Reconstruction des neurones dans cet enregistrement. La flèche indique la détection de connexions synaptiques entre des neurones. **D.** Le taux de connectivité synaptique mesuré entre les neurones frères (à gauche), entre la paire de neurones adjacents (à droite), et entre les deux fibres gliales (au milieu).

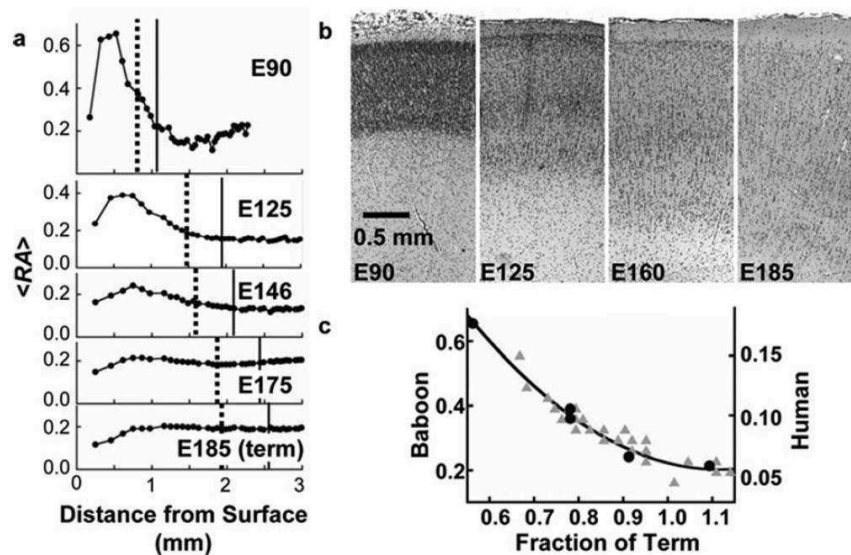


Figure 2. Anisotropie relative (RA) en fonction de la profondeur corticale [Kroenke, 2007]. a) Les variations des profils de RA sont présentées à partir de colorations de coupes de cerveaux âgés de 90 à 185 jours (après conception). Les barres verticales continues et en pointillés représentent respectivement les mesures corrigées et non corrigées de l'épaisseur corticale. b) Microphotographies des colorations des coupes du lobe pariétal. c) Variations du pic de RA en fonction de l'âge gestationnel chez le babouin (cercles pleins) et chez le prématuré humain (triangle gris).

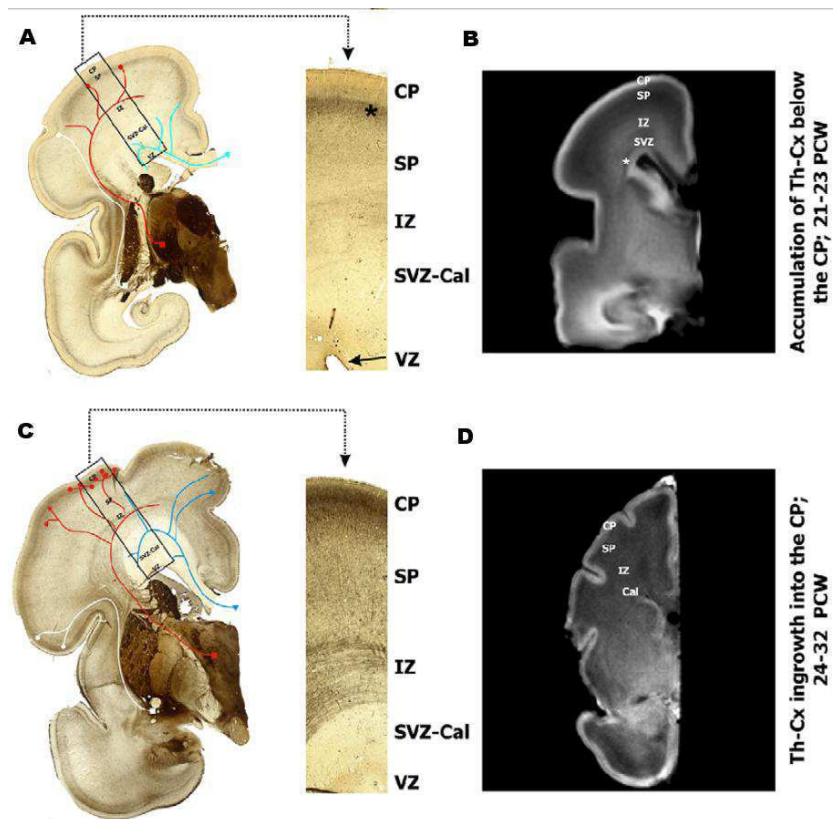


Figure 3. Organisation fœtale temporaire du développement de la paroi cérébrale entre la 21^{ème} et la 23^{ème} semaine de gestation (A et B) et entre la 24^{ème} et la 32^{ème} semaine (C et D) [Kostovic, 2006a]. La croissance des fibres entrantes thalamo-corticales est tracée en rouge, celle des fibres callosales en bleu, et celle des fibres prosencéphaliques basales en blanc. Au milieu, les extraits des coupes illustrent l'organisation laminaire des régions temporaires de la paroi cérébrale. Les changements provoqués par l'entrée des fibres thalamo-corticales sont importants dans la plaque corticale. A droite, les régions temporaires sont visibles dans les images IRM in vitro (B et D). L'astérisque blanc indique une région périventriculaire riche en fibres ; CP : plaque corticale, SP : sous-plaque, IZ : zone intermédiaire, SVZ : zone sous-ventriculaire, VZ : zone ventriculaire.

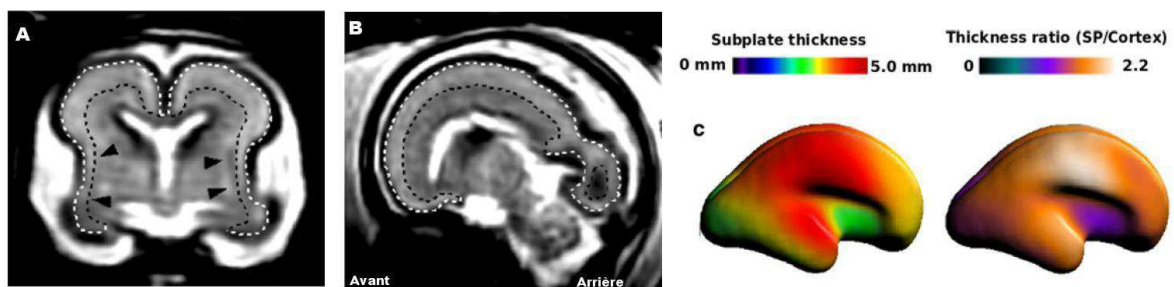


Figure 4. Détection de la sous-plaque et mesure de son épaisseur (20 à 26 semaines) [Corbett-Detig, 2011]. A et B. La sous-plaque est une structure fœtale temporaire située entre les lignes en pointillés blancs et noirs. La ligne blanche correspond à la frontière entre la sous-plaque et la plaque corticale, tandis que la ligne noire représente la limite entre la sous-plaque et la zone intermédiaire. Dans la coupe coronale A (relativement centrale), les flèches noires signalent la limite latérale des ganglions de la base. B : coupe sagittale. C. Carte de l'épaisseur de la sous-plaque selon une vue latérale et carte du rapport de l'épaisseur de la sous-plaque sur celle de la plaque corticale.

Parallèlement au développement de ce premier type de réseaux, les fibres axonales envahissent le cortex en développant leurs arborisations à des intervalles de temps différents selon leurs origines : les afférences thalamo-corticales autour de 24 semaines, les fibres interhémisphériques et cortico-corticales longues vers 33 semaines, et enfin les fibres courtes ou « fibres en U » après 36 semaines [Kostovic, 2006a].

Au cours du troisième trimestre de gestation, un second type de réseaux se constitue dans le cortex en lien avec les fibres thalamo-corticales. Il reçoit des stimulations, spontanées ou évoquées, extérieures au cortex [Kostovic, 2006b]. Ainsi, les premiers circuits inhibiteurs intra-corticaux tels que le système reliant les cellules pyramidales et les cellules en panier, s'établiraient pendant cette période [Marin-Padilla, 1990]. Le développement de ces réseaux est associé à l'augmentation de la synaptogénèse et à la maturation accélérée des neurones du cortex, ainsi que probablement, à la première régionalisation du cortex observée autour de 28 semaines [Kostovic, 2006a].

Pendant le troisième trimestre de gestation, deux types de réseaux fonctionnels concurrents semblent donc coexister dans la sous-plaque et la plaque corticales [Kostovic, 2006b]. Ces deux ensembles de réseaux interagiraient par l'intermédiaire des neurones de la sous-plaque. Tandis que les réseaux corticaux se développent, l'activité des réseaux de la sous-plaque se réduirait à mesure que la région diminue en taille. Dès 33 semaines de gestation, l'épaisseur de la sous-plaque commence à diminuer ; Les neurones de la sous-plaque rejoignent la couche corticale n°6 ou meurent par apoptose [Kostovic, 2006b]. Une activité résiduelle de la sous-plaque se poursuivrait après la naissance dans les régions associatives [Kostovic, 2010].

A.4 Apoptose neuronale (mort cellulaire programmée)

Au cours de la neurogénèse, les neuroblastes sont produits dans un très large excès. Il va donc suivre une phase de régression cellulaire. Cette double phase de surproduction-élimination confère une certaine plasticité au développement du cortex.

La survie des neuroblastes dépend des facteurs neurotrophiques qu'ils parviennent à prendre dans leur environnement : dans les hormones circulantes, dans leurs interactions avec les autres neuroblastes, particulièrement à travers leurs contacts axonaux [Cowan, 1984].

L'efficacité du guidage axonal est importante. D'une part, le neurone échouera si un guidage erroné conduit son axone vers une mauvaise cible. D'autre part, s'il parvient près de sa cible, il sera confronté à la multitude d'autres neurones déjà connectés à la même cible. Or, la capacité synaptique d'un neurone (nombre maximum de synapses par neurone) est limitée, et ne peut donc engager suffisamment de connexions avec tous les axones à proximité. Un certain nombre de neurones vont ainsi mourir par apoptose, suite notamment à l'élagage des arborisations redondantes. En revanche, les neurones ayant réussi à établir suffisamment de synapses avec des cellules cibles survivent en recevant dans leur soma des neurotrophines par transport antérograde le long de l'axone.

Pendant le troisième trimestre de gestation et la première année de vie, des circuits entiers de neurones peuvent disparaître par apoptose. Selon les régions cérébrales, entre 15 et 50% des neurones produits vont mourir par apoptose et être phagocytés [Oppenheim, 1991].

Une partie des neuroblastes de la sous-plaque meurent également par apoptose. Les autres neuroblastes rejoignent le cortex. La sous-plaque diminue progressivement en taille, parallèlement au développement des gyri et des sillons. Elle se résorbe autour de la naissance suivant les régions. Les neuroblastes résiduels deviennent des neurones interstitiels, qui pourraient avoir un rôle important dans le cerveau mature [Judas, 2010].

B. Expansion et gyration du cortex

La surface du cortex augmente sous plusieurs effets: la prolifération des colonnes corticales, la différenciation cellulaire, la croissance de la taille des neurones, la synaptogénèse et la prolifération de la glie [Rakic, 1995; Welker, 1990]. L'accroissement est considérable pendant le troisième trimestre de gestation puisque 50% du volume adulte serait produit entre les 34^{ème} et 40^{ème} semaines de gestation [Adams-Chapman, 2006; Kinney, 2006].

La gyration, c'est-à-dire la formation de plissements, accompagne l'expansion du cortex. Les plissements du cortex constituent des repères anatomiques importants pour localiser les régions du cortex. Ils correspondent relativement bien aux aires cytoarchitectoniques [Brodmann, 1909; Fischl, 2008]. Par ailleurs, les sillons et les gyri auraient des caractéristiques anatomiques et fonctionnelles différentes [Markowitsch, 1994; Welker, 1990]. Enfin, les variations de leur morphologie peuvent prédire les variations de certaines facultés cognitives [Golestani, 2011; Leonard, 2006].

Enfin, la gyration produit des asymétries anatomiques, notamment dans les aires du langage.

B.1 Gyration

Les plissements apparaissent entre 12 et 30 semaines de gestation suivant un ordre relativement établi (Figure 5, p.13). ([Chi, 1977a; Dubois, 2008b; Garel, 2001]). Un pic de formation se situerait vers les 24^{ème} et 25^{ème} semaines de gestation [Habas, 2011]. Les sillons de l'hémisphère droit précèdent en grande partie ceux de l'hémisphère gauche [Dubois, 2008b; Kasprian, 2010].

En premier apparait la scissure de Sylvius et le sillon calleux, puis les scissures calcarine et pariéto-occipitale et le sillon cingulaire. Un peu plus tard, le sillon central se forme, suivi par cinq sillons : le sillon temporal supérieur, collatéral, pré-central, post-central, et frontal supérieur. Le sillon intrapariétal, le sillon frontal inférieur et le sillon temporal inférieur terminent la sulcation primaire.

Les sillons secondaires apparaissent après 30 semaines. Ils sont moins profonds, plus nombreux et plus variables. Enfin, les sillons tertiaires se forment après la naissance et pendant la première année de vie (Figure 6, p.13) [Chi, 1977a; Garel, 2001; Ono, 1990].

A la naissance, la surface du cortex est déjà très plissée. Si la sulcation semble plus simple que chez les adultes, il existe néanmoins une certaine variabilité de formes pour certains sillons, comme le sillon intrapariétal ou la présence de plusieurs gyri transverses sur la partie supérieure du lobe temporal. Après la naissance, chez le babouin, les plissements se développent en profondeur plutôt qu'en surface [Kochunov, 2010]. Chez l'homme, le degré de gyrification du lobe frontal va rattraper puis dépasser celui des régions plus postérieures.

B.2 Origine des plissements

La plasticité de la surface du cortex la rend sensible à la conjugaison de phénomènes qui agissent de manière hétérogène à travers le cerveau et selon des échelles de temps différentes. Parmi ceux-ci :

- **Les variations des profils d'expression des gènes** dans les régions de prolifération neuronale. Chez le rongeur, la sous-expression de certains gènes précoces produit des modifications majeures de la taille des aires corticales [O'Leary, 2002]. La mutation d'un gène serait responsable d'une certaine forme de polymicrogyrie [Piao, 2004]. Dans ce type d'anomalie de la gyration, le ruban cortical de la région frontale est particulièrement fin et plissé.
- **La croissance différentielle des couches corticales**, appelée « corticogénèse » [Richman, 1975]. Un développement plus rapide des couches profondes par rapport aux couches superficielles conduirait à des variations d'épaisseur entre les couches, en provoquant des différences de pression suffisamment fortes pour initier la formation des plissements.
- La différenciation cellulaire est hétérogène à travers le cerveau et présente des **propriétés pro-gyrales ou pro-sulcales**, c'est-à-dire favorisant le développement respectivement d'un gyrus ou d'un sillon (« gyrogénèse » [Welker, 1990]). Dans les gyri, la différenciation neuronale est plus marquée, la dendrogénèse plus organisée, plus élaborée et précoce, les arborescences axonales plus denses, la synaptogénèse plus importante que dans les sillons. En particulier, la synaptogénèse conduirait à un accroissement très important de la surface corticale et jouerait donc un rôle important dans la gyration tardive. La théorie des racines sulcales [Regis, 2005] suggère la présence de nombreuses régions pro-sulcales identiques entre les individus.

- Plusieurs couches précoces, présentes sous la plaque corticale, ont des épaisseurs variables à travers les régions. Certaines régions de la **sous-plaque corticale** peuvent atteindre jusqu'à quatre fois l'épaisseur du cortex entre la 24^{ème} semaine et la 32^{ème} semaine de gestation [Corbett-Detig, 2011; Kostovic, 2010]. Chez le furet, un lien a été établi entre l'épaisseur de la **couche sous-ventriculaire** et l'initiation d'un gyrus [Reillo, 2010] (Figure 7, p.14). Les régions sous-ventriculaires, denses en cellules progénitrices, amplifieraient le nombre de colonnes corticales dans ces régions, en initiant un gyrus par la pression exercée par ces colonnes supplémentaires.
- **La connectivité corticale** se forme selon des échelles de temps différentes : les afférences thalamo-corticales pénètrent le cortex en premier, suivies par les fibres interhémisphériques, les fibres cortico-corticales longues, et enfin les fibres courtes. La variété et le nombre croissant de ces fibres exercent des contraintes hétérogènes sur le cortex [Van Essen, 1997] Les tensions longitudinales au cortex joueraient un rôle plus important que les tensions radiales dans la formation des plissements [Xu, 2010].

Ces phénomènes sont très dynamiques, conduisant parfois à des développements rétrogrades : enfouissement de gyrus (plis de passage), disparition de sillons embryonnaires [Cunningham, 1892]. La plupart d'entre eux vont en s'amplifiant, de manière marquée après 24 semaines. Ainsi, les influences relatives de ces phénomènes vont vraisemblablement changer au cours de la formation des plissements, et ces variations seront plus fortes dans les dernières étapes. Les sillons qui apparaissent et se développent tardivement, comme les sillons secondaires et tertiaires, seront donc davantage soumis à des influences hétérogènes et ont des formes plus variables.

Les mécanismes et le poids relatif de chacun de ces phénomènes sont encore mal connus et débattus. Plusieurs modèles ont été proposés récemment pour mieux appréhender la formation des plissements [Lefevre, 2010; Toro, 2005] (voir Chap. 2.G).

B.3 Asymétries anatomiques

Les asymétries les plus fréquentes et les plus robustes du cerveau humain consistent en une torsion (torque) du cerveau autour d'un axe vertical qui produit une expansion du cortex occipital gauche en arrière et vers la droite (pétalia occipitale) et du cortex préfrontal droit en avant et vers

la gauche (pétalia frontale) (Figure 22, p.81) [LeMay, 1984; Yakovlev, 1962]. Ce torque serait associé à l'inclinaison et au raccourcissement de la scissure de Sylvius à droite par rapport à la gauche, induisant des différences de forme entre les régions postérieures gauche et droite [Toga, 2003; Van Essen, 2005], tout particulièrement l'étirement à gauche d'une région temporale postérieure, le *planum temporale* [Geschwind, 1968]. Ces asymétries ont été observées dès le stade fœtal et à plusieurs stades ultérieurs du développement [Gilmore, 2007; Witelson, 1973]. Bien que moins amples et moins fréquentes, elles ont été également rapportées dans plusieurs espèces de singes [Cantalupo, 2001; Gilissen, 2001; Yeni-Komshian, 1976].

La persistance de l'asymétrie du faisceau arqué en faveur de la gauche a également été observée à travers des populations de nourrissons, d'enfants et d'adultes [Dubois, 2009; Lebel, 2009]. Dans le chapitre 2, nous suggérons par ailleurs qu'une asymétrie de profondeur du STS (en faveur de la droite) pourrait faire partie de ces asymétries intrinsèques du cerveau humain.

Comme ces asymétries sont précoces, elles sont vraisemblablement étroitement contrôlées par des facteurs génétiques. Un des candidats est le gène LMO4, qui est davantage exprimé dans l'hémisphère droit au bout de deux à trois mois de gestation [Sun, 2005]. L'effet de ces facteurs semble persistant, puisque le caractère héritable de l'asymétrie du *planum temporale* a pu être établi sur une population d'enfants et d'adolescents jumeaux [Eckert, 2002]. Néanmoins, les mécanismes en jeu peuvent être complexes car il existe, dès 20 semaines de gestation, un très grand nombre de gènes différents à travers le cerveau capables d'interagir localement [Johnson, 2009]. Tout ou partie de ces asymétries génétiques résulteraient d'une pression évolutive exercée par le développement du langage (la communication chez les primates) et de la manualité. D'autres facteurs ont été suggérés, comme l'orientation fœtale dans l'utérus, le sexe, le niveau d'hormones, etc. Ces facteurs auraient pour effet une asymétrie dans l'architecture des colonnes corticales, comme il a été établi par exemple dans les régions temporales postérieures [Buxhoeveden, 2001; Galuske, 2000].

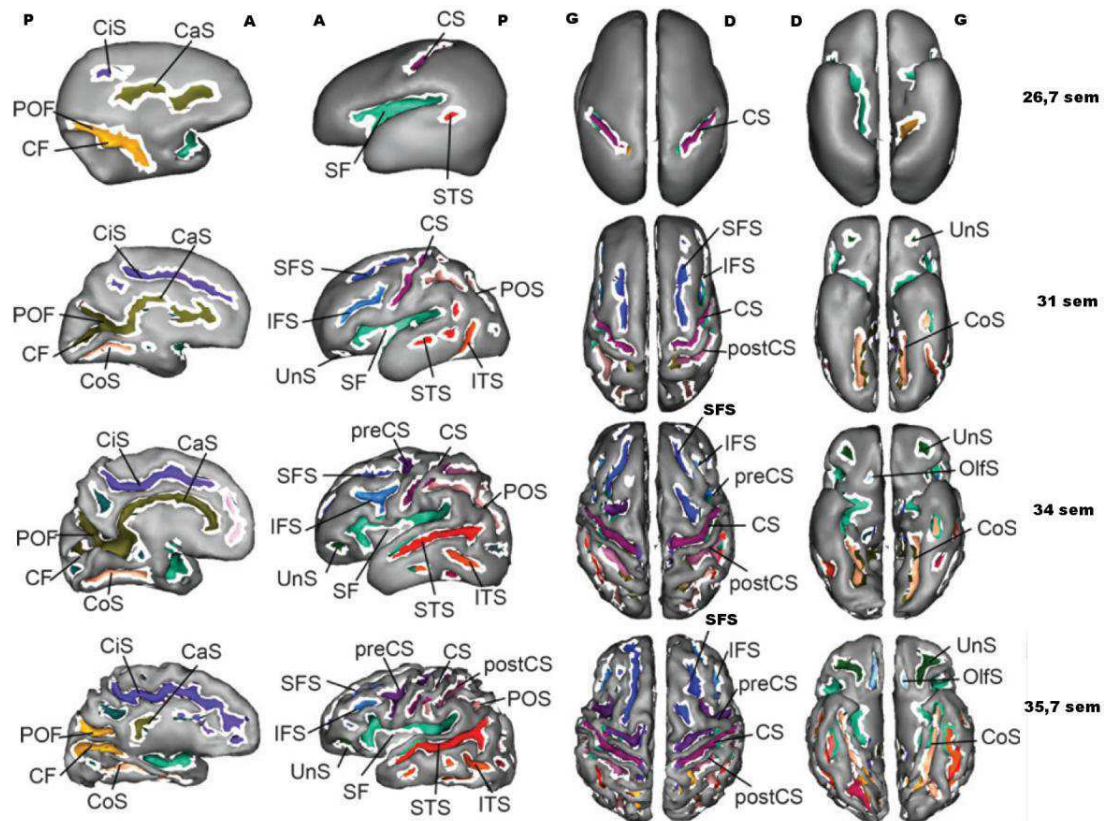


Figure 5. Illustration de l'apparition des sillons sur l'interface gris-blanc de cerveaux de nouveau-nés prématurés d'âge gestationnel et de niveau de sulcation différents [Dubois, 2008b]. A : antérieur ; P : postérieur ; G : gauche ; D : droite ; Abréviations des sillons : CaS : sillon calleux ; CF : scissure calcarine ; CiS : sillon cingulaire ; CoS : sillon collatéral ; CS : sillon central ; IFS : sillon frontal inférieur ; ITS : sillon temporal inférieur ; OlfS : sillon olfactif ; POF : scissure pariéto-occipitale ; postCS : sillon post-central ; preCS : sillon précentral SF : scissure de Sylvius ; SFS : sillon frontal supérieur ; STS : sillon temporal supérieur ; UnS : sillon unciné.

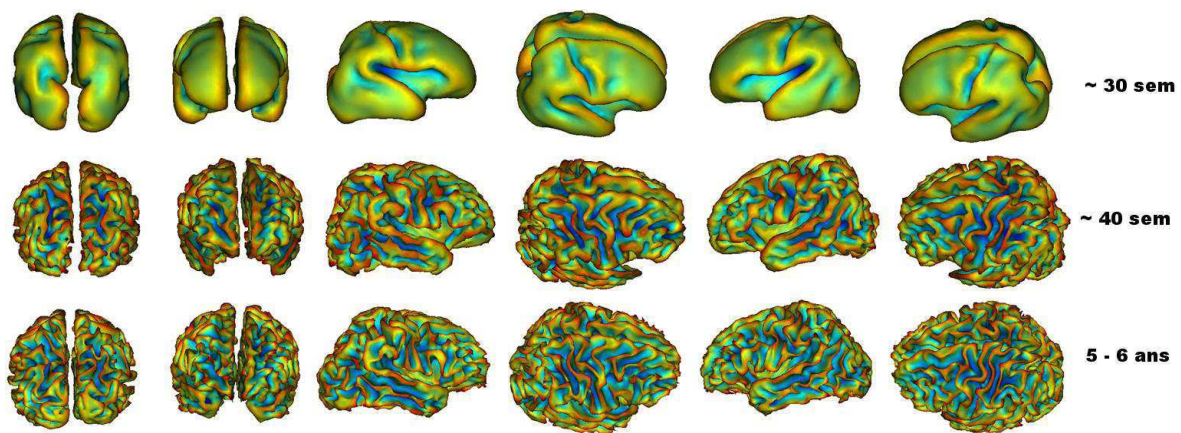


Figure 6. Illustration de la gyration précoce chez un même sujet prématuré à la naissance (30 semaines), à l'âge équivalent terme (40 semaines) et pendant l'enfance (entre 5 et 6 ans) (*travaux non publiés de Jessica Dubois*). L'essentiel de la gyration a lieu entre 24 et 40 semaines de gestation. A la naissance à terme, la surface du cortex est déjà très plissée. Pendant la petite enfance, le développement modifie peu la morphologie des plissements.

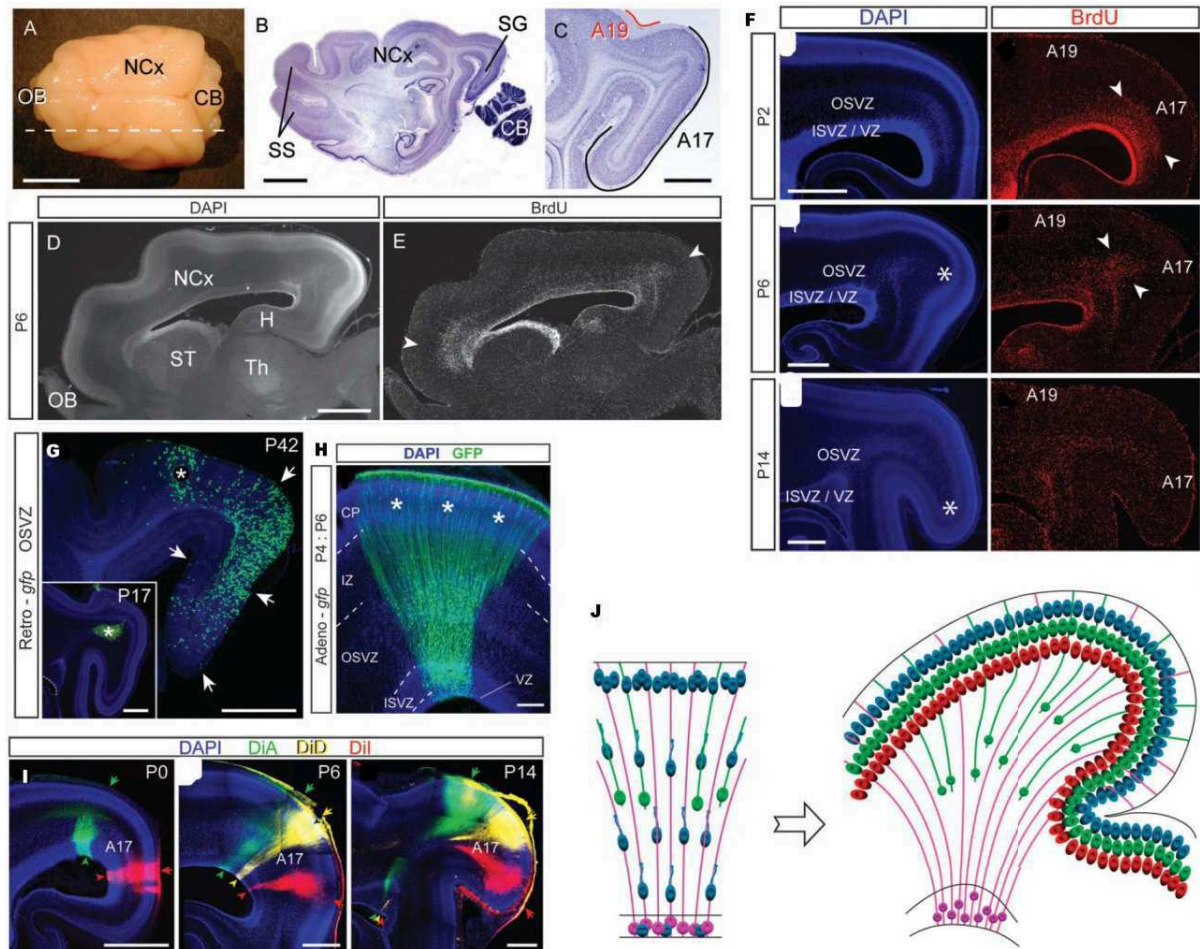


Figure 7. Rôle de la région sous-ventriculaire externe (OSVZ) dans la formation du gyrus splénial (SG) chez le furet [Reillo, 2010]. A) Cortex cérébral d'un furet à P30 (30j après la naissance). B) Coupe sagittale. C) Détail de la coupe. Le gyrus splénial contient l'aire visuelle A17, tandis que l'aire A19 voisine est visible dans le sillon voisin. D) Coupe sagittale à P6 ; E) Dans la même coupe, présence d'amas de cellules progénitrices (BrdU +) dans les régions frontales et occipitales (flèches blanches).

F) Distribution des cellules progénitrices (BrdU +) dans le cortex occipital entre P6 et P14. Un amas de cellules est visible à l'endroit où vont se développer l'aire A17 et le gyrus splénial (astérisque blanche). G) Diffusion à P42 des cellules nées dans la région OSVZ à P17 (astérisque blanche). Les cellules diffusent dans tout le gyrus (flèches blanches), mais jamais dans le sillon voisin (de l'aire A19). H) Marquage rétrograde cellulaire à P3 dans la région du futur gyrus, après injection du GFP-adenovirus à P1 dans la plaque corticale (astérisques).

I) Les fibres gliales radiales suivent des trajectoires divergentes pendant la formation du gyrus. Coloration des fibres gliales dans l'aire A17. Les flèches colorées signalent les sites d'application du cristal, tandis que les pointes de flèches indiquent les sites de la région ventriculaire où les corps des cellules gliales ont été rendus visibles par marquage rétrograde. J) Modèles d'expansion du cortex, radial (à gauche) opposé à tangential (à droite). Dans les cerveaux plissés, l'organisation des fibres gliales peut-être parallèle ou divergente. Dans le cas divergent, les neurones vont migrer en se dispersant tangentiellement et en augmentant la surface corticale et le degré de plissement. Les fibres issues de la région OSVZ (en vert) s'intercalent entre les fibres gliales radiales « classiques », issues de la région ventriculaire (en rose).

Abréviations : Ncx : néocortex ; CB : cervelet ; OB : bulbe olfactif ; H : hippocampe ; ST : striatum ; Th : thalamus ; SS : système sigmoïde ; CP : plaque corticale ; ISVZ : zone sous-ventriculaire interne ; VZ : zone ventriculaire ; IZ : zone intermédiaire.

Bien que stables et robustes, ces asymétries peuvent se modifier au cours du développement. Ainsi, par exemple, l'élévation de l'extrémité postérieure de la fissure de Sylvius à droite semble s'accroître dans l'enfance et jusqu'à l'âge adulte [Sowell, 2002].

D'autres asymétries sont temporaires ; elles apparaissent et se développent, ou disparaissent et parfois s'inversent au cours du développement. Une avance de développement de une à deux semaines a été observée dans l'hémisphère droit au cours du troisième trimestre de gestation. La plupart des sillons y apparaissent plus tôt [Chi, 1977b; Dubois, 2008b; Kasprian, 2010]. Cette asymétrie semble se résorber après quelques semaines. Chez les nouveau-nés, le volume des tissus cérébraux est plus important à gauche, mais cette asymétrie s'inverse chez les enfants et les adultes [Gilmore, 2007]. L'asymétrie du cortex observée dans la région centrale [Cykowski, 2008] serait plus tardive et apparaîtrait dans l'enfance avec le développement de la préférence manuelle [Kloppel, 2010].

Au cours de la première année de vie, le développement des asymétries se traduirait par une latéralisation de la synaptogénèse. Il serait favorisé par le début des apprentissages, la manualité, la lenteur des connexions interhémisphériques entre les régions associatives [Caminiti, 2009], le sexe, la croissance de la taille du cerveau, etc.

La mesure de ces asymétries est souvent délicate en IRM parce qu'il est difficile de mettre en correspondance des régions homologues non seulement au sein d'une population mais parfois même entre les deux hémisphères d'un même individu. La validité des mesures tient autant à la technique de mesure utilisée qu'à la définition de repères anatomiques fiables entre hémisphères et entre individus.

Dans le cas de l'aire de Broca, Keller et coll. [Keller, 2009] rapportent des mesures d'asymétrie très variables, parfois contradictoires, dans des approches qui diffèrent souvent par le choix des repères anatomiques, des techniques de comparaison, ou encore par le type de populations étudiées. Après une comparaison critique des approches, ils en viennent à s'interroger sur la réalité de l'asymétrie présumée en faveur de la gauche dans cette région.

Dans les régions temporo-pariétales postérieures, les asymétries de localisation et

morphologiques semblent se cumuler et compliquer grandement les mesures d'asymétrie. La scissure de Sylvius à gauche est plus postérieure et sa morphologie est également plus variable [Ghosh, 2010]. En utilisant deux méthodes de recalage de surface différentes, Lyttelton et coll. [2009] et Van Essen et coll. [2005] ont mesuré des asymétries significatives dans des régions différentes : les premiers dans la région du gyrus supra-marginal, tandis que les seconds mesurent une asymétrie du STS.

En dépit de ces difficultés, les mesures d'asymétrie peuvent être assez robustes pour prédire un trait fondamental des sujets. A partir de critères d'asymétrie mesurés sur l'ensemble des plissements du cortex, Duchesnay et coll. [Duchesnay, 2007] ont pu prédire à 85% le genre des sujets. Par ailleurs, la mesure de l'asymétrie du facteur d'anisotropie du faisceau arqué, combiné à l'activité dans l'aire de Broca et à la manualité, ont permis de prédire à 96% la dominance hémisphérique pour le langage chez des patients épileptiques [Ellmore, 2010].

Les asymétries des aires du langage sont reprises et détaillées dans le chapitre 2.

c. Maturation du cortex

La croissance cérébrale et le raffinement des connexions se prolongent après la naissance. Le tissu cortical mature en s'étendant et en se densifiant sous l'effet de la synaptogénèse. Les fibres axonales augmentent la vitesse de l'influx nerveux en se myélinisant.

Le développement global de chaque tissu paraît suivre une trajectoire régulière, qui masque pourtant les rythmes de développement propres à chacune des fonctions cognitives, selon leur degré de stimulation et les facteurs environnementaux [Zheng, 1995].

Stimulée par un flux régulier de paroles, la maturation corticale permet au nourrisson d'apprendre rapidement à reconnaître les formes acoustiques de sa langue.

C.1 Synaptogénèse

La synaptogénèse (au sens large) se rapporte à la croissance et à la rétractation des branches axonales et dendritiques, des boutons dendritiques et des nouvelles synapses.

La synaptogénèse débute par une phase de production qui s'accélère dans la plaque corticale après 26 semaines de gestation et devient un facteur crucial du développement pendant les premiers mois après la naissance (Figure 8, p.19) [Bourgeois, 2005]. La durée de ce pic de production varie suivant les régions du cortex : la première année de vie pour les régions visuelles, jusqu'à deux ou trois ans dans le cortex préfrontal [Huttenlocher, 1997]. Pendant cette période, les synapses et les ramifications sont produites en excès, notamment parce que les jeunes neurones peuvent recevoir beaucoup plus de synapses que les neurones matures. On observe un fort accroissement de la complexité corticale.

Une phase de stabilisation et d'élimination accompagne et termine cette phase de surproduction. Les synapses et les ramifications fonctionnelles sont stabilisées tandis que les ramifications redondantes sont éliminées. Cette phase peut occasionner la mort de neurones par apoptose, voire la disparition de circuits entiers (voir section A.2, p.3). Elle est donc très intense. 70% des axones sont ainsi éliminés dans le corps calleux du singe rhésus après la naissance [LaMantia, 1990].

Ce phénomène de surproduction-stabilisation-élimination délimite **des périodes, dites critiques ou sensibles**, variables suivant les régions (Figure 8, p.19), au cours desquelles la croissance et l'organisation des axones et des dendrites sont très sensibles aux potentiels d'action y circulant. Les rôles des expériences sensorielles et des facteurs environnementaux sont alors particulièrement importants [Huttenlocher, 1991; Innocenti, 2005]. Une dégradation de l'environnement peut avoir des effets à long terme sur le développement. Ainsi, une déprivation maternelle pendant les trois premières semaines postnatales conduit à moins de synapses sur les dendrites des neurones pyramidaux chez des rongeurs adultes [Helmeke, 2001].

A la fin de ces périodes critiques, la synaptogénèse se réduirait à des modifications locales de plus faible amplitude : nouvelles épines dendritiques, potentialisation et dépression à long-terme, etc.

C.2 Myélinisation

La myélinisation consiste en la formation d'une gaine de myéline qui s'enroule autour des axones. Elle accélère considérablement la conduction de l'influx nerveux. Elle débute après le phénomène de production-élagage des neurites et l'hypothèse est aujourd'hui faite que l'induction de la myélinisation serait contrôlée par l'activité électrique des neurones [Dubois, 2006].

Les oligodendrocytes migrent, reconnaissent les axones par rapport aux dendrites, et y adhèrent leurs extensions. Puis un nombre prédéterminé de membranes myéliniques va être enroulé autour de chaque axone. Un oligodendrocyte individuel peut myéliniser plusieurs axones, qui peuvent éventuellement être de diamètres différents.

La myélinisation se déroule dans le cerveau de la 28ème semaine PC jusqu'à la fin de l'adolescence (Figure 9 et Figure 10, p.19). Chez l'homme, un pic est observé pendant la première année post-natale. Elle suit un gradient caudo-rostral et se propage du centre vers la périphérie.

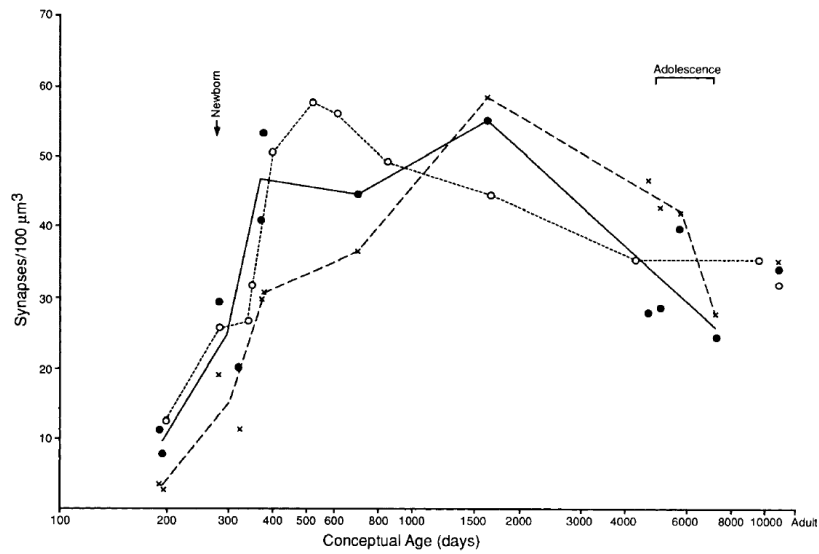


Figure 8. Densité synaptique moyenne en synapses/100 μm^3 dans le cortex auditif (*disques pleins*), la scissure calcarine (*cercles*, aire B17) et le cortex préfrontal (*croix*) à des âges différents [Huttenlocher, 1997].

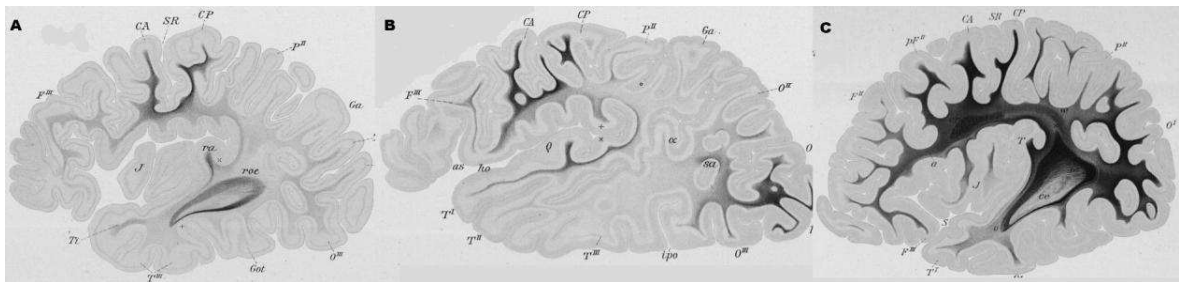


Figure 9. Marquage de la myéline dans le cerveau d'un nouveau-né à terme (A), et de deux nourrissons âgés de 7 semaines (B) et quatre mois et demi (C) [Flechsig, 1920].

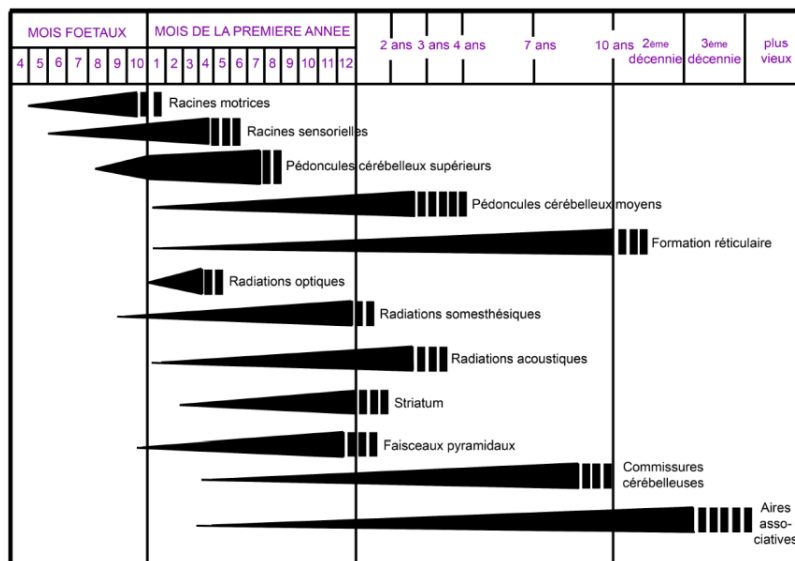


Figure 10. Cycles de la myélinisation (adapté de [Yakovlev, 1967] d'après [Dubois, 2006]). Les largeur et longueur des bandes indiquent la progression de l'intensité du marquage.

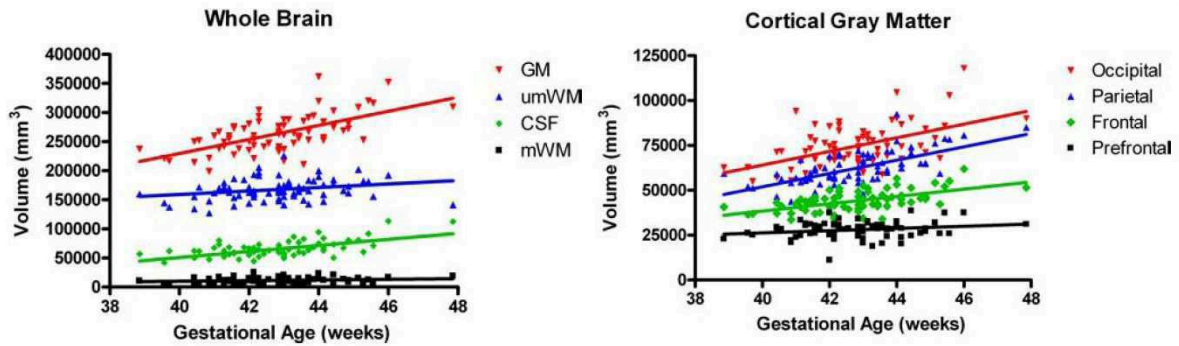


Figure 11. A gauche, les vitesses de croissance volumique des tissus cérébraux chez 74 nouveau-nés [Gilmore, 2007]. GM : matière grise (en rouge) ; umWM : substance blanche non myélinisée (en bleu) ; mWM : substance blanche myélinisée (en noir) ; CSF : liquide céphalo-rachidien (en vert). La croissance du cortex est très forte à la naissance. A droite, les vitesses de croissance volumique de la matière grise dans les régions corticales occipitales (en rouge), pariétales (en bleu), frontales (en vert) et préfrontales (en noir).

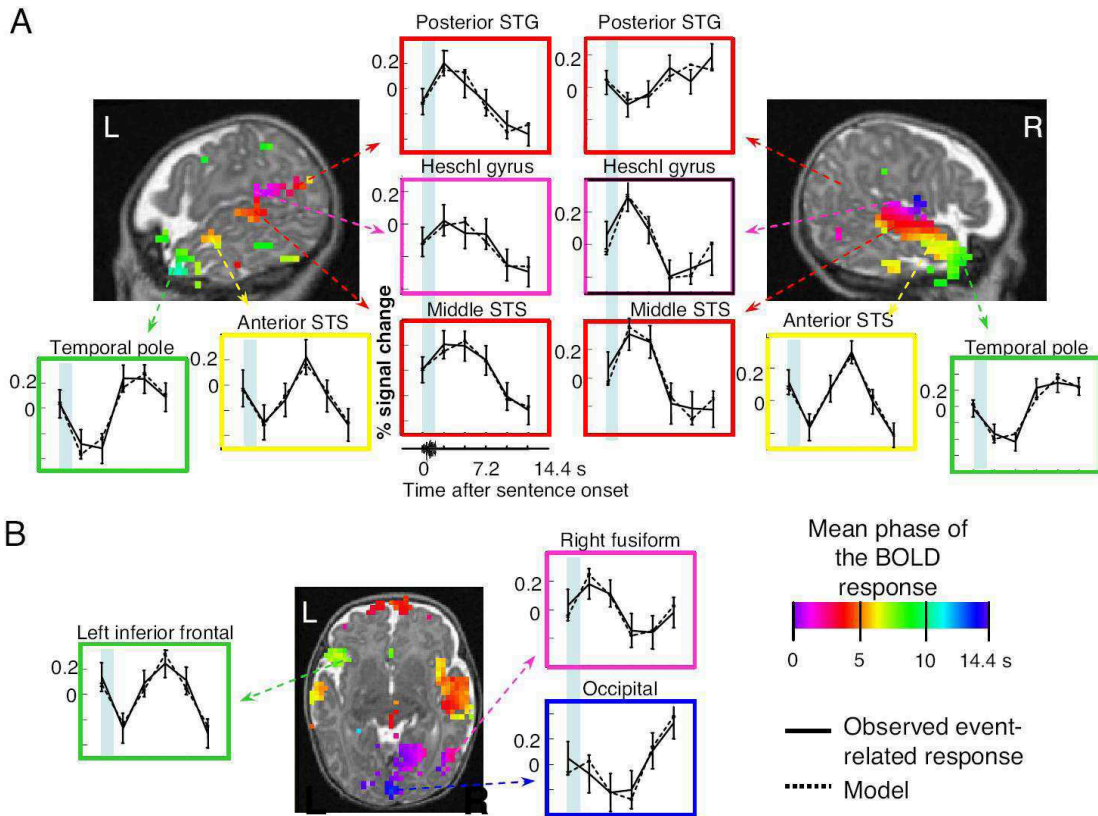


Figure 12. Organisation temporelle des réponses corticales pendant l'écoute de la parole chez les nourrissons [Dehaene-Lambertz, 2006]. Les données sont modélisées par une fonction sinusoïdale (en pointillés). Les couleurs représentent la moyenne de la phase de la réponse BOLD, exprimée en secondes par rapport au début de la production de la phrase.

A. Les graphiques montrent différents niveaux de la réponse BOLD le long du sillon temporal supérieur (STS). La phase progresse depuis le gyrus de Heschl vers l'avant jusqu'au pôle temporal et vers les régions postérieures du gyrus temporal supérieur (STG).

B. Des activations sont visibles dans la région de Broca à gauche, dans le cortex occipito-temporal ventral (gyrus fusiforme), tandis que des régions occipitales sont déactivées.

La myélinisation peut être observée *in vivo* à partir d'IRM anatomiques pondérées en T1 et en T2. Ces deux modalités sont sensibles, dans des proportions différentes, à la baisse du contenu en eau, à la formation des constituants lipidiques de la myéline, et au développement de la myéline [Barkovich, 2000]. La myélinisation de la matière blanche est visible en IRM à partir de 35 à 36 semaines de gestation [Huppi, 1998]. L'évolution de la myélinisation dans les différentes régions du cerveau du nourrisson se traduit par des variations de l'intensité de la substance blanche. Une série de jalons a ainsi pu être établie pour décrire les différents stades de développement de la myéline dans les deux types de pondération. Ces jalons suivent de près la caractérisation histologique post-mortem [Barkovich, 2000]. Récemment, Deoni et coll. [2011] ont construit un indice de myélinisation des tissus à partir des constantes de relaxation T1 et T2 des tissus.

Depuis quelques années, **il est également possible d'observer *in vivo* le développement de la myélinisation grâce à l'IRM de diffusion** [Dubois, 2006]. Cette technique consiste à mesurer les déplacements des molécules d'eau dans la matière blanche. Deux paramètres sont particulièrement intéressants : le facteur d'anisotropie (FA) qui détecte l'orientation locale privilégiée d'un tissu, et la diffusivité moyenne (D) qui, au contraire, mesure la perméabilité du tissu dans toutes les directions. A partir d'hypothèses théoriques sur le lien entre ces paramètres et le processus de myélinisation, Jessica Dubois et coll. [2008c] ont pu quantifier le stade de myélinisation des faisceaux de matière blanche présents dans une population de nourrissons. Cette approche permet une caractérisation approfondie du phénomène de myélinisation et est complémentaire aux approches en IRM anatomique.

La myélinisation entraîne une augmentation marquée de la vitesse de conduction axonale et serait fortement associée à la maturation fonctionnelle. Ainsi, dans le cas du développement du système visuel chez le nourrisson, une corrélation a pu être établie entre la latence des potentiels évoqués dans le cerveau par une stimulation visuelle (mesuré par électro-encéphalographie) et le degré de myélinisation des radiations optiques (mesuré en IRM de diffusion) [Dubois, 2008d]. A cette occasion, un double front de myélinisation a pu être observé, issu du soma des neurones situés d'une part dans le thalamus et d'autre part dans la scissure calcarine.

C.3 Trajectoires de développement

Le développement du cortex présente, sous certains aspects, une forte régularité dans son déroulement. Des trajectoires de développement ont ainsi pu être définies pour caractériser un développement normal.

Dans l'étude de trajectoires communes, la taille de la population étudiée est un critère essentiel pour mesurer une caractéristique moyenne en gommant les différences entre individus (Figure 11, p.20). Dans une étude sur plusieurs centaines de prématurés et de nouveau-nés à terme, Huppi et coll. [Huppi, 1998] ont pu quantifier les variations du volume du cerveau, du cortex, de la substance blanche non myélinisée et myélinisée entre 30 à 40 semaines de gestation. Les auteurs rapportent une forte augmentation linéaire de la matière grise pendant cette période. Par ailleurs, les différences observées entre garçons et filles à âge équivalent seraient dues principalement à des différences de poids et de taille. Knickmeyer et al [2008] ont établi la croissance très forte du volume cortical dans les premiers mois de vie, qui ralentit à la fin de la première année de vie. Groeschel et al [2010] ont établi que la matière grise atteint 80% de son volume adulte à la fin de la première année de vie.

A l'échelle d'un individu, ces trajectoires peuvent être encore plus caractéristiques. En pédiatrie, la courbe de croissance du périmètre crânien est couramment utilisée pour caractériser le développement cérébral d'un enfant. Par ailleurs, Roberto Toro a mesuré l'évolution du volume du cerveau dans les données longitudinales pédiatriques du NIH (*étude en cours*). Dans cette base de données, une acquisition IRM trimestrielle a été réalisée entre 0 et 2 ans. R. Toro a pu observer la régularité de la croissance du cerveau pour chaque enfant. Un seul paramètre permettrait de caractériser et de prédire l'évolution normale du volume cérébral pour chaque individu.

Ces descriptions du développement global du cortex sont néanmoins insuffisantes car elles ne traduisent pas la grande diversité des rythmes de maturation à travers le cerveau. Ainsi la maturation est-elle la plus précoce dans les aires sensorielles primaires et la plus tardive dans les régions temporales inférieures, frontales supérieures et pariétales (Figure 11, p.20). Les processus de myélinisation et de gyration suivent un axe caudo-rostral de développement à

travers le cerveau. Il existe donc **une trajectoire de développement propre à un certain nombre de régions du cortex**. Signalons, à ce sujet, les atlas détaillés récents de Kuklisova-Murgasova et coll. [2011] et Feng Shi et coll. [2011], qui rendent compte des variations régionales de croissance des structures et de maturation des tissus pendant le troisième trimestre de gestation jusqu'à la fin de la seconde année de vie (Figure 19, p.42).

La maturation structurelle du cerveau est corrélée avec le développement normal des fonctions sensorielles et motrices précoces, en périodes péri- et post-natales. Les séquences asynchrones du développement à travers le cerveau semblent refléter les étapes successives des acquisitions psychomotrices et cognitives du bébé et de l'enfant [Dubois, 2006].

C.4 Acquisition du langage

Bon nombre de fonctions cognitives supérieures, comme le calcul et le langage, ont des prémices chez le nourrisson [Dehaene-Lambertz, 2002b]. Dans le cas du langage, **le nourrisson est doué de capacités essentiellement perceptives**, tandis que ses capacités sont décevantes en production. A l'opposé de l'adulte, il reconnaît d'abord la forme acoustique des mots puis lui associe un concept.

Très tôt après la naissance, le nourrisson est capable de classer grossièrement les langues suivant leurs caractéristiques mélodiques et rythmiques [Melher, 1986]. Il est sensible aux répétitions de phonèmes [Gervain, 2008]. Il discrimine quasiment tous les contrastes entre les consonnes de n'importe quelle langue humaine [Dehaene-Lambertz, 2002b]. Il réagit particulièrement aux voyelles de sa langue maternelle à six mois [Kuhl, 1992].

La combinaison de phonèmes intervient entre 6 et 9 mois. Le nourrisson apprend les règles phonotactiques, c'est-à-dire les successions de phonèmes permises à l'intérieur des mots de sa langue [Dehaene-Lambertz, 2002b]. Cet apprentissage s'appuie sur ses facultés à établir les fréquences des différents enchaînements de phonèmes (probabilités de transition) qu'il entend [Saffran, 1996] : au sein des mots, une suite de phonèmes fréquents ; entre les mots, une suite de phonèmes plus rares. Dans son effort pour segmenter le flot de paroles, il est aussi aidé par d'autres caractéristiques du langage oral, telles que le rythme et les intonations de la phrase, les micro-silences entre les groupes de mots [Pena, 2003], ou l'accentuation des mots [Jusczyk, 1997].

A la fin de la première année, le nourrisson sait donc déjà beaucoup de choses sur les formes acoustiques possibles des mots de sa langue.

L'acquisition du langage repose sur un système auditif relativement mature à la naissance et sur l'existence de réseaux déjà fonctionnels dans le cortex, qui vont progressivement se différencier.

Le son activerait le cortex auditif primaire dès le début du troisième trimestre de gestation [Jardri, 2008]. A la naissance, le cortex auditif posséderait des facultés spécifiques pour traiter des stimuli sonores semblables à ceux de la parole [Telkemeyer, 2009]. Il est organisé, comme celui de l'adulte, en réseaux fonctionnels distincts qui codent, en parallèle, les différentes propriétés d'un son. Parmi ces réseaux existe un réseau spécifiquement dédié au traitement des sons du langage [Dehaene-Lambertz, 2002b].

Pendant l'écoute de phrases, les activations sont bilatérales, le long des régions temporales supérieures, depuis une région postérieure au gyrus de Heschl jusqu'au pôle temporal (Figure 12, p.20). Elles correspondraient aux prémices des traitements observés chez l'adulte pour analyser les différents constituants de la parole : phonèmes, syllabes, mots, phrases. Les réponses aux stimuli auditifs sont cependant plus lentes que chez l'adulte [Dehaene-Lambertz, 2006].

Les activations dans les régions temporales sont plus fortes dans l'hémisphère gauche que dans l'hémisphère droit du cerveau du nouveau-né [Pena, 2003]. Cette asymétrie existe pour des stimuli linguistiques, mais aussi pour des sons non linguistiques comme des tons. A l'âge de deux mois, une plus grande activité est rapportée dans la région du *planum temporale* gauche quand le nourrisson écoute une phrase [Dehaene-Lambertz, 2010], tandis que l'asymétrie est inversée quand les nouveau-nés écoutent de la musique [Perani, 2010].

Le traitement de la parole n'est pas réduit pas aux régions temporales supérieures dans les premiers mois de vie. En particulier, **une activation significative du lobe frontal a été observée chez les nourrissons** éveillés pendant l'écoute de phrases, dans une région associée à des mécanismes de mémorisation chez l'adulte [Dehaene-Lambertz, 2002a]. En outre, les régions frontales inférieures ont été stimulées par la répétition de phrases, suggérant une implication précoce de l'aire de Broca dans l'acquisition du langage (Figure 12, p.20) [Dehaene-Lambertz, 2006].

Les réseaux fonctionnels du langage se développent et se différencient à mesure que le nourrisson se familiarise avec sa langue maternelle. Les processus neuronaux deviennent de plus en plus dédiés aux paroles entendues depuis la naissance (concept du « Native Language Neural Commitment », [Kuhl, 2004]). Dès l'âge de quatre mois, les réponses sont plus fortes à la langue maternelle qu'à une langue inconnue dans le gyrus temporal supérieur gauche, comme chez l'adulte [Minagawa-Kawai, 2011]. Réciproquement, la perte de la faculté à discriminer certains contrastes étrangers vers dix à douze mois pourrait correspondre à une moindre activation observée dans les régions temporales pendant cette période [Minagawa-Kawai, 2007].

La maturation de ces réseaux, dont le rythme serait contraint, se prolongerait jusqu'à l'âge adulte. Pendant la première année de vie, l'acquisition du langage serait contrainte par la maturation neuronale. Ainsi, des prématurés ayant écouté leur langue maternelle pendant 9 mois, ne la reconnaissent pas mieux que des nouveau-nés à terme de 6 mois, dont l'âge corrigé équivaut à celui des prématurés [Pena, 2010]. Par ailleurs, la différenciation des aires temporales supérieures gauches, observée dès la première année, est suivie par une phase très longue d'épaississement du cortex jusqu'à l'âge adulte, unique à travers le cerveau [Sowell, 2002]. De même, la substance blanche du faisceau arqué, qui relie l'aire de Broca aux régions temporales postérieures, connaît un développement prolongé [Paus, 1999].

Le bon développement des réseaux du langage suppose l'engagement actif du nourrisson, stimulé par les interactions sociales.

L'engagement du nourrisson est nécessaire pour qu'il apprenne à parler [Dehaene-Lambertz, 2008]. Une attention soutenue peut lui permettre d'extraire la multitude d'informations véhiculées par la parole, linguistiques ou émotionnelles, qui peuvent s'avérer très utiles pour segmenter les phrases. Il a été observé que les émotions modulaient les traitements de la parole dans l'hémisphère droit [Grossmann, 2008]. Dès deux mois, le nourrisson associe la voix qu'il entend avec le visage qu'il voit [Bristow, 2009]. Quand le nourrisson voit le visage articulant les sons, la détection des probabilités de transition serait facilitée [Teinonen, 2008].

L'acquisition du langage est fortement stimulée par l'interaction sociale. Des petits américains de 9 mois, exposés à seulement douze sessions de mandarin, ont pu atteindre le niveau de discrimination phonétique de nourrissons baignés dans la langue chinoise depuis leur naissance. L'apprentissage a réussi lorsque les nourrissons étaient en présence d'une personne

chinoise, mais a échoué en écoutant un magnétophone ou en regardant la télévision [Kuhl, 2004].

D. Mesure des composantes du cortex

La croissance du cortex consiste en une grande variété de phénomènes agissant à des échelles différentes, parmi lesquels la différenciation cellulaire et la synaptogénèse, la formation des plissements et l'initiation des circuits neuronaux et des fonctions cognitives telles que le langage.

De nombreuses méthodes ont été développées en IRM pour mesurer certains de ces phénomènes, comme la gyration, l'épaississement ou la maturation du tissu cortical. La segmentation du ruban cortical est souvent une étape préalable à ces méthodes.

D.1 Segmentation du cortex

La segmentation du cortex en imagerie IRM consiste à identifier le ruban cortical dans toute son étendue à travers le cerveau. Elle peut se réduire à classer les tissus, mais peut aussi inclure la reconstruction de la surface du cortex. C'est souvent un traitement préalable aux études globales du cortex : visualisation en trois dimensions, mesures de surface, d'épaisseur, de volume, de gyration, ou encore mise en correspondance entre individus.

Une segmentation manuelle est une étape fastidieuse (une à deux journées de travail par hémisphère), qui n'est pas envisageable quand la taille de la population est importante [Gilmore, 2007; Huppi, 1998].

La segmentation automatique du cortex adulte a fait l'objet de nombreux travaux : pour une revue [Lecoeur, 2007; Pham, 2000]. Aujourd'hui, **seul un petit nombre de méthodes a été transposé au cerveau en développement**. L'automatisation se heurte en effet à des difficultés importantes (Figure 13, p.29) :

- **Le contraste des images pondérées en T2, et *a fortiori* en T1, est plus faible que le contraste moyen dans une image IRM d'un cerveau adulte.** Ce manque de contraste est dû principalement au fort contenu en eau des tissus immatures et à l'absence de myélinisation de la substance blanche. En outre, en imagerie T2, le liquide céphalo-rachidien a une intensité proche de celui de la substance blanche près du cortex, ce qui peut induire des erreurs de classification entre ces deux tissus.
- **Les risques de mouvement**, particulièrement en imagerie anténatale, conduisent à des acquisitions courtes et répétées, de résolution limitée.

- Les changements d'intensité des tissus sont rapides et importants au cours du développement, et requièrent donc des traitements et des atlas adaptés à chacune des étapes du développement.
- La maturation des tissus se traduit par **des variations locales du signal dans le cerveau** du nouveau-né. Elle s'amplifie et produit une baisse importante du contraste entre la substance blanche et le cortex après les premiers mois de vie (section D.4, p.33). A ces variations spatiales dues à la maturation, s'ajoutent des inhomogénéités de l'intensité du signal, induites par les imperfections de l'acquisition de l'image.
- Aux bords du cortex, le mélange des matières grise et blanche et du liquide céphalo-rachidien au sein des mêmes cellules de résolution (voxels) produit **un effet de volume partiel**, qui se traduit par des variations importantes de signal. Cet effet est amplifié dans le cerveau en développement du fait de la petite taille du cerveau, des convolutions déjà importantes et de la faible épaisseur du ruban cortical.

Pour faire face à ces difficultés, les méthodes proposées ont été définies à partir de données diversifiées et de haute qualité. L'image IRM a la meilleure résolution possible (proche de 1x1x1mm), grâce notamment à des méthodes de super-résolution (imagerie anténatale) [Rousseau, 2006]. L'utilisation d'atlas indexés est fréquente : **Kuklisova-Murgasova et coll. [2011] ont proposé un atlas probabiliste toutes les trois semaines pour le troisième trimestre de gestation, tandis que Feng Shi et coll. [2011] ont mis en place un atlas pour les deux premières années de vie** (Figure 19, p.42). Il peut aussi être intéressant de combiner des données longitudinales quand elles sont disponibles [Shi, 2010a], ou de fusionner les images pondérées en T1 et en T2 [Prastawa, 2005].

Dans le cas de l'imagerie anténatale, les techniques d'acquisition et de traitement sont présentées dans la thèse d'Arnaud Cachia [2003a]. Une méthode récente de segmentation a été proposée pour segmenter le cortex [Habas, 2010].

Dans le cas de l'imagerie périnatale et post-natale, les méthodes sont présentées dans le chapitre 1.

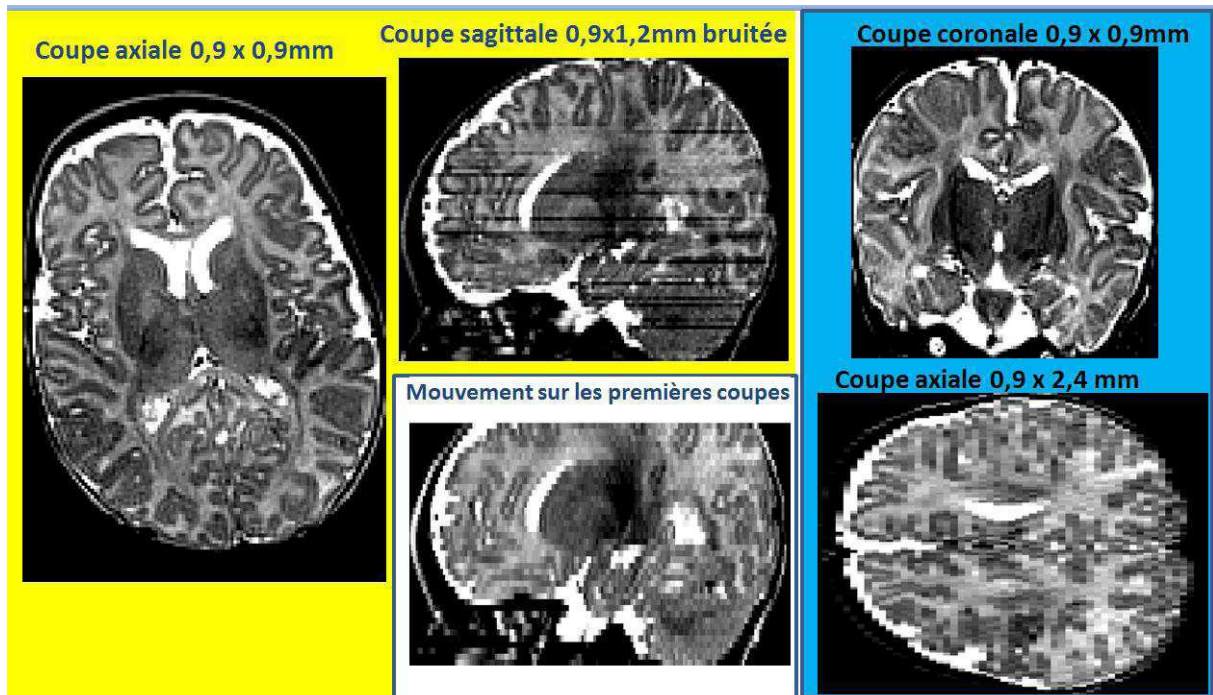


Figure 13. Qualité du contraste dans trois images IRM (cadres *jaune, bleu et blanc*) du cerveau d'un nourrisson. A gauche, la coupe axiale est bien résolue mais la coupe sagittale montre la présence de bruit entre les acquisitions entrelacées. Dans une seconde acquisition (au milieu, cadre blanc), le mouvement de la tête a produit des artefacts qui rendent les coupes supérieures inexploitable (elles ont été retirées). A droite, le contraste de la coupe coronale est bon, mais la coupe axiale a une résolution trop faible pour y appliquer une méthode de segmentation.

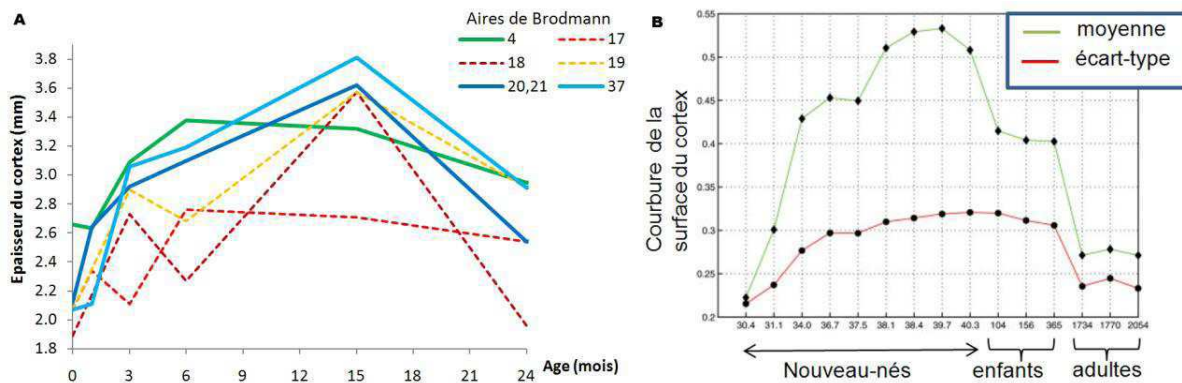


Figure 14. A. Variations de l'épaisseur du cortex avec l'âge dans les régions corticales visuelles (B17, B18, B19), la région motrice (B4) et les régions occipito-temporales moyennes et inférieures (B20, B21 et B37), par une mesure histologique [Landing, 2002]. L'épaisseur du cortex est très variable dans les premiers mois de vie.

B. Variations de la mesure de la courbure de la surface du cortex avec l'âge, à partir d'une segmentation du cortex [Pienaar, 2008]. La courbure semble atteindre son maximum à la naissance (*résultat préliminaire*).

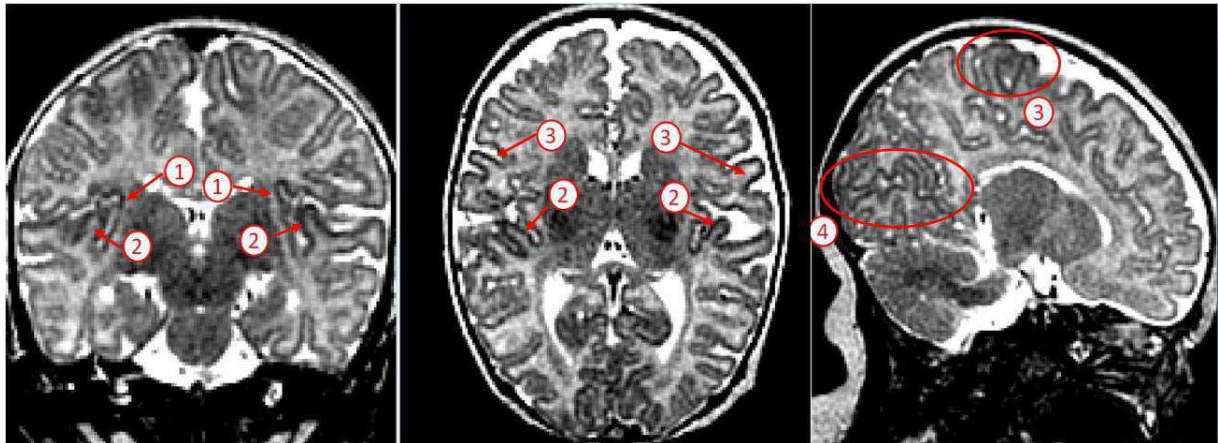


Figure 15. Variations de l'intensité du cortex à travers le cerveau dans des coupes coronale, axiale et sagittale du cerveau d'un même nourrisson. Le cortex est nettement plus sombre dans les régions primaires ou l'insula. Région 1 : insula ; région 2 : gyrus de Heschl (aire auditive primaire) ; région 3 : sillon central (aires motrices et somato-sensitives) ; région 4 : scissure calcarine (aires visuelles).

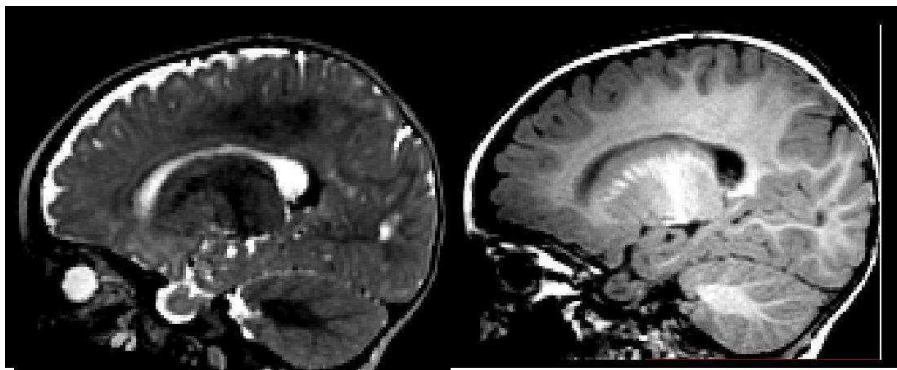


Figure 16. Variations du contraste dans une coupe sagittale pondérée en T2 (à gauche) puis en T1 (à droite) chez un nourrisson de 8 mois. Dans la substance blanche, les régions myélinisées sont très sombres en T2 et très claires en T1. Le cortex paraît plus épais dans l'image T1 que l'image T2 dans les gyri, car la relative absence de myéline n'a pas le même effet dans ces deux modalités. En T2, la faible myélinisation des extrémités des gyri préserve le contraste entre la substance blanche et le cortex, tandis qu'en T1, la substance blanche ayant une intensité voisine du cortex, elle est assimilée à la matière grise.

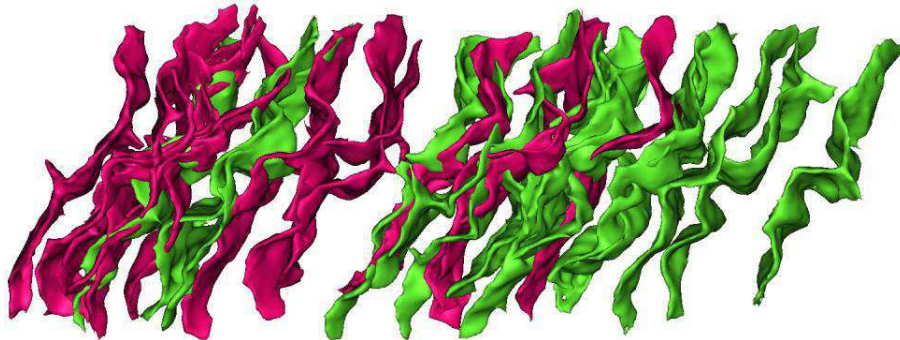


Figure 17. Comparaison des formes du sillon central dans une population de nourrissons [Sun, 2011]. A partir de mesures de formes, indépendantes de la taille du plissement, il est possible d'estimer le critère de forme le plus discriminant entre toutes ces formes, puis de les ordonner selon leur degré de ressemblance. Selon le critère estimé, les sillons gauches (en vert) sont relativement séparés des sillons droits (en magenta) (résultats préliminaires).

D.2 Morphométrie des plissements

La segmentation du ruban cortical permet d'accéder à sa morphologie et d'en mesurer certaines caractéristiques. La morphométrie des plissements du cortex présente des intérêts multiples :

- Les positions des plissements sont **assez bien corrélées avec les aires du cortex** [Brodmann, 1909; Fischl, 2008]. Elles forment des amers anatomiques privilégiés pour les comparaisons structurales [Auzias, 2011] et fonctionnelles [Tucholka, 2010] entre individus ;
- Les variations de taille, de forme et de courbure, avec l'âge ou entre individus, renseignent sur le développement relatif d'une région par rapport à une autre, normal ou pathologique : anomalies de la gyration, retard de croissance [Dubois, 2008a], etc. ;
- Les différences interhémisphériques informent sur des caractéristiques précoces du cortex (chapitre 2) ;
- Leur reproductibilité à travers les individus peut suggérer des caractéristiques intrinsèques du cortex : sillons primaires plus stables, carte des racines sulcales [Cachia, 2003b; Regis, 2005].

A notre connaissance, **il n'existe pas encore de méthode d'extraction automatique des plissements du cortex** en imagerie IRM du développement. En revanche, il paraît vraisemblable d'adapter les outils développés pour les cerveaux adultes (logiciel Brainvisa, [Cointepas, 2001]) ; ces outils requièrent néanmoins une segmentation corticale très fidèle.

Sans extraction cependant, et si on dispose d'une population conséquente de sujets (plusieurs dizaines), il est possible de conduire des études globales de type VBM (Voxel Based Morphometry). On peut mesurer les variations de gyration ou de densité de MG en faisant par exemple circuler une sphère à la surface du cortex [Schaer, 2008; Sowell, 2002]. Il est possible également de mesurer le facteur d'isomorphisme, qui est le rapport entre la surface et le volume d'un hémisphère. Par ailleurs, Rodriguez-Carranza et coll. [2008] ont recensé un ensemble de mesures de la courbure du cortex, dont certaines sont indépendantes de l'accroissement de la surface du cerveau.

Dans le cas d'une segmentation manuelle des plissements, on peut accéder à un grand nombre de mesures supplémentaires : surface, profils de profondeur (Article chap. 2 C), forme caractéristique (Figure 17, p.30) [Sun, 2011], indice de sulcation [Cachia, 2008], etc.

Ainsi, dans une étude sur les prématurés, Jessica Dubois et coll. [Dubois, 2008b] ont pu montrer que l'indice de sulcation augmentait avec la surface du cortex. Après la naissance, Pienaar et coll. [Pienaar, 2008] ont mesuré, dans une population de quinze nouveau-nés, une courbure maximale à la naissance, qui commençait à diminuer dans l'enfance et se réduisait progressivement au cours de la vie adulte (Figure 14, p.29).

Enfin, **des corrections allométriques** sont souvent nécessaires quand on compare le degré de plissement d'une région entre individus. En effet, la gyration d'une région corticale peut varier en fonction de la taille du cerveau. Ainsi, la surface corticale est-elle plus plissée dans un gros cerveau que dans un petit cerveau, même si les volumes des cerveaux ont été normalisés [Toro, 2008].

D.3 Epaisseur corticale

Au cours des premières années de vie, les couches du cortex se développent suivant **une succession de phases d'épaississement et d'amincissement propres à chaque région** (Figure 14, p.29) [Landing, 2002]. La dynamique des variations de l'épaisseur corticale informent sur le développement relatif des régions du cortex. Elle est étroitement liée à l'apprentissage [Porter, 2011]. En outre, les covariations de l'épaisseur entre des régions distantes suggèrent des associations fonctionnelles précoces [Chen, 2008].

Il y a **très peu d'études de l'épaisseur du cortex en IRM** au cours de la gestation ou dans les premiers mois de vie. Xue et coll. [2007] rapportent une épaisseur moyenne entre 1mm et 1.5mm sur une population de prématurés. Cependant, les auteurs n'ont pas mesuré de corrélation de cette épaisseur avec l'âge alors que le développement du cortex est très dynamique pendant la période étudiée. Il est possible que cette absence de corrélation soit due aux variations hétérogènes de l'épaisseur, significatives localement, mais faibles à l'échelle du cerveau entier. Il est aussi vraisemblable qu'elle provienne des difficultés inhérentes à la mesure.

D'une part, le cortex est fin pendant cette période. Compte-tenu de la résolution en IRM, il ne s'étend que sur un à trois voxels selon l'âge et les régions du cortex. Ce faible échantillonnage produit un chevauchement important des tissus à ses bords interne et externe. Au sein d'un voxel

de la surface corticale, un volume partiel de matière grise se trouve ainsi mélangé à un volume partiel de substance blanche (surface interne) ou de liquide céphalo-rachidien (surface externe). L'effet de ces volumes partiels se traduit dans l'image par un contour flou du cortex.

D'autre part, l'intensité du signal du cortex varie suivant les régions (voir section suivante) et au sein des couches corticales. Contrairement aux autres couches, la couche moléculaire (couche 1) est respectivement hyperintense (hypointense) en imagerie pondérée en T2 (T1). Après la résorption de la sous-plaque et le développement des fibres dans le cortex (troisième trimestre de gestation), le contour entre le cortex et la matière blanche sous-corticale est moins net [Rados, 2006]. Dans la période post-natale, les processus de maturation, notamment la myélinisation, diminuent progressivement le contraste entre la matière grise et la substance blanche en imagerie pondérée en T2.

Les mesures de l'épaisseur du cortex sont donc sensibles aux variations locales du contraste du cortex ainsi qu'à l'effet de volume partiel, qu'il est cependant possible de modéliser [Gonzales Ballester, 1999]. On peut distinguer deux types de mesures d'épaisseur : un ensemble de méthodes qui s'appuient sur la segmentation du cortex, en élaborant des modèles explicites des surfaces corticales interne et externe [Fischl, 2000; Roca, 2007]; un second type de méthodes, sans segmentation préalable, appliquées aux cartes de probabilités des tissus [Aganj, 2009]. Cette seconde approche pourrait s'avérer plus robuste que la première compte-tenu des difficultés rencontrées par les méthodes de segmentation (voir section D.1, p.27).

D.4 Maturation du tissu cortical

Outre les mesures macroscopiques évoquées (gyration, épaisseur), l'intensité du signal IRM informe également sur l'organisation microscopique du cortex en développement. **La maturation du cortex se traduit par une modification de ses propriétés magnétiques, tout particulièrement par les variations de ses constantes de temps T1 et T2 en IRM.**

Au cours du troisième trimestre de gestation et pendant les premiers mois de vie, le cortex est plus contrasté en imagerie pondérée en T2 que dans les images pondérées en T1. Par ailleurs, en pondération en T2, le cortex est également plus sombre que la substance blanche.

Au cours des premiers mois de vie, le contraste entre le cortex et la substance blanche diminue dans les deux modalités (pondérations en T1 et en T2) puis s'inverse entre 9 mois et un an. A mesure que la myélinisation progresse, la matière blanche devient respectivement plus

sombre (claire) que le cortex en pondération en T2 (T1). Après un an, c'est en imagerie pondérée en T1 que le cortex devient plus contrasté. Il le restera jusqu'à l'âge adulte (Figure 16, p.30).

Les variations de contraste du cortex s'expliquent par les modifications continues mais irrégulières de ses constantes T1 et T2 au cours de la maturation. Initialement très élevées chez le fœtus et le prématuré, elles vont se raccourcir tout au long de la maturation. La diminution la plus marquée a lieu au cours de la première année de vie. **Le raccourcissement apparaît plus tôt en T2 qu'en T1 et serait donc un indicateur plus sensible de la maturation précoce** [Leppert, 2009].

L'intérêt des constantes T1 et T2 dans la caractérisation de la maturation a conduit plus récemment à **l'estimation des cartes du cerveau en T1 et en T2. Ces cartes, « T1 ou T2 mapping » en anglais**, rapportent les constantes de temps estimées en chaque endroit du cerveau. Elles seraient plus sensibles que les images pondérées en T1 ou en T2. Ainsi, les variations de signal ont été détectées plus tôt dans les cartes T2 que dans les images pondérées en T2 [Ferrie, 1999]. Ces cartes peuvent en outre être comparées entre différents sujets au sein d'un même protocole puisqu'elles sont *a priori* indépendantes de la position et de la morphologie du sujet dans l'imageur. En revanche, elles restent des mesures relatives, puisqu'elles sont sensibles à plusieurs caractéristiques de l'imageur et à la séquence d'acquisition [Ding, 2004; Leppert, 2009; Williams, 2005]. Par ailleurs, comme l'imagerie pondérée, elles comportent une relative imprécision, en raison de la faible épaisseur du cortex et de la résolution limitée de l'imagerie du développement (effet de volume partiel).

Les difficultés pour mesurer la maturation du cortex en imagerie pondérée en T2 sont détaillées dans le chapitre 3.

Les constantes T1 et T2, mesurées dans les cartes ou en imagerie pondérée, permettent non seulement d'observer la maturation dans le temps, mais aussi **d'observer des avances ou des retards de développement dans certaines régions du cerveau** (Figure 15, p.30).

Au début du troisième trimestre de gestation, le contraste du cortex est assez marqué en raison du développement de la sous-plaque corticale, riche en tissu extracellulaire (Figure 4, p.6). La résorption de la sous-plaque au cours du troisième trimestre diminue fortement le contraste, de manière plus marquée près des sillons que dans les gyri [Kostovic, 2010].

Au cours du troisième trimestre de gestation, on observe une disparité régionale de la constante T2 à la fois dans les matières blanche et grise, particulièrement marquée dans la substance blanche. Ces variations interrégionales semblent suivre la séquence de formation des plissements du cortex [Ferrie, 1999]. En imagerie pondérée en T2, le signal est plus faible dans les gyri pré- et post-centraux à un mois de vie, et cette baisse de signal se propage aux gyri adjacents [Barkovich, 1988].

Au cours de la première année de vie, le développement de la myélinisation est détecté différemment en imagerie pondérée en T1 et en T2. Pendant les 8 à 10 premiers mois, la myéline est mieux vue en imagerie pondérée en T1 (Figure 16, p.30). Par la suite, la phase de maturation tardive s'observe plutôt en pondération en T2.

Les variations de l'intensité du cortex dans les premiers mois de vie sont présentées au chapitre 3.

E. Présentation de la thèse

E.1 Motivations

La démarche de nos recherches repose sur une motivation double, à la fois méthodologique et structurale : d'une part, développer les outils nécessaires à l'étude du cortex en développement en IRM ; d'autre part, caractériser le développement anatomique des aires du langage.

L'étude anatomique du cortex fait appel à toutes sortes de mesures, comme des mesures de la surface, de la gyration ou de l'organisation microscopique du tissu. La plupart de ces mesures requièrent au préalable la segmentation du cortex, c'est-à-dire la détection et l'identification de ses contours dans les images IRM. Cependant, cette étape de segmentation est rendue difficile dans les premiers mois de vie, parce que sa surface est déjà très plissée, la résolution spatiale des images est limitée, et le contraste est relativement faible entre les signaux des matières grise et blanche. L'absence de méthodes standards nous a conduits à rechercher et à proposer une méthode automatique de segmentation du cortex.

L'organisation fonctionnelle du langage est latéralisée dès les premiers mois de vie. Cette latéralisation s'accompagne-t-elle d'asymétries anatomiques, comme celles observées chez l'adulte ? L'étude de ces asymétries, en éclairant sur les différences d'organisation entre les hémisphères, aide à mieux comprendre les caractéristiques anatomiques favorables à la latéralisation du langage. La présence d'asymétries précoces pose également les questions de leurs origines et des influences génétiques sur les aires du langage.

Enfin, le signal du cortex varie dans une IRM anatomique au début de la vie. L'intensité y semble d'autant plus sombre que le cortex est plus mature. C'est le cas par exemple pour le cortex auditif du gyrus de Heschl. Qu'en est-il dans les autres aires plus associatives du langage ? L'aire de Broca est-elle aussi immature que les autres régions préfrontales ? En dépit de la faible épaisseur du cortex et de la présence d'artefacts dans les images IRM, nous avons cherché à quantifier le signal cortical dans le but de mesurer la maturation relative des régions du langage.

E.2 Plan de la thèse

Dans le chapitre 1, nous étudions la segmentation du cortex immature en IRM. Nous proposons une revue des méthodes de segmentation . Puis, nous présentons une nouvelle approche. Cette méthode s'appuie sur des attributs de contraste local et des caractéristiques géométriques. Elle a été appliquée à une population de nourrissons âgés de un à quatre mois. Si la méthode nous a semblé performante pour segmenter le cerveau des nourrissons âgés de un à deux mois, la baisse de contraste dans les cerveaux un peu plus matures a produit des imprécisions de segmentation dans plusieurs régions du cortex. Nous offrons plusieurs perspectives pour améliorer cette approche chez les nourrissons plus âgés.

Dans le chapitre 2, nous étudions les asymétries du cortex dans les aires du langage. Nous présentons une revue des asymétries anatomiques puis nous recherchons d'éventuelles asymétries précoces. Les régions du langage sont étudiées à partir de la morphologie des sillons qui les bordent. Nous nous sommes appuyés sur le tracé de ces sillons et le stage de master d'Hervé Glasel [Glasel, 2007]. Puis, nous étudions la spécificité humaine et l'héritabilité de l'asymétrie observée dans le sillon temporal supérieur. Enfin, nous tentons d'expliquer les origines des asymétries observées dans les régions temporales supérieures à partir de plusieurs modèles de formation des plissements.

Dans le chapitre 3, nous avons cherché à quantifier l'intensité du signal du cortex dans les régions linguistiques. Nous étudions les origines des variations d'intensité du cortex dans les images IRM. Puis, nous décrivons la démarche qui nous a menés à la définition d'un nouvel indice de maturation. Cet indice, mesuré dans chaque région linguistique, suggère plusieurs niveaux de maturation dans le réseau du langage. Nous comparons ensuite nos résultats à des mesures de maturation des fibres de substance blanche sous-jacentes, en particulier le faisceau arqué. Nous avons bénéficié des mesures réalisées en IRM de diffusion par Jessica Dubois au sein de la même population de nourrissons [Dubois, 2009]. Enfin, nous évaluons la qualité de notre indice de maturation.

Nous concluons les études de cette thèse après une brève discussion sur le degré d'organisation précoce du réseau du langage, à partir de nos observations sur les asymétries et la maturation

dans ces régions.

Chapitre 1. Segmentation du cortex

A. Introduction

Comme nous l'avons vu dans l'introduction générale, la segmentation du cortex du nourrisson pose de nombreuses difficultés en imagerie pondérée en T2. D'une part, les plissements du cortex sont déjà importants et variables entre sujets. D'autre part, le contraste est faible entre les tissus. En outre, l'intensité des tissus n'est pas homogène notamment en raison des écarts de maturation entre les régions du cerveau et des inhomogénéités du champ des radiofréquences (biais). Enfin, l'effet de volume partiel est important à l'interface entre les tissus du fait de la résolution spatiale limitée.

Une grande variété de méthodes de segmentation a été proposée en imagerie pondérée en T1 chez l'adulte. Pour une revue, on pourra se reporter aux travaux de Jérémy Lecoer [2010; 2007] ou à l'article de Pham et al. [2000]. Cependant, ces méthodes ne sont pas applicables au cerveau immature pour plusieurs raisons. D'une part, le contraste entre le cortex et le liquide céphalo-rachidien (LCR) est inversé en T2. D'autre part, le contraste entre les matières grise et blanche est plus faible que dans un cerveau mature (en T1). Par ailleurs, les tissus sont moins homogènes. Enfin, la résolution spatiale, relative à la taille du cerveau, y est souvent plus faible.

Des méthodes spécifiques ont été développées pour segmenter le cerveau du nourrisson. Nous présentons les différentes étapes des principales approches. Nous évoquons notre méthode en justifiant, le cas échéant, ses différences vis-à-vis des approches courantes. Les détails de notre méthode sont présentés dans l'article 1.

A.1 Acquisitions multiples

Au moins deux types d'acquisitions d'images sont rencontrés.

En imagerie pondérée en T2, il paraît intéressant de faire **plusieurs acquisitions courtes**

plutôt qu'une acquisition longue afin de réduire les risques de mouvement du sujet. En effet, les nourrissons ne reçoivent généralement pas de sédatifs et peuvent être assez agités. Les images qui ne présentent pas d'artéfacts de mouvement dans la séquence, sont conservées et recalées entre elles à l'aide d'une transformation affine. Elles sont ensuite fusionnées pour former une image reconstruite unique de meilleure résolution spatiale [Rousseau, 2006]. De cette manière, il est possible ainsi d'atteindre une résolution comparable à celle des données couramment utilisées en entrée de la segmentation, c'est-à-dire proche de $1 \times 1 \times 1$ mm [Habas, 2010; Xue, 2007].

D'autre part, **l'acquisition simultanée d'images pondérées en T1 et en T2 semble privilégiée aujourd'hui** (Figure 18, p.41) [Gui, 2011; Prastawa, 2005; Shi, 2010b; Weisenfeld, 2009]. Si le contraste entre les matières blanche et grise est meilleur en T2, l'image pondérée en T1 fait ressortir les premières régions myélinisées [Rutherford, 2000]. Comme les séquences T1 et T2 comportent des informations complémentaires, leur combinaison peut théoriquement augmenter le contraste entre les tissus et ainsi améliorer la classification. Les images sont recalées à l'aide d'une transformation affine basée sur un critère peu sensible aux intensités absolues des tissus, tel que l'information mutuelle [Prastawa, 2005]. Le recalage permet une caractérisation bidimensionnelle des tissus, à partir des intensités en T1 et en T2 fournies en chaque endroit du cerveau. Cette caractérisation est fréquemment utilisée pour estimer les moyennes bidimensionnelles et les matrices de covariances de chacun des tissus, en vue de leur classification [Gui, 2011; Prastawa, 2005; Weisenfeld, 2009].

A.2 Séparation du cerveau des autres tissus

La première étape consiste à retirer les tissus non-cérébraux (Figure 18, p.41). Plusieurs méthodes existent chez l'adulte, comme celles proposées dans les logiciels Brainvisa [Cointepas, 2001], Brainsuite [Shattuck, 2002], Caret [Van Essen, 2001] ou encore Freesurfer [Dale, 1999]. Elles produisent une enveloppe du cerveau, du tronc et du cervelet. Cette étape nous a paru facilement transposable au cerveau immature (à partir du logiciel Brainvisa), probablement en raison du contraste important en imagerie pondérée en T2 entre les os et le LCR périphérique.

Puis, les hémisphères sont séparés. Cette étape peut être relativement simple en s'aidant des positions des commissures antérieure et postérieure (repères de l'espace de Talairach). Une méthode automatique a été appliquée au cerveau du nourrisson, en modélisant la symétrie des hémisphères [Gui, 2011].

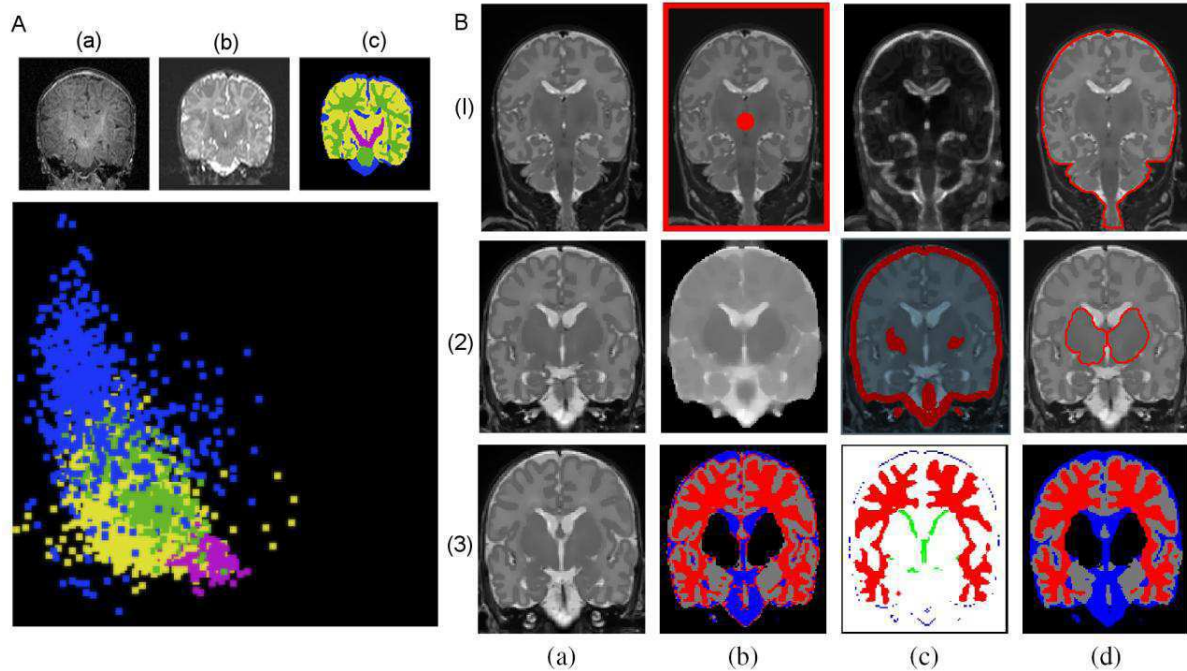


Figure 18. *A gauche* (A), caractéristiques des intensités des tissus dans les modalités T1 et T2 chez un nouveau-né [Prastawa, 2005]. *A droite* (B), illustration d'une chaîne de traitements de segmentation [Gui, 2011].

A.a) Coupe coronale pondérée en T1 ; b) en T2 ; c) Classification manuelle de la substance blanche myélinisée (en *violet*), non myélinisée (en *vert*), de la matière grise (en *jaune*) et du liquide céphalo-rachidien (en *bleu*). En bas, distribution des intensités des tissus ; l'axe horizontal représente les intensités en T1, tandis que l'axe vertical représente les intensités en T2. En dépit d'une relative complémentarité des modalités, il reste des ambiguïtés aux frontières séparant les tissus.

B.1. Détection de la cavité intracraniale ; a) coupe coronale T2 ; b) Initiation de deux marqueurs au cœur et en périphérie du crâne ; c) Fonction de segmentation ; d) Contour final de la cavité.

B.2. Détection de la matière grise centrale ; a) coupe coronale T2 ; b) Fonction de segmentation ; c) Initiation de marqueurs au centre de la matière grise et sur la cavité intracraniale ; d) Contour final de la matière grise centrale.

B.3. Détection du cortex, de la substance blanche (non myélinisée) et du liquide céphalo-rachidien ; a) coupe coronale T2 ; b) classification des K-moyennes ; c) Graines des régions ; d) Classification finale ; Codes de couleur : matière grise en *gris*, substance blanche non myélinisée en *rouge*, liquide céphalo-rachidien périphérique en *bleu*, ventriculaire en *vert* (pour c seulement)

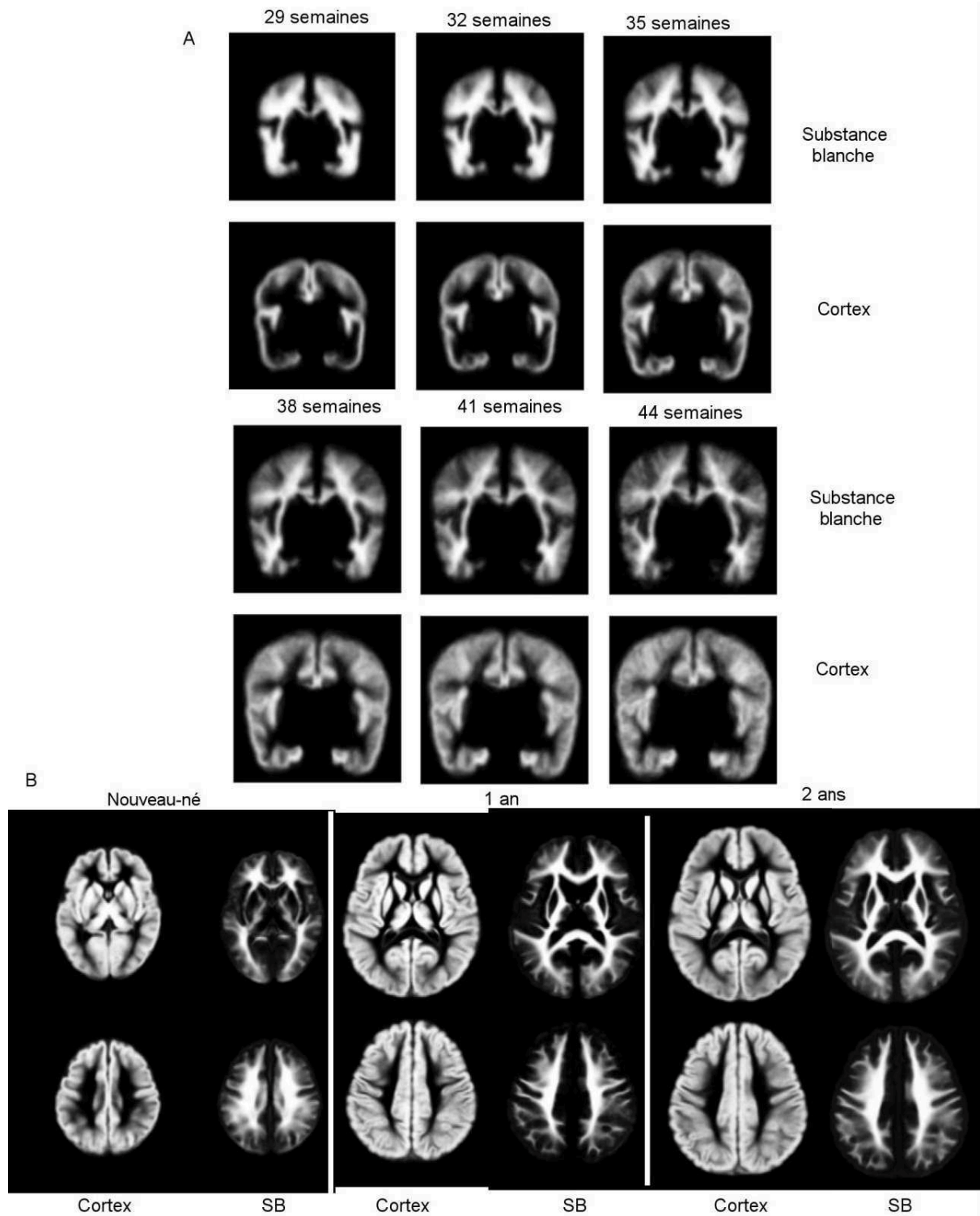


Figure 19. Illustration des atlas du cortex et de la substance blanche (SB) A. Dans une coupe coronale, entre 29 semaines et 44 semaines [Kuklisova-Murgasova, 2011] B. Dans une coupe axiale, entre la naissance et deux ans [Shi, 2011].

La séparation du cervelet, du tronc cérébral et du cerveau est beaucoup plus délicate, car les intensités des tissus du cervelet et du cerveau sont semblables, et ces deux organes possèdent une surface de contact importante. En dehors d'une segmentation manuelle [Shi, 2010a], la plupart des approches segmentent ces structures en s'appuyant sur un atlas adapté à la tranche d'âge étudiée [Weisenfeld, 2009; Xue, 2007]. Une méthode automatique sans atlas a été proposée récemment [Gui, 2011].

A l'issue de ces étapes, nous obtenons un masque du cerveau, comportant la matière grise du cortex, la matière blanche et le LCR.

A.3 Modélisation d'informations a priori

Les difficultés liées à la segmentation du cerveau immature conduisent à l'utilisation de fortes connaissances *a priori*, comme **un atlas des tissus**, une base d'apprentissage de cerveaux (utilisée comme un atlas), ou encore **des attributs appropriés des tissus**.

Les méthodes basées sur les atlas ont montré de bonnes performances pour segmenter les tissus cérébraux centraux [Xue, 2007], séparer les substances blanches myélinisées et non myélinisées [Weisenfeld, 2009], ou encore les cerveaux faiblement plissés des fœtus [Habas, 2010]. **Dans le cas du cortex, qui est déjà très plissé chez le nourrisson, les atlas sont optimisés.** A partir d'un large échantillon de prototypes des intensités des tissus, dispersés à travers le cerveau, Weisenfeld et coll. [2009] ont sélectionné ceux qui sont les plus proches de l'anatomie du sujet à segmenter. Ils ont alors construit un atlas basé uniquement sur les cerveaux dont les prototypes sont les plus ressemblants. Dans une démarche similaire, Shi et coll. [Shi, 2010a] effectuent une segmentation préalable grossière du cortex du sujet à segmenter, puis la comparent à une base de segmentations corticales existantes. Les cerveaux de cette base dont les rubans corticaux sont les plus ressemblants, sont utilisés pour définir l'atlas utilisé dans la segmentation finale.

Récemment, Kuklisova-Murgasova et al. [2011] ont défini et rendu accessible un atlas du cerveau entre 29 et 44 semaines de gestation (Figure 19, p.42). Il comporte une image d'intensité, qui peut être utilisée comme modèle pour le recalage avec le cerveau à segmenter, et dispose des cartes de probabilités d'appartenance à la substance blanche et aux matières grises corticale et sous-corticale.

En dépit de ces différentes approches, **l'utilisation d'atlas présente plusieurs inconvénients pour segmenter le cortex**. Comme nous venons de voir, une méthode performante suppose d'effectuer une présélection des sujets qui vont participer à la construction de l'atlas [Shi, 2010a; Weisenfeld, 2009]. La réussite de cette présélection dépend de la représentativité de la base initiale de cerveaux. Or, pour être représentative, une telle base doit être importante compte-tenu de la variabilité des plissements corticaux et de la vitesse de croissance du cerveau à cet âge (le périmètre crânien augmente de 0,5 cm chaque semaine). Par ailleurs, l'utilisation d'atlas n'est souvent pas adaptée aux cas des cerveaux pathologiques.

Nous proposons une approche différente, sans atlas, basée sur **des attributs *a priori* propres aux tissus cérébraux à segmenter**. La première caractéristique du cortex est son épaisseur relativement constante, combinée à une intensité plus sombre que les tissus environnants (LCR et substance blanche) en imagerie pondérée en T2. Le ruban cortical a été détecté à partir de chapeaux haut-de-forme morphologiques [Serra, 1982]. Un deuxième attribut *a priori* est le contraste local de la substance blanche, qui a une intensité plus élevée que le ruban cortical qui l'entoure. Ce contraste local a été également mesuré à l'aide de chapeaux haut-de-forme. Enfin, un troisième attribut, moins intuitif, est constitué des « lignes de crêtes » des intensités de la substance blanche. Ces lignes sont les minima de la courbure moyenne des surfaces de mêmes intensités. Elles présentent la propriété importante d'être présentes dans tous les plissements corticaux indépendamment du niveau de maturation de la substance blanche.

A.4 Cartes d'appartenances aux tissus

Dans cette étape, la démarche est de définir, en tout point du cerveau du nourrisson, le degré d'appartenance aux différents tissus : matière grise, substance blanche, LCR. Le degré d'appartenance est estimé en rapportant un ou plusieurs attributs dans l'image aux connaissances *a priori* de ces attributs. La plupart du temps, l'attribut principal est l'intensité des tissus. Dans ce cas, la difficulté principale vient des fluctuations spatiales de l'intensité, induites à la fois par les inhomogénéités du signal pendant l'acquisition (« biais ») et par les différents stades de maturation des tissus à travers le cerveau.

La plupart des méthodes basées sur un atlas reposent sur **une approche itérative de type**

espérance-maximisation (EM) [Prastawa, 2005; Weisenfeld, 2009; Xue, 2007]. Cette approche a été adaptée par van Leemput pour traiter les données présentant des inhomogénéités spatiales de l'intensité [Van Leemput, 1999]. A l'étape initiale, un atlas définit les classes *a priori* des tissus. A chaque étape, les inhomogénéités résiduelles sont modélisées par un ensemble de paramètres polynomiaux à variations spatiales lentes et régularisées localement par un champ aléatoire markovien. Les paramètres du modèle sont estimés pour maximiser les probabilités d'appartenance des tissus aux classes estimées au début de l'étape. Les inhomogénéités sont alors corrigées à partir de ces paramètres. Les distributions des intensités corrigées sont ré-estimées pour en déduire les classes corrigées des tissus, qui seront utilisées à l'étape suivante. A la dernière étape, on obtient la carte des appartenances *a posteriori*.

Nous observons plusieurs variantes autour de ce schéma global :

- **L'ajout d'une règle experte** dans l'estimation des probabilités d'appartenance [Weisenfeld, 2009; Xue, 2007]. Comme les intensités du LCR et de la matière blanche sont semblables près du cortex (en imagerie pondérée en T2), le LCR peut être faussement classé en matière blanche, et réciproquement. Une règle experte a été ajoutée pour renforcer la probabilité d'un tissu selon la classe probable de ses voisins. Par exemple, si les voisins d'un point du tissu sont majoritairement du LCR, la probabilité d'appartenir au LCR est augmentée en ce point et celle d'appartenir à la substance blanche diminuée.
- L'estimation des distributions des intensités peut être non paramétrique [Weisenfeld, 2009]. Dans le cas de la substance blanche, Prastawa et coll. [2005] proposent en outre une estimation robuste de chacune des deux classes myélinisées et non myélinisées, en partitionnant les régions à l'aide d'une méthode d'arbre couvrant minimal.
- La méthode EM de van Leemput peut être **appliquée, non pas à un seul atlas mais à une série d'atlas**, chacun représentant un cerveau pré-segmenté [Weisenfeld, 2009]. A chaque étape EM, les probabilités d'appartenance obtenue pour chaque atlas sont fusionnées en les pondérant par le degré de ressemblance de l'atlas avec le cerveau à segmenter (méthode STAPLE).

A partir des cartes de probabilités d'appartenance *a posteriori*, fournies par ces méthodes de type EM, la classification des tissus est immédiate et permet d'estimer les volumes et les proportions des différents tissus [Prastawa, 2005; Shi, 2010b; Weisenfeld, 2009].

Dans notre approche, nous n'avons pas choisi la méthode EM pour plusieurs raisons. D'une part, elle requiert, à l'étape initiale, une carte des probabilités d'appartenance *a priori*, fournie en général par un atlas, dont nous ne disposons pas. D'autre part, elle vise à une correction optimale de l'intensité dans l'image. Or, l'intensité n'est pas l'attribut le plus important à optimiser dans notre méthode, puisque nous étions intéressés par d'autres attributs : l'épaisseur du ruban cortical, les lignes de crêtes de la substance blanche, et les contrastes locaux des matières grise et blanche. Nous avons construit la carte d'appartenance aux tissus (ou carte d'attributs) à partir de ces attributs. La détection de chaque attribut a été normalisée puis pondérée avant d'être ajoutée à la carte d'appartenance.

A.5 Reconstruction de la surface du cortex par déformation

La classification déduite des cartes d'appartenance évoquées précédemment, peut être imprécise aux frontières entre les tissus. Si elle permet d'estimer les proportions des différents tissus, elle ne garantit pas la régularité de la surface du cortex. Par exemple, les bords segmentés du cortex peuvent se chevaucher dans les gyri étroits, où la rare substance blanche est parfois mal reconnue.

Si on souhaite reconstruire la surface du cortex, **il est nécessaire de déformer la classification de la matière grise pour l'ajuster à la morphologie complexe du cortex.** L'utilisation de modèles déformables est très répandue [Pham, 2000] : les modèles élastiques (Freesurfer, [Dale, 1999]), les maillages déformables [Montagnat, 1999], ou encore les levels sets [Xue, 2007]. Les avantages de ces modèles sont notamment leur généricité, leur représentation compacte et la régularité de leur segmentation. En revanche, ils requièrent une bonne initialisation de la segmentation, c'est-à-dire suffisamment proche de la segmentation finale (risques de minima locaux).

En marge de cette approche courante, bien d'autres méthodes ou variantes sont possibles. Nous avons adapté la méthode de déformation de régions proposée dans le logiciel Brainvisa [Mangin, 1995]. Cette méthode, relativement simple, intègre une contrainte de régularisation markovienne et préserve la topologie sphérique du cortex. Dans notre approche, deux surfaces ont été initialisées de chaque côté du cortex. La surface externe se dégonfle tandis que la surface interne se gonfle. Le couplage de leurs vitesses est réglé selon les valeurs et le voisinage dans la

carte d'attributs, afin d'assurer la convergence des surfaces à l'interface entre le cortex et la substance blanche.

En conclusion, la segmentation du cortex suit une démarche qui consiste à isoler progressivement les tissus cérébraux, à estimer les cartes d'appartenance aux tissus, et finalement à déformer une segmentation initiale pour l'adapter à la morphologie des plissements corticaux. C'est une suite d'étapes qui fait appel à une palette variée de méthodes de traitement d'images. En marge des méthodes avancées que nous venons d'évoquer, telles que les modèles déformables ou les méthodes d'espérance-maximisation, des méthodes classiques sont très souvent appliquées en pré- ou post-traitements. Il peut s'agir de fermetures ou d'érosions morphologiques, d'un lissage par diffusion anisotrope, ou encore de méthodes de seuillage. Ces méthodes, rarement rapportées, facilitent l'agencement des traitements en réduisant le nombre de paramètres, et peuvent fortement contribuer à la robustesse de l'approche.

Atlas-Free Surface Reconstruction of the Cortical Grey-White Interface in Infants

Authors and Affiliations

François Leroy¹⁻⁴, Jean-François Mangin^{2,4}, François Rousseau⁵, Hervé Glasel¹⁻⁴,
L. Hertz-Pannier^{2,4}, Jessica Dubois¹⁻⁴, Ghislaine Dehaene-Lambertz¹⁻⁴

¹ INSERM, Cognitive Neuroimaging Unit, Gif sur Yvette, 91191 France

² CEA, DSV, I2BM, Neurospin center, Gif sur Yvette, 91191 France

³ University Paris 11, Orsay, France

⁴ IFR49, Paris, France

⁵ LSIIIT, UMR 7005, CNRS-Université de Strasbourg, Illkirch, France

Corresponding author: Francois Leroy email: francois.leroy@cea.fr

Submitted to PLOS ONE Journal

Abstract

Background

The segmentation of the cortical interface between grey and white matter in magnetic resonance images (MRI) is highly challenging during the first post-natal year. First, the heterogeneous brain maturation creates important intensity fluctuations across regions. Second, the cortical ribbon is highly folded creating complex shapes. Finally, the low tissue contrast and partial volume effects hamper cortex edge detection in parts of the brain.

Methods and Findings

We present an atlas-free method for segmenting the grey-white matter interface of infant brains in T2-weighted (T2w) images. We used a broad characterization of tissue using features based not only on local contrast but also on geometric properties.

Furthermore, inaccuracies in localization were reduced by the convergence of two evolving surfaces located on each side of the inner cortical surface.

Our method has been applied to eleven brains of one- to four-month-old infants. Both quantitative validations against manual segmentations and sulcal landmarks demonstrated good performance for infants younger than two months old. Inaccuracies in surface reconstruction increased with age in specific brain regions where the tissue contrast decreased with maturation, such as in the central region.

Conclusions

We presented a new segmentation method which achieved good to very good performance at the grey-white matter interface depending on the infant age. This method should reduce manual intervention and could be applied to pathological brains since it does not require any brain atlas.

Introduction

Accurate reconstruction of the cortical border from MRI is an important issue in visualization, cortical mapping and quantitative brain analysis. It is highly challenging in infants because imaging an immature brain encounters several difficulties (figure 1). First, partial volume effect due to the small brain size associated with an already complex pattern of gyrification hampers cortex edges detection. Second, because of unmyelinated white matter, the contrast between grey and white matter is much weaker than the one typically found in adult MRI. Third, the human brain undergoes important and fast changes during the first post-natal year (e.g. the cranial perimeter increases by 0.5cm per week). The grey-white matter contrast is so poor in T1w MR images that T2w MR images are preferred during the first months of life. However, as brain matures, tissue contrast decreases with age in T2w MR images (figure 2) whereas T1w MR images remain of poor quality [1]. Finally, maturation is not homogeneous across the brain, some areas showing intense myelination and proliferation of membranes (e.g. visual and motor areas) while others have a more protracted development (e.g. frontal areas) [2]. This inhomogeneity in maturation produces important variation in tissue intensity in MRI. Taken all together, these characteristics make segmentation of brain compartments a very difficult issue during the first year of life.

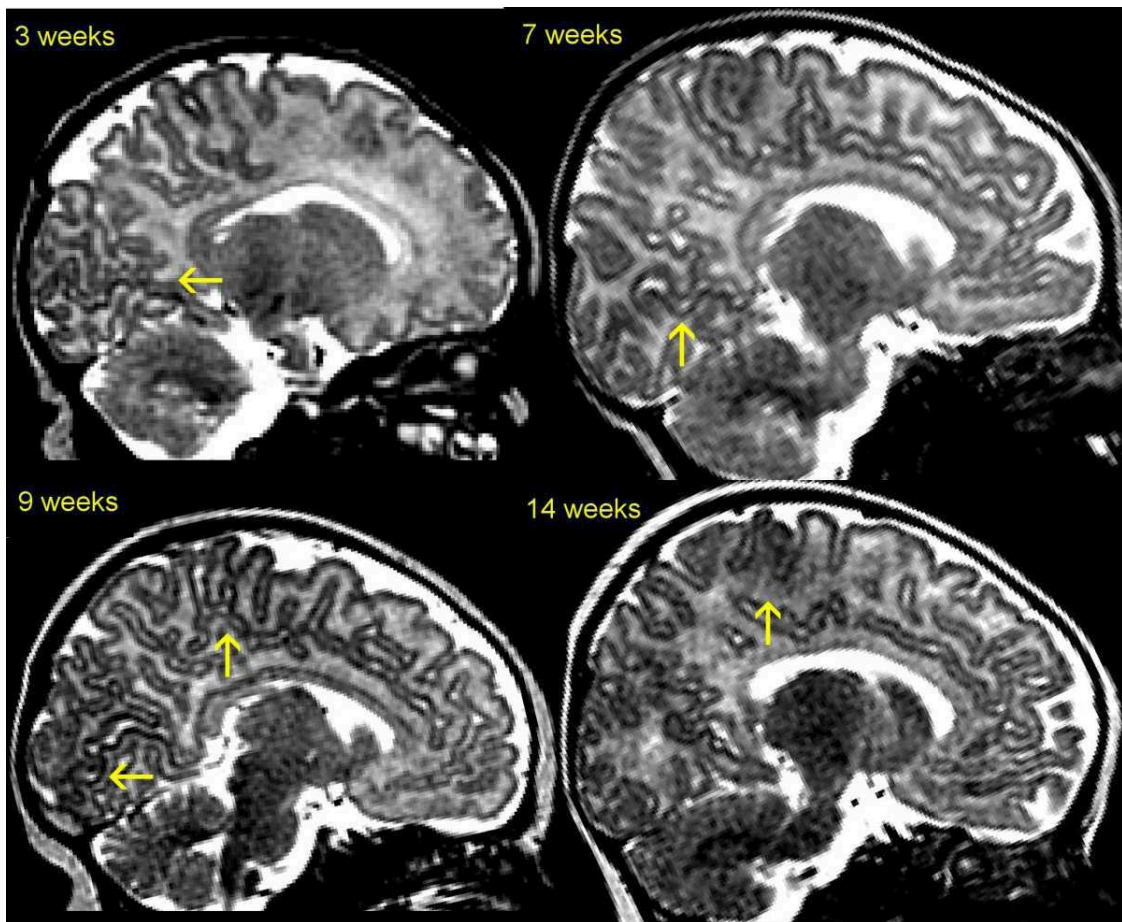


Figure 1. Infant brain maturation across age in T2w MRI. These sagittal slices show temporo-spatial variations of the on-going maturation processes near the inter-hemispheric plane. Areas of advanced maturation can be seen in primary cortices, such as along the calcarine sulcus and the central sulcus (yellow arrows).

Related work on brain segmentation

One approach to overcome segmentation issues in the developing brain is to use strong *a priori* information. Apart from a recent approach based on high-level anatomical knowledge from the subject itself [3], current neonatal brain segmentation methods have used either atlases or training datasets. Atlases were indeed very efficient to segment deep brain tissues [4], myelinated from unmyelinated white matter [5] or the relatively unfolded foetal brain [6]. As for the cortical folding patterns which are highly variable across infant brains, methods often built up highly specific atlases: Weisenfeld et al. [5] set up a large collection of scattered prototypes and selected those close to the subject

anatomy; Shi et al. [7] used the highly contrasted T1w image of a one or two years-old child as a template for segmenting the T2w neonatal image of the same subject. When longitudinal data were not available, the same authors [8] devised another method which non linearly registered the to-be-segmented cortex to spatially close cortical segmentations from another neonate dataset. Finally, atlas-based priors were combined with local intensity information and cortical thickness constraint in a single level-set framework [9].

Besides, segmentation methods have to deal with spatial variations of tissue intensity caused by inhomogeneous maturation in neonatal brains, particularly the ongoing white matter myelination. Several authors [4,7,10] referred to the Expectation-Maximization (EM) algorithm devised by van Leemput et al. [11], which iteratively corrects tissue for intensity inhomogeneity in MRI. Additionally, the EM scheme removes residual local noise based on Markov Random Field theory. Some authors have also modeled the irregular non-Gaussian white matter intensity using a set of non-parametric density functions [12] or split the brain into regions [4,10]. More specifically to T2w MR images of the developing brain, the intensity of cerebro-spinal fluid close to cortex is similar to white matter intensity because of partial volume effect. Thus, cerebro-spinal fluid may be misclassified as white matter when detecting tissue near the cortical folding patterns. A knowledge-based strategy was introduced to reduce this effect and improve the classification [4,5].

Finally, MRI resolution is a critical issue in infant brain segmentation. The developing brain is highly folded and the detection of its thin and twisted convolution patterns requires high T2w resolution. However, risk of motion in non-sedated infants prevents from long acquisition time. A trade-off between spatial accuracy and motionless acquisition might be a resolution near 1mm in each spatial dimension, as it has been reported for segmenting the cortical ribbon [4,6].

Contribution of this paper

Our purpose was the cortical surface reconstruction across a large infant age range (chronological age from 1- to 4-month old) without any atlas requirement. It is highly

challenging in older infants because of the persistent decrease of the grey-white matter contrast during the first year of life due to on-going tissue maturation.

We devised an atlas-free method because infant atlases are not yet of easy access and atlas-based strategies are often not well-adapted to the developing brain for several reasons. First, they require a careful selection of the infant template, because of the variability in brain shapes (particularly with the recent spread of plagiocephaly [13], i.e., an asymmetrical flattening of one side of the skull due to new sleeping habits required to prevent sudden infant death syndrome) and in the cortical folding patterns. Second, age-specific templates are required to deal with the fast and differential maturation and growing of the brain. It may be particularly tricky when the “chronological” age of the infant is different from its “maturational” age (chronological age corrected by gestational age at birth, for instance for full-term infants born at 37 weeks instead of 41 weeks). Finally, atlas-based approaches may not deal properly with pathological brains [14], such as malformations of cortical development.

Instead of the expectation-maximisation approach, we here initially corrected for spatial intensity inhomogeneities and then detected the cortical surface based on local priors which were not much sensitive to intensity inhomogeneities. We dealt with the issue of similar intensity in cerebro-spinal fluid and white matter close to cortex by warping two surfaces from each cortical side. These two surfaces competing with each other yield higher robustness than a single deformable surface because they efficiently build upon complementary information located on both sides of the grey-white matter interface. Both surfaces ultimately converged towards this interface whose curvature is smoother than the outer cortical surface and which is therefore easier to segment.

Specifically, our method relied on strong priors from the subject brain itself. Our first prior was the relatively steady thickness and darker intensity of the cortical ribbon in T2w images, compared with surrounding white matter and cerebro-spinal fluid intensities. It was detected using morphological top hats [15]. A second prior was the ridge segments of white matter intensity which were present in large brain regions as much as in narrow gyri for every level of maturation. We computed the mean curvature of iso-intensity surfaces to detect white matter ridges [16]. Detections of those priors were combined within a feature field. Finally, we applied a surface deformation approach onto

the feature field in order to reconstruct the inner cortical surface. Mangin et al. [17] introduced a deformation method which preserved topology and removed local tissue noise based on Markov Random Field theory; such method produced faithful detections of the folding patterns in T1w MRI of adult brains. We applied this deformation approach to two converging surfaces, initialized on each side of the inner cortical interface and whose speeds were tuned according to both feature intensity and neighbourhood configuration.

To evaluate this method, we considered eleven one-to-four month-old-infants for which T2w sequences were acquired. Besides visual inspection of the results, we used two quantitative validations, first automatic vs. manual segmentations in 4 infant hemispheres, and then automatic segmentation vs. manually drawn sulcal landmarks in all infants. For the first validation, segmentation performance was based on standard evaluation methods [4,10] and visual inspection. It gave a general idea of the method accuracy. To investigate this point further and also to enlarge the evaluation scope, we took advantage of a previous study based on sulcal characteristics in the linguistic network [18]. We compared automatic segmentations to manually drawn sulci in every infant. Because these primary sulci are robust landmarks of the infant brain, deviation relative to these landmarks informed us on the robustness of our method.

Finally, separate evaluation was done for younger infants aged less than two-month-old and for older infants aged more than two-month-old. Because maturation trajectories are different across cerebral areas, we expected more errors in older infants in primary cortices that myelinate early and fast during the first post-natal weeks. For example, the tissue contrast progressively disappears with age in the central region, which becomes dark both in grey and white matter. Thus, it was possible to relate segmentation performance to maturation state because these sulci have specific maturation profiles [19].

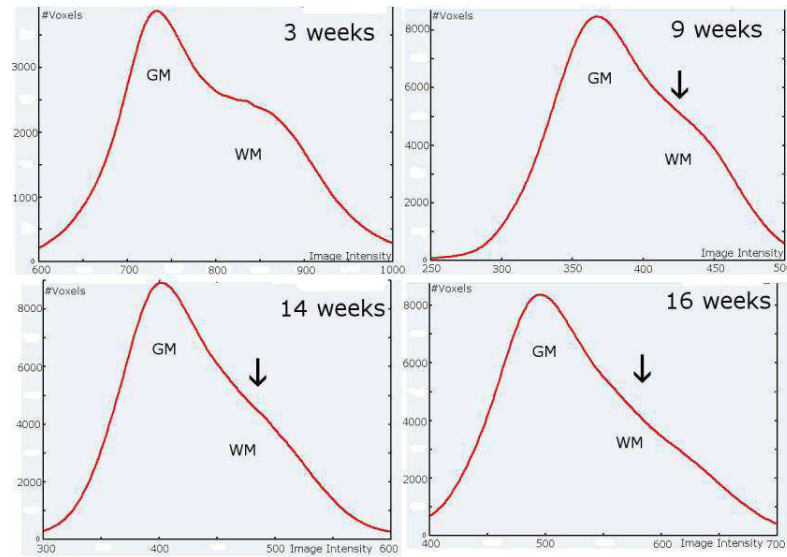


Figure 2. Frequency distributions (histograms) of brain tissue signal intensity according to age (3, 9, 14 and 16 week-old). Separate histogram modes of brain tissue disappear (*black arrows*) as the grey-white matter contrast decreases due to on-going maturation. GM: grey matter; WM: white matter.

Materials and Methods

Infant MR Data Set

The dataset consisted of 11 healthy full-term infants from 3 to 16 weeks of chronological age (one to 4-month-olds). Infants were included in this study after their parents gave written informed consent. MR scans were acquired with T2 weighted fast spin-echo sequence (TE/TR = 120/5500 ms, echo train length = 17) on a 1.5T MRI system (Signa LX, GEMS, USA), using a birdcage head coil. Scans along the axial, sagittal and coronal directions were acquired for each infant. Spatial resolution was 1.04 x 1.04 x 2mm (number of averages = 1, matrix size = 192x192, squared field of view = 20cm). This set of data acquisition was approved by the following ethical committee: « Comité de consultation pour la protection des personnes se prêtant à la recherche biomédicale » (CCPPRB) of Kremlin Bicêtre (France); Protocol: #05-14; Promoter: INSERM; Main investigator: G. Dehaene-Lambertz.

Preprocessing: Brain Reconstruction And Removal Of Skull, Cerebro-Spinal Fluid and Cerebellum

The image reconstruction algorithm, introduced in [20], computed a single image with high isotropic resolution (approximately 1 x 1 x 1mm) for each subject from MRI acquisition sets. This method was automatic and its main steps were: multi-resolution slice alignment, contrast correction between native images, and super resolution reconstruction.

The Brainvisa toolkit [21] was used to strip the skull. We tuned the skull stripping tool, which had been originally designed for T1w images of the adult brain, to T2w intensity characteristics in the immature brain. This toolkit was also used to localize the inter-hemispheric plane. Then, most of the cerebro-spinal fluid was removed by hysteresis thresholding. The low and high thresholds were set manually for each infant. Indeed, most ventricular cerebro-spinal fluid needed to be carefully detected and filtered out because the boundaries with white matter were hardly noticeable in the feature field. Finally, cerebellum was manually segmented because its boundary is blurred near the cortex due to partial volume effect. At the end of this step, we obtained a brain mask for each hemisphere.

Building the Feature Field using Local Contrast and Curvature Minima

We detected tissue features based on local contrast and geometrical tissue properties. Our detectors, namely morphological top hats and curvature minima, are local differential measurements and are therefore not much sensitive to intensity fluctuations across the brain. Besides, they would behave better than any contrast-based detector in weakly contrasted regions of the brain because they rely upon geometrical properties, namely cortical thickness and line ridges in gyri. These features were combined within a feature field which was intended to enhance contrast between white matter and cortex and therefore to increase the detection of the inner cortical surface.

We first computed the mean curvature of isointensity surfaces in white matter, whose negative value was named MC^{WM} in this section. MC^{WM} is a differential characteristic of specific surfaces called isointensity surfaces. For a given intensity I , there is an isointensity surface in every MRI volume which sets apart voxels of lower intensity and voxels of greater intensity than I . We computed two differential

characteristics of such surface, namely the two curvatures along its principal directions. Computation of principal curvatures was based on the implicit definition of the surface [16]. The mean of these principal curvatures has an intriguing property in brain MR images: its minima (negative) values, i.e., MC^{WM} , correspond to ridges (gyri) of the folding patterns in T2w MR images (figure 3B) [16].

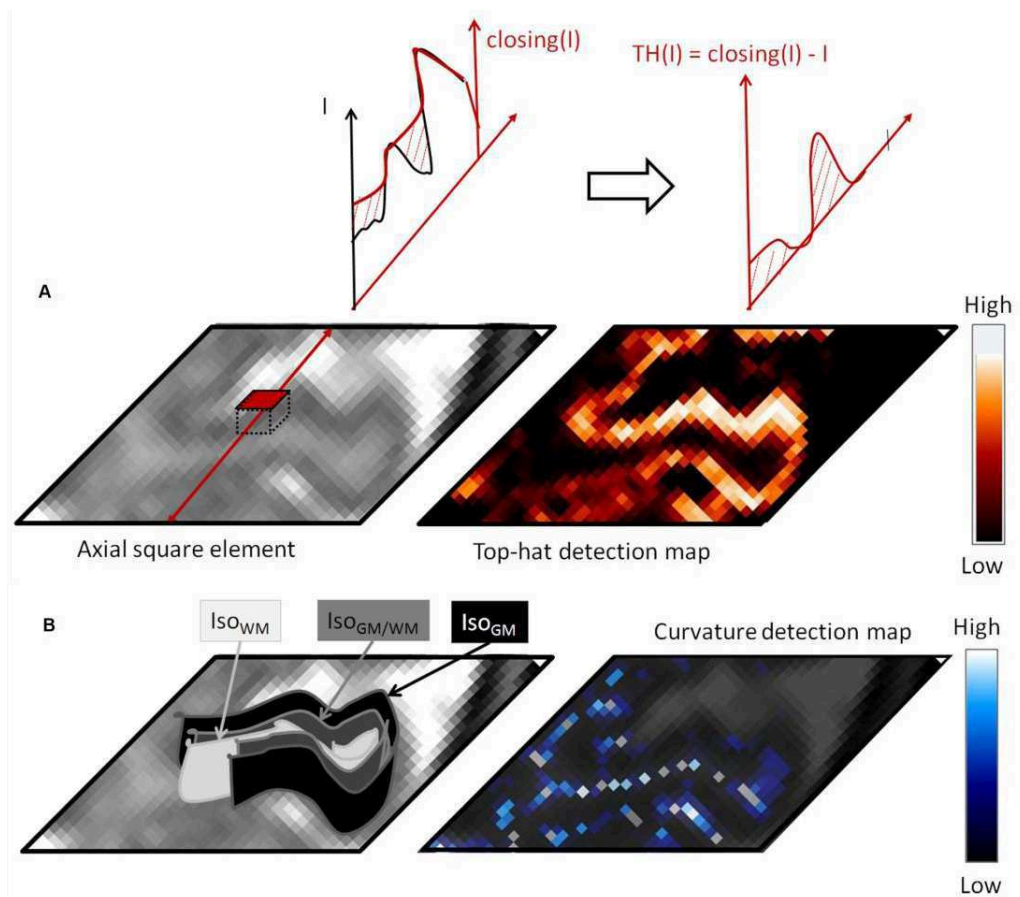


Figure 3. Description of morphological operators over a MRI axial slice including a cortical gyrus. **A.** Case of top hat detection of grey matter. A morphological closing is first applied to the image intensity using square elements such as the axial one shown. Results of the closing operation, namely $Closing(I)$, as well as the intensity profile (I), are depicted on the top left along a given sagittal cut. Top hat detection, i.e., $TH(I)$, which is the subtraction of I from $Closing(I)$, is shown on the top right. The detection map over the axial slice is shown with *red-white* color table. **B.** Case of curvature detection of white matter. Three portions of isointensity surfaces are shown on the left: a grey matter surface in *black*, an intermediate surface in *grey* and a white matter surface in *light grey*. When the isointensity surface is folding up such as the white matter one, curvature reaches minimal (negative) values. These curvature minima make up ridge lines, such as the gyral one shown on the curvature map with *blue-white* color table.

For a better understanding, let us pick up one MR slice of the image and a given gyrus within this slice. Now, let us imagine white matter intensity as the third dimension of the picture. The gyrus would be seen as a mountain with the darker cortical ribbon being the bordering valley. Isointensity lines in white matter would behave as the hill level sets. Mean curvature along these lines would be smooth everywhere except at the mountain crest where it is no longer defined (mathematical singularity). In that case, curvature minima, e.g. MC^{WM} , would be the line ridge of the mountain.

Then, we applied morphological top hats [15] to detect the cortical ribbon, which has a relatively steady thickness and darker intensity than surrounding white matter and cerebro-spinal fluid intensities (figure 3A). These characteristics of the cortex are exactly those used to detect roads in remote-sensing applications, i.e., a curved and narrow dark material compared with surrounding natural landscapes. Morphological top hats have been highly efficient to detect roads in optical and radar images [22]. We applied this approach to the 3D case.

Specifically, top hats were based either on a morphological closing (grey matter) or on an opening (white matter). A closing (opening) top hat consists of detecting dark (bright) areas of the image intensity function whose sizes fit those of pre-defined simple shapes called structuring elements, respectively. Structuring elements were squares in our approach. We applied a set of nine analog top hats in nine planes whose orientations were the sagittal, axial, coronal axes and bisecting directions. In each plane, each top hat probed the image intensity function with a set of square elements. Square size was set according to thickness variations of each tissue: side-lengths of 2 or 4mm for grey matter detection and side-lengths of 4, 7 or 14mm voxels for white matter detection. Finally, we computed the maximum detection across the nine directions and for both square sizes.

For a given square size s , top hat equations were given as follows:

$$\begin{cases} TH_s^{GM} = \max_{1 \leq i \leq 9} (\text{closing}_{e(s, \theta_i)}(I)) - I \\ TH_s^{WM} = I - \min_{1 \leq i \leq 9} (\text{opening}_{e(s, \theta_i)}(I)) \end{cases}$$

I stands for MRI intensity and $e(s, \theta_i)$ are the 9 square structuring elements with side length s and whose orientations θ_i are the sagittal, axial and coronal axes and 6 bisecting directions.

These equations enabled to compute the weighted average of the grey matter (white matter) outputs across all square sizes, namely TH^{GM} (TH^{WM}), respectively.

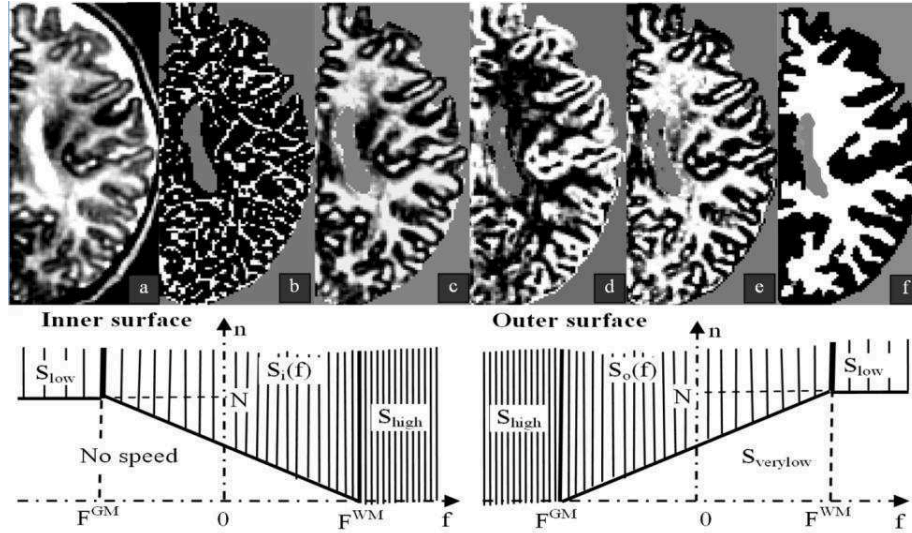


Figure 4. Segmentation steps and speeds of surface deformations. Upper row: **a:** MR axial slice of a 9-week-old infant; from **b** to **d**: brain mask in *grey* and detection outputs in *white*; **b:** MC^{WM} ; **c:** TH^{WM} ; **d:** TH^{GM} ; **e:** feature field with cortical grey matter in *black* and white matter in *white*; tissue contrast is enhanced over the brain; **f:** white matter segmentation. Lower row: Speed variations in second round deformation according to feature value f and the number of neighbors n . S_{high} : high speed; S_{low} : low speed; $S_{verylow}$: very low speed (outer surface only); When contrast is weak, i.e., f in $[F^{GM}, F^{WM}]$, $S_i(f)$ and $S_o(f)$ speeds are finely tuned according to both feature and neighbor configuration. Speed equations are given in table 1 and 2 for the inner and outer surfaces, respectively.

Finally, the outputs of TH^{GM} , TH^{WM} and MC^{WM} were normalized (figure 4) and combined within the feature field. Normalization was linear for mean curvature outputs and sigmoidal for top hats. Because ridge detectors are more specific than top hats, sigmoidal normalization levels off accuracy performance across detectors. The feature field was produced by weighted average of all normalized detections, such as follows:

$$field = \frac{1}{2} \left(MC^{WM} \right) + \frac{1}{2} TH^{WM} - TH^{GM}$$

Note that white matter has positive values in the feature field while cortex has negative values. An example of feature field is depicted in figure 4.

Homotopic Deformation of Coupled Surfaces

Two surfaces were initialized on each side of the inner cortical interface within the feature field. The surface model is a closed set of connected voxel facets. It defines the interface between two volumetric regions, namely the inner and outer volumes. The dilation of the inner volume inflates the inner surface whereas the dilation of the outer volume deflates the outer surface.

Surface evolution is based upon the energy minimization framework defined in [23]. The grey-white interface is defined as the minimum of a global energy U , which is the sum of a data driven component U_D and a regularization component U_R . According to section 4.2.3 in [23], U_D is the sum of potentials attached to order one cliques, whereas U_R is constituted by Ising model attached to order two cliques. The minimization of U is performed using a deterministic algorithm similar to the iterated conditional modes: during surface propagation, points are added to the region being dilated sequentially, an addition occurring each time it produces an energy decrease ($\Delta U < 0$). Although this approach gives only a local minimum of U , it turned out to be sufficient to obtain very good segmentation results in the adult brain [23].

The outer surface was set by the brain bounding box. Initialization of the inner surface resulted from a threshold of the feature field. The threshold was computed iteratively so that the inner surface area reached a given size. The initial inner size was common to all subjects because well-fitted surfaces had similar surface areas during the optimization round.

A first round of deformation was applied on both surfaces across the feature field. It was intended to move surfaces closer to each other while yet avoiding conflicting areas. We set two feature thresholds which bounded those areas, namely F^{GM} and F^{WM} . The inner surface inflated when feature value $f > F^{WM}$; conversely, the outer surface deflated at the same speed when $f < F^{GM}$.

A second round of deformation achieved the final convergence of the two surfaces. Coupled speeds were applied on outer surface deflation and inner surface inflation. Propagation stopped when the surfaces met, ideally at the inner cortical border.

In this round, deformation speed was regulated for dealing with conflicting regions, i.e., areas with irregular feature contrast. When speed was low (S_{low}) at a given target location for either the inner or outer surface, say because of adverse feature contrast, speed was high (S_{high}) for the other surface to favor its propagation towards that location. Thus, there was an indirect speed coupling between the inner and outer surfaces.

#neighbors	0	$N_I(f)$	N
Feature F^{GM}	0	No speed (0)	
Feature F^{WM}		No speed (0)	$S_i(f) = S_{low} + S_{high} - S_{low} \left(\frac{f - F^{GM}}{F^{WM} - F^{GM}} \right)^2$
		High speed (S_{high})	

Table 1. Speed of the inner surface, as a function of the number of neighbors (regularization) and the feature value (f). Speed is high when it is likely white matter, i.e., $f > F^{WM}$. When contrast is weak, i.e., f in $[F^{GM}, F^{WM}]$, $S_i(f)$ speed is finely tuned according to both feature and neighbor configuration with $N_I(f) \approx N \times \frac{F^{WM} - f}{F^{WM} - F^{GM}}$. When it is likely grey matter, i.e., $f < F^{GM}$, surface deformation is either stationary (speed=0) or small (speed = S_{low}) only when there is enough surface neighbors ($n > N$).

#neighbors	0	$N_O(f)$	N
Feature F^{GM}	0	High speed (S_{high})	
Feature F^{WM}		Very low speed ($S_{verylow}$)	$S_o(f) = S_{low} + S_{high} - S_{low} \left(\frac{F^{WM} - f}{F^{WM} - F^{GM}} \right)^2$
		Very low speed ($S_{verylow}$)	Low speed (S_{low})

Table 2. Speed of the outer surface, as a function of the number of neighbors (regularization) and the feature value (f). Speed is high when it is likely grey matter, i.e., $f < F^{GM}$. When contrast is weak, i.e., f in $[F^{GM}, F^{WM}]$, $S_o(f)$ speed is finely tuned according to both feature and neighbor configuration, with $N_O(f) \approx N \times \frac{f - F^{GM}}{F^{WM} - F^{GM}}$. When it is likely white matter ($f > F^{WM}$), speed is set to either low (S_{low}) or very low value ($S_{verylow}$), to let the surface propagate over residual cerebrospinal fluid voxels.

Speed was monitored by setting a “potential to move” P at each surface location, similar to gravitational potential energy in physics. At each deformation step, potential P was decreased according to speed (S), i.e., $\Delta P = P_0 * (S / S_{high})$. Initial potential P_0 was the same across all surface locations. When P reached zero, propagation was triggered. Only one deformation step was enough for high speed in order to cancel potential and trigger propagation. However, when speed was low, potential decrease ΔP amounts to a fraction of P so that a few iterations were required for propagation. P was reset to P_0 after propagation.

Within the energy minimization framework, propagation speed is positive if and only if there is an energy decrease. This rule was strictly fulfilled for the inner surface. However, a very low but positive speed ($S_{verylow}$) was applied when $\Delta U \geq 0$ for the outer surface, in order to let the surface propagate over residual cerebro-spinal fluid voxels; Thus, the deflation of the outer surface did not stop when it reached a local energy minimum but only when it overlapped the inflating inner interface.

Speed range was common to both surfaces and speed variations depended upon both the feature value f and the number n of surface neighbors to the given target location. Equations are given in table 1 (inner surface) and table 2 (outer surface). Speed variations are summarized in figure 4.

Finally, a topological constraint was added to the outer surface before propagation towards a given surface location (for both rounds of deformation). This requirement, which is called homotopy [23], preserved the spherical topology of the surface under deformation and prevented from tricky segmentation errors such as image handles. We applied our constraint to the outer surface which initially was the surface of a box and therefore had a spherical topology. Therefore, the spherical topology of the outer surface was held along the deformation process.

The topological constraint was assessed at each target location before a given step of deformation. Let us call T the target location, S the neighboring voxels belonging to the deformation surface and B the voxels which belonged to the background neighborhood of T . Sets B and S make a partition of T neighborhood. We then counted the number of connected sets of voxels in S and B . If S and B were both made of one and

only one connected component, the topological requirement was fulfilled and the deformation towards T was triggered.

Method Optimization and Robustness

The eleven brains in our infant dataset have been used as follows. We designed and trained our method based on two infant brains (4 and 11 week-old). The method was then optimized and tested on another set of three brains (7, 10 and 16 week-old). During optimization, speed parameters were set as follows: $S_{low} = \frac{1}{4}S_{high}$; $S_{verylow} = \frac{1}{12}S_{high}$ and $N=22$ for both surfaces, where N is a regularization threshold. F^{WM} and F^{GM} were set to 12% and 8% of highest and lowest feature values, respectively. The same parameters were used in all infant brains.

We believe that most segmentation parameters are weakly dependent on acquisition parameters. Top hat size s is mostly based on cortex thickness. The regularization factor N , related to neighborhood, accounted mostly for local tissue noise. If noise increases in some MR image, user would rather pre-process the data instead of tuning N , by applying some smoothing filter such as anisotropic diffusion filtering. F^{WM} and F^{GM} bound the deformation speed range: variations of these parameters produce similar effects to variations of the low-to-high speed ratio (S_{low}/S_{high}).

Although we kept the same low-to-high speed ratio in our dataset, it might be convenient to tune it slightly according to infant age. As tissue contrast decreases with age, the size of the conflicting regions, i.e., where contrast is weak, increases with age. The ratio between low and high speeds should therefore increase to the same extent to allow the best-fitted surface to catch up with the other surface across larger brain regions.

Evaluation Measurements

To evaluate this method, we first compared automatic segmentations with manually segmented left hemispheres of four infants (3, 7, 9 and 14 week-old). Three out of these four infant brains have not been used during the training and testing stages (see previous section). We appraised segmentation results with standard evaluation tools, i.e.,

the Dice coefficient and the surface reconstruction error [4,10]. It gave a general idea of the method accuracy.

Second, we compared automatic segmentations to manually drawn sulci in all eleven infants. Because these primary sulci are robust landmarks of the infant brain, deviation relative to these landmarks informed us on the robustness of our method.

Furthermore, results of these two evaluations were analyzed separately for younger infants (G1 group; 5 infants from 3 to 9 week-old) and older infants (G2 group; 6 infants from 10 to 16 week-old).

Manual segmentation of brain hemisphere

Four brain hemispheres were manually segmented. They were selected to span the whole age range, ie, 3, 7, 9 and 14 week-old. White matter segmentation was done in every axial slice and then checked in coronal and sagittal slices. We chose to assess our segmentation method across the whole hemisphere instead of a few slices per subject for the following reasons: first and foremost, grey-white matter contrast is changing across the brain because of tissue maturation (for instance, low contrast in medial occipital and central regions). Second, the complex geometry of the cortical folding patterns may impede deformation-based methods, such as in elongated and narrow gyri. Thus, evaluation across whole hemisphere gives useful information on how the algorithm deals with the full cortical geometry and the spatial variations of tissue signal. Finally, we used additional landmarks, i.e., manual sulcus drawings, to further evaluate our method in every brain.

Dice coefficient

The similarity between automatic (A) and manual (M) white matter segmentations was measured using the Dice similarity coefficient [24]; It measured the overlap between two regions and was given by Dice Coef. = $2*(A \cap M) / (A + M)$.

Global accuracy at the grey-white interface

Distance gap between automatic and manual surfaces was a measure of the segmentation accuracy at the grey-white matter border and was therefore computed at each surface voxel. Because the grey-white interface includes both cortical and

subcortical areas, we measured segmentation performance both over the whole interface and specifically over the cortical areas for which our algorithm was initially designed.

Measurements at sulcal landmarks

We measured the distance between segmentations and manually segmented sulci in each infant brain (figure 6A). Distance from manual segmentation to sulcal landmark was used as a reference. Automatic segmentation was compared with manual segmentation based on their respective distance to these landmarks. Deviation from this reference informed us on the performance of our method. Under-segmentation at a given landmark, e.g. an incomplete gyrus, would increase the distance to landmark relative to reference. Conversely, over-segmentation, e.g., a missed sulcus, would decrease the distance to landmark relative to reference. We considered only left hemispheric segmentations because only left hemispheres were manually segmented.

H.G. manually drew the central sulcus, the superior temporal sulcus, the inferior frontal sulcus, Broca's rami, the *planum temporale*, as well as the sulci bordering the supra-marginal gyrus (figure 6B). This set of sulci is spread across the lateral parts of both hemispheres and includes structures with different maturation trajectories [19]. Drawings of sulci were validated by an expert neuroanatomist (L.H.P.). These sulci are robust landmarks which extend over a large amount of the lateral cortex and comprise cortical regions at different maturational stage. The central sulcus and Heschl's gyrus are primary cortices, thus being more mature than other regions [19]. They are also of different size. The central sulcus and the STS are large whereas Broca's rami are small and inconstant at these ages [18]. Thus this set represents quite well the characteristics of the infant brain.

Specifically, distance was computed between every landmark voxel and a given segmentation. The set of distances was then used to build a distribution of distance frequencies. Frequency distributions were averaged over all manual segmentations to provide with a reference distribution at a given landmark (*blue* curves in figure 6C). Frequency distribution for automatic segmentation was then compared to this reference distribution using the correlation coefficient.

Some of these histograms, including those related to manual segmentations, had heavy tails. It can be explained by the increasing distance between segmentation and landmark in the sulcal regions closer to the skull where the folds widen (figure 6A).

Results

Validation against Manual Segmentations of Brain Hemispheres.

We first evaluated our method by comparing automatic segmentations with manual segmentations of four whole left hemispheres. Surface reconstructions are presented in figure 5, together with manually segmented hemispheres.

The Dice coefficient mean and standard deviation were equal to 0.87 ± 0.05 over cortical areas (0.83 ± 0.04 including subcortical tissue): in G1 (5 younger infants from 3 to 9 weeks old), Dice=0.89 (0.85 including subcortical tissue); in G2 (6 older infants from 10 to 16 weeks old), Dice=0.82 (0.79 including subcortical tissue).

The surface reconstruction error was 0.36 ± 0.67 mm across the cortical border (0.51 ± 1.1 mm including subcortical interface): in G1, error = 0.33 mm (0.49 mm including subcortical interface); in G2, error = 0.47 mm (0.53 mm including subcortical interface). In each group, standard deviation of errors was equal to the whole dataset deviation.

An overview of the method performance is shown in figure 5, which compares 3D renderings of automatic segmentations with manual ones and points to locations of inaccuracy. Visual inspection of the surface reconstruction identified only minor errors for the two youngest hemispheres (< 2 months old in the two first rows of figure 5): a few inaccuracies (≈ 1.5 mm) at the temporal pole, along the calcarine fissure, as well as within the post central gyrus; less intense but more diffuse errors in the anterior part of the frontal lobe. As for the two older infants (≥ 2 months in the two last rows in figure 5), inaccuracies spread across prefrontal regions, the temporal pole, the medial occipital regions, and along the central sulcus.

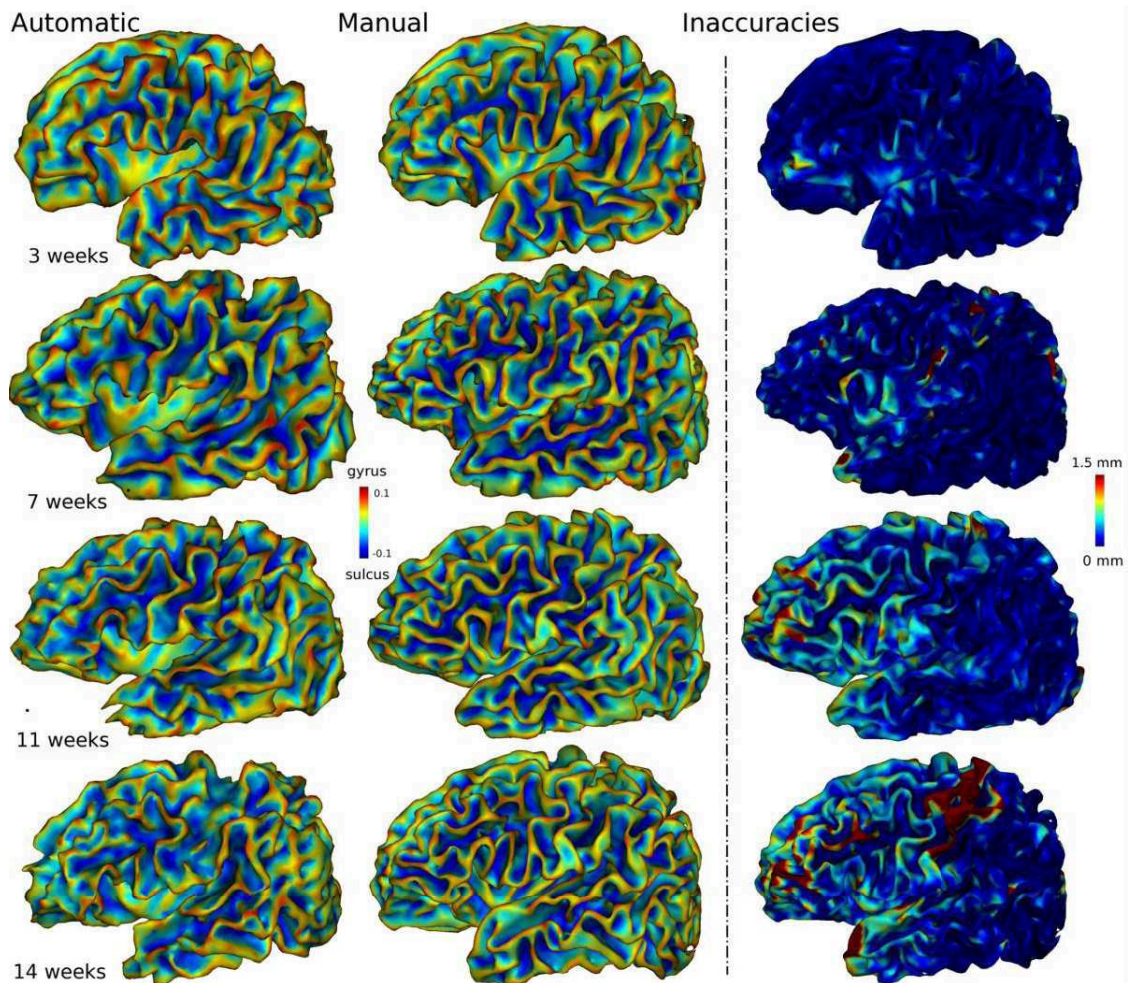


Figure 5. Validation of automatic segmentations against manual segmentations in 4 left hemispheres from infants with increasing ages (3 to 14 weeks). The two left columns show 3D renderings of the cortical surface reconstruction for automatic and manual segmentations. Color outlines surface curvature: gyri *in red* and sulci *in blue*. Method inaccuracy, i.e., distance from automatic to manual segmentation, is shown in the right column. Color map shows accuracy *in blue* and inaccuracy *in red* (in mm, up to 1.5mm). Thus, *yellow-red* areas in the right column point to locations of segmentation inaccuracy. Inaccuracy patterns can further be analyzed in the two left columns by comparing the automatic surface to the manual one at those locations. See also in figure 1 for MRI slice samples of these four babies.

Validation against Sulcal Landmarks

There was a good performance for the younger group (G1, correlation = 0.98 +/- 0.01): frequency distributions of G1 segmentations are very close to those of manual segmentations (figure 6C). G1 distribution peaks match the manual ones, which are estimates of the half size of the sulcal width.

There was a relative decrease of performance for the older infant group (G2, correlation = 0.88 +/- 0.08). In G2, we observed a few heavy tailed distributions which can be explained by missing parts of gyral white matter (under-segmentation), most probably near gyral crowns (Central and Broca's distributions, figure 6C). Inaccuracies near the central sulcus and in Broca's region were also reported during visual inspection in the previous section.

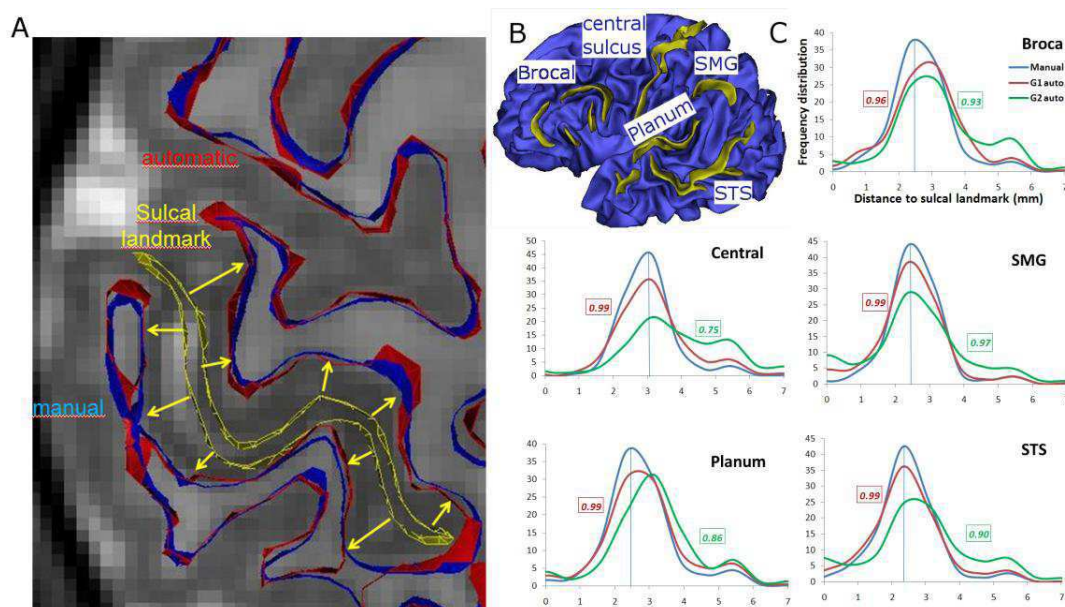


Figure 6. Validation against sulcal landmarks. A: Mesh cuts overlaying an axial slice; Sulcal landmark in *yellow*, and the automatic (in *red*) and manual (in *blue*) cortical segmentations. *Yellow* arrows are vectors normal to the sulcal surface, along which distances to segmentations are computed. **B:** Manually delineated sulci (in *yellow*) and the underlying inner cortical mesh (in *blue*) in a 7 weeks old infant. **C:** Frequency distributions of distances from sulcal landmarks to manual segmentations for the four selected infants aged 3, 7, 11 and 14 weeks old (in *blue*), to automatic segmentations of the younger infant group G1 (in *red*) and to automatic segmentations of the older infant group G2 (in *green*). Correlation coefficients between manual and automatic distributions are shown for both G1 and G2 groups. SMG: supra-marginal gyrus; Planum: *planum temporale*; STS: superior temporal sulcus.

Discussion

In this article, we presented a segmentation method implemented for T2w images of the developing infant brain and we carried out an extensive validation. In addition to global evaluation based on standard tools, additional segmentation appraisal was provided in many brain regions with both inaccuracy maps for manually segmented hemispheres and measurements with robust landmarks in every subject.

Validation methods confirmed a good performance of the proposed approach in infants younger than 2 months old (G1). Only a few residual errors remained in anterior prefrontal regions, across the post-central gyrus, along the calcarine fissure, and at the temporal pole. Our Dice coefficient value (0.89) was higher than Prastawa et al.'s coefficient [10] but these authors computed a refined segmentation which additionally classified myelinated and unmyelinated white matter; It was equal to Shi et al.'s one [8] who used a dedicated phased array coil. Besides, our cortical interface accuracy was higher than in Xue et al. (reconstruction error: 0.73mm in [4]); however, these authors extracted both the inner and the outer cortical surfaces and reported higher accuracy at the outer border than at the inner cortical surface.

Segmentation performance decreased in older infants (G2). Evaluation differences in younger and older infants are concordant with our own observations (figure 1 and 2). The decrease in the Dice coefficient and surface reconstruction accuracy (hemisphere-based evaluation) together with the decrease in the correlation coefficient (landmark-based evaluation) strongly suggest that there is a significant loss of tissue contrast between the second and the fourth month of life.

To our knowledge, our method is one of the only two published methods dealing with infants older than two months. Furthermore, the other one, by Shi et al [25], was related to longitudinal data which are yet unusual in infant imaging.

Visual inspection revealed that inaccuracies spread across prefrontal regions, the temporal pole, the medial occipital regions, and along the central sulcus. Validation using sulcal landmarks confirmed under-segmentation in the pre-central and post-central gyri, the supra-marginal gyrus and the inferior prefrontal regions, most probably at the gyral crowns. Two opposite effects may explain these segmentation errors. First, primary cortices mature before associative cortices, i.e., the sensory-motor regions along the

central sulcus and the primary visual cortex along the calcarine fissure are more mature than most other parts of the brain [2,26]. Thus, segmentation was hampered in these regions because the tissue contrast was decreasing and tissue intensity weakened. Second, there is a posterior-anterior maturation axis and both prefrontal regions and the temporal pole are among the most immature regions [27]. Thus, the thin cortical ribbon and the underlying unmyelinated white matter produced narrow gyri in T2w MRI in which partial volume effect is strong and tissue contrast is poor.

Future directions would include the use of multispectral data for increasing tissue contrast, such as T1w and T2w MRI [25], as well as an interactive user interface to deal with segmentation inaccuracies. We believe that user expertise could greatly improve the segmentation performance with a fair amount of time because segmentation inaccuracy was restricted to a limited set of brain regions [14].

To conclude, we presented a new method for segmenting the grey-white matter interface of infant brains. It was based upon a broader characterization of tissue properties in T2w MRI of the developing brain. Local contrast features were combined with geometrical tissue properties, i.e., line ridge segments in white matter and steady cortical thickness. Tissue contrast, which is lower in the most mature brain regions in T2w images, was enhanced in our designed feature field. Moreover, two converging surfaces, located on each side of the inner cortical border, reduced localization errors in areas with weak feature contrast. This method was automatic to the extent that, apart from its preprocessing step, a common set of parameters was used over the whole data set. Besides, no brain atlas was required, which could be particularly useful for pathological brains where lesions or malformation (e.g. dysplasia, corpus callosum agenesis) occurred. These brains might be too far from normal atlases to be successfully segmented using top-down information. Finally, this method achieved high performance at the grey-white matter interface for babies younger than two months old and would require manual correction only in a limited set of brain regions (the most mature) for older infants.

Acknowledgments

The authors thank Mr Brunet from Ravier-Touzard Company for designing a baby bouncer chair specifically adapted to the head coil, F. Brunelle for its support, the McDonnell foundation, La Fondation Motrice and ANR for financial support to this research, ENP and Fyssen Foundation for funding J.D.

References

1. Barkovich AJ (2000) Concepts of myelin and myelination in neuroradiology. *AJNR Am J Neuroradiol* 21: 1099-1109.
2. Yakovlev P, Lecours AR (1967) The Myelogenetic Cycles of Regional Maturation of the Brain. *Regional Development of the Brain in early Life*. Oxford and Edinburgh: A. Minkowski. pp. 3-69.
3. Gui L, Lisowski R, Faundez T, Huppi PS, Lazeyras F, et al. Automatic Segmentation of Newborn Brain MRI using Mathematical Morphology; 2011. *IEEE International Symposium on Biomedical Imaging (ISBI)*.
4. Xue H, Srinivasan L, Jiang S, Rutherford M, Edwards AD, et al. (2007) Automatic segmentation and reconstruction of the cortex from neonatal MRI. *NeuroImage* 38: 461-477.
5. Weisenfeld NI, Warfield SK (2009) Automatic segmentation of newborn brain MRI. *NeuroImage* 47: 564-572.
6. Habas PA, Kim K, Rousseau F, Glenn OA, Barkovich AJ, et al. (2010) Atlas-based segmentation of developing tissues in the human brain with quantitative validation in young fetuses. *Human Brain Mapping* 31: 1348-1358.
7. Shi F, Fan Y, Tang S, Gilmore JH, Lin W, et al. (2010) Neonatal brain image segmentation in longitudinal MRI studies. *NeuroImage* 49: 391-400.
8. Shi F, Shen D, Yap P-T, Fan Y, Cheng J-Z, et al. (2010) CENTS: Cortical enhanced neonatal tissue segmentation. *Human Brain Mapping*.
9. Wang L, Shi F, Lin W, Gilmore JH, Shen D (2011) Automatic segmentation of neonatal images using convex optimization and coupled level sets. *NeuroImage*.
10. Prastawa M, Gilmore JH, Lin W, Gerig G (2005) Automatic segmentation of MR images of the developing newborn brain. *Medical Image Analysis* 9: 457-466.
11. Van Leemput K, Maes F, Vandermeulen D, Suetens P (1999) Automated model-based tissue classification of MR images of the brain. *IEEE Transactions on Medical Imaging* 18: 897-908.
12. Song Z, Awate SP, Licht DJ, Gee JC (2007) Clinical neonatal brain MRI segmentation using adaptive nonparametric data models and intensity-based Markov priors. *Proceedings of the 10th Int Conf MICCAI - Vol Part I*. Brisbane, Australia: Springer-Verlag. pp. 883-890.
13. McKinney CM, Cunningham ML, Holt VL, Leroux B, Starr JR (2008) Characteristics of 2733 cases diagnosed with deformational plagiocephaly and changes in risk factors over time. *Cleft Palate Craniofac J* 45: 208-216.

14. Yu X, Zhang Y, Lasky RE, Datta S, Parikh NA, et al. (2010) Comprehensive Brain MRI Segmentation in High Risk Preterm Newborns. *PLoS ONE* 5.
15. Serra J (1982) *Image Analysis and Mathematical Morphology*. New York Academic Press.
16. Thirion J, Gourdon A (1995) Computing the Differential Characteristics of Isointensity Surfaces. *Computer Vision and Image Understanding* 61: 190-202.
17. Mangin J, Riviere D, Cachia A, Duchesnay E, Cointepas Y, et al. (2004) A framework to study the cortical folding patterns. *NeuroImage* 23: 129-138.
18. Glasel H, Leroy F, Dubois J, Hertz-Pannier L, Mangin JF, et al. (2011) A robust cerebral asymmetry in the infant brain: The rightward superior temporal sulcus. *NeuroImage*.
19. Leroy F, Glasel H, Dubois J, Hertz-Pannier L, Thirion B, et al. (2011) Early maturation of the linguistic dorsal pathway in human infants. *Journal of Neuroscience* 31: 1500-1506.
20. Rousseau F, Glenn O, Iordanova B, Rodriguez-Carranza C, Vigneron D, et al. (2006) Registration-Based Approach for Reconstruction of High-Resolution In Utero Fetal MR Brain Images. *Academic Radiology* 13: 1072-1081.
21. Cointepas Y (2001) BrainVISA: Software platform for visualization and analysis of multi-modality brain data. *NeuroImage* 13: 98.
22. Auclair Fortier M-F, Ziou D, Armenakis C, Wang S (1999) *Survey of Work on Road Extraction in Aerial and Satellite Images*. Québec, Canada: Université de Sherbrooke.
23. Mangin J-F, Frouin V, Bloch I, Régis J, Lopez-Krahe J (1995) From 3D magnetic resonance images to structural representations of the cortex topography using topology preserving deformations. *Journal of Mathematical Imaging and Vision* 5: 297-318.
24. Dice LR (1945) Measures of the Amount of Ecologic Association Between Species. *Ecology* 26: 297-302.
25. Shi F, Yap P-T, Gilmore J, Lin W, Shen D (2010) Spatial-Temporal Constraint for Segmentation of Serial Infant Brain MR Images. *Medical Imaging and Augmented Reality* 6326: 42-50.
26. Kinney HC, Brody BA, Kloman AS, Gilles FH (1988) Sequence of Central Nervous System Myelination in Human Infancy. II. Patterns of myelination in autopsied infants. *Journal of Neuropathology & Experimental Neurology* 47: 217-234.
27. Gilmore JH, Lin W, Prastawa MW, Looney CB, Vetsa YSK, et al. (2007) Regional Gray Matter Growth, Sexual Dimorphism, and Cerebral Asymmetry in the Neonatal Brain. *Journal of Neuroscience* 27: 1255-1260.

c. Perspectives

C.1 Acquisition multiple d'images pondérées en T1 et en T2

Tant que l'examen reste court pour le nourrisson, l'acquisition simultanée d'images pondérées en T1 et en T2 est privilégiée aujourd'hui [Prastawa, 2005; Shi, 2010b; Weisenfeld, 2009]. Après recalage de ces images, les tissus cérébraux sont caractérisés par des mesures bidimensionnelles des intensités. Cette caractérisation est fréquemment utilisée pour estimer les moyennes (bidimensionnelles) et les matrices de covariances de chacun des tissus, en vue de leur classification [Gui, 2011; Prastawa, 2005; Weisenfeld, 2009].

Dans notre approche, la carte d'attributs est calculée à partir de détecteurs (chapeaux haut-de-forme, extrema de courbure) qui sont difficilement transposables à des données bidimensionnelles. **Nous suggérons une approche différente, qui consiste à fusionner les images T1 et T2 au niveau du voxel, puis à appliquer les détecteurs sur l'image ainsi fusionnée.**

La fusion au niveau du voxel peut être très performante, mais a un coût de calcul élevé et exige un recalage spatial précis, car toute erreur de recalage affecte directement le résultat [Dou, 2006]. D'une part, nous proposons un recalage basé sur une transformation affine et sur un critère d'information mutuelle pour atteindre le niveau de précision requis dans ce type de fusion. L'information mutuelle est en effet peu sensible aux propriétés différentes des tissus, en particulier au contraste radicalement différent du LCR dans les modalités T1 et T2. D'autre part, nous envisageons deux méthodes de fusion bas-niveau : une analyse par composantes principales et une transformation par ondelettes.

- L'analyse par composantes principales (ACP) est une transformation calculée à partir des vecteurs propres de la matrice de covariance des images T1 et T2. L'image fusionnée est la composante principale de cette transformation. Afin d'augmenter le contraste entre les matières grise et blanche, il peut être intéressant d'appliquer l'ACP sur le masque du cerveau uniquement.

Une première variante consiste à appliquer une ACP à noyau [Twellmann, 2004]. Elle permet une représentation non-linéaire des données. Une seconde variante est de

remplacer la composante principale par l'image T2 elle-même ; l'image fusionnée est alors calculée en appliquant la transformation ACP inverse. Cette idée a été appliquée avec succès aux données de télédétection, quand une image est de bien meilleure résolution que les autres [Zhang, 2004]. Cette méthode est susceptible d'être transposable à nos images IRM, le contraste étant bien meilleur en T2 qu'en T1 dans les premiers mois de vie.

- La transformation par ondelettes [Mallat, 1989] a permis la fusion d'images multi-capteurs par préservation des contours [Li, 1995]. Les coefficients d'ondelettes sont calculés pour chacune des modalités T1 et T2 puis combinés. L'image fusionnée est obtenue en appliquant la transformée inverse aux coefficients fusionnés.

C.2 Vers de nouveaux a priori

La segmentation manuelle d'une image d'un cerveau âgé de quatre à six mois est longue, fastidieuse, mais néanmoins possible avec un peu d'entraînement (figure 4 de l'article présenté à la section suivante). Pourtant, le contraste est faible entre les tissus ; En particulier, les régions corticales primaires sont de plus en plus sombres au fur et à mesure qu'augmente la maturation. Notre perception visuelle est issue d'une longue évolution. Dans un grand nombre de situations, la segmentation visuelle d'une scène en objets est immédiate. Il est très probable que notre perception comporte de nombreux processus innés qui concourent à la segmentation d'une scène visuelle (principes de la perception dans la théorie Gestalt). Quelles sont donc ces connaissances *a priori* qui nous rendent si performants quand nous segmentons manuellement les plissements du cerveau ?

Dans notre approche, nous avons utilisé plusieurs attributs du cortex et de la matière blanche : l'épaisseur constante et le contraste noir sur blanc du ruban cortical en T2, les lignes de crêtes de la matière blanche, les intensités relativement homogènes des tissus (moyennes et écart-types) ou encore la position périphérique du cortex relativement à la matière blanche (accroissement de la surface initialisée dans la matière blanche). Quand le nourrisson atteint un âge de quatre à six mois, ces attributs ne sont plus suffisants, puisque des imprécisions apparaissent dans les régions les plus matures et les moins contrastées.

Quelles connaissances a priori peut-on ajouter pour améliorer la segmentation ? **Les**

techniques évoluent et utilisent des connaissances de plus en plus sophistiquées sur la structure fine de l'objet à segmenter [Mangin, 2003]. Nous suggérons des informations supplémentaires basées sur la forme des plissements stables à la surface du cortex, et sur les niveaux de maturation dans les régions du cortex.

A notre connaissance, une **segmentation reposant sur la morphologie des plissements** n'a pas encore été proposée chez l'adulte. La variabilité de la forme des plissements est un handicap majeur à ce type d'approche. Dans le cerveau en développement, la démarche semble néanmoins plus à notre portée parce que les grands sillons y ont des formes plus linéaires et plus régulières que chez l'adulte et leurs branches tertiaires sont encore peu développées (chapitre 2). La complexité du schéma global des plissements nous conduit néanmoins à nous focaliser sur un petit jeu de sillons, les plus stables et les plus génériques [Mangin, 2003]. Parmi ceux-ci, la fissure calcarine et le sillon central sont probablement les premiers plissements à envisager. Ils sont au cœur des régions parmi les plus matures sur lesquelles bute actuellement notre méthode. Une approche possible serait donc de les rechercher dans les régions les plus sombres de l'image pondérée en T2. Leur détection utiliserait des *a priori* sur leur orientation et sur leur forme à partir de modèles géométriques. Ce type de modèles serait ensuite déformé pour l'adapter à la morphologie locale du cerveau à segmenter, à partir des méthodes de déformation évoquées dans l'introduction de ce chapitre.

La maturation hétérogène du cortex conduit à des variations spatiales des intensités des tissus à travers les régions (chapitre 3). Elle est associée à la progression de la myélinisation qui suit une séquence décrite en détails à partir d'études post mortem [Flechsig, 1920; Kinney, 1988; Yakovlev, 1967]. Compte-tenu de ce caractère relativement prévisible, il est envisageable d'établir **une carte de la maturation cérébrale**. Cependant, il ne s'agit pas de définir un atlas détaillé de la maturation, car il faudrait alors prendre en compte la morphologie fine des plissements du cortex. La variabilité des plissements corticaux et la vitesse de croissance du cerveau à cet âge rendent particulièrement difficile la définition d'un tel atlas. Nous envisageons plutôt une carte schématique pour indiquer les grandes régions matures qui manquent de contraste en imagerie pondérée en T2, telles que les régions visuelles et auditives primaires ou les régions centrales (Figure 15, p.30). Comme la maturation du cortex est très rapide au début

de la vie [Groeschel, 2010], le nombre et l'étendue de ces régions augmentent au cours des six premiers mois de vie. Plusieurs schémas seraient donc envisagés à des intervalles de temps à déterminer.

Deux approches sont suggérées pour exploiter des cartes de maturation dans une méthode de segmentation. D'une part, le réglage du contraste peut être ajusté dans les régions matures pour améliorer la détection de l'interface entre les matières grise et blanche. D'autre part, il est envisageable de mettre en œuvre une approche structurale dédiée dans les régions matures, comme celle évoquée dans le paragraphe précédent, pour compenser le faible contraste par des attributs morphologiques plus robustes. Comme la maturation des tissus cérébraux et le phénomène de gyration seraient associés [Ferrie, 1999], il semble possible de faciliter la segmentation du cortex dans les régions peu contrastées en combinant des attributs *a priori* de maturation et de morphologie des plissements dans ces régions.

C.3 Approche interactive

Une approche interactive peut permettre de localiser puis de corriger les erreurs de la segmentation automatique en s'appuyant sur les facultés de perception de l'œil humain.

Au cours de notre évaluation, nous avons mesuré une augmentation des erreurs de segmentation au-delà de deux mois de vie. Ces erreurs sont localisées dans un petit nombre de régions, soit très matures comme les gyri pré- et post-centraux, soit au contraire très immatures comme certains petits gyri préfrontaux. Elles se traduisent par des morceaux manquants de gyri ou des parties bouchées de sillons.

Nous envisageons de présenter **une carte des erreurs à un opérateur en la superposant sur le maillage de l'interface gris-blanc issue de notre segmentation automatique**. La visualisation d'une telle carte devrait permettre de localiser facilement ces erreurs avant de les corriger. Nous proposons de construire cette carte à partir d'une érosion et d'une dilatation morphologique de l'interface segmentée de quelques millimètres. Appelons *Err*, le ruban de matière blanche entre l'interface segmentée et l'interface érodée, et *Dil*, le ruban cortical entre l'interface segmentée et l'interface dilatée (voir Figure 20, p.75). Nous calculons alors le contraste I_{Dil}/I_{Err} dans un voisinage autour de chaque point du maillage de l'interface gris-blanc. En imagerie pondérée en T2, ce rapport est faible s'il s'agit bien de matière blanche dans *Err* et

de cortex dans *Dil*. En revanche, un gyrus manquant ou un sillon bouché seraient détectés par un rapport élevé ; L'intensité du ruban *Dil* est anormalement élevée (matière blanche) près d'un gyrus non segmenté (Figure 20D, p.75), tandis que l'intensité du ruban *Err* est anormalement faible (matière grise) près d'un sillon non détecté (Figure 20A). La carte des erreurs afficherait le contraste I_{Dil}/I_{Err} .

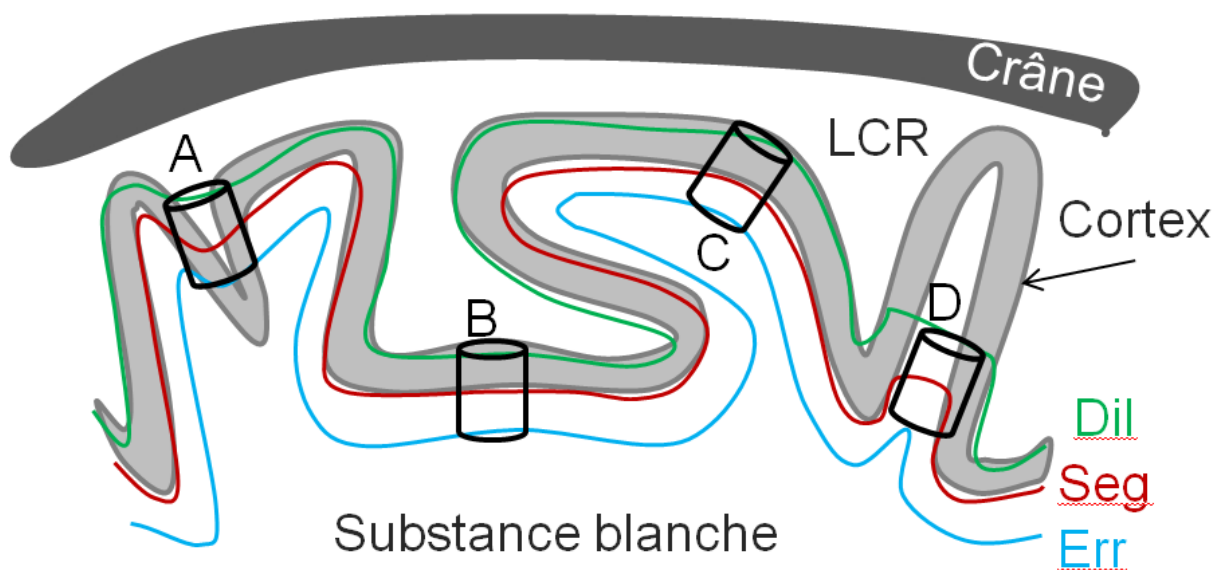


Figure 20. Mesure de contraste local entre le cortex, la substance blanche et le LCR. La segmentation automatique, notée *Seg*, est superposée au cortex, sauf dans les régions erronées (cas A et D). Les cylindres dessinés représentent les voisinages dans lesquels sont calculés les contrastes en quatre régions de l'interface. *Err*: ruban de matière blanche entre la segmentation automatique et la segmentation érodée (*en bleu*) ; *Dil* : ruban cortical entre la segmentation et la segmentation dilatée (*en vert*). Cas A : sillon bouché, grande intensité du rapport *Dil/Err*. Cas B et C : segmentation correcte, faible intensité de *Dil/Err*. Cas D : gyrus manquant, grande intensité du rapport *Dil/Err*. LCR : liquide céphalo-rachidien.

Nous proposons à présent une méthode de correction interactive pour ajouter un morceau manquant de gyrus ou retirer un sillon ajouté par erreur à la segmentation.

Au cours d'une première étude, nous avons envisagé une correction des parties gyrales manquantes à partir d'une sur-segmentation produite par un algorithme de ligne de partage des eaux. Cette méthode, appliquée sur le négatif de l'image pondérée en T2, produit des petites régions dans la matière blanche. Théoriquement, l'opérateur n'avait plus qu'à pointer sur la ou les régions manquantes pour les ajouter à la segmentation initiale. Cependant, le nombre de ces régions à ajouter était variable et la méthode opératoire devenait compliquée quand ce nombre était élevé.

Nous proposons une **nouvelle méthode basée sur les lignes de crêtes des tissus** (extrema de courbure – voir article). Dans le cas d'une partie gyrale manquante, l'opérateur pointe sur l'extrémité du gyrus. Aussitôt se déclenche la recherche de la ligne de crête la plus proche qui atteint la segmentation automatique. Cette ligne est au cœur du gyrus manquant. Dans le cas d'un sillon bouché, l'opérateur pointe cette fois sur le fond du sillon. On recherche alors la ligne de crête voisine qui sort de la segmentation automatique pour atteindre le LCR périphérique.

Une surface est ensuite initialisée sur cette ligne de crête. Elle grandit selon la méthode de déformation de notre segmentation automatique. Comme notre carte d'attributs est imprécise dans cette région, la déformation serait appliquée directement sur l'image pondérée en T2. Les statistiques locales des intensités des matières blanche et grise seraient calculées localement à partir par exemple des rubans *Err* et *Dil* définis ci-dessus, suffisamment loin de l'erreur pour que ces rubans soient bien localisés. A la fin de la déformation, la surface est respectivement ajoutée (retirée) à la segmentation automatique s'il s'agit d'un gyrus (sillon) manquant.

C.4 Optimisations de la méthode

Trois méthodes sont suggérées dans le tableau suivant pour améliorer notre méthode de segmentation automatique.

Objet	Constat	Méthode
Top-hat cortical pour diminuer les fausses détections	Le top-hat actuel ne tient pas compte de toutes les caractéristiques géométriques du cortex (moindre variance dans le plan perpendiculaire au top-hat)	Il existe deux plans perpendiculaires pour lesquels les top-hats répondent de manière diamétralement opposées. Dans le plan qui coupe le cortex, le contraste est maximal et la réponse est élevée ; Dans le plan perpendiculaire et interne au cortex, la variance est minimale et le top-hat répond très peu. Ces deux propriétés peuvent être exploitées en prenant la différence entre les résultats des top-hats dans les plans perpendiculaires.
Segmentation spécifique de la matière grise centrale	La frontière entre la matière blanche et la matière grise centrale est souvent imprécise car cette matière grise est épaisse et peu détectée par nos top-hats	La segmentation proposée par Gui et al. [2011] nous semble simple et robuste. Une fermeture visqueuse est d'abord appliquée sur l'image pour renforcer l'homogénéité de la matière grise centrale. Celle-ci est ensuite segmentée à partir d'une ligne de partage des eaux.

<p>Identification des lignes de crêtes du LCR pour faciliter la déformation</p>	<p>Les lignes de crêtes présentes dans le LCR ralentissent la déformation de la surface extérieure et produisent également des fuites de la surface intérieure hors du cerveau</p>	<p>Un bruitage additif gaussien de l'image permettrait de densifier les lignes de crêtes. Les jonctions entre les lignes de la matière blanche et du LCR dans le cortex se traduiraient par un resserrement de ces lignes (peu d'effet du bruit gaussien). Ces jonctions pourraient être localisées en détectant la densité de ces lignes tout en s'aidant du masque du cortex fourni par les top-hats. La section des lignes à ces jonctions permettraient d'identifier les segments propres au LCR.</p>
---	--	---

Chapitre 2. Asymétries des plissements du cortex

A. Introduction

Plusieurs fonctions cérébrales, comme le langage, le calcul ou les commandes manuelles, sont latéralisées. Pourquoi se développent-elles de façon privilégiée dans un hémisphère ? Un certain nombre d'études ont mis en évidence des liens entre ces asymétries fonctionnelles et les asymétries anatomiques dans les régions hébergeant ces fonctions : par exemple, entre des compétences linguistiques et l'asymétrie du gyrus de Heschl [Golestani, 2007], ou entre la manualité et l'asymétrie dans les régions motrices et somato-sensitives [Amunts, 1996]. **L'étude des asymétries anatomiques, en éclairant sur les différences d'organisation entre les hémisphères, aide à mieux comprendre les caractéristiques anatomiques favorables à la latéralisation des fonctions cognitives.**

Les asymétries macroscopiques du cortex, rapportées initialement dans des études *post-mortem*, sont aujourd'hui **observées de préférence en IRM**, car cette technique présente plusieurs avantages. Outre l'intérêt des études *in vivo* pour étudier le cortex sain, l'IRM est efficace pour observer des asymétries aussi bien en surface que dans la profondeur des plissements. D'autre part, elle permet l'emploi de méthodes automatiques pour analyser l'ensemble du manteau cortical chez un grand nombre de sujets. De nouvelles asymétries, cachées dans les sillons ou de faible amplitude, ont ainsi pu être mises à jour, par exemple dans l'insula [Watkins, 2001] ou dans le sillon temporal supérieur [Van Essen, 2005]. Cependant, il paraît important de répliquer ces observations récentes à travers d'autres cohortes de sujets pour les confirmer, en raison de leur caractère statistique et de la sophistication des méthodes employées [Raz, 2004].

Comme les **asymétries observées chez l'homme semblent peu corrélées entre elles** [Ide, 1999; Toga, 2003], nous les présentons successivement dans le paragraphe suivant. Après la présentation des asymétries globales du cortex (pétalias), nous proposons **une revue des asymétries périsylviennes** dans les aires du langage (Figure 21, p.81) : le gyrus de Heschl, le *planum temporale*, la scissure de Sylvius, l'aire de Broca, le gyrus supra-marginal et l'insula. Nous avons ajouté le sillon central qui nous a servi de référence dans notre étude. Nous avons laissé de côté le sillon temporal supérieur (STS), car il sera longuement évoqué dans notre article.

Après la présentation de l'article, nous donnons plusieurs résultats complémentaires : l'élargissement du cortex de Heschl et le développement des asymétries du STS et du sillon central au cours de la vie. Puis, nous étudions l'héritabilité et l'origine de ces asymétries, à partir de modèles sur la formation de plissements. En revanche, la discussion sur le rôle de ces asymétries dans l'organisation du langage est reportée dans la discussion générale de la thèse.

B. Pétalias et asymétries dans les régions périsylviennes

B.1 Asymétries cérébrales

L'asymétrie cérébrale majeure est **la présence de pétalias**, c'est-à-dire une déformation particulière des lobes cérébraux (Figure 22, p.81). Chez l'homme, on observe très fréquemment une pétalia frontale qui déforme le lobe frontal droit en avant et vers la gauche, et une pétalia occipitale, qui déforme le lobe occipital gauche en arrière et vers la droite [LeMay, 1984; Zilles, 1996]. Ces déformations seraient liées par un mécanisme de torsion ou torque [Yakovlev, 1962]. Elles sont particulièrement visibles chez les droitiers [LeMay, 1984]. En outre, la pétalia occipitale est plus marquée que la pétalia frontale chez l'adulte [Zilles, 1996], mais aussi chez les nouveaux-nés, pour lesquels l'existence de la pétalia frontale reste cependant à démontrer [Gilmore, 2007]. Ces pétalias sont également rapportées dans plusieurs familles d'hominidés à partir de scanographies de crânes fossiles [Holloway, 1982; LeMay, 1984]. En revanche, seul le gorille, parmi les grands singes, montrerait une pétalia (occipitale mais pas frontale) [Gilissen, 2001].

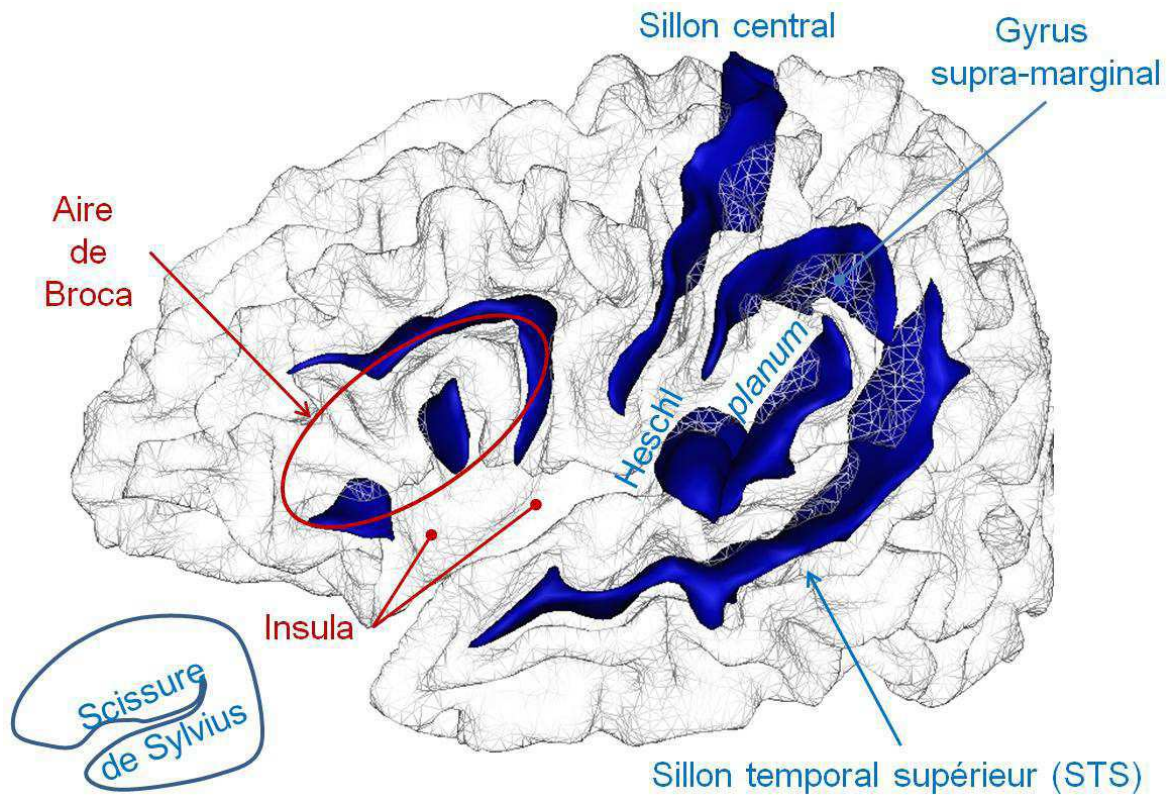


Figure 21. Régions périsylvienne asymétriques introduites dans ce chapitre.

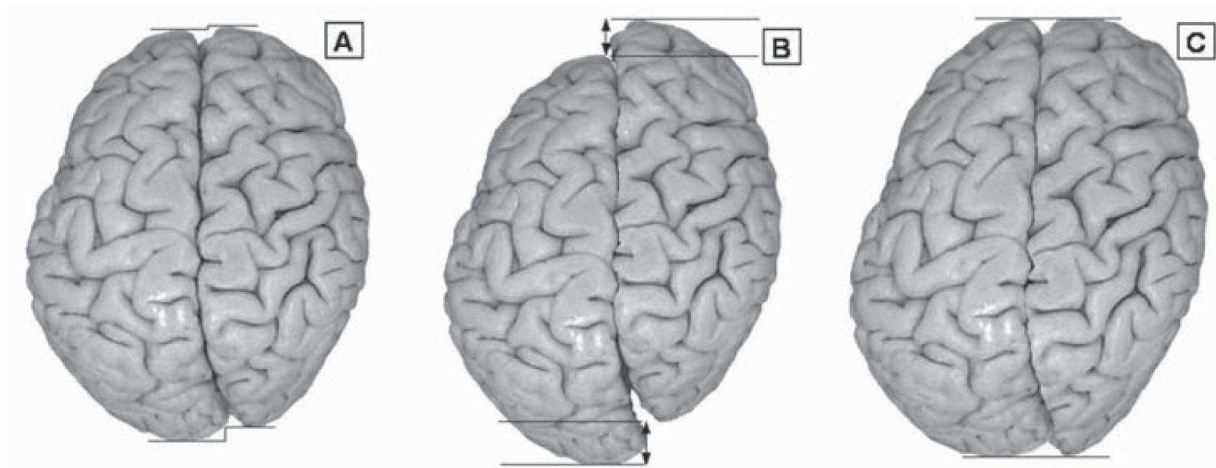


Figure 22. Dans sa définition la plus simple, les pétalia se distinguent par une plus grande quantité de tissu aux pôles d'un hémisphère comparativement à l'autre hémisphère [Chance, 2007]. Généralement, le plus grand volume d'un pôle se traduit par son avancée (lobe frontal) ou son recul (lobe occipital) par rapport à l'autre hémisphère. A. Cerveau humain vu du dessus (lobe frontal en haut, lobe occipital en bas) ; La faible pétalia frontale et la pétalia occipitale plus marquée sont indiquées par deux lignes crénelées. B. Le déplacement horizontal d'un hémisphère permet d'amplifier les pétalia ; C. ou au contraire de les atténuer, en ne laissant que l'asymétrie de volume, appelée torque volumique. L'asymétrie de volume est volontairement amplifiée dans cette image.

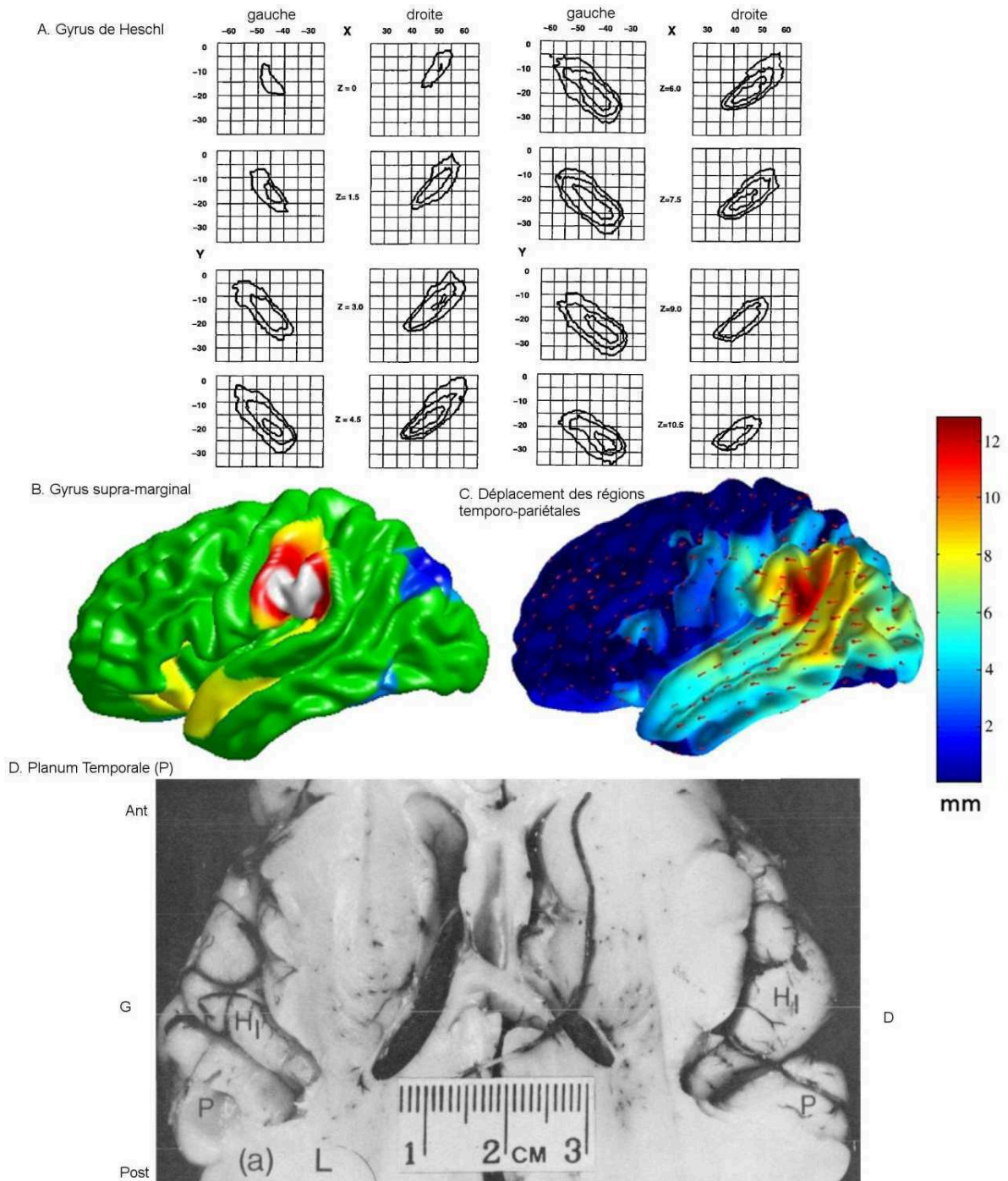


Figure 23. Illustration des asymétries dans les régions périsylviennes. A. Cartes probabilistes des contours du gyrus de Heschl dans douze coupes horizontales espacées de 1,5mm [Penhune, 1996]. Les trois contours représentent respectivement les lignes à 25%, 50% et 75%. Le gyrus gauche est plus volumineux que le droit. B. Asymétrie de surface en faveur de la gauche (en blanc) dans la région du gyrus supra-marginal [Lyttelton, 2009]. C. La mise en correspondance point à point des surfaces corticales des deux hémisphères met en évidence un déplacement des régions temporo-pariétales postérieures droites vers l'avant (flèches rouges) [Lyttelton, 2009]. Les couleurs traduisent l'intensité de ce déplacement. D. Vue du dessus du lobe temporal après résection des lobes pariétaux et frontaux chez un nouveau-né [Witelson, 1973] ; gyrus de Heschl : HI

Par ailleurs, une asymétrie droite légère du volume cérébral a été rapportée chez l'adulte [Gur, 1991], mais reste débattue [Barrick, 2005]. Cette asymétrie est rapportée également chez plusieurs mammifères [Kolb, 1982]. Elle proviendrait surtout d'un plus grand volume de substance blanche à droite. Au cours du développement, cette asymétrie se modifierait. Gilmore rapporte un plus grand volume des matières grise et blanche à gauche chez 74 nouveaux-nés [Gilmore, 2007]. C'est dans l'enfance que l'asymétrie basculerait vers la droite [Giedd, 1999; Matsuzawa, 2001].

B.2 Gyrus de Heschl

Le gyrus de Heschl a la forme d'un doigt de gant posé sur la région temporale supérieure et est enfoui dans la scissure de Sylvius (Figure 24, p.113). Il apparaîtrait dès la période fœtale [Chi, 1977b]. Il n'est pas rare qu'un second gyrus soit présent à côté du premier gyrus dans un même hémisphère. Chez l'adulte, la configuration la plus fréquente est un gyrus de Heschl à gauche et deux gyri à droite [Campain, 1976]. En présence de plusieurs gyri, le cortex auditif primaire est généralement localisé dans le gyrus le plus antérieur [Rademacher, 1993].

Chez l'adulte, **le volume du gyrus est plus important dans l'hémisphère gauche** (Figure 23, p.82) [Emmorey, 2003; Penhune, 1996]. Cette asymétrie est vraisemblablement associée à celle des voies auditives. Chez l'adulte, les fibres afférentes au cortex auditif primaire gauche sont plus nombreuses [Seldon, 1981]. L'oreille droite, qui envoie le son majoritairement vers le cortex auditif contralatéral, présenterait une sensibilité un peu plus grande à certaines formes de sons [Previc, 1991]. Par ailleurs, il a été observé, au cours du troisième trimestre de gestation, une plus grande activité à droite de la boucle reliant les noyaux cochléaires aux noyaux olivaires, qui pourrait être contrôlée par le cortex auditif [Morlet, 1999].

Cette asymétrie serait associée à un meilleur traitement des transitions temporelles rapides à gauche, tandis que la région droite serait plus performante pour un encodage spectral [Boemio, 2005; Zatorre, 2001]. L'asymétrie de volume du gyrus, en incluant ses éventuelles duplications, a été corrélée à plusieurs aptitudes linguistiques [Golestani, 2007; 2011].

Enfin, la présence de cette asymétrie chez des sujets atteints de surdité congénitale suggère une forte influence génétique [Emmorey, 2003; Penhune, 1996]. La nature de cette influence est discutée dans la section G de ce chapitre (p.121).

B.3 Planum temporale

Le *planum temporale* se situe sur la partie supérieure du lobe temporal, le long de la scissure de Sylvius et en arrière du gyrus de Heschl. **Ses limites anatomiques antérieure et postérieure sont parfois difficiles à définir.** En présence d'un second gyrus transverse (derrière le gyrus de Heschl), certains auteurs l'incluent dans la structure du *planum*, d'autres dans celle du gyrus de Heschl [Leonard, 1998]. En arrière, la définition du *planum* n'inclut pas systématiquement la partie postérieure ascendante de la scissure de Sylvius [Shapleske, 1999].

En dépit de ces limites anatomiques assez floues, **une plus grande surface du *planum temporale gauche*** a été le plus souvent observée (Figure 23, p.82). Ainsi, Shapleske et al., dans une revue détaillée [1999], rapportent que près de 80% des cerveaux présentent cette asymétrie à travers la littérature abondante relative à cette asymétrie. Ce grand nombre d'études concordantes en fait une asymétrie très robuste. L'asymétrie de volume serait moins marquée que l'asymétrie de surface [Hasan, 2011].

Cette asymétrie est également observée dans l'aire cytoarchitectonique du cortex temporo-pariétal (Tpt), qui chevauche assez bien le *planum temporale* [Galaburda, 1978]. A un niveau microscopique, des neurones pyramidaux géants seraient plus nombreux à gauche [Hutsler, 2003b]. En outre, **la largeur des colonnes corticales et la distance entre ces colonnes serait plus grande** dans les régions temporales supérieures gauches [Seldon, 1981], particulièrement dans le *planum temporale* [Buxhoeveden, 2001]. Cette asymétrie cellulaire se traduirait par une plus grande densité de neurones à droite [Smiley, 2011].

Elle est également **présente chez le chimpanzé** [Cantalupo, 2003; Gilissen, 2001]. L'asymétrie de la région cytoarchitectonique Tpt a été rapportée chez les macaques, bien que la topographie de cette région soit très variable entre individus [Gannon, 2008].

L'asymétrie du *planum* apparaîtrait entre la 29^{ème} et 31^{ème} semaine de gestation [Toga, 2003; Witelson, 1973]. Galaburda et Geschwind [Galaburda, 1987; 1985] ont proposé une théorie sur son ontogénie.

Une corrélation a été mesurée entre cette asymétrie et celles des lobes frontaux et occipitaux associées au **phénomène de torque** cérébral [Barrick, 2005]. Plus l'asymétrie du *planum* est grande, plus le torque serait marqué, suggérant une élongation du *planum gauche* en arrière sous l'effet de la torsion. Cependant, cette observation semble contredite par le cas de trois sujets *situs invertus totalis*, dont tous les organes sont inversés entre la gauche et la droite [Kennedy, 1999].

Les pétalias occipitale et frontale sont également inversées, mais le volume du planum reste plus important à gauche chez deux d'entre eux.

Enfin, Takao et coll [2010] ont mesuré une **corrélation** entre le volume du planum et le facteur d'anisotropie fractionnelle du **faisceau arqué** chez plus de 100 sujets adultes. Comme la surface du *planum*, le volume du faisceau arqué serait plus grand à gauche au cours du développement [Dubois, 2009; Parker, 2005; Paus, 1999].

Malgré le grand nombre d'observations concordantes, elle n'est pas systématique chez tous les individus [Westbury, 1999]. En effet, **l'amplitude de l'asymétrie dépendrait de plusieurs facteurs : la manualité, le genre, l'oreille dominante et certaines aptitudes linguistiques**. Ainsi, par exemple, la manualité et le genre auraient chacun un effet sur l'amplitude de l'asymétrie du *planum*, mais seulement pour les individus dont l'oreille dominante est à droite. Au sein de ce groupe, les hommes droitiers seraient plus asymétriques que les gauchers ; Inversement, les femmes droitères auraient tendance à être moins asymétriques que les gauchères [Dos Santos Sequeira, 2006]. Enfin, chez des enfants ayant un trouble du langage écrit ou oral, la surface du planum serait symétrique ou trop asymétrique suivant la nature de ce trouble [Leonard, 2006].

B.4 Scissure de Sylvius

Le sillon latéral, ou scissure de Sylvius, est plus long [Foundas, 1999] et va plus en arrière à gauche (Figure 23, p.82) [Lyttelton, 2009; Rubens, 1976]. En revanche, **sa partie postérieure droite est plus haute et plus inclinée** [LeMay, 1982], et a une forme plus héritable [Eckert, 2002].

Entre 20 et 30 semaines de gestation, la longueur du lobe temporal serait déjà plus grande à gauche et sa partie postérieure plus élevée à droite [Kasprian, 2010]. Au cours de l'enfance et jusqu'à l'âge adulte, la scissure s'allongerait à gauche tandis qu'elle s'inclinerait plus à droite [Sowell, 2002].

Lemay et coll. [1982] ont mesuré par scanographie que la partie postérieure de la scissure était plus élevée à droite chez plusieurs familles de singes et une famille disparue d'hominidés. Le sillon latéral serait plus long à gauche chez les grands singes [Cantalupo, 2003; Gilissen, 2001] mais pas chez les macaques [Gannon, 2008].

Chez l'homme et les chimpanzés, l'asymétrie de longueur se situerait dans le segment en

arrière du sillon central et serait corrélée à l'asymétrie d'une région au dessus de la scissure, dans le lobule pariétal inférieur [Cantalupo, 2003; Foundas, 1999].

B.5 Aire de Broca

La définition de l'aire de Broca la plus communément admise est la région délimitée par le sillon frontal inférieur dans sa partie supérieure, par le sillon précentral inférieur en arrière et, en avant, par le rameau horizontal antérieur de la scissure de Sylvius. Elle est subdivisée en deux régions, la *pars triangularis* en avant du rameau ascendant et la *pars opercularis* en arrière. Ces régions correspondent en grande partie respectivement aux aires de Brodman 45 et 44.

Dans les premiers mois de vie, le nombre de neurones serait symétrique dans un cortex encore immature [Amunts, 2003; Uylings, 2005]. Les caractéristiques cytoarchitectoniques des aires 44 et 45, à savoir des neurones pyramidaux géants (couche 3) et une couche 4 peu développée, seraient visibles entre deux et trois ans [Judas, 2007]. Tout au long du développement, la très grande plasticité dendritique des cellules de Broca [Simonds, 1989] se traduirait par **une diminution de la densité en corps cellulaires**, plus marquée à droite entre 5 et 11 ans [Amunts, 2003]. Chez 45 enfants âgés de 5 à 11 ans, le cortex de Broca était plus épais à droite, bien que le cortex gauche tendait à le rattraper [Sowell, 2004]. Chez l'adulte, les aires 44 et 45 gauches seraient plus riches en neurones pyramidaux géants et plus denses en neurones, en particulier dans l'aire 44 [Amunts, 1999; Keller, 2009].

A une échelle macroscopique, **l'asymétrie de la région de Broca est très débattue** chez l'homme [Keller, 2009] et chez le singe [Cantalupo, 2001; Schenker, 2010], en raison notamment d'une correspondance partielle entre les aires 44 et 45 et la morphologie sulcale à travers les individus [Amunts, 1999; Fischl, 2008]. Plusieurs autres facteurs sont susceptibles d'influer sur l'asymétrie : la méthode de tracé, le choix des limites de la région, incluant ou non la matière blanche, l'amplitude de la pétalia frontale, la manualité, le rôle de cette région dans des apprentissages multiples, etc. Par exemple, il a été observé une corrélation entre l'amplitude de l'asymétrie et les aptitudes à percevoir et à identifier les sons d'une langue [Golestani, 2011].

B.6 Gyrus supra-marginal (GSM)

Le gyrus supra-marginal enroule l'extrémité postérieure de la scissure de Sylvius, en arrière du gyrus post-central et en avant du gyrus angulaire. Il est dorsal au gyrus temporal supérieur et sa limite supérieure est le sillon intrapariétal. Il correspond assez bien à l'aire 40 de Brodman.

Chez 24 adultes droitiers, Foundas et al. [1999] rapportent **une asymétrie gauche de l'opercule pariétal en avant de la scissure de Sylvius**, correspondant à la partie antérieure du GSM. Cette asymétrie serait corrélée avec l'asymétrie gauche de la longueur de la scissure de Sylvius. Ce résultat a été également observé chez le chimpanzé [Cantalupo, 2003]. Dans la région antérieure du GSM, un rameau ascendant de Sylvius et une branche descendante du sillon intrapariétal seraient également plus fréquents à gauche [Ide, 1999].

Enfin, Lyttelton et al. [2009] ont observé une forte asymétrie gauche dans la surface du GSM en comparant la déformation des surfaces corticales droite et gauche vers un même modèle d'hémisphère chez 112 adultes (Figure 23, p.82).

B.7 Sillon central

Le sillon central sépare les lobes frontal et pariétal. Il est courbé différemment à droite et à gauche [LeMay, 1984]. Le sillon central serait notamment plus vertical à droite. Dans une étude récente [Sun, 2011], le coude du sillon qui correspond aux activités somato-sensitives et motrices de la main serait plus haut dans l'hémisphère gauche chez des adultes droitiers.

A ces asymétries de forme s'ajoutent des asymétries de dimensions. Cykowski et al [2008] ont mesuré une **asymétrie de profondeur en faveur de la gauche** dans la région médiale ou supérieure du sillon chez 56 sujets droitiers. En revanche, le sillon serait plus profond à droite chez des sujets gauchers [Amunts, 1996]. Enfin, l'étude de gauchers contrariés, qui ont une asymétrie semblable aux droitiers, suggère que cette asymétrie est acquise au cours de l'apprentissage [Kloppel, 2010].

B.8 Insula

L'insula est la région latérale du cortex recouverte par les opercules frontal, pariétal et temporal, qui se rejoignent aux bords de la scissure de Sylvius. Constituée de cinq gyri, elle est délimitée par le sillon circulaire.

Il existe **encore peu de résultats sur les asymétries dans cette région** [Keller, 2011]. Hervé et al. [2006] ont mesuré un volume de matière grise plus important à gauche dans une étude voxel à voxel chez 56 sujets droitiers. Watkins et al. [2001] ont observé un plus grand volume de matière grise à droite dans une région inférieure et un plus grand volume de matière grise à gauche dans les régions antérieure et centrale. Chez les chimpanzés, un plus grand volume du cortex gauche a été observé [Keller, 2010].

Au cours du développement, Cunningham [1892] a rapporté une légère asymétrie gauche de l'insula dans les cerveaux de fœtus et de nourrissons (p. 109). Récemment, Dubois et coll [2010a] ont observé une asymétrie de volume de deux régions antérieure et postérieure dans la scissure de Sylvius chez 25 prématurés. En l'absence de repères anatomiques fiables, il est cependant difficile de conclure sur une éventuelle superposition de ces régions avec l'insula.

Récemment, **une association importante a été observée entre l'asymétrie de volume de l'insula et la latéralisation du langage** chez 25 adultes. Le volume de matière grise était respectivement plus important à gauche (à droite) chez 80% (90%) des sujets latéralisés à gauche (à droite) [Keller, 2011]. Dans le cas de la latéralisation du langage à gauche, la région antérieure gauche de l'insula est activée pendant la phase préparatoire de l'articulation, que la parole soit produite ou non. En outre, elle serait plus activée quand la séquence motrice associée à l'articulation n'est pas familière [Price, 2010].

A robust cerebral asymmetry in the infant brain: the rightward superior temporal sulcus

H. Glasel¹⁻², F. Leroy¹⁻², J. Dubois¹⁻², L. Hertz-Pannier²⁻⁴, JF Mangin^{2,5}, G. Dehaene-Lambertz¹⁻²

¹ INSERM, U992, Neurospin, 91191 Gif/Yvette, France, Université Paris 11, Paris, France

² IFR49, Neurospin, 91191 Gif/Yvette, France

³ INSERM, U663, Paris, France; Université Paris 5, Paris, France

⁴ CEA, LBIOM, NeuroSpin, Gif-sur-Yvette, France

⁵ CEA, LNAO, NeuroSpin, Gif-sur-Yvette, France

HG and FL equally contributed to this study.

Accepté à NeuroImage

Running title: Early asymmetry in the infant brain

Correspondence to: Francois Leroy,

Laboratoire de Neuroimagerie Cognitive INSERM U992

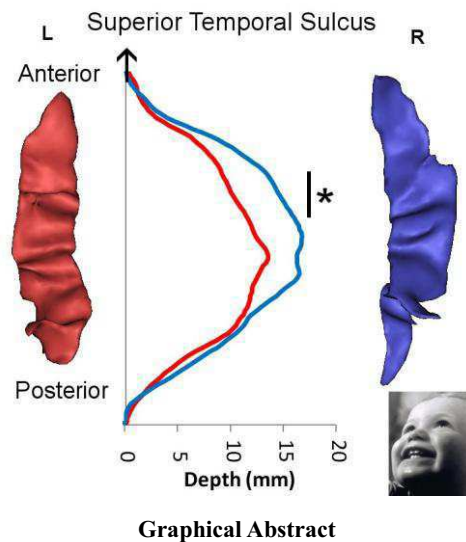
CEA/SAC/DSV/DRM/NeuroSpin, Bat 145, point courrier 156

F-91191 GIF/YVETTE, France

Phone +33 1 69 08 79 37

Fax +33 1 69 08 79 73

E-mail francois.leroy@ cea.fr



Abstract

In order to understand how genetic mutations might have favored language development in our species, we need a better description of the human brain at the beginning of life. As the linguistic network mainly involves the left perisylvian regions in adults, we used anatomical MRI to study the structural asymmetries of these regions in 14 preverbal infants. Our results show four significant asymmetries. First and foremost, they stress an important but little-known asymmetry: the larger depth of the right superior temporal sulcus (STS) at the base of Heschl's gyrus. Then, we characterized the early forward and upward shift of the posterior end of the right Sylvian fissure, the elongation of the left *planum temporale* as well as the thickening of the left Heschl's gyrus. The rightward bias of the STS is robust and large, and is not correlated with the leftward asymmetries of the *planum* and Heschl's gyrus, suggesting that different morphogenetic factors drive these asymmetries. As this sulcus is engaged in multiple high-level functions (e.g. language and theory of mind), and has been spotted as abnormal in several developmental disorders (e.g. schizophrenia, autism), this early rightward asymmetry should be further explored as a target for a genetic evolutionary pressure.

Key words: infant, MRI, asymmetry, brain, temporal, language

1. Introduction

A striking particularity of the human brain is its asymmetrical organization. Once thought to have been specific of the human species, functional and structural asymmetries have since been described in other mammals and birds (Cantalupo and Hopkins, 2001; Gannon et al., 1998; Gilissen, 2001). However, among mammals, and even within the primate lineage, humans frequently possess the most asymmetrical brain. The main asymmetries observed in the human brain are described as a torque pushing the right frontal area forward and the left occipital region backward (petalias) (Yakovlev, 1962). This twist is combined with a raising and shortening of the right Sylvian fissure relative to the left (LeMay, 1984), creating a prominent shape difference between the left and right posterior temporal regions (Toga and Thompson, 2003; Van Essen, 2005) and a larger left *planum temporale* (Geschwind and Levitsky, 1968).

Because this right-left torsion affects the posterior temporal region, which is involved in elaborate auditory computations among which phonetic representations on the left side, the relation between this macro-structural feature and the emergence of language is a strongly debated question. Other asymmetrical markers have thus been investigated within the auditory and linguistic areas. A larger left inferior frontal region (Broca's area) has been described but the magnitude of the asymmetry is discussed (see (Keller et al., 2009) for review). The white matter volume underlying Heschl's gyri is larger on the left than on the right side (Penhune et al., 1996). At the microscopic level, bigger pyramidal cells are reported in the left auditory cortex (Hutsler, 2003) which is also associated with thicker myelinated fibers (Anderson et al., 1999). Asymmetries favoring the right side in the perisylvian regions have also been reported but have drawn less attention and discussion. In particular, four studies (Barrick et al., 2005; Ochiai et al., 2004; Van Essen, 2005; Watkins et al., 2001) have noted a deeper right than left STS in its posterior segment.

In great apes, some of these asymmetries are also found, although to a lesser extent than in humans: a longer left Sylvian fissure (Yeni-Komshian and Benson, 1976), a larger left *planum temporale* (Cantalupo and Hopkins, 2001; Gannon et al., 1998; Gilissen, 2001; Hopkins et al., 2008), and a leftward asymmetry in the inferior frontal regions (Cantalupo and Hopkins, 2001) have been described. By contrast, the petalia torque pattern is not observed in chimpanzees while the left occipital petalia is clearly seen in gorillas (Gilissen, 2001). The difference in minicolumns width in humans between left and right *planum temporale* has not been reported in chimpanzees (Buxhoeveden et al., 2001).

From these cross-species comparisons, one can hardly conclude whether a unique genetic factor or a combination of both genetic and environmental parameters drive the asymmetrical features of the human brain. Possible effects include a genetic drift within the primate lineage, a

genetic pressure on brain areas involved in communication and linguistic networks as well as environmental changes due to heavy exposure to speech in human. It was indeed suggested that the fast temporal transitions of the speech signal might favor the development of stronger left hemispheric responses because of a bias for processing rapid stimuli in this hemisphere (Boemio et al., 2005; Zatorre and Belin, 2001). Looking at the infant brain, i.e., long before language expertise and handedness develop, should bring useful data in this debate. If asymmetries were present early on in the same regions that would later acquire communication and linguistic skills in adults, they could behave as language-related genetic landmarks and therefore give us crucial insight into the genetic change which occurred between humans and their close cousins in the primate lineage. It could help us understand how this brain reorganization has been critical to promote language emergence in our species.

Studies in infants are still scarce. Post-mortem studies have reported that several right sulci appear one or two weeks earlier than their left counterparts (Chi et al, 1977). The raising and shortening of the right sylvian scissure and a larger left *planum temporale* are also already observed during the fetal life (Chi et al., 1977; Cunningham, 1892; Wada et al., 1975; Witelson and Pallie, 1973). Non invasive brain imaging studies in healthy infants have confirmed an earlier gyration on the right side in preterms (Dubois et al., 2008), a deeper right STS in preterm newborns (Dubois et al., 2010) and a larger left *planum temporale* with a deeper superior temporal sulcus (STS) in full-term neonates (Hill et al., 2010). Studying a large group of neonates, Gilmore et al. (2007) have found that contrary to adults, only one petalia (occipital) is observed and that the left hemisphere is larger than the right. These brain-imaging studies have however been restricted to the neonatal and preterm periods because the study of brain asymmetry is challenging during the first years of life. Specific imaging problems are raised during this period due to the rapid and heterogeneous cerebral maturation that changes white-gray matter contrast, associated with a thin and already highly twisted cortical ribbon. This hampers automatic segmentation of the different brain compartments, which is a major processing step before structural analyses (Leroy et al., submitted). To avoid inaccuracies, manual drawing is thus preferable but limits the number of subjects and structures to be studied

In this study, we scanned fourteen one to four month-old healthy infants. Author H.G. manually drew the main sulci surrounding the linguistic regions and the central sulcus as a reference. We first assessed that the overall brain and sulcal growth was linear as expected across this age range (Gilmore et al., 2007; Huppi et al., 1998). Second, we reported infant-specific morphology of our structures of interest. We then studied left-right differences in localization and shape of these structures in both normalized and native spaces. Gross asymmetry was measured in the normalized space using linear registration. Because this procedure did not enable to disentangle

the respective effects of location, shape and size of the asymmetries, we further analyzed those differences in the native space. We looked for size asymmetry by measuring surface area, length and depth of each structure in the native space. For large structures, e.g. the STS, we analyzed depth variations along the structure.

2. Materials and methods

2.1. Subjects

Fourteen healthy full-term infants (11.1 ± 3.9 weeks, range: 2.6 – 16.3 w; 9 males, 5 females), were included in this study after their parents gave written informed consent. No sedation was used and the infants were systematically asleep during MR imaging. Particular care was taken to minimize the noise exposure, by using customized headphones and by covering the magnet bore with noise protection foam. The study was approved by the regional ethical committee for biomedical research.

2.2. Data acquisition and reconstruction

MR acquisitions were performed with a T2 weighted fast spin-echo sequence (TE/TR = 120/5500 ms) on a 1.5T MRI system (Signa LX, GEMS, USA), using a birdcage head coil. Images covering the whole brain were acquired along the axial, sagittal and coronal orientations for each infant. In each orientation, spatial resolution was $0.8 \times 0.8 \times 2\text{mm}^3$ (field of view: 20cm, raw matrix: 192x192 interpolated to 256x256). The total acquisition time was 7 minutes. For each infant, the 3-orientations images were then combined into one high-resolution image of $1 \times 1 \times 1 \text{mm}^3$ resolution by using a reconstruction method (Rousseau et al., 2006).

2.3. Structures of interest

2.3.1. Delineation in the native space

Structures in the perisylvian regions were manually drawn using Anatomist software (Cointepas et al., 2001). Author H.G. drew the STS, Heschl's gyrus, *planum temporale*, sulci bordering Broca's area (i.e. the inferior frontal sulcus, the inferior precentral sulcus, the anterior ascending and anterior horizontal rami of the Sylvian fissure, and the diagonal sulcus), sulci bordering the supra-marginal gyrus and the central sulcus (Figure 1A). We defined and systematically delineated a sulcus as the cerebro-spinal fluid space delineated by two sides of gray matter. Drawing was managed slice by slice using a one voxel paintbrush, starting from the outer section of the brain until a wall of gray matter was met. Because sulcation is simpler at this age than in adults, i.e., fewer segments and smoother curvature, a termination based on the adults' sulcus demarcation or on sulcus orientation (given that some sulci such as the right STS are strongly

bended) would have been arbitrary and inaccurate. The definition that we chose avoids any top-down biases and was easily applied to all drawn sulci (see supplementary online material (SOM) for specific description). Drawing was ignorant both of infant age and of the side convention of the acquisitions. When ambiguities were present, final result was discussed with an experienced paediatric neuroradiologist (H-P. L.).

In order to assess drawing reliability, we further computed automatic sulci delineation on a subset of subjects and compared automatic and manual sulci drawing. Automatic and manual sulcal surfaces were highly correlated (correlation = 0.97) (see SOM for further details).

2.3.2. Size measurement

Once drawn, a smooth 3D shape of the structure was created using a triangulation method (Figure 1A) (maximum mesh clearance of 5mm). Structure surface area, length and maximum depth were computed using Brainvisa software (Cointepas et al., 2001).

Local depth was also computed along most sulci, as the local geodesic distance between the most inner sulcal voxel and the closest sulcal voxel to the brain envelope. Local measurement was repeated across the whole structure in order to produce a depth profile, i.e., depth variation along the sulcus. For the STS, the profile included only the axis parallel to the Sylvian fissure, i.e. the horizontal branch and its prolongation in the anterior ascending terminal branch surrounded by the supra-marginal gyrus. Depth profiles along Broca's rami and the sulci bordering the supra-marginal gyrus were not computed because of either the small size or the highly variable shape of these structures.

As for Heschl's gyrus, the initial delineation was a gutter-like structure made of cortical voxels only. We applied a closing operator (10mm wide) of mathematical morphology over this segmentation. As a result, all voxels between the gutter sides, i.e., gyral white matter, were added to the segmentation. The whole Heschl's gyrus, including grey and white matters, was obtained through this mathematical transformation. We then measured its volume and its mean cross-section.

Finally, to take into account the brain growth during the age range considered, we normalized each measurement, i.e., surface area (S), length (L) and depth (D), by the infant's brain surface. We first segmented the rough interface between white and gray matter with an approach specific of immature brains (Leroy et al., (submitted)). We then applied a morphological closing of 10mm to get a smooth envelope of each cerebral hemisphere using BrainVISA software. The surface areas (S_H) of left and right hemispheric envelopes were used for normalization. Specifically, normalizations for both two-dimensional and one-dimensional measurements were given by: $S_N=S/S_H$; $L_N=L/(S_H)^{0.5}$; $D_N=D/(S_H)^{0.5}$ computed in each subject.

2.3.3. Structure landmark

A landmark was set for each structure to match their profiles across subjects. For the *planum temporale*, we chose its deepest location, which is easily located near the insula as the inner vertex of the *planum's* triangular shape. The distance from this location to the central landmark used in Caret software for brain analysis (Van Essen, 2005), i.e., the lower endpoint of the central sulcus, was relatively stationary across subjects (Table 1), whereas the same measurements for the two other vertices of its triangular shape were more variable. Moreover, internal parts of folding patterns are considered more stable than external parts (Lohmann et al., 1999; Régis et al., 2005). We projected a vertical virtual line from the *planum* origin on the STS and it set the STS reference origin. For Heschl's gyrus, the reference was set at the most posterior and medial location, since the koniocortical core covers approximately the medial 2/3rds of the gyrus (von Economo and Koskinas, 1925). For the central sulcus, we chose the motor hand landmark whose cortical MRI signal is darker than surrounding regions in the infant brain. More precisely, the reference origin was set at the lateral end of the middle genu on the surface of the sulcus (Yousri *et al.* Brain, 1997). For the precentral inferior frontal structure, the origin was set at the junction between the horizontal inferior frontal sulcus and the vertical precentral sulcus.

2.4. Statistical analyses

2.4.1. Analyses in the normalized space

In order to get a general idea of the left-right differences in the location and geometry of the sulci, we first performed an analysis of the binary masks of each structure in a normalized space (figure 2). In each subject, each manually delineated structure was transformed in a binary image including its left and right parts (structural masks). Individual high resolution T2-weighted image was normalized to an anatomical infant template (Dehaene-Lambertz et al., 2002) using a linear transformation. The transformation parameters were applied to the infant's masks (S). The original masks were then flipped along the left-right axis (fS) to obtain mirror images. Our goal with this simple flip was to preserve any left-right geometrical differences (e.g. a shorter right Sylvian fissure). Original and flipped masks were smoothed with a 5-mm Gaussian filter. Because sulci are very elongated structures, the filter size was large enough to enhance overlap between ipsilateral sulci while preserving detection of left-right differences. For each structure, we then performed a voxel-by-voxel analysis with Statistical Parameter Mapping software (SPM2, FIL, <http://www.fil.ion.ucl.ac.uk/spm>) by carrying on a paired t-test comparison between the original and the flipped images across infants. Because of their relatively small sizes and their common border, the *planum temporale* and Heschl's gyrus were studied together. Other structures were analyzed separately in order to avoid overlaps, e.g. the right STS with the left *planum temporale*. As the

analysis mask was the sum of all individual masks, its volume was related to the structure size and to its spatial variations across subjects (STS: 392 272 mm³, *Planum Temporale* and Heschl's gyrus: 170 976 mm³, SMG sulci: 193 638 mm³, Broca's sulci: 218 100 mm³, Central sulcus: 240 000 mm³). Clusters were reported when voxels were significant at $p < 0.001$ and formed a contiguous cluster whose extent was significant at $p < 0.05$.

2.4.2. Native space analyses

We examined left-right differences in sulci location and size (surface, length and depth).

2.4.2.1 Relative position

In adults, the most robust asymmetry concerns the posterior temporal structures, particularly the *planum temporale* (Geschwind and Levitsky, 1968). To better understand the geometry of this region in infants, we measured 3D distances in the native space of each infant among the following locations: the bottom of the central sulcus (CARET landmark, (Van Essen, 2005), the junction between the inferior frontal sulcus and the inferior part of the precentral sulcus (easily detected as the maximum curvature point along the sulcus), the three endpoints of the triangular *planum temporale* as well as the posterior end of the STS (see Figure 3 and Table 1). All distances were normalized to the surface area of the ipsilateral hemispheric envelope, and an asymmetry index (AI) was computed: $AI = 2 * (D_{right} - D_{left}) / (D_{right} + D_{left})$, with D, the Euclidean distance between two brain locations. We tested whether this index was significantly different from zero in the same direction than reported in the adult literature using one tailed Student t-tests.

2.4.2.2 Size

Normalized asymmetry indices were computed for the sulci surface area, length and depth. We tested whether these indices were significantly different from zero using two-tailed Student t-tests across infants. For long sulci, we estimated the most asymmetrical depth segment using permutation tests. First, we computed the paired t score between right and left profiles at each sulcal location using a sliding window and determined the most asymmetrical segment which provided the maximum t score (reported as t_{max} in the results section). Then, 2^n random inversions of right and left profiles across the n subjects were performed to estimate the random distribution of t score maximal values. Finally, the measured t_{max} was compared to this distribution to obtain the p corrected value. We first detected asymmetrical segments using a 5mm-wide sliding window and then increased the window size up to 20mm to get its full spatial scope.

3. Results

3.1. Global growth and shape of brain and regions of interest

Over this short developmental period, the brain growth was linear (12cc volume increase per week using standard linear regression analysis, $R^2=0.86$) and close to the neonates' brain growth during the 38-48 weeks of gestation period (Gilmore et al., 2007). The surface area of the brain envelope and sulci also increased linearly with age and no difference was seen between males and females in our dataset (Figure 1B). Once normalized to the brain envelope, sulcal surface area no longer changed with age, which suggests that the folding process was neither faster nor slower than the overall growth of the brain. Furthermore, there was no overall inter-hemispheric asymmetry, neither in the surface area ($p=0.11$) nor in the volume of the hemispheres ($t<1$, see Table 2 SOM for more details).

The sulcation was simpler than in adults. Sulci had less tertiary branches, and those which are broken into segments in adults (e.g. the STS), were often continuous in this age range. The right STS was not segmented and two left STS were made of two segments (2/14). The inferior frontal sulcus was connected to the inferior precentral sulcus in all but one infant. Finally, only three Heschl's gyri were duplicated (3/28). (Figure 6 SOM).

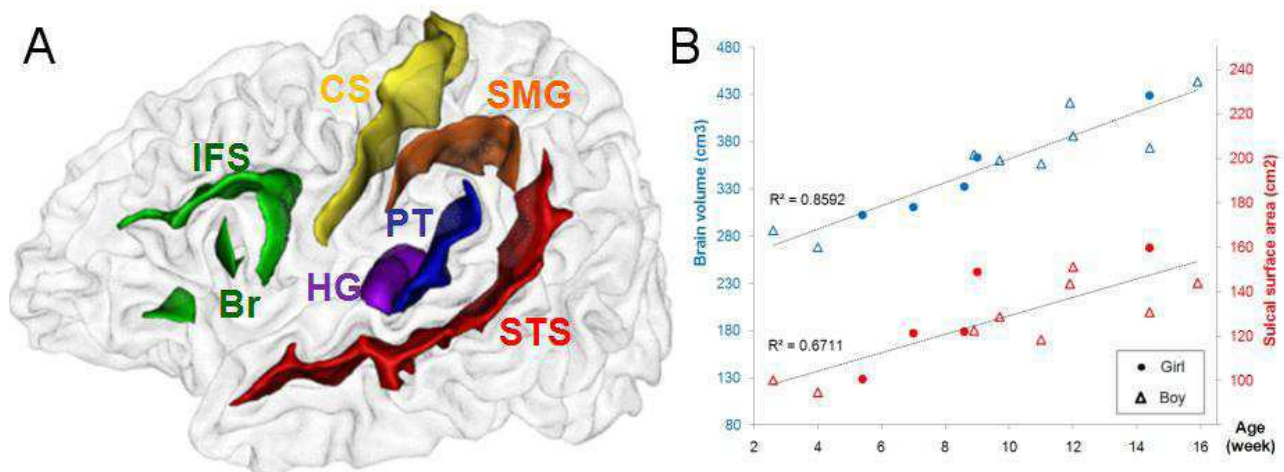


Figure 1 Sulcus drawing and overall brain and sulcal growth. A) The main perisylvian sulci have been manually drawn, and then a 3D shape of the structure was created. STS: superior temporal sulcus, PT: planum temporale, HG: Heschl's gyrus, SMG: supra-marginal gyrus, IFS: inferior frontal sulcus, Br: Broca rami, CS: central sulcus. B) Expected linear growth of brain volume and sulcal surface area with age. Once normalized, sulcal surface area did no longer change with age. In our dataset, no difference of global growth was seen between boys and girls.

3.2. Normalized space analyses: Relative positions of right and left structures

The voxel-by-voxel analyses of the binary masks of the structures revealed asymmetries in the STS and the Heschl's gyrus-*Planum temporale* while no significant cluster was observed for the sulci bordering Broca's area and the supra-marginal gyrus, nor for the central sulcus (Figure 2). By

focusing qualitatively on each infant structure, we observed that the right *planum* was more anterior and oblique than its left counterpart, which was more horizontal. This asymmetry in relative positions likely drove our results (superior cluster of 3319 voxels, $p_{\text{cor}} < 0.001$; inferior cluster of 732 voxels, $p_{\text{cor}} < 0.001$). Similarly the right STS was more dorsal and anterior than the left one (cluster of 482 voxels, $p_{\text{cor}} = 0.001$).

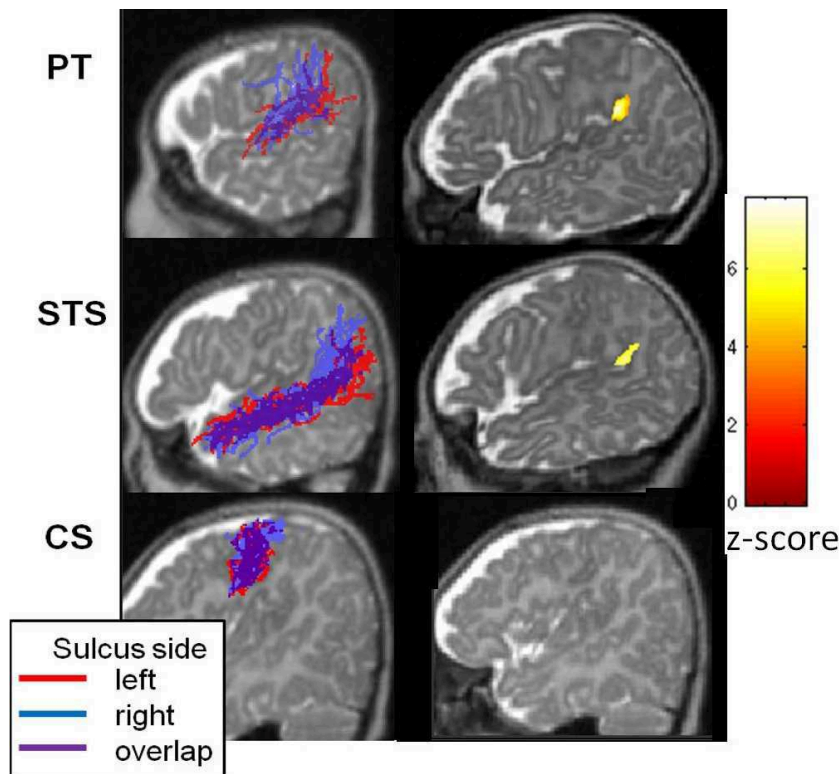


Figure 2. Topographical asymmetries: Analyses in a normalized space reveal the difference in location of the STS and planum temporale (PT), related to a steeper and shorter right sylvian fissure. No difference is noticeable for the central sulcus, the supra-marginal and frontal sulci. The 14 left (red) and right (blue) individual sulci are presented on sagittal slices of an individual infant (left) on the left; on the right Voxel-by-voxel statistical values. Two superior and inferior clusters in PT and one posterior cluster in the STS are detected (voxel $p < 0.001$, cluster $p < 0.05$ corrected for multiple comparison).

3.3. Native space analyses: 3D distances between landmarks

We measured asymmetrical distances between landmarks in the posterior regions of the Sylvian fissure in infants (figure 3 and Table 1). Heschl's anterior and posterior limits were equally distant from the central sulcus reference on both sides. By contrast, the distance to the central sulcus increased for structures behind Heschl's gyrus on the left side, i.e., the inner vertex of the *planum* ($p = 0.002$) and the end points of both the Sylvian fissure ($p = 0.0003$) and the STS ($p = 0.014$). Part of the posterior temporal asymmetry was thus related to an elongated left *planum*. The distance between the precentral-inferior frontal sulcus junction and the central sulcus reference was slightly larger on the left (13.4%), although it was not significant ($p = .10$). Thus, instead of compensating for the posterior asymmetry, this tendency contributes to a distance increase between the frontal and posterior linguistic regions on the left side (see Table 1). None of these normalized distances

correlated with age, which suggests that this spatial organization is stable during the first post-natal weeks.

Distance		Left (mm)		Right (mm)		AI		one-tailed (L > R)	
From	to	Mean	SE	Mean	SE	Mean	SE	t(13)	p
IFS	CS	16.2	1.6	13.8	1.0	-13.4%	10.0%	1.35	0.1008
	HG	25.7	1.4	23.9	0.7	-5.8%	5.1%	1.15	0.1347
	iPT	38.8	0.9	34.7	0.9	-11.4%	2.7%	4.25	0.0005
	pPT	40.1	1.6	32.6	1.6	-21.3%	5.3%	4.02	0.0007
	pSTS	55.3	2.2	49.0	2.0	-12.1%	3.7%	3.30	0.0028
CS	HG	18.7	0.7	17.6	0.6	-6.2%	5.4%	1.14	0.1366
	iPT	30.7	0.5	28.5	0.6	-7.5%	2.1%	3.58	0.0017
	pPT	28.3	1.4	23.6	1.2	-18.2%	4.1%	4.49	0.0003
	pSTS	43.9	1.8	39.9	1.7	-9.6%	3.9%	2.48	0.0138
pPT	HG	33.1	2.0	30.1	1.2	-8.4%	4.5%	1.86	0.0430
	iPT	22.5	1.5	20.0	1.0	-10.4%	6.3%	1.64	0.0626
	pSTS	19.8	1.9	19.0	2.0	-6.0%	11.7%	<1	-

Table 1. Euclidean distance asymmetry between landmarks. AI, asymmetry index (>0 is rightward); SE, standard error; L, left; R, right; CS: central sulcus; IFS: junction between inferior frontal sulcus and precentral sulcus; HG, anterior point of Heschl's gyrus; i/pPT, inner/posterior tips of planum temporale; pSTS, STS posterior end. See figure 3 for location of these landmarks.

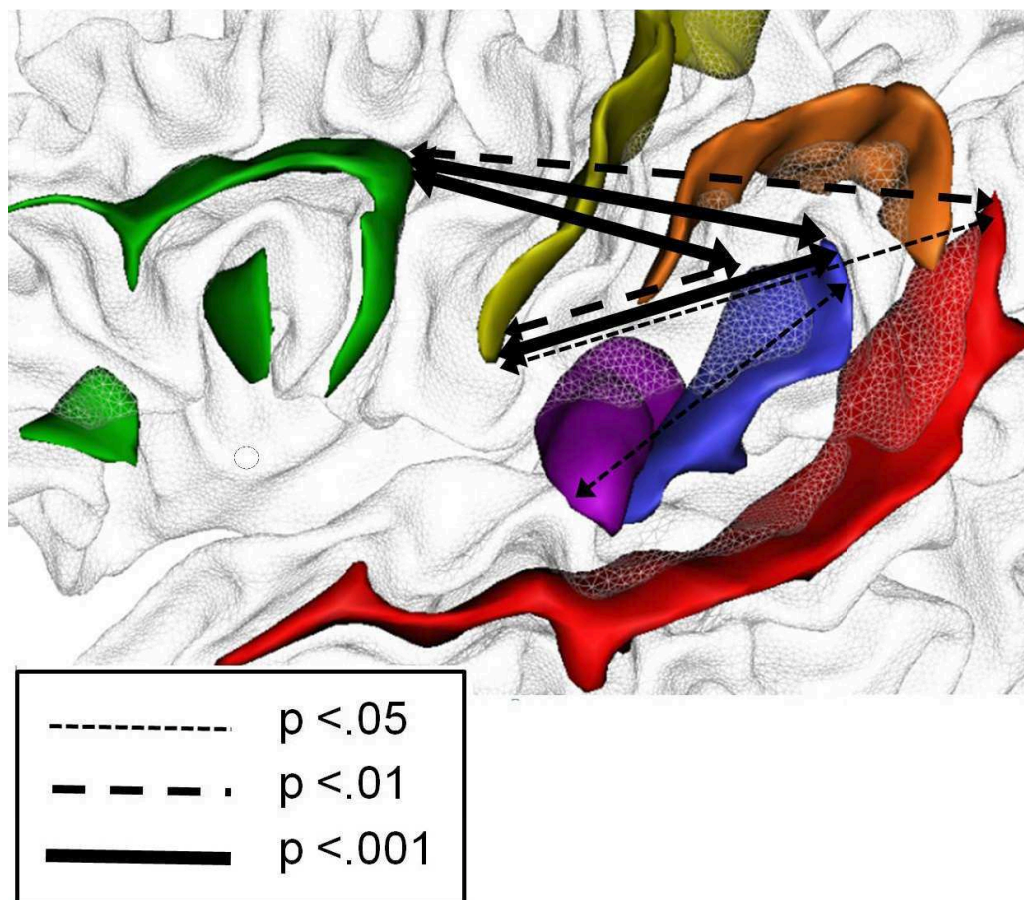


Figure 3. Distance asymmetries over a lateral view of the posterior temporal regions. Euclidian distances are measured from the posterior temporal regions to both the lateral tip of the central sulcus and the junction of the inferior

frontal-precentral sulci. Asymmetries are leftward, related to an elongated left planum temporale and further increased by the greater distance between the left precentral and central sulci.

3.4. Native space analyses: Surface area, length and depth of regions of interest

The distances presented above are affected by the sulcal shape, which can be more or less bended. Therefore, we also measured the surface area, length and depth of the significant asymmetric structures (Figure 4 and also Table 2 SOM). The STS surface was greater on the right than on the left (18%, $p=0.017$), and most of its asymmetry was explained by a rightward bias in depth (20%, $p=0.001$). Its depth on the right side increased with age ($R^2= 0.32$, $F(1,12) = 5.66$, $p= 0.035$). The STS was the only structure with a rightward asymmetry, and its right depth was the only feature to increase with age after normalization by the cortical envelope.

By contrast, the *planum temporale* surface area tended to be larger on the left (-15%, $p=0.065$), due to a leftward elongation (-15%, $p=0.048$). Although a larger left *planum* and a larger right STS were present in most infants (respectively 10 and 11 infants over 14), there was no correlation between the asymmetry indices of both structures ($R^2= 0.008$). Heschl's gyrus was thicker on the left side (mean cross-section: -25.4%, $p=0.023$). Again, there was no correlation between both leftwards asymmetries of the *planum* and Heschl's gyrus.

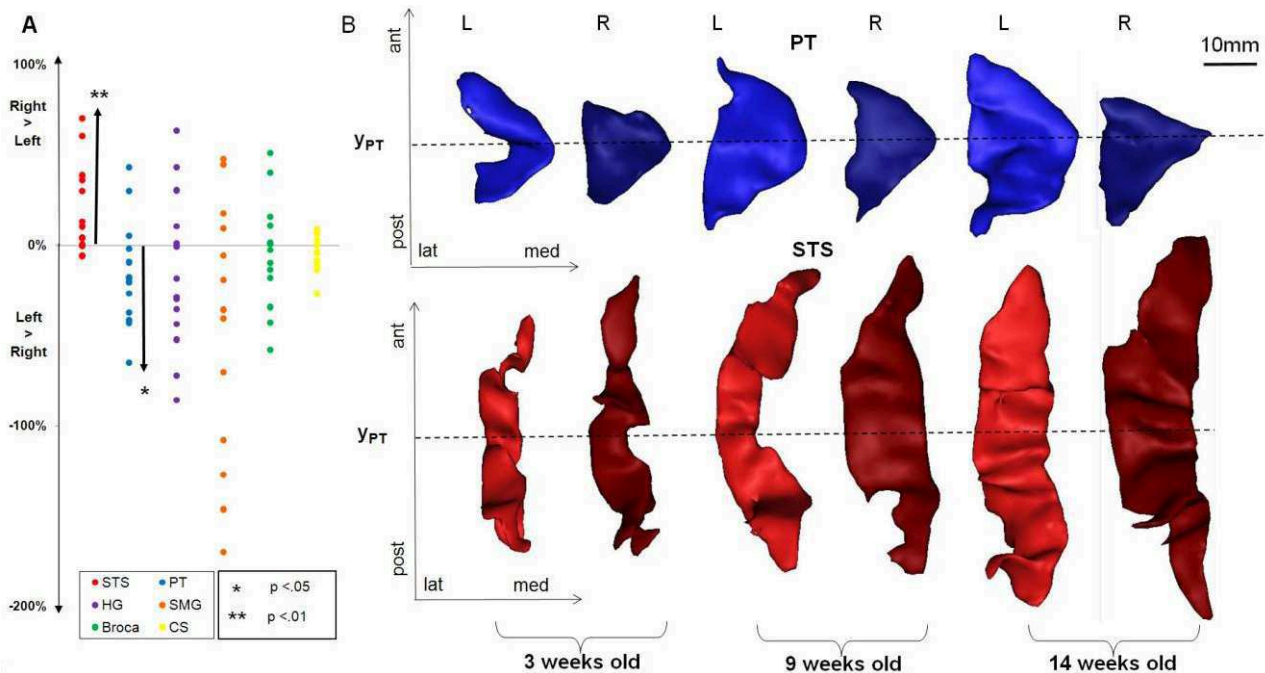


Figure 4. Structure asymmetry. A. Surface asymmetry (in percent) after normalization to the hemispheric white matter envelope. B. Left and right sulci from three infants; Asymmetry of PT (top row) and STS (bottom row). Structures are seen from above the superior temporal plane. Right sulci are darker than the left ones. The horizontal dashed lines show the coronal coordinate of the inner tip of each planum temporale (yPT).

3.5. Native space analyses: Localization of depth asymmetry

For the larger sulci, we computed the depth profile along their main axis (Figure 5). The

deepest points of bilateral STS were both located at the base of the *planum temporale* inner vertex ($x=+2\text{mm}$ along the axis). Anterior to this deepest point and therefore to the *planum temporale*, a 15mm-long segment was significantly deeper on the right than on the left (39% difference over $[-21\text{mm}, -7\text{mm}]$: $t_{\text{max}}=4.29$ $p_{\text{cor}}=0.002$). This rightward asymmetry was present in 12 of the 14 infants. A leftward asymmetry observed at the junction between the inferior frontal sulcus and the precentral sulcus did not reach significance at a p corrected level (-17% over $[-1, +3\text{mm}]$: $t_{\text{max}}=1.9$ $p_{\text{cor}}=0.22$). No depth asymmetry was observed along the *planum temporale* and central sulci.

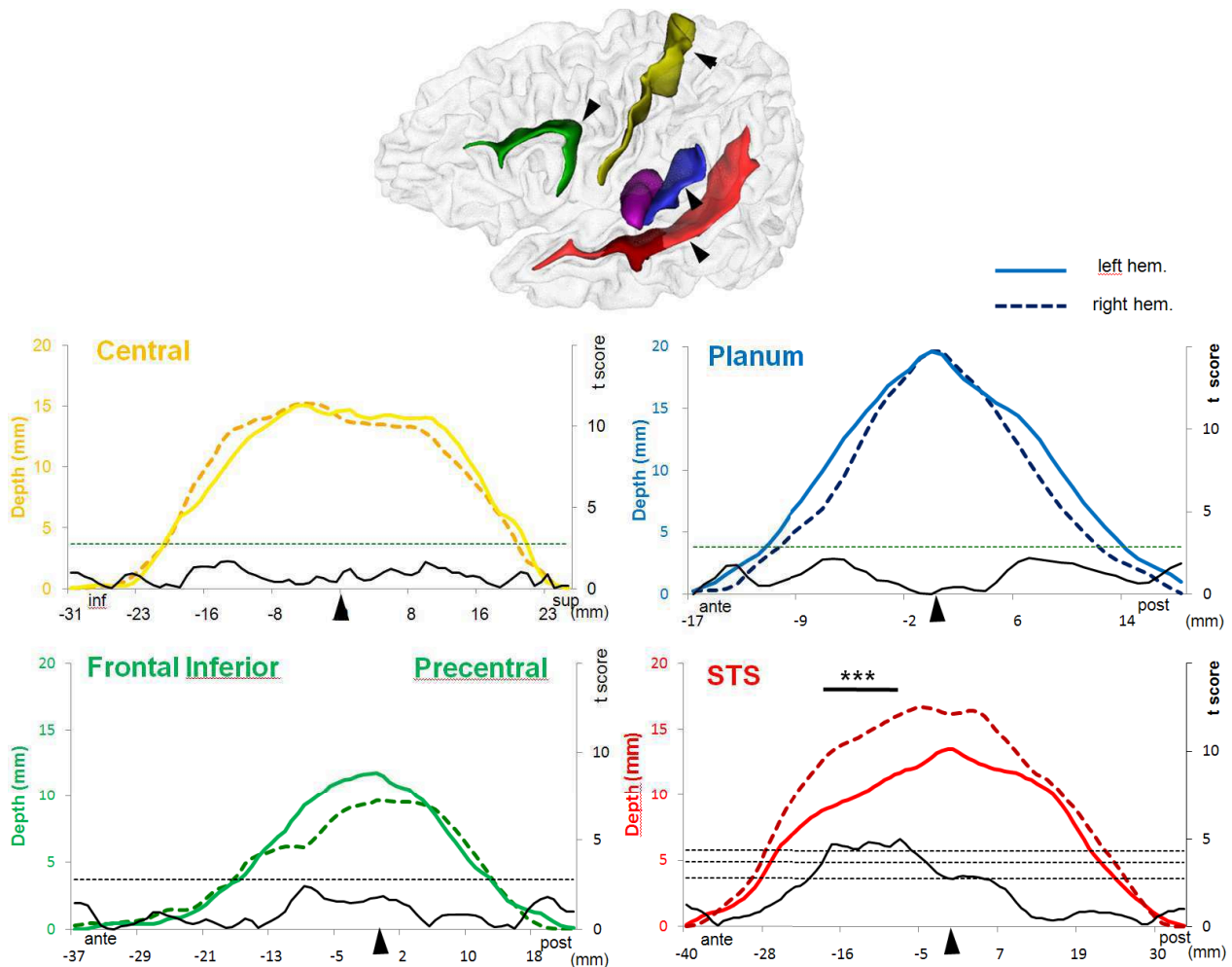


Figure 5. Depth variation along sulci. Left (right) depth profiles are shown in light colored continuous lines (dark colored dashed lines), respectively; t-test score is shown in black; dashed black lines give successive statistical thresholds using permutations (first line: $p=0.05$; upper second line: $p=0.01$; upper third line: $p=0.005$). Location of the rightward STS asymmetry is shown in dark red on the 3D brain mesh. Black arrowheads set sulcal origin. Depth is normalized to the hemispheric white matter envelope.

4. Discussion

To summarize our main results, we observed major structural asymmetries in the posterior perisylvian regions in human infants during the first post-natal months. Analysis in a normalized space showed the classical forward and upward shift of the right posterior corners of the Sylvian fissure and STS relative to the left. Our measures in the native space went beyond this

topographical asymmetry, and demonstrated shape and size differences for the posterior Sylvian fissure and the STS. The *planum temporale* length and Heschl's gyrus thickness were larger on the left side. Primarily, this study emphasized the lesser known asymmetry of the STS depth.

4.1. A major asymmetry in infants: a deeper right STS

The rightward STS asymmetry was as large as the classical leftward asymmetry of the *planum temporale*, in both size and reproducibility across subjects. For both structures, we found 14-18% of size difference, and asymmetry concerned ten to eleven infants (over 70%) and even 100% of the infants for the STS if we consider only the segment parallel to the Sylvian fissure without its posterior branch.

Because most of the sulci appear first on the right side in humans (Chi et al., 1977; Dubois et al., 2008), the STS asymmetry in our infants might be related to the right hemisphere being ahead of the left one, which would later weaken and vanish when the folding pattern develops and catches up in the left hemisphere. Instead, we suggest that this asymmetry represents an important structural characteristic of the human brain. Two arguments sustain this hypothesis.

First, the STS appears relatively early during fetal development. Its posterior section is noticed between 23 and 30 weeks of gestation (Dubois et al., 2008; Kasprian et al., 2010). It appears earlier than the inferior frontal and the intra-parietal sulci for example (Chi et al., 1977). Yet these sulci are symmetrical in our infant group. The central sulcus, which also appears first on the right side (Chi et al., 1977) around 18-20 weeks of gestation, is already reported as symmetric eight-ten weeks later in the younger maturational age (26-28 weeks of gestation) (Dubois et al., 2008). Thus, the left sulcation, which is initially delayed, seems to catch up within a few weeks. If the STS was following the same general pattern, its asymmetry would no longer be visible in post-term infants. By studying the brain folding patterns in a normalized space in full-term neonates, Hill et al. (2010) did not observe any significant rightward asymmetry. However, when the STS was manually traced in each neonate, it was 1.7 mm deeper on the right side. Here in our 3-month-old infants, it is around 4 mm deeper and the depth of the right STS is the only feature which increases faster than the general growth of the brain.

Second, the STS asymmetry has also been reported in the adult brain. Delineation of the STS by Ochai *et al.* (2004) in 24 adults has shown the forward location of the posterior end of the right STS relative to the left and a deeper right sulcus in its posterior segment. Using surface-based analyses, Van Essen (Van Essen, 2005) has also reported left-right asymmetries in sulcal depth in two groups of 12 adults: 3 to 9mm deeper on the right for the STS, and 4 to 7mm deeper on the left for the *planum temporale*. Using inter-atlas registration between the PALS-B12 atlas and a newly designed infant atlas, Hill and colleagues (2010) have shown that the asymmetrical segment was at

a similar location in neonates and adults, i.e. close to the *planum temporale*. Furthermore, Watkins and coll. (2001) studied structural asymmetries in 142 young adults using voxel-based morphometry. They observed two clusters of gray matter in the depth of the STS which are larger on the right side, one approximately at the base of the Heschl's gyrus and the other under the *planum temporale* (x=40, y=-29, z=-3 in Talairach coordinates). A cluster close to the latter (x=49, y=-36, z=7) has also been found by Barrick et al. (2005) in 30 young adults. These observations confirm that the STS asymmetry is not solely a characteristic of the preterm brain.

The depth difference of the STS has not been reported in such details as the well-known asymmetry of the *planum temporale* for at least two reasons. First, it might have been missed in *post-mortem* studies because it is a buried feature, which is difficult to measure and can be revealed only by unfolding the cortical surface. Second, this local asymmetry can be blurred in global neuro-imaging analyses. In neonates, the STS asymmetry was not detected using a surface-based approach but was reported after having precisely delineated the structure (Hill & al., 2010). In adults, Im *et al.* (2010) have reported a high spatial variability of sulcal landmarks in the right posterior STS region. Furthermore, inverse surface asymmetries in the posterior temporal region, i.e., a larger left *planum temporale* combined with a higher right sylvian fissure and a deeper right STS, might cause greater inaccuracies for comparing left and right structures.

Consequently, a deeper right STS seems an important asymmetric feature of the human brain across the lifespan. However, further studies are needed to characterize its developmental trajectory during childhood and adolescence.

To our knowledge, the depth asymmetry of the STS has not been reported in non-human primates. Hopkins et al have studied the Sylvian fissure and STS in monkeys and chimpanzees (2000). They reported a longer right STS in monkeys but not in apes. Although the STS length was measured at different sulcal depth, it is not possible to compare their measure with ours. In a recent voxel-by-voxel study in the chimpanzee brain, Hopkins et al (2008) have reported several asymmetric regions, but none in the STS. However, as discussed above, this asymmetry is difficult to see with a traditional voxel-by-voxel approach, and needs to use a sulcus-based procedure such as in BrainVisa (Mangin et al., 2004).

4.2. Further characterization of asymmetry in the posterior temporal region

In addition to the STS asymmetry, we characterized the well-known asymmetry of the posterior temporal region. Whereas Heschl's endpoints were at equal distance from a central reference point, locations posterior to Heschl's gyrus were further away from the central reference on the left side than on the right side (figure 3). This asymmetry could be explained by the forward and upward shift of the right Sylvian fissure (figure 2) as well as an increase in the left cortical

surface behind Heschl's gyrus.

Because the posterior end of the Sylvian fissure is often smoothly bended in the infant brain, we drew the *planum* posteriorly until we met a cortical wall thus including both horizontal and vertical end segments of the Sylvian fissure. We observed that both its surface area and its length tended to be greater on the left side. In neonates, Hill et al (2010) also reported that this region was 3mm deeper on the left. This structural asymmetry sustains functional asymmetries. In a recent experiment, we have shown that speech stimuli elicited significantly stronger responses than music in the left *planum temporale* in two-month-old infants (Dehaene-Lambertz et al., 2009) whereas Perani et al. (2010) observed better discrimination capacities for music stimuli in the neonates' right *planum temporale*.

4.3. Other structural observations

Other asymmetries within the language network have been described in the adult brain, such as a larger left Heschl's gyrus and a larger Broca's area. In our infants, left Heschl's gyrus was thicker with a larger volume. A larger gyrus is consistent with thicker cortical layers and larger white matter bundles on the left side (Penhune et al., 1996). We did not observe asymmetries in the inferior frontal region. Our method applied to the sulci bordering Broca's area is merely a first approach to characterize this region, and gyral parts should certainly be taken into account. We observed a tendency for a deeper left sulcus at the junction between the precentral and the inferior frontal sulcus, but it did not reach significance at a corrected level. Further studies should reconsider this issue with older infants to see whether this leftward depth difference increases with age and with the development of language production.

4.4. Asymmetries: a target for genetic studies

The asymmetrical development of the human brain within perisylvian regions can be characterized by four features as consistent in infant as in adult: the forward and upward shift of the posterior end of the right Sylvian fissure, the enlargement of the left *planum temporale*, the thickening of Heschl's gyrus, and the depth increase of the right STS. They might result from complex interactions between asymmetrical expressions of morphogenetic factors and fiber connectivity constraints. Several genes with an asymmetric expression in the human brain have been described. For example, LMO4 is asymmetrically expressed toward the right side in the human brain between 12 and 14 weeks of gestation (Sun et al., 2005). Although other gene expressions are symmetric during convolution development at a global population-level (Johnson et al., 2009), 76% of human genes are expressed in the fetal brain from 18 to 23 weeks of gestation, and 44% of these are differentially regulated. It creates an intricate patchwork of brain regions with

complex interactions and possibly local asymmetrical gene expression that can regulate the size of the subventricular zone (Kriegstein et al., 2006). The absence of correlation between the asymmetry of the *planum temporale*, Heschl's gyrus and STS, as the high spatial variability of the folding pattern in the posterior temporal regions reported in newborns (Hill et al., 2010) might be related to separate gene expressions in these regions. Nevertheless, the consistent and localized asymmetry in the STS depth, at the base of Heschl's gyrus, might be a useful target for understanding morphogenetic processes and gene regulation in the human brain.

Finally, interactions between long-range and short-range fiber connectivity produce additional mechanical constraints (Van Essen, 1997), that could modulate the depth difference in the STS. During fetal age, projection fibers accumulate in the subplate zone that is well developed in the cortical gyri but reduced in the bottom of the sulci (Vasung et al., 2010). Using diffusion tensor imaging in a previous study in infants (Dubois et al., 2009), we were able to reconstruct the arcuate fasciculus, i.e. the main white matter fasciculus connecting temporal and frontal regions, and to detect a larger left volume of fibers in the temporal region. Such white matter asymmetry might contribute to the sulcal difference we reported here.

5. Conclusion

The asymmetrical features that we have uncovered in this study emphasize the particular structural organization of the human brain from early on. The consistency of these features in humans early on accounts for further research in their positive effects on a developing brain. The increase in size of the left *planum temporale* and Heschl's gyrus have been related to a better processing of fast temporal transitions in these left regions, whereas right regions would be more efficient for spectral coding (Boemio et al., 2005; Zatorre and Belin, 2001). Several functional results in infants showing early left-right processing biases depending on the acoustic features of auditory stimuli are consistent with this hypothesis (Dehaene-Lambertz et al., 2009; Perani et al., 2010; Telkemeyer et al., 2009). The functional significance of a deeper right STS is not fully understood. A larger right volume in the depth of the STS might favor right hemispheric regions involved in theory of mind, voice perception, biological motion perception and visual processing. Conversely, a shallower left sulcus might provide language with a more convenient organization. Further studies are needed to better understand how the asymmetry of the STS favors differential development in regions strongly involved in both verbal and non verbal human social communication.

Acknowledgments

The authors thank Mr Brunet from Ravier-Touzard Company for designing a baby bouncer

chair specifically adapted to the head coil, F. Brunelle for its support, F Rousseau for sharing his softwares, the McDonnell foundation, La Fondation Motrice and ANR for financial support to this research, ENP and Fyssen Foundation for funding J.D.

6. Supplementary Online Material

Structure drawing in the native space. Specific description: For the ascending, horizontal and diagonal rami of the Sylvian fissures, drawing stopped as soon as the first slice of the insula was reached. The horizontal ramus was absent bilaterally in one subject whereas the diagonal ramus was found in only three left hemispheres and two right hemispheres. Because of no clear demarcation between the inferior frontal sulcus and the precentral sulcus, we drew both sulci as only one sulcus which borders the Broca's area posteriorly and dorsally.

For Heschl's gyrus, we first identified the gyrus on the axial view and confirmed with the sagittal view. On the axial view, the Heschl's gyrus is a U-shaped structure, recognizable as a "finger of a glove", located on the posterior side of the insula. On the sagittal view, the gyrus appears like a knob usually protruding significantly from the superior temporal surface. In infants' brain, Heschl's gyrus is usually well contrasted given that it is highly myelinated. This marker can nevertheless be misleading because myelination progressively extends posteriorly beyond the gyrus. Heschl's gyrus was drawn on the sagittal view slice by slice. Medially, drawing was stopped when the first slice including the insula was reached. Externally, drawing was stopped when the gyrus was no longer protruding from the superior temporal gyrus. We carefully checked such a border on the axial views. Only three Heschl's gyri were not simple (3/28): 1 full posterior duplication on the right and two common-stem duplications, one on the left and one on the right, according to Leonard *et al.*'s classification (1998). We limited Heschl's gyrus to the most anterior transverse gyrus where the primary auditory cortex is usually present (Penhune et al., 1996) and posterior transverse gyri were included into the *planum temporale* structure.

We defined the *planum temporale* as extending from the posterior foot of Heschl's gyrus back to the posterior end of the Sylvian fissure. The posterior border of the *planum* is subject to discussion (Foundas et al., 2002). It is generally defined as the bifurcation of the posterior horizontal ramus into an ascending component ending within the parietal cortex. However this landmark is not always clearly demarcated especially in infants, and on the right side, because of a slow upward bending of the Sylvian fissure. Even in adults, 15% of the hemispheres in Foundas et al. (2002) lack of a clear demarcation point. Therefore, in order to solve the ambiguity of this endpoint and to conform to our general methodology, we drew this structure until we reached a wall

of gray matter. This solution was similar to the one adapted by Teszner et al. (1972) in fetuses.

The supra-marginal gyrus is the gyrus surrounding the upper tip of the Sylvian fissure. It is usually easily recognizable on axial view as a triangle capping the Sylvian fissure. Drawing of the intraparietal sulcus bordering this gyrus was checked on the sagittal view. On the posterior side we stopped drawing at the junction with the angular gyrus, the gyrus capping the upper tip of the STS. On the anterior side, two possible instances were seen depending on whether the intraparietal sulcus merged with the inferior segment of the postcentral sulcus. In agreement with our operational rule, we stopped when a gray matter wall was encountered.

For the STS, drawing started from the temporal pole toward posterior regions and followed any branch until the end wall of gray matter.

The central sulcus was easily determined thanks to the more mature, and hence darker aspect of the surrounding cortex on T2 weighted MR images. It was drawn starting laterally on the sagittal view, in order to capture its more general shape. Drawing was carefully complemented on the axial view particularly on the more medial section of the sulcus, i.e., at the brain vertex.

Brain area	Left		Right		Normalized AI (%)		two-tailed Student		% left – biased infants
	Mean	SE	Mean	SE	Mean	SE	t(13)	p value	
Hemisphere									
Volume (mm ³)	178 804	26 261	178 334	26 896	-0.5%	0.3%	<1	-	-
Surface area (mm ²)	19 468	1 988	19 378	2 076	-0.3%	0.4%	1.692	0.115	79
Superior temporal Sulcus									
Whole surface area (mm²)	1849.0	100.1	2212.3	106.0	18.1%	6.6%	2.725	0.017	21
Area without the posterior ascendant branch (mm²)	1755.3	95.2	2045.8	75.9	16.2%	4.7%	3.422	0.005	7
Length (mm)	55.4	1.6	57.6	1.9	3.8%	3.6%	1.058	0.309	-
Mean depth (mm)	9.9	0.5	12.1	0.6	20.1%	5.0%	4.061	0.001	0
Maximum depth (mm)	16.0	0.6	19.0	0.8	17.0%	4.7%	3.599	0.003	7
Heschl's gyrus									
Volume (mm ³)	993.9	75.4	825.4	90.0	-21.9%	12.2%	1.803	0.095	71
Surface area (mm ²)	630.8	46.1	557.0	55.9	-15.7%	11.5%	1.365	0.195	64
Cross-section (mm²)	40.0	1.6	31.9	2.6	-25.4%	9.9%	2.580	0.023	86
Length (mm)	24.4	1.0	25.8	1.5	4.4%	5.5%	<1	-	-
Width (mm)	25.5	1.2	21.1	1.4	-20.1%	8.8%	2.285	0.040	71
Planum Temporale									
Surface area (mm ²)	1054.3	70.9	903.0	50.7	-14.9%	7.4%	2.020	0.065	71
length (mm)	26.7	1.1	23.5	1.6	-14.5%	6.6%	2.182	0.048	71
depth (mm)	12.8	0.5	12.6	0.4	-1.6%	4.8%	<1	-	-
Supra-marginal gyrus									
Area of the parietal sulci (mm ²)	855.2	97.3	630.2	107.8	-40.0%	19.7%	2.032	0.063	64
Central sulcus									
Surface area (mm ²)	1642.8	32.5	1578.1	44.1	-4.3%	2.7%	1.548	0.146	57
length (mm)	38.8	1.6	40.7	1.6	4.8%	5.2%	<1	-	-
depth (mm)	12.5	0.2	12.2	0.4	-2.9%	1.9%	1.533	0.149	57
Broca area									
Area of frontal sulci (mm ²)	1068.9	74.4	1000.0	47.1	-4.3%	7.9%	<1	-	-

IFS surface area (mm ²)	846.4	54.5	783.0	45.1	-3.2%	3.8%	<1	-	-
IFS length (mm)	34.5	1.8	35.5	2.4	1.9%	5.9%	<1	-	-
IFS depth (mm)	8.4	0.4	7.7	0.5	-10.0%	6.4%	1.564	0.142	64

Table 2. Global measurements of brain hemispheres and regions of interest. Each feature was measured in the native space and then normalized to the surface area of the ipsilateral hemispheric envelope. AI, asymmetry index ; SE, standard error ; IFS : inferior frontal sulcus.

Assessment of sulcal drawings: we computed automatic sulci delineation on a subset of subjects and compared automatic and manual sulci in order to evaluate drawing reliability. Sulcus segmentation was performed using Brainvisa (Mangin et al., 2004), a software used in a wide variety of studies for sulcal segmentation, recognition and morphometry (Auzias et al., 2011; Duchesnay et al., 2007; Ochiai et al., 2004). An accurate segmentation of the cortex is a prerequisite for using Brainvisa sulcal tools. Thus, F.L. performed a manual cortical segmentation of the entire white-grey matter interface in four hemispheres. All the main sulci, presented in the paper were automatically recovered by BrainVisa (i.e., the superior temporal sulcus, the *planum temporale*, the sulcus along the supra-marginal gyrus, the central sulcus and the inferior frontal sulcus) and matched with the previous sulci drawn by H.G. (figure 7 in the supplementary online document). Automatic and manual sulcal surfaces were highly correlated (correlation = 0.97). Thus, this comparison procedure supports the reliability of manual delineation of sulci in our infant population.

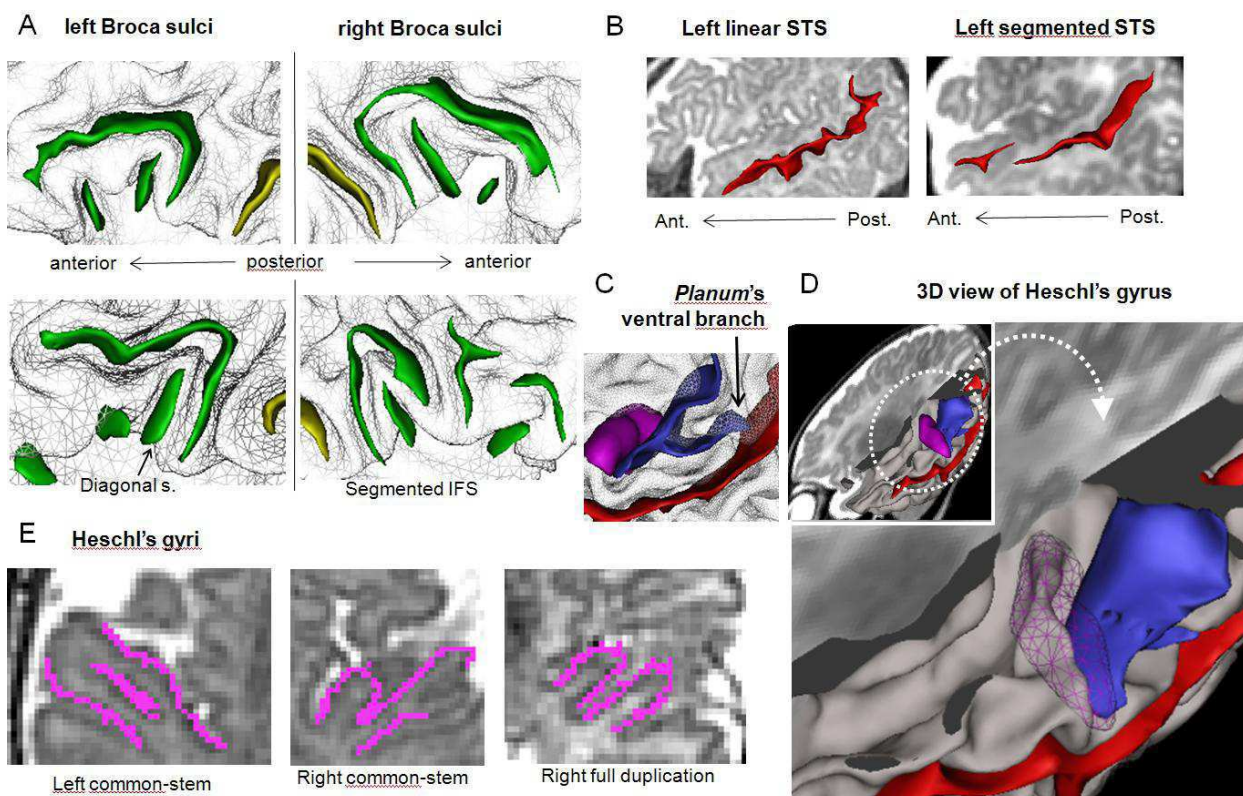


Figure 6. Variability of the folding pattern. A. Examples of right and left Broca surrounding sulci. The inferior frontal sulcus (IFS) and the precentral sulcus are almost always connected, even when the right IFS is segmented (right bottom row);

A diagonal ramus was found in three left and two right hemispheres (left bottom row). B. Usual linear shape of the STS (left); Unusual segmented STS was found in two left hemispheres (right). C. Unusual ventral branch of the planum temporale. It was present in two right and two left hemispheres. D. 3D shape of one left Heschl's gyrus. Its narrow medial tip overlooks the cleft between the insula and the temporal lobe, whereas its lateral tip widens and merges into the superior temporal plane. E. Complex shape of three Heschl's gyri.

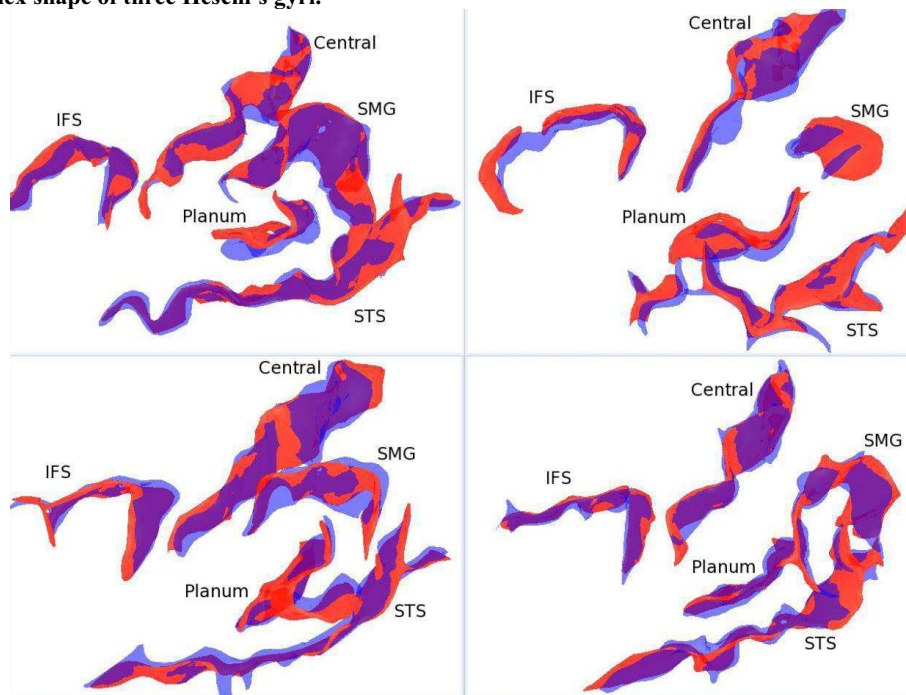


Figure 7. Assessment of sulcal drawing. Automatic sulci were computed in four hemispheres using Brainvisa software and were compared with manual drawings of sulci. Automatic sulci (in red) visually match manual sulci (in blue) very well. Automatic and manual sulcal surfaces were highly correlated (correlation = 0.97). IFS: inferior frontal sulcus; STS: superior temporal sulcus; SMG: sulcus bordering the supramarginal gyrus.

References

- Anderson, B., Southern, B.D., Powers, R.E., 1999. Anatomic asymmetries of the posterior superior temporal lobes: a postmortem study. *Neuropsychiatry Neuropsychol Behav Neurol* 12, 247-254.
- Auzias, G., Colliot, O., Glaunes, J., Perrot, M., Mangin, J.F., Trouve, A., Baillet, S., 2011. Diffeomorphic Brain Registration Under Exhaustive Sulcal Constraints. *Medical Imaging, IEEE Transactions on PP*, 1-1.
- Barrick, T.R., Mackay, C.E., Prima, S., Maes, F., Vandermeulen, D., Crow, T.J., Roberts, N., 2005. Automatic analysis of cerebral asymmetry: an exploratory study of the relationship between brain torque and planum temporale asymmetry. *Neuroimage* 24, 678-691.
- Boemio, A., Fromm, S., Braun, A., Poeppel, D., 2005. Hierarchical and asymmetric temporal sensitivity in human auditory cortices. *Nat Neurosci* 8, 389-395.
- Buxhoeveden, D.P., Switala, A.E., Litaker, M., Roy, E., Casanova, M.F., 2001. Lateralization of minicolumns in human planum temporale is absent in nonhuman primate cortex. *Brain Behav Evol* 57, 349-358.
- Cantalupo, C., Hopkins, W.D., 2001. Asymmetric Broca's area in great apes. *Nature* 414, 505.
- Chi, J.G., Dooling, E.C., Gilles, F.H., 1977. Gyral development of the human brain. *Annals of Neurology* 1, 86-93.
- Cointepas, Y., Mangin, J.F., Garnero, L., Poline, J.B., Benali, H., 2001. BrainVISA: Software Platform for Analysis of Multi-modality Brain Data. *Neuroimage* 13, S98.

- Cunningham, D.J., 1892. Contribution to the surface anatomy of the cerebral hemispheres. Royal Irish Academy, Dublin.
- Dehaene-Lambertz, G., Dehaene, S., Hertz-Pannier, L., 2002. Functional neuroimaging of speech perception in infants. *Science* 298, 2013-2015.
- Dehaene-Lambertz, G., Montavont, A., Jobert, A., Alliol, L., Dubois, J., Hertz-Pannier, L., Dehaene, S., 2009. Language or Music, Mother or Mozart? Structural and environmental influences on infants' language networks *Brain & Language* doi:10.1016/j.bandl.2009.09.003.
- Dubois, J., Benders, M., Cachia, A., Lazeyras, F., Ha-Vinh Leuchter, R., Sizonenko, S.V., Borradori-Tolsa, C., Mangin, J.F., Huppi, P.S., 2008. Mapping the early cortical folding process in the preterm newborn brain. *Cerebral Cortex* 18, 1444-1454.
- Dubois, J., Benders, M., Lazeyras, F., Borradori-Tolsa, C., Ha-Vinh Leuchter, R., Mangin, J.F., Huppi, P.S., 2010. Structural asymmetries of perisylvian regions in the preterm newborn. *Neuroimage* 52, 32-42.
- Dubois, J., Hertz-Pannier, L., Cachia, A., Mangin, J.F., Le Bihan, D., Dehaene-Lambertz, G., 2009. Structural asymmetries in the infant language and sensori-motor networks. *Cereb Cortex* 19, 414-423.
- Duchesnay, E., Cachia, A., Roche, A., Riviere, D., Cointepas, Y., Papadopoulos-Orfanos, D., Zilbovicius, M., Martinot, J.L., Regis, J., Mangin, J.F., 2007. Classification Based on Cortical Folding Patterns. *Medical Imaging, IEEE Transactions on* 26, 553-565.
- Foundas, A.L., Leonard, C.M., Hanna-Pladdy, B., 2002. Variability in the anatomy of the planum temporale and posterior ascending ramus: do right- and left handers differ? *Brain Lang* 83, 403-424.
- Gannon, P.J., Holloway, R.L., Broadfield, D.C., Braun, A.R., 1998. Asymmetry of Chimpanzee Planum Temporale: Humanlike Pattern of Wernicke's Brain Language Area Homolog. *Science* 279, 220-222.
- Geschwind, N., Levitsky, W., 1968. Human brain: Left-right asymmetries in temporal speech region. *Science* 161, 186-187.
- Gilissen, E., 2001. Structural symmetries and asymmetries in human and chimpanzee brains. In: Falk, D., Gibson, K.R. (Eds.), *Evolutionary anatomy of the primate cerebral cortex*. Cambridge University Press, Cambridge, pp. 187-215.
- Gilmore, J.H., Lin, W., Prastawa, M.W., Looney, C.B., Vetsa, Y.S., Knickmeyer, R.C., Evans, D.D., Smith, J.K., Hamer, R.M., Lieberman, J.A., Gerig, G., 2007. Regional gray matter growth, sexual dimorphism, and cerebral asymmetry in the neonatal brain. *J Neurosci* 27, 1255-1260.
- Hill, J., Dierker, D., Neil, J., Inder, T., Knutsen, A., Harwell, J., Coalson, T., Van Essen, D., 2010. A surface-based analysis of hemispheric asymmetries and folding of cerebral cortex in term-born human infants. *J Neurosci* 30, 2268-2276.
- Hopkins, W.D., Pilcher, D.L., MacGregor, L., 2000. Sylvian fissure asymmetries in nonhuman primates revisited: a comparative mri study. *Brain Behav Evol* 56, 293-299.
- Hopkins, W.D., Tagliabue, J.P., Meguerditchian, A., Nir, T., Schenker, N.M., Sherwood, C.C., 2008. Gray matter asymmetries in chimpanzees as revealed by voxel-based morphometry. *Neuroimage* 42, 491-497.
- Huppi, P.S., Warfield, S., Kikinis, R., Barnes, P.D., Zientara, G.P., Jolesz, F.A., Tsuji, M.K., Volpe, J.J., 1998. Quantitative magnetic resonance imaging of brain development in premature and mature newborns. *Ann Neurol* 43, 224-235.
- Hutsler, J.J., 2003. The specialized structure of human language cortex: pyramidal cell size

- asymmetries within auditory and language-associated regions of the temporal lobes. *Brain Lang* 86, 226-242.
- Im, K., Jo, H.J., Mangin, J.F., Evans, A.C., Kim, S.I., Lee, J.M., 2010. Spatial distribution of deep sulcal landmarks and hemispherical asymmetry on the cortical surface. *Cereb Cortex* 20, 602-611.
- Johnson, M.B., Kawasawa, Y.I., Mason, C.E., Krsnik, Z., Coppola, G., Bogdanovic, D., Geschwind, D.H., Mane, S.M., State, M.W., Sestan, N., 2009. Functional and evolutionary insights into human brain development through global transcriptome analysis. *Neuron* 62, 494-509.
- Kasprian, G., Langs, G., Brugger, P.C., Bittner, M., Weber, M., Arantes, M., Prayer, D., 2010. The Prenatal Origin of Hemispheric Asymmetry: An In Utero Neuroimaging Study. *Cerebral Cortex Advance Access*
- Keller, S.S., Crow, T., Foundas, A., Amunts, K., Roberts, N., 2009. Broca's area: nomenclature, anatomy, typology and asymmetry. *Brain Lang* 109, 29-48.
- Kriegstein, A., Noctor, S., Martinez-Cerdeno, V., 2006. Patterns of neural stem and progenitor cell division may underlie evolutionary cortical expansion. *Nat Rev Neurosci* 7, 883-890.
- LeMay, M., 1984. Radiological Developmental and fossil asymmetries. In: Geschwind, N., Galaburda, A.M. (Eds.), *Cerebral dominance*. Cambridge, Harvard University Press, pp. 26-42.
- Leonard, C.M., Puranik, C., Kuldau, J.M., Lombardino, L.J., 1998. Normal variation in the frequency and location of human auditory cortex landmarks. Heschl's gyrus: where is it? *Cereb Cortex* 8, 397-406.
- Leroy, F., Mangin, J.F., Rousseau, F., Glasel, H., Hertz-Pannier, L., Dubois, J., Dehaene-Lambertz, G., (submitted). Atlas-Free Surface Reconstruction of the Cortical Grey-White Interface in Infants. *PloS ONE*.
- Leroy, F., Mangin, J.F., Rousseau, F., Glasel, H., Hertz-Pannier, L., Dubois, J., Dehaene-Lambertz, G., submitted. Atlas-Free Surface Reconstruction of the Cortical Grey-White Interface in Infants. *PloS ONE*.
- Lohmann, G., von Cramon, D.Y., Steinmetz, H., 1999. Sulcal variability of twins. *Cereb Cortex* 9, 754-763.
- Mangin, J.F., Riviere, D., Cachia, A., Duchesnay, E., Cointepas, Y., Papadopoulos-Orfanos, D., Collins, D.L., Evans, A.C., Regis, J., 2004. Object-based morphometry of the cerebral cortex. *Medical Imaging, IEEE Transactions on* 23, 968-982.
- Ochiai, T., Grimault, S., Scavarda, D., Roch, G., Hori, T., Riviere, D., Mangin, J.F., Regis, J., 2004. Sulcal pattern and morphology of the superior temporal sulcus. *Neuroimage* 22, 706-719.
- Penhune, V.B., Zatorre, R.J., MacDonald, J.D., Evans, A.C., 1996. Interhemispheric anatomical differences in human primary auditory cortex: probabilistic mapping and volume measurement from magnetic resonance scans. *Cereb Cortex* 6, 661-672.
- Perani, D., Saccuman, M.C., Scifo, P., Spada, D., Andreolli, G., Rovelli, R., Baldoli, C., Koelsch, S., 2010. Functional specializations for music processing in the human newborn brain. *Proc Natl Acad Sci USA* 107, 4758-4763.
- Régis, J., Mangin, J.F., Ochiai, T., Frouin, V., Rivière, D., Cachia, A., Tamura, M., Samson, Y., 2005. "Sulcal Root" Generic Model: a hypothesis to overcome the variability of the human cortex folding patterns. *Neurol Med Chir (Tokyo)* 45, 1-17.
- Rousseau, F., Glenn, O., Iordanova, B., Rodriguez-Carranza, C., Vigneron, D., Barkovitch, J., Studholme, C., 2006. Registration-based Approach for Reconstruction of High-Resolution in

- Utero Fetal MR Brain Images. *Academic Radiology* 13, 1072-1081.
- Sun, T., Patoine, C., Abu-Khalil, A., Visvader, J., Sum, E., Cherry, T.J., Orkin, S.H., Geschwind, D.H., Walsh, C.A., 2005. Early asymmetry of gene transcription in embryonic human left and right cerebral cortex. *Science* 308, 1794-1798.
- Telkemeyer, S., Rossi, S., Koch, S.P., Nierhaus, T., Steinbrink, J., Poeppel, D., Obrig, H., Wartenburger, I., 2009. Sensitivity of newborn auditory cortex to the temporal structure of sounds. *J Neurosci* 29, 14726-14733.
- Teszner, D., Tzavaras, A., Gruner, J., Hecaen, H., 1972. L'asymétrie gauche-droite du planum temporale: A propos de l'étude anatomique de 100 cerveaux [Right-left asymmetry of the planum temporale; apropos of the anatomical study of 100 brains]. *Rev Neurol (Paris)* 126, 444-449.
- Toga, A.W., Thompson, P.M., 2003. Mapping brain asymmetry. *Nat Rev Neurosci* 4, 37-48.
- Van Essen, D.C., 1997. A tension-based theory of morphogenesis and compact wiring in the central nervous system. *Nature* 385, 313-318.
- Van Essen, D.C., 2005. A Population-Average, Landmark- and Surface-based (PALS) atlas of human cerebral cortex. *Neuroimage* 28, 635-662.
- Vasung, L., Huang, H., Jovanov-Milosevic, N., Pletikos, M., Mori, S., Kostovic, I., 2010. Development of axonal pathways in the human fetal fronto-limbic brain: histochemical characterization and diffusion tensor imaging. *J Anat* 217, 400-417.
- von Economo, C., Koskinas, D.N., 1925. *Die cytoarchitektonik der Hirnrinde des erwachsenen menschen*. Springer, Wien, Berlin.
- Wada, J.A., Clarke, R., Hamm, A., 1975. Cerebral hemispheric asymmetry in humans. Cortical speech zones in 100 adults and 100 infant brains. *Archives of Neurology* 32, 239-246.
- Watkins, K.E., Paus, T., Lerch, J.P., Zijdenbos, A., Collins, D.L., Neelin, P., Taylor, J., Worsley, K.J., Evans, A.C., 2001. Structural asymmetries in the human brain: a voxel-based statistical analysis of 142 MRI scans. *Cereb Cortex* 11, 868-877.
- Witelson, S.F., Pallie, W., 1973. Left hemisphere specialization for language in the newborn: Neuroanatomical evidence for asymmetry. *Brain* 96, 641-646.
- Yakovlev, P.I., 1962. Morphological criteria of growth and maturation of the nervous system in man. *Research Publications - Association for Research in Nervous and Mental Disease (Baltimore, MD)* 32, 3-46.
- Yeni-Komshian, G.H., Benson, D.A., 1976. Anatomical study of cerebral asymmetry in the temporal lobe of humans, chimpanzees, and rhesus monkeys. *Science* 192, 387-389.
- Zatorre, R.J., Belin, P., 2001. Spectral and temporal processing in human auditory cortex. *Cerebral Cortex* 11, 946-953.

D. Observation complémentaire : un cortex de Heschl élargi à gauche

Quand nous observons le gyrus de Heschl depuis une vue extérieure à la scissure de Sylvius, il apparaît comme un doigt de gant posé sur la surface supérieure du lobe temporal, nettement plus long que large. Cependant, quand nous mesurons le cortex de Heschl dans sa largeur, ce qui revient à le déplier, nous avons observé un cortex plus large qu'imaginé initialement : 21mm (+/- 5mm) en moyenne à droite pour une longueur de 26mm (+/- 5mm) ; et 25mm (+/- 4mm) à gauche pour une longueur de 24mm (+/- 4mm). Si la longueur du gyrus n'est pas asymétrique (IA=4%, $p=0,16$), **le cortex gauche est plus large à gauche qu'à droite** (IA=-20% ; $p=0,004$), **et en moyenne aussi large que long** (rapport longueur sur largeur : à gauche, $0,97 \pm 0,04$, à droite $1,27 \pm 0,09$) (Figure 24B).

Ce résultat inattendu pourrait venir de la forme courante du gyrus dans notre population, plutôt que de ses formes complexes bifides ou doubles (voir figure 1 de l'annexe de l'article). En effet, tandis que le gyrus s'efface en s'évasant dans sa partie latérale antérieure, ses parois médiales sont en général plus étroites et profondes (Figure 24A). **La région corticale interne, qui héberge le cortex auditif primaire [Rademacher, 2001], serait donc plus large qu'elle ne paraît parce que plus repliée et plus enfouie.**

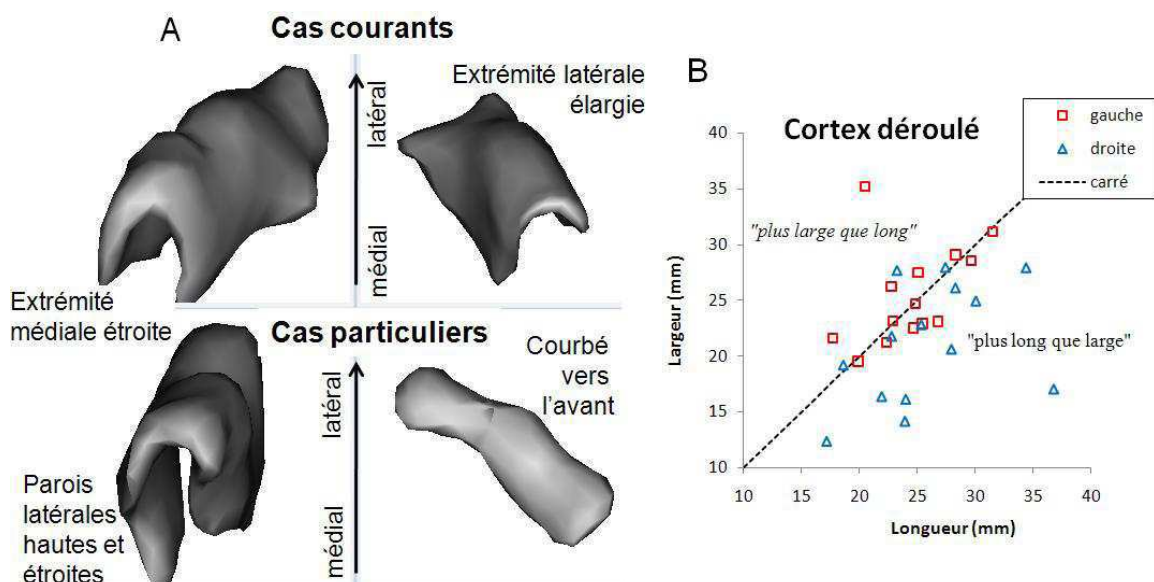


Figure 24. A : Exemples de la morphologie du gyrus de Heschl dans une population de nourrissons. B. Le cortex déplié du gyrus de Heschl à gauche est en moyenne aussi large que long.

E. Développement des asymétries : cas du STS et du sillon central

Comme nous l'avons suggéré dans notre article, l'asymétrie de profondeur du STS serait une caractéristique anatomique robuste du cerveau humain au cours du développement. Nous avons donc cherché à valider cette hypothèse en étudiant les variations de cette asymétrie au cours de la croissance. Nous avons comparé ces variations à celles du sillon central qui nous sert de référence. Nous avons mesuré l'asymétrie du STS et du sillon central dans les populations suivantes :

- 27 prématurés sans lésion apparente (15 garçons et 12 filles) âgés de 31 semaines en moyenne (écart-type de 2 semaines), issus de l'étude de Jessica Dubois [Dubois, 2008b]. Pour cette population, seules des asymétries de surface ont été mesurées. Les sillons étant encore peu formés, les mesures de longueur et de profondeur étaient difficiles à estimer précisément à partir des méthodes disponibles.
- notre population de nourrissons (14 sujets âgés de 3 à 16 semaines).
- 15 enfants âgés entre 9 et 10 ans, qui sont les sujets contrôles de l'étude sur l'acquisition de la lecture de Karla Lopez-Monzalvo, menée à Neurospin.
- 37 jeunes adultes, dont 34 sujets modèles de la base de données de Brainvisa et 3 sujets modèles de l'atlas ICBM.
- 29 chimpanzés (11 mâles et 18 femelles), âgés de 22 ans (écart-type de 10 ans), dont les IRM anatomiques nous ont été gracieusement fournies par William Hopkins, de l'université d'Emory à Atlanta (Etats-Unis).

Pour chacune de ces populations, nous avons mesuré les index d'asymétries (IA) de surface, de longueur et de maximum de profondeur du STS et du sillon central (Figure 25), $IA = 2 * (mesure_{droite} - mesure_{gauche}) / (mesure_{droite} + mesure_{gauche})$.

Notons que le STS incluait la branche terminale ascendante. En revanche, à l'exception de la population de prématurés, la branche terminale postérieure n'a pas été prise en compte dans le calcul d'asymétrie parce que ce segment est plus éloigné de la scissure de Sylvius. Chez les prématurés, ce segment n'était pas ou peu formé si bien que son influence sur l'asymétrie est vraisemblablement négligeable (figure 5 dans [Dubois, 2008b]).

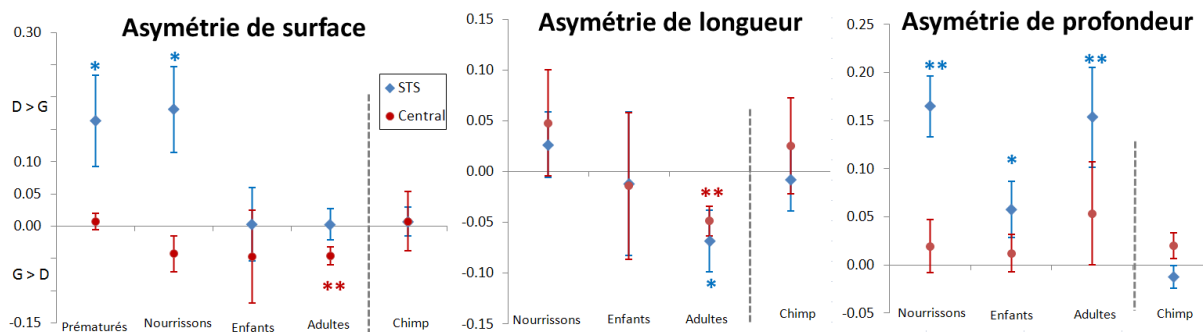


Figure 25. Variations des asymétries du STS et du sillon central au cours du développement humain et dans une population de chimpanzés (« chimp ») ; Mesures de surface, de longueur et de profondeur maximale. Les barres d'erreurs représentent les erreurs-types. * signifie $p < 0.05$; ** signifie $p < 0.01$.

Nous reproduisons l'asymétrie de profondeur du STS chez 14 enfants¹ (IA=3% ; $p=0,035$, D>G) et chez les adultes (IA=15,4% ; $p=0,005$), voisine de l'asymétrie des nourrissons (IA=16,5% ; $p < 0,001$). Cette asymétrie a déjà été observée dans plusieurs études chez les adultes [Barrick, 2005; Ochiai, 2004; Van Essen, 2005; Watkins, 2001]. En revanche, le sillon central ne présente pas d'asymétrie de profondeur moyenne au cours de son développement.

Le STS et le sillon central s'allongent davantage à gauche qu'à droite entre la naissance et l'âge adulte : pour le STS, de +2,6% (nourrissons, *n.s.*), puis -2,5% (enfants, *n.s.*), à -7% (adultes, $p=0,03$) ; pour le central, de +5% (nourrissons, *n.s.*), puis -1,4% (enfants, *n.s.*), à -5% (adultes, $p=0,002$).

De même, l'asymétrie de surface de ces deux sillons s'oriente vers la gauche au cours du développement. La surface gauche rattrape la droite pour le STS : de +16% (prématurés, $p=0,03$) et +18% (nourrissons, $p=0,02$), puis 0,6% (enfants, *n.s.*), à +0,3% (adultes, *n.s.*). **Ce rattrapage de la surface gauche du STS suggère un accroissement plus fort dans la région gauche du cortex entre l'enfance et l'âge adulte.** Sowell et coll. [2003] ont observé que la région du STS connaît un accroissement prolongé jusqu'à la fin de l'adolescence, qui atteint un pic plus marqué à gauche.

La surface gauche dépasse la droite pour le sillon central : de +0,7% (prématurés, *n.s.*), -4,3% (nourrissons, *n.s.*), puis -4,5% (enfants, *n.s.*), à -4,6% (adultes, $p=0,002$). Le plus grand

¹ Dans la population initiale de quinze enfants, nous avons observé deux mesures d'asymétries très éloignées des autres. Un premier enfant a été exclu car la détection du STS était erronée. Nous avons conservé le second enfant, bien que son asymétrie, très marquée en faveur de la gauche, soit associée à des pétalias inversées.

développement à gauche de l'aire du sillon central pourrait traduire un accroissement des cortex moteur et somesthésique, associé au développement de la manualité [Kloppel, 2010].

Enfin, les chimpanzés n'ont pas d'asymétrie significative. A noter cependant une tendance vers une asymétrie droite de la profondeur du sillon central (IA=+2%, p=0,15).

F. Héritabilité dans les régions périsylviennes : cas du STS

Plusieurs études génétiques ont établi qu'un grand nombre de gènes étaient exprimés dès le stade fœtal, qu'il existait des systèmes de régulation différents pour une partie importante de ces gènes [Johnson, 2009], produisant en particulier une expression asymétrique pour au moins l'un d'entre eux (LMO4, [Sun, 2005]). Ces résultats suggèrent une mosaïque de régions corticales différemment régulées, non seulement au sein d'un hémisphère, mais aussi entre les régions homologues des deux hémisphères. En particulier, la régulation hétérogène à travers le cerveau de certains morphogènes pourrait conduire à la mosaïque d'asymétries observées dans la morphologie des régions périsylviennes. La variété d'effets génétiques sur les régions du cerveau est illustrée sur les cartes d'héritabilité estimées sur une population de babouins [Rogers, 2007].

Les études sur les jumeaux représentent une autre approche, plus classique, pour estimer la nature héréditaire de caractères observés dans une population. Les facteurs environnementaux étant supposés égaux entre frères, une plus grande concordance d'un caractère chez de vrais jumeaux que chez de faux jumeaux impliquerait une contribution génétique (héritabilité de ce caractère). De cette façon, Eckert et coll [2002] ont pu mesurer une héritabilité dans la morphologie de l'extrémité postérieure de la scissure de Sylvius (branche verticale et/ou horizontale).

Au cours de mon stage de master, j'ai suggéré une héritabilité de l'asymétrie des plissements dans les régions périsylviennes [Leroy, 2006]. J'ai présenté une succession de 17 planches à dix observateurs, qui comportaient chacune, dans un ordre aléatoire, les deux vues latérales droites et les deux vues latérales gauches des cortex d'une paire de jumeaux, suivant un point de vue aussi semblable que possible (Figure 26). Les observateurs devaient choisir les vues les plus ressemblantes entre elles. Ils ont ainsi apparié les hémisphères ipsilatéraux chez les vrais jumeaux ($p < 0.001$) mais les hémisphères contralatéraux chez les faux jumeaux ($p < 0.01$). Autrement dit, ils associaient plus volontiers respectivement l'hémisphère droit (gauche) d'un sujet, respectivement, avec l'hémisphère droit (gauche) de son vrai jumeau, plutôt qu'avec l'hémisphère contralatéral du même sujet. En revanche, le contraire était observé pour les faux

jumeaux. Ce résultat confirme celui de Bartley et coll. [1997], en suggérant que les asymétries morphologiques sont plus reproductibles chez les vrais jumeaux que chez les faux jumeaux, et que **des asymétries des régions périsylviennes sont donc hérissables**.

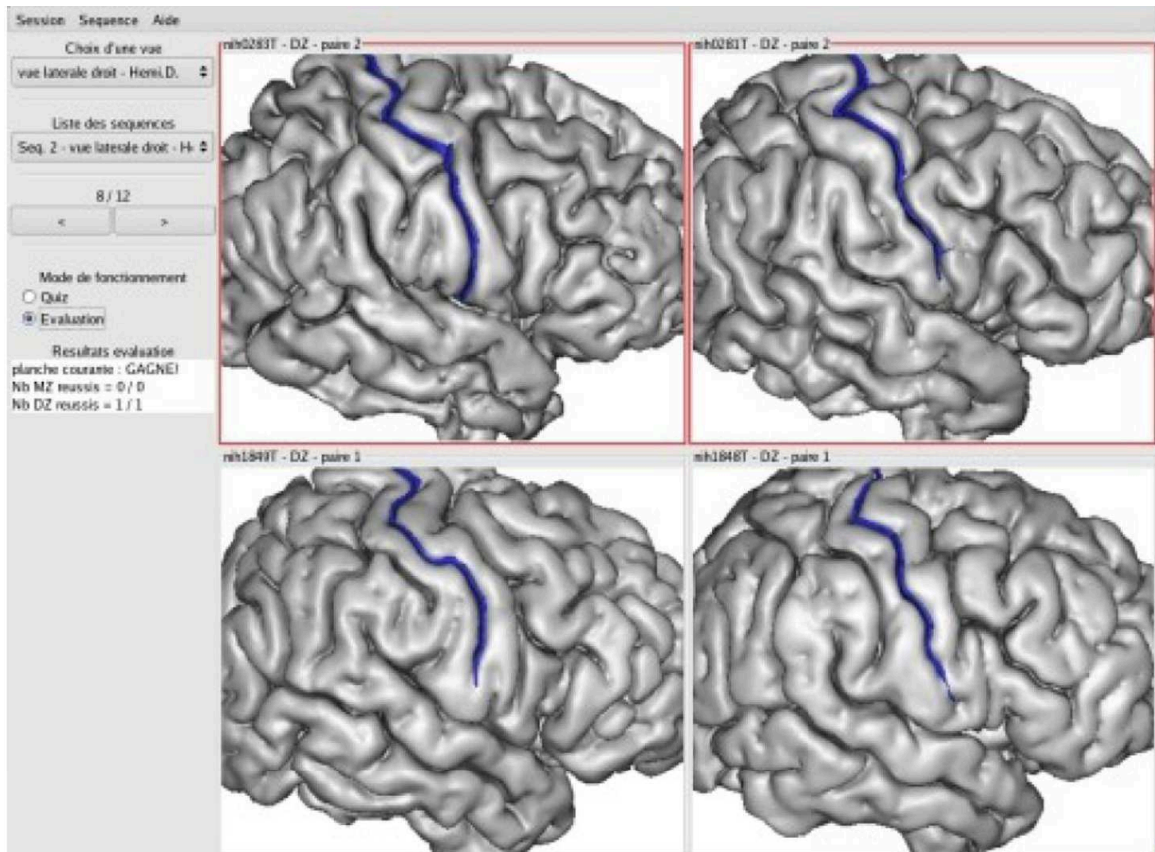


Figure 26. Interface utilisateur du quiz sur les jumeaux [Leroy, 2006]. Chaque observateur devait choisir les deux vues les plus ressemblantes dans chacune des 17 planches présentées (11 paires de vrais jumeaux et 6 paires de faux jumeaux). La paire sélectionnée est encadrée en rouge. Le sillon central est marqué en bleu pour faciliter la comparaison visuelle.

Nous suggérons que l'asymétrie de profondeur du STS serait l'une des asymétries hérissables dans les régions périsylviennes. D'une part, elle serait présente dès la période fœtale [Kasprian, 2010] et tout au long du développement (Figure 25, p.115). D'autre part, la région plus profonde à droite, située sous le *planum temporale* et signalée par cette asymétrie, serait soumise à un fort contrôle génétique. Deux études se sont intéressées à l'hérissabilité dans cette région.

Dans une population de 19 jumeaux, Lohmann et coll. [1999] ont extrait les formes des sillons, appelées lignes sulcales, à différents niveaux de profondeur et les ont comparées entre vrais jumeaux et sujets non apparentés. Le critère de ressemblance reposait sur le degré de

proximité, à un niveau de profondeur donné, entre les mêmes lignes sulcales chez les deux sujets étudiés. Ils ont observé que plus les lignes étaient profondes, plus elles se ressemblaient chez les sujets non apparentés et, de façon plus marquée, chez les vrais jumeaux. Dans la région du STS sous le *planum*, les lignes sulcales profondes se ressemblaient davantage chez les vrais jumeaux que chez les sujets non appariés (Figure 27).

Dans une étude en cours sur une quarantaine de jumeaux, Philippe Pinel a mesuré un indice de gyration plus héritable à droite qu'à gauche dans la région temporale latérale. S'intéressant plus particulièrement au STS, il a confirmé une asymétrie de profondeur à droite ($IA=+2\%$, $p<0.001$), puis a mesuré une héritabilité à droite de la profondeur moyenne de ce sillon. En revanche, les autres mesures, à savoir la longueur, la surface, la profondeur à gauche ou l'asymétrie du STS, n'étaient pas héritables.

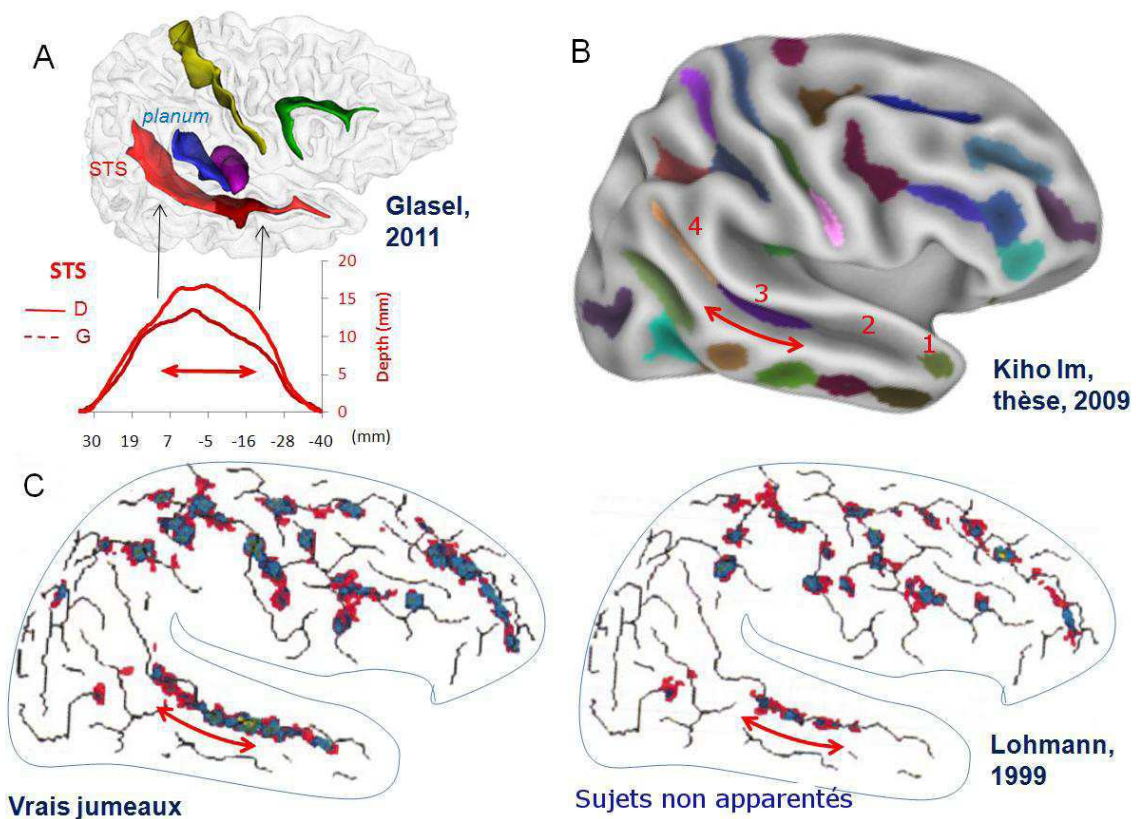


Figure 27. Influence génétique sur la région asymétrique du STS dans l'hémisphère droit. A. Chez les nourrissons, l'asymétrie de profondeur s'étend de la base du gyrus de Heschl jusqu'à la base de l'extrémité postérieure du planum temporal (article n°2). B. Il existerait quatre bassins sulcaux le long du STS. Le bassin n°3 est prédominant dans l'hémisphère droit et présent chez 98% des sujets testés [Im, 2010]. C. Les régions profondes du sillon sous le planum se ressemblent davantage entre vrais jumeaux qu'entre sujets non apparentés, suggérant une héritabilité de la profondeur dans cette région [Lohmann, 1999].

Enfin, une étude sur la morphologie de la région du STS sous le *planum* confirmerait le contrôle génétique dans cette région. En étudiant le profil de profondeur du STS chez 148 adultes, Im et coll. [2010] ont pu établir la présence, le long du sillon, de quatre bassins sulcaux, qui représentent des régions plus profondes (Figure 27). Le bassin situé sous le *planum* est de loin le plus marqué dans l'hémisphère droit (présent chez 98% des sujets, contre seulement 13%, 24% et 55% pour les trois autres bassins). Le caractère proéminent de ce bassin suggère une contrainte anatomique précoce dans cette région.

En conclusion, l'asymétrie du STS, située sous le *planum*, correspondrait à un bassin sulcal, plus profond qu'à gauche, stable entre les sujets et se maintenant au cours du développement jusqu'à l'âge adulte. Elle correspond assez bien à une unité sulcale indivisible dans la théorie des racines sulcales [Regis, 2005]. Selon cette théorie, un certain nombre de plissements primitifs, les racines sulcales, se maintiendraient dans la profondeur des sillons au cours du développement.

G. Origines des asymétries précoces des régions temporales postérieures

Nous avons observé des asymétries précoces dans les régions temporales postérieures, incluant le gyrus de Heschl, le *planum temporale* et le STS. L'héritabilité des régions périsylviennes, établie notamment à partir d'études sur des populations de jumeaux (chap. 2 section F p.117), jointe à la présence de plusieurs de ces asymétries chez des adultes sourds depuis la naissance, suggèrent un fort biais génétique dans ces régions (voir aussi la discussion dans l'article n°2 sur l'asymétrie du STS).

Comme la plupart de ces asymétries ne sont pas corrélées entre elles, leurs origines ne sont pas issues d'un seul et même phénomène, mais vraisemblablement de la présence d'une mosaïque génétique dans ces régions [Johnson, 2009].

Dans cette section, nous essayons de mieux comprendre comment cette mosaïque génétique a pu conduire aux asymétries observées. Nous passons en revue les différents modèles de plissements du cortex, qui rendent compte des phénomènes observés au cours de la formation des plissements. Compte-tenu du biais génétique supposé, nous insistons sur les modèles morphogénétiques. Puis nous discutons du rôle joué par ces modèles dans les asymétries des régions temporales postérieures.

G.1 Modélisations de la formation des plissements

Les modèles morphogénétiques décrivent les mécanismes de la formation des plissements du cortex sous une influence génétique (Figure 28, p.124). Une première série d'entre eux s'intéressent à l'initiation des plissements à partir d'une distribution spatiale préexistante de morphogènes [Lefevre, 2010; Striegel, 2009]. Un second type de modèles décrit l'évolution de la morphologie des plissements à partir de contraintes mécaniques des tissus [Toro, 2005; Xu, 2010].

Inspirés par les travaux de Turing sur la génération de motifs aléatoires, comme les taches sur les pelages des fauves, **Lefevre et coll.** [2010] ont montré qu'il était possible de générer des

plissements aléatoires à la surface d'une sphère à partir de seulement deux morphogènes. Les plissements produits ont des dimensions et des formes comparables aux plissements du cortex.

La distribution spatiale des deux morphogènes activateurs et inhibiteurs est essentielle pour la localisation future des gyri et des sulci. L'existence d'une telle carte génétique a été suggérée par Rakic [Rakic, 1988]. Compte-tenu de la régularité de l'apparition des sillons à la surface du cortex [Chi, 1977a; Dubois, 2008b; Garel, 2001], cette carte s'apparenterait au **dessin schématique des « racines sulcales »** [Cachia, 2003b; Regis, 2005].

A partir d'un modèle basé également sur deux morphogènes, **Striegel et coll.** [2009] se sont intéressés à l'effet de la forme des ventricules sur la localisation des plissements. La région ventriculaire constitue le lieu principal de la neurogénèse [Rakic, 1988] et serait donc à l'origine du profil d'expression génétique des neurones. La distribution spatiale des morphogènes serait ainsi directement liée à la forme des ventricules. **Lorsque le ventricule s'allonge, les sillons transverses** à la direction du ventricule, tels que le sillon central ou la fissure calcarine, **apparaissent plus tôt et précèdent les sillons parallèles**, comme le sillon frontal supérieur ou le STS. En modélisant l'allongement des ventricules chez trois espèces animales, incluant l'homme, l'orientation des sillons primaires, parallèle ou transverse, a pu être prédite.

Un second type de modèles morphogénétiques s'appuie sur les propriétés de viscoélasticité des tissus pour décrire l'évolution de la morphologie des plissements. Les neurones, en particulier les dendrites et les axones, s'allongent sous l'effet d'une tension (viscosité ou plasticité) et se rétractent quand la tension n'est plus exercée (élasticité) [Chada, 1997; Van Essen, 1997].

Toro et Burnod [2005] ont montré que la viscoélasticité de la matière grise et des fibres radiales au cortex (gliales et axonales) suffisaient à expliquer la formation de plissements. Dans leur modèle, les premiers plissements sont induits localement par une plus grande plasticité d'une région du cortex, du fait, par exemple, d'une cytoarchitecture spécifique. Les fibres radiales sont de simples forces de rappel et jouent un rôle mineur dans la formation des plissements.

Ce modèle a été complété récemment par des expériences de microdissections réalisées pendant la formation des plissements chez le furet. **Xu et coll.** [2010] ont confirmé le rôle essentiel de la tension au sein du cortex, induite par ses propriétés de viscoélasticité, et le rôle

mineur des fibres radiales au cortex pendant toute la phase d'initiation du plissement. Par ailleurs, ces auteurs ont observé que **les fibres de substance blanche profondes exercent une tension perpendiculaire aux plissements en formation**. Ils ont donc proposé une variante au modèle de Toro et Burnod en remplaçant les fibres radiales par des fibres perpendiculaire au plissement. Plus la tension de ces fibres profondes est importante, plus les plissements seraient marqués.

A l'opposé des modèles morphogénétiques, le modèle de tension des fibres de **Van Essen** [1997] accorde un poids prépondérant aux tensions exercées sur le cortex par les axones. Dans cette théorie, **les fibres à courtes distances, ou fibres en U, formeraient les plissements** en tirant sur les régions corticales voisines tandis que les fibres à longues distance contrôleraient le degré de gyration en s'opposant à la multiplication des plissements. Ces deux principes ont été remis en cause récemment.

D'une part, l'énucléation des yeux chez le furet immature, qui perturbe le développement des fibres thalamiques arrivant dans le cortex visuel, a pour effet, non pas d'augmenter, mais de diminuer le degré de plissement dans cette région [Reillo, 2010]. Contrairement au modèle de tension des fibres, il est possible que les fibres à longue distance aient un effet plus tardif [Xu, 2010] ou plus indirect, en stimulant la prolifération des neurones dans la région sous-jacente au gyrus en formation [Reillo, 2010].

D'autre part, la microdissection de plusieurs gyri chez le furet n'a pas pu mettre en évidence de tension significative exercée par les fibres en U entre les murs d'un même gyrus [Xu, 2010]. Cependant, l'excellente correspondance des cartes rétinotopiques visuelles avec la morphologie des plissements chez l'homme et le singe [Rajimehr, 2009] suggère une connectivité dense et compacte de ces fibres au sein des gyri dans la région visuelle primaire [Van Essen, 1986]. Les fibres en U ne joueraient donc pas le même rôle dans la formation des plissements suivant les régions du cortex. Elles pourraient **contribuer efficacement à la gyrification des aires primaires**, dont la maturation précoce stimulerait leurs développements et dans lesquelles a été observée une bonne adéquation entre la cytoarchitecture et la morphologie sulcale [Fischl, 2008; Welker, 1990].

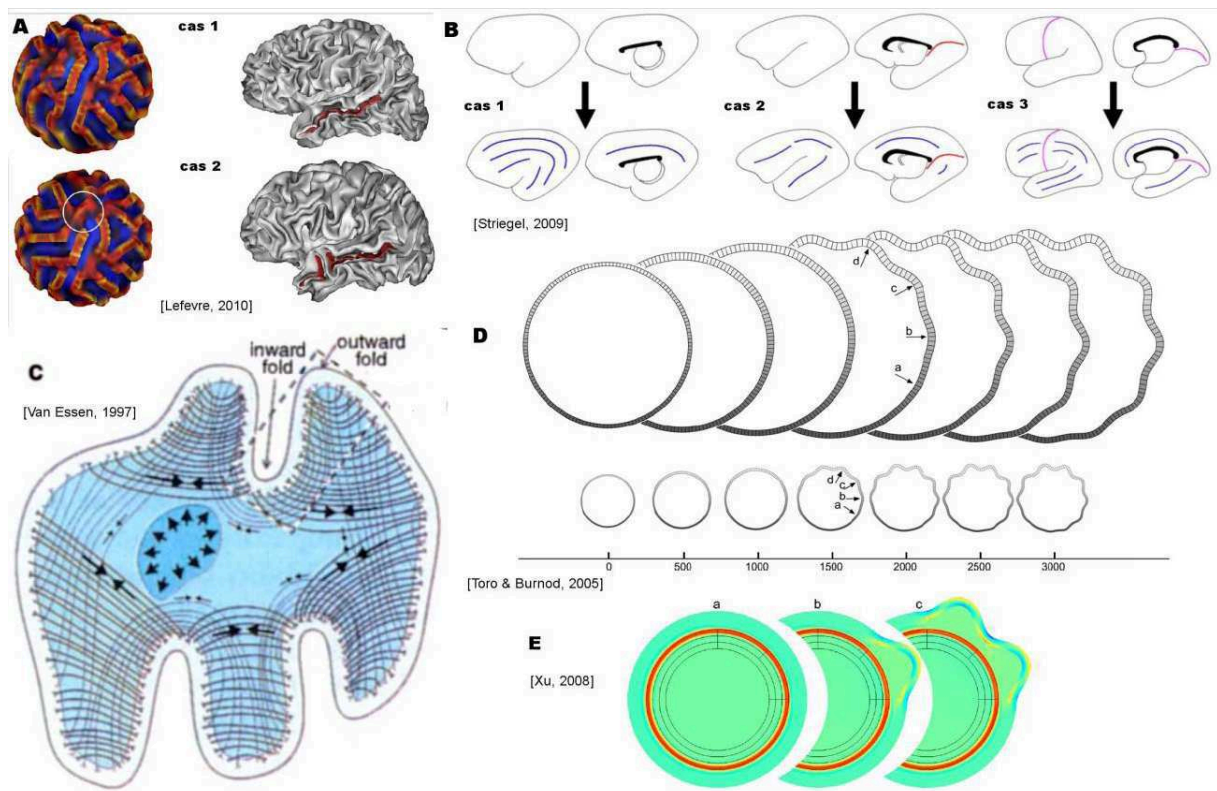


Figure 28. Modèles de la formation des plissements.

A. Initiation de plissements en trois dimensions à partir d'une carte aléatoire de morphogènes [Lefevre, 2010]. Ce modèle rend compte de configurations réalistes des plissements, notamment un sillon linéaire non segmenté (cas 1) et un sillon en deux segments (cas 2).

B. Influence de la forme du ventricule sur l'ordre d'apparition des sillons longitudinaux (*en bleu*) ou perpendiculaires (*en rouge*) au ventricule [Striegel, 2009]. Le modèle prédit l'apparition précoce des sillons perpendiculaires (*ligne du haut*) dans plusieurs espèces animales : le chat (cas 1), le lémurien (cas 2) et l'homme (cas 3).

C. Influence des fibres courtes, ou fibres en U, sur la formation des plissements [Van Essen, 1997].

D. Evolution temporelle de la croissance du cortex, modélisé en deux dimensions par un cercle [Toro, 2005]. Les plissements (a-d) se développent en suivant les variations de croissance imposées sur le cortex (faible croissance en bas).

E. Modification du modèle de Toro et Burnod, en ajoutant une contrainte de tension le long des fibres circulaires de substance blanche qui longent le cortex [Xu, 2010]. Apparition d'un plissement (cas b) puis de deux (cas c).

G.2 Application aux régions temporales postérieures

Revenons à présent sur les asymétries observées dans les régions temporales postérieures. Nous nous proposons de mieux comprendre leurs origines à la lumière des modèles évoqués et du modèle de torque, plus ancien [Yakovlev, 1962], qui a été complété récemment [Chance, 2005].

Le phénomène de torque est une déformation des hémisphères, qui tord le lobe frontal droit en avant et vers la gauche tandis que le lobe occipital gauche est déformé en arrière et vers la droite. Chance et coll. [2005] ont suggéré de dissocier deux composantes du torque : le glissement horizontal en avant de l'hémisphère droit par rapport au gauche, qui serait responsable des pétalias, et une distribution volumique différente des tissus dans chaque hémisphère suivant un axe antéro-postérieur, appelé torque volumique (voir section B.1, Figure 22, p.81). Cette composante volumique se traduirait par un lobe frontal droit plus volumineux qu'à gauche et, réciproquement, par un lobe occipital gauche plus important que dans l'hémisphère droit.

Les deux composantes du torque, les pétalias d'une part et la composante volumique d'autre part, ont été dissociées car elles auraient des effets différents sur la déformation du cerveau. Lorsque les pétalias sont inversées, comme chez les individus *situs inversus*, c'est-à-dire ayant les principaux organes inversés dans une position en miroir par rapport à leur situation normale, l'asymétrie du *planum temporale* ne change pas. Le *planum* reste plus étendu à gauche et la latéralisation du langage est normale [Kennedy, 1999]. En revanche, les variations de l'asymétrie du *planum* et du gyrus temporal supérieur seraient sensibles aux variations de la composante volumique du torque [Barrick, 2005; Chance, 2005]. Chance et Crow [2007] suggèrent que les deux composantes du torque ont des origines différentes au cours de l'évolution.

Sous l'impulsion de la composante volumique du torque, la région postérieure de la scissure de Sylvius s'élargirait dans l'hémisphère gauche, en entraînant chez les nourrissons, l'asymétrie du *planum temporale* et le recul à gauche des extrémités postérieures de la scissure de Sylvius et du STS (Figure 29, p.128). L'élargissement du *planum temporale* à gauche s'accompagnerait en outre d'un plus grand espacement des colonnes corticales dans cette région [Buxhoeveden, 2001; Chance, 2006; Seldon, 1981].

Nous avons observé un **gyrus de Heschl** plus volumineux à gauche qu'à droite. Ce résultat est en accord avec les études sur une population de nourrissons plus âgés [Smith, 2011] et chez des sujets adultes [Emmorey, 2003; Penhune, 1996]. Dans ces études, l'asymétrie de volume de la matière grise est particulièrement marquée [Emmorey, 2003; Penhune, 2003; Smith, 2011]. Chez les nourrissons, cette asymétrie se traduit par un agrandissement de la surface du cortex dans l'hémisphère gauche (voir section d, p.113). Plus précisément, nous avons observé que les deux parois verticales, de part et d'autre de la couronne du gyrus, étaient plus hautes, comme étirées verticalement, lorsque la surface du cortex était plus grande (voir Figure 24A, p.113). Cette morphologie suggère un rôle prépondérant de la tension exercée par les fibres en U dans ce gyrus [Van Essen, 1997].

Les fibres courtes se développeraient précocement dans le gyrus de Heschl, stimulées par les radiations auditives dès le stade fœtal [Jardri, 2008]. La myélinisation de la substance blanche est déjà visible et marquée dans les premiers mois de vie [Flechsigs, 1920] (voir aussi Figure 41, p. 161). Chez l'adulte, la connectivité du cortex auditif primaire, qui est situé dans la partie médiale du gyrus, serait composée principalement de fibres courtes vers les régions auditives voisines [Tardif, 2001]. Enfin, la présence d'une tonotopie le long du gyrus [Wessinger, 1997] suggère une connectivité parallèle intense perpendiculaire au gyrus, au sein des régions traitant la même gamme de fréquences.

La morphologie du gyrus de Heschl, comme celle du cortex visuel primaire, serait fortement influencée par les tensions des fibres en U [Van Essen, 1997]. L'asymétrie observée proviendrait donc principalement d'une asymétrie de ce type de connexions.

Enfin, **l'asymétrie de profondeur du STS**, présente à la fois sous le *planum temporale* et le gyrus de Heschl, serait la combinaison de deux phénomènes.

A droite, la région la plus profonde est située sous le *planum temporale*. Sous un fort contrôle génétique, elle correspondrait à une unité sulcale indivisible dans la théorie des racines sulcales [Regis, 2005] (voir section F, p.117). Les racines sulcales seraient des empreintes très précoces de l'influence des morphogènes sur la formation des plissements. Cette région nous semble donc **une cible privilégiée pour l'application de modèles morphogénétiques** [Lefevre, 2010]. En outre, ce type de modèles, en caractérisant le rôle des morphogènes sur les phénomènes de plissement, peut contribuer à leur identification. L'enjeu nous semble d'importance car de tels

morphogènes, responsables d'une asymétrie spécifiquement humaine (voir Figure 25, p.115), pourraient jouer un rôle essentiel dans l'émergence du langage dans notre espèce.

A gauche, la région peu profonde à la base du gyrus de Heschl correspondrait à la région du pli de passage intermédiaire du STS, observée par Ochiai et coll. [2004]. Un pli de passage est un renflement du cortex perpendiculaire à un sillon, dont l'amplitude est variable selon les individus. Chez certains, ce renflement reste très enfoui au fond du sillon, tandis que chez d'autres, il peut être apparent et produire la segmentation du sillon. Dans une population de 17 adultes, Ochiai et coll. [2004] rapportent que le pli de passage intermédiaire du STS est plus apparent à gauche qu'à droite et qu'il n'est jamais superficiel à droite. Proche du gyrus de Heschl (Figure 30), il est situé dans ou proche de la région asymétrique chez les nourrissons. Par ailleurs, Im et coll. [2010] ont établi la présence, le long du STS, de quatre bassins sulcaux, qui représentent les régions les plus profondes du sillon. Selon leur description, la séparation entre deux de ces régions, qui est, par nature, moins profonde, correspond également à la région asymétrique du STS. Enfin, nous avons observé (résultat non rapporté dans l'article) que les cerveaux de 5 des 14 nourrissons présentaient une région de profondeur minimale proche de cette région dans l'hémisphère gauche, alors qu'aucune région similaire n'était présente à droite. Ces minima de profondeur ressemblent à des plis de passages.

L'origine des plis de passage est encore mal connue [Regis, 2005]. Nous suggérons deux interprétations possibles à l'apparition d'un pli de passage sur le STS gauche. D'une part, **les fibres de matière blanche, qui longent le STS**, exerceraient une tension le long du sillon, susceptible de produire des plis perpendiculaires, d'après le modèle morphogénétique de Xu et coll. [2010]. Parmi ceux-ci, le faisceau arqué est plus volumineux à gauche qu'à droite dans son segment temporal chez les nourrissons [Dubois, 2009]. Il induirait donc une plus grande tension sur le STS gauche. D'autre part, **l'allongement de la corne temporale du ventricule** influencerait l'orientation des plissements d'après le modèle de Striegel et coll. [2009]. Ainsi, plus le ventricule s'allonge, plus il favoriserait les plissements perpendiculaires au ventricule par rapport aux plissements longitudinaux. Or, il a été observé que la corne temporale du ventricule était plus longue à gauche qu'à droite chez l'adulte [LeMay, 1982], et plus volumineuse à gauche chez les nouveau-nés [Horbar, 1983]. Ainsi, la forme plus allongée du ventricule favoriserait à gauche la naissance de plis perpendiculaires au STS.

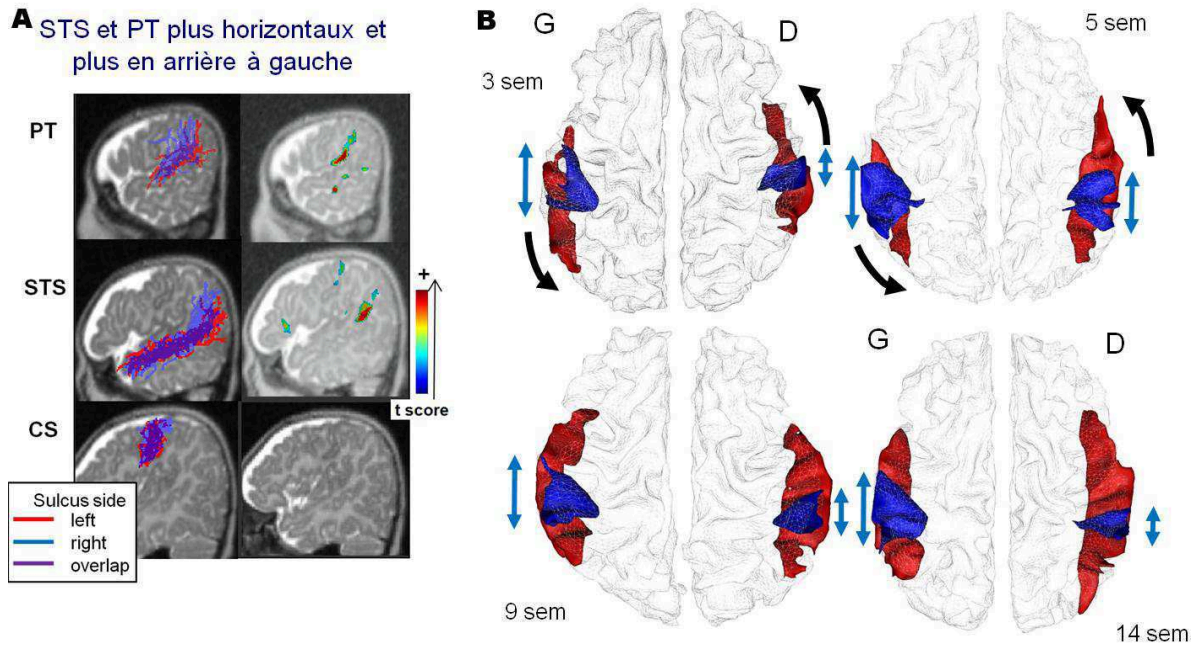


Figure 29. Illustration des effets possibles du torque de Yakovlev. A. Le planum et le STS sont plus postérieurs à gauche (de la figure 2, article n°2). B. Vues de dessus des effets de rotation associés à l'allongement du planum à gauche (flèches bleues) et au recul du STS à gauche (flèches noires) chez quatre nourrissons différents.

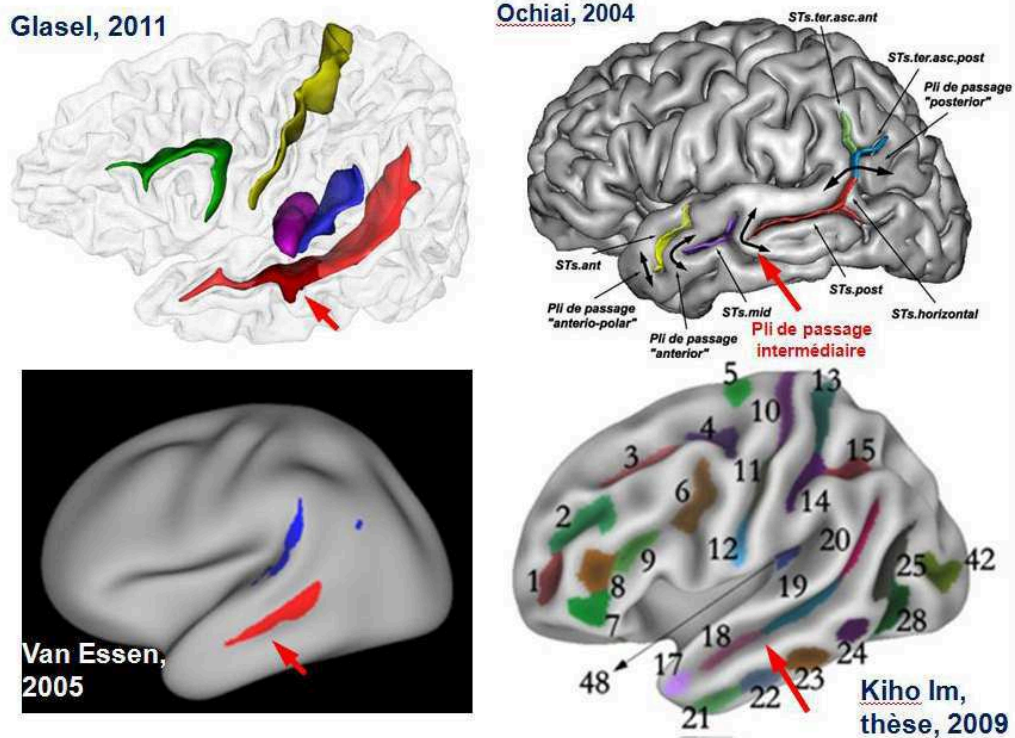


Figure 30. Correspondances entre l'asymétrie de profondeur du STS (nourrissons, Glasel, 2011 = article 2 ; adultes, Van Essen, 2005), les plis de passages (adultes, Ochiai, 2004), et les bassins sulcaux (adultes, [Im, 2009]). La flèche rouge pointe sur les régions correspondantes à la région la plus asymétrique chez les nourrissons, à la base du gyrus de Heschl (région rouge sombre).

En conclusion, les influences génétiques à l'origine des asymétries observées se traduiraient différemment suivant les régions. La localisation plus ventrale et plus postérieure des régions gauches, ainsi que l'asymétrie du planum, seraient associées au torque de Yakovlev. L'asymétrie du gyrus de Heschl serait sensible à une asymétrie des fibres courtes dans cette région. Enfin, les influences sur le STS seraient différentes entre les deux hémisphères. A droite, la région de plus grande profondeur serait reliée à la distribution spatiale des morphogènes, présente pendant la neurogénèse. A gauche, la région de plus faible profondeur, à la base du gyrus de Heschl, proviendrait de l'initiation d'un pli de passage, induit par l'allongement du ventricule et le développement du faisceau arqué.

Ces hypothèses, qui nécessitent des études expérimentales approfondies pour les valider, ne sont vraisemblablement pas valables pour tous les individus. Par exemple, il a été établi que l'asymétrie du planum dépendait de plusieurs critères, notamment la latéralisation du langage, le genre et la manualité [Dos Santos Sequeira, 2006], et il est probable que le torque seul ne puisse expliquer la variété de ces situations. Enfin, compte-tenu de l'intérêt suscité par les modèles morphogénétiques ces dernières années, il semble important d'approfondir certaines de nos connaissances sur les caractéristiques des tissus au début de la vie. Par exemple, une cartographie de l'épaisseur du cortex et de ses propriétés de viscoélasticité, aiderait à modéliser et à caractériser plus finement la formation des plissements du cortex.

Chapitre 3. Maturation du cortex

Dans les premiers mois de vie, la maturation corticale se traduit par une baisse des constantes de temps T1 et T2 en IRM (voir introduction, section D.4, p.33). Comme les stades de maturation ne sont pas homogènes à travers le cerveau, cette constante diminue de manière hétérogène en produisant des variations d'intensité entre les régions du cortex. Le contraste entre le cortex et la substance blanche étant meilleur en imagerie pondérée en T2, nous avons utilisé cette modalité pour quantifier les variations d'intensité du signal dans les régions périsylviennes.

Tout d'abord, nous évoquons les différents phénomènes maturationnels susceptibles d'être responsables de la baisse de la constante T2. Puis nous présentons la démarche originale qui nous a conduits à définir un indice de la maturation du cortex. Après la présentation de l'article, nous évaluons la qualité de l'indice de maturation proposé. Nous terminons en étudiant d'éventuelles interactions entre la maturation observée du cortex et la myélinisation de la substance blanche.

A. Phénomènes maturationnels à l'origine de la baisse de la constante T2 du cortex

Au cours des premiers mois de vie, les neurones et les cellules gliales du cortex se développent rapidement. La formation de dendrites et de connexions synaptiques y est très importante [Huttenlocher, 1997; Pouwels, 1999]. Ce développement est plus précoce dans les régions primaires que dans les régions associatives [Travis, 2003]. A mesure que les cellules sont plus matures, **le tissu cortical devient plus dense et son contenu en eau diminue régulièrement pendant les deux premières années de vie [Rutherford, 2000]. Cette baisse du contenu en eau s'accompagne d'une diminution de la constante T2 [Barkovich, 2000].** A partir d'une cartographie des constantes T1 et T2 dans une population de 13 nouveau-nés, Williams et coll. [Williams, 2005] ont observé une forte corrélation de ces constantes entre des régions de tissus différents, dans le cortex frontal et pariétal, le thalamus, et les substances

blanches frontale et périventriculaire. Cette corrélation suggère qu'une même propriété des tissus est responsable de ces variations, probablement leur contenu en eau.

Il a été suggéré que la **myélinisation** soit en partie responsable de la baisse de l'intensité du signal du cortex dans les premiers mois de vie. L'importance de cet effet est cependant discutée en imagerie pondérée en T2. Dans une population de 20 nourrissons âgés de moins de 6 mois, les intensités des cortex pré- et post-central étaient plus faibles que dans les régions voisines en imagerie pondérée en T2 [Korogi, 1996]. Pourtant, un examen histologique y a mesuré une très faible myélinisation, suggérant un plus grand rôle de la prolifération membranaire dans la baisse du signal.

Par ailleurs, l'effet de la myélinisation est observé plus tardivement en imagerie pondérée en T2 qu'en imagerie pondérée en T1 [Barkovich, 1988]. Dans les six premiers mois, la myélinisation (de la substance blanche) est mesurée de préférence en T1 en neuroradiologie pédiatrique [Baratti, 1999]. La constante T2 liée à la présence de myéline serait beaucoup plus courte (<20ms, [Baratti, 1999]) que la constante utilisée généralement dans la pondération en imagerie néonatale. De ce fait, l'effet dû à la myéline serait assez faible au moment de l'acquisition de l'image.

La **circulation sanguine** modifie localement la constante T2 des tissus du cortex qu'elle traverse (effet BOLD). Selon cette propriété, la prolifération des capillaires dans une région du cortex modifierait l'intensité du signal dans cette région. Plus précisément, l'intensité du signal serait plus faible dans les régions où la densité en hémoglobine serait plus élevée. Si cet effet est avéré dans les séquences EPI-BOLD, il n'est pas clairement établi en imagerie pondérée en T2 [Rutherford, 2000]. Tokumaru et coll. [1999] ont étudié le développement du réseau sanguin cérébral dans une douzaine d'enfants en tomographie par émission mono-photonique (SPECT). Ces nourrissons, âgés de 2 mois à 3ans, avaient connu un trouble neurologique temporaire sans conséquence sur leur développement neuropsychologique ultérieur. A 40 semaines de gestation, le flux sanguin était plus important dans les gyri pré- et post-centraux. Puis, à 44 semaines, le flux augmentait dans les régions pariétales et occipitales. A trois mois, les régions frontales et temporales connaissaient également une hausse du débit sanguin, quoique dans une moindre mesure. Cette séquence de développement est semblable à celle de l'évolution de la

consommation de glucose, mesurée sur la même période en tomographie par émission de positrons (TEP) [Chugani, 1987]. Surtout, Tokumaru et coll. [1999] ont montré que cette cartographie du réseau sanguin évoluait, à la fois spatialement et temporellement, en suivant les variations de l'intensité du signal cérébral en imageries pondérées en T1 et en T2. Comme les variations du T2 reflètent, selon eux, principalement la myélinisation, ils ont interprété leurs résultats par un développement relativement synchrone de la myélinisation et du réseau vasculaire cérébral. Cependant, il est possible qu'une part des variations observées en T2 au niveau du cortex s'explique par un effet direct de la prolifération des capillaires.

Enfin, d'autres effets ont été évoqués, comme **la teneur en fer**. La ferritine, un composé en fer important du cortex, est présent dans les oligodendrocytes dès le début de la vie. Elle est nécessaire à la biosynthèse de certaines molécules, en particulier à la production de myéline. La présence de fer dans un tissu produirait une baisse de la constante T2.

Cependant, plusieurs études, combinant la résonance magnétique nucléaire et l'histochimie, n'ont pas confirmé l'effet du fer sur la constante T2. A partir d'une étude post-mortem sur trois nourrissons [Drayer, 1986], aucune trace de fer n'a été détectée à la naissance dans les régions de matière grise où la constante T2 était la plus faible dans les images IRM. Les premières traces de fer n'ont été détectées que vers l'âge de six mois dans le globus pallidum. Dans une autre étude post-mortem sur quatre sujets adultes, Brooks et coll. [1989] ont mesuré un rapport de 1 à 2 et de 1 à 4 dans la proportion de fer entre trois régions du cerveau : le noyau caudé, le cortex et la substance blanche. Pourtant, ils n'ont mesuré aucune différence significative dans la constante T2 de l'eau présente dans ces tissus en spectroscopie par résonance magnétique nucléaire (RMN). De nouvelles études semblent donc nécessaires pour statuer sur l'effet éventuel du fer sur l'intensité du signal en imagerie pondérée en T2, particulièrement dans les premiers mois de vie.

En conclusion, dans les premiers mois de vie, la prolifération des membranes, associée à une baisse du contenu en eau, aurait un effet majeur sur les variations de l'intensité du cortex en imagerie pondérée en T2. En revanche, sur cette même période, les effets de la myélinisation, de la prolifération des capillaires ou de la teneur en fer, restent à démontrer ou à confirmer dans ce type d'imagerie.

B. Définition d'un indice de maturation en imagerie pondérée en T2

Nous présentons ici la démarche originale qui nous a conduits à l'indice de maturation utilisé dans notre article. L'indice en soi est simple, mais sa mise en place est le résultat de plusieurs rebondissements. La démarche a d'abord consisté à essayer une approche proposée dans la littérature, puis à bifurquer vers une impasse, pour revenir finalement vers une approche relativement simple, qui néanmoins nécessite des précautions. Une évaluation de cet indice de maturation est présentée après l'article.

Comme il a été évoqué dans le paragraphe précédent, nous observons des variations du signal du cortex à travers le cerveau et suivant l'âge du nourrisson. Ces variations semblent liées à des phénomènes de maturation. Notre intention a donc été de les étudier en les mesurant, tout particulièrement dans les aires du langage. Comment mesurer des variations d'intensité du cortex en imagerie pondérée en T2 ?

Pour mémoire, Hervé Glasel a tracé plusieurs plissements corticaux dans les aires du langage de notre population de nourrissons : le gyrus de Heschl, le *planum temporale*, le STS, le sillon central, les sillons longeant le gyrus supra-marginal et les sillons bordant l'aire de Broca. En T2, le cortex étant plus sombre que la substance blanche et le liquide céphalo-rachidien (LCR), son intensité est minimale au sein du cerveau. Après avoir défini un repère le long des plissements, nous avons calculé tous les minima du signal à chaque unité de longueur. Nous obtenons ainsi un profil de l'intensité du cortex pour chacun des plissements.

B.1 Normalisation du signal du cortex

La première difficulté a été de normaliser le signal du cortex pour le comparer entre nourrissons. Dans une étude sur 51 nouveau-nés, McArdle et al. [1987] cherchent à comparer le niveau de myélinisation en imagerie pondérée en T1. Ils rapportent le signal de la substance blanche à celui **du corps vitreux des yeux** pour comparer des données issues de séquences IRM différentes (plusieurs angles de basculement). Plus récemment, Su et coll. [2008] ont utilisé ce

rapport pour étudier la myélinisation dans une population d'enfants en imagerie pondérée en T2. En suivant cette méthode, nous avons donc mesuré le rapport entre le signal du cortex et celui du corps vitreux des yeux. Comme nous étions intéressés par de possibles asymétries de maturation, nous avons rapporté le signal d'un hémisphère à l'œil ipsilatéral pour corriger des éventuelles asymétries des inhomogénéités du signal (Figure 31).

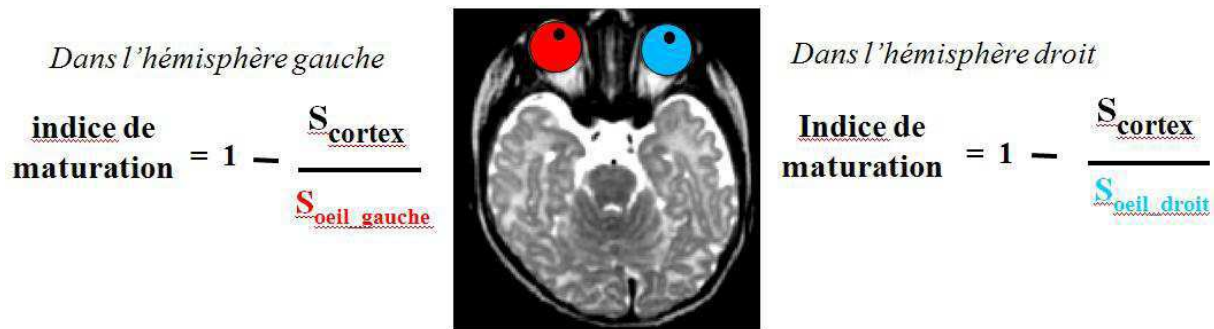


Figure 31. Normalisation du signal du cortex par le signal du corps vitreux des yeux [McArdle, 1987]. Les asymétries induites par les inhomogénéités dans l'image sont corrigées en normalisant différemment le signal du cortex dans chaque hémisphère. Dans l'hémisphère droit par exemple, l'indice de maturation est construit à partir du signal issu du corps vitreux de l'œil droit (*en bleu*). S_{cortex} : signal du cortex ; $S_{\text{oeil_droit}}$ =signal du corps vitreux de l'œil droit.

Nous avons également étudié deux autres mesures de normalisation. La première normalisation consiste simplement à calculer le rapport du signal (du cortex) sur le bruit. Le niveau de bruit est estimé dans les régions de l'image sans tissu. L'idée de la seconde normalisation est venue en observant que le LCR était un signal fort en imagerie pondérée en T2 et qu'il était présent en assez grande quantité dans le cerveau des nourrissons. Par ailleurs, **le signal du LCR**, composé d'eau principalement, serait indépendant aux variations de proportions en protéines [Luoma, 1993], et aurait un mouvement réduit ($<1\text{mm}^3/\text{s}$ [Boulton, 1998]).

Suivant notre hypothèse, à savoir que les variations du signal du cortex reflètent des phénomènes de maturation, les trois rapports proposés devraient être particulièrement sensibles à l'âge des nourrissons. Nous avons estimé leur dépendance à l'âge à l'aide d'une régression linéaire. L'effet d'âge est le plus fort sur le rapport du signal du cortex au LCR ($R^2=0,75$) devant les rapports au bruit ($R^2=0,57$) et à l'œil ($R^2=0,46$) (Figure 32).

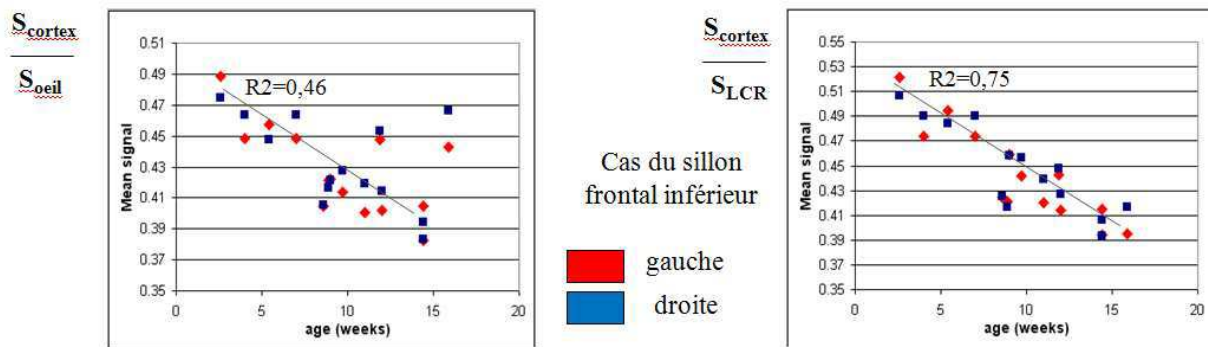


Figure 32. Effet de l'âge sur les rapports du signal du cortex au signal de l'œil (à gauche) et au signal du LCR (à droite). Le signal du cortex est mesuré le long du sillon frontal inférieur dans les hémisphères gauche (en rouge) et droit (en bleu). S_{cortex} : intensité du signal du cortex ; S_{oeil} : intensité du signal de l'œil ; S_{LCR} : intensité du signal du LCR. Qualité de la régression linéaire estimée par la valeur du R^2 .

Si le fort effet d'âge nous incitait à privilégier le rapport du signal du cortex au LCR, le petit nombre de publications utilisant ce rapport [Westlye, 2010] nous faisait hésiter à rejeter définitivement le rapport utilisant le signal des yeux. En outre, nous devons faire face à une seconde difficulté : **la présence d'inhomogénéités dans le signal, ou « biais »**, qui ont des origines multiples en IRM [Simmons, 1994].

B.2 Correction des inhomogénéités ou « biais » dans l'image

En étudiant le rapport du signal du cortex au LCR, nous avons relevé une asymétrie du signal dans le LCR. Puisque ce tissu, essentiellement composé d'eau, est supposé avoir un signal constant [Luoma, 1993], l'asymétrie de son signal provenait vraisemblablement en grande partie du biais dans l'image IRM. Cette hypothèse a été confirmée en mesurant une forte corrélation entre cette asymétrie et celle du cortex dans la région de Broca (Figure 33). Cette corrélation était très probablement causée par une asymétrie du biais. En effet, en appliquant une méthode de correction de biais [Mangin, 2000], la corrélation disparaissait. A ce stade, il semblait donc nécessaire d'effectuer une correction préalable du biais dans l'image.

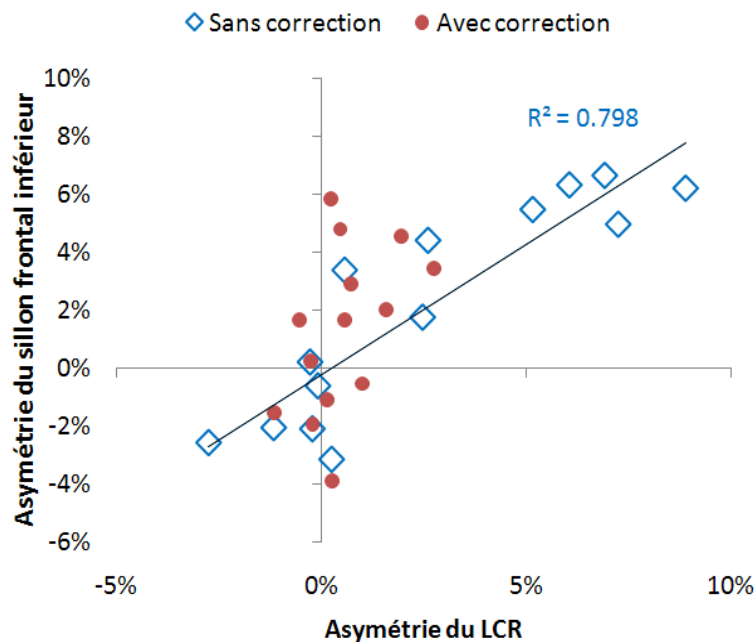


Figure 33. Corrélation entre l'asymétrie du signal du cortex et l'asymétrie du signal du LCR (*losanges bleus*). Les inhomogénéités, ou biais, dans l'image sont vraisemblablement responsables de cette corrélation. En appliquant une méthode de correction de biais, la corrélation disparaît (*points rouges*).

Le risque de la correction de biais est de faire disparaître les variations du signal du cortex, dues à la maturation, en même temps que les inhomogénéités du signal. Nous avons supposé que les fronts de maturation sont encore assez localisés à cet âge. Selon cette hypothèse, ils auraient une moindre amplitude spatiale que les inhomogénéités, supposées à variations plus lentes à travers l'image [Mangin, 2000]. Nous pensions donc pouvoir corriger le biais et préserver les variations du signal du cortex en utilisant un modèle de biais à courbure faible.

Nous avons choisi le signal du LCR pour évaluer la qualité de la correction de biais. Comme ce tissu est supposé avoir un signal constant [Luoma, 1993], le biais dans l'image serait supprimé quand les variations résiduelles du signal du LCR seraient faibles. Comme nous sommes intéressés par les asymétries de maturation du cortex, **nous avons choisi l'asymétrie du signal du LCR comme critère d'évaluation**. Nous avons donc cherché la correction de biais minimale mais suffisante pour que l'asymétrie du LCR soit négligeable devant les asymétries de maturation (estimées de 1 à 2% après une première analyse). Au cours de cette évaluation, nous avons en outre retiré le LCR très proche des interfaces avec les autres tissus afin de garantir un signal homogène, sans effet de volume partiel (à l'aide d'une érosion morphologique de 1 voxel).

Nous avons fixé un seuil maximal de 1% à l'asymétrie du signal du LCR. Nous avons appliqué successivement trois méthodes de correction de biais. Une première correction faible a permis d'abaisser l'asymétrie *globale moyenne* en dessous de ce seuil (méthode [Mangin, 2000], répétée 2 fois, Kr=80). Une seconde correction moyenne a abaissé l'asymétrie *globale par nourrisson* en dessous du seuil. Enfin, une correction forte a diminué l'asymétrie *par nourrisson et par région* en dessous du seuil (même méthode pour les corrections moyenne et forte, mais les paramètres sont différents par nourrisson).

Les résultats ont été décevants : **plus on corrige le biais, plus l'asymétrie du signal LCR diminue, mais plus l'asymétrie du signal du cortex se réduit** (Figure 34). Dans la région centrale, par exemple, l'asymétrie du LCR reste supérieure à l'asymétrie du cortex jusqu'à la plus forte correction. Pour une correction forte, l'asymétrie du signal du cortex est fortement affaiblie dans l'ensemble des régions. La correction préalable du biais dans l'image nous a semblé un échec. Notre hypothèse, selon laquelle on peut filtrer le biais en préservant les fronts de maturation, est vraisemblablement fautive. Il est possible que les variations du signal du cortex à travers le cerveau soient plus complexes que supposées initialement, et qu'il y ait un recouvrement important avec les variations du biais. Comme le remarquent Vovk et coll. [2007] : « Quand les propriétés des tissus varient également lentement à travers l'anatomie, [...], en imitant les inhomogénéités de l'intensité, [...], le problème de la correction devient plus compliqué qu'il n'est généralement admis. »

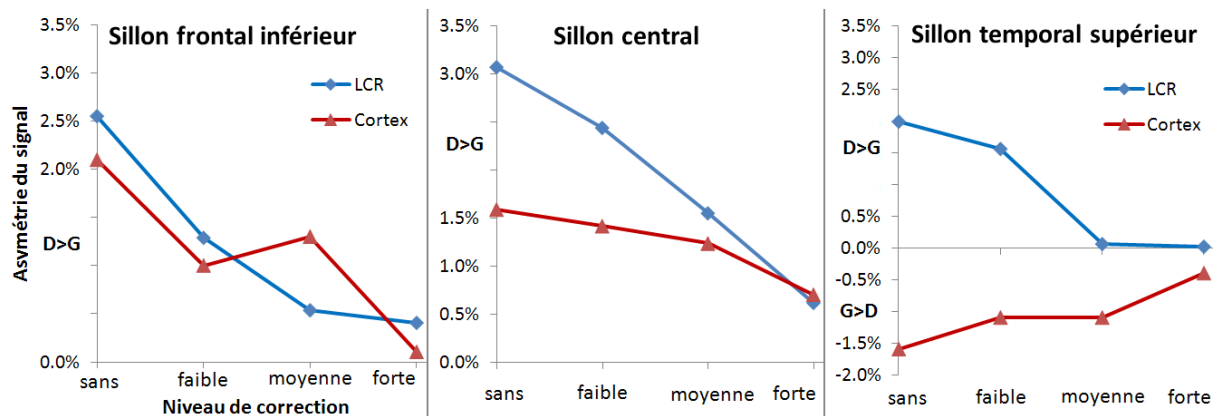


Figure 34. Effets du niveau de correction de biais sur les asymétries du signal (moyenne sur les nourrissons). L'asymétrie du signal du LCR (due au biais) diminue à mesure que la correction augmente. Cependant, nous ne sommes pas parvenus à corriger l'asymétrie du LCR sans atténuer les asymétries du signal du cortex (maturation). Dans la région centrale, par exemple, l'asymétrie du LCR reste supérieure à l'asymétrie du cortex jusqu'à la plus forte correction. Pour une correction forte, l'asymétrie du signal du cortex est fortement affaiblie dans l'ensemble des régions.

Comment éviter une correction de biais préalable de l'image, puisqu'elle ne préserve pas les variations du signal du cortex ? En examinant de nouveau les trois normalisations envisagées au début de notre démarche, nous avons entrevu une solution. Le signal du LCR présente un avantage important par rapport au signal des yeux et au bruit dans l'image : il vient d'une région voisine du cortex si bien que **les inhomogénéités de l'intensité sont comparables localement entre le LCR et le cortex**. Par ailleurs, le biais est habituellement modélisé par un facteur multiplicatif du signal sous-jacent [Guillemaud, 1997]. Par conséquent, le biais devrait théoriquement s'annuler en rapportant le signal du cortex au signal du LCR voisin. Ce rapport, basé sur le signal du LCR local, présente donc un double avantage : il nous évite une correction préalable, qui nous paraissait insoluble, et représente la normalisation la plus sensible à l'âge des nourrissons. Un must !

B.3 Calcul de l'indice de maturation à partir d'une mesure locale du signal du LCR

Nous présentons d'abord les traitements permettant une mesure précise du signal local du LCR. Le signal du tissu étant le plus fort dans le cerveau, le LCR est facilement segmenté en appliquant un seuillage (par hystérésis) sur l'intensité dans l'image, réglé manuellement pour chacun des nourrissons. Nous obtenons ainsi **un masque du LCR**.

Nous n'avons conservé que le tissu en périphérie du cortex, le plus proche en moyenne de nos régions d'intérêt. Les signaux issus des ventricules et de la région interhémisphérique étaient légèrement plus forts qu'en périphérie, probablement parce que le signal y est plus amplifié par l'antenne de transmission. Ces régions ont été filtrées à partir de mesures de distances à l'enveloppe extérieure du cerveau et au plan interhémisphérique.

Puis, **nous avons appliqué une érosion morphologique itérative sur le masque de LCR pour retirer le tissu aux frontières**. Aux frontières du LCR, plusieurs tissus sont présents au sein du même voxel de l'image, produisant un mélange des intensités (effet de volume partiel). A chaque érosion successive (incrément de 1 voxel), nous avons comparé l'intensité moyenne du LCR (mode de l'histogramme) à celle de l'étape précédente (Figure 35). L'érosion se terminait quand l'intensité ne variait quasiment plus (écart relatif inférieur à 2%). Par prudence, nous avons rejeté les intensités les plus faibles du masque érodé, résidus éventuels de l'effet de

volume partiel (ce dernier seuil était fixé pour obtenir une même fréquence des intensités de part et d'autre du mode de l'histogramme).

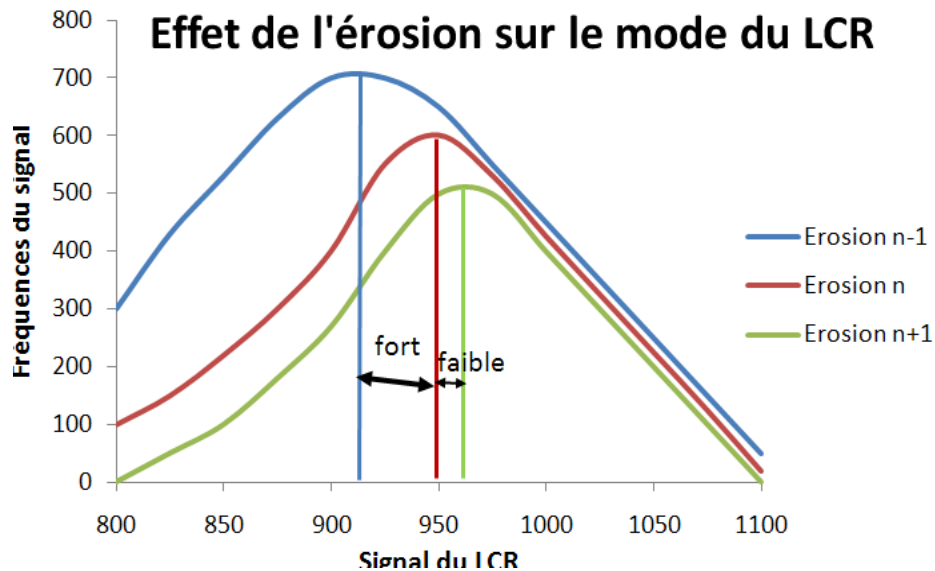


Figure 35. Principe du choix de l'érosion morphologique pour retirer les voxels trop proches des frontières. A chaque étape, nous comparons les intensités moyennes du signal du LCR, calculées à partir du mode (*barres verticales*) des fréquences du signal. A l'étape n, l'érosion a fortement augmenté le mode (*décalage fort*). En revanche, à l'étape suivante (n+1), le mode a peu changé. La taille de l'érosion de l'étape n est conservée (en moyenne 2 voxels pour chaque nourrisson).

Nous disposons à présent d'un masque de LCR filtré, dans lequel le signal est homogène. Nous nous en sommes servis pour calculer l'intensité locale du LCR dans chaque région d'intérêt, c'est-à-dire le long des plissements corticaux. A chaque unité de longueur d'un sillon, nous avons placé **un tube parallèle englobant le sillon** (Figure 36). De rayon et de longueur variables, il était de taille minimale pour avoir une intersection avec le masque de LCR (intersection minimale de 5 voxels). L'intensité locale du LCR est alors donnée par la moyenne des intensités des voxels présents dans cette intersection.

(Plus précisément, le rayon du tube variait entre 12 et 15mm. Sa longueur était de 10 voxels pour le sillon frontal inférieur, 20 voxels pour le sillon central, 40 voxels pour le STS, et était ajustée à la taille des autres petits plissements. La grande taille du tube pour le STS, qui réduit *a priori* l'efficacité de la correction de biais, était nécessaire car il y avait souvent très peu de LCR près du segment le plus postérieur. Il arrivait cependant que même le tube de rayon maximal n'ait pas d'intersection suffisante avec le masque du LCR. Dans ce cas, soit l'intensité locale du LCR était interpolée à partir des mesures voisines, soit il manquait trop de mesures le long du sillon (plus d'un tiers) et le sillon n'était pas pris en compte. En tout, trois sillons, augmentés des sillons controlatéraux, ont été exclus de l'étude.)

Enfin, nous avons calculé l'indice de maturation le long des plissements corticaux. Au début de la démarche, nous avons défini un repère le long des plissements et construit un profil de l'intensité du cortex, notée I_{MG} , pour chaque plissement. En séparant les mesures dorsales et ventrales au plissement, nous avons construit un profil d'intensité différent, respectivement pour les cortex ventral et dorsal (Figure 36). En notant I_{LCR} l'intensité locale du LCR à chaque unité de longueur, l'indice de maturation, noté IM, est alors donné par l'équation :

$$IM = 1 - I_{MG} / I_{LCR}$$

A mesure que le cortex s'assombrit, l'indice de maturation augmente. Sa valeur absolue, comprise entre 0 et 1, n'a pas de sens précis. En revanche, ses variations relatives dans les différentes régions du cortex nous informent sur une avance ou un retard éventuel de maturation.

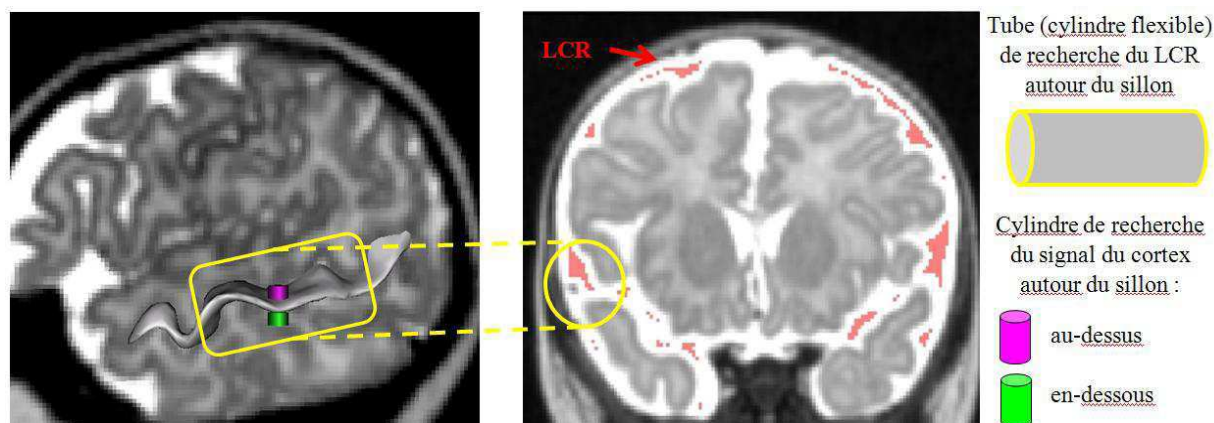


Figure 36. Principe de calcul de l'indice de maturation. A gauche, dans la vue sagittale, les signaux du cortex sont calculés au-dessus (cylindre violet) et en-dessous (cylindre vert) du sillon. Ils sont rapportés au signal du LCR présent dans un tube (en jaune) parallèle au sillon. Dans la vue coronale (à droite), le signal du LCR est calculé à partir de l'intersection du tube (cercle jaune) et du masque de LCR (en rouge). Voir texte pour détails.

Early Maturation of the Linguistic Dorsal Pathway in Human Infants

François Leroy,^{1,2,3} Hervé Glasel,^{1,2,3} Jessica Dubois,^{1,2,3} Lucie Hertz-Pannier,^{3,4,5,6} Bertrand Thirion,^{3,7} Jean-François Mangin,^{3,8} and Ghislaine Dehaene-Lambertz^{1,2,3}

¹INSERM, U992, Neurospin, 91191 Gif/Yvette, France, ²Université Paris 11, 91405 Orsay, France, ³IFR49, Neurospin, 91191 Gif/Yvette, France, ⁴INSERM, U663, 75015 Paris, France, ⁵Université Paris 5, 75015 Paris, France, ⁶Commissariat à l'Énergie Atomique (CEA), Laboratoire de Recherche Biomédicale, NeuroSpin, 91191 Gif-sur-Yvette, France, ⁷INRIA, Saclay-Ile-de-France, Parietal Project team, 91191 Gif-sur-Yvette, France, and ⁸CEA, Laboratoire de Neuroimagerie Assistée par Ordinateur, NeuroSpin, 91191 Gif-sur-Yvette, France

Human infants, unlike even closely related primates, exhibit a remarkable capacity for language learning. Yet how the underlying anatomical network matures remains largely unknown. The classical view is that of a largely immature brain comprising only a few islands of maturity in primary cortices. This view has favored a description of learning based on bottom-up algorithms and has tended to discard the role of frontal regions, which were assumed to be barely functional early on. Here, using an index based on the normalized T2-weighted magnetic resonance signal, we have quantified maturation within the linguistic network in fourteen 1- to 4-month-old infants. Our results show first that the ventral superior temporal sulcus (STS), and not the inferior frontal area, is the less mature perisylvian region. A significant difference of maturation in the STS favoring the right side is an early testimony of the distinctive left–right development of this structure observed during the whole life. Second, asymmetries of maturation in Broca's area were correlated with asymmetries in the posterior STS and in the parietal segment of the arcuate fasciculus, suggesting that an efficient frontotemporal dorsal pathway might provide infants with a phonological loop circuitry much earlier than expected.

Introduction

Speech processing in adults relies on distributed networks of the left-hemisphere frontal and temporal lobes. These distant areas are linked by two pathways: a dorsal suprasylvian pathway via the arcuate and the superior longitudinal fasciculus, and a ventral pathway running through the uncinate and the extreme capsule system (Anwander et al., 2007; Frey et al., 2008). How the development of these regions buttresses language acquisition in humans is still unknown. From universal predisposition at birth, infants rapidly converge on the features of their environmental language during the first year of life, first in the perception domain and later on in production. The mechanisms behind the adjustments to the native language are generally described as based on statistical analyses of the speech input within general auditory or speech-dedicated networks (Saffran et al., 1996; Maye et al., 2002), facilitated by the prosodic organization of speech (Johnson and Jusczyk, 2001). Although not anatomically specified, these models can be considered as bottom-up models, expected to mainly involve auditory regions in the superior temporal areas. This view was supported by the scant data published

on early human brain development. Postmortem studies have emphasized the delayed and protracted development of the prefrontal areas in humans relative to visual and auditory cortices (Flechsigs, 1920; Yakovlev and Lecours, 1967; Kinney et al., 1988; Huttenlocher and Dabholkar, 1997). Metabolic studies confirmed that frontal regions have a lower glucose metabolism until 6–8 months, when it gradually increases first in the lateral prefrontal regions, then in the medial part. Metabolism needs are evenly distributed only after the end of the first year (Chugani et al., 1987).

Recent functional imaging studies have challenged this picture. Three-month-old infants, and even neonates, recruit areas beyond the temporal lobes: the inferior and dorsolateral frontal regions when engaged in a speech task (Dehaene-Lambertz et al., 2002, 2006a; Gervain et al., 2008; Bristow et al., 2009) and the anterior prefrontal cortex when social cues are present (Grossmann et al., 2008; Dehaene-Lambertz et al., 2010). The role of frontal areas in language learning might thus have been neglected.

Our goal in this paper is thus to obtain a more precise description of the maturation of the perisylvian areas thanks to magnetic resonance imaging (MRI) spatial resolution. We used the MR T2-weighted (T2w) signal itself as a direct window on the cortical changes induced by maturation processes. T2w signal decreases with brain maturation because it is affected by changes in the ratio of free to bound water produced by the proliferation of membranes (growth of axons and dendrites, proliferation and differentiation of glia cells), by the increase of hydrophobic proteolipids constituting the myelin (Barkovich, 2000), and by the

Received Aug. 8, 2010; revised Oct. 25, 2010; accepted Nov. 16, 2010.

This research was financially supported by the McDonnell Foundation, La Fondation Motrice, fondation de France, and Agence Nationale pour la Recherche. J.D. was funded by Ecole des Neurosciences de Paris-Ile de France and Fyssen Foundation. We thank T. Brunet from Ravier-Touzard Company for designing a baby bouncer chair specifically adapted to the head coil, F. Brunelle for his support, F. Rousseau for sharing his software.

Correspondence should be addressed to Ghislaine Dehaene-Lambertz, INSERM, U992, Neurospin, Bat 145, point courrier 146, 91191 Gif/Yvette, France. E-mail: ghislaine.dehaene@cea.fr.

DOI:10.1523/JNEUROSCI.4141-10.2011

Copyright © 2011 the authors 0270-6474/11/311500-07\$15.00/0

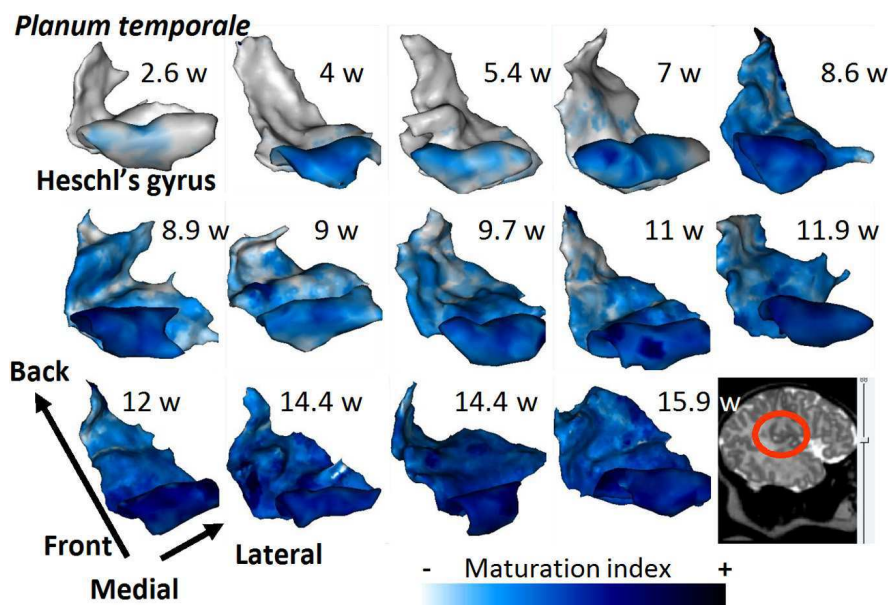


Figure 1. Illustration of the effect of age on the maturation index. The maturation index of the adjacent cortex is projected on 3-D meshes of the left planum temporale and Heschl's gyrus in the 14 infants ordered by age. As infants grow older, maturation progresses from the medial to the lateral part and from front to back.

deposits of ferritin (Fukunaga et al., 2010). The heterogeneous aspect of T2w images during the first year of life has been linked to the differential maturational tempo of the different brain areas, and rough milestones, useful in clinical practice, have been established (Barkovich, 2000). We propose here that a normalized index based on this signal can be used to precisely quantify gray matter maturation in the infant brain.

Materials and Methods

Subjects

Fourteen healthy full-term infants (9 boys, 5 girls, age range: 2.6–16.3 weeks) were included after their parents gave written informed consent. The infants were spontaneously asleep during MR imaging. The study was approved by the regional ethical committee for biomedical research.

Data acquisition

MR acquisitions were performed with a T2-weighted fast spin-echo sequence (TE/TR = 120/5500 ms) on a 1.5T MRI system (Signa LX, GEMS), using a birdcage head coil. Images covering the whole brain were acquired along the axial, sagittal, and coronal orientations for each infant ($0.8 \times 0.8 \times 2 \text{ mm}^3$ in each orientation, field of view: 20 cm, raw matrix: 192×192 interpolated to 256×256). During the same run, diffusion tensor images were also acquired in 13 on 14 infants ($b = 700 \text{ s/mm}^2$, TE/TR = 89.6 ms/13.8 s, 14–30 encoding orientations of the diffusion gradient, spatial resolution interpolated to $0.94 \times 0.94 \times 2.5 \text{ mm}^3$ at reconstruction).

Data postprocessing

For each infant, one high-resolution image ($1 \times 1 \times 1 \text{ mm}^3$) was reconstructed from the three-orientation images (Rousseau et al., 2006). Because the contrast between white and gray matter is weak, heterogeneous across brain areas, and rapidly changing during the first months of life, automatic brain segmentation procedures are prone to errors. To obtain exact measures on well delineated structures, H.G. manually drew on both sides the superior temporal sulcus (STS), the sulci bordering Broca's area (sylvian rami, inferior precentral and inferior frontal sulci), those bordering the supramarginal gyrus, Heschl's gyrus, the planum temporale, and the central sulcus as a mature reference structure. Sulci were preferred to gyri because of their clearer boundaries and shape, which facilitate realignment between infants and between hemispheres.

We built a maturation index based on the normalized gray matter signal. First, a sphere of 1 mm radius was rolled along each drawn structure to recover the minimum T2w signal within the sphere at each structure coordinate. Because gray matter tissue is the darkest signal in T2w images of immature brains, this minimum is expected to be relatively free of partial volume effects. Second, we used the CSF as a signal-intensity reference across infants. The CSF composition is stable and produces a strong signal, which is highly distinguishable from the dark gray matter. Furthermore, CSF close to our structures of interest is similarly affected by the low-frequency spatial variations of the signal due to radio frequency inhomogeneities (Vovk et al., 2007). We detected peripheral CSF using hysteresis threshold and removed partial volume effects from neighboring tissues using strong morphological erosion (1.5 mm radius). Finally, we computed the histogram of the eroded CSF regions and rejected the lowest signal values to get a symmetrical histogram. The final CSF mask was made of all remaining voxels. The CSF signal was then averaged within a 15 mm radius around each structure. For large structures (STS, central sulcus, inferior frontal–precentral sulcus, and Heschl's gyrus–planum temporale), the CSF

signal was averaged at each coordinate over the intersection of the CSF mask and a tube around the structure centered at the given coordinate. The tube length ranges from 8 mm to 16 mm and 32 mm for Broca's sulci, the central sulcus, and the superior temporal sulcus, respectively. The range of the tube length results from a tradeoff between the number of voxels needed for a proper estimate of the CSF mean value (favoring a large tube) and the spatial extent of the distribution of the voxels to match the local signal bias (favoring a small tube). We could not obtain enough CSF voxels in the vicinity of three sulci in three different subjects (two STS and one central sulcus). These three sulci and their contralateral counterparts were therefore excluded from the study. Finally, we defined a maturation index as $1 - S_{\text{cortex}}/S_{\text{CSF}}$ for each flank of the sulci and each hemisphere (13 regions by two hemispheres). This index was expected to increase with age, as the gray matter signal decreases, whereas the CSF signal remains constant (Fig. 1). The values measured along the structures were averaged to get the cortical signal over the whole structure on each side. For large structures, we defined a maturation profile along their main axis (see Fig. 3). The profile was normalized by the square root of the hemispherical white matter envelope surface in each infant to take into account the brain growth during this time period.

DTI postprocessing

These data have already been published (Dubois et al., 2006, 2009). The arcuate and uncinate fasciculi, but not the extreme fasciculus, were reconstructed by tractography for these publications. We used here the fractional anisotropy (FA) values measured in these tracts from the 13 infants common in the present study and these DTI studies.

Statistical analyses

Validation of the index. We first checked that our index was indeed sensitive to maturation by examining how it correlated with age in each structure (linear or quadratic relationship). To demonstrate its spatial sensitivity, indexes computed on the two flanks of the same sulcus were compared with a two-tailed paired *t* test.

Clustering model. We then examined how the different regions of interest clustered. A model selection approach was applied on a probabilistic clustering model to the cortical regions of interest where each region is characterized by its maturation index across subjects. Clustering was performed through a Gaussian mixture model, where the best-fitting model is kept across 100 random initializations. Model selection was

performed using cross-validation. For each possible value of the number K of components in the mixture model, the density of the maturation indexes is learned from $(n - 1)$ brain regions, and this log-likelihood of the index from the remaining region is computed. The value of K that yields the highest cross-validated log-likelihood is selected as the best one, and a final clustering of the brain regions is obtained with a mixture model that has the optimal number of components. The cross-validation procedure ensures that the selection is unbiased, even with a few numbers of observations. By contrast, standard penalization-based criteria (AIC, BIC) are valid only asymptotically, and typically overestimate K .

We run the model selection on structures from both hemispheres. Because indexes were missing for three sulci in three different infants, we applied the model selection to the remaining 11 subjects, as well as to all subjects using interpolated data when the maturation index was missing.

Asymmetry analyses. For each measure, we computed an asymmetry coefficient defined as $2 \times (\text{Right} - \text{Left}) / (\text{Right} + \text{Left})$, and we tested whether it was significantly different from zero using two-tailed t tests. For the long sulci, we applied permutation tests over the t variable to determine the significant asymmetric segment. The most asymmetrical segment was estimated by applying 5000 permutation tests over the Student's t variable. The paired t score of the asymmetry coefficient was computed at each sulcal point using a sliding window, and the segment with the maximum t score was identified. Then, the t score distribution was estimated through $2n$ random flips of right and left profiles across the n subjects. Finally, the t values obtained in the real data were compared to this distribution to estimate the p value of the asymmetry in the given segment. We first detected asymmetrical segments using a 8-mm-wide sliding window and then increased the window size to get its full spatial extent.

Correlation analyses between variables. Finally, we analyzed the relation between maturation asymmetries in the frontal and temporal areas. To reduce the number of comparisons, our analyses were driven by the adults' literature. Recent adults' data have shown a clear division between the ventral and dorsal pathway (Lerch et al., 2006; Anwander et al., 2007; Frey et al., 2008). Area 44, which is located in the pars opercularis along the anterior bank of the precentral sulcus, is preferentially connected to the posterior temporal regions through the arcuate, whereas area 45, located anteriorly in the pars triangularis, is preferentially connected to anterior STS through the uncinata and the extreme capsule system. We thus first computed a regression analysis between asymmetry coefficients of the Broca's side of the precentral sulcus on one hand (area 44), and the planum temporale and the dorsal and ventral flanks of the STS on the other hand. We expected from the literature significant correlation with posterior segments of these structures. Second, we similarly examined whether maturation in the other and more anterior sulci of Broca's area (inferior frontal sulcus, Broca's rami) were related to the ventral and dorsal STS, expecting significant correlations in this case with more anterior segments of STS. Finally we examined whether there was a correlation between gray matter and white matter maturation indexes. We thus computed regressions between FA asymmetry of the uncinata fasciculus and of the parietal and temporal segments of the arcuate fasciculus on one hand and our index of asymmetry in Broca's sulci and in the STS on the other hand. Note that we used the asymmetry coefficients rather than the maturation indices themselves for two reasons. First, asymmetries might be related to the development of the linguistic function, and thus the time lag between left and right maturation would be a more sensitive variable than the pure values of maturation in each side. Second, because of the important differences of maturation across structures and subjects, a normalized variable, such as asymmetry coefficients, is less variable than the original indexes and thus should be more sensitive.

For each analysis, a linear regression of age was first performed on the variables to remove any age confound, and the residuals of that regression were entered in the regression analyses instead of the original values. When a significant correlation was observed between two structures, we used permutation tests on the original values to identify the gray matter segment showing the highest correlation and to estimate its corrected p value.

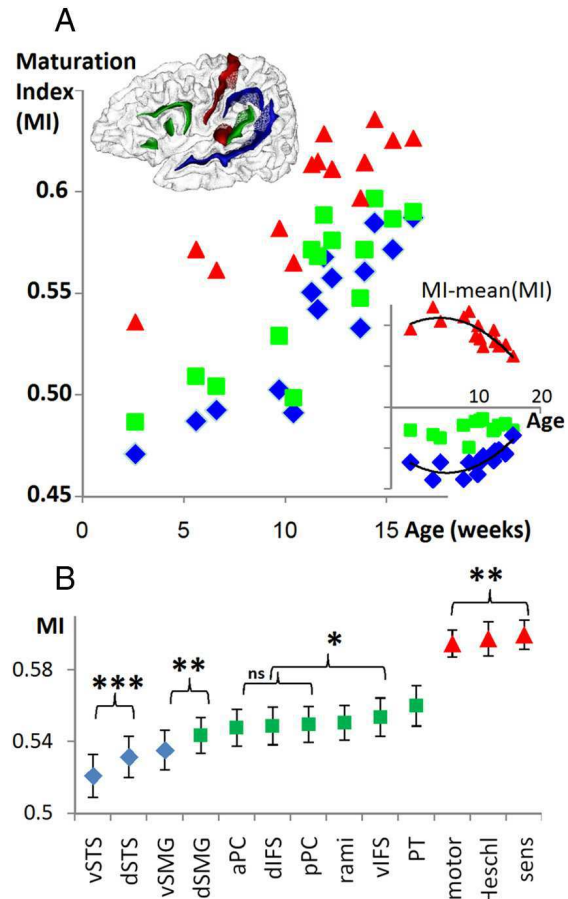


Figure 2. **A**, Perisylvian structures grouped by maturation level. Scatter plot of the maturation index (MI) according to age for each maturational group. The studied structures, colored depending on the maturation group they belong to, are presented on a 3-D 2-month-old infant's brain mesh. Primary cortices (central sulcus and Heschl's gyrus) belong to the most mature group (in red). The inferior frontal sulci and the planum temporale (PT) cluster together in an intermediate group (in green). The STS and the supramarginal gyrus (SMG) are the most immature structures (in blue). The scatter plot of the differences between maturation indexes and the mean is presented enclosed in the main plot to illustrate the different maturation rates of the three groups. The difference follows a quadratic function of age for groups 1 (inverted U curve $R^2 = 0.63$, $p = 0.04$) and 3 (U curve $R^2 = 0.52$, $p = 0.03$). **B**, Scatter plot of the different structures ordered by MI. Each colored symbol corresponds to the maturation group each region belongs to. Embraces indicate the two flanks of the same sulcus (* $p < 0.05$, ** $p < 0.01$, *** $p < 0.001$). v, Ventral; d, dorsal; a, anterior; p, posterior; PC, precentral; IFS, inferior frontal sulcus.

Results

Because of the difficulties of brain-tissue segmentation at this age, our analyses were limited to manually drawn structures (i.e., the main perisylvian sulci plus the central sulcus as a reference). We expected that a valid maturation index should change with age and discriminate at least between primary and associative cortices. Correlation with age was indeed high in each region (mean $R^2 = 0.88$: 0.82–0.94 with a linear model). The highest index, indicating maturity, was observed for the somatosensory cortex, followed by Heschl's gyrus and the motor cortex, and then the associative cortices (Fig. 2; for more details, see supplemental Fig. 1, available at www.jneurosci.org as supplemental material). The significant difference between the two banks of the central sulcus (somatosensory more mature than motor: $F_{(1,12)} = 9.5$, $p = 0.009$) provided an internal validation that our measures were anatomically precise and sensitive to different maturation rates even in neighboring areas. Finally, we observed a catching up of

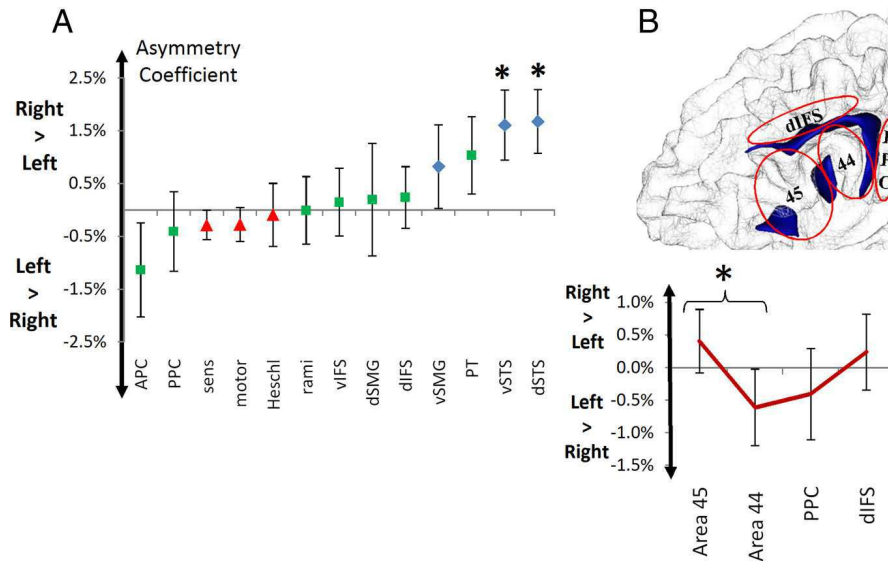


Figure 3. Maturation asymmetries. *A*, Scatter plot of the asymmetry coefficients ordered by size. The colored symbols correspond to the maturation groups as defined in the main text and Figure 2. See Figure 2 for structure abbreviations. * corresponds to a *p* value < 0.5 in the *t* test comparison of left versus right indexes for each structure (dorsal STS: $t_{(11)} = 2.7, p = 0.021$, ventral STS: $t_{(11)} = 2.2, p = 0.047$, APC: $t_{(13)} = 1.38, p = 0.19$). *B*, Asymmetry coefficient in the inferior frontal region. Brodmann area 44 was significantly more asymmetric than area 45.

Our results, however, go beyond the classical division between primary and associative cortices. Using a model selection approach, we identified three maturation groups (log-likelihood for one-, two-, three-, and four-class models using the dataset comprising the 11 infants with a complete set of sulci: 22.7/30.3/31/30 and 29.3/39/40.4/39 when the 14 infants are considered): (1) The most mature group included, as expected, the primary cortices: Heschl’s gyrus and both banks of the central sulcus. (2) An intermediate maturation group consisted of the planum temporale and all inferior frontal sulci. Within this group, the planum temporale was significantly more mature than the frontal sulci (paired *t* test, *p* values < 0.02), whose indexes did not differ. (3) The most immature group comprised the cortices bordering the STS and the supra-marginal gyrus (Fig. 2). Its dorsal bank was included with the intermediate group on the left and was either classified with the intermediate or the least mature group on the right depending on the considered dataset. This region is thus very close to the boundary between the two groups. The most immature structure within perisylvian areas was the ventral bank of the STS, which lagged significantly behind all other regions, and in particular behind its dorsal bank ($F_{(1,11)} = 59.8, p < 0.001$). However, the difference of maturation between the STS and the frontal areas decreased as a quadratic function of age ($R^2 = 0.48, p = 0.026$), revealing a catching up with the frontal areas during the studied time period.

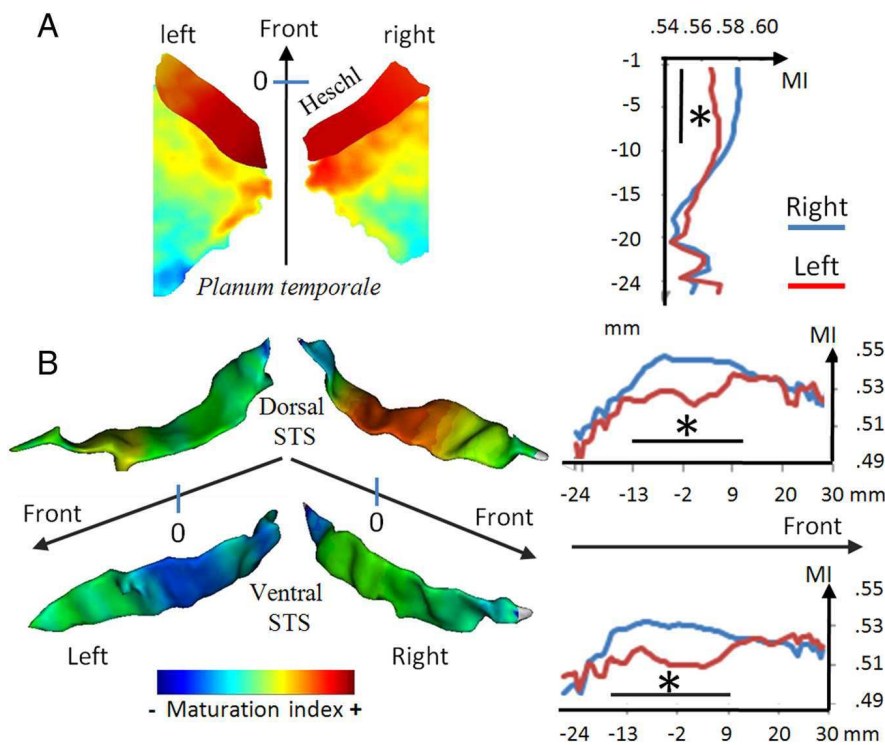


Figure 4. Maturation asymmetries in the temporal areas. *A*, Two-dimensional projection on a regular grid of the mean value of the maturation index (MI) across infants in Heschl’s gyrus and planum temporale. Note the larger left planum and the anterior–posterior and medial–lateral gradient of maturation in both Heschl’s gyrus and the planum. To keep color information in Heschl’s gyrus, which is a more mature structure, the color map has a logarithmic scale. The right column presents the MI measured along the planum anterior–posterior axis. *B*, Mean maturation index of the left and right STS projected on an individual 3-D mesh of the sulcus. The right column presents the MI measured along the anterior–posterior axis of both sulcal banks. Black horizontal lines show the spatial extent of the significant asymmetry measured in each point through permutations. A right lead is present for these three structures. Note also the dorsal–ventral gradient of maturation (planum > dorsal STS > ventral STS).

Maturation asymmetries

Asymmetry is a characteristic of the linguistic network. We thus examine in each structure whether the left and right perisylvian regions had a similar maturational calendar (Fig. 3). A robust and unexpected rightward bias was observed for the temporal structures (right > left global index: dorsal STS: $t_{(11)} = 2.7, p = 0.021$, ventral STS: $t_{(11)} = 2.2, p = 0.047$, two-tailed paired *t* test) (Fig. 4). The asymmetric segment was 24 mm long and localized at the base of Heschl’s gyrus and of the planum temporale (dorsal STS: $t = 4.09$; corrected *p* = 0.015; ventral STS: $t = 3.44$; corrected *p* = 0.037) (Fig. 4). The most anterior part of the planum along Heschl’s gyrus (9 mm) had a rightward coefficient ($t = 3.25$;

corrected *p* = 0.029), whereas Heschl’s gyrus itself was not asymmetric ($t_{(13)} < 1$). The left dorsal STS was catching up with the right during the studied time period as indicated by a significant linear decrease of the asymmetry with age ($R^2 =$

corrected *p* = 0.029), whereas Heschl’s gyrus itself was not asymmetric ($t_{(13)} < 1$). The left dorsal STS was catching up with the right during the studied time period as indicated by a significant linear decrease of the asymmetry with age ($R^2 =$

0.39, $p = 0.03$). No other structure had a significant asymmetrical maturation. The structure with the most leftward coefficient was Broca's bank of the precentral sulcus, but this left lead was not significant ($p = 0.19$).

Because of their theoretical interest, we further analyzed asymmetries in Broca's region. Areas 44 and 45 constituting Broca's area are approximately located over the pars opercularis (area 44) and the pars triangularis (area 45). A rough estimation of their maturation can be obtained by averaging the maturation indexes of their bordering sulci (for area 44: the anterior bank of the precentral, the posterior bank of the ascending ramus, and the posterior half of the ventral bank of the inferior frontal sulcus; for area 45: the anterior bank of the ascending ramus, the anterior ramus, and the anterior half of the ventral bank of the inferior frontal sulcus). Area 44 was significantly more asymmetric toward the left than area 45 ($t_{(13)} = 3.46$, $p = 0.04$). A developmental gradient in asymmetry beginning in the pars opercularis and extending progressively anteriorly toward area 45 and posteriorly to the precentral sulcus is compatible with the two published postmortem studies. The dendrite length of layer 5 pyramidal neurons shows an earlier shift for a left lead in Broca's area relative to the premotor cortex [Simonds and Scheibel (1989), their Table 5]. Amunts et al. (1995) reported that asymmetry in gray matter indexes increases with age in area 45, while it was steadily established in area 44 even in the youngest infants (~4 months of age in their study). However, these results are weak and need further studies to be verified.

Correlation between maturation indices

To examine whether there was a relation between the development of frontal and temporal areas, we computed regression analyses between the asymmetry coefficients in the frontal and temporal areas. To remove any age confound, a linear regression of age was first performed, and the residuals of that regression were entered in the regression analyses instead of the original values. The only significant correlation was between Broca's bank of the precentral sulcus (area 44) and the ventral STS ($R^2 = 0.52$, $p = 0.008$), especially its most posterior part bordered by the angular gyrus ($R^2 = 0.55$, $p = 0.006$) (Fig. 5). No other significant correlation was observed between other Broca's sulci and the temporal structures. We have previously reported that FA in the parietal sector of the arcuate was higher in the left than in the right, suggesting a faster left myelination (Dubois et al., 2009). Because of the tight connection between area 44 and the posterior temporal areas through this fasciculus (Anwander et al., 2007; Frey et al., 2008), we examined whether the maturation in the two regions revealed by the previous analysis was also correlated with the asymmetry coefficient in this white matter segment ($R^2 = 0.62$, $p = 0.007$ for the posterior segment of the ventral STS and $R^2 = 0.32$, $p = 0.053$ for the Broca's flank of the precentral sulcus). When correlations were examined along the whole STS and precentral/inferior frontal sulcus and this tract, the significant correlated segments were the same 8-mm-long posterior segment in the ventral STS identified above (corrected $p = 0.047$) and a 9-mm-long segment at the junction between the inferior frontal and the precentral structure (corrected $p = 0.011$). By contrast, the same analyses performed on the uncinat fasciculus and on the temporal part of the arcuate did not reveal any significant correlation between FA asymmetries in these tracts and any frontal or temporal segment.

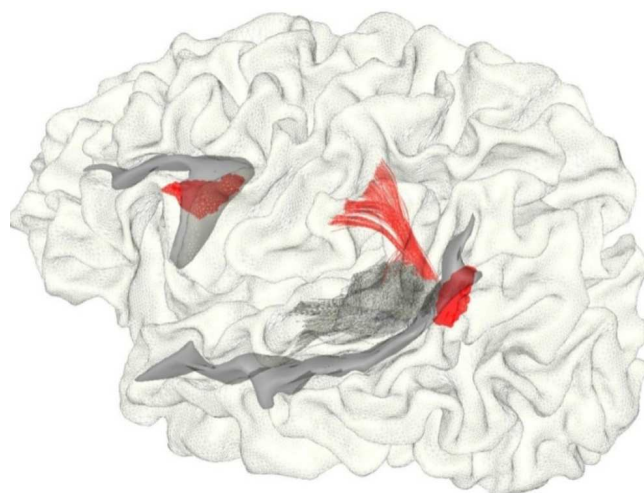


Figure 5. Correlations between white and gray matter maturation along the dorsal pathway. The STS, the precentral/inferior frontal sulci, and the arcuate fasciculus of an individual infant are presented on his brain mesh. The arcuate fasciculus is limited to the parietal and temporal sections easily identifiable in infants. The regions significantly correlated at a group level are marked in red and correspond to the parietal part of the arcuate, the ventral part of the posterior STS, and area 44 at the junction between the precentral and the inferior frontal sulcus.

Discussion

We first demonstrated that it was possible to use a normalized T2w signal to quantify cortical maturation in precise brain regions. We reproduced the general rules proposed from postmortem studies (Yakovlev and Lecours, 1967; Kinney et al., 1988; Huttenlocher and Dabholkar, 1997), according to which primary cortices matured before associative cortices and sensory cortices before the motor cortex. Here, the highest index, indicating maturity, was observed for the somatosensory cortex, followed by Heschl's gyrus and the motor cortex, then associative cortices. Because MRI has better spatial resolution than positron emission tomography and single-photon emission computed tomography, it was also possible to distinguish different maturational levels or different maturation time courses even in close areas such as the two banks of the same sulci (sensory vs motor cortex, ventral vs dorsal bank of the STS) or between two neighboring areas (e.g., premotor vs motor areas) or along a sulcus (Figs. 1, 4).

It can, however, be argued that the differences we observed were not due to maturation but rather to differences in cellular organization between the different types of cortices. In adults, Sigalovsky et al. (2006) using the longitudinal relaxation time (R1) and Yoshiura et al. (2000) using T2 images observed subtle signal differences between Heschl's gyrus and other superior temporal regions related to a higher myelin content and cell density in the auditory koniocortex. The well known heterogeneous darkening of T2 images along the first year of life and the decrease of the difference between the STS and the frontal areas noted here during the studied time period (see also Fig. 2) demonstrate that the signal difference between areas is not constant and that maturation rather than cortical type is the main cause of the signal difference between areas at this age.

Our index can thus be used to estimate the relative maturation of the different perisylvian areas. We observed first a clear dorsal–ventral gradient of decreasing maturity along the superior temporal region (planum temporale > dorsal STS > ventral STS). Along the same axis, the blood oxygenation level-dependent response presents an increasing phase lag (Dehaene-Lambertz et al., 2006a). Anatomical and functional measures are thus congruent.

ent to split infant's temporal regions in subregions with different developmental and functional trajectories as described in monkeys (Kaas and Hackett, 2000) and human adults (Dehaene-Lambertz et al., 2006b).

Second, the left STS was significantly lagging behind the right. The observation of a STS asymmetry agrees with numerous studies at different ages pointing to the distinctive development of this structure. Between 12 and 14 weeks of gestation, several genes are asymmetrically expressed toward the right side in the human temporal region (Sun et al., 2005). Like a majority of sulci, the right STS appears 1 or 2 weeks earlier than the left in humans (Chi et al., 1977; Dubois et al., 2008). However, contrary to other sulci, it remains asymmetric, deeper on the right side, in infants (Hill et al., 2010; H., Glasel, F. Leroy, J. Dubois, L. Hertz-Pannier, J. Mangin, and G. Dehaene-Lambertz, unpublished work) and in adults (Ochiai et al., 2004; Van Essen, 2005). Gray-matter density also shows a distinctive pattern between left and right temporal regions along the entire lifespan (Sowell et al., 2003). Because the STS hosts several important functions besides language, such as social contact, biological motion perception, and audiovisual integration (Hein and Knight, 2008), further studies are needed to understand how the asymmetric pattern of development of this region may favor the development of the verbal and nonverbal human communication system.

Finally, our analyses crucially reveal that it is the superior temporal sulcus, and not the inferior frontal area, which is the most immature structure of the perisylvian network. Yet, the STS already displays high-level auditory properties at this age, such as detecting the repetition of a sentence (Dehaene-Lambertz et al., 2010) and detecting audiovisual congruence (Bristow et al., 2009). Thus, frontal maturation should be sufficient to sustain functional activity. This result bolsters the functional studies reporting that this area is active in infants when listening to speech (Dehaene-Lambertz et al., 2006a; Bristow et al., 2009). Moreover, correlation analyses revealed that temporal and frontal regions are not developing independently but show correlated interindividual variability over and above age-related changes. A similar result was reported in adolescents using cortical thickness as the variable (Lerch et al., 2006), and it was proposed that covariations in cortical thickness between distant brain areas reveal the architecture of the human brain (Chen et al., 2008). We observed here a correlation between regions belonging to the dorsal pathway (posterior STS, arcuate fasciculus, and area 44). This pathway is notably involved in the phonological loop underlying working memory, and thus might provide the neural substrate behind the enhancement of activity observed in Broca's area when syllables (Bristow et al., 2009) and sentences (Dehaene-Lambertz et al., 2006a) are repeated. It may also provide infants with an early interface between speech perception and production systems, through area 44, which is tightly connected with the motor and somatosensory areas. It may also be crucial in the turn-taking aspect of conversation as proposed by Scott et al. (2009), which develops early on between infant and parents. The expansion of the arcuate fasciculus, prominent in humans compared to other primates (Rilling et al., 2008), has been proposed as one important key in the emergence of language (Aboitiz et al., 2010). Note, however, that the absence of significant correlations between the more anterior part of the STS and anterior Broca's area does not mean that the ventral pathway is not functional at this age. Nevertheless, our results bring positive evidence of early efficient frontotemporal loops that should be acknowledged when explaining the first stages of language learning.

References

- Aboitiz F, Aboitiz S, Garcia R (2010) The phonological loop. A key innovation in human evolution. *Curr Anthropol* 51:S55–S65.
- Amunts K, Istomin V, Schleicher A, Zilles K (1995) Postnatal development of the human primary motor cortex: a quantitative cytoarchitectonic analysis. *Anat Embryol (Berl)* 192:557–571.
- Anwander A, Tittgemeyer M, von Cramon DY, Friederici AD, Knösche TR (2007) Connectivity-based parcellation of Broca's area. *Cereb Cortex* 17:816–825.
- Barkovich AJ (2000) Concepts of myelin and myelination in neuroradiology. *AJNR Am J Neuroradiol* 21:1099–1109.
- Bristow D, Dehaene-Lambertz G, Mattout J, Soares C, Gliga T, Baillet S, Mangin JF (2009) Hearing faces: how the infant brain matches the face it sees with the speech it hears. *J Cogn Neurosci* 21:905–921.
- Chen ZJ, He Y, Rosa-Neto P, Germann J, Evans AC (2008) Revealing modular architecture of human brain structural networks by using cortical thickness from MRI. *Cereb Cortex* 18:2374–2381.
- Chi JG, Dooling EC, Gilles FH (1977) Gyral development of the human brain. *Ann Neurol* 1:86–93.
- Chugani HT, Phelps ME, Mazziotta JC (1987) Positron emission tomography study of human brain functional development. *Ann Neurol* 22:487–497.
- Dehaene-Lambertz G, Dehaene S, Hertz-Pannier L (2002) Functional neuroimaging of speech perception in infants. *Science* 298:2013–2015.
- Dehaene-Lambertz G, Hertz-Pannier L, Dubois J, Mériaux S, Roche A, Sigman M, Dehaene S (2006a) Functional organization of perisylvian activation during presentation of sentences in preverbal infants. *Proc Natl Acad Sci U S A* 103:14240–14245.
- Dehaene-Lambertz G, Dehaene S, Anton JL, Campagne A, Ciuciu P, Dehaene GP, Denghien I, Jobert A, Lebihan D, Sigman M, Pallier C, Poline JB (2006b) Functional segregation of cortical language areas by sentence repetition. *Hum Brain Mapp* 27:360–371.
- Dehaene-Lambertz G, Montavont A, Jobert A, Alliroi L, Dubois J, Hertz-Pannier L, Dehaene S (2010) Language or music, mother or Mozart? Structural and environmental influences on infants' language networks. *Brain Lang* 114:53–65.
- Dubois J, Hertz-Pannier L, Dehaene-Lambertz G, Cointepas Y, Le Bihan D (2006) Assessment of the early organization and maturation of infants' cerebral white matter fiber bundles: a feasibility study using quantitative diffusion tensor imaging and tractography. *Neuroimage* 30:1121–1132.
- Dubois J, Benders M, Cachia A, Lazeyras F, Ha-Vinh Leuchter R, Sizonenko SV, Borradori-Tolsa C, Mangin JF, Hüppi PS (2008) Mapping the early cortical folding process in the preterm newborn brain. *Cereb Cortex* 18:1444–1454.
- Dubois J, Hertz-Pannier L, Cachia A, Mangin JF, Le Bihan D, Dehaene-Lambertz G (2009) Structural asymmetries in the infant language and sensori-motor networks. *Cereb Cortex* 19:414–423.
- Flechsig P (1920) *Anatomie des menschlichen Gehirns und Rückenmarks auf myelogenetischer Grundlage*. Leipzig: Georg Thieme.
- Frey S, Campbell JS, Pike GB, Petrides M (2008) Dissociating the human language pathways with high angular resolution diffusion fiber tractography. *J Neurosci* 28:11435–11444.
- Fukunaga M, Li TQ, van Gelderen P, de Zwart JA, Shmueli K, Yao B, Lee J, Maric D, Aronova MA, Zhang G, Leapman RD, Schenck JF, Merkle H, Duyn JH (2010) Layer-specific variation of iron content in cerebral cortex as a source of MRI contrast. *Proc Natl Acad Sci U S A* 107:3834–3839.
- Gervain J, Macagno F, Cogo S, Peña M, Mehler J (2008) The neonate brain detects speech structure. *Proc Natl Acad Sci U S A* 105:14222–14227.
- Grossmann T, Johnson MH, Lloyd-Fox S, Blasi A, Deligianni F, Elwell C, Csibra G (2008) Early cortical specialization for face-to-face communication in human infants. *Proc Biol Sci* 275:2803–2811.
- Hein G, Knight RT (2008) Superior temporal sulcus—it's my area: or is it? *J Cogn Neurosci* 20:2125–2136.
- Hill J, Dierker D, Neil J, Inder T, Knutsen A, Harwell J, Coalson T, Van Essen D (2010) A surface-based analysis of hemispheric asymmetries and folding of cerebral cortex in term-born human infants. *J Neurosci* 30:2268–2276.
- Huttenlocher PR, Dabholkar AS (1997) Regional differences in synaptogenesis in human cerebral cortex. *J Comp Neurol* 387:167–178.
- Johnson EK, Jusczyk PW (2001) Word segmentation by 8-month-olds: when speech cues count more than statistics. *J Mem Lang* 44:548–567.

- Kaas JH, Hackett TA (2000) Subdivisions of auditory cortex and processing streams in primates. *Proc Natl Acad Sci U S A* 97:11793–11799.
- Kinney HC, Brody BA, Kloman AS, Gilles FH (1988) Sequence of central nervous system myelination in human infancy. II. Patterns of myelination in autopsied infants. *J Neuropathol Exp Neurol* 47:217–234.
- Lerch JP, Worsley K, Shaw WP, Greenstein DK, Lenroot RK, Giedd J, Evans AC (2006) Mapping anatomical correlations across cerebral cortex (MACACC) using cortical thickness from MRI. *Neuroimage* 31:993–1003.
- Maye J, Werker JF, Gerken L (2002) Infant sensitivity to distributional information can affect phonetic discrimination. *Cognition* 82:B101–B111.
- Ochiai T, Grimault S, Scavarda D, Roch G, Hori T, Rivière D, Mangin JF, Régis J (2004) Sulcal pattern and morphology of the superior temporal sulcus. *Neuroimage* 22:706–719.
- Rilling JK, Glasser MF, Preuss TM, Ma X, Zhao T, Hu X, Behrens TE (2008) The evolution of the arcuate fasciculus revealed with comparative DTI. *Nat Neurosci* 11:426–428.
- Rousseau F, Glenn OA, Iordanova B, Rodriguez-Carranza C, Vigneron DB, Barkovich JA, Studholme C (2006) Registration-based approach for reconstruction of high-resolution in utero fetal MR brain images. *Acad Radiol* 13:1072–1081.
- Saffran JR, Aslin RN, Newport EL (1996) Statistical learning by 8-month-old infants. *Science* 274:1926–1928.
- Scott SK, McGettigan C, Eisner F (2009) A little more conversation, a little less action—candidate roles for the motor cortex in speech perception. *Nat Rev Neurosci* 10:295–302.
- Sigalovsky IS, Fischl B, Melcher JR (2006) Mapping an intrinsic MR property of gray matter in auditory cortex of living humans: a possible marker for primary cortex and hemispheric differences. *Neuroimage* 32:1524–1537.
- Simonds RJ, Scheibel AB (1989) The postnatal development of the motor speech area: a preliminary study. *Brain Lang* 37:42–58.
- Sowell ER, Peterson BS, Thompson PM, Welcome SE, Henkenius AL, Toga AW (2003) Mapping cortical change across the human life span. *Nat Neurosci* 6:309–315.
- Sun T, Patoine C, Abu-Khalil A, Visvader J, Sum E, Cherry TJ, Orkin SH, Geschwind DH, Walsh CA (2005) Early asymmetry of gene transcription in embryonic human left and right cerebral cortex. *Science* 308:1794–1798.
- Van Essen DC (2005) A population-average, landmark- and surface-based (PALS) atlas of human cerebral cortex. *Neuroimage* 28:635–662.
- Vovk U, Pernus F, Likar B (2007) A review of methods for correction of intensity inhomogeneity in MRI. *IEEE Trans Med Imaging* 26:405–421.
- Yakovlev P, Lecours AR (1967) The myelogenetic cycles of regional maturation of the brain. In: *Regional development of the brain in early life* (Minkovski A, ed), pp 3–69. Oxford: Blackwell.
- Yoshiura T, Higano S, Rubio A, Shrier DA, Kwok WE, Iwanaga S, Numaguchi Y (2000) Heschl and superior temporal gyri: low signal intensity of the cortex on T2-weighted MR images of the normal brain. *Radiology* 214:217–221.

D. Evaluation de l'indice de maturation

L'indice défini dans notre étude a caractérisé plusieurs aspects de la maturation du cortex. D'une part, il est fortement corrélé avec l'âge des nourrissons. D'autre part, il confirme les observations sur le développement précoce de certaines régions corticales [Huttenlocher, 1997; Kinney, 1988; Yakovlev, 1967]. Les aires primaires (régions centrales et gyrus de Heschl) se développent avant les aires associatives (aires frontales, gyrus temporal moyen, gyrus supra-marginal). Cet indice nous a paru particulièrement adapté pour mesurer des différences de maturation entre les berges d'un même sillon : le cortex sensitif en avance sur le cortex moteur, la région dorsale du STS en avance sur la région ventrale.

Comme il a été évoqué dans l'introduction, les variations du signal T2 et, par voie de conséquence, de l'indice de maturation, reflètent vraisemblablement la prolifération des membranes, associée à une baisse du contenu en eau

Cependant, plusieurs autres facteurs sont susceptibles d'avoir des effets indirects sur cet indice : un effet de volume partiel produit par la faible épaisseur du cortex, une baisse de signal du LCR en raison de son écoulement dans le cerveau, un effet inattendu du volume du LCR et enfin la présence d'un biais résiduel dans notre mesure. Nous avons estimé l'importance de ces effets sur nos mesures. Enfin, le LCR étant distribué différemment dans les cerveaux des nourrissons, nous proposons une méthode alternative pour compenser le manque de LCR dans certaines régions du cortex.

D.1 Influence de l'épaisseur corticale

Aux interfaces entre les tissus, les intensités des différents tissus sont mélangées au sein des mêmes voxels de l'image (effet de volume partiel). La substance blanche et le LCR ayant des signaux plus élevés que le cortex, le signal est artificiellement augmenté sur les bords du cortex.

Quand le cortex est mince, les bords peuvent se rejoindre par endroits, si bien que la hausse de signal se produit sur l'ensemble du cortex, entraînant une baisse de l'indice de maturation. Réciproquement, plus le cortex s'épaissit, plus l'indice de maturation se rapproche du signal réel du cortex et plus il augmente.

Au cours de l'évaluation de la segmentation du cortex (chapitre 1), nous avons tracé

manuellement les segmentations des hémisphères gauches de quatre nourrissons. A partir de ces segmentations, nous avons pu mesurer la distance entre les interfaces gris-blanc et les mêmes sillons que ceux utilisés dans ce chapitre. Cette distance représente la demi-largeur d'un sillon en incluant l'épaisseur corticale (Figure 37). Nous avons comparé les demi-largeurs des sillons et les indices de maturation dans les mêmes régions.

Pour chacun des quatre sujets, nous observons qu'en général, plus large est le sillon, plus mature y est le cortex. Cette observation suggère que les variations d'épaisseurs corticales sont responsables en partie des variations de l'indice de maturation. Cependant, dans le cas du nourrisson de sept semaines, nous remarquons qu'il a les sillons les plus larges parmi les nourrissons mais que son cortex n'y est pas le plus mature. Plusieurs interprétations sont possibles : segmentation manuelle imprécise, sillons plus ouverts que chez les autres nourrissons, effets maturationnels spécifiques, etc. Une étude complémentaire nous paraît nécessaire pour clarifier la nature du lien entre l'indice de maturation et l'épaisseur corticale sur un échantillon plus large de nourrissons.

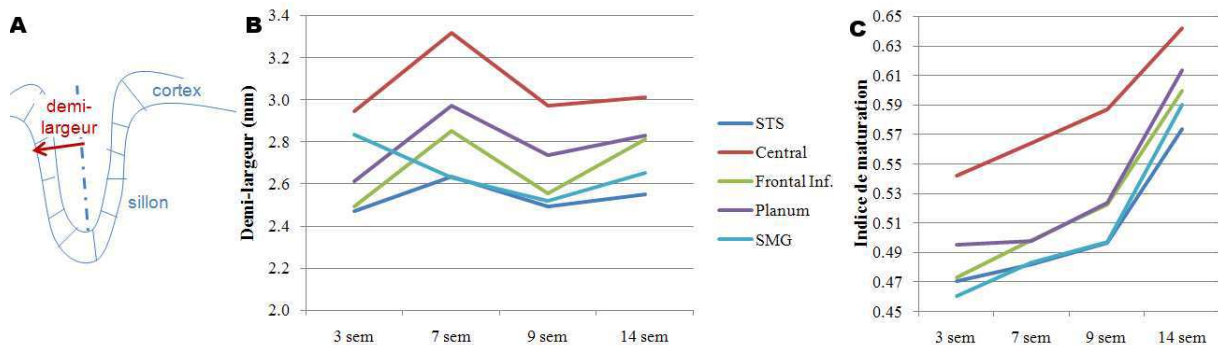


Figure 37. Influence de l'épaisseur corticale sur l'indice de maturation. A. La demi-largeur du sillon inclut l'épaisseur corticale dans notre calcul. B. Calcul de la demi-largeur pour quatre nourrissons d'âges différents dans cinq plissements d'intérêt (hémisphères gauches seulement). C. Indice de maturation de ces nourrissons correspondant aux mêmes régions d'intérêt. Les régions les plus matures sont aussi les plus épaisses. SMG : supra-marginal gyrus ; frontal inf. : sillon frontal inférieur ; STS : sillon temporal supérieur.

D.2 Effet de l'écoulement du LCR

Le LCR circule depuis les plexus choroïdes jusqu'aux voies d'élimination du cerveau et son mouvement est susceptible de modifier son intensité dans une image IRM.

Nous avons étudié l'effet des variations de l'écoulement du LCR entre les trois séquences d'acquisition réalisées pour chaque nourrisson (axiale, coronale et sagittale). Si cet écoulement est faible, comme il est rapporté dans le cerveau adulte ($<1\text{mm}^3/\text{s}$ [Boulton, 1998]), l'intensité du

LCR resterait à peu près constante entre les acquisitions, et ses variations auraient peu d'effet sur l'indice de maturation. Comme chacune des images est recalée sur l'image reconstruite, nous avons appliqué nos mesures sur les régions ainsi mises en correspondance.

D'une part, nous avons mesuré l'erreur relative entre le signal du LCR dans chaque séquence axiale, coronale et sagittale et le signal dans l'image reconstruite, qui nous a servi de référence (Figure 38). **L'erreur est faible et inférieure à 1% pour les séquences axiale et coronale.** Dans les coupes sagittales, en revanche, nous observons un biais systématique de 3%, que nous ne comprenons pas.

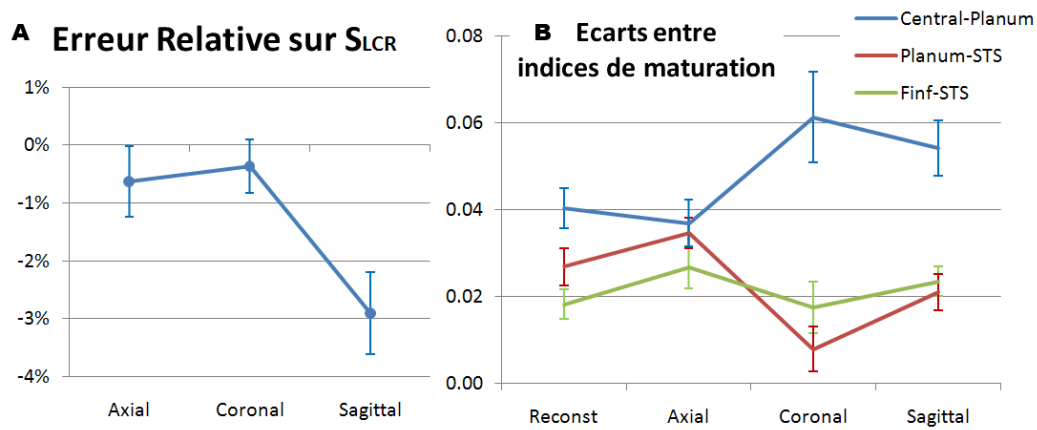


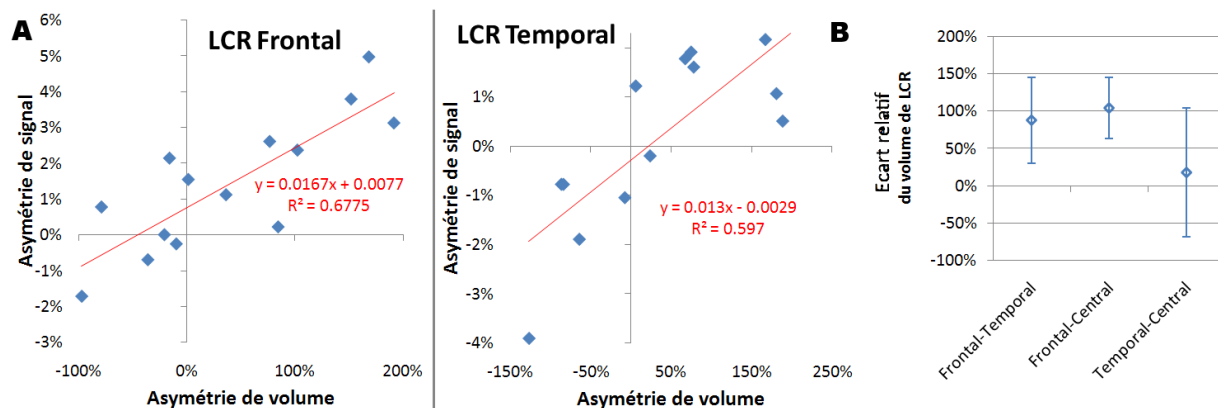
Figure 38. A. Variations du signal du LCR à travers les 3 acquisitions axiale, coronale et sagittale. L'erreur relative sur le signal est inférieure à 1% pour les vues axiale et coronale. Les barres d'erreur correspondent aux erreurs-types. B. Effet des variations de signal sur l'indice de maturation. Nous présentons les écarts des indices entre plusieurs régions d'intérêt. Les groupes de maturation sont conservés dans chaque acquisition : l'indice du central (groupe mature) est supérieur à celui du *planum temporale*, et les indices du sillon frontal inférieur et du *planum* (groupe intermédiaire) sont supérieurs à celui du STS (groupe immature). Les variations de mouvement du LCR entre les acquisitions ont peu d'effet sur nos mesures.

D'autre part, nous avons étudié la robustesse de certains de nos résultats entre les différentes acquisitions. Dans chaque séquence d'acquisition, nous avons mesuré l'écart entre les indices des différents groupes de maturation, présentés dans notre article. Nous observons que, pour chaque acquisition, l'indice du sillon central (groupe mature) est supérieur à celui du *planum temporale* (groupe intermédiaire), et que les indices du sillon frontal inférieur et du *planum* sont supérieurs à celui du sillon temporal supérieur (groupe immature). **Les groupes de maturation sont donc préservés à travers les acquisitions.**

Ces résultats suggèrent que les variations de l'écoulement du LCR ont un effet limité sur l'indice de maturation.

D.3 Effet de volume du LCR

Une fois l'effet de volume partiel filtré sur le masque du LCR (voir le paragraphe « Calcul de l'indice de maturation à partir d'une mesure locale du signal du LCR » dans l'introduction de ce chapitre), nous avons été surpris d'observer une corrélation résiduelle mais robuste entre le signal et le volume du compartiment du LCR. Cette corrélation est présente à travers le cerveau, aussi bien dans les régions frontales que temporales (Figure 39). **Elle peut s'interpréter par un signal légèrement plus élevé dans les grandes cavités que dans les petits compartiments.** L'indice de maturation serait par conséquent surévalué dans les régions à fort volume de LCR, telles que les régions frontales.



Nous avons tenté de quantifier cet effet de volume. A partir d'une régression linéaire, le rapport entre l'asymétrie de signal et l'asymétrie de volume du LCR est de l'ordre de 1,5% (Figure 39). Par ailleurs, les régions frontales inférieures ont des volumes de LCR bien supérieurs aux autres régions (centrales et STS), représentant un écart relatif de près de 100%. En rapprochant écart relatif et coefficient d'asymétrie, cet écart de volume produirait un écart relatif de signal proche de $100 \times 1,5\%$, soit 1,5%. A partir de la formule de l'indice de maturation, nous déduisons qu'un écart de signal du LCR de 1,5% conduit à une hausse de moitié de l'indice, soit un peu moins de 0,01. Comme l'écart de maturation entre les régions

frontales inférieures et le STS est proche en moyenne de 0,02, **la correction de l'effet de volume abaisserait l'indice de maturation des régions frontales inférieures à un niveau très proche de celui du STS.**

Nous comprenons mal l'origine de cet effet de volume. Le réseau vasculaire cérébral produirait des vibrations sur le LCR [Henry-Feugeas, 2000]. Une hypothèse est que ces vibrations induisent une atténuation du signal plus forte sur les bords des parois. L'effet résultant moyen serait plus fort dans les petits compartiments (baisse du signal) que dans les grandes cavités.

D.4 Présence d'un biais résiduel

L'indice de maturation a été défini en partie pour annuler les inhomogénéités dans l'image, ou biais, en rapportant le signal du cortex au signal du LCR. Notre hypothèse, selon laquelle le biais est le même dans deux tissus adjacents, a été remise en cause dans un type de séquences IRM [Mangin, 2000]. Par ailleurs, notre mesure du signal du LCR est parfois éloignée de celle du cortex, jusqu'à plus de 3cm ! Dans ce cas, les biais ne sont plus exactement les mêmes, si bien qu'il peut rester un biais résiduel après le calcul de l'indice de maturation.

Visuellement, nos images IRM ne présentaient pas un biais important. Cependant, nous avons cherché à évaluer la robustesse de notre indice de maturation à des biais différents. Si le biais résiduel est faible, nos mesures de maturation seront faiblement modifiées par des configurations différentes du biais à travers le cerveau. Le biais était mesuré sur le signal du LCR présent à la périphérie du cerveau. **Nous avons choisi deux sujets dont les champs de biais étaient très différents** (Figure 40) : le premier nourrisson, âgé de 9 semaines, a un biais plus marqué dans les régions temporales (gauche en particulier), tandis que le second, âgé de 11 semaines, a un biais dans les régions frontales supérieures. **En dépit de cette différence, nous avons mesuré un ordre de maturation très semblable dans nos régions d'intérêt.** Cet ordre est également très proche de l'ordre moyen établi sur l'ensemble des nourrissons. Par ailleurs, les asymétries significatives, rapportées dans notre article, sont présentes chez ces deux sujets : les régions du STS plus matures à droite, le gradient dorso-ventral du STS, et le cortex sensitif plus mature que le cortex moteur. Ces résultats suggèrent que le biais résiduel présent dans nos calculs a eu peu d'effet sur nos mesures de maturation.

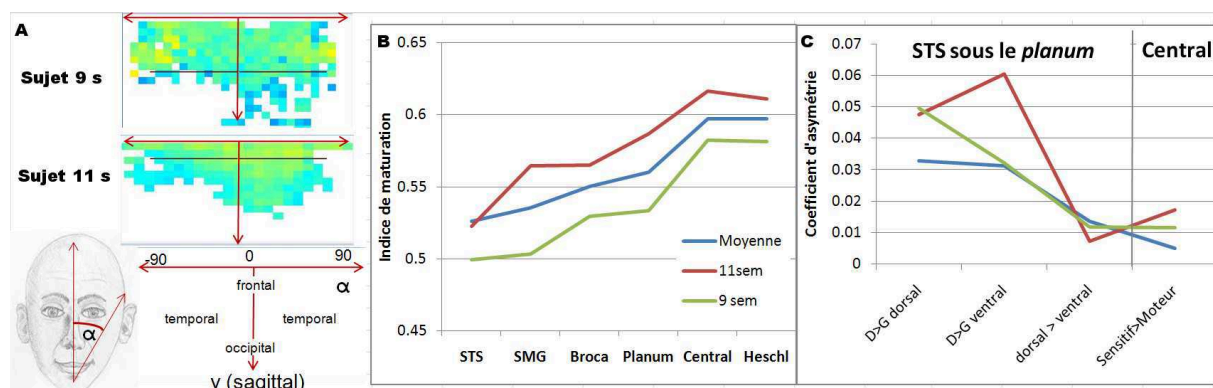


Figure 40. Influence du champ de biais sur les mesures de maturation et d'asymétrie. A. Cartes du champ de biais en périphérie du cerveau pour deux nourrissons (9 et 11 semaines). Les champs de biais sont très différents entre les deux sujets. En *jaune* les régions de biais maximal, en *vert*, un biais moyen, en *bleu* un biais faible. L'axe vertical représente la direction antéro-postérieure. L'axe horizontal représente l'angle α entre le sommet du crâne et les tempes. Champ estimé à partir du signal du LCR périphérique. L'estimation n'est pas calculée dans les régions postérieures du cerveau où le LCR est absent. B. Evolution homogène de l'indice de maturation à travers les différentes régions corticales pour ces deux sujets (par rapport à la moyenne). C. Les asymétries significatives sont présentes chez ces deux sujets. D : droite, G : gauche, SMG : gyrus supra-marginal, STS : sillon temporal supérieur.

D.5 Que faire en l'absence de LCR ?

Le calcul de l'indice de maturation dépend fortement de la présence de LCR au voisinage de la région d'intérêt. Par manque de LCR, nous ne pouvons pas estimer la maturation, par exemple, dans les régions corticales internes ou occipitales. Par ailleurs, le volume de LCR peut varier selon les âges et les populations de nourrissons ; par exemple, le volume était nettement plus faible dans une population de nouveau-nés acquis récemment à Neurospin.

Dans le but de compenser le manque de LCR, nous suggérons de reconsidérer la correction de biais préalable des images. Souvenez-vous, nous avons écarté cette méthode au cours de notre démarche parce qu'elle annulait les variations de maturation du cortex en même temps que le biais dans les images. Notre critère d'évaluation était basé sur l'asymétrie de signal du LCR. Or, cette asymétrie n'est pas due au seul biais. En effet, nous avons observé *a posteriori* qu'elle était aussi associée à un effet de volume discuté plus haut. Cet effet de volume a accentué l'asymétrie de signal du LCR, en nous poussant à une forte correction de biais, qui annulait du même coup les variations du signal du cortex.

Comment être sûr que le biais soit corrigé dans l'image d'un cerveau immature, où les intensités des tissus du cortex et de la substance blanche sont par nature hétérogènes ?

Nous suggérons une approche par régions d'intérêt sur le LCR. A partir d'une première estimation sommaire du biais dans le LCR périphérique, nous proposons d'isoler plusieurs régions du LCR aussi éloignées que possible, où le biais est significatif. En raison de l'effet de volume discuté plus haut, il est également important de choisir des régions de taille comparable : LCR des pôles temporaux, des ventricules, etc. Ces régions d'intérêt vont ensuite permettre de régler la méthode de correction de biais. Le paramétrage sera optimal quand les distributions de l'intensité du LCR se superposeront entre les différentes régions. Une fois l'image corrigée du biais à partir de ce paramètre, il semble possible de calculer l'indice de maturation en rapportant le signal du cortex à une mesure globale, et non plus locale, du LCR sur l'ensemble du cerveau. Il faut toutefois espérer que ce réglage optimal n'atténue pas trop les variations du signal du cortex.

En conclusion, nous avons observé deux contributions indirectes aux variations de l'indice de maturation. D'une part, l'évolution de l'indice paraît associée à un épaississement du cortex dans une mesure qu'il reste à évaluer sur un plus large échantillon. Cet effet d'épaississement, s'il est confirmé, est vraisemblablement associé à la prolifération des membranes, évoqué au début de ce chapitre. D'autre part, le volume de LCR proche d'une région d'intérêt modifie légèrement le signal du LCR et par conséquent le calcul de la maturation. La correction de cet effet de volume amènerait les indices des régions dorsales du sillon temporal supérieur et du gyrus frontal inférieur à des niveaux voisins.

En revanche, l'écoulement du LCR en périphérie du cerveau semble avoir eu peu d'effet sur nos mesures. Nous n'avons pas noté non plus d'effet de biais résiduel dans le calcul de l'indice.

Par ailleurs, nous avons suggéré une méthode alternative pour mesurer cet indice dans les régions où le LCR est absent.

Enfin, il faut noter que le calcul de l'indice ne prend pas en compte l'architecture interne spécifique des régions corticales, indépendante de la maturation et qui se maintient jusqu'à l'âge adulte, comme par exemple une plus grande densité neuronale ou une arborisation dendritique

plus dense. Chez l'adulte, l'organisation du cortex induit des variations de la constante T2 [Georgiades, 2001]. A l'avenir, il paraît donc important de prendre en compte cette architecture intrinsèque en rapportant l'indice de maturation à une mesure équivalente dans le cortex mature.

E. Interactions entre maturation du cortex et myélinisation de la substance blanche

A partir de mesures indépendantes de la matière grise et de la substance blanche, nous avons rapporté, dans notre article, une corrélation de l'aire de Broca et d'une région postérieure du STS avec le faisceau arqué. Ces trois régions faisant parties du chemin dorsal du langage, ce lien suggère des processus développementaux communs, que nous essayons à présent de caractériser.

D'une part, ces trois régions seraient le lieu d'une intense production de membranes et de constituants divers. Dans la même population de nourrissons, Jessica Dubois et coll. [2008c] ont caractérisé, à partir des indices d'anisotropie fractionnelle (FA) et de diffusivité, les différents stades de maturation des grands faisceaux de matière blanche. Le faisceau arqué, dans son segment central, serait relativement immature, dans une phase dite de pré-myélinisation, au cours de laquelle prolifèrent les constituants de la myéline. Dans le cortex, nous avons suggéré que les variations de l'indice de maturation reflètent principalement la prolifération sous-jacente des membranes, et probablement aussi l'épaississement du cortex, associé à cette surproduction (voir introduction de ce chapitre p.131 et section précédente).

D'autre part, il est intéressant de remarquer qu'une corrélation analogue a été récemment observée chez l'adulte. Phillips et coll. [2010] ont mesuré la FA du faisceau arqué et l'épaisseur du cortex chez 36 adultes. La FA de ce faisceau était fortement corrélée avec l'épaisseur du cortex dans un ensemble de régions incluant la région de Broca, l'aire de Wernicke (aire de Brodman 22), la région pariétale inférieure (aires 39 et 40) et les gyri temporal moyen et supérieur (aires 41 et 42). Les auteurs suggèrent que le degré de myélinisation serait responsable de la relation observée entre la FA et l'épaisseur corticale.

Dans les premiers mois de vie, la corrélation observée suggère donc **une prolifération de membranes synchronisée entre ces régions du cortex et la substance blanche**, probablement contrôlée par l'activité électrique des neurones [Barres, 1993; Spitzer, 2006]. En se prolongeant vraisemblablement au-delà des premiers mois de vie, ce développement parallèle aurait un effet visible dans le cortex mature.

A ce phénomène général de prolifération membranaire synchrone, viendrait se superposer un second processus, moins intuitif, et spécifique à la région postérieure du STS. En effet, dans nos mesures, **l'asymétrie de l'indice de maturation dans cette région du STS est corrélée négativement avec l'asymétrie de la mesure de FA du faisceau arqué**. Cette corrélation suggère, dans l'hémisphère gauche, qu'une avance développementale du faisceau arqué serait associée à un retard de maturation dans cette région du STS.

L'asymétrie du faisceau arqué a été interprétée comme une organisation plus efficace des fibres parallèles dans l'hémisphère gauche [Dubois, 2009]. Il semble raisonnable d'associer à cette meilleure organisation une plus grande activité électrique le long de ces fibres [Demerens, 1996; Dubois, 2008d].

Par ailleurs, il a été suggéré qu'**une plus grande activité dans la voie dorsale du langage serait associée à une baisse de l'activité dans les connexions interhémisphériques**. En effet, au cours d'une tâche de répétition de mots chez l'adulte, il a été observé une baisse du métabolisme dans les fibres du corps calleux, corrélée à la hausse du métabolisme dans la région de Broca et une région temporale postérieure (aire de Brodman 22) [Karbe, 1998].

Enfin, Galaburda [1990] suggère, à partir d'une série d'observations, que la baisse de l'activité interhémisphérique dans les régions asymétriques serait associée à un plus grand élagage des fibres du corps calleux et, par voie de conséquence, des neurones engagés dans ces connexions. Par exemple, il a été observé une corrélation entre l'asymétrie de l'espacement des colonnes corticales dans le *planum temporale* (associée à une asymétrie de surface de cette région) et le nombre de fibres traversant plusieurs régions du corps calleux ($r=0,46-0,52$; $p=0,02$) [Chance, 2006].

Nous proposons donc l'hypothèse selon laquelle, dans l'hémisphère gauche, **l'avance développementale du faisceau arqué s'accompagnerait, dans la région du STS observée, d'une élimination plus grande des neurones dont les branches axonales principales traversent le corps calleux**. La corrélation négative entre les asymétries des indices de maturation du faisceau arqué et de la région postérieure du STS s'expliquerait donc par la superposition de deux phénomènes concurrents dans cette région du cortex, à savoir la prolifération membranaire et l'élimination de neurones engagés dans des connexions interhémisphériques.

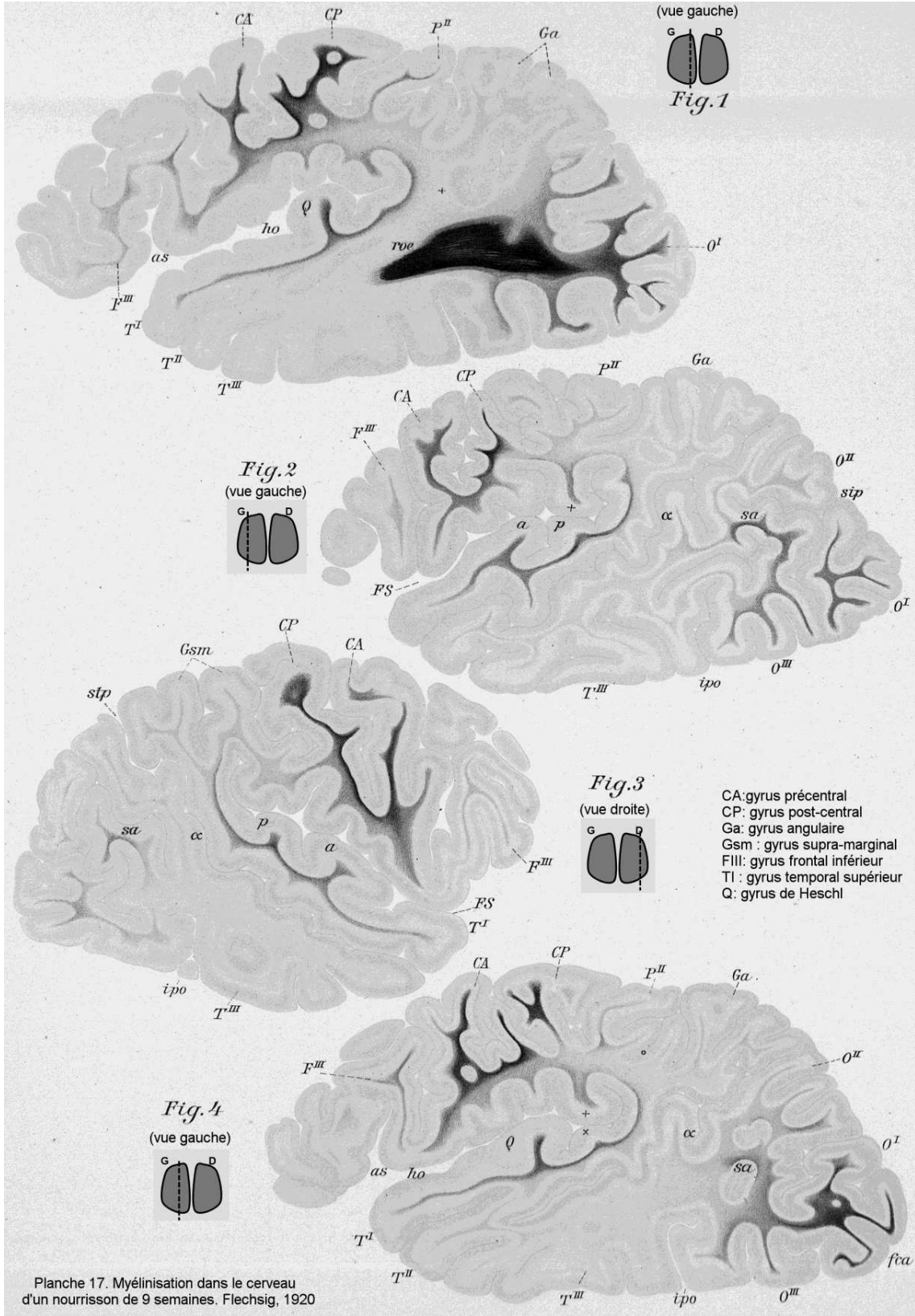


Figure 41. Marquage histochimique de la myéline chez un nourrisson de 9 semaines [Flechsig, 1920].

Plus généralement, **j'ai été frappé par la ressemblance de nos résultats avec la carte de myélinisation d'un nourrisson, dessinée par Flechsig [1920]** (Figure 41). Dans ses travaux fondateurs sur la myélinisation, Flechsig a analysé la substance blanche au cœur des plissements corticaux et a défini méthodiquement les régions du cortex présentant un profil de maturation spécifique. Le dessin évoqué reproduit un marquage histochimique de la myéline.

L'âge du nourrisson était de 9 semaines, ce qui correspond à l'âge moyen de notre population. Nous observons une myélinisation très marquée dans les gyri pré- et post-centraux et dans le segment le plus médial du gyrus de Heschl (*fig.1* et *fig.4*). Ces trois régions correspondent à l'indice « mature » dans notre classification. L'avance du cortex sensitif sur le cortex moteur, significative dans nos mesures, est également visible dans plusieurs vues sagittales (*fig.1*, *fig.2* et *fig.3*)

Une myélinisation moins prononcée est présente autour de la scissure de Sylvius, jusqu'au gyrus frontal inférieur (*fig.1* et *fig.4*). La myélinisation de ce gyrus (indice de maturation « intermédiaire ») y est plus marquée que celle du gyrus temporal moyen (indice « immature »).

Enfin, la myélinisation, marquée dans la partie dorsale du gyrus temporal supérieur, est supérieure à celle des régions situées en-dessous, suggérant un gradient de maturation similaire à nous, selon une direction dorso-ventrale. Par ailleurs, Flechsig note aussi l'apparition de la myélinisation dans le gyrus angulaire, moins flagrante sur le dessin (*fig.2*, *fig.3* et *fig.4*) (indice « immature »). Cette région correspond à la région du STS qui est associée dans nos mesures à la région de Broca et au faisceau arqué.

La correspondance de nos résultats avec l'illustration de Flechsig suggère **un développement parallèle entre la maturation du cortex et la myélinisation de la substance blanche sous-jacente dans un nombre étendu de régions cérébrales.**

Discussion

Les enfants apprennent sans difficulté apparente leur langue, quelle que soit leur culture et la structure de cette langue. Cette aptitude humaine remarquable s'observe dès la naissance. Le nouveau-né parvient déjà à classer grossièrement les langues suivant leurs caractéristiques mélodiques et rythmiques. Il discrimine aussi de très nombreux contrastes phonétiques, bien au-delà de ceux qu'il aurait pu entendre dans le ventre de sa mère.

Comment apparaissent ces facultés précoces ? Sont-elles issues de structures programmées à l'avance ou simplement acquises par la stimulation continue de notre système auditif ? Deux vues s'opposent pour expliquer la formation initiale du réseau cérébral du langage.

Selon une hypothèse constructiviste [Johnson, 2011], la fonction d'une région est déterminée en premier lieu par les stimulations sensorielles que la région reçoit, et par les interactions avec les régions d'un même réseau. Le développement de coopérations et de compétitions au sein d'un réseau conduit progressivement les régions de ce réseau à acquérir leur identité fonctionnelle. A titre d'exemple, l'organisation du cortex strié en colonnes de dominance oculaire [Hubel, 1977] serait formée par la compétition des stimulations issues des deux rétines oculaires [Huberman, 2008]. Dans ce type d'approche, l'architecture neuronale initiale et les mécanismes d'apprentissage jouent un rôle secondaire. Ils seraient génériques et communs à de nombreux processus cognitifs.

Selon une approche innéiste [Dehaene-Lambertz, 2009], le développement du réseau du langage est soumis à une forte influence génétique. Une architecture précontrainte permet et favorise le développement précoce des capacités perceptives des nourrissons et la mise en place rapide d'une organisation des aires du langage, proche de celle de l'adulte [Dehaene-Lambertz, 2002a; 2006]. Des modules de traitement spécifiques seraient encodés dans la structure même du réseau du langage. La nature de ces modules est encore mal connue. Certains modules encoderaient des contrastes phonétiques, en étroite correspondance avec les frontières acoustiques naturelles de notre système auditif [Kuhl, 2004].

Dans le but d'éclairer le débat suscité par l'opposition de ces deux théories, nous avons recherché les signes précoces éventuels de structures spécifiques au réseau du langage. Dans une première partie, nous discutons des asymétries et des niveaux de maturation observés dans les régions temporeles supérieures. Dans une seconde partie, nous étudions l'existence précoce d'une voie dorsale du langage.

A. Organisation des régions temporeles supérieures

Les régions temporeles supérieures présentent un certain niveau d'organisation fonctionnelle dès les premiers mois de vie. Dehaene-Lambertz et al. [2002a] ont fait écouter des séries de phrases dites à l'endroit et à l'envers à une population de 20 nourrissons, âgés de deux à trois mois. Les phrases à l'endroit et à l'envers différaient par leurs contours intonatifs mais consistaient toutes deux en des variations temporelles rapides du signal auditif. A partir d'un protocole en IRM fonctionnel, il a été observé, pour les deux types de stimuli, des activations dans de larges régions du lobe temporal gauche, proches de celles rapportées dans le cortex mature, en particulier le gyrus temporal supérieur, incluant le gyrus de Heschl et le *planum temporale*, le STS et le pôle temporal. Ces résultats mettent en évidence un réseau fonctionnel précoce sensible aux stimuli de la parole, et plus spécifiquement aux transitions rapides du signal auditif. En revanche, pendant l'écoute de segments musicaux, où les variations du signal sont en moyenne plus lentes et plus mélodieuses, ce sont les aires symétriques à ce réseau, dans l'hémisphère droit, qui sont activées préférentiellement [Perani, 2010]. Cette dichotomie du traitement du signal auditif entre les deux hémisphères est également observée chez l'adulte [Zatorre, 2001].

La structure précoce du réseau du langage nous est apparue, par plusieurs aspects, très proches de l'organisation chez l'adulte. D'une part, la topographie est déjà asymétrique, le planum et le STS étant plus ventraux et s'étendent plus en arrière à gauche qu'à droite. D'autre part, nous avons observé des asymétries dans les dimensions du gyrus de Heschl, du *planum*

temporale et du STS. Ces asymétries n'étaient pas corrélées entre elles (voir article n°2, p.89).

Dans les paragraphes suivants, nous rapprochons nos mesures de maturation de ces asymétries, en nous interrogeant sur la nature des influences génétiques dans ces régions.

Le gyrus de Heschl est plus gros à gauche qu'à droite chez les nourrissons. Cette asymétrie a également été observée vers un an [Smith, 2011] et à l'âge adulte [Penhune, 1996]. Plus intéressant encore, elle est préservée chez les adultes sourds de naissance [Emmorey, 2003; Penhune, 2003]. L'existence de cette asymétrie, dès les premiers mois de vie et indépendamment des stimulations auditives, jointe à une avance de maturation [Flechsig, 1920] (voir article n°3), suggère une forte influence génétique sur l'asymétrie de cette région.

Cette asymétrie a été associée à un meilleur traitement des transitions temporelles rapides à gauche, tandis que la région droite serait plus performante pour un encodage spectral [Boemio, 2005; Zatorre, 2001]. Par ailleurs, cette asymétrie est plus marquée chez des sujets plus aptes à apprendre une langue étrangère [Golestani, 2007] ou plus experts en phonétique [Golestani, 2011] que chez des sujets moins doués dans ces aspects linguistiques. Ces résultats suggèrent un lien entre les organisations anatomiques et fonctionnelles. **Par transitivité, l'influence génétique porterait aussi sur les différences interhémisphériques dans les traitements des stimuli auditifs, et en particulier la parole.**

Curieusement, **le *planum temporale*** est plus allongé à gauche mais son indice de maturation est plus élevé à droite. L'asymétrie de longueur s'accorde bien avec l'asymétrie de surface en faveur de la gauche, observée dès le stade fœtal [Chi, 1977b] jusqu'à l'âge adulte [Shapleske, 1999]. En revanche, l'asymétrie de maturation à droite est inattendue. En effet, dans une population de nourrissons, l'activation dans cette région était plus élevée à gauche qu'à droite pendant l'écoute de phrases [Dehaene-Lambertz, 2002a]. Il est possible que l'avance de maturation du *planum* droit corresponde au développement précoce d'une autre fonction cognitive, puisqu'une plus grande activation a été observée à droite dans le *planum* pendant l'écoute de musique [Perani, 2010]. Cependant, l'écoute de segments musicaux a induit des activations bilatérales dans le *planum temporale* chez des nourrissons de deux mois [Dehaene-Lambertz, 2010]. Nous privilégions une autre hypothèse.

L'asymétrie de maturation du *planum temporale* concerne sa partie antérieure, en périphérie

proche du cortex auditif primaire. Cette région est engagée dans un réseau important de connexions parallèles avec le gyrus de Heschl [Chiry, 2003; Kaas, 2000]. Il est un peu étonnant d'observer une asymétrie dans cette région alors que le niveau de maturation du gyrus de Heschl est symétrique (voir article n°3, figure 4A). L'asymétrie de maturation observée viendrait plutôt des propriétés de notre indice. En effet, cet indice est sensible à l'architecture intrinsèque du cortex. Si la densité neuronale est plus petite dans une région corticale, l'indice de maturation y est également plus petit. Or, chez l'adulte, les colonnes corticales sont plus espacées à gauche, et, en conséquence, la densité neuronale y est plus faible [Buxhoeveden, 2001; Seldon, 1981; 2006]. Cette asymétrie organisation n'a malheureusement pas encore été démontrée à la naissance. Cependant, elle s'accorderait bien avec l'effet de torque, qui jouerait un rôle dans la formation de l'asymétrie du *planum* (voir Figure 29, p.128 et chap. 2 section g.2, p.125). En effet, le phénomène de torque conduirait à un « étirement » des colonnes corticales dans l'hémisphère gauche, expliquant à la fois les asymétries de longueur et de maturation du *planum temporale* chez les nourrissons.

Chez l'adulte, il a été suggéré que le plus grand espacement des colonnes corticales à gauche est dû principalement à un plus grand réseau de connexions à courtes et à longues distances [Hutsler, 2003a]. Harasty et Seldon [2003] ont proposé un modèle dans ce sens pour illustrer le lien entre connectivité, espacement des colonnes et épaisseur du cortex dans les régions du langage. Le *planum temporale* entretient une connectivité parallèle importante avec le cortex auditif primaire et les régions en périphérie [Chiry, 2003], ainsi qu'avec les autres régions du gyrus temporal supérieur et les régions fronto-pariétales via le faisceau arqué. Takao et coll. [2010] ont rapporté une corrélation entre le volume du *planum* et l'anisotropie fractionnelle des fibres du faisceau arqué dans l'hémisphère gauche.

L'asymétrie du *planum*, associée à l'asymétrie de son organisation microscopique, favoriserait ainsi une plus grande connectivité avec les régions de l'hémisphère gauche. L'asymétrie précoce du faisceau arqué en faveur de la gauche [Dubois, 2009], et les niveaux de maturation comparables du *planum* et de l'aire de Broca (article n°3), semblent aller dans ce sens.

Nous suggérons donc une asymétrie précoce de l'organisation interne et la connectivité dans cette région, sous l'influence du torque de Yakovlev. Cependant, une étude sur l'espacement des colonnes corticales à la naissance, et une éventuelle asymétrie dans cette région, nous paraît un élément essentiel afin de poursuivre dans cette hypothèse.

Quant à l'asymétrie du STS, sa plus grande profondeur dans l'hémisphère droit semble favoriser une autre fonction cognitive que le langage. Chez l'adulte, la région postérieure du STS est activée par une variété de processus en dehors du traitement de la parole, à savoir, la théorie de l'esprit, l'intégration audiovisuelle et les traitements du visage et du mouvement biologique [Hein, 2008]. Ces fonctions sont toutes fortement impliquées dans les signes de communication non verbaux [Frith, 2007].

Plusieurs formes précoces de ces signes de communication ont été observées avant l'âge de six mois. Les nourrissons sourient davantage et émettent des vocalisations plus volontiers vers les personnes que vers les choses [Legerstee, 1992]. Ils préfèrent voir une personne marcher plutôt qu'un mouvement quelconque [Bertenthal, 1984]. Ils reconnaissent mieux les visages et les corps dans leur configuration naturelle que déformée [Gliga, 2005].

Enfin, ils perçoivent la direction du regard d'une personne en dirigeant leur attention dans la direction indiquée par ce regard [Hood, 1998]. Récemment, Guellai et Streri [2011] ont familiarisé 24 nouveau-nés au visage d'une femme leur parlant, soit en les regardant, soit en regardant sur le côté. Puis, elles présentaient une photo de la même femme ou d'une femme différente, dont le regard avait la même orientation qu'au cours de la phase de familiarisation. Pendant la phase de test, les nouveau-nés n'ont montré une attention soutenue que lorsqu'ils revoyaient la femme qui leur avait parlé en les regardant. Selon ces résultats, le regard, comme la parole, serait un élément essentiel de l'interaction sociale dans les premiers mois de vie. L'hypothèse a été faite d'un module inné dédié à la perception du regard [Baron-Cohen, 1994; Gliga, 2007].

Nous suggérons que l'asymétrie du STS joue un rôle dans l'apparition précoce de ces formes de communication non verbales. D'une part, elle est située dans une région que nous avons vue être impliquée dans de nombreuses fonctions relatives à l'interaction sociale. D'autre part, l'asymétrie serait soumise à un fort effet génétique, comme les signes de communication non verbale, soumis à une pression évolutive en raison de leur rôle vital dans la survie de nombreuses espèces [Frith, 2007]. En effet, plusieurs observations suggèrent un contrôle génétique sur l'asymétrie du STS (Figure 27, p.119). Tout d'abord, cette asymétrie serait présente dès la période fœtale [Kasprian, 2010] et tout au long du développement (Figure 25, p. 115). En outre, Philippe Pinel a mesuré une héritabilité à droite de la profondeur moyenne du STS (chap. 2.F,

p.117). Enfin, cette région de plus grande profondeur forme un bassin sulcal, observé chez 98% des 148 adultes testés [Im, 2010].

Sans présager du rôle joué par cette région asymétrique dans les fonctions de communication non verbales, **elle constituerait un des carrefours des réseaux multiples qui sous-tendent l'interaction sociale non verbale** [Hein, 2008].

Que se passe-t-il dans le STS gauche ? Il existerait, le long du STS, une organisation fonctionnelle précoce. Dix nourrissons de trois mois ont écouté des phrases courtes dans un protocole d'IRM fonctionnel (Figure 12, p.20) [Dehaene-Lambertz, 2006]. Les différentes aires du langage étaient activées selon une séquence qu'il a été possible d'analyser. Les réponses les plus rapides ont été enregistrées dans le voisinage du gyrus de Heschl, tandis que les réponses devenaient de plus en plus lentes de part et d'autre du gyrus, vers les régions postérieures du gyrus temporal supérieur et en direction du pôle temporal. Cette progression refléterait les opérations cognitives qui intègreraient la parole sur des durées de plus en plus longues.

En accord avec cette organisation hiérarchique, nous avons observé un gradient dorso-ventral de l'indice de maturation, les régions du gyrus temporal supérieur ayant un indice plus élevé que celles du gyrus temporal moyen. Cependant, il est difficile de conclure sur une éventuelle avance de maturation de la région dorsale du STS sur la région ventrale, parce que la variation de l'indice est faible et serait due, chez l'adulte, à une différence cyto-architectonique [Yoshiura, 2000].

En revanche, la morphologie du STS à la base du gyrus de Heschl est plus intéressante. En effet, nous avons suggéré que la faible profondeur de cette région refléterait l'initiation d'un pli de passage dans l'hémisphère gauche (Figure 30, p.128).

Un pli de passage proche du gyrus de Heschl est susceptible de contribuer à l'organisation du langage d'au moins deux façons. D'une part, il favoriserait la voie reliant les régions auditives primaires et secondaires aux régions ventrales du traitement de la parole dans le gyrus temporal moyen [Ochiai, 2004]. D'autre part, les résultats d'une étude récente suggèrent un second rôle possible. Dans un protocole en IRM fonctionnelle, Pallier et coll. [2011] ont mis en évidence quatre pics d'activation le long du STS, dont le niveau augmentait avec la complexité syntaxique des séquences de mots entendues. De façon surprenante, ces quatre régions activées s'intercalent très bien avec les trois plis de passage fréquemment observés le long du STS [Ochiai, 2004]

(Figure 42). L'alternance des plis et de ces activations suggère un rôle de ces plis dans l'organisation des processus syntaxiques. Sous cette hypothèse, l'initiation d'un pli, observée chez les nourrissons, correspondrait à l'ébauche d'une architecture de ces processus. L'apparition précoce d'une structure relative à la syntaxe peut s'expliquer par les aptitudes des nourrissons à percevoir les informations prosodiques de la parole, qui constitueraient une composante essentielle de l'acquisition de la syntaxe [Christophe, 2008]. Par ailleurs, plusieurs études en électrophysiologie suggèrent l'apparition de capacités d'analyse syntaxique dès l'âge de deux ans [Bernal, 2010; Oberecker, 2006].

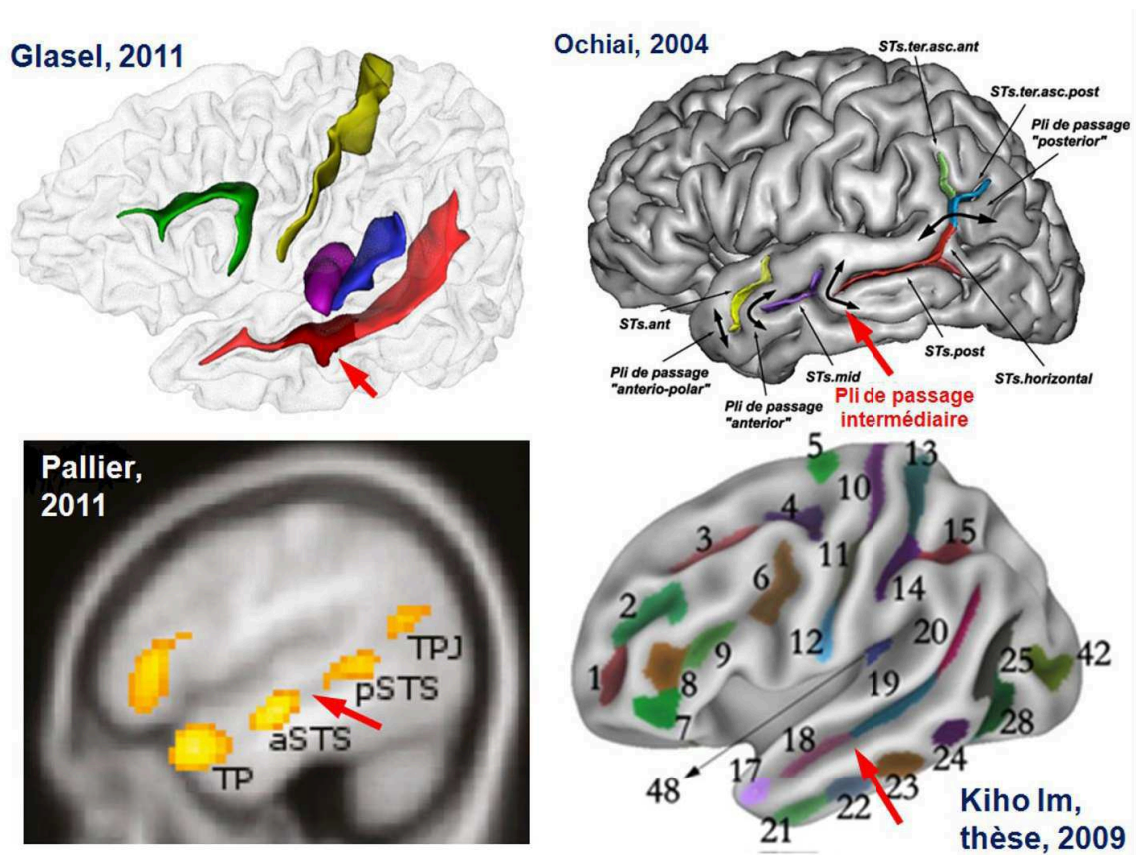


Figure 42. Rôle suggéré des plis de passage dans l'organisation fonctionnelle du langage. Chez l'adulte, le STS gauche est fréquemment subdivisé en trois plis de passage, antérieur, intermédiaire et postérieur [Ochiai, 2004]. Ces trois plis segmentent le sillon en quatre compartiments plus profonds ou bassins sulcaux, numérotés 17, 18, 19 et 20 [Im, 2009]. Dans une tâche de traitement syntaxique, il a été observé quatre pics d'activation, dont la localisation moyenne correspond aux quatre compartiments du STS [Pallier, 2011]. Sous cette hypothèse, une forme précoce du pli intermédiaire, caractérisée par une asymétrie de profondeur chez les nourrissons (flèche rouge), signalerait une organisation précoce du langage [Glasel, 2011].

Ainsi, **la région la plus asymétrique du STS contribuerait à l'organisation précoce du langage par l'initiation d'un pli de passage à la base du gyrus de Heschl.** L'origine des plis de passage le long du STS est encore assez mal connue [Regis, 2005]. A partir de l'étude de plusieurs modèles morphogénétiques, nous avons suggéré soit une influence précoce de l'allongement des ventricules [Striegel, 2009], soit un effet de la tension des fibres de substance blanche longitudinales au STS [Xu, 2010] (chap. 2 section g.2, p.125). L'apparition progressive des plis de passage suivrait le développement de ces fibres, particulièrement marqué dans l'hémisphère gauche [Parker, 2005; Pujol, 2002]. Par ailleurs, l'implication de la forme des ventricules dans l'apparition de plis le long du STS serait, si elle se confirmait, l'indication d'une influence génétique forte sur l'architecture dans cette région.

En conclusion, les asymétries observées dans les régions temporales postérieures gauches favoriseraient les traitements des stimuli auditifs, en particulier la parole, tandis qu'à droite, l'asymétrie du STS, contribuerait plutôt à l'organisation des processus de communication non verbale. L'architecture précoce dans ces régions résulterait d'une pression évolutive des moyens de communication, ayant eu vraisemblablement un rôle crucial dans la survie de notre espèce au cours de son évolution [Frith, 2007].

B. Développement précoce de la voie dorsale du langage : une spécificité humaine ?

A partir de notre indice de maturation, nous avons mis en évidence une corrélation entre les asymétries dans la région de Broca et dans la région postérieure du STS et l'asymétrie de l'anisotropie fractionnelle (FA) du faisceau arqué, suggérant l'apparition précoce d'un réseau entre ces régions distantes. Dans la région de Broca, l'aire 44 de Brodman, directement associée à ce réseau, a un indice de maturation plus élevé que plusieurs régions temporales supérieures et cet indice est particulièrement marqué dans l'hémisphère gauche. Cette avance de maturation de l'aire 44, jointe à une plus grande orientation des fibres du faisceau arqué à gauche [Dubois, 2009], indique probablement une meilleure organisation de ce réseau dans l'hémisphère gauche.

A l'arrière de ce réseau, la région postérieure du STS appartient ou est proche du gyrus angulaire dans le lobule pariétal inférieur. Chez l'adulte, la région de Broca et le lobule pariétal inférieur, reliés par le faisceau arqué [Catani, 2005], forment une partie importante de la voie dorsale du langage. Nos observations suggèrent donc un développement précoce de cette voie.

Chez l'adulte, l'aire 44 est impliquée dans le traitement des stimuli auditifs et la mémoire de travail verbale [Golestani, 2011], tandis que la région du gyrus angulaire participerait au stockage de composantes phonologiques de la parole [Dehaene-Lambertz, 2002a]. La voie dorsale à gauche serait impliquée dans l'analyse de la dynamique temporelle de sons complexes et la mise en correspondance des composantes acoustiques de la parole avec les réseaux articulatoires du lobe frontal [Aboitiz, 2010; Belin, 2000; Hickok, 2007]. Elle permettrait en particulier une interaction entre la perception et la production de la parole, à travers l'aire 44, étroitement liée aux régions motrices et somato-sensitives [Saur, 2008]. Dans une population d'enfants, le niveau d'organisation (anisotropie fractionnelle) du faisceau arqué à gauche serait corrélé avec le niveau d'attention phonologique [Yeatman, 2011].

Ces observations suggèrent **un rôle important de la voie dorsale dans la boucle phonologique décrite par Baddeley [1966]**. Cette boucle est un système spécialisé dans le traitement des représentations auditives et articulatoires. Elle garderait l'empreinte d'une séquence de sons ou de mots, maintenue temporairement dans une région de stockage et qui

pourrait être réactivée par la stimulation des mécanismes articulatoires [Aboitiz, 2010]. Elle jouerait également un rôle dans l'acquisition de séquences phonologiques nouvelles, de plus en plus complexes [Baddeley, 1993].

Les capacités du nourrisson suggèrent que la boucle phonologique est déjà opérationnelle. En effet, les nourrissons sont capables de reconnaître les contours intonatifs de leur langue maternelle [Dehaene-Lambertz, 1998], d'estimer le nombre de syllabes dans un mot [Bijeljac-Babic, 1993], de détecter un changement de phonème [Mandel, 1994] ou un changement dans l'ordre des mots d'une phrase [Mandel, 1996].

La voie dorsale serait déjà développée à cet âge (article n°3). Un renforcement de l'activité est observé dans les régions frontales gauches quand des syllabes [Bristow, 2009] ou des phrases sont répétées [Dehaene-Lambertz, 2006]. Cet effet de répétition serait le signe d'un mécanisme précoce d'encodage de la parole. Par ailleurs, la région du gyrus angulaire est plus activée par l'écoute de phrases prononcées à l'endroit qu'à l'envers, indiquant un rôle probable dans l'analyse des éléments prosodiques spécifiques à la parole [Dehaene-Lambertz, 2002a].

Ces résultats suggèrent **le développement de la boucle phonologique dès les premiers mois de vie**, sous-tendue par la voie dorsale du langage.

Afin de mieux comprendre les origines de cette voie dorsale, nous étudions à présent son existence et son développement éventuels chez les primates.

Le système auditif des singes dispose de capacités assez proches de celui des nourrissons : perception des discontinuités dans certaines composantes acoustiques, sensibilité au rythme, séquençage temporel hiérarchique, etc. [Hauser, 2001]. Comme chez l'homme, le système auditif des singes inclut un large réseau hiérarchique de régions interconnectées, certaines répondant exclusivement aux stimuli auditifs, d'autres multimodales [Kaas, 2000]. Les régions homologues aux aires 44 et 45 ont été observées chez le macaque [Petrides, 2005]. Le cortex des chimpanzés présente également des asymétries anatomiques similaires : un plus grand *planum temporale* à gauche [Gannon, 1998] et un plus grand volume de substance blanche dans la région de Broca [Cantalupo, 2001; Schenker, 2010].

Ces ressemblances suggèrent l'existence d'une voie dorsale entre les régions temporo-

pariétales et frontales inférieures chez les singes. Chez le macaque, il a été observé en effet de nombreuses projections depuis la partie postérieure du STS, les régions homologues aux gyri angulaire et supra-marginal vers l'ensemble de la région homologue à Broca, via le faisceau arqué et le faisceau longitudinal supérieur [Petrides, 2009]. **Cette voie dorsale est cependant moins développée que la voie ventrale**, qui passe par la capsule extrême et serait la connexion principale entre les régions temporales supérieures et frontales inférieures chez les macaques. En revanche, la voie dorsale serait plus prononcée que la voie ventrale chez les chimpanzés et les humains, ces derniers ayant en outre des projections plus marquées vers les gyri temporaux médian et inférieur et dans la région de Broca [Rilling, 2008] (Figure 43).

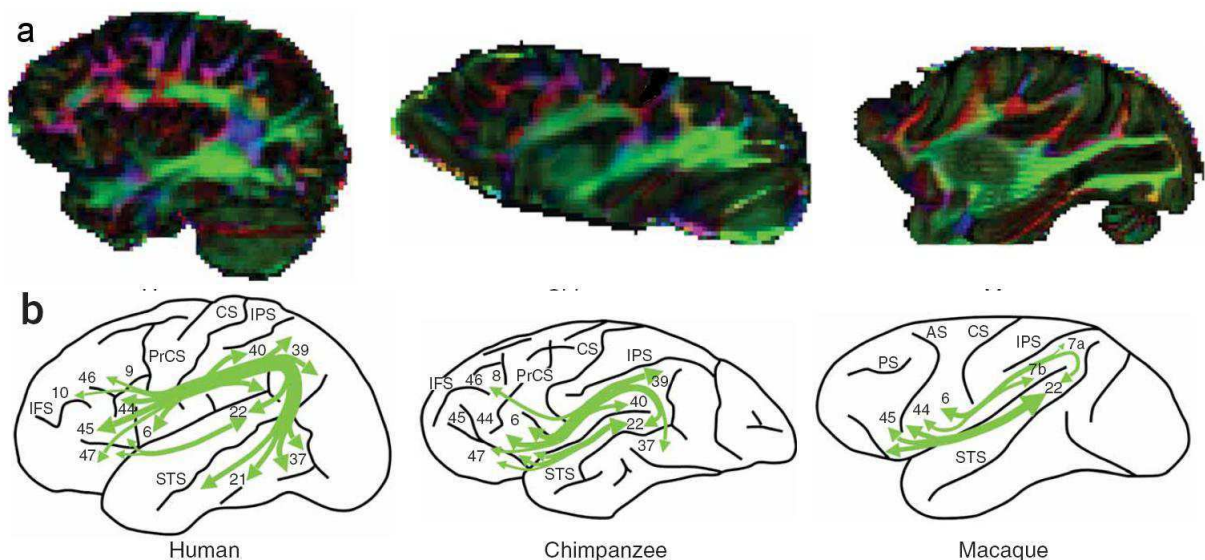


Figure 43. Comparaison des anatomies des faisceaux arqués chez l'homme, le chimpanzé et le macaque [Rilling, 2008]. a) Carte de couleurs de la direction principale de diffusion ; directions antéro-postérieure en vert, médio-latérale en rouge, ventro-dorsale en bleu. b) Représentation schématique du faisceau arqué et de la voie ventrale passant par la capsule extrême. Le faisceau arqué chez l'homme est plus développé que chez le chimpanzé, tandis que, chez le macaque, la voie majeure reliant les régions frontales et temporales serait la voie ventrale.

Les fonctions des régions préfrontales inférieures chez les singes sont aujourd'hui mieux comprises. Chez les chimpanzés, la région homologue de Broca est activée à la fois par des modes de communication gestuel et vocal [Tagliabata, 2008]. Chez le macaque, il a été proposé une subdivision en régions homologues aux aires 44 et 45 [Petrides, 2009]. La région 44 serait impliquée dans le contrôle fin du mouvement, par l'intermédiaire d'un puissant système de neurones miroirs dans le cortex prémoteur [Rizzolatti, 2001]. Ce système permettrait

l'identification et l'imitation d'actions comme la saisie d'objets [Iacoboni, 2006], mais aussi d'expressions oro-faciales, en particulier les mouvements buccaux liés aux vocalisations [Ferrari, 2003]. La région 45, quant à elle, et la région antérieure voisine (aire 12), sont stimulées par des stimuli auditifs et visuels, particulièrement les vocalisations des congénères et les expressions orofaciales [Romanski, 2007]. Elles seraient en outre impliquées dans des stratégies de recherche en mémoire d'informations pertinentes [Cadoret, 2007].

Ces études suggèrent, dans les régions préfrontales inférieures, un rôle important dans la reconnaissance et l'imitation d'actions et d'expressions du visage, associé à des stratégies de mémorisation et des contrôles moteurs sophistiqués.

Au cours de l'émergence du langage chez l'homme, il a été proposé un recyclage des circuits neuronaux des régions frontales inférieures, s'accompagnant du développement de la voie dorsale vers les régions temporo-pariétales [Aboitiz, 2010]. **Le haut niveau de contrôle moteur, observé chez les macaques, aurait été adapté au traitement de nouvelles séquences hiérarchiques de communication, à la fois gestuelles et vocales** [Petrides, 2009]. Les stratégies de mémorisation, jointes au développement de la voie dorsale, auraient permis l'apparition de la boucle phonologique, sous l'impulsion d'un mécanisme puissant d'imitation phonologique (et gestuelle). La boucle phonologique, sous-tendue par le développement de la voie dorsale, jouerait un rôle clé dans l'acquisition d'expressions plus élaborées, l'apparition des mots, pour finalement aboutir à un langage doté d'une syntaxe ordonnée [Aboitiz, 2010; 1997].

Conclusion

Au cours de cette thèse, nous avons étudié le développement du cerveau en IRM. Cette étude a été rendue possible grâce à l'acquisition en IRM d'une population de nourrissons par Jessica Dubois et au tracé manuel minutieux des plissements du cortex par Hervé Glasel.

Plusieurs outils méthodologiques ont été mis en place. D'une part, nous avons proposé une méthode de segmentation originale pour faire face au faible contraste des données IRM dans les premiers mois de vie. Basée sur des *a priori* radiométriques et géométriques des tissus, cette méthode a permis d'obtenir de très bons résultats chez les nourrissons âgés de moins de deux mois. Au-delà de cet âge, la segmentation présentait quelques imprécisions. Plusieurs perspectives d'évolution de cette méthode ont été proposées.

D'autre part, nous avons défini un indice de maturation à partir des intensités du signal du cortex et du liquide céphalo-rachidien. Il a été validé en mesurant notamment une forte corrélation de cet indice avec l'âge des nourrissons dans toutes les régions observées. Cet indice serait surtout sensible à la prolifération des membranes au sein du cortex. Il est susceptible de fournir des écarts de maturation non seulement entre des régions distantes, mais aussi localement entre les berges d'un même sillon. Afin de l'appliquer à d'autres types d'acquisition, il est toutefois important de mieux caractériser sa sensibilité aux inhomogénéités de signal et aux effets de volume partiel induits par la faible épaisseur du cortex à cet âge.

Puis, nous nous sommes intéressés à l'architecture du réseau des aires du langage. Nous observons une organisation précoce dans plusieurs structures, proche de celle observée dans le cerveau mature : des asymétries du STS, du gyrus de Heschl et du *planum temporale*, s'accompagnant d'un déplacement ventral et en arrière des régions temporelles postérieures dans l'hémisphère gauche.

Malgré la proximité de ces régions, nous n'avons relevé aucune corrélation entre leurs asymétries, suggérant des développements différents dans ces régions. Le *planum temporale* et l'extrémité postérieure de la scissure de Sylvius seraient soumis à l'influence du torque de

Yakovlev. Dans la région du *planum*, cette influence se traduirait par une organisation interne et une connectivité spécifiques. En revanche, l'asymétrie du gyrus de Heschl serait issue des tensions exercées par les fibres courtes de substance blanche, et associée à des différences interhémisphériques dans les traitements des stimuli auditifs.

Quant à la région du STS, située sous le gyrus de Heschl et le *planum temporale*, elle connaîtrait un destin différent dans les deux hémisphères. A droite, la région plus profonde, soumise à un fort contrôle génétique, résulterait d'un plissement primitif, se maintenant tout au long du développement. A gauche, la région peu profonde reflèterait l'initiation d'un pli de passage. Le plus grand développement des plis de passage, en produisant une structure plus compartimentée le long du STS, participerait à l'organisation fonctionnelle du langage.

Enfin, un certain degré d'organisation des aires du langage est également suggéré par nos mesures de maturation : un gradient dorso-ventral de maturation dans le lobe temporal, et l'avance relative de l'aire de Broca au sein des régions préfrontales souvent jugées immatures à cet âge. En outre, la corrélation de ces mesures avec la mesure de maturation du faisceau arqué en IRM de diffusion, tend à montrer la formation précoce d'un réseau dorsal du langage entre l'aire de Broca et les régions postérieures du STS. Le développement de ce réseau, présent au début de la vie et plus important chez l'adulte que chez les singes, serait spécifique à l'espèce humaine.

Vers de nouvelles études du développement cérébral...

De nombreuses études restent à mener pour comprendre l'émergence du langage au début de la vie. Ainsi, notre modeste contribution pose de nouvelles questions. Si l'asymétrie du STS est la conséquence d'une structure plus compartimentée dans l'hémisphère gauche, quels sont les effets de ces compartiments sur les processus du langage ? Par ailleurs, la voie dorsale du langage semble présenter un développement précoce chez l'homme : quel rôle joue-t-elle dans la latéralisation du langage ? Enfin, la région de Broca était la seule région, parmi les régions périsylviennes observées, qui tendait à être plus mature à gauche qu'à droite. Cette relative avance de maturation serait-elle à l'origine, par l'intermédiaire de la voie dorsale, d'une forme précoce de prédictions sur les paroles que le nourrisson entend ?

Si les études présentées ont visé exclusivement le développement normal, nous espérons qu'elles pourront contribuer à la caractérisation de certains troubles du développement. Par exemple, nous évoquons brièvement un lien éventuel entre nos résultats et des études récentes sur l'autisme. L'autisme est un trouble du développement neuronal sous forte influence génétique, dont les premiers symptômes apparaissent au début de la vie [Courchesne, 2007]. Un jeune enfant autiste présente des troubles de l'interaction sociale et, selon le type de syndromes, des troubles du langage. Plusieurs études ont suggéré un trouble du développement dans les régions temporales supérieures. Boddaert et coll. [2004] ont rapporté, dans une population d'enfants, une diminution bilatérale du volume de matière grise dans la région du STS située en-dessous du *planum temporale*. Dans l'aire 21 de Brodman, proche du STS, il a été observé une moins bonne séparation entre la substance blanche et les couches corticales profondes, suggérant la présence d'une quantité excessive de neurones sous le cortex [Avino, 2010]. Enfin, les régions du gyrus temporal supérieur étaient peu activées dans l'hémisphère gauche pendant l'écoute d'une histoire chez de très jeunes enfants [Pierce, 2011]. Ainsi, ces résultats suggèrent qu'un trouble du développement apparaîtrait précocement dans les régions temporales supérieures, peut-être pendant la formation de la région du STS sous le *planum temporale*. Dans cette éventualité, l'asymétrie de profondeur du STS, qui semble un repère robuste du développement normal, est susceptible d'être modifiée. La perturbation de cette asymétrie constituerait alors un biomarqueur potentiel précoce des troubles autistiques.

La recherche en imagerie du développement en IRM compte de plus en plus de méthodes à sa disposition. En imagerie pondérée en T1 et en T2, ces méthodes font face à la baisse de contraste continue du signal IRM pendant la première année de vie. Pourtant, Feng Shi et coll. [Shi, 2010a; 2011] ont réussi à segmenter les tissus cérébraux et à proposer un atlas des tissus pendant toute cette période. Des chaînes de segmentation automatiques se mettent en place en vue de segmenter l'ensemble des structures du cerveau [Gui, 2011]. Une autre approche prometteuse consiste à remplacer la pondération des images par l'estimation des constantes T1 et T2 des tissus à partir d'acquisitions multiples [Dubois, 2010b].

Par ailleurs, les méthodes se développent pour mieux caractériser la formation du cerveau. L'imagerie fœtale est parvenue à segmenter et à caractériser la sous-plaque corticale [Corbett-Detig, 2011; Habas, 2010]. Cette région est importante dans la formation du cerveau, parce que

les neurones et les fibres axonales y stationnent avant de pénétrer le cortex, en y établissant vraisemblablement les premiers réseaux fonctionnels [Kostovic, 2006b; 2010]. Les premiers plissements du cortex, qui accompagnent le développement de la sous-plaque, sont aujourd'hui modélisés à l'aide de nouveaux modèles morphogénétiques [Lefevre, 2010; Toro, 2005; Xu, 2010]. Par ailleurs, des formes approchées de ces plissements ont été proposées en mesurant une variété de paramètres morphologiques puis en les simplifiant dans un espace de paramètres de moindre dimension [Sun, 2011].

Enfin, de nouvelles approches apparaissent pour étudier l'architecture du cerveau. Si l'IRM de diffusion reste la méthode privilégiée pour étudier la connectivité du cerveau, il est encore difficile de reconstruire intégralement les faisceaux de fibres, compte-tenu de la résolution limitée des images chez les nourrissons. La connexion entre des régions corticales distantes peut aussi être estimée par des mesures de corrélation entre des indices structuraux ; Nous avons illustré cette approche sur la voie dorsale du langage à l'aide d'un indice de maturation ; Une approche similaire a été appliquée en corrélant les mesures d'épaisseur corticale à travers le cerveau [Chen, 2008]. Enfin, outre l'IRM fonctionnelle, la connectivité fonctionnelle s'est développée ces dernières années par l'étude des réseaux de repos chez les nourrissons [Smyser, 2011].

Le nombre croissant et la diversité des méthodes d'imagerie témoignent du grand mystère qui entoure encore le cerveau immature. Comment l'horloge génétique parvient-elle à si bien orchestrer la grande diversité des mécanismes développementaux en cascade ? Combien de mécanismes redondants ou de compensation préservent un développement harmonieux en dépit des conditions environnementales changeantes et parfois hostiles ? Comment parviennent à émerger les fonctions cognitives alors que les stades de maturation à travers le cerveau sont très différents et que les informations qui en proviennent sont nécessairement mal synchronisées ?

Bibliographie

- Aboitiz, F., Aboitiz, S., Garcia, R., **2010**. *The Phonological Loop*. *Current Anthropology* 51 (S1).
- Aboitiz, F., Garcia, V.R., **1997**. *The evolutionary origin of the language areas in the human brain. A neuroanatomical perspective*. *Brain Res Brain Res Rev* 25 (3), 381-396.
- Adams-Chapman, I., **2006**. *Neurodevelopmental outcome of the late preterm infant*. *Clin Perinatol* 33 (4), 947-964; abstract xi.
- Aganj, I., Sapiro, G., Parikshak, N., Madsen, S.K., Thompson, P.M., **2009**. *Measurement of cortical thickness from MRI by minimum line integrals on soft-classified tissue*. *Hum Brain Mapp* 30 (10), 3188-3199.
- Amunts, K., Schlaug, G., Schleicher, A., Steinmetz, H., Dabringhaus, A., Roland, P.E., Zilles, K., **1996**. *Asymmetry in the Human Motor Cortex and Handedness*. *NeuroImage* 4 (3), 216-222.
- Amunts, K., Schleicher, A., Burgel, U., Mohlberg, H., Uylings, H.B., Zilles, K., **1999**. *Broca's region revisited: cytoarchitecture and intersubject variability*. *J Comp Neurol* 412 (2), 319-341.
- Amunts, K., Schleicher, A., Ditterich, A., Zilles, K., **2003**. *Broca's region: cytoarchitectonic asymmetry and developmental changes*. *J Comp Neurol* 465 (1), 72-89.
- Auzias, G., Colliot, O., Glaunes, J., Perrot, M., Mangin, J.F., Trouve, A., Baillet, S., **2011**. *Diffeomorphic Brain Registration Under Exhaustive Sulcal Constraints*. *Medical Imaging, IEEE Transactions on PP* (99), 1-1.
- Avino, T.A., Hutsler, J.J., **2010**. *Abnormal cell patterning at the cortical gray-white matter boundary in autism spectrum disorders*. *Brain Res* 1360, 138-146.
- Baddeley, A.D., **1966**. *Short-term memory for word sequences as a function of acoustic, semantic and formal similarity*. *Q J Exp Psychol* 18 (4), 362-365.
- Baddeley, A.D., **1993**. *Working Memory and Conscious Awareness*. In: Collins, A.F., Gathercole, S.E., Conway, M.A., Morris, P.E. (Eds.), *Theory of Memory*. Erlbaum, Mahwah, NJ.
- Baratti, C., Barnett, A.S., Pierpaoli, C., **1999**. *Comparative MR imaging study of brain maturation in kittens with T1, T2, and the trace of the diffusion tensor*. *Radiology* 210 (1), 133-142.
- Barkovich, A.J., **2000**. *Concepts of myelin and myelination in neuroradiology*. *AJNR Am J Neuroradiol* 21 (6), 1099-1109.

- Barkovich, A.J., Kjos, B.O., Jackson, D.E., Jr., Norman, D., **1988**. *Normal maturation of the neonatal and infant brain: MR imaging at 1.5 T*. *Radiology* 166 (1 Pt 1), 173-180.
- Baron-Cohen, S., **1994**. *How to build a baby that can read minds: Cognitive mechanisms in mindreading*. In: Baron-Cohen, S. (Ed.), *The Maladapted Mind. Classic Readings in Evolutionary Psychopathology*. Psychology Press.
- Barres, B.A., Raff, M.C., **1993**. *Proliferation of oligodendrocyte precursor cells depends on electrical activity in axons*. *Nature* 361 (6409), 258-260.
- Barrick, T.R., Mackay, C.E., Prima, S., Maes, F., Vandermeulen, D., Crow, T.J., Roberts, N., **2005**. *Automatic analysis of cerebral asymmetry: an exploratory study of the relationship between brain torque and planum temporale asymmetry*. *NeuroImage* 24 (3), 678-691.
- Bartley, A.J., Jones, D.W., Weinberger, D.R., **1997**. *Genetic variability of human brain size and cortical gyral patterns*. *Brain* 120 (Pt 2), 257-269.
- Belin, P., Zatorre, R.J., Lafaille, P., Ahad, P., Pike, B., **2000**. *Voice-selective areas in human auditory cortex*. *Nature* 403 (6767), 309-312.
- Bernal, S., Dehaene-Lambertz, G., Millotte, S., Christophe, A., **2010**. *Two-year-olds compute syntactic structure on-line*. *Dev Sci* 13 (1), 69-76.
- Bertenthal, B.I., Proffitt, D.R., Cutting, J.E., **1984**. *Infant sensitivity to figural coherence in biomechanical motions*. *J Exp Child Psychol* 37 (2), 213-230.
- Bijeljac-Babic, R., Bertoncini, J., Melher, J., **1993**. *How do 4-day-old infants categorize multisyllabic utterances?* *Developmental Psychology* 29 (4), 711-721.
- Boddaert, N., Chabane, N., Gervais, H., Good, C.D., Bourgeois, M., Plumet, M.H., Barthelemy, C., Mouren, M.C., Artiges, E., Samson, Y., Brunelle, F., Frackowiak, R.S., Zilbovicius, M., **2004**. *Superior temporal sulcus anatomical abnormalities in childhood autism: a voxel-based morphometry MRI study*. *NeuroImage* 23 (1), 364-369.
- Boemio, A., Fromm, S., Braun, A., Poeppel, D., **2005**. *Hierarchical and asymmetric temporal sensitivity in human auditory cortices*. *Nat Neurosci* 8 (3), 389-395.
- Boulton, M., Flessner, M., Armstrong, D., Hay, J., Johnston, M., **1998**. *Determination of volumetric cerebrospinal fluid absorption into extracranial lymphatics in sheep*. *Am J Physiol* 274 (1 Pt 2), R88-96.
- Bourgeois, J.P., **2005**. *[Brain synaptogenesis and epigenesis]*. *Med Sci (Paris)* 21 (4), 428-433.
- Bristow, D., Dehaene-Lambertz, G., Mattout, J., Soares, C., Gliga, T., Baillet, S., Mangin, J.F., **2009**. *Hearing faces: how the infant brain matches the face it sees with the speech it hears*. *J Cogn Neurosci* 21 (5), 905-921.
- Brodman, K., **1909**. *Vergleichende Lokalisationslehre der Großhirnrinde in ihren Prinzipien*

dargestellt auf Grund des Zellenbaues. Verlag von Johann Ambrosius Barth, Leipzig (Germany).

- Brooks, D.J., Luthert, P., Gadian, D., Marsden, C.D., **1989.** *Does signal-attenuation on high-field T2-weighted MRI of the brain reflect regional cerebral iron deposition? Observations on the relationship between regional cerebral water proton T2 values and iron levels.* J Neurol Neurosurg Psychiatry 52 (1), 108-111.
- Buxhoeveden, D.P., Switala, A.E., Litaker, M., Roy, E., Casanova, M.F., **2001.** *Lateralization of minicolumns in human planum temporale is absent in nonhuman primate cortex.* Brain Behav Evol 57 (6), 349-358.
- Cachia, A., **2003a.** *Modèles statistiques morphométriques et structurels du cortex pour l'étude du développement cérébral.* Ecole Nationale Supérieure des Télécommunications, Paris
- Cachia, A., Mangin, J.F., Riviere, D., Kherif, F., Boddaert, N., Andrade, A., Papadopoulos-Orfanos, D., Poline, J.B., Bloch, I., Zilbovicius, M., Sonigo, P., Brunelle, F., Regis, J., **2003b.** *A primal sketch of the cortex mean curvature: a morphogenesis based approach to study the variability of the folding patterns.* IEEE Trans Med Imaging 22 (6), 754-765.
- Cachia, A., Paillere-Martinot, M.L., Galinowski, A., Januel, D., de Beaurepaire, R., Bellivier, F., Artiges, E., Andoh, J., Bartres-Faz, D., Duchesnay, E., Riviere, D., Plaze, M., Mangin, J.F., Martinot, J.L., **2008.** *Cortical folding abnormalities in schizophrenia patients with resistant auditory hallucinations.* NeuroImage 39 (3), 927-935.
- Cadore, G., Petrides, M., **2007.** *Ventrolateral prefrontal neuronal activity related to active controlled memory retrieval in nonhuman primates.* Cereb Cortex 17 Suppl 1, i27-40.
- Caminiti, R., Ghaziri, H., Galuske, R., Hof, P.R., Innocenti, G.M., **2009.** *Evolution amplified processing with temporally dispersed slow neuronal connectivity in primates.* Proc Natl Acad Sci U S A 106 (46), 19551-19556.
- Campaign, R., Minckler, J., **1976.** *A note on the gross configurations of the human auditory cortex.* Brain Lang 3 (2), 318-323.
- Cantalupo, C., Hopkins, W.D., **2001.** *Asymmetric Broca's area in great apes.* Nature 414 (6863), 505.
- Cantalupo, C., Pilcher, D.L., Hopkins, W.D., **2003.** *Are planum temporale and sylvian fissure asymmetries directly related? A MRI study in great apes.* Neuropsychologia 41 (14), 1975-1981.
- Catani, M., Jones, D.K., ffytche, D.H., **2005.** *Perisylvian language networks of the human brain.* Ann Neurol 57 (1), 8-16.
- Chada, S., Lamoureux, P., Buxbaum, R.E., Heidemann, S.R., **1997.** *Cytomechanics of neurite outgrowth from chick brain neurons.* J Cell Sci 110 (Pt 10), 1179-1186.

- Chance, S.A., Casanova, M.F., Switala, A.E., Crow, T.J., **2006**. *Minicolumnar structure in Heschl's gyrus and planum temporale: Asymmetries in relation to sex and callosal fiber number*. *Neuroscience* 143 (4), 1041-1050.
- Chance, S.A., Crow, T.J., **2007**. *Distinctively Human: Cerebral Lateralisation and Language in Homo Sapiens*. *Journal of Anthropological Sciences* 85, 153-164.
- Chance, S.A., Esiri, M.M., Crow, T.J., **2005**. *Macroscopic brain asymmetry is changed along the antero-posterior axis in schizophrenia*. *Schizophr Res* 74 (2-3), 163-170.
- Chen, Z.J., He, Y., Rosa-Neto, P., Germann, J., Evans, A.C., **2008**. *Revealing modular architecture of human brain structural networks by using cortical thickness from MRI*. *Cereb Cortex* 18 (10), 2374-2381.
- Chi, J.G., Dooling, E.C., Gilles, F.H., **1977a**. *Gyral development of the human brain*. *Annals of Neurology* 1, 86-93.
- Chi, J.G., Dooling, E.C., Gilles, F.H., **1977b**. *Left-right asymmetries of the temporal speech areas of the human fetus*. *Arch Neurol* 34 (6), 346-348.
- Chiry, O., Tardif, E., Magistretti, P.J., Clarke, S., **2003**. *Patterns of calcium-binding proteins support parallel and hierarchical organization of human auditory areas*. *Eur J Neurosci* 17 (2), 397-410.
- Christophe, A., Millotte, S., Bernal, S., Lidz, J., **2008**. *Bootstrapping lexical and syntactic acquisition*. *Lang Speech* 51 (Pt 1-2), 61-75.
- Chugani, H.T., Phelps, M.E., Mazziotta, J.C., **1987**. *Positron emission tomography study of human brain functional development*. *Ann Neurol* 22 (4), 487-497.
- Cointepas, Y., Mangin, J.F., Garnero, L., Poline, J.B., Benali, H., **2001**. *BrainVISA: Software Platform for Analysis of Multi-modality Brain Data*. *NeuroImage* 13 (6), 98.
- Conel, J.L.R., **1939**. *The postnatal development of the human cerebral cortex. Vol. 1. The cortex of the newborn*. Oxford, England: Harvard Univ. Press.
- Corbett-Detig, J., Habas, P.A., Scott, J.A., Kim, K., Rajagopalan, V., McQuillen, P.S., Barkovich, A.J., Glenn, O.A., Studholme, C., **2011**. *3D global and regional patterns of human fetal subplate growth determined in utero*. *Brain Struct Funct* 215 (3-4), 255-263.
- Courchesne, E., Pierce, K., Schumann, C.M., Redcay, E., Buckwalter, J.A., Kennedy, D.P., Morgan, J., **2007**. *Mapping early brain development in autism*. *Neuron* 56 (2), 399-413.
- Cowan, W.M., Fawcett, J.W., O'Leary, D.D., Stanfield, B.B., **1984**. *Regressive events in neurogenesis*. *Science* 225 (4668), 1258-1265.
- Cunningham, D.J., **1892**. *Contribution to the Surface Anatomy of the Cerebral Hemispheres*. Royal Irish Academy, Dublin.

- Cykowski, M.D., Coulon, O., Kochunov, P.V., Amunts, K., Lancaster, J.L., Laird, A.R., Glahn, D.C., Fox, P.T., **2008**. *The central sulcus: an observer-independent characterization of sulcal landmarks and depth asymmetry*. *Cereb Cortex* 18 (9), 1999-2009.
- Dale, A.M., Fischl, B., Sereno, M.I., **1999**. *Cortical surface-based analysis. I. Segmentation and surface reconstruction*. *NeuroImage* 9 (2), 179-194.
- Dehaene-Lambertz, G., **2009**. *A l'origine du Langage chez le Nourrisson*. In: Petit, D. (Ed.), *Parole et Musique*. Odile Jacob, Paris, pp. 253-276.
- Dehaene-Lambertz, G., Dehaene, S., Hertz-Pannier, L., **2002a**. *Functional neuroimaging of speech perception in infants*. *Science* 298 (5600), 2013-2015.
- Dehaene-Lambertz, G., Hertz-Pannier, L., Dubois, J., Meriaux, S., Roche, A., Sigman, M., Dehaene, S., **2006**. *Functional organization of perisylvian activation during presentation of sentences in preverbal infants*. *Proc Natl Acad Sci U S A* 103 (38), 14240-14245.
- Dehaene-Lambertz, G., Houston, D., **1998**. *Faster Orientation Latencies Toward Native Language in Two-Month-Old Infants*. *Language and Speech* 41 (1), 21-43.
- Dehaene-Lambertz, G., Montavont, A., Jobert, A., Alliol, L., Dubois, J., Hertz-Pannier, L., Dehaene, S., **2010**. *Language or music, mother or Mozart? Structural and environmental influences on infants' language networks*. *Brain Lang* 114 (2), 53-65.
- Dehaene-Lambertz, G., Sagart, L., Picq, P., Lestienne, C., **2008**. *La Plus Belle Histoire du Langage*. Seuil, Paris.
- Dehaene-Lambertz, G., Van Ooijen, B., **2002b**. *Le langage dans la première année de la vie, nouvelles perspectives*, vol. 22. Edition et communication médicales, Paris, FRANCE.
- Demerens, C., Stankoff, B., Logak, M., Anglade, P., Allinquant, B., Couraud, F., Zalc, B., Lubetzki, C., **1996**. *Induction of myelination in the central nervous system by electrical activity*. *Proc Natl Acad Sci U S A* 93 (18), 9887-9892.
- Deoni, S.C., Mercure, E., Blasi, A., Gasston, D., Thomson, A., Johnson, M., Williams, S.C., Murphy, D.G., **2011**. *Mapping infant brain myelination with magnetic resonance imaging*. *J Neurosci* 31 (2), 784-791.
- Ding, X.Q., Kucinski, T., Wittkugel, O., Goebell, E., Grzyska, U., Gorg, M., Kohlschutter, A., Zeumer, H., **2004**. *Normal brain maturation characterized with age-related T2 relaxation times: an attempt to develop a quantitative imaging measure for clinical use*. *Invest Radiol* 39 (12), 740-746.
- Dos Santos Sequeira, S., Woerner, W., Walter, C., Kreuder, F., Lueken, U., Westerhausen, R., Wittling, R.A., Schweiger, E., Wittling, W., **2006**. *Handedness, dichotic-listening ear advantage, and gender effects on planum temporale asymmetry--a volumetric investigation using structural magnetic resonance imaging*. *Neuropsychologia* 44 (4), 622-636.

- Dou, W., **2006**. *Segmentation d'Images Multispectrales basée sur la Fusion d'Informations : Application aux Images IRM*. Traitement du Signal et des Images. Université de Caen, Caen
- Drayer, B., Burger, P., Darwin, R., Riederer, S., Herfkens, R., Johnson, G.A., **1986**. *MRI of brain iron*. AJR Am J Roentgenol 147 (1), 103-110.
- Dubois, J., **2006**. *Organisation et maturation des faisceaux de fibres de matière blanche du nourrisson : Evaluation en IRM du tenseur de diffusion*. Thèse de l'Université de Paris-Sud
- Dubois, J., Benders, M., Borradori-Tolsa, C., Cachia, A., Lazeyras, F., Ha-Vinh Leuchter, R., Sizonenko, S.V., Warfield, S.K., Mangin, J.F., Huppi, P.S., **2008a**. *Primary cortical folding in the human newborn: an early marker of later functional development*. Brain 131 (Pt 8), 2028-2041.
- Dubois, J., Benders, M., Cachia, A., Lazeyras, F., Ha-Vinh Leuchter, R., Sizonenko, S.V., Borradori-Tolsa, C., Mangin, J.F., Huppi, P.S., **2008b**. *Mapping the early cortical folding process in the preterm newborn brain*. Cerebral Cortex 18 (6), 1444-1454.
- Dubois, J., Benders, M., Lazeyras, F., Borradori-Tolsa, C., Ha-Vinh Leuchter, R., Mangin, J.F., Hüppi, P.S., **2010a**. *Structural asymmetries of perisylvian regions in the preterm newborn*. NeuroImage 52 (1), 32-42.
- Dubois, J., Dehaene-Lambertz, G., Perrin, M., Mangin, J.F., Cointepas, Y., Duchesnay, E., Le Bihan, D., Hertz-Pannier, L., **2008c**. *Asynchrony of the early maturation of white matter bundles in healthy infants: quantitative landmarks revealed noninvasively by diffusion tensor imaging*. Hum Brain Mapp 29 (1), 14-27.
- Dubois, J., Dehaene-Lambertz, G., Soares, C., Cointepas, Y., Le Bihan, D., Hertz-Pannier, L., **2008d**. *Microstructural correlates of infant functional development: example of the visual pathways*. J Neurosci 28 (8), 1943-1948.
- Dubois, J., Hertz-Pannier, L., Cachia, A., Mangin, J.F., Le Bihan, D., Dehaene-Lambertz, G., **2009**. *Structural asymmetries in the infant language and sensori-motor networks*. Cereb Cortex 19 (2), 414-423.
- Dubois, J., Poupon, C., Leroy, F., Santoro, G., Mangin, J.F., Hertz-Pannier, L., Dehaene-Lambertz, G., **2010b**. *Quantification of Tissues' Maturation in the Infant Brain with Multi-Parametric MRI*. ISMRM
- Duchesnay, E., Cachia, A., Roche, A., Riviere, D., Cointepas, Y., Papadopoulos-Orfanos, D., Zilbovicius, M., Martinot, J.L., Regis, J., Mangin, J.F., **2007**. *Classification Based on Cortical Folding Patterns*. Medical Imaging, IEEE Transactions on 26 (4), 553-565.
- Eckert, M.A., Leonard, C.M., Molloy, E.A., Blumenthal, J., Zijdenbos, A., Giedd, J.N., **2002**. *The epigenesis of planum temporale asymmetry in twins*. Cereb Cortex 12 (7), 749-755.

- Ellmore, T.M., Beauchamp, M.S., Breier, J.I., Slater, J.D., Kalamangalam, G.P., O'Neill, T.J., Disano, M.A., Tandon, N., **2010**. *Temporal lobe white matter asymmetry and language laterality in epilepsy patients*. *NeuroImage* 49 (3), 2033-2044.
- Emmorey, K., Allen, J.S., Bruss, J., Schenker, N., Damasio, H., **2003**. *A morphometric analysis of auditory brain regions in congenitally deaf adults*. *Proc Natl Acad Sci U S A* 100 (17), 10049-10054.
- Ferrari, P.F., Gallese, V., Rizzolatti, G., Fogassi, L., **2003**. *Mirror neurons responding to the observation of ingestive and communicative mouth actions in the monkey ventral premotor cortex*. *Eur J Neurosci* 17 (8), 1703-1714.
- Ferrie, J.C., Barantin, L., Saliba, E., Akoka, S., Tranquart, F., Sirinelli, D., Pourcelot, L., **1999**. *MR assessment of the brain maturation during the perinatal period: quantitative T2 MR study in premature newborns*. *Magn Reson Imaging* 17 (9), 1275-1288.
- Fischl, B., Dale, A.M., **2000**. *Measuring the thickness of the human cerebral cortex from magnetic resonance images*. *Proc Natl Acad Sci U S A* 97 (20), 11050-11055.
- Fischl, B., Rajendran, N., Busa, E., Augustinack, J., Hinds, O., Yeo, B.T., Mohlberg, H., Amunts, K., Zilles, K., **2008**. *Cortical folding patterns and predicting cytoarchitecture*. *Cereb Cortex* 18 (8), 1973-1980.
- Flechsig, P., **1920**. *Anatomie des menschlichen Gehirns und Rückenmarks auf myelogenetischer*. Georg Thieme, Leipzig.
- Foundas, A.L., Faulhaber, J.R., Kulynych, J.J., Browning, C.A., Weinberger, D.R., **1999**. *Hemispheric and sex-linked differences in Sylvian fissure morphology: a quantitative approach using volumetric magnetic resonance imaging*. *Neuropsychiatry Neuropsychol Behav Neurol* 12 (1), 1-10.
- Frith, C.D., Frith, U., **2007**. *Social cognition in humans*. *Curr Biol* 17 (16), R724-732.
- Galaburda, A.M., Corsiglia, J., Rosen, G.D., Sherman, G.F., **1987**. *Planum temporale asymmetry, reappraisal since Geschwind and Levitsky*. *Neuropsychologia* 25 (6), 853-868.
- Galaburda, A.M., LeMay, M., Kemper, T.L., Geschwind, N., **1978**. *Right-left asymmetries in the brain*. *Science* 199 (4331), 852-856.
- Galaburda, A.M., Rosen, G.D., Sherman, G.F., **1990**. *Individual variability in cortical organization: its relationship to brain laterality and implications to function*. *Neuropsychologia* 28 (6), 529-546.
- Galuske, R.A., Schlote, W., Bratzke, H., Singer, W., **2000**. *Interhemispheric asymmetries of the modular structure in human temporal cortex*. *Science* 289 (5486), 1946-1949.
- Gannon, P.J., Holloway, R.L., Broadfield, D.C., Braun, A.R., **1998**. *Asymmetry of Chimpanzee Planum Temporale: Humanlike Pattern of Wernicke's Brain Language Area Homolog*.

Science 279 (5348), 220-222.

- Gannon, P.J., Kheck, N., Hof, P.R., **2008**. *Leftward interhemispheric asymmetry of macaque monkey temporal lobe language area homolog is evident at the cytoarchitectural, but not gross anatomic level*. Brain Res 1199, 62-73.
- Garel, C., Chantrel, E., Brisse, H., Elmaleh, M., Luton, D., Oury, J.F., Sebag, G., Hassan, M., **2001**. *Fetal cerebral cortex: normal gestational landmarks identified using prenatal MR imaging*. AJNR Am J Neuroradiol 22 (1), 184-189.
- Georgiades, C.S., Itoh, R., Golay, X., van Zijl, P.C., Melhem, E.R., **2001**. *MR imaging of the human brain at 1.5 T: regional variations in transverse relaxation rates in the cerebral cortex*. AJNR Am J Neuroradiol 22 (9), 1732-1737.
- Gervain, J., Macagno, F., Cogoi, S., Peñalva, M., Mehler, J., **2008**. *The neonate brain detects speech structure*. Proceedings of the National Academy of Sciences 105 (37), 14222 - 14227.
- Geschwind, N., Galaburda, A.M., **1985**. *Cerebral lateralization. Biological mechanisms, associations, and pathology: I. A hypothesis and a program for research*. Arch Neurol 42 (5), 428-459.
- Geschwind, N., Levitsky, W., **1968**. *Human brain: Left-right asymmetries in temporal speech region*. Science 161, 186-187.
- Ghosh, S.S., Kakunoori, S., Augustinack, J., Nieto-Castanon, A., Kovelman, I., Gaab, N., Christodoulou, J.A., Triantafyllou, C., Gabrieli, J.D., Fischl, B., **2010**. *Evaluating the validity of volume-based and surface-based brain image registration for developmental cognitive neuroscience studies in children 4 to 11 years of age*. NeuroImage 53 (1), 85-93.
- Giedd, J.N., Blumenthal, J., Jeffries, N.O., Castellanos, F.X., Liu, H., Zijdenbos, A., Paus, T., Evans, A.C., Rapoport, J.L., **1999**. *Brain development during childhood and adolescence: a longitudinal MRI study*. Nat Neurosci 2 (10), 861-863.
- Gilissen, E., **2001**. *Structural symmetries and asymmetries in human and chimpanzee brains*. In: Falk, D., Gibson, K.R. (Eds.), Evolutionary anatomy of the primate cerebral cortex. Cambridge University Press, Cambridge, pp. 187-215.
- Gilmore, J.H., Lin, W., Prastawa, M.W., Looney, C.B., Vetsa, Y.S.K., Knickmeyer, R.C., Evans, D.D., Smith, J.K., Hamer, R.M., Lieberman, J.A., Gerig, G., **2007**. *Regional Gray Matter Growth, Sexual Dimorphism, and Cerebral Asymmetry in the Neonatal Brain*. Journal of Neuroscience 27 (6), 1255-1260.
- Glasel, H., **2007**. *Les Aires du Langage chez le Bébé : Analyse Morphométrique des Sillons (Ms Thesis)*. Université Pierre Mendès-France, Grenoble
- Gliga, T., Dehaene-Lambertz, G., **2005**. *Structural encoding of body and face in human infants*

- and adults*. *J Cogn Neurosci* 17 (8), 1328-1340.
- Gliga, T., Dehaene-Lambertz, G., **2007**. *Development of a view-invariant representation of the human head*. *Cognition* 102 (2), 261-288.
- Golestani, N., Molko, N., Dehaene, S., LeBihan, D., Pallier, C., **2007**. *Brain structure predicts the learning of foreign speech sounds*. *Cereb Cortex* 17 (3), 575-582.
- Golestani, N., Price, C.J., Scott, S.K., **2011**. *Born with an ear for dialects? Structural plasticity in the expert phonetician brain*. *J Neurosci* 31 (11), 4213-4220.
- Gonzales Ballester, M.A., **1999**. *Morphometric Analysis of Brain Structures in MRI*. Department of Engineering Science. University of Oxford, Green College, Oxford
- Groeschel, S., Vollmer, B., King, M.D., Connelly, A., **2010**. *Developmental changes in cerebral grey and white matter volume from infancy to adulthood*. *Int J Dev Neurosci* 28 (6), 481-489.
- Grossmann, T., Johnson, M.H., Lloyd-Fox, S., Blasi, A., Deligianni, F., Elwell, C., Csibra, G., **2008**. *Early cortical specialization for face-to-face communication in human infants*. *Proc Biol Sci* 275 (1653), 2803-2811.
- Guellai, B., Streri, A., **2011**. *Cues for early social skills: direct gaze modulates newborns' recognition of talking faces*. *PLoS ONE* 6 (4), e18610.
- Gui, L., Lisowski, R., Faundez, T., Huppi, P.S., Lazeyras, F., Kocher, M., **2011**. *Automatic Segmentation of Newborn Brain MRI using Mathematical Morphology*. IEEE International Symposium on Biomedical Imaging (ISBI). IEEE International Symposium on Biomedical Imaging (ISBI)
- Guillemaud, R., Brady, M., **1997**. *Estimating the bias field of MR images*. *IEEE Trans Med Imaging* 16 (3), 238-251.
- Gur, R.C., Mozley, P.D., Resnick, S.M., Gottlieb, G.L., Kohn, M., Zimmerman, R., Herman, G., Atlas, S., Grossman, R., Berretta, D., et al., **1991**. *Gender differences in age effect on brain atrophy measured by magnetic resonance imaging*. *Proc Natl Acad Sci U S A* 88 (7), 2845-2849.
- Habas, P.A., Kim, K., Rousseau, F., Glenn, O.A., Barkovich, A.J., Studholme, C., **2010**. *Atlas-based segmentation of developing tissues in the human brain with quantitative validation in young fetuses*. *Human Brain Mapping* 31 (9), 1348-1358.
- Habas, P.A., Scott, J.A., Roosta, A., Rajagopalan, V., Kim, K., Rousseau, F., Barkovich, A.J., Glenn, O.A., Studholme, C., **2011**. *Early Folding Patterns and Asymmetries of the Normal Human Brain Detected from in Utero MRI*. *Cereb Cortex*.
- Harasty, J., Seldon, H.L., Chan, P., Halliday, G., Harding, A., **2003**. *The left human speech-processing cortex is thinner but longer than the right*. *Laterality* 8 (3), 247-260.

- Hasan, A., Kremer, L., Gruber, O., Schneider-Axmann, T., Guse, B., Reith, W., Falkai, P., Wobrock, T., **2011**. *Planum temporale asymmetry to the right hemisphere in first-episode schizophrenia*. *Psychiatry Res* 193 (1), 56-59.
- Hauser, M.D., Newport, E.L., Aslin, R.N., **2001**. *Segmentation of the speech stream in a non-human primate: statistical learning in cotton-top tamarins*. *Cognition* 78 (3), B53-64.
- Hein, G., Knight, R.T., **2008**. *Superior temporal sulcus--It's my area: or is it?* *Journal of Cognitive Neuroscience* 20 (12), 2125-2136.
- Helmeke, C., Ovtcharoff, W., Jr., Poeppel, G., Braun, K., **2001**. *Juvenile emotional experience alters synaptic inputs on pyramidal neurons in the anterior cingulate cortex*. *Cereb Cortex* 11 (8), 717-727.
- Henry-Feugeas, M.C., Idy-Peretti, I., Baledent, O., Poncelet-Didon, A., Zannoli, G., Bittoun, J., Schouman-Claeys, E., **2000**. *Origin of subarachnoid cerebrospinal fluid pulsations: a phase-contrast MR analysis*. *Magn Reson Imaging* 18 (4), 387-395.
- Herve, P.Y., Crivello, F., Perchey, G., Mazoyer, B., Tzourio-Mazoyer, N., **2006**. *Handedness and cerebral anatomical asymmetries in young adult males*. *NeuroImage* 29 (4), 1066-1079.
- Hickok, G., Poeppel, D., **2007**. *The cortical organization of speech processing*. *Nat Rev Neurosci* 8 (5), 393-402.
- Holloway, R.L., De La Costelareymondie, M.C., **1982**. *Brain endocast asymmetry in pongids and hominids: some preliminary findings on the paleontology of cerebral dominance*. *Am J Phys Anthropol* 58 (1), 101-110.
- Hood, B.M., Willen, J.D., Driver, J., **1998**. *Adult's Eyes Trigger Shifts of Visual Attention in Human Infants*. *Psychological Science* 9 (2), 131-134.
- Horbar, J.D., Leahy, K.A., Lucey, J.F., **1983**. *Ultrasound identification of lateral ventricular asymmetry in the human neonate*. *J Clin Ultrasound* 11 (2), 67-69.
- Hubel, D.H., Wiesel, T.N., LeVay, S., **1977**. *Plasticity of ocular dominance columns in monkey striate cortex*. *Philos Trans R Soc Lond B Biol Sci* 278 (961), 377-409.
- Huberman, A.D., Feller, M.B., Chapman, B., **2008**. *Mechanisms underlying development of visual maps and receptive fields*. *Annu Rev Neurosci* 31, 479-509.
- Huppi, P.S., Warfield, S., Kikinis, R., Barnes, P.D., Zientara, G.P., Jolesz, F.A., Tsuji, M.K., Volpe, J.J., **1998**. *Quantitative magnetic resonance imaging of brain development in premature and mature newborns*. *Ann Neurol* 43 (2), 224-235.
- Hutsler, J., Galuske, R.A., **2003a**. *Hemispheric asymmetries in cerebral cortical networks*. *Trends Neurosci* 26 (8), 429-435.
- Hutsler, J.J., **2003b**. *The specialized structure of human language cortex: pyramidal cell size*

- asymmetries within auditory and language-associated regions of the temporal lobes. Brain Lang* 86 (2), 226-242.
- Huttenlocher, P.R., Bonnier, C., **1991**. *Effects of changes in the periphery on development of the corticospinal motor system in the rat. Brain Res Dev Brain Res* 60 (2), 253-260.
- Huttenlocher, P.R., Dabholkar, A.S., **1997**. *Regional differences in synaptogenesis in human cerebral cortex. J Comp Neurol* 387 (2), 167-178.
- Iacoboni, M., Dapretto, M., **2006**. *The mirror neuron system and the consequences of its dysfunction. Nat Rev Neurosci* 7 (12), 942-951.
- Ide, A., Dolezal, C., Fernandez, M., Labbe, E., Mandujano, R., Montes, S., Segura, P., Verschae, G., Yarmuch, P., Aboitiz, F., **1999**. *Hemispheric differences in variability of fissural patterns in parasylvian and cingulate regions of human brains. J Comp Neurol* 410 (2), 235-242.
- Im, K., **2009**. *Analyses of Sulcal Shape Variability in Human Brain using Surface-based Morphometry*. University of Korea
- Im, K., Jo, H.J., Mangin, J.F., Evans, A.C., Kim, S.I., Lee, J.M., **2010**. *Spatial distribution of deep sulcal landmarks and hemispherical asymmetry on the cortical surface. Cereb Cortex* 20 (3), 602-611.
- Innocenti, G.M., Price, D.J., **2005**. *Exuberance in the development of cortical networks. Nat Rev Neurosci* 6 (12), 955-965.
- Jardri, R., Pins, D., Houfflin-Debarge, V., Chaffiotte, C., Rocourt, N., Pruvo, J.P., Steinling, M., Delion, P., Thomas, P., **2008**. *Fetal cortical activation to sound at 33 weeks of gestation: a functional MRI study. NeuroImage* 42 (1), 10-18.
- Johnson, M.B., Kawasawa, Y.I., Mason, C.E., Krsnik, Z., Coppola, G., Bogdanovic, D., Geschwind, D.H., Mane, S.M., State, M.W., Sestan, N., **2009**. *Functional and evolutionary insights into human brain development through global transcriptome analysis. Neuron* 62 (4), 494-509.
- Johnson, M.H., **2011**. *Interactive Specialization: A domain-general framework for human functional brain development? Developmental Cognitive Neuroscience* 1 (1), 7-21.
- Judas, M., Ceganec, M., **2007**. *Adult structure and development of the human fronto-opercular cerebral cortex (Broca's region). Clin Linguist Phon* 21 (11-12), 975-989.
- Judas, M., Sedmak, G., Pletikos, M., Jovanov-Milosevic, N., **2010**. *Populations of subplate and interstitial neurons in fetal and adult human telencephalon. J Anat* 217 (4), 381-399.
- Jusczyk, P.W., Hohne, E.A., **1997**. *Infants' memory for spoken words. Science* 277 (5334), 1984-1986.

- Kaas, J.H., Hackett, T.A., **2000**. *Subdivisions of auditory cortex and processing streams in primates*. Proceedings of the National Academy of Sciences of the United States of America 97 (22), 11793 -11799.
- Kanold, P.O., Luhmann, H.J., **2010**. *The subplate and early cortical circuits*. Annu Rev Neurosci 33, 23-48.
- Karbe, H., Herholz, K., Halber, M., Heiss, W.D., **1998**. *Collateral inhibition of transcallosal activity facilitates functional brain asymmetry*. J Cereb Blood Flow Metab 18 (10), 1157-1161.
- Kasprian, G., Langs, G., Brugger, P.C., Bittner, M., Weber, M., Arantes, M., Prayer, D., **2010**. *The Prenatal Origin of Hemispheric Asymmetry: An In Utero Neuroimaging Study*. Cerebral Cortex Advance Access
- Keller, S.S., Crow, T., Foundas, A., Amunts, K., Roberts, N., **2009**. *Broca's area: nomenclature, anatomy, typology and asymmetry*. Brain Lang 109 (1), 29-48.
- Keller, S.S., Deppe, M., Hopkins, W.D., **2010**. *Concomitant Leftward Asymmetry of the Insula in Chimpanzees and Humans: an MRI Study*. Human Brain Mapping, Barcelona
- Keller, S.S., Roberts, N., Garcia-Finana, M., Mohammadi, S., Ringelstein, E.B., Knecht, S., Deppe, M., **2011**. *Can the Language-dominant Hemisphere Be Predicted by Brain Anatomy?* J Cogn Neurosci 23 (8), 2013-2029.
- Kennedy, D.N., O'Craven, K.M., Ticho, B.S., Goldstein, A.M., Makris, N., Henson, J.W., **1999**. *Structural and functional brain asymmetries in human situs inversus totalis*. Neurology 53 (6), 1260-1265.
- Kinney, H.C., **2006**. *The near-term (late preterm) human brain and risk for periventricular leukomalacia: a review*. Semin Perinatol 30 (2), 81-88.
- Kinney, H.C., Brody, B.A., Kloman, A.S., Gilles, F.H., **1988**. *Sequence of Central Nervous System Myelination in Human Infancy. II. Patterns of myelination in autopsied infants*. Journal of Neuropathology & Experimental Neurology 47 (3), 217-234.
- Kloppel, S., Mangin, J.F., Vongerichten, A., Frackowiak, R.S., Siebner, H.R., **2010**. *Nurture versus nature: long-term impact of forced right-handedness on structure of pericentral cortex and basal ganglia*. J Neurosci 30 (9), 3271-3275.
- Knickmeyer, R.C., Gouttard, S., Kang, C., Evans, D., Wilber, K., Smith, J.K., Hamer, R.M., Lin, W., Gerig, G., Gilmore, J.H., **2008**. *A structural MRI study of human brain development from birth to 2 years*. J Neurosci 28 (47), 12176-12182.
- Kochunov, P., Castro, C., Davis, D., Dudley, D., Brewer, J., Zhang, Y., Kroenke, C.D., Purdy, D., Fox, P.T., Simerly, C., Schatten, G., **2010**. *Mapping primary gyrogenesis during fetal development in primate brains: high-resolution in utero structural MRI of fetal brain development in pregnant baboons*. Front Neurosci 4, 20.

- Kolb, B., Sutherland, R.J., Nonneman, A.J., Whishaw, I.Q., **1982**. *Asymmetry in the cerebral hemispheres of the rat, mouse, rabbit, and cat: the right hemisphere is larger*. *Exp Neurol* 78 (2), 348-359.
- Korogi, Y., Takahashi, M., Sumi, M., Hirai, T., Sakamoto, Y., Ikushima, I., Miyayama, H., **1996**. *MR signal intensity of the perirolandic cortex in the neonate and infant*. *Neuroradiology* 38 (6), 578-584.
- Kostovic, I., Jovanov-Milosevic, N., **2006a**. *The development of cerebral connections during the first 20-45 weeks' gestation*. *Semin Fetal Neonatal Med* 11 (6), 415-422.
- Kostovic, I., Judas, M., **2006b**. *Prolonged coexistence of transient and permanent circuitry elements in the developing cerebral cortex of fetuses and preterm infants*. *Dev Med Child Neurol* 48 (5), 388-393.
- Kostovic, I., Judas, M., **2010**. *The development of the subplate and thalamocortical connections in the human foetal brain*. *Acta Paediatr* 99 (8), 1119-1127.
- Kostovic, I., Rakic, P., **1984**. *Development of prestriate visual projections in the monkey and human fetal cerebrum revealed by transient cholinesterase staining*. *J Neurosci* 4 (1), 25-42.
- Kroenke, C.D., Van Essen, D.C., Inder, T.E., Rees, S., Bretthorst, G.L., Neil, J.J., **2007**. *Microstructural changes of the baboon cerebral cortex during gestational development reflected in magnetic resonance imaging diffusion anisotropy*. *J Neurosci* 27 (46), 12506-12515.
- Kuhl, P.K., **2004**. *Early language acquisition: cracking the speech code*. *Nat Rev Neurosci* 5 (11), 831-843.
- Kuhl, P.K., Williams, K.A., Lacerda, F., Stevens, K.N., Lindblom, B., **1992**. *Linguistic experience alters phonetic perception in infants by 6 months of age*. *Science* 255 (5044), 606-608.
- Kuklisova-Murgasova, M., Aljabar, P., Srinivasan, L., Counsell, S.J., Doria, V., Serag, A., Gousias, I.S., Boardman, J.P., Rutherford, M.A., Edwards, A.D., Hajnal, J.V., Rueckert, D., **2011**. *A dynamic 4D probabilistic atlas of the developing brain*. *NeuroImage* 54 (4), 2750-2763.
- Lagercrantz, H., Ringstedt, T., **2001**. *Organization of the neuronal circuits in the central nervous system during development*. *Acta Paediatr* 90 (7), 707-715.
- LaMantia, A.S., Rakic, P., **1990**. *Axon overproduction and elimination in the corpus callosum of the developing rhesus monkey*. *J Neurosci* 10 (7), 2156-2175.
- Landing, B.H., Shankle, W.R., Hara, J., Brannock, J., Fallon, J.H., **2002**. *The development of structure and function in the postnatal human cerebral cortex from birth to 72 months: changes in thickness of layers II and III co-relate to the onset of new age-specific*

- behaviors*. *Pediatr Pathol Mol Med* 21 (3), 321-342.
- Lebel, C., Beaulieu, C., **2009**. *Lateralization of the arcuate fasciculus from childhood to adulthood and its relation to cognitive abilities in children*. *Hum Brain Mapp* 30 (11), 3563-3573.
- Lecoeur, J., **2010**. *Segmentation d'IRM Cérébrales Multidimensionnelles par Coupe de Graphe*. Ecole Doctorale Matisse. Université de Rennes I, Rennes
- Lecoeur, J., Barillot, C., **2007**. *Segmentation d'images cérébrales : Etat de l'art*. p. 46
- Lefevre, J., Mangin, J.F., **2010**. *A reaction-diffusion model of human brain development*. *PLoS Comput Biol* 6 (4), e1000749.
- Legerstee, M., **1992**. *A Review of the Animate-Inanimate Distinction in Infancy: Implications for Models of Social and Cognitive Knowing*. *Early Development and Parenting* 1 (2), 59-67.
- LeMay, M., **1982**. *Morphological aspects of human brain asymmetry: An evolutionary perspective*. *Trends in Neurosciences* 5, 273-275.
- LeMay, M., **1984**. *Radiological, Developmental, and Fossil Asymmetries*. In: Geschwind, N., Galaburda, A.M. (Eds.), *Cerebral Dominance. The Biological Foundations*. Harvard University Press, Cambridge.
- Leonard, C., Eckert, M., Given, B., Virginia, B., Eden, G., **2006**. *Individual differences in anatomy predict reading and oral language impairments in children*. *Brain* 129 (Pt 12), 3329-3342.
- Leonard, C.M., Puranik, C., Kuldau, J.M., Lombardino, L.J., **1998**. *Normal variation in the frequency and location of human auditory cortex landmarks. Heschl's gyrus: where is it?* *Cereb Cortex* 8 (5), 397-406.
- Leppert, I.R., Almli, C.R., McKinstry, R.C., Mulkern, R.V., Pierpaoli, C., Rivkin, M.J., Pike, G.B., **2009**. *T(2) relaxometry of normal pediatric brain development*. *J Magn Reson Imaging* 29 (2), 258-267.
- Leroy, F., **2006**. *Influence Génétique sur la Morphologie du Cortex Cérébral : une Etude IRM chez les Jumeaux (Ms Thesis)*. Université Pierre et Marie Curie, Paris
- Li, H., Manjunath, B.S., Mitra, S.K., **1995**. *Multisensor Image Fusion using the Wavelet Transform*. *Graphical Models and Image Processing* 57 (3), 235-245.
- Lohmann, G., von Cramon, D.Y., Steinmetz, H., **1999**. *Sulcal variability of twins*. *Cereb Cortex* 9 (7), 754-763.
- Luoma, K., Raininko, R., Nummi, P., Luukkonen, R., **1993**. *Is the signal intensity of cerebrospinal fluid constant? Intensity measurements with high and low field magnetic resonance imagers*. *Magn Reson Imaging* 11 (4), 549-555.

- Lyttelton, O.C., Karama, S., Ad-Dab'bagh, Y., Zatorre, R.J., Carbonell, F., Worsley, K., Evans, A.C., **2009**. *Positional and surface area asymmetry of the human cerebral cortex*. *NeuroImage* 46 (4), 895-903.
- Mallat, S., **1989**. *A Theory for Multiresolution Signal Decomposition: the Wavelet Representation*. *Pattern Analysis and Machine Intelligence, IEEE Transactions on* 11 (7), 674-693.
- Mandel, D.R., Jusczyk, P.W., Nelson, D.G., **1994**. *Does sentential prosody help infants organize and remember speech information?* *Cognition* 53 (2), 155-180.
- Mandel, D.R., Kemler Nelson, D.G., Jusczyk, P.W., **1996**. *Infants remember the order of words in a spoken sentence*. *Cognitive Development* 11 (2), 181-196.
- Mangin, J.F., **2000**. *Entropy Minimization for Automatic Correction of Intensity Nonuniformity*. *Mathematical Methods in Biomedical Image Analysis*
- Mangin, J.F., **2003**. *Une Vision Structurelle de l'Analyse des Images Cérébrales. Mémoire présenté pour obtenir l'Habilitation à Diriger des Recherches.*, Paris
- Mangin, J.F., Tupin, F., Frouin, V., Bloch, I., Rougetet, R., Régis, J., Lopez-Crahe, J., **1995**. *Deformable Topological Models for Segmentation of 3D Medical Images*. *Information Processing in Medical Imaging (IPMI)*
- Marin-Padilla, M., **1990**. *Origin, formation, and prenatal maturation of the human cerebral cortex: an overview*. *J Craniofac Genet Dev Biol* 10 (2), 137-146.
- Markowitsch, H.J., Tulving, E., **1994**. *Cognitive processes and cerebral cortical fundi: findings from positron-emission tomography studies*. *Proc Natl Acad Sci U S A* 91 (22), 10507-10511.
- Matsuzawa, J., Matsui, M., Konishi, T., Noguchi, K., Gur, R.C., Bilker, W., Miyawaki, T., **2001**. *Age-related volumetric changes of brain gray and white matter in healthy infants and children*. *Cereb Cortex* 11 (4), 335-342.
- McArdle, C.B., Richardson, C.J., Nicholas, D.A., Mirfakhraee, M., Hayden, C.K., Amparo, E.G., **1987**. *Developmental features of the neonatal brain: MR imaging. Part I. Gray-white matter differentiation and myelination*. *Radiology* 162 (1 Pt 1), 223-229.
- Melher, J., Dehaene-Lambertz, G., Jusczyk, P.W., Amiel-Tison, C., **1986**. *Discrimination de la langue maternelle par les nouveau-nés*. *Psychophysiology. Compte-Rendus de l'Académie des Sciences, Paris*
- Minagawa-Kawai, Y., Mori, K., Naoi, N., Kojima, S., **2007**. *Neural attunement processes in infants during the acquisition of a language-specific phonemic contrast*. *J Neurosci* 27 (2), 315-321.
- Minagawa-Kawai, Y., van der Lely, H., Ramus, F., Sato, Y., Mazuka, R., Dupoux, E., **2011**.

- Optical brain imaging reveals general auditory and language-specific processing in early infant development.* Cereb Cortex 21 (2), 254-261.
- Montagnat, J., **1999.** *Modèles Déformables pour la Segmentation et la Modélisation d'Images Médicales 3D et 4D.* Informatique. Université de Nice Sophia-Antipolis, Nice
- Morlet, T., Goforth, L., Hood, L.J., Ferber, C., Duclaux, R., Berlin, C.I., **1999.** *Development of human cochlear active mechanism asymmetry: involvement of the medial olivocochlear system?* Hear Res 137 (1-2), 179.
- O'Leary, D.D., Nakagawa, Y., **2002.** *Patterning centers, regulatory genes and extrinsic mechanisms controlling arealization of the neocortex.* Curr Opin Neurobiol 12 (1), 14-25.
- Oberecker, R., Friederici, A.D., **2006.** *Syntactic event-related potential components in 24-month-olds' sentence comprehension.* Neuroreport 17 (10), 1017-1021.
- Ochiai, T., Grimault, S., Scavarda, D., Roch, G., Hori, T., Riviere, D., Mangin, J.F., Regis, J., **2004.** *Sulcal pattern and morphology of the superior temporal sulcus.* NeuroImage 22 (2), 706-719.
- ono, M., Kubik, S., Abernathey, C.D., **1990.** *Atlas of the cerebral sulci.* Thieme Medical Publishers, New York.
- Oppenheim, R.W., **1991.** *Cell death during development of the nervous system.* Annu Rev Neurosci 14, 453-501.
- Pallier, C., Devauchelle, A.D., Dehaene, S., **2011.** *Cortical representation of the constituent structure of sentences.* Proc Natl Acad Sci U S A 108 (6), 2522-2527.
- Parker, G.J., Luzzi, S., Alexander, D.C., Wheeler-Kingshott, C.A., Ciccarelli, O., Lambon Ralph, M.A., **2005.** *Lateralization of ventral and dorsal auditory-language pathways in the human brain.* NeuroImage 24 (3), 656-666.
- Paus, T., Zijdenbos, A., Worsley, K., Collins, D.L., Blumenthal, J., Giedd, J.N., Rapoport, J.L., Evans, A.C., **1999.** *Structural maturation of neural pathways in children and adolescents: in vivo study.* Science 283 (5409), 1908-1911.
- Pena, M., Maki, A., Kovacic, D., Dehaene-Lambertz, G., Koizumi, H., Bouquet, F., Mehler, J., **2003.** *Sounds and silence: An optical topography study of language recognition at birth.* Proceedings of the National Academy of Sciences of the United States of America 100 (20), 11702 -11705.
- Pena, M., Pittaluga, E., Mehler, J., **2010.** *Language acquisition in premature and full-term infants.* Proc Natl Acad Sci U S A 107 (8), 3823-3828.
- Penhune, V.B., Cismaru, R., Dorsaint-Pierre, R., Petitto, L.A., Zatorre, R.J., **2003.** *The morphometry of auditory cortex in the congenitally deaf measured using MRI.* NeuroImage 20 (2), 1215-1225.

- Penhune, V.B., Zatorre, R.J., MacDonald, J.D., Evans, A.C., **1996**. *Interhemispheric anatomical differences in human primary auditory cortex: probabilistic mapping and volume measurement from magnetic resonance scans*. *Cereb Cortex* 6 (5), 661-672.
- Perani, D., Saccuman, M.C., Scifo, P., Spada, D., Andreolli, G., Rovelli, R., Baldoli, C., Koelsch, S., **2010**. *Functional specializations for music processing in the human newborn brain*. *Proc Natl Acad Sci U S A* 107 (10), 4758-4763.
- Petrides, M., Cadoret, G., Mackey, S., **2005**. *Orofacial somatomotor responses in the macaque monkey homologue of Broca's area*. *Nature* 435 (7046), 1235-1238.
- Petrides, M., Pandya, D.N., **2009**. *Distinct parietal and temporal pathways to the homologues of Broca's area in the monkey*. *PLoS Biol* 7 (8), e1000170.
- Pham, D.L., Xu, C., Prince, J.L., **2000**. *Current methods in medical image segmentation*. *Annu Rev Biomed Eng* 2, 315-337.
- Phillips, O.R., Clark, K.A., Woods, R.P., Subotnik, K.L., Asarnow, R.F., Nuechterlein, K.H., Toga, A.W., Narr, K.L., **2010**. *Topographical relationships between arcuate fasciculus connectivity and cortical thickness*. *Hum Brain Mapp*.
- Piao, X., Hill, R.S., Bodell, A., Chang, B.S., Basel-Vanagaite, L., Straussberg, R., Dobyns, W.B., Qasrawi, B., Winter, R.M., Innes, A.M., Voit, T., Ross, M.E., Michaud, J.L., Descarie, J.C., Barkovich, A.J., Walsh, C.A., **2004**. *G protein-coupled receptor-dependent development of human frontal cortex*. *Science* 303 (5666), 2033-2036.
- Pienaar, R., Fischl, B., Caviness, V., Makris, N., Grant, P.E., **2008**. *A Methodology for Analyzing Curvature in the Developing Brain from Preterm to Adult*. *Int J Imaging Syst Technol* 18 (1), 42-68.
- Pierce, K., **2011**. *Early functional brain development in autism and the promise of sleep fMRI*. *Brain Res* 1380, 162-174.
- Porter, J.N., Collins, P.F., Muetzel, R.L., Lim, K.O., Luciana, M., **2011**. *Associations between cortical thickness and verbal fluency in childhood, adolescence, and young adulthood*. *NeuroImage* 55 (4), 1865-1877.
- Pouwels, P.J., Brockmann, K., Kruse, B., Wilken, B., Wick, M., Hanefeld, F., Frahm, J., **1999**. *Regional age dependence of human brain metabolites from infancy to adulthood as detected by quantitative localized proton MRS*. *Pediatr Res* 46 (4), 474-485.
- Prastawa, M., Gilmore, J.H., Lin, W., Gerig, G., **2005**. *Automatic segmentation of MR images of the developing newborn brain*. *Medical Image Analysis* 9 (5), 457-466.
- Previc, F.H., **1991**. *A general theory concerning the prenatal origins of cerebral lateralization in humans*. *Psychol Rev* 98 (3), 299-334.
- Price, C.J., **2010**. *The anatomy of language: a review of 100 fMRI studies published in 2009*. *Ann*

- N Y Acad Sci 1191, 62-88.
- Pujol, J., Lopez-Sala, A., Deus, J., Cardoner, N., Sebastian-Galles, N., Conesa, G., Capdevila, A., **2002**. *The lateral asymmetry of the human brain studied by volumetric magnetic resonance imaging*. NeuroImage 17 (2), 670-679.
- Rademacher, J., Caviness, V.S., Jr., Steinmetz, H., Galaburda, A.M., **1993**. *Topographical variation of the human primary cortices: implications for neuroimaging, brain mapping, and neurobiology*. Cereb Cortex 3 (4), 313-329.
- Rademacher, J., Morosan, P., Schormann, T., Schleicher, A., Werner, C., Freund, H.J., Zilles, K., **2001**. *Probabilistic mapping and volume measurement of human primary auditory cortex*. NeuroImage 13 (4), 669-683.
- Rados, M., Judas, M., Kostovic, I., **2006**. *In vitro MRI of brain development*. Eur J Radiol 57 (2), 187-198.
- Rajimehr, R., Tootell, R.B., **2009**. *Does retinotopy influence cortical folding in primate visual cortex?* J Neurosci 29 (36), 11149-11152.
- Rakic, P., **1988**. *Specification of cerebral cortical areas*. Science 241 (4862), 170-176.
- Rakic, P., **1995**. *A small step for the cell, a giant leap for mankind: a hypothesis of neocortical expansion during evolution*. Trends Neurosci 18 (9), 383-388.
- Rakic, P., **2007**. *The radial edifice of cortical architecture: from neuronal silhouettes to genetic engineering*. Brain Res Rev 55 (2), 204-219.
- Raz, N., Gunning-Dixon, F., Head, D., Rodrigue, K.M., Williamson, A., Acker, J.D., **2004**. *Aging, sexual dimorphism, and hemispheric asymmetry of the cerebral cortex: replicability of regional differences in volume*. Neurobiol Aging 25 (3), 377-396.
- Regis, J., Mangin, J.F., Ochiai, T., Frouin, V., Riviere, D., Cachia, A., Tamura, M., Samson, Y., **2005**. *"Sulcal root" generic model: a hypothesis to overcome the variability of the human cortex folding patterns*. Neurol Med Chir (Tokyo) 45 (1), 1-17.
- Reillo, I., de Juan Romero, C., Garcia-Cabezas, M.A., Borrell, V., **2010**. *A Role for Intermediate Radial Glia in the Tangential Expansion of the Mammalian Cerebral Cortex*. Cereb Cortex.
- Richman, D.P., Stewart, R.M., Hutchinson, J.W., Caviness, V.S., **1975**. *Mechanical model of brain convolitional development*. Science 189 (4196), 18-21.
- Rilling, J.K., Glasser, M.F., Preuss, T.M., Ma, X., Zhao, T., Hu, X., Behrens, T.E.J., **2008**. *The evolution of the arcuate fasciculus revealed with comparative DTI*. Nat Neurosci 11 (4), 426-428.
- Rizzolatti, G., Fogassi, L., Gallese, V., **2001**. *Neurophysiological mechanisms underlying the*

- understanding and imitation of action*. Nat Rev Neurosci 2 (9), 661-670.
- Roca, P., **2007**. *Mesures de l'Epaisseur et Equation Eikonale*. Master Thesis. Ecole Supélec, Paris (www.lnao.fr)
- Rodriguez-Carranza, C.E., Mukherjee, P., Vigneron, D., Barkovich, J., Studholme, C., **2008**. *A framework for in vivo quantification of regional brain folding in premature neonates*. NeuroImage 41 (2), 462-478.
- Rogers, J., Kochunov, P., Lancaster, J., Shelledy, W., Glahn, D., Blangero, J., Fox, P., **2007**. *Heritability of brain volume, surface area and shape: an MRI study in an extended pedigree of baboons*. Hum Brain Mapp 28 (6), 576-583.
- Romanski, L.M., **2007**. *Representation and integration of auditory and visual stimuli in the primate ventral lateral prefrontal cortex*. Cereb Cortex 17 Suppl 1, i61-69.
- Rousseau, F., Glenn, O., Iordanova, B., Rodriguez-Carranza, C., Vigneron, D., Barkovich, J., Studholme, C., **2006**. *Registration-Based Approach for Reconstruction of High-Resolution In Utero Fetal MR Brain Images*. Academic Radiology 13 (9), 1072-1081.
- Rubens, A.B., Mahowald, M.W., Hutton, J.T., **1976**. *Asymmetry of the lateral (sylvian) fissures in man*. Neurology 26 (7), 620-624.
- Rutherford, M.A., **2000**. *MRI of the Neonatal Brain*. Imperial College School of Medicine, Hammersmith Hospital (<http://www.mrineonatalbrain.com/index.php>), London
- Saffran, J.R., Aslin, R.N., Newport, E.L., **1996**. *Statistical Learning by 8-Month-Old Infants*. Science 274 (5294), 1926-1928.
- Saur, D., Kreher, B.W., Schnell, S., Kummerer, D., Kellmeyer, P., Vry, M.S., Umarova, R., Musso, M., Glauche, V., Abel, S., Huber, W., Rijntjes, M., Hennig, J., Weiller, C., **2008**. *Ventral and dorsal pathways for language*. Proc Natl Acad Sci U S A 105 (46), 18035-18040.
- Schaer, M., **2008**. *Cortical Morphology in 22Q11.2 Deletion Syndrome: a MRI Study*. Faculté de Médecine. Université de Genève, Genève
- Schenker, N.M., Hopkins, W.D., Spocter, M.A., Garrison, A.R., Stimpson, C.D., Erwin, J.M., Hof, P.R., Sherwood, C.C., **2010**. *Broca's area homologue in chimpanzees (Pan troglodytes): probabilistic mapping, asymmetry, and comparison to humans*. Cereb Cortex 20 (3), 730-742.
- Seldon, H.L., **1981**. *Structure of human auditory cortex. II. Axon distributions and morphological correlates of speech perception*. Brain Research 229 (2), 295-310.
- Seldon, H.L., **2006**. *Cortical laminar thickness and column spacing in human temporal and inferior parietal lobes: intra-individual anatomical relations*. Laterality 11 (3), 226-250.

- Serra, J., **1982**. *Image Analysis and Mathematical Morphology*, New York %7 Academic Press.
- Shapleske, J., Rossell, S.L., Woodruff, P.W., David, A.S., **1999**. *The planum temporale: a systematic, quantitative review of its structural, functional and clinical significance*. Brain Res Brain Res Rev 29 (1), 26-49.
- Shattuck, D.W., Leahy, R.M., **2002**. *BrainSuite: an automated cortical surface identification tool*. Med Image Anal 6 (2), 129-142.
- Shi, F., Fan, Y., Tang, S., Gilmore, J.H., Lin, W., Shen, D., **2010a**. *Neonatal brain image segmentation in longitudinal MRI studies*. NeuroImage 49 (1), 391-400.
- Shi, F., Shen, D., Yap, P.-T., Fan, Y., Cheng, J.-Z., An, H., Wald, L.L., Gerig, G., Gilmore, J.H., Lin, W., **2010b**. *CENTS: Cortical enhanced neonatal tissue segmentation*. Human Brain Mapping.
- Shi, F., Yap, P.-T., Wu, G., Jia, H., Gilmore, J.H., Lin, W., Shen, D., **2011**. *Infant Brain Atlases from Neonates to 1- and 2-Year-Olds*. PLoS ONE 6 (4), e18746.
- Simmons, A., Tofts, P.S., Barker, G.J., Arridge, S.R., **1994**. *Sources of intensity nonuniformity in spin echo images at 1.5 T*. Magn Reson Med 32 (1), 121-128.
- Simonds, R.J., Scheibel, A.B., **1989**. *The postnatal development of the motor speech area: a preliminary study*. Brain Lang 37 (1), 42-58.
- Smiley, J.F., Rosoklija, G., Mancevski, B., Pergolizzi, D., Figarsky, K., Bleiwas, C., Duma, A., Mann, J.J., Javitt, D.C., Dwork, A.J., **2011**. *Hemispheric comparisons of neuron density in the planum temporale of schizophrenia and nonpsychiatric brains*. Psychiatry Res 192 (1), 1-11.
- Smith, K.M., Mecoli, M.D., Altaye, M., Komlos, M., Maitra, R., Eaton, K.P., Egelhoff, J.C., Holland, S.K., **2011**. *Morphometric differences in the Heschl's gyrus of hearing impaired and normal hearing infants*. Cereb Cortex 21 (5), 991-998.
- Smyser, C.D., Snyder, A.Z., Neil, J.J., **2011**. *Functional connectivity MRI in infants: Exploration of the functional organization of the developing brain*. NeuroImage 56 (3), 1437-1452.
- Sowell, E.R., Peterson, B.S., Thompson, P.M., Welcome, S.E., Henkenius, A.L., Toga, A.W., **2003**. *Mapping cortical change across the human life span*. Nat Neurosci 6 (3), 309-315.
- Sowell, E.R., Thompson, P.M., Leonard, C.M., Welcome, S.E., Kan, E., Toga, A.W., **2004**. *Longitudinal mapping of cortical thickness and brain growth in normal children*. J Neurosci 24 (38), 8223-8231.
- Sowell, E.R., Thompson, P.M., Rex, D., Kornsand, D., Tessner, K.D., Jernigan, T.L., Toga, A.W., **2002**. *Mapping sulcal pattern asymmetry and local cortical surface gray matter distribution in vivo: maturation in perisylvian cortices*. Cereb Cortex 12 (1), 17-26.

- Spitzer, N.C., **2006**. *Electrical activity in early neuronal development*. Nature 444 (7120), 707-712.
- Striegel, D.A., Hurdal, M.K., **2009**. *Chemically based mathematical model for development of cerebral cortical folding patterns*. PLoS Comput Biol 5 (9), e1000524.
- Su, P., Kuan, C.C., Kaga, K., Sano, M., Mima, K., **2008**. *Myelination progression in language-correlated regions in brain of normal children determined by quantitative MRI assessment*. Int J Pediatr Otorhinolaryngol 72 (12), 1751-1763.
- Sun, J., **2011**. *Inference of a dictionary of the cortical folding patterns*. Université de Paris-Sud, Orsay
- Sun, T., Patoine, C., Abu-Khalil, A., Visvader, J., Sum, E., Cherry, T.J., Orkin, S.H., Geschwind, D.H., Walsh, C.A., **2005**. *Early asymmetry of gene transcription in embryonic human left and right cerebral cortex*. Science 308 (5729), 1794-1798.
- Tagliabata, J.P., Russell, J.L., Schaeffer, J.A., Hopkins, W.D., **2008**. *Communicative signaling activates 'Broca's' homolog in chimpanzees*. Curr Biol 18 (5), 343-348.
- Takao, H., Abe, O., Yamasue, H., Aoki, S., Sasaki, H., Kasai, K., Yoshioka, N., Ohtomo, K., **2010**. *Gray and white matter asymmetries in healthy individuals aged 21-29 years: A voxel-based morphometry and diffusion tensor imaging study*. Hum Brain Mapp.
- Tardif, E., Clarke, S., **2001**. *Intrinsic connectivity of human auditory areas: a tracing study with DiI*. Eur J Neurosci 13 (5), 1045-1050.
- Teinonen, T., Aslin, R.N., Alku, P., Csibra, G., **2008**. *Visual speech contributes to phonetic learning in 6-month-old infants*. Cognition 108 (3), 850-855.
- Telkemeyer, S., Rossi, S., Koch, S.P., Nierhaus, T., Steinbrink, J., Poeppel, D., Obrig, H., Wartenburger, I., **2009**. *Sensitivity of Newborn Auditory Cortex to the Temporal Structure of Sounds*. J. Neurosci. 29 (47), 14726-14733.
- Toga, A.W., Thompson, P.M., **2003**. *Mapping brain asymmetry*. Nat Rev Neurosci 4 (1), 37-48.
- Tokumar, A.M., Barkovich, A.J., O'Uchi, T., Matsuo, T., Kusano, S., **1999**. *The evolution of cerebral blood flow in the developing brain: evaluation with iodine-123 iodoamphetamine SPECT and correlation with MR imaging*. AJNR Am J Neuroradiol 20 (5), 845-852.
- Toro, R., Burnod, Y., **2005**. *A morphogenetic model for the development of cortical convolutions*. Cereb Cortex 15 (12), 1900-1913.
- Toro, R., Perron, M., Pike, B., Richer, L., Veillette, S., Pausova, Z., Paus, T., **2008**. *Brain size and folding of the human cerebral cortex*. Cereb Cortex 18 (10), 2352-2357.
- Travis, K., Jacobs, B., **2003**. *Regional Dendritic Variation in Neonatal Human Cortex: a*

- Quantitative Golgi Analysis*. Journal of Behavioral and Neuroscience Research 1 (1), 8-16.
- Tucholka, A., **2010**. *Prise en compte de l'anatomie cérébrale individuelle dans les études d'IRM fonctionnelle*. Neurosciences Computationnelles. Université de Paris-Sud, Orsay
- Twellmann, T., Saalbach, A., Gerstung, O., Leach, M.O., Nattkemper, T.W., **2004**. *Image fusion for dynamic contrast enhanced magnetic resonance imaging*. Biomed Eng Online 3 (1), 35.
- Uylings, H.B., Malofeeva, L.I., Bogolepova, I.N., Jacobsen, A.M., Amunts, K., Zilles, K., **2005**. *No postnatal doubling of number of neurons in human Broca's areas (Brodmann areas 44 and 45)? A stereological study*. Neuroscience 136 (3), 715-728.
- Van Essen, D.C., **1997**. *A tension-based theory of morphogenesis and compact wiring in the central nervous system*. Nature 385 (6614), 313-318.
- Van Essen, D.C., **2005**. *A Population-Average, Landmark- and Surface-based (PALS) atlas of human cerebral cortex*. Neuroimage 28 (3), 635-662.
- Van Essen, D.C., Drury, H.A., Dickson, J., Harwell, J., Hanlon, D., Anderson, C.H., **2001**. *An integrated software suite for surface-based analyses of cerebral cortex*. J Am Med Inform Assoc 8 (5), 443-459.
- Van Essen, D.C., Newsome, W.T., Maunsell, J.H., Bixby, J.L., **1986**. *The projections from striate cortex (V1) to areas V2 and V3 in the macaque monkey: asymmetries, areal boundaries, and patchy connections*. J Comp Neurol 244 (4), 451-480.
- Van Leemput, K., Maes, F., Vandermeulen, D., Suetens, P., **1999**. *Automated model-based tissue classification of MR images of the brain*. IEEE Transactions on Medical Imaging 18 (10), 897-908.
- Vovk, U., Pernus, F., Likar, B., **2007**. *A review of methods for correction of intensity inhomogeneity in MRI*. IEEE Trans Med Imaging 26 (3), 405-421.
- Watkins, K.E., Paus, T., Lerch, J.P., Zijdenbos, A., Collins, D.L., Neelin, P., Taylor, J., Worsley, K.J., Evans, A.C., **2001**. *Structural asymmetries in the human brain: a voxel-based statistical analysis of 142 MRI scans*. Cereb Cortex 11 (9), 868-877.
- Weisenfeld, N.I., Warfield, S.K., **2009**. *Automatic segmentation of newborn brain MRI*. NeuroImage 47 (2), 564-572.
- Welker, W., **1990**. *Why Does Cerebral Cortex Fissure and Fold?* In: Jones, E.G., Peters, A. (Eds.), Cerebral Cortex, pp. 3-135
- Wessinger, C.M., Buonocore, M.H., Kussmaul, C.L., Mangun, G.R., **1997**. *Tonotopy in human auditory cortex examined with functional magnetic resonance imaging*. Hum Brain Mapp 5 (1), 18-25.

- Westbury, C.F., Zatorre, R.J., Evans, A.C., **1999**. *Quantifying variability in the planum temporale: a probability map*. Cereb Cortex 9 (4), 392-405.
- Westlye, L.T., Walhovd, K.B., Dale, A.M., Bjornerud, A., Due-Tønnessen, P., Engvig, A., Grydeland, H., Tamnes, C.K., Ostby, Y., Fjell, A.M., **2010**. *Differentiating maturational and aging-related changes of the cerebral cortex by use of thickness and signal intensity*. NeuroImage 52 (1), 172-185.
- Williams, L.A., Gelman, N., Picot, P.A., Lee, D.S., Ewing, J.R., Han, V.K., Thompson, R.T., **2005**. *Neonatal brain: regional variability of in vivo MR imaging relaxation rates at 3.0 T--initial experience*. Radiology 235 (2), 595-603.
- Witelson, S.F., Pallie, W., **1973**. *Left hemisphere specialization for language in the newborn. Neuroanatomical evidence of asymmetry*. Brain 96 (3), 641-646.
- Xu, G., Knutsen, A.K., Dikranian, K., Kroenke, C.D., Bayly, P.V., Taber, L.A., **2010**. *Axons pull on the brain, but tension does not drive cortical folding*. J Biomech Eng 132 (7), 071013.
- Xue, H., Srinivasan, L., Jiang, S., Rutherford, M., Edwards, A.D., Rueckert, D., Hajnal, J.V., **2007**. *Automatic segmentation and reconstruction of the cortex from neonatal MRI*. NeuroImage 38 (3), 461-477.
- Yakovlev, P., Lecours, A.R., **1967**. *The Myelogenetic Cycles of Regional Maturation of the Brain. Regional Development of the Brain in early Life*. A. Minkowski, Oxford and Edinburgh, pp. 3-69 %67 Blackwell.
- Yakovlev, P.I., **1962**. *Morphological criteria of growth and maturation of the nervous system in man*. Research Publications - Association for Research in Nervous and Mental Disease (Baltimore, MD) 32, 3-46.
- Yeatman, J.D., Dougherty, R.F., Rykhlevskaia, E., Sherbondy, A.J., Deutsch, G.K., Wandell, B.A., Ben-Shachar, M., **2011**. *Anatomical Properties of the Arcuate Fasciculus Predict Phonological and Reading Skills in Children*. J Cogn Neurosci.
- Yeni-Komshian, G.H., Benson, D.A., **1976**. *Anatomical study of cerebral asymmetry in the temporal lobe of humans, chimpanzees, and rhesus monkeys*. Science 192 (4237), 387-389.
- Yoshiura, T., Higano, S., Rubio, A., Shrier, D.A., Kwok, W.E., Iwanaga, S., Numaguchi, Y., **2000**. *Heschl and superior temporal gyri: low signal intensity of the cortex on T2-weighted MR images of the normal brain*. Radiology 214 (1), 217-221.
- Yu, Y.-C., Bultje, R.S., Wang, X., Shi, S.-H., **2009**. *Specific synapses develop preferentially among sister excitatory neurons in the neocortex*. Nature 458 (7237), 501-504.
- Zatorre, R.J., Belin, P., **2001**. *Spectral and Temporal Processing in Human Auditory Cortex*. Cerebral Cortex 11 (10), 946 -953.

- Zhang, Y., **2004**. *Understanding Image Fusion*. Photogrammetric Engineering & Remote Sensing.
- Zheng, D., Purves, D., **1995**. *Effects of increased neural activity on brain growth*. Proc Natl Acad Sci U S A 92 (6), 1802-1806.
- Zilles, K., Dabringhaus, A., Geyer, S., Amunts, K., Qu, M., Schleicher, A., Gilissen, E., Schlaug, G., Steinmetz, H., **1996**. *Structural asymmetries in the human forebrain and the forebrain of non-human primates and rats*. Neurosci Biobehav Rev 20 (4), 593-605.