



HAL
open science

Les dysplasies cérébelleuses : corrélations anatomo-fonctionnelles

Patrice Jissendi Tchofo

► **To cite this version:**

Patrice Jissendi Tchofo. Les dysplasies cérébelleuses : corrélations anatomo-fonctionnelles. Médecine humaine et pathologie. Université du Droit et de la Santé - Lille II, 2011. Français. NNT : 2011LIL2S006 . tel-00635755

HAL Id: tel-00635755

<https://theses.hal.science/tel-00635755>

Submitted on 25 Oct 2011

HAL is a multi-disciplinary open access archive for the deposit and dissemination of scientific research documents, whether they are published or not. The documents may come from teaching and research institutions in France or abroad, or from public or private research centers.

L'archive ouverte pluridisciplinaire **HAL**, est destinée au dépôt et à la diffusion de documents scientifiques de niveau recherche, publiés ou non, émanant des établissements d'enseignement et de recherche français ou étrangers, des laboratoires publics ou privés.

UNIVERSITÉ LILLE NORD DE FRANCE
UNIVERSITÉ LILLE 2 DROIT ET SANTÉ
FACULTÉ DE MÉDECINE HENRI WAREMBOURG

THESE POUR L'OBTENTION DU GRADE DE
DOCTEUR DE L'UNIVERSITE DE LILLE 2

Les Dysplasies Cérébelleuses : corrélations anatomo-fonctionnelles

Présentée et soutenue publiquement par

Patrice JISSENDI TCHOFO

Le 11 Février 2011

JURY

Louis Vallée : Président

Nadine Girard : Rapporteur

Bernard Dan : Rapporteur

Yannick Courbois : Examineur

Gustavo Soto Ares : Examineur

Danielle Balériaux : Examineur

Mathieu Vinchon : Directeur

REMERCIEMENTS

J'ai eu l'occasion lors de ce travail d'expérimenter ce que tous disent, à savoir qu' « un travail de thèse est tout sauf anodin ». Dans ce parcours quelquefois incertain voire périlleux, j'ai beaucoup observé, écouté et appris des hommes et des femmes généreux de partager leur insatiable curiosité scientifique, et aussi soucieux de laisser à la succession quelque chose d'impérissable, garant de la qualité des écrits, ce merveilleux défaut auquel j'ai également goûté : la méticulosité d'un travail toujours perfectible.

Je remercie **Régis Bordet** (PU-PH, Directeur de l'EA1046, Faculté de Médecine, Université de Lille 2) pour m'avoir accueilli dans son unité de recherche et m'avoir ainsi donné l'opportunité de développer et de présenter mes travaux. Je remercie **Mathieu Vinchon** (PU-PH, Neurochirurgie pédiatrique, CHRU de Lille) d'avoir accepté d'être mon Directeur de Thèse et je reste persuadé qu'une des ramifications de ces travaux apaisera, quelque peu du moins, son interrogation sur le mutisme cérébelleux post-opératoire. Ma profonde gratitude va à **Nadine Girard** (PU-PH, Neuroradiologie, Hôpital de la Timone, Marseille) et à **Bernard Dan** (PU-PH, Neurologie, Hôpital des Enfants reine Fabiola, Bruxelles) de me faire l'honneur de rapporter cette thèse, et de m'apprendre encore et toujours l'esprit d'auto-analyse critique. Je remercie infiniment **Gustavo Soto Ares** (PH, Neuroradiologie pédiatrique, CHRU de Lille) de m'avoir montré la voie et d'avoir accepté d'être examinateur, me faisant l'honneur de juger ma progression sur ses pas. Ma reconnaissance va à **Yannick Courbois** (PU-PH, Psychologie, PSITEC-Lille 3) pour avoir accepté d'examiner ce travail et de m'instruire sur les éléments de psychologie dont les bases neurobiologiques ne font désormais plus aucun doute. J'exprime ma profonde gratitude à l'endroit de **Louis Vallée** (PU-PH, Neurologie pédiatrique, CHRU de Lille) pour avoir accepté de présider ce jury et pour m'avoir guidé dans mes étapes vers la perquisition du cervelet dans sa responsabilité cognitive.

Je voudrais dire toute ma gratitude à **Pierre Besson** (Ingénieur du traitement du signal et des images, IRM 3T Recherche, CHRU de Lille) pour m'avoir secouru en pleine tempête sur le désert des données, à **Florence Pandit** (PH, Neuropsychologie pédiatrique, CHRU de Lille) pour m'avoir initié à la neuropsychologie cognitive, de la découverte des outils à la compréhension de leurs résultats, en passant par les turbulences préfrontales d'une figure de Rey aléatoire, à **Serge Goldman** (PU-PH, Médecine nucléaire, Hôpital Erasme, Bruxelles) pour m'avoir permis de palper la radioactivité du FDG dans le cervelet dysplasique.

Mon parcours professionnel et scientifique, à ce stade, a été profondément imprégné - et ma gratitude est d'autant plus insondable, par l'enseignement de **Madame Balériaux Danielle** (PU-PH, Neuroradiologie, Hôpital Erasme, Bruxelles) qui m'a appris à aimer la neuroradiologie, à surmonter mes doutes et à évacuer mes angoisses, autant qu'un novice lors d'un parcours de ski en haute montagne, par l'encadrement permanent de **Xavier Leclerc** (PU-PH, Neuroradiologie interventionnelle et IRM 3T Recherche, CHRU Lille) qui m'a inoculé un peu de cette méthodologie venimeuse à toute épreuve, par les conseils et suggestions de **Mario Manto** (PU-PH, Neurologie, FNRS, Université Libre de Bruxelles, Bruxelles) qui m'a appris avec amitié à aimer le cervelet au-delà de sa dégénérescence tremblante, et par le soutien constant de **Freddy Avni** (PU-PH, Radiologie pédiatrique, Hôpital Erasme, Bruxelles) dont j'ai fait quelquefois frémir la moustache.

J'éprouve une reconnaissance infinie pour **Anthony James Barkovich** (Professor of Radiology, Pediatrics, Neurology, and Neurological Surgery, Moffitt Hospital, UCSF, San Francisco) pour s'être assis à côté de moi et m'avoir appris à regarder, à chercher, à trouver, à écrire et à chercher encore, et pour ses qualités humaines exceptionnelles. Ma gratitude est intarissable à l'égard de **Jean-Pierre Pruvo** (PU-PH, Neuroradiologie, CHRU Lille) pour m'avoir accueilli dans son service quelques mois après le Pont de la frontière luxembourgeoise, pour m'avoir accompagné dans chacune de mes étapes jusqu'à ce jour, et pour m'avoir constamment accordé sa confiance.

Enfin, je ne serai certainement pas ce que je suis, ni ce que je veux être, sans l'apaisement sans cesse renouvelé de Séthine, d'Asahel et d'Eden, ainsi que de Maa Monique.

RESUME

La dysplasie cérébelleuse est une anomalie du développement tissulaire intéressant principalement le cervelet et résultant en une anomalie focale ou diffuse de son architecture macroscopique et microscopique. Plusieurs travaux antérieurs ont bien documenté sa caractérisation morphologique à l'imagerie par résonance magnétique (IRM). Cependant, le retentissement de cette malformation, parfois associée à d'autres anomalies développementales du système nerveux central (SNC), sur le développement et le fonctionnement cognitifs est mal connu et peu documenté. Dans le but d'étudier les corrélations anatomo-fonctionnelles de cette pathologie constitutionnelle du cervelet, par le biais de l'approche des altérations neuropsychologiques, génétiques et, fonctionnelles associées, ainsi que par l'approche neuroanatomique, nous avons organisés nos travaux en quatre parties et sur trois populations distinctes.

La première partie a concerné l'évaluation du profil neuropsychologique et du suivi chez dix enfants porteurs d'une dysplasie cérébelleuse isolée (DCI). Nous avons pu observer chez ces enfants une grande diversité de l'expression neuropsychologique de la DCI, depuis l'efficacité normale jusqu'au retard mental sévère, sans corrélation avec le degré de dysplasie. D'autre part, au cours du suivi de ces enfants, nous avons observé une hétérogénéité d'évolution à caractère imprédictible, avec l'émergence de certaines fonctions dans l'axe du langage notamment.

La deuxième partie a porté sur l'investigation fonctionnelle du SNC par l'étude de la consommation cérébrale du fluorodeoxyglucose par Tomographie à émission de positons (TEP-FDG) chez six enfants porteurs d'une DCI. Les résultats ont montré, au sein du cervelet, un aspect normal dans les dysplasies mineures (limitées au vermis), un hypométabolisme des zones dysplasiques (corrélée à l'extension anatomique), et un isométabolisme au cortex dans les hétérotopies. Toutefois, ces anomalies de captation du glucose n'étaient pas corrélées au dysfonctionnement cognitif.

Dans la troisième partie nous avons réalisé des corrélations génétiques, dans l'hypothèse d'un lien physiopathologique embryologique entre le cerveau et le cervelet, dans les dysplasies cérébelleuses associées (DCA) aux Lissencéphalies (cerveaux lisses). La caractérisation génétique relativement bien définie des Lissencéphalies nous a permis d'identifier des gènes de la migration neuronale et axonale (RELN et VLDRL) comme étant

significativement associés aux dysplasies cérébelleuses, en dehors des dystrophies musculaires congénitales impliquant les gènes de la O-glycosylation.

Dans la quatrième partie, nous avons recherché chez des volontaires sains les marqueurs neuroanatomiques potentiels des altérations cognitives dans les dysplasies cérébelleuses, partant de l'hypothèse selon laquelle une malformation isolée du cervelet induirait des anomalies anatomiques détectables en imagerie par tenseur de diffusion (DTI), sur les voies de projections cérébello-corticales, vraisemblablement impliquées dans la contribution du cervelet au développement et à l'exécution des fonctions supérieures. Ce travail nous a permis d'individualiser et de quantifier les projections cérébello-corticales préfrontales et pariétales chez tous les sujets sains.

Ainsi, nos travaux nous ont permis de mieux établir les anomalies neuropsychologiques propres aux DCI et leur caractère hétérogène, tant au diagnostic qu'à l'évolution, de corréler la dysplasie cérébelleuse à des anomalies de la consommation cérébrale du glucose et par conséquent de son fonctionnement, de suggérer d'axer chez ces patients la recherche d'anomalies génétiques sous-jacentes vers les gènes impliqués dans la migration neuronale et axonale, et enfin, d'obtenir des marqueurs neuroanatomiques que nous pourrions appliquer aux patients pour étudier la possibilité de l'altération des voies de projections cérébello-corticales. De nombreuses perspectives d'imagerie anatomique et fonctionnelle du SNC appliquées aux dysplasies cérébelleuses ont été ainsi ouvertes.

SOMMAIRE

REMERCIEMENTS.....	2
RESUME.....	4
LISTE DES TRAVAUX EN RAPPORT AVEC LA THESE.....	10
AVANT-PROPOS.....	11
INTRODUCTION.....	13
1. Synthèse corrélée de l'embryologie du cerveau et du cervelet (phases chronologiques du développement et interactions moléculaires).....	13
2. Le Cervelet : anatomie normale et fonctions cognitives.....	28
3. Les malformations à type de Dysplasie du Cervelet.....	36
a. Différents types de classifications.....	36
b. Dysplasies cérébelleuses isolées (DCI).....	39
c. Dysplasies cérébelleuses associées (DCA) aux malformations du développement cortical (MDC) à type de Lissencéphalie.	39
d. Expression clinique de la dysplasie cérébelleuse.....	40
4. Notion de Retard Mental Non Spécifique (RMNS).....	41
a. Outils d'évaluation neuropsychologique.....	41
b. Développement psychomoteur normal.....	43
c. Retard de développement et déficience intellectuelle.....	44
5. Techniques de Neuroimagerie.....	45
a. Etude morphologique	45
i. Imagerie par Résonance Magnétique (IRM)	45
ii. Imagerie en Tenseur de Diffusion (DTI).....	49
b. Etude fonctionnelle par Tomographie par émission de positons (PET).....	54
HYPOTHESES DE TRAVAIL.....	57
OBJECTIFS.....	58
METHODOLOGIE GENERALE.....	59
1. Population.....	59
2. Techniques d'exploration.....	60

3. Analyse des données et statistiques.....	61
RESULTATS.....	62
1. <u>Partie I</u> : Profil neuropsychologique des enfants porteur d'une dysplasie corticale cérébelleuse isolée : Neuropsychological evaluation and follow up of children with isolated cerebellar cortical dysplasia.....	62
a. Abstract.....	63
b. What this paper adds.....	63
c. Methods.....	64
i. Participants.....	64
ii. Neuroimaging.....	65
iii. Neuropsychological assessment.....	65
d. Results.....	66
i. Initial clinical and neuroimaging data.....	66
ii. Neuropsychological assessment.....	66
e. Discussion.....	67
f. References.....	69
g. Figures and Tables	72
2. <u>Partie II</u> : Métabolisme cérébral du D-fluoroglucose (FDG) chez les enfants porteurs d'une dysplasie corticale cérébelleuse isolée : Brain regional glucose uptake changes in isolated cerebellar cortical dysplasia: qualitative assessment using coregistrated FDG-PET/MRI.....	82
a. Abstract.....	83
b. Introduction.....	84
c. Methods.....	85
i. Patients.....	85
ii. Magnetic resonance imaging.....	86
iii. Positron emission tomography.....	87
d. Results.....	87
e. Discussion.....	88
i. Cerebellar rGlcU changes.....	89
ii. Supratentorial rGlcU changes.....	89
iii. Structural functional correlations.....	90
iv. Limitations of the study and perspectives.....	91

f.	Conclusion.....	91
g.	References.....	92
h.	Table and figures.....	97
3.	Partie III : Corrélations morpho-génétiques des enfants porteurs d'une dysplasie cérébelleuse associée à une MDC à type de Lissencéphalie : <u>Midbrain-hindbrain involvement in lissencephalies</u>.....	104
a.	Abstract.....	104-1
b.	Methods.....	104-2
c.	Results.....	104-3
d.	Discussion.....	104-5
e.	References.....	104-8
4.	Partie IV : Etude et représentation de la connectivité cérébello-corticale : <u>Anatomical landmarks of cortical motor and non motor connectivity of the dentate nucleus using a probabilistic tractography</u>.....	105
a.	Abstract.....	106
b.	Introduction.....	107
c.	Participants.....	108
d.	Methods.....	108
i.	Data acquisition.....	108
ii.	Image analyses.....	109
1.	Preparation of seed and target areas.....	109
2.	Probabilistic tractography.....	110
3.	Spatial transformations and image rendering.....	110
4.	Reproducibility and intra/inter individual variability.....	111
e.	Results.....	111
i.	Tracts pathways.....	111
ii.	Quantitative analyses.....	112
f.	Discussion.....	112

i. Validity of results.....	113
ii. Anatomical landmarks.....	114
1. The dentate nucleus.....	114
2. The superior cerebellar peduncles.....	115
3. The thalamus.....	116
iii. Clinical applications.....	117
g. References.....	118
h. Figures.....	125
DISCUSSION GENERALE.....	132
1. Corrélations anatomo-fonctionnelles.....	132
2. Neurophysiologie et plasticité cérébelleuse.....	132
PERSPECTIVES.....	135
REFERENCES.....	136

LISTE DES TRAVAUX EN RAPPORT AVEC LA THESE

1. Jissendi-Tchofo P, Besson P. Anatomical landmarks of cortical motor and non motor connectivity of the dentate nucleus using a probabilistic tractography – *In preparation*
2. Jissendi-Tchofo P, Pandit F, Soto-Ares G, Vallee L. Neuropsychological evaluation and follow up of children with isolated cerebellar cortical dysplasia. *Dev Med Child Neurol. Submitted*
3. P. Jissendi-Tchofo, F. Pandit, L. Vallée, M. Vinchon, JP. Pruvo, D. Baleriaux, G. Soto Ares. Brain regional glucose uptake changes in isolated cerebellar cortical dysplasia: qualitative assessment using coregistrated FDG-PET/MRI. *Cerebellum. Submitted*
4. Jissendi-Tchofo P, Kara S, Barkovich AJ. Midbrain-hindbrain involvement in lissencephalies. *Neurology. 2009 Feb 3;72(5):410-8.*
5. Jissendi P, Baudry S, Balériaux D. Diffusion tensor imaging (DTI) and tractography of the cerebellar projections to prefrontal and posterior parietal cortices: a study at 3T. *J Neuroradiol. 2008 Mar;35(1):42-50.*
6. Jissendi Tchofo P, De Tiege X, Goldman S, Van Bogaert P, David PH, Pruvo JP, Soto Ares G. Supratentorial functional disturbances in two children with cerebellar cortical dysplasia. *J Neuroradiol. 2004 Dec;31(5):399-405.*

AVANT-PROPOS

"Pour marcher au pas,

Un cerveau est inutile.

Le cervelet est largement suffisant."

A. Einstein (1879-1955)

Albert Einstein affirmait ainsi le rôle majeur du cervelet dans le contrôle du mouvement. Pendant des dizaines d'années, le cervelet a été restreint à ce rôle de coordination et de pondération cinétique motrice (Evarts EV and Thach WT, 1969) et, de ce fait, quelque peu délaissé lors de l'examen systématisé de l'encéphale, à l'aide des diverses techniques d'imagerie, au profit du cerveau. Ceci a été le cas notamment dans les pathologies se manifestant par une altération des fonctions cognitives (Pickar D et al., 1990). Les hémisphères cérébraux considérés comme responsables primaires des fonctions cognitives ou supérieures retenaient l'attention majeure. Le médecin restait cependant perplexe quand l'analyse des images du cerveau se révélait normale chez un patient présentant manifestement des troubles cognitifs.

L'implication du cervelet dans les fonctions cognitives chez l'homme est une préoccupation relativement récente (Habas C, 2001) motivée d'une part, par la découverte à l'imagerie par résonance magnétique (IRM) d'anomalies cérébelleuses discrètes à la faveur d'explorations morphologiques fines et, d'autre part, par l'évolution cognitive déficitaire des patients présentant des lésions cérébelleuses, évolution qualifiée de syndrome cérébelleux cognitivo-affectif (Schmahmann JD and Sherman JC, 1997) et par l'observation post-opératoire d'un mutisme cérébelleux (Wells EM et al., 2008). Cette préoccupation ramène à l'actualité les résultats de travaux initiateurs menés à l'aide de marquage neuronal par des virus et qui ont établis l'existence de connections anatomiques du cervelet vers les aires cognitives préfrontales chez le sujet simiesque (Schmahmann JD and Pandya DN, 1995 ; Middleton FA and Strick PL, 2001).

Nous avons été amenés à faire des observations particulièrement intéressantes d'enfants porteurs d'une malformation cérébelleuse, à type de dysplasie, découverte lors d'un bilan d'IRM cérébrale, ces enfants nous ayant été adressés dans le cadre d'une mise au point de retard mental non spécifique. Encore plus intéressant, certains d'entre eux ne présentaient aucune anomalie malformative ni de signal à l'étage supratentorial. Ces observations nous ont poussés à plusieurs interrogations dont les suivantes : une anomalie développementale isolée du cervelet peut-elle avoir comme expression clinique prédominante voire élective, une déficience cognitive? Cette altération des fonctions supérieures suppose-t-elle une altération des voies cognitives supratentorielles ? Existe-t-il des voies de projection corticocérébelleuses (les routes de la cognition) qui permettent au cervelet d'avoir un contrôle sur les fonctions supérieures comme c'est le cas pour les fonctions motrices ? Existe-t-il un déterminisme génétique commun pouvant expliquer l'occurrence isolée ou associée (à d'autres malformations supratentorielles) d'anomalies développementales cérébelleuses semblables à celles que nous avons observées ? L'expression clinique de ce type de malformations cérébelleuse, à type de déficience cognitive, est-elle homogène ? Et quelle en est l'évolutivité ? C'est dans le but, ambitieux certes, mais raisonnable, de répondre à ces questions que nous avons réalisé ce travail à plusieurs directions, dans la continuité des travaux de Soto Ares (Soto Ares, 2002), un des pionniers en la matière, qui nous a permis d'avancer dans la compréhension d'une part, de la dysplasie cérébelleuse et de ses effets sur les acquisitions et l'exécution des fonctions cognitives et, d'autre part, des liens morphologiques et fonctionnels entre le cervelet et le cerveau.

INTRODUCTION

L'approche des corrélations anatomo-fonctionnelles des dysplasies cérébelleuses implique l'investigation du lien entre l'organe malformé et à la fonction déficiente. Les résultats de cette investigation ne peuvent être présentés sans, au préalable, un rappel : (1) des phases du développement cérébelleux et cérébral normal (cette section adresse à la fois le cerveau et le cervelet car les deux se développent conjointement et font finalement partie d'une seule unité fonctionnelle globale, ainsi que pour une meilleure compréhension de la méthodologie générale exposée plus loin), (2) de la participation du cervelet au développement et à l'exécution normales des fonctions cognitives, (3) du développement cérébelleux anormal à type de dysplasie et (4) de son expression clinique sous la forme du retard mental non spécifique, et enfin (5) des techniques d'imagerie médicale utilisées dans les travaux en rapport avec cette thèse.

1. Synthèse corrélée de l'embryologie du cerveau et du cervelet (phases chronologiques du développement et interactions moléculaires)

Le système nerveux central (SNC) est formé dès le 17^{ième} jour de gestation à partir de l'épiblaste dorsal, une des deux couches tissulaires primitives de l'embryon des vertébrés (Carlson, 2004 ; Wurst et al., 2001; Barkovich, 2005). L'apparence normale et le fonctionnement optimal en période post-natale du cervelet sont déterminés par le bon déroulement des différentes phases embryologiques du SNC dont certaines sont concomitantes :

- *l'Induction neurale* (ou neurulation) est l'évènement précurseur de la formation du SNC à partir des interactions entre l'ectoderme neural (plaque neurale) et la notochorde sous-jacente, du 18^{ième} au 24^{ième} jour de gestation; ce processus serait induit par défaut, après la répression de la protéine BMP-4 (bone morphogenetic protein-4, inhibitrice) par les molécules signalisatrices Noggin, Chordin, et Shh (sonic hedgehog) avec comme facteur de transcription HNF3 β ; cette phase aboutit à la formation du tube neural ;
- le « *Patterning* » correspond à la phase d'interactions génético-environnementales déterminant la démarcation fondamentale des subdivisions du SNC ou différenciation

précoce du tube neural. Ce dernier va se partitionner entre la 3^{ème} et la 4^{ème} semaine en prosencéphale et mésencéphale, sous l'action du transcritteur Otx2 (orthodenticle homologue 2), et en rhombencéphale, sous l'action d'un autre transcritteur Gbx2 (gastrulation brain homeobox 2), la partie la plus caudale du tube va former la moelle épinière (Figure 1A) ; dès lors, la jonction territoriale non loin de la flexure pontine, séparant l'aire d'influence de Otx2 et celle de Gbx2, joue un rôle capital pour le développement de ce qui deviendra le cervelet et le tronc cérébral (Figure 1B) ; cette jonction appelée « Isthmic organizer » (IsO) devient une importante zone d'expression de nombreuses molécules signalisatrices telle que FGF8 (fibroblast growth factor 8, exprimée post-IsO) qui agit en synergie avec Wnt-1 (Wingless 1, exprimée pré-IsO) pour induire la production des transcritteurs En-1 (Engrailed 1), En-2, Pax-2 (Paired 2) et Pax-5 ; un autre phénomène synchrone a lieu : la polarisation du SNC dans l'axe dorso-ventral et dans l'axe antéro-postérieur (céphalo-caudal) sous l'effet de l'expression des gènes Hox (homeobox), avec formation des segments métamériques nommés prosomères (P1-P6) pour le prosencéphale et rhombomères (Rh1-Rh8) pour le rhombencéphale (Figure 1B). Le territoire du développement du cervelet est désormais défini et délimité.

- *la Prolifération* détermine la croissance cellulaire jusqu'au nombre requis pour une morphogenèse complète du SNC ; lorsqu'au 35^{ème} jour de gestation apparaissent les vésicules télencéphaliques (qui formeront les hémisphères cérébraux), réunies à leur partie médiale par la « lamina terminalis » dont la portion caudale formera le tissu primitif des commissures télencéphaliques (dérivées du prosencéphale - commissure blanche antérieure, corps calleux et commissure hippocampique), il se forme progressivement des zones de prolifération cellulaire dans leurs parois ventrolatérales qui correspondent à des matrices germinales particulièrement actives à la 9^{ème} semaine ; dans le même temps, des amas cellulaires vont se constituer dans les parois du troisième ventricule diencéphalique (dérivé du prosencéphale) pour former les thalami, l'épithalamus (dorsal, dont les noyaux paramédians sont reliés par la commissure blanche postérieure) et l'hypothalamus (ventral) ; quelques semaines plus tôt (5^{ème}), sont apparues des zones germinatives au niveau du toit du quatrième ventricule (fine membrane dorsale du métencéphale, dérivé du rhombencéphale -partie céphalique) et au sein des lèvres rhombiques dont l'activité mitotique va générer la

plupart des cellules du cervelet et des noyaux du tronc cérébral (dérivé de la partie ventrale du mésencéphale et du métencéphale) (Auroux et al., 1982).

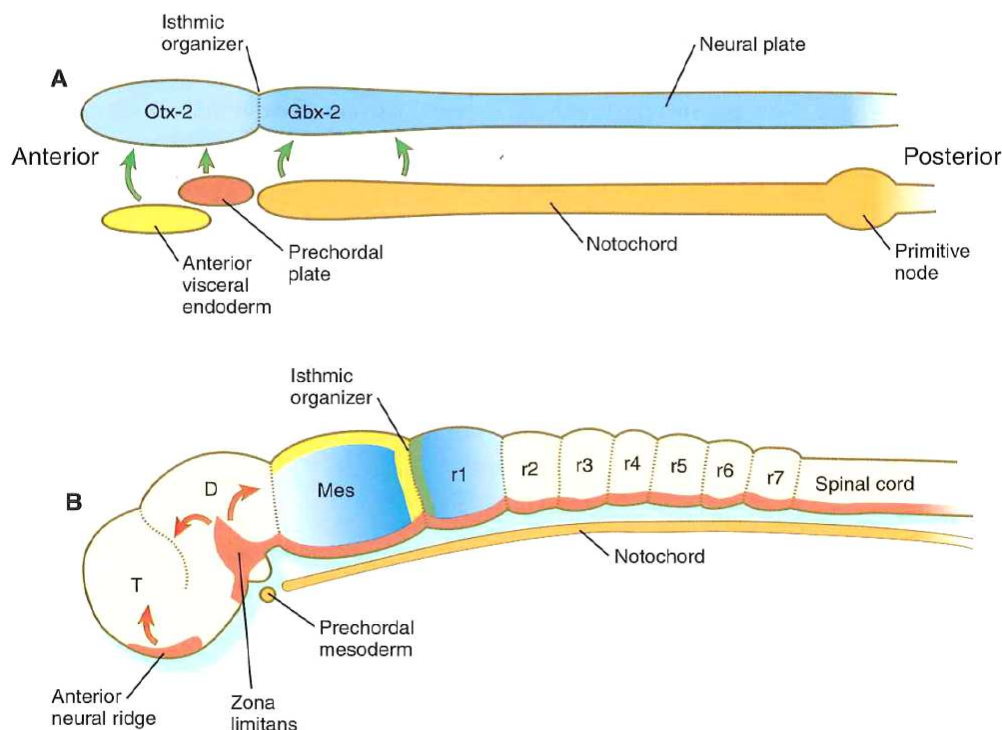


Figure 1 (d'après Carlson, 2004). Représentation schématique des centres de signalisation ayant une action sur et dans l'encéphale primaire de l'embryon. **A** : en réponse aux signaux (flèche verte) venant de l'endoderme viscéral antérieur, la plaque pré chordale et la notochorde, le tube neural exprime Otx-2 dans les territoires qui deviendront le télencéphale (forebrain= T) et le mésencéphale (midbrain= Mes) et Gbx-2 dans les territoires qui donneront le pont et le cervelet (hindbrain) et la moelle épinière. **B** : plus tard dans le développement, les signaux Fgf-8 (vert) et Wnt-1 (jaune) venant de la zone isthmique (Isthmic organizer) vont induire des gradients décroissants de En-1 et En-2 (bleu) de chaque côté. La sécrétion de Sonic hedgehog (rouge) est faite par les deux autres organisateurs, la crête neurale antérieure et la zone limitante (zona limitans) ainsi que la partie ventrale du tube neural (floor plate). D= diencéphale, r= rhombomère.

Cette phase est donc marquée par l'apparition concomitante de zones germinatives à une localisation pour la formation du cortex cérébral et à deux localisations pour la formation du cortex cérébelleux, symétriques par rapport à la ligne médiane ;

- *la Spécification* ou différenciation des types de cellules neuronales et gliales spécialisées est concomitante de la prolifération. L'histogenèse du SNC peut être retracée à partir des cellules souches multipotentes développées au sein du neuroépithélium des zones germinatives ; ces cellules souches se multiplient rapidement, en exprimant la protéine filament appelée Nestin, pour donner des cellules progénitrices bipotentes qui seront à l'origine des cellules progénitrices neuronales (exprimant une protéine neurofilament) ou gliales (exprimant la protéine acide fibrillaire gliale). La lignée neuronale aboutit à la formation des neuroblastes uni- ou multipolaires (qui émettent au cours de leur développement des axones et des dendrites pour entrer en connexion avec d'autres cellules ou organes terminaux), tandis que la lignée gliale donnera d'une part, les Oligodendrocytes et les Astrocytes de type-2 (à partir des cellules progénitrices O-2A) et, d'autre part, les Astrocytes de type-1 ; les cellules gliales cérébelleuses (de Bergmann, Müller,...) et les cellules épendymaires sont issues des cellules gliales radiaires dont le rôle sera majeur dans la phase de migration (Figure 2) ; l'expression des Shh est déterminante dans cette phase, notamment au niveau cérébelleux où les molécules PTF1A (en zone paraventriculaire) vont induire la formation de neurones GABA-ergiques (petits neurones des noyaux gris profonds, de Purkinje, de Golgi, Basket et Stellaires dans le cortex); l'expression de la protéine Math1 (au sein des lèvres rhombiques) induit la formation de neurones Glutamatergiques (large neurones des noyaux gris profonds et cellules granulaires du cortex cérébelleux) (Figure 3) ; d'une façon globale, des gènes tels que la microcephaline (MCPH1), ASPM et FOXP2 et les molécules de type Neutrophins (NT-4) et Ephrins (Eph) sont responsables de la détermination de la taille définitive du cerveau en régulant le processus de prolifération et de différenciation cellulaires (Tang, 2006; Evans et al., 2006). Les mitoses sont interrompues en phase migratoire transitoire et reprennent juste après ;

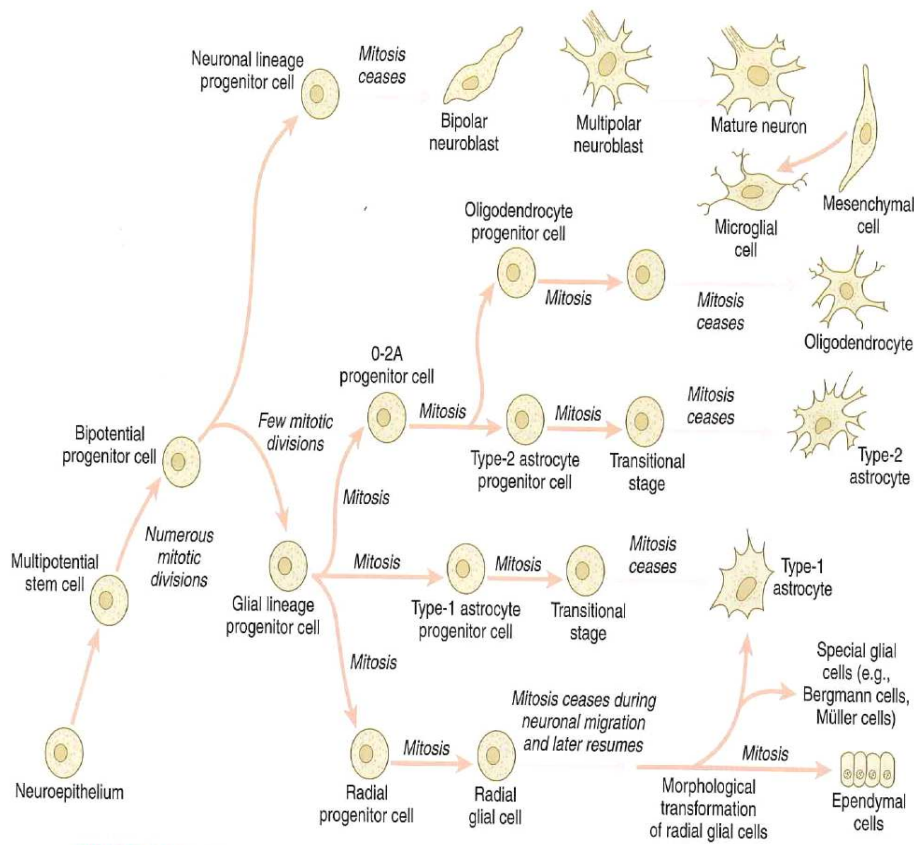


Figure 2 (d'après Carlson, 2004). Lignées cellulaires dans le système nerveux central en développement. Les mitoses précèdent les migrations, sont suspendues lors de celles-ci et reprennent plus tard.

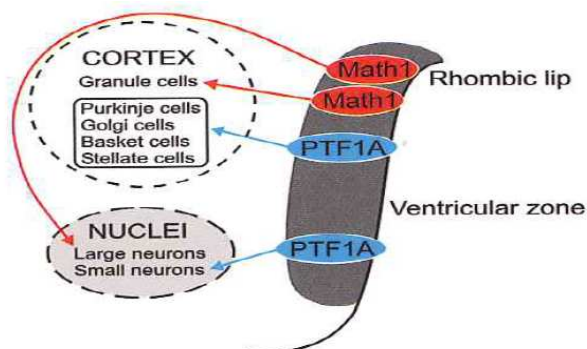


Figure 3 (d'après Manto, 2010). Les neurones cérébelleux sont générés à partir de 2 zones progénitrices primaires distinctes. Math-1 exprimé au niveau des lèvres rhombiques (neuroépithélium) va générer des neurones glutamatergiques (flèches rouges) et PTF1A exprimé en zone ventriculaire (neuroépithélium) va générer des neurones gabaergiques (flèches bleues). Les 2 pools cellulaires sont présents tant au sein du cortex cérébelleux que dans les noyaux gris profonds du cervelet. Les cellules partant des lèvres rhombiques vont constituer une couche externe où ils continuent de proliférer. Les progéniteurs des cellules de grain forment la couche granulaire externe. La migration interne des cellules granulaires forme la couche granulaire interne. Les cellules de Purkinje sont juste issues de mitoses lorsqu'elles quittent la zone ventriculaire.

- la *Migration* cellulaire et axonale, par le biais des interactions cellulaires et moléculaires, permet aux cellules différenciées d'atteindre leur site définitif, ce qui est déterminant pour leur bon fonctionnement. Dès la 8^{ième} semaine, les jeunes neurones larges migrent en premier depuis la matrice germinale paraventriculaire pour occuper transitoirement la couche la plus interne (L7) du cortex cérébral, la couche L1 ayant déjà été formée par les neurones pionniers de Cajal-Retzius; des neurones plus petits vont entamer une migration dont le processus se complexifie en fonction de la distance à parcourir, pour atteindre les couches de plus en plus externes du cortex (L6, puis L5, puis...L2, phénomène du « in-out ») ; L7, qui joue un rôle éminent dans la migration et la synaptogenèse corticale, disparaît à terme, ce qui donne au cortex ses 6 couches définitives (Figure 4).

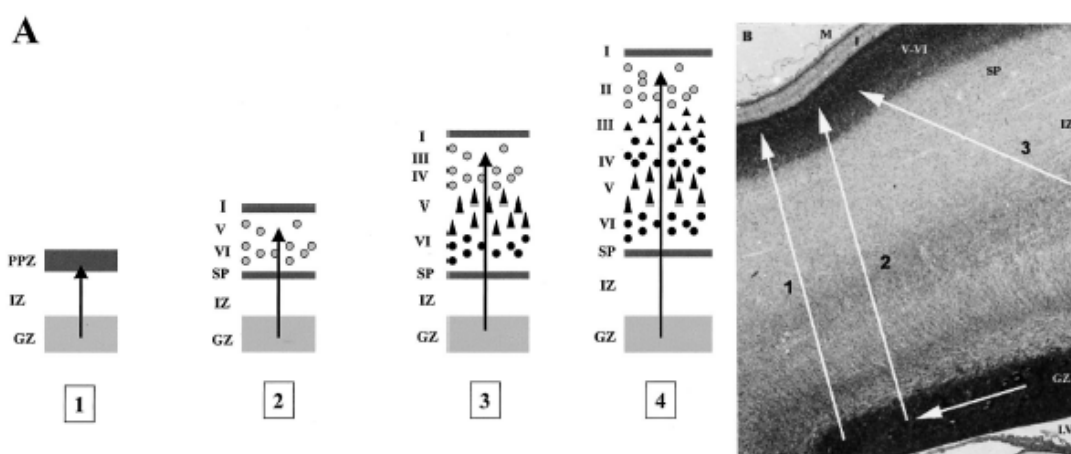


Figure 4 (d'après Gressens, 2000). (A) Illustration schématique de la formation néocorticale chez le mammifère. GZ, zone germinative; IZ, zone intermédiaire (prospective white matter); PPZ, zone primitive plexiforme; SP, subplate; I, couche corticale I ou couche moléculaire; II à VI, couches corticales II à VI. Flèches et cercles blancs indiquent les neurones en migration tandis que les cercles noirs et les triangles montrent les neurones ayant migré. (B) Tranche de section coronale à la 15^{ième} semaine de gestation schématisant les différentes voies de migration adoptées par les neurones. 1: migration radiale le long des cellules radiales gliales des neurones originaires de la zone périventriculaire (GZ). 2: migration tangentielle dans la zone germinative (GZ) suivie de migration radiale à l'aide des guides gliaux. 3: migration tangentielle dans la zone intermédiaire (IZ) des neurones originaires de l'éminence ganglionnaire. M, méninges; LV, ventricule latéral.

Des études récentes ont établi que la migration au niveau cérébral est en majeure partie radiaire (probablement précédée d'une migration de neurones précurseurs, d'abord tangentielle puis déviée en radiaire) pour tous les neurones de projection Glutamatergiques, depuis la zone paraventriculaire vers le cortex, et exclusivement tangentielle (parallèle au manteau cortical) pour 30% des interneurons GABA-ergiques à partir des éminences ganglionnaires juxtaventriculaires (site de formation des noyaux gris centraux) vers différentes aires corticales (Figure 5).

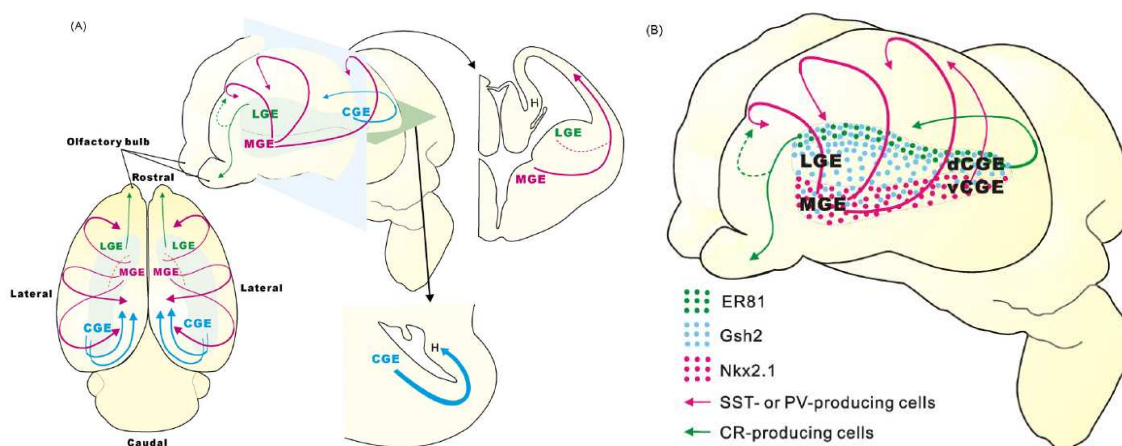


Figure 5 (d'après Nakajima, 2007). Voies de migration des interneurons depuis les éminences ganglionnaires jusqu'au cortex. (A) Les voies principales de migration dérivent de part et d'autre des éminences ganglionnaires. (B) La Nkx2.1-positive MGE est la principale source des interneurons à somatostatine (SST)- et parvalbumine (PV). Les interneurons à calrétinine (CR) sont générés principalement à partir de la partie dorsale dCGE. La partie la plus dorsale de LGE, qui exprime ER81 produit aussi des interneurons à CR, et ces cellules vont coloniser les bulbes olfactifs. MGE: medial ganglionic eminence, (d/v)CGE: (dorsal/ventral) caudal ganglionic eminence, LGE: lateral ganglionic eminence, H: hippocampus.

Les neurones en migration radiaire s'enroulent autour des prolongements des cellules gliales radiaires dont elles se servent comme guide, en les reconnaissant, en y adhérant et en échangeant du calcium et du glutamate (récepteur NMDA); l'arrêt de la migration et la déconnexion de la cellule gliale radiaire nécessite la sécrétion d'une glycoprotéine nommée Reelin; le mécanisme du « in-out » décrit lors du rangement des cellules en couches corticales au niveau du cerveau ne s'applique pas au cervelet; en effet, de la 11^{ème} à la 13^{ème} semaine les cellules qui vont constituer la couche granulaire des hémisphères cérébelleux migrent tangentiellement depuis une zone germinale de la partie latérale de laèvre rhombique et prennent une position externe

transitoire où la mitose reprend ; à la 16^{ième} semaine, ces cellules effectuent une migration interne (avec l'aide des cellules gliales radiales de Bergman) pour disposer la couche granulaire dans sa position définitive interne, tandis que les cellules qui constitueront la couche corticale de Purkinje (intermédiaire) et les noyaux gris profonds migrent radialement depuis la zone paraventriculaire directement vers leurs positions définitives (Carlson, 2004). Les gènes impliqués au niveau cérébelleux incluent Pax6, Zic1, Math1 et Pax3 ; de multiples protéines de la matrice extracellulaire interviennent dans ce processus de migration, tant pour le cerveau que pour le cervelet : PAFAH1B1 (platelet activating factor), ApoER2 (apolipoprotein E receptor type 2), VLDLR (very low density lipoprotein receptor), PTF1A (pancreas transcription factor 1A), Double cortin (DC), FKR (fukutin related protein), POMT (O-manosyl-transferase), POMGn (O-mannose-acetylglucosamin-transferase), Laminin (LAMA) (Carlson, 2004 ; Manto, 2010).

La migration axonale va établir les voies anatomiques de faisceaux de substance blanche qui permettent de connecter deux régions distantes et de connecter de multiples aires fonctionnelles entre elles. Elle nécessite un guidage précis qui résulte de nombreuses interactions moléculaires telles que : netrins (molécules signalisatrices), ephrins, semaphorins, et leurs récepteurs. Netrin1 interagit avec DCC (deleted in colorectal cancer -pour attraction et parfois répulsion), Unc5 (répulsion) et Unc5h3 qui sont des récepteurs localisés à la surface du cône de croissance axonal (Figure 6). Des systèmes de signalisation médiés par des molécules telles que Slit (Sli) et ses récepteurs Robo1, 2 et 3, déterminent les relais intermédiaires de l'axone vers sa destination finale. Les systèmes de liaison Sli-Robo et Net-Fra (frazzled) identifient la ligne médiane pour guider les faisceaux de fibres vers un point de décussation, par des effets combinés d'attraction et de répulsion (Figure 6). Les protéines ciliaires jouent également un rôle majeur au sein du cytosquelette dans cette migration, mais aussi dans les autres phases du développement (Lee et al., 2010). L'intégrité environnementale (tissulaire et chimique) est cruciale pour le succès de cette phase ;

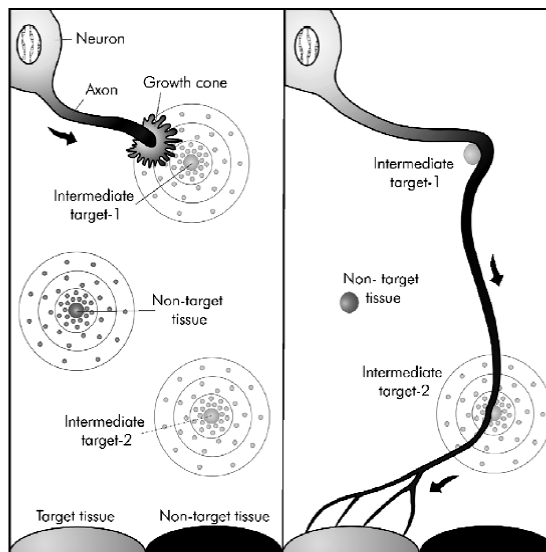


Figure 6 (d'après Barallobre et al., 2005). Modèle de cône de croissance pour la navigation axonale vers sa destination finale. Les trajectoires axonales dépendent des repères qui agissent positivement ou négativement pour attirer ou repousser le cône de croissance. Ces repères sont exprimés au niveau des cibles intermédiaires et des cibles tissulaires définitives.

- l'Organisation corticale* est un terme que nous redéfinissons ici comme la régulation de la densité des cellules corticales et de l'épaisseur du cortex par la sulcation cérébrale au niveau télencéphalique et, la fissuration et la foliation cérébelleuses, au niveau rhombencéphalique. La constitution des sillons, que ce soit pour le cerveau ou pour le cervelet, suit un ordre précis dicté par la phylogénèse (Barkovich, 2005 ; Manto, 2010). Au niveau cérébral, le premier sillon perceptible est le sillon sylvien primitif qui s'affinera lentement pour donner le sillon insulaire vers la 33^{ème} semaine, alors que le sillon calleux est déjà en place dès la 14^{ème} semaine (Barkovich, 2005). Au niveau cérébelleux, la première fissure est la postéro-latérale (9^{ème} semaine) séparant les lobes flocculus et nodulus, puis apparaît la fissure primaire démarquant le lobe antérieur et ensuite, les fissures secondaires et prépyramidale (Manto, 2010). Le positionnement et la croissance des sillons est déterminé à l'avance et fait partie intégrante des phénomènes de prolifération et de migration abordés précédemment ainsi que de synaptogenèse ci-après, impliquant toutes les interactions génético-environnementales nécessaires, dont certaines ont été mentionnées plus haut.
- la *Synaptogenèse* correspond à la phase de mise en place précoce d'unités fonctionnelles comportant : la terminaison pré-synaptique, la fente synaptique et la cible post-synaptique ainsi qu'un alignement spécialisé depuis le largage pré-

synaptique des neurotransmetteurs jusqu'à leur capture post-synaptique. Elle est étroitement liée à la phase précédente de migration et est directement responsable des potentialités fonctionnelles du SNC. Les connexions synaptiques s'établissent au fur et à mesure de la formation et de la spécification, cellulaires, ainsi qu'à la fin des vagues migratoires pour les cellules qui migrent. L'évidence du fonctionnement neuronal chez l'embryon est établie à partir de la 6^{ème} semaine en raison de l'obtention d'un mouvement tronculaire lors d'une stimulation sensitive périphérique (Carlson, 2004). Cette observation témoigne de l'élaboration précoce de circuits neuronaux réflexes. (Figure 7).

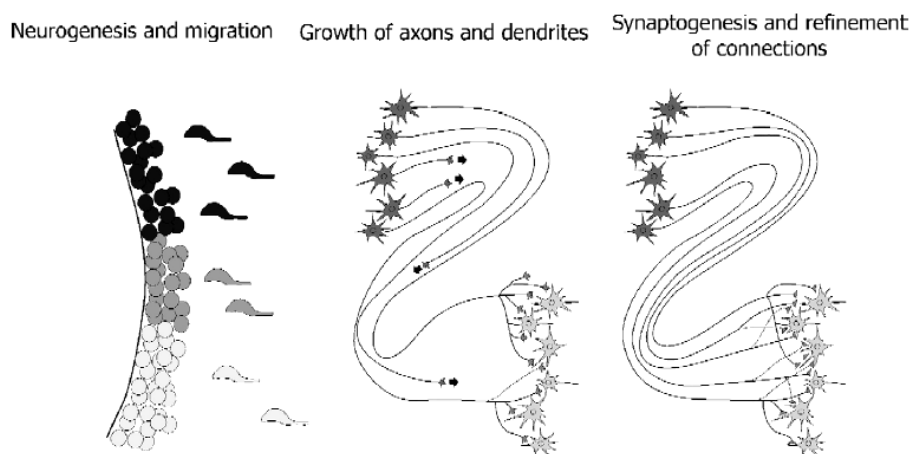


Figure 7 (d'après Barallobre 2005). Représentation schématique des différentes étapes du développement du système nerveux central. A gauche : 3 zones germinatives. Les neuroblastes récemment formés migrent vers leurs positions respectives définitives à l'aide de leurs tuteurs. Au milieu : croissance des axones vers leurs cibles spécifiques. A droite: finalement, les axones ont atteint leurs cibles et établissent des synapses dont certaines sont réarrangées plus tard.

La formation de synapses se fait soit « en passant » (synapses constituées par branchements le long de l'axone), soit de façon terminale (au bout de l'axone) grâce à un dialogue approprié entre l'axone et sa cible. De multiples molécules interviennent dans ce dialogue dont les protéines transmembranaires telles que : neuroligin, neurexin, intégrins, cadherins, Unc, cytokines (PKA), neurotransmetteurs, cyclic adenosine monophosphates (cAMPs), ainsi que les FGFs et Wnts qui exerceraient un contrôle rétrograde de la synapse formée par le biais de trois mécanismes majeurs dont la voie canonique (protein Dvl- dischevelled), la voie du Ca⁺⁺ et la polarisation (Jin,

2005; Salinas, 2005). La construction des circuits neuronaux qui permettent le mouvement volontaire ou réflexe, l'apprentissage et le développement des fonctions cognitives telle le langage, se fait par reconnaissance mutuelle des partenaires neuronaux impliqués dans ces fonctions et l'établissement entre eux des connexions synaptiques, toujours grâce aux interactions moléculaires (Figure 8).

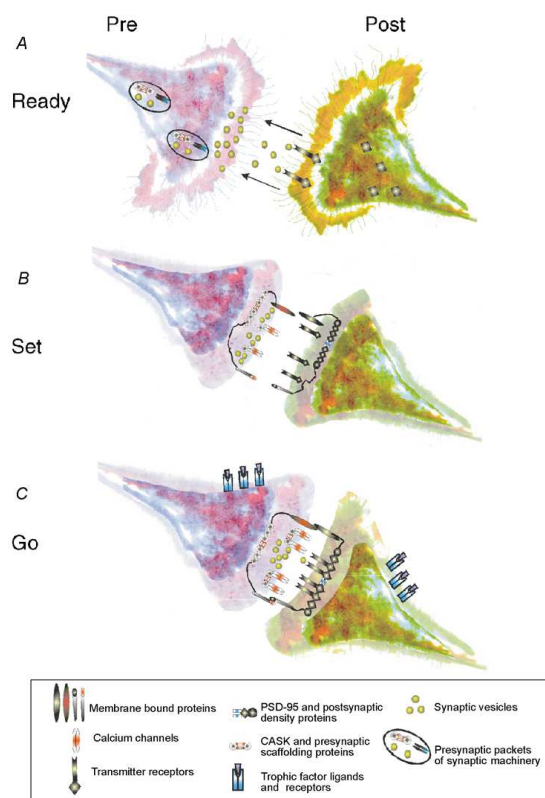


Figure 8 (d'après Munno et al., 2003). Câblage commun pour une mise à feu commune. **A**, à mesure que des cônes de croissance pré-et post-synaptiques approchent l'un de l'autre, les interactions émetteur-récepteur, via la libération de vésicules présynaptiques, vont attirer les cônes de croissance cibles appropriées en se liant aux récepteurs post-synaptiques et en les stimulant. Divers éléments de la spécialisation pré-et post-synaptiques, y compris les paquets pré-synaptiques contenant la machinerie synaptique et des canaux et des protéines postsynaptiques tels que PSD-95 sont mobiles avant le contact. **B**, la croissance des cônes venant au contact, les cônes de croissance s'affinent, et les interactions entre les molécules asymétriques membranaires tels que neurexines / neuroligines, les cadhérines et les intégrines marquent le site synaptique et stabilisent les protéines d'échafaudage pré-et post-synaptiques tels que CASK et PSD-95. **C**, la maturation consécutive du contact synaptique et les interactions entre ligands et récepteurs trophiques conduit au regroupement des canaux calciques et les vésicules synaptiques à la terminaison présynaptique, d'une part et, d'autre part, les émetteurs et récepteurs au bouton postsynaptique.

- *la Stabilisation* correspond à l'élimination des connexions à but transitoire (comme dans le guidage axonal) désormais inutiles, souvent associée à une apoptose des neurones soit trop utilisés, soit trop peu utilisés, y compris ceux qui n'ont pas reçu ou établi de connexion. L'apoptose cellulaire est génétiquement déterminée et induite par

le jeu d'autres molécules telles que les Caspases qui peuvent rompre certaines sous-unités ionotropiques glutamate-récepteur et ainsi modifier la plasticité synaptique. Les molécules Par4 et p53 (tumor-suppressor protein) sont apoptogènes et pourraient également interférer avec la fonction synaptique. Des données récentes indiquent que les mécanismes de signalisation incluant les cascades de NFAK (neurotrophic factor-activated kinase), la dépolymérisation par CMA (calcium-mediated actin), et l'activation des facteurs de transcription NF-kappaB qui contrôlent l'apoptose, sont également impliqués dans la régulation structurelle et fonctionnelle de la plasticité des circuits neuronaux, dans les conditions physiologiques normales (Gilman et al., 2002). L'apoptose naturelle post-développementale (à l'approche du terme) induit une perte de volume transitoire des structures anatomiques qui acquièrent dès lors leur morphologie définitive. Le corps calleux et le cervelet en sont démonstratifs. Le développement du cervelet et son remodelage cellulaire et synaptique ont la particularité de se poursuivre après la naissance, bien que leur aspect final soit déjà défini dès la 21^{ème} semaine. La croissance du cervelet en taille est accélérée de la 20^{ème} semaine au 18^{ème} mois post-natal avec un pic au 9^{ème} mois, à la faveur de la densification de la couche granulaire interne et des cellules de Purkinje, de l'élaboration des synapses respectivement vers les noyaux pontiques et vers les autres couches corticales, et l'épaississement conséquent de la substance blanche hémisphérique et des pédoncules cérébelleux. Durant cette croissance cependant, les cellules de Purkinje seraient soumises à une apoptose naturelle sélective (compte tenu de leur hétérogénéité biochimique et immunologique) qui régulerait leur nombre final (environ 15 millions), mais aussi les cellules de l'olive inférieure et des noyaux propres du pont (Madalosso et al., 2005).

- la *Structuration fonctionnelle* par l'élaboration des schémas spécifiques ou réseaux interneuronaux qui résulteront par exemple en l'apparition de réflexes moteurs coordonnés et la constitution d'aires corticales spécialisées. Le « patterning » fonctionnel du cerveau comme du cervelet, chez le nouveau-né, est étroitement lié à l'intégrité du dispositif structurel de base (neurones, synapses, épaisseur normale de la substance grise et de la substance blanche, stade de myélinisation et de maturation optimal par rapport à l'âge gestationnel) et de l'interaction avec l'environnement pendant la période fœtale (Figure 9). En effet, la relation entre la maturation cérébrale

et le développement fonctionnel du cerveau reste ambiguë. Les réseaux seraient déjà en place, réseaux au sein desquels les synapses fonctionnelles se consolideront avec le temps (consolidation ou renforcement) alors qu'en même temps, à la faveur de l'expérience et de l'interaction environnementale, des synapses peu utilisées seront éliminées (élagage, affinage = pruning).

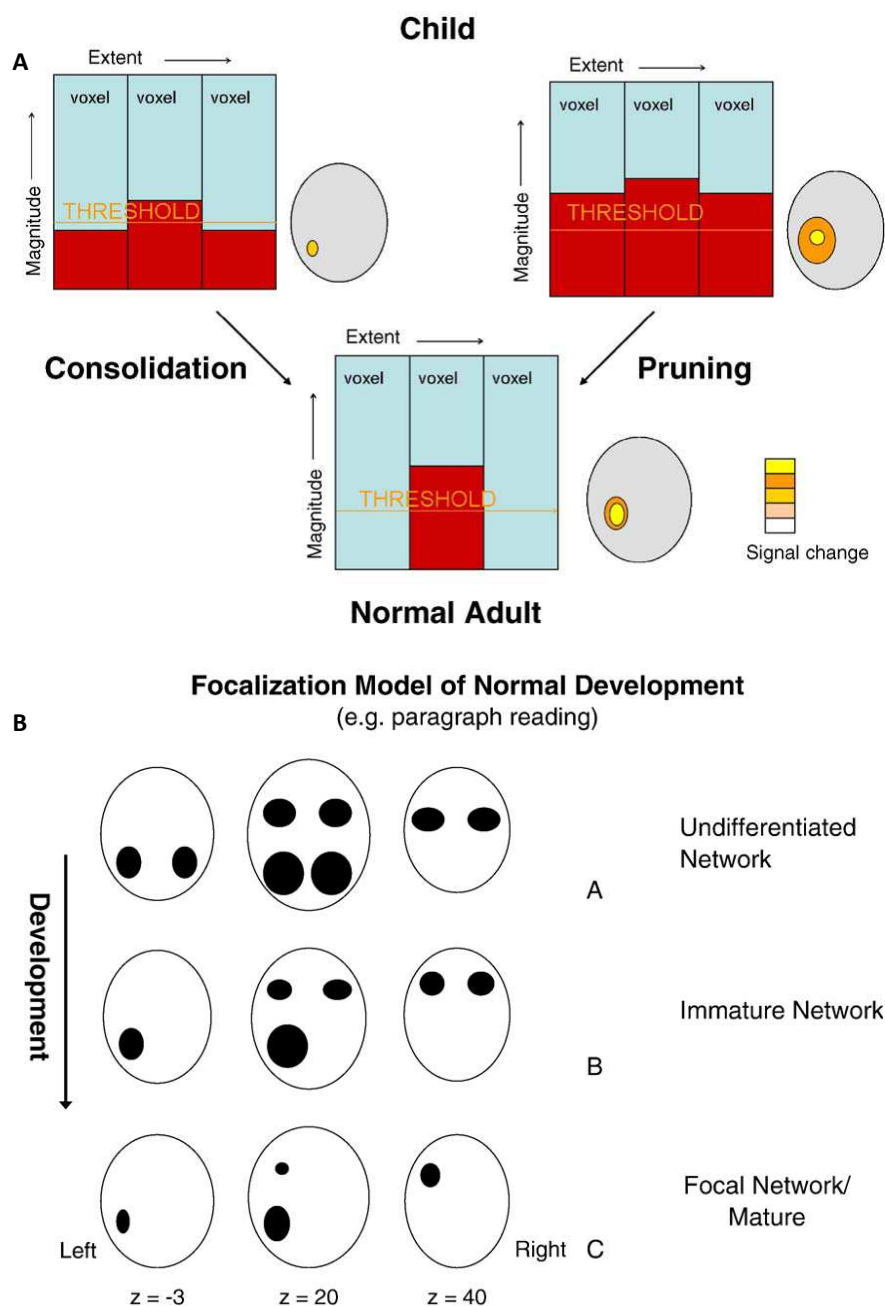


Figure 9 (d'après Berl et al., 2006). **A**, Elaboration du réseau neuronal fonctionnel durant le développement normal de l'enfance à l'âge adulte avec deux phénomènes concomitants : la consolidation et l'élagage (pruning); **B**, Elagage et latéralisation des aires fonctionnelles avec la maturation cérébrale et l'expérimentation.

Toutefois l'évaluation de la présence ou de l'absence d'un réseau neuronal spécialisé, à la naissance, reste difficile en raison du peu d'interactions possibles avec l'enfant et de l'incapacité à dire si l'activation est typique, atypique, aberrante ou nulle. Ainsi, les réseaux neuronaux qui sous-tendent l'efficacité du développement cognitif restent d'observation peu accessible jusqu'alors. En post-natal, le développement de cette fonctionnalité neuronale est dépendante de la maturation encéphalique dont la myélinisation est un processus majeur.

Au final, l'aspect morphologique et fonctionnel normaux du SNC est le résultat du déroulement harmonieux des diverses phases embryologiques que nous avons décrites ci-dessus et qui permettront la mise en place des tissus primaires et leur évolution en tissus définitifs (Figure 10) par le biais d'une démarcation précise, ainsi que l'élaboration des connexions neuronales qui favoriseront l'émergence des fonctions cognitives, avec des interactions moléculaires permanentes codées par des gènes spécifiques.

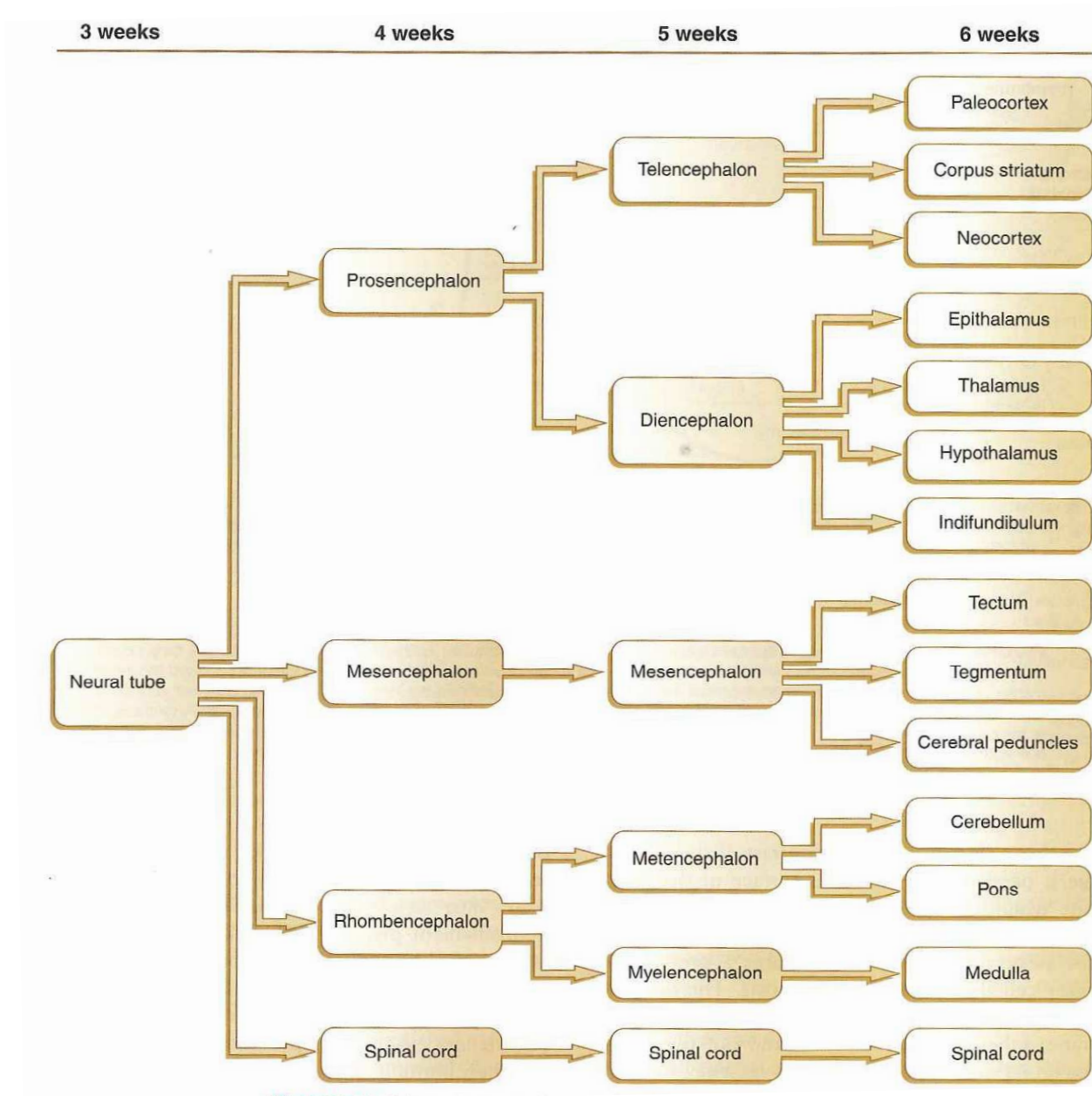


Figure 10 (d'après Carlson, 2004). Complexité croissante du développement du système nerveux central chez l'être humain.

2. Le Cervelet : anatomie normale et fonctions cognitives

Le cervelet normalement constitué comporte deux hémisphères reliés par un vermis médian (Figure 11). D'un point de vue phylogénique on distingue : l'archicervelet (le flocculus et le nodulus), le paléocervelet (vermis et hémisphères médians à l'exception du folium et du tuber) et le néocervelet (hémisphères latéraux et, folium et tuber au niveau médian). La fissuration cérébelleuse, dont la disposition est bien définie et cartographiée dans des Atlas (Figure 12), divise l'organe en 10 lobules dont 5 font partie du lobe antérieur, séparé du lobe postérieur par la fissure primaire :

- le **lobe antérieur** comporte : la Lingula (I), le lobule central (II, III) et le lobule quadrangulaire antérieur latéral (hémisphérique=h) devenant le Culmen au niveau médian (vermis=v) (IV et V) ;
- le **lobe postérieur** comporte juste en arrière de la *fissure primaire*, le lobule quadrangulaire postérieur (h) devenant vers la ligne médiane le Déclive (v -VI), suivi du lobule semi-lunaire supérieur (h -Crus I) ou Folium (v) (VIIA sup), puis la *fissure horizontale*, suivie des lobules semi-lunaire inférieur (h -Crus II) et gracile (h) ou Tuber (v -VIIA inf et VIIB), puis après la *fissure prépyramidale*, le lobule biventral (h) ou Pyramide (v) (VIIIA et VIIB), l'amygdale et le paraflocculus (h) ou IX (v), séparé par la *fissure postérolatérale* du Flocculus (h) et du Nodulus (v -X).

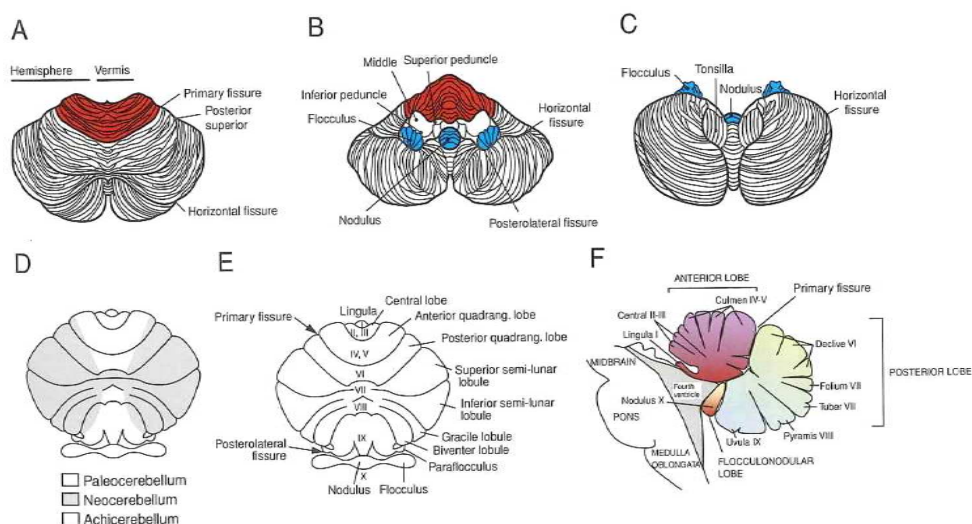


Figure 11 (d'après Manto, 2010). Le cervelet humain. A, vue supérieure. B, vue antéro-inférieure. C, vue inférieure. D, parcellation phylogénique du cervelet en paléocervelet médial, néocervelet latéral et archicervelet flocculonodulaire. E, segmentation du cervelet en 10 lobules. F, composants vermiens.

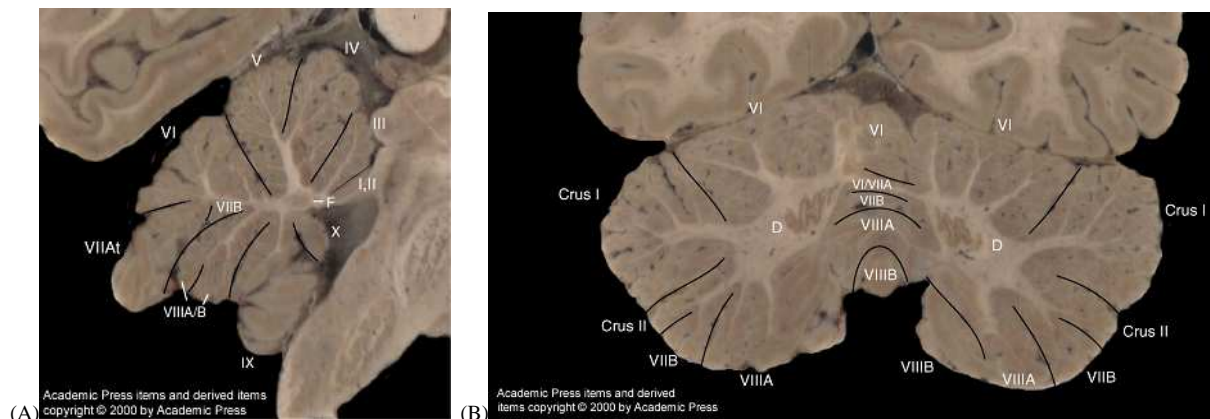


Figure 12 (d'après Schmahman, 2000). Coupes macroscopiques (A) sagittale et (B) coronale montrant la segmentation lobulaire du cervelet ainsi que l'orientation particulière des fissures hémisphériques et vermiennes.

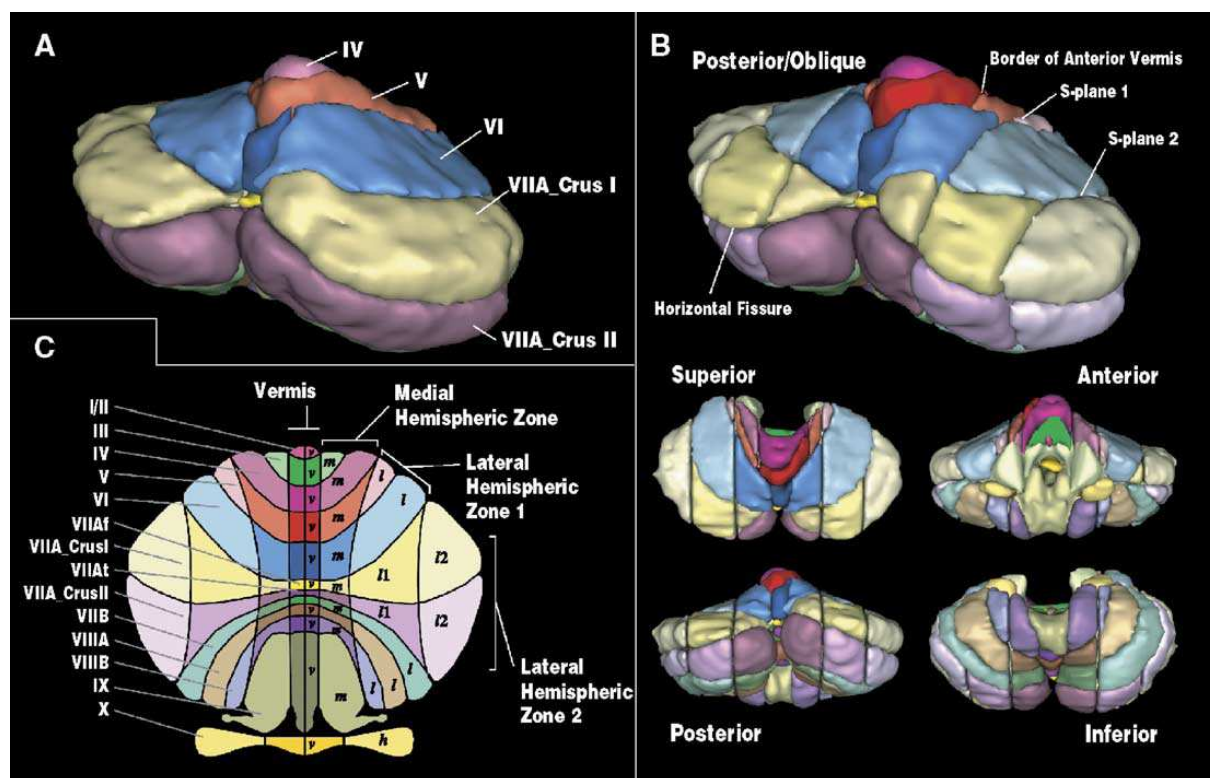


Figure 13 (d'après Makris, 2005). Segmentation finale par algorithmes automatisés. (A) 20 segments manuellement définies en vue oblique postérieure, et (B) 64 unités segmentées à partir d'algorithmes appliquant les s-plans et les limites anatomiques vermiennes. Vues: postérieure oblique, supérieure, antérieure, postérieure, et inférieure. (C) cartographie des 64 unités en couleurs. Les lobules sont colorés de façon identiques que sur leur démarcation longitudinale schématique.

Le **cortex** cérébelleux est constitué de trois couches (Figure 14) :

- la couche moléculaire externe contient une majorité d'interneurones inhibiteurs ; les cellules Basket émettent un long axone qui enserre le corps cellulaire de Purkinje formant un « pinceau » pour inhiber cette dernière dans un rapport de un pour cinq ; les cellules stellaires occupent les deux tiers externes de cette couche et font des jonctions inhibitrices avec les cellules de Purkinje, et par ailleurs émettent aussi des fibres parallèles ;
- les cellules de Purkinje en position intermédiaire ; ce sont des neurones GABA-ergiques inhibiteurs estimés à environ 15 millions ; ces cellules sont particulièrement impliquées dans le fonctionnement cérébelleux en raison d'une très dense connectivité synaptique de chacune d'elles avec les cellules voisines et avec les noyaux gris profonds du cervelet et les noyaux vestibulaires ; les cellules gliales de Bergmann sont des astrocytes spécialisés étroitement liés aux cellules de Purkinje, participant au couplage électrique et à la neurotransmission active ;
- la couche granulaire interne ; ces cellules estimées à 3-7millions/mm³ chez l'humain, participent avec les cellules de Golgi et la terminaison des fibres Mossy à une unité fonctionnelle nommée « rosette » au sein d'un renflement appelé « Glomérule » ; elles entrent aussi en connexion avec les cellules de la couche moléculaire par des fibres droites puis parallèles ; elles sont excitatrices. On y trouve aussi des cellules unipolaires à brosse se connectant également à la rosette.

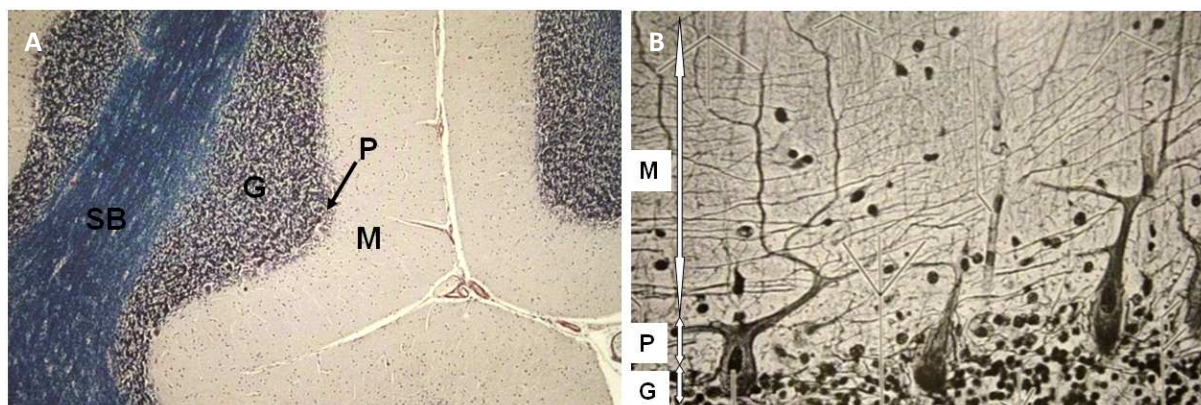


Figure 14. Coupes histologiques de cervelet avec coloration à l'hématoxyline (grossissement 40x (A) ; 4000x (B)) ; M=couche moléculaire ; P= couche des cellules de Purkinje ; G= couche des grains.

Le cervelet comporte des **noyaux gris** logés dans la profondeur de la substance blanche hémisphérique, aux abords du quatrième ventricule. Ils sont au nombre de 4 dont le plus volumineux est le noyau denté, disposé en croissant ouvert vers l'avant et le dedans. Les autres, l'emboliforme, le fastigial et le globuleux, se disposent à l'avant et en dedans du noyau denté (Figure 15).

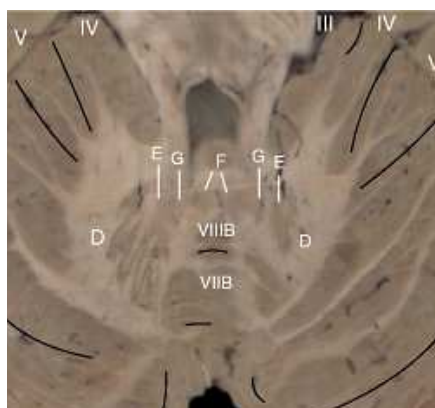


Figure 15 (d'après Schmahmann, 2000). Coupe macroscopique dans le plan axial. D= noyau denté ; E= emboliforme ; G= noyau globuleux ; F= noyau fastigial.

La répartition de la substance grise est hétérogène au sein des lobules dans le cervelet adulte normal, avec une prédominance au niveau des lobules semi-lunaires, suivie des lobules quadrangulaires postérieurs puis des autres. Cette disparité d'épaissement cortical est corrélée à la cartographie fonctionnelle du cervelet (Diedrichsen et al., 2009).

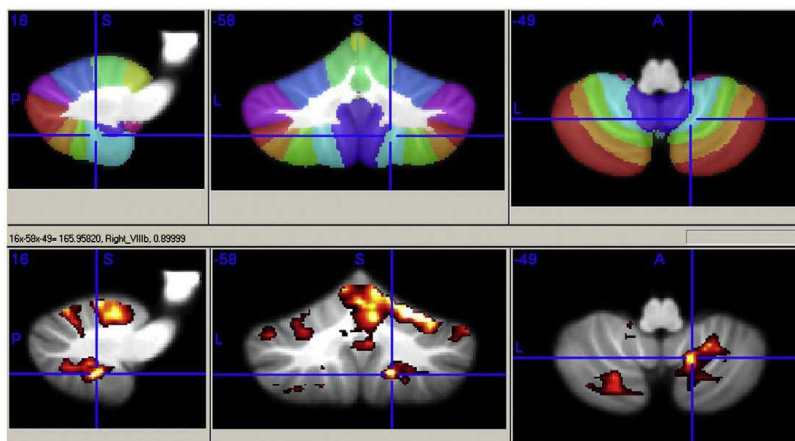


Figure 16 (d'après Diedrichsen et al., 2009). Attributions de la labellisation des lobules cérébelleux aux foyers d'activation à partir d'une étude de groupe utilisant l'atlas probabilistique pour MRICroN (Rorden, 2007) et le template « the cerebellum-only atlas » (Diedrichsen, 2006). La partie supérieure montre la cartographie des lobules avec le maximum de probabilité en projection dans l'espace SUIT (16, -58, -49), pour le lobule VIIIb droit avec une probabilité de 89%. La partie inférieure montre les clusters d'activation pour le mouvement de la main droite.

Du point de vue fonctionnel, l'organisation cérébelleuse est assez stéréotypée. Il s'agit partout d'un **système d'afférences et d'efférences (in-out)** dont l'arrangement varie cependant d'un point à l'autre, réalisant au niveau du cervelet une compartimentalisation fonctionnelle unique. Le cervelet est connecté aux autres structures du SNC (le complexe olivaire inférieur, les noyaux propres du pons, les noyaux gris centraux et les aires corticales cérébrales) via des faisceaux de substance blanche : les pédoncules cérébelleux supérieurs, moyens (les plus larges) et inférieurs (Manto, 2010). Ces connexions réalisent trois divisions fonctionnelles : la zone vermieenne projetant vers le noyau fastigial (archécervelet, responsable de l'équilibre), la zone intermédiaire vers le noyau interposé (embolus et globulus- palécervelet, responsable de la pondération tonique), et la zone latérale projetant vers le noyau denté (néocervelet, intervenant dans la coordination temporelle et spatiale des contractions musculaires, de même que l'apprentissage moteur, la programmation (anticipation) et l'adaptation de séquences motrices) (Manto, 2010). Les noyaux gris profonds, et particulièrement le noyau denté, représentent donc le centre fonctionnel majeur du cervelet sous le contrôle inhibiteur des cellules de Purkinje. On y observe une représentation somatotopique (Manto, 2010 ; Lu, 2007). Les efférences du noyau denté croisent la ligne médiane vers les aires corticales de Brodman 4 (frontale primaire somatomotrice) pour sa partie dorsale, 6 (frontale motrice et extrapyramidale) pour sa partie médiane et, 9 et 46 (préfrontales) pour sa partie ventrale. Résumé des connexions cérébello-corticales (Figures 17,18 et 19)

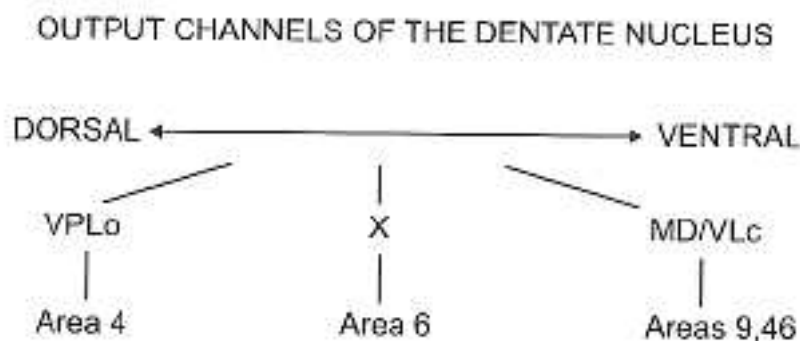


Figure 17 (d'après Manto, 2010). Voies efférentes au départ du noyau denté vers des aires corticales (4, 6, 9, 46) controlatérales en passant par les noyaux thalamiques (MD/VLc= medial dorsal/ventral lateral pars caudalis ; VPLo= ventral posterior lateral pars oralis).

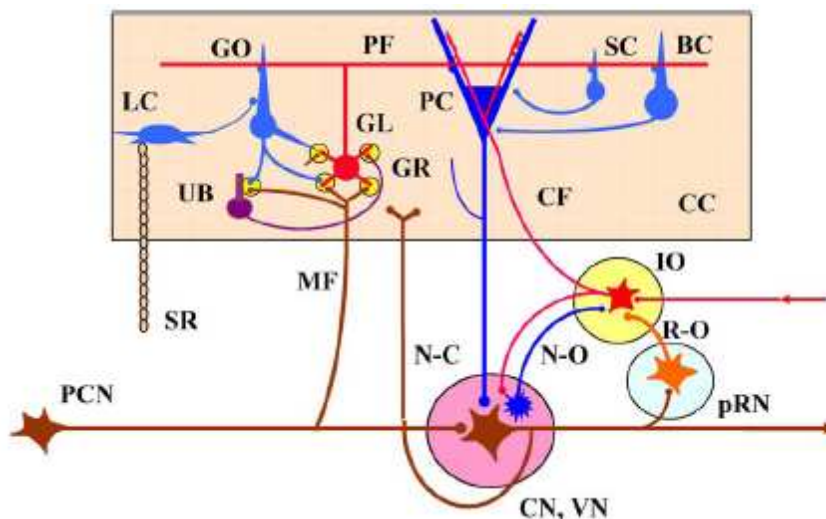


Figure 18 (d'après Ito, 2006). Diagramme illustrant le microcomplexe des connexions cérébelleuses cortico-nucléaires. BC, basket cell; CC, cerebellar cortical microzone; CF, climbing fiber; CN, cerebellar nucleus; GR, granule cell; GL, glomeruli; GO, Golgi cell; IO, inferior olive; LC, Lugaro cell; MF, mossy fiber; N-C, nucleocortical mossy fiber projection; N-O, nucleo-olivary inhibitory projection; PC, Purkinje cell; PCN, precerebellar neuron; PF, parallel fiber; pRN, parvicellular red nucleus; R-O, rubro-olivary excitatory projection; SC, stellate cell; SR, serotonergic fiber; UB, unipolar brush cell; VN, vestibular nucleus.

Connections of the Motor System

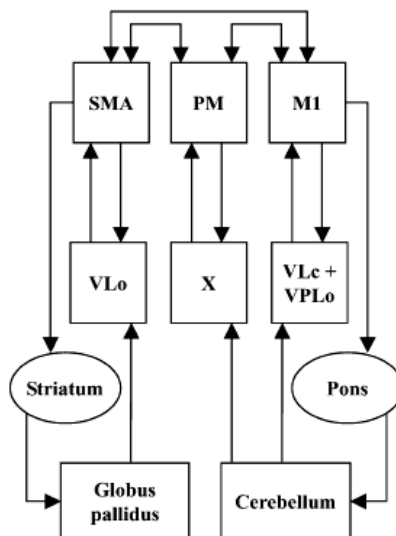


Figure 19 (d'après Manto, 2010). Diagramme illustrant les structures corticales et sous-corticales impliquées dans l'apprentissage d'une séquence motrice, ainsi que leurs interconnexions. Ces structures sont organisées en deux principaux circuits : une boucle cortico-striato-thalamo-corticale et une boucle cortico-cerebello-thalamo-corticale. Des modifications dynamiques apparaissent au sein de ces boucles lors de l'apprentissage ou de l'adaptation d'une séquence motrice. SMA= aire motrice supplémentaire ; PM= cortex prémoteur ; M1= cortex moteur primaire ; VLo= segment oral du noyau ventrolatéral thalamique ; X= aire corticale 10 ; VLc= segment caudal du noyau ventrolatéral ; VPLo= segment oral du noyau ventral postérieur.

La contribution du cervelet aux **fonctions cognitives** est de plus en plus évidente à la lumière de nombreux travaux (Schmahmann, 1995, 1997. Ivry et al., 1992; Leiner et al., 1991; Della Sala et al., Cortex. 2010). Comme mentionné dans l'avant-propos, l'intérêt croissant pour l'exploration cérébello-cognitive est né d'observations de déficiences cognitives en présence de lésions congénitale ou acquise du cervelet (Botez et al., 1989). Les études fonctionnelles métaboliques en tomography par émission de positons (TEP) et par émission de photon unique (SPECT), ainsi que les études d'IRM fonctionnelle d'activation ont fourni des données neurophysiologiques démontrant la participation du cervelet à des tâches cognitives simples et complexes (Restuccia et al., 2001 ; Decety et al., 1990 ; Baillieux et al., 2010; Frings et al., 2006 ; Desmond et al., 1997; Schlerf et al., 2010 ; Thach 2007 ; Gebhart 2002). L'implication des **aires cérébrales préfrontales** dans les processus cognitifs, tels que la mémoire de travail, la mémoire épisodique et à long terme, la fluence du langage, la structuration de la personnalité et les fonctions d'inhibition comportementale, est bien établie (Van der Linden et al., 1999). L'observation d'activations cérébelleuses lors de ces tâches suggère qu'il existe une étroite connexion anatomique et fonctionnelle entre le cervelet et le lobe préfrontal, mais aussi que la régulation cognitive par le cervelet se ferait suivant un schéma semblable voire anatomiquement superposable à la régulation motrice (Ito, 2006; Durisko et al., 2010). Dans ce modèle interne, le cervelet interviendrait en troisième position dans le contrôle et l'exécution d'une « image-objet » construite au niveau temporo-pariétal puis projetée et analysée en préfrontal. Le cervelet copierait alors et garderait en mémoire (par le biais de la plasticité synaptique) ladite « image-objet ». La relation anatomique entre le cervelet et les aires préfrontales a été établie, de même que le relai intermédiaire que constituent **les noyaux gris centraux** (Middleton et al., 2000, 2001; Bostan et al., 2010; Leiner et al., 1991). Comme pour le contrôle des fonctions motrices, le cervelet agirait par le biais des boucles d'afférences et d'efférences (Ito, 2006 ; Coull et al., 2010) (Figures 20A, B). L'ensemble des résultats d'études réalisées ont conduit à ébaucher une cartographie fonctionnelle du cervelet humain dont l'implication dans l'émergence du langage a été bien établie (Stoodley et al., 2009; Murdoch, 2010; Beaton et al., 2010).

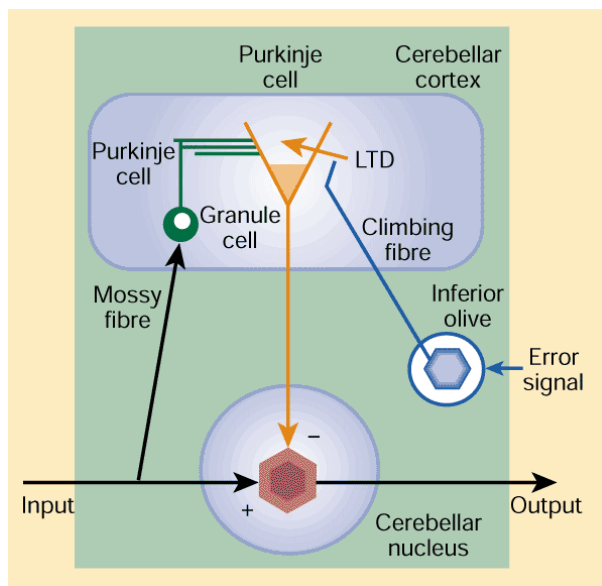


Figure 20A (d'après Ito, 2000) Unité fonctionnelle dans le cervelet. Les fibres Mossy donnent un signal entrant dans l'unité et les neurones des noyaux gris cérébelleux assurent la sortie. Les fibres grimpantes (Climbing-fibre) donnent des signaux correspondant à des erreurs réorganisant les connexions internes dans l'unité pour en modifier les relations entre les signaux entrants et sortants. C'est la théorie LTD ou "long-term depression".

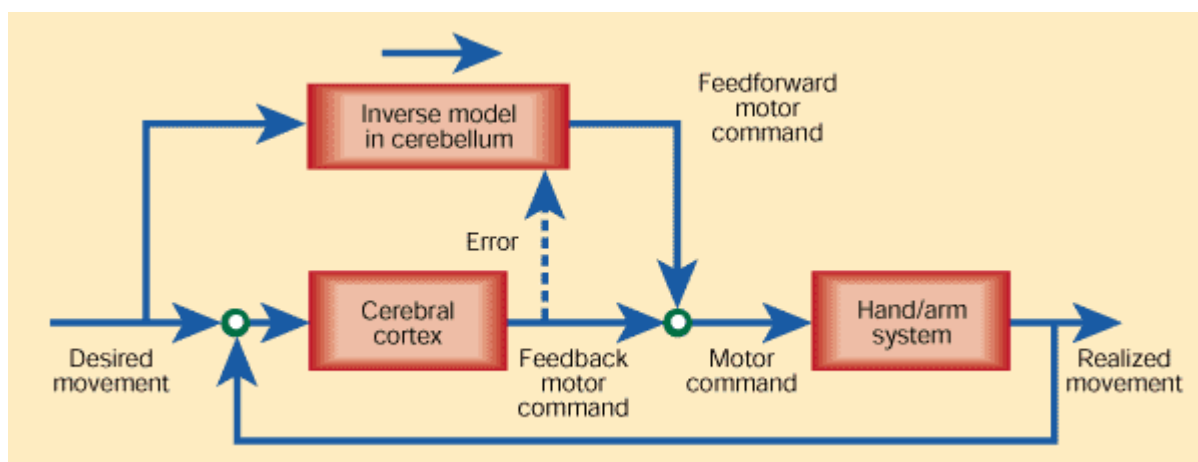


Figure 20B (d'après Ito, 2000). Ce système combine un contrôle par feedback du cortex cérébral et un contrôle en aval par le cervelet. Le cerveau compare le mouvement désiré à un mouvement réalisé par feedback sensoriel alors que le cervelet lui, reçoit l'instruction. Pour que le cervelet puisse réaliser le mouvement sans en référer au feedback sensoriel, il faut qu'il se représente le modèle inverse du système bras/main en utilisant la base de données d'images du cerveau (Imamizu et al).

3. Les malformations à type de Dysplasie du Cervelet

Le mot « Dysplasie » est composé de « dys », du préfixe grec [dus], marquant une idée de difficulté, et de « plasia » du grec [plasis -plassein], action de façonner, modeler, et rend donc compte d'une anomalie du développement tissulaire résultant en un organe ou partie d'organe de conformation anormale dont le spectre de l'apparence va d'un aspect semblable à la normale mais inhabituel, jusqu'à un aspect anarchique à l'évidence. L'application de cette définition au cervelet, tenant compte des phases embryologiques et de son anatomie normale, précédemment décrites, permet d'appliquer le terme de « Dysplasie cérébelleuse » à tout cervelet dont l'architecture anatomique comporte une modification structurelle d'allure développementale (c'est-à-dire présumée liée à un accident survenu in utéro ou à une programmation erronée génético-moléculaire), que l'organe soit entièrement ou incomplètement formé. Deux types d'anomalies concourraient au défaut de la lamination, de la foliation et de la fissuration cérébelleuse : une anomalie génétique interférant avec la production des précurseurs cellulaires des cellules granulaires notamment associée à un facteur secondaire infectieux (CMV=cytomégalovirus), hypoxique ou toxique (alcool, radiations ionisantes,...) qui altère la glie limitante ou le réseau méningo-glial (Dahmane et al., 1999; Kuwamura et al., 2000). C'est le contrôle par les gènes SHH du développement cérébelleux qui serait défaillant, en raison de la position et du fonctionnement erronés des cellules de Purkinje dont nous avons vu le rôle majeur plus haut (Dahmane, 1999). Les interactions neurogliales, intégrant les méninges, seraient également très impliquées (Sievers et al., 1986; von Knebel Doeberitz et al., 1986).

a. Différents types de classifications

Les dysplasies du cervelet sont mentionnées dans la littérature pour la première fois sous la forme de cas singuliers rapportés, souvent en association avec d'autres malformations de la fosse postérieure ou d'autres pathologies (Schäfer et al., 1971; Curatolo et al., 1982; Williams et al., 1996; Demaerel et al., 1998). La première série (17 cas sur 46 patients) est rapportée en 2000 par Soto Ares et al. qui décrivent les aspects pathologiques à l'IRM des dysplasies cérébelleuses isolées (DCI- 2 cas) et associées à d'autres malformations de la fosse postérieure ou aux dysplasies corticales, notamment à type de Lissencéphalie (DCA- 15 cas) (Soto-Ares et al., 2000). Cependant, en dépit d'une caractérisation détaillée à l'IRM (mentionnée plus loin), les auteurs ne proposent pas de classification et insistent plutôt sur la

complexité de la physiopathologie de cette anomalie et suggèrent de s'intéresser à la DCC dans le cas des Lissencéphalies de type 2.

En 2002, une nouvelle série portant sur 42 patients, ainsi que les corrélations cliniques et histopathologiques est publiée par Demaerel (Demaerel, 2002). La classification proposée alors est basée uniquement sur des critères morphologiques à l'IRM (orientation anormale ou aspect irrégulier des fissures, épaissement cortical et kystes) et l'étendue des anomalies du vermis aux hémisphères.

Type	Radiological features
1a	<ul style="list-style-type: none"> - Malorientation of the fissures in the anterior lobe of the vermis. Cerebellar hemispheric extension of the vermian abnormalities is uncommon.
1b	<ul style="list-style-type: none"> - Malorientation of the fissures in the anterior lobe of the vermis. - Irregular foliation of the anterior lobe and part of the posterior lobe of the vermis. Cerebellar hemispheric extension of the vermian abnormalities is common. Associated cerebral abnormalities may occasionally be seen.
2	<ul style="list-style-type: none"> Cerebellar hemispheric abnormalities consisting of one or more of the following: <ul style="list-style-type: none"> - Cortical dysgenesis (bumpy grey/white matter junction) with or without small included cysts. - Cortical hypertrophy. - Aberrant orientation of the folia. <p>Type 1b changes in the vermis can be seen in more than 60% of the patients. Associated cerebral abnormalities can be seen in more than 50% of the patients.</p>

Table 1 (d'après Demaerel, 2002). Classification des dysplasies cérébelleuses sur base des anomalies de la foliation et de la fissuration.

La même année, une autre série paraît (Patel et al., 2002), portant sur 70 patients dont 6 ont une dysplasie cérébelleuse. La classification proposée sépare les dysplasies cérébelleuses en focales (A) et diffuses (B), mais incluent dans le même groupe d'autres types de malformations cérébelleuses bien caractérisées telles que le Lhermitte-Duclos ou le Rhombencéphalosynapsis dont la présentation à l'IRM, à l'histopathologie et la physiopathologie sont fondamentalement différentes de la dysplasie propre du cortex cérébelleux. Par ailleurs, les dysplasies cérébelleuses associées aux anomalies malformatives du cerveau (Lissencéphalies) sont également regroupées sous ce même item.

-
- I. Cerebellar hypoplasia
 - A. Focal hypoplasia
 - 1. Isolated vermis
 - 2. One hemisphere hypoplasia
 - B. Generalized hypoplasia
 - 1. With enlarged fourth ventricle ("cyst,"), Dandy-Walker continuum
 - 2. Normal fourth ventricle (no "cyst")
 - a. With normal pons
 - b. With small pons
 - i. Normal foliation
 - a) Pontocerebellar hypoplasias of Barth, types I and II
 - b) Cerebellar hypoplasias, not otherwise specified
 - II. Cerebellar dysplasia
 - A. Focal dysplasia
 - 1. Isolated vermian dysplasia
 - a. Molar tooth malformations (associated with brain stem dysplasia)
 - b. Rhombencephalosynapsis
 - 2. Isolated hemispheric dysplasia
 - a. Focal cerebellar cortical dysplasias/heterotopia
 - b. Lhermitte-Duclos-Cowden syndrome
 - B. Generalized dysplasia
 - 1. Congenital muscular dystrophies
 - 2. Cytomegalovirus
 - 3. Lissencephaly with *RELN* mutation
 - 4. Lissencephaly with agenesis of corpus callosum and cerebellar dysplasia
 - 5. Associated with diffuse cerebral polymicrogyria
 - 6. Diffusely abnormal foliation
-

Table 2 (d'après Patel, 2002). Classification des malformations cérébelleuses. Les dysplasies cérébelleuses font partie du groupe II, divisé en atteinte focale (IIA) ou diffuse (IIB).

Toujours en 2002, Soto Ares et al présentent une étude IRM et histopathologique détaillée d'un cas de dysplasie corticale cérébelleuse et en définissent ainsi la séméiologie et les corrélations anatomopathologiques comprenant des hétérotopies de substance grise au sein de la substance blanche à type de polymicrogyrie (PMG) et des kystes sous-corticaux (Soto-Ares et al ; 2002). En 2004, dans une revue iconographique, Soto Ares et al. complètent la sémiologie à l'IRM de la dysplasie corticale cérébelleuse (DCC) et discutent des corrélations histopathologiques (Soto Ares et al., 2004). Comme dans leur publication en 2000, ils insistent sur la complexité de la physiopathologie de cette anomalie et suggèrent, en accord avec d'autres auteurs, de s'intéresser à la fois aux DCI et aux DCA dans le cas des lissencéphalies de type 2 (Soto Ares 2004 ; Gelot et al., 1995).

La difficulté majeure des classifications est liée à la faible spécificité des signes à l'IRM des différentes entités et au recouvrement des anomalies génétiques correspondantes, une même anomalie pouvant produire des images différentes et une même image pouvant correspondre à des mutations différentes. La dernière classification en date, au moment de

cette rédaction, range les malformations mésencéphaliques et rhombencéphaliques suivant les phases du développement embryologique dont l'altération est présumée responsable de la malformation ; la dysplasie cérébelleuse y apparait dans le groupe des anomalies de la prolifération neurogliale (Cérébellomégalie), dans le groupe des anomalies de la O-glycosylation de type Lissencéphalies à complexe pavimenteux (ou Cobblestone, type 2 ; anomalies de la migration neuronale avec dysplasie cérébelleuse diffuse) ainsi que dans le groupe des malformations à pathogenèse encore mal comprise, vraisemblablement liée aux anomalies de la prolifération, de la spécification, de la migration cellulaires et du guidage axonal (DCC isolée ou associée, duplication cérébelleuse) (Barkovich et al., 2009)

b. Dysplasie cérébelleuse isolée (DCI)

Nous définissons cette entité comme correspondant à toute anomalie focale ou diffuse à type de dysplasie cérébelleuse, telle que définie par les éléments d'imagerie (IRM, voir plus loin 5.a.i), sans autre malformation mésencéphalo-rhombencéphalique ou prosencéphalique associée. L'on retrouve cette entité rare dans 2 cas de la série de Soto Ares (Soto Ares et al., 2000) et c'est elle qui est mentionnée dans les groupes 1a et 1b de la classification de Demaerel (Table 1) et dans le groupe des dysplasies focales de la classification de Patel (Table 2). Ce groupe de malformations offre l'intérêt majeur d'une description de leur expression clinique propre et de l'étude ciblée de leur physiopathologie spécifique responsable du dysfonctionnement cognitif des aires corticales cérébrales apparaissant pourtant normales à l'IRM. Aucun travail portant sur une série aussi spécifique et restreinte n'a été rapporté à ce jour, exception faite des travaux en rapport avec cette thèse.

c. Dysplasies cérébelleuses associées (DCA) aux malformations du développement cortical (MDC) à type de Lissencéphalie

La dysplasie cérébelleuse fait partie intégrante de l'expression encéphalique des anomalies de la O-glycosylation (précédemment appelées « Lissencéphalies type 2 ») responsables des dystrophies musculaires congénitales dont les plus connues sont : le Fukuyama, le Muscle-Eye-Brain Disease et le Walker-Warburg (van der Knaap et al., 1997; Barkovich, 1998). Ce qui était moins connu jusqu'aux travaux en rapport avec cette thèse, c'était la fréquence et la description des dysplasies cérébelleuses dans les autres types de lissencéphalies (dites classiques ou précédemment appelées « Lissencéphalies type 1 »). Quelques éléments ont été rapportés par Forman et al, ces travaux ayant attiré l'attention sur

les corrélations morpho-génétiques dans les lissencéphalies classiques qui se distinguent du groupe des lissencéphalies « variant » par l'atteinte dysplasique du rhombencéphale (Forman et al., 2005). L'étude des dysplasies cérébelleuses associées aux lissencéphalies est intéressante dans la mesure où ce type de malformation du développement cortical cérébral a fait l'objet d'une caractérisation relativement complète et détaillée au niveau de ses phénotypes (caractéristiques typiques) à l'IRM, associée à une classification génotypique (mutations génétiques correspondantes) enrichie des résultats de nombreux travaux (Barkovich, 1998 ; Barkovich, 2005; Kato et al., 2003; Forman et al., 2005; Dobyns et al., 1993, 1999; Ross et al., 2001; van der Knaap et al., 1997). La MDC à type de Lissencéphalie offre ainsi un modèle utile pour les corrélations morphogénétiques des DCA, et une approche plus précise de leur histopathogénèse, et par extension de celle des DCI.

d. Expression clinique de la dysplasie cérébelleuse

Les signes cliniques observés chez les patients porteurs de dysplasie cérébelleuse ont été mentionnés dans les séries rapportées (Demaerel 1995, 2002 ; Patel 2002 ; Soto Ares 2002, 2004 ; Gelot 1995). Il apparaît que la signification clinique des dysplasies cérébelleuses est d'une très grande variabilité et qu'il est particulièrement difficile d'en établir une quelconque spécificité, d'autant plus que ces signes répertoriés incluaient à la fois des DCI et des DCA. Les auteurs concluaient dans ce dernier cas que les signes cliniques devaient être portés au compte des anomalies cérébrales, sauf en cas de manifestation neurologique cérébelleuse typique. Selon Demaerel, les DCI affectant uniquement le vermis antérieur n'avaient souvent aucune expression neurologique ou neuropsychologique et pouvaient même être qualifiées de « variante de la normale » (Demaerel 2002). Les différents signes décrits peuvent être regroupés sous la dénomination d'« **encéphalopathies développementales** ». Ces encéphalopathies se manifestent par divers signes neurologiques (troubles de la marche, ataxie cérébelleuse, mouvements oculaires anormaux saccadés -nystagmus, hypotonie tronculaire, épilepsie), ou neuropsychologiques tels un retard du développement psychomoteur et des praxies ou des compétences verbales (expression/réception), des déficits cognitifs de sévérité variable, ainsi que des traits autistiques ou, de façon globale, par un retard mental non spécifique, notamment pour les DCI.

4. Notion de Retard Mental Non Spécifique (RMNS)

Le retard mental (RM) est un syndrome clinique défini comme un désordre chronique d'apparition précoce (avant l'âge de 18 ans), une anomalie du développement encéphalique, dont l'expression peut être simple ou complexe, de sévérité variable, touchant un ou plusieurs axes du développement : maturatif (langage, moteur), apprentissage (intellectuel), socio-adaptatif (affectif, comportemental et la personnalité) (Heber, 1959 ; AAMR, 2002). L'approche étiologique des déficiences mentales est en continuelle évolution du fait du développement des connaissances et des technologies en imagerie et en génétique médicales. Ces étiologies peuvent être rangées en plusieurs grands groupes : (1) les anomalies chromosomiques identifiées (de nombre– trisomies ; de structure– délétions et microdélétions ; liées à X– le syndrome de l'X Fragile), (2) les causes maternelles ou environnementales délétères in utéro (infections, traumatisme, alcool, drogues, exposition à des substances toxiques), (3) les incidents en périodes péri- et néonatale (asphyxie) (Moncla et al., 2010; Curry et al., 1997).

Les DCA en rapport avec les Lissencéphalies figurent dans le groupe (1), tandis que les DCI n'ont en général pas d'étiologie déterminée (Demaerel 1995, 2002 ; Patel 2002 ; Soto Ares 2002, 2004 ; Gelot 1995 ; Kato et al., 2003). Le retard mental non spécifique (idiopathique) concerne plus de 50% de l'ensemble des retards mentaux et, désigne une condition clinique où l'examen neurologique est le plus souvent normal (ne mentionnant, le cas non échéant, que de discrets signes- ataxie, mouvements oculaires anormaux) et où l'enfant présente un retard dans l'acquisition des aptitudes motrices, du langage et cognitives (scolaires) (APA, 2000). La plupart des investigations (imagerie et génétique) sont négatives et le diagnostic repose surtout sur l'interrogatoire de la famille et l'évaluation neuropsychologique (Battaglia et al., 2003).

a. Outils d'évaluation neuropsychologique spécifiques au développement

L'examen neuropsychologique standard a pour but d'évaluer le niveau de maturation développementale de l'enfant, son niveau d'efficience intellectuelle, ainsi que ses capacités socio-adaptatives. **L'âge de développement** est estimé à l'aide de l'échelle de Brunet-Lezine par exemple, chez les enfants de moins de 3 ans, et rendu sous la forme d'un quotient de développement ($QD = [Age\ de\ développement / Age\ réel] \times 100$). Chez les enfants de plus de 3 ans, c'est **l'âge mental** qui est estimé par la NEMI (nouvelle échelle métrique de

l'intelligence) et rendu sous la forme du quotient intellectuel ($QI = [Age\ mental / Age\ réel] \times 100$).

L'**efficience intellectuelle** est évaluée par les échelles composites d'intelligence de Wechsler qui permettent d'examiner plusieurs aspects des fonctions cognitives sollicitées au travers d'une dizaine de sous-tests: les capacités attentionnelles et de mémoire de travail dans des tâches verbales ou visuelles, la dextérité motrice et la vitesse du contrôle visuomoteur, les compétences d'analyse et de synthèse de l'espace envisagées dans des tâches concrètes ou abstraites, le raisonnement verbal et arithmétique, ainsi que les compétences verbales liées à l'élaboration, la compréhension et l'explication de situations de la vie quotidienne, les connaissances en vocabulaire, conceptuelles et socio-culturelles (Lezak, 1987; Wechsler, 1995, 1996). Les échelles de Wechsler permettent le calcul du quotient intellectuel (QI) dont la valeur globale (QIG) se décompose en QIV (verbal- axe du langage) et QIP (praxique- axe moteur).

L'échelle de Vineland, investigue le **niveau socio-adaptatif**, sur base de l'observation du comportement de l'enfant dans son milieu naturel de vie par les personnes en contact habituel avec lui : parents, éducateurs, enseignants. Ces échelles permettent d'apprécier la capacité de l'individu à vivre en milieu social, son degré d'autonomie, ses comportements de communication, en comparaison à la population de son âge et de son groupe culturel, ainsi que ses éventuels besoins de soutien et de suppléance. D'autres outils plus spécifiques sont utilisés en complémentarité dans la pratique clinique telle que le test de la Figure de Rey élaboré en 1941 et particulièrement utilisé en neuropsychologie de l'adulte et de l'enfant (Figure 21).

La figure complexe de Rey permet d'analyser les **fonctions expressives, perceptives et de mémoire visuelle** (Osterrieth, 1944). Elle comporte deux parties : la copie graphique d'un modèle proposé, suivie d'une reproduction de la même figure en situation de mémoire à court terme (Rey, 1960).

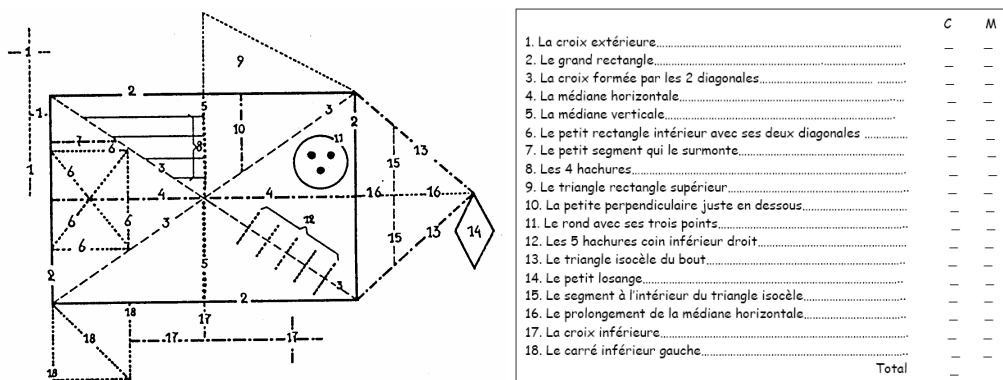


Figure 21 (d'après Rey, 1960). Figure complexe de REY avec codage chiffré des lignes de cotation.

b. Développement psychomoteur normal

Comme nous l'avons vu précédemment, la structuration fonctionnelle durant le développement embryologique, par le biais de la synaptogenèse, va mettre en place des réseaux neuronaux dont l'efficacité se traduira dès la naissance par la présence de réflexes moteurs et sensitifs, révélés par **l'examen neurologique** (réflexes héréditaires : réflexe de Moro, redressement et marche automatique, grasping (la main du bébé se referme quand un doigt vient toucher la paume), fuissement, succion, déglutition,...etc) ; par la suite l'exploration de la motricité fine (préhension et manipulation des objets) renseigne sur le développement synchrone du contrôle postural (impliquant particulièrement le cervelet), de la perception visuelle, et des capacités cognitives (Ponsot et al., 2010).

Nous ne rentrerons pas dans le détail de la description des stades de construction/développement de l'intelligence (**développement cognitif**) d'après les théories de Piaget couramment admises, mais les résumeront en : a) période sensorimotrice de 0 à 18 mois ; avec développement progressif des schèmes (ou planning), par interaction avec l'environnement (communication avec le monde extérieur), et des capacités visuoperceptives ; b) période préopératoire de 18 mois à 7 ans, qui verra l'émergence de la capacité d'abstraction (peut-être présente plus tôt) et du langage et le développement de la pensée ; c) période opératoire de 7 à 12 ans, durant laquelle l'enfant développe le raisonnement logique et cohérent lui permettant de résoudre de façon autonome des situations inattendues et plus tard, de formuler des hypothèses (Mazet et al., 1993). Quelle que soit la théorie considérée, le développement cognitif dépend en grande partie ou semble être le reflet de la maturation cérébrale et cérébelleuse. Le retard dans l'acquisition de l'une ou l'autre des aptitudes susmentionnées définit le retard mental ou la déficience intellectuelle.

c. Retard de développement (RD) et Déficience intellectuelle (DI)

Le retard mental diagnostiqué chez l'enfant de moins de 3 ans sera qualifié de retard de développement, tandis que lorsqu'il s'agira d'un enfant en âge scolaire (> 3ans), on parlera plutôt de déficience intellectuelle. L'OMS (organisation mondiale de la santé) a classé le RM en 4 catégories :

- RM léger (Q.I.G : 50 – 69) : 85 % de l'ensemble des retards mentaux, correspondant à un retard modéré des acquisitions psychomotrices et surtout langagières au cours des deux premières années (RD) ; difficultés ou rythme plus lent pour les apprentissages scolaires entre 4 et 8 ans (DI) : pour le langage verbal, la compréhension, la lecture et l'écriture, le repérage temporo-spatial, les premières données mathématiques,
- RM moyen (Q.I.G : 35 - 49) : 10 % de l'ensemble des retards mentaux, correspond à un retard du développement moteur (tenue de la tête, position assise et debout, apparition de la marche), relationnel (pauvreté des interactions) et de la communication non verbale et verbale (notamment l'apparition des premiers mots) dès la première année (RD) ou à un langage verbal simple acquis avec retard, acquisition du langage écrit inconstante et restant inférieure au niveau scolaire correspondant et dysautonomie (DI).
- RM grave (Q.I.G : 20 - 34): 3 à 4 % de l'ensemble des retards mentaux, correspond souvent à l'association fréquente de troubles neurologiques et d'autres troubles somatiques avec perturbation globale des grandes fonctions dès les premiers jours (RD) ; retard des acquisitions dans tous les domaines de la vie quotidienne (alimentation, propreté sphinctérienne, habillage et toilette, déplacements simples) ; l'acquisition d'un langage verbal simple semble possible, mais pas le langage écrit.
- RM profond (Q.I.G < 20) : 1 à 2 % de l'ensemble des retards mentaux, associant souvent des pathologies somatiques au retard et difficultés sévères de la motricité et du tonus (tenue assise, marche, pas toujours acquise), ainsi que de l'autonomie élémentaire (alimentation, propreté) (RD) ; la communication non verbale est parfois réduite au regard, à des changements de comportement ou expressions du visage en fonction des personnes et des stimulations reçues, la communication verbale est absente (Ex : Trisomies).

Les études neuropsychologiques des malformations cérébelleuses ont rapporté un degré extrêmement variable de RM, incorporant toutes les catégories sus décrites, mais souvent léger à moyen pour les anomalies isolées du cervelet, et plus fréquemment moyen à profond pour les malformations à la fois cérébrales et cérébelleuses (Limperopoulos et al., 2006; Bolduc et al., 2009). Toutefois, aucune série ne rapporte spécifiquement les profils neuropsychologiques retrouvés chez les enfants porteurs de DCI et encore moins leur évolution propre, exception faite des travaux en rapport avec cette thèse.

5. Techniques de Neuroimagerie

a. Etude morphologique

i. Imagerie par Résonance Magnétique (IRM)

L'IRM utilise le principe du phénomène de résonance entre un atome (l'hydrogène ou proton en l'occurrence) et le champ magnétique (résonance magnétique nucléaire -RMN) auquel il est exposé, phénomène découvert par Bloch et Purcell en 1946 avec un prix Nobel de Physiques à la clé en 1952 (Bloch et al., 1946; Purcell et al., 1946). La RMN appliquée aux tissus vivants permet, grâce à l'analyse complexe du signal obtenu, de reproduire des images détaillées des structures investiguées. De façon basique et simpliste, cette imagerie nécessite un champ magnétique statique (B_0) dont la valeur varie en fonction du type d'aimant, les plus classiques ayant une intensité de 1.5 Tesla. A partir de 3 Tesla, le champ magnétique est dit haut et peut prendre des valeurs plus grandes de l'ordre de 4, 7, 11 voire 14 Tesla. L'application brève d'une onde de radiofréquence (B_1 , champ magnétique variable) de fréquence déterminée (impulsions de 90° puis de 180°) va apporter de l'énergie pour perturber délibérément un système moléculaire précédemment stabilisé par le champ B_0 . Le retour du système à l'équilibre se fait avec libération d'énergie ou signal, capté par une antenne de proximité, qui va permettre de reconstituer l'image grâce à des encodages en fréquence et en phase puis à une transformée mathématique de Fourier (Kastler, 2006). L'image obtenue est contrastée à la fois en densité de protons (proportion de protons participant au signal) et par effet de pondération T1 ou T2, en jouant sur les valeurs de TE (temps d'écho= temps entre l'excitation et le recueil du signal) et de TR (temps de répétition séparant 2 impulsions de 90°) (Figure 22).

Fréquence de Larmor de chaque noyau soumis à un champ B_0

$$\omega_0 = \gamma B_0 \text{ où } (\gamma = \text{rapport gyromagnétique propre à chaque noyau})$$

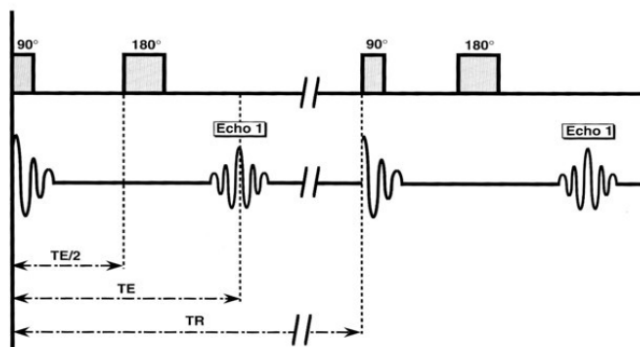


Figure 22. Schéma classique d'une séquence en écho de spin (TE= temps d'écho ; TR= temps de répétition)

Variation d'énergie au sein du système après l'impulsion de radiofréquence

$$\left(\Delta_E = \gamma \cdot \frac{h}{2\pi} \cdot B_0 \right) \text{ (} h = \text{constante de planck)}$$

Equation du signal obtenu en écho de spin

$$S = f(v)\rho (1 - e^{-TR/T_1}) e^{-TE/T_2} \text{ où (} f(v) = \text{flux des protons ; } \rho = \text{densité des protons)}$$

Le défi technique de l'IRM est d'approcher autant que possible la définition de l'image macroscopique des organes. Pour ce faire, il faut choisir des paramètres adéquats : technique d'acquisition (Spin-écho T1, Turbo-spin-écho T2, Inversion-récupération T1), mode 2D ou 3D, épaisseur de coupe (de 3.5mm à moins de 1mm) et plan de coupe (axial, coronal, sagittal). Moyennant ces réglages, l'analyse de l'architecture cérébelleuse est accessible (Figures 23).

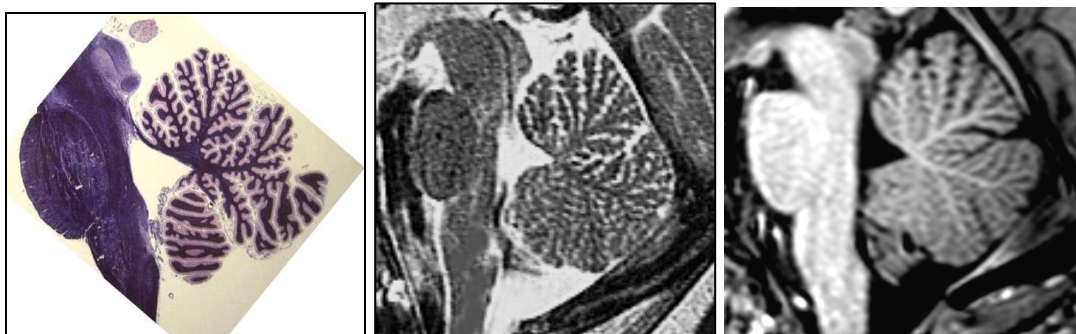

Figure 23. Cervelet normal (Vermis médian). De gauche à droite : Coupe macroscopique en fosse postérieure sagittale médiane passant par le vermis avec visualisation détaillée des fissures et de sa foliation ; coupe sagittale médiane pondérée T2 (2.5mm d'épaisseur) montrant la correspondance en IRM de la fissuration et la foliation harmonieuse du vermis ; rendu similaire en coupe sagittale médiane en haute résolution pondérée T1 (0.9mm d'épaisseur).

Le phénotype à l'IRM de la dysplasie cérébelleuse comporte les caractères suivants, perceptibles dans au moins un des trois plans de coupe standards (axial, coronal ou sagittal) (Soto Ares, 2000, 2004 ; Demaerel, 2002 ; Patel et al., 2002):

1. Lobulation ou foliation partiellement/totalement absente ou malformée ;
2. Orientation anormale des fissures hémisphériques ou vermiennes ;
3. Architecture ou configuration corticale désorganisée ;
4. Discret épaissement ou amincissement avec altération de la jonction blanc-gris ; épaissement cortical isolé ;
5. Aspect hypoplasique (développement insuffisant) de la substance blanche et/ou anomalies de son arborisation
6. Irrégularités de la jonction blanc-gris ;
7. Hétérotopies de substance grise ;
8. Elargissement diffus d'un hémisphère désorganisé (Hémimégalencéphalie) ;
9. Formations d'allure kystique sous-corticales (souvent dans les DCA en rapport avec les Lissencéphalies de type « complexe pavimenteux »).

Ces éléments caractéristiques peuvent être présents de manière focale ou diffuse, à des degrés variables (de mineur à sévère) (Figures 24 et 25). Seule une analyse systématique des images acquises permettra de les identifier et de poser le diagnostic de DC.

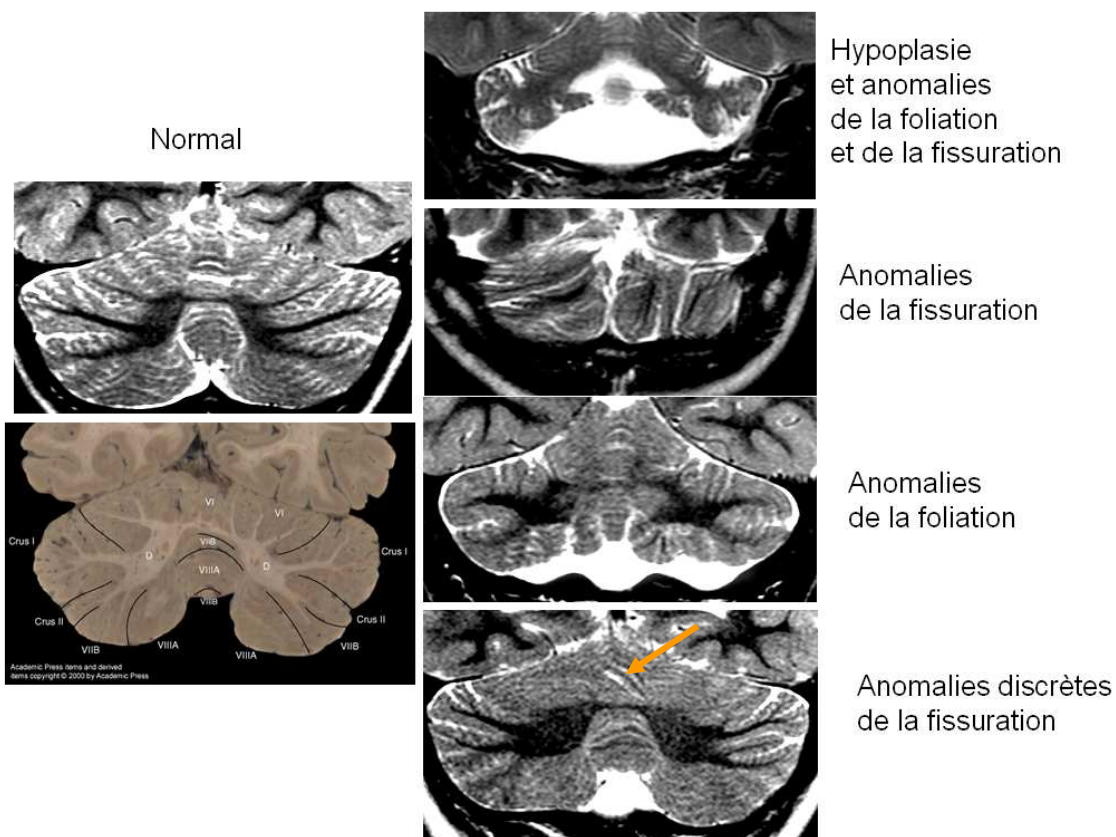


Figure 24 (modifiée avec la permission de Soto Ares, 2004). Aspect anatomique normal du cervelet et différentes formes de dysplasies cérébelleuses.

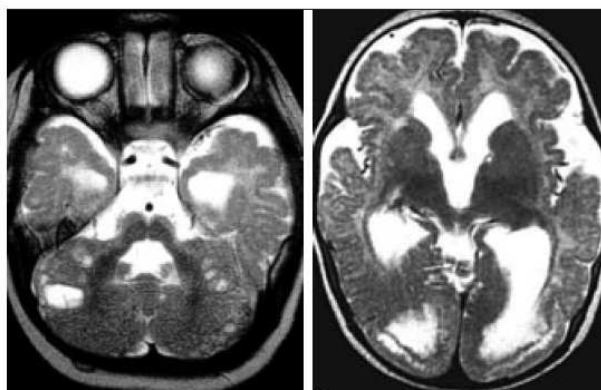


Figure 25 (d'après Soto Ares, 2004). Dysplasie cérébelleuse associée à une lissencéphalie de type II (complexe pavimenteux) dans le cadre d'une dystrophie musculaire congénitale. Les anomalies cérébelleuses comportent de façon typique des kystes sous-corticaux ; les hémisphères cérébraux montrent un cortex irrégulier et épaissi de façon diffuse à prédominance frontale bilatérale.

ii. Imagerie en Tenseur de Diffusion (DTI)

Une des techniques avancées d'analyse morphologique en IRM est l'imagerie en tenseur de diffusion. Le DTI est une complexification de l'imagerie de diffusion qui en est la base. Outre les contrastes traditionnels T1 et T2 (précédemment mentionnés) et leurs variantes (Flair – T2 avec suppression du signal du liquide ; SPIR – T1/T2 avec suppression du signal de la graisse ; Inversion-récupération -T1), l'IRM peut fournir un contraste tissulaire dit « pondéré en diffusion ». Ce contraste, basé sur la propriété des molécules d'eau à se déplacer en permanence de façon aléatoire en raison d'une agitation brownienne, est obtenu par l'application des gradients de diffusion qui vont rendre compte du déphasage plus rapide des protons qui bougent plus vite que les autres (Le Bihan et al., 1991). Les gradients sont appliqués dans chacune des directions de l'espace, 3 pour l'imagerie de diffusion classique et au moins 6 pour le DTI (Figure 26). Chacune de ces directions donne une image dite « anisotrope » car son contraste est dépendant non seulement de la vitesse de déplacement de la molécule d'eau mais aussi et surtout de la direction préférentielle de ce déplacement (Bammer, 2003; Habas, 2004) (Figure 27). Les résultats de l'imagerie de diffusion comportent : une image dite pondérée en diffusion (b1000 ou b700, b500, ...etc) ou « isotrope » (« moyennage » de toutes les images anisotropes), ainsi qu'une cartographie pixel par pixel des vitesses moyennes apparentes de déplacement des molécules d'eau (coefficient de diffusion apparent –CDA, en mm^2/sec) permettant de quantifier des régions d'intérêt.

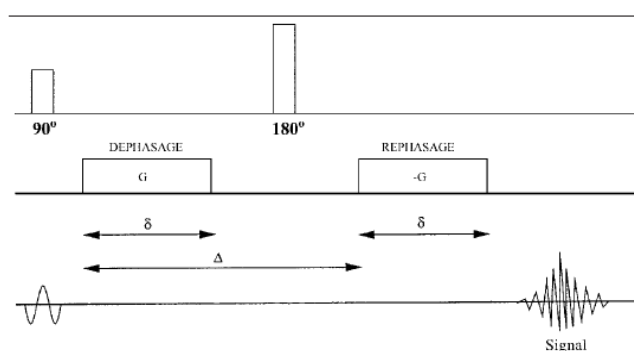


Figure 26. Schéma d'une séquence en écho de spin pondérée en diffusion dans une direction de l'espace par l'utilisation de part et d'autre de l'impulsion de radio-fréquence de 180° d'un gradient symétrique de champ magnétique.

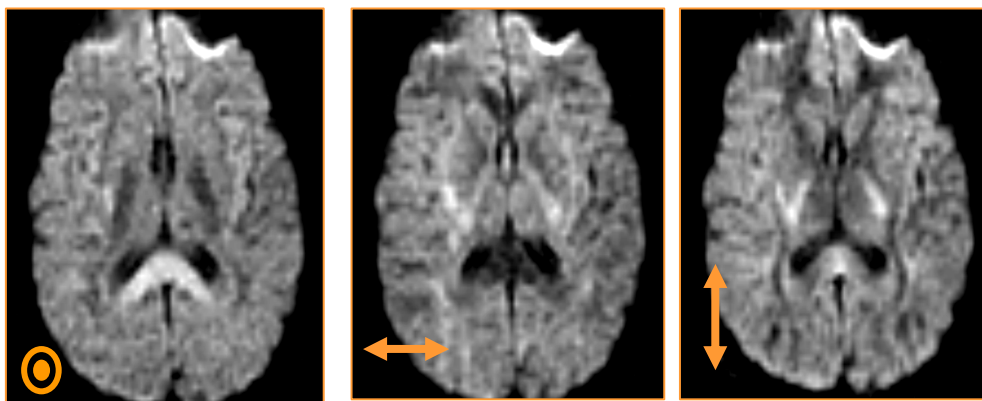


Figure 27 (d'après Habas, 2004). L'application de la séquence précédente dans les trois directions orthogonales de l'espace (respectivement de gauche à droite, supéro-inférieur, droite-gauche et antéro-postérieur) résulte en l'obtention de trois images dites « anisotropiques » dont le contraste exprime la diffusivité préférentielle de l'eau libre au sein des différentes structures : diffusion élevée dans la direction des fibres (hyposignal), réduite dans la direction perpendiculaire aux fibres (hypersignal) ou libre (fortement hyposignal –ventricules).

Pour réaliser une imagerie en tenseur de diffusion, il faut appliquer les mêmes gradients dans au moins 6 directions de l'espace (Ito et al., 2002). Le nombre de directions peut augmenter, allant de 12 à 256. L'augmentation du nombre de directions permet d'améliorer la résolution des images anisotropiques et d'avoir une mesure plus précise des valeurs de fraction (ou index) d'anisotropie (FA- déplacement des molécules d'eau dans la direction préférentielle ; prenant la valeur de 0=isotropie à 1=anisotropie parfaite) ainsi que des vecteurs propres principaux (y_1 , y_2 et y_3 –déplacement dans une des directions principales perpendiculaires : respectivement x (préférentielle), y et z) (Figure 28).

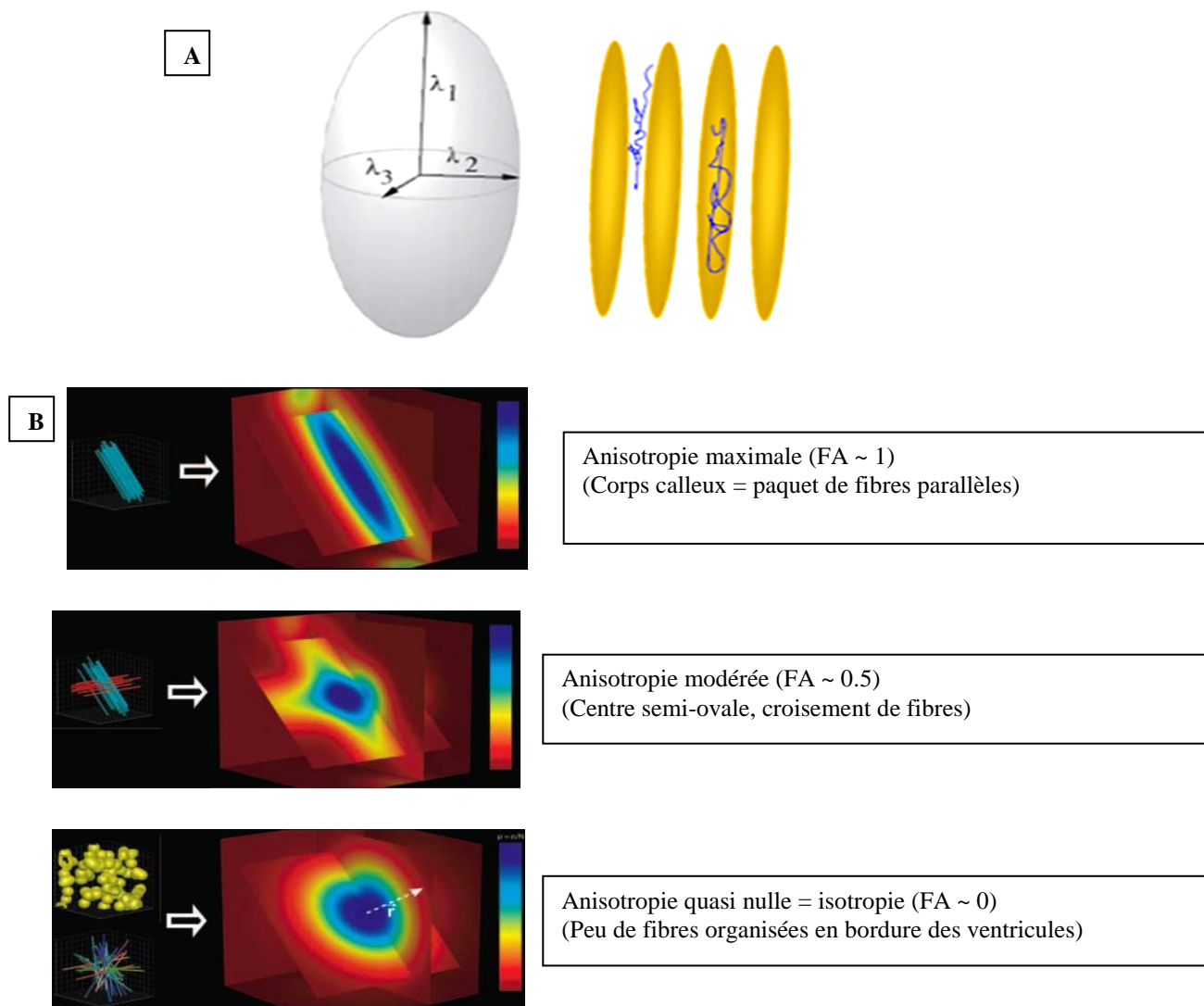


Figure 28. **A** –Modèle théorique elliptique du tenseur de diffusion avec une direction préférentielle (λ_1) de la diffusion de l'eau dans l'espace intercellulaire et le long des fibres de substance blanche. **B** –Description schématique des situations tissulaires différentes de la diffusion perceptibles en imagerie par tenseur de diffusion (paquet de fibres, croisement des fibres, corps cellulaires ou réseau complexe).

Les cartographies d'index d'anisotropie générées peuvent être visualisées en codage couleur, avec une représentation standard donnant la couleur bleue aux voxels dans lesquels l'orientation du vecteur principal est dans le plan de sélection de coupe (tête-pieds), verte aux voxels à vecteur principal antéro-postérieur et rouge aux voxels à vecteur principal gauche-droite (Pajevic et al., 1999) (Figure 29).

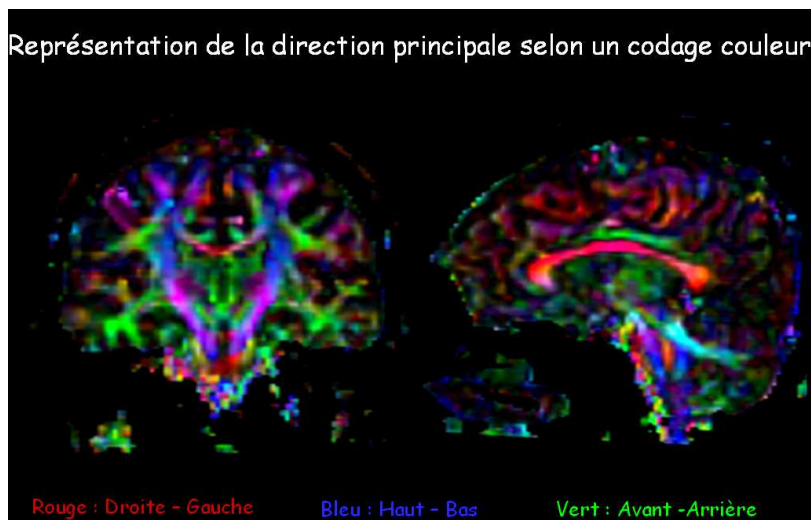


Figure 29 (d'après Delmaire, non publié). Représentation en codage couleur et reformations multiplanaires des cartographies du cerveau en tenseur de diffusion ; chaque couleur code pour une des trois directions orthogonales de l'espace.

Une des applications majeures du DTI est la tractographie, qui permet de visualiser les faisceaux de fibres de substance blanche. Les faisceaux sont reconstitués grâce à l'application d'un algorithme qui relie de proche en proche tous les voxels dont le vecteur principal à une orientation cohérente par rapport au précédent, avec comme paramètres seuils, le degré d'anisotropie ($FA > 0.1$) et l'angle de déflexion ($< 30^\circ$) (Figure 30).




Figure 30 (d'après Delmaire, non publié). Schéma d'un algorithme de tractographie. A= anisotropie marquée ; B et C= isotropie par croisement des fibres ou présence de corps cellulaires ; le traçage d'un chemin par sélection contigue de voxel en voxel en fonction de l'amplitude (FA) et de l'orientation (angle de déflexion) du vecteur principal d'anisotropie permet de reconstituer le trajet d'une fibre ou d'un faisceau de fibres de substance blanche.

Par un choix judicieux des régions d'intérêt (ROIs), l'on peut reconstituer le trajet anatomique de différents faisceaux correspondant aux projections de corps neuronaux d'un point à un autre. L'on peut ainsi visualiser une connexion anatomique entre deux zones distinctes du cerveau (Mori et al., 2002). Cette connexion anatomique ou structurelle va présumer d'une connexion fonctionnelle (Figure 31).

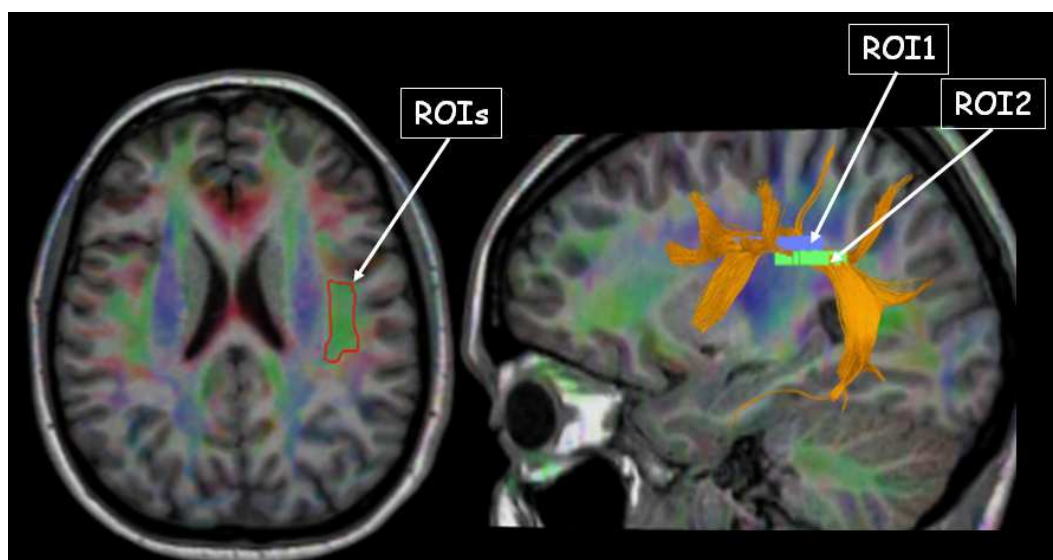


Figure 31 (d'après Delmaire, non publié). Représentation tractographique du faisceau arqué impliqué dans le réseau neuronal prosencéphalique du langage. L'association de 2 ROIs permet d'inclure toutes les fibres faisant partie du même faisceau.

L'analyse en DTI et la **tractographie** appliquées au SNC se sont révélées très utiles pour :

- l'étude du développement et de la maturation de la substance blanche ainsi que des faisceaux de fibres, aidant ainsi à la compréhension des mécanismes du développement normal (Liu et al., 2010; Aeby et al., 2009; Saksena et al., 2008a, 2008b) ;
- la corrélation avec le développement des fonctions cognitives en rapport avec le réseau du langage, de la mémoire et d'autres réseaux neuronaux (Qiu et al., 2008; Chanraud et al., 2010; Takahashi et al., 2010; Supekar et al., 2010)

- la détection des anomalies de développement des faisceaux de substance blanche (projections aberrantes ou inexistantes) pouvant altérer les fonctions exécutives (Lee et al., 2005).
- la démonstration d'anomalies microstructurelles au niveau de zones électives fonctionnelles, pouvant résulter en un dysfonctionnement ou une déficience cognitive (Gothelf et al., 2005).

Les paramètres quantitatifs fournis par le DTI sont également utiles à une comparaison entre un groupe de patients déficients et un groupe contrôle de sujets efficaces pour des fonctions cognitives (Yu et al., 2008). Les études en DTI dans les déficiences cognitives chez l'enfant ont surtout porté sur les syndromes autistiques (Sundaram et al., 2008; Ke et al., 2009; Pardini et al., 2009), le syndrome ADHD (attention deficit hyperactivity disorder) (Silk et al., 2009; Konrad et al., 2010), et d'autres syndromes spécifiques comme le Rett (Mahmood et al., 2010) et le X Fragile (Haas et al., 2009). A ce jour, aucune étude du DTI dans les DCI ou DCA n'a été rapportée. Plusieurs études ont démontré de façon segmentaire la connectivité structurelle entre le cervelet et des aires corticales cérébrales (Salamon et al., 2005, 2007; Behrens et al., 2003; Habas et al., 2006; Thiebaut de Schotten et al., 2010), cependant aucune n'a illustré sélectivement une projection complète des fibres cérébelleuses vers le cortex cérébral. Dans le cadre de cette thèse, nos travaux présentent des résultats préliminaires d'étude des projections cérébelleuses vers le cortex moteur et non moteur en tenseur de diffusion, réalisée chez le sujet sain, dans le but de définir les relais anatomiques de ces voies de projections cérébelleuses et d'établir des repères (ou marqueurs) permettant ultérieurement de confronter une population de patients dysplasiques aux sujets contrôles.

b. Etude fonctionnelle par Tomographie par émission de positons (TEP-FDG)

L'imagerie nucléaire correspond à l'observation de la réaction d'annihilation entre deux particules radioactives. Cette technique émergée au tout début des années 1950 a rapidement trouvé sa place dans le panel des modalités d'imagerie médicale et notamment neurologique (Nutt, 2002). Une de ces applications techniques c'est la Tomographie par émission de positons (TEP ou Positron emission tomography= PET). Cette technique nécessite l'injection intraveineuse d'un traceur pharmaceutique radioactif dont le noyau se désintègre et émet une particule à charge positive ou positon. Lorsqu'un positon de basse énergie entre en collision avec un électron de basse énergie, les deux s'annihilent, c'est-à-dire

que leur masse est convertie en énergie sous forme de deux photons gamma dont les trajectoires unidirectionnelles mais opposées peuvent être détectées par une gamma-caméra. Les capteurs situés tout autour du patient captent les photons par phénomène de coïncidence (au même moment) et les transmettent à un système informatique qui va reconstituer une image 2D ou 3D des organes investigués (Figure 32).

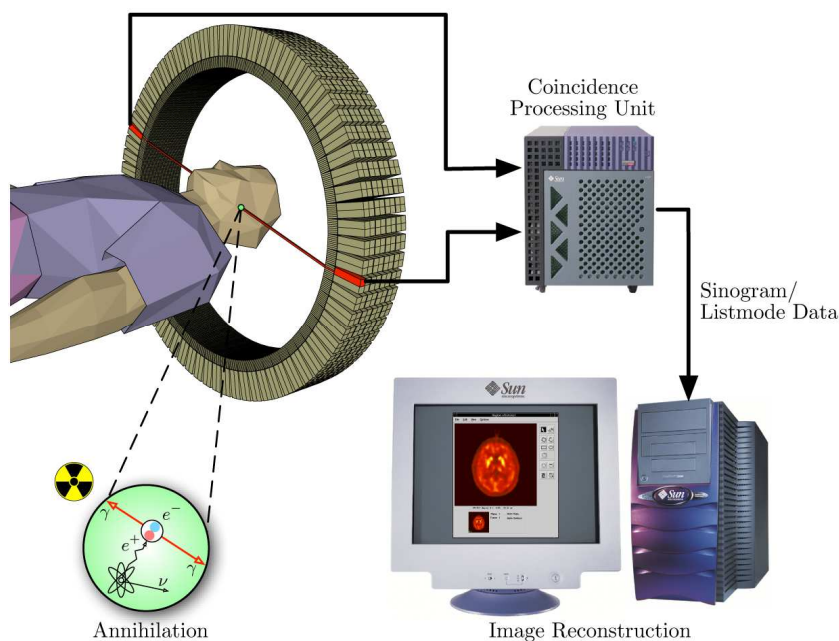


Figure 32 : Source (<http://upload.wikimedia.org/wikipedia/commons/c/c1/PET-schema.png>). Représentation schématique de la technique d'acquisition en tomographie par émission de positons (TEP-scanner).

L'isotope 18 du Fluor est le radiotracer le plus largement utilisé. Il est incorporé dans une molécule de glucose pour donner le 18-Fluoro-deoxy-glucose (FDG) (Reivich et al., 1979). Le glucose est un substrat énergétique naturel de la majeure partie des cellules du corps humain et notamment du cerveau. Le FDG va se substituer au glucose et sera consommé par les tissus vivants normaux mais aussi, et de façon parfois plus ou moins marquée, par les tissus anormaux (Otsuka et al., 2004). La consommation du FDG est donc un reflet direct du fonctionnement cellulaire. (Lammertsma, 1984).

Les applications cliniques majeures du FDG-TEP ont visé à l'identification des tissus pathologiques (notamment des tumeurs primitives ou métastatiques, ischémie) (Otsuka et al., 2004), à l'étude des modifications biochimiques et fonctionnelles du cerveau en développement (Chugani et al., 1991; Kinnala et al., 1996 May; Westera et al., 2003), à la détection des foyers épileptogènes (la Fougère et al., 2009), des malformations encéphaliques

ou rhombencéphaliques (Luat et al., 2006; Poduri et al., 2007; Nakagawa et al., 2007) et, plus récemment à l'étude des dysfonctionnements cognitifs et notamment du retard mental (Sundaram et al., 2005; Neubauer et al., 2009). Le FDG-TEP permet donc d'évaluer et de quantifier l'activité neuronale régionale. Toutefois, la difficulté de détection visuelle des différences focales ou régionales de captation du glucose au sein de l'encéphale a conduit à développer la méthode d'analyse statistique paramétrique (SPM) (Signorini et al., 1999). L'analyse par SPM permet de confronter l'intensité d'un voxel à la moyenne d'intensité de tous les voxels au sein d'un même cerveau pour une analyse individuelle et, d'analyser un individu par rapport à un groupe contrôle ou deux groupes de sujets entre eux, en appliquant des tests statistiques. Cette analyse rend des résultats de différences plus fiables que l'analyse visuelle subjective mais requiert une normalisation des données dans un espace de référence stéréotactique de Talairach (Talairach et al., 1988). De plus, la corégistration des cartographies cérébrales de captation du FDG, générées au TEP, sur les images IRM en haute résolution spatiale par recalage et réalignement, permet de mieux identifier la structure anatomique correspondant au foyer de captation anormale (Salamon et al., 2008; Goffin et al., 2010). Aucune étude en FDG-TEP n'a porté sur les dysplasies cérébelleuses, à l'exception de nos travaux associés à cette thèse.

HYPOTHESES DE TRAVAIL

Ce travail repose sur les hypothèses suivantes :

1. Il existe vraisemblablement une relation de cause à effet entre la dysplasie cérébelleuse et la déficience intellectuelle ; l'anomalie morphologique à type de dysplasie cérébelleuse a été bien décrite (caractéristiques à l'IRM des dysplasies cérébelleuses) mais **le profil neuropsychologique** associé doit être précisé ;
2. Les répercussions neuropsychologiques de la dysplasie cérébelleuse pourrait résulter d'une **perturbation du fonctionnement cellulaire** cérébelleux et cérébral ;
3. La dysplasie cérébelleuse est vraisemblablement liée à une **anomalie génétique** interférant avec la migration cellulaire, dont l'effet est prédominant sur la formation du cervelet ;
4. L'implication du cervelet dans les fonctions cognitives passe par des **voies anatomiques** dont l'altération lors du développement est vraisemblablement associée à la déficience intellectuelle observée dans la dysplasie cérébelleuse.

OBJECTIFS

Au cours de ce travail, nous avons développés des objectifs regroupés en quatre parties :

5. Etudier les corrélations anatomo-fonctionnelles cognitives (neuropsychologiques) en rapport avec les dysplasies cérébelleuses isolées (DCI);
6. Etudier les corrélations anatomo-fonctionnelles métaboliques (consommation encéphalique du glucose) en rapport avec les dysplasies cérébelleuses isolées (DCI);
7. Etudier les corrélations morpho-génétiques des dysplasies cérébelleuses associées (DCA) sur la base du modèle des Lissencéphalies
8. Déterminer, en imagerie par résonance magnétique en tenseur de diffusion, les marqueurs anatomiques des [projections cérébelleuses](#) vers les aires du cortex cérébral spécialisées dans les fonctions cognitives.

METHODOLOGIE GENERALE

a. Population

Les enfants inclus dans les études neuropsychologique de diagnostic et de suivi ainsi que ceux explorés en imagerie fonctionnelle par TEP-FDG ont été sélectionnés parmi la population d'enfants adressés en consultation de neuropédiatrie avec comme indication un retard de développement ou une déficience intellectuelle, dans le Service de Neuropédiatrie du Professeur Louis Vallée (Hôpital Salengro au CHRU de Lille, Lille, France). Ces enfants ont été inclus ou exclus sur la base de la relecture de l'IRM réalisée au moment du diagnostic. Les enfants porteurs d'une malformation cérébelleuse à type de dysplasie, sur base des critères sémiologiques définis dans la littérature (Soto Ares, 2000, 2004 ; Demaerel, 2002 ; Patel et al., 2002), sans autre malformation en fosse postérieure ou cérébrale associée ([DCI](#)) ont été inclus.

Les sujets pour l'étude des dysplasies cérébelleuses associées ([DCA](#)) aux malformations du développement cortical à type de [Lissencéphalie](#), étaient issus de la base de données du Professeur Anthony James Barkovich (Department of Radiology – Neuroradiology section, Moffit Children Hospital, University of California at San Francisco, California, USA) collectée sur plus de 23 ans et recueillant des dossiers de multiples centres à travers le monde. Ces patients ont été retrouvés à l'aide de mots clés comportant : épilepsie, retard mental, lissencéphalie, hypoplasie et dysplasie cérébelleuse. La sélection des patients à été réalisée à l'aide du logiciel Filemaker Pro 7, par un étudiant en équivalent de Master 2, Joshua Lee. Les patients présentant d'autres types d'anomalies du développement cortical ou une anomalie cérébelleuse isolée ont été secondairement exclus.

Les sujets explorés dans l'étude des voies de projection du cervelet vers des aires corticales cérébrales impliquées dans les fonctions cognitives étaient de [jeunes adultes volontaires sains](#) (sans antécédents particulier et ayant un examen neurologique normal). Ces sujets (âgés de 25 à 40 ans avec sex-ratio d'environ 1) ont été recrutés et explorés dans la Clinique de Neuroradiologie du Professeur Danielle Balériaux (Service de Radiologie, Hôpital Universitaire Erasme, Bruxelles, Belgique). Les sujets présentant des anomalies morphologiques encéphaliques de découverte fortuite à l'IRM ont été secondairement exclus.

b. Techniques d'exploration

Les [explorations neuropsychologiques des DCI](#) ont été réalisées dans le cadre du diagnostic et du suivi des enfants dysplasiques cérébelleux par le Docteur Florence Pandit, neuropsychologue dans le Service du Professeur Louis Vallée. Les échelles adaptées de Wechsler et de Vineland ainsi que la Figure de Rey ont été pratiquées. Le Dr Pandit a également participé au recueil des données cliniques des enfants et à l'encodage des éléments sémiologiques morphologiques lors de la relecture des IRM.

L'[exploration fonctionnelle des DCI](#) a été réalisée en TEP-FDG dans le service du Professeur Goldman (Service de Médecine Nucléaire, Hôpital Universitaire Erasme, Bruxelles, Belgique) par injection intraveineuse de 2mCi de FDG. Les données ont été acquises sur des enfants sans sédation, puis analysées en corégistration avec une IRM morphologique 3DT1 acquise le même jour à la suite du TEP.

Dans l'étude des [DCA](#) en rapport avec les Lissencéphalies, la relecture des [IRM](#), la classification des différents types de Lissencéphalie, de même que l'encodage des données cliniques et génétiques disponibles, ont été réalisés conjointement et sur base d'un consensus entre le Professeur Anthony James Barkovich, le Docteur Simay Kara (Post-doctorante de l'Université de Kirikale, Kirikale, Turquie) et l'auteur principal. Les dossiers issus de multiples centres dans le monde ont comporté tout au moins des séquences en pondération T1 et T2 dans au moins 2 plans différents (axial, sagittal, et/ou coronal), de 3 à 5 mm d'épaisseur, couvrant tout l'encéphale, avec des images clairement lisibles. Une exploration systématique de la base de données du [génome humain \(OMIM\)](#) en rapport avec les différents types de Lissencéphalie a été réalisée par l'auteur principal.

L'[imagerie en Tenseur de diffusion \(DTI\)](#) a été appliquée (à l'aide d'un aimant Philips 3T Achieva) à des volontaires sains à l'aide d'une séquence à 32 directions dans une première étude de tractographie déterministe (Jissendi et al., 2008). Une seconde étude a été réalisée, avec une séquence à 64 directions et une tractographie probabiliste. Cette dernière séquence a généré des données recueillies et traitées par Pierre Besson, Ingénieur du traitement du signal et de l'image en IRM 3T Recherche du service de Neuroradiologie à l'Hôpital Salengro.

c. Analyse des données et statistiques

Les données neuropsychologiques des DCI ont été analysées et classifiées par le Docteur Florence Pandit. Les profils neuropsychologiques ont ainsi été établis au moment du diagnostic. Les courbes de suivi ont permis d'évaluer l'évolution de ce profil de départ de façon sélective sur l'axe du langage ou l'axe moteur.

Les données acquises lors de l'exploration fonctionnelle des DCI par TEP-FDG ont fait l'objet d'une analyse visuelle sur des cartographies de captation encéphalique du FDG coréregistrées avec les IRM anatomiques d'une part, et, d'autre part, d'une analyse statistique par SPM en appliquant un test non apparié *t* de student (seuil de significativité à 5%).

Les données recueillies lors de la relecture des IRM des DCA ont fait l'objet d'une analyse statistique de Kruskal Wallis permettant d'identifier les critères cérébelleux de différenciation significative entre les groupes de Lissencéphalies et, le χ^2 de Mc Nemar pour tester l'association entre la dysplasie cérébelleuse et l'étendue cérébrale de la Lissencéphalie.

Les données acquises en DTI ont été traitées par le logiciel de tractographie déterministique intégré sur l'aimant Philips 3T, pour l'étude préliminaire (Jissendi et al., 2008). Les projections du noyau denté vers les aires cérébrales préfrontales et pariétales postérieures ont été analysées. Les régions d'intérêt (ROIs) ont été désignées à l'aide d'Atlas (Talairach et al., 1988; Wakana et al., 2004; Fitzgerald, 1985). Pour l'étude suivante, les données ont été traitées par FSL (functional magnetic resonance library) comportant plusieurs étapes. La tractographie a porté sur les projections du noyau denté vers trois zones corticales : le cortex préfrontal, le cortex sensorimoteur et le cortex pariétal.

RESULTATS

Partie I: Profil neuropsychologique des enfants porteur d'une dysplasie corticale cérébelleuse isolée

Neuropsychological evaluation and follow-up of children with isolated cerebellar cortical dysplasia

PATRICE JISSENDI-TCHOFO¹, FLORENCE PANDIT², GUSTAVO SOTO-ARES¹, LOUIS VALLEE²

¹Department of Neuroradiology and ²Department of Pediatric Neurology, University Hospital Roger Salengro, Lille, France.

Word count: 3088.

Keywords: mental retardation, cerebellar dysplasia, neuropsychology, magnetic resonance imaging, cognitive development.

No financial disclosure

Developmental Medicine and Child Neurology, submitted 12.2010.

Corresponding author: Patrice Jissendi-Tchofo, Department of Neuroradiology, University Hospital of Lille, 59037 Lille-cedex, France. Tel: +33.3.20446468. Fax: +33.3.20446488. Email:jissendi@gmail.com

Neuropsychological features of isolated cerebellar dysplasia

Abstract

Aim: to assess the impact of isolated cerebellar cortical dysplasia (CCD) on cognitive development by means of neuropsychological evaluation, and its correlation with the degree of dysplasia. **Methods:** We reviewed and classified the neuroimaging findings in 10 children with isolated CCD. They underwent neuropsychological assessment at the time of diagnosis and yearly with an average of 6 years follow-up, using the cognitive Wechsler scales, the Vineland Behavior Scales, and Rey-Osterrieth Complex Figure/McCarthy drawing subtests. **Results:** Based on MRIs review, CCD was categorized as minor (4), moderate (1) and severe (5). Neuropsychological evaluation disclosed mental retardation in 6 (profound=3, mild=2, moderate=1) and normal intelligence in 4 but with disharmonic profiles. Visuoconstructive abilities were delayed in all children. The neuropsychological follow-up showed different cognitive and socio-adaptive developmental course: harmonization with reduced discrepancy in between verbal and performance IQ (1), improvement with persistent discrepancy or no normalization (2), worsening of global impairment (2), stagnation or stable severe mental retardation (3), and impairment of initial cognitive level (2). No correlation with the severity of cerebellar involvement was found. **Interpretation:** neither the neuropsychological profile associated with isolated CCD nor its evolution is predictable and some neuropsychological features may improve over the time.

What this paper adds:

- Cerebellar malformations such as isolated CCD may affect one or more distinct features of the cognitive development.
- The neuropsychological profile and evolution of children with isolated CCD is unpredictable and may show improvement of some features.
- Neither the cognitive impairment at the diagnosis nor its evolution does correlate with the severity of cerebellar dysplasia.

The contribution of the cerebellum, in addition to motor function, has become evidence with respect to some sensory, cognitive, linguistic, and emotional behavioral aspects from the results of a number of clinical studies.¹⁻¹⁰ Executive functions, reasoning, working memory, spatial processing, linguistic (dysprosody, anomia, agrammatism, verbal fluency) and personality disorders may result from acquired cerebellar lesions in adults and cerebellar tumor resection, irradiation or chemotherapy, cerebellitis or other acute cerebellar conditions (3) in children. These disturbances have been grouped in a complex neuropsychological profile termed cerebellar cognitive affective syndrome (CCAS) or "dysmetria of thought" by analogy with cerebellar motor disorders.²⁻⁸

Features encompassed in the CCAS were also described in children with cerebellar developmental anomalies.^{7,8} Previous studies in children have listed neuropsychological features in defined hindbrain malformations at various degrees including: cerebellar agenesis, hypoplasia, dysplasia, Möbius sequence, Joubert syndrome, and congenital muscular dystrophies.⁷⁻¹⁰ These studies have documented disturbances of motor and neuropsychological functions and development, such as working memory, abstract reasoning, verbal fluency and language difficulties, visuospatial abilities and behavioral disorders, as well as autistic traits. However, the majority of these results were from investigations on populations presenting with cerebellar or hindbrain malformations of different types and various degree and location of parenchymal involvement.

Cerebellar cortical dysplasia (CCD) is a rare hindbrain malformation which has been characterized on magnetic resonance imaging (MRI) with some pathology correlates reported.¹¹⁻¹³ CCD results in a disorganized cytoarchitecture of the cerebellar tissue including abnormal foliation and/or orientation of fissures, gray-white matter junction irregularities, and gray matter heterotopias. Whether CCD coexists with other posterior fossa or supratentorial malformations, or is isolated (iCCD), its specific disabling effect on cognitive and motor brain functions remains unclear. The little neuropsychological data available in the literature in regard to cerebellar dysplasia mention developmental or cognitive delay with impairment of immediate and delayed memory, conceptual development, perceptual discrimination and language, and daily living skills in more than half up to 100% of affected children.¹⁴ None have attempted to describe specifically the neuropsychological profile of children carrying iCCD and their developmental course. The aim of our study was to specify the neuropsychological features associated with CCD and their time-course, and to correlate these findings with the degree of cerebellar dysplastic involvement.

METHOD

Participants

The participants stem from the population made up of children admitted to the neuropediatric unit for epilepsy, developmental delay and learning disorders with the subsequent biological and genetic investigations disclosing no specific etiology. All these children underwent clinical neurological examination (NE) and neuropsychological assessment (NPA) at admission and, subsequently a brain MRI was performed in conformity with clinical criteria and in accordance with the recommendations of the Consensus Conference.¹⁵ Based on MRI features described elsewhere¹¹⁻¹³ CCD was diagnosed in 26 children. All those with specific syndromes and associated posterior fossa or supratentorial malformations were excluded. Finally, 10 children (5 males and 5 females, aged 3-10 years at the time of study inclusion)

were enrolled and followed-up over an average period of 6 years (ranging from 3-10years). At follow-up visit scheduled yearly (as standard and depending upon the compliance of the parents) NE and NPA were repeated using different psychometric tests adequate for the age and the level of child's intelligence. Ethical approval for the study was provided by the university hospital review board and written consent was obtained from parents.

Neuroimaging

The first MR images acquired at the time of diagnosis included at least sagittal T1-weighted, axial or coronal T1-Inversion Recovery and 3 planes of T2-weighted images of 3.5-5 mm slice thickness performed at 1.5T (either on Siemens, Erlangen, Germany or Philips, Best, The Netherlands). Axial FLAIR images were also obtained in children aged more than one year. All images sets acquired in different centers were of sufficient quality. They were systematically reviewed jointly by two experienced pediatric neuroradiologists (PJ-T, GSA). CCD was diagnosed on the basis of at least one of the following criteria: abnormal orientation of fissures (referring to a MRI Atlas of the human cerebellum¹⁶) abnormal foliation, gray matter heterotopias, and cysts.¹¹⁻¹³ Cerebellar hemispheres and vermis were assessed separately. The degree of involvement was classified as follows: minor (the vermis only), moderate (the vermis and one hemisphere), severe (the vermis and both hemispheres). The developmental features of the brainstem were described. At the supratentorial level, the corpus callosum shape and global size as well as the global cerebrum white matter apparent volume (looking for deep sulci or enlarged lateral ventricles) and myelination (using T1 and T2 signals of the pons, the internal capsule and the corona radiata) were described as normal or low.

Neuropsychological assessment (NPA)

Clinical data from birth were recorded for all participants. The first time-point of NPA, aiming to determine both socio-adaptive level and perceptual-motor maturation status, was taken at age 3 years or above for all participants. The latest assessment (second time-point for the follow-up evaluation) was performed upon a period ranging from 3 to 10 years depending upon the family demand, motivated by new occurrence or worsening of learning difficulties at school. Intelligence and perceptual maturity were re-assessed in the follow-up. We also noted any modifications in school attendance as a cue of cognitive and adaptive variations of cognitive skills. Advice for education and rehabilitation was proposed at every visit.

Intellectual abilities were assessed using subtests of the Wechsler Preschool Primary Scales of Intelligence Revised (WPPSI-R) for children aged 3-6years and the Third Edition (WISC-III) for children aged 6-16 years. Verbal (VIQ), performance (PIQ) and global intellectual quotient (GIQ) were recorded. VIQ allowed assessing oral expression, comprehension, verbal memory, verbal and arithmetic reasoning, conceptualization, general knowledge whereas PIQ measured motor speed and dexterity, spatial reasoning, visual exploration and attention. Wechsler scales allowed us measuring the psychometric discrepancy between verbal and performance IQ scores which suggests an underlying neurodevelopmental dysfunction that induces coexistence of distinct maturation courses across cognition termed "disharmonic" or "heterochronic" developmental profile.

Socio-adaptive level was evaluated using the Vineland Adaptive Behavior Scales (VBS) to provide a complementary description of the child's functioning in daily life (communication, socialization, daily living skills and motor ability) resulting as developmental age equivalent for each function and global "Adaptive Behavior Composite"

scores. Assessing the socio-adaptive level in association with IQ measurements was in accordance with the DSM IV diagnostic criteria and in conformity with the definition of the American Association on Mental Retardation.^{18,19} VBS was used when psychometric tests were not applicable because of severe mental retardation.

Perceptual-motor maturation was assessed using the Rey-Osterrieth complex figure test to detect abnormalities or delay in graphomotor control involved in strategies of visuospatial elaboration. The youngest children with significant graphomotor retardation were given a simple test of copying geometric figures, from the McCarthy scales. The short term memory was tested by copying the figure from recall. Scoring was rendered as developmental age equivalent.

RESULTS

Initial clinical and neuroimaging data

Initial clinical and neuroimaging data are summarized in Table 1. All parents were non-consanguineous except for patient 2 (P2) who had in addition two siblings carrying CCD. All children were born at term and the pregnancy was uneventful in all cases. Apgar scores were all normal. In most of the cases physical examination showed subtle developmental abnormalities, such as cranio-facial dysmorphism, superficial head hemangioma or clubfoot. The most frequent neurological abnormalities were axial or global hypotonia, cerebellar ataxia and epilepsy.

According to imaging classification criteria, cerebellar dysplastic involvement was minor in 4 cases (P6,8,9,10), moderate in 1 (P3), and severe in 5 (P1,2,4,5,7) (Figure 1). The brainstem was also involved at different degree showing dysplastic dorsal aspect in P1 and small medulla or pons in others. Elongated superior cerebellar peduncles were found in P1 (dysplastic) and P7 (molar tooth) while middle and inferior cerebellar peduncles were small or normal. Other common neuroimaging findings included dysmorphic corpus callosum and globally reduced supratentorial white matter volume and delayed myelination.

Neuropsychological assessment (NPA)

Regarding developmental milestones (Table 2), unaided walking was delayed in 7 children (19-48 months) and speech production in 6 (36 months-9 years, no speech gained at latest NPA for P4 with severe CCD), while 3 children were within normal range for walk (P2,6,10) and speech (P1,2,10). P2 with severe CCD and P10 with minor CCD were within normal range for both walk and speech.

Intelligence as estimated by psychometric testing and socio-adaptive scores were highly heterogeneous (Table 3). Various degree of mental retardation were found at first NPA: from profound (GIQ<20/NA) in P3,4,9, moderate in P5 (GIQ=41) to mild in P6,7 (GIQ>50). Four children showed normal IQ levels but all with V/P variable dissociation except in 1 (P10). We noticed that both children with severe and minor CCDs could be within the normal range while all degrees of cerebellar involvement were found in the group of children with profound retardation. The VBS scores varied accordingly. At follow-up we observed: (i) harmonization in P1 with nullification of VIP/QIP discrepancy, (ii) improvement in P2 for the global cognitive level but increased discrepancy with performance delay and in P5 who did not reach the normal level, (iii) worsening of the socio-adaptive level in P3 and in P6 showing decreased GIQ, (iv) stagnation in P4,9 who were profoundly retarded and in P10 who was at the lower level of the normal range and did not show any progress over three years, (v) impairment of both language and performance in P7,8. The VBS composite scores, integrating communication daily living skills, socialization, and motor skills recorded at the first NPA, showed various maturation delay (Table 4).

Visuoconstructive abilities of children are expressed in Table 5 as developmental age equivalent, standard deviation and corresponding adaptive level. P3,4,5,9 were not able to draw the picture. A maturative delay was found in all others with 1 year-difference for P1,2,8 and 3 years-difference for P6,7,10. At follow-up worsening of delay was noticed in all children, markedly in P6, except improvement in P8.

The school attendance and course for all children are listed in Table 6, reflecting their learning disabilities or capabilities to attend preschool (at age 3 years) and primary school (at age 6 years) and to pursue the standard mainstream educational schedule. At the latest NPA none of those having completed the primary school was attending a mainstream high school.

DISCUSSION

Characterization of the cognitive impairment and evolution associated with isolated cerebellar dysplasia is challenging. A few previous studies aimed to establish categorization of neuropsychological deficits in cerebellar malformations,^{7,11,13,14} yielding markedly heterogeneous results. In this study, we took advantage of studying a more restricted population carrying similar hindbrain malformation as major inclusion criterion, namely cerebellar cortical dysplasia, with a variable extent of parenchymal involvement. Moreover, excluding patients with associated supratentorial malformations or acquired conditions allowed us to better approach the specific effect of cerebellar dysplasia on the intellectual skills and development. We used the first brain MRI that was performed to correlate neuropsychological disturbances with the extent of dysplastic malformation.

The categorization of patients according to the extent of the dysplasia was based on simple criteria of the gross anatomical segmentation of the cerebellum with a separate analysis of the vermis and cerebellar hemispheres. Highly accurate delineation of the dysplasia could not be obtained because of image slice thickness and resolution. Nonetheless, this classification of CCD severity should reasonably reflect the extent of affected tissue and potential functional areas involved in correlation with neuropsychological disturbances. Analyzing brainstem as well as supratentorial hemispheric white matter and callosal abnormalities allowed us to have a full morphological assessment of the dysplasia on site and the remote effect. Supratentorial abnormalities were heterogeneous and not correlated with the severity of CCD. Consistent features included reduction in size of white matter structures (pons, superior, middle and inferior cerebellar peduncles) and callosal abnormalities (small size, hypoplasia or dysmorphism). This association is not surprising in CCD, given the close embryological interactions of midline and hindbrain structures, including the pons, cerebellar peduncles and cerebellum.^{11-13,20} Neuropathological study of CCD typically shows irregular, abnormally shaped folia with ectopic polymicrogyria and small cysts within the WM.¹² This has been hypothesized to result from abnormal cell differentiation, migration or axonal guidance²⁰, which may explain the MRI features, including molar tooth appearance and vermis cleft as observed in some of our patients. Molar tooth is a hallmark of Joubert syndrome, which presentation can include abnormal eye movements and neonatal breathing dysregulation.²¹ Our patients with molar tooth-like deformity of the superior cerebellar peduncles did not show any other sign of Joubert and were thus considered to have CCD.

We undertook to approach the neuropsychological features in isolated CCD as one step along the process of trying to understand how abnormal brain embryological maturation predominantly affecting the cerebellum may impact on cognitive development. The neuropsychological profiles we observed appear highly heterogeneous. Regarding

developmental milestones (Table 2), in children with involvement of both hemispheres (i.e. severe CCD) the delay in motor development (unaided walking) seems to correlate with that in language (speech production), with prominence of motor impairment. We observed the same trend in those with dysplasia confined to the vermis (i.e. minor) but with prominence of speech impairment. Patient 3 with moderate dysplasia showed delays in both motor and language skills but this was more marked for speech production. Based on VBS scores (Tables 3,4) one would expect patients with CCD limited to the vermis to have dramatic impairments in communication, daily living, and socialization skills, as described in previous studies.^{7,8} However, although motor skills were consistently markedly impaired, social skills disturbances were heterogeneous. The neuropsychological impairment level seemed to be independent on CCD severity. Studies comparing cerebellar malformations confined to the vermis to those involving only the hemispheres suggested that social, affective and behavioral skills are prominently impaired in the former while motor skills are predominantly impaired in hemispheric dysgenesis sparing the vermis.^{7,14} The vermis was involved in all our patients but we didn't find a gradient-like of social-behavioral/motor involvement from isolated vermis dysplasia to dysplasia involving the vermis and one or both hemispheres. The role of the vermis in cognitive affective functions has been suggested by several functional studies.²² Activation of vermal lobule VII (superior) is thought to be specifically related to emotional processing. However, the inferior vermis is involved in motor functions as the second representation of the sensorimotor regions of the cerebellum.²² The clinical relevance of this functional topography was not found in our patients with dysplasia affecting mostly the anterior and superior aspects of the vermis. As the cerebellum acts as a complex functional unit involving both the vermis and hemispheres, this might account for the motor disturbances we observed in minor CCD. We therefore assume that neuropsychological data are limited, in a developmental perspective, in predicting the evolution of a patient with isolated cerebellar focal or diffuse malformation.

We found profound mental retardation in 3/10 patients with all degrees of cerebellar dysplasia. These patients were almost not assessable using IQ tests but applying VBS tests showed different levels and evolution including stagnation and worsening. None of them was assessable using Rey- Osterrieth complex figure test. Interestingly, 4/10 had normal full IQ but were disharmonic. Two of them with severe CCD harmonized and improved over 4 years while two with minor CCD, impaired both language and performance skills over 6 years (P8) and stagnated over 3 years (P10). All had a similar pattern of visuoconstructive delay with immature strategy of copying the figure and delay in execution (Figures 2,3). This pattern suggests functional disturbances in prefrontal and parietal areas involved in working memory (verbal/numeric, object, spatial, problem solving) and visuospatial perception and processing.²³

Three children with moderate or mild mental retardation showed improvement over 5 years although one carried severe CCD, worsening over 6 years for one minor CCD and impairment over 5 years for another severe CCD. All these patients showed a similar pattern of visual perceptual delay with piecemeal way of copying the figure, which suggests dysfunction of the parietal and occipital cortices.²⁴ Left cerebellar hemispheres Crus I (superior semilunar) showed activation in working memory, executive and emotional conditions, whereas activated areas were found on the right in both Crus I and Crus II (inferior semilunar) in language tasks correlating with cortical activations in both frontal and parietal regions.²² Once again, the clinical-imaging relevance of these prefrontal/parietal-cerebellar anatomical loops is still difficult to discern.

Our study allowed us to observe the co-existence of various maturation timing in motor and cognition expressed by homogeneous or disharmonic trajectories. This “heterochronic” developmental course could be a reflection of cerebellar compensatory mechanisms through plasticity. In the same way, because the cerebellum is also considered as a time synchronizer of executive functions we argue that it might potentially resynchronize the functions which have been disturbed or dissociated in the early development and to finally achieve harmonization of the neuropsychological profile depending on environmental stimuli. In this hypothesis the extracellular matrix system which is involved in proliferation, migration and differentiation of neural cells during brain development may play an important role.²⁵ The extracellular matrix components are still engaged in physiological plasticity afterbirth with a modulating role in brain and cerebellar neurotransmission, and therefore in learning, memory and behavior.²⁵

As mentioned above the neuropsychological outcome was heterogeneous and could not be predicted either from the dysplasia extent or from the initial IQ level. Some patients profoundly retarded were addressed to specialized institution from the beginning and they still go to. Others with normal intelligence were able to attend the mainstream primary school and to jump to secondary school except one (P8) who pursues in a professional adapted school. P5 with moderate delay started in a special institute but was able to be reintegrated in the standard primary school 5 years later, due to his tremendous improvement in language skills.

We were limited by the small size of our population but we gained advantage to be more precise in our description of neuropsychological-imaging characteristics of such a restricted group. We lack a complete description since the data regarding neurolinguistic and specific psychopathic and psychiatric disorders (pervasive development (PDD) and attention deficit hyperactivity (ADHD)) were not categorized. Social and environmental components as well as supportive therapies which could have contributed to language and motor skills improvement in our patients were not recorded in a standard manner and not included in this study. Nevertheless, our findings suggest that the neurophysiology basis of how cerebellar dysplasia may interfere with brain function is much more complex and may not correlate with the functional segmentation of the cerebellum as currently suggested. Multicentre studies gathering a wide sample of similar developmental disorders are mandatory for structural functional correlations in order to gain insight in cerebellar cognitive functioning and plasticity.

REFERENCES

1. Leiner HC, Leiner AL, Dow RS. The human cerebro-cerebellar system: its computing, cognitive, and language skills. *Behav Brain Res.* 1991 Aug 29;44(2):113-28.
2. Schmahmann JD, Sherman JC. The cerebellar cognitive affective syndrome. *Brain.* 1998 Apr;121 (Pt 4):561-79.
3. Mewasingh LD, Kadhim H, Christophe C, Christiaens FJ, Dan B. Nonsurgical cerebellar mutism (anarthria) in two children. *Pediatr Neurol.* 2003 Jan;28(1):59-63.
4. Levisohn L, Cronin-Golomb A, Schmahmann JD. Neuropsychological consequences of cerebellar tumour resection in children: cerebellar cognitive affective syndrome in a paediatric population. *Brain.* 2000 May;123 (Pt 5):1041-50.

5. Schmahmann JD. Disorders of the cerebellum: ataxia, dysmetria of thought, and the cerebellar cognitive affective syndrome. *J Neuropsychiatry Clin Neurosci*. 2004 Summer;16(3):367-78.
6. Schmahmann JD, Caplan D. Cognition, emotion and the cerebellum. *Brain*. 2006 Feb;129(Pt 2):290-2.
7. Tavano A, Grasso R, Gagliardi C, Triulzi F, Bresolin N, Fabbro F, Borgatti R. Disorders of cognitive and affective development in cerebellar malformations. *Brain*. 2007 Oct;130(Pt 10):2646-60.
8. Tavano A, Borgatti R. Evidence for a link among cognition, language and emotion in cerebellar malformations. *Cortex*. 2010 Jul-Aug;46(7):907-18.
9. Desguerre I, Christov C, Mayer M, Zeller R, Becane HM, Bastuji-Garin S, Leturcq F, Chiron C, Chelly J, Gherardi RK. Clinical heterogeneity of duchenne muscular dystrophy (DMD): definition of sub-phenotypes and predictive criteria by long-term follow-up. *PLoS One*. 2009;4(2):e4347.
10. Steinlin M. Cerebellar disorders in childhood: cognitive problems. *Cerebellum*. 2008;7(4):607-10.
11. Soto-Ares G, Delmaire C, Deries B, Vallee L, and Pruvo J.P. Cerebellar cortical dysplasia: MR findings in a complex entity. *AJNR Am J Neuroradiol*, 2000. 21(8): p. 1511-9.
12. Soto-Ares G, Devisme L, Jorriot S, Deries B, Pruvo JP, Ruchoux MM. Neuropathologic and MR imaging correlation in a neonatal case of cerebellar cortical dysplasia. *AJNR Am J Neuroradiol*. 2002 Aug;23(7):1101-4.
13. Demaerel P. Abnormalities of cerebellar foliation and fissuration: classification, neurogenetics and clinicoradiological correlations. *Neuroradiology*, 2002. 44(8): p. 639-46.
14. Bolduc ME, Limperopoulos C. Neurodevelopmental outcomes in children with cerebellar malformations: a systematic review. *Dev Med Child Neurol*. 2009 Apr;51(4):256-67.
15. Curry CJ, Stevenson RE, Aughton D, Byrne J, Carey J, Cassidy S et al. (1997) Evaluation of Mental Retardation : Recommendations of a Consensus Conference. *American Journal of Medical Genetics* 72 : 468-477.
16. Schmahmann JD, Doyon J, Toga AW, Petrides M, Evans AC, editors. *MRI Atlas of the human cerebellum*, San Diego, Academic Press, 2000.
17. Facon B, Bollengier T, Grubar JC. Déficience mentale : influence de la dissociation entre efficience et expérience. *Enfance*, 1994;1: 71-81.
18. American psychiatric Association (1994). *DSM IV. Manuel diagnostic et statistique des troubles mentaux*. Paris: Masson ; 1994.
19. Luckasson, R., Coulter, D.L., Polloway, E.A., Reiss, S., Schalock, R.L., Snell, M.E., Spitalnik, D.M., & Stark, J.A. (1992). *Mental retardation: Definition, classification, and systems of supports*. Washington, DC: American Association on Mental Retardation.
20. Barkovich AJ, Millen KJ, Dobyns WB. A developmental and genetic classification for midbrain-hindbrain malformations. *Brain*. 2009 Dec;132(Pt 12):3199-230.
21. Parisi MA. Clinical and molecular features of Joubert syndrome and related disorders. *Am J Med Genet C Semin Med Genet*. 2009 Nov 15;151C(4):326-40.
22. Stoodley CJ, Schmahmann JD. Functional topography in the human cerebellum: a meta-analysis of neuroimaging studies. *Neuroimage*. 2009 Jan 15;44(2):489-501.

23. Fuster JM. Executive frontal functions. *Exp Brain Res.* 2000 Jul;133(1):66-70. Nachev P, Husain M.]. Disorders of visual attention and the posterior parietal cortex. *Cortex.* 2006 Jul;42(5):766-73.
24. Hotson JR, Anand S. The selectivity and timing of motion processing in human temporo-parieto-occipital and occipital cortex: a transcranial magnetic stimulation study. *Neuropsychologia.* 1999 Feb;37(2):169-79.
25. Dityatev A, Schachner M, Sonderegger P. The dual role of the extracellular matrix in synaptic plasticity and homeostasis. *Nat Rev Neurosci.* 2010 Nov;11(11):735-46.

Figures and Tables

Figure 1: Neuroimaging features of patients with isolated CCD. From left to right, sagittal, coronal and axial MR images. **P1:** severe CCD with highly disorganized vermal and hemispheric tissue and T2 signals abnormalities, no mass effect, thickened SCPs shifting from the midline, reduced global white matter with enlarged ventricles and small dysmorphic corpus callosum. **P3:** moderate CCD with focally abnormally orientated fissures of the superior aspect of the left hemisphere (T2 hypersignal, arrow) extending to the vermis (hypoplastic) with abnormal foliation, reduced size of MCPs and supratentorial WM showing hypomyelination, the corpus callosum is globally thin and dysmorphic. **P4:** severe CCD without signal abnormalities but packed superior vermis with malorientation fissures involving the hemispheres bilaterally at the superior (arrows on the coronal T1-inversion recovery, mid-image) and inferior (axial T2 image on the right) aspects, dysmorphic corpus callosum with short genu. **P8:** minor CCD confined to the vermis with subtle abnormal orientation of fissures and foliation of the superior aspect, dysmorphic callosum with thin body and short splenium.

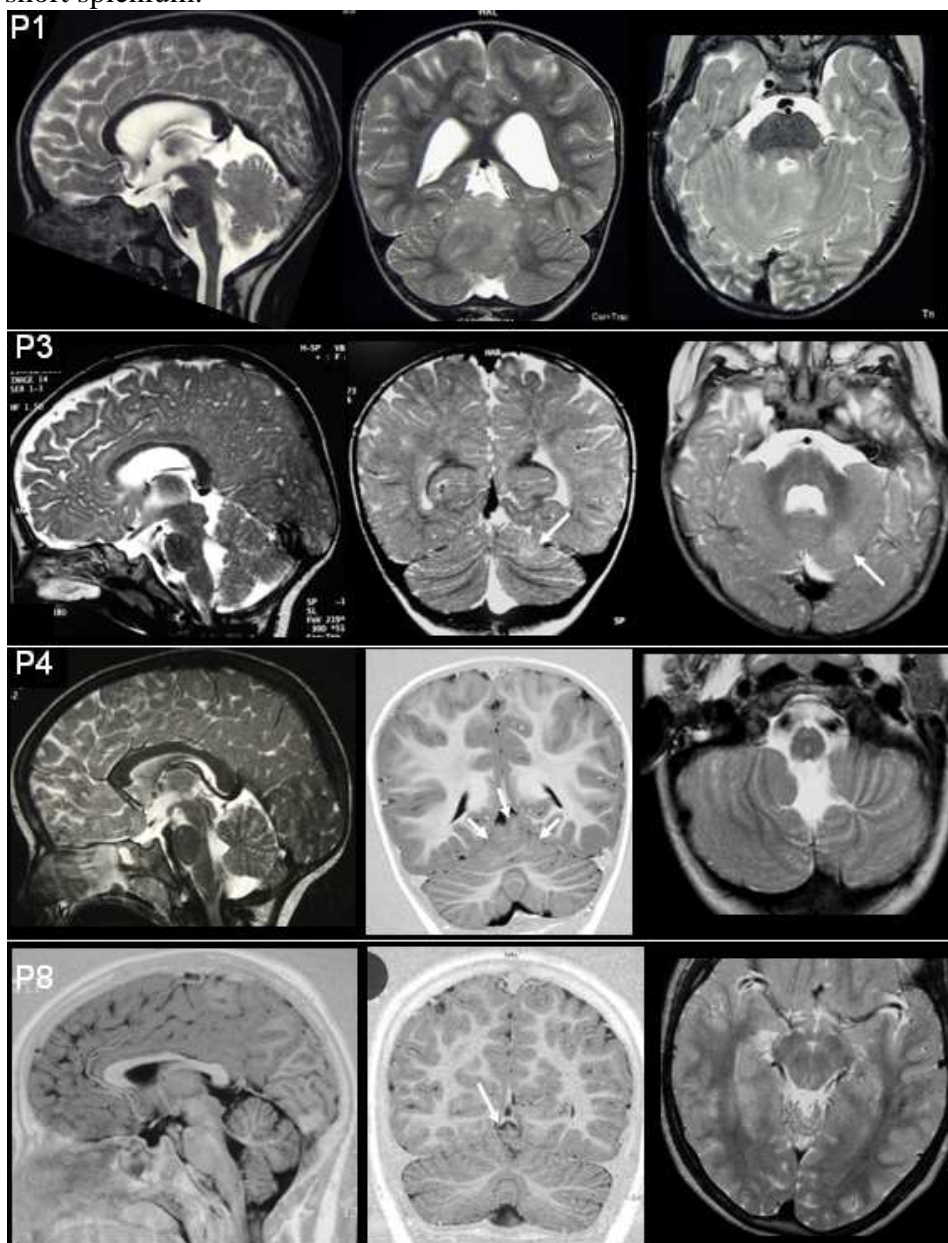


Figure 2: Rey- Osterrieth complex figure copy of patient 1 at age 7 years corresponding to a developmental age of 5 years.

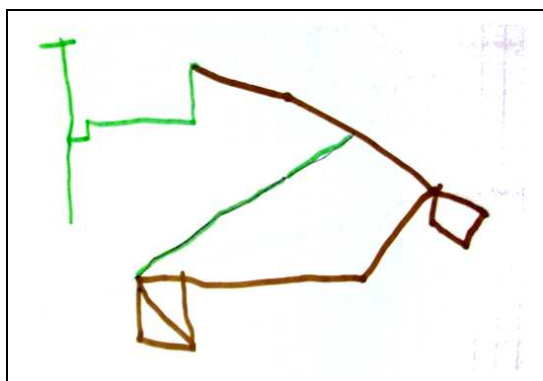


Figure 3: Rey- Osterrieth complex figure copies of patient 8 at age 9 years and 5 months (**A**) and at 16 years (**B**). Notice the improvement in drawing the figure which reflects the maturation process but with persistent visuoconstructive disability. The first copy corresponds to a developmental age of 5-6 years and the last copy to 7 years.

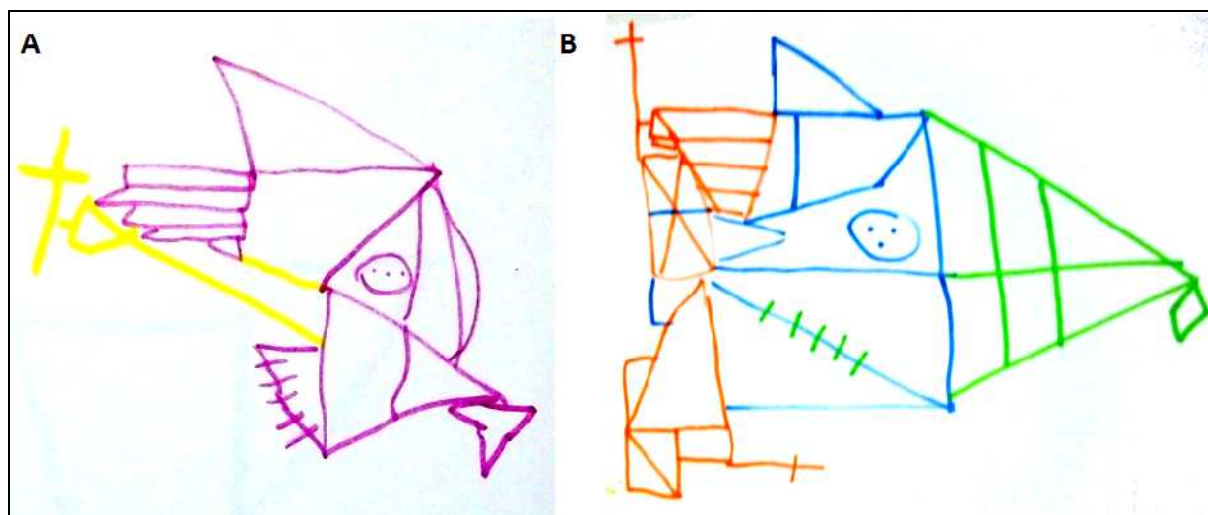


Table 1: Clinical and imaging data. w= weeks of gestation, m= months of age, y= year(s) of age, NA= non assessed, HRK= high resolution karyotype, FISH= Fluorescence in situ hybridization, XFRA= Fragile X mutation, CDG= congenital disorders of glycosylation, SCP= superior cerebellar peduncle, MCP= middle cerebellar peduncle, ICP= inferior cerebellar peduncle, CC= corpus callosum, WM= white matter, NNE= normal neurological examination, NA= not available.

Patients	Sex	Birth and postnatal data	Genetic testing	Parents Family	- Age at first MRI	Right cerebellar hemisphere	Left cerebellar hemisphere	Vermis	Fourth ventricle	Brainstem	SCP	MCP	ICP	CC	Supratentorial Abnormalities	CCD classification
1	M	39 w,10/10/10 - late walk onset (24 m) - cerebellar ataxia, head abnormal movements - convergent right strabism	HRK - metabolic investigations negative	- non consanguineous - 2nd child - elder brother - normal pregnancy -	3y	Dysplasia of the medial aspect involving the deep white matter MCP and dentate nuclei, abnormal orientation of fissures on the superior medial aspect	Dysplasia of the medial aspect of the left amygdala, abnormal foliation on the superior medial aspect	Dysplasia of the entire vermis, compact architecture, abnormal foliation, increased size	Slightly enlarged	Dysplastic dorsal pons - size asymmetry, increased on the right - partial involvement of the right inferior colluculi	Both dysplastic - size right predominance with increased size on the right - slightly elongated	Asymmetry in size, right predominant	Normal	Dysmorphic	Reduced WM - enlarged ventricles	Severe
2	M	40w - Apgar 10/10/10 - global hypotonia - horizontal gaze(?) - ambliopy - convergent bilateral strabism at 1yr	NA	Consanguineous parents (4th degree) - three elder sister and brothers healthy - two younger twin sisters having cerebellar dysplasia	1y 5m	Abnormal fissures orientaton - T2 signal abnormalities	Abnormal fissures orientaton - subcortical T2 signal abnormalities	Abnormal fissures orientaton	Enlarged - roundly shaped	Small medulla	Small elongated	- Small	Small	Dysmorphic - short	WM hypomyelination	Severe

3	M	39w - Apgar 8/10/10 axial hypotonia - criptorchidia - nucal hemangioma - pied bot varus equin	HRK - Klinefelter negative	- non consanguineous - mother had seizures at 8 weeks of gestation - elder sister healthy	1y 3m	Normal	Abnormal fissures orientation - focal T2 hypersignal superior posterior	Abnormal foliation and fissuration of the superior vermis	Slightly enlarged	Small pons	Small	Small	Small	Dysmorphic - thin midnarrowing	- WM reduced - hypomyélination - ventricular dilatation	Moderate
4	F	38w - Cesarian Apgar 9/10/10 hypotonia and autistic syndrom at 12m - nystagmus at 9yrs	HRK - Angelman Prader Willy - MEGP2 negative	- Non consanguineous - elder sister healthy	28m	Abnormal fissures orientaton at the superior medial aspect and inferior medial - cleft-like - predominant	Abnormal fissures orientaton at the superior medial aspect and inferior medial - cleft-like	Hypoplastic - Abnormal foliation and fissures orientaton	Slightly enlarged	Normal	Normal	Normal	Normal	Dysmorphic - short	- Slightly delay myelination anterior temporal lobes	Severe
5	M	37w - cesarian Apgar 10/10/10 icterus - axial hypotonia - head and trunk ataxia - peripheric hypertonia - facial dysmorphism	HRK - Angelman Prader Willy - XFRA - CDG negative	- Non consanguineous - Placental detachment - bleeding at 1st month gestation - single child	9m	Abnormal fissures orientaton at the superior medial aspect	Abnormal fissures orientaton at the superior medial aspect	Hypoplastic - Abnormal foliation and fissures orientaton	Slightly enlarged	Small medulla	Slightly small	Slightly small	Slightly small	Dysmorphic - short	- WM reduced - enlarged ventricles and pericerebral spaces	Severe
6	F	39w 10/10/10 forceps - late walk onset (16m) - cerebellar	HRK - metabolic investigations negative	- Non consanguineous - uneventful pregnancy - 1 younger sister healthy	4y	Normal	Normal	Abnormal foliaton of the superior vermis - lateral horizontal	Slightly enlarged	Small medulla	Slightly small	Small	Small	Normal	- Slightly reduced global WM	Minor

				ataxia (22m)											cleft	
7	F	39w - Apgar 10/10/10 - NNE - ogival palate	NA	Non consanguineous - uneventful pregnancy - twin brother healthy - 1 younger sister healthy	7y 8m	Abnormal fissures orientaton at the posterior medial aspect	Abnormal fissures orientaton at the superior medial aspect	Hypoplastic - Abnormal foliation and orientaton - midline cleft	Enlarged - roundly shaped	Small pons	Small elongated - Molar tooth sign	- Short	Small	Dysmorphic - short	Slightly reduced global WM	Severe
8	M	36w 10/10/10 NNE learning difficulties	- HRK - FISH - - XFRA - negative	non consanguineous - 2 younger sisters healthy	8y	Normal	Normal	Abnormal fissuration of the superior vermis	Normal	Normal	Normal	Normal	Normal	Dismorphic - thin - short splenium	Slightly reduced global WM	Minor
9	F	39 w 10/10/10 icterus - axial hypotonia - breast feeding difficulties - cyanotic cries - facial dysmorphism	- HRK - negative	non consanguineous - 1 elder sister - décollement placentaire en début de grossesse	4m	Normal	Normal	Abnormal fissures orientation of the superior and middle vermis	Normal	Normal	Normal	Normal	Normal	Very small	Reduced WM - periventricular T2 signal abnormalities	Minor
10	F	40w - Apgar 10/10/10 - hyperthermic seizures from age 1month - epilepsy	NA	Non consanguineous - toxoplasmic seroconversion at third part of pregnancy - elder brother healthy	6y 6m	Enlarged lateral fissures	Enlarged lateral fissures	Enlargement of the fissures - abnormal appearance of the top of the anterior vermis	Normal	Normal	Normal	Normal	Normal	Normal	Slightly reduced WM	Minor

Table 2: Developmental milestones. y=years; m= months.

Patients	Age at first MRI	CCD	Walk unaided at age (months)	Speech production at age (months; y=years)
1	3y	severe	24	15
2	1y 5m	severe	17	15
3	1y 3m	moderate	39	> 48
4	28m	severe	48	No speech
5	9m	severe	48	36
6	4y	minor	17	42
7	7y 8m	severe	22	36
8	8y	minor	19	36
9	4m	minor	42	9y (a few words)
10	6y 6m	minor	15	17

Table 3: Psychometric and socio-adaptive scores as well as neuropsychological (NP) outcome. NPA= neuropsychological assessment, y= years, m= months, VBS= Vineland Adaptive Behavior Scales, NA= not assessable, *VIQ/VPP dissociation degree or discrepancy between verbal and performance functions stated in points.

Patients	Age at first MRI	CCD	Age at 1st NPA	VIQ	PIQ	GIQ	VBS	Age at latest NPA	VIQ	PIQ	GIQ	NP outcome
1	3y	severe	3y	118	88	105 *30	91	7y	101	96	102	Harmonization
2	1y 5m	severe	3y 4m	100	70	83 *30	71	8y	123	80	106 *43	Improvement
3	1y 3m	moderate	4y 8m	NA	NA	NA	48	8y 6m	NA	NA	<20 (VBS)	Worsening
4	28m	severe	4 y	NA	NA	NA	<20	9y	NA	NA	<20 (VBS)	Stagnation
5	9m	severe	4y 10m	49	41	41	50	9y	63	50	49	Improvement
6	4y	minor	5y 8m	63	48	52 *15	47	12y	45	45	40	Worsening
7	7y 8m	severe	7y 9m	65	60	58	46	12y	53	52	42	Impairment
8	8y	minor	9y 5m	83	68	72 *15	76	16y	69	54	54	Impairment
9	4m	minor	9y 6m	NA	NA	NA	24	14y	<20	NA	NA	Stagnation
10	6y 6m	minor	7y 7m	75	80	74	65	10y	76	73	71	Stagnation

Table 4: The Vineland Adaptive Behavior Scales: developmental age for each feature. y= year(s), m= months. *Adapted from Grossman H.J, editor. Classification in Mental Retardation (1983 revision). American Association on Mental Deficiency; Washington DC 1983:P13.

Patients	Age at first MRI	CCD	Chronological age	Communication	Daily living skills	Socialization	Motor skills	Adaptive behavior composite	Corresponding Standard Deviation	Adaptive level*
1	3y	severe	3y	3y 1m	2y 5m	3y 6m	1y 11m	86	0 SD	Adequate
2	1y 5m	severe	3y 4m	3y	2y 8m	1y 10m	1y 8m	71	-1 SD	Moderately low
3	1y 3m	moderate	4y 8m	1y 5m	1y 11m	1y 4m	1y 10m	48	-2 SD	Low "moderate deficit"
4	28m	severe	4y	1m	12m	4m	1y 7m	35	<-2 SD	Low "Severe deficit"
5	9m	severe	4y 10m	1y 9m	1y 7m	1y 6m	1y 5m	45	-2 SD	Low "moderate deficit"
6	4y	minor	5y 8m	2y 4m	2y 11m	2y 4m	1y 5m	47	-2 SD	Low "moderate deficit"
7	7y 8m	severe	7y 9m	3y 5m	3y 3m	3y 2m	1y 3m	46	-2 SD	Low "moderate deficit"
8	8y	minor	9y 5m	7y 4m	7y 9m	8y 2m	>5y 11m	76	-1 SD	Moderately low
9	4m	minor	9y 6m	1y 2m	1y 5m	11m	1y 4m	24	<-2 SD	Profound deficit
10	6y 6m	minor	7y 7m	6y 8m	6y 10m	7y 6m	>5y 11m	65	-2 SD	Low "Mild deficit"

Table 5: Comparative developmental age (DA) and maturative delay (MD) for visuoconstructive skills assessed by the Rey's Osterrieth figure or the McCarthy's scales. NPA= neuropsychological assessment, y= year(s), m= months, NA= not assessable.

Patients	Age at first MRI	CCD	Hand preference	Chronological age 1st NPA	DA	MD (years)	Chronological age latest NPA	DA	MD (years)
1	3y	severe	R	3y	2 y	-1	7y	5y	-2
2	1y 5m	severe	R	3y 4m	2 y	-1	8y	5y	-3
3	1y 3m	moderate	R	4y 8m	NA	NA	8y 6m	NA	NA
4	28m	severe	R	4y	NA	NA	9y	NA	NA
5	9m	severe	R	4y10m	NA	NA	9y	NA	NA
6	4y	minor	R	5y 8m	2 y	-3	12y	5y	-7
7	7y 8m	severe	L	7y 9m	4 y	-3	12y	8y	-4
8	8y	minor	R	9y 5m	6 y	-3	16y	7y	-8
9	4m	minor	R	9y 6m	NA	NA	14y	NA	NA
10	6y 6m	minor	R	7y 7m	4 y	-3	10y	6y	-4

Table 6: School level at follow-up. NPA= neuropsychological assessment, IS= infant school, PS= primary school, SEI= special education institute, HS= high school, STS= secondary technical school, y= year(s), m= months.

Patients	Age at first MRI	CCD	Chronological Age	1st NPA	Chronological Age	latest NPA
1	3y	severe	3y	IS	7y	PS
2	1y 5m	severe	3y 4m	IS	8y	PS
3	1y 3m	moderate	4y 8m	IS	8y 6m	SEI
4	28m	severe	4y	SEI	9y	SEI
5	9m	severe	4y10m	SEI	9y	reintegration in PS
6	4y	minor	5y 8m	IS	12y	SEI
7	7y 8m	severe	7y 9m	PS	12y	HS adapted for learning disabilities
8	8y	minor	9y 5m	PS	16y	STS
9	4m	minor	9y 6m	SEI	14y	SEI
10	6y 6m	minor	7y 7m	PS	10y	PS

Partie II: Métabolisme cérébral du D-fluoroglucose (FDG) chez les enfants porteurs d'une dysplasie corticale cérébelleuse isolée.

Brain regional glucose uptake changes in isolated cerebellar cortical dysplasia: qualitative assessment using coregistrated FDG-PET/MRI

P. Jissendi-Tchofo^{1,2}, F. Pandit³, L. Vallée³, M. Vinchon⁴, JP. Pruvo², D. Baleriaux¹, G. Soto Ares²

¹Department of Radiology, Neuroradiology section, Erasme Hospital, Free University of Brussels, Belgium

²Department of Neuroradiology, University Hospital of Lille, France

³Department of Pediatric Neurology, University Hospital of Lille, France

⁴Department of Pediatric Neurosurgery, University Hospital of Lille, France

The Cerebellum, submitted 12.2010.

Corresponding author: Patrice Jissendi-Tchofo, Department of Neuroradiology, University Hospital of Lille (CHRU), 59037 Lille-Cedex, France. Tel: +33.3.20446468. Fax: +33.3.20446488. Email: jissendi@gmail.com

Abstract

We aimed to assess brain regional glucose uptake (rGlcU) changes in children with isolated cerebellar cortical dysplasia (CCD) using 18-fluoro-deoxy-glucose positron emission tomography (FDG-PET) and to correlate the changes with structural abnormalities and cognitive disturbances. Six children aged 9 months to 11 years at the time of diagnosis, carrying isolated CCD (with no other associated posterior fossa or supratentorial malformation) underwent a brain FDG-PET and a subsequent 3DT1-weighted MRI for coregistration. The MRIs acquired previously at the time of diagnosis were reviewed to record the cerebellar dysplastic features and classify the patients as having minor, moderate or severe CCD. The individual rGlcU were assessed qualitatively on coregistrated FDG-maps. Clinical data from birth including neuropsychological features were recorded for structural functional correlations. We found rGlcU changes within the cerebellum of 4 patients correlating well with the type and extent of structural abnormalities: hypometabolism in 3 patients with CCD involving the vermis and at least one cerebellar hemisphere and, hypermetabolism in 1 patient with nodular heterotopic gray matter. No obvious rGlcU changes were found in the two patients with CCD involving the vermis only. Supratentorial rGlcU changes found involved commonly the basal ganglia bilaterally. Both structural and metabolic abnormalities did not correlate with either the motor or language impairment. Coregistrated FDG-PET/MRI technique is useful in identifying cerebellar cell dysfunction associated with isolated CCD and our results enhance the need for multimodal and quantitative studies to better assess the remote effect of CCD in the cerebrum in relation to neuropsychological disturbances.

Keywords: cerebellar malformation, positron emission tomography, dysplasia, brain glucose metabolism.

List of abbreviations: CCD: cerebellar cortical dysplasia; IT : infratentorial ; ST : supratentorial; PET : positron emission tomography; FDG : 18-fluoro-deoxy-glucose; rGlcU: regional glucose uptake; MRI: magnetic resonance imaging; MR: mental retardation; DD: developmental delay; IQ: intelligent quotient.

Abstract word count: 248

Text word count: 2964

No conflict of interest

Introduction

Congenital and acquired cerebellar lesions in children often lead to developmental disturbances with moderate to marked neuropsychological impairment (1). The complex cognitive, neurolinguistic and behavioral pattern found in children with cerebellar lesions is likely encompassed in the cognitive affective syndrome as described in the literature (2,3). Regarding cerebellar malformations, hypoplasia is consistently associated with congenital ataxia and impaired attention, processing speed and visuospatial abilities, speech disturbances and mild to moderate mental retardation with IQ ranging from 30 to low normal (1,4). Children with molar tooth malformation (MTM) and Joubert syndrome (JS) show significant developmental problems involving verbal working memory, verbal fluency, visuomotor integration and fine motor control with IQ ranging from <30 to 85 (1,3,5). A recent study comparing JS patients with those carrying cerebellar malformations (CM) found the latter to display distinctively executive functions alteration (perceptual organization, visuospatial skills, abstract reasoning, linguistic reception and expression) and emotional developmental disturbances (6). The CM included in that study were cerebellar hypoplasia and agenesis of various degrees and the authors concluded that the correlation between the lesion site and extent still has to be established. All these findings point out the heterogeneity of cognitive impairment associated with cerebellar malformations and the difficulty to clearly underline the physiopathology correlating the structural anomaly with the higher order functions impaired. To our knowledge, no study has focused on cerebellar cortical dysplasia (CCD) for such correlation.

CCD is a rare hindbrain malformation which has been described as a new entity a few years ago. Three major series have been reported (7-9). The magnetic resonance imaging (MRI) features of this developmental anomaly of the cerebellum have been well described and some pathology correlates reported (10). With increasing knowledge of genetics underlying such condition and MRI phenotypes associated, different classifications have been proposed, mainly based on MRI features (8,9). CCD is commonly associated with malformations of the brain such as lissencephalies and particularly cobblestone cortex in congenital muscular dystrophies with O-glycosylation defects, polymicrogyria, focal or diffuse cortical dysplasia or, malformations of the brainstem (postsegmentation malformations associated with putative pathfinding, migration abnormalities, or both, including molar tooth malformation) and other posterior fossa malformations (Dandy-Walker,

Chiari II, cerebellar megalencephaly) (7-9,11-14). CCD may rarely present as a single finding which we called “isolated”. Whether CCD coexists with other posterior fossa (infratentorial-IT) or supratentorial (ST) malformations, or is isolated, its specific disabling effect on cognitive and motor brain functions remains unclear. To investigate this specific effect, we focused on children carrying isolated CCD.

Among the neuroimaging techniques used to investigate brain function, positron emission tomography (PET) allows assessing the biochemistry of tissues *in vivo* by using a radiopharmaceutical tracer. One of the widely used tracers is the 18-Fluoro-Deoxy-Glucose (FDG), the primary substrate of the brain which uptake reflects glucose metabolism and can be used as a marker of cell dysfunction (15). The aim of our study was to assess the regional glucose uptake (rGlcU) changes within the cerebellum and the cerebrum in correlation with MRI structural cerebellar abnormalities in children with isolated CCD and impaired cognitive functions.

Methods

Patients

Children included in the study were selected from a group of patients referred for epilepsy, mental retardation (MR) and developmental delay (DD) and in whom the subsequent biological and genetic investigations did not display any specific etiology. MR and DD were established on the basis of parents inquiry, neurological examination and neuropsychological testing using IQ (intelligent quotient) and the French version of the Wechsler intelligence scale (WPPSI- R and WISC-III) for psychometrics (16,17). According to ICD-10 (18), MR was defined as a Full Scale IQ below 70. A full scale IQ between 50-70 corresponded to mild MR, 35-50 to moderate mental retardation, 20-35 to severe MR and IQ < 20 to profound MR. These data, including genetic testing were collected retrospectively. All available clinical data from birth were recorded. The major inclusion criterion was based on the MRI findings at the first examination showing CCD (diagnostic criteria are listed below) with no ST malformation feature including abnormalities of cell specification, migration or cortical organisation, and we thus defined “isolated CCD”. Patients with Corpus callosum (CC) developmental anomalies such as agenesis (absent), dysgenesis or hypoplasia (one or several parts missing) were also excluded. Another criterion was the ability of the

child to remain motionless during the PET-scan. Thus, children with no need of anesthesia or sedation for the PET-scan were selected. Exclusion criteria included: history of asphyxia, infection or perinatal injury at birth, suspected metabolic disease, and the occurrence of any other sign of a systemic disease that might involve the central nervous system. 10 children were then selected, but only 6 were studied (2 males and 4 females aged 9 months to 11 years at the time of the first MRI) whose parents gave a written informed consent. Among the six children, the FDG-PET results of two (patients 5, 6) have been reported previously (19). The study was approved by the ethical committee of our Institution.

Magnetic Resonance Imaging

The first MR images acquired at the time of diagnosis included at least sagittal T1-weighted, axial or coronal T1-Inversion Recovery and 3 planes of T2-weighted images of 3.5-5 mm slice thickness performed at 1.5T. All images sets acquired in different centers were of sufficient quality and systematically reviewed jointly by two experienced pediatric neuroradiologists (PJ-T, GSA). CCD was diagnosed on the basis of at least one of the following criteria: abnormal orientation of fissures (referring to the MRI Atlas of the human cerebellum from Schmahmann (20)), abnormal foliation, gray matter (GM) heterotopias, and cysts. Cerebellar hemispheres and vermis were assessed separately. The degree of involvement was classified as follows: minor (the vermis only), moderate (the vermis and one hemisphere), severe (the vermis and both hemispheres, including hypoplastic vermis). The developmental features of the brainstem were described. At the supratentorial level, the corpus callosum shape and global size as well as the global cerebrum white matter (WM) apparent volume (looking for deep sulci or enlarged lateral ventricles) and myelination (using T1 and T2 signals of the pons, the internal capsule and the corona radiata) were described as normal or low.

The second MRI for co-registration with FDG color maps was performed immediately after the PET-scan, using 1.5 T Philips Gyroscan Intera system (Best, The Netherlands) including thin slices (1.3mm) and high resolution axial three-dimensional T1-weighted images (TR/TE/ex: 30/4.6/30).

Positron emission tomography

PET scans were obtained using a CTI-Siemens ECAT 962 (HR+) system (Knoxville, TN, USA). The patient was awake at the time of FDG injection and fasted for 4 hours. An intravenous bolus of 2 mCi (74 MBq) of FDG was injected before PET acquisition in 3D mode. Native brain glucose uptake multiplanar reformatted maps were displayed using the common visible spectrum color hue (Rainbow ECAT(8bit)) for visual assessment). Images were corrected for photon attenuation thanks to a transmission scan obtained with an external [18F]fluoride source before FDG injection. FDG color maps were co-registered with the 3D T1-volume using the MMI (maximum of mutual information) algorithm (21) and were trilinearly resampled to match the MRI resolution and geometry.

Results

The results are detailed in Table 1. Regarding clinical data, all parents were non-consanguineous. All patients (P) were single cases among the siblings even for a twin (P1). Postnatal data included the first neurological examination which was normal in all except P6. Two patients had uneventful post-natal course until cerebellar ataxia was diagnosed at age 22 months (P3) and learning difficulties at primary school (P4). Epilepsy started at age 7 years in P5 while P6 displayed marked motor impairment signs from birth. P1 and P3 had mild intellectual deficiency and P2 and P4 had low efficiency. To summarize neuropsychological findings, language disturbances were predominant in 3 children (P1,3,5) while motor coordination and fine movements disturbances were predominant in the others.

The review of MRIs performed at the time of diagnosis disclosed: *minor* involvement in P3 (Figure 1) and P4 showing abnormal folia and fissures of the superior vermis only, *moderate* in P2 (Figure 2) with abnormal folia of the the vermis and unilateral cerebellar GM nodular heterotopia and, *severe* in P1 (Figure 3), P5 and P6 with hypoplastic vermis, abnormal folia and misoriented fissures of both hemispheres. Other MRI findings included: a small pons or medulla in all patients except in P4, molar tooth sign in P1 and P2, and dysmorphic CC as a common ST midline anomaly. The global WM was reduced at a various degree in all patients except in P2 and hypomyelination was found in P6.

FDG-PET images showed obvious IT rGlcU changes in 4 patients: extensive hypometabolism in P1 (Figure 3), P5 and P6, and focal hypermetabolism in P2 corresponding to the nodular GM heterotopia (Figure 2). P3 and P4 did not show any rGlcU changes. At the ST level, hypometabolism was found within the ventral striatum and thalamus bilaterally in all patients (Figures 1,2,3), and additionally in the anterior cingulum in P1.

Discussion

Focal or diffuse CCD not associated with any supratentorial parenchymal malformation -herein called “isolated CCD” is a very unusual condition. We focused on this population in order to gain some specificity in our findings from the malformation confined to the cerebellum. In our patients, the morphological analyses of the brain showed that isolated CCD is commonly associated with subtle ST anomalies such as reduced global size of the white matter with thin CC or diffuse hypomyelination. These anomalies might be considered as supratentorial stigmata of a developmental failure affecting mostly the cerebellum and the midline (12-14). Molar tooth sign was found in two patients (P1,2) likely reflecting the severity of dysplastic involvement. These patients did not display any other clinical or genetic feature specific for Joubert syndrome and were thus not considered as such. Referring to the advanced knowledge of brain development and involved genetics, CCD is thought to result from abnormal cell specification, migration or axonal guidance (14) which may explain the MRI features, including molar tooth appearance (P1) and vermis cleft (P1,2).

Using FDG-PET to assess brain functional disturbances was indicated as it has been applied to characterize numerous parenchymal developmental anomalies including obvious or occult brain cortical dysplasia, as well as brain dysfunction in cognitive impairment and behavioral disorders (15,22,23). Because of the low spatial resolution of Glucose uptake color maps (markedly in the posterior fossa) and the possible partial volume effect, the registration with anatomical images improves the visual detection and localization of regional metabolic differences in cortical dysplasia (24). Coregistering PET images with high resolution 3D T1 images were useful in our series for precise location and extension of glucose metabolism abnormalities.

Cerebellar rGlcU changes

In visual assessment of FDG-PET color maps, we found obvious rGlcU changes in four patients. Patients 1,5 and 6 had in common the involvement of both the vermis (at least hypoplastic) and the cerebellar hemispheres, classified as severe. They show hypometabolism matching with the cortical dysplastic area. P2 did not show any hypometabolism but focal WM hypermetabolism (similar to that of the cortex) corresponding to the nodular GM heterotopia. In P2, the dysplastic cortex adjacent to the heterotopic nodule did not display any rGlcU changes. The changes we should observe at the area of dysplastic cortex were probably masked or balanced by the heterotopic high metabolism. The two patients (P3,4) who did not show any difference carried minor CCD involving the vermis only. These observations suggest that rGlcU changes depend on the amount of tissue involved on one hand and, on the other hand, spatial limitations may cause missing the changes. An anatomy-based reconstruction of FDG-PET images integrating noise and partial volume effect corrections as well as MRI coregistration has been proposed to improve visual detection of cerebrum cortical focal dysplasia (25). This technique might also serve for improving detection of metabolic changes within small dysplastic vermal lesions.

Glucose is the main energy provider for the central nervous system and the regional metabolism is well known to be dependent on the regional cell count (12,15,26). The dynamics of glucose transport within the tissue, notably the cerebellum, has been investigated. At the cellular level, the regional distribution of glucose in normal settings involves Bergmann glia cells, purkinje and granule cells (27). Moreover, it has been shown in mice that different glucose transporters are expressed variously within the cerebellar cortex (28). Thus, regional glucose hypometabolism is usually related to local underdeveloped or loss of tissue or, to cell dysfunction as in epileptic patients (12,24,26). According to published data, pathology of CCD may display irregular abnormally shaped folia with ectopic polymicrogyria and small cysts within the WM (8,10). Such a disorganised tissue likely induces glucose uptake changes which anatomical extent is still difficult to precise even though it seems to correlate with the extent of the lesion.

Supratentorial rGlcU changes

Hypometabolism was found in P1, P5 and P6. In all patients the basal ganglia were commonly involved and mainly the ventral striatum, bilaterally. These results are interesting

but should be taken with caution since: (i) the pattern of glucose metabolism vary in the normal brain depending on the age and anatomical location (29-32) and (ii) the basal ganglia (BG) are the most sensitive to the age-related variations (33). Considering the age of our patients at the time of FDG-PET scanning, the ST regional glucose distribution was probably physiologically lower than the final level which is similar to that of the cortex (29-33). That makes difficult the interpretation. To overcome this limitation, repeated PET studies in our patients at adult age with quantitative statistical parametric (SPM) analyses adjusted for the age and using an aged-matched control group could yield much reliable results. Nevertheless our findings suggest to focus on the basal ganglia and the ST cortex in next studies since the cerebellum is well known to have direct anatomical connections with the cerebrum cortex through the BG as revealed by studies in primates (34,35) and studies using human brain diffusion tensor imaging (36,37). The involvement of the BG in cognitive processes has been demonstrated long ago and very recently (38). Future PET studies and other molecular imaging techniques may help in understanding by which mechanism CCD might have disturbed the cerebellar-BG output pathways to the cortex.

Structural functional correlations

We hypothesized that tissue disorganization in isolated CCD could cause rGlcU changes within the cerebellum and that these changes might at least partly explain the impairment of cognitive development and functions by referring to cerebellar implication in cognition as previously suggested (35,39,40) and more and more demonstrated in the literature (34,36-38,41-48). The role of the cerebellum in cognitive processes has been clarified by numerous anatomical and functional studies: (i) neuroimaging studies have demonstrated cerebellar activations in verbal working memory tasks (43,45); (ii) retrograde tracer studies in primates that indicate prefrontal–cerebellar connectivity (34,35,39,42,47); (iii) fMRI studies also showed cerebellar activation in association with cortical regions following the increase in cognitive workload (41). The cerebellar control over higher-cognitive tasks is likely mediated by anatomical cortico-thalamo-cerebellar loops which correlate with a functional topography in the human cerebellum (36,37,48,49).

In terms of cognitive correlations, we found that IQ means and neuropsychological findings did correlate neither with the severity of structural abnormalities nor with rGlcU changes. Moreover, no correlation was found between the extent of CCD and the

predominance of either motor deficit or language impairment. Other authors describe such heterogeneous findings in cerebellar hypoplasia/agenesis or dysplasia, but the reports concerned children with different types of cerebellar malformations or with supratentorial anomalies (3,50). The neuropsychological evolution and potential plasticity were not addressed. The authors concluded that rigorous outcome studies are needed to accurately delineate the long-term neurodevelopmental consequences of cerebellar malformations. We discuss this issue in details in an upcoming manuscript focusing on neuropsychological profile and evolution of children with isolated CCD.

Limitations of the study and perspectives

The small number of subjects is obviously a major limitation of our study. The malformation investigated is very rare. Moreover, because of important social and behavioral concerns related to this condition it was challenging to get patients fulfilling inclusion criteria and eventually, to get the child assent to undergo the exam. The qualitative analysis of FDG-PET images was also limited by several factors mentioned above. The quantitative analysis would have reinforced our findings but we still need to proceed with aged-matched controls for performing SPM analyses (51). Nevertheless, our observations allowed us to correlate the tissue malformation to the impaired regional glucose metabolism and our results may add interesting information to the ongoing studies on how the cerebellum controls cognition processes.

The long term neuropsychological follow-up using rigorous markers of development will be useful in determining why and how the profile remain stable, is worsening or improving (50,52). Diffusion tensor imaging and tractography may certainly help in analysing the microstructural arrangement or rearrangement of the cerebello-cortical connectivity (53). MRI functional studies testing cognitive tasks may help in understanding better which circuitries have been impaired by CCD and may give insight to the plasticity mechanisms or alternate pathways which may keep the child in a neuropsychological normal range and development (46,52).

Conclusion

In children with isolated CCD, coregistrated FDG-PET/MRI helps in detecting rGlcU changes within the cerebellum which match well with the type and extent of dysplasia. The FDG-PET disturbances we found at the ST level need to be validated by future quantitative studies.

Nevertheless, our findings enhance the need for multimodal studies to advance in the understanding of how neurobiological processes in cognitive functions may be impaired and somewhat recover from these malformations.

Acknowledgements

The authors thank S.A Joly (from the PET-Biomedical Cyclotron Unit, Erasme Hospital) for post-processing PET images and FDG-PET/MRI coregistration.

We declare no conflict of interest.

References

1. Steinlin M. Cerebellar disorders in childhood: cognitive problems. *Cerebellum*. 2008;7(4):607-10.
2. Schmahmann JD, Sherman JC. The cerebellar cognitive affective syndrome. *Brain*. 1998 Apr;121 (Pt 4):561-79.
3. Tavano A, Grasso R, Gagliardi C, Triulzi F, Bresolin N, Fabbro F, Borgatti R. Disorders of cognitive and affective development in cerebellar malformations. *Brain*. 2007 Oct;130(Pt 10):2646-60.
4. Shevell MI, Majnemer A. Clinical features of developmental disability associated with cerebellar hypoplasia. *Pediatr Neurol* (1996) 15:224–229.
5. Hodgkins PR, Harris CM, Shawkat FS, Thompson DA, Chong K, Timms C et al (2004) Joubert Syndrome: long term follow-up. *Dev Med Child Neurol* 46:694–699.
6. Tavano A, Borgatti R. Evidence for a link among cognition, language and emotion in cerebellar malformations. *Cortex*. 2010 Jul-Aug;46(7):907-18.
7. Soto-Ares G, Delmaire C, Deries B, Vallee L, and Pruvo J.P. Cerebellar cortical dysplasia: MR findings in a complex entity. *AJNR Am J Neuroradiol*, 2000. 21(8): p. 1511-9.
8. Demaerel P. Abnormalities of cerebellar foliation and fissuration: classification, neurogenetics and clinicoradiological correlations. *Neuroradiology*, 2002. 44(8): p. 639-46.
9. Patel S, Barkovich AJ. Analysis and classification of cerebellar malformations. *AJNR Am J Neuroradiol*. 2002 Aug;23(7):1074-87.

10. Soto-Ares G, Devisme L, Jorriot S, Deries B, Pruvo JP, Ruchoux MM. Neuropathologic and MR imaging correlation in a neonatal case of cerebellar cortical dysplasia. *AJNR Am J Neuroradiol*. 2002 Aug;23(7):1101-4.
11. Jissendi-Tchofo P, Kara S, Barkovich AJ. Midbrain-hindbrain involvement in lissencephalies. *Neurology*. 2009 Feb 3;72(5):410-8.
12. Barkovich AJ, Kuzniecky RI. Neuroimaging of focal malformations of cortical development. *J Clin Neurophysiol*. 1996 Nov;13(6):481-94.
13. Barkovich AJ, Millen KJ, Dobyns WB. A developmental classification of malformations of the brainstem. *Ann Neurol*. 2007 Dec;62(6):625-39.
14. Barkovich AJ, Millen KJ, Dobyns WB. A developmental and genetic classification for midbrain-hindbrain malformations. *Brain*. 2009 Dec;132(Pt 12):3199-230.
15. Otsuka H, Graham M, Kubo A, Nishitani H. Clinical utility of FDG PET. *J Med Invest*. 2004 Feb;51(1-2):14-9.
16. Wechsler D. (1996). WISC-III. Echelle d'intelligence pour enfants -3ème éd. ECPA Paris.
17. Wechsler D.(1995) WPPSI- R. Echelle d'intelligence pour la période préscolaire et primaire. Forme révisée. ECPA, Paris.
18. World Health Organization (1992). The ICD-10 Classification of Mental and Behavioral Disorders. Clinical Descriptions and Diagnostic Guidelines. World Health Organization, Geneva, Switzerland.
19. Jissendi Tchofo P, De Tiege X, Goldman S, Van Bogaert P, David PH, Pruvo JP, Soto Ares G. Supratentorial functional disturbances in two children with cerebellar cortical dysplasia. *J Neuroradiol*. 2004 Dec;31(5):399-405.
20. Schmahmann JD, Doyon J, Toga AW, Petrides M, Evans AC, editors. *MRI Atlas of the human cerebellum*, San Diego, Academic Press, 2000.
21. Maes F, Collignon A, Vandermeulen D, Marchal G, Suetens P. Multimodality image registration by maximization of mutual information. *IEEE Trans Med Imaging*. 1997 Apr;16(2):187-98.
22. Colombo N, Salamon N, Raybaud C, Ozkara C, Barkovich AJ. Imaging of malformations of cortical development. *Epileptic Disord*. 2009 Sep;11(3):194-205.
23. Zimmer L. Positron emission tomography neuroimaging for a better understanding of the biology of ADHD. *Neuropharmacology*. 2009 Dec;57(7-8):601-7.

24. Salamon N, Kung J, Shaw SJ, Koo J, Koh S, Wu JY et al. FDG-PET/MRI coregistration improves detection of cortical dysplasia in patients with epilepsy. *Neurology*. 2008 Nov 11;71(20):1594-601.
25. Goffin K, Van Paesschen W, Dupont P, Baete K, Palmieri A, Nuyts J, Van Laere K. Anatomy-based reconstruction of FDG-PET images with implicit partial volume correction improves detection of hypometabolic regions in patients with epilepsy due to focal cortical dysplasia diagnosed on MRI. *Eur J Nucl Med Mol Imaging*. 2010 Jun;37(6):1148-55
26. Toczek MT, Theodore WH. Cortical dysplasia and epilepsy: functional imaging using single photon emission computed tomography and positron emission tomography. *Neurosurg Clin N Am*. 2002 Jan;13(1):71-86, vii.
27. Barros LF, Courjaret R, Jakoby P, Loaiza A, Lohr C, Deitmer JW. Preferential transport and metabolism of glucose in Bergmann glia over Purkinje cells: a multiphoton study of cerebellar slices. *GLIA* 57:962–970 (2009).
28. Olga Gómez, Begoña Ballester-Lurbe, Enric Poch, José E. Mesonero and José Terrado. Developmental regulation of glucose transporters GLUT3, GLUT4 and GLUT8 in the mouse cerebellar Cortex. *J. Anat.* (2010) 217, pp616–623.
29. Chugani HT, Phelps ME. Maturation changes in cerebral function in infants determined by 18FDG positron emission tomography. *Science*. 1986 Feb 21;231(4740):840-3.
30. Chugani HT, Phelps ME, Mazziotta JC. Positron emission tomography study of human brain functional development. *Ann Neurol*. 1987 Oct;22(4):487-97.
31. Kinnala A, Suhonen-Polvi H, Aärimala T, Kero P, Korvenranta H, Ruotsalainen U et al. Cerebral metabolic rate for glucose during the first six months of life: an FDG positron emission tomography study. *Arch Dis Child Fetal Neonatal Ed*. 1996 May;74(3):F153-7.
32. Kawachi T, Ishii K, Sakamoto S, Matsui M, Mori T, Sasaki M. Gender differences in cerebral glucose metabolism: a PET study. *J Neurol Sci*. 2002 Jul 15;199(1-2):79-83.
33. Van Bogaert P, Wikler D, Damhaut P, Szliwowski HB, Goldman S. Regional changes in glucose metabolism during brain development from the age of 6 years. *Neuroimage*. 1998 Jul;8(1):62-8.
34. Middleton FA, Strick PL. Basal ganglia output and cognition: evidence from anatomical, behavioral, and clinical studies. *Brain Cogn* 2000; 42: 183-200.

35. Middleton FA, Strick PL. Cerebellar projections to the prefrontal cortex of the primate. *J Neurosci* 2001; 15: 700-712.
36. Behrens TE, Johansen-Berg H, Woolrich MW, Smith SM, Wheeler-Kingshott CA, Boulby PA et al. Non-invasive mapping of connections between human thalamus and cortex using diffusion imaging. *Nat Neurosci*. 2003 Jul;6(7):750-7.
37. Salamon N, Sicotte N, Alger J, Shattuck D, Perlman S, Sinha U, et al. Analysis of the brain-stem white-matter tracts with diffusion tensor imaging. *Neuroradiology* 2005;47(12):895—902.
38. Bostan AC, Dum RP, Strick PL. The basal ganglia communicate with the cerebellum. *Proc Natl Acad Sci U S A*. 2010 May 4;107(18):8452-6.
39. Middleton, F.A., Strick, P.L. Anatomical evidence for cerebellar and basal ganglia involvement in higher cognitive function. *Science* 266(1994), 458–461.
40. Daum I, Ackermann H. Cerebellar contributions to cognition. *Behav Brain Res*. 1995 Mar;67(2):201-10.
41. Chen SH, Desmond JE. Cerebrocerebellar networks during articulatory rehearsal and verbal working memory tasks. *Neuroimage*. 2005 Jan 15;24(2):332-8.
42. Ramnani N. The primate cortico-cerebellar system: anatomy and function. *Nat Rev Neurosci* 2006;7:511—22.
43. Hayter AL, Langdon DW, Ramnani N. Cerebellar contributions to working memory. *Neuroimage*. 2007 Jul 1;36(3):943-54.
44. Glickstein M, Doron K. Cerebellum: connections and functions. *Cerebellum*. 2008;7(4):589-94.
45. Durisko C, Fiez JA. Functional activation in the cerebellum during working memory and simple speech tasks. *Cortex*. 2009 Sep 23.
46. Stoodley CJ, Schmahmann JD. Functional topography in the human cerebellum: a meta-analysis of neuroimaging studies *Neuroimage*. 2009 Jan 15;44(2):489-50.
47. Strick PL, Dum RP, Fiez JA. Cerebellum and nonmotor function. *Annu Rev Neurosci*. 2009;32:413-34.
48. Baillieux H, De Smet HJ, Paquier PF, De Deyn PP, Mariën P. Cerebellar neurocognition: insights into the bottom of the brain. *Clin Neurol Neurosurg*. 2008 Sep;110(8):763-73

49. Salmi J, Pallesen KJ, Neuvonen T, Brattico E, Korvenoja A, Salonen O, Carlson S. Cognitive and motor loops of the human cerebro-cerebellar system. *J Cogn Neurosci*. 2010 Nov;22(11):2663-76.
50. Bolduc ME, Limperopoulos C. Neurodevelopmental outcomes in children with cerebellar malformations: a systematic review. *Dev Med Child Neurol*. 2009 Apr;51(4):256-67.
51. Signorini M, Paulesu E, Friston K, Perani D, Colleluori A, Lucignani G et al. Rapid Assessment of Regional Cerebral Metabolic Abnormalities in Single Subjects with Quantitative and Nonquantitative [18F]FDG PET: A Clinical Validation of Statistical Parametric Mapping *NeuroImage* 9, 63–80 (1999).
52. Elkana O, Frost R, Kramer U, Ben-Bashat D, Hendler T, Schmidt D, Schweiger A. Cerebral reorganization as a function of linguistic recovery in children: An fMRI study. *Cortex*. 2009 Dec 29.
53. Saksena S, Husain N, Das V, Pradhan M, Trivedi R, Srivastava S, Malik GK et al. Diffusion tensor imaging in the developing human cerebellum with histologic correlation. *Int J Dev Neurosci*. 2008 Nov;26(7):705-11.

Table and figures legends

Table 1

Summary of clinical, neurological, neuropsychological, MRI and FDG Pet-scan data for all patients. IQ, intellectual quotient; V, verbal; P, praxia; FS, full scale; CBLH, cerebellar hemisphere; CC, corpus callosum; ST, supratentorial; IT, infratentorial; w, weeks of gestation; m, month(s) of age; yr, year(s) of age; NNE, normal neurological examination; NA, not available; HRK, high resolution karyotype; FISH, Fluorescence in situ hybridization; XFRA, Fragile X mutation; CDG, congenital disorders of glycosylation; WM, white matter; ND, no difference. * (Jissendi Tchofo P, De Tiege X, Goldman S, Van Bogaert P, David PH, Pruvo JP, Soto Ares G. Supratentorial functional disturbances in two children with cerebellar cortical dysplasia. J Neuroradiol. 2004 Dec;31(5):399-405).

Patients	Sex	Age at birth - Apgar - Postnatal data	Parents - Family	Neuropsychological data		Genetic testing	Age at first MRI	MRI findings							CCD classification	Age at Pet-scan	FDG uptake map	
				IQ =V/P/FS (means)	Findings			Right CBLH	Left CBLH	Vermis	4th ventricle	Brainstem	CC	ST anomalies			IT	ST
1	F	39w - 10/10/10 - NNE - ogival palate	Non consanguineous - uneventful pregnancy - twin brother healthy - 1 younger sister healthy	65/62/58	Mild deficiency, homogenous, speech disartria	NA	7yr 8m	Abnormal fissures orientaton at the posterior medial aspect	Abnormal fissures orientaton at the superior medial aspect	Hypoplastic - abnormal foliation and fissures orientaton - midline cleft - molar tooth appearance	Enlarged - roundly shaped	Small pons	Dysmorphic -short	Slightly reduced global WM	Severe	9yr	Widespread cerebellar and vermian hypometabolism	Ventral striatum markedly on the right and thalami predominant on the left, anterior cingulum
2	F	39w - 10/10/10 - NNE - late walk onset (20m) - delay speech - learning difficulties - no ataxia	Non consanguineous - uneventful pregnancy - two elder siblings healthy	73/80/74	Mental efficiency homogenous, low but within normal range, slowness in fine motor skills, marked arithmetic skills deficiency	NA	11yr	Reduced in size compared to the left	Nodular GM heterotopia in the deep WM with abnormal foliation next to the heterotopic GM	Hypoplastic - abnormal foliation and fissuration of the superior aspect - midline cleft - molar tooth appearance	Enlarged - roundly shaped	Small medulla	Dysmorphic -short - small splenium	No anomaly	Moderate	13yr	Focal hypermetabolism in the deep left cerebellum	Ventral striatum markedly on the right and both thalami

3	F	39w - 10/10/10 - forceps - NNE - late walk onset (16m) - cerebellar ataxia (22m)	Non consanguineous - uneventful pregnancy - 1 younger sister healthy	63/46/52	Mild deficiency heterogeneous, visuospatial disorders and marked speech disartria	HRK - metabolic investigations - negative	4yr	Normal	Normal	Abnormal foliaton of the superior vermis - lateral horizontal cleft	Slightly enlarged	Small medulla	N	Slightly reduced global WM	Minor	9yr	ND	Ventral striatum markedly on the left and both thalami
4	M	36w - 10/10/10 - NNE - learning difficulties	Non consanguineous - uneventful pregnancy - 2 younger sisters healthy	83/68/72	Mental efficiency low but within normal range, heterogeneous, visuospatial and attention deficits, fine motor disturbances	HRK - FISH - XFRA - negative	8yr	Normal	Normal	Abnormal fissuration of the superior vermis	Normal	Normal	Dismorphic - thin - short splenium	Slightly reduced global WM	Minor	11yr	ND	Bilateral ventral striatum and thalami
5*	F	36w - 10/10/10 - NNE - seizures at 7yr	Non consanguineous - uneventful pregnancy - single child	NA	Reading, writing and speech disturbances, fine motor coordination disorders	NA	11yr	Subtle abnormal fissures orientation at the inferior aspect	Markedly disorganized fissures orientation inferior and lateral	Hypoplastic inferior vermis	Slightly enlarged	Small pons	Small	Slightly reduced global WM	Severe	11yr	Deep left cerebellum	Basal ganglia, predominantly right lentiform nuclei

6*	M	37w - cesarian - Apgar 10/10/10 - icterus - axial hypotonia - head and trunk ataxia - peripheric hypertonia - facial dysmorphism	Non consanguineous - placental detachment bleeding at 1st month gestation - single child	NA	Predominant motor disturbances	HRK - Angelman - Prader Willy - XFRA - CDG - negative	9m	Abnormal fissures orientaton at the superior medial aspect	Abnormal fissures orientaton at the superior medial aspect	Hypoplastic - Abnormal foliation and fissures orientaton	Slightly enlarged	Small medulla	Dysmorphic - short	WM reduced - hypomyelination - enlarged ventricles and pericerebral spaces	Severe	2yr	Superior vermis	Ventral striatum, insula and medial thalamus predominant on the right
----	---	--	--	----	--------------------------------	---	----	--	--	--	-------------------	---------------	--------------------	--	--------	-----	-----------------	---

Figure 1: Patient 3 with minor CCD. **(a)** Sagittal T2 and **(b)** coronal T1-inversion recovery MR images showing abnormal foliation of the superior vermis and abnormal fissures orientation (arrows), the cerebellar hemispheres appear normal. **(c)** Axial T1 at the ST level shows normal appearance of white and gray matter structures; **(d)** Sagittal, coronal **(e)** FDG color maps coregistrated with 3DT1 reformed images, showing no obvious glucose uptake changes within the cerebellum and notably the superior vermis (white long arrows); **(f)** axial FDG color map at the ST level showing hypometabolism involving the ventral striatum markedly on the left and thalami (short arrows).

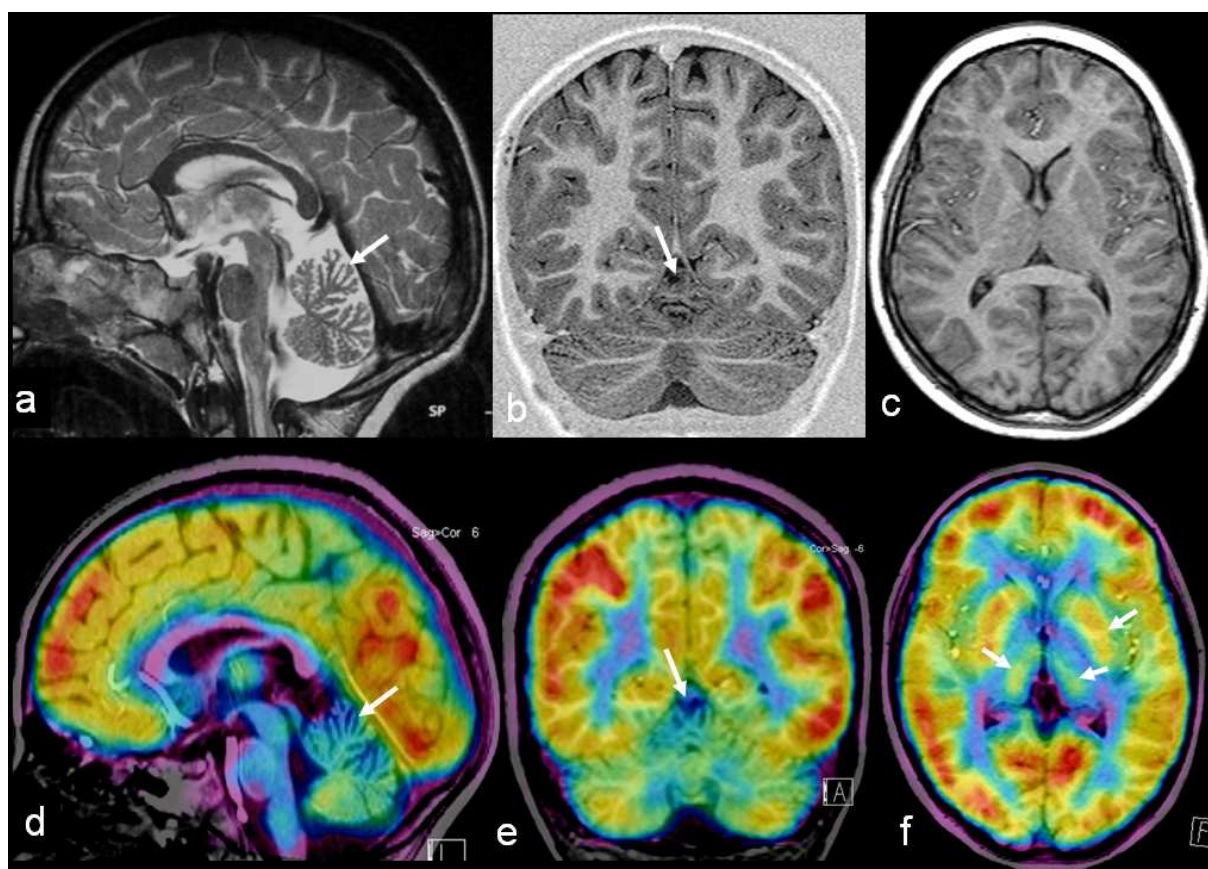


Figure 2: Patient 2 with moderate CCD. **(a)** Axial and **(b)** coronal T1-inversion recovery images showing a nodular gray matter heterotopia within the left deep white matter (long arrows) and abnormal folia and fissures of the adjacent cortex is seen, extending to the vermis with a vertical cleft (short arrows); **(c)** Axial T1 MR image at the ST level showing no abnormality; **(d)** Axial and **(e)** coronal FDG color maps coregistrated with reformatted 3DT1 images show a focal hypermetabolism (similar to that of the cortex) corresponding to the nodular heterotopia (long arrows), the metabolism of the adjacent cortex and the vermis appears normal although dysplastic; **(f)** At the ST level, glucose hypometabolism is found in the ventral striatum on the right and both thalami (short arrows).

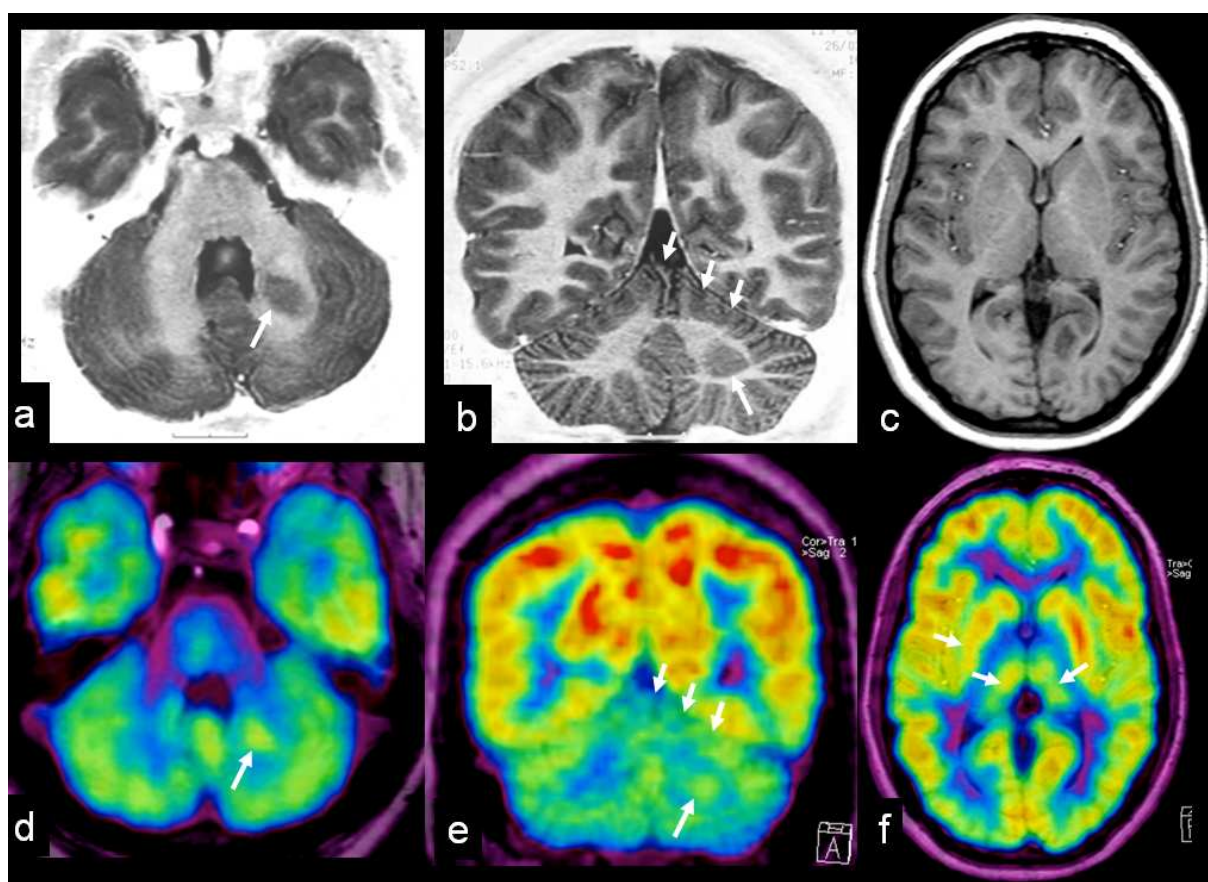
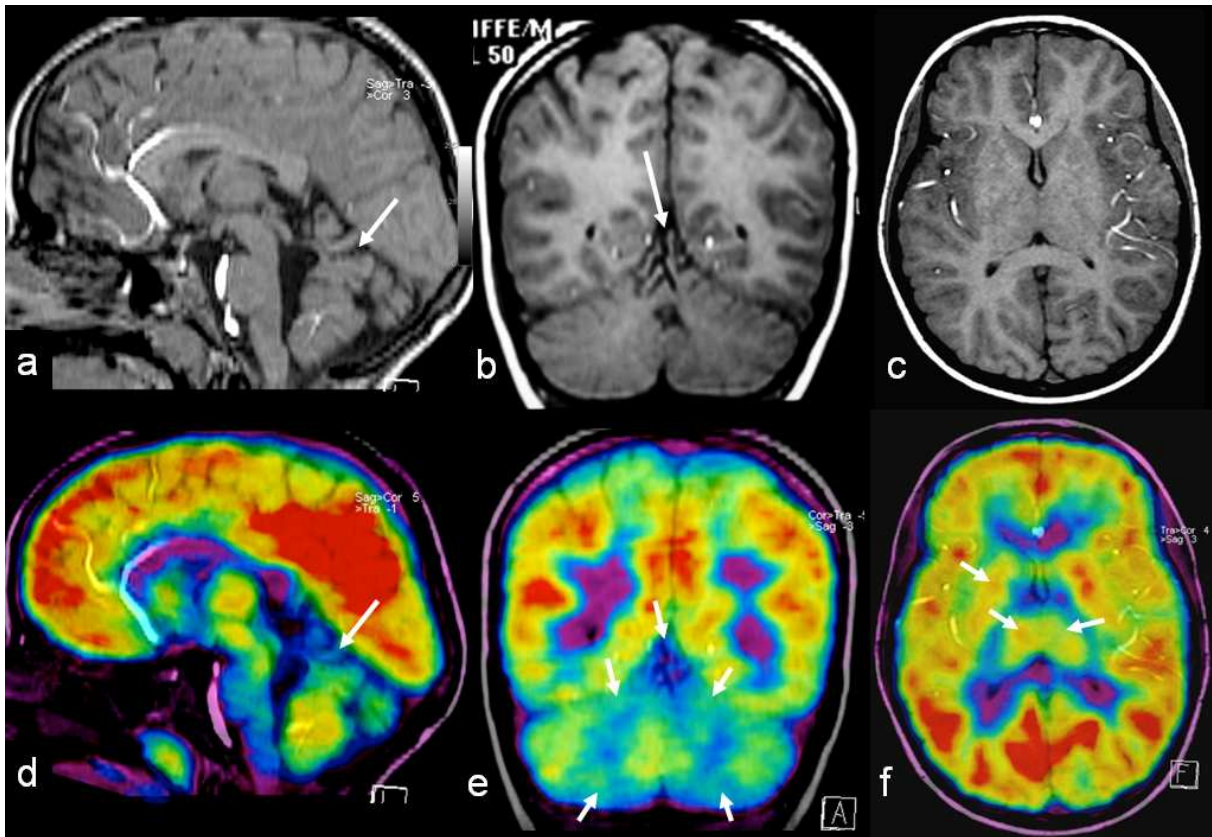


Figure 3: Patient 1 with severe CCD. **(a)** Sagittal and **(b)** coronal T2 images showing the molar tooth-like deformity of the 4th ventricle and the superior cerebellar peduncles, abnormal fissure orientation of both hemispheres, hypoplasia of the vermis with disorganized folia and midline cleft (arrows); **(c)** axial T1 at the ST level appearing normal; **(d)** sagittal and **(e)** coronal FDG color maps coregistrated with 3DT1 images showing hypometabolism of the vermis (long arrow) and superior and inferior aspects of both hemispheres (short arrows); **(f)** At the ST level hypometabolism is found within the ventral striatum markedly on the right and thalami (arrows).



Partie III : Corrélations morpho-génétiques des enfants porteurs d'une dysplasie cérébelleuse associée à une MDC à type de Lissencéphalie

MIDBRAIN-HINDBRAIN INVOLVEMENT IN LISSENCEPHALIES.

Jissendi-Tchofo P, Kara S, Barkovich AJ.

Neuroradiology section, Department of Radiology (P.J, S.K, A.J.B), University of California at San Francisco, USA; Service de Neuroradiologie (P.J), Hôpital R. Salengro, Centre Hospitalier Régional de Lille, France; Neuroradiology section (P.J), Department of Radiology, Erasme Hospital, Brussels, Belgium; Department of Radiology (S.K), Faculty of Medicine, Kirikkale University, Kirikkale, Turkey.

Neurology. 2009 Feb 3;72(5):410-8.

Partie IV : Etude et représentation de la connectivité cérébello-corticale.

ANATOMICAL LANDMARKS OF CORTICAL MOTOR AND NON-MOTOR
CONNECTIVITY OF THE DENTATE NUCLEUS USING A PROBABILISTIC
TRACTOGRAPHY

In preparation.

Abstract

Objectives: to assess selectively the anatomical pathways from the dentate nucleus to the prefrontal, central and parietal cortices using a probabilistic tractography, and to assess the DTI parameters individual variations along the fibers. **Methods:** the study included 20 healthy volunteers (13 males and 7 females, aged 23 to 36 years, mean 27 years) and was performed at 3T, using a DTI sequence optimized for 64 directions encoding and a subsequent 3DT1 FFE acquisition. The post processing of diffusion included full computerized DTI analysis with FMRIB's (functional magnetic resonance imaging of the brain) Diffusion Toolbox for fractional anisotropy (FA) maps reconstruction and tractography of each subject. A realignment and coregistration of DTI with 3DT1 volumes was also performed for all subjects. The seed was the dentated nucleus (DN) and the targets on the brain cortex were prefrontal, central (primary motor and somatosensory), and parietal via the thalamus, all designed by a segmentation process applying the MNI (Massachussets Neurology Institute) template. We studied the variations of mean FA, mean diffusivity (\check{D}) and principal eigen vector (v) along the fibers. **Results:** we observed the projections from the DN to go through the superior cerebellar peduncles, projecting in the Thalamus with a topographic disposition of the tracts for non-motor (prefrontal and parietal) as well as for somatomotor cortical areas. We obtained the distribution of FA, \check{D} and v values along the tracts. **Conclusions:** our results yield to establish specific anatomical landmarks for pathways from the dentate nucleus to the non-motor brain areas, which may be investigate in patients with impaired cognitive and behavioural development and functions.

I. Introduction

The efforts to learn how the cerebellum contributes to motor and non-motor brain functions are growing for over 20 years. The first studies were performed in animals and non human primates, describing the efferent projections from dentate and interpositus nuclei (Mehler et al., 1958), the cerebellar output properties (frequency, coding and timing), synthesis (a complex system of inhibitory purkinje cells and excitatory mossy and climbing fibers) and uses (timing, coding and plasticity) in movement and posture control (Thach, 1972), the anatomical connectivity of the cerebellum with the thalamus (Thach and Jones, 1979; Asanuma et al., 1983), and the cortico-pontine projections via the thalamus (Leichnetz et al., 1984; Glickstein et al., 1985; Schmahmann and Pandya, 1997). The thalamus thus appeared to be a major relay in the cortico-cerebellar afferent-efferent system for motor control, coordination and learning (Leiner et al., 1987).

Along with finding the anatomical pathways to the motor areas of the cortex, other studies caught up the connectivity of the cerebellum with non-motor cortical (Schmahmann and Pandya, 1995) and subcortical areas involved in cognitive, affective and behavioural functions (Haines et al., 1984; Dietrichs et al., 1994). The use of retrograde transport of herpes simplex virus type 1 (HSV1) labelled neurons injected in the prefrontal cortex (BA 46,8,10) of non human primates projected in the ventral basal ganglia (ventral anterior pars parvocellularis=VApc, mediodorsal=MD, ventral lateral pars caudalis=VLc) and in the contralateral dentate nucleus with a topography (ventral portion and the rostro-caudal middle third of the nucleus) which differed from the location of the virus injected in the primary motor area (dorsal portion of the nucleus) (Middleton and Strick, 1994). These findings corroborated the results of previous functional MRI (Kim et al., 1994) and positron emission tomography (PET) (Fiez et al., 1992; Petersen and Fiez, 1993) studies in humans. All these results from previous and recent studies have indicated that, in addition to its connectivity to the motor cortex, the cerebellum interacts with brain areas known for their roles in cognition or affect (Schmahmann, 1996), including hypothalamus (Zhu et al., 2006), parahippocampal gyrus (Schmahmann and Pandya, 1993), cingulate gyrus (Brodal et al., 1991; Glickstein et al., 1985; Vilensky and Van Hoesen, 1981), superior temporal cortex (Brodal, 1978; Schmahmann and Pandya, 1991), posterior parietal cortex (Brodal, 1978; Glickstein et al., 1985; Leichnetz et al., 1984; May and Andersen, 1986; Schmahmann and Pandya, 1989), and prefrontal cortex (Brodal, 1978; Glickstein et al., 1985; Leichnetz et al., 1984; Schmahmann and Pandya, 1995, 1997).

One of the advanced neuroimaging techniques widely used to visualize anatomical pathways and connectivity between close or distant different structures of the brain is diffusion tensor imaging (DTI) with tractography (Mori and van Zijl, 2002) which also allows non invasive mapping of subcortical structures (Behrens et al., 2003). The results of studies showing white matter bundles linking the cerebellum to the brainstem (Fitzek et al., 2001; Nagae-Poetscher et al., 2004; Salamon et al., 2005; Habas and Cabanis, 2007) and the basal ganglia (Salamon et al., 2007), and the prefrontal and parietal cortices to the pons and the basal ganglia (Ramnani et al., 2006; Muthusamy et al., 2007; Aravamuthan et al., 2007; Kamali et al., 2007; 2010), have shown to correlate with gross anatomy (Amino et al., 200; Fitzgerald, 1985; Wakana et al., 2004) and were validated by functional studies (Kim et al., 1994; Dum and Strick, 2003; Möck et al., 2006 Jun; Krienen and Buckner, 2009; Diedrichsen et al, 2009; Salmi et al., 2010).

In a previous study we provided a selective and full visualization of cerebellar projections to the prefrontal (BA9,46) and posterior parietal (BA7) cortical areas using a deterministic tractography with 32 directions diffusion tensor encoding at 3T (Jissendi et al, 2008). These findings suggested that the dentate nucleus, superior cerebellar peduncle, and thalamus are the relays along these tracts, and could be considered as anatomical landmarks of cerebellar efferent pathways and potential targets to assess functional cognitive disturbances involving the cerebellum. In the present study, we aimed at better characterize selectively the dentate nucleus projections to cortical motor and non-motor areas and to define the anatomical landmarks and their variability along these tracts, using a probabilistic tractography from clinically feasible 3DT1 and DTI acquisitions.

II. Participants

They were volunteers recruited among the students and personal in our department, twenty healthy subjects (13 males and 7 females) aged 23 to 36 years, mean 27 years. None of them had previous history of neurological disease or cranial trauma. Informed written consent was obtained from all subjects in accordance with ethical approval from our university hospital ethics committee.

III. Methods

1. Data acquisition

All data were acquired on a 3T Achieva R2.5 Philips (Best, The Netherlands) scanner with a 8-channel phase array sense-head coil. Diffusion-weighted acquisition used single shot

spin-echo echo planar imaging (SE-EPI) (60 contiguous slices of isotropic 2 mm voxels; FOV = 256×256 mm; matrix = 128×128). The diffusion weighting was isotropically distributed along 64 directions (b-value = 1.000 s mm^{-2}) with a dynamic stabilization to improve image consistency across the dynamics. The total scan time for the DTI sequence was 15.35 min. The high-resolution T1-weighted scan was obtained with a sagittal three-dimensional (3D) multishot fast field echo (FFE) (voxel size = $0.88/1.19/1.00$ mm; FOV = 200×240 ; matrix = 228×200 reconstructed to 288 to reach an in-plane resolution of 0.83×0.83 mm; 160×1.00 mm thick slices; TR = 9.7 ms; TE = 4.6 ms; Flip angle = 8°). The scan duration was 5.35 min getting the total duration of the experiment to 21.10 min.

2. Image analyses

For tissue-type segmentation, skull stripping and registration, tools from the Oxford Center for Functional Magnetic Resonance Imaging of the Brain's Software Library (www.fmrib.ox.ac.uk/fsl) were used. We describe step by step the creation of seed and target maps on the T1 volume in subject-specific native space using freely available software for automated segmentation and structure labelling (Desikan et al., 2006) (Freesurfer, available at <http://surfer.nmr.mgh.harvard.edu>). This is followed by a description of the fiber tracking algorithm, the generation of spatial transforms, and, the calculation of FA and \check{D} distribution along the tracts and statistics for interindividual variations. DTI data post-processing included motion and eddy currents correction and, affine registration of tensors images with b0 images. Fractional anisotropy (FA), mean diffusivity (\check{D}) and principal eigen vectors (v) maps were then calculated.

a. Preparation of seed and target areas

The dentate nucleus (DN) in the deep cerebellar white matter was the seed, manually outlined by the same operator (P.J-T) in one session, in all subjects on the axial view of T1-WI in the native space. The thalami were set as the relay of fibers from the DN on their way to the cortex. Thalami underwent automated segmentation as well as the cerebrum cortex, applying the MNI template and selecting the following labels: prefrontal, precentral and post central as central and, parietal superior and parietal inferior as posterior parietal.

Prefrontal zone (PfZ=BA 8,9,10,46): the prefrontal cortex was defined as the lateral and orbital cortex anterior to the inferior and superior precentral sulci, from the dorsal to the orbital brain surface, excluding the inferior frontal gyrus. Medially, this region included the

cortex superior to the cingulate sulcus, anterior to the vertical line from the anterior commissure, perpendicular to the plane between the anterior and posterior commissures (VAC) and also the cingulate gyrus, from its anterior edge to the level of the central sulcus.

Central zone (CZ): this region included M1, supplementary motor area (SMA) and PMC (BA4). Laterally, this included cortex anterior to the central sulcus up to and including both banks of the inferior and superior precentral sulci. Medially, this region included cortex anterior to the central sulcus up to the VAC line. Both lateral and medial parts of this region extended from the dorsal surface of the brain to the level of cingulate sulcus. Somatosensory zone (BA1,2,3): this region included S1 and S2. S1 was defined as the posterior bank of central sulcus plus postcentral gyrus, from the dorsal surface of the brain to the lateral fissure S2 was defined as the superior bank of lateral fissure posterior to the posterior edge of postcentral gyrus.

Parietal zone (PZ=BA7): the posterior parietal cortex (PPC) was defined as the lateral cortex posterior to postcentral gyrus, bordered posteriorly and inferiorly by a line from the posterior-occipital fissure to the lateral fissure. Medially, PPC included regions posterior to the postcentral gyrus, bordered posteriorly by the parietaloccipital fissure and inferiorly by the cingulate gyrus.

b. Probabilistic tractography

The probability distribution of fibers directions at single voxels was obtained using BedPostX which methods are described elsewhere (Behrens et al., 2003b; 2007). The fiber was modelled independently in each voxel. Then the global connectivity was estimated in between the seed and each target, meaning three times (PfZ, CZ, PZ). Tractography was performed using ProbTractX (Behrens et al, 2007) with 10.000 samples, three times for each hemisphere.

c. Spatial transformations and image rendering

To obtain the projection of fibers on the T1 anatomical images with a maximum voxel-voxel matching, anatomical regions were transformed into the diffusion images space. T1 images were then registered to B0. First, cerebrospinal fluid masks were extracted SPM8 (Statistical parametric mapping at <http://www.fil.ion.ucl.ac.uk/spm/software/spm8>) and aligned using an affine transformation. Then a multi-scale elastic non-linear registration procedure (minctracc; Collins et al., 1995) was performed to correct misalignments due to EPI image distortions that appeared especially in frontal regions. That resulted in getting the

thalami and cortical masks on the B0. Furthermore, inverse transformation allowed us to map fibers pathways from diffusion images space to T1 images. For two-dimensional (2D) image rendering FSLview (visualization tool from from the Oxford Center for Functional Magnetic Resonance Imaging of the Brain's Software Library, www.fmrib.ox.ac.uk/fsl) was used, and for 3D rendering with cortical surface, Freeview (<http://surfer.nmr.mgh.harvard.edu>), SPM8 under Matlab7 and, ParaView (Parallel visualization application v. 3.8.1 64-bit at www.paraview.org).

d. Reproducibility and intra/inter individual variability

We assessed the reproducibility of the method by running it using two different sets of 3DT1 and DTI data acquired in the same subject at 7 days interval and comparing qualitative and quantitative results. The distribution of FA, \check{D} and v along the tracts were obtained in every subject and rendered as graphs. Statistical comparisons were made among the subjects to assess interindividual variations of FA, \check{D} and v values along the tracts and at specific ROIs (DN, SCPs, and Thalami) as well as the number of fibers and voxels along the tracts.

IV. Results

1. Tracts pathways

We observed the fibers projecting from the dentate nucleus to the *PfZ* (BA9,10,46), to the *CZ*, primary motor cortex (BA4) somatosensory cortex (BA1,2,3) and to the *PZ* (BA7) as 3D rendered (Figure 1). We used 2D multiplanar sections to represent the fibers location along the paths, including the midbrain, the superior cerebellar peduncle, the thalamus and the anterior limb of internal capsule, and the white matter at the central semi ovale level, from the dentate nucleus (seed) and the cortical areas (targets) delineated by anatomical segmentation (Figure 2). We found a systematic topographical representation of the tracts within the major anatomical relays from the dentate nucleus, namely SCP, Midbrain, Thalamus and central semi ovale white matter, layering in the same arrangement: the prefrontal tract anterior (ventral) and medial, the posterior parietal tract posterior (dorsal) and lateral and, in between them the central tract running from medial to lateral. This topographical systematic arrangement was better seen on skeletal 2D sections of the fibers (Figures 3-5).

2. Quantitative analyses

We obtained the distribution of some variables along the tracts, rendered as graphs. The mean number of voxels versus distance graph shows the maximum of voxels within the thalamus for the prefrontal tract, while the others show the peak right after the thalamus (Figure 6). The graph displaying the number of fibers versus distance shows the maximum peak for the prefrontal tract with drastic decrease within the thalamus probably due to dispersion of the fibers in location as observed at longer distance. For central and parietal tracts, the maximum number of fibers is reached in the thalamus and a plateau is observed (the fibers are still grouped locally) before the tracts spread in the white matter towards their cortical targets causing the decrease in the number of fibers (Figure 6). The evolution of the mean FA and standard deviation along the tracts from seed to target was also represented as graphs (Figure 7). For all the tracts, the mean FA shows high variation at the proximal portion (lesser for the PF tract) with a peak prior to the thalamus, corresponding probably to the superior cerebellar peduncle location, and thereafter, within the thalamus, remains more stable further. The prefrontal tract mean FA value is quite stable until the tract spreads shortly after the thalamus relay. Figure 8 shows the defined landmarks visualized and quantified from the dentate nucleus seed to the three cortical areas targeted, including the superior cerebellar peduncle and thalamus. Reproducibility, variation among the population, and laterality index of all variables are still under calculation.

V. Discussion

In this study, we aimed at finding a reliable and reasonably clinically applicable scheme of investigating the cerebellar output pathways to both non-motor (prefrontal and parietal) and motor (central) cortical areas. The challenges were: (i) to selectively and fully represent (for qualitative assessment) these bundles known to emerge from the dentate nucleus in the cerebellum (Mehler et al., 1958; Kim et al., 1994a; Dum and Strick, 2003) as precisely as possible, (ii) to define their topographic distribution at specific anatomical landmarks along their course to the cortex, (iii) to assess quantitative parameters of these tracts and their individual variations along the tracts and, (iv) the interindividual variance of these parameters for each tract. In this purpose we used diffusion tensor imaging technique, increasing the number of directions encoded to 64, with a 2mm isotropic spatial resolution, allowing the total scan time, including the 3DT1 acquisition, of about 15 minutes. We then applied a post-processing method that we wanted to script, as a standard further applicable in

every patient, including normalization, segmentation, probabilistic tractography and linear and non linear registration procedures.

1. Validity of results

The probabilistic tractography method we applied offers some advantages compared to maximum-likelihood approaches commonly used, since it estimates the uncertainty associated with the principal direction as model in each voxel and is less sensitive to voxel noise contamination (Behrens et al., 2003a; Chung et al., 2010). The probabilistic based computational tractography allows recruiting voxels with low probability such as in the gray matter (where the anisotropy drops down) and to find true paths in which the fibers tend to group together, as well as assessing long distance connectivities. However, this technique is limited by the fact that it doesn't show the fiber tract polarity and thus, the polarity of a tract can be affirmed only on the anatomical basis as demonstrated in post-mortem analyses and in vivo experiments in non human primates (Behrens et al., 2003a; Basser et al., 2000). Moreover, the results do not correspond to the true distribution of fibers in each voxel but the probability of the applied model to be close to the anatomical reality. Therefore, the success of the this tracking technique depends on the mutual integration of several factors: (i) the diffusion experiment (number of directions encoded, acquisition voxel isotropy, voxel noise contamination, distortions), (ii) the theoretical model applied and (iii) the registration procedures (Behrens et al., 2003a; Chung et al., 2010).

Because of the above considerations, we decided to focus on the major tracts from the dentate nucleus to the targeted cortical areas (*PfZ*, *CZ* and *PZ*). Defining and drawing the seed was critical. The same operator outlined the seed on the 3DT1 axial images with a high confidence to include the whole dentate nucleus at its ventral and middle portion, but with some imprecision, regarding the partial inclusion of other cerebellar gray nuclei (fastigial and interpositus), which does not affect the results of dentate nucleus connectivity alone. A more precise seeding can be achieved by using a mask from dentate nucleus segmentation or 3D MRI atlases (Dimitrova et al., 2002, 2006) or additional 3D FLAIR or T2-gradient echo images (Diedrichsen et al., 2011). The thalamus appeared to us as the best choice for the major anatomical relay of the tracts based on the results of previous DTI studies mapping the connections between the thalamus and the cerebellum (Salamon et al., 2007, Jissendi et al., 2008), and between the thalamus and the cortex (Behrens et al., 2003a; Draganski et al., 2008). We used the MNI template labels to segment specific cortical areas as targets. We matched these areas with Brodmann areas using an atlas (Talairach and Tournoux, 1988) for

anatomical functional correlations and found a good matching between the paths and the corresponding cortical BA. In further studies, it would be possible to apply directly Brodmann's areas templates in targeting the cortex for selective studies (Thottakara et al., 2006) and then to avoid the overlap between prefrontal and premotor zones as observed in our study.

The reproducibility of tractography results may be affected by the experiment itself as well as by all post-processing steps (from the seed drawing and through the local computational process). Using the local acquired data and the same post-processing script allowed us to observe non significant variability among the subjects and to get quantitative parameters values which could be used as normal controls or could be estimated in further studies. It remains difficult to rely on the values we obtained as representing the real anatomical individual variability and asymmetry of the tracts and paths in normal subjects.

2. Anatomical landmarks

In the purpose of providing the anatomical landmarks to be explored in subjects with cognitive disturbances related to prefrontal and posterior parietal functions, our study resulted in extracting several regions of interest which involvement in cognitive functions is well supported by number of studies mentioned above. We compare our results to previous structural and functional connectivity mapping of these structures and enhance their contribution to higher brain functions.

a. The dentate nucleus (DN)

The DN, which is the biggest among the deep cerebellar gray nuclei, is composed of two parts: a rostromedial zone (magnocellular) and a caudolateral zone (parvocellular). We found in the DN a topographical representation of fibers, connecting with *PfZ*, *CZ* and *PZ*, with a rostral/ventral to caudal/dorsal arrangement in accordance with previously published data (Jissendi et al., 2008; Ramnani et al., 2006; Salamon et al., 2007; Allen et al., 2005; Middleton and Strick, 1997, 2001; Clower et al., 2001; Akkal et al. 2001; Dum and Strick 1999; Dum and Strick, 2003). The motor cortex receives projections from neurons in the interpositus and dorsal parts of the dentate nuclei, whereas prefrontal cortex area 46 is targeted by the ventrolateral dentate nucleus (Middleton and Strick, 1994, 1997). Further, neurons situated dorsally in the dentate nucleus project to the supplementary motor area (SMA), which in turn projects to the primary motor cortex and spinal cord; ventrally-located

dentate nucleus neurons project to the pre-SMA, which is densely interconnected with prefrontal regions (Akkal et al., 2007).

The DN is the major target of Purkinje cells and the major output path of cerebellar hemispheres, mostly the lateral zones (I, V, VI, VIIa (Crus I,II), VIIb, and VIIIa,b) (Thach, 1972; Manto and Pandolfo, 2002; Habas, 2010; Manto, 2010). The segregated functional topography of the DN as representing its motor and cognitive involvement derives from functional studies and lesion symptom mapping. DN motor dysfunction can lead to limb ataxia, dysarthria, conditioned eyeblink response acquisition and timing (Dum and Strick, 2002; Krienen and Bruckner, 2009; Timmann et al., 2008; Glickstein and Doron, 2008; Habas, 2010). Cognitive associating learning related to lateral zones of the cerebellum (Timmann et al., 2010), language, executive, somatosensory and verbal working memory are cognitive functions mapped to the DN (Stoodley and Schmahmann, 2009,2010; Stoodley et al, 2010). The functional mapping of the DN, with a somatotopic representation (Dimitrova et al., 2006b), allow designing it an important anatomical landmark which local distribution of DTI parameters, as shown on the graphs (Figures 6 and 7), can be assessed in patients with high order functions disturbances and children with developmental delay.

b. The superior cerebellar peduncle (SCP)

The SCP connects the cerebellum to the upper brainstem. The early anatomical description of SCP as containing ipsilateral and crossed afferent (ventral spinocerebellar and tectocerebellar) and efferent (dentatorubral-the way to the thalami, cerebellotegmental, cerebellovestibular and cerebelloolivary) tracts (Mehler et al., 1958; Fitzgerald, 1985; Manto, 2010) has been later demonstrated by Diffusion tensor (Stieltjes et al., 2001; Nagee-Poetscher, 2004; Salamon et al., 2005, 2007) and Diffusion spectrum (Granziera et al., 2009) studies. In our study, the SCPs showed a topographic representation of the tracts with anterior (rostral)/medial location for *PfZ* projections, posterior (caudal)/lateral for *PZ* projections and intermediate for *CZ* projections. The full scale representation of the tracts on the quantitative graphs did not permit a display of the SCP zone (very restricted spatially) preceding the thalamus. The next relay of the tracts are the red nucleus and surrounding structures (Habas and Cabanis, 2006; Jissendi et al., 2008), which we didn't retained as a landmark because of imprecise topographical location of fibers with a heterogeneous clustering at the level of the midbrain (Figure 4). The topographic arrangement of the fibers in the SCP allows selecting it as a landmark qualitatively and quantitatively assessable in patients with altered cognitive functions or development.

c. The thalamus

The thalamus is composed of about three dozen of nuclear subgroups anatomically interconnected with the cortex, the striatum (as part of the functional basal ganglia circuitries), the midbrain, the brainstem and the cerebellum, and thus integrated into multiple functional motor and non-motor (cognitive and affective) systems (Fitzgerald, 1985; Middleton and Strick, 2000ab, 2002). This anatomical subdivision concurs with the specific-related connectivity and function segregation of the thalamus as demonstrated by DTI (Salamon et al, 1994, 2007; Wakana et al, 2004; Draganski et al., 2008; Jissendi et al., 2008;) and functional studies (Habas et al., 2009; Salmi et al., 2010).

Output to the thalamus from the cerebellar deep nuclei is directed to both motor (ventralis posterior lateral pars oralis (VPLo) nucleus-BA4; nucleus X-BA6) and non-motor (intralaminar, centralis lateralis and paracentralis; centromedian-parafascicular; ventralis lateral pars caudalis (VLc) and mediodorsal (MD)-BA9,46; pulvinar-BA7) thalamic nuclei (Makris et al., 1999; Nakano, 2000; Behrens et al., 2003; Kotz et al., 2009). We found the topography of the tracts as described by previous studies: ventral (rostral-anterior)/medial for *PfZ* projections, dorsal (caudal-posterior)/lateral for *PZ* projections and intermediate extending from medial to lateral for the *CZ* projections (Figure 4). This distribution accords with the results of anterograde and retrograde neuronal tracing in animals (Schmahmann and Pandya, 1997; Middleton and Strick, 2000ab,2002) as well as in vitro chemical tracing (Dyrby et al., 2007). The non-motor functions of thalami-basal ganglia circuits involve behavioural sequential processing, neural timing (*CZ*), attention and working memory (*PfZ*, *PZ*), attentional control, language and syntactic processing with somatosensory modulation (*PfZ*, *CZ*), as well as executive functions (abstract reasoning, information and response selection) (*PZ*). (Kotz et al., 2009; Habas et al., 2009; Salmi et al., 2010). The thalamus is therefore a major anatomical landmark to assess in cognitive disturbances, with the possibility of segregated investigation of DTI parameters distribution in relation to the cortical and cerebellar areas targeted.

The spread of the tracts right after the thalamus does not allow such a precise study of DTI parameters distribution on the way of the tracts (notably to *PfZ* and *PZ*) to the cortex, as previously stated because of high variability.

3. *Clinical applications*

Numerous potential clinical applications arise from this study. We used high resolution diffusion tensor imaging and robust post-processing methods to provide qualitative and quantitative aspects of anatomical landmarks involved in cognitive processes under the cerebellum control. The imaging constraints in clinical settings, regarding DTI and 3DT1 acquisitions, only concern motion artifacts, but the short scanning time as in our protocol should lower the probability of their occurrence. One of the issues to discuss is the applicability of the script (DTI/3DT1 post processing) to children. The best way would be to build our own template (landmarks segmented) using data from normal children for age-matched individual and group comparisons. A study correlating brain maturation at the landmarks with cognitive development will give an additional support to use them as benchmarks of intellectual development and behavioural structuring. They may then serve as predictors of the cognitive outcome in numerous neonatal pathologies.

Children with mental retardation or developmental delay presenting with normal appearing cerebrum, cerebellum and brainstem or showing focal or diffuse hindbrain malformation are good candidates for this application. In disorganised tissue such as cerebellar dysplasia (Soto Ares et al., 2000), Joubert syndrome (Poretti et al., 2007) and Rhombencephalosynapsis (Widjaja et al., 2006), segmentation of the dentate nucleus could be challenging. Therefore, investigating the next relays, namely the SCPs and the thalami, could provide some clues of cognitive disturbances marked as local abnormal DTI parameters distribution.

In adult population, studies have already demonstrated the usefulness of applying DTI in personality disorders such as schizophrenia, showing lower FA in SCPs as compared to normal controls (Okugawa et al., 2006). In mild cognitive impairment (MCI) and Alzheimer disease (AD), the cerebellum has shown altered functional connectivity (Bai et al., 2010). These conditions could benefit for such DTI investigation as well as traumatic and degenerative diseases with cognitive decline.

We declare no conflict of interest

VI. References

- Akkal D, Dum RP, Strick PL. Supplementary motor area and presupplementary motor area: targets of basal ganglia and cerebellar output. *J Neurosci*. 2007 Oct 3;27(40):10659-73.
- Amino Y, Kyuhou S, Matsuzaki R, Gemba H. Cerebello-thalamocortical projections to the posterior parietal cortex in the macaque monkey. *Neurosci Lett* 2001;309(1):29—32;
- Aravamuthan BR, Muthusamy KA, Stein JF, Aziz TZ, Johansen-Berg H. Topography of cortical and subcortical connections of the human pedunculo-pontine and subthalamic nuclei. *Neuroimage*. 2007 Sep 1;37(3):694-705.
- Asanuma C, Thach WT, Jones EG. Distribution of cerebellar terminations and their relation to other afferent terminations in the ventral lateral thalamic region of the monkey. *Brain Res*. 1983 May;286(3):237-65.
- Bai F, Liao W, Watson DR, Shi Y, Yuan Y, Cohen AD, Xie C, Wang Y, Yue C, Teng Y, Wu D, Jia J, Zhang Z. Mapping the Altered Patterns of Cerebellar Resting-State Function in Longitudinal Amnestic Mild Cognitive Impairment Patients. *J Alzheimers Dis*. 2010 Oct 7.
- Behrens TE, Johansen-Berg H, Woolrich MW, Smith SM, Wheeler-Kingshott CA, Boulby PA, Barker GJ, Sillery EL, Sheehan K, Ciccarelli O, Thompson AJ, Brady JM, Matthews PM. Non-invasive mapping of connections between human thalamus and cortex using diffusion imaging. *Nat Neurosci*. 2003 Jul;6(7):750-7
- Behrens TE, Woolrich MW, Jenkinson M, Johansen-Berg H, Nunes RG, Clare S, Matthews PM, Brady JM, Smith SM. Characterization and propagation of uncertainty in diffusion-weighted MR imaging. *Magn Reson Med*. 2003 Nov;50(5):1077-88
- Behrens TE, Berg HJ, Jbabdi S, Rushworth MF, Woolrich MW. Probabilistic diffusion tractography with multiple fibre orientations: What can we gain? *Neuroimage*. 2007 Jan 1;34(1):144-55.
- Brodal P, Bjaalie JG, Aas JE. Organization of cingulo-ponto-cerebellar connections in the cat. *Anat Embryol (Berl)*. 1991;184(3):245-54.
- Brodal P. The corticopontine projection in the rhesus monkey. Origin and principles of organization. *Brain*. 1978 Jun;101(2):251-83.
- Chung HW, Chou MC, Chen CY. Principles and Limitations of Computational Algorithms in Clinical Diffusion Tensor MR Tractography. *AJNR Am J Neuroradiol*. 2010 Nov 24.
- Clower DM, West RA, Lynch JC, Strick PL. The inferior parietal lobule is the target of output from the superior colliculus, hippocampus, and cerebellum. *J Neurosci*. 2001 Aug 15;21(16):6283-91

- Desikan RS, Ségonne F, Fischl B, Quinn BT, Dickerson BC, Blacker D, Buckner RL, Dale AM, Maguire RP, Hyman BT, Albert MS, Killiany RJ. An automated labeling system for subdividing the human cerebral cortex on MRI scans into gyral based regions of interest. *Neuroimage*. 2006 Jul 1;31(3):968-80.
- Diedrichsen J, Balsters JH, Flavell J, Cussans E, Ramnani N. A probabilistic MR atlas of the human cerebellum. *Neuroimage*. 2009 May 15;46(1):39-46.
- Diedrichsen J, Maderwald S, Küper M, Thürling M, Rabe K, Gizewski ER, Ladd ME, Timmann D. Imaging the deep cerebellar nuclei: A probabilistic atlas and normalization procedure. *Neuroimage*. 2011 Feb 1;54(3):1786-94.
- Dietrichs E, Haines DE, Røste GK, Røste LS. Hypothalamocerebellar and cerebellohypothalamic projections--circuits for regulating nonsomatic cerebellar activity? *Histol Histopathol*. 1994 Jul;9(3):603-14.
- Dimitrova A, Weber J, Redies C, Kindsvater K, Maschke M, Kolb FP, Forsting M, Diener HC, Timmann D. MRI atlas of the human cerebellar nuclei. *Neuroimage*. 2002 Sep;17(1):240-55.
- Dimitrova A, Zeljko D, Schwarze F, Maschke M, Gerwig M, Frings M, Beck A, Aurich V, Forsting M, Timmann D. Probabilistic 3D MRI atlas of the human cerebellar dentate/interposed nuclei. *Neuroimage*. 2006 Mar;30(1):12-25.
- Dimitrova A, de Greiff A, Schoch B, Gerwig M, Frings M, Gizewski ER, Timmann D. Activation of cerebellar nuclei comparing finger, foot and tongue movements as revealed by fMRI. *Brain Res Bull*. 2006 Dec 11;71(1-3):233-41.
- Draganski B, Kherif F, Klöppel S, Cook PA, Alexander DC, Parker GJ, Deichmann R, Ashburner J, Frackowiak RS. Evidence for segregated and integrative connectivity patterns in the human Basal Ganglia. *J Neurosci*. 2008 Jul 9;28(28):7143-52.
- Dum RP, Li C, Strick PL. Motor and nonmotor domains in the monkey dentate. *Ann N Y Acad Sci*. 2002 Dec;978:289-301.
- Dum RP, Strick PL. An unfolded map of the cerebellar dentate nucleus and its projections to the cerebral cortex. *Neurophysiol* 2003;89:634—9.
- Dyrby TB, Søgaard LV, Parker GJ, Alexander DC, Lind NM, Baaré WF, Hay-Schmidt A, Eriksen N, Pakkenberg B, Paulson OB, Jelsing J. Validation of in vitro probabilistic tractography. *Neuroimage*. 2007 Oct 1;37(4):1267-77.
- Fiez JA, Petersen SE, Cheney MK, Raichle ME. Impaired non-motor learning and error detection associated with cerebellar damage. A single case study. *Brain*. 1992 Feb;115 Pt 1:155-78;

- Fitzek C, Weissmann M, Speckter H, Fitzek S, Hopf HC, Schulte E, Stoeter P. Anatomy of brain-stem white-matter tracts shown by diffusion-weighted imaging. *Neuroradiology*. 2001 Nov;43(11):953-60;
- Fitzgerald MJT. Brain stem and cerebellum. In *Neuroanatomy: basic and applied part IV*. London: Ed. Baillière Tindall; 1985;
- Glickstein M, May JG 3rd, Mercier BE. Corticopontine projection in the macaque: the distribution of labelled cortical cells after large injections of horseradish peroxidase in the pontine nuclei. *J Comp Neurol*. 1985 May 15;235(3):343-59;
- Glickstein M, Doron K. Cerebellum: connections and functions. *Cerebellum*. 2008;7(4):589-94
- Habas C, Cabanis EA. Anatomical parcellation of the brainstem and cerebellar white matter: a preliminary probabilistic tractography study at 3 T. *Neuroradiology*. 2007 Oct;49(10):849-63.
- Habas C, Kamdar N, Nguyen D, Prater K, Beckmann CF, Menon V, Greicius MD. Distinct cerebellar contributions to intrinsic connectivity networks. *J Neurosci*. 2009 Jul 1;29(26):8586-94.
- Habas C. Functional imaging of the deep cerebellar nuclei: a review. *Cerebellum*. 2010 Mar;9(1):22-8.
- Haines DE, Dietrichs E, Sowa TE. Hypothalamo-cerebellar and cerebello-hypothalamic pathways: a review and hypothesis concerning cerebellar circuits which may influence autonomic centers affective behavior. *Brain Behav Evol*. 1984;24(4):198-220;
- Jissendi P, Baudry S, Balériaux D. Diffusion tensor imaging (DTI) and tractography of the cerebellar projections to prefrontal and posterior parietal cortices: a study at 3T. *J Neuroradiol*. 2008 Mar;35(1):42-50
- Kamali A, Kramer LA, Frye RE, Butler IJ, Hasan KM. Diffusion tensor tractography of the human brain cortico-ponto-cerebellar pathways: a quantitative preliminary study. *Neuroimage*. 2007 Sep 1;37(3):694-705;
- Kamali A, Kramer LA, Hasan KM. Feasibility of prefronto-caudate pathway tractography using high resolution diffusion tensor tractography data at 3T. *J Neurosci Methods*. 2010 Aug 30;191(2):249-54
- Kim SG, Ugurbil K, Strick PL. Activation of a cerebellar output nucleus during cognitive processing. *Science* 1994;265(5174):949—51.
- Kim SG, Ugurbil K, Strick PL. Activation of a cerebellar output nucleus during cognitive processing. *Science*. 1994 Aug 12;265(5174):949-51.

- Kotz SA, Schwartze M, Schmidt-Kassow M. Non-motor basal ganglia functions: a review and proposal for a model of sensory predictability in auditory language perception. *Cortex*. 2009 Sep;45(8):982-90.
- Krienen FM, Buckner RL. Segregated fronto-cerebellar circuits revealed by intrinsic functional connectivity. *J Cereb Cortex*. 2009 Oct;19(10):2485-97.
- Kyriakopoulos M, Frangou S. Recent diffusion tensor imaging findings in early stages of schizophrenia. *Curr Opin Psychiatry*. 2009 Mar;22(2):168-76.
- Leichnetz GR, Smith DJ, Spencer RF. Cortical projections to the paramedian tegmental and basilar pons in the monkey. *J Comp Neurol*. 1984 Sep 20;228(3):388-408.
- Leiner HC, Leiner AL, Dow RS. Cerebro-cerebellar learning loops in apes and humans. *Ital J Neurol Sci*. 1987 Oct;8(5):425-36.
- Makris N, Meyer JW, Bates JF, Yeterian EH, Kennedy DN, Caviness VS. MRI-Based topographic parcellation of human cerebral white matter and nuclei II. Rationale and applications with systematics of cerebral connectivity. *Neuroimage*. 1999 Jan;9(1):18-45.
- Manto UM and Pandolfo M. *The Cerebellum and its disorders*. Cambridge University Press, 2002, Cambridge.
- Manto MU, Embryology and anatomy. In *Cerebellar disorders: A practical approach to diagnosis and management*. Cambridge University Press, 2010, New York.
- Mehler WR, Vernier VG, And Nauta WJ. Efferent projections from dentate and interpositus nuclei in primates, *Anat. Rec.*, 130 (1958) 430-431.
- Middleton FA, Strick PL. Anatomical evidence for cerebellar and basal ganglia involvement in higher cognitive function. *Science*. 1994 Oct 21;266(5184):458-6.
- Middleton FA, Strick PL. Dentate output channels: motor and cognitive components. *Prog Brain Res*. 1997;114:553-66.
- Middleton FA, Strick PL. Basal ganglia and cerebellar loops: motor and cognitive circuits. *Brain Res Brain Res Rev*. 2000 Mar;31(2-3):236-50.
- Middleton FA, Strick PL. Basal ganglia output and cognition: evidence from anatomical, behavioral, and clinical studies. *Brain Cogn*. 2000 Mar;42(2):183-200.
- Middleton FA, Strick PL. Basal-ganglia 'projections' to the prefrontal cortex of the primate. *Cereb Cortex*. 2002 Sep;12(9):926-35.
- Möck M, Butovas S, Schwarz C. Functional unity of the ponto-cerebellum: evidence that intrapontine communication is mediated by a reciprocal loop with the cerebellar nuclei. *J Neurophysiol*. 2006 Jun;95(6):3414-25.

- Mori S, van Zijl PC. Fiber tracking: principles and strategies - a technical review. *NMR Biomed.* 2002 Nov-Dec;15(7-8):468-80.
- Muthusamy KA, Aravamuthan BR, Kringelbach ML, Jenkinson N, Voets NL, Johansen-Berg H, Stein JF, Aziz TZ. Connectivity of the human pedunculo-pontine nucleus region and diffusion tensor imaging in surgical targeting. *J Neurosurg.* 2007 Oct;107(4):814-20.
- Nagae-Poetscher LM, Jiang H, Wakana S, Golay X, van Zijl PC, Mori S. High-resolution diffusion tensor imaging of the brain stem at 3 T. *AJNR Am J Neuroradiol.* 2004 Sep;25(8):1325-30.
- Nakano K. Neural circuits and topographic organization of the basal ganglia and related regions. *Brain Dev.* 2000 Sep;22 Suppl 1:S5-16.
- Okugawa G, Nobuhara K, Minami T, Takase K, Sugimoto T, Saito Y, Yoshimura M, Kinoshita T. Neural disorganization in the superior cerebellar peduncle and cognitive abnormality in patients with schizophrenia: A diffusion tensor imaging study. *Prog Neuropsychopharmacol Biol Psychiatry.* 2006 Dec 30;30(8):1408-12.
- Petersen SE, Fiez JA. The processing of single words studied with positron emission tomography. *Annu Rev Neurosci.* 1993;16:509-30.
- Poretti A, Boltshauser E, Loenneker T, Valente EM, Brancati F, Il'yasov K, Huisman TA. Diffusion tensor imaging in Joubert syndrome. *AJNR Am J Neuroradiol.* 2007 Nov-Dec;28(10):1929-33.
- Ramnani N, Behrens TE, Johansen-Berg H, Richter MC, Pinski MA, Andersson JL, Rudebeck P, Ciccarelli O, Richter W, Thompson AJ, Gross CG, Robson MD, Kastner S, Matthews PM. The evolution of prefrontal inputs to the cortico-pontine system: diffusion imaging evidence from Macaque monkeys and humans. *Cereb Cortex.* 2006 Jun;16(6):811-8.
- Salamon N, Sicotte N, Alger J, Shattuck D, Perlman S, Sinha U, Schultze-Haack H, Salamon G. Analysis of the brain-stem white-matter tracts with diffusion tensor imaging. *Neuroradiology.* 2005 Dec;47(12):895-902.
- Salamon N, Sicotte N, Drain A, Frew A, Alger JR, Jen J, et al. White matter tractography and color mapping of the normal human cerebellum with diffusion tensor imaging. *J Neurorad* 2007;34:115—28.
- Salmi J, Pallesen KJ, Neuvonen T, Brattico E, Korvenoja A, Salonen O, Carlson S. Cognitive and motor loops of the human cerebro-cerebellar system. *J Cogn Neurosci.* 2010 Nov;22(11):2663-76.
- Schmahmann JD, Pandya DN. Prelunate, occipitotemporal, and parahippocampal projections to the basis pontis in rhesus monkey. *J Comp Neurol.* 1993 Nov 1;337(1):94-112.

- Schmahmann JD, Pandya DN. Prefrontal cortex projections to the basilar pons in rhesus monkey: implications for the cerebellar contribution to higher function. *Neurosci Lett*. 1995 Oct 27;199(3):175-8.
- Schmahmann JD. From movement to thought: anatomic substrates of the cerebellar contribution to cognitive processing. *Hum Brain Mapp*. 1996;4(3):174-98.
- Schmahmann JD, Pandya DN. Anatomic organization of the basilar pontine projections from prefrontal cortices in rhesus monkey. *J Neurosci*. 1997 Jan 1;17(1):438-58.
- Soto-Ares G, Delmaire C, Deries B, Vallee L, Pruvo JP. Cerebellar cortical dysplasia: MR findings in a complex entity. *AJNR Am J Neuroradiol*. 2000 Sep;21(8):1511-9.
- Stieltjes B, Kaufmann WE, van Zijl PC, Fredericksen K, Pearlson GD, Solaiyappan M, Mori S. Diffusion tensor imaging and axonal tracking in the human brainstem. *Neuroimage*. 2001 Sep;14(3):723-35.
- Stoodley CJ, Schmahmann JD. The cerebellum and language: evidence from patients with cerebellar degeneration. *Brain Lang*. 2009 Sep;110(3):149-53.
- Stoodley CJ, Valera EM, Schmahmann JD. An fMRI study of intra-individual functional topography in the human cerebellum. *Behav Neurol*. 2010;23(1-2):65-79.
- Stoodley CJ, Schmahmann JD. Evidence for topographic organization in the cerebellum of motor control versus cognitive and affective processing. *Cortex*. 2010 Jul-Aug;46(7):831-44
- Talairach J, Tournoux P. Co-planar stereotaxic atlas of the human brain, 3D dimensional proportional system: an approach to cerebral imaging. New York: Ed. Thieme, Thieme Medical Publishers; 1988.
- Thach WT, Jones EG. The cerebellar dentatohalamic connection: terminal field, lamellae, rods and somatotopy. *Brain Res*. 1979 Jun 15;169(1):168-72.
- Thach WT. Cerebellar output: properties, synthesis and uses. *Brain Res*. 1972 May 12;40(1):89-102.
- Vilensky JA, van Hoesen GW. Corticopontine projections from the cingulate cortex in the rhesus monkey. *Brain Res*. 1981 Feb 2;205(2):391-5.
- Wakana S, Jiang H, Nagae-Poetscher LM, van Zijl PC, Mori S. Fiber tract-based atlas of human white matter anatomy. *Radiology*. 2004 Jan;230(1):77-87.
- Widjaja E, Blaser S, Raybaud C. Diffusion tensor imaging of midline posterior fossa malformations. *Pediatr Radiol*. 2006 Jun;36(6):510-7.

Zhu JN, Yung WH, Kwok-Chong Chow B, Chan YS, Wang JJ. The cerebellar-hypothalamic circuits: potential pathways underlying cerebellar involvement in somatic-visceral integration. *Brain Res Rev.* 2006 Aug 30;52(1):93-106.

VII. Figures and legends

Figure 1: 3D rendering of tracts projecting from the DN to the cortical targets. Colour codes: green=*PfZ* projections; red= *CZ* projections and blue=*PZ* projections. DN= dentate nucleus, A=anterior, P=posterior, S=superior, I=inferior, L=left; R=right, Brodmann areas are represented.

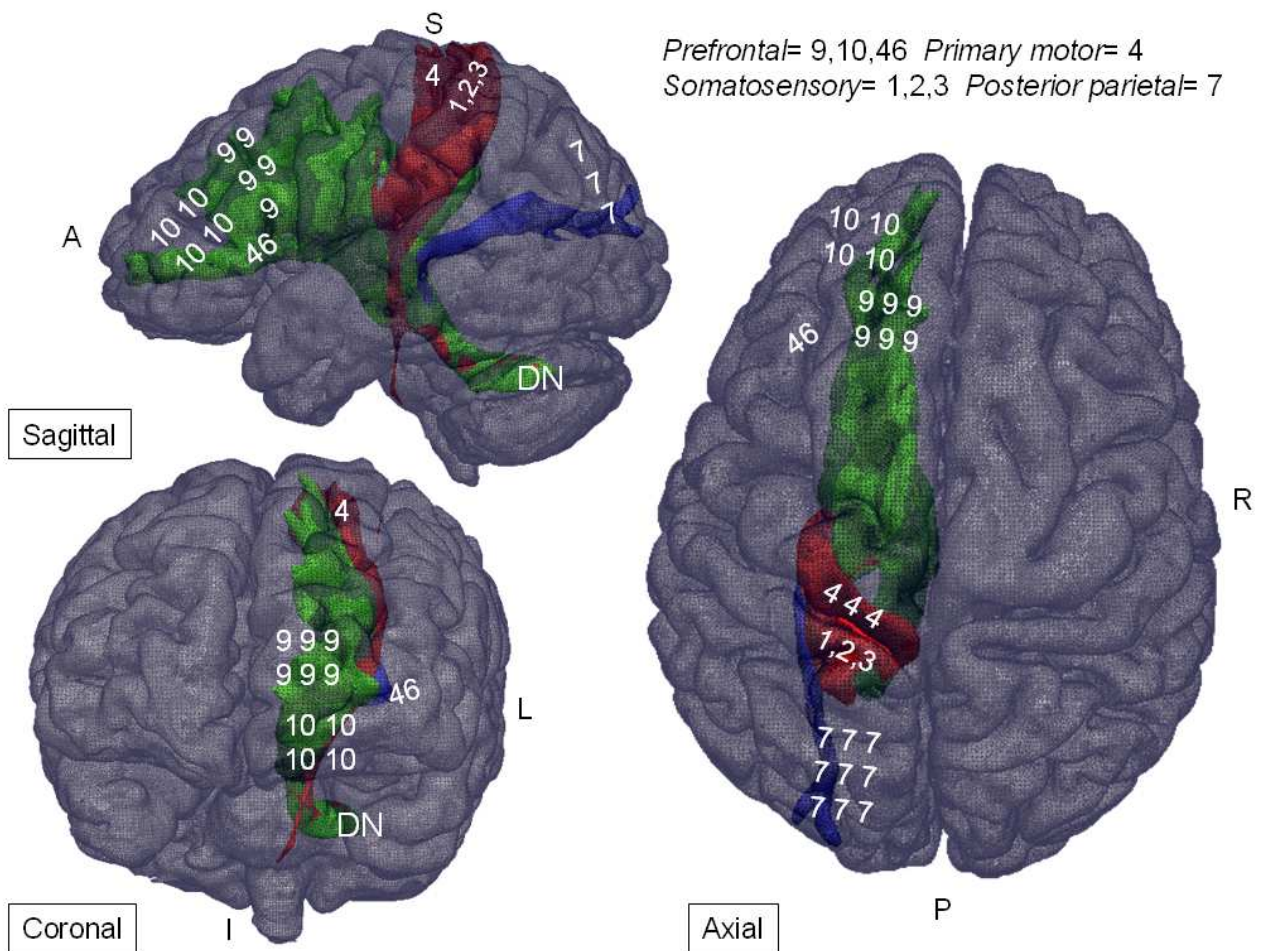


Figure 2 : (A) Cortical targets as segmented by applying the MNI template and (B) 2D sections of the tracts in their anatomical location (from left to right: column1=axial, column2=coronal and columns3,4=sagittal); a=anterior, s=superior, r=right, DN=dentate nucleus, SCP=superior cerebellar peduncles, CSO=central semi-ovale.

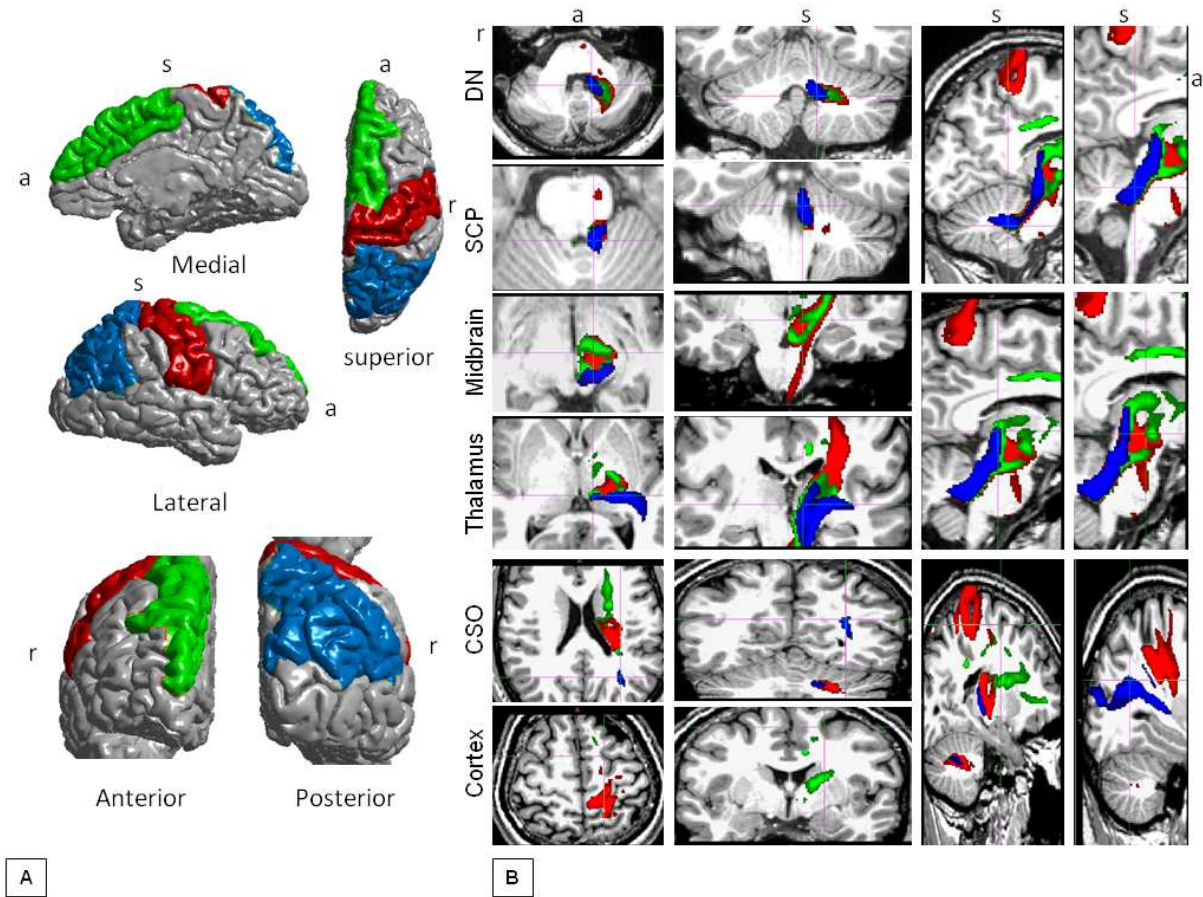


Figure 3 : 2D cross sections of the tracts skeleton representing the highest probability distribution within the dentate nucleus and superior cerebellar peduncles. From left to right: column1=axial, column2=coronal, column3=sagittal.

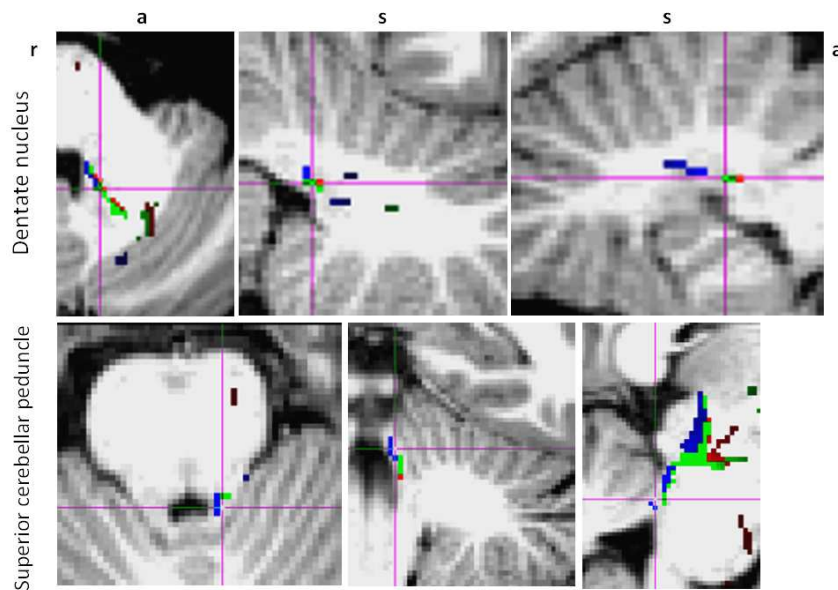


Figure 4 : 2D cross sections of the tracts skeleton representing the highest probability distribution at the level of the midbrain and the thalamus. From left to right: column1=axial, column2=coronal, column3=sagittal. ALIC=anterior limb of the internal capsule.

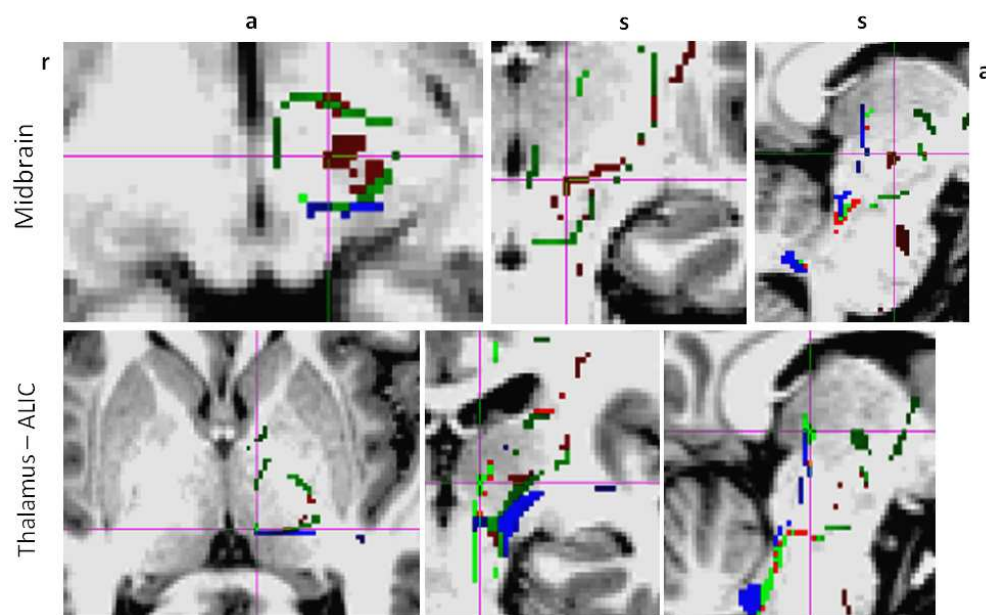


Figure 5 : 2D cross sections of the tracts skeleton representing the highest probability distribution within the white matter of the central semi-ovale and the subcortex. From left to right: column1=axial, column2=coronal, column3=sagittal.

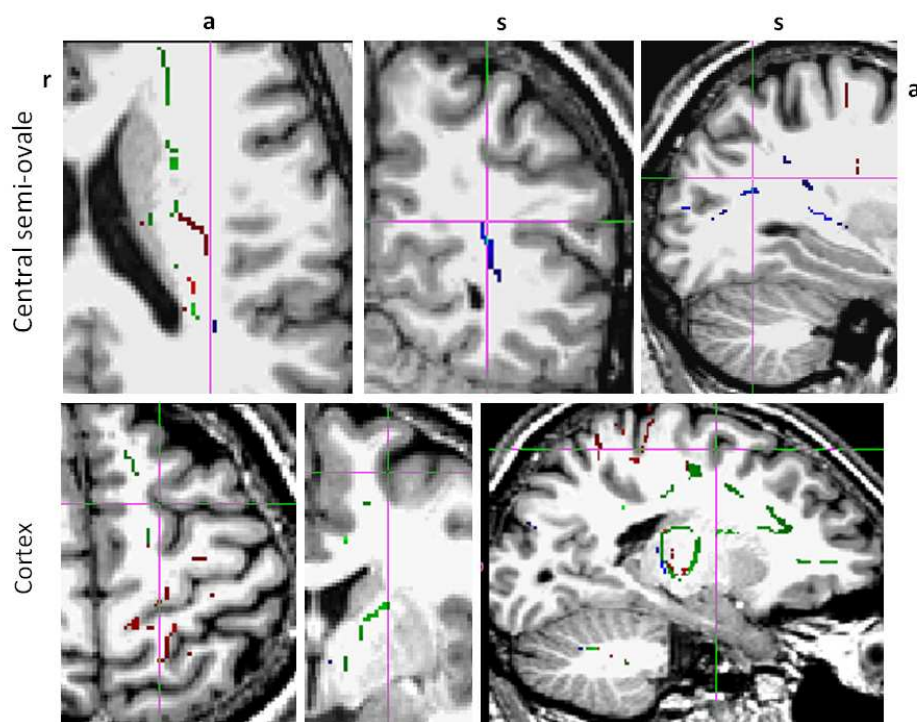


Figure 6 : Number of voxels involved in the fibers (top of the figure) and number of fibers within the tracts (bottom), at each section along the paths, from the seed to the cortical targets. (A) Prefrontal tract, (B) central tract, and (C) posterior parietal tract. T=thalamus path.

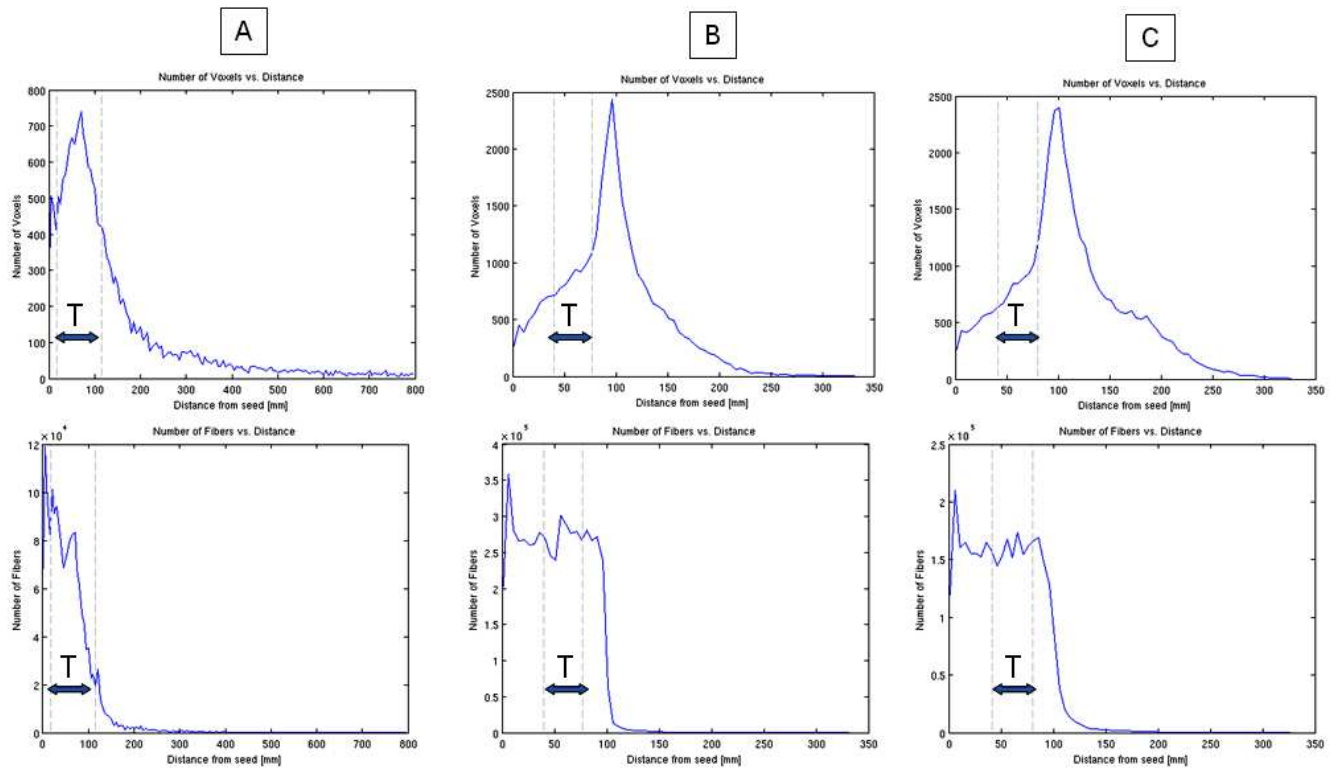


Figure 7 : Fractional anisotropy (FA) distribution along the tracts (blue line=mean, red line=standard deviation) for (A) prefrontal, (B) central, and (C) posterior parietal tracts, from the seed to the cortical targets. T= thalamus path.

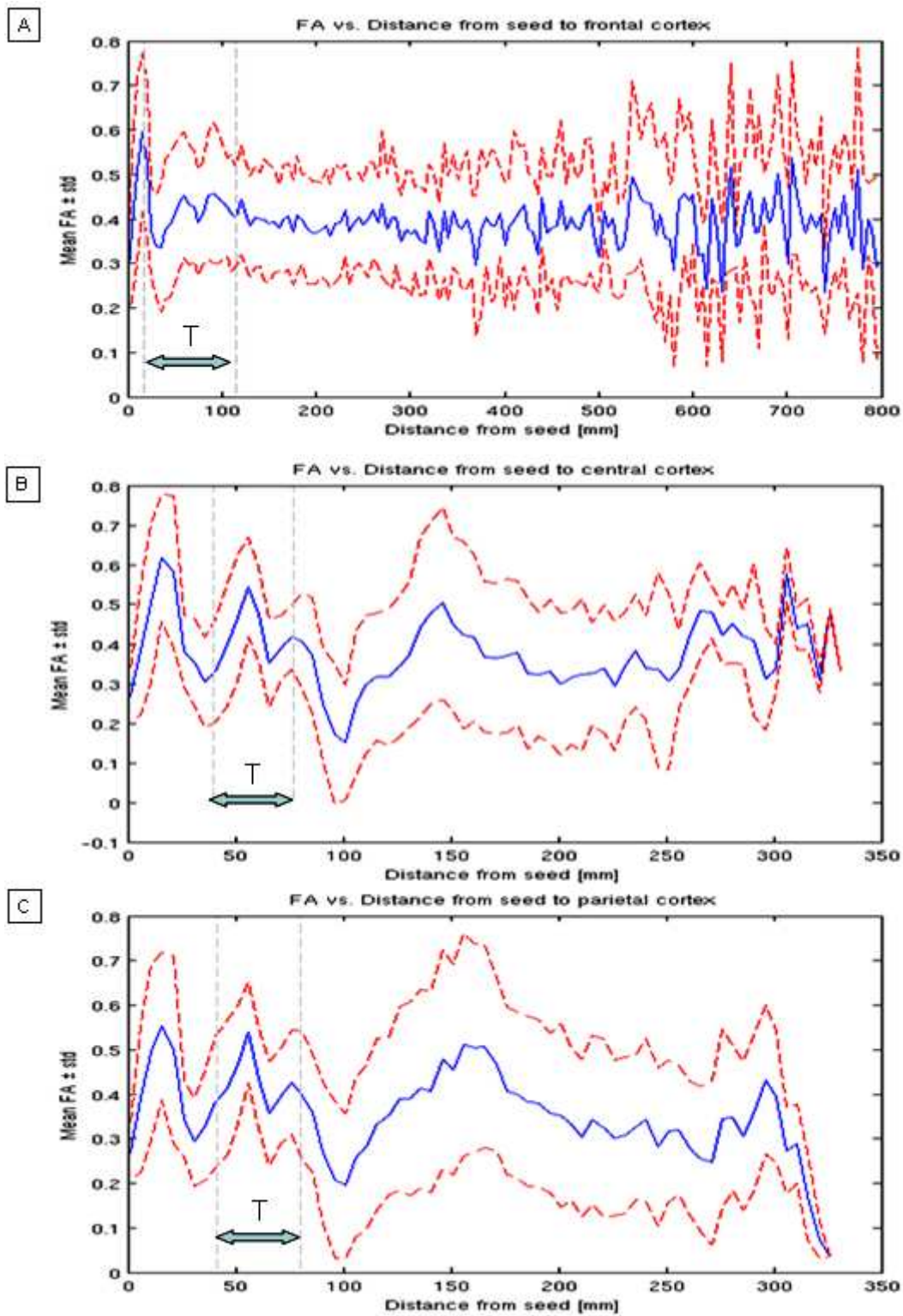
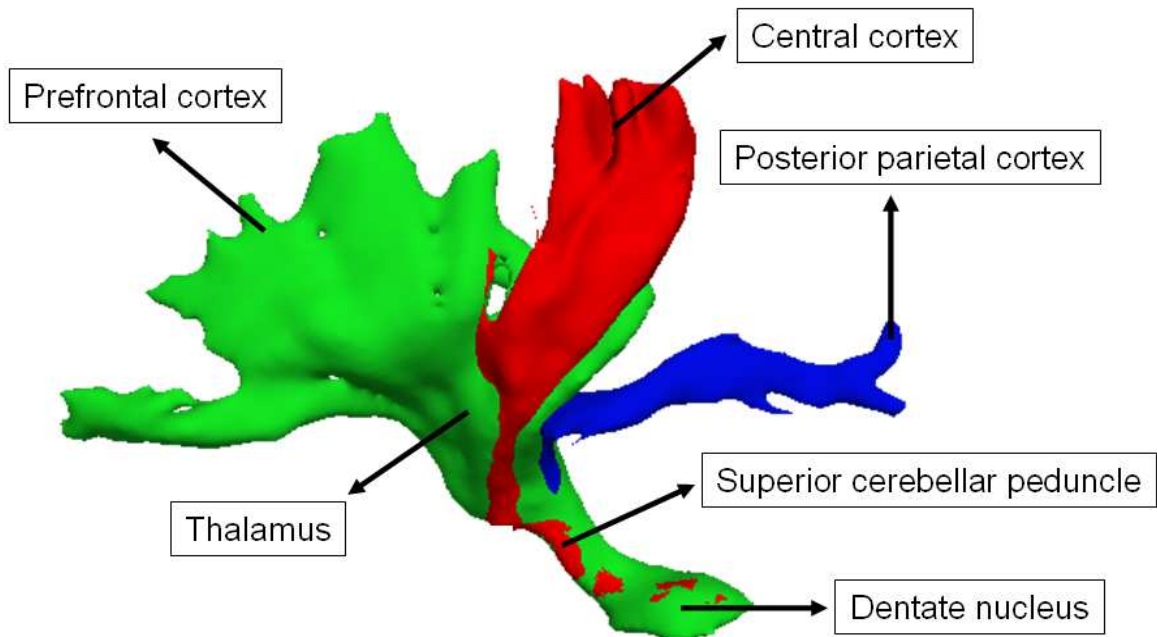


Figure 8 : 3D rendering of the three bundles of fibers and anatomical landmarks along their course: the dentate nucleus (seed), the superior cerebellar peduncles, the thalamus, where the grouping of fibers allow a qualitative and quantitative comparative assessment.



DISCUSSION GENERALE

1. Corrélations anatomo-fonctionnelles

Les résultats de nos travaux nous ont permis : 1) de préciser les dysfonctionnements neuropsychologiques associés aux DCI ; 2) de détecter les anomalies fonctionnelles métaboliques tissulaires cérébelleuses associées aux DCI avec une vraisemblable corrélation positive avec le degré d'extension de la dysplasie ; 3) d'émettre l'hypothèse selon laquelle la dysplasie cérébelleuse pourrait résulter de la mutation d'un ou de plusieurs gènes codant pour des molécules impliquées dans la migration neuronale et axonale affectant principalement les dérivés rhombencéphaliques (tronc cérébral et cervelet) ; 4) d'identifier les marqueurs anatomiques potentiels de ces anomalies de la migration, sous la forme de ROIs et de voies de passage des faisceaux de substance blanche, à l'aide de l'imagerie en tenseur de diffusion.

L'hétérogénéité du profil neuropsychologique au moment du diagnostic et de l'évolution propre de chaque profil, de même que l'absence de corrélation directe entre l'extension des anomalies dysplasiques, les différences de consommation tissulaire du glucose et le retard de développement et la déficience intellectuelle, suggèrent que:

- a. La désorganisation microarchitecturale du tissu cérébelleux induite par la dysplasie cause un dysfonctionnement développemental dont la variabilité pourrait être liée à la **plasticité fonctionnelle** du cervelet ;
- b. La consommation tissulaire du glucose est altérée au sein de la zone dysplasique en fonction du degré d'extension car, les dysplasies restreintes au vermis semblent ne pas présenter d'altération de captation de glucose ; une notion de **seuil** émerge de cette observation ;
- c. Le neurodéveloppement, notamment en ce qui concerne les fonctions en rapport avec le cervelet, est vraisemblablement modulé d'une part, par la mise en place des structures corticales cérébelleuses et des **voies de projection** du cervelet (noyaux gris profonds) vers le cortex cérébral via les noyaux gris centraux et, d'autre part, par une **organisation synaptique complexe** au sein du cervelet.

2. Neurophysiologie et plasticité cérébelleuse

Comme nous l'avons mentionné dans l'introduction, la structure fonctionnelle du cervelet est assez stéréotypée, uniforme dans tout le cervelet. Cependant, son mode de fonctionnement

normal et, par la suite, la physiopathologie des modifications de ce fonctionnement induites par une malformation ou une lésion acquise, de même que le mécanisme de récupération ou non de ses fonctions avec le temps, ne sont guère élucidés. La complexité de la neurophysiologie du cervelet réside dans :

- la diversité des **types cellulaires** intra et extra cérébelleux impliqués (noyaux de l'Olive inférieure -nOI, noyaux pontique précérébelleux -nPC, noyaux gris cérébelleux, cellules granulaires, cellules de Purkinje, cellules gliales de Bergmann, interneurons inhibiteurs, cellules unipolaires à brosse, cellules stellaires, cellules en panier et cellules de Golgi et de Lugaro), associée à la diversité propre des cellules de Purkinje ;
- la diversité des **axones** (fibres grimpantes des nOI, fibres Mossy des nPC, fibres parallèles des cellules granulaires, fibres directes) et de leur **connexions dendritiques** : uniques (simple ou en panier –cellules en panier et Purkinje) ou multiple (linéaire –cellules en basket vers Purkinje ; en rosette –cellules granulaires, de Golgi et terminaison des fibres Mossy) ;
- la diversité des **neurotransmetteurs** : excitateurs (Glutamate, Taurine, Aspartate), inhibiteurs (GABA –gamma aminobutyric acid, Glycine) ; des **neuromodulateurs**, notamment aminergiques (Sérotonine, Noradrenaline, Acétylcholine, Dopamine) et de nombreux **peptides** qui interviendraient également dans la modulation neuronale et synaptique (opioïdes, CRF – corticotrop releasing factor, Secretin/PACAP-pituitary adenylate cyclase activating polypeptide/VIP –vasoactive intestinal peptide, Cholecystokinine, Calcitonine, Tchykinines, Somatostatine et Motiline), créant des micro zones fonctionnelles ;
- les nombreuses **boucles fonctionnelles** ouvertes ou fermées avec les structures distantes par la combinaison d'afférences et d'efférences (Cérébello-olivo-cérébelleux ; Cérébello-vestibulo-cérébelleux ; Réticulo-cérébelleux ; Dentato-rubral ; Tecto-cérébelleux) réalisant une circuiterie particulièrement complexe.

La plasticité du cervelet porte tant sur les terminaisons cellulaires (des facteurs neurotrophiques favoriseraient la croissance dendritique, la spinogénèse et la synaptogénèse) que sur la neurotransmission. Cette plasticité fonctionnelle est sans doute le mieux démontrée dans les fonctions d'apprentissage. Ces fonctions impliquent les circuits cérébello-corticaux

participants à divers système de mémoire et en particulier, la mémoire non déclarative (Manto, 2010). Un des mécanismes de la plasticité cérébelleuse les mieux étudiés est l'adaptation oculaire réflexe notamment dans l'expérimentation du clin d'œil réflexe (Manto, 2010 ; Ito, 2000, 2001, 2006). La neuromodulation, mode de communication chimique entre deux neurones distants, détermine au niveau de chaque synapse, le timing et la proportion présynaptique de la décharge des neurotransmetteurs, ainsi que le degré de sensibilité post-synaptique au neurotransmetteur (Ito, 2006, 2009a,b). Elle intervient sans doute dans le rôle essentiel du cervelet pour l'adaptation aux changements ou perturbations environnementales, impliquant le cortex cérébelleux et ses noyaux gris profonds (Manto, 2010 ; Gerwig, 2006). Les diverses expérimentations sur le cervelet et la connaissance de plus en plus élaborée de sa physiologie ont poussé à la constitution de modèles computationnels du fonctionnement cérébelleux qui pourraient valoir tant pour son implication motrice que cognitive. Une des théories propose l'activation concomitante des fibres grimpantes des nOI et des fibres parallèles des cellules granulaires, sur les cellules de Purkinje créant une dépression chronique ou habitude (Manto, 2010 ; Ito 2000, 2001, 2006). L'autre théorie est basée sur le rôle du cervelet comme filtre adaptatif, décomposant les signaux variables dans le temps et découplant les signaux afférents des efférents (Manto, 2010 ; Fujita 1982 ; Dean, 2004). De ces théories sont dérivés : les modèles internes (de projection) dans lesquels le cervelet adapte le comportement en fonction des messages d'erreur reçus et de la répétitivité de la tâche (amélioration continue) (Ito 2000a, b) ; les modèles inverses (de correction) où le cervelet matérialise l'image-action inverse pensée dans le cerveau et lui appliquerait une correction (sur base de la projection sensorimotrice cérébrale) avec ordre d'exécution à la sortie (Ito 2000a, b).

Ces théories et schémas convergent tous vers une capacité d'adaptation positive du cervelet à la stimulation environnementale avec un bénéfice relatif lorsque cette stimulation est adéquate. Les études sur la réorganisation fonctionnelle du langage après lésion ou post-chirurgie ont démontré cette plasticité au niveau du cerveau (Staudt, 2010 ; Hertz-Pannier et al., 2002 ; Neville et al., 1998). Dans le cas des enfants dysplasiques, l'on peut appliquer ces hypothèses pour mieux comprendre la présentation neuropsychologique hétérogène de même que l'évolution imprédictible des enfants, ainsi que l'absence de corrélation avec le degré de dysplasie et de dysfonctionnement (FDG-PET) tissulaires. Cette évolution neuropsychologique devra être réévaluée en fonction des paramètres environnementaux socioculturels et de support paramédical au développement. De nouveaux tests génétiques dans l'axe de la migration neuronale et axonale pourront également être envisagés.

PERSPECTIVES

Les résultats de nos travaux ouvrent un champ d'exploration vaste dont seule une approche méthodique, impliquant la multidisciplinarité et la multimodalité des techniques d'investigation, permettrait de valider ces résultats sur une plus large série et un plus long suivi de patients, et d'intégrer d'autres techniques avancées d'approche morphologique (Diedrichsen et al., 2009 ; Nakada, 2007 ; Makris et al., 2005) et fonctionnelle (Xu et al., 2010 ; Freilich et al., 2010 ; Pavuluri et al., 2008 ; Tumeh et al., 2007) des dysplasies cérébelleuses.

Par ailleurs, les nouvelles techniques de séquençage génétique et d'hybridation moléculaire (Shaw et al., 2009) pourraient permettre d'investiguer plus spécifiquement les gènes et molécules impliqués dans la migration neuronale et axonale.

Au sein de notre équipe, incluant neuropédiatres, métaboliciens, généticiens neuropsychologues pédiatriques, médecins isotopistes, neuroradiologues pédiatriques et ingénieurs du traitement d'images, nous avons décidé de construire une base de données complète dont une des rubriques spécifiques est la dysplasie cérébelleuse. Les investigations et les relectures systématisées de même que le regroupement des résultats nous permettront d'atteindre les objectifs précédemment cités.

L'analyse morphologique peut désormais bénéficier d'un outil de précision qu'est l'IRM à haut champ (3 Tesla) disponible sur notre site. Nous sommes en train d'élaborer un modèle de normalisation du cervelet sur base de 20 acquisitions 3D en pondération T1 chez des sujets volontaires jeunes adultes sains (Besson et al., 2008a,b, 2010 ; Makris 2003, 2005, 2006). Ce modèle permettra d'évaluer les variations d'épaisseur sous-corticale chez les patients dysplasiques à âge équivalent au groupe contrôle. L'addition d'une acquisition DTI permettra d'étudier la connectivité intracérébelleuse d'une part, et cérébello-corticale d'autre part.

Nous envisageons également de mettre au point des paradigmes d'IRM fonctionnelle qui seraient accessibles aux enfants dysplasiques et adaptés pour l'âge, permettant d'évaluer le langage et la praxie (Neuner et al., Brain Res. 2007).

La collaboration avec le service de Médecine Nucléaire nous permettra de reprendre les acquisitions en FDG chez les patients déjà investigués avec une confrontation avec le groupe contrôle ajusté pour l'âge, dans le but de valider les anomalies supratentorielles des noyaux gris centraux et peut-être détecter et de quantifier les différences de captation au niveau du cortex cérébral non-moteur.

REFERENCES

- Aeby A, Liu Y, De Tiège X, Denolin V, David P, Balériaux D, Kavec M, Metens T, Van Bogaert P. Maturation of thalamic radiations between 34 and 41 weeks' gestation: a combined voxel-based study and probabilistic tractography with diffusion tensor imaging. *AJNR Am J Neuroradiol.* 2009 Oct;30(9):1780-6.
- American Association on Mental Retardation. "Mental Retardation. Definition, Classification, and Systems of Support, 10th Edition" (2002). Washington, D.C., AAMR
- American Psychiatric Association. *Diagnostic and Statistical Manual of Mental Disorders, Fourth Edition (DSM-IV)*, 2000. Washington. APA
- Apps R, Hawkes R. Cerebellar cortical organization: a one-map hypothesis. *Nat Rev Neurosci.* 2009 Sep;10(9):670-81.
- Auroux M and Haegel P. Organogenèse. In *Embriologie, Travaux pratiques et enseignement dirigé.* Tuchmann-Duplessis, Ed. 3rd edition, Masson, 1982, Paris.
- Baillieux H, De Smet HJ, Dobbeleir A, Paquier PF, De Deyn PP, and Marie'n P. Cognitive and affective disturbances following focal cerebellar damage in adults: A neuropsychological and SPECT study. *Cortex*, 46(7): 869e879, 2010.
- Bammer R. Basic principles of diffusion-weighted imaging. *Eur J Radiol.* 2003 Mar;45(3):169-84.
- Barallobre MJ, Pascual M, Del Río JA, Soriano E. The Netrin family of guidance factors: emphasis on Netrin-1 signalling. *Brain Res Brain Res Rev.* 2005 Jul;49(1):22-47.
- Barkovich AJ, Millen KJ, Dobyns WB. A developmental and genetic classification for midbrain-hindbrain malformations. *Brain.* 2009 Dec;132(Pt 12):3199-230. Review
- Barkovich AJ. Neuroimaging manifestations and classification of congenital muscular dystrophies. *AJNR Am J Neuroradiol.* 1998 Sep;19(8):1389-96.
- Barkovich AJ. Normal development of the neonatal and infant brain, skull, and spine. In *Pediatric Neuroimaging*, 4th Ed. lippincott Williams & Wilkins, 2005, Philadelphia.
- Barkovich, 1998 ; Barkovich AJ. Congenital malformations of the brain and skull. In: *Pediatric Neuroimaging*, 4th ed. Philadelphia: Lippincott Williams & Wilkins; 2005.
- Battaglia A, Carey JC. Diagnostic evaluation of developmental delay/mental retardation: An overview. *Am J Med Genet C Semin Med Genet.* 2003 Feb 15;117C(1):3-14.
- Beaton A, Mariën P. Language, cognition and the cerebellum: grappling with an enigma. *Cortex.* 2010 Jul-Aug;46(7):811-20.
- Behrens TE, Johansen-Berg H, Woolrich MW, Smith SM, Wheeler-Kingshott CA, Boulby PA, Barker GJ, Sillery EL, Sheehan K, Ciccarelli O, Thompson AJ, Brady JM, Matthews PM.

- Non-invasive mapping of connections between human thalamus and cortex using diffusion imaging. *Nat Neurosci*. 2003 Jul;6(7):750-7.
- Berl MM, Vaidya CJ, Gaillard WD. Functional imaging of developmental and adaptive changes in neurocognition. *Neuroimage*. 2006 Apr 15;30(3):679-91.
- Besson P, Andermann F, Dubeau F, Bernasconi A. Small focal cortical dysplasia lesions are located at the bottom of a deep sulcus. *Brain*. 2008 Dec;131(Pt 12):3246-55.
- Besson P, Bernasconi N, Colliot O, Evans A, Bernasconi A. Surface-based texture and morphological analysis detects subtle cortical dysplasia. *Med Image Comput Comput Assist Interv*. 2008;11(Pt 1):645-52.
- Besson P, Richiardi J, Bourdin C, Bringoux L, Mestre DR, Vercher JL. Bayesian networks and information theory for audio-visual perception modeling. *Biol Cybern*. 2010 Sep;103(3):213-26.
- Bloch, Hansen and Packard. Nuclear Induction. *Phys. Rev*. 69, 127–127 (1946).
- Bolduc ME, Limperopoulos C. Neurodevelopmental outcomes in children with cerebellar malformations: a systematic review. *Dev Med Child Neurol*. 2009 Apr;51(4):256-67.
- Bostan AC, Strick PL. The Cerebellum and Basal Ganglia are Interconnected. *Neuropsychol Rev*. 2010 Sep 3. [Epub ahead of print].
- Botez MI, Botez T, Elie R, Attig E. Role of the cerebellum in complex human behavior. *Ital J Neurol Sci*. 1989 Jun;10(3):291-300.
- Carlson, Formation of germ layers and early derivatives, In *Human Embryology and Developmental Biology*, 3rd edition, Mosby, 2004, Philadelphia, PA.
- Chanraud S, Zahr N, Sullivan EV, Pfefferbaum A. MR diffusion tensor imaging: a window into white matter integrity of the working brain. *Neuropsychol Rev*. 2010 Jun;20(2):209-25.
- Chugani HT, Phelps ME. Imaging human brain development with positron emission tomography. *J Nucl Med*. 1991 Jan;32(1):23-6.
- Coull JT, Cheng RK, Meck WH. Neuroanatomical and Neurochemical Substrates of Timing. *Neuropsychopharmacology*. 2010 Jul 28. [Epub ahead of print].
- Curatolo P, Cotroneo E. Cerebellar vermis dysplasia: diagnostic problems by CT. *Neuropediatrics*. 1982 Feb;13(1):50.
- Curry CJ, Stevenson RE, Aughton D, Byrne J, Carey JC, Cassidy S, Cunniff C, Graham JM Jr, Jones MC, Kaback MM, Moeschler J, Schaefer GB, Schwartz S, Tarleton J, Opitz J. Evaluation of mental retardation: recommendations of a Consensus Conference: American College of Medical Genetics. *Am J Med Genet*. 1997 Nov 12;72(4):468-77.

- Dahmane N, Ruiz i Altaba A. Sonic hedgehog regulates the growth and patterning of the cerebellum. *Development*. 1999 Jun;126(14):3089-100.
- Decety J, Sjöholm H, Ryding E, Stenberg G, Ingvar DH. The cerebellum participates in mental activity: tomographic measurements of regional cerebral blood flow. *Brain Res*. 1990 Dec 10;535(2):313-7.
- Della Sala S. Cognition and the cerebellum. *Cortex*. 2010 Jun 14. [Epub ahead of print].
- Demaerel P, Lagae L, Casaer P, Baert AL. MR of cerebellar cortical dysplasia. *AJNR Am J Neuroradiol*. 1998 May;19(5):984-6.
- Demaerel P. Abnormalities of cerebellar foliation and fissuration: classification, neurogenetics and clinicoradiological correlations. *Neuroradiology*. 2002 Aug;44(8):639-46. Review
- Desmond JE, Gabrieli JD, Wagner AD, Ginier BL, Glover GH. Lobular patterns of cerebellar activation in verbal working-memory and finger-tapping tasks as revealed by functional MRI. *J Neurosci*. 1997 Dec 15;17(24):9675-85.
- Diedrichsen J, Balsters JH, Flavell J, Cussans E, Ramnani N. A probabilistic MR atlas of the human cerebellum. *Neuroimage*. 2009 May 15;46(1):39-46.
- Dobyns WB, Reiner O, Carrozzo R, et al. Lissencephaly: a human brain malformation associated with deletion of the LIS1 gene located at chromosome 17p13. *JAMA* 1993; 270:2838–2842.
- Dobyns WB, Truwit CL, Ross ME, et al. Differences in the gyral pattern distinguish chromosome 17-linked and X-linked lissencephaly. *Neurology* 1999;53:270–277.
- Durisko C, Fiez JA. Functional activation in the cerebellum during working memory and simple speech tasks. *Cortex*. 2010 Jul-Aug;46(7):896-906.
- Evans PD, Vallender EJ, Lahn BT. Molecular evolution of the brain size regulator genes CDK5RAP2 and CENPJ. *Gene*. 2006 Jun 21;375:75-9.
- Evarts EV, Thach WT. Motor mechanisms of the CNS: cerebrocerebellar interrelations. *Annu Rev Physiol*. 1969;31:451-98. Review
- Fitzgerald MJT. Brain stem and cerebellum in neuroanatomy basic and applied in part IV brainstem and cerebellum. London: Ed. Baillière Tindall; 1985.
- Forman MS, Squier W, Dobyns WB, Golden JA. Genotypically defined lissencephalies show distinct pathologies. *J Neuropathol Exp Neurol*. 2005 Oct;64(10):847-57.
- Freilich ER, Gaillard WD. Utility of functional MRI in pediatric neurology. *Curr Neurol Neurosci Rep*. 2010 Jan;10(1):40-6.
- Frings M, Dimitrova A, Schorn CF, Elles HG, Hein-Kropp C, Gizewski ER, Diener HC, Timmann D. Cerebellar involvement in verb generation: an fMRI study. *Neurosci Lett*. 2006 Nov 27;409(1):19-23.

- Gebhart AL, Petersen SE, Thach WT. Role of the posterolateral cerebellum in language. *Ann N Y Acad Sci.* 2002 Dec;978:318-33.
- Gelot A, Billette de Villemeur T, Bordarier C, Ruchoux MM, Moraine C, Ponsot G. Developmental aspects of type II lissencephaly. Comparative study of dysplastic lesions in fetal and post-natal brains. *Acta Neuropathol.* 1995;89(1):72-84.
- Gilman CP, Mattson MP. Do apoptotic mechanisms regulate synaptic plasticity and growth-cone motility? *Neuromolecular Med.* 2002;2(2):197-214.
- Goffin K, Van Paesschen W, Dupont P, Baete K, Palmmini A, Nuyts J, Van Laere K. Anatomy-based reconstruction of FDG-PET images with implicit partial volume correction improves detection of hypometabolic regions in patients with epilepsy due to focal cortical dysplasia diagnosed on MRI. *Eur J Nucl Med Mol Imaging.* 2010 Jun;37(6):1148-55.
- Gothelf D, Furfaro JA, Penniman LC, Glover GH, Reiss AL. The contribution of novel brain imaging techniques to understanding the neurobiology of mental retardation and developmental disabilities. *Ment Retard Dev Disabil Res Rev.* 2005;11(4):331-9.
- Gressens P. Mechanisms and disturbances of neuronal migration. *Pediatr Res.* 2000 Dec;48(6):725-30.
- Haas BW, Barnea-Goraly N, Lightbody AA, Patnaik SS, Hoeft F, Hazlett H, Piven J, Reiss AL. Early white-matter abnormalities of the ventral frontostriatal pathway in fragile X syndrome. *Dev Med Child Neurol.* 2009 Aug;51(8):593-9.
- Habas C, Cabanis EA. Cortical projections to the human red nucleus: a diffusion tensor tractography study with a 1.5-T MRI machine. *Neuroradiology.* 2006 Oct;48(10):755-62.
- Habas C. Basic principles of diffusion tensor MR tractography. *J Radiol.* 2004 Mar;85(3):281-6.
- Habas C. The cerebellum: from motor coordination to cognitive function. *Rev Neurol (Paris).* 2001 Dec;157(12):1471-97. Review
- Heber R. A manual on terminology and classification in mental retardation. *Am J Ment Defic.* 1959 Sep;Suppl 64(2):1-111.
- Hertz-Pannier L, Chiron C, Jambaqué I, Renaux-Kieffer V, Van de Moortele PF, Delalande O, Fohlen M, Brunelle F, Le Bihan D. Late plasticity for language in a child's non-dominant hemisphere: a pre- and post-surgery fMRI study. *Brain.* 2002 Feb;125(Pt 2):361-72.
- Imagerie du cervelet dans le retard mental, Thèse d'Université défendue le 13 Juin 2002, Université du Droit et de la Santé, Lille 2, Faculté de Médecine Henri Warembourg.
- Ito M. Cerebellar circuitry as a neuronal machine. *Prog Neurobiol.* 2006 Feb-Apr;78(3-5):272-303.
- Ito M. Functional roles of neuropeptides in cerebellar circuits. *Neuroscience.* 2009 Sep 1;162(3):666-72.

- Ito M. Hopes for cerebellar research in the 21st century. *Cerebellum*. 2002 Apr;1(2):93-4.
- Ito M. *Nat Rev Neurosci*. 2002 Nov;3(11):896-902. The molecular organization of cerebellar long-term depression.
- Ito M. *Neurobiology: internal model visualized*. *Nature*. 2000 Jan 13;403(6766):153-4.
- Ito R, Mori S, Melhem ER. Diffusion tensor brain imaging and tractography. *Neuroimaging Clin N Am*. 2002 Feb;12(1):1-19.
- Ito S, Takeichi M. Dendrites of cerebellar granule cells correctly recognize their target axons for synaptogenesis in vitro. *Proc Natl Acad Sci U S A*. 2009 Aug 4;106(31):12782-7.
- Ivry RB, Baldo JV. Is the cerebellum involved in learning and cognition? *Curr Opin Neurobiol*. 1992 Apr;2(2):212-6.
- Jin Y. Synaptogenesis. *WormBook*. 2005 Dec 16:1-11.
- Kastler B. *Comprendre l'IRM*. 6ème édition. Elsevier Masson, 2006. Paris.
- Kato M, Dobyns WB. Lissencephaly and the molecular basis of neuronal migration. *Hum Mol Genet* 2003;12: R89–R96.
- Ke X, Tang T, Hong S, Hang Y, Zou B, Li H, Zhou Z, Ruan Z, Lu Z, Tao G, Liu Y. White matter impairments in autism, evidence from voxel-based morphometry and diffusion tensor imaging. *Brain Res*. 2009 Apr 10;1265:171-7.
- Kinnala A, Suhonen-Polvi H, Aärimaa T, Kero P, Korvenranta H, Ruotsalainen U, Bergman J, Haaparanta M, Solin O, Nuutila P, Wegelius U. Cerebral metabolic rate for glucose during the first six months of life: an FDG positron emission tomography study. *Arch Dis Child Fetal Neonatal Ed*. 1996 May;74(3):F153-7.
- Konrad A, Dielentheis TF, El Masri D, Bayerl M, Fehr C, Gesierich T, Vucurevic G, Stoeter P, Winterer G. Disturbed structural connectivity is related to inattention and impulsivity in adult attention deficit hyperactivity disorder. *Eur J Neurosci*. 2010 Mar;31(5):912-9.
- Kuwamura M, Morikawa T, Yamate J, Kato K, Kotani T, Sakuma S. Glial pathology in development of cerebellar dysplasia in the hereditary cerebellar vermis defect (CVD) rat. *Acta Neuropathol*. 2000 Mar;99(3):305-9.
- la Fougère C, Rominger A, Förster S, Geisler J, Bartenstein P. PET and SPECT in epilepsy: a critical review. *Epilepsy Behav*. 2009 May;15(1):50-5.
- Lammertsma AA. Positron emission tomography of the brain: measurement of regional cerebral function in man. *Clin Neurol Neurosurg*. 1984;86(1):1-11.
- Le Bihan D, Turner R. Intravoxel incoherent motion imaging using spin echoes. *Magn Reson Med*. 1991 Jun;19(2):221-7.

- Lee JH, Gleeson JG. The role of primary cilia in neuronal function. *Neurobiol Dis.* 2010 May;38(2):167-72.
- Lee SK, Kim DI, Kim J, Kim DJ, Kim HD, Kim DS, Mori S. Diffusion-tensor MR imaging and fiber tractography: a new method of describing aberrant fiber connections in developmental CNS anomalies. *Radiographics.* 2005 Jan-Feb;25(1):53-65.
- Leiner HC, Leiner AL, Dow RS. The human cerebro-cerebellar system: its computing, cognitive, and language skills. *Behav Brain Res.* 1991 Aug 29;44(2):113-28.
- Lezak MD. Evaluation neuropsychologique. In *Neuropsychologie clinique et neurologie du comportement.* 2nde ed. Montreal : Masson 1987.
- Limperopoulos C, du Plessis AJ. Disorders of cerebellar growth and development. *Curr Opin Pediatr.* 2006 Dec;18(6):621-7.
- Liu Y, Balériaux D, Kavec M, Metens T, Absil J, Denolin V, Pardou A, Avni F, Van Bogaert P, Aeby A. Structural asymmetries in motor and language networks in a population of healthy preterm neonates at term equivalent age: a diffusion tensor imaging and probabilistic tractography study. *Neuroimage.* 2010 Jun;51(2):783-8.
- Lu X, Miyachi S, Ito Y, Nambu A, Takada M. Topographic distribution of output neurons in cerebellar nuclei and cortex to somatotopic map of primary motor cortex. *Eur J Neurosci.* 2007 Apr;25(8):2374-82.
- Luat AF, Bernardi B, Chugani HT. Congenital perisylvian syndrome: MRI and glucose PET correlations. *Pediatr Neurol.* 2006 Jul;35(1):21-9.
- Madalosso SH, Pérez-Villegas EM, Armengol JA. Naturally occurring neuronal death during the postnatal development of Purkinje cells and their precerebellar afferent projections. *Brain Res Brain Res Rev.* 2005 Sep;49(2):267-79.
- Mahmood A, Bibat G, Zhan AL, Izbudak I, Farage L, Horska A, Mori S, Naidu S. White matter impairment in Rett syndrome: diffusion tensor imaging study with clinical correlations. *AJNR Am J Neuroradiol.* 2010 Feb;31(2):295-9.
- Makris N, Hodge SM, Haselgrove C, Kennedy DN, Dale A, Fischl B, Rosen BR, Harris G, Caviness VS Jr, Schmahmann JD. Human cerebellum: surface-assisted cortical parcellation and volumetry with magnetic resonance imaging. *J Cogn Neurosci.* 2003 May 15;15(4):584-99.
- Makris N, Kaiser J, Haselgrove C, Seidman LJ, Biederman J, Boriel D, Valera EM, Papadimitriou GM, Fischl B, Caviness VS Jr, Kennedy DN. Human cerebral cortex: a system for the integration of volume- and surface-based representations. *Neuroimage.* 2006 Oct 15;33(1):139-53.

- Makris N, Schlerf JE, Hodge SM, Haselgrove C, Albaugh MD, Seidman LJ, Rauch SL, Harris G, Biederman J, Caviness VS Jr, Kennedy DN, Schmahmann JD. MRI-based surface-assisted parcellation of human cerebellar cortex: an anatomically specified method with estimate of reliability. *Neuroimage*. 2005 May 1;25(4):1146-60.
- Manto MU, Embryology and anatomy. In *Cerebellar disorders : A practical approach to diagnosis and management*. Cambridge University Press, 2010, New York.
- Manto UM and Pandolfo M. *The Cerebellum and its disorders*. Cambridge, Cambridge University Press, 2002.
- Martinez. The isthmic organizer and brain regionalization. *Int J Dev Biol*. 2001;45(1):367-71.
- Mazet Ph., Housel D. – *Psychiatrie de l'enfant et de l'adolescent*. Paris : Editions Maloine 1993.
- Middleton FA, Strick PL. Basal ganglia output and cognition: evidence from anatomical, behavioral, and clinical studies. *Brain Cogn* 2000; 42: 183-200.
- Middleton FA, Strick PL. Cerebellar projections to the prefrontal cortex of the primate. *J Neurosci* 2001; 15: 700-712.
- Moncla A, Mancini J, Livet NO, Philip N. Retard mental. In *Neurologie pédiatrique*, 3ème Ed, Flammarion, 2010. Paris.
- Mori S, Kaufmann WE, Davatzikos C, Stieltjes B, Amodei L, Fredericksen K, Pearlson GD, Melhem ER, Solaiyappan M, Raymond GV, Moser HW, van Zijl PC. Imaging cortical association tracts in the human brain using diffusion-tensor-based axonal tracking. *Magn Reson Med*. 2002 Feb;47(2):215-23.
- Munno DW, Syed NI. Synaptogenesis in the CNS: an odyssey from wiring together to firing together. *J Physiol*. 2003 Oct 1;552(Pt 1):1-11.
- Murdoch BE. The cerebellum and language: historical perspective and review. *Cortex*. 2010 Jul-Aug;46(7):858-68.
- Nakada T. Clinical application of high and ultra high-field MRI. *Brain Dev*. 2007 Jul;29(6):325-35.
- Nakagawa T, Maeda M, Kato M, Terada N, Shimizu S, Morooka Y, Nakano H, Takeda K. A case of Lhermitte-Duclos disease presenting high FDG uptake on FDG-PET/CT. *J Neurooncol*. 2007 Sep;84(2):185-8.
- Nakajima K Control of tangential/non-radial migration of neurons in the developing cerebral cortex. *Neurochem Int*. 2007 Jul-Sep;51(2-4):121-31.
- Neubauer AC, Fink A. Intelligence and neural efficiency. *Neurosci Biobehav Rev*. 2009 Jul;33(7):1004-23.

- Neuner I, Stöcker T, Kellermann T, Kircher T, Zilles K, Schneider F, Shah NJ. Wechsler Memory Scale Revised Edition: neural correlates of the visual paired associates subtest adapted for fMRI. *Brain Res.* 2007 Oct 26;1177:66-78.
- Neville HJ, Bavelier D. Neural organization and plasticity of language. *Curr Opin Neurobiol.* 1998 Apr;8(2):254-8.
- Nutt R. The History of Positron Emission Tomography. *Molecular Imaging and Biology* ;Vol. 4, No. 1, 11–26. 2002.
- O'Shaughnessy ES, Berl MM, Moore EN, Gaillard WD. Pediatric functional magnetic resonance imaging (fMRI): issues and applications. *J Child Neurol.* 2008 Jul;23(7):791-801.
- Osterrieth PA. Le test de copie d'une figure complexe : contribution à l'étude de la perception et de la mémoire. *Arch Psychol* 1944 ;28 :1021-34.
- Otsuka H, Graham M, Kubo A, Nishitani H. Clinical utility of FDG PET. *J Med Invest.* 2004 Feb;51(1-2):14-9.
- Pajevic S, Pierpaoli C. Color schemes to represent the orientation of anisotropic tissues from diffusion tensor data: application to white matter fiber tract mapping in the human brain. *Magn Reson Med.* 1999 Sep;42(3):526-40.
- Pardini M, Garaci FG, Bonzano L, Roccatagliata L, Palmieri MG, Pompili E, Coniglione F, Krueger F, Ludovici A, Floris R, Benassi F, Emberti Gialloreti L. White matter reduced streamline coherence in young men with autism and mental retardation. *Eur J Neurol.* 2009 Nov;16(11):1185-90.
- Patel S, Barkovich AJ. Analysis and classification of cerebellar malformations. *AJNR Am J Neuroradiol.* 2002 Aug;23(7):1074-87.
- Pavuluri MN, Sweeney JA. Integrating functional brain neuroimaging and developmental cognitive neuroscience in child psychiatry research. *J Am Acad Child Adolesc Psychiatry.* 2008 Nov;47(11):1273-88.
- Pickar D, Litman RE, Konicki PE, Wolkowitz OM, Breier A. Neurochemical and neural mechanisms of positive and negative symptoms in schizophrenia. *Mod Probl Pharmacopsychiatry.* 1990;24:124-51. Review
- Poduri A, Golja A, Takeoka M, Bourgeois BF, Connolly L, Riviello JJ Jr. Focal cortical malformations can show asymmetrically higher uptake on interictal fluorine-18 fluorodeoxyglucose positron emission tomography (PET). *J Child Neurol.* 2007 Feb;22(2):232-7.
- Ponsot G, Sacco S, Mancini J. Développement psychomoteur de l'enfant. In *Neurologie pédiatrique*, 3ème Ed, Flammarion, 2010. Paris.

- Purcell, Torrey and Pound. Resonance Absorption by Nuclear Magnetic Moments in a Solid, *Phys. Rev.* 69 37 (1946).
- Qiu D, Tan LH, Zhou K, Khong PL. Diffusion tensor imaging of normal white matter maturation from late childhood to young adulthood: voxel-wise evaluation of mean diffusivity, fractional anisotropy, radial and axial diffusivities, and correlation with reading development. *Neuroimage*. 2008 Jun;41(2):223-32.
- Reivich M, Kuhl D, Wolf A, Greenberg J, Phelps M, Ido T, Casella V, Fowler J, Hoffman E, Alavi A, Som P, Sokoloff L. The [18F]fluorodeoxyglucose method for the measurement of local cerebral glucose utilization in man. *Circ Res*. 1979 Jan;44(1):127-37.
- Restuccia D, Valeriani M, Barba C, Le Pera D, Capecchi M, Filippini V, Molinari M. Functional changes of the primary somatosensory cortex in patients with unilateral cerebellar lesions. *Brain*. 2001 Apr;124(Pt 4):757-68.
- REY A. « Manuel. Test de copie d'une figure complexe de A. REY » Les Editions du Centre de Psychologie Appliquée, Paris, 1960.
- Ross ME, Swanson K, Dobyns WB. Lissencephaly with cerebellar hypoplasia (LCH): a heterogeneous group of cortical malformations. *Neuropediatrics* 2001;32:256-263 ; van der Knaap et al., 1997.
- Saksena S, Husain N, Das V, Pradhan M, Trivedi R, Srivastava S, Malik GK, Rathore RK, Sarma M, Pandey CM, Gupta RK. Diffusion tensor imaging in the developing human cerebellum with histologic correlation. *Int J Dev Neurosci*. 2008 Nov;26(7):705-11.
- Saksena S, Husain N, Malik GK, Trivedi R, Sarma M, Rathore RS, Pandey CM, Gupta RK. Comparative evaluation of the cerebral and cerebellar white matter development in pediatric age group using quantitative diffusion tensor imaging. *Cerebellum*. 2008;7(3):392-400.
- Salamon N, Kung J, Shaw SJ, Koo J, Koh S, Wu JY, Lerner JT, Sankar R, Shields WD, Engel J Jr, Fried I, Miyata H, Yong WH, Vinters HV, Mathern GW. FDG-PET/MRI coregistration improves detection of cortical dysplasia in patients with epilepsy. *Neurology*. 2008 Nov 11;71(20):1594-601.
- Salamon N, Sicotte N, Alger J, Shattuck D, Perlman S, Sinha U, Schultze-Haakh H, Salamon G. Analysis of the brain-stem white-matter tracts with diffusion tensor imaging. *Neuroradiology*. 2005 Dec;47(12):895-902.
- Salamon N, Sicotte N, Drain A, Frew A, Alger JR, Jen J, Perlman S, Salamon G. White matter fiber tractography and color mapping of the normal human cerebellum with diffusion tensor imaging. *J Neuroradiol*. 2007 May;34(2):115-28.

- Salinas PC. Retrograde signalling at the synapse: a role for Wnt proteins. *Biochem Soc Trans.* 2005 Dec;33(Pt 6):1295-8.
- Schäfer ER, Scharphius T, Spaar F. [Dysplasia of the cerebellar vermis in the Dandy-Walker syndrome. Report of two cases] *Neuropadiatrie.* 1971 Oct;3(2):206-16.
- Schlerf JE, Verstynen TD, Ivry RB, Spencer RM. Evidence of a novel somatopic map in the human neocerebellum during complex actions. *J Neurophysiol.* 2010 Jun;103(6):3330-6.
- Schmahmann JD, Pandya DN. Prefrontal cortex projections to the basilar pons in rhesus monkey: implications for the cerebellar contribution to higher function. *Neurosci Lett.* 1995 Oct 27;199(3):175-8 ;
- Schmahmann JD, Sherman JC. Cerebellar cognitive affective syndrome. *Int Rev Neurobiol.* 1997;41:433-40.
- Shaw AC, Hennekam RC. Interpreting humanity's genes. *Eur J Med Genet.* 2009 Nov-Dec;52(6):379-80.
- Sievers J, von Knebel Doeberitz C, Pehlemann FW, Berry M. Meningeal cells influence cerebellar development over a critical period. *Anat Embryol (Berl).* 1986;175(1):91-100.
- Signorini M, Paulesu E, Friston K, Perani D, Colleluori A, Lucignani G, Grassi F, Bettinardi V, Frackowiak RS, Fazio F. Rapid assessment of regional cerebral metabolic abnormalities in single subjects with quantitative and nonquantitative [¹⁸F]FDG PET: A clinical validation of statistical parametric mapping. *Neuroimage.* 1999 Jan;9(1):63-80.
- Silk TJ, Vance A, Rinehart N, Bradshaw JL, Cunningham R. White-matter abnormalities in attention deficit hyperactivity disorder: a diffusion tensor imaging study. *Hum Brain Mapp.* 2009 Sep;30(9):2757-65.
- Soto Ares G, Deries B, Delmaire C, Devisme L, Ruchoux MM, Pruvo JP. [Cerebellar cortical dysplasia: MRI aspects and significance]. *J Radiol.* 2004 Jun;85(6 Pt 1):729-40. Review
- Soto-Ares G, Delmaire C, Deries B, Vallee L, Pruvo JP. Cerebellar cortical dysplasia: MR findings in a complex entity. *AJNR Am J Neuroradiol.* 2000 Sep;21(8):1511-9.
- Soto-Ares G, Devisme L, Jorriot S, Deries B, Pruvo JP, Ruchoux MM. Neuropathologic and MR imaging correlation in a neonatal case of cerebellar cortical dysplasia. *AJNR Am J Neuroradiol.* 2002 Aug;23(7):1101-4.
- Staudt M. Brain plasticity following early life brain injury: insights from neuroimaging. *Semin Perinatol.* 2010 Feb;34(1):87-92.
- Stoodley CJ, Schmahmann JD. Functional topography in the human cerebellum: a meta-analysis of neuroimaging studies. *Neuroimage.* 2009 Jan 15;44(2):489-501.

- Sundaram SK, Chugani HT, Chugani DC. Positron emission tomography methods with potential for increased understanding of mental retardation and developmental disabilities. *Ment Retard Dev Disabil Res Rev.* 2005;11(4):325-30.
- Sundaram SK, Kumar A, Makki MI, Behen ME, Chugani HT, Chugani DC. Diffusion tensor imaging of frontal lobe in autism spectrum disorder. *Cereb Cortex.* 2008 Nov;18(11):2659-65.
- Supekar K, Uddin LQ, Prater K, Amin H, Greicius MD, Menon V. Development of functional and structural connectivity within the default mode network in young children. *Neuroimage.* 2010 Aug 1;52(1):290-301.
- Takahashi M, Iwamoto K, Fukatsu H, Naganawa S, Iidaka T, Ozaki N. White matter microstructure of the cingulum and cerebellar peduncle is related to sustained attention and working memory: a diffusion tensor imaging study. *Neurosci Lett.* 2010 Jun 21;477(2):72-6.
- Talairach J, Tournoux P. Co-planar stereotaxic atlas of the human brain, 3D dimensional proportional system: an approach to cerebral imaging. New York: Ed. Thieme, Thieme Medical Publishers; 1988.
- Tang BL. Molecular genetic determinants of human brain size. *Biochem Biophys Res Commun.* 2006 Jul 7;345(3):911-6.
- Thach WT. *Cerebellum.* 2007;6(3):163-7. On the mechanism of cerebellar contributions to cognition.
- Thiebaut de Schotten M, Ffytche D, Bizzi A, Dell'acqua F, Allin M, Walshe M, Murray R, Williams S, Murphy DG, Catani M. Atlasing location, asymmetry and inter-subject variability of white matter tracts in the human brain with MR diffusion tractography. *Neuroimage.* 2010 Aug 2. [Epub ahead of print]
- Tumeh PC, Alavi A, Houseni M, Greenfield A, Chryssikos T, Newberg A, Torigian DA, Moonis G. Structural and functional imaging correlates for age-related changes in the brain. *Semin Nucl Med.* 2007 Mar;37(2):69-87.
- van der Knaap MS, Smit LM, Barth PG, Catsman-Berrevoets CE, Brouwer OF, Begeer JH, de Coo IF, Valk J. Magnetic resonance imaging in classification of congenital muscular dystrophies with brain abnormalities. *Ann Neurol.* 1997 Jul;42(1):50-9.
- Van der Linden M, Seron X, Le Gall D, Andrès P ; *Neuropsychologie des lobes frontaux.* Solal Ed. Paris, 1999.
- von Knebel Doeberitz C, Sievers J, Sadler M, Pehlemann FW, Berry M, Halliwell P. Destruction of meningeal cells over the newborn hamster cerebellum with 6-hydroxydopamine prevents foliation and lamination in the rostral cerebellum. *Neuroscience.* 1986 Feb;17(2):409-26.

- Wakana S, Jiang H, Nagae-Poetscher LM, van Zijl PC, Mori S. Fiber tract—based atlas of human white matter anatomy. *Radiology* 2004;230:77—87.
- Wechsler D. (1995) WPPSI- R. Echelle d'intelligence pour la période préscolaire et primaire. Forme révisée. ECPA, Paris.
- Wechsler D. (1996). WISC-III. Echelle d'intelligence pour enfants -3ème éd. ECPA Paris.
- Wells EM, Walsh KS, Khademian ZP, Keating RF, Packer RJ. The cerebellar mutism syndrome and its relation to cerebellar cognitive function and the cerebellar cognitive affective disorder. *Dev Disabil Res Rev.* 2008;14(3):221-8.
- Westera G, Schubiger PA. Functional imaging of physiological processes by positron emission tomography. *News Physiol Sci.* 2003 Aug;18:175-8. Review
- Williams TE, Buchhalter JR, Sussman MD. Cerebellar dysplasia and unilateral cataract in Marinesco-Sjögren syndrome. *Pediatr Neurol.* 1996 Feb;14(2):158-61.
- Wurst W, Bally-Cuif L. Neural plate patterning: upstream and downstream of the isthmic organizer. *Nat Rev Neurosci.* 2001 Feb;2(2):99-108. Review
- Xu D, Vigneron D. Magnetic resonance spectroscopy imaging of the newborn brain--a technical review. *Semin Perinatol.* 2010 Feb;34(1):20-7.
- Yu C, Li J, Liu Y, Qin W, Li Y, Shu N, Jiang T, Li K. White matter tract integrity and intelligence in patients with mental retardation and healthy adults. *Neuroimage.* 2008 May 1;40(4):1533-41.