



HAL
open science

Guidage par l'imagerie ultrasonore des traitements par ultrasons focalisés de haute intensité

Jérémy Chenot

► **To cite this version:**

Jérémy Chenot. Guidage par l'imagerie ultrasonore des traitements par ultrasons focalisés de haute intensité. Acoustique [physics.class-ph]. Université Claude Bernard - Lyon I, 2011. Français. NNT : . tel-00661021v1

HAL Id: tel-00661021

<https://theses.hal.science/tel-00661021v1>

Submitted on 18 Jan 2012 (v1), last revised 26 Jun 2013 (v2)

HAL is a multi-disciplinary open access archive for the deposit and dissemination of scientific research documents, whether they are published or not. The documents may come from teaching and research institutions in France or abroad, or from public or private research centers.

L'archive ouverte pluridisciplinaire **HAL**, est destinée au dépôt et à la diffusion de documents scientifiques de niveau recherche, publiés ou non, émanant des établissements d'enseignement et de recherche français ou étrangers, des laboratoires publics ou privés.

162-2011

Année 2011

THESE DE L'UNIVERSITE DE LYON

Délivrée par

L'UNIVERSITE CLAUDE BERNARD LYON 1

ECOLE DOCTORALE

Ecole Doctorale Interdisciplinaire Sciences-Santé

DIPLOME DE DOCTORAT

(arrêté du 7 août 2006)

Soutenue publiquement le 5 octobre 2011

par

M. CHENOT JEREMY

TITRE :

Guidage par l'imagerie ultrasonore des traitements par ultrasons focalisés de haute intensité

Directeur de thèse : M Jean-Yves Chapelon

Co-directeur de thèse : M David Melodelima

JURY : M. Jean-François Aubry

M. Christian Cachard

M. Jean-Yves Chapelon

M. David Melodelima

M. Chrit Moonen

M. Frédéric Patat

UNIVERSITE CLAUDE BERNARD - LYON 1

Président de l'Université

Vice-président du Conseil d'Administration

Vice-président du Conseil des Etudes et de la Vie Universitaire

Vice-président du Conseil Scientifique

Secrétaire Général

M. A. Bonmartin

M. le Professeur G. Annat

M. le Professeur D. Simon

M. le Professeur J-F. Mornex

M. G. Gay

COMPOSANTES SANTE

Faculté de Médecine Lyon Est – Claude Bernard

Faculté de Médecine et de Maïeutique Lyon Sud – Charles Mérieux

UFR d'Odontologie

Institut des Sciences Pharmaceutiques et Biologiques

Institut des Sciences et Techniques de la Réadaptation

Département de formation et Centre de Recherche en Biologie Humaine

Directeur : M. le Professeur J. Etienne

Directeur : M. le Professeur F-N. Gilly

Directeur : M. le Professeur D. Bourgeois

Directeur : M. le Professeur F. Locher

Directeur : M. le Professeur Y. Matillon

Directeur : M. le Professeur P. Farge

COMPOSANTES ET DEPARTEMENTS DE SCIENCES ET TECHNOLOGIE

Faculté des Sciences et Technologies

Département Biologie

Département Chimie Biochimie

Département GEP

Département Informatique

Département Mathématiques

Département Mécanique

Département Physique

Département Sciences de la Terre

UFR Sciences et Techniques des Activités Physiques et Sportives

Observatoire de Lyon

Ecole Polytechnique Universitaire de Lyon 1

Ecole Supérieure de Chimie Physique Electronique

Institut Universitaire de Technologie de Lyon 1

Institut de Science Financière et d'Assurances

Institut Universitaire de Formation des Maîtres

Directeur : M. le Professeur F. De Marchi

Directeur : M. le Professeur F. Fleury

Directeur : Mme le Professeur H. Parrot

Directeur : M. N. Siauve

Directeur : M. le Professeur S. Akkouche

Directeur : M. le Professeur A. Goldman

Directeur : M. le Professeur H. Ben Hadid

Directeur : Mme S. Fleck

Directeur : Mme le Professeur I. Daniel

Directeur : M. C. Collignon

Directeur : M. B. Guiderdoni

Directeur : M. P. Fournier

Directeur : M. G. Pignault

Directeur : M. le Professeur C. Coulet

Directeur : M. le Professeur J-C. Augros

Directeur : M. R. Bernard

REMERCIEMENTS

Je tiens tout d'abord à remercier Monsieur Jean-Yves Chapelon, mon directeur de thèse, pour m'avoir accueilli dans son laboratoire et qui m'a permis de réaliser ce travail. Je le remercie aussi pour son soutien et de sa confiance exprimés durant mes congrès. Enfin je tiens à lui montrer ma gratitude pour m'avoir autorisé à collaborer avec de nombreux intervenants hospitaliers.

Je remercie Monsieur David Melodelima, mon encadrant durant ces trois années et demi de travaux. Je le remercie pour son soutien, ses conseils, son expérience et son savoir qu'il sait si bien partager. Je le remercie d'avoir mis à ma disposition toutes les ressources matérielles et humaines afin de mener ce projet de la phase théorique jusqu'à l'expérimentation animale. Son soutien et sa volonté de comprendre tous les mécanismes mis en jeux dans les expériences m'ont poussé à plus de perfection dans mes recherches et à une rigueur accrue dans mon travail.

Je remercie ensuite Monsieur Rémi Souchon pour son encadrement sur toute la partie élasticité de ce travail. Son expertise dans l'imagerie de déformation des tissus ainsi que ses connaissances des principes physiques mis en œuvre m'ont permis de comprendre et d'apprécier à sa juste valeur l'importance de cette modalité d'imagerie.

Je remercie l'ensemble des personnes qui m'ont appuyées lors de mes expériences notamment lors des actes chirurgicaux et des essais *in vivo*. Je remercie donc Monsieur Hubert Parmentier, Mademoiselle Jacqueline Ngo, Madame Sabrina Chesnais et le personnel de l'Institut de Chirurgie Expérimentale du Centre Léon Bérard pour leur aide clinique. Je remercie aussi Apoutou N'Djin, Jérémy Vincenot, ainsi que tous les autres étudiants pour leur assistance durant ces essais.

Je remercie aussi toutes les personnes qui m'ont appuyées et aidées pour concevoir tous les systèmes décrits dans ce document. Merci à Monsieur Alexandre Vignot, ingénieur mécanicien de génie, pour la réalisation des prototypes issus de mon imagination, Monsieur Adrien Matias pour la réalisation des pièces techniques et pour son caractère, Monsieur Alain Birer pour son expertise électrique, Madame Françoise Chavrier et Monsieur Anthony Chapelon pour leur aide informatique et enfin merci à Madame Isabelle Besançon pour son aide administrative.

Je remercie l'ensemble des chercheurs du laboratoire ainsi que tous les étudiants et post-docs que j'ai pu côtoyer durant ces années. Ils m'ont toujours conseillé, soutenu et apporté leur bonne humeur pour permettre la réalisation de ce travail : Apoutou N'Djin, Vincent Auboiron, Guillaume Bouchoux, Jhony El Maalouf, Izella Saletes, Marie Algore, Amélie Batais, Jérémy Vincenot, Elodie Constanciel, Cécilia Hughes, Pol Grasland-Mongrain, Jean-Martial Mari...

Et pour finir, je souhaite remercier mes parents, Lucien et Catherine Chenot, ainsi que mes sœurs, Julie et Marion, pour leur soutien et leurs encouragements dans cette voie difficile qu'est la recherche. Je remercie ma compagne, Ghyslaine Thao, pour son amour, sa patience et ses petits soins durant la fin de ces travaux et de l'écriture de ce mémoire. Je remercie finalement toutes les personnes qui ont cru en moi et en ce travail, mes amis d'université ou ma famille plus lointaine, pour leur confiance et leur affection.

RESUME en français

Cette étude se place dans le cadre du guidage des thérapies par ultrasons focalisés de haute intensité (HIFU). L'utilisation de l'échographie pour le guidage permet une visualisation temps réel mais un faible contraste. Afin de compenser ce manque de vision du traitement, deux études ont été mises en place. La première sur l'utilité de l'élastographie par compression manuelle en temps réel (23 à 60 images par seconde) a été réalisée et validée par deux protocoles *in vivo*. L'un a été effectué afin de visualiser des tumeurs VX2 dans le foie chez le lapin de manière extracorporelle et per-opératoire en utilisant une sonde de diagnostique linéaire (12MHz). L'autre a été réalisé sur des porcs avec la même sonde et avec une sonde d'imagerie sectorielle (7,5 MHz) placée au centre du transducteur HIFU. Une comparaison a été menée avec des images IRM des mêmes lésions réalisées après prélèvement de l'organe traité. Dans les deux cas, les élastogrammes assurent une meilleure visualisation des dimensions de la lésion ($R=0,70$) et un contraste plus important (23dB) en comparaison de l'échographie ($R=0,65$, contraste=3dB). La dernière partie de ces travaux a permis de démontrer que le signal ultrasonore rétrodiffusé par les tissus du foie change avec la température. Lors d'expériences *in vitro* et *in vivo* sur du foie de porc, ce changement de signal se corrèle ($R=0,85$) avec une hausse de température mesurée par un thermocouple positionné dans la zone focale du transducteur. Cette relation est linéaire positive *in vitro* et négative *in vivo*. Cette relation permet de calculer des images de température sur une plage de température allant de 20 à 100°C avec une précision de 5°C.

TITRE en anglais

Ultrasound imaging guidance for high intensity focused ultrasound treatment

RESUME en anglais

This study takes place under the guidance of high intensity focused ultrasound therapies (HIFU). The use of ultrasound for guidance allows real time monitoring, but low contrast. To compensate this lack of vision, two studies were set up. The first set up was used to evaluate usefulness of hand-held elastography in real time (23 to 60 frames per second) performed and validated by two *in vivo* protocols. One was performed to visualize VX2 tumors in the rabbit liver so extracorporeal and intraoperative using a diagnostic linear probe (12MHz). The other was carried out on pigs with the same probe but also with a sectorial imaging probe (7.5 MHz) placed in the center of the HIFU transducer. A comparison was conducted with MRI images of the same lesions performed after removal of the treated organ. In both cases, elastograms provide better visualization of the lesion size ($R = 0.70$) and higher contrast (23dB) compared to ultrasound ($R = 0.65$, contrast = 3dB). The last part of this work demonstrated that the ultrasound backscattered signal of the liver tissue changed with the temperature. In experiments on *in vitro* and *in vivo* pig livers, this changed of signal is linear and correlated ($R = 0.85$) with a rise in temperature measured by a thermocouple positioned in the focal zone of the transducer. The relation between backscattered signal and temperature is positive *in vitro* and negative *in vivo*. This relationship is linear and used to calculate temperature images with a range of 20 to 100 ° C and an accuracy of 5 ° C.

DISCIPLINE : Ingénierie biomédicale

MOTS-CLES : ultrasons, HIFU, température, élastographie, rétrodiffusion, foie

INTITULE ET ADRESSE DE L'U.F.R. OU DU LABORATOIRE :

Inserm UMR 1032 , 151 cours Albert Thomas, 69424 Lyon CEDEX 03

SOMMAIRE

<i>Remerciements</i>	3
<i>Sommaire</i>	7
<i>Introduction générale</i>	11
<i>Chapitre 1 : état de l'art</i>	13
Partie 1 : La thérapie par ultrasons	13
I. Histoire et principe de la piézoélectricité	13
II. Le transducteur piézoélectrique	14
III. Effet biologique sur les tissus	14
IV. Destruction tissulaire par ultrasons : L'hyperthermie.....	16
1. Introduction	16
2. Sonde de thérapie sphérique : Les HIFU	17
3. Sonde multiéléments : la focalisation dynamique.....	18
4. Sonde torique : Augmentation du volume traité	20
V. L'enjeu du guidage	20
Partie 2 : Les moyens de guidage	21
I. Introduction	21
II. l'échographie	24
1. Introduction, principe et formation d'image	24
2. Focalisation, Résolution et speckle.....	25
3. Avantages et limitations.....	26
III. élastographie.....	28
1. Introduction, principe et formation d'image	28
2. Catégories d'élastographie et applications cliniques	31
a. L'élastographie quasi statique.....	32
b. L'élastographie dynamique ou sonoélastographie.	35
c. L'élastographie transitoire (shear wave elastography)	36
3. Élastographie et HIFU	38
Conclusion	38
<i>Chapitre 2 : guidage des traitements HIFU par élastographie : essais préliminaires sur fantôme et in vitro</i>	<i>39</i>
Introduction	39
1. Matériel d'élastographie : présentation et essais sur gels	40
I. Introduction : Intérêt des gels	40
II. gel élastographiques	41
III. Matériel ultrasonore.....	41
IV. Acquisition des signaux ultrasonores	41
V. Algorithme de calcul des élastogrammes	42
VI. Impact des paramètres de calcul	43
1. Taille des fenêtres	43
2. Pas entre les fenêtres de calculs	44
3. Région de recherche de la déformation (« staggering kernel »)	45
4. Persistance	45
5. La cadence d'images.....	45
VII. Analyse des images de déformation	46

1.	Critères utilisés pour quantifier la qualité des images	46
2.	Paramètres de qualité	46
a.	CNRe	46
b.	SNRe	47
c.	Contraste	47
d.	Exemple	47
VIII.	Conclusion	48
2 Élastographie <i>in vitro</i> d'ablations par HIFU		49
I.	Introduction	49
II.	Matériel HIFU	49
III.	Méthode	51
1.	Foie <i>in vitro</i>	51
2.	Création de lésion HIFU	52
3.	Acquisitions des images de déformation	52
IV.	Résultats	52
V.	Discussion	54
3 Mesure d'élasticité		55
I.	Introduction	55
II.	Comparaison des images de déformation du foie <i>in vitro</i> et <i>in vivo</i>	55
1.	Matériels et Méthodes	55
2.	Résultats	56
3.	Discussion	57
III.	Mesure d'élasticité sur foie de porc <i>in vitro</i> et <i>ex vivo</i>	58
1.	Introduction	58
2.	Matériels et Méthodes	58
3.	Résultats	59
4.	Discussion	60
Conclusion du chapitre		61
<i>Chapitre 3 : L'élastographie pour le guidage des traitements HIFU : visualisation de tumeurs VX2 chez le lapin et de lésions HIFU chez le porc</i>		63
Introduction		63
Évaluation de l'élastographie par compression manuelle pour la visualisation de tumeurs hépatiques		64
I.	Introduction	64
II.	Matériels	65
1.	Animaux	65
2.	Modèle VX2	65
III.	Méthodes	65
1.	Implantation des tumeurs	65
2.	Procédures d'imageries	65
3.	Analyse des données	66
IV.	Résultats	66
1.	Images obtenues lors des essais extracorporels	66
2.	Images obtenues lors des essais per-opératoires	68
3.	Reproductibilité des mesures	70
V.	Discussion	71
VI.	Conclusion	73

Évaluation de l'élastographie par compression manuelle pour la visualisation d'une lésion HIFU hépatique <i>in vivo</i>.....	74
I. Introduction.....	74
II. Matériel.....	74
1. Animaux.....	74
2. Instrumentation ultrasonore.....	74
III. Méthode.....	74
1. Procédure opératoire.....	75
2. Acquisition des images de déformation.....	75
3. Analyse des données.....	76
IV. Résultats.....	76
1. Dimensions des lésions.....	76
2. Qualité des images.....	77
3. Cas particuliers.....	79
V. Discussion.....	80
VI. Conclusion.....	83
Évaluation de l'élastographie par compression manuelle pour la visualisation d'un volume de nécrose généré par juxtaposition de lésions HIFU unitaire dans le foie de porc <i>in vivo</i> comparaison avec l'IRM.....	83
I. Introduction.....	83
II. Matériel.....	84
1. Animaux.....	84
2. Instrumentation ultrasonore.....	84
3. IRM.....	84
III. Méthode.....	84
1. Procédure de chirurgie et traitement par HIFU.....	84
2. Acquisition des images de déformation.....	85
3. Acquisition des images par résonance magnétique.....	85
4. Analyse des données.....	86
IV. Résultats.....	86
1. Dimensions.....	86
2. Qualité des images.....	87
V. Discussion.....	89
VI. Conclusion.....	90
Conclusion du chapitre.....	91
Chapitre 4 : Thermométrie ultrasonore des traitements par HIFU.....	93
Introduction.....	93
Étude de l'évolution d'un signal en mode A dans le foie lors d'une hausse de température.....	93
I. Introduction.....	93
II. matériel.....	94
1. foie de porc <i>in vitro</i>	94
2. Montage expérimental.....	94
III. Méthode.....	95
1. Acquisition des données.....	95
2. Analyse des données.....	95
a. Signal rétrodiffusé.....	95
b. Atténuation.....	95
c. Vitesse du son.....	95

IV.	Résultats	96
V.	Discussion	99
Thermométrie ultrasonore <i>in vitro</i> pour le guidage d'un traitement HIFU		100
I.	Introduction	100
II.	Matériel	100
III.	Méthode.....	101
1.	Exposition ultrasonore et acquisition des images	101
2.	Carte de corrélation.....	102
3.	Cartographie de température durant une ablation HIFU	103
IV.	Résultats	104
1.	Corrélation	104
2.	Relation signal rétrodiffusé et température	104
3.	Création des images de température	107
V.	Discussion	108
VI.	Conclusion.....	110
Thermométrie ultrasonore pour le guidage d'un traitement HIFU. Étude <i>in vivo</i>		110
I.	Introduction	110
II.	Matériel	110
1.	Animaux	110
2.	Montage expérimental	111
III.	Méthode.....	111
1.	Traitement ultrasonore et procédure d'imagerie	111
2.	Carte de corrélation.....	113
3.	Cartographie de température -	113
IV.	Résultats	113
1.	Lésions générées.....	113
2.	corrélation.....	113
3.	Image de température.....	115
4.	Corrélation entre dimensions	116
V.	Discussion	117
Conclusion du chapitre		118
<i>Conclusion générale.....</i>		<i>119</i>
<i>Liste des publications et participations à des congrès.....</i>		<i>121</i>
<i>Références.....</i>		<i>123</i>

INTRODUCTION GENERALE

La sensibilité des tissus cancéreux à la température a permis de développer de nouvelles méthodes de traitement. L'ablation par cryothérapie [1] permet par exemple de nécroser les tissus cancéreux en les refroidissant à des températures égales ou inférieures à -40 °C environ. Néanmoins, les méthodes d'élévation de température sont les plus répandues. En effet, porter la température du tissu tumoral à plus de 60 °C environ permet une nécrose irréversible. Le traitement par radiofréquence [2] permet de nécroser les tissus à partir d'une électrode implantée au centre des tissus tumoraux de même que le laser [3] permet une nécrose des tissus superficiels par absorption des ondes lumineuses. Plus récemment, l'utilisation des ultrasons focalisés de haute intensité, couramment appelé HIFU (High Intensity Focused Ultrasound en anglais) a permis d'envisager des traitements non invasifs ou peu invasifs (prostate [4], glaucomes [5], vessie [6], sein [7], œsophage [8], foie [9-10], fibrome utérin [11], cerveau [12]...). La méthode utilisée dans ce cas consiste à faire converger des ondes ultrasonores permettant ainsi un dépôt d'énergie important en un point d'où une élévation de température importante. Cette méthode présente le double avantage d'épargner les tissus entre la sonde et la zone cible. Les traitements HIFU sont guidés soit par l'échographie soit par l'imagerie par résonance magnétique. D'autres méthodes basées sur l'échographie se sont développées notamment l'élastographie qui permet d'imager la différence de rigidité dans les tissus. Néanmoins, à ce jour, les méthodes ultrasonores souffrent du manque important de l'imagerie de température au contraire de l'IRM [13].

Les travaux présentés dans cette étude décrivent les développements de nouvelles techniques d'imagerie ultrasonore pour guider les traitements par HIFU. Cette étude s'appuie sur le développement d'une nouvelle géométrie de sonde HIFU permettant la destruction d'une large zone tissulaire et guidée par imagerie ultrasonore [14]. Cette destruction importante permet d'étudier les changements de structure sur une zone de taille très supérieure à la résolution spatiale des échographes. Le développement de cette sonde a permis d'envisager l'étude plus en détail de nouvelles méthodes de guidage ultrasonore dans notre laboratoire tel l'élastographie et la mesure de température par rétrodiffusion.

Le premier chapitre de cette étude est consacré à la bibliographie sur le sujet de l'imagerie par ultrasons ainsi qu'une brève approche des ultrasons thérapeutiques. Ce chapitre aborde l'aspect théorique de la formation des images sur un échographe jusqu'à des applications plus récentes telle l'élastographie ultrasonore. Le second chapitre présente le système d'élastographie temps réel développé au laboratoire ainsi que des essais *in vitro* sur foie de porc afin d'imager des ablations thermiques. Ce chapitre démontre aussi l'importante différence dans le comportement non linéaire de l'élasticité du foie de porc entre le modèle *in vitro* et *in vivo*. Le troisième chapitre est consacré à l'intérêt de l'élastographie ultrasonore de compression en temps réel pour le guidage des traitements des métastases hépatique par HIFU.

Cette partie présente trois études *in vivo* réalisés d'une part sur des tumeurs VX2 chez le lapin et d'autre part sur des lésions HIFU réalisées chez le porc. Ces trois études montrent que l'élastographie apporte un contraste plus important entre tissus sain et inclusion (tumeur ou lésion HIFU) tout en conservant l'aspect temps réel de l'échographie. Enfin, le dernier chapitre présente les travaux *in vitro* et *in vivo* réalisés sur l'étude de l'évolution du signal rétrodiffusé par le foie lors d'une élévation de température. Cette partie montre une relation linéaire entre température et signal ultrasonore rétrodiffusé. Cette relation connue, il est possible de calculer des images de température à l'aide des signaux ultrasonores obtenus par une sonde d'imagerie incluse dans un dispositif de traitement par HIFU.

CHAPITRE 1 : ETAT DE L'ART

PARTIE 1 : LA THERAPIE PAR ULTRASONS

I. HISTOIRE ET PRINCIPE DE LA PIEZOELECTRICITE

Piézoélectricité : « Phénomène que présentent certains cristaux qui acquièrent une polarisation électrique dans leur masse et des charges électriques à leur surface quand ils sont soumis à des contraintes mécaniques (effet direct) et qui se déforment sous l'action de forces internes quand ils sont soumis à un champ électrique (effet inverse). » Dictionnaire Larousse 2011.

C'est en 1880 que Pierre et Jacques Curie en combinant leur savoir en pyroélectricité et structure des matériaux mirent en évidence l'effet piézoélectrique direct [15]. Cet effet ou caractéristique s'applique à certains cristaux. Naturellement de polarité nulle, ces cristaux génèrent une polarisation sur leurs surfaces quand ils se trouvent déformés. Cet effet s'explique par le déplacement des particules chargées (ions) au sein d'un maillage atomique asymétrique (Figure 1). Du fait de cette asymétrie, les différentes charges présentes dans le cristal ne vont plus se compenser si la structure générale est modifiée. Une polarisation du cristal va donc avoir lieu. Il y a une relation proportionnelle entre contrainte appliquée et intensité de la polarisation. Cette polarisation est positive si le cristal est comprimé et négative s'il est étiré.

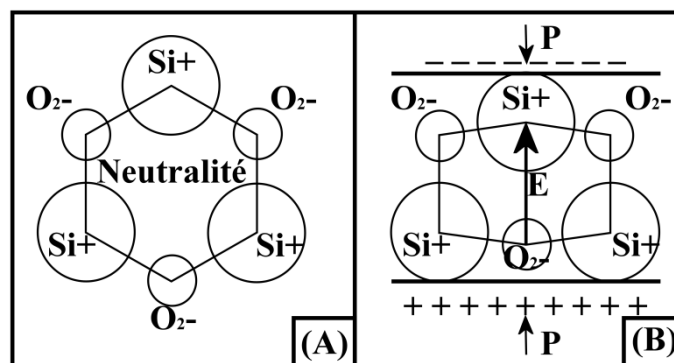


Figure 1 : Un cristal piézoélectrique au repos est électriquement neutre (A). Si une pression P est exercée à sa surface, la déformation du cristal se traduit par un déséquilibre des charges et l'apparition d'un potentiel E (B).

L'année suivante, Lippmann prédit, par des calculs de thermodynamique, l'existence de l'effet inverse [16]. Cette théorie est vérifiée immédiatement par les frères Curie [17]. Ainsi, un matériau piézoélectrique se polarise lorsqu'il est contraint et, inversement, il se déforme si une polarisation est appliquée sur ses faces. En appliquant une polarisation variable, il est alors possible de faire vibrer le cristal et de générer des ondes mécaniques ultrasonores.

Les premiers cristaux piézoélectriques connus furent le quartz, la tourmaline, la topaze, le sucre et le sel de Rochelle.

Un transducteur est un dispositif convertissant une grandeur physique en une autre grandeur physique. Le cristal piézoélectrique transforme une déformation en courant électrique. Il est donc souvent appelé transducteur piézoélectrique.

II. LE TRANSDUCTEUR PIEZOELECTRIQUE

Lorsqu'un élément piézoélectrique est polarisé par un fort courant continu, les dipôles électriques composant la structure vont s'ordonner selon cette polarisation. Cette orientation va persister lors de l'arrêt de la polarisation. C'est le phénomène de polarisation rémanente. Cette polarisation rémanente est dépendante de la température du matériau. Si la température s'élève trop et dépasse un certain seuil, la polarisation est perdue. Ce seuil est appelé température de Curie. La perte de la polarisation, essentiellement due à l'agitation thermique, va perturber l'ordre établi par la polarisation. Si le seuil est dépassé l'effet piézoélectrique est perdu.

Les cristaux naturels tels le quartz sont très stables dans le temps. Leur température de Curie est de plus de 500°C. Néanmoins, leur rendement, rapport entre polarisation et déformation du cristal, est faible. Ils s'utilisent généralement pour étalonner des composants piézoélectriques industriels. Des cristaux industriels ont aussi été créés afin d'augmenter la flexibilité du matériau, sa souplesse de déformation et obtenir un rendement élevé. Par exemple, le polymère polyvinylidène fluorure (-CH₂-CF₂-) a une piézoélectricité dépassant plusieurs fois celle du quartz naturel. Le problème majeur de ces composés était leur manque de rigidité ne permettant pas leur emploi comme actionneur. Après leur apparition en 1954, les céramiques composées de Zirconium Titanate de Plomb (PZT) se sont répandues rapidement dans le milieu du transducteur car leurs propriétés piézoélectriques dépassent celles de tous les autres matériaux. Aujourd'hui, les cristaux piézoélectriques utilisés sont constitués d'un mélange de composant céramique et de polymère permettant de combiner les avantages de chaque matériau. De plus leur température de Curie reste importante, de l'ordre de 200°C. Ces cristaux sont appelés transducteurs piézocomposites.

III. EFFET BIOLOGIQUE SUR LES TISSUS

L'atténuation des ondes dans les tissus est gouvernée par deux effets : la diffusion et l'absorption. L'absorption est générée par des forces de frictions. La réflexion résulte de l'hétérogénéité des milieux. Les petites particules composant le milieu vont réfléchir, réfracter ou diffuser l'onde. Trois types de diffusions sont connus. Si la taille des diffuseurs est petite devant la longueur d'onde, la diffusion s'effectuera dans toutes les directions. Si la taille des diffuseurs est de l'ordre de la longueur d'onde, il y aura diffusion rétrograde. Enfin si la taille des diffuseurs est grande devant la longueur d'onde, le phénomène de rétro diffusion sera prédominant.

L'atténuation d'une onde ultrasonore dans les tissus biologiques est de forme exponentielle décroissante et décrite par l'équation 1 :

$$P_x = P_0 e^{-\alpha x} \quad \text{Équation 1}$$

Avec P_x l'amplitude de l'onde atténuée en Pa, P_0 l'amplitude initiale non atténuée en Pa, α le coefficient d'atténuation acoustique du milieu en m^{-1} et x la distance traversée dans les tissus.

L'énergie perdue par l'onde se transmet au milieu par frottement entre particules. Il en résulte un dépôt de chaleur local.

L'atténuation acoustique est définie en fonction de l'intensité du faisceau ultrasonore :

$$I_x = I_0 e^{-\mu x} \quad \text{Avec : } I_x = \frac{P_x^2}{2Z} \quad \text{Équation 2}$$

Où I_x est l'intensité surfacique du faisceau ($W.m^{-2}$), I_0 l'intensité à la source ($W.m^{-2}$) et μ l'atténuation en intensité de l'onde ultrasonore (m^{-1}). L'atténuation en pression et en intensité est liée par la relation suivante :

$$\mu = 2\alpha \quad \text{Équation 3}$$

L'utilisation courante des coefficients d'atténuation se fait sous la forme logarithmique suivante :

$$\alpha_{db} = 20\alpha \text{ Log } e \approx 8.686\alpha \quad \text{Équation 4}$$

$$\mu_{db} = 20\mu \text{ Log } e \approx 8.686\mu \quad \text{Équation 5}$$

L'apport en chaleur de l'onde sur le milieu atténuant s'exprime alors comme :

$$Q = \mu I_x = 2\alpha I_x \quad \text{Équation 6}$$

Avec Q la quantité de chaleur par unité de volume en $W.m^{-3}$.

La relation entre fréquence et atténuation est non linéaire et s'exprime sous la forme :

$$\alpha(f) = \alpha f^{-b} \quad \text{Équation 7}$$

Avec α , exprimé en $m^{-1}.MHz^{-1}$, l'atténuation de l'onde pour une fréquence de 1MHz, f la fréquence en MHz et b le coefficient de non linéarité. Considérant la plupart des émissions ultrasonores comme linéaire, b est souvent égal à 1. Si la propagation se fait de manière non linéaire, un ajustement sur b est nécessaire. L'atténuation de l'eau est considérée comme nulle (environ $0,0022 \text{ dB.cm}^{-1}.MHz^{-1}$). Au contraire, l'atténuation dans les tissus est importante (de l'ordre de $0.5 \text{ dB.cm}^{-1}.MHz^{-1}$ selon les tissus) et ne peut être négligée. L'atténuation définit donc le degré de pénétration de l'onde dans les tissus. Elle dépend de la nature des tissus ainsi que de la fréquence d'émission des ultrasons.

Outre le dépôt de chaleur, un effet mécanique se génère par les ultrasons dans les tissus. Cet effet mécanique permet de créer le phénomène de cavitation dans les tissus. Pour obtenir des effets mécaniques, il convient d'émettre de fortes impulsions ultrasonores de courte durée dans le temps. Ainsi de forts déplacements se créeront dans les tissus. Cela se traduit par l'apparition de bulle dont le diamètre va osciller. Il est possible de distinguer deux régimes de cavitation. Le premier appelé cavitation stable est le phénomène de vibration de la bulle. La bulle de gaz croît avec les pressions négatives et décroît avec les pressions positives. Le régime est stable si la bulle reste dans ce phénomène de croissance et décroissance. Si la pression devient trop importante, la bulle va croître pour atteindre un diamètre maximal. A ce moment là, la bulle va imploser créant une onde de choc dans les tissus, la création de radicaux libres chimiquement actifs. L'explosion d'une bulle génère en outre un nuage de microbulle qui va se mettre lui-même à caviter. Cet effet mécanique permet des applications telles la destruction de calculs rénaux [18], ou de caillots sanguins [19]. La cavitation permet d'assouplir les membranes des cellules facilitant ainsi une meilleure diffusion de médicaments [20]. Cet effet ne sera pas traité dans cette étude.

IV. DESTRUCTION TISSULAIRE PAR ULTRASONS : L'HYPERTHERMIE

1. INTRODUCTION

C'est en 1933 que Szent-Györgi propose d'utiliser la sensibilité des tumeurs à la température pour utiliser les ultrasons dans la thérapie des cancers. L'hyperthermie apparaît peu après et consiste à élever la température des tissus entre 40 et 45°C pendant une durée avoisinant l'heure. Les sondes utilisées sont constituées d'éléments piézoélectriques alignés sur une surface plane émettant un faisceau d'ultrasons parallèles. Les zones détruites se trouvent face à la sonde depuis la surface des tissus vers une profondeur dépendante de la puissance acoustique émise et du temps de traitement.

Afin de définir un critère de destruction des tissus durant un échauffement, Sapareto [21] propose le calcul du temps équivalent à 43°C. Tout effet biologique obtenu sur des tissus soumis à une température T pendant un temps Δt peut être rapporté au temps équivalent t_{43} qu'il faudrait appliquer pour obtenir les mêmes effets sur les tissus si une température de 43°C était utilisée. Ce temps est défini par l'équation 8 :

$$t_{43^\circ\text{C}} = \sum_{t=0}^{t_{\text{final}}} R^{(43-T)} \Delta T \quad \text{avec} \quad \begin{array}{ll} \forall T < 37^\circ\text{C} & R = 0 \\ \forall T < 43^\circ\text{C} & R = 0.25 \\ \forall T > 43^\circ\text{C} & R = 0.5 \end{array} \quad \text{Équation 8}$$

Avec $t_{43^\circ\text{C}}$ le temps équivalent en seconde, R est fonction de la température, T la température moyenne du tissu pendant un temps ΔT en seconde.

Dans les tissus mous, la nécrose des tissus à une température de 43°C est obtenue en 4 heures. Pour chaque degré au dessus de 43°C, le temps nécessaire est divisé par deux. Ainsi pour une température de 45°C, il faut une heure environ pour détruire un tissu biologique. La densité d'énergie délivrée est alors très faible.

2. SONDE DE THERAPIE SPHERIQUE : LES HIFU

Une nouvelle approche est proposée dans les années 40 à 50 avec l'apparition des sondes de thérapie de forme concave. Ainsi le faisceau ultrasonore émis se concentre en une zone appelée zone focale de forme ellipsoïdale dont les dimensions dépendent de la fréquence d'émission des ultrasons et de la géométrie du transducteur (équation 9 et équation 10). Avec la focalisation, il est possible d'atteindre des densités d'énergie de l'ordre de $1000\text{W}\cdot\text{cm}^{-2}$ et porter ainsi la température à 80°C. De plus, l'utilisation de la focalisation permet d'éviter d'endommager les tissus situés entre la surface émettrice et le point de recouplement des faisceaux ultrasonore. La nécrose irréversible des tissus s'atteint alors en quelques secondes [4]. La focalisation des ultrasons porte l'appellation de HIFU pour high intensity focused ultrasound (ultrasons focalisés de haute intensité).

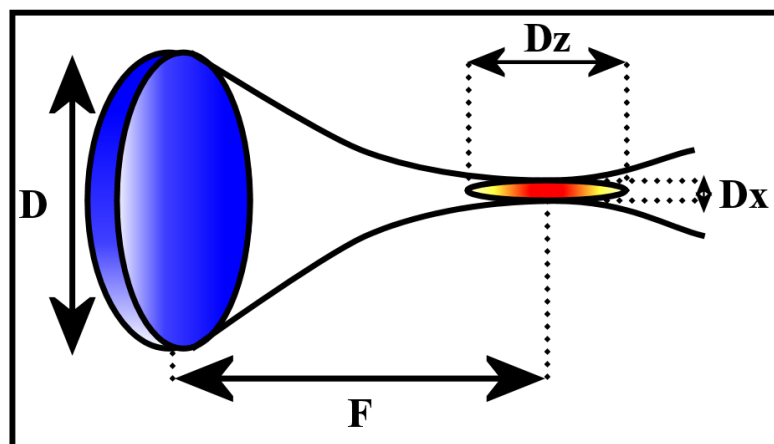


Figure 2 : le transducteur sphérique permet la focalisation des ondes ultrasonores dans une région appelée zone focale.

Chaque insonification permet l'ablation d'une zone de dimensions réduites (généralement 1-5mm de diamètre pour 10-20mm de profondeur). Ces dimensions dépendent des paramètres physiques et géométriques de la sonde telle :

$$D_z = \frac{\lambda \times F}{D} \quad \text{Équation 9} \quad \text{Et} \quad D_x = 7\lambda \left(\frac{F}{D}\right)^2 \quad \text{Équation 10}$$

Où D_x , D_z sont les dimensions de la zone focale (m), λ la longueur d'onde (m), D le diamètre de la sonde (m) et F la distance entre le bord de la sonde et le centre de la tache focale (m).

Les dimensions dépendent aussi de la présence d'ébullition, de cavitation ou du rapport cyclique entre tir et repos des transducteurs. En effet, la présence de bulles

induit un effet mécanique permettant une destruction accrue des tissus ainsi qu'une atténuation plus importante au point focal modifiant la forme des lésions. Bien que permettant l'agrandissement de la lésion, les effets de cavitation et d'ébullition sont difficilement contrôlables. Il est souvent préférable d'éviter ces effets pour obtenir une meilleure maîtrise des dimensions de la zone traitée. La lésion créée par une sonde sphérique en une insonification porte le nom de lésion unitaire. La destruction d'une zone plus ample s'effectue en juxtaposant les lésions unitaires. Plus la zone de traitement est importante, plus le nombre de lésions unitaires s'accroît.

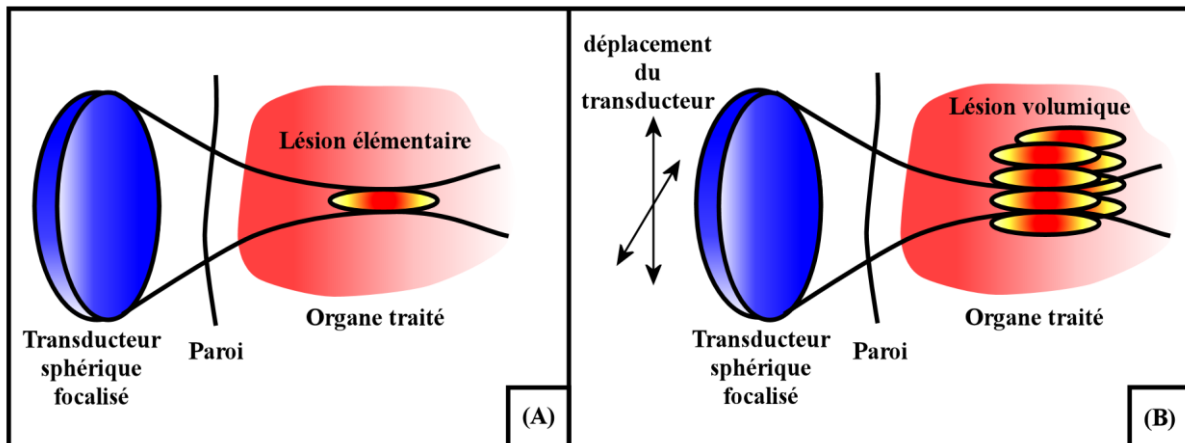


Figure 3 : Une sonde sphérique permet la focalisation des faisceaux et la concentration de l'énergie dans une zone réduite (A). Le traitement d'un large volume est réalisé en juxtaposant des lésions élémentaires.

3. SONDE MULTIELEMENTS : LA FOCALISATION DYNAMIQUE

L'inconvénient de juxtaposer des lésions est lié à la dépendance temporelle et aux mouvements du traitement. Plus le nombre de lésions unitaires est important, plus le risque de rater la cible à cause du mouvement augmente. De plus, le déplacement de la sonde nécessite une robotisation du système. Cette robotisation, souvent partielle, ne permet pas tous les mouvements. Généralement, le déplacement de la sonde est linéaire ou rotatif et les lésions sont juxtaposées selon des lignes ou des courbes. L'utilisation d'un tel système de déplacement permet de juxtaposer les lésions au détriment du temps de traitement. En effet, un mouvement est effectué entre chaque lésion entraînant temps supplémentaire. Ce temps de traitement long rend le traitement moins précis du fait des mouvements corporel (respiration, rythme cardiaque) pouvant déplacer l'organe traité.

En divisant l'émetteur ultrasonore en une multitude d'éléments piézoélectriques et en pilotant ces derniers indépendamment, il est possible de focaliser les ondes en différents points de l'espace en appliquant une consigne différente sur chaque élément. En effet, en provoquant un décalage de phase entre les différents signaux, leur interaction va changer. Cette focalisation dite « focalisation électronique » permet par exemple de focaliser des signaux issus de barrettes linéaires (Figure 4).

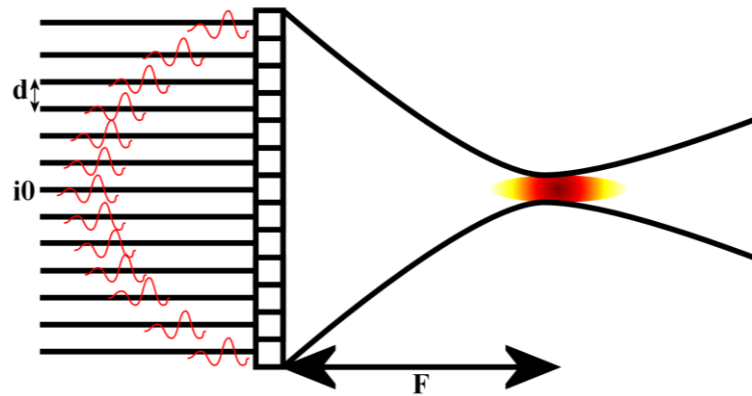


Figure 4 : l'utilisation des lignes de retard permet de focaliser les faisceaux ultrasonores à l'endroit voulu.

En appliquant une loi de retard en arc de cercle comme présenté sur la figure précédente, il est possible de focaliser les faisceaux de la même manière qu'avec une sonde sphérique. Le retard τ_i à appliquer sur un élément i de la barrette s'exprime tel que :

$$\tau_i = \frac{\sqrt{F^2 + (i - i_0)^2 d^2}}{c_0} \quad \text{Équation 11}$$

Avec F la distance entre transducteur et tache focale (m), i_0 l'élément central de la barrette, d la distance entre deux éléments et c_0 la vitesse des ondes dans le milieu. Une telle loi de retard appliquée à une barrette linéaire permet d'obtenir une zone focale similaire à celle d'un transducteur sphérique.

En faisant varier les retards de manière non sphérique, il est possible de déplacer la tache focale autour de l'axe central de la sonde avec les mêmes restrictions que précédemment. De même, l'utilisation d'une focale électronique avec un transducteur sphérique permet de déplacer la tache focale ou sa forme. La répartition des éléments piézoélectriques sur une surface concave présente alors deux avantages. La première autorise la concentration des faisceaux en une zone réduite permettant ainsi de focaliser l'énergie acoustique. La majeure partie du dépôt d'énergie sous forme de chaleur s'effectue dans cette zone. Le deuxième avantage est l'émission d'une puissance moindre sur chaque élément préservant les tissus entre la sonde et la zone focale. En effet, chaque élément piézoélectrique émet une onde de puissance minimale ($5\text{W}\cdot\text{cm}^{-2}$ environ en surface) n'entraînant pas d'augmentation de chaleur dans les tissus. Seule la superposition des faisceaux ultrasonores permet un dépôt d'énergie suffisante pour nécroser les tissus.

Ainsi, les effets du déplacement de la sonde sont minimisés. Néanmoins, la durée d'un traitement reste longue (1h30 à 3h pour un traitement de la prostate par Ablatherm® pour un volume de 29 à 36 mm³). Il faut en effet toujours superposer des lésions unitaires pour détruire des zones importantes. La superposition des lésions doit être totale et aucun tissu tumoral ne doit être épargné. Le moindre tissu tumoral sain situé près d'une zone nécrosée sera suivi par une récurrence de la tumeur.

4. SONDE TORIQUE : AUGMENTATION DU VOLUME TRAITÉ

Afin de réduire le nombre de lésions unitaires nécessaires à la destruction d'une tumeur, une nouvelle géométrie de sonde est apparue [9]. Cette sonde de géométrie torique est développée au sein de notre laboratoire. L'utilisation d'une telle géométrie permet de modifier la focalisation des ultrasons. Le tore croisé développé possède 256 éléments répartis en 8 secteurs. La Figure 5 présente le principe de la formation d'une lésion en utilisant ce type de sonde.

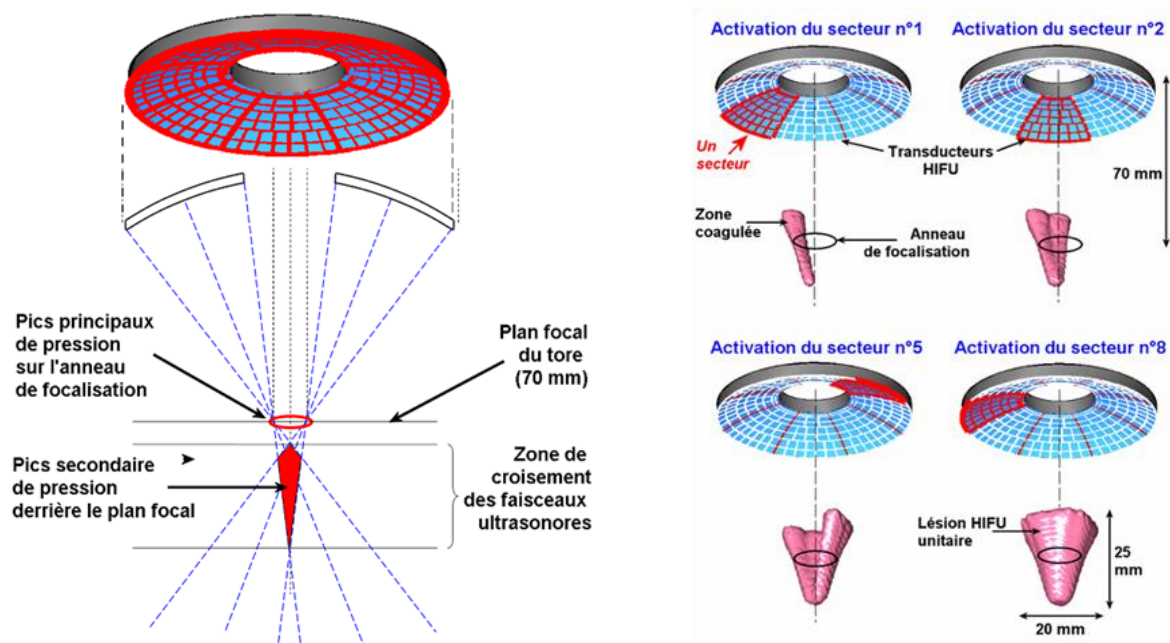


Figure 5 : La géométrie torique permet la création de larges volumes de destruction. Chaque secteur permet la focalisation des ultrasons vers un point focal oblique par rapport à l'axe de la sonde. Les points focaux sont répartis sur un anneau.

Chaque secteur de 32 éléments va focaliser les ultrasons émis selon une tache focale. Du fait de la géométrie torique, cette zone focale présente un angle avec l'axe de la sonde. Chaque secteur va induire une nécrose représentant un huitième de cône disposé autour d'un anneau centré sur l'axe de la sonde. La région entre les différentes zones focales se nécrose par diffusion de la chaleur.

L'utilisation d'une telle sonde rend possible la nécrose d'un volume de tissu en forme de cône de l'ordre de $7 \text{ à } 8 \text{ cm}^3$ en 40 secondes. Ainsi, contrairement à une sonde sphérique, la sonde torique permet la destruction de larges zones en un minimum de superposition. La durée de l'insonification de 40s permet de s'affranchir des nombreux mouvements dus à la respiration. L'utilisation d'une focalisation électronique permettra d'augmenter encore le volume de destruction des tissus.

V. L'ENJEU DU GUIDAGE

Aujourd'hui, les ultrasons focalisés de hautes intensités s'utilisent couramment en clinique pour des soins sur le fibrome utérin [22] ou la prostate par exemple [23]. De nombreuses autres applications sont à l'étude tel le traitement du cancer du sein [24], des métastases colorectales dans le foie [25], du rein [26], de l'œsophage [27], des voies biliaires ou du cerveau [12]. Cette méthode, moins dépendante à la perfusion contrairement aux thérapies par radiofréquence ou laser, facilite la destruction localisée et contrôlée. Son principal avantage réside néanmoins dans sa nature mini-invasive. Il est en effet possible de traiter des organes en profondeur tout en épargnant les tissus de surface et les organes adjacents. De plus, le corps n'est pas soumis à un rayonnement ionisant tel que ceux employés en radiothérapie. Les HIFU se présentent donc comme un bon complément à la chirurgie et aux autres méthodes de soin des tissus tumoraux.

Cette précision et cette rapidité de destruction nécessitent un guidage en temps réel de la thérapie. La visualisation de la zone à détruire, le contrôle de sa destruction ainsi que son évolution permettent aux opérateurs de s'assurer du bon déroulement de la thérapie. Une élévation non contrôlée de la température dans les tissus peut occasionner des dommages importants au niveau des tissus et des organes adjacents. De plus, une mauvaise évaluation de la zone nécrosée va obligatoirement s'accompagner d'une récurrence de la tumeur partiellement traitée et d'une rechute possible du patient. Alors que la thérapie s'est considérablement développée, notamment en terme de vitesse de traitement, les techniques d'imagerie contemporaine ne suffisent plus, à elles seules, à assurer le guidage des thérapies par HIFU en temps réel. Le développement de nouvelles méthodes d'imagerie représente, aujourd'hui, un enjeu important pour l'évolution des HIFU.

PARTIE 2 : LES MOYENS DE GUIDAGE

I. INTRODUCTION

Les thérapies par HIFU sont considérées comme des thérapies interventionnelles. Que ce soit avant le traitement pour cibler une tumeur, pendant le traitement ou post ablation, il est nécessaire de visualiser, en temps réel, les modifications engendrées aux tissus. Ceci afin de pouvoir ajuster le traitement en continuant les ablations sur une zone plus large ou éviter une dégradation tissulaire indésirable. De ce fait, imager la formation de l'ablation ou l'élévation de température dans les tissus pendant le traitement est nécessaire. Cette nécessité de rapidité combinée à la volonté d'avoir un guidage non invasif ont poussé constructeurs et chercheurs à délaisser les systèmes lents tel l'imagerie par rayons X ou la tomographie. Bien que considéré comme un système lent, l'IRM a été retenu comme moyen de guidage car elle présente la faculté d'imager la température au cours de la thérapie. La seule modalité d'imagerie vraiment temps réel (plus rapide que les mouvements corporels) et utilisé pour guider les HIFU est l'échographie.

Considérée comme le « gold standard », l'imagerie par résonance magnétique est une technique d'imagerie basée sur le spin (moment magnétique) du proton des particules d'hydrogène du corps humain. Ces particules sont essentiellement présentes sous forme d'eau (H_2O) qui compose la majorité du corps humain. Un aimant de forte intensité oriente les spins dans une direction fixe. Ils sont ensuite excités par des impulsions électromagnétiques générées par des bobines annexes. Les spins sont alors dans un état de résonance. A l'arrêt de cette stimulation, les spins reviennent progressivement à leur état d'équilibre. Leur mouvement de précession produit un signal électromagnétique. Ce signal est capté par des antennes généralement incluses dans l'appareil ou directement placées sur le patient. Des gradients de champ magnétique localisent la source du signal dans l'espace, permettant ainsi de former une image. Le signal reçu est enregistré et traité sous forme d'images par un système informatique au moyen, notamment, de la transformée de Fourier. Cette méthode d'imagerie permet une grande diversité de mesures en faisant varier les gradients appliqués ou en faisant intervenir la répétition des ces derniers. Le paramètre généralement imagé est l'intensité du signal. Elle dépend de la densité de proton, de la relaxation longitudinale (T_1), et de la relaxation transverse (T_2). Il est possible de jouer sur les paramètres d'acquisition (temps de répétition TR, temps d'écho TE) pour pondérer les images IRM en densité de protons, en T_1 , ou en T_2 . Des séquences plus complexes permettent une mesure quantitative des temps de relaxation. Le premier paramètre, ou relaxation spin-réseau (T_1), donne une indication sur l'agitation moléculaire des tissus. La relaxation sera rapide dans les tissus riche en liquides (forte agitation des molécules d'hydrogène dans l'eau) ou dans les tissus pauvres en hydrogène (os). A contrario, la relaxation sera plus lente si l'agitation est modérée comme dans les graisses. L'imagerie en T_1 permet donc d'observer les tissus biologiques composés d'eau et de faire apparaître les inhomogénéités dans ces tissus. Le second paramètre (T_2) correspond, au contraire, à la relaxation spin-spin. Ce type de paramètres permet de faire ressortir les fluides en hypersignal sur les images. Le contraste important ente les différents tissus ainsi que la possibilité d'imager toutes les parties du corps, le cerveau en particulier, à permis à l'IRM de devenir une des méthodes d'imagerie médicale importante considérée comme le gold standard.

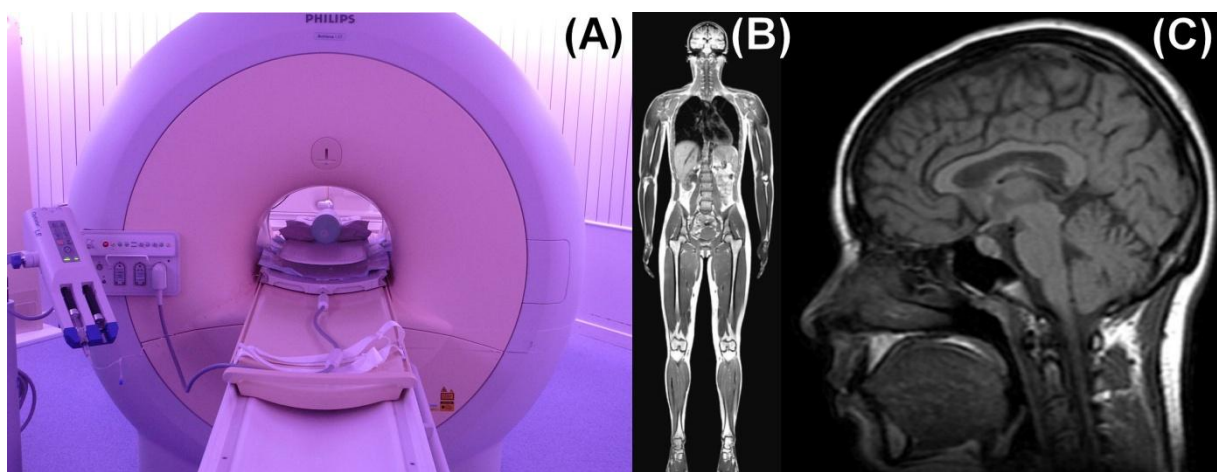


Figure 6 : (A) IRM clinique Philips (1,5 Tesla). (B) et (C) Exemples d'image obtenue avec l'imagerie par résonance magnétique.

Connu pour son imagerie à des fins de diagnostic, les utilisations de l'IRM comme moyen de guidage ont été envisagées avec l'apparition des thérapies interventionnelles telles les HIFU. La sensibilité des signaux d'IRM, la fréquence de résonance des protons, à la température dans le corps humain revêt un intérêt particulier pour réaliser le guidage de ces thérapies. La possibilité de mesurer l'élévation de température permet de s'assurer de la dose thermique déposée et ainsi d'éviter d'endommager les tissus adjacents et de l'efficacité du traitement dans la zone ciblée. De ce fait, de nombreuses applications ont été développées pour coupler HIFU et IRM. Un nombre important d'IRM médicaux est utilisé conjointement à une sonde de thérapie notamment dans les cas de traitement de l'œsophage [28], du foie, du rein, des reins [29], du fibrome utérin [30] ou du cerveau [12]. Des industriels ont, de leur côté, développés des sondes de thérapie compatibles avec leur IRM (le Sonalleve de Philips) ou bien des systèmes d'ablation incluant directement un système d'imagerie par résonance magnétique (l'Exablate d'InSightec [30-32]).

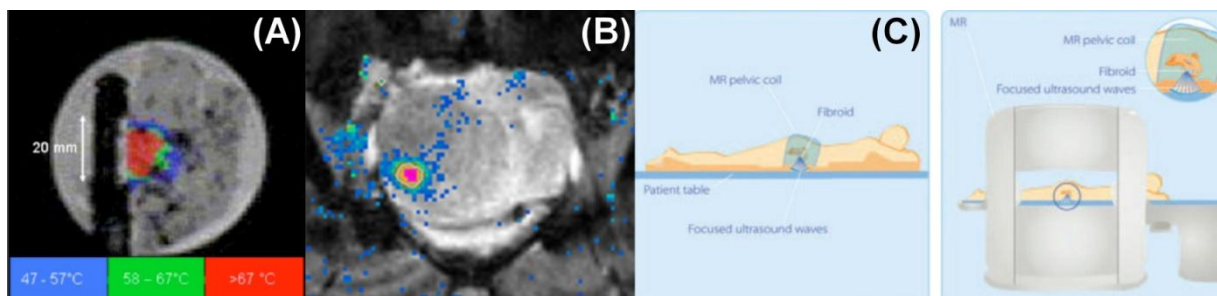


Figure 7 : Exemples de thermométrie par IRM pour le guidage des HIFU. (A) Thermométrie pour le contrôle du traitement des tumeurs de l'œsophage[13]. (B) thermométrie IRM pour le traitement du fibrome utérin avec l'IRM sonalleve de Philips. (C) principe de traitement du fibrome avec le sonalleve.

Malgré tous les avantages et la large utilisation de l'IRM comme moyen de guidage, de nombreuses limitations demeurent. Son coût d'achat et d'entretien élevé la rend rare dans le milieu hospitalier. Néanmoins la possibilité de faire plusieurs types d'image avec le même appareil le rend très prisé pour le diagnostic de pathologie. Le temps d'utilisation pour une thérapie est trop élevé en regard de la rapidité des diagnostics réalisés avec ces appareils. De ce fait la plupart des hôpitaux préfère utiliser l'IRM comme outil de diagnostic.

De plus, le fort champ généré par la bobine empêche d'utiliser tout appareil magnétique dans un environnement proche. Enfin, la petitesse de cette dernière proscrit la réalisation de chirurgies dans un IRM hormis dans des cas rarissime avec l'utilisation des IRM ouvert (très rare).

L'emploi de l'échographie, méthode plus répandue et utilisée en chirurgie, est donc bien souvent préféré à l'IRM.

II. L'ECHOGRAPHIE

1. INTRODUCTION, PRINCIPE ET FORMATION D'IMAGE

L'échographie est l'application clinique la plus répandue des ultrasons. Un transducteur électro-acoustique est excité électriquement afin de produire une oscillation mécanique rapide à sa surface en contact avec le milieu à examiner. Le mouvement est transmis aux tissus en contact avec la sonde. Une onde est ainsi générée et se propage dans les tissus. On suppose les tissus biologiques homogènes (les propriétés ne dépendent pas de la position) et isotropes (les propriétés ne dépendent pas de la direction). Ainsi, l'onde générée se déplace de façon rectiligne sans être déviée ni déformée. En effet, mise à part la graisse, les tissus biologiques mous contiennent une part importante d'eau. Leurs propriétés acoustiques fluctuent donc faiblement autour de celle de l'eau (Duck, 1990). La légère différence de propriété est néanmoins suffisante pour qu'une petite partie de l'onde soit diffusée et réfléchiée par les hétérogénéités rencontrées au cours de sa propagation. Néanmoins, les os et les poches d'air (bulle, poumon...) sont des réflecteurs parfaits aux ultrasons. Il est donc impossible d'imager au travers et au delà de ces milieux. Une onde contenant une information sur les tissus mous traversés est rétrodiffusée vers le transducteur. L'onde acoustique qui revient à la surface du transducteur au cours du temps est à nouveau convertie en signal électrique [15, 17]. Ce signal est appelé ligne d'échos ou signal radiofréquence (RF).

En considérant constante la vitesse de propagation du son c , le signal qui revient au temps t après l'émission a été rétrodiffusé par les tissus à une distance $ct/2$ du transducteur (le facteur deux est dû au trajet aller retour de l'onde). Le signal RF à l'instant t contient donc une information relative aux tissus situés autour de cette distance.

Au fur et à mesure qu'elle se propage dans les tissus, l'onde est atténuée. L'amplitude du signal RF diminue donc en fonction du temps. Afin de contrer cet effet, une correction est appliquée sur les lignes radiofréquence. Cette correction est appelée TGC (time gain compensation). Cependant, lorsque le signal qui revient a traversé une grande distance, il est très atténué et se noie dans le bruit généré par les circuits de réception. Ce phénomène limite la profondeur d'imagerie. L'atténuation de l'onde est très dépendante de sa fréquence d'émission. De ce fait, la profondeur d'imagerie est limitée avec la fréquence. Une fréquence élevée implique une atténuation plus importante.

Le signal reçu est un signal oscillant autour de 0 avec une amplitude dépendante de l'inhomogénéité rencontrée. L'enveloppe du signal est appelée échographie en mode A. Ce mode A permet donc de connaître la position des réflecteurs sur une ligne radiofréquence. Nous sommes en présence d'une imagerie à une dimension.

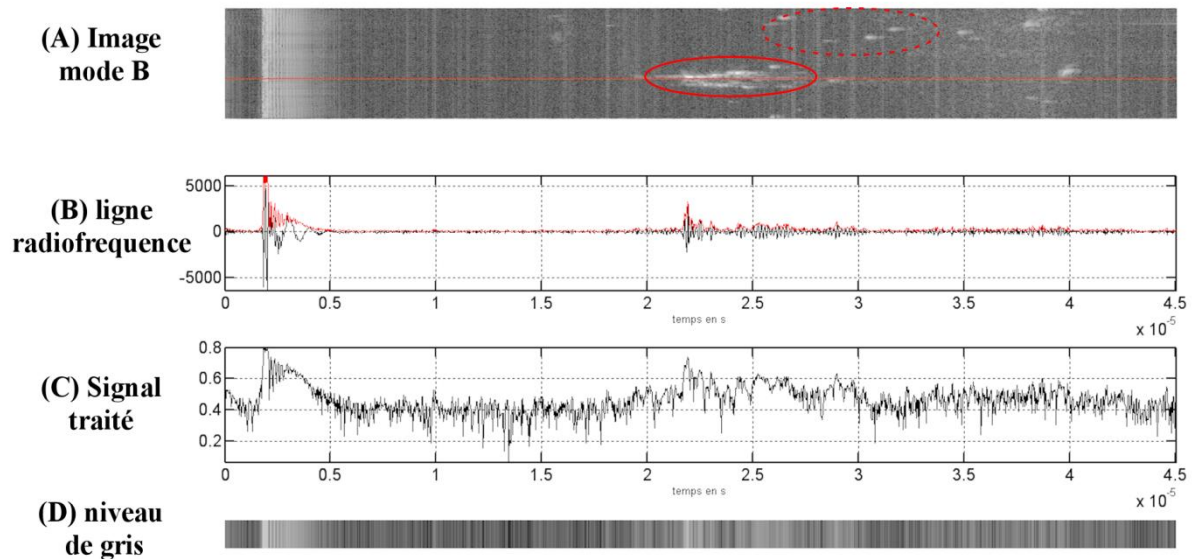


Figure 8 : (A) image échographique en mode B avec un obstacle (encadré) dans de l'eau. La présence de bulles, réflecteurs parfaits, est visible dans le cercle en pointillé. (B) ligne RF (noire) et son enveloppe (rouge) correspondant à la ligne rouge sur (A). (C) le signal après traitement et (D) couleur correspondante en niveau de gris pour cette ligne.

La création d'une image deux dimensions s'obtient en émettant des ultrasons dans plusieurs directions. Les signaux reçus en mode A sont codés en niveau de gris et juxtaposés afin d'obtenir une image. Plus le signal sera fort plus le point sera lumineux. Afin de rendre visible à l'œil nu les plus infimes variations, une échelle logarithmique est appliquée sur les signaux. Ce mode d'échographie, le plus répandu est désigné sous le terme mode B.

2. FOCALISATION, RESOLUTION ET SPECKLE

En échographie mode B en deux dimensions, il est possible de définir deux paramètres de résolution : axial et latéral.

La résolution axiale est la précision le long de l'axe de propagation des ultrasons (en profondeur dans les tissus). Elle est définie comme l'inverse de la distance minimale perceptible par le système entre deux éléments réfléchissants. Elle dépend de la réponse impulsionnelle de la sonde. Plus l'impulsion est étroite, meilleure sera la résolution. La distance minimale entre deux réflecteurs perceptible par l'échographe s'exprime comme :

$$\Delta Z_{min} = \frac{c \times \tau}{2} \quad \text{Équation 12}$$

Avec ΔZ_{min} en m, c la vitesse du son en m.s^{-1} et τ la largeur du pulse en s. La résolution axiale peut aussi s'exprimer en fonction de la bande passante du transducteur :

$$\Delta Z_{min} = \frac{c \times \tau}{2} = \frac{c \times Q}{2 \times f_0} = \frac{c}{2 \times BP} \quad \text{Équation 13}$$

Avec Q le facteur de qualité, f_0 la fréquence centrale du transducteur et BP sa bande passante.

La résolution perpendiculaire à la direction de propagation des ultrasons constitue la résolution latérale. Elle est définie par la capacité de la sonde à distinguer deux éléments réfléchissants côte à côte à une profondeur égale. Elle dépend de la géométrie de la sonde utilisée (sonde linéaire ou sectorielle), de la fréquence d'émission des ultrasons ainsi que de la focalisation du faisceau. Afin d'augmenter la résolution latérale des échographes, le système de focalisation est employé. Comme pour les sondes de thérapie décrites dans la partie précédente, une loi de retard est appliquée sur les éléments émetteurs afin de faire converger le faisceau ultrasonore émis vers une zone précise. Si aucune focalisation n'était appliquée, il ne serait possible d'imager que face à chaque transducteur. En effet, chaque élément émet et reçoit le signal rétrodiffusé devant lui. La fenêtre visible par un élément n'est pas seulement le signal droit devant lui mais aussi les signaux latéraux. En effet, les éléments émetteur et récepteur diffractent. Le faisceau émis diverge donc du trajet face au transducteur. En focalisant, il est possible d'émettre vers un point précis autre que devant un élément. Il est alors possible d'augmenter ainsi la résolution latérale des images B-mode. Il est à noter que la focalisation est réalisée en émission, pour faire converger les signaux, mais aussi en réception pour compenser la différence de trajet entre le point focal et les éléments de la sonde.

Ces deux paramètres permettent de définir une fenêtre de résolution. Les dimensions de cette fenêtre sont donc dépendantes de la fréquence, de la focalisation des ultrasons et de la géométrie de la sonde utilisée. Cette fenêtre est très importante car elle explique l'aspect granuleux des images échographiques en mode B. En effet, la résolution des échographes est inférieure à la taille des cellules composants le corps humain. La fenêtre de résolution joue donc le rôle de moyennage des échos des particules la composant. Chaque particule se trouvant dans une fenêtre de résolution ne sera pas considérée comme un réflecteur propre mais agira avec toutes les particules réfléchissantes avoisinantes. L'association de ces particules soumises à une exposition ultrasonore va rétrodiffuser un signal dépendant de leur organisation propre. L'onde va agir avec ces réflecteurs de manière destructive ou constructive. Pour chaque fenêtre, les multiples réflecteurs s'ajouteront ou s'annuleront pour renvoyer un signal moyen à la sonde. L'image échographique sera alors composée de fenêtres de résolution d'intensités différentes selon le positionnement des particules réfléchissantes. C'est le phénomène de speckle qui donne aux images échographiques son aspect granuleux.

3. AVANTAGES ET LIMITATIONS

Toutes les parties du corps sont imageable par échographie sauf les poumons (rempli d'air). Le cerveau (masqué par les os) devient observable en utilisant des méthodes telles le TCD ou le TCCD. L'échographie est utilisée aussi pour guider des interventions peu invasives (guidage des thérapies par radiofréquence, ponction de

moelle osseuse...) ou encore pour observer des flux sanguins (effet Doppler). Ce système est peu onéreux et facilement transportable.

Contrairement aux méthodes par rayonnement de particules (tomographie, rayons X...), l'échographie n'est absolument pas ionisante. Les ondes acoustiques de faible intensité émises par les sondes sont sans danger pour le corps humain. Du fait de l'utilisation de faible puissance, il n'existe pas ici d'élévation de température ou de cavitation comme pour les ultrasons focalisés de haute intensité.

Le principe de l'échographe est entièrement qualitatif et ne permet généralement pas une analyse paramétrique des tissus. Certains tissus vont apparaître de manière intense (hyperéchogène) ou sombre (hypoéchogène). Le contraste entre deux organes proches ou des tumeurs dans un tissu ne sera pas très élevé. Malgré tout, les interfaces entre les tissus sont aisément visibles ainsi que la majorité des inhomogénéités.

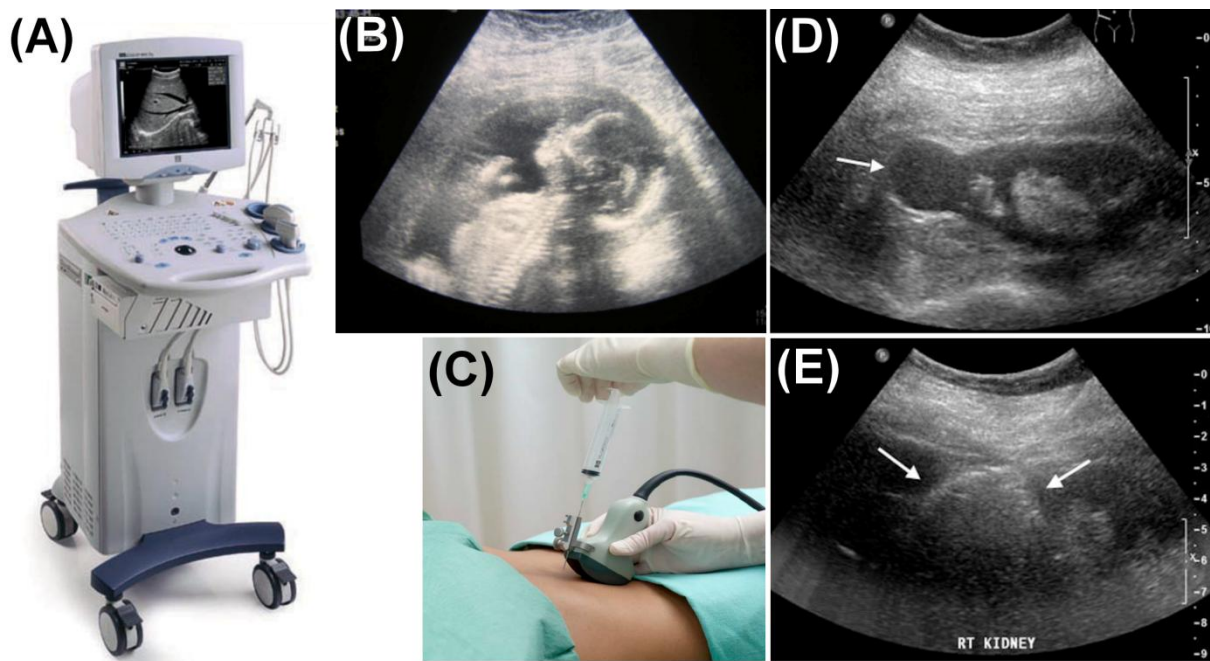


Figure 9 : L'échographe clinique (A) possède de nombreuses applications. La visualisation du développement du fœtus (B) et le guidage de biopsie (C) sont des utilisations courantes de l'échographie. Plus récemment le guidage des thérapies interventionnelles s'organise autour de l'échographie tel le traitement d'une tumeur du rein par radiofréquence. D tumeur rénale (fléchée) pré traitement. E image écho pendant le traitement. Le nuage de bulle (fléché) montre la zone de destruction.

A l'inverse des images IRM ou RX, les images échographiques ne sont pas perturbées par les mouvements. En effet, pour imager une image jusqu'à une profondeur z et, considérant une vitesse constante dans les tissus (1540m/s), il faut $2Nz/c$ seconde pour imager N lignes radiofréquences. Cela correspond environ à une dizaine d'images par seconde sur la plupart des appareils utilisés dans les hôpitaux. En effet, utiliser le principe de focalisation prend un peu de temps de calcul. Cette cadence élevée permet d'éviter l'apparition d'artefacts dus aux mouvements

corporels par exemple. L'échographie est par exemple la méthode actuelle la plus utilisée en cardiologie.

Un des défauts de l'utilisation de l'échographie reste sa dépendance aux fréquences d'émission. En effet, un compromis doit constamment être trouvé entre résolution et profondeur d'observation. Plus la fréquence est élevée, plus la résolution est importante. Dans le même temps, l'atténuation qui augmente avec la fréquence est aussi conséquente. Une sonde de fréquence élevée est très précise mais ne peut imaginer qu'à une profondeur minimale de l'ordre de quelques centimètres. Au contraire, une sonde basse fréquence peut imaginer jusqu'à une quinzaine de centimètres mais avec une faible résolution. De plus, les os sont de parfaits réflecteurs ultrasonores. Il est donc impossible de visualiser l'intérieur d'un os ou de la boîte crânienne avec un échographe. Le cerveau est donc difficilement imageable avec les ultrasons pour le moment.

Le principal défaut de l'échographie reste la faiblesse de son contraste. Comparé à l'IRM, il est très difficile d'observer une inhomogénéité dans les tissus. De plus, aucune mesure fiable de température par échographie n'existe aujourd'hui en routine clinique. Lors de traitement par ultrasons focalisés de haute intensité, la visualisation de la lésion induite n'est que rarement visualisable. Les lésions apparaissent de manière aléatoire selon les études. Dans certains cas, la lésion apparaît hypoéchogène, dans d'autres cas en hyperéchogénéité. Enfin certaines études font apparaître des lésions composées d'une zone hyperéchogène encerclée dans une zone hypoéchogène. L'élévation de la température semble donc avoir un impact sur le speckle. L'échographie permet d'imager l'ébullition et la cavitation lors de ces traitements. En effet, l'apparition de bulles dans l'image est synonyme d'hyperéchogénéité, les bulles d'air étant des réflecteurs pour les ultrasons.

III. ELASTOGRAPHIE

1. INTRODUCTION, PRINCIPE ET FORMATION D'IMAGE

La palpation manuelle est l'un des premiers gestes effectués par le médecin afin d'établir son diagnostic. Universellement reconnu, ce geste permet, par exemple, de détecter les tumeurs du sein (palpation mammaire) ou un début de cancer de la prostate (touché rectal). Par ce geste, le médecin va essayer de localiser des zones de rigidité plus importante que celle des tissus sains environnants [33]. En réalité, la palpation est un geste qui permet une évaluation subjective de la rigidité des tissus, c'est-à-dire de leur module d'Young.

Ce geste, uniquement suggestif, fait, depuis 20 ans, l'objet d'étude. L'objectif est de se passer de l'avis subjectif du médecin, à une donnée quantitative. L'objectif est donc de générer un déplacement dans les tissus, de regarder l'évolution de ce déplacement en fonction des tissus rencontrés et enfin de relier ce déplacement à une mesure d'élasticité. Cette technique d'imagerie de l'élasticité des tissus se nomme élastographie.

Parmi les techniques d'imageries présentes et exploitées il y a 20 ans, l'échographie semblait la plus à même de servir de base à l'élastographie. En effet, si nous regardons les trois nécessités énoncées précédemment, l'échographie convient parfaitement. Plus tard, l'apparition de l'IRM a permis d'ouvrir un plus large champ de recherche sur l'élastographie. Comme énoncé en introduction, notre étude se limite à l'utilisation de l'échographie comme moyen d'imagerie. Les méthodes d'élastographie par IRM ne seront donc pas détaillées ici.

Le premier point important est la création d'une contrainte dans les tissus. Le plus simple est donc d'imiter le geste du médecin. Il suffit donc d'appuyer sur la partie à imager. Les sondes ultrasonores utilisées en échographie sont suffisamment robustes pour générer cette compression. Une autre méthode envisagée consiste à coupler un vibreur sur la sonde échographique pour un meilleur contrôle de la compression. Enfin une dernière méthode de compression plus récente (2001) rend possible l'utilisation d'un faisceau ultrasonore de faible intensité focalisé en un point pour créer un déplacement dans les tissus par pression de radiation.

La visualisation du mouvement induit constitue le second point. Lorsqu'un déplacement est généré dans le tissu, des changements vont se produire entre les images radiofréquences obtenues par l'échographe. Regardons une ligne radiofréquence parcourant un tissu contenant une inclusion rigide. L'écho de cette inclusion se trouve à un temps t_0 . Si la sonde appuie sur le tissu, l'inclusion rigide va se rapprocher de la sonde. Ce déplacement se remarquera sur la ligne radiofréquence par un écho de plus en plus proche de l'émission (t_1), c'est-à-dire un écho revenant plus tôt. Entre 2 images prises avant et après compression, l'écho sera en avance d'un certain temps $\Delta t = t_1 - t_0$.

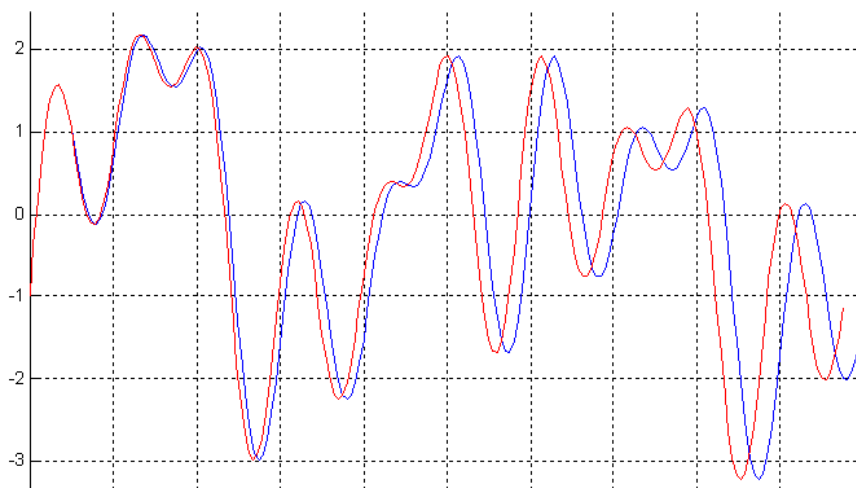


Figure 10 : exemple de distorsion entre le signal avant compression (bleu) et après distorsion (rouge)

Un autre phénomène apparait aussi : la distorsion des signaux [34]. Si l'inclusion rigide n'est pas incompressible, elle va aussi se déformer sous la pression et ainsi les signaux reçus vont se distordre (Figure 10). Néanmoins, la cadence d'images des

échographes est toujours très importante devant les déplacements corporels. De ce fait, cette distorsion n'est pas visible ou alors est négligeable.

Le temps entre deux échos du réflecteur connu, il est aisé de trouver le déplacement de l'inclusion en supposant la vitesse des ondes constantes dans les tissus. Le déplacement sera alors :

$$d = \frac{\Delta t \times c}{2} \quad \text{Équation 14}$$

Avec d la distance (m), Δt la différence de temps entre deux écho (s) et c la vitesse en (m/s), généralement 1540m/s. La division par le facteur 2 s'explique par le trajet aller/retour des ultrasons.

Le cas exposé ici se limite à la mesure d'une différence de déplacement d'un point fixe. En réalité, le déplacement est mesuré sur toute une image échographique. Pour cela, il est nécessaire d'utiliser des fenêtres glissantes sur les lignes RF (Figure 11). Le déplacement sera calculé entre chaque fenêtre pré et post compression. Pour cela plusieurs méthodes existent notamment l'estimation du minimum de la somme des différences en valeur absolu [35] ou l'étude des phases des signaux [36]. La plus couramment utilisée se trouve être la corrélation. Pour une fenêtre du signal post compression, un coefficient de corrélation est calculé avec chaque fenêtre pré compression. Le maximum de corrélation indique la position de la fenêtre équivalente. Ce procédé est répété pour chaque fenêtre de chaque ligne RF de l'image post compression. Ainsi une image de corrélation et une image de déplacement 2D sont créées. Cette étape nécessite un temps de calcul long. Généralement, la recherche de déplacement ne s'effectue que dans une seule dimension car la direction de compression est connue. Cela permet d'éviter nombre de calcul coûteux en temps. De plus, les fenêtres utilisées sont de largeur constante et les fenêtres se recouvrent pour augmenter la résolution.

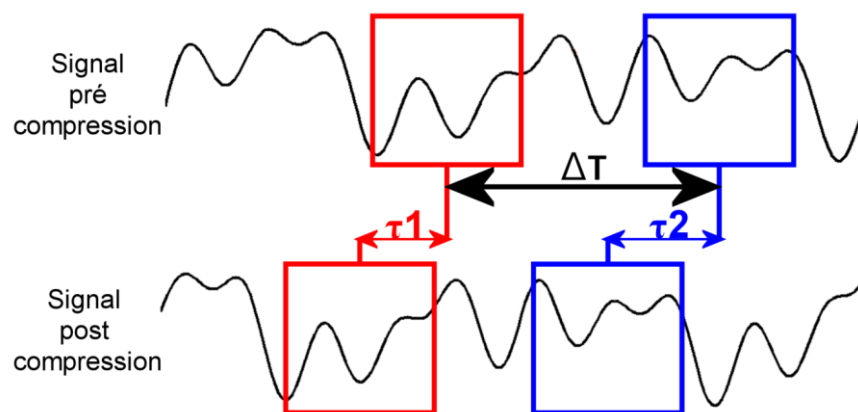


Figure 11 : La déformation est estimée en calculant le retard entre deux fenêtres consécutives.

La déformation des tissus engendrée par la compression est calculable simplement comme le gradient de l'image de déplacement dans la direction de contrainte z :

$$\varepsilon = \frac{\partial d}{\partial z} = \frac{\partial \tau}{\partial t} \quad \text{Équation 15}$$

En pratique, ce gradient est calculé de la manière suivante :

$$\varepsilon = \frac{\tau_2 - \tau_1}{\Delta T} \quad \text{Équation 16}$$

Avec τ_1 est le retard entre les fenêtres, ΔT le temps entre deux fenêtres de calcul de déformation et ε la déformation entre ces deux fenêtres. Le processus est répété pour chaque fenêtre afin de former une image de déformation appelée aussi élastogramme. Le principal inconvénient de cette technique reste la génération d'un intense bruit de calcul. Plusieurs équipes ont proposé des méthodes pour corriger ce bruit à l'aide de filtres, de méthode des moindres carrés [37] ou d'autres moyens [38]...

Au final, une carte des déformations est réalisée. Les images obtenues de cette manière ne donnent en général pas d'information quantitative (il est rarement possible de remonter au module de Young ou au module de cisaillement si on ne connaît pas les conditions aux limites de façon précise) mais elles présentent un bon contraste entre tissus de rigidités différentes.

2. CATEGORIES D'ELASTOGRAPHIE ET APPLICATIONS CLINIQUES

Comme vu dans le paragraphe précédent, le mode d'excitation des tissus peut - être réalisé de plusieurs façons. Aujourd'hui, trois méthodes d'élastographie par ultrason émergent et conduisent à des développements cliniques [39-40] : Dans la première catégorie, une compression quasi-statique est appliquée aux tissus et les composantes du tenseur de déplacement sont estimées. Dans la seconde catégorie, dite élastographie dynamique, il s'agit de caractériser l'élasticité des tissus en les faisant vibrer localement à basse fréquence. Enfin, l'élastographie transitoire est basée sur l'observation de la propagation d'une onde de cisaillement. C'est la seule technique qui permet de remonter facilement de manière quantitative à la valeur locale du module de cisaillement. Le Tableau 1 récapitule les principales techniques d'imagerie d'élasticité par ultrasons.

	Technique	Application de la force	Mesure de l'effet induit
Statique	Elastographie Ophir et al. 1991	Poussée externe statique	Déformation locale du signal RF échographique.
	Imagerie par force de radiation acoustique (ARFI) Nightingale et al. 2001	Force de radiation ultrasonore statique	Déplacement sur le signal RF échographique au point d'application de la force.
Dynamique	Sonoélasticité Kruskopf et al. 1987	Poussée externe oscillatoire basse fréquence	Vitesse de déplacement des tissus par échographie Doppler.
	Excitation acoustique stimulée par ultrasons (USAE) Fatemi et Greenleaf, 1998	Force de radiation d'amplitude oscillante	Mesure par hydrophone de l'onde basse fréquence émise par les tissus excités.
Transitoire	Imagerie par onde de cisaillement (SSI) Bercoff et al. 2004	Génération d'une onde de cisaillement par force de radiation	Evaluation de la vitesse locale de l'onde de cisaillement par mesures de déplacement sur signal RF d'échographies acquises à très haute cadence.

Tableau 1 : Techniques d'imagerie d'élasticité par ultrasons

a. L'ELASTOGRAPHIE QUASI STATIQUE.

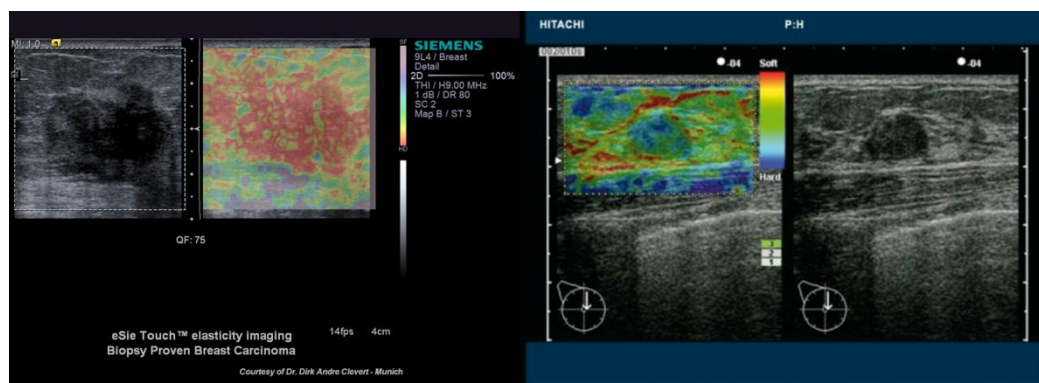


Figure 12 : exemple d'élastographie de compression sur des modèles cliniques. A gauche élastographie d'un carcinome du sein avec l'eSie Touch de Siemens. A droite élastographie d'un fibroadénome avec l'élastographe Hitachi (<http://www.hitachi-medical-systems.eu>).

Cette technique est la plus ancienne [41] et la plus simple à mettre en place. Une poussée externe au tissu est appliquée et la déformation locale des lignes radiofréquence est mesurée. La poussée se produit généralement en appuyant avec l'échographique sur la zone d'étude. La compression, généralement faible de 1 à 5%, entraîne une déformation locale des tissus inversement proportionnelle à leur module d'Young. Les zones les plus molles se déforment plus que les zones les plus rigides. En utilisant la méthode précédemment décrite, le déplacement axial des tissus est calculé à l'aide d'une méthode d'intercorrélation. Le gradient de ce déplacement permet d'évaluer la déformation des tissus.

Ce type d'élastographie est aujourd'hui utilisé par le constructeur Hitachi pour ses systèmes EUB et Siemens dans les systèmes eSie. L'optique est de fournir une carte

de déformation en surimpression d'une image échographique. Les mesures des différences d'élasticité permet en outre d'imager des changements de rigidité dans le talon d'Achille [42], du cancer du sein [43-44] ou de la prostate [45]. Cette approche comporte néanmoins de nombreuses limites comme la nécessité pour le médecin de d'appliquer une compression homogène. De plus, le module d'Young ne peut être déterminé quantitativement car la contrainte appliquée n'est pas connue. Cette approche est donc uniquement qualitative. Les opérateurs doivent être formés à l'utilisation de chaque appareil et apprendre la correspondance entre couleur affichée et dureté (Figure 13). Enfin cette méthode présente des artefacts dus aux mouvements latéraux et aux conditions aux limites. En effet, la compression s'effectuant dans le sens de propagation des ultrasons, le calcul de la déformation se réalise le long de l'axe acoustique. Les déplacements calculés sont donc eux aussi des déplacements axiaux. Tout mouvement latéral va créer un déplacement axial parasite diminuant la qualité des images.

Tsukuba Elasticity Score Patterns
Itoh A, Ueno E, Tohno E et al. Breast Disease: Clinical Application of US Elastography for Diagnosis. Radiology 2006; 239:341 - 350







Score	Classification Standard	Typical Image
1	Strain is seen in the entire hypoechoic area (the entire lesion is shown in green similar to the surrounding tissue)	
1*	BGR (blue-green-red) 3 layer pattern – typical artefact seen in a cystic lesion	
2	Strain is seen within most of the hypoechoic area but some areas show no strain (the lesion is a mixture of green and blue)	
3	Strain appears only in the periphery with no strain in the centre of the lesion (the centre of the lesion is shown as blue with the periphery in green)	
4	No strain is measured within the lesion (the entire lesion is shown in blue)	
5	No strain is measured within the lesion nor in the surrounding tissues (the lesion and the surrounding tissues are blue)	

Figure 13 : L'élastographie quasi statique est uniquement qualitative. Exemple de d'analyse permettant d'analyser les résultats sur les machines Hitashi.

Le déplacement généré à la surface est atténué en fonction de la profondeur. La zone d'étude se limite généralement à une profondeur de quelques centimètres (environ 4 cm [38, 46-47]). Pour étudier des tissus plus en profondeur et repousser les conditions aux limites, la génération d'une déformation plus importante dans les tissus est nécessaire. Pour cela, l'équipe de Nightingale a développé, en 2001 [48], une technique d'élastographie quasi statique où la compression est générée par la pression de radiation d'un faisceau ultrasonore focalisé de faible intensité. Une sonde d'imagerie ultrasonore est utilisée pour générer la pression de radiation et pour réaliser les images de déformation. La Figure 14 suivante montre un exemple de déplacement produit dans les tissus des tissus selon cette approche.

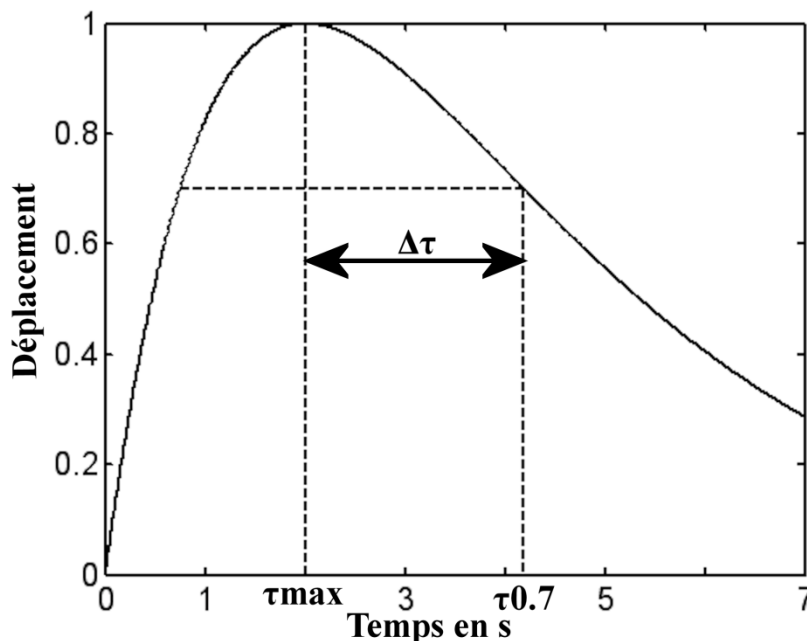


Figure 14 : exemple de réponse temporelle d'un tissu suite à un impact ultrasonore induit par une force de radiation.

Cette réponse peut être caractérisée par trois paramètres majeurs : le temps de montée (τ_{max}), la valeur du maximum de déplacement et le temps de relaxation ($\tau_{0.7}$). Malgré la richesse de ces informations, ni l'élasticité des milieux, ni la viscosité ne peuvent être calculées. C'est pourquoi aujourd'hui, seul le maximum de déplacement est utilisé pour créer des élastogrames de contraste.

L'ARFI quasi statique présente un désavantage. Le pulse émis ne permet en effet qu'un déplacement local. Pour imager une large zone, plusieurs pulses doivent être émis à différents endroits avec, pour conséquences, de ralentir sensiblement la cadence d'image rendant ainsi la méthode dépendante au mouvement. Le second désavantage reste la génération d'un pulse dans le corps humain.

Il est à noter que malgré la faible intensité émise, la répétition de pulses nécessaire à un diagnostic complet entraîne une déposition d'énergie et une légère hausse de température dans les tissus jugée à la limite du tolérable par les autorités médicales américaines (FDA) pour un système d'imagerie.

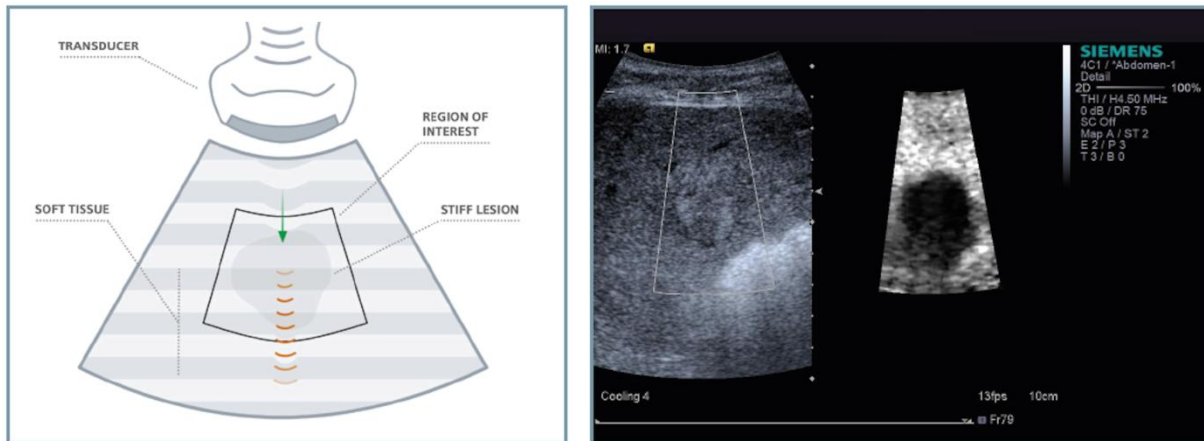


Figure 15 : Principe de L'ARFI tel développé par Siemens. Un pulse ultrasonore est émis dans une zone d'intérêt (à gauche). Les déformations engendrées sont mesurée avec la sonde émettrice pour former une image de déformation (à droite).

Le constructeur Siemens est actuellement le seul fabricant d'échographes dotés de modules ARFI. Ces appareils font l'objet de nombreuses études [49]. Pour accélérer la cadence d'images et ainsi assurer la sécurité du patient, le mode ARFI est limité à une petite fenêtre de l'image écho.

b. L'ELASTOGRAPHIE DYNAMIQUE OU SONOELASTOGRAPHIE.

Contrairement à la méthode précédente, l'excitation des tissus n'est plus impulsionnelle mais monochromatique [50-52]. Les tissus sont donc excités par un vibreur externe à une fréquence de 100Hz environ. Ce mode de compression va occasionner, dans les tissus, des ondes de compression mais aussi des ondes de cisaillement. Ces deux types d'ondes vont interférer pour donner un champ de déplacement stationnaire. Le résultat est ensuite étudié en utilisant un échographe en mode doppler (mesure de vitesse). L'information extraite de ces images est la longueur d'onde dans les différents tissus. Plus le milieu sera rigide, plus l'amplitude du champ sera faible. Plus la longueur d'onde sera grande, plus l'amplitude sera réduite. Connaissant la contrainte et la longueur d'onde dans les tissus, il est alors possible de remonter aux propriétés physiques des milieux.

La limite de cette méthode se situe dans l'échographie doppler. En effet, ces appareils ne permettent qu'une mesure le long de l'axe de propagation de l'onde acoustique. Il manque donc les informations dans les deux autres dimensions. Ce caractère unidimensionnel rend la technique très dépendante des conditions aux limites ainsi que des différentes réflexions des ondes sur des surfaces dures comme les os. L'intérêt de cette méthode est plus donc fort lors d'une utilisation sous IRM car il est alors possible d'imager en trois dimensions.

Une variante de cette technique consiste à utiliser les mouvements répétitifs du corps humain pour créer cette déformation. Cette méthode peut être utilisée par exemple près des organes tels le cœur ou les poumons qui imposent une

déformation aux tissus adjacents Elle permet aussi d'imager les parois des veines et artères soumises aux pulsations du flux sanguin.

c. L'ELASTOGRAPHIE TRANSITOIRE (SHEAR WAVE ELASTOGRAPHY)

L'approche quantitative du module d'Young n'est pas réalisable avec les autres méthodes d'élastographie. Cet inconvénient est dû essentiellement à la méconnaissance de la contrainte appliquée. De plus, la vitesse des ondes de compression dans les tissus est très élevée (1540 m/s) et, par conséquent, difficile à imager avec les échographes conventionnels. Les équations suivantes permettent de calculer la vitesse longitudinale et transversale d'une onde dans les tissus biologiques.

$$c_L = \sqrt{\frac{3k+4\mu}{3\rho}} \quad \text{et} \quad c_t = \sqrt{\frac{\mu}{\rho}} \quad \text{Équation 17}$$

Dans les tissus biologiques, μ est compris entre 10^3 et 10^7 Pa tandis que k est de l'ordre de 10^9 Pa. Les équations peuvent donc être simplifiées tel :

$$c_l = \sqrt{\frac{k}{\rho}} \approx 1 \rightarrow 10m/s \quad \text{et} \quad c_t = \sqrt{\frac{\mu}{\rho}} \approx 1500m/s \quad \text{Équation 18}$$

Au contraire, les ondes de cisaillement sont beaucoup plus lentes et peuvent être suivies par échographie.

Une excitation transverse peut être générée par une impulsion ou un bref impact ultrasonore produit par pression de radiation [53]. Le déplacement de l'onde, à partir du point focal, permet d'estimer la vitesse de l'onde transverse dans les tissus et ainsi d'apprécier son élasticité. De nombreuses études ont été réalisées sur le potentiel de mesure de la fibrose rénale. La société Siemens est la seule à commercialiser un appareil utilisant cette technologie (ACUSON S2000). La restriction est la même que pour l'ARFI, à savoir, la difficulté à connaître l'élasticité dans une petite région d'intérêt.

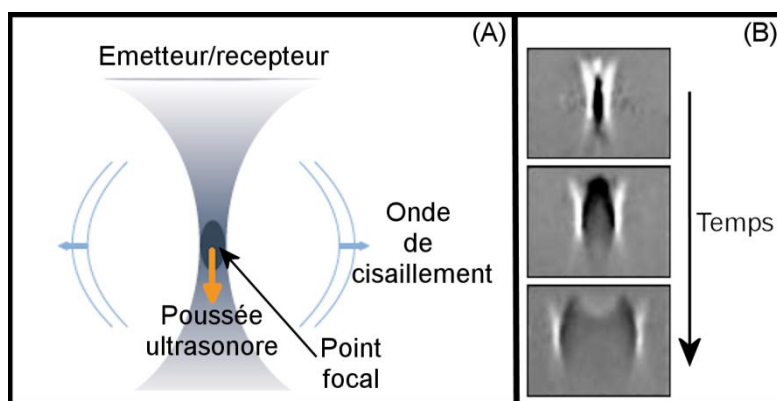


Figure 16 : La création d'un pulse ultrasonore dans les tissus génère des ondes de cisaillement (a). L'onde de cisaillement se propage de perpendiculairement à l'axe acoustique (b). (white paper supersonic Imaging)

Parallèlement, l'équipe du laboratoire Langevin (Ex LOA) [54] développe une sonde incluant un vibreur basse fréquence (50Hz) et un mode d'échographie M. Ce système, utilisé entre les côtes, permet de réaliser une onde de cisaillement entre les côtes pour se déplacer ensuite dans le foie. Le guidage échographique permet de mesurer le déplacement au cours du temps le long de l'axe acoustique. Cette technique fait, depuis 2002, l'objet d'une commercialisation par la société Echosense sous le label Fibroscan afin de connaître le degré de fibrose du foie [55]. Néanmoins, cette méthode ne permet pas l'obtention d'une image d'élasticité mais d'une valeur quantitative de la fibrose hépatique.

Plus récemment, Bercoff et al [56] ont développé un échographe ultrarapide permettant une acquisition avec une cadence de 10000 images/s. Ce système est utilisé afin d'observer un front d'ondes de cisaillement. Ce front est généré en créant une succession d'impulsions acoustiques adressée à différentes profondeurs (Figure 17). La vitesse de création étant supérieure à la propagation des ondes, il en résulte la création d'une onde plane de cisaillement. Cette technique est appelée « supersonic shear wave imaging ». L'étude de cette onde de cisaillement dans les tissus permet de retrouver une valeur d'élasticité quantitative. Cette approche a été utilisée pour estimer les paramètres viscoélastiques sur le sein [57], les reins, la thyroïde et le foie. Ce système est actuellement développé par la société Supersonic dans ses appareils Aixplorer. Les ondes de cisaillement dans les tissus se propageant à la vitesse de quelques m/s, une cadence de plusieurs milliers d'images par seconde est nécessaire pour suivre l'évolution des déplacements induits par l'onde de cisaillement à l'échelle du mm. On observe la propagation de l'onde de cisaillement simultanément en une multitude de points dans le milieu en émettant une succession de tirs ultrasonores de compression à une cadence élevée (typiquement 5000 tirs par seconde). On détecte en temps réel les échos générés par les particules réfléchissantes du milieu à chaque tir ultrasonore, l'ensemble de ces échos correspondant à des images échographiques instantanées successives du milieu observé (c'est-à-dire à des images successives du milieu au cours de la propagation de l'onde de cisaillement). Le milieu est ébranlé au passage de l'onde de cisaillement et les diffuseurs du milieu se déplacent. Le signal échographique ultrasonore est échantillonné à haute fréquence en temps réel puis mémorisé. Il y a ensuite une étape de traitement d'image (ou de signal) en différé au cours de laquelle on traite les images obtenues par inter corrélation entre images successives, pour déterminer en chaque point du milieu (ou du champ d'observation) la variation du temps de vol des échos, reflet du mouvement du milieu (sous l'effet du passage de l'onde de cisaillement).

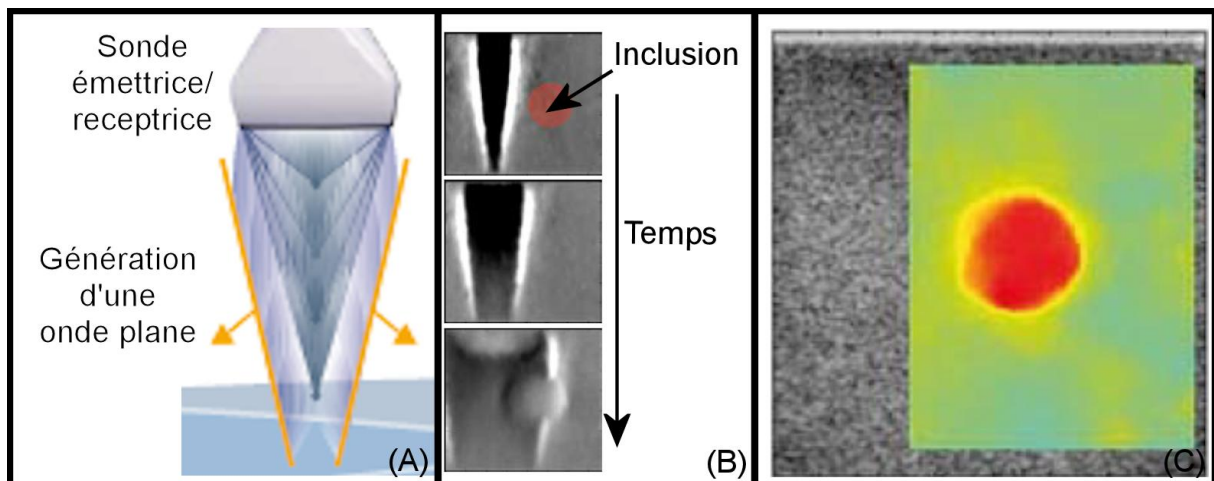


Figure 17: La génération d'une suite rapide d'impulsions ultrasonores permet la création d'une onde plane de cisaillement (a). Cette onde va se propager avec une vitesse dépendante de la rigidité des milieux rencontrés (b). Une carte de vitesse peut alors être calculée (c) et l'élasticité retrouvée.

Cette technique est donc la seule permettant de remonter au module d'élasticité. Elle est donc quantitative.

3. ÉLASTOGRAPHIE ET HIFU

Il est connu que l'ablation par échauffement d'un tissu crée un effet de nécrose. Cette zone surchauffée, et détruite, possède une rigidité plus importante que les tissus sains. Cette différence de rigidité a permis l'utilisation de l'élastographie comme moyen de guidage pour ces traitements. Les HIFU permettant de traiter de multiples tumeurs, l'élastographie de ces traitements s'effectue donc sur de nombreux organes tel le foie [58-59] ou la prostate [60]. Néanmoins, l'élastographie n'est utilisée que pour confirmer la lésions obtenue post traitement avec des sondes de diagnostique ou de visualiser la tumeur à traiter. Aucune étude n'a été réalisée afin d'évaluer l'utilisation de l'élastographie comme moyen de guidage d'une thérapie complète à la fois pour visualiser la zone à traiter et le résultat du traitement.

CONCLUSION

Développé depuis maintenant plus d'un demi siècle, les applications thérapeutiques des HIFU ne cessent de se multiplier et concernent les pathologies cancéreuses, mais aussi des tumeurs bénignes [12-16]. La focalisation de mieux en mieux maîtrisée permet des applications plus précises et ambitieuses (thérapie du cerveau [61]). La nécessité de guider ces nouvelles thérapies a permis un développement rapide des techniques d'imageries tel l'élastographie. Cette technique apporte un complément intéressant à l'échographie en apportant une indication de rigidité des tissus. Néanmoins, le retard en moyen de guidage reste conséquent notamment dans la visualisation de la température induite dans les tissus par des méthodes ultrasonores.

CHAPITRE 2 : GUIDAGE DES TRAITEMENTS HIFU PAR ELASTOGRAPHIE : ESSAIS PRELIMINAIRES SUR FANTOME ET *IN VITRO*.

INTRODUCTION

La problématique étudiée ici s'inscrit dans le cadre du guidage des traitements HIFU par l'imagerie ultrasonore. L'ensemble des essais a été conduit sur une sonde développée pour le traitement des métastases hépatique par voie per opératoire. Les développements mis en œuvre devaient donc aboutir à une meilleure visualisation des zones à traiter, le suivi de l'évolution du traitement et de la visualisation du traitement. Ces développements devaient également intégrer les nécessités de l'environnement chirurgical et de la thérapie par ultrasons. Comme expliqué au cours du chapitre précédent, l'imagerie ultrasonore est la modalité retenue pour guider le traitement. A cette fin, une sonde sectorielle a été incluse dans une sonde de traitement HIFU torique [62]. Mais l'utilisation unique de l'échographie se révèle parfois insuffisante pour imager les différentes phases d'une thérapie par HIFU. En particulier, la visualisation échographique des zones tumorales est souvent difficile voir impossible. Il en est de même pour l'estimation du volume nécrosé. Le choix a donc été de compléter cette visualisation échographique par l'imagerie élastographique.

Le choix de la méthode d'élastographie découle de l'utilisation de la sonde HIFU. Comme décrit dans l'introduction générale, cette sonde HIFU présente la particularité d'être employée manuellement au cours d'une chirurgie. L'utilisation de la cellule échographique insérée dans le système de traitement est un avantage qui permet de disposer d'une image ultrasonore alignée avec le plan focal. En effet, l'utilisation de l'élastographie pour la visualisation de la zone détruite sera réalisée après chaque insonification. Elle évite, en outre, d'avoir à passer constamment d'une sonde de thérapie à une sonde d'imagerie au cours du traitement.

La méthode utilisée pour obtenir les élastogrammes a elle aussi été choisie en fonction de l'approche chirurgicale et donc d'une tenue manuelle de la sonde. La sonde d'imagerie étant incluse au centre d'un transducteur HIFU, l'utilisation de l'ARFI (Acoustic Radiation Force Imaging) ou de l'élastographie par détection d'ondes de cisaillement semblaient intéressantes. Néanmoins la géométrie particulière de la zone focale remettait en cause une interprétation fiable des déplacements qui pouvaient être produits. La géométrie torique du transducteur permet de produire deux zones de focalisation, la première en forme de cercle et la seconde en forme de losange. La caractérisation et l'interprétation des déplacements semblaient compromises si ceux-ci étaient produits par ces zones focales et calculés avec des algorithmes basés sur des calculs d'intercorrélation des lignes

radiofréquences de manière axiale. L'alternative à ces méthodes consistait à utiliser l'élastographie quasi statique. Cette technique possède plusieurs avantages permettant une utilisation couplée à un geste chirurgical. La compression peut être réalisée avec la sonde même positionnée directement en contact avec l'organe. De plus, l'utilisation de sondes de plus haute fréquence est possible en raison d'une moindre épaisseur de tissus et de l'absence de structures intermédiaires (peau, graisse, muscle ...) perturbant la focalisation. L'inconvénient principal résidait, au moment où ce choix avait été fait, dans la faible cadence d'image des élastogrammes (typiquement 5 à 8 images par seconde). Cette cadence impliquait une grande sensibilité de la technique aux mouvements ainsi que des difficultés importantes pour l'opérateur pour contrôler et ajuster les déformations produites.

Le présent chapitre présente les travaux menés pour obtenir des élastogrammes avec des cadences d'images plus élevées. L'objectif était de produire les élastogrammes à la même cadence que les images échographiques produites par l'échographie. Les algorithmes mis en place ont été testés par des essais de calibration, sur gels et *in vitro*. La première partie du chapitre est consacrée à l'explication du système et des paramètres variables. Pour l'exemple, l'importance de ces paramètres sera présentée au cours d'essais sur des blocs de gélatine. La deuxième partie traite de l'utilisation de l'élastographie de compression et de ses limites sur des échantillons de foie *in vitro*. Enfin des mesures comparatives d'élasticité ont été menées avec ce système lors d'expériences *in vivo*.

1. MATERIEL D'ELASTOGRAPHIE : PRESENTATION ET ESSAIS SUR GELS.

I. INTRODUCTION : INTERET DES GELS

Les gels sont des mélanges de composés chimiques qui, mélangés à de l'eau et portés à une température suffisante, permettent de créer un solide. Ce solide permet de simuler expérimentalement des tissus biologiques. En élastographie, ces gels sont constitués généralement d'un mélange d'Agar Agar et de gélatine de porc [63]. L'action de mélanger ces deux composants permet la création d'un bloc gélatineux. Ce bloc de gélatine possède une élasticité variable en fonction de la concentration des composants. Il est ainsi possible de créer des fantômes possédant différentes rigidités. L'eau restant la principale composante de ce fantôme, les ultrasons se propagent facilement permettant, ainsi, l'obtention d'images échographiques. Le mélange d'Agar Agar et de gélatine permet la création de diffuseurs dans le milieu. Ainsi, les images échographiques posséderont un aspect granuleux classique des images *in vivo*. L'inclusion d'éléments de différentes rigidités dans la gélatine est souvent employée. Ces inclusions se composent généralement de gélatines d'une rigidité différente ou d'autres inclusions. Dans le cas étudié ici, les inclusions sont plus rigides que le fantôme environnant. Ces inclusions permettent de

modéliser une lésion HIFU ou une tumeur dont la texture est plus rigide que celle des les tissus sains.

II. GEL ELASTOGRAPHIQUES

Dans notre exemple, un mélange de 12% de gélatine de porc a été ajouté à 2% d'Agar Agar le tout dissout dans de l'eau dégazée. Afin de modéliser une inclusion rigide, il a été fait usage de cornichons qui possèdent une rigidité supérieure à celle de la gélatine. Ils présentent, en outre, une échogénéicité supérieure à celle du milieu environnant permettant de les localiser à l'échographie. Le bloc de gélatine ainsi créé est placé dans un bac d'eau dégazé.

III. MATERIEL ULTRASONORE

Le système d'élastographie se compose, d'une part, d'un échographe BK (Hawk 2102 EXL, B-K Medical, Herley, Danemark) et d'autre part d'un ordinateur de bureau (Dell Precision 690 Workstation) possédant deux microprocesseurs à quatre cœurs (Intel Xeon E5345).

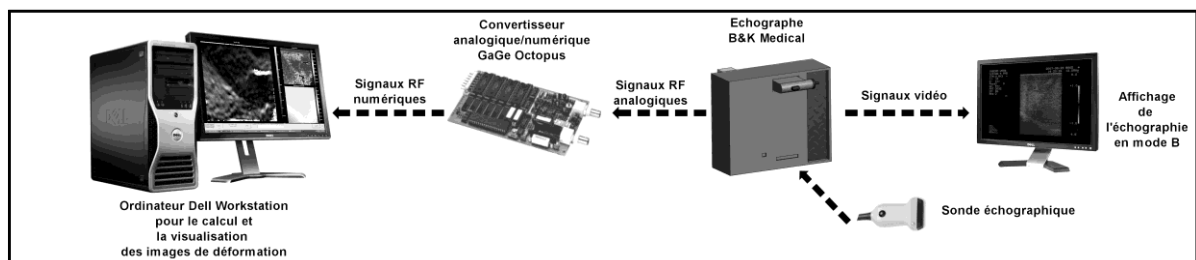


Figure 18 : Un échographe modifié permet l'acquisition des signaux RF vers un ordinateur pour le calcul des élastogrammes en temps réel. Les images de déformation, de corrélation, de déplacement ainsi que les images échographiques sont affichées en temps réel.

L'échographe utilisé est un échographe commercial modifié par le constructeur. Cette modification permet l'accès aux signaux radiofréquence, aux consignes de début d'image et de début de ligne radiofréquence. Les signaux radiofréquence s'obtiennent, après application d'un TGC et d'un gain de l'échographe. Cet échographe permet l'utilisation d'une sonde de diagnostic linéaire de 12 MHz (Model 8805, B-K Medical, Herley, Danemark) ainsi que des sondes sectorielles 7.5 MHz (B-K Medical, Herley, Danemark) incluses dans les systèmes de traitement HIFU torique de notre laboratoire.

IV. ACQUISITION DES SIGNAUX ULTRASONORES

La sonde échographique était disposée à la surface du milieu d'étude. L'opérateur applique ensuite une compression sur le fantôme. Au début de l'acquisition des images de déformation, une compression initiale de la sonde sur l'objet étudié était appliquée par l'opérateur. Ce déplacement, de 1 à 5 mm suivant le milieu étudié, permettait d'assurer un bon contact entre la sonde et le foie et d'éviter tout glissement sur l'organe. Des déplacements axiaux d'environ 0,5 mm étaient

alors produits autour de cette position initiale pour générer des images de déformation jugées satisfaisantes. L'amplitude et la vitesse de compression étaient adaptées par l'opérateur en fonction des images de déformation visualisées sur un écran à la même cadence que les images échographiques. La déformation mesurée était d'environ 1 à 5%. Cette valeur est apparue comme un bon compromis entre la contrainte qui peut être appliquée sans endommager les organes et la qualité des images de déformation résultantes. Au cours de toutes les acquisitions, un soin important a été pris afin de réduire au minimum les déplacements latéraux et sagittaux (provoqué par le mouvement de la sonde), optimisant ainsi la corrélation entre les images RF pré- et post-compression. Les signaux issus de l'échographe sont numérisés par une carte analogique/numérique (GaGe Octopus CS8327) avec une fréquence d'échantillonnage de 40 MHz. Les paramètres d'acquisition permettent de définir le type de sonde utilisée ainsi que le champ de calcul. Plus le nombre de lignes radiofréquence est élevé, plus le temps d'acquisition et de calcul est long. Réduire le nombre de lignes RF acquises et la profondeur maximale d'observation permet d'éviter le calcul des déformations dans des zones inintéressantes. Outre le fait de gagner du temps de calcul, ce procédé présente l'avantage d'économiser l'espace mémoire. Lorsque les images de déformation étaient jugées satisfaisantes, le système d'acquisition était suspendu et un ciné-loop contenant les 200 dernières images étaient sauvegardées pour analyser de manière quantitative, *a posteriori*, la qualité des images.

V. ALGORITHME DE CALCUL DES ELASTOGRAMMES

Les signaux radiofréquences sont acquis en continu et les images de déformation calculées en temps réel. Les signaux en provenance de l'échographe sont tout d'abord numérisés par la carte électronique Gage (40 MHz, 14 bits) décrite précédemment. L'utilisation de 8 cores permet une parallélisation des tâches. Les cores sont dédiés à différentes tâches afin d'augmenter la rapidité de calcul. Un est dédié à l'affichage, un autre à l'acquisition des données tandis que les 6 restant se partagent le calcul des élastogrammes. Les lignes radiofréquences numérisées vont donc être partagées en 6 sections. Chaque section juxtaposée permet de former une image complète. Sur chaque section d'image, les déplacements sont calculés en utilisant une méthode d'inter corrélation dans le domaine temporel similaire à celle décrite par Zahiri-Azar [64]. Afin d'augmenter la vitesse de calcul, ces corrélations sont calculées en utilisant des sommes pré calculées telles décrite par Luo [65]. L'image de déformation est doublement filtrée. Un premier filtre moyenneur est appliqué sur chaque section d'images de déplacement. Un deuxième filtre moyenneur est appliqué aux jonctions de ces sections lors de la juxtaposition pour la formation de l'image de déplacement globale. Le calcul de la déformation s'obtient en utilisant l'estimateur de déformation tel que décrit par Srinivasan [38]. Un écran de contrôle permet l'affichage en temps réel de la corrélation entre les images RF, du déplacement ainsi que de la déformation (utilisation de Microsoft DirectX 9.0c). La

mesure du déplacement s'effectue uniquement dans la direction de propagation des ultrasons qui se trouve aussi être la direction de compression.

Trois facteurs importants de calcul possèdent un impact direct sur la qualité des images de déformation : la taille, l'espacement entre les fenêtres de calcul du déplacement et la région de calcul de la déformation (staggering).

VI. IMPACT DES PARAMETRES DE CALCUL

Une interface électronique permet de réarmer le convertisseur analogique numérique à chaque début d'image radiofréquence. Cette technique remplace avantageusement la traditionnelle boucle d'attente libérant le processeur et permettant des acquisitions d'image à la cadence de l'échographe associé (60 images/seconde).

Le système d'élastographie se compose de deux interfaces permettant un ajustement des paramètres par l'utilisateur. Ces deux interfaces correspondent aux paramètres d'acquisition des signaux et à ceux de calcul des élastogrammes. L'ajustement de ces paramètres permet d'optimiser la visualisation, la résolution spatiale et le temps de calcul.

1. TAILLE DES FENETRES

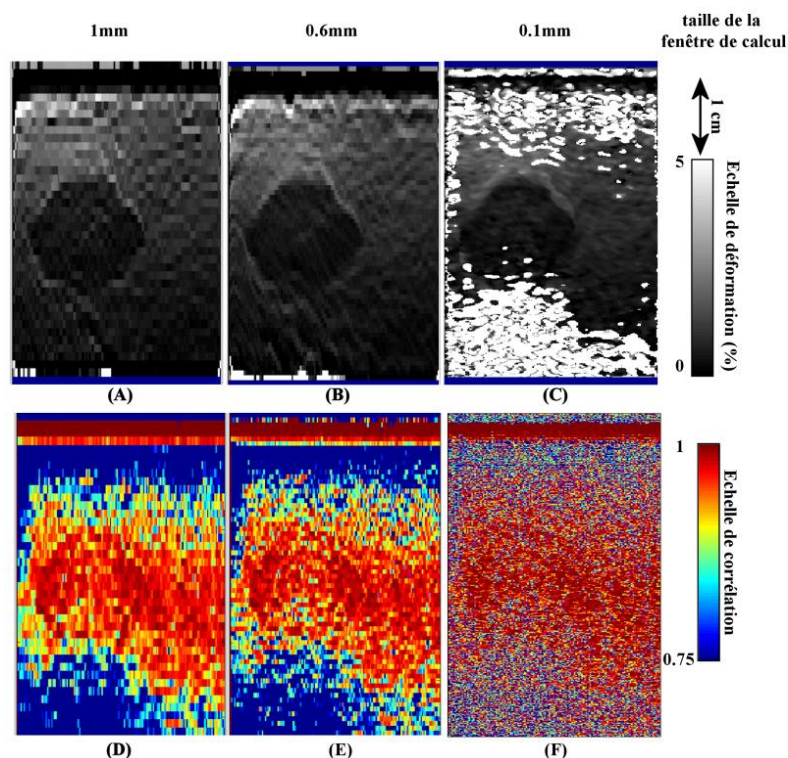


Figure 19 : Impact de la variation de la taille des fenêtres de calcul sur l'image de déformation (A, B et C) et de corrélation (D, E et F). Lorsque la taille des fenêtres de calcul augmente (1,0mm pour A et D) la résolution spatiale diminue. Inversement, lorsque la taille des fenêtres de calcul diminue (0,1mm pour C et F) la corrélation entre deux images successives devient suffisante. Un compromis entre corrélation et résolution spatiale doit être trouvé. Ici

une taille de 0,6mm semble acceptable (B et E). Pour toutes les images, le pas entre les fenêtres est égal à la taille de celle-ci. Aucune persistance n'était utilisée.

Plus la taille des fenêtres de calcul est petite, plus la résolution augmente. Dans le même temps afin d'avoir une corrélation suffisante, il est nécessaire d'obtenir suffisamment de signal dans la fenêtre. Si la fenêtre ne contient pas assez de signal, la corrélation entre les fenêtres diminue et le calcul du déplacement devient d'autant plus approximatif. De plus, diminuer la taille des fenêtres revient à augmenter leur nombre ainsi que le temps de calcul nécessaire. La

Figure 19 présente différents élastogrammes réalisés sur des gels contenant une inclusion pour des tailles de fenêtre de 1,0 mm, 0,6 mm et 0,1 mm.

Le compromis utilisé dans cette étude se trouve dans une taille de fenêtre de 0,6mm. Cette taille permet d'obtenir assez de signal dans les fenêtres pour avoir une corrélation supérieure à 90% dans la zone d'intérêt tout en gardant une résolution importante (inférieure à 1mm) et une cadence d'image élevée (cadence de l'échographe).

2. PAS ENTRE LES FENETRES DE CALCULS

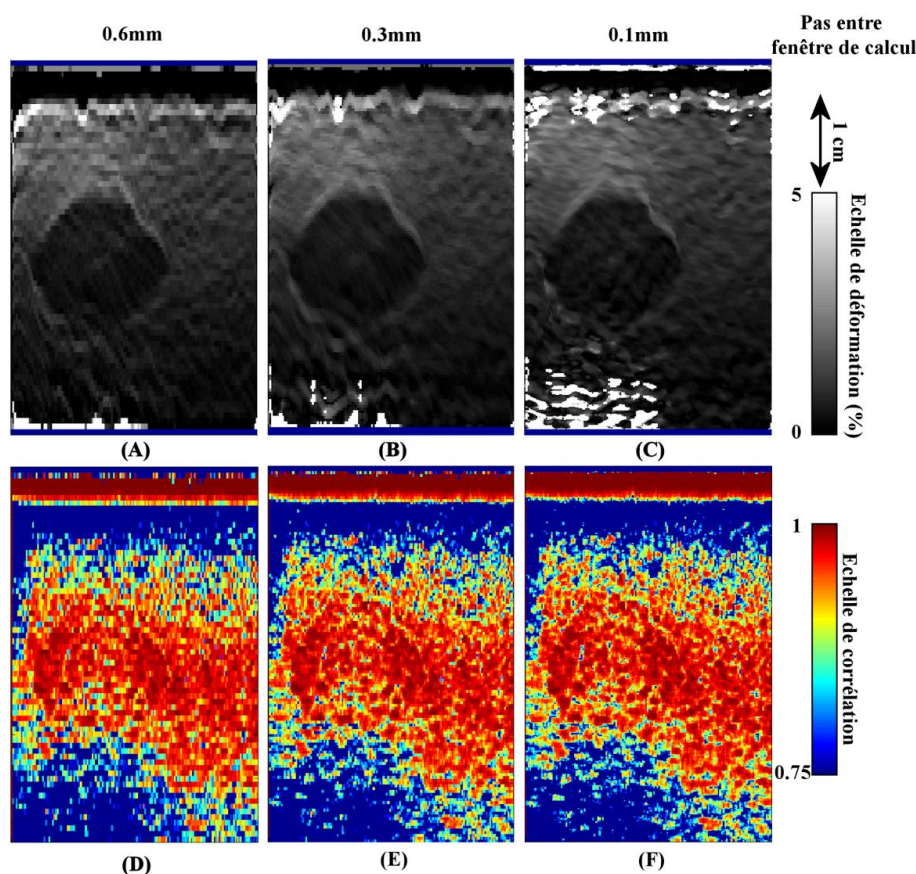


Figure 20 : Impact de la variation du pas entre fenêtres de calcul sur l'image de déformation (A, B et C) et de corrélation (D, E et F). Plus le pas entre les fenêtres de calcul augmente (0,6mm pour A et D) et plus la résolution spatiale diminue (la résolution spatiale est deux fois moins importante entre B et A et six fois moins entre C et A). Lorsque le pas diminue

(0,1mm pour C et F) la résolution spatiale augmente mais implique un temps de calcul plus long (il faut environ deux fois plus de temps pour calculer l'image A que l'image C). Un compromis entre temps de calcul et résolution spatiale doit être trouvé. Généralement, un pas égal à la moitié de la taille d'une fenêtre est choisi. Ici un pas de 0,3mm semble acceptable (B et E) pour une taille de fenêtre de 0,6mm d'où une résolution spatiale de 0,3mm et une vitesse de calcul égale à la cadence d'image de l'échographe. Aucune persistance n'est utilisée.

Afin d'augmenter la résolution spatiale du système, le décalage entre les fenêtres est réglable en conservant un pas entre les fenêtres inférieur à la taille d'une fenêtre. Dans un tel cas, une partie du signal appartient, au moins, à deux fenêtres permettant de lisser le signal entre deux fenêtres sans pour autant perdre de corrélation. Le compromis utilisé dans cette étude se trouve dans un pas de 0,3mm. Ce pas permet d'augmenter la résolution spatiale d'un facteur deux tout en gardant une cadence semblable à celle de l'échographe utilisé.

3. REGION DE RECHERCHE DE LA DEFORMATION (« STAGGERING KERNEL »)

La région de recherche détermine la fenêtre dans laquelle la déformation sera calculée. Comme expliqué dans le premier chapitre, la déformation est calculée en estimant le gradient du déplacement. Ce gradient est effectué en estimant le déplacement entre deux fenêtres du signal radiofréquence. La distance entre ces deux fenêtres constitue la zone de recherche de la déformation (« staggering kernel » en anglais). Plus la zone de recherche est petite, plus la précision du système est importantes. Néanmoins, le temps de calcul sera plus long. Un compromis entre vitesse et précision a été obtenu pour une taille de zone de recherche de 2mm axiale a été sélectionnée pour nos études. Avec tous ces paramètres, la vitesse de notre système était égale à la vitesse de notre échographe tout en conservant la précision de ce dernier.

4. PERSISTANCE

La persistance est un paramètre important pour guider le geste de l'opérateur car elle permet une meilleure visualisation des déformations. Avec une cadence d'images très élevée (20 à 60 images par seconde), les déformations induites et les déplacements générés dans les tissus sont très faibles entre deux images (inférieure à 0,2 mm). L'ajout d'une persistance permet de sommer des déplacements sur plusieurs images. Ainsi, la déformation induite sera visible avec plus de contraste. Si une trop grande persistance est choisie, la sommation des déplacements créera un déplacement très important (supérieure à 2 mm) et un effet de flou va apparaître sur les images de déformation.

5. LA CADENCE D'IMAGES

La cadence d'un échographe est limitée par la stratégie mise en œuvre pour obtenir l'image (profondeur d'exploration, nombre de zones focales ...). Plus le nombre de lignes radiofréquences est important, plus le temps d'acquisition s'allonge

et plus la cadence d'images ralentit. Les images réalisées avec la sonde linéaire 12 MHz utilisée dans cette étude permet une cadence maximale de 60 images par seconde avec des images contenant chacune 193 lignes radiofréquences. La sonde sectorielle fonctionnant à 7,5MHz également utilisée dans cette étude, permet au mieux une cadence d'image deux fois plus faible (29 images par seconde). Chaque image étant composée de 257 lignes radiofréquences.

L'utilisation de deux processeurs quad-core permet l'utilisation de 7 processeurs de calcul et d'un processeur de contrôle. Les images de déformations sont alors calculées 7 fois plus rapidement qu'avec un monoprocesseur grâce à un algorithme de parallélisation des tâches. La cadence d'images élastographiques obtenue n'est alors limitée que par la cadence d'images de l'échographe associé. L'utilisation d'une cadence élevée devient primordiale dans l'élastographie quasi-statique. Cette importance sera discutée plus en détail dans les paragraphes suivants et au cours du chapitre suivant.

VII. ANALYSE DES IMAGES DE DEFORMATION

1. CRITERES UTILISES POUR QUANTIFIER LA QUALITE DES IMAGES

Contrairement aux travaux utilisant des bras motorisés, les élastogrammes sont obtenus par compression manuelle. Cette approche n'a été envisageable qu'avec l'affichage en temps réel des élastogrammes produits par cette compression permettant d'ajuster la contrainte en fonction du résultat (image de déformation) obtenu. Sur le principe, cette approche a donc deux conséquences importantes. La première est que le choix d'images jugées acceptables se fait de manière qualitative selon l'opérateur. La seconde est que sur l'ensemble des images produites, très peu (moins de 10% d'après nos expériences) sont acceptables. Toutefois, cette approche est très similaire à celle effectuée couramment en clinique lors d'un examen échographique conventionnel. Le radiologue scanne le milieu à la recherche de la zone d'intérêt. Quand celle-ci est localisée, le radiologue scanne la zone d'étude, généralement sous plusieurs incidences pour éliminer les artéfacts. Ensuite, l'échographe est arrêté, ou « gelé », et le clinicien étudie les images sauvegardées. Le choix a donc été fait de ne pas quantifier la qualité sur toutes les images d'une série mais uniquement sur celles jugées acceptables par l'opérateur. Ce critère a pour but de sélectionner uniquement les images où l'inclusion était différenciable du milieu environnant. Sur ces images, les paramètres quantitatifs représentant la qualité de l'image retenue étaient, le contraste élastographique, le rapport signal sur bruit élastographique et le contraste des zones d'intérêt.

2. PARAMETRES DE QUALITE

a. *CNRE*

La qualité des images de déformation obtenue peut se définir en utilisant le contraste élastographique aussi appelé CNRe, de l'anglais "Contrast to Noise Ratio

for elastography”. Ce paramètre permet de quantifier la différence de contraste entre deux zones sur une image de déformation. Bien souvent, cette comparaison s’effectue entre une inclusion (tumeur ou lésion) et le tissu sain. Plus ce paramètre est élevé, plus l’inclusion se détache visuellement du fond de l’image. Ce rapport s’exprime comme décrit par [66] :

$$CNRe = \sqrt{\frac{2(\varepsilon_I - \varepsilon_B)^2}{\sigma_I^2 + \sigma_B^2}} \quad \text{Équation 19}$$

Avec, ε_I et ε_B représentant respectivement la moyenne de la déformation dans l’inclusion et dans le milieu environnant. σ_I^2 et σ_B^2 représentent l’écart-type correspondant respectivement à ces deux zones. La taille des zones de calcul était toujours la plus grande possible afin d’effectuer le calcul sur un échantillon de points représentatifs. Le contour des inclusions n’étaient jamais incluse dans les zones de calcul. La région d’intérêt du milieu environnant était choisie la plus proche possible de l’inclusion.

b. SNRE

Le rapport signal sur bruit élastographique aussi appelé SNRe de l’anglais « Signal to Noise Ratio for elastography » permet de quantifier le bruit sur les images de déformation et s’exprime sous la forme :

$$SNRe = \frac{\varepsilon}{\sigma} \quad \text{Équation 20}$$

Avec, ε et σ représentant respectivement la moyenne et l’écart type de la déformation dans la zone d’étude.

c. CONTRASTE

Le contraste des zones d’étude a également été quantifié en utilisant la relation qui présentait l’avantage de pouvoir être utilisée également sur les images échographiques à des fins de comparaisons :

$$C = \left| 20 \text{Log} \left(\frac{\varepsilon}{\sigma} \right) \right| \quad \text{Équation 21}$$

Avec, ε et σ représentant respectivement la moyenne et l’écart type de la déformation dans la zone d’étude. Plus ce rapport est important, plus les zones d’intérêt se différencient.

d. EXEMPLE

La Figure 21 montre un exemple d’image de déformation obtenue sur un fantôme de gélatine contenant une inclusion. La qualité de l’image est calculée en sélectionnant deux zones : une zone dans l’inclusion et une zone hors de cette dernière. Le nombre de points contenu dans les deux zones peut être différent et rester statistiquement pertinent à des fins de comparaison. Cette propriété permet de choisir une zone dans le tissu environnant plus large et donc plus

représentative de celui-ci. L'illustration donnée sur la figure 21 montre par exemple un milieu environnant dans lequel les valeurs de déformation varient dans la région sélectionnée.

Alors que l'image échographique en mode B ne permet pas de distinguer l'inclusion avec un fort contraste (3dB), l'élastographie permet une définition nette des limites de cette dernière et un contraste accru (10dB). Plus rigide que le fantôme, l'inclusion apparaît sombre sur l'image de déformation. Le Tableau 2 décrit les valeurs obtenues pour chacun des paramètres décrits précédemment.

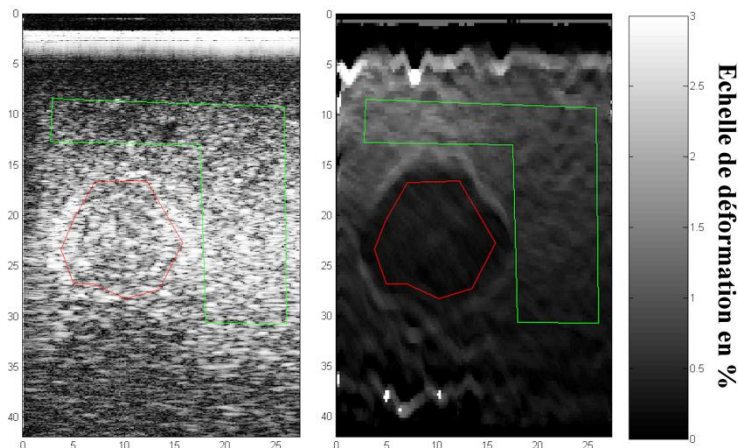


Figure 21 : exemple de sélection des zones de calcul pour quantifier la qualité des images élastographiques. A gauche, une image échographique d'un gel et à droite un élastogramme obtenu par compression manuelle de la zone d'étude. La zone de calcul dans l'inclusion (rouge) est comparée au tissu environnement (zone verte).

Zone	Paramètre	valeur
Inclusion (zone rouge)	Déformation	0.29±0.08 %
	SNRe	3.45
	Contraste élastogramme	10.76 dB
	Contraste échographie	3.72 dB
Tissu environnant (zone verte)	Déformation	0.69±0.31 %
	SNRe	2.17
	Contraste élastogramme	6.73 dB
	Contraste échographie	3.64 dB
Comparaison des deux zones	CNRe	1.72

Tableau 2 : Analyse quantitative des images élastographiques obtenues

VIII. CONCLUSION

Le système d'élastographie par compression quasi-statique manuel permet l'affichage des images de déformation à la même cadence que les images échographiques. Les tests de calibration sur gels ont permis d'entreprendre des essais *in vitro*.

2 ÉLASTOGRAPHIE *IN VITRO* D'ABLATIONS PAR HIFU

I. INTRODUCTION

Les essais sur gel ont permis de valider l'optimisation du système d'élastographie du laboratoire afin d'obtenir une cadence d'images maximale (limitée par l'échographe) et une résolution spatiale acceptable (proche de l'échographe utilisé). L'étape suivante était de tester le système sur un modèle *in vitro*. Le choix du modèle s'est porté sur l'utilisation de foie de porc. L'utilisation de foie *in vitro* permet de se rapprocher d'avantage du cas réel. Le porc représente l'animal idéal pour l'étude des différents traitements et l'imagerie des tumeurs. Bien que ne possédant pas de modèle tumoral, le porc possède un foie de dimension et de physiologie comparable au foie humain. Après les phases de calibration décrites précédemment, il a été décidé d'essayer l'élastographie par compression manuelle pour guider le traitement par ultrasons focalisés des métastases hépatiques d'origine colorectale. Comme expliqué en introduction, cette sonde de traitement possède une cellule d'imagerie incorporée utilisée dans notre étude afin de réaliser de l'élastographie par compression manuelle. L'objectif de cette sonde HIFU est de fournir un instrument supplémentaire aux chirurgiens pour compléter une résection hépatique. L'utilisation de ce transducteur durant une chirurgie imposait certaines contraintes morphologiques et physiques. La focalisation de la sonde devait permettre d'atteindre des tumeurs dans le foie humain jusqu'à une profondeur de 10cm. De plus, la rapidité du traitement était un facteur important. La réalisation de cette sonde ainsi que le résultat des nombreux essais sont présentés en détail dans la thèse de Monsieur William Apoutou N'Djin [67]. L'objectif de départ était de visualiser une lésion HIFU dans un foie *in vitro* avec notre élastographie en supposant que la différence de rigidité entre zone nécrosée et tissu sain serait visualisable.

II. MATERIEL HIFU

Afin de réaliser des ablations volumineuses, en des temps courts, un transducteur torique croisé a été développé au laboratoire [62]. Un modèle de simulation numérique permettant d'estimer les effets produit lors d'une ablation HIFU a permis de sélectionner les paramètres utiles pour le transducteur. Dans le cadre de la réalisation d'un transducteur sur ce principe, un rayon de courbure de 70 mm a été retenu pour pouvoir traiter les régions les plus profondes du foie lors d'une utilisation peropératoire. Pour que le chirurgien dispose d'un outil facilement utilisable une utilisation manuelle du dispositif a été sélectionnée imposant un diamètre maximal de 70 mm pour le transducteur. Afin de réaliser une ablation homogène, le tore a été fortement croisé afin que l'anneau focal permette une destruction sans laisser d'intervalle non traité. Ainsi, une distance de 10 mm entre l'axe de révolution et le centre du cercle a été retenue. Une fréquence de 3 MHz a été jugée comme étant le meilleur compromis pour éviter les effets de cavitation tout en produisant une ablation thermique à 70 mm de profondeur. Dans ces conditions, la zone focale était

de forme conique à 70 mm de la surface du transducteur (Figure 5). De plus, la forme torique du transducteur permettait au faisceau ultrasonore de se croiser au-delà de la zone focale principale. Cette zone de croisement des faisceaux est située à 86 mm de la surface du transducteur en raison de l'ouverture réalisée pour loger la cellule échographique. Un dépôt d'énergie important est également produit dans cette seconde zone. L'ensemble de ces caractéristiques permet ainsi de créer une zone de focalisation conique plus volumineuse que celle produite par un transducteur sphérique.

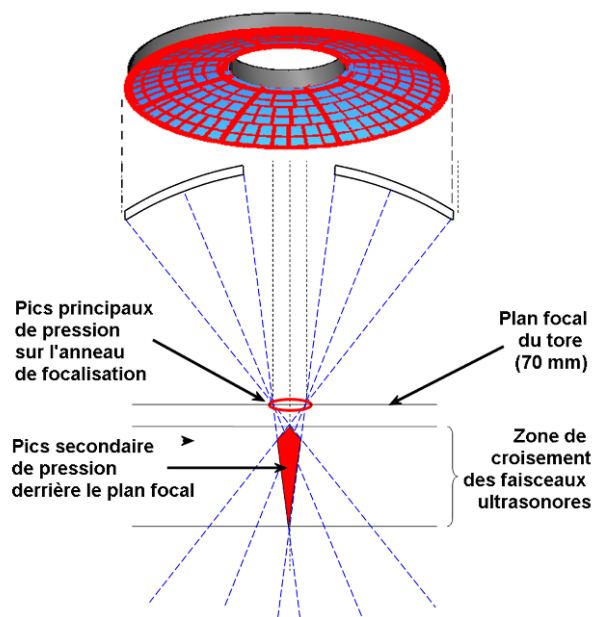


Figure 22 : Zones de focalisation d'un transducteur torique croisé. La zone focale principale se situe à 70 mm de l'émetteur. Du fait de l'ouverture au centre du transducteur une deuxième zone de focalisation par croisement des faisceaux est située à 86 mm de l'émetteur.

Afin de guider le traitement, une ouverture de 25,6 mm de diamètre a été réalisée afin d'insérer une cellule échographique. Cette sonde d'imagerie est un transducteur sectoriel fonctionnant à 7,5 MHz (model CLA 6.5/R11/128-1021, Vermon S.A, France). Cette cellule d'imagerie possède un rayon de courbure de 11 mm est composée de 128 éléments (pitch : 0,18 mm). La bande passante est de 63%. Le plan d'image est aligné avec l'axe acoustique du transducteur de thérapie pour réaliser les images de déformation de cette étude. Cette sonde d'imagerie était connectée à un échographe (Hawk 2102 EXL, B6K Medical, Herley, Denmark).

Afin d'assurer un bon couplage de la sonde avec le milieu et aussi afin de refroidir sa surface émettrice, un système de refroidissement était mis en place. Une enveloppe stérile de polyurethane (Civco, Kaloma, IA, USA) recouvrait la surface émettrice de la sonde. Cette enveloppe était remplie d'un liquide de refroidissement (Ablasonic®, Edap-Technomed, Vaulx en Velin, France). Un système de refroidissement composé d'une pompe péristatique Masterflex (L/S model 7518-60, Cole-Parmer Instruments CO., USA) et d'un bain réfrigérant permettait de conserver une température de 15°C dans le ballonnet.




Figure 23 : Prototype HIFU torique préparée pour un traitement, (1) Ballonnet de refroidissement, (2) transducteur torique de thérapie, (3) bague de refroidissement, (4) joint torique d'étanchéité, (5) entrée du circuit de refroidissement, (6) sortie du circuit de refroidissement, (7) luire, (8) câble de sonde recouvert par une enveloppe stérile, (9) trou de circulation d'eau dans la bague de refroidissement

Ce ballonnet était toujours installé lors de l'utilisation de la sonde en élastographie quasi statique. Le système de commande est similaire à celui utilisé lors d'une autre étude [13]. Un ordinateur de contrôle (processeur Dell, pentium 4) permet la gestion de l'ensemble des paramètres de traitement et l'affichage d'une interface graphique avec visualisation de la zone de traitement par superposition sur l'image échographique et des paramètres de traitement. Cet ordinateur pilote un générateur 50 voies TTL (PG1050 Acute, Taïwan) dont 32 sont utilisées pour attaquer 32 amplificateurs de puissance (AHF 855, Adece, France). Les signaux TTL sont utilisés pour générer la fréquence de fonctionnement des transducteurs (3 MHz). Ces signaux TTL viennent hacher une tension continue 0-10V produite par 32 cartes numérique-analogique. Après filtrage, les 32 signaux amplifiés sont transmis aux transducteurs. L'ordinateur pilote aussi des cartes numériques analogiques (CNA, SR9400, Matlog, France) qui reçoivent les informations de puissance émises et réfléchies provenant des 32 voies d'amplification. La température des transducteurs est contrôlée en temps réel à l'aide de deux thermocouples fixés en face arrière du transducteur torique. Après un ensemble de travaux précliniques [9, 14, 68], cette sonde est aujourd'hui en phase d'essais cliniques et constitue le support de cette étude permettant de réaliser une destruction par HIFU de tissus.

III. METHODE

1. FOIE IN VITRO

Les foies de porc *in vitro* provenaient d'une boucherie locale et ont été transportés au laboratoire. L'épaisseur du foie était typiquement entre 2.5 et 4.5 cm. Le foie était découpé en morceaux afin d'obtenir entre 6 et 8 échantillons. Chaque échantillon était placé dans un bécher d'eau dégazée puis dégazée au moyen d'une

chambre à vide. Afin de minimiser le contact avec l'air, l'échantillon et l'eau étaient tout deux transférés dans un aquarium d'eau dégazé.

2. CREATION DE LESION HIFU

Les paramètres d'exposition ultrasonore utilisés permettaient une focalisation naturelle à 70mm et positionnée en surface du foie des éléments de la sonde précédemment décrite. Une exposition de 40s à 50 watts acoustiques permettait la destruction d'une zone de 2 cm de diamètre pour 2,5cm de profondeur en moyenne en utilisant la sonde torique précédemment décrite. La hauteur du ballonnet était de 5cm. Ces paramètres dérivent des précédentes études réalisées [9, 14].

3. ACQUISITIONS DES IMAGES DE DEFORMATION

La sonde échographique linéaire de fréquence 12MHz était utilisée pour acquérir des images de déformation. La déformation était appliquée manuellement en appuyant puis en relâchant la sonde échographique sur la surface du foie. Une compression initiale d'environ 5-10mm était appliquée afin d'assurer un bon contact entre la sonde et le foie. L'amplitude et la vitesse de compression étaient adaptées par l'opérateur en fonction des images de déformation visualisées sur un écran à une cadence de 60 images par seconde.

La taille des fenêtres de calcul des images de déformations, leurs espacement et la région de recherche était respectivement de 0,6mm, 0,3mm et 0,9mm. La persistance ajustée afin de sommer les déplacements sur 5 images consécutives.

Les mêmes lésions ont été imagées en utilisant la sonde sectorielle de 7.5MHz incluse dans le système de traitement. Les images ont été acquises de la même manière et avec les mêmes paramètres que ceux décrits précédemment.

IV. RESULTATS

Six lésions HIFU ont été générées dans un foie de porc *in vitro*. 9 série d'images de déformation ont été sauvegardées et étudiées. Les facteurs de qualité calculés sur ces images sont résumés dans le Tableau 3. La corrélation entre les dimensions mesurées sur la pièce anatomique et sur l'échographie était de 0.37. La corrélation entre les dimensions mesurées sur la pièce anatomique et celles relevées sur les élastogrammes était de 0.63.

		moyenne	Écart type	min	max
	CNRe	3.6	3.0	1.0	9.3
	SNRe	1.3	0.5	0.6	1.8
Dimensions sur l'échographie	Diamètre	17.8	2.9	14.0	21.4
	Profondeur	18.1	1.7	15.2	19.9
Dimensions sur l'élastographie	Diamètre	21.6	4.4	16.1	28.9
	Profondeur	16.9	2.2	12.9	19.0

Dimensions sur la pièce anatomique	Diamètre	17.3	2.2	14.0	20.0
	Profondeur	21.3	4.9	14.0	27.0
Contraste	Sur les échographies	6.3	3.3	2.8	10.5
	Sur les élastographies	17.7	7.7	9.1	32.3
Corrélation échographie/pièce anatomique			0.37		
Corrélation élastographie/pièce anatomique			0.63		

Tableau 3 : Qualité des images de lésions HIFU obtenus par échographie et élastographie de compression.

La Figure 24 présente un exemple de capture d'écran de l'interface d'élastographie ainsi que l'image échographique correspondante. Cette interface présente l'image de corrélation, de déplacement et de déformation. Sur les images de déformation, une déformation de 0% apparaît en noir et une déformation de 2% en clair. Les dimensions de la lésion sont annotées sur la photographie de la pièce anatomique.

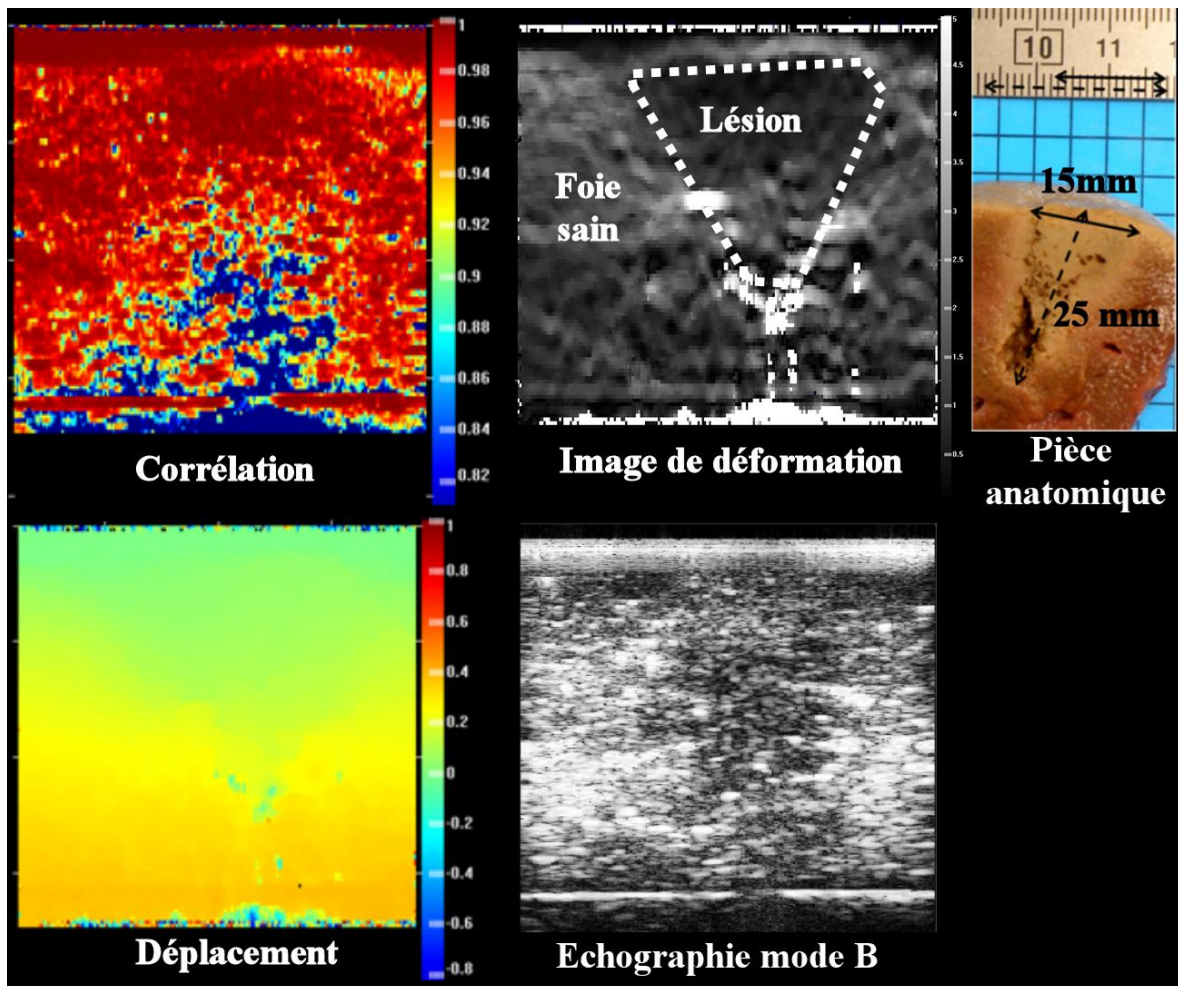


Figure 24 : (a) Image échographique d'une lésion HIFU, (b) image de déformation correspondante, (c) corrélation, (d) déplacement, (e) pièce anatomique.

La qualité des images de déformation obtenue avec la sonde d'imagerie incluse dans le système de traitement HIFU est nettement en dessous des critères attendus

($SNRe < 1$, $CNRe < 1$, contraste $< 20\text{dB}$). Peu d'images ont été obtenues avec cette sonde. Les résultats et images donnés ici sont donc uniquement utilisés en termes d'exemples. Sur les images obtenues, une zone de déformation moindre (noire) apparaît (Figure 25). Cette tache floue semble indiquer la présence d'une lésion HIFU sans pour autant permettre une mesure fiable de ses dimensions. La corrélation mesurée entre les images n'est pas non plus satisfaisante (< 0.9).

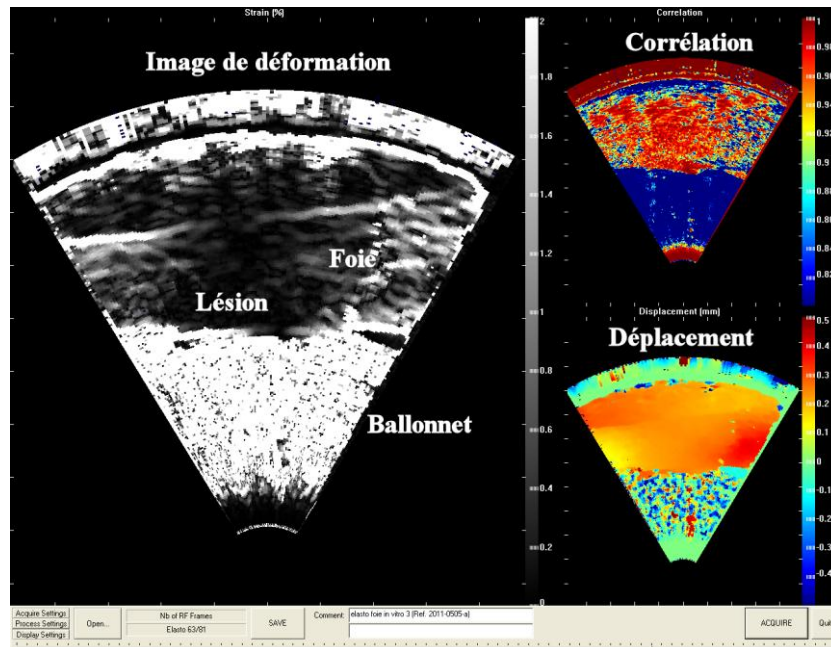


Figure 25 : Images de déformation, de corrélation et de déplacement d'une lésion HIFU générée dans du foie de porc *in vitro* obtenues avec la sonde d'imagerie intégrée à la sonde de traitement.

V. DISCUSSION

Dans des conditions *in vitro*, les images échographiques ne permettent pas une visualisation fiable des lésions. L'échostructure reste inchangée sauf lorsque le niveau d'ébullition est atteint. Les images élastographiques, plus contrastées, autorisent l'identification d'une zone de destruction avec plus de certitude. Néanmoins, la corrélation entre les dimensions relevées sur la pièce anatomique et celles mesurées sur les élastogrammes reste faible. Cette valeur peut s'expliquer par la différence entre le plan d'imagerie et le plan de découpe du foie.

La limite principale rencontrée dans cette étude provenait des faibles possibilités de compression rencontrées dans le foie *in vitro*. Les échantillons *in vitro* ont une rigidité initiale très importante. L'application seule d'une précontrainte pour assurer un bon couplage entre la sonde d'imagerie et le foie suffit pour comprimer l'échantillon à son maximum laissant penser à un fort comportement non linéaire en terme d'élasticité. Cet aspect est d'autant plus important lorsque la sonde intégrée au dispositif HIFU est utilisée car le contact s'effectue alors par l'intermédiaire du ballonnet de refroidissement. La faible épaisseur du foie par rapport à la focale du transducteur impliquait un ballonnet d'une hauteur de 5 cm environ. Cette quantité

d'eau dans un ballonnet flexible dispersait latéralement les contraintes appliquées. Une autre limite était liée à l'épaisseur des échantillons (typiquement 2 à 4 cm) qui correspondait à la profondeur des ablations HIFU. Dans ces conditions, la faible présence de tissus non traités et donc d'élasticité différente de la partie lésée ne permettait pas une visualisation optimale de contraste sur l'imagerie de déformation dans le sens de la profondeur.

3 MESURE D'ELASTICITE

I. INTRODUCTION

En regard des résultats obtenus précédemment, une comparaison qualitative de la rigidité d'un foie *in vitro* et d'un foie *in vivo* a été effectuée. Il semblait alors que le foie de porc *in vivo* était plus « mou » que le foie de porc *in vitro*. Le comportement non linéaire du foie serait donc différent entre le cas *in vitro* et *in vivo*. Cette constatation qualitative a entraîné le début d'une étude comparative sur l'élasticité de ces deux modèles afin de quantifier et d'expliquer ces différences. Le travail s'est déroulé en trois temps. Tout d'abord, des images de déformation de foie sain par élastographie de compression obtenues durant des expérimentations *in vitro* et *in vivo* ont été comparées. Puis des expériences sur des foies de porc *in vitro* et *ex vivo* ont été menées afin de comparer les différences existantes entre contrainte appliquée et déformation résultante. Enfin des essais comparatifs entre un organe perfusé ou non ont été menés afin d'expliquer les différences existantes dans les relations contraintes/déformation entre les cas *in vitro* et *in vivo*.

II. COMPARAISON DES IMAGES DE DEFORMATION DU FOIE *IN VITRO* ET *IN VIVO*

1. MATERIELS ET METHODES

- Foie *in vitro*

Comme précédemment, les foies de porc *in vitro* provenaient d'une boucherie locale. L'épaisseur du foie était typiquement comprise entre 2,5 et 4,5 cm. Les foies étaient découpés en échantillon d'environ 15 cm de diamètre, placé dans de l'eau dégazée et dégazés à l'aide d'une cloche à vide.

- Animaux

Les essais ont été conduits sur le foie de 2 porcs femelles de race Landrace, âgés de 14 semaines. Pour réduire au minimum l'utilisation d'animaux, ces expériences ont été conduites à la faveur d'un autre protocole traitant d'essais sur la dentition. Il n'y a eu aucune interaction entre les deux protocoles, les essais sur le foie se déroulant lorsque l'autre protocole était terminé. La procédure d'imagerie du foie a été exécutée préalablement à l'euthanasie des animaux. Les expériences ont été conduites à l'Institut de Chirurgie Expérimentale du centre Léon Bérard, avec

l'approbation du Comité d'éthique local. Tous les animaux ont reçu des soins conformes à la législation française en vigueur.

- Acquisitions des images de déformation

Des essais ont tout d'abord été réalisés sur les échantillons de foie *in vitro*. L'échantillon était placé dans un cristalliseur d'eau dégazée. Avant l'expérience, chaque morceau de foie était dégazé à température ambiante avec une pompe à vide (0,3 bars pendant 30 min) pour enlever les bulles présentes dans les vaisseaux sanguins susceptible de perturber la propagation ultrasonore. Lors des essais, chaque échantillon était ensuite immergé dans une cuve d'eau dégazée thermostatée à 37°C. Un thermocouple était introduit dans l'échantillon pour que les essais débutent lorsque la température des tissus est voisine de 37°C. La sonde échographique linéaire de fréquence 12 MHz était utilisée pour l'acquisition des images. Cette sonde était tenue à la main par l'opérateur. Une compression initiale d'environ 5-10 mm était appliquée afin d'assurer un bon contact entre la sonde et le foie. La déformation était appliquée en appuyant puis relâchant la sonde échographique sur la surface du foie. Ce mouvement était répété durant toute l'acquisition. L'amplitude et la vitesse de compression étaient adaptées par l'opérateur en fonction des images de déformation visualisées sur un écran à une cadence de 60 images par seconde.

Les expérimentations *in vivo* ont été conduites sous anesthésie générale. La sonde, placée sur la surface de la peau au niveau de l'abdomen, permettait d'imager le foie de manière extracorporelle. La méthode utilisée pour produire les élastogrammes était la même que celle décrite pour le cas *in vitro*. L'amplitude de compression était de 5-10 mm. La taille des fenêtres de calcul des images de déformations, leurs espacement et la région de recherche était respectivement de 0,6mm, 0,3mm et 0,9mm. La persistance ajustée afin de sommer les déplacements sur 5 images consécutives.

- Qualité des images de déformation

Les images de déformation obtenues *in vivo* et *in vitro* étaient comparées sur les critères suivants : moyenne et écart type de la corrélation, du déplacement et de la déformation ainsi que le rapport signal à bruit comme décrit dans le chapitre précédent. Les comparaisons étaient basées sur un test non paramétrique de Mann-Whitney. Le niveau de significativité étant fixé à 0,05.

2. RESULTATS

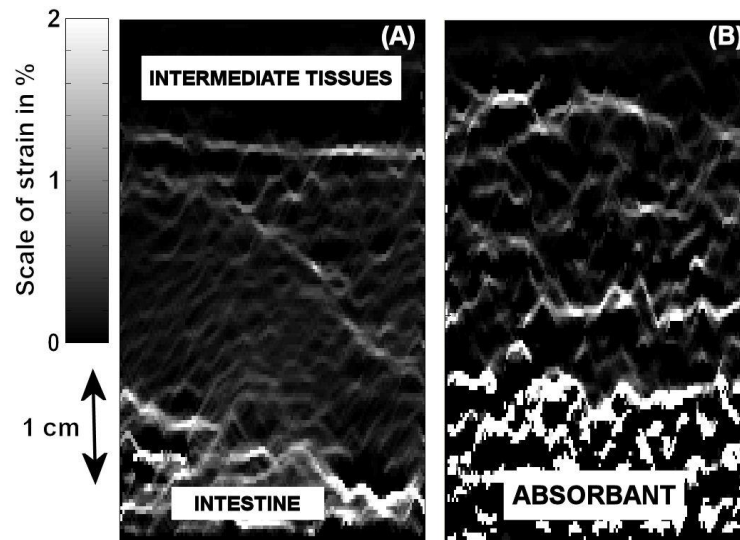


Figure 26 : Les images de déformation obtenues avec l'élastographie quasi-statique durant des essais *in vivo* extracorporels (A) présentent une qualité supérieure aux images de déformation d'un foie *in vitro* (B).

28 acquisitions d'images *in vitro* et 57 *in vivo* étaient réalisées. De manière générale, les images de déformation étaient de meilleure qualité lors des acquisitions *in vivo* comparées à celles réalisées *in vitro*. Les valeurs moyennes et les écarts-type de déformation, corrélation, déplacement et SNRe sont résumés et comparés dans le Tableau 1 pour les acquisitions *in vitro* et *in vivo*. Un exemple d'images obtenues *in vitro* et *in vivo* est présenté dans la Figure 26.

	mesure	moyenne	écart type	p-value
<i>In vitro</i> 28 mesures	Déformation	0.17	0.11	
	Corrélation	0.92	0.03	
	Déplacement	0.02	0.01	
	SNRe	0.88	0.42	
<i>In vivo</i> 57 mesures	Déformation	0.31	0.12	<0.0001
	Corrélation	0.94	0.05	0.00014
	Déplacement	0.06	0.04	<0.0001
	SNRe	1.60	0.31	<0.0001

Tableau 1 : Moyenne et écart type pour la déformation, la corrélation, le déplacement et le SNRe mesurés sur du foie *in vitro* et *in vivo*.

3. DISCUSSION

Cette étude montre que des différences importantes, en terme de qualité d'image peuvent être observées entre des d'élastographies de compression dans des conditions *in vitro* et *in vivo* pour le même organe. D'une manière générale, les images *in vivo* sont obtenues plus facilement (plus grand nombre d'images jugées acceptables sur une même plage d'acquisition) et avec des critères de qualité supérieurs en termes de SNRe, corrélation et d'homogénéité des déformations.

III. MESURE D'ELASTICITE SUR FOIE DE PORC *IN VITRO* ET *EX VIVO*

1. INTRODUCTION

Les difficultés rencontrées pour induire les déformations dans les échantillons *in vitro* ont conduit à la réalisation d'une étude quantitative sur la relation entre contrainte appliquée et déformation produite. Les travaux ont portés sur des échantillons *in vitro* mais également *ex vivo* sur des pièces hépatiques prélevées tout en conservant les fluides (sang et bile). Des comparaisons ont également été conduites sur les échantillons *ex vivo* sans les fluides. Le but était d'explicitier les différences observées lors de la réalisation d'élastogrammes dans des conditions *in vivo* et *in vitro*.

2. MATERIELS ET METHODES

- Foie *in vitro*

Les foies de porc *in vitro* provenaient d'une boucherie locale. L'épaisseur du foie était typiquement comprise entre 2 et 4 cm. Avant utilisation, un contrôle de l'intégrité de la capsule hépatique était réalisé.

- Foie *ex vivo*

Les pièces anatomiques ont été prélevées sur des animaux inclus dans un autre protocole sur des porcs, lorsque celui-ci était terminé. Une hépatectomie totale a été pratiquée sur 2 animaux. Il n'y avait aucune interaction entre les deux études. Lors du prélèvement, des clamps étaient placés sur la veine cave et le pédicule hépatique afin de conserver les fluides (sang et bile) dans le foie. La procédure d'hépatectomie a été exécutée préalablement à l'euthanasie des animaux. Les mesures sur les échantillons *ex vivo* étaient réalisées immédiatement après l'hépatectomie. Ce prélèvement était réalisé à l'Institut de Chirurgie Expérimentale du centre Léon Bérard, avec l'approbation du Comité d'éthique local. Tous les animaux ont reçu des soins conformes à la législation française en vigueur.

- Mesures de la relation entre contrainte et déformation

Dans les deux cas (*in vitro* et *ex vivo*), l'échantillon de foie était placé sur un plateau, en évitant la superposition des lobes. Ce plateau était ensuite placé sur une balance (LE6202S-OCE, Satorius, Allemagne). La sonde échographique linéaire 12 MHz précédemment utilisée était fixée sur un bras robotisé autorisant un déplacement vertical pour comprimer le foie. Ce bras était piloté par un contrôleur Newport (MM4006 Motion controller, Newport corporation, USA). Initialement, la référence de hauteur était définie comme le fond du plateau. La sonde était placée sur la surface du foie de telle sorte qu'aucune compression n'était effectuée. Un déplacement de 0,5mm était ensuite produit. Le poids affiché sur la balance était

noté immédiatement, puis 5 et 15 secondes après le déplacement. Un nouveau déplacement était ensuite effectué et ceci jusqu'à un poids d'environ 1,6 kg défini comme une limite permettant d'éviter l'endommagement des équipements et de la capsule hépatique. La déformation était définie comme le rapport entre la hauteur initiale et le déplacement (équation 1). La contrainte était fixée par l'équation 2 où le poids s'exprime en gramme, G est la constante de gravité égale à 9.81 kg.N⁻¹ et S la surface de la sonde : 4x1,3 cm². La contrainte est exprimée en N.cm⁻².

$$\text{Déformation} = \frac{\text{déplacement}}{h_{init}} \quad \text{Équation 22}$$

$$\text{Contrainte} = \frac{\text{Poids} \times G}{1000 \times S} \quad \text{Équation 23}$$

L'analyse des données concernant la relation entre contrainte et déformation a été réalisée dans une région d'intérêt (RI) ciblée en termes de valeurs de déformation. Les observations initiales conduites lors des essais *in vitro* et *in vivo* montraient qu'une précontrainte initiale moyenne de 28% était nécessaire pour obtenir des images de déformation jugées satisfaisantes selon les critères retenus. A partir de cette précontrainte initiale, des déformations de plus ou moins 5% étaient nécessaires pour obtenir les images. Ainsi la région d'intérêt de la déformation était définie entre 23 et 33%.

Une fois ces mesures réalisées, les clamps étaient retirés de l'échantillon *ex vivo* qui était ensuite placé au réfrigérateur à la température de 6°C pendant deux jours. Ce délai permettait de s'assurer que les fluides (bile et sang) s'étaient écoulés hors de l'organe. Une nouvelle série de mesures contrainte/déformation était alors réalisée selon la même méthodologie que celle décrite ci-dessus.

3. RESULTATS

Au total, 17 mesures ont été réalisées sur des foies *in vitro*, *ex vivo* clampés et *ex vivo* non clampés. Les données obtenues permettaient la visualisation de la déformation produite dans le foie en fonction de la contrainte appliquée. La Figure 27 montre les valeurs moyennes ainsi que la pente de chaque courbe dans la région d'intérêt. La pente était de 0.17cm²/N pour le foie *ex vivo* clampé et 0.07cm²/N pour le cas *in vitro* dans la région d'intérêt. Une pente de forte valeur indique que des déformations importantes peuvent être obtenues avec de faibles contraintes, ce qui est généralement recherché dans l'imagerie élastographique. Inversement la pente importante mesurée dans la région d'intérêt des échantillons *in vitro*, décrit la nécessité de produire des contraintes 4 à 5 fois plus fortes pour obtenir des déformations similaires.

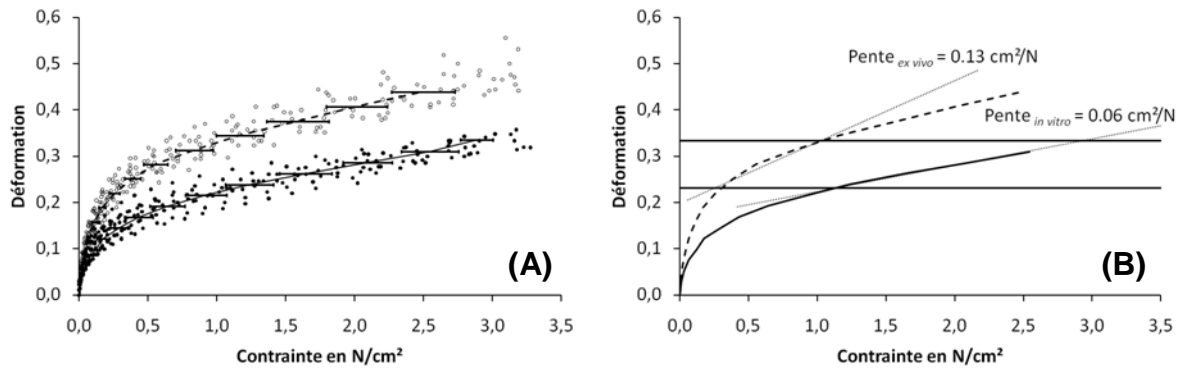


Figure 27 : (A) relation entre contrainte et déformation pour des échantillons *ex vivo* clampés (cercles) et *in vitro* (cercles plein). La moyenne de chaque nuage de points est tracée en pointillé pour le cas *ex vivo* clampé et en ligne pleine pour le cas *in vitro*.

La Figure 28 représente les données obtenues sur un foie *ex vivo* (cercle noir) deux jours après le retrait des clamps, quand les fluides ont quitté le foie (cercle blanc). La pente de la tangente à la courbe contrainte/déformation est représentée dans la région d'intérêt. Les courbes présentent une pente de 0.12 N/cm² le jour de l'hépatectomie et de 0.06cm²/N deux jours après dans la région d'intérêt. La pente obtenue sur les échantillons *ex vivo* non clampés est similaire à celle obtenue dans les échantillons *in vitro*.

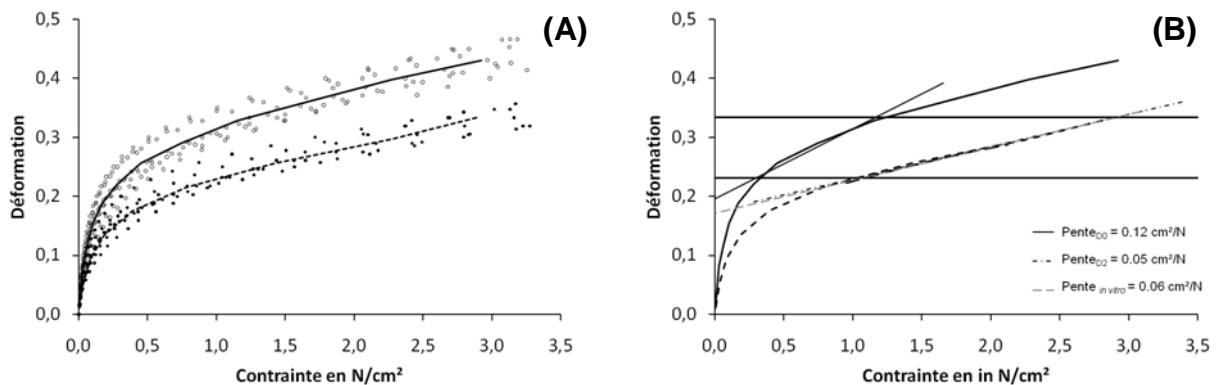


Figure 28 : (A) relation entre contrainte et déformation pour un foie *ex vivo* juste après hépatectomie (cercles blancs) et deux jours après (sans fluide, cercles noirs). La moyenne de chaque courbe est affichée en pleine ligne et en pointillé respectivement. (B) Moyenne des mesures sur le foie *ex vivo* à J0 (ligne pleine) et à J2 (pointillé) avec la valeur de la pente de la tangente dans la zone d'intérêt (0.12 cm²/N and 0.06 cm²/N respectivement) située entre 0.23 et 0.33 de déformation. La valeur pour le cas *in vitro* est rappelée en ligne pointillée grise (pente de 0.07 cm²/N).

4. DISCUSSION

Dans cette étude, une région d'intérêt (RI) a été définie et correspond au niveau de déformation nécessaire pour obtenir des images d'une qualité jugée suffisante selon les critères mentionnés. Deux facteurs importants définissent la région d'intérêt. Le premier est la contrainte initiale imposée par l'opérateur lors du placement de la sonde sur l'organe. Cette contrainte permet d'obtenir un bon

couplage et un niveau de contrainte initial autour duquel les images de déformations sont ensuite obtenues. Ces images étant affichées en temps réel (60images/s), l'opérateur peut ajuster son mouvement de compression pour obtenir la meilleure qualité d'images possible. Plus le foie est rigide, plus la compression nécessaire sera importante afin de générer suffisamment de déplacement et donc de déformations dans les tissus. Dans notre cas, le niveau de précontrainte initial moyen était de 28% avec un niveau de déformation autour de cette précontrainte de plus ou moins 5%. Cette précontrainte correspond généralement, pour le cas *in vivo*, à une déformation de un centimètre du foie et une amplitude de compression de plus ou moins 0,25 centimètre. Étudier la relation entre contrainte et déformation dans une région d'intérêt revient à étudier la quantité de contraintes à appliquer pour obtenir la déformation souhaitée et obtenir des images de déformation de bonne qualité.

Une relation contrainte/déformation linéaire permet à l'opérateur d'anticiper la compression à appliquer pour obtenir les images de déformation. L'idéal étant une pente de la relation contrainte/déformation linéaire. La pente de la droite représente en effet la difficulté d'induire une déformation dans le foie. La contrainte nécessaire pour obtenir la déformation voulue sera plus importante si la pente est faible.

Les courbes détaillant la relation entre contrainte et déformation montrent une zone linéaire puis une zone exponentielle dans tous les cas étudiés. Cependant, il existe une importante différence entre les deux cas. La zone linéaire s'avère plus importante dans le cas *ex vivo*. La zone exponentielle commencera à des valeurs de déformation plus élevées. Pour une plage de déformation donnée, l'écart de contrainte nécessaire à appliquer sur un foie *in vitro* sera plus important comparé à un foie *ex vivo*. L'opérateur doit alors augmenter sa contrainte sur le foie afin de produire des images de même qualité. Dans le cas étudié ici, la zone de déformation voulue est située juste au début de la partie exponentielle des courbes. Il est donc plus facile, dans un tel cas, d'obtenir des images avec un foie *ex vivo* qu'avec un foie *in vitro* en utilisant l'élastographie par compression manuelle.

La différence majeure entre les deux modèles est la présence de perfusion dans le cas *in vivo* et la présence de fluides (bile et sang) dans le cas *ex vivo*. Lorsqu'il contient des fluides (cas *in vivo* et *ex vivo* de la partie précédente), le foie peut être assimilé à une éponge. Ainsi, les compressions appliquées entraînent un déplacement des fluides et permettent une déformation plus homogène de l'organe. La dernière expérience de cette étude montre qu'un foie prélevé *in vivo* dont les fluides sont extraits se comportera comme un foie de boucherie. La courbe d'élasticité au moment de l'hépatectomie va tendre vers celle d'un foie *in vitro* lors de la perte de ses fluides. La pente obtenue *ex vivo*, sans la présence de fluides dans l'organe, est similaire à celle obtenue dans le cas *in vitro*.

CONCLUSION DU CHAPITRE

Lors de la première partie, il a été démontré que la réalisation d'images de déformation sur du foie de porc *in vitro* était difficile, voire impossible, en utilisant une méthode de compression manuelle. Cette difficulté était due à la différence de comportement élastique du foie *in vitro* au regard du foie *in vivo*. Le modèle *in vitro* est donc défaillant par rapport à la réalité et induit un biais dans la mesure de déformation. Cette différence, expliquée par la présence de fluides, nous a poussés à délaisser l'utilisation de foie *in vitro* au profit de l'utilisation du système *in vivo*, réalisées en condition réelle.

CHAPITRE 3 : L'ÉLASTOGRAPHIE POUR LE GUIDAGE DES TRAITEMENTS HIFU : VISUALISATION DE TUMEURS VX2 CHEZ LE LAPIN ET DE LÉSIONS HIFU CHEZ LE PORC

INTRODUCTION

Sur la base des études décrites précédemment, ce chapitre présente les travaux menés pour guider un traitement par HIFU par l'élastographie de compression appliquée manuellement. Ces travaux se sont déroulés en parallèle du développement d'une sonde HIFU dédiée au traitement péropératoire des métastases hépatiques de cancers colorectaux. Ce contexte semblait particulièrement pertinent en raison de l'approche chirurgicale utilisée et de l'utilisation manuelle du dispositif disposant d'un guidage échographique [69]. L'apport de l'élastographie était évalué à deux niveaux. Tout d'abord pour améliorer la détection des métastases lors de la préparation du geste chirurgical. En complément des examens pré-opératoire, une exploration échographique péropératoire est systématiquement réalisée [70-71]. L'élastographie comme complément de la visualisation échographique des traitements HIFU était également évaluée lors d'essais *in vivo* de traitements HIFU en utilisant une approche péropératoire sur le foie. Dans cette intention, trois études ont été réalisées.

La première étude a été réalisée avec pour objectif d'évaluer l'utilité de l'élastographie par compression manuelle pour la détection des métastases dans le foie sur un modèle tumoral VX2 implanté chez le lapin. Compte tenu du modèle animal, une sonde linéaire haute fréquence était utilisée. La cadence d'image moyenne du système était alors de 8 images par seconde. La deuxième étude portait sur la visualisation d'une lésion HIFU unitaire, c'est-à-dire le résultat d'une unique exposition ultrasonore. Comme précédemment, la sonde linéaire de 12MHz était utilisée. Néanmoins, le système avait entre temps été modifié pour fonctionner à sa cadence maximale (60 images par seconde). Les expositions ultrasonores se faisant sur foie sain, le modèle du porc a été retenu. La troisième étude a été menée pour connaître l'utilité de notre système lors de réalisation de nécroses de grand volume effectuées sur du foie de porc *in vivo*. En effet, une seule exposition ultrasonore ne permet pas de détruire une métastase en une seule action. Une juxtaposition de lésions HIFU est nécessaire afin de nécroser un volume important de métastases. L'intérêt de l'élastographie par compression manuelle pour la visualisation des traitements a été évalué en utilisant la sonde d'imagerie incluse dans la sonde de traitement. Les images élastographiques obtenues étaient comparées à celles réalisées par IRM.

ÉVALUATION DE L'ELASTOGRAPHIE PAR COMPRESSION MANUELLE POUR LA VISUALISATION DE TUMEURS HEPATIQUES

I. INTRODUCTION

Le scanner réalisé avec agent de contraste est la méthode d'imagerie la plus utilisée lors du bilan pré-opératoire des métastases hépatiques de cancers colorectaux. Il s'agit d'une méthode très sensible capable de scanner l'intégralité du volume hépatique en quelques secondes [72]. L'imagerie par Résonance Magnétique (IRM) est une méthode d'imagerie également très sensible et possède l'avantage de permettre l'utilisation d'agents de contraste spécifiques au foie. L'IRM est donc également utilisée lors des bilans pré-opératoires bien que l'acquisition soit plus longue et sujette à des artefacts de mouvement [73]. Plusieurs études montrent que ces modalités d'imagerie permettent de détecter plus de 90% des métastases hépatiques si leur diamètre est supérieur à 5 mm [73-74]. Il reste malgré tout un groupe de patients qui sont pris en charge pour une chirurgie hépatique sans avoir un bilan pré-opératoire correct [74-75]. L'utilisation de l'échographie per-opératoire, avec ou sans l'injection d'agents de contraste est efficace pour visualiser, durant l'hépatectomie, des métastases non décelées par les examens pré-opératoires [75-76]. L'échographie pér-opératoire apporte des informations nouvelles pouvant aboutir à une remise en question de la stratégie opératoire [75, 77]. C'est toutefois une technique observateur- et patient-dépendant. Le taux de récurrence hépatique après une résection considérée comme curative reste toutefois élevé, environ 40% à 3 ans [78]. Ceci souligne les limites de l'imagerie per-opératoire avec des métastases non décelées. Celles-ci pouvant être de très petite taille, isoéchoïques, ou localisées dans des régions profondes du foie et difficiles d'accès pour la sonde échographique [79-80]. Ainsi, en complément des images réalisées, les chirurgiens utilisent également dans leur pratique courante l'information tactile provenant de la palpation de l'organe durant la résection hépatique pour essayer d'identifier au mieux des zones suspectes sur l'image échographique. Dans ce contexte, l'élastographie de compression apparaît comme une technique complémentaire intéressante et peu coûteuse en termes d'instrumentation. Les difficultés se situant au moment de la réalisation de ces travaux dans l'obtention d'une imagerie suffisamment fiable et rapide pour permettre à l'opérateur d'ajuster en temps réel la contrainte appliquée pour obtenir les images de déformations. L'objectif à long terme est d'intégrer l'imagerie élastographique dans le système de traitement HIFU. Des études *in vivo* sur un modèle de tumeur hépatique chez le lapin sont décrites dans ce chapitre pour fournir mesures quantitatives de la qualité des images qui peuvent être obtenues par voie extracorporelle ou per-opératoire et discuter les différences entre ces approches.

Ces travaux ont fait l'objet d'une publication dans la revue *British Journal of Radiology*.

II. MATERIELS

1. ANIMAUX

Les essais ont été menés *in vivo* sur huit lapins de race New-Zealand, pesant entre 2 et 3 kg. Les expériences ont été conduites à l'Institut de Chirurgie Expérimentale du Centre Léon Bérard après approbation du Comité d'éthique local. Tous les animaux ont reçu des soins conformes à la législation française en vigueur.

2. MODELE VX2

Le VX2 est une tumeur animale couramment utilisée sur le foie de lapin. Développé depuis 1933, en premier lieu par Shope et Hurst, le VX2 est dérivé d'un virus du lapin. Cet adénocarcinome possède une croissance très rapide [81]. Deux modes d'implémentation de ces cellules cancéreuses sont utilisés aujourd'hui dans le foie : l'injection (parenchymateuse ou systémique) et la greffe sous-capsulaire. L'injection induit généralement un nombre de tumeur mal maîtrisé et parfois une diffusion multi-viscérale. Ce modèle convient généralement mieux à l'étude des traitements non locaux. La greffe sous-capsulaire était donc retenue pour les besoins de l'étude car elle permettait le développement d'une tumeur unique dans une région définie de l'organe.

III. METHODES

1. IMPLANTATION DES TUMEURS

Les animaux étaient gardés sur le site expérimental dans des boxes aménagés, durant une période d'acclimatation de 7 jours avant le début des expériences. Une prémédication était effectuée 15 minutes avant l'anesthésie avec un mélange de kétamine (1,6 ml) et de xylazine (0,1 ml). L'anesthésie était ensuite réalisée par injection intraveineuse de 25% de la dose de prémédication et maintenue par injection intraveineuse de la même dose toutes les 15 minutes. Les lapins étaient ensuite rasés au niveau de l'abdomen. Après une asepsie chirurgicale classique, un fragment tumoral de 25 mg était implanté, au cours d'une mini-laparotomie, dans le lobe paramédian droit du foie de chacun des huit lapins inclus dans l'étude. La laparotomie était ensuite refermée.

2. PROCEDURES D'IMAGERIES

Les lapins étaient anesthésiés seize jours après l'implantation des tumeurs en utilisant le même protocole anesthésique. L'imagerie ultrasonore était réalisée en utilisant la sonde fonctionnant à 12 MHz décrite précédemment (Modèle 8805, B-K

Medical, Herlev, Denmark) et recouverte d'une enveloppe stérile de polyuréthane (Civco, Kaloma, Iowa, USA). La sonde échographique était tenue manuellement et placée sur l'abdomen de l'animal. Une exploration échographique du foie de manière extracorporelle était alors réalisée. Des élastogrammes ont ensuite été obtenus de manière extracorporelle. La méthode de compression utilisée pour obtenir ces images est celle décrite dans le chapitre précédent. La sonde était placée sur le ventre de l'animal puis une compression de 0-5mm était réalisée. La taille des fenêtres de calcul des images de déformations, leurs espacement et la région de recherche était respectivement de 0,6mm, 0,3mm et 0,9mm. La persistance ajustée afin de sommer les déplacements sur 5 images consécutives.

Après cette première série d'images, une laparotomie était effectuée. La sonde ultrasonore était utilisée pour renouveler la procédure d'imagerie mais de manière per-opératoire, pour se placer dans des conditions proches de celles rencontrées au bloc opératoire pour visualiser les métastases hépatiques avant le geste de résection. Dans les conditions identiques à la phase extracorporelle, une première exploration échographique en mode B était réalisée. Ensuite, la sonde disposée sur le foie permettait d'acquérir des images de déformation par compression manuelle de manière identique à celle décrite précédemment. Ces images de déformations étaient affichées avec une cadence de 8 images par seconde. L'axe du plan d'image était repéré par un marquage au feutre sur la surface du foie.

Lorsque l'acquisition des images était terminée, les animaux étaient euthanasiés par une injection de 5 ml de Dolethal® (Vetoquinol, Paris, France). Une hépatectomie totale du foie était réalisée. Une découpe selon l'axe d'imagerie était réalisée pour mesurer macroscopiquement les dimensions des tumeurs. Le diamètre des tumeurs était mesuré selon deux axes perpendiculaires par l'emploi d'une règle graduée. Les images obtenues selon chaque technique étaient évaluées et interprétées indépendamment par trois observateurs.

3. ANALYSE DES DONNEES

Les données sont présentées sous la forme suivante : moyenne \pm écart type [minimum – maximum]. Les mesures des dimensions des tumeurs obtenues par élastographie ont été comparées avec celles obtenues en utilisant l'échographie par calcul de corrélation avec l'analyse macroscopique [82]. Une comparaison de méthode par graphiques de Bland-Altman a également été utilisée pour estimer le biais moyen entre les méthodes par comparaison deux à deux [83]. La qualité des élastogrammes était estimée en utilisant les valeurs de CNRe, SNRe et le contraste comme décrit au chapitre précédent. Les contrastes étaient comparés en utilisant un test de Wilcoxon. Le niveau de significativité du test était fixé à $p < 0.05$.

IV. RESULTATS

1. IMAGES OBTENUES LORS DES ESSAIS EXTRACORPORELS

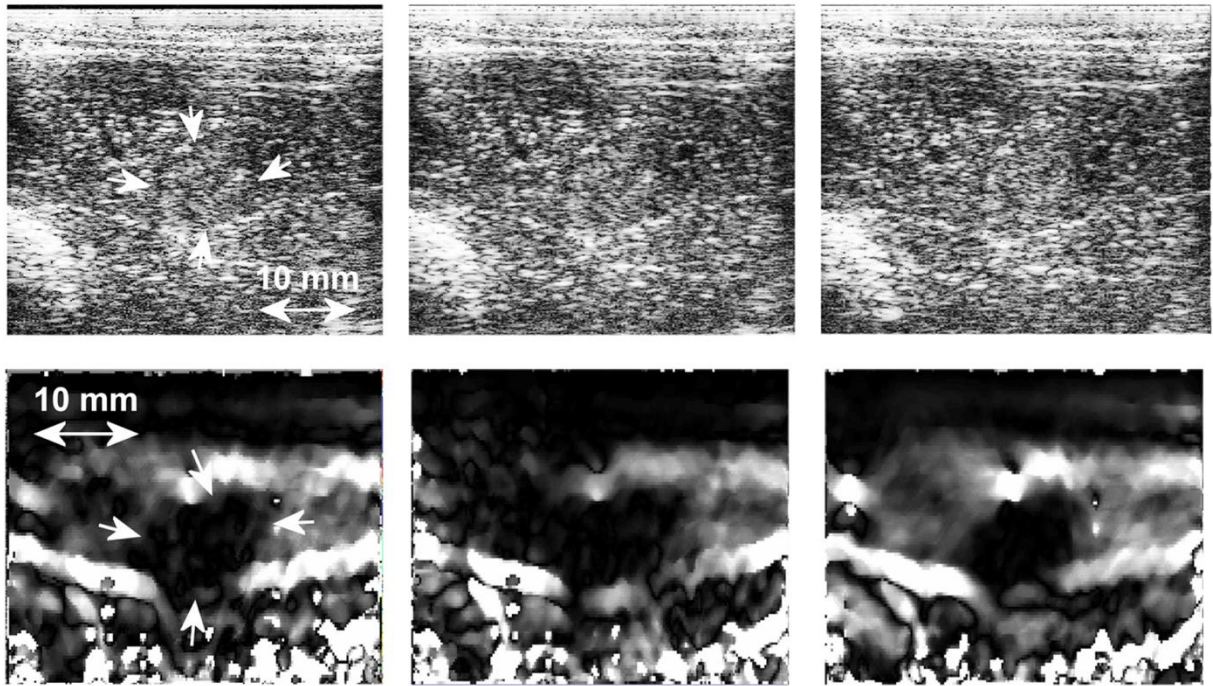


Figure 29 : L'échographie (rangée du haut) et les élastogrammes extracorporels correspondants (rangée du bas) d'une tumeur VX2. Les flèches blanches indiquent la position de la tumeur. Les régions sombres dans les images de déformation attestent de la présence de tissu tumoral rigide par rapport à la déformation moindre du tissu sain. La dimension de l'image est de 38 mm x 34 mm. Une échelle linéaire de gris allant de 0 à 2% de déformation a été utilisée pour l'affichage des élastogrammes.

Un ensemble d'élastogrammes typiques ainsi que leurs images échographiques correspondantes obtenues à partir d'une approche extracorporelle sont représentés sur la Figure 29. Sur les images échographiques, le signal rétrodiffusé dans les régions de la tumeur et dans les tissus sains était isoéchogène. Un léger contour hypoéchogène et un centre hyperéchogène représentaient les caractéristiques des tumeurs VX2 en échographie. Par conséquent, la visualisation des tumeurs sur les images échographiques était très difficile et possible uniquement en comparant les différences visuelles à l'aide d'une série d'images au cours de la procédure d'imagerie. Les élastogrammes permettaient une meilleure visualisation des tumeurs et une délimitation plus claire. Les tumeurs apparaissaient comme des zones sombres par rapport au foie sain. La moyenne de la déformation dans les tumeurs variait de 0,12% à 0,75%. Cette variabilité peut s'expliquer par les changements de l'amplitude de la contrainte appliquée lors de la compression ainsi que par la modification du plan image. Les contrastes calculés (CNRe et SNRe) dans les tumeurs pour tous les lapins ainsi que les comparaisons des dimensions tumorales sont résumées dans le Tableau 4. Le contraste des tumeurs observées sur les élastogrammes (19 ± 6 [8 à 24] dB) était significativement plus élevé par rapport au contraste des tumeurs contrôlées sur les images échographiques (1 ± 1 [0 à 2] dB, $p < 0,05$).

	Élastogrammes extracorporels	Élastogrammes per-opérateurs	Échographies
CNRe	4 ± 2	9 ± 2	
SNRe	3 ± 1	4 ± 2	
Contraste entre tumeur et foie sain (dB)	19 ± 6*	26 ± 10*	1 ± 1
Diamètre moyen des tumeurs (mm)	6.3 ± 1.2	6.2 ± 1.9	6.5 ± 1.3 (extracorporel) 5.4 ± 1.6 (per-opérateur)
Corrélation avec les dimensions mesurées sur la pièce anatomique	0.74*	0.83*	0.56 (extracorporel) 0.68 (per-opérateur)

Tableau 4 : Contraste, CNRe et SNRe, et comparaison des dimensions tumorales. Le diamètre moyen des tumeurs mesurées sur la pièce opératoire était de $5,9 \pm 2,0$ mm. Les valeurs signalées par un astérisque sont significativement différentes de celles obtenues en utilisant l'imagerie échographique. Le niveau de significativité pour tous les tests était fixé à $p < 0,05$.

2. IMAGES OBTENUES LORS DES ESSAIS PER-OPERATOIRES

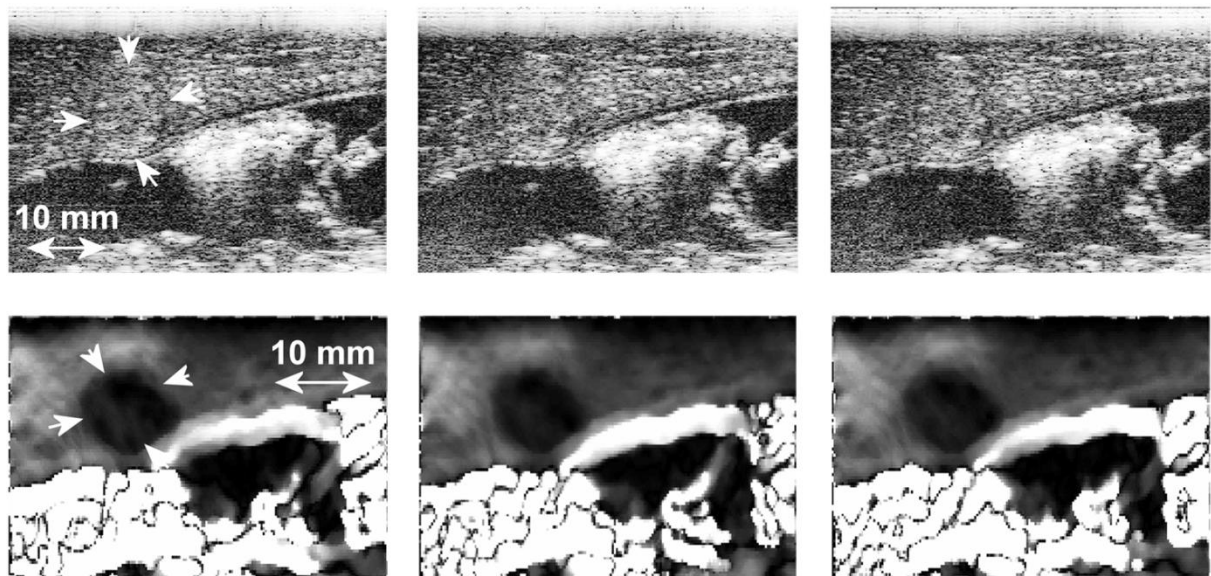


Figure 30 : Images échographiques (rangée du haut) et élastogrammes per-opérateurs correspondants (rangée du bas) d'une tumeur VX2. Les flèches blanches indiquent la position de la tumeur. Les régions sombres dans les images de déformation indiquent la présence de tissu tumoral rigide par rapport à la déformation moindre des tissus sains. La dimension de l'image est de 48 mm x 34 mm. Une échelle linéaire de gris allant de 0 à 2% de déformation a été utilisée pour l'affichage des élastogrammes.

Le contraste entre les tumeurs et le foie sain dans les images échographiques n'a pas été amélioré par l'utilisation per-opératoire de la sonde d'imagerie. En règle générale, la qualité des élastogrammes était plus élevée lorsqu'ils étaient obtenus de manière per-opératoire. Il en résultait une amélioration de la détection des contours, un contraste supérieur et une meilleure corrélation avec la pièce anatomique. Un ensemble typique d'élastogrammes ainsi que les images échographiques correspondantes est illustré sur la Figure 30. Comme précédemment, les tumeurs étaient visualisées comme des zones isoéchogènes mais délimitées par des frontières hypoéchogènes avec un centre hyperéchogène. Les tumeurs sont

représentées par des zones sombres dans les élastogrammes, la rigidité des tumeurs étant plus importante que celle du foie sain. Il était possible d'identifier clairement l'étendue de la tumeur dans les élastogrammes. La déformation moyenne au centre de la tumeur variait de 0,24% à 0,35%. La Figure 31 montre une photographie de la tumeur visualisée dans les Figure 29 et Figure 30.




Figure 31 : Photographie de la tumeur visualisée dans la figure. Les flèches blanches indiquent la position de la tumeur.

Dans deux cas, les élastogrammes obtenus, à la fois de manière extracorporelle et per-opératoire, ont pu être utilisés pour détecter une tumeur ambiguë sur les images échographiques (Figure 32). Le contraste des tumeurs observées dans les élastogrammes (26 ± 10 [13 à 40] dB) était significativement plus élevé comparé au contraste des tumeurs observées en échographie (1 ± 1 [0 à 2] dB, $p < 0,05$).

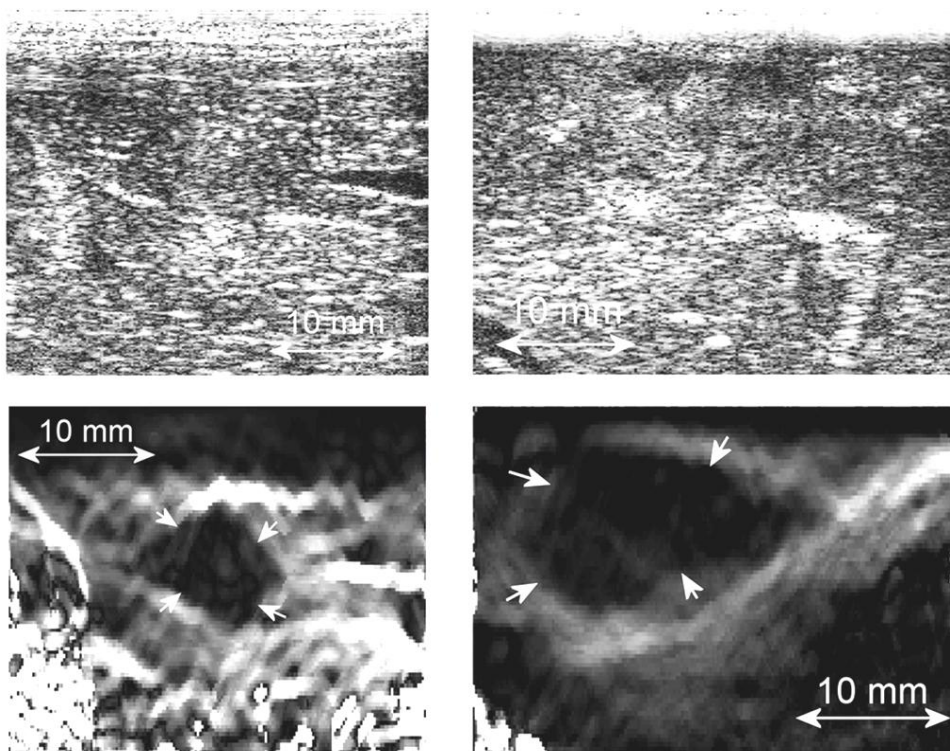


Figure 32 : échographies (en haut) et élastogrammes (en bas) d'une tumeur difficilement repérable sur l'échographie. Les images ont été obtenues en utilisant l'approche extracorporelle (à gauche) ainsi qu'au cours de la procédure ouverte (à droite). Les flèches blanches indiquent la position de la tumeur. Une échelle linéaire de gris allant de 0 à 4% a été utilisée pour l'affichage des images de déformation.

3. REPRODUCTIBILITE DES MESURES

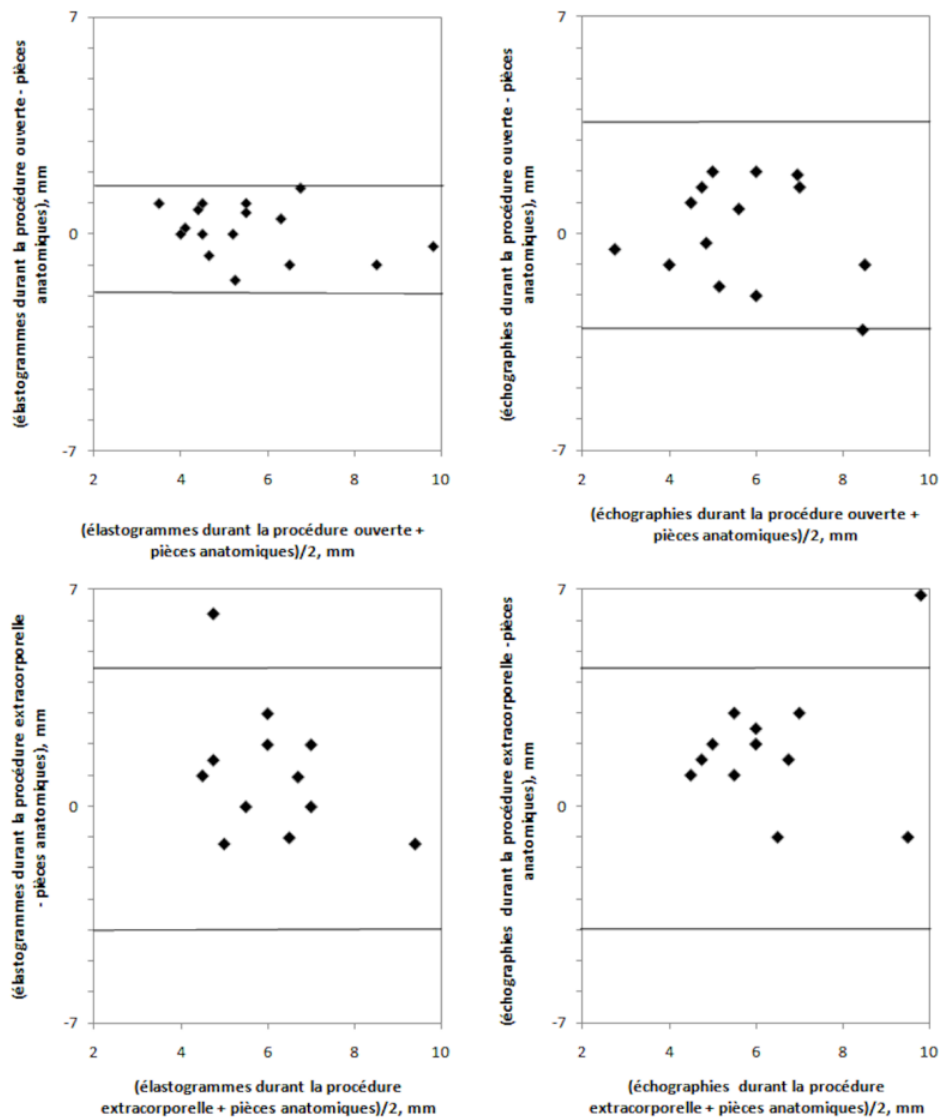


Figure 33 : graphiques de Bland-Altman montrant l'accord entre élastogrammes, échographie et pièces anatomiques. Les lignes horizontales représentent les limites de l'accord (± 1.96 l'écart-type).

La Figure 33 montre les graphiques de Bland-Altman utilisés pour évaluer le biais moyen entre les méthodes deux à deux. La différence entre le diamètre moyen des mesures prises par élastographie per-opératoire et celui relevé sur la pièce anatomique était de $0,1 \pm 0,9$ mm. La variabilité inter-observateur était de $0,2 \pm 0,7$ mm. La variabilité intraobservateur était de $0,2 \pm 0,4$ mm. La présence des tumeurs avait été correctement évaluée sur tous les élastogrammes per-opératoires. Dans un cas, une zone saine avait été classée par erreur comme tumorale. La sensibilité et la spécificité de la détection des tumeurs étaient respectivement de 100% et 88%. Les valeurs prédictives positives et négatives étaient respectivement de 89% et 100% (Tableau 5)

	Élastogrammes per-opératoires	Élastogrammes extracorporels	Échographie per-opératoire	Échographie extracorporelle
Sensitivité (%)	100	75.0	75.0	62.5
Spécificité (%)	87.5	62.5	87.5	75.0
Valeur de prédiction positive (%)	88.9	66.7	85.7	71.4
Valeur de prédiction négative (%)	100	71.4	78	67.0

Tableau 5 : Sensibilité, spécificité, valeurs prédictives positives et négatives pour toutes les méthodes d'imageries.

V. DISCUSSION

Cette étude démontre la possibilité d'effectuer, en temps réel, de l'élastographie par compression des tumeurs du foie dans des conditions similaires à celles rencontrées dans un contexte clinique. Dans l'ensemble, l'élastographie a permis une visibilité accrue des tumeurs. Les élastogrammes, reconstruits à 8 images par seconde, ont rendu possible l'obtention d'un contraste suffisant pour délimiter les tumeurs et le recueil des informations quantitatives sur la déformation générée. Dans notre approche, l'utilisation de l'élastographie par compression était destinée à fournir un complément à l'imagerie échographique pour les tumeurs difficiles à détecter selon cette modalité. Par exemple, dans deux cas sur huit, il a été possible, au cours de l'imagerie per-opératoire, d'identifier les tumeurs ambiguës sur l'échographie en raison de leur aspect isoéchogène. L'élastographie par compression peut donc jouer un rôle dans la détection des tumeurs isoéchogènes, celles-ci représentant, environ, 40% des tumeurs rencontrées en clinique [80].

Il a été démontré que l'échographie est particulièrement utile lorsqu'elle est utilisée durant une chirurgie comme par exemple lors de la résection des métastases hépatiques [84-85]. La propagation des ondes ultrasonores n'est pas entravée de manière significative puisque le seul milieu traversé est le foie qui est un milieu homogène. La stérilité est préservée par l'utilisation de housses pour sondes échographiques stériles. Cette méthode permet la transmission des ondes ultrasonores de manière excellente.

Les approches modernes pour le traitement des tumeurs hépatiques exigent des stratégies individualisées. Elles sont largement tributaires des outils de diagnostic qui déterminent le mode opératoire. Par conséquent, les conditions expérimentales décrites dans le présent document sont adaptées à cette situation. Le contraste élevé obtenu avec les élastogrammes est complémentaire des images de plus haute résolution des échographes. Bien que le contraste entre la tumeur et le tissu normal environnant soit très faible dans les échographies, les dimensions tumorales ont pu être identifiées comme en témoigne la corrélation avec les dimensions mesurées sur les pièces opératoires. Cela s'explique par le fait que de nombreux facteurs autres que le niveau de gris (comme les ruptures de niveaux entre deux zones) contribuent à la visualisation des tumeurs en échographie. L'évaluation des contours était

principalement basée sur les différences visuelles entre plusieurs images échographiques successives.

En environnement clinique, les métastases hépatiques sont, du point de vue de leur élasticité des structures rigides entourées du parenchyme hépatique plus mou. Les tumeurs hépatiques primaires (carcinomes hépatocellulaires) se présentent, quant à elles, comme des structures entourées de parenchyme hépatique relativement rigide [86-87]. Dans nos conditions expérimentales, les tumeurs du foie implantées chez le lapin apparaissent comme des régions de tissu rigide entourées de foie moins rigide. Cette étude a démontré que les tumeurs VX2 dans le foie de lapin apparaissent avec un contraste d'image égal, en échographie, aux tissus d'un foie normal. C'est également le cas, en milieu clinique, des métastases hépatiques qui apparaissent parfois isoéchogènes. Dans cette étude, la profondeur d'exploration a été limitée à 4 cm en raison de l'anatomie du foie. Dans le contexte de la chirurgie du foie pour le traitement des métastases hépatiques, il est pertinent de travailler à des fréquences élevées [75] et à de petite profondeur, la sonde ultrasonore étant placée directement en contact avec le foie. Le lapin représente un modèle adéquat pour évaluer l'utilisation de l'imagerie de déformation dans la visualisation des tumeurs malignes du foie par rapport à l'utilisation de l'échographie conventionnelle.

Les résultats montrent également la possibilité de détecter des tumeurs en utilisant l'élastographie par compression selon une approche extracorporelle. Néanmoins, la qualité des élastogrammes est plus faible en comparaison de celle acquise par voie per-opératoire. La principale différence entre les images obtenues entre l'approche extracorporelle et per-opératoire provient de la détection des contours plus difficiles à identifier. Cette difficulté conduit à une corrélation moindre entre les mesures réalisées sur les élastogrammes et celles effectuées sur la pièce anatomique. Un contraste plus faible a également été observé sur les élastogrammes produits en utilisant l'approche extracorporelle. Cela s'explique par les mouvements du foie dus à la respiration (40 à 60 respirations par minute) qui produisent une décorrélation du signal. Néanmoins, ces effets peuvent être réduits en coordonnant l'acquisition des données avec le cycle de la respiration et / ou en accélérant la cadence d'acquisition des données. Ces mouvements ont été réduits au cours de l'approche per-opératoire en manipulant le foie lors de l'acquisition des élastogrammes.

Cette étude présente cependant certaines limites. Certains élastogrammes mettent en évidence des variations de contraste dans les tumeurs (principalement dans les expériences extracorporelles), ce qui révèle, peut-être, des artefacts dus aux mouvements liés à la respiration, au glissement de la sonde sur l'interface des tissus ou aux structures mécaniques internes de la tumeur comportant des valeurs de rigidité différentes. Délimiter l'étendue de ces variations nécessite la production d'images de contrainte à des cadences plus élevées que les 8 images par seconde utilisées. Cette limitation sur la cadence d'image provient du taux de transfert des données RF entre l'échographe et l'ordinateur de calcul ainsi que l'affichage d'images

de déformation. Comme précisé dans le chapitre précédent, notre système d'imagerie élastographie a été modifié. Il est désormais en mesure de traiter et d'afficher des images de déformation à la vitesse de défilement de l'échographe (60 images par seconde). Grâce à la vitesse de défilement améliorée, la détection des variations des structures mécaniques intra-tumorale pourrait être possible.

Une limite importante qui pourrait être rencontrée en clinique reste la génération d'une contrainte suffisante en profondeur. La quantité de déformation nécessaire pour produire des élastogrammes de bonne qualité est d'environ 1% de la profondeur d'exploration. Cependant, l'application de la contrainte sur la surface du foie humain avec une profondeur d'environ 6 à 7 cm peut être difficile à produire. La sonde d'imagerie échographique peut être placée au sommet du foie ou sous l'organe lors de son utilisation en per-opératoire pour produire un tel déplacement. Toutefois, la profondeur de l'organe peut représenter une limitation importante pour une utilisation extracorporelle de la technique. Par conséquent, il reste d'importants défis techniques à relever dans un avenir proche avant de pouvoir utiliser des sondes sectorielles à 12-14 cm de pénétration pour effectuer de l'élastographie ultrasonore extracorporelle dans le foie. Toutefois, l'objectif de cette étude était de quantifier l'utilité de l'élastographie en temps réel pour le diagnostic de métastases hépatiques lors de l'exploration chirurgicale. L'approche per-opératoire est couramment utilisée en clinique pour la résection des métastases hépatiques. Elle surmonte cette limitation en utilisant une sonde d'imagerie échographique sur la surface ou sous le foie afin d'appliquer une compression.

Les données recueillies dans cette étude montrent que l'élastographie par compression manuelle améliore la visualisation des tumeurs malignes du foie par rapport à l'utilisation de l'échographie conventionnelle. La combinaison de l'échographie manuelle/ imagerie de déformation peut offrir des avantages clés pour la visualisation et le choix de l'intervention pour des tumeurs difficiles. Le contraste d'élasticité dans un tel système combiné fournit au clinicien des renseignements sur les propriétés mécaniques des tissus. Il permet, en outre, de conserver tous les avantages du guidage échographique.

VI. CONCLUSION

Cette partie présente nos premiers résultats d'études *in vivo* sur l'utilité de l'échographie combinée à l'imagerie de déformation pour la visualisation des métastases hépatiques. Les résultats de cette étude démontrent la faisabilité de la méthode dans ce cas d'application. Il est possible d'effectuer de l'élastographie ultrasonore per-opératoire. Les caractéristiques des images de déformation correspondent à celles des pièces anatomiques. Les élastogrammes doivent être visualisés avec des images de déplacement, des images de corrélation et des échographies afin de fournir des informations utiles. L'élastographie par compression manuelle peut, en outre, identifier des cas ambigus en échographie.

ÉVALUATION DE L'ELASTOGRAPHIE PAR COMPRESSION MANUELLE POUR LA VISUALISATION D'UNE LESION HIFU HEPATIQUE *IN VIVO*

I. INTRODUCTION

La partie précédente avait pour objectif de démontrer l'intérêt de l'élastographie par compression manuelle pour la visualisation d'une tumeur. Cette visualisation présente également un grand intérêt dans la planification d'un traitement HIFU. La création d'un volume de destruction par ultrasons focalisé de haute intensité s'accompagne d'une élévation de la rigidité des tissus traités. Cette hausse de rigidité a déjà été mise en évidence lors de nécroses par radiofréquence [87-89] ou d'utilisations de HIFU sur la prostate [90] ou sur les muscles [46]. Le but de cette première étude était d'évaluer l'apport de l'élastographie dans le guidage du traitement HIFU développé pour les métastases hépatiques décrit précédemment.

Ces travaux ont fait l'objet d'une publication dans la revue *Physics in Medicine and Biology*.

II. MATERIEL

1. ANIMAUX

Les expériences ont été menées *in vivo* sur 4 porcs femelles Landrace, âgées de 12 semaines et d'un poids moyen de 27,6 kg [min. 26,2 - max. 29,5]. Les expériences ont été menées à l'Institut de chirurgie expérimentale du Centre Léon Bérard, après approbation du Comité d'éthique local. Tous les animaux ont reçu des soins conformes à la législation française en vigueur. Les animaux avaient une période d'acclimatation de sept jours avant le début des expériences.

2. INSTRUMENTATION ULTRASONORE

La sonde de traitement HIFU équipée d'un transducteur torique, précédemment décrite, a été utilisée pour produire des lésions unitaires dans le foie. Les 256 émetteurs étaient utilisés en phase et délivraient une puissance de 50W acoustiques. Cette sonde permettait la création d'une lésion d'un volume moyen de 7 cm³ en 40 secondes de traitement. Ces conditions d'exposition sont tirées d'études *in vivo* précédentes [14]. Cette étude utilisait le montage d'élastographie décrits dans le chapitre précédent. La sonde échographique linéaire de fréquence 12MHz était utilisée. Il est à noter que lors de cette étude, le système fonctionnait à une cadence de 60 images par seconde.

III. METHODE

1. PROCEDURE OPERATOIRE

Les animaux étaient à jeun 24 heures avant le début du traitement. La prémédication était effectuée 30 minutes avant l'anesthésie à l'aide d'une injection intramusculaire de kétamine (ketalar ®, Parke-Davis, Courbevoie, France) à une dose de 20 mg / kg. Un cathéter (Willy Rush, Waiblingen, Allemagne) était placé dans une veine auriculaire. Une dose de 5 mg / kg de propofol (Diprivan ®, AstraZeneca, Rueil Malmaison, France) était administrée avant l'intubation. La ventilation était effectuée par un appareil respiratoire de type Servo 900B® (Siemens Life Support Service, Solna, Suède) à 10 L / min et à une fréquence de 18 à 20 mouvements respiratoires par minute avec un mélange air/oxygène de 50%. L'anesthésie était maintenue à l'aide d'une injection intraveineuse lente de propofol (20 mg/kg/h) et de sufentanil (/kg/h; Sufenta ®, Jassen-Cilag, Berchem, Belgique) dans une perfusion continue de sérum physiologique. L'hydratation a été effectuée à l'aide d'une perfusion de solution saline physiologique isotonique à 9%. Les animaux étaient surveillés en permanence par l'évaluation des constantes hémodynamiques. Une laparotomie médiane d'environ 25 cm était réalisée. Des compresses étaient placées autour du foie afin de protéger les organes adjacents d'éventuelles lésions. La région à traiter était localisée à l'aide de la sonde d'imagerie de 7,5 MHz intégrée au dispositif HIFU. À la fin du traitement, la laparotomie était fermée en deux plans. Après le traitement, l'analgésie post-opératoire consistait en un patch de fentanyl à la dose de 100 mg tous les trois jours (Durogesic ®, Janssen-Cilag, Berchem, Belgique).

Les traitements HIFU étaient effectués dans des conditions stériles. L'abdomen de l'animal était rempli de sérum physiologique à 37°C (NaCl) de façon à améliorer le contact acoustique entre la sonde HIFU torique et le foie. La sonde était tenue à la main et amenée en contact avec la surface du foie. A partir de l'interface utilisateur, la région à traiter était localisée sur l'imagerie ultrasonore 7,5 MHz fournie par la sonde échographique intégrée. Chaque exposition HIFU était réalisée pendant des périodes d'apnées pour éviter les mouvements du foie. Les périodes d'apnées commençaient 5 secondes avant le début des expositions HIFU et duraient 45 secondes. L'intérêt de cette manipulation était de limiter les mouvements du foie, qui pouvaient être délétères à la qualité du traitement. Les expositions ultrasonores étaient réalisées à 50 W acoustique, en focalisation naturelle (tous les éléments en phases), et le temps de traitement était de 40 secondes. Il s'agissait de reproduire les configurations de traitement qui avaient été validées par des études précédentes et qui permettait de générer des lésions HIFU élémentaires coniques, homogènes et répétables de 7 cm³ de volume en moyenne.

2. ACQUISITION DES IMAGES DE DEFORMATION

Vingt et un jours après le traitement HIFU, les animaux étaient anesthésiés et préparés comme décrit précédemment. L'attente de 21 jours permet de s'assurer de l'uniformité de la lésion en termes d'élasticité (chapitre 2).

L'acquisition des images de déformation était réalisée avec la sonde linéaire fonctionnant à 12 MHz juste avant la réalisation d'une hépatectomie totale. La sonde d'imagerie était placée dans une enveloppe de polyuréthane stérile (Civco, Kaloma, Iowa, Etats-Unis). La méthode utilisée pour comprimer le foie et obtenir les images de déformation est décrite dans le chapitre 2. La sonde était placée sur le foie de l'animal puis une compression de 0-5 mm était réalisée. La taille des fenêtres de calcul des images de déformations, leurs espacement et la région de recherche était respectivement de 0,6 mm, 0,3 mm et 0,9 mm. La persistance ajustée afin de sommer les déplacements sur 5 images consécutives.

L'axe du plan d'image était repéré par un marquage au feutre sur la surface du foie. Lorsque l'acquisition des images était terminée, les animaux étaient euthanasiés par une injection de 5 ml de Dolethal® (Vetoquinol, Paris, France). Une hépatectomie totale du foie était réalisée. Une découpe selon l'axe d'imagerie était réalisée pour mesurer macroscopiquement les dimensions des tumeurs. Les dimensions des lésions HIFU étaient relevées en utilisant une règle graduée conduisant à une incertitude d'environ 1 mm. L'examineur ayant mesuré les dimensions de l'ablation sur la pièce anatomique était différent de l'examineur mesurant les dimensions sur les images échographiques et de celui mesurant les dimensions sur les élastogrammes. Les deux examinateurs n'avaient connaissance que de leurs résultats personnels.

3. ANALYSE DES DONNEES

L'analyse des données a été effectuée en mesurant les critères de CNRe, SNRe et de contraste sur les images de déformation comme précisé au chapitre 2.

Sur les images échographiques, les ablations HIFU apparaissent comme des régions hypoéchogènes possédant une zone centrale hyperéchogène. Par conséquent, trois valeurs de contraste différentes ont été calculées sur les échographies : (i) le contraste entre le foie non traité et la zone d'ablation entière, (ii) le contraste entre le foie non traité et la partie centrale de l'ablation (zone hyperéchogène) et (iii) le contraste entre le foie non traité et les bords de l'ablation (zone hypoéchogène). Les contrastes ont été comparés en utilisant un test de Wilcoxon. Le niveau de significativité pour tous les tests a été fixé à $p < 0,05$.

IV. RESULTATS

1. DIMENSIONS DES LESIONS

Les 14 ablations HIFU produites ont été imagées par échographie et élastographie. Le diamètre moyen des ablations mesurées sur la pièce anatomique était de $11,4 \pm 3,3$ mm [6,0 - 18,0] avec une profondeur moyenne de $15,6 \pm 6,2$ mm [8,0 - 30,0]. La corrélation entre les dimensions mesurées sur les images de déformation et celles relevées sur la pièce anatomique était de $R = 0,94$. La corrélation entre les dimensions mesurées sur les images échographiques et celles

présentées sur la pièce anatomique était de $R = 0,72$. Cette valeur est similaire avec des expériences précédentes [14] où un coefficient $R = 0,67$ avait été trouvé. La corrélation entre les dimensions mesurées sur les images de déformation et sur les échographies était de $0,77$. La Figure 34 montre la corrélation entre les dimensions des ablations mesurées sur les images de déformation, les images échographiques et les dimensions mesurées sur la pièce anatomique.

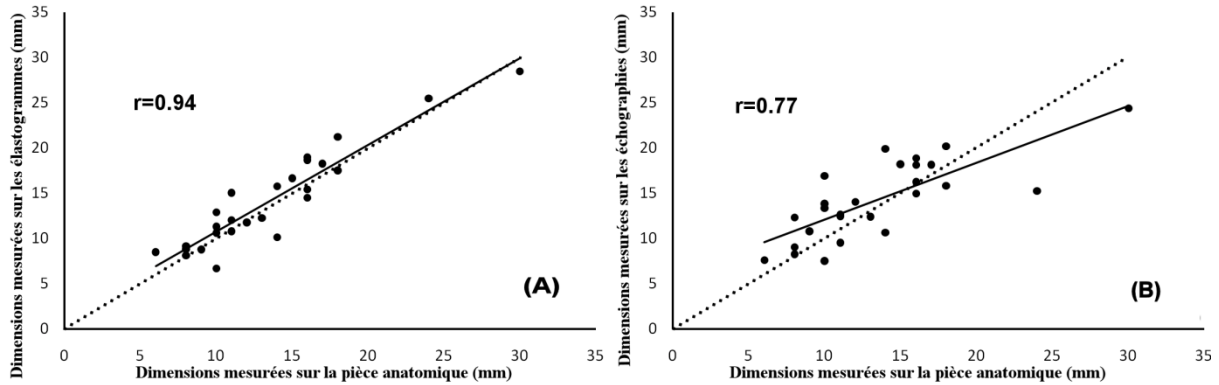


Figure 34 : Relation entre la taille mesurée sur la pièce opératoire et sur les images échographiques (A) ou sur les élastogrammes (B). La droite de pente égale à 1 est représentée en pointillée.

2. QUALITE DES IMAGES

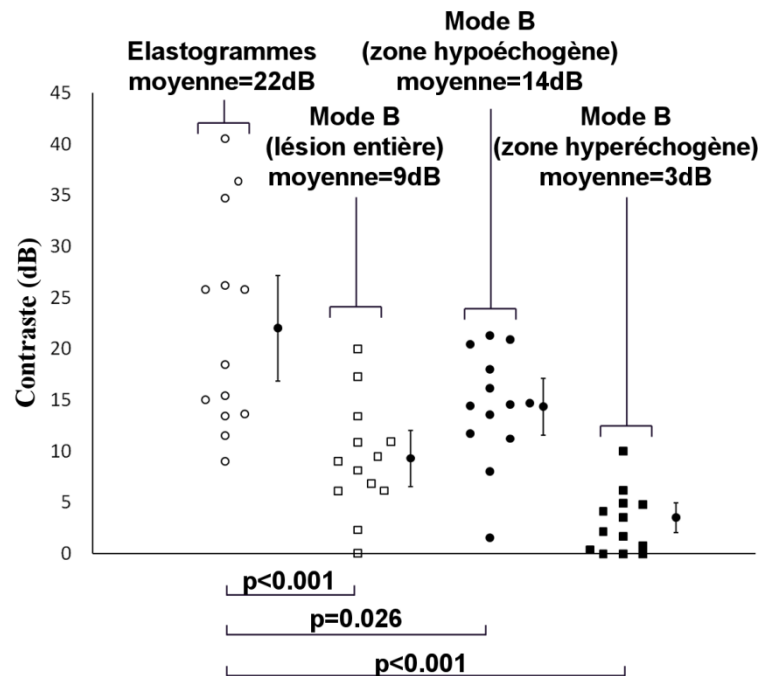


Figure 35 : Tests de comparaison de Student en utilisant les contrastes mesurés sur les échographies et les images de déformation. Les données brutes et la moyenne \pm l'écart type sont indiquées. Le contraste de la lésion observée sur les images de déformation a été significativement plus élevé par rapport au contraste de l'ablation entière observé sur les échographies ($p < 0,05$).

Le CNRE moyen des élastogrammes était de $11,4 \pm 3,1$ [7,7 - 18,2] avec un SNRe moyen de $2,8 \pm 1,1$ [1,4 - 4,7]. Le contraste moyen entre la zone traitée et la zone non traitée était de $22,0 \pm 10,3$ dB [9,1 - 40,6] sur les élastogrammes contre $9,3 \pm 5,5$ dB [0,1 - 20,0] dans les images échographiques (contraste de l'ablation dans son ensemble). Sur les images échographiques, le contraste moyen entre la zone traitée et la zone non traitée était de $3,5 \pm 3,0$ dB [0,0 - 10,0] si la seule zone hyperéchogène de la lésion est prise en compte, et de $14,4 \pm 5,5$ dB [1,6 à 21,3] lorsque la seule zone hypoéchogène de la lésion est prise en compte. Tous ces résultats sont résumés dans le Tableau 6. Les relations entre les contrastes mesurés sur les élastogrammes et ceux relevés sur les échographies sont présentées dans la Figure 35. Le contraste de la lésion observé sur les images de déformation était significativement plus élevé par rapport au contraste calculé selon différentes modalités sur les images échographiques obtenue vingt et un jours après le traitement ($p < 0,05$ dans tous les cas).

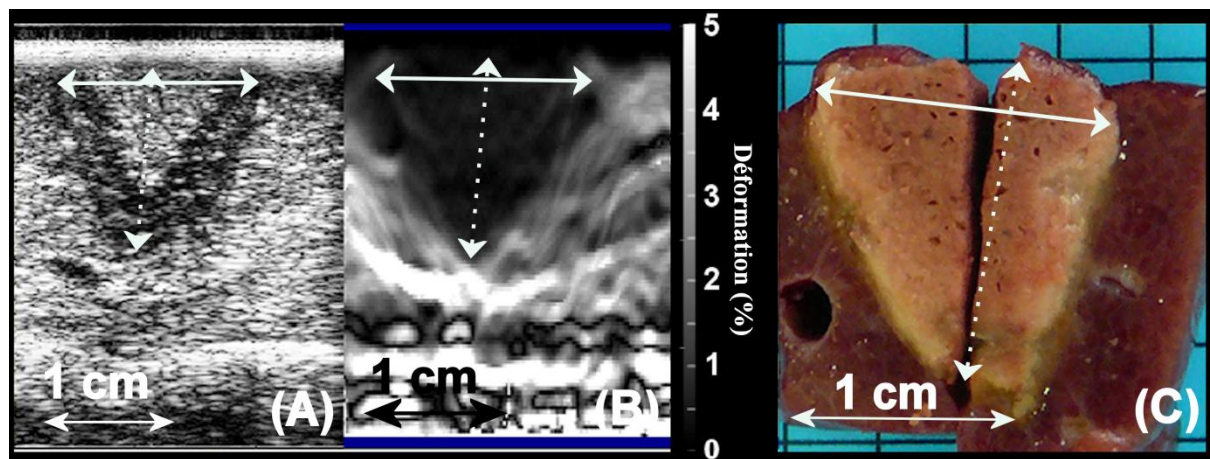


Figure 36 : Ablation HIFU produite en 40 secondes. (A) Ablation imagée en utilisant l'imagerie échographique (flèche pleine : 15 mm, flèche pointillée : 17 mm, contraste entre lésion et tissus non traité : 5,6 dB), (B) Image de déformation correspondante (flèche pleine : 15 mm, flèche pointillée : 18 mm, contraste entre lésion et tissus non traité : 22,5 dB, CNRe : 9,3, SNRe : 2,1) et (C) pièce opératoire correspondante (flèche pleine : 16 mm, flèche pointillée : 18 mm).

La Figure 36a présente un exemple d'ablation produite en 40 secondes et imagée par échographie. La Figure 36b montre l'image de déformation correspondante. Sur la Figure 36a, l'ablation apparaît comme un cône hypoéchogène contenant une zone conique centrale hyperéchogène. Ces caractéristiques sont typiques des ablations HIFU créés dans le foie avec le dispositif HIFU muni d'un transducteur torique [14]. Les images de déformation montrent les zones traitées avec un aspect plus homogène (Figure 36b) et correspondant aux dimensions réelles de l'ablation (Figure 36c).

		Moyenne	Écart type
Élastographie	Contraste (dB)	22.0	10.3

	CNRe	11.4	3.1
	SNRe	2.8	1.1
	Diamètre de la lésion (mm)	12.2	3.9
	Longueur de la lésion (mm)	16.1	6.1
	Contraste de toute la lésion (dB)	9.3	5.5
	Contraste de la zone hyperéchogène (dB)	3.5	3.0
Échographie	Contraste de la zone hypoéchogène (dB)	14.4	5.5
	Diamètre de la lésion (mm)	13.5	4.0
	Longueur de la lésion (mm)	15.1	4.7
Pièce anatomique	Diamètre de la lésion (mm)	11.4	3.3
	Longueur de la lésion (mm)	15.6	6.2

Tableau 6 : CNRe, SNRe, contrastes et dimensions mesurés sur les images de déformation, les échographies et sur la pièce anatomique.

3. CAS PARTICULIERS

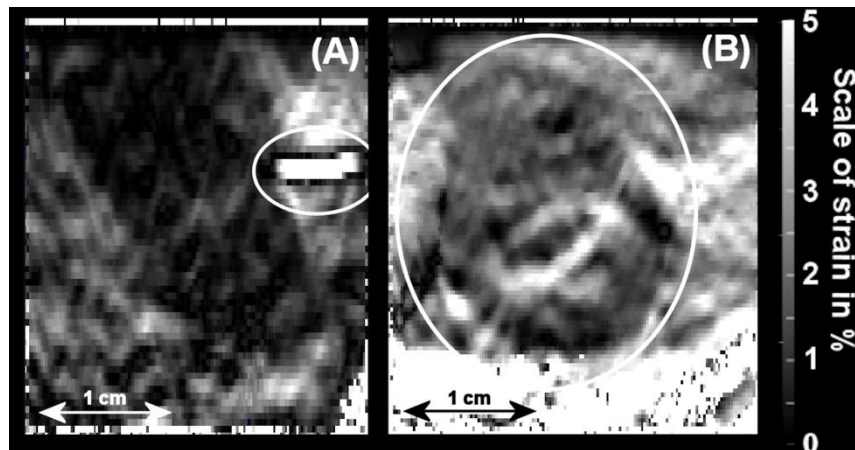


Figure 37 : Les images de déformation ont permis la visualisation de veines (en cercle) à proximité de la zone d'ablation (A) et d'abcès (B). Les zones noires et blanches représentent respectivement une déformation faible (0%) et une déformation élevée (5%).

Sur deux images de déformation, il a été possible d'observer la présence d'un vaisseau sanguin (Figure 37a). Pendant les cycles de compression, les veines de diamètre important (supérieure à 5 mm) pouvaient être complètement comprimées puis revenir à leur diamètre initial. Il en résulte une décorrélation localisée importante accompagnée d'une estimation incorrecte du déplacement et de la déformation dans cette zone. Ce phénomène a pu être observé avant et après l'ablation [91]. Ces déplacements aléatoires induisent des zones de déformation importantes et artéfactuelles dans les élastogrammes. Cette particularité peut être utilisée, par exemple, pour vérifier la présence de vaisseaux sanguins avant la création d'une ablation HIFU. En outre, deux abcès causés par les insonifications sur des voies biliaires ont également été visualisés par imagerie de déformation (Figure 37b).

Dans deux cas, les élastogrammes ont permis d'effectuer une évaluation plus précise des dimensions de l'ablation que celles identifiées sur les échographies.

Dans ces deux cas considérés, les déformations produites au sein de l'ablation HIFU était inhomogènes. Par exemple, la Figure 38 montre une ablation divisée en deux zones de couleur et des apparences différentes, correspondant à une zone où l'activité de la cavitation et / ou de l'ébullition semble avoir été importante. Macroscopiquement (Figure 38c) des cavités et des zones sombres sont présentes dans la zone traitée. Dans l'image échographique correspondante (Figure 38a), seule la moitié de l'ablation HIFU était visible. L'échographie présente deux zones hypo et hyper échogène dont les dimensions ne correspondaient pas à celles mesurées sur la pièce anatomique. Dans l'image de déformation (Figure 38 (b)), il est possible de distinguer deux régions : un cône formé par la zone sombre soutenue par une pointe triangulaire. Dans ce cas particulier, les images de déformation ont permis une estimation plus proche de celle observée sur l'examen macroscopique.

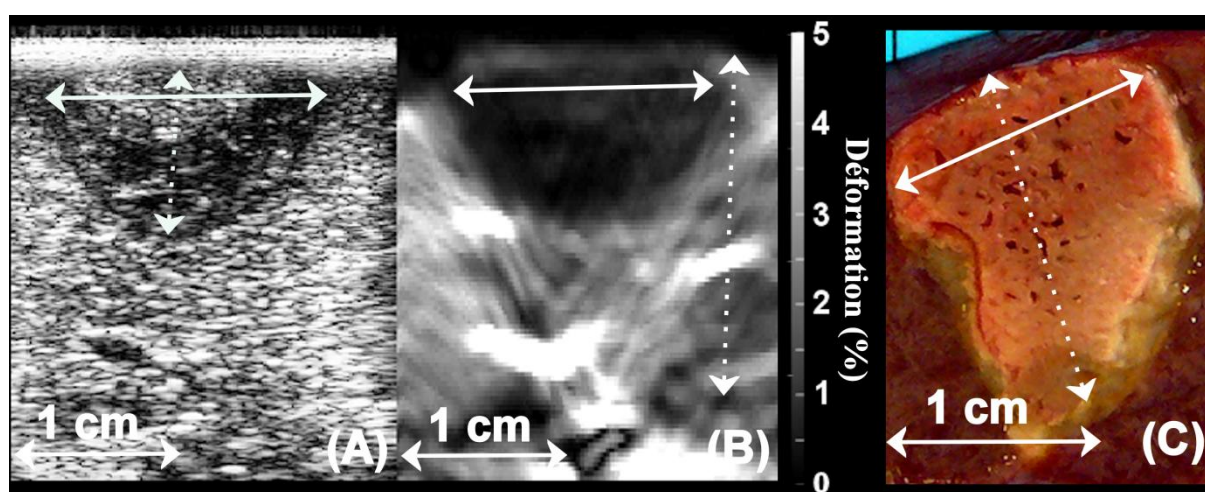


Figure 38 : Seule une partie de l'ablation HIFU était visible sur les images échographiques (flèche pleine : 15 mm, flèche pointillée : 10 mm, contraste entre lésion et tissus non traité : 1,9 dB) (A). L'image de déformation correspondante (B) (flèche pleine : 14 mm, flèche pointillée : 21 mm, contraste entre lésion et tissus non traité : 9,1 dB, CNRE : 1,9, SNRE : 1,8) est plus proche de (C) l'ablation réelle observée sur la pièce anatomique (flèche pleine : 15 mm, flèche pointillée : 20 mm), où l'ablation HIFU contient deux régions différentes, correspondant à une zone où l'activité de la cavitation et / ou d'ébullition semble avoir été importante (zone plus sombre et présence de cavités en haut de la lésion).

V. DISCUSSION

Les résultats obtenus durant cette étude montrent l'intérêt de l'élastographie par compression manuelle dans l'imagerie des lésions HIFU dans le foie de manière per opératoire. La combinaison de l'élastographie et de l'échographie permet une complémentarité simple et efficace entre les deux techniques. L'échographie seule donne déjà de bons résultats et permet la visualisation correcte de la zone nécrosée. Les dimensions relevées en échographie sont similaires à celles enregistrées en élastographie. Cette approche combinatoire possède l'avantage de permettre l'obtention d'informations supplémentaires pertinentes durant la procédure de traitement. La méthode de compression manuelle utilisée ne permet pas de compressions reproductibles comme celles produites en utilisant des bras motorisés.

De ce fait, l'affichage en temps réel a permis à l'opérateur de visualiser les effets de positionnement de la sonde et d'ajuster la force et la vitesse de compression axiale en temps réel. En outre, l'opérateur peut visualiser simultanément l'image échographique, le déplacement, la corrélation et les images de déformation.

Les éléments clé pour obtenir des images pertinentes étaient l'affichage rapide (60 images par seconde) des images de déformation guidant le positionnement de la sonde et la direction de compression [47, 92]. L'aspect temps-réel de l'imagerie permet, en plus, de limiter l'influence des mouvements respiratoires (18-20 cycles par minute). Des études sur la cadence d'image nécessaire ont montré une limite à environ 20 images par seconde [47, 92] pour permettre à l'opérateur d'ajuster le mouvement de compression en temps-réel et de rendre les mouvements respiratoires peu influents. Des mouvements plus rapides tels ceux provoqués par l'activité cardiaque ont été localisés autour des veines. La déformation était d'environ 5% et limitée à 1 mm de la paroi des vaisseaux. Néanmoins, cette situation n'a pas compromis l'imagerie des ablations HIFU. L'aspect temps-réel est plus important que les paramètres tels que la taille des fenêtres de calcul ou le pas entre ces dernières, la cadence d'image est le facteur essentiel influant sur la qualité des élastogrammes. Dans la partie précédente, nous avons utilisé un système plus lent avec une capacité de calcul de 8 images par seconde. Cette cadence faible entraînait une grande sensibilité aux artefacts de mouvement et aux déplacements axiaux produits trop rapidement. Des études complémentaires sont nécessaires pour évaluer cette limite de manière approfondie. Dans cette étude, une cadence de 60 images par seconde a permis à l'opérateur de visualiser en temps réel l'effet des compressions axiales permettant ainsi d'ajuster le déplacement induit dans l'intention d'améliorer la qualité des images de déformation résultantes. En outre, le taux de rafraîchissement élevé permettait de minimiser les effets délétères des mouvements (respiration et balayage de la sonde) sur la qualité des images de déformation.

Lors de la compression d'un milieu non homogène, les différents milieux sont déplacés d'une manière non uniforme, ce qui conduit à un phénomène de frontières entre les milieux. Cet effet se présente comme une discontinuité dans les images de déformation. Il permet à l'opérateur de visualiser les ablations, même si l'élasticité de l'ablation est proche de l'élasticité du foie non traité. En effet, comme présenté dans les résultats (Figure 38), une lésion a montré une structure particulière. Cette lésion semblait posséder deux régions d'élasticités différentes dont une zone identique au tissu non traité. En utilisant cet effet de frontière, il est possible de visualiser l'intégralité de la lésion. A l'inverse, il n'était pas possible de déterminer la dimension de cette ablation sur les images échographiques. Dans certains cas, les voies biliaires ont été fistulées par l'exposition HIFU, entraînant la création d'abcès. Les résultats de notre étude montrent que l'élasticité des abcès était comparable à celle du foie. Le CNRe de telles images était donc relativement bas. Néanmoins, il a été possible de localiser ces abcès grâce à l'effet de bord décrit précédemment. Le déplacement généré dans les abcès et le tissu environnant est homogène avec une

brusque discontinuité à l'interface. Le contour de l'abcès était plus rigide par rapport au foie, ce qui permet à l'abcès d'apparaître sur les images de déformation.

Dans le passé, des expériences *in vitro* conduites par d'autres équipes ont montré que les lésions tissulaires induites par ultrasons focalisés de haute intensité dans des échantillons de foie excisé canin une forte corrélation ($R^2 = 0,93$) entre élastographie et mesures sur pièce anatomique [58]. Nos résultats montrent qu'une corrélation élevée ($R = 0,94$, soit $R^2 = 0,88$) peut être obtenue de manière identique mais dans des conditions *in vivo*. Le contraste échographique entre le foie non traité et les zones traitées par HIFU a permis l'identification satisfaisante de la frontière des ablations sur les images échographiques par la présence d'une bordure hypoéchogène ($R = 0,72$). Les mesures effectuées sur la déformation ont montré des dimensions plus juste en accord avec la pathologie ($R = 0,94$).

Dans deux cas, la taille des ablations était plus grande que dans les autres cas. Des études antérieures montrent que de telles dimensions (environ 30mm) sont habituelles [68] et créés dans des régions plus profondes du foie. Les coefficients de corrélation obtenus si ces deux points étaient exclus seraient de $R = 0,87$ pour les images de déformation et $R = 0,80$ pour les images en mode B. L'inclusion / exclusion de ces points particuliers n'affecte donc pas significativement la corrélation. En ce qui concerne les résultats de corrélation, il est à noter que la dispersion est moins importante pour les mesures effectuées en utilisant des images de déformation. Ceci peut être expliqué par le fait que la limite des lésions est plus précisément visible sur les élastogrammes.

Malgré le nombre limité d'échantillons, cette étude a démontré que, dans certains cas, l'élastographie peut permettre la visualisation de la zone traitée avec une meilleure précision, en particulier avec un contraste plus homogène. Par conséquent, l'échographie par compression manuelle combinée avec l'échographie pour le guidage des ablations par HIFU en temps réel semble prometteuse. La méthode d'utilisation de ce système la plus efficace consisterait à utiliser l'échographie comme moyen de repérage premier puis d'utiliser l'élastographie comme moyen d'affiner la visualisation de zones ambiguës. Cette méthode permettrait probablement d'accroître la confiance des opérateurs dans l'évaluation de la zone d'ablation, par rapport à l'utilisation des images échographiques seules. Cette approche combinée a également été suggérée pour l'orientation du traitement et l'évaluation des ablations par radiofréquence du foie avec de l'élastographie par force de radiation (ARFI) [87].

En raison de l'épaisseur du foie de porc (2 à 4 cm), les ablations produites avec ce dispositif s'étendaient généralement sur toute la profondeur du foie, comme décrit précédemment [14, 68]. En conséquence, la plupart des lésions HIFU imagées dans cette étude ont été directement en contact avec la sonde d'imagerie. Le foie de l'homme étant plus épais, nous nous attendons à des lésions HIFU plus profondes, localisées, le plus souvent, derrière une surface non traitée. Dans de telles circonstances, les lésions HIFU seront totalement entourées par des tissus non

traités de rigidité inférieure à la lésion. Ce procédé devrait renforcer le contraste de la zone ablation [93]. Bien que cela reste à confirmer, il est donc possible que, dans des conditions cliniques, la qualité des résultats de l'imagerie sera semblable voir de meilleure qualité.

Une autre limitation de cette étude reste l'obtention d'un SNRe relativement faible par rapport à des études *in vitro* utilisées pour évaluer la rigidité relative des lésions créées à l'aide d'ultrasons focalisés de haute intensité dans le foie [46]. Ce résultat était prévisible en raison des déplacements indésirables rencontrés *in vivo*. En plus des mouvements de respiration, la surface du foie n'était pas plane et la sonde glissait légèrement, induisant un déplacement latéral lorsque la compression axiale était appliquée.

VI. CONCLUSION

Cette partie présente les premiers résultats d'une étude *in vivo* sur la performance de l'échographie manuelle combinée à l'imagerie de déformation en temps réel pour une utilisation avec un dispositif HIFU per-opératoire développé pour le traitement des métastases hépatiques en conjonction avec la chirurgie. Les premiers résultats démontrent la faisabilité de cette méthode. L'imagerie de déformation par compression manuelle a permis une mesure précise des dimensions des lésions durant l'intervention chirurgicale. Elle s'est révélée être un complément utile aux échographies classiques.

ÉVALUATION DE L'ELASTOGRAPHIE PAR COMPRESSION MANUELLE POUR LA VISUALISATION D'UN VOLUME DE NECROSE GENERE PAR JUXTAPOSITION DE LESIONS HIFU UNITAIRE DANS LE FOIE DE PORC *IN VIVO* COMPARAISON AVEC L'IRM.

I. INTRODUCTION

La partie précédente a montré l'utilité de l'élastographie par compression pour la détection de lésion HIFU unitaire à l'aide d'une sonde de diagnostic haute fréquence. Cette première étude étant concluante, de nouveaux essais ont été envisagés. Les limitations de l'étude précédente au regard de l'objectif final était doubles et devaient être surmontées. Premièrement, l'utilisation d'une sonde de diagnostic haute fréquence ne répond pas aux exigences exprimées en introduction à savoir l'utilisation d'une sonde unique pour la thérapie et pour l'imagerie. En effet, il est nécessaire de réaliser une étude sur la faisabilité de l'élastographie par compression en utilisant la sonde d'échographie incluse dans un système de traitement e fonctionnant à plus basse fréquence (7,5 MHz) et dans un environnement différent

(présence du ballonnet, encombrement plus important...). Deuxièmement, la précédente étude concernait la visualisation d'une lésion unitaire. Les métastases ciblées en clinique avec ce dispositif HIFU auront un diamètre pouvant aller jusqu'à 2 cm. La juxtaposition de 4 lésions unitaires sera alors nécessaire. Une étude *in vivo* a été conduite pour répondre à ces objectifs. Comme précédemment les images des lésions sont obtenues par échographie et élastographie de compression. Une comparaison est également menée avec l'imagerie par Résonance Magnétique après prélèvement des pièces opératoires.

Ces travaux ont fait l'objet d'une publication dans les proceedings de *l'International Society on Therapeutic Ultrasound*.

II. MATERIEL

1. ANIMAUX

Pour les mêmes raisons que celles décrites précédemment, le porc a été choisi comme modèle animal. Dans cette étude, les essais ont été réalisés sur 6 porcs femelles Landrace, âgées de 12 à 14 semaines et d'un poids moyen de 33,7 kg [min. 30,6 - max. 35,5]. Les expériences ont été menées à l'Institut de chirurgie expérimentale du Centre Léon Bérard, après approbation du Comité d'éthique local. Tous les animaux ont reçu des soins conformes à la législation française en vigueur. Les animaux avaient une période d'acclimatation de sept jours avant le début des expériences.

2. INSTRUMENTATION ULTRASONORE

La sonde torique décrite précédemment a été utilisée pour produire les ablations dans le foie. L'imagerie était réalisée au moyen de la sonde échographique de 7,5 MHz incluse dans le système de traitement. Il s'agit d'une sonde sectorielle composée de 128 éléments de 4 mm de hauteur avec un pitch de 0,18 mm. Le rayon de courbure est de 11 mm et la focalisation azimutale est de 18 mm. La bande passante est de 63%.

3. IRM

La procédure d'imagerie par résonance magnétique a été réalisée dans une IRM corps entier Philips 1.5 Teslas (Philips system, Pays-bas) avec un champ tournant de 33mT/m et une pente de 100 T/m/s. L'antenne utilisée était une antenne SPINE 5 éléments, 15 canaux (Philips Medical, Pays-bas).

III. METHODE

1. PROCEDURE DE CHIRURGIE ET TRAITEMENT PAR HIFU

La méthode pour l'anesthésie ainsi que la procédure de laparotomie étaient identiques à celle précédemment décrite. Une fois le foie préparé et isolé des autres

organes par des compresses, la procédure de traitement était réalisée. La création d'une zone de destruction tissulaire importante s'effectuait en deux temps. L'animal était placé en apnée afin de réaliser deux lésions unitaires juxtaposées. Une fois la première lésion réalisée, la sonde était translaturée de 1 cm sous guidage échographique afin de créer une seconde lésion avec une zone de recouvrement de l'ordre 50%. Ces deux lésions réalisées, l'apnée était arrêtée afin que le niveau de saturation d'oxygène de l'animal retrouve sa valeur normale. Ensuite une nouvelle apnée était réalisée afin de générer deux nouvelles lésions dans un plan parallèle aux deux ablations précédentes avec une zone de recouvrement de 50%. La période d'apnée commençait toujours 5 secondes avant l'insonification et durait en moyenne 110 secondes. Le but de cette manœuvre était de limiter les mouvements du foie préjudiciables à la qualité du traitement.

Après le traitement, les ablations étaient imagées par élastographie et échographie puis la laparotomie était refermée comme décrits dans la partie précédente.

Une semaine après cette intervention, la procédure d'imagerie par échographie et élastographie était réalisée à nouveau pour visualiser les ablations avant de procéder à l'hépatectomie totale. Les animaux étaient ensuite euthanasiés selon la même méthode que celle décrite précédemment. Le foie était conservé à 6°C durant 12 heures avant d'être imagé par IRM.

2. ACQUISITION DES IMAGES DE DEFORMATION

La méthode d'utilisation de l'élastographie était celle précédemment décrite. La sonde était placée directement en contact avec le foie via le ballonnet de refroidissement de la sonde de thérapie. La sonde était placée sur le foie de l'animal puis une compression de 0-5mm était réalisée. La taille des fenêtres de calcul des images de déformations, leurs espacement et la région de recherche était respectivement de 0,6 mm, 0,3 mm et 0,9 mm. La persistance ajustée afin de sommer les déplacements sur 5 images consécutives.

L'utilisation d'une sonde de 256 éléments limitait la vitesse de l'échographe et par conséquent la vitesse de l'élastographe associé. Comme présenté dans le chapitre 1, la cadence d'image était ici de 29 images par seconde.

3. ACQUISITION DES IMAGES PAR RESONANCE MAGNETIQUE

Une séquence T1 et une séquence T2 ont été utilisées. Les paramètres T1 utilisés sont les suivants : TR/TE=257/15 ms, angle de bascule : 90°, taille d'un pixel : 0.65x0.65 mm², champ de vue : 350x299 mm², épaisseur des coupes : 3mm. Les paramètres T2 utilisés étaient : TR/TE = 2941/90, angle de bascule : 90°, taille d'un pixel : 0.85x0.85 mm², champ de vue : 350x296 mm², épaisseur des coupes : 3 mm.

4. ANALYSE DES DONNEES

Les résultats sont présentés sous la forme suivante : moyenne \pm écart type [minimum – maximum]. La qualité des élastogrammes était étudiée en utilisant les critères de CNRe, SNRe. L'estimation du contraste entre la zone de foie lésée et le foie non traité autour de la lésion était utilisée comme un critère de qualité des images échographiques, élastographiques et IRM. Les dimensions des lésions relevées sur les différentes images étaient comparées à celles relevées sur les pièces anatomiques. Les comparaisons étaient réalisées en utilisant un test de Student. Le niveau de significativité du test était fixé à $p < 0.05$.

IV. RESULTATS

1. DIMENSIONS

Au total, 29 ablations ont été créées sur les 6 porcs de l'étude. Toutes les lésions ont été imagées à J0 et à J7.

		Diamètre	Profondeur	Corrélation avec la pièce opératoire
J0	Élastographie	24,6 \pm 5,4	24,4 \pm 4,9	0.51
	Échographie	24,2 \pm 5,7	23,9 \pm 5,8	0.39
J7	Élastographie	23,3 \pm 5,3	23,0 \pm 5,4	0.70
	Échographie	23,7 \pm 4,4	23,3 \pm 6,1	0.68
	IRM T1	23,4 \pm 5,6	22,6 \pm 5,5	0.76
	IRM T2	23,6 \pm 5,1	24,2 \pm 6,1	0.63
	Mesure macroscopique	25,3 \pm 7,3	21,3 \pm 6,2	

Tableau 7 : Dimensions des ablations observées par échographie, élastographie et IRM. Corrélation des dimensions avec celles mesurées sur la pièce anatomique.

Les dimensions macroscopiques des ablations étaient de 25,3 \pm 7,3 mm [14,0 - 44,0] de diamètre et de 21,3 \pm 6,2 mm [9,0 – 34,0] de profondeur. Les dimensions des ablations selon le mode d'imagerie et du moment d'acquisition sont résumées dans le Tableau 7. Ce tableau présente aussi la corrélation entre les dimensions relevées sur les pièces anatomiques et celle mesurées par les différentes modalités d'imagerie.

La corrélation entre les mesure effectuées sur les images par résonance magnétique et celle en élastographie était de 0,70 et de 0,66 en mode T1 et T2 respectivement pour les mesure à J7.

La Figure 39 (A) présente la corrélation entre les dimensions mesurées sur la pièce anatomique et entre celles mesurées sur les échographies et sur les images de déformation à J0. La Figure 39(B) présente la corrélation entre les dimensions mesurées sur la pièce anatomique et entre celles mesurées sur les échographies et

sur les images de déformation à J7. Enfin la Figure 40 présente la corrélation entre dimensions relevées sur les images IRM et les dimensions macroscopiques (A) ainsi que la relation avec les dimensions relevées sur les élastogrammes (B).

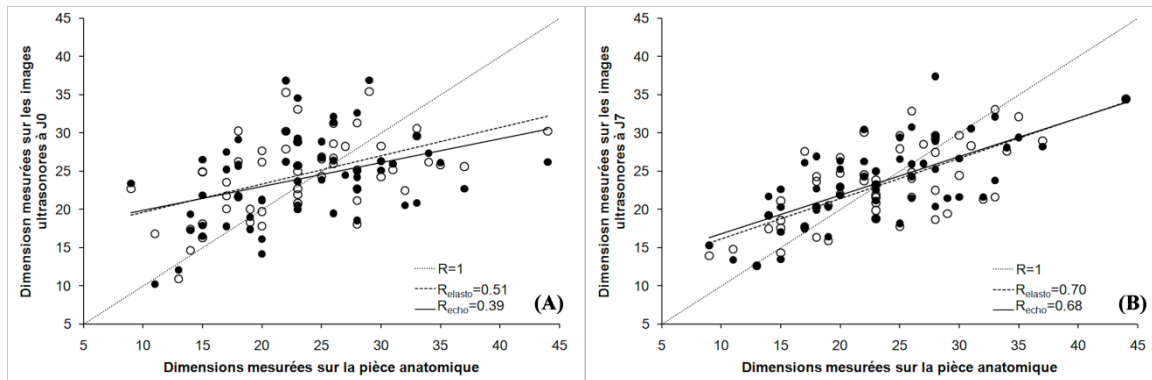


Figure 39 : Corrélation entre les dimensions des lésions mesurées sur la pièce anatomique et celles mesurées sur les échographies (points noirs) et les élastogrammes (points blancs) à J0 (A) et J7 (B). La corrélation entre les mesures est tracée en pointillé pour les élastogramme et en trait plein pour les mesures échographiques. La droite de corrélation 1 est tracée en pointillés fin.

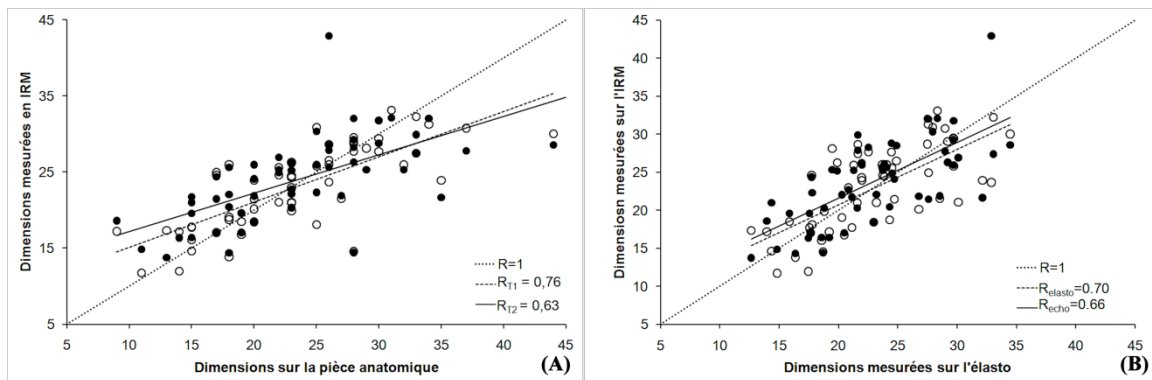


Figure 40 : Corrélation entre les dimensions relevées en IRM et celles mesurées sur la pièce anatomique (A) et sur les élastogrammes (B). La droite de corrélation 1 est tracée en pointillés fin.

2. QUALITE DES IMAGES

La Figure 41 présente les différentes valeurs de contraste entre la zone de foie lésée et le foie non traité autour de la lésion pour les différentes modalités d'imagerie testées. Le Tableau 8 résume les valeurs de CNRe, SNRe et contraste relevé avec l'élastographie ainsi que le contraste obtenu sur les échographies et les images en T1 et T2. Ce tableau montre aussi les résultats du test de Student entre les données IRM et échographique comparé à celle de l'élastographie à J0 et J7. Il n'y avait pas de différence statistiquement significative en terme de contraste sur les images de déformation à J0 et J7 ($p=0,14$).

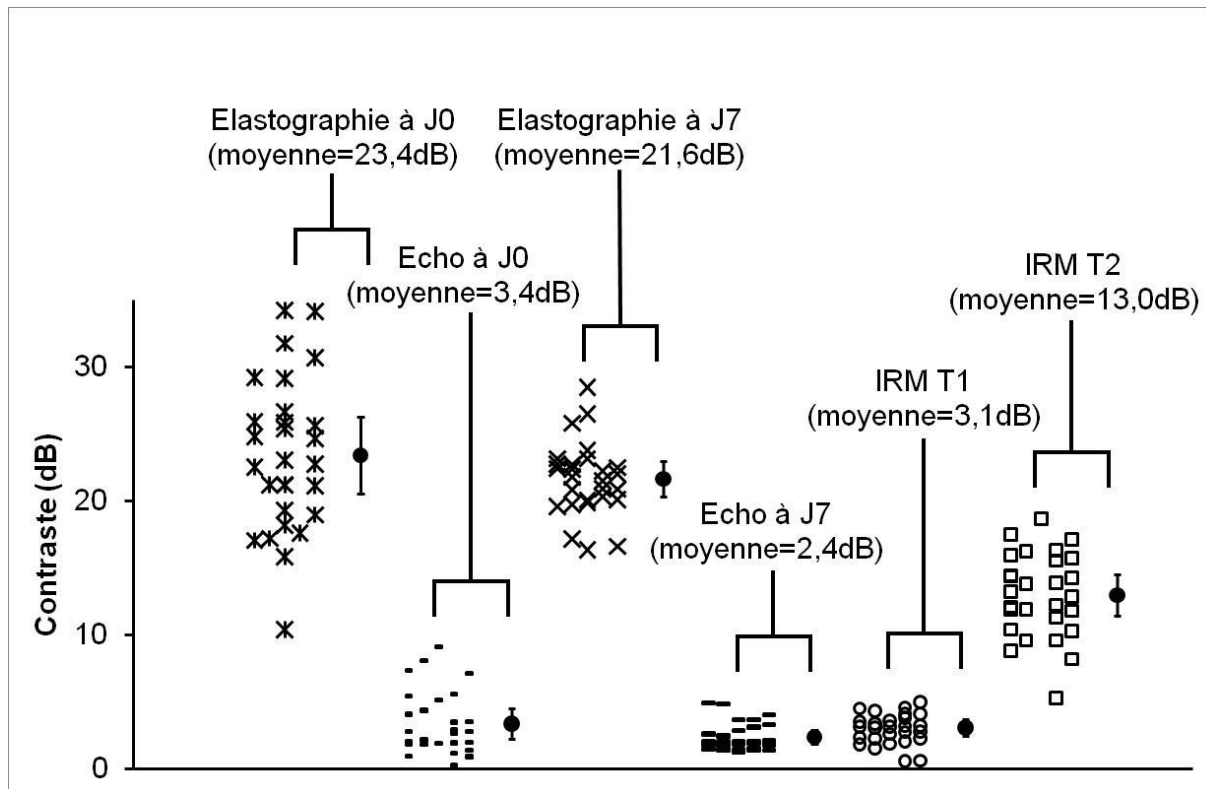


Figure 41 : Contraste entre zone lésée et foie non traité relevé sur les images de déformation, les échographies ainsi que sur les IRM T1 et T2.

Tableau 8 : CNRe, SNRe et contraste relevés sur les images de déformation. Contraste relevé sur les IRM et les échographies comparé a celui obtenu par élastographie.

	CNRe	SNRe	Contraste (dB)
Élastographie J0	3,8±3,4	1,0±0,2	23,4±5,7
Élastographie J7	2,8±1,1	1,1±0,2	21,6±2,7
	Contraste (dB)	Test de Student à J0	Test de Student à J7
Échographie J0	3,4±2,3	P<0,0001	P<0,0001
Échographie J7	2,4±1,0	P<0,0001	P<0,0001
IRM T1	3,1±1,2	P<0,0001	P<0,0001
IRM T2	13,0±3,1	P<0,0001	P<0,0001

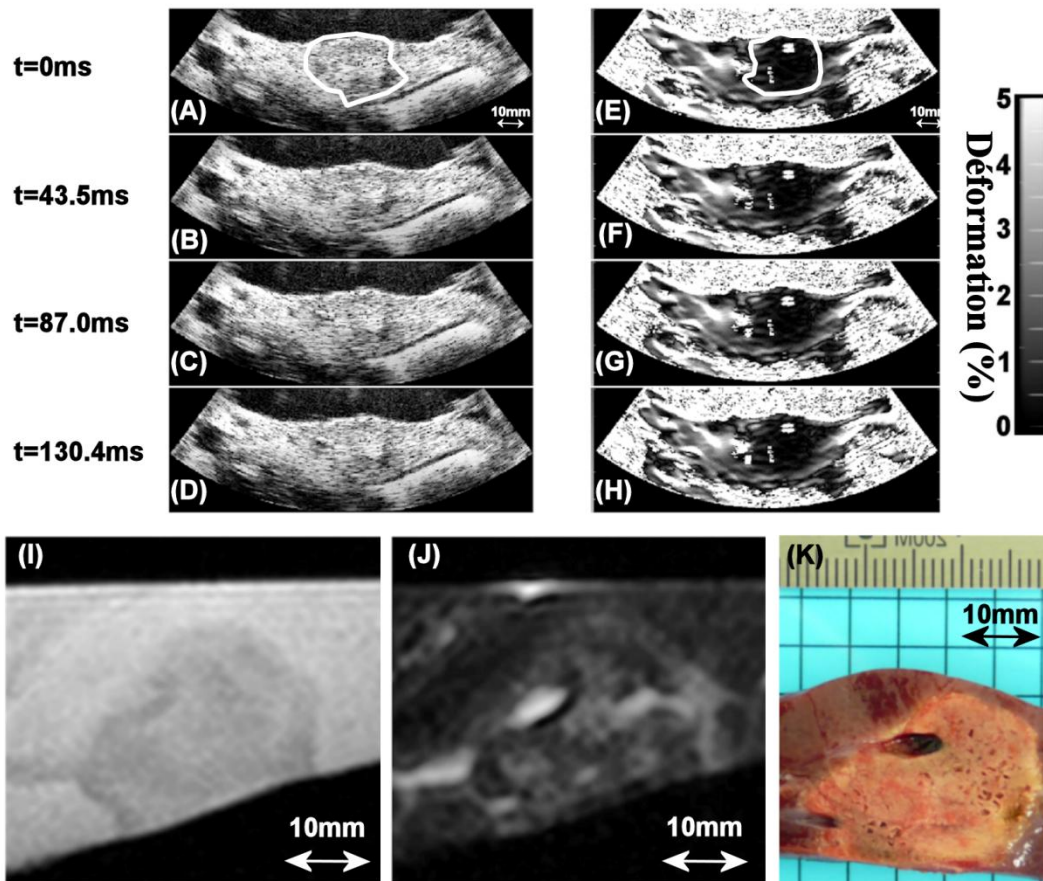


Figure 42 : exemple d'images obtenues a J7. Les images de déformation (E-H) permettent une meilleure visualisation des contours de la lésion en comparaison des échographies correspondantes (A-D). La lésion est entourée en blanc sur les premières images. (I) IRM T1 de la même lésion, (J) IRM T2. (K) Pièce anatomique.

La Figure 42 présente un exemple d'images obtenues selon les différentes modalités d'imagerie utilisées. La lésion apparaît comme une zone sombre sur les images de déformation, une zone isoéchogène en échographie, une zone en hyposignal sur les IRM T1 et en hypersignal sur les IRM T2.

V. DISCUSSION

La création de large zone de destruction en juxtaposant des lésions unitaires permettent d'envisager le traitement de métastases de volume important. Comme dans les études précédentes, la combinaison échographie/élastographie permet d'obtenir un complément d'information intéressant sur les dimensions et la position des destructions par ultrasons.

Alors que les lésions apparaissaient clairement en échographie lors de l'utilisation d'une sonde haute fréquence, leur localisation devient plus difficile avec une sonde basse fréquence. De plus, la superposition de plusieurs lésions entraîne une visualisation moins nette de la délimitation hypoéchogène autour des lésions. De plus, l'imagerie ultrasonore des lésions est réalisée dans les zones les plus profondes (supérieures à 7cm) des images produites par une sonde sectorielle, soit

dans les régions où la résolution est moins bonne. Tous ces facteurs se traduisent par une corrélation entre dimensions mesurées à l'échographie et sur la pièce anatomique inférieure ($R=0,68$) à celle obtenue avec la sonde linéaire de plus haute fréquence (12MHz, $R=0,77$).

Les images obtenues en mode T1 montrent clairement la position de la lésion HIFU dans le tissu. Les images T2 permettent un complément d'information. En effet, une zone sombre en T1 ne permet pas d'affirmer à elle seule la présence d'une nécrose. Une confirmation en T2 est nécessaire. Les lésions apparaissent sans contraste en T2 hormis des zones comprenant des fluides. Le contraste entre tissu sain et lésion n'est pas très élevé (3,1dB) mais l'homogénéité des zones permet une identification claire des contours de la zone détruite en T1. L'utilisation d'injection de gadolinium dans le système biliaire permet de faire ressortir les lésions lors de l'utilisation d'une pondération en T2. En effet, le gadolinium va se concentrer dans la lésion où il va se retrouver bloqué par la nécrose. Cette concentration de liquide entraîne une hausse de luminosité dans les lésions sur les images IRM. Néanmoins, ce signal n'est pas uniforme dans la lésion. Il en résulte une difficulté à déterminer les contours exacts de la lésion. L'IRM permet en outre d'imager le foie dans son intégralité en une seule séquence d'imagerie.

Lors de la réalisation des images élastographiques, la transmission de la compression appliquée était moins bonne car le ballonnet se déformait également. De plus l'utilisation d'une sonde sectorielle de plus basse fréquence dans les régions profondes produisait des images de moins bonne résolution. Pour ces raisons une diminution des critères de qualité était constatée par rapport aux essais précédents menés avec la sonde linéaire fonctionnant à 12 MHz. Néanmoins, le contraste entre tissu sain et tissus lésés ($>20\text{dB}$) permet une visualisation objective de la zone traitée ainsi qu'une évaluation de ses dimensions corrélée à celles relevées sur la pièce opératoire ($R=0,70$). Cette correspondance entre dimensions est proche de celle obtenue par l'imagerie IRM (0,76 pour les images pondérées en T1 et 0,63 pour les images pondérées en T2).

Au cours de ces essais, une corrélation plus faible a été relevée entre les mesures des dimensions des lésions faites sur images (échographique et élastographique) et les mesures faites sur la pièce opératoire le jour du traitement (J0) par rapport au jour du prélèvement (J7). Cette différence peut s'expliquer par l'augmentation du volume nécrosé avec le temps. La taille globale de la nécrose peut varier un peu entre le moment de sa création et une semaine après. La différence de dimensions entre les mesures effectuées sur les divers modes d'imagerie et celles relevées sur la pièce anatomique peut aussi s'expliquer par les difficultés de découpage de la pièce anatomique dans le plan exact où les images ont été acquises à J0 compte tenu de la perte des repères.

VI. CONCLUSION

Cette partie a démontré l'utilité de l'élastographie couplée avec l'échographie conventionnelle au cours d'une procédure de traitement HIFU préopératoire. L'utilisation d'une sonde d'imagerie incluse dans un système de traitement ainsi que les contraintes opératoires réduisent légèrement la qualité des images de déformation produite. Néanmoins, la définition des contours de la lésion est bien corrélée avec les dimensions macroscopiques des zones détruites. De plus le contraste sur les images élastographique entre la zone lésée et les zones de foie non traité reste suffisamment important et homogène pour une identification claire des lésions HIFU. L'élastographie par compression manuelle présente des résultats en termes d'identification des lésions HIFU aussi pertinents que ceux obtenus par IRM dans les conditions expérimentales décrites.

CONCLUSION DU CHAPITRE

Les différents protocoles réalisés au cours de ce chapitre ont permis d'établir l'intérêt de l'élastographie par compression comme compléments à l'échographie. Conjuguer ces deux techniques permet de garder les avantages de l'échographie (temps réel, faible cout, disponibilité importante) tout en augmentant de façon significative le contraste entre les zones contenant une inclusion (tumeur ou lésion HIFU). Ce contraste important permet une identification nette des contours de l'inclusion permettant une corrélation importante entre dimensions relevé sur les images de déformation et celles relevées sur la pièce anatomique. Contrairement aux images échographiques, la zone lésée par HIFU apparaît de manière homogène sur les élastogrammes. La première partie de ce chapitre a mis en évidence l'utilité de l'élastographie comme moyen de repérage et de ciblage d'une tumeur afin de réaliser un traitement HIFU. Les deux autres parties ont montré son intérêt dans la visualisation de la zone traité au moyen d'une sonde de diagnostic et d'une sonde combinant imagerie et traitement. Ce principe d'élastographie par compression manuelle est donc un complément essentiel à l'échographie lors d'une thérapie par HIFU réalisée au cours d'une procédure chirurgicale. Néanmoins, de nouveaux essais doivent être mis en œuvre afin de compléter cette étude notamment sur l'utilité de l'élastographie pour différencier une zone traitée par HIFU d'une tumeur.

CHAPITRE 4 : THERMOMETRIE ULTRASONORE DES TRAITEMENTS PAR HIFU.

INTRODUCTION

Les chapitres précédents ont permis de montrer l'intérêt de l'élastographie de compression pour la visualisation d'une tumeur et d'une ablation HIFU dans le contexte du traitement des métastases hépatiques. Dans ce chapitre une étude a été conduite pour permettre d'imager l'élévation de température durant une exposition ultrasonore de haute intensité.

A ce jour, la thermométrie par IRM est la méthode la plus fiable pour des obtenir des mesures de températures non invasives [94-95] bien que l'équipement requis soit très onéreux par rapport à l'instrumentation requise pour le système HIFU. De plus la résolution spatiale et temporelle peut s'avérer parfois insuffisante au regard de la tache focale et de la durée d'une ablation HIFU [96]. L'imagerie ultrasonore serait une modalité très attractive pour le monitoring de température en raison de son caractère non ionisant, peu coûteux et d'une haute résolution spatiale et temporelle. L'imagerie ultrasonore serait donc utile pour l'estimation de la température si un ou des paramètres ultrasonore température-dépendants peuvent être identifiés, mesurés et calibrés. Plusieurs études se sont déjà penchées sur l'analyse des paramètres acoustiques des tissus biologiques variant avec la température. Les approches les plus répandues sont la mesure de décalage d'écho [97-98], de décalage de fréquence [99-100], d'atténuation [101] et de l'énergie rétrodiffusée [102]. Aucun de ces travaux cependant ne décrit une variation non modale du paramètre mesuré avec la température sur la plage utile (37 - 100°C) pour guider les traitements par HIFU. Ainsi, en vue de compléter l'élastographie afin de guider un traitement par ultrasons focalisés de haute intensité, une étude des paramètres acoustiques d'un tissu biologique variant avec la température a été réalisée puis utilisée pour mesurer la température du foie *in vitro* et *in vivo* lors d'ablations par HIFU au moyen de l'imagerie ultrasonore.

ÉTUDE DE L'ÉVOLUTION D'UN SIGNAL EN MODE A DANS LE FOIE LORS D'UNE HAUSSE DE TEMPERATURE.

I. INTRODUCTION

Dans cette étude les variations d'énergie rétrodiffusée, de vitesse du son et d'atténuation d'un échantillon de foie ont été étudiés en fonction de la température des tissus sur une plage allant de 20 à 80°C.

II. MATERIEL

1. FOIE DE PORC IN VITRO

L'expérience a été réalisée sur 8 échantillons de foie de porc. Chaque échantillon était découpé en morceaux de 5 cm de diamètre par 4 cm de profondeur et placé dans un bécher d'eau dégazée puis dégazée au moyen d'une chambre à vide durant 30 minutes. Chaque morceau de foie était placé dans un support cylindrique en polyamide non déformable avec la température sur la plage d'étude.

2. MONTAGE EXPERIMENTAL

Chaque expérience utilisait deux échantillons de foie de porc dégazés. Les échantillons étaient placés dans la cuve d'un bain thermostaté. Un échantillon servait à la mesure de la température. Un thermocouple (60100579, Dostmann Electronic, Allemagne) était implanté en son milieu. En supposant la température uniforme dans toute la cuve, la température mesurée dans l'échantillon de référence correspondait à celle de l'échantillon de mesure afin d'éviter des erreurs dans la mesure ultrasonore.

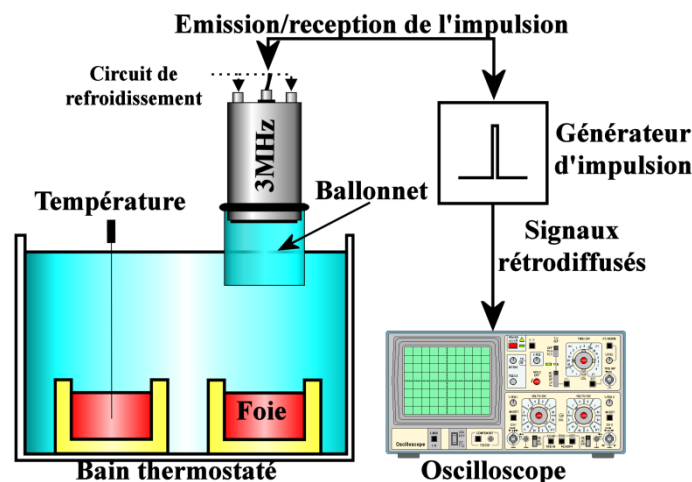


Figure 43 : Montage expérimental de mesure du signal ultrasonore rétrodiffusé par du foie de porc en fonction de la température.

L'autre échantillon était placé face à un transducteur plan. La surface de ce transducteur était un disque piézocomposite de 40 mm de diamètre et fonctionnant à une fréquence de 2,9MHz (bande passante à -6dB: 1,98MHz-3,40MHz, rendement 83,5%). Afin d'éviter l'endommagement de la sonde lors de l'élévation de température, un système de refroidissement était placé sur la sonde. Ce système était identique à celui utilisé avec la sonde HIFU précédemment décrite et comportait une enveloppe de polyuréthane remplie d'un liquide de refroidissement. Ce liquide était refroidi par un bain thermostaté de 5°C. La sonde était connectée à un générateur d'impulsion (model 5800, Sofranel, France). Le générateur d'impulsion permettait d'émettre un Dirac avec une fréquence de 200Hz. Un oscilloscope

(wavejet 324, LeCroy, NY, USA) permettait d'observer le signal revenant vers la sonde émettrice (Figure 1).

III. METHODE

1. ACQUISITION DES DONNEES

Initialement, les échantillons de foie étaient à température ambiante, soit environ 20°C. Le signal reçu par la sonde était enregistré à l'oscilloscope puis une hausse de température de 10°C était programmée sur le bain thermostaté. Une fois la température du foie de référence stabilisé à cette valeur, un nouveau relevé était réalisé. La procédure était reconduite jusqu'à une température d'environ 80°C afin d'éviter une destruction de la sonde ultrasonore.

2. ANALYSE DES DONNEES

a. SIGNAL RETRODIFFUSE

Post traitement, la transformée de Hilbert du signal rétrodiffusé par le foie a été réalisée. La délimitation du signal dans le foie s'effectuait manuellement en relevant la hausse de signal correspondant au changement de milieu eau/foie. Ceci permettait l'obtention de l'enveloppe du signal. Pour chaque température, la moyenne de l'enveloppe était enregistrée et tracée en fonction de la température. Une droite de régression linéaire était estimée pour étudier la relation entre moyenne du signal rétrodiffusé et température. Une pente pouvait être estimée en utilisant la méthode des moindres carrés et le coefficient de corrélation de Pearson était calculé.

Le coefficient de rétrodiffusion était aussi calculé. La taille et la concentration de diffuseur peut être calculées en utilisant la courbe précédente. La taille des diffuseurs est la valeur de la droite à l'origine tandis que la concentration de diffuseurs est la pente de la droite à l'origine.

b. ATTENUATION

La méthode de rapport des spectres [103-104] a permis de calculer l'atténuation de l'onde acoustique rétrodiffusée par les tissus selon l'équation 24 :

$$\alpha(f) = -\frac{1}{2z} \ln \left(\frac{S_b(f)}{S_a(f)} \right) \quad \text{Équation 24}$$

Avec α l'atténuation en N/cm, z l'épaisseur des tissus en cm, S_a et S_b le spectre des signaux dans l'eau et dans le foie respectivement.

c. VITESSE DU SON

Lors de l'élévation de la température, la vitesse du son dans les milieux va varier. Afin de déterminer l'augmentation de vitesse du son, il est nécessaire de prendre en compte la dilatation des tissus avec la température. La variation de vitesse dans l'eau

étant connue, il est aisé de trouver l'augmentation de la hauteur du foie dans le moule en mesurant le temps d'écho correspondant à la surface du foie en utilisant l'équation 25 :

$$distance_{sonde-foie}(T) = \frac{v_{eau}(T) \times t_{echo}(T)}{2} \quad \text{Équation 25}$$

Avec $v_{eau}(T)$ la vitesse des ultrasons dans l'eau pour la température T en m/s et t_{echo} le temps d'écho correspondant à la surface du foie en s.

La variation de la hauteur du foie se calcul à l'aide de l'équation 26 :

$$h(T) = h_{initial} + distance_{sonde-foie}(T) - distance_{sonde-foie\ initial} \quad \text{Équation 26}$$

Avec h la hauteur du foie à la température T. Toutes les distances sont exprimées en m.

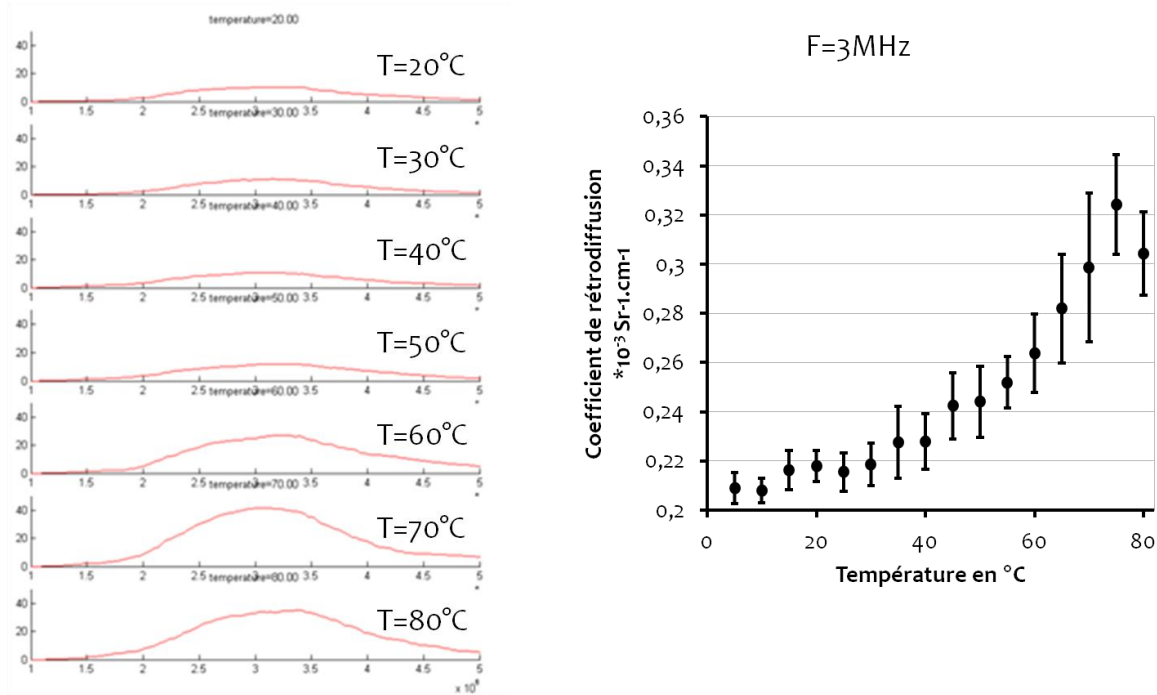
La variation de vitesse du son dans le foie se calcule en mesurant la différence de temps entre l'écho de surface et celui du fond du foie (surface du moule) tel exprimé par l'équation 27 :

$$\Delta v(T) = \frac{h(T)}{t_{fond}(T) - t_{surface}(T)} \quad \text{Équation 27}$$

Avec $\Delta v(T)$ la variation de vitesse du son dans le foie à la température T exprimé en m/s, h la hauteur du foie en m et t_{fond} et $t_{surface}$ le temps d'écho correspondant respectivement au fond et à la surface de l'échantillon.

IV. RESULTATS

Huit mesures ont été réalisées sur deux foies de porcs différents. La Figure 44 présente un exemple de résultat. La Figure 44 montre d'une part que la transformée de Fourier d'un signal rétrodiffusé augmente avec la température du milieu et que le coefficient de rétrodiffusion des tissus augmente avec la température de ces derniers.



FFT des signaux ultrasonores dans les tissus

Figure 44 : Exemple de résultats en mode A. A gauche lignes ultrasonores rétrodiffusées avec en rouge les enveloppes des signaux. A droite variation du coefficient de rétrodiffusion du foie avec la température.

Cette augmentation du coefficient de rétrodiffusion peut s'expliquer par l'augmentation de la concentration de diffuseurs avec la température Figure 45B. Le nombre de ces derniers restent constant Figure 45A.

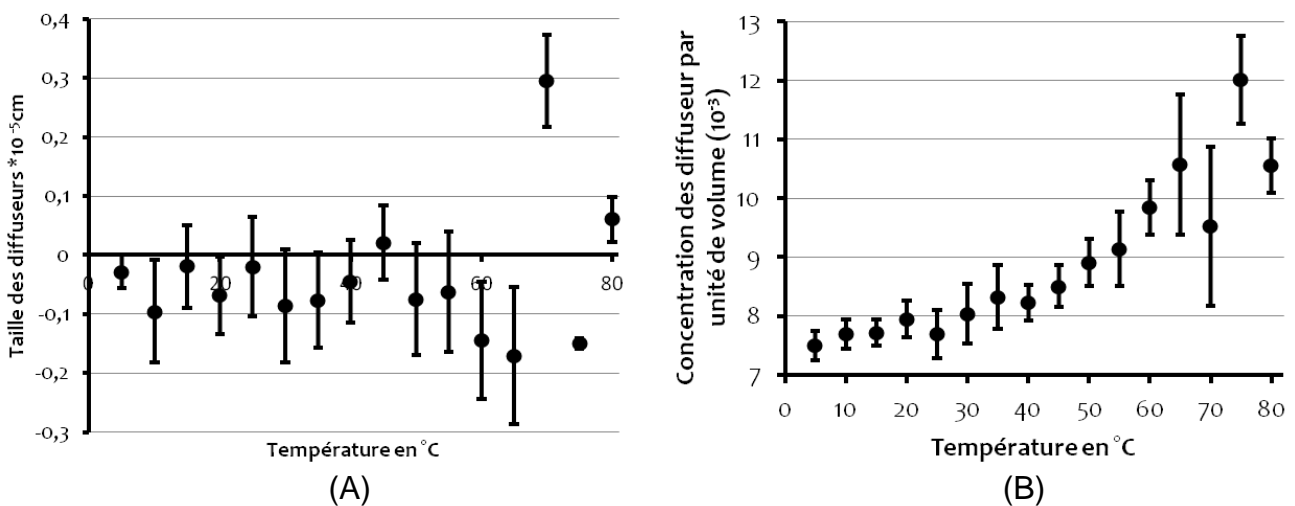


Figure 45 : Variation de la taille des diffuseurs (A) et de leur concentration (B) avec la température.

Cette augmentation du coefficient de rétrodiffusion se traduit par une hausse générale de l'enveloppe du signal (Figure 46A). La relation entre énergie

rétrodiffusée et température des tissus est linéaire (Figure 46B) avec un coefficient de corrélation élevé ($R^2=0,91$).

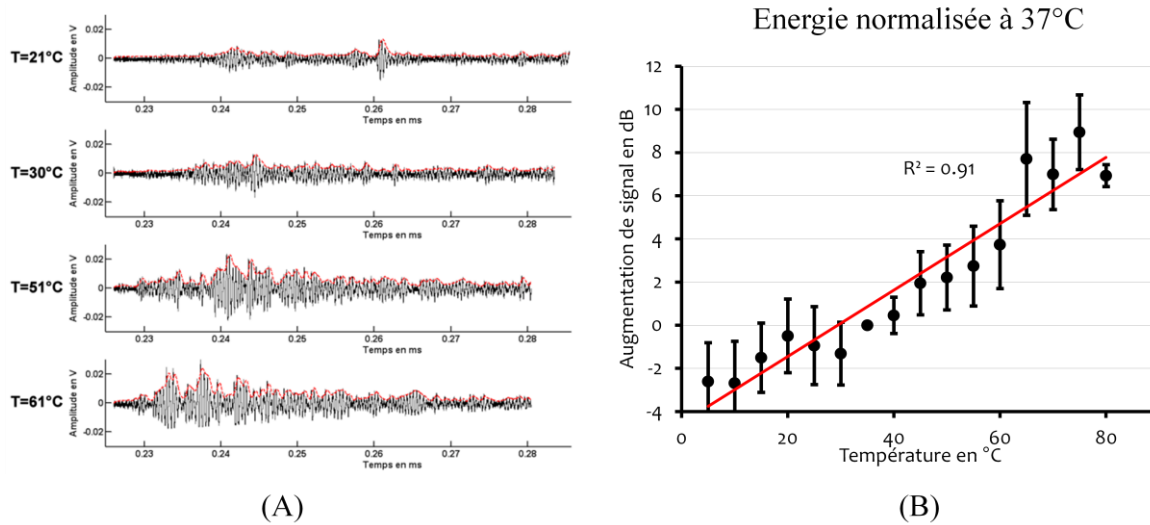


Figure 46 : (A) L'enveloppe du signal rétrodiffusé augmente avec la température. (B) L'énergie rétrodiffusé s'élève avec la température des tissus de manière linéaire ($R^2=0,91$).

L'atténuation des signaux rétrodiffusés semble elle aussi augmenter avec l'élévation de la température dans les tissus (Figure 47). Cette augmentation s'effectue par palier. L'atténuation reste quasi constante tant que le tissu est chauffé sans création de nécrose. L'apparition de nécrose entraîne une élévation de l'atténuation. Cette atténuation redeviendra constante lors de l'établissement définitif de la nécrose.

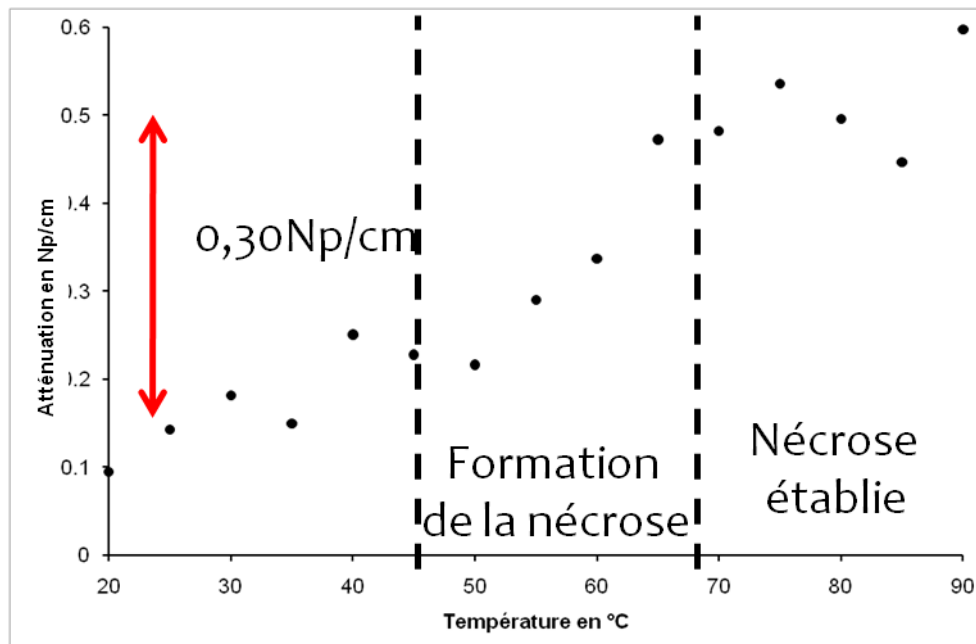


Figure 47 : Exemple de l'évolution de l'atténuation en fonction de la température dans la bande passante du transducteur utilisé (1,98 MHz-3,40 MHz).

La variation de la vitesse du son est calculable en identifiant les échos provenant de la surface et du fond de l'échantillon. Connaissant la vitesse du son dans l'eau en fonction de la température, il est possible de déduire la dilatation des tissus puis de calculer la variation de vitesse dans l'échantillon. La vitesse du son dans les tissus présente un maximum aux environs de 45°C (Figure 48).

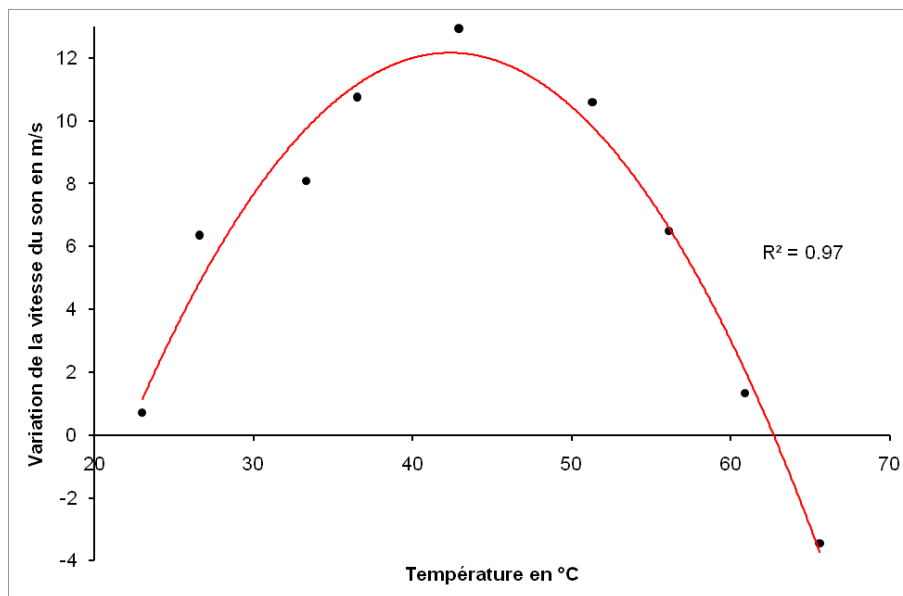


Figure 48 : Exemple de variation de la vitesse du son dans un échantillon de foie de porc chauffé de 23 °C à 69°C.

V. DISCUSSION

Cette expérience met en relief une augmentation de l'enveloppe du signal rétrodiffusé avec la hausse de température du foie. Cette hausse se corrèle de manière linéaire avec la température. Le changement observé sur l'enveloppe du signal rétrodiffusé se retrouve dans la transformée de Fourier des signaux. La hausse d'énergie et donc du coefficient de rétrodiffusion du tissu avec la température peut s'expliquer par une augmentation de la concentration des diffuseurs, la taille de ces derniers ne variant pas significativement. Un changement d'atténuation a aussi été relevé. La variation de vitesse du son peut être aussi mesurée sur les signaux rétrodiffusés. Néanmoins, cette hausse est difficile à calculer dans notre expérience du fait du nombre important de milieux traversés par les ultrasons (liquide de refroidissement, eau et foie). De plus la visualisation du premier écho représentant la surface du foie n'est pas franche. Enfin, l'étude de l'évolution de la vitesse du son dans le foie a déjà été étudiée dans certaines études [105] et son comportement parabolique bien connu chez l'homme et les animaux tels le porc ou les bovins. En effet, la vitesse du son dans les tissus présente une modalité aux alentours de 55°C. Cette modalité rend impossible l'estimation d'une température par mesure de vitesse du son puisque pour une vitesse correspondent deux valeurs de température.

Le calcul de l'atténuation d'une onde acoustique dans les tissus peut se réaliser de nombreuses manières. Néanmoins, la méthode de rapport des spectres présente l'avantage d'être robuste et d'étudier toute la gamme des fréquences en un seul relevé. L'augmentation de l'atténuation du foie avec la température a été relevée. Cette atténuation peut en partie se comprendre en tant que complément de l'augmentation de la rétrodiffusion. En effet, plus le signal est réémis vers la sonde, moins il pénétrera dans les tissus. De plus, la diffusion des ondes dans le tissu peut aussi avoir augmenté du fait du changement de structure du foie lors de sa nécrose progressive.

L'étalonnage d'une courbe générale présentant la relation entre température et hausse de signal permettrait ensuite de connaître la valeur de la température en comparant le signal ultrasonore rétrodiffusé d'une mesure à l'autre.

THERMOMETRIE ULTRASONORE *IN VITRO* POUR LE GUIDAGE D'UN TRAITEMENT HIFU

I. INTRODUCTION

L'expérience précédente a mis en évidence une hausse du signal ultrasonore rétrodiffusé par le foie lors de son échauffement. Cette hausse présentait la particularité d'être linéaire avec la température. L'étape suivante a été de regarder si cette hausse pouvait être mesurable avec une sonde d'imagerie échographique afin de connaître la température lors d'une exposition ultrasonore. De nombreux changements peuvent être attendus en comparaison du mode A. Bien qu'ayant accès aux signaux radiofréquences de l'échographe, ceux-ci ont déjà subi certains traitements basés sur les approximations de l'échographie (vitesse et atténuation constante ...).

L'objectif de cette première partie est de mettre en évidence le changement de signal mesuré avec un transducteur fonctionnant en écho A avec une sonde échographique et de le relier à la hausse de température des tissus mesurée au moyen d'un thermocouple placé dans la zone focale.

II. MATERIEL

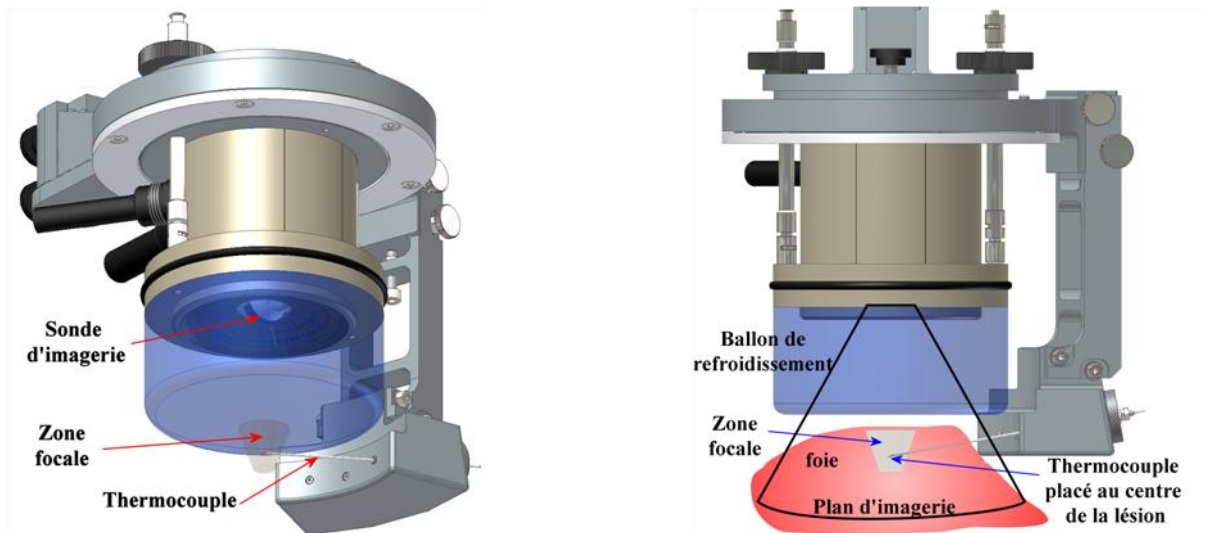


Figure 49 : Montage du système de positionnement du thermocouple dans la zone focale du transducteur HIFU..

La sonde permettant de réaliser la hausse de température dans les tissus est celle utilisée précédemment et décrite plus en détail dans le chapitre 2. Cette sonde était fixée à un système de positionnement de thermocouple. La sonde sectorielle d'imagerie de 7,5MHz incluse au centre du transducteur HIFU torique était utilisée pour l'acquisition des signaux RF. La Figure 49 présente le système de positionnement de thermocouple. Le thermocouple utilisé était un thermocouple filaire de type T de 0,2 mm de diamètre (CAB Tx 04, TC S.A, Dardilly, France) et inséré dans une aiguille inox de 1,1mm de diamètre de manière à ce que l'extrémité du thermocouple dépasse légèrement du biseau de l'aiguille. Le thermocouple était relié à une interface USB (TC-08, Pico Technology, UK) de manière à relever la température toute les millisecondes par un ordinateur. La sonde d'imagerie était reliée à l'échographe précédemment utilisé. L'ordinateur relié à ce dernier permettait d'acquérir les images radiofréquences (RF) à la cadence de l'échographe (29 images/s).

L'expérience a été réalisée sur 32 échantillons de foies de porc provenant d'une boucherie locale. L'épaisseur du foie était typiquement comprise entre 2,5 et 4,5 cm. Chaque échantillon était placé dans un bécher d'eau dégazée puis dégazée au moyen d'une chambre à vide à 0,7 bar durant 30 minutes. Afin d'évaluer les changements sur une plage de température importante, les échantillons étaient initialement à température ambiante (20°C).

III. METHODE

1. EXPOSITION ULTRASONORE ET ACQUISITION DES IMAGES

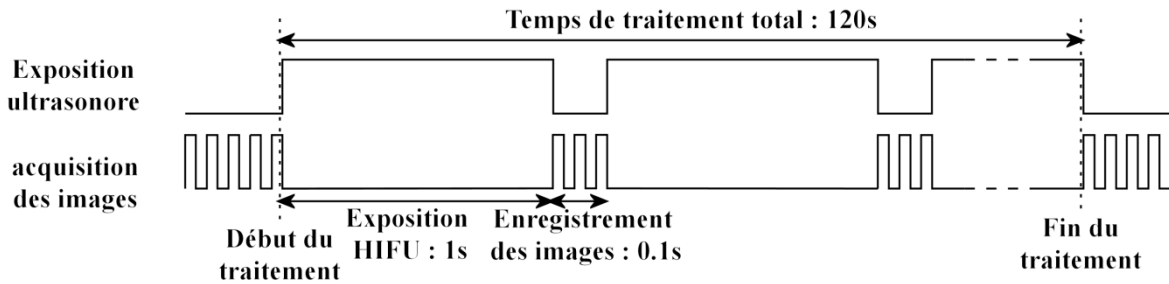


Figure 50 : chronogramme du déroulement de l'exposition ultrasonore et de l'enregistrement des images RF.

Le temps total de chaque traitement était de 120 secondes composés de cycles d'exposition aux ultrasons focalisés d'une seconde suivie d'une pause de 0,1 s pour l'acquisition de trois images échographiques. Cette suite de coupure dans l'insonification permettait d'éviter le brouillage des images RF par les ultrasons émis pour le traitement. Les paramètres d'exposition ultrasonore utilisés permettaient une focalisation naturelle à 70 mm et positionnée en surface du foie des éléments de la sonde précédemment décrite. La hauteur du ballonnet était de 5 cm. La puissance acoustique émise était de 21 W.

Lors de l'acquisition des images radiofréquences, un soin particulier a été apporté au réglage du gain et du TGC de l'échographe. Ce réglage devait à la fois permettre d'observer une hausse de signal sans saturer l'échographe mais aussi d'obtenir un rapport signal sur bruit important.

Une découpe selon l'axe d'imagerie était réalisée pour mesurer macroscopiquement les dimensions des lésions. Le diamètre des lésions était mesuré selon deux axes perpendiculaires par l'emploi d'une règle graduée.

2. CARTE DE CORRELATION

Une première étape consistait en la réalisation d'une carte de corrélation entre l'augmentation de signal mesuré et la température afin de vérifier la cohérence de localisation du thermocouple et de la mesure. Les images RF étaient obtenues après ajustement du gain par l'utilisateur et du TGC par l'échographe. La première étape était de prendre la transformée de Hilbert de chaque ligne RF en utilisant l'équation 28:

$$H(x) = \frac{vp}{\pi} \int_{-\infty}^{\infty} \frac{x(\tau)}{t-\tau} d\tau \quad \text{Avec} \quad vp = \lim_{\varepsilon \rightarrow 0} \left\{ \int_{-\infty}^{t-\varepsilon} \frac{x(\tau)}{t-\tau} d\tau + \int_{t+\varepsilon}^{\infty} \frac{x(\tau)}{t-\tau} d\tau \right\} \quad \text{Équation 28}$$

Le signal obtenu correspond alors à l'enveloppe du signal RF. Cette transformée permettait d'obtenir une image échographique tout en gardant la pleine dynamique du signal. Le meilleur compromis trouvé entre la sensibilité de la mesure et la résolution spatiale était d'utiliser une fenêtre de $3 \times 3 \text{ mm}^2$ se déplaçant avec un pas de 0,5 mm dans les deux directions de l'image. La moyenne du signal était calculée pour chaque fenêtre de chaque image enregistrée. Le moment d'enregistrement des images et de la température étant connu, il était possible de calculer, pour chaque

fenêtre, la corrélation entre température et moyenne du signal rétrodiffusé. Cette corrélation s'effectuait en utilisant la méthode des moindres carrés. Un coefficient de corrélation correspondant à chaque fenêtre pouvait alors être calculé en utilisant la méthode de Bravais-Pearson suivante :

$$r_{x,y} = \frac{cov_{x,y}}{S_x \times S_y} \quad \text{Équation 29}$$

$$\text{avec} \quad cov_{x,y} = \frac{\sum_i (x_i - m_x)(y_i - m_y)}{n} \quad \text{Équation 30}$$

Où r est la corrélation entre les données x et y , S_x et S_y sont les écarts type des deux variables, m_x et m_y leur moyenne et n le nombre de points. $cov_{x,y}$ est la covariances des deux séries de données.

L'image de corrélation était alors obtenue en calculant pour chaque point la moyenne des coefficients de corrélation des fenêtres possédant ce point. Le maximum de corrélation devant se trouver à la position théorique du thermocouple. L'étude de la relation entre température et signal rétrodiffusé était réalisée pour la fenêtre centrée sur cette position.

3. CARTOGRAPHIE DE TEMPERATURE DURANT UNE ABLATION HIFU

L'étude de l'évolution du signal rétrodiffusé en fonction de la température à l'endroit du thermocouple permet d'estimer une pente de variation entre ces deux grandeurs. Cette pente est dépendante du signal RF initial. La relation entre signal initial et pente mesurée durant ces essais permet d'établir une calibration de l'évolution de la température.

Connaissant le niveau du signal initial et la relation entre changement de signal et température, l'évolution du signal peut être mesuré et la température calculée. Pour cela, la même méthode de calcul que précédemment est utilisée. La transformée de Hilbert des signaux est calculée puis en utilisant une fenêtre glissante, la moyenne du signal est enregistrée. En comparant le changement de signal de chaque fenêtre d'une image numéro n avec l'image précédente numéro $n-1$, une hausse de signal est associée à une élévation de température pour chaque fenêtre. L'affichage de ces valeurs pour chaque fenêtre permet d'obtenir une image de l'élévation de température entre deux images radiofréquence consécutives.

En utilisant la température ainsi trouvée, des images de dose thermique et de nécrose pouvaient être calculées. La dose thermique était calculée en utilisant la notion de temps équivalent à 43°C [21] :

$$t_{43^\circ\text{C}} = \sum_{t=0}^{t_{final}} R^{(43-T)} \Delta T \quad \text{avec} \quad \begin{array}{ll} \forall T < 37^\circ\text{C} & R = 0 \\ \forall T < 43^\circ\text{C} & R = 0.25 \\ \forall T > 43^\circ\text{C} & R = 0.5 \end{array} \quad \text{Équation 31}$$

Avec $t_{43^{\circ}\text{C}}$ le temps équivalent en seconde, R est fonction de la température, T la température moyenne du tissu pendant un temps ΔT en seconde. L'image de la nécrose se calcule en effectuant un seuillage de l'image de la dose thermique. En effet, toute zone atteignant un temps équivalent de 14400s est considéré comme détruite.

IV. RESULTATS

1. CORRELATION

Cette étude porte sur 23 ablations ultrasonores. Un exemple de résultats est donné Figure 51. L'image de corrélation montre une corrélation plus importante dans la zone de la lésion par rapport au reste de l'image. Le maximum de corrélation, situé au centre de la lésion indique la zone d'étude de l'évolution du signal rétrodiffusé utilisé dans le reste de l'étude. Globalement, cette position était écartée en moyenne de 4,2 mm en profondeur et de 3,6mm en largeur.

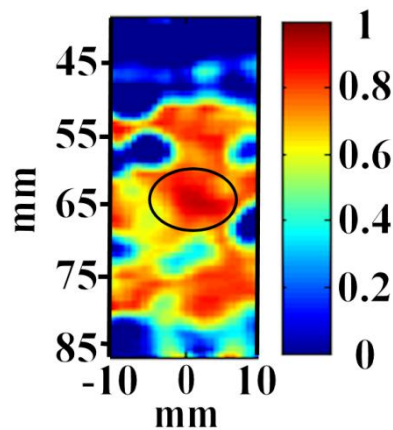


Figure 51 : Exemple d'image de corrélation calculée sur la zone focale du transducteur. Le maximum de corrélation (encerclé) permet de définir la zone d'étude du signal rétrodiffusé en fonction de la température et correspond à la zone théorique du thermocouple (65 mm de profondeur dans l'axe acoustique).

2. RELATION SIGNAL RETRODIFFUSE ET TEMPERATURE

La Figure 52 montre l'évolution du signal RF enregistré durant une exposition ultrasonore, deux comportements peuvent être identifiés. Le signal radiofréquence dans la zone focale du transducteur augmente avec le temps de l'exposition aux ultrasons focalisé. Cette augmentation de 7,6dB dans l'exemple montré peut être reliée à la température. En revanche pour une ligne RF éloignée de la zone focale, peu de changements sont visible. Les seules variations perceptibles sont une fluctuation du signal de faible amplitude (1,9dB) due aux bruits et sans lien apparent avec la température.

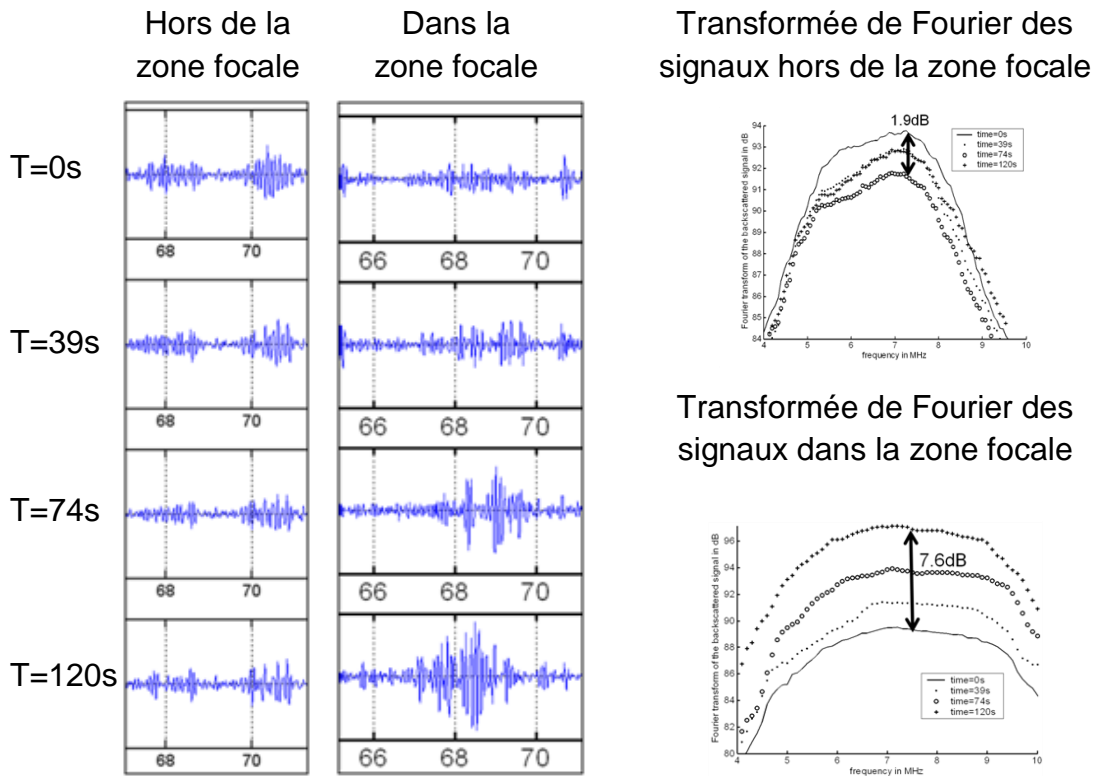


Figure 52 : Lors d'un échauffement, le foie de porc rétrodiffuse un signal ultrasonore selon la zone et le temps de chauffe. Le signal rétrodiffusé dans la zone focale augmente avec le temps d'exposition tandis que celui d'une zone lointaine reste invariant au bruit près.

En moyenne, l'augmentation de signal était de $5,5 \pm 2,2 \text{ dB}$ [0,8-10,1] pour tous les échantillons pour une augmentation moyenne de température de $74 \pm 12^\circ\text{C}$ [51-95].

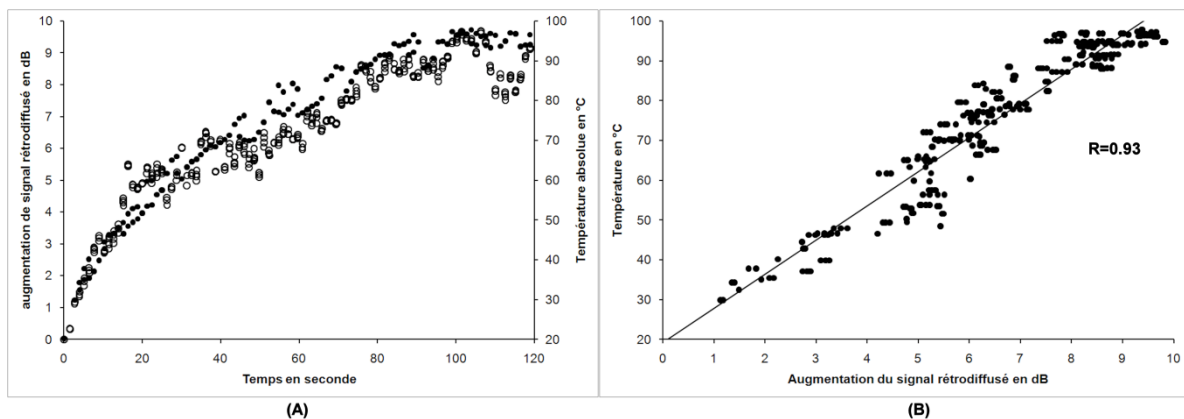


Figure 53 : (A) Exemple d'évolution du signal rétrodiffusé en dB (points blancs) et de la température (points noirs) au cours d'une exposition HIFU. La relation entre ces deux grandeurs est linéaire (B).

La Figure 53 présente, pour la zone précédemment défini, l'évolution de la température et du signal rétrodiffusé. L'augmentation de température est corrélée avec l'augmentation du signal ultrasonore rétrodiffusé ($R= 0.93$ dans cet exemple).

La corrélation entre la température et la fenêtre de calcul centré sur la position du thermocouple était de 0.85 ± 0.10 pour toutes les mesures en estimant une relation linéaire. La relation générale entre température et variation du signal rétrodiffusé est valable jusqu'à l'apparition d'ébullition. La Figure 54 présente la relation entre variation du signal et température pour toutes les mesures. Les écarts types ainsi que la limite d'ébullition sont présentés.

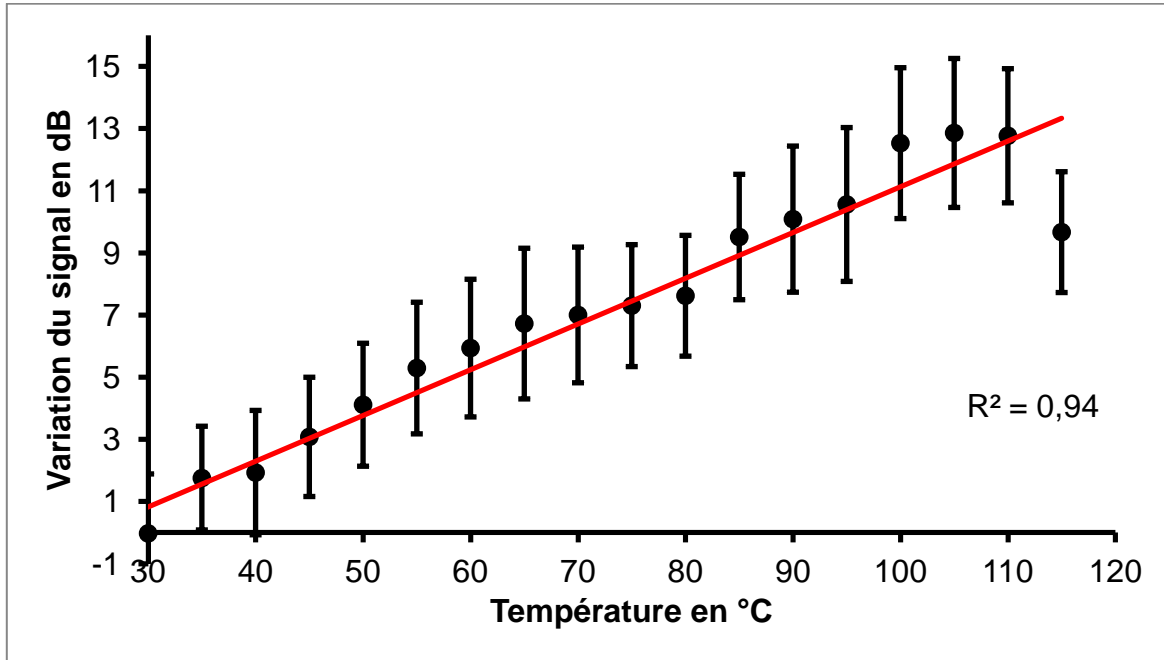


Figure 54 : Relation entre la hausse de signal rétrodiffusé en dB et la température mesurée avec un thermocouple pour toutes les mesures *in vitro* effectuées. La relation générale est linéaire $R^2=0,94$.

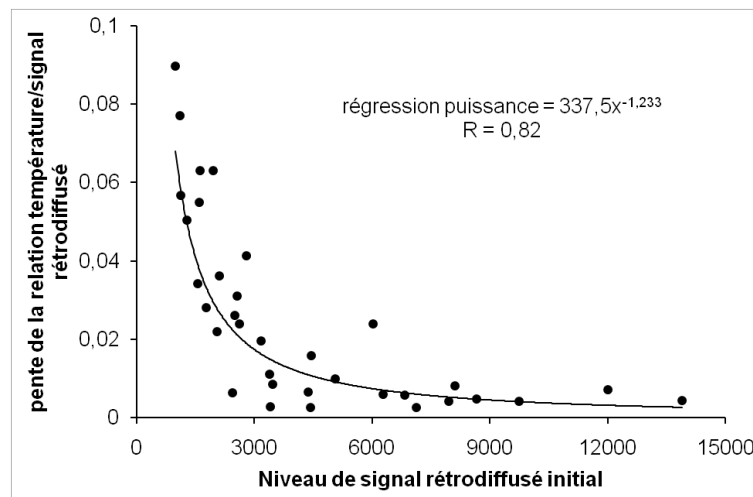


Figure 55 : Relation entre pente de la relation signal rétrodiffusé/température et le niveau de signal initial.

Il est apparu que la pente de cette relation était fortement dépendante du niveau de signal initial. En effet, la pente des droites peut être reliée à ce dernier par une relation puissance tel que présenté sur la Figure 55.

3. CREATION DES IMAGES DE TEMPERATURE

L'étalonnage de la relation entre signal rétrodiffusé et température précédemment utilisé a permis de calculer les images de températures des essais précédent ainsi que la zone de la nécrose via le calcul du temps équivalent à 43°C. La plage de température calculable s'étend de 20 à 80°C. La limite haute correspondant à l'apparition de l'ébullition.

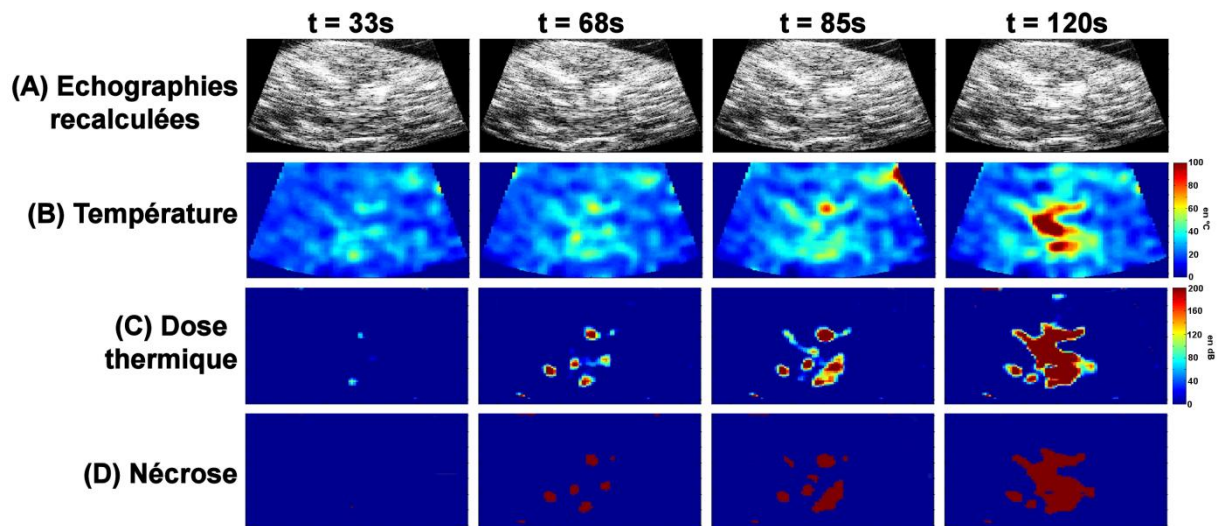


Figure 56 : Exemple d'image de température (B), de dose thermique (C) et de nécrose (D) obtenue au cours du traitement. Les images radiofréquence mode B équivalente (A) ne présentent pas de changement visuellement évident.

La Figure 56 présente un exemple d'images au cours du traitement HIFU. Aucun changement visuel important n'est décelable sur les images échographiques. Néanmoins, une hausse localisée de température peut être trouvée et une zone de nécrose estimée dans la zone focale du transducteur. La Figure 57 montre la corrélation entre les dimensions mesurée sur les images de nécrose et sur la pièce anatomique. La présence d'un thermocouple dans le champ échographique se visualise comme une zone hyperéchogène. Cette hyperéchogénicité ne permet pas de mesurer une variation de signal dans les alentours proche du thermocouple.

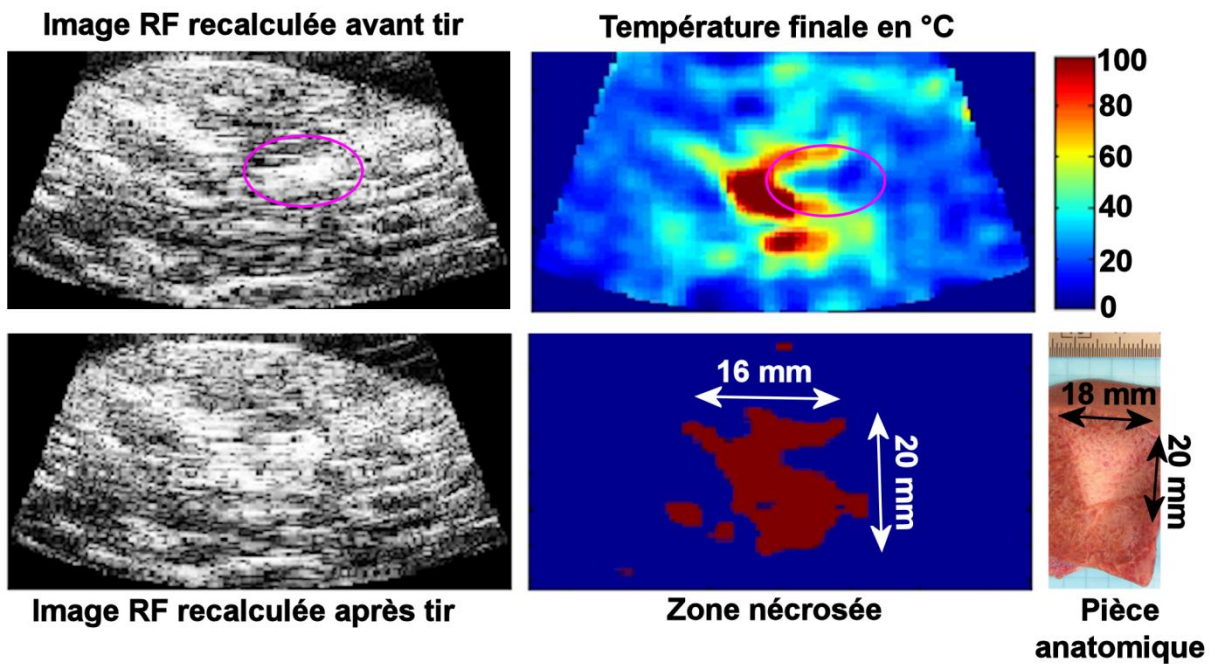


Figure 57 : Peu de changement sont visibles entre les images échographiques pré et post exposition. En revanche, une forte augmentation de température est détectée. Cette température permet de retrouver les dimensions de la lésion. Ces mesures sont bien corrélées avec celles relevé sur la pièce anatomique. Le thermocouple masque toute hausse de signal dans son entourage proche (cercle violet).

V. DISCUSSION

Ce travail a mis en relief une augmentation du signal rétrodiffusé par le foie lors d'un échauffement. Ce changement a pu être relié à une hausse de température mesurée par un thermocouple. Une relation linéaire entre ces deux grandeurs mesurées a été identifiée et permet de calculer l'évolution de la température lors des expositions ultrasonores.

La création de cartes de corrélation entre l'évolution du signal rétrodiffusé et la température mesurée au thermocouple permet d'observer une corrélation importante au sein de la zone focale. La présence du thermocouple planté dans le foie implique un biais de mesure. En effet, cette aiguille métallique apparaît comme hyperéchogène sur les échographies, dans presque tous les cas, aucune augmentation de signal n'a pu être mesurée dans cette localisation. L'évolution du signal étudié n'est donc pas celui du thermocouple mais celui de son voisinage proche. Cette approximation pourrait se retrouver sur la température mesurée. Cette dernière est en effet celle au bout du thermocouple. En apparence, la température dans la zone sélectionnée proche est différente. Ce biais est compensé par l'importance de la zone focale générée par le transducteur torique. La zone focale principale de ce transducteur est circulaire et la température varie de manière uniforme dans toute cette zone. Ainsi, il est envisageable d'estimer que la température mesurée au thermocouple soit la même en tout point de la zone focale et donc est la même que dans la zone dont le signal est étudié.

La relation linéaire établie entre le signal rétrodiffusé et la température permet un calcul simple de la température de toutes les images RF acquises. Cette relation est valable pour une large plage de température. En effet, la linéarité a été établie pour une plage de température allant de 20°C à 100°C. La limitation haute est posée par la présence de bulles dans les tissus. En effet, l'apparition de bulles par cavitation ou ébullition sature le signal radiofréquence reçu. Le changement de signal est alors très important et fait perdre l'aspect linéaire de l'évolution du signal avec la température. L'utilisation d'une sonde torique à une fréquence de 3MHz permet d'éviter tout effet de cavitation. Seul l'ébullition, produite au environ de 100°C, gêne le signal. De ce fait, la plage utilisée s'étend de 20°C à 80°C. La limite basse est due à l'utilisation de foie *in vitro* à température ambiante.

La dépendance de la valeur de la pente utilisée pour déduire la température est reliée au niveau du signal initial. Ce changement est à relier à la dynamique de signal enregistrable. En effet, plus le niveau de signal initial est grand moins la hausse de signal sera importante. Cette dynamique est importante dans l'acquisition du signal. Un niveau trop faible de signal va rendre les calculs dépendant du bruit notamment lors de la numérisation des signaux. A l'inverse, un signal de départ trop grand ne permettra pas d'observer de changement significatif car le signal sera rapidement saturé. Un grand soin a donc été apporté afin de définir la dynamique de l'échographe dans le but de limiter le bruit et de ne jamais saturer. La difficulté étant de prévoir l'augmentation de signal final et donc d'émettre une hypothèse sur la température finale atteinte.

La création de cartes de température est rapide et aisée une fois l'étalonnage précédent réalisé. Le calcul a été ici effectué après acquisition des images et donc post expérimentation. Néanmoins, le calcul de ces images de température s'effectue dans le domaine temporel et ne nécessite aucun algorithme de calcul complexe hormis la transformée de Hilbert. Aucun obstacle ne semble donc empêcher une implémentation temps réel pour calculer les images de température durant une exposition ultrasonore.

La faiblesse de ce mode de calcul est son importante dépendance aux mouvements. En effet, le moindre mouvement peut fortement changer le niveau de signal rétrodiffusé dans une zone de l'image. Ce problème de déplacement ne se posant pas *in vitro* car l'échantillon est fixé au fond de la cuve, mais sera important *in vivo*. Néanmoins de nombreuses méthodes de recalage des signaux et de compensations de mouvements temps réel existent et pourront être implémenté en sus du programme de calcul de température.

Cette étude utilise l'hyperthermie par ultrason focalisé pour illustrer la mesure de température par rétrodiffusion des ultrasons. Néanmoins, il semble tout à fait envisageable d'utiliser cette méthode d'acquisition et de calcul de la température pour d'autres techniques comme la radiofréquence et sur d'autre organe comme la prostate par exemple.

VI. CONCLUSION

Alors qu'aucun changement visuel n'est perceptible sur les images en mode B, il est possible d'identifier un léger changement sur les lignes radiofréquences. Cette évolution du signal rétrodiffusé est mesurable et directement proportionnel à la température du tissu. Cette caractéristique a permis de mettre au point une méthode de calcul de la température en vue du monitoring des traitements par hyperthermie (HIFU, RF...).

THERMOMETRIE ULTRASONORE POUR LE GUIDAGE D'UN TRAITEMENT HIFU. ÉTUDE *IN VIVO*

I. INTRODUCTION

La première partie de ce chapitre a mis en évidence une relation linéaire entre le signal rétrodiffusé par le foie de porc *in vitro* et une élévation de température de ce dernier. Cette relation permet de calculer des images de température et de dose thermique durant le traitement corrélé à l'observation macroscopique de la lésion. Cette nouvelle partie va s'attacher à étudier si ces premiers résultats *in vitro* sont valables *in vivo*. Notamment en raison de la présence des mouvements dus aux activités respiratoires et cardiaques et la présence de perfusion. De plus plusieurs études ont montré que lorsque l'effet de focalisation utilisé pour la thérapie est moindre, les ablations apparaissent hypoéchogènes dans la zone traitée [106-107]. Les précédents chapitres ont également montré que l'utilisation du transducteur HIFU torique crée des lésions qui sont hyperéchogène en leur centre (zone où le temps équivalent à 43°C est le plus important) et hypoéchogène autour de cette zone centrale où le temps équivalent à 43°C est moindre mais néanmoins suffisant pour coaguler les tissus. Cette grande différence avec le cas *in vitro* où les différences d'échogénéités n'étaient pas visibles hormis lors d'apparition d'ébullition est susceptible d'entraîner des modifications de l'évolution du signal rétrodiffusé avec la température par rapport aux observations *in vitro*.

II. MATERIEL

1. ANIMAUX

Quatre animaux ont été utilisés durant cette étude. Deux ont été utilisés afin de mesurer la relation entre température et changement de signal ultrasonore rétrodiffusé. Les deux autres ont été utilisés afin d'acquérir des images RF durant une exposition ultrasonore sans thermocouple afin de calculer la température avec l'étalonnage précédent. Quatre porcs femelles de 12-14 semaines et d'un poids moyen de 30,4±1,1 kg [29,7-32,0] ont été utilisés. Les expériences ont été menées à l'Institut de chirurgie expérimentale du Centre Léon Bérard après approbation du Comité d'éthique local. Tous les animaux ont reçu des soins conformes à la

législation française en vigueur. Les animaux avaient une période de stabulation de sept jours avant le début des expériences.

2. MONTAGE EXPERIMENTAL




Figure 58 : Montage de la sonde de traitement HIFU avec le dispositif de positionnement du thermocouple dans la zone focale.

Pour les deux premiers animaux, le montage expérimental utilisé était le même que celui de l'étude *in vitro* précédemment décrite. La sonde de traitement torique était fixée au système de positionnement de thermocouple. Le thermocouple était implanté dans le foie de l'animal juste avant le tir HIFU. Dans le cas des deux porcs suivant, le thermocouple n'était pas utilisé. Dans les deux cas, le système était monté sur un bras mécanique et placé au dessus de l'animal (Figure 58).

III. METHODE

1. TRAITEMENT ULTRASONORE ET PROCEDURE D'IMAGERIE

Les animaux étaient à jeun 24 heures avant le début du traitement. La prémédication était effectuée 30 minutes avant l'anesthésie à l'aide d'une injection intramusculaire de kétamine (ketalar®, Parke-Davis, Courbevoie, France) à une dose de 20 mg / kg. Un cathéter (Willy Rush, Waiblingen, Allemagne) a été placé dans une veine auriculaire. Une dose de 5 mg / kg de propofol (Diprivan®, AstraZeneca, Rueil Malmaison, France) a été administrée avant l'intubation. La ventilation était effectuée par un appareil respiratoire de type Servo 900B® (Siemens Life Support Service, Solna, Suède) à 10 L / min et à une fréquence de 18 à 20 mouvements respiratoires par minute avec un mélange de 50% air/oxygène. L'anesthésie a été maintenue à l'aide d'une injection intraveineuse lente de propofol

(20mg/kg/h) et de sufentanil (10µg/kg/h; Sufenta ®, Jassen-Cilag, Berchem, Belgique) dans une perfusion continue de sérum physiologique. L'hydratation a été effectuée à l'aide d'une perfusion de solution saline physiologique isotonique à 9%. Les animaux étaient surveillés en permanence par l'évaluation de l'état hémodynamique et la saturation en oxygène du sang.

Une laparotomie médiane de 25 cm était réalisée. Des compresses ont été placées autour du foie afin de protéger les organes adjacents d'éventuelles lésions non désirées. La région à traiter était localisée à l'aide de la sonde d'imagerie de 7,5 MHz intégrée au transducteur HIFU. Une fois cette zone définie, l'animal était mis sous apnée durant deux minutes. Cette procédure permettait de limiter les mouvements respiratoires. La saturation d'oxygène était constamment surveillée avec une limite à 80%.

Dans le cas des deux premiers porcs, un thermocouple était positionné dans le foie à l'aide du système de positionnement de thermocouple permettant la mesure de la température au centre de la lésion toutes les millisecondes. Une fois le positionnement terminé (5 secondes), l'insonification commençait. Le traitement total durait 120s et était séquencé de manière identique aux traitements *in vitro* avec les mêmes paramètres d'exposition (les 256 éléments de la sonde torique fonctionnaient en phase et émettait une puissance acoustique totale de 25W). Le rapport cyclique entre les périodes d'insonification (1 seconde) et d'acquisition de 4 images radiofréquences (100 ms) était de 91%.

A la fin de l'insonification, le thermocouple était retiré et la respiration assistée était relancée. Une nouvelle zone de traitement était recherchée et la procédure recommençait. Au total deux lésions étaient effectuées sur chacun des deux lobes paramédians et sur le lobe gauche. Du fait de l'anatomie hépatique du porc, le lobe droit n'était pas facilement atteignable. De ce fait seulement une lésion était réalisée dans cette zone et cela sur seulement deux animaux. Dans ce cas, il était impossible d'utiliser le positionnement de thermocouple en raison de l'encombrement. Une période de 10 minutes était observée entre les différentes expositions ultrasonores pour permettre à la saturation d'oxygène de l'animal de retrouver sa valeur maximale.

À la fin du traitement, les lésions étaient imagées par échographie avec la sonde 7,5MHz. Les porcs étaient ensuite euthanasiés par une injection intraveineuse unique de 0,3 ml / kg contenant de l'embutramide, du mebezonium et de la tétracaine (T61 ®, Intervet, Beaucouze, France). Une hépatectomie totale était ensuite effectuée afin d'observer macroscopiquement les lésions obtenues. Comme précédemment, les lésions étaient coupées le long de l'axe d'imagerie afin de mesurer le diamètre et la profondeur des ablations. La transition étroite entre tissus traités et tissus normaux a déjà été décrite et confirmée par des observations histologiques à environ 200 µm. Les dimensions ont été relevées en utilisant une règle graduée conduisant à une incertitude d'environ 1 mm.

2. CARTE DE CORRELATION

Le positionnement d'un thermocouple lors du traitement des deux premiers porcs a permis de calculer des cartes de corrélation en utilisant la méthode décrite dans la partie 1. Les mêmes paramètres de fenêtre (taille : 3x3 mm², espacement : 0.5 mm) étaient utilisés.

3. CARTOGRAPHIE DE TEMPERATURE -

La création des cartes de corrélation entre température et évolution de signal ultrasonore rétrodiffusé permet, comme en partie 1, de localiser la région d'intérêt et la fenêtre de calcul de cette dernière. Pour cette fenêtre, une pente linéaire entre température et rétrodiffusion était trouvée et utilisée pour calculer les images de température. Comme précédemment, les images de température calculées permettaient d'obtenir la dose thermique ainsi que la zone nécrosée au cours du traitement.

IV. RESULTATS

1. LESIONS GENEREES

Un total de 12 lésions unitaires ont été créées avec insertion du thermocouple sur deux animaux. 4 lésions ont été générées dans les lobes paramédians droit et gauche ainsi que dans le lobe gauche. 14 lésions unitaires ont été générées sans utilisation du thermocouple sur les deux autres animaux. Comme précédemment 4 lésions ont été générées dans les lobes gauches, paramédians droit et gauche et deux lésions ont été créées dans les lobes droits des animaux. Deux différences importantes sont à noter avec les essais *in vitro*. La première est la création quasi systématique d'ébullition lors des insonifications. Cette ébullition induit un niveau de signal rétrodiffusé saturé et non corrélé avec la température. Pour chaque série d'enregistrement, seul l'évolution du signal pré ébullition a été utilisée. Il en résulte une étude non pas sur les 120 s du traitement mais sur un temps plus court, d'en moyenne 83±26 s [40-120].

2. CORRELATION

L'utilisation du thermocouple pour les deux premiers animaux de l'étude permettait la mesure de la température dans la lésion. La corrélation entre température et signal rétrodiffusé a permis la création de cartes de corrélation. Ces cartes permettaient de localiser la fenêtre d'étude. Pour cette fenêtre, la corrélation moyenne sur toutes les séries était en moyenne de 0,72±0,09 [0,61-0,85]. Lors de l'ébullition, une forte augmentation des signaux ultrasonores rétrodiffusés est constatée sans aucune relation avec la température mesurée Figure 59.

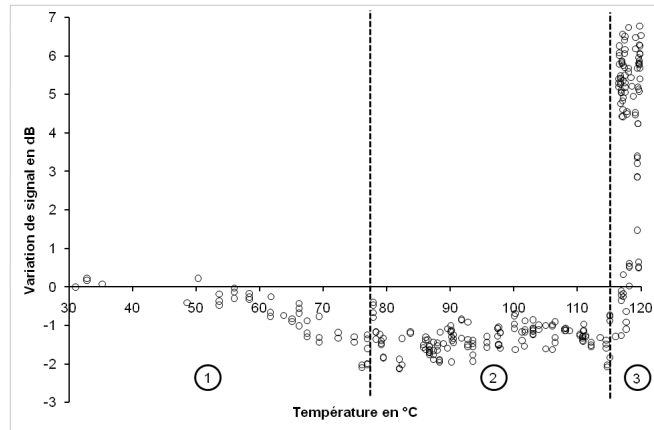


Figure 59 : Exemple d'une mesure durant toute l'exposition ultrasonore avec ébullition en fin de traitement. Ce signal peut être décomposé en trois zones : (1) élévation de température sans ébullition, (2) début de l'ébullition et (3) ébullition généralisée.

Un exemple de résultat illustrant le cas d'une baisse de signal est présenté Figure 60. La Figure 61 présente la variation globale d'énergie rétrodiffusée en fonction de la température.

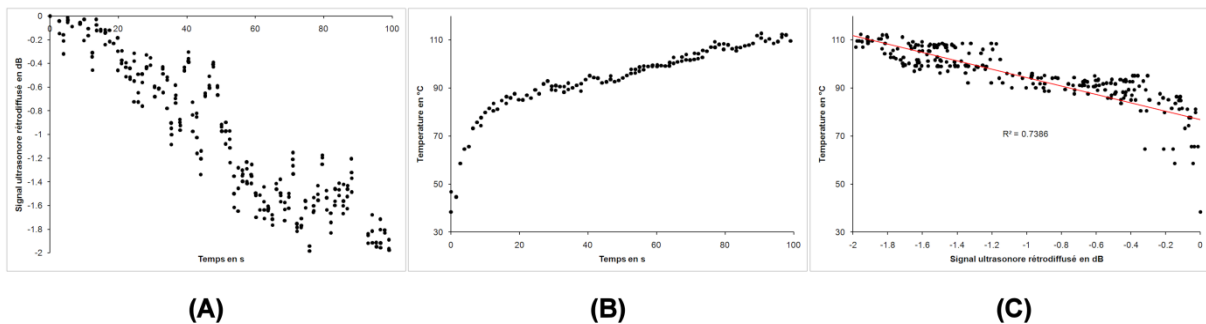


Figure 60 : Évolution du signal rétrodiffusé (A) et de la température (B) lors de d'une insonification. La relation entre ces deux grandeurs est linéaire négative (C).

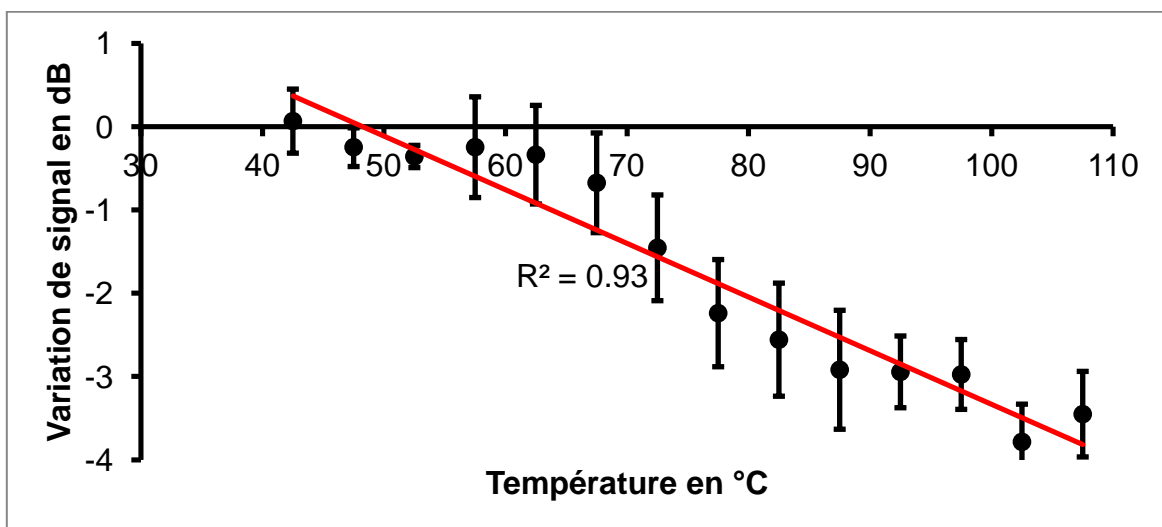


Figure 61 : Variation de l'énergie rétrodiffusée en fonction de la température. la relation est linéaire décroissante avec un coefficient de corrélation $R=0,93$.

La valeur de la pente de la relation signal rétrodiffusé/température semble dépendre, comme dans le cas *in vitro*, du niveau de signal initial. Les valeurs de pente positive semblent de plus correspondre à la relation *in vitro* précédemment trouvée.

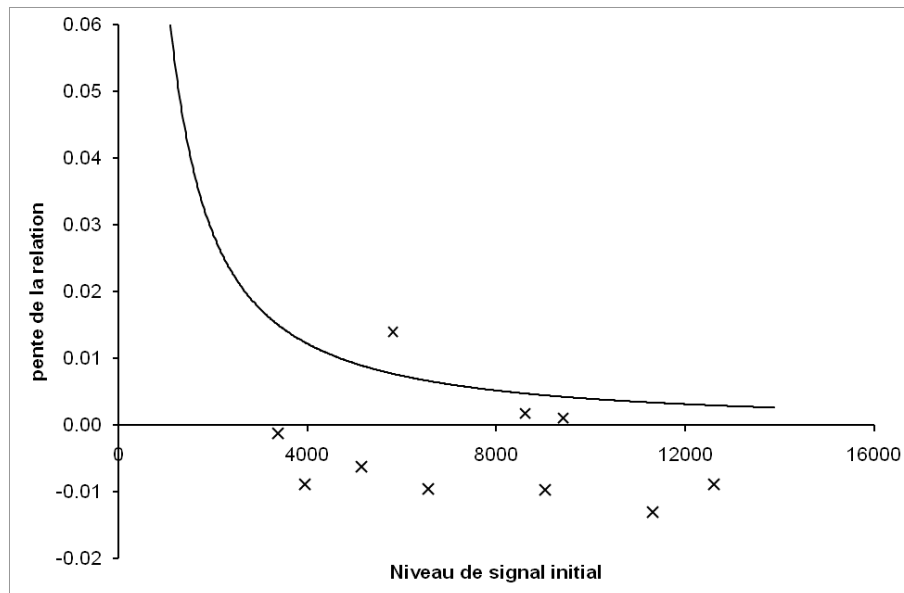


Figure 62 : Relation entre niveau de signal initial et pente de la relation signal/température. Les résultats *in vivo* sont présentés sous forme de X tandis que la moyenne des données *in vitro* est rappelée en ligne continue.

3. IMAGE DE TEMPERATURE

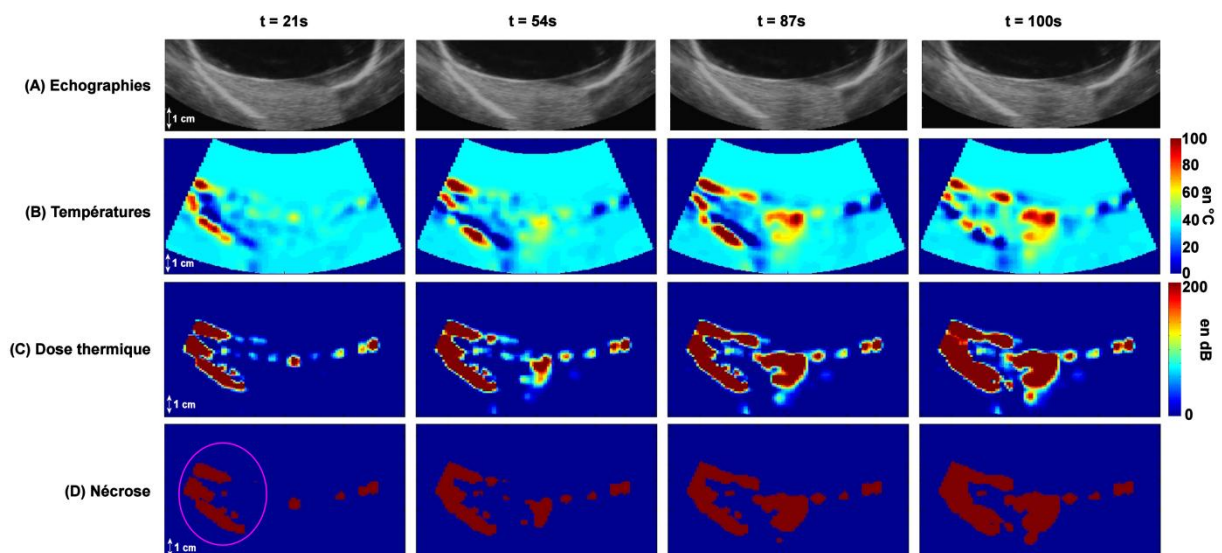


Figure 63 : Exemple d'image de température (B), de dose thermique (C) et de nécrose (D) obtenue au cours du traitement lorsqu'une baisse de signal était remarquée. Les images échographiques issues d'un signal vidéo (A) montrent une légère baisse du niveau de signal. Ces images ont été acquises sans l'utilisation du thermocouple. Un léger déplacement de l'extrémité du lobe a entraîné l'apparition d'un artefact sur les images.

Aucune ébullition n'a été réalisée durant l'intégralité de l'insonification. La variation de signal avec la température était alors uniquement négative. Le signal ultrasonore rétrodiffusé diminuait avec la température. La Figure 63 présente un exemple de résultats.

4. CORRELATION ENTRE DIMENSIONS

Les dimensions des lésions ont été relevées sur les images échographiques post insonification, sur les pièces anatomiques ainsi qu'évaluée en utilisant les images de température par le calcul de la dose thermique (seuil de nécrose = 14400s). Les dimensions relevées sur la pièce anatomique et sur les images de nécroses sont présenté dans le Tableau 9. Ce tableau présente aussi la corrélation entre les dimensions relevées sur les images de nécrose et celles relevées sur les pièces anatomiques.

		Toutes dimensions	Diamètre (mm)	Profondeur (mm)
Dimensions	Images de nécrose		19.6±5.2	22.9±9.4
	Pièces anatomiques		12.2±2.6	17.7±6.2
Corrélation	Pièce anatomique/images de nécrose	0.52	0.64	0.44

Tableau 9 : Dimensions des lésions et corrélation des mesures relevées à l'échographie, sur les images de nécrose et sur les pièces anatomique.

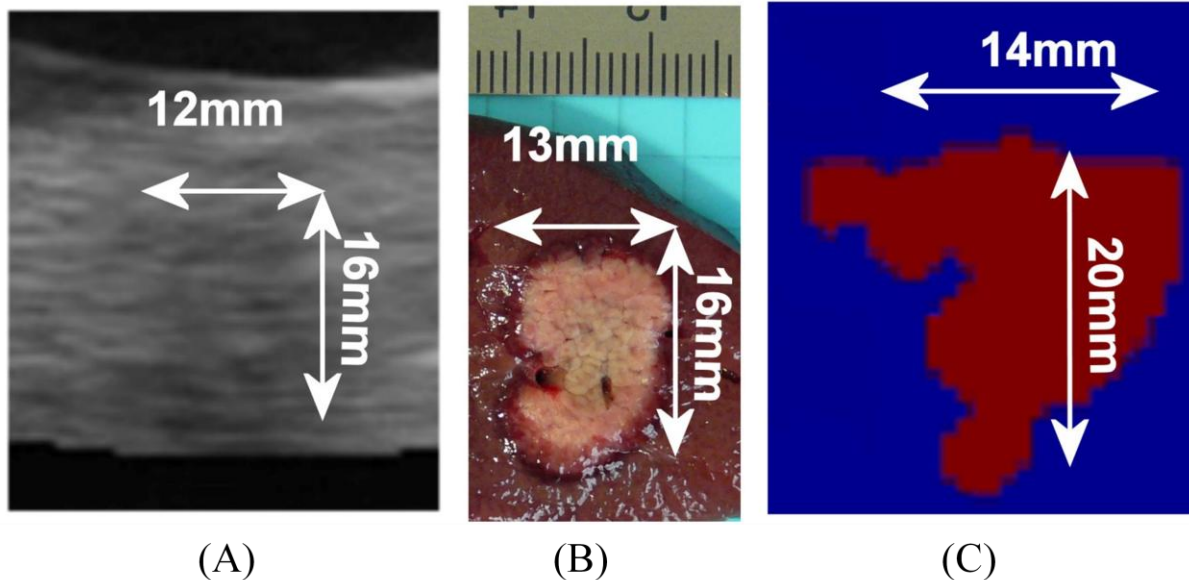


Figure 64 : Correspondance entre les dimensions relevées sur les images de nécrose (C) et sur la pièce anatomique (B). L'image échographique en mode A obtenue post traitement est présenté en (A).

La Figure 64 présente un exemple de correspondance entre dimensions relevé sur les images de nécrose avec celles relevées sur les pièces anatomiques. Le cas

V. DISCUSSION

Cette étude présente les premiers résultats obtenus *in vivo*. Comme dans le cas *in vitro*, un changement de signal ultrasonore rétrodiffusé s'effectue lors de l'insonification. Ce changement est linéaire avec cette hausse de température. Néanmoins, de nombreuses différences entre le cas *in vitro* et *in vivo* sont visibles et rendent le calcul de la température plus ardu.

Alors que le signal rétrodiffusé par le foie de porc augmente avec la température dans le cas *in vitro*, il diminue dans le cas *in vivo*. Au cours des essais, une hausse de signal pouvait être observable mais correspondait à une activité de bulle précoce due à un mauvais réglage (zone focale trop profonde, foie trop peu épais...). Cette hausse de signal s'accompagnait toujours par une ébullition tandis que dans le cas d'une baisse de signal, l'ébullition n'était pas toujours présente en fin de traitement. Dans de nombreux cas, la décroissance de signal progressait jusqu'au début de l'ébullition où apparaît un plateau. La présence de petite bulle va inverser la baisse de signal. Une fois l'ébullition enclenchée, l'augmentation de signal sera très rapide et très importante au regard de la variation observée au début du traitement. Les signaux dans une fenêtre de calcul augmentent alors fortement et vont osciller à un niveau important en fonction de l'ébullition. Le changement de comportement entre le cas *in vitro* et *in vivo* pourrait s'expliquer par la présence de fluide *in vivo*. En effet, Arthur et al pose l'hypothèse d'une hausse de signal si les tissus chauffés sont composé de lipide et une baisse de signal s'ils sont aqueux [102, 108]. Le foie *in vitro*, composé uniquement de tissu serait illustré par le cas d'un tissu gras tandis que le cas *in vivo* où le foie est gorgé de liquide engendrait une baisse de signal. Cette hypothèse reste néanmoins à approfondir à travers d'expériences complémentaires.

L'effet d'ébullition rend l'estimation des dimensions difficile. En effet, si aucune ébullition n'est visible, une lésion hypoéchogène va apparaître. La corrélation entre les dimensions est alors assez importante ($R=0,97$ pour le diamètre et $0,50$ pour la profondeur). L'apparition d'ébullition va induire un biais important dans l'estimation de la taille de la nécrose. En effet, la hausse de signal sera telle que la moindre fenêtre de calcul en bordure de la zone d'ébullition va saturer. La température sera alors maximale et la zone nécrosée. La taille des fenêtres étant de $3 \times 3 \text{ mm}^2$, un biais de 6 mm dans chaque direction est alors quasi obligatoire. De ce fait, les dimensions mesurées sur les images de nécrose post ébullition seront toujours plus importantes que celle mesurées sur la pièce anatomique.

La mise sous apnée des animaux durant tout le traitement a permis d'éviter les mouvements de manière efficace. Néanmoins, la présence d'artéfacts dus aux mouvements spontanés reste importante. Ce problème peut être surmonté soit en implémentant un programme de suivi des mouvements soit en restreignant la zone de calcul à la zone focale. Dans le premier cas, le temps de calcul sera plus long

tandis que dans le second cas, aucune information de la température des tissus voisins ne sera disponible.

Outre l'implémentation d'un système de compensation de mouvements, un réajustement de l'atténuation devrait aussi être implémenté. Pour le moment, l'algorithme de calcul ne prend pas en compte le changement d'atténuation notamment lors de l'insonification. Dans notre cas cela induit une baisse de signal et donc soit une augmentation de la zone nécrosée si le calcul de la température s'effectue en utilisant une courbe négative soit une sous estimation en utilisant une courbe positive. Afin de palier à ce problème, un ajustement des signaux à un instant t devra être effectué en fonction de la dose thermique calculée à l'instant $t-1$.

CONCLUSION DU CHAPITRE

Lors de ce chapitre, il a été démontré la faisabilité de l'imagerie de température par mesure du signal ultrasonore rétrodiffusé. Que ce soit *in vitro* ou *in vivo*, le changement de signal est linéaire avec la température. Le comportement du signal *in vitro* est unique. Lors de l'échauffement, le signal augmente linéairement. A l'inverse, une diminution peut être observé *in vivo*. Des expériences complémentaires doivent être menées afin de mieux appréhender ce comportement *in vivo*. De plus, la présence d'ébullition gêne le calcul de la température et induit une surestimation des zones détruite par HIFU. Néanmoins, la thermométrie par ultrasons est faisable et permet une évaluation fiable de la température sur une large plage (20-100°C). Cette étude ouvre la voie à un asservissement des thérapies par élévation de température par imagerie ultrasonore.

CONCLUSION GENERALE

Alors que les méthodes de thérapie thermique pour le traitement des cancers prennent leurs essors, le besoin d'avoir un guidage plus rapide et plus précis se fait ressentir. L'utilisation des ultrasons de haute intensité permet un traitement très localisé ce qui augmente ce besoin d'imagerie temps réel. L'aspect temps réel étant prédominant dans ce type de thérapie, l'utilisation de l'échographie comme moyen de guidage s'est rapidement répandue. Peu onéreuse, facile d'utilisation, transportable et utilisable durant une chirurgie, l'échographie est une méthode d'imagerie accessible et largement répandue. Néanmoins, cette imagerie souffre fortement d'un manque de contraste et ne permet pas de visualiser la variation de température dans les tissus. L'évolution de l'échographie commencée il y a 20 ans commence à être visible dans le milieu hospitalier notamment par l'arrivée des méthodes d'élastographie. D'abord utilisé à des fins de diagnostique, l'élastographie se pose de plus en plus comme un moyen fiable pour le ciblage de zones tumorales. Néanmoins, aucune méthode de guidage de l'élévation de la température par ultrasons n'est encore utilisée en clinique.

Les études réalisées ici avaient pour double objectif d'évaluer l'utilité de l'élastographie par compression pour le guidage des traitements par HIFU et de mettre en place une méthode pour imager la température par imagerie ultrasonore. Ces études devaient permettre de trouver des solutions pour le guidage de toutes les phases d'un traitement à savoir imager la tumeur et la zone lésé ainsi que l'évolution de la dose thermique durant le traitement.

Ainsi, des études *in vivo* sur les tumeurs VX2 implanté chez le lapin a permit de montrer l'importance de coupler échographie et élastographie pour obtenir les délimitations des zones tumorales. L'élastographie par compression manuelle en temps réel permet de visualiser les déformations générées dans le foie en même temps que les échographies du milieu. Ainsi, l'opérateur est à même d'ajuster sa compression et de conjuguer les différentes images pour faire son diagnostique. L'importante différence de contraste (supérieur à 20dB) entre zone tumorale et foie sain était obtenue pour une compression directe de la sonde sur le foie. La vitesse d'acquisition alors utilisée (8 images par seconde) ne permettait néanmoins pas un contrôle optimum et une compensation des mouvements corporels. L'amélioration du système d'élastographie a permis d'augmenter cette cadence d'acquisition jusqu'à obtenir une vitesse limitée par l'échographe utilisé (60 ou 29 images par seconde suivant la sonde utilisée). L'augmentation de la cadence d'acquisition permettait de rendre le système moins dépendant aux mouvements, notamment les mouvements respiratoires. L'utilisation de ce système amélioré à montré l'importance de l'élastographie par palpation manuelle pour la localisation des lésions HIFU avec une sonde de diagnostique linéaire mais aussi avec une sonde d'imagerie incluse dans un dispositif de traitement. L'objectif final étant pour l'opérateur d'avoir une seule sonde permettant à la fois de traiter par HIFU et d'imager le traitement. Malgré les

nombreuses limitations imposé par l'incorporation d'une sonde d'imagerie à un dispositif de traitement (ballonnet, surface de compression non plane...) les images acquises en temps réel ont permis d'apporter un complément d'information aux échographies conventionnelles. Alors que les lésions apparaissaient comme des zones hyperéchogènes cernées par une zone hypoéchogène, les lésions apparaissaient homogènes à l'élastographie. Le changement de structure échographique n'étant donc pas à relier avec une différence d'élasticité. La grande force de l'élastographie a été de permettre de visualiser une juxtaposition de lésion HIFU. En effet, la superposition et la juxtaposition rend la visualisation des nécroses plus compliquée en mode B. Cela vient de la non homogénéité de l'échostructure du foie nécrosé comme expliqué précédemment. Cette étude se conclue donc par l'importance de l'élastographie par palpation manuelle en temps réel comme complément à l'échographie conventionnelle pour la visualisation de tumeurs ou de nécroses produites par HIFU. Néanmoins, la comparaison de rigidité entre tissu tumoral et lésion HIFU n'a pas été étudiée ici et devra faire l'objet d'un travail complémentaire afin de finaliser l'étude.

L'étude du signal rétrodiffusé dans le domaine temporel a permis d'observer une hausse de l'énergie rétrodiffusée lors d'une élévation de la température des tissus. À l'aide d'un dispositif de mesure de la température au sein d'une lésion HIFU conique, il a été montré *in vitro* que cette hausse était linéaire avec l'augmentation de température. L'importance de cette linéarité était dépendante du niveau de signal initial. Après une phase d'étalonnage, il a été possible de calculer des images de température lors d'essais réalisés sans thermocouple. La force de cette méthode est d'être rapide donc implémentable pour du calcul temps réel et valable sur une plage de température importante (20 à 80°C). Néanmoins, elle est très dépendante aux mouvements. Ces résultats ont été validés *in vivo* sur le porc. Lors de ces expérimentations, deux comportements sont apparus. Le premier comportement est celui retrouvé *in vitro* avec une hausse de signal linéaire avec la température. L'autre comportement était lui aussi linéaire mais avec une pente négative. Plus la température augmentait, plus le signal diminuait. Cette différence est reliée avec la double échostructure des lésions HIFU observable à l'échographie. Néanmoins, une étude sur la structure même du foie sera nécessaire pour comprendre ce changement de comportement.

Les résultats présentés ici permettent d'effectuer un guidage complet d'un traitement HIFU à l'aide d'une seule et même sonde d'imagerie intégrée dans un dispositif de traitement HIFU.

LISTE DES PUBLICATIONS ET PARTICIPATIONS A DES CONGRES

Publications dans des revues internationales à comité de lecture :

- Chenot J., Melodelima D., N'Djin W A., Souchon R., Rivoire M. and Chapelon J. Y. « Intra-operative ultrasound hand-held strain imaging for the visualization of ablations produced in the liver with a toroidal HIFU transducer: first in vivo results”, Phys Med Biol, 2010, 55, 3131-3144.
- David Melodelima, Jeremy Chenot, Jean-Yves Chapelon. “Visualisation of liver tumours using hand-held real-time strain imaging. Results of animal experiments” in The British Journal of Radiology (sous presse)
- Chenot, Jeremy; Melodelima, David; Souchon, Remi; Chapelon, Jean-Yves, “Nonlinear elastic properties of liver tissue induce differences in image quality between in vitro and in vivo compression elastography.” In Transactions on Ultrasonics, Ferroelectrics, and Frequency Control. (Soumise)

Communications dans des Congrès internationaux avec publications dans des actes :

ISTU 2011 (New York, USA): Temperature mapping for ultrasound scanner using backscattered changes. J. Chenot, D. Melodelima, J-Y. Chapelon

ISTU 2010 (Tokyo): Evaluation of Hand-held Strain Imaging for Guiding HIFU Ablation: in vivo Results Compared with MR- images. Jérémy Chenot, David Melodelima, Hubert Parmentier, Rémi Souchon, and Jean-Yves Chapelon

ISTU 2009 (Aix-en-Provence, France): Hand-Held Ultrasound for guiding liver ablations produced using a Toroidal HIFU Transducer. Results of animal experiments. J. Chenot, D. Melodelima, H. Parmentier, R. Souchon, J-Y. Chapelon

IEEE UFFC Int. Ultrasonics Symposium 2009 (Rome, Italie): Comparison of different compression methods for ultrasound elastography in order to detect HIFU ablations in the liver: preliminary in vivo results. J. Chenot, D. Melodelima, H. Parmentier, R. Souchon, J-Y. Chapelon

8th Int. Conf. On the Ultrasonic Measurement and Imaging 2009 (Vlissingen, Pays-bas): Hand-held Ultrasound Elastography for guiding liver ablations produced using a Toroidal HIFU Transducer. J.Chenot, D.Melodelima, R.Souchon, J-Y.Chapelon.

8th Int. Conf. On the Ultrasonic Measurement and Imaging 2009 (Vlissingen, Pays-bas): Measuring the nonlinear elastic properties of *in vitro* and *ex vivo* livers tissues. J.Chenot, D.Melodelima, J-Y.Chapelon.

RÉFÉRENCES

- [1] M. Rivoire, F. De Cian, P. Meeus, S. Negrier, H. Sebban and P. Kaemmerlen, "Combination of neoadjuvant chemotherapy with cryotherapy and surgical resection for the treatment of unresectable liver metastases from colorectal carcinoma," *Cancer*, vol. 95, pp. 2283-92,2002.
- [2] E. K. Abdalla, J. N. Vauthey, L. M. Ellis, V. Ellis, R. Pollock, K. R. Broglio, K. Hess and S. A. Curley, "Recurrence and outcomes following hepatic resection, radiofrequency ablation, and combined resection/ablation for colorectal liver metastases," *Ann Surg*, vol. 239, pp. 818-25; discussion 825-7,2004.
- [3] J. P. Ritz, K. S. Lehmann, U. Zurbuchen, F. Wacker, F. Brehm, C. Isbert, C. T. Germer, H. J. Buhr and C. Holmer, "Improving laser-induced thermotherapy of liver metastases--effects of arterial microembolization and complete blood flow occlusion," *Eur J Surg Oncol*, vol. 33, pp. 608-15,2007.
- [4] J. Y. Chapelon, J. Margonari, Y. Theillere, F. Gorry, F. Vernier, E. Blanc and A. Gelet, "Effects of high-energy focused ultrasound on kidney tissue in the rat and the dog," *Eur Urol*, vol. 22, pp. 147-52,1992.
- [5] D. J. Coleman, F. L. Lizzi, J. Driller, A. L. Rosado, S. E. Burgess, J. H. Torpey, M. E. Smith, R. H. Silverman, M. E. Yablonski, S. Chang and et al., "Therapeutic ultrasound in the treatment of glaucoma. II. Clinical applications," *Ophthalmology*, vol. 92, pp. 347-53,1985.
- [6] S. Madersbacher, C. H. Klingler, G. Schatzl, C. P. Schmidbauer and M. Marberger, "The urodynamic impact of transrectal high-intensity focused ultrasound on bladder outflow obstruction," *Eur Urol*, vol. 30, pp. 437-45,1996.
- [7] K. Hynynen, W. R. Freund, H. E. Cline, A. H. Chung, R. D. Watkins, J. P. Vetro and F. A. Jolesz, "A clinical, noninvasive, MR imaging-monitored ultrasound surgery method," *Radiographics*, vol. 16, pp. 185-95,1996.
- [8] D. Melodelima, F. Prat, J. Fritsch, Y. Theillere and D. Cathignol, "Treatment of esophageal tumors using high intensity intraluminal ultrasound: first clinical results," *J Transl Med*, vol. 6, p. 28,2008.
- [9] D. Melodelima, A. N'Djin W., H. Parmentier, S. Chesnais, M. Rivoire and J.-Y. Chapelon, "Ultrasound surgery with a toric transducer allows the treatment of large volumes over short periods of time," *Applied Physics Letters* vol. 91, pp. 1-3,2007.
- [10] F. Wu, Z. B. Wang, W. Z. Chen, H. Zhu, J. Bai, J. Z. Zou, K. Q. Li, C. B. Jin, F. L. Xie and H. B. Su, "Extracorporeal high intensity focused ultrasound ablation in the treatment of patients with large hepatocellular carcinoma," *Ann Surg Oncol*, vol. 11, pp. 1061-9,2004.
- [11] S. Vaezy, V. Y. Fujimoto, C. Walker, R. W. Martin, E. Y. Chi and L. A. Crum, "Treatment of uterine fibroid tumors in a nude mouse model using high-intensity focused ultrasound," *Am J Obstet Gynecol*, vol. 183, pp. 6-11,2000.
- [12] B. Larrat, M. Pernot, J. F. Aubry, E. Dervishi, R. Sinkus, D. Seilhean, Y. Marie, A. L. Boch, M. Fink and M. Tanter, "MR-guided transcranial brain HIFU in small animal models," *Phys Med Biol*, vol. 55, pp. 365-88,2010.
- [13] D. Melodelima, R. Salomir, C. Mougnot, C. Moonen and D. Cathignol, "64-element intraluminal ultrasound cylindrical phased array for transesophageal thermal ablation under fast MR temperature mapping: an ex vivo study," *Med Phys*, vol. 33, pp. 2926-34,2006.

- [14] D. Melodelima, W. A. N'Djin, H. Parmentier, S. Chesnais, M. Rivoire and J. Y. Chapelon, "Thermal ablation by high-intensity-focused ultrasound using a toroid transducer increases the coagulated volume. Results of animal experiments," *Ultrasound Med Biol*, vol. 35, pp. 425-35,2009.
- [15] P. Curie and J. Curie, *Bulletin de minéralogie*, vol. 3, p. 90,1880.
- [16] G. Lippman, " Principe de la conservation de l'électricité," *Annales de chimie et de physique*, vol. 24, p. 145,1881.
- [17] P. Curie and J. Curie, "Contractions et dilatations produites par des tensions électriques dans les cristaux hémiedres à faces inclinées," *Comptes rendus de l'Académie des Sciences*, vol. XCIII, p. 1137,1881.
- [18] A. Duryea, A. Maxwell, W. Roberts, Z. Xu, T. Hall and C. Cain, "In vitro comminution of model renal calculi using histotripsy," *IEEE Trans Ultrason Ferroelectr Freq Control*, vol. 58, pp. 971-80,2011.
- [19] K. E. Hitchcock, N. M. Ivancevich, K. J. Haworth, D. N. Caudell Stamper, D. C. Vela, J. T. Sutton, G. J. Pyne-Geithman and C. K. Holland, "Ultrasound-Enhanced rt-PA Thrombolysis in an ex vivo Porcine Carotid Artery Model," *Ultrasound Med Biol*, vol. 37, pp. 1240-51,2011.
- [20] L. Reslan, J. L. Mestas, S. Herveau, J. C. Bera and C. Dumontet, "Transfection of cells in suspension by ultrasound cavitation," *J Control Release*, vol. 142, pp. 251-8,2010.
- [21] S. A. Sapareto and W. C. Dewey, "Thermal dose determination in cancer therapy," *Int J Radiat Oncol Biol Phys*, vol. 10, pp. 787-800,1984.
- [22] L. Zhang, W. Z. Chen, Y. J. Liu, X. Hu, K. Zhou, L. Chen, S. Peng, H. Zhu, H. L. Zou, J. Bai and Z. B. Wang, "Feasibility of magnetic resonance imaging-guided high intensity focused ultrasound therapy for ablating uterine fibroids in patients with bowel lies anterior to uterus," *Eur J Radiol*, vol. 73, pp. 396-403.
- [23] S. Crouzet, X. Rebillard, D. Chevallier, P. Rischmann, G. Pasticier, G. Garcia, O. Rouviere, J. Y. Chapelon and A. Gelet, "Multicentric oncologic outcomes of high-intensity focused ultrasound for localized prostate cancer in 803 patients," *Eur Urol*, vol. 58, pp. 559-66,2010.
- [24] F. Wu, Z. B. Wang, H. Zhu, W. Z. Chen, J. Z. Zou, J. Bai, K. Q. Li, C. B. Jin, F. L. Xie and H. B. Su, "Extracorporeal high intensity focused ultrasound treatment for patients with breast cancer," *Breast Cancer Res Treat*, vol. 92, pp. 51-60,2005.
- [25] H. Parmentier, D. Melodelima, W. A. N'Djin, S. Chesnais, J. Y. Chapelon and M. Rivoire, "High-intensity focused ultrasound ablation for the treatment of colorectal liver metastases during an open procedure: study on the pig," *Ann Surg*, vol. 249, pp. 129-36,2009.
- [26] H. C. Klingler, M. Susani, R. Seip, J. Mauermann, N. Sanghvi and M. J. Marberger, "A novel approach to energy ablative therapy of small renal tumours: laparoscopic high-intensity focused ultrasound," *Eur Urol*, vol. 53, pp. 810-6; discussion 817-8,2008.
- [27] D. Melodelima, R. Salomir, J. Y. Chapelon, Y. Theillere, C. Moonen and D. Cathignol, "Intraluminal high intensity ultrasound treatment in the esophagus under fast MR temperature mapping: in vivo studies," *Magn Reson Med*, vol. 54, pp. 975-82,2005.
- [28] D. Melodelima, R. Salomir, C. Mougnot, F. Prat, Y. Theillere, C. Moonen and D. Cathignol, "Intraluminal ultrasound applicator compatible with magnetic resonance imaging "real-time" temperature mapping for the treatment of oesophageal tumours: an ex vivo study," *Med Phys*, vol. 31, pp. 236-44,2004.

- [29] B. Quesson, C. Laurent, G. Maclair, B. D. de Senneville, C. Mougnot, M. Ries, T. Carteret, A. Rullier and C. T. Moonen, "Real-time volumetric MRI thermometry of focused ultrasound ablation in vivo: a feasibility study in pig liver and kidney," *NMR Biomed*, vol. 24, pp. 145-53,2011.
- [30] A. Okada, Y. Morita, H. Fukunishi, K. Takeichi and T. Murakami, "Non-invasive magnetic resonance-guided focused ultrasound treatment of uterine fibroids in a large Japanese population: impact of the learning curve on patient outcome," *Ultrasound Obstet Gynecol*, vol. 34, pp. 579-83,2009.
- [31] F. A. Taran, C. M. Tempany, L. Regan, Y. Inbar, A. Revel and E. A. Stewart, "Magnetic resonance-guided focused ultrasound (MRgFUS) compared with abdominal hysterectomy for treatment of uterine leiomyomas," *Ultrasound Obstet Gynecol*, vol. 34, pp. 572-8,2009.
- [32] H. Furusawa, K. Namba, S. Thomsen, F. Akiyama, A. Bendet, C. Tanaka, Y. Yasuda and H. Nakahara, "Magnetic resonance-guided focused ultrasound surgery of breast cancer: reliability and effectiveness," *J Am Coll Surg*, vol. 203, pp. 54-63,2006.
- [33] T. A. Krouskop, T. M. Wheeler, F. Kallel, B. S. Garra and T. Hall, "Elastic moduli of breast and prostate tissues under compression," *Ultrason Imaging*, vol. 20, pp. 260-74,1998.
- [34] I. Cespedes and J. Ophir, "Reduction of image noise in elastography," *Ultrason Imaging*, vol. 15, pp. 89-102,1993.
- [35] Y. Zhu and T. J. Hall, "A modified block matching method for real-time freehand strain imaging," *Ultrason Imaging*, vol. 24, pp. 161-76,2002.
- [36] A. Pesavento, C. Perrey, M. Krueger and H. Ermert, "A time-efficient and accurate strain estimation concept for ultrasonic elastography using iterative phase zero estimation," *IEEE Trans Ultrason Ferroelectr Freq Control*, vol. 46, pp. 1057-67,1999.
- [37] F. Kallel and J. Ophir, "A least-squares strain estimator for elastography," *Ultrason Imaging*, vol. 19, pp. 195-208,1997.
- [38] S. Srinivasan, J. Ophir and S. K. Alam, "Elastographic imaging using staggered strain estimates," *Ultrason Imaging*, vol. 24, pp. 229-45,2002.
- [39] J. F. Greenleaf, M. Fatemi and M. Insana, "Selected methods for imaging elastic properties of biological tissues," *Annu Rev Biomed Eng*, vol. 5, pp. 57-78,2003.
- [40] K. J. Parker, M. M. Doyley and D. J. Rubens, "Imaging the elastic properties of tissue: the 20 year perspective," *Phys Med Biol*, vol. 56, pp. R1-R29,2011.
- [41] I. Cespedes, J. Ophir, H. Ponnekanti and N. Maklad, "Elastography: elasticity imaging using ultrasound with application to muscle and breast in vivo," *Ultrason Imaging*, vol. 15, pp. 73-88,1993.
- [42] L. M. Sconfienza, E. Silvestri and M. A. Cimmino, "Sonoelastography in the evaluation of painful Achilles tendon in amateur athletes," *Clin Exp Rheumatol*, vol. 28, pp. 373-8,2010.
- [43] S. Wojcinski, A. Farrokh, S. Weber, A. Thomas, T. Fischer, T. Slowinski, W. Schmidt and F. Degenhardt, "Multicenter study of ultrasound real-time tissue elastography in 779 cases for the assessment of breast lesions: improved diagnostic performance by combining the BI-RADS(R)-US classification system with sonoelastography," *Ultraschall Med*, vol. 31, pp. 484-91,2010.
- [44] A. Itoh, E. Ueno, E. Tohno, H. Kamma, H. Takahashi, T. Shiina, M. Yamakawa and T. Matsumura, "Breast disease: clinical application of US elastography for diagnosis," *Radiology*, vol. 239, pp. 341-50,2006.

- [45] K. Kamoi, K. Okihara, A. Ochiai, O. Ukimura, Y. Mizutani, A. Kawauchi and T. Miki, "The utility of transrectal real-time elastography in the diagnosis of prostate cancer," *Ultrasound Med Biol*, vol. 34, pp. 1025-32,2008.
- [46] F. Kallel, R. J. Stafford, R. E. Price, R. Righetti, J. Ophir and J. D. Hazle, "The feasibility of elastographic visualization of HIFU-induced thermal lesions in soft tissues. Image-guided high-intensity focused ultrasound," *Ultrasound Med Biol*, vol. 25, pp. 641-7,1999.
- [47] R. Chandrasekhar, J. Ophir, T. Krouskop and K. Ophir, "Elastographic image quality vs. tissue motion in vivo," *Ultrasound Med Biol*, vol. 32, pp. 847-55,2006.
- [48] K. R. Nightingale, M. L. Palmeri, R. W. Nightingale and G. E. Trahey, "On the feasibility of remote palpation using acoustic radiation force," *J Acoust Soc Am*, vol. 110, pp. 625-34,2001.
- [49] M. Haque, C. Robinson, D. Owen, E. M. Yoshida and A. Harris, "Comparison of acoustic radiation force impulse imaging (ARFI) to liver biopsy histologic scores in the evaluation of chronic liver disease: A pilot study," *Ann Hepatol*, vol. 9, pp. 289-93,2010.
- [50] R. M. Lerner, S. R. Huang and K. J. Parker, "'Sonoelasticity' images derived from ultrasound signals in mechanically vibrated tissues," *Ultrasound Med Biol*, vol. 16, pp. 231-9,1990.
- [51] K. J. Parker, D. Fu, S. M. Graceswki, F. Yeung and S. F. Levinson, "Vibration sonoelastography and the detectability of lesions," *Ultrasound Med Biol*, vol. 24, pp. 1437-47,1998.
- [52] Z. Wu, L. S. Taylor, D. J. Rubens and K. J. Parker, "Shear wave focusing for three-dimensional sonoelastography," *J Acoust Soc Am*, vol. 111, pp. 439-46,2002.
- [53] A. P. Sarvazyan, O. V. Rudenko, S. D. Swanson, J. B. Fowlkes and S. Y. Emelianov, "Shear wave elasticity imaging: a new ultrasonic technology of medical diagnostics," *Ultrasound Med Biol*, vol. 24, pp. 1419-35,1998.
- [54] S. Catheline, F. Wu and M. Fink, "A solution to diffraction biases in sonoelasticity: the acoustic impulse technique," *J Acoust Soc Am*, vol. 105, pp. 2941-50,1999.
- [55] J. Boursier, J. Vergniol, A. Sawadogo, T. Dakka, S. Michalak, Y. Gallois, V. Le Tallec, F. Oberti, I. Fouchard-Hubert, N. Dib, M. C. Rousselet, A. Konate, N. Amrani, V. de Ledinghen and P. Cales, "The combination of a blood test and Fibroscan improves the non-invasive diagnosis of liver fibrosis," *Liver Int*, vol. 29, pp. 1507-15,2009.
- [56] J. Bercoff, M. Tanter and M. Fink, "Supersonic shear imaging: a new technique for soft tissue elasticity mapping," *IEEE Trans Ultrason Ferroelectr Freq Control*, vol. 51, pp. 396-409,2004.
- [57] A. Evans, P. Whelehan, K. Thomson, D. McLean, K. Brauer, C. Purdie, L. Jordan, L. Baker and A. Thompson, "Quantitative shear wave ultrasound elastography: initial experience in solid breast masses," *Breast Cancer Res*, vol. 12, p. R104,2010.
- [58] R. Righetti, F. Kallel, R. J. Stafford, R. E. Price, T. A. Krouskop, J. D. Hazle and J. Ophir, "Elastographic characterization of HIFU-induced lesions in canine livers," *Ultrasound Med Biol*, vol. 25, pp. 1099-113,1999.
- [59] J. Chenot, D. Melodelima, A. N'Djin W, R. Souchon, M. Rivoire and J. Y. Chapelon, "Intra-operative ultrasound hand-held strain imaging for the

- visualization of ablations produced in the liver with a toroidal HIFU transducer: first in vivo results," *Phys Med Biol*, vol. 55, pp. 3131-44,2010.
- [60] L. Curiel, R. Souchon, O. Rouviere, A. Gelet and J. Y. Chapelon, "Elastography for the follow-up of high-intensity focused ultrasound prostate cancer treatment: initial comparison with MRI," *Ultrasound Med Biol*, vol. 31, pp. 1461-8,2005.
- [61] B. Larrat, M. Pernet, J. F. Aubry, E. Dervishi, R. Sinkus, D. Seilhean, Y. Marie, A. L. Boch, M. Fink and M. Tanter, "MR-guided transcranial brain HIFU in small animal models," *Phys Med Biol*, vol. 55, pp. 365-88.
- [62] D. Melodelima, A. N'Djin, H. Parmentier, S. Chesnais, M. Rivoire and J. Y. Chapelon, "Ultrasound surgery with a toric transducer allows the treatment of large volumes over short periods of time," *Applied Physics Letters*, vol. 91, p. 193901,2007.
- [63] T. Z. Pavan, E. L. Madsen, G. R. Frank, O. C. A. Adilton and T. J. Hall, "Nonlinear elastic behavior of phantom materials for elastography," *Phys Med Biol*, vol. 55, pp. 2679-92,2010.
- [64] R. Zahiri-Azar and S. E. Salcudean, "Motion estimation in ultrasound images using time domain cross correlation with prior estimates," *IEEE Trans Biomed Eng*, vol. 53, pp. 1990-2000,2006.
- [65] J. Luo and E. Konofagou, "A fast normalized cross-correlation calculation method for motion estimation," *IEEE Trans Ultrason Ferroelectr Freq Control*, vol. 57, pp. 1347-57,2010.
- [66] P. Chaturvedi, M. F. Insana and T. J. Hall, "Testing the limitations of 2-D companding for strain imaging using phantoms," *IEEE Trans Ultrason Ferroelectr Freq Control*, vol. 45, pp. 1022-31,1998.
- [67] W. A. N'Djin, "Transducteur torique à Ultrasons Focalisés de Haute Intensité pour gnérer des ablations volumineuses :Applications précliniques pour le traitement des métastases hépatiques des cancers colorectaux.," Ecole doctorale interdisciplinaire sciences-santé, Université Claude Bernard Lyon 1, Lyon, 2008.
- [68] D. Melodelima, A. N'Djin W, J. Favre-Cabrera, H. Parmentier, M. Rivoire and J. Y. Chapelon, "Thermal ablation produced using a surgical toroidal high-intensity focused ultrasound device is independent from hepatic inflow occlusion," *Phys Med Biol*, vol. 54, pp. 6353-68,2009.
- [69] H. Parmentier, D. Melodelima, W. A. N'Djin, S. Chesnais, J.-Y. Chapelon and M. Rivoire, "High-intensity focused ultrasound ablation for the treatment of colorectal liver metastases during an open procedure: study on the pig," *Ann Surg*, vol. 249, pp. 129-36,2009.
- [70] C. Sietses, M. R. Meijerink, S. Meijer and M. P. van den Tol, "The impact of intraoperative ultrasonography on the surgical treatment of patients with colorectal liver metastases," *Surg Endosc*, 2010.
- [71] G. Torzilli, D. Del Fabbro, A. Palmisano, M. Donadon, P. Bianchi, M. Roncalli, L. Balzarini and M. Montorsi, "Contrast-enhanced intraoperative ultrasonography during hepatectomies for colorectal cancer liver metastases," *J Gastrointest Surg*, vol. 9, pp. 1148-53,2005.
- [72] K. O. Ong and E. Leen, "Radiological staging of colorectal liver metastases," *Surg Oncol*, vol. 16, pp. 7-14,2007.
- [73] S. Blyth, A. Blakeborough, M. Peterson, I. C. Cameron and A. W. Majeed, "Sensitivity of magnetic resonance imaging in the detection of colorectal liver metastases," *Ann R Coll Surg Engl*, vol. 90, pp. 25-8,2008.

- [74] M. Selzner, T. F. Hany, P. Wildbrett, L. McCormack, Z. Kadry and P. A. Clavien, "Does the novel PET/CT imaging modality impact on the treatment of patients with metastatic colorectal cancer of the liver?," *Ann Surg*, vol. 240, pp. 1027-34; discussion 1035-6, 2004.
- [75] C. Sietses, M. R. Meijerink, S. Meijer and M. P. van den Tol, "The impact of intraoperative ultrasonography on the surgical treatment of patients with colorectal liver metastases," *Surg Endosc*, vol. 24, pp. 1917-22, 2010.
- [76] G. Torzilli, D. Del Fabbro, A. Palmisano, M. Donadon, P. Bianchi, M. Roncalli, L. Balzarini and M. Montorsi, "Contrast-enhanced intraoperative ultrasonography during hepatectomies for colorectal cancer liver metastases," *J Gastrointest Surg*, vol. 9, pp. 1148-53; discussion 1153-4, 2005.
- [77] R. Conlon, M. Jacobs, D. Dasgupta and J. P. Lodge, "The value of intraoperative ultrasound during hepatic resection compared with improved preoperative magnetic resonance imaging," *Eur J Ultrasound*, vol. 16, pp. 211-6, 2003.
- [78] A. L. Gleisner, M. A. Choti, L. Assumpcao, H. Nathan, R. D. Schulick and T. M. Pawlik, "Colorectal liver metastases: recurrence and survival following hepatic resection, radiofrequency ablation, and combined resection-radiofrequency ablation," *Arch Surg*, vol. 143, pp. 1204-12, 2008.
- [79] J. W. Charboneau, C. C. Reading and T. J. Welch, "CT and sonographically guided needle biopsy: current techniques and new innovations," *AJR Am J Roentgenol*, vol. 154, pp. 1-10, 1990.
- [80] M. A. Choti, F. Kaloma, M. L. de Oliveira, S. Nour, E. S. Garrett-Mayer, S. Sheth and T. M. Pawlik, "Patient variability in intraoperative ultrasonographic characteristics of colorectal liver metastases," *Arch Surg*, vol. 143, pp. 29-34; discussion 35, 2008.
- [81] P. Rougier, J. N. Munck, D. Elias, P. Herait, C. Bognel, C. Gosse and P. Lasser, "Intra-arterial hepatic chemotherapy with pirarubicin. Preclinical and clinical studies," *Am J Clin Oncol*, vol. 13 Suppl 1, pp. S1-4, 1990.
- [82] P. E. Shrout and J. L. Fleiss, "Intraclass correlations: uses in assessing rater reliability," *Psychol Bull*, vol. 86, pp. 420-8, 1979.
- [83] J. M. Bland and D. G. Altman, "Statistical methods for assessing agreement between two methods of clinical measurement," *Lancet*, vol. 1, pp. 307-10, 1986.
- [84] G. Torzilli, F. Procopio, F. Botea, M. Marconi, D. Del Fabbro, M. Donadon, A. Palmisano, A. Spinelli and M. Montorsi, "One-stage ultrasonographically guided hepatectomy for multiple bilobar colorectal metastases: a feasible and effective alternative to the 2-stage approach," *Surgery*, vol. 146, pp. 60-71, 2009.
- [85] G. Mazzoni, A. Napoli, S. Mandetta, M. Miccini, D. Cassini, M. Gregori, L. Colace and A. Tocchi, "Intra-operative ultrasound for detection of liver metastases from colorectal cancer," *Liver Int*, vol. 28, pp. 88-94, 2008.
- [86] W. C. Yeh, P. C. Li, Y. M. Jeng, H. C. Hsu, P. L. Kuo, M. L. Li, P. M. Yang and P. H. Lee, "Elastic modulus measurements of human liver and correlation with pathology," *Ultrasound Med Biol*, vol. 28, pp. 467-74, 2002.
- [87] B. J. Fahey, R. C. Nelson, S. J. Hsu, D. P. Bradway, D. M. Dumont and G. E. Trahey, "In vivo guidance and assessment of liver radio-frequency ablation with acoustic radiation force elastography," *Ultrasound Med Biol*, vol. 34, pp. 1590-603, 2008.

- [88] S. Bharat, U. Techavipoo, M. Z. Kiss, W. Liu and T. Varghese, "Monitoring stiffness changes in lesions after radiofrequency ablation at different temperatures and durations of ablation," *Ultrasound Med Biol*, vol. 31, pp. 415-22,2005.
- [89] T. Varghese, J. A. Zagzebski, Q. Chen, U. Techavipoo, G. Frank, C. Johnson, A. Wright and F. T. Lee, Jr., "Ultrasound monitoring of temperature change during radiofrequency ablation: preliminary in-vivo results," *Ultrasound Med Biol*, vol. 28, pp. 321-9,2002.
- [90] R. Souchon, O. Rouviere, A. Gelet, V. Detti, S. Srinivasan, J. Ophir and J. Y. Chapelon, "Visualisation of HIFU lesions using elastography of the human prostate in vivo: preliminary results," *Ultrasound Med Biol*, vol. 29, pp. 1007-15,2003.
- [91] L. Fan, P. Freiburger, C. Lowery and A. Milkowski, "Interference and characteristic of fluid tissue in ultrasound elasticity images," in *Sixth International Conference on the Ultrasonic Measurement and Imaging of Tissue Elasticity*©, Santa Fe, New Mexico, USA, 2007, p. 68.
- [92] T. J. Hall, Y. Zhu and C. S. Spalding, "In vivo real-time freehand palpation imaging," *Ultrasound Med Biol*, vol. 29, pp. 427-35,2003.
- [93] M. M. Doyley, J. C. Bamber, F. Fuechsel and N. L. Bush, "A freehand elastographic imaging approach for clinical breast imaging: system development and performance evaluation," *Ultrasound Med Biol*, vol. 27, pp. 1347-57,2001.
- [94] N. McDannold, R. L. King and K. Hynynen, "MRI monitoring of heating produced by ultrasound absorption in the skull: in vivo study in pigs," *Magn Reson Med*, vol. 51, pp. 1061-5,2004.
- [95] B. D. de Senneville, C. Mougnot and C. T. Moonen, "Real-time adaptive methods for treatment of mobile organs by MRI-controlled high-intensity focused ultrasound," *Magn Reson Med*, vol. 57, pp. 319-30,2007.
- [96] I. Rivens, A. Shaw, J. Civale and H. Morris, "Treatment monitoring and thermometry for therapeutic focused ultrasound," *Int J Hyperthermia*, vol. 23, pp. 121-39,2007.
- [97] R. Maass-Moreno, C. A. Damianou and N. T. Sanghvi, "Noninvasive temperature estimation in tissue via ultrasound echo-shifts. Part II. In vitro study," *J Acoust Soc Am*, vol. 100, pp. 2522-30,1996.
- [98] C. Simon, P. Vanbaren and E. S. Ebbini, "Two-dimensional temperature estimation using diagnostic ultrasound," *IEEE Trans Ultrason Ferroelectr Freq Control*, vol. 45, pp. 1088-99,1998.
- [99] A. N. Amini, E. S. Ebbini and T. T. Georgiou, "Noninvasive estimation of tissue temperature via high-resolution spectral analysis techniques," *IEEE Trans Biomed Eng*, vol. 52, pp. 221-8,2005.
- [100] R. Seip and E. S. Ebbini, "Noninvasive estimation of tissue temperature response to heating fields using diagnostic ultrasound," *IEEE Trans Biomed Eng*, vol. 42, pp. 828-39,1995.
- [101] M. Ribault, J. Y. Chapelon, D. Cathignol and A. Gelet, "Differential attenuation imaging for the characterization of high intensity focused ultrasound lesions," *Ultrason Imaging*, vol. 20, pp. 160-77,1998.
- [102] R. M. Arthur, W. L. Straube, J. W. Trobaugh and E. G. Moros, "In vivo change in ultrasonic backscattered energy with temperature in motion-compensated images," *Int J Hyperthermia*, vol. 24, pp. 389-98,2008.

- [103] J. Ophir, N. F. Maklad and R. H. Bigelow, "Ultrasonic attenuation measurements of in vivo human muscle," *Ultrason Imaging*, vol. 4, pp. 290-5,1982.
- [104] R. Kuc and K. J. Taylor, "Variation of acoustic attenuation coefficient slope estimates for in vivo liver," *Ultrasound Med Biol*, vol. 8, pp. 403-12,1982.
- [105] U. Techavipoo, T. Varghese, J. A. Zagzebski, T. Stiles and G. Frank, "Temperature dependence of ultrasonic propagation speed and attenuation in canine tissue," *Ultrason Imaging*, vol. 24, pp. 246-60,2002.
- [106] B. Seket, C. Lafon, F. Mithieux, C. Goldenstedt, C. Paquet, J. Y. Chapelon, J. Y. Scoazec, M. Rivoire and D. Cathignol, "Developing an interstitial ultrasound applicator for thermal ablation in liver: results of animal experiments," *J Surg Res*, vol. 142, pp. 81-9,2007.
- [107] D. Melodelima, W. A. N'Djin, H. Parmentier, S. Chesnais, M. Rivoire and J. Y. Chapelon, "Thermal Ablation by High-Intensity-Focused Ultrasound Using a Toroid Transducer Increases the Coagulated Volume. Results of Animal Experiments," *Ultrasound in Medicine and Biology*, vol. 35, pp. 425-435,2009.
- [108] R. M. Arthur, J. W. Trobaugh, W. L. Straube and E. G. Moros, "Temperature dependence of ultrasonic backscattered energy in motion-compensated images," *IEEE Trans Ultrason Ferroelectr Freq Control*, vol. 52, pp. 1644-52,2005.

