



HAL
open science

Thermoablation ultrasonore hépatique appliquée par voie interstitielle percutanée sous guidage échographique et sous contrôle actif de température en IRM

Éric Delabrousse

► **To cite this version:**

Éric Delabrousse. Thermoablation ultrasonore hépatique appliquée par voie interstitielle percutanée sous guidage échographique et sous contrôle actif de température en IRM. Médecine humaine et pathologie. Université Claude Bernard - Lyon I, 2009. Français. NNT : 2009LYO10104 . tel-00692361

HAL Id: tel-00692361

<https://theses.hal.science/tel-00692361>

Submitted on 30 Apr 2012

HAL is a multi-disciplinary open access archive for the deposit and dissemination of scientific research documents, whether they are published or not. The documents may come from teaching and research institutions in France or abroad, or from public or private research centers.

L'archive ouverte pluridisciplinaire **HAL**, est destinée au dépôt et à la diffusion de documents scientifiques de niveau recherche, publiés ou non, émanant des établissements d'enseignement et de recherche français ou étrangers, des laboratoires publics ou privés.

THÈSE

Présentée devant

L'UNIVERSITÉ CLAUDE BERNARD – LYON 1

Pour l'obtention du

DIPLOME DE DOCTORAT

(Arrêté du 7 août 2006)

Présentée et soutenue publiquement le 10 / 07 / 2009

Par

Eric DELABROUSSE

TITRE :

**THERMOABLATION ULTRASONORE HÉPATIQUE
APPLIQUÉE PAR VOIE INTERSTITIELLE PERCUTANÉE
SOUS GUIDAGE ÉCHOGRAPHIQUE ET
SOUS CONTRÔLE ACTIF DE TEMPÉRATURE EN IRM**

Directeur de Thèse :

Cyril LAFON

JURY :

Pr Georges MANTION
Pr Patrice TAOUREL
Pr François TRANQUART
Pr Didier REVEL
Pr Frédéric PRAT
Pr Olivier ROUVIÈRE
M. Cyril LAFON

Président
Rapporteur
Rapporteur

Directeur

THÈSE

Présentée devant

L'UNIVERSITÉ CLAUDE BERNARD – LYON 1

Pour l'obtention du

DIPLOME DE DOCTORAT

(Arrêté du 7 août 2006)

Présentée et soutenue publiquement le 10 / 07 / 2009

Par

Eric DELABROUSSE

TITRE :

**THERMOABLATION ULTRASONORE HÉPATIQUE
APPLIQUÉE PAR VOIE INTERSTITIELLE PERCUTANÉE
SOUS GUIDAGE ÉCHOGRAPHIQUE ET
SOUS CONTRÔLE ACTIF DE TEMPÉRATURE EN IRM**

Directeur de Thèse :
Cyril LAFON

JURY :

Pr Georges MANTION
Pr Patrice TAOUREL
Pr François TRANQUART
Pr Didier REVEL
Pr Frédéric PRAT
Pr Olivier ROUVIÈRE

Président
Rapporteur
Rapporteur

M. Cyril LAFON

Directeur

Remerciements

À notre Maître et Président de thèse,

Monsieur le Professeur Georges Manton,
Professeur de Chirurgie Générale à la Faculté de Médecine de Besançon

Mon « Maître » au CHU de Besançon. Soyez certain que je sais ce que je vous dois.

.

À notre Maître, rapporteur et juge,

Monsieur le Professeur Patrice Taourel,
Professeur de Radiologie et Imagerie Médicale à la Faculté de Médecine de
Montpellier.

Certaines rencontres comptent plus que d'autres. Puisse mon amitié être à la
hauteur de celle que tu m'as offerte.

À notre Maître, rapporteur et juge,

Monsieur le Professeur François Tranquart,
Professeur de Radiologie et Imagerie Médicale à la Faculté de Médecine de Tours.

Tes connaissances et ton expérience dans le domaine des ultrasons appliqués à la pratique médicale sont immenses. Accepte mon admiration et ma gratitude pour avoir accepté d'être rapporteur de ce travail.

À notre Maître et juge,

Monsieur le Professeur Didier Revel,
Professeur de Radiologie et Imagerie Médicale à la Faculté de Médecine de Lyon,
Directeur de l'Ecole Doctorale Interdisciplinaire Sciences-Santé (EDISS),

Plusieurs années après avoir été l'initiateur de ce projet scientifique lors de notre passage devant le CNU, vous nous faites l'honneur de siéger dans le jury de cette thèse. Veuillez trouver ici l'expression de notre reconnaissance et de notre plus profond respect.

À notre Maître et juge,

Monsieur le Professeur Olivier Rouvière,
Professeur de Radiologie et Imagerie Médicale à la Faculté de Médecine de Lyon.

Tu m'as précédé de quelques années dans le monde des ultrasons de haute intensité. Tant au sein de l'unité INSERM U556 et que dans le service d'Imagerie Urologique et Vasculaire de l'Hôpital Edouard Herriot où tu exerces tes talents, tes compétences et ta gentillesse sont reconnues et admirées de tous. Je suis extrêmement heureux et honoré de ta participation à ce jury.

À notre Maître et juge,

Monsieur le Professeur Frédéric Prat,

Professeur de d'Hépatologie- Gastroentérologie à la Faculté de Médecine de Paris

Vous avez été le pionnier de la thérapie ultrasonore interstitielle appliquée à la pathologie digestive en pratique clinique. Votre participation à ce jury est un véritable honneur pour moi.

À notre Directeur de thèse et juge,

Monsieur Cyril Lafon,
Chargé de recherches à l'unité INSERM U556.

J'étais plongé dans un monde très différent du mien et tu as immédiatement su, par ta disponibilité et ton enthousiasme, m'intégrer dans ton équipe et me faire partager ta passion pour la recherche. Les difficultés que j'ai rencontrées ont toujours trouvé une solution avec ton aide. En espérant que cette thèse soit à la hauteur de l'estime que je te porte. Et que notre collaboration ne fasse que débiter...

De plus, je tiens à remercier Jean-Yves Chapelon qui a accepté de m'accueillir pendant un an dans l'unité INSERM U556 qu'il dirige.

J'adresse un merci tout amical à Rares Salomir, authentique génie des Carpates, et dont l'excellence scientifique n'a d'égale qu'une personnalité tout à fait hors normes.

Un grand merci à François Mithieux pour son aide chirurgicale précieuse et son sens appuyé de la confraternité.

Merci à Alain Birer, bricoleur de haut vol et faiseur de miracles.

Merci à Adrien Matias pour la mécanique.

Merci à Monsieur le Professeur François Cotton pour nous avoir permis d'utiliser l'IRM du CHU Lyon-Sud pour nos expérimentations nocturnes.

Merci aussi à « Monsieur » Paquet dont la grande compétence en pratique vétérinaire sait si bien s'habiller d'une gentillesse peu commune.

Je souhaite également remercier l'ensemble des personnes que j'ai côtoyées dans le cadre de l'unité U556. Je pense notamment à David Melodelima, Rémi Souchon, Françoise Chavrier, Jean-Louis Mestas, Bernard Lavandier, Neil Owen, Isabelle Besançon et Adrien Matias.

Je remercie aussi Sabrina Chesnais et Stéphane Langonnet, membres de l'ICE que dirige le Professeur Michel Rivoire, pour leur accueil et pour leur aide.

Je pense aussi aux étudiants, thésards et stagiaires, de l'unité INSERM U556, mes compagnons de fortune et d'infortune : Hubert Parmentier, Belhassen Seket, Guillaume Bouchoux, Apoutou N'Djin, Cédric Goldenstedt, Mihaela Rata, Lorena Petrusca, Adriana Murillo, Vincent Auboiroux, et les autres ...

Enfin, et j'aurai du commencer par eux, je voudrais dédier cette thèse à ma famille et à mes proches.

A Florence et Audrey, qui ont quitté Besançon pour « Montchat » le temps d'une année. Je ne serais rien sans vous. Je vous aime.

A mes parents et mes frères pour leur affection.

A ma belle-famille, lyonnaise pour une grande part, qui nous a aidés à « vivre mieux » sur Lyon cette année particulière.

A nos amis et cousins lyonnais : Jef et Zaza, Benoît et Graciela, Florence et Fabrice, Céline et Julien, dont la proximité et l'amitié nous ont rendu la vie plus douce.

Enfin, à mon grand-père André Gerbay, parti il y a 10 ans, scientifique fervent et œnologue agréé. Il reste un modèle pour moi.

Sommaire

Remerciements	3
Sommaire	13
Abréviations	18
1^{ère} Partie : Etat de l'art sur le carcinome hépatocellulaire	21
Chapitre 1 : Le carcinome hépatocellulaire.....	22
1 – Epidémiologie	22
2 – Physiopathologie.....	23
2.a – En cas de cirrhose	23
2.b – En l'absence de cirrhose.....	24
3 – Anatomopathologie.....	24
4 – Clinique	25
5 – Dépistage	25
5.a – Echographie.....	26
5.b - Alpha-foetoprotéine	27
6 – Diagnostic	27
6.a - Diagnostic histologique	27
6.b - Diagnostic non invasif.....	28
7 – Classification pronostique	30
8 – Bilan préthérapeutique	32
9 – Traitement	33
9.a – Les traitements préventifs	33
9.b – Les traitements curatifs.....	34
9.c – Les traitements palliatifs.....	37
10 – Stratégie thérapeutique actuelle	39

Chapitre 2 : Techniques de destruction localisée du CHC	42
1 – Introduction	42
2 - Les techniques utilisant un agent chimique	42
2.a - L'alcoolisation tumorale	42
2.b - L'acétisation tumorale	44
2.c – Les autres techniques utilisant des agents chimiques	44
3 - Les techniques utilisant un agent physique	45
3.a - La radiofréquence	45
3.b - La cryothérapie	47
3.c – La photocoagulation au laser	48
3.d – Les micro-ondes	49
4 – Procédure.....	50
4.a – Bilan préthérapeutique	50
4.b – Réalisation technique.....	50
4.c – Guidage	50
5 – Evaluation actuelle de la destruction tumorale	51
5.a – Evaluation en temps réel.....	51
5.b – Evaluation à distance	51
6 – Résultats	53
6.1 – En termes de destruction tumorale	53
6.2 – En termes de récurrence tumorale	54
6.3 – En termes de survie	57
7 – Complications.....	57

2^{ème} partie : Thérapie ultrasonore

Chapitre 1 : Ultrasons et thérapie	61
1 - Historique	61
2 - Effets biologiques des ultrasons	62
2.a - Atténuation et absorption des ultrasons.....	62
2.b - Effets biologiques des ultrasons dans les tissus.....	66
3 - Applications thérapeutiques des ultrasons	72
3.a - La physiothérapie ultrasonore.....	72
3.b - L'hyperthermie ultrasonore	72
3.c - La thermoablation ultrasonore	74
4 – Les différents types de transducteur en thermoablation.....	75
4.a - Les transducteurs focalisés	75
4.b - Les transducteurs divergents.....	79
4.c – Les transducteurs plans	81

4.d – Les applicateurs multi-éléments.....	82
--	----

Chapitre 2 : Thermoablation ultrasonore appliquée par voie interstitielle..... 84

1 – Introduction	84
2 – Aspects techniques.....	86
3 - Guidage et monitoring	89
3.a – Guidage et monitoring échographiques	89
3.b – Guidage et monitoring par IRM.....	92
4 – Applications médicales.....	94
4.a – Les applicateurs rigides	95
4.b – Les applicateurs flexibles	95

3^{ème} Partie : Thermoablation ultrasonore interstitielle hépatique contrôlée par imagerie 97

Chapitre 1 : Expérimentation animale de la thermoablation ultrasonore hépatique appliquée par voie interstitielle percutanée sous contrôle échographique 98

1 – Introduction	98
2 - Matériels et méthodes.....	99
2.a - Développement d'un applicateur ultrasonore.....	99
2.b – Echoguidage	102
2.c - Animaux.....	104
2.d – Lésions ultrasonores	104
2.e – Première partie de l'étude	105
2.f – Seconde partie de l'étude	106
2.g – Analyse macroscopique.....	106
3 - Résultats	107
3.a - Ponction et échoguidage	107
3.b – Première partie de l'étude	107
3.c – Seconde partie de l'étude	109
3.d – Analyse macroscopique.....	110
4 – Discussion	113
5 – Limites de l'étude	116
6 – Conclusion.....	117

Chapitre 2 : Contrôle actif de température en IRM pour la thermoablation ultrasonore interstitielle du foie par voie percutanée..... 118

1 - Introduction	118
2 – Matériels et méthodes.....	121
2.a - Applicateur ultrasonore IRM compatible	121
2.b - Système de positionnement.....	123
2.c - Acquisition des données IRM.....	126
2.d - Contrôle actif de température en IRM.....	127
2.e - Lésions ultrasonores.....	129
2.f – Expérimentation <i>ex vivo</i>	130
2.g – Expérimentation <i>in vivo</i>	132
3 – Résultats	135
3.a – Compatibilité IRM passive et active du dispositif	135
3.b – Expérimentation <i>ex vivo</i>	135
3.c – Guidage IRM et ponction <i>in vivo</i>	136
3.d – Expérimentation <i>in vivo</i>	137
4. Discussion	140
5. Conclusion.....	144

Références145

Publications et Communications du candidat liées au travail de Thèse166

Abréviations

AFP : Alpha-foetoprotéine
CEL : Chimioembolisation lipiodolée
CHC : Carcinome hépatocellulaire
F : French
G : Gauge
HICU : Ultrasons de contact de haute intensité
HIFU : Ultrasons focalisés de haute intensité
IA : Intensité acoustique
IRM : Imagerie par résonance magnétique
PRF : Fréquence de relaxation des protons
RF : Radiofréquence
TDM : Tomodensitométrie
TH : transplantation hépatique
US : Ultrasons
VHB : Virus de l'hépatite B
VHC : Virus de l'hépatite C

« Penser ne suffit pas, il faut penser à quelque chose. »

Jules Renard

1^{ère} Partie : **Etat de l'art sur le carcinome hépatocellulaire**

Chapitre 1 : Le carcinome hépatocellulaire

1 – Epidémiologie

Le carcinome hépatocellulaire (CHC) représente à lui seul 90 % des cancers primitifs du foie. Il correspond aujourd'hui au 5^{ème} cancer le plus fréquent dans le monde (Bosch FX, Semin Liver Dis 1999) et au 6^{ème} en France (Bouvier AM, Gastroenterol Clin Biol 2003). À ce titre, il pose au niveau du globe un véritable problème de santé publique. Le CHC touche plus particulièrement l'homme que la femme, avec un sexe ratio de 7 pour 1. Selon l'origine géographique des patients, le pic de fréquence de la maladie est variable : 40 ans en Afrique, 50 ans en Asie du Sud-Est et 60 ans en France. Son incidence annuelle mondiale est en forte augmentation depuis 20 ans, avec aujourd'hui un chiffre estimé à 11 pour 100 000 chez l'homme et à 1,5 pour 100 000 chez la femme. Cette augmentation peut être expliquée à la fois par l'importance de l'infection par le virus de l'hépatite C (VHC), survenue dans les années 1960 à 1970, mais aussi à une meilleure prise en charge des complications de la cirrhose qui a généré un allongement de la survie des patients cirrhotiques (Garcia-Tsao G, Gastroenterology 2001). De ce fait, le CHC est devenu la première cause de décès en cas de cirrhose. En France, ce décès survient préférentiellement chez des personnes âgées de plus de 60 ans atteints de cirrhose alcoolique ou virale C (Henrion J, Acta Gastroenterol Belg 2002).

Les facteurs de risque principaux de survenue d'un CHC sont la cirrhose, quelle que soit son origine (alcool, virus, médicaments, hémochromatose), les virus de l'hépatite B (VHB) et de l'hépatite C (VHC), et de façon moindre des carcinogènes environnementaux ou chimiques tels que l'arsenic et le tabac. Selon la cause de la cirrhose, le risque de survenue d'un CHC varie énormément. Ce risque possède une incidence annuelle de 2 % pour l'alcool, de 5 % pour l'hémochromatose, et de 3 à 8 % pour le VHC (Fattovich G, Hepatology 1995 ; Mori M, Am J Epidemiol 2000 ; Cottone M, J Hepatol 1994). Ce risque est notablement plus faible en cas de cirrhose biliaire primitive, secondaire ou encore auto-immune. Il paraît également plus faible

en cas de cirrhose secondaire à une stéatohépatite non alcoolique (Hui JM, Hepatology 2003).

Le CHC peut également compliquer des maladies métaboliques comme la maladie de Wilson, la tyrosinémie, le déficit en alpha1 antitrypsine et les glycogénoses.

Enfin le sexe masculin, un âge supérieur à 55 ans, une co-infection par le VHB ou le VHC, la consommation alcoolique concomitante à une infection virale sont également reconnus comme des facteurs de risque du CHC (Le Bail M, Ann Pathol 1995 ; Zaman SN, Lancet 1985 ; Degos F, Gut 2000 ; Villa E, Cancer 1988 ; Tagger A, Int J Cancer 1999).

2 – Physiopathologie

Deux grandes situations doivent être distinguées d'un point de vue physiopathologique : celle correspondant à la présence d'une cirrhose et celle correspondant à son absence.

2.a – En cas de cirrhose

Le lien entre le CHC et la cirrhose hépatique est établi depuis longtemps déjà, et une cirrhose est présente dans 60 à 90 % des cas de CHC (Kew MC, Semin Liver Dis 1984).

Le risque de CHC est plus important en cas de cirrhose macronodulaire (15 à 55 %) qu'en cas de cirrhose micronodulaire (3 à 10 %), et ce quelle qu'en soit la cause. Les mécanismes physiopathologiques responsables de l'apparition d'un CHC sur une cirrhose relèvent d'altérations chromosomiques secondaires au phénomène de nécrose et de régénération du foie qui définissent la cirrhose. Des imperfections de réparation au niveau de l'ADN sont également parfois retenues comme responsables. Au demeurant, la pathogénie exacte du CHC sur cirrhose demeure aujourd'hui encore largement incomprise.

2.b – En l'absence de cirrhose

Bien qu'étroitement liée, la cirrhose n'est pas un facteur indispensable à la genèse d'un CHC et il est aujourd'hui admis que certains CHC se développent sur des foies sains ou porteurs d'une maladie chronique non cirrhotique. Ainsi, une hépatopathie chronique à VHB (Szmuness W, Prog Med Virol 1978) ou encore une stéatohépatite chronique sont des terrains favorisant l'apparition du CHC sur foie non cirrhotique.

En l'absence de cirrhose, les mécanismes responsables de la genèse des CHC sont un peu mieux connus. Dans le cas du VHB, c'est l'intégration de l'ADN viral au sein de celui de l'hépatocyte et l'expression d'une protéine spécifique qui entraîne des altérations génétiques. En Afrique et en Asie, un autre mécanisme carcinogénique en rapport avec une mutation par l'aflatoxine (flavonoïde de l'arachide) est responsable d'un grand nombre de CHC sur foie sain (Okuda K, Dig Liver Dis 2002). Enfin, certains auteurs ont suggéré que le VHC possédait, par lui-même, un effet oncogène (Moriya K, Nat Med 1998).

3 – Anatomopathologie

Le CHC possède une origine épithéliale dérivée des hépatocytes. Il s'agit d'une tumeur le plus souvent isolée, mais pouvant être multifocale dans près de 10 % des cas.

Sur le plan macroscopique, le CHC apparaît soit nodulaire, soit infiltrant. Le CHC nodulaire se développe en comprimant et refoulant le parenchyme. Une capsule tumorale est fréquente autour des CHC nodulaires de taille moyenne et de bas grade, tandis qu'elle est fréquemment absente autour des CHC de petite taille. Le CHC infiltrant, quant à lui, comprime peu le parenchyme et possède des limites floues. Dans tous les cas, le CHC peut être plus ou moins hétérogène du fait de contingents nécrotiques ou hémorragiques associés à des zones de fibroses.

Sur le plan microscopique, plusieurs grades sont habituellement distingués selon les atypies cellulaires et l'architecture tumorale. Le grade 1 est le plus différencié avec un CHC qui peut ressembler à un adénome hépatocellulaire atypique. Le grade 2 comporte des cellules atypiques acinaires ou trabéculaires. Le grade 3 contient des

cellules très atypiques et agencées de façon macrotrabéculaire. Le grade 4 se distingue par des cellules extrêmement atypiques et très désorganisées sur le plan tissulaire.

La vascularisation du CHC est abondante et purement artérielle. Les calcifications sont rares. Une cicatrice centrale d'origine inflammatoire, nécrotique ou scléreuse est possible.

L'extension vasculaire du CHC prédomine au niveau des veines du réseau portal. L'extension tumorale endobiliaire est moins observée, mais peut se manifester par une hémobilie.

À noter que le carcinome fibrolamellaire est une forme de CHC distincte sur le plan anatomopathologique. Son pronostic est par ailleurs nettement meilleur que celui de la forme classique du CHC, principalement en raison du terrain plus favorable sur lequel il se développe (sujet jeune, foie non cirrhotique).

4 – Clinique

De découverte fortuite dans près de 25 % des cas (Trevisani F, Cancer 1996), le CHC, lorsqu'il est symptomatique, se présente habituellement sous l'apparition de douleurs chroniques l'hypocondre droit associées à une altération de l'état général. Il peut alors révéler une cirrhose sous-jacente ou bien décompenser une cirrhose déjà connue en entraînant des complications telles qu'une ascite, un ictère ou encore une hémorragie digestive haute ou intrapéritonéale. La fréquence des cas de découverte fortuite souligne la nécessité et l'importance d'un dépistage systématique.

5 – Dépistage

L'intérêt du dépistage du CHC n'est plus à démontrer. En effet, cette pathologie représente un problème de santé publique d'ordre mondial : la population à risque est extrêmement bien connue (cirrhose, VHB, VHC, maladies métaboliques); un diagnostic précoce de petites lésions de CHC augmente notablement les chances d'efficacité d'un traitement curatif ; et l'échographie et le dosage de l'alpha-

foetoprotéine, qui sont les examens de dépistage du CHC, sont des examens peu onéreux et largement disponibles. Plusieurs études ont bien démontré l'intérêt de ce dépistage chez les patients atteints de cirrhose, et les principales sociétés savantes le recommandent aujourd'hui ouvertement (Van Vlierberghe H, Acta Gastroenterol Belg 2004 ; Ryder SD, Gut 2003 ; Bruix J, J Hepatol 2001 ; Bruix J, Hepatology 2005).

Très récemment encore, une étude chinoise a révélé que ce dépistage possédait également un intérêt chez les patients atteints par le VHB (Zhang BH, J Cancer Res Clin Oncol 2004).

Les recommandations et options pour le dépistage du CHC sont résumés dans le Tableau I-1-1 ci-après :

Tableau I-1-1 : Recommandations pour le dépistage du CHC

Recommandations	▶ Echographie hépatique motivée et dosage de l'alpha-foeto-protéine (AFP) :
	• Chez tous les porteurs d'une cirrhose
	• Quelle que soit l'étiologie
	• Tous les 6 mois
Options	▶ Envisager une surveillance plus rapprochée (tous les 4 mois ?) en présence de facteurs de risque supplémentaires :
	• Age > à 55 ans
	• Sexe masculin
	• AFP > à la normale ou croissante
	• Cirrhose ayant plusieurs étiologies associées

5.a – Echographie

L'échographie est l'examen de référence du dépistage du CHC. En effet, cet examen présente l'avantage d'être extrêmement disponible de par le monde, peu coûteux et extrêmement adapté à la pathologie hépatobiliaire. Néanmoins, la sensibilité de l'échographie pour le diagnostic et de CHC reste globalement moyenne. Ainsi, entre les mains d'un opérateur expérimenté, la sensibilité de mise en évidence d'un nodule

de 1 cm de diamètre n'est que de 71 % (Bolondi L, Gut 2001 ; Caturelli E, Am J Gastroenterol 2002). De plus, seuls 50 % de ses nodules de 1 cm détectés dans un foie de cirrhose correspondent en réalité à un CHC (Caturelli E, Am J Gastroenterol 2002). Et la spécificité de l'échographie ne deviendrait intéressante, avec un taux voisin de 95 %, que pour les seuls nodules dépassant les 3 cm de diamètre (Okano H, Anticancer Res 2001).

Le rythme de surveillance habituellement recommandée est de tous les 6 mois (Zoli M, Cancer 1996), puisque que le temps de doublement tumoral varie entre 20 et 12 mois pour le CHC (Colombo M, Hepatogastroenterology 1998).

L'avènement des nouvelles techniques d'imagerie, et notamment de l'utilisation de produits de contraste échographique, pourrait significativement améliorer les performances de l'échographie dans le cadre de ce dépistage (Suzuki S, Hepatol Res 2004 ; Nicolau C, Eur Radiol 2004).

5.b - Alpha-foetoprotéine

Le dosage de l'alfa-foetoprotéine (AFP) sérique ne doit pas être utilisé seul comme moyen de dépistage en raison de ses mauvaises sensibilités et spécificités et surtout de sa très faible valeur prédictive positive comprise entre 9 et 30 % (Sherman M, J Hepatol 2001). Par ailleurs, la valeur de l'AFP est normale dans 80 % des cas de CHC de petite taille. Le principal intérêt de son dosage réside dans le suivi thérapeutique de patients traités et qui présentait un marqueur élevé avant traitement.

6 – Diagnostic

6.a - Diagnostic histologique

Là encore, deux situations doivent être distinguées :

- En l'absence de cirrhose

La ponction biopsie du nodule est indispensable au diagnostic de CHC. Dans ce cas précis, une ponction biopsie du foie sain (ou supposé sain) est également largement recommandée.

- En cas de cirrhose

Lorsque des critères radiologiques et biologiques sont présents, elle n'est pas indispensable. Elle est, qui plus est, relativement contre indiquée lorsqu'on envisage un traitement chirurgical curatif au vu du risque, faible mais possible, d'essaimage sur le trajet de la ponction (Durand F, J Hepatol 2001). De plus le risque de faux négatifs est significatif en cas de CHC de petite taille. Dès lors, l'indication de la ponction biopsie à visée histologique d'un CHC doit être discutée, et retenue ou non, dans le cadre des réunions de concertation multidisciplinaire (RCP).

6.b - Diagnostic non invasif

Ce diagnostic repose sur la réalisation conjointe d'examen d'imagerie et du dosage sérique de l'alfa-foetoprotéine. La tomodensitométrie (TDM) ou encore l'imagerie par résonance magnétique (IRM) avec injection de produit de contraste et études réalisées au temps artériel et porto-parenchymateux sont les 2 examens d'imagerie le plus souvent réalisés dans le cadre du diagnostic du CHC. Actuellement, le choix entre ces 2 techniques d'examen repose sur la disponibilité de l'IRM. En effet, celle-ci semble plus sensible que la TDM pour la caractérisation des tumeurs du foie ainsi que pour la détection des petits CHC (Krinsky GA, Liver Transpl 2002). L'échographie Doppler, qui peut être aujourd'hui couplée à l'injection d'un produit de contraste ultrasonore (SONOVUE®), semble posséder un intérêt grandissant et est actuellement en cours d'analyse comparative par rapport aux 2 autres techniques précédemment citées.

Le CHC est une tumeur hypervascularisée dans la grande majorité des cas et, de ce fait, présente des caractéristiques très spécifiques en imagerie. Ainsi, le produit de contraste injecté et très rapidement capté par la tumeur (fill-in rapide) laquelle est ensuite également très rapidement lavée de ce produit (wash-out rapide) pour apparaître isodense (ou isosignal) au reste du parenchyme au temps d'équilibre

tissulaire (Murakami T, Abdom Imaging 2002) (Figure I-1-1). Ce type de cinétique de rehaussement n'est réellement partagé que par les métastases de tumeurs endocrines et par conséquent le diagnostic différentiel n'est souvent pas un réel problème, notamment en cas de cirrhose avérée. Par ailleurs, un taux d'AFP > 400ng/ml a une spécificité proche de 100 % (Trevisani F, J Hepatol 2001).

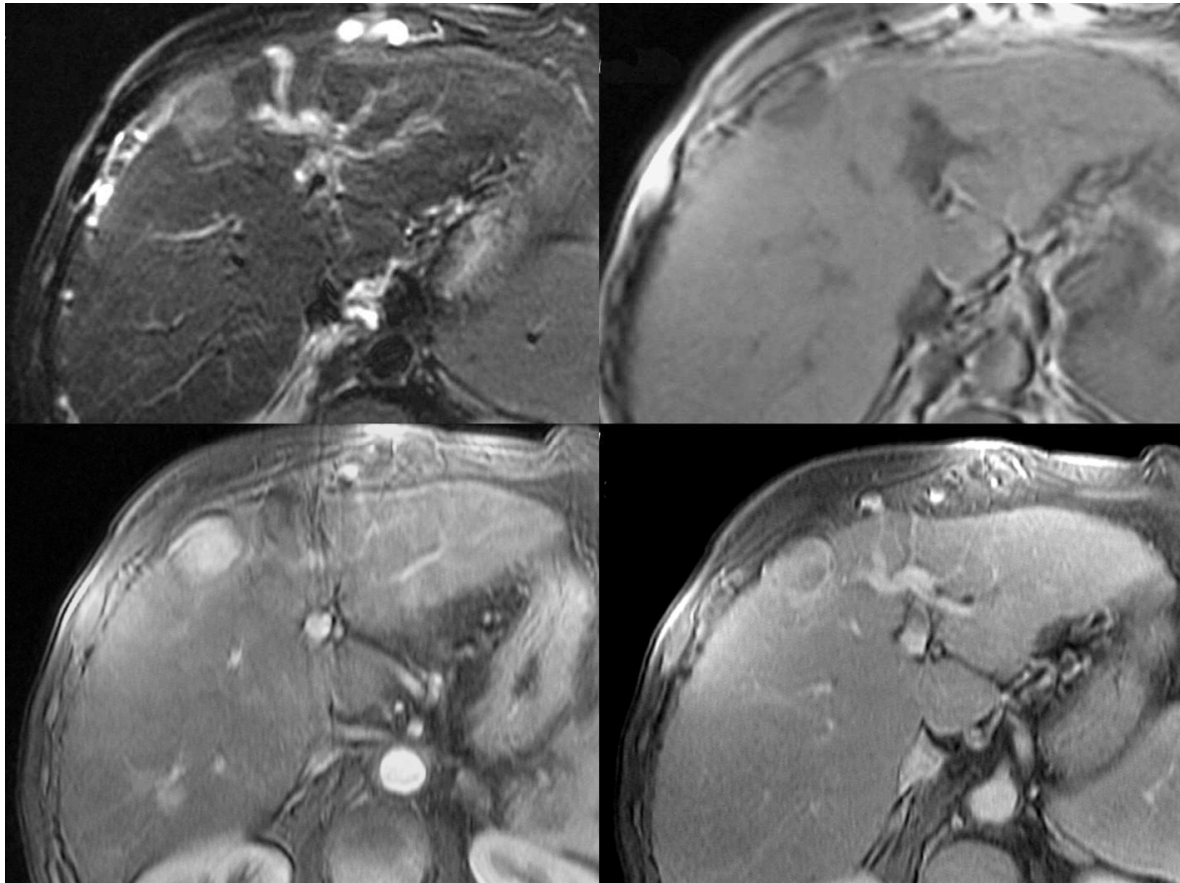


Figure I-1-1 : IRM Hépatique. Foie de cirrhose avec présence d'un CHC nodulaire de 2 cm du segment IV (T2, T1, T1 Gd Artériel, T1 Gd portal, respectivement de gauche à droite et haut en bas)

Partant de ce constat, par une approche probabiliste, un collège d'experts réunis à Barcelone a retenu que le diagnostic est de CHC est très voisin de 100 % lorsqu'une tumeur hyper vascularisée au temps artériel de plus de 2 cm de diamètre est détectée au cours de 2 techniques d'imagerie différentes (IRM et/ou TDM et/ou échographie Doppler) ou encore au cours d'une seule technique d'imagerie lorsqu'elle s'accompagne d'un taux sérique taux d'AFP > 400ng/ml.

Cette approche a été validée par une étude corrélant les données d'imagerie aux résultats histologiques des tumeurs après transplantation hépatique (Lim JH, Taehan Kan Hakhoe Chi 2002).

Pour les lésions inférieures à 2 cm de diamètre, 2 attitudes sont acceptables : soit la réalisation d'une ponction biopsie, qui comprend des risques d'essaimage et de faux négatifs, soit la répétition d'examen d'imagerie et de biologie dans un délai court de 3 mois. Le choix entre ces deux attitudes et la décision finale doivent être basés sur les implications thérapeutiques et là-encore doivent obligatoirement être discutés et validés dans le cadre de réunions de concertation pluridisciplinaire (RCP).

7 – Classification pronostique

La classification TNM, largement utilisée dans bon nombre de tumeurs, apparaît totalement inadaptée dans le cas du CHC (Izumi R, Gastroenterology 1994).

Dès lors, plusieurs classifications pronostiques ont été proposées, afin de cerner au mieux l'histoire naturelle de la maladie cancéreuse en fonction de différents paramètres (Tableau I-1-2 et Tableau I-1-3).

Tableau I-1-2 : Score de Child-Pugh

Score de Child-Pugh				
Points par critère	1	2	3	Grade
Encéphalopathie	0	+	++	Grade A : 5-6 points Grade B : 7-9 points Grade C : 10-15 points
Ascite	0	+	++	
Albuminémie (g/l)	> 35	28-35	< 28	
Bilirubinémie (mg/l)	< 20	20-30	> 30	
Taux de prothrombine (%)	> 70	45-70	< 45	

Tableau I-1-3 : Stades d'Okuda

Stade d'Okuda

Points par critère	0	1	Stade
Envahissement du foie par la tumeur	< 50%	> 50%	Stade I : 0 point Stade II : 1 point Stade III : 2 points ou +
Ascite	absente	présente	
Albuminémie (g/l)	> 30	< 30	
Bilirubinémie (mg/l)	< 30	> 30	

La plus couramment employée aujourd'hui est très certainement celle du Barcelona Clinic Liver Cancer (BCLC) (Llovet JM, Semin Liver Dis 1999). Elle repose sur l'analyse de 4 facteurs qui influent directement l'évolution du CHC : les caractéristiques tumorales propres, la fonction hépatique, l'état général du patient et les traitements réalisés.

Le tableau de la Classification BCLC (Tableau I-1-4) est présenté ci-dessous :

Tableau I-1-4 : Classification BCLC

Stade	Performance status	Morphologie tumorale	Okuda	Fonction hépatique
A : stade précoce				
A1	0	Unique, < 5 cm	I	Pas d'HTP et bilirubine N
A2	0	Unique, < 5 cm	I	HTP, bilirubine N
A3	0	Unique, < 5 cm	I	HTP, hyperbilirubinémie
A4	0	3 tumeurs, < 3 cm	I-II	Child-Pugh A-B
B : stade intermédiaire				
	0	Multinodulaire	I-II	Child-Pugh A-B
C : stade évolué				
	1-2	Invasion vasculaire Métastases	I-II	Child-Pugh A-B
D : stade terminal				
	3-4	Indifférente	III	Child-Pugh C

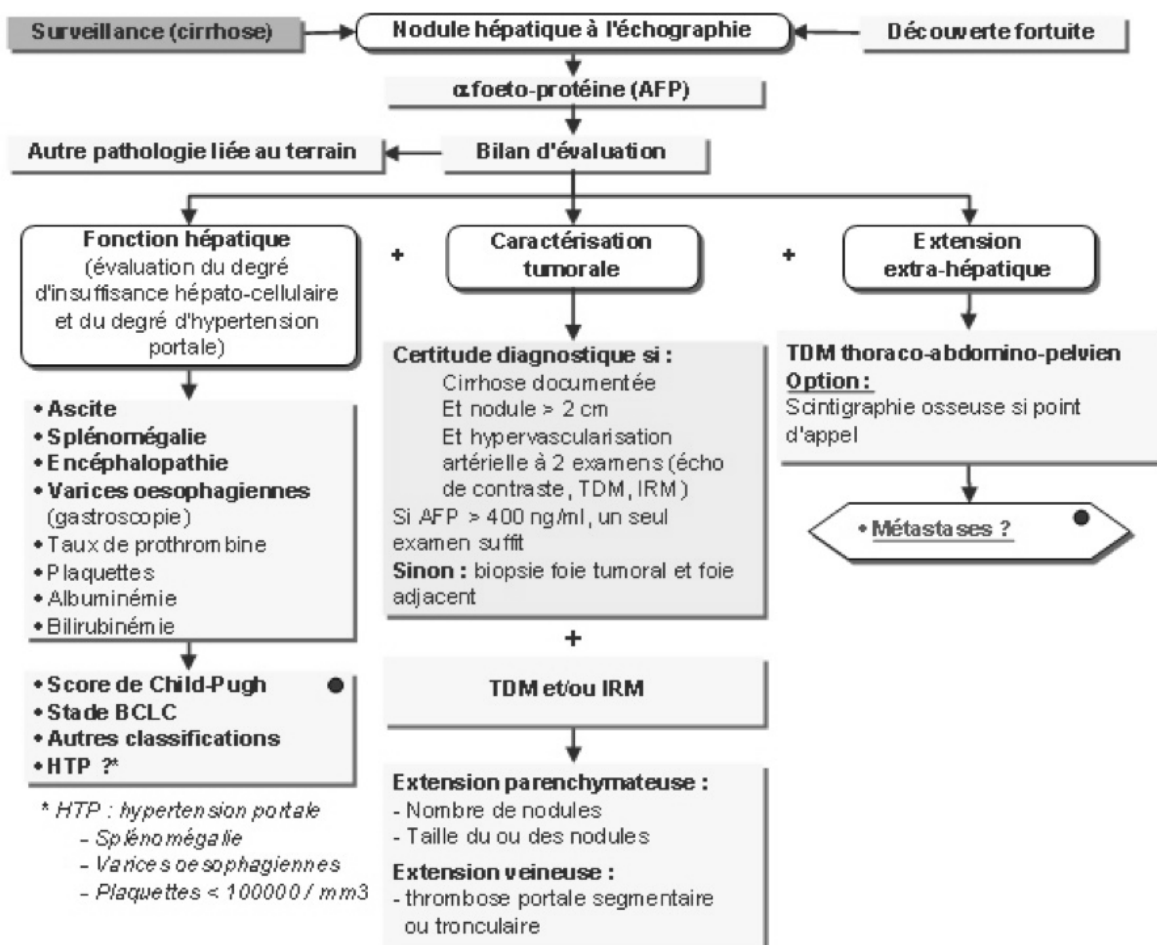
*Stade A et B : tous les critères doivent être remplis, Stade C et D : un seul critère suffit.
htp = hypertension portale.*

Très pragmatique, cette classification est spécialement précise dans les stades précoces et l'est un peu moins dans les stades intermédiaires. Largement utilisée, elle a bénéficiée d'une validation par certaines équipes chirurgicales (Cillo U, J Hepatol 2004).

8 – Bilan préthérapeutique

Le bilan initial préthérapeutique du CHC recommandé actuellement est reproduit ci-après de façon schématique (Référentiel ONCOLOR, CAROL et ONCOLIE 2008) :

Bilan initial



9 – Traitement

9.a – Les traitements préventifs

Le traitement préventif du CHC se situe à 3 niveaux :

- La prévention primaire

La prévention primaire consiste à éviter la progression de l'hépatopathie chronique vers la cirrhose. L'éradication des VHB et VHC, l'abstention de consommation alcoolique et la saignée en cas d'hémochromatose en sont les moyens principaux.

Sur le plan du VHB, l'efficacité de la prévention primaire a été démontrée par la campagne de vaccination néonatale du VHB réalisé à Taiwan en 1984 et qui a permis de diminuer significativement l'incidence du CHC sur les périodes 1981 à 1986 et 1990 à 1994 (Chang MH, N Eng J Med 1997). A contrario, le traitement d'éradication du VHB n'a pas montré d'efficacité évidente vis-à-vis de la survenue du CHC.

En ce qui concerne le VHC, l'absence de vaccin existant impose de donner la priorité de la prévention à la limitation des risques d'infections et de contagion. Cette limitation des risques passe par des campagnes de sensibilisation des populations à risques tels que les toxicomanes. Parallèlement, dans le cadre de cette prévention primaire, l'effet de l'éradication du VHC par l'interféron la survenue de CHC a été rapportée dans plus de 15 essais cliniques, regroupant des milliers de patients porteurs de CHC compliquant une hépatite C (Ikeda K, Hepatology 1999). Une méta-analyse parue au début des années 2000 a pourtant conclu un effet modéré de l'interféron sur le virus C (Camma CGM, J Hepatol 2001).

Pour ce qui est de l'hémochromatose, la surcharge en fer est un facteur favorisant la survenue du CHC (Blanc JF, J Hepatol 2000). Il est vraisemblable que le traitement par saignées possède un effet préventif sur cette survenue.

- **La prévention secondaire**

La prévention secondaire consiste à prévenir la survenue des CHC sur cirrhose. À ce niveau de prévention, seul l'interféron-alpha a démontré une efficacité. Quatre études randomisées réalisées au Japon ont en effet montré une diminution de l'incidence du CHC chez les cirrhotiques porteurs du VHC traités par interféron (Nishigushi S, Lancet 1995 ; Suou T, Hepatol Res 2001 ; Ikeda K, Hepatology 2000 ; Kubo S, Br J Surg 2002).

- **La prévention tertiaire**

La prévention tertiaire est celle de la récurrence d'un CHC après traitement curatif. Ce risque est en effet très élevé et nécessite par conséquent une stratégie de prévention. Deux principales méthodes de prévention tertiaire sont actuellement testées. La première reposait sur l'acide polyrétinoïque, testé dans une étude contrôlée contre placebo, après résection ou traitement percutané. La récurrence à 3 ans était réduite de manière significative dans le groupe traité (49 % contre 27%) (Muto Y, N Eng J Med 1996). Ces résultats n'ont malheureusement jamais été reproduits depuis. La seconde consistait en l'injection intra-artérielle de lipiodol radioactif 6 semaines après une chirurgie de résection d'un CHC. La survie sans récurrence à 3 ans des patients ayant bénéficié de ce traitement préventif, testé dans une étude randomisée, était significativement meilleur (74% contre 36%) que celle des patients non traités (Lau WY, Lancet 1999). Depuis, des résultats voisins ont été retrouvés dans une étude française pour lesquels les patients étaient porteurs de CHC sur cirrhose alcoolique (Boucher E, Hepatology 2003). Bien que nécessitant confirmation, ces résultats sont très largement encourageants.

9.b – Les traitements curatifs

Du fait du développement du dépistage du CHC, notamment dans le cadre du suivi évolutif de la cirrhose, de plus en plus de CHC sont pris en charge à un stade précoce et peuvent donc bénéficier d'un traitement curatif.

Les traitements curatifs actuellement utilisés pour le CHC sont : la transplantation hépatique, la résection chirurgicale et les traitements de destruction localisée par voie percutanée.

– La transplantation hépatique

La transplantation hépatique est considérée comme le traitement de référence du CHC limité, car elle permet à la fois l'ablation complète de la tumeur primitive et du foie cirrhotique sous-jacent (qui est à ce titre préneoplasique).

Au début des années 80, la survie à 5 ans des malades greffés pour CHC sur cirrhose était inférieure à 50 %, notamment en raison d'une mauvaise sélection des patients, lesquels étaient transplantés alors que porteurs de tumeurs multifocales et/ou de grande taille (Iwatsuki S, Ann Surg 1985).

Depuis 1996, les critères dits de Milan (Mazzafero EA, N Eng J Med 1996) sont admis comme les critères morphologiques permettant une survie à 5 ans de 70 % (Llovet JM, Hepatology 1998), équivalente à celle observée en l'absence de CHC. Ces critères correspondent à la présence d'un CHC unique de taille inférieure à 5 cm, où la présence de trois CHC, de taille tout inférieure à 3 cm.

Malheureusement, des contre-indications, tel un âge supérieur à 65 ans ou encore l'association de co-morbidités, ne permettent de transplanter que 10 à 15 % des patients répondant à ces critères.

Par ailleurs, la pénurie relative de greffon hépatique peut allonger au-delà d'un an les délais d'attente de transplantation hépatique, excluant de la greffe des patients entrant initialement dans les critères de Milan et qui en sortaient, compte tenu d'une progression tumorale sur la période.

Depuis peu, la location prioritaire des greffons aux patients atteints de CHC améliore la situation. Le score de MELD, qui intègre trois paramètres biologiques et attribue de 6 à 42 points en fonction de la gravité de la cirrhose (Brown RS Jr, Liver Transplant 2002), a été implémenté d'un ajout de 20 points donnés aux patients atteints de CHC, permettant de raccourcir à 3 à 6 mois les délais d'attente de greffe.

Afin de contrôler l'évolution tumorale dans la période d'attente de la transplantation, la plupart des équipes réalisent, dès que possible, des séances de chimioembolisation intra-artérielle (Majno PE, Ann Surg 1997 ; Fisher RA, Clin Transplant 2002), ou un traitement de destruction localisée par voie percutanée des

CHC (Veltri A, Cardiovasc interv Radiol 1998). Ces traitements d'attente sont parfois qualifiés de traitements « bridges ».

À noter que certains centres continuent de transplanter des patients qui ne répondent pas aux critères de Milan avec des résultats rapportés comme similaires en termes de survie (Yao FY, Hepatology 2001). Ces résultats restent toutefois sujets à controverse et nécessitent d'être confirmés.

- La résection chirurgicale

La résection chirurgicale reste le traitement de référence du CHC sur foie non cirrhotique. Dans ce cas précis, elle doit être préférée à la transplantation, notamment au vu des résultats médiocres de cette dernière (Adam R, J Hepatol 2003).

En cas de cirrhose, la résection chirurgicale est au contraire le plus souvent proscrite. En effet, ce type de traitement est lourdement limité par 2 facteurs principaux : tout d'abord, un risque de survenue d'une insuffisance hépatocellulaire pouvant être fatale, notamment en cas de résection étendue ou de mauvais bilan hépatique préchirurgical ; ensuite, un risque majeur de récurrence dont le taux est estimé à environ 20 % par an (Izumi R, Gastroenterology 1995). Avec cette technique, la survie à 5 ans est de l'ordre de 40 à 50 % avec une morbidité péri-opératoire de 5 % dans les séries les plus récentes (Tsao JI, Ann Surg 1994). Des techniques pré et péri-opératoires récentes, telles l'embolisation portale droite (Tanaka H, J Surg 2000), le clampage intermittent, mais surtout une meilleure sélection des patients, contribuent à améliorer ces résultats. Aujourd'hui, les candidats à une résection hépatique alors que porteur d'une cirrhose sous-jacente à leur CHC, doivent être classés A selon Child-Pugh et possèdent un taux normal de bilirubine et une absence d'hypertension portale mesurée (Bruix J, Gastroenterology 1996). En respectant ces critères rigoureux, une survie à 5 ans de 70 % est obtenue pour des tumeurs uniques de taille inférieure ou égale à 5 cm de diamètre. Dans tous les cas, une insuffisance hépatocellulaire, une atrophie hépatique et une thrombose portale tronculaire sont des contre-indications formelles à la résection chirurgicale.

- Les traitements de destruction localisée du CHC

Du fait d'une cirrhose avancée, d'une pénurie de greffon hépatique ainsi que de nombreux facteurs de co-morbidité, une grande majorité des patients atteints de CHC de petite taille ne peuvent être candidat ni à la transplantation hépatique ni à la résection chirurgicale. Des traitements de destruction tumorale par voie percutanée se sont dès lors largement développés. Certains d'entre eux sont déjà utilisés en pratique clinique. Ce sont : l'alcoolisation, l'acétisation, la radiofréquence, la photocoagulation au laser et les micro-ondes.

Du fait de l'importance de ces traitements alternatifs à la chirurgie, un chapitre entier de cette thèse leur a été consacré un peu plus loin (cf chapitre 2).

9.c – Les traitements palliatifs

Les traitements palliatifs s'adressent aux patients n'ayant pas accès aux thérapies curatives. Leur but est d'obtenir une nécrose tumorale au moins partielle, permettant de ralentir l'évolution de la maladie, et même dans certains cas de pouvoir accéder à un statut pouvant bénéficier d'un traitement curatif.

– La chimioembolisation intra-artérielle

La chimioembolisation intra-artérielle consiste en injection directement à l'intérieur de l'artère hépatique propre, ou plus sélectivement des branches artérielles nourricières du CHC, d'un mélange d'agents chimiothérapeutiques (doxorubicine, cisplatine ou mitomycine C) et de lipiodol, via un cathéter introduit depuis l'artère fémorale commune. L'injection de ce mélange est complétée en fin de traitement par une embolisation temporaire par particules découpées de curaspon. Le but de cette technique est de bénéficier de l'hyperartérialisation des CHC afin de permettre une plus grande concentration intratumorale, sans toxicité significative sur le plan systémique. L'embolisation permet à la fois de générer une ischémie tumorale et de concentrer le produit de chimiothérapie injectée au sein de la tumeur.

Les effets secondaires de la chimioembolisation intra-artérielle sont fréquents, tant sur un plan local (abcédation hépatique, ischémie biliaire ou vésiculaire) que sur un plan général (insuffisance hépatique ou rénale) (Huo TI, Liver Int 2004).

Les contre-indications à cette thérapeutique sont la thrombose portale, l'insuffisance hépatocellulaire, les formes tumorales diffuses ou infiltrantes et les antécédents de chirurgie bilio-digestive.

Si les premières études contrôlées n'avaient pas montré d'efficacité évidente de ce traitement en termes de survie (Pelletier G, J Hepatol 1998 ; Pelletier G, J Hepatol 1990), deux études récentes (Lo CM, Hepatology 2002 ; Llovet JM, Lancet 2002) et une méta-analyse (Llovet JM, Hepatology 2003) ont démontré qu'un gain significatif de survie à 3 ans était obtenu par rapport à un groupe contrôle. Ces résultats soulignent l'importance majeure de la sélection des patients. En effet, seuls des patients présentant des tumeurs nettement hypervascularisées et possédant une bonne fonction hépatique paraissent pouvoir tirer un bénéfice d'un tel traitement (Llovet JM, Hepatology 2003).

Pour finir, il convient de noter que l'embolisation seule reste un traitement hémostatique efficace, pouvant être utilisée en cas de rupture de CHC sous capsulaires, et que des études associant la chimioembolisation intra-artérielle à des traitements de destruction localisée sont actuellement en cours d'analyse.

– Les traitements médicaux

L'hormonothérapie par le tamoxifène (Llovet JM, Lancet 2002), l'octréotide (Yuen MF, Hepatology 2002 ; Becker G, Hepatology 2007) ou encore les anti-androgènes n'a pas montré d'effet positif sur la survie.

De la même manière, la chimiothérapie par voie systémique n'a démontré aucune efficacité dans le traitement du CHC (Nowak AK, Eur J Cancer 2004).

Très récemment, le sorafenib (NEXAVAR®), qui est une molécule possédant des propriétés anti-prolifératives et anti-angiogéniques, a démontré une efficacité en termes de survie globale et sans progression dans une large étude randomisée de phase III, contrôlée contre placebo (Llovet JM, J Clin Oncol 2007). Encore à l'étude, cette molécule porte de grands espoirs notamment pour les malades porteurs de CHC localement avancé, mais dont la fonction hépatique reste préservée.

10 – Stratégie thérapeutique actuelle

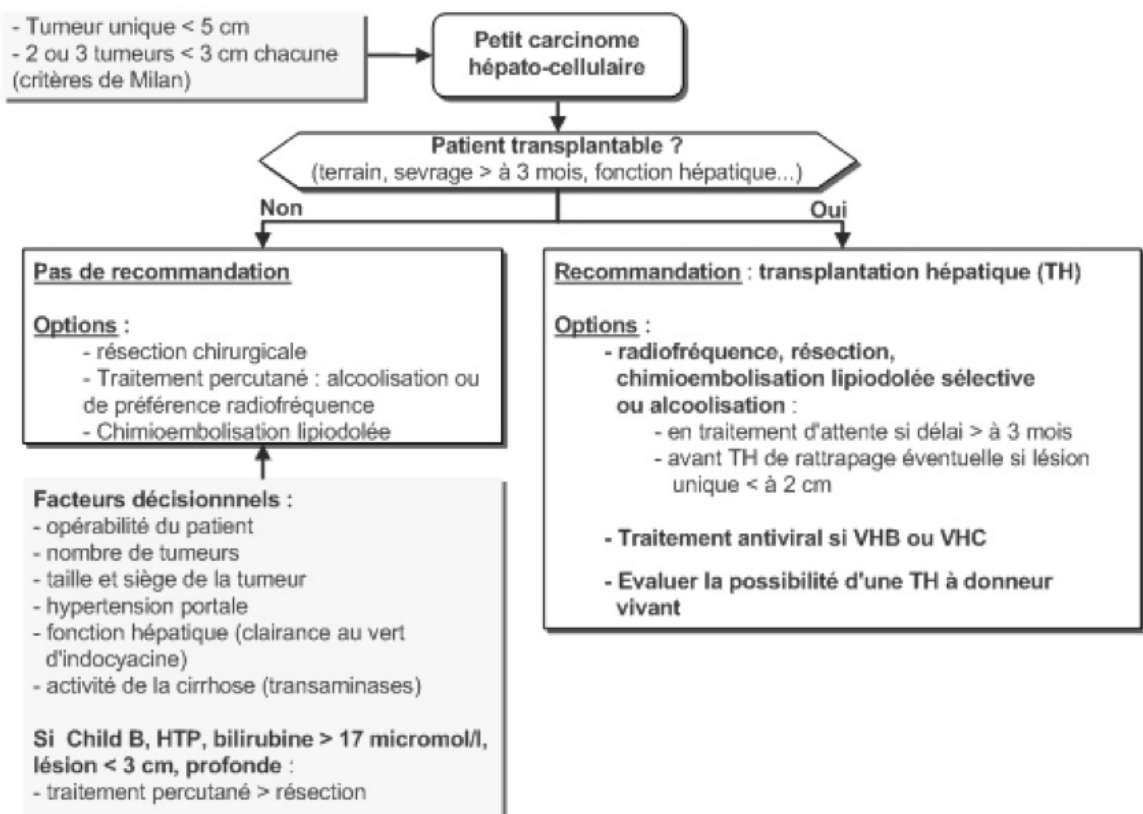
Les recommandations qui suivent sont issues du Référentiel ONCOLOR, CAROL et ONCOLIE (mise à jour de 2008).

■ Carcinome hépatocellulaire sur cirrhose

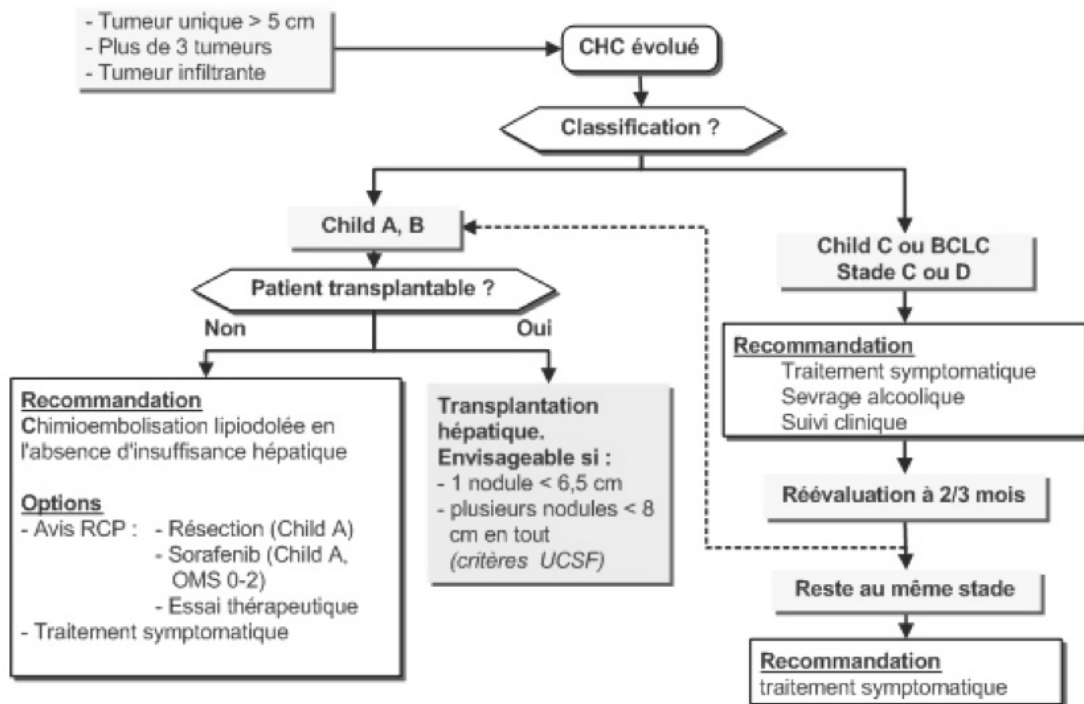
On propose 3 cas de figure dans les CHC sur cirrhose

- ▶ Petit CHC (sans métastase, sans thrombose porte)
- ▶ CHC évolué (sans métastase, sans thrombose porte)
- ▶ CHC avec thrombose porte (sans métastase).

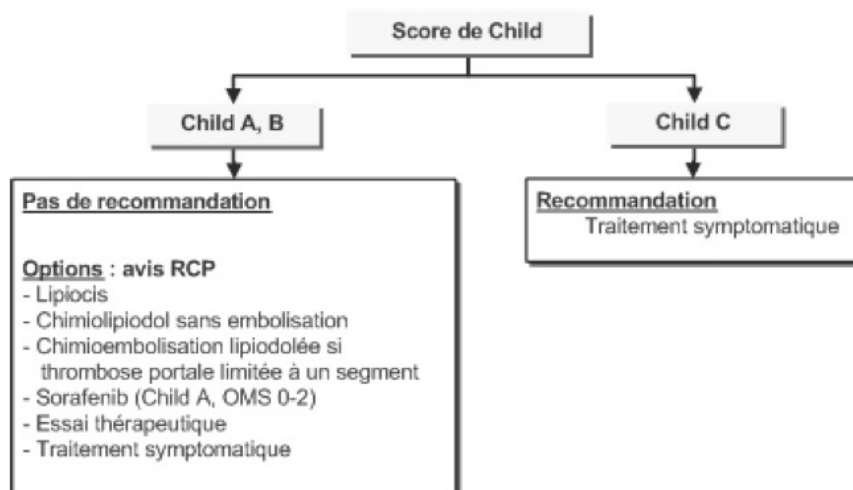
Petit CHC (absence de métastase, sans thrombose porte)



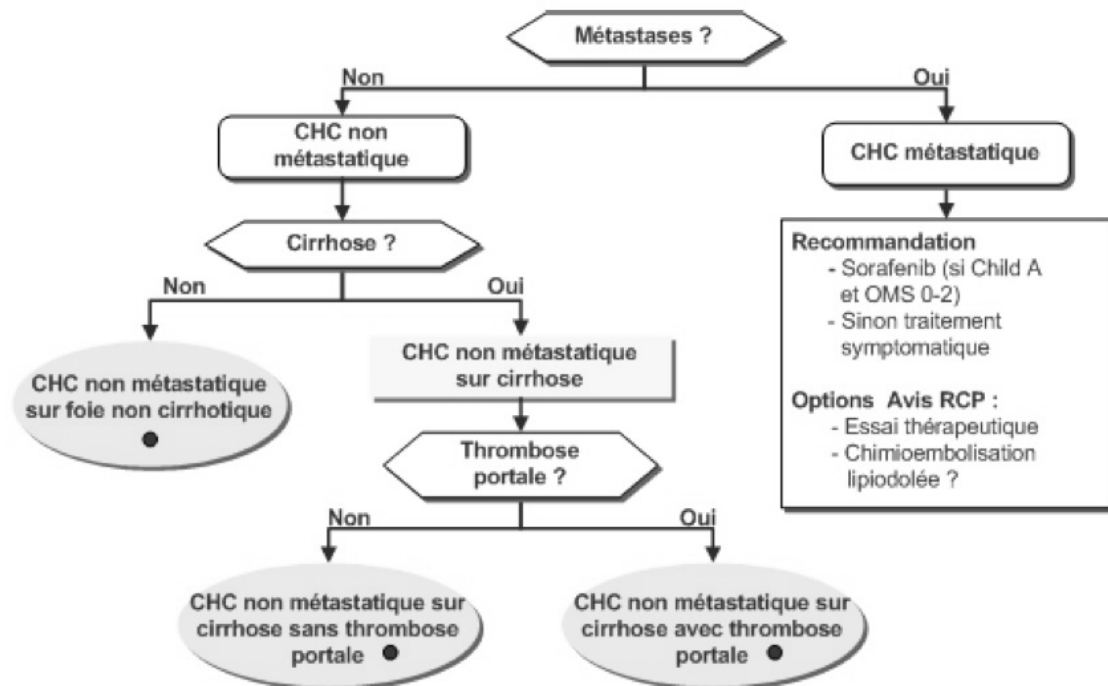
CHC évolué (absence de métastase, sans thrombose porte)



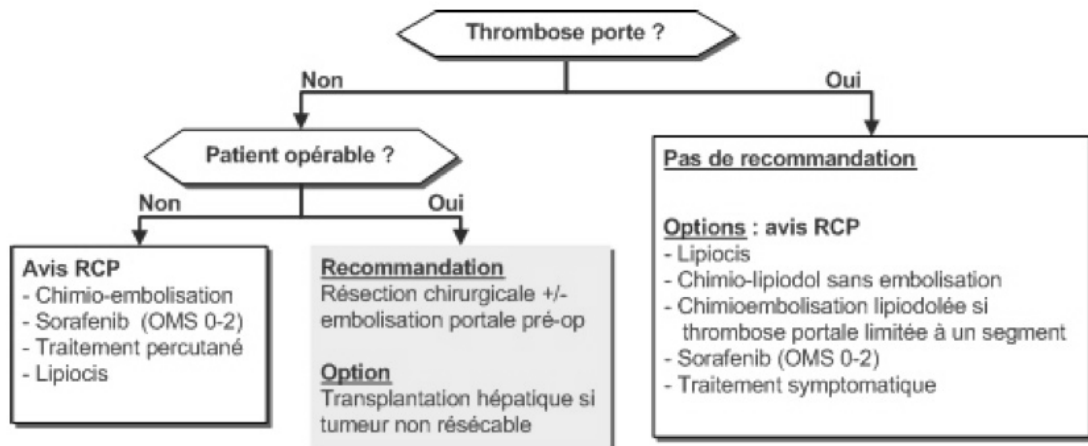
CHC sur cirrhose avec thrombose porte segmentaire ou tronculaire (sans métastase)



■ Carcinome hépatocellulaire métastatique



■ Carcinome hépatocellulaire sur foie non cirrhotique



Chapitre 2 : Techniques de destruction localisée du CHC

1 – Introduction

Les méthodes de destruction percutanée du CHC forment actuellement un groupe thérapeutique curatif majeur du CHC de moins de 3 cm de diamètre chez les patients atteints de cirrhose.

Sur le principe, il existe 2 grandes familles de techniques de destruction localisée du CHC : la destruction par un agent chimique et la destruction par un agent physique.

Sur le plan chronologique, les techniques de destruction par agents chimiques ont été les premières à être mises en place dans les années 80, l'avènement des destructions par agents physiques datant de la fin des années 90.

À l'heure actuelle, les techniques par agents physiques, au premier rang desquels la radiofréquence, ont remplacé de façon quasi complète l'alcoolisation des CHC.

2 - Les techniques utilisant un agent chimique

Ces techniques font appel à l'injection locale intratumorale d'un produit cytotoxique. Le guidage du geste est le plus souvent échographique, mais certaines équipes préfèrent un guidage scanographique.

Les produits cytotoxiques utilisés sont l'alcool absolu, l'acide acétique et certaines molécules utilisées dans le cadre de chimiothérapies.

2.a - L'alcoolisation tumorale

L'alcool absolu (ou éthanol à 95°) a été le premier agent chimique testé et est resté le plus utilisé de tous. Le principe de l'injection d'alcool absolu dans les CHC repose sur la double idée que cet alcool va être confinée dans la tumeur, dont la consistance est molle, tandis que le foie adjacent est cirrhotique et donc dur et d'autre part que la

déshydratation cellulaire induite par l'alcool va entraîner une nécrose de coagulation et une thrombose artérielle intratumorale.

L'indication majeure de l'alcoolisation concerne des CHC de petite taille, mesurant 3 à 5 cm de diamètre, et pas plus nombreux que 3 au total (Bartolozzi C, Radiology 1996)

L'injection intratumorale d'éthanol se fait par voie percutanée et sous guidage échographique ou scanographique au travers d'une aiguille de calibre 20 à 22 G (Giovannini M, Cancer 1994 ; Giovannini M, Semin Oncol 2002).

La technique de référence est l'injection fractionnée de 1 à 9 ml d'alcool pur, pour un nombre de séances variant de 3 à plus d'une dizaine, en fonction du nombre et de la taille des lésions.

Le volume total d'alcool pur injecté peut être calculé selon la formule suivante :

$$V = \frac{4}{3} \pi (r + 0,5)^3 \quad \text{Equation 1}$$

où r est le plus grand rayon de la tumeur considérée comme sphérique.

Une fois l'injection terminée l'aiguille est laissée en place pendant une minute environ afin d'éviter le reflux d'éthanol dans la cavité péritonéale.

En cas de passage vasculaire précoce d'alcool, l'injection doit être arrêtée et un repositionnement de l'aiguille est impératif.

Les séances d'alcoolisation peuvent être répétées 2 à 3 fois par semaine, jusqu'à nécrose complète de la lésion, laquelle peut être affirmée soit par l'imagerie soit par l'histologie (Livraghi T, J Hepatol 1995).

L'injection d'une grande quantité d'alcool au cours d'une seule session a également été proposée (Meloni F, Eur J Ultrasound 2001). Cette technique, séduisante puisque nécessitant une seule séance d'alcoolisation, impose néanmoins le recours à une anesthésie générale. Le volume d'alcool injecté en un temps dans le cadre de cette étude variait entre 6 et 165 ml pour une moyenne de 57 ml (Meloni F, Eur J Ultrasound 2001). Des contre-indications au geste d'alcoolisation existent. Ce sont principalement celles du guidage en imagerie et les troubles de l'hémostase qui interdisent un geste de ponction par voie percutanée. Il convient enfin de noter que

l'alcool absolu semble posséder une distribution intratumorale quelque peu aléatoire, probablement en raison des septa fibreux présents au sein des CHC (Shiina S, Cancer 1991).

2.b - L'acétisation tumorale

L'injection d'acide acétique se fait selon la même procédure que celle de l'éthanol. Une forme diluée à 50 % est le plus souvent utilisée (Ohnishi K, Hepatology 1998). La pénétration de l'acide acétique au travers des septa fibreux des tumeurs serait plus grande que celle de l'éthanol et permettrait donc de réduire le volume d'injection ainsi que le nombre des séances nécessaires à l'obtention d'une nécrose complète (Giovannini M, Semin Oncol 2002).

Ainsi, et grâce à cette propriété de bonne diffusion intratumorale de l'acide acétique, il s'est révélé possible de réaliser l'acétisation des CHC en une seule séance et pour des résultats équivalents et une tolérance thérapeutique comparable à celle de l'alcoolisation.

Dans une étude sur l'acétisation de 42 nodules de CHC chez 36 patients réalisés par une équipe française en 2005, une nécrose tumorale complète a été obtenue chez 29 des 36 patients (81 %) après une (58 %), 2 ou 3 séances (22 %) (Fartoux L, Gastroenterol Clin Biol 2005). Aucune complication majeure n'a été recensée lors de cette étude.

2.c – Les autres techniques utilisant des agents chimiques

Quelques études ont évalué l'injection intratumorale d'agents chimiques tels que la mitoxantrone ou le cisplatine couplée à l'épinéphrine.

À côté de ces produits de chimiothérapies, l'injection de sérum salé hypertonique chauffé au sein de petites tumeurs a également été tentée, mais reste à ce jour anecdotique (Farres M, Cardiovasc Interv Radiol 1998 ; Benson A, Hepatology 2000). Dans une étude française rapportant l'injection intratumorale de mitoxantrone, réalisée chez 9 patients porteurs de tumeurs hépatiques (dont 4 CHC seulement), 11 nécroses complètes sur 15 (73%) ont été observées (Farres MT, Cardiovasc Interv Radiol 1998).

Un traitement par l'association de cisplatine et d'épinéphrine, proposé à 51 patients porteurs de CHC a, quant à lui, montré un taux de réponse globale de 53 % et seuls 31 % des malades ont vu disparaître complètement leur lésion (Leung TW, J Clin Oncol 2003).

De façon globale, ces techniques chimiques alternatives à l'alcoolisation et à l'acétisation semblent plus que jamais devoir disparaître, qui plus est depuis l'avènement majeur des techniques de destruction par agents physiques, plus efficaces et mieux maîtrisées.

3 - Les techniques utilisant un agent physique

Toutes ces techniques partagent une efficacité basée sur le principe de la thermothérapie.

La radiofréquence, la photocoagulation au laser et la destruction par les micro-ondes agissent par le biais d'une élévation importante de température, tandis que la cryothérapie agit par effondrement dans les valeurs négatives de cette même température des tissus.

Ces techniques de destruction par agents physiques sont toutes applicables par voie percutanée ou chirurgicale à l'exception de la cryothérapie qui reste en pratique presque toujours utilisée à ventre ouvert.

Du fait du calibre réduit les aiguilles de radiofréquence, cette technique est aujourd'hui privilégiée par beaucoup d'équipes en France pour le traitement percutané des CHC.

3.a - La radiofréquence

Comme énoncé précédemment, la destruction par radiofréquence est la technique de destruction physique des CHC la plus employée actuellement de par le monde. La radiofréquence repose sur l'application, au travers d'un générateur et jusque dans une ou plusieurs électrodes, d'un courant alternatif à une fréquence voisine de 500 KHz qui est capable de produire une forte élévation de température dans les tissus par agitation ionique (Rossi S, J Interv Radiol 1993). Il s'agit d'une authentique thermocoagulation, puisque les tissus exposés à la radiofréquence voient leur

température monter au-delà de 60°C. La destruction cellulaire est obtenue par les effets de l'augmentation de température sur la fluidité des membranes, les protéines du cytosquelette mais aussi sur la structure même du noyau, par arrêt de la réplication de l'ADN. La destruction cellulaire obtenue est irréversible. Le traitement par radiofréquence nécessite en règle générale 10 à 20 minutes d'application : 5 minutes pour obtenir la température idéale pour la nécrose de coagulation (autour de 90°C), 15 minutes d'application continue et une minute de refroidissement final. L'application peut se faire soit par voie percutanée, soit à ventre ouvert, selon les cas. Les aiguilles communément utilisées sont de calibre 15 G. Une anesthésie générale est recommandée car l'hyperthermie générée peut-être douloureuse, notamment lorsque que la tumeur est proche de la capsule hépatique (Curley SA, Ann Surg 1999).

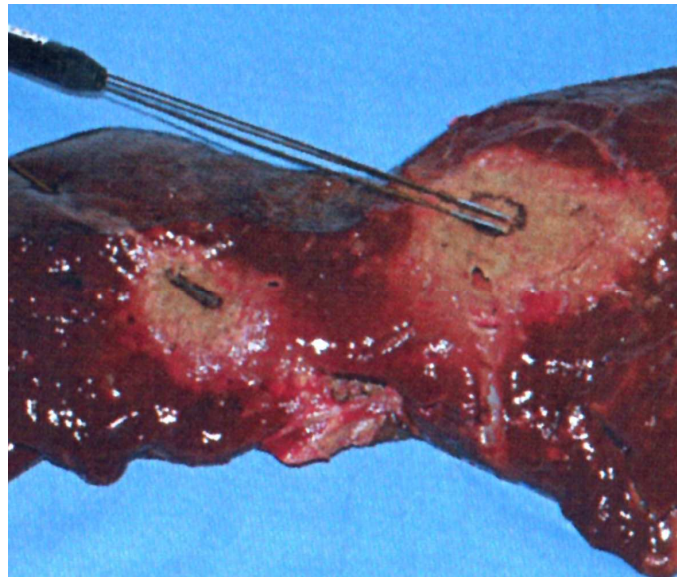
Le suivi de la destruction peut-être échographique. En effet, sous l'effet de la chaleur, les tissus tumoraux voient leur échogénicité se modifier, et une plage de recouvrement hyperéchogène largement atténuante est le signe d'une activité thérapeutique.

Le volume de destruction obtenue est dépendant de la puissance du courant appliqué mais également du nombre d'aiguilles actives et de leurs caractéristiques.

Ainsi, pour une aiguille de radiofréquence simple, le diamètre de la lésion de destruction reste souvent limité à 2 cm. Pour augmenter ce volume de destruction, et atteindre aujourd'hui des diamètres entre 4 et 5 cm, différents systèmes ont été développés par les différents constructeurs présents dans le domaine (Bilchik AJ, Arch Surg 2000 ; Livraghi T, Radiology 2000). Dans les systèmes RITA® et RADIOTHERAPEUTICS®, 4 à 12 « baleines », correspondant à autant d'électrodes actives, sont déployées dans la tumeur au travers d'une canule unique de calibre 14 à 17 G. Dans le système COVIDIEN® (ex RADIONICS®), un système de refroidissement interne de l'aiguille, par circulation d'un liquide refroidi (système COOL-TIP®), favorise les phénomènes de diffusion thermique en éliminant les phénomènes de carbonisation et en prévenant les phénomènes de cavitation tissulaire. Ce système est par ailleurs également présenté sous la forme d'un applicateur à 3 électrodes également refroidies (Figure I-2-1). Le système développé par BERCHTOLD® repose quant à lui sur la perfusion intratissulaire de liquide au cours du traitement, ce qui génère un élargissement de la zone soumise à l'élévation de température par diffusion du liquide chauffé à proximité de l'électrode. Enfin dans

le système OLYMPUS® (ex CEYLON®), les aiguilles sont de type bipolaire et plusieurs peuvent même être associés pour un traitement de type multipolaire.

Figure I-2-1 : Système RADIONICS avec les lésions de destruction obtenues sur le foie ex vivo avec la mono et la triple électrode refroidies.



3.b - La cryothérapie

La cryothérapie est la seconde technique de destruction localisée par agents physiques par ordre d'utilisation en Europe. Le principe technique de la cryothérapie consiste en l'abaissement brutal et pendant plusieurs minutes de la température des tissus à des valeurs largement négatives. Ainsi, une température de -15°C appliquée pendant 5 minutes permet la destruction du tissu hépatique sain (Popken F, Cryobiology 2000 ; Rivoire ML, J Surg Oncol 1996). Pour les tissus tumoraux, qui ont prouvé être plus résistants au froid que les tissus sains, une température de l'ordre de -38°C est nécessaire pour retenir une nécrose, pour une durée identique de traitement de 5 minutes (Bischof J, Cryobiology 1993 ; Popken F, Cryobiology 2000). L'application locale d'argon ou d'azote permet d'obtenir une température de près de -180°C au contact immédiat de l'applicateur de cryothérapie. Cet applicateur est en général d'un calibre assez important, compris entre 2 et 4 mm de diamètre, ce qui

explique que cette technique s'applique presque exclusivement à ventre ouvert. À noter cependant que des cryodes plus fines ont été récemment mises sur le marché, pour lesquelles aucun résultat n'est encore rapporté en ce qui concerne le CHC (Silverman SG, Radiology 2000). Très rapidement, un glaçon va se former au contact de l'applicateur et va ensuite croître en taille. Compte tenu que la combinaison la plus efficace en termes de nécrose cellulaire correspond à la congélation rapide des tissus suivie d'un réchauffement lent, la plupart des auteurs ayant traité du sujet recommandent aujourd'hui de réaliser de cycles successifs associant congélation puis réchauffement (Gage AA, Cryobiology 1985). Selon cette méthode, le temps total de traitement en cryothérapie est d'environ 20 minutes pour une destruction lésionnelle de l'ordre de 5 à 6 cm de diamètre. Pour cette raison, la majorité des auteurs ne traite pas plus de 5 lésions en une seule séance (Pergolizzi J, Am Surg 1999).

3.c – La photocoagulation au laser

Décrite pour la première fois dans le traitement des tumeurs hépatiques en 1989, la photocoagulation au laser génère une thermocoagulation par conversion de l'énergie du faisceau en chaleur (Steger A, Eur Radiol 2001). Plusieurs types de lasers ont été évalués : le laser Nd-YAG, le laser à diode semi-conductrice et le laser à argon. Le laser à diode a été particulièrement utilisé car portable et applicable sur la plupart des tissus grâce à sa longueur d'onde. Son application se fait au travers d'aiguilles spéciales, avec un faisceau laser sortant de quelques millimètres à l'extrémité de l'aiguille. Deux à 2,5 W sont délivrés sur 10 mm pendant 500 secondes (soit plus de 1000 J par fibre).

L'application d'un traitement au moyen d'une fibre nue induit une lésion de destruction de 2 cm de diamètre maximum. Pour cette raison, plusieurs fibres (le plus souvent 4) sont en général insérées en parallèle au travers d'un applicateur de calibre 18 G (Vogl TJ, Eur J Ultrasound 2001).

L'application du laser pour traiter les CHC au niveau hépatique se fait le plus souvent sous contrôle IRM. La température locale lors de l'application du laser est de 80 à 100° C. La lésion obtenue correspond à une nécrose de coagulation. À noter qu'un système de refroidissement de l'applicateur a été récemment conçu qui permet

d'obtenir des diamètres de destruction aujourd'hui voisins de 4 cm (Mack MG, Eur Radiol 2001).

3.d – Les micro-ondes

Initialement utilisée dans un but hémostatique, l'application de micro-ondes au niveau des tissus possède aujourd'hui une véritable indication en tant que technique de destruction localisée du CHC. Cette technique est néanmoins presque exclusivement employée au Japon et pour des lésions de taille inférieure à 3 cm.

Les micro-ondes agissent par agitation ionique au sein des tissus, à des fréquences voisines de 2500 MHz, et produisent localement un important dégagement de chaleur.

Sur le plan technique, de très fines fibres sont insérées à l'intérieur même de la tumeur à l'aide d'un applicateur rigide (Sato M, Am J Surg 1998; Shibata T, Radiology 2002; Martin RCG, J Surg Oncol 2007). L'application pour un seul impact est d'environ 30 à 60 secondes avec obtention d'une nécrose de coagulation de 1,2 cm de diamètre. Un diamètre lésionnel de 2,6 cm, qui est voisin de celui obtenu avec les autres techniques de destruction localisée par agents physiques, est obtenu pour une exposition de 300 secondes (Sato M, Am J Surg 1998). La faible taille des nécroses produites par un impact unique oblige bien souvent à multiplier les impacts pour traiter l'ensemble de la tumeur cible. En plus de la faible taille des lésions générées, le problème principal de la technique repose sur le coût élevé du matériel, notamment par rapport à celui utilisé en radiofréquence (Shibata T, Radiology 2002). À noter l'apparition récente d'aiguilles de nouvelle génération qui ont permis d'obtenir de bons résultats carcinologiques sur des tumeurs de volumes plus importants, tout en restant dans des temps d'application raisonnables (Martin RCG, J Surg Oncol 2007).

4 – Procédure

4.a – Bilan préthérapeutique

Le bilan préthérapeutique repose principalement sur la recherche des contre-indications à un geste de ponction hépatique par voie percutanée. Ces principales contre-indications sont la présence d'une abondante ascite et d'un trouble majeur de l'hémostase (plaquettes < 50 000/mm³, TP < 60%, INR > 2 fois le témoin). Un traitement anticoagulant doit être suspendu. Une situation sous capsulaire, ou ne permettant pas un guidage par imagerie, de la tumeur entraîne également une contre-indication du geste. De même un contact direct de la tumeur avec la convergence biliaire ou le tube digestif (estomac, duodénum, côlon), la proximité des gros vaisseaux hilaires ou de la vésicule biliaire, sont des contre-indications au geste de destruction localisée. Un antécédent de montage bilio-digestif et une sphinctérotomie sont également retenus par certains auteurs comme des contre-indications du fait d'un risque majoré d'abcédation hépatique.

4.b – Réalisation technique

Les gestes de destruction localisée de CHC nécessitent habituellement une hospitalisation courte encadrant le geste. Bien souvent la procédure est réalisée dans des conditions de type chirurgical, au bloc opératoire, même en cas d'abord percutané. Une couverture antibiotique n'est pas systématique. Le patient bénéficie presque toujours d'une anesthésie générale.

L'abord tumoral privilégié au cours de toutes ces procédures est l'abord direct, par ponction percutanée. Une fois l'aiguille en place, le temps d'application du traitement, de même que le nombre de séances nécessaires à l'obtention d'une nécrose complète, dépend de l'agent chimique ou physique utilisé.

4.c – Guidage

Le guidage en imagerie est le plus souvent échographique, même si certaines équipes préfèrent utiliser un guidage scanographique, lequel reste néanmoins le plus

souvent réservé aux lésions peu visibles en échographie ou encore de topographie difficile, notamment celles du lobe caudé ou du dôme hépatique. Certains auteurs jugent également intéressante l'utilisation des produits de contraste vasculaire échographique de seconde génération (SONOVUE®), tant pour le guidage du geste que pour l'analyse de l'efficacité immédiatement en fin de procédure. À l'avenir, l'IRM, notamment de part sa capacité d'analyse thermographique, pourrait devenir une modalité d'utilisation plus fréquente pour ce type de procédure.

5 – Evaluation actuelle de la destruction tumorale

5.a – Evaluation en temps réel

L'évaluation en temps réel de la progression de la nécrose de coagulation repose aujourd'hui sur l'échographie qui met en évidence une plage de recouvrement hyperéchogène et largement atténuante de la zone traitée, et ce quel que soit l'agent thérapeutique utilisé (Cioni D, Eur J Ultrasound 2001). Cette zone de recouvrement hyperéchogène ne peut, à l'évidence, être tenue comme suffisante et fiable pour affirmer l'efficacité d'un geste de destruction localisée du CHC.

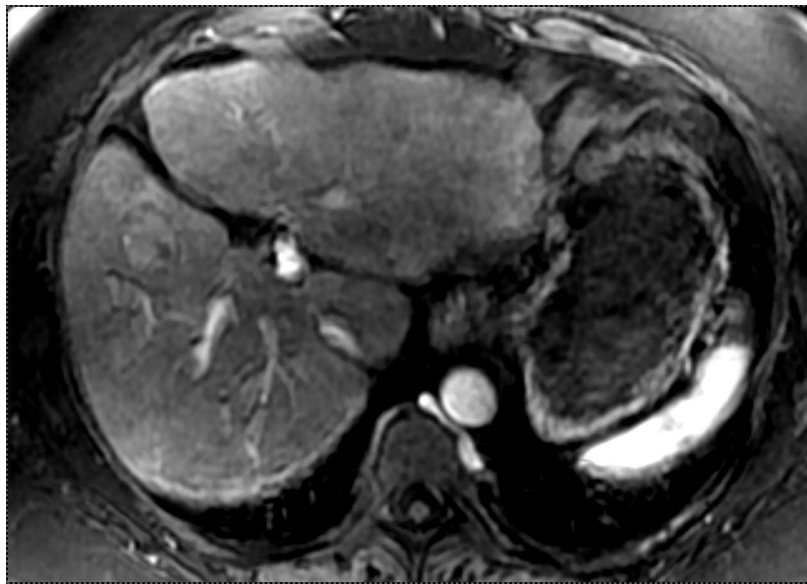5.b – Evaluation à distance

Le critère principal d'une destruction tumorale complète demeure l'absence de rehaussement de la tumeur traitée au temps artériel de l'injection de produit de contraste, que ce soit au scanner, en IRM ou encore en échographie de contraste.

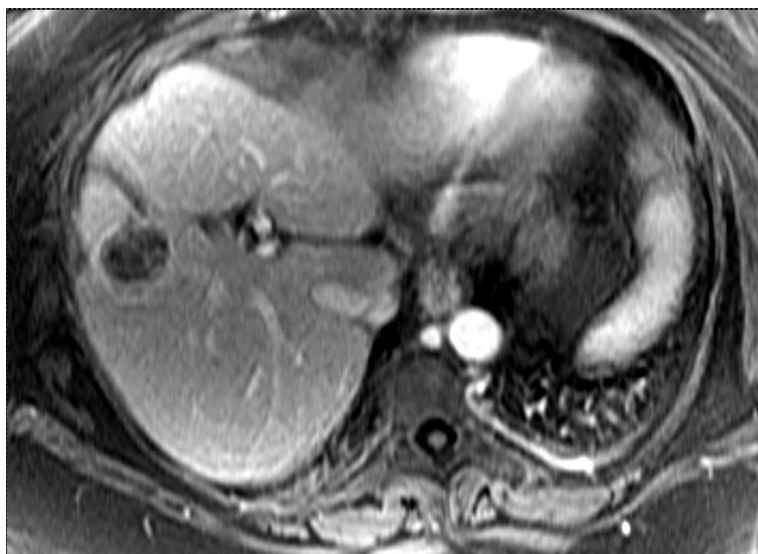La première imagerie de contrôle ne doit pas être réalisée dans les 2 premières semaines suivant le geste de destruction localisée, et en pratique doit être réalisé à un ou deux mois de ce traitement. En IRM comme au scanner, une lésion de destruction apparaît, après injection de produit de contraste, comme une zone tissulaire dévascularisée, et ce quel que soit le temps d'analyse de l'imagerie (Figure I-2-2).

D'autres critères d'évaluation à distance sont parfois associés : le dosage sérique d'AFP et la biopsie lésionnelle. En pratique, la normalisation de l'AFP possède un intérêt pour les seuls cas où le CHC présentait un taux positif de ce marqueur avant traitement. Une biopsie de la zone traitée est considérée, quant à elle, sans véritable intérêt du fait du très grand nombre de faux négatifs relevés dans la littérature.

Figure I-2-2 : IRM hépatique avant et après destruction d'un CHC par radiofréquence



a : IRM 1,5T. Séquence T1 GRE en coupe axiale au temps artériel de l'injection de GD. CHC de 2,5 cm au niveau du segment IV avant son traitement par RF.



b : IRM 1,5T. Séquence T1 GRE en coupe axiale au temps artériel de l'injection de GD. Lésion de destruction par RF 3 mois après traitement.

6 – Résultats

6.1 – En termes de destruction tumorale

L'examen histologique de la zone traitée par alcoolisation percutanée a montré qu'une nécrose complète était obtenue dans plus de 70 % des cas (Livraghi T, Radiology 1995; Shiina S, AJR 1990). Au scanner, cette nécrose est considérée complète dans 80 à 100 % des cas pour les CHC n'excédant pas 3 cm de diamètre (Lencioni R, Cancer 1995 ; Livraghi T, Radiology 1999), mais dans à peine 50 % des cas pour les tumeurs de plus grand diamètre (Vilana R, Hepatology 1992). La taille du CHC semble donc être le facteur principal qui détermine l'extension de la nécrose (Livraghi T, Radiology 1995 ; Lencioni R, Cancer 1995 ; Orlando A, Am J Gastroenterol 2000). La diffusion de l'alcool au sein du CHC est d'autant plus restreinte et aléatoire que le CHC est volumineux et qu'il existe des septa intratumoraux. L'injection sous anesthésie générale d'un plus grand volume d'alcool en une seule séance paraît fournir des résultats superposables en termes de destruction tumorale.

La qualité de la nécrose tumorale obtenue après radiofréquence a été validée histologiquement après résection chirurgicale et explantation hépatique (Goldberg SN, Cancer 2000). Par la suite, de nombreuses études ont rapporté les résultats des différentes techniques d'imagerie pour le diagnostic et l'analyse de la destruction tumorale (Rossi S, AJR 1998 ; Buscarini L, Eur Radiol 2001 ; Livraghi T, Radiology 2000). La taille tumorale semble, comme pour l'alcoolisation, être le facteur déterminant de l'efficacité de cette destruction tumorale. Une nécrose complète des CHC de moins de 3 cm est obtenue dans 90 % des cas (Livraghi T, Radiology 1999). Au-delà de 3 cm de diamètre, moins de 50 % des CHC traités le sont complètement. En cas de forme tumorale infiltrante, seuls 35 % des CHC sont nécrosés en totalité. Les développements actuels des électrodes de RF ont néanmoins permis d'obtenir une augmentation des volumes de nécrose (Rossi S, AJR 1998 ; Francica G, Eur J Ultrasound 1999).

En ce qui concerne le traitement par micro-ondes, le pourcentage de nécrose complète paraît comparable à ce qui est rapporté avec la radiofréquence. Néanmoins cette technique requiert un nombre plus élevé de séances de traitement pour un même résultat (Shibata T, Radiology 2002 ; Dong B, AJR 2003).

6.2 – En termes de récurrence tumorale

La survenue d'une récurrence de CHC au niveau du foie est très fréquente après traitement percutané, comme après injection chirurgicale. Cette récurrence peut relever de deux situations distinctes : une récurrence au niveau du CHC précédemment traité, ou alors l'apparition d'un ou de plusieurs nouveaux CHC distincts de la tumeur initialement traitée. Dans ce deuxième cas, la récurrence est liée au caractère éminemment précancéreux du foie cirrhotique.

La distinction entre ces deux types de récurrence repose principalement sur l'imagerie. Ainsi un CHC développé à l'endroit, ou immédiatement en marge du CHC initialement traité, est considéré comme une récurrence authentique ; une récurrence tumorale située à plus de 2 cm de la tumeur initiale est au contraire considérée comme un nouveau CHC. Le risque de récurrence locale après alcoolisation percutanée prédomine dans les 2 à 3 ans suivant le traitement. Une stabilisation du risque apparaîtrait au-delà. En revanche, les récurrences tumorales à distance augmenteraient de façon linéaire dans le temps, avec des chiffres de l'ordre de 20% à 1 an jusqu'à plus de 80 % à 5 ans (Castellano L, J Hepatol 1997; Koda M, Cancer 2000).

Le **Tableau I-2-1** ci-après résume les résultats pour l'alcoolisation percutanée du CHC

Auteurs	Nombre de malades	Nombre de tumeurs	Diamètre tumoral (cm)	Classe A de Child-Pugh	Suivi (mois) ^a	Récidive tumorale		Survie		
						locale	à distance	1 an	3 ans	5 ans
Livraghi et al. 1995	246 ^b	—	≤ 3	68 %	36	17 %	83 %	97 %	68 %	40 %
	224 ^b		3-5	55 %				94 %	57 %	37 %
	50 ^b		> 5	56 %				85 %	53 %	30 %
Lencioni et al. 1995	105	125	< 5	60 %	22,5 ± 16,4	3 %	51 %	96 %	68 %	32 %
Castellano et al. 1997	71	95	≤ 5	76 %	24,8	20 %	55 %	89 %	54 %	24 %
Hasegawa et al. 1999	81	99	≤ 3	77 %	—	38 %	80 %	96 %	84 %	55 %
Koda et al. 2000	49	73	≤ 3	53 %	33 ± 19,1	37 %	59 %	100 %	74 %	50 %
Orlando et al. 2000	115	—	—	81 %	—	23 %	41 %	89 %	43 %	—
Pompili et al. 2001	111	129	< 5	100 %	28 ± 20	17 %	45 %	97 %	62 %	41 %

^a Moyenne ± écart-type. ^b Issus d'une population totale de 746 malades.

La taille, le nombre de CHC initialement présents (Hasegawa S, Cancer 1999; Khan KN, J Hepatol 2000; sato S, J Hepatol 2001), la présence d'une capsule tumorale et de septa intratumoraux (Koda M, Cancer 2000 ; Khan KN, J Hepatol 2000), et le degré de différenciation tumorale (Sato S, J hepatol 2001) sont les principaux facteurs favorisants associés à la survenue d'une récurrence locale d'un CHC.

Le caractère multifocal du CHC initial (Orlando A, Am J Gastroenterol 2000), une élévation de l'AFP avant (Koda M, Cancer 2000) ou après (Pompili M, Cancer 1997) le geste d'alcoolisation, et une hépatopathie à VHC (Kumada T, Hepatology 1997) seraient quant à eux des facteurs favorisants d'une récurrence à distance.

À ce jour, peu d'études ont encore rapporté l'évolution sur le long terme de la radiofréquence.

Le **Tableau I-2-2** suivant résume les principaux résultats rapportés à ce sujet dans la littérature :

Auteurs	Nombre de malades	Nombre de tumeurs	Diamètre tumoral (cm)	Classe de Child-Pugh A/B/C	Suivi (mois) ^a	Récidive tumorale		Survie		
						locale	à distance	1 an	3 ans	5 ans
Rossi et al. 1996	39	41	≥ 3	21/16/1	22,6 (3-66)	5 %	36 %	94 %	68 %	40 %
Rossi et al. 1998	23	26	≥ 3,5	17/6/0	10 (6-19)	5 %	23 %	—	—	—
Livraghi et al. 1999	42	52	≥ 3	39/3/0	—	—	—	—	—	—
Livraghi et al. 2000	114	126	3-9,5	100/14/0	—	—	—	—	—	—
Buscarini et al. 2001	88	101	≥ 3,5	56/29/1	34 (2-73)	29 % ^b 14 % ^c	—	89 %	62 %	33 %

^a Moyenne (extrêmes). ^b Electrodes conventionnelles. ^c Electrodes expansives.

Dans une étude assez récente, le nombre de tumeurs et une sérologie VHC positive apparaissent associés de façon significative dans la survenue d'une récurrence de CHC après traitement par radiofréquence (Izumi N, Cancer 2001).

Par ailleurs, le fait que le type de matériel de radiofréquence utilisé pouvait influencer le taux de récurrence a également été analysé. Une étude comparant l'utilisation d'aiguilles simples et d'aiguilles déployables a révélé un taux de récurrence respectivement de 29% et 14 % après un suivi de 34 mois (B.uscarini L, Eur Radiol 2001). Pour des raisons évidentes de concurrence acharnée entre les fabricants de ces différents matériels, ces chiffres sont néanmoins à considérer avec prudence.

6.3 – En termes de survie

La survie après alcoolisation est de l'ordre de 90 à 100 % à un an, de 50 à 70 % à 3 ans et de 30 à 50 % à 5 ans (Livraghi T, Radiology 1995 ; Catallano L, J Hepatol 1997 ; Pompili M, Cancer 2001 ; Shiina S, Oncology 2002).

Pour la radiofréquence, le recul est un peu plus faible, mais la survie paraît comparable à celle observée après alcoolisation. En revanche, la survie sans récurrence locale serait meilleure après radiofréquence (Rossi S, AJR 1996 ; Lencioni RA, Radiology 2003).

Au final, il est important de noter que la survie semble dépendre autant de l'évolution du CHC que de celle de la cirrhose sous-jacente (Rossi S, AJR 1996).

7 – Complications

Les complications des traitements percutanés du CHC par alcoolisation et radiofréquence sont synthétisées dans le **Tableau I-2-3** ci-après :

Auteurs	n	Traitement percutané	Complications mineures	Complications majeures	Essaimage tumoral	Décès
Livraghi et al.	746	Alcoolisation	Fièvre : 24 % Douleurs : 13,5 %	1,3 %	—	0 %
Di Stasi et al.	1 066	Alcoolisation	Douleurs : 2 %	2,5 %	0,65 %	0,09 %
Livraghi et al.	44	Alcoolisation	Douleurs : 2 %	0 %	—	—
Livraghi et al.	42	Radiofréquence	9,5 %	2 %	—	—
Llovet et al.	32	Radiofréquence	15 %	22 %	12,5 %	0 %
Buscarini et al.	88	Radiofréquence	Douleurs : 16 %	2,3 %	—	—

L'alcoolisation percutanée est en général bien tolérée. Des douleurs abdominales et une fièvre transitoire sont fréquentes (Livraghi T, Radiology 1999 ; Di Stasi M, Scand J Gastroenterol 1997). Les complications les plus graves rapportées pour un geste d'alcoolisation de CHC sont l'hémopéritoine, la thrombose portale et l'épanchement pleural. Ce type de complications est exceptionnel et la mortalité de l'alcoolisation tumorale est extrêmement faible (Livraghi T, Radiology 1999 ; Di Stasi M, Scand J

Gastroenterol 1997 ; Livraghi T, Radiology 2003). La gravité et le taux de complications augmentent en cas de tumeur volumineuse, ainsi qu'en cas de procédure unique avec injection d'une grande quantité d'éthanol (Giorgio A, Eur J Ultrasound 1998; Meloni F, Eur J Ultrasound 2001). Un essaimage tumoral sur le trajet de ponction n'a été rapporté que dans 1 % des cas d'alcoolisation (Di Stasi M, Scand J Gastroenterol 1997).

En ce qui concerne la radiofréquence hépatique pour CHC, les douleurs abdominales sont les complications mineures les plus souvent rapportées. Ces douleurs abdominales paraissent un peu plus fréquentes qu'en cas d'alcoolisation tumorale par voie percutanée (Livraghi T, Radiology 1999 ; Rossi S, AJR 1998 ; Buscarini L, Eur radiol 2001). À côté de ces effets secondaires mineurs, la survenue de complications graves est comparable à celle observée après alcoolisation tumorale (Livraghi T, Radiology 2000). Des cas de brûlures de la peau, mais également d'organes creux de voisinage, ont également été rapportés. Le risque d'essaimage tumoral, qui dans une première étude semblait important (Llovet JM, Hepatology 2001) s'avère en réalité identique à celui de l'alcoolisation tumorale, à savoir proche de 1 % des cas. La coagulation du trajet lors du retrait de l'aiguille de radiofréquence permettrait en partie d'éviter cet essaimage de cellules néoplasiques tout en évitant les saignements de fin de procédure.

Les complications classiquement décrites avec la cryothérapie sont l'hypothermie, l'arythmie cardiaque, des fissures dans le tissu hépatique pouvant aboutir à des fistules biliaires ou même une rupture hépatique en cas de proximité capsulaire, une hyperthermie réactionnelle d'origine non infectieuse, une chute des plaquettes, une myoglobinurie avec insuffisance rénale, et enfin un rarissime, mais gravissime, «cryoshock » pouvant aller jusqu'au décès du patient (Seifert J, J R Coll Surg Edinb 1998).

Les complications principales de la photocoagulation au laser sont la plaie biliaire, avec possible cholépéritoine, la thrombose portale tronculaire, la perforation digestive voire le décès du patient par nécrose hépatique extensive (Heisterkamp J, Br J Surg 1997 ; Muralidharan V, J Surg Oncol 2001). La gravité potentielle, conjuguée à un taux plus important, de ces complications par rapport à ceux rencontrés dans les

autres techniques de destruction localisée du CHC, constituent un obstacle probablement rédhibitoire au développement de cette technique.

2^{ème} partie : **Thérapie ultrasonore**

Chapitre 1 : Ultrasons et thérapie

1 - Historique

L'effet piézo-électrique direct fut découvert par Pierre et Jacques Curie en 1880. Le terme trouve sa racine dans le mot de grec ancien « piezein » qui signifiait « presser ». Les deux frères Curie mirent en évidence qu'un échantillon de quartz convenablement orienté et soumis à une pression mécanique était le siège d'une polarisation. L'année suivante, Lippman établit l'existence du phénomène inverse, à savoir que, soumis à un champ électrique, un cristal de quartz se comprime ou se dilate. Ce n'est pourtant que 30 ans plus tard, et grâce aux travaux de Langevin, que ce principe fut utilisé pour produire des ultrasons. En 1918, Langevin fabriqua et breveta le premier transducteur électro-acoustique, qui était constitué d'un bloc de quartz collé entre de lames d'acier. Ce système était innovant en ce sens qu'il permettait d'obtenir une fréquence de résonance inférieure à celle d'un quartz seul et surtout fournissait une meilleure adaptation mécanique au milieu extérieur.

Ce n'est qu'en 1928 que les effets des ultrasons sur les tissus biologiques furent relevés pour la première fois par Harvey et Loomis. Aussi curieux que cela puisse paraître aujourd'hui, les premières utilisations des ultrasons en médecine l'ont été pour des applications thérapeutiques. Ces applications découlaient de constatations simples comme celle de bancs entiers de poissons morts qui remontaient à la surface de la mer après l'utilisation d'un sonar ou encore la sensation douloureuse ressentie au niveau d'une main plongée dans une cuve d'eau soumise à un faisceau ultrasonore de forte puissance.

Dès 1933, avec Freundlich, les tous premiers développements médicaux des ultrasons firent leur apparition, avec comme indication l'échauffement à visée antalgique des tissus vivants, en particulier au niveau des muscles et des articulations. La même année, Szent-Györgi proposa d'utiliser la sensibilité des tissus cancéreux à la chaleur pour utiliser les ultrasons dans le cadre du traitement du cancer. Dans les années 50, en utilisant l'idée de focalisation ultrasonore extracorporelle élaborée par Lynn en 1942, les frères Fry travaillèrent sur le

traitement ultrasonore par voie externe des troubles neurologiques de la maladie de Parkinson. En utilisant un faisceau ultrasonore focalisé vers la zone à traiter, ils rapportèrent la création de lésions focales générées par ce faisceau au niveau du cortex cérébral, tandis que les tissus alentours étaient respectés.

Avec l'avènement de l'imagerie ultrasonore dans le début des années 70, ces applications à orientation thérapeutique restèrent ensuite de longues années au second plan. Et ce n'est qu'avec le développement important de l'électronique et de l'informatique dans les années 80 que la thérapie ultrasonore retrouva un net regain d'intérêt.

Les applications thérapeutiques que connaissent aujourd'hui les ultrasons sont nombreuses. Ainsi on peut citer la lithotritie par onde de choc dans le traitement des lithiases rénales, la physiothérapie ou encore l'hyperthermie à visée antalgique. À côté de ces techniques, le développement de la thermoablation par ultrasons de puissance connaît également un développement majeur. Elle s'applique notamment aujourd'hui en pratique clinique au traitement radical du cancer de prostate par voie endorectale, mais également au traitement du fibrome utérin par ultrasons focalisés et à la pathologie des troubles du rythme cardiaque.

2 - Effets biologiques des ultrasons

2.a - Atténuation et absorption des ultrasons

– Atténuation

Plusieurs facteurs contribuent à l'atténuation des ondes ultrasonores dans les tissus biologiques. Ce sont l'absorption ultrasonore, la diffusion due aux petits réflecteurs du milieu, la divergence du faisceau ultrasonore et la propagation de l'onde ultrasonore suivant d'autres modes.

Une onde ultrasonore plane qui se propage dans les tissus biologiques voit son intensité acoustique diminuer selon la formule suivante :

$$I = I_0 e^{-2\alpha d} \quad \text{Equation 2}$$

où I est l'intensité acoustique (W/cm^2) ; I_0 l'intensité acoustique à l'entrée du milieu ; α le coefficient d'atténuation du milieu (cm^{-1}) ; d la distance parcourue.

Comme le traduit l'équation ci-après, le coefficient d'atténuation ultrasonore varie avec la fréquence de l'onde ultrasonore :

$$\alpha = af^b \quad \text{Equation 3}$$

où f est la fréquence de l'onde acoustique (MHz) ; les constantes a et b sont dépendantes du tissu traversé.

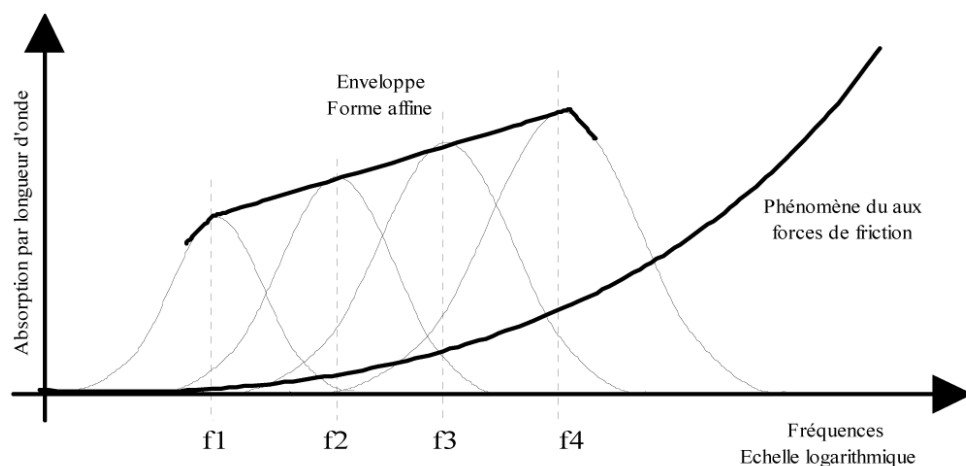
La constante b est en règle générale équivalente à 1 dans les tissus biologiques

Le **Tableau II-1-1** ci-dessous fourni quelques valeurs typiques de coefficients d'atténuation :

Milieu	α en $dB.cm^{-1}.MHz^{-1}$
Sang	0,18
Graisse	0,6
Foie	0,8
Muscle	1,2
Eau	0,0022
Os	20
Poumon	40

L'atténuation ultrasonore dans les tissus biologiques peut être divisée en 2 mécanismes : le frottement visqueux et les phénomènes de relaxation (Gautherie 1990). Le passage d'une onde ultrasonore dans un tissu biologique induit des mouvements de particules et entraîne des forces de friction qui s'oppose directement à ces mouvements. L'onde ultrasonore perd de son énergie du fait de ces frottements. Cette énergie est alors restituée localement aux tissus biologiques sous forme de chaleur. À côté des frottements visqueux existent les phénomènes de relaxation. Ceux-ci correspondent à des mécanismes de transfert d'énergie de forme mécanique aux tissus traversés. Les tissus biologiques s'écartent alors de leur équilibre énergétique. Dans le cas où le temps de retour à l'équilibre des tissus est distincte du temps de transit de l'onde ultrasonore, la restitution énergétique est alors déphasée par rapport à l'onde, laquelle se voit alors atténuée. Un pic correspondant à une fréquence dite de relaxation est alors observé sur le coefficient d'absorption ultrasonore. En règle générale, plusieurs phénomènes coexistent, liés chacun à différentes fréquences (ou temps) de relaxation. L'enveloppe résultante de ces courbes fournit la variation fréquentielle de la contribution du coefficient d'absorption totale du au phénomène de relaxation.

La **Figure II-1-1** ci-dessous résume les 2 mécanismes d'absorption décrits dans ce paragraphe :



– Absorption

Une onde ultrasonore qui se propage dans les tissus biologiques est en partie absorbée. Cette absorption produit une élévation de température. Les coefficients d'atténuation et d'absorption ultrasonore sont souvent assimilés dans les tissus biologiques.

L'apport de chaleur locale par unité de volume exprimé en W/m^3 est fourni par la relation suivante :

$$Q = 2.\mu.I$$

Equation 4

où μ est le coefficient d'absorption des tissus en cm^{-1} et I l'intensité de l'onde ultrasonore en W/cm^2 .

- Facteurs influents sur l'atténuation et l'absorption ultrasonores

Comme nous l'avons vu plus avant, plusieurs facteurs ont un rôle clé dans l'atténuation et l'absorption d'un faisceau ultrasonore dans un tissu biologique.

- L'intensité de l'onde ultrasonore

Pour des intensités élevées, la propagation perd son caractère linéaire et des harmoniques sont générées. Ces harmoniques, de fréquence élevée, sont plus absorbées par les tissus, ce qui se traduit par une augmentation du coefficient d'atténuation mesuré. Des ondes d'intensités élevées peuvent également produire des bulles dans les tissus (phénomène de cavitation). Ces bulles sont également responsables de la création d'ondes de fréquences harmoniques qui augmenteront l'atténuation globale des tissus.

- La fréquence de l'onde ultrasonore

Comme déjà énoncé, l'atténuation ultrasonore s'élève en fonction de la fréquence.

- La température des tissus

Les relations entre atténuation ultrasonore et température des tissus sont complexes et dépendent tout autant du type de tissu biologique rencontré que la fréquence de l'onde. Pour beaucoup de tissus, l'atténuation est plus ou moins constante entre 20 et 40°C. Au-delà de 50°C, l'atténuation ultrasonore s'élève de façon importante. Cette augmentation a été rapportée comme en rapport avec un changement de la nature même des tissus, et donc des propriétés physiques de ces tissus à ce niveau de température (Damianou CA, J Acoust Soc Am 1997).

2.b - Effets biologiques des ultrasons dans les tissus

1 - Effet thermique

- **Equation de transfert de la chaleur dans les tissus biologiques (BHTE)**

La variation de la température des tissus biologiques soumis à un faisceau ultrasonore peut être calculée en utilisant la « Bio Heat Transfert Equation » (BHTE) énoncée par Pennes en 1948. Il s'agit d'un modèle reposant sur une approximation des caractéristiques thermiques des tissus (Arkin H, IEEE Trans Biomed Eng 1994) et qui tient compte de la chaleur évacuée par la perfusion sanguine selon la relation suivante :

$$k\nabla^2 T - \omega_a \cdot c_a \cdot (T - T_a) - Q = \rho_m \cdot c_m \cdot \frac{\partial T}{\partial t} \quad \text{Equation 5}$$

où T est la température du milieu (°C), k est le coefficient de conductivité thermique (W/m/°C), ρ_m est la masse volumique des tissus (kg/m³), c_m est la chaleur spécifique du tissu (J/kg/°C), Q est la quantité de chaleur apportée aux tissus par unité de temps et de volume (W.m⁻³), ω_a est le taux de perfusion locale (kg/m³/s), c_a est la chaleur spécifique du sang (J.kg⁻¹.°C⁻¹), et T_a est la température artérielle (°C).

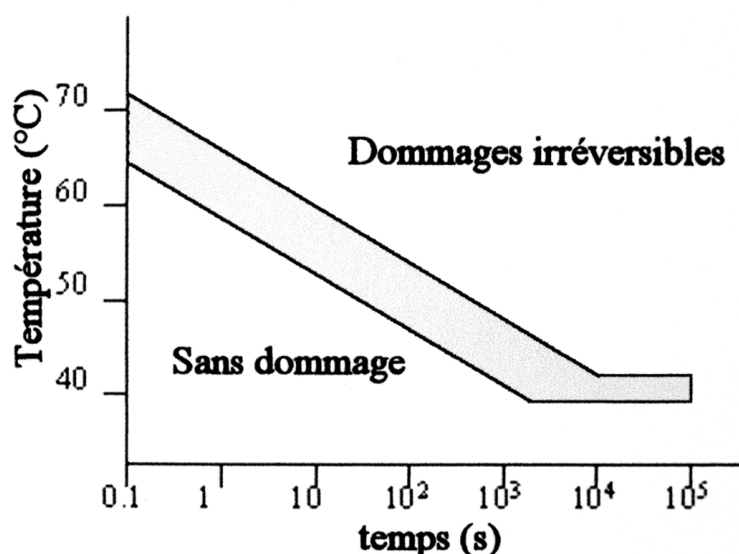
La quantité de chaleur délivrée aux tissus biologiques va donc dépendre de l'intensité initiale et de la fréquence de l'onde ultrasonore, mais aussi du volume tissulaire biologique soumis à cette onde.

Néanmoins, l'augmentation de la température survenant dans un tissu biologique soumis à un faisceau ultrasonore est difficile à calculer précisément. En effet, elle dépend non seulement de la quantité d'énergie apportée à ce tissu, mais également de la capacité d'évacuation de chaleur par conduction thermique et par l'effet de refroidissement que génère la perfusion sanguine. Ces deux derniers paramètres ne sont pas toujours connus et connaissent d'importantes variations inter-individuelles. Enfin la chaleur induite localement génère elle-même une augmentation réactionnelle de la perfusion tissulaire, laquelle possède un effet thermorégulateur difficile à prédire et analyser.

- Dose thermique

La notion de dose thermique repose sur le fait que la destruction tissulaire ne dépend pas seulement du niveau de température obtenu, mais aussi de la durée d'exposition à cette température (Lele P, Ultrasonics 1967).

La **Figure II-1-2** ci-dessous résume de façon schématique ce principe physique :



Ainsi, pour rendre compte de façon optimale les lésions tissulaires induites par la chaleur dans les tissus biologiques, la notion de dose thermique, qui intègre à la fois la température et le temps d'exposition, est nécessaire.

En 1984, Sapareto et Dewey l'énoncent de façon mathématique par l'équation suivante :

$$t_{43} = \sum_{t=0} R^{(43-T)} \Delta t \quad \text{Equation 6}$$

où $R = 0,5$ si $T > 43^{\circ}\text{C}$ et $R = 0,25$ si $T < 43^{\circ}\text{C}$

t_{43} est donc le temps d'exposition équivalent à une température de référence fixée arbitrairement à 43°C . Pour la plupart des tissus biologiques mous, le seuil de nécrose irréversible est de 14 400 secondes (soit 4 heures) à 43°C . En se référant à ce seuil, l'utilisation de cette équation permet de savoir si une application ultrasonore a pu induire ou non une nécrose irréversible dans les tissus.

2 - Effets mécaniques

Comme énoncé précédemment, des mouvements vibratoires sont produits au sein des tissus biologiques soumis à une onde ultrasonore. Ces mouvements vibratoires se font au niveau des particules élémentaires des tissus. Pour une onde ultrasonore d'intensité acoustique égale à 100 W/cm^2 et de fréquence 1 MHz, le déplacement maximal des particules élémentaires est de $0,18 \mu\text{m}$ et leur vitesse maximale de $20,15 \text{ m/s}$. Ces mouvements sont donc infimes et peu susceptibles de créer des lésions de destruction cellulaire (Hynynen K, Invest Radiol 1990).

À côté de ces mouvements vibratoires, d'autres contraintes mécaniques peuvent s'exercer sur les tissus biologiques. Il s'agit de phénomènes de pression de radiation et de courants rotatoires. Les premiers correspondent un phénomène de surpression s'exerçant sur une tranche déterminée du tissu dans lequel se propage l'onde ultrasonore, les seconds à des inhomogénéités des tissus (en rapport notamment avec la présence de gaz ou d'air intratissulaire) pouvant induire des forces de

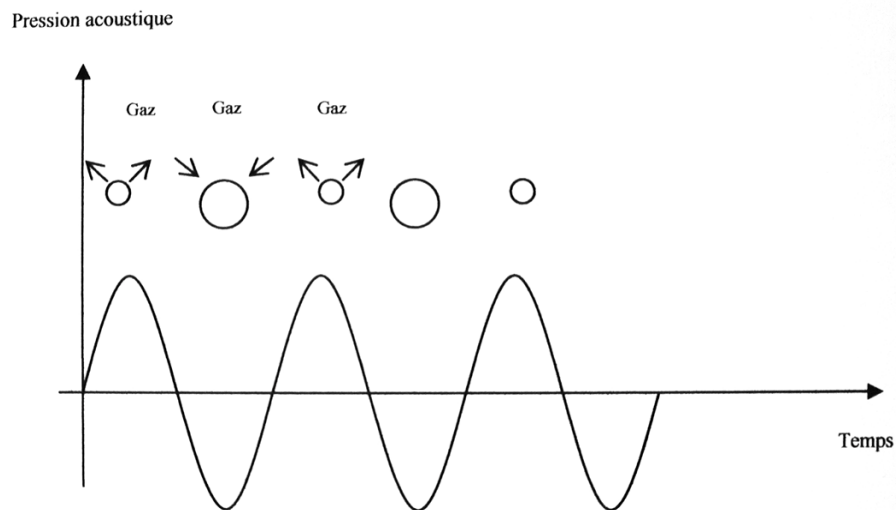
déchirement susceptibles d'endommager les cellules tissulaires (Hynynen K, Int J Hyperthermia 1990).

3 - Effet de cavitation

La cavitation acoustique est définie par l'interaction d'une onde ultrasonore avec des bulles de gaz microscopiques présentes au sein des tissus biologiques. Ces microbulles sont extrêmement fréquentes dans les tissus biologiques des mammifères.

Soumises à une onde ultrasonore, ces bulles se contractent ou se dilatent de façon inversement proportionnelle à la pression acoustique. Ainsi, si la pression acoustique est positive, les bulles se contractent, et si la pression acoustique est négative, les bulles se dilatent. Ces mouvements de contraction et de dilatation possèdent un maximum pour une fréquence donnée, appelée fréquence de résonance des bulles.

La **Figure II-1-3** ci-dessous résume de façon schématique les phénomènes de contraction et de dilatation des bulles entrant dans le cadre de la cavitation acoustique :



Deux types de cavitation existent qui doivent être distingués : la cavitation stable et la cavitation instable (encore nommée inertielle) (Church CC, Ultrasound Med Biol 2001).

En résumé : Cavitation stable = Oscillation des bulles autour de leur taille de résonance

Cavitation inertielle = Implosion violente des bulles.

La cavitation est dite stable lorsque la différence entre la pression hydrostatique P_0 du liquide et l'amplitude de la pression acoustique est plus grande que la pression de la vapeur à l'intérieur de la bulle. Inversement, la cavitation est dite instable lorsque cette différence est plus petite que la pression à l'intérieur de la bulle.

En réponse à l'onde de pression, les bulles entrent en oscillation autour de leur rayon d'équilibre.

Ce rayon est caractéristique de la fréquence de l'onde ultrasonore incidente, et est fourni par l'équation suivante :

$$f = \frac{1}{2\pi R_r} \sqrt{\frac{3\gamma}{\rho} \left(P_0 + \frac{2\sigma}{R_r} \right)}$$

Equation 7

où f est la fréquence de l'onde ultrasonore, R_r est le rayon de résonance des bulles de cavitation, γ est le rapport des chaleurs spécifiques du gaz, ρ est la densité du milieu et σ est la tension de surface.

Le mécanisme d'oscillation des bulles est celui de la « diffusion rectifiée » décrite par Harvey en 1944 et comprend 2 phénomènes : un effet de surface et un effet de couche.

L'effet de surface est lié au fait que la diffusion du gaz est proportionnelle à la surface de contact. Cette diffusion est donc moins importante en phase de contraction qu'en phase de dilatation des bulles.

L'effet de couche repose sur le fait que le taux de diffusion du gaz est proportionnel à la concentration de gaz dissous. En phase de dilatation, la couche de liquide entourant la bulle est comprimée et la concentration en gaz augmente dans le tissu ce qui contribue à augmenter encore la diffusion dans la bulle pendant cette phase. En phase de contraction, l'effet inverse est observé.

Pour de faibles intensités de l'onde ultrasonore, les bulles oscillent de façon non linéaire autour de leur rayon d'équilibre. Cette oscillation est régulière et peut continuer durant de nombreux cycles de pression (Mestas JL, J Acoust Soc Am 2003).

Lorsque l'intensité de l'onde ultrasonore est au contraire très élevée ($> 700 \text{ W/cm}^2/\text{MHz}$), la cavitation instable apparaît (Hynynen K, Ultrasound Med Biol 1991). Les bulles se dilatent de plusieurs fois leur taille initiale (jusqu'à 100 fois leur rayon de départ) puis implosent violemment. Ces implosions sont caractérisées par l'émission d'un bruit important (et parfois audible) et par la libération d'ondes de choc d'amplitude considérable, de l'ordre de 2000 à 3000 Mpa (Carstensen EL, Ultrasound Med Biol 1982). Lors de l'implosion, un pic de pression caractéristique se produit à l'instant même où le volume de la bulle est minimum (Shima A, AIAA Journal 1983). Ce collapsus de la bulle génère souvent une multitude de bulles plus petites et induit parallèlement une augmentation locale de température de l'ordre de 100°C . Il en résulte des phénomènes de destruction tissulaire, par production de radicaux libres et formation de nécroses hémorragiques. Par essence, ces lésions tissulaires de destruction ne sont pas, ou très peu, reproductibles. De plus, le risque de dissémination de cellules tumorales est réel (Oosterhof G, Ultrasound Med Biol 1996). Aussi, bien qu'ils augmentent le volume de destruction tissulaire, il est souvent conseillé de limiter, autant que faire se peut, les phénomènes de cavitation dans le cadre des thermoablations ultrasonores des tumeurs cancéreuses.

3 - Applications thérapeutiques des ultrasons

Comme nous l'avons énoncé précédemment, l'utilisation thérapeutique des ultrasons a précédé son utilisation à visée diagnostique. Pourtant, ce n'est qu'au début des années 80, avec l'avènement de l'informatique et de l'électronique, que les applications reposant sur les effets thermiques des ultrasons ont suscité un nouvel intérêt et connu un nouvel essor.

Trois grands groupes d'application thérapeutique des ultrasons par la chaleur doivent être distingués, tout d'abord en fonction de leur but, mais également en fonction des intensités ultrasonores nécessaires et utilisées à leur fin. Ce sont : la physiothérapie ultrasonore, l'hyperthermie ultrasonore et la thermoablation ultrasonore.

3.a - La physiothérapie ultrasonore

La physiothérapie ultrasonore est utilisée en pathologie bénigne rhumatismale et musculo-tendineuse. Les intensités ultrasonores utilisées en physiothérapie sont extrêmement faibles, puisque toujours inférieures à 3 W/cm². Les effets obtenus par ce traitement ont été rapportés par Lehman en 1978. Ces effets regroupent une augmentation de l'extensibilité du tissu collagène, le soulagement des contractures musculaires, une amélioration des douleurs et des raideurs articulaires, ainsi qu'une résorption des phénomènes inflammatoires et oedémateux.

3.b - L'hyperthermie ultrasonore

L'hyperthermie ultrasonore consiste en un chauffage modéré des tissus (entre 42 et 45°C) pendant une durée comprise entre 1 et 2 heures. Les intensités ultrasonores utilisées pour l'hyperthermie ultrasonore sont de l'ordre de 10 W/cm².

Le principe de cette technique repose sur le fait constaté que les cellules malignes semblent plus fragiles que les cellules normales, lorsque soumises à ce type de traitement. Il semble donc logique que l'on puisse obtenir, par ce biais, une destruction relativement sélective des cellules cancéreuses (Hynynen K, Invest Radiol 1990 ; Tilly JL, Scientific World Journal 2001).

Cette sensibilité des tissus néoplasiques à ce type d'hyperthermie modérée et prolongée pourrait s'expliquer par l'immaturation des néovaisseaux tumoraux, lesquels seraient plus fragiles et plus rapidement détruits par la chaleur. De plus, les phénomènes de vasodilatation qu'entraîne l'élévation de température sont moindres dans les tumeurs qui sont donc, de fait, moins résistantes que les tissus sains. Enfin, les cellules cancéreuses se développent généralement en milieu acide et pauvre en nutriments, ce qui les rendrait plus thermosensibles (Song CV, Cancer Res 1984, Nah BS, Int J Radiat Oncol Biol Phys 1996).

De manière générale, l'hyperthermie ultrasonore n'est pas utilisée seule, mais très souvent en association avec la radiothérapie. Ces deux techniques semblent en effet se potentialiser, la radiothérapie ayant un effet plus important sur les cellules déjà affectées par l'hyperthermie.

L'hyperthermie peut être générée par différents agents physiques. Néanmoins, l'hyperthermie d'origine ultrasonore semble la plus apte à être appliquée localement, notamment grâce aux caractéristiques de focalisation rendue possible par les applicateurs ultrasonores.

Le plus gros problème de l'hyperthermie, en pratique clinique, demeure la difficulté à obtenir un traitement homogène sur l'ensemble du tissu cible. En effet, du fait de la faible augmentation de chaleur imposée par définition, le refroidissement, que ne manque pas de produire la perfusion tissulaire, peut entraîner une large hétérogénéité dans le champ des températures (Lyons BE, Int J Hyperthermia 1989 ; Feldman HJ, Radiother Oncol 1993 ; Nah BS, Int J Radiat Oncol Biol Phys 1996 ; Cracinescu OI, Int J Hyperthermia 2000 ; Tilly JL, Scientific World Journal 2001). Ainsi, les tumeurs extrêmement hypervascularisées peuvent-elles fréquemment se révéler rebelles à ce type de traitement (Hynynen K, Invest Radiol 1990).

D'autres écueils techniques ont également été rapportés. Ainsi, comme dans toutes les procédures utilisant les ultrasons, l'ensemble des structures osseuses et gazeuses reste un obstacle souvent infranchissable. En outre, le coefficient d'atténuation de l'os étant 10 à 20 fois plus élevé que celui des tissus mous, une importante absorption des faisceaux ultrasonores (et donc une importante élévation de la température) s'opère dans le tissu osseux, au détriment des tissus alentour. Il convient par conséquent de tenir compte de l'existence de ces structures osseuses, à proximité du tissu cible, dans le calcul des paramètres à appliquer. Par ailleurs, plus une tumeur est volumineuse ou profonde, plus la fenêtre acoustique nécessaire

à son traitement devra être large ce qui constitue bien évidemment une limite pour la prise en charge de certaines néoplasies localement avancées ou profondément situées (Hynynen K, Invest Radiol 1990).

En termes de résultats, l'association de la radiothérapie à l'hyperthermie ultrasonore a montré une efficacité encourageante pour les tumeurs superficielles (Perez CA, Am J Clin Oncol 1991; Overgaard J, Int J Hyperthermia 1996). En revanche, cette efficacité semble particulièrement décevante pour des tumeurs plus profondes, la synergie entre les deux techniques paraissant notablement moindre dans ces conditions (Nishimura Y, Int J Radiat Oncol Biol Phys 1992 ; Myerson RJ, Int J Hyperthermia 1996 ; Algan O, Cancer 2000).

Si les résultats de l'hyperthermie ont fait l'objet d'un grand nombre de publications, les dernières d'entre elles semblent attester de la volonté d'obtenir une meilleure homogénéité des températures et des applications possibles et efficaces à des profondeurs plus importantes (Lu BY, Med Eng phys 2000).

3.c - La thermoablation ultrasonore

Contrairement à la méthode d'hyperthermie précédemment décrite, la thermoablation ultrasonore repose sur l'utilisation de températures beaucoup plus élevées, puisque toujours supérieures à 55°C et pouvant même parfois avoisiner les 100°C. A ces niveaux de températures, des lésions de nécrose par coagulation vont apparaître, que les tissus soumis à ces applications thermiques soient sains ou tumoraux.

La thermoablation ultrasonore peut être appliquée par voie extracorporelle (Ter Haar GR, Eur Urol 1993 ; Wu F, Ultrason Sonochem 2004 ; Chapelon JY, Eur J Ultrasound 1999), interstitielle pure (Lafon C, Ultrasound Med Biol 1998 ; Lafon C, Med Biol Eng Comput 1999 ; Seket B, J Surg Res 2007 ; Delabrousse E, J Vasc Interv Radiol 2008) ou intraluminaire (Lafon C, Ultrasound Med Biol 2000 ; Melodelima D, Ultrasound Med Biol 2003 ; Prat F, Gastrointest Endosc 1997 ; Delabrousse E, J Radiol 2008).

4 – Les différents types de transducteur en thermoablation

Selon l'utilisation à laquelle on destine un applicateur ultrasonore, 3 types de transducteurs avec des géométries variables peuvent être choisis : ce sont des transducteurs dits focalisés, divergents ou encore plans, qu'ils soient mono ou multi-éléments. Les transducteurs focalisés sont le plus souvent utilisés en application extracorporelle, même si certains le sont par voie intraluminale, notamment endorectale pour le traitement du cancer de la prostate (Gelet A, J Endourol 2000) ou encore endovasculaire (Meineinger GR, J Interv Cardiol Electrophysiol 2003) dans le traitement des arythmies cardiaques. Au contraire, les transducteurs divergents et plans sont plus adaptés à une application interstitielle (Seket B, J Surg Res 2007 ; Delabrousse E, J Vasc Interv Radiol 2008) ou intraluminale (Prat F, Gastrointest endosc 1997 ; Melodelima D, J Transl Med 2008), afin d'amener le transducteur au plus près du tissu cible.

4.a - Les transducteurs focalisés

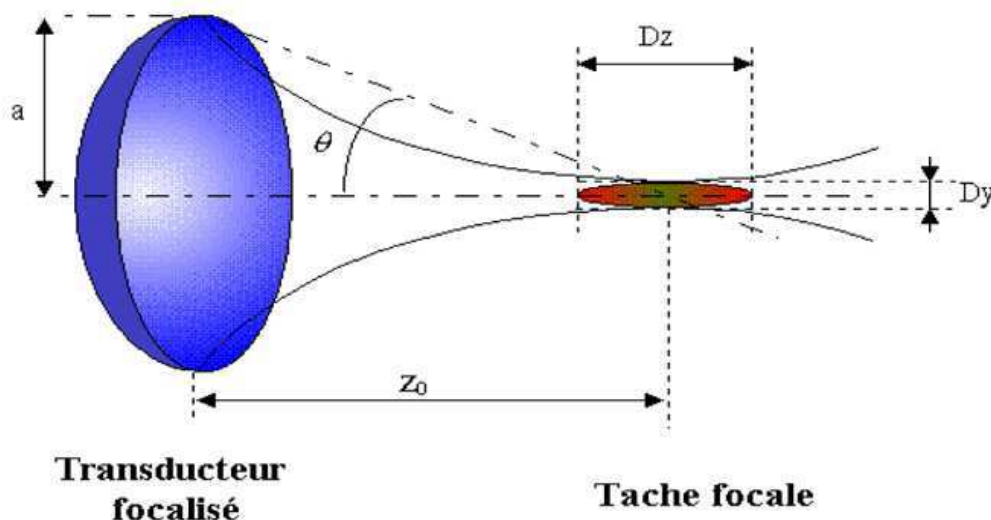
Ce sont les transducteurs les plus couramment utilisées à l'heure actuelle en thermoablation ultrasonore. Ils permettent en effet une élévation très importante de la température (> 100°C) en quelques secondes sur une petite zone tissulaire du fait de la focalisation du faisceau ultrasonore. La technique utilisant ce type de transducteurs est plus connue sous le nom de thérapie par ultrasons focalisés de haute intensité ou HIFU. Le qualificatif de haute intensité fait référence à l'intensité focale générée, qui peut atteindre jusqu'à plusieurs milliers de W/cm². L'utilisation des HIFU permet l'obtention de lésions de nécrose extrêmement bien délimitée par la tâche focale du transducteur. Cette tâche focale dépend de la forme et de la fréquence du transducteur mais est de l'ordre de quelques millimètres de large sur 1 à 2 cm de long, ce qui donne une extrême précision au geste de destruction, et explique le nom de « chirurgie ultrasonore » qui lui est attribué par certains auteurs. C'est de par ce caractère extrêmement fin et précis du geste de destruction réalisée que les HIFU trouvent leurs principales indications dans le traitement des tumeurs localisées, qu'elles soient bénignes (Uchida T, Urology 1998) ou malignes (Gelet A, J Endourol 2000 ; Wu F, Ultrason Sonochem 2004).

Le traitement de tout un volume tumoral est obtenu en déplaçant le faisceau ultrasonore séquentiellement, pas à pas, sur tout le volume cible. Ce déplacement peut reposer, selon les cas, sur des moyens mécaniques ou électroniques (Fry FJ, Eur Urol 1993 ; Ter Haar GR, Eur Urol 1993 ; Damianou CA, Ultrasound Med Biol 1993). La focalisation ultrasonore fait en général appel à des transducteurs concaves, mais l'association de lentilles acoustiques à des transducteurs plans peut également être utilisée (Cain C, IEEE Trans Microwave Theory Tech 1999 ; Watkin NA, Ultrasound Med Biol 1996).

Les lésions induites par les HIFU correspondent à 2 phénomènes physiques concomitants : des effets thermiques, liés à l'absorption des tissus, et des effets de cavitation.

Si seuls les effets thermiques étaient considérés, la forme de la lésion individuelle obtenue par un tir ultrasonore calquerait la forme de la tâche focale du transducteur. Du fait de la diffraction, et pour un transducteur sphérique et concave, la tâche focale n'est pas ponctuelle mais grossièrement elliptique.

Figure II-1-4 : Schéma représentant la production d'une lésion élémentaire au moyen d'un applicateur HIFU.



Les dimensions de cette lésion focale ont été fournies par Fry et Dunn en 1962 :

$$D_x = D_y = k_t \lambda \frac{z_0}{2a}$$

et

$$D_z = k_a D_y \tag{Equation 8}$$

où k_t et k_a sont des facteurs sans dimensions qui dépendent de l'angle d'ouverture θ du transducteur. Si $\theta < 50^\circ$ alors $k_t = 1$ et $k_a = 15 (1 - 0,001 \theta)$ où θ est exprimé en degrés.

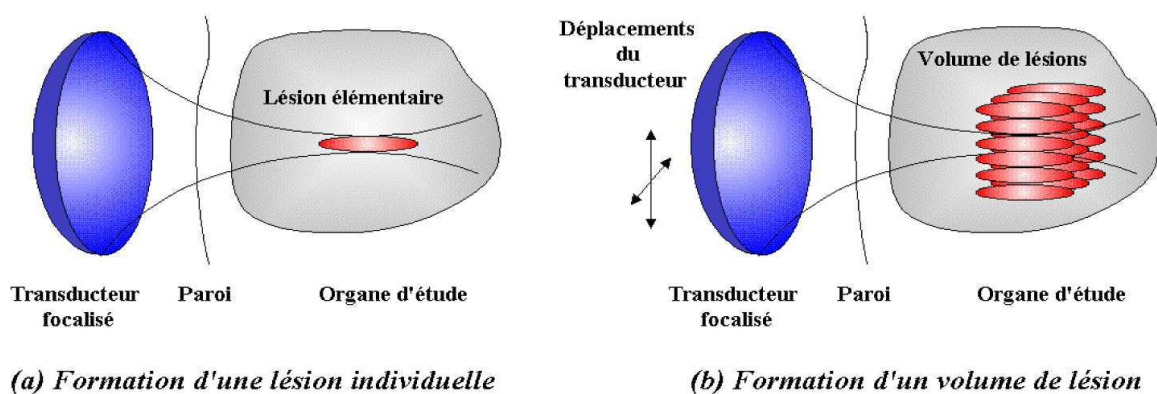
En pratique, la cavitation participe également à la géométrie des nécroses de coagulation. Ainsi, la lésion générée par les HIFU est plus large, fuse vers le transducteur, et prend au final une forme grossièrement conique (Sibille A, *Ultrasound Med Biol* 1993 ; Chapelon JY, *Ultrasound Med Biol* 2000). Si la taille de la lésion obtenue est à l'évidence beaucoup plus grande qu'elle ne l'aurait été par un effet purement thermique des ultrasons, sa géométrie est par contre très peu reproductible.

Les bulles induites par les phénomènes de cavitation peuvent être considérées comme des sources secondaires diffusantes avec des fréquences supérieures. Les études révèlent que l'énergie acoustique de l'onde ultrasonore dont les harmoniques sont élevées est rapidement absorbée dans les tissus ce qui conduit à une élévation locale de l'atténuation autour de la bulle (Chavrier F, *J Acoust Soc Am* 2000). Par conséquent, les bulles situées dans la zone pré-focale conique du champ ultrasonore contribuent à absorber fortement l'énergie acoustique. Au-delà du point focal, cette énergie acoustique est tellement atténuée qu'aucune lésion de nécrose ne peut apparaître.

Pour produire une lésion élémentaire, un transducteur focalisé produit au point focal une onde d'une intensité acoustique de l'ordre de 1000 W/cm², et ce pendant quelques secondes. La répétition de cette manœuvre, avec un déplacement

séquentiel du transducteur, permet de générer un volume lésionnel correspondant à la somme des lésions élémentaires produites.

Figure II-1-5 : Schéma représentant la production (a) d'une lésion élémentaire et (b) celle d'un volume lésionnel par sommation de lésions élémentaires au moyen d'un applicateur HIFU.



Aujourd'hui, les traitements par HIFU font l'objet de recherches importantes et d'applications cliniques dans des domaines très variés. Si les premières applications étaient principalement urologiques, avec notamment le traitement de l'hypertrophie bénigne de prostate (Madersbacher S, Prog Clin Biol Res 1995 ; Uchida T, Urology 1998) et du cancer localisé de la prostate (Chapelon JY, Eur J Ultrasound 1999 ; Gelet A, J Endourol 2000), les plus récentes s'attachent à bien d'autres types de lésions et d'organes, tels que le rein (Wu F, Ultrason Sonochem 2004), le sein (Hynynen K, Radiographics 1996 ; Wu F, Br J Cancer 2003) ou encore le foie (Li CX, World J Gastroenterol 2004 ; Cheng SQ, J Cancer Res Clin Oncol 1997 ; Wu F, Ultrason Sonochem 2004 ; Gignoux BMH, Ann Chir 2003).

4.b - Les transducteurs divergents

Ces transducteurs ultrasonores peuvent se présenter comme une forme cylindrique, semi-cylindrique ou sphérique. Les applicateurs porteurs de ce type de transducteurs sont généralement de calibre réduit (2 à 3 mm de diamètre) afin de pouvoir être appliqué par voie interstitielle pure (Diederich CJ, Int J Hyperthermia 1996) ou au travers d'un cathéter (Hynynen K, Med Phys 1992 ; Hynynen K, Int J Hyperthermia 1993).

La puissance acoustique émise par ce type de transducteur est de quelques dizaines de W/cm^2 . La température obtenue est de l'ordre de $55^{\circ}C$ au niveau des tissus cibles. Le temps d'application pour obtenir une lésion de thermocoagulation varie de 15 à 20 minutes.

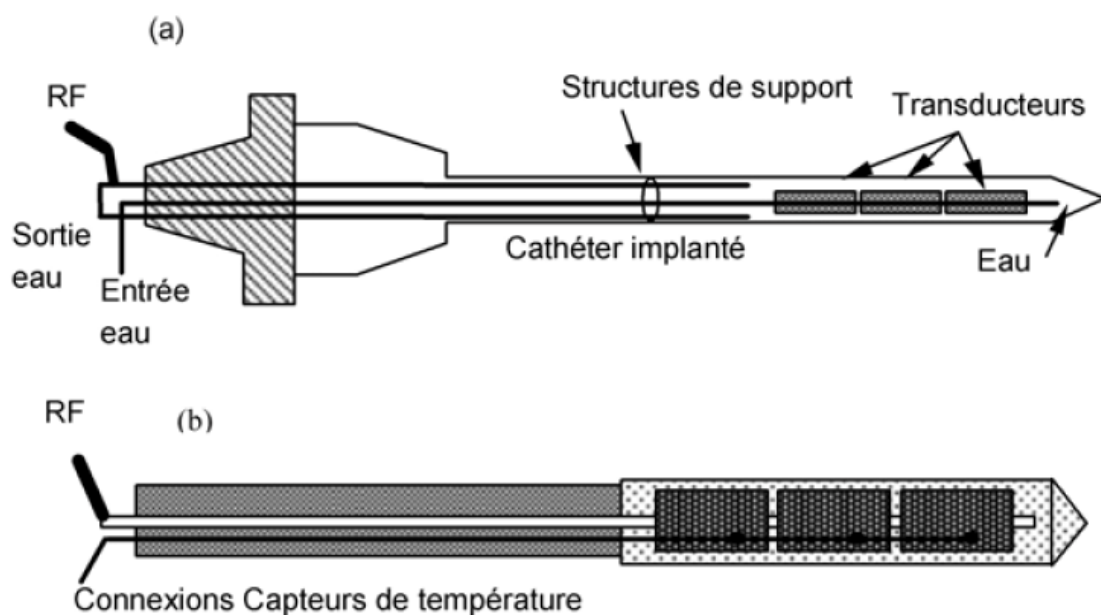


Figure II-1-6 : Schémas représentant des applicateurs ultrasonores interstitiels cylindriques divergents.

Du fait du caractère divergent de la source et donc de la chute de la pression acoustique caractéristique de ce type de transducteur, la température décroît en profondeur (Lafon C, Med Biol Eng Comput 1999). Par ailleurs, la nécessité

d'introduire parfois ce type de transducteur au travers d'un cathéter porteur nuit au dépôt de chaleur en profondeur.

À la différence des HIFU, mais à l'instar de la thermoablation par radiofréquence, le temps d'application induit une forte dépendance de l'efficacité du traitement vis-à-vis des effets de diffusion thermique et de la perfusion sanguine. Pour améliorer l'efficacité en profondeur de ces transducteurs, certains auteurs utilisent des applicateurs directement positionnés au sein des tissus cibles (Deardorff DL, Med Phys 1998). Ceux-ci possèdent alors un système de refroidissement interne qui améliore l'évacuation de chaleur accumulée à la surface du transducteur et permet d'augmenter les puissances produites pour un traitement plus en profondeur et à moindre risque pour le transducteur. L'utilisation de ces applicateurs impose cependant leur repositionnement, à une ou plusieurs reprises, lorsqu'il s'agit de traiter de larges volumes tissulaires ou encore des tissus extrêmement perfusés, dont le foie est un bon exemple (Deardorff DL, IEEE Ultrason Ferroelec freq Contr 2000). Qui plus est, en raison de la géométrie de ces transducteurs, un traitement sectoriel ou directionnel n'est pas possible. À ce problème, Diederich (Diederich CJ, Med Phys 2004) et Nau (Nau WH, TP ryan Ed Proc int Soc Opt Eng 1998) proposèrent de scinder la partie émettrice en secteurs longitudinaux afin d'obtenir un contrôle de l'ouverture angulaire du traitement. D'autres auteurs, pour répondre aux mêmes problèmes, proposèrent l'association de plusieurs transducteurs disposés le long de l'axe de l'applicateur (Hynynen K, Int J Hyperthermia 1993 ; Diederich CJ, Int J Hyperthermia 1996). Ainsi, il devient possible d'ajuster par tranche la profondeur des nécroses de coagulation à la forme de la tumeur, en modulant la puissance émise au niveau de chaque transducteur. Ces applicateurs peuvent également bénéficier d'un système de refroidissement interne permettant d'évacuer l'énergie thermique accumulée à la face interne des différents transducteurs (Deardorff DL, Med Phys 1998). Avec ce système de refroidissement, la lésion de coagulation obtenue possède dans le plan axial une longueur égale à celle du transducteur (Diederich CJ, Med Phys 2004). Condamnés de par leur géométrie à des applications intraluminales et à des destructions peu profondes, les indications de ces applicateurs cylindriques (ou divergents) sont aujourd'hui peu nombreuses. Parmi elles, il convient néanmoins de retenir le traitement de l'hypertrophie bénigne de prostate (Diederich CJ, Int J Hyperthermia 2000) et celui de certaines arythmies cardiaques (Hynynen K, IEEE Trans Biol Eng 1997).

4.c – Les transducteurs plans

Les transducteurs plans sont en général de forme rectangulaire. Sur le plan géométrique, la nécrose de coagulation générée par ces transducteurs est semblable à un parallélépipède rectangle dont la section est égale à la surface du transducteur et la profondeur corrélée à l'intensité acoustique et au temps d'exposition. L'obtention d'une lésion élémentaire nécessite en règle générale une minute ou moins selon la fréquence. Les intensités acoustiques délivrées par ce type de transducteur sont voisines d'une dizaine de W/cm^2 . La température obtenue au niveau des tissus cible se situe entre 50 et 100°C. Les lésions élémentaires mesurent en règle générale entre 15 et 20 mm de long.

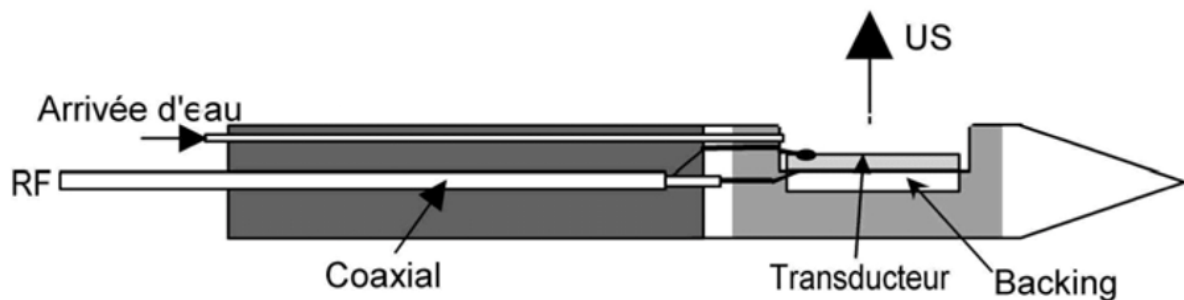


Figure II-1-7 :Schéma d'un applicateur interstitiel avec transducteur plan

Le traitement d'un cylindre complet, ou d'un simple secteur angulaire, repose sur la réalisation de lésions ultrasonores adjacentes et séparées grâce à une rotation de l'applicateur autour de son grand axe. Le temps de traitement d'un volume cylindrique avec ce type de transducteur est proche de celui d'un traitement du même cylindre par un transducteur cylindrique. L'avantage d'un applicateur plan par rapport à un applicateur divergent est triple : tout d'abord la profondeur du traitement peut être modulée en fonction de la puissance émise, ensuite le traitement n'est pas obligatoirement circonférenciel et un secteur angulaire quelconque de traitement peut être défini, enfin un temps d'insonification de 10 secondes contre 20 minutes permet en théorie de s'affranchir de la perfusion (Seket B, J Surg Res 2007 ; Delabrousse E, J Vasc Interv Radiol 2008). Pour autant, une difficulté reste souvent importante avec ce type d'applicateurs, l'obligation de rotation de ceux-ci s'avérant parfois délicate, notamment au cours des expérimentations *in vivo*.

Actuellement, ces applicateurs plans trouvent leur place en clinique dans le cadre de la destruction de tumeurs des voies biliaires (Prat F, Gastrointest Endosc 1999 ; Prat F, Gastrointest Endosc 2002) et de l'œsophage (Melodelima D, J Trans Med 2008). Des expérimentations animales réalisées récemment sur le foie semblent également fort prometteuses (Seket B, J Surg Res 2007; Delabrousse E, J Vasc Interv Radiol 2008).

4.d – Les applicateurs multi-éléments

Si les applicateurs constitués d'un seul transducteur présentent l'avantage d'une grande simplicité de mise en oeuvre et d'un faible coût de développement, ils obligent à une rotation le plus souvent mécanique de leurs parties traitantes pour traiter de larges volumes ce qui est difficile en pratique clinique et qui plus est chronophage. La durée et la précision de la destruction obtenue sont fortement dépendants des capacités de mouvement du système sur lequel est monté l'applicateur (Wan H, IEEE Ferroelec Freq Contr 1996 ; Fan X, Phys Med Biol 1996 ; Damianou C, Ultrasound Med Biol 1993 ; Daum DR, IEEE Trans Ultrason Ferroelec Freq Contr 1998).

L'utilisation d'un applicateur multi-éléments, dont la partie efficace est composée de plusieurs éléments, permet de contrôler dynamiquement, et via une électronique de

commande, la forme et l'intensité du champ de pression créés. Ainsi, il est possible de varier le site de dépôt d'énergie sans mouvement de l'applicateur (Melodelima D, *Ultrasound Med Biol* 2003 ; Cain C, *IEEE Trans Microwave Theory Tech* 1999 ; Ebbini E, *IEEE Trans Biomed Eng* 1991 ; Fjield T, *J Acoust Soc Am* 1996).

Les principaux applicateurs multi-éléments décrits dans la littérature possèdent des transducteurs disposés sur une calotte sphérique, ce qui permet de combiner focalisation électronique et focalisation géométrique. La durée du traitement complet s'en trouve largement réduite (Wan H, *IEEE Ferroelec Freq Contr* 1996 ; Goss SA, *IEEE Ferroelec Freq Contr* 1996). Les applicateurs associant plusieurs éléments disposés linéairement sont rares car ils ne se permettent pas en pratique de s'affranchir des mouvements de l'applicateur (Chopra R, *Med Phys* 2000). Dans le cas où les transducteurs sont disposés en anneaux sur une calotte sphérique, le point focal peut être déplacé le long de l'axe acoustique grâce à l'électronique de commande (Dupenloup F, *IEEE Ferroelec Freq Contr* 1996). Lorsque les transducteurs sont au contraire disposés en barrette 1,5D, ou encore de façon aléatoire sur une calotte sphérique, le point focal peut alors être déplacé dans l'ensemble d'un volume (Curiel L, *IEEE Ferroelec Freq Contr* 2002).

Malgré leurs avantages, les applicateurs multi-éléments présentent l'inconvénient principal de faire apparaître des lobes de réseaux secondaires provoquant des maximums d'intensité hors des zones cibles en raison du nombre nécessairement limité de transducteurs élémentaires (Dupenloup F, *IEEE Ferroelec Freq Contr* 1996). L'impérative nécessité de faire disparaître ces lobes est le sujet de bon nombre de travaux. L'utilisation de transducteurs de dimensions variables répartis selon un mode purement aléatoire est une solution qui permet de diminuer de 30 à 45 % l'intensité des lobes de réseaux (Hutchinson EB, *Med Phys* 1996 ; Dupenloup F, *IEEE Ferroelec Freq Contr* 1996 ; Daum DR, *IEEE Trans Ultrason Ferroelec Freq Contr* 1998). Autre inconvénient majeur, la difficulté de construction et de mise en oeuvre des applicateurs multi-éléments, est réelle. Cette difficulté repose principalement sur la fragilité de ces applicateurs et du coût important de leur électronique de commande. Néanmoins, il est fort à parier qu'au vu de la précision des traitements réalisés et de la réduction des durées d'intervention ce type d'applicateurs aura un développement notable dans les années à venir.

Chapitre 2 : Thermoablation ultrasonore appliquée par voie interstitielle

1 – Introduction

La thermoablation par ultrasons focalisés de tumeurs dont les débuts datent des années 50 (Fry WJ, J Neurosurg 1954) est aujourd'hui une méthode thérapeutique largement acceptée et utilisée de par le monde. De nombreux appareils sont actuellement sur le marché, notamment dans le cadre du traitement du cancer de la prostate (Gelet A, Eur Radiol 2001 ; Uchida T, Urology 2002), des fibromes utérins (Tempny CM, Radiology 2003), et des tumeurs du foie (Wu F, Ultrason Sonochem 2004 ; Illing RG, Br J Cancer 2005). Lorsqu'un transducteur focalisé de grande taille est appliqué par voie extracorporelle, le rapport de pression entre la surface du transducteur et le point focal est élevé. Ainsi, grâce à cette caractéristique technique, les tissus situés entre le transducteur et la cible peuvent être préservés et la méthode peut-être qualifiée de parfaitement non invasive.

À côté de ces applicateurs d'ultrasons focalisés, des applicateurs ultrasonores interstitiels, positionnés au sein même des tissus à traiter, ont été plus récemment développés afin de cibler des tumeurs pour lesquelles la voie extracorporelle n'était pas possible. En effet, outre l'interposition de structures osseuses ou de gaz qui empêche toute thérapie extracorporelle, l'atténuation naturelle des ultrasons ainsi que leurs modifications au contact des structures intermédiaires, peuvent faire perdre toute efficacité à un traitement focalisé. Dans ce cas, la pression peut bien sûr être augmentée à la surface du transducteur dans l'espoir d'appliquer une énergie suffisante au niveau du tissu cible. Mais cette élévation de pression se répercute également sur les tissus intermédiaires, lesquels voient leur température augmenter. Contournant ces difficultés, les techniques d'application ultrasonore par voie interstitielle, en étant, non pas non invasives mais mini-invasives, permettent d'amener la source ultrasonore au contact intime de la cible pour réduire au

maximum les effets d'atténuation des ultrasons et épargner au maximum les tissus intermédiaires.

Au tout début, ces applicateurs interstitiels se sont intégrés dans le cadre des traitements hyperthermiques conventionnels (Hynynen K, Med Phys 1992). Aujourd'hui, la quasi totalité de ces applicateurs ultrasonores interstitiels sont construits, au même titre que les applicateurs d'ultrasons focalisés, à des fins de thermoablation.

La conception de ces applicateurs interstitiels impose, plus encore que pour les applicateurs extracorporels, des contraintes de fabrication sur le plan de leur ergonomie et de leur calibre.

D'autres techniques de destruction localisée par voie interstitielle, telle la radiofréquence, la photocoagulation au laser, les micro-ondes ou encore la cryoablation, sont largement utilisées en pratique clinique. Pour autant, plusieurs avantages des ultrasons ont motivé le développement d'applicateurs ultrasonores pouvant être appliqués par voie interstitielle ou encore intraluminale. Quatre avantages manifestes par rapport aux autres techniques peuvent être énoncés. Premièrement, la possibilité d'appliquer la dose thermique extrêmement rapidement, ce qui permet de limiter la diffusion de chaleur au sein des tissus et d'augmenter la profondeur du traitement (Seegegenschmiedt MH, Strahlentherb Onkol 1995). Le second avantage repose la possibilité d'un traitement directionnel particulièrement intéressant en cas d'atteinte tumorale non circonférencielle (Deardoff DL, IEEE Trans Ultrason Ferroelectr Freq Control 2000). Troisièmement, le transducteur ultrasonore peut permettre à la fois de traiter et d'imager la zone traitée (Makin IR, Ultrasound Med Biol 2005). Pour finir, ces applicateurs interstitiels ne nécessitent aucun système sophistiqué de suivi ou de compensation des mouvements des organes du fait même qu'ils sont par définition fixés au sein des tissus cibles et qu'ils se déplacent avec eux.

2 – Aspects techniques

La source ultrasonore des applicateurs interstitiels est placée directement au contact des tissus ou de la tumeur cible. Aussi, à l'inverse d'un traitement utilisant les ultrasons focalisés, aucun souci de préservation des tissus intermédiaires n'est nécessaire. Il est donc possible de travailler avec des fréquences supérieures à 3 MHz, ce qui permet d'augmenter notablement chaleur locale et de produire des nécroses de coagulation, et ceci même en l'absence de focalisation géométrique du faisceau. Néanmoins, et en dépit de la fréquence élevée des transducteurs utilisés en application interstitielle (3 à 11 MHz), plusieurs minutes sont en général nécessaires pour obtenir une nécrose de coagulation.

Point intéressant à souligner, l'approche ultrasonore interstitielle est à faible risque sur les tissus voisins de la cible, puisque la décroissance exponentielle avec la distance de l'énergie déposée limite le chauffage à la stricte proximité du transducteur. Bien sûr, ceci peut être considéré comme un désavantage dans certaines applications où la tumeur mesure plusieurs centimètres de diamètre ou d'épaisseur. Néanmoins, en abaissant la fréquence et en compensant par une élévation significative de l'énergie déposée, ce problème semble pouvoir être au moins partiellement résolu (Lafon C, *Ultrasound Med Biol* 1998). De plus, des avancées dans le domaine apparaissent tous les jours. En ajoutant des lames à l'avant du transducteur, Chopra et son équipe a montré qu'il était possible de fabriquer d'authentiques applicateurs multifréquences permettant de modifier les caractéristiques du chauffage au cours des tirs (Chopra R, *IEEE Trans Ultrason Ferroelectr Freq Control* 2003). Plus récemment encore, et en utilisant des applicateurs ultrasonores fonctionnant à la fréquence de 3,1 MHz, Makin a obtenu *in vivo* dans le foie des lésions de coagulation de taille compatible avec celle requise actuellement pour le traitement d'un CHC chez l'homme (Makin IR, *Ultrasound Med Biol* 2005). Encore sur le plan des innovations, des applicateurs multidirectionnels, utilisés simultanément, ont été récemment proposés pour une ablation thermique dans la prostate chez le chien (Nau WH, *Med Phys* 2005).

Afin d'augmenter la profondeur des lésions élémentaires de coagulation, la possibilité d'utiliser des transducteurs discrètement focalisés a été envisagée. L'idée était que cette discrète focalisation pouvait permettre de compenser en partie la perte de

pression liée à l'atténuation des tissus par une augmentation en profondeur de la pression issue de la focalisation (Lafon C, Med Phys 2002). Malheureusement, le gain en profondeur était contrebalancé par une nécrose de coagulation fusant le long de l'applicateur. Plus récemment, la même approche intellectuelle, mais utilisant des transducteurs curvilignes, a révélé une bonne efficacité sans doute du fait d'une meilleure pénétration ultrasonore au sein des tissus (Ross AB, Med Phys 2005). Toujours dans le but d'augmenter la température à distance du transducteur, l'utilisation des phénomènes de cavitation a été testée (Melodelima D, Appl Physics Lett 2004). Une impulsion ultrasonore de très haute intensité était initialement appliquée pour générer à distance des bulles de cavitation. L'atténuation était augmentée dans ces zones pour permettre d'engendrer une hausse de la puissance absorbée. De façon extrêmement intéressante, les lésions induites *ex vivo* par les bulles de cavitation étaient 2 fois plus profondes que celles obtenues en leur absence.

La plupart des applicateurs décrits dans la littérature utilisent des circuits de refroidissement du transducteur. Ces circuits de refroidissement peuvent être situés soit à la face antérieure du transducteur (Makin IR Ultrasound med Biol 2005; Lafon C, Ultrasound Med Biol 1998; Meininger GR, J Interv Cardiol Electrophysiol 2003 ; Nau WH, Int J Hyperthermia 2000), soit à la face postérieure (Deardoff DL, IEEE Trans Ultrason Ferroelectr Freq Control 2000) soient des 2 côtés (Melodelima D, Phys Med Biol 2002). Le liquide de refroidissement qui circule le long de la surface émettrice du transducteur possède une double utilité puisqu'il sert également au couplage avec les tissus alentours. Les transducteurs ultrasonores utilisés en thermocoagulation possèdent généralement un backing afin d'améliorer leur rendement électroacoustique. Le backing air est le plus fréquemment utilisé, mais en cas de circuit de refroidissement situé à la face postérieure du transducteur, le liquide a montré une efficacité de backing similaire à celle de l'air (Deardoff DL, IEEE Trans Ultrason Ferroelectr Freq Control 2000). Selon le type de système de refroidissement, la nécrose de coagulation se produit au contact immédiat du transducteur, ou juste après le système de refroidissement. Dans tous les cas, un refroidissement permet d'augmenter la distance au transducteur du point le plus chaud produit, et par là même la profondeur de la destruction tissulaire (Nau WH, Int J Hyperthermia 2000). Il est parfois nécessaire de couper le refroidissement à la fin des tirs ultrasonores afin de traiter les tissus situés au contact intime de l'applicateur.

Au contraire, en cas d'utilisation intraluminale, la persistance du refroidissement peut permettre de préserver de la destruction la partie la plus superficielle de l'organe creux dans lequel l'applicateur est introduit.

Presque tous les applicateurs interstitiels décrits dans la littérature possèdent une fenêtre d'application latérale, même si quelques applicateurs interstitiels, dont celui élaboré par Gentry et son équipe pour une utilisation intracardiaque, présentent la particularité d'un transducteur en situation frontale (Gentry KL, *Ultrason imaging* 2005). Du fait de leur calibre, les applicateurs interstitiels à fenêtre latérale possèdent l'avantage net d'une surface de transducteur plus importante et par conséquent d'un volume thérapeutique plus grand.

La plupart des applicateurs interstitiels sont cylindriques et ceci pour 2 raisons principales : les tissus sur les 360° situés autour de l'applicateur peuvent être traités simultanément, et ses applicateurs sont d'assemblage relativement simple. Par ailleurs le transducteur peut être « éteint » sur une portion angulaire, ce qui permet de diriger le faisceau ultrasonore (Nau WH, *Int J Hyperthermia* 2000).

Malgré ces avantages indéniables, il a été montré que, dans des conditions identiques d'exposition, un transducteur plan induit des lésions thermiques plus profondes qu'un transducteur cylindrique. Partant de ce principe, Lafon et al. ont les premiers utilisés un transducteur plan afin de ne produire une nécrose de coagulation sur un volume cylindrique (Lafon C, *Med Biol Eng Comput* 1999). En dépit de la rotation pas à pas qu'imposait ce type de transducteur, une lésion cylindrique de 8 mm de rayon a pu être produite plus rapidement qu'avec un transducteur cylindrique. Au sein de la même équipe, un applicateur cylindrique multi-éléments a été développé par Melodelima. Il s'agissait de faire tourner électroniquement une onde plane. Là encore, la lésion cylindrique obtenue avec ce type d'applicateur, porteur de 64 éléments plans juxtaposés, était significativement plus grande que celle obtenue à l'aide d'un applicateur cylindrique classique (Melodelima D, *Phys Med Biol* 2002). Ces dernières années, de nombreux applicateurs plans, mono ou multi-éléments, possédant une fenêtre d'application latérale, ont été testés dans le cadre d'essais pré-cliniques et cliniques (Lafon C, *Ultrasound Med Biol* 1998 ; Zimmer JE, *IEEE Trans Biomed Eng* 1995 ; Prat F, *Gastrointest Endosc* 2001 ; Chopra R, *Med Phys* ne0 ; Pisani LJ, *J Magn Reson Imaging* 2005). En 2005, Makin a conçu un applicateur porteur d'un transducteur plan en réseau phasé (Makin IR, *Ultrasound Med Biol* 2005). Ce type d'applicateur

nécessite une rotation afin d'obtenir une lésion circonférentielle cylindrique. Cette rotation peut être mécanique et pas à pas (Lafon C, *Ultrasound Med Biol* 2000, Seket B, 2007 ; Delabrousse E, *J Vasc Interv Radiol* 2008), électronique et pas à pas (Melodelima D, *Med Phys* 2006) ou encore mécanique et continue (Makin IR, *Ultrasound Med Biol* 2005). Parallèlement à l'augmentation de la profondeur des lésions obtenues par ce type d'applicateur, des transducteurs directionnels ont été conçus qui ont rendu possible l'obtention de lésions thermiques sectorielles (Melodelima D, *ultrasound med Biol* 2003). Néanmoins, ces thérapeutiques sectorielles ne peuvent se faire sans une complexification souvent importante des applicateurs. Pour exemple, les applicateurs endoscopiques nécessitent une âme rigide (Lafon C, *Ultrasound Med Biol* 2000). De la même manière, la déposition de chaleur est limitée par la longueur du transducteur lequel doit être déplacé le long de son axe, ou alors combiné en série à d'autres transducteurs de même nature.

Un autre problème technique, commun à l'ensemble des applicateurs interstitiels, tandis qu'inexistant pour les applicateurs extracorporels, correspond à l'obligation absolue de stérilité du matériel, lequel va être inséré dans le foie, au contact direct du sang et des tissus biologiques. Il reste possible néanmoins de concevoir des applicateurs interstitiels à usage unique, au moins quand ses applicateurs sont de conception simple et peu coûteuse.

3 - Guidage et monitoring

La plupart des méthodes décrites dans la littérature pour le guidage de l'ablation ultrasonore interstitielle sont les mêmes que celles utilisées pour les HIFU. Il s'agit principalement du guidage et contrôle échographique et du guidage et contrôle par IRM. À noter que, compte tenu que l'utilisation d'applicateurs interstitiels radio-opaques, la fluoroscopie peut posséder également quelques indications en guidage.

3.a – Guidage et monitoring échographiques

L'échographie est une technique d'imagerie peu onéreuse et largement répandue de par le monde. Elle possède l'avantage d'être robuste et de permettre une résolution

spatiale et une résolution temporelle élevées. Intérêt supplémentaire pour le guidage de la thérapie ultrasonore, puisque leur même agent physique est utilisé pour l'imagerie et la thérapie, toute fenêtre acoustique en imagerie devient une fenêtre acoustique thérapeutique. En conséquence, tout problème peut être en principe prédit et compensé avant le début de l'application thérapeutique (Montaldo G, J Acoust Soc Am 2004). A contrario, le faible contraste tissulaire, la faible visualisation des limites tumorales, le caractère habituellement 2D de cette imagerie, et le défaut d'affirmation immédiate de l'efficacité thérapeutique demeurent des faiblesses évidentes de cette technique d'approche.

En ce qui concerne le monitoring de température, si celui-ci a été démontré in vitro en échographie (Pernot M, IEEE Trans Ultrason Ferroelectr Freq Control 2004), son application in vivo reste à ce jour difficile pour des températures dépassant 55°C mais surtout en cas de mouvements des organes. De plus, et quelle que soit la technique ultrasonore testée : élastographie (Ophir J, Ultrason Imaging 1991), monitoring de température (Miller NR, Ultrasound Med Biol 2005) ou imagerie par echo-strain (Souchon R, Ultrasound Med Biol 2005), aucune n'a permis d'obtenir des résultats fiables quant à la taille réelle et l'efficacité des lésions thermiques générées. Pour le guidage du geste thérapeutique, certains auteurs ont montré que le placement percutané d'un applicateur interstitiel peut être guidé sous échographie (Wong RF, Expert Rev Anticancer Ther 2005; Delabrousse E, J Vasc Interv Radiol 2008) pour certains organes. Par contre, le contrôle lésionnel par échographie percutanée reste extrêmement limité, parce que largement atténué et altéré par le gaz formé au sein de la lésion de destruction thermique. Idéalement, l'imagerie ultrasonore devrait donc être réalisée in situ, à l'intérieur du volume d'ablation façonneur. L'intégration sur le même applicateur de transducteurs séparés, permettant pour l'un (ou les uns) l'imagerie pour l'autre (ou les autres) la thérapie, a été une première réponse technologique apportée à ce problème. La principale difficulté de ce concept réside dans la construction d'applicateurs de taille suffisamment faible, restant compatible avec une approche interstitielle mini-invasive. Autre difficulté rencontrée, liée à la grande proximité des transducteurs d'imagerie et de thérapie sur le même applicateur, des artefacts d'images sont presque constamment constatés, secondaires à des interférences produites par le (ou les) transducteur(s) de thérapie.

Très récemment, l'intérêt d'une imagerie ultrasonore intégrée à l'applicateur de thérapie ultrasonore a été démontré dans le cas des applications intracardiaque en 3 dimensions. Ainsi, un applicateur possédant un système d'imagerie échographique 2D à 112 éléments (5,4 MHz) couplé à un transducteur thérapeutique séparé a été développé il y a peu (Gentry KL, IEEE Trans Ferroelect Freq Control 2005). Sur cet applicateur, la part active thérapeutique consistait en un transducteur focalisé concentrique annulaire mono-élément travaillant à la fréquence de 10 MHz. Bien qu'encourageants, tous les résultats obtenus avec cet applicateur l'ont été ex vivo, la principale limitation pour son utilisation en pratique clinique étant un calibre externe de 14 F.

Une solution extrêmement élégante pour le guidage échographique in situ des traitements ultrasonores interstitiels repose sur la conception de transducteurs dual-mode, pour lesquels le même transducteur est utilisé à la fois pour l'imagerie et la thérapie. Avec ce système deux en un, les volumes imagés et traités sont enregistrés de façon conjointe (un seul système de référence est alors utilisé), ce qui facilite grandement la balistique de la tumeur à traiter. D'autre part, une miniaturisation des applicateurs devient maintenant possible. Reste à améliorer la qualité des images échographiques obtenues. Leur faiblesse actuelle réside principalement dans les limitations géométriques que constituent un applicateur de dimension réduite (possédant de fait un faible nombre de canaux), mais aussi le nécessaire compromis à obtenir entre l'efficacité de la thérapie ultrasonore et la bande passante échographique. À terme, la composante imagerie devrait permettre de distinguer les tissus normaux des tissus pathologiques, d'identifier clairement les structures de voisinage à risque, et surtout de contrôler de manière dynamique la procédure d'ablation thermique (Bouchoux G, Ultrasound Med Biol 2008 ; Owen N, Conf Proc IEEE Eng Med Biol Soc 2008).

Selon Makin, la thermoablation ultrasonore interstitielle utilisant des transducteurs dual-mode est une technique applicable in vivo (Makin IR, Ultrasound Med Biol 2005). Ainsi, dans une étude reposant sur l'expérimentation dans le foie sur un modèle porcin d'un applicateur à 32 éléments actifs, ce type de système a montré des capacités d'imagerie échographique décrites comme voisines de celles obtenue en échographie par voie percutanée. De plus, les lésions produites par l'applicateur ultrasonore étaient nettement visualisées sous la forme de plages fusiformes hyperéchogènes au reste du parenchyme hépatique.

3.b – Guidage et monitoring par IRM

L'IRM est une excellente modalité non invasive pour le guidage des traitements ultrasonores. En plus d'offrir une visualisation en 3 dimensions de la tumeur cible, l'IRM peut permettre une thermométrie quantitative rapide, basée sur la méthode de fréquence de résonance des protons (PRF) et ainsi permettre le contrôle automatique de l'évolution de température au sein des tissus (Palussière J, Magn Reson Med 2003). L'IRM de température à moyen champ (1,5 Tesla) ou à haut champ (3 Tesla) permet actuellement une précision de température inférieure à 1°C, avec une résolution spatiale de l'ordre de 1 mm, et une résolution temporelle de l'ordre de 1 seconde, pour un plan d'étude de plusieurs centimètres (Melodelima D, Med Phys 2004). L'IRM permet également l'identification des zones nécrotiques, du fait de son excellent contraste tissulaire, et peut également être utilisée pour évaluer les effets thérapeutiques, principalement au cours de séquences réalisées en apnée, en pondération T1, après injection de gadolinium (Hynynen K, Magn Reson Med 2004 ; Melodelima D, Magnet Reson Med 2005).

Un des problèmes fondamentaux pour le traitement sous IRM de température in vivo est le monitoring de la température, les mouvements respiratoires et cardiaques générant des artefacts cinétiques qui affectent très largement la qualité des signaux obtenus en cours du traitement. Néanmoins, il a maintenant été clairement montré que les données d'acquisition IRM pouvaient être synchronisées à l'ECG et/ou au cycle respiratoire, afin de réduire les artefacts cinétiques, au prix cependant d'une résolution temporelle inférieure (Melodelima D, Magnet Reson Med 2005). La suppression des artefacts de flux en provenance des gros vaisseaux sanguins à proximité de la tumeur améliorent également la stabilité de l'IRM de température.

À ce jour, les études pré-cliniques sur la thermoablation ultrasonore interstitielle guidée par IRM ont été rapportées pour la prostate, le cerveau et l'oesophage.

Une étude sur la faisabilité d'un traitement prostatique de contact par ultrasons de haute intensité (HICU), délivrés sur un mode continu, a été récemment rapportée (Ross AB, Med Phys 2005). Cette étude expérimentale sur la prostate a été réalisée in vivo chez le chien, avec un applicateur transurétral curviligne. Les résultats obtenus mettent en lumière l'intérêt des thérapies mini-invasives pour le traitement

de l'hyperplasie bénigne de prostate voire pour les cancers prostatiques localisés. Le principe d'une rotation de l'applicateur, pas à pas tous les 10°, avait été retenu pour cette expérimentation. Les tirs ultrasonores étaient réalisés successivement, et sans aucun délai entre chacun d'eux. Un moteur piézo-électrique, sous contrôle informatique, était utilisé pour générer la rotation mécanique. L'applicateur ultrasonore était tourné lorsque l'IRM de température indiquait qu'une élévation de 52°C était obtenue au niveau de la capsule de la prostate. Avec ce système, l'ablation ultrasonore était optimisée, dès lors que l'extrémité des lésions élémentaires était automatiquement définie par l'IRM de température. Un traitement in vivo sur 180° était réalisé en 12 minutes, et le temps de tir pour chaque position angulaire s'étalait de 41 à 127 secondes, selon la durée d'élévation thermique. La cartographie de dose thermique finale recouvrait parfaitement la région cible définie au préalable, et ceci même en cas de limite prostatique irrégulière. Ces résultats expérimentaux mettaient clairement en évidence que l'association d'un contrôle par IRM de température à un traitement ultrasonore de contact pouvait permettre une thermoablation prostatique rapide, dans les limites d'une zone de destruction préalablement définie. Au final, la résolution temporelle de l'IRM de température était considérée comme le facteur limitant principal pour la durée du traitement.

Au travers de simulations théoriques, Chopra et son équipe ont montré, pour leur part, le potentiel d'une IRM 1,5T d'utilisation courante pour le monitoring par IRM de température d'une thérapie ultrasonore trans-urétrale utilisant des transducteurs plans (Chopra R, Phys Med Biol 2005). Après avoir développé un programme permettant d'ajuster les conditions d'exposition (fréquences, rotation et puissance) d'après les températures mesurées, et avoir acquis des images de prostate de patients potentiels, les auteurs de ce travail ont validé expérimentalement cette technique sur un fantôme tissulaire (Chopra R, Phys Med Biol 2006).

Parallèlement, la faisabilité d'une mesure de dose thermique nécessaire à la nécrose de tissu cérébral par application interstitielle en IRM (avec des séquences de type multiplanar) a été testée (Kangasniemi M, J Magn Reson Imaging 2002). Les expérimentations ont été réalisées sur des chiens à qui des fragments de tumeurs vénéériennes transmissibles avaient été implantés au niveau du cerveau. L'applicateur était positionné directement dans le tissu cérébral et la température était mesurée sur 5 à 7 plans toutes les 6 à 8 secondes au cours du traitement. Les doses thermiques étaient calculées d'après les températures, afin d'estimer le

volume de coagulation. Ces volumes de coagulation se sont révélés de taille et aspect similaires entre les images IRM obtenues en fin de procédure et les pièces macroscopiques étudiées après euthanasie.

Le guidage IRM et la cartographie thermique, dans le cadre de la thermoablation ultrasonore intraluminale de l'oesophage au moyen d'un transducteur plan, a été démontré in vitro (Melodelima D, Med Phys 2004) puis in vivo (Melodelima D, Med Phys 2005). Les expérimentations in vivo l'ont été chez le porc. Compte tenu de la situation de la cible au niveau de l'oesophage, l'IRM de température était synchronisée sur le plan respiratoire et/ou cardiaque. La précision de la mesure de température dans ces conditions était de +/- 1,5°C au niveau du tiers inférieur de l'oesophage, et de +/- 3,1°C au niveau du tiers supérieur de l'oesophage. Les lésions thermiques observées en IRM après injection de gadolinium étaient, là encore, extrêmement voisines de celles retrouvées à l'étude macroscopique sur les pièces opératoires.

Enfin très récemment, le principe de reconstruction d'onde plane et de rotation électronique de l'applicateur sous contrôle IRM a été rapportée in vitro. L'applicateur utilisé était un applicateur cylindrique 1D à 16 canaux actifs (Melodelima D, Med Phys 2006) dont l'utilisation était dédiée à l'ablation sectorielle de tumeurs oesophagiennes. Comme la sélection des éléments actifs de l'applicateur étaient gérés de façon électronique, et permettait ainsi de s'affranchir d'une rotation mécanique, les artefacts de mouvement étaient considérablement réduits et permettaient ainsi d'augmenter notablement l'efficacité de l'IRM de température au niveau de la zone cible.

4 – Applications médicales

Les applications médicales des applicateurs interstitiels sont variées. Cette variété provient non seulement du grand nombre d'organes qui peuvent être traités de cette manière, mais également des différentes techniques d'insertion de ses applicateurs.

Selon qu'ils sont montés sur un corps flexible ou rigide, long ou court, ceux-ci peuvent en effet être insérés par voie interstitielle pure, endoluminale digestive ou encore endovasculaire.

4.a – Les applicateurs rigides

L'utilisation des applicateurs rigides est idéale lorsque le trajet jusqu'à la zone cible est court et linéaire ses applicateurs sont de fabrication facile et de coût faible. Pour toutes ces raisons, ils ont principalement été utilisés en urologie dans le traitement de l'hypertrophie bénigne et du cancer de la prostate (Nau WH, Med Phys 2005, Chopra R, Phys Med Biol 2006, Lafon C, Ultrasound Med Biol 2004). D'autres utilisations sont apparues récemment en pathologie hépatique (Makin Ir, Ultrasound Med Biol 2005 ; Seket B, J Surg Res 2007 ; Delabrousse E, J Vasc Interv Radiol 2008) et discale vertébrale (Nau WH, Phys Med Biol 2005).

Ses applicateurs rigides mesurent quelques millimètres de diamètre et quelques centimètres de long. Ainsi y ils peuvent être insérés au sein d'un trocart, d'un cathéter ou directement au sein même de la tumeur cible. Leur application par voie percutanée directe en fait des outils de thérapeutique mini-invasive.

4.b – Les applicateurs flexibles

Les applicateurs flexibles sont principalement utilisés en pathologie digestive, principalement pour le traitement des tumeurs biliaires (Prat F, Gastrintest Endosc 2001) et oesophagiennes (Melodelima D, Ultrasound Med Biol 2003), et par voie endovasculaire dans le traitement de la fibrillation atriale (Natale A, Circulation 2000). Dans l'étude de Prat et al. (Prat F, Gastrointest Endosc 2001), les cholangiocarcinomes de la voie biliaire principale ont été traitées au moyen d'un applicateur flexible de 4 mm de diamètre et 2 m de long. Cet applicateur était introduit à l'intérieur d'un fibroscope. L'accès endoscopique se faisait par la bouche, au travers de l'oesophage et de l'estomac jusqu'au deuxième duodénum. Le cathétérisme de la papille duodénale au moyen d'un guide permettait d'amener en co-axial l'applicateur jusqu'en regard de la tumeur biliaire. Le traitement ultrasonore consistait alors en la production de lésions élémentaires par un transducteur plan, l'applicateur flexible subissant une rotation après chaque tir ultrasonore afin de couvrir la zone de sténose tumorale sur 360°.

Pour le traitement de tumeurs oesophagiennes, un applicateur flexible de même type, mais beaucoup moins long (90 cm) a été utilisé par Melodelima et al.. Compte

tenu du caractère non circonférentiel des tumeurs à traiter, la rotation imposée à l'applicateur flexible était ajustée à chaque fois sur le secteur angulaire précis dans lequel se situait la tumeur (Melodelima D, Ultrasound Med Biol 2003).

Pour ce qui concerne le traitement ultrasonore de la fibrillation atriale, Meininger et al. ont quant à eux utilisé un applicateur flexible miniature pouvant être introduit dans un cathéter vasculaire de calibre 8 French (Meininger GR, J Interv Cardiol Electrophysiol 2003). À l'extrémité de l'applicateur était monté un transducteur cylindrique entouré par système de double ballonnet. La procédure consistait à monter sur un guide, et au travers du cathéter porteur, l'applicateur flexible jusque dans une veine pulmonaire. Une fois en place, le ballonnet entourant le transducteur était gonflé de 5 à 6 ml d'eau stérile et le ballonnet externe de 1 à 2 millilitres de CO₂ afin de focaliser les ondes ultrasonores sur l'anneau péri-vasculaire à traiter. C'est applicateur à depuis bénéficié d'une commercialisation (Transurgical Inc., Setauket, NY, USA) et est utilisée en routine pour le traitement de la fibrillation atriale.

**3^{ème} Partie : Thermoablation ultrasonore
interstitielle hépatique contrôlée par
imagerie**

Chapitre 1 : Expérimentation animale de la thermoablation ultrasonore hépatique appliquée par voie interstitielle percutanée sous contrôle échographique

1 – Introduction

De nombreuses techniques alternatives à la chirurgie ont été récemment rapportées pour le traitement de certains cancers. Celles-ci incluent la radiofréquence, la cryothérapie, les micro-ondes et la photocoagulation au laser. La thermoablation par radiofréquence est la technique aujourd'hui la plus utilisée (Dupuy DE, *J Vasc Interv Radiol* 2001 ; Tateishi R, *Cancer* 2005 ; Sutherland LM, *Arch Surg* 2006). Néanmoins des taux élevés de récurrences ont été rapportés chez des patients traités par radiofréquence en particulier pour des tumeurs supérieures à 3 cm de diamètre Lu DS, *Radiology* 2005 ; Amersi FF, *Arch Surg* 2006 ; Machi J, *World J Surg* 2005 ; Solbiati L, *Radiology* 2001 ; van Duijnhovan FH, *Ann Surg Oncol* 2006 ; Aloia TA, *Arch Surg* 2006) . L'efficacité de la radiofréquence est également en partie limitée par l'effet de vol de chaleur à la proximité des gros vaisseaux ce qui résulte en des destructions tumorales incomplètes (Goldberg SN, *J Vasc Interv Radiol* 1998 ; Steinke K, *J Surg Res* 2005). De plus la diffusion de chaleur au cours de la radiofréquence est basse comparée à celle des autres techniques (Awad MM, *HPB* 2007). La thérapie par ultrasons focalisés qui fait partie des autres techniques alternatives de thermoablation, a montré son efficacité dans la destruction tumorale par coagulation particulièrement dans le cas du cancer de la prostate (Gelet A, *J Endourol* 2000 ; Gelet A, *Eur Urol* 2001). Si l'on considère le foie, qui est le site d'un très grand nombre de tumeurs primitives (CHC) et secondaires (métastases), la thérapie par ultrasons focalisés reste aujourd'hui difficile sur le plan technique (Yang R, *Arch Surg* 1991 ; Cheng SQ, *J Cancer Res Clin Oncol* 1997 ; Li CX, *World J*

Gastroenterol 2004 ; Illing RO, Br J Cancer 2005). Ceci est lié d'une part à la mobilité du foie durant les cycles respiratoires mais également à l'interposition des côtes et du poumon droit qui gênent notablement la propagation du faisceau ultrasonore.

Pour résoudre ce second problème, deux méthodes principales sont actuellement en cours d'investigation. La première consiste à aborder le foie de façon chirurgicale et de traiter par focalisation au travers de la capsule hépatique. La seconde, à l'instar de la radiofréquence, repose sur l'utilisation d'un applicateur interstitiel qui est introduit dans le foie jusqu'au sein de la tumeur par voie percutanée. Cette méthode a été expérimentée avec succès dans d'autres sites tumoraux (Lafon C, Ultrasound Med Biol 1998 ; Prat F, Gastrointest Endosc 1999 ; Lafon C, Ultrasound Med Biol 2000 ; Prat F, Gastrointest Endosc 2002 ; Lafon C, Int J Hyperthermia 2007). Elle a également été testée in vivo sur le foie d'animaux au moyen d'un accès chirurgical par laparotomie (Deardorff DL, IEEE Trans Ultrason Ferroelectr Freq Control 2000 ; Makin IR, Ultrasound Med Biol 2005).

Cependant, la faisabilité et la reproductibilité de lésions ultrasonores hépatiques au moyen d'un applicateur mini-invasif et sous guidage échographique n'a jamais été étudié à ce jour.

Le but de ce travail est donc d'analyser in vivo sur le porc la faisabilité et la reproductibilité de lésions élémentaires mais également de macrolésions de fusion au niveau du foie au moyen d'un applicateur ultrasonore interstitiel placé au niveau du foie sous guidage échographique.

2 - Matériels et méthodes

2.a - Développement d'un applicateur ultrasonore

Un applicateur tubulaire de 4 mm de diamètre, possédant à son extrémité une pointe, a été utilisé pour cette étude (Figure III-1-1).




Figure III-1-1: Applicateur ultrasonore interstitiel. **a:** photographie de l'applicateur de 4 mm de diamètre avec les connexions électriques et de refroidissement par eau. **b:** gros plan du transducteur et de l'extrémité perçante de l'applicateur.

La part active de l'applicateur, fixée sur un berceau fabriqué industriellement, était composée d'un transducteur piézo-céramique plan (PZT-type 762, Quartz et Silice, Nemours, France) possédant un backing air et opérant à la fréquence de 5,3 MHz. Un circuit interne d'eau dégazée, circulant à la température de 4°C à l'aide d'une pompe péristaltique (Masterflex, Barrington, Illinois, USA), assurait le refroidissement de la face frontale du transducteur au cours de la procédure ainsi que le couplage ultrasonore nécessaire avec les tissus biologiques. La poignée de l'applicateur était adaptable sur un support ayant été graduée tous les 20° sur un plateau diviseur. Ce support était monté sur un bras métallique qui permettait le positionnement

mécanique ainsi que des manoeuvres de rotation manuelle précises et reproductibles de l'applicateur au sein du foie (Figure III-1-2).

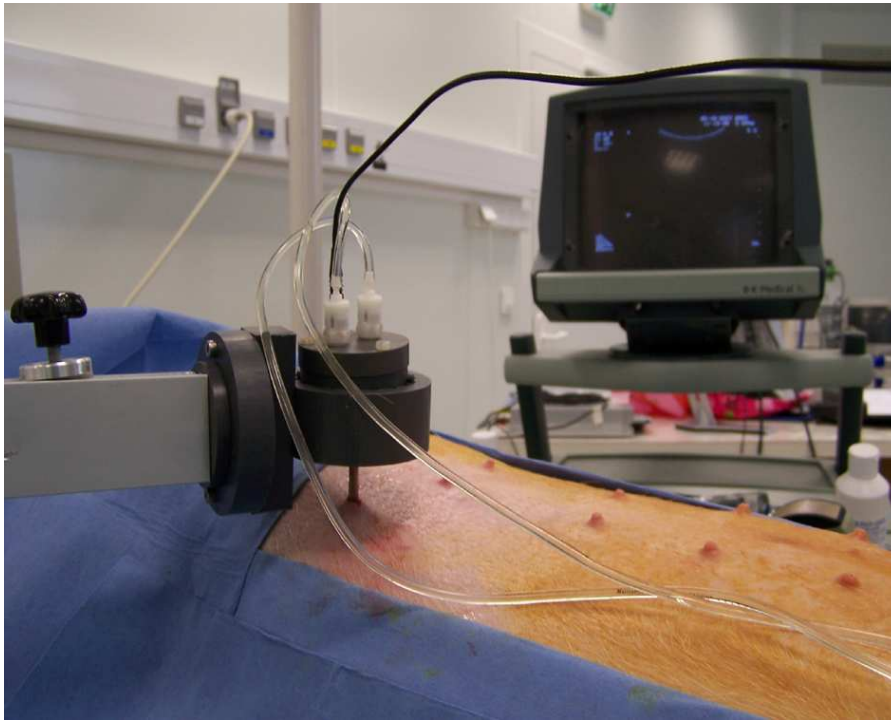


Figure III-1-2 : Montage expérimental avec l'applicateur ultrasonore interstitiel adapté sur son support gradué, une fois le transducteur inséré dans le foie de porc sous guidage échographique.

L'applicateur était alimenté par un générateur de fonctions (Hameg, Mainhausen, Allemagne) et un amplificateur de puissance (50W, Adece, Artannes-sur-Indre, France). Le générateur était piloté par une minuterie qui permettait de démarrer et d'arrêter les applications. Un wattmètre (Rhode et Schwartz, Böblingen, Allemagne) était utilisé pour mesurer la puissance électrique délivrée à l'applicateur (Figure III-1-3).



Figure III-1-3 : Montage expérimental avec en arrière-plan le générateur électrique et l'amplificateur de puissance, le power-mètre, le Watt-mètre, et la pompe de refroidissement.

2.b – Echoguidage

La mise en place de l'applicateur dans le foie était réalisée sous échographie au moyen d'une sonde de 3,5 MHz (Hawk, Gentofte, Danemark) (Figure III-1-4).

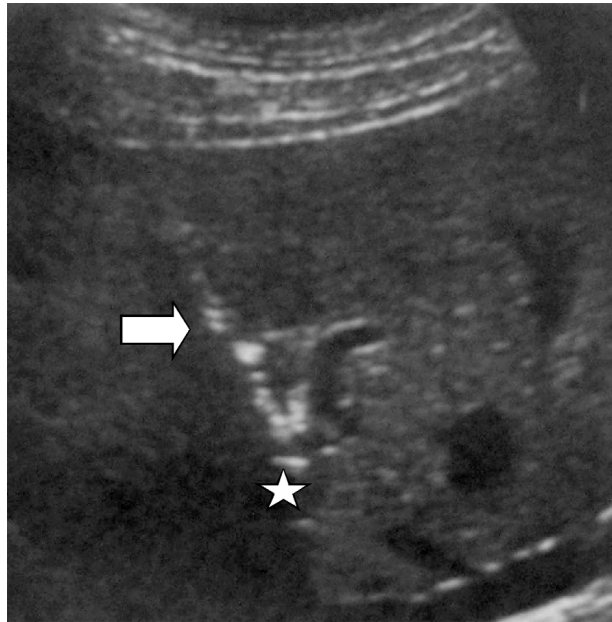


Figure III-1-4 : Guidage échographique par voie percutanée. Bonne visualisation de l'applicateur au sein du parenchyme hépatique (flèche). Notez l'image transonore située à l'extrémité de l'applicateur et correspondant à la fenêtre acoustique et de refroidissement antérieur du transducteur ultrasonore.

L'applicateur était inséré latéralement sous la sonde échographique pour un suivi dynamique complet de son passage transhépatique jusqu'au niveau de la zone cible sélectionnée. Les zones cibles étaient sélectionnées au sein du parenchyme à distance des gros vaisseaux du hile hépatique, de la capsule du foie et de la vésicule biliaire. À cause de la petite taille et de l'anatomie particulière du foie de porc, lequel possède 4 lobes séparés par de profondes fissures, seules 3 zones cibles ont finalement été retenues pour l'étude. Ces zones cibles étaient le lobe gauche (site 1), le lobe paramédian droit (site 2), et le lobe droit (site 3) du foie.

2.c - Animaux

Huit porcs femelles de race Landrace, chacune pesant 40 kg, ont été utilisés pour cette étude. Le protocole avait été approuvé par le comité de recherche animale de l'institut de chirurgie expérimentale (ICE) de Lyon en mars 2007. Les animaux avaient été placés en quarantaine pendant 7 jours et aucune nourriture ou eau ne leur avait été donnée dans les 24 heures précédant l'intervention. Une prémédication avec un mélange de kétamine, azoperone et d'atropine était injectée par voie intramusculaire 15 minutes avant l'anesthésie. Un cathéter 20 G était placé au niveau d'une veine de l'oreille de l'animal. Une perfusion intraveineuse de sérum salé isotonique était maintenue tout au cours de l'opération. L'induction de l'anesthésie était pratiquée par une injection intraveineuse lente de propofol. Les porcs étaient alors intubés et placés sous ventilation mécanique à la fréquence de 15 cycles respiratoires par minute. Le maintien de l'anesthésie était assuré par la perfusion continue à la seringue électrique de propofol au débit de 10-20 ml/h. L'anesthésie préopératoire était assurée par la perfusion continue intraveineuse de sufentanil à un débit de 1 à 2 ml/h. Un suivi hémodynamique permanent des constantes hémodynamiques et de la température de l'animal était enregistré. Après une préparation cutanée, une analyse échographique des trois zones cible de ponction était réalisée et les points d'entrée de l'applicateur sélectionnés étaient marqués par une profonde incision cutanée au scalpel. L'applicateur était alors placé dans le foie sous échoguidage. Une fois en place, la poignée de l'applicateur était mise en place au sein de son support gradué afin de la stabiliser et de permettre les rotations manuelles.

2.d – Lésions ultrasonores

Une lésion ultrasonore élémentaire est définie par le volume lésionnel obtenu par une application ultrasonore dans une direction donnée du transducteur.

Une macrolésion ultrasonore de fusion correspond quant à elle à la confluence de plusieurs lésions ultrasonores élémentaires obtenues les unes après les autres par la rotation du transducteur sur 360° (Figure III-1-5).

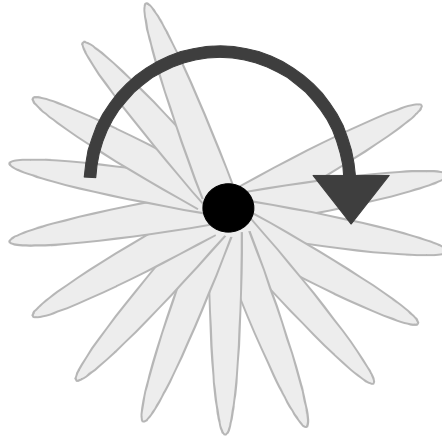


Figure III-1-5: représentation schématique d'une macrolésion correspondant à la confluence de plusieurs lésions élémentaires par rotation du transducteur sur 360°.

Le diamètre maximal d'une macrolésion ultrasonore de fusion correspond au plus grand diamètre mesuré entre les extrémités de deux lésions ultrasonores élémentaires opposées et le diamètre minimal de cette même macrolésion au diamètre le plus petit mesuré dans les mêmes conditions.

Pour cette étude, pour laquelle le but était l'analyse in vivo de gestes de thermoablation ultrasonore hépatique par voie percutanée, les incréments de rotation étaient fixés à 20°.

2.e – Première partie de l'étude

Au cours de cette première expérimentation, 18 lésions ultrasonores élémentaires séparées de 20° ont été réalisées au niveau du lobe paramédian droit du foie (site 2) pour chaque animal.

Ce site a été préféré aux 2 autres pour des raisons d'accessibilité percutanée.

Les intensités acoustiques délivrées par le transducteur étaient différentes pour chacun des 3 porcs : 30, 40 et 55 W/cm², respectivement. La durée de thermoablation était de 60 secondes, sans intervalle de temps entre chaque tir, si ce n'était celui nécessaire à la rotation annuelle.

Afin de pouvoir utiliser les résultats du porc précédent pour le suivant, une analyse macroscopique des lésions produites au cours de cette première partie était réalisée immédiatement après explantation du foie. Seules les lésions élémentaires n'ayant pas montré d'effet indirect, lié à la proximité de la capsule du foie ou à un gros vaisseau sanguin, ont été analysées.

2.f – Seconde partie de l'étude

La seconde expérimentation reposait sur la création de macrolésions au moyen des paramètres jugés optimaux au décours de la première expérimentation, c'est à dire permettant de produire les lésions élémentaires les plus profondes en l'absence d'effet de cavitation. Chez 5 porcs (Porcs 4 à 8), trois macrolésions formées de 18 lésions élémentaires ont été créées aux 3 sites préalablement sélectionnés. Dans cette partie de l'expérimentation, qui comportait la création d'un total de 15 macrolésions, la puissance, l'intensité acoustique et la durée d'application des tirs ultrasonores n'ont jamais été modifiées. La première lésion élémentaire de chaque macrolésion était analysée en échographie par un échographiste chevronné, afin d'en déterminer la taille et l'échogénicité, avant de continuer la rotation de l'applicateur. Chaque macrolésion obtenue était imagée par voie percutanée avant le retrait de l'applicateur et sa taille (plus grand diamètre) et son échogénicité (comparé au parenchyme hépatique adjacent) étaient indexées.

À la fin de chaque procédure expérimentale, l'animal était immédiatement euthanasié à l'aide d'une injection intraveineuse de 20 ml de pentobarbital sodium (Vetoquinol, Lure, France). Une laparotomie était alors pratiquée et le foie était explanté en bloc. Les complications traumatiques ou hémorragiques détectées lors de la chirurgie étaient notées.

2.g – Analyse macroscopique

Au cours de la première phase de l'étude, l'analyse macroscopique était immédiatement réalisée afin de bénéficier au maximum des résultats obtenus grâce au porc précédent. Le foie fraîchement explanté était coupé dans le plan orthogonal

à l'axe de pénétration de l'applicateur qui correspondait de fait au grand axe de la macrolésion.

Durant la deuxième partie de l'étude, le foie retiré était tout d'abord placé dans une solution de formaldéhyde pendant 7 jours de manière à le rendre rigide et plus aisé à découper. Aucune analyse microscopique des lésions produites n'a par conséquent été possible. À la fin de la période, les 3 points d'entrée de l'applicateur dans le foie étaient localisés et ce dernier était coupé en fines tranches suivant strictement le plan orthogonal à la pénétration de l'applicateur au niveau des 3 sites. Dans tous les cas, la taille des lésions élémentaires a été mesurée. Les effets de vol de chaleur et de réflexion ultrasonore sur la capsule ont été documentés. De ces résultats, les diamètres maximums et minimums moyens des macrolésions ont été calculés pour chacun des 3 sites puis comparés site à site.

3 - Résultats

3.a - Ponction et échoguidage

L'insertion percutanée de l'applicateur dans le foie a été possible dans tous les cas (N=18). L'applicateur, son artefact de pointe, et la chambre de refroidissement anéchogène située face au transducteur étaient aisément repérés. Ceci permettait un positionnement en profondeur approprié ainsi qu'une très bonne orientation du transducteur au sein des zones cibles (sites 1, 2 et 3). L'analyse rétrospective de la durée d'insertion de l'applicateur dans le foie sous échoguidage ne dépassait jamais 5 minutes.

3.b – Première partie de l'étude

Les principaux résultats de cette première expérimentation et les conditions d'expositions correspondantes sont résumés dans le tableau III-1-1 ci-après :

Tableau III-1-1 : Paramètres et résultats de la première expérimentation

Porcs	Nombre de tirs	Intensité acoustique (W/cm ²)	Durée des tirs (s)	Nombre de lésions	Taille moyenne (mm)
P1	18	30	60	15	14.9 ±3
P2	18	40	60	12	19.8 ±5
P3	8	55	60	8	13.2 ±3

Les lésions élémentaires possédaient un aspect en flammèche, dont la face du transducteur était la base (3 x 10 mm), et la profondeur dépendait de l'intensité acoustique.

Quarante quatre lésions élémentaires sur les 54 planifiées pour la première expérimentation (correspondant 18 tirs x 3 porcs) ont été produites. Dix ablations n'ont pu être réalisées du fait d'une complète dépolarisation du transducteur (par une intensité acoustique excessive de 55 W/cm² ayant généré une surchauffe du transducteur), au cours du 8^{ème} tir chez le 3^{ème} porc. Sur les 44 ablations réalisées, 35 lésions élémentaires (soit 79%) ont été considérées comme indemnes d'effet indirect lié à la réflexion capsulaire et ont donc été retenues pour l'analyse. Cette analyse a confirmé l'aspect en flammèche présumée pour ce type de lésions. Les lésions élémentaires variaient en taille d'un animal à l'autre selon les paramètres physiques utilisés (IA = 30, 40 et 50 W/cm²), mais étaient homogènes en taille lorsqu'elles bénéficiaient de paramètres physiques constants, mesurant respectivement 14,9 mm +/- 3, 19,8 mm +/- 5, et 13,2 mm +/- 3. La rotation de l'applicateur de 20° entre chaque tir permettait une bonne fusion latérale des lésions élémentaires.

Au final, en accord avec les résultats de cette première phase d'expérimentation, l'intensité acoustique retenue pour les applications ultrasonores élémentaires de la seconde phase expérimentale était de 40 W/cm².

3.c – Seconde partie de l'étude

Les 15 macrolésions (3 macrolésions par porc) ont pu être créées au sein des 3 zones cibles définies au préalable. Ces zones cibles étaient le lobe gauche (site 1), le lobe paramédian droit (site 2) et le lobe droit (site 3) du foie.

Néanmoins, lorsque le volume des sites 1 et 3 étaient jugés trop faibles, le site 2 était préférentiellement utilisé, et les 3 macrolésions étaient alors créés sur trois niveaux, séparés par 2 cm, au cours d'une unique pénétration de l'applicateur dans le foie. Par conséquent, 3 lésions ont été créées au niveau du lobe gauche (site 1), 9 lésions au niveau du lobe paramédian droit (site 2) et 3 lésions au niveau du lobe droit (site 3) du foie. La création de la macrolésion, correspondant à 18 ablations ultrasonores de 60 secondes chacune, durait 20 minutes. Le temps entre 2 tirs élémentaires variait quant à lui de 5 à 20 secondes.

À cause de l'aspect en flammèche des lésions élémentaires, les macrolésions apparaissait comme un cylindre de 10 mm d'épaisseur (égal à la longueur du transducteur) avec des contours crénelés. Aucune des premières lésions élémentaires constituant les macrolésions n'était visible par voie percutanée au moyen de la sonde échographique de 3,5 MHz. Au contraire, les 15 macrolésions issues de la fusion des 18 lésions élémentaires étaient toutes visibles. L'apparence de ses macrolésions était celle d'un cylindre discrètement hyperéchogène de 2 à 4 cm de plus grand axe.

Aucune mortalité animale n'est survenue pendant le temps des différentes procédures. Une plaie de la vésicule biliaire causée par un geste de ponction au niveau du lobe droit du 5ème porc a été diagnostiquée au cours de l'échographie de guidage et confirmée lors de la chirurgie d'explantation du foie. Enfin, un caillottage périhépatique modéré, sans aucun retentissement hémodynamique lors de la procédure, a été découvert après l'euthanasie du 6ème porc.

3.d – Analyse macroscopique

L'étude macroscopique réalisée sur le foie, après un passage de 7 jours dans une solution de formaldéhyde, a révélé des macrolésions dont le centre, de couleur blanche, était d'allure nécrotique et apparaissait cerclé d'une zone périphérique inflammatoire de couleur brun-rouge. La plupart des macrolésions (14 sur 15) avait une forme cylindrique et des contours légèrement crénelés qui correspondaient à l'extrémité des lésions élémentaires (Figure III-1-6).

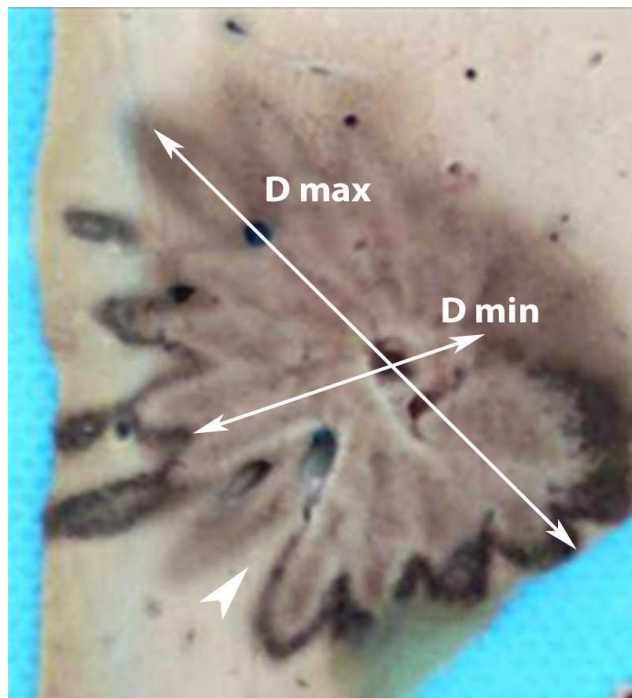


Figure III-1-6 : Echantillon de foie de porc. Les diamètres maximal (D max) et minimal (D min) d'une macrolésion sont mesurés. Notez le défaut de fusion (tête de flèche) lié à la présence d'un vaisseau sanguin entre deux lésions élémentaires.

À l'examen macroscopique des 3 sites, les diamètres maximums moyens des macrolésions étaient 28,7 mm +/- 3, 34,1 mm +/- 2, et 27,8 mm +/- 5 ; et les diamètres minimums moyens des macrolésions étaient 14 mm +/- 3, 18,7 mm +/- 2, et 14 mm +/- 3, respectivement. Les diamètres maximums et minimums des

macrolésions étaient relativement proches au sein de chaque zone cibles (sites 1, 2 et 3). Néanmoins, il différait significativement d'une zone cible à une autre. Ainsi, les lésions créées dans le lobe paramédian droit (site 2) du foie étaient plus larges que celles créées dans les autres zones cibles (sites 1 et 3) (Figure III-1-7).

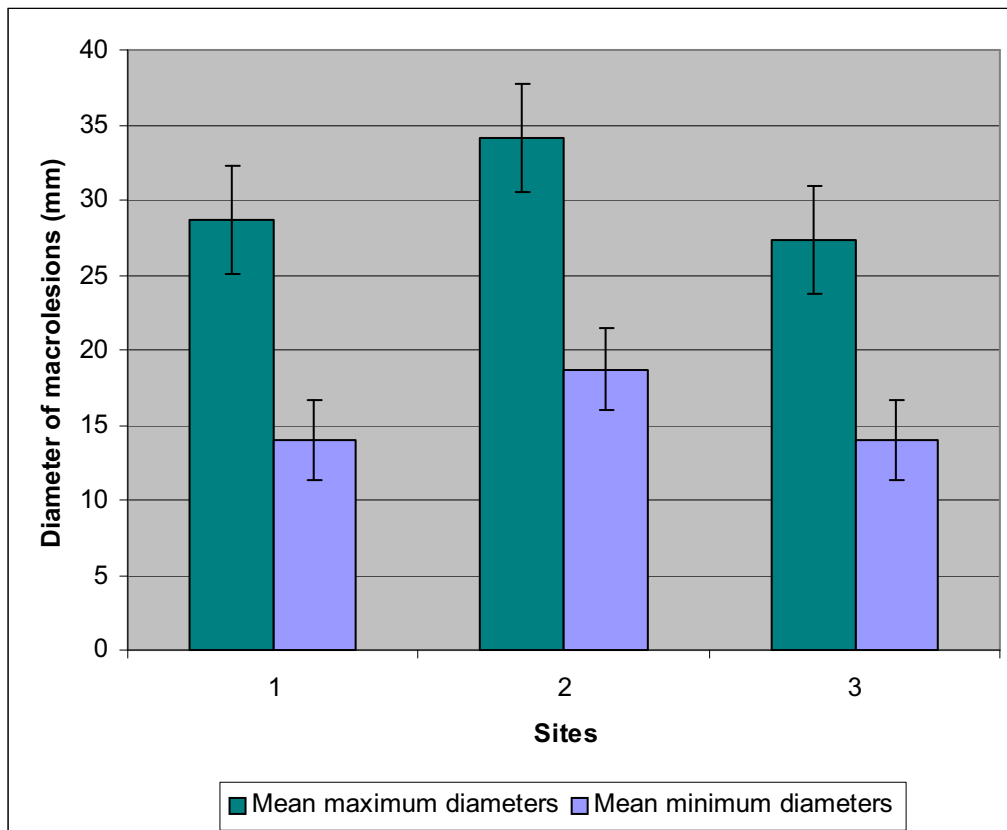


Figure III-1-7 : Histogramme. Les diamètres moyens maximums et minimums des macrolésions étaient calculés pour les trois sites à l'examen macroscopique. Les déviations standard sont notées au sommet des bâtons.

Seule l'épaisseur des macrolésions, correspondant à la longueur du transducteur, ne variait pas de 10 mm. La création des lésions élémentaires semblait indépendante de l'effet vol de chaleur produit par les vaisseaux sanguins. Ainsi, un vaisseau abordé perpendiculairement par un tir ultrasonore, et même si son calibre était important (>

4 mm), ne modifiait pas l'aspect et la profondeur de la lésion élémentaire produite par ce tir (Figure III-1-8).



Figure III-1-8 : Etude macroscopique. La qualité et la taille des lésions élémentaires (flèches blanches) n'est pas affecté par la proximité d'un gros vaisseau.

Néanmoins, cette indépendance face aux refroidissements vasculaires ne semblait pas aussi évidente sur la diffusion thermique, phénomène gouvernant la fusion entre deux lésions élémentaires. En fait dans certains cas, la présence d'un vaisseau sanguin situé entre deux lésions élémentaires induisait un défaut manifeste de fusion latérale entre ces 2 lésions (Figure III-1-9).



Figure III-1-9 : Etude macroscopique. Défaut de fusion entre 2 lésions élémentaires adjacentes du fait de la présence entre les 2 d'un vaisseau sanguin.

Des lésions de réflexion ultrasonore produite par la capsule hépatique étaient parfois mises en évidence malgré la sélection préalable de zones cibles supposées non à risque. Ces lésions étaient principalement présentes au niveau des lobe gauche (site 1) et lobe droit (site 3), dont les volumes étaient moindres que celui du lobe paramédian (site 2) du foie. Il convient de souligner qu'aucun dommage n'a été noté sur les organes de voisinage lors des chirurgies d'explantation hépatique.

4 – Discussion

L'efficacité des HIFU pour la destruction tumorale est bien établie. De nombreuses études expérimentales et cliniques ont été menées, qui rapportent le type d'action des HIFU sur de nombreux tissus, mais aussi leur grande efficacité et leur relative indépendance face à l'effet vol de chaleur des vaisseaux sanguins (Li CX, World J Gastroenterol 2004 ; Illing RO, Br J Cancer 2005 ; Prat F, Gastrointest Endosc 1999 ; Ter Haar GR, Echocardiography 2001 ; Gignoux BMH, Ann Chir 2003 ; Wu F, Ultrasound Med Biol 2004). Aujourd'hui, les HIFU font partie des méthodes utilisées dans le traitement du cancer localisé de la prostate en pratique clinique (Gelet A, J Endourol 2000 ; Gelet A, Eur Urol 2001). Néanmoins, l'utilisation des HIFU sur le foie demeure largement expérimentale à ce jour (Yang R, Arch Surg 1991 ; Cheng SQ, J Cancer Res Clin Oncol 1997). L'extrême mobilité du foie au cours des mouvements respiratoires, ainsi que l'interposition du poumon droit et des côtes, ne permettent pas une application extracorporelle facile de cet organe au moyen des HIFU. En l'absence d'une méthode disponible et fiable de synchronisation respiratoire (Pernot M, Ultrasound Med Biol 2004), nous avons opté pour un applicateur ultrasonore interstitiel, dont la partie active est un transducteur piézo-céramique plan, et qui pouvait être inséré par voie percutanée dans le foie sous contrôle échographique. Dans ce modèle, les ultrasons de haute intensité ne sont pas focalisés comme c'est le cas avec les HIFU, mais produisent leur effet thérapeutique directement au contact de l'applicateur. L'absorption de l'énergie ultrasonore dans les tissus entraîne une importante élévation de température en quelques secondes. En conséquence une nécrose tissulaire irréversible s'installe. En théorie, une élévation thermique quasi immédiate est considérée comme apportant la meilleure réponse au problème que

constitue l'effet de vol de chaleur couramment observée avec la thermoablation par radiofréquence des tumeurs du foie (Chen L, Phys Med Biol 1993). Les lésions élémentaires produites possèdent un aspect caractéristique en flammèche. La profondeur de la lésion créée varie selon l'intensité acoustique, la fréquence d'émission du transducteur et le temps d'exposition (Lafon C, Ultrasound Med Biol 1998 ; Prat F, Gastrointest Endosc 1999). Néanmoins, cette profondeur est limitée lorsque la chaleur devient trop importante, du fait de l'intensité acoustique, de la fréquence, ou encore de la répétition des tirs ultrasonores. Ainsi, cette surexposition induit des phénomènes d'ébullition ou de cavitation à proximité immédiate du transducteur qui empêche la propagation de l'énergie ultrasonore.

Au cours de la phase de développement de notre applicateur ultrasonore, deux impératifs techniques se sont imposés à nous. Le premier reposait sur le développement d'un applicateur de faible diamètre (c'est-à-dire ne dépassant pas 4 mm), pouvant être insérée sans risque hémorragique majeur dans le foie. Le second consistait en la création de macrolésions de coagulation d'environ 3 cm de diamètre, ce qui équivaut à celles obtenues en routine au niveau du foie avec la radiofréquence.

Sachant que notre transducteur ultrasonore monté sur notre applicateur avait une fréquence fixe de 5,3 MHz, et que les applications ultrasonores réalisées au-delà d'une minute n'avaient pas montré in vitro d'augmentation de la profondeur des lésions, seule l'intensité acoustique, résultant directement de la puissance appliquée au transducteur a été modifiée au cours de notre première phase d'expérimentation. Contrairement aux autres techniques utilisant la thermoablation (RF, photocoagulation au laser, cryothérapie), les ultrasons de haute intensité sont appliqués de manière directionnelle et par conséquent nécessite une rotation de l'applicateur pour fusionner les lésions élémentaires et obtenir au final une macrolésion adaptée à la forme sphérique des tumeurs du foie. À cause de la nature de ces lésions élémentaires, les macrolésions produites présentent une périphérie dont l'importance de l'aspect crénelé est fonction du pas rotatoire angulaire choisi. En fait, un pas rotatoire important génère un faible degré de fusion latérale des lésions élémentaires et des contours extrêmement crénelés, quand un petit pas angulaire allonge notablement le temps de procédure et induit des macrolésions de petite taille du fait de la surchauffe produite au contact du transducteur qui bloque la progression en profondeur de l'énergie acoustique. Dans ce travail, nous avons choisi un pas

rotatoire de 20°. Les lésions élémentaires étaient suffisamment indépendantes pour éviter toute accumulation de chaleur au contact du transducteur tout en permettant une diffusion thermique suffisante pour obtenir une fusion latérale de qualité entre deux lésions élémentaires successives. De plus, nous avons choisi d'utiliser une rotation manuelle, pas à pas, de l'applicateur afin de simplifier notre expérimentation au maximum. Une rotation continue de l'applicateur ne pose aucun problème technique particulier, mais ne donne pas de bons résultats en pratique (Seket B, J Surg Res 2007).

Les résultats de notre étude soulignent qu'un traitement ultrasonore sur 360° réalisés au moyen d'un applicateur inséré par voie percutanée dans le foie sous échoguidage est capable de générer des lésions cylindriques dont les diamètres sont voisins de 3 cm. Cette taille lésionnelle est discrètement plus petite que celle obtenue en peropératoire et en utilisant les mêmes paramètres par Seket et al. Cette différence est sûrement du fait du clamage vasculaire fréquemment utilisé dans leur étude (Seket B, J Surg Res 2007). Néanmoins, un diamètre lésionnel de 3 cm obtenu dans notre travail correspond à une limite inférieure, puisqu'il a été démontré que le volume de coagulation avait tendance à augmenter au cours des jours suivant la procédure (Seket B, J Surg Res 2007). Ce résultat est probablement à mettre en rapport avec le phénomène progressif de l'ischémie cellulaire. La hauteur centimétrique de la destruction cylindrique obtenue dans notre étude était choisie pour des raisons de facilité opérationnelle. Cette hauteur peut être très facilement augmentée par l'utilisation que d'un transducteur plus long ou par la juxtaposition de plusieurs transducteurs sur le même applicateur.

Aucune complication majeure n'a été répertoriée au cours des 18 procédures que comportaient les 2 parties expérimentales de notre étude, exception faite d'une plaie de vésicule biliaire suite à un geste de ponction du lobe droit du foie (site 1). Ce résultat montre que l'insertion de ce type d'applicateur ultrasonore dans le foie sous contrôle échographique peut être comparée à celle des applicateurs de radiofréquence, même si ceux-ci sont en règle générale de calibre inférieur. À ce titre, notre technique peut être considérée comme faisant partie des méthodes mini-invasives de traitement des tumeurs du foie.

Sur le plan de l'analyse échographique, les lésions élémentaires créées ne peuvent être distinguées du parenchyme hépatique adjacent. D'autres études, réalisées chirurgicalement avec un applicateur similaire et dans des conditions voisines

d'exposition, avait montré une bonne visibilité et un aspect hypoéchogène des lésions créées (Seket B, J Surg Res 2007). Puisque seule la première lésion élémentaire de chaque macrolésion a été analysée dans notre étude, l'absence de visibilité de cette lésion élémentaire peut être expliquée par une accumulation de chaleur insuffisante à la fin de ce premier tir ultrasonore. À l'évidence, l'absence de visualisation des lésions élémentaires reste une limite de la technique. Néanmoins les macrolésions sont très bien visibles. Elles apparaissent largement hyperéchogènes au parenchyme hépatique avoisinant en imagerie dynamique et sont par conséquent facilement mesurables. Comme pour la radiofréquence, ni la taille de la lésion produite, ni l'efficacité thérapeutique ne peuvent être jugée de façon fiable par cette simple analyse échographique.

À côté de la taille obtenue pour les lésions, le résultat le plus intéressant de notre travail repose sur la production de lésions ultrasonores élémentaires qui paraissent indifférentes à la proximité d'un gros vaisseau sanguin. De fait, nous avons constaté que la présence d'un gros vaisseau, même à proximité immédiate du transducteur et lorsqu'il l'aborde perpendiculairement, ne modifie ni les qualités ni ne limite la taille de la lésion élémentaire produite. Même si cette indépendance nous apparaît plus contestable en ce qui concerne la fusion entre deux lésions élémentaires (qui correspond à un phénomène de diffusion thermique telle que celui rencontré dans la radiofréquence), ce concept reste essentiel et distingue ce type de thérapie des autres modes de thermoablation (Goldberg SN, J Vasc Interv Radiol 1998 ; Steinke K, J Surg res 2005).

5 – Limites de l'étude

Notre étude possède certaines limites qui doivent être évoquées. Tout d'abord, cette étude est basée sur un faible nombre de cas et de lésions. Deuxièmement, comme il est impossible de produire des tumeurs hépatiques dans le foie porcin, les lésions créées dans notre travail étaient exclusivement réalisées en zones de parenchyme hépatique sain et non en zones tumorales. Pourtant, puisque un foie voisin du foie humain était nécessaire à cette étude, aucun autre modèle animal ne pouvait être choisi. Troisièmement, aucune analyse microscopique n'a été réalisée dans cette

étude. A notre décharge, les résultats histologiques des lésions ultrasonores dans le foie sont à ce jour bien connus et largement rapportés (Seket B, J Surg Res 2007).

6 – Conclusion

Avec la création de 15 macrolésions de diamètre proche de 3 cm, cette étude expérimentale a montré la faisabilité et la reproductibilité de la thermoablation ultrasonore hépatique appliquée par voie interstitielle percutanée sous contrôle échographique chez le porc.

Quand bien même ce type de traitement mini-invasif permet de produire des lésions hépatiques de taille similaire à celles obtenues en pratique clinique par la radiofréquence, sa relative indépendance à l'effet de vol de chaleur induit par les vaisseaux sanguins et son approche angulaire lui donnent une plus-value évidente. La miniaturisation de notre applicateur et de nouvelles expérimentations animales permettront d'envisager l'application clinique de ce type de traitement comme un objectif raisonnable à moyen terme.

Chapitre 2 : **Contrôle actif de température en IRM pour la thermoablation ultrasonore interstitielle du foie par voie percutanée**

1 - Introduction

Les techniques de thermoablation guidées par l'imagerie telles la radiofréquence, la cryothérapie, les micro-ondes, la photocoagulation au laser, et plus récemment la thermoablation ultrasonore par voie interstitielle (Seket B, J Surg Res 2007 ; Delabrousse E, J Vasc Interv Radiol 2008) se sont révélées des traitements alternatifs efficaces à la chirurgie de résection du CHC au niveau du foie. Néanmoins, le contrôle d'efficacité de ces thérapies est limité par la relative inefficacité du monitoring, lequel est basé sur les seuls changements de contraste sous l'effet de la chaleur des tissus traités, tant en échographie qu'au scanner et en IRM. Actuellement, l'échographie est l'examen d'imagerie le plus communément utilisé pour le guidage des techniques de thermoablation, principalement à cause de son faible coût, de sa forte disponibilité et du caractère temps-réel de son analyse. Malheureusement, la zone hyperéchogène induite par le dépôt de chaleur locale en RF ne correspond pas exactement à la zone réelle de destruction tissulaire (Leyendecker JR, AJR Am J Roentgenol 2002) , et la zone hypoéchogène rapportée en thérapie ultrasonore n'a été étudiée à ce jour que sur du tissu hépatique sain (Seket B, J Surg Res 2007). Quant à l'utilisation des produits de contraste échographiques, elle nécessite à ce jour un peu de recul encore pour se faire une idée précise de la place qui peut être la sienne dans le suivi dynamique des traitements de thermoablation (Meloni MF, Ultrasound Q 2006 ; Tranquart F, J Radiol 2007).

Le scanner possède une discrimination en contraste tissulaire extrêmement faible et ne révèle que de minimes modifications tissulaires pendant et après un geste de thermoablation. L'utilisation d'une injection intraveineuse de produit de contraste

n'offre une aide que partielle et transitoire pour le monitoring par scanner, et celle-ci n'est en pratique réalisée qu'à la fin de la procédure thérapeutique. De plus l'interprétation des images scanographiques reste souvent difficile en raison de nombreuses perturbations de la perfusion hépatique au voisinage du CHC traité. Par conséquent, un délai de un à deux mois après la procédure est habituellement recommandé avant de réaliser un scanner avec injection de produit de contraste dans le but de vérifier l'efficacité thérapeutique de ces techniques (Solbiati L, Eur Radiol 2004). Bien que le contraste obtenu en IRM soit habituellement supérieur à celui du scanner au niveau du foie (Puls R, J Magn Reson Imaging 2003 ; Mankhen AH, J Reson Imaging 2004 ; Mack MG, Magn Reson Imaging Clin 2005), l'analyse des lésions de destruction par thermoablation oblige tout autant à une étude avec injection de gadolinium à distance de la procédure thérapeutique.

En 1984 Sapareto (Sapareto SA, J Radiat Oncol Biol Phys 1984) a proposé le concept de dose thermique, suggérant l'importance des relations existant entre la mort cellulaire, l'augmentation de la température et le temps d'exposition. D'après ce concept, un monitoring direct de la température au sein de la zone cible semble pouvoir améliorer notablement l'efficacité du geste de thermoablation. L'IRM de température, qui fournit une cartographie thermique presque temps réel (Peters RD, Magn Reson Med 1998 ; Wlodarczyk R, J Magn Reson Imaging 1998 ; Moriarty JA, J Magn Reson Imaging 1998 ; Chen JC, Radiology 2000) et qui permet également le calcul de la dose thermique de manière non invasive (Sapareto SA, J Radiat Oncol Biol Phys 1984) est considéré dans ce but comme un outil extrêmement prometteur. En dépit des difficultés d'obtention d'une cartographie de température dans le foie, majoritairement dues aux valeurs basses de $T2^*$ et à l'importance des artefacts d'origine cinétique, la cartographie de température basée sur la PRFS a récemment montré sa faisabilité et sa stabilité *in vivo*, avec un degré d'incertitude variant de 2–3°C, une résolution temporelle de quelques secondes et une résolution spatiale de 2–3 mm (Weidensteiner C, Magn Reson Med 2003 ; Weidensteiner C, J Magn Reson Imaging 2004).

Les traitements mini-invasifs utilisant les ultrasons de haute intensité appliqués par voie endoluminale et interstitielle (HICU) sont aujourd'hui admis comme des traitements alternatifs à la prise en charge locale de certaines tumeurs (Lafon C, Ultrasound Med Biol 2000). Comparées aux autres techniques de thermoablation (RF, cryothérapie, micro-ondes, photocoagulation au laser) la thermoablation

ultrasonore par voie interstitielle possède plusieurs avantages, dont un pouvoir de pénétration en profondeur plus important et un meilleur contrôle de l'application thermique. Actuellement, la thermoablation ultrasonore est expérimentée, ou appliquée en pratique clinique, dans un grand nombre d'indications. C'est le cas pour la prostate (Chapelon JY, Eur J Ultrasound 1999 ; Ross AB, Phys Med Biol 2004 ; Chopra R, Phys Med Biol 2005), les fibromes utérins (Tempany CM, Radiology 2003 ; Ren XL, J Ultrasound Med 2007), le foie (Kennedy JE, Ultrasonics 2004 ; Wu F, Ultrasound Med Biol 2004), le rein (Damianou C, Ultrasound Med Biol 2003 ; Illing RO, Br J Cancer 2005), le sein (Hynynen K, Radiology 2001), ou encore le cerveau (Pernot M, J Neurosurg 2007). Selon la situation anatomique, l'application de l'énergie ultrasonore est réalisée soit par voie extracorporelle (abdomen, utérus, cerveau, os, rein ou sein), soit par voie transrectale ou transurétrale (prostate), soit par voie endoluminale (voies biliaires, oesophage, rectum). Une étude de faisabilité de la thermoablation ultrasonore de contact, guidée par IRM, mais sans contrôle actif de température (Melodelima D, Magn Reson Med 2005) a été rapportée *in vivo* sur l'oesophage de porcs, au moyen d'une antenne IRM extracorporelle standard.

En 2005 Ross (Ross AB, Med Phys 2005) a rapporté une étude expérimentale réalisée *in vivo* sur des prostates de chiens au moyen d'un applicateur ultrasonore transurétral curviligne. Cette étude montrait la faisabilité de lésions de thermoablation rapides et contrôlables au niveau du tissu prostatique. De nombreux tirs ultrasonores étaient successivement réalisés. Le faisceau ultrasonore était tourné dans la direction suivante lorsque la cartographie en IRM de température indiquait que le seuil de 52°C avait été atteint au niveau de la capsule prostatique. L'évolution de la température n'était pas mesurée en continu en périphérie prostatique, mais l'extrémité de chaque lésion élémentaire était automatiquement décidée en direct.

Plus récemment, Chopra (Chopra R, Med Phys 2008) a développé un contrôle actif de la température en IRM efficace pour la thermoablation ultrasonore transurétrale de la prostate. Une cartographie thermique était réalisée simultanément à la rotation d'un transducteur ultrasonore plan. La puissance et la vitesse angulaire appliquées au transducteur ultrasonore était modifiée en temps réel selon l'évolution de la température mesurée au niveau de la zone cible située en périphérie de la prostate. Une mesure continue de la température était réalisée. Cette technique, réalisée *in vivo* sur des prostates de chiens, permettait l'obtention de lésions de destruction contrôlées de façon extrêmement précise.

Dans un article récent, Rata (Rata M, Phys Med Biol 2008) a décrit un contrôle actif de température en IRM haute résolution pour la réalisation de gestes de thermoablation ultrasonore endoluminale. L'outil utilisé intégrait un applicateur ultrasonore applicable par voie endoscopique et une antenne RF miniature améliorant de façon notable la qualité du signal IRM à proximité de l'applicateur.

D'après nos recherches dans la littérature traitant du sujet, si la radiofréquence a déjà été réalisée au niveau du foie de porc sous IRM de température (Seror O, Eur Radiol 2006 ; Seror O, Eur Radiol 2008) et si la thermoablation ultrasonore sous contrôle actif de température en IRM a déjà été décrite dans la prostate du chien, la thermoablation ultrasonore réalisée *in vivo* dans le foie de porc sous contrôle actif de température en IRM au moyen d'un applicateur interstitiel a n'a jamais été rapportée à ce jour. Le but de notre étude était donc de développer un applicateur ultrasonore IRM compatible, avec un système de positionnement dédié, et de bâtir des études *ex vivo* et *in vivo* afin d'évaluer la faisabilité de cette nouvelle approche, basée sur le contrôle actif de température en IRM, pour la réalisation de lésions de thermoablation ultrasonore dans le foie de porc.

2 – Matériels et méthodes

2.a - Applicateur ultrasonore IRM compatible

Un applicateur cylindrique de 4 mm de diamètre a été développé pour cette étude. Cet applicateur comportait un segment tubulaire en cuivre de 15 cm de long recouvert d'une fine gaine transparente et d'une extrémité active plastique spécialement usinée pour l'occasion (Figure 1a). L'applicateur tubulaire était réalisé en cuivre pour des raisons de compatibilité IRM, mais également de rigidité suffisante tout en limitant le risque de brisure lors de son insertion. La partie distale active se terminait par une extrémité pointue et portait un transducteur céramique piézo-électrique plan possédant un backing air (PZT-type 762, Quartz and Silice, Nemours, France), de 3 mm de large sur 10 mm de long, et opérant à la fréquence de 5.2 ± 0.2 MHz (figure 1a). Avant la construction de l'applicateur, tous les matériaux ont été testés dans l'IRM clinique 1.5-T où allaient se faire les expérimentations, afin

de s'assurer de l'absence d'artéfacts de susceptibilité magnétique gênant pour l'étude. De l'eau dégazée, refroidie à la température de $3\pm 1^\circ\text{C}$ par son passage dans un refroidisseur IRM compatible contenant de la glace, circulait sur la face antérieure du transducteur. Ce système de refroidissement utilisait 2 tubulures de 7 m de long (diamètre intérieur 3.2 mm) et une pompe péristaltique (Masterflex, Barrington, IL) opérant en dehors de la pièce de l'IRM. Le flux de circulation d'eau refroidie était maintenu entre 15 et 20 mL/min.

L'adaptation d'impédance du transducteur était obtenue à l'aide d'un réseau LC compatible IRM (solénoïde à air et boîtier blindé RF). Ce système était disposé à 25 cm du transducteur pour optimiser le transfert d'énergie. Plusieurs transducteurs identiques ont été utilisés dans notre étude. Tous travaillaient à une fréquence proche de 5.2 MHz. Le rendement des transducteurs, mesuré par la méthode de force de radiation ultrasonore (avec un câble de 9 m de long), était de $59\pm 9\%$. Le système de commande électrique (générateur de puissance, Hewlett Packard 33120 A) et l'amplificateur de puissance (50 W, Adece, Artannes-sur-Indre, France) avec son wattmètre intégré était installé en dehors de la pièce de l'IRM. Un filtre (-80 dB) était placé sur le circuit, et réglé à la fréquence du transducteur afin d'éliminer les interférences en provenance des systèmes électroniques. Un câble coaxial avec fil de terre (6 m de long dans la pièce de l'IRM et 3 m en dehors) permettait la connection du transducteur à l'électronique de commande au travers de la cage de Faraday.

2.b - Système de positionnement

La poignée de l'applicateur (Figure III-2-1b) s'adaptait à un support dédié permettant une rotation pas à pas de 20° de l'applicateur autour de son grand axe. Ce support servait également au guidage de l'insertion de l'applicateur interstitiel, et était conçu pour tolérer les petites oscillations de la poignée secondaires aux mouvements respiratoires de l'animal (Figure III-2-2c). Le positionnement final de l'applicateur, avec sa poignée adaptée à son support, était rendu possible grâce à un arceau rigide fabriqué en PVC (rayon externe 300 mm, rayon interne 262 mm) (figure III-2-2a). Cet arceau rigide avait été dessiné pour s'intégrer de façon optimale à l'intérieur du tunnel de l'IRM et se fixer sur le lit du patient au moyen de fixations dédiées (figure III-2-2b). Tous les matériaux utilisés pour le système de positionnement avaient été testés avant les expérimentations afin de s'assurer de leur compatibilité IRM. Au final, cinq degrés de liberté étaient permis par le système de positionnement, dont deux mouvements de translation et trois de rotation.

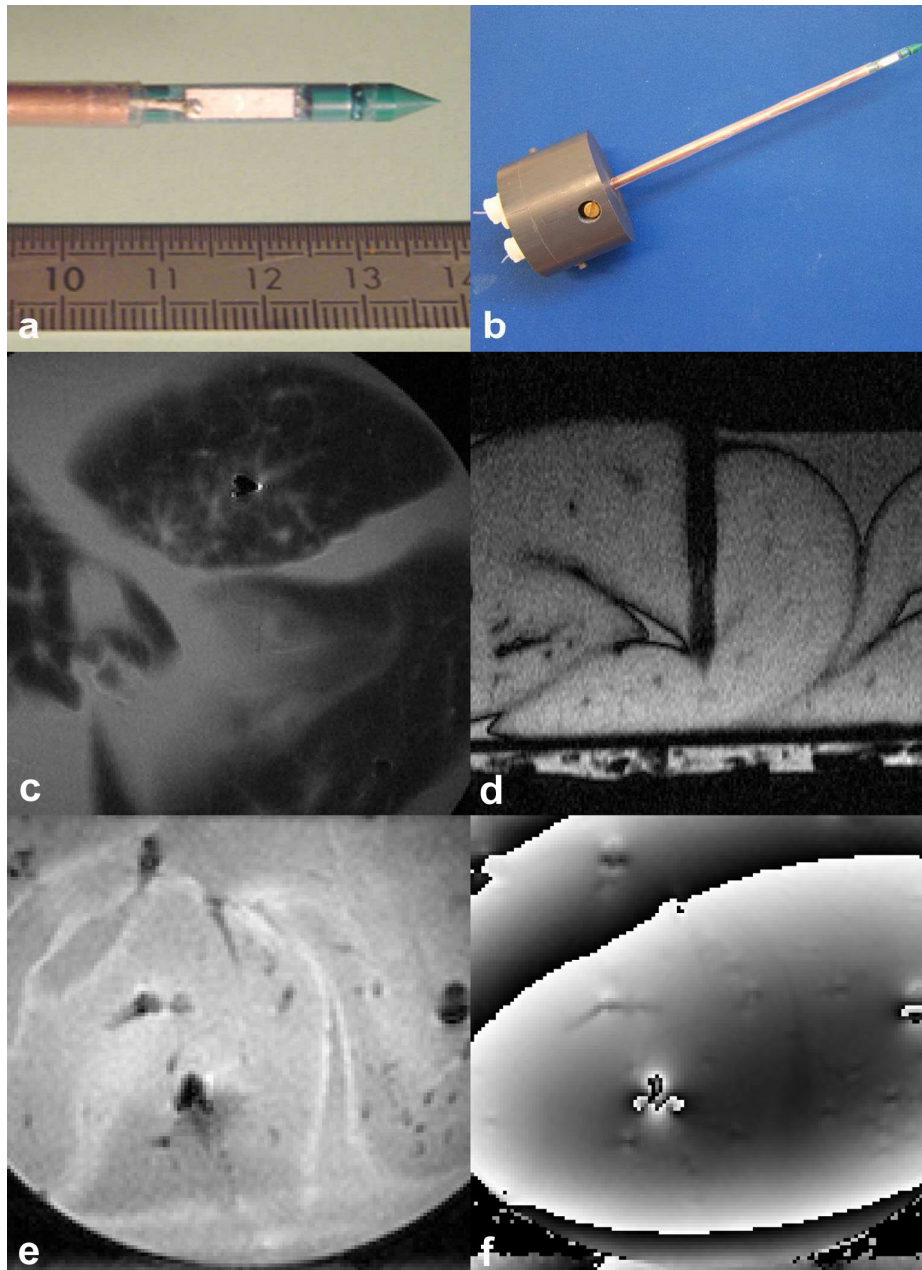


Figure III-2-1. **Applicateur ultrasonore IRM compatible US développé pour une insertion percutanée dans le foie.** a) photographie de la portion active, montée à la partie terminale d'un segment tubulaire en cuivre et portant le transducteur plan; b). Photographie de l'applicateur complet; c) Expérimentation *ex vivo*. Acquisition T2wTSEe (cf Tableau I) réalisée dans le plan orthogonal médian au transducteur ultrasonore. Champ de vue de 96 mm; d) Expérimentation *ex vivo*. Acquisition en écho de gradient (TFE) avec inversion –récupération ds le plan longitudinal de l'applicateur (cf Tableau I); Champ de vue de 72 mm; e) et f) Acquisition GRE-EPI (cf Tableau I) (magnitude et phase) utilisée pour la thermométrie IRM; Champ de vue de 96mm.

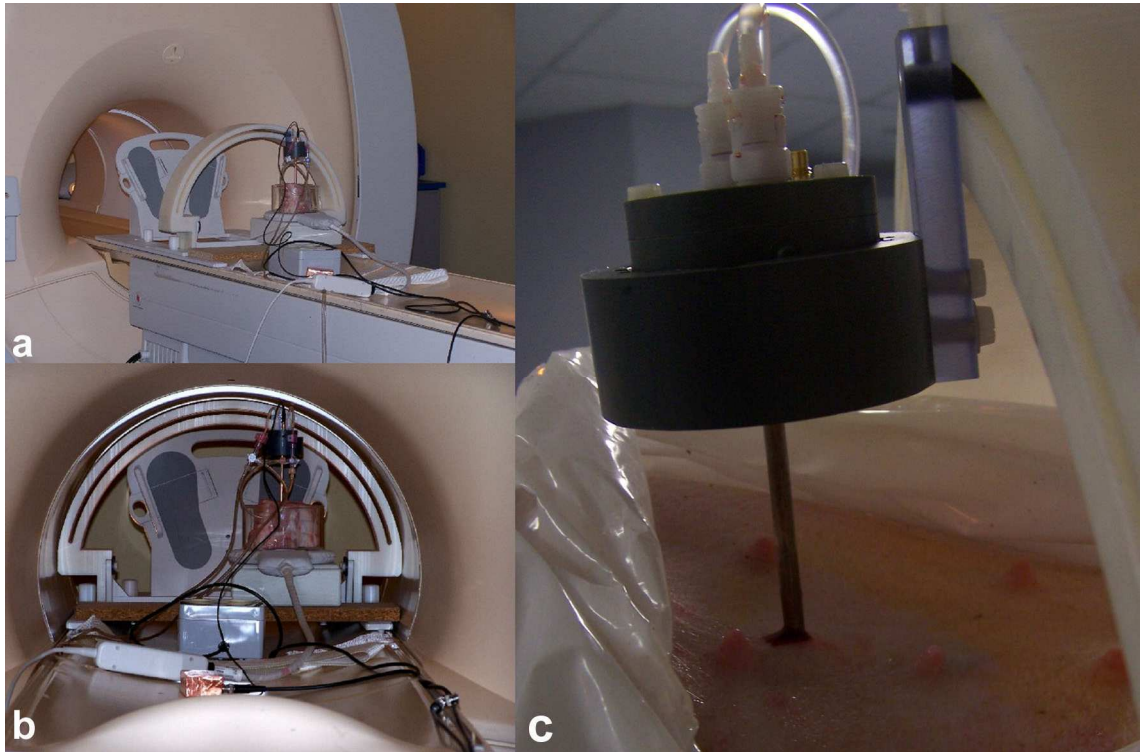


Figure III-2-2. Arceau rigide fabriqué en PVC avec support dédié pour la rotation pas à pas de l'applicateur ultrasonore. Les images **a).** et **b).** illustrent le montage expérimental *ex vivo*; et **c).** l'applicateur *in situ* dans le foie du porc *in vivo*.

2.c - Acquisition des données IRM

Toutes les acquisitions ont été réalisées sur une IRM 1.5-T (Achieva, Philips Medical System, Best, The Netherlands) équipée d'un système de gradients d'imagerie de type Copley 274, délivrant une intensité maximale de 30 mT/m avec une rampe maximale de 150 mT/m/ms. Une antenne de surface circulaire de 11 cm était utilisée pour les expérimentations *ex vivo*, et une antenne flexible à réseau phasé comportant quatre éléments et dédiés à l'imagerie abdominale était fixée sur l'abdomen du porc lors des expérimentations *in vivo*. Les paramètres IRM utilisés lors de toutes les acquisitions sont résumés dans le Tableau III-2-1. Pour l'IRM de température, deux bandes de pré-saturation étaient placées parallèlement et au contact de la coupe d'imagerie afin de réduire les artéfacts de flux secondaires au flux d'eau circulant à l'extrémité de l'applicateur. La méthode de fréquence de résonance des protons (PRF-S) était utilisée pour sa linéarité et son indépendance vis-à-vis des différents tissus (Peters MRM 1999, Ishihara MRM 1995). L'IRM de température pour le contrôle actif de la thermoablation ultrasonore était réalisée dans le plan coronal (expérimentation *ex vivo* sur foie de porc frais) ou dans un plan coronal oblique (expérimentation *in vivo*). La coupe d'imagerie de température était produite au centre exact du transducteur, perpendiculairement à son grand axe. Une étude en suppression de graisse était réalisée avec une impulsion RF trinominale 121 générant l'excitation spectrale-sélective du pic de l'eau. Une nouvelle acquisition était lancée pour chaque lésion élémentaire et 70 à 100 coupes dynamiques étaient acquises pour couvrir l'ensemble du tir et le retour à l'équilibre des tissus à l'arrêt du tir. Mis à part la correction des fluctuations intrinsèques du champ B_0 (correction utilisant l'information d'une ROI non chauffée) et le déroulement temporel de la phase mesurée dans un pixel donné, aucun autre traitement de l'image n'était réalisé avant la soustraction de phase standard générant la carte de température.

La position strictement médiane de la coupe garantissait l'analyse de la partie la plus étendue du faisceau ultrasonore. L'épaisseur de coupe était égale à 65% de la longueur du transducteur. Dans ces conditions, le moyennage de la température au sein d'une coupe avait un effet d'apodisation limité à l'échelle de la taille du faisceau ultrasonore. La synchronisation respiratoire (fenêtre de 1250 ms) et l'acquisition parallèle (SENSE=1.7) étaient utilisées *in vivo* pour permettre l'acquisition d'une

image par cycle respiratoire. Cette image était volontairement choisie au moment de l'expiration, qui est la phase du cycle respiratoire la plus libre d'artéfacts cinétiques. L'éventuelle contamination RF du signal IRM au cours des tirs était estimée à partir du bruit expérimental détecté dans les images de thermométrie (avec et sans tir ultrasonore), au sein de la même acquisition dynamique, en dehors du faisceau. À chaque mesure, les cinq premières coupes des 50–70 acquisitions dynamiques étaient moyennées pour former la carte de phase de référence.

2.d - Contrôle actif de température en IRM

Les données IRM reconstruites (magnitude, phase) étaient transférées par le biais d'une connexion ethernet jusqu'à un ordinateur personnel utilisant une interface de données en temps réel (DRIN Package, Philips, Best, The Netherlands). La latence totale incluant la reconstruction, le transfert de données, le calcul de la carte thermique et l'affichage était estimée à moins de 50 ms par coupe. Compte tenu de la forme du faisceau ultrasonore, la diffusion de chaleur en dehors du plan était considérée comme non significative pour la géométrie de la coupe. En conséquence, ce contingent de diffusion thermique était négligé. La thermographie bi-dimensionnelle était alors considérée comme suffisante pour rendre compte à la fois du dépôt d'énergie et de la conduction thermique au sein des tissus. La méthode d'asservissement automatique de la température utilisait un algorithme de compensation de type PID (Proportionnelle, Intégrale, Dérivée) qui prenait en compte les caractéristiques physiques des tissus (diffusion de chaleur, absorption ultrasonore) et permettait au niveau de puissance d'être mis à jour à chaque nouvelle donnée IRM, selon Eq1 d'après Salomir (Salomir R, Magn Reson Med 2000).

$$P(t) = \frac{1}{\alpha(\vec{r}_o)} \left\{ \frac{d\Theta(t)}{dt} + D \cdot \nabla^2 T(\vec{r}_o, t) + q[\Theta(t) - T(\vec{r}_o, t)] + \frac{q^2}{4} \int_0^t [\Theta(t') - T(\vec{r}_o, t')] dt' \right\} \quad \text{Eq1}$$

Pour chaque tir élémentaire, l'endroit défini comme point de contrôle (\vec{r}_o) était situé dans le plan d'imagerie orthogonal à celui de la sonde ultrasonore, plus précisément au point d'intersection entre la direction du faisceau ultrasonore et un cercle centré autour de l'applicateur (Figure 3a). Le cercle choisi possédait un rayon de 10 mm (*in*

vivo) ou de 15 mm (*ex vivo*). L'hypothèse de base était que la dose thermique létale est forcément délivrée à un point situé entre le transducteur et le point de mesure, si celui-ci est suffisamment chauffé. Cette hypothèse est justifiée par le profil exponentiel de l'intensité acoustique le long du faisceau. Le cercle concentrique, en tant que le marqueur de contrôle thermique, peut en principe être remplacé par toute courbe plus proche de la région du transducteur atteinte par le faisceau.

La courbe-consigne d'élévation en température $\Theta(t)$ possédait deux portions distinctes: une première portion de montée continue (sur 60 à 90 s), suivie d'une deuxième portion à température constante (pendant 60 à 90 s). Le niveau de montée en température par rapport à la ligne de base était fixé à +25°C *ex vivo* et +20°C *in vivo*. La performance de l'asservissement automatique de la température a été jugée en confrontant les données de la courbe-consigne aux mesures expérimentales au point de contrôle. Le dépôt effectif de chaleur était pris en compte dans notre modèle mathématique au travers du paramètre d'absorption efficace $\alpha(r_o^T)$, celui-ci étant défini comme le rapport de la dérivé temporelle de la montée en température au point de contrôle sur la puissance électrique mesurée à la sortie de l'amplificateur.

Il convient de rappeler que le paramètre $\alpha(r_o^T)$ est proportionnel à l'absorption des ultrasons dans les tissus, mais inclut également d'autres facteurs tels que le rendement électroacoustique du transducteur, l'aire du faisceau en section transversale, la masse volumique du tissu et la perte d'intensité du faisceau entre la surface active et le point de contrôle. Le paramètre de diffusion réduit (également nommé « diffusivité »), noté ici D , est défini comme le rapport entre la conduction thermique (supposée isotrope), et le produit de la masse volumique du tissu par la capacité calorifique massique.

Les cartes de dose thermique étaient établies selon la formule classique fournie par Sapareto (Sapareto SA, J Radiat Oncol Biol 1984), en retenant pour température initiale la température physiologique des tissus, soit 37°C.

2.e - Lésions ultrasonores

La lésion élémentaire était définie comme le volume d'ablation obtenue par une application ultrasonore dans une position angulaire donnée du transducteur. Les incréments de rotation étaient choisis dans notre étude à 20° et étaient permis par le support de guidage dédié. Cinq à 18 lésions élémentaires étaient créées successivement, sous contrôle actif de température en IRM (Figure III-2-3), avec à chaque fois un temps d'attente suffisant entre deux lésions pour permettre le refroidissement des tissus à leur niveau initial. Dans le protocole adopté pour cette étude, les lésions élémentaires n'étaient pas supposées fusionner en macrolésions (Delabrousse E, J Vasc Interv Radiol 2008).

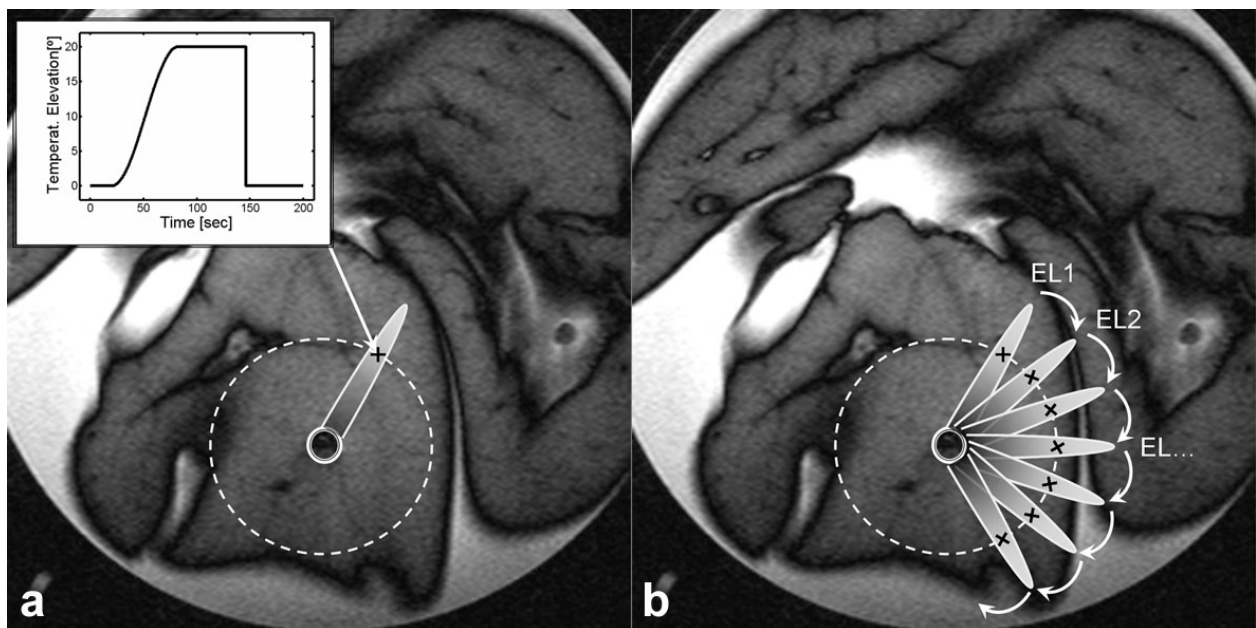


Figure III-2-3. a). Illustration d'une lésion élémentaire créée sous contrôle actif par IRM de température et **b).** Rotation séquentielle pas à pas des lésions élémentaires pour couvrir une région cible. Le symbole "+" indique les points de contrôle où l'évolution de la température au cours du temps est corrélée à la courbe-consigne. Voir l'encadré dans le coin gauche de l'image.

2.f – Expérimentation *ex vivo*

Les expérimentations *ex vivo* étaient réalisées sur des échantillons de foie de porc frais. Le délai entre l'abattage de l'animal et l'utilisation des échantillons de foie s'étalait entre 12 et 24 heures. Avant l'expérimentation, les échantillons étaient dégazés dans une pompe à vide (15 mbar pendant 15 min), puis immergés à température ambiante (de 18°C à 21°C) dans un bocal contenant du sérum salé dégazé (NaCl 0.9%). L'applicateur était inséré verticalement dans l'échantillon de foie. Après son positionnement, la poignée de l'applicateur était adaptée sur le système de positionnement. Immédiatement après la procédure, des images pondérées en T1 utilisant une séquence en écho de gradient avec inversion récupération (IR-GREe) étaient acquises dans le même plan coronal. La séquence avec inversion de récupération suivant les paramètres donnés dans le Tableau III-2-1 s'est révélée être sensible pour la détection des modifications de contraste tissulaire générées *ex vivo* par l'application ultrasonore. Lorsque la totalité des images IRM était obtenue, le morceau de foie était tranché dans l'axe du faisceau ultrasonore, perpendiculairement à l'axe de l'applicateur.

Tableau III-2-1 : Paramètres IRM pour les différentes séquences réalisées au cours de l'étude

Acronym	Purpose	TR/ TE/ TIR [ms]	FA [°]	Acq. matrix	Slice Thick. [mm]	Recon. matrix	FOV [mm]	SENSE factor	Lines/ TR	Acq. Time per image [s]
T2wTSEe (single slice)	Positioning of applicator <i>ex vivo</i>	1200/ 40 to 100	90	256 x 253	5	256 x 256	128 x 128	-	11	27.6
GRE-EPI (single slice)	Thermometry <i>ex vivo</i>	240/ 14	25 to 40	96 x 90	6	128 x 128	96 x 96	-	9	2.4
IR-TFEe (single slice)	Lesion assessment <i>ex vivo</i>	3000/ 8/ 200 to 300ms	90	256 x 176	3	256 x 256	96 x 96	-	16	33
T1wTFE (single slice)	Positioning of applicator <i>in vivo</i> *r.g.	15/ 4.6	25	512 x 256	4	512 x 512	300 x 210	-	1	12
GRE-EPI- SENSE (single slice)	Thermometry <i>in vivo</i> *r.g.	250/ 14	30 to 40	128 x 75	6.5	128 x 128	192 x 192	1.7	15	1.25
Gd- T1wTFE (10 slices)	Postoperative follow up (Gd enhanced) *r.g.	15/ 4.6	25	512 x 256	4	512 x 512	300 x 210	-	1	120

*respiratory gated

2.g – Expérimentation *in vivo*

Les expérimentations *In vivo* ont été réalisées sur deux porcs femelles, pesant chacune approximativement 40 kg. Le comité d'éthique pour l'expérimentation animale de l'Ecole Nationale Vétérinaire de Lyon avait donné son accord pour cette étude. Les animaux étaient laissés à jeun pendant les 24 heures précédant la procédure. Un cathéter de 20 gauges était placé au niveau d'une veine de l'oreille de l'animal. Les deux porcs étaient anesthésiés par injection de propofol (Diprivan®, Astra-Zeneca, Rueil-Malmaison, France) 10mg/Kg/h. Une ventilation mécanique, produite et maintenue par un respirateur IRM compatible était assurée par une intubation trachéale. Les données respiratoires et celles de la température intrarectale étaient contrôlées pendant la totalité de la procédure. Du fait de l'obligation de synchronisation, la période du cycle respiratoire déterminait directement la résolution temporelle de l'IRM de température. Pour cette raison, ce paramètre a été choisi plutôt bas, voisin de 3 à 3.5 s.

L'animal était positionné les pieds les premiers en décubitus dorsal dans l'IRM. Après une préparation cutanée comprenant un rasage et une aseptie locale, une séquence d'imagerie centrée sur le foie était réalisée et une incision cutanée profonde était faite au point de ponction sélectionné d'après les données de cette imagerie. La zone cible devait mesurer au moins 3 cm d'épaisseur et être située au moins à 4 cm de toutes interfaces dans la direction de la propagation ultrasonore. En conséquence, les secteurs médians du foie, qui répondait au mieux ces critères, ont été choisis pour cette procédure. L'applicateur était placé dans le foie sous guidage IRM. Une acquisition séquentielle de deux coupes orthogonales, chacune alignée sur l'applicateur tubulaire (Tableau III-2-1, séquence T1wTFE) était réalisée pendant insertion percutanée (Figure 5). Après confirmation du bon placement de l'applicateur dans la zone cible à l'IRM, le support dédié était fixé sur l'arceau rigide (Figure III-2-2c). Les tirs élémentaires étaient réalisés selon les critères précédemment définis. Huit lésions élémentaires distinctes (direction du faisceau ultrasonore à 0°, 40°, 80°, 120°, 160°, 200°, 240°, 280°) étaient prévues pour le porc #1 and cinq lésions élémentaires distinctes (direction du faisceau ultrasonore à 0°, 40°, 120°, 160°, 200°) pour le porc #2, sous contrôle actif de température en IRM. Des images en pondération T1 après injection de gadolinium (0.6 mL/kgbw, Dotarem® 0.5 mmol/ml,

Guerbet, Roissy, France) (Tableau, sequence Gd-T1wTFE) ont été réalisées trois jours après la procédure de thermoablation ultrasonore afin d'éviter au mieux les perturbations de perfusion hépatique au contact des lésions de nécrose. Les deux porcs étaient sacrifiés le jour après l'examen IRM de contrôle (4 jours après la procédure de thermoablation ultrasonore) au moyen d'une injection intraveineuse de 20 mL de pentobarbital sodium (Vetoquinol®, Lure, France). Une fois le porc euthanasié, une laparotomie était pratiquée et le foie était retiré. Le trou central et créé par l'applicateur ultrasonore au niveau de la capsule du foie et au sein du parenchyme servait de repère pour définir le trajet de ponction. Le foie était coupé en fines tranches selon le plan strictement orthogonal à ce trajet et une étude macroscopique des lésions de nécrose retrouvées était pratiquée. La situation angulaire des différentes lésions était notée et leur taille mesurée et comparée aux données cartographiques d'IRM de température et aux images IRM de contrôle après injection de gadolinium.

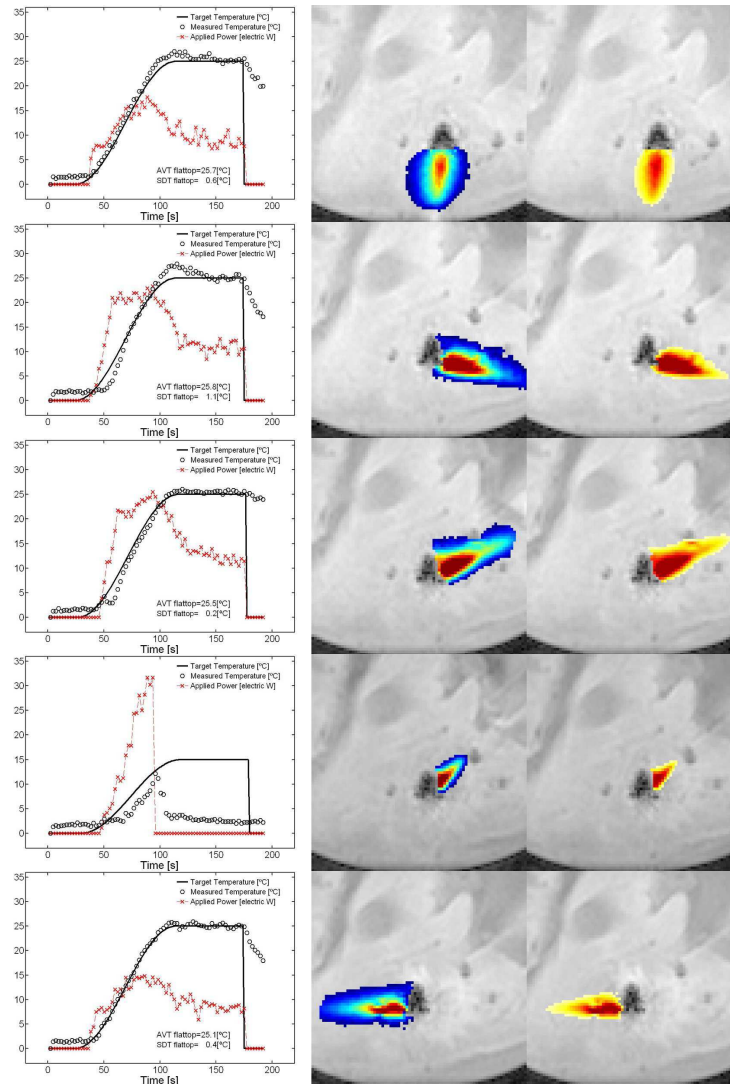


Figure III-2-4. Tirs ultrasonores contrôlés par IRM de température, réalisés sur des échantillons de foie de porc *ex vivo*, avec juxtaposition par rotation manuelle de l'applicateur tous les 20°. Cinq des 18 tirs élémentaires sont montrés. Colonne de gauche : performance du contrôleur de température PID (températures expérimentales au point de contrôle, et puissances appliquées avec ajustement dynamique). Colonne centrale : carte d'élévation de température lors du plateau ; champ de vue de 60 mm²; une cartographie colorée linéaire était utilisée de +5°C à +43°C. Colonne de droite : dose thermique cumulée en fin de la procédure élémentaire, considérant que la température tissulaire était de 37°C; champ de vue de 60 mm²; une cartographie colorée logarithmique était utilisée de 0 à 80dB, la valeur de 0dB étant attribuée à la dose thermique létale. De haut en bas, les lignes correspondent à l'orientation du faisceau ultrasonore à 0°, 80°, 120°, 140°, 280°. Notez ligne 4 l'impossibilité du contrôleur PID à corrélérer la température produite à la courbe-consigne du fait d'un niveau de puissance trop important qui, dépassant le seuil autorisé, a bloqué automatiquement la procédure.

3 – Résultats

3.a – Compatibilité IRM passive et active du dispositif

La compatibilité électrique et magnétique de l'ensemble du dispositif était jugée excellente, permettant une balistique et un monitoring de température précis au sein d'un champ de 1.5T. De minimes artéfacts locaux de type antenne RF, générés par l'applicateur tubulaire en cuivre, étaient détectés sur les séquences en SE. (Figure III-2-1.c) mais n'étaient pas retrouvés sur les séquences en GRE-EPI et en TFE (Figure III-2-1e). Sur les coupes coronales ou coronales obliques, l'artéfact de susceptibilité local possédait un aspect typique en "Y" dans les images de module GRE-EPI, et un aspect en papillon sur les images de phase. Cet artéfact s'étendait au maximum à 6 mm du centre de la portion active de l'applicateur. L'impact de cet artéfact de susceptibilité dans la direction du faisceau ultrasonore pouvait être minimisé à 4 mm par le choix optimal de la direction de codage de phase et/ou de l'angle de rotation du champ de vue lors de l'acquisition.

3.b – Expérimentation *ex vivo*

Un total de 46 tirs élémentaires distincts sous contrôle actif de température a pu être réalisé sur trois morceaux de foie de porc frais. Le bruit intrinsèque de l'IRM de température au niveau des échantillons de foie *ex vivo* variait de 0.57 à 0.93°C, principalement selon la distance à l'antenne de réception du signal IRM. La convergence du contrôleur de température a été obtenue toutes les fois où le niveau de puissance automatiquement ajusté n'excédait pas le seuil maximum permis pour le transducteur utilisé (39 tirs élémentaires). La performance optimale du contrôleur était obtenue quand les paramètres du modèle (α, D) étaient choisis dans la tranche de 0.2 to 0.3 °C/W/s pour α , et de 0.03 à 0.1 mm²/s pour D . Au cours de ces tirs, la déviation standard de la température mesurée au plateau variait de 0.2°C à 1.2°C (0.8 à 4.8% du niveau d'élévation de la température) et les cartes de dose thermique calculée indiquaient un caractère reproductible de la taille et de l'aspect des lésions induites avec un niveau de fluctuation de +/-1.5mm (exemple présenté Figure III-2-4). L'analyse de la performance du contrôleur de température (lorsque la convergence

était obtenue) montrait une variabilité importante de la puissance appliquée d'un tir à l'autre pour une courbe-consigne définie, ce qui indiquait une forte anisotropie du couplage acoustique et/ou de la réponse des tissus à un faisceau ultrasonore identique. L'échec du contrôle de la température, du fait d'une demande de puissance excessive pour suivre la courbe-consigne, est survenu pour 7 tirs élémentaires (15.2%), (cf exemple fourni Figure 5d). Dans ces cas précis, le niveau de puissance requis dépassait le seuil maximum autorisé pendant trois coupes dynamiques successives et l'interface logicielle interrompait le tir à fin d'éviter la dépolarisation par surchauffe du transducteur.

3.c – Guidage IRM et ponction *in vivo*

Aucune complication n'est survenue au cours de l'insertion percutanée de l'applicateur ultrasonore dans le foie des deux animaux. L'insertion de l'applicateur sous guidage IRM au niveau de la zone cible n'a jamais excédé 5 minutes. L'applicateur et sa partie distale active portant le transducteur étaient aisément visualisés sur les images IRM. (Figure III-2-5). Cette bonne visualisation permettait un positionnement approprié du transducteur en profondeur et en orientation, mais également de la coupe thermométrique laquelle devait être placée au centre exact et perpendiculaire au transducteur.

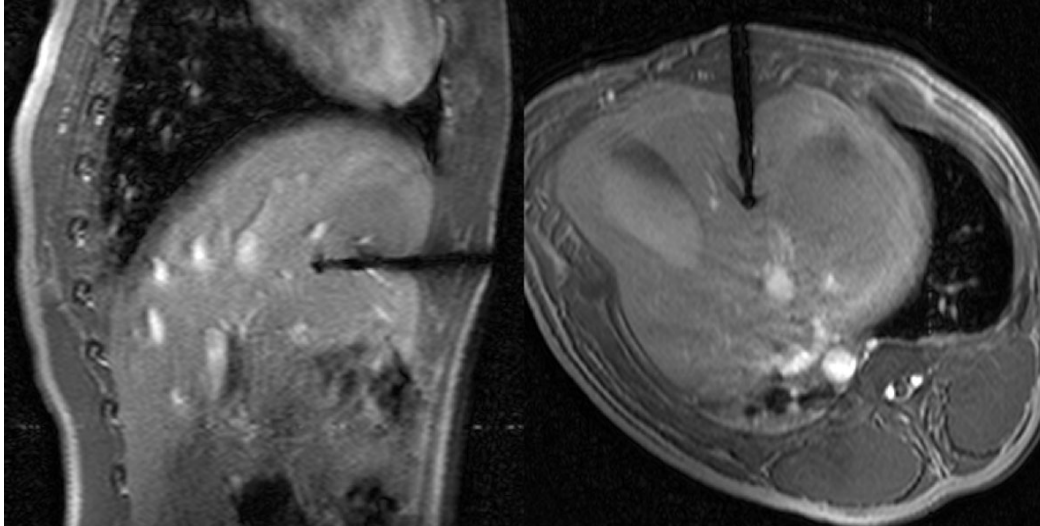


Figure III-2-5. Coupes orthogonales centrées sur le grand axe de l'applicateur au cours de son insertion dans le foie du porc. Le champ de vue est de 225 mm.

3.d – Expérimentation *in vivo*

La déviation standard des cartes d'IRM de température dans la région cible autour de la partie active de l'applicateur variait de 1.0 à 1.9°C. Des instabilités supérieures de l'acquisition EPI-GRE réalisée avec synchronisation respiratoire étaient mesurées dans la région sous capsulaire du foie, jusqu'à 2.5°C de déviation standard, mais cette région n'était pas concernée par le monitoring IRM dans le cas précis. Six des huit tirs élémentaires contrôlés par IRM de température ont été jugés réussis pour le porc #1 et deux tirs ont échoué (à 80° et 200° d'orientation angulaire) du fait d'un niveau de puissance trop important pour le contrôleur. Cinq (de 5) tirs ont été réussis pour le porc #2. Dans ces cas, la température mesurée se superposait à la courbe-consigne avec une déviation standard de 2°C (10% du niveau d'élévation de température prédé fini), au niveau du plateau (cf exemple Figure III-2-6). La performance optimale du contrôleur était obtenue quand les paramètres du modèle (α, D) étaient choisis entre 0.05 et 0.06 °C/W/s pour α , et entre 0.05 et 0.1 mm²/s pour D . La durée d'un tir élémentaire variait de 4 à 5 minutes, au sein de laquelle le temps effectif du tir représentait 120s à 180s. Le contrôleur est apparu moins efficace, comparé à sa performance obtenue *ex vivo* (fluctuations de température supérieure par un facteur 3).

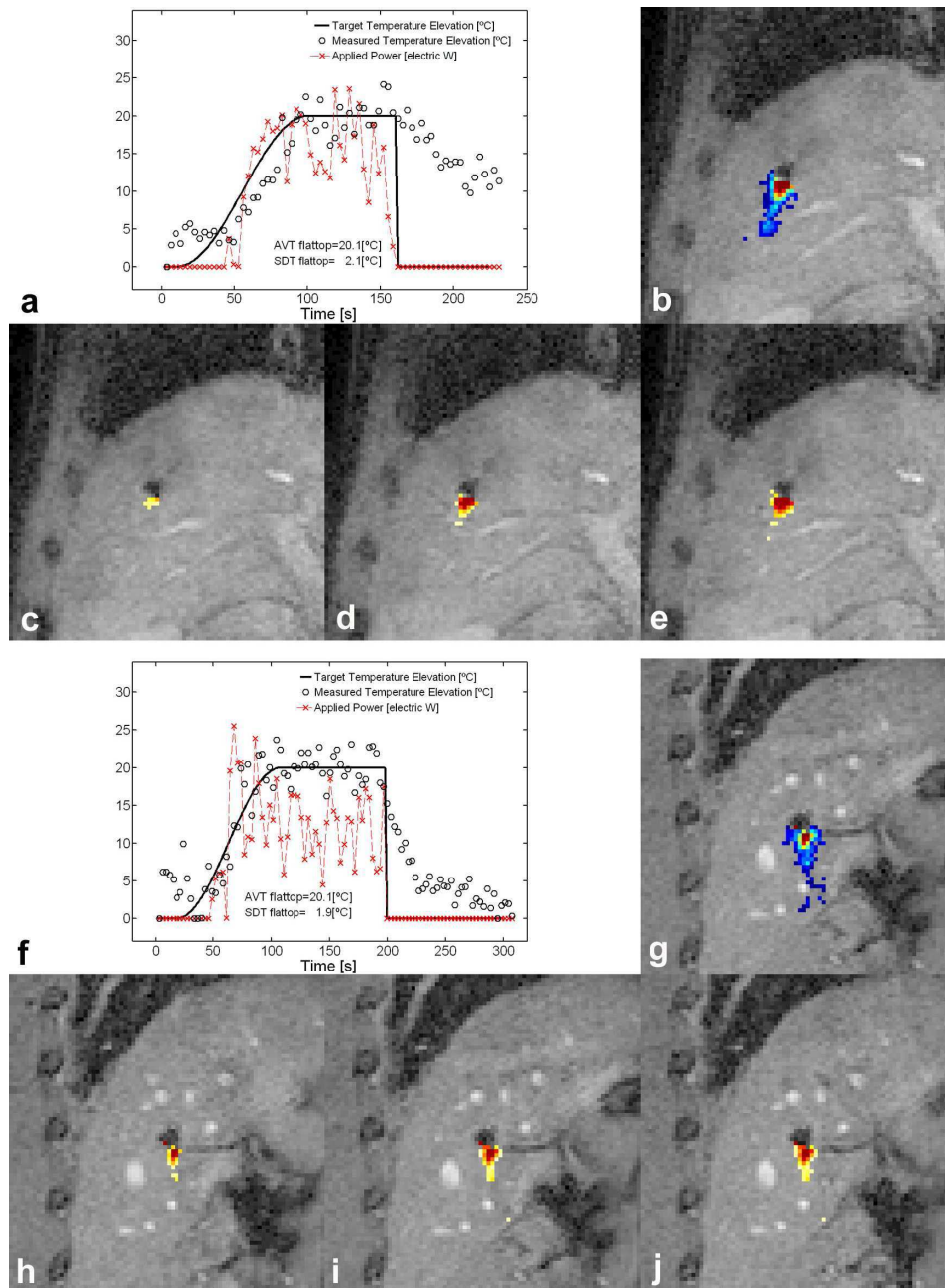


Figure III-2-6. Illustration de tirs ultrasonores élémentaires contrôlés par IRM de température réalisée in vivo sur 2 porcs : **a**, **b**, **c**, **d** et **e** les données correspondent à la première expérimentation et **f**, **g**, **h**, **i** et **j** les données correspondent à la seconde expérimentation. La performance du contrôleur de température PID est montré dans les encadrés **a** et **f**. Les cartes de température finales (champ de vue de 120 mm²) sont illustrées sur les images **b** et **g**: une carte colorée linéaire a été utilisée pour l'élévation de température de +5°C (bleu) à +33°C (rouge). Les cartes de dose thermique cumulée (champ de vue de 120 mm²) sont illustrées à différents moments des tirs sur les images **c** (t=109s), **d** (t=138s), **e** (t=224s), **h** (t=117s), **i** (t=169s) and **j** (t=307s). Une carte colorée logarithmique a été utilisée de 0 (jaune

clair) à 50dB (rouge foncé), la valeur de 0dB étant attribuée à la dose thermique létale (240CEM43).

Ce résultat a été attribué à une stabilité intrinsèque plus faible de l'IRM de température dans un foie soumis à des mouvements respiratoires, ainsi qu'à un rapport signal sur bruit inférieur avec l'antenne externe en réseau phasé utilisé *in vivo* par rapport à l'antenne de surface circulaire utilisée *ex vivo*.

Aucune mortalité ni complication majeure, telles que définies dans la littérature (Golberg SN, J Vasc Interv Radiol 2005) n'a été à déplorer au cours de l'expérimentation animale. Strictement aucune lésion thermique de la peau ou du parenchyme hépatique n'a été relevée en postopératoire.

Les images IRM réalisées en pondération T1 5 minutes après injection ont montré une lésion d'allure stellaire, non rehaussée par le gadolinium mais présentant un rehaussement périphérique en rapport avec l'inflammation périlésionnelle (Figure III-2-7a). L'étude macroscopique réalisée quatre jours après la procédure de thermoablation ultrasonore sur le foie des deux porcs a révélé six (Figure III-2-7b) et cinq lésions élémentaires non confluentes de 15+/-2 mm de profondeur. En accord avec les résultats précédemment énoncés dans la littérature (Goldberg SN, Cancer 2000 ; Peireira PL, Radiology 2004) cette lésion de thermoablation possédait un aspect typique avec une zone centrale blanche entourée d'une zone rouge périphérique.

Une corrélation parfaite a été retrouvée entre les angles prédéfinis pour la direction du faisceau ultrasonore, l'orientation angulaire des lésions élémentaires basées sur les résultats cartographiques de l'IRM de température, les images IRM de contrôle avec injection de gadolinium et les lésions visibles sur les pièces macroscopiques postopératoires. L'aspect et la taille des lésions créées se sont révélés similaires en imagerie IRM avec injection de gadolinium et à l'analyse macroscopique (Figure III-2-7). Puisqu'aucune analyse microscopique n'a été réalisée, la corrélation quantitative entre la dose thermique et les IRM de contrôle et la nécrose tissulaire n'a pas pu être faite.

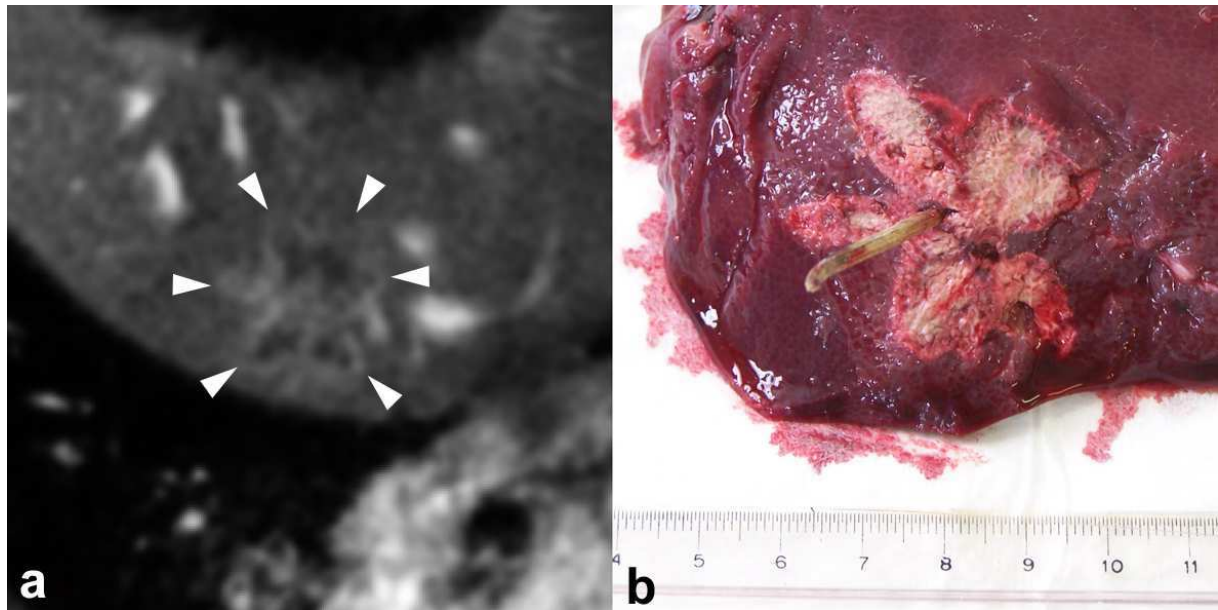


Figure III-2-7. Suivi postopératoire du porc#1. **a).** Coupe IRM du foie avec injection de gadolinium à 72 heures de la procédure. Le champ de vue est de 150 mm. **b).** Vue macroscopique post-mortem (J4) après découpe dans le plan orthogonal outragé de l'applicateur ultrasonore. Notez l'aspect lésionnel en pseudo-étoile à 6 branches retrouvé de façon similaire sur ces 2 images.

4. Discussion

L'applicateur ultrasonore appliqué par voie percutanée interstitielle sous contrôle actif d'IRM de température permettait la création de nécroses de coagulation sélectionnées, dirigées et profondes. Lors de la rotation mécanique de l'applicateur des lésions élémentaires similaires étaient obtenues dans les différents secteurs angulaires des tirs ultrasonores. L'anisotropie intrinsèque liée au couplage ultrasonore et/ou à la réponse du parenchyme hépatique était automatiquement compensée par le contrôleur de température, ce qui permettait une évolution en température similaire d'une lésion élémentaire à l'autre alors même que la puissance appliquée différait notablement selon l'orientation du faisceau au sein du même tissu hépatique. Ceci peut être considéré comme le principal avantage de l'approche

présentée ici comparée à celles utilisant des paramètres de valeur prédéfinie et appliquée à chaque tir quel que soit l'orientation du faisceau (Seket B, J Surg Res 2007 ; Delabrousse E, J Vasc Interv Radiol 2008). Les lésions élémentaires produites *in vivo* possédaient un aspect en forme de flammèche et mesuraient 3 à 7 mm de plus dans la direction du faisceau que le rayon du périmètre de contrôle, lequel était placée à 10 mm dans cette étude. La courbe-consigne pour le contrôle d'élévation de température (20°C maintenus pendant 60 à 90 secondes) garantissait une dose thermique létale au niveau du site de mesure. Les lésions finales dépassaient toujours le périmètre de contrôle, offrant des marges d'ablation satisfaisante au-delà de la zone cible. Le modèle physique utilisé pour le contrôle de température n'inclut pas les faits de vol de chaleur causés par la perfusion sanguine *in vivo*. Néanmoins, une précédente étude (Salomir R, Top Magn Reson Imaging 2006) a mis en évidence pour la destruction par HIFU sous contrôle de température chez le lapin qu'un paramètre effectif de diffusion (D^*) peut prendre en compte implicitement le phénomène de perfusion dans la conduction de chaleur dans l'Equation 1. Au cours de cette étude, l'échauffement tissulaire, qui est moins efficace *in vivo* en raison de la perfusion tissulaire, était pris en compte par le choix d'une valeur plus faible du coefficient d'absorption efficace (α). De fait, ce coefficient était choisi à 0.055°C/W/s pour l'expérimentation réalisé e *in vivo* contre 0.24 °C/W/s pour celle réalisée *ex vivo*. Il convient de noter que l'algorithme d'asservissement PID est en général robuste pour des erreurs modérées affectant les paramètres α et D (Salomir R, Magn Res Med 2000).

Un résumé des différences constatées au décours des expérimentations *ex vivo* et *in vivo* sous contrôle IRM est fourni dans le Tableau III-2-2 proposé ci-après.

Tableau III-2-2 : Différences constatées entre les 2 expérimentations réalisées.

Parameter	<i>Ex vivo</i> liver specimen	<i>In vivo</i> pig liver
Effective heat deposition rate (α) [°C/W/s]	0.2 - 0.3	0.05 - 0.06
Radius of control perimeter around the transducer [mm]	15	10
Target temperature increase [°C]	25	20
Average electrical power delivered to the US applicator on the steady-state regime at the end of the flattop segment [W]	10	15
Stability of controlled temperature evolution [°C]	0.2 - 1.2 (0.8 - 4.8 %)	1.9 - 2.1 (9.5 - 10.5 %)

Dans cette étude, la taille du voxel devait être assez petite pour permettre le suivi d'un traitement ultrasonore utilisant des faisceaux fins et directs. La taille du voxel est un paramètre critique pour la thermographie IRM dans le foie, compte tenu des contraintes d'acquisition pour éviter les artefacts de mouvement intra-scan.

Dans cette étude, la précision de mesure des cartes de température *in vivo*, au niveau de la région d'intérêt, était comprise entre 1°C et 1.9°C, sans post-traitement informatique des données. En même temps, le volume élémentaire par voxel était diminué de 33% par rapport à une étude référence concernant également le foie de porc *in vivo* (Seror O, Eur Radiol 2008) dans laquelle la mesure de la température était moins précise, comprise entre 1.1°C et 2.4°C malgré un post-traitement

informatique des données. De fait, un tel post-traitement informatique en différé n'est pas possible lorsqu'on cherche à implémenter un contrôle en temps réel de l'évolution de la température, comme rapporté dans note étude.

Il convient également de mentionner l'intérêt d'un champ magnétique plus élevé (par exemple 3T) pour l'augmentation de la résolution spatiale des images à SNR constant, au risque tout de même de voir augmenter la taille de l'artéfact de susceptibilité magnétique de la tête active de l'applicateur.

La thermoablation ultrasonore interstitielle sous contrôle IRM a déjà fait l'objet d'études *in vivo* dans la prostate de chiens (Ross AB, Med Phys 2005 ; Chopra R, Med Phys 2008). Obtenir un contrôle de température en I.R.M. dans le foie de porc qui est animé de mouvements respiratoires constitue un challenge autrement plus important que dans un tissu statique.

Le temps total de la thermométrie IRM doit être réduit autant que possible pour diminuer les erreurs potentielles telles les irrégularités du cycle respiratoire, les mouvements lents de tassement des organes, qui ont tendance à s'accumuler au cours d'une acquisition. Une durée de 3 à 4 minutes pour des tirs élémentaires sous contrôle IRM de température paraît adaptée pour éviter ce type d'erreur en PRFS-based fast MR thermometry.

Si on prend en compte la durée effective de chaque lésion élémentaire et le temps pour la rotation manuelle de l'applicateur entre les tirs, la durée totale pour un traitement sur 360° est estimée de l'ordre de 90 à 108 minutes avec le prototype utilisé dans cette étude. Le nombre d'animaux et de lésions élémentaires réussies étaient insuffisants pour une corrélation statistique entre les cartographies de dose thermique, les images IRM de contrôle et l'analyse macroscopique sur les pièces opératoires. La poursuite d'études *in vivo* est nécessaire pour s'assurer de la reproductibilité de cette technique avant de considérer la possibilité d'engager des études cliniques.

Dans la présente étude, nous avons réalisé plusieurs lésions non-confluentes par rotation de la lésion élémentaire autour de l'axe de la sonde, ceci à titre de preuve de faisabilité du concept. Le risque principal qui doit être pris en compte sur le plan clinique par rapport à la procédure interstitielle est la dissémination potentielle de cellules cancéreuses. Ce risque est très faible lors de l'ablation RF, puisque le trajet est coagulé pas à pas au retrait de l'aiguille du foie. Par contre, il n'est pas possible de coaguler le trajet traversé par la sonde ultrasonore décrite ici, compte tenu du

caractère directionnel, latéral et étroit du faisceau ultrasonore. Cependant, il est possible de proposer une stratégie d'ablation utilisant le dispositif actuel, évitant la ponction directe de la tumeur par un placement de la tête active latéralement à la tumeur, sans contact physique avec celle-ci. Dans ce cas, l'angle de balayage utile en face du transducteur deviendrait inférieur à 180° (moins d'un demi-disque), alors que le pas de la rotation élémentaire entre 2 tirs successifs pourrait être diminué en dessous de 18° . Si besoin, la profondeur de pénétration du faisceau en irradiation latérale pourrait aisément être augmentée en choisissant une fréquence ultrasonore plus basse. Toutefois, celle-ci entraînerait une moins forte absorption de l'onde et de ce fait une durée de traitement accrue.

5. Conclusion

Dans cette étude, nous rapportons la faisabilité d'un contrôle actif de température en IRM pour la thermoablation ultrasonore du foie *in vivo* au moyen d'un applicateur ultrasonore interstitiel. Le foie est le site du CHC, mais aussi l'un des tous premiers sites de progression métastatique de nombreux cancers. L'IRM de température dans le foie est un véritable challenge, principalement du fait des importants mouvements et des phénomènes de tassement hépatique rencontrés au cours du cycle respiratoire. Plusieurs techniques de thermoablation dans le foie sous guidage IRM ont déjà été rapportées dans la littérature, néanmoins, d'après nos recherches, c'est la première fois qu'une technique de contrôle actif de température en IRM est réalisée *in situ* au niveau du foie vivant. Mis à part la faisabilité du contrôle actif de température en y ramenant le foie, la technique de thermoablation ultrasonore utilisée ici nécessite un complément de développement et d'expérimentations avant de considérer la possibilité d'une application en pratique clinique.

Références

Adam R et al. Evolution of liver transplantation for hepatocellular carcinoma. J Hepatol 2003 ;39 :888-95.

Aloia TA et al. Solitary colorectal liver metastasis: resection determines outcome. Arch Surg 2006;141:460-6.

Amersi FF et al. Long term survival after radiofrequency ablation of complex unresectable liver tumors. Arch surg 2006;141:581-7.

Anderson BB et al. Primary tumors of the liver. J Natl Med assoc 1992;84:129-135.

Awad M et al. Microwave ablation in a hepatic porcine model: correlation of CT and histopathologic findings. HPB 2007;9:357-62.

Becker G et al. Long-acting octreotide versus placebo for treatment of advanced HCC: a randomised controlled double-blind study. Hepatology 2007;45:9-15.

Benson A et al. Percutaneous cisplatin/epinephrine injectable gel tumor ablation in patients with unresectable primary and secondary hepatic cancers. Hepatology 2000;32:281.

Bilchick AJ et al. Cryosurgical ablation and radiofrequency ablation for unresectable hepatic malignant neoplasms : a proposed algorithm. Arch surg 2000;1135:657-62.

Bischof J et al. A morphological study of cooling rate response in normal and neoplastic human liver tissue: cryosurgical implications. Cryobiology 1993;30:482-92.

Blanc JF et al. Increased incidence of HFE C282Y mutations in patients with iron overload and hepatocellular carcinoma developed in non-cirrhotic liver. J Hepatol 2000;32:805-11.

Bolondi L et al. Surveillance programme of cirrhotic patients for early diagnosis and treatment of hepatocellular carcinoma : a cost effectiveness analysis. Gut 2001;48:251-9.

Bosch FX et al. Epidemiology of primary liver cancer. Semin Liver Dis 1999 ;19 :271-95.

Boucher E et al. Adjuvant intra-arterial injection of iodine-131-labeled lipiodol after resection of hepatocellular carcinoma. Hepatology 2003;38:1237-41.

Bouchoux G et al. Dual-mode ultrasound transducer for image-guided interstitial therapy. Ultrasound Med Biol 2008; 34: 607-16.

Bouvier A et al. Estimation de l'incidence nationale des cancers du foie en 2000 et de son évolution depuis 20 ans. BEH 2003;41-42 : 207-8.

Brown RS Jr et al. Model for end-stage liver disease and Child-Turcotte-Pugh score as predictors of pretransplantation disease severity, posttransplantation outcome and resource utilization in United Network for Organ Sharing Status 2A patients. Liver Transplant 2002;8:278-84.

Bruix J et al. Surgical resection of hepatocellular carcinoma in cirrhotic patients: prognostic value of preoperative portal pressure. Gastroenterology 1996;111:1018-22.

Bruix J et al. Clinical management of hepatocellular carcinoma. Conclusions of the Barcelona-2000 EASL conference. European Association for the Study of the Liver. J Hepatol 2001;35:421-30.

Bruix J et al. Management of hepatocellular carcinoma. Hepatology 2005;42:1208-36.

Cain C et al. Concentric-ring and sector-vortex phased-array applicators for ultrasound hyperthermia. IEEE Trans Microwave Theory Tech 1999;44:1803-13.

Camma CGM et al. Interferon and prevention of hepatocellular carcinoma in viral cirrhosis: an evidence-based approach. *J Hepatol* 2001;34:593-602.

Caturelli E et al. Diagnosis of liver nodules observed in chronic liver disease patients during ultrasound screening for early detection of hepatocellular carcinoma. *Am J Gastroenterol* 2002;97:397-405.

Chang MH et al. Universal hepatitis B vaccination in Taiwan and the incidence of hepatocellular carcinoma in children. Taiwan Childhood Hepatoma Study Group. *N Engl J Med* 1997;336:1855-9.

Chapelon JY et al. Treatment of localized prostate cancer with transrectal high intensity focused ultrasound. *Eur J ultrasound* 1999;23:31-8.

Chen JC et al. Prostate cancer: MR imaging and thermometry during microwave thermal ablation – initial experience. *Radiology* 2000;214:290-7.

Chen L et al. Effect of blood perfusion on the ablation of liver parenchyma with high-intensity focused ultrasound. *Phys Med Biol* 1993; 38: 1661-73

Cheng SQ et al. High-intensity focused ultrasound in the treatment of experimental liver tumour. *J Cancer Res Clin Oncol* 1997;123:219-23.

Chopra R et al. Feasibility of linear arrays for interstitial ultrasound thermal therapy. *Med Phys* 2000;27:1281-6.

Chopra R et al. Method for MRI-guided conformal thermal therapy of prostate with planar transurethral ultrasound heating applicators. *Phys Med Biol* 2005;50:4957-75.

Chopra R et al. Analysis of factors important for transurethral ultrasound prostate heating using MR temperature feedback. *Phys Med Biol* 2006;51:827-44.

Chopra R et al. MRI-compatible transurethral ultrasound system for the treatment of localized prostate cancer using rotational control. *Med Phys* 2008;35:1346-57.

Cillo U et al. The critical issue of hepatocellular carcinoma prognostic classification: which is the best tool available ? *J Hepatol* 2004;40:124-31.

Colombo M et al. The natural history of hepatocellular carcinoma in western countries. *Hepatology* 1998;45 suppl 3:1221-5.

Cottone M et al. Screening for hepatocellular carcinoma in patients with Child's A cirrhosis: an 8-year prospective study by ultrasound and alpha-fetoprotein. *J Hepatol* 1994;21:1029-34.

Curiel L et al. 1.5-D high intensity focused ultrasound array for non-invasive prostate cancer surgery. *IEEE Trans Ultrason Ferroelec Freq Contr* 2002;49:231-42.

Damianou C et al. Focal spacing and near-field heating during pulsed high temperature ultrasound therapy. *Ultrasound Med Biol* 1993;19:777-87.

Daum DR et al. Thermal dose optimization via temporal switching in ultrasound surgery. *IEEE Trans Ultrason Ferroelec Freq Contr* 1998;45:208-15.

Damianou C. In vitro and in vivo ablation of porcine renal tissues using high-intensity focused ultrasound. *Ultrasound Med Biol* 2003; 29:1321–30.

Deardorff DL et al. Air-cooling of direct-coupled ultrasound applicators for interstitial hyperthermia and thermal coagulation. *Med Phys* 1998;25:2400-9.

Deardorff DL et al. Axial control of thermal coagulation using a multielement interstitial applicator with internal cooling. *IEEE Trans Ultrason Ferroelec Freq Contr* 2000;47:1541-5.

Degos F et al. Hepatitis C virus related cirrhosis: time to occurrence of hepatocellular carcinoma and death. *Gut* 2000;47:131-6.

Diederich CJ et al. Direct-coupled interstitial ultrasound applicators for simultaneous thermobrachytherapy: a feasibility study. *Int J Hyperthermia* 1996;12:401-19.

Diederich CJ et al. Combination of transurethral and interstitial ultrasound applicators for high-temperature prostate thermal therapy. *Int J Hyperthermia* 2000;16:385-403.

Diederich CJ et al. Transurethral ultrasound applicators with directional heating patterns for prostate thermal therapy: in vivo evaluation using magnetic resonance thermometry. *Med Phys* 2004;31:405-13.

Dupenloup F et al. Reduction of the grating lobes of annular arrays used in focused ultrasound surgery. *IEEE Trans Ultrason Ferroelec Freq Contr* 1996;43:991-8.

Dupuy DE et al. Image-guided radiofrequency tumor ablation: challenges and opportunities – part II. *J Vasc Interv Radiol* 2001;12:1135-48.

Durand F et al. Assessment of the benefits and risks of percutaneous biopsy before surgical resection of hepatocellular carcinoma. *J Hepatol* 2001;35:254-64.

Ebbini E et al. A spherical-section ultrasound phased array applicator for deep localized hyperthermia. *IEEE Trans Biomed Eng* 1991;38:634-43.

Fan X et al. A study of various parameters of spherically curved phased arrays for noninvasive ultrasound surgery. *Phy Med Biol* 1996;41:591-608.

Farres M et al. Percutaneous mixantrone injection for primary and secondary liver tumors : preliminary results. *Cardiovasc Intervent Radiol* 1998;21:339-403.

Fattovich G et al. Occurrence of hepatocellular carcinoma and decompensation in western European patients with cirrhosis type B. The EUROHEP Study Group on Hepatitis B Virus and Cirrhosis. *Hepatology* 1995;21:77-82.

Fisher RA et al. Hepatocellular carcinoma : strategy for optimizing surgical resection, transplantation and palliation. *Clin Transplant* 2002;16 suppl 7:52-8.

Fjield T et al. A parametric study of the concentric-ring transducer design for MRI guided ultrasound surgery. *J Acoust Soc Am* 1996;100:1220-30.

Fry FJ. Intense focused ultrasound in medicine. Some practical guiding physical principles from source to focal site in tissue. *Eur Urol* 1993;23:2-7.

Gage AA et al. Effect of varying freezing and thawing rates in experimental cryosurgery. *Cryobiology* 1985;22:175-82.

Garcea G et al. The emergent role of focal liver ablation techniques in the treatment of primary and secondary liver tumours. *Eur J Cancer* 2003;39:2150-64.

Garcia-Tasao G. Current management of the complications of cirrhosis and portal hypertension : variceal hemorrhage, ascites, and spontaneous bacterial peritonitis. *Gastroenterology* 2001;120:726-48.

Gelet A et al. Transrectal high intensity focused ultrasound: minimally invasive therapy of localized prostate cancer. *J Endourol* 2000;14:519-28.

Gelet A et al. Transrectal high intensity focused ultrasound for the treatment of localized prostate cancer: factors influencing the outcome. *Eur Urol* 2001;40:124-9.

Gentry KL et al. Finite-element analysis of temperature rise and lesion formation from catheter ultrasound ablation transducers. *IEEE Trans Ferroelectr Fluid Control* 2005;52:1713-21.

Gignoux BMH et al. High-intensity focused ultrasonic destruction of hepatic parenchyma. *Ann Chir* 2003;128:18-25.

Giovannini M et al. Ultrasound-guided percutaneous alcohol injection of small liver metastases. *Cancer* 1994;73:294-297.

Giovannini M et al. Percutaneous alcohol injection for liver metastases. *Semin Oncol* 2002;29:192-5.

Goldberg SN et al. Percutaneous radiofrequency tissue ablation: does perfusion-mediated tissue cooling limit coagulation necrosis ? *J Vasc Interv Radiol* 1998;9:101-11.

Goldberg SN et al. Treatment of intrahepatic malignancy with radiofrequency ablation: radiologic-pathologic correlation. *Cancer* 2000;8:2452-63.

Goldberg SN et al. Image-guided tumor ablation: standardization of terminology and reporting criteria. *J Vasc Interv Radiol* 2005;6:765-78.

Goss SA et al. Sparse random ultrasound phased arrays for ultrasound surgery. *IEEE Trans Ferroelec Freq Contr* 1996;43:1111-21.

Henrion J et al. Impact of hepatitis C virus infection on the aetiology of cirrhosis and hepatocarcinoma in three affiliated hospitals in southern Belgium. *Acta gastroenterol Belg* 2002;65:80-2.

Hui JM et al. Long term outcomes of cirrhosis in nonalcoholic steatohepatitis compared with hepatitis C. *Hepatology* 2003;38:420-7.

Huo TI et al. Incidence and risk factors for acute renal failure in patients with hepatocellular carcinoma undergoing transarterial chemoembolization: a prospective study. *Liver Int* 2004;24:210-5.

Hutchinson EB et al. Design and optimization of an aperiodic ultrasound phased array for intracavitary prostate thermal therapies. *Med Phys* 1996;23:767-76.

Hynynen K . The feasibility of interstitial ultrasound hyperthermia. *Med Phys* 1992;19:979-87.

Hynynen K et al. Small cylindrical ultrasound sources for induction of hyperthermia via body cavities or interstitial implants. *Int J Hyperthermia* 1993;9:263-74.

Hynynen K et al. A clinical, noninvasive, MR imaging-monitored ultrasound surgery method. *Radiographics* 1996;16:185-95.

Hynynen K et al. Cylindrical ultrasonic transducers for cardiac catheter ablation. *IEEE Trans Biomed Eng* 1997;44:144-51.

Hynynen K et al. MR imaging-guided focused ultrasound surgery of fibroadenomas in the breast: a feasibility study. *Radiology* 2001;219:176–85.

Hynynen K et al. 500-element ultrasound phased array system for non invasive focal surgery of the brain: a preliminary rabbit study with ex vivo human skulls. *Magn Reson Med* 2004;52:100-7.

Ikeda K et al. Effect of interferon therapy on hepatocellular carcinogenesis in patients with chronic hepatitis type C: a long-term observation study of 1,643 patients using statistical bias correction with proportional hazard analysis. *Hepatology* 1999;29:1124-30.

Ikeda K et al. Interferon beta prevents recurrence of hepatocellular carcinoma after complete resection or ablation of the primary tumor. A prospective randomised study of hepatitis C-related liver cancer. *Hepatology* 2000;32:228-32.

Illing RO et al. The safety and feasibility of extracorporeal high-intensity focused ultrasound (HIFU) for the treatment of liver and kidney tumors in a Western population. *Br J Cancer*. 2005; 93:890-5.

Iwatsuki s et al. Role of liver transplanntation in cancer therapy. *Ann Surg* 1985;202:401-7.

Izumi R et al. Prognostic factors of hepatocellular carcinoma in patients undergoing hepatic resection. *Gastroenterology* 1995;106:720-7.

Kangasniemi M et al. Multiplaner MR temperature sensitive imaging of cerebral thermal treatment using interstitial ultrasound applicators in a canine model. *J Magn reson Imaging* 2002;16:522-31.

Kennedy JE et al. High-intensity focused ultrasound for the treatment of liver tumours. *Ultrasonics* 2004;42:931-5.

Kew MC et al. Relationship between hepatocellular carcinoma and cirrhosis. *Semin Liver Dis* 1984;4:136-46.

Krinsky GA et al. Transplantation for hepatocellular carcinoma and cirrhosis: sensitivity of magnetic resonance imaging. *Liver Trasplant* 2002;8:1156-64.

Kubo S et al. Randomised clinical trial of long-term outcome after resection of hepatitis C virus-related hepatocellular carcinoma by postoperative interferon therapy. *Br J Surg* 2002;89:418-22.

Lafon C et al. Design and preliminary results of an ultrasound applicator for interstitial thermal coagulation. *Ultrasound Med Biol* 1998;24:113-22.

Lafon C et al. Theoretical comparison of two interstitial ultrasound applicators designed to induce cylindrical zones of tissue ablation. *Med Biol Eng Comput* 1999;37:298-303.

Lafon C et al. Development of an interstitial ultrasound applicator for endoscopic procedures: animal experimentation. *Ultrasound Med Biol* 2000;26:669-75.

Lafon C et al. Interstitial devices for minimally invasive thermal ablation by high-intensity ultrasound. *Int J Hyperthermia*. 2007;23 :153-63.

Lau WY et al. Adjuvant intra-arterial iodine-131-labelled lipiodol for resectable hepatocellular carcinoma: a prospective randomised trial. *Lancet* 1999;353:797-801.

Le Bail B et al. Current approach to hepatic carcinogenesis. From cirrhosis to hepatocellular carcinoma. *Ann Pathol* 1995;15:332-47.

Leyendecker JR et al. Sonographically observed echogenic response during intraoperative radiofrequency ablation of cirrhotic livers: pathologic correlation. *AJR Am J Roentgenol* 2002;178: 1147-51.

Li CX et al. Analysis of clinical effect of high-intensity focused ultrasound on liver cancer. *World J Gastroenterol* 2004;10:2201-4.

Lim JH et al. CT detection of hepatocellular carcinoma in advanced liver cirrhosis: correlation of helical CT and explantation liver. *Taehan Hakhoe Chi* 2002;8:201-8.

Livraghi T et al. Hepatocellular carcinoma. Radiofrequency ablation of medium and large lesions. *Radiology* 2000;214:761-768.

Llovet JM et al. Liver transplantation for small hepatocellular carcinoma: the tumor-node-metastasis classification does not have prognostic power. *Hepatology* 1998;27:1572-7.

Llovet JM et al. Prognosis of hepatocellular carcinoma: the BCLC staging classification. *Semin Liver Dis* 1999;19:329-38.

Llovet JM et al. Increased risk of tumor seeding after percutaneous radiofrequency ablation for single hepatocellular carcinoma. *Hepatology* 2001;33:1124-9.

Llovet JM et al. Arterial embolization or chemoembolization versus symptomatic treatment in patients with unresectable hepatocellular carcinoma: a randomised controlled trial. *Lancet* 2002;359:1734-9.

Llovet JM et al. Systematic review of randomised trials for unresectable hepatocellular carcinoma: chemoembolization improves survival. *Hepatology* 2003;37:429-42.

Llovet JM et al. For the SHARP Investigators Study Group: Sorafenib improves survival in advanced hepatocellular carcinoma (HCC): results of a Phase III randomised placebo-controlled trial (SHARP trial). *J Clin Oncol* 2007;25:LBA1.

Lo CM et al. Randomised controlled trial of transarterial lipiodol chemoembolization for unresectable hepatocellular carcinoma. *Hepatology* 2002;35:1164-71.

Lu DS et al. Radiofrequency ablation of hepatocellular carcinoma: treatment success as defined by histologic examination of the explanted liver. *Radiology* 2005;234:954-60.

Machi J et al. Long-term follow-up outcome of patients undergoing radiofrequency ablation for unresectable hepatocellular carcinoma. *World J Surg* 2005;29:1364-73.

Mack MG et al. MR-guided laser-induced thermotherapy in recurrent extrahepatic abdominal tumors. *Eur Radiol* 2001;11:2041-6.

Mack MG et al. MR-guided laser ablation. *Magn Reson Imaging Clin N Am* 2005;13:583-94.

Majno PE et al. Influence of preoperative transarterial lipiodol chemoembolization on resection and transplantation for hepatocellular carcinoma in patients with cirrhosis. *Ann Surg* 1997;226:688-701; discussion 701-3.

Makin IR et al. Miniaturized ultrasound arrays for interstitial ablation and imaging. *Ultrasound Med Biol* 2005; 31: 1539-50.

Mankhen AH et al. MR-guided radiofrequency ablation of hepatic malignancies at 1.5 T: initial results. *J Magn Reson Imaging* 2004;19: 342-48.

Martin RCG et al. Microwave hepatic ablation : initial experience of safety and efficacy. *J Surg Oncol* 2007;96:481-6.

Mazzafero EA. Liver transplantation for the treatment of small hepatocellular carcinoma in patients with cirrhosis. *N Engl J Med* 1996;334:693-9.

Melodelima D et al. Transoesophageal ultrasound applicator for sector-based thermal ablation: first in vivo experiments. *Ultrasound Med Biol* 2003;29:285-91.

Melodelima D et al. Intraluminal ultrasound applicator compatible with magnetic resonance imaging 'real time' temperature mapping for the treatment of oesophageal tumors: an ex vivo study. *Med Phys* 2004;31:236-44.

Melodelima D et al. Intraluminal high-intensity ultrasound treatment in the esophagus under fast temperature mapping: in vivo studies. *Magn Reson Med* 2005;54:975-82.

Melodelima D et al. 6element intraluminal ultrasound cylindrical phased array applicator compatible with magnetic resonance imaging 'real time' temperature mapping for transesophageal thermal ablation. *Med Phys* 2006;33:2926-34.

Meloni MF et al. Radiofrequency ablation of liver tumors: the role of microbubble ultrasound contrast agents. *Ultrasound Q* 2006;22:41-7.

Miller NR et al. Ultrasonic temperature imaging for guiding focused ultrasound surgery: effect of angle between imaging beam and therapy beam. *Ultrasound Med Biol* 2005;31:401-13.

Montaldo G et al. Real time inverse filter focusing through iterative time reversal. *J Acoust Soc Am* 2004;115:768-75.

Mori M et al. Prospective study of hepatitis B and C viral infections, cigarette smoking, alcohol consumption, and other factors associated with hepatocellular carcinoma risk in Japan. *Am J epidemiol* 2000;151:131-9.

Moriarty JA et al. MRI monitoring of interstitial microwave-induced heating and thermal lesions in rabbit brain in vivo. *J Magn Reson Imaging* 1998;8:128-35.

Moriya K et al. The core protein of hepatitis C virus induces hepatocellular carcinoma in transgenic mice. *Nat Med* 1998;4:1065-7.

Murakami T et al. Hepatocellular carcinoma : multidetector row helical CT. *Abdom Imaging* 2002;27:139-46.

Muto Y et al. Prevention of second primary tumors by an acyclic retinoid, polyprenoic acid in patients with hepatocellular carcinoma. *N Eng J Med* 1996;334:1561-7.

Nicolau C et al. Evaluation of hepatocellular carcinoma using Sonovue, a second generation ultrasound agent : correlation with cellular differentiation. *Eur Radiol* 2004;14:1092-9.

Nishiguchi S et al. Randomised trial of effects of interferon-alpha on incidence of hepatocellular carcinoma in chronic hepatitis C with cirrhosis. *Lancet* 1995;346:1051-55.

Nowak AK et al. Systemic therapy for advanced hepatocellular carcinoma: a review. *Eur J Cancer* 2004;40:1474-84.

Okano H et al. Comparison of screening methods for hepatocellular carcinomas in patients with cirrhosis. *Anticancer Res* 2001;21:2979-82.

Okuda K. Hepatocellular carcinoma: history, current status and perspectives. *Dig Liver Dis* 2002;34 :613-6.

Ophir J et al. Elastography : a quantitative method for imaging the elasticity of biological tissues. *Ultrason Imaging* 1991;13:111-34.

Owen N et al. In vitro evaluation of an oscillating dual-mode ultrasound probe for sector imaging and directive therapy. *Conf Proc IEEE Eng Med Biol Soc* 2008;2008:3669-72.

Palussière J et al. Feasibility of MR-guided focused ultrasound with real-time temperature mapping and continuous sonification for ablation of VX2 carcinoma in rabbit thigh. *Magn reson Med* 2003;49:89-98.

Pelletier G et al. A randomised trial of hepatic arterial chemoembolization in patients with unresectable hepatocellular carcinoma. *J Hepatol* 1990;11:181-4.

Pelletier G et al. Treatment of unresectable hepatocellular carcinoma with lipiodol chemoembolization : a multicenter randomised trial. Groupe CHC. *J Hepatol* 1998;29:129-34.

Peireira PL et al. Radiofrequency ablation: in vivo comparison of four commercially available devices in pig livers. *Radiology* 2004;32:482-90.

Pernot M et al. Temperature estimation using ultrasonic spatial compound imaging. *IEEE Trans Ferroelectr Freq Control* 2004;51:606-15.

Pernot M et al. 3-D real-time motion correction in high-intensity focused ultrasound therapy. *Ultrasound Med Biol* 2004; 30:1239-49.

Pernot M et al. In vivo transcranial brain surgery with an ultrasonic time reversal mirror. *J Neurosurg* 2007;106:1061-6.

Peters RD et al. Ex vivo tissue-type independence in proton-resonance frequency shift MR thermometry. *Magn Reson Med* 1998;40: 454-9.

Popken F et al. Comparison of iceball diameter and temperature distribution achieved with 3-mm accuprobe cryoprobes in porcine and human liver tissue and human colorectal metastases in vitro. *Criobiology* 2000;40:302-10.

Prat F et al. High-intensity focused ultrasound transducers suitable for endoscopy: feasibility study in rabbits. *Gastrointest Endosc* 1997;46:348-51.

Prat F et al. A high-intensity US probe designed for intraductal tumor destruction: experimental results. *Gastrointest Endosc* 1999;50:388-92.

Prat F et al. Endoscopic treatment of cholangiocarcinoma and carcinoma of the duodenal papilla by intraductal high-intensity US: results of a pilot study. *Gastrointest Endosc* 2002;56:909-15.

Puls R et al. Laser-induced thermometry (LITT) of liver metastases: MR-guided percutaneous insertion of an MRI-compatible irrigated microcatheter system using a closed high-field unit. *J. Magn. Reson. Imaging* 2003; 17: 663-70.

Rata M et al. Endoluminal ultrasound applicator with an integrated RF coil for high-resolution magnetic resonance imaging-guided high-intensity contact ultrasound thermotherapy. *Phys Med Biol* 2008;53:6549-67.

Ren XL et al. Extracorporeal ablation of uterine fibroids with high-intensity focused ultrasound: imaging and histopathologic evaluation. *J Ultrasound Med* 2007;26:201-12.

Rivoire ML et al. Hepatic cryosurgery precision : evaluation of ultrasonography, thermometry and impedancemetry in a pig model. *J Surg Oncol* 1996;61:242-8.

Ross AB et al. Highly directional transurethral ultrasound applicators with rotational control for MRI- guided prostatic thermal therapy. *Phys Med Biol* 2004;49:189–204.

Ross AB et al. Curvilinear transurethral ultrasound applicator for selective prostate thermal therapy. *Med Phys* 2005;32:1555-65.

Ryder SD. Guidelines for the diagnosis and treatment of hepatocellular carcinoma (HCC) in adults. *Gut* 2003;52 suppl 3:iii1-8.

Salomir R et al. Hyperthermia by MR-guided focused ultrasound: accurate temperature control based on fast MRI and a physical model of local energy deposition and heat conduction. *Magn Reson Med* 2000;43:342–7.

Salomir R et al. Imaged-based control of the magnetic resonance imaging-guided focused ultrasound thermotherapy. *Top Magn Reson Imaging* 2006;17:139-51.

Sapareto SA et al. Thermal dose determination in cancer therapy. *Int J Radiat Oncol. Biol Phys* 1984;10: 787–800.

Sato M et al. Sequential percutaneous microwave coagulation therapy for liver tumor. *Am J Surg* 1998;175:322-4.

Seket B et al. Developing an interstitial ultrasound applicator for thermal ablation in liver: results of animal experiments. *J surg Res* 2007;142:81-9.

Seror O et al. Quantitative magnetic resonance temperature mapping for real-time monitoring of radiofrequency ablation of the liver: an ex vivo study. *Eur radiol* 2006;6: 2265-74.

Seror O et al. Real time monitoring of radiofrequency ablation based on MR thermometry and thermal dose in the pig liver in vivo. *Eur Radiol* 2008;8:408-16.

Sherman M. alfafetoprotein: an obituary. *J Hepatol* 2001;34:603-5.

Shibata T at al. Small hepatocellular carcinoma: comparison of radio-frequency ablation and percutaneous microwave coagulation therapy. *Radiology* 2002;223:331-7.

Silverman SG et al. MR imaging-guided percutaneous cryotherapy of liver tumors: initial experience. *Radiology* 2000;217:657-64.

Solbiati L et al. Percutaneous radiofrequency ablation of hepatic metastases from colorectal cancer : long-term results in 117 patients. *Radiology* 2001;221:159-66.

Solbiati R et al. Monitoring RF ablation. *Eur Radiol* 2004;14 (suppl 8): 34-42.

Souchon R et al. Monitoring the formation of thermal lesions with heat-induced echo-strain imaging : a feasibility study. *Ultrasound Med Biol* 2005;31:251-9.

Steger A et al. Interstitial laser hyperthermia: a new approach to local destruction of tumors. *Eur Radiol* 2001;11:2041-6.

Steinke K et al. Effect of vessel diameter on the creation of ovine lung radiofrequency lesions in vivo: preliminary results. *J Surg Res* 2005;124:85-91.

Suou T et al. Interferon alpha inhibits intrahepatic recurrence in hepatocellular carcinoma with chronic hepatitis C: a pilot study. *Hepatol Res* 2001;20:301-11.

Sutherland LM et al. Radiofrequency ablation of liver tumors: a systematic review. *Arch Surg* 2006;141:181-90.

Suzuki S et al. Differential diagnosis of hepatic nodules using delayed parenchymal phase imaging of levovist contrast ultrasound: comparative study with SPIO-MRI. *Hepatol Res* 2004;29:122-6.

Szmunes W. Hepatocellular carcinoma and the hepatitis B virus: evidence for a causal association. *Prog Med Virol* 1978;24:40-69.

Tagger A et al. Case-control study on hepatitis C virus (HCV) as a risk factor for hepatocellular carcinoma: the role of HCV genotypes and the synergism with hepatitis B virus and alcohol. Brescia HCC Study. *Int J Cancer* 1999;81:695-9.

Tanaka H et al. Preoperative portal vein embolization improves prognosis after right hepatectomy for hepatocellular carcinoma in patients with impaired hepatic function. *Br J Surg* 2000;87:879-82.

Tateishi R et al. Percutaneous radiofrequency ablation for hepatocellular carcinoma. An analysis of 1000 cases. *Cancer* 2005;103:1201-9.

Tempny CM et al. MR imaging-guided focused ultrasound surgery of uterine leiomyomas: a feasibility study. *Radiology* 2003;226:897-905.

Ter Haar GR et al. Tissue destruction with focused ultrasound in vivo. *Eur Urol* 1993;23:8-11.

Ter Haar GR. High intensity focused ultrasound for the treatment of tumors. *Echocardiography* 2001; 18:317-22.

Tranquart F et al. Développements récents en imagerie de contraste ultrasonore en imagerie oncologique. *J Radiol* 2007 ;88 :1759-69.

Trevisani F et al. Clinical and pathologic features of hepatocellular carcinoma in young and older italian patients. *Cancer* 1996;77:2223-32.

Trevisani F et al. Serum alpha-fetoprotein for diagnosis of hepatocellular carcinoma in patients with chronic liver disease : influence of HbsAg and anti_HCV status. *J Hepatol* 2001;34:570-5.

Tsao JI et al. Trends in morbidity and mortality of hepatic resection for malignancy. A matched comparative analysis. *Ann Surg* 1994;220:199-205.

Uchida T et al. Clinical outcome of high-intensity focused ultrasound for treating benign prostatic hyperplasia: preliminary report. *Urology* 1998;52:66-71.

Van Duijnhovan FH et al. Factors influencing the local failure rate of radiofrequency ablation of colorectal liver metastases. *Ann Surg Oncol* 2006;13:651-8.

Van Vlierberghe H et al. BASL guidelines for the surveillance, diagnosis and treatment of hepatocellular carcinoma. *Acta Gastroenterol Belg* 2004;130:417-22.

Veltri A et al. Effect of preoperative radiological treatment of hepatocellular carcinoma before liver transplantation : a retrospective study. *Cardiovasc Intervent Radiol* 1998;21:393-8.

Villa E et al. Risk factors for hepatocellular carcinoma in Italy. Male sex, hepatitis B virus, non-A non-B infection, and alcohol. *Cancer* 1988;62:611-5.

Vogl TJ et al. Laser-induced thermotherapy of malignant liver tumors: general principals, equipment(s), procedure(s), side effect(s), complications and results. *Eur J Ultrasound* 2001;13:117-27.

Wan H et al. Ultrasound surgery: comparison of strategies using phased array systems. *IEEE Trans Ferroelec Freq Contr* 1996;43:1085-97.

Watkin NA et al. The intensity dependence of the site of maximal energy deposition in focused ultrasound surgery. *Ultrasound Med Biol* 1996;22:483-91.

Weidensteiner C et al. Real time MR temperature mapping of rabbit liver in vivo during thermal ablation. *Magn Reson Med* 2003; 50:322-30.

Weidensteiner C et al. Stability of real-time MR temperature mapping in healthy and diseased human liver. *J Magn Reson Imaging* 2004;19:438-46.

Wlodarczyk W et al. Three-dimensional monitoring of small temperature changes for therapeutic hyperthermia using MR. *J Magn Reson Imaging* 1998;8:165-74.

Wu F et al. A randomised clinical trial of high-intensity focused ultrasound ablation for the treatment of patients with localized breast cancer. *Br J Cancer* 2003;89:2227-33.

Wu F et al. Extracorporeal high intensity focused ultrasound ablation in the treatment of 1038 patients with solid carcinomas in China : an overview. *Ultrason Sonochem* 2004;11:149-54.

Wu F et al. Extracorporeal focused ultrasound surgery for treatment of human solid carcinomas: early Chinese clinical experience. *Ultrasound Med Biol.* 2004; 30:245-60.

Yang R et al. High-intensity focused ultrasound in the treatment of experimental liver cancer. *Arch Surg* 1991; 126: 1002-9.

Yao FY et al. Liver transplantation for hepatocellular carcinoma: expansion of the tumor size limits does not adversely impact survival. *Hepatology* 2001;33:1394-403.

Yuen MF et al. A randomised placebo-controlled study of long-acting octreotide for the treatment of advanced hepatocellular carcinoma. *Hepatology* 2002;36:687-91.

Zaman SN et al. Risk factors in development of hepatocellular carcinoma in cirrhosis: prospective study of 613 patients. *Lancet* 1985;1:1357-60.

Zhang BH et al. Randomised controlled trial of screening for hepatocellular carcinoma. *J Cancer Res Clin Oncol* 2004;130:417-22.

Publications et Communications du candidat liées au travail de Thèse

Publications : 6

Delabrousse E, Salomir R, Birer A, Paquet C, Cotton F, Lafon C. MR temperature active control of percutaneous interstitial US ablation: ex vivo and in vivo initial studies. Med Phys 2009 (soumis).

Owen N, Bouchoux G, Seket B, Murillo-Ricon A, Merouche S, Birer A, Paquet C, **Delabrousse E**, Chapelon JY, Berriet R, Fleury G, Lafon C. In vivo evaluation of an oscillating dual-mode applicator for ultrasound imaging and thermal ablation. IEEE trans Biomed Eng 2009 (accepté)

Dillenseger JL, Laguitton S, **Delabrousse E**. Fast simulation of ultrasound images from a CT volume. Comput Biol Med 2009;39:180-6.

Delabrousse E, Mithieux F, Birer A, Chesnais S, Salomir R, Chapelon JY, Lafon C. Percutaneous sonographically-guided interstitial ultrasound ablation : experimentation in an in vivo pig liver model. J Vasc Interv Radiol 2008;19:1749-56.

Esneault S, Hraiech N, **Delabrousse E**, Dillenseger JL. Graph cut liver segmentation for interstitial ultrasound therapy. Conf Proc IEEE Eng Med Biol Soc. 2007;2007:5247-50.

Delabrousse E, Mithieux F, Birer A, Salomir R, Chapelon JY, Lafon C. Sondes ultrasonores interstitielles mini-invasives pour l'ablation thermique dans le foie : Etude de faisabilité in vivo. J Radiol. 2007;88:1817-22.

Communications : 6

Delabrousse E. Application des ultrasons de puissance au foie : expérience de l'Inserm U556. (Journées de la Société d'Imagerie Ultrasonore SIU 2008, Lyon)

Delabrousse E, Salomir RV, Birer A, Paquet C, Lafon C. MRI-guided, percutaneous thermoablation in liver using interstitial applicator of contact ultrasound under active temperature control : a feasibility study in vivo. (ISMRM 2008, Toronto, Canada)

Delabrousse E, Salomir RV, Birer A, Chapelon JY, Lafon C. Active temperature control for MR guided interstitial thermoablation in liver with contact applicator of high-intensity ultrasound. (ISTU 2007, Seoul, Korea)

Esneault S, Hraiech N, **Delabrousse E,** Dillenseger JL. Graph cut liver segmentation for interstitial ultrasound therapy. (Conference IEEE EMBS 2007, Lyon, France)

Delabrousse E, Mithieux F, Melodelima D, Lafon C, Rivoire M, Chapelon JY. Application des ultrasons de puissance au foie : expérience de l'Inserm U556. (Journées Françaises de Radiologie 2007, Paris)

Souchon R, Melodelima D, Chesnais S, Oliveira de Correia M, Chapelon A, **Delabrousse E,** Chapelon JY. A new real-time strain-imaging prototype for research: preliminary experiments. (International Conference on the Ultrasonic Measurement and Imaging of Tissue Elasticity 2007, Santa Fe, USA)

RESUME en Français

Un applicateur ultrasonore interstitiel IRM compatible a été développé pour le traitement percutané du CHC sous contrôle de l'imagerie. Deux grands axes expérimentaux ont été abordés : 1) au cours d'une première expérimentation réalisée *in vivo* sur le foie de porc, des macrolésions correspondant à la fusion de lésions élémentaires par rotation du transducteur sur 360° ont pu être réalisées par voie percutanée sous contrôle échographique. Les macrolésions obtenues possédaient une taille voisine de celles obtenues en pratique clinique par la RF. De plus, les lésions élémentaires se montraient relativement indifférentes à l'effet de vol de chaleur ; 2) au cours d'une seconde expérimentation réalisée *in vitro* puis *in vivo* sur le foie de porc, un contrôle actif par IRM de température a pu être obtenu pour la création de lésions ultrasonores de taille et aspect similaires quelle que soit la direction du faisceau ultrasonore. Ce contrôle de température est apparu d'autant plus important que les puissances appliquées et du temps d'application pour l'obtention de lésions de taille similaire étaient extrêmement variables selon la direction du faisceau ultrasonore.

TITRE en Anglais

Echo-guidance and MR temperature active control for interstitial US Ablation in liver

RESUME en Anglais

A MR compatible interstitial US applicator was developed for percutaneous treatment of hepatocellular carcinoma (HCC) under imaging control. This work was based on two experimentations : 1) In the first experimentation, performed *in vivo* on pig liver, macro-lésions corresponding to the fusion of several elementary lesions on 360° were realized percutaneously under echo-guidance. The macrolésions obtained showed a size similar to those obtained with RF in clinical practice. Moreover, in this study, the elementary lesions proved to be quite indifferent to the heat sink effect of large hepatic blood-vessels; 2) In the second experimentation, performed *in vitro* and *in vivo* on pig liver, MR temperature active control was obtained for the creation of lesions similar in size and aspect in all directions. This MR temperature active control appeared extremely interesting since the power applied and the time of application were very different according to the direction of the ultrasonic beam.

DISCIPLINE

Ingénierie Biomédicale

MOTS-CLES

IRM, Echographie, Foie, carcinome hépatocellulaire, Thermoablation

INTITULE ET ADRESSE DE L'UFR OU DU LABORATOIRE

INSERM U556, 151 cours Albert Thomas, 69424 Lyon cedex 03