HAL
open science

L'augmentation de la circulation collatérale non coronarienne : l'hypothèse d'une méthode alternative de revascularisation myocardique

Marco Picichè

To cite this version:

Marco Picichè. L'augmentation de la circulation collatérale non coronarienne : l'hypothèse d'une méthode alternative de revascularisation myocardique. Médecine humaine et pathologie. Université Paris Sud - Paris XI, 2011. Français. NNT : 2011PA11T044 . tel-00694112

HAL Id: tel-00694112

https://theses.hal.science/tel-00694112v1

Submitted on 3 May 2012

HAL is a multi-disciplinary open access archive for the deposit and dissemination of scientific research documents, whether they are published or not. The documents may come from teaching and research institutions in France or abroad, or from public or private research centers.

L'archive ouverte pluridisciplinaire **HAL**, est destinée au dépôt et à la diffusion de documents scientifiques de niveau recherche, publiés ou non, émanant des établissements d'enseignement et de recherche français ou étrangers, des laboratoires publics ou privés.

UNIVERSITÉ PARIS-SUD

Année 2011

THÈSE

Pour obtenir le grade de

DOCTEUR DE L'UNIVERSITÉ PARIS SUD

École Doctorale : Innovations Thérapeutique du Fondamental à l'Appliqué

Présentée et soutenue publiquement par

Marco PICICHÈ

L'AUGMENTATION DE LA CIRCULATION COLLATÉRALE NON CORONARIENNE : L'HYPOTHÈSE D'UNE MÉTHODE ALTERNATIVE DE REVASCULARISATION MYOCARDIQUE

Directeur de thèse : Pr. Elie FADEL

JURY

M. le Professeur Roland DEMARIA	Rapporteur
M. le Professeur Jean Philippe VERHOYE	Rapporteur
M. le Professeur Philippe Hervé	Examinateur
M. le Professeur Elie FADEL	Directeur de thèse

Le 21 Septembre 2011

REMERCIEMENTS

Au Professeur Elie Fadel

Pour m'avoir accueilli sans hésitation. Tu m'as montré disponibilité immédiate à suivre ce projet, alors que je n'avais pas eu le plaisir de faire ta connaissance auparavant. Tes qualités scientifiques ont été de grande aide à la rédaction de cette thèse. Reçois, cher Elie, toute ma gratitude et amitié.

Au Professeur Roland Demaria

Pour m'avoir soutenu depuis le début de mon chemin en France, et avoir été un de mes principaux maîtres. Ton honnêteté intellectuelle et exemple de compétence m'accompagnent même dans la distance géographique. Reçois, cher Roland, toute mon amitié et toute ma reconnaissance.

Au Professeur Jean Philippe Verhoye

Vous me faites l'honneur de juger ce travail de recherche. Je vous en suis très reconnaissant.

Au Docteur Philippe Hervé

Vous me faites l'honneur de juger ce travail de recherche. Je vous en suis très reconnaissant.

A l'équipe de chirurgie cardiaque de l'Hôpital Laval au Québec. En particulier :

- *au Docteur Pierre Voisine, pour son rôle décisionnel dans le protocole de ce projet, pour l'enseignement, et pour avoir mis son expérience et ses compétences à disposition de ce travail.*

- *au Docteur François Dagenais, pour avoir accepté de faire partie du comité des pairs, lors de l'évaluation de ce projet, et pour avoir été un des maîtres de chirurgie parmi les plus remarquables. Vos enseignements théoriques et pratiques, vos suggestions de méthode, représentent un bagage intellectuel important que je garde en tête dans mon travail quotidien.*

Je tiens également à remercier :

Le Professeur John Kingma, pour son implication dans ce travail et pour avoir mis à disposition son expérience en matière de recherche.

Le Docteur François Lellouche pour avoir accepté de faire partie du comité des pairs, lors de l'évaluation de ce projet.

Les techniciens du laboratoire de l'Institut Universitaire de Cardiologie et de Pneumologie de Québec, en particulier Monsieur Denis Simard et Monsieur Justin Robillard.

Le personnel de l'animalerie de l'Institut Universitaire de Cardiologie et de Pneumologie de Québec.

Pour finir, je tiens à remercier :

Madame Corinne Tourtois, Alter Actions Secrétariat (Brignoles) pour l'assistance précieuse qu'elle m'offre depuis des années.

A mon père, exemple d'éthique, professionnalité et de parent. Merci.

A la petite Elsa

A Mirta et Bernardo

A mes Maîtres de chirurgie et recherche

LISTE DES ABRÉVIATIONS

CABG	Coronary artery bypass grafting
PCI	Percutaneous coronary interventions
ATI	Artère thoracique interne
CCNC	Circulation collatérale non coronarienne
MR	Microsphères radioactives
NAM	Neutron Activated Microspheres
MOF	Multiple organ failure
VEGF	Vascular Endothelial Growth Factor
FGF	Fibroblast Growth Factor

TABLE DES MATIÈRES

INTRODUCTION 8
Histoire de la revascularisation myocardique 10
L'idée du projet : quatre étapes en quatre ans 13
La vie est-elle compatible avec l'oblitération des deux artères coronaires ? 17
Phylogénétique de la circulation collatérale non coronarienne 18
La circulation collatérale non coronarienne chez le rat 22
La circulation collatérale dans le cœur du chien et du porc 25
La circulation collatérale non coronarienne chez l'homme 28
Circulation collatérale inter-coronarienne 33
Les artères rétro-cardiaques 34
Les artères trans-épicardiques 34
Rôle potentiel des facteurs de croissance vasculaire 35
Les constricteurs ameroïdes 36
D'autres méthodes d'occlusion coronaire expérimentales 37
Les Pompes osmotiques 38
Etude de la distribution du flux sanguin par la méthode des microsphères 42
MATERIEL ET METHODES 46
Protocle d anesthesie 49
Les étapes chirurgicales en détails 52
RESULTATS 59
DISCUSSION 62
CONCLUSION 70
ANNEXES 78

INTRODUCTION

Bien que le progrès et les innovations dans le domaine de la chirurgie cardiaque et de la cardiologie interventionnelle ont été rapides depuis leur naissance jusqu'à nos jours, le problème de la « non » revascularisation myocardique, chez un certain pourcentage de patients, n'est pas encore résolu. En effet, une population de patients ne peut bénéficier ni de la chirurgie coronarienne (CABG) ni de l'angioplastie/stenting (PCI) à cause, généralement, d'une anatomie non favorable, caractérisée par une maladie coronarienne diffuse (1). D'autres causes potentielles de limitation du traitement conventionnel sont les antécédents de CABG ou PCI, le manque de disponibilité des greffons artériels ou veineux, une mauvaise fonction ventriculaire chez des patients déjà soumis au traitement chirurgical, maladies concomitantes comme les accidents cérébro-vasculaires, les complications avancées du diabète, l'insuffisance rénale grave ou l'âge très avancé. De plus, une partie des patients traités par PCI ou CABG reçoit une revascularisation incomplète, et continue à manifester ischémie myocardique et angor après la procédure (2-5). A la lumière de ces raisons, la recherche dans le domaine cardiovasculaire a donc encore un défi bien précis : trouver une façon alternative et efficace de revascularisation myocardique pour les patients qui, malgré un traitement médical maximal, continuent d'être à risque de nécrose myocardique.

Dans les dernières années, plusieurs branches de recherche se sont développées pour augmenter l'apport sanguin au myocarde : la revascularisation trans-myocardique par laser, l'angiogenèse intramyocardique et intracoronarienne, la thérapie génique, la cardiomyoplastie cellulaire (stem cells), les sollicitations de la moelle épinière (T1-T2), la contrepulsion externe au niveau des membres inférieurs, de nouvelles molécules pharmacologiques : Ranazoline, Trimetazidine, Prhexiline, Nicorandil, bloqueurs des récepteurs de l'endotheline, Ivabradine, Fasudil, et Testostérone (6). Malgré les efforts, aucune de ces méthodes n'a montré une efficacité clinique capable de résoudre le problème, et souvent, n'a pas montré d'efficacité du tout. Compte tenu que la maladie coronarienne représente encore la principale cause de morbidité et mortalité dans le monde occidental (1), la recherche expérimentale, et tous les efforts financiers qui sont autour, apparaissent plus que justifiés dans ce domaine, et sans doute, le fait de trouver une méthode alternative de revascularisation myocardique aurait un impact énorme sur l'humanité.

La circulation collatérale non coronarienne représente une entité presque ignorée par la plupart des anatomistes, cardiologues et chirurgiens cardiaques. Toutefois, cette circulation énigmatique pourrait être, en revanche, une source alternative d'apport sanguin au cœur, si elle est adéquatement manipulée. Celle-ci est

l'hypothèse, à la fois réaliste et visionnaire, qui a motivé les travaux de recherche ici discutés.

Histoire de la revascularisation myocardique

Si l'histoire des peuples, des guerres, des conflits géographiques et de tous les aspects sociopolitiques nécessite une révision constante, au fur et à mesure que de nouveaux documents sont découverts ou que de vieux documents sont réinterprétés, l'histoire de la chirurgie cardiaque ne fait pas exception. Si des hommes courageux et déterminés ont fait l'histoire du vol et des grandes explorations terrestres et maritimes, face aux forces violentes et à la rage de la nature, l'histoire de la chirurgie cardiaque naît d'aspects similaires de la personnalité humaine. Les origines de cette discipline sont dramatiques, parce qu'elle est née de la souffrance et s'est développée à travers un nombre incalculable de décès (7). Elle est le produit des efforts et de l'abnégation d'hommes souvent critiqués et parfois accusés d'être visionnaires, ainsi que de la disponibilité de la part de patients désespérés, à se soumettre à de nouvelles procédures pour échapper à une mort autrement inévitable.

L'histoire de ces origines est importante à plusieurs titres : d'une part, la redécouverte des vieilles conceptions et expérimentations, abandonnées pendant des années, peut permettre de réactualiser certaines idées du passé et de les

réutiliser à l'aide des technologies modernes. D'autre part, elle permet d'établir un fil conducteur entre le présent et le passé, et de regarder l'avenir avec un œil différent, peut-être de l'imaginer plus nettement. Néanmoins, c'est une façon de rendre hommage à nos prédécesseurs et à leurs patients. Dans le domaine de la maladie coronarienne, des études expérimentales avaient été faites par Alexis Carrel qui avait anastomosé un segment d'artère carotide entre l'aorte thoracique descendante et la coronaire gauche, en 1910, sur un chien (8). Vladimir Demikhov, en Russie, avait anastomosé l'artère thoracique interne gauche sur la coronaire gauche d'un chien en 1952 (9, 10). En clinique, les méthodes chirurgicales pour réduire l'angor étaient multiples. Une méthode visait à obtenir la dénervation du cœur. Cela pouvait être effectué en injectant de l'alcool ou d'autres substances nocives pour le tissu nerveux dans la région para-vertébrale, ou bien par ganglionectomie sympathique. Ces techniques remontent à Mayo et Handley, séparément, en 1913, et à Ionesco en 1916 (11). Une autre méthode visait à réduire le métabolisme cardiaque et consistait en une thyroïdectomie totale ou subtotale. On peut facilement imaginer les conséquences sur le plan endocrinien et général (Cutler, 1932) (7). Ensuite, des méthodes visaient à augmenter l'apport sanguin aux tissus myocardiques. On pouvait créer un « flap » sur le cœur en utilisant des tissus de différentes natures, comme le muscle pectoral, l'épiploon (Beck) (12), l'estomac, le jéjunum (O'Shaughnessy) (13), ou le poumon (Lezius) (7). De plus, on pouvait effectuer une ligature du sinus coronaire, technique d'un chirurgien

canadien, Mercier Fauteux, qui consistait à créer une congestion veineuse en partant du principe que cette condition aurait créé un réarrangement de la microcirculation myocardique et une augmentation de la perfusion (14). Puis, la méthode italienne de la ligature des artères thoraciques internes, par Fieschi (15), et puis adoptée par Battezzati, Tagliaferro e De Marchi visait à augmenter la pression de perfusion de la circulation collatérale non coronarienne (16). Glover, aux États-Unis, avait repris les mêmes expérimentations de ligature de cette artère, et obtenu des résultats encourageants, publiés à plusieurs reprises (17). Claude Beck, dans les années 30, revascularisait le myocarde en utilisant plusieurs méthodes (18). Au départ, il provoquait l'abrasion de l'épicarde, du péricarde et du myocarde par une rondelle, puis il suturait un « flap » pédiculé du muscle pectoral sur le ventricule gauche. Ce geste provoquait la formation d'une néo-vascularisation. Les résultats ont été publiés par *Annals of Surgery* en 1935(12). En alternative, il pouvait utiliser l'épiploon ou la graisse péricardique. Ensuite, il modifie sa technique. L'intervention connue comme intervention de Beck I consiste en l'abrasion de l'épicarde et du péricarde, à l'interposition d'un agent inflammatoire entre les deux, et à la ligature partielle du sinus coronaire.

L'intervention de Beck II consiste, en revanche, en une artérialisation du sinus coronaire en créant un pontage entre l'aorte thoracique descendante et le sinus coronaire même, et en une ligature partielle de celui-ci (12,18). Pour finir, la méthode de Vineberg consistait à effectuer une anastomose entre l'artère

thoracique interne et le myocarde, après avoir créé un tunnel dans le myocarde même (19). Dans la littérature, on peut retrouver des cas d'artères thoraciques internes perméables à 25 ans de distance, avec un flux biphasique au Doppler, ainsi que des angiographies présentant une intense micro-vascularisation à distance de dix ans (7).

L'idée du projet : quatre étapes en quatre ans

Quelque part, ce projet de recherche est né pendant une intervention de chirurgie coronarienne. Ensuite, l'idée a pris forme en plusieurs étapes, une étape par année, pour se concrétiser finalement quatre ans plus tard.

Première étape : l'intervention de septembre 2005

Un homme de 56 ans arrive aux urgences, souffrant d'angor instable. Une coronarographie en urgence montre une coronaire droite occluse et un tronc commun hyper serré. La fraction d'éjection est de 56 %. Pendant l'intervention, un « gros retour » gène la réalisation des anastomoses, obligeant l'infirmière à verser de l'eau sur le site de suture constamment. Pourtant, l'aorte est bien clampée, et le vent en aspiration sur l'aorte ascendante marche correctement. De plus, un vent

ventriculaire en plus du vent aortique avait été mis en place. Quatre questions étaient frappantes :

(1) Comment est-il possible qu'un être humain puisse vivre presque sans artère coronaire, et en plus en gardant une bonne fonction ventriculaire ?

(2) Si l'aorte est bien clampée et les systèmes de décompression aspirent correctement, d'où provient tout le sang qui sort, parfois copieusement, d'une incision coronarienne ?

(3) S'il existe une source de sang supplémentaire, serait-il possible de la manipuler, afin de l'augmenter et de la rediriger, pour revasculariser le cœur de façon alternative ?

(4) Et comment faire cela ?

Il est difficile de croire qu'un homme puisse vivre et garder une fonction systolique normale grâce seulement à un subtil filet de sang, comparable à un cheveu, tel qu'on le visualisait à la coronarographie au niveau du tronc commun.

Il est difficile de croire également que le reflux continu de sang de la coronaire pendant l'intervention pouvait provenir par hasard. Compte tenu que les choses ont toujours une explication, peut-être qu'une autre source d'apport sanguin au cœur devait exister, et cette source était plus importante que l'on pouvait imaginer.

Deuxième étape : « l'histoire », au printemps 2006

En mars 2006, l'intérêt pour l'histoire de la chirurgie cardiaque a permis de présenter l'année suivante, au Séminaire France-Sud à Narbonne, une recherche sur ce sujet, actuellement visible sur le site de la Société Française de Chirurgie Thoracique et Cardiovasculaire (www.sfctcv.net, cliquer « dossier » et « collège »). Avec ces études, il avait été possible de découvrir qu'en 1939, un chirurgien italien inconnu, nommé Fieschi, avait ligaturé les artères thoraciques internes dans leur position native chez un patient souffrant d'angor, avec régression de la symptomatologie (15). Ensuite, dans les années 50, d'autres chirurgiens et cardiologues italiens avaient répété la même technique, pour augmenter la pression de perfusion en amont de la ligature. Les résultats chez des modèles canins et également chez l'homme étaient surprenants (16). Des auteurs américains (Glover et al) avaient refait des expérimentations similaires, encore avec des résultats encourageants (17).

Troisième Étape : Master à Paris, 2007

Des informations sur les facteurs de croissance ont été fournies. Ceci a offert une idée supplémentaire : utiliser les facteurs de croissance pour augmenter la

circulation collatérale non coronarienne, ce qui n'avait pas de précédents dans la littérature.

Quatrième étape : fellowship en Amérique du Nord, mars 2008

L'Hôpital Laval à Québec offre l'occasion pour écrire un projet de recherche. La méthodologie initiale est basée sur le contrôle échocardiographique, scintigraphique et RMN. Si le background du projet reste inchangé, la méthodologie est intégrée par celle des microsphères non radioactives. Le 28 octobre 2008, le verdict arrive du Comité scientifique de l'Institut de Cardiologie de Québec, constitué d'évaluateurs externes et du milieu. On lit :

« Les membres du comité ont été tout simplement séduits par le protocole soumis »

« .... L'idée est très intéressante même si les probabilités de succès de ce type d'approche sont très faibles ». Le projet est défini *« extrêmement original, à haut risque, ambitieux ».* Avec ces commentaires, le projet est classifié, *ex aequo*, deuxième, sur 16 projets, avec une cote de 4 sur 4. La subvention obtenue est de 30.000 dollars canadiens, le maximum permis pour un projet de recherche auprès de l'Institut de Cardiologie de Québec. Un financement supérieur serait possible seulement dans l'éventualité de s'adresser à des laboratoires privés.

La vie est-elle compatible avec l'oblitération des deux artères coronaires ?

Si dans un milieu hospitalier quelqu'un affirmait que l'on peut vivre sans les deux artères coronaires, il serait vu avec suspicion. Toutefois, si l'absence congénitale des artères coronaires est effectivement incompatible avec la vie, l'incompatibilité de l'absence « acquise » ne représente peut-être pas une vérité absolue. Rondeau, en 1865, a été parmi les premiers à décrire l'oblitération complète des artères coronaires chez des patients décédés pour des causes non cardiaques (20). Il commente, sur le Bull. Soc. Anatomie, à Paris, qu'il était impressionné du fait que certains patients ayant une coronaire occluse, n'accusaient pas de troubles cardiaques durant leur vie, et qu'à l'autopsie le myocarde était normal. Albutt, à Londres, en 1915, décrit un cas similaire (21). Leary and Wearn, à Boston, in 1929, reportent deux cas (22). L'autopsie révèle l'absence de thrombus au niveau des coronaires; l'endothélium apparaît parfaitement intègre. En revanche, les deux artères coronaires apparaissent oblitérées par un processus de prolifération sub-intimale très progressif. Les vasa vasorum de l'adventitia aortique infiltrent ces vaisseaux qui apparaissent ialinisés et occlus depuis longtemps. Les auteurs avaient conclu qu'en cas d'occlusion chronique des 2 artères coronaires, celles-ci pouvaient être alimentées à travers les veines de Thebesius, qui, dans ce contexte, pouvaient

augmenter leur calibre. Donc, le sang serait provenu directement des chambres cardiaques vers ces veines, et d'ici aux artères coronaires.

Dans la pratique courante, il nous arrive de rencontrer des patients avec une coronaire droite occluse ou très serrée, et un tronc commun tellement critique qu'il est surprenant que le myocarde puisse continuer à être nourri et à maintenir une bonne fonction ventriculaire. Entre un tronc commun au 95 % et un tronc commun occlus il y a peu de différence. Ceci serait indicatif du fait qu'une source alternative d'apport sanguin au myocarde existe, concept qui est à la base de cette étude.

Phylogénétique de la circulation collatérale non coronarienne

Si une circulation supplémentaire pour le cœur existe, alors elle est peut-être présente également dans d'autres espèces animales et aurait subi une évolution phylogénétique. Après que les vertébrales ont perdu leurs branchies et ont développé les poumons, l'origine des artères coronaires décalées de l'aorte dorsale à l'aorte ventrale. Grant and Regnier (23) ont souligné que les artères coronaires, en réponse aux majeures exigences d'un myocarde bien développé, se déplacent de façon à se rapprocher le plus possible de la source principale de sang. Chez la grenouille, par exemple, où cette exigence est limitée, grâce à sa double respiration pulmonaire et cutanée, les artères coronaires naissent encore loin du cœur, au

niveau du système carotidien, ce qui correspond aux III et IV arches aortiques de la vie fœtale. Dans la forme phylogénétique primitive, le cœur est situé dans la région cervicale haute. Plus tard dans l'évolution, suite à la croissance céphalo-caudale, le cœur migre en direction thoracique, dans le plus haut vertébré. En même temps que le cœur migre, les gros vaisseaux migrent et sont décalés caudalement. Le site d'origine des artères coronaires suit la migration caudale du cœur (24). Les coronaires de tortue débutent au niveau du tronc artériel brachio-céphalique, en position homologue de la partie haute et ventrale des arches aortiques IV et VI. Chez les mammifères, en revanche, le site d'origine des artères coronaires décalé vers la base de l'aorte ascendante correspond à la partie basse des arches aortiques ventrales IV à VI.

Egalement, la dominance droite persiste dans les phylogenèses. On peut l'observer chez les vertébraux qui respirent par des branchies, comme le requin ou la salamandre. La dominance droite existe chez les mammifères également.

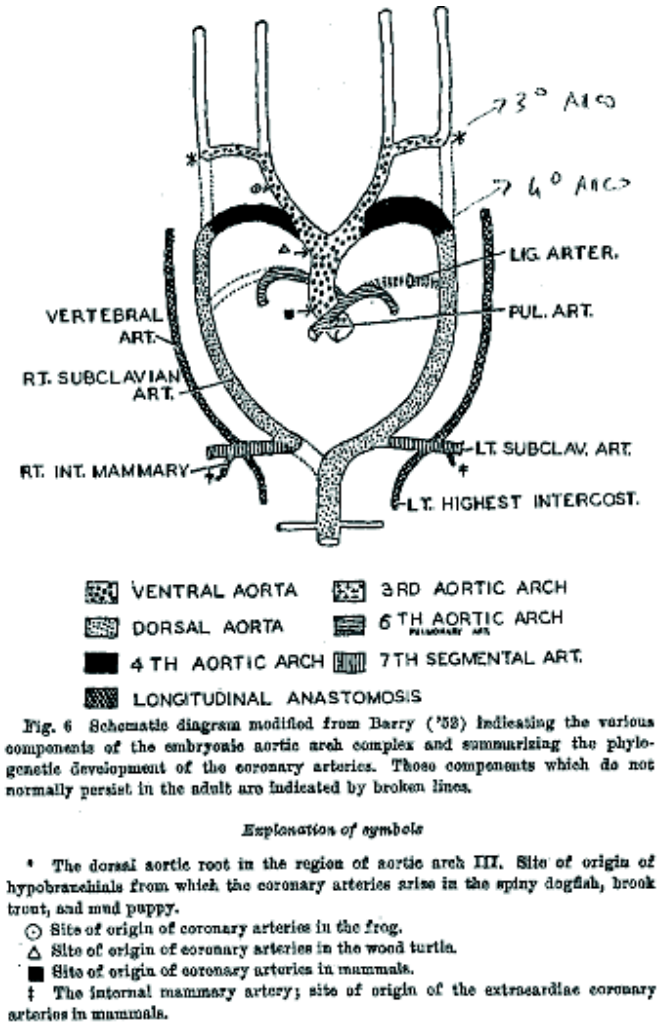

Fig. 6 Schematic diagram modified from Barry ('53) indicating the various components of the embryonic aortic arch complex and summarizing the phylogenetic development of the coronary arteries. Those components which do not normally persist in the adult are indicated by broken lines.

Explanation of symbols

* The dorsal aortic root in the region of aortic arch III. Site of origin of hypobranchials from which the coronary arteries arise in the spiny dogfish, brook trout, and mud puppy.

⊙ Site of origin of coronary arteries in the frog.

△ Site of origin of coronary arteries in the wood turtle.

■ Site of origin of coronary arteries in mammals.

‡ The internal mammary artery; site of origin of the extracardiac coronary arteries in mammals.

Figure 1. Phylogénétique : Artères coronaires et artères mammaires internes.

Plusieurs chercheurs ont montré que des artères extracardiaques naissent de l'artère mammaire interne droite et se dirigent vers le cœur dans différentes espèces animales. Halpern a démontré que le nodus sino atrial et le nodus atrioventriculaire du rat sont nourris par une artère provenant de l'artère thoracique interne au lieu de provenir des coronaires (25). Il a également démontré que chez le chien, il y a des anastomoses entre la coronaire droite et l'artère mammaire droite, à travers la veine cave supérieure.

Chez le rat, l'oreillette droite est nourrie par l'artère mammaire interne droite (25) et également chez la souris. Chez le rat, la circulation collatérale non coronarienne provient également des artères diaphragmatiques (23). La connexion entre artères thoraciques internes et coronaires fut trouvée chez l'homme par Langer en 1880 (26), puis par Hudson, Moritz et Wearn en 1932 (27) et par le Halpern en 1954 (25).

La vascularisation de l'oreillette droite chez les mammifères est un reliquat de l'organisation existant chez les vertébraux primitifs. L'artère thoracique interne et d'autres artères extracardiaques chez les mammifères ont leur origine à partir d'un site homologue avec l'arche aortique dorsale (24).

En synthèse, dans l'évolution phylogénétique, le site d'origine des artères coronaires se déplace de l'aorte dorsale vers l'aorte ventrale pour se rapprocher de la source d'oxygène, au fur et à mesure qu'on perd les branchies et les poumons apparaissent. Lorsque le cœur migre caudalement de la région cervicale à la région thoracique, le site d'origine des artères coronaires migre caudalement. Ce site descend de la partie haute à la partie basse de l'aorte. Chez les mammifères, des artères extracardiaques se dirigent vers le cœur (circulation collatérale non coronarienne). Cette circulation provient de la portion la plus basse de l'aorte dorsale. Ce système est un reliquat d'un système d'artères existant parmi les vertébraux respirant par des branchies, qui commence à la portion haute de l'aorte

dorsale. Le décalage de ce système collatéral de la partie haute à la partie basse peut être expliqué par la migration caudale du cœur (24).

La circulation collatérale non coronarienne chez le rat

Chez le rat, il existe une double circulation cardiaque : la circulation des artères coronaires et la circulation collatérale non coronarienne, bien développée, provenant d'une artère appelée « cardio-médiastinale », droite et gauche. Cette artère est généralement une branche de l'artère thoracique interne, mais elle peut naître directement de l'artère subclavière (25)

Du coté droit, l'artère cardio-médiastinale, origine de l'artère thoracique interne chez 34 rats sur 70, étudiée par Halpern (31 %), et de l'artère carotide gauche dans 2 cas (3 %). Dans 12 cas (17 %) l'artère cardio-médiastinale se divise en branches qui se raccordent à d'autres branches cardiaques provenant de l'artère mammaire

interne et des branches médiastinales provenant de l'artère subclavière droite.

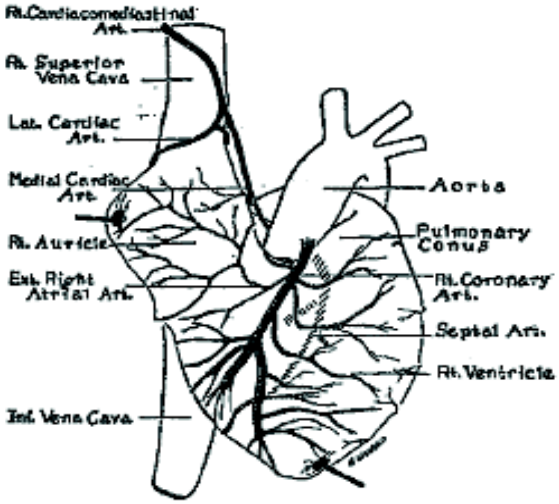

Figure 2. Artère cardio-médiastinale

Du coté gauche, l'artère cardio-médiastinale origine de l'artère mammaire interne chez 62 animaux sur 70 (89 %), de l'artère sous-clavière gauche dans 7 cas (10 %), et de la première artère intercostale gauche dans un cas. Cette artère correspond à l'artère que Green en 1935 a appelée péricardiomédiastinale, mais que Green dans ses travaux n'a pas suivie jusqu'à sa distribution terminale. De son point de départ, l'artère cardiomédiastinale fait un parcours d'une position latérale vers une position médiale au niveau de la face antérieure de la veine cave supérieure, puis elle parcourt le bord médial de cette veine et se divise en branches superficielles et profondes. La branche profonde est une artère médiastinale, et la branche superficielle forment les artères destinées au cœur. La branche profonde (médiastinale) plonge entre la veine cave supérieure et l'aorte ascendante pour terminer dans la trachée, l'oesophageous, la bronche droite, et d'autres structures

postérieures. La branche superficielle continue le long de la face médiale de la veine cave supérieure jusqu'à arriver à la jonction atrio-cavale. A ce niveau, elle se divise en 3 branches destinées au cœur : latérale, centrale et médiale. La branche latérale fait un parcours latéral à la jonction atrio-cavale. Elle continue dans le sulcus terminalis (atrio-ventriculaire) à travers le nodus sino-atrial (artère nodale) et se divise en plusieurs branches terminales destinées à la paroi de l'oreillette droite et de l'auricule. La branche moyenne courbe autour de la parte médiale de la jonction atriocavale, et parcourt la paroi postérieure de l'oreillette droite, dans l'espace entre la veine cave supérieure et inférieure. La branche médiale dévie sur le toit de l'oreillette droite et gauche et donne des branches pour les toits des oreillettes et pour le septum inter-atrial. Elle se termine en irrigant l'oreillette gauche et la partie proximale des veines pulmonaires. Coté gauche : chez le rat existe une veine cave supérieure gauche. L'artère cardio-médiastinale de son point d'origine traverse la surface antérieure de la veine cave supérieure gauche et se divise en deux branches, superficielle et profonde, comme la correspondante artère droite. La branche profonde se dirige médialement, elle entoure la crosse aortique, et nourrit la trachée, l'œsophage, la bronche gauche, et des structures médiastinales postérieures. Les branches superficielles sont les branches cardiaques pour le toit de l'oreillette gauche, le septum interatrial, les veines pulmonaires, et la veine cave supérieure gauche. Toutefois, le nodus sino-atrial chez le rat est perfusé par l'artère nodale en provenance directe de l'artère mammaire droite (25).

Chez le rat, il existe donc une double circulation. Pourquoi est-elle autant développée ? Ceci n'est pas clair, mais peut être pour une perfusion adéquate du système de conduction, qui est le principal bénéficiaire de la double circulation. Chez les mammifères, les artères coronaires peuvent être regardées comme des artères extracardiaques qui se sont rapprochées du cœur dans la phylogenèse, en réponse au majeur développement du myocarde. Chez le rat, plus que chez d'autres animaux, ces artères extracardiaques sont retenues comme réminiscence des artères coronaires dans la phylogenèse.

La circulation collatérale dans le cœur du chien et du porc

Les effets chimiques et physiques de l'hypoxémie sont les mêmes, chez les différents mammifères. Les différences entre le cœur du chien et du porc (les principaux modèles ischémiques) concernent la situation anatomique (28). Chez le porc, les connexions inter-coronariennes sont minimes, et se retrouvent au niveau capillaire et mesurent moins de 20 microns de diamètre. Chez le chien, les collatérales inter-coronariennes sont abondantes, autant et peut-être plus que chez l'homme. Chez le nouveau-né humain, on retrouve déjà des collatéraux bien développés. Toutefois, malgré les limitations initiales de la collatéralité du porc par rapport à celle du chien, le porc a quand même une forte adaptabilité à la condition

d'hypoxie et d'ischémie myocardique. Cette adaptabilité n'est pas inférieure à celle du chien, si l'on considère que le chien a l'avantage d'utiliser des artérioles de 100 microns de diamètres et que le porc développe sa collatéralité à partir des capillaires. Les études sur le processus de croissance qui transforme des petites connexions de nature capillaire ou artériolaire en petites artères montrent que des résultats fonctionnels satisfaisants peuvent être obtenus autant à partir des capillaires que des artérioles. La différence principale entre le chien et le porc est alors la topographie de la collatéralité inter-coronarienne (28). En effet, chez le chien, les connexions sont situées surtout à la surface épicardique alors que chez le porc, les connexions sont intra-myocardiques et sub-endocardiques. La topographie de la collatéralité inter-coronarienne du porc est proche de la topographie de la collatéralité chez l'homme, car des branches des artères coronaires pénètrent profondément dans le myocarde. Si les études de Schaper et Xhonneux ont montré que chez le porc il y a une incidence majeure d'infarctus du myocarde, après création d'un modèle ischémique. Ceci est dû non seulement à la nature de la circulation collatérale mais également à des facteurs indépendants, comme la pression de perfusion en amont de la ligature de la coronaire ou le rapport entre la masse myocardique et le poids de l'animal (28). Chez le chien, il y a 8,5 grammes de tissu myocardique pour chaque kilogramme de masse corporelle, alors que chez le porc, il y a 4 grammes de masse myocardique pour chaque kilogramme de masse corporelle. Le résultat est que la réserve de myocarde disponible après création

d'un modèle ischémique est mineure pour le porc, ce qui explique en partie le majeur taux d'infarctus du myocarde. Une étude bien détaillée a montré que la mortalité après occlusion chronique d'une coronaire était la même chez le chien et le porc (34 versus 30 %). Il n'y avait pas de différence dans la vélocité de formation de la circulation collatérale. Le porc montre en revanche un taux majeur d'infarctus du myocarde (44 % versus 22 %) et une majeure extension du territoire atteint. Ces études ont également montré que le chien a tendance à former peu de collatéraux mais de bon diamètre, et que le porc forme de petits mais nombreux collatéraux. En conclusion : les différences anatomiques entre le porc et le chien tels que la différence de poids relatif du cœur, la localisation de la collatéralité, le diamètre et la quantité des branches collatérales ne modifient pas la mortalité après création d'un modèle ischémique. La similitude effectuée généralement entre le cœur humain et le cœur du porc est basée sur des aspects anatomiques, mais en ce qui concerne les aspects fonctionnels, le cœur du porc et du chien sont équivalents. Par ailleurs, il n y a pas d'études en littérature sur la CCNC du porc, ce qui justifierait encore plus d'effectuer des études sur ce sujet chez cet animal.

La circulation collatérale non coronarienne chez l'homme

Les études sur la circulation collatérale non coronarienne ont débuté en 1880 par Langer (26), qui en étudiant les vaisseaux de Thebesius par des injections dans les artères coronaires, a décrit des branches de connexions entre les coronaires et les artères du médiastin, du péricarde pariétal, du diaphragme, et des hilum pulmonaires. Woodfrood en 1926 a souligné les anastomoses entre les artères coronaires et les vasa vasorum de l'aorte (29). En 1928, Wearn a noté qu'en injectant India ancre ou blue berlin dans les coronaires, les vasa vasorum de l'aorte ascendante étaient injectés également et devenaient bleues (30). Robertson en 1930 a souligné l'importance des artères du gras péricardique en présence d'une pathologie obstructive coronarienne (31). Il a également décrit les anastomoses des branches des artères coronaires avec les vaisseaux de l'adventice aortique et autres vaisseaux du thorax. Plusieurs révisions de la littérature, comme celle de Gross (1921) (32), Monckberg (1924) (33), Spalteholz (1924) (34), Warburg (1930) (35), et Krasner (1933) (36) ont mentionné la circulation extracardiaque du cœur. A ce jour, toutefois, l'extension exacte et l'origine exacte des anastomoses extracardiaques des artères coronaires avec les artères des structures adjacentes du thorax n'a pas encore été décrite avec précision. Leur existence est généralement même inconnue par la plupart des cardiologues, chirurgiens cardiaques et anatomistes.

L'injection du liquide coloré dans les ostia coronaires montre les anastomoses extracardiaques des artères coronaires. Il est justifié de nommer cette circulation collatérale « non coronarienne » car il ne s'agit pas de collatéralité ni homo-coronarienne ni hétéro-coronarienne. Il y a 5 sites principaux de collatéralité.

(1) des petit vaisseaux ont leur origine juste à l'origine des artères coronaires et sont en communication avec des petits vaisseaux de la graisse péricardique, avec les vasa vasorum de la paroi aortique, et les artères et artérioles de l'adventice aortique. L'injection dans les coronaires montre également des anastomoses avec petits vaisseaux diaphragmatiques, péricardiques et médiastinaux. (27),

(2) Les vaisseaux à la base de l'artère pulmonaire, soit dans la paroi de l'artère pulmonaire, soit dans son adventice. Ces vaisseaux de paroi sont visibles même dans les branches d'artère pulmonaire périphérique, intrapulmonaires. Ces artères sont en connexion avec les branches coronariennes de l'infundibulum pulmonaire, avec vaisseaux des réflexions péricardiques autour de l'artère pulmonaire, avec artères médiastinales, bronchiques et de la graisse à la base du cœur (27)

(3) Une large connexion d'artères autour des veines pulmonaires avec les artères péricardiques, bronchiques et médiastinales (27)

(4) Des vaisseaux plus larges et plus nombreux ont été retrouvés autour des ostia de la veine cave supérieure et inférieure, au niveau de l'adventice (27). Parmi les artères les plus responsables de l'injection du matériel dans la circulation extracardiaque étaient les branches auriculaires de l'artère coronaire droite. Celles-ci ont généralement deux branches dont une forme un anneau autour de l'ostium de la veine cave supérieure. Les branches auriculaires ont donné lieu à une arborisation également pour les veines pulmonaires et pour les réflexions péricardiques au niveau des gros vaisseaux. Le passage de liquide injecté dans les vasa vasorum de l'aorte et de l'artère pulmonaire était possible à travers les vaisseaux de la telae adiposa du cœur. Toutefois, une artère du conus pulmonaire peut occasionnellement être source de liquide pour les vasa vasorum aortiques et de l'artère pulmonaire. Les injections extracardiaques les plus complètes ont été obtenues chez des sujets âgés, généralement. Ceci est dû au fait que les artères des branches de la graisse péricardique augmentent avec l'âge.

(5) Dans les réflexions péricardiques intervasculaires, même si c'est à moindre mesure. En revanche, il y a une extensive toile d'araignée des vaisseaux au niveau du péricarde pariétal. Les artères les plus grosses injectées étaient les branches péricardiques des artères mammaires internes. Les branches du péricarde pariétal sont en connexion avec des artères thoraciques antérieures. Les anastomoses principales entre les vaisseaux péricardiques et les artères

coronaires sont au niveau des sites où les veines caves et les veines pulmonaires passent à travers le péricarde. Dans le diaphragme, les vaisseaux injectés se déclenchent à partir du foramen quadratum et sont en connexion avec les vaisseaux de l'adventitia des veines caves et des terminaisons des artères péricardiophréniques. Le liquide d'injection est retrouvé également au niveau des vaisseaux des hiles pulmonaires, et les vaisseaux des artères et veines pulmonaires à travers les branches auriculaires des artères coronaires. Même le médiastin, l'œsophage, les bronches (dans la mucosa), et la trachée présentent du liquide d'injection, ceci à travers des petites artères de l'aorte thoracique qui s'anastomosent avec les branches des artères mammaires internes, branches bronchiques, phréniques, et intercostales.

En conclusion, beaucoup des vaisseaux thoraciques donnent des branches collatérales qui s'anastomosent avec les branches collatérales des artères coronaires. Par ordre d'importance, ces vaisseaux sont :

a) les branches péricardiophréniques des artères mammaires internes ;

b) les branches médiastinales antérieures, péricardiques, phréniques, intercostales et œsophagiennes. Si l'on injectait les coronaires, on retrouverait donc autant de vaisseaux périphériques injectés, mais l'inverse est également vrai.

Si on fait des expérimentations inverses, c'est-à-dire au lieu d'injecter les coronaires, on injecte l'aorte thoracique, on retrouve les mêmes connexions. Pour

faire cette expérimentation, une canule peut être mise dans l'aorte, au-dessus des coronaires. Ensuite, on lie le segment d'aorte entre les ostia coronaires et la canule, et le segment d'aorte thoracique au-dessus du diaphragme, ainsi que l'artère anonyme, la carotide gauche et la sous-clavière (27). De cette façon, la canule est isolée de tout orifice. Toutefois, après injection, on retrouve du liquide d'injection coloré au niveau de l'auricule gauche.

Classification de la circulation collatérale cardiaque de Bloor et Liebow

Selon ces auteurs, il y a quatre types de circulation collatérale dans le cœur : (1) endo-murale (2) inter-coronarienne (3) retro-cardiaque (4) trans-épicardique.

Circulation intra-murale

Il s'agit des communications entre les chambres cardiaques et les artères coronaires. Elles sont de 2 types : les artères luminales et les veines de Thebesius.

(a) Les artères luminales ont des ouvertures séparées par rapport aux ouvertures des veines de Thebesius. Ces artères drainent dans l'oreillette gauche surtout, mais également dans le ventricule gauche.

(b) Les veines de Thebesius, décrites en 1708, se retrouvent dans la paroi des oreillettes et des ventricules, et les orifices se retrouvent dans les cavités cardiaques. Ces veines se perdent directement dans le myocarde.

Circulation collatérale inter-coronarienne

Entre les artères coronaires, il y a des anastomoses de diamètre variable entre 40 et 300 microns. Dans le cœur des enfants, non soumis aux stimuli de l'hypoxie et à hypertrophie, il y a des anastomoses de 80 microns. Dans une étude comparative entre les anastomoses inter-coronariennes de la population européenne, et les coronaires de Bantu, il y a une majeure incidence de ces anastomoses parmi les Bantu (75 % versus 23 %). Toutefois, ceci est probablement dû à une majeure incidence d'anémie ferriprive pendant l'enfance, ce qui représente un stimulus au développement de la circulation collatérale(37). En général, la circulation collatérale est développée surtout au niveau du septum inter-ventriculaire et inter-atrial, à la crux, au sillon inter-ventriculaire, à l'apex, et dans le plan musculaire sub-épicardique, et la paroi des 2 oreillettes. Les facteurs qui sollicitent le développement des anastomoses inter-coronariennes sont l'hypoxie, l'anémie, l'exercice et les médicaments vasomoteurs.

Les artères rétro-cardiaques

Les artères rétro-cardiaques représentent la circulation collatérale non coronarienne de façon prédominante. Elles représentent un bridge de connexion entre les branches atriales des artères coronaires et les artérioles bronchiques et médiastinales. Il existe un deuxième type de circulation rétrocardiaque entre le plexus artériel postérieur médiastinal et les artères du septum inter-atrial. Ces artères peuvent s'élargir de façon importante si on effectue la ligature de l'artère pulmonaire suivie d'une cardiopneumopexie. Dans ces conditions, les branches rétrocardiaques augmentent de diamètre et commencent à fonctionner comme réseau collatéral pour le poumon, avec les artères bronchiques, avec lesquelles ils ont des anastomoses. Les connexions se font surtout avec les branches atriales de la coronaire droite et de la circonflexe. De cette façon, les coronaires sont en connexion avec l'aorte thoracique descendante. La direction du sang dépend des gradients de pressions. Normalement, le flux est prédominant vers le poumon, mais si la pression dans les coronaires est réduite à cause d'une obstruction, la direction du sang s'inverse.

Les artères trans-épicardiques

Ces artères se forment naturellement dans le tissu de granulation autour du cœur, comme dans les péricardites. Ce principe avait été utilisé au début de la chirurgie

cardiaque, car l'on suturait des organes adjacents sur le cœur, comme le poumon, l'omentum, le jéjunum et le muscle pectoral, pour provoquer une réaction inflammatoire locale et la formation des néo-vaisseaux. Il s'agissait de méthodes de revascularisation myocardique utilisées surtout par Beck (18), Lezius, et O'Sheghenazy(13). Une autre façon de créer des connexions vasculaires trans-épicardiques consistait en la tunnellisation d'une artère dans le myocarde (méthode de Vineberg)(19).

Rôle potentiel des facteurs de croissance vasculaire

L'angiogénèse est définie comme l'apparition des nouveaux capillaires à partir des vaisseaux préexistants, alors que la vasculogénèse est définie comme l'apparition de nouveaux capillaires à partir des cellules progénitrices (angioblastes).

Les facteurs de croissance peuvent agir de façon directe ou indirecte sur la cellule endothéliale.

Les facteurs de croissance vasculaire directe exercent leur action *in vitro* et *in vivo*. Parmi ceux-ci, on rappelle le VEGF (vascular endothelial growth factor), le FGF (fibroblast growth factor) et l'HGF (hepatocyte growth factor). Les facteurs de croissance indirecte exercent leur action *in vivo* mais non *in vitro*, comme le platelet derived growth factor (PDGF), le transforming growth factor beta (TGF-beta), angiopoietin, et l'Hypoxia-inducible Factor 1(HIF1) (38).

A partir des années 90, beaucoup d'expérimentations ont montré que le FGF et le VEGF pouvaient solliciter le développement de branches collatérales dans un territoire ischémique myocardique. Les facteurs de croissance étaient injectés dans les coronaires ou à travers l'oreillette gauche. L'injection directe intramusculaire pouvait être efficace à augmenter la perfusion d'une patte chez les lapins utilisés comme modèle ischémique(38). Dans l'éventualité où la CCNC pourrait être augmentée par les facteurs de croissance de façon adéquate, ceci pourrait représenter une méthode alternative de revascularisation myocardique. L'association de ligature bilatérale des artères thoraciques internes et l'injection lente des facteurs de croissance pourraient représenter une façon d'arriver à ce but.

Les constricteurs ameroïdes

Les constricteurs Ameroïdes (Research Instruments NW Inc., Sweethome Oregon, 97386. 541-367-1855) (39-41) sont des instruments circulaires utilisés pour l'occlusion graduelle et complète d'un shunt vasculaire ou d'autre vaisseau. Un constricteur Ameroïde consiste en une partie interne constituée de caséine avec un anneau externe d'acier inoxydable. La caséine est une substance hygroscopique qui gonfle et lentement absorbe les fluides. L'anneau d'acier inoxydable oblige la caséine à se gonfler à l'intérieur, de façon à ce que l'anneau initialement ouvert puisse se fermer et que le shunt vasculaire ou la coronaire, s'oblitère. L'occlusion

s'avère graduellement en 4 ou 5 semaines. Le temps d'occlusion d'un vaisseau dépend du diamètre du vaisseau, de l'améroïde et de la rigidité de l'anneau externe d'acier. La fermeture est plus rapide pendant les 13-14 jours qui suivent l'implantation. La vitesse d'occlusion décline ensuite. Ils sont stérilisés au gaz et pour cette raison ils ne devraient pas être utilisés avant 24 heures du processus de stérilisation, pour permettre à l'oxyde d'éthylène d'être largué de la caséine. Les constricteurs améroïdes sont de différentes tailles, avec des diamètres internes variables, entre 3.5 et 9 mm. Les anneaux de diamètre entre 3.5 et 5 mm sont les plus utilisés pour la ligature des shunts portaux. Le choix du diamètre d'un améroïde est basé sur le diamètre du vaisseau. Une fois que l'anneau est positionné autour de la coronaire, l'anneau d'acier est tourné de façon à ce que son ouverture soit du coté opposé à l'ouverture de l'anneau de caséine. La complication fréquente est la mort de l'animal pour survenue d'une fibrillation ventriculaire après quelques minutes du positionnement.

D'autres méthodes d'occlusion coronaire expérimentales

1) Bandes flexibles stériles de cellophane (40) : en étant flexibles, ils peuvent être positionnés autour du vaisseau puis être bloqués par un clip chirurgical, pour obtenir une réduction du diamètre. Puis, l'inflammation due à la cellophane cause une occlusion complète en moins de 4-6 semaines.

2) Constricteurs ameroïdes radio-transparents (42): ce sont de constricteurs ameroïde consistant en un anneau de plastique radio-transparent à la place de l'anneau d'acier; à l'intérieur est contenu l'anneau de caséine. Après l'implantation de ce type d'anneau sur l'artère circonflexe, on a démontré la réduction du diamètre de 57 %, 78 % et 88 % après respectivement 10, 20 et 30 jours. Après 30 jours, une collatéralité de l'artère diagonale vers l'artère circonflexe est démontrable à l'angiographie chez 85 % des chiens.

Les pompes osmotiques

Les pompes osmotiques Alzet sont des pompes en miniature, implantables, utilisées pour la recherche sur modèle animal (43). Ces pompes larguent de façon continue médicaments, hormones et autres agents chimiques à des vitesses contrôlées entre un jour et six semaines. Il n'est pas nécessaire de faire des connexions externes ni de manipulation.

The ALZET® Osmotic Pumps Product Line

Select a pump to learn more

Les pompes Alzet peuvent être utilisées pour administration systémique lorsqu'elles sont implantées dans le tissu sous-cutané ou dans l'espace intrapéritonéal ou dans la cavité thoracique.

Elles peuvent être attachées à un cathéter pour infusion intraveineuse, intracérébrale, ou intra-artérielle et peuvent être utilisées pour le largage direct dans un organe ou tissu spécifique.

Les organes étudiés par ces pompes sont nombreux : moelle pinéale, rate, foie, organes ou tissus transplantés, et blessures en voie de cicatrisation.

Ces pompes ont été utilisées dans des milliers d'études pour le largage contrôlé et l'étude des effets de peptides, facteurs de croissance, cytokines, médicaments chimio-thérapeutiques, hormones, stéroïdes, et anticorps.

Grâce au mécanisme par lequel les pompes Alzet marchent, les agents à tester peuvent être largués à des vitesses contrôlées, indépendamment de leurs propriétés

chimiques ou physiques. Ces pompes ne peuvent pas être utilisées pour le largage de produits alimentaires ou chez l'homme.

Figure 3 : Modalité de fonctionnement d'une pompe Alzet.

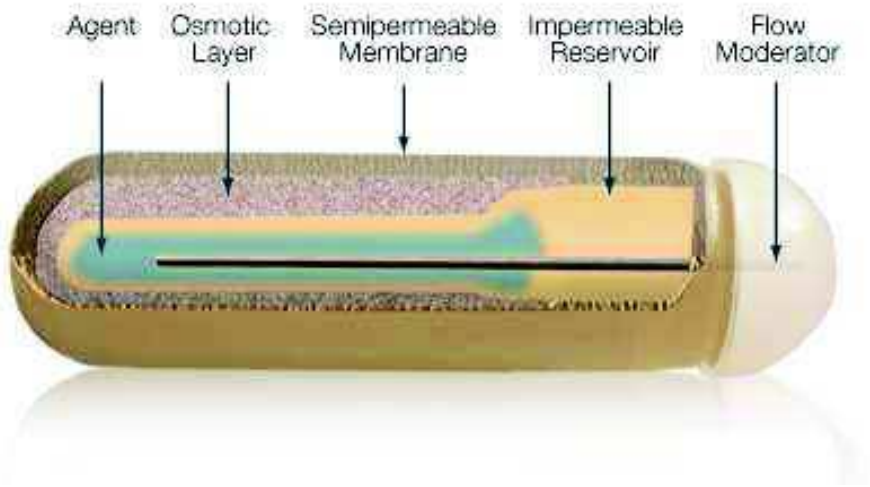

Les pompes Alzet travaillent grâce à une différence de pression osmotique. La vitesse de largage de la pompe Alzet est contrôlée par la membrane semi-perméable externe. Le profil de largage est contrôlé par la membrane externe perméable à l'eau et ne dépend pas des caractéristiques physiques et chimiques de la substance qui doit être larguée. Des substances de différentes natures peuvent diffuser, même les macromolécules et les ions, avec différents agents vecteurs à des vitesses contrôlées. Donc, le poids moléculaire, les caractéristiques physiques et chimiques n'ont pas de capacité.

Figure 4. Types de pompes Alzets.

Le volume et la vitesse de largage des pompes Alzet sont fixés par le constructeur. Ces pompes sont commercialisées avec différentes vitesses de largage, entre 0.11 et 10 microns/heure, entre 1 jour et 6 semaines. Les pompes Alzet nécessitent une température à 37°C. Toutefois, si l'expérimentation doit se faire dans un environnement différent de 37°C, alors la vitesse de libération de la substance chimique devra être adaptée à la température.

Une explication plus ample sur le mécanisme de fonctionnement des pompes Alzet est sur l'article des Theeuwes et Yum (44).

Etude de la distribution du flux sanguin par la méthode des microsphères

L'étude de la perfusion régionale d'un organe, ou entre deux organes, est plus précise si l'on utilise la méthodologie des microsphères que si l'on utilise des sondes mesurant le flux. La première utilisation fut en 1967, par Rudolph and Heymann, pour examiner le flux régional dans les fœtus de mouton (45).

Le principe : le nombre des microsphères que l'on trouve à l'intérieur d'un tissu est proportionnel au flux sanguin dans le tissu au niveau des capillaires, ou plus exactement dans une unité de volume ou masse de tissu. La mesure standard est donnée par « flux par gramme de tissu ». Les petites microsphères passent à travers la paroi capillaire pour se diriger dans les tissus. Le diamètre des microsphères est important. Des microsphères de moins de 12 microns de diamètre échappent vers le lit veineux, alors que peu parmi les microsphères de 15 microns échappaient (46). L'utilisation des microsphères de 15 microns a permis de déterminer que le flux myocardique régional était très hétérogène. Il est important de considérer quelques principes :

1) le mixing des microsphères dans la circulation doit être adéquat. Les 2 meilleurs sites d'injection des microsphères pour arriver à ce but sont l'oreillette gauche et la pointe du cœur ;

2) les microsphères ne doivent pas obstruer les capillaires et les artérioles. Au départ de cette technique, l'inquiétude principale consistait dans le fait que les microsphères auraient pu, théoriquement, occlure les artérioles ou les capillaires. Puis, on a démontré qu'une simple microsphère n'occlut pas un capillaire et également que les microsphères après quelques heures ou quelques jours, migrent du lit capillaire à l'espace interstitiel ;
3) Les microsphères de diamètre supérieur à 15 microns migrent de façon non uniforme dans le myocarde, car la distribution est inégale et ressent l'influence du flux sanguin : les sphères majeures se placent dans des régions de majeur flux sanguin. Toutefois, avec les microsphères d'un diamètre compris entre 10 et 15 microns, ce problème semble être éloigné.
4) il existe 2 familles de microsphères : radioactives et non radioactives (colorées, fluorescentes et NAM, « neutron activated microspheres »). Les radioactives sont les plus coûteuses et les plus problématiques pour l'environnement.

Neutron Activated Microspheres

L'évaluation précise du flux sanguin à travers le myocarde humain n'est pas encore possible. Toutefois, il est possible de l'étudier dans un modèle animal *in situ* en utilisant la méthode des microsphères. Le gold standard est représenté par les

microsphères radioactives (MR). Toutefois, des problèmes concernant le coût, l'environnement et la disponibilité réduite de ce matériel, ont poussé à chercher des microsphères de différentes natures, en particulier pour évaluer le flux dans la microcirculation. Les NAM, neutron activated microsphères (47), sont des sphères ayant des attributions physiques similaires aux MR, mais avec les différences suivantes (1) ne sont pas radioactives (2) à l'intérieur de chaque sphère est contenu un traçant isotopique (3) ce traçant peut être activé par une irradiation de neutrons (4) pour éviter l'agrégation, ils doivent être suspendus dans une solution saline plus Tween 0.01%. Cette solution dispose d'un agent bactériostatique (Thimerosal 0.01%) (5) pour assurer les 95 % de probabilité que la mensuration du flux sanguin sera proche de la valeur réelle, un minimum de 400 microsphères doivent être incluses dans chaque échantillon (5) l'isotope est lié à la matrice en polystyrène de la sphère (6) le nombre de microsphères généralement injectés pour chaque évaluation est de $5x10^6$; (7) la détermination de microsphère injecté est donnée par la formule Y= ($1.2x10^6 + 1.9x10^5$) x X, avec Y= nombre de MS et X =masse en kg du modèle animal (suggéré par le fabricant) ; (8) un échantillon de sang doit toujours être prélevé comme échantillon de référence, à la vitesse de 4 ml/min en commençant 10 secondes avant l'injection des microsphères et en continuant pendant 2 minutes ; (9) la formule pour le calcul est la suivante : Q=MTR x FR / MSR x grTR, ou MTR= nombre des microsphères dans le tissu de référence ; FR est le flux de référence ; MSR = nombre des microsphères dans l'échantillon de

sang de référence ; grTR= grammes de tissus référence. Pour l'analyse des tissus, plusieurs tranches de myocarde sont nécessaires, en général 3 tranches, et chacune est divisée en une partie antérieure et postérieure, donc pour obtenir 6 morceaux de cœur. Puis chaque morceau est divisé en épicarde, myocarde et endocarde, pour un total de 18 pièces. Ces pièces sont envoyées dans un laboratoire pour irradiation des neutrons (BioPAL Inc, Worcester, USA).

MATERIEL ET METHODES

Le protocole expérimental était conduit en accord avec les standards établis par l'Institut National de Santé Canadien "*Guide for the Care and Use of Laboratory Animals*". Vingt-quatre interventions par sternotomie et thoracotomie ont été finalement prévues pour cette étude, à effectuer sur huit chiens, chaque chien nécessitant trois interventions. Le protocole initial constitué de 18 chiens divisés en 3 groupes, pour un total de 54 interventions, s'est avéré non réalisable pour des raisons complexes. Chez chaque chien, une condition ischémique est obtenue par l'occlusion progressive de l'artère circonflexe (CX) à l'aide d'un anneau ameroide visant à obtenir une constriction au niveau du segment proximal de l'artère. L'accès chirurgical est obtenu à travers une mini-thoracotomie gauche. Chez tous les chiens, des microsphères de type A de 15 microns de diamètre sont injectées dans l'oreillette gauche pour obtenir une distribution hétérogène dans le myocarde à cause de l'occlusion partielle de la circonflexe et sont utilisées pour un « shadow labelling » du territoire myocardique à risque. Trois semaines plus tard, une sternotomie médiane est effectuée chez chaque chien. Des microsphères de type B sont injectées dans l'oreillette gauche, en condition de repos, et ensuite des microsphères de type C sont injectées sous pacing rapide. L'artère thoracique interne est occluse par une ligature distalement, avant sa bifurcation. « Vascular endothelial growth factor » (VEGF) est administré à travers un cathéter de petit diamètre laissé à l'intérieur de l'artère thoracique interne. Une pompe Alzet permet

l'administration continue du VEGF pendant 4 semaines. Le sternum est fermé attentivement. Après l'intervention, les chiens sont traités avec 160 mg d'aspirine pour éviter la thrombose au niveau de l'artère thoracique interne à cause du cathéter. Quatre semaines plus tard, les chiens sont soumis à la troisième et dernière intervention. Des microsphères de type D et E sont injectées dans les mêmes conditions que celles décrites ci-dessus. Des microsphères de type F sont injectées dans les artères thoraciques internes ligaturées. Ensuite, les animaux sont euthanasiés et les cœurs explantés. Plusieurs tranches sont préparées pour une analyse segmentaire du flux myocardique dépendant de la circulation collatérale non coronarienne. Également, plusieurs tranches d'autres tissus médiastinaux sont excisées à la recherche des microsphères. L'objectif dans ce cas-là est d'investiguer l'éventuel parcours de la circulation collatérale non coronarienne. Donc des morceaux de thymus, graisse péricardique, adventice aortique avec vasa vasorum, adventice pulmonaire avec vasa vasorum, veine cave supérieure, veine cave inférieure, péricarde juxta aortique et juxta diaphragmatique sont excisés.

Protocole d'anesthésie

Nous avons modifié le protocole d'anesthésie après la première intervention. Le protocole définitif est le suivant : on effectue une prémédication avec Atravet, 0.5 mg/kg IM ou SC et Glycopirollate, 0.01 mg/kg IM ou SC. L'induction est effectuée au penthotal, 10 mg/kg IV. Le maintien est obtenu par l'Isoflurane 1.5-3% IT. Pour l'analgésie, on utilise le Fentanyl 0.005 mg/kg IV, bolus per op. Puis en perfusion per-opératoire, 0.005 mg/kg/h. En postopératoire immédiat, on utilise l'hydromorphone, 0.1 mg/kg, sc. Dans les espaces intercostaux, après incision : bupivacaine, 3 ml. En postopératoire : buprénorphine, 0.01-0.02 mg/kg, SC ou IM , deux fois par jour pendant 3 jours, et ketoprofen 2 mg/kg une fois par jour pendant 3 jours post-op. L'antibiotique est l'Enrofloxacin 5 mg/kg sc, 1 fois par jour pendant 5 jours.

Figure 5. Préparation anesthésiologique

Tableau 1. Protocole d'anesthésie.

Drogues		Dose	Site
Prémédication			
Atravet	0,5 mg/kg	s.c. ou i.m.	
Glycopyrrolate	0,01 mg/kg	s.c. ou i.m.	
Induction			
Pentothal	10 mg/kg	i.v.	
Maintien			
Isoflurane	1,5-3%	i.t.	
Analgésie			
Fentanyl	0,005 mg/kg	i.v.	bolus per-op
Fentanyl	0,005 mg/kg/h	i.v.	perfusion per-op
Hydromorphone	0,1 mg/kg	s.c.	post-op immédiat
Bupivacaïne	3 X 1 ml	intercostaux	après incision du départ
Buprénorphine	0,01-0,02 mg/kg	s.c. ou i.m.	B.I.D. X 3 jrs post-op
Kétoprofen	2 mg/kg	s.c. ou i.m.	S.I.D. X 3 jrs post-op
Antibiotiques			
Enrofloxacin	5 mg/kg	s.c.	S.I.D. X 5 jrs

Les étapes chirurgicales en détails

Première intervention : Incision sur 6 cm au 3e espace intercostal, 1 cm en dessous du mamelon gauche. Ouverture du tissu cutané et sous cutané au bistouri électrique. Ouverture de la plèvre. On récline le poumon et l'on expose le péricarde. Ouverture et suspension du péricarde et exposition de l'artère circonflexe, au niveau du sillon atrio-ventriculaire gauche. Pour garder l'exposition du sillon, il est nécessaire de récliner le poumon avec une pince Kelly et une petite compresse. On cherche l'artère circonflexe en disséquant les tissus doucement avec un « angle droit ». Isolement de l'artère avec un vessel loop à double tour et l'on fixe le vessel loop au champ opératoire avec un mosquito. De cette façon, le vaisseau est occlus. Puis, avec une petite seringue, les microsphères sont injectées dans l'oreillette gauche. Avant d'injecter, il faut aspirer quelques cc de sang, pour être sûr de bien être dans l'oreillette et ne pas injecter les microsphères en dehors. Le mouvement est qu'avec une pince DeBakey l'on pince l'oreillette et l'aiguille. L'injection IV est effectuée en 30 secondes. Après l'injection, on laisse le cœur faire quelque bâtiment en condition d'ischémie. Ensuite on libère le vessel loop et l'ischémie est terminée dans un premier temps. On appelle cette procédure « shadow labelling » ; elle sert à délimiter le territoire ischémique qui sera l'objet de nos observations à la fin de toutes les procédures. L'anneau ameroïde est

positionné autour de la circonflexe, avec une main l'on tire sur le vessel loop pour faire une légère traction sur la CX, avec l'autre main l'on garde une pince debakey pour positionner l'ameroide. L'anneau doit glisser facilement ; une fois positionné, le risque est que si une partie de la CX reste dans le site d'ouverture de l'ameroïde, au lieu d'être dans la lumière centrale, l'ameroïde peut écraser excessivement l'artère. Ensuite, on ferme le péricarde à points séparés. On positionne un tube de drainage de 24 FR et l'on ferme la cage thoracique. Une fois fermée, on fait 3 insufflations, et en gardant quelques secondes le thorax en position d'insufflation, pour éviter le pneumothorax, on enlève le tube de drainage.

Figure 6: Le site d'incision à la première intervention

<u>Deuxième intervention</u> : La deuxième intervention est effectuée à 3 semaines de distance de la première. Elle est constituée de 6 étapes principales.

Etape 1 : ouverture

Le chien est positionné sur le dos, rasage jusqu'au cou. Mise en place du cathéter fémoral et héparinisation de la tubulure. Désinfection et positionnement des champs. Le champ est troué dans la partie correspondant au sternum puis fixé à des serviettes vertes par 4 krails. Le sternum d'un chien de 25 kg type Doberman est long d'environ 20 cm, mais il est très étroit. Ouverture du sternum avec scie circulaire du bas vers le haut. Écartement avec petit écarteur. Application de cire à os comme chez les humains et hémostase.

Étape 2 : isolement artère thoracique interne (ATI)

Identification de l'ATI gauche. L'ATI est peu loin du bord sternal (1 cm environ). Pour écarter l'hémithorax gauche, on utilise un gros écarteur autostatique. On débute cranialement et on libère l'ATI en 4 sites : le plus cranial pour positionner (dans une étape suivante) un petit clamp métallique vert. Un site au tiers supérieur, mais plus caudal par rapport au premier, qui servira de porte d'entrée du cathéter de la pompe Alzet. Un site plus distal pour positionner un deuxième clamp vert. Les clamps verts servent à éviter l'hémorragie lorsqu'on met en place la pompe Alzet. Un quatrième site distal, situé entre la fin du manubrium et l'origine de la xiphoïde, pour ligature finale de l'ATI, qui sera effectuée en phase finale d'intervention.

Figure 7: Isolement de l'artère thoracique interne

Figure 8. Ligature de l'artère thoracique interne.

Etape 3 : injection des microsphères de repère

Ouverture du péricarde et traction avec Vicryl 2-0. Exposition de l'oreillette gauche, identification de l'IVA et du VD. Prélèvement du sang par le cathéter fémoral pendant 10 secondes. Injection des microsphères de repère de type B dans l'OG pendant 30 secondes et prélèvement en même temps par le cathéter fémoral. On garde la seringue de façon à exposer le dos de la main, pour utiliser les 4e et 5e doigts pour bouger le piston. Les mouvements sont 3 : on prend l'OG avec la pince, on enfile l'aiguille dans l'OG, on déplace la pince pour bloquer l'aiguille et l'oreillette en même temps pendant l'injection. Reperfusion pendant 1 minute et 30 secondes après injection des microsphères de repère. Entre temps, on continue la prise de sang par la fémorale.

Figure 9. Injection des microsphères dans l'oreillette gauche

Etape 4 : injection des microsphères à 150 BPM

Mise en place d'un fil de PMK dans le VD. On ne coupe pas l'aiguille. Répétition de l'injection des microsphères de type C comme dans l'étape 3, mais à 150 bpm. Ablation du fil de PMK. Contrôle de l'hémostase de l'OG et du VD. Fermeture du péricarde par 2 fils de Vicryl 2-0.

Etape 5 : mise en place de la pompe ALZET

Héparinisation systémique à 5000 UI par voie périphérique. Clampage de l'ATI en amont et en aval avec des petits clamps verts. Bourse de Prolène 7-0, aiguille standard, sur ATI. Ouverture de l'ATI par bistouri pointu. Il faut couper la pointe du cathéter de la pompe Alzet et la rendre pointue. Mise en place à l'aide d'un « angle droit ». On sécurise le cathéter avec un deuxième fil de Prolène 7-0. Papavérine, injection sur ITA, 2 ml, dilution dans 18 ml de sérum physiologique. Positionnement d'une pompe Alzet dans la graisse du médiastin, en faisant attention de ne pas couder le cathéter. Fermeture de la graisse du médiastin autour de la pompe de façon à l'immobiliser et la protéger.

Etape 6 : fermeture

Contrôle de l'hémostase, mise en place d'un drain thoracique, fermeture du sternum (avec « Newnit » si besoin) par fils d'acier séparés. Après fermeture du thorax, on fait 3 insufflations et ablation du drain à la dernière insufflation pour éviter le pneumothorax. Ablation du cathéter fémoral et compression.

Troisième intervention : Quatre semaines plus tard, les chiens sont soumis à la troisième et dernière intervention. Des microsphères de type D et E, donc différentes des microsphères utilisées pendant les première et deuxième interventions, sont injectées dans l'oreillette gauche en condition de repos et ensuite en pendant pacing rapide à 150 bpm, pour mesurer le débit de microsphères myocardique. Des microsphères de type F sont également injectées dans les ATI pour étudier l'éventuel parcours de la circulation collatérale en provenance des ATI. Avant d'euthanasier les animaux, une coronarographie est effectuée, pour observer si l'expérimentation a créé la formation d'une nouvelle circulation de petites artères ou artérioles. Elle nous permet également d'observer la position de l'anneau améroïde. Ensuite, les animaux sont euthanasiés et les cœurs explantés. Plusieurs tranches sont préparées pour une analyse segmentaire du flux myocardique dépendant de la circulation collatérale non coronarienne. Également,

plusieurs tranches d'autres tissus médiastinaux sont excisées à la recherche des microsphères. L'objectif dans ce cas est d'investiguer l'éventuel parcours de la circulation collatérale non coronarienne, donc des morceaux de thymus, graisse péricardique.

Résultats

Huit chiens de différentes races ont été opérés, d'un poids compris entre 20 et 29 kg. La plupart des chiens sont morts sans pouvoir arriver à la troisième intervention. Quatre chiens sont morts après l'implantation de l'anneau ameroïde sur l'artère circonflexe, suite à une fibrillation ventriculaire. Chez ces 4 chiens, l' ameroïde apparaissait correctement positionnée. Toutefois, une arythmie majeure apparaissait environ 5 minutes après l'implantation par voie thoracotomique gauche. Un massage cardiaque interne a été effectué à chaque fois, en utilisant seulement les doigts, plus l'administration de Xylocaïne à la dose de 1 mg/kg. Dans 1 cas, après la récupération initiale d'un rythme sinusal, nous avons administré de la Cordarone également, à la dose de 0.5 mg/kg. Toutefois, une fibrillation ventriculaire réapparaissait sans possibilité de récupération.

Chez 3 chiens, le décès est survenu après la deuxième intervention, effectuée par sternotomie, comme prévu par le protocole initial, à distance de 3 semaines de la

première intervention par thoracotomie. Dans 1 cas, le premier arrivé à la deuxième intervention, le chien ne s'est jamais réveillé. Le vétérinaire de l'université a même été appelé, pour demander la possibilité d'un antidote à l'anesthésie pour accélérer le réveil. Après une heure, le chien a bradycardisé, et finalement est décédé. Nous avons effectué l'autopsie. Une fois le thorax ouvert, nous n'avons pas retrouvé de source active de saignement. Toutefois, la cage thoracique était pleine de sang. En aspirant, 1 litre de sang était accumulé dans le réservoir. Aucun caillot n'était présent. Le sang apparaissait presque aqueux. Le cœur du chien a été prélevé, et des tranches de ventricule gauche ont été envoyées au laboratoire de Boston pour recherche et analyse des microsphères.

Un autre chien s'est réveillé après l'intervention, et envoyé en animalerie. Toutefois, une fois déménagé, nous avons assisté à l'apparition de gasping et tachycardie. Les muqueuses étaient cyanotiques ; après 45 minutes environ d'agonie, il est également décédé. Nous avons effectué encore un prélèvement du cœur, et nous avons trouvé un anneau ameroïde bien positionné sur la CX, le cathéter raccordé à la pompe Alzet bien positionné, mais encore du sang abondant sans aucun caillot dans la cage thoracique. Le troisième chien a été retrouvé mort dans sa cage 48 heures après la deuxième intervention et des tranches de muscle myocardique ont été envoyé au laboratoire.

Un chien est arrivé à la troisième intervention, effectué par re-sternotomie 1 mois après la deuxième. Les microsphères ont été injectées selon le protocole, une artériographie a également été effectuée. La position de l'anneau paraissait imparfaite, et nous n'avons pas retrouvé de développement de nouveaux vaisseaux. Le chien a été euthanasié et le cœur a ensuite été explanté. Des coupes ont été envoyées au laboratoire, ainsi que des morceaux de péricarde, diaphragme, veines caves, veines pulmonaires, graisse thymique.

Au total, nous avons envoyé 4 cœurs pour analyse au laboratoire, mais seulement le cœur d'un chien arrivé à la troisième intervention. Dans aucun cas, des microsphères ont été démontrées dans le territoire ischémique.

DISCUSSION

Le premier commentaire de la part du comité scientifique du concours annuel de subventions (Corporation de l'Institut de Cardiologie de Québec) constitué de deux évaluateurs externes et de plusieurs représentants du milieu, avait été : *« Les membres du comité ont été simplement séduits par le protocole soumis…. »*, *« L'idée est très intéressante même si les probabilités de succès de ce type d'approche sont très faibles… »,* le protocole est *«… extrêmement original, à haut risque, ambitieux… ».* Cette attitude de la part du comité avait permis l'attribution d'une cote de 4/4, le projet se classifiant deuxième ex aequo sur 16 projets, et en obtenant une subvention de 30.000 dollars canadiens, ce qui correspond au maximum des subventions permis par l'Institut de cardiologie de Québec. Le comité avait bien vu la forte possibilité d'un échec, car « à haut risque ». Effectivement, nous devons avouer que les résultats sont décevants, car nous n'avons démontré ni que l'augmentation de la circulation collatérale non coronarienne était possible, ni l'existence de cette circulation. Pourtant, l'existence de cette circulation avait déjà été démontrée il y 50 ans, bien que les études avaient été abandonnées. Ceci avait comporté l'oubli de cette circulation, qui est actuellement encore ignorée par la plupart des chirurgiens cardiaques, cardiologues et anatomistes. D'une part, le fait de ne pas avoir démontré ce qu'on sait exister,

nous déçoit, mais, d'un autre point de vue, la même chose nous encourage. Pourquoi ? Tout simplement, parce que si nous n'avons pas démontré ce qui n'avait pas besoin d'être démontré, cela veut dire que notre protocole n'a simplement pas marché, et ceci nous laisse beaucoup espérer qu'avec un protocole différent, nous pourrons montrer le parcours de la circulation collatérale non coronarienne et démontrer que son augmentation est possible, théorie qui a motivé cette étude.

John H. Gibbon, père de la machine cœur-poumons, seulement après 7 ans d'expérimentation avait pu obtenir la première timide démonstration, dans un modèle animal, que la fonction du cœur et des poumons pouvait être remplacée transitoirement par une machine (48). Après 23 ans, il a pu obtenir le premier succès chez l'homme. Ces temps énormes de recherche nous font réfléchir sur le fait qu'il aurait été extrêmement difficile de réussir dans notre objectif au premier essai. Notre étude a été innovatrice et expérimentale dans le vrai sens du terme. Innovatrice, car, malgré l'insuccès, elle a crée un nouveau champ de recherche ; expérimentale, car n'ayant jamais eu d'études pareilles, nous n'avons pas pu imiter des notions d'éventuels prédécesseurs. En particulier, l'idée d'utiliser des facteurs de croissance pour augmenter la CCNC était totalement innovatrice, comme l'idée d'associer aux facteurs de croissance la ligature des artères thoraciques internes. Depuis la naissance des pontages coronariens et des procédures endovasculaires, l'idée d'augmenter la circulation extracardiaque n'a plus été prise en compte. En revanche, une idée du passé a aidé ce projet, car un médecin italien, nommé

Fieschi, en 1939 a ligaturé les ATIs chez un patient (15). Aux États-Unis et en Italie plusieurs études ont été conduites avant et après la Deuxième Guerre mondiale pour investiguer l'existence de connections directes entre le myocarde et les ATIs. En Italie, Battezzati et al ont démontré ces connexions en 1954 (16). Leurs élégantes expérimentations chez des modèles canins ont consisté en l'injection de bleu de méthylène dans les artères thoraciques internes après ligature distale et proximale des ATIs, en proximité de l'origine de l'artère sous-clavière. Ils avaient observé l'apparition d'un certain nombre de tranches bleues myocardiques et au niveau de l'épicarde. Moberg en 1967 était arrivé aux mêmes conclusions sur des cadavres humains. Sur la base de ces expérimentations, Battezzati et al avaient opéré plusieurs patients avec cardiopathie ischémique, en faisant la même intervention de Fieschi. Sous anesthésie locale, elle a consisté en une incision bilatérale entre le deuxième et le troisième espaces intercostaux pour aborder les ATIs. Les résultats étaient très prometteurs, car angor et signes électrocardiographiques d'ischémie avaient disparu. Aux États-Unis, Glover et ses associés ont répété les expérimentations italiennes chez le chien et chez l'homme, et publient leurs encourageants résultats à plusieurs reprises (17,49,50) . Un travail expérimental publié par Taber et Marchioro en 1958 avait renforcé l'hypothèse de Fieschi car il avait démontré expérimentalement que la ligature des artères mammaires internes provoquait une augmentation du flux et de la pression de perfusion dans le réseau mammaire interne - artère péricardiophrénique (51). Le

but de la ligature des ATIs était effectivement d'augmenter la pression de perfusion en amont de la ligature et dans les chenaux dirigeant vers le cœur. Également Sabiston et Blalock ont demontré ces variation de pression, toutefois sans démontrer la possibilité d une efficacité clinique (52).

D'autres auteurs ont travaillé sur ce principe, parfois avec des résultats contrastants (53-55). L'invention de la circulation extracorporelle et son utilisation clinique a finalement interrompu toutes diatribes intellectuelles sur le sujet, et la procédure de ligature des ATIs est tombée dans l'oubli jusqu'à ce projet de recherche. L'idée de ce projet est basée sur plusieurs aspects. La potentialité des artères thoraciques internes est un aspect non négligeable. Il est connu qu'une sollicitation ischémique peut induire les artères thoraciques internes à développer d'importantes branches collatérales (56-60). Dans l'occlusion chronique de l'aorte abdominale et dans le syndrome de Leriche avancé, les artères thoraciques internes peuvent être la principale ou même la seule source d'apport sanguin aux membres inférieurs (59). Des communications sont possibles entre les ATI et les artères coronaires natives (60-66). Ceci a été démontré par angiographie, chez les patients vivants, pour la coronaire droite et gauche. L'angiographie post-mortem chez les patients décédés pour cardiopathie ischémique a montré ces connexions dans 12 % des cadavres. L'intervention de Vineberg des années 40 fut basée sur la plasticité des ATI. Elle consistait en l'implantation des ATI à l'intérieur de la paroi ventriculaire, avec un

développement conséquent d'une importante circulation collatérale visible à l'angiographie, même à long terme (67,68).

Expliquer l'insuccès de notre protocole n'est peut-être pas difficile. Certainement, il était à haut risque, mais nous avons également du corriger certains aspects et l'améliorer au fur et à mesure. Par exemple, nous n'avons pas trouvé au départ le bon niveau d'anticoagulation peroperatoire (nécessaire pour éviter la thrombisation autour du cathéter dans l'ATI) et d'anti-agrégation post-operatoire. Certains chiens sont morts suite à un difficile contrôle de l'hémostase, et nous n'avons pas trouvé de vraies sources chirurgicales de saignement. Nous avons dû réadapter la dose d'héparine à plusieurs reprises puis nous avons introduit la protamine. Même le protocole d'anesthésie a dû subir des changements en cours de route. Puis, objectivement, le protocole était trop lourd pour nos animaux.

Indépendamment des résultats de notre étude, l'idée semble intéresser les éditeurs, car nous avons constaté que le fait d'envoyer un article sur ce sujet à des journaux avec impact factor est rapidement suivi de l'acception de l'article. Sans doute, il y a l'exigence de trouver une méthode alternative de revascularisation myocardique. Un nombre important de patients ne peut pas bénéficier des méthodes classiques de revascularisation myocardique en raison d'une maladie coronarienne diffuse. D'autre part, même chez les patients qui peuvent bénéficier d'une revascularisation chirurgicale ou endovasculaire, un certain niveau de morbidité et de mortalité persiste. L'angioplastie présente encore un taux de mortalité d'1 % à un mois. Les

stents bare metal ont un taux de thrombose d'1 % à 30 jours. La thrombose tardive des stents peut survenir tard (entre 1 mois et 1 an) ou très tard (après 1 an), ce qui oblige a un traitement de longue durée avec 2 médicaments antiplaquettaires (69-72). La mortalité de la chirurgie coronarienne est de 1-2 % chez des patients stables, mais la mortalité augmente en conditions d'urgence et chez les patients avec fonction ventriculaire réduite. Les complications, tel que les accidents cérébro-vasculaires, le saignement, l'insuffisance respiratoire et rénale, la MOF, et les médiastinites sont des complications toujours possibles (73).

Plusieurs stratégies de revascularisation myocardique ont été investiguées dans les dernières années : la thérapie cellulaire, en utilisant des cellules embryonnaires et adultes indifférenciées; angiogénésis en utilisant des facteurs de croissance vasculaires tel que le Vascular Endothelial Growth factor (VEGF) et le Fibroblast growth factor (FGF); thérapie génique avec des vecteurs adénovirales; myocardie laser revascularisation, par voie percutanée, thoracoscopique, par sternotomie, ou thoracothomie (74). A ce jour, aucune de ces méthodes ne s'est montrée efficace au point de pouvoir devenir une pratique de routine pour le traitement de la cardiopathie ischémique. Il y a donc encore l'exigence de trouver des méthodes alternatives de revascularisation myocardique, possiblement moins invasives et moins couteuses.

Le rationnel de cette étude est basé sur 4 principes : (1) la ligature des ATI peut provoquer une condition hypertensive en amont de la ligature qui augmente la

pression de perfusion dans les branches collatérales directes vers le cœur ; (2) Un stimulus constitué par une ischémie myocardique pourrait diriger le flux collatéral préférentiellement vers le cœur, plutôt que vers la paroi thoracique, comme une sorte de chemiotaxis provoqué par le territoire ischémique ; (3) Les ATI ont une plasticité qui leur permet de développer d'importantes branches collatérales ; (4) les facteurs de croissance peuvent induire le développement de nouveau chenaux. Tous ces principes ont permis de créer un nouveau champ de recherche. Bien que l'étude ait été gravée par une haute mortalité des animaux de laboratoire, ceci n'empêche pas que cette voie de recherche visant à augmenter la CCNC par des facteurs de croissance et par un geste mécanique a été débutée. De plus, ce geste mécanique, chirurgical dans notre expérimentation, pourrait également être endovasculaire, car les ATI pourraient être occluses par embolisation (75).

Les premiers patients potentiellement bénéficiaires d'un nouveau traitement constitué par la ligature des ATIs et administration de facteurs de croissance vasculaires seraient les centaines de milliers de patients, sinon les millions dans le monde entier, souffrant d'une ischémie myocardique non revascularisable par voie conventionnelle, ni chirurgicale ni endovasculaire (76).

A vouloir être visionnaire – mais en recherche il est légitime de l'être – si les résultants pouvaient se montrer même meilleurs que ce à quoi on s'attend, la nouvelle thérapie pourrait non seulement être adoptée pour les patients non susceptibles d'une revascularisation conventionnelle, mais pour tous les patients

(77). Ceci aurait comme conséquence que les étapes consécutives du traitement de la cardiopathie ischémique pourraient être modifiées. C'est-à-dire que les trois étapes habituelles consistent dans le traitement médical → angioplastie/stenting → pontage coronarienne pourrait être modifié par l'intégration d'une autre étape, de façon à obtenir 4 étapes dans l'ordre suivant : traitement médical → Ligature des ATIs plus facteurs de croissance vasculaires → angioplastie/stenting → pontage coronarien (77).

Par ailleurs, chez les patients stables, une thérapie basée sur la ligature des ATIs et l'administration de VEGF pourrait être préférée aux procédures conventionnelles parce que l'aspect technique ne toucherait pas l'artère coronaire directement, ce qui aurait comme conséquence de réduire significativement le risque de morbidité et mortalité lié à la procédure. Une petite incision bilatérale de la paroi thoracique sous anesthésie locale pour la ligature des ATIs et l'administration de facteur de croissance serait beaucoup moins invasive et éviterait les complications à court, moyen et long termes de l'implantation des stents et de la chirurgie coronarienne. En plus, cette innovation thérapeutique serait beaucoup moins chère (77).

CONCLUSION

L'idée d'augmenter la circulation collatérale non coronarienne par des facteurs de croissance associés à la ligature des artères thoraciques internes représente un projet de recherche ambitieux et difficile. Toutefois, beaucoup peut être appris de l'Histoire de la médecine. En 1883 Theodor Billroth avait affirmé : « Un chirurgien qui essaye une intervention sur le cœur mériterait de perdre le respect de ses confrères » (78). En 1896, Stephan Paget affirmait : « La chirurgie du cœur a probablement touché les limites établies par la nature pour toutes les chirurgies. Aucune nouvelle méthode et aucune nouvelle découverte ne pourra vaincre les difficultés naturelles qui sont liées à une plaie du cœur » (79).

Après des millions d'opérations à cœur ouvert dans le monde entier, à partir de 1953, date de la première intervention effectuée avec succès par Gibbon en utilisant le bypass cardiopulmonaire – ces affirmations méritent une réflexion (80).

Certainement, les vieilles études de ligature des ATIs et l'amélioration des symptômes prouvés par les patients dans les études indépendantes de Glover et Battezzati, sont extrêmement intrigantes. Ces études représentent un point de départ solide pour effectuer de nouvelles investigations. Après une attentive révision de la littérature, il semble évident que nous connaissons peu, pour le moment, de la circulation collatérale non coronarienne, et rien de ses bénéfices potentiels dans

l'application clinique. La circulation collatérale noncoronarienne mérite d'être explorée à l'aide des technologies modernes. Même si les premiers résultats s'avèreront négatifs et même si nos premiers pas dans ce domaine ont rencontré beaucoup de difficultés, il ne faudrait pas désister de cette idée. En effet, en recherche une idée provoque une réaction en chaîne d'idées et questions qui, malgré les inévitables obstacles et scepticisme initial, peuvent conduire à d'importantes innovations thérapeutiques. Une innovation de ce genre, concernant la principale cause de mortalité et morbidité dans le monde, tel que la cardiopathie ischémique, apporterait du bénéfice à une bonne partie de l'humanité.

BIBLIOGRAPHIE

1. Rosamond W, Flegal K, Furie K, Go A, Greenlund K, Haase N, et al. Heart disease and stroke statistics – 2007 update. A report from the American Heart association Statistics Committee and Stroke statistics Subcommittee. Circulation 2008;117(4):e25–e146.

2. Detre KM, Holmes Jr DR, Holubkov R, et al. Incidence and consequences of periprocedural occlusion. The 1985–1986 National Heart, Lung, and Blood Institute Percutaneous Transluminal Coronary Angioplasty Registry. Circulation 1990;82:739.

3. Sinclair IN, McCabe CH, Sipperly ME, Baim DS. Predictors, therapeutic options and long-term outcome of abrupt reclosure. Am J Cardiol 1988;61:61G.

4. Jaffe R, Strauss BH. Late and very late thrombosis of drug-eluting stents : evolving concepts and perspectives. J Am Coll Cardiol 2007;50(2):119–27.

5. Eagle KA, Guyton RA, Davidoff R, et al. ACC/AHA 2004 guideline update for coronary artery bypass graft surgery: summary article. A report of the American College of Cardiology/American Heart Association Task Force on Practice Guidelines (Committee to Update the 1999 Guidelines for Coronary Artery Bypass Graft Surgery). J Am Coll Cardiol 2004;44:1146.

6. Kleiman Neal S, Patel Nirav C, Allen Keith B, et al. Evolving revascularization approaches for myocardial ischemia. Am J Cardiol 2003;92(9B):9N–17N.

7. Picichè M. Histoire de la Chirurgie Cardiaque. Site de la Société Française de Chirurgie Thoracique et Cardiovasculaire. Dossier. http://www.sfctcv.net/pages/college.php.

8. Carrel A. On the experimental surgery of the thoracic aorta and heart. Am J Surg 1910;52:83-95.

9. Demikhov VP. Experimental transplantation of vital organs . New York:Consultant's bureau, 1962.

10. Demikhov VP. Transplantation of vital organs in experiments. Moscow: Medgiz, 1960.

11. Jonnesco T. Angine de poitrine guérie par la résection du sympathique cervicothoracique. Bull Acad Med Paris 1920;84 :93-102.

12. Beck CS, Development of new blood supply to heart by operation, *Ann Surg*, Volume: 102, (1935), pp. 801—813

13. O'Shaughnessy L, Experimental method of providing collateral circulation to the heart, *Br J Surg*, Volume: 23, (1936), pp. 665-670

14. Fauteux M, Palmer JH, Treatment of angina pectoris of atheromatous origin by ligation of great cardiac veins, *Can Med Assoc J*, Volume: 45, (1941), pp. 295-299

15. Fieschi D, Criteri anatomo-fisiologici per intervento chirurgico lieve in malati di infarto and cuore e di angina, *Arch Ital Chir*, Volume: 63, (1942), pp. 305-310

16. Battezzati M, Tagliaferro A, De Marchi G. La legatura delle due arterie mammarie interne nei disturbi di vascolarizzazione del miocardio. Minerva Medica 1955;46:1178-88.

17. Glover RP, Davila JC, Khyle RH, Beard JC, Trout RG, Kitchell JR. Ligation of the internal mammary arteries as a means of increasing blood supply to the myocardium. J Thorac Surg 1957;34(5):661-78.

18. Beck CS, Leighninger DS, Operations for coronary artery disease, *JAMA*, Volume: 156, (1954), pp. 1226-1233

19. Vineberg AM, Development of anastomosis between coronary vessels and transplanted internal mammary artery, *Can Med Assoc J*, Volume: 55, (1946), pp. 117-119

20. Rondeau: Bull Soc Anat, Paris, 1865, 253.

21. Albutt, Sir Clifford : Disease of the heart, Including angina pectoris, London, The Macmillian Co. 2:21, 1915.

22. Leary T, Wearn J. Two cases of complete occlusion of both coronary orifices. Am Heart J 1929; 5:412-23.

23. Grant RT, Regnier M. The comparative anatomy of the cardiac coronary vessels. Heart, 13:285-317.

24. Halpern MY, May M. Phylogenetic study of the extracardiac arteries to the heart. 1955

25. Halpern MH. The dual blood supply of the rat heart. Am J Anatomy 1957;101(1):1-15.

26. Langer L. Die Foramina Thebesii in herzen des Menschen. Sitz-Bericht. Wien, math-nat Akad. Wissensck., Wien, 1880, 82, 25-39.

27. Hudson C, Moritz A. Wearn J. The extracardiac anastomosis of the coronary arteries. J Exp Med 1932; 56:919-26.

28. Schaper W, Jageneau A, Xhonneux R. The development of collateral circulation in the pig and dog heart. Cardiologia 1967; 51:321-335.

29. Woodruff, C. E., Studies on the vasa vasorum, Am. J. Path., 1926

30. Wearn, J. T., The extent of the capillary bed of the heart, J. Exp. Med., 1928, 47, 273.

31. Robertson, tt. F., The vascularization of the epicardial and periaortic fat pads, Am. J. Path., 1930, 6, 209.

32. Gross L. The blood supply to the heart, New York Hoeber, 1921

33. Monckeberg, J. G., Iterz, in Henke, F., and Lubarsch, O., Ifandbuch der speziellen pathologischen Anatomie und Histologie, Berlin, Julius Springer, 1924, 2.

34. Spalteholz, W., Die Arterien der Herzwand, Leipsic, Hirzel, 1924.

35. Warburg, E. J., Ueber den Coronarkreislauf und ueber die Thrombose einer Coronararterie, Acta ~ned. Scan&, 1930, 73, 425.

36. Karsner HT. Coronary arteries, in Survey on atherosclerosis, Josiah Macy, Jr, Foundation, New York, Mac Millian 1933, Chapter 15.

37. Bloor CM, Liebow AA. Coronary collateral circulation. Am J Cardiol 1965;238-52.

38. Nomi M, Atala A, De Coppi P, Soker S. Principals of neovascularisation for tissue engineering. Molecular Aspects Medicine 2002; 23:463-483.

39. http://www. researchinstrumentsnw.com

40. http://www.vet.utk.edu/clinical/sacs/shunt/surgery.php

41. Elzinga . Ameroid constrictor: uniform closure rates and a calibration procedure. *J Appl Physiol.*1969; 27: 419-421

42. T. Inou, T. Tomoike, K. Watanabe, Y. Kikuchi, M. Mizukami, T. Kurozumi and M. Nakamura. A newly developed X-ray transparent ameroid constrictor for study on progression of gradual coronary stenosis . Basic Research Cardiol 1980 75(4) 537-543

43. http://www.alzet.com/

44. Theeuwes F, Yum SI. Principles of the design and operation of generic osmotic pumps for the delivery of semisolid or liquid drug formulations. Ann Biomed Eng 1976, 4(4): 343-353.

45. Rudolph AM, Heymann MA. The circulation of the fetus in utero. Methods for studying distribution of blood flow, cardiac output and organ blood flow. Circ Res. 1967 Aug;21(2):163-84.

46. http://www.biopal.com/microspheres.htm

47. Kingma JG Jr, Simard D, Rouleau JR. Comparison of neutron activated and radiolabeled microsphere methods for measurement of transmural myocardial blood flow in dogs. J Thromb Thrombolysis. 2005 Jun;19(3):201-8

48. Gibbon JH. Application of a mechanical heart and lung apparatus to cardiac surgery. Minn Med 1954;37:171–85.

49. Glover RP, Kitchell R, Kyle R et al. Experiences with myocardial revascularization by division of the internal mammary arteries. Chest 1958;33;637-57.

50. Glover P. A new surgical approach to the problem of myocardial revascularization in coronary artery disease. J Arkansas Med Society 1957; 54(6) :223-234.

51. Taber RE, Marchioro T. Observation on the hemodynamic effects of experimental internal mammary artery ligation. Arch Surg1958;76 :781-5

52. Sabiston DC, Blalock A. Experimental ligation of the internal mammary artery and its effect on coronary occlusion. Surgery 1958; 43(6) :906-12.

53. Vansant JH, Muller W. Experimental evaluation of the internal mammary artery ligation as a method of myocardial revascularization. Surgery 1959;45(5) :840-7.

54. Botham RJ, Rowe GG, gale JW. Experimental evaluation of systemic and coronary arterial pressure response associated with ligation of the internal mammary and subclavian arteries. Am Heart J 1959;58 :719-25.

55. Hurley R, Eckstein RW. Effect of bilateral internal mammary artery ligation on coronary circulation in dogs. Circ Res 1959;7 :571-

56. Hayashida N, Kai E, Enomoto N, Aoyagi S. Internal thoracic artery as a collateral source to the ischemic lower extremity. Eur J Cardiothorac Surg 2000;18(5):613–6.

57. Yourdakul M, Tola M, Ozdemir E, Bayazit M, Cumhur T. Internal thoracic artery-inferior epigastric artery as a collateral artery pathway in aortoiliac occlusive disease. J Vasc Surg 2006;43(4):707–13.

58. Guglielmini C, Torbidone A, Mazzi A, Morandi F, Diana A. Internal thoracic artery-caudal epigastric artery as a collateral pathway in a dog with aortic occlusion: a case report. Vet J 2007:10.

59. Korkut AK, Cetin G, Suzer K. Internal thoracic artery as main blood supply to the lower limbs. Case report. Acta Chir Belg 2006;106:243–5.

60. Chaff A. The internal mammary artery: an overlooked collateral pathway to the leg. Radiology 1976;121:621–4.

61. Singh RN, Varat MA. Acquired internal mammary-to-coronary artery communication. Cathet Cardiovasc Diagn 1982;8:281–5.

62. Kajinami K, Takekoshi N, Yoshio H. Internal mammary-to-coronary artery communication in a patient with occluded coronary artery. Am Heart J 1993;125:1428–30.

63. Knight C, Webster G, Mulcahy D. Collateral growth between the left internal mammary and left anterior descending arteries following coronary artery bypass surgery. Int J Cardiol 1994;43:107–9.

64. Salachas A, Antonellis I, Margaris N, et al. Communication between a nongrafted left internal mammary artery and left anterior descending coronary artery following saphenous vein bypass grafting. Cathet Cardiovasc Diagn 1997;40:170-2.

65. Aras D, Topaloglu S, Cagli K, Ergun K, Ozeke O, Korkmaz S. A rare form of communication between the left internal thoracic artery and the left anterior descending artery. J Invasive Cardiol 2006;18:E209-10.

66. Moberg A. Anastomosis between extracardiac vessels and coronary arteries via internal mammary arteries. Acta Radiol Diagn 1967;6:263-72.

67. Marx R, Jax TW, Kelm M, Schoebel FC, Strauer BE. Vineberg graft: flow reserve of bilateral implantation after 27 years. Ann Thorac Surg 2001;71(1):341-3.

68. Hughes MM. Bilateral functioning Vineberg grafts. A 25-years follow-up. Chest 1997;111:824-6.

69. Rosamond W, Flegal K, Furie K, Go A, Greenlund K, Haase N, et al. Heart disease and stroke statistics – 2007 update. A report from the American Heart association Statistics Committee and Stroke statistics Subcommittee. Circulation 2008;117(4):e25–e146.

70. Detre KM, Holmes Jr DR, Holubkov R, et al. Incidence and consequences of periprocedural occlusion. The 1985–1986 National Heart, Lung, and Blood Institute Percutaneous Transluminal Coronary Angioplasty Registry. Circulation 1990;82:739.

71. Sinclair IN, McCabe CH, Sipperly ME, Baim DS. Predictors, therapeutic options and long-term outcome of abrupt reclosure. Am J Cardiol 1988;61:61G.

72. Jaffe R, Strauss BH. Late and very late thrombosis of drug-eluting stents: evolving concepts and perspectives. J Am Coll Cardiol 2007;50(2):119-27.

73. Eagle KA, Guyton RA, Davidoff R, et al. ACC/AHA 2004 guideline update for coronary artery bypass graft surgery: summary article. A report of the American College of Cardiology/American Heart Association Task Force on Practice Guidelines (Committee to Update the 1999 Guidelines for Coronary Artery Bypass Graft Surgery). J Am Coll Cardiol 2004;44:1146.

74. Kleiman Neal S, Patel Nirav C, Allen Keith B, et al. Evolving revascularization approaches for myocardial ischemia. Am J Cardiol 2003;92(9B):9N-17N.

75. Picichè M, Kingma JG, Voisine P, Dagenais F, Fadel E. Angiogenesis and surgical or endovascular enhancement of noncoronary collateral circulation: A new research field. J Thorac Cardiovasc Surg

76. Picichè M, Kingma J, Fadel E, Dagenais F, Mathieu P, Simard D, Demaria RG, Voisine P. Enhancement of noncoronary collateral blood flow from the internal thoracic arteries: the theoretical and practical basis of an alternative method of myocardial blood supply. J Cardiovasc Surg (In press)

77. Picichè M, Kingma JG, Fadel E, Dagenais F, Robillard J, Medical Hypotheses 74 (2010) 21–23 Simard D, Voisine P. Enhancement of noncoronary collateral circulation: The hypothesis of an alternative treatment for ischemic heart disease. Medical Hypotheses 74 (2010) 21–23

78. Billroth T. Die Chirurgie der Blutgefasse und des Herzens. Berlin: A Hirschwald; 1913. p. 295.

79. Paget S. The surgery of the chest. New York: E.B. Treat; 1897. p. 479.

80. Gibbon JH. Application of a mechanical heart and lung apparatus to cardiac surgery. Minn Med 1954;37:171-85

ANNEXES

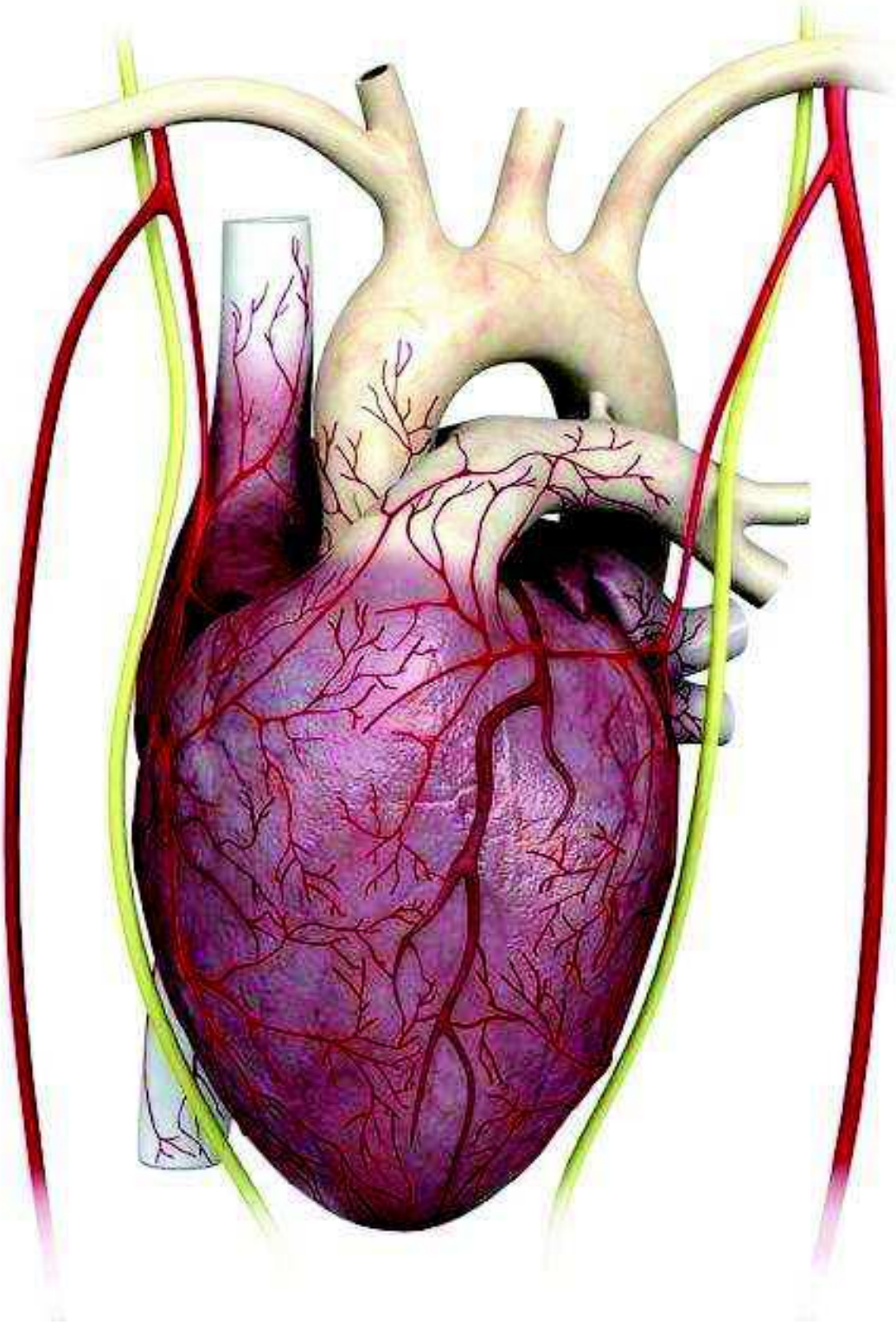

Représentation de la circulation collatérale non coronarienne

Provided for non-commercial research and education use.
Not for reproduction, distribution or commercial use.

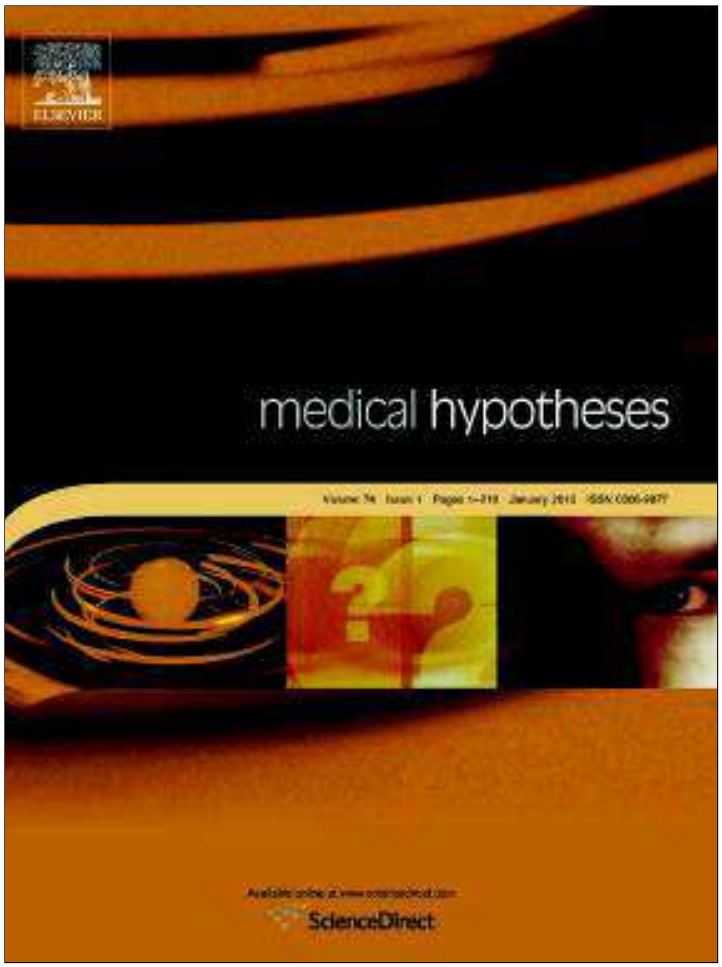

This article appeared in a journal published by Elsevier. The attached copy is furnished to the author for internal non-commercial research and education use, including for instruction at the authors institution and sharing with colleagues.

Other uses, including reproduction and distribution, or selling or licensing copies, or posting to personal, institutional or third party websites are prohibited.

In most cases authors are permitted to post their version of the article (e.g. in Word or Tex form) to their personal website or institutional repository. Authors requiring further information regarding Elsevier's archiving and manuscript policies are encouraged to visit:

http://www.elsevier.com/copyright

Author's personal copy

Medical Hypotheses 74 (2010) 21–23

Contents lists available at ScienceDirect

Medical Hypotheses

journal homepage: www.elsevier.com/locate/mehy

Enhancement of noncoronary collateral circulation: The hypothesis of an alternative treatment for ischemic heart disease

Marco Picichè [a,*], John G. Kingma Jr. [b], Elie Fadel [c], Francois Dagenais [a], Justin Robillard [b], Denis Simard [b], Pierre Voisine [a]

[a] Cardiac Surgery Department, Laval University Hospital, Québec City, Québec, Canada G1V 4G5
[b] Research Center, Laval University Hospital, Québec City, Québec, Canada G1V 4G5
[c] Department of Thoracic and Vascular Surgery and Heart Lung Transplantation, Marie Lannelongue Hospital, Paris Sud University, Paris, France

ARTICLE INFO

Article history:
Received 10 August 2009
Accepted 15 August 2009

ABSTRACT

The internal thoracic arteries (ITAs) are a source of "noncoronary collateral circulation" (NCCC), or "noncoronary collateral blood flow" (NCCBF). The hypothesis herein is that enhancement of NCCC may represent an alternative means of myocardial blood supply: (1) Ligature of the ITAs creates a local hypertensive status and increases the perfusion pressure within the channels leading to the heart; (2) Myocardial ischemic stimulus diverts most ITA-related collateral flow to the heart rather than to the chest wall; (3) The ITAs may develop neo-collaterals owing to their ischemia-related plastic potential; (4) Angiogenic growth factor administration within the ITAs enhances neo-collateral development. These elements may pave the way for a new field of cardiovascular research aimed at enhancing NCCC as a new therapeutic option for ischemic heart disease.

© 2009 Elsevier Ltd. All rights reserved.

Introduction

There are a significant number of patients who may not benefit from conventional techniques of myocardial revascularization due to diffuse coronary artery disease [1].

On the other hand, in patients who may benefit from revascularization procedures, a certain level of morbidity and mortality persists [2]. Balloon angioplasty has a mortality rate of 1% at 1 month. Bare metal stents thrombosis occurs in 1% of cases at 30 days. Drug-eluting stents thrombosis may occur "late" (between 1 month and 1 year), and even "very late" (after 1 year), suggesting the need for long-term double anti-platelets therapy [3,4]. Coronary artery bypass grafting (CABG) has a 1–2% mortality rate in stable patients, but mortality increases in emergency conditions and in cases of poor ventricular function. Complications such as cerebrovascular accidents, bleeding, renal and respiratory failure, infection, and mediastinitis occur [5].

Several strategies of myocardial blood supply have been investigated in recent years: cell-based therapy using embryonic and adult stem cells; protein-based angiogenesis using fibroblast growth factor and vascular endothelial growth factor; gene-therapy using adenoviral vector as an adjunct to CABG or gene-therapy only; and myocardial laser revascularization performed percutaneously, thoracoscopically, via sternotomy or via thoracotomy [6].

So far, none of these approaches has led to a novel routine practice for the treatment of ischemic heart disease. Hence, the search goes on for an alternative, and possibly less invasive and less costly, strategy of myocardial blood supply.

Background of hypothesis

Potential of the internal thoracic arteries

There is evidence that an ischemic stimulus may cause the internal thoracic arteries (ITAs) to develop important collateral branches. In chronic occlusion of the abdominal aorta and in Leriche syndrome, the ITAs may be the main, or even the sole, source of blood supply for the lower limbs [7–11]. Communication is also possible between the ITAs and the native coronary arteries [12–16]. This has been demonstrated by angiography in living patients, both for right and left coronary artery disease. Postmortem angiography in patients with ischemic heart disease has demonstrated such connections in 12% of cadavers [17]. The Vineberg operation of the 1940s was based on the plastic potential of the ITAs [18,19]. It consisted of ITA implantation into the left ventricular wall, with development of an extensive collateral network visible at angiography even at very long-term follow-up.

* Corresponding author. Address: Cardiac Surgery Department, Laval University Hospital, 2725 Chemin Sainte-Foy, Québec City, Québec, Canada G1V 4G5. Tel.: +1 33 6 18901177/+1 418 455 6125/+39 389 157 02 08.
E-mail address: marco.piciche@libero.it (M. Picichè).

0306-9877/$ - see front matter © 2009 Elsevier Ltd. All rights reserved.
doi:10.1016/j.mehy.2009.08.027

Author's personal copy

Experimental and clinical ITA ligation before the advent of cardiopulmonary bypass

Before the advent of cardiopulmonary bypass, there were several attempts to provide blood supply to the myocardium, including omentopexy, pectoral muscle flap to the myocardium, and coronary sinus ligation [20]. One method originated in Italy, where a physician named Fieschi first performed the bilateral ligation of the internal thoracic arteries in a single patient in 1939 [21]. The patient recovered and was still free of angina one year later. In the United States and Italy, studies were conducted before and after the Second World War to investigate the existence of direct connections between the ITAs and the myocardium [22]. In Italy, Battezzati et al. demonstrated such connections in 1954. Their elegant experiments in canine models consisted of injecting methylene blue into the ITAs after distal and proximal ITA ligation, next to the origin from the subclavian artery. They observed and photographed that blue areas appeared on the epicardium and in myocardial slices [21]. Moberg reached the same conclusion in 1967 with similar experiments on human cadavers [17]. Based on such observations, Battezzati et al. operated on several patients with ischemic heart disease. They performed the same operation as that of Fieschi. Conducted under local anesthesia, it consisted of a small bilateral incision between the second and third rib to approach the ITAs. Results were very promising, as both angina and electrocardiographic signs of ischemia disappeared [21]. In the United States, Glover repeated the Italian experiment in both dogs and humans, and published encouraging results on three occasions [23]. The goal of ITA ligation was to create a local hypertensive status above the obstruction and increase the perfusion pressure within the channels leading to the heart. Other authors started working on this principle, but the advent of cardiopulmonary bypass led to the disappearance of the ITA ligation technique. The article by Battezzati, written in Italian, fell into oblivion.

Nature of noncoronary collateral circulation

Why is it that a patient showing hyper-severe stenosis of the left main coronary artery at angiography and concomitant occlusion of the right coronary artery may still have a normal ventricular function, despite angina? Why is it that during coronary artery operations, despite correct aortic cross-clamping and adequate venting, an outpouring of arterial blood flow from the incised coronary artery may be seen, sometimes making the surgical anastomosis a challenging target? Why is it that when the aorta is opened during ascending aorta or aortic valve surgery, a variable amount of blood may pour out from the coronary ostia? The answer lies in the small channels entering the heart through the pericardial reflections surrounding the pulmonary and systemic veins, and in the vasa vasorum of the aorta and pulmonary artery. These channels lead to the myocardium and come from bronchial, mediastinal and pericardial vessels. This network constitutes the noncoronary collateral circulation (NCCC) or noncoronary collateral blood flow (NCCBF), which varies from individual to individual just as coronary circulation does. The ITAs are definitely a source of NCCBF. Unfortunately, there are only a few studies on NCCC, and they are not very recent [24–29]. Indeed, the exact anatomy and nature of this collateral circulation is sometimes unknown even to cardiologists and cardiac surgeons.

Role of angiogenic growth factors

Angiogenesis is defined as the emergence of new blood capillaries from pre-existing vessels, whereas vasculogenesis is the emergence of new blood capillaries from endothelial cell progenitors (angioblasts) [30–34]. Angiogenic growth factors (AGF) may act directly or indirectly on the endothelial cell. Direct AGF exert their activity both in vitro and in vivo (vascular endothelial growth factor [35], fibroblast growth factor [36], and hepatocyte growth factor [37]). Indirect AGF induce angiogenesis in vivo and not in vitro (platelet-derived growth factor [38], transforming growth factor beta [39], Angiopoietin [40], and Hypoxia-Inducible Factor-1 [41]). Since the 1990s, several experiments have shown that fibroblast growth factors and vascular endothelial growth factor proteins could stimulate the development of collaterals in the setting of an ischemic area of the heart. They were injected intracoronary or through the left atrium. Direct intramuscular administration also improved limb perfusion in rabbit ischemic hind limb model [35,36].

Hypothesis

If NCCBF can be enhanced adequately, it may represent an alternative strategy of myocardial blood supply. The association of bilateral ITA ligation and AGF administration may represent a way to achieve this objective. In fact, (1) ITA ligation may cause a hypertensive status above the narrowed site that increases the perfusion pressure in the collaterals leading to the heart; (2) Myocardial ischemic stimulus may divert collateral blood flow first to the heart rather than to the chest wall; (3) The ITAs have plastic potential in developing collaterals; and (4) AGF may induce new channel development.

Consequences of the hypothesis

These phenomena could pave the way for the development of a new field in cardiovascular research aimed at enhancing noncoronary collateral blood flow. The first patients to benefit from a new treatment based on ITA ligation + AGF would be the millions worldwide who suffer from ischemic heart disease not suitable for conventional revascularization. Ideally, should clinical results prove even better than expected, the new therapy might also be adopted for patients suitable for conventional revascularization. Hence, the current consecutive steps of the treatment of ischemic heart disease could be modified. The usual three-step sequence of medical treatment → Percutaneous coronary interventions (PCI) → CABG might be replaced by a four-step sequence: medical treatment → ITA ligation + AGF → PCI → CABG.

In stable patients, it may be that a therapy based on ITA ligation + AGF comes to be preferred over conventional procedures, because the technical act does not involve the coronary artery directly, significantly reducing the risk of procedure-related morbidity and mortality. A small bilateral incision of the thoracic wall under local anesthesia for ITA ligation and AGF administration would be much less invasive and avoid the short, mid, and long-term complications of stent implantation and CABG. In addition, such a therapy would be less costly.

Discussion

The attempt to enhance NCCBF represents an ambitious research field. However, much can be learned from the history of medicine. In 1883 Billroth stated, "Any surgeon who would attempt operation on the heart should lose the respect of his colleagues" [42]. In 1896 Stephan Paget affirmed, "Surgery of the heart has probably reached the limits set by Nature to all surgery. No new method and no new discovery can overcome the natural difficulties that attend a wound of the heart" [43]. After millions of open heart operations performed all over the world since 1953 – the date of the first successful cardiopulmonary bypass operation by Gibbon [44] – such statements give pause.

Author's personal copy

Certainly, the old studies of ITA ligation and the symptom relief enjoyed by the patients involved are extremely intriguing and represent a solid starting point for new investigations. After a careful review of the literature, it appears evident that we know little as yet of NCCC circulation, and nothing of its potential benefits in clinical applications. Hence, NCCC needs to be explored with the best of modern technologies. Even should preliminary results prove inconclusive, a research idea can trigger a chain reaction of ideas and inquiries that, despite initial and inevitable obstacles and skepticism, may eventually lead to new therapeutic options and benefits for humankind.

Conflicts of interest statement

None declared.

References

[1] Rosamond W, Flegal K, Furie K, Go A, Greenlund K, Haase N, et al. Heart disease and stroke statistics – 2007 update. A report from the American Heart association Statistics Committee and Stroke statistics Subcommittee. Circulation 2008;117(4):e25–e146.
[2] Detre KM, Holmes Jr DR, Holubkov R, et al. Incidence and consequences of periprocedural occlusion. The 1985–1986 National Heart, Lung, and Blood Institute Percutaneous Transluminal Coronary Angioplasty Registry. Circulation 1990;82:739.
[3] Sinclair IN, McCabe CH, Sipperly ME, Baim DS. Predictors, therapeutic options and long-term outcome of abrupt reclosure. Am J Cardiol 1988;61:61G.
[4] Jaffe R, Strauss BH. Late and very late thrombosis of drug-eluting stents: evolving concepts and perspectives. J Am Coll Cardiol 2007;50(2):119–27.
[5] Eagle KA, Guyton RA, Davidoff R, et al. ACC/AHA 2004 guideline update for coronary artery bypass graft surgery: summary article. A report of the American College of Cardiology/American Heart Association Task Force on Practice Guidelines (Committee to Update the 1999 Guidelines for Coronary Artery Bypass Graft Surgery). J Am Coll Cardiol 2004;44:1146.
[6] Kleiman Neal S, Patel Nirav C, Allen Keith B, et al. Evolving revascularization approaches for myocardial ischemia. Am J Cardiol 2003;92(9B):9N–17N.
[7] Hayashida N, Kai E, Enomoto N, Aoyagi S. Internal thoracic artery as a collateral source to the ischemic lower extremity. Eur J Cardiothorac Surg 2000;18(5):613–6.
[8] Yourdakul M, Tola M, Ozdemir E, Bayazit M, Cumhur T. Internal thoracic artery-inferior epigastric artery as a collateral artery pathway in aortoiliac occlusive disease. J Vasc Surg 2006;43(4):707–13.
[9] Guglielmini C, Torbidone A, Mazzi A, Morandi F, Diana A. Internal thoracic artery–caudal epigastric artery as a collateral pathway in a dog with aortic occlusion: a case report. Vet J 2007:10.
[10] Korkut AK, Cetin G, Suzer K. Internal thoracic artery as main blood supply to the lower limbs. Case report. Acta Chir Belg 2006;106:243–5.
[11] Chaff A. The internal mammary artery: an overlooked collateral pathway to the leg. Radiology 1976;121:621–4.
[12] Singh RN, Varat MA. Acquired internal mammary-to-coronary artery communication. Cathet Cardiovasc Diagn 1982;8:281–5.
[13] Kajinami K, Takekoshi N, Yoshio H. Internal mammary-to-coronary artery communication in a patient with occluded coronary artery. Am Heart J 1993;125:1428–30.
[14] Knight C, Webster G, Mulcahy D. Collateral growth between the left internal mammary and left anterior descending arteries following coronary artery bypass surgery. Int J Cardiol 1994;43:107–9.
[15] Salachas A, Antonellis I, Margaris N, et al. Communication between a nongrafted left internal mammary artery and left anterior descending coronary artery following saphenous vein bypass grafting. Cathet Cardiovasc Diagn 1997;40:170–2.
[16] Aras D, Topaloglu S, Cagli K, Ergun K, Ozeke O, Korkmaz S. A rare form of communication between the left internal thoracic artery and the left anterior descending artery. J Invasive Cardiol 2006;18:E209–10.
[17] Moberg A. Anastomosis between extracardiac vessels and coronary arteries via internal mammary arteries. Acta Radiol Diagn 1967;6:263–72.
[18] Marx R, Jax TW, Kelm M, Schoebel FC, Strauer BE. Vineberg graft: flow reserve of bilateral implantation after 27 years. Ann Thorac Surg 2001;71(1):341–3.
[19] Hughes MM. Bilateral functioning Vineberg grafts. A 25-years follow-up. Chest 1997;111:824–6.
[20] Picichè M. Histoire de la Chirurgie Cardiaque. Site de la Societè Francaise de Chirurgie Thoracique et Cardiovasculaire. Dossier. http://www.sfctcv.net/pages/college.php.
[21] Battezzati M, Tagliaferro A, De Marchi G. La legatura delle due arterie mammarie interne nei disturbi di vascolarizzazione del miocardio. Minerva Medica 1955;46:1178–88.
[22] Hudson CI, Moritz AR, Wearn JT. The extracardiac anastomosis of the coronary arteries. J Exp Med 1932;56:919–25.
[23] Glover RP, Davila JC, Khyle RH, Beard JC, Trout RG, Kitchell JR. Ligation of the internal mammary arteries as a means of increasing blood supply to the myocardium. J Thorac Surg 1957;34(5):661–78.
[24] Bloor CM, Liebow AA. Coronary collateral circulation. Am J Cardiol 1965;16:238–56.
[25] Brazier J, Hottenrott C, Buckberg G. Noncoronary collateral myocardial blood flow. Ann Thorac Surg 1975;19:426–35.
[26] Olinger GN, Bonchek L, Geiss D. Noncoronary collateral distribution in coronary artery disease. Ann Thorac Surg 1981;32:554–7.
[27] Bolling SF, Kanter KR, Flaherty JT, Gott V, Gardner T. Identification and control of noncoronary collateral blood flow. Ann Thorac Surg 1984;38:232–6.
[28] Lajos TZ. Noncoronary collateral blood flow. Ann Thorac Surg 1985;40(1):99.
[29] Baile EM, Ling H, Heyworth JR, Hogg JC, Pare PD. Bronchopulmonary anastomotic and noncoronary collateral blood flow in humans during cardiopulmonary bypass. Chest 1985;87:749–54.
[30] Unger EF, Sheffield CD, Epstein SE. Creation of anastomosis between an extracardiac artery and the coronary circulation. Proof that myocardial angiogenesis occurs and can provide nutritional blood flow to the myocardium. Circulation 1990;82(4):1449–66.
[31] Nomi M, Miyake H, Sugita Y, Fujisawa M, Soker S. Role of growth factors cells in therapeutic angiogenesis and tissue engineering. Curr Stem Cell Res Ther 2006;1:333–43.
[32] Risau W. Mechanisms of angiogenesis. Nature 1997;386:671–4.
[33] Yancopoulos GD, Klagsbrun M, Kolkman J. Vasculogenesis, angiogenesis, and growth factors: ephrins enter the ray at the border. Cell 1998;93:661–4.
[34] Flamme I, Frolich T, Risau W. Molecular mechanisms of vasculogenesis and embryonic angogenesis. J Cell Physiol 1997;173:206–10.
[35] Dvorak HF, Detmar M, Claffey KP, Nagy JA, Van de Water L, Senger DR. Vascular permeability factor/vascular endothelial growth factor: an important mediator of angiogensis in malignancy and inflammation. Int Arch Allergy Immunol 1995;107:233–5.
[36] Abraham JA, Mergia A, Whang JL, et al. Nucleotide sequence of a bovine clone encoding the angiogenic protein, basic fibroblast growth factor. Science 1986;233:545–8.
[37] Miyazawa K, Shimomura T, Naka D, Kitamura N. Proteolytic activation of hepatocyte growth factor in response to tissue injury. J Biol Chem 1994;269(12):8966–70.
[38] Bowen-Pope DF, Ross R. Platelet-derived growth factor signaling and human cancer. J Biochem Mol Biol 2003;36:49–59.
[39] Pepper MS. Transforming growth factor-beta: vasculogenesis, angiogenesis, and vessel wall integrity. Cytokine Growth Factor Rev 1997;81:21–43.
[40] Davis S, Yancopoulos GD. The angiopoietins: Yin and Yang in angiogenesis. Curr Top Microbiol Immunol 1999;237:173–85.
[41] Yamakawa M, Liu LX, Date T. Hypoxia-inducible factor-I mediates activation of cultured vascular endothelial cells by inducing multiple angiogenic factors. Circ Res 2003;93:664–73.
[42] Billroth T. Die Chirurgie der Blutgefasse und des Herzens. Berlin: A Hirschwald; 1913. p. 295.
[43] Paget S. The surgery of the chest. New York: E.B. Treat; 1897. p. 479.
[44] Gibbon JH. Application of a mechanical heart and lung apparatus to cardiac surgery. Minn Med 1954;37:171–85.

www.leica-microsystems.com/products/novocastra-reagents/primary-antibodies/ http://bsd.leica-microsystems.com/pdfs/products/5d3-ce.pdf and http://www.ncl.ac.uk/business/success/spinout.php/Medical+Devices/Novocastra+Laboratories+Ltd. Accessed March 28, 2010.
3. Becton Dickinson. Anti-cytokeratin (CAM 5.2) reagent for in vitro diagnostic use 50 tests per vial. Catalog no. 349205, 9/97, 23-3190-01. Material safety data sheet, acc. to ISO/DIS 11014. 1997. Available at: http://www.bdbiosciences.com/external_files/is/doc/tds/Datasheets_RUO/live/web_enabled/23-1336-09-347653-347204-349205-DS-ruo.pdf. Accessed March 28, 2010.
4. Han CP, Hsu JD, Koo CL, Yang SF. Antibody to cytokeratin (CK8/CK18) is not derived from CAM5.2 clone, and anticytokeratin CAM5.2 (Becton Dickinson) is not synonymous with the antibody (CK8/CK18). *Hum Pathol*. 2010;41:616-7.

doi:10.1016/j.jtcvs.2009.12.053

Reply to the Editor:

We thank our colleagues Cheng and associates for their commentary with regard to our recently published article, ''The Sentinel Node Concept in Adenocarcinomas of the Distal Esophagus and Gastroesophageal Junction.''[1] In this study, we used the widely recognized immunohistochemical assay in which antibodies against epithelial-cell proteins are used to detect small clusters of tumor cells in histologically node-negative lymph nodes of patients with esophageal adenocarcinoma. Yao and Han claim that the monoclonal antibody against cytokeratin 8 and 18 (clone NCL-5D3) that we used in the present study should not be mistaken with the CAM5.2 antibody (clone CAM5.2) that appears to be specific for cytokeratin 7 and 8. In our article, we stated that the used antibody CAM 5.2 is specific for intracellular cytokeratin 8 and 18, referring to the original paper of Makin, Bobrow, and Bodmer,[2] in which it is claimed that (at that time newly developed) antibody CAM5.2 identifies the lower molecular weight cytokeratins (cytokeratin 8, 18 and 19). Other studies that investigated the presence and relevance of micrometastases or isolated tumor cells by using antibody CAM5.2 have also referred to this article.[3] However, over the last years, companies producing these antibodies have changed their products and further investigated the corresponding specificity in reactivity against certain cytokeratins, as pointed out by Yao and Han. Therefore, their statement that antibody CAM5.2 is not specific for intracellular cytokeratin 8 and 18 is correct. Nevertheless, this finding does not affect the conclusions of our study. The presence of cytokeratin 8 and/or 18 (which are both expressed in esophageal adenocarcinoma[4]) as detected with the antibody used in our study (clone NCL-5D3) indicates epithelial cell deposits in lymphoid tissue. Therefore, these cytokeratin deposits will still imply the presence of micrometastatic disease.

Brechtje A. Grotenhuis
Bas P. L. Wijnhoven
Herman van Dekken
J. Jan B. van Lanschot
Erasmus Medical Center
Rotterdam, The Netherlands

References

1. Grotenhuis BA, Wijnhoven BP, van Marion R, van Dekken H, Hop WC, Tilanus HW, et al. The sentinel node concept in adenocarcinomas of the distal esophagus and gastroesophageal junction. *J Thorac Cardiovasc Surg*. 2009;138:608-12.
2. Makin CA, Bobrow LG, Bodmer WF. Monoclonal antibody to cytokeratin for use in routine histopathology. *J Clin Pathol*. 1984;37:975-83.
3. Buskens CJ, ten Kate FJ, Obertop H, Izbicki JR, van Lanschot JJ. Analysis of micrometastatic disease in histologically negative lymph nodes of patients with adenocarcinoma of the distal esophagus or gastric cardia. *Dis Esophagus*. 2008;21:488-95.
4. Moll R, Franke WW, Schiller DL, Geiger B, Krepler R. The catalog of human cytokeratins: patterns of expression in normal epithelia, tumors and cultured cells. *Cell*. 1982;31:11-24.

doi:10.1016/j.jtcvs.2010.03.004

ANGIOGENESIS AND SURGICAL OR ENDOVASCULAR ENHANCEMENT OF NONCORONARY COLLATERAL CIRCULATION: A NEW RESEARCH FIELD

To the Editor:

We read with great interest the article by Atluri and colleagues,[1] and we congratulate them for their experiments with myocardial perfusion and contractility improvement using a laser transmyocardial approach. We agree with the authors that the problem with myocardial revascularization in patients who might not benefit from conventional procedures still demands investigative efforts. This was the genesis of a research program we began at Laval University in Quebec and that we are going to start in Europe at Université Paris Sud. This program is aimed at the enhancement of noncoronary collateral circulation (NCCC). Our animal models are dogs (Canada) and pigs (France).

NCCC is a topic that is virtually ignored, with very few publications in existence. This is surprising, considering that it is not rare to find evidence of NCCC, such as during coronary bypass surgery when arterial blood flow comes from the coronary ostia during valve replacement surgery or from the incised coronary artery, despite adequate aortic crossclamping and venting. NCCC consists of a network of small channels that come from mediastinal, bronchial, and pericardial vessels and that enter the heart through the pericardial reflections surrounding the pulmonary and systemic veins, as well as through the vasa vasorum of the aorta and pulmonary artery leading to and from the myocardium. Our studies are premised on the belief that this network is bigger than generally thought and that it might play a role, if adequately enhanced, as an alternative means of myocardial blood supply. We also believe that the normal ventricular function sometimes seen in patients with occlusion of the 3 major coronary vessels can be evidence of myocardial nourishment related to such a collateral source. Previous studies[2] have shown that vascular connections exist between the internal thoracic arteries (ITAs) and myocardium and that surgical bilateral ligation of the ITAs creates a local hypertensive status, increasing the perfusion pressure within the channels leading to the heart.[3]

Before cardiopulmonary bypass became widespread, some groups in Italy[2] and the United States[3] performed ligation of the ITAs in canine models and human subjects with ischemic heart disease. Reported results were promising: angina disappeared, correlating with the disappearance of ischemic signs at electrocardiography. We believe that these data should be re-explored with the help of modern technology. Our hypothesis[4,5] has been that administration of angiogenic growth factors combined with distal occlusion of the ITAs might enhance angiogenesis of NCCC. We performed surgical ligature of the ITAs distally, and vascular endothelial growth factor was administered into the occluded arteries. Intuitively, occlusion by means of endovascular embolization is possible as well. It is known that the ITAs have high plastic potential, being capable of developing major branches that work as the only source of blood in extreme cases of lower limb ischemia.[6] Hence myocardial ischemia should also be able to stimulate noncoronary collateral blood flow, preferably diverting this to the diseased area rather than to the chest wall.

It will be neither easy nor quick to demonstrate such theories, but our current studies represent a parallel, alternative research field, moving in the same direction of laser transmyocardial revascularization.

Marco Picichè, MD[a]
John G. Kingma, Jr, PhD, FACC[b]
Pierre Voisine, MD[c]
Francois Dagenais, MD[c]
Elie Fadel, MD, PhD[d]
[a]*Cardiac Surgery Department*
San Bortolo Hospital
Vicenza, Italy
[b]*Research Center*
[c]*Cardiac Surgery Department*
Laval University Hospital
Quebec City, Quebec, Canada
[d]*Department of Thoracic and Vascular Surgery and Heart Lung Transplantation*
Marie Lannelongue Hospital
Paris Sud University
Paris, France

References

1. Alturi P, Panlilio CM, Liao GP, Suarez EE, McCormick RC, Hiesinger W, et al. Transmyocardial revascularization to enhance myocardial vasculogenesis and hemodynamic function. *J Thorac Cardiovasc Surg*. 2008;135:283-91.e1.
2. Battezzati M, Tagliaferro A, De Marchi G. La legatura delle due arterie mammarie interne nei disturbi di vascolarizzazione del miocardio. *Minerva Med*. 1955;46:1178-88.
3. Glover RP, Davila JC, Khyle RH, Beard JC, Trout RG, Kitchell JR. Ligation of the internal mammary arteries as a means of increasing blood supply to the myocardium. *J Thorac Surg*. 1957; 34:661-78.
4. Picichè M, Kingma JG, Fadel E, Dagenais F, Robillard J, Simard D, et al. Enhancement of noncoronary collateral circulation: the hypothesis of an alternative treatment for ischemic heart disease. *Med Hypotheses*. 2010;74:21-3.
5. Picichè M, Kingma JG, Fadel E, Dagenais F, Mathieu P, Simard D, et al. Enhancement of noncoronary collateral blood flow from the internal thoracic arteries: the theoretical and practical basis of an alternative method of myocardial blood supply. J Cardiovasc Surg. In press.
6. Chait A. The internal mammary artery: an overlooked collateral pathway to the leg. *Radiology*. 1976;121:821-4.

doi:10.1016/j.jtcvs.2010.02.047

Reply to the Editor:

With great interest, we read Picichè and associates' letter entitled, ''Angiogenesis and surgical or endovascular enhancement of noncoronary collateral circulation: a new research field.'' We thank the authors for their kind comments regarding our article on the neovasculogenic effects of transmyocardial revascularization. We agree wholeheartedly with the authors that in patients with coronary artery disease, noncoronary collateral circulation and the microvasculature comprise critical components of myocardial perfusion and viability and hence greatly affect cardiomyocyte and ventricular function. Although surgical and percutaneous coronary therapy and investigative research are focused predominantly on large epicardial coronary vessels, the small collaterals and microvasculature are greatly underappreciated and understudied.

Certainly there are abundant clinical anecdotes of patients surviving on various permutations of coronary and noncoronary collaterals. Clinicians have all encountered the patient with an angiographically absent major coronary artery yet with the subtended myocardium demonstrating completely normal contractility on echocardiographic analysis. Is such a large region supplied through coronary collaterals, noncoronary collaterals from the base of the heart and posterior pericardial reflection or perhaps through the highly vascularized adhesions that surgeons encounter when operating on patients with prior cardiac surgery, renal failure, or myocardial infarction and Dressler syndrome? In older patients and in states of chronic disease, the ability to generate such collaterals can be impaired.[1,2] Researchers are beginning to understand the critical interrelated roles of endogenous myocardium-mediated proangiogenic signaling and bone marrow–derived endothelial progenitor cells.[3,4] Although initially very promising, the results of clinical trials aimed at harnessing this intrinsic revascularization machinery have been clinically equivocal.[5-7] Perhaps what is needed is a refocus on augmenting noncoronary collaterals as an additional driving force in therapeutic neovascularization.

The authors present a very intriguing strategy of ligating both distal internal thoracic arteries to produce a regional state of hypertension and hyperperfusion around the mediastinum. Coupled with local delivery of angiogenic cytokines, the authors propose to enhance the development of noncoronary collaterals to reperfuse the ischemic myocardium in 2 large animal models. The preliminary background data presented by the authors is encouraging. Although critics will focus on the preclusion of a future left internal thoracic artery–left anterior descending coronary artery graft, the cornerstone of coronary artery bypass grafting

surgery, the experimental hypothesis is conceptually exciting and should be carefully investigated. The authors' proposal is uniquely novel and highly innovative, and we certainly look forward to the findings with great anticipation.

Y. Joseph Woo, MD
Pavan Atluri, MD
Division of Cardiovascular Surgery
Department of Surgery
University of Pennsylvania School of Medicine
Philadelphia, Pa

References

1. Sodha NR, Clements RT, Boodhwani M, Xu SH, Laham RJ, Bianchi C, et al. Endostatin and angiostatin are increased in diabetic patients with coronary artery disease and associated with impaired coronary collateral formation. *Am J Physiol Heart Circ Physiol*. 2009;296:H428-34.
2. Zhuo Y, Li SH, Chen MS, Wu J, McDonald Kinkaid HY, Fazel S, et al. Aging impairs the angiogenic response to ischemic injury and the activity of implanted cells: combined consequences for cell therapy in older recipients. *J Thorac Cardiovasc Surg*. 2009 [Epub ahead of print].
3. Kwon SM, Eguchi M, Wada M, Iwami Y, Hozumi K, Iwaguro H, et al. Specific Jagged-1 signal from bone marrow microenvironment is required for endothelial progenitor cell development for neovascularization. *Circulation*. 2008;118:157-65.
4. Kawamoto A, Iwasaki H, Kusano K, Murayama T, Oyamada A, Silver M, et al. CD34-positive cells exhibit increased potency and safety for therapeutic neovascularization after myocardial infarction compared with total mononuclear cells. *Circulation*. 2006;114:2163-9.
5. Assmus B, Honold J, Schachinger V, Britten MB, Fischer-Rasokat U, Lehmann R, et al. Transcoronary transplantation of progenitor cells after myocardial infarction. *N Engl J Med*. 2006;355:1222-32.
6. Schachinger V, Erbs S, Elsasser A, Haberbosch W, Hambrecht R, Holschermann H, et al. Intracoronary bone marrow-derived progenitor cells in acute myocardial infarction. *N Engl J Med*. 2006;355:1210-21.
7. Wollert KC, Meyer GP, Lotz J, Ringes-Lichtenberg S, Lippolt P, Breidenbach C, et al. Intracoronary autologous bone-marrow cell transfer after myocardial infarction: the BOOST randomised controlled clinical trial. *Lancet*. 2004;364:141-8.

doi:10.1016/j.jtcvs.2010.03.005

J CARDIOVASC SURG 2011;52:127-31

Enhancement of non-coronary collateral blood flow from the internal thoracic arteries: the theoretical and practical basis of an alternative method of myocardial blood supply

M. PICICHÉ [1], J. G. KINGMA Jr. [2], E. FADEL [3], F. DAGENAIS [1], P. MATHIEU [1], D. SIMARD [2], R. G. DEMARIA [4], P. VOISINE [1]

[1]Department of Cardiac Surgery
Laval University Hospital, Québec City, QC, Canada
[2]Research Center, Laval University Hospital
Québec City, QC, Canada
[3]Department of Thoracic and Vascular Surgery
and Heart Lung Transplantation
Marie Lannelongue Hospital, Paris Sud University
Paris, France
[4]Department of Cardiovascular Surgery
Arnaud de Villeneuve University Hospital
Montpellier, France

Non-coronary collateral blood flow arrives to the heart from mediastinal, bronchial, and pericardial channels. These enter the heart through the pericardial reflections surrounding the pulmonary and systemic veins, as well as from the vasa vasorum of the aorta and the pulmonary artery leading to and from the myocardium. Before the advent of cardiopulmonary bypass surgery, surgical bilateral ligature of the internal thoracic arteries (ITAs) was performed in patients with ischemic heart disease to increase the perfusion pressure within the channels leading to the heart. Nowadays, the occurrence of natural collaterals between coronary and extracardiac arteries including the ITAs, the potential hemodynamic effects of ITA ligation, the potential of ITAs for developing important collateral branches, and the current availability of angiogenic growth factors could pave the way for the development of a new field in cardiovascular research aimed at developing an alternative strategy of myocardial blood supply by means of the surgical and biological enhancement of non-coronary collateral circulation.

Key words: Blood circulation - Mammary arteries - Myocardium - Myocardial revascularization - Myocardial Ischemia.

Despite progress in preventive medicine, ischemic heart disease is still one of the main causes of morbidity and mortality in Western countries. Moreover, despite progress in coronary artery bypass grafting (CABG) and percutaneous coronary interventions (PCI), a significant number of patients still have intractable angina and heart failure not amenable to revascularization.[1] Even in some patients who are suitable for surgery or PCI on 1 or 2 coronary branches, there may be an area of the heart not suitable for conventional revascularization. In this subset of patients, an alternative method of myocardial blood supply would be most welcome. The hypothesis herein is based on four points: the occurrence of natural collaterals between coronary and extracardiac arteries including the internal thoracic arteries (ITAs), the theoretical possibility of surgically increasing non-coronary collateral circulation, the potential of the internal thoracic arteries for developing important collateral vessels, and the role of angiogenic growth factors.

Received on November 12, 2008.
Accepted for publication on April 9, 2010.

Corresponding author: M. Piciché, MD, Department of Cardiac Surgery, Laval University Hospital, 2725 Chemin Sainte-Foy, Québec City, G1V 4G5, QC, Canada. E-mail: marco.piciche@libero.it

Nature of non-coronary collateral circulation

Non-coronary collateral circulation (NCCC) or non-coronary collateral blood flow (NCCBF) arrives to the heart from mediastinal, bronchial, and pericardial channels. These enter the heart through the pericardial reflections surrounding the pulmonary and systemic veins, as well as from the vasa vasorum of the aorta and the pulmonary artery leading to and from the

myocardium.[2-13] Occasional arterial blood flow from the coronary ostia when the aorta is opened during valve replacement surgery, or from the coronary artery when it is incised during CABG, is evidence of NCCBF. Such flow may occur in an arrested heart despite adequate venting. The normal ventricular function sometimes seen in patients with occlusion of the three major coronary vessels can also be evidence of NCCBF. Few studies dealing with NCCBF have been published to date, so little attention is paid to this topic, and the exact anatomy and nature of this type of collateral circulation are sometimes unknown even to cardiologists and cardiac surgeons. However, it has been demonstrated that collateral branches of the internal thoracic arteries are a source of NCCBF.[2-5] As in the United States, the existence of connections from the ITAs to the aortic and pulmonary vasa-vasorum was demonstrated in Italy before the Second World War.

Experimental and clinical enhancement of non-coronary collateral circulation: ITA surgical ligation

A physician named Fieschi first authored studies on this matter in 1939.[14] In well-designed experiments in 1954, Battezzati *et al.* demonstrated the existence of direct connections between the ITAs and the myocardium and epicardium by injecting methylene blue into the arteries and observing the onset of blue areas on the surface of the heart and within the myocardial muscle.[14] To create a local hypertensive status and increase the perfusion pressure within the channels leading to the heart, surgical bilateral ligation of the ITAs was performed in several patients with ischemic heart disease, by Fieschi (1939), Battezzati (1954 and 1955), and Vallega (1955), respectively. Surgical access consisted of a small, simple bilateral incision between the second and third rib. Reported results were surprisingly promising: angina disappeared, and clinical improvement correlated with the disappearance of ischemic signs at electrocardiography was recorded.[14] In Philadelphia Glover *et al.* (1957) repeated the experiments and the clinical application of ITA ligation with similar results.[15] Of course, due to the limited assessment methods available, improvement in myocardial perfusion could not be demonstrated at the time. Despite these encouraging results, the ITA ligation technique quickly disappeared due to the advent of the heart-lung machine and coronary surgery, causing the article that Battezzati published in Italian to fall into oblivion.

Potential of the internal thoracic arteries

Several examples show the potential of ITAs for developing collateral vessels spontaneously in the presence of an ischemic stimulus. Postmortem angiography of 49 patients with untreated ischemic heart disease showed filling of the coronary arteries following ITA injection in four cases.[5] These observations, carried out in 1967, were similar to the Italian experiments described above. In five cases, angiographic evidence of the filling of an occluded right coronary artery from the omolateral ITA has been reported twice.[16, 17] In three cases, angiography disclosed direct communication between branches of the left ITA (LITA) and the left anterior descending coronary artery.[18-20] The ITAs were also capable of developing a huge collateral network after implantation in the left ventricular free wall (Vineberg operation, performed in the 1940s).[21, 22] This network was still evident at angiography during long-term follow-up. Finally, several impressive cases of chronic occlusion of the abdominal aorta or advanced Leriche syndrome have been reported in which the main or even the only blood supply to ischemic inferior limbs was provided by the ITAs.[23-27]

Role of angiogenic growth factors

The last point has to do with the potential role of angiogenic growth factors. Angiogenesis is a morphogenic process consisting in the emergence of new blood capillaries from pre-existing vessels.[28-34] It is different from "vasculogenesis", which is the formation of new vessels from endothelial cell (EC) progenitors (angioblasts).[35-38] Six main steps may be identified in angiogenesis: vasodilation of the parental vessels, activation of protelolytic enzymes to degrade the basement membrane of parental vessels, EC proliferation and migration to form the leading edge of the new capillary, generation of a tube-like structure with a capillary lumen, synthesis of a basement membrane, and recruitment of vascular smooth muscle cells and pericytes. In the adult, ECs are usually in a quiescent

stage due to cell-cell contact and inhibition of proliferation. In some conditions, such as hypoxia, ECs may convert to the angiogenic phenotype, owing to specific surface receptors that bind the angiogenic molecules and transmit the signals into the cell to the nucleus. An example of angiogenesis is represented by the myocardial infarction, in which new vessels may penetrate the necrotic area and the surrounding ischemic tissues. The EC activity may be stimulated directly or indirectly.[28, 29-34] Direct angiogenic growth factors are the vascular endothelial growth factor,[39] the fibroblast growth factor,[40] and the hepatocyte growth factor [41, 42] that exert their activity both *in vitro* and *in vivo*. Indirect angiogenic factors are the platelet-derived growth factor,[43] the transforming growth factor beta,[44, 45] the angiopoietin [46] and the hypoxia-inducible factor-1 [47, 48] that induce angiogenesis *in vivo* and not *in vitro*.

Discussion

In a canine model, exposition of the heart may be achieved by thoracotomy or sternotomy, myocardial ischemic stimulus may be achieved by narrowing a coronary artery with an Ameroid constrictor, and bilateral ITA ligation can be performed surgically. Myocardial ischemia promotes the development of collateral branches, and according to our opinion it should divert collateral blood flow preferentially to the heart rather than to the chest wall. Angiogenic growth factors may be injected into the ligated ITAs. This aspect is important because in human patients, it could be achieved with a simple bilateral incision at the second or third intercostal space under local anesthesia. Our hypothesis is that coexistence of angiogenic growth factors within the ITAs, a hypertensive status above ITA obstructions, and myocardial ischemia may significantly increase new channels development. Three groups of canine ischemic models could be adopted for investigation: a first group with ITA ligation, a second group with ITA ligation plus injection of angiogenic growth factors, and a control group. The canine model is classically adopted for studies on coronary collateral circulation, as it is known to possess a network of interconnecting anastomoses.[49, 50] Gross stated that in the normal dog heart, collaterals are "universal and abundant".[51] James even expressed his doubts whether the collateral circulation of normal dogs is superior to that of the humans.[52] Furthermore, the first encouraging studies by Battezzati *et al.* and Glover *et al.* on ITA ligation were performed on canine models.[14, 15] In a study by Schaper *et al.*, the ability to develop functional collateral circulation during chronic coronary occlusion was studied in dogs and pigs.[53] No species difference was found in the speed of development of the collateral circulation, although dogs developed a few rather large anastomoses whereas in pigs numerous small ones could be found. They concluded that the belief that the pig heart resembles the human heart more than the heart of the dog with regard to collateral circulation is based solely on anatomical details, but has no bearing on the functional aspects.[53] Finally, while connections from the ITAs to the coronary system have been investigated in dogs, to our knowledge there are no similar studies in pigs. Although this aspect does not exclude investigations with pigs, and may even encourage such studies, the well-established canine model seems us the most suitable for beginning studies on the enhancement of non-coronary collateral circulation with ITA ligation and angiogenic growth factors.

Undoubtedly, a research project aimed at enhancing NCCBF is ambitious. However, we should remember that in 1883 Theodor Billroth wrote: *"Any surgeon who would attempt operation on the heart should lose the respect of his colleagues"*,[54] and that in 1896 Stephan Paget wrote: *"No new method and no new discovery can overcome the natural difficulties that attend a wound of the heart"*.[55] Hence, even if initial studies are inconclusive, medicine history shows that an idea triggers a chain reaction of ideas and inquiries that, despite initial obstacles and skepticism, may eventually lead to the introduction of new therapeutic options. Skepticism is normal, and according to C. Walton Lillehei, pioneer of open heart surgery, new ideas face resistance as part of a natural process of evolution, and *"the researcher must learn to thrive upon opposition"*.[56]

Conclusions

In conclusion, after a careful review of the literature, it seems evident that little is still known about non-coronary collateral circulation, and that its potential benefits in clinical applications have not been adequately investigated yet. Although no author has attempted to enhance non-coronary collateral circulation since 1955, we consider the old studies of

ITA ligation and the symptom relief enjoyed by the patients extremely intriguing.

We believe that the occurrence of natural collaterals between the coronary arteries and the ITAs, the potential hemodynamic effects of ITA ligation, the potential of ITAs for developing important collateral branches, and the current availability of angiogenic growth factors constitute a tetrad of elements worth exploring with the best of modern technology. These elements may be useful for the development of a new field in cardiovascular research aimed at creating an alternative strategy of myocardial revascularization by means of the surgical and/or biological enhancement of non-coronary collateral circulation.

References

1. Rosamond W, Flegal K, Furie K, Go A, Greenlund K, Haase N *et al.* Heart disease and stroke statistics-2007 update: A report from the American Heart association Statistics Committee and Stroke statistics Subcommittee. Circulation 2008;117:e25-146.
2. Hudson CL, Moritz AR, Wearn JT. The extracardiac anastomosis of the coronary arteries. J Experm Med 1932;56:919-25.
3. Bloor CM, Liebow AA. Coronary collateral circulation. Am J Cardiol 1965;16:238-56.
4. Brazier J, Hottenrott C, Buckberg G. Non-coronary collateral myocardial blood flow. Ann Thorac Surg 1975;19:426-35.
5. Moberg A. Anastomosis between extracardiac vessels and coronary arteries via internal mammary arteries. Acta Radiol Diagn 1967;6:263-72.
6. Olinger GN, Bonchek L, Geiss D. Non-coronary collateral distribution in coronary artery disease. Ann Thorac Surg 1981;32:554-7.
7. Bolling SF, Kanter KR, Flaherty JT, Gott V, Gardner T. Identification and control of non-coronary collateral blood flow. Ann Thorac Surg 1984;38:232-6.
8. Lajos TZ. Non-coronary collateral blood flow. Ann Thorac Surg 1985;40:99.
9. Baile EM, Ling H, Heyworth JR, Hogg JC, Pare PD. Bronchopulmonary anastomotic and Non-coronary collateral blood flow in humans during cardiopulmonary bypass. Chest 1985;87:749-54.
10. Yamanishi K, Fujita M, Ohno A, Sasayama S. Importance of myocardial ischemia for recruitment of coronary collateral circulation in dogs. Cardiovasc Research 1990;24:271-7.
11. Unger EF, Sheffield CD, Epstein SE. Creation of anastomoses between an extracardiac artery and the coronary circulation. Proof that myocardial angiogenesis occurs and can provide nutritional blood flow to the myocardium. Circulation 1990;82:1449-66.
12. Unger EF, Shou M, Sheffield CD, Hodge E, Jaye M, Epstein SE. Extracardiac to coronary anastomoses support regional left ventricular function in dogs. Am J Physiol 1993;H1567-74.
13. Unger EF, Sheffield CD, Epstein SE. Heparin promotes the formation of extracardiac to coronary anastomoses in a canine model. Am J Physiol 1991;H1625-34.
14. Battezzati M, Tagliaferro A, De Marchi G. La legatura delle due arterie mammarie interne nei disturbi di vascolarizzazione del miocardio. Minerva Med 1955;46:1178-88.
15. Glover RP, Davila JC, Khyle RH, Beard JC, Trout RG, Kitchell JR. Ligation of the internal mammary arteries as a means of increasing blood supply to the myocardium. J Thorac Surg 1957;34:661-78.
16. Singh RN, Varat MA. Acquired internal mammary-to-coronary artery communication. Cathet Cardiovasc Diagn 1982;8:281-5.
17. Kajinami K, Takekoshi N, Yoshio H. Internal mammary-to-coronary artery communication in a patient with occluded coronary artery. Am Heart J 1993;125:1428-30.
18. Knight C, Webster G, Mulcahy D. Collateral growth between the left internal mammary and left anterior descending arteries following coronary artery bypass surgery. Int J Cardiol 1994;43:107-9.
19. Salachas A, Antonelis I, Margaris N, Ifantis G, Moustakas I, Tsoukas A *et al.* Communication between a non-grafted left internal mammary artery and left anterior descending coronary artery following saphenous vein bypass grafting. Cathet Cardiovasc Diagn 1997;40:170-2.
20. Aras D, Topaloglu S, Cagli K, Ergun K, Ozeke O, Korkmaz S. A rare form of communication between the left internal thoracic artery and the left anterior descending artery. J Invasive Cardiol 2006;18:E209E10.
21. Marx R, Jax TW, Kelm M, Schoebel FC, Strauer BE. Vineberg graft: flow reserve of bilateral implantation after 27 years. Ann Thorac Surg 2001;71:341-3.
22. Hughes MM. Bilateral functioning Vineberg grafts. A 25-years follow-up. Chest 1997;111:821-6.
23. Hayashida N, Kai E, Enomoto N, Aoyagi S. Internal thoracic artery as a collateral source to the ischemic lower extremity. Eur J Cardiothorac Surg 2000;18:613-6.
24. Yourdakul M, Tola M, Ozdemir E, Bayazit M, Cumhur T. Internal thoracic artery-inferior epigastric artery as a collateral artery pathway in aortoiliac occlusive disease. J Vasc Surg 2006;43:707-13.
25. Guglielmini C, Torbidone A, Mazzi A, Morandi F, Diana A. Internal thoracic artery – caudal epigastric artery as a collateral pathway in a dog with aortic occlusion: A case report. Vet J 2007:10.
26. Korkut AK, Cetin G, Sizer K. Internal thoracic artery as main blood supply to the lower limbs. Case report. Acta Chir Belg 2006;106:243-5.
27. Chaff A. The internal mammary artery: an overlooked collateral pathway to the leg. Radiology 1976;121:621-4.
28. Nomi M, Miyake H, Sugita Y, Fujisawa M, Soker S. Role of growth factors cells in therapeutic angiogenesis and tissue engineering. Current Stem Cell Research and Therapy 2006;1:333-43.
29. Nomi M, Atala A, Coppi S, Soker S. Principals of neovascularization for tissue engineering. Mol Aspects Med 2002;6:463-83.
30. Folkman J. The role of angiogenesis in tumor growth. Semin Cancer Biol 1992;3:65-71.
31. Blau HM, Banfi A. The well tempered vessel. Nat Med 2001;7:532-4.
32. Hanahan D, Folkman J. Patterns and emerging mechanisms of the angiogenic switch during tumorigenesis. Cell 1996;86:353-64.
33. Risau W. Mechanisms of angiogenesis. Nature 1997;386:671-4.
34. Drake CJ, Hungeford JE, Little CD. Morphogenesis of the first blood vessels. Ann N Y Acad Sci 1998;857:155-79.
35. Risau W, Flamme I. Vasculogenesis. Annu Rev Cell Dev Biol 1995;11:73-91.
36. Yancopoulos GD, Klagsbrun M, Kolkman J. Vasculogenesis, angiogenesis, and growth factors: ephrins enter the ray at the border. Cell 1998;95:661-4.
37. Flamme I, Frolich T, Risau W. Molecular mechanisms of vasculogenesis and embryonic angogenesis. J Cell Physiol 1997;173:206-10.
38. Darland DC, D'Amore PA. Blood vessel maturation: vascular development comes of age. J Clin Invest 1999;103:157-8.
39. Dvorak HF, Detmar M, Claffey KP, Nagy JA, Van de Water L, Senger DR. Vascular permeability factor/vascular endothelial growth factor: an important mediator of angiogensis in malignancy and inflammation. Int Arch Allergy Immunol 1995;107:233-5.
40. Abraham JA, Mergia A, Whang JL, Tumolo A, Friedman J, Hjerrild KA *et al.* Nucleotide sequence of a bovine clone encoding the

angiogenic protein, basic fibroblast growth factor. Science 1986;233:545-8.
41. Miyazawa K, Shimomura T, Naka D, Kitamura N. Proteolytic activation of hepatocyte growth factor in response to tissue injury. J Biol Chem 1994;269:896-70.
42. Morimoto A, Okamura K, Hamaraka R, Sato Y, Shima N, Higascio K *et al.* Hepatocyte growth factor modulates migration and proliferation of human microvascular endothelial cells in culture. Biochem Biophys Res Commun 1991;179:1042-9.
43. Bowen-Pope DF, Ross R. Platelet-derived growth factor signaling and human cancer. J Biochem Mol Biol 2003;36:49-59.
44. Laiho M, Keski-Oja J. Transforming growth factor-beta as regulators of cellular growth and phenotype. Crit Rev Oncog 1992;3:1-26.
45. Pepper MS. Transforming growth factor-beta: vasculogenesis, angiogenesis, and vessel wall integrity. Cytokine Growth Factor Rev 1997;81:21-43.
46. Davis S, Yancopoulos GD. The angiopoietins: Yin and Yang in angiogenesis. Curr Top Microbiol Immunol 1999;237:173-85.
47. Yamakawa M, Liu LX, Date T. Hypoxia-inducible factor-1 mediates activation of cultured vascular endothelial cells by inducing multiple angiogenic factors. Circ Res 2003;93:664-73.
48. Wang GL, Jiang BH, Rue EA, Semenza GL. Hypoxia-inducible factor 1 is a basic-helix-loop-helix-PAS heterodimer regulated by cellular O2 tension. Proc Natl Acad Sci USA 1995;92:5510-4.
49. Prinzmetal M, Bergman HC, Kruger HE, Schwartz L, Simkin B, Sobin S. Studies on the coronary circulation. III. Collateral circulation of beating human and dog hearts with coronary occlusion. Am Heart J 1948;35:689-717.
50. Yamanishi K, Fujita M, Ohno A, Sasayama S. Importance of myocardial ischaemia for recruitment of coronary collateral circulation in dogs. Cardiovasc Research 1990;24:271-7.
51. Gross L. The blood supply to the heart. New York, NY: Hoeber; 1921.
52. James ThN. Anatomy of the coronary arteries. New York, NY: Hoeber; 1961.
53. Schaper W, Jageneau A, Xhonneux R. The development of collateral circulation in the pig and dog heart. Cardiologia 1967;51:321-35.
54. Billroth T. Die Chirurgie der Blutgefasse und des Herzens. Berlin: A Hirschwald; 1913. p. 295.
55. Paget S. The surgery of the chest. New York, NY: E.B. Treat; 1897. p. 479.
56. Lillehei CW. New ideas and their acceptance as it has related to preservation of chordae tendinea and certain other discoveries. J Heart Valve Dis 1995;4(Suppl 2):S106-14.

MINERVA MEDICA COPYRIGHT®

ARTICLE IN PRESS

ELSEVIER

Cardiovascular Revascularization Medicine xx (2011) xxx – xxx

CARDIOVASCULAR REVASCULARIZATION MEDICINE

Blood flow to the heart from noncoronary arteries: an intriguing but challenging research field

Marco Picichè [a,*], Elie Fadel [b], John G. Kingma Jr. [c], Francois Dagenais [d], Justin Robillard [c], Denis Simard [c], Pierre Voisine [d]

[a] *Cardiac Surgery Department, San Bortolo Hospital Vicenza, Italy*
[b] *Department of Thoracic and Vascular Surgery and Heart Lung Transplantation, Marie Lannelongue Hospital, Paris Sud University, Paris, France*
[c] *Research Center, Laval University Hospital, Québec City, Québec, Canada*
[d] *Cardiac Surgery Department, Laval University Hospital, Québec City, Québec, Canada*

Received 10 February 2011; received in revised form 14 July 2011; accepted 25 July 2011

Abstract

Introduction: It has been proven that blood supply to the heart can include blood from noncoronary collateral circulation. Whether this network can somehow be augmented to provide an alternative therapy for ischemic patients is an intriguing hypothesis with no clear answer yet due to the challenging nature of this research field. In an attempt to enhance noncoronary collateral blood flow, we experimented with left internal thoracic artery ligature and angiogenic growth factors in a canine model.

Materials and methods: Eight dogs weighing between 20 and 29 kg were scheduled for three operations each. Neutron-activated microspheres were used for blood flow measurement throughout the study. The first operation was a left thoracotomy for ameroid constrictor positioning at the proximal segment of the circumflex coronary artery. Three weeks later the left internal thoracic artery was ligatured distally. A micro-pump was positioned in the mediastinum, connected with a small catheter inserted in the proximal segment of the left internal thoracic artery for slow delivery of vascular endothelial growth factor. The protocol called for a coronary angiography 4 weeks later, sacrifice of the animals, and explantation of the heart for microsphere analysis.

Results: Four of the dogs failed to tolerate ameroid constrictor positioning by thoracotomy and died after the first operation. The remaining four dogs underwent a second operation to ligate their left internal thoracic arteries and implant micro-pumps with catheters. The implant was a success, but only one dog survived in the postoperative period. When the last dog was voluntarily sacrificed after a third operation, coronary angiography showed no neovascularization, nor did heart slice analysis reveal microspheres.

Conclusions: Despite the technical challenge of building research protocols to exactly quantify blood from noncoronary arteries, there are many historical, anatomical, physiopathological, clinical, radiological, and surgical indications suggesting that blood flow from extracardiac structures may play an important role in ischemic heart disease. Our preliminary investigation combining internal thoracic artery occlusion and angiogenic growth factors was unsuccessful for several reasons, the main one being it was too heavy a protocol for the dogs. Despite this, we think that noncoronary collateral blood flow represents an intriguing research field worthy of debate and further study.
© 2011 Elsevier Inc. All rights reserved.

Keywords: Noncoronary collateral circulation; Ischemic heart disease; Internal thoracic artery; Angiogenic growth factors

* Corresponding author. Cardiac Surgery Department, San Bortolo Hospital, Via Rodolfi 37, 36100 Vicenza, Italy. Tel.: +39 389 157 02 08.
E-mail address: marco.piciche@libero.it (M. Picichè).

1553-8389/11/$ – see front matter © 2011 Elsevier Inc. All rights reserved.
doi:10.1016/j.carrev.2011.07.001

1. Introduction

Several myocardial blood supply strategies have been investigated in recent years, including cell-based therapy, protein-based angiogenesis, gene therapy using an adenoviral vector, and myocardial laser revascularization [1]. So far, none of these approaches has led to a novel, routine practice for the treatment of ischemic heart disease, still one of the main causes of morbidity and mortality in Western countries [2]. Noncoronary collateral blood flow (NCCBF) or noncoronary collateral circulation (NCCC) is a virtually ignored topic, with very few publications in existence. Based on four aspects as follows, our hypothesis is that enhancement of NCCBF may represent an alternative myocardial blood supply strategy and that combining internal thoracic artery occlusion with angiogenic growth factors may represent a way to achieve this objective [3–5]. Firstly, there is evidence that ischemic stimulus may cause the internal thoracic arteries (ITAs) to develop major collateral branches, as demonstrated in cases of chronic occlusion of the abdominal aorta, when the ITAs represent, in some instances, the sole source of blood supply for the lower limbs [6]. Connections have also been demonstrated between ITAs and native coronary arteries, both in living patients [7,8] and by postmortem angiography (12% of cadavers) [9]. This suggests that ATIs have high plastic potential and that this may be solicited in hypoxic conditions. We expect that, in cases of myocardial ischemic stimulus, collateral blood flow from the ITAs is diverted first to the heart rather than to the chest wall. Secondly, during aortic valve surgery, arterial blood can be seen to flow out from the coronary ostia, while during coronary surgery blood may flow out from the incised coronary artery, despite adequate venting and correct aortic cross-clamping. It is not even rare for patients to show an ejection fraction equal to or greater than 55%, despite occlusion of the right coronary artery and sub-occlusion of the left main artery. These phenomena suggest the existence of alternative ways for blood to reach the heart, for no other easy explanation exists. We postulate that the answer lies in the network constituted by the NCCBF. This network arises from mediastinal, esophageal, bronchial, and intercostal arteries. Blood reaches the myocardium through small channels connected with aortic and pulmonary artery vasa vasorum, and with channels located within the pericardial reflections surrounding the pulmonary and systemic veins [3–5]. Previous studies suggested that over one-fifth of patients have connections between the atrial branches of the coronary and bronchial arteries, with bidirectional flow depending on the clinical circumstances [10]. Bronchial-to-coronary artery flow is possible when bronchial arterial pressure is increased, as with severe chronic obstructive coronary disease [11]; coronary-to-bronchial artery flow is possible when coronary artery pressure is increased, as with supravalvular aortic stenosis [12]. Intuitively, a gradient may cause reverse flow to the coronary arteries if the pressure regimen within the coronary arteries is reduced by significant atherosclerotic disease. Thirdly, the fact that the ITAs are a source of NCCBF was demonstrated by Hudson et al. [13], Battezzati et al. [14], Moberg [9], Glover et al. [15], and Bloor and Liebow [16]. We also recently detected in a patient, using contrast-enhanced computed tomography (CT), a direct connection from the LITA to the left anterior descending artery (Fig. 1A and B), developed following a pulmonary infection. Collaterals leading to the heart arise especially from the pericardiophrenic branches. In the rat, such connections play a big role, offering double circulation to the conduction system [17]. Fieschi [18] first performed the bilateral ligation of the internal thoracic arteries in a single patient in 1939. The patient recovered and was still free of angina 1 year later [14]. Battezzati et al. [14], in 1954, demonstrated the existence of direct connections between the ITAs and the myocardium and epicardium by injecting methylene blue into the arteries and observing the onset of blue areas on the surface of the heart and within the myocardial muscle. In man, they repeated the same operation as that of Fieschi [18]: a small bilateral incision between the second and third rib was performed to approach the ITAs under local anesthesia. The goal was creating a local hypertensive status to increase the perfusion pressure within the channels leading to the heart. Results were very promising because in most patients both angina and electrocardiographic signs of ischemia disappeared. In the United States, Glover et al. [15] repeated the experiments with canine models as well as the clinical application in man of ITA ligation with similar encouraging results. Lastly, a role was attributed in our experiment to vascular endothelial growth factor (VEGF). This is a highly specific mitogen for endothelial cells. Signal transduction involves binding to tyrosine kinase receptors and results in endothelial cell proliferation and migration, and new vessel formation. It is a direct growth factor because it may exert its activity both in vitro and in vivo [19]. In an attempt to enhance noncoronary collateral blood flow, we established an ischemic canine model for the first experiment and we experimented with left internal thoracic artery ligature and angiogenic growth factors.

2. Materials and methods

Experiments were conducted in accordance with the "Guide to the Care and Use of Experimental Animals" (vols. 1 and 2) of the Canadian Council on Animal Care. The Laval University Animal Ethics Committee approved these studies. Eight dogs of both sexes (weight 20–29 kg) were premedicated with Atravet (0.5 mg/kg sc) and glycopyrrolate (0.01 mg/kg sc), then anesthetized using Pentothal (10 mg/kg). During the operation, anesthesia was maintained via isoflurane (1.5–3%) and analgesia via fentanyl (0.005 mg/kg per hour). Dogs were intubated and mechanically ventilated; end-expiratory pressure was maintained at 5 to 7 cm H_2O. Arterial blood gases were

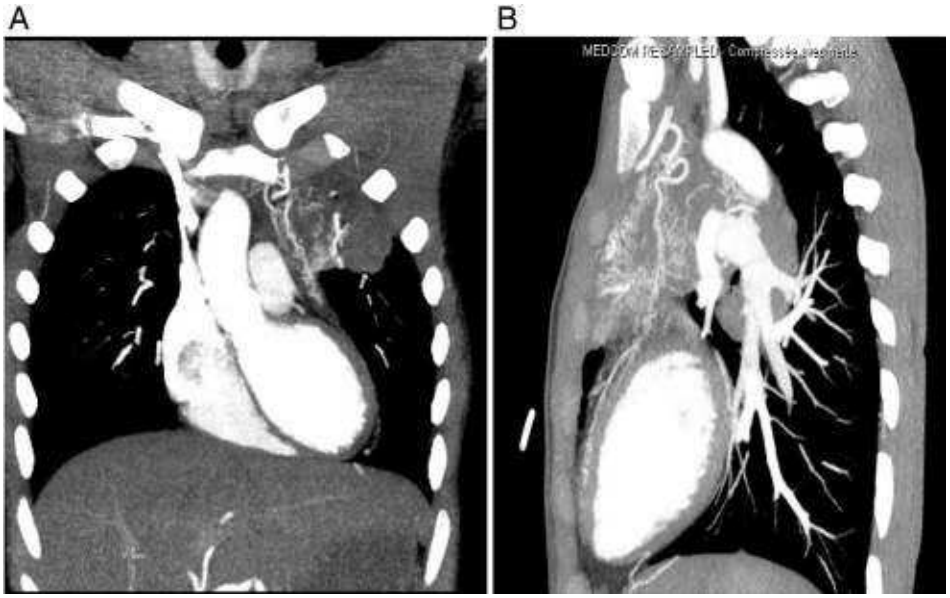

Fig. 1. (A and B) Contrast-enhanced CT scan showing (A) a frontal plane of a collateral branch arising from the LITA and directed toward the heart in the LAD area, developed following a pulmonary infection. The same collateral is clearly visible in a sagittal plane (B).

monitored throughout the operation, and respirator settings were adjusted to maintain pH, pO_2, and pCO_2 values within physiological ranges. Body temperature was monitored by a rectal thermometer. Each dog was scheduled for three operations (Fig. 2). During the first operation, the heart was exposed through a left thoracotomy and suspended in a pericardial cradle. Type A neutron-activated microspheres (NAMs) (BioPal, Worcester, MA, USA) 15 μm in diameter were injected into the left atrium for "shadow labeling" of an area of the myocardium, while the circumflex coronary artery was temporarily occluded with a vessel loop. Microsphere distribution in the myocardium was expected to be heterogeneous due to the temporary artery ligature. The second step was to induce progressive and permanent ischemia. This was achieved by gradual occlusion of the circumflex coronary artery through the positioning of a 3.75-mm ameroid constrictor (Research Instruments NW, Sweethome, OR, USA) at its proximal segment. Then, the pericardium and chest wall were carefully closed. Three weeks later, a complete median sternotomy was performed. Type B NAMs were injected into the left atrium under resting conditions and type C NAMs, under rapid pacing (150 bpm). The left internal thoracic artery (LITA) was occluded by distal ligature before the bifurcation. A very small catheter, connected to an Alzet osmotic pump (Durect Corporation, Cupertino, CA, USA), was carefully inserted into the LITA. This miniature, implantable pump had the role of inducing continuous administration of VEGF over 4 weeks without the need for external connections or handling. Systemic heparin was administered to avoid perioperative intramammary thrombosis around the catheter. The pump was fixed to mediastinal fat. The sternum was carefully closed using sternal wires. After the operation, all dogs were treated with 160 mg of aspirin to

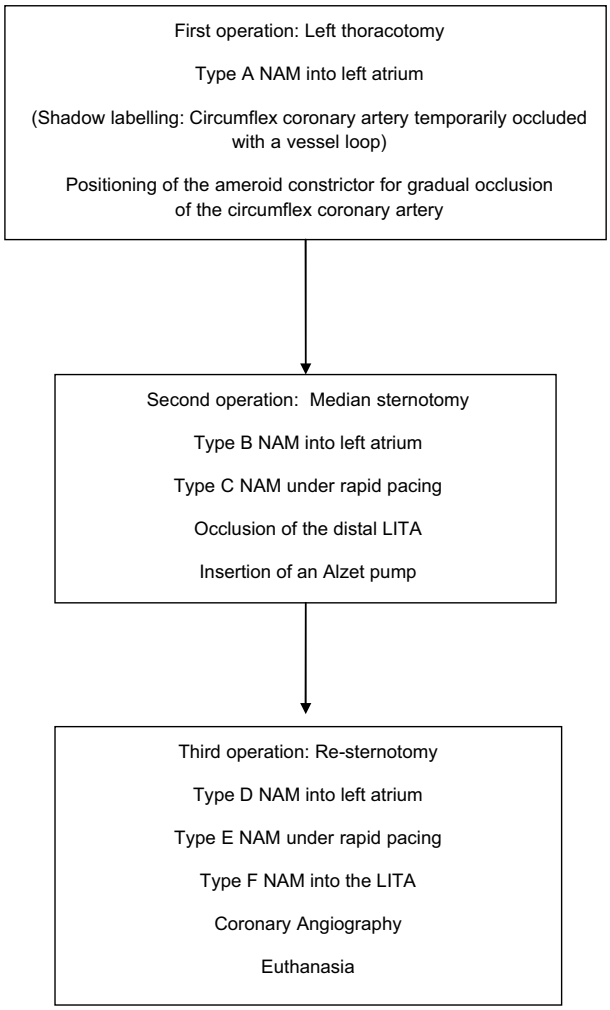

Fig. 2. Consort diagram of the experimental study.

prevent thrombosis at the intra-mammary artery catheter site. Four weeks later, the dogs underwent the third and last operation, and a re-sternotomy was performed. Type D and E NAMs were injected into the left atrium under the same conditions as described above, respectively at normal and at augmented heart rate. Type F NAMs were injected into the LITA to investigate possible NCCBF pathways from this artery. A coronary angiography was planned. Afterwards, the animals were euthanized and their hearts were explanted. Several slices of myocardium were prepared for segmental analysis of NAM deposition. As well, slices of mediastinal tissues—such as thymus, pericardial fat, aortic and pulmonary adventitia, pericardium, superior and inferior vena cava—were excised. The goal was to investigate possible noncoronary collateral channels. All specimens were sent to laboratory for NAM analysis.

3. Results

Eight dogs underwent surgery. Four dogs died after ameroid constrictor implantation on the circumflex coronary artery. Ventricular fibrillation appeared 5 to 10 min after implantation. Internal cardiac massage, Xylocaine, and adrenaline administration were uneventful. Yet the ameroid constrictor appeared to be correctly positioned at autopsy. Three dogs died after the second operation, performed 3 weeks later using a complete median sternotomy. Of these, one showed no signs of emerging from anesthesia. One hour later, bradycardia and hypotension appeared. At autopsy, blood in the thoracic artery appeared abundant and very fluid, red, with no clots. Another dog woke up gasping, and tachycardia and cyanoses appeared. It died 45 min later. At autopsy, again blood (800 ml) without clots was found in the thorax. The ameroid constrictor and the Alzet pump were correctly in place in both cases. The third dog was found dead 36 h later, due to an unknown cause. In all cases, the heart was sent for laboratory analysis for the microspheres to be counted. A single dog reached the third and last operation. Perioperative coronary angiography did not show neovascularization. The dog was sacrificed and the heart explanted. Some mediastinal tissues were prepared and sent together with myocardial specimens to laboratory for NAM analysis. No NAMs were found. The first experiment was unsuccessful.

4. Discussion

To date, we know little of NCCBF and nothing of its potential benefits in clinical applications. While a few articles can be found in older literature, the topic is almost nonexistent in recent literature. Many cardiac surgeons, cardiologists, and anatomists are not even aware that NCCBF exists. Despite this fact, our investigations [3–5] turned up solid observations that, collectively, made it worth the while, in our opinion, to undertake such a high-risk research project. Despite huge employment of angiogenic growth factors in cardiovascular research, to our knowledge they have never been used to enhance NCCBF. In our experiments, we administered VEGF within the LITA over a 4-week period with the aim of developing collateral channels from the proximal and mid portion of LITA itself and from the pericardiophrenic branch.

Nevertheless, nowadays surgical occlusion of the ITAs might be replaced technically by endovascular embolization.

Although our first investigation was unsuccessful, we believe that NCCBF is worth further study. Failure was due to several factors, including difficulty finding the optimal perioperative anticoagulation level, the nonconstant use of protamine, the anaesthetic and analgesic protocol (which underwent several adaptations), and the surgical protocol itself, which consisted of three operations and was probably too heavy for dogs. Four dogs did not even tolerate the ameroid constrictor at the first operation. In spite of these obstacles, we believe that even unsuccessful experiments, if motivated by truly solid observations, are worth disseminating, because an idea may trigger a chain reaction of ideas that eventually leads to discovery of new therapeutic options. We think that NCCBF enhancement represents a research field that should be investigated in all ways possible.

References

[1] Kleiman Neal S, Patel Nirav C, Allen Keith B, et al. Evolving revascularization approaches for myocardial ischemia. Am J Cardiol 2003;92(9B):9N–17N.

[2] Rosamond W, Flegal K, Furie K, Go A, Greenlund K, Haase N, et al. Heart disease and stroke statistics — 2007 update. A report from the American Heart association Statistics Committee and Stroke statistics Subcommittee. Circulation 2008;117(4):e25–146.

[3] Picichè M, Voisine P, Kingma J Dagenais F, Fadel E. Angiogenesis and surgical or endovascular enhancement of noncoronary collateral circulation: a new research field. J Thoracic Cardiovasc Surg 2010;139 (6):1675–6 [author reply 1676–7].

[4] Piciché M, Kingma J, Fadel E, Dagenais F, Mathieu P, Simard D, Demaria RG, Voisine P. Enhancement of noncoronary collateral blood flow from the internal thoracic arteries: the theoretical and practical basis of an alternative method of myocardial blood supply. J Cardiovas Surg 2011;52(1):127–31.

[5] Picichè M, Kingma Jr JG, Fadel E, Dagenais F, Robillard J, Simard D, Voisine P. Enhancement of noncoronary collateral circulation: the hypothesis of an alternative treatment for ischemic heart disease. Med Hypotheses 2010;74(1):21–3.

[6] Hayashida N, Kai E, Enomoto N, Aoyagi S. Internal thoracic artery as a collateral source to the ischemic lower extremity. Eur J Cardiothorac Surg 2000;18(5):613–6.

[7] Aras D, Topaloglu S, Cagli K, Ergun K, Ozeke O, Korkmaz S. A rare form of communication between the left internal thoracic artery and the left anterior descending artery. J Invasive Cardiol 2006;18: E209–10.

[8] Singh RN, Varat MA. Acquired internal mammary-to-coronary artery communication. Cathet Cardiovasc Diagn 1982;8:281–5.

[9] Moberg A. Anastomosis between extracardiac vessels and coronary arteries via internal mammary arteries. Acta Radiol Diagn 1967;6: 263–72.

[10] Bjork L. Angiographic demonstration of extracardiac anastomoses to the coronary arteries. Radiology 1966;87:274–7.
[11] Smith SC, Adams DF, Herman MV, Pauline S. Coronary to bronchial anastomoses: An in vivo demonstration by selective coronary arteriography. Radiology 1970;104:289–90.
[12] Do Valle PV, Barcia A, Bargeuon Jr LM, Karp RB, Kirklin JW. Angiographic study of supravalvular aortic stenosis and associated lesions. Report of five cases and review of the literature. Ann Radiol (Paris) 1969;12:779–96.
[13] Hudson CI, Moritz AR, Wearn JT. The extracardiac anastomosis of the coronary arteries. J Exp Med 1932;56:919–25.
[14] Battezzati, Tagliaferro, De Marchi. La legatura delle due arterie mammarie interne nei disturbi di vascolarizzazione del miocardio. Minerva Medica 1955;46:1178–88.
[15] Glover RP, Davila JC, Khyle RH, Beard JC, Trout RG, Kitchell JR. Ligation of the internal mammary arteries as a means of increasing blood supply to the myocardium. J Thorac Surg 1957;34(5):661–78.
[16] Bloor CM, Liebow AA. Coronary collateral circulation. Am J Cardiol 1965;16:238–56.
[17] Halpern MH. The dual blood supply of the rat heart. Am J Anatomy 1957;101(1):1–15.
[18] Fieschi D. Criteri anatomo-fisiologici per intervento chirurgico lieve in malati di infarto and cuore e di angina. Arch Ital Chir 1942;63: 305–10.
[19] Ylä-Herttuala S, Rissanen TT, Vajanto I, Hartikainen J. Vascular endothelial growth factors: biology and current status of clinical applications in cardiovascular medicine. J Am Coll Cardiol 2007;49 (10):1015–26 [Epub 2007 Feb 23. Review].

Résumé - La circulation collatérale non coronarienne (CCNC) perfuse le cœur en provenant d'artères bronchiques, médiastinales et péricardiques. L'éventualité que la CCNC puisse être artificiellement augmentée pour fournir un traitement alternatif pour les patients ischémiques représente une hypothèse intrigante sans réponse en raison de la nature difficile de ce champ de recherche. En se basant sur plusieurs aspects, tel que (1) l'existence des collatérales naturelles entre les artères coronaires et les artères thoraciques internes (ATIs), (2) les effets potentiels de la ligature des ATIs; (3) la capacité des ATIs de développer d'importantes branches collatérales ; (4) et la disponibilité actuelle des facteurs de croissance vasculaire, l'hypothèse ici décrite est que l'augmentation de la CCNC pourrait représenter une stratégie alternative d'apport sanguin au cœur. Ainsi, l'association d'occlusion des ATIs et de l'administration des facteurs de croissance pourrait représenter un moyen de poursuivre cet objectif. Pour le premier travail de recherche, nous avons établi un modèle canin.

Mots-clés : circulation collatérale non coronarienne, flux sanguin, cardiopathie ischémique, artère thoracique interne, facteurs de croissance vasculaire, constricteur améroïde.

Abstract - Noncoronary collateral circulation (NCCC) comes to the heart from mediastinal, bronchial, and pericardial channels. Whether NCCC can somehow be augmented to provide an alternative therapy for ischemic patients is an intriguing hypothesis with no clear answer yet due to the challenging nature of this research field. Based on several aspects, such as (1) the occurrence of natural collaterals between coronary and the internal thoracic arteries (ITAs), (2) the potential hemodynamic effects of ITAs ligation, (3) the potential of ITAs for developing important collateral branches, and (4) the current availability of angiogenic growth factors, the hypothesis herein is that enhancement of NCCC may represent an alternative myocardial blood supply strategy, and that combining ITAs occlusion with angiogenic growth factors may represent a way to achieve this objective. We established an ischemic canine model for first experiment.

Key-words: Noncoronary collateral circulation, Blood flow, Ischemic heart disease, Internal thoracic artery, Angiogenic growth factors, Ameroid constrictor.