



HAL
open science

Régulation immunitaire de la toxoplasmose oculaire : vers de nouvelles perspectives thérapeutiques

Arnaud Sauer

► **To cite this version:**

Arnaud Sauer. Régulation immunitaire de la toxoplasmose oculaire : vers de nouvelles perspectives thérapeutiques. Microbiologie et Parasitologie. Université de Strasbourg, 2012. Français. NNT : 2012STRAJ005 . tel-00700490

HAL Id: tel-00700490

<https://theses.hal.science/tel-00700490>

Submitted on 23 May 2012

HAL is a multi-disciplinary open access archive for the deposit and dissemination of scientific research documents, whether they are published or not. The documents may come from teaching and research institutions in France or abroad, or from public or private research centers.

L'archive ouverte pluridisciplinaire **HAL**, est destinée au dépôt et à la diffusion de documents scientifiques de niveau recherche, publiés ou non, émanant des établissements d'enseignement et de recherche français ou étrangers, des laboratoires publics ou privés.



Thèse de Doctorat de l'Université de Strasbourg
Discipline : Sciences de la Vie et de la Santé (ED 414)

Présentée par : Arnaud SAUER

Unité de Recherche : *EA 4438 – Physiopathologie et médecine translationnelle*
Laboratoire de Parasitologie et pathologies tropicales – 1 rue Koeberlé – 67000 Strasbourg
Service d'Ophtalmologie, Hôpitaux Universitaires de Strasbourg

Régulation immunitaire de la toxoplasmose oculaire :
vers de nouvelles perspectives thérapeutiques

Membres du Jury :

Président du Jury : Pr Claude SPEEG-SCHATZ

Rapporteur externe : Pr Jean DUPOUY-CAMET

Rapporteur externe : Pr Laurent KODJIKIAN

Examineur interne : Pr Vincent LAUGEL

Directeurs de Thèse :

Pr Ermanno CANDOLFI et Pr Tristan BOURCIER

Soutenance publique le vendredi 13 Avril 2012 à Strasbourg

TITRE

Régulation immunitaire de la toxoplasmose oculaire : vers de nouvelles perspectives thérapeutiques

RÉSUMÉ

Introduction. La toxoplasmose oculaire (TO) est la première cause d'uvéïte postérieure chez le patient immunocompétent. L'évolution de cette pathologie dépend d'une balance entre la régulation de la réponse immunitaire de l'hôte et la limitation de la prolifération parasitaire.

Méthodes. Le but de nos travaux est de déterminer le spectre des cytokines dans l'humeur aqueuse de patients infectés, de le comparer aux spectres observés dans d'autres causes d'inflammations intraoculaires (uvéïtes d'étiologies virales ou secondaires à des maladies inflammatoires systémiques et endophtalmies bactériennes). Afin de mieux appréhender les mécanismes immunitaires mis en jeu lors d'une TO, des dosages de transcrits par RT-PCR et de protéines inflammatoires par immunoessai multiplexe sont réalisés à partir de modèles murins de TO. Enfin, l'effet de l'injection intraoculaire d'anticorps (AC) anti-IL-17A sur l'inflammation intraoculaire et la prolifération parasitaire est étudié pour préciser le rôle d'IL-17A dans la régulation d'une TO.

Résultats. Les spectres de cytokines observés dans l'humeur aqueuse diffèrent nettement en fonction de la cause de l'inflammation intraoculaire. Plus particulièrement, IL-17A semble jouer un rôle primordial dans la régulation de la pathogénicité de la TO humaine et murine. Chez la souris infectée, l'inflammation intraoculaire clinique et histologique, ainsi que le nombre de parasites intraoculaires sont diminués par l'administration d'AC anti-IL-17A. Les AC anti-IL-17A induisent une baisse du nombre de parasites dans l'œil. Les niveaux d'ARNm de *T-bet* et *Foxp3*, ainsi que la concentration en IFN- γ (marqueurs de l'immunité cellulaire de type Th1 et Treg), sont augmentés après l'injection d'AC anti-IL-17A.

Discussion. Les AC anti-IL-17A modèrent la réponse inflammatoire intraoculaire et limitent la prolifération parasitaire en antagonisant les cellules Th17, probablement via l'induction des cellules Th1 et Treg, sécrétant IL-10 et IL-27. Ces résultats préliminaires suggèrent une nouvelle approche thérapeutique *in vivo* lors d'une toxoplasmose oculaire.

MOTS-CLES

Toxoplasma gondii, Toxoplasmose, IL-17, Toxoplasmose congénitale, Oeil, Toxoplasmose oculaire, Rétinobulbairite, Uvéïtes, Endophtalmie, Cataracte, Régulation immunitaire.

TITLE**Ocular toxoplasmosis immune regulation: towards new therapeutic possibilities****ABSTRACT**

Purpose. Toxoplasmosis is the most common cause of posterior uveitis in immunocompetent subjects. Taking into account the opposing needs of limiting parasite multiplication and minimizing tissue destruction, the immune imbalance implies especially Th17 and T regulatory (Treg) cells.

Methods. In a prospective clinical study of acute intraocular inflammation including ocular toxoplasmosis, viral uveitis, systemic inflammatory disease related uveitis and bacterial endophthalmitis we evaluated the cytokine pattern in aqueous humors of affected patients. To further study the immunological mechanisms involved during ocular toxoplasmosis, we evaluated the intraocular inflammation, the parasite load and the immunological response characterized on mRNA and protein level in a mouse model. To evaluate the role of IL-17A, anti IL-17A monoclonal antibodies (mAbs) were administered concomitantly with the parasite.

Results. Cytokines networks are different, depending on the cause of intraocular inflammation. In OT, we observed severe ocular inflammation and cytokine patterns comparable to human cases, including IL-17A production. Neutralizing IL-17A decreased intraocular inflammation and parasite load in mice. Detailed studies revealed upregulation of Treg and Th1 pathways. When IFN- γ was neutralized concomitantly, the initial parasite multiplication rate was partially restored.

Conclusions. Local IL-17A production plays a central role in pathology of OT. The balance of Th17 and Th1 responses (especially IFN- γ) is crucial for the outcome of infection. These data open new *in vivo* therapeutic approaches by repressing inflammatory pathways using intravitreal injection of IL-17A mAbs.

KEYWORDS

Toxoplasma gondii, Toxoplasmosis, IL-17, Congenital toxoplasmosis, eye, Ocular toxoplasmosis, Retinochoroiditis, Uveitis, Endophthalmitis, Cataract, Immune regulation.

TABLE DES MATIERES

- **LISTE DES ABBREVIATIONS**
→ PAGE 6
- **LISTE DES FIGURES**
→ PAGE 7
- **LISTE DES TABLEAUX**
→ PAGE 10
- **ETAT DE LA QUESTION**
→ PAGE 12
 - Introduction
→ Page 12
 - Découverte du parasite
→ Page 12
 - Le parasite
→ Page 13
 - Epidémiologie
→ Page 14
 - Physiopathologie des atteintes oculaires
→ Page 15
 - Diagnostic biologique d'une toxoplasmose oculaire
→ Page 17
 - Diagnostic d'une toxoplasmose oculaire « en pratique »
→ Page 21
 - Traitement
→ Page 23
 - Régulation immunitaire intraoculaire
→ Page 28
- **OBJECTIFS**
→ PAGE 33
- **APPROCHES EXPERIMENTALES ET RESULTATS**
→ PAGE 35
 - *Première partie.* Mise au point de modèles murins de toxoplasmose oculaire.
→ Page 35
 - *Deuxième partie.* Toxoplasmose congénitale : les limites actuelles et analyse du modèle de réinfection.
→ Page 39
 - *Troisième partie.* Toxoplasmose acquise : analyse des données humaines et du modèle de primo-infection.
→ Page 58
 - *Quatrième partie.* Spectre de cytokines dans l'humeur aqueuse dans différentes étiologies d'uvéïte.
→ Page 60

- *Cinquième partie.* Spectre de cytokines dans l'humeur aqueuse en cas d'endophtalmie purulente.
→ Page 81

- **PERSPECTIVES**
→ **PAGE 99**

- Rôle des souches parasitaires dans la gravité de l'infection
→ Page 99
- Régulation immunitaire d'une toxoplasmose oculaire
→ Page 100
- Facteurs de variation de la réponse immunitaire intraoculaire
→ Page 103
- Vers de nouvelles perspectives thérapeutiques ?
→ Page 104
- Conclusion
→ Page 104

- **REFERENCES**
→ **PAGE 106**

LISTE DES ABREVIATIONS

- AC: Anticorps
- ADN : Acide DésoxyriboNucléique
- ADNc: AND complémentaire
- ELISA: Enzyme Linked Immunosorbent Assay
- FGF: Fibroblast Growth Factor
- G-CSF: Granulocyte Colony-Stimulating Factor
- GM-CSF: Granulocyte-macrophage colony-stimulating factor
- HLA: Human leukocyte antigens
- IFN: Interferon
- IL: Interleukine
- IP-10: Interferon gamma-induced Protein 10
- MCP-1: Monocyte Chemotactic Protein-1
- MIP: Macrophage Inflammatory Proteins
- Pb : Paire de bases
- PBS : Phosphate Buffer Saline
- PDGF: Platelet-derived growth factor
- PHRC: Protocole Hospitalier de Recherche Clinique
- PCR: Polymerase Chain Reaction
- qPCR: quantitative Polymerase Chain Reaction
- rt-PCR: real time Polymerase Chain Reaction
- RANTES: regulated upon activation, normal T cell expressed and secreted
- TGF: Transforming Growth Factor
- TNF: Tumor Necrosis Factor
- TO: toxoplasmose oculaire
- VEGF: Vascular endothelial growth factor

LISTE DES FIGURES

Figure 1: Voies de différenciations des cellules TCD4⁺ naïves en Th1, Th2, Th17 et Tréglulatrice.

→ Page 32

Figure 2: Microbilles du Kit Bio-Plex*: 100 billes différentes présentent un spectre de couleur rouge et infrarouge permettant le dosage de 100 analytes différents d'un même échantillon (document Bio-Rad).

→ Page 44

Figure 3: Etapes du dosage des cytokines par Bio-Plex*. (1) Mise en suspension des billes. (2) Les billes avec l'anticorps de capture se lient à la cytokine spécifique. (3) L'anticorps biotinylé se lie à la cytokine. (4) La streptavidine-phycoérythrine se lie à la biotine et émet de la fluorescence.

→ Page 45

Figure 4: Analyse de la réaction par le Bio-Plex Array Reader. La fluorescence est détectée par les lasers et les photomultiplicateurs du Bio-Plex* : (A) le premier laser excite le code couleur correspondant à une des 100 molécules proposées, (B) le second laser permet la quantification de la cytokine à analyser (document Bio-Rad).

→ Page 46

Figure 5: Score clinique d'inflammation intraoculaire (A) et niveaux d'expression intraoculaires mesurés par RT-PCR de transcrits d'intérêt (*Sag1* (B), *Tbet*, *GATA-3*, *ROR-γT*, *TGF-β*, *Foxp3* et *IL-27* (C)) après 1, 3, 5 et 7 jours d'une infection par la souche PRU dans les modèles de primo-infection et de réinfection (*, $p < 0.05$; **, $p < 0.01$; ***, $p < 0.001$).

→ Page 48

Figure 6: Niveaux d'expression intraoculaires mesurés par immunoessai multiplexe de marqueurs inflammatoires d'intérêt (IL-6, TNF-α, MCP-1, IL-10, IL-13, IFN-γ, IL-2, IL-17) après 3 et 7 jours d'une infection par la souche PRU dans les modèles de primo-infection et de réinfection (*, $p < 0.05$; **, $p < 0.01$; ***, $p < 0.001$).

→ Page 50

Figure 7: Score clinique d'inflammation intraoculaire (A) et niveaux d'expression intraoculaires mesurés par RT-PCR de transcrits d'intérêt (*Sag1* (B), *Tbet*, *GATA-3*, *ROR-γT*, *TGF-β*, *Foxp3* et *IL-27* (C)) après 1, 3, 5 et 7 jours d'une infection par la souche RH dans les modèles de primo-infection et de réinfection (*, $p < 0.05$; **, $p < 0.01$; ***, $p < 0.001$).

→ Page 52

Figure 8: Niveaux d'expression intraoculaires mesurés par immunoessai multiplexe de marqueurs inflammatoires d'intérêt (IL-6, TNF-α, MCP-1, IL-10, IL-13, IFN-γ, IL-2, IL-17) après 3 jours d'une infection par la souche RH dans les modèles de primo-infection et de réinfection (*, $p < 0.05$; **, $p < 0.01$; ***, $p < 0.001$).

→ Page 53

Figure 9: Hypothèses sur la physiopathogénie des lésions oculaires et la régulation de l'infection oculaire par *T. gondii*.

→ Page 57

Figure 10 : Toxoplasmose oculaire. A : Chorioretinite aiguë maculaire de l'œil gauche. B : Uvéite antérieure granulomateuse (Ophtalmologie, Hôpitaux Universitaires de Strasbourg).

→ *Page 61*

Figure 11 : Concentration intraoculaire mesurée par immunoessai multiplexe d'IL-1 β , IL-1R α , IL-2, IL-15, IFN- γ et TNF- α chez des patients bénéficiant d'une chirurgie de la cataracte (C, N = 88), présentant une uvéite toxoplasmique (TU, N = 12), une uvéite virale (VU, N = 14), une uvéite secondaire à une maladie inflammatoire systémique - Sarcoïdose ou HLA B27 (SIDU, N = 6) ou une uvéite idiopathique (IU, N = 25).

→ *Page 66*

Figure 12 : Concentration intraoculaire mesurée par immunoessai multiplexe d'IL-12(p70), IL-6, IL-7, IL-4, IL-5 et IL-13 chez des patients bénéficiant d'une chirurgie de la cataracte (C, N = 88), présentant une uvéite toxoplasmique (TU, N = 12), une uvéite virale (VU, N = 14), une uvéite secondaire à une maladie inflammatoire systémique - Sarcoïdose ou HLA B27 (SIDU, N = 6) ou une uvéite idiopathique (IU, N = 25).

→ *Page 68*

Figure 13 : Concentration intraoculaire mesurée par immunoessai multiplexe d'IL-17, IL-10, IL-9, IL-8, MIP-1 α et MIP-1 β chez des patients bénéficiant d'une chirurgie de la cataracte (C, N = 88), présentant une uvéite toxoplasmique (TU, N = 12), une uvéite virale (VU, N = 14), une uvéite secondaire à une maladie inflammatoire systémique - Sarcoïdose ou HLA B27 (SIDU, N = 6) ou une uvéite idiopathique (IU, N = 25).

→ *Page 70*

Figure 14 : Concentration intraoculaire mesurée par immunoessai multiplexe de MCP-1, IP-10, G-CSF, GM-CSF, RANTES et Eotaxin chez des patients bénéficiant d'une chirurgie de la cataracte (C, N = 88), présentant une uvéite toxoplasmique (TU, N = 12), une uvéite virale (VU, N = 14), une uvéite secondaire à une maladie inflammatoire systémique - Sarcoïdose ou HLA B27 (SIDU, N = 6) ou une uvéite idiopathique (IU, N = 25).

→ *Page 72*

Figure 15 : Concentration intraoculaire mesurée par immunoessai multiplexe de FGF, VEGF et PDGF-bb chez des patients bénéficiant d'une chirurgie de la cataracte (C, N = 88), présentant une uvéite toxoplasmique (TU, N = 12), une uvéite virale (VU, N = 14), une uvéite secondaire à une maladie inflammatoire systémique - Sarcoïdose ou HLA B27 (SIDU, N = 6) ou une uvéite idiopathique (IU, N = 25) .

→ *Page 74*

Figure 16 : Représentation schématique de la répartition spécifique des marqueurs inflammatoires à chaque groupe d'uvéite. Un marqueur donné a été considéré comme associé à une étiologie d'uvéite lorsque sa différence avec un ou d'autres groupes a été calculée comme statistiquement significative et que ce marqueur a été retrouvé chez plus de 75% des patients du groupe.

→ *Page 77*

Figure 17 : Concentration intraoculaire mesurée par immunoessai multiplexe d'IL-1 β , IL-1R α , IL-2, IL-15, IFN- γ et TNF- α chez des patients bénéficiant d'une chirurgie de la cataracte (Contrôles, N = 88) et chez des patients présentant une endophtalmie infectieuse Endophthalmitis, N = 49) (ns, $p > 0.05$; *, $p < 0.05$; **, $p < 0.01$; ***, $p < 0.001$).

→ *Page 87*

Figure 18 : Concentration intraoculaire mesurée par immunoessai multiplexe d'IL-12(p70), IL-6, IL-7, IL-4, IL-5 et IL-13 chez des patients bénéficiant d'une chirurgie de la cataracte (Contrôles, N = 88) et chez des patients présentant une endophtalmie infectieuse Endophthalmitis, N = 49) (ns, $p > 0.05$; *, $p < 0.05$; **, $p < 0.01$; ***, $p < 0.001$).

→ Page 88

Figure 19 : Concentration intraoculaire mesurée par immunoessai multiplexe d'IL-17, IL-10, IL-9, IL-8, MIP-1 α et MIP-1 β chez des patients bénéficiant d'une chirurgie de la cataracte (Contrôles, N = 88) et chez des patients présentant une endophtalmie infectieuse Endophthalmitis, N = 49) (ns, $p > 0.05$; *, $p < 0.05$; **, $p < 0.01$; ***, $p < 0.001$).

→ Page 89

Figure 20 : Concentration intraoculaire mesurée par immunoessai multiplexe de MCP-1, IP-10, G-CSF, GM-CSF, RANTES et Eotaxin chez des patients bénéficiant d'une chirurgie de la cataracte (Contrôles, N = 88) et chez des patients présentant une endophtalmie infectieuse Endophthalmitis, N = 49) (ns, $p > 0.05$; *, $p < 0.05$; **, $p < 0.01$; ***, $p < 0.001$).

→ Page 90

Figure 21 : Concentration intraoculaire mesurée par immunoessai multiplexe de FGF, VEGF et PDGF-bb chez des patients bénéficiant d'une chirurgie de la cataracte (Contrôles, N = 88) et chez des patients présentant une endophtalmie infectieuse Endophthalmitis, N = 49) (ns, $p > 0.05$; *, $p < 0.05$; **, $p < 0.01$; ***, $p < 0.001$).

→ Page 91

Figure 22 : Courbes et analyses de régression linéaire selon Pearson des corrélations entre l'acuité visuelle à l'admission de patients présentant une endophtalmie infectieuse et la concentration intracaméculaire de IL-6 (A), IL-8 (B), IL-15 (C) et IL-10 (D) mesurée par immunoessai multiplexe (ns, $p > 0.05$; *, $p < 0.05$; **, $p < 0.01$; ***, $p < 0.001$).

→ Page 93

Figure 23 : Courbes et analyses de régression linéaire selon Pearson des corrélations entre l'acuité visuelle à l'admission de patients présentant une endophtalmie infectieuse et la concentration intracaméculaire de MCP-1 (A), G-CSF (B), IP-10 (C) et VEGF (D) mesurée par immunoessai multiplexe (ns, $p > 0.05$; *, $p < 0.05$; **, $p < 0.01$; ***, $p < 0.001$).

→ Page 94

Figure 24 : Courbes et analyses de régression linéaire selon Pearson des corrélations entre l'acuité visuelle après 1 an d'évolution de patients présentant une endophtalmie infectieuse et la concentration intracaméculaire de IL-8 (A), MCP-1 (B) et VEGF (C) mesurée par immunoessai multiplexe (ns, $p > 0.05$; *, $p < 0.05$; **, $p < 0.01$; ***, $p < 0.001$).

→ Page 95

LISTE DES TABLEAUX

Tableau 1 : Différentes étapes du diagnostic biologique devant une suspicion clinique de TO.
→ Page 22

Tableau 2 : Modalités thérapeutiques d'une toxoplasmose congénitale et d'une toxoplasmose oculaire.
→ Page 28

Tableau 3 : Répartition des étiologies d'uvéïtes chez les 62 patients inclus.
→ Page 65

Tableau 4 : *One way anova* et test de comparaison multiple de Bonferroni étudiant les différences de concentrations intraoculaires d'IL-1 β , IL-1R α , IL-2, IL-15, IFN- γ et TNF- α chez des patients bénéficiant d'une chirurgie de la cataracte (C, N = 88), présentant une uvéïte toxoplasmique (TU, N = 12), une uvéïte virale (VU, N = 14), une uvéïte secondaire à une maladie inflammatoire systémique - Sarcoïdose ou HLA B27 (SIDU, N = 6) ou une uvéïte idiopathique (IU, N = 25) (ns, $p > 0.05$; *, $p < 0.05$; **, $p < 0.01$; ***, $p < 0.001$).
→ Page 67

Tableau 5 : *One way anova* et test de comparaison multiple de Bonferroni étudiant les différences de concentrations intraoculaires d'IL-12(p70), IL-6, IL-7, IL-4, IL-5 et IL-13 chez des patients bénéficiant d'une chirurgie de la cataracte (C, N = 88), présentant une uvéïte toxoplasmique (TU, N = 12), une uvéïte virale (VU, N = 14), une uvéïte secondaire à une maladie inflammatoire systémique - Sarcoïdose ou HLA B27 (SIDU, N = 6) ou une uvéïte idiopathique (IU, N = 25) (ns, $p > 0.05$; *, $p < 0.05$; **, $p < 0.01$; ***, $p < 0.001$).
→ Page 69

Tableau 6 : *One way anova* et test de comparaison multiple de Bonferroni étudiant les différences de concentrations intraoculaires d'IL-17, IL-10, IL-9, IL-8, MIP-1 α et MIP-1 β chez des patients bénéficiant d'une chirurgie de la cataracte (C, N = 88), présentant une uvéïte toxoplasmique (TU, N = 12), une uvéïte virale (VU, N = 14), une uvéïte secondaire à une maladie inflammatoire systémique - Sarcoïdose ou HLA B27 (SIDU, N = 6) ou une uvéïte idiopathique (IU, N = 25) (ns, $p > 0.05$; *, $p < 0.05$; **, $p < 0.01$; ***, $p < 0.001$).
→ Page 71

Tableau 7 : *One way anova* et test de comparaison multiple de Bonferroni étudiant les différences de concentrations intraoculaires de MCP-1, IP-10, G-CSF, GM-CSF, RANTES et Eotaxin chez des patients bénéficiant d'une chirurgie de la cataracte (C, N = 88), présentant une uvéïte toxoplasmique (TU, N = 12), une uvéïte virale (VU, N = 14), une uvéïte secondaire à une maladie inflammatoire systémique - Sarcoïdose ou HLA B27 (SIDU, N = 6) ou une uvéïte idiopathique (IU, N = 25) (ns, $p > 0.05$; *, $p < 0.05$; **, $p < 0.01$; ***, $p < 0.001$).
→ Page 73

Tableau 8 : *One way anova* et test de comparaison multiple de Bonferroni étudiant les différences de concentrations intraoculaires de FGF, VEGF et PDGF-bb chez des patients bénéficiant d'une chirurgie de la cataracte (C, N = 88), présentant une uvéïte toxoplasmique (TU, N = 12), une uvéïte virale (VU, N = 14), une uvéïte secondaire à une maladie inflammatoire systémique - Sarcoïdose ou HLA B27 (SIDU, N = 6) ou une uvéïte idiopathique (IU, N = 25) (ns, $p > 0.05$; *, $p < 0.05$; **, $p < 0.01$; ***, $p < 0.001$).
→ Page 75

Tableau 9 : Moyenne et écart-type de la concentration intraoculaire de cytokines d'intérêt chez des patients bénéficiant d'une chirurgie de la cataracte (C, N = 88), présentant une uvéite toxoplasmique (TU, N = 12), une uvéite virale (VU, N = 14), une uvéite secondaire à une maladie inflammatoire systémique - Sarcoidose ou HLA B27 (SIDU, N = 6) ou une uvéite idiopathique (IU, N = 25).

→ *Page 76*

Tableau 10 : Principales caractéristiques des patients présentant une endophtalmie et du groupe contrôle.

→ *Page 85*

Tableau 11 : Répartition des acuités visuelles à l'admission et après 1 an d'évolution (NLP : No light perception, LP : Light perception, HM : Hand motion, CF : Counting fingers).

→ *Page 85*

Tableau 12 : Nature et résultats des prélèvements et analyses microbiologiques.

→ *Page 86*

Tableau 13 : Répartition des différents microorganismes identifiés par culture ou PCR.

→ *Page 86*

Tableau 14 : Moyenne et écart-type de la concentration intraoculaire de cytokines d'intérêt chez des patients bénéficiant d'une chirurgie de la cataracte (N = 88) ou présentant une endophtalmie purulente (N= 49).

→ *Page 92*

ETAT DE LA QUESTION

Introduction

Toxoplasma gondii est un parasite intracellulaire, persistant dans les tissus musculaires cérébraux et oculaires après l'infection. Plus du tiers de la population mondiale héberge ce parasite dans ses tissus (Montoya and Liesenfeld 2004; McAuley 2008). La fréquence de cette infection est liée au mode de contamination par l'ingestion d'aliments souillés par le parasite: viandes, coquillages, légumes, eau de boisson (Hotez and Gurwith 2011). La forme acquise de l'infection est souvent infraclinique, bien qu'elle puisse se manifester parfois par des lymphadénopathies ou une atteinte oculaire. L'infection congénitale, contractée pendant la grossesse, est potentiellement sévère pour le fœtus. Les manifestations cliniques sont essentiellement neurologiques (les plus sévères) et oculaires (les plus fréquentes) qui peuvent se déclarer parfois plusieurs années après la contamination materno-foetale. Devant des manifestations cliniques évocatrices, le diagnostic est en général confirmé biologiquement par la détection directe du parasite et/ou par des méthodes sérologiques (Montoya and Liesenfeld 2004; McAuley 2008).

Découverte du parasite

L'histoire de *T. gondii* retient principalement sa découverte par Nicolle et Manceaux en 1908 à l'Institut Pasteur de Tunis à la suite d'une épidémie chez un petit rongeur de laboratoire, le *Ctenodactylus gondi*. Nicolle et Manceaux nommèrent le parasite *Toxoplasma gondii* en référence à sa morphologie (étymologie grecque : *toxon* = arc et *plasma* = forme). Le premier cas humain de toxoplasmose décrit dans la littérature date de 1923 et a été reporté par Janku (Weiss and Dubey 2009). Cependant, les premières infections humaines sont plus anciennes. En effet, une étude histopathologique sur des yeux humains momifiés provenant du désert d'Atacama et datant de 1000 à 1500 ans av. JC, a permis de mettre en évidence des

lésions de nécrose rétinienne compatibles avec une toxoplasmose oculaire (Montoya and Liesenfeld 2004; Holz, Lloyd et al. 2007; Melamed 2009).

Le parasite

T. gondii est un parasite cosmopolite qui infecte la plupart des animaux à sang chaud dont l'homme. La toxoplasmose est ainsi l'une des causes d'infection parasitaire humaine ou animale les plus fréquentes. Les félins (dont le chat) sont les seuls hôtes définitifs connus pour la forme sexuée de *T. gondii* et représentent ainsi le principal réservoir de l'infection. Ce parasite intracellulaire obligatoire peut se présenter sous trois formes au cours de son cycle de vie: tachyzoïte, bradyzoïte et sporozoïte (Montoya and Liesenfeld 2004; Nussenblatt 2004).

Le **tachyzoïte** de forme arquée mesure 5 à 10 μm de long sur 1 à 4 μm de large. Le pôle postérieur arrondi contient le noyau tandis que le pôle antérieur plus pointu possède un complexe apical contenant des structures assurant la pénétration cellulaire. Le tachyzoïte se reproduit rapidement par un processus de multiplication intracellulaire (endodyogénie) dans toutes les cellules nucléées. Son mode de répllication rapide est à l'origine des lésions tissulaires de l'hôte lors d'une infection aiguë (Ajioka 2007).

Le **bradyzoïte** est une forme de résistance du parasite contenu dans une vacuole parasitophore intracellulaire, appelée communément kyste, localisée dans les tissus musculaires, neurologiques et oculaires. Il mesure de 50 à 200 μm et contient plusieurs centaines de milliers de parasites dont la multiplication est lente, et ne peut se faire que dans une cellule du tissu musculaire, cérébral ou oculaire d'un hôte intermédiaire. Dans les tissus, les kystes sont extrêmement résistants et contribuent à la persistance du parasite chez son hôte et à sa dissémination du fait de sa présence dans l'alimentation carnée. Les kystes résistent plusieurs jours à température ambiante et plusieurs mois à + 4°C mais sont détruits par la chaleur (cuisson 15 minutes à + 56°C) ou par la congélation (24 heures à - 20°C) (Ajioka 2007).

Le **sporozoïte** est le troisième stade de *T. gondii*. Il est le résultat de la reproduction sexuée du parasite chez le chat, hôte définitif. Les oocystes excrétés dans les fèces des chats récemment infectés constituent la deuxième source de contamination par voie orale pour l'Homme après l'alimentation carnée. L'oocyste est très résistant, même à l'eau de Javel, c'est la forme que l'on retrouve dans le milieu extérieur (sol, eau, plantes, fruits de mer...). Sa résistance lui permet de persister pendant plusieurs mois dans l'environnement, mais il est détruit par la chaleur lors de la cuisson, la dessiccation ou la congélation (Ajioka 2007).

Cette complexité du parasite est accrue par l'existence d'au moins trois souches de virulences variables. Les pathologies humaines en Europe sont principalement liées aux souches de types II de virulence modérée et plus rarement de type I très virulentes, tandis que les toxoplasmoses en Amérique du Sud sont en général secondaires aux souches de type III, de type IV voire de souches atypiques, combinant divers types, extrêmement virulentes pour l'Homme car d'origine selvatique (Darde 2008; Sibley 2009; Sibley, Khan et al. 2009; Dubey, Rajendran et al. 2010).

Epidémiologie

La toxoplasmose est une infection fréquente : 30% de la population mondiale serait infectée, avec une très grande variabilité selon l'origine géographique des patients ; la séroprévalence s'élève ainsi en France à 50%, 70% au Brésil et 20% aux Etats-Unis. La séroprévalence augmente aussi avec l'âge ; elle est inférieure à 5% avant 5 ans pour atteindre plus de 70% après 80 ans. A l'intérieur d'une même zone géographique, la séroprévalence augmente avec la densité de population et les travaux en rapport avec la terre (jardinage, agriculture) (Holland 2003; Nussenblatt 2004; Hotez and Gurwith 2011). Cependant en dépit d'une séroprévalence élevée, l'incidence de la TO se limite à environ 2% des patients infectés. On peut ainsi estimer entre 800 000 et 1 200 000 le nombre de patients porteurs d'une TO active ou cicatricielle en France (AFSSA 2005; Jones and Holland 2010).

Physiopathologie des atteintes oculaires

Lors de l'ingestion d'aliments contaminés *T. gondii* entre en contact avec les cellules épithéliales intestinales. Une fois franchie la barrière intestinale, les bradyzoïtes ou les sporozoïtes se transforment rapidement en tachyzoïtes. Ils infectent les cellules avoisinantes de proche en proche. Ils peuvent également infecter les monocytes de l'hôte entraînant une dissémination systémique de *T. gondii* vers l'ensemble des tissus de l'organisme et tout particulièrement les muscles, le cerveau et la rétine dans lesquels le parasite va persister sous forme kystique. La rupture périodique de ces kystes intracellulaires serait à l'origine du maintien au long cours d'une immunité anti-toxoplasme, grâce au contact entre les cellules de l'immunité et les parasites libérés par les cellules lysées. Ces ruptures périodiques de kystes semblent être à l'origine des récurrences observées dans les TO (Ajioka 2007; Silveira, Vallochi et al. 2011; Wakefield, Cunningham et al. 2011). Les atteintes oculaires toxoplasmiques peuvent être observées au cours d'une infection d'origine congénitale ou acquise, l'infection congénitale ayant longtemps été considérée comme seule responsable de la TO. Nous savons aujourd'hui que la TO est le plus souvent secondaire à une infection acquise que ce soit chez le sujet sain ou le patient immunodéprimé (Holland 2003; Delair, Monnet et al. 2008; Commodaro, Belfort et al. 2009; Talabani, Mergey et al. 2010).

La **toxoplasmose congénitale** touche entre 1 et 10 naissances pour 10 000, soit 200 à 300 enfants chaque année en France, dont 75 à 150 développeront des séquelles sous forme d'une chorioretinite (AFSSA 2005; Villena, Ancelle et al. 2010), le plus souvent avant l'âge de 2 ans, mais parfois de nombreuses années plus tard (Kodjikian, Wallon et al. 2006; McLeod, Kieffer et al. 2009; Wallon, Kieffer et al. 2011). L'infection en Europe semble être liée à des souches décrites comme peu virulentes de type II (Sauer, de la Torre et al. 2011). Plus on s'approche du terme de la grossesse, plus le risque de transmission materno-fœtale augmente, alors qu'à l'inverse les atteintes fœtales seront moins graves (McAuley 2008). Dans les cas de contamination précoce, peu fréquente, l'atteinte oculaire touche 90% des fœtus principalement sous la forme d'une chorioretinite. Lorsque la contamination est plus tardive

(après le quatrième mois de grossesse), des atteintes modérées du système nerveux central sont encore possibles. Cependant dans 75% des cas, les manifestations sont latentes: l'enfant est indemne de lésions cliniques à la naissance, malgré une infection biologiquement prouvée. Les manifestations cliniques se traduiront en général par des lésions oculaires tardives et/ou des manifestations neurologiques (difficultés d'apprentissage, troubles du tonus) (Kodjikian, Wallon et al. 2006; McAuley 2008; Delair, Latkany et al. 2011).

La **toxoplasmose acquise** est dans près de 80% des cas « infraclinique », seuls quelques ganglions cervicaux sont parfois perceptibles pendant une semaine environ. Dans moins de 20% des cas, la maladie prend une forme dite subaiguë, associant des adénopathies, un fébricule ou une asthénie prolongée (Montoya et Liesenfeld, 2004). Les principales manifestations sont ophtalmologiques, majoritairement sous forme de chorioretinites. Les premières lésions chorioretiniennes surviendraient entre 2 mois et 5 ans après la contamination (Delair, Monnet et al. 2008; Commodaro, Belfort et al. 2009; Delair, Latkany et al. 2011).

Au cours d'une primo infection congénitale ou acquise, le parasite va persister dans les tissus infectés. A la faveur de facteurs encore mal identifiés (rupture périodique de kystes intra rétiens, immunodépression locale ou systémique, ...) une **réactivation** du parasite pourrait expliquer les récurrences de chorioretinite. Le nombre, le délai et l'évolution de ces récurrences sont imprévisibles et semblent peu influencés par les traitements actuels (Garweg, Scherrer et al. 2008; Holland, Crespi et al. 2008).

Chez les **patients immunodéprimés**, la toxoplasmose peut prendre une forme aiguë, acquise ou secondaire à une réactivation, caractérisée par des localisations multiviscérales sévères et potentiellement mortelles dans un contexte fébrile. Des localisations oculaires sous forme de chorioretinite sont retrouvées dans la plupart des cas (Pereira-Chioccola, Vidal et al. 2009; Faucher, Moreau et al. 2011).

La pathogénie des lésions rétiennes est encore mal connue. Toutefois on peut émettre l'hypothèse que la lésion initiale soit la conséquence d'une prolifération focale du parasite et

d'un effet cytolytique sur le tissu rétinien. La lésion débute en général par une rétinite nécrosante en foyer qui peut ensuite atteindre toutes les couches de la rétine, puis l'épithélium pigmentaire et la choroïde. Les réponses inflammatoire et immunitaire vont contrôler la prolifération du parasite probablement par une production massive d'anticorps (AC) locaux. Parallèlement à l'effet cytotoxique du parasite lui-même, l'infiltration de lymphocytes et de cellules de l'immunité dans les couches rétinienne conduit à une destruction du segment externe de la rétine par nécrose (Holland 2003; Ajioka 2007; Wakefield, Cunningham et al. 2011). L'étendue et la gravité des lésions sont modulées par la susceptibilité de l'hôte et la virulence du parasite (Garweg and Candolfi 2009).

Diagnostic biologique d'une toxoplasmose oculaire

Le diagnostic de la TO est avant tout clinique, lorsqu'il s'agit d'un tableau typique (Delair, Latkany et al. 2011; Garweg, de Groot-Mijnes et al. 2011; Wakefield, Cunningham et al. 2011). Cependant, dans de nombreux cas, les lésions chorioretiniennes observées au fond d'œil ne sont pas typiques et peuvent être confondues avec des lésions dues à d'autres microorganismes (Holland and Lewis 2002; Bodaghi, Touitou et al. 2012). Dans certains cas, les lésions rétinienne peuvent être absentes et l'inflammation peut siéger uniquement dans la chambre antérieure (uvéite antérieure). Dans ces cas, ni la clinique, ni les examens du fond d'œil ne permettent de poser un diagnostic formel, et l'apport de la biologie devient alors indispensable (Commodaro, Belfort et al. 2009; Delair, Latkany et al. 2011; Garweg, de Groot-Mijnes et al. 2011).

Le diagnostic biologique de la toxoplasmose oculaire repose sur la mise en évidence du parasite et la détection d'une production intraoculaire d'AC anti-*T. gondii* sur un prélèvement d'humeur aqueuse. Les techniques immunologiques mises en œuvre imposent de comparer le profil immunologique du sérum et de l'humeur aqueuse du patient afin de s'assurer de l'intégrité de la barrière hémato-rétinienne. En cas de lésion de cette dernière, les AC présents dans l'humeur aqueuse peuvent être d'origine sérique. En cas de lésion de la

barrière, seule la comparaison des profils immunologiques entre le sérum et l'humeur aqueuse peut permettre une interprétation. Par ailleurs une sérologie sanguine négative exclut le diagnostic de TO et permet de réserver l'humeur aqueuse pour la recherche d'autres diagnostics différentiels (Rothova, de Boer et al. 2008; Garweg, de Groot-Mijnes et al. 2011; Bodaghi, Touitou et al. 2012).

Mise en évidence du parasite par amplification génique

La mise en évidence de *T. gondii* dans le liquide oculaire par amplification génique (PCR conventionnelle ou PCR quantitative en temps réel) confirme le diagnostic de TO dans le cas d'une réactivation ou d'une primo infection. La sensibilité de la PCR est faible (34%), en revanche sa spécificité est excellente (100%). Un résultat négatif ne permet pas d'exclure une TO et d'autres techniques biologiques doivent être entreprises afin de confirmer ou d'infirmer la suspicion clinique de TO (Villard, Filisetti et al. 2003; Rothova, de Boer et al. 2008; Talabani, Asseraf et al. 2009; Errera, Goldschmidt et al. 2011).

Mise en évidence des AC anti-toxoplasme

Examen du sérum: cinétique d'apparition des anticorps

Il convient tout d'abord de déterminer le statut immunologique du patient vis-à-vis de la toxoplasmose (présence d'IgG et/ou d'IgM). Diverses techniques permettent de mettre en évidence les isotypes d'AC (IgM, IgG, IgA) : Immunofluorescence indirecte (IFI), ELISA (Enzyme Linked Immunosorbent Assay), ISAGA (Immuno Sorbent Agglutination Assay). Classiquement, lors d'une infection toxoplasmique, le type, le titre et la cinétique des AC anti-toxoplasme permettent de dater l'infection toxoplasmique. Lors d'une primo infection, les IgM et IgA sont les premiers AC retrouvés dans le sérum 7 à 14 jours après la contamination. Leurs taux augmentent durant les deux premiers mois puis diminuent pour se négativer vers le 8ème mois post infection. L'apparition des IgG est plus tardive (14 à 21 jours après l'infection), elles augmentent jusque vers le troisième mois, persistent à des taux élevés

pendant plusieurs mois puis diminuent progressivement pour atteindre un taux faible persistant qui permet d'affirmer que le sujet a été infecté: on parle alors d'immunité résiduelle. Une datation de l'infection est également possible par une mesure de l'avidité des IgG spécifiques. Le principe de la mesure d'avidité consiste à comparer la liaison des IgG à l'antigène en présence ou en absence d'un agent dissociant cette liaison. Lors d'une infection ancienne de plus de 4 mois, la liaison des IgG à l'antigène (l'avidité) est forte, à l'inverse elle sera faible lors d'une infection récente. Une avidité élevée permet d'exclure une infection de moins de quatre mois (Candolfi, Pastor et al. 2007; Garweg, de Groot-Mijnes et al. 2011).

Examen de l'humeur aqueuse

La sérologie toxoplasmique n'a pas de valeur prédictive positive pour le diagnostic de la TO, elle permet seulement en cas de négativité de constituer un argument d'exclusion . En présence d'AC positifs, la comparaison des profils ou charges immunitaires du couple sérum/HA est indispensable pour poser le diagnostic de TO. Trois techniques sont actuellement employées (Villard, Filisetti et al. 2003; Neves, Bicudo et al. 2009; Garweg, de Groot-Mijnes et al. 2011) :

- **Coefficient de Witmer-Desmonts.** Il détermine le rapport entre la charge immunitaire de l'HA et celle du sérum. La charge immunitaire de l'HA est définie comme suit : $CI (HA) = \frac{\text{IgG spécifiques de } T. gondii \text{ de l'HA}}{\text{IgG totaux de l'HA}}$. La charge immunitaire du sérum est définie comme suit : $CI (\text{sérum}) = \frac{\text{IgG spécifique de } T. gondii \text{ du sérum}}{\text{IgG totaux du sérum}}$. Le coefficient de Witmer-Desmonts (C) est le rapport entre la CI (HA) et la CI (sérum). La confirmation de la présence d'anticorps intraoculaires est déterminée après interprétation de ce coefficient selon les conditions suivantes: (i) $C > 3$: coefficient significatif témoignant d'une production locale d'anticorps anti-toxoplasme, (ii) $2 < C < 3$: coefficient douteux et témoignant d'une production locale probable d'anticorps, (iii) $C < 2$: absence d'une production locale d'anticorps. La valeur de ce coefficient peut être altérée par de nombreux

facteurs tels que l'importance de l'inflammation oculaire associée à des modifications de perméabilité de la barrière oculaire ou la présence de complexes immuns dans l'HA. De plus cette technique est très « gourmande » en HA, ce qui explique l'emploi d'une variante, à savoir la technique ELISA, ne nécessitant que 20 µL d'humeur aqueuse.

- **ELISA IgG.** Cette variante technique du coefficient de Witmer-Desmonts permet de déterminer les titres des IgG anti-*T. gondii* dans le sérum et dans l'HA et de les comparer aux IgG spécifiques des Oreillons (Mumps virus) présents chez presque tous les patients en France en raison du programme national vaccinal de prévention des oreillons. Cette technique se déroule en deux étapes. Un index toxoplasmique est calculé, rapport entre la quantité d'anticorps spécifiques anti-*T. gondii* dans le sérum et dans l'HA, toutes deux mesurées par ELISA-IgG. Un index inférieur à 2 est considéré comme positif, entre 2 et 3 comme équivoque, et supérieur à 3 comme négatif. En cas de résultat positif ou équivoque (index inférieur à 3), il est nécessaire de vérifier si ce résultat n'est pas secondaire à une transsudation passive des AC dans le cas d'une rupture de la barrière hémato-oculaire. Pour éliminer une lésion de la barrière, l'index IgG oreillons entre le sérum et l'HA est déterminé, ce virus ne provoquant pas de pathologie oculaire. La sensibilité et la spécificité de cette technique varient de 63% à 89%. Si l'index oreillons est négatif, la présence d'un index toxoplasmose positif ou équivoque permet de conclure à une TO. Un index oreillons positif ou équivoque indique que la barrière est lésée et par conséquent les résultats obtenus pour l'index toxoplasmose ne peuvent être interprétés et il est nécessaire de réaliser un immunoblot (Turunen, Leinikki et al. 1983; Villard, Filisetti et al. 2003).
- **Immunoblot.** Cette technique permet une analyse de la spécificité des anticorps présents dans les deux compartiments biologiques (HA et sérum). Les anticorps présents dans l'humeur aqueuse reconnaissent en général des antigènes

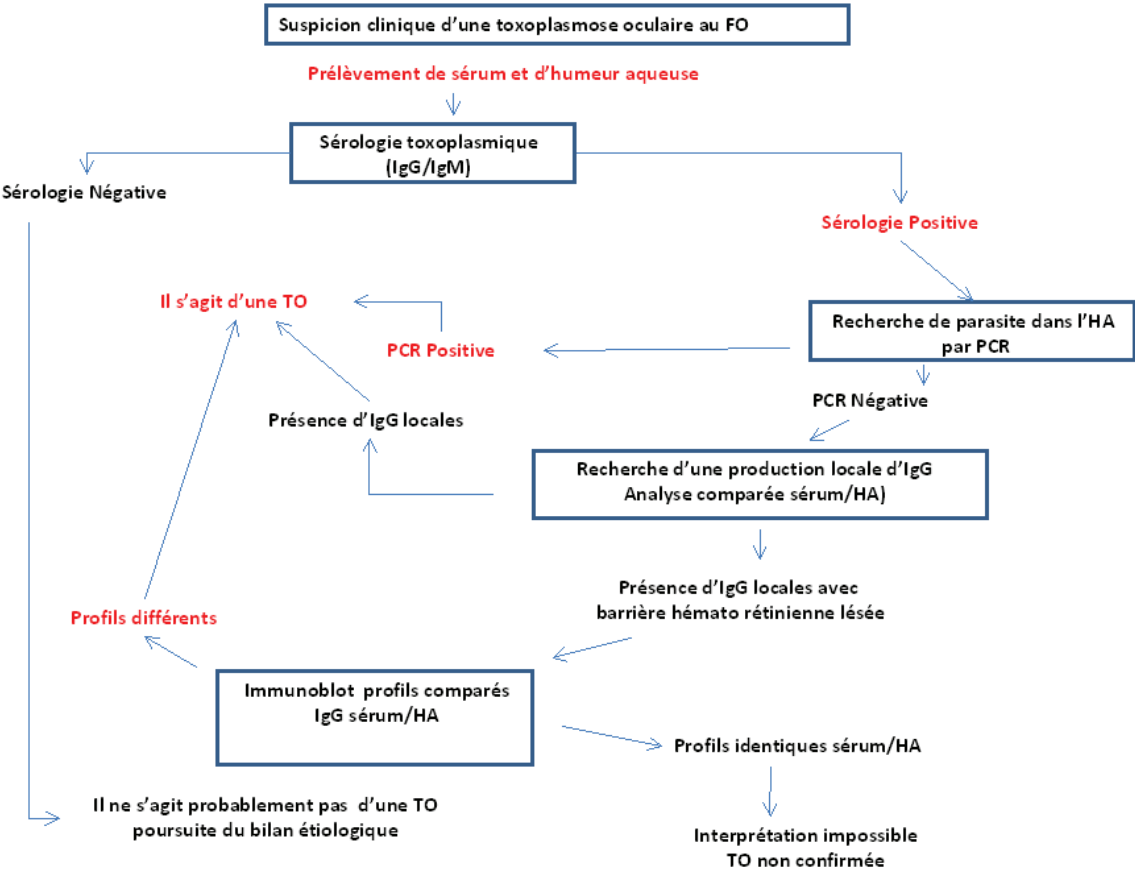
toxoplasmiques différents de ceux reconnus par les anticorps sériques. La détermination d'une synthèse locale d'anticorps est basée sur la comparaison des profils immunologiques, entre l'humeur aqueuse et le sérum permettant de mettre en évidence des protéines différentes, illustrées par la présence de bandes supplémentaires au niveau de l'HA par rapport au sérum, ou de bandes identiques dans les deux compartiments avec une sécrétion plus importante au niveau de l'HA, toutefois cette dernière observation est plus difficile à caractériser. La mise en évidence d'une synthèse locale d'IgG spécifiques confirme le diagnostic de la TO même en cas de rupture de la barrière hémato-rétinienne. La sensibilité de l'immunoblot varie de 53% à 98% selon le type d'anticorps détectés (IgG>IgA>IgM) avec une spécificité d'environ 89%.

Diagnostic d'une toxoplasmose oculaire « en pratique »

Le diagnostic de TO est évoqué devant des signes cliniques patents associés à la présence de lésions évocatrices au fond d'œil (Delair, Latkany et al. 2011). Toutefois devant le manque de spécificité de l'examen ophtalmologique il est nécessaire, face une uvéite ou une chorioretine d'origine indéterminée, chez un sujet séropositif pour la toxoplasmose, d'effectuer un diagnostic biologique (Garweg, de Groot-Mijnes et al. 2011). Le diagnostic biologique doit associer une recherche du parasite dans l'humeur aqueuse par PCR et une détermination d'anticorps locaux par des techniques comparant les profils immunologiques entre le sérum et l'humeur aqueuse (Errera, Goldschmidt et al. 2011). L'utilisation simultanée des techniques ELISA IgG, Immunoblot et PCR permet d'atteindre une sensibilité du diagnostic de chorioretinite toxoplasmique de 83%. En y ajoutant la détection des IgA par ELISA, la sensibilité atteint 91% (Villard, Filisetti et al. 2003; Errera, Goldschmidt et al. 2011; Garweg, de Groot-Mijnes et al. 2011). Cependant un résultat faux-négatif peut être observé dans environ 10% des cas et doit amener les cliniciens à ne pas exclure un diagnostic

de TO devant une forte suspicion clinique non confirmée par le diagnostic biologique (Bodaghi, Touitou et al. 2012).

Tableau 1 : Différentes étapes du diagnostic biologique devant une suspicion clinique de TO.



Traitement

En dehors des mesures préventives qu'il convient de rappeler à chaque femme enceinte, le traitement curatif repose sur une association de molécules antiparasitaires et anti-inflammatoires. Les impératifs du traitement sont les suivants (Nussenblatt 2004; Nussenblatt 2005):

- avoir une activité efficace contre les tachyzoïtes, mais aussi et surtout contre les bradyzoïtes et les vacuoles parasitophores afin de prévenir les récurrences ultérieures ;
- assurer une biodisponibilité intraoculaire suffisante, mais toutes les molécules actives contre *T. gondii* actuellement disponibles sont limitées par une très faible concentration intraoculaire (inférieure à 10% de la concentration plasmatique) ;
- limiter les effets indésirables locaux et généraux des traitements afin de favoriser sa poursuite et son observance;
- moduler la réponse inflammatoire de l'hôte, c'est-à-dire permettre l'élimination des parasites tout en le protégeant d'une réponse excessive potentiellement délétère.

Traitement de la femme enceinte et du nouveau-né

Le suivi sérologique mensuel des femmes enceintes séronégatives est actuellement recommandé car un diagnostic précoce permet la mise en route d'un traitement prophylactique qui permet de réduire la gravité des formes cérébrales de toxoplasmose chez le nouveau-né. Cependant, ce traitement semble n'avoir aucune influence sur l'incidence et la gravité des manifestations oculaires (Thiebaut, Leproust et al. 2007; Freeman, Tan et al. 2008). Etant donné que toute séroconversion maternelle n'implique pas nécessairement une contamination fœtale, le dépistage devra comporter la réalisation d'échographies fœtales pour rechercher des lésions neurologiques (hydrocéphalie ou calcifications cérébrales) et parfois oculaires (cataracte). Enfin, le diagnostic sera confirmé par PCR sur le liquide amniotique ou sur le sang du cordon (Romand, Wallon et al. 2001). Les indications et modalités du

traitement varie en fonction des centres et des pays. En France et aux Etats-Unis, le traitement est initié dès la séroconversion maternelle et poursuivi jusqu'à la fin de la grossesse. Le traitement est initié au moment de la séroconversion puis est arrêté à la 17^e semaine en Amérique du Sud ou à la 21^e semaine en Allemagne, associé à une poursuite de la surveillance du fœtus par échographie (Montoya and Remington 2008).

En France, le traitement de la **femme enceinte** présentant une séroconversion toxoplasmique repose actuellement sur la spiramycine (Rovamycine* 3 g/j jusqu'à la fin de la grossesse). En cas de confirmation du diagnostic de toxoplasmose congénitale, le traitement est la spiramycine au premier trimestre. Aux deuxième et troisième trimestres c'est l'association de pyriméthamine (Malocide* : dose d'attaque de 100 mg/j en 2 prises puis traitement d'entretien: 50 mg/j en 1 prise jusqu'à la fin de la grossesse), sulfadiazine (Adiazine* : dose: 75 mg/kg/j en 4 prises) et acide folinique (15 mg tous les 3 jours) qui est indiquée (Tableau 3). La surveillance hebdomadaire de l'hémogramme est indiquée à la recherche d'une toxicité médullaire en cas de prise de pyriméthamine. Si le décompte des plaquettes devient inférieur à 100 000 /mL, la posologie de la pyriméthamine doit être diminuée et celle de l'acide folinique augmentée. Il convient aussi de rappeler au patient de ne pas prendre conjointement des vitamines contenant de l'acide folique. Le rare syndrome de Lyell secondaire à la sulfadiazine doit faire surveiller l'état cutané des patients. Les alternatives sont la clindamycine (Dalacine* 1cp 2 à 3 fois par jour) en cas d'allergie aux sulfamides ou le triméthoprim/sulfaméthoxazole (Cotrimoxazole* 1 à 2 comprimés par jour) en cas d'intolérance hématologique (Thiebaut, Leproust et al. 2007; Montoya and Remington 2008).

Les modalités du traitement et son efficacité ont été testées en 2007 dans une très large méta-analyse par le SYROCOT (*Systematic Review on Congenital Toxoplasmosis*) study group (Thiebaut, Leproust et al. 2007). Cette étude montre que le taux de transmission mère-fœtus n'est pas influencé par la prise du traitement. Cependant, l'inclusion a porté essentiellement sur des séroconversions lors du troisième trimestre et comportait très peu de

femmes non-traitées. Lorsqu'il est administré précocement, le traitement permet une légère diminution du risque neurologique. L'association pyriméthamine-sulfadiazine semble diminuer plus efficacement l'extension et le nombre des lésions intracrâniennes que la spiramycine seule, mais ces données sont affaiblies par les faibles effectifs dans le groupe spiramycine. L'efficacité du traitement pour la prévention des chorioretinites toxoplasmiques est très discutée. Freeman *et al.* ont récemment publié les résultats de l'analyse d'une grande cohorte européenne de toxoplasmoses congénitales (Freeman, Tan et al. 2008). Les facteurs prédictifs de développement d'une chorioretinite au terme d'un suivi de 4 ans sont les suivants : séroconversion précoce avant la 20^e semaine d'aménorrhée (*Odds ratio* de 2,1 ; n = 47), détection par échographie fœtale d'une anomalie cérébrale (*OR* = 6,6 ; n = 9) ou de lésions intracrâniennes (*OR* = 118,3 ; n = 5), présence à l'examen clinique d'adénopathies multiples ou d'une hépatomégalie avant le 4^e mois (*OR* = 4,8 ; n = 6). L'administration d'un traitement prénatal et/ou postnatal, quelles que soient ces modalités, est sans efficacité dans cette étude pour prévenir le risque de chorioretinite. Le terme de cette étude a été fixé à 4 ans, alors que des études précédentes semblaient souligner un bénéfice du traitement pour les patients dont la révélation de la maladie se faisait vers 8-10 ans (Kodjikian, Wallon et al. 2006; Montoya and Remington 2008). Cependant, devant l'absence d'études prospectives randomisées sur de larges cohortes de patients démontrant son inefficacité à long terme, le traitement des femmes enceintes et des nouveaux-nés infectés reste indiqué (Montoya and Remington 2008). En raison de la sévérité du bilan lésionnel et d'une contamination avérée du fœtus, une interruption thérapeutique de grossesse est parfois envisagée. Aux Etats-Unis, 20% des femmes demandent une interruption de grossesse devant une séroconversion IgM non confirmée par des tests d'avidité (démontrant que la présence de ces IgM est lié à une contamination ancienne dans 2 cas sur 3) et sans examens recherchant une atteinte fœtale (Liesenfeld, Montoya et al. 2001).

Le suivi des **nouveau-nés** atteints ou suspects de toxoplasmose congénitale nécessite une collaboration étroite entre les pédiatres, les neurologues, les ophtalmologistes et les

otorhinolaryngologistes. En effet, tout nouveau-né suspect de toxoplasmose congénitale doit bénéficier d'un examen clinique complet, notamment neurologique et ophtalmologique. Une surveillance sérologique et clinique doit être initiée. Les modalités du suivi ophtalmologique ne font pas l'objet de recommandations consensuelles. En cas de contamination avérée du nouveau-né, un traitement antiparasitaire sera initié et poursuivi jusqu'à l'âge de 1 an. Il associe pyriméthamine (Malocide* : dose d'attaque de 1 mg/kg/j toutes les 12h pendant 2 jours puis traitement entretien de 1 mg/kg/j pendant 6 mois, puis 1 mg/kg tous les 2 jours pendant 6 mois), sulfadiazine (Adiazine* à la dose de 50 mg/kg/j -maximum 4 g/j- en 2 prises) et acide folinique (15 mg tous les 3 jours). Une surveillance hebdomadaire de l'hémogramme est nécessaire. Les alternatives sont la clindamycine (Dalacine*) en cas d'allergie aux sulfamides ou le triméthoprime/sulfaméthoxazole (Cotrimoxazole*) en cas d'intolérance hématologique.

Traitement d'une chorioretinite toxoplasmique

Les indications du traitement sont très peu consensuelles et balancent entre l'abstention thérapeutique pour les plus hardis et un traitement systématique par double antibiothérapie et anti-inflammatoires pour les plus prudents (Holland 2004; de-la-Torre, Stanford et al. 2011; Vance, Freund et al. 2011; Wakefield, Cunningham et al. 2011). Un « consensus de bon-sens » est établi pour traiter toutes les chorioretinites menaçant la macula, se situant à proximité du nerf optique, affleurant un gros vaisseau rétinien, s'accompagnant d'une hyalite sévère ou causant une baisse d'acuité visuelle supérieure à 2 lignes (Holland 2004; Lum, Jones et al. 2005; Rathinam and Ashok 2010). Etant donné l'évolution favorable observée dans les petites lésions rétiniennes périphériques, la prise en charge de ces cas repose pour certains ophtalmologistes sur une simple surveillance, mais un traitement systématique est la règle pour d'autres (de-la-Torre, Stanford et al. 2011; Wakefield, Cunningham et al. 2011; Bodaghi, Touitou et al. 2012). L'abstention thérapeutique dans la prise en charge des lésions périphériques ne menaçant pas le pronostic visuel était essentiellement dictée par les effets indésirables potentiels des thérapies classiques

(pyriméthamine/sulfadiazine) qui rendaient le rapport bénéfice-risque du traitement défavorable, mais elle apparaît aujourd'hui fragilisée par l'utilisation de molécules mieux tolérées comme l'azithromycine (Bosch-Driessen, Verbraak et al. 2002; Holland 2005; Yazici, Ozdal et al. 2009). Le traitement demeure toujours indiqué chez l'enfant, l'immunodéprimé et la femme enceinte (Montoya and Liesenfeld 2004; de-la-Torre, Stanford et al. 2011).

Les modalités du traitement sont aussi très variables selon les époques et les praticiens (Lum, Jones et al. 2005; Wakefield, Cunningham et al. 2011). Cependant un consensus se dégage aujourd'hui et la plupart des ophtalmologistes traitent une toxoplasmose oculaire en associant pyriméthamine, azithromycine et corticothérapie orale (Bosch-Driessen and Rothova 1998; de-la-Torre, Stanford et al. 2011; Vance, Freund et al. 2011). La combinaison pyriméthamine/azithromycine s'avère aussi efficace et beaucoup mieux tolérée que le traitement historique (association pyriméthamine/sulfadiazine), où l'arrêt prématuré chez 40% des patients immunodéprimés et 26% des patients immunocompétents était observé (Bosch-Driessen, Verbraak et al. 2002; Holland 2005; Yazici, Ozdal et al. 2009). L'association des traitements antiparasitaires à une corticothérapie orale est ainsi devenue une pratique courante. Certaines études sur des petites cohortes ont ainsi rapporté une amélioration fonctionnelle plus rapide et un meilleur pronostic visuel (Bosch-Driessen, Verbraak et al. 2002; Holland 2005; Nussenblatt 2005). Cependant l'analyse poussée des données de la littérature ne permet pas de valider définitivement cette pratique, car toutes ces études sont très difficilement comparables en raison de la variété des protocoles thérapeutiques. Les posologies des corticoïdes varient ainsi de 20 à 150 mg par jour, pour une durée de traitement de 1 jour à un mois et l'association à une ou plusieurs molécules antiparasitaires n'est pas systématique. Enfin, au vu de la discutabilité de l'efficacité des corticoïdes, qui pourraient favoriser la prolifération parasitaire et contrecarrer l'effet synergique de la réponse immune protectrice de l'hôte, il semble nécessaire de réaliser des études afin de développer de nouvelles

alternatives anti-inflammatoires (de-la-Torre, Stanford et al. 2011; Vance, Freund et al. 2011; Wakefield, Cunningham et al. 2011).

Tableau 2 : Modalités thérapeutiques d'une toxoplasmose congénitale et d'une toxoplasmose oculaire.

<p>Toxoplasmose congénitale Traitement de l'enfant</p>	<p>Pyriméthamine (Malocide*) Dose d'attaque: 1 mg/kg/j en toutes les 12h pendant 2 jours Traitement entretien: 1 mg/kg/j pendant 6 mois, puis 1 mg/kg tous les 2 jours pendant 6 mois Sulfadiazine (Adiazine*) Dose: 50 mg/kg/j (maximum 4 g/j) en 2 prises Acide folinique Dose: 15 mg tous les 3 jours Corticostéroïdes: en cas de chorioretinite active menaçant la vision. Dose: 0,5 mg/kg. Durée selon la menace visuelle. => Jusqu'à l'âge de 1 an</p>
<p>Toxoplasmose oculaire de l'adulte</p>	<p>Pyriméthamine (Malocide* 25 mg) Dose d'attaque: 100 mg/j en 2 prises Traitement entretien: 50 mg/j en 1 prise Azithromycine (Zithromax* 250 mg) Dose: 75 mg/kg/j (maximum 4 g/j) en 4 prises Corticostéroïdes: en cas de chorioretinite active menaçant la vision. Dose: 0,5 à 1 mg/kg. Durée du traitement selon la menace visuelle (3 à 6 semaines en général)</p>
<p>Surveillance du traitement</p>	<p>Hémogrammes hebdomadaires</p>
<p>Alternatives en cas d'allergie, d'intolérance ou d'inefficacité du traitement par voie orale</p>	<p>Spiramycine (Rovamycine* 500 mg) Dose : 3 g/j en 3 prises quotidiennes Triméthoprime/sulfaméthoxazole (Cotrimoxazole*) 1 à 2 cp/j Clindamycine (Dalacine* 150 ou 300 mg) Dose: 450 à 600 mg/j Injection intravitréenne?</p>

Régulation immunitaire intraoculaire

Les mécanismes immunitaires mis en jeu lors d'une TO sont relativement mal connus.

La régulation de l'infection oculaire par *T. gondii* fait appel à des molécules impliquées dans

l'inflammation ou bloquant l'apoptose (Sinai, Payne et al. 2004; Jones, Alexander et al. 2006; Garweg and Candolfi 2009; Bodaghi, Touitou et al. 2012).

Un conflit entre le nécessaire contrôle de la prolifération du parasite par des phénomènes inflammatoires et la limitation des lésions collatérales induites par la réaction de l'hôte est indubitable lors d'une TO (Jones, Alexander et al. 2006; Garweg and Candolfi 2009). Pour faciliter l'élimination de *T. gondii*, de nombreux médiateurs sont produits dont IFN- γ , TNF- α , IL-6 ou NO. Mais ces médiateurs participent aussi à la formation de lésions oculaires du fait notamment de la localisation intracellulaire du parasite. La prolifération du parasite et la réaction inflammatoire destinée à éliminer celui-ci pourraient ainsi être toutes deux destructrices pour l'œil (Jones, Alexander et al. 2006; Gaddi and Yap 2007; Wallace and Stanford 2008; Garweg and Candolfi 2009). La régulation qui s'établit dans l'œil limite l'extension des lésions (bien que les séquelles fonctionnelles puissent être dramatiques), mais aboutit à la persistance du parasite (Jones, Alexander et al. 2006; Wallace and Stanford 2008). Ces phénomènes sont en partie liés au statut immunologique particulier qui règne dans l'œil (Jones, Alexander et al. 2006). En effet, l'œil, comme le cerveau, bénéficie d'un « privilège immunitaire » (Hori, Vega et al. 2010).

Le privilège immunitaire repose premièrement sur les particularités anatomiques de l'œil. La présence de la barrière hémato-rétinienne permet d'éviter le passage de certains constituants sanguins comme les anticorps, les éléments du complément ou les cellules immunitaires systémiques. L'absence de vaisseaux lymphatiques au niveau de l'œil limite aussi la réaction inflammatoire locale (Hori, Vega et al. 2010). Par ailleurs, les particularités oculaires de la distribution et des fonctions des cellules présentatrices d'antigènes ont aussi leur importance. Par exemple, l'épithélium cornéen est dépourvu de cellules de Langerhans. Ou encore, les cellules dendritiques de l'épithélium ciliaire et de l'iris ne sont pas activées par le GM-CSF et n'ont pas la capacité de stimuler les lymphocytes T alloréactifs (Streilein 1993; Forrester 2009). En second lieu, le privilège immunitaire s'exerce grâce à des facteurs solubles micro-environnementaux conférant un rôle immunosuppresseur à l'humeur aqueuse

sur les lymphocytes B et T. TGF- β constitue le composant majeur des facteurs de croissance présents dans l'humeur aqueuse (Hori, Vega et al. 2010). Chez l'homme, TGF- β inhibe l'activation et la prolifération des lymphocytes de la réponse Th1, alors qu'il active les lymphocytes T de type Th2 (Takeuchi, Alard et al. 1998; Denniston, Kottoor et al. 2011). Par ailleurs, TGF- β inhibe aussi la production d'IFN- γ par les lymphocytes T (Peng, Li et al. 1997; Zhou, Horai et al. 2011). Enfin, le troisième volet du privilège immunitaire de l'œil est lié à l'expression de molécules de surface impliquées dans les processus d'apoptose. Le tissu oculaire, et notamment la rétine, exprime de manière constitutive les molécules tumor necrosis factor (TNF)-related apoptosis inducing ligand (TRAIL) et death-inducing ligands Fas ligand (FasL). FasL interagit avec Fas porté par les cellules inflammatoires induisant l'apoptose de ces dernières. Ceci limiterait la détérioration des tissus oculaires par les lymphocytes T porteurs de *Fas* (Ferguson and Griffith 2007; Roychoudhury, Herndon et al. 2010). Après infection par *T. gondii*, et en dehors des mécanismes immunologiques, la persistance du parasite est favorisée par une inhibition des mécanismes d'apoptose dans des modèles cellulaires (Luder and Gross 2005; Taylor 2009). Par ailleurs, les molécules du Complexe Majeur d'Histocompatibilité de classe I (CMH I) s'expriment peu dans l'œil, ce qui permet de réduire l'activité lytique des lymphocytes T CD8+, habituellement stimulée par les molécules du CMH I. Les molécules du CMH II ne sont pas exprimées dans l'œil, ce qui limite l'activation des lymphocytes T CD4+. Enfin, l'expression d'autres molécules de surface, comme CD46, CD55 et CD59, qui sont de puissants inhibiteurs de l'activation du complément, est constitutive dans l'œil (Bora, Gobleman et al. 1993; Takeuchi, Usui et al. 2005; Niederkorn 2011).

Parmi les molécules anti-inflammatoires, la NO synthase inductible (iNOS) est une enzyme qui permet la sécrétion de NO qui, avec les radicaux libres oxygénés, limite la croissance de *T. gondii* dans les cellules murines (Candolfi, Hunter et al. 1995; Toda and Nakanishi-Toda 2007). Par ailleurs, le NO exerce aussi un rôle immunosuppresseur en diminuant la prolifération des lymphocytes T (Candolfi, Hunter et al. 1995). La production de

NO se fait sous le contrôle d'IFN- γ , cytokine caractéristique de la réponse de type 1, caractérisée aussi par la sécrétion de TNF- α et la production de *T-bet*, un facteur de transcription spécifique (Denkers and Gazzinelli 1998; Jones, Alexander et al. 2006; Gaddi and Yap 2007). La voie Th1 serait ainsi le principal effecteur impliqué dans l'élimination de *T. gondii* (Jones, Alexander et al. 2006; Gaddi and Yap 2007). Parallèlement à l'activation des cellules Th1 productrices d'IFN- γ , les réactions immunitaires à l'infection par *T. gondii* impliquent aussi une prolifération et une activation des lymphocytes de type Th 17 (Sauer, Lahmar et al. 2009; Damsker, Hansen et al. 2010), produisant IL-17 sous l'influence de ROR- γ T (Wilson, Boniface et al. 2007). L'activation de la voie Th17 serait particulièrement délétère dans l'œil et responsable de la formation des lésions rétinienne (Jones, Alexander et al. 2006; Amadi-Obi, Yu et al. 2007; Gaddi and Yap 2007; Lahmar, Abou-Bacar et al. 2009). Afin de réguler la réponse immunitaire, la voie T régulatrice est finalement activée (Caspi 2008; Luger and Caspi 2008). IL-27, IL-10, TGF- β et le facteur de transcription Foxp3 sont les principaux marqueurs de la voie T régulatrice. La production d'IL-27 permet ainsi d'inhiber l'activation des cellules Th17 productrices d'IL-17 et de limiter la pathogénie intraoculaire (Amadi-Obi, Yu et al. 2007; Luger and Caspi 2008; Lee, Amadi-Obi et al. 2011).

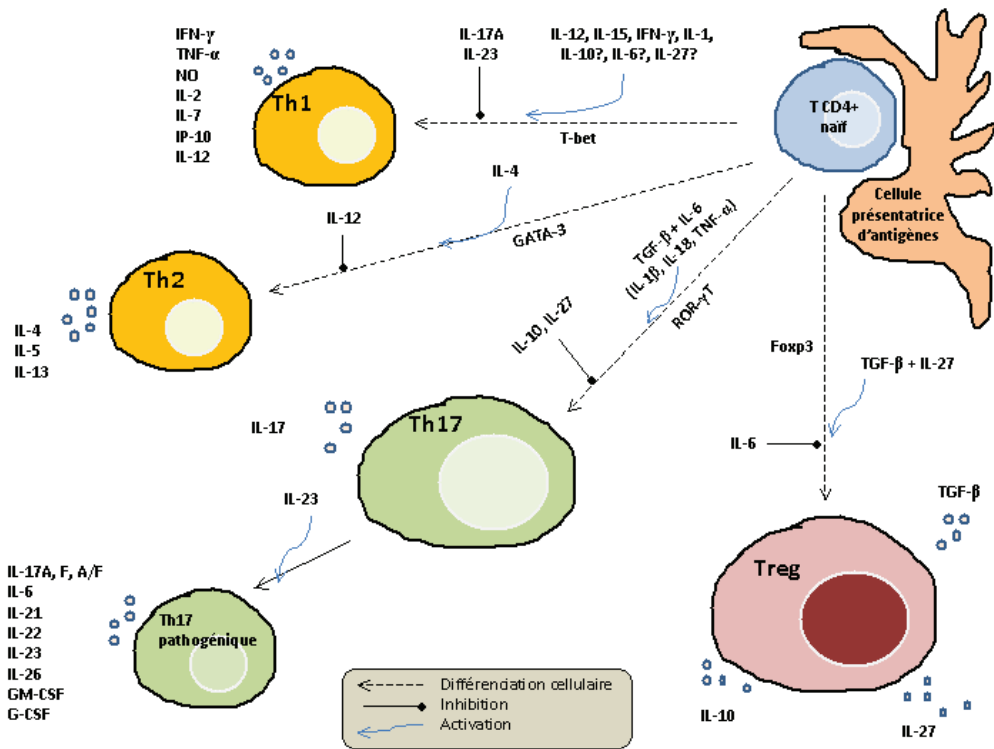


Figure 1: Voies de différenciations des cellules TCD4+ naïves en Th1, Th2, Th17 et Tréglatrice.

Enfin, en parallèle à l'activation de l'immunité innée et de l'immunité humorale, la régulation de l'infection toxoplasmique peut aussi se faire par le biais d'une modification du cycle cellulaire et/ou d'un blocage de l'apoptose (Sinai, Payne et al. 2004; Luder and Gross 2005; Brunet, Pfaff et al. 2008; Laliberte and Carruthers 2008; Peng, Chen et al. 2011).

OBJECTIFS

Les mécanismes immunologiques qui régulent la prolifération parasitaire et la formation de lésions rétiniennes jouent un rôle primordial dans l'évolution de l'infection.

Dans un premier temps, des modèles murins de toxoplasmose oculaire, congénitale et acquise, seront ainsi mis en place afin d'étudier la réponse immunitaire intraoculaire de l'hôte infecté. L'inflammation sera « cliniquement » quantifiée à l'aide d'une loupe binoculaire. Des coupes anatomopathologiques seront réalisées sur les yeux infectés et les yeux contrôles. Des transcrits impliqués dans la réponse immunitaire local de l'hôte seront quantifiés par RT-PCR sur des broyats rétiens.

La deuxième partie du travail sera orientée sur la toxoplasmose congénitale et la régulation immunitaire locale en fonction de la souche infectante. Une large revue de la littérature sur la toxoplasmose congénitale et un descriptif des habitudes des ophtalmologistes dans le suivi des nouveaux-nés et nourrissons infectés par *T. gondii*, en France et en Colombie, seront tout d'abord présentés. Ensuite, à partir de notre modèle murin de toxoplasmose, une étude de l'inflammation intraoculaire suite à l'infection par une souche avirulente de type II (PRU) ou virulente de type I (RH) sera détaillée. L'inflammation intraoculaire sera à nouveau cotée cliniquement. Des dosages de transcrits d'intérêt seront réalisés par RT-PCR. Le « cytokinome » de l'humeur aqueuse sera décrit par immunoessai multiplexe.

Ces travaux et ceux réalisés antérieurement sur une série de patients présentant une uvéite (Lahmar, Abou-Bacar et al. 2009) ont permis de suspecter un rôle essentiel d'IL-17 dans la régulation d'une toxoplasmose oculaire. Afin d'étayer cette hypothèse, des données de recherches clinique et fondamentale seront colligées. Ainsi, dans le cadre du PHRC 3964 (Infections oculaires graves), le profil de 27 cytokines et chimiokines dosées dans l'humeur aqueuse par immunoessai multiplexe sera réalisé chez des patients présentant une

toxoplasmose oculaire et chez des contrôles (patients ayant bénéficié d'une chirurgie de la cataracte). En parallèle, à l'aide de nos modèles murins de toxoplasmose oculaire acquise, l'injection intraoculaire d'anticorps anti-IL-17A sera testée dans l'hypothèse de limiter la réponse inflammatoire locale et la prolifération parasitaire. Afin d'étudier les régulations locales se mettant en place, les dosages par RT-PCR de transcrits d'intérêt et par immunoessai multiplexe des cytokines dans l'humeur aqueuse seront réalisés.

Après avoir décrit une partie de la régulation immunitaire intraoculaire à l'infection toxoplasmique centrée sur IL-17, nos travaux s'élargiront à l'ensemble des uvéites et à l'endophtalmie purulente. Dans le cadre du PHRC 3964 (Infections intraoculaires graves), les patients présentant une uvéite ou une endophtalmie seront inclus. Des données cliniques seront colligées, notamment afin d'aboutir à un diagnostic étiologique précis. En parallèle, le spectre de 27 cytokines et chimiokines dans l'humeur aqueuse, obtenu par immunoessai multiplexe, sera comparé à celui de patients contrôles (patient bénéficiant d'une chirurgie de la cataracte). Les corrélations entre des déterminants cliniques (comme l'acuité visuelle) et la concentration intraoculaire de ces marqueurs seront aussi recherchées. Enfin, l'objectif final de nos travaux est de rechercher de nouvelles approches thérapeutiques ciblées dans la TO, ainsi que de nouveaux marqueurs de diagnostic biologique, notamment dans les uvéites.

Première partie

Mise au point de modèles murins de toxoplasmose oculaire

La mise au point des modèles murins a fait l'objet d'une publication dans le *Journal Français d'Ophtalmologie* (Sauer, Lahmar et al. 2009). Passées les difficultés inhérentes au développement et à l'utilisation de modèles animaux, ces travaux nous ont permis de montrer que (i) les lésions sont beaucoup plus sévères en cas de primo-infection comparée à une réinfection et (ii) la réponse immunitaire Th1 vise à éradiquer le parasite. L'étude des régulations immunitaires intraoculaires semble indispensable pour mieux appréhender l'origine des lésions rétiniennes et pouvoir développer de nouvelles approches thérapeutiques.

ANNEXE 1

Sauer A, Lahmar I, Scholler M, Villard O, Speeg-Schatz C, Brunet J, Pfaff A, Bourcier T, Candolfi E. Development of murine models of ocular toxoplasmosis and preliminary results of ocular inflammatory transcriptome. *J Fr Ophtalmol* 2009; 32: 742-9.

Les premiers modèles animaux décrits dans la littérature ont consisté en une infection par voie orale ou par injection intrapéritonéale de souris adultes ou gestantes avec des souches toxoplasmiques essentiellement de type 1 (comme RH ou ME49, très virulentes chez l'animal). La plupart des animaux ainsi infectés, que ce soient les adultes ou les nouveau-nés, présentaient une atteinte oculaire (Dutton and Hay 1983; Lee, Hay et al. 1983; Hay, Lee et al. 1984; Dutton, Hay et al. 1986). Cependant, les caractéristiques cliniques et évolutives des manifestations ophtalmologiques étaient des nécroses rétiniennes tardives, très localisées mais multifocales et vierges de pigmentation cicatricielle, différant ainsi nettement des atteintes humaines où la nécrose est précoce, unifocale et extensive et les cicatrices pigmentées. Ce modèle présentait pourtant un grand intérêt par sa facilité de réalisation, sa reproductibilité, et la faible durée d'incubation (quelques jours à quelques semaines selon les modèles) (Pavesio, Chiappino et al. 1995). Quelques années auparavant, une équipe japonaise avait développé un modèle de toxoplasmose oculaire plus original par injection intravitréenne de *T. gondii* chez des lapins. Mais en dépit d'une atteinte très proche de l'homme, ce modèle était resté en suspens en raison des difficultés techniques de l'injection et de lésions oculaires secondaires fréquentes, notamment des cataractes post-traumatiques (Yoshizumi 1976). Ce modèle est ainsi resté de longues années en retrait... Afin de diminuer l'incidence des complications de l'injection intraoculaire, la voie sous-conjonctivale a été proposée comme alternative. Ce modèle a permis la réalisation d'études anatomopathologiques et immunologiques de la conjonctive, montrant un afflux de leucocytes et de macrophages. Cependant, aucune atteinte rétinienne n'était observée 8 semaines après l'injection sous-conjonctivale (Skorich, Chiappino et al. 1988). La voie carotidienne droite expérimentée par Davidson *et al.* semblait plus prometteuse. En effet, l'inoculation de 5×10^3 tachyzoïtes de souche ME49 chez des chats permettait de reproduire des lésions de chorioretinite multifocale dans 9 des 14 yeux d'animaux. Comparées à la pathologie humaine, les limites de ce modèle résidaient dans sa latéralisation droite franche (7 yeux droits pour 2 yeux gauches) et la présence d'une vascularite chez l'ensemble des animaux (Davidson, Lappin et al. 1993). Par

ailleurs, les difficultés et les coûts résultant de l'élevage et de l'expérimentation animale sur des chats pouvaient aussi être des freins au développement de ce modèle.

Puis le modèle de toxoplasmose oculaire par injection intravitréenne est progressivement revenu à la mode grâce aux progrès réalisés dans le développement des instruments de microchirurgie, tout d'abord chez les gros animaux comme le lapin (Garweg, Kuenzli et al. 1998), puis chez la souris (Lu, Huang et al. 2005). Suivant ces travaux pionniers, nos travaux ont cherché à modéliser deux situations bien précises : la primo-infection toxoplasmique et la réactivation. Passées les difficultés relatives à la taille de l'organe grâce à du matériel performant de microchirurgie et de nombreuses mises au point afin d'assurer le meilleur compromis entre la survie des souris et le développement des lésions oculaires, ces modèles semblent satisfaisants. Les atteintes ainsi développées par les souris infectées sont reproductibles et proches de celles rencontrées en pathologie humaine. Des lésions de chorioretinites chez l'ensemble des souris et des atteintes fréquentes du segment antérieur de type uvéite sont ainsi observées. L'incidence des cataractes traumatiques reste limitée du fait de l'utilisation d'aiguilles très fines (30 ou 33G). Le nombre de toxoplasmes utilisés dans les expériences a été fixé à 2×10^3 dans un volume de $2 \mu\text{L}$. Le volume de $2 \mu\text{L}$ est communément admis dans la littérature pour les injections intravitréennes chez la souris, et il correspond environ au tiers du volume de son segment postérieur (Lu, Huang et al. 2005). Notre modèle a été essentiellement développé pour l'étude des mécanismes immunologiques qui régulent la toxoplasmose oculaire. Le nombre de 2×10^3 *T. gondii* nous paraît ainsi cohérent car il permet d'apprécier l'évolution des marqueurs inflammatoires sur un temps très court. La pathologie est évidemment beaucoup plus explosive que la toxoplasmose oculaire humaine. Cependant, l'étude de la réponse immune qui découle de ce modèle est cohérente et le rend ainsi particulièrement intéressant. Ainsi, malgré plusieurs modèles expérimentaux de toxoplasmose oculaire développés chez d'autres espèces animales - chez le hamster (Gormley, Pavesio et al. 1999) ou le lapin (Garweg and Boehnke 2006) -, les modèles murins sont probablement les plus prometteurs, en raison d'une

pathogénie oculaire proche de celle de l'humain, d'une connaissance complète du génome de la souris, de la disponibilité de nombreux knock-out facilitant les études mécanistiques, et l'adaptation potentielle à des études à grande échelle (coût, facilité d'élevage...).

Une des originalités de notre travail réside dans le développement et l'analyse du modèle de réinfection. En effet, seules quelques études ont été menées jusqu'à présent et consistaient en des infections congénitales, sans réinfection. Faisant suite à une primo-infection par voie sous-cutanée (injection de 5 kystes), la réinfection par injection intravitréenne permet d'étudier l'œil dans le contexte d'un système immunitaire déjà armé, modélisant ainsi une récurrence. Sans toutefois apporter de réponses aux nombreuses hypothèses sur les facteurs déclenchant une récurrence de toxoplasmose oculaire, notre modèle permet d'étudier la réponse immunitaire d'un système ayant déjà été exposé au pathogène.

Deuxième partie

Toxoplasmose congénitale : les limites actuelles et analyse du modèle de réinfection

Une large revue de la littérature, que nous avons publiée dans le *Pediatric Infectious Disease Journal*, nous a permis de montrer les manques et incohérences du dépistage de masse de la toxoplasmose congénitale (Sauer, de la Torre et al. 2011).

ANNEXE 2

Sauer A, de la Torre A, Gomez-Marin J, Bourcier T, Garweg J, Speeg-Schatz C, Candolfi E. Prevention of Retinochoroiditis in Congenital Toxoplasmosis: Europe Versus South America. *Pediatr Infect Dis J* 2011; 30: 601-3.

Dans cet article, nous avons réalisé une large revue de la littérature en fonction des expériences cliniques en Europe et en Amérique du Sud. En ce qui concerne l'Europe, le dépistage et la prise en charge de la toxoplasmose congénitale sont très discutables. Les sérologies pratiquées au cours de la grossesse permettent un diagnostic et un traitement précoce des mères infectées limitant peut-être l'incidence de la toxoplasmose congénitale (Chene and Thiebaut 2009; McLeod, Kieffer et al. 2009). Ce dépistage en masse donne surtout la possibilité de prendre en charge rapidement les cas les plus sévères avec des atteintes neurologiques invalidantes (Freeman, Tan et al. 2008; McAuley 2008; McLeod, Kieffer et al. 2009). Contrairement à une idée reçue, cette stratégie de dépistage des femmes enceintes s'avère rentable en terme de dépense de santé à l'échelle d'un pays (Stillwaggon, Carrier et al. 2011). Cependant, une fois le diagnostic posé, le suivi systématique par des fonds d'yeux et le traitement des enfants infectés ne permettent pas de prévenir la survenue des atteintes rétiniennes et n'a que peu d'incidence sur l'acuité visuelle finale (Freeman, Tan et al. 2008; Bessieres, Berrebi et al. 2009; McLeod, Kieffer et al. 2009; Peyron, Garweg et al. 2011; Faucher, Garcia-Meric et al. 2012). L'impact psychologique pour nombre d'enfants et leurs parents de ce suivi régulier et de cette épée de Damoclès demeure peu précis (McLeod, Kieffer et al. 2009; Peyron, Garweg et al. 2011). Plus que la réalisation plusieurs fois par an de fond d'yeux, des publications récentes ont montré que le seul élément prédictif d'atteinte chorioretinienne et de lourdes séquelles neurologiques est la présence de calcifications intra-crâniennes en échographie prénatale ou post natale par voie transfontanellaire (ETF) (Freeman, Tan et al. 2008; Bessieres, Berrebi et al. 2009; Chene and Thiebaut 2009). La recherche de calcifications intra-crâniennes pouvant se faire à coût modéré et sans conséquences psychologiques majeures, nous avons proposé dans notre travail de planifier le suivi des enfants infectés en fonction de la présence ou non de calcifications intracrâniennes. Ainsi, les enfants présentant une ETF normale bénéficieraient d'un FO uniquement à la naissance. A l'inverse en cas de calcifications intracrâniennes, un suivi « classique » serait maintenu. Enfin, une fois le diagnostic posé, l'efficacité très limitée du traitement de la mère

et du nouveau-né afin de prévenir les lésions chorioretiniennes est relevée dans l'ensemble des publications (Freeman, Tan et al. 2008; McLeod, Kieffer et al. 2009). Nous posons donc la question de l'utilité de ce traitement. Des études prospectives sont ainsi en cours en France afin d'évaluer des modalités de traitement plus courtes et l'absence de traitement ou de suivi (Chene and Thiebaut 2009). Dans cette optique nous avons aussi mis en place une étude rétro-et prospective à partir de 2000 afin de décrire le suivi et d'évaluer le devenir visuel des enfants nés en Alsace et ayant présenté une toxoplasmose congénitale.

Les conclusions tirées en Europe ont été pondérées par celles de nos confrères Sud-Américains qui font face à une pathologie très différente et rarement décrite dans les études précédemment publiées (Gilbert 2009; McLeod, Kieffer et al. 2009). En effet, l'absence de suivi des femmes enceintes puis des nouveaux-nés infectés en Amérique du Sud combiné à la virulence de souches de type I et III, entraînent des séquelles neurologiques et visuelles très fréquentes. Nos confrères plaident ainsi pour un dépistage de masse, mais surtout pour une sensibilisation de la population face à la toxoplasmose en leur rappelant les moyens simples de prévention de l'infection (Stagni, Romano et al. 2009; Gomez-Marin, de-la-Torre et al. 2011).

Afin d'étayer cet article d'opinion, nous avons cherché à mieux cerner les mécanismes immunitaires régissant une toxoplasmose congénitale. Notre modèle de réinfection s'apparentant à un modèle de toxoplasmose congénitale (Lahmar, Guinard et al. 2010), des marqueurs inflammatoires intraoculaires d'intérêt ont ainsi été mesurés par RT-PCR et par immunoessai multiplexe. Les résultats préliminaires sont présentés dans les paragraphes suivants.

Etude de la réponse inflammatoire locale dans des modèles murins de toxoplasmose oculaire après infection par des souches avirulentes de type II (PRU) et virulentes de type I (RH).

Matériels et méthodes

Modèles expérimentaux

Le **modèle de primo-infection** repose sur une injection intravitréenne (IVT) de souches de type II avirulentes (PRU) ou de type I (RH) de *T. gondii* à des souris *Swiss* âgées de 4 semaines. Les souches ont été mises à disposition par le Centre National de Référence (CNR) Toxoplasmose de Reims. Après anesthésie générale par isoflurane (Forène*, Laboratoire Abbott, Paris, France), l'IVT est réalisée 0,5 mm en arrière du limbe à l'aide d'une aiguille de 30G montée sur une seringue contenant 2×10^3 toxoplasmes dans un volume de 2 μ L (Lu, Huang et al. 2005). Les deux groupes-contrôles utilisés sont représentés par des souris *Swiss* du même âge et des souris *Swiss* bénéficiant d'une IVT de PBS (Phosphate Buffered Saline).

Le **modèle de réinfection** est le suivant. Des souris *Swiss* sont infectées lors de leur première semaine de vie (infection néonatale, INN) par injection sous-cutanée de 5 kystes de *T. gondii* (souche PRU). A l'âge de 4 semaines, elles sont réinfectées par une IVT de 2×10^3 *T. gondii* (souches PRU et RH). L'IVT est réalisée selon le même protocole que ci-dessus. Les groupes-contrôles sont les suivants : souris *Swiss* non infectées du même âge, souris *Swiss* infectées en période néonatale et non réinfectées, souris *Swiss* infectées en période néonatale et subissant secondairement une IVT de PBS.

Etude clinique des yeux infectés

Des signes d'inflammation (uvéite, hyalite) et de traumatisme sont recherchés par l'examen des yeux de souris sous loupe binoculaire. La cotation des signes d'uvéite antérieure sur une échelle appropriée se fait de 0 à 4 selon les critères suivants (de Smet and Chan 2001; Lu, Huang et al. 2005): 0 : pas d'inflammation ; 1 : Tyndall de chambre antérieure ou vitréen modéré ; 2 : Tyndall de chambre antérieure ou vitréen sévère et/ou dilatation des vaisseaux

iriens et/ou hyperhémie conjonctivo-sclérale ; 3 : Trouble cornéen et précipités retrocornéens et/ou hyalite très sévère ; 4 : Cataracte secondaire.

Anatomopathologie et charge parasitaire oculaire

La prolifération est secondairement observée par la mesure de l'expression relative du gène *sag-1* spécifique du génome de *T. gondii* selon la technique décrite au paragraphe suivant.

Analyse des transcrits de la réponse immune et inflammatoire

Les souris sont lavées à l'alcool à 70° puis énucléées stérilement, sous hotte aspirante. Les yeux sont conservés dans un milieu empêchant la dégradation enzymatique des ARN par les RNases (RNA-Later, Qiagen GmbH, Hilden, Germany). Pour garantir une quantité suffisante d'ARN lors des analyses ultérieures, les yeux de 4 souris (soit 8 yeux) sont regroupés dans chaque échantillon. Ces prélèvements sont réalisés 1 et 7 jours après l'injection intravitréenne dans le modèle de réinfection et 1 et 3 jours après l'injection dans le modèle de primo-infection. Le *First-strand cDNA Synthesis Kit* (Amersham Biosciences, Piscataway, NJ, USA) est utilisé pour extraire l'ARN à partir des broyats puis synthétiser l'ADNc par RT-PCR. Les échantillons de cDNA sont ensuite analysés par PCR en temps réel (LightCycler® FastStart DNA MasterPLUS SYBR Green I, Roche Applied Sciences). Les niveaux d'expression relatifs de mRNA sont normalisés par rapport à celui de HPRT (hypoxanthine phosphoribosyltransferase) et sont rapportés au niveau d'une souris non-infectée. Les amorces utilisées sont les suivantes : mHPRT forward, 5'-GTT GGA TAC AGG CCA GAC TTT GTT G-3'; mHPRT reverse, 5'-GAT TCA ACT TGC GCT CAT CTT AGC C-3'; T-bet forward, 5'-CCT GTT GTG GTC CAA GTT CA-3'; T-bet reverse, 5'-TGC TGC CTT CTG CCT TTC-3'; IL-27 forward, 5'-CCT GTT GCT GCT ACC CTT-3'; IL-27 reverse, 5'-TGT GGA CAT AGC CCT GAA C-3'; Foxp3 forward, 5'-GCT GAT CAT GGC TGG GTT GT-3'; Foxp3 reverse, 5'-GGC CCT TCT CCA GGA CAG A-3'; ROR γ t forward, 5'-AGG CGG CTT GGA CCA CGA T-3'; ROR γ t reverse, 5'-CGG CCC TGG TTC TCA TCA A-3';

TGF- β forward, 5'-TGG CTT CTA GTG CTG ACG C-3'; TGF- β reverse, 5'-TAG TTT GGA CAG GAT CTG GC-3'.

Analyse des réseaux de cytokines dans l'humeur aqueuse

Principe du Multiplexe

Le principe d'une immunodétection multiplexe est basé sur le couplage de la technique immunoenzymatique (ELISA sandwich) en microplaque de 96 puits, avec comme support des microbilles en polystyrène en suspension, à la cytométrie en flux. Cette technologie permet de quantifier simultanément jusqu'à 100 paramètres dans un même puits. Les microbilles (diamètre 5,6 μ m) sont identifiées par un code couleur, qui est constitué de deux spectres de fluorophores rouge et infrarouge, spécifiques de chaque paramètre (Figure 2).




Figure 2: Microbilles du Kit Bio-Plex*: 100 billes différentes présentent un spectre de couleur rouge et infrarouge permettant le dosage de 100 analytes différents d'un même échantillon (document Bio-Rad).

La sensibilisation des microplaques de titration est effectuée par un dépôt d'une suspension de billes de spectres différents chacune portant un anticorps monoclonal anti-cytokine spécifique. Après incubation, les cytokines présentes dans les liquides biologiques vont se fixer sur leur anticorps spécifique. Après lavage, la réaction cytokine-anticorps est réalisée par addition de l'anticorps biotinylé spécifique de chaque cytokine. Après lavage, la réaction est révélée par addition d'une substance fluorescente, la phycoérythrine liée à la streptavidine, qui reflète la quantité de cytokine présente dans le liquide biologique (Figure 3).

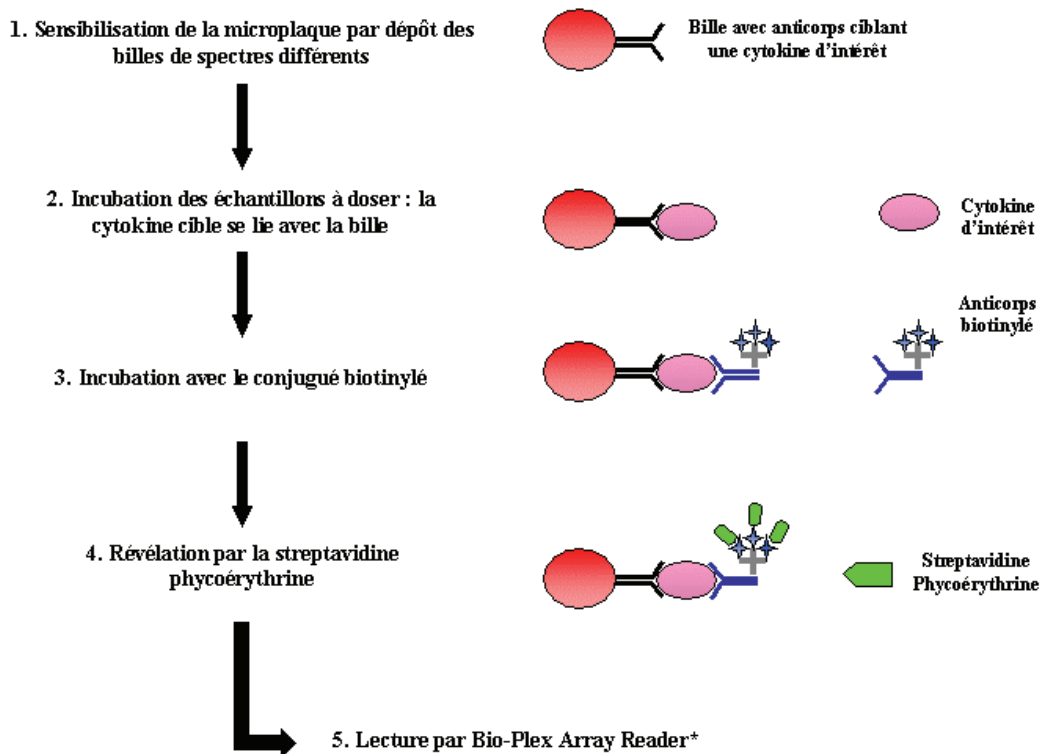


Figure 3: Etapes du dosage des cytokines par Bio-Plex*. (1) Mise en suspension des billes. (2) Les billes avec l'anticorps de capture se lient à la cytokine spécifique. (3) L'anticorps biotinylé se lie à la cytokine. (4) La streptavidine-phycoérythrine se lie à la biotine et émet de la fluorescence.

Le système optique est constitué de deux lasers: le premier laser a une longueur d'onde de 635 nm qui excite le mélange de colorants propre à chaque microbille, permettant d'identifier chacune des billes avec son code couleur. Le second laser a une longueur d'onde de 532 nm qui excite le fluorophore rapporteur attaché à l'anticorps spécifique de détection (phycoérythrine) permettant de mesurer la quantité de cytokine à analyser dans chaque puits (Figure 4). L'appareil de mesure des fluorescences est le Bio-Plex Array Reader (BioRad*).

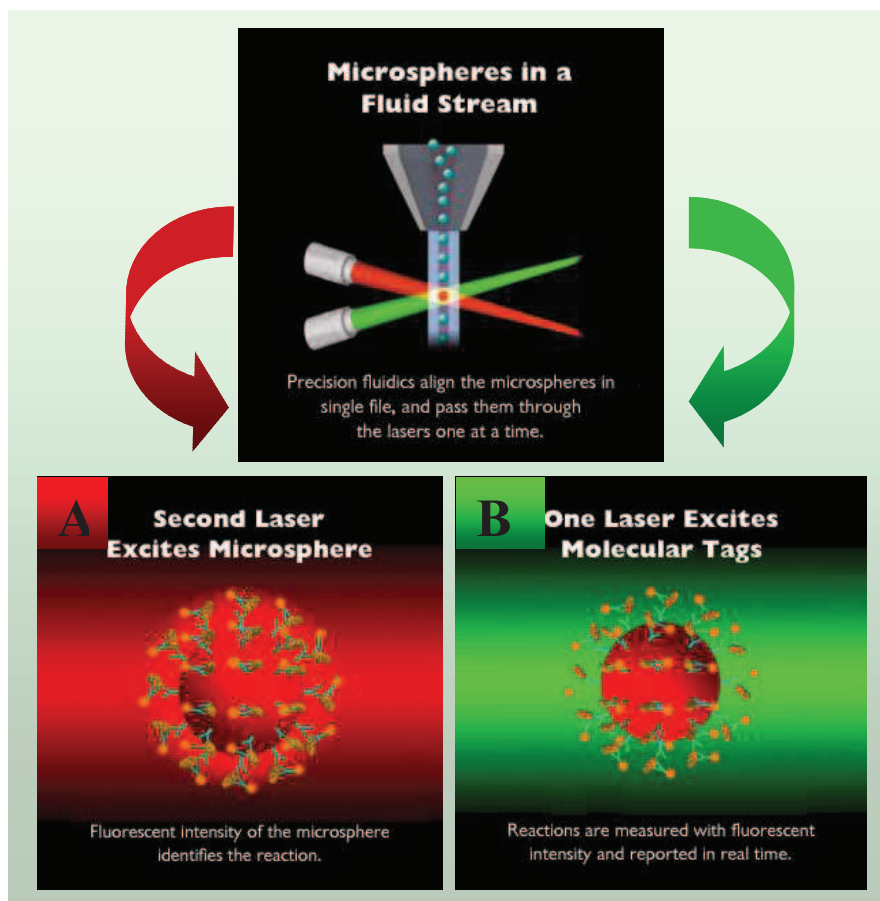


Figure 4: Analyse de la réaction par le Bio-Plex Array Reader. La fluorescence est détectée par les lasers et les photomultiplicateurs du Bio-Plex* : (A) le premier laser excite le code couleur correspondant à une des 100 molécules proposées, (B) le second laser permet la quantification de la cytokine à analyser (document Bio-Rad).

*Dosage des cytokines murines par Bio-Plex**

Le dosage des cytokines dans l'humeur aqueuse de souris a été réalisé à l'aide d'un kit commercialisé par BioRad. Le kit Bio-Plex™ Suspension Array system (Bio-Plex Murine cytokine 8-plex-Panel 1x96 well, 171A11171, Bio-Rad) a été utilisé et permet le dosage simultané de 8 cytokines et chimiokines dans un volume de 10 à 20 µL d'HA. Les médiateurs dosés sont les suivants: IL-6, TNF- α , MCP-1, IL-10, IL-13, IFN- γ , IL-2 et IL-17. Les dosages ont été réalisés selon les recommandations fournies par le fournisseur à partir de 20 µL d'humeur aqueuse provenant d'un pool de 5 souris. Aucune dilution n'a été réalisée sur les échantillons.

Résultats préliminaires

Analyse des résultats lors d'une infection par la souche PRU

La primo-infection par la souche PRU entraîne une inflammation intraoculaire qui est significativement plus marquée que lors d'une réinfection après 1, 3, 5 ou 7 jours (Figure 5A). La prolifération parasitaire après 7 jours est significativement plus importante lors d'une primo-infection (Figure 5B).

L'analyse des transcrits de la réponse immune montre une augmentation beaucoup plus marquée des réponses Th1 (*Tbet*), Th2 (*GATA-3*) et Treg (*Foxp3* et *IL-27*) lors d'une réinfection. A l'inverse, la réponse Th17 (*ROR- γ T* et *TGF- β*) est plus marquée dans le modèle de primo-infection (Figure 5C).

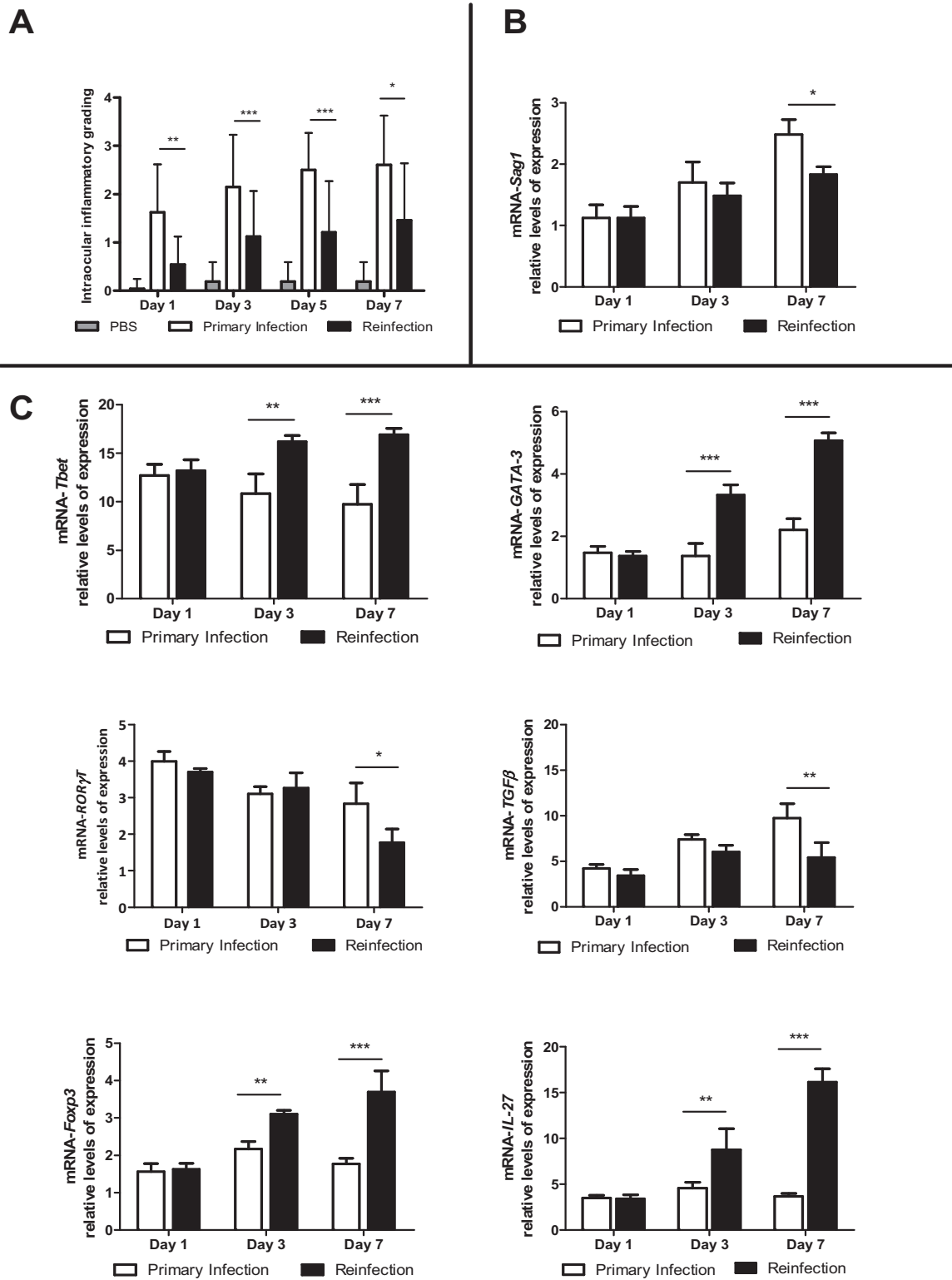


Figure 5 : Score clinique d'inflammation intraoculaire (A) et niveaux d'expression intraoculaires mesurés par RT-PCR de transcrits d'intérêt (*Sag1* (B), *Tbet*, *GATA-3*, *ROR-γT*, *TGF-β*, *Foxp3* et *IL-27* (C)) après 1, 3, 5 et 7 jours d'une infection par la souche PRU dans les modèles de primoinfection et de réinfection (*, $p < 0.05$; **, $p < 0.01$; ***, $p < 0.001$).

L'analyse du spectre de cytokines dans l'humeur aqueuse des souris infectées montre une augmentation importante des cytokines et chemokines pro-inflammatoires (IL-6 et MCP-1) ou caractéristique de la réponse Th17 (IL-17) plus importante en cas de primo-infection que de réinfection. A l'inverse, les marqueurs de la voie Th2 (IL-13), Th1 (IFN- γ), ou Treg (IL-10) sont plus exprimés dans le modèle de réinfection (Figure 6).

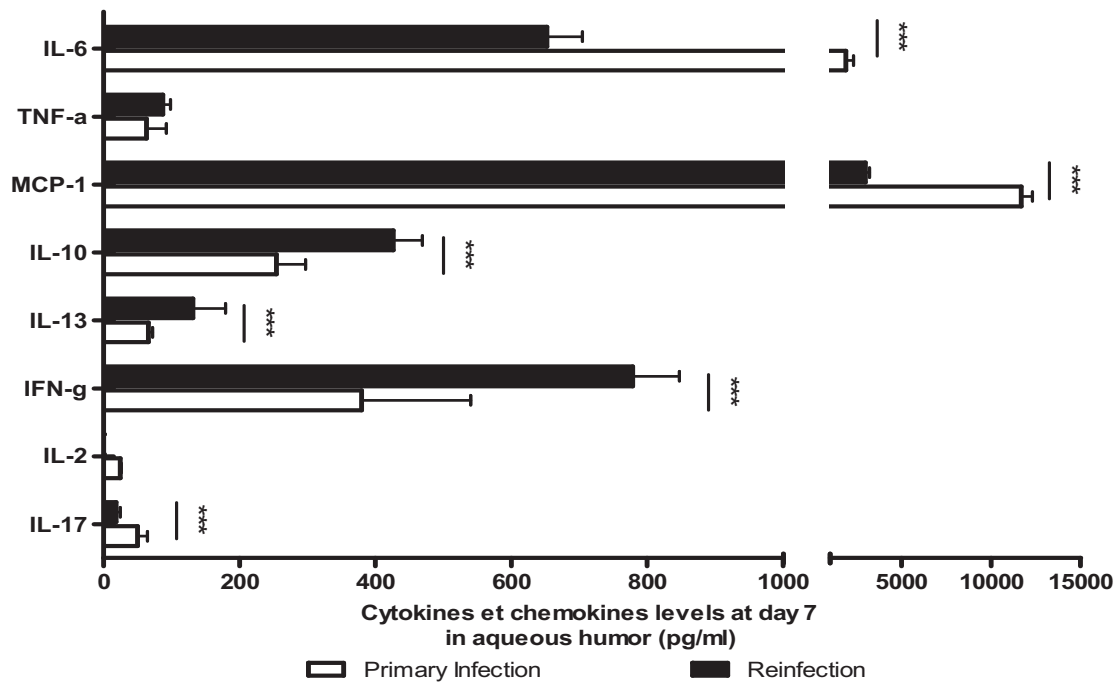
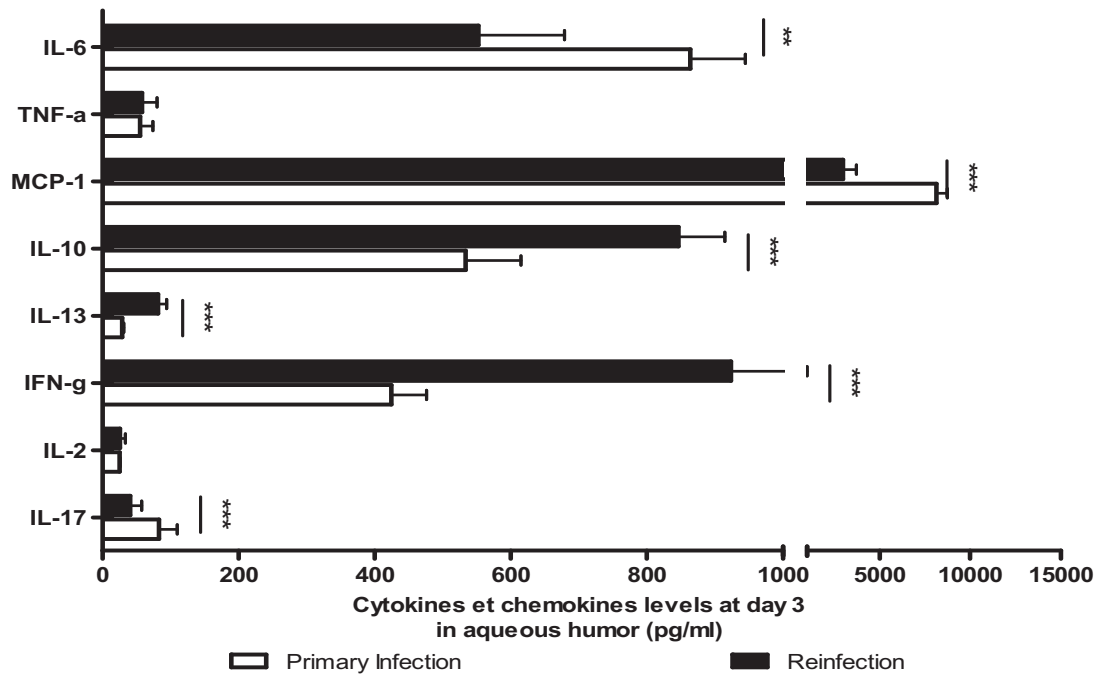


Figure 6 : Niveaux d'expression intraoculaires mesurés par immunoessai multiplexe de marqueurs inflammatoires d'intérêt (IL-6, TNF- α , MCP-1, IL-10, IL-13, IFN- γ , IL-2, IL-17) après 3 et 7 jours d'une infection par la souche PRU dans les modèles de primo-infection et de réinfection (*, $p < 0.05$; **, $p < 0.01$; ***, $p < 0.001$).

Analyse des résultats lors d'une infection par la souche RH

La primo-infection par la souche RH entraîne aussi une inflammation intraoculaire qui est significativement plus marquée que lors d'une réinfection après 1 et 3 jours. Lors d'une primo-infection par la souche RH, les souris décèdent entre J3 et J4 (Figure 7A). La prolifération parasitaire est la même après 1 et 3 jours dans les 2 groupes (Figure 7B).

L'analyse des transcrits de la réponse immune montre une augmentation beaucoup plus marquée des réponses Th1 (*Tbet*), Th2 (*GATA-3*) et Treg (*Foxp3* et *IL-27*) lors d'une réinfection. A l'inverse, la réponse Th17 (*ROR- γ T* et *TGF- β*) est plus marquée dans le modèle de primo-infection (Figure 7C).

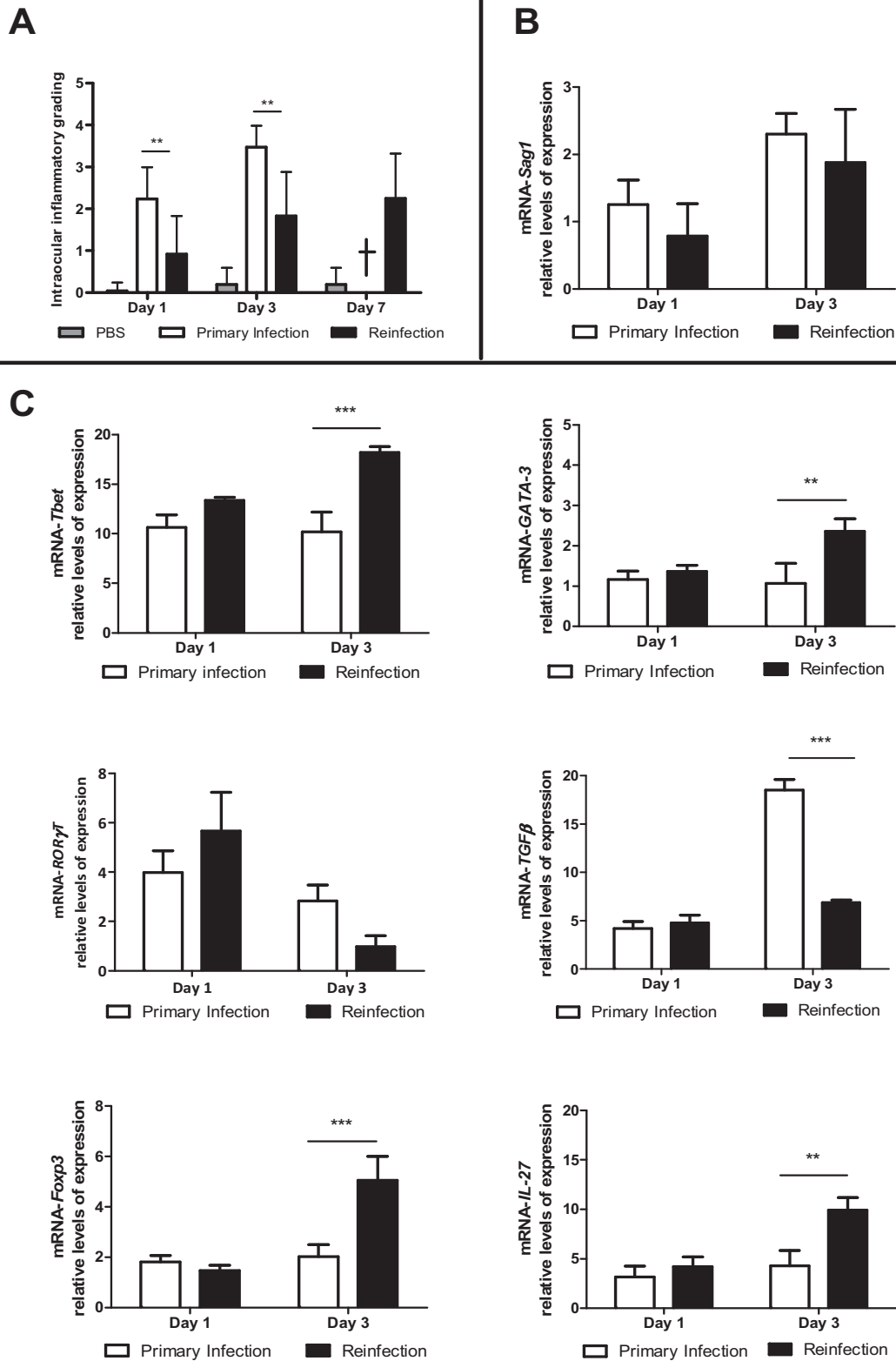


Figure 7 : Score clinique d'inflammation intraoculaire (A) et niveaux d'expression intraoculaires mesurés par RT-PCR de transcrits d'intérêt (*Sag1* (B), *Tbet*, *GATA-3*, *ROR-γT*, *TGF-β*, *Foxp3* et *IL-27* (C)) après 1, 3, 5 et 7 jours d'une infection par la souche RH dans les modèles de primo-infection et de réinfection (*, $p < 0.05$; **, $p < 0.01$; ***, $p < 0.001$).

L'analyse du spectre de cytokines dans l'humeur aqueuse des souris infectées montre une augmentation importante des cytokines et chemokines pro-inflammatoires (IL-6 et MCP-1) ou caractéristique de la réponse Th17 (IL-17) plus importante en cas de primo-infection que de réinfection. A l'inverse, les marqueurs de la voie Th2 (IL-13), Th1 (IFN- γ), ou Treg (IL-10) sont plus exprimés dans le modèle de réinfection (Figure 8).

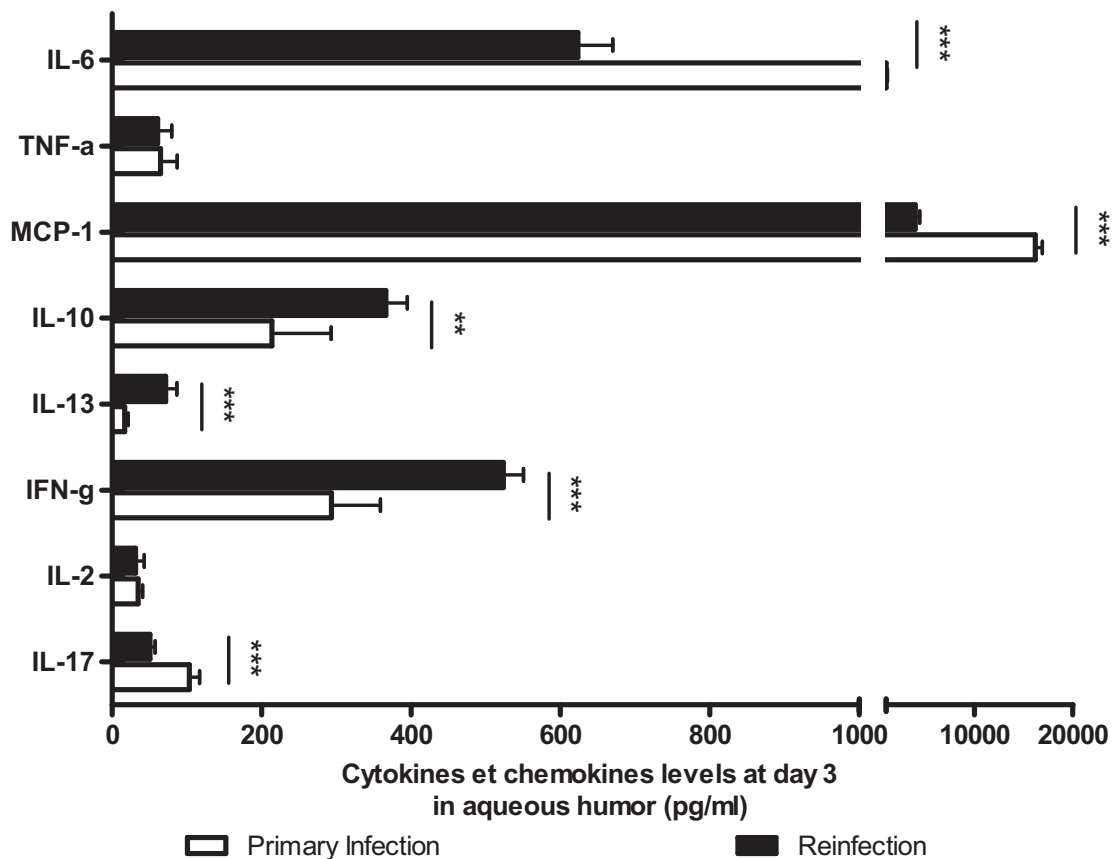


Figure 8 : Niveaux d'expression intraoculaires mesurés par immunoessai multiplexe de marqueurs inflammatoires d'intérêt (IL-6, TNF- α , MCP-1, IL-10, IL-13, IFN- γ , IL-2, IL-17) après 3 jours d'une infection par la souche RH dans les modèles de primo-infection et de réinfection (*, $p < 0.05$; **, $p < 0.01$; ***, $p < 0.001$).

Comparaison des données en fonction de la nature de la souche infectante

L'analyse comparée des résultats en tenant compte de la souche infectante montre que l'inflammation intraoculaire est beaucoup plus sévère avec une souche de type I (RH). La prolifération parasitaire n'est pas très différente, mais les souris meurent systématiquement après 3 ou 4 jours d'infection par la souche RH. Les niveaux d'expression des marqueurs d'inflammation, mesurés en RT-PCR ou par immunoessai multiplexe, sont sensiblement les mêmes après 1 et 3 jours d'infection.

Discussion des résultats préliminaires

Ces travaux préliminaires nous ont permis de mettre en évidence une grande différence dans les aspects cliniques de la toxoplasmose oculaire en fonction de la souche infectante. Les souches de type I (RH) sont ainsi responsables d'une inflammation intraoculaire marquée et sont grevées d'une mortalité systématique 3 à 4 jours après l'infection. Paradoxalement, les niveaux d'expression de marqueurs inflammatoires intraoculaires diffèrent peu après 1 et 3 jours d'infection. Des travaux complémentaires sont à réaliser afin de déterminer si la réponse immunitaire oculaire de l'hôte infecté diffère en fonction de la virulence de la souche infectante.

L'originalité de ce travail réside dans le développement et l'analyse du modèle de réinfection. Faisant suite à une primo-infection par voie sous-cutanée (injection de 5 kystes), la réinfection par injection intravitréenne permet d'étudier l'œil dans le contexte d'un système immunitaire déjà armé. L'intérêt de la primo-infection par voie sous-cutanée autorise l'affranchissement d'une double injection intravitréenne potentiellement traumatisante. Nos travaux ont permis de mettre en évidence la moindre gravité des atteintes en cas de réinfection par rapport à une primo-infection confirmant ainsi les résultats obtenus dans une étude précédente. Garweg *et al.* comparaient ainsi une primo-infection animale à une toxoplasmose oculaire de l'immunodéprimé où les lésions peuvent être très étendues et destructrices, alors

que la réinfection s'apparentait plutôt à une réactivation de toxoplasmose oculaire de l'adulte sain (Garweg, Kuenzli et al. 1998).

Au-delà de l'analyse clinique des yeux de souris, notre travail a aussi consisté en l'étude des mécanismes immunitaires mis en jeu lors d'une toxoplasmose oculaire à partir de l'analyse de ces deux modèles (primo-infection et réinfection). La réponse Th1 est présente en primo-infection et en réinfection. Avec une surexpression de *T-bet*, nos résultats suggèrent une réponse cellulaire Th1 retardée (après 3 à 7 jours) un peu plus importante dans le modèle de réinfection que de primo-infection. L'augmentation de l'expression des transcrits de la réponse Th1 vise à éliminer *T. gondii* au cours d'une primo-infection comme d'une réinfection (Candolfi, Hunter et al. 1995). Cette activité Th1 augmentée pourrait permettre d'apporter une explication partielle à la moindre gravité des lésions oculaires dans le modèle de réinfection.

Par définition, les cellules Th2 sont caractérisées par leur capacité à produire IL-4, IL-13 et leur différenciation est notamment régulée par *GATA-3* (Roberts, Ferguson et al. 1996; Yamashita, Ukai-Tadenuma et al. 2004). L'expression de *GATA-3* et d'IL-13 est en effet plus importante dans le modèle de réinfection que de primo-infection dans nos travaux. La tolérance étant déjà induite dans le modèle de réinfection, la réponse Th2 y est ainsi plus précoce et plus marquée que dans un système vierge de toute infection toxoplasmique.

Parmi les marqueurs Th17 étudiés dans nos travaux, les transcrits de *ROR- γ T* sont augmentés dans les deux modèles de toxoplasmose oculaire. L'augmentation du niveau de *ROR- γ T* est cependant moins marquée après 7 jours dans le modèle de réinfection avec une souche PRU. Parallèlement, nos travaux mettent aussi en évidence une augmentation d'*IL-17* beaucoup plus marquée dans le modèle de primo-infection. La sévérité de l'inflammation dans le modèle de primo-infection pourrait ainsi être en rapport avec la forte expression de *ROR- γ T* et d'*IL-17* reflétant une activité accrue de la réponse de type Th17.

Dans notre travail, nous avons mis en évidence une augmentation importante des niveaux des transcrits de *TGF- β* au cours d'une primo-infection, où l'inflammation est la plus

sévère, et plus modeste en cas de réinfection. L'observation conjointe des niveaux d'expression des transcrits des marqueurs Th1, Th17 et Treg dans nos modèles murins de primo-infection et de réinfection suggère que l'action de TGF- β pourrait s'exercer comme activateur des cellules Th17 (évolution parallèle à IL-17 et *ROR- γ T*), comme dans les travaux de Betteli et Mangan (Betteli, Carrier et al. 2006; Mangan, Harrington et al. 2006) ou bien comme répresseur des cellules Th1 productrices d'IFN- γ , comme mentionné précédemment par Peng ou Gaddi (Gaddi et Yap, 2007 ; Peng *et al.*, 1997). D'autres études sont encore nécessaires pour préciser le rôle de TGF- β dans la régulation de l'infection toxoplasmique.

Dans le cas d'une primo-infection comme dans celui d'une réinfection, une élévation importante du niveau des transcrits d'*IL-27* et de *Foxp3* et d'IL-10 a été observée, mais de manière beaucoup plus marquée dans le modèle de réinfection. Comme mentionné précédemment, l'inflammation oculaire est bien moins sévère dans le modèle de réinfection que dans celui de primo-infection. Ces données évoquent un éventuel rôle protecteur des cellules T régulatrices productrices d'IL-27 et d'IL-10 face aux agressions immunopathologiques liées à la présence de toxoplasmes dans l'œil. Dans ces travaux réalisés *in vitro* sur des modèles d'uvéites et de sclérites auto-immunes, Amadi-Obi *et al.* ont montré que le rôle protecteur d'IL-27 pourrait s'exercer par une inhibition de la différenciation puis de la prolifération des lymphocytes Th17. Cette inhibition des cellules Th17 serait soit directe, soit indirecte via les cellules Th1 sécrétrices d'IFN- γ , dont l'implication dans les modèles d'uvéites auto-immunes est déjà bien connue (Amadi-Obi, Yu et al. 2007). Dans notre modèle animal, nous avons observé une diminution de l'expression de *ROR- γ T* corrélée inversement à l'augmentation de celle d'IL-27 et de certains marqueurs Th1 (comme T-bet et iNOS), qui pourrait confirmer cette régulation des cellules Th17 par les cellules Treg et Th1. Nos hypothèses quant aux rôles et régulations des cellules Th1 et Th17 dans la protection de l'hôte et l'apparition des lésions inflammatoires sont proposées dans la figure suivante (Figure 9).

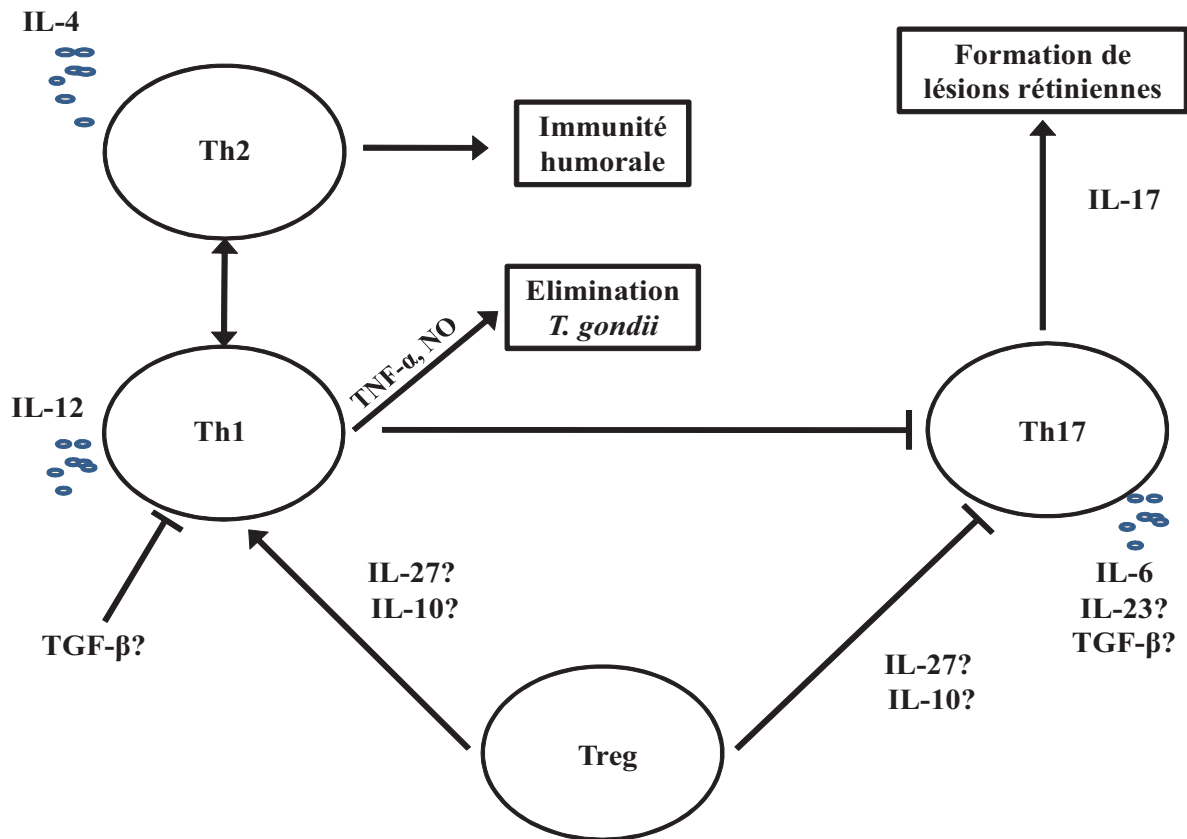


Figure 9: Hypothèses sur la physiopathogénie des lésions oculaires et la régulation de l'infection oculaire par *T. gondii*.

Le niveau d'expression élevé d'IL-27 et d'IL-10 dans les yeux de souris du modèle de réinfection par rapport au modèle de primo-infection a ainsi été montré. IL-27 et IL-10 apparaissent ainsi comme des facteurs protecteurs lors d'une toxoplasmose oculaire. L'injection intraoculaire d'IL-27 ou d'IL-10 recombinantes, afin d'en augmenter le niveau d'expression, pourraient s'avérer bénéfique. A l'inverse, certaines cytokines délétères gagneraient à être réprimées, comme IL-17 ou TGF- β . L'administration intraoculaire d'AC monoclonaux serait ainsi une méthode séduisante. Dans la suite de nos travaux, nous nous sommes ainsi intéressés à la régulation d'IL-17 lors d'une toxoplasmose oculaire acquise et avons entrepris l'injection intravitréenne d'AC anti-IL-17A.

Toxoplasmose acquise : analyse des données humaines et du modèle de primo-infection

L'analyse des données comparatives entre les modèles murins de primo-infection et de réinfection ont permis de mettre en évidence un rôle délétère des cytokines produites par les cellules Th17, comme IL-17, et un rôle protecteur de cytokines produites par les cellules T régulatrices, comme IL-27 ou IL-10. Nous avons voulu vérifier ces données sur des prélèvements humains et déterminer le spectre des cytokines, chimiokines et facteurs de croissance présents dans l'humeur aqueuse de patients infectés par *Toxoplasma gondii* par la technique d'immunoessai multiplexe. Dans le cadre d'une étude rétrospective, les marqueurs inflammatoires des patients présentant une TO ont ainsi été comparés à ceux de patients contrôles (patients opérés de cataracte). Une expression importante d'IL-17A a été retrouvée dans l'ensemble des humeurs aqueuses de patients présentant une TO (Lahmar, Abou-Bacar et al. 2009). Ainsi, devant la conjonction des premiers résultats murins et des données humaines, la neutralisation d'IL-17A nous a semblé être une piste d'intérêt. Les résultats de nos travaux portant sur l'IL-17A font l'objet d'une soumission en cours de révision au *Journal of Infectious Disease*.

ANNEXE 3

Sauer A, Pfaff AW, Villard O, Creuzot-Garcher C, Dalle F, Chiquet C, Pelloux H, Speeg-Schatz C, Gaucher D, Prevost G, Bourcier T, Candolfi E. IL-17A as an effective target of anti-inflammatory and anti-parasitic treatment in toxoplasmic uveitis. *J Infect Dis*.
Version révisée en cours de revue.

Ce travail nous a tout d'abord permis de confirmer grâce à une étude prospective que tous les patients présentant une TO présentent des niveaux d'IL-17A intraoculaires significativement plus élevés que chez les patients-contrôles. Dans nos modèles murins, la neutralisation d'IL-17A par des injections intraoculaires d'AC anti-IL-17A nous a permis d'apporter une nette amélioration clinique (diminution de l'inflammation intraoculaire). Parallèlement et de manière plus surprenante, nous avons observé une baisse du nombre de parasites intraoculaires après injection d'AC anti-IL17A. En dosant les cytokines dans l'humeur aqueuse de nos souris, une nette augmentation d'IFN- γ , dont le rôle majeur dans la limitation de la prolifération de *T.gondii* est déjà bien connu (Candolfi, Hunter et al. 1995; Norose, Mun et al. 2003; Gaddi and Yap 2007; Albuquerque, Aleixo et al. 2009), a été notée. Afin de vérifier le rôle d'IFN- γ , nous avons procédé à une injection concomitante d'anticorps anti-IL-17A et anti-IFN- γ . Nous avons alors observé une ré-augmentation de l'inflammation locale et du nombre de parasites, confirmant le rôle majeur d'IFN- γ . Enfin, ce travail a aussi mis en évidence que, à la phase aiguë d'une TO, la production d'IL-17A est extrêmement précoce (dès le premier jour d'infection) et est ainsi probablement sous la dépendance de cellules résidentes. Parmi ces cellules résidentes, les immunomarquages ont permis de montrer le rôle des cellules gliales dans la production précoce d'IL-17A. De fait, en plus des évidences pharmacologiques (concentration maximale sur le site de l'inflammation avec des effets indésirables systémiques limités), la voie intraoculaire semble ainsi applicable comme voie thérapeutique lors d'une TO aiguë.

Dans la suite des travaux, le spectre des cytokines dans l'humeur aqueuse a été étudié dans d'autres étiologies d'uvéites afin de le comparer à celui observé lors d'une TO et de déterminer s'il existe une spécificité du réseau des cytokines intraoculaires en fonction de la cause de l'inflammation.

Introduction

Une uvéite désigne l'inflammation du tissu uvéal (choroïde, iris et corps ciliaire). La classification anatomique distingue les uvéites antérieures (iritis et iridocyclite), les uvéites intermédiaires (pars planite), les uvéites postérieures (choroidites et chorioretinite) et les pan-uvéites qui concernent les 3 niveaux anatomiques des structures internes de l'œil (Jabs, Nussenblatt et al. 2005; Deschenes, Murray et al. 2008). La prise en charge des uvéites pose le challenge du diagnostic étiologique à l'ophtalmologiste. En effet, l'uvéite s'intègre à trois grands cadres étiologiques que sont les maladies de système (spondylarthropathie, syndrome de Reiter, sarcoïdose, arthrite juvénile infantile, Maladies de Crohn et Rectocolite ulcéro-hémorragique, maladie de Behçet...), les maladies infectieuses (virales, bactériennes et parasitaires) et les néoplasies (*masquerade syndrome* des lymphomes, des leucémies, de métastases intraoculaires) (Brézin 2010; de Smet, Taylor et al. 2011). Classiquement, selon les séries, dix à 40% des uvéites ont une cause infectieuse avec une large prédominance de la toxoplasmose (10 à 20 % des cas) et du virus *Herpes Simplex* (HSV, 5 à 10% des cas). Les maladies inflammatoires, comprenant notamment les atteintes liées HLA B27 (5 à 25%) et la sarcoïdose (5 à 10%), sont incriminées dans 10 à 40% des cas. Malgré un bilan bien conduit, 30 à 50% des uvéites sont d'étiologie inconnue et sont alors classées dans la catégorie des uvéites idiopathiques (Tran, Auer et al. 1994; Bodaghi, Cassoux et al. 2001; Nguyen, Seve et al. 2011). L'épidémiologie des uvéites reste mal connue. L'incidence est estimée de 17 à 24 pour 100.000 habitants et la prévalence de 38 à 204 pour 100.000 habitants. Les uvéites de l'enfant représenteraient 3-8% de l'ensemble des uvéites (Gritz and Wong 2004; Brézin 2010; Nguyen, Seve et al. 2011).

Le diagnostic de l'uvéite est avant tout clinique devant une baisse d'acuité visuelle avec œil rouge et douloureux. La pression intraoculaire est variable. L'inflammation intraoculaire est signée par la présence d'un Tyndall (présence de protéines et de cellules en suspension dans la chambre antérieure ou dans le vitré) et de précipités rétrocornéens. Des synéchies irido-cristaliniennes et une cataracte peuvent s'associer au tableau. La pression intraoculaire est variable. L'atteinte du fond d'œil est possible sous forme de nécrose chorioretinienne (fréquente dans la toxoplasmose), d'œdème maculaire (uvéite liée aux arthrites) ou sous des formes très évocatrices d'une cause donnée (aspect léopard des lymphomes, œdème stellaire des bartonelloses...) (de Smet, Taylor et al. 2011) (Figure 4-0).

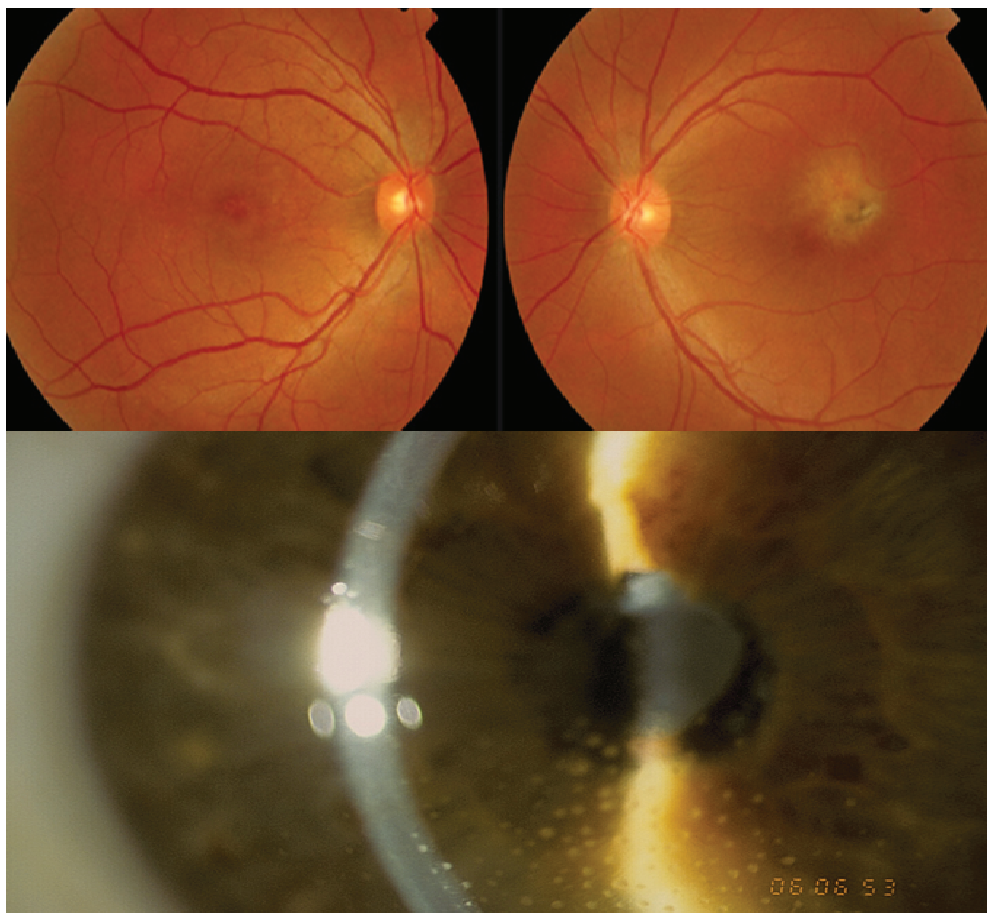


Figure 10 : Toxoplasmose oculaire. A : Chorioretinite aigüe maculaire de l'œil gauche. B : Uvéite antérieure granulomateuse (Ophtalmologie, Hôpitaux Universitaires de Strasbourg).

Devant une uvéite, sauf antécédent marquant à l'interrogatoire, le diagnostic étiologique est guidé par un bilan sanguin (typage HLA, TPHA-VDRL, intradermoréaction

(IDR) à la tuberculine, enzyme de conversion de l'angiotensine, sérologies HSV – EBV – CMV – VZV – Lyme – HIV – Toxoplasmose – Toxocarose) et un bilan radiologique (scanner thoracique, orthopantomogramme et radiographie des sinus, radiographie des sacro-iliaques). Le bilan étiologique est souvent complété par une analyse microbiologique de l'humeur aqueuse orienté par les données de l'examen clinique et les résultats sérologiques (PCR pan-Herpès puis spécifique en cas de positivité, toxoplasmose par Western blot et/ou PCR et si besoin recherche de bactérie par culture et/ou PCR16S) (Brézin 2010; de Smet, Taylor et al. 2011; Nguyen, Seve et al. 2011).

Une fois le diagnostic posé, le traitement est étiologique. En l'absence d'orientation diagnostique, un traitement anti-inflammatoire reposant notamment sur des anti-inflammatoires stéroïdiens est entrepris (Durrani, Zakka et al. 2011; Nguyen, Hatef et al. 2011). Malgré ces traitements, les uvéites restent responsables de 5 à 20% des cécités en Europe et en Amérique du Nord (Gritz and Wong 2004; Brézin 2010).

Devant les difficultés posées par le diagnostic étiologique et la nécessaire quantification des phénomènes inflammatoires oculaires, une étude prospective a été lancée en 2007 (PHRC 3964 - Infections oculaires graves – CHU de Strasbourg) afin de caractériser le spectre des cytokines dans l'humeur aqueuse de patients présentant une uvéite. Cette étude vise à quantifier les cytokines intraoculaires en fonction de l'étiologie et si possible à déduire des réseaux cytokiniques spécifiques à certaines uvéites.

Patients et méthodes

Une étude prospective multicentrique (Strasbourg, Dijon, Grenoble, Nancy) incluant des patients présentant une uvéite présumée infectieuse et des patients témoins (patients vierges de toute inflammation bénéficiant d'une chirurgie de la cataracte) a été débutée en 2007 (PHRC 3964 - Infections oculaires graves – CHU de Strasbourg). Le diagnostic étiologique a été recherché chez l'ensemble de nos cas à l'aide d'un bilan sanguin standard (typage HLA, TPHA-VDRL, intradermoréaction (IDR) à la tuberculine, enzyme de

conversion de l'angiotensine, sérologies HSV – EBV – CMV – VZV – Lyme – HIV – Toxoplasmose – Toxocarose) et d'un bilan radiologique (scanner thoracique, orthopantomogramme et radiographie des sinus, radiographie des sacro-iliaques). Le bilan étiologique a systématiquement été complété par une ponction de chambre antérieure permettant de prélever de 250 à 300 μ L d'humeur aqueuse. Une analyse microbiologique de l'humeur aqueuse orientée par les données de l'examen clinique et les résultats sérologiques (PCR pan-Herpès puis spécifique en cas de positivité, recherche de toxoplasmose par Western blot et/ou PCR et si besoin recherche de bactérie par culture et/ou PCR16S) nécessitant 150 à 200 μ L a été entreprise.

Une fois le diagnostic étiologique établi à partir de 150 à 200 μ L d'humeur aqueuse, les excédents d'humeur aqueuse (50 à 150 μ L) des patients présentant une uvéite et l'humeur aqueuse prélevée chez les patients-contrôle ont été analysés par immunoessai multiplexe (BioPlex*, BioRad*, Marne La Coquette, France) conformément à la méthode décrite dans les paragraphes précédents, afin de décrire le spectre des cytokines intraoculaires lors de ces inflammations. Le dosage des cytokines dans l'humeur aqueuse des patients a été réalisé à l'aide d'un kit commercialisé par BioRad. Le kit Bio-PlexTM Suspension Array system (Bio-Plex Human cytokine 27-plex-Panel 1x96 well, 171A11171, Bio-Rad) a été utilisé et permet le dosage simultané de 27 cytokines et chimiokines dans un volume de 10 à 20 μ L d'HA. Les médiateurs dosés sont les suivants: IL-1 β , IL-1ra, IL-2, IL-4, IL-5, IL-6, IL-7, IL-8, IL-9, IL-10, IL-12 (p70), IL-13, IL-15, IL-17, FGF, eotaxin, G-CSF, GM-CSF, IFN- γ , IP-10, MCP-1, MIP-1 α , MIP-1 β , PDGF-bb, RANTES, TNF- α , VEGF. Chaque prélèvement d'humeur aqueuse (au moins 50 μ L par patients) a été divisé en deux échantillons. Les dosages ont été réalisés sur les deux échantillons de 25 μ L (« duplicate ») selon les recommandations fournies par le fournisseur. Le projet a été validé par un comité de protection des personnes (CPP), incluant un avis positif d'un comité d'éthique, et tous les patients inclus dans l'étude ont signé un consentement éclairé.

Les résultats sont présentés sous forme de nuages de points où chaque point représente la mesure de la concentration intraoculaire d'une cytokine chez un patient donné (moyenne des deux échantillons). Les cytokines sont regroupées en fonction de leur appartenance à une famille spécifique (Th1, Th2, Treg, Th17, chimiokines et facteurs de croissance). La moyenne de la concentration de chaque cytokine dans les groupes respectifs de patients est affichée sous la forme d'une barre. Un tableau reprend la moyenne et l'écart-type pour la concentration de chaque cytokine dans chaque groupe. Le test *One way anova*, complété du post-test comparaison multiple de Bonferroni, a été appliqué afin de comparer les résultats obtenus dans les différents groupes. Les résultats des tests statistiques sont présentés dans le tableau suivant chaque représentation graphique de la concentration intraoculaire des cytokines

Résultats préliminaires

Description de la population

L'étude a permis de colliger les dossiers complets de 62 uvéites et 88 témoins. Les diagnostics confirmés sont répartis comme présenté dans le tableau 3.

Tableau 3 : Répartition des étiologies d'uvéites chez les 62 patients inclus.

Cause of uveitis	Number of patients (%)
Toxoplasmosis	12 (19%)
Virus	14 (23%)
HSV	8 (13%)
VZV	5 (8%)
CMV	1 (2%)
Systemic disease	11 (18%)
HLA B27	6 (10%)
Sarcoïdosis	2 (3%)
Lymphoma	2 (3%)
Syphilis	1 (2%)
Idiopathic	25 (40%)
Total	62 (100%)

Analyse des spectres de cytokines dans l'humeur aqueuse

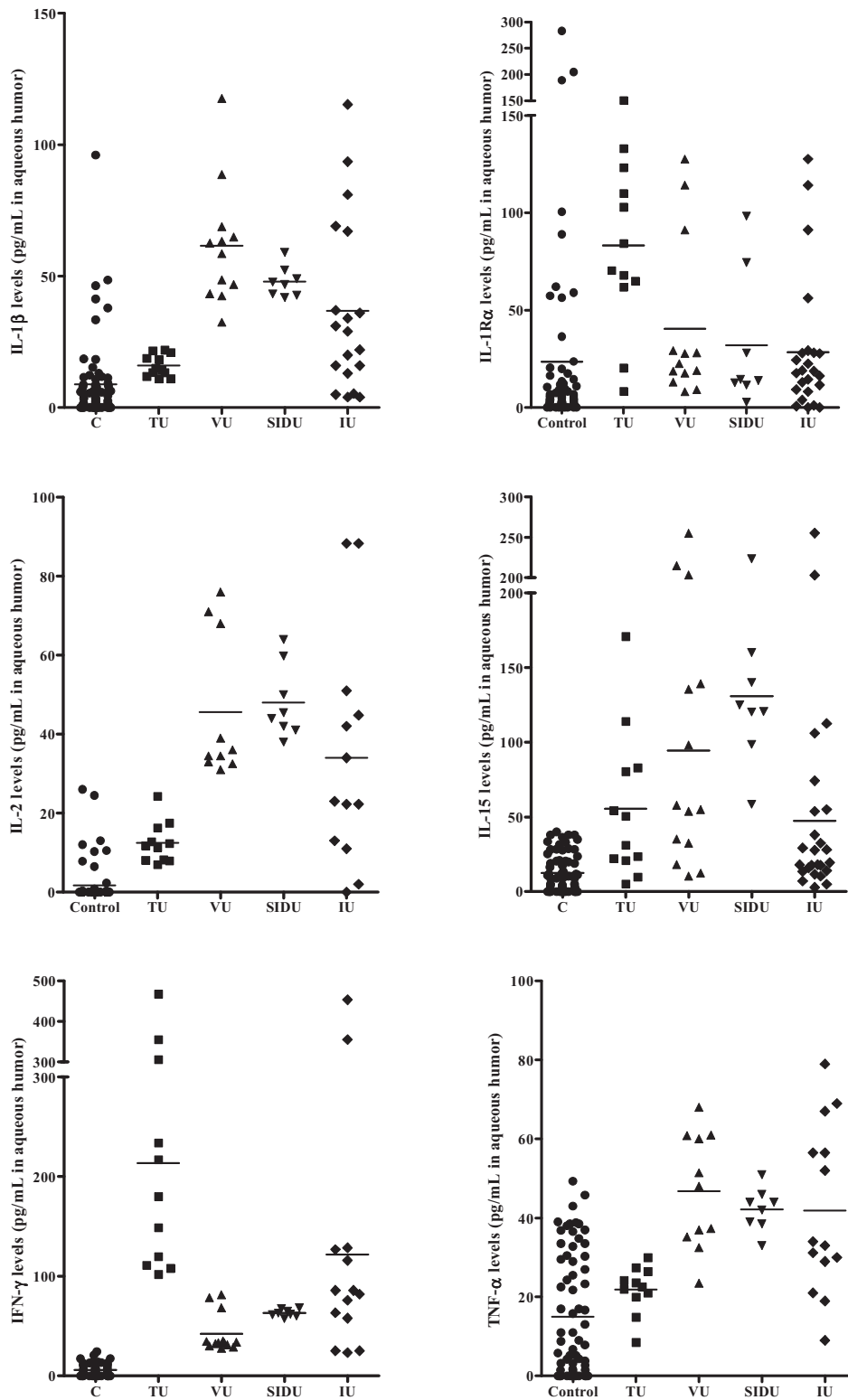


Figure 11 : Concentration intraoculaire mesurée par immunoessai multiplexe d'IL-1 β , IL-1R α , IL-2, IL-15, IFN- γ et TNF- α chez des patients bénéficiant d'une chirurgie de la cataracte (C, N = 88), présentant une uvéite toxoplasmique (TU, N = 12), une uvéite virale (VU, N = 14), une uvéite secondaire à une maladie inflammatoire systémique - Sarcoidose ou HLA B27 (SIDU, N = 6) ou une uvéite idiopathique (IU, N = 25).

Tableau 4: *One way anova* et test de comparaison multiple de Bonferroni étudiant les différences de concentrations intraoculaires d'IL-1 β , IL-1R α , IL-2, IL-15, IFN- γ et TNF- α chez des patients bénéficiant d'une chirurgie de la cataracte (C, N = 88), présentant une uvéite toxoplasmique (TU, N = 12), une uvéite virale (VU, N = 14), une uvéite secondaire à une maladie inflammatoire systémique - Sarcoidose ou HLA B27 (SIDU, N = 6) ou une uvéite idiopathique (IU, N = 25) (ns, $p > 0.05$; *, $p < 0.05$; **, $p < 0.01$; ***, $p < 0.001$).

Cytokines	One-way Anova (Bonferroni's Multiple comparison test) Level of significance: ns, $p > 0.05$; *, $p < 0.05$, **, $p < 0.01$; ***, $p < 0.001$									
	C vs TU	C vs VU	C vs SIDU	C vs IU	TU vs IU	TU vs SIDU	TU vs IU	VU vs SIDU	VU vs IU	SIDU vs IU
IL-1 β	ns	***	***	***	***	**	*	ns	**	ns
IL-1R α	***	ns	ns	ns	ns	ns	*	ns	ns	ns
IL-2	ns	***	***	***	***	***	***	ns	ns	ns
IL-15	*	***	***	**	ns	**	ns	ns	*	***
IFN- γ	***	ns	ns	***	***	***	**	ns	**	ns
TNF- α	ns	***	***	***	**	*	*	ns	ns	ns

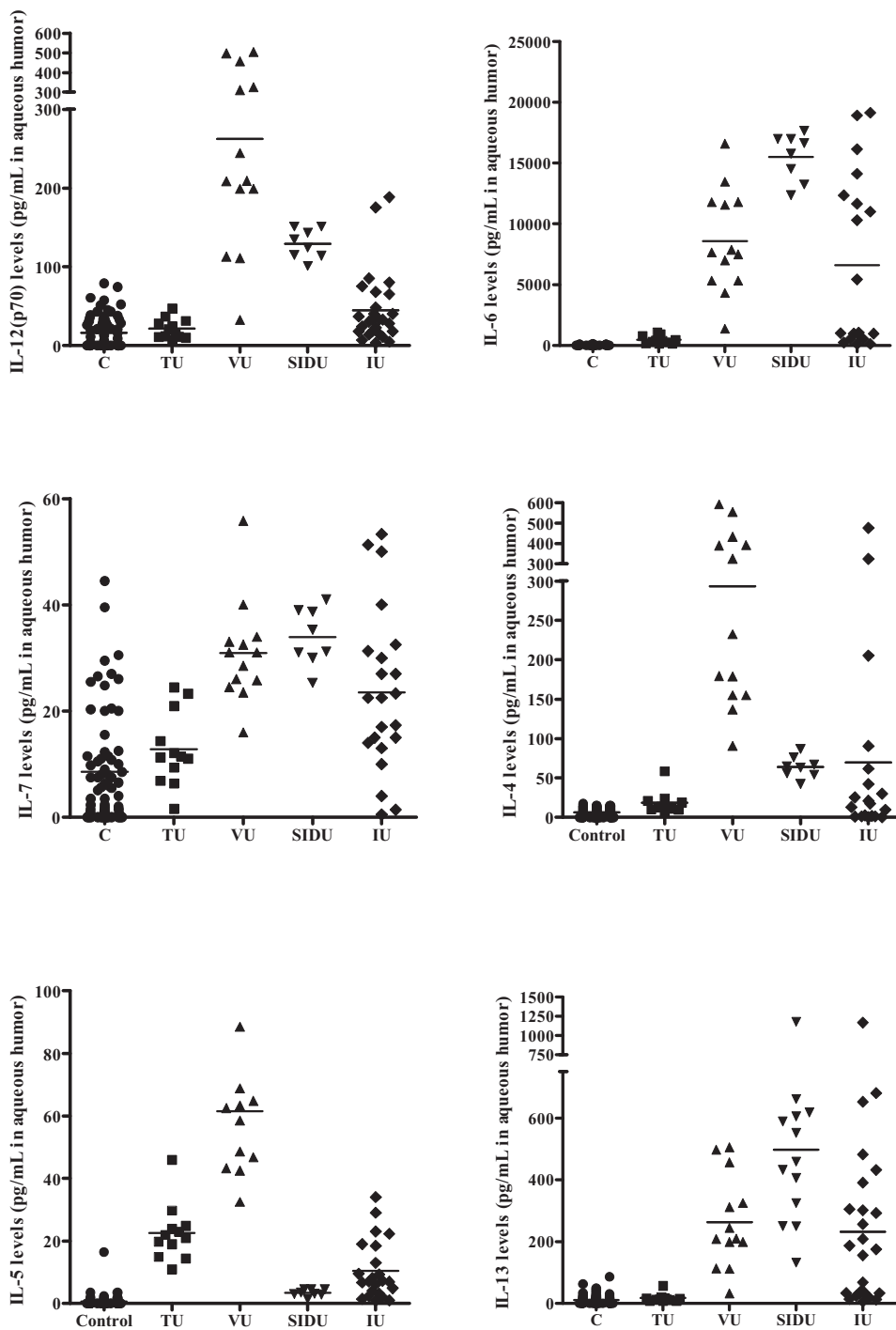


Figure 12 : Concentration intraoculaire mesurée par immunoessai multiplexe d'IL-12(p70), IL-6, IL-7, IL-4, IL-5 et IL-13 chez des patients bénéficiant d'une chirurgie de la cataracte (C, N = 88), présentant une uvéite toxoplasmique (TU, N = 12), une uvéite virale (VU, N = 14), une uvéite secondaire à une maladie inflammatoire systémique - Sarcoidose ou HLA B27 (SIDU, N = 6) ou une uvéite idiopathique (IU, N = 25).

Tableau 5 : *One way anova* et test de comparaison multiple de Bonferroni étudiant les différences de concentrations intraoculaires d'IL-12(p70), IL-6, IL-7, IL-4, IL-5 et IL-13 chez des patients bénéficiant d'une chirurgie de la cataracte (C, N = 88), présentant une uvéite toxoplasmique (TU, N = 12), une uvéite virale (VU, N = 14), une uvéite secondaire à une maladie inflammatoire systémique - Sarcoidose ou HLA B27 (SIDU, N = 6) ou une uvéite idiopathique (IU, N = 25) (ns, $p > 0.05$; *, $p < 0.05$; **, $p < 0.01$; ***, $p < 0.001$).

Cytokines	One-way Anova (Bonferroni's Multiple comparison test) Level of significance: ns, $p > 0.05$; *, $p < 0.05$, **, $p < 0.01$; ***, $p < 0.001$									
	C vs TU	C vs VU	C vs SIDU	C vs IU	TU vs IU	TU vs SIDU	TU vs IU	VU vs SIDU	VU vs IU	SIDU vs IU
IL-12(p70)	ns	***	***	ns	***	***	ns	***	***	**
IL-6	ns	***	***	***	***	***	***	**	ns	***
IL-7	ns	***	***	***	***	***	ns	ns	ns	ns
IL-4	ns	***	ns	*	***	ns	ns	***	***	ns
IL-5	***	***	ns	***	***	***	**	***	***	ns
IL-13	ns	***	***	***	**	***	***	**	ns	***

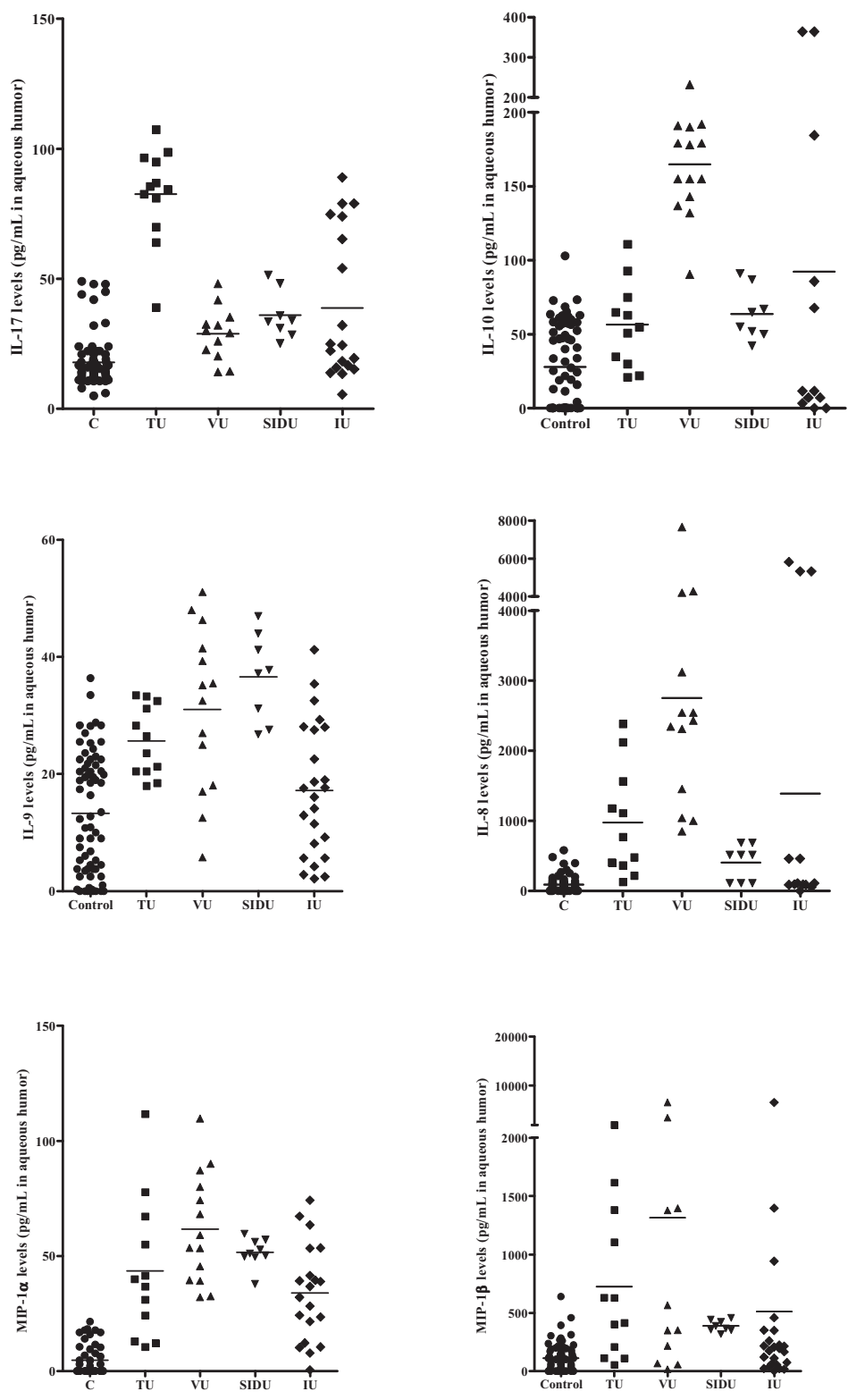


Figure 13: Concentration intraoculaire mesurée par immunoessai multiplexe d'IL-17, IL-10, IL-9, IL-8, MIP-1 α et MIP-1 β chez des patients bénéficiant d'une chirurgie de la cataracte (C, N = 88), présentant une uvéite toxoplasmique (TU, N = 12), une uvéite virale (VU, N = 14), une uvéite secondaire à une maladie inflammatoire systémique - Sarcoidose ou HLA B27 (SIDU, N = 6) ou une uvéite idiopathique (IU, N = 25).

Tableau 6 : *One way anova* et test de comparaison multiple de Bonferroni étudiant les différences de concentrations intraoculaires d'IL-17, IL-10, IL-9, IL-8, MIP-1 α et MIP-1 β chez des patients bénéficiant d'une chirurgie de la cataracte (C, N = 88), présentant une uvéite toxoplasmique (TU, N = 12), une uvéite virale (VU, N = 14), une uvéite secondaire à une maladie inflammatoire systémique - Sarcoidose ou HLA B27 (SIDU, N = 6) ou une uvéite idiopathique (IU, N = 25) (ns, $p > 0.05$; *, $p < 0.05$; **, $p < 0.01$; ***, $p < 0.001$).

One-way Anova (Bonferroni's Multiple comparison test) Level of significance: ns, $p > 0.05$; *, $p < 0.05$, **, $p < 0.01$; ***, $p < 0.001$										
Cytokines	C vs TU	C vs VU	C vs SIDU	C vs IU	TU vs IU	TU vs SIDU	TU vs IU	VU vs SIDU	VU vs IU	SIDU vs IU
IL-17	***	ns	*	***	***	***	***	ns	ns	ns
IL-10	ns	***	ns	**	***	ns	ns	***	**	ns
IL-9	**	***	***	ns	ns	ns	ns	ns	**	***
IL-8	ns	***	ns	***	***	ns	ns	***	**	ns
MIP-1 α	***	***	***	***	ns	ns	ns	ns	***	ns
MIP-1 β	ns	***	ns	ns	ns	ns	ns	ns	ns	ns

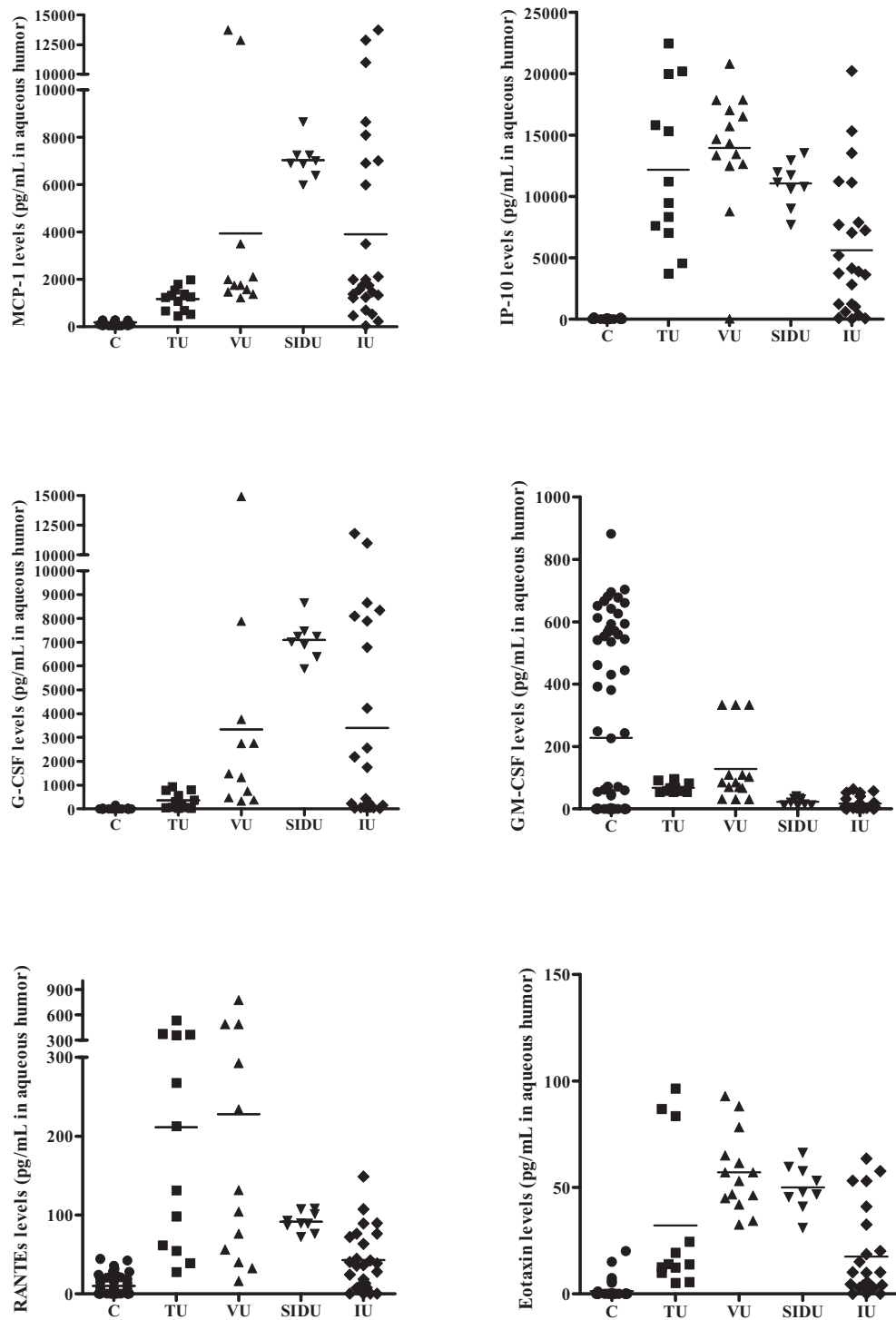


Figure 14 : Concentration intraoculaire mesurée par immunoessai multiplexe de MCP-1, IP-10, G-CSF, GM-CSF, RANTES et Eotaxin chez des patients bénéficiant d’une chirurgie de la cataracte (C, N = 88), présentant une uvéite toxoplasmique (TU, N = 12), une uvéite virale (VU, N = 14), une uvéite secondaire à une maladie inflammatoire systémique - Sarcoidose ou HLA B27 (SIDU, N = 6) ou une uvéite idiopathique (IU, N = 25).

Tableau 7 : *One way anova* et test de comparaison multiple de Bonferroni étudiant les différences de concentrations intraoculaires de MCP-1, IP-10, G-CSF, GM-CSF, RANTES et Eotaxin chez des patients bénéficiant d'une chirurgie de la cataracte (C, N = 88), présentant une uvéite toxoplasmique (TU, N = 12), une uvéite virale (VU, N = 14), une uvéite secondaire à une maladie inflammatoire systémique - Sarcoidose ou HLA B27 (SIDU, N = 6) ou une uvéite idiopathique (IU, N = 25) (ns, $p > 0.05$; *, $p < 0.05$; **, $p < 0.01$; ***, $p < 0.001$).

One-way Anova (Bonferroni's Multiple comparison test) Level of significance: ns, $p > 0.05$; *, $p < 0.05$, **, $p < 0.01$; ***, $p < 0.001$										
Cytokines	C vs TU	C vs VU	C vs SIDU	C vs IU	TU vs IU	TU vs SIDU	TU vs IU	VU vs SIDU	VU vs IU	SIDU vs IU
MCP-1	ns	***	***	***	*	***	**	*	ns	**
IP-10	***	***	***	***	ns	ns	***	ns	***	**
G-CSF	ns	***	***	***	*	***	**	**	ns	***
GM-CSF	ns	ns	ns	***	ns	ns	ns	ns	ns	ns
RANTES	***	***	ns	ns	ns	ns	***	*	***	ns
Eotaxin	***	***	***	**	**	ns	ns	ns	***	***

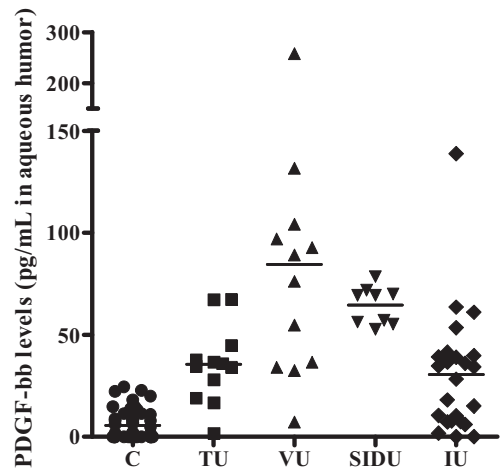
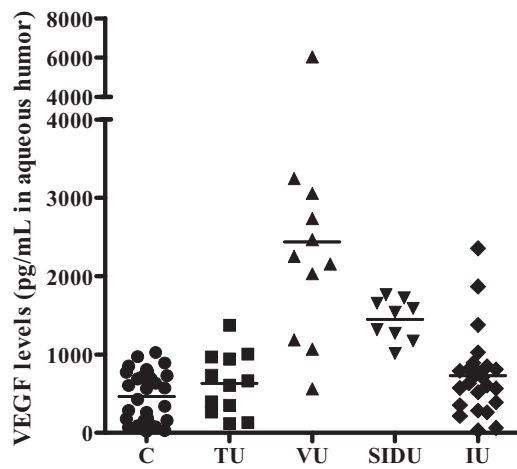
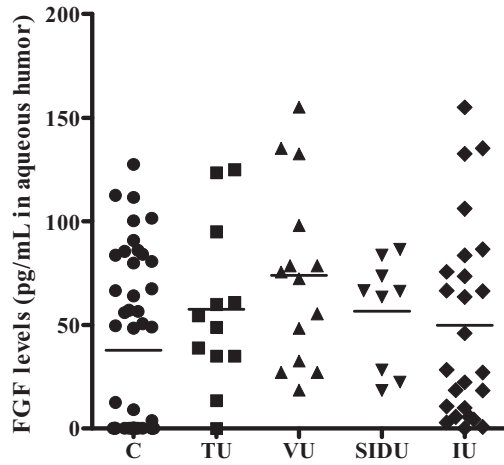


Figure 15 : Concentration intraoculaire mesurée par immunoessai multiplexe de FGF, VEGF et PDGF-bb chez des patients bénéficiant d'une chirurgie de la cataracte (C, N = 88), présentant une uvéite toxoplasmique (TU, N = 12), une uvéite virale (VU, N = 14), une uvéite secondaire à une maladie inflammatoire systémique - Sarcoidose ou HLA B27 (SIDU, N = 6) ou une uvéite idiopathique (IU, N = 25) (ns, $p > 0.05$; *, $p < 0.05$; **, $p < 0.01$; ***, $p < 0.001$).

Tableau 8 : *One way anova* et test de comparaison multiple de Bonferroni étudiant les différences de concentrations intraoculaires de FGF, VEGF et PDGF-bb chez des patients bénéficiant d'une chirurgie de la cataracte (C, N = 88), présentant une uvéite toxoplasmique (TU, N = 12), une uvéite virale (VU, N = 14), une uvéite secondaire à une maladie inflammatoire systémique - Sarcôïdose ou HLA B27 (SIDU, N = 6) ou une uvéite idiopathique (IU, N = 25) (ns, $p > 0.05$; *, $p < 0.05$; **, $p < 0.01$; ***, $p < 0.001$).

<p style="text-align: center;"><i>One-way Anova (Bonferroni's Multiple comparison test)</i> <i>Level of significance: ns, $p > 0.05$; *, $p < 0.05$, **, $p < 0.01$; ***, $p < 0.001$</i></p>										
<i>Cytokines</i>	<i>C vs TU</i>	<i>C vs VU</i>	<i>C vs SIDU</i>	<i>C vs IU</i>	<i>TU vs IU</i>	<i>TU vs SIDU</i>	<i>TU vs IU</i>	<i>VU vs SIDU</i>	<i>VU vs IU</i>	<i>SIDU vs IU</i>
<i>FGF</i>	<i>ns</i>	<i>ns</i>	<i>ns</i>	<i>ns</i>	<i>ns</i>	<i>ns</i>	<i>ns</i>	<i>ns</i>	<i>ns</i>	<i>ns</i>
<i>VEGF</i>	<i>ns</i>	***	***	<i>ns</i>	***	*	<i>ns</i>	**	***	*
<i>PDGF-bb</i>	**	***	***	**	***	<i>ns</i>	<i>ns</i>	<i>ns</i>	***	*

Tableau 9 : Moyenne et écart-type de la concentration intraoculaire de cytokines d'intérêt chez des patients bénéficiant d'une chirurgie de la cataracte (C, N = 88), présentant une uvéite toxoplasmique (TU, N = 12), une uvéite virale (VU, N = 14), une uvéite secondaire à une maladie inflammatoire systémique - Sarcoïdose ou HLA B27 (SIDU, N = 6) ou une uvéite idiopathique (IU, N = 25).

Cytokines	Cataract	Toxoplasmic uveitis (TU)	Viral uveitis (VU)	Systemic inflammatory disease uveitis (SIDU)	Idiopathic uveitis (IU)
IL-1β	8.9 [15.1]	16.0 [4.2]	61.5 [23.1]	47.8 [5.7]	36.7 [32.9]
IL-1Rα	23.5 [51.7]	83.2 [43.2]	40.5 [41.4]	32.0 [34.8]	28.4 [34.6]
IL-2	1.7 [5.1]	12.5 [5.2]	45.6 [18.2]	48.0 [9.3]	34.0 [28.7]
IL-15	12.7 [12.7]	55.6 [49.2]	94.4 [81.9]	130.8 [47.8]	47.5 [62.2]
IFN-γ	5.9 [6.1]	213.6 [119.1]	42.2 [19.6]	63.1 [3.7]	121.8 [126.1]
TNF-α	15.0 [15.5]	21.9 [6.0]	46.8 [14.5]	42.2 [5.4]	41.9 [21.3]
IL-12(p70)	15.9 [20.1]	21.5 [12.6]	262.4 [150.1]	129.4 [18.6]	45.1 [45.7]
IL-6	37.9 [37.4]	475.6 [328.8]	8580 [4220]	15517 [1940]	6594 [7099]
IL-7	8.6 [10.4]	12.8 [6.9]	30.9 [9.5]	33.9 [5.4]	23.5 [15.2]
IL-4	6.0 [5.6]	18.3 [14.4]	293.4 [165.9]	63.9 [13.7]	69.7 [128.8]
IL-5	0.6 [2.1]	22.5 [8.9]	61.5 [23.1]	3.4 [1.0]	10.4 [9.4]
IL-13	11.6 [15.8]	17.6 [13.3]	262.4 [150.1]	469.5 [262.0]	232.0 [275.8]
IL-17	17.8 [9.7]	82.6 [18.3]	28.9 [10.2]	36.0 [9.3]	38.8 [28.6]
IL-10	28.0 [27.8]	56.5 [29.0]	164.9 [34.3]	63.7 [17.6]	92.3 [138.0]
IL-9	13.3 [10.3]	25.6 [5.9]	31.1 [14.0]	36.6 [7.5]	17.2 [11.3]
IL-8	88.9 [119.1]	975.3 [773.4]	2751 [1835]	404.0 [255.1]	1387 [2347]
MIP-1α	4.8 [6.7]	43.4 [30.3]	61.7 [23.9]	51.6 [6.3]	33.9 [20.9]
MIP-1β	109.9 [122.6]	725.7 [658.5]	1317 [2027]	388.0 [48.7]	511.8 [1332]
MCP-1	190.3 [69.0]	1176 [495.5]	3943 [4673]	7042 [779.8]	3904 [4137]
IP-10	27.1 [37.7]	12164 [6424]	13958 [4978]	11044 [1829]	5625 [5527]
G-CSF	8.7 [20.3]	360.5 [336.6]	3344 [4420]	7101 [810.9]	3398 [4126]
GM-CSF	227.5 [283.4]	68.3 [15.0]	128.3 [114.7]	23.7 [11.1]	17.6 [20.6]
RANTES	10.1 [12.4]	211.4 [168.5]	228.0 [240.3]	91.5 [12.6]	42.9 [38.8]
Eotaxin	1.2 [4.0]	32.1 [34.8]	57.1 [18.7]	49.9 [10.6]	17.6 [20.6]
FGF	37.7 [41.9]	57.5 [39.3]	73.9 [43.5]	56.5 [26.4]	49.8 [46.9]
VEGF	463.3 [322.6]	632.8 [392.4]	2437 [1462]	1449 [263.8]	727.8 [531.8]
PDGF-bb	5.6 [7.1]	35.4 [18.9]	84.5 [65.6]	64.5 [9.2]	30.4 [30.1]

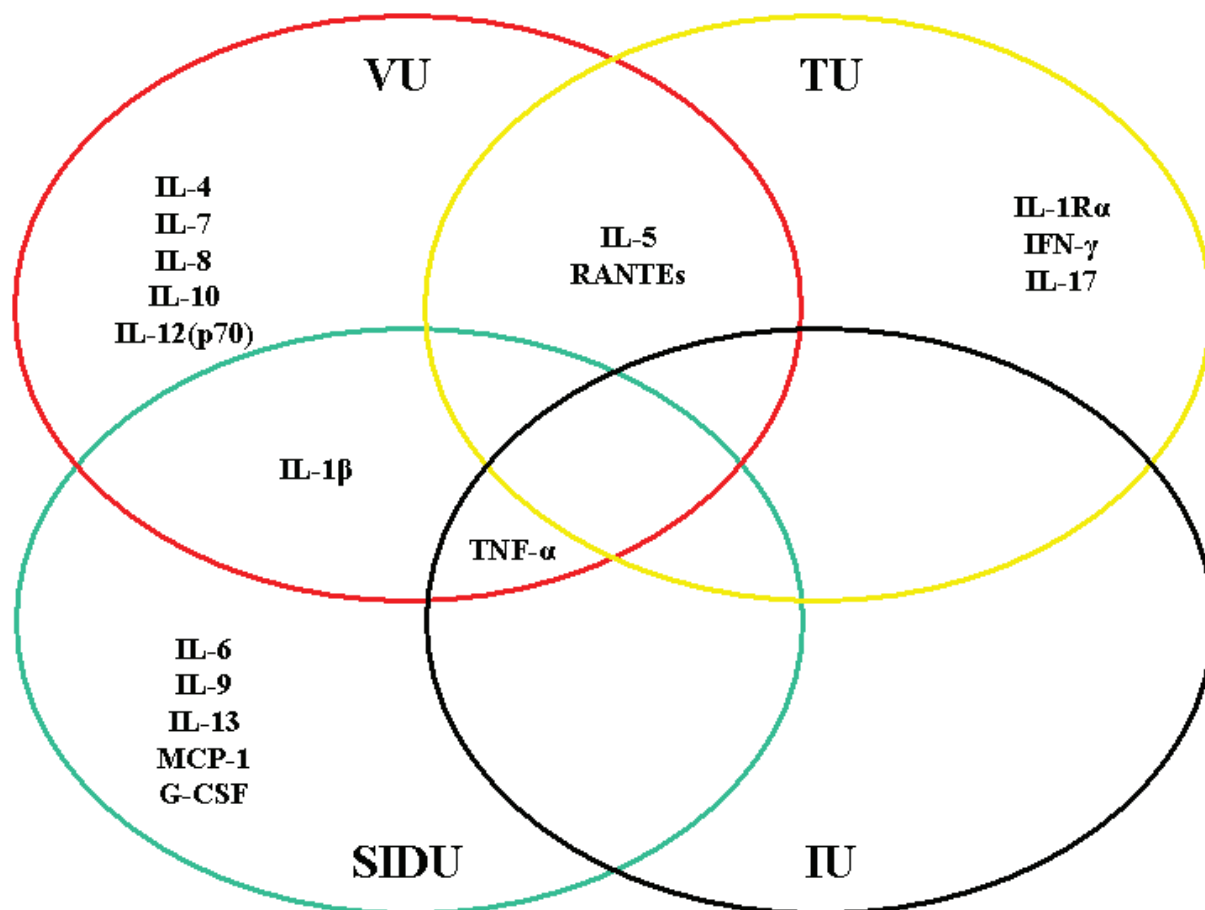


Figure 16 : Représentation schématique de la répartition spécifique des marqueurs inflammatoires à chaque groupe d'uvéite. Un marqueur donné a été considéré comme associé à une étiologie d'uvéite lorsque sa différence avec un ou d'autres groupes a été calculée comme statistiquement significative et que ce marqueur a été retrouvé chez plus de 75% des patients du groupe.

Discussion des résultats préliminaires

Tout d'abord, une population de 62 uvéites avec une répartition relativement classique entre les uvéites d'étiologie identifiée (60%) et les uvéites idiopathiques (40%) a été décrite à partir de ces travaux. Dans le groupe des uvéites d'origine identifiée, une légère sur-représentation des uvéites infectieuses et notamment virales est observée. Ceci s'explique probablement par le fait que dans beaucoup d'uvéites à HLA B27 ou de sarcoïdose, voire de toxoplasmose, le diagnostic est porté sur les antécédents du patient ou l'aspect présumé typique du fond d'œil, les patients ne bénéficiant ainsi pas de prélèvement d'humeur aqueuse. Or, seuls les patients ayant eu une ponction de chambre antérieure ont été inclus dans cette étude, faisant ainsi baisser l'incidence des uvéites non-infectieuses.

Ces travaux nous ont ensuite permis de caractériser le spectre des cytokines chez un patient présentant une cataracte, considéré comme indemne de toute inflammation oculaire et représentant ainsi la composition d'une humeur aqueuse normale. La répartition des cytokines des 88 contrôles est très homogène, quels que soient l'âge et la présence d'antécédents ophtalmologiques (glaucome ou dégénérescence maculaire liée à l'âge associés). Certaines cytokines ou chimiokines sont présentes en dehors de toute inflammation comme IL-1 β , IL-1R α , TNF- α , IL-12(p70), IL-7, IL-10, IL-17, IL-9, IL-15, MIP-1 α , MIP-1 β et MCP-1. Les facteurs de croissance comme VEGF ou FGF sont aussi détectables dans l'humeur aqueuse de patients contrôles. Devant le nombre limité de patients de notre série et la grande variabilité de la gravité clinique des uvéites recrutées, avec une inflammation intraoculaire modérée (Tyndall + ou ++) et une acuité visuelle conservée pour les plus bénignes ou une inflammation majeure (Tyndall +++, hypopion) associée à une acuité visuelle effondrée pour les plus graves, aucune corrélation entre la sévérité clinique et la présence de certaines cytokines n'a pu être établie.

En cas de toxoplasmose oculaire, les profils de cytokines sont aussi relativement homogènes. Une augmentation des cytokines de la réponse Th1 comme IL-1R α , IL-2, IL-15, IFN- γ est observée. L'augmentation d'IL-6 est relativement faible par rapport à celle observée dans les autres étiologies d'inflammation intraoculaire. La concentration de TNF- α dans l'humeur aqueuse n'est pas modifiée. Les augmentations d'IL-1R α et d'IFN- γ sont particulièrement remarquables et semblent caractériser une inflammation secondaire à *T. gondii*. En ce qui concerne les cytokines caractéristiques de la réponse Th2, seule IL-5 augmente de manière significative par rapport au contrôle. IL-10 (cytokine de la réponse Treg) est légèrement augmentée en cas de toxoplasmose oculaire. L'augmentation d'IL-17 est importante et caractéristique d'une infection toxoplasmique (non retrouvée dans les autres causes d'uvéite). Une augmentation du niveau intraoculaire de toutes les chimiokines (IL-8, MCP-1, MIP-1 α , MIP-1 β , IP-10, G-CSF, RANTES et Eotaxin) est observée dans les suites

d'une infection par *T. gondii*. Enfin, le niveau intraoculaire des facteurs de croissance VEGF, FGF et PDGF-bb est peu influencé par l'infection toxoplasmique.

Dans le cas d'une uvéite virale, les profils de cytokines sont aussi relativement homogènes. Une augmentation des cytokines de la réponse Th1 comme IL-1 β , IL-2, IL-6, IL-7, IL-15, TNF- α et IL-12(p70) est observée. L'augmentation d'IFN- γ et IL-1R α est relativement modeste par rapport à celle observée lors d'une toxoplasmose oculaire. Les augmentations d'IL-7 et d'IL-12(p70) sont particulièrement remarquables et semblent caractériser une uvéite virale. En ce qui concerne les cytokines caractéristiques de la réponse Th2, IL-4, IL-5 et IL-13 augmentent de manière significative par rapport au contrôle. IL-10 est augmentée et la production d'IL-17 est peu influencée par l'infection virale. Une augmentation du niveau intraoculaire de toutes les chimiokines (IL-8, MCP-1, MIP-1 α , MIP-1 β , IP-10, G-CSF, RANTES et Eotaxin) est observée dans les suites d'une uvéite virale. Enfin, le niveau intraoculaire des facteurs de croissance VEGF et PDGF-bb est augmenté. Aucune différence notable n'a été notée entre les spectres de cytokines observés dans une uvéite herpétique comparée à une uvéite zostérienne.

Dans le cas d'une uvéite secondaire à une maladie inflammatoire systémique (HLA B27 ou sarcoïdose), les profils de cytokines sont encore relativement homogènes. Une augmentation des cytokines de la réponse Th1 comme IL-1 β , IL-2, IL-6, IL-7, IL-15, TNF- α et IL-12(p70) est observée. L'augmentation d'IFN- γ et IL-1R α est relativement modeste par rapport à celle observée lors d'une toxoplasmose oculaire. Les augmentations d'IL-6 et d'IL-7 et d'IL-12(p70) sont particulièrement remarquables et semblent caractériser les uvéites des maladies inflammatoires systémiques. En ce qui concerne les cytokines caractéristiques de la réponse Th2, IL-4 et surtout IL-13 augmentent de manière significative par rapport au contrôle. IL-10 est légèrement augmentée et la production d'IL-17 est peu influencée par l'infection virale. Une augmentation du niveau intraoculaire de toutes les chimiokines (IL-8, MCP-1, MIP-1 α , MIP-1 β , IP-10, G-CSF, RANTES et Eotaxin) est observée, avec une hausse

particulièrement remarquable de MCP-1 et G-CSF. Enfin, le niveau intraoculaire des facteurs de croissance VEGF et PDGF-bb est légèrement augmenté.

Le groupe des uvéites idiopathiques se caractérise par une grande dispersion des points. Pris séparément, ces patients pour lesquels aucun diagnostic formel n'a été retenu, ont cependant des profils superposables aux trois autres groupes d'uvéite. Un manque de sensibilité des méthodes de laboratoire ou de l'exhaustivité des bilans de première intention pourrait expliquer l'absence de diagnostic étiologique de ces patients. Le profil cytokinique de l'humeur aqueuse serait éventuellement une méthode parallèle pour orienter le diagnostic. En effet, certains marqueurs identifiés dans la figure 16 semblent orienter relativement spécifiquement vers certaines étiologies. Des travaux supplémentaires sont cependant encore nécessaires afin de pouvoir utiliser l'immunoessai multiplexe à visée diagnostique. Parallèlement, il conviendra aussi de compléter cette étude par la corrélation entre l'évolution clinique et le spectre des cytokines afin de pouvoir utiliser cette technique à visée pronostique.

Dans la suite des travaux, nous avons voulu étudier une situation clinique d'inflammation sur-aiguë associée à une autre famille de pathogènes, l'endophtalmie infectieuse bactérienne, dont l'évolution clinique rapide se différencie des uvéites qui sont en général des processus relativement lents et chroniques. Une analyse des données cliniques et biologiques chez des patients présentant une endophtalmie post-opératoire a ainsi été menée.

Spectre de cytokines dans l'humeur aqueuse en cas d'endophtalmie purulente

Introduction

L'endophtalmie post-opératoire aiguë est une infection le plus souvent bactérienne se traduisant par l'inflammation du contenu oculaire pouvant intéresser les couches tissulaires internes, pariétales endosclérales et dont la traduction histopathologique est caractérisée par la présence de polynucléaires altérés (Hanscom 2004; Taban, Behrens et al. 2005). L'endophtalmie est en général une complication redoutable et redoutée de la chirurgie de la cataracte. Elle touche environ 4 à 10 patients sur 10.000 opérés de cataracte (Taban, Behrens et al. 2005; Sheng, Sun et al. 2011; Yu and Ta 2012). L'endophtalmie est redoutée d'une part en raison de son évolution très défavorable (perte visuelle voire anatomique fréquente), d'autre part en raison de ses implications médico-judiciaires (Hanscom 2004; Taban, Behrens et al. 2005). Les pathogènes retrouvés sont dans l'immense majorité des cas des bactéries cocci gram positif (Staphylocoques coagulase négative 50 %, Staphylocoques dorés 10%, Streptocoques, 25%), loin devant les bacilles gram négatif (5%), qui se caractérisent par une évolution souvent foudroyante (Speaker, Milch et al. 1991; Hanscom 2004; Taban, Behrens et al. 2005). Le diagnostic d'endophtalmie bactérienne est suspecté devant une baisse d'acuité visuelle avec œil rouge et douloureux dans les 2 à 5 jours suivants une chirurgie de la cataracte. L'examen biomicroscopique et le fond d'œil retrouvent une inflammation de chambre antérieure et une hyalite d'intensité variable rendant la visualisation de la rétine difficile (Hanscom 2004). Le diagnostic sera confirmé par l'analyse en culture et en PCR des prélèvements d'humeur aqueuse ou de vitré qui permettent d'isoler le pathogène incriminé dans 70% des cas (Chiquet, Lina et al. 2007; Chiquet, Maurin et al. 2009). Dès la suspicion diagnostique, un traitement par antibiothérapie intravitréenne (Ceftazidime et Vancomycine

selon le protocole le plus courant) associé à une antibiothérapie double synergique systémique (Levofloxacin et Imipénème) sera initié. La prise en charge chirurgicale sera discutée selon l'évolution clinique et l'acuité visuelle initiale (Das and Sharma 2003; Lemley and Han 2007).

Patients et méthodes

Dans le but d'étudier les processus inflammatoires et immunitaires mis en jeu lors d'une endophtalmie bactérienne, une étude prospective multicentrique (Strasbourg, Dijon, Grenoble, Nancy) incluant des patients présentant une endophtalmie (PHRC 3964 - Infections oculaires graves) a été débutée en 2007. Les données cliniques (données démographiques, acuité visuelle, inflammation clinique intraoculaire, pathogène impliqué) ont été recueillies chez les patients infectés ainsi que chez des patients-contrôle (patient bénéficiant d'une chirurgie de la cataracte). Le projet a été validé par un comité de protection des personnes (CPP), incluant un avis positif d'un comité d'éthique, et tous les patients inclus dans l'étude ont signé un consentement éclairé.

De l'humeur aqueuse (200 à 300 μ L) a été prélevée chez les patients à visée diagnostique. La mise en culture sur hémoculture pédiatrique et la réalisation d'une PCR en temps réel (selon le protocole en cours d'étude dans le cadre du PHRC du CHU de Grenoble), à visée diagnostique, nécessitent 150 à 200 μ L. La PCR en temps réel pour identification bactérienne est une PCR universelle avec séquençage d'une portion du gène codant pour l'ADNr 16S. Ces analyses sont complétées des PCR ciblées : *Staphylococcus aureus* et *S. pneumoniae* selon les protocoles précédemment publiés (Chiquet, Lina et al. 2007; Chiquet, Maurin et al. 2009).

Sur les 50 à 150 μ L d'humeur aqueuse, non utiles au diagnostic étiologique, et sur les prélèvements d'humeur aqueuse réalisés chez les patients-contrôle une analyse du spectre des cytokines intraoculaires a été réalisée par immunoessai multiplexe (Bioplex*, BioRad, Marne La Coquette, France) selon la méthode décrite aux paragraphes précédents.

L'ensemble des patients a bénéficié d'une ou plusieurs séries d'injections intravitréennes d'antibiotiques (en fonction de l'évolution clinique) selon le protocole thérapeutique en place dans les différents centres (Association Vancomycine 1 mg dans 0,1 cc et Ceftazidime 2 mg dans 0,1 cc) et d'une antibiothérapie systémique pendant 5 jours par Levofloxacin (Tavanic) 500 mg 2 x / jour et Imipenem/cilastatine (Tienam) 500 mg 4 x / jour. Tous les patients ont bénéficié d'injections sous conjonctivales de corticoïdes (Céléstène 4 mg) matin et soir, introduites entre le 2^e et le 4^e jour après l'admission. Dix patients ont subi une injection intravitréenne de céléstène 4 mg en même temps que la première série d'injections intravitréennes d'antibiotiques (patients également inclus dans le PHRC du CHU de Dijon – Intérêt de la corticothérapie en première intention, en injection intravitréenne lors des endophtalmies post-opératoires).

Les résultats sont présentés sous forme de nuages de points où chaque point représente la mesure de la concentration intraoculaire pour une cytokine donnée. Les cytokines sont regroupées en fonction de leur appartenance à une famille spécifique (Th1, Th2, Treg, Th17, chimiokines et facteurs de croissance). La moyenne de cette concentration dans chaque groupe de patients est affichée sous la forme d'une barre. Un tableau reprend la moyenne et l'écart-type de la concentration de chaque cytokine dans les deux groupes. Le *t-test* de Student a été appliqué afin de comparer les résultats obtenus dans chaque groupe. Des analyses de régression linéaire selon Pearson ont ensuite été réalisées afin de rechercher une corrélation entre un marqueur clinique (acuité visuelle initiale ou finale) et la concentration intraoculaire d'une cytokine. Le coefficient *r* de Pearson est égal à 1 dans le cas où l'une des variables est fonction affine croissante de l'autre variable, à -1 dans le cas où la fonction affine est décroissante. Les valeurs intermédiaires renseignent sur le degré de dépendance linéaire entre les deux variables. Plus le coefficient est proche des valeurs extrêmes -1 et 1, plus la corrélation entre les variables est forte. Une corrélation égale à 0 signifie que les variables sont linéairement indépendantes.

Résultats préliminaires

Description de la population

L'étude a permis de colliger les dossiers de 49 endophtalmies compliquant une chirurgie de la cataracte et 88 contrôles. Les caractéristiques démographiques et la présence d'un diabète sont détaillées dans le tableau 10. Les acuités visuelles initiales et après 1 an d'évolution chez les patients ayant présenté une endophtalmie sont colligées dans le tableau 11. Les différentes analyses microbiologiques et leur efficacité respective sont présentées dans le tableau 12. Les microorganismes isolés dans les prélèvements d'humeur aqueuse sont exposés dans le tableau 13. Aucune infection poly-microbienne n'a été retrouvée.

Dans les suites d'une endophtalmie infectieuse, une augmentation de l'ensemble de cytokines et chimiokines dosées par le 27-plex, à l'exception d'IL-5, IL-9, GM-CSF et FGF, est observée. Cette augmentation est particulièrement notable pour les cytokines Th1 comme IL-1 β , IL-1R α , IL-15 ou IL-6 et les chimiokines comme IL-8 MIP-1 β , MCP-1, G-CSF et IP-10 (Figures 17 à 21).

Tableau 10 : Principales caractéristiques des patients présentant une endophtalmie et du groupe contrôle.

Patients	Endophthalmitis	Control
N =	49	88
Mean age (years+/-SD)	73.2 +/- 9.9	71.9 +/- 12.0
Gender (% Male)	61% (27/44)	54% (48/88)
Diabetes	36% (16/44)	18% (16/88)

Tableau 11 : Répartition des acuités visuelles à l'admission et après 1 an d'évolution (NLP : No light perception, LP : Light perception, HM : Hand motion, CF : Counting fingers).

VA	LP or NLP	HM or CF	1/20 ^e	1/10 ^e	2/10 ^e to 4/10 ^e	> 4/10 ^e
Initial VA	13 (27%)	29 (59%)	3 (6%)	1 (2%)	3 (6%)	0 (0%)
Final VA	8 (16%)	15 (31%)	6 (12%)	6 (12%)	7 (14%)	7 (14%)

Tableau 12 : Nature et résultats des prélèvements et analyses microbiologiques.

	Number of patients / Total of patients with endophthalmitis (%)
Aqueous humor analysis	49/49 (100%)
Microbial identification	33/49 (67%)
Positive culture	31/33 (93%)
Positive PCR	11/33 (33%)

Tableau 13 : Répartition des différents microorganismes identifiés par culture ou PCR.

Pathogens			N (%)
Gram positive bacteria (88%)	<i>Staphylococcus</i> (51%)	<i>S. epidermidis</i>	9/33 (27%)
		<i>S. aureus</i>	4/33 (12%)
		<i>S. Lugdunensis</i>	4/33 (12%)
	<i>Streptococcus</i> (21%)	<i>S. parasanguinis</i> <i>S. mitis</i> <i>S. oralis</i>	7/33 (21%)
		<i>Enterococcus</i>	2/ 33 (6%)
	<i>Propionibacterium acnes</i>	1/33 (3%)	
	<i>Bacillus sp</i>	2/33 (6%)	
Gram negative bacteria (9%)	<i>Neisseria meningitidis</i>	1/33 (3%)	
	Gram negative bacillus (Moraxella, acinetobacter)	2/33 (6%)	
Fungus (3%)	Candida	1/33 (3%)	

Analyse des spectres de cytokines dans l'humeur aqueuse

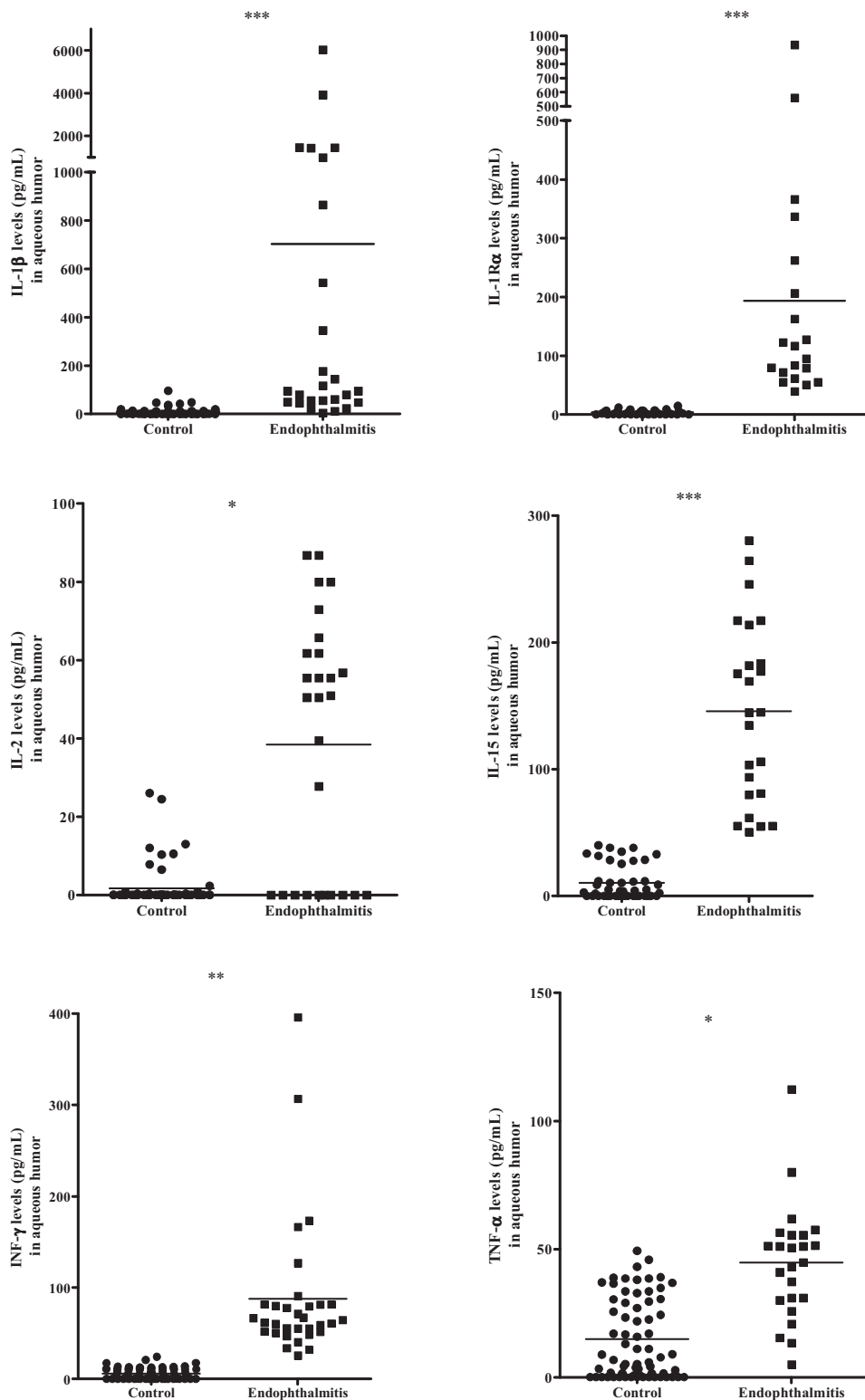


Figure 17 : Concentration intraoculaire mesurée par immunoessai multiplexe d'IL-1 β , IL-1R α , IL-2, IL-15, INF- γ et TNF- α chez des patients bénéficiant d'une chirurgie de la cataracte (Contrôles, N = 88) et chez des patients présentant une endophtalmie infectieuse Endophthalmitis, N = 49) (ns, $p > 0.05$; *, $p < 0.05$; **, $p < 0.01$; ***, $p < 0.001$).

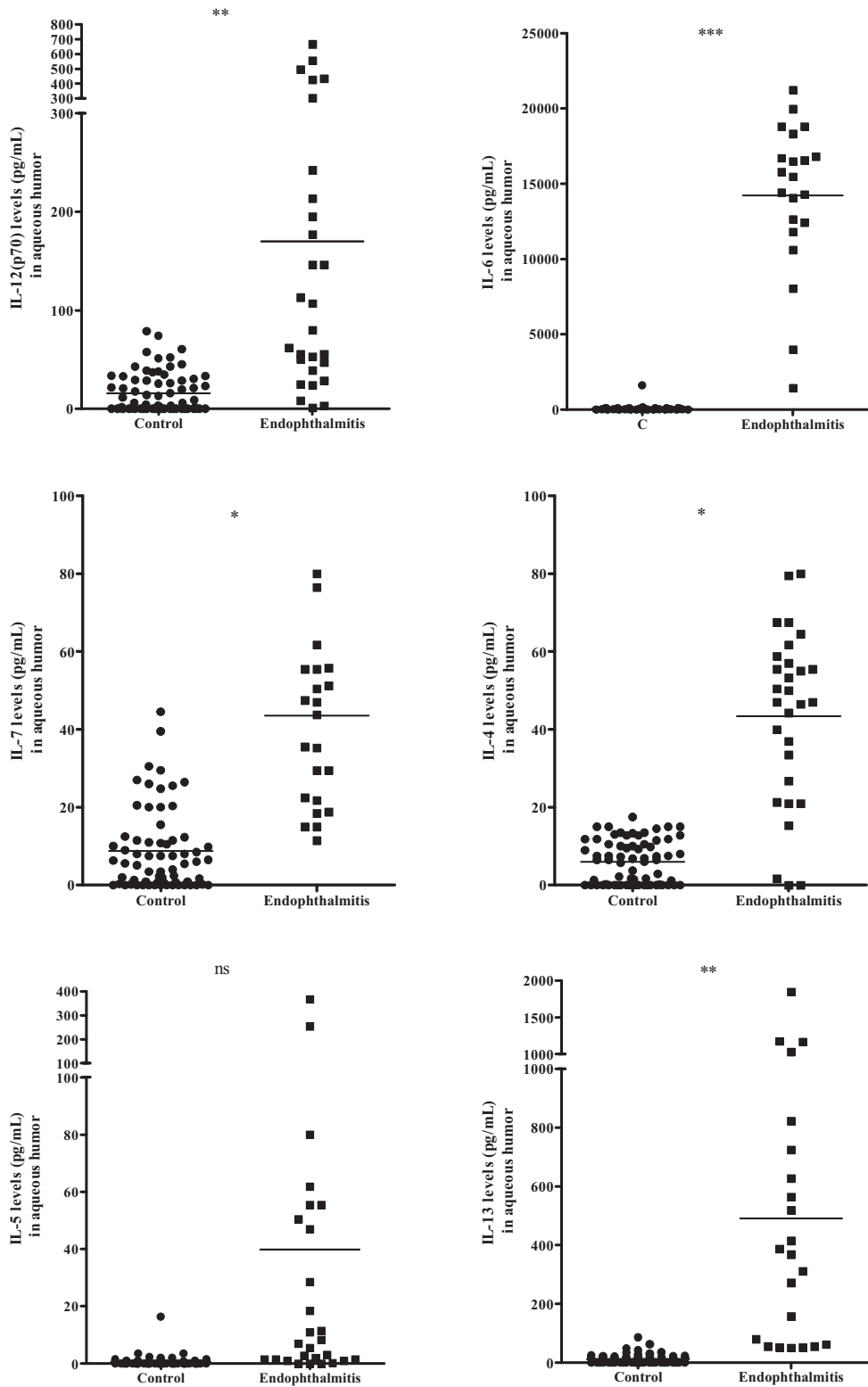


Figure 18 : Concentration intraoculaire mesurée par immunoessai multiplexe d'IL-12(p70), IL-6, IL-7, IL-4, IL-5 et IL-13 chez des patients bénéficiant d'une chirurgie de la cataracte (Contrôles, N = 88) et chez des patients présentant une endophthalmie infectieuse Endophthalmitis, N = 49) (ns, $p > 0.05$; *, $p < 0.05$; **, $p < 0.01$; ***, $p < 0.001$).

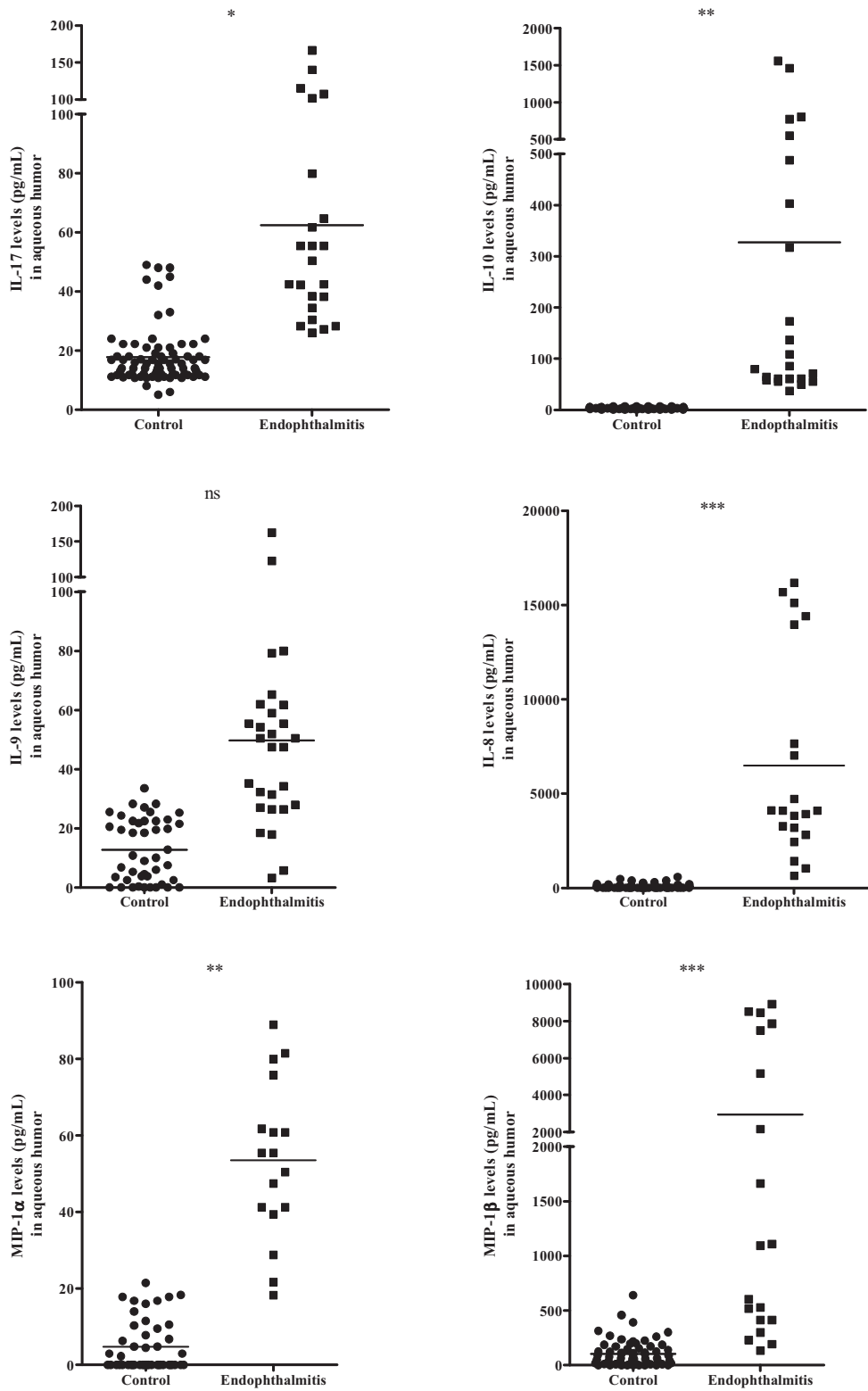


Figure 19 : Concentration intraoculaire mesurée par immunoessai multiplexe d'IL-17, IL-10, IL-9, IL-8, MIP-1α et MIP-1β chez des patients bénéficiant d'une chirurgie de la cataracte (Contrôles, N = 88) et chez des patients présentant une endophtalmie infectieuse Endophthalmitis, N = 49) (ns, $p > 0.05$; *, $p < 0.05$; **, $p < 0.01$; ***, $p < 0.001$).

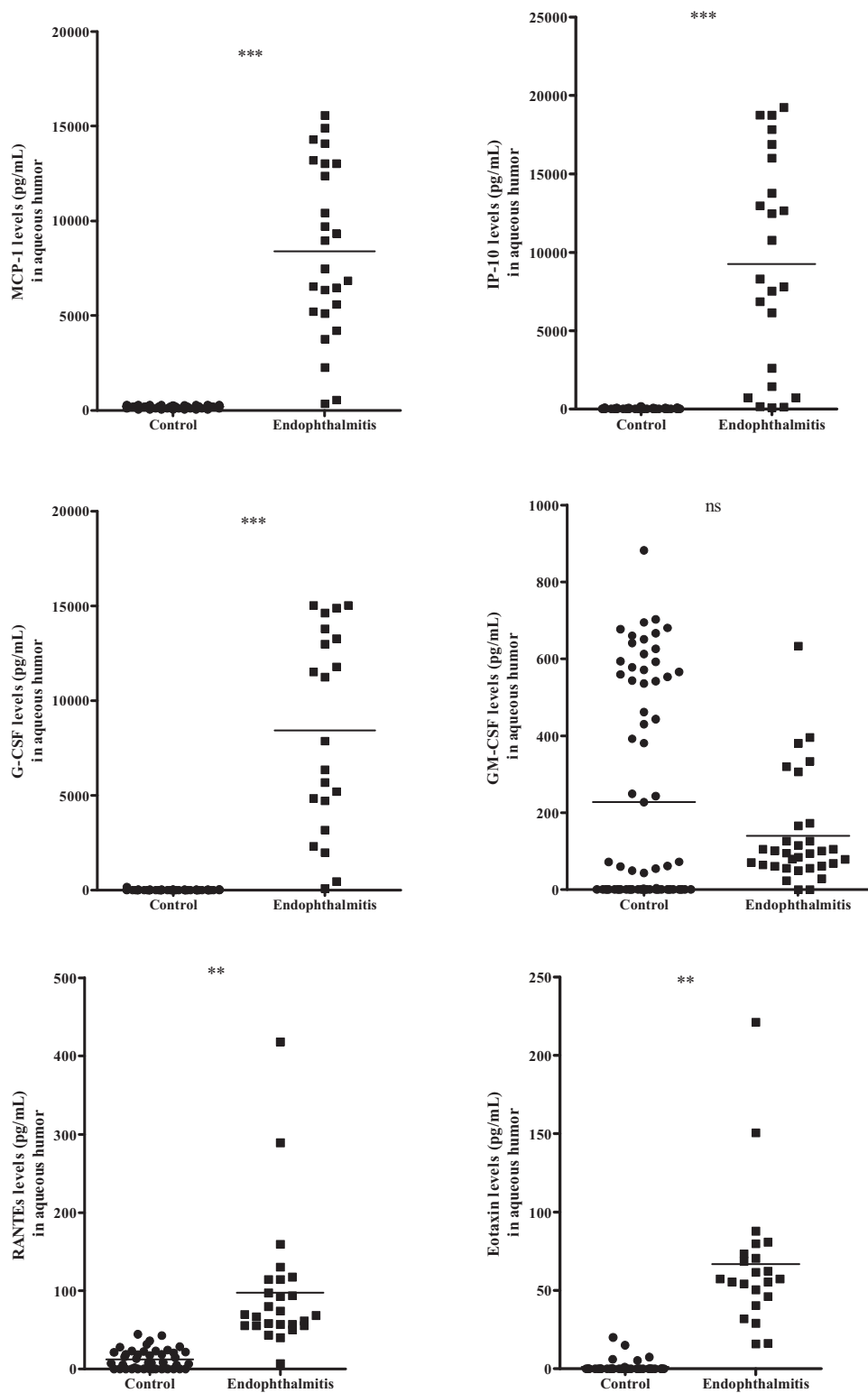


Figure 20 : Concentration intraoculaire mesurée par immunoessai multiplexe de MCP-1, IP-10, G-CSF, GM-CSF, RANTES et Eotaxin chez des patients bénéficiant d'une chirurgie de la cataracte (Contrôles, N = 88) et chez des patients présentant une endophtalmie infectieuse Endophthalmitis, N = 49) (ns, $p > 0.05$; *, $p < 0.05$; **, $p < 0.01$; ***, $p < 0.001$).

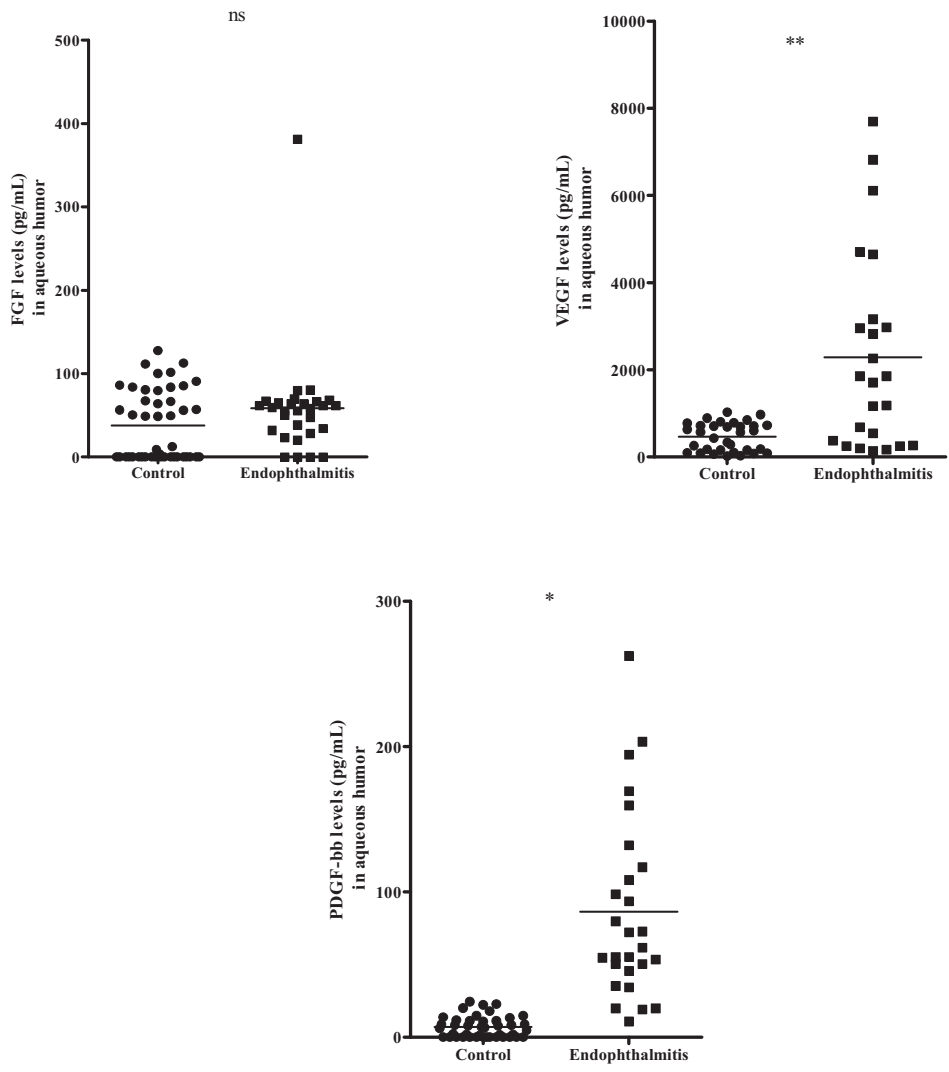


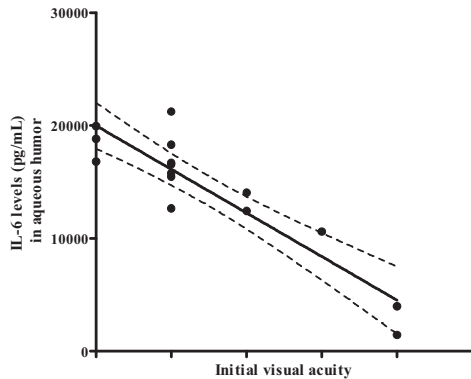
Figure 21 : Concentration intraoculaire mesurée par immunoessai multiplexe de FGF, VEGF et PDGF-bb chez des patients bénéficiant d’une chirurgie de la cataracte (Contrôles, N = 88) et chez des patients présentant une endophtalmie infectieuse Endophthalmitis, N = 49) (ns, $p > 0.05$; *, $p < 0.05$; **, $p < 0.01$; ***, $p < 0.001$).

Tableau 14 : Moyenne et écart-type de la concentration intraoculaire de cytokines d'intérêt chez des patients bénéficiant d'une chirurgie de la cataracte (N = 88), ou une endophtalmie purulente (N= 49).

Cytokines	Cataract Mean [SD]	Endophtalmitis Mean [SD]
IL-1β	8.9 [15.1]	703.2 [1381.0]
IL-1Rα	23.5 [51.7]	193.8 [220.2]
IL-2	1.7 [5.1]	38.5 [32.7]
IL-15	12.7 [12.7]	145.6 [71.5]
IFN-γ	5.9 [6.1]	87.7 [77.3]
TNF-α	15.0 [15.5]	44.7 [22.7]
IL-12(p70)	15.9 [20.1]	169.9 [185.1]
IL-6	37.9 [37.4]	14220.0 [4996.0]
IL-7	8.6 [10.4]	43.55 [26.2]
IL-4	6.0 [5.6]	43.4 [22.3]
IL-5	0.6 [2.1]	39.9 [83.0]
IL-13	11.6 [15.8]	491.2 [477.6]
IL-17	17.8 [9.7]	62.4 [38.8]
IL-10	28.0 [27.8]	327.4 [441.0]
IL-9	13.3 [10.3]	49.8 [33.3]
IL-8	88.9 [119.1]	6494.0 [5372.0]
MIP-1α	4.8 [6.7]	53.51 [20.7]
MIP-1β	109.9 [122.6]	2943.0 [3471.0]
MCP-1	190.3 [69.0]	8391.0 [4547.0]
IP-10	27.1 [37.7]	9255.0 [6869.0]
G-CSF	8.7 [20.3]	8437.0 [5283.0]
GM-CSF	227.5 [283.4]	139.8 [139.5]
RANTES	10.1 [12.4]	97.4 [84.1]
Eotaxin	1.2 [4.0]	66.8 [44.5]
FGF	37.7 [41.9]	58.6 [66.8]
VEGF	463.3 [322.6]	2289.0 [2247.0]
PDGF-bb	5.6 [7.1]	86.4 [63.8]

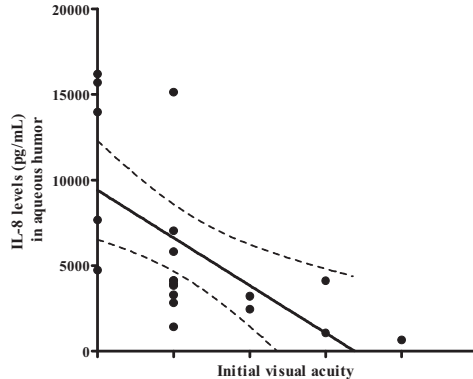
Courbes de corrélation et analyse régression linéaire

A



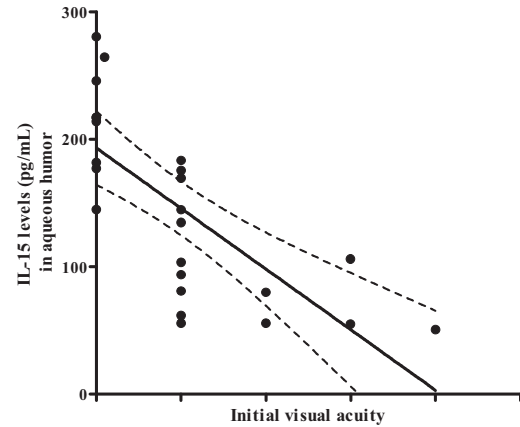
Pearson r	-0.9102
95% confidence interval	-0.9701 to -0.7454
P value (two-tailed)	< 0.0001
P value summary	***
Is the correlation significant? (alpha=0.05)	Yes
R squared	0.8284

B



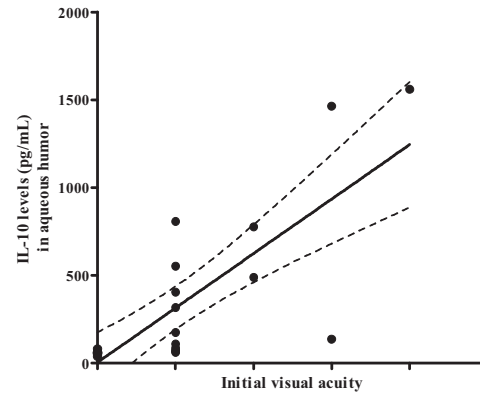
Pearson r	-0.6106
95% confidence interval	-0.8291 to -0.2302
P value (two-tailed)	0.0042
P value summary	**
Is the correlation significant? (alpha=0.05)	Yes
R squared	0.3728

C



Pearson r	-0.7311
95% confidence interval	-0.8761 to -0.4647
P value (two-tailed)	< 0.0001
P value summary	***
Is the correlation significant? (alpha=0.05)	Yes
R squared	0.5345

D



Pearson r	0.7782
95% confidence interval	0.5388 to 0.9013
P value (two-tailed)	< 0.0001
P value summary	***
Is the correlation significant? (alpha=0.05)	Yes
R squared	0.6056

Figure 22 : Courbes et analyses de régression linéaire selon Pearson des corrélations entre l'acuité visuelle à l'admission de patients présentant une endophtalmie infectieuse et la concentration intracamérolaire de IL-6 (A), IL-8 (B), IL-15 (C) et IL-10 (D) mesurée par immunoessai multiplexe (ns, $p > 0.05$; *, $p < 0.05$; **, $p < 0.01$; ***, $p < 0.001$).

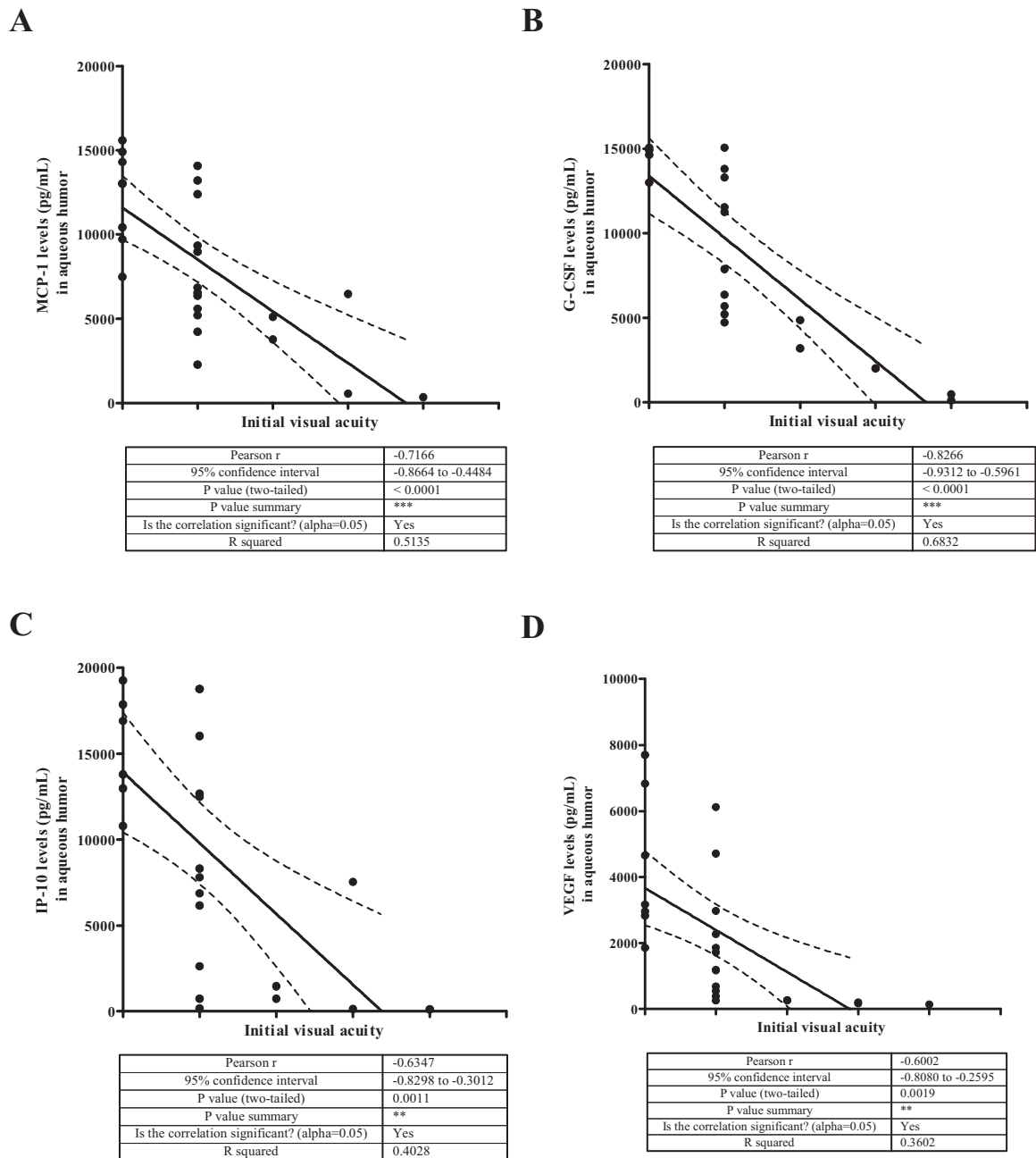


Figure 23 : Courbes et analyses de régression linéaire selon Pearson des corrélations entre l'acuité visuelle à l'admission de patients présentant une endophtalmie infectieuse et la concentration intracamérulaire de MCP-1 (A), G-CSF (B), IP-10 (C) et VEGF (D) mesurée par immunoessai multiplexe (ns, $p > 0.05$; * , $p < 0.05$; ** , $p < 0.01$; *** , $p < 0.001$).

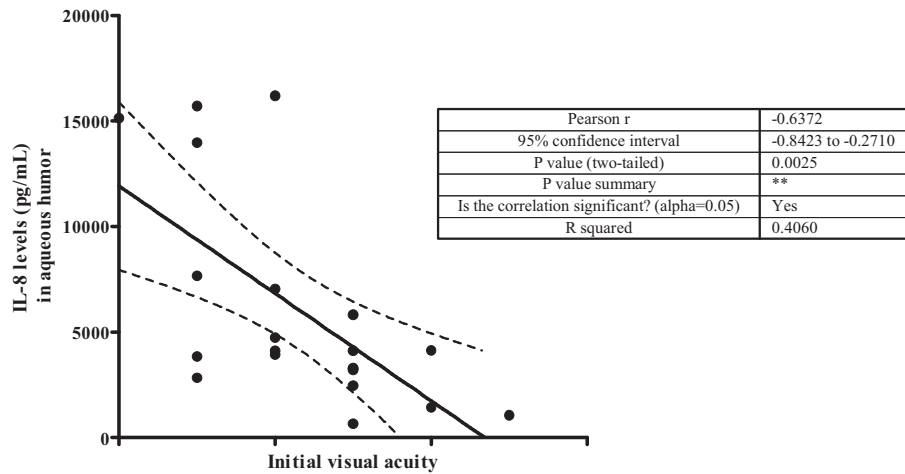
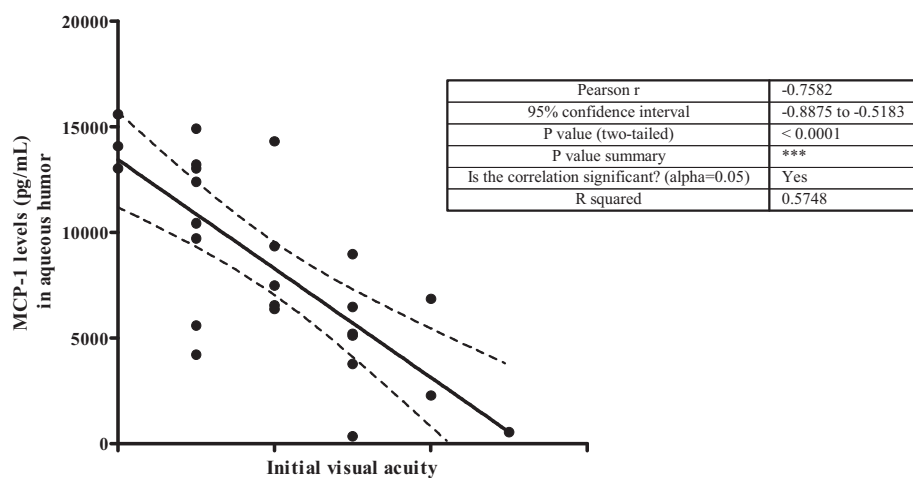
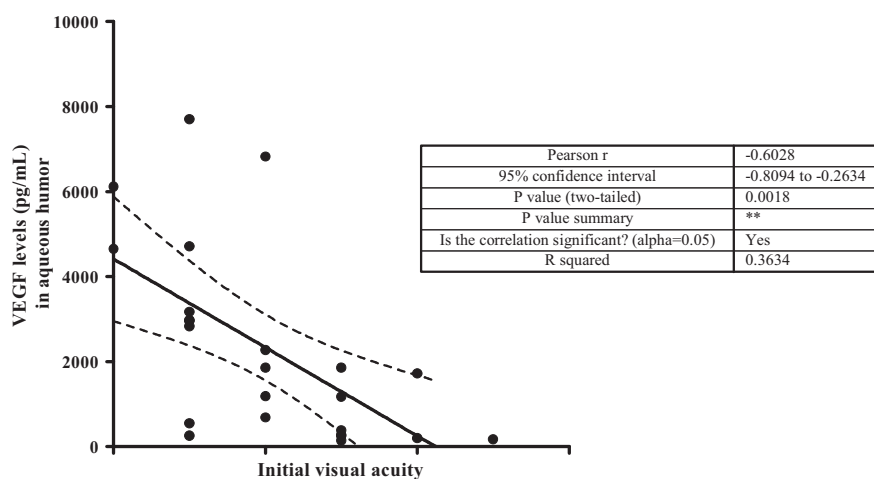
A**B****C**

Figure 24 : Courbes et analyses de régression linéaire selon Pearson des corrélations entre l'acuité visuelle après 1 an d'évolution de patients présentant une endophtalmie infectieuse et la concentration intracamériulaire de IL-8 (A), MCP-1 (B) et VEGF (C) mesurée par immunoessai multiplexe (ns, $p > 0.05$; *, $p < 0.05$; **, $p < 0.01$; ***, $p < 0.001$).

Discussion des résultats préliminaires

Ces travaux ont tout d'abord permis de décrire une population de 49 patients présentant une endophtalmie infectieuse. Conformément aux études précédentes, on constate une sur-représentation des diabétiques dans le groupe des endophtalmies (Hanscom 2004; Yu and Ta 2012). La répartition des pathogènes est aussi proche de celle décrite dans la plupart des études épidémiologiques, avec une majorité de staphylocoques (*aureus* ou coagulase négative), quelques streptocoques, bacilles gram positif et bacilles gram négatif (Speaker, Milch et al. 1991; Taban, Behrens et al. 2005). La présentation initiale de l'endophtalmie demeure sévère avec plus de 90% des patients présentant une acuité visuelle inférieure ou égale à 1/20^e. De même, malgré un traitement agressif, le pronostic d'une endophtalmie infectieuse reste sombre avec une acuité visuelle inférieure ou égale à 1/20^e pour 59% des patients de notre série et uniquement 14% des patients avec une acuité supérieure ou égale à 4/10^e (Behndig, Montan et al. 2011; Sheng, Sun et al. 2011).

En ce qui concerne le diagnostic étiologique, une identification formelle du pathogène a été obtenue dans 67 % des cas par culture, ce qui correspond aux niveaux observés dans les études précédentes (Chiquet, Lina et al. 2007; Sheng, Sun et al. 2011). La culture demeure la méthode de référence pour l'identification microbiologique dans notre étude et pour de nombreux auteurs (Hanscom 2004; Ness and Serr 2008; Sheng, Sun et al. 2011; Cornut, Youssef et al. 2012). Le faible rendement de la PCR doit être pondéré. En effet, la PCR est revenue positive sur 11 des 33 identifications microbiologiques. Cependant, elle n'a été réalisée que sur 19 des 33 échantillons positifs, soit une identification du pathogène dans presque 58% des cas. La PCR n'a pas été réalisée sur l'ensemble des échantillons du fait du délai nécessaires à la généralisation et à la validation de cette technique dans les CHU de Strasbourg et de Dijon. Ainsi, avec une application systématique de cette technique et les progrès techniques qui ne manqueront pas d'arriver, la PCR s'avérera utile en complément de la culture (Chiquet, Cornut et al. 2008; Cornut, Youssef et al. 2012). Enfin, la faible efficacité de la PCR s'explique aussi probablement par le fait que les analyses ont été réalisés sur

l'humeur aqueuse, à défaut de prélèvement vitréen. Or, le rendement de la PCR, comme celui de la culture, est connu pour être moindre sur les analyses d'humeur aqueuse (Ness and Serr 2008; Chiquet, Maurin et al. 2009).

En tenant compte des cinq groupes de bactéries identifiés dans notre série (*Staph aureus*, *Staph epidermidis*, Streptocoques, Bacille gram positif, Bacille gram négatif), aucune corrélation entre l'acuité visuelle à l'admission du patient et le pathogène incriminé n'a été mise en évidence. De même, aucune corrélation entre l'acuité visuelle après un an d'évolution et le pathogène incriminée n'a été retrouvée. Ainsi, la classique gravité des endophtalmies à Streptocoques ou à bacille gram négatif n'a pas été confirmée par nos travaux (Hanscom 2004; Cornut, Youssef et al. 2012; Yu and Ta 2012). Cependant, nos résultats doivent être pondérés par le caractère limité de notre cohorte, notamment d'endophtalmies à bacille gram négatif ou à pneumocoque.

Dans un deuxième temps, nous avons cherché à corréler l'inflammation clinique aux marqueurs cytokiniques intraoculaires. Comme suspecté par des études précédentes (Gregory, Callegan et al. 2007; Ramadan, Moyer et al. 2008), l'endophtalmie se caractérise par un orage inflammatoire intraoculaire fait essentiellement de marqueurs Th1 (IL-1 β , IL-1 α , IL-12(p70), IL-15) et de chimiokines pro-inflammatoires (IL-8, MCP-1, G-CSF, IP-10, MIP-1 β). L'immunité humorale est très peu activée. De même, la balance Th17/ Treg semble peu mise en jeu au moment du prélèvement intraoculaire (autrement dit au tout début de l'infection) probablement en raison de la brutalité de la présentation de l'endophtalmie. L'inflammation initiale très sévère se traduit notamment par une acuité visuelle à l'admission faible. Ainsi fort logiquement, nous avons retrouvé une corrélation linéaire entre certaines cytokines et l'acuité visuelle initiale. Ainsi, plus la concentration intraoculaire d'IL-6, IL-8, IL-15, MCP-1, G-CSF, IP-10 ou VEGF est élevée, moins bonne est l'acuité visuelle initiale. De manière intéressante, un niveau intraoculaire élevé d'IL-10 est corrélé à une meilleure acuité visuelle à l'admission.

Les analyses de régression linéaire se sont aussi avérées utiles afin de démontrer une corrélation entre le niveau intraoculaire initiale de IL-8, MCP-1 et VEGF et l'acuité visuelle après un an d'évolution. L'analyse de ces courbes permet d'observer que le pronostic visuel est d'autant meilleur que les niveaux intraoculaires d'IL-8, MCP-1 et VEGF sont bas. Le rôle de VEGF est ainsi particulièrement remarquable puisqu'il contribue à la mauvaise acuité initiale, ainsi qu'au mauvais pronostic après un an d'évolution des endophtalmies infectieuses. Ces travaux suggèrent ainsi un rôle potentiel pour l'injection intraoculaire d'anti-VEGF, déjà couramment utilisés dans la dégénérescence maculaire liée à l'âge, la rétinopathie diabétique ou les occlusions veineuses rétiniennes, afin d'améliorer le pronostic fonctionnel des endophtalmies infectieuses. Des travaux supplémentaires sur des modèles animaux d'endophtalmie pourraient ainsi permettre de tester l'efficacité des anti-VEGF dans la prise en charge des endophtalmies.

Quel que soit le mode d'infection, les lésions rétinienne sont liées d'une part à la prolifération parasitaire qui induit une lyse de la cellule hôte, d'autre part à la réponse de l'hôte infecté qui comprend de l'inflammation locale, des réactions d'hypersensibilité et des phénomènes d'auto-immunité (Jones, Alexander et al. 2006; Gaddi and Yap 2007; Garweg and Candolfi 2009).

Rôle des souches parasitaires dans la gravité de l'infection

La souche parasitaire infectante joue ainsi un rôle majeur dans les réactions lytiques et dans le déclenchement et la vigueur de la réponse immunitaire intraoculaire de l'hôte infecté (Nussenblatt 2004; Darde 2008; Stanford and Gilbert 2009). La gravité des lésions observées est ainsi bien plus importante en Amérique du Sud qu'en Europe ou en Amérique du Nord, probablement en raison de la sur-représentation des souches virulentes de type I et III de *T. gondii* retrouvées chez la plupart des patients infectés en Amérique du Sud, par rapport aux souches de type II (avirulentes) qui infectent les patients en Europe et en Amérique du Nord (Montoya and Liesenfeld 2004; Vallochi, Muccioli et al. 2005; Sauer, de la Torre et al. 2011). Tenant compte de la variabilité de la réponse immunitaire en fonction de la souche de *T. gondii* responsable de l'atteinte oculaire, nous avons commencé une analyse d'humeur aqueuse portant sur des patients présentant une toxoplasmose oculaire contractée, (i) en France (Centres Hospitaliers Universitaires de Strasbourg, Dijon et Grenoble) et en Suisse (Augenlinik de Berne), où les souches de type II réputées avirulentes sont majoritaires, et (ii) en Colombie (Hôpitaux Universitaires de Bogota et Quindio), où les souches virulentes de type I et III prédominent. Afin de vérifier si la gravité clinique est liée à la souche infectante, l'identification précise des souches responsables de l'infection sera réalisée. Conjointement, des analyses des profils cytokiniques et l'étude des caractéristiques cliniques des différents

patients seront réalisées afin de déterminer des corrélations entre les données microbiologiques, cliniques et inflammatoires.

Régulation immunitaire d'une toxoplasmose oculaire

Le deuxième facteur responsable de la gravité clinique est la réponse immunitaire de l'hôte (Jones, Alexander et al. 2006; Gaddi and Yap 2007; Garweg and Candolfi 2009). Le rôle des cytokines proinflammatoires dans la pathogénie des uvéites et les possibles implications thérapeutiques qui en découlent sont devenus évidents au cours des dernières années. En dehors des phénomènes de privilège immunitaire évoqués dans l'introduction, l'œil et plus particulièrement la rétine, est une structure complexe tant au niveau architecturale qu'antigénique. En tant qu'extension du tube neural, la rétine partage des antigènes communs avec le cerveau, mais possède des antigènes spécifiques relatifs aux cellules pigmentées rétinienne, aux cellules ganglionnaires et aux astrocytes (Forrester 2009; Garweg and Candolfi 2009). Ainsi, l'injection sous-cutanée d'antigènes solubles provenant des articles externes des photorécepteurs entraîne une uvéite isolée. L'autoimmunité pourrait ainsi jouer un rôle majeur dans les uvéites, et notamment lors d'une infection oculaire par *T. gondii* (Gaddi and Yap 2007; Garweg and Candolfi 2009). Les mécanismes d'auto-immunité sont aussi présents en cas de décollement de rétine, de rétinopathie diabétique, de dégénérescence maculaire liée à l'âge voire de lupus, et pourraient ainsi n'être qu'un épiphénomène se développant à la faveur de n'importe quelle agression touchant l'œil, et accompagnant les classiques réactions humorales et cellulaires (Morohoshi, Goodwin et al. 2009; Caspi 2010; Forrester, Xu et al. 2010; Fazelat, Bahrani et al. 2011). Mais le rôle de l'auto-immunité dans l'entretien de la réponse inflammatoire est devenu plus clair au cours des dernières années. Munio, *et al.*, ont ainsi montré que en cas d'uvéite auto-immune ou toxoplasmique les niveaux d'IgE, de CD23 et d'antigène S étaient significativement plus élevés que chez des patients contrôles, signant une activation des cellules Th2 (Muino, Juarez et al. 1999). Des travaux récents ont encore précisé l'intérêt de cette activation de la voie

Th2 dans la limitation de l' « inflammation-maladie » (Vallochi, da Silva Rios et al. 2005) ou la sévérité clinique (Luger and Caspi 2008).

Nos travaux portant sur des modèles humains et murins de toxoplasmose oculaire ont permis de mettre en évidence le rôle délétère de la réponse Th17, médiée par la sécrétion d'IL-17A. Le rôle des cellules Th17 est particulièrement notable dans la régulation de la toxoplasmose. Lors d'une encéphalite toxoplasmique, l'autoimmunité est conduite par des cellules productrices d'IL-17 qui activent des cellules CD4⁺ (Luger, Silver et al. 2008; Garweg and Candolfi 2009). Cette production d'IL-17 est en partie régulée par la production d'IL-27 (Gaddi and Yap 2007). Des souris knock-out pour le récepteur IL-27 présentent ainsi une évolution clinique très sévère avec une production d'IL-17 proéminente (Stumhofer, Laurence et al. 2006). Dans le cadre d'une infection orale par *T. gondii*, une augmentation locale d'IL-17 est aussi observée. Pratiquée chez une souris déficiente pour le récepteur à IL-17A, l'infection orale se caractérise par une nette diminution de l'inflammation locale, une augmentation de la survie et une diminution du nombre de kystes chez les animaux infectés. Parallèlement, une augmentation d'IFN- γ et d'IL-10 est notée. Les cellules NK semblent jouer un rôle prédominant et sont retrouvées en abondance sur les sites infectés (Guiton, Vasseur et al. 2010). *In vitro*, la stimulation de cellules NK par des antigènes toxoplasmiques induit la production d'IL-6, IL-23 et TGF- β et réprime la production d'IL-2, IL-15 et IL-27 (Passos, Silver et al. 2010).

IL-17 semble ainsi jouer un rôle primordial lors d'une infection par *T. gondii*. Cependant, la régulation de la production d'IL-17 est source de nombreuses questions, notamment en ce qui concerne les effets d'IL-23 et d'IL-10 (Jones, Alexander et al. 2006; Gaddi and Yap 2007). Partant du constat qu'un polymorphisme du récepteur d'IL-23 est une cause majeure d'auto-immunité dans des maladies comme le rhumatisme psoriasique, Korn, *et al.*, ont montré qu'un déficit en IL-23 empêche la différenciation des cellules Th17 entraînant une down-régulation d'IL-2 et une diminution de la production d'IL-17 (Korn, Bettelli et al. 2009). McGeachy, *et al.*, ont mis en évidence qu'un déficit en IL-23 entraînait

une diminution de la production d'IL-6 et TGF- β responsables de la différenciation de cellules Th17 incluant les cellules Th17 productrices d'IL-17A et IL-17F (dépendante du facteur de transcription ROR- γ T), induisant une diminution du pouvoir pathogénique de ces cellules (McGeachy, Chen et al. 2009). Ces travaux ont ainsi montré le rôle d'IL-23 dans la production et le pouvoir pathogénique de nombreux effecteurs Th17. Parallèlement, la répression d'IL-23, entraîne aussi une augmentation d'IL-10 qui est un inhibiteur connu des cellules Th17 (Gaddi and Yap 2007; McGeachy, Chen et al. 2009; Guiton, Vasseur et al. 2010).

L'augmentation d'IL-10 permettrait un contrôle de la production d'IFN- γ , limitant ainsi l'effet pathogénique secondaire à la lyse des cellules infectées par *T. gondii*. De manière intéressante, les cellules dendritiques et les macrophages produisant IL-10 et IFN- γ suite à une infection toxoplasmique seraient pour une large part les mêmes. Il s'opérerait ainsi une balance temporelle ; suite à l'infection, ces cellules produiraient d'abord IFN- γ puis IL-10 par un mécanisme de réactivation du gène IL-10 dans la même population de cellules Th1 (Shaw, Freeman et al. 2006; Gaddi and Yap 2007). Parallèlement, la production d'IL-10 serait aussi stimulée par TGF- β . Ainsi, TGF- β induirait une diminution d'IP-10 (Interferon induced Protein) et de MCP-1 qui sont des chémokines produites par les cellules Th1 stimulées par IFN- γ , mais aussi une augmentation de la production d'IL-10. Cependant ce rôle régulateur de TGF- β reste controversé et des publications récentes ont montré que TGF- β pourrait stimuler la différenciation des cellules T en cellules Th17 productrices d'IL-17 (Stumhofer, Laurence et al. 2006; Hu, Troutman et al. 2011).

Des publications récentes ont aussi montré que les cellules Th17 produisent aussi IL-22, membre de la famille IL-10, induite par TGF- β en présence d'IL-6 et d'autres cytokines pro-inflammatoires. Le maintien puis l'augmentation de production d'IL-22 sont dépendants d'IL-23. De manière intéressante, IL-22 est co-exprimée *in vitro* et *in vivo* avec IL-17A et IL-17F et contribue à la pathogénie des atteintes auto-immunes (Liang, Tan et al. 2006; Gaddi

and Yap 2007). L'étude d'IL-22 sera ainsi particulièrement intéressante dans de futurs travaux.

Facteurs de variation de la réponse immunitaire intraoculaire

Nos travaux préliminaires ont permis de mettre en évidence une grande différence dans les aspects cliniques de la toxoplasmose en France et en Amérique du Sud. Les toxoplasmoses congénitales sud-américaines sont ainsi grevées d'une lourde morbidité neurologique et ophtalmologique (Stagni, Romano et al. 2009; Gomez-Marin, de-la-Torre et al. 2011; Sauer, de la Torre et al. 2011). De même, les formes cliniques de toxoplasmose oculaire acquise en Amérique du Sud sont plus inflammatoires et plus souvent cécitantes que les formes européennes (Dodds, Holland et al. 2008; de-la-Torre, Lopez-Castillo et al. 2009; de-la-Torre, Gonzalez-Lopez et al. 2011; Delair, Latkany et al. 2011). Ce constat impose deux hypothèses physiopathologiques : (i) la pathogénicité des souches sud-américaines est supérieure à celle des souches françaises, (ii) le fond génétique des patients sud-américains les rend plus sensibles à une infection sévère par *T. gondii*. Pour répondre à ces questions, nous menons actuellement une collaboration avec une équipe colombienne. Les données cliniques et biologiques (immunoessai multiplexe sur l'humeur aqueuse et typage des souches infectantes) sont colligées en parallèle. Les premières analyses confirment la gravité plus importante des lésions en Amérique du Sud. Les souches de type I et III y sont prédominantes, alors que les patients français sont majoritairement infectés par des souches de type II. Les analyses comparées des spectres de cytokines entre patients français et colombiens sont actuellement en cours.

Enfin, une extension au PHRC 3964 (Infections intraoculaires graves) a été demandée afin de rechercher des facteurs de susceptibilité génétique à l'infection par *T. gondii*. Par exemple, le polymorphisme du gène *IFN- γ +874T/A* (Albuquerque, Aleixo et al. 2009), celui du gène *IL-10 -1082 G/A* (Cordeiro, Moreira et al. 2008), ou encore du gène *IL1A -889 C/T* (Cordeiro, Moreira et al. 2008) sont associés à une susceptibilité accrue à la rétinobulbochoroïdite

toxoplasmique. A partir des résultats obtenus dans nos travaux préliminaires, d'autres facteurs pourraient ainsi être intéressants à tester lors de récurrences toxoplasmiques, comme IL-12 (facteur majeur de résistance à l'infection toxoplasmique), Foxp3, IL-27, IL-10 ou TGF- β (facteurs observés en faible quantité lors des toxoplasmoses oculaires les plus sévères), ou encore IL-17 et ROR- γ t (facteurs observés en quantité élevée lors des toxoplasmoses oculaires les plus sévères).

Vers de nouvelles perspectives thérapeutiques ?

Nous avons montré que les anticorps anti-IL-17A, administrés chez la souris par voie intraoculaire, modèrent la réponse inflammatoire et limitent la prolifération parasitaire en antagonisant les cellules Th17 et en stimulant la voie Th1. Ces résultats préliminaires suggèrent une nouvelle approche thérapeutique chez l'homme lors d'une toxoplasmose oculaire et pourraient contribuer à augmenter le taux de guérison de la cette inflammation oculaire dont le pronostic demeure à l'heure actuelle toujours sombre. Des travaux futurs pourraient ainsi consister à développer ces traitements en répondant aux questions de pharmacologie de base chez l'animal puis en testant son efficacité chez l'homme.

Parallèlement au rôle d'IL-17A, nos travaux ont permis de montrer un rôle protecteur potentiel des cytokines produites par les cellules T régulatrices. Ainsi, comme les facteurs de gravité clinique sont liés aux cellules Th17, les facteurs de bon pronostic semblent liés aux cellules T régulatrices. La question de la régulation des cellules Th17 par les cellules T régulatrices reste ainsi d'un intérêt majeur. De même, l'utilisation d'injection intravitréenne d'IL-27 recombinante ou d'IL-10 recombinante afin de limiter l'inflammation intraoculaire pourrait s'avérer intéressante.

Conclusion

La sévérité de l'atteinte oculaire semble aussi dépendre d'une balance entre la régulation de la réponse immunitaire de l'hôte et la limitation de la prolifération parasitaire,

reposant notamment sur l'équilibre entre les cellules Th1, Th17 et les cellules T régulatrices (Treg). Cette interaction entre l'hôte infecté et le parasite est la base de la compréhension de la physiopathologie des lésions et des modalités du traitement. Ne pas limiter la prolifération parasitaire est sans doute aussi délétère que de supprimer toute réponse inflammatoire.

REFERENCES

- AFSSA (2005). "Toxoplasmose : état des connaissances et évaluation du risque lié à l'alimentation. Rapport du groupe de travail «Toxoplasma gondii» de l'AFSSA." Recommandations de l'AFSSA.
- Ajioka J, Soldati, D (2007). Toxoplasma. *Molecular and Cellular biology*. Ed Horizon biosciences, Norfolk, UK. 2007. Ed Horizon biosciences, Norfolk, UK.
- Albuquerque MC, Aleixo AL, Benchimol EI, Leandro AC, das Neves LB, Vicente RT, Bonecini-Almeida Mda G and Amendoeira MR (2009). "The IFN-gamma +874T/A gene polymorphism is associated with retinochoroiditis toxoplasmosis susceptibility." Mem Inst Oswaldo Cruz **104**(3): 451-455.
- Amadi-Obi A, Yu CR, Liu X, Mahdi RM, Clarke GL, Nussenblatt RB, Gery I, Lee YS and Egwuagu CE (2007). "TH17 cells contribute to uveitis and scleritis and are expanded by IL-2 and inhibited by IL-27/STAT1." Nat Med **13**(6): 711-718.
- Behndig A, Montan P, Stenevi U, Kugelberg M and Lundstrom M (2011). "One million cataract surgeries: Swedish National Cataract Register 1992-2009." J Cataract Refract Surg **37**(8): 1539-1545.
- Bessieres MH, Berrebi A, Cassaing S, Fillaux J, Cambus JP, Berry A, Assouline C, Ayoubi JM and Magnaval JF (2009). "Diagnosis of congenital toxoplasmosis: prenatal and neonatal evaluation of methods used in Toulouse University Hospital and incidence of congenital toxoplasmosis." Mem Inst Oswaldo Cruz **104**(2): 389-392.
- Bettelli E, Carrier Y, Gao W, Korn T, Strom TB, Oukka M, Weiner HL and Kuchroo VK (2006). "Reciprocal developmental pathways for the generation of pathogenic effector TH17 and regulatory T cells." Nature **441**(7090): 235-238.
- Bodaghi B, Cassoux N, Wechsler B, Hannouche D, Fardeau C, Papo T, Huong DL, Piette JC and LeHoang P (2001). "Chronic severe uveitis: etiology and visual outcome in 927 patients from a single center." Medicine (Baltimore) **80**(4): 263-270.

- Bodaghi B, Touitou V, Fardeau C, Paris L and Lehoang P (2012). "Toxoplasmosis: new challenges for an old disease." Eye (Lond).
- Bora NS, Gobleman CL, Atkinson JP, Pepose JS and Kaplan HJ (1993). "Differential expression of the complement regulatory proteins in the human eye." Invest Ophthalmol Vis Sci **34**(13): 3579-3584.
- Bosch-Driessen EH and Rothova A (1998). "Sense and nonsense of corticosteroid administration in the treatment of ocular toxoplasmosis." Br J Ophthalmol **82**(8): 858-860.
- Bosch-Driessen LH, Verbraak FD, Suttorp-Schulten MS, van Ruyven RL, Klok AM, Hoyng CB and Rothova A (2002). "A prospective, randomized trial of pyrimethamine and azithromycin vs pyrimethamine and sulfadiazine for the treatment of ocular toxoplasmosis." Am J Ophthalmol **134**(1): 34-40.
- Brézin A, Ed. (2010). Les uvéites. Rapport de la Société Française d'Ophtalmologie.
- Brunet J, Pfaff AW, Abidi A, Unoki M, Nakamura Y, Guinard M, Klein JP, Candolfi E and Mousli M (2008). "Toxoplasma gondii exploits UHRF1 and induces host cell cycle arrest at G2 to enable its proliferation." Cell Microbiol **10**(4): 908-920.
- Candolfi E, Hunter CA and Remington JS (1995). "Roles of gamma interferon and other cytokines in suppression of the spleen cell proliferative response to concanavalin A and toxoplasma antigen during acute toxoplasmosis." Infect Immun **63**(3): 751-756.
- Candolfi E, Pastor R, Huber R, Filisetti D and Villard O (2007). "IgG avidity assay firms up the diagnosis of acute toxoplasmosis on the first serum sample in immunocompetent pregnant women." Diagn Microbiol Infect Dis **58**(1): 83-88.
- Caspi R (2008). "Autoimmunity in the immune privileged eye: pathogenic and regulatory T cells." Immunol Res **42**(1-3): 41-50.
- Caspi RR (2010). "A look at autoimmunity and inflammation in the eye." J Clin Invest **120**(9): 3073-3083.

- Chene G and Thiebaut R (2009). "Options for clinical trials of pre and post-natal treatments for congenital toxoplasmosis." Mem Inst Oswaldo Cruz **104**(2): 299-304.
- Chiquet C, Cornut PL, Benito Y, Thuret G, Maurin M, Lafontaine PO, Pechinot A, Palombi K, Lina G, Bron A, Denis P, Carricajo A, Creuzot C, Romanet JP and Vandenesch F (2008). "Eubacterial PCR for bacterial detection and identification in 100 acute postcataract surgery endophthalmitis." Invest Ophthalmol Vis Sci **49**(5): 1971-1978.
- Chiquet C, Lina G, Benito Y, Cornut PL, Etienne J, Romanet JP, Denis P and Vandenesch F (2007). "Polymerase chain reaction identification in aqueous humor of patients with postoperative endophthalmitis." J Cataract Refract Surg **33**(4): 635-641.
- Chiquet C, Maurin M, Thuret G, Benito Y, Cornut PL, Creuzot-Garcher C, Rouberol F, Pechinot A, Lina G, Romanet JP, Bron A and Vandenesch F (2009). "Analysis of diluted vitreous samples from vitrectomy is useful in eyes with severe acute postoperative endophthalmitis." Ophthalmology **116**(12): 2437-2441 e2431.
- Commodaro AG, Belfort RN, Rizzo LV, Muccioli C, Silveira C, Burnier Jr MN and Belfort Jr R (2009). "Ocular toxoplasmosis: an update and review of the literature." Mem Inst Oswaldo Cruz **104**(2): 345-350.
- Cordeiro CA, Moreira PR, Andrade MS, Dutra WO, Campos WR, Orefice F and Teixeira AL (2008). "Interleukin-10 gene polymorphism (-1082G/A) is associated with toxoplasmic retinochoroiditis." Invest Ophthalmol Vis Sci **49**(5): 1979-1982.
- Cordeiro CA, Moreira PR, Costa GC, Dutra WO, Campos WR, Orefice F and Teixeira AL (2008). "Interleukin-1 gene polymorphisms and toxoplasmic retinochoroiditis." Mol Vis **14**: 1845-1849.
- Cornut PL, Youssef EB, Bron A, Thuret G, Gain P, Burillon C, Romanet JP, Vandenesch F, Maurin M, Creuzot-Garcher C and Chiquet C (2012). "A multicentre prospective study of post-traumatic endophthalmitis." Acta Ophthalmol.
- Damsker JM, Hansen AM and Caspi RR (2010). "Th1 and Th17 cells: adversaries and collaborators." Ann N Y Acad Sci **1183**: 211-221.

- Darde ML (2008). "Toxoplasma gondii, "new" genotypes and virulence." Parasite **15**(3): 366-371.
- Das T and Sharma S (2003). "Current management strategies of acute post-operative endophthalmitis." Semin Ophthalmol **18**(3): 109-115.
- Davidson MG, Lappin MR, English RV and Tompkins MB (1993). "A feline model of ocular toxoplasmosis." Invest Ophthalmol Vis Sci **34**(13): 3653-3660.
- de-la-Torre A, Gonzalez-Lopez G, Montoya-Gutierrez JM, Marin-Arango V and Gomez-Marín JE (2011). "Quality of life assessment in ocular toxoplasmosis in a Colombian population." Ocul Immunol Inflamm **19**(4): 262-266.
- de-la-Torre A, Lopez-Castillo CA and Gomez-Marín JE (2009). "Incidence and clinical characteristics in a Colombian cohort of ocular toxoplasmosis." Eye (Lond) **23**(5): 1090-1093.
- de-la-Torre A, Stanford M, Curi A, Jaffe GJ and Gomez-Marín JE (2011). "Therapy for ocular toxoplasmosis." Ocul Immunol Inflamm **19**(5): 314-320.
- de Smet MD and Chan CC (2001). "Regulation of ocular inflammation--what experimental and human studies have taught us." Prog Retin Eye Res **20**(6): 761-797.
- de Smet MD, Taylor SR, Bodaghi B, Miserocchi E, Murray PI, Pleyer U, Zierhut M, Barisani-Asenbauer T, LeHoang P and Lightman S (2011). "Understanding uveitis: the impact of research on visual outcomes." Prog Retin Eye Res **30**(6): 452-470.
- Delair E, Latkany P, Noble AG, Rabiah P, McLeod R and Brezin A (2011). "Clinical manifestations of ocular toxoplasmosis." Ocul Immunol Inflamm **19**(2): 91-102.
- Delair E, Monnet D, Grabar S, Dupouy-Camet J, Yera HE and A PB (2008). "Respective Roles of Acquired and Congenital Infections in Presumed Ocular Toxoplasmosis." Am J Ophthalmol.
- Denkers EY and Gazzinelli RT (1998). "Regulation and function of T-cell-mediated immunity during Toxoplasma gondii infection." Clin Microbiol Rev **11**(4): 569-588.

- Denniston AK, Kottoor SH, Khan I, Oswal K, Williams GP, Abbott J, Wallace GR, Salmon M, Rauz S, Murray PI and Curnow SJ (2011). "Endogenous cortisol and TGF-beta in human aqueous humor contribute to ocular immune privilege by regulating dendritic cell function." J Immunol **186**(1): 305-311.
- Deschenes J, Murray PI, Rao NA and Nussenblatt RB (2008). "International Uveitis Study Group (IUSG): clinical classification of uveitis." Ocul Immunol Inflamm **16**(1): 1-2.
- Dodds EM, Holland GN, Stanford MR, Yu F, Siu WO, Shah KH, Ten Dam-van Loon N, Muccioli C, Hovakimyan A and Barisani-Asenbauer T (2008). "Intraocular inflammation associated with ocular toxoplasmosis: relationships at initial examination." Am J Ophthalmol **146**(6): 856-865 e852.
- Dubey JP, Rajendran C, Ferreira LR, Kwok OC, Sinnott D, Majumdar D and Su C (2010). "A new atypical highly mouse virulent *Toxoplasma gondii* genotype isolated from a wild black bear in Alaska." J Parasitol **96**(4): 713-716.
- Durrani K, Zakka FR, Ahmed M, Memon M, Siddique SS and Foster CS (2011). "Systemic therapy with conventional and novel immunomodulatory agents for ocular inflammatory disease." Surv Ophthalmol **56**(6): 474-510.
- Dutton GN and Hay J (1983). "Toxoplasmic retinochoroiditis--current concepts in pathogenesis." Trans Ophthalmol Soc U K **103 (Pt 5)**: 503-507.
- Dutton GN, Hay J, Hair DM and Ralston J (1986). "Clinicopathological features of a congenital murine model of ocular toxoplasmosis." Graefes Arch Clin Exp Ophthalmol **224**(3): 256-264.
- Errera MH, Goldschmidt P, Batellier L, Degorge S, Heron E, Laroche L, Sahel JA, Westcott M and Chaumeil C (2011). "Real-time polymerase chain reaction and intraocular antibody production for the diagnosis of viral versus toxoplasmic infectious posterior uveitis." Graefes Arch Clin Exp Ophthalmol **249**(12): 1837-1846.

- Faucher B, Garcia-Meric P, Franck J, Minodier P, Francois P, Gonnet S, L'Ollivier C and Piarroux R (2012). "Long-term ocular outcome in congenital toxoplasmosis: A prospective cohort of treated children." J Infect **64**(1): 104-109.
- Faucher B, Moreau J, Zaegel O, Franck J and Piarroux R (2011). "Failure of conventional treatment with pyrimethamine and sulfadiazine for secondary prophylaxis of cerebral toxoplasmosis in a patient with AIDS." J Antimicrob Chemother **66**(7): 1654-1656.
- Fazelat A, Bahrani H, Buzney S, Lashkari K and Weiter JJ (2011). "Autoimmunity and age-related macular degeneration: a review of the literature." Semin Ophthalmol **26**(4-5): 304-311.
- Ferguson TA and Griffith TS (2007). "The role of Fas ligand and TNF-related apoptosis-inducing ligand (TRAIL) in the ocular immune response." Chem Immunol Allergy **92**: 140-154.
- Forrester JV (2009). "Privilege revisited: an evaluation of the eye's defence mechanisms." Eye (Lond) **23**(4): 756-766.
- Forrester JV, Xu H, Kuffova L, Dick AD and McMenamin PG (2010). "Dendritic cell physiology and function in the eye." Immunol Rev **234**(1): 282-304.
- Freeman K, Tan HK, Prusa A, Petersen E, Buffolano W, Malm G, Cortina-Borja M and Gilbert R (2008). "Predictors of retinochoroiditis in children with congenital toxoplasmosis: European, prospective cohort study." Pediatrics **121**(5): e1215-1222.
- Gaddi PJ and Yap GS (2007). "Cytokine regulation of immunopathology in toxoplasmosis." Immunol Cell Biol **85**(2): 155-159.
- Garweg JG and Boehnke M (2006). "The antibody response in experimental ocular toxoplasmosis." Graefes Arch Clin Exp Ophthalmol **244**(12): 1668-1679.
- Garweg JG and Candolfi E (2009). "Immunopathology in ocular toxoplasmosis: facts and clues." Mem Inst Oswaldo Cruz **104**(2): 211-220.
- Garweg JG, de Groot-Mijnes JD and Montoya JG (2011). "Diagnostic approach to ocular toxoplasmosis." Ocul Immunol Inflamm **19**(4): 255-261.

- Garweg JG, Kuenzli H and Boehnke M (1998). "Experimental ocular toxoplasmosis in naive and primed rabbits." Ophthalmologica **212**(2): 136-141.
- Garweg JG, Scherrer JN and Halberstadt M (2008). "Recurrence characteristics in European patients with ocular toxoplasmosis." Br J Ophthalmol **92**(9): 1253-1256.
- Gilbert R (2009). "Treatment for congenital toxoplasmosis: finding out what works." Mem Inst Oswaldo Cruz **104**(2): 305-311.
- Gomez-Marin JE, de-la-Torre A, Angel-Muller E, Rubio J, Arenas J, Osorio E, Nunez L, Pinzon L, Mendez-Cordoba LC, Bustos A, de-la-Hoz I, Silva P, Beltran M, Chacon L, Marrugo M, Manjarres C, Baquero H, Lora F, Torres E, Zuluaga OE, Estrada M, Moscote L, Silva MT, Rivera R, Molina A, Najera S, Sanabria A, Ramirez ML, Alarcon C, Restrepo N, Falla A, Rodriguez T and Castano G (2011). "First Colombian multicentric newborn screening for congenital toxoplasmosis." PLoS Negl Trop Dis **5**(5): e1195.
- Gormley PD, Pavesio CE, Luthert P and Lightman S (1999). "Retinochoroiditis is induced by oral administration of *Toxoplasma gondii* cysts in the hamster model." Exp Eye Res **68**(6): 657-661.
- Gregory M, Callegan MC and Gilmore MS (2007). "Role of bacterial and host factors in infectious endophthalmitis." Chem Immunol Allergy **92**: 266-275.
- Gritz DC and Wong IG (2004). "Incidence and prevalence of uveitis in Northern California; the Northern California Epidemiology of Uveitis Study." Ophthalmology **111**(3): 491-500; discussion 500.
- Guiton R, Vasseur V, Charron S, Arias MT, Van Langendonck N, Buzoni-Gatel D, Ryffel B and Dimier-Poisson I (2010). "Interleukin 17 receptor signaling is deleterious during *Toxoplasma gondii* infection in susceptible BL6 mice." J Infect Dis **202**(3): 427-435.
- Hanscom TA (2004). "Postoperative endophthalmitis." Clin Infect Dis **38**(4): 542-546.
- Hay J, Lee WR, Dutton GN, Hutchison WM and Siim JC (1984). "Congenital toxoplasmic retinochoroiditis in a mouse model." Ann Trop Med Parasitol **78**(2): 109-116.

- Holland GN (2003). "Ocular Toxoplasmosis: A Global Reassessment. Part 1: Epidemiology and Course of Disease." Am J Ophthalmol **136**(6): 973-988.
- Holland GN (2004). "Ocular Toxoplasmosis: A Global Reassessment. Part 2: Disease Manifestations and Management." Am J Ophthalmol **137**(1): 1-17.
- Holland GN (2005). "Prospective, randomized trial of trimethoprim/sulfamethoxazole vs. pyrimethamine and sulfadiazine in the treatment of ocular toxoplasmosis: discussion." Ophthalmology **112**(11): 1882-1884.
- Holland GN, Crespi CM, Loon NT, Charonis AC, Yu F, Bosch-Driessen LH and Rothova A (2008). "Analysis of Recurrence Patterns Associated with Toxoplasmic Retinochoroiditis." Am J Ophthalmol.
- Holland GN and Lewis KG (2002). "An update on current practices in the management of ocular toxoplasmosis." Am J Ophthalmol **134**(1): 102-114.
- Holz HA, Lloyd WC, 3rd, Mannis MJ and Aufderheide AC (2007). "Histopathologic findings in naturally preserved mummified human eyes." Arch Ophthalmol **125**(7): 978-981.
- Hori J, Vega JL and Masli S (2010). "Review of ocular immune privilege in the year 2010: modifying the immune privilege of the eye." Ocul Immunol Inflamm **18**(5): 325-333.
- Hotez PJ and Gurwith M (2011). "Europe's neglected infections of poverty." Int J Infect Dis **15**(9): e611-619.
- Hu W, Troutman TD, Edukulla R and Pasare C (2011). "Priming microenvironments dictate cytokine requirements for T helper 17 cell lineage commitment." Immunity **35**(6): 1010-1022.
- Jabs DA, Nussenblatt RB and Rosenbaum JT (2005). "Standardization of uveitis nomenclature for reporting clinical data. Results of the First International Workshop." Am J Ophthalmol **140**(3): 509-516.
- Jones JL and Holland GN (2010). "Annual burden of ocular toxoplasmosis in the US." Am J Trop Med Hyg **82**(3): 464-465.

- Jones LA, Alexander J and Roberts CW (2006). "Ocular toxoplasmosis: in the storm of the eye." Parasite Immunol **28**(12): 635-642.
- Kodjikian L, Wallon M, Fleury J, Denis P, Binquet C, Peyron F and Garweg JG (2006). "Ocular manifestations in congenital toxoplasmosis." Graefes Arch Clin Exp Ophthalmol **244**(1): 14-21.
- Korn T, Bettelli E, Oukka M and Kuchroo VK (2009). "IL-17 and Th17 Cells." Annu Rev Immunol **27**: 485-517.
- Lahmar I, Abou-Bacar A, Abdelrahman T, Guinard M, Babba H, Ben Yahia S, Kairallah M, Speeg-Schatz C, Bourcier T, Sauer A, Villard O, Pfaff AW, Mousli M, Garweg JG and Candolfi E (2009). "Cytokine profiles in toxoplasmic and viral uveitis." J Infect Dis **199**(8): 1239-1249.
- Lahmar I, Guinard M, Sauer A, Marcellin L, Abdelrahman T, Roux M, Mousli M, Moussa A, Babba H, Pfaff AW and Candolfi E (2010). "Murine neonatal infection provides an efficient model for congenital ocular toxoplasmosis." Exp Parasitol **124**(2): 190-196.
- Laliberte J and Carruthers VB (2008). "Host cell manipulation by the human pathogen *Toxoplasma gondii*." Cell Mol Life Sci **65**(12): 1900-1915.
- Lee WR, Hay J, Hutchison WM, Dutton GN and Siim JC (1983). "A murine model of congenital toxoplasmic retinochoroiditis." Acta Ophthalmol (Copenh) **61**(5): 818-830.
- Lee YS, Amadi-Obi A, Yu CR and Egwuagu CE (2011). "Retinal cells suppress intraocular inflammation (uveitis) through production of interleukin-27 and interleukin-10." Immunology **132**(4): 492-502.
- Lemley CA and Han DP (2007). "Endophthalmitis: a review of current evaluation and management." Retina **27**(6): 662-680.
- Liang SC, Tan XY, Luxenberg DP, Karim R, Dunussi-Joannopoulos K, Collins M and Fouser LA (2006). "Interleukin (IL)-22 and IL-17 are coexpressed by Th17 cells and cooperatively enhance expression of antimicrobial peptides." J Exp Med **203**(10): 2271-2279.

- Liesenfeld O, Montoya JG, Tathineni NJ, Davis M, Brown BW, Jr., Cobb KL, Parsonnet J and Remington JS (2001). "Confirmatory serologic testing for acute toxoplasmosis and rate of induced abortions among women reported to have positive Toxoplasma immunoglobulin M antibody titers." Am J Obstet Gynecol **184**(2): 140-145.
- Lu F, Huang S, Hu MS and Kasper LH (2005). "Experimental ocular toxoplasmosis in genetically susceptible and resistant mice." Infect Immun **73**(8): 5160-5165.
- Luder CG and Gross U (2005). "Apoptosis and its modulation during infection with Toxoplasma gondii: molecular mechanisms and role in pathogenesis." Curr Top Microbiol Immunol **289**: 219-237.
- Luger D and Caspi RR (2008). "New perspectives on effector mechanisms in uveitis." Semin Immunopathol **30**(2): 135-143.
- Luger D, Silver PB, Tang J, Cua D, Chen Z, Iwakura Y, Bowman EP, Sgambellone NM, Chan CC and Caspi RR (2008). "Either a Th17 or a Th1 effector response can drive autoimmunity: conditions of disease induction affect dominant effector category." J Exp Med **205**(4): 799-810.
- Lum F, Jones JL, Holland GN and Liesegang TJ (2005). "Survey of ophthalmologists about ocular toxoplasmosis." Am J Ophthalmol **140**(4): 724-726.
- Mangan PR, Harrington LE, O'Quinn DB, Helms WS, Bullard DC, Elson CO, Hatton RD, Wahl SM, Schoeb TR and Weaver CT (2006). "Transforming growth factor-beta induces development of the T(H)17 lineage." Nature **441**(7090): 231-234.
- McAuley JB (2008). "Toxoplasmosis in children." Pediatr Infect Dis J **27**(2): 161-162.
- McGeachy MJ, Chen Y, Tato CM, Laurence A, Joyce-Shaikh B, Blumenschein WM, McClanahan TK, O'Shea JJ and Cua DJ (2009). "The interleukin 23 receptor is essential for the terminal differentiation of interleukin 17-producing effector T helper cells in vivo." Nat Immunol **10**(3): 314-324.
- McLeod R, Kieffer F, Sautter M, Hosten T and Pelloux H (2009). "Why prevent, diagnose and treat congenital toxoplasmosis?" Mem Inst Oswaldo Cruz **104**(2): 320-344.

- Melamed J (2009). "Contributions to the history of ocular toxoplasmosis in Southern Brazil." Mem Inst Oswaldo Cruz **104**(2): 358-363.
- Montoya JG and Liesenfeld O (2004). "Toxoplasmosis." Lancet **363**(9425): 1965-1976.
- Montoya JG and Remington JS (2008). "Management of *Toxoplasma gondii* infection during pregnancy." Clin Infect Dis **47**(4): 554-566.
- Morohoshi K, Goodwin AM, Ohbayashi M and Ono SJ (2009). "Autoimmunity in retinal degeneration: autoimmune retinopathy and age-related macular degeneration." J Autoimmun **33**(3-4): 247-254.
- Muino JC, Juarez CP, Luna JD, Castro CC, Wolff EG, Ferrero M and Romero-Piffiguer MD (1999). "The importance of specific IgG and IgE autoantibodies to retinal S antigen, total serum IgE, and sCD23 levels in autoimmune and infectious uveitis." J Clin Immunol **19**(4): 215-222.
- Ness T and Serr A (2008). "[Diagnostics for endophthalmitis]." Klin Monbl Augenheilkd **225**(1): 44-49.
- Neves ES, Bicudo LN, Curi AL, Carregal E, Bueno WF, Ferreira RG, Amendoeira MR, Benchimol E and Fernandes O (2009). "Acute acquired toxoplasmosis: clinical-laboratorial aspects and ophthalmologic evaluation in a cohort of immunocompetent patients." Mem Inst Oswaldo Cruz **104**(2): 393-396.
- Nguyen AM, Seve P, Le Scanff J, Gambrelle J, Fleury J, Broussolle C, Grange JD and Kodjikian L (2011). "[Clinical and etiological aspects of uveitis: a retrospective study of 121 patients referred to a tertiary centre of ophthalmology]." Rev Med Interne **32**(1): 9-16.
- Nguyen QD, Hatef E, Kayen B, Macahilig CP, Ibrahim M, Wang J, Shaikh O and Bodaghi B (2011). "A cross-sectional study of the current treatment patterns in noninfectious uveitis among specialists in the United States." Ophthalmology **118**(1): 184-190.
- Niederhorn JY (2011). "Cornea: Window to Ocular Immunology." Curr Immunol Rev **7**(3): 328-335.

- Norose K, Mun HS, Aosai F, Chen M, Piao LX, Kobayashi M, Iwakura Y and Yano A (2003). "IFN-gamma-regulated Toxoplasma gondii distribution and load in the murine eye." Invest Ophthalmol Vis Sci **44**(10): 4375-4381.
- Nussenblatt R (2004). "Ocular Toxoplasmosis." Uveitis: Fundamentals and Clinical Practice(3rd Edition. Mosby: Philadelphia): 214-234.
- Nussenblatt R (2005). "Treating intraocular inflammatory disease in the 21st century." Arch Ophthalmol **123**(7): 1000-1001.
- Passos ST, Silver JS, O'Hara AC, Sehy D, Stumhofer JS and Hunter CA (2010). "IL-6 promotes NK cell production of IL-17 during toxoplasmosis." J Immunol **184**(4): 1776-1783.
- Pavesio CE, Chiappino ML, Gormley P, Setzer PY and Nichols BA (1995). "Acquired retinochoroiditis in hamsters inoculated with ME 49 strain Toxoplasma." Invest Ophthalmol Vis Sci **36**(11): 2166-2175.
- Peng B, Li Q, Roberge FG and Chan CC (1997). "Effect of transforming growth factor beta-1 in endotoxin-induced uveitis." Invest Ophthalmol Vis Sci **38**(1): 257-260.
- Peng HJ, Chen XG and Lindsay DS (2011). "A review: Competence, compromise, and concomitance-reaction of the host cell to Toxoplasma gondii infection and development." J Parasitol **97**(4): 620-628.
- Pereira-Chioccola VL, Vidal JE and Su C (2009). "Toxoplasma gondii infection and cerebral toxoplasmosis in HIV-infected patients." Future Microbiol **4**(10): 1363-1379.
- Peyron F, Garweg JG, Wallon M, Descloux E, Rolland M and Barth J (2011). "Long-term impact of treated congenital toxoplasmosis on quality of life and visual performance." Pediatr Infect Dis J **30**(7): 597-600.
- Ramadan RT, Moyer AL and Callegan MC (2008). "A role for tumor necrosis factor-alpha in experimental Bacillus cereus endophthalmitis pathogenesis." Invest Ophthalmol Vis Sci **49**(10): 4482-4489.

- Rathinam SR and Ashok KA (2010). "Ocular manifestations of systemic disease: ocular parasitosis." Curr Opin Ophthalmol **21**(6): 478-484.
- Roberts CW, Ferguson DJ, Jebbari H, Satoskar A, Bluethmann H and Alexander J (1996). "Different roles for interleukin-4 during the course of *Toxoplasma gondii* infection." Infect Immun **64**(3): 897-904.
- Romand S, Wallon M, Franck J, Thulliez P, Peyron F and Dumon H (2001). "Prenatal diagnosis using polymerase chain reaction on amniotic fluid for congenital toxoplasmosis." Obstet Gynecol **97**(2): 296-300.
- Rothova A, de Boer JH, Ten Dam-van Loon NH, Postma G, de Visser L, Zuurveen SJ, Schuller M, Weersink AJ, van Loon AM and de Groot-Mijnes JD (2008). "Usefulness of aqueous humor analysis for the diagnosis of posterior uveitis." Ophthalmology **115**(2): 306-311.
- Roychoudhury J, Herndon JM, Yin J, Apte RS and Ferguson TA (2010). "Targeting immune privilege to prevent pathogenic neovascularization." Invest Ophthalmol Vis Sci **51**(7): 3560-3566.
- Sauer A, de la Torre A, Gomez-Marin J, Bourcier T, Garweg J, Speeg-Schatz C and Candolfi E (2011). "Prevention of retinochoroiditis in congenital toxoplasmosis: Europe versus South America." Pediatr Infect Dis J **30**(7): 601-603.
- Sauer A, Lahmar I, Scholler M, Villard O, Speeg-Schatz C, Brunet J, Pfaff A, Bourcier T and Candolfi E (2009). "[Development of murine models of ocular toxoplasmosis and preliminary results of ocular inflammatory transcriptome]." J Fr Ophthalmol **32**(10): 742-749.
- Shaw MH, Freeman GJ, Scott MF, Fox BA, Bzik DJ, Belkaid Y and Yap GS (2006). "Tyk2 negatively regulates adaptive Th1 immunity by mediating IL-10 signaling and promoting IFN-gamma-dependent IL-10 reactivation." J Immunol **176**(12): 7263-7271.

- Sheng Y, Sun W, Gu Y, Lou J and Liu W (2011). "Endophthalmitis after cataract surgery in China, 1995-2009." J Cataract Refract Surg **37**(9): 1715-1722.
- Sibley LD (2009). "Development of forward genetics in *Toxoplasma gondii*." Int J Parasitol **39**(8): 915-924.
- Sibley LD, Khan A, Ajioka JW and Rosenthal BM (2009). "Genetic diversity of *Toxoplasma gondii* in animals and humans." Philos Trans R Soc Lond B Biol Sci **364**(1530): 2749-2761.
- Silveira C, Vallochi AL, Rodrigues da Silva U, Muccioli C, Holland GN, Nussenblatt RB, Belfort R and Rizzo LV (2011). "*Toxoplasma gondii* in the peripheral blood of patients with acute and chronic toxoplasmosis." Br J Ophthalmol **95**(3): 396-400.
- Sinai AP, Payne TM, Carmen JC, Hardi L, Watson SJ and Molestina RE (2004). "Mechanisms underlying the manipulation of host apoptotic pathways by *Toxoplasma gondii*." Int J Parasitol **34**(3): 381-391.
- Skorich DN, Chiappino ML and Nichols BA (1988). "Invasion of the guinea pig conjunctiva by *Toxoplasma gondii*." Invest Ophthalmol Vis Sci **29**(12): 1871-1880.
- Speaker MG, Milch FA, Shah MK, Eisner W and Kreiswirth BN (1991). "Role of external bacterial flora in the pathogenesis of acute postoperative endophthalmitis." Ophthalmology **98**(5): 639-649; discussion 650.
- Stagni L, Romano MA, Romano A, Magli A, Briganti F, Del Pezzo MA and Buffolano W (2009). "Prenatal screening for congenital toxoplasmosis in Campania: preliminary report on activities and results." Mem Inst Oswaldo Cruz **104**(2): 374-377.
- Stanford MR and Gilbert RE (2009). "Treating ocular toxoplasmosis: current evidence." Mem Inst Oswaldo Cruz **104**(2): 312-315.
- Stillwaggon E, Carrier CS, Sautter M and McLeod R (2011). "Maternal serologic screening to prevent congenital toxoplasmosis: a decision-analytic economic model." PLoS Negl Trop Dis **5**(9): e1333.

- Streilein JW (1993). "Tissue barriers, immunosuppressive microenvironments, and privileged sites: the eye's point of view." Reg Immunol **5**(5): 253-268.
- Stumhofer JS, Laurence A, Wilson EH, Huang E, Tato CM, Johnson LM, Villarino AV, Huang Q, Yoshimura A, Sehy D, Saris CJ, O'Shea JJ, Hennighausen L, Ernst M and Hunter CA (2006). "Interleukin 27 negatively regulates the development of interleukin 17-producing T helper cells during chronic inflammation of the central nervous system." Nat Immunol **7**(9): 937-945.
- Taban M, Behrens A, Newcomb RL, Nobe MY and McDonnell PJ (2005). "Incidence of acute endophthalmitis following penetrating keratoplasty: a systematic review." Arch Ophthalmol **123**(5): 605-609.
- Taban M, Behrens A, Newcomb RL, Nobe MY, Saedi G, Sweet PM and McDonnell PJ (2005). "Acute endophthalmitis following cataract surgery: a systematic review of the literature." Arch Ophthalmol **123**(5): 613-620.
- Takeuchi A, Usui Y, Takeuchi M, Hattori T, Kezuka T, Suzuki J, Okunuki Y, Iwasaki T, Haino M, Matsushima K and Usui M (2005). "CCR5-deficient mice develop experimental autoimmune uveoretinitis in the context of a deviant effector response." Invest Ophthalmol Vis Sci **46**(10): 3753-3760.
- Takeuchi M, Alard P and Streilein JW (1998). "TGF-beta promotes immune deviation by altering accessory signals of antigen-presenting cells." J Immunol **160**(4): 1589-1597.
- Talabani H, Asseraf M, Yera H, Delair E, Ancelle T, Thulliez P, Brezin AP and Dupouy-Camet J (2009). "Contributions of immunoblotting, real-time PCR, and the Goldmann-Witmer coefficient to diagnosis of atypical toxoplasmic retinochoroiditis." J Clin Microbiol **47**(7): 2131-2135.
- Talabani H, Mergey T, Yera H, Delair E, Brezin AP, Langsley G and Dupouy-Camet J (2010). "Factors of occurrence of ocular toxoplasmosis. A review." Parasite **17**(3): 177-182.
- Taylor AW (2009). "Ocular immune privilege." Eye (Lond) **23**(10): 1885-1889.


- Thiebaut R, Leproust S, Chene G and Gilbert R (2007). "Effectiveness of prenatal treatment for congenital toxoplasmosis: a meta-analysis of individual patients' data." Lancet **369**(9556): 115-122.
- Toda N and Nakanishi-Toda M (2007). "Nitric oxide: ocular blood flow, glaucoma, and diabetic retinopathy." Prog Retin Eye Res **26**(3): 205-238.
- Tran VT, Auer C, Guex-Crosier Y, Pittet N and Herbort CP (1994). "Epidemiological characteristics of uveitis in Switzerland." Int Ophthalmol **18**(5): 293-298.
- Turunen HJ, Leinikki PO and Saari KM (1983). "Demonstration of intraocular synthesis of immunoglobulin G toxoplasma antibodies for specific diagnosis of toxoplasmic chorioretinitis by enzyme immunoassay." J Clin Microbiol **17**(6): 988-992.
- Vallochi AL, da Silva Rios L, Nakamura MV, Silveira C, Muccioli C, Martins MC, Belfort R, Jr. and Rizzo LV (2005). "The involvement of autoimmunity against retinal antigens in determining disease severity in toxoplasmosis." J Autoimmun **24**(1): 25-32.
- Vallochi AL, Muccioli C, Martins MC, Silveira C, Belfort R, Jr. and Rizzo LV (2005). "The genotype of *Toxoplasma gondii* strains causing ocular toxoplasmosis in humans in Brazil." Am J Ophthalmol **139**(2): 350-351.
- Vance SK, Freund KB, Wenick AS, Nguyen QD, Holland GN and Kreiger AE (2011). "Diagnostic and therapeutic challenges." Retina **31**(6): 1224-1230.
- Villard O, Filisetti D, Roch-Deries F, Garweg J, Flament J and Candolfi E (2003). "Comparison of enzyme-linked immunosorbent assay, immunoblotting, and PCR for diagnosis of toxoplasmic chorioretinitis." J Clin Microbiol **41**(8): 3537-3541.
- Villena I, Ancelle T, Delmas C, Garcia P, Brezin AP, Thulliez P, Wallon M, King L and Goulet V (2010). "Congenital toxoplasmosis in France in 2007: first results from a national surveillance system." Euro Surveill **15**(25).
- Wakefield D, Cunningham ET, Jr., Pavesio C, Garweg JG and Zierhut M (2011). "Controversies in ocular toxoplasmosis." Ocul Immunol Inflamm **19**(1): 2-9.

- Wallace GR and Stanford MR (2008). "Immunity and Toxoplasma retinochoroiditis." Clin Exp Immunol **153**(3): 309-315.
- Wallon M, Kieffer F, Binquet C, Thulliez P, Garcia-Meric P, Dureau P, Franck J, Peyron F, Bonnin A, Villena I, Bonithon-Kopp C, Gouyon JB, Masson S, Felin A and Cornu C (2011). "[Congenital toxoplasmosis: randomised comparison of strategies for." Therapie **66**(6): 473-480.
- Weiss LM and Dubey JP (2009). "Toxoplasmosis: A history of clinical observations." Int J Parasitol **39**(8): 895-901.
- Wilson NJ, Boniface K, Chan JR, McKenzie BS, Blumenschein WM, Mattson JD, Basham B, Smith K, Chen T, Morel F, Lecron JC, Kastelein RA, Cua DJ, McClanahan TK, Bowman EP and de Waal Malefyt R (2007). "Development, cytokine profile and function of human interleukin 17-producing helper T cells." Nat Immunol **8**(9): 950-957.
- Yamashita M, Ukai-Tadenuma M, Miyamoto T, Sugaya K, Hosokawa H, Hasegawa A, Kimura M, Taniguchi M, DeGregori J and Nakayama T (2004). "Essential role of GATA3 for the maintenance of type 2 helper T (Th2) cytokine production and chromatin remodeling at the Th2 cytokine gene loci." J Biol Chem **279**(26): 26983-26990.
- Yazici A, Ozdal PC, Taskintuna I, Kavuncu S and Koklu G (2009). "Trimethoprim/Sulfamethoxazole and azithromycin combination therapy for ocular toxoplasmosis." Ocul Immunol Inflamm **17**(4): 289-291.
- Yoshizumi MO (1976). "Experimental Toxoplasma retinitis: a light and electron microscopical study." Arch Pathol Lab Med **100**(9): 487-490.
- Yu CQ and Ta CN (2012). "Prevention of postcataract endophthalmitis: evidence-based medicine." Curr Opin Ophthalmol **23**(1): 19-25.

Zhou R, Horai R, Mattapallil MJ and Caspi RR (2011). "A new look at immune privilege of the eye: dual role for the vision-related molecule retinoic acid." J Immunol **187**(8): 4170-4177.

ANNEXE 1

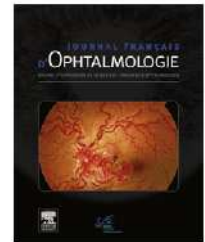
Sauer A, Lahmar I, Scholler M, Villard O, Speeg-Schatz C, Brunet J, Pfaff A, Bourcier T, Candolfi E. Development of murine models of ocular toxoplasmosis and preliminary results of ocular inflammatory transcriptome. *J Fr Ophtalmol* 2009; 32: 742-9.



Disponible en ligne sur
 ScienceDirect
www.sciencedirect.com

Elsevier Masson France

www.em-consulte.com



COMMUNICATION DE LA SFO

Mise au point de modèles murins de toxoplasmose oculaire et premiers résultats de l'analyse du transcriptome inflammatoire[☆]

Development of murine models of ocular toxoplasmosis and preliminary results of ocular inflammatory transcriptome

A. Sauer^{a,b,1,*}, I. Lahmar^b, M. Scholler^b, O. Villard^b,
C. Speeg-Schatz^a, J. Brunet^b, A. Pfaff^b, T. Bourcier^a,
E. Candolfi^b

^a Service d'Ophtalmologie, Hôpitaux Universitaires de Strasbourg, Nouvel Hôpital Civil, Strasbourg, France

^b Laboratoire de Parasitologie et Pathologies Tropicales, Hôpitaux Universitaires de Strasbourg, Faculté de Médecine, Strasbourg, France

Reçu le 26 avril 2009 ; accepté le 12 octobre 2009
Disponible sur Internet le 22 novembre 2009

MOTS CLÉS

Immunorégulation ;
Modèles murins ;
Toxoplasmose ;
Uvéite

Résumé

Introduction. — La toxoplasmose oculaire est une pathologie fréquente et redoutable. Elle est due à la présence dans les tissus rétiens d'un parasite intracellulaire, *Toxoplasma gondii*. La régulation de l'infection se fait essentiellement par le biais de l'immunité cellulaire médiée par les lymphocytes T CD4⁺, mettant en balance les cellules Th1, Th2, Th17 et T régulatrices, et par la modulation des voies de l'apoptose. Les objectifs de notre travail consistent à développer des modèles murins de toxoplasmose oculaire, puis d'en étudier les caractéristiques en termes de réponses immunitaires.

Matériels et méthodes. — Deux modèles ont été étudiés: (i) primo-infection par injection intravitréenne de toxoplasmes et (ii) réinfection (infection par voie sous-cutanée puis réinfection par injection intravitréenne de toxoplasmes). Les caractéristiques cliniques et anatomopathologiques des yeux de souris ont été relevées pour les deux modèles. Les transcrits de gènes impliqués dans les voies de l'inflammation ont été étudiés par RT-PCR.

[☆] Communication orale présentée lors du 115^e congrès de la Société française d'ophtalmologie en mai 2009.

* Auteur correspondant. Service d'Ophtalmologie, Hôpitaux Universitaires de Strasbourg, Nouvel Hôpital Civil, BP 426, 67091 Strasbourg Cedex, France.

Adresse e-mail : arnaud.sauer@chru-strasbourg.fr (A. Sauer).

¹ Arnaud Sauer bénéficie d'une bourse de recherche attribuée par la Société Française d'Ophtalmologie pour l'année 2008.

KEYWORDS

Immune regulation;
Murine models;
Toxoplasmosis;
Uveitis

Résultats. – Le modèle de toxoplasmose oculaire par injection intravitréenne de toxoplasmes permet de reproduire la pathologie humaine chez l'ensemble des souris infectées. L'infection était beaucoup plus sévère cliniquement dans le modèle de primo-infection que dans le modèle de réinfection. EN RT-PCR, les niveaux d'expression d'*IFN- γ* , *TNF- α* , *iNOS* augmentent en cas d'infection.

Conclusions. – Le modèle de toxoplasmose oculaire par injection intravitréenne du parasite apparaît cohérent. Les lésions sont beaucoup plus sévères en cas de primo-infection comparée à une réinfection. La réponse immunitaire Th1 vise à éradiquer le parasite. L'étude des régulations immunitaires intraoculaires semble indispensable pour mieux appréhender l'origine des lésions rétinienne et pouvoir développer de nouvelles approches thérapeutiques.

© 2009 Elsevier Masson SAS. Tous droits réservés.

Summary

Background/Purpose. – Toxoplasmosis is the most common cause of posterior uveitis in immunocompetent subjects. Taking into account the opposing needs of limiting parasite multiplication and minimizing tissue destruction, the infection imbalance most often involves CD4 and CD8 T lymphocytes that play the lead role in adaptive immunity to *T. gondii*. The aims of our study were to develop murine models of toxoplasmosis and to study the immune responses to the infection.

Methods. – Two murine models were studied: (i) intravitreal injection of *T. gondii* (primary infection) and (ii) intraperitoneal inoculation at birth and reinfection by intravitreal injection. Clinical and histological data were determined. mRNA-cytokine levels were measured in ocular samples obtained from mice with toxoplasma chorioretinitis using RT-PCR.

Results. – Intravitreal injection of *T. gondii* led to chorioretinitis. Primary infection was characterized by severe chorioretinitis when compared with reinfection. mRNA levels of *IFN- γ* , *TNF- α* , and *iNOS* were increased in infected mice.

Discussion. – TH1 cells may mitigate chorioretinitis by limiting *T. gondii* proliferation. Further studies are needed to explore ocular immune regulation. These primary results may open new *in vivo* therapeutic approaches.

© 2009 Elsevier Masson SAS. All rights reserved.

Introduction

La toxoplasmose est une infection très fréquente : 30 % de la population mondiale serait atteinte, avec une très grande variabilité selon l'origine géographique des patients, leur âge, la densité de population, les travaux en rapport avec la terre (jardinage, agriculture) et le niveau social des habitants [1]. Cependant, en dépit d'une séroprévalence très élevée, l'incidence de la toxoplasmose oculaire est limitée à environ 2 % des patients infectés [2]. On peut ainsi estimer à 800000 le nombre de patients avec une toxoplasmose oculaire active ou cicatricielle en France [3]. Nous savons aujourd'hui que, bien plus souvent que la toxoplasmose congénitale, la toxoplasmose oculaire est le résultat d'une infection acquise chez l'adulte sain ou l'immunodéprimé [1,4].

Quel que soit le mode d'infection, les lésions rétinienne sont liées d'une part à la prolifération parasitaire, d'autre part à l'inflammation intraoculaire secondaire à l'infection parasitaire. Cet équilibre est la base de la compréhension de la physiopathologie des lésions et des modalités du traitement. Ne pas limiter la prolifération parasitaire serait sans doute aussi délétère que de supprimer toute réponse inflammatoire. Ainsi, le traitement le plus souvent prescrit, et probablement le plus efficace à l'heure actuelle, fait appel à l'association entre des molécules anti-infectieuses et des corticostéroïdes [5]. Cependant, les études menées sur l'efficacité des traitements lors d'une

toxoplasmose oculaire conduisent à un constat pessimiste. En effet, quelles que soient les modalités du traitement de la rétinopathie toxoplasmique, celui-ci n'est pas « stérilisant » (inefficace sur les formes intracellulaires du parasite) et n'a aucune influence sur le délai, le nombre et la sévérité des récurrences ultérieures [6,7]. Pire, le traitement anti-inflammatoire par corticostéroïdes pourrait contrebalancer la réponse immunitaire synergique de l'hôte visant à éliminer le parasite [6].

Ainsi, la mise au point de modèles animaux de toxoplasmose oculaire pourrait permettre de mieux cerner les mécanismes immunologiques qui régulent la prolifération parasitaire et la formation de lésions rétinienne. Secondairement, ces modèles pourraient être utilisés afin de mettre au point de nouveaux outils thérapeutiques.

Matériels et méthodes (Fig. 1)**Modèles expérimentaux**

Le modèle de primo-infection a reposé sur une injection intravitréenne (IVT) de *T. gondii* (souche RH-YFP) à des souris *Swiss* âgées de 4 semaines. Après anesthésie générale par isoflurane (Forène®, Laboratoire Abbott, Paris, France), l'IVT a été réalisée 0,5 mm en arrière du limbe à l'aide d'une aiguille de 30G montée sur une seringue contenant 2×10^3 toxoplasmes dans un volume de 2 μ L [8]. Les deux

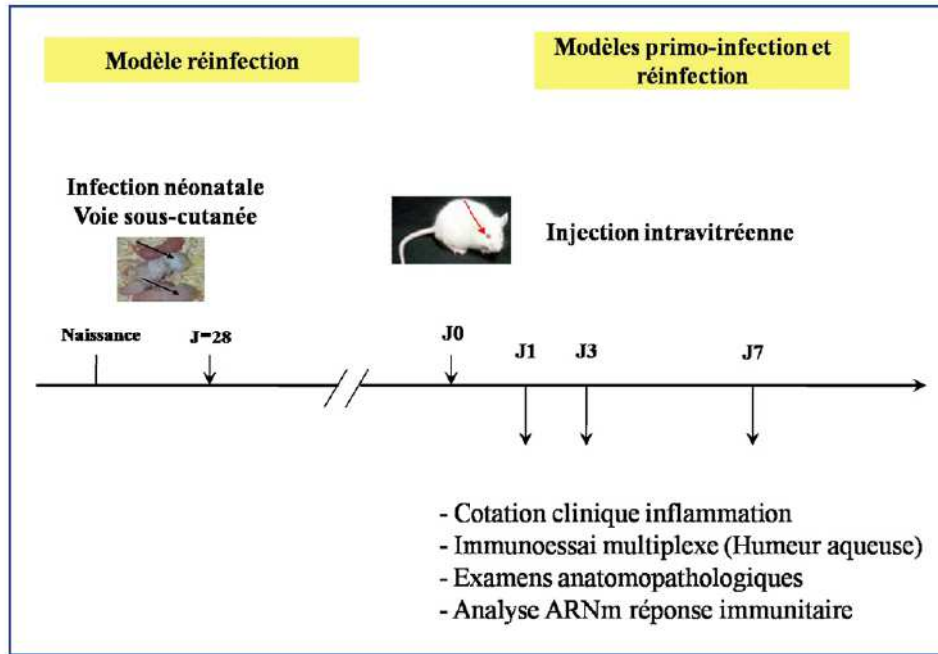


Figure 1. Modèles murins expérimentaux de primo-infection et de réinfection.

groupes-contrôles utilisés ont été représentés par des souris Swiss du même âge et des souris Swiss ayant eu une IVT de PBS (Phosphate Buffered Saline).

Le modèle de réinfection était le suivant : des souris Swiss ont été infectées lors de leur première semaine de vie (infection néonatale, INN) par injection sous-cutanée de cinq kystes de *T. gondii* (souche PRU). À l'âge de 4 semaines, elles ont été réinfectées par une IVT de 2×10^3 *T. gondii* (souche RH-YFP). L'IVT a été réalisée selon le même protocole que ci-dessus. Les groupes-contrôles étaient des souris Swiss non infectées du même âge, souris Swiss infectées en période néonatale et non réinfectées, souris Swiss infectées en période néonatale et subissant secondairement une IVT de PBS.

Étude clinique des yeux infectés

Des signes d'inflammation (uvéïte, hyalite) et de traumatisme ont été recherchés par l'examen des yeux de souris sous loupe binoculaire. La cotation des signes d'uvéïte antérieure sur une échelle appropriée a été effectuée selon les critères suivants [8] : 0 : pas d'inflammation, 1 : Tyndall de chambre antérieure ou vitréen modéré, 2 : Tyndall de chambre antérieure ou vitréen sévère et/ou dilatation des vaisseaux iriens et/ou hyperhémie conjonctivo-sclérale, 3 : Trouble cornéen et précipités retrocornéens et/ou hyalite très sévère, et 4 : Cataracte secondaire.

Anatomopathologie et charge parasitaire oculaire

Après énucléation, puis fixation au formol et inclusion dans la paraffine, les yeux infectés ont été coupés au microtome et observés au microscope optique. La prolifération a été étudiée par la recherche de vacuoles parasitophores sur les rétines fraîches étalées sur lame en microscopie

à fluorescence (recherche de la fluorescence verte des parasites marqués à la GFP). La prolifération était secondairement observée par la mesure de l'expression relative du gène *sag-1* spécifique du génome de *T. gondii*.

Analyse des transcrits de la réponse immune et inflammatoire

Les souris ont été lavées à l'alcool à 70°, puis énuclées stérilement sous hotte aspirante. Les yeux ont été conservés dans un milieu empêchant la dégradation enzymatique des ARN par les RNases (RNA-Later, Qiagen GmbH, Hilden, Allemagne). Pour garantir une quantité suffisante d'ARN lors des analyses ultérieures, les yeux de 4 souris (soit 8 yeux) ont été regroupés dans chaque échantillon. Ces prélèvements ont été réalisés 1 jour et 7 jours après l'injection intravitréenne dans le modèle de réinfection et 1 jour et 3 jours après l'injection dans le modèle de primo-infection. Le *First-strand cDNA Synthesis Kit* (Amersham Biosciences, Piscataway, NJ, États-Unis) a été utilisé pour extraire l'ARN à partir des broyats, puis pour synthétiser l'ADNC par RT-PCR. Une fois l'ADNC produit, des amorces spécifiques ont été utilisées pour amplifier et quantifier des gènes-cibles permettant ainsi de comparer leurs niveaux d'expression dans l'œil. Les gènes-cibles ont été sélectionnés car ils représentaient de bons marqueurs d'inflammation (*iNOS*) ou en raison de leur implication potentielle dans la réponse immunitaire (*IFN- γ* , *TNF- α*).

Résultats

Étude clinique

L'injection intravitréenne de PBS (IVT PBS) n'était que peu traumatique : le pourcentage de cataracte ou d'hypotonie

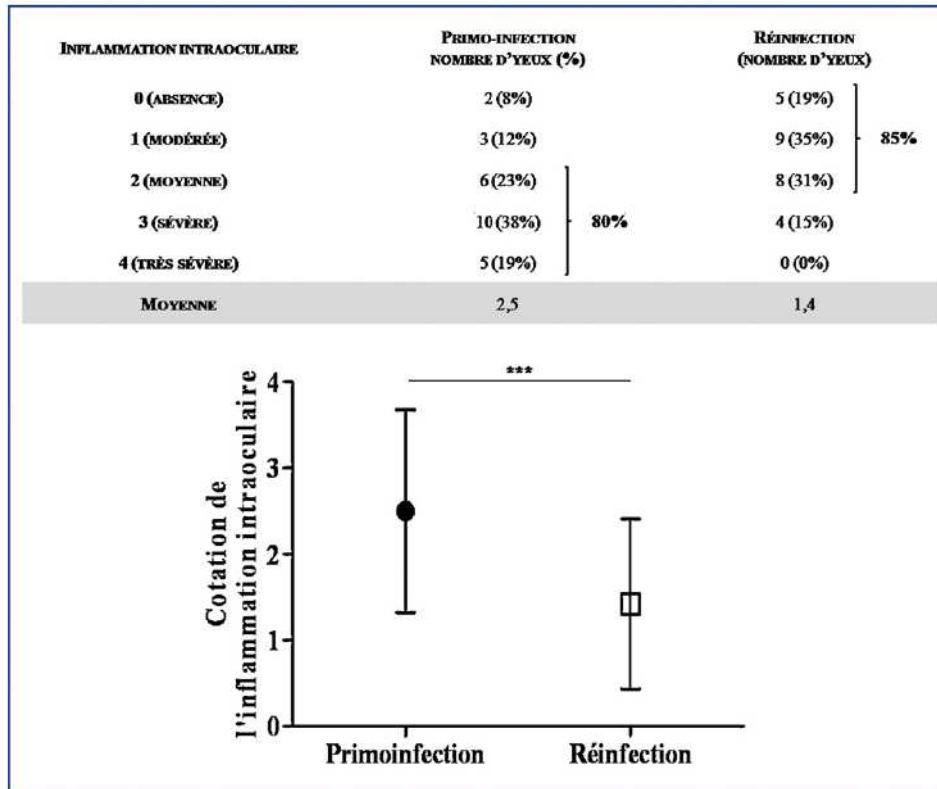


Figure 2. Cotation de l'inflammation intraoculaire dans les modèles de primo-infection et de réinfection (***: $p < 0,001$).

oculaire, principales complications de l'injection, était de 3,8% (2 yeux sur 52 analysés). L'infection des souris en période néonatale (INN) par injection de kystes par voie sous-cutanée a entraîné une séroconversion confirmée à l'âge de 4 semaines. La survie des souris infectées par voie sous-cutanée en période néonatale était comparable à des souris non-infectées. Des manifestations ophtalmologiques n'étaient que très exceptionnellement observées sous forme d'inflammation du segment antérieur ou de cataracte.

Dans le modèle de primo-infection, l'injection intravitréenne de 2×10^3 *T. gondii* (IVT Toxo) a entraîné le décès en 4 à 5 jours des souris non précédemment infectées. L'inflammation intraoculaire moyenne à J3 était cotée à 2,5. Les valeurs étaient réparties de la manière suivante : 0 pour 2 yeux (8%), 1 pour 3 yeux (12%), 2 pour 6 yeux (23%), 3 pour 10 yeux (38%) et 4 pour 5 yeux (19%). Quarante-vingts pour cent des souris ont présenté une inflammation intraoculaire supérieure ou égale à 2.

Dans le modèle de réinfection (INN et IVT Toxo), les signes inflammatoires étaient moins marqués avec une cotation moyenne après 7 jours d'évolution de 1,4. La répartition des valeurs était la suivante : 0 pour 5 yeux (19%), 1 pour 9 yeux (35%), 2 pour 8 yeux (31%), 3 pour 4 yeux (15%) et 4 pour 0 yeux (0%). Quarante-cinq pour cent des souris avaient une inflammation intraoculaire inférieure ou égale à 2.

Les différences relevées à l'examen clinique entre les modèles de primo-infection et de réinfection étaient hautement significatives ($p < 0,001$).

Les caractéristiques cliniques de l'examen oculaire des souris sont colligées Fig. 2.

Anatomopathologie et charge parasitaire oculaire

L'observation microscopique de l'œil infecté en lumière blanche ou en fluorescence a mis en évidence la présence de vacuoles parasitophores attestant la prolifération intraoculaire du parasite.

Que ce soit dans le modèle de primo-infection ou dans celui de réinfection, une augmentation progressive de l'expression relative des transcrits du gène *sag1* était constatée à J1, puis J3 ou J7 ($p = 0,0003$), confirmant la prolifération du parasite (Fig. 3).

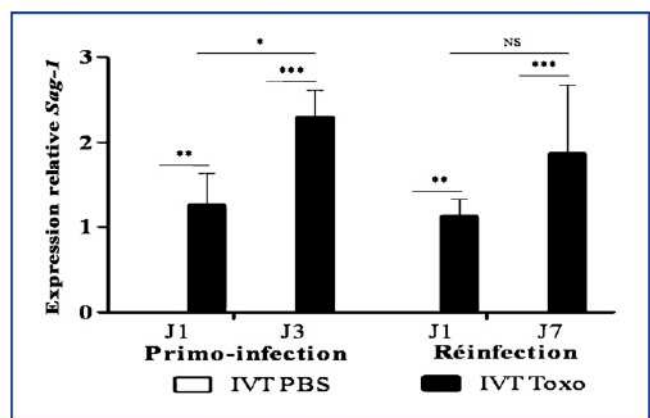


Figure 3. Expression relative des transcrits de *Sag-1* dans les modèles de primo-infection et de réinfection (NS: $p > 0,05$, *: $p < 0,05$, **: $p < 0,01$, ***: $p < 0,001$).

Tableau 1 Expression relative des transcrits d'*IFN- γ* , *TNF- α* et *iNOS* après IVT de PBS à J1 et J3 (moyenne [ET]).

Transcrits	Expression relative après IVT PBS (J1)	Expression relative après IVT PBS (J3)
<i>IFN-γ</i>	1,1 \pm 0,02	0,9 \pm 0,14
<i>TNF-α</i>	1,3 \pm 0,32	1,4 \pm 0,07
<i>iNOS</i>	1,3 \pm 0,54	1,5 \pm 0,82

Tableau 2 Expression relative des transcrits d'intérêts après INN, INN et IVT PBS, à J1 et à J7 (moyenne [ET]).

Transcrits	Expression relative après INN	Expression relative après INN et IVT PBS (1 jpi)	Expression relative après INN et IVT PBS (7 jpi)
<i>IFN-γ</i>	0,9 \pm 0,02	1,1 \pm 0,10	0,9 \pm 0,13
<i>TNF-α</i>	0,8 \pm 0,15	1,2 \pm 0,31	0,8 \pm 0,08
<i>iNOS</i>	1,2 \pm 0,41	0,9 \pm 0,21	2,2 \pm 0,75

Analyse des transcrits de la réponse immune et inflammatoire oculaire

Le niveau d'expression d'un gène donné a été quantifié à partir d'un pool de 4 souris (soit 8 yeux). Les niveaux d'expression des transcrits des différents marqueurs testés ont été exprimés en fonction de celui d'un gène rapporteur (*mHPRT*). Ces taux d'expression étaient ensuite rapportés à ceux d'un groupe contrôle, comportant 4 souris non infectées et n'ayant pas subi d'IVT. Les données présentées sont ainsi l'expression relative d'un gène d'intérêt par rapport à l'expression observée dans le groupe contrôle. Les temps d'études ont été fixés à 1 jour et 7 jours dans le modèle de réinfection, 1 jour et 3 jours en cas de primo-infection en raison du décès précoce des souris de ce modèle.

Dans le modèle de primo-infection, l'IVT de PBS (IVT PBS) a peu modifié la production des transcrits d'*IFN- γ* (1,1

et 0,9), *TNF- α* (1,3 et 1,4), et *iNOS* (1,3 et 1,5) à J1 et J3 (Tableau 1). Dans le modèle de réinfection, l'injection sous-cutanée de kystes de *T. gondii* en période néonatale (INN) n'a pas modifié pas le niveau d'expression rapporté au contrôle (souris non infectées et n'ayant pas subi d'IVT) des transcrits d'*IFN- γ* (rapport de 0,9), *TNF- α* (rapport de 0,8) et *iNOS* (1,2). L'IVT PBS suivant une infection néonatale (INN et IVT PBS) n'a affecté que modérément le taux rapporté au contrôle à J1 et J7 respectivement des transcrits d'*IFN- γ* (1,1 et 0,9) et *TNF- α* (1,2 et 0,8). En ce qui concerne *iNOS*, le rapport était similaire au contrôle à J1 (0,9) mais augmenté à J7 (2,2) (Tableau 2).

Dans le modèle de primo-infection, l'injection intravitréenne de toxoplasmes a entraîné une augmentation d'un facteur 5,9 à J1 ($p < 0,01$) et 1,9 à J3 ($p = \text{NS}$) de la production des transcrits d'*IFN- γ* . La différence entre les expressions des transcrits d'*IFN- γ* entre J1 et J3 a été statistiquement significative ($p < 0,05$). Dans le modèle de réinfection,

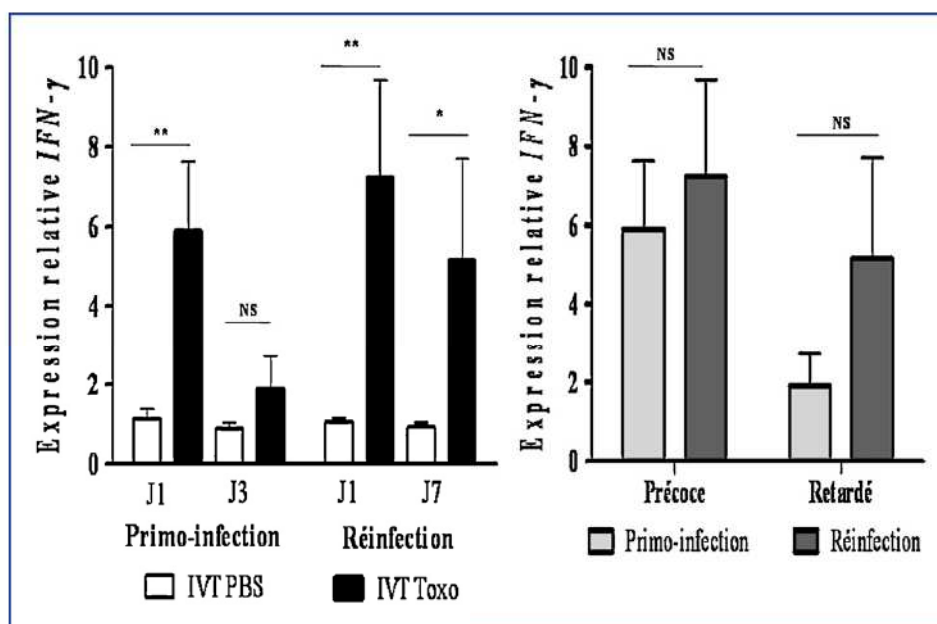


Figure 4. Expression relative des transcrits d'*IFN- γ* dans les modèles de primo-infection et de réinfection (NS: $p > 0,05$, *: $p < 0,05$, ** $p < 0,01$, ***: $p < 0,001$).

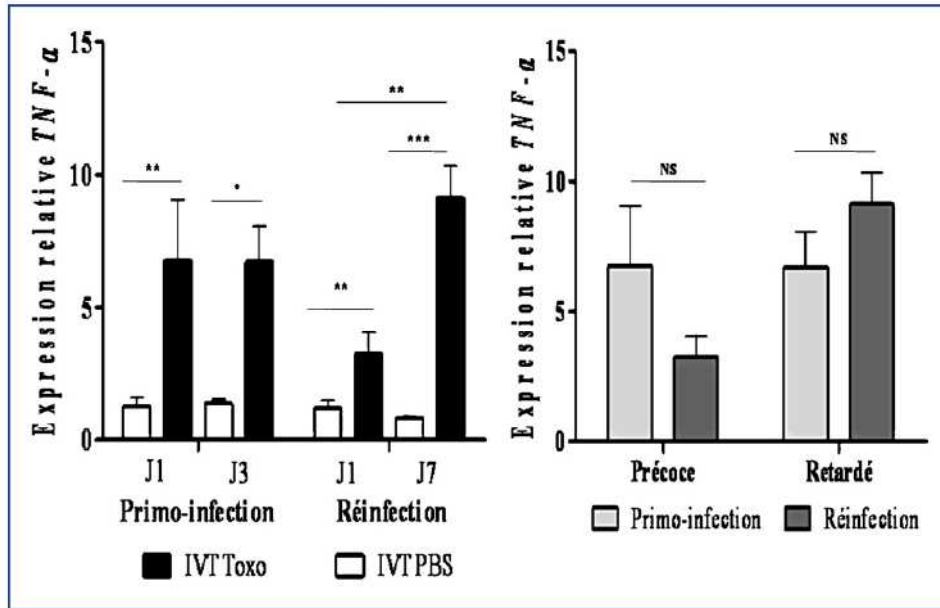


Figure 5. Expression relative des transcrits de TNF- α dans les modèles de primo-infection et de réinfection (NS: $p > 0,05$, *: $p < 0,05$, ** $p < 0,01$, ***: $p < 0,001$).

l'expression des transcrits d'*IFN- γ* a augmenté d'un facteur 7,2 à J1 ($p < 0,01$) et 5,2 ($p < 0,05$) J7. La variation dans le temps du niveau d'expression entre J1 et J7 n'était pas significative ($p = 0,0016$). La production des transcrits d'*IFN- γ* était similaire dans les modèles de primo-infection et de réinfection (Fig. 4).

Dans le modèle de primo-infection, l'injection intravitréenne de *T. gondii* a entraîné une augmentation d'un facteur 6,8 à J1 ($p < 0,01$) et 6,7 à J3 ($p < 0,05$) de la production des transcrits de TNF- α . La différence entre les expressions des transcrits de TNF- α entre J1 et J3 n'était pas significative. Dans le modèle de réinfection, l'expression

des transcrits de TNF- α a augmenté d'un facteur 3,2 à J1 ($p < 0,01$) et 9,1 ($p < 0,001$) à J7. La variation dans le temps du niveau d'expression entre J1 et J7 était très significative ($p < 0,01$). La production des transcrits de TNF- α était similaire dans les modèles de primo-infection et de réinfection (Fig. 5).

Dans le modèle de primo-infection, l'injection intravitréenne de toxoplasmes a entraîné une augmentation d'un facteur 2,6 à J1 ($p = NS$) et 6,7 à J3 ($p < 0,01$) de la production des transcrits d'*iNOS*. La différence entre les expressions des transcrits d'*iNOS* entre J1 et J3 n'était pas significative. Dans le modèle de réinfection, l'expression des

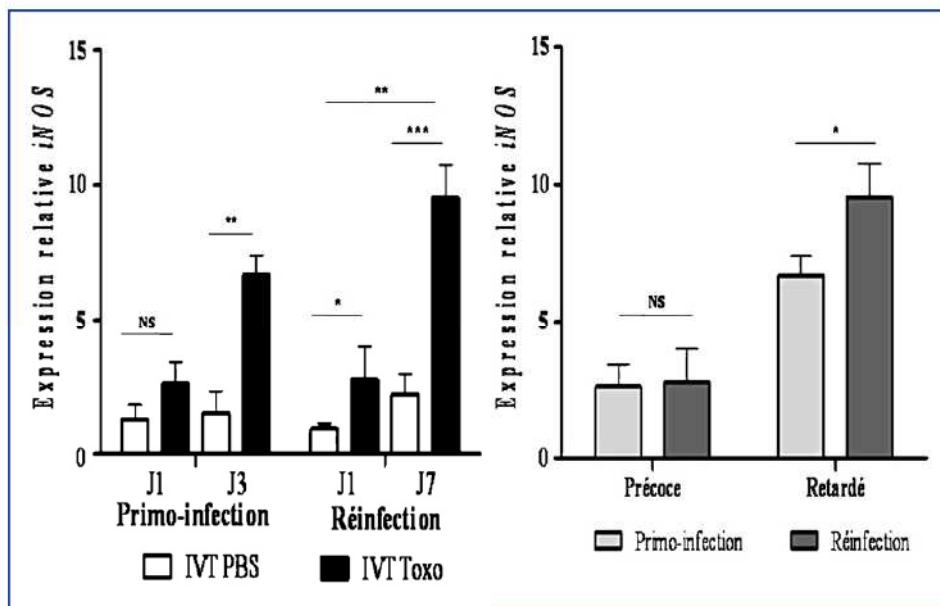


Figure 6. Expression relative des transcrits d'*iNOS* dans les modèles de primo-infection et de réinfection (NS: $p > 0,05$, *: $p < 0,05$, ** $p < 0,01$, ***: $p < 0,001$).

transcrits d'*iNOS* a augmenté d'un facteur 2,8 à J1 ($p < 0,05$) et 9,5 ($p < 0,001$) à J7. La variation dans le temps du niveau d'expression entre J1 et J7 était très significative ($p < 0,01$). La production retardée (J3 et J7) des transcrits d'*iNOS* était plus importante dans le modèle de réinfection que dans le modèle de primo-infection ($p < 0,001$) (Fig. 6).

Discussion

Pertinence des modèles de toxoplasmose oculaire

Le premier objectif de notre travail a été de mettre au point des modèles murins de toxoplasmose oculaire. Les premiers modèles animaux décrits ont consisté en une infection par voie orale ou par injection intrapéritonéale de souris adultes ou gestantes avec de souches toxoplasmiques essentiellement de type 1 très virulentes. La plupart des animaux ainsi infectés présentaient une atteinte oculaire [9]. Cependant, les caractéristiques cliniques et évolutives des manifestations ophtalmologiques étaient des nécroses rétiniennes tardives, très localisées mais multifocales et vierges de pigmentation cicatricielle, différant ainsi nettement des atteintes humaines. Ce modèle présentait pourtant un grand intérêt par sa facilité de réalisation, sa reproductibilité, et la faible durée d'incubation (quelques jours à quelques semaines selon les modèles). Quelques années auparavant, une équipe japonaise avait développé un modèle de toxoplasmose oculaire plus original par injection intravitréenne de *T. gondii* chez des lapins. Mais en dépit d'une atteinte très proche de l'homme, ce modèle était resté en suspens en raison des difficultés techniques de l'injection et de lésions oculaires secondaires fréquentes, notamment des cataractes post-traumatiques [10]. Afin de diminuer l'incidence des complications de l'injection intravitréenne, la voie sous-conjonctivale a été proposée comme alternative. Aucune atteinte rétinienne n'était observée 8 semaines après l'injection sous-conjonctivale [11]. La voie carotidienne droite expérimentée par Davidson *et al.* [12] semblait plus prometteuse. En effet, l'inoculation chez des chats permettait de reproduire des lésions de chorioretinite multifocale dans 9 des 14 yeux d'animaux. Comparés à la pathologie humaine, les limites de ce modèle résidaient dans sa latéralisation droite franche (7 yeux droits pour 2 yeux gauches) et la présence d'une vascularite chez l'ensemble des animaux.

Puis le modèle de toxoplasmose oculaire par injection intravitréenne est progressivement revenu à la mode grâce aux progrès réalisés dans le développement des instruments de microchirurgie, tout d'abord chez les gros animaux comme le lapin [13], puis chez la souris [8]. Suivant ces travaux pionniers, nos travaux ont cherché à modéliser deux situations bien précises : la primo-infection toxoplasmique et la réactivation. Passées les difficultés relatives à la taille de l'organe grâce à du matériel performant de microchirurgie et de nombreuses mises au point afin d'assurer le meilleur compromis entre la survie des souris et le développement des lésions oculaires, ces modèles semblent satisfaisants. Des lésions de rétinochoroïdites chez l'ensemble des souris et des atteintes fréquentes du segment antérieur de type uvéite sont ainsi observées. Le taux

de cataracte traumatique reste limité du fait de l'utilisation d'aiguilles très fines. Cependant, les examens anatomopathologiques de l'œil sont difficiles à réaliser en raison du caractère très localisé des lésions. Ainsi, parmi les centaines de coupes réalisées, des atteintes chorioretiniennes sont retrouvées uniquement sur quelques champs de rares coupes, peut-être aussi du fait de la difficulté à produire des coupes rétinienne de bonne qualité sur les yeux infectés.

Faisant suite à une primo-infection par voie sous-cutanée, la réinfection par injection intravitréenne permet d'étudier de manière originale l'œil dans le contexte d'un système immunitaire déjà armé. Nos travaux ont permis de mettre en évidence la moindre gravité des atteintes en cas de réinfection par rapport à une primo-infection confirmant ainsi les résultats obtenus dans une étude précédente [13]. La moindre gravité des lésions oculaires en cas de réinfection ouvre la voie de stratégies vaccinales contre le toxoplasme. Les études pour développer des vaccins contre *T. gondii* font actuellement et ont toujours fait l'objet de très nombreux travaux [14,15]. Cependant, notre modèle implique l'infection par le parasite et non un de ses constituants protéiques. Ce mode de vaccination n'apparaît pas aussi anodin que l'administration de peptides rétinien comme pour la prévention des rechutes dans les uvéites auto-immunes. En effet, l'infection par *T. gondii* semble associée à une incidence plus élevée de psychose dont la schizophrénie [16], de troubles du comportement social ou sexuel (desinhibition, conduites addictives et accidentogènes) en rapport avec des modifications hormonales [17] et de polyarthrite rhumatoïde [18], des désordres complexes faisant intervenir des gènes prédisposants interagissant avec des agents environnementaux dont certains microorganismes. La contamination en masse d'une population semble ainsi peu recommandable.

Mécanismes immunologiques lors d'une toxoplasmose oculaire murine

Au-delà de l'analyse clinique et anatomopathologique des yeux de souris, notre travail a aussi consisté en l'étude des mécanismes immunitaires mis en jeu lors d'une toxoplasmose oculaire à partir de l'analyse de nos deux modèles (primo-infection et réinfection). L'augmentation de l'expression des transcrits de la réponse Th1 vise à éliminer *T. gondii* au cours d'une primo-infection comme d'une réinfection [19]. Lors de la phase initiale d'une infection ou d'une réinfection, l'initiation de la réponse Th1 est induite par la production d'IL-12 par les cellules dendritiques entraînant le recrutement et la différenciation des lymphocytes T CD4+, CD8+ et des cellules NK [20]. Ces cellules vont produire de l'IFN- γ permettant par suite l'activation des macrophages producteurs de TNF- α et de NO, dont l'activité lytique vise à éliminer les cellules infectées par *T. gondii* [21,22]. La réponse Th1 est présente en primo-infection et en réinfection. Avec une surexpression de T-bet et d'*iNOS*, nos résultats suggèrent une réponse cellulaire Th1 retardée un peu plus importante dans le modèle de réinfection que de primo-infection. Cette activité Th1 augmentée pourrait permettre d'apporter une explication partielle à la moindre gravité des lésions oculaires dans le modèle de réinfection. La prolifération de *T. gondii* pourrait

être ainsi limitée par l'activité cytolytique Th1 dépendante. Comme évoqué précédemment, la survie de l'hôte infecté et la préservation fonctionnelle oculaire nécessitent ensuite une régulation des phénomènes pro-inflammatoires. Ces réactions anti-inflammatoires protègent l'hôte des réactions potentiellement délétères mais permettent à *T. gondii* d'échapper au système immunitaire [21,23].

Cependant, la régulation de l'infection toxoplasmique s'exerce bien au-delà des classiques réponses Th1 et Th2. La découverte récente des cellules T CD4+ caractérisées par une sécrétion d'IL-17 (cellules Th17) ou par une sécrétion d'IL-27 et de TGF- β (cellules T régulatrices) représente ainsi un point d'impact majeur dans notre compréhension des processus immunitaires imparfaitement expliqués par le paradigme Th1/Th2 et devra être explorée plus en détail dans la suite de nos travaux [24,25].

Conclusion

Nos travaux nous ont permis de mettre au point des modèles de toxoplasmose oculaire dont l'analyse pourrait s'avérer intéressante afin de préciser les mécanismes immunologiques impliqués lors d'une infection par *T. gondii*. À terme, ces modèles pourraient aussi permettre de développer *in vivo* de nouvelles stratégies thérapeutiques en ciblant notamment des marqueurs immunologiques d'intérêt.

Conflit d'intérêt

Les auteurs ne déclarent aucun conflit d'intérêt.

Références

- [1] Holland GN, Ocular Toxoplasmosis: A Global Reassessment. Part 1: Epidemiology and Course of Disease. *Am J Ophthalmol* 2003;136:973–88.
- [2] Maetz HM, Kleinstein RN, Federico D, Wayne J. Estimated prevalence of ocular toxoplasmosis and toxocariasis in Alabama. *J Infect Dis* 1987;156:414.
- [3] Gilbert RE, Dunn DT, Lightman S, Murray PI, Pavesio CE, Gormley PD, Masters J, Parker SP, Stanford MR. Incidence of symptomatic toxoplasma eye disease: aetiology and public health implications. *Epidemiol Infect* 1999;123:283–9.
- [4] Delair E, Monnet D, Grabar S, Dupouy-Camet J, Yera H, Brézin AP. Respective Roles of Acquired and Congenital Infections in Presumed Ocular Toxoplasmosis. *Am J Ophthalmol* 2008;146:851–5.
- [5] Bosch-Driessen LE, Berendschot TT, Ongkosuwito JV, Rothova A. Ocular toxoplasmosis: clinical features and prognosis of 154 patients. *Ophthalmology* 2002;109:869–78.
- [6] Holland GN, Crespi CM, Loon NT, Charonis AC, Yu F, Bosch-Driessen LH, Rothova A. Analysis of Recurrence Patterns Associated with Toxoplasmic Retinochoroiditis. *Am J Ophthalmol* 2008;145:1007–13.
- [7] Nussenblatt R. Ocular Toxoplasmosis. *Uveitis Fundamentals and Clinical Practice* 2004:214–34.
- [8] Lu F, Huang S, Hu MS, Kasper LH. Experimental ocular toxoplasmosis in genetically susceptible and resistant mice. *Infect Immun* 2005;73:5160–5.
- [9] Dutton GN, Hay J. Toxoplasmic retinochoroiditis-current concepts in pathogenesis. *Trans Ophthalmol Soc UK* 1983;103(Pt 5):503–7.
- [10] Yoshizumi MO. Experimental Toxoplasma retinitis: a light and electron microscopical study. *Arch Pathol Lab Med* 1976;100:487–90.
- [11] Skorich DN, Chiappino ML, Nichols BA. Invasion of the guinea pig conjunctiva by *Toxoplasma gondii*. *Invest Ophthalmol Vis Sci* 1988;29:1871–80.
- [12] Davidson MG, Lappin MR, English RV, Tompkins MB. A feline model of ocular toxoplasmosis. *Invest Ophthalmol Vis Sci* 1993;34:3653–60.
- [13] Garweg JG, Kuenzli H, Boehnke M. Experimental ocular toxoplasmosis in naive and primed rabbits. *Ophthalmologica* 1998;212:136–41.
- [14] Elsheikha HM. Congenital toxoplasmosis: priorities for further health promotion action. *Public Health* 2008;122:335–53.
- [15] Innes EA, Bartley PM, Maley SW, Wright SE, Buxton D. Comparative host-parasite relationships in ovine toxoplasmosis and bovine neosporosis and strategies for vaccination. *Vaccine* 2007;25:5495–503.
- [16] Yolken RH, Torrey EF. Are some cases of psychosis caused by microbial agents? A review of the evidence. *Mol Psychiatry* 2008;13:470–9.
- [17] Flegel J, Lindova J, Kodym P. Sex-dependent toxoplasmosis-associated differences in testosterone concentration in humans. *Parasitology* 2008;135:427–31.
- [18] Torrey EF, Yolken RH. The schizophrenia-rheumatoid arthritis connection: infectious, immune, or both? *Brain Behav Immun* 2001;15:401–10.
- [19] Candolfi E, Hunter CA, Remington JS. Roles of gamma interferon and other cytokines in suppression of the spleen cell proliferative response to concanavalin A and toxoplasma antigen during acute toxoplasmosis. *Infect Immun* 1995;63:751–6.
- [20] Hunter CA, Chizzonite R, Remington JS. IL-1 beta is required for IL-12 to induce production of IFN-gamma by NK cells. A role for IL-1 beta in the T cell-independent mechanism of resistance against intracellular pathogens *J Immunol* 1995;155:4347–54.
- [21] Aliberti J. Host persistence: exploitation of anti-inflammatory pathways by *Toxoplasma gondii*. *Nat Rev Immunol* 2005;5:162–70.
- [22] Sher A, Collazzo C, Scanga C, Jankovic D, Yap G, Aliberti J. Induction and regulation of IL-12-dependent host resistance to *Toxoplasma gondii*. *Immunol Res* 2003;27:521–8.
- [23] Jones LA, Alexander J, Roberts CW. Ocular toxoplasmosis: in the storm of the eye. *Parasite Immunol* 2006;28:635–42.
- [24] Stumhofer JS, Hunter CA. Advances in understanding the anti-inflammatory properties of IL-27. *Immunol Lett* 2008;117:123–30.
- [25] Gaddi PJ, Yap GS. Cytokine regulation of immunopathology in toxoplasmosis. *Immunol Cell Biol* 2007;85:155–9.

ANNEXE 2

Sauer A, de la Torre A, Gomez-Marin J, Bourcier T, Garweg J, Speeg-Schatz C, Candolfi E. Prevention of Retinochoroiditis in Congenital Toxoplasmosis: Europe Versus South America. *Pediatr Infect Dis J* 2011; 30: 601-3.

Prevention of Retinochoroiditis in Congenital Toxoplasmosis

Europe Versus South America

Arnaud Sauer, MD,*† Alejandra de la Torre, MD,‡ Jorge Gomez-Marin, MD, PhD,‡
Tristan Bourcier, MD, PhD,* Justus Garweg, MD, PhD,§ Claude Speeg-Schatz, MD, PhD,*
and Ermanno Candolfi, MD, PhD†

Congenital toxoplasmosis is suspected when seroconversion occurs in a pregnant woman, and it is confirmed by one or more biologic tests (polymerase chain reaction on amniotic fluid or neonatal serodiagnosis). The methods used are diagnostic in more than 95% of cases at birth and in 100% of cases by the age of 9 months.¹ Ocular lesions represent the most frequent complication of congenital toxoplasmosis, independent of any treatment.² The risk of toxoplasmic retinochoroiditis is highly unpredictable, however, mainly because the pathophysiology is poorly understood.³ By school age, 10% to 20% of children with congenital toxoplasmosis have one or more retinochoroidal lesions, but more than 90% of them have normal vision in both eyes; bilateral blindness is very rare.⁴⁻⁶ This article focuses on the controversy surrounding the effectiveness of screening and treatment for children with congenital toxoplasmosis.

THE EUROPEAN POINT OF VIEW

Antenatal Treatment

For more than 30 years, the presumed effectiveness of retinochoroiditis prevention through specific antenatal and postnatal anti-*Toxoplasma* treatment has been an important justification for antenatal and neonatal *Toxoplasma* screening programs in Europe, the United States, and South America. In a French study, however, delayed antenatal treatment did not demonstrate an increased risk for retinochoroiditis at 6 years of age, although the study was not designed to answer this question, ie, benefits were not compared with a control group of untreated women.⁶ A recent meta-analysis of all cohort studies of children with congenital toxoplasmosis found no evidence that antenatal treatment reduced the risk of retinochoroiditis after 4 years of follow-up.⁴ Available data suggest that maternal treatment does not prevent transplacental transmission.^{2,4,7} These data also challenge the rationale for antenatal screening to prevent retinochoroiditis.^{6,7} However, a recent study has established that prenatal follow-up and treatment have an important clinical benefit in severe neurologic disease.⁸ Thus, fetal ultrasound examination for detection of neurologic disorders and treatment of these severely affected babies are fully justified.^{4,8}

Postnatal Treatment and Follow-up

Freeman et al⁴ showed that the presence of fetal ultrasound abnormalities was associated with a markedly increased risk of retinochoroiditis, and that all children with intracranial abnormalities developed retinochoroiditis. Moreover, children with nonocular manifestations of congenital toxoplasmosis (notably neurologic sequelae, lymphadenopathy, or hepatosplenomegaly) detected before 4 months of age had more than twice the risk of having retinochoroiditis detected at birth or later in childhood compared with children who had no such manifestations. In contrast, children with no signs of retinochoroiditis at 4 months of age had a low risk of developing retinochoroiditis by the age of 4 years, regardless of other clinical manifestations.

Freeman et al^{4,9} also examined the effect of delayed postnatal treatment and found no evidence of harm. They postulated that postnatal treatment is probably less effective than antenatal treatment, because treatment is likely to be most effective when given soon after maternal seroconversion, before the parasite forms bradyzoite cysts that are impenetrable to antibiotics. Doubts as to the benefits of postnatal treatment are also reflected by variations in clinical practice. In the Danish National Screening Program, treatment was given for only 3 months instead of the

Accepted for publication January 13, 2011.

From the *Service d'Ophtalmologie, Hôpitaux Universitaires de Strasbourg, Strasbourg Cedex, France; †Institut de Parasitologie et Pathologie Tropicale, Faculté de Médecine de l'Université de Strasbourg, Hôpitaux Universitaires de Strasbourg, Strasbourg Cedex, France; ‡Grupo de Parasitología Molecular (GEPAMOL) Universidad del Quindío, Armenia, Quindío, Colombia, South America; and §Swiss Eye Institute, University of Bern, Bern, Switzerland.

Address for correspondence: Arnaud Sauer, MD, Service d'Ophtalmologie, Hôpitaux Universitaires de Strasbourg, Nouvel Hôpital Civil, BP 426, 67091 Strasbourg Cedex, France. E-mail: arnaud.sauer@chru-strasbourg.fr.

Copyright © 2011 by Lippincott Williams & Wilkins

ISSN: 0891-3668/11/3007-0001

DOI: 10.1097/INF.0b013e3182129e70

standard 1-year course, and practitioners participating in another cohort study could not be persuaded to treat infected infants at all.⁴

Currently, all children with congenital toxoplasmosis identified by antenatal or neonatal screening are treated postnatally and followed throughout childhood. However, the need for regular ophthalmic examinations throughout childhood is also controversial. All relevant studies show that children with normal ophthalmoscopy in early infancy have a low risk of retinochoroiditis.^{4,5,10} Pediatricians should also be aware that postnatal treatment has no defensible evidence base and carries a considerable risk of adverse effects, leading to treatment interruption in 14% to 58% of cases.^{2,10,11} In one study, infected and uninfected children born to *Toxoplasma*-infected mothers had no detectable differences in a range of developmental outcomes at the age 3 to 4 years, but the parents of infected children were significantly more anxious. Part of this anxiety may be due to parents' concerns about their child's vision, a fear that is reinforced by repeated examinations.¹²

Recent studies provide an evidence base for an alternative strategy, in which postnatal treatment and follow-up are tailored to the prognosis. Freeman et al⁴ suggest that 9 in 10 infected children, who are at lower risk of retinochoroiditis (normal fundus examination, no clinical manifestations, and normal fetal ultrasound) could be offered a short course (3 months) or no postnatal treatment. In addition, instead of regular fundus examination, parents could be advised to consult whether their child develops eye problems, and visual acuity could be tested during routine school-based screening at 3 to 4 years of age. Before this age, ophthalmic examination at birth is advisable, along with yearly examinations if the fundus remains normal. Although many ophthalmologists are not convinced of the benefits of yearly ophthalmoscopy, some centers repeat the examinations at 6-month intervals.¹⁰ Children at a high risk of ocular toxoplasmosis, that is, those who have fetal ultrasound abnormalities and postnatal clinical manifestations or retinal scars, should be routinely treated for probably 1 year and examined up to 4 times a year. These recommendations may apply to regions where *Toxoplasma gondii* type 2 strains predominate (Europe and North America), but not to areas where more virulent strains circulate (mainly central and South America), as mentioned below.⁴

It has to be, nevertheless, admitted that most cases of acute ocular toxoplasmosis, including those diagnosed during childhood, may be due to infection acquired after birth.¹³ Does this imply that we should screen the entire population to prevent retinochoroiditis?

Conclusions for Europe

Diagnosis of congenital toxoplasmosis deserves to be confirmed biologically. The effectiveness of postnatal treatment and follow-up should be evaluated systematically, ideally in a randomized, controlled clinical trial. Regular follow-up and treatment are likely to be most beneficial to children with early clinical manifestations and/or retinochoroiditis, who have a high risk of recurrent lesions and associated functional damage. The other 90% of children, who are at a low risk of ocular toxoplasmosis, may live in peace until the age of 4, because all the European cohorts have only been followed up to 4 years of age. Furthermore, studies performed in North America have demonstrated that more than 70% of congenitally infected babies develop new chorioretinal lesion commonly diagnosed after the first decade.^{14,15} But after the age of 4, corresponding to a correct language development, diagnosis will be made on ocular complaints such as floaters or decreased vision described by the patients. Thus, a systematic screening for congenital ocular toxoplasmosis by fundus examination during childhood period should not be the rule.

THE SOUTH AMERICA COUNTERPART

Treatment and Follow-up Are Justified by the Severity of Ocular Symptoms

Congenital toxoplasmosis in South America is more symptomatic than in Europe as demonstrated by 2 different reports comparing cohorts of congenitally infected children from different continents. The higher severity of South American cases was an unexpected result of the Systematic Review on Congenital Toxoplasmosis (SYROCOT) international collaborative study.⁷ For that analysis, 25 cohorts of infected mothers from Europe, North America, and South America, identified during prenatal screening, were selected. The risk of ocular lesions was much higher among Colombian and Brazilian children (47% [18/38]) than among European children (14% [79/550]); the crude risk of intracranial lesions was also much higher among children in South America (53% [20/38]) than among those in Europe (9% [49/550]).⁷ Additionally, a comparative prospective cohort study of congenitally infected children in Brazil and Europe found that Brazilian children had eye lesions that were larger, more numerous, and more likely to affect the part of the retina responsible for central vision, compared with their counterparts in Europe. More children developed retinochoroiditis sooner in Brazil than in Europe, and retinochoroidal lesion recurred at an earlier age in Brazil than in Europe.¹⁶ By 4 years of age, the probability of a second lesion among children with a first lesion was 43% in Brazil compared with 29% in Europe, and the risk of multiple recurrences was also greater in Brazil.¹⁶ Moreover, a recent report about 178 congenitally infected children in the Southeastern region of Brazil, found a high rate of early retinochoroidal involvement (80%) and 47% of them had active lesions during the first 3 months of life.¹⁶ Brazil is not the only nation that is now reporting the clinical characteristics of the congenital ocular disease in South America. A study in Colombia found that toxoplasmosis was the second commonest cause of congenital blindness.¹⁷ Additionally, a frequency of 0.6% of congenital toxoplasmosis in the Quindio region¹⁸ and a high ocular involvement in 36% of congenitally infected children¹⁹ has been reported. Moreover, in a retrospective study of uveitis in 693 Colombian patients in which 417 (60.1%) had a specific diagnosis, toxoplasmosis (acquired or congenital) was the most frequent cause with 276 cases (39.8%), followed by idiopathic uveitis and toxocariasis.²⁰ In addition, the incidence of ocular toxoplasmosis is higher in the Quindio region of Colombia, with 3 new episodes per 100,000 inhabitants per year,²¹ as compared with that reported in England with 0.8 per 100,000 inhabitants.²² Importantly, the impact of parasite genotyping indicates that current markers are not useful to indicate clinical outcome, but they clearly show a different parasite population between Europe and South America.²³ Differences between strains may be an explanation for the high incidence and rate of complications in South America compared with that observed in Europe. Also, the absence of systematic follow-up of pregnant women may explain the severity of the disease in South America. Other factors that may be playing a role are prenatal treatment which is practiced in Europe but not in South America, infectious form of the parasite, genetics of the host, and size of parasite inoculum during primary infection.

Current Colombian practice guidelines, based on expert consensus for congenitally infected children,²⁴ recommend postnatal treatment for symptomatic children, for at least 1 year. For asymptomatic children, pyrimethamine-sulfadiazine treatment for 1 year is recommended and a fundus eye examination every 6 months, together with neurologic (cerebral tomography) and audiology examination. After the first year, the eye fundus examination is recommended once a year for asymptomatic children. For children at a high risk of ocular toxoplasmosis, ie, those who have

fetal ultrasound abnormalities and postnatal clinical manifestations such as retinal scars, an eye examination in every 6 months is advised.²⁵

Conclusions for South America

The available clinical studies show that congenital (and also noncongenital) ocular toxoplasmosis differs significantly between South America and Europe. Data from other continents are lacking, but it is evident that clinical and public health decisions should be taken differently for South America. In South America, it is urgent to implement a program of preventive measures. The main risk factors for pregnant women have been identified and potential effective public health measures should take these into account²⁵; moreover, clinical trials to evaluate potential vaccine candidates deserve prioritization.²⁶ In addition to preventive measures and vaccines, prenatal screening and treatment ought to be implemented immediately, notably given that severe disease can be decreased by such intervention.⁸

REFERENCES

- Pinon JM, Dumon H, Chemla C, et al. Strategy for diagnosis of congenital toxoplasmosis: evaluation of methods comparing mothers and newborns and standard methods for postnatal detection of immunoglobulin G, M, and A antibodies. *J Clin Microbiol*. 2001;39:2267–2271.
- Stanford MR, Gilbert RE. Treating ocular toxoplasmosis: current evidence. *Mem Inst Oswaldo Cruz*. 2009;104:312–315.
- Garweg JG, Candolfi E. Immunopathology in ocular toxoplasmosis: facts and clues. *Mem Inst Oswaldo Cruz*. 2009;104:211–220.
- Freeman K, Tan HK, Prusa A, et al. Predictors of retinochoroiditis in children with congenital toxoplasmosis: European, prospective cohort study. *Pediatrics*. 2008;121:1215–1222.
- Tan HK, Schmidt D, Stanford M, et al. European Multicentre Study on Congenital Toxoplasmosis (EMSCOT). Risk of visual impairment in children with congenital toxoplasmic retinochoroiditis. *Am J Ophthalmol*. 2007;144:648–653.
- Wallon M, Kodjikian L, Binquet C, et al. Long-term ocular prognosis in 327 children with congenital toxoplasmosis. *Pediatrics*. 2004;113:1567–1572.
- SYROCOT (Systematic Review on Congenital Toxoplasmosis) study group, Thiébaud R, Leproust S, et al. Effectiveness of prenatal treatment for congenital toxoplasmosis: a meta-analysis of individual patients' data. *Lancet*. 2007;369:115–122.
- Cortina-Borja M, Tan HK, Wallon M, et al. European Multicentre Study on Congenital Toxoplasmosis (EMSCOT). Prenatal treatment for serious neurological sequelae of congenital toxoplasmosis: an observational prospective cohort study. *PLoS Med*. 2010;12:7.
- Pfaff AW, Candolfi E. New insights in toxoplasmosis immunology during pregnancy. Perspective for vaccine prevention. *Parassitologia*. 2008;50:55–58.
- Gilbert RE, Peckham CS. Congenital toxoplasmosis in the United Kingdom: to screen or not to screen? *J Med Screen*. 2002;9:135–141.
- Daveluy A, Haramburu F, Bricout H, et al. Review of data related to side effects of drugs used in congenital toxoplasmosis. Bordeaux, France: EUROTOXO, A European Consensus on the State of the Science; 2005.
- Freeman K, Salt A, Prusa A, et al. European Multicentre Study on Congenital Toxoplasmosis. Association between congenital toxoplasmosis and parent-reported developmental outcomes, concerns, and impairments, in 3 year old children. *BMC Pediatr*. 2005;5:23.
- Stanford MR, Tan HK, Gilbert RE. Toxoplasmic retinochoroiditis presenting in childhood: clinical findings in a UK survey. *Br J Ophthalmol*. 2006;90:1464–1467.
- Phan L, Kasza K, Jalbrzikowski J, et al. Toxoplasmosis Study Group. Longitudinal study of new eye lesions in children with toxoplasmosis who were not treated during the first year of life. *Am J Ophthalmol*. 2008;146:375–384.
- Phan L, Kasza K, Jalbrzikowski J, et al. Toxoplasmosis Study Group. Longitudinal study of new eye lesions in treated congenital toxoplasmosis. *Ophthalmology*. 2008;115:553–559.
- Vasconcelos-Santos DV, Machado Azevedo DO, Campos WR, et al. UFMG Congenital Toxoplasmosis Brazilian Group. Congenital toxoplasmosis in southeastern Brazil: results of early ophthalmologic examination of a large cohort of neonates. *Ophthalmology*. 2009;116:2199–2205.
- de-la-Torre A, Gonzalez G, Diaz-Ramirez J, et al. Screening by ophthalmoscopy for toxoplasma retinochoroiditis in Colombia. *Am J Ophthalmol*. 2007;143:354–356.
- de-la-Torre A, López-Castillo CA, Rueda JC, et al. Clinical patterns of uveitis in two ophthalmology centres in Bogota, Colombia. *Clin Experiment Ophthalmol*. 2009;37:458–466.
- Gomez-Marin JE, Gonzalez MM, Montoya MT, et al. A newborn screening programme for congenital toxoplasmosis in the setting of a country with less income. *Arch Dis Child*. 2007;92:88.
- Gomez-Marin JE, delaTorre A. Positive benefit of postnatal treatment in congenital toxoplasmosis. *Arch Dis Child*. 2007;92:88–89.
- de-la-Torre A, Lopez-Castillo C, Gomez-Marin JE. Incidence and clinical characteristics in a Colombian cohort of ocular toxoplasmosis. *Eye*. 2009;23:1090–1093.
- Gilbert RE, Dunn DT, Lightman S, et al. Incidence of symptomatic toxoplasma eye disease: aetiology and public health implications. *Epidemiol Infect*. 1999;123:283–289.
- Morisset S, Peyron F, Lobry J, et al. Serotyping of *Toxoplasma gondii*: striking homogeneous pattern between acute and asymptomatic infections within Europe and South America. *Microbes Infect*. 2008;10:742–747.
- Gomez Marín JE, Ruiz B, Silva P, et al. Guía de práctica clínica para toxoplasmosis durante el embarazo y toxoplasmosis congénita en Colombia. *Infectio*. 2007;11:129–141.
- Lopez CA, Díaz J, Gomez Marín JE. Factores de Riesgo en mujeres embarazadas, infectadas por *Toxoplasma gondii* en Armenia-Colombia. *Rev Salud Publica*. 2005;7:180–190.
- Siachoque H, Guzman F, Burgos J, et al. *Toxoplasma gondii*: immunogenicity and protection by P30 peptides in a murine model. *Exp Parasitol*. 2006;114:62–65.

ANNEXE 3

Sauer A, Pfaff AW, Villard O, Creuzot-Garcher C, Dalle F, Chiquet C, Pelloux H, Speeg-Schatz C, Gaucher D, Prevost G, Bourcier T, Candolfi E. IL-17A as an effective target of anti-inflammatory and anti-parasitic treatment in toxoplasmic uveitis. *J Infect Dis.*

Version révisée en cours de revue.

1 **IL-17A as an effective target for anti-inflammatory and anti-parasitic**
2 **treatment of toxoplasmic uveitis**

3 **Running title: Role of IL-17A in ocular toxoplasmosis**

4 Arnaud SAUER^{1,2§}, Alexander W. PFAFF², Odile VILLARD², Catherine CREUZOT-
5 GARCHER³, Frédéric DALLE⁴, Christophe CHIQUET⁵, Hervé PELLOUX⁶, Claude SPEEG-
6 SCHATZ¹, David GAUCHER¹, Gilles PREVOST⁷, Tristan BOURCIER¹, and Ermanno
7 CANDOLFI^{2§}

8 ¹Service d'Ophtalmologie, Centre Hospitalier Universitaire de Strasbourg, France; ²Institut de
9 Parasitologie et de Pathologie Tropicale, EA 4438, Université de Strasbourg, France; ³Service
10 d'Ophtalmologie, Centre Hospitalier Universitaire de Dijon, France; ⁴Service de
11 Parasitologie, Centre Hospitalier Universitaire de Dijon, France; ⁵Service d'Ophtalmologie,
12 Centre Hospitalier Universitaire de Grenoble, France; ⁶Service de Parasitologie-Mycologie,
13 Centre Hospitalier Universitaire de Grenoble et Université Joseph Fourier Grenoble I, France;
14 ⁷Institut de Bactériologie, EA 4438, Université de Strasbourg, France

15 *Tristan Bourcier and Ermanno Candolfi contributed equally to this work.*

16 §Corresponding author: Arnaud Sauer. Service d'Ophtalmologie, Hopitaux Universitaires de
17 Strasbourg, Nouvel Hopital Civil, BP 426, 67091 Strasbourg Cedex, France. Tel.: +33 3 69 55
18 04 38; Fax: +33 3 69 55 18 49; Email: arnaud.sauer@chru-strasbourg.fr

19 §Alternate corresponding author: Ermanno Candolfi, Institut de Parasitologie et de Pathologie
20 Tropicale, Université de Strasbourg, 3 rue Koeberlé, 67000 Strasbourg, France. Tel.: +33 3 68
21 85 37 00; Fax: +33 3 68 85 38 09; Email: candolfi@unistra.fr

22

23 **Key words:** *Toxoplasma gondii*, ocular toxoplasmosis, mouse model, IL-17

24

25 **Abstract words count:** 200

26 **Main text word count:** 3140

27

1 **Abstract**

2 **Background**

3 Toxoplasmosis is the most common cause of posterior uveitis in immunocompetent subjects.
4 The requirement of limiting both parasite multiplication and tissue destruction suggests that
5 the balance between Th17 and Treg cells is an important factor in toxoplasmosis-induced
6 retinal damage.

7 **Methods**

8 In a prospective clinical study of acute ocular toxoplasmosis (OT), we assessed the cytokine
9 pattern in aqueous humors of 10 affected patients. To determine the immunological
10 mechanisms, we evaluated intraocular inflammation, parasite load, and immunological
11 responses using mRNA and protein levels in a mouse model. Anti-IL-17A monoclonal
12 antibodies (mAbs) were administered with the parasite in order to evaluate the role of IL-17A.

13 **Results**

14 Severe ocular inflammation and cytokine patterns comparable to human cases were observed,
15 including IL-17A production. Neutralizing IL-17A decreased intraocular inflammation and
16 parasite load in mice. Detailed studies revealed upregulation of Treg and Th1 pathways.
17 When IFN- γ was neutralized concomitantly, the parasite multiplication rate was partially
18 restored.

19 **Conclusions**

20 Local IL-17A production by resident cells plays a central role in the pathology of OT. The
21 balance between Th17 and Th1 responses (especially IFN- γ) is crucial for the outcome of
22 infection. This data reveals new *in vivo* therapeutic approaches by repressing inflammatory
23 pathways using intravitreal injection of IL-17A mAbs.

24 **Key words:** *Toxoplasma gondii*, ocular toxoplasmosis, mouse model, IL-17

1 Introduction

2 Toxoplasmosis is the most common cause of posterior uveitis in immunocompetent
3 subjects. Despite their apparent clinical significance, the pathophysiological mechanisms
4 underlying ocular lesions and their recurrence have largely been unexplored [1-3]. Due to the
5 scarcity of parasites in the aqueous humor (AqH) of affected eyes, an immunopathological
6 mechanism is likely to be involved [1]. There is no clear consensus concerning the treatment
7 of ocular toxoplasmosis (OT), which often involves the concomitant use of antibiotics with
8 corticosteroids. However, such an immunosuppressive treatment may itself be responsible for
9 the reactivation of OT, resulting in large necrotic retinal damage when used without adequate
10 antibiotic coverage [4].

11 Current OT treatment balances the need to limit parasite multiplication and minimize
12 tissue destruction in the eye. A recent study revealed IL-17-producing T cells in brain
13 inflammation sites due to *Toxoplasma* infection, which is controlled by IL-27 [5]. IL-17 is the
14 key cytokine of the recently discovered Th17 inflammatory response. In addition to its anti-
15 *Toxoplasma* role [6], IL-17 stimulates the production of IL-6 and NO, and amplifies local
16 inflammatory responses in synergy with other mediators, such as IL-1, TNF- α , and IFN- γ [7].
17 In addition, IL-17 amplifies local inflammatory responses by recruiting neutrophils and
18 monocytes to sites of infection through the production of IL-8, MCP-1, and G-CSF [6, 8, 9].
19 A similar mechanism was observed in autoimmune uveitis and scleritis [10], along with its
20 regulation by IL-27 [11-13]. Furthermore, we recently showed in a retrospective study that
21 IL-17 overexpression was observed in most OT cases [14]. The detection of IL-17 in AqH in
22 human OT supports the hypothesis of an autoimmune process [3, 15]

23 When mice of susceptible strains are infected by the natural oral route, this results in
24 ocular infection, although the parasite load is usually too low and develops too slowly to
25 allow us to investigate immunological mechanisms both in congenital [16] and adult-acquired
26 infections [17]. Therefore, we established a model of direct intraocular injection of
27 tachyzoites of the avirulent *T. gondii* PRU strain, which mimics natural pathology, though at a
28 measurable level [18].

29 Our study aimed to assess the cytokine pattern in a prospective study involving
30 patients with acute OT, particularly in terms of the Th17 pathway; our findings were then
31 confirmed in our mouse model. Furthermore, we aimed to determine the benefit of injecting

1 IL-17A monoclonal antibodies (mAbs) in order to diminish intraocular inflammation without
2 damaging the ocular tissues on account of the cytolytic effects due to increased ocular parasite
3 loads. Thus, we aimed to control simultaneously the two deleterious mechanisms involved in
4 OT. Knowledge about the underlying immune mechanisms would enable us to develop more
5 specific treatments targeting these pathogenetic mechanisms.

6 **Materials and methods**

7 **Patients**

8 The AqHs of 20 patients were collected, comprising 10 confirmed cases of acute
9 acquired OT and 10 patients who had previously undergone cataract surgery. These patients
10 were part of a prospective multicenter study benefitting from funds from *Protocole*
11 *Hospitalier de Recherche Clinique* (PHRC 3964). All patients were immunocompetent.
12 Anterior chamber puncture and serum sampling were conducted before initiating treatment.
13 OT diagnosis was based on positive polymerase chain reaction (PCR) for seven patients and
14 immunoblotting for three. The healthy control patients had been previously operated on for
15 cataracts and were seronegative for *Toxoplasma* antibodies. The anterior chamber puncture
16 was performed at the beginning of the surgical procedure. The protocol was approved by the
17 local ethics committee, and all of the patients provided written informed consent.

18 **Animals**

19 Outbred Swiss-Webster mice were obtained from the *Centre d'Élevage R. Janvier* (Le
20 Genest-Saint-Isle, France). Animals were bred under specific pathogen-free conditions at our
21 laboratory. All experiments were conducted in accordance with the Statement for the Use of
22 Animals in Ophthalmic and Vision Research from the Association for Research in Vision and
23 Ophthalmology (ARVO) under the surveillance of the regional Public Veterinary Health
24 authorities.

25 **Parasites**

26 Cysts of *T. gondii* of the Type II (avirulent) PRU strain were obtained from the brains
27 of previously infected Swiss-Webster mice. Tachyzoites of the *T. gondii* PRU strain were
28 harvested from infected human MRC5 fibroblast cultures.

29 **Experimental schedule**

30 Mice at 4 weeks of age were infected intravitreally in both eyes with 2,000 tachyzoites
31 in 5µl phosphate buffered saline (PBS) using 30-Gauge needles. The precise amount of
32 injected tachyzoites was confirmed by microscopical counting and quantitative PCR. Age-

1 matched control mice received an intravitreal injection of 5µl PBS. In a second experiment,
2 200pg anti-IL-17A mAbs were administered together with the tachyzoites. The corresponding
3 control mice received 200pg of rat IgG2a Ab. Finally, in a third experiment, 200pg IFN-γ
4 mAbs and 200pg IL-17A mAbs (or 200pg of a corresponding control rat IgG2a mAbs) in 5µl
5 PBS were co-administered by the intravitreal route. All antibodies were purchased from
6 Clinisciences (Montrouge, France).

7 Intraocular injections were performed following a sedation procedure using isoflurane
8 inhalation. The mice used in this study were sacrificed by anesthetic overdose at Days 1, 3, 5,
9 or 7 after intravitreal injection. Clinical staging of intraocular inflammation was conducted as
10 previously described [19], and aqueous humor was collected by means of an anterior chamber
11 puncture (approximately 5µL/eye), then pooled and stored in aliquots of 25µl at -80°C until
12 analysis. The eyes were finally enucleated, with the retinas being dissected and then stored at
13 -80°C. Thus, each experimental group consisted of five animals (10 eyes), and all experiments
14 were performed three times.

15 **Quantification of parasite load**

16 DNA was extracted from the whole eye using the QIAamp DNA Tissue Mini Kit
17 (Qiagen, Courtaboeuf, France), eluted with 200µl Qiagen elution buffer, and stored at -20°C.
18 *T. gondii* real-time PCR (RT-PCR) was performed for the *T. gondii* repeated sequence
19 AF487550 [20] on a LightCycler 2.0 (Roche Diagnostics, Mannheim, Germany) using the
20 DNA Master Hybridization Probes Kit (Roche Diagnostics), as previously described [16].

21 **Cytokine measurement in aqueous humor**

22 The Bio-Plex human 27-Plex and mouse 10-Plex Cytokine Panel (Bio-Rad, Marne-la-
23 Coquette, France) assays were used in order to measure cytokine and chemokine levels in
24 AqH. The cytokine and chemokine assay plate layout consisted of one standard in duplicate
25 (1 to 32,000pg/ml), four blank wells, and 20µl duplicates of pooled AqH samples diluted to
26 50µl with BioPlex mouse serum diluent. The BioPlex method was performed as
27 recommended by the manufacturer. Data was analyzed using Bio-Plex Manager TM software
28 V1.1.

29 **Quantitative RT-PCR analysis**

30 To include other potentially interesting cytokines or transcription factors that were not
31 included in the BioPlex kit, we performed quantitative RT-PCR for T-bet, IL-27, Foxp3,

1 ROR γ t, and TGF- β . Retinas were gently homogenized. RNA was extracted using the RNeasy
2 kit (Qiagen) according to the manufacturer's recommendations. One microgram of RNA was
3 then reverse-transcribed using the First-strand cDNA Synthesis Kit (Amersham Biosciences,
4 Piscataway, NJ, USA). Next, the cDNA samples were subjected to RT-PCR (LightCycler®
5 FastStart DNA MasterPLUS SYBR Green I, Roche Applied Sciences) on a capillary-based
6 LightCycler instrument (Roche). An external standard created using the same primer pairs
7 was employed so as to quantify gene expression. The mRNA expression levels were
8 normalized to the levels of hypoxanthine phosphoribosyltransferase (HPRT) and expressed
9 relative to the mRNA levels of the same gene in a non-infected mouse. The following primers
10 were used in this study: mHPRT forward, 5'-GTT GGA TAC AGG CCA GAC TTT GTT G-
11 3'; mHPRT reverse, 5'-GAT TCA ACT TGC GCT CAT CTT AGC C-3'; T-bet forward, 5'-
12 CCT GTT GTG GTC CAA GTT CA-3'; T-bet reverse, 5'-TGC TGC CTT CTG CCT TTC-3';
13 IL-27 forward, 5'-CCT GTT GCT GCT ACC CTT-3'; IL-27 reverse, 5'-TGT GGA CAT AGC
14 CCT GAA C-3'; Foxp3 forward, 5'-GCT GAT CAT GGC TGG GTT GT-3'; Foxp3 reverse,
15 5'-GGC CCT TCT CCA GGA CAG A-3'; ROR γ t forward, 5'-AGG CGG CTT GGA CCA
16 CGA T-3'; ROR γ t reverse, 5'-CGG CCC TGG TTC TCA TCA A-3'; TGF- β forward, 5'-TGG
17 CTT CTA GTG CTG ACG C-3'; TGF- β reverse, 5'-TAG TTT GGA CAG GAT CTG GC-3'.
18

19 **Histopathology and IL-17A immunofluorescence of retinal sections**

20 Eyes were enucleated and immediately fixed in 4% buffered formaldehyde. For
21 histopathology, fixed eyes were embedded in paraffin using an automate (TECK VIP 300).
22 Each piece was serially cut in 10 sections of 4 μ m hematoxylin-eosin stained with a staining
23 machine (DRS 2000, Sakura, Villeneuve d'Ascq, France).

24 For immunofluorescence, cryocut sections of whole eyes were prepared as previously
25 described [21]. In short, fixed eyes were placed in increasing concentrations of sucrose and
26 embedded in Tissue-Tek OCT compound (Sakura Fintek, Villeneuve d'Ascq, France).
27 Thereafter, 15- μ m-thick sections were prepared, incubated in methanol, and quenched with
28 glycine. Sections were incubated with rabbit anti-IL-17A Ab (clone H-132, 2 μ g/ml, Santa
29 Cruz Biotechnology, Santa Cruz, CA) for 2 hours at room temperature, then with Alexa 488
30 conjugated anti-rabbit Ab (10 μ g/ml, Invitrogen, Cergy Pontoise, France) for 45 min, and
31 finally with Hoechst 33342 stain for 1 min. All Abs were diluted in PBS (0.1 % BSA, 0.05 %
32 Tween-20). Between all steps, sections were washed with PBS for 3x5 min. After mounting,

1 fluorescence was visualized on an Axio-observer Z1 HSDI epifluorescence microscope (Zeiss,
2 Le Pecq, France) and evaluated with AxioVision v5 software (Zeiss). For colocalization
3 experiments, slides were incubated simultaneously with anti-IL-17A and goat anti-vimentin
4 (Santa Cruz Biotechnology) Abs, then with Alexa 488 conjugated anti-goat Ab and Alexa 546
5 conjugated anti-rabbit Ab (both Invitrogen) using the same protocol as described above.
6 Fluorescence was visualized on a Leica SR5 confocal microscope and evaluated using Leica
7 LAS imaging analysis software.

8 **Statistical analysis**

9 In the human study, values were given as individual cytokine or chemokine levels plus
10 medians. Statistical analysis was performed using the non-parametric Mann-Whitney test. In
11 mouse studies, values were expressed as mean±standard deviation (SD) of the three
12 independent experiments. The statistical evaluation of the intraocular inflammation grading
13 was performed using Student's *t*-test. The two-way *ANOVA* test was used to compare the
14 mean titers of immune mediators obtained by RT-PCR and BioPlex analysis in the groups of
15 mice. All statistical analyses and graphs were performed using the GraphPad Prism software
16 Version 5 (GraphPad Software, San Diego, CA). $P < 0.05$ was considered statistically
17 significant.

18

19 **Results**

20 **Acute ocular *Toxoplasma* infection in humans was associated with an inflammatory** 21 **cytokine profile**

22 A large panel of immune mediators was upregulated in the infected eyes, including
23 cytokines of the Th1 (IL-2, IFN- γ) and Th2 (IL-13, but to a lesser extent) pathways, as well as
24 inflammatory (IL-6, IL-17, MCP-1) and down-regulating cytokines (IL-10). In contrast, TNF-
25 α was not upregulated. In addition, we confirmed the strong upregulation of IL-17 in OT
26 patients (Figure 1). All other cytokines and chemokines were below the detection limit.

27 **Intraocular *T. gondii* injection induced measurable inflammation**

1 As shown in Figure 2A, the *T. gondii* injection rapidly induced intraocular
2 inflammation, the differences between the infected and sham-infected mice being highly
3 significant ($p < 0.001$) throughout the experiment.

4 **Infection induced local inflammatory and anti-inflammatory reactions**

5 Several cytokines of the Th1- and Th17-type reactions as well as regulatory cytokines,
6 such as IL-10, were upregulated upon infection. No difference was visible between Days 3
7 and 7, with the exception of IL-2, which was absent at the latter time point (Figure 3).

8 IL-27 and TGF- β levels were significantly increased in the infected eyes. T-bet was
9 markedly enhanced, thus confirming the initiation of a strong Th1 response, in line with our
10 cytokine data. Additionally, the up-regulation of inflammatory cytokines was mirrored by the
11 enhanced ROR γ t transcription (Figure 4).

12 **IL-17A neutralization improved intraocular inflammation due to *T. gondii* injection and** 13 **enhanced pathogen control**

14 Simultaneous injections of parasites and neutralizing antibodies were performed with
15 the aim of abrogating early IL-17A and its functional role in the pathological development of
16 the disease. Intraocular inflammation following the intravitreal injection of IL-17A mAb was
17 significantly lower at Days 1, 3, and 5 compared to the injection of a rat IgG2a control Ab
18 (Figure 2B). This difference disappeared at Day 7. Using the control mAb, the ocular parasite
19 load started to increase exponentially after Day 1 until the end of the experiment. Following
20 the injection of anti-IL-17A mAbs at the same time as *T. gondii* tachyzoites, parasite
21 multiplication was not able to be completely prevented, although it was significantly delayed
22 (Figure 2C).

23 **IL-17A neutralization changed the cytokine balance in aqueous humor**

24 AqH levels of the inflammatory mediators, IL-6 and MCP-1, were decreased with
25 anti-IL-17A mAbs as compared to the corresponding IgG2a control. In addition, the Th1
26 cytokines IL-2 (at Day 3) and IFN- γ showed increased levels with anti-IL-17A mAbs, while
27 TNF- α levels did not significantly differ. Surprisingly, IL-10 was down-regulated, while IL-
28 13 was absent (Figures 5A and 5B).

29 **Quantitative RT-PCR analysis revealed a shift towards T regulatory pathways**

1 While the regulating cytokine TGF- β was slightly less expressed with anti-IL-17A
2 mAbs, the anti-inflammatory IL-27 showed markedly enhanced mRNA levels upon IL-17A
3 neutralization. The latter finding was mirrored in the enhanced expression of *Foxp3* mRNA.
4 The highly enhanced *t-bet* expression was in line with the higher IFN- γ levels, thus pointing
5 to an influx of Th1 cells. In contrast, the expression of *ROR γ T* was not affected (Figure 6).

6 **Concomitant neutralization of IFN- γ reversed the effect of anti-IL-17A treatment**

7 The neutralization of IFN- γ and IL-17A led to an increased inflammation (Figure 2B).
8 Similarly, parasite multiplication almost returned to its original level with IFN- γ and IL-17A
9 neutralization (Figure 2C).

10 **IL-17A was produced in retinal cells**

11 Retinas of both non-infected and infected mice stained positive for IL-17A (Fig. 7A).
12 The wide distribution of IL-17A producing cells, mainly located in the ganglion and nuclear
13 layers, suggested resident cells rather than infiltrating leukocytes. Staining was considerably
14 more intense in the retinas of infected mice, being extended to transversal cells. On account of
15 this staining of transversal fibers, we undertook a colocalization study of IL-17A and
16 vimentin, a marker for Muller cells (Fig. 7B). A large colocalization of IL-17 and Muller cells
17 was observed, in addition to some IL-17 production in other cell types that did not express
18 vimentin.

1 Discussion

2 Understanding the immunopathological mechanisms involved in OT is a prerequisite
3 for developing targeted pharmaceutical interventions. However, due to our limited access to
4 human ocular tissues and on account of the variable ocular affections following oral infection
5 in animal models, little data is available. This is particularly true when investigating early
6 inflammatory responses and cytokine production.

7 In a recent retrospective study [14], we found a characteristic local cytokine profile in
8 human OT, which notably included IL-17A overexpression. In order to obtain more precise
9 data, we conducted a prospective study so as to establish ocular cytokine and chemokine
10 levels in clinically well-defined patients in French hospitals. The confirmed presence of IL-
11 17A in infected eyes is of particular interest, as this cytokine is known to induce and mediate
12 proinflammatory responses and autoimmune diseases. The role of IL-17A in infectious
13 diseases is ambiguous, varying between anti-pathogenic activity and tissue destruction. IL-17
14 and the corresponding inflammatory response have already been reported during *T. gondii*
15 infections [5, 6, 22]. In contrast, there is a considerable discrepancy in terms of the anti-
16 parasitic effect of IL-17. Different studies have revealed contradictory results. The focus on
17 different organs could be one explanation. In addition, numerous studies confirmed the central
18 role of Th17-type cytokines in autoimmune pathology [11, 23], although they may be
19 beneficial in certain infectious diseases [24]. However, the eye presents a particular
20 immunosuppressive environment [25]. Retinal pigment epithelium and probably other cell
21 types confer tolerance to activated T cells either directly or via the induction of Treg cells [26,
22 27].

23 In our model involving the direct intraocular injection of tachyzoites of the avirulent
24 type-II PRU strain of *T. gondii*, which mimics the natural pathology in Europe, we
25 demonstrated the deleterious role of IL-17A in terms of pathology and parasite control. We
26 also observed another increase in intraocular inflammation at Day 7. This increase may have
27 been due to two major inflammatory mediator cytokines, IL-6 and MCP-1, which deserve
28 further investigation. T regulatory pathways were increased by IL-17A neutralization, as
29 shown by the increased *IL-27* and *FoxP3* expression. It would be interesting to know whether
30 existing FoxP3⁺ T cells were attracted to the eye or changed their phenotype *in situ*. Both
31 direct conversion [27] and peripheral induction of Treg cells by locally primed antigen-

1 presenting cells [28] were previously reported. Keeping in mind the direct antagonism
2 between IL-17 and IL-27 [29], which was also shown in a *T. gondii* infection setting [5], this
3 up-regulation is not surprising.

4 Our immunofluorescence images suggested the early IL-17A production by resident
5 retinal cells rather than infiltrating T cells. The positive staining in non-infected retinas
6 confirms this interpretation. This is somewhat surprising, as IL-17 production is generally
7 attributed to T cells by activating the transcription factor ROR γ t [30]. However, cells of the
8 innate immune system have been recently recognized as important factors in the rapid onset
9 of inflammatory responses by IL-17 secretion [31]. The observed distribution and early
10 secretion of IL-17A in the eye led us to suspect that resident cells, such as glial cells and/or
11 astrocytes, may be responsible for this early production of IL-17A, as already reported in the
12 brain [32]. Although the retina remains poorly explored, local IL-17 production was observed
13 in a rat model of autoimmune uveitis and then localized to astrocytes based on morphological
14 evidence [33]. Intriguingly, our observed production pattern corresponded with IL-27
15 production patterns in autoimmune uveitis [11]. It would be interesting to investigate the
16 interplay between inflammatory and anti-inflammatory actions in the same cells.

17 Whether the up-regulation of IL-27 is directly responsible for the increased Th1
18 response and, in particular, IFN- γ production remains uncertain during OT. IFN- γ is
19 undoubtedly the central player in anti-toxoplasmic immunity [34]. Accordingly, when we
20 neutralized IFN- γ at the same time as IL-17A, we found that parasite proliferation nearly
21 reached this level without any neutralizing antibodies. More surprisingly, an early reduction
22 in ocular pathology was equally abrogated. Obviously, IFN- γ may suppress other factors
23 responsible for the disease besides IL-17; in fact, the IL-22 – IL-23 axis was recently
24 described as a pathology factor independent from IL-17 in the intestine during *T. gondii*
25 infection [35, 36]. Further studies are required to fully describe this pathological reaction in
26 the ocular environment and elucidate the interaction between anti-parasitic and pathological
27 effects, as well as between Th1- and Th17-type responses in the eye.

28 In summary, we established a pathogenic role for local IL-17A in OT. Our results
29 relate to the relatively benign Type II strain, predominant in Europe and North America,
30 which induces IL-17 production in mice models. It would be of interest to analyze the
31 inflammatory cytokines in South American patients, harboring more virulent strains [37-39].

1 The understanding of immunopathological OT events may open new and targeted approaches
2 to immune therapy. The increasing efficacy and safety of intravitreal injections in conjunction
3 with the development of pharmacotherapies has led to a recent surge in the use of this
4 technique for the administration of various pharmacotherapies in numerous diseases [40]. As
5 it was suggested that intravitreal drug application was likely to achieve therapeutic levels
6 locally, resulting in prolonged effective concentrations, intravitreal injection may be used in
7 toxoplasmic retinochoritidis in order to decrease inflammatory processes. These findings open
8 new *in vivo* therapeutic approaches based on the repression of the Th17 pathway via IL-17A
9 mAbs.

10

11 **Acknowledgements**

12 We would like to thank Dr Bernard Peltre (Institut de Dermatologie, Strasbourg,
13 France) and Elise Rochet for performing the cryocut sections. We are grateful to Daniel
14 Keller, Sylvie Matern, and Rachel Huber for their valuable technical assistance.

15

1 **References**

- 2 1. Holland GN. Ocular toxoplasmosis: a global reassessment. Part I: epidemiology and course
3 of disease. *Am J Ophthalmol* 2003;136:973-88
- 4 2. Holland GN. Ocular toxoplasmosis: a global reassessment. Part II: disease manifestations
5 and management. *Am J Ophthalmol* 2004;137:1-17
- 6 3. Garweg JG, Candolfi E. Immunopathology in ocular toxoplasmosis: facts and clues. *Mem*
7 *Inst Oswaldo Cruz* 2009;104:211-20
- 8 4. de-la-Torre A, Rios-Cadavid AC, Cardozo-Garcia CM and Gomez-Marin JE. Frequency
9 and factors associated with recurrences of ocular toxoplasmosis in a referral centre in
10 Colombia. *Br J Ophthalmol* 2009;93:1001-4
- 11 5. Stumhofer JS, Laurence A, Wilson EH, et al. Interleukin 27 negatively regulates the
12 development of interleukin 17-producing T helper cells during chronic inflammation of the
13 central nervous system. *Nat Immunol* 2006;7:937-45
- 14 6. Kelly MN, Kolls JK, Happel K, et al. Interleukin-17/interleukin-17 receptor-mediated
15 signaling is important for generation of an optimal polymorphonuclear response against
16 *Toxoplasma gondii* infection. *Infect Immun* 2005;73:617-21
- 17 7. Afzali B, Lombardi G, Lechler RI and Lord GM. The role of T helper 17 (Th17) and
18 regulatory T cells (Treg) in human organ transplantation and autoimmune disease. *Clin Exp*
19 *Immunol* 2007;148:32-46
- 20 8. Miyamoto M, Emoto M, Emoto Y, et al. Neutrophilia in LFA-1-deficient mice confers
21 resistance to listeriosis: possible contribution of granulocyte-colony-stimulating factor and IL-
22 17. *J Immunol* 2003;170:5228-34
- 23 9. Ye P, Rodriguez FH, Kanaly S, et al. Requirement of interleukin 17 receptor signaling for
24 lung CXC chemokine and granulocyte colony-stimulating factor expression, neutrophil
25 recruitment, and host defense. *J Exp Med* 2001;194:519-27
- 26 10. Kuiper JJ, Mutis T, de Jager W, de Groot-Mijnes JD and Rothova A. Intraocular
27 Interleukin-17 and Proinflammatory Cytokines in HLA-A29-Associated Birdshot
28 Chorioretinopathy. *Am J Ophthalmol* 2011;152:177-182 e1
- 29 11. Amadi-Obi A, Yu CR, Liu X, et al. TH17 cells contribute to uveitis and scleritis and are
30 expanded by IL-2 and inhibited by IL-27/STAT1. *Nat Med* 2007;13:711-8
- 31 12. Ke Y, Sun D, Jiang G, Kaplan HJ and Shao H. IL-22-Induced Regulatory CD11b⁺ APCs
32 Suppress Experimental Autoimmune Uveitis. *J Immunol* 2011;187:2130-9

- 1 13. Lee YS, Amadi-Obi A, Yu CR and Egwuagu CE. Retinal cells suppress intraocular
2 inflammation (uveitis) through production of interleukin-27 and interleukin-10. *Immunology*
3 2011;132:492-502
- 4 14. Lahmar I, Abou-Bacar A, Abdelrahman T, et al. Cytokine profiles in toxoplasmic and
5 viral uveitis. *J Infect Dis* 2009;199:1239-49
- 6 15. Gaddi PJ, Yap GS. Cytokine regulation of immunopathology in toxoplasmosis. *Immunol*
7 *Cell Biol* 2007;85:155-9
- 8 16. Lahmar I, Guinard M, Sauer A, et al. Murine neonatal infection provides an efficient
9 model for congenital ocular toxoplasmosis. *Exp Parasitol* 2010;124:190-6
- 10 17. Jones LA, Alexander J and Roberts CW. Ocular toxoplasmosis: in the storm of the eye.
11 *Parasite Immunol* 2006;28:635-42
- 12 18. Sauer A, Lahmar I, Scholler M, et al. [Development of murine models of ocular
13 toxoplasmosis and preliminary results of ocular inflammatory transcriptome]. *J Fr Ophtalmol*
14 2009;32:742-9
- 15 19. Lu F, Huang S and Kasper LH. Interleukin-10 and pathogenesis of murine ocular
16 toxoplasmosis. *Infect Immun* 2003;71:7159-63
- 17 20. Reischl U, Bretagne S, Kruger D, Ernault P and Costa JM. Comparison of two DNA
18 targets for the diagnosis of Toxoplasmosis by real-time PCR using fluorescence resonance
19 energy transfer hybridization probes. *BMC Infect Dis* 2003;3:7
- 20 21. Charles E, Joshi S, Ash JD, et al. CD4 T-cell suppression by cells from *Toxoplasma*
21 *gondii*-infected retinas is mediated by surface protein PD-L1. *Infect Immun* 2010;78:3484-92
- 22 22. Guiton R, Vasseur V, Charron S, et al. Interleukin 17 receptor signaling is deleterious
23 during *Toxoplasma gondii* infection in susceptible BL6 mice. *J Infect Dis* 2010;202:427-35
- 24 23. Weaver CT, Harrington LE, Mangan PR, Gavrieli M and Murphy KM. Th17: an effector
25 CD4 T cell lineage with regulatory T cell ties. *Immunity* 2006;24:677-88
- 26 24. O'Quinn DB, Palmer MT, Lee YK and Weaver CT. Emergence of the Th17 pathway and
27 its role in host defense. *Adv Immunol* 2008;99:115-63
- 28 25. Streilein JW. Ocular immune privilege: the eye takes a dim but practical view of
29 immunity and inflammation. *J Leukoc Biol* 2003;74:179-85
- 30 26. Horie S, Sugita S, Futagami Y, Yamada Y and Mochizuki M. Human retinal pigment
31 epithelium-induced CD4⁺CD25⁺ regulatory T cells suppress activation of intraocular effector
32 T cells. *Clin Immunol* 2010;136:83-95

- 1 27. Sugita S, Horie S, Nakamura O, et al. Retinal pigment epithelium-derived CTLA-2alpha
2 induces TGFbeta-producing T regulatory cells. *J Immunol* 2008;181:7525-36
- 3 28. Kitaichi N, Namba K and Taylor AW. Inducible immune regulation following
4 autoimmune disease in the immune-privileged eye. *J Leukoc Biol* 2005;77:496-502
- 5 29. Batten M, Li J, Yi S, et al. Interleukin 27 limits autoimmune encephalomyelitis by
6 suppressing the development of interleukin 17-producing T cells. *Nat Immunol* 2006;7:929-
7 36
- 8 30. Ivanov, II, McKenzie BS, Zhou L, et al. The orphan nuclear receptor RORgammat directs
9 the differentiation program of proinflammatory IL-17+ T helper cells. *Cell* 2006;126:1121-33
- 10 31. Cua DJ, Tato CM. Innate IL-17-producing cells: the sentinels of the immune system. *Nat*
11 *Rev Immunol* 2010;10:479-89
- 12 32. Kawanokuchi J, Shimizu K, Nitta A, et al. Production and functions of IL-17 in microglia.
13 *J Neuroimmunol* 2008;194:54-61
- 14 33. Jia X, Hu M, Wang C, et al. Coordinated gene expression of Th17- and Treg-associated
15 molecules correlated with resolution of the monophasic experimental autoimmune uveitis.
16 *Mol Vis* 2011;17:1493-507
- 17 34. Yap GS, Sher A. Cell-mediated immunity to *Toxoplasma gondii*: initiation, regulation and
18 effector function. *Immunobiology* 1999;201:240-7
- 19 35. Munoz M, Heimesaat MM, Danker K, et al. Interleukin (IL)-23 mediates *Toxoplasma*
20 *gondii*-induced immunopathology in the gut via matrixmetalloproteinase-2 and IL-22 but
21 independent of IL-17. *J Exp Med* 2009;206:3047-59
- 22 36. Wilson MS, Feng CG, Barber DL, et al. Redundant and pathogenic roles for IL-22 in
23 mycobacterial, protozoan, and helminth infections. *J Immunol* 2010;184:4378-90
- 24 37. Fekkar A, Ajzenberg D, Bodaghi B, et al. Direct genotyping of *Toxoplasma gondii* in
25 ocular fluid samples from 20 patients with ocular toxoplasmosis: predominance of type II in
26 France. *J Clin Microbiol* 2011
- 27 38. Melo MB, Jensen KD and Saeij JP. *Toxoplasma gondii* effectors are master regulators of
28 the inflammatory response. *Trends Parasitol* 2011
- 29 39. Sauer A, de la Torre A, Gomez-Marin J, et al. Prevention of retinochoroiditis in
30 congenital toxoplasmosis: Europe versus South America. *Pediatr Infect Dis J* 2011;30:601-3
- 31 40. Tolentino M. Systemic and ocular safety of intravitreal anti-VEGF therapies for ocular
32 neovascular disease. *Surv Ophthalmol* 2011;56:95-113

33

1

2 **Figure legends**

3 **Figure 1:** Cytokine and chemokine patterns in the aqueous humor of patients with acute
4 ocular toxoplasmosis (n=10) compared to control cataract patients (n=10). The dosage of
5 immune mediators was performed using a 27-plex BioPlex assay in duplicates of 50µl of
6 aqueous humor. The horizontal dashes represents the median (ns, not significant, * $p<0.05$,
7 ** $p<0.01$, *** $p<0.001$)

8 **Figure 2:** (A) Intraocular infection with the avirulent PRU strain of *T. gondii* rapidly induces
9 local inflammation. Intraocular inflammation was graded at Days 1, 3, 5, and 7 following an
10 intravitreal injection of PBS or 2000 *T. gondii* tachyzoites. Values are expressed as mean ±
11 SD of 30 eyes (five mice per experiment in three replicates). (B) Interleukin (IL)-17A
12 neutralization diminished the pathology. Intraocular inflammation was graded at Days 1, 3, 5,
13 and 7 following the intravitreal injection of 2000 *T. gondii* tachyzoites and concomitant
14 injection of rat IgG2a or anti-IL-17A Ab. Concomitant neutralization of IFN-γ reversed the
15 effect of anti-IL-17A treatment. Values are expressed as mean ± SD of 30 eyes (five mice per
16 experiment in three replicates). (C) Ocular parasite multiplication was reduced following IL-
17 17A neutralization. Parasites were quantified in enucleated eyes by DNA extraction and real-
18 time polymerase chain reaction following intravitreal injection of 2000 *T. gondii* tachyzoites
19 and concomitant injection of rat IgG2a or anti-IL-17A mAb. Neutralization of IFN-γ at the
20 same time as IL-17A resulted in enhanced parasite load at Day 7. Values are expressed as
21 mean ± SD of three independent experiments (** $p<0.01$, *** $p<0.001$)

22 **Figure 3:** A large panel of cytokines and chemokines was upregulated following intraocular
23 infection. Cytokine levels in aqueous humor were measured by BioPlex assay at Day 3 (A) or
24 7 (B) following the intravitreal injection of 2000 *T. gondii* tachyzoites. Values are expressed
25 as mean ± SD of three independent experiments (* $p<0.05$, ** $p<0.01$, *** $p<0.001$)

26 **Figure 4:** Retinal gene transcript levels of several transcription factors and cytokines
27 increased following infection. Mice were injected intravitreally with PBS or 2000 *T. gondii*
28 tachyzoites. Quantitative real-time polymerase chain reaction analysis was performed in pools
29 of the retinas, with five mice per group. Values are expressed as mean ± SD of three
30 independent experiments (** $p<0.01$, *** $p<0.001$)

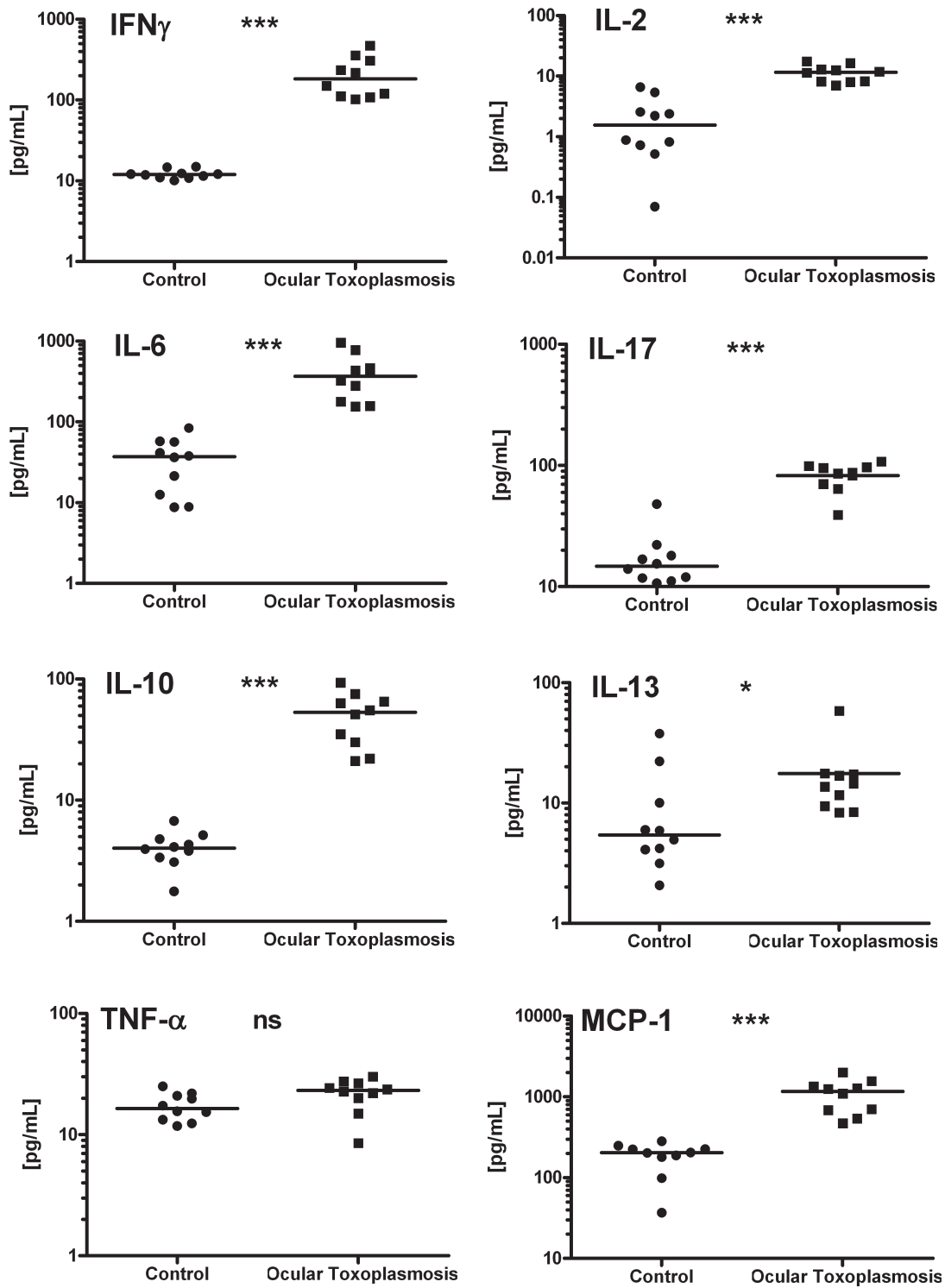
1 **Figure 5:** Interleukin (IL)-17A neutralization augmented Th1-type cytokines. Cytokine levels
2 in aqueous humor were measured by BioPlex assay at Day 3 (A) or 7 (B) after intravitreal
3 injection of 2000 *T. gondii* tachyzoites and concomitant injection of rat IgG2a or anti-IL-17A
4 mAb. Values are expressed as mean \pm SD of three independent experiments (* p <0.05,
5 ** p <0.01, *** p <0.001)

6 **Figure 6:** Gene expression analysis revealed increased T regulatory pathways. Mice were
7 injected intravitreally with 2000 *T. gondii* tachyzoites and simultaneously with rat IgG2a or
8 anti-IL-17A Ab. Quantitative real-time polymerase chain reaction analysis was performed in
9 pools of the retinas, with five mice per group. Values are expressed as mean \pm SD of three
10 independent experiments (* p <0.05, ** p <0.01, *** p <0.001)

11 **Figure 7:** (A) Immunofluorescence detection of IL-17A in retinal sections. Cryocut sections
12 of non-infected and *T. gondii* infected retinas at Day 7 post-injection were incubated with
13 anti-IL-17A Ab, Alexa-488 conjugated secondary Ab, and Hoechst 33342 stain. To assess
14 background staining, only secondary Ab stained sections are shown. GCL, ganglion cell
15 layer; INL, inner nuclear layer; ONL, outer nuclear layer; PHR, photoreceptors; RPE, retinal
16 pigmented endothelium. (B) Colocalization study of vimentin (Muller cells) and IL-17A in *T.*
17 *gondii* infected retinas at Day 7 post-injection, as described in the Materials and Methods
18 section.

1 Figure 1

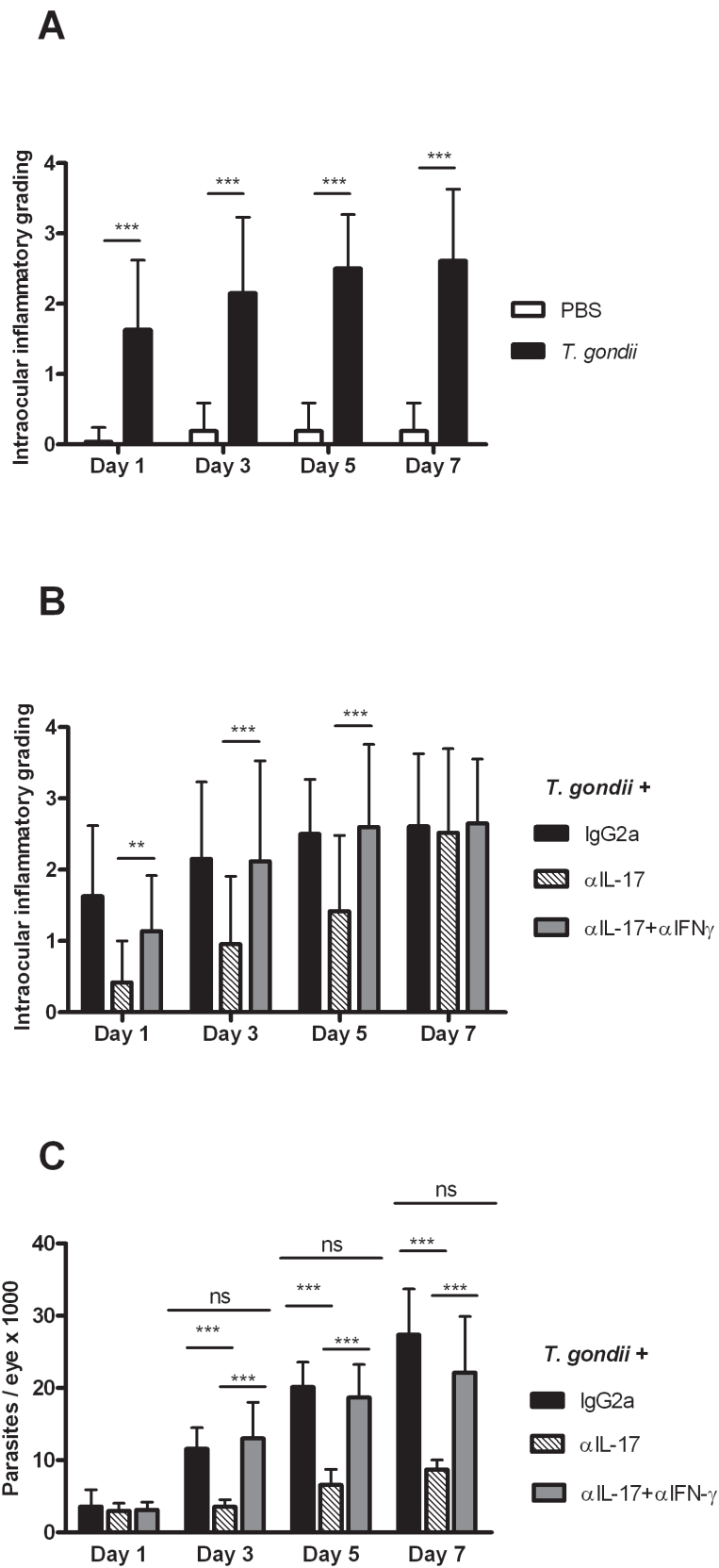
2



3

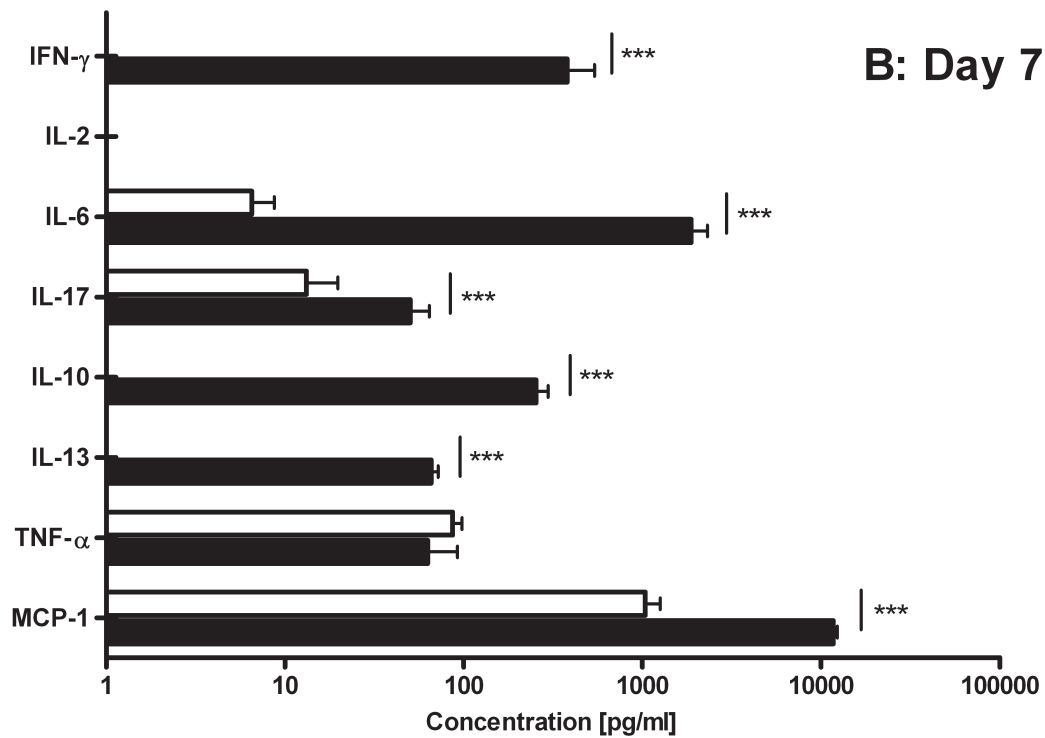
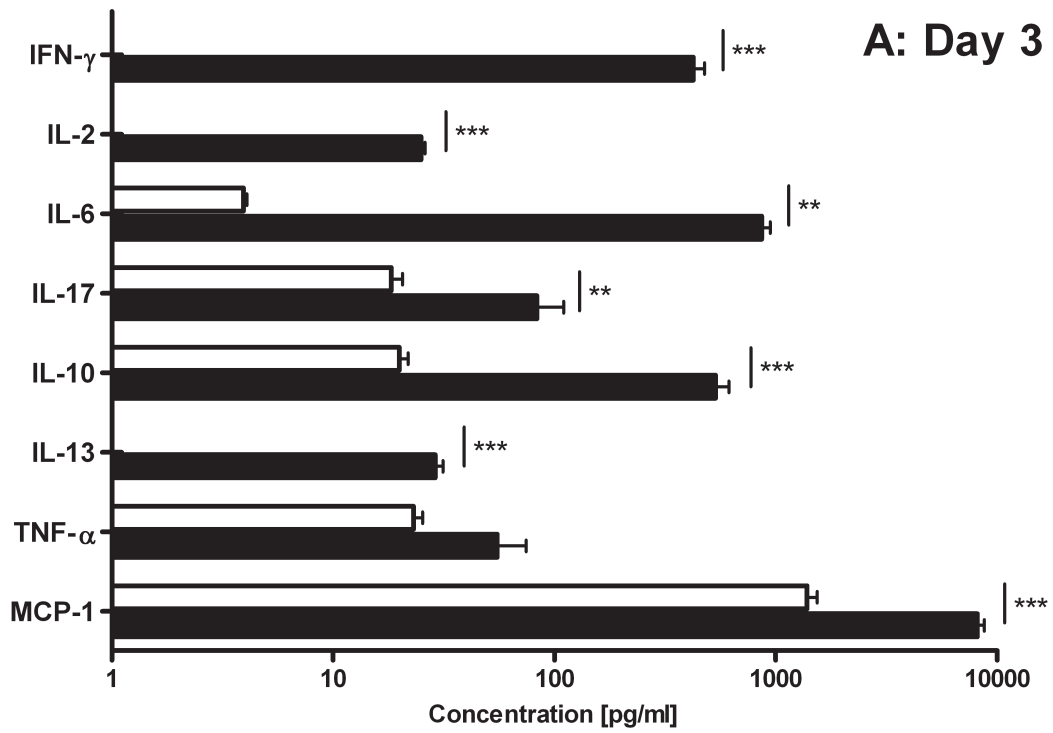
4

1 Figure 2



2

1 Figure 3

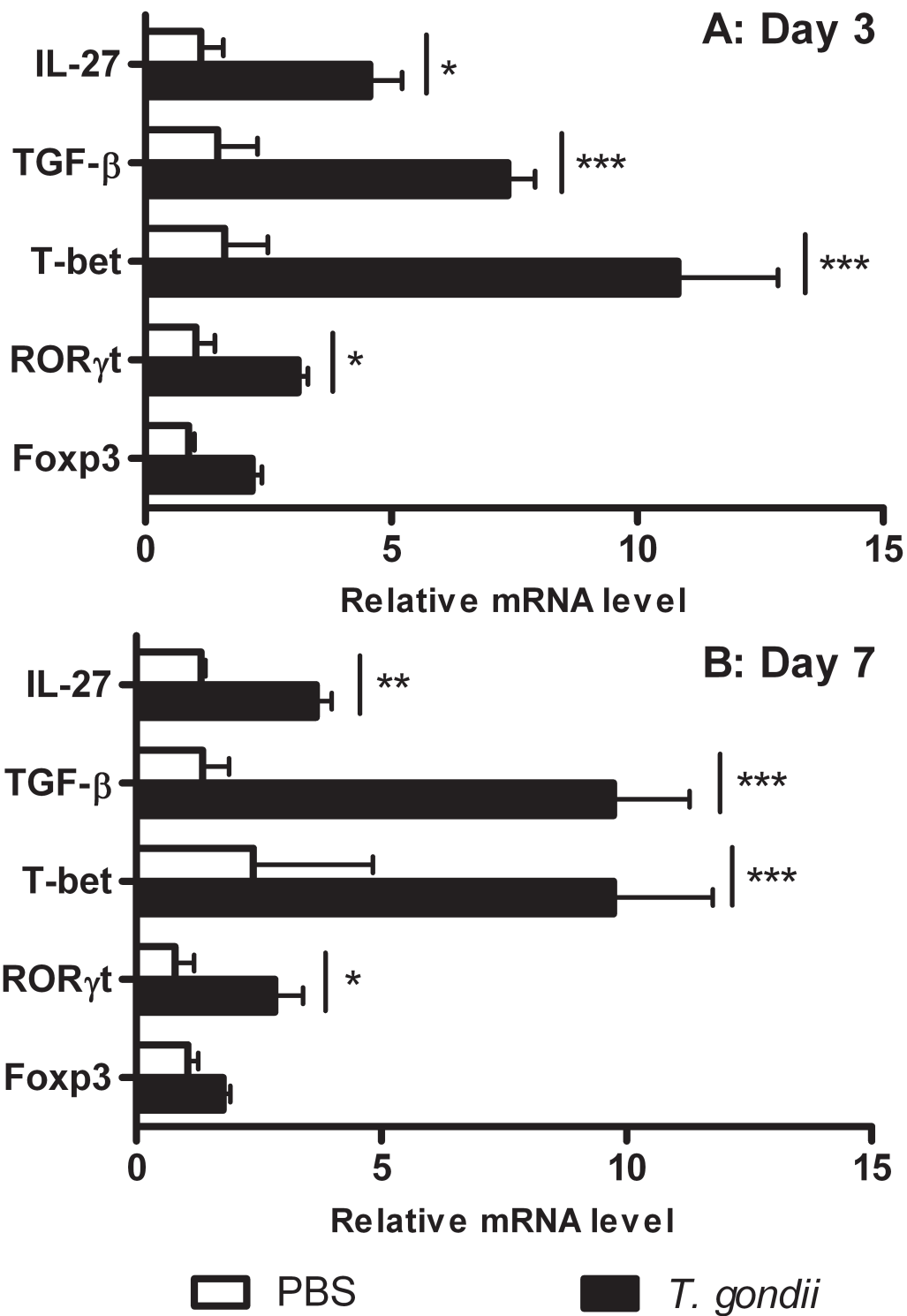


□ PBS ■ *T. gondii*

2

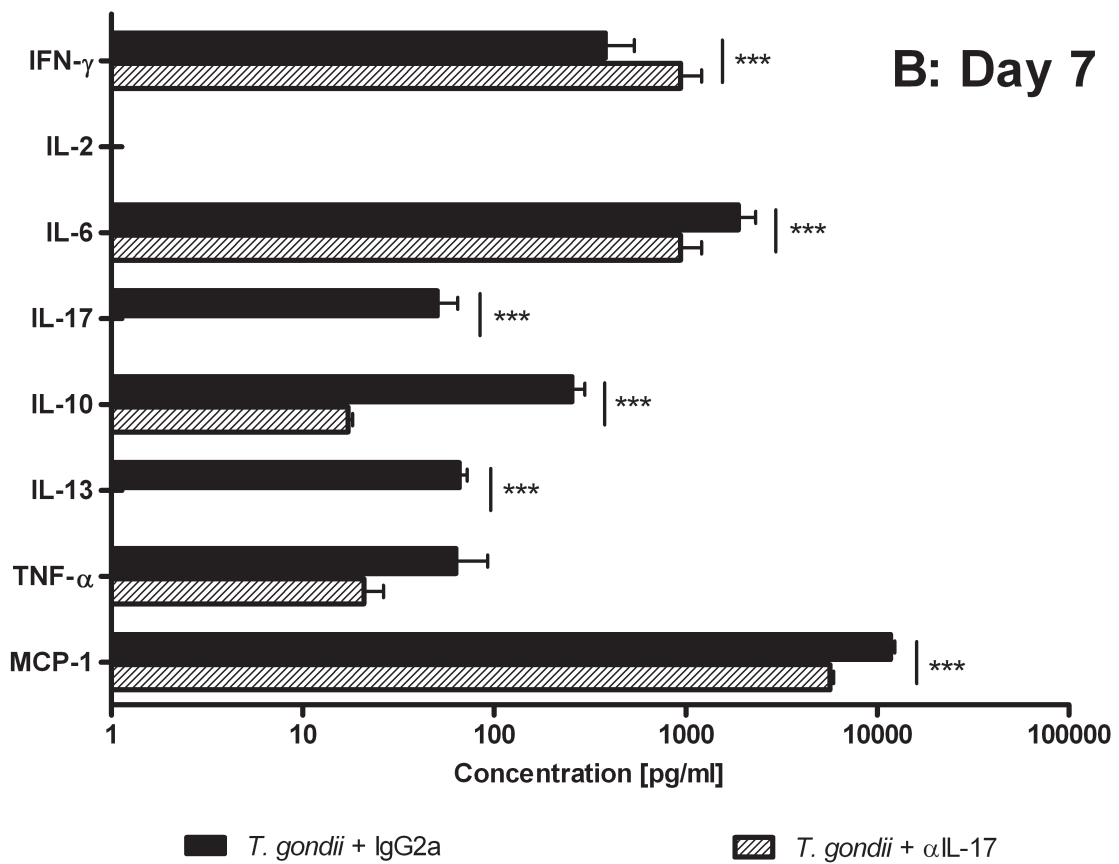
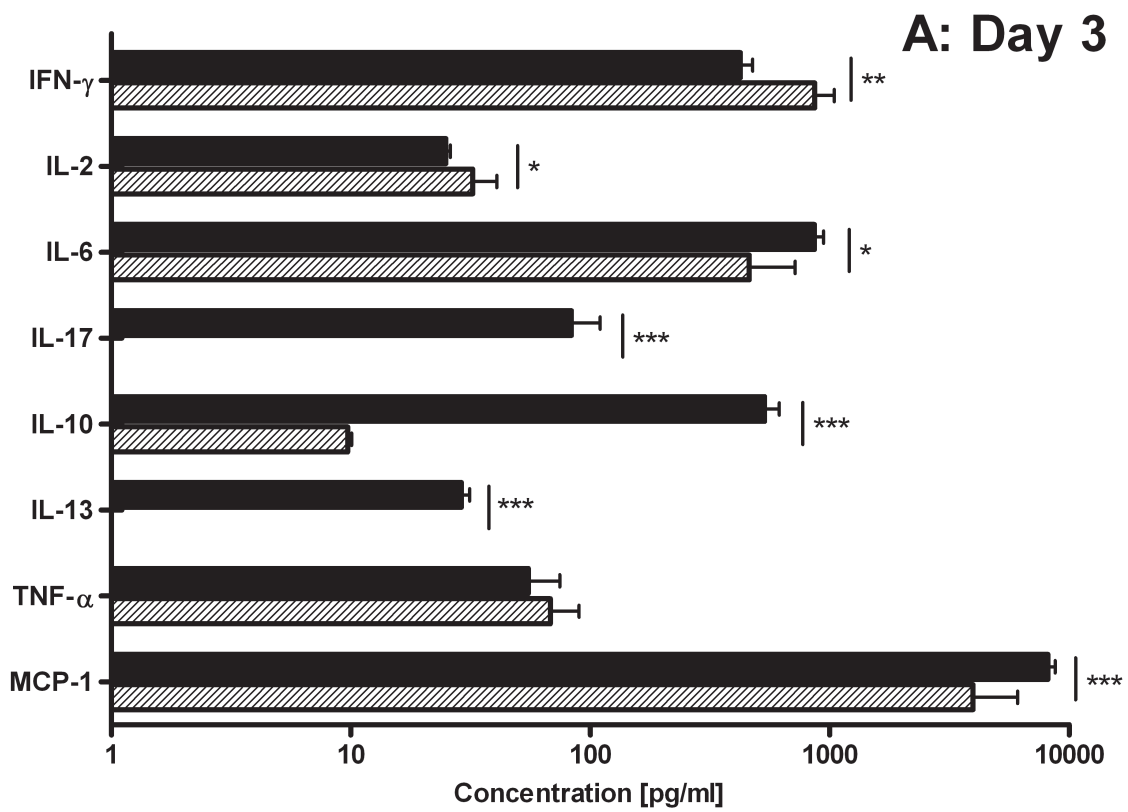
3

1 Figure 4

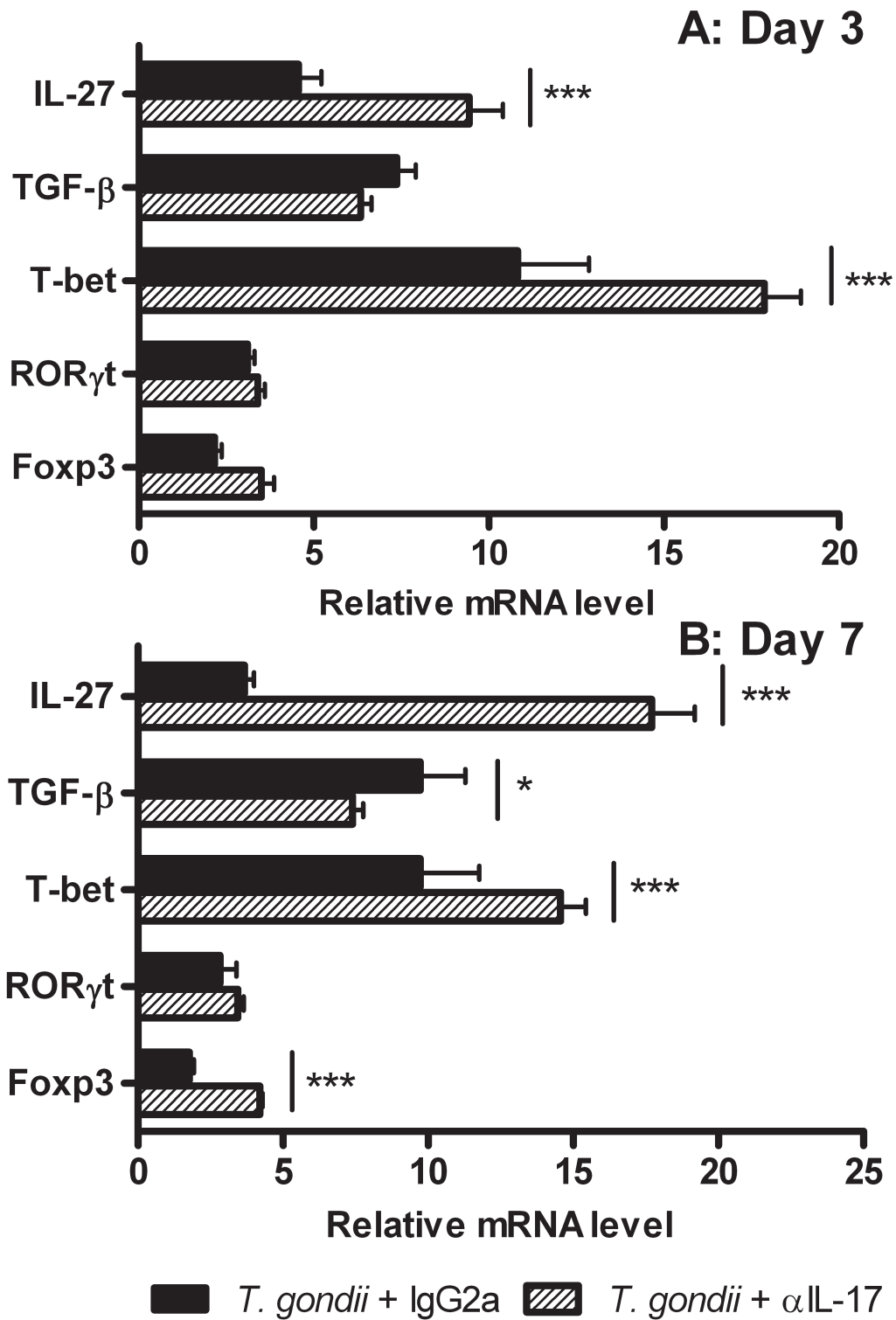


2
3

1 **Figure 5**

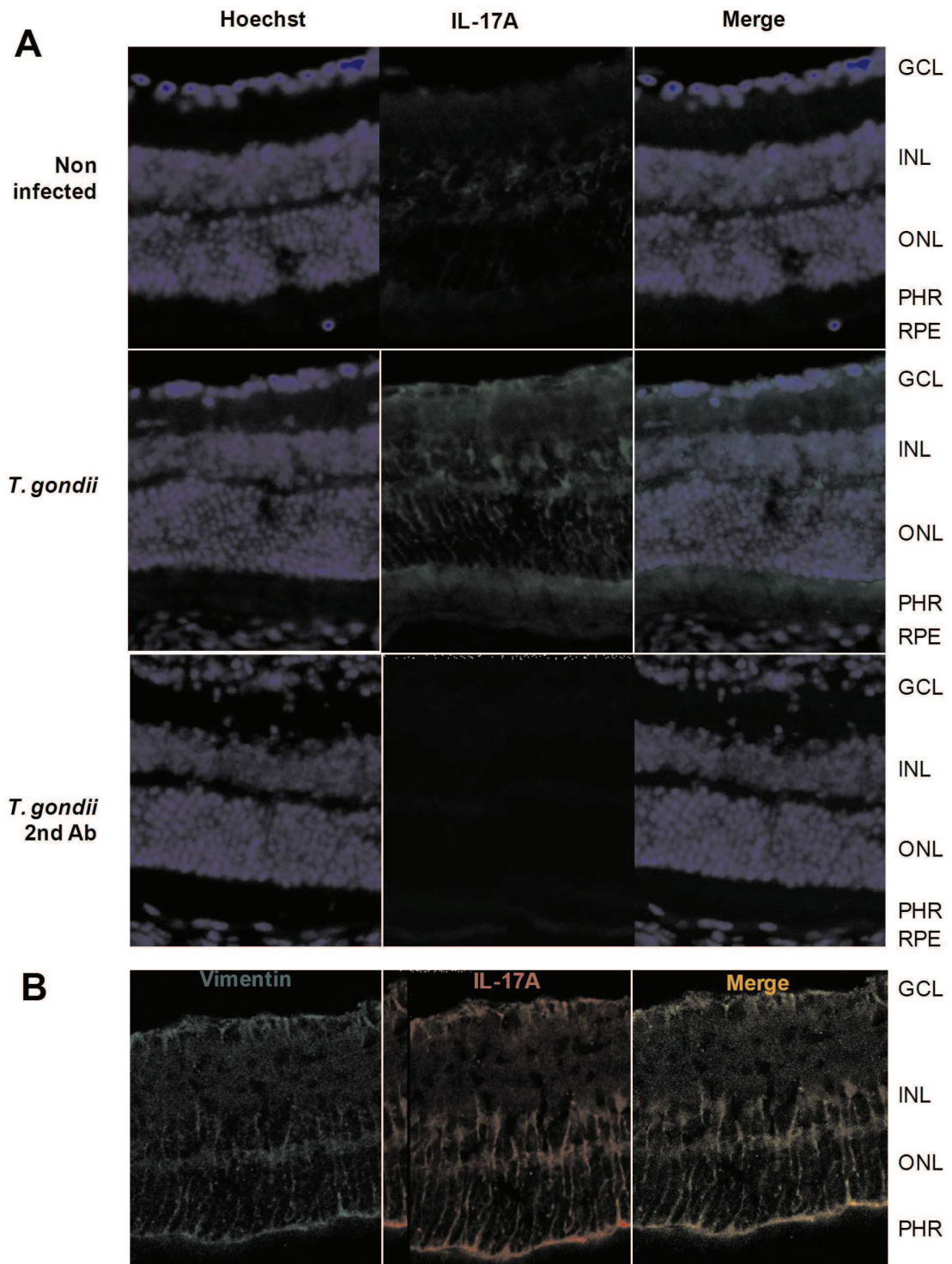


1 Figure 6



2
3
4

1 **Figure 7**



2
3