



# Thérapies lasers focales du cancer de prostate guidées par l'image

Pierre Colin

## ► To cite this version:

Pierre Colin. Thérapies lasers focales du cancer de prostate guidées par l'image. Médecine humaine et pathologie. Université du Droit et de la Santé - Lille II, 2012. Français. NNT : 2012LIL2S018 . tel-00789713

**HAL Id: tel-00789713**

**<https://theses.hal.science/tel-00789713>**

Submitted on 18 Feb 2013

**HAL** is a multi-disciplinary open access archive for the deposit and dissemination of scientific research documents, whether they are published or not. The documents may come from teaching and research institutions in France or abroad, or from public or private research centers.

L'archive ouverte pluridisciplinaire **HAL**, est destinée au dépôt et à la diffusion de documents scientifiques de niveau recherche, publiés ou non, émanant des établissements d'enseignement et de recherche français ou étrangers, des laboratoires publics ou privés.

Université de Lille 2  
École Doctorale Biologie Santé de Lille (EDBSL)

THÈSE

**Pour l'obtention du grade de**

Docteur de l'Université de Lille 2

Spécialité : THERAPEUTIQUES

**Thérapies Laser focales du cancer de prostate guidées par  
l'image**

**Image-Guided focal Laser therapies for prostate cancer**

Présentée par

Pierre COLIN

Le 26/09/2012

Laboratoire d'accueil : INSERM U703

Devant le Jury composé par :

Jean-Yves Chapelon,	Directeur de Recherche, Directeur de laboratoire, INSERM 1032, Lyon	(Rapporteur)
Patrice Jichlinski	Professeur d'Urologie, Centre Hospitalo-Universitaire Vaudois, Lausanne, Suisse	(Rapporteur)
Eric Barret	Docteur en médecine, Service d'Urologie, Institut Montsouris, Paris	(Examineur)
Serge Mordon	Directeur de Recherche, Directeur du Laboratoire, INSERM U703, Loos	(Examineur)
Arnauld Villers	Professeur des Universités, Praticien Hospitalier, Service d'Urologie, Hôpital Claude Huriez, CHRU Lille	(Co-directeur de thèse)
Nacim Betrouni	Chargé de Recherche, INSERM U703, Loos	(Co-directeur de thèse)

*A mon épouse Véronique pour son soutien indéfectible et sa patience,*  
*A mes enfants Noé et Alex,*  
*A ma famille,*  
*A mes amis et plus spécialement à Adil et Pierre pour leur collaboration à*  
*ce projet,*  
*A l'équipe de l'U703.*



## Résumé :

Devant l'augmentation de l'incidence des cancers de prostate de faible risque, les thérapies focales apparaissent comme une alternative séduisante entre la surveillance active et les traitements radicaux classiques. Les thérapies Laser (Thérapie photodynamique [PDT] et thermothérapie laser interstitielle [LITT]) pourraient être des modalités d'application de cette thérapie focale.

Dans la *première partie* de cette thèse, nous discutons du concept de thérapie focale, et de la place des thérapies Laser par rapport aux différentes autres modalités énergétiques. Le *premier chapitre* de cette partie est consacré à l'émergence de la thérapie focale, à ses bases histopathologiques et à l'importance de l'imagerie dans son application. L'échographie et l'imagerie par résonance magnétique (IRM) représentent des outils indispensables pour l'aide au diagnostic, à la sélection des patients ainsi qu'au guidage du traitement focal. Les avantages et inconvénients ainsi que les principaux résultats cliniques des différentes modalités énergétiques utilisées pour la thérapie focale sont présentés dans le *deuxième chapitre* de cette partie. Nous dressons un état de l'art de la PDT et de la LITT pour le traitement focal dans un *troisième chapitre*. Ces thérapeutiques Laser sont actuellement en développement clinique. Ces deux modalités de traitement reposent sur des principes physiques différents, mais leur application à la thérapie focale pose des problématiques identiques (planification dosimétrique, guidage du traitement interstitiel). Nous précisons les développements actuellement en cours pour résoudre ces problématiques et notamment les travaux de notre unité de recherche. La *deuxième partie* de cette thèse est dédiée au développement expérimental de LITT pour le cancer de prostate menée au sein de notre unité de recherche. Dans le *premier chapitre* de cette partie, nous présentons la mise en place d'un modèle animal (Rat Copenhagen avec greffe hétérotopique d'un adénocarcinome prostatique syngénique Dunning R3327-AT2) adapté au traitement par LITT focal. Nous décrivons le monitoring de cette thérapie sous IRM et échographie et démontrons la reproductibilité des volumes de nécrose induits pour un niveau d'énergie donné. Le *deuxième chapitre* de cette partie est consacré à la mise en place d'un outils de planification dosimétrique adapté à notre modèle in vivo et basé sur la diffusion de chaleur au sein des tissus et au calcul des dommages cellulaires ainsi induit. Enfin dans le troisième chapitre, nous proposons la mise en place d'un fantôme de prostate anatomiquement valide permettant de simuler et d'expérimenter des procédures focales de LITT. Ce fantôme compatible avec un monitoring sous échographie et sous IRM pourrait également être utilisé pour le développement d'autres modalités énergétiques de thérapie focale.

## **Abstract:**

Given the increased incidence of prostate cancer low-risk, focal therapies appear as an attractive alternative between active surveillance and radical treatments. Laser therapies (photodynamic therapy [PDT] and interstitial laser thermotherapy [LITT]) could be modalities of application of this focal therapy.

In the *first section* of this thesis, we discuss the concept of focal therapy, and the place of laser therapies compared to several other energy modalities. The *first chapter* of this section is devoted to the emergence of focal therapy, its histopathologic bases and the importance of imaging in its application. Ultrasonography and magnetic resonance imaging (MRI) are essential tools to aid diagnosis, patient selection and guidance of focal treatment. The advantages and disadvantages and the main clinical outcomes of different energy modalities used for focal therapy are presented in the *second chapter* of this section. We summarize a state of the art of PDT and LITT for the focal treatment in a *third chapter*. These Laser therapies are currently in clinical development. Both treatment modalities are based on different physical principles but their application to focal therapy raises identical issues (treatment planning, guiding interstitial treatment). We specify the developments currently underway to address these issues and particularly the work of our research unit.

The *second section* of this thesis is dedicated to the experimental development of LITT for prostate cancer conducted in our research unit. In the *first chapter* of this section, we present the development of an animal model (rat Copenhagen with heterotopic and syngenic prostatic adenocarcinoma transplant Dunning R3327 -AT2) for processing focal LITT. We describe the monitoring of this therapy under ultrasonography and MRI and demonstrate the reproducibility of the volumes of necrosis induced for one given energy level. The *second chapter* of this section is devoted to the establishment of a treatment planning tools adapted to our in vivo model and based on tissue heat diffusion and calculation of induced cell damages. Finally in the *third chapter*, we propose the establishment of an anatomically valid prostate phantom to simulate and test focal LITT procedures. This phantom compatible with ultrasonography and MRI monitoring could also be used for the development of other focal therapy energy modalities.



# TABLE DES MATIERES

INTRODUCTION.....	11
1 <sup>ère</sup> Partie Thérapies focales du cancer de prostate.....	12
1 Chapitre 1 : place de la thérapie focale pour le cancer de la prostate.....	13
1.1 Epidémiologie du cancer de prostate en 2012.....	14
1.2 Emergence du concept de thérapie focale.....	15
1.3 Bases histopathologiques de la thérapie focale.....	17
1.4 Critères de sélection pour la thérapie focale.....	19
1.5 Imagerie du cancer de prostate.....	21
1.5.1 Techniques échographiques.....	21
1.5.1.i Echographie transrectale.....	21
1.5.1.ii Elastographie en temps réel.....	21
1.5.1.iii Echographie de contraste.....	22
1.5.1.iv Echographie assistée par ordinateur.....	22
1.5.1.v Echographie couplée à l'imagerie optique.....	23
1.5.2 IRM multiparamétrique.....	24
1.5.2.i Les différentes séquences.....	24
1.5.2.i.a Séquences pondérées T2.....	24
1.5.2.i.b Séquences dynamiques.....	25
1.5.2.i.c Séquences de diffusion.....	25
1.5.2.i.d Spectroscopie.....	25
1.5.2.ii IRM multimodalités.....	26
1.5.2.iii IRM 3 Tesla.....	26
1.6 Conclusion.....	26
2 Chapitre 2 Sources d'énergie disponibles en thérapie focale.....	28
2.1 La cryothérapie.....	29
2.1.1 Principes.....	30
2.1.2 Principaux résultats.....	30
2.2 Les ultrasons focalisés de haute intensité.....	33
2.2.1 Principes.....	33
2.2.2 Principaux résultats.....	34
2.3 Autres techniques.....	37
2.3.1 Micro-ondes.....	37
2.3.2 Radiofréquence (RITA).....	37
2.3.3 Radiothérapie externe, curiethérapie, cyberknife.....	38



2.3.4 Electroporation irréversible.....	38
2.4 Conclusion.....	39
 3 Chapitre 2 : Thérapies Laser pour le traitement focal : Etat de l'art.....	40
3.1 Photothérapie dynamique.....	41
3.1.1 Principes physiques de la PDT.....	41
3.1.1.i Principes généraux.....	41
3.1.1.i.a Affinité tumorale.....	41
3.1.1.i.b Photoactivation du photosensibilisant.....	42
3.1.1.ii Photosensibilisants.....	44
3.1.1.iii Illumination.....	46
3.1.2 PDT et thérapie focale en cancérologie prostatique.....	47
3.1.3 Voies de recherche.....	51
3.1.3.i Planification et dosimétrie en temps réel.....	51
3.1.3.ii Vectorisation et protocoles d'administration des PS.....	51
3.1.3.iii Amélioration de la photoactivation.....	55
3.2 Thermo thérapie Laser Interstitielle.....	56
3.2.1 Principes physiques de la LITT.....	56
3.2.1.i Principes généraux.....	56
3.2.1.ii Matériel.....	56
3.2.1.ii.a Planification dosimétrique automatisée.....	56
3.2.1.ii.b Les sources laser.....	58
3.2.1.ii.c Fibres optiques.....	59
3.2.1.ii.d Monitoring de la température.....	59
3.2.1.ii.e Le contrôle en temps réel sous IRM.....	60
3.2.2 Développement expérimental.....	60
3.2.2.i Développement initial de la LITT.....	60
3.2.2.ii Développements précliniques.....	61
3.2.3 Essais cliniques.....	63
3.2.4 Voies de recherche.....	66
3.2.4.i Guidage des fibres.....	66
3.2.4.ii Optimisation des paramètres de LITT.....	69
3.2.4.iii Renforcement de la sélectivité d'action.....	70
3.3 Conclusion.....	70
 Bibliographie de la 1ère partie.....	71

2 <sup>ème</sup> Partie : Développements précliniques de la thermothérapie laser du cancer de prostate au sein de l'U703. ....	84
1 Chapitre 1 : Mise en place d'un modèle in vivo.....	85
1.1 Introduction.....	86
1.2 Expérimentation préalable ex-vivo.....	86
1.2.1 Objectifs.....	86
1.2.2 Matériel et méthodes.....	87
1.2.3 Résultats.....	89
1.3 Mise au point du modèle in vivo.....	91
1.3.1 Introduction.....	91
1.3.2 Objectifs.....	92
1.3.3 Matériel et méthodes.....	92
1.3.3.i Cellules tumorales.....	92
1.3.3.ii Modèle animal tumoral.....	92
1.3.3.iii Matériel Laser.....	93
1.3.3.iv Procédure de LITT.....	93
1.3.3.v Protocole d'imagerie.....	94
1.3.3.vi Analyse histologique.....	95
1.3.4 Résultats.....	96
1.3.5 Discussion.....	101
1.4 Travaux in vivo complémentaires.....	102
1.5 Conclusion.....	105
2 Chapitre 2 : Planification dosimétrique appliquée à notre modèle in vivo.....	107
2.1 Introduction et résumé.....	108
2.2 Matériel et méthode.....	108
2.2.1 Construction du modèle géométrique.....	108
2.2.2 Distribution de la chaleur.....	108
2.2.3 Dommages thermiques.....	110
2.3 Résultats.....	110
2.4 Discussion.....	112
2.5 Conclusion.....	113
3 Chapitre 3 : Création d'un fantôme de prostate adapté à la LITT.....	115
3.1 Introduction.....	116
3.2 Objectifs.....	116
3.3 Fabrication du fantôme.....	118
3.3.1 Modélisation d'une prostate en 3D.....	118

3.3.1.i	Choix du volume.....	118
3.3.1.ii	Principales structures anatomiques.....	118
3.3.1.iii	Modélisation de la prostate en 3 dimensions.....	118
3.3.2	Conception du fantôme physique.....	121
3.3.3	Fabrication du moule externe.....	123
3.3.4	Prostate en gel balistique.....	124
3.3.4.i	Sélection des gels.....	125
3.3.4.ii	Confection de la prostate en gel.....	128
3.4	Test du fantôme en échographie.....	129
3.5	Test du fantôme en IRM.....	131
3.6	Conclusion.....	134
Bibliographie de la 2 <sup>ème</sup> Partie.....		135
Perspectives et conclusion et conclusion générale.....		138
1	Guidage de la thérapie focale Laser.....	138
2	Planification.....	139
3	Monitoring des thérapies Laser.....	140
4	Conclusion.....	141
Annexes.....		143
Membres de l'unité U703 impliqués dans le projet.....		143
Collaborations.....		143
Encadrement.....		144
Financements.....		144
Publications et brevet en rapport avec la partie expérimentale de la thèse.....		145
Publications en rapport avec le thème de la thérapie focale.....		145
Communications en rapport avec la partie expérimentale de la thèse.....		147
Communications en rapport avec le thème de la thérapie focale.....		149
Fabrications des fibres Laser diffusantes.....		151

# INTRODUCTION

En raison du dépistage individuel, la prévalence des cancers de prostate de faible risque est passée de 30 à 45 % entre 1990 et 2000 ; de même manière, l'incidence des cancers de faible volume et limités à un seul lobe a également augmenté. Aujourd'hui se pose la question du sur-traitement de ces petites tumeurs de bon pronostic par les thérapeutiques classiques (prostatectomie radicale, radiothérapie externe).

De part les progrès de l'imagerie et des stratégies biopsiques quant à la localisation et la caractérisation de ces tumeurs, la thérapie focale par ablation subtotale de la glande prostatique apparaît comme une alternative potentielle et séduisante entre la surveillance active et les traitements « classiques ». Dans ce cadre, des technologies émergentes comme la cryothérapie ou les ultrasons de hautes intensités sont actuellement en évaluation. Quelques équipes de recherche dont notre unité INSERM U703 THIAS (Thérapies interventionnelles Assistées par l'Image et la Simulation) travaillent à l'application des thérapies Laser (photothérapie dynamique [PDT] et thermothérapie laser interstitielle [LITT]) comme modalité de thérapie focale du cancer de prostate.

Le travail de thèse présenté ici concerne l'expérimentation pré-clinique de la LITT sur un modèle animal in vivo et sur un fantôme prostatique.

Dans une première partie, nous présentons le rationnel du concept de thérapie focale, les principales études concernant ce type de traitement et un état de l'art des thérapies Laser utilisés dans ce cadre.

Dans la deuxième partie de ce manuscrit, nous détaillons les travaux de recherche préclinique menée au sein de l'U703 concernant la mise en place d'un modèle in vivo du cancer de prostate adapté à la LITT focale, la mise au point d'un outils de planification dosimétrique informatisé et d'un fantôme prostatique anatomiquement valide et adapté au traitement focal par LITT.

# 1<sup>ère</sup> Partie Thérapies focales du cancer de prostate

Dans le premier chapitre de cette première partie, nous décrivons le concept de thérapie focale du cancer de prostate en abordant la problématique du surtraitement de ce cancer par les techniques radicales classiques et de la surveillance active. Nous décrivons les bases histopathologiques qui permettent aujourd'hui d'envisager ce concept ainsi que les moyens diagnostiques disponibles pour sélectionner au mieux les patients candidats à ce traitement mini-invasif.

Dans le deuxième chapitre, nous détaillons ensuite les différents modalités énergétiques utilisées à ce jour pour le traitement focal en en donnant les différents avantages et inconvénients ainsi que leurs principaux résultats.

Enfin, dans le troisième chapitre, nous réalisons un état de l'art des thérapies Laser et leurs développements comme modalité de traitement focal.

# 1<sup>ère</sup> Partie

## Chapitre 1

### Place de la thérapie focale pour le cancer de la prostate

Ouzzane A, Nevoux P, Colin P, Villers A  
Bases histopathologique de la thérapie focale dans le cancer localisé de la prostate  
*Progrès en Urologie-FMC*, 2010 Sep ; 20(3): 96-100.

Engelbrecht MR, Puech P, Colin P, Akin O, Lemaitre L, Villers A  
Multimodality magnetic resonance Imaging of prostate cancer  
*J Endourol*. 2010 May;24(5):677-84

# 1 Place de la thérapie focale pour le cancer de la prostate

Dans ce premier chapitre, nous définissons la thérapie focale du cancer de prostate localisé en l'opposant au standard de traitement que sont les traitements radicaux et la surveillance active. Nous rapportons ensuite les connaissances acquises vis à vis de l'histoire naturelle du cancer de prostate pour définir les bases histopathologiques de ce concept de traitement. Enfin, nous détaillons les moyens diagnostiques aujourd'hui à notre disposition et devant permettre la sélection des patients candidats à la thérapie focale.

## 1.1 Epidémiologie du cancer de prostate en 2012:

Le cancer de la prostate est le premier cancer chez l'homme de plus de 50 ans dans les pays industrialisés. En France, le nombre de nouveaux cas diagnostiqués en 2010 était de 71 577 [1]. L'incidence croissante de ce cancer (+ 8,5% entre 2000 et 2006 en France) est rapportée au vieillissement de la population et à la diffusion du dépistage individuel (dosage de PSA et toucher rectal).

Depuis l'introduction du dosage de PSA (Prostate-Specific Antigen), le cancer de la prostate a connu une migration de stade au diagnostic avec actuellement une majorité de tumeur cliniquement localisée de faible volume et de bas grade [2].

En 2009, l'intérêt du dépistage a été mis en avant par l'étude de l'ERSPC [3]. Celle-ci a montré après 2 ans de suivi supplémentaire un gain de survie de 21% chez les hommes âgés de 55 à 69 ans dépistés avec un suivi moyen de onze ans après le diagnostic. Ce gain de survie est pondéré par un taux de surdiagnostic et de surtraitement important [4].

De l'analyse de cette étude importante émerge la question de l'organisation d'un dépistage du cancer de la prostate. Si l'impact du dépistage en termes d'amélioration de la survie pour l'ensemble de la population concernée doit être confirmé, les risques de surdiagnostic et de surtraitement (en particulier des cancers diagnostiqués à un stade très précoce) demeurent très élevés.

Selon l'Association Française d'Urologie, les recommandations thérapeutiques actuelles du cancer de prostate localisé (T1-T2b), consistent en une approche radicale visant à traiter toute la glande (prostatectomie radicale, radiothérapie externe conformationnelle, curiethérapie ou ultrasons focalisés de haute intensité, cryothérapie) ; la surveillance active est une option pour les tumeurs à faible risque (T1-T2a avec PSA<10ng/ml et score de Gleason≤6) [5].

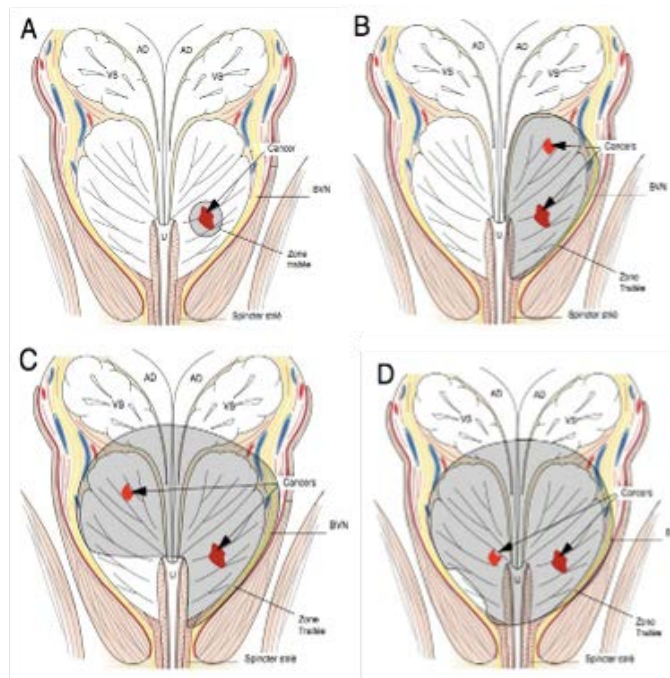
## 1.2 Emergence du concept de thérapie focale

Le développement de nouvelles alternatives thérapeutiques permettant un traitement focal des lésions cancéreuses au sein de la prostate est aujourd'hui discuté. La thérapie focale ou ablation partielle ou sub-totale est définie comme une technique permettant de réaliser l'ablation d'une région cancéreuse connue de la prostate en épargnant le parenchyme glandulaire sain (Figure 1.1). Cette préservation a pour but de diminuer les effets indésirables (dysfonction érectile, anéjaculation et incontinence) liés à la proximité des bandelettes neurovasculaires et du sphincter strié. Il s'agit donc « d'une ablation sélective de la zone malade afin de minimiser la morbidité sans compromettre l'espérance de vie » [6].

Plusieurs phénomènes ont contribué de manière simultanée à l'élaboration de ce concept en cancérologie prostatique [7] :

- l'augmentation du taux de détection des cancers de bas risque du fait de la mise en place du dépistage individuel.
- la reconnaissance par la communauté médicale d'un surtraitement des patients à faible risque (en 2002, 94% des patients de ce groupe étaient traités de manière radicale selon l'étude CAPSURE [8])
- la reconnaissance par la communauté médicale du risque de sous-traitement inhérent à la stratégie de surveillance active (un quart à un tiers des patients candidats à la surveillance active nécessite en réalité un traitement après biopsies répétées (sous estimation du score Gleason sur la première série de biopsie). Le retentissement psychosocial du « watchful waiting » est également un élément négatif à prendre en compte pour la qualité de vie de ces patients [9, 10]





**Figure 1.1:** Représentation des options de traitement en thérapie focale prostatique d'après Polascik et al (A) Véritable ablation focale. (B) Hémiablation. La zone traitée est étendue à la bandelette vasculonerveuse (BVN) ipsilatérale et au tissu périprostatique (traitement d'une possible extension tumorale extracapsulaire). (C) Ablation des  $\frac{3}{4}$  de la prostate. Les 25% non traitée de glande seront suivis en surveillance active. (D) Ablation quasi totale. Une petite quantité de parenchyme n'est pas traitée afin de préserver la bandelette vasculonerveuse de ce côté. (U : urètre ; VS : vésicule séminale ; AD : ampoule différentielle).

- l'évolution des modalités de traitement des cancers d'autres organes (sein, rein,...) traités, lorsque cela est possible, de manière conservatrice et non plus de manière radicale.

- les progrès technologiques récents permettant d'envisager un traitement partiel de la glande à l'aide d'instruments adaptés. On retient particulièrement les progrès de l'imagerie par IRM dans la détection des foyers tumoraux [11-13].

- l'importance toujours plus grande accordée à qualité de vie des patients. Ceci est d'autant plus important pour les patients « jeunes » traités pour cette pathologie et appartenant à une population dont l'espérance de vie ne cesse de croître. Il est important de rappeler que les taux d'incontinence urinaire et de dysfonction érectile après prostatectomie radicale sont respectivement de 5 à 20% et 30 à 70%.

### 1.3 Bases histopathologiques de la thérapie focale :

Deux obstacles importants s'opposent cependant aujourd'hui à l'application de la thérapie focale au cancer de la prostate [14]: en premier lieu l'existence d'une multifocalité tumorale au sein de la glande dans la plupart des cas et en second lieu, le manque de sensibilité et de spécificité des méthodes actuelles d'imagerie pour identifier précisément l'extension et les contours des foyers de cancers significatifs. Devant ce constat, la nécessité de mieux comprendre l'histoire naturelle histopathologique des cancers de prostate débutants s'impose afin d'optimiser la sélection des patients et leur orientation vers la surveillance active, la thérapie focale ou les traitement radicaux :

- Localisation tumorale : Les études de morphométrie prostatique sont un préalable indispensable à la modélisation de la morphologie tumorale, sa représentation en imagerie et l'orientation de la décision thérapeutique. La figure 1.2 illustre schématiquement l'anatomie zonale de la prostate. La plupart des foyers de cancers de prostate (que cela soit des nodules de grande taille ou de petites tumeurs multifocales) sont localisée préférentiellement dans la zone périphérique (ZP, 70% des cas). De plus, 90% de ces cancers de la ZP de moins de 4 cc sont localisés dans sa partie postérieure contre seulement 10% dans les cornes antérieures [15]. Les cancers antérieurs (30% des cancers localisés contemporains) sont originaires de la zone de transition (ZT) et peuvent être refoulés vers le stroma fibreux musculaire antérieur (SFMA) lors de la croissance de l'adénome [16].

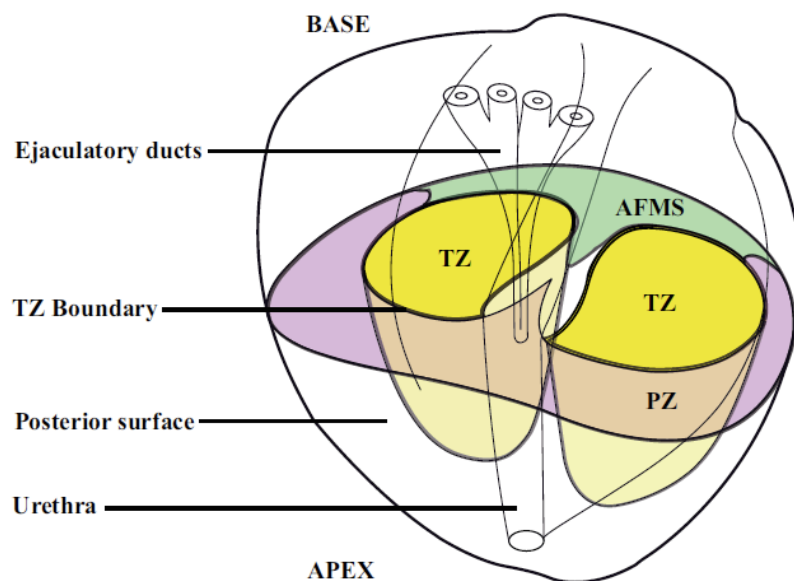
- Multifocalité et lésion index: l'histoire naturelle du cancer de la prostate est marquée par le caractère fréquemment multifocal de la maladie. La multifocalité a été rapportée dans 50 et 87% des séries contemporaines de prostatectomie radicale avec la moyenne de 2,4 cancers par pièce [7, 15, 17, 18]. De part leurs différences génétiques, chaque foyer aurait un pouvoir métastatique différent. Ainsi, l'équipe de l'Université de Stanford a montré qu'en cas de localisations multifocales, seul le volume de la lésion dite « index » (c'est à dire la lésion principale) est un facteur prédictif de progression [18-20]. Arora et al. ont démontré que les seconds foyers de cancer ne représentent que 20% du volume tumoral total et ne sont composés de cellules de haut grade que dans 3% des cas [21].

Récemment, l'idée d'unilatéralité (20% des cas) a été développée comme un compromis acceptable entre l'unifocalité et la multifocalité tumorale. Ainsi le traitement focal d'un hémilobe de prostate (hémi-ablation) pourrait ne se justifier que chez environ 20% des patients porteurs d'un cancer de prostate localisé [22].

Cette héli-ablation concernerait alors à la fois les foyers tumoraux uniques mais aussi des foyers multiples d'un même lobe prostatique (Figure 1.1).

- Concepts de lésion significative : les volumes seuils de 0,5 cc ou 0,2 cc avec présence de grade 4/5 sont retenus actuellement pour parler de lésion de taille cliniquement significative. Le volume de 0,5 cc correspond à un risque d'extension extraprostatique de 10%. En cas de cancer multifocal, il existerait au moins un second cancer significatif supérieur à 0,5 cc dans 10 % des cas [15]. Les cancers inférieurs à 0,2 cc et de grade 3 ne sont pas identifiés à l'IRM et ne sont pas diagnostiqués par les biopsies systématisées dans 90 % des cas. Ils ne nécessitent donc pas de traitement.

Aussi, après traitement focal d'une lésion index connue, faut-il accepter l'idée d'un suivi (dont les modalités sont à définir) et d'un éventuel retraitement d'une lésion satellite ayant progressé secondairement ailleurs dans la glande ?



**Figure 1.2 :** Anatomie zonale prostatique

## 1.4 Critères de sélection pour la thérapie focale

La sélection des patients candidats à cette thérapie focale est un autre point sujet à débats.

Si pour la plupart des auteurs, il s'agit de traiter des lésions de bas risque (Critères de D'Amico) ou de faible volume, unifocales, tous ne s'accordent pas sur les outils de sélection [23].

Ainsi pour Lambert et al., les critères de sélection de ce groupe de patients seraient : un taux de PSA  $\leq 10$  ng/ml, un score de Gleason  $\leq 6$  ou 7 (3+4) pour une lésion confinée à un lobe (1 à 2 biopsies atteintes), et un volume tumoral  $< 10\%$  de l'ensemble des 12 prélèvements biopsiques [24]. D'autres auteurs comme Bahn et al. préconisent une sélection des patients avec un schéma de biopsies transrectales échoguidées à 6 ou 8 prélèvements complétés par des biopsies dirigées par l'imagerie (échographie Doppler, IRM) [25]. La place des nomogrammes et des facteurs génétiques d'agressivité reste également à définir dans ce cadre.

La précision même des outils de détection est controversée. Pour certains auteurs, le couple IRM/biopsies pourrait permettre la détection de la lésion tumorale index. Villers et al. ont ainsi montré qu'il était possible de détecter les localisations tumorales supérieures à 0,33 cc en IRM multiparamétrique [13]. Ce même moyen d'imagerie permettrait le guidage des biopsies transrectales afin d'en accroître la sensibilité et la spécificité (notamment pour les cancers du stroma fibro-musculaire antérieur). Le développement des outils de fusion d'images entre IRM et échographie devrait encore renforcer la précision diagnostique.

Pour d'autres, seules les biopsies transpérinéales peuvent aujourd'hui permettre une cartographie précise des localisations, dimensions et caractère uni ou multifocal des lésions tumorales [26]. Classiquement la méthode de diagnostic traditionnelle consiste en la réalisation de 6 à 12 prélèvements biopsiques. La discordance entre ces biopsies systématiques et l'analyse histopathologique finale est rapportée à l'échantillonnage limité de ces tumeurs par cette méthode.

En 2010, un panel d'experts éditait un consensus concernant les critères de sélection des études de thérapie focale [23]. Ceux ci sont résumés dans le tableau 1.1. La thérapie focale pourrait être proposée à des hommes avec un cancer unilatéral de risque bas à intermédiaire et de stade clinique  $\leq cT2_a$ . Le volume prostatique ainsi que celui de la tumeur et sa topographie étaient également retenus comme des critères importants de sélection à prendre en compte en fonction de la technique ablatrice employée. Un des principaux points de débat concernait l'inclusion de patient présentant du

grade 4 sur les biopsies. Les experts s'accordaient sur l'inclusion de patients avec du grade 4 minoritaire sur les biopsies transpérinéales mais considéraient nécessaire l'exclusion des hommes avec du grade 4 sur des biopsies transrectales systématiques.

- 1/ Les candidats à la thérapie focale doivent idéalement bénéficier de biopsies transpérinéales de saturation, bien que les biopsies échoguidées dirigées par IRM multifonctionnelle en centre expert soient également acceptables
- 2/ Les candidats à la thérapie focale doivent avoir une espérance de vie  $\geq 10$  ans
- 3/ Les patients avec antécédents de chirurgie prostatique doivent être considérés avec prudence
- 4/ Les patients avec antécédents de radiothérapie prostatique ou pelvienne ne doivent pas être traités en raison du manque de données actuelles bien que le panel accepte la possibilité d'un traitement focal de rattrapage dans le futur
- 5/ Les effets de la thérapie focale sur les patients présentant des troubles du bas appareil urinaire ne sont bien connus. Ces patients doivent être considérés avec prudence
- 6/ Certaines limitations d'indication seront plus en rapport avec la source d'énergie employée que par le concept général de thérapie focale. Des paramètres tels que la taille de la prostate, la présence de calcifications intraprostatiques, de kystes, de loge de résection, l'accessibilité du rectum ou l'inflammation de la muqueuse rectale devront être pris en compte pour sélectionner la thérapie optimale
- 7/ La thérapie focale devra se limiter au traitement des patients avec un cancer de prostate de risque bas ou modéré
- 8/ La thérapie focale devra se limiter au traitement des patients avec une maladie de stade clinique T2a ou moins, NOM0
- 9/ La thérapie focale devra se limiter au traitement des patients avec une maladie de stade radiologique T2b ou moins, NOM0
- 10/ La définition de la topographie est importante. Les foyers tumoraux prédominant à l'apex ou dans la prostate antérieure pourraient être difficile à prendre en charge avec les modalités actuelles de traitement
- 11/ Les effets à long terme de la thérapie focale en terme de continence et de fonction érectile ne sont pas connus. Les patients devront être informés en ce sens avant le traitement

**Tableau 1.1 :** Critères de sélection selon le panel international de thérapie focale

Au delà des difficultés de mise en place de la sélection des patients, il apparaît indéniable que la future thérapie focale du cancer de prostate localisé soit (1) guidée par l'image (localisation précise en temps réel de la zone à traiter), (2) capable de détruire précisément et uniquement la zone souhaitée (contrôle en temps réel du traitement), (3) suivie d'une surveillance des zones non traitées.

## 1.5 Imagerie diagnostique du cancer de prostate

L'amélioration des techniques d'imagerie permettant le diagnostic et le suivi des lésions tumorales est un des points phares du développement de la thérapie focale. L'ablation focale requiert en effet une bonne visualisation de la tumeur index tout en éliminant tout autre tumeur de volume significatif ailleurs dans la glande. Actuellement, l'imagerie par résonance magnétique (IRM) constitue l'outil d'imagerie le plus important pour identifier les cancers de petit volume au sein de la glande prostatique, les caractériser et stadifier, aider au ciblage biopsique ainsi qu'à la sélection des patients pour le traitement focal. Récemment, de nouvelles modalités échographiques (élastographie, échographie de contraste) permettant une meilleure identification des zones tumorales ont été décrites.

### 1.5.1 Techniques échographiques

#### 1.5.1.i Echographie transrectale :

L'échographie transrectale (EcTr) est largement utilisée par la communauté urologique pour guider les biopsies systématisées de prostate. Cette technique d'imagerie est efficace pour détecter les tumeurs de la ZP mais sa sensibilité est mise en défaut pour les lésions de la ZT en raison de l'hétérogénéité observée à ce niveau. La réalisation de biopsie ciblée sur la zone suspecte en échographie permet d'augmenter le taux de détection ainsi que le grading (score de Gleason) du cancer par rapport aux seules biopsies systématisées [27]. Les techniques diagnostiques échographiques ont pour avantages leur faible coût ainsi que leur accessibilité.

#### 1.5.1.ii Elastographie en temps réel:

L'élastographie est une modalité diagnostique prometteuse pour les cancers postérieurs de la prostate mais son utilisation en routine nécessite d'être validée. Son principe repose sur l'évaluation en temps réel de l'élasticité des tissus par échographie. Par définition, les zones tumorales sont constituées d'une densité glandulaire et vasculaire plus importante et donc d'une élasticité réduite par rapport aux tissus prostatique sain. Cette technique a pour avantage d'être reproductible entre observateurs formés. La sensibilité de la technique pour le dépistage des zones tumorales varie de 73 à 87% dans

la littérature pour une spécificité de 77 à 92% [28, 29]. Les valeurs prédictives positive et négative sont généralement comprises entre 77-88% et 59-95% respectivement. Toutefois l'utilisation de l'élastographie seule ne permettrait pas l'identification des lésions index ; la combinaison de cette modalité d'imagerie avec les données de 12 biopsies systématisées pourraient permettre d'identifier correctement la lésion index [30].

Une autre limite de la technique est son faible pouvoir discriminant pour les lésions de la ZT et du SFMA ainsi qu'en cas de prostate de grand volume.

#### 1.5.1.iii Echographie de contraste :

Le principe de l'échographie de contraste (EDC) repose sur l'injection intraveineuse d'un agent de contraste échographique composé de microbulles. L'utilisation du mode Doppler couleur va permettre l'observation d'une augmentation de signal dans les zones hypervascularisées. Mitterberger et al. ont rapporté un bénéfice à la réalisation de biopsies ciblées sous EDC par rapport aux biopsies systématisées ( $p < 0,05$ ) [31]. Les biopsies dirigées étaient réalisées dans les zones hypervasculaires de la ZP et leurs résultats étaient comparés à ceux des biopsies systématisées. Un cancer était diagnostiqué chez 559 (31%) des 1776 patients; le taux de détection des biopsies ciblées sous EDC (10,8% soit 961 des 8880 biopsies) était significativement plus élevé que celui des biopsies systématiques (5,1% soit 910 des 17760 biopsies,  $p < 0,001$ ). Parmi les patients avec biopsie positive pour un cancer de prostate, le cancer était détecté par l'EDC seule chez 149 patients (27%) et par biopsies systématiques seules chez 83 patients (15%) ( $p < 0,001$ ). Ces données étaient confirmées dans d'autres études [32, 33]. Toutefois, les biopsies ciblées seules sous EDC omettraient le diagnostic de 20% des cancers détectées par les biopsies systématisées[33]. De plus, le diagnostic des tumeurs antérieures n'était pas inclus dans ces études.

#### 1.5.1.iv Echographie assistée par ordinateur:

Cette modalité d'échographie a été mise au point par Advanced Medical Diagnostics (AMD, Waterloo, Belgique) qui commercialise un appareil appelé Histoscanning®. Cette machine détecte les

changements spécifiques dans la morphologie des tissus en extrayant et en quantifiant les caractéristiques statistiques à partir des données échographiques rétrodiffusés [34]. Les algorithmes de caractérisation tissulaire de l'appareil exploitent les changements physiques à des ondes transsonores résultant de l'interaction du faisceau d'ultrasons et du tissu cible. En cas de tissu portant des cellules cancéreuses, ces changements physiques peuvent correspondre à une perte d'énergie avec distribution spatiale erratique de celle-ci et augmentation de l'entropie. Ces algorithmes sont utilisés sur des petites régions d'intérêt (environ 0,04cc). L'ensemble des données obtenues sur la totalité de ces régions d'intérêt est ensuite réintégré pour décrire spatialement la zone suspecte de cancer (ses contours et son volume en reconstruction 3D). Braeckman et al ont décrit en 2008 la faisabilité technique sur une série de 29 patients avant prostatectomie radicale [34]. Une récente étude multicentrique européenne incluant 31 patients avant prostatectomie radicale montrait une sensibilité de 93% de l'Histoscanning® à détecter les lésions  $\geq 0,2\text{cc}$  [35]. En cas de lésion index  $\geq 0,5\text{cc}$ , la sensibilité de l'utilisation de l'Histoscanning® en mode manuel était de 91% vs. 83% en mode automatisé. Chez ce même groupe de patient, les auteurs rapportaient une spécificité de 70% pour la localisation tumorale avec une VPN de 80% et une VPP de 84%. La possibilité de prédire le grade tumoral par cette technique est en cours de développement.

Cette technique prometteuse présente quelques limites : la reconstruction 3D nécessite pour le moment un recalage « cognitif » (visualisation mentale de l'observateur) avec l'image ultrasonore 2D utilisée pendant la réalisation de la biopsie ; la reproductibilité de la technique par des observateurs non spécialisés n'est pas démontrée ; comme l'ensemble des techniques échographiques, l'Histoscanning® visualise très bien la partie postérieure de la prostate mais beaucoup moins la partie en avant de l'urètre. Aussi, les résultats décrits pour des cancers de la ZP ne sont pas validés pour les cancers des cornes antérieures de la ZP, de la ZT ou du SFMA.

#### 1.5.1.v Echographie couplée à l'imagerie optique

Il s'agit d'une technique actuellement en développement préclinique mais dont l'approche mérite d'être discutée ici. Les chercheurs du CEA-Leti de Grenoble ont mis au point une méthode de fusion



d'image échographique avec la tomographie optique diffuse par fluorescence (FDOT) visant à identifier et cibler une zone tumorale intra-prostatique (Projet Prostafluor). Cette technique a pour but d'augmenter le contraste entre la zone tumorale et les tissus sains adjacents en utilisant la FDOT dans le proche infra-rouge. Ainsi à l'aide d'une sonde bimodale échographie/FDOT, Laidevant et al. ont décrit la faisabilité du repérage et du ciblage biopsique précis (0,15cm) d'une zone suspecte fluorescente (3x3x5mm) contenant de l'ICG (Indocyanine Green) au sein d'un fantôme de prostate [36]. L'application à un modèle in-vivo puis éventuellement en clinique humaine nécessite l'utilisation d'un fluorophore non-toxique ayant une sélectivité pour les cellules tumorales. Si cette technique échographique est donc encore balbutiante, les progrès récents réalisés dans le ciblage de molécules photosensibilisantes permettent d'envisager un possible développement comme nous le verrons dans le chapitre suivant.

### 1.5.2 IRM multiparamétrique :

#### 1.5.2.i Les différentes séquences :

##### 1.5.2.i.a Séquences pondérées T2 :

Les séquences pondérées T2 (SPT2) font parties des images en Résonance Magnétiques obtenues en routine clinique. Dans ce type de séquences, l'eau apparaît en hypersignal (blanc) et la graisse en hyposignal (noir). Les SPT2 permettent l'obtention d'images morphologiques de la glande prostatique en haute résolution et reconstruites dans 3 plans de l'espace [37]. Ces séquences améliorent la détection des foyers de cancers, toutefois leur seule utilisation est limitée par leur mauvaise spécificité : les foyers de prostatites ou l'hypertrophie bénigne de prostate (HBP) s'étendant à la ZP peuvent ressembler aux foyers de cancer. La détection du cancer dans la ZP est plus facile que dans la ZT, en raison de la coexistence à ce niveau de l'HBP. En utilisant ces seules SPT2, le cancer de la prostate peut ainsi être détecté avec une sensibilité de 76% et une spécificité de 87% [38]. Cependant, le principal inconvénient des SPT2 réside dans la nécessité de lecture des images par un observateur très expérimenté pour détecter et caractériser le cancer de la prostate avec une grande précision [39].

### 1.5.2.i.b Séquences dynamiques

Les séquences dynamiques comparent la cinétique de produit de contraste (gadolinium) au sein de la tumeur, de la prostate saine et hyperplasique. Les cellules cancéreuses se rehaussent ainsi de manière plus précoce et plus importante que le tissu sain. La combinaison des SPT2 et des séquences dynamiques est considérée comme l'outil IRM le plus sensible pour l'identification et la stadification des cancers de la ZP et de la ZT confiné à l'organe (que cela soit en utilisant une antenne pelvienne ou antenne endorectale [11, 13, 40, 41]. Toutefois les cancers de la ZT ayant un rehaussement similaire à l'HBP, leur identification est possible en raison de leur « washout » spécifique [42].

### 1.5.2.i.c Séquences de diffusion

La diffusion des molécules d'eau dans un milieu donné est proportionnelle au nombre d'obstacles (densité cellulaire) que celles-ci rencontrent. Ainsi la baisse de la diffusion de ces molécules dans les tissus peut être calculé grâce à l'ADC (apparent diffusion coefficient). En cas de cancer, il existe une baisse importante de l'ADC [43]. L'ajout des cartes ADC aux SPT2 permet d'augmenter les performances diagnostiques de l'IRM [44].

### 1.5.2.i.d Spectroscopie

La spectroscopie IRM est basée sur la variation des fréquences de résonance des protons d'hydrogène au sein des molécules. Elle permet d'obtenir une cartographie des spectres des métabolites prostatiques (choline, créatine et citrate). En cas de cancer de la prostate, on observe des taux diminués de citrate et augmentés de choline comparativement au tissu sain. Une antenne endorectale est nécessaire pour ces séquences en raison du haut niveau de rapport signal sur bruit. Cependant, l'utilisation des nouvelles antennes pelviennes à 3 Tesla pourrait permettre l'obtention de ce même niveau de rapport signal sur bruit [45, 46].

Les limites de ces séquences sont les artefacts liés aux tissus graisseux périprostatiques et au pouvoir discriminant diminué en cas de prostatite chronique ou d'hyperplasie stromale.

### 1.5.2.ii      IRM multimodalités :

La combinaison des différentes séquences précitées permet d'améliorer la sensibilité et la spécificité de détection des cancers de prostate y compris ceux de la partie antérieure (TZ et SFMA) [47]. L'IRM multimodalité est composée de séquences complémentaires morphologiques (SPT2) et fonctionnelles (séquences dynamiques, diffusion, spectroscopie). Cependant en pratique, l'intégration en temps réel de l'ensemble de ces séquences est de plus en plus difficile en routine pour les radiologues (et en particulier pour ceux non spécialisés dans l'imagerie de la prostate). Dans le but d'obtenir une analyse impartiale et reproductible de l'ensemble des séquences d'IRM multimodalité, certains auteurs ont mis au point des logiciels d'aide au diagnostic (LAD) du cancer de la prostate [48].

### 1.5.2.iii      IRM 3 Tesla

Une nouvelle génération de machines IRM à champs de force 3 Tesla est apparue ces dernières années. En raison de leurs champs magnétiques plus élevés que les machines classiques à 1,5T, les signaux moléculaires obtenus à 3T sont plus importants (rapport signal bruit augmenté). Les résolutions spatiotemporelles et spectrales des SPT2 sont ainsi renforcées. Les caractéristiques sémiologiques du cancer de la prostate ne semble pas différent à 1,5T et 3T ; la valeur ajoutée des images à 3T vis à vis du pouvoir discriminant pour ces foyers cancéreux doit encore être évalué dans des séries de grande taille.

## 1.6      Conclusion :

L'idée de thérapie focale du cancer de prostate s'impose aujourd'hui de part la meilleure connaissance de l'histoire naturelle du cancer, de l'amélioration des moyens de détection au sein de la glande mais également en raison des effets indésirables potentiels auxquels sont exposés les patients traités de manière radicale.

Comme nous l'avons vu les modalités d'imagerie et leurs différents développements jouent un rôle prépondérant dans la détection des lésions et le ciblage des prélèvements biopsiques. Un rôle tout aussi important leur est attribué dans le guidage de la thérapie focale selon les différentes modalités auxquelles le chapitre suivant est dédié.

# 1<sup>ère</sup> Partie

## Chapitre 2

### Sources d'énergie disponibles en thérapie focale

Bozzini G, Colin P, Nevoux P, Villers A, Mordon S, Betrouni N  
Focal therapy of prostate cancer: Energies and procedures  
*Urol Oncol*; 2012 (doi : 10.1016/j.urolonc.2012.05.011)

## 2. Sources d'énergie disponibles en thérapie focale

Ce chapitre a fait l'objet d'une publication acceptée de notre équipe de recherche.

Différentes sources d'énergie ont été utilisées en clinique pour l'ablation partielle de la prostate : Cryothérapie, Ultrasons focalisées de haute intensité (HIFU), thérapie photodynamique à visée vasculaire (VTP), ablation laser focale (FLA) et chirurgie partielle.

Les modalités techniques des thérapies laser (FLA et VTP) seront détaillées dans la suite du manuscrit (Chapitre 3); nous décrivons ici sommairement les techniques concurrentes et leur place en recherche clinique actuellement:

### 2.1. La cryothérapie

#### 2.1.1. Principes :

Cette technique consiste en la destruction des cellules cancéreuses par congélation brutale et répétée à l'aide de multiples sondes refroidissantes (argon) introduites par voie périnéale. Une température de  $-40^{\circ}\text{C}$  est ainsi obtenue dans la prostate. Le contrôle thermique est assuré par l'insertion d'aiguilles de monitoring à proximité du sphincter urétral, de l'apex prostatique et des bandelettes neurovasculaires. Un cathéter urétral réchauffant protège l'urètre et une solution saline dans le plan inter-prostatorectal permet d'éloigner le rectum de la zone de traitement. La progression de la zone congelée (« boule de glace ») est visible en échographie transrectale, permettant ainsi le contrôle de sa croissance. Toutefois, la limite de cette boule de glace ne permet pas d'assurer le monitoring de la température. Des cycles alternatifs de réchauffement et de congélation sont effectués en utilisant respectivement de l'hélium et de l'argon. Deux cycles sont ainsi réalisés afin de détruire les cellules tumorales [49]. La mort cellulaire est assurée par la dénaturation protéinique, la rupture des membranes cellulaires par les cristaux de glace, et l'ischémie induite par la stase vasculaire et les microthrombi [50].

#### 2.1.1 Principaux résultats :

Onik et al. ont inventé le terme de "tumorectomie masculine» (« male lupectomy ») et leur publication est la première décrivant une ablation focale du cancer de la prostate [49]. Ils ont ainsi traité 55

patients avec un cancer diagnostiqué après une cartographie 3D de biopsies transpérinéales tous les 5mm. Dans leur étude, la survie sans récurrence biologique (réascension du taux de PSA) a été de 95% en utilisant les critères ASTRO (3 élévations successives du PSA) après au moins 1 an de suivi (suivi médian de 3,6 ans). Vingt-six patients ont subi une biopsie de contrôle à 1 an et tous les résultats de la biopsie étaient négatifs dans les zones traitées et non traitées. Le résultat fonctionnel était satisfaisant avec 85% des patients ayant une fonction érectile préservée et un seul cas d'incontinence chez un patient qui avait subi au préalable une résection trans-urétrale de la prostate. Une mise à jour des résultats un an plus tard montrait une survie sans récurrence biologique de 94%, la fonction érectile préservée dans 90% des cas et un taux d'incontinence de 0%.

D'autres publications concernant l'hémi-ablation prostatique en cryothérapie ont rapporté des résultats oncologiques très variables (4 à 23% de récurrence confirmée par biopsie dans la prostate) [24, 25, 51, 52]. Lambert et al. et Ellis et al. ont ainsi souligné la difficulté de réaliser une cartographie précise des foyers cancéreux dans la prostate en utilisant uniquement le guidage échographie [24, 53]. En effet, dans ces 2 séries, les biopsies de contrôle étaient positives dans le lobe non traité dans 33% et 86% des cas montrant que la cartographie initiale de la prostate avait manqué ces foyers. Il reste difficile de comparer ces séries en raison de leur hétérogénéité concernant les critères d'inclusion, les méthodes de diagnostic et l'évaluation des résultats (critères de l'ASTRO, consensus de Phoenix...).

Cependant, les résultats fonctionnels rapportés (fonction érectile conservée chez 71 à 89% des patients et continence dans 96 à 100% des cas), étaient prometteurs par rapport à ceux des approches radicales.

Très récemment une analyse du registre nord américains COLD a été réalisée par Ward et Jones [54]. Il s'agissait d'une étude rétrospective multicentrique incluant 1160 patients traités par cryothérapie focale. Les auteurs notaient une nette augmentation du nombre de traitements focaux effectués entre 1999 et 2005. Il existait de nombreux items non renseignés dans le suivi des malades limitant la puissance de l'étude ; néanmoins il est intéressant d'observer que le taux de patients sans récurrence biologique à 2 ans était de 75,7% (critères ASTRO). Le taux de biopsie positive après traitement était de 26,3% (43/164 patients avec des données renseignées). Les taux de continence et de maintien de l'érection étaient de 98,4 et 58,1%. La morbidité post opératoire était faible (rétention urinaire : 1,1% et fistule rectale : 0,001%).

Les limites de cette technique restent son relatif encombrement (bombonnes de gaz), son coût matériel, ainsi que le monitoring en temps réel de la température au sein de la zone traitée.

Des avancées techniques vis à vis de la compatibilité IRM ont récemment été rapportées et utilisées pour les pathologies hépatiques et rénales [55, 56]. Ceci devrait permettre le développement de la thermométrie IRM pour la cryothérapie.

Le tableau 1.2 résume les principaux résultats d'études cliniques concernant la cryothérapie focale.

Page suivante :

**Tableau 1.2:** Principales études de cryothérapie focale

Pts: patients; N/A: non disponible; SG: score de Gleason; ETR: échographie transrectale;; Critères ASTRO: 3 augmentations successives du taux de PSA; Critères de Phoenix: PSA nadir + 2ng/mL; FR: faible risque; RI: risque intermédiaire; HR: haut risque



Publication	Zone d'ablation	N° pts	PSA moyen pré-opératoire (ng/mL)	Score de Gleason	Suivi	Modalité diagnostique du cancer	Critères de récurrence biologique	Absence de récurrence biologique	Récurrence locale prouvée histologiquement (biopsies)	Absence de dysfonction érectile	Continence	Effets indésirables
Bahn 2006	Hémi-ablation	31	4,9	5-7	70 mois	2 séries de biopsies guidées par ETR	ASTRO	26/28 (93%)	1/25 (4%) dans la zone non traitée	24/27 (89%)	31/31 (100%)	Aucun
Lambert 2007	Hémi-ablation	25	6	6-7	28 mois	1 série de biopsies guidées par ETR	Phoenix	21/25 (88%)	3/25 (12%); 2 dans la zone non traitée et 1 dans la zone traitée	17/25 (71%)	25/25 (100%)	Retention (n=1)
Ellis 2007	Hémi-ablation	60	7,2	3-10	15 mois	1 série de biopsies guidées par ETR	ASTRO	48/60 (80%)	14/60 (23%); 13 dans la zone non traitée et 1 dans la zone traitée	24/34 (71%)	53/55 (96%)	Aucun
Onik 2007	Ablation focale	55	8,3	3-8	3,6 ans	Biopsies de saturation transpérinéales tous les 5 mm	ASTRO	52/55 (95%)	4/55 (7%) dans la zone non traitée	44/51 (85%)	54/55 (95%)	Aucun
Onik 2008	Ablation focale	48	7,8	3-8	4,5 ans	Biopsies de saturation transpérinéales tous les 5 mm	ASTRO	45/48 (94%)	5/48 (10%) dans la zone non traitée	36/40 (90%)	48/48 (100%)	Aucun
Dhar 2009	N/D	795	N/A	<6-9	1 an	N/A	ASTRO	FR: 81% RI: 81% HR: 83%	36/795 (4,5%)	87/134 (65%)	784/795 (99%)	Fistule rectale (0,4%)
							Phoenix	LR: 64% IR: 69% HR: 35%				
Truesdale 2010	Hémi-ablation	77	6,5	5-8	24 mois	1 série de biopsies guidées par ETR	Phoenix	56/77 (73%)	10/77 (13%); 7 dans la zone non traitée et 3 dans la zone traitée	Pas de différence significative pour l'IIIEF	77/77 (100%)	Aucun
Ward 2011	Hémi-ablation et ablation focale	1160	N/A	<6-9	21 mois	N/A	ASTRO	75,7% à 2 ans	43/163 (26,3%)	169/291 (42%)	499/507 (98,4%)	Fistule rectale 0,0008% Rétention 1,1%

## 2.2 Les ultrasons de haute intensité (HIFU)

### 2.2.1 Principes :

L'HIFU produit des ondes ultrasonores générées par un transducteur sphérique. L'énergie ultrasonore est focalisée en un point fixe. Les ondes ultrasonores déposent leur énergie en traversant les tissus. Utilisé en imagerie, l'énergie déposée est insignifiante. En augmentant l'intensité des ondes (0,8 à 3,5 MHz pour une puissance supérieure à 5W/cm<sup>2</sup>) et en les focalisant en un seul point, l'HIFU permet de déposer une dose énergétique très importante conduisant à la destruction cellulaire par rupture membranaire et nécrose de coagulation [57]. Deux mécanismes de dommage tissulaire sont évoqués : l'effet thermique et l'effet de cavitation [58]. L'effet thermique est lié à l'absorption de l'énergie ultrasonore par les tissus et sa conversion en chaleur. En conditions réelles, la température à l'intérieur des tissus visés augmentent jusqu'à induire des dommages irréversibles (>60°C). La cavitation résulte de l'interaction des ultrasons et des micro-bulles d'eau dans le tissu cible. Cette interaction peut conduire à l'oscillation des microbulles, des chocs violents et la dispersion d'énergie intra-tissulaire. Cette technique a l'avantage d'un abord transrectal avec focalisation des ondes sur la prostate en respectant le rectum et sa paroi. En combinant le contrôle précis de la position du transducteur dans le rectum et le refroidissement actif de la paroi rectale, le risque de lésion hyperthermique du rectum est minimisé. Le monitoring en temps réel est réalisé par une sonde échographique, et plus récemment le développement de sonde compatible IRM a permis la réalisation de la thermométrie sous cette modalité d'imagerie [59]. De plus, la limite technique du traitement des lésions antérieures à l'urètre avec les machines commerciales disponibles semble pouvoir être franchie au vue des résultats d'une étude de phase I décrivant un traitement HIFU par voie transurétrale sous IRM [60].

Deux machines commerciales sont actuellement disponibles pour le traitement du cancer de prostate : Ablaterm® et Sonoblate®.

### 2.2.2 Principaux résultats :

A notre connaissance, la technique d'HIFU focale fut rapportée pour la première fois par Madersbacher et al. en 1995 [61]. Ils confirmaient la faisabilité technique en traitant 10 patients avec HIFU ciblé sur des lésions unilatérales visibles en échographie et prouvées histologiquement. Les patients ont été immédiatement opérés par prostatectomie après la séance d'HIFU. L'analyse histologique confirma la destruction complète de la tumeur dans 3 cas et une ablation partielle chez les 7 autres patients (taux moyen de destruction de 53%). Trois études ont été publiées concernant l'HIFU focal ; deux de celles-ci rapportaient une hémi-ablation prostatique et la dernière une ablation postérieure en crosse de hockey [62, 63]. La comparaison des résultats de ces différentes études est rendue difficile à cause de l'hétérogénéité des critères de sélection et des limites de l'ablation (Tableau 3).

Les résultats oncologiques sont prometteurs avec 8 à 23% de biopsie positive à un an ce qui est comparable aux résultats rapportées avec la cryothérapie. Si l'on se rapporte aux données concernant les patients porteurs d'une tumeur à haut risque, il faut souligner que l'ensemble de ces patients présente une récurrence biologique à 2 ans [62]. Il semble donc important d'exclure des essais de traitement focal tout patient porteur d'un adénocarcinome prostatique à haut risque de progression.

En ce qui concerne les résultats fonctionnels, ils sont difficilement interprétables et comparables en raison du manque de standardisation de leur évaluation et à la sélection de patients âgés impuissants. Ahmed et al. ont cependant rapportés un taux d'impuissance de 5% et 10% d'incontinence à 1 an [64].

Très récemment, Ahmed et al. ont publié les résultats d'une étude de phase I/II (NTC00561314) visant à traiter focalement par HIFU des hommes de 45 à 80 ans porteurs d'un adénocarcinome prostatique de risque bas à intermédiaire ( $PSA \leq 15 \text{ ng/ml}$  ; score de Gleason  $\leq 4+3$  et stade  $\leq T2$ ). L'analyse de cette étude incluant 41 patients a montré que la morbidité était faible (dysurie intermittente 22%, 1 cas de sténose urétrale et 1 cas de rétention aiguë d'urine). Les résultats oncologiques sont encourageants avec 77% de biopsie négative dans la zone traitée à 6 mois et même 95% de biopsie négative à 1 an après retraitement en HIFU focal des patients présentant une

biopsie positive à 6 mois. Les résultats fonctionnels étaient également prometteurs avec l'absence de différence significative des scores de qualité de vie IPSS et IIEF-15 entre l'inclusion et le contrôle à 1 an ( $p=0,65$  et  $0,06$ , respectivement) [65].

Une étude de l'Association Française d'Urologie (à laquelle notre service clinique participe) est actuellement en cours afin d'évaluer l'hémi-ablation HIFU comme traitement premier de patients de plus de 50 ans porteurs d'un adénocarcinome prostatique de risque bas à intermédiaire (Stade T1c ou T2a, PSA<10ng/ml, score de Gleason $\leq 3+4$ , avec pas plus de 2 biopsies contiguës positives dans un seul lobe).

Les limites actuelles de cette technique sont son relatif encombrement et la difficulté à traiter des lésions en avant de l'urètre.

Le tableau 1.3 résume les principaux résultats d'études cliniques concernant l'HIFU comme traitement focal.

Page suivante :

**Tableau 1.3:** Synthèse des études cliniques concernant l'HIFU focal Pts: patients; N/D: non disponible; SG: score de Gleason; critères ASTRO: 3 augmentations successives du taux de PSA; BVN: bandelettes vasculonerveuses

Publication	Zone d'ablation	N° pts	PSA moyen pré-opératoire (ng/mL)	GS	Suivi	Modalité diagnostique du cancer	Absence de récurrence biologique ou histologique	Analyse histologique de la pièce de prostatectomie	Récidive locale prouvée histologiquement (biopsies)	Fonction érectile maintenue	Maintient de la continence	Effets indésirables
Madersbacher 1995	Ablation focale	10	24,5	N/D	N/D	Lésion unilatérale hypoechogène et prouvée histologiquement	N/D	3 destructions complètes de la lésion and 7 destructions partielles (moyenne 53%)	N/D	N/D	N/D	Absence de lésion rectale pendant la chirurgie;  Absence de lésion des BVN en histologie
Muto 2008	Crosse de hockey postérieure	29	5,4	5-10	32 mois	Biopsies guidée par ETR et IRM	ASTRO  2 ans  BR: 83%  RI: 54%  HR: 0%	N/D	A 6 mois:  3/28 (11%)  A 12 mois:  4/17 (23%)	N/D	29/29 (100%)	Aucun
Ahmed 2011	Hémi-ablation	20	7,3	≤4+3	12 mois	Biopsies de saturation transpérinéales tous les 5 mm	N/D	N/D	A 6 mois:  2/19 (11%) dans le lobe traité	19/20 (95%)	18/20 (90%)	Hématurie (65%); dysurie (30%); sténose urétrale (n=1)
El Fegoun 2011	Hémi-ablation	12	7.3	≤3+4	10 ans	Biopsies guidées par ETR	90% à 5 ans 38% à 10 ans	N/D	A 1 an  1/12 (8%)	N/D	12/12 (100%)	2 infections urinaires  1 rétention
Ahmed 2012	Ablation focale	41	6,6	≤4+3	12 mois	Biopsies guidées par ETR (85%), biopsies de saturation transpérinéales (15%)	N/D	N/D	A 6mois 9/39 (23%)  A 1 an 2/41 (5%) après retraitement	31/35 (89%)	40/40 (100%)	Dysurie régressive (22%), infection urinaire (17%),  1 sténose urétrale  1 rétention

## 2.3 Autres techniques

### 2.3.1 Micro-ondes :

Les antennes micro-ondes interstitielles produisent des ondes électromagnétiques aux fréquences de 300 à 2450 MHz dans les tissus. Ces ondes créent des courants électriques qui se propagent localement dans le tissu cible induisant de la chaleur de part sa résistance électrique. Sherar et al. ont rapporté la faisabilité technique et l'absence de complication de cette modalité de traitement chez des patients en récurrence après radiothérapie externe [66]. Lancaster et al. ont rapporté le cas d'un patient porteur d'un cancer de prostate localisé et traité par ablation totale de la glande à l'aide des micro-ondes interstitielles [67]. A notre connaissance, il n'existe pas d'essai clinique publié dans le cadre de la thérapie focale avec cette modalité de traitement. Récemment, cette même équipe de Toronto a rapporté la faisabilité préclinique du contrôle post-traitement par micro-ondes en IRM et EDC [68].

### 2.3.2 Radiofréquence interstitielle (RITA):

L'acronyme RITA (pour « radiofrequency interstitial tumor ablation ») est généralement utilisé pour désigner la radiofréquence interstitielle. Les générateurs de radiofréquence permettent l'obtention d'ondes pouvant atteindre 50W pour une fréquence de 460kHz. Ces ondes radiofréquences sont ensuite délivrées dans les tissus à l'aide d'aiguilles de 15 Gauge munies d'électrodes en crochet à leur extrémité. Ces électrodes au nombre de trois se déploient avec un angle de séparation de 120° et décrivant ainsi un volume sphérique d'environ 2cm de diamètre. Ceci permet la nécrose thermique irréversible des tissus par conversion d'énergie (100°).

Certains auteurs ont rapporté la faisabilité, la reproductibilité ainsi que l'absence de complication liée au traitement par RITA sous guidage échographique pour des patients porteurs d'un adénocarcinome prostatique localisé [69, 70].

Shariat et al. ont rapporté un traitement par RITA chez 11 patients (8 après échec de radiothérapie et 3 comme traitement premier) [71]. Les aiguilles de radiofréquences n'étaient mises en place que dans

les zones où les biopsies préalables étaient positives. A 1 an, 55% des patients ne présentaient pas de récurrence biologique ou histologiquement prouvée. Les auteurs décrivaient des effets indésirables mineurs (hématurie dans 2 cas, urgencye ou brûlures mictionnelles dans 2 cas). Les taux de continences et d'impuissance n'étaient pas rapportés. Deux procédures n'avaient pu être conduites à leur terme en raison de l'augmentation de chaleur observée au niveau rectal par un thermocouple.

Cette source d'énergie pourrait devenir une modalité de traitement focal mais son développement nécessite la conduite d'études cliniques de plus grande taille.

### 2.3.3 Radiothérapie externe, curiethérapie, cyberknife :

La place de la radiothérapie pour la thérapie focale mérite d'être discutée. Si aucun essai clinique n'a été publié dans cette indication, l'apparition du Cyberknife devrait permettre d'envisager un traitement partiel de la glande prostatique en radiothérapie [72, 73]. De même quelques protocoles de curiethérapie ou radiothérapie conformationnelle avec « sur-boost » de la zone suspecte ont été décrits [72].

### 2.3.4 Electroporation irréversible:

L'electroporation irréversible (EI) est une nouvelle technique ablatrice non-thermique utilisant des impulsions électriques de haut voltage et basse énergie. La durée des impulsions est de l'ordre de quelques microsecondes. Ces impulsions électriques circulent entre des électrodes interstitielles placées autour de la zone cible. Le champ électrique ainsi créé entre les électrodes induit une perméabilité membranaire irréversible conduisant à la mort cellulaire du tissu cible.

La faisabilité et l'efficacité de l'EI pour le traitement du cancer de la prostate ont été rapportées en préclinique par Onik et al. [74]. Cependant un des désavantages de cette technique est le risque de mouvements réflexes induits par les impulsions électriques et pouvant provoquer un déplacement des électrodes et causer des dommages aux structures à préserver.

## 2.4 Conclusion :

De nombreuses sources d'énergie sont aujourd'hui disponibles en thérapie focale. La place de chacune de ces techniques et leur indication respective reste à définir. Si pour certaines comme l'HIFU et la cryothérapie, des premiers résultats oncologiques et fonctionnels encourageants ont été rapportés, pour d'autres, le développement en clinique n'a pas dépassé le stade de la faisabilité. Le succès de chacune de ces techniques et leur émergence dans l'arsenal thérapeutique des équipes urologiques dépendra à la fois de leur efficacité carcinologique et fonctionnelle mais aussi d'aspect plus pratique tel que leur coût ou leur encombrement.

Dans le chapitre suivant, nous dressons un état de l'art des thérapies focales basées sur l'énergie Laser en insistant sur leur aspect pratique et leur développement futur.



# Partie 1

## Chapitre 3 :

### Thérapies Laser pour le traitement focal :

### Etat de l'art

Colin P, Estevez J-P, Betrouni B, Ouzzane A, Puech P, Leroy X, Biserte J, Villers A, Mordon S  
Thérapie photodynamique et cancer de la prostate  
*Prog Urol.* 2011 Feb; 21(2):85-92.

Betrouni N, Lopes R, Puech P, Colin P, Mordon S  
A model to estimate the outcome of prostate cancer photodynamic therapy with TOOKAD  
WST11  
*Phys. Med. Biol.*, 2011 Aug 7; 56(15):4771-4783.

Colin P, Mordon S, Nevoux P, Marqa MF, Ouzzane A, Puech P, Bozzini G, Leroux B, Villers A, Betrouni N  
Focal Laser Ablation of Prostate Cancer: Definition, Needs and Future  
*Adv Urol.* 2012;2012:589160. (doi:10.1155/2012/589160)

Makni N, Puech P, Colin P, Azzouzi A, Mordon S, Betrouni N  
Elastic image registration for guiding focal laser ablation of prostate cancer: Preliminary results  
*Comput. Methods Programs Biomed.* 2012. (doi: 0.1016/j.cmpb.2012.04.001)

Bozzini G, Colin P, Betrouni N, Nevoux P, Ouzzane A, Puech P, Villers A, Mordon S  
Photodynamic Therapy in urology: what can we do now and where are we heading?  
*Photodiagnosis Photodyn. Ther.*, 2012 (doi:10.1016/j.pdpdt.2012.01.005)

### 3 Thérapie laser pour le traitement focal : Etat de l'art

Les thérapies laser du cancer de la prostate s'articulent aujourd'hui autour de 2 axes principaux que sont la photothérapie dynamique (PDT) et la thermothérapie laser interstitielle ou ablation laser focale (FLA). La PDT repose sur la photoactivation d'un produit appelé photosensibilisant (PS) au sein de la néovascularisation tumorale. La FLA consiste elle en l'induction d'une nécrose tissulaire par thermothérapie à l'aide de fibres laser diffusantes placées dans la prostate selon les mêmes modalités que celles de la photothérapie dynamique.

#### 3.1 Photothérapie dynamique :

Ce sous-chapitre a fait l'objet de 4 publications de notre équipe de recherche (cf annexe).

##### 3.1.1 Principes physiques de la PDT :

###### 3.1.1.i Principes généraux :

La première utilisation de la PDT remonte à plus d'un siècle avec les observations de Raab, Tappeiner et Jesionek [75, 76]. La PDT consiste en l'activation, par la lumière, d'un photosensibilisant (PS) délivré par voie locale ou générale. De cette activation découle une cascade d'événements engendrant la cytotoxicité du PS (Figure 1.3).

Le développement de la PDT en cancérologie repose sur deux principes.

###### 3.1.1.i.a Affinité tumorale :

Administrés par voie générale, les PS se localisent préférentiellement au niveau des cellules tumorales. Depuis les premières constatations de ce phénomène en 1948 [77], de nombreux travaux ont permis d'avancer des hypothèses pour l'expliquer :

- Certains PS utilisés étant hydrophobes, leur transport dans la circulation sanguine est assuré par des lipoprotéines dont les LDL. Les cellules cancéreuses surexprimant les récepteurs aux LDL capteraient plus de PS que les cellules saines adjacentes.
- Au pH physiologique, de nombreux PS sont sous forme anionique. Au contact des cellules tumorales à pH plus acide, ces PS deviendraient neutres et lipophiles facilitant leur absorption membranaire.
- En cas d'administration de dérivés porphyriniques, un défaut de synthèse de l'hème (activité ferrochélatase diminuée) au sein des cellules cancéreuses serait responsable de l'accumulation de protoporphyrine IX (PPIX) photoactivable.

#### 3.1.1.i.b Photoactivation du Photosensibilisant :

A son état de base  $S_0$ , le PS est stable et inerte. Lors d'une stimulation lumineuse à une longueur d'onde donnée, cette molécule passe à un état excité instable ( $S_1$ ) (Diagramme de Jablonski, figure 1.4). La longueur d'onde d'activation est propre à chaque type de PS. L'excès d'énergie en  $S_1$  est restitué par le PS selon trois mécanismes possibles :

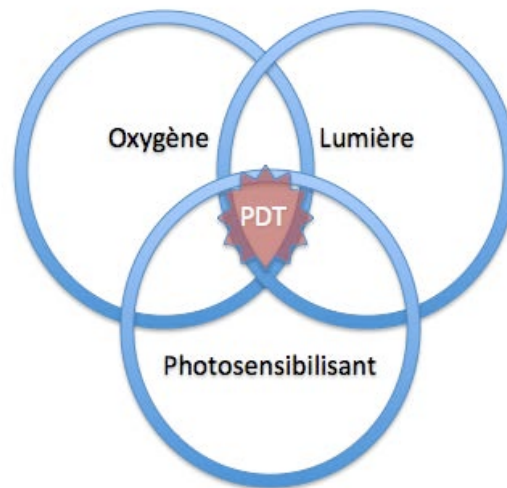
.dégagement de chaleur

.émission de photons de fluorescence (utilisée pour le photodiagnostic)

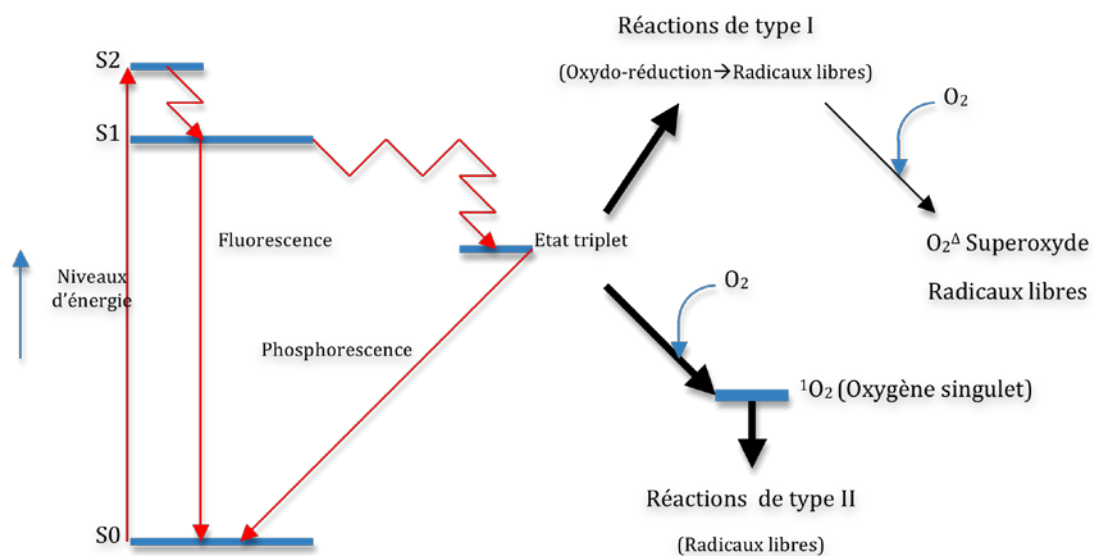
.passage à un état intermédiaire dit « état triplet »

C'est sous l'état triplet que l'action cytotoxique du PS apparaît : il existe à la fois des réactions d'oxydoréduction conduisant à la formation de radicaux libres toxiques (réaction de type 1) et des réactions de transfert d'énergie à l'oxygène du milieu conduisant celui-ci en un état singulet (réaction de type 2). L'oxygène singulet est alors responsable de l'oxydation d'acides aminés, de certaines bases nucléiques et des chaînes lipidiques membranaires. Cette réaction de type 2 est généralement prépondérante et conduit aux phénomènes de nécrose et d'apoptose.

Les molécules de PS sont ensuite détruites par les espèces réactives de l'oxygène et les radicaux libres induits. Cette diminution d'efficacité dans le temps se traduit par la diminution de la fluorescence induite appelée « photoblanchiment ». Celle-ci serait le témoin de l'efficacité du traitement, la destruction cellulaire entraînant la diminution de la fluorescence.



**Figure 1.3:** Principe général de la thérapie photodynamique



**Figure 1.4:** Diagramme de Jablonski

### 3.1.1.ii Photosensibilisants :

En l'absence d'activation lumineuse, les PS sont des molécules biologiquement stables, non toxiques et présentant idéalement une sélectivité pour les tissus cibles. Chaque PS est photoactivé par une ou plusieurs longueurs d'onde qui lui sont propres et correspondant à son spectre d'absorption [78]. La plupart des PS utilisés sont des dérivés des porphyrines ou de la chlorophylle.

Les PS de première génération d'origine naturelle possèdent une demi-vie longue (>24h) responsable, lors d'une administration par voie générale, d'une photosensibilité cutanée prolongée limitant leur utilisation. C'est le cas notamment du Porfimère disodique (Photofrin II®).

Des molécules de deuxième génération à demi-vie courte ont depuis été développées et sont actuellement commercialisées : Acide 5 Aminolévulinique (5-ALA ou Gliolan®) et ses esters, l'Acide Méthylaminolévulinique (Metvix®) et l'Acide Hexaminolévulinique (Hexvix®). Il faut souligner que le 5-ALA et ses dérivés sont en fait des prodrogues ou précurseurs de PS et non des PS directement activables. Ces prodrogues entrent dans la synthèse mitochondriale de l'hème et conduisent à la production intra mitochondriale de PPIX qui est le véritable PS.

Récemment des produits à durée de vie très courte dont l'activation est réalisée non plus au niveau tissulaire mais au niveau intravasculaire ont été développés. C'est le cas de la Padoporfine ou de la Padeliporfine (WST11 ou Tookad Soluble®). Cette activation intravasculaire est appelée « Vascular Targeting PDT » ou VTP. Utilisée en cancérologie, le but de la VTP est d'induire une ischémie tumorale par destruction de la néovascularisation à proximité de la source lumineuse par phénomènes de vasoconstriction et lyse endothéliale.

Enfin, des molécules synthétiques de troisième génération sont actuellement en développement. Celles-ci ont pour caractéristique d'être vectorisées, c'est à dire qu'elles portent des motifs chimiques spécifiquement reconnus par un type cellulaire, renforçant ainsi la spécificité d'action des PS.

Le tableau 1.4 résume les PS utilisés pour le traitement du cancer de la prostate

PS Nom commercial, fournisseur	PS Nom de la molécule	Génération du PS	Publication	Longueur d'onde d'activation du PS	Type d'activation du PS	Phase de développement
Photofrin® Pinnacle Biologics	Hematoporphyrine dérivée	1 <sup>ère</sup> génération	Windahl 1990	638nm	Accumulation tissulaire	Clinique
Foscan® Biolitec Pharma, Allemagne	Temoporfin ou Meta-tetra hydroxyphenyl chlorin (m-THPC)	2 <sup>nde</sup> génération	Nathan 2002 Moore 2006	652 nm	Accumulation tissulaire	Clinique
Photrex® Frontier Scientific Inc. Logan, USA	Rostaporfin ou Tin etiopurpurin dichloride (SnET2)	2 <sup>nde</sup> génération	Jankun 2004 Lilge 2004	664nm	Accumulation tissulaire	Préclinique (In vivo)
Photosense® "NIOPIC" Moscow Research and Production Association, Russie	Phtalocyanine	2 <sup>nde</sup> génération	Bistrov 2010	675nm	Accumulation tissulaire	Clinique
	Hypericine	2 <sup>ème</sup> génération	Colasanti 2000	599nm	Accumulation tissulaire	Préclinique (In vitro)
	5-ALA et ses esters	2 <sup>ème</sup> génération	Zaak 2003	633nm	Accumulation tissulaire	Clinique
Lutex® Pharmacyclics, USA	Motexafin Lutetium ou Lu-texaphyrin	2 <sup>ème</sup> génération	Verigos 2006 Patel 2008	732nm	Activation vasculaire	Clinique
Tookad® (WST09) et Tookad Soluble® (WST11) Steba Biotech, Pays-Bas	Padoporfine ou Palladium- bacteriopheophorbide et Padeliporfine ou Palladium- bacteriochlorophylle	2 <sup>ème</sup> génération	Trachtenberg 2007, 2008 Arumanaiyagan 2010 Azzouzi 2011	763nm	Activation vasculaire	Clinique
	Inhibiteur de PSMA conjugué au pyropheophorbide-a	3 <sup>ème</sup> génération	Liu 2010	Lumière blanche filtrée > 600nm	Accumulation cellulaire	Préclinique (In vitro)
	Aluminium phthalocyanines tétrasulfatées (AlPcS <sub>4</sub> ) conjuguées à la bombésine	3 <sup>ème</sup> génération	Dubuc 2008	635nm	Accumulation cellulaire	Préclinique (In vitro)

**Tableau 1.4:** Photosensibilisants (PS) utilisés en cancérologie prostatique et leur phase de développement de recherche

### 3.1.1.iii Illumination :

Afin d'obtenir la longueur d'onde propre à l'activation du PS, l'utilisation des lasers est requise en PDT. Ceux-ci permettent d'obtenir une illumination continue à une longueur d'onde donnée. L'illumination de la tumeur est réalisée grâce à des fibres optiques à embout diffusant.

L'énergie délivrée aux tissus peut être calculée en fonction de la surface de diffusion qu'offre la fibre optique à son extrémité ; il s'agit de la fluence lumineuse exprimée en Joules par cm<sup>2</sup>.

Les paramètres d'illumination (puissance et temps) sont fonction de l'énergie que l'on désire délivrer au tissu selon la formule :

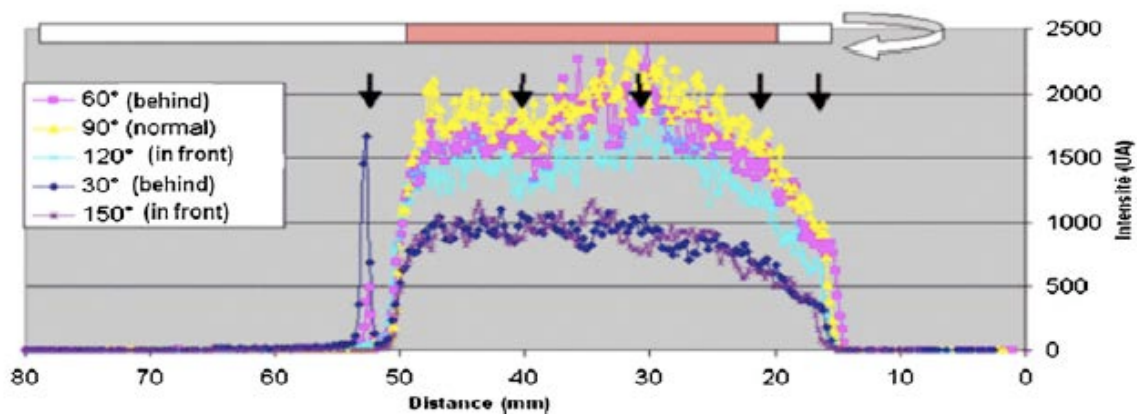
$$\text{Energie (Joules)} = \text{Puissance (Watts)} \times \text{Temps (Secondes)}$$

La pharmacocinétique du PS doit également être prise en compte pour le réglage des paramètres d'illumination pour obtention d'une PDT optimale.

Jankun et al. ont démontré que les différents diffuseurs cylindriques utilisés en PDT prostatique possédaient des qualités optiques différentes [79]. Ainsi la distribution spatiale idéale de la lumière à la sortie de la chambre de diffusion prenant la forme d'un ellipsoïde n'a jamais été retrouvée dans leur modélisation post PDT. Dans des conditions d'illumination identiques, les formes de la nécrose obtenue autour de la partie diffusante de la fibre laser étaient différentes d'un modèle de fibre à un autre. Ces éléments peuvent jouer un rôle dans la variabilité de la réponse au traitement. Un contrôle du profil de diffusion des fibres utilisées semble donc nécessaire avant leur emploi au niveau interstitiel.

Dans le cadre d'un essai clinique testant la PDT avec WST11 pour le cancer de prostate, notre unité a travaillé sur les profils de diffusion des fibres diffusantes Medlight® utilisées. Ces fibres possèdent en fait un profil de diffusion homogène et ellipsoïde au vue de nos travaux (Figure 1.5)

[80].



**Figure 1.5:** profil de diffusion homogène d'une fibre diffusante de 4 cm de longueur manufacturée par Medlight®

### 3.1.2 PDT et thérapie focale en cancérologie prostatique :

La première utilisation clinique de la PDT pour le cancer de prostate remonte à 1990, avec l'administration par voie intraveineuse de PS à longue durée d'action chez 2 patients porteurs d'un cancer de prostate localisé et traités six semaines avant la PDT par résection transurétrale de prostate [81]. Les PS utilisés pendant la procédure étaient des dérivés d'hématoporphyrine à la dose de 1,5 et 2,5mg/kg. L'activation du PS était réalisée par une illumination transurétrale à une longueur d'onde de 652 nm pour une fluence de 15 J/cm<sup>2</sup>. Les biopsies de contrôle à 3 mois étaient négatives.

Zaak et al. ont publié en 2003 les résultats d'une étude clinique de phase I incluant 6 patients porteurs d'un adénocarcinome prostatique localisé [82]. Les patients de cette étude ont reçu 20mg/kg de 5-ALA per os 4 heures avant l'irradiation lumineuse. Celle-ci était réalisée à l'aide d'un laser diode de 633 nm et la fluence calculée de l'illumination était de 140 J/cm<sup>2</sup>. Le premier patient était traité par PDT durant une procédure de prostatectomie radicale. Des fibres diffusantes d'1 cm étaient insérées en trois zones suspectes de cancer. L'analyse histologique de la pièce opératoire montrait la spécificité de l'ALA pour l'adénocarcinome prostatique et mettait en évidence une nécrose dans les zones traitées par PDT. Les trois patients suivants furent traités par voie endo-urétrale après résection



de prostate. Chez les deux derniers patients, la procédure de PDT était réalisée après mise en place des fibres diffusantes par voie périnéale. En fonction du volume de la glande, 5 à 10 fibres diffusantes étaient placées de manière interstitielle sous contrôle échographique. La surveillance carcinologique de ces 5 patients consistait en des dosages de PSA réguliers. Aucune imagerie de contrôle n'a été réalisée. Les auteurs rapportaient une décroissance du taux de PSA de 20 à 70% six semaines après la procédure. Aucun effet indésirable n'était décrit.

En 2006, dans un essai de phase I, Moore et al. ont traité 6 patients porteur d'un adénocarcinome prostatique localisé (T1c à T2c) [83]. Le PS utilisé était la Témoporfine à la dose de 0,15 mg/kg avec une activation à 652 nm. Après traitement, les lésions de nécrose étaient visibles en IRM. Les auteurs rapportaient une diminution du taux de PSA après chaque procédure. Tous les patients présentaient au moins une biopsie positive à 2 mois.

Une première étude de faisabilité avec la Padoporfine dans le traitement focal du cancer de la prostate a été réalisée. Celle-ci consistait en une escalade de dose de lumière pour une concentration de PS fixée à 2 mg/kg. Les résultats encourageants de cette étude ont conduit ses promoteurs à trois essais de phase I/II en Europe et aux Etats Unis (NCT00975429, NCT00707356, NCT00946881). Nos équipes cliniques, radiologiques et de recherche ont participé à ces différentes études. Ces essais avaient pour but d'évaluer la dose optimale de PS permettant d'obtenir l'effet carcinologique maximal. Suite aux effets indésirables graves (hypotension lors de l'injection du produit) observés avec l'utilisation de la Padoporfine et rattachés à un des excipients de ce PS (le Chrémophore), les essais de phase II ont été menés avec la Padeliporfine (WST11 ou Tookad Soluble®), produit hydrosoluble sans effet indésirable connu. Les résultats intermédiaires de tolérance clinique des deux essais européens ont été rapportés. Dans une étude portant sur 40 patients, Arumainayagan et al. ont décrit la faisabilité de la technique et la corrélation entre l'énergie totale délivrée et le volume de nécrose visible en IRM à 7 jours. A la dose de 4mg/kg de Padeliporphine, une énergie de 200J/cm permettait d'obtenir une nécrose d'environ 1cc. Deux patients avaient reçus une dose de lumière excessive conduisant à une nécrose extraprostatique en raison d'une source laser défectueuse. Aucun effet indésirable à type d'hypotension, de toxicité cardiovasculaire ou de cytolyse hépatique n'a été décrit

après injection de Padeliporphine. De même, aucun cas de fistule rectale ou d'incontinence urinaire n'a été rapporté après ce traitement.

Plus récemment, Azzouzi et al. ont évalué l'innocuité de la technique chez 85 patients et rapporté différents effets indésirables (prostatite (2), hématurie (1), orchi-épidymite (1), neuropathie optique (1), sténose urétrale (1)). Le pourcentage moyen de nécrose dans les lobes traités (défini comme l'absence de rehaussement sur l'IRM prostatique injectée réalisée à J7) était de 77% pour l'ensemble des patients et de 87% dans le groupe de patients ayant reçu un traitement unilatéral à la dose de 4mg/kg [84]. L'analyse des résultats des biopsies de contrôle à 6 mois est cependant en attente pour les 2 essais européens. Des résultats partiels ont cependant été rapportés lors de communications dans les congrès mais ne sont pas encore à ce jour publiés. Ces résultats portant sur 47 patients traités (hémiablation avec dose de 4mg/kg de Padeliporphine pour une fluence de 200J/cm) font état de 82,6% de biopsies négatives dans le lobe traité.

Une étude de phase III comparant la VTP avec la Padeliporphine et la surveillance active a démarré en Europe (NTC01310894).

Le tableau 1.5 résume les données des principales études cliniques concernant la PDT du cancer de prostate

Page suivante :

**Tableau 1.5 :** Résumé des principales études cliniques concernant la PDT en thérapie focale

Publication	Zone d'ablation	Photosensibilisant	Nombre de patients	Voie d'abord	SG	PSA pré-opératoire (ng/ml)	Résultats IRM	PSA post-opératoire (ng/ml)	Persistance de cancer sur les biopsies de contrôle	Incontinence	Absence de dysfonction érectile	Effets indésirables
Windahl 1990	Prostate restante après RTUP	Dérivés d'hématoporphyrine (Photofrin®)	2	Transurétrale	N/D	6 and 10	N/A	Reduction de 10 à 2,5 et de 6 à 0,2	0/2	N/A	N/A	Aucun
Zaak 2003	Variable	Acide 5 Aminolévulinique	6	Transpérinéale (n=2) Transurétrale (n=3) Lors d'une prostatectomie radicale (n=1)	5-8	4,9-10,6	N/A	Reduction de 20-70%	N/D	none	N/A	Aucun
Moore 2006	Hémi-ablation	Témoporfine (Foscan®)	6	Transpérinéale	3+3	1,9-15	Zone de nécrose visible	Réduction pour 8/10 procédures (14-67%)	10/10	N/A	2/3	- sepsis (1) - urgétries - rétention (2)
Arumainayagan 2010	Hémi-ablation et glande entière	Padeliporfin (WST 11)	40	Transpérinéale	N/D	N/D	Zone de nécrose visible	N/D	N/D	none	N/A	- rétention (2)
Azzouzi 2011	Hémi-ablation	Padeliporfin (WST 11)	85	Transpérinéale	N/D	N/D	87% de nécrose dans le lobe traité	N/D	N/D	N/A	N/A	- prostatite (2) - hématurie (1) - orchio-épidymite(1) - neuropathie optique (1) - sténose urétrale (1)

### 3.1.3 Voies de recherche :

#### 3.1.3.i Planification et dosimétrie en temps réel:

Dans le cadre du traitement de rattrapage, une grande variabilité interindividuelle a été observée en terme de nécrose pour les mêmes doses de produit PS et de lumière [85]. Celle-ci est expliquée par l'hétérogénéité du tissu prostatique s'exprimant par :

- .des variations de concentrations tissulaires des PS utilisés

- .des fluctuations de la teneur en oxygène intra-tissulaire nécessaire à son activation

- .des qualités optiques variant en fonction des différentes zones prostatiques. Des fluctuations importantes du coefficient d'atténuation de la lumière propre au tissu ont été mises en évidence par plusieurs équipes entre la base et l'apex prostatique [79, 86].

De nombreuses équipes travaillent aujourd'hui à l'élaboration d'outils de dosimétrie tenant compte de ces différents paramètres.

La concentration tissulaire des PS pourrait être contrôlée in situ par des techniques basées sur la fluorescence du produit. Cependant pour certains PS comme la Padoprofine ou la Padeliporfine, la fluorescence du produit est négligeable, rendant nécessaire le recours à des techniques spectroscopiques plus complexes. Ces produits possèdent de plus des temps de clairance courts, rendant difficile l'ajustement de dose lors de leur injection [87].

Des outils de monitoring de la concentration en oxygène intratissulaire ont été évalués sur des modèles précliniques. Les techniques spectroscopiques de mesure in situ ne semblent pas pouvoir être appliquées pour ce type de monitoring en temps réel car elles font appel à une illumination entrant en interférence avec celle permettant l'activation du PS. Gross et al. ont démontré que les résultats de l'imagerie de contraste en temps réel par IRM basée sur le niveau sanguin d'oxygénation (BOLD-IRM ou Blood Oxygenation Level Dependent IRM) étaient corrélés à la diminution de la saturation en oxygène des tissus cibles lors du traitement par PDT [87, 88]. Le Döppler-OCT (Döppler

en tomographie par cohérence optique) est un autre outil en développement pour le contrôle en temps réel de la nécrose vasculaire induite par certains PS. Cette technique permet d'observer les modifications de flux sanguin au niveau microvasculaire. Les sondes de Döppler-OCT peuvent être placées de manière interstitielle dans les tissus. Li et al. ont décrit la faisabilité de cette technique sur un modèle préclinique de cancer de prostate [89].

Une mesure simple des propriétés optiques des tissus concernés a généralement été réalisée lors des essais cliniques de PDT. Il s'agissait du calcul des taux de fluence lumineuse obtenus par différents détecteurs isotropiques de lumière. Ces détecteurs étaient placés in situ sous contrôle échographiques en différentes zones déterminées à l'avance, habituellement l'urètre, le rectum et la prostate. Des mesures de la fluence étaient déterminées séparément pour chaque fibre émettrice avant l'injection du PS. Ces mesures permettaient le calcul du coefficient d'atténuation du milieu qui résulte de l'absorption et de la diffusion de la lumière par les tissus [86].

Des logiciels informatiques intégrant l'ensemble de ces données ont été développés pour permettre une meilleure planification du traitement et réduire les variabilités interindividuelles observées [79, 87]. Chez un modèle canin, Jankun et al. ont rapporté une précision de  $\pm 2$  mm du volume de nécrose planifié informatiquement [79]. Davidson et al. ont retrouvé une précision similaire dans la limitation de la zone de tissu recevant une dose de lumière optimale en cas de VTP avec la Padoporfine [90].

Notre équipe a publié en 2011 une étude rétrospective concernant la faisabilité de la planification dosimétrique informatisée pour la VTP utilisant la Padéliporfine [80]. Cette étude portait sur la simulation du volume de nécrose observée en IRM à J+7 post-procédure pour 28 patients d'un essai clinique de phase I/II avec escalade de dose (2 à 6mg/l de Padéliporfine pour des fluences lumineuses de 200 à 300 J/cm). L'inflammation prostatique (« swelling ») liée à l'insertion des fibres dans la prostate était prise en compte dans le modèle. Les données de 14 patients ont permis de décrire un modèle mathématique qui a ensuite été validé de manière croisée avec les données des 14 patients restant. Il existait une corrélation moyenne de 98,43% entre la nécrose prédite et réellement observée en IRM pour ces derniers patients. Ces résultats encourageants nécessitent une validation prospective dans le cadre d'un essai clinique.

Si la planification dosimétrique semble nécessaire, le guidage précis sous échographie les fibres laser dans la cible décrite en IRM ou sur les biopsies est également essentiel. Une partie des échecs de traitement de thérapie focale est en effet liée à défaut partiel ou total de délivrance de l'énergie ablative au sein de la zone à traiter.

Dans le cadre des trois essais cliniques concernant le Tookad Soluble® auxquels nos services cliniques et notre unité ont participé, nous avons pu nous rendre compte de la difficulté inhérente au positionnement des fibres sous contrôle échographique. En effet, après planification externe de ce positionnement sur l'IRM pré-opératoire, l'insertion des fibres était réalisée sous contrôle échographique à l'aide d'une grille de curiethérapie. Les difficultés de placement étaient liées à plusieurs phénomènes :

- nous procédions à un simple recalage mental entre les planifications théoriques en IRM et les images échographiques. Comme nous l'avons déjà discuté, lors du contrôle en temps réel, la prostate se trouve déformée par la pression exercée par la sonde d'échographie endorectale et par là même peut conduire à des erreurs de positionnement de fibres.

- le positionnement s'effectuait à l'aide d'une sonde échographique bi-plan. Lors du repérage des fibres dans ces deux plans (coupes horizontales et sagittales), il a été remarqué que certains trajets étaient en fait obliques. Cette variation dans le bon positionnement de la partie diffusante n'est actuellement pas prise en compte. Les reconstructions échographiques 3D en temps réel pourraient améliorer à l'avenir ce paramètre.

- Si le positionnement de fibre est aisé en début de procédure, il peut devenir plus compliqué après le positionnement de plusieurs fibres. En effet la multiplication des fibres au sein de la prostate gêne la visualisation des autres et entraîne de plus un œdème inflammatoire (« swelling ») de la glande la déformant pendant la procédure (ceci est d'ailleurs également rapporté en cas de traitement par HIFU) et obligeant à une adaptation de planning de traitement per-opératoire.

Ainsi en collaboration avec Steba Biotech, notre unité de recherche a développé un outil de fusion Echo/IRM permettant un recalage non-rigide des zones cibles lors de la procédure [91]. L'intégration

de l'ensemble de ces outils de ciblage et de dosimétrie couplés à une dose optimale de PS pour une fluence donnée devrait permettre d'améliorer les résultats morphologiques et oncologiques.

### 3.1.3.ii Vectorisation et protocoles d'administration des PS :

L'amélioration de la sélectivité des PS est une voie de recherche importante. Si de nombreux PS ont une affinité particulière pour les cellules cancéreuses, ils possèdent également des effets toxiques pour les cellules saines. Ainsi les patients traités avec ces PS peuvent présenter une photosensibilité cutanée prolongée en raison de l'accumulation du PS dans les tissus sains.

De nombreux facteurs influencent en effet la localisation et la distribution des PS au niveau tumoral et tissulaire (caractère hydrophobe du PS, pH, drainage lymphatique, portage par une lipoprotéine, charge d'agrégation moléculaire, potentiel de membrane des cellules tumorales). La translocation elle-même au sein des cellules cibles peut différer d'un PS à l'autre (internalisation ou diffusion passive). Enfin, le site d'accumulation intracellulaire du PS peut également varier en fonction de sa nature (mitochondrie, lysosomes, membrane plasmatique, noyaux).

Aussi assiste-t-on ces dernières années au développement de nouveaux PS à la délivrance précise aux cellules cancéreuses. Il s'agit des PS de troisième génération. Ceux-ci peuvent ainsi être couplés à un anticorps monoclonal sélectif ou à un ligand spécifique d'un récepteur de membrane internalisé secondairement dans les cellules tumorales. Des travaux préliminaires in vitro ont été menés pour le cancer de prostate.

Liu et al. ont ainsi utilisé le pyropheophorbide-a couplé à un inhibiteur spécifique du PMSA (Prostate Specific Membrane Antigene fortement exprimé dans les cellules de haut grade tumoral) afin d'obtenir une apoptose sélective des cellules cancéreuses LNCap (exposant PMSA) par rapport aux cellules PCA-3 (n'exposant pas PMSA) [92].

De même façon, Jankun a récemment rapporté le possible couplage d'un PS de première génération (hématoporphyrine) avec un anticorps spécifique du PMSA (CYP-351) et le ciblage précis de la PDT pour des cellules LNCap [93].

Dubuc et al. ont retrouvé une efficacité 2,5 fois supérieure de la PDT lors du couplage d'un PS (Aluminum Phthalocyanines Tetrasulfonates) à la bombésine présentant une affinité particulière pour les récepteurs GRP (exprimés précocement dans la cancérogenèse prostatique et corrélés à l'agressivité) présents à la surface de cellules d'adénocarcinome prostatique PCA-3 [94].

Ces travaux in-vitro sont encourageants mais préliminaires, la non toxicité de ces molécules ciblées n'est pas établie et nécessite des études complémentaires avant d'envisager leur utilisation en clinique humaine.

### 3.1.3.iii Amélioration de la photo-activation

Une autre façon d'améliorer le rendement de la PDT peut consister en l'augmentation de la concentration en oxygène in situ nécessaire à la création d'espèces réactives. Une illumination fractionnée on/off pourrait théoriquement permettre une ré-oxygénation lors des phase off des tissus traités et améliorer ainsi l'efficacité du traitement comme cela a déjà été démontré pour d'autres cancers [95]. En utilisant deux modèles tumoraux d'adénocarcinome prostatique (Dunning R3327-AT et H) greffés sur des rats Copenhague, Xiao et al. ont démontré que la perfusion tumorale était significativement plus altérée en cas de protocole de PDT fractionné par rapport à une illumination continue avec utilisation d'un PS de seconde génération de la famille de la verteporfine ( $p < 0,001$ ) [96]. La survie était significativement meilleure dans le groupe fractionné avec même 25% de rémission complète de la tumeur ( $p < 0,001$ ). Au vu de ces résultats intéressants et de l'expérience locale vis à vis de la carcinose péritonéale d'origine ovarienne, nous souhaitons explorer cet outil d'amélioration de la photo-activation [95]. Ainsi, dans le cadre du Master 2 d'un interne d'Urologie dans l'unité U703, nous travaillons actuellement à l'étude d'un protocole fractionné versus continu chez le même modèle animal (Dunning R3327-AT2) en utilisant la prodrogue 5-ALA.



## 3.2 Thermothérapie Laser Interstitielle:

L'ensemble de ce chapitre a fait l'objet de deux publications de notre unité de recherche et du dépôt d'un brevet (cf annexes).

### 3.2.1 Principes physiques de la LITT

#### 3.2.1.i Principes généraux

La LITT est basée sur la destruction photothermique des tissus. L'action thermique résulte de l'absorption de l'énergie radiante par les chromophores tissulaires. La chaleur dégagée par ce transfert d'énergie augmente en quelques secondes et peut causer des dommages cellulaires irréversibles [97]. Cet effet thermique dépend à la fois de l'énergie délivrée mais aussi de la profondeur de distribution de la lumière. Aussi les dommages tissulaires profonds sont dépendants de la longueur d'onde utilisée. En raison de la faible absorption par l'eau et l'hémoglobine, les longueurs d'onde entre 590 et 1100 nm sont classiquement utilisées (obtention d'une pénétration tissulaire plus importante.)

L'extension des dommages thermiques dépend à la fois de la température induite et de la durée du tir laser. La viabilité tissulaire est en relation avec la thermostabilité des protéines cellulaires. Une dénaturation protéinique irréversible est observée à partir de 60°C [98]. Alors qu'au dessus de cette température seuil, la dénaturation protéique est quasi instantanée, entre 42 et 60°C, un dommage thermique peut être observé au sein des tissus en cas d'exposition prolongée à ces températures. Ainsi une nécrose de coagulation se développera dans les 24 à 72h après le traitement de la zone soumise à cette hyperthermie non physiologique inférieure à 60°C [99, 100].

Macroscopiquement les zones prostatiques coagulées par la LITT apparaissent clairement comme des foyers de nécrose entourés par un anneau hémorragique de faible épaisseur ne contenant aucune cellule viable (bénigne ou maligne) après immunomarquage pour la cytokératine [101, 102].

#### 3.2.1.ii Matériel :

##### 3.2.1.ii.a Planification dosimétrique automatisée :

La planification dosimétrique préopératoire de la LITT requiert trois étapes pour prédire l'extension de la nécrose de coagulation [97]. Un tel modèle de diffusion photo-thermique de la LITT prédit ainsi la distribution lumineuse, l'augmentation de température et l'extension des dommages thermiques au sein du tissu cible.

La distribution lumineuse peut-être obtenu en utilisant la simulation de Monte Carlo permettant d'estimer la distribution des photons dans le tissu irradié. Ce procédé est basé sur les propriétés optiques du tissu à la longueur d'onde utilisée.

Cette absorption lumineuse du tissu cible est responsable d'une élévation de température locale. Le transfert de chaleur dû à l'énergie de la lumière déposée dans les tissus peut être décrit par l'équation de Pennes :

$$C_p \cdot \frac{\partial T_{(r,t)}}{\partial t} - \nabla \cdot (k \cdot \nabla T_{(r,t)}) = w_b \cdot C_p \cdot [T_b - T_{(r,t)}] + Q_{abs}(r, t) + Q_{met}$$

où

- T est la température (°K)
- $C_p = C \cdot \rho$  est la capacité de chaleur ( $J/mm^3/^\circ K$ )
- P est la densité tissulaire ( $g/mm^3$ )
- C est la capacité de chaleur spécifique du tissu ( $J/g/^\circ K$ )
- K est la conductivité thermique du tissu ( $W/mm/^\circ K$ )
- $W_b$  est le taux de flux sanguin ( $ml/g/min$ )
- $T_b$  est la température sanguine
- t est le temps (s)
- $Q_{abs}$  est la source de chaleur ( $W/mm^3$ )
- $Q_{met}$  est la source de chaleur métabolique ( $W/mm^3$ )

Les dommages thermiques au niveau cellulaire peuvent être calculés mathématiquement par une équation du taux de conversion thermochimique du premier ordre dans laquelle l'historique des températures tissulaires détermine le dommage. Ce dommage est considéré comme un processus

unimoléculaire dans lequel les molécules natives sont transformées en un état dénaturé/coagulé après un état activé conduisant à la mort cellulaire. Le dommage cellulaire est quantifié en utilisant un paramètre unique  $\Omega$  (probabilité de mort cellulaire) selon la loi d'Arrhenius [79] :

$$\Omega(r, \tau) = \ln \left( \frac{C(r, 0)}{C(r, \tau)} \right) = A_f \int_0^{\tau} \exp \left( \frac{-E_a}{RT(r, t)} \right) dt$$

Où :

- $C(r, 0)$ ,  $C(r, \tau)$  sont les concentrations de molécules non endommagées au départ et après un temps  $\tau$ , respectivement.
- $A_f$  est le facteur de fréquence (1/s)
- $E_a$  est l'énergie d'activation (J/mole)
- $R$  est la constante universelle des gaz (J/mole/°K)
- $T$  est la température (°K)

Les paramètres  $A_f$  et  $E_a$  également appelés paramètres cinétiques sont dépendant de la température et peuvent être déterminés de manière empirique.

Les modèles théoriques de traitement thermique de la prostate ont généralement rapporté une température seuil de 50°C pour les dommages cellulaires. Ces valeurs sont basées sur des études évaluant des temps d'exposition de quelques secondes ou plus. Ainsi, l'évaluation histologique de Peters et al. a montré que la frontière des dommages thermiques peut être prédite seuil de température maximal d'approximativement 51°C ou une période équivalente selon la loi d'Arrhenius  $t(4)=200$  minutes [100, 103].

### 3.2.1.ii.b Les sources Laser

Comme nous l'avons déjà spécifié, les longueurs d'ondes allant de 590 à 1064nm sont les plus à même à produire un effet photothermique maximal dans les tissus humains. Au commencement du

développement de la technique de coagulation laser interstitielle, le Laser Nd :YAG (1064nm) a été utilisé. A cette longueur d'onde, la pénétration photonique est en effet très profonde dans les tissus (de l'ordre de 10mm) ; son utilisation a cependant ensuite été limitée par l'encombrement imposé par le système de refroidissement du système YAG.

En 1998, avec le développement du traitement laser de l'hypertrophie bénigne de prostate, les diodes laser de petite taille sont apparues permettant la coagulation interstitielle à 830nm par voie transurétrale [104, 105]. Ces mêmes diodes étaient ensuite utilisées pour le traitement des tumeurs hépatiques et cérébrales dans le proche IR (800-980nm) [106]. Même si la pénétration tissulaire dans le proche IR (5mm) est inférieure à celle observée avec le laser Nd :YAG, ces diodes laser présentent une excellente rentabilité énergétique, permettant ainsi de réduire les systèmes de refroidissements. L'amélioration du design de diode laser de haute puissance a rendu ces dispositifs médicaux plus petits, portables, puissants et moins chers que les lasers des générations précédentes. Depuis 2011, des diodes laser émettant à  $1064\text{nm} \pm 10\text{nm}$  sont disponibles et peuvent remplacer les laser Nd :YAG.

### 3.2.1.ii.c Fibres optiques

L'énergie lumineuse est délivrée via des fibres à quartz flexible d'un diamètre compris entre 300 et 600  $\mu\text{m}$ . Les fibres conventionnelles à tir direct provoquent des lésions sphériques pouvant atteindre 15mm de diamètre à leur extrémité. Ces fibres ont été remplacées par les fibres diffusantes de géométrie cylindrique et ayant des longueurs comprises entre 10 et 50 mm. Ces fibres diffusantes permettent l'obtention de larges zones ellipsoïdes de coagulation (jusqu'à 50mm de diamètre maximal) [107, 108].

### 3.2.1.ii.d Monitoring de la température

Deux systèmes de monitoring in situ de la température sont aujourd'hui disponibles.

Les thermocouples sont placés au contact de la fibre laser et utilisés pour contrôler la puissance du laser dans un mode de monitoring adaptatif. Classiquement, la puissance initiale du laser est fixée à 15 W pour chaque fibre et la température de contrôle est fixée à 100°C. Comme la température mesurée par le thermocouple à l'extrémité de la fibre laser atteint rapidement les 100°C, la puissance délivrée est alors rapidement abaissée par rétrocontrôle et stabilisée aux environs de 2W [109].

Les sondes de température fluoroptiques sont utilisées pour le contrôle de la température dans des structures spécifiques. Ces sondes sont IRM compatibles (Model 3100, Luxtron Corp., Santa Clara, California) et peuvent ainsi être utilisées pour valider les mesures recueillies en thermométrie IRM. Classiquement ces sondes sont placées soit en regard des limites attendues de l'ablation thermique afin d'être certains que les températures thérapeutiques ( $>55^{\circ}\text{C}$ ) soient atteintes en ces points soit à proximité de structures critiques qu'il convient de respecter et pour lesquelles l'élévation de température doit être inférieure à  $42^{\circ}\text{C}$  [110].

### 3.2.1.ii.e Le contrôle en temps réel sous IRM

L'IRM multiparamétrique permet le guidage des fibres laser et le contrôle des lésions induites par la LITT [109, 111]. Comme pour d'autres organes, l'extension de la nécrose est visible en IRM (Séquence spin Echo T1 et FLASH) [110, 112]. Durant la procédure, des cartes de température 3D obtenues en temps réel peuvent être calculées en utilisant le décalage de phase des protons (PRF). Pour la thermométrie IRM, une séquence écho pulse en recalage de gradient est rapidement répétée durant le tir laser. A l'aide d'un logiciel dédié, les images acquises en IRM sont analysées en temps réel afin d'estimer les dommages thermiques en utilisant le modèle d'Arrhenius expliqué précédemment. Ceci permet l'obtention quasi simultanée de carte des dommages cellulaires au sein du tissu cible.

## 3.2.2 Développement expérimental :

### 3.2.2.i Développement initial de la LITT :

L'utilisation des laser pour la coagulation tumorale a été proposée pour la première fois par Bown en 1983 [113]. L'application pour l'ablation de la glande prostatique a commencé en 1993-94 [114, 115].

Avec le développement du traitement laser de l'hypertrophie bénigne de prostate, la faisabilité technique d'un ablation focale en LITT a d'abord été rapportée chez un modèle canin à l'aide d'un laser Nd :YAG (1064nm) [115]. Johnson et al. ont décrit une zone immédiatement visible correspondant à la nécrose de coagulation aigue entourant le trajet de chaque fibre laser. Une réaction enzymatique continue et progressive conduisait en quelques jours à liquéfaction des zones nécrotiques et à la constitution de cavités en leur sein.

Amin et al. ont rapporté la première application clinique de LITT focal pour le traitement d'une récurrence locale d'un adénocarcinome prostatique après radiothérapie externe [114]. La procédure était réalisée sous sédation intraveineuse à l'aide d'un laser diode de 805nm. Les fibres laser étaient insérées par voie transpérinéale à l'aide d'aiguilles de 18G sous contrôle échographique. Un refroidissement de la vessie et de l'urètre était réalisé en utilisant un lavage continu de sérum salé dans un cathéter urétral triple voies. La tolérance clinique était décrite comme excellente avec une sortie d'hôpital 24h après le traitement. Sur le contrôle scanographique réalisé à J10, il existait une zone ne prenant pas le contraste et correspondant à la zone traitée par LITT. Le contrôle biopsique à 3 mois montrait la présence d'une nécrose de coagulation dans la zone traitée et l'existence de cellules cancéreuses viables dans les zones non traitées. Une deuxième procédure de LITT était réalisée pour rattrapage sans effet indésirable majeur. A cette époque, le développement de la technique était limité par l'imprécision à localiser les zones cancéreuses au sein de la prostate en préopératoire, l'absence de planification dosimétrique informatisée et les modalités d'imagerie pour le suivi (scanner).

### 3.2.2.ii Développements précliniques :

En 2000, Peters et al ont décrit le guidage sous IRM et la thermométrie en temps réel in vivo chez un modèle canin de prostate [111]. Un laser diode 830nm (Indigo, Ethicon Endosurg®) était utilisé couplé à une fibre diffusante. Les développements de l'IRM permettait le placement de la fibre de

manière précise dans la prostate animal et d'obtenir des cartes 3D de la température in vivo durant le traitement photothermique. Les animaux ont été sacrifiés à 4 et 24 heures après la procédure. En histologie, les zones de nécrose étaient entourées d'un halo hémorragique et inflammatoire. En microscopie, des cellules viables étaient visibles dans les zones de nécrose en cas de sacrifice 4h après la procédure. Comme préalablement décrit, ces tissus exposés à une hyperthermie non physiologique (entre 42 et 60°C) ne présenteront un dommage thermal maximal que dans les 24 à 72 heures après l'interaction laser-tissu. A seulement 4 heures de la procédure de LITT, les cellules de cette même zone semblent intactes mais présentent en fait des systèmes enzymatiques dénaturés thermiquement conduisant ensuite à la lyse cellulaire. L'apport de cellules inflammatoires par voie vasculaire permet ensuite la dégradation de la zone nécrosée. En conséquence, sur les séquences d'IRM post-opératoire, les bordures de la nécrose thermique étaient plus petites que les constatations histologiques. Les auteurs de cet article concluaient que la planification des dommages thermiques et la thermométrie en temps réel étaient nécessaires.

Dans une autre étude, après une calibration ex vivo, Fuentes et al. ont réalisé des procédures de LITT à 980nm sous IRM chez un modèle de prostate canine (2 animaux) [116]. Les auteurs utilisaient une planification des dommages cellulaires, la thermométrie IRM en temps réel et le monitoring des protéines de choc thermique (Heat Shock Protein = HSP). La procédure laser était réalisée à 5 Watts durant 90 secondes. Les constatations histopathologique immédiates confirmaient l'obtention d'une nécrose visible de plus de 12mm de diamètre (ce qui était l'objectif principal). Les auteurs concluaient à une bonne corrélation entre les dommages prédits et ceux effectivement constatés. Ces observations étaient confirmées par Stafford et al. travaillant également sur un modèle canin (5 animaux avec une prostate saine et 2 animaux immunodéficients porteurs d'un cancer de prostate) [117]. Différents niveaux d'énergie furent utilisés à 980nm. Cette étude démontra la faisabilité du guidage des fibres laser sous IRM à l'aide d'une grille orthonormée. Chaque fibre laser était placée dans le zone cible avec précision (déviations standard moyennes =  $1,1\text{mm}^{+/-0,7}$ ). Le ratio de corrélation entre la planification et les observations histopathologique était de 0,94.

Plus récemment, notre unité de recherche a prouvé la reproductibilité de la LITT pour un niveau d'énergie chez un modèle murin porteur d'une tumeur prostatique hétérotopique/ Le volume de

nécrose visible en IRM était significativement différent à 1 et 48h après le traitement ( $p<0001$ ) [118]. Cette différence était expliquée par l'existence d'une zone non-coagulée mais lésée thermiquement en périphérie de la zone de nécrose immédiate. Ces cellules lésées se nécroisaient secondairement dans les 48 h qui suivaient. Les données histopathologiques étaient corrélées avec le volume moyen de nécrose visible en IRM à 48h ( $r=0,87$ ). Ces données histopathologiques étaient également en accord avec la planification des dommages cellulaires.

Afin d'obtenir un modèle réaliste possédant des propriétés optiques proches de celles de la prostate humaine, Linder et al. ont décrit un fantôme de prostate en gel [119]. Celui-ci permettait la réalisation de la LITT sous contrôle échographique, scanner ou IRM. La thermométrie IRM était validée sur ce modèle par mesure de la corrélation avec la thermométrie fluoroptique (une sonde optique Luxtron® Model 3100 était placée in situ dans le fantôme et permettait la détermination de la température en temps réel).

Dans une autre étude, Woodrum et al. ont testé la LITT à 980nm sur modèle cadavérique avec thermométrie IRM et planification des dommages cellulaires (système Visualase®) [109]. Ces auteurs concluaient que la thermométrie IRM en temps réel ainsi que le guidage des fibres par voie transpérinéale à l'aide d'une grille orthonormée étaient techniquement faisables.

### 3.2.3 Essais cliniques :

Le tableau 1.6 synthétise les résultats des différentes études cliniques concernant la LITT comme traitement focal.

Plusieurs essais cliniques nord américains ont été récemment publiés [101, 120-122]. Une première étude de phase I (NTC00448695) a été publiée par l'équipe des Pr Trachtenberg et Haider du Queen Margaret Hospital de Toronto. Ces auteurs décrivaient une procédure de LITT focale utilisant un laser diode de 830 nm (Indigo Laser, Endosurg®) [121]. Après planification de la zone à traiter sur l'IRM, les fibres laser étaient placées par voie transpérinéale sous contrôle échographique. Un monitoring en temps réel était réalisé à l'aide d'une échographie de contraste. Les lésions coagulées hypovasculaires



étaient visibles en temps réel et les volumes de ces lésions correspondaient aux volumes observés sur l'IRM de contrôle.

La morbidité post-opératoire était négligeable. Seules une simple gêne pelvienne transitoire (25%) et une hématurie résolutive (16%) ont été rapportées. Soixante quinze pour cent des patients traités ont quitté l'hôpital à J0. A 6 mois de la procédure, il n'existait pas de diminution significative de la fonction érectile (score IIEF-5) ou de la continence (questionnaire IPSS). Le taux de biopsie négative à 6 mois était de 67% dans la zone traitée. Ces résultats carcinologiques ont besoin d'être pondéré : le but premier de cette étude de phase I était de décrire la faisabilité technique de la LITT focale. Aussi, les résultats oncologiques à court terme de cette étude doivent être considérés comme intéressants mais encore limités par des problèmes techniques : en cas de cellules cancéreuses viables dans la zone traitée (33% des patients), l'échec du traitement était expliqué soit par une mauvaise corrélation entre la planification prétraitement et les résultats IRM post-procédure soit par une extension extraprostatique de la tumeur non mise en évidence en IRM préalablement. Au sortir de cette étude de phase I, les limitations techniques de la LITT focale consistaient donc à la mauvaise visualisation des contours tumoraux et la difficulté à guider les fibres laser dans la zone cible préalablement définie. Ces mêmes limitations s'appliquent comme nous l'avons déjà décrit à l'ensemble des techniques de thérapie focale et plus particulièrement à la délivrance interstitielle d'une énergie (cryothérapie, PDT). Les avancées de l'imagerie IRM et du guidage des fibres (recalage non rigide échographie/IRM, guidage sous IRM en temps réel, robotique) devraient résoudre dans le futur ces manques actuels [123].

Deux autres études ont démontré la faisabilité de la LITT focale sous guidage IRM à l'aide d'une solution intégrée Visualse® (laser diode 980nm couplée à un logiciel de planification dosimétrique) (NTC00805883 et NTC01094665) [101]. Dans l'essai de phase I NTC00805883 incluant 4 patients, le guidage de fibre était réalisé sous recalage rigide échographie/IRM. Une prostatectomie radicale était réalisée une semaine après la procédure de LITT focale. L'analyse des pièces opératoires a conduit à une bonne corrélation entre les volumes des dommages thermiques visibles en IRM et ceux observés par en histopathologie (coefficient de Pearson  $R=0,89$ ). Dans la zone d'ablation thermique, l'absence

Reference Année	Nombre de patient inclus	Longueur d'onde et type de laser	Nombre de fibres utilisées	Energie (Joules) Puissance (Watt) Temps (Secondes)	Type d'imagerie pour le contrôle en temps réel	Effets indésirables	Volume visible de la nécrose obtenue	Résultats carcinologiques ou conclusions
Amin et al. 1994	1 patient	805 nm (Diomed Diode Laser)	3	3000 J 2W 500 sec	Echographie & Scanner	Dysurie régressive	ND	Faisabilité de la technique  Biopsie à J+10: tissu nécrotique dans la zone traitée, présence de cellules cancéreuses viables dans le reste de la glande
Atri et al. 2009	12 patients	830 nm (Indigo Diode Laser)	1 or 2	2880J	ECT	Gène périnéale (3patients)	300-4000 mm <sup>3</sup>	Biopsies à 6 mois:
Lindner et al. 2009				2-15W (variation pour maintient de la temperature à 100°C) 720sec	& Sondes fuoroptiques de température  IRM 1,5T à J+7	Hématurie transitoire (2 patients) Hematospermie (2 patients) Fatigue (1 patient)		67% de patient sans cancer dans les zones traitées  50% de patients sans cancer
Raz et al. 2010	2 patients	980 nm (Visualase Diode Laser)	≥2	ND	Contrôle sous IRM 1,5T avec reconstructions 3D (thermometrie, planification des dommages cellulaires)  & ECT juste après la procedure  IRM 1,5T à J+15	Absence	ND	Faisabilité de la repetition immédiate de la technique
Lindner et al. 2010	4 patients	980 nm (Visualase Diode Laser)	2 or 3	3260-5900J	ECT & Sondes fuoroptiques de température  à J+7 suivie par une prostatectomie	ND	2500-4500 mm <sup>3</sup>	Forte corrélation entre les données IRM et l'analyse immunohstochimique pour les volumes de nécrose (index de corrélation de Pearson= 0,89)
Lindner et al. 2011	2 patients	980 nm (Visualase Diode Laser)	ND	ND	Contrôle sous IRM 1,5T avec reconstructions 3D et guidage robotique (thermometrie, planification des dommages cellulaires)	Augmentation du score IPSS (1 patient)  Absence de changement du score IIEF-5	8700-9300 mm <sup>3</sup>	Innocuité et précision du guidage robotique de la fibre laser  Faisabilité d'insertion des fibres avec obliquité
Woodrum et al. 2011	1 patient avec récurrence locale après prostatectomie	980 nm (Visualase Diode Laser)	2	ND	Contrôle sous IRM 3T (thermometrie, planification des dommages cellulaires)	Absence	ND	Faisabilité technique pour le traitement des récurrences locales

**Tableau 1.6:** Etudes cliniques de LITT pour le cancer de prostate localisé

de cellules tumorales viables (immunomarquage de la cytokératine 8) validait l'efficacité oncologique de cette technique comme traitement mini-invasif.

Dans l'essai NCT01094665, Raz et al. ont décrit chez 2 patients le guidage des fibres laser par voie transpérinéale avec reconstruction IRM 3D [120]. La thermométrie IRM et la planification des dommages cellulaires étaient calculées à l'aide du système Visualase®. Une échographie de contraste était réalisée immédiatement après la procédure et en cas de vascularisation résiduelle dans la zone cible, une nouvelle procédure était réalisée après remplacement de fibres. Les patients sortaient de l'hôpital 3h après la procédure et aucun effet indésirable ou complication n'ont été rapportés dans le mois suivant le traitement. Plus récemment encore, la même équipe de chercheurs a rapporté pour 1 patient la faisabilité du placement robotisé des fibres laser sous IRM [123].

Woodrum et al. ont rapporté le cas d'un patient porteur d'une récurrence locale après prostatectomie, traité de manière focale par LITT sous guidage IRM 3 Tesla [109]. Aucun changement notable n'était observé vis à vis de la continence ou la fonction érectile après traitement.

Aujourd'hui, trois essais de phase 1 sont ouverts au Canada (NCT01094665) et aux USA (NCT01192438 and NCT01377753). Notre équipe est actuellement en relation avec la société Biotex commercialisant le système Visualase® afin d'envisager l'ouverture d'un essai de phase I en Europe

### 3.2.4 Voies de recherche :

#### 3.2.4.i Guidage des fibres :

Comme nous l'avons précédemment décrit pour la PDT, le guidage précis des fibres laser au sein de la zone suspecte visée est essentielle. Cette constatation s'applique en fait à toutes les modalités techniques de thérapie focale visant à délivrer une énergie de manière interstitielle dans la glande prostatique.

La plupart des traitements focaux interstitiels sont appliqués sous contrôle échographique en temps réel. Ainsi, les techniques de fusion entre images échographiques et IRM préopératoires représentent aujourd'hui une voie de recherche importante pour diminuer les erreurs du ciblage.

En utilisant un pied stabilisateur de curiethérapie et une grille orthonormée modifiée en association au système VariSeed®, Atri et al. ont été capable de cibler et traiter en LITT sous échographie transrectale une zone suspecte en IRM à l'aide d'un recalage rigide [121]. Afin de compenser la déformation de la prostate induite par la pression de la sonde d'échographie, les auteurs ont planifié un volume cible quatre fois plus grand que celui de la zone suspecte en IRM. Dans l'essai de phase 1 NCT00448695, Lindner et al. ont décrit la même technique utilisant de l'échographie 3D et un recalage non-rigide des images IRM [124]. Les auteurs concluaient que les progrès des techniques de recalage non-rigide devraient permettre de diminuer les erreurs et d'augmenter la précision du ciblage.

Comme nous l'avions abordé dans le chapitre consacré à la PDT, notre unité de recherche a mis au point un outil informatisé de fusion Echo/IRM permettant un recalage non-rigide des zones cibles lors de la procédure et pouvant être utilisé pour la LITT [91]. Cette méthode de recalage est basée sur le positionnement optimal de marqueurs au sein de la glande prostatique par un opérateur expert sur les deux modalités d'images (échographie et IRM) et sur l'utilisation des algorithmes RPM-TPS introduites par Chui et Rangarajan afin de faire correspondre les deux ensembles de marqueurs [125]. Cette méthode a été testée sur fantôme de prostate et chez des patients pour en évaluer la précision et la robustesse. L'erreur moyenne de recalage observée était de 2,18 mm  $\pm$  0,25 et 1,55mm  $\pm$  0,31 pour les contours de la prostate et de l'urètre respectivement. A titre d'exemple et de comparaison, les résultats du placement de fibres suite à un recalage rigide ont été comparés à ceux obtenus en utilisant la méthode de recalage élastique de l'U703. Cette comparaison montrait que le recours à un recalage rigide pouvait conduire à un mauvais placement de fibres et ainsi à un effet délétère sur les structures adjacentes devant être respectées, alors même qu'une méthode de recalage élastique simple permettait de placer précisément les fibres dans les zones suspectes tout en respectant une marge de sécurité.

Ces outils de recalage couplés à la planification dosimétrique et au contrôle en temps réel sous échographie de contraste 3D devraient permettre d'assurer un contrôle optimal de la zone cible au sein de la prostate tout en respectant les structures adjacentes. Dans ce but, notre unité de recherche est actuellement en négociation pour le développement d'un tel système intégré avec la société DEKA ayant développé en partenariat avec ESAOTE l'Echolaser® (Echographie de contraste couplée 3D à quatre sources laser diode 1064nm utilisée pour la LITT hépatique et thyroïdienne).

L'adjonction d'un système d'insertion automatisé (robotique) sous ECD 3D pourrait également être envisagée mais n'a pas encore été décrite avec cette modalité de thérapie focale [126].

L'équipe de recherche du Queen Margaret Hospital de Toronto a développé le ciblage des lésions directement sous IRM [120]. Raz et al. ont ainsi utilisé une grille orthonormée compatible IRM et des images multi-planaires pour obtenir une représentation 3D de la grille sur les images permettant de guider le placement des fibres. La précision de ce ciblage manuel sous IRM a été testée lors d'une étude préclinique concluant à une déviation standard de la fibre laser de  $1,1\text{mm} \pm 0,7$  [117]. Cette méthode précise a cependant le désavantage de nécessiter un équipement dédié coûteux (IRM interventionnelle avec poste d'anesthésie adapté) et d'être chronophage.

Afin d'accroître encore la précision du ciblage et de diminuer le temps nécessaire à une telle procédure, l'automatisation du placement des fibres sous IRM est aujourd'hui envisagée. Ces dernières années, la réalisation de biopsie prostatique guidée par la robotique sous IRM a été rapportée comme faisable avec un haut degré de précision [127, 128]. Récemment, Lindner et al. ont décrit le premier cas de LITT focal sous guidage robotique IRM [123]. Les auteurs de cette publication rapportaient le fait que leur robot permettait d'obtenir des angles d'insertion obliques par rapport au périnée pour le placement des fibres et ainsi permettre de délivrer de manière la plus adéquate possible géométriquement l'énergie thermique pour des tumeurs de petit volume ou de localisation difficile d'accès (antérieure).

### 3.2.4.ii Optimisation des paramètres de LITT :

Comme cela a été le cas pour la radiothérapie et la curiethérapie, le développement d'outils dosimétriques fiables est nécessaire pour la LITT. Des avancées clefs en IRM ont permis d'ouvrir des verrous technologiques pour le monitoring de la LITT et son guidage. Avec le développement de la modélisation informatisée des dommages cellulaires et la thermométrie sur cartes multi-planaires IRM, il est aujourd'hui possible de déterminer de manière précise la nécrose thermique attendue pour une région d'intérêt et de contrôler en temps réel l'effet photothermique sur des tissus homogènes [117, 129, 130]. La commercialisation de système intégré (source laser et fibre, planification informatisée, et solution de contrôle en temps réel) a rendu la LITT focal cliniquement pertinente. Cependant, plusieurs limites sont encore présentes. La principale source de variation observée entre les volumes de dommages prédits et réellement observés sont dus à l'hétérogénéité des tissus. Celle-ci est elle-même liée en premier lieu aux propriétés de relaxation du tissu cible (dépendante elle-même de l'anatomie zonale prostatique, de l'existence de tumeur, de sa néovascularisation) et en second lieu au changement de la conductivité thermique tissulaire durant l'augmentation de chaleur. Des modélisations informatiques non linéaires du transfert de chaleur peuvent aujourd'hui apporter une approximation raisonnable de l'interaction laser-tissu pouvant servir à la planification de traitement pour des zones hétérogènes [116, 130].

Une autre limitation pour la prédiction de la nécrose thermique est en relation avec l'utilisation de set de refroidissement. Afin d'éviter toute carbonisation ou vaporisation tissulaire, la plus part des équipes pratiquant la LITT utilisent des kits de refroidissement pour maintenir la température entre 60 et 100°C durant le traitement. Il s'agit en fait d'un cathéter placé autour de la fibre laser et dans lequel circule un liquide de refroidissement à un débit constant. L'utilisation de ce type de kit nécessite donc en théorie une modélisation informatisée de l'augmentation de température du liquide de refroidissement in situ afin de réduire les erreurs systématiques [116, 131]

### 3.2.4.iii Renforcement de la sélectivité d'action

Afin de diminuer la morbidité liée aux lésions thermiques des structures adjacentes et de renforcer la sélectivité de la LITT pour les cellules cancéreuses, de récents développements précliniques ont décrit l'utilisation de nanoparticules [132-134]. Le but de cette technique est d'induire un effet photothermique de coagulation dans le tissu prostatique contenant des nanoparticules par activation de celles-ci dans le proche infra-rouge. Bien que cela ne soit pas spécifiquement démontré pour l'adénocarcinome prostatique, l'accumulation préférentielle de nanoparticules dans les cellules tumorales a été suggérée (diffusion passive dans la néovascularisation tumorale par augmentation de la perméabilité et effet de rétention). Ainsi, si l'accumulation sélective était confirmée, l'illumination infra-rouge pourrait activée de manière spécifique les cellules cancéreuses. La photoactivation des nanoparticules peut avoir lieu pour des niveaux d'énergie lumineuse faibles ne générant pas de dommage significatif aux tissus sains. Toutefois, l'absence de toxicité de ces nanoparticules doit être d'abord apportée avant d'envisager un passage à la clinique.

## 3.3 Conclusion

Dans ce chapitre, nous avons donc vu que les thérapies Laser (PDT et LITT) sont aujourd'hui appliquées au traitement focal du cancer de prostate dans le cadre d'essais cliniques. Même si ces deux modalités thérapeutiques possèdent des principes physiques différents, de nombreux points communs existent et nécessitent encore des améliorations techniques (planification dosimétrique, guidage des fibres sous contrôle en imagerie, contrôle en imagerie per et post-opératoire). Leur développement concomitant au sein de notre unité « Thérapies interventionnelles Assistées par l'Image et la Simulation » est donc logique.

Ainsi dans la Partie suivante, nous présentons le travail expérimental mené au sein de l'U703 concernant l'application de la LITT au traitement focal du cancer de prostate.

## **Bibliographie de la 1<sup>ère</sup> Partie:**

- [1] Rebillard X, Grosclaude P, Lebreton T, Patard JJ, Pfister C, Richaud P, et al. Incidence et mortalité projetées des cancers urologiques en 2010. *Prog Urol.* 2010;20 Suppl 4:S211-4.
- [2] Stattin P, Holmberg E, Johansson JE, Holmberg L, Adolfsson J, Hugosson J. Outcomes in localized prostate cancer: National Prostate Cancer Register of Sweden follow-up study. *J Natl Cancer Inst.* 2010;102:950-8.
- [3] Schroder FH, Hugosson J, Roobol MJ, Tammela TL, Ciatto S, Nelen V, et al. Screening and prostate-cancer mortality in a randomized European study. *The New England journal of medicine.* 2009;360:1320-8.
- [4] Schroder FH, Hugosson J, Roobol MJ, Tammela TL, Ciatto S, Nelen V, et al. Prostate-cancer mortality at 11 years of follow-up. *The New England journal of medicine.* 2012;366:981-90.
- [5] Salomon L, Azria D, Bastide C, Beuzeboc P, Cormier L, Cornud F, et al. Recommandations en Onco-Urologie 2010: Cancer de la Prostate. *Prog Urol.* 2010;20 Suppl 4:S217-51.
- [6] Bostwick DG, Waters DJ, Farley ER, Meiers I, Rukstalis D, Cavanaugh WA, et al. Group consensus reports from the Consensus Conference on Focal Treatment of Prostatic Carcinoma, Celebration, Florida, February 24, 2006. *Urology.* 2007;70:42-4.
- [7] Mouraviev V, Mayes JM, Polascik TJ. Pathologic basis of focal therapy for early-stage prostate cancer. *Nat Rev Urol.* 2009;6:205-15.
- [8] Cooperberg MR, Broering JM, Latini DM, Litwin MS, Wallace KL, Carroll PR. Patterns of practice in the United States: insights from CaPSURE on prostate cancer management. *Current urology reports.* 2004;5:166-72.
- [9] Klotz L. Active surveillance with selective delayed intervention for favorable risk prostate cancer. *Urologic oncology.* 2006;24:46-50.
- [10] Carter HB, Kettermann A, Warlick C, Metter EJ, Landis P, Walsh PC, et al. Expectant management of prostate cancer with curative intent: an update of the Johns Hopkins experience. *J Urol.* 2007;178:2359-64; discussion 64-5.
- [11] Puech P, Potiron E, Lemaitre L, Leroy C, Biserte J, Villers A. Dynamic contrast-enhanced MRI evaluation of intraprostatic prostate cancer. Correlation with radical prostatectomy specimens. *Urology.* 2009;5:1094-9.



- [12] Villers A, Lemaitre L, Haffner J, Puech P. Current status of MRI for the diagnosis, staging and prognosis of prostate cancer: implications for focal therapy and active surveillance. *Current opinion in urology*. 2009;19:274-82.
- [13] Villers A, Puech P, Mouton D, Leroy X, Ballereau C, Lemaitre L. Dynamic contrast enhanced, pelvic phased array magnetic resonance imaging of localized prostate cancer for predicting tumor volume: correlation with radical prostatectomy findings. *J Urol*. 2006;176:2432-7.
- [14] Mouraviev V, Villers A, Bostwick DG, Wheeler TM, Montironi R, Polascik TJ. Understanding the pathological features of focality, grade and tumour volume of early-stage prostate cancer as a foundation for parenchyma-sparing prostate cancer therapies: active surveillance and focal targeted therapy. *BJU Int*. 2011;108:1074-85.
- [15] Haffner J, Potiron E, Bouye S, Puech P, Leroy X, Lemaitre L, et al. Peripheral zone prostate cancers: location and intraprostatic patterns of spread at histopathology. *The Prostate*. 2009;69:276-82.
- [16] Bouye S, Potiron E, Puech P, Leroy X, Lemaitre L, Villers A. Transition zone and anterior stromal prostate cancers: zone of origin and intraprostatic patterns of spread at histopathology. *The Prostate*. 2009;69:105-13.
- [17] Meiers I, Waters DJ, Bostwick DG. Preoperative prediction of multifocal prostate cancer and application of focal therapy: review 2007. *Urology*. 2007;70:3-8.
- [18] Villers A, McNeal JE, Freiha FS, Stamey TA. Multiple cancers in the prostate. Morphologic features of clinically recognized versus incidental tumors. *Cancer*. 1992;70:2313-8.
- [19] Noguchi M, Stamey TA, McNeal JE, Nolley R. Prognostic factors for multifocal prostate cancer in radical prostatectomy specimens: lack of significance of secondary cancers. *J Urol*. 2003;170:459-63.
- [20] Stamey TA, McNeal JE, Yemoto CM, Sigal BM, Johnstone IM. Biological determinants of cancer progression in men with prostate cancer. *Jama*. 1999;281:1395-400.
- [21] Arora R, Koch MO, Eble JN, Ulbright TM, Li L, Cheng L. Heterogeneity of Gleason grade in multifocal adenocarcinoma of the prostate. *Cancer*. 2004;100:2362-6.
- [22] Mouraviev V, Mayes JM, Sun L, Madden JF, Moul JW, Polascik TJ. Prostate cancer laterality as a rationale of focal ablative therapy for the treatment of clinically localized prostate cancer. *Cancer*. 2007;110:906-10.

- [23] de la Rosette J, Ahmed H, Barentsz J, Johansen TB, Brausi M, Emberton M, et al. Focal therapy in prostate cancer-report from a consensus panel. *Journal of endourology / Endourological Society*. 2010;24:775-80.
- [24] Lambert EH, Bolte K, Masson P, Katz AE. Focal cryosurgery: encouraging health outcomes for unifocal prostate cancer. *Urology*. 2007;69:1117-20.
- [25] Bahn DK, Silverman P, Lee F, Sr., Badalament R, Bahn ED, Rewcastle JC. Focal prostate cryoablation: initial results show cancer control and potency preservation. *Journal of endourology / Endourological Society*. 2006;20:688-92.
- [26] Barzell WE, Melamed MR. Appropriate patient selection in the focal treatment of prostate cancer: the role of transperineal 3-dimensional pathologic mapping of the prostate--a 4-year experience. *Urology*. 2007;70:27-35.
- [27] Baumann M, Mozer P, Daanen V, Troccaz J. Towards 3D ultrasound image based soft tissue tracking: a transrectal ultrasound prostate image alignment system. *Med Image Comput Comput Assist Interv Int Conf Med Image Comput Comput Assist Interv*. 2007;10:26-33.
- [28] Salomon G, Kollerman J, Thederan I, Chun FK, Budaus L, Schlomm T, et al. Evaluation of prostate cancer detection with ultrasound real-time elastography: a comparison with step section pathological analysis after radical prostatectomy. *Eur Urol*. 2008;54:1354-62.
- [29] Pallwein L, Mitterberger M, Struve P, Pinggera G, Horninger W, Bartsch G, et al. Real-time elastography for detecting prostate cancer: preliminary experience. *BJU Int*. 2007;100:42-6.
- [30] Walz J, Marcy M, Pianna JT, Brunelle S, Gravis G, Salem N, et al. Identification of the prostate cancer index lesion by real-time elastography: considerations for focal therapy of prostate cancer. *World journal of urology*. 2011;29:589-94.
- [31] Mitterberger M, Aigner F, Pinggera GM, Steiner E, Rehder P, Ulmer H, et al. Contrast-enhanced colour Doppler-targeted prostate biopsy: correlation of a subjective blood-flow rating scale with the histopathological outcome of the biopsy. *BJU Int*. 2010;106:1315-8; discussion 8.
- [32] Pelzer A, Bektic J, Berger AP, Pallwein L, Halpern EJ, Horninger W, et al. Prostate cancer detection in men with prostate specific antigen 4 to 10 ng/ml using a combined approach of contrast enhanced color Doppler targeted and systematic biopsy. *J Urol*. 2005;173:1926-9.

- [33] Halpern EJ, Ramey JR, Strup SE, Frauscher F, McCue P, Gomella LG. Detection of prostate carcinoma with contrast-enhanced sonography using intermittent harmonic imaging. *Cancer*. 2005;104:2373-83.
- [34] Braeckman J, Autier P, Garbar C, Marichal MP, Soviany C, Nir R, et al. Computer-aided ultrasonography (HistoScanning): a novel technology for locating and characterizing prostate cancer. *BJU Int*. 2008;101:293-8.
- [35] Simmons LA, Autier P, Zat'ura F, Braeckman J, Peltier A, Romic I, et al. Detection, localisation and characterisation of prostate cancer by Prostate HistoScanning(). *BJU Int*. 2011;110:28-35.
- [36] Laidevant A, Herve L, Debourdeau M, Boutet J, Grenier N, Dinten JM. Fluorescence time-resolved imaging system embedded in an ultrasound prostate probe. *Biomed Opt Express*. 2011;2:194-206.
- [37] Wang L, Zhang J, Schwartz LH, Eisenberg H, Ishill NM, Moskowitz CS, et al. Incremental value of multiplanar cross-referencing for prostate cancer staging with endorectal MRI. *AJR Am J Roentgenol*. 2007;188:99-104.
- [38] Akin O, Sala E, Moskowitz CS, Kuroiwa K, Ishill NM, Pucar D, et al. Transition zone prostate cancers: features, detection, localization, and staging at endorectal MR imaging. *Radiology*. 2006;239:784-92.
- [39] Mullerad M, Hricak H, Wang L, Chen HN, Kattan MW, Scardino PT. Prostate cancer: detection of extracapsular extension by genitourinary and general body radiologists at MR imaging. *Radiology*. 2004;232:140-6.
- [40] Futterer JJ, Heijmink SW, Scheenen TW, Veltman J, Huisman HJ, Vos P, et al. Prostate cancer localization with dynamic contrast-enhanced MR imaging and proton MR spectroscopic imaging. *Radiology*. 2006;241:449-58.
- [41] Girouin N, Mege-Lechevallier F, Tonina Senes A, Bissery A, Rabilloud M, Marechal JM, et al. Prostate dynamic contrast-enhanced MRI with simple visual diagnostic criteria: is it reasonable? *Eur Radiol*. 2007;17:1498-509.
- [42] Engelbrecht MR, Huisman HJ, Laheij RJ, Jager GJ, van Leenders GJ, Hulsbergen-Van De Kaa CA, et al. Discrimination of prostate cancer from normal peripheral zone and central gland tissue by using dynamic contrast-enhanced MR imaging. *Radiology*. 2003;229:248-54.

- [43] desouza NM, Reinsberg SA, Scurr ED, Brewster JM, Payne GS. Magnetic resonance imaging in prostate cancer: the value of apparent diffusion coefficients for identifying malignant nodules. *Br J Radiol.* 2007;80:90-5.
- [44] Engelbrecht MR, Puech P, Colin P, Akin O, Lemaitre L, Villers A. Multimodality magnetic resonance imaging of prostate cancer. *J Endourol* 2010;24:677-84.
- [45] Morakkabati-Spitz N, Bastian PJ, Gieseke J, Traber F, Kuhl CK, Wattjes MP, et al. MR imaging of the prostate at 3.0T with external phased array coil - preliminary results. *European journal of medical research.* 2008;13:287-91.
- [46] Carlani M, Mancino S, Bonanno E, Finazzi Agro E, Simonetti G. Combined morphological, [1H]-MR spectroscopic and contrast-enhanced imaging of human prostate cancer with a 3-Tesla scanner: preliminary experience. *Radiol med.* 2008;5:670-88.
- [47] Puech P, Huglo D, Petyt G, Lemaitre L, Villers A. Imaging of organ-confined prostate cancer: functional ultrasound, MRI and PET/computed tomography. *Current opinion in urology.* 2009;19:168-76.
- [48] Puech P, Betrouni N, Makni N, Dewalle AS, Villers A, Lemaitre L. Computer-assisted diagnosis of prostate cancer using DCE-MRI data: design, implementation and preliminary results. *Int J Comput Assist Radiol Surg.* 2009;4:1-10.
- [49] Onik G, Vaughan D, Lotenfoe R, Dineen M, Brady J. The "male lumpectomy": focal therapy for prostate cancer using cryoablation results in 48 patients with at least 2-year follow-up. *Urologic oncology.* 2008;26:500-5.
- [50] Rees J, Patel B, MacDonagh R, Persad R. Cryosurgery for prostate cancer. *BJU Int.* 2004;93:710-4.
- [51] Ellis DS, Manny TB, Jr., Rewcastle JC. Focal cryosurgery followed by penile rehabilitation as primary treatment for localized prostate cancer: initial results. *Urology.* 2007;70:9-15.
- [52] Truesdale MD, Cheetham PJ, Hruby GW, Wenske S, Conforto AK, Cooper AB, et al. An evaluation of patient selection criteria on predicting progression-free survival after primary focal unilateral nerve-sparing cryoablation for prostate cancer: recommendations for follow up. *Cancer journal (Sudbury, Mass.* 16:544-9.

- [53] Ellis DS. Cryosurgery as primary treatment for localized prostate cancer: a community hospital experience. *Urology*. 2002;60:34-9.
- [54] Ward JF, Jones JS. Focal cryotherapy for localized prostate cancer: a report from the national Cryo On-Line Database (COLD) Registry. *BJU Int*. 2011;109:1648-54.
- [55] Abdelaziz S, Esteveny L, Renaud P, Bayle B, Barbe L, De Mathelin M, et al. Design considerations for a novel MRI compatible manipulator for prostate cryoablation. *Int J Comput Assist Radiol Surg*. 2011;6:811-9.
- [56] Caviezel A, Terraz S, Schmidlin F, Becker C, Iselin CE. Percutaneous cryoablation of small kidney tumours under magnetic resonance imaging guidance: medium-term follow-up. *Scandinavian journal of urology and nephrology*. 2008;42:412-6.
- [57] Beerlage HP, van Leenders GJ, Oosterhof GO, Witjes JA, Ruijter ET, van de Kaa CA, et al. High-intensity focused ultrasound (HIFU) followed after one to two weeks by radical retropubic prostatectomy: results of a prospective study. *The Prostate*. 1999;39:41-6.
- [58] Kennedy JE, Ter Haar GR, Cranston D. High intensity focused ultrasound: surgery of the future? *Br J Radiol*. 2003;76:590-9.
- [59] N'Djin W A, Burtnyk M, Bronskill M, Chopra R. Investigation of power and frequency for 3D conformal MRI-controlled transurethral ultrasound therapy with a dual frequency multi-element transducer. *Int J Hyperthermia*. 28:87-104.
- [60] Siddiqui K, Chopra R, Vedula S, Sugar L, Haider M, Boyes A, et al. MRI-guided transurethral ultrasound therapy of the prostate gland using real-time thermal mapping: initial studies. *Urology*. 76:1506-11.
- [61] Madersbacher S, Pedevilla M, Vingers L, Susani M, Marberger M. Effect of high-intensity focused ultrasound on human prostate cancer in vivo. *Cancer research*. 1995;55:3346-51.
- [62] Muto S, Yoshii T, Saito K, Kamiyama Y, Ide H, Horie S. Focal therapy with high-intensity-focused ultrasound in the treatment of localized prostate cancer. *Jpn J Clin Oncol*. 2008;38:192-9.
- [63] El Fegoun AB, Barret E, Prapotnich D, Soon S, Cathelineau X, Rozet F, et al. Focal therapy with high-intensity focused ultrasound for prostate cancer in the elderly. A feasibility study with 10 years follow-up. *Int Braz J Urol*. 2011;37:213-9; discussion 20-2.

- [64] Ahmed HU, Freeman A, Kirkham A, Sahu M, Scott R, Allen C, et al. Focal therapy for localized prostate cancer: a phase I/II trial. *J Urol*. 2011;185:1246-54.
- [65] Ahmed HU, Hindley RG, Dickinson L, Freeman A, Kirkham AP, Sahu M, et al. Focal therapy for localised unifocal and multifocal prostate cancer: a prospective development study. *The lancet oncology*. 2012;13:622-32.
- [66] Sherar MD, Gertner MR, Yue CK, O'Malley ME, Toi A, Gladman AS, et al. Interstitial microwave thermal therapy for prostate cancer: method of treatment and results of a phase I/II trial. *J Urol*. 2001;166:1707-14.
- [67] Lancaster C, Toi A, Trachtenberg J. Interstitial microwave thermoablation for localized prostate cancer. *Urology*. 1999;53:828-31.
- [68] Cheng HL, Haider MA, Dill-Macky MJ, Sweet JM, Trachtenberg J, Gertner MR. MRI and contrast-enhanced ultrasound monitoring of prostate microwave focal thermal therapy: an in vivo canine study. *J Magn Reson Imaging*. 2008;28:136-43.
- [69] Zlotta AR, Djavan B, Damoun M, Roumeguere T, Petein M, Entezari K, et al. The importance of measuring the prostatic transition zone: an anatomical and radiological study. *BJU Int*. 1999;84:661-6.
- [70] Djavan B, Zlotta AR, Susani M, Heinz G, Shariat S, Silverman DE, et al. Transperineal radiofrequency interstitial tumor ablation of the prostate: correlation of magnetic resonance imaging with histopathologic examination. *Urology*. 1997;50:986-92; discussion 92-3.
- [71] Shariat SF, Raptidis G, Masatoschi M, Bergamaschi F, Slawin KM. Pilot study of radiofrequency interstitial tumor ablation (RITA) for the treatment of radio-recurrent prostate cancer. *The Prostate*. 2005;65:260-7.
- [72] Lips IM, van der Heide UA, Haustermans K, van Lin EN, Pos F, Franken SP, et al. Single blind randomized Phase III trial to investigate the benefit of a focal lesion ablative microboost in prostate cancer (FLAME-trial): study protocol for a randomized controlled trial. *Trials*. 2011;12:255.
- [73] Aluwini S, van Rooij P, Hoogeman M, Bangma C, Kirkels WJ, Incrocci L, et al. CyberKnife stereotactic radiotherapy as monotherapy for low- to intermediate-stage prostate cancer: early experience, feasibility, and tolerance. *Journal of endourology / Endourological Society*. 2010;24:865-9.
- [74] Onik G, Mikus P, Rubinsky B. Irreversible electroporation: implications for prostate ablation. *Technol Cancer Res Treat*. 2007;6:295-300.

- [75] Raab O. Über die Wirkung fluoreszierenden Stoffen. *Infusoria Z Biol.* 1900;39:524.
- [76] Tappeiner H, Jesionek A. Therapeutische Versuchi mit fluoreszierender Stoff. *Munchen Med Wehnschr.* 1903;1:2042-4.
- [77] Figge FH, Weiland GS, Manganiello LO. Studies on cancer detection and therapy; the affinity of neoplastic, embryonic, and traumatized tissue for porphyrins, metalloporphyrins, and radioactive zinc hematoporphyrin. *Anat Rec.* 1948;101:657.
- [78] Ficheux H. [Photodynamic therapy: principles and therapeutic indications]. *Ann Pharm Fr.* 2009;67:32-40.
- [79] Jankun J, Keck RW, Skrzypczak-Jankun E, Lilge L, Selman SH. Diverse optical characteristic of the prostate and light delivery system: implications for computer modelling of prostatic photodynamic therapy. *BJU Int.* 2005;95:1237-44.
- [80] Betrouni N, Lopes R, Puech P, Colin P, Mordon S. A model to estimate the outcome of prostate cancer photodynamic therapy with **TOOKAD Soluble WST11**. *Phys Med Biol.* 2011;56:4771-83.
- [81] Windahl T, Andersson SO, Lofgren L. Photodynamic therapy of localised prostatic cancer. *Lancet.* 1990;336:1139.
- [82] Zaak Dea. Photodynamic therapy by means of 5-ALA induced PPIX in human prostate cancer - Preliminary Results. *Medical Laser Application.* 2003;18:91-5.
- [83] Moore CM, Nathan TR, Lees WR, Mosse CA, Freeman A, Emberton M, et al. Photodynamic therapy using meso tetra hydroxy phenyl chlorin (mTHPC) in early prostate cancer. *Lasers in surgery and medicine.* 2006;38:356-63.
- [84] Azzouzi AR, Barret E, Villers A, Muir G, Moore C, Allen C, et al. Results of Tookad® Soluble Vascular Targeted Photodynamic Therapy (VTP) for Low Risk Localized Prostate Cancer (PCM203) . AUA 2011. Washington, DC2011.
- [85] Moore CM, Pendse D, Emberton M. Photodynamic therapy for prostate cancer--a review of current status and future promise. *Nat Clin Pract Urol.* 2009;6:18-30.
- [86] Zhu TC, Finlay JC, Hahn SM. Determination of the distribution of light, optical properties, drug concentration, and tissue oxygenation in-vivo in human prostate during motexafin lutetium-mediated photodynamic therapy. *Journal of photochemistry and photobiology.* 2005;79:231-41.

- [87] Weersink RA, Bogaards A, Gertner M, Davidson SR, Zhang K, Natchev G, et al. Techniques for delivery and monitoring of TOOKAD (WST09)-mediated photodynamic therapy of the prostate: clinical experience and practicalities. *Journal of photochemistry and photobiology*. 2005;79:211-22.
- [88] Gross S, Gilead A, Scherz A, Neeman M, Salomon Y. Monitoring photodynamic therapy of solid tumors online by BOLD-contrast MRI. *Nat Med*. 2003;9:1327-31.
- [89] Li H, Standish BA, Mariampillai A, Munce NR, Mao Y, Chiu S, et al. Feasibility of interstitial Doppler optical coherence tomography for in vivo detection of microvascular changes during photodynamic therapy. *Lasers in surgery and medicine*. 2006;38:754-61.
- [90] Davidson SR, Weersink RA, Haider MA, Gertner MR, Bogaards A, Giewercer D, et al. Treatment planning and dose analysis for interstitial photodynamic therapy of prostate cancer. *Phys Med Biol*. 2009;54:2293-313.
- [91] Makni N, Puech P, Colin P, Azzouzi A, Mordon S, Betrouni N. Elastic image registration for guiding focal laser ablation of prostate cancer: Preliminary results. *Comput Methods Programs Biomed*. 2012 (doi: 10.1016/j.cmpb.2012.04.001)
- [92] Liu T, Wu LY, Choi JK, Berkman CE. In vitro targeted photodynamic therapy with a pyropheophorbide--a conjugated inhibitor of prostate-specific membrane antigen. *The Prostate*. 2009;69:585-94.
- [93] Jankun J. Protein-based nanotechnology: antibody conjugated with photosensitizer in targeted anticancer photoimmunotherapy. *Int J Oncol*. 2011;39:949-53.
- [94] Dubuc C, Langlois R, Benard F, Cauchon N, Klarskov K, Tone P, et al. Targeting gastrin-releasing peptide receptors of prostate cancer cells for photodynamic therapy with a phthalocyanine-bombesin conjugate. *Bioorg Med Chem Lett*. 2008;18:2424-7.
- [95] Estevez JP, Ascencio M, Colin P, Farine MO, Collinet P, Mordon S. Continuous or fractionated photodynamic therapy? Comparison of three PDT schemes for ovarian peritoneal micrometastasis treatment in a rat model. *Photodiagnosis Photodyn Ther*. 2010;7:251-7.
- [96] Xiao Z, Halls S, Dickey D, Tulip J, Moore RB. Fractionated versus standard continuous light delivery in interstitial photodynamic therapy of dunning prostate carcinomas. *Clin Cancer Res*. 2007;13:7496-505.



- [97] Mordon SR, Wassmer B, Reynaud JP, Zemmouri J. Mathematical modeling of laser lipolysis. Biomedical engineering online. 2008;7:10.
- [98] Ritchie KP, Keller BM, Syed KM, Lepock JR. Hyperthermia (heat shock)-induced protein denaturation in liver, muscle and lens tissue as determined by differential scanning calorimetry. *Int J Hyperthermia*. 1994;10:605-18.
- [99] Colin P, Nevoux P, Marqa M, Auger F, Leroy X, Villers A, et al. Focal laser interstitial thermotherapy (LITT) at 980 nm for prostate cancer: treatment feasibility in Dunning R3327-AT2 rat prostate tumour. *BJU Int*. 2012;109:452-8.
- [100] van Nimwegen SA, L'Eplattenier HF, Rem AI, van der Lugt JJ, Kirpensteijn J. Nd:YAG surgical laser effects in canine prostate tissue: temperature and damage distribution. *Phys Med Biol*. 2009;54:29-44.
- [101] Lindner U, Lawrentschuk N, Weersink RA, Davidson SR, Raz O, Hlasny E, et al. Focal Laser Ablation for Prostate Cancer Followed by Radical Prostatectomy: Validation of Focal Therapy and Imaging Accuracy. *Eur Urol*. 2010;6:1111-4.
- [102] Evans AJ, Ryan P, Van derKwast T. Treatment effects in the prostate including those associated with traditional and emerging therapies. *Adv Anat Pathol*. 2011;18:281-93.
- [103] Bhowmick S, Swanlund DJ, Coad JE, Lulloff L, Hoey MF, Bischof JC. Evaluation of thermal therapy in a prostate cancer model using a wet electrode radiofrequency probe. *Journal of endourology / Endourological Society*. 2001;15:629-40.
- [104] Issa MM, Townsend M, Jiminez VK, Miller LE, Anastasia K. A new technique of intraprostatic fiber placement to minimize thermal injury to prostatic urothelium during indigo interstitial laser thermal therapy. *Urology*. 1998;51:105-10.
- [105] Issa MM. The evolution of laser therapy in the treatment of benign prostatic hyperplasia. *Reviews in urology*. 2005;7 Suppl 9:S15-22.
- [106] Carpentier A, McNichols RJ, Stafford RJ, Itzcovitz J, Guichard JP, Reizine D, et al. Real-time magnetic resonance-guided laser thermal therapy for focal metastatic brain tumors. *Neurosurgery*. 2008;63:ONS21-8; discussion ONS8-9.

- [107] Muralidharan V, Malcontenti-Wilson C, Christophi C. Interstitial laser hyperthermia for colorectal liver metastases: the effect of thermal sensitization and the use of a cylindrical diffuser tip on tumor necrosis. *J Clin Laser Med Surg*. 2002;20:189-96.
- [108] Huang GT, Wang TH, Sheu JC, Daikuzono N, Sung JL, Wu MZ, et al. Low-power laserthermia for the treatment of small hepatocellular carcinoma. *Eur J Cancer*. 1991;27:1622-7.
- [109] Woodrum DA, Gorny KR, Mynderse LA, Amrami KK, Felmlee JP, Bjarnason H, et al. Feasibility of 3.0T magnetic resonance imaging-guided laser ablation of a cadaveric prostate. *Urology*. 2010;75:1514 e1-6.
- [110] Roberts HR, Paley M, Hall-Craggs MA, Lees WR, Friedman EP, Clemence M, et al. Dynamic magnetic resonance control of interstitial laser photocoagulation therapy of colorectal hepatic metastases. *Lancet*. 1994;343:1221.
- [111] Peters RD, Chan E, Trachtenberg J, Jothy S, Kapusta L, Kucharczyk W, et al. Magnetic resonance thermometry for predicting thermal damage: an application of interstitial laser coagulation in an in vivo canine prostate model. *Magn Reson Med*. 2000;44:873-83.
- [112] Roberts HR, Paley M, Sams VR, Wilkinson ID, Lees WR, Hall-Craggs MA, et al. Magnetic resonance imaging control of laser destruction of hepatic metastases: correlation with post-operative dynamic helical ct. . *MinInvasTher Allied Technol* 1997;6:53-64.
- [113] Bown SG. Phototherapy in tumors. *World J Surg*. 1983;7:700-9.
- [114] Amin Z, Lees WR, Bown SG. Technical note: interstitial laser photocoagulation for the treatment of prostatic cancer. *Br J Radiol*. 1993;66:1044-7.
- [115] Johnson DE, Cromeens DM, Price RE. Interstitial laser prostatectomy. *Lasers in surgery and medicine*. 1994;14:299-305.
- [116] Fuentes D, Oden JT, Diller KR, Hazle JD, Elliott A, Shetty A, et al. Computational modeling and real-time control of patient-specific laser treatment of cancer. *Ann Biomed Eng*. 2009;37:763-82.
- [117] Stafford RJ, Shetty A, Elliott AM, Klumpp SA, McNichols RJ, Gowda A, et al. Magnetic resonance guided, focal laser induced interstitial thermal therapy in a canine prostate model. *J Urol*. 2010;184:1514-20.

- [118] Colin P, Nevoux P, Marqa M, Auger F, Leroy X, Villers A, et al. Focal laser interstitial thermotherapy (LITT) at 980 nm for prostate cancer: treatment feasibility in Dunning R3327-AT2 rat prostate tumour. *BJU Int.* 2012;109:452-8.
- [119] Lindner U, Lawrentschuk N, Weersink RA, Raz O, Hlasny E, Sussman MS, et al. Construction and evaluation of an anatomically correct multi-image modality compatible phantom for prostate cancer focal ablation. *J Urol.* 2010;184:352-7.
- [120] Raz O, Haider MA, Davidson SR, Lindner U, Hlasny E, Weersink R, et al. Real-Time Magnetic Resonance Imaging-Guided Focal Laser Therapy in Patients with Low-Risk Prostate Cancer. *Eur Urol.* 2010;1:173-7.
- [121] Atri M, Gertner MR, Haider MA, Weersink RA, Trachtenberg J. Contrast-enhanced ultrasonography for real-time monitoring of interstitial laser thermal therapy in the focal treatment of prostate cancer. *Can Urol Assoc J.* 2009;3:125-30.
- [122] Lindner U, Weersink RA, Haider MA, Gertner MR, Davidson SR, Atri M, et al. Image Guided Photothermal Focal Therapy for Localized Prostate Cancer: Phase I Trial. *J Urol.* 2009;4:1371-7
- [123] Lindner U, Louis AS, Colquhoun AJ, Boström PJ, Davidson SR, Raz O, et al. First Robotic Magnetic Resonance-Guided Laser Focal Therapy for Prostate Cancer: A Case Report and Review of the Literature. *Interventional Oncology Society Journal* 2011;1:69-77.
- [124] Lindner U, Weersink RA, Haider MA, Gertner MR, Davidson SR, Atri M, et al. Image guided photothermal focal therapy for localized prostate cancer: phase I trial. *J Urol.* 2009;182:1371-7.
- [125] Chui H, Win L, Schultz R, Duncan JS, Rangarajan A. A unified non-rigid feature registration method for brain mapping. *Medical image analysis.* 2003;7:113-30.
- [126] Ho H, Yuen JS, Mohan P, Lim EW, Cheng CW. Robotic transperineal prostate biopsy: pilot clinical study. *Urology.* 2011;78:1203-8.
- [127] Song SE, Cho NB, Fischer G, Hata N, Tempany C, Fichtinger G, et al. Development of a Pneumatic Robot for MRI-guided Transperineal Prostate Biopsy and Brachytherapy: New Approaches. *IEEE Int Conf Robot Autom.* 2010;2010:2580-5.
- [128] Zangos S, Herzog C, Eichler K, Hammerstingl R, Lukoschek A, Guthmann S, et al. MR-compatible assistance system for puncture in a high-field system: device and feasibility of transgluteal biopsies of the prostate gland. *Eur Radiol.* 2007;17:1118-24.

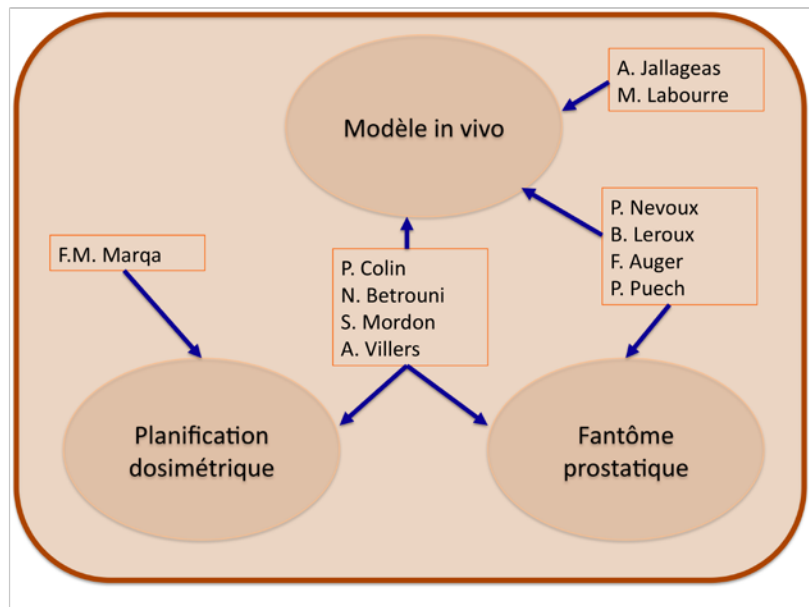
- [129] McNichols RJ, Gowda A, Kangasniemi M, Bankson JA, Price RE, Hazle JD. MR thermometry-based feedback control of laser interstitial thermal therapy at 980 nm. *Lasers in surgery and medicine*. 2004;34:48-55.
- [130] Marqa MF, Colin P, Nevoux P, Mordon SR, Betrouni N. Focal laser ablation of prostate cancer: numerical simulation of temperature and damage distribution. *Biomedical engineering online*. 2011;10:45.
- [131] Fuentes D, Walker C, Elliott A, Shetty A, Hazle JD, Stafford RJ. Magnetic resonance temperature imaging validation of a bioheat transfer model for laser-induced thermal therapy. *Int J Hyperthermia*. 2011;27:453-64.
- [132] Schwartz JA, Price RE, Gill-Sharp KL, Sang KL, Khorchani J, Goodwin BS, et al. Selective nanoparticle-directed ablation of the canine prostate. *Lasers in surgery and medicine*. 2011;43:213-20.
- [133] Feng Y, Fuentes, D., Hawkins, A., Bass, J., Rylander, M.N., Elliott, A., Shetty, A., Stafford, R.J., Oden, J.T. Nanoshell-mediated laser surgery simulation for prostate cancer treatment. *Engineering with Computers*. 2008:3-13.
- [134] Stern JM, Stanfield J, Kabbani W, Hsieh JT, Cadeddu JA. Selective prostate cancer thermal ablation with laser activated gold nanoshells. *J Urol*. 2008;179:748-53.

## 2<sup>ème</sup> Partie

### Développements précliniques de la LITT du cancer de prostate au sein de l'U703

Dans cette partie nous rapportons le travail préclinique mené à l'U703 concernant l'application de la LITT comme traitement focal du cancer de prostate. Cette partie est subdivisée en 3 chapitres. Le premier chapitre traite de la mise en place d'un modèle in vivo adapté à la procédure de LITT. Ce modèle a permis de démontrer la reproductibilité de la LITT pour une énergie donnée et son contrôle en IRM. Dans le deuxième chapitre, nous décrivons la mise en place d'une planification dosimétrique informatisée adaptée à notre modèle animal. Enfin l'objet du troisième chapitre porte sur la création d'un fantôme de prostate anatomiquement valide adapté à la LITT et à son contrôle sous échographie ou IRM.

L'organigramme ci-dessous explique le rôle des différents membres de l'unité Inserm U703 impliqués dans ce projet. Les compétences et l'implication de chacun de ces membres sont détaillées en annexe.



## Partie 2

# Développements précliniques de la LITT du cancer de prostate au sein de l'U703

## Chapitre 1: Mise en place d'un modèle in-vivo

Colin P, Nevoux P, Marqa MF, Jallageas A, Auger F, Leroy X, Villers A, Puech P, Mordon S, Betrouni N  
Focal Laser Interstitial Thermotherapy (LITT) at 980nm for prostate cancer: treatment feasibility in  
Dunning R3327 AT-2 Rat Prostate Tumor  
*BJU Int.* 2012 Feb;109-(3):452-8.

# 1 Mise en place d'un modèle in vivo :

## 1.1 Introduction :

Ce travail a fait l'objet d'une publication (Colin et al. BJU International 2011).

Dans cette étude préclinique, nous souhaitons démontrer la faisabilité et la reproductibilité technique de la LITT chez des rats Copenhagen porteurs d'une souche syngénique d'adénocarcinome prostatique Dunning R3327-AT2. Les cellules étaient implantées de manière hétérotopique sur les cuisses ou en rétro cervical.

Il s'agissait d'un modèle préclinique précédemment rapporté dans la littérature pour le développement de la cryothérapie, de l'HIFU, ou la PDT [1-3]. Le choix de la souche cellulaire était guidé par la croissance rapide des tumeurs (3 semaines) et sa disponibilité auprès de l'équipe INSERM U556 (nous remercions à ce titre le Pr J-Y Chapelon et sa collaboratrice S. Chesnais pour la mise à disposition de cette souche tumorale).

Nous avons utilisé une procédure de LITT sur 10 animaux à l'aide d'un laser diode de 980nm disponible au sein de notre unité avec une fluence lumineuse fixe ( $1145\text{J}/\text{cm}^2$ ). Nous souhaitons en effet obtenir un volume de nécrose  $\geq 0,5\text{cc}$  (considéré comme un volume seuil de lésion tumorale significative pour la prostate). Ce niveau de fluence avait été préalablement choisi au vu des résultats d'une expérimentation ex-vivo préalable sur du foie de porc.

## 1.2 Expérimentation ex-vivo préalable

### 1.2.1 Objectifs:

Nous avons réalisé une procédure de LITT à 980 nm pour une puissance de 5 W avec des durées de tir variables sur foie de porc frais maintenu à 35-37°C. L'objectif était de :

- (i) s'assurer de la reproductibilité des volumes de nécrose obtenus macroscopiquement pour une fluence lumineuse donnée avec le matériel testé
- (ii) sélectionner les paramètres laser permettant d'obtenir un volume de nécrose de 1 cm<sup>3</sup>

### 1.2.2 Matériel et méthode :

Nous avons utilisé pour cette expérience un Laser diode Osyris 980 nm avec fibre laser diffusante de 10mm (fabriquée au sein de l'unité) et un guide d'insertion de la fibre diffusante (Introduction Catheter Medlight iCAT modifié).

Le monitoring de la température était réalisé à l'aide de thermocouples OMEGA relié à un multimètre ainsi qu'une caméra thermique.

Le matériel tissulaire était maintenu à 37°C à l'aide d'une plaque chauffante avec circuit de circulation d'eau relié à un bain marie et de sérum physiologique à 37°C.

Les pièces de foie de porc (9x3x3 cm<sup>3</sup>) étaient placées sur la plaque chauffante. Du sérum physiologique était versé sur la pièce à traiter pour éviter la disséquation de celle-ci. La fibre diffusante est positionnée dans la pièce de foie à l'aide du guide d'insertion.

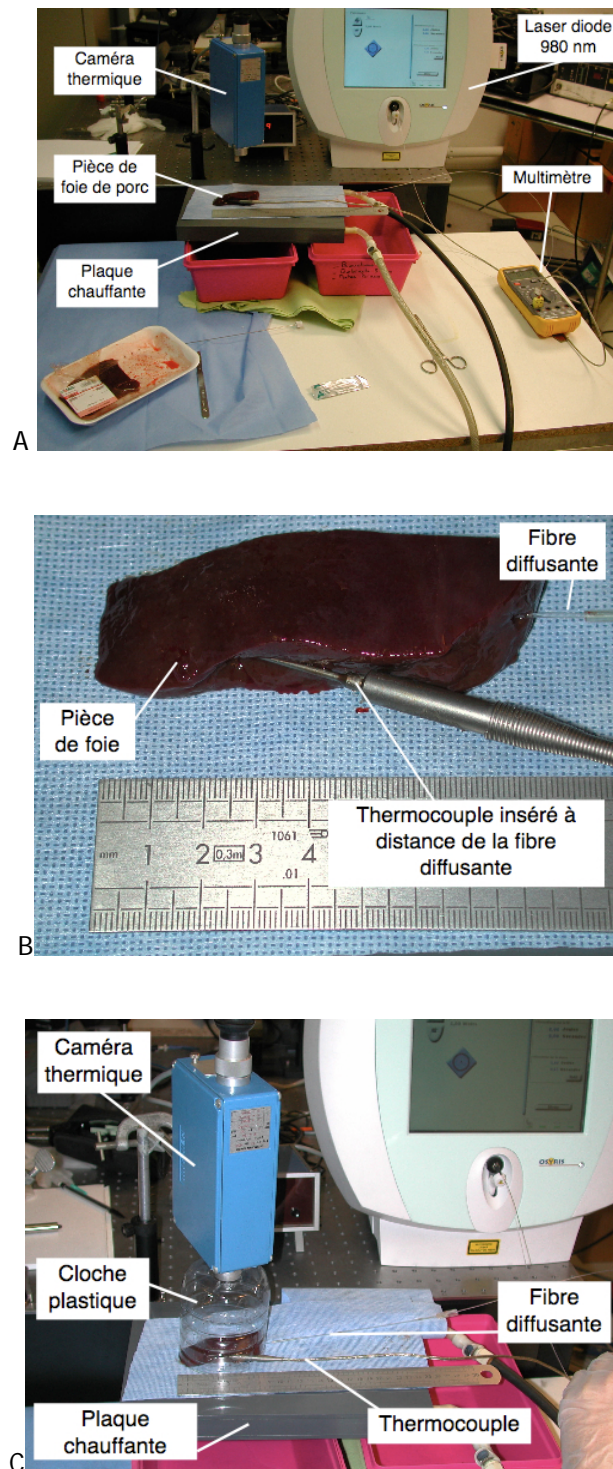
Le thermocouple était inséré à son tour dans la pièce en s'assurant de le disposer à distance (>1,5 cm) du diffuseur de la fibre. Une cloche en plastique était mise en place au dessus de la pièce pour diminuer les pertes thermiques. On s'assurait que la température de la pièce de foie soit stabilisée entre 35 et 37°C (lecture du multimètre) On plaçait une caméra thermique à 10cm au dessus de la zone traitée pour mesurer la température de surface de la pièce de la foie à ce niveau (Figure 2.1)

Les durées de tir laser testées étaient de:

- (i) 60 secondes soit une fluence lumineuse de 890 J/cm<sup>2</sup> (n=10 essais),
- (ii) 75 secondes soit une fluence lumineuse de 1115 J/cm<sup>2</sup> (n=10 essais)
- (iii) 90 secondes soit une fluence lumineuse de 1340 J/cm<sup>2</sup> (n=10 essais)



Après le tir, la pièce de foie était coupée suivant l'axe de la fibre diffusante et l'on mesurait en macroscopie les dimensions de la nécrose induite par la LITT



**Figure 2.1 :** Manipulations ex vivo sur foie de porc (Image A : vue d'ensemble ; Image B : mise en place de la fibre et du thermocouple ; Image C : matériel de mesure)

### 1.2.3 Résultats :

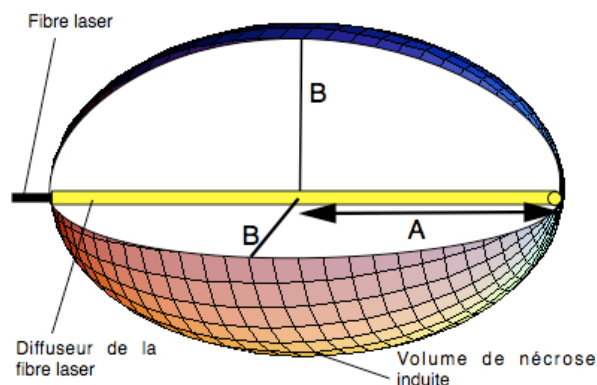
En macroscopie, les zones de nécrose visibles étaient de forme ellipsoïdale (le plus grand axe correspondait à celui du trajet de la fibre diffusante) (Figures 2.2, 2.3 et 2.4).

Le volume de la nécrose induite par LITT était rapporté à celui d'un ellipsoïde et calculé après chaque tir en appliquant la formule suivante :

$$\frac{4}{3} \times \pi \times A \times B^2$$

avec A= la moitié de la longueur du grand axe de la nécrose

et B= la moitié de la longueur du petit axe de la nécrose

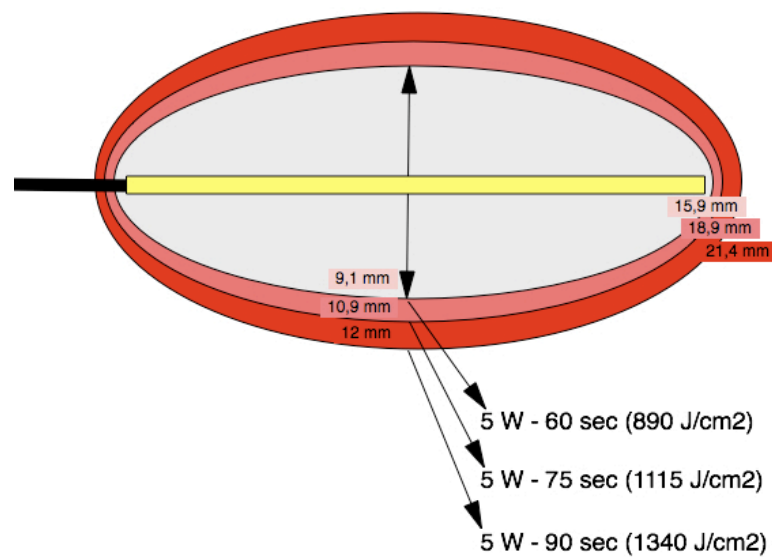


**Figure 2.2** : volume de nécrose ellipsoïdal autour de la fibre diffusante

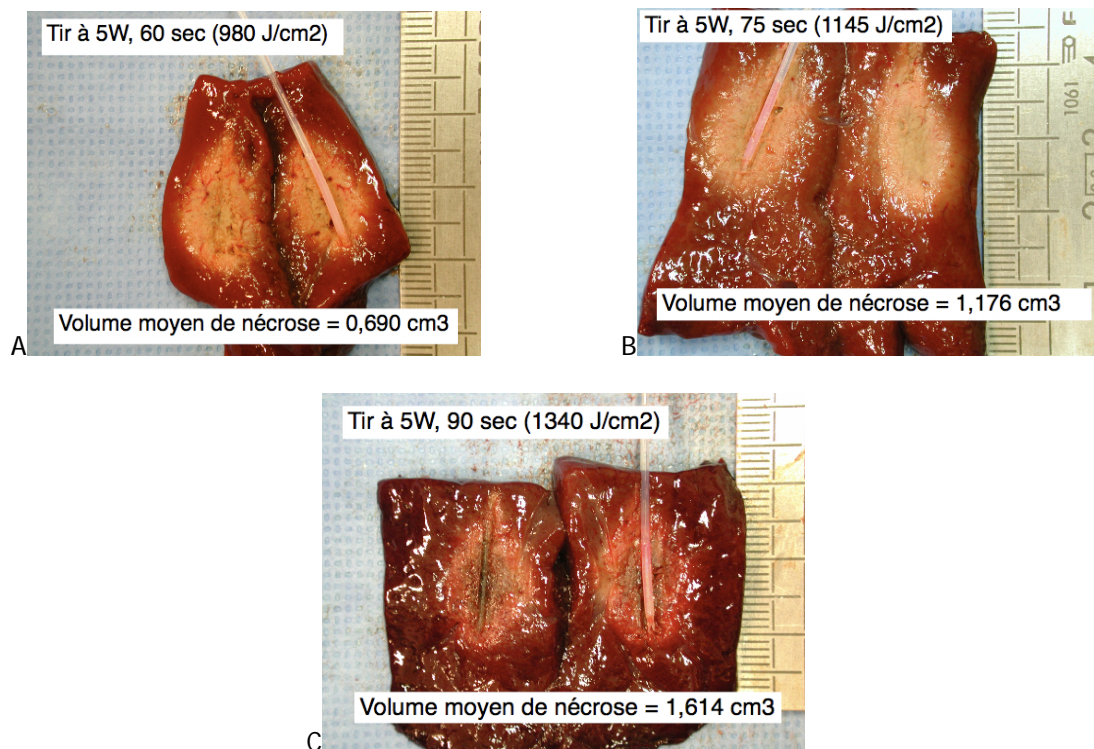
La moyenne des volumes de nécrose visibles pour un tir de 60 secondes était de 0,690 cm<sup>3</sup> avec un écart type de 0,054. La moyenne des volumes de nécrose visibles pour un tir de 75 secondes était de 1,176 cm<sup>3</sup> avec un écart type de 0,067. La moyenne des volumes de nécrose visibles pour un tir de 90 secondes était de 1,614cm<sup>3</sup> avec un écart type de 0,062.

Une analyse de la variance des volumes de nécrose en fonction des différentes fluences lumineuses a été réalisée à l'aide d'un test ANOVA (Logiciel Prism). Les volumes moyens de nécrose étaient

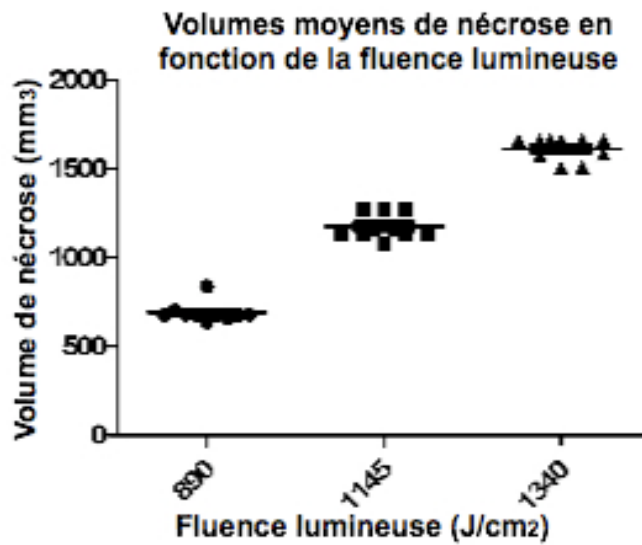
significativement différents entre les groupes 890, 1145 et 1340 J/cm<sup>2</sup> ( $p < 0,001$ ). Une représentation graphique des volumes de nécroses en fonction des différents groupes est présentée en figure 2.5.



**Figure 2.3** : Lésion de nécrose induite en fonction de la fluence lumineuse (les longueurs décrites se rapportent aux diamètres moyens obtenus sur notre série d'expérience ex-vivo)



**Figure 2.4** : Exemples de volumes de nécrose visible sur les pièces de foie de porc



**Figure 2.5:** Représentation de la variance des volumes moyens de nécrose après LITT ex vivo en fonction de la fluence lumineuse. Les volumes sont significativement différents selon les groupes ( $p < 0,001$ ).

### 1.3 Mise au point du modèle in vivo

#### 1.3.1 Introduction

Dans notre publication décrite ici (Colin et al. BJU International 2011), nous avons confirmé la visibilité des lésions thermiques en IRM sur les séquences Turbo FLASH (turbo fast low-angle shot) pondérées T1 avec et sans injection de Gadolinium comme précédemment décrit dans la littérature [4]. Nous avons observé une bonne reproductibilité des volumes de nécrose obtenus en anatomopathologie corrélés de manière importante à ceux de l'IRM à 48h ( $r=0,87$ ). Les volumes de nécroses visibles sur l'IRM 1 h après le tir étaient significativement plus faibles que ceux à 48h ( $p < 0,001$ ), faisant évoquer la dégradation progressive sur ce délai de la couronne de tissu exposée à une hyperthermie entre 43 et 60°C et non immédiatement létale pour les cellules. Ces résultats soulignaient la nécessité de développer un outil logiciel capable de prédire l'extension de la nécrose.

### 1.3.2 Objectifs

Nous souhaitons mettre au point un modèle préclinique de cancer de prostate adapté à la simulation, au monitoring en temps réel ainsi qu'au suivi du traitement par LITT focal. L'objectif principal était d'obtenir des volumes de nécroses reproductibles de plus de 0,5cc pour une énergie donnée après thermothérapie interstitielle au laser diode 980nm sur le modèle animal mis en place. Cette reproductibilité avait été suggérée par notre expérimentation ex-vivo précédente. Nous avons retenu la fluence de 1145J/cm<sup>2</sup> comme pouvant entraîner une nécrose de coagulation >0,5cc. Nous souhaitons également évaluer le suivi sous IRM et sous échographie de contraste et corrélérer les volumes de nécrose visible avec ceux obtenus après analyse histopathologique des pièces opératoires.

### 1.3.3 Matériel et méthodes

#### 1.3.3.i Cellules tumorales :

Les cellules d'adénocarcinome prostatique de rat Dunning R3327 sont issues d'une lignée cellulaire cancéreuse développée spontanément chez des rats mâles de souche Copenhague et cultivées depuis 1960. Depuis la culture originelle, quelques sous types ont été développés et bien caractérisés. Le sous-type R3327-AT2 que nous avons obtenus avec l'aide de l'unité INSERM U 556 du Pr Chapelon (devenue U 1032, Laboratory of Therapeutic Applications of Ultrasound, CHRU Edouard Herriot Lyon), correspond à des cellules anaplasiques à croissance rapide. Les cellules R3327-AT2 sont cultivées à 37°C dans un milieu complet RPMI-1640 médium (Invitrogen) supplémenté avec de la Dexaméthasone (250nM), de la Glutamine (1%), du sérum fœtal bovin (10%) et des antibiotiques (Streptomycine, pénicilline)

#### 1.3.3.ii Modèle tumoral animal

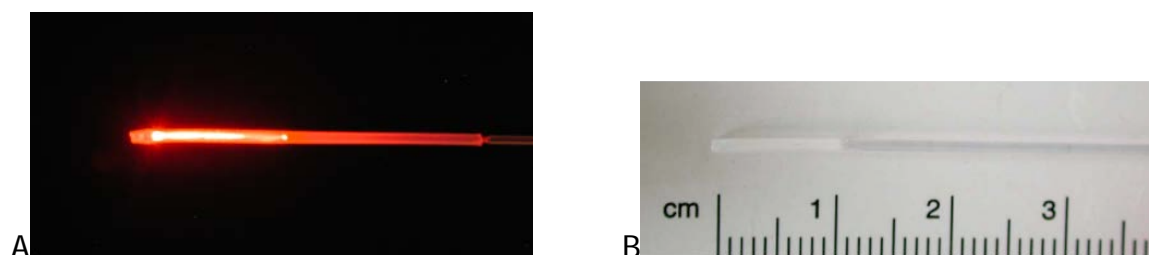
Toutes les procédures de traitement chez l'animal ont été réalisées avec l'accord du comité d'éthique animal du CHRU de Lille (A59-35010 DHURE; référence dossier: CEEA- 14-2009)

Une injection de 10<sup>6</sup> cellules était réalisée en sous cutanée au niveau cervical ou sur la cuisse de 10 rats Copenhague mâles de 200 à 300g (Harlan Laboratories). L'injection était faite sous anesthésie de l'animal à l'isoflurane 2% et oxygène. Après une période de 21 à 28 jours, on observait une tumeur

sous cutanée palpable sous le site d'injection. La tumeur était mesurée dans 3 axes avec un pied à coulisse jusqu'à obtenir une taille requise pour le traitement (2 à 3 cm de diamètre soit environ 5 à 7 cm<sup>3</sup>).

### 1.3.3.iii Matériel laser

Nous avons utilisé un laser diode émettant à 980 nm (Pharaon, OSYRIS France) couplé à une fibre optique de 400µm de diamètre avec une partie diffusante de 10mm (fibres fabriquées au sein de l'unité à partir de fibre optique SEDI, France puis fibre diffusante Pioneer Optics®, USA ; Référence : P/N 6021-00 Rev.3 ; en accord avec les recommandations de la Federal Drug Administration pour les CGMP, certifié ISO 13485) (Figure 2.6 )



**Figure 2.6** : fibre laser diffusante de 10 mm de long adaptée à la LITT (A : Fibres fabriquées au sein de l'unité ; B : fibre manufacturée par PioneerOptics®, USA)

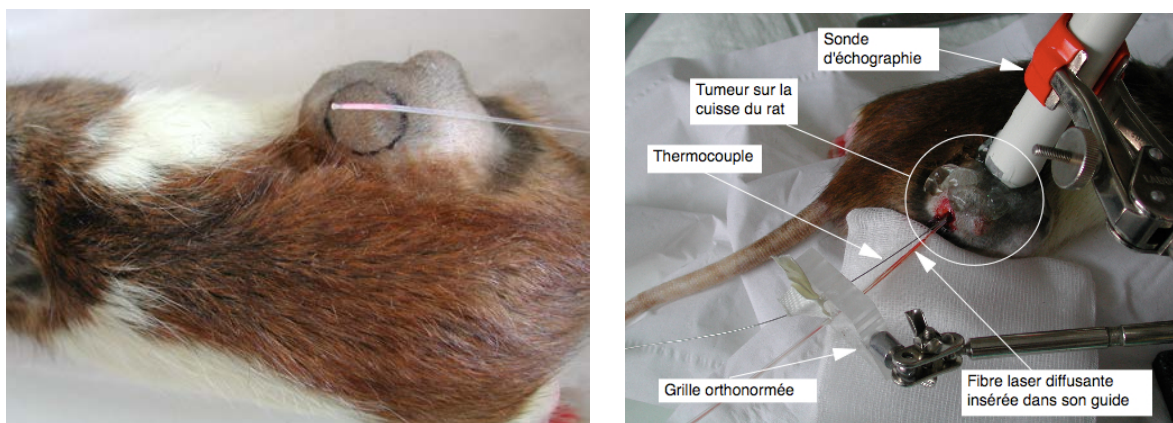
### 1.3.3.iv Procédure de LITT

L'ensemble de la procédure était réalisé sous anesthésie du rat avec de l'isoflurane à 2% et de l'oxygène. Après rasage de l'animal en regard de la tumeur, une fibre diffusante de 10 mm de long était insérée en intratumoral à l'aide d'un guide d'introduction (Introduction Catheter Medlight iCAT-2.0-200 modifié) et sous contrôle soit échographique pour 5 animaux (échographe Sonosite 180 Plus) soit sous IRM (5 autres animaux). En cas de procédure sous ultrasons, un thermocouple (Newport Omega) était placé le long de la fibre selon la même procédure et relié à son système d'acquisition (Omega Data Acquisition OMB-DAQ-55) pour le monitoring de la température en temps réel (Figure 3.7) (Figure 2.7). Un tir laser à 5 W était réalisé pendant 75 secondes (soit une fluence totale de 1115 J/cm<sup>2</sup>) sous monitoring échographique. Chaque élément de la procédure était rapporté sur un rapport. En fin de procédure l'animal était gardé sous anesthésie pour mise en place d'un cathéter jugulaire



servant à l'injection de gadolinium lors du contrôle en imagerie. Préalablement à l'emploi de fibres diffusantes, nous avons procédé à des tests de faisabilité sur le modèle animal à l'aide de fibres à tir direct sur deux tumeurs selon la même procédure. A l'époque nous n'avions pas encore de fibres diffusantes de bonne longueur (1cm) adaptée à notre modèle animal. Les fibres à tir direct ne permettent pas d'obtenir un volume de nécrose reproductible en raison de la carbonisation tissulaire apparaissant autour de la zone de tir et modifiant les qualités optiques du tissu traité.

Les fibres diffusantes ont été fabriquées par la suite au sein de notre laboratoire selon une procédure décrite en annexe et déjà utilisée pour un projet précédent de l'unité (LITT hépatique) [5]. Une méthode de calibration optique des fibres a également été mise au point lors de l'encadrement d'un stagiaire en M1 de l'Université Lille 1. La fabrication des fibres et leur calibration étant très chronophage, nous nous sommes rapprochés lors du congrès de l'ASLMS 2010 (American Society of Laser in Medicine and Surgery) d'un industriel pouvant manufacturer des fibres diffusantes équivalentes (PioneerOptics, Bloomfield, CT, USA).



**Figure 2.7:** Procédure de LITT sur tumeur DUNNING 3327-AT2 (implantée sur la cuisse d'un rat Copenhague)

### 1.3.3.v Protocole d'imagerie

Une IRM de la zone tumorale était réalisée avant et 1 heure après la procédure de LITT à l'aide d'une unité IRM Biospec Brucker de 7 Tesla. L'acquisition des séquences se faisait sous anesthésie de l'animal à l'Isoflurane 2% avec monitoring de la fréquence respiratoire. La matrice d'acquisition était 256 x 256 avec une épaisseur de coupe 1 mm pour les séquences pondérées T2 et turbo FLASH pondérée T1, 2mm pour les RARE pondérées T1. Les séquences spin-écho pondérées T1 et T2 étaient

réalisées avec TR de 500 ms et 6000ms respectivement et un TE de 9 ms et 60ms. Les séquences en écho de gradient FLASH pondérées T1 avaient un TR de 200ms, un TE 5,4 ms et un angle de bascule à 40°. Chez 5 animaux, le tir laser a été réalisé directement sous IRM avec réalisation de séquences ciné TurboFLASH (1 image / 15 secondes) avec une coupe de 1 mm d'épaisseur sur la zone d'intérêt en écho de gradient FLASH pondéré T1 après injection de gadolinium. Enfin nous avons eu recours à des séquences de perfusion Arterial Spin Labelling (ASL) composées d'une première image centrée sur la zone d'intérêt (marquage du flux vasculaire) puis des séquences d'images non sélectives ; la différence de signal entre les deux séquences reflétait la variation de la quantité de sang au niveau de la zone d'intérêt.

Les séquences injectées au gadolinium étaient réalisées uniquement en post-opératoire (injection de gadoteridol à 0.215 mmol/kg soit 0.1 ml par rat) via le cathéter mis en place au niveau d'une veine jugulaire interne. Le gadolinium était injecté lentement sur 30 secondes et le cathéter était ensuite rincé avec 0,5 ml de sérum héparine à 50 UI/ml).

Un contrôle en IRM à 48h a été effectué afin de vérifier la croissance ou non de la zone de nécrose. Cet examen était réalisé avec injection de gadolinium avec une interprétation portant sur les séquences en écho de gradient FLASH.

Le contourage des zones de nécrose induites par la LITT et les reconstructions 3D ont été réalisées à l'aide des logiciels Osyrix® et Artimed (la plateforme logicielle de l'unité U703).

Les volumes de nécroses visibles en IRM à 1h et 48h étaient comparés à l'aide d'un test de Wilcoxon.

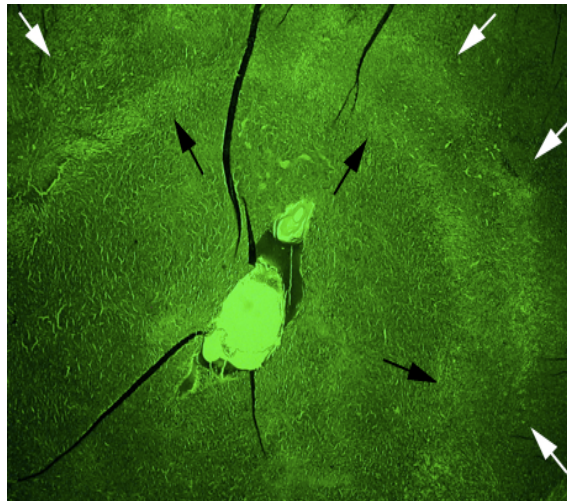
#### 1.3.3.vi Analyse histologique :

Les animaux étaient sacrifiés après le contrôle IRM à l'aide d'une injection d'euthanasiant (0,1 ml de T61 via le cathéter jugulaire). On procédait à l'exérèse de la tumeur traitée qui était enclavée, fixée dans le formol et paraffinée. La pièce était ensuite coupée perpendiculairement au trajet de la fibre diffusante à l'aide d'un microtome dans le laboratoire d'histologie de la Faculté de médecine de Lille (coupes de 6µm d'épaisseur à raison d'une coupe toutes les 240 µm) ; les coupes histologiques étaient colorées avec un colorant HES (Service d'anatomopathologie CHRU Lille). L'analyse histologique s'effectuait avec un filtre vert permettant de mieux délimiter les zones de nécroses



(Figure 2.8). Le contour de celles-ci était tracé sur chaque lame. On notait les dimensions de la nécrose dans l'axe de la fibre laser dans son plus grand diamètre. Le coefficient correctif tenant compte de la rétraction des tissus fixés dans le formol avait été préalablement établi pour ce type de tumeur. Une reconstruction volumétrique de la nécrose était réalisée en considérant que la zone traitée correspondait à un ellipsoïde et en appliquant le coefficient correctif à chacune de ses dimensions.

La corrélation des volumes observés en histologie avec ceux visibles en imagerie à 48h était réalisée en utilisant un test de corrélation de Pearson.



**Figure 2.8:** Lésion de nécrose visible en histologie (X10; HES). Les limites externes sont matérialisées par les flèches blanches. Les flèches noires indiquent la limite de la nécrose de coagulation immédiate. L'espace annulaire entre les flèches blanches et noires correspond au tissu exposés à une hyperthermie inférieure à 60°C et se nécrosant secondairement.

#### 1.3.4 Résultats

L'IRM prétraitement permettait de repérer le meilleur site d'implantation de la fibre diffusante (nous évitions d'implanter la fibre au sein de la nécrose spontanée de la tumeur qui était visible sur les séquences T2).

Chez 5 animaux, l'implantation de la fibre s'est faite sous contrôle échographique à l'aide d'un recalage cognitif avec les données de l'IRM. Aucun changement des tissus n'était visualisé en échographie lors du traitement par LITT.

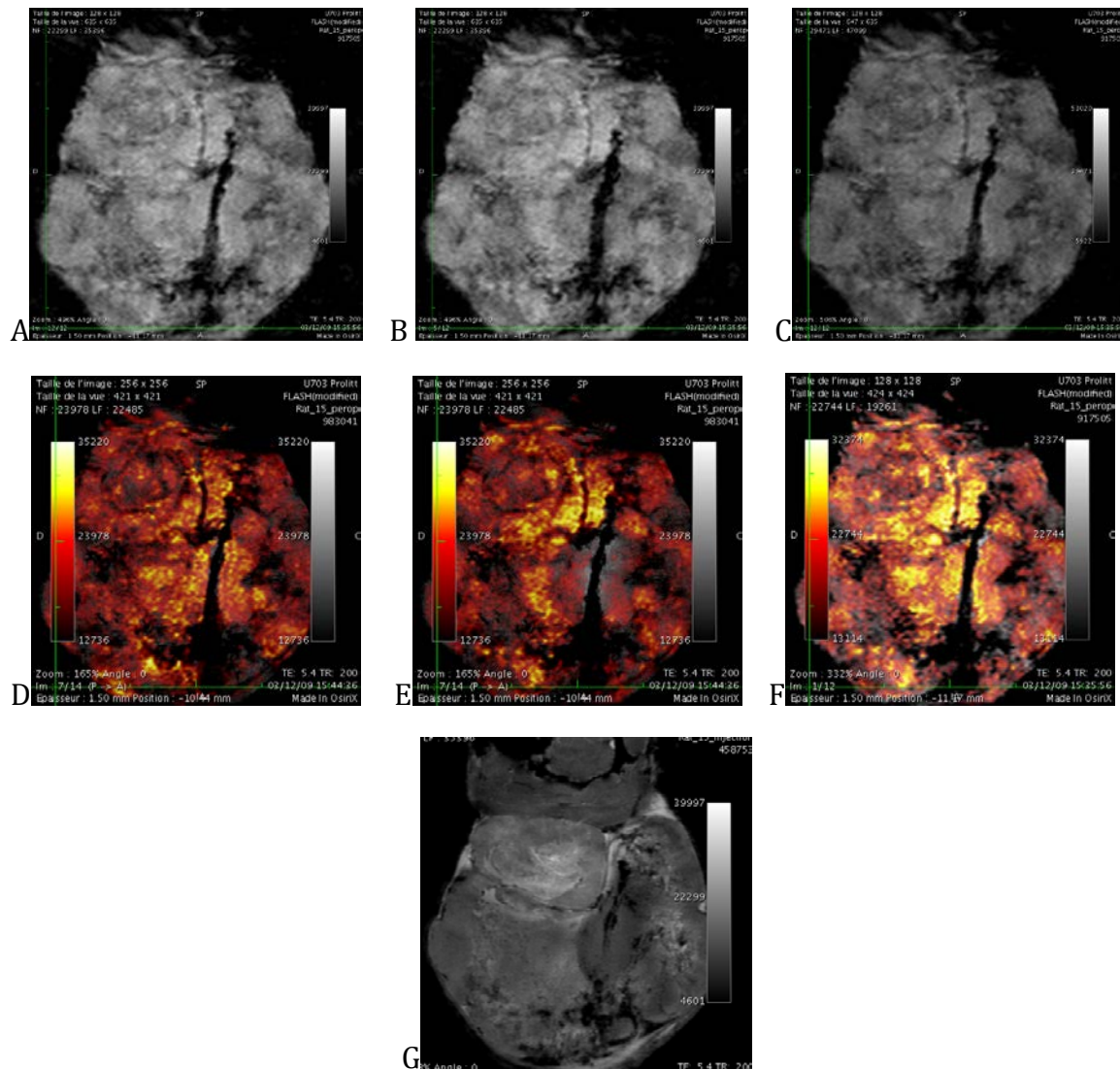
Chez 5 animaux pour lesquels le tir était réalisé sous IRM, on pouvait observer pendant le tir laser sur les séquences ciné l'apparition d'une zone en hyposignal de géométrie elliptique. Ce halo hypo-signal disparaissait après refroidissement de la zone de tir. Ceci était particulièrement visible lorsque l'on utilisait une fusion entre une image de référence centrée sur la fibre et les images dynamique (Figure 2.9). Le volume de ce halo semblait légèrement supérieur au volume de la zone en hypoperfusion visible sur les séquences injectées de contrôle réalisées 48h après la procédure mais cette différence n'était pas significative (4 observations interprétables, Test de Wilcoxon,  $p=0,56$ ).

Sur l'IRM de contrôle à 1h, les limites de la nécrose étaient visibles sur les séquences TurboFLASH T1 sans injection de gadolinium. Ces limites correspondaient à une ligne hypointense (Figure 2.10). La lésion nécrotique était confirmée après injection de gadolinium sur les séquences TurboFLASH : le volume de nécrose n'était pas rehaussé par le gadolinium et apparaissait donc hypointense par rapport au tissu non traité. Cette nécrose avait la forme d'un ellipsoïde (Figures 2.10 et 2.11). Les mêmes observations apparaissaient sur l'IRM réalisée à 48h.

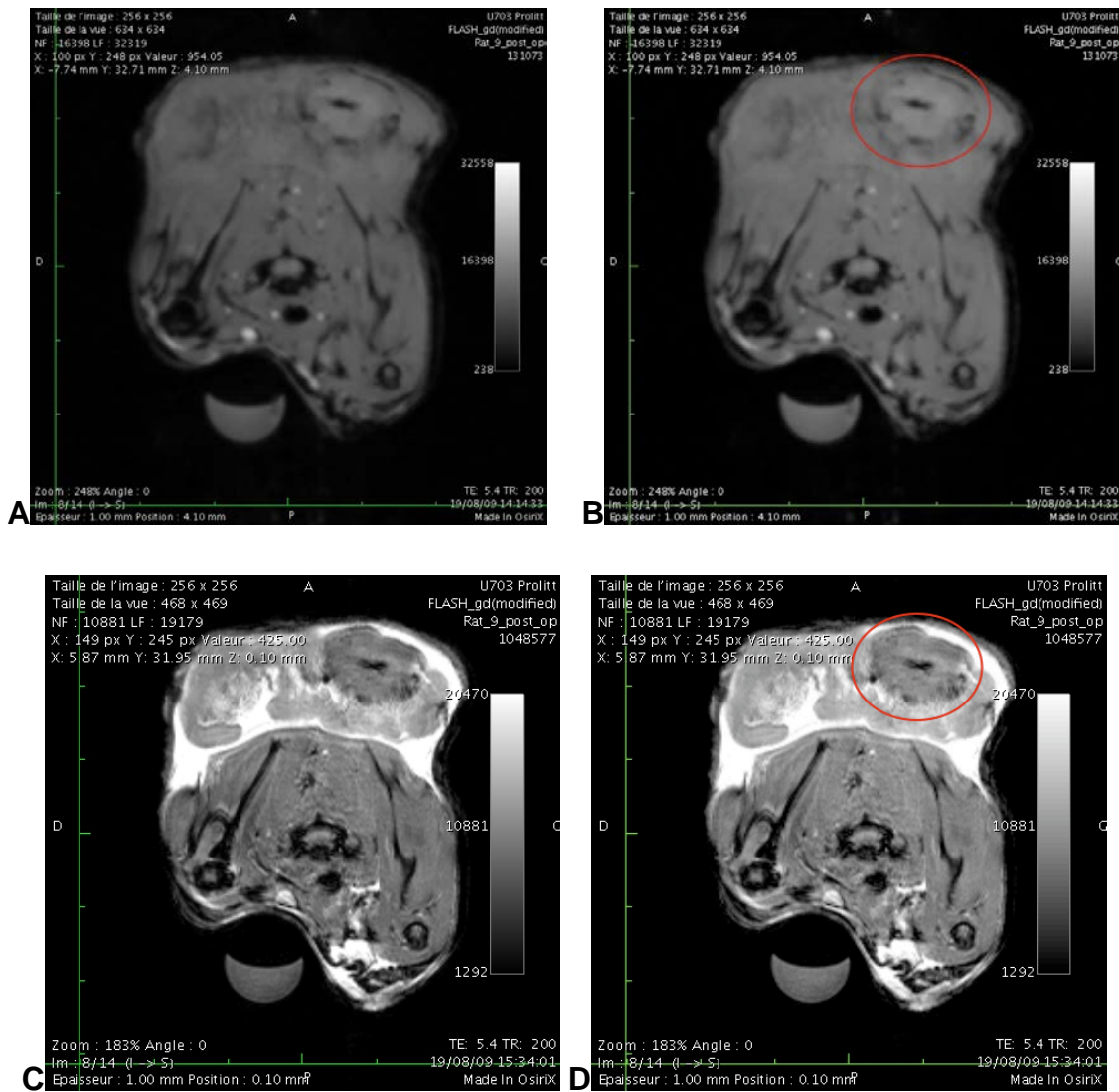
Sur les séquences ASL, les zones traitées par LITT apparaissaient hypoperfusées comparativement aux zones non traitées (Figure). Le flux artériel moyen mesuré dans la zone traitée était de  $15 \text{ ml.100g}^{-1}.\text{min}^{-1}$  contre  $815 \text{ ml.100g}^{-1}.\text{min}^{-1}$  dans les zones non traitées.

Les volumes moyens de nécrose visible à 1h ( $0,748 \text{ cc} \pm 0,075$ ) étaient significativement moins importants que ceux observés à 48h ( $0,982 \text{ cc} \pm 0,052$ ) ( $p<0,001$ ). Après 48h, une croissance du volume de la nécrose de 20% était observée comparativement au premier contrôle à 1h (Tableau 2.1) En macroscopie, la zone centrale de la lésion coagulée apparaissait blanche avec un halo rouge hyperémique bordant cette zone.

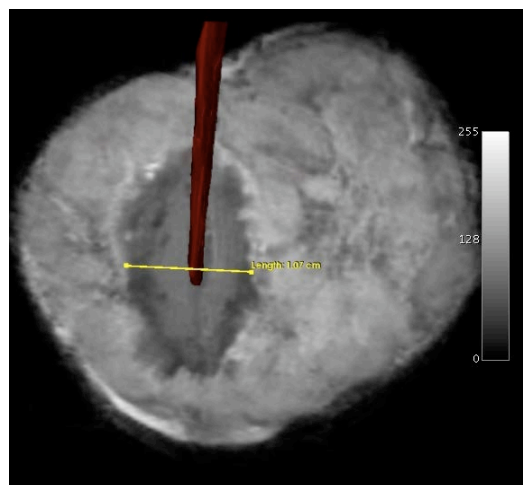
Les limites de cette nécrose thermique obtenues à 48h étaient visibles sur les coupes histologiques et renforcées visuellement après utilisation d'un filtre vert (Figure 2.8). Seules étaient observées des cellules viables entourant la zone de nécrose de coagulation.



**Figure 2.9:** Visualisation directe en IRM de l'action du laser 980nm. A,B et C : séquences Turbo FLASH pondérées T1 avant (0sec, image A), à la fin du tir (75sec, image B) et après le tir (145 sec, image C) centrées sur le trajet de la fibre. Pendant le tir, on visualise un halo hypointense ellipsoïde autour de la partie diffusante de la fibre correspondant à l'action photothermique (image B). Ce halo disparaît après le tir (image C). Images D, E et F: Fusion d'une image de référence Turbo Flash T1 centrée sur la fibre avec l'image A (D), B (E) et C (F). On visualise nettement le halo ellipsoïde précédemment décrit (image E). G: Image Turbo FLASH T1 après injection de gadolinium à 48h du traitement. La nécrose visible (Zone non réhaussée) correspond au halo ellipsoïde de l'image E.



**Figure 2.10:** Lésion de nécrose visible en séquence d'écho de gradient FLASH pondéré T1 sans et après injection de gadolinium (Image A : La limite de la lésion apparaît hypointense ; Image B : la lésion est cerclée en rouge ; Image C : la zone nécrosée ne se rehausse pas et apparaît hypointense par rapport au reste de la tumeur ; Image D : la lésion est cerclée en rouge)



**Figure 2.11:** Lésion sphéroïde de nécrose visible en séquence d'écho de gradient FLASH pondéré T1

Rat	Volume de nécrose en IRM à 1h (cc)	Volume de nécrose en IRM à 48 h (cc)	Volume de nécrose en histology à 48h (cc)
Rat #1	0.780	0.953	0.945
Rat #2	0.766	0.970	0.950
Rat #3	0.772	0.987	0.923
Rat #4	0.608	0.946	0.990
Rat #5	0.607	0.933	0.923
Rat #6	0.786	0.967	0.941
Rat #7	0.784	0.978	0.992
Rat #8	0.795	0.989	0.988
Rat #9	0.768	0.958	0.967
Rat #10	0.809	1.121	1.125

**Tableau 3.1 :** Volume de nécrose obtenus en IRM (à 1h et 48h après la procédure de LITT) et en histologie

L'analyse histologique des dommages thermiques après 48h montrait la même forme ellipsoïde que celle visible en IRM. Le volume moyen de nécrose en histologie était de 0,954 cc (+/- 0,059) (Tableau 2.1). L'index de corrélation de Pearson était de  $r=0,87$  entre les volumes lésionnels en histologie et ceux observés en IRM à 48h.

### 1.3.5 Discussion

Comme démontré précédemment, la nécrose de coagulation induite par la LITT est visible en IRM et correspond à une zone hypo-perfusée après injection de Gadolinium sur les séquences TurboFLASH T1 [6, 7]. Pendant le tir laser, on pouvait observer sur ces séquences l'apparition d'une zone en hyposignal de géométrie elliptique correspondant aux modifications thermiques comme l'avait déjà décrit Mueller-Lisse et al. en 1998 [6]. Ces modifications disparaissent dans le temps après refroidissement de la zone traitée. En utilisant les séquences FLASH, un haut degré de corrélation était observé par Mueller-Lisse et al. entre d'une part la décroissance de l'intensité du signal et d'autre part l'élévation de température dans le tissu et l'énergie déposée ( $r=0,92-95$  et  $0,94$ , respectivement) [6]. La différence de volume existant entre les volumes en séquences ciné et ceux observés sur le contrôle injecté avait déjà mis en évidence par Mueller-Lisse et al. [6]. Les modifications thermiques visibles sur ces séquences ne correspondent en fait pas forcément aux zones se nécrosant secondairement, le temps d'exposition à l'hyperthermie entre 42 et 60°C étant insuffisant comme rapporté dans le chapitre 3 de la partie 1 (particulièrement pour les températures les plus basses de cette fourchette).

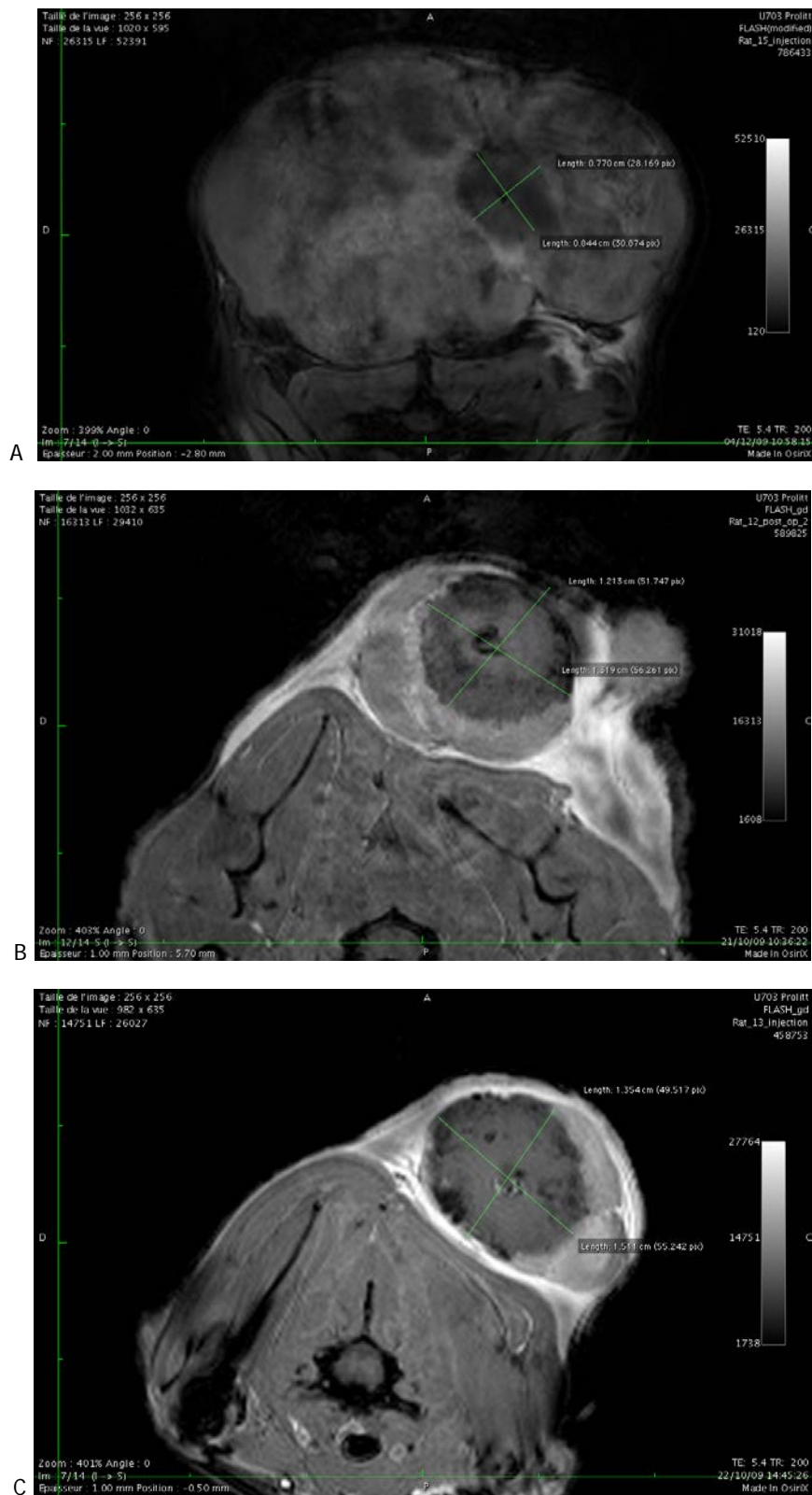Une croissance du volume de nécrose de 20% était observée en IRM entre 1h et 48h après la procédure. Cette différence était expliquée par l'existence d'une zone tissulaire non-coagulée mais dégénérative sur 48h entourant la zone de coagulation immédiate [8]. Ces résultats soulignaient le fait que l'imagerie injectée immédiatement après le tir laser pouvait sous-estimer les dommages thermiques réels.

Dans notre étude préclinique, l'analyse histologique a retrouvé une zone de dommage cellulaire comparable en taille à celle des volumes de nécroses visibles en IRM à 48h. Tout comme Lindner et al., nous avons observé un haut degré de corrélation entre les zones hypo-perfusées à 48h et les volumes de nécrose sur l'IRM à 48h [9, 10]; ceci démontre le rôle de l'IRM pour le suivi des zones traitées par LITT. Pour une fluence lumineuse donnée (1145J/cm<sup>2</sup>), nous obtenions des volumes de nécrose supérieur à 0,5cc et observions une excellente reproductibilité de ceux-ci à 1h et 48h après la LITT. Comme l'imagerie précoce était insuffisante pour prédire avec précision l'extension des dommages thermiques, la planification dosimétrique s'avérait être une nécessité après cette étude.

Une des limites de notre étude vient de la relative homogénéité des tissus tumoraux traités pouvant expliquer la reproductibilité de nos résultats. Quelques auteurs ont décrit une grande variabilité des propriétés optiques, thermiques et du flux de perfusion sanguine dans la prostate humaine [11, 12]. Cette hétérogénéité est observée d'un patient à l'autre et au sein de la même glande de la base à l'apex. Ces variations de propriétés physiques de la prostate pourrait compliquer la planification des dommages thermiques induits par la LITT. Au vu de ces observations, un système de contrôle des dommages thermique en temps réel utilisant le suivi de température in-situ a été proposé par de nombreux auteurs. Ainsi comme nous en avons déjà discuté dans le chapitre 2, la thermométrie IRM en temps réel pourrait être un outils non invasif pour le monitoring et le contrôle de la zone d'ablation et des tissus adjacents durant le traitement [10].

#### 1.4 Travaux in vivo complémentaires :

Ce premier travail fut complété par une analyse non publiée des volumes de nécrose obtenus en faisant varier l'énergie distribuée au tissu. Pour cela, nous avons eu recours au même modèle animal exposé à des tirs laser de 890 et 1340 J/cm<sup>2</sup>. Seule variait en fait la durée du tir (60 sec et 90 sec), la puissance et la longueur d'onde restaient identiques (5W, 980nm). Au total, 5 animaux dans chaque groupe ont ainsi été traités. L'analyse des volumes de nécrose visible en IRM après 48h est rapportée dans le tableau 2.2. Ces résultats ont ensuite étaient comparés à ceux précédemment obtenus pour le groupe 1115 J/cm<sup>2</sup>. Nous avons observé une relation entre l'énergie déposée dans le tissu et le volume de nécrose obtenu : une analyse de variance (ANOVA, SPSS V17.0) a confirmé l'existence d'une différence significative des volumes de nécrose obtenus selon les groupes ( $p < 0,001$ ) (Figures 2.13 et 2.14).

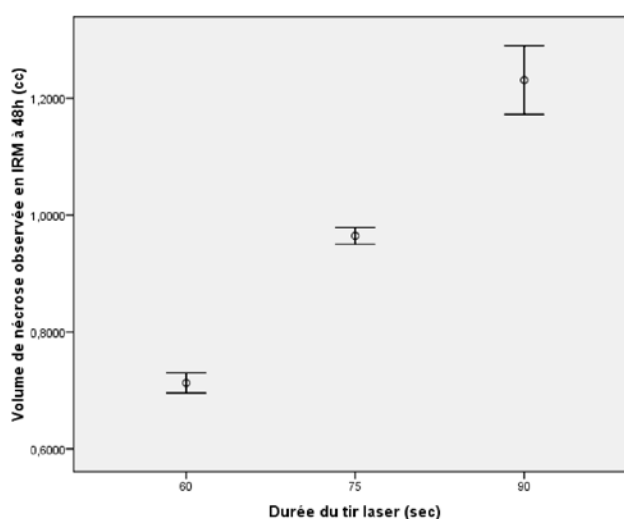


**Figure 2.13:** Augmentation des volumes de nécrose visibles en IRM proportionnelle au niveau d'énergie délivrée (A : tir de 5 W pendant 60 sec ; B : tir de 5 pendant 75 sec ; C : tir de 5W pendant 90 sec).



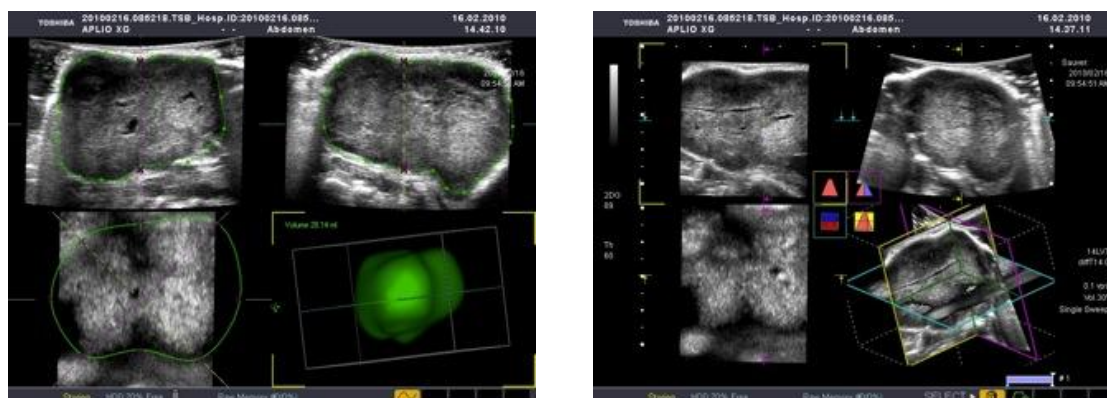
Rat	Groupe 890 J/cm <sup>2</sup> (volume de nécrose observé en IRM à 48h)	Groupe 1340 J/cm <sup>2</sup> (volume de nécrose observé en IRM à 48 h)
Rat #1	0,705	1,23
Rat #2	0,697	1,243
Rat #3	0,723	1,257
Rat #4	0,731	1,274
Rat #5	0,708	1,261
Volume moyen de nécrose du groupe	0,713 <sup>+/-0,013</sup>	1,231 <sup>+/-0,056</sup>

**Tableau 2.2:** Variation de volumes de nécrose observée en fonction de l'énergie délivrée au tissu



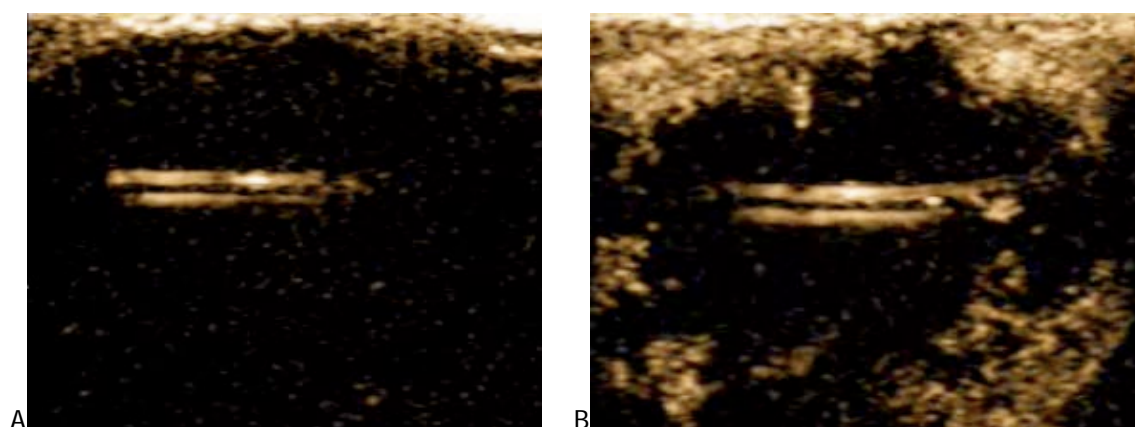
**Figure 2.14:** Diagramme de variation des volumes de nécrose observés en IRM à 48h après un tir laser de 5W pendant 60, 75 ou 90 secondes. Un test ANOVA confirme la différence significative observée entre chaque groupe ( $p < 0,001$ )

Chez 3 animaux nous avons également réalisé une pré-étude de faisabilité du suivi en temps réel de la nécrose sous échographie de contraste. Préalablement à l'insertion d'une fibre au sein de la tumeur, un cathéter jugulaire était placé chez ces animaux. La procédure de LITT était ensuite réalisée à 1115 J/cm<sup>2</sup> comme précédemment décrit sous échographie (Toshiba Applio XG SSA-790A). Cet appareil nous a permis d'obtenir une reconstruction 3D du volume tumoral en temps réel (Figure 2.15).



**Figure 2.15:** reconstruction échographique 3D du volume tumoral à l'aide du Toshiba Applio XG SSA-790A

Pendant le tir, un bolus de produit de contraste échographique (Sonovue®, Bracco, Genève) était injecté à l'animal par le cathéter jugulaire. On observait une zone hypo-échogène ellipsoïde autour de la fibre laser correspondant probablement à la nécrose de coagulation immédiate (Figure 2.16). Le monitoring en temps réel avec échographie de contraste avait été décrit en clinique à la même période que notre expérimentation par Atri et al. [13]. Ces auteurs rapportaient une corrélation entre les volumes de nécrose observés en ECD et ceux de l'IRM à J7.



**Figure 2.16:** Visibilité de la lésion ellipsoïde de nécrose immédiate sous LITT autour de la fibre laser diffusante en échographie de contraste. Image A : avant l'injection de Sonovue ; image B : après injection de Sonovue.

Le caractère préliminaire de notre étude ne permettait d'étudier avec précision les volumes de nécrose visible en ECD. Suite à ce travail, nous avons obtenu un financement de l'INCa pour le financement d'un échographe de contraste. Après appel d'offre, l'appareil (Toshiba Applio XG SSA-790A) nous a été livré en octobre 2011. Pour le moment, nous n'avons pu compléter notre étude préliminaire par manque de temps.

## 1.5 Conclusion

Nous avons donc démontré la faisabilité et la reproductibilité de la LITT à obtenir un volume de nécrose supérieur à 0,5cc chez notre modèle animal. Ces volumes de nécrose varient avec le niveau d'énergie apporté au tissu. Le contrôle en IRM (séquences FLASH sans et avec injection de Gadolinium) des lésions de nécrose était possible et conforme aux données de la littérature. De même, il existait un haut degré de corrélation entre les volumes de nécrose observés en IRM à 48h et ceux obtenus après analyse histopathologique.

Les premières expériences menées avec le monitoring en temps réel sous EDC semblent prometteuses et nécessitent des travaux complémentaires qui pourraient réalisés dans le cadre d'un master 2. De même la visualisation directe des effets tissulaires de la LITT en temps réel sous IRM (Figure 2.9) ainsi que la mise en place de la thermométrie nécessitent la poursuite de nos investigations.

Si le contrôle en temps réel est important, l'anticipation des dommages cellulaires attendus est indispensable. Aussi, comme détaillé dans le chapitre suivant, nous souhaitons mettre en place une plateforme de planification dosimétrique adaptée à notre modèle in vivo.

## Partie 2

### Développements précliniques de la LITT du cancer de prostate au sein de l'U703

#### Chapitre 2: Planification dosimétrique appliquée à notre modèle in vivo

## 2 Planification dosimétrique appliquée à notre modèle

### 2.1 Introduction et résumé

Ce travail complémentaire fut l'objet d'une seconde publication (Marqa et al. Biomed Eng Online 2011): nous avons mis au point un outil informatisé de simulation du transfert de chaleur et de dommage tissulaire adapté à notre modèle animal. Ces algorithmes mathématiques ont été réalisés à l'aide du logiciel COMSOL MULTIPHYSICS V4.0 (COMSOL Inc., Palo Alto, USA) permettant de modéliser les équations précédemment décrites dans le chapitre 2 de cette thèse. Cette simulation basée sur les constantes du modèle animal montrait que les lésions visibles à 48h en IRM correspondaient à une exposition  $\geq 50^{\circ}\text{C}$ . Le temps d'exposition au laser (75secondes) était trop peu important pour induire une apoptose retardée des zones exposées à une hyperthermie entre 43 et 49°C.

### 2.2 Matériel et méthode

Pour cette étude nous avons utilisé les données IRM et histologiques acquises en 3.1.2. L'ensemble de la modélisation a été réalisé à l'aide du logiciel COMSOL MULTIPHYSICS V4.0 (COMSOL Inc., Palo Alto, USA). Cet outil informatique utilise les éléments finis.

#### 2.2.1 Construction du modèle géométrique

En partant des images IRM à 48h du traitement, une région d'intérêt était définie incluant la fibre laser et la tumeur. Nous avons utilisé les dimensions du champ de vue IRM pour définir les dimensions de notre modèle géométrique. Ce modèle était considéré comme un espace parallélépipédique de  $70 \times 70 \times 20 \text{ mm}^3$ . Le trajet de la fibre repéré sur l'IRM était utilisé pour définir et simuler la fibre dans le modèle. Les tissus autour de la fibre étaient considérés comme homogènes.

#### 2.2.2 Distribution de la chaleur

Nous avons ensuite utilisé les équations de transfert de chaleur (équation de Pennes) décrites dans le chapitre 3 de la partie 1. Les constantes et paramètres physiques propres à la tumeur Dunning 3327

ont été décrits dans la littérature ou observées chez ce modèle lors de la série d'expériences antérieures [1, 14]. Ces valeurs sont rapportées dans le tableau 2.3.

La source de chaleur était considérée comme la partie diffusante de la fibre (10 mm) délivrant  $5\text{W/mm}^3$ .

Notre modèle est basé sur la méthode des éléments finis. La géométrie de la source était modélisée et incorporée dans le modèle comme suit : le point de départ pour la méthode des éléments finis est une maille, qui consiste en une partition de la géométrie en petites unités de forme simple (triangles ou carrés), appelé maillage (noeuds). La source laser était considérée comme un cylindre qui avait la même dimension de la source en préclinique.

Les tissus adjacents à la fibre étaient considérés comme une grille régulière d'éléments finis de  $70 \times 70 \times 20 \text{mm}^3$  pour correspondre aux images. La température initiale des tissus était de  $37^\circ\text{C}$

Pour obtenir une solution numérique stable et convergente, l'algorithme GMRES (Generalized Minimum RESidual) a été utilisé. Cet algorithme est une méthode itérative introduite par Saad et Schultz pour résoudre les équations linéaires [15]. Les paramètres suivants ont été retenus pour cette équation : intervalle de temps de 0,5 secondes pour une tolérance de convergence de 0,001.

Paramètre	Valeur
Capacité Spécifique de chaleur, $C \text{ (J.g}^{-1}.\text{°K}^{-1})$	4.20
Densité tissulaire, $P \text{ (g.mm}^{-3})$	$0.999 \times 10^{-3}$
Conductivité thermique, $K \text{ (W.mm}^{-1}.\text{°K}^{-1})$	$5.52 \times 10^{-4}$
Flux sanguin, $W_b \text{ (ml.g}^{-1}.\text{min}^{-1})$	0.10
Facteur de fréquence, $A_f \text{ (s}^{-1})$	$3.8 \times 10^{14}$
Energie d'activation, $E_a \text{ (J.mole}^{-1})$	$1.084 \times 10^5$
Constante universelle des gaz, $R \text{ (J.mole}^{-1}.\text{°K}^{-1})$	3.14847

**Tableau 2.3 :** Paramètres physiques des tumeurs de prostate de rat Dunning AT-1 utilisés dans la simulation numérique

### 2.2.3 Dommages thermiques

Comme nous l'avons vu dans le Chapitre 3 de la Partie 1, les dommages thermiques cellulaires et tissulaires peuvent être décrits mathématiquement par une équation thermo-chimique du premier ordre dans laquelle la température dans le temps va permettre de déterminer les dommages. Ceux-ci sont considérés comme un processus uni-moléculaire, pendant lequel les molécules natives sont transformées en un état dénaturé/coagulé (passage à un état activé conduisant à la mort cellulaire). Les dommages cellulaires sont quantifiés en utilisant un paramètre unique  $\Omega$ , correspondant à la probabilité en un point d'observer des dommages cellulaires irréversibles conduisant à la nécrose de coagulation. Ce paramètre est calculé à l'aide de la loi d'Arrhenius (Partie 1 Chapitre 3).  $\Omega$  est dépendant de la température et du temps d'exposition à la chaleur et croît de manière exponentielle. Ainsi lorsque  $\Omega = 1$ , 100% des cellules sont exposées à des dommages cellulaires conduisant à leur nécrose.

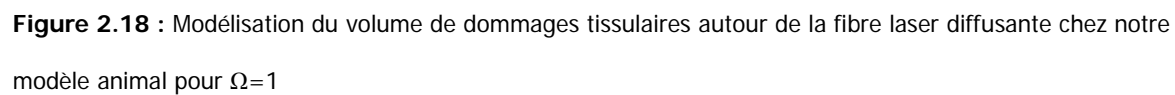
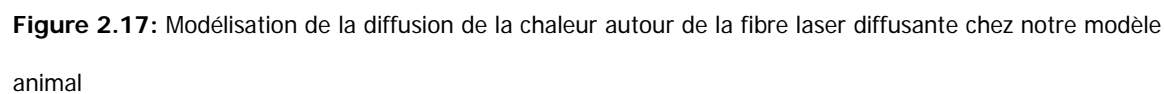
Les paramètres utiles à l'équation d'Arrhenius pour notre modèle tumoral sont rapportés dans le tableau 2.3.

Comme nous l'avons vu la limite de 43°C est souvent citée comme la température à partir de laquelle les dommages cellulaires peuvent survenir ; toutefois cette valeur seuil dépend de l'énergie totale délivrée au tissu. Dans notre étude, nous avons testé 3 seuils de température (43, 45 et 50°C) comme des isothermes que nous simulons dans notre modèle et comparons avec les résultats obtenus en IRM et en histologie.

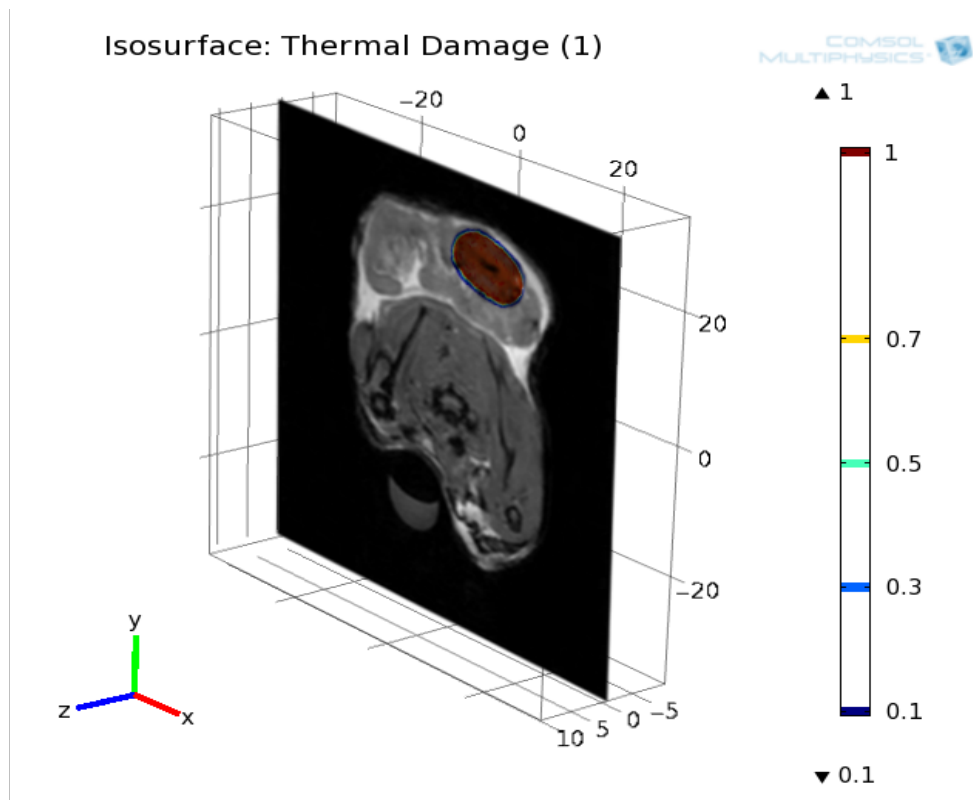
## 2.3 Résultats

La figure 2.17 illustre la solution à l'équation de transfert de chaleur avec une carte de température à la fin du tir laser ( $t=75\text{sec}$ ). La forme géométrique de cette diffusion de chaleur dans les tissus est celle d'un ellipsoïde dont l'axe principal correspond à la longueur de la partie diffusante de la fibre laser. Les volumes simulés pour les différents isothermes sont les suivant : 1,38cc pour 43°C, 1,1cc pour 45°C et 0,99cc pour l'isotherme de 50°C.

La figure 2.18 rapporte les dommages thermiques des tissus résultant de la simulation et correspondant à  $\Omega=1$ .







**Figure 2.19 :** Fusion des dommages tissulaires prédits par notre modèle mathématique (ligne d'isodommage  $\Omega=1$  en bleu) avec ceux réellement observés sur l'IRM à 48h

## 2.4 Discussion

Les simulations décrites ici étaient réalisées par résolution des équations de transfert de chaleur et modélisation du dommage thermique  $\Omega$ . Dans ce modèle, la résolution de l'équation d'Arrhenius nous a amené à une valeur seuil de dommage constant pour  $50^{\circ}\text{C} \pm 1^{\circ}\text{C}$  avec un temps de tir de 75 secondes. Bien que ce modèle simplifie grandement la compréhension des lésions tissulaires thermiques en supposant un processus unique de premier ordre ne modélisant pas directement l'énergie lumineuse, il a été utilisé avec succès pour décrire le seuil de dommages aux tissus en fonction de la température et du temps d'exposition à celle-ci.

Les précédents modèles théoriques de traitement appliqués à la prostate ont généralement rapporté une limite de dommage pour des températures seuil de  $50^{\circ}\text{C}$ . Ces valeurs sont basées sur des études évaluant la durée d'exposition de l'ordre de quelques secondes ou plus. Par exemple, l'évaluation

histologique réalisée par Peters et al. montrait que la limites des lésions thermiques pouvait être prédite pour un seuil maximum de température d'approximativement 51°C ou un équivalent Arrhénius  $t(43)$  pour une période de 200 minutes [8, 16, 17].

Une des limites de notre étude consistait en l'existence d'une éventuelle hétérogénéité des tissus de la prostate humaine comparée à notre modèle (propriétés optique et thermique, flux sanguin). Les avancées technologiques récentes pourraient aider à dépasser cette limitation à l'aide d'un monitoring en temps réel (séquences IRM sensibles à la chaleur, échographie de contraste). Ces méthodes de contrôle peuvent soit mesurer la température, la distribution de la chaleur ou la vascularisation tissulaire mais ne peuvent pas définir en temps réel la nécrose finale. En fait, en thermothérapie, la chaleur continue de se propager après l'arrêt de l'irradiation d'où l'impossibilité de définir précisément le volume réellement traité, sans attendre plusieurs heures après la fin du traitement.

D'un autre côté, une planification pré-traitement de bonne qualité ne garantie pas non plus un traitement correct. En effet, comme nous l'avons disserté dans le chapitre 2, le traitement ne peut être correctement délivré que si les fibres sont insérées à la bonne position et dans la bonne direction. La forme de la prostate diffère entre les images IRM de planification et celles de l'échographie per-opératoire de guidage. Ceci rend difficile la correspondance exacte des positions de fibre planifiées avec le simple guidage échographique. La combinaison de ces deux modalités (imagerie de fusion) pourrait être une solution pour augmenter la précision dans le placement des fibres.

Notre équipe travaille actuellement à l'intégration de cette modalité d'imagerie au logiciel de planification de traitement et un premier travail sur des données rétrospectives cliniques a été publié [18]. Cette publication concernait l'imagerie de fusion par recalage élastique appliquée au traitement focal par VTP mais pourrait être appliqué de même manière à toute thérapie focale interstitielle dont la LITT.

Nous avons envisagé un travail pré-clinique concernant l'application de la fusion d'image pour le guidage chez notre modèle animal. Cependant le caractère très mobile des tumeurs sous la pression de la sonde d'échographie a empêché le développement d'un tel protocole.

## 2.5 Conclusion

Nous avons mis au point un modèle pré-clinique d'adénocarcinome prostatique adapté à la thérapie focale par LITT et également un outil adapté de planification dosimétrique. Nous avons démontré la faisabilité et la reproductibilité de la LITT focale chez ce modèle. Les volumes de nécrose étaient proportionnels à l'énergie délivrée au tissu. Si le suivi des zones de nécrose en IRM était possible et précis, le monitoring en temps réel par échographie de contraste ou séquences Turbo FLASH ciné reste un axe de développement futur de nos travaux.

Néanmoins, plusieurs limites apparaissait également à la poursuite d'autres axes de développement avec ce modèle : il était couteux (lieux d'élevage des rats aux Etats Unis après arrêt de la production en Europe imposant un surcoût important vis à vis des frais de port) et éthiquement critiquable en cas d'étude sur des volumes de traitement plus important (imposant des tumeurs de plus gros volume). Nous avons donc cherché une alternative qui est détaillé dans le chapitre suivant.

## Partie 2

### Développements précliniques de la LITT du cancer de prostate au sein de l'U703

#### Chapitre 3: Création d'un fantôme de prostate adapté à la LITT

Brevet :

Fantôme prostatique compatible en imagerie multimodalité IRM et échographie pour l'évaluation du traitement focalisé par thermothérapie laser interstitielle (LITT) du cancer de prostate

Réf. *INSERM : BIO10935-BETROUNI*

### 3. Création d'un fantôme de prostate adapté à la LITT

#### 3.1 Introduction :

Dans cette partie nous décrivons la mise au point d'un fantôme prostatique anatomiquement valide et utilisable pour la simulation d'une procédure de LITT sous échographie ou IRM. Cette mise au point a fait l'objet d'un dépôt de brevet accepté (Prostate phantom, system for planning a focal therapy of a cancer of a prostate comprising such prostate phantom and method for planning a focal therapy of a cancer of a prostate implementing such system; Prostate phantom *Réf. INSERM : BIO10935-BETROUNI ; Réf. Plasseraud : BEP110121*)

#### 3.2 Objectifs :

Comme nous l'avons vu, nous avons développé un modèle pré-clinique de cancer de prostate afin de confirmer l'efficacité et la reproductibilité du traitement par LITT. La taille des tumeurs induites chez l'animal n'était pas éthiquement compatible avec la poursuite du développement de la LITT pour des volumes de nécroses supérieurs à 1,5cc. Nous souhaitons donc trouver une alternative à l'expérimentation in vivo.

De plus, afin de s'approcher au mieux des conditions cliniques, nous voulions bénéficier d'un modèle permettant de simuler les structures adjacentes à respecter (urètre, rectum, sphincter strié et bandelettes neurovasculaires).

La mise au point d'un fantôme de prostate in silico nous semblait donc nécessaire et judicieux par rapport à un autre modèle animal: ce matériel était disponible et de faible coût ; la reproductibilité entre les différentes séries d'expérimentation était importante et il n'existait pas de contraintes éthiques.

En plus d'être anatomiquement valide, ce fantôme devait également permettre la planification (modélisation tridimensionnelle de l'action thermique du laser), le placement des fibres ainsi que le suivi en temps réel de la procédure sous imagerie (Echographie et IRM).

Nous avons donc rédigé le cahier des charges suivant pour le développement de notre fantôme :

- 1) anatomiquement valide,
- 2) composé de différentes structures visualisables en imagerie par IRM et en échographie,
- 3) permettant de localiser, cibler et contrôler une procédure planifiée de thermothérapie laser interstitiel en imagerie par IRM et échographie.

Différents types de fantôme de prostate ont été préalablement décrits dans la littérature. Les modèles commerciaux les plus courants (société CIRS : [www.cirsinc.com](http://www.cirsinc.com)) ont été conçus afin de permettre la visualisation de lésions intra-prostatiques par ultrasons et par résonance magnétique (modèle 53 et 53-MM). D'autres fantômes non commercialisés ont été décrits récemment dans la littérature [19].. Leur conception avait pour but d'évaluer la précision des biopsies prostatiques par échographie tridimensionnelle en temps réel ou assistées par robot, sans reproduction des structures anatomiques. De plus ils ne permettaient ni la visualisation sous différentes modalités d'imagerie (IRM et échographie) ni l'introduction de fibres par voie transpérinéale ou transrectale ou même le traitement par thermothérapie laser.

Lors du développement de notre modèle, l'équipe du Queen Margaret Hospital de Toronto a publié la construction d'un fantôme compatible en IRM et en échographie pour l'évaluation du traitement focal du cancer de prostate [20]. La publication de cet article par une équipe en cours d'investigation en phase clinique semblait confirmer la nécessité d'une évaluation expérimentale du traitement par LITT permettant notamment la planification par simulation. Le modèle réalisé par cette équipe possédait des limites : il ne permettait pas l'accès par voie endorectale pour le traitement ou la réalisation d'une échographie, cette dernière étant réalisée par un accès non anatomique (partie supérieure du fantôme). De plus, le volume prostatique simulé (80cc) était largement supérieur au volume moyen des patients présentant un cancer de prostate localisé, ceci permettant une expérimentation plus aisée mais plus éloignée de la prise en charge clinique [21].

Nous nous sommes donc basés sur les travaux de morphométrie prostatique préalablement élaborés dans notre service d'urologie pour obtenir un fantôme le plus proche possible de la réalité clinique [22].

### 3.3 Fabrication du fantôme :

#### 3.3.1 Modélisation d'une prostate en 3D :

##### 3.3.1.1 Choix du volume prostatique

Les dimensions dans les 3 plans de l'espace et le volume résultant ont été sélectionnés en accord avec les données de la littérature afin d'obtenir une prostate correspondant à notre population cible. Les critères de sélection des patients éligibles à un traitement focal correspondent aux cancers localisés de faible risque pour la majorité des protocoles cliniques de traitement focal. Dans cette population, l'âge moyen est de 62 ans et le volume prostatique moyen est de  $44 \text{ cm}^3$  [21]. Les dimensions de cette prostate sont de 44 mm de longueur (dimension céphalocaudale), 32 mm de hauteur (dimension antéropostérieure) et 48 mm d'épaisseur (dimension transverse), données validées dans la littérature [22, 23].

##### 3.3.1.2 Principales structures anatomiques

Le fantôme réalisé devait posséder les caractéristiques d'une prostate comprenant les zones d'intérêt lors d'un traitement par thérapie focale : contours de la glande contenant la lésion à traiter, l'urètre, le rectum, le sphincter strié et les bandelettes vasculo-nerveuses.

Dans un premier temps, seuls les contours de la prostate ont été matérialisés. La représentation de l'anatomie zonale (zone périphérique, zone de transition, zone centrale et stroma fibro-musculaire antérieur) était possible selon la même méthodologie. Cependant, la reproduction lors de la fabrication du premier modèle en gélatine étant supposée imprécise et difficile, il a été décidé de réaliser un fantôme de prostate en monobloc. Les fantômes développés secondairement présentaient une ZP et une zone centrale incluant la ZT et le SFMA.

Les vésicules séminales n'ont pas été modélisées, celles-ci ne représentant pas une cible potentielle lors d'un traitement focal (les patients ayant un cancer de prostate avec atteinte des vésicules séminales sont exclus des protocoles de traitement focal (stade clinique T3b)).

Les autres parties du fantôme ont été modélisées dans le moule externe.

##### 3.3.1.3 Modélisation de la prostate en 3 dimensions

Nous avons utilisé la base de données d'IRM prostatique de notre unité Inserm afin de parvenir à la modélisation des contours d'une prostate type. A partir des données IRM cette population de 30 patients, une segmentation des images a été réalisée pour extraire les contours externes de la glande ainsi que ceux des ZP et zone centrale. Chacune des structures anatomiques décrites étaient traitée à l'aide d'une analyse statistique de forme pour extraire une description morphologique (forme moyenne et déviations). Cette étape de segmentation est décrite dans Betrouni et al. Eur J Radio, 2011 (Figure 2.20) [24].

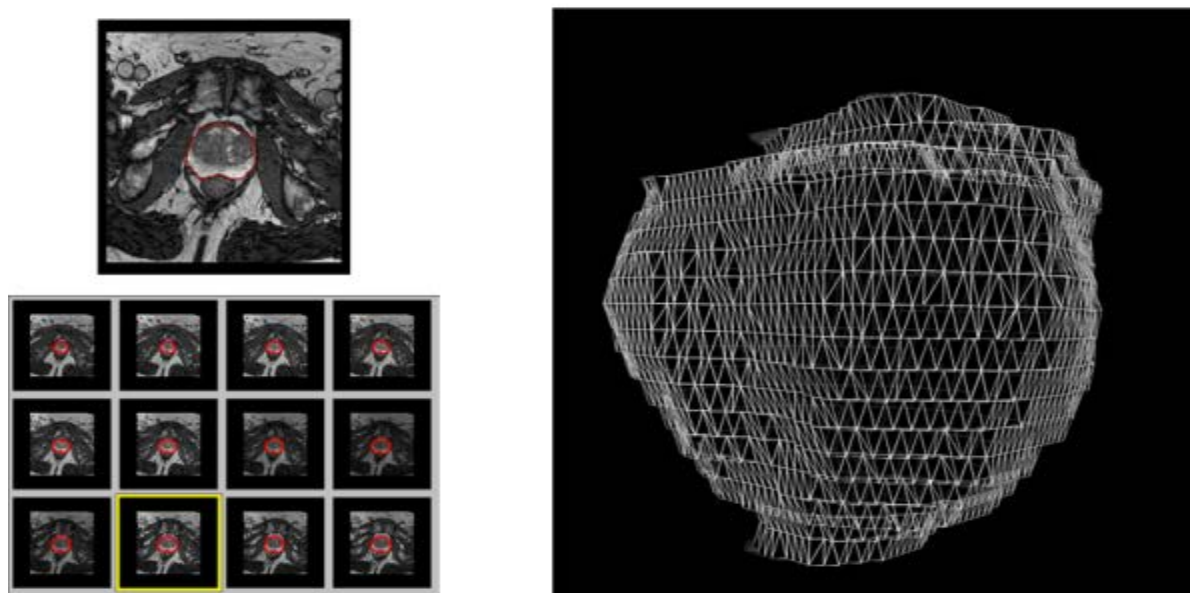
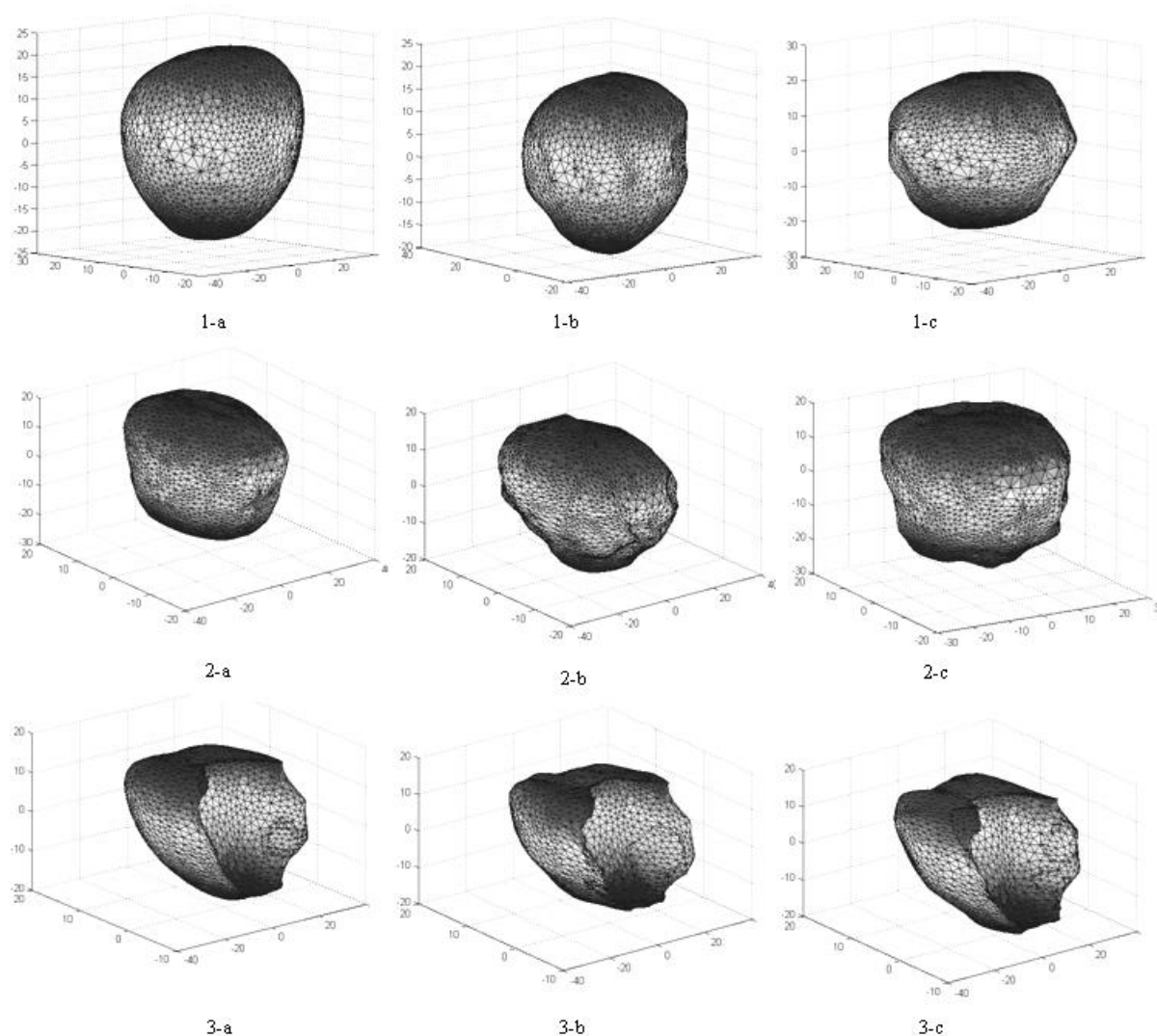


Figure 2.20 : Segmentation IRM de la prostate et modélisation 3D d'une forme moyenne selon Betrouni et al. [24]






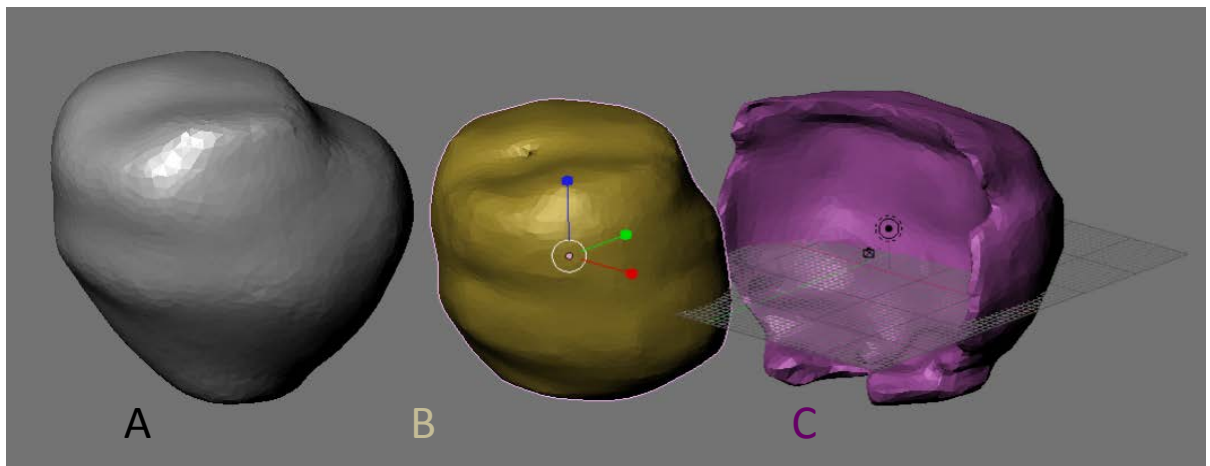
**Figure 2.21:** Modèle de prostate 3D monobloc (1a, 1b et 1c), ZC (2a, 2b et 2c) et ZP (3a,3b et 3c) avec déviation autour de la forme moyenne.

Cette modélisation permettait la description d'un modèle de prostate comme une glande unique (monobloc) ou en deux zones distinctes (ZP et ZC). Ceci permettait également la création de modèles prostatiques de différents volumes et morphologies en jouant avec la déviation autour de la forme moyenne (Figure 2.21).

Les données ainsi obtenues ont ensuite été exportées sur la plateforme Matlab (MathWorks, USA), afin d'obtenir un premier modèle en monobloc correspondant à une prostate au volume de 45cc. Cette modélisation 3D a ensuite été lissée à l'aide du logiciel Blender<sup>TM</sup> (Figures 2.22 et 2.23).



**Figure 2.22:** Prostate de 45 cm<sup>3</sup> en 3 dimensions réalisée grâce au logiciel BlenderTM.



**Figure 2.23:** Modélisation de la prostate de 45 cm<sup>3</sup> en 3 dimensions A : monobloc ; B : zone antérieure (ZT et SFMA) ; C : ZP

### 3.3.2 Conception du fantôme physique

Le fichier obtenu au format blend ou 3ds (Figure 2.22) a été exporté en fichier stl sur le logiciel blender, seul format pouvant être utilisé par le logiciel de prototypage rapide.

Le format STL, pour STereoLithography, est un standard de facto pour le prototypage rapide. Le choix de ce format repose sur sa simplicité d'utilisation, sa facilité de création et son universalité.

Cela permettant une représentation surfacique d'un modèle en trois dimensions où la surface du modèle était constituée d'une mosaïque de triangles en trois dimensions appelée maillage.


Le prototypage rapide est une technologie initialement dédiée à la CAO (Conception Assistée par Ordinateur).

Dans le cadre de notre étude, ce prototypage permettait la réalisation d'un modèle solide tridimensionnel physique à partir d'un modèle virtuel 3D.

L'imprimante 3D utilisée était une imprimante designjet-3d-hp® et la matière utilisée pour fabriquer le modèle de prostate était du plastique thermoformable ABS-M30® ivoire. La fabrication (impression 3D) de la prostate à partir du fichier modèle au format stl a été réalisée grâce aux moyens techniques de prototypage rapide mis à disposition par la société Ekkyo. Des modèles de prostate de 32, 40, 45, 60, 75 et 105cm<sup>3</sup> ont ainsi été obtenus (Figures 2.24 et 2.25).



**Figure 2.24:** Prototypage de prostate de 40 et 45cm<sup>3</sup>



**Figure 2.25 :** Prototypes de prostate de différents volumes

### 3.3.3 Fabrication du moule externe

Le moule parallélépipédique devait être composé de 2 parties distinctes : un socle inférieur et une partie supérieure amovible (Figure 2.26). Cette dernière partie permettait d'accéder à la prostate fabriquée en gélatine pour étude macroscopique et de la remplacer après traitement. Différents éléments anatomiques ont été positionnés (Figure 2.27):

- dans le socle inférieur : une cavité mimant un rectum avec orifice anal permettant l'introduction d'une sonde échographique par voie endorectale;

- dans le socle supérieur : empreinte permettant de placer la prostate en gel, avec mise en place d'une sonde urétrale mimant l'urètre.

Dans les 2 parties, l'introduction de thermocouples permettait de modéliser les bandelettes vasculo-nerveuses et le sphincter strié urétral.

La disposition des différents éléments anatomiques dans l'enceinte parallélépipédique de moulage a été réalisée en respectant leurs rapports anatomiques. La configuration du modèle représentait le petit bassin d'un homme en décubitus dorsal, équivalent à l'installation lors d'un traitement par thérapie focale, de la réalisation de biopsies, ou d'une imagerie prostatique (IRM ou échographie). La distance entre l'apex prostatique et l'orifice anal était de 30 à 40 mm ; la distance entre la lumière rectale et la face postérieure de la prostate était de moins de 5 mm ; la distance entre l'apex prostatique et le sphincter strié était de 3 à 13 mm ; les bandelettes vasculo-nerveuses étaient au contact de la prostate à sa partie latérobasale et à 2 mm du Levator Ani à sa partie apicale.

Le moule a été conçu en silicone (silicone RTV 139 Esprit Composite®). Ce matériau a déjà été utilisé comme interface entre la prostate et le rectum pour ses propriétés physiques [25]. Le silicone a été coulé dans une enceinte parallélépipédique réalisée en Légo® (Figure 2.26).


L'avantage des Légo® est l'étanchéité (pas de fuite de silicone) et l'absence d'adhésion du silicone à son contact (permettant un démoulage sans dégradation du moule fabriqué).

De la Plastiline (pâte à modeler de précision : Plastiline® souple 1150T-x1) a été utilisée pour confectionner l'empreinte rectale et établir les différents joints avec la paroi de Légo®. Le prototype de prostate tridimensionnel a été positionné et maintenu à 5 mm du rectum par sa partie supérieure par un bras de levier fixe. L'urètre a été modélisé par une sonde urétrale en silicone de charrière 18 (sonde urétrale en silicone ch. 18 Porgès®) (Figure 2.26). Les 2 parties du moule externe ont été

réalisées puis démoulées après 24 heures de repos.



**Figure 2.26.** Disposition des différents éléments anatomiques dans l'enceinte de moulage : le rectum en plastiline (partie inférieure), la prostate à laquelle est fixée la sonde urétrale (partie moyenne) et le bras de levier collé à la prostate par de la plastiline pour maintenir la glande à distance du rectum.



**Figure 2.27** Les 2 parties du moule externe : partie supérieure ouverte avec visualisation de la loge pour disposer la prostate en gel (gauche) et le moule définitif (à droite).

### 3.3.4 Prostate en gel balistique

La confection de la prostate en gel devait correspondre aux objectifs suivants :

- propriétés physiques proches des tissus in vivo,
- structure visible en échographie et en IRM avec distinction des différentes zones prostatiques,
- procédure de LITT faisable et effets du traitement visualisables.


#### 3.3.4.1 Sélection des gels

Nous avons choisi de travailler avec un gel balistique fabriqué à base d'eau et de gélatine de porc. Ce choix est dicté par ses propriétés physiques proches de celles des tissus in vivo.

Nous avons d'abord procédé à la sélection de la concentration optimale de gélatine pour obtenir une zone de nécrose équivalente à celle obtenue avec notre modèle animal.

Nous avons réalisé une série d'expérience avec des gels concentrés à 4, 5, 6 et 7% de gélatine de porc. La gélatine était confectionnée et disposée dans des Becher. Une fibre laser était introduite de manière standardisée dans le gel et un tir à 980nm de 5W pendant 75s était réalisé. Afin de visualiser le volume de gel liquéfié, la fibre était retirée et l'on injectait dans le puits de son trajet un colorant vert (ICG) (Figure 2.28). Celui-ci se mélangeait alors avec la gélatine liquéfiée. L'ensemble était ensuite refroidi à 6°C pendant 4h afin d'obtenir une gélification de la partie liquide. On procédait alors au démoulage de l'ensemble du matériel et à sa section longitudinale. Les diamètres de la zone sphéroïde colorée en vert étaient alors notés. Nous avons ainsi pu nous assurer que le gel à 4% était celui permettant d'obtenir des volumes de liquéfaction équivalents à ceux de notre modèle préclinique.

Afin d'adjoindre des zones d'intérêt au sein des volumes de gel, nous avons procédé à l'inclusion de blocs de gels mélangés à du gadolinium et testé l'ensemble sous IRM 7Tesla. Les zones d'intérêt étaient visibles et pouvaient être ciblées lors d'un tir laser (Figures 2.29).




**Figure 2.28 :** Gélatine à 4% dans un Becher A : avec fibre laser diffusante de 1 cm en place pendant un tir de 75sec à 980nm ; B : après le tir, ablation de la fibre et injection d'ICG dans le puits. Visualisation d'une zone liquéfiée ellipsoïde en regard de la zone de tir

Les effets du traitement par thermothérapie laser évalués en IRM 7T sont représentés sur la figure 2.30. Les paramètres suivants ont été choisis : séquences avant traitement: spin-écho pondérées T1 et T2 avec TR de 800 ms et 6000 ms respectivement et TE de 11 ms et 60 ms et une taille de voxel de  $0,234 \times 0,234 \times 2 \text{ mm}^3$  ; et pour les séquences lors du traitement laser : séquences T1 FLASH avec un voxel de  $0,547 \times 0,547 \times 0,5 \text{ mm}^3$ . La durée d'acquisition était de 152 secondes. La résolution spatiale et la durée limitée d'acquisition étaient des paramètres de choix des séquences IRM. Le tir laser à 980nm était effectué à la puissance de 5 W pour une durée de 75 secondes.


Sur les séquences FLASH ciné (répétition d'acquisition toutes les 15 secondes), nous avons pu observé lors du tir un halo en hyper signal autour de la fibre et correspondant à l'élévation de température locale comme nous l'avons déjà évoqué pour notre modèle animal.

Le volume moyen de la zone de traitement était de  $1,21 \text{ cm}^3$  [0,112-0,131] soit supérieure à celle observée chez notre modèle animal pour les mêmes paramètres laser.





**Figure 2.29:** aspect en IRM (séquence Turbo Rare T2) d'une zone de gélatine à 4% avec gadolinium. Cette zone d'intérêt apparaît légèrement hypo T2 par rapport au reste du gel sans gélatine



**Figure 2.30:** Gélatine à 4 % en IRM (séquence TurboFlash pondéré T1 en fausse couleur) A : avant le tir laser ; B : lors du tir laser à 980nm, visibilité d'une couronne sphéroïde en regard de la zone diffusante de la fibre



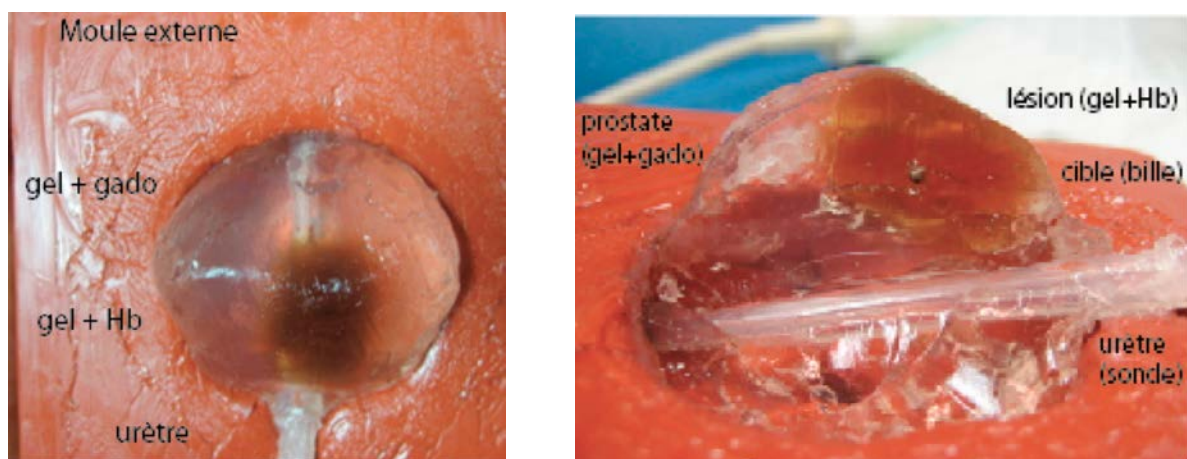
#### 3.3.4.2 Confection de la prostate en gel :

Un gel balistique sélectionné à l'étape précédente a été utilisé comme composant principal du tissu prostatique.

La prostate en gel a été divisée en deux parties (Figure 2.31):

- partie externe : glande monobloc de 45 cm<sup>3</sup> formée de gel balistique auquel a été ajouté du produit de contraste gadoliné (gadobutrol – Gadovist® à 0,00625 mmol/ml) pour permettre sa visualisation en IRM. Différentes concentrations de gélatine et d'eau ont été testées pour la réalisation du mélange final comme décrit par Bischof et al. Les modèles ultérieurs étaient constitués de deux zones (ZP et ZC) emboîtées l'une sur l'autre et pour lesquelles les concentrations de gadolinium utilisées étaient différentes afin de les distinguer en imagerie (0,00825 mmol/ml et 0.00425 mmol/ml respectivement)

- zone tumorale: zone de traitement coagulable de 5 cm<sup>3</sup>, incluse dans le précédent gel. Elle était dépourvue de gadolinium et servait de cible au traitement par LITT. L'addition d'hémoglobine porcine lyophilisée (Sigma-Aldrich) reconstituée permettait un meilleur contraste en échographie. Cette zone a été disposée au niveau de la zone périphérique de la glande (localisation de 75% des cancers de prostate).



**Figure 2.31:** Fantôme prostatique incluant des zones d'intérêt (zone tumorale, urètre)

### 3.4 Test du fantôme en échographie


La figure précédente représente le fantôme de prostate réalisé en gel au sein de son environnement anatomique en silicone. La confection du moule externe permettait l'introduction, la rotation et la translation de la sonde d'échographie endorectale permettant l'acquisition d'images échographiques de l'ensemble de la glande. La mise en place d'une grille orthonormée de curiethérapie au contact du moule externe permettait un repérage pour l'introduction des fibres de LITT de façon précise.

La résistance élastique du silicone mimait les propriétés du tissu périnéal humain. Le moule externe permettait l'introduction des cathéters d'insertion puis des fibres de LITT par voie périnéale et par voie endorectale (utilisation d'un guide à biopsies prostatiques) (Figure 2.32).

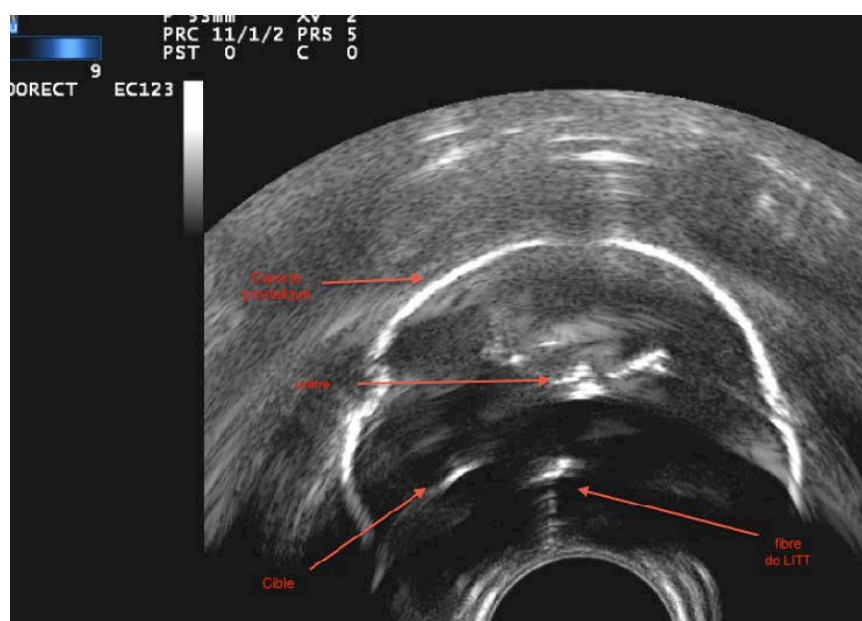
Une seule fibre diffusante a été utilisée pour le traitement de la lésion intra-prostatique. Celle-ci a été positionnée sous contrôle échographique par voie transpérinéale au centre de la lésion (échographe Toshiba Applio XG SSA-790A). Elle était insérée à l'aide d'un guide d'introduction (Introduction Catheter Medlight iCAT-2.0-200 modifié), sous contrôle échographique, via une grille de curiethérapie disposée en regard de la prostate.

En cas d'introduction par voie périnéale, il existait un contrôle du placement sous échographie endorectale avec disposition de la fibre au sein de la lésion (Figure 2.33). Il existait un contraste suffisant permettant de distinguer les différentes structures du fantôme : l'urètre et la cible apparaissaient hyperéchogènes. La fibre diffusante était également visible et hyperéchogène. Les bandelettes neuro-vasculaires et le sphincter strié étaient modélisés par des thermocouples (Newport Omega). Ils étaient reliés à un système d'acquisition (Omega Data Acquisition OMB-DAQ-55) et utilisés pour le monitoring de la température en temps réel (Figure 2.34).


Compte tenu de la confection du moule externe en 2 parties, chaque procédure pouvait être évaluée macroscopiquement par incision du gel dans l'axe de la fibre et mesure de la zone traitée.



**Figure 2.32:** Procédure de LITT : placement de la grille de curiethérapie et contrôle par échographie endorectale pour la mise en place des fibres de LITT.



**Figure 2.33 :** Echographie par voie endorectale avec visualisation de l'introduction de la fibre.

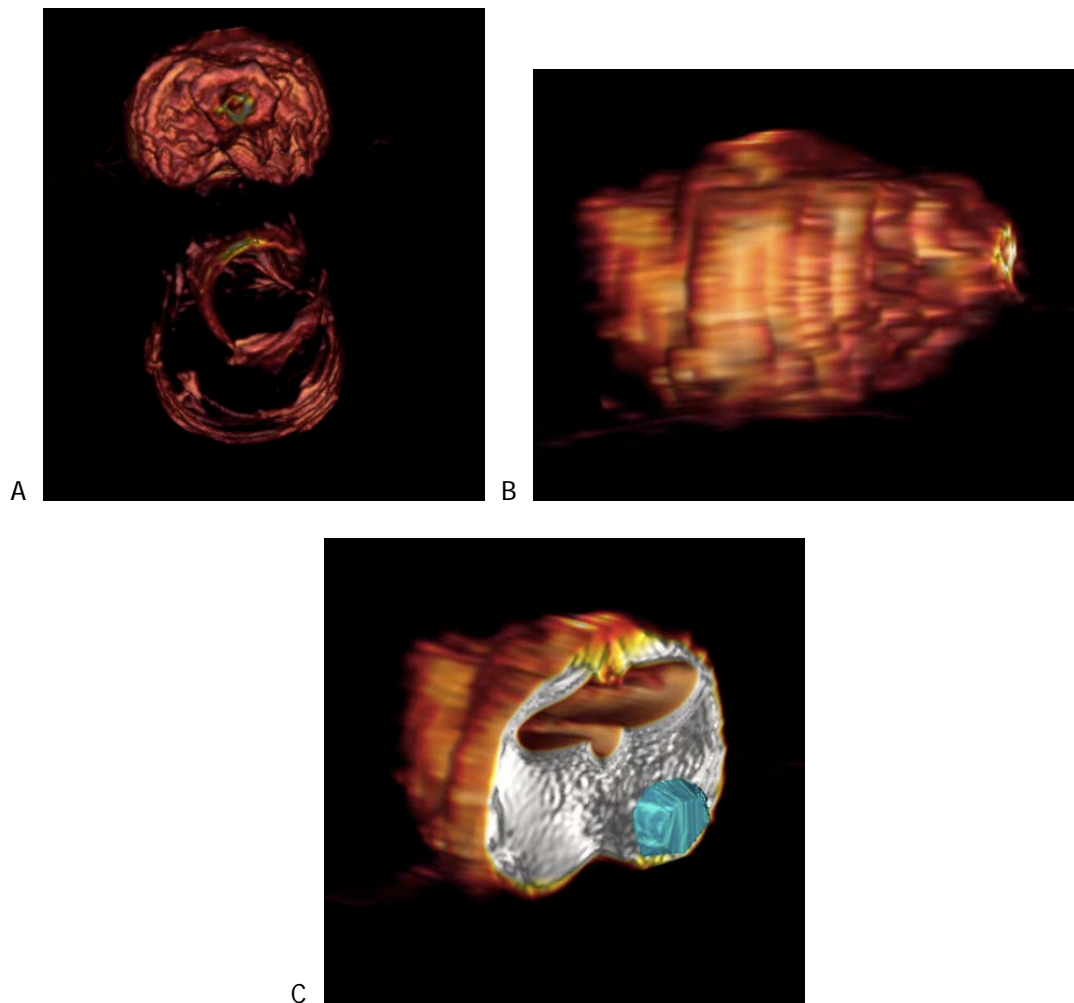


**Figure 2.34.** Thermocouples reliés au système d'acquisition et recueil des données de température (port USB).

### 3.5 Test du fantôme en IRM :

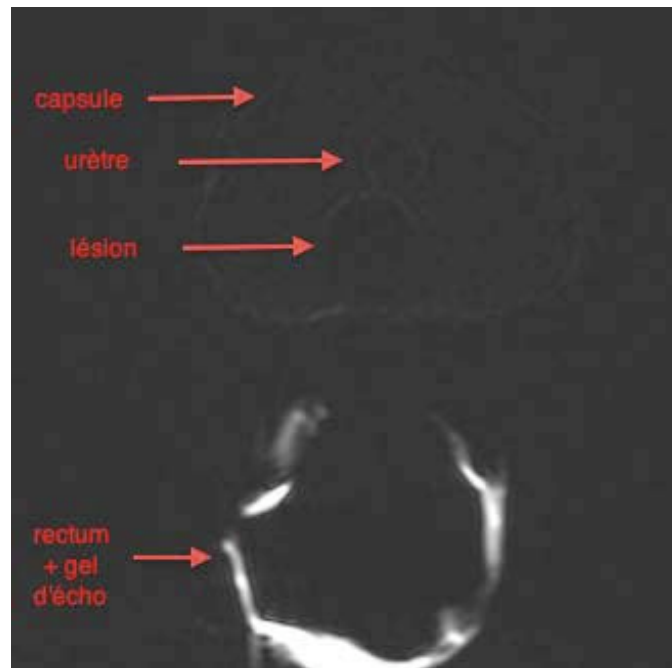
Nous avons testé notre fantôme sous IRM (Philips intera-achieva 1.5 T), avec un protocole similaire à celui d'une IRM prostatique réalisé en pratique clinique (séquences TSE T2, BTFE, BFFE, écho de gradient T1 avec angles à 3°, 10° et 17°). Deux récipients distincts contenant de l'huile et de l'eau étaient disposés à proximité du fantôme afin de calibrer le signal lors des acquisitions.

En IRM, les différentes structures étaient également identifiables. En pondération T2, la capsule prostatique apparaissait sous forme d'un liseré en hypersignal et l'urètre en hyposignal. Un faible hyposignal marquait la lésion, dépourvue de gadolinium (Figure 2.36) En pondération T1, le contraste de signal était accentué, permettant la distinction des différents éléments : urètre en hyposignal ; lésion (sans gadolinium) en hyposignal et le reste de la prostate en hypersignal. Des reconstructions 3D ont pu être réalisées à partir du fantôme (Figure 3.35)

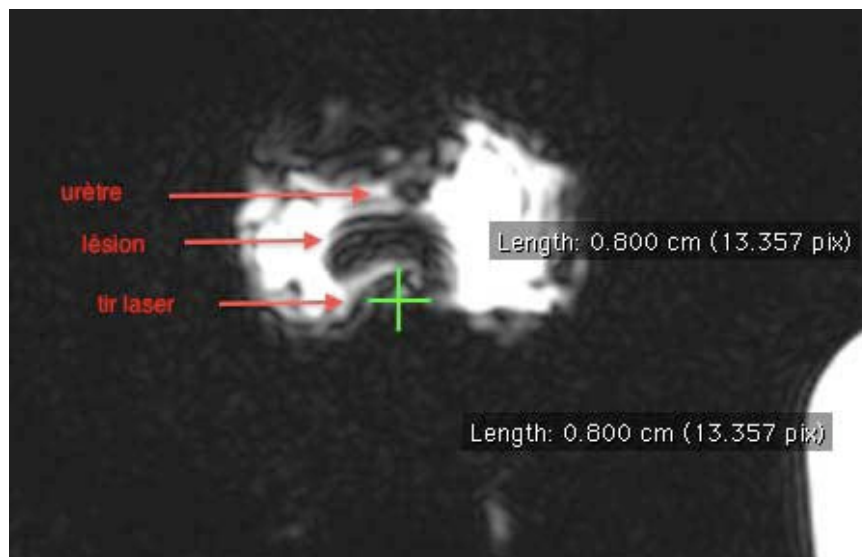


**Figure 2.35:** reconstruction 3D du fantôme prostatique à partir des images IRM 1,5T en T1. A : rapports de la prostate vue depuis son apex avec le rectum B : Vue latérale de la prostate. C : Vue latérale avec ablation de l'apex ; seule la zone périphérique est en place, on distingue l'urètre ainsi que la zone d'intérêt tumorale figurée en vert.


L'introduction de la fibre était également visible et en hypersignal (Figure 2.37). Un nombre suffisant de procédures n'a pas pu être établi permettant un calcul fiable du volume de la zone de traitement sur le fantôme définitif. Les premiers résultats semblent concordants avec les tests précédemment réalisés sur le gel. De même, le monitoring de la température en temps réel semble ne pas mettre en évidence d'augmentation de la température lors d'un traitement de LITT (tir laser de 75s à 5 W) au niveau des bandelettes neuro-vasculaires et du sphincter strié. L'évaluation macroscopique a été réalisée (Figure 2.38) mais manquait de précision.



**Figure 2.36** : Coupe axiale du fantôme définitif, séquence T2 (IRM 1.5T) : distinction des différentes structures.



**Figure 2.37** : Coupe axiale du fantôme définitif (séquence T1 - IRM 1.5T) avec tir laser et mesure du diamètre (petit axe) de la zone de traitement.



**Figure 2.38** : Aspect macroscopique de la zone de traitement.

### 3.6 Conclusion :

Nous avons mis au point un fantôme de prostate anatomiquement valide et compatible avec son utilisation en échographie et IRM. Des cibles peuvent être incluses dans ce modèle *in silico* afin de simuler au mieux des thérapies focales. Ces simulations peuvent être en rapport avec l'amélioration du guidage de fibres mais également avec le monitoring de la thérapie sous IRM ou échographie. Ce fantôme est thermosensible et peut donc servir pour le développement des thérapies focales interstitielles basées sur le rayonnement de chaleur. Il est particulièrement adapté pour la LITT, cependant notre étude est encore trop préliminaire pour valider son utilisation avec la thermométrie IRM en temps réel. Ceci fera l'objet de futurs travaux dédiés au sein de notre unité INSERM.



## **Bibliographie de la 2<sup>ème</sup> Partie :**

- [1] Bischof JC, Smith D, Pazhayannur PV, Manivel C, Hulbert J, Roberts KP. Cryosurgery of dunning AT-1 rat prostate tumor: thermal, biophysical, and viability response at the cellular and tissue level. *Cryobiology*. 1997;34:42-69.
- [2] Chapelon JY, Margonari J, Vernier F, Gorry F, Ecochard R, Gelet A. In vivo effects of high-intensity ultrasound on prostatic adenocarcinoma Dunning R3327. *Cancer research*. 1992;52:6353-7.
- [3] Gonzalez S, Arnfield MR, Meeker BE, Tulip J, Lakey WH, Chapman JD, et al. Treatment of Dunning R3327-AT rat prostate tumors with photodynamic therapy in combination with misonidazole. *Cancer research*. 1986;46:2858-62.
- [4] Stafford RJ, Shetty A, Elliott AM, Klumpp SA, McNichols RJ, Gowda A, et al. Magnetic resonance guided, focal laser induced interstitial thermal therapy in a canine prostate model. *J Urol*. 2010;184:1514-20.
- [5] Rochon P, Viard R, Wassmer B, Rousseau J, Mordon S. Hepatic tumors necrosis using optical diffusig fiber and thermoregulation. *Lasers in surgery and medicine*. 2008;40:69.
- [6] Mueller-Lisse UG, Heuck AF, Thoma M, Muschter R, Schneede P, Weninger E, et al. Predictability of the size of laser-induced lesions in T1-Weighted MR images obtained during interstitial laser-induced thermotherapy of benign prostatic hyperplasia. *J Magn Reson Imaging*. 1998;8:31-9.
- [7] Lindner U, Weersink RA, Haider MA, Gertner MR, Davidson SR, Atri M, et al. Image Guided Photothermal Focal Therapy for Localized Prostate Cancer: Phase I Trial. *J Urol*. 2009. 4:1371-7
- [8] van Nimwegen SA, L'Eplattenier HF, Rem AI, van der Lugt JJ, Kirpensteijn J. Nd:YAG surgical laser effects in canine prostate tissue: temperature and damage distribution. *Phys Med Biol*. 2009;54:29-44.
- [9] Lindner U, Lawrentschuk N, Weersink RA, Davidson SR, Raz O, Hlasny E, et al. Focal Laser Ablation for Prostate Cancer Followed by Radical Prostatectomy: Validation of Focal Therapy and Imaging Accuracy. *Eur Urol*. 2010;6:1111-4.
- [10] Raz O, Haider MA, Davidson SR, Lindner U, Hlasny E, Weersink R, et al. Real-Time Magnetic Resonance Imaging-Guided Focal Laser Therapy in Patients with Low-Risk Prostate Cancer. *Eur Urol*. 2010;1:173-7.



- [11] Zhu TC, Finlay JC, Hahn SM. Determination of the distribution of light, optical properties, drug concentration, and tissue oxygenation in-vivo in human prostate during motexafin lutetium-mediated photodynamic therapy. *Journal of photochemistry and photobiology*. 2005;79:231-41.
- [12] Jankun J, Keck RW, Skrzypczak-Jankun E, Lilge L, Selman SH. Diverse optical characteristic of the prostate and light delivery system: implications for computer modelling of prostatic photodynamic therapy. *BJU Int*. 2005;95:1237-44.
- [13] Atri M, Gertner MR, Haider MA, Weersink RA, Trachtenberg J. Contrast-enhanced ultrasonography for real-time monitoring of interstitial laser thermal therapy in the focal treatment of prostate cancer. *Can Urol Assoc J*. 2009;3:125-30.
- [14] He X, Wolkers WF, Crowe JH, Swanlund DJ, Bischof JC. In situ thermal denaturation of proteins in dunning AT-1 prostate cancer cells: implication for hyperthermic cell injury. *Ann Biomed Eng*. 2004;32:1384-98.
- [15] Saad Y, Schultz MH. GMRES: A generalized minimal residual algorithm for solving nonsymmetric linear systems. *SIAM J Sci Stat Comput*. 1986;7:856-69.
- [16] Bhowmick S, Swanlund DJ, Coad JE, Lulloff L, Hoey MF, Bischof JC. Evaluation of thermal therapy in a prostate cancer model using a wet electrode radiofrequency probe. *Journal of endourology / Endourological Society*. 2001;15:629-40.
- [17] Peters RD, Chan E, Trachtenberg J, Jothy S, Kapusta L, Kucharczyk W, et al. Magnetic resonance thermometry for predicting thermal damage: an application of interstitial laser coagulation in an in vivo canine prostate model. *Magn Reson Med*. 2000;44:873-83.
- [18] Makni N, Puech P, Colin P, Azzouzi A, Mordon S, Betrouni N. Elastic image registration for guiding focal laser ablation of prostate cancer: Preliminary results. *Comput Methods Programs Biomed*. 2012.(doi: 10.1016/j.cmpb.2012.04.001)
- [19] Long JA, Daanen V, Moreau-Gaudry A, Troccaz J, Rambeaud JJ, Descotes JL. Prostate biopsies guided by three-dimensional real-time (4-D) transrectal ultrasonography on a phantom: comparative study versus two-dimensional transrectal ultrasound-guided biopsies. *Eur Urol*. 2007;52:1097-104.
- [20] Lindner U, Lawrentschuk N, Weersink RA, Raz O, Hlasny E, Sussman MS, et al. Construction and evaluation of an anatomically correct multi-image modality compatible phantom for prostate cancer focal ablation. *J Urol*. 2010;184:352-7.

- [21] Freedland SJ, Isaacs WB, Platz EA, Terris MK, Aronson WJ, Amling CL, et al. Prostate size and risk of high-grade, advanced prostate cancer and biochemical progression after radical prostatectomy: a search database study. *J Clin Oncol*. 2005;23:7546-54.
- [22] Nevoux P, Ouzzane A, Ahmed HU, Emberton M, Montironi R, Presti Jr JC, et al. Quantitative tissue analyses of prostate cancer foci in an unselected cystoprostatectomy series. *BJU Int*. 2011.(doi: 10.1111/j.1464-410X.2011.10776.x.)
- [23] Walz J, Burnett AL, Costello AJ, Eastham JA, Graefen M, Guillonneau B, et al. A critical analysis of the current knowledge of surgical anatomy related to optimization of cancer control and preservation of continence and erection in candidates for radical prostatectomy. *Eur Urol*. 2010;57:179-92.
- [24] Betrouni N, Iancu A, Puech P, Mordon S, Makni N. ProstAtlas: A digital morphologic atlas of the prostate. *Eur J Radiol*. 2011.(doi: 10.1016/j.ejrad.2011.05.001)
- [25] Bischof JC, Merry N, Hulbert J. Rectal protection during prostate cryosurgery: design and characterization of an insulating probe. *Cryobiology*. 1997;34:80-92.

# Perspectives et conclusion générale

Dans le cadre du travail de recherche de notre unité, nous participons activement au développement de la thérapie focale à l'aide de l'énergie Laser.

Deux axes de recherche différents sur le papier ont ainsi été développés : la thérapie photodynamique et la thermothérapie interstitielle. En réalité ces deux modalités thérapeutiques possèdent de nombreux points communs et leur développement concomitant est logique. Chaque point amélioré pour l'une des techniques l'est également pour l'autre.

## 1. Guidage de la thérapie focale Laser

PDT et LITT posent le problème de toute thérapie focale interstitielle qui consiste en un guidage optimal des fibres jusqu'à la cible préalablement définie. Tout positionnement erroné peut en effet conduire à un échec de traitement d'un point de vue oncologique. Cette problématique est donc cruciale et nos travaux de recherche ouvrent la voie à des perspectives intéressantes.

En collaboration avec le laboratoire Steba Biotech commercialisant le Tookad Soluble®, notre unité a donc développé un outil de recalage élastique innovant et adapté aux thérapies focales interstitielles. Cet outil utilisant la fusion non rigide des images IRM et échographiques devrait permettre un meilleur contrôle de l'insertion des fibres au sein de la glande et ainsi minimiser les erreurs de positionnement.

Dans le cadre du développement du projet LITT au sein de notre unité, nous sommes actuellement en cours de finalisation d'une collaboration avec la firme DEKA fabriquant des Lasers. Cette société en partenariat avec le fabricant d'échographe Esaote a co-développé l'Echolaser, échographe (permettant la reconstruction 3D, la fusion d'image et le monitoring en EDC) couplé à une source laser diode (1064nm, 4 sorties). Cet appareil a pour le moment été utilisé pour la LITT des nodules thyroïdiens et des métastases hépatiques. La collaboration avec notre unité concernera notamment les aspects de guidage avec l'Echolaser pour une application au traitement focal. Des travaux expérimentaux

pourront être mené sur le fantôme prostatique présenté dans cette thèse. Je prendrai personnellement part à ces investigations cette année.

Un autre axe de recherche concernant le guidage pourrait consister en l'utilisation de la robotique. Ceci a déjà été décrit pour les biopsies sous échographie et pour la LITT sous IRM comme nous l'avons vu dans le chapitre 2. La robotique est en effet plus précise et reproductible que la main de l'homme pour le placement des fibres. Cet axe de développement a déjà fait l'objet de discussion au sein de notre unité avec le Dr J. Troccaz (Directeur de Recherche CNRS, Responsable de l'équipe GMCAO (Gestes Médico-Chirurgicaux Assistés par Ordinateur), Laboratoire TIMC, Grenoble) spécialiste de la robotique et de ces applications notamment pour la curiethérapie mais rien n'est officiellement formalisé en terme de collaboration pour le moment.

## 2. Planification

La LITT et la PDT posent également la problématique commune de la planification dosimétrique. Ces deux types de planifications sont basés sur la diffusion de l'énergie lumineuse dans les tissus traités.

Dans le cadre de la LITT, cette planification des dommages cellulaires tient compte du temps d'exposition à la chaleur et du niveau de température se diffusant dans le tissu. Nous avons mis au point un outil informatique expérimental de planification adaptée à notre modèle préclinique. Fort de cette expérience et dans le cadre de la collaboration naissante avec DEKA, il est prévu d'associer un outil informatisé de planification dosimétrique en temps réel lors des procédures de LITT sous Echolaser.

Dans le cadre de la collaboration avec Steba Biotech, notre unité a également participé à la mise en place d'un outils de planification de la VTP avec le Tookad Soluble®. Celui-ci est aujourd'hui en évaluation dans l'essai clinique de phase 3 comparant la surveillance active au traitement focal avec cette modalité.

Cet outil prédit en fait la diffusion lumineuse dans le tissu prostatique et donc le rayon de photoactivation du PS. La corrélation avec les volumes de nécrose réellement obtenus semble être

tout à fait encourageante. La concentration intra-tissulaire du PS n'a pas été prise en compte dans cette modélisation. En effet le Tookad Soluble® a la particularité d'être activé directement dans le compartiment vasculaire et non pas après concentration au niveau cellulaire. Le rayon de la diffusion lumineuse intra-prostatique correspond donc à celui de la photoactivation du PS présent dans les vaisseaux intra-prostatiques. La modélisation de l'action de ce produit est donc plus simple que celle d'un autre PS à concentration tissulaire au prix d'un traitement moins sélectif.

Dans ce cadre, notre unité de recherche travaille actuellement à un protocole de PDT avec la pro-droge 5-ALA chez le même modèle préclinique que celui exposé dans cette thèse (Master 2 de G. Bozzini que j'encadre personnellement pour ce projet). L'un des objectifs de ces expérimentations est de mettre au point un logiciel de planification de la PDT pour un PS plus sélectif pour les cellules tumorales que ne l'est le Tookad Soluble®. Cet outil de planification devra tenir compte de la modélisation de la diffusion lumineuse, de la concentration intratissulaire de la PPIX et de celle de l'oxygène.

### 3. Monitoring des thérapies laser

Comme précédemment démontré dans la littérature, nous avons observé que le suivi des lésions induites par la LITT est visible en IRM avec des séquences adaptées. Prenant aujourd'hui une place grandissante dans le bilan d'évaluation des cancers de prostate localisé, l'IRM s'avère être un excellent outils pour le suivi de ces lésions et de l'effet des traitement focaux que cela soit pour la LITT ou la PDT.

Le suivi en temps réel sous IRM des procédures de LITT est possible et les modifications observées sur certaines séquences per-opératoires sont directement liées à la diffusion de chaleur au sein des tissus cibles. D'autres équipes ont démontré la faisabilité de la thermométrie en temps réel et il est très probable que cet outil s'impose pour le monitoring des thérapies thermiques lorsque les procédures sont réalisables sous IRM. Dans ce cadre, des contacts ont été établi avec la société Biotex commercialisant le système Visualase. En collaboration avec cette société et sous l'encadrement du Pr Villers, j'ai rédigé le protocole d'un essai clinique visant à évaluer la faisabilité de la LITT sous IRM

avec le système Visualase. Cet essai devrait voir le jour prochainement sur le CHRU de Lille. Le seul obstacle au développement de cette technique actuellement demeure l'accès à une IRM interventionnelle. Si une IRM interventionnelle existe déjà sur un des sites du CHRU, son accès à notre équipe reste pour le moment compliqué. Des financements sont à l'étude pour l'achat d'une telle IRM sur le site de l'Hôpital Claude Huriez où sont localisés les services d'Urologie et de Radiologie Urologique et ORL du Pr L. Lemaitre et Dr P. Puech.

Néanmoins si le développement de thérapeutiques focales sous IRM est attractif, il ne faut oublier les aspects chronophages et le coût matériel important de ce type de machine. Aussi, développer une alternative échographique à l'aide de la fusion d'image prend tout son sens. Dans ce cadre nous travaillons aujourd'hui à un partenariat avec DEKA pour lequel le monitoring en temps réel sous échographie multimodalité sera un des axes de travail (fusion d'image, reconstruction 3D et EDC). Ces travaux seront avant tout précliniques (sur le fantôme prostatique et éventuellement validation sur le modèle animal mis en place).

De même le monitoring en temps réel et le suivi de la PDT sont en cours d'exploration dans le protocole préclinique de traitement avec 5-ALA. Un interne d'Urologie actuellement en Master 2 (Grégory Bozzini) travaille sur le monitoring des lésions de nécrose induites par PDT en IRM, EDC et PET-scan.

#### 4. Conclusion :

Nous assistons aujourd'hui au développement de la thérapie focale du cancer de prostate. Les chantiers la concernant sont nombreux :

- amélioration de la compréhension de l'histoire naturelle de ces cancers pour mieux définir les bases histopathologique et les indications de ce type de traitement
- amélioration de l'identification de ces cancers en imagerie

- amélioration des modalités thérapeutiques pour en augmenter l'efficacité sur le plan des résultats oncologiques tout en minimisant les effets indésirables
- développement des outils de surveillance des patients ainsi traités

Depuis maintenant 4 ans, le travail de notre unité de recherche est dédié au développement de cette thérapie focale sous la forme de deux modalités proches utilisant les Lasers (PDT et LITT). Nous avons ainsi développé des outils de planification, de guidage et de monitoring permettant de mieux appréhender l'efficacité attendue du traitement.

De part l'expérimentation pré-clinique présentée dans cette thèse et l'expérience acquise lors des essais cliniques de VTP, nous sommes aujourd'hui

- capables d'envisager le passage à l'expérimentation humaine de la LITT focale
- capables d'améliorer les protocoles d'essais de phase II cliniques en faisant varier les conditions d'effet tissulaire, de planification et de monitoring, soit basé sur l'ED soit sur l'IRM.

# Annexes

## Membres de l'unité U703 impliqués dans le projet :

- Nacim Betrouni, Chargé de Recherche INSERM U703, co-directeur de thèse
- Arnauld Villers, PUPH Service d'Urologie, CHRU Lille, co-directeur de thèse
- Serge Mordon, Directeur d'unité INSERM U703
- Philippe Puech, MCUPH Service de Radiologie Urologique et ORL, CHRU Lille
- Bertrand Leroux, Technicien INSERM U703
- Marie Labourre, Stagiaire INSERM U703

## Collaborations

- Feras M. Marqa, Doctorant en Sciences, INSERM U703, CHRU de Lille, université Lille Nord de France, Lille, France
- Florent Auger, Doctorant en Sciences, INSERM U837, Responsable de la plateforme IRM dédié au petit animal Département Hospitalo-Universitaire de Recherche Expérimentale, CHRU de Lille, université Lille Nord de France, Lille, France
- Adil Ouzzane, Assistant spécialisé en Urologie, Service d'Urologie, Hôpital Claude Huriez, et Doctorant en Sciences, INSERM U703, CHRU de Lille, université Lille Nord de France, Lille, France
- Nasr Makni, Doctorant en Sciences, INSERM U703, CHRU de Lille, université Lille Nord de France, Lille, France
- Co-investigateur de l'essai clinique de phase III (NCT01310894 « Efficacy and Safety Study of TOOKAD<sup>®</sup> Soluble for Localised Prostate Cancer Compared to Active Surveillance (PCM301) »)
- Co-investigateur de l'essai clinique de phase II (NCT00975429 « Study Using WST11 in Patients With Localized Prostate Cancer »)
- Participation à l'essai clinique de phase II (NCT00707356 « Study of WST11 in Patients With Localized Prostate Cancer »)



## Encadrement

- Antoine Jallageas, Stagiaire M1 Partie Physique, Université Lille 1 Sciences et Technologies, Sept-Oct 2010, « Création et calibration de fibres Laser diffusantes »
- Pierre Nevoux, Interne d'Urologie, Master 2 de Sciences Chirurgicales, Paris XII, Nov2010-Oct2011, « Traitement focalisé du cancer de prostate par thermothérapie laser interstitielle : développement d'un fantôme prostatique »
- Gregory Bozzini, Interne d'Urologie, Master 2 de Sciences Chirurgicales, Paris XII, Nov2011-Oct2012, « Photothérapie dynamique du cancer de prostate localisé avec l'acide 5-aminolévulinique : faisabilité de la planification dosimétrique et du suivi en TEPscan à la fluoro-choline et IRM chez l'animal »

## Financements :

- Financement de recherche AFU 2008 Pierre Colin
- Bourse INCa « Soutien pour la formation des médecins à la recherche translationnelle en cancérologie 2009 » Pierre Colin
- Financement ASLMS « Research Grant 2009 »
- Bourse INCa « Soutien pour la formation des médecins à la recherche translationnelle en cancérologie 2010 » Pierre Nevoux
- Subvention libre de l'ARC pour achat d'un échographe de contraste

## Publications et brevet en rapport avec la partie expérimentale de la thèse :

### Publications :

**Colin P**, Nevoux P, Marqa MF, Jallageas A, Auger F, Leroy X, Villers A, Puech P, Mordon S, Betrouni N

Focal Laser Interstitial Thermotherapy (LITT) at 980nm for prostate cancer: treatment feasibility in Dunning R3327 AT-2 Rat Prostate Tumor

BJU Int. 2012 Feb;109-(3):452-8.

IF : 2,844

Marqa M-F, **Colin P**, Nevoux P, Mordon S, Betrouni N

Focal Laser Ablation of Prostate Cancer: Numerical Simulation of Temperature and Damage Distribution

BioMedical Engineering Online, 2011 Jun 2;10:45

IF : 1,41

### Brevet :

Fantôme prostatique compatible en imagerie multimodalité IRM et échographie pour l'évaluation du traitement focalisé par thermothérapie laser interstitielle (LITT) du cancer de prostate

Réf. *INSERM : BIO10935-BETROUNI*

## Publications en rapport avec le thème de la thérapie focale :

Ouzzane A, Nevoux P, **Colin P**, Villers A

Bases histopathologique de la thérapie focale dans le cancer localisé de la prostate Progrès en Urologie-FMC, 2010 Sep ; 20(3): 96-100.

IF : 0,611

**Colin P**, Estevez J-P, Betrouni B, Ouzzane A, Puech P, Leroy X, Biserte J, Villers A, Mordon S

Thérapie photodynamique et cancer de la prostate

Prog Urol. 2011 Feb; 21(2):85-92.

IF : 0,611

Engelbrecht MR, Puech P, **Colin P**, Akin O, Lemaitre L, Villers A

Multimodality magnetic resonance Imaging of prostate cancer

J Endourol. 2010 May;24(5):677-84

IF : 1,84

Betrouni N, Lopes R, Puech P, **Colin P**, Mordon S  
A model to estimate the outcome of prostate cancer photodynamic therapy with  
TOOKAD WST11  
Phys. Med. Biol., 2011 Aug 7; 56(15):4771-4783.  
IF : 2,78

**Colin P**, Mordon S, Nevoux P, Marqa MF, Ouzzane A, Puech P, Bozzini G, Leroux B,  
Villers A, Betrouni N  
Focal Laser Ablation of Prostate Cancer: Definition, Needs and Future  
Adv Urol. 2012;2012:589160. (doi:10.1155/2012/589160)  
IF : ND

Makni N, Puech P, **Colin P**, Azzouzi A, Mordon S, Betrouni N  
Elastic image registration for guiding focal laser ablation of prostate cancer:  
Preliminary results  
Comput. Methods Programs Biomed, 2012. (doi: 0.1016/j.cmpb.2012.04.001)  
IF : 1,51

Bozzini G, **Colin P**, Betrouni N, Nevoux P, Ouzzane A, Puech P, Villers A, Mordon S  
Photodynamic Therapy in urology: what can we do now and where are we heading?  
Photodiagnosis Photodyn. Ther., 2012 (doi:10.1016/j.pdpdt.2012.01.005)  
IF : 2,52

Bozzini G, **Colin P**, Nevoux P, Villers A, Mordon S, Betrouni N  
Focal therapy of prostate cancer: Energies and procedures  
Urol Oncol; 2012 (doi : 10.1016/j.urolonc.2012.05.011)  
IF : 3,172

## Communications en rapport avec la partie expérimentale de la thèse :

Focal treatment of localized prostate cancer by interstitial laser thermotherapy: in vivo and in silico technical feasibility

**Colin P**, Nevoux P, Puech P, Leroux B, Leroy X, Villers A, Mordon S, Betrouni N  
European Society of Surgery and Research (ESSR), June 2012, Lille

Ablation laser focale du cancer de la prostate: Principe, développements et futur

**Colin P**, Betrouni N, Nevoux P, Marqa MF, Makni N, Leroux B, Puech P, Mordon S, Villers A

Congrès de la SFLM Janv 2012

LITT et thermomonitoring IRM

**Colin P**, Betrouni N, Nevoux P, Marqa MF, Makni N, Leroux B, Puech P, Mordon S, Villers A

Ateliers de Thérapie Focale Janv 2012 Lille

Focal laser ablation of prostate cancer: development and first clinical expérience

**Colin P**, Betrouni N, Nevoux P, Marqa MF, Makni N,, Leroux B, Puech P, Mordon S, Villers A

5th International Urology Forum Meeting, June 2011, Majorca

Laser interstitial thermotherapy for prostate cancer : animal model and numerical simulation of température and damage distribution

Marqa MF, **Colin P**, Nevoux P, Mordon S, and Betrouni N

American Society for Laser Medicine Surgery (ASLMS) 2011 Houston

A phantom for interstitial thermotherapy of prostate cancer training

Nevoux P, **Colin P**, Mordon S, Leroux B, Makni N, Marqa MF, Puech P, Villers A, Betrouni N

American Society for Laser Medicine Surgery (ASLMS) 2011 Houston

Laser Interstitial Thermo Therapy (LITT) for Prostate Cancer Animal Model:  
Numerical Simulation of Temperature and Damage Distribution

Marqa MF, **Colin P**, Nevoux P, Mordon S, and Betrouni N

COMSOL Conference 2010

Développement et validation d'un fantôme compatible en IRM et en échographie  
pour l'évaluation du traitement focal du cancer de prostate par thermothérapie laser  
interstitielle.

Nevoux P, **Colin P**, Puech P, Leroux B, Auger F, Marqa M-F, Betrouni N, Mordon S,  
Villers A.

AFU Nov 2010, Paris

Real-time magnetic resonance imaging texture characterization of necrosis during  
laser interstitial thermotherapy procedures Proceedings Vol 7548.

Betrouni N, Lopes R, **Colin P**, and Mordon S.

Photonic Therapeutics and Diagnostics VI (SPIE) 2010 San Francisco

Focalized Laser interstitial thermotherapy at 980nm for prostate cancer : treatment  
feasibility in Dunning R3327 AT-2 Rat Prostate Tumour

**P. Colin**, N. Betrouni, M. Labourré, A. Jallageas, F. Auger, A. Villers, P. Puech, S.  
Mordon

American Society for Laser Medicine Surgery (ASLMS) 2010 Phoenix

Focalized Laser interstitial thermotherapy at 980nm for prostate cancer : treatment  
feasibility in Dunning R3327 AT-2 Rat Prostate Tumor

**P. Colin**, N. Betrouni, M. Labourré, A. Jallageas, F. Auger, A. Villers, P. Puech, S.  
Mordon

Congrès de l'AFU 2009

Communications en rapport avec le thème de la thérapie focale :

Photodynamic therapy of prostate cancer on a preclinical rat model using 5-ALA:  
Monitoring with magnetic resonance imaging

G. Bozzini, N. Betrouni, **P. Colin**, F. Auger, B. Leroux, P. Puech, S. Simonin, C. Schmitt, C.-A. Maurage, X. Leroy, A. Villers, S. Mordon  
European Society of Surgery and Research (ESSR), June 2012, Lille

Treatment planning optimization of photodynamic therapy of prostate cancer using  
WST11-TOOKAD Soluble

Betrouni N, Lopes R, Marqa MF, **Colin P**, Nevoux P, Mordon S  
American Society for Laser Medicine Surgery (ASLMS) 2011 Houston

Focal treatment of prostate cancer with vascular-targeted photodynamic therapy  
Mordon S, **Colin P**, Betrouni N, Lopes R, Makni N, Nevoux P, Ouzzane A, Puech P,  
Lemaitre L, Leroy X, Villers A.

8th International Symposium on "Photodynamic Therapy and Photodiagnosis in  
Clinical Practice" Brixen/Bressanone, Italy

Traitement focal du cancer de la prostate par thérapie photodynamique vasculaire.

Mordon S, **Colin P**, Betrouni N, Lopes R, Makni N, Nevoux P, Ouzzane A, Puech P,  
Lemaitre L, Leroy X, Villers A  
GDR Photomed, Congrès 2010 Paris

Photodynamic therapy and prostate cancer: state of art in 2010

**P. Colin**

Congrès de la SFLM 2010

Vascular targeted photodynamic therapy (VTP) du cancer de la prostate localisé à  
bas risque : faisabilité et résultats préliminaires

Azzouzzi A.R., Villers A., Barret E., Cormier L., Allen C., Moore C., Arumainayagam  
N., Lebdaï S., Martin F., **Colin P.**, Irani J., Emberton M.  
Congrès de l'AFU 2009

## Fabrication des fibres Laser diffusantes :

### *Matériaux nécessaires :*

.Dioxyde de Titane (ATRIUM, Douai France)



.Gel de Rhodorcil



.Fixateur du gel de Rhodorcil

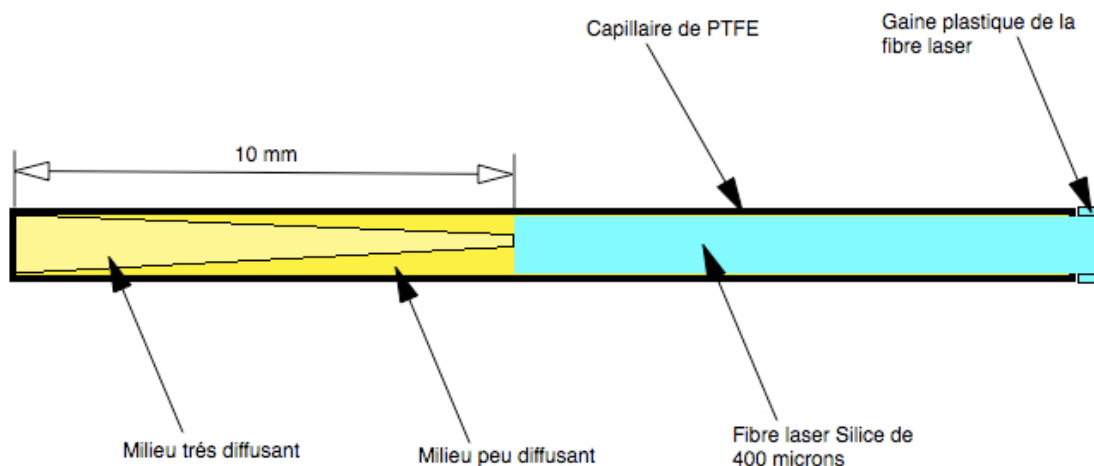
.Capillaire PTFE (0,56 x 1,07 mm)

.Fibre optique de 400 microns

### *Principe de fabrication de la fibre diffusante :*

Obtenir un capillaire de la longueur souhaitée contenant des milieux diffusants laissant plus ou moins passer l'énergie lumineuse. La disposition et la longueur de chaque milieu diffusant au sein du capillaire conduisent à l'obtention d'une diffusion homogène en tout point de celui-ci (même intensité lumineuse tout le long du capillaire) (Figure C1). La capacité de diffusion d'un milieu varie en fonction du taux de Dioxyde de Titane mélangé au gel de Rhodorcil qui le constitue.

**Figure C1 :** Principe de fabrication d'une fibre diffusante de 10 mm



### ***Méthode de fabrication d'une fibre diffusante :***

A/ Préparation du gel RD (pour Diffuseur= mélange Dioxyde de Titane et gel de Rhodorcil) dans des Becher à différentes concentrations :

-RD1=0,0225 (soit 0,0225 mg de Dioxyde de Titane pour 1g de Rhodorcil)

-RD2=0,225

-RD3=2,25

B/ On cherchera à obtenir différentes concentrations de milieu diffusant (C1, C2, C3 et C4) par mélange de RD, RA (milieu Activateur= fixateur) et RB (milieu Base= gel de Rhodorcil). Ces différentes concentrations correspondent à des milieux plus ou moins diffusants définis précédemment par Philippe Rochon (Ingénieur Laser, U703) (Tableau C1)

**Tableau C1 :**

C du milieu diffusant final	RA En ml	RB En ml	RD En ml	RD utilisé pour cette concentration
C1	0,18	0,04	1,78	0,0225
C2	0,18	1,37	0,44	0,225
C3	0,18	0,66	1,16	0,225
C4	0,18	1,03	0,79	2,25

C/ Pour une fibre diffusante de 10 mm de long :

1/Préparation des gels :

Préparation des concentrations C1 et C4 par mélange à la spatule de RA, RB et RD dans 1 puits pour chacune des concentrations. Les volumes de RA, RB et RD sont définis dans le tableau pour C1 et C4.

Laisser les mélanges dégazer 20 à 30 min afin qu'il n'y ait plus aucune bulle d'air.

2/Préparation de la fibre optique :

Prendre une fibre optique de 400 µm de diamètre sur une longueur souhaitée (2 à 3 m). Cliver la fibre de 400 µm afin d'obtenir une tranche de section nette à son extrémité distale (vérification de la tranche de section à l'aide d'une loupe dédiée) ;



si nécessaire poncer l'extrémité de la fibre au papier de verre jusqu'à obtenir une tranche de section parfaite.

Dénuder l'extrémité distale de la fibre sur 1,8 cm

### 3/Préparation du capillaire diffusant :

A l'aide d'une lame de bistouri, sectionner de manière perpendiculaire à son axe le capillaire afin d'obtenir une longueur de 3 cm.

Mise en place de 3 repères à l'encre sur le capillaire à partir de son extrémité proximale: le premier à 2 mm, le deuxième à 12 mm et le troisième à 17 mm.

### 4/Mise en place des milieux diffusants dans le capillaire :

L'aiguille 18G d'une seringue de 10cc est insérée dans l'extrémité proximale du capillaire.

L'extrémité distale du capillaire est placée dans le puits contenant C1 (milieu le moins diffusant)

Aspiration de C1 jusqu'au deuxième repère à 12 mm. Retirer le capillaire du puits contenant C1 et essuyer prudemment son extrémité distale à la compresse afin de retirer le surplus de C1 à ce niveau.

Mise en place de l'ensemble dans le puits de C4 et aspiration de C4 jusqu'à ce que le niveau de C1 dans le capillaire remonte jusqu'au troisième repère à 17 mm. Retirer le capillaire du puits de C4 et l'essuyer prudemment de même manière.

### 5/Clampage :

A l'aide d'un porte aiguille ou d'une pince d'Halsted, clamber la partie distale du capillaire sur 2 mm (soit jusqu'au niveau du premier repère).

### 6/ Mise en place sur fibre optique :

Avec une pression constante, insérer progressivement la fibre optique préalablement dénudée au niveau de l'extrémité proximale du capillaire. Le surplus de milieu C1 s'échappe autour de la fibre au fur et à mesure que celle-ci est insérée dans le capillaire.

### 7/ Séchage :

Laisser sécher l'ensemble du montage (polymérisation du milieu) pendant 72h.  
L'idéal est de laisser la partie distale de la fibre reposer sur une table accolée au mur

alors que la partie moyenne est scotchée au même mur (séchage vertical sans traction)

#### 8/Finalisation :

A 48-72h, retirer le clamping. Rectifier au besoin la partie distale de la fibre à la lame froide. Sertir l'extrémité proximale de la fibre de 400  $\mu\text{m}$  à l'aide d'un connecteur SMA512.520.930 (SEDI) et de la pince adaptée.