



**HAL**  
open science

# Evaluation de la spectroscopie du proton par RMN à 3 Tesla sans antenne endorectale chez les patients présentant un cancer de prostate localisé traité par radiothérapie exclusive

Gilles Créhange Crehange

► **To cite this version:**

Gilles Créhange Crehange. Evaluation de la spectroscopie du proton par RMN à 3 Tesla sans antenne endorectale chez les patients présentant un cancer de prostate localisé traité par radiothérapie exclusive. Médecine humaine et pathologie. Université de Bourgogne, 2011. Français. NNT : 2011DI-JOS097 . tel-00809064

**HAL Id: tel-00809064**

**<https://theses.hal.science/tel-00809064>**

Submitted on 13 Jun 2013

**HAL** is a multi-disciplinary open access archive for the deposit and dissemination of scientific research documents, whether they are published or not. The documents may come from teaching and research institutions in France or abroad, or from public or private research centers.

L'archive ouverte pluridisciplinaire **HAL**, est destinée au dépôt et à la diffusion de documents scientifiques de niveau recherche, publiés ou non, émanant des établissements d'enseignement et de recherche français ou étrangers, des laboratoires publics ou privés.



UNIVERSITE DE BOURGOGNE

UFR Sciences et Techniques

LE2I - UMR 5158

Ecole doctorale E2S



## **THESE**

Pour obtenir le grade de

**Docteur de l'Université de Bourgogne**

Discipline : Instrumentation et informatique de l'image

présentée et soutenue publiquement

par

**Gilles Créhange**

le 12 décembre 2011 à DIJON (21)

**Evaluation de la spectroscopie du proton par RMN à 3 Tesla sans antenne endorectale chez les patients présentant un cancer de prostate localisé traité par radiothérapie exclusive**

**Directeur de thèse : Docteur Paul WALKER**

### **JURY**

<b>M. Pr. Olivier CHAPET</b>	Université Claude Bernard, Lyon	Rapporteur
<b>M. Dr. Dominique SAPPEY-MARINIER</b>	Université Claude Bernard, Lyon	Rapporteur
<b>M. Pr. Olivier ROUVIERE</b>	Université Claude Bernard, Lyon	Examineur
<b>M. Pr. Luc CORMIER</b>	Université de Bourgogne, Dijon	Examineur
<b>M. Pr Philippe MAINGON</b>	Université de Bourgogne, Dijon	Examineur
<b>M. Dr. Paul WALKER</b>	Université de Bourgogne, Dijon	Examineur

**A Sophie, Tom, Eve et Fanny pour leur amour**

*"La patience éprouve, l'épreuve produit l'espérance."*

Saint Bernard de Clairvaux (onzième verset - XII<sup>e</sup> s)

## REMERCIEMENTS

Aux membres de notre jury :

Monsieur le Docteur Paul Walker, Maître de Conférence des Universités en Biophysique à la Faculté de Médecine de Dijon, qui nous a fait l'honneur d'encadrer ce travail qui est à l'interface de nos disciplines respectives. Nous avons pu mesurer son expertise et l'étendue de ses connaissances ainsi que ses vertues pédagogiques pour enseigner la spectroscopie RMN.

Monsieur le Docteur Sappey-Marinier, Maître de Conférence des Universités à l'Université Claude Bernard et Praticien Hospitalier en imagerie cérébrale aux Hospices Civils de Lyon, pour nous avoir fait l'honneur d'être rapporteur de ce travail. Nous vous adressons nos sincères remerciements.

Monsieur le Professeur Olivier Chapet, Professeur des Universités à l'Université Claude Bernard et Praticien Hospitalier en oncologie radiothérapie aux Hospices Civils de Lyon, pour nous avoir fait l'honneur d'être rapporteur de ce travail. Nous partageons beaucoup d'axes de recherche communs en radiothérapie qui guident nos projets respectifs. Nous espérons continuer de partager votre rigueur de travail et votre ouverture d'esprit aux approches « nouvelles ». Nous vous adressons nos sincères remerciements.

Monsieur le Professeur Olivier Rouvière, Professeur des Universités à l'Université Claude Bernard et Praticien Hospitalier en imagerie médicale à l'Hôpital Edouard Herriot de Lyon. Nous avons pu mesurer l'étendue de vos connaissances sur l'IRM multiparamétrique et le cancer de la prostate. Nous vous remercions d'avoir accepté de juger ce travail.

Monsieur le Professeur Luc Cormier, Professeur des Universités à l'Université de Bourgogne et Praticien Hospitalier en Urologie au CHU de Dijon. Nous apprécions au quotidien votre bon sens clinique et votre approche transversale, toujours pondérée par une réflexion cancérologique pure.

Monsieur le Professeur Philippe Maingon, Professeur des Universités à l'Université de Bourgogne et Praticien Hospitalier en oncologie radiothérapie au Centre Georges François Leclerc à Dijon. Nous le remercions de nous avoir accueilli et enseigné l'oncologie radiothérapie. Son ouverture d'esprit et la façon savante avec laquelle il guide chacun à bâtir le futur de l'oncologie restent un modèle pour nous. Nous l'assurons de notre respect indéfectible.

Nous tenons à remercier tous ceux qui ont contribué à la réalisation de ce travail, et tout particulièrement :

Monsieur le Professeur François Brunotte, Professeur des Universités et Praticien Hospitalier dans le service de Médecine Nucléaire et Spectroscopie RMN. Sa rigueur scientifique et la justesse de ses critiques fondamentales ou méthodologiques doivent rester un modèle pour tous.

Mme Mélanie Gauthier, statisticienne dans le service de Biostatistiques du Centre Georges François Leclerc. Nous l'assurons de notre profonde gratitude pour la façon dont elle s'est investie dans des approches méthodologiques nouvelles inhérentes à un modèle tumoral unique : le cancer de la prostate. A force d'échanges et de questions, vous avez réussi à répondre aux questions posées par les cliniciens et les chercheurs fondamentaux qui se sont intéressés au cancer de la prostate à Dijon.

Monsieur le Docteur Franck Bonnetain, Responsable de l'unité de Biostatistiques du Centre Georges François Leclerc à Dijon. Un objectif...une hypothèse...une amitié.

Monsieur le Docteur Alexandre Cochet, Maître de Conférence des Universités à la Faculté de Médecine de Dijon et Praticien Hospitalier en Médecine Nucléaire.

Monsieur le Professeur Mack Roach III, Responsable du Département d'urologie et d'oncologie radiothérapie à UCSF (University of California San Francisco). Nous le remercions de nous avoir accueilli à UCSF et nous avoir humblement montré comment mener son chemin dans cette grande université. L'admiration que nous portons pour l'étendue de ses connaissances fondamentales qui restent toujours guidées par le bon sens du clinicien resteront une expérience inoubliable. Let there be light.

Mes collègues oncologues radiothérapeutes pour notre complémentarité et le respect que nous portons au travail respectif de chacun qui fait de notre équipe un modèle unique et recherché. Nous les remercions d'avoir respecté des périodes d'absences et de silences.

Madame le Docteur Karine Peignaux-Casasnovas, pour la force que sa présence et sa gaieté apporte à tous.

Tous les internes et assistants du service de radiothérapie du Centre Georges François Leclerc.

Le personnel du département d'oncologie radiothérapie du Centre Georges François Leclerc

Le personnel de l'unité d'IRM de l'Hôpital d'Enfants.

L'équipe du Laboratoire Electronique Informatique et Image.

La Ligue Contre le Cancer de Saône et Loire pour sa générosité.

L'Association pour la Recherche contre le Cancer (ARC) pour sa générosité.

Mes parents pour nous avoir toujours enseigné que la lumière devait suivre son chemin,  
sans essayer de la détourner.

Mes beaux-parents pour avoir compris et accepté les moments de sacrifice.

Mon frère Pascal pour le travail que nous réalisons ensemble au fil du temps pour rester  
fidèles à ce que nous sommes et avons toujours été.

Mes patients...

Mes démons...



## **Résumé**

Le cancer de la prostate est la tumeur cancéreuse la plus fréquente chez l'homme. Quand la prostate reste en place et subit un traitement par irradiation, le PSA diminue lentement et progressivement pour atteindre son nadir parfois 18 à 24 mois après la fin de l'irradiation sans hormonothérapie. Avec une hormonothérapie associée, le PSA chute brutalement sans qu'il soit possible de discerner l'impact respectif de l'hormonothérapie et de l'irradiation sur le PSA. La valeur de PSA idéale devant être atteinte après irradiation et le délai d'apparition idéal de ce nadir sont inconnus.

Même quand une valeur satisfaisante du nadir du PSA a été atteinte, des fluctuations du PSA au cours du temps sont présents avec un effet « rebond » dans 20 à 40% des cas.

La spectroscopie du proton par RMN permet d'évaluer les concentrations de Choline, métabolite dont la concentration est souvent augmentée en cas de processus tumoral, et les concentrations de Citrate. La synthèse et l'oxydation du Citrate sont des éléments déterminants du métabolisme normal, des capacités fonctionnelles, de croissance, de reproduction et de survie des cellules prostatiques.

L'objectif de notre travail était d'évaluer la faisabilité de la spectroscopie 3D du proton par RMN sur l'ensemble de la glande prostatique à 3T sans antenne endorectale chez des patients présentant un cancer de prostate localisé traité par une irradiation, avec ou sans hormonothérapie.

Dans un premier temps, nous avons établi une classification des spectres en 5 classes (bénin à malin), à partir d'un groupe témoin de patients traités par prostatectomie radicale. Cette classification nous a permis de mettre en évidence une forte corrélation entre la présence de spectres pathologiques, le volume tumoral métabolique établit à partir de la classification prédéfinie et les facteurs pronostiques validés du cancer de la prostate qui sont utilisés dans la pratique clinique. Parallèlement, un protocole prospectif de recherche clinique visant à Evaluer la Réponse après une Irradiation par Spectroscopie (ERIS) a été mis en place pour surveiller les patients irradiés, avec ou sans hormonothérapie, par la réalisation répétée d'une IRM multiparamétrique pendant 2 ans. Des résultats préliminaires nous ont permis d'observer une corrélation entre la valeur de Choline sécrétée par la prostate en totalité et la valeur du PSA obtenue un an après irradiation. Avec plus de recul, nous avons observé une forte corrélation entre la valeur du PSA à 1 an et les valeurs de Choline et de Citrate sécrétés par la prostate, 3 mois après la fin d'une irradiation, alors que l'ADC en IRM de diffusion et la valeur de la pente reflétant la prise de contraste mesurée sur une IRM de perfusion dynamique n'étaient pas corrélés au PSA.

L'ensemble de ces résultats confirme que la concentration de Choline évaluée à 3 mois paraît plus pertinente que la valeur du PSA pour prédire précocement la réponse thérapeutique. La diminution du métabolisme du Citrate pourrait être un nouveau biomarqueur de la radiosensibilité individuelle des patients présentant un cancer de prostate localisé traité par irradiation.

**Discipline :** Instrumentation et informatique de l'image

**Mots clés :** cancer de la prostate – radiothérapie – spectroscopie – IRM fonctionnelle – biomarqueurs – réponse thérapeutique.

## **Abstract**

Prostate cancer is the most frequent tumour affecting the male population. When the prostate is not removed and is treated with radiation therapy, PSA slowly decreases over time to reach its nadir, even sometimes 18 to 24 months after the completion of radiation therapy without combined androgen suppression therapy. When combined with hormones, PSA falls abruptly with no possibility to perceive the impact of either hormones or radiation effects on PSA. The optimal value of PSA that should be reached after radiation therapy (nadir) and time to this nadir are still unclear.

Even when a satisfactory value of the PSA nadir is reached, on-going variations of the PSA and its “bounce” effects, which occurs in 20% to 40% of the cases.

Proton magnetic resonance spectroscopy allows one to assess the relative concentration of Choline and Citrate. Choline is a metabolite of whose concentration is often increased in the presence of a tumour, whereas the synthesis and the oxidation of Citrate are two decisive elements of the normal metabolism, functional abilities, growth, reproduction and survival of prostatic cells. This MR technique can be performed in combination with diffusion-weighted MRI and DCE-MRI (multiparametric MRI).

The goal of our study was to evaluate the feasibility of a 3D CSI proton MR spectroscopy of the entire prostate gland at 3.0 Tesla without an endorectal coil among patients with a localised prostate cancer treated with radiation therapy, with or without hormones. We first have classified spectra in a 5-point scale (from benign : class I, to malign : class V) based on a control group with radical prostatectomy as the standard of reference. This classification enabled us to establish a strong correlation between malignant spectra or the metabolic tumor volume and clinically validated prognostic factors.

In parallel, a prospective clinical trial of which the aim is to Evaluate the Response to Irradiation with proton MR Spectroscopy (ERIS trial) has been set up to follow patients with serial multiparametric MRI over 2 years after radiation therapy. Sextant-biopsies of the prostate were performed at 6 months and 12 months. Preliminary results after one year of follow-up showed a correlation between the Choline value measured in the whole prostate and the PSA value reached one year after radiation therapy. With a longer follow-up, we have performed a new analysis to evaluate the benefit of multiparametric MRI and the place of each sequence to evaluate the radiation response. We found a strong correlation between the PSA value observed at 1 year and the Choline and Citrate values measured as early as 3 months after the completion of radiotherapy, whereas ADC value from diffusion-weighted MRI and the slope of the contrast uptake from DCE-MRI, were not correlated with PSA. All our results confirm that the Choline concentration seems to be a more relevant biomarker to predict an early radiation response. The decrease of the Citrate metabolism could become a new biomarker of individual radiosensitivity among patients with a localized prostate cancer.

**Keywords :** prostate cancer – radiotherapy – spectroscopy – functional MRI – biomarkers – therapeutic response.

## PREFACE

Ce travail de thèse est le fruit d'une collaboration étroite entre le département de radiothérapie du Centre Georges François Leclerc dans lequel je suis Praticien spécialiste des Centres de Lutte contre le Cancer depuis novembre 2005 et le service de Spectroscopie par Résonance Magnétique du CHU de Dijon où j'ai réalisé mon Master 2 3I en 2006.

Pendant mon internat de radiothérapie et mon clinicat, je me suis souvent questionné sur les problématiques inhérentes à l'évaluation de la réponse à une irradiation par voie externe ou par voie interne (curiethérapie) dans les cancers de prostate. La controverse alimentée par le PSA pour évaluer la réponse thérapeutique me paraissait non satisfaisante et non spécifique de la réponse tumorale intra-prostatique.

Pendant cette période, des travaux collaboratifs pionniers s'intéressant à la place de la spectroscopie du proton par résonance magnétique après radiothérapie prostatique ont particulièrement attiré mon attention. Ces travaux étaient menés entre les équipes de radiothérapie de l'University of California San Francisco (UCSF) coordonnés dans le service de radiothérapie du Pr Mack Roach III et le service d'imagerie prostatique par RMN du Professeur John Kurhanewicz.

Mon choix de venir travailler à Dijon a été influencé par les thérapies innovantes (radiothérapie avec modulation d'intensité et radiothérapie guidée par l'image) développées dans ce service de radiothérapie coordonné par le Pr Philippe Maingon qui permettaient de traiter les cancers de prostate avec une dose élevée et des risques de complications faibles. Les perspectives de recherche et expertises locales en termes de

spectroscopie par résonance magnétique au CHU de Dijon m'ont paru être une voie de recherche pertinente pour les applications de la radiothérapie prostatique. Cette recherche est menée au sein de la cellule B3 du laboratoire d'instrumentation et informatique de l'image (Le2I - unité CNRS 5158) (coordonnée par le Pr François Brunotte et par le Docteur Paul Walker, PhD pour le versant spectroscopique).

Nous avons alors émis l'hypothèse que l'augmentation du ratio S/B à 3T pourrait nous permettre de nous affranchir d'une antenne endorectale combinée. Les avantages de cette approche nous ont paru rapidement évidents dans le contexte de la radiothérapie :

- 1) éviter aux patients un traumatisme régulier dans le suivi de leur traitement,
- 2) éviter la déformation et la compression de la prostate en IRM qui permettent difficilement l'utilisation d'images fusionnées satisfaisantes pour délivrer des traitements de haute précision, focalisés.

L'approche de l'IRM multiparamétrique a été mise en place dès le début du Master 3I début 2006. Il nous a fallu une courbe d'apprentissage d'environ 1,5 ans avant d'affiner les séquences d'IRM afin de trouver des résultats concordants entre les séquences. Notre démarche a consisté ensuite à valider dans une première étape nos résultats en spectroscopie RMN à 3T sans antenne endorectale dans une population de 72 patients avant radiothérapie externe, avec un groupe contrôle de 12 patients ayant comme standard de référence une prostatectomie radicale.

Parallèlement, le protocole clinique prospectif ERIS (Evaluation de la Réponse à l'Irradiation par Spectroscopie chez les patients présentant un cancer de prostate localisé traité par irradiation) a été accepté par le Comité de Protection des Personnes

du Grand Est I en Janvier 2008 et a permis d'inclure 65 patients à ce jour, sur les 100 patients prévus (Annexe n°1).

En novembre 2009, je décide de réaliser une année de mobilité au sein du département du Pr Mack Roach III à UCSF pour travailler sur les approches futures de la radiothérapie et de l'imagerie par spectroscopie RMN prostatique en radiothérapie. Durant cette année, j'ai été encadré par le Pr Mack Roach III et le Pr John Kurhanewicz. Une partie de mes travaux réalisés là-bas, m'ont permis de réaliser une communication orale au congrès du RSNA à Chicago en 2010 (Annexe n°2), intitulée :

Accuracy with MR Spectroscopic Imaging for Biopsy-proved Intraprostatic Relapses after Permanent Implantation with Seeds for Prostate Cancer.

**CREHANGE G**, WESTPHALEN A, PICKETT B, HSU IC, GOTTSCHALK AR, POULIOT J, KURHANEWICZ J, ROACH III M

RSNA 96th Scientific Assembly and Annual Meeting, November 28 – December 3, 2010, Chicago, USA (Communication orale).

Actuellement, nos travaux réalisés à Dijon ont fait l'objet de plusieurs communications orales ou poster en congrès :

1. Contribution of 3D-MRSI and ADC measurements in the study of human prostate cancer at 3T without endorectal coils

P. M. WALKER, **G. CREHANGE**, S. PARFAIT, D. BEN SALEM, A. COCHET, C. BOICHOT, P. MAINGON, F. BRUNOTTE.

ESMRMB 2008 Congress, Oct. 2-4, 2008 25th Annual Meeting, Valencia (Communication orale).

2. MR-based biomarkers in the diagnosis and the evaluation of the therapeutic response to radiotherapy (ETRR) in prostatic carcinoma (PCa): Implementation of clinical and experimental approaches.

**CREHANGE G.**, WALKER P.M., PARFAIT S., MAINGON P., BRUNOTTE F., TIZON X., PROVENT P., DUCHAMP O.

Proc Am Soc Clin Oncol, 45<sup>th</sup> annual meeting, Orlando, May 29<sup>th</sup> – June 2<sup>nd</sup> 2009. J Clin Oncol 2009 (Abst. 34170).

3. Prostate cancer metabolism assessment by proton magnetic resonance spectroscopy (<sup>1</sup>H-MRS) and high resolution magic angle spinning spectroscopy (<sup>1</sup>H-HRMAS) in experimental rat models

PROVENT P., WALKER P., TIZON X., HOFFMANN N., PARFAIT S., LEMAITRE V., BARI V., MITERAN J., TABARD A., **CREHANGE G.**, GENNE P., DUCHAMP O.

2009 AACR Annual Meeting in Denver, CO. Abstract Number # 4007 (Poster).

4. Correlation between clinical prognostic factors and MR Spectroscopy-based biomarkers determined at 3.0T without endorectal coils for patients with localised prostate cancer.

**CREHANGE G.**, PARFAIT S., LIEGARD M., BEN SALEM D., MAINGON P., FUNES DE LA VEGA M., CORMIER L., BONNETAIN F., BRUNOTTE F., WALKER P.

EORTC-NCI-ASCO Annual Meeting on “Molecular Markers in Cancer”, October 15<sup>th</sup>-17<sup>th</sup> 2009, Brussels (Poster).

5. In vivo characterisation of orthotopic prostate tumor and healthy rat prostate metabolism using <sup>1</sup>H MRS at 4.7 T.

TIZON X, PROVENT P, PARFAIT S, **CREHANGE G**, MITERAN J, GENNE P, BRUNOTTE F, DUCHAMP O, WALKER P

ISMRM-ESMRMB Joint Annual Meeting, May 1<sup>st</sup> – 7<sup>th</sup> 2010, Stockholm, Sweden  
(Poster).

6. Absolute Quantification in <sup>1</sup>H MRSI of the Prostate at 3T

WALKER PM, **CREHANGE G**, PARFAIT S, COCHET A, MAINGON P, CORMIER L, BRUNOTTE F

ISMRM-ESMRMB Joint Annual Meeting, May 1<sup>st</sup> – 7<sup>th</sup> 2010, Stockholm, Sweden  
(Communication orale).

Nos travaux ont fait l'objet également de plusieurs manuscrits publiés :

1. Tumor volume and metabolism of prostate cancer determined by proton MR spectroscopy at 3T without endorectal coil reveal potential clinical implications in the context of radiation oncology.

**G. CREHANGE**, S. PARFAIT, M. LIEGARD, P. MAINGON, D. BEN SALEM, A. COCHET, M. FUNES DE LA VEGA, L. CORMIER, F. BONNETAIN, C. MIRJOLET, F. BRUNOTTE, P. WALKER.

Int J Rad Oncol Biol Phys, 2011 ; 80 : 1087-94.

2. Early choline levels from 3T MR spectroscopy after exclusive radiation therapy in patients with clinically localized prostate cancer are predictive of plasmatic levels of PSA at one year

**G. CREHANGE**, P. MAINGON, M. GAUTHIER, S. PARFAIT, A. COCHET, C. MIRJOLET, F. BONNETAIN, L. CORMIER, F. BRUNOTTE, P. WALKER

Int J Radiat Oncol Biol. 2011 ; 81 : 407-13.

3. Automatic classification of in-vivo prostate magnetic resonance spectra.

S. PARFAIT, P. WALKER, **G. CREHANGE**, X. TIZON, J. MITERAN.

Biomedical Signal Processing and control, 2011 (Article accepté) (Annexe n°3).



4. MR-spectroscopy betters DW-MRI and DCE-MRI at 3-Tesla for the non-invasive prediction of short-term radiation response for localized prostate cancer patients.

**G.CREHANGE**, P.MAINGON, M.GAUTHIER, A.COCHET, E.MARTIN, C.MIRJOLET, L.CORMIER, F.BONNETAIN, F.BRUNOTTE, P.WALKER.

Eur Urol 2011 (Soumis).

## TABLE DES MATIERES

<b>ABREVIATIONS</b> .....	<b>20</b>
<b>LISTE DES TABLEAUX</b> .....	<b>23</b>
<b>LISTE DES FIGURES</b> .....	<b>24</b>
<b>LISTE DES ANNEXES</b> .....	<b>27</b>
<b>CHAPITRE 1 : PROSTATE ET ADENOCARCINOME PROSTATIQUE : ANATOMIE, PHYSIOLOGIE, PHYSIOPATHOLOGIE ET TRAITEMENT PAR RADIOTHERAPIE</b> .....	<b>28</b>
1.1 La prostate .....	29
1.1.1 Anatomie zonale.....	29
1.1.2 Histologie.....	34
1.1.3 Implications cliniques .....	36
1.2 Physiopathologie de l'inflammation prostatique, de l'adénome prostatique et de la cancérogénèse .....	38
1.2.1 L'adénome de prostate.....	38
1.2.2 La prostatite chronique .....	38
1.3 Bases moléculaires du métabolisme tumoral .....	41
1.4 Biochimie de la prostate normale et du cancer de la prostate .....	42
1.4.1 Métabolites sécrétés par la prostate saine et cancéreuse .....	42
1.4.2 Métabolisme du Citrate dans la prostate normale .....	44
1.4.3 Métabolisme du Citrate et cancérogénèse .....	46
1.4.4 Métabolisme des composés à base de Choline .....	49
1.4.5 Métabolisme des Polyamines .....	49
1.4.6 Métabolisme du lactate.....	50
1.5 L'adénocarcinome de la prostate .....	51
1.5.1. Incidence.....	51
1.5.2 Histoire naturelle .....	52
1.5.3 Facteurs de risque .....	53
1.5.4 Classification TNM.....	53
1.5.5 Le score de Gleason.....	55
1.5.6 Biopsies prostatiques .....	57
1.5.7 PSA .....	57
1.6 Facteurs pronostiques de l'adénocarcinome de la prostate .....	58
1.6.1 Facteurs cliniques.....	58
1.6.2 Facteurs biologiques.....	58
1.6.3 Facteurs anatomo-pathologiques .....	58
1.6.4 Classification pronostique de d'Amico.....	59
1.7 Radiothérapie de l'adénocarcinome de la prostate.....	60
1.7.1 Technique .....	61
1.7.2 Doses .....	61
1.7.3 Volumes d'irradiation .....	62
1.7.4 Contre-indications .....	63
1.8 Hormonothérapie associée à la radiothérapie .....	64
1.8.1 Hormonothérapie néo-adjuvante et concomitante courte.....	64
1.8.2 Association radiothérapie et hormonothérapie longue .....	64
1.9 Curiethérapie interstitielle .....	65
1.10 Evaluation de la réponse thérapeutique .....	67
1.10.1 Place du PSA .....	67
1.10.2 Effet « rebond » .....	69
1.10.3 Quelle valeur du nadir du PSA ?.....	70
1.10.4 Place des biopsies .....	71
<b>CHAPITRE 2 : LA RÉSONANCE MAGNÉTIQUE NUCLÉAIRE</b> .....	<b>74</b>
2.1 Introduction .....	75
2.2 Principe de la résonance magnétique .....	76
2.2.1 Notions de mécanique quantique .....	76
2.2.2 La précession .....	80

2.2.3 Le signal de résonance magnétique .....	83
2.3 La spectroscopie de résonance magnétique .....	91
2.3.1 Les séquences .....	98
2.3.2 Localisations .....	103
2.3.3 Paramètres des séquences .....	107
2.3.3.2 La suppression d'eau et de lipides .....	110
2.3.4 Choix des paramètres de l'acquisition .....	112
2.4 Imagerie par Résonance Magnétique .....	115
2.4.1 Les différentEs pondérations et contrastes fournis par l'IRM .....	117
2.5 Approches de la Résonance Magnétique dans la Prostate .....	123
2.5.1 IRM prostatique normale en séquence T1/T2 .....	123
2.5.2 IRM Pondérée en T1/T2 et Cancer de la Prostate .....	124
2.5.3 Spectroscopie du Proton : Faisabilité clinique .....	130
2.5.4 IRM de Perfusion .....	134
2.5.5 IRM de Diffusion .....	136
<b>CHAPITRE 3 : MATERIEL ET METHODES .....</b>	<b>139</b>
3.1 Population étudiée .....	140
3.2 Déroulement de l'examen et séquences utilisées .....	140
3.2.1 Imageur, séquences utilisées et antennes .....	140
3.2.2 Séquence de diffusion .....	143
3.2.3 spectroscopie multi-voxels ou csi .....	144
3.2.4 Séquence de perfusion .....	146
3.3 Analyse des paramètres .....	148
3.3.1 Diffusion .....	148
3.3.2 Perfusion .....	148
3.3.3 Spectroscopie du Proton «CSI » .....	149
3.4 Protocole ERIS (Evaluation de la Réponse à une Irradiation par Spectroscopie RMN).....	151
<b>CHAPITRE 4 : IRM PRE-THERAPEUTIQUE .....</b>	<b>152</b>
4.1 Place de l'antenne endorectale.....	153
4.2 Apports de l'IRM à 3 Tesla vs. 1.5 Tesla .....	159
4.3 Evaluation IRM pour le dépistage et le diagnostic .....	168
4.3.1 Corrélation biopsies.....	168
4.3.2 particularites des Cancers de la zone de transition .....	171
4.4 Place de l'IRM préthérapeutique dans la planification de la chirurgie .....	175
4.4.1 Stadification tumorale préopératoire .....	175
4.4.2 Localisation préopératoire et cartographie des foyers tumoraux .....	177
4.5 Place de l'IRM préthérapeutique dans la planification de la radiothérapie externe .....	179
4.5.1 Localisation tumorale avant et pendant la radiothérapie .....	179
4.5.2 Intérêt et limitations de l'IRM dans la planification de la radiothérapie .....	180
4.5.3 IRM préthérapeutique et curiethérapie.....	181
4.6 Prédiction de la réponse thérapeutique.....	182
4.6.1 Après prostatectomie radicale.....	182
4.6.2 Après radiothérapie externe.....	183
4.7 Place de la spectroscopie RMN .....	184
4.7.1 Détection et localisation du cancer dans la prostate.....	184
4.7.2 Estimation du volume tumoral.....	186
4.7.3 Détection de l'agressivité tumorale .....	187
4.7.4 Prédiction du risque d'extension extra-capsulaire ou d'envahissement des vésicules séminales.....	188
4.7.5 Apport de la SRM aux nomogrammes pour la prédiction du contrôle biochimique .....	189
4.7.6 Prédiction d'un cancer indolent .....	189
4.7.7 SRM et biopsies négatives.....	190
4.7.8 Sélection du traitement et planification du traitement.....	192
4.7.9 Article n° 1 .....	193
4.8 Place de l'IRM fonctionnelle incluant perfusion et diffusion .....	205
<b>CHAPITRE 5 : IRM POST-THERAPEUTIQUE .....</b>	<b>209</b>
5.1 Prédiction des toxicités .....	212

5.2 Diagnostic d'une rechute locale prouvée histologiquement.....	212
5.2.1 Après chirurgie.....	212
5.2.2 Après radiothérapie externe.....	215
5.2.3 Place de la spectroscopie RMN.....	220
5.2.4 Place de l'IRM fonctionnelle incluant perfusion et diffusion.....	221
5.3 Evaluation de la réponse thérapeutique après une irradiation et/ou une hormonothérapie .....	223
5.3.1 Place de la spectroscopie par RMN.....	224
5.3.2 Article n° 2 .....	230
5.4 Article n° 3.....	243
<b>CHAPITRE 6 : CONCLUSION GENERALE .....</b>	<b>265</b>
<b>REFERENCES .....</b>	<b>269</b>
<b>ANNEXES.....</b>	<b>290</b>
<b>ANNEXE 1 .....</b>	<b>291</b>
<b>ANNEXE 2 .....</b>	<b>342</b>
<b>ANNEXE 3 .....</b>	<b>344</b>

## ABREVIATIONS

---

**ADC** = Apparent Diffusion Coefficient

**ATP** = Adénosine TriPhosphate

**AUC** = Area Under the Curve

**CHU** = Centre Hospitalier Universitaire

**CTC** = Common Toxicity Criteria

**CSI** = Chemical Shift Imaging

**ERIS** = Evaluation de la Réponse à une Irradiation par Spectro-IRM

**FOV** = Field Of View

**FSE** = Fast Spin Echo

**Gy** = Gray

**HR-MAS** = High Resolution-Magic Angle Spinning

**<sup>1</sup>H-SRM** = Spectroscopie du proton par résonance magnétique

**IRM** = Imagerie par Résonance Magnétique

**IRM-DCE** = IRM « dynamic contrast enhancement »

**Le2i** = Laboratoire Electronique Informatique et Image

**LDH** = Lactate Déshydrogénase

**LHRH** = Luteinizing Hormone-Releasing Hormone

**MLEV-PRESS** = Malcolm LEVitt - Point RESolved Spectroscopy

**PSA** = Prostatic Specific Antigen

**RCMI** = Radiothérapie Conformationnelle avec Modulation d'Intensité

**RF** = Radiofréquence

**RMN** = Résonance Magnétique Nucléaire

**ROC** = Receiver Operating Characteristic

**ROI** = Region Of Interest

**RTOG** = Radiation Therapy Oncology Group

**S/B** = Signal / Bruit

**S-IRM** = Spectroscopie orientée spécifiquement en fonction de l'imagerie morphologique en séquence T2

**SRM** = Spectroscopie par résonance magnétique sans imagerie T2 combinée

**STEAM** = Stimulated Echo Acquisition Mode

**STIR** = Short Time Inverse Recovery

**T** = Tesla

**TDM** = Tomodensitométrie

**TE** = Temps d'écho

**TNM** = Tumour Node Metastasis classification

**TR** = Toucher Rectal

**TSE** = Turbo Spin Echo

**UCSF** = University of California San Francisco

**VIBE** = Volumetric Interpolated Breath-hold Examination

**VPP** = Valeur Predictive Positive

**VPN** = Valeur Predictive Négative

**ZC** = Zone centrale

**ZP** = Zone périphérique

**ZT** = Zone de transition

## LISTE DES TABLEAUX

---

<b>Tableau 1</b>	<i>Concentrations de zinc et de Citrate dans différents tissus.....</i>	<i>p.45</i>
<b>Tableau 2</b>	<i>Classification TNM selon l'Union Internationale contre le Cancer (2009).....</i>	<i>p.54</i>
<b>Tableau 3</b>	<i>Recommandations thérapeutiques en fonction de la classification décrite par D'Amico et al. [1].....</i>	<i>p.60</i>
<b>Tableau 4</b>	<i>Comparaison des avantages et inconvénients des différents dispositifs endorectaux.....</i>	<i>p.158</i>



## LISTE DES FIGURES

<b>Figure 1.1</b>	<i>Coupes anatomiques de la prostate.....</i>	<i>p.30</i>
<b>Figure 1.2</b>	<i>Coupe sagittale de la prostate chez l'homme jeune et chez l'homme âgé.....</i>	<i>p.31</i>
<b>Figure 1.3</b>	<i>Rapports entre la prostate, la vessie, le rectum et le bulbe pénien...</i>	<i>p.32</i>
<b>Figure 1.4</b>	<i>Coupe histologique axiale d'une pièce de prostatectomie permettant de visualiser la capsule prostatique.....</i>	<i>p.34</i>
<b>Figures 1.5</b>	<i>Canaux et acini de la zone périphérique.....</i>	<i>p.35</i>
<b>Figure 1.6</b>	<i>Limite histologique entre la zone périphérique et la zone de transition.....</i>	<i>p.36</i>
<b>Figure 1.7</b>	<i>Nodule d'HBP .....</i>	<i>p.37</i>
<b>Figure 1.8</b>	<i>Atrophie post inflammatoire.....</i>	<i>p.39</i>
<b>Figure 1.9</b>	<i>Relation histologique entre les lésions inflammatoires et le cancer de la prostate.....</i>	<i>p.40</i>
<b>Figure 1.10</b>	<i>Voies de production et de transformation du Citrate .....</i>	<i>p.47</i>
<b>Figure 1.11</b>	<i>Interactions du zinc et du Citrate dans la cancérogenèse.....</i>	<i>p.48</i>
<b>Figure 1.12</b>	<i>Cancer de prostate débutant sur une pièce de prostatectomie.....</i>	<i>p.52</i>
<b>Figure 1.13</b>	<i>Grade de Gleason.....</i>	<i>p.56</i>
<b>Figure 1.14</b>	<i>Volumes d'irradiation d'un patient à haut risque de rechute biochimique.....</i>	<i>p.63</i>
<b>Figure 1.15</b>	<i>Curiethérapie prostatique par implants permanents : dosimétrie per-opératoire .....</i>	<i>p.66</i>
<b>Figure 2.1</b>	<i>Niveaux d'énergie des populations de spins avec et sans champ magnétique pour un noyau avec un nombre de spin de <math>\frac{1}{2}</math>.....</i>	<i>p.77</i>
<b>Figure 2.2</b>	<i>Energie des spins en fonction de leur orientation par rapport au champ magnétique <math>b_0</math>.....</i>	<i>p.78</i>
<b>Figure 2.3</b>	<i>Variation de la différence d'énergie entre les deux niveaux en fonction de l'intensité du champ magnétique <math>b_0</math>.....</i>	<i>p.79</i>
<b>Figure 2.4</b>	<i>Représentation d'un noyau comme un élément présentant une aimantation, avec son moment angulaire et son moment d'aimantation.....</i>	<i>p.80</i>
<b>Figure 2.5</b>	<i>Les deux rotations d'un noyau en présence d'un champ magnétique .....</i>	<i>p.81</i>
<b>Figure 2.6</b>	<i>(a)mouvement de précession des noyaux dans un champ magnétique. (b) réunion de tous les spins à l'origine du référentiel et aimantation résultante (M).....</i>	<i>p.82</i>
<b>Figure 2.7</b>	<i>Le retour à l'équilibre de M se fait selon un parcours en spirale. La mesure du courant induit dans une bobine fournit le signal de RMN.....</i>	<i>p.84</i>
<b>Figure 2.8</b>	<i>(a) sous l'effet d'une onde radiofréquence, le vecteur de magnétisation du proton bascule selon un angle dépendant de l'onde. (b) à l'arrêt de l'excitation le vecteur revient vers sa position d'équilibre. Le vecteur d'aimantation globale peut être décomposé en deux vecteurs : une composante longitudinale selon l'axe z (relaxation longitudinale) et une</i>	

	<i>composante transversale dans le plan &lt;x,y&gt; (relaxation transversale).....</i>	<i>p.85</i>
<b>Figure 2.9</b>	<i>Relaxation transversale.....</i>	<i>p.86</i>
<b>Figure 2.10</b>	<i>Signal de précession libre.....</i>	<i>p.87</i>
<b>Figure 2.11</b>	<i>Séquence d'écho de spin.....</i>	<i>p.88</i>
<b>Figure 2.12</b>	<i>Séquence d'écho de spin.....</i>	<i>p.89</i>
<b>Figure 2.13</b>	<i>Séquence d'écho de spin multiple .....</i>	<i>p.90</i>
<b>Figure 2.14</b>	<i>Structure chimique de la molécule de Tétraméthylsilane (TMS).....</i>	<i>p.93</i>
<b>Figure 2.15</b>	<i>Influence du temps T2* sur la séparation des pics.....</i>	<i>p.95</i>
<b>Figure 2.16</b>	<i>Couplage de spin.....</i>	<i>p.96</i>
<b>Figure 2.17</b>	<i>Spectre de l'éthanol pur à haute résolution .....</i>	<i>p.98</i>
<b>Figure 2.18</b>	<i>Schéma de la séquence d'écho de spin.....</i>	<i>p.99</i>
<b>Figure 2.19</b>	<i>Sequence STEAM .....</i>	<i>p.101</i>
<b>Figure 2.20</b>	<i>Séquence PRESS.....</i>	<i>p.103</i>
<b>Figure 2.21</b>	<i>Principe de sélection d'un voxel avec la technique monovoxel.....</i>	<i>p.104</i>
<b>Figure 2.22</b>	<i>Séquence d'imagerie spectroscopique (2D) basée sur la séquence PRESS.....</i>	<i>p.106</i>
<b>Figure 2.23</b>	<i>Formule semi développée et modélisation 3D de la molécule de Citrate.....</i>	<i>p.107</i>
<b>Figure 2.24</b>	<i>Pics de Citrate obtenus sur la machine SIEMENS en fonction du TE.....</i>	<i>p.109</i>
<b>Figure 2.25</b>	<i>Chronogramme de la séquence CHESS.....</i>	<i>p.111</i>
<b>Figure 2.26</b>	<i>IRM de prostate avec antenne endorectale et grille de spectroscopie .....</i>	<i>p.112</i>
<b>Figure 2.27</b>	<i>Spectre <sup>1</sup>H d'une prostate saine acquis à 3.0T avec la séquence 3D-PRESS.....</i>	<i>p.115</i>
<b>Figure 2.28</b>	<i>Les principales étapes en imagerie IRM.....</i>	<i>p.116</i>
<b>Figure 2.29</b>	<i>Séquence d'impulsions EPI-SE pour l'IRM de diffusion.....</i>	<i>p.119</i>
<b>Figure 2.30</b>	<i>Facteurs influençant la prise de contraste après injection d'un agent de contraste a base de chélate de gadolinium.....</i>	<i>p.122</i>
<b>Figure 2.31</b>	<i>Spectre acquis à 1.5T dans un fantôme contenant une solution avec concentrations physiologiques de Citrate, Créatine, Choline.....</i>	<i>p.132</i>
<b>Figure 2.32</b>	<i>Spectre acquis à 3T dans un fantôme contenant une solution avec des concentrations physiologiques de Citrate, Créatine, Choline et spermine.....</i>	<i>p.133</i>
<b>Figure 2.33</b>	<i>Décomposition des étapes de la prise de contraste au cours du temps après injection de gadolinium.....</i>	<i>p.135</i>
<b>Figure 3.1</b>	<i>Coupe axiale pondérée en T1 et T2 passant par la partie médio-apicale prostatique objectivant une lésion en hypo signal au sein de la zone périphérique droite.....</i>	<i>p.142</i>
<b>Figure 3.2</b>	<i>Même coupe axiale étudiée en séquence de diffusion (ADC).....</i>	<i>p.143</i>
<b>Figure 3.3</b>	<i>Coupes axiale, coronale et sagittale réalisées sur notre IRM SIEMENS trio Tim a 3T sans antenne endorectale .....</i>	<i>p.145</i>
<b>Figure 3.4</b>	<i>Même coupe axiale étudiée en séquence de perfusion.....</i>	<i>p.147</i>
<b>Figure 3.5</b>	<i>Spectre analysé avec LCModel.....</i>	<i>p.150</i>
<b>Figure 4.1</b>	<i>Antenne réceptrice intrarectale et image axiale IRM en T2 prostatique avec antenne endorectale.....</i>	<i>p.153</i>
<b>Figure 4.2</b>	<i>IRM à 1.5T avec différentes antennes réceptrices endorectales.....</i>	<i>p.157</i>

<b>Figure 4.3</b>	<i>Relation linéaire entre les anomalies en S-IRM et IRM-DCE des désordres pathologiques de la prostate.....</i>	<i>p.204</i>
<b>Figure 5.1</b>	<i>Rechute locale étudiée sur un PET-scanner à la <sup>18</sup>Fluoro-choline et en IRM multi-paramétrique.....</i>	<i>p.219</i>

## LISTE DES ANNEXES

---

<b>Annexe n° 1</b>	<i>Protocole ERIS.....</i>	<i>p.291</i>
<b>Annexe n° 2</b>	<i>Abstract intitulé : Accuracy with MR Spectroscopic Imaging for Biopsy-proved Intraprostatic Relapses after Permanent Implantation with Seeds for Prostate Cancer.....</i>	<i>p.342</i>
<b>Annexe n° 3</b>	<i>Article intitulé : Automatic classification of in-vivo prostate magnetic resonance spectra.....</i>	<i>p.344</i>

CHAPITRE 1 : PROSTATE ET ADENOCARCINOME PROSTATIQUE :  
ANATOMIE, PHYSIOLOGIE, PHYSIOPATHOLOGIE ET TRAITEMENT  
PAR RADIOTHERAPIE

---

---

## 1.1 LA PROSTATE

---

---

### 1.1.1 ANATOMIE ZONALE

---

Les travaux réalisés par John McNeal ont permis de distinguer quatre zones prostatiques [3-5], agencées autour des structures canales que sont l'urètre prostatique et les canaux éjaculateurs : trois zones glandulaires (la zone centrale, la zone périphérique et la zone de transition) et une zone non glandulaire, le stroma fibromusculaire antérieur. Il faut noter que radiologiquement, la prostate est divisée en 2 zones : la zone périphérique et la glande centrale qui est constituée de la zone de transition et de la zone centrale [3].

---

#### 1.1.1.1 CARACTERISTIQUES DE LA ZONE PERIPHERIQUE

---

Elle est la plus importante chez le sujet jeune. Elle présente une position postérieure et latérale à la zone centrale et s'étend jusqu'à l'apex prostatique autour de l'urètre sous-montanal. Elle représente 70 % du volume glandulaire. Ses canaux s'abouchent tout au long de l'urètre distal, du veru montanum jusqu'à l'apex (Figure n°1).

---

#### 1.1.1.2 CARACTERISTIQUES DE LA ZONE CENTRALE

---

La zone centrale est à la partie externe, périphérique et antérieure de la glande prostatique. Elle présente une forme conique, à base supérieure et au sommet correspondant au veru montanum. Elle entoure les canaux éjaculateurs et s'étend ainsi en arrière de l'urètre susmontanal, de la base prostatique au veru montanum. Elle représente environ 25 % du volume glandulaire chez l'homme jeune [4, 6]. Les canaux se dirigent de la base à l'urètre parallèlement au trajet des canaux éjaculateurs et

s'abouchent au niveau de la convexité du veru montanum. Elle se distingue moins bien histologiquement de la zone périphérique (Figure n°1.1).

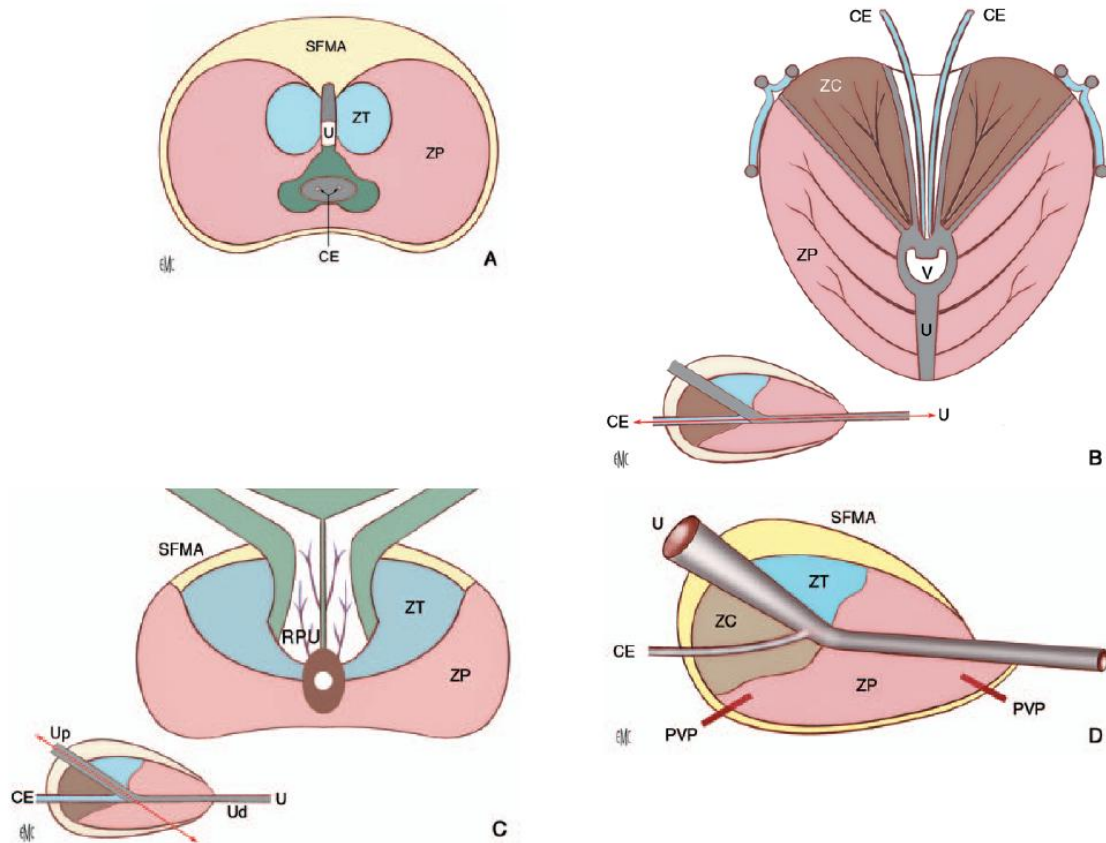


FIGURE 1.1 : COUPE AXIALE DE LA PROSTATE, B : COUPE FRONTALE, C : COUPE FRONTALE OBLIQUE POSTERIEURE, D : COUPE SAGITTALE

### 1.1.1.3 CARACTERISTIQUES DE LA ZONE DE TRANSITION

Elle est constituée de deux lobes ayant pour sommet le veru montanum et s'étendant de part et d'autre de l'urètre proximal. Elle correspond à 5 % du tissu glandulaire prostatique. Les canaux glandulaires s'abouchent à la jonction entre l'urètre proximal et distal, juste au-dessus de la terminaison des canaux éjaculateurs. Elle est la moins représentée chez le sujet jeune et s'hypertrophie avec l'âge. Avec l'âge, elle s'élargit et comprime la zone centrale en raison des modifications hyperplasiques (Figures n° 1.1 et 1.2).

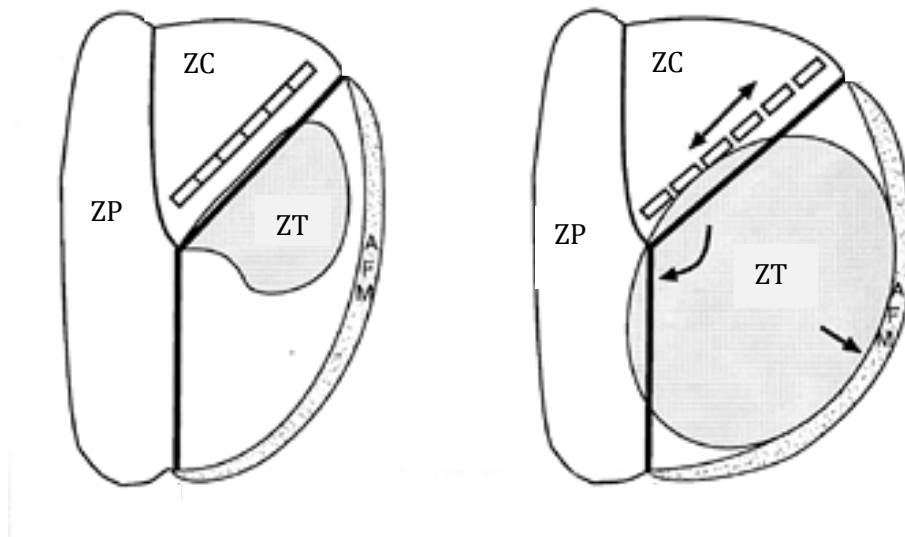


FIGURE 1.2 : COUPE SAGITTALE DE LA PROSTATE CHEZ L'HOMME JEUNE ET CHEZ L'HOMME AGE.



#### 1.1.1.4 STROMA FIBROMUSCULAIRE ANTERIEUR

Il constitue la partie antérieure de la glande, du col vésical à l'apex prostatique en avant de l'urètre. Ce tissu est composé de fibres collagènes et de fibres musculaires lisses avec parfois quelques glandes prostatiques bénignes et du muscle strié. La transition avec la capsule prostatique latéralement est progressive avec un épaissement progressif du stroma fibromusculaire vers la ligne médiane.

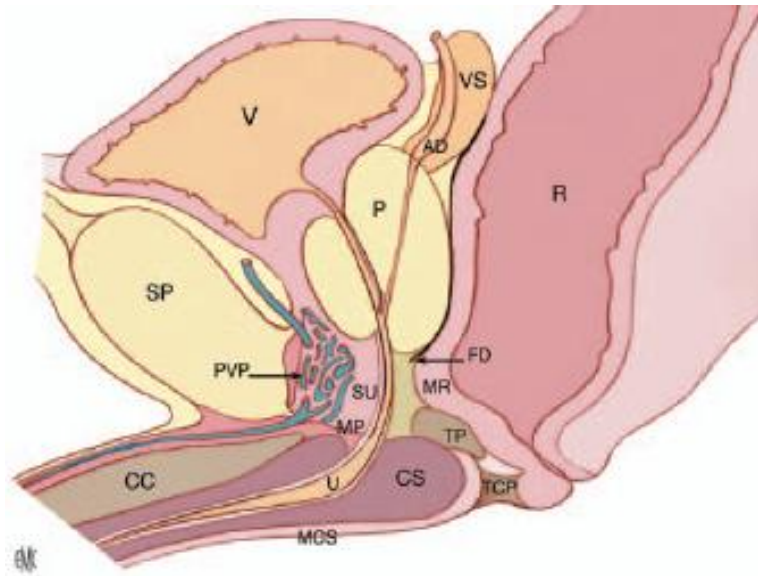


FIGURE 1.3 : COUPE PELVIENNE SAGITTALE : RAPPORTS ENTRE LA PROSTATE, LA VESSIE, LE RECTUM ET LE BULBE PENIEN.

#### 1.1.1.5 CARACTERISTIQUES DES VESICULES SEMINALES

Les vésicules séminales constituent deux glandes situées latéralement en arrière du col vésical, en arrière et au-dessus de la prostate. Elles sont rejointes en dedans par les ampoules déférentielles, dilatations terminales des canaux déférents mesurant de 3 à 5 mm de diamètre, pour former les canaux éjaculateurs, situés dans la zone centrale, rejoignant l'urètre prostatique au niveau du veru montanum, en dessous de l'utricule

prostatique. Les canaux éjaculateurs sont fins, environ 1 mm de diamètre, et entourés de tissu fibromusculaire (Figure n° 1.3).

---

#### *1.1.1.6 CARACTERISTIQUES DE LA CAPSULE PROSTATIQUE*

---

La prostate est entourée par une fine couche de 2-3 mm d'épaisseur de tissu fibromusculaire, difficilement discernable des fascias environnants, qui forment la capsule anatomique, à ne pas confondre avec la capsule chirurgicale ou pseudocapsule entourant l'hypertrophie bénigne de prostate (HBP) apparaissant avec l'âge (qui sépare ainsi les nodules d'HBP de la zone périphérique en arrière).

La structure appelée capsule est un feuillet fibromusculaire identifié à la partie postérieure et latérale de la prostate (Figure n° 1.4). Cette capsule qui n'est pas une véritable capsule mais une densification du tissu fibromusculaire n'est pas identifiée à l'apex et à la base où elle se continue avec le plancher pelvien en bas et la paroi vésicale en haut. Le terme de capsule prostatique sera ainsi conservé malgré les réserves émises.

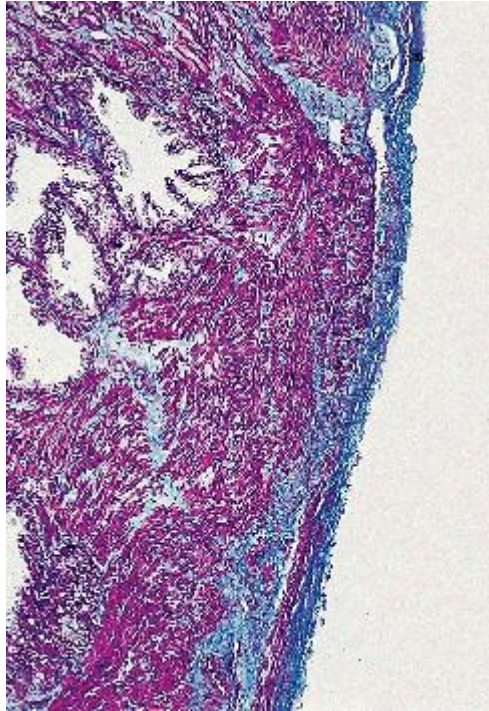


FIGURE 1.4 : COUPE HISTOLOGIQUE AXIALE D'UNE PIÈCE DE PROSTATECTOMIE PERMETTANT DE VISUALISER LA CAPSULE PROSTATIQUE SOUS LA FORME D'UNE COUCHE CONSTITUÉE DE BANDELETTES DE FIBRES MUSCULAIRES LISSES (ROUGE) D'ÉPAISSEURS VARIABLES. DES FIBRES COLLAGÈNES (BLEU) SONT TOUJOURS PRÉSENTES ET SONT HABITUELLEMENT CONCENTRÉES SOUS LA FORME D'UNE FINE MEMBRANE COMPACTE AU BORD EXTERNE DE LA CAPSULE (MARQUAGE AU TRICHOME).

---

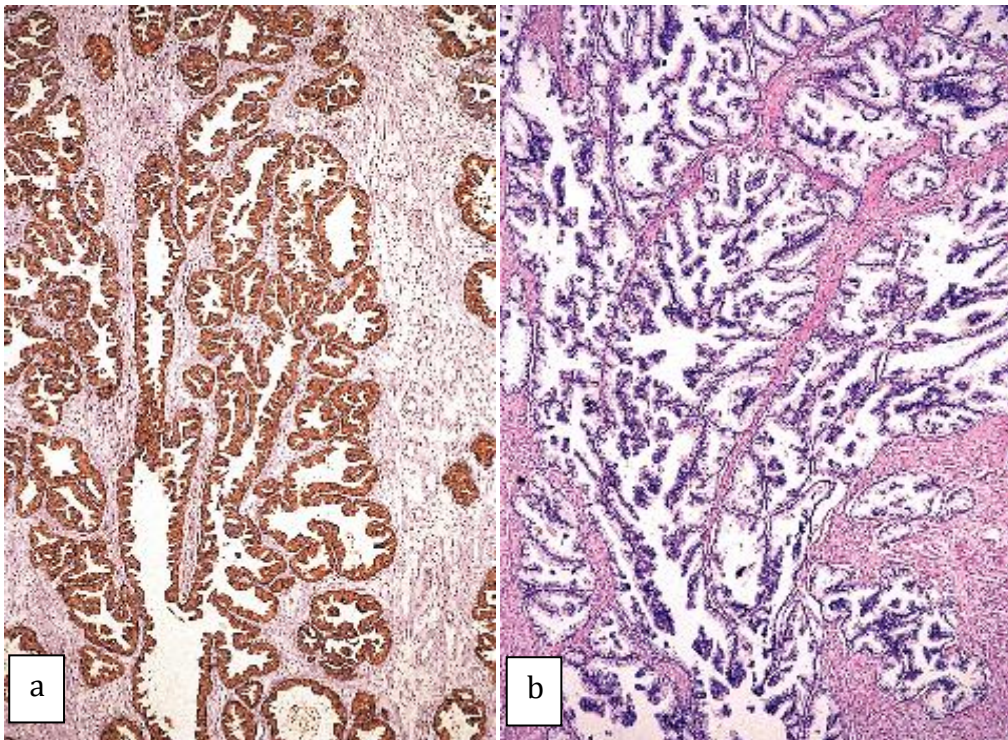
### 1.1.2 HISTOLOGIE

---

La prostate est constituée d'une composante épithéliale glandulaire et d'une composante conjonctive réunies dans une capsule.

La zone périphérique et la zone de transition présentent des canaux étroits se terminant par de petits acini ronds. Les cellules épithéliales des acini ont des bords réguliers, un cytoplasme abondant avec un petit noyau dense de localisation basale. Le stroma contient peu de fibres musculaires lisses, agencées de manière lâche et aléatoire (Figure n° 1.5a).

Dans la zone centrale, on trouve des canaux larges se terminant par de grands acini irréguliers dont les cellules épithéliales présentent des bords irréguliers, un cytoplasme granuleux et un grand noyau pâle. Le stroma comprend des fibres musculaires lisses compactes et agencées de manière longitudinale (Figure n° 1.5b).



FIGURES 1.5 : (A) : CANAUX ET ACINI DE LA ZONE PERIPHERIQUE APRES MARQUAGE IMMUNOHISTOCHEMIQUE AVEC DES ANTICORPS ANTI-PSA, MONTRANT UNE DISTRIBUTION UNIFORME DES PROTEINES AU TRAVERS DU CYTOPLASME DE TOUS LES CANAUX ET ACINI. (B) : CANAUX SUBSIDIRES ET ACINI DANS LA ZONE CENTRAL FORMANT UN LOBULE COMPACT AVEC DES GLANDES AUX BORDS APLATIS ET DES BORDS PROEMINENTS DANS LA LUMIERE DES CANAUX.

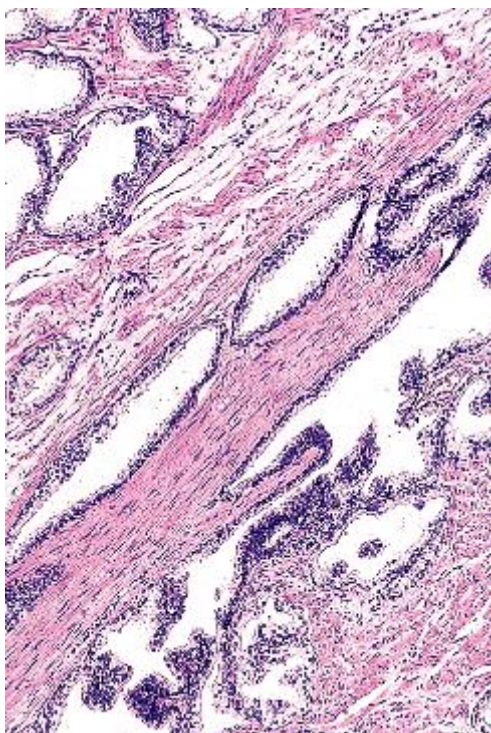


FIGURE 1.6 : LIMITE HISTOLOGIQUE ENTRE LA ZONE PERIPHERIQUE (AU-DESSUS) ET LA ZONE DE TRANSITION REFLETE UN CONTRASTE ENTRE UN STROMA TISSULAIRE DENSE ET UNE BANDE MUSCULAIRE LISSE FINE A LA FRONTIERE. L'HISTOLOGIE GLANDULAIRE EST SIMILAIRE ENTRE LES DEUX ZONES.

---

### 1.1.3 IMPLICATIONS CLINIQUES

---

La description zonale de la prostate permet de bien comprendre les processus pathologiques qui s'y développent [7, 8].

Soixante-dix pour cent des adénocarcinomes de prostate naissent dans la zone périphérique de la prostate, 20 % naissent dans la zone de transition et 10 % dans la zone centrale.

Les nodules de l'hyperplasie bénigne de prostate naissent dans la zone de transition ou dans les glandes périurétrales de l'urètre proximal (Figure n° 1.7).

La prostatite est une maladie de la prostate glandulaire avec une prédilection pour la zone périphérique.

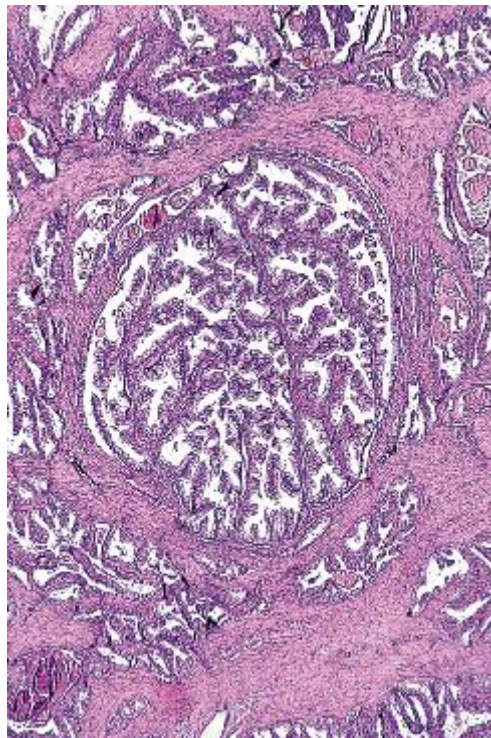


FIGURE 1.7 : NODULE D'HYPERTROPHIE BENIGNE PROSTATIQUE RICHE EN STRUCTURES GLANDULAIRES, ENTOURE D'UN STROMA DENSE.

## 1.2 PHYSIOPATHOLOGIE DE L'INFLAMMATION PROSTATIQUE, DE L'ADENOME PROSTATIQUE ET DE LA CANCEROGENESE

---

### *1.2.1 L'ADENOME DE PROSTATE*

---

L'hypertrophie bénigne de la prostate (HBP) est l'affection urologique la plus fréquente chez l'homme. Environ  $\frac{1}{4}$  des hommes après 50 ans,  $\frac{1}{3}$  des hommes après 60 ans et la moitié des hommes à partir de 80 ans vont être touchés par cette affection bénigne [9]. Cette affection touche essentiellement la zone transitionnelle et la zone centrale de la glande. Le cancer de la prostate et l'HBP sont considérés comme des maladies ayant une évolution chronique, avec un début précoce et une progression très lente. L'HBP commence comme un simple micronodule hyperplasique, évoluant vers un nodule macroscopique qui s'élargit graduellement pour devenir une entité clinique. Aucune relation moléculaire ou génétique n'a pu être établie entre l'HBP et le cancer de la prostate. Des études épidémiologiques montrent néanmoins que leur incidence et leur prévalence augmentent parallèlement avec l'âge et que ces deux pathologies sont hormono-dépendentes et associées à l'origine à une inflammation prostatique, qui pourrait représenter le dénominateur commun de ces deux maladies [10].

### *1.2.2 LA PROSTATITE CHRONIQUE*

---

L'inflammation chronique secondaire à des agents infectieux et à l'exposition à d'autres facteurs environnementaux sont impliqués dans les mécanismes de la pathogénèse cancéreuse. La convergence de données épidémiologiques, histopathologiques et moléculaires nous donne raisonnablement des arguments majeurs pour expliquer le rôle de l'inflammation prostatique dans la pathogénèse et la progression du cancer de la prostate (Figures n° 1.8 et 1.9) [11, 12].

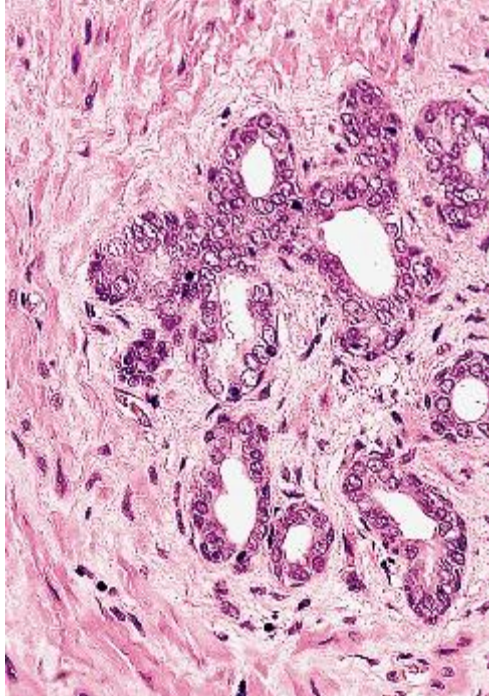


FIGURE 1.8 : DISTORSION DE PETITES GLANDES ETROITES LIEE A UNE ATROPHIE POST INFLAMMATOIRE. LES CONTOURS IRREGULIERS ET LES NOYAUX LARGES RESSEMBLENT EN APPARENCE A UN CANCER.



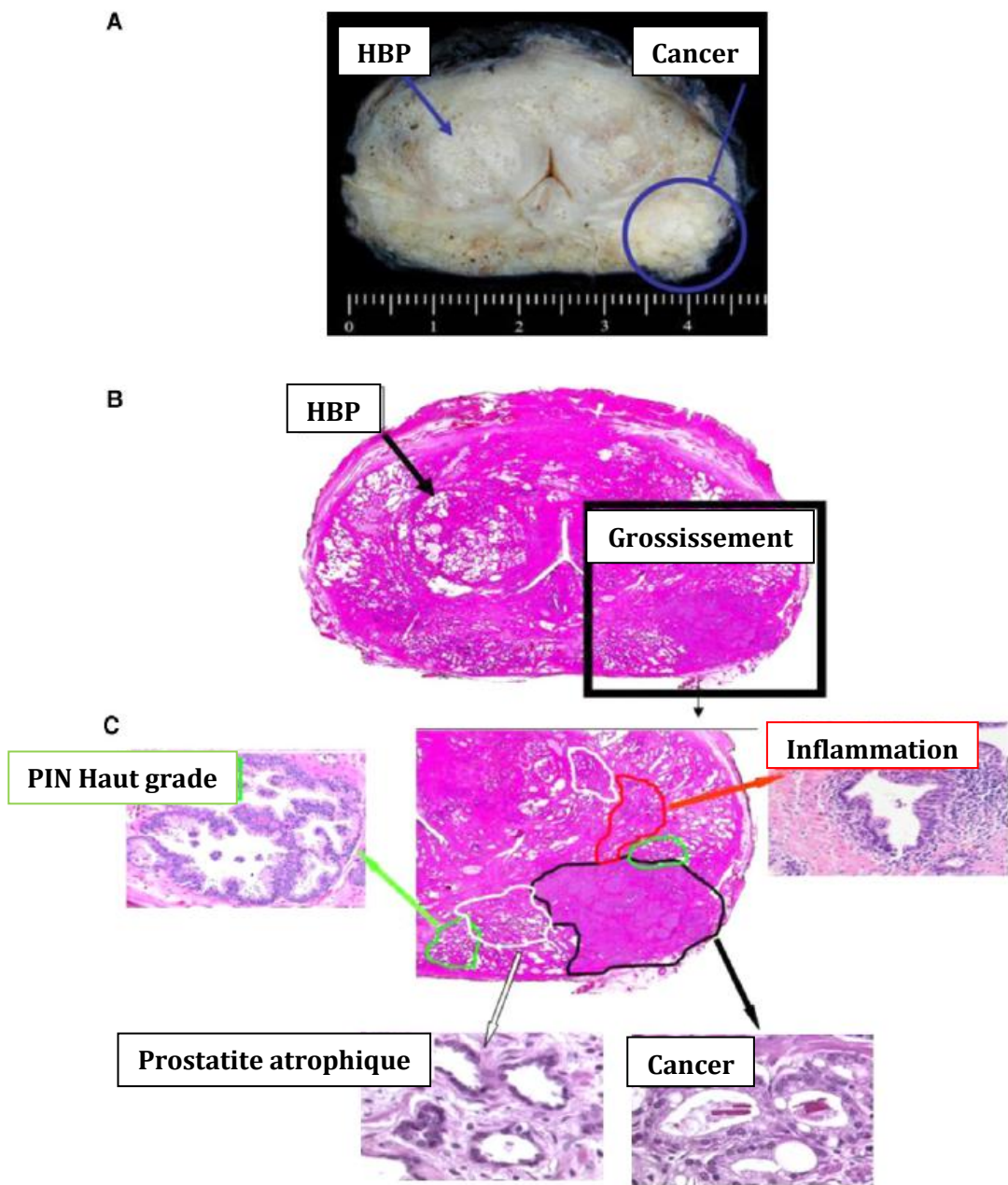


FIGURE 1.9 : COUPES MACROSCOPIQUE (A) ET MICROSCOPIQUES (B ET C) SUR UNE PIECE DE PROSTATECTOMIE RADICALE PERMETTANT DE METTRE EN EVIDENCE LA RELATION ETROITE ENTRE LES LESIONS INFLAMMATOIRES, LES LESIONS NEOPLASIQUES INTRA-EPITHELIALES ET LE CANCER DE LA PROSTATE.

### 1.3 BASES MOLECULAIRES DU METABOLISME TUMORAL

---

Les cellules néoplasiques ont la nécessité d'activer des voies spécifiques métaboliques afin de développer des structures sphéroïdes 3D et des tumeurs solides [13-15]. Des microrégions comportant un environnement hétérogène de cellules sont associées au développement d'une vascularisation anormale au sein de tumeurs malignes, qui consistent souvent de capillaires distendus avec des parois lâches et des flux lents, comparés avec la vascularisation régulière de tissus sains [16]. Malgré les efforts constants des cellules tumorales de recruter de nouveaux vaisseaux, il existe des gradients significatifs de facteurs critiques pour la croissance cellulaire tels que l'oxygène, le glucose, d'autres nutriments et des facteurs de croissance. L'hypoxie survient dans les cellules tumorales pouvant se situer jusqu'à 100 à 150  $\mu\text{m}$  à distance des vaisseaux sanguins les plus proches et tend à se diffuser dans les tumeurs solides présentant des foyers multiples. Le métabolisme anaérobie du glucose produit une source d'énergie importante pour les cellules tumorales situées dans des régions hypoxiques. La capacité des cellules tumorales à endurer une hypoxie profonde nous indique une forte possibilité d'adaptation aux conditions hypoxiques, ce qui représente une étape cruciale pour la progression tumorale.

Warburg et al. ont observé il y a plus de 80 ans que les cellules tumorales produisaient un niveau élevé d'acide lactique [17]. Les tumeurs qui utilisent le mécanisme de glycolyse pour produire leur propre énergie peuvent avoir un avantage de croissance par rapport aux tumeurs qui utilisent le cycle de l'acide Tricarboxylique [18, 19]. Au sein des thymocytes du rat, la glycolyse aérobie peut être un moyen de réduire le stress oxydatif durant les phases du cycle cellulaire et produire ainsi une prolifération cellulaire [20, 21]. La compréhension de la régulation du gène d'expression de l'enzyme

glycolytique émerge avec la caractérisation du gène promoteur de l'enzyme glycolytique.

La dernière enzyme impliquée dans la glycolyse, la lactate déshydrogénase A (LDH-A) est un facteur de croissance épidermale. Des taux élevés de LDH-A provoquent une production élevée d'acide lactique au sein des cellules tumorales, ce qui peut provoquer la mort cellulaire liée à une acidose. La capacité de réguler l'extrusion d'un proton peut être un facteur important de la survie des cellules tumorales. De tels facteurs micro-environnementaux peuvent être impliqués dans le développement de résistances des cellules tumorales aux thérapies conventionnelles.

---

## 1.4 BIOCHIMIE DE LA PROSTATE NORMALE ET DU CANCER DE LA PROSTATE

---

---

### 1.4.1 METABOLITES SECRETES PAR LA PROSTATE SAINE ET CANCEREUSE

---

Les cellules prostatiques épithéliales synthétisent et sécrètent d'importantes quantités de Citrate [22, 23]. Le contenu en Citrate est diminué au sein du cancer de la prostate, alors qu'il est augmenté au sein de l'hypertrophie bénigne de la prostate [23]. Costello et Franklin ont suggéré, à l'origine, que les concentrations de Citrate pourraient différer entre la zone périphérique et la glande centrale [22]. A la différence des sécrétions présentes dans les autres glandes et de celles des prostates provenant des autres espèces vivantes, les sécrétions prostatiques humaines contiennent de fortes concentrations de Citrate (24-130 mM) qui sont 240 à 1300 fois plus importantes que la concentration du plasma sanguin [22, 23]. Les cellules glandulaires prostatiques font preuve de processus mitochondrial et cytosolique uniques dans lesquels l'aspartate est

utilisé comme une source de C<sup>4</sup>- oxaloacétate et de glucose via l'oxydation du pyruvate, amenant à la production d'Acétyl-Coenzyme A qui permet la production du Citrate [22]. La complexité biochimique de la production et de la sécrétion du Citrate par la prostate a été décrite principalement à partir de modèles animaux de cancers de prostate (Figure n° 1.10) [22, 24].

Les polyamines naturelles, la Putrescine, la Spermidine et la Spermine jouent un rôle important dans la régulation de la prolifération cellulaire et la différenciation [25, 26]. Dans la prostate, la concentration élevée de Spermine présente dans le tissu prostatique (10-20 nM) peut être responsable de la croissance cellulaire lente des cellules cancéreuses, qui est caractéristique des cancers prostatiques [27]. La prolifération des cellules cancéreuses prostatiques nécessite une biosynthèse élevée de polyamines et des niveaux élevés de Putrescine et de Spermidine [28]. Il avait déjà été suggéré qu'une diminution des sécrétions de Spermidine et/ou une augmentation des sécrétions de Spermine pouvait indiquer un déplacement de cellules d'un état prolifératif à un état de différenciation élevé [29]. Par ailleurs, la Spermine semble être un marqueur de l'état fonctionnel sécrétoire de l'épithélium prostatique [26]. La production, le stockage et la sécrétion de PSA et de Citrate ont des propriétés métaboliques spécifiques du tissu prostatique [30]. Le PSA peut être mesuré à partir d'un prélèvement de sang veineux, alors que le Citrate et les autres métabolites prostatiques sont uniquement accessibles pour leur évaluation *in vivo* grâce à l'étude spectroscopique par résonance magnétique (SRM)[31].

---

#### *1.4.2 METABOLISME DU CITRATE DANS LA PROSTATE NORMALE*

---

La synthèse et l'oxydation du Citrate qui se font via le cycle de Krebs jouent un rôle central dans les voies du métabolisme intermédiaire des cellules aérobies. L'oxydation complète du glucose et de la graisse est réalisée grâce à la synthèse de Citrate et son oxydation via le cycle de Krebs. C'est grâce à la synthèse et l'oxydation du Citrate que les cellules génèrent environ 80% de leurs besoins essentiels énergétiques, par la production d'ATP. De plus, le cycle de Krebs et le renouvellement de ses métabolites intermédiaires sont à l'origine de la biosynthèse et de réactions de dégradation du métabolisme des amino-acides. La synthèse du Citrate fournit une source d'Acétyl-Coenzyme A, qui est requise pour la lipogénèse. Ainsi, la synthèse et l'oxydation du Citrate sont des éléments déterminants du métabolisme normal, des capacités fonctionnelles, de croissance, de reproduction et de survie des cellules aérobies d'origine mammalienne.

Les fonctions majeures de la glande prostatique de l'homme comportent des capacités majeures d'accumulation et de sécrétion de fortes concentrations de Citrate et de Zinc (Tableau n°1). Ces fonctions sont associées de manière spécifique à l'épithélium glandulaire de la zone périphérique. A l'inverse, les cellules glandulaires de la zone centrale n'accumulent pas de Zinc participant à l'oxydation du Citrate.

	<b>Citrate</b>	<b>Zinc</b>
	<b>(nmol/g)</b>	<b>(µg/g)</b>
Normal (mélange de tissus)	8000	209
Normal (Zone centrale)	4000	-
Normal (Zone périphérique)	13000	-
HBP	8000-15000	589
Cancer prostatique (tissu mélangé)	1000-2000	55
Cancer prostatique	1000-2000	55
Autres tissus mous	150-450	30
Plasma sanguin	90-110	1
Fluides prostatiques	40000-150000	590

TABLEAU 1 : CONCENTRATIONS DE ZINC ET DE CITRATE DANS DIFFERENTS TISSUS (ADAPTE DE COSTELLO ET FRANKLIN [32]).

---

### *1.4.3 METABOLISME DU CITRATE ET CANCEROGENESE*

---

Les modifications des niveaux de Citrate et de Zinc sont les anomalies qui présentent actuellement dans la littérature un rationnel fort pour expliquer les hypothèses de la cancérogénèse prostatique, permettant ainsi de différencier le cancer de la prostate saine et de la prostate hypertrophique [32]. D'un point de vue conceptuel, il semble évident que la transformation maligne implique et requiert une transformation métabolique de l'accumulation de Zinc et de la production de Citrate dans les cellules épithéliales non cancéreuses vers une oxydation du Citrate, présente dans les cellules cancéreuses qui prévient l'accumulation de Zinc. A l'exception des voies métaboliques du Citrate qui sont bien décrites, les autres voies métaboliques de la prostate restent encore mal identifiées (Figure n°1.10).

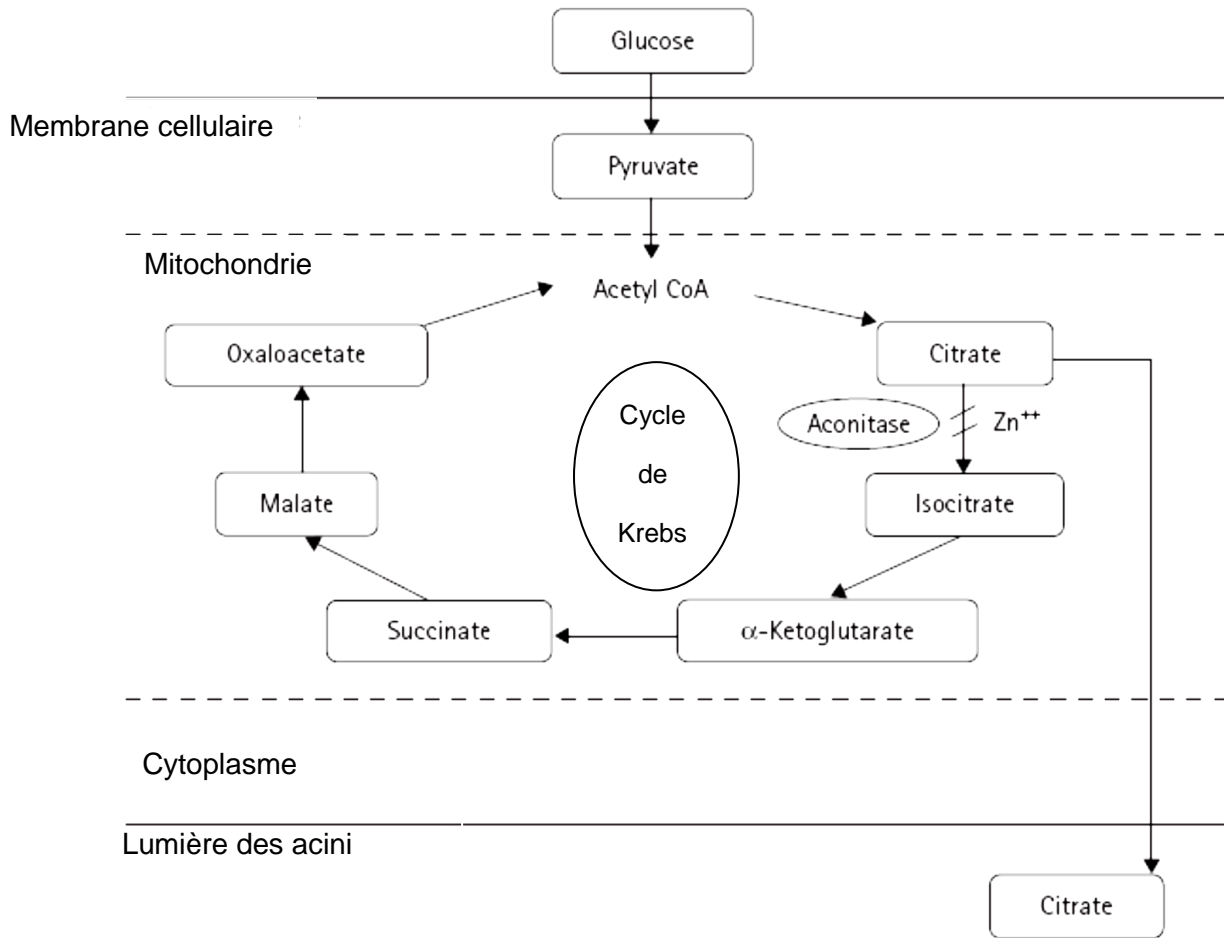


FIGURE 1.10 : VOIES DE PRODUCTION ET DE TRANSFORMATION DU CITRATE DANS LES CELLULES EPITHELIALES PROSTATIQUES.

La diminution du Citrate dans le cancer de la prostate est étroitement liée avec les modifications des niveaux de Zinc, qui sont extrêmement élevés dans les cellules épithéliales prostatiques saines [33, 34]. Dans les cellules épithéliales prostatiques saines, la présence en quantités élevées de Zinc inhibe l'enzyme Aconitase qui empêche l'oxydation du Citrate dans le cycle de Krebs [33, 34]. Costello et Franklin ont montré que ces niveaux élevés de Zinc sont principalement en relation avec une expression élevée de transporteurs du Zinc sur la membrane appelés ZIP-1 [35]. L'expression de ZIP-1 et les niveaux de Zinc sont réduits considérablement dans le cancer de la prostate



et les cellules épithéliales malignes. Il est apparu évident que la perte de la capacité de retenir le Zinc est un facteur important dans le développement et la progression du cancer de la prostate (Figure n° 1.11). Il est également admis que la transformation des cellules épithéliales prostatiques vers des cellules oxydant le Citrate augmente la capacité de production d'énergie qui est essentielle aux processus tumoral et métastatique [36].

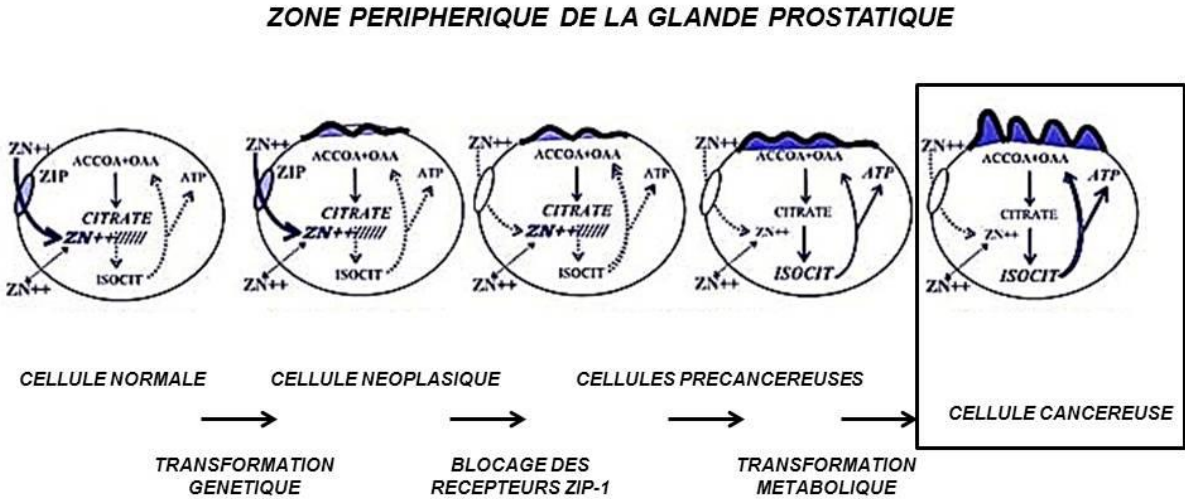


FIGURE 1.11 : INTERACTIONS DU ZINC ET DU CITRATE DANS LA CANCEROGENESE (ADAPTE DE COSTELLO ET FRANKLIN[32]).

---

#### 1.4.4 METABOLISME DES COMPOSES A BASE DE CHOLINE

---

L'élévation des métabolites contenant de la Choline (Phosphocholine, Glycérophosphocholine et Choline libre) et la sur-expression ou sous-expression des enzymes clés de la synthèse des phospholipides membranaires et leur dégradation via la Choline kinase et des phospholipases ont été associées avec la présence, la progression et la réponse thérapeutique d'une large variété de cancers chez l'homme, dont le cancer de la prostate [37-39].

Des études *ex vivo* utilisant la SRM avec une technique HR-MAS (High Resolution Magic Angle Spinning) ont permis de confirmer ces données sur des prélèvements humains prostatiques. Des niveaux élevés de composants à base d'Ethanolamine et de Choline ont été détectés en utilisant cette technique. Un niveau élevé de Choline était le composant le plus robuste pour prédire la présence d'un cancer de prostate [40].

---

#### 1.4.5 METABOLISME DES POLYAMINES

---

Les cellules épithéliales prostatiques contiennent aussi des concentrations élevées de Polyamines, particulièrement la Spermine [38, 41, 42]. De manière similaire au Citrate, les Polyamines sont réduits fortement dans le cancer de la prostate et cette réduction est associée à des modifications significatives de l'expression de gènes régulateurs du métabolisme des Polyamines [38, 41]. L'Ornithine décarboxylase catalyse la première étape de synthèse de la spermine et se retrouve surexprimée dans le cancer de la prostate [41]. La Spermidine et la Spermine sont impliquées dans une large variété de processus physiologiques en relation avec la prolifération cellulaire [27]. Les Polyamines exercent également des effets divers sur la synthèse de protéines et agissent

comme des inhibiteurs de nombreuses enzymes incluant plusieurs kinases [27]. Cependant, comme pour le Citrate, de fortes concentrations de Spermine sont retrouvées dans les canaux prostatiques et la diminution de la Spermine pourrait également être en relation avec la perte de la morphologie canalaire en présence d'une tumeur cancéreuse prostatique ou une réduction de la sécrétion des Polyamines dans le cancer de la prostate [43].

---

#### 1.4.6 METABOLISME DU LACTATE

---

Les mesures par résonance magnétique *in vivo* du seuil de lactate, de l'absorption du glucose marqué au  $^{13}\text{C}$  et du taux de glycolyse, ainsi que la perfusion sanguine dans les tissus tumoraux chez l'animal et des cancers chez l'homme reflètent des états physiologiques de régulation des transporteurs du glucose, des enzymes glycolytiques, de l'angiogénèse tumorale via la voie HIF-1 qui sont tous impliqués dans le processus de prolifération maligne de la tumeur [44]. La capacité de glycolyse des tumeurs mesurée par la production de lactate, quand normalisée en fonction de l' $\text{O}_2$  disponible, est proportionnelle au taux de croissance tumorale. Une production de lactate élevée dans des tumeurs à croissance rapide provient d'une activité oxydative réduite au niveau mitochondrial liée à une capacité glycolytique à utiliser le Pyruvate. Les cellules tumorales qui croissent le plus rapidement ont la capacité d'utiliser bien plus de glucose que leur tissu d'origine.

Il est important d'apprécier cependant que même pour des cultures de cellules tumorales à croissance rapide, la phosphorylation oxydative d'origine mitochondriale représente toujours la source principale d'ATP. Les cellules qui ont poussé sur des

sources à base de carbohydrate (qui évitent l'étape de l'hexokinase) produisent bien moins de lactate que les cellules qui ont poussé sur une source de glucose. Les cellules qui ont poussé dans le glucose en culture peuvent obtenir au moins 50% de leur ATP à partir de la glycolyse, alors que les cellules qui ont poussé sur les autres sources à base de carbohydrate ont moins de 10-20% de leur ATP qui provient de la glycolyse et quasiment 90% provenant de la phosphorylation oxydative d'origine mitochondriale en présence de 20% d'O<sub>2</sub>.

---

## 1.5 L'ADENOCARCINOME DE LA PROSTATE

---

---

### 1.5.1. INCIDENCE

---

Le cancer de la prostate est la tumeur cancéreuse la plus fréquente chez l'homme (214 cas pour 100 000 hommes), dépassant l'incidence des cancers du côlon et du poumon [45]. Le cancer de la prostate affecte principalement les hommes âgés et donc représente un problème majeur de santé publique dans les pays développés. Le cancer de la prostate représente environ 15% des tumeurs cancéreuses chez l'homme dans les pays développés comparés aux 4% observés dans les pays en voie de développement [46].

---

### 1.5.2 HISTOIRE NATURELLE

---

A son origine, le cancer de la prostate se présente sous la forme d'un micro-foyer de carcinome à l'intérieur de la glande dont la croissance et la progression sont extrêmement lents (Figure n° 1.12). Approximativement 70% des cancers surviennent dans la zone périphérique, 20% surviennent dans la zone de transition et 10% surviennent dans la zone centrale.

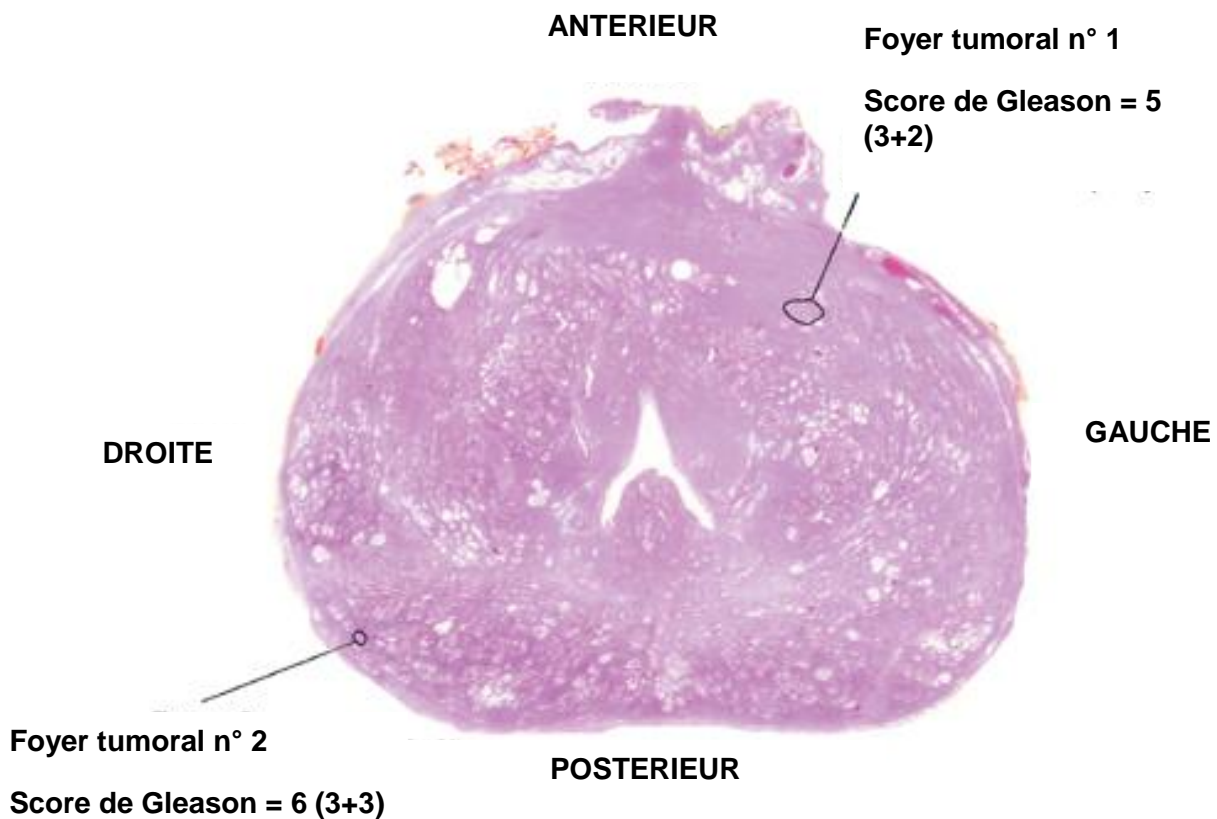


FIGURE 1.12 : PIECE DE PROSTATECTOMIE (COUPE AXIALE) MONTRANT 2 FOYERS MICROSCOPIQUES CANCEREUX TEMOIGNANT D'UNE MALADIE CANCEREUSE DEBUTANTE.

Quand l'adénocarcinome de prostate a été diagnostiqué par une série de biopsies, il est important de pouvoir essayer de déterminer si le cancer a pu s'étendre au-delà de la capsule ou s'il est métastasé car le pronostic et les options thérapeutiques à proposer diffèrent entre une maladie cancéreuse confinée à l'organe et une maladie localement avancée (Stade II vs. III). Une maladie cancéreuse confinée à l'organe ou un cancer avec une extension extra-capsulaire minimale peut être traitée à visée curative par prostatectomie radicale, par radiothérapie externe ou par curiethérapie [47]. Dès lors que le cancer s'est propagé au-delà des limites de la glande prostatique, la maladie est dite « localement avancée » et une combinaison thérapeutique comportant une radiothérapie externe et une hormonothérapie est souvent préférée [48].

---

### *1.5.3 FACTEURS DE RISQUE*

---

Les facteurs de risque de développer un cancer de la prostate sont établis : l'âge, l'origine ethnique et l'hérédité [49].

---

### *1.5.4 CLASSIFICATION TNM*

---

La classification TNM établie en 2009 par l'Union Internationale Contre le Cancer est utilisée par la communauté urologique et oncologique pour la stadification de cette maladie cancéreuse (Tableau n° 2).

Stade TNM 2009	Description
<b>Tx</b>	La tumeur primitive ne peut être évaluée
<b>T0</b>	Pas de tumeur primitive évidente
<b>T1</b>	<b>Tumeur infra-clinique ou non palpable ou non visible par l'imagerie</b>
<b>T1a</b>	Tumeur découverte fortuitement sur copeaux de résection ( $\leq 5\%$ )
<b>T1b</b>	Tumeur découverte fortuitement sur copeaux de résection ( $> 5\%$ )
<b>T1c</b>	Tumeur identifiée par des biopsies prostatiques
<b>T2</b>	<b>Tumeur palpable confinée à l'intérieur de la glande</b>
<b>T2a</b>	Tumeur envahissant la moitié ou moins d'un lobe
<b>T2b</b>	Tumeur envahissant plus de la moitié d'un lobe
<b>T2c</b>	Tumeur envahissant les 2 lobes
<b>T3</b>	<b>Tumeur s'étendant au-delà de la capsule</b>
<b>T3a</b>	Extension extra-capsulaire
<b>T3b</b>	Extension aux vésicules séminales
<b>T4</b>	<b>Tumeur envahissant les structures de voisinage autres que les vésicules séminales</b>

TABLEAU 2 : CLASSIFICATION TNM SELON L'UNION INTERNATIONALE CONTRE LE CANCER (2009).

---


### *1.5.5 LE SCORE DE GLEASON*

---

L'utilisation du score de Gleason est recommandée pour grader l'agressivité du cancer de prostate (Figure n° 1.13) [47]. Un consensus international s'est établi pour accepter le score de Gleason (modifié) détecté sur des biopsies prostatiques comme étant représenté par la somme de 2 grades (1+2) où :

1. Le grade établi par Gleason et al. [50] dans la tumeur principale, la plus étendue
2. Le grade le plus élevé, quel que soit son étendue. (La règle des 5% doit être abandonnée [47]).



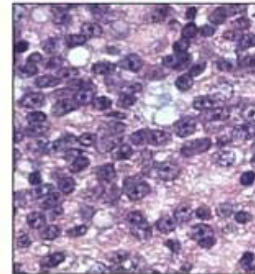
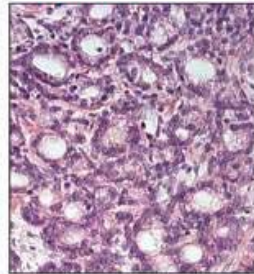
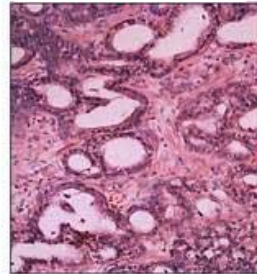
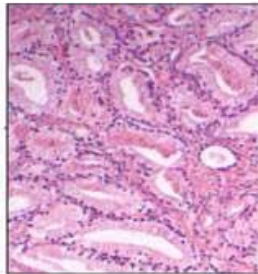


**GRADE 2**

**GRADE 3**

**GRADE 4**

**GRADE 5**



**Agressivité tumorale croissante**

FIGURE 1.13 : GRADE DE GLEASON : LE SCORE DOIT ADDITIONNER 2 GRADES (CELUI ETANT LE PLUS REPRESENTE SUIVI DE CELUI ETAIT LE PLUS AGGRESSIF).

Sur pièce de prostatectomie, le même score doit être établi. La présence du 3<sup>e</sup> grade observé et l'approximation du volume de tumeur qu'il représente devrait également être rapportée.

---

#### *1.5.6 BIOPSIES PROSTATIQUES*

---

Le bilan minimum requis au diagnostic pour l'évaluation de la prise en charge de la maladie requiert 3 tests :

- Le toucher rectal
- Le dosage du PSA sérique
- Des biopsies échoguidées par voie transrectales.

Les biopsies en sextant sont acceptées de manière consensuelle par la communauté urologique pour établir le stade et estimer le volume tumoral. Les biopsies étant échoguidées, elles peuvent être réalisées et orientées par la présence d'un nodule ou d'une zone hypoéchogène. Néanmoins, seulement 20% de ces biopsies retrouvent des cellules néoplasiques [51].

---

#### *1.5.7 PSA*

---

Le PSA est caractérisé par une faible spécificité. Le « Prostate Cancer Prevention Trial » a montré qu'il n'existait aucune valeur de PSA permettant de distinguer une maladie prostatique bénigne d'un cancer de la prostate [52].

## 1.6 FACTEURS PRONOSTIQUES DE L'ADENOCARCINOME DE LA PROSTATE

---

### 1.6.1 FACTEURS CLINIQUES

---

Les données du TR, surtout pour les tumeurs localement avancées (T3) et l'obésité, sont associées à un risque évolutif majoré après traitement local [53].

### 1.6.2 FACTEURS BIOLOGIQUES

---

La valeur du PSA initial et la cinétique du PSA (vélocité et temps de doublement) sont des facteurs indépendants de l'évolution de la maladie. Une hypotestostéronémie est également un facteur indépendant de récurrence. La testostéronémie n'est pas recommandée en routine en dehors de situation thérapeutique particulière (manipulations hormonales en phase métastatique) et pour vérifier la bonne adhésion au traitement hormonal. Le nadir du PSA < 0,5 ng/ml après radiothérapie ou curiethérapie est un facteur de bon pronostic [54-60].

### 1.6.3 FACTEURS ANATOMO-PATHOLOGIQUES

---

Le score de Gleason > 7 et la présence dominante de grade 4 ou 5 comme le pourcentage de tissu tumoral sur les biopsies sont des facteurs prédictifs de la récurrence biologique. L'analyse de la pièce de prostatectomie totale et des ganglions fournit des éléments pronostiques utiles pour la gestion du risque de récurrence et la proposition d'éventuels traitements complémentaires [61-64].

Il est à noter également que le risque de mortalité spécifique est accru lorsque les trois facteurs de risque (PSA, stade clinique et score de Gleason biopsique) sont associés [58].

---

#### *1.6.4 CLASSIFICATION PRONOSTIQUE DE D'AMICO*

---

Différentes techniques sont utilisées pour la stadification du cancer de la prostate, incluant le toucher rectal, le dosage du PSA, l'évaluation du score de Gleason biopsique et le pourcentage de biopsies envahies. En raison des limitations bien connues et bien documentées de chacun de ces moyens de stadification, ils sont souvent combinés afin d'établir leur pronostic.

Une des classifications pronostiques la plus largement utilisée dans la communauté urologique et oncologique est celle établie par d'Amico et al. (Tableau n° 3). Cette classification a permis sur la base de critères préthérapeutiques (TNM, PSA et score de Gleason biopsique) de prédire quels patients avaient un risque faible, un risque intermédiaire ou un risque élevé de rechute du PSA après chirurgie, radiothérapie externe ou curiethérapie [1].

	Bon pronostic	Pronostic intermédiaire	Mauvais pronostic
<b>TNM (UICC 2009)</b>	≤ T2a	T2b	≥ T2c
<b>Score de Gleason</b>	≤ 6	7	≥ 8
<b>PSA</b>	≤ 10 ng/ml	11 – 19 ng/ml	≥ 20 ng/ml
<b>Recommandations thérapeutiques</b>	<ol style="list-style-type: none"> <li>1. Chirurgie</li> <li>2. Radiothérapie</li> <li>3. Curie I<sup>125</sup></li> </ol>	<ol style="list-style-type: none"> <li>1. Chirurgie +/- radiothérapie postopératoire</li> <li>2. Radiothérapie + hormonothérapie de 6 mois</li> <li>3. Radiothérapie exclusive avec escalade de dose</li> </ol>	Radiothérapie exclusive avec une hormonothérapie de 3 ans

TABLEAU 3 : RECOMMANDATIONS THERAPEUTIQUES EN FONCTION DE LA CLASSIFICATION DECRITE PAR D'AMICO ET AL. [1]

## 1.7 RADIOTHERAPIE DE L'ADENOCARCINOME DE LA PROSTATE

La radiothérapie externe utilisée depuis longtemps dans le traitement du cancer de la prostate a vu, depuis 20 ans, ses indications confortées grâce aux nouvelles générations d'accélérateurs linéaires, à l'utilisation d'une imagerie performante et à la dosimétrie tridimensionnelle.

---

### *1.7.1 TECHNIQUE*

---

La radiothérapie doit utiliser une technique conformationnelle tridimensionnelle ou une technique de radiothérapie en modulation d'intensité : elle doit faire appel à des photons de haute énergie, à un accélérateur linéaire (6 MV) et à un repérage du volume cible et des organes critiques par un scanner préalable [65].

Les techniques de radiothérapie avec modulation d'intensité (RCMI) nécessitent des appareils spécifiques ou des accélérateurs linéaires équipés de collimateurs multilames de dernière génération et de logiciels spécifiques.

La radiothérapie guidée par l'image est conseillée en cas d'augmentation de dose > 76-78Gy [66]. Toutes ces améliorations techniques permettent de réduire la toxicité tardive par rapport à la radiothérapie conventionnelle à dose équivalente et d'augmenter la dose délivrée à la tumeur sans augmenter significativement la toxicité [67].

L'assurance-qualité joue un rôle majeur et doit impliquer l'investissement de tous les professionnels pour le positionnement, la contention du patient, la planification, la réalisation du traitement avec des contrôles fréquents et réguliers des faisceaux d'irradiation.

---

### *1.7.2 DOSES*

---

Plusieurs essais ont comparé les effets d'une augmentation de dose (74 à 80 Gy) réalisée par photons, protons ou curiethérapie à une dose conventionnelle (65-70 Gy) délivrée selon un fractionnement conventionnel (1,8-2,0 Gy/fraction) [68, 69]. Une amélioration significative du contrôle local ou de la survie sans récurrence clinique est rapportée. L'analyse à long terme de l'essai de phase III mené au sein du M.D. Anderson Cancer Center montre un impact sur le taux de décès par cancer de prostate de la

radiothérapie avec une dose élevée (78Gy) [70]. Une analyse poolée de tous les patients ayant été traités par radiothérapie exclusive dans les essais de phase III du RTOG a montré un impact significatif sur la survie globale de l'escalade de dose [71].

---

### *1.7.3 VOLUMES D'IRRADIATION*

---

Le volume initial comprend la loge prostatique dans son ensemble avec au moins pour la première partie du traitement le tiers interne des vésicules séminales. Concernant la nécessité d'y associer une irradiation des aires ganglionnaires, deux essais randomisés ont montré des résultats discordants : l'essai 94-13 du RTOG a montré qu'en association avec un traitement hormonal néo-adjuvant, l'irradiation étendue aux aires ganglionnaires pelviennes apporte un bénéfice en termes de contrôle biochimique (Figure n° 1.14) [72]. En revanche, il n'y a pas de différence de résultats entre ces deux champs d'irradiation lorsque l'hormonothérapie est adjuvante, comme dans l'étude GETUG 01 [72, 73].

Les patients inclus dans l'étude GETUG 01 avaient néanmoins un risque d'envahissement ganglionnaire plus faible.

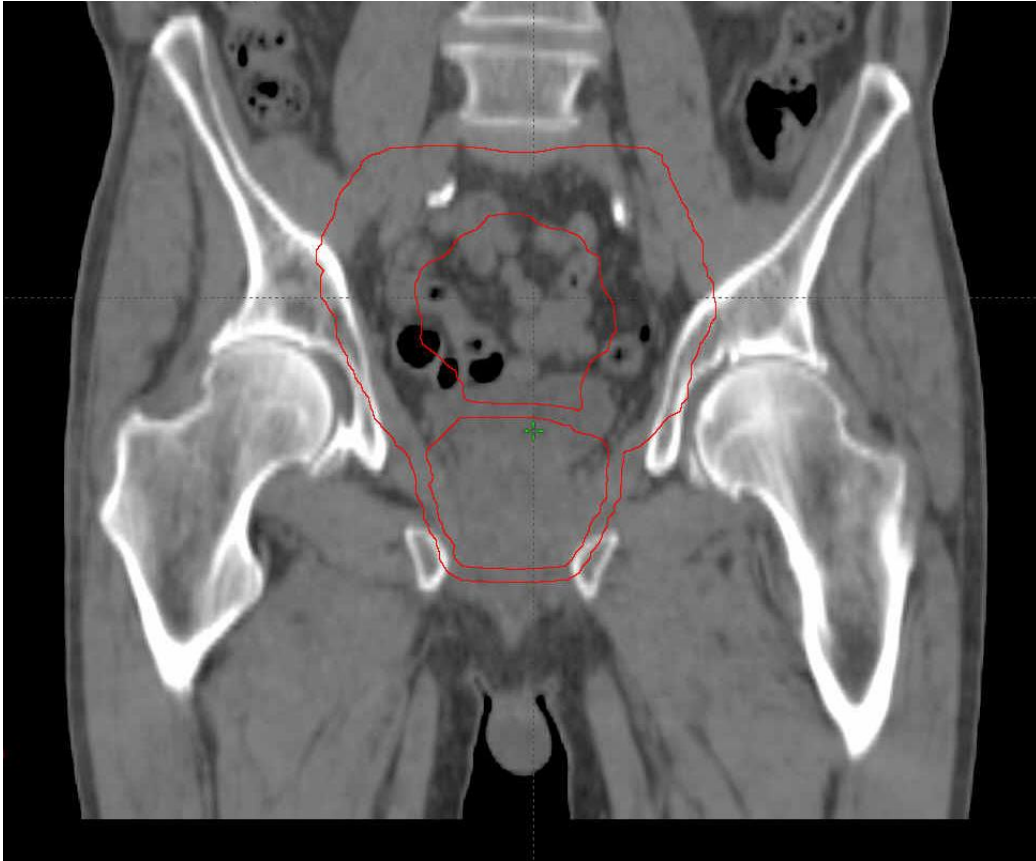


FIGURE 1.14 : VOLUMES D'IRRADIATION D'UN PATIENT A HAUT RISQUE DE RECHUTE BIOCHIMIQUE (COUPE CORONALE, A PARTIR DU SCANNER DE PLANIFICATION).

---

#### *1.7.4 CONTRE-INDICATIONS*

---

Une irradiation pelvienne antérieure, une maladie inflammatoire rectale active constituent des contre-indications à la radiothérapie externe.

L'existence de symptômes obstructifs urinaires sévères augmente le risque de rétention vésicale pendant la radiothérapie et de complications ultérieures.

Après résection trans-urétrale, la radiothérapie doit être différée de 6 à 8 semaines pour réduire le risque de complication urinaire et notamment de sténose urétrale.



La présence de prothèse de hanche (en particulier bilatérale) ne constitue pas une contre-indication à la radiothérapie mais nécessite des techniques et une dosimétrie adaptée.

---

## 1.8 HORMONOTHERAPIE ASSOCIEE A LA RADIOTHERAPIE

---

---

### 1.8.1 HORMONOTHERAPIE NEO-ADJUVANTE ET CONCOMITANTE COURTE

---

Plusieurs essais thérapeutiques randomisés ont montré qu'une hormonothérapie courte néo-adjuvante et concomitante (6 mois) avec un analogue de la LHRH associée à une radiothérapie apportait un bénéfice en survie sans récurrence biologique par rapport à une radiothérapie exclusive à dose conventionnelle [74-76]. Un essai randomisé a montré qu'une hormonothérapie courte (6 mois) associée à une irradiation prostatique de 70 Gy améliorerait la survie des patients du groupe intermédiaire par rapport à une radiothérapie exclusive à dose conventionnelle de 70 Gy [77]. Le bénéfice d'une hormonothérapie courte première est plus important pour les tumeurs de faible agressivité biologique, de faible volume tumoral et pour des patients sans facteur de morbidité associée [78].

---

### 1.8.2 ASSOCIATION RADIOTHERAPIE ET HORMONOTHERAPIE LONGUE

---

L'association d'une hormonothérapie à une radiothérapie est le traitement de référence des tumeurs localement avancées lorsque l'espérance de vie des patients est supérieure à 5 ans.

Dans les études de phase III avec radiothérapie conformationnelle, le rôle favorable d'une hormonothérapie adjuvante est confirmé par une augmentation de la survie

spécifique, de la survie sans métastase, de la survie sans progression et du contrôle local : le gain pour la survie globale est de +10 à 15 % pour des traitements hormonaux > 2 ans [79-85]. La durée de l'androgéno-suppression doit être mise en balance avec les effets secondaires en tenant compte des facteurs de co-morbidité associée et de l'espérance de vie du patient.

De façon parallèle, une hormono-radiothérapie prostatique améliore la survie sans progression clinique et biologique des cancers localement avancés par rapport à une hormonothérapie [86].

---

### 1.9 CURIETHERAPIE INTERSTITIELLE

---

La curiethérapie interstitielle de prostate consiste en la mise en place d'un radio-élément par voie trans-périnéale sous contrôle échographique endorectal, sous anesthésie générale préférentiellement (Figure n° 1.15).

Il s'agit le plus souvent de l'implantation permanente de grains d'Iode125, plus rarement d'une curiethérapie interstitielle à haut débit de dose par Iridium192.

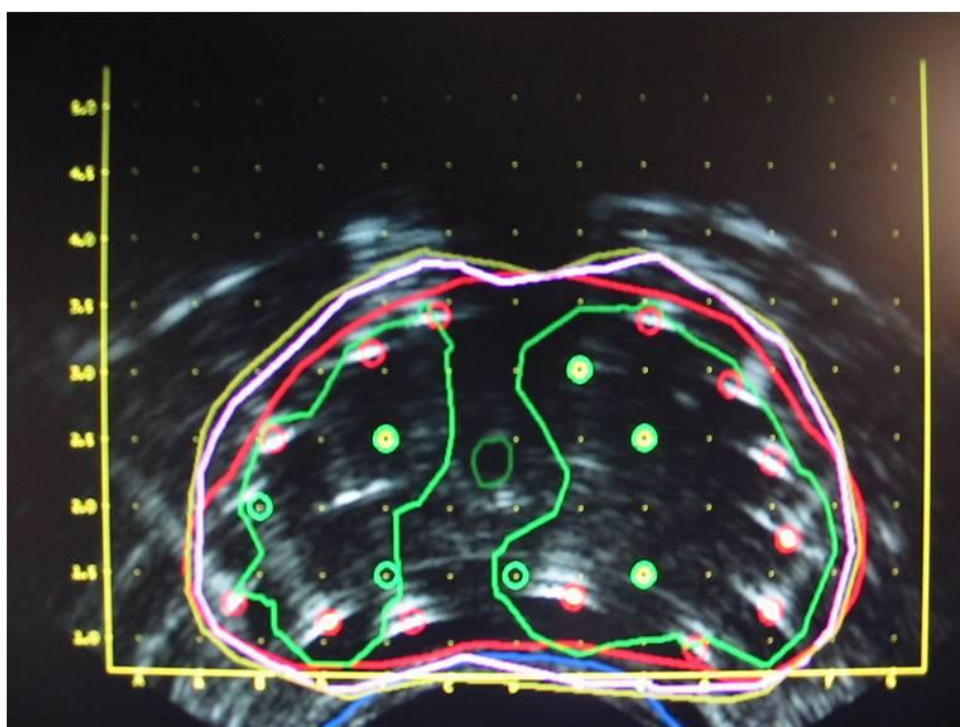


FIGURE 1.15 : COUPE AXIALE ECHOGRAPHIQUE 2D APRES MISE EN PLACE DES AIGUILLES AVEC DOSIMETRIE PER-OPERATOIRE  
(CONTOUR ROUGE : CONTOUR PROSTATIQUE ECHOGRAPHIQUE ; LIGNE ROSE : ISODOSE 160GY).

Les indications strictes correspondent au groupe à faible risque de d'Amico : stade T1c-T2a, Score de Gleason < 7, PSA < 10 ng/ml.

La curiethérapie peut cependant être proposée si un seul facteur divergeant existe (soit un  $10 < \text{PSA} < 15$  ng/ml, soit la présence de grade 4 minoritaire en faible pourcentage) et sous couvert d'une IRM prostatique ne montrant pas d'extension extra-prostatique.

Pour mieux sélectionner les indications, il convient également de tenir compte du nombre de biopsies positives, du pourcentage de biopsies positives (< 50 % et pour certains < 33 %) et de l'imagerie par IRM qui permet de confirmer le stade et l'éligibilité (volume prostatique) [87, 88].

Il n'y a pas de recommandation en fonction de l'âge, mais une espérance de vie de 10 ans est pertinente.

Certains critères peuvent constituer des contre-indications à la technique : un volume prostatique > 50 cc, l'existence d'un lobe médian, un antécédent de résection endoscopique de prostate, des troubles mictionnels préexistants.

La qualité de la dosimétrie (dose reçue par la prostate) apparaît comme un facteur pronostique important [89].

Pour le groupe de patients de risque faible, la survie sans rechute biologique à 10 ans varie entre 85 et 95 % [89-92]. Pour les patients de risque intermédiaire (Gleason 7 ou PSA > 10-15 ou T2b-T2c), en association avec une radiothérapie externe, l'augmentation de dose peut être réalisée soit par implants permanents d'Iode125 soit par curiethérapie à haut débit de dose (Iridium192) [91, 93-95].

---

## 1.10 EVALUATION DE LA REPONSE THERAPEUTIQUE

---

---

### 1.10.1 PLACE DU PSA

---

Les premières investigations pour rechercher des antigènes spécifiques sécrétés par le tissu prostatique ont été conduites par Ablin et al. en 1970 [96, 97]. D'autres investigateurs ont mis en évidence parallèlement la présence d'antigènes prostatiques dans le plasma séminal [98-100]. En 1979, Wang et al. ont isolé et purifié un antigène dont l'origine prostatique était très spécifique, appelé « Prostate Specific Antigen » ou PSA [101]. Le PSA est une sérine protéase de 33 kilodaltons sécrétée par l'épithélium prostatique et les cellules épithéliales des glandes périurétrales. Sa fonction est liée à la

liquéfaction du coagulum séminal pour permettre la libération et la mobilisation des spermatozoïdes.

Le PSA est rapidement devenu un marqueur de dépistage du cancer de la prostate utilisé en routine à partir du milieu des années 80. Plusieurs observations cliniques ont servi à définir le rôle clinique du PSA :

- il a été observé une baisse du PSA sérique après mise en route d'une hormonothérapie qui semblait corrélée à l'efficacité thérapeutique
- une élévation du PSA après traitement semble précéder une récurrence clinique du cancer de la prostate
- après prostatectomie radicale, le PSA doit être indétectable, sinon il traduit la persistance de maladie dans l'organisme [102, 103].

Après radiothérapie, la place du PSA pour évaluer la réponse est mal définie et alimente de nombreuses controverses. Quand la prostate n'est pas enlevée, il peut persister une sécrétion résiduelle de PSA par le tissu prostatique sain, en l'absence d'hormonothérapie.

Classiquement, après une irradiation, le PSA chute lentement et progressivement et peut atteindre son nadir (valeur la plus basse observée après traitement), parfois 2 à 5 ans après radiothérapie externe [104, 105].

---

### 1.10.2 EFFET « REBOND »

---

Durant cette période, le PSA oscille et ses fluctuations peuvent parfois inquiéter le patient et le médecin quand elles prennent la forme d'un effet « rebond » [106].

L'effet « rebond » est une augmentation transitoire du PSA, qui peut survenir 12 à 24 mois en moyenne, après la fin d'une irradiation, dans 20 à 40% des cas et atteindre des valeurs maximales de PSA de 10 ng/mL [107, 108]. Après radiothérapie, ce nadir peut ne survenir que tardivement (après 2 ans). Après curiethérapie, 5 à 6 ans sont nécessaires pour que 90 % des patients atteignent le nadir et il peut exister des effets rebonds pendant 2 à 3 ans [92].

Distinguer un effet rebond d'une récurrence, même s'il semble exister des profils différents, est difficile [109, 110].

Après radiothérapie externe, plusieurs groupes ont montré un effet délétère de ce rebond dont une analyse poolée rétrospective conduite par le Radiation Therapy Oncology Group (RTOG) qui a montré un impact délétère significatif de ce rebond sur la survie sans maladie [108, 111].

Après curiethérapie externe, la littérature reste très controversée. Ce rebond a souvent été associé à des facteurs cliniques (hommes jeunes, volume prostatique important) et/ou à des facteurs dosimétriques (zones de surdosages importantes, appelées « points chauds ») [112-114]. Plus récemment, deux études cliniques comportant des effectifs significatifs ont montré, à l'inverse de la radiothérapie externe, un impact positif sur la survie sans rechute biochimique et la survie spécifique de l'effet « rebond » du PSA après curiethérapie [115, 116].

Le groupe du Princess Margaret Hospital à Toronto a récemment montré que la SRM réalisée au moment d'un effet « rebond » du PSA pourrait identifier les rebonds bénins et distinguer les rechutes locales [117].

---

### *1.10.3 QUELLE VALEUR DU NADIR DU PSA ?*

---

Plusieurs valeurs de nadir du PSA ont été suggérées dans la littérature pour prédire les résultats à long terme et les risques de rechutes biochimiques à 5 ans. Dans une analyse multicentrique américaine, il a été montré qu'un nadir du PSA > 0.5ng/mL après radiothérapie était significativement associé à un risque plus élevé de rechutes biochimiques à 5 ans après radiothérapie externe ou curiethérapie ainsi qu'un risque plus élevé d'apparition de métastases après radiothérapie externe [89, 118].

Les critères de Phoenix (valeur la plus basse obtenue après traitement (nadir) + 2 ng/ml) sont aujourd'hui définitivement validés et utilisés dans le monde entier pour définir la récurrence biologique après irradiation externe [119-121].

Néanmoins, le temps avant l'installation du nadir du PSA, la cinétique du PSA dans la première année après radiothérapie externe et/ou curiethérapie, sont des éléments actuellement à prendre en considération pour essayer d'évaluer plus précocement la réponse « biochimique » à une irradiation, avec un impact observé de ces critères sur la survie sans rechute biochimique, sur l'apparition de métastases à distance et sur la survie globale [95, 122-126].

Ces derniers éléments sont importants pour dépister précocement et identifier les patients qui pourraient présenter une rechute locale pure, dans un contexte de thérapies de rattrapage. Le PSA étant insuffisant pour détecter une rechute locale précoce et la

différencier d'une rechute à distance ou diffuse, l'utilisation de l'IRM couplée à la SRM et l'utilisation des biopsies de prostate après radiothérapie prennent une place de plus en plus importante, actuellement [127-129].

---

#### *1.10.4 PLACE DES BIOPSIES*

---

Les biopsies systématiques, aléatoires, réalisées en sextant et guidées par une échographie transrectale sont actuellement la méthode diagnostique de référence pour établir le diagnostic histologique du cancer de la prostate [47]. Cependant, l'échantillonnage aléatoire réalisé par les biopsies en sextant peut ainsi méconnaître la présence de cancer dans 30% des cas [130]. Comparées à la prostatectomie, les biopsies ont une VPP de 83% et une VPN de 36% [131].

Après radiothérapie externe ou curiethérapie, le pourcentage de biopsies positives retrouvant la persistance ou des rechutes cancéreuses intra-prostatiques varie entre 20 et 40% [123, 128, 132-135].

Après une irradiation, plusieurs phénomènes histologiques sont observés, rendant l'interprétation difficile. L'irradiation produit sur les cellules prostatiques un élargissement des noyaux ou l'apparition de noyaux pycnotiques associés à une rupture des membranes cellulaires. L'architecture glandulaire peut être altérée avec une diminution du nombre de glandes et une organisation des glandes plus anarchique. Les atypies liées à l'irradiation dans les glandes prostatiques bénignes peuvent être confondues avec une tumeur résiduelle ou récidivante pouvant conduire à un taux élevé de faux positifs lors des biopsies [128, 136].



La place des biopsies est restée longtemps très controversée pour plusieurs raisons [137]:

1. Quand la prostate est en place le taux de faux-négatifs des biopsies non guidées par l'imagerie peut rester important.
2. Les remaniements importants liés à l'effet d'une irradiation permettent difficilement de statuer de manière consensuelle sur la viabilité des cellules liée à l'atrophie post-radiothérapie et les cellules qui pourraient être encore cancéreuses.
3. Le score de Gleason après l'effet d'une irradiation est non interprétable de manière consensuelle.
4. La présence de cellules tumorales sur des biopsies après l'obtention d'un nadir satisfaisant doit faire considérer la réponse thérapeutique comme étant incertaine.
5. Il existe des phénomènes apoptotiques de mort cellulaire retardée qui peuvent survenir jusqu'à 2 ans après une irradiation.

Crook et al. ont analysé les taux de biopsies envahies au cours du temps chez 498 patients ayant eu des biopsies de contrôle répétées après radiothérapie (à 13 mois, 28 mois, 36 mois, 44 mois et 55 mois). Chaque patient ayant des biopsies négatives était rebiopsié à 36 mois. Le taux de biopsies dont la réponse était indéterminée diminuait au fil du temps (33% sur la 1<sup>ère</sup> série de biopsies, 24% sur la 2<sup>e</sup>, 18% sur la 3<sup>e</sup> et 7% sur la 4<sup>e</sup>). Dix-huit % de ces patients ont présenté une rechute locale et 34% ont présenté toujours un statut indéterminé sur les biopsies suivantes [128].

Néanmoins, si les communautés urologique et oncologique admettent que les biopsies après radiothérapie ne représentent pas un examen de référence pour le suivi des cancers de prostate, cette affirmation mérite d'être réétudiée dans le contexte des nouveaux traitements de rattrapage. Plus récemment, plusieurs travaux ont établi une relation forte entre la positivité des biopsies réalisées 2 ans après radiothérapie et la survie sans rechute biochimique à 5 ans, ainsi que la survie sans maladie à 7 ans [138-140].

## CHAPITRE 2 : LA RÉSONANCE MAGNÉTIQUE NUCLÉAIRE

---

## 2.1 INTRODUCTION

---

La résonance magnétique est un phénomène quantique, portant sur le couplage entre le moment magnétique du noyau de certains atomes et un champ magnétique externe. Dès 1938, Isidor Isaac Rabi, découvre qu'un noyau atomique absorbe le rayonnement électromagnétique à une fréquence spécifique en présence d'un fort champ magnétique mais le phénomène n'est décrit qu'en 1946 par Felix Bloch et Edward Mills Purcell (Prix Nobel de Physique 1952). A partir de là les premiers spectrographes vont être développés pour l'analyse physico-chimique de petits échantillons.

Dans les années 1970, la RMN va connaître un important développement d'application en imagerie médicale. Une technique d'imagerie à partir de la RMN en s'inspirant des méthodes de reconstruction d'images utilisée en tomodynamométrie a vu le jour. Les premières images de tissus humain ont finalement été réalisées dans la deuxième moitié de cette décennie.

Dans les années 1980, alors que la spectroscopie était réalisée jusqu'alors exclusivement *in vitro*, les premières expériences de spectroscopie *in vivo* vont être réalisées, avec la montée en puissance des aimants supraconducteurs.

Aujourd'hui l'IRM est une technique d'imagerie très employée du fait de l'absence de rayons ionisants, de la finesse de résolution obtenue et de la variation des contrastes qu'elle permet d'obtenir. La spectroscopie commence à être utilisée en routine pour l'étude *in situ* du métabolisme des organes.

## 2.2 PRINCIPE DE LA RESONANCE MAGNETIQUE

---

### 2.2.1 NOTIONS DE MECANIQUE QUANTIQUE

---

La résonance magnétique nucléaire est un phénomène complexe qui nécessite quelques notions de mécanique quantique. On peut imaginer les particules subatomiques (électrons, protons et neutrons) comme tournant autour d'un axe, c'est ce qu'on appelle le spin. Dans la plupart des atomes (comme le  $^{12}\text{C}$ ), ces spins sont associés par paire et s'annulent. Dans certains atomes comme l'hydrogène ( $^1\text{H}$ ) ou le carbone 13 ( $^{13}\text{C}$ ), la symétrie est brisée et il apparait alors un spin global au noyau.

Les noyaux avec un nombre de spin (noté I) non nul peuvent absorber et émettre des radiations électromagnétiques. Ce nombre de spin dépend du nombre de masse (A) et du numéro atomique (Z) de l'élément X (noté alors :  $^A_Z\text{X}$ )

- Si les deux sont pairs alors le nombre de spin est nul (ex :  $^{12}_6\text{C}$ ,  $^{16}_8\text{O}$ )
- Si le nombre de masse est pair et que le numéro atomique est impair alors le nombre de spin est un entier (ex :  $^{14}_7\text{N}$ ,  $^2_1\text{H}$ )
- Si le nombre de masse est impair alors le nombre de spin est un demi-entier (ex  $^1_1\text{H}$ ,  $^{13}_6\text{C}$ ,  $^{15}_7\text{N}$ ,  $^{31}_{15}\text{P}$  ...)

L'état du spin d'un noyau (m) peut être quantifié. La mécanique quantique nous dit qu'un noyau ayant un nombre de spin I à 2I+1 orientations possibles :

$$m=I, (I-1), (I-2), \dots$$

Ainsi un noyau ayant un nombre de spin de  $1/2$  aura deux états de spin différent possible  $m=1/2$  et  $m=-1/2$ . Dans la suite nous ne considérerons que ce cas.

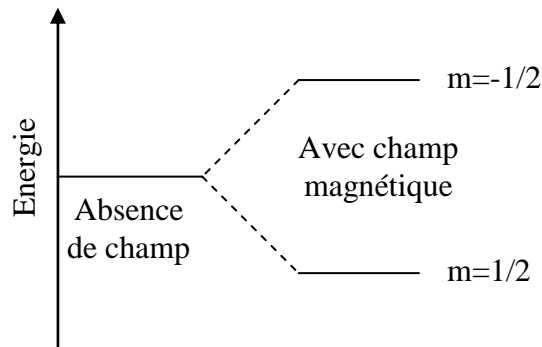


FIGURE 2.1 : NIVEAUX D'ENERGIE DES POPULATIONS DE SPINS AVEC ET SANS CHAMP MAGNETIQUE POUR UN NOYAU AVEC UN NOMBRE DE SPIN DE  $\frac{1}{2}$ .

En l'absence de champ magnétique externe, ces deux orientations ont la même énergie. Mais en présence d'un champ magnétique, tous les spins s'orientent selon les lignes de champ magnétique, mais la population de spin correspondant à  $m=1/2$  s'orientera dans un sens alors que les spins  $-1/2$  s'orienteront dans le sens inverse. Chaque orientation correspondra alors à un niveau d'énergie différent et le niveau d'énergie le plus faible contient légèrement plus de noyaux. Il est possible d'exciter la population d'énergie la plus faible pour la faire passer au niveau d'énergie supérieur avec une onde électromagnétique. La fréquence de cette onde est déterminée par la différence d'énergie entre les deux niveaux.

Chaque population de spin différents possède un moment magnétique  $\mu$  donné par :

$$\mu = \frac{\gamma I \hbar}{2\pi}$$

où  $\hbar$  est la constante de Planck et  $\gamma$  est le rapport gyromagnétique, spécifique à chaque espèce nucléaire. En fonction du rapport gyromagnétique et de l'abondance naturelle de chaque noyau, la sensibilité du noyau peut être quantifiée. C'est le noyau d'hydrogène qui permet d'obtenir le plus de signal en résonance magnétique.

Le moment magnétique est un vecteur qui donne la direction et l'intensité de l'aimantation du noyau. Chaque noyau possède donc une aimantation différente. Ainsi l'énergie du spin dans un champ magnétique dépend de ce champ magnétique (noté  $B_0$ ) et de  $\mu$ . Pour le cas qui nous intéresse ( $I=1/2$ ), il y a donc deux orientations possibles de  $\mu$  : soit  $\mu$  est dans le sens de  $B_0$  soit  $\mu$  est opposé à  $B_0$ . L'énergie correspondant à chaque orientation est donnée par  $E = -\mu \cdot B_0$ .

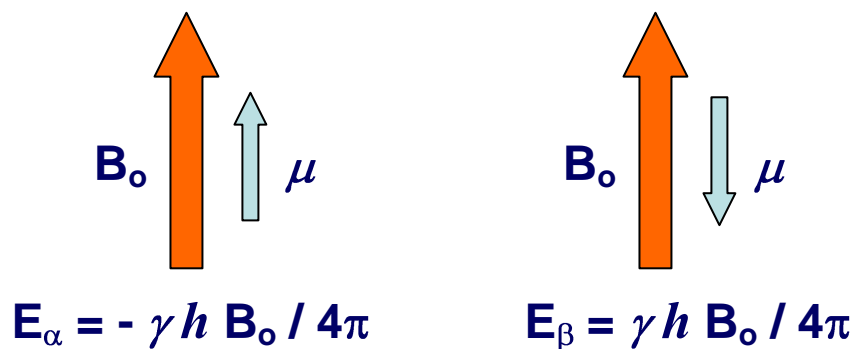


FIGURE 2.2 : ENERGIE DES SPINS EN FONCTION DE LEUR ORIENTATION PAR RAPPORT AU CHAMP MAGNETIQUE  $B_0$ .

La différence d'énergie entre ces deux niveaux, noté  $\alpha$  et  $\beta$ , est donc :  $\Delta E = \frac{\gamma h B_0}{2\pi}$  et

elle est croissante avec l'intensité du champ (Figure 2.3).

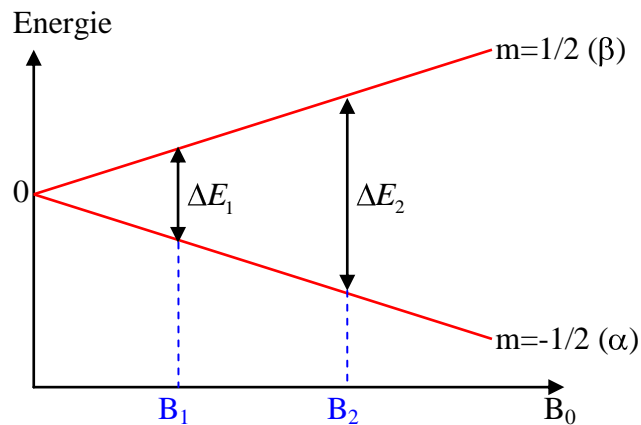


FIGURE 2.3 : VARIATION DE LA DIFFERENCE D'ENERGIE ENTRE LES DEUX NIVEAUX EN FONCTION DE L'INTENSITE DU CHAMP MAGNETIQUE  $B_0$ .

Donc plus  $B_0$  est grand, plus la différence d'énergie entre les deux populations est grande. C'est cette différence d'énergie qui est mesurée dans les appareils de résonance magnétique nucléaire.

On peut remarquer que même avec un champ magnétique de très forte intensité, le signal mesuré est très faible. Considérons un champ magnétique de 3.0 T (60 000 fois plus intense que le champ magnétique terrestre), la différence d'énergie entre les deux niveaux  $\alpha$  et  $\beta$  est de  $1,3 \cdot 10^{-5}$  Kcal/Mol soit 0,054 Joules. Le rapport entre le nombre de noyau du niveau  $\alpha$  et le nombre de noyau du niveau  $\beta$  suit une distribution de



Boltzmann et est donné par :  $\frac{N_\alpha}{N_\beta} = e^{\frac{\Delta E}{RT}}$  avec R la constante des gaz parfaits et T la température (310 K pour le corps humain). On obtient donc un rapport de 1,000021, c'est-à-dire une différence de 21 noyaux pour un million.

---

### 2.2.2 LA PRECESSION

---

La précession est le phénomène de base de la résonance nucléaire magnétique. On peut imaginer les noyaux comme de petits aimants tournant sur un axe (Figure 2.4).

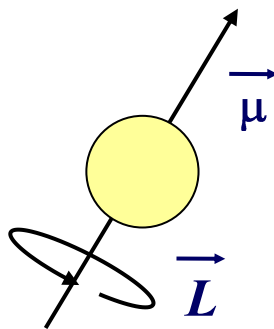


FIGURE 2.4 : REPRESENTATION D'UN NOYAU COMME UN ELEMENT PRESENTANT UNE AIMANTATION, AVEC SON MOMENT ANGULAIRE ET SON MOMENT D'AIMANTATION.

En présence d'un champ magnétique, deux forces interviennent sur le noyau : la première essaie d'orienter le moment magnétique selon le champ  $B_0$  et la seconde tente

de maintenir le moment angulaire. La résultante de ces deux forces fait que le noyau tourne comme une toupie.

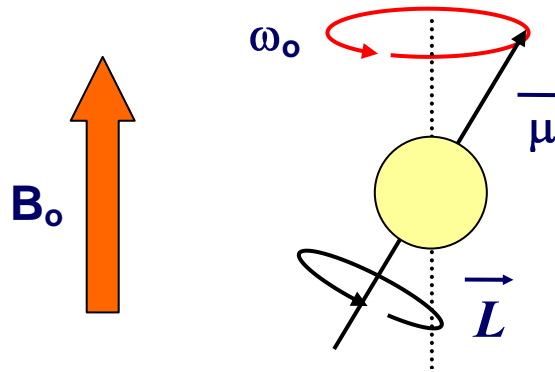


FIGURE 2.5 : LES DEUX ROTATIONS D'UN NOYAU EN PRESENCE D'UN CHAMP MAGNETIQUE. LA PREMIERE SE FAIT ATOUR DE SON AXE ET LA SECONDE ATOUR DES LIGNES DE CHAMP MAGNETIQUE.

Cette rotation autour de l'axe du champ magnétique s'appelle la précession. La fréquence de cette rotation appelée fréquence de précession ou fréquence de Larmor est donnée par la formule :

$$\omega_0 = \gamma B_0$$

$$\nu_0 = \frac{\gamma B_0}{2\pi}$$

$\omega_0$  est la fréquence angulaire et s'exprime en radians.s<sup>-1</sup>,  $\nu_0$  est la fréquence et s'exprime en Hz.

Contrairement à ce qui est souvent dit pour expliquer la résonance magnétique nucléaire, les spins ne s'alignent pas avec  $B_0$  mais ils précessent autour de l'axe du champ magnétique selon un angle bien défini de  $54,7^\circ$  (Figure 2.6).

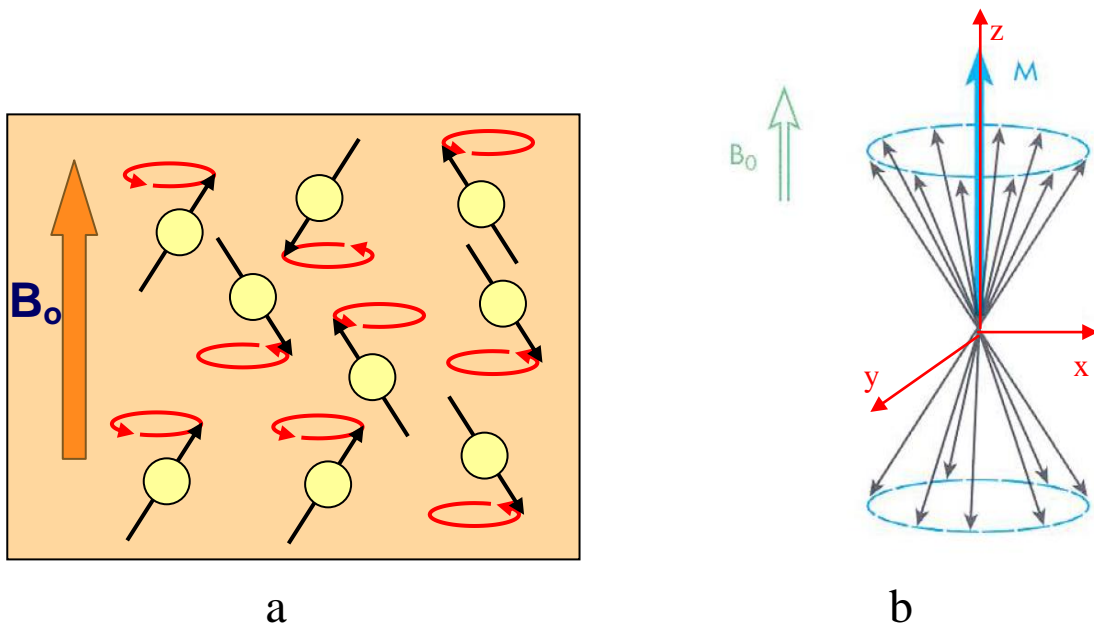


FIGURE 2.6 : (A) MOUVEMENT DE PRECESSION DES NOYAUX DANS UN CHAMP MAGNETIQUE ; (B) REUNION DE TOUS LES SPINS A L'ORIGINE DU REFERENTIEL ET AIMANTATION RESULTANTE (M).

Nous avons vu précédemment que les spins s'orientent dans le sens du champ magnétique présentait un niveau énergétique plus bas et qu'ils étaient légèrement plus nombreux. En ramenant tous les spins à l'origine du système de coordonnées (Figure 2.6b), les projections dans le plan  $\langle x,y \rangle$  s'annulent, alors que les projections selon l'axe z, du fait d'un nombre légèrement plus important de noyau orientés dans le

sens du champ magnétique, donnent un vecteur d'aimantation  $M_0$  aligné avec le champ  $B_0$ .

---

### 2.2.3 LE SIGNAL DE RESONANCE MAGNETIQUE

---

Le vecteur d'aimantation n'est pas mesurable tel quel : il faut l'exciter pour le faire quitter son état d'équilibre et ainsi obtenir un signal mesurable.

Cela est réalisé en appliquant une onde électromagnétique de fréquence  $\omega_0$  : dans ce cas les moments d'aimantation interagissent et provoquent une torsion du vecteur  $M_0$  autour de l'axe  $y$ . On notera par la suite  $M$ , le vecteur d'aimantation à l'instant  $t$ ,  $M_0$  étant le vecteur à l'état d'équilibre. L'angle de cette torsion dépend de la puissance et de la durée de l'onde radiofréquence (RF) émise : ainsi, il est courant de parler d'onde  $90^\circ$  ou  $180^\circ$  pour parler de l'onde qui permet le basculement du vecteur d'aimantation de  $90^\circ$  ou de  $180^\circ$ . A l'arrêt de l'émission de l'onde radiofréquence, le vecteur  $M$  retourne à son état d'équilibre en décrivant une spirale (Figure 2.7). La rotation de la projection du vecteur  $M$  dans le plan  $\langle x,y \rangle$  ( $M_{xy}$ ) génère un champ magnétique fluctuant qui peut générer un courant dans une bobine : c'est ce courant qui est mesuré et appelé signal en résonance magnétique nucléaire (Figure 2.7).

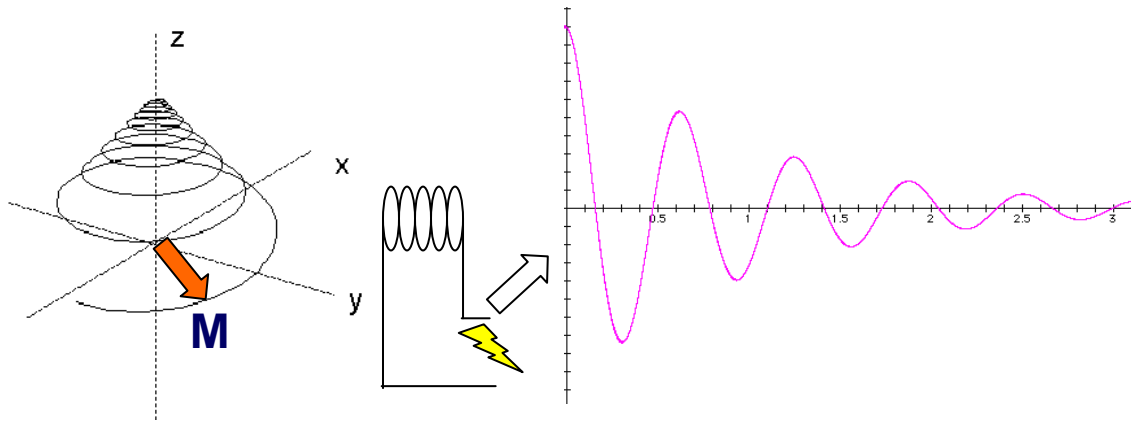


FIGURE 2.7 : LE RETOUR A L'EQUILIBRE DE M SE FAIT SELON UN PARCOURS EN SPIRALE. LA MESURE DU COURANT INDUIT DANS UNE BOBINE FOURNIT LE SIGNAL DE RMN.

Cependant le système de coordonnées utilisé ci-dessus, dit référentiel du laboratoire, n'est pas le plus adapté au phénomène qui nous intéresse (Cela revient à essayer de lire l'étiquette d'un disque vinyle pendant qu'il tourne sur la platine). La solution consiste donc à adopter un référentiel tournant à la vitesse angulaire  $\omega_0$ . Dans ce nouveau référentiel,  $M_{-y}$  ne tourne plus si nous sommes exactement à la condition de résonance (i.e.  $\omega$ , la fréquence de l'onde radiofréquence d'excitation est exactement celle du noyau, c'est-à-dire,  $\omega_0$ ).

Le phénomène qui conduit au retour à l'équilibre du vecteur d'aimantation M à l'arrêt de l'émission de l'onde radiofréquence est appelé la relaxation. Dans le référentiel tournant, elle peut se décomposer en deux processus suivant une fonction exponentielle en fonction du temps (Figure 2.8) : la relaxation longitudinale caractérisée par le temps T1 et la relaxation transversale caractérisée par le temps T2.

La relaxation longitudinale correspond à la projection du vecteur M sur l'axe z notée  $M_z$ . Elle provient surtout de la perte d'énergie dans l'environnement par émission de chaleur notamment et au couplage bipolaire avec les autres spins ou aux interactions avec des particules paramagnétiques. Le retour à l'équilibre est donné par la formule :

$$M_x = M_0 \left( 1 - e^{(-t/T_1)} \right)$$

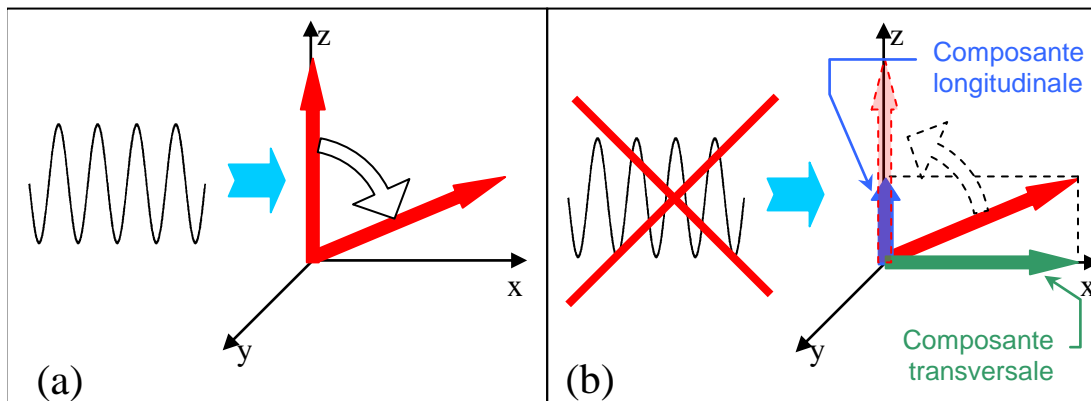


FIGURE 2.8 : (A) SOUS L'EFFET D'UNE ONDE RADIOFREQUENCE, LE VECTEUR DE MAGNETISATION DU PROTON BASCULE SELON UN ANGLE DEPENDANT DE L'ONDE. (B) A L'ARRET DE L'EXCITATION LE VECTEUR REVIENT VERS SA POSITION D'EQUILIBRE. LE VECTEUR D'AIMANTATION GLOBALE PEUT ETRE DECOMPOSE EN DEUX VECTEURS : UNE COMPOSANTE LONGITUDINALE SELON L'AXE Z (RELAXATION LONGITUDINALE) ET UNE COMPOSANTE TRANSVERSALE DANS LE PLAN <X,Y> (RELAXATION TRANSVERSALE).

La relaxation transversale correspond à la projection du vecteur d'aimantation M dans le plan <x,y> appelé  $M_{xy}$  dans le référentiel tournant. Lors de l'émission de l'onde radiofréquence les spins se retrouvent tous en phase et ne forment plus qu'un vecteur

dans le référentiel tournant. Cependant, rapidement, les couplages spin-spin (couplage J) et les imperfections d'homogénéité du champ magnétique entraînent leur déphasage puisqu'ils ne tournent plus à la même vitesse et cela entraîne une diminution du vecteur d'aimantation global (Figure 2.9).

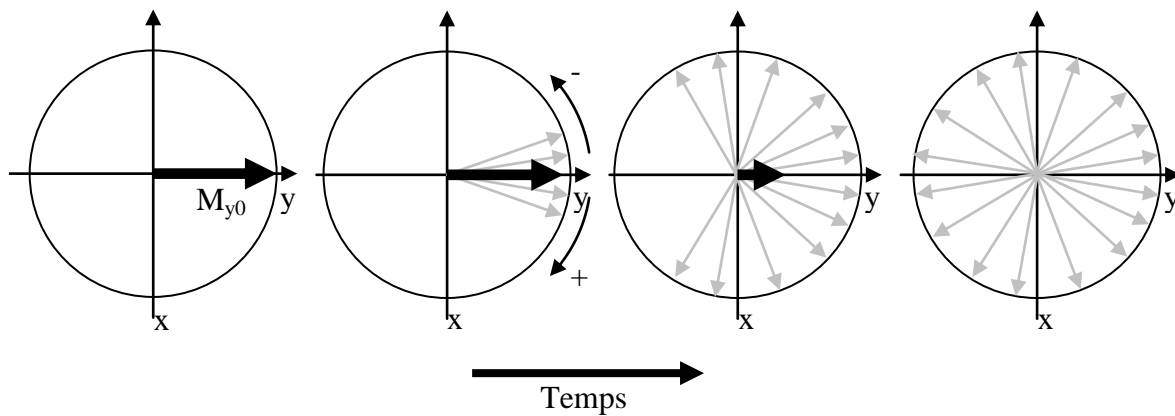


FIGURE 2.9 : RELAXATION TRANSVERSALE : LES SPINS SE DEPHASENT PROGRESSIVEMENT ENTRAINANT LA DIMINUTION DE L'AIMANTATION TRANSVERSALE.

Cette décroissance suit une exponentielle caractérisée par le temps  $T2^*$  dépendant principalement de l'hétérogénéité du champ magnétique :

$$M_y = M_{y0} e^{(-t/T2^*)}$$

La relaxation  $T2^*$  est caractérisée à la fois par l'hétérogénéité du champ magnétique et par les fluctuations locales du champ magnétique, produites par les noyaux eux-mêmes.

On a donc :

$$\frac{1}{T2^*} = \frac{1}{T2} + \gamma \cdot \Delta\omega_0 \quad (\text{Eqn 2.1})$$

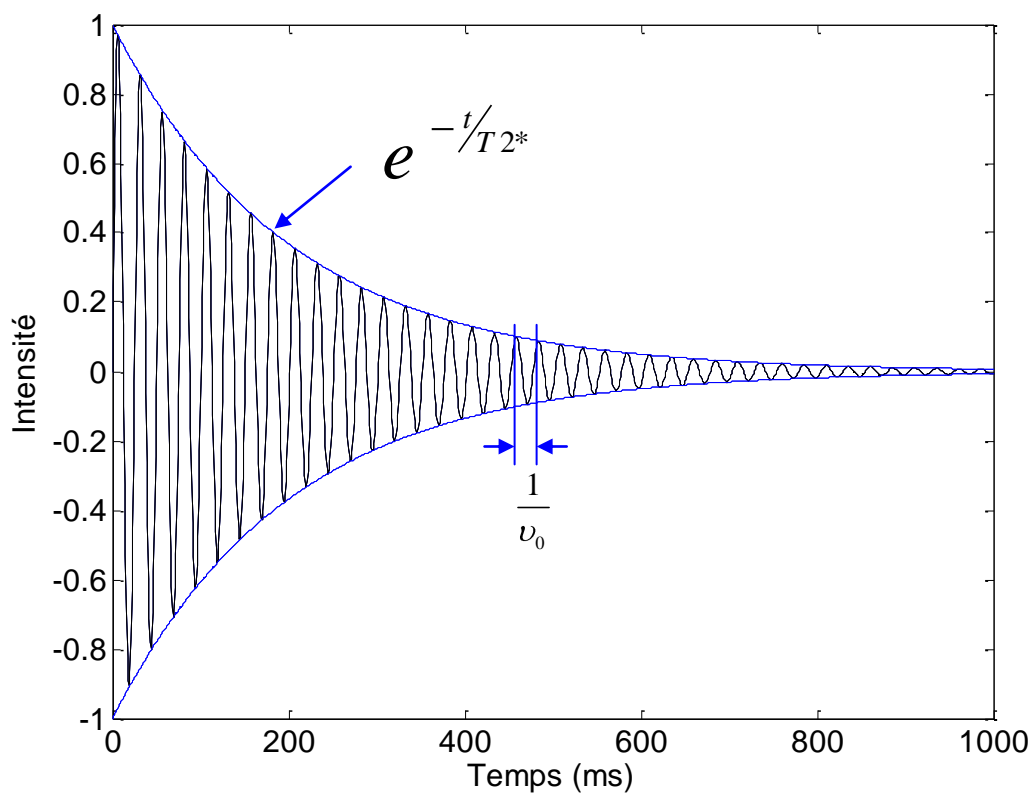


FIGURE 2.10 : SIGNAL DE PRECESSION LIBRE : LE SIGNAL MESURE PAR L'ANTENNE DE RECEPTION SUIT UNE DECROISSANCE EXPONENTIELLE DE PARAMETRE  $T2^*$ .

L'expérience la plus simple en résonance magnétique consiste à appliquer une impulsion  $90^\circ$  à un ensemble uniforme de proton placé dans un champ magnétique



parfaitement homogène. Le vecteur d'aimantation bascule alors dans le plan  $\langle x,y \rangle$  et précesse avec la fréquence  $\nu_0$ . La relaxation en  $T_2^*$  entraîne la décroissance du signal (Figure 2.10). Ce signal en décroissance est capté par l'antenne et appelé signal de précession libre ou « Free Induction Decay » (FID) en anglais.

Dans le but de faciliter l'acquisition du signal de résonance magnétique nucléaire et de réduire l'influence des hétérogénéités du champ magnétique, une séquence plus complexe a été mise au point : l'écho de spin ("Spin echo" en anglais) (Figure 2.11).

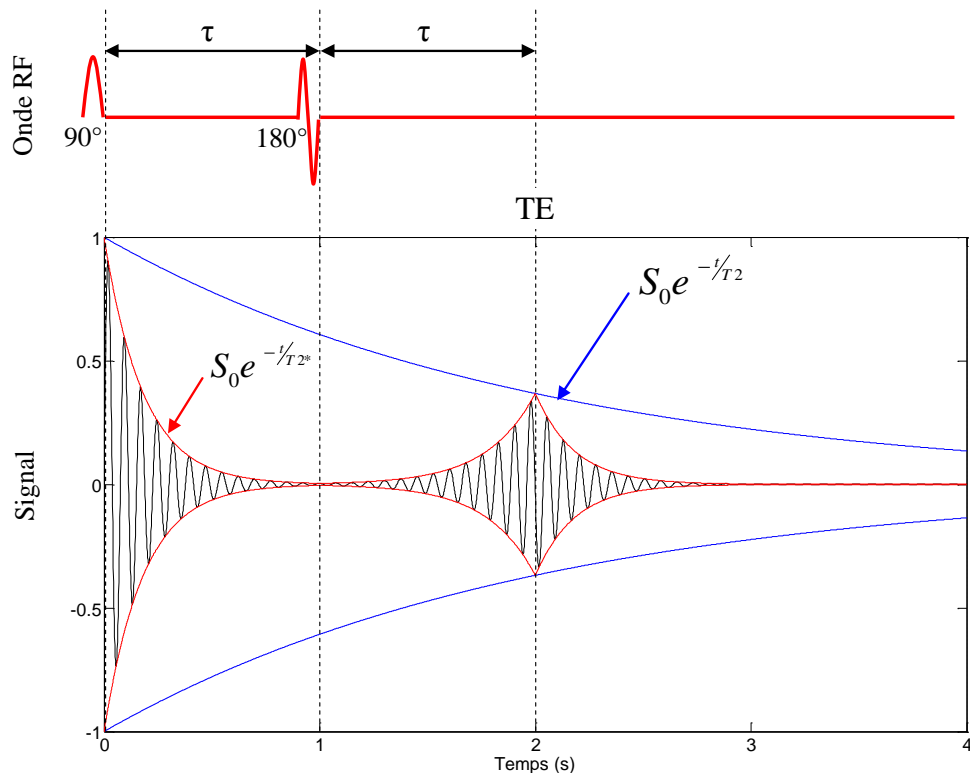


FIGURE 2.11 : SEQUENCE D'ECHO DE SPIN. UNE PREMIERE ONDE RF GENERE LE FID QUI N'EST PAS MESURE, UNE SECONDE IMPULSION RF A  $180^\circ$  PROVOQUE LA RESYNCHRONISATION DES SPINS EN UN ECHO AU TEMPS  $2\tau$  QUI EST ALORS MESURE.

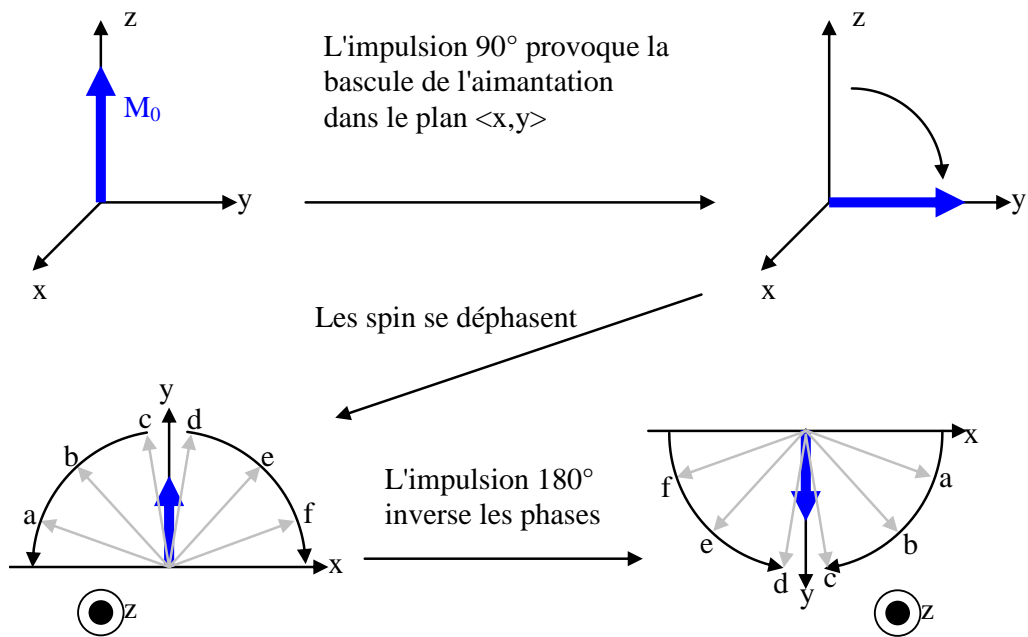


FIGURE 2.12 : SEQUENCE D'ECHO DE SPIN

L'application d'une onde radiofréquence  $90^\circ$  entraîne la bascule du vecteur d'aimantation dans le plan  $\langle x,y \rangle$  et l'apparition d'un FID qui n'est pas mesuré (Figure 2.12). Rapidement les spins se déphasent et le FID subit une décroissance en  $T_2^*$ . Au temps  $\tau$ , une impulsion radiofréquence  $180^\circ$  est appliquée provoquant la bascule de tous les spins de  $180^\circ$  mais tous les spins conservent leur fréquence de précession, provoquant le rephasage de ceux-ci. Au temps  $2\tau$ , les spins sont resynchronisés, provoquant l'apparition d'un écho dont l'amplitude a subi uniquement la décroissance en  $T_2$  et qui est échantillonné. Le temps  $2\tau$  est appelé temps d'écho et est noté  $TE$ .

L'utilisation de la séquence d'écho de spin avec des impulsions radiofréquence  $180^\circ$  répétées permet de caractériser ce signal en décroissance  $T_2$  (Figure 2.13).

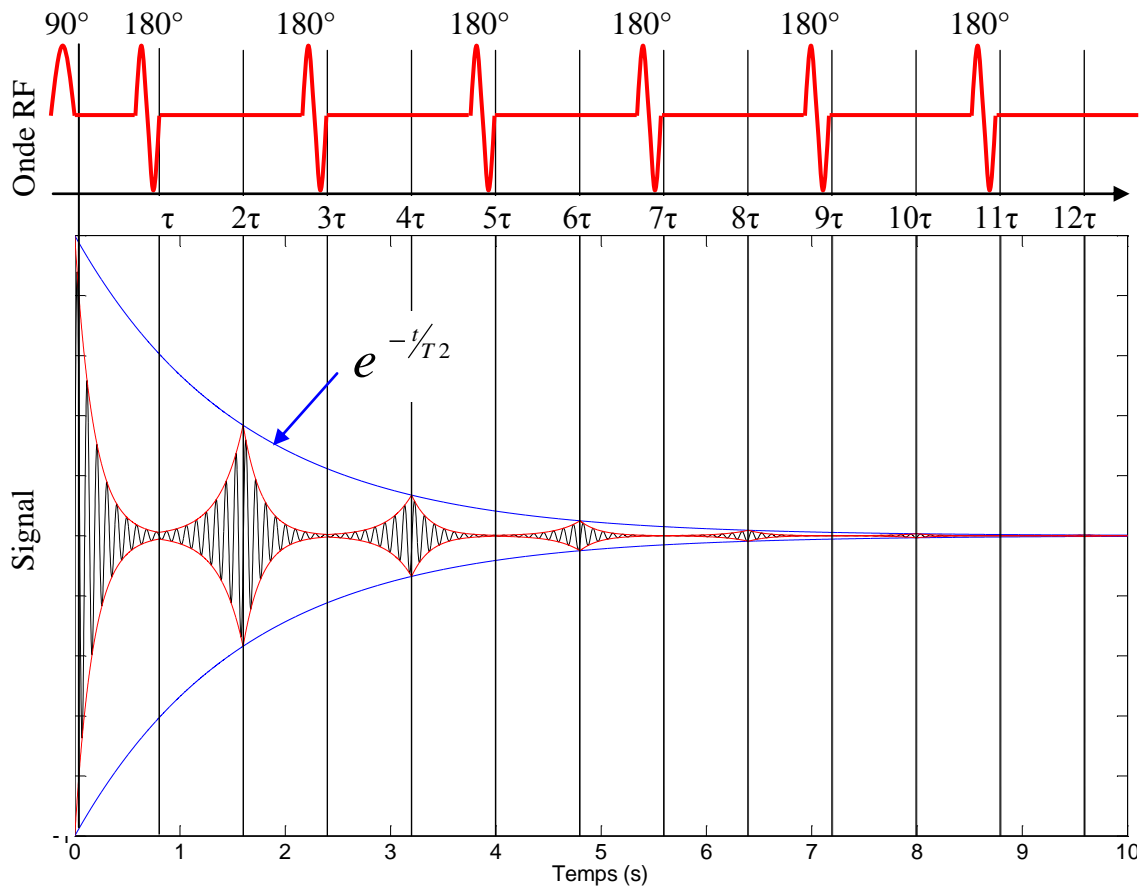


FIGURE 2.13 : LA SEQUENCE D'ECHO DE SPIN MULTIPLE PERMET D'OBTENIR UN SIGNAL EN DECROISSANCE  $T_2$ .

## 2.3 LA SPECTROSCOPIE DE RESONANCE MAGNETIQUE

---

En spectroscopie, comme en imagerie, on excite sélectivement certains noyaux (en général l'hydrogène mais on peut aussi travailler avec le phosphore, le carbone, le fluor ou le sodium) et on mesure le signal généré par ces noyaux en réponse à l'excitation. C'est un signal temporel qu'on passe dans le domaine fréquentiel par une transformée de Fourier. Le résultat est un spectre qui donne des informations sur la composition chimique du volume étudié.

Nous avons vu que la fréquence de Larmor d'un noyau est proportionnelle au champ magnétique externe  $B_0$  ressenti par celui-ci. Cependant le champ magnétique externe ressenti peut être différent pour chaque noyau en fonction de son environnement chimique. En présence du champ  $B_0$ , le mouvement des électrons est tel qu'un champ magnétique supplémentaire de faible intensité s'opposant au champ  $B_0$  est créé. En fonction de la densité électronique et des liaisons chimiques formées à proximité du noyau, ce dernier ressent un champ magnétique légèrement différent de  $B_0$ . L'équation de Larmor devient donc :

$$\nu = \frac{\gamma B_0 - \sigma B_0}{2\pi} = \frac{\gamma (1 - \sigma) B_0}{2\pi}$$

où  $\sigma$  est la constante d'écran et correspond à l'environnement de chaque noyau. Donc si l'environnement électronique varie d'un noyau à l'autre, on aura un champ  $B_{\text{eff}}$  et donc une fréquence de résonance différente pour chaque noyau. Ce phénomène, appelé

"déplacement chimique" et noté  $\delta$ , s'exprime en p.p.m. (partie par million) de façon à le rendre indépendant de la valeur du champ  $B_0$ .

$$\delta = \frac{\nu - \nu_{ref}}{\nu_{ref}} \cdot 10^6 \text{ ppm} \quad (1)$$

où  $\nu_{ref}$  est la fréquence de résonance choisie comme 0 de l'échelle. Cependant cette fréquence de référence est très proche de la fréquence nominale du système  $\nu_0$  d'où on utilise couramment :

$$\delta = \frac{\nu - \nu_{ref}}{\nu_0} \cdot 10^6 \text{ ppm}$$

On utilise traditionnellement le tétraméthylsilane (TMS) comme référence car sa structure chimique est composée de 12 protons symétriquement répartis dans la molécule (Figure 2.14).

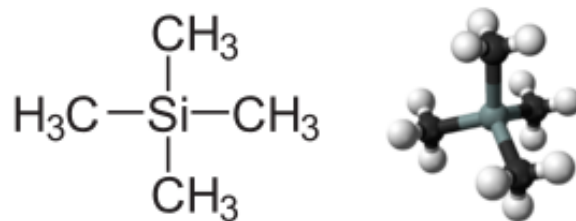


FIGURE 2.14 : STRUCTURE CHIMIQUE DE LA MOLECULE DE TETRAMETHYLSILANE (TMS) : ELLE PRESENTE 12 NOYAUX D'HYDROGENE (BLANC) SYMETRIQUEMENT REPARTIS DANS LA MOLECULE.

Cette structure fait que ces 12 protons sont équivalents et que la molécule a ainsi une fréquence de résonance unique et précise. Le choix de cette référence vient du fait que la spectroscopie était initialement réalisée *in vitro* et que les échantillons doivent être placés en solution : le TMS a donc été choisi car la majorité des composants étudiés en SRM ont une fréquence de résonance supérieure à celle du TMS permettant qu'il n'y ait habituellement pas d'interférence entre la référence et l'échantillon. Depuis, la position de ce pic sert de référence 0 en spectroscopie de résonance magnétique quelque soit les conditions.

Le signal brut capté par l'antenne (le FID) provient de la combinaison de toutes les molécules contenant des protons présentes dans l'échantillon : Etant donné que les fréquences de résonance de chaque molécule sont légèrement différentes, l'analyse du spectre obtenu par la transformée de Fourier permet d'identifier des molécules présentes et d'en déterminer leur concentration.

Pour rappel, la transformée de Fourier d'une fonction  $f$  notée  $\hat{f}$  est donnée par :

$$\hat{f}(\nu) = \int_{-\infty}^{+\infty} f(t) e^{-i2\pi\nu t} dt \quad (3)$$

C'est la transformée de Fourier du FID qu'on appelle spectre.

Chaque pic du spectre correspond donc à un groupement de protons particulier, on peut ainsi associer chacun des pics à une molécule présente dans l'échantillon analysé. Certaines molécules présentant différents groupements de proton peuvent présenter différentes fréquences de résonance et donc être représentées dans le spectre par plusieurs pics.

Parmi les paramètres caractéristiques d'un tissu en résonance magnétique, le T2\* influe directement sur la largeur des pics. Ce paramètre dépend d'une part du T2 et d'autre part de l'homogénéité du champ (cf. équation). Etant donné que le paramètre T2 est relativement fixe pour un tissu, il faut que le champ B<sub>0</sub> soit le plus homogène possible pour que les pics soient les plus fins possibles et donc plus facilement discernables (Figure 2.15).

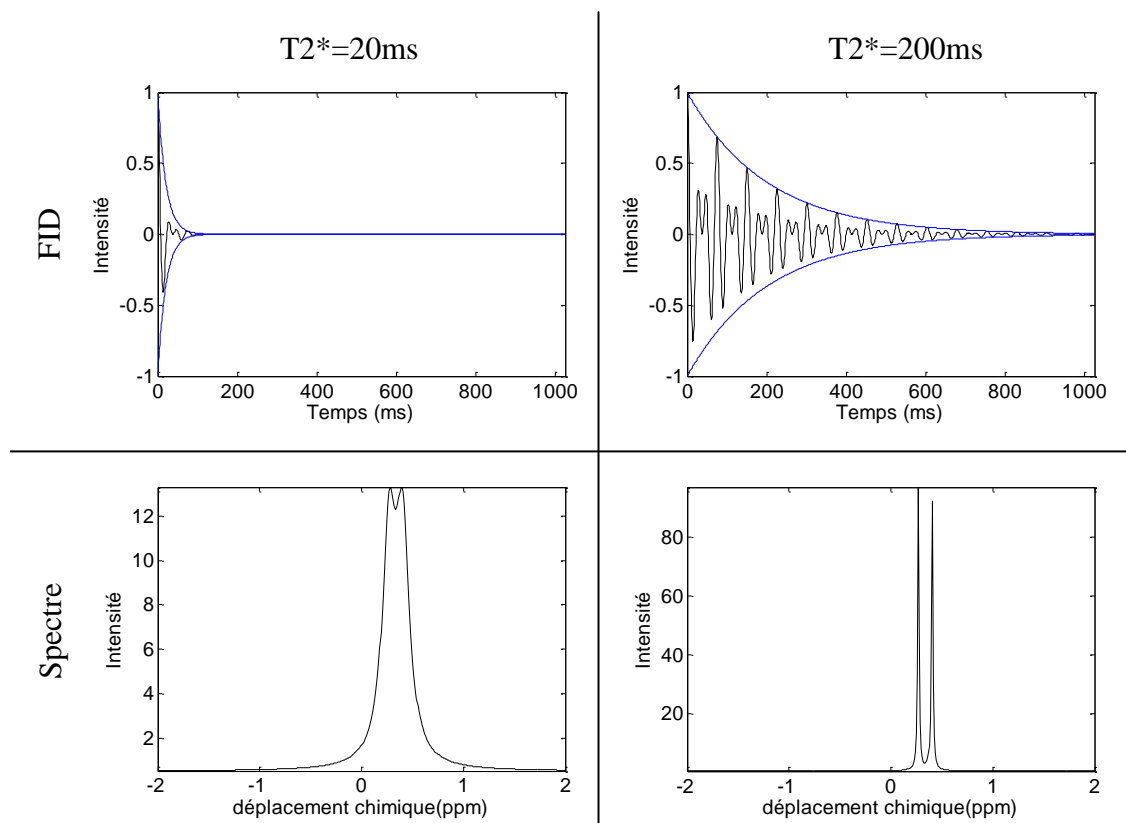


FIGURE 2.15 : INFLUENCE DU TEMPS  $T_2^*$  SUR LA SEPARATION DES PICS.

En plus de l'environnement nucléaire, certaines molécules peuvent présenter des interactions entre les groupes de noyaux qui la composent. C'est ce qu'on appelle le couplage nucléaire. Ces couplages peuvent être homonucléaires (entre noyaux de même espèce) ou hétéronucléaires (entre noyaux d'espèces différentes :  $^1\text{H}$  et  $^{13}\text{C}$  par exemple). Le cas le plus important en spectroscopie du proton est le couplage homonucléaire. C'est un phénomène très complexe dont il existe plusieurs variantes (couplage J, couplage AB,...). Nous allons présenter dans la suite un cas simple de couplage J. Il est caractérisé par la constante de couplage J qui exprime, en Hertz, la distance entre 2 raies (Figure 2.16) indépendamment de l'intensité du champ  $B_0$ . Ce



phénomène déforme les pics en fonction du temps d'écho, cette déformation pouvant aller jusqu'à l'inversion complète des pics.

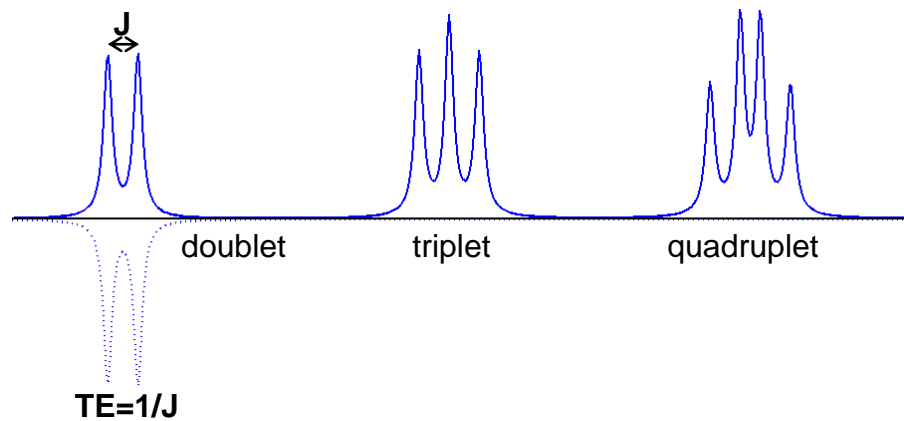


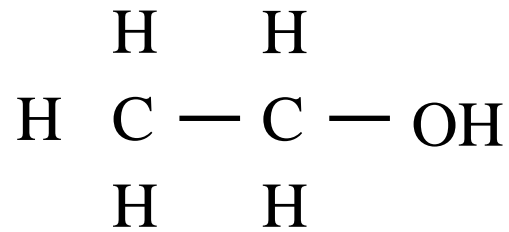
FIGURE 2.16 : COUPLAGE DE SPIN : L'INTERACTION ENTRE LES GROUPEMENTS CHIMIQUES D'UNE MEME MOLECULE PROVOQUE L'APPARITION DE PICS MULTIPLES : J DEFINIT LA DISTANCE ENTRE 2 PICS D'UNE MEME MOLECULE. AVEC UN TE DE 1/J LES PICS SONT INVERSES.

Le nombre de pics de résonance d'un noyau est donné par la formule suivante :

$$2nI + 1$$

où n est le nombre de noyaux voisins participant à l'interaction et I le nombre de spin (1/2 pour  $^1H$ ), donc dans notre cas la formule se résume à n+1 pics. Alors, pour un noyau ayant une interaction avec un seul autre noyau, on aura 2 pics et 3 pics pour une interaction avec 2 autres noyaux ...

Prenons en exemple le cas de l'éthanol très pur (CH<sub>3</sub>CH<sub>2</sub>OH) :



Le proton du groupement OH est voisin de 2 protons (ceux du groupement méthylène : CH<sub>2</sub>) donc il sera représenté par 3 pics. Chacun des protons du groupement CH<sub>3</sub> (méthyle), qui eux sont équivalents et n'interagissent pas entre eux, sont également affectés par les deux protons du groupement CH<sub>2</sub> et seront donc représentés par 3 pics. Enfin les deux protons du groupement méthylène sont affectés d'une part par le groupement méthyle ce qui entraîne l'apparition de 4 pics mais également par le proton du groupement OH ce qui va entraîner le dédoublement du quadruplet (Figure 2.17).

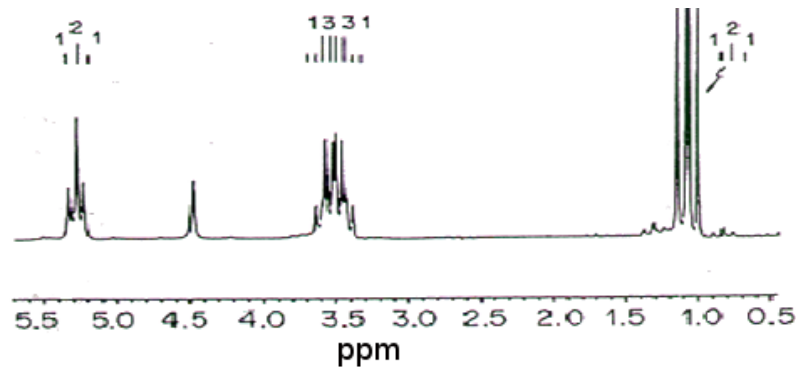


FIGURE 2.17 : SPECTRE DE L'ETHANOL PUR A HAUTE RESOLUTION (CHAMP MAGNETIQUE ELEVE ET TRES HOMOGENE).

Le Citrate présent dans la prostate présente un couplage tel qu'il donne un quadruplet à haute résolution.

---

### 2.3.1 LES SEQUENCES

---

L'acquisition d'un signal en RMN est commandée par une « séquence » définissant le moment d'émission des ondes RF, leur durée, la puissance des gradients à appliquer au champ magnétique. Il existe différentes séquences prédéfinies permettant chacune de mettre en évidence un phénomène particulier ou de s'affranchir de certains problèmes. Les deux séquences principalement utilisées pour la SRM sont appelées STEAM (Stimulated Echo Acquisition Mode) et PRESS (Point RESolved SpectroScopy).

Pour chaque séquence, il existe une série de paramètres qui permettent de s'adapter au cas courant. Pour présenter les principaux paramètres d'une séquence, nous allons faire référence à une séquence de base de l'IRM : la séquence d'écho de spin (Figure 2.18).

Cette séquence d'imagerie est composée d'un schéma qui doit être répété plusieurs fois. Elle commence par une impulsion RF qui entraîne la bascule des spins de  $90^\circ$  et génère un premier signal qui n'est pas mesuré. Rapidement les spins se déphasent (selon le temps  $T2^*$ ) provoquant la disparition de l'aimantation transversale et donc du signal mesurable. L'application d'une onde RF dite à  $180^\circ$  à l'instant  $TE/2$  inverse ce phénomène et provoque la resynchronisation des spins. On appelle temps d'écho (TE) le temps entre la première impulsion RF et l'acquisition du signal. On appelle temps de répétition (TR) le temps entre la première impulsion RF et l'acquisition du signal.

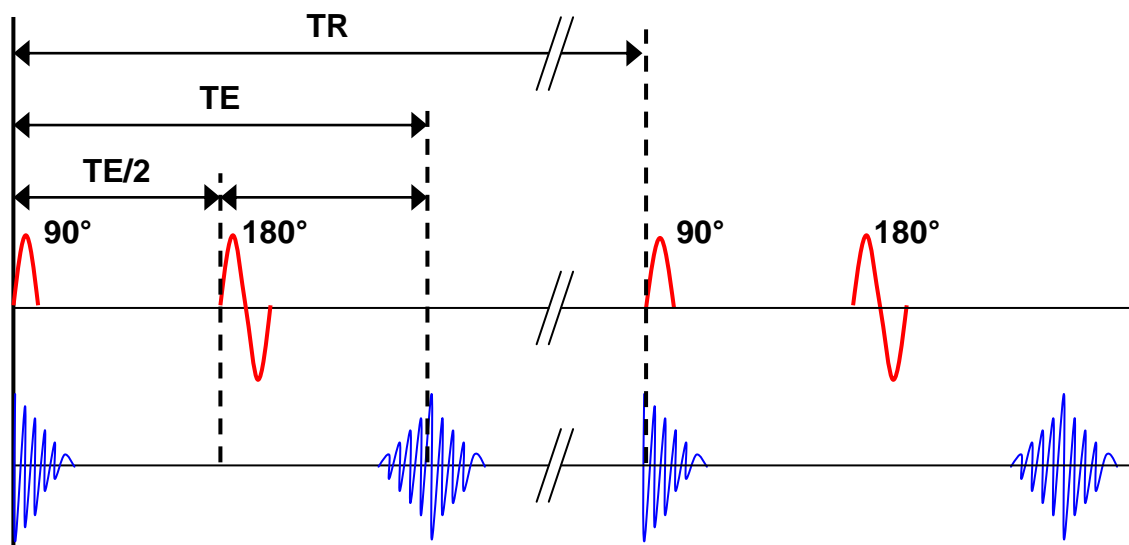


FIGURE 2.18 : SCHEMA DE LA SEQUENCE D'ECHO DE SPIN.

Pour différentes raisons il est nécessaire de reproduire ce schéma plusieurs fois. En spectroscopie, cette répétition de l'acquisition sur le même volume d'intérêt permet d'améliorer le rapport signal sur bruit (S/B) d'un facteur  $\sqrt{N_{\text{rep}}}$  où  $N_{\text{rep}}$  est le nombre de répétitions.

La mesure du signal ne peut s'effectuer que dans le plan transversal après la bascule de l'aimantation suite à une impulsion RF. Cette aimantation notée  $\vec{M}_0$  tourne autour de l'axe du champ  $B_0$ , va subir une décroissance exponentielle en fonction du  $T2^*$ . Le signal électrique mesuré dans l'antenne est donc une fonction sinusoïdale amortie par une exponentielle en  $T2^*$ .

On peut représenter  $\vec{M}_0$  sur un cercle trigonométrique en le projetant sur les axes  $x$  et  $y$  on obtient les deux composantes  $M_x$  et  $M_y$ , appelées respectivement signal réel et signal imaginaire. Ce sont ces deux composantes qui sont mesurées et forment le FID. C'est un vecteur composé de nombre complexes dont la longueur dépend des paramètres d'acquisition : fréquence d'échantillonnage et nombre de mesures effectuées (généralement 512, 1024 ou 2048 sur des machines cliniques). C'est donc un signal temporel. On le convertit en signal fréquentiel en appliquant une transformée de Fourier discrète pour obtenir le spectre correspondant.

#### *2.3.1.1 STEAM*

---

La séquence STEAM est basée sur une série de 3 impulsions RF  $90^\circ$ . Deux impulsions successives à  $90^\circ$  permettent d'obtenir un écho de spin comme avec un couple  $90^\circ$ - $180^\circ$ , mais d'intensité moindre. L'utilisation d'une troisième impulsion permet d'obtenir un écho stimulé. Cependant dans cette série de trois impulsions RF chaque combinaison génère un écho : il en résulte l'apparition de 4 échos où seul celui issu de la combinaison des 3 impulsions est échantillonné. Dans cette séquence, le temps d'écho est la somme du temps séparant les 2 premières impulsions et de celui entre la dernière impulsion et l'écho mesuré. Le temps entre les impulsions 2 et 3 est appelé

temps de mélange (TM). Le chronogramme de cette séquence est illustré dans la figure 2.19.

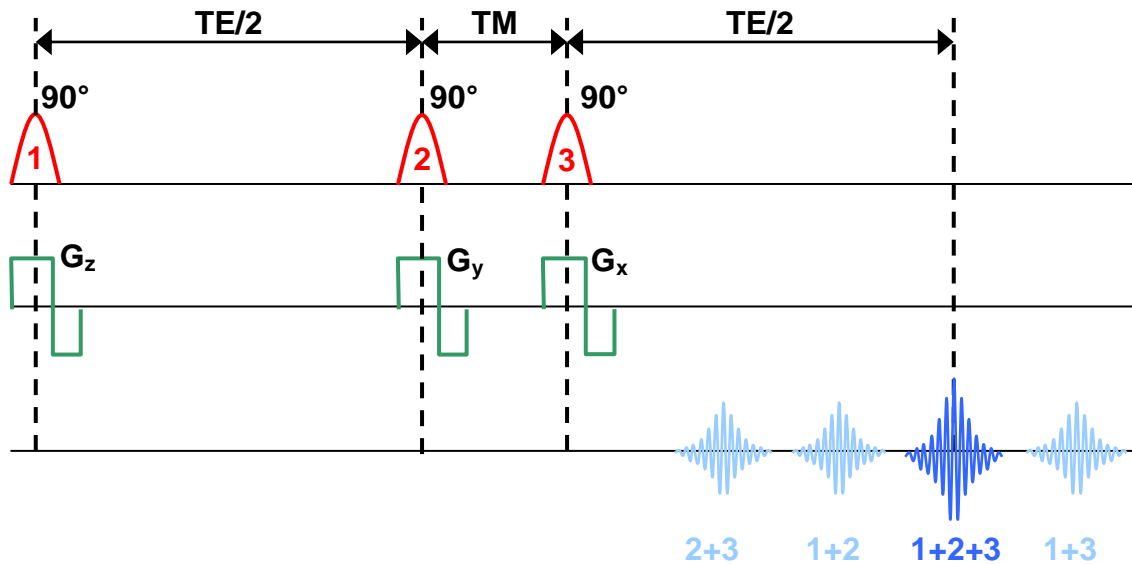


FIGURE 2.19 : SEQUENCE STEAM : LE SIGNAL ENREGISTRE PROVIENT D'UN ECHO STIMULE GENERE PAR LA SUCCESSION D'IMPULSIONS RF 90. 3 IMPULSIONS GENERENT 4 ECHOS CORRESPONDANT AUX DIFFERENTES COMBINAISONS POSSIBLES, SEUL LE TROISIEME CORRESPONDANT A L'ECHO STIMULE EST MESURE. LE TEMPS SEPARANT LES IMPULSIONS 2 ET 3 EST APPELE TEMPS DE MELANGE.

Cette séquence est particulièrement adaptée aux temps d'écho court mais l'intensité du signal est plus faible que l'écho de spin.

### 2.3.1.2 PRESS

La séquence PRESS (Figure 2.20) est, quant à elle, basée sur un train d'impulsions  $90^\circ$ - $180^\circ$ - $180^\circ$  permettant d'obtenir un écho de spin. Sur certains appareils, il est possible de régler le temps entre les impulsions  $90^\circ$  et  $180^\circ$  ( $\tau_1$ ) et entre les 2 impulsions  $180^\circ$  ( $\tau_2$ ). On a alors  $TE = \tau_1 + \tau_2 + (\tau_2 - \tau_1) = 2\tau_2$ . Deux échos sont générés, toujours symétriques par rapport aux impulsions  $180^\circ$  : le premier à  $2\tau_1$  et le second à  $2\tau_2$  (ou TE) mais seul le deuxième est échantillonné puisqu'il correspond au volume sélectionné par l'intersection des trois coupes définies par les gradients de champ magnétique appliqués avec les ondes RF. La variation des durées  $\tau_1$  et  $\tau_2$  permet de modifier la réponse des couplages spin-spin et donc la configuration des pics. Sur la machine Siemens TRIO TIM 3T le temps  $\tau_1$  est fixe (6.2 ms), en jouant sur le TE, on modifie donc uniquement  $\tau_2$ .

Cette méthode permet d'obtenir un signal plus important en intensité que la méthode STEAM (environ 2 fois) mais ne permet pas d'atteindre des temps d'écho aussi courts. Les études envisagées ne nécessitant pas d'utiliser des TE très court, nous utiliserons donc la méthode PRESS.

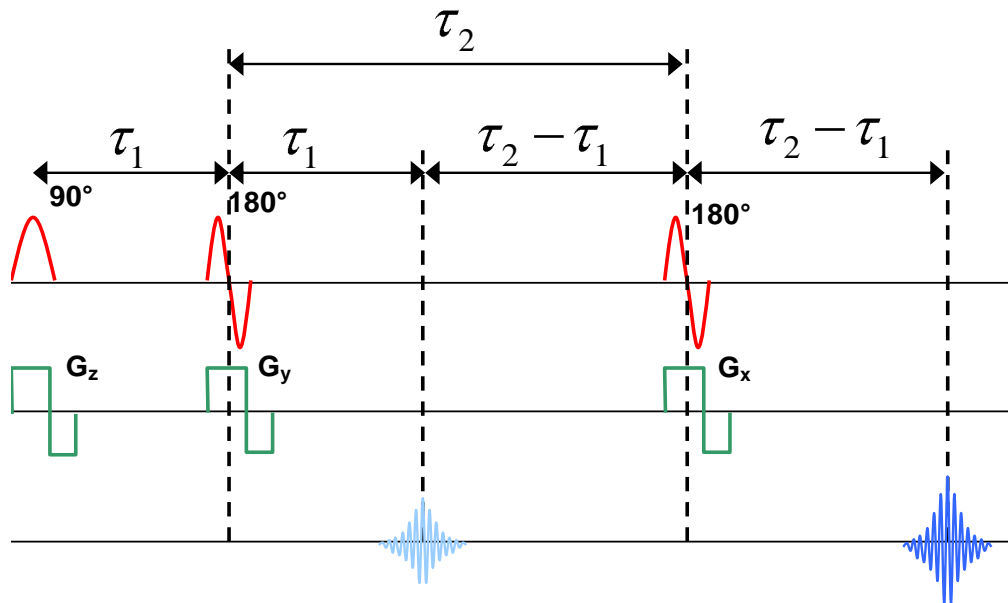


FIGURE 2.20 : SEQUENCE PRESS : ELLE EST BASEE SUR UN TRAIN D'ONDE RF 90-180-180. LES TROIS IMPULSIONS SONT ASSOCIEES A DES GRADIENTS DANS CHAQUE AXE POUR SELECTIONNER LE VOLUME D'INTERET. SEUL LE DEUXIEME ECHO, APRES SELECTION DU VOLUME PAR LES 3 PLANS DE COUPE EST MESURE. CERTAINES MACHINES PERMETTENT DE FAIRE VARIER LE TEMPS ENTRE LES 2 PREMIERS ECHOS ( $\tau_1$ ).

### 2.3.2 LOCALISATIONS

Les deux techniques de localisations principalement utilisées pour la spectroscopie de RMN du proton sont la spectroscopie monovoxel et l'imagerie spectroscopique ou multivoixels. Il est important de mentionner que la technique multivoixels n'est pas une juxtaposition de méthodes monovoixels, mais une technique de codage spatial qui permet d'acquérir tous les spectres d'un volume donné en une seule acquisition de données (séquence).



### 2.3.2.1 SPECTROSCOPIE MONOVOXEL

La sélection d'un élément de volume se fait par l'intersection de 3 plans orthogonaux. La sélection d'un plan se fait par l'application simultanée d'une onde RF et d'un gradient magnétique dans l'axe de la coupe à sélectionner (Figure 2.21). Chaque application d'un gradient et d'une onde RF génère en réponse l'émission d'un signal : seul le dernier est échantillonné pour obtenir le FID du voxel.

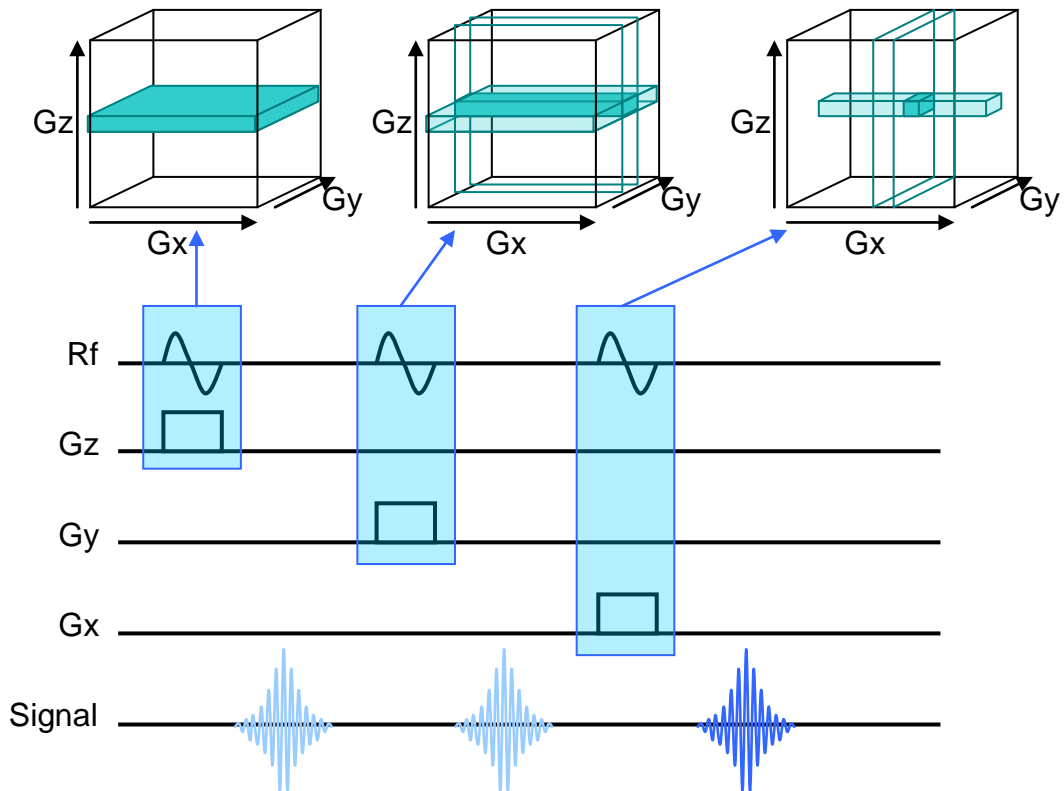


FIGURE 2.21 : PRINCIPE DE SELECTION D'UN VOXEL AVEC LA TECHNIQUE MONOVOXEL.

Cette technique porte également les noms, "d'imagerie du déplacement chimique" et, en anglais, "chemical shift imaging" (CSI). Elle permet d'obtenir en une seule fois les spectres provenant de tout un plan de coupe ou de tout un volume. La séquence utilisée se base sur les mêmes séquences que pour l'acquisition monovoxel mais des gradients de phase permettant de coder l'information dans l'espace sont ajoutés. Un volume d'analyse est alors défini par 3 gradients de sélection (comme pour la spectroscopie monovoxel). Les gradients de phases sont appliqués pour définir les voxels (généralement 16x16 par plan de coupe et dans le cas 3D, 8 ou 16 plans de coupe). Les signaux sont alors mesurés dans l'espace de Fourier et le codage spatial de "l'image spectroscopique" est retrouvé par l'utilisation de transformée de Fourier bi- ou tridimensionnelle. Comme en spectroscopie monovoxel, une dernière transformation de Fourier permet de passer l'information dans l'espace spectral. Cette technique présente l'intérêt de fournir beaucoup plus de signal que la technique monovoxel et donc un meilleur rapport signal sur bruit. Par contre, il est plus difficile d'obtenir un champ parfaitement homogène sur tout le volume.

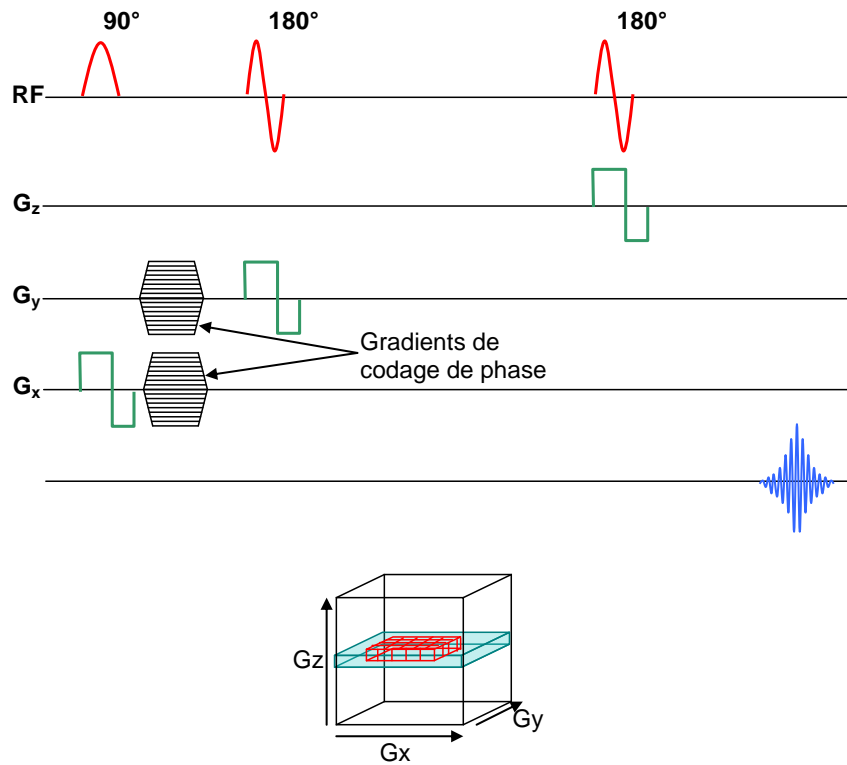


FIGURE 2.22 : SEQUENCE D'IMAGERIE SPECTROSCOPIQUE (2D) BASEE SUR LA SEQUENCE PRESS. LE GRADIENT SELON Z SELECTIONNE LA COUPE, LES GRADIENTS SELON X ET Y DEFINISSENT LA ZONE DE LA COUPE A ANALYSER ET LES DEUX GRADIENTS DE PHASE SELON X ET Y PERMETTENT DE CODER L'ESPACE POUR LE DECOUPER EN VOXEL.

---

### 2.3.3 PARAMETRES DES SEQUENCES

---

#### 2.3.3.1 LE COUPLAGE DE SPIN

---

Comme nous l'avons vu précédemment, il y a un phénomène de couplage de spin qui peut apparaître avec certaines molécules. Dans le cas de ces molécules, le choix du temps d'écho est très important car la configuration des pics change avec celui-ci. Le Citrate ( $C_6H_8O_7$  cf. figure 2.23) présente deux groupements  $CH_2$  qui ont un fort couplage et apparaissent donc, suivant la puissance de séparation du spectromètre, avec trois ou quatre pics. La configuration de ces pics variant en fonction du temps d'écho [141], il a donc fallu trouver la valeur de celui-ci permettant d'obtenir la configuration optimale. Scheenen a effectué ce travail [142] à partir de spectre simulé et de fantômes contenant une solution de Citrate.

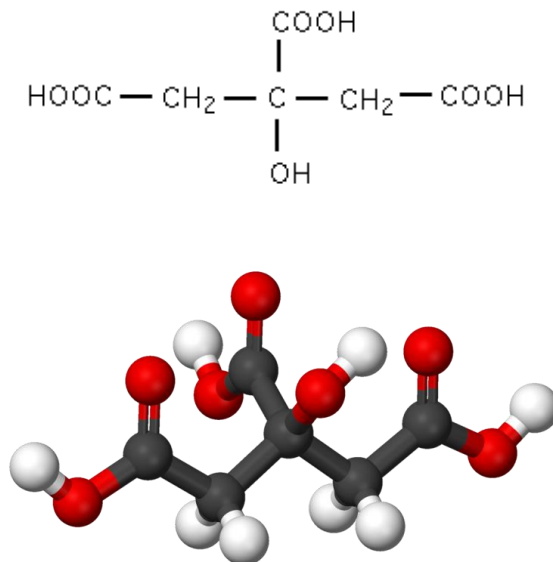


FIGURE 2.23 : FORMULE SEMI DEVELOPEE ET MODELISATION 3D DE LA MOLECULE DE CITRATE. (HYDROGENE EN BLANC, CARBONE EN NOIR ET OXYGENE EN ROUGE).

Nous avons donc réalisé le même type d'expérience sur notre IRM 3T avec des fantômes contenant une solution de Citrate. Cet appareil ne permet pas de faire varier le paramètre  $\tau_1$  : il est fixé à 6,2ms. Nous nous sommes donc contenté de faire varier le TE (donc  $\tau_2$ ) entre 82 ms (plus petit TE possible avec la séquence PRESS multi-voxels fournie par Siemens) à 400 ms. Nous avons représenté sur la figure 2.24 les spectres que nous avons obtenus pour les différents temps d'écho.

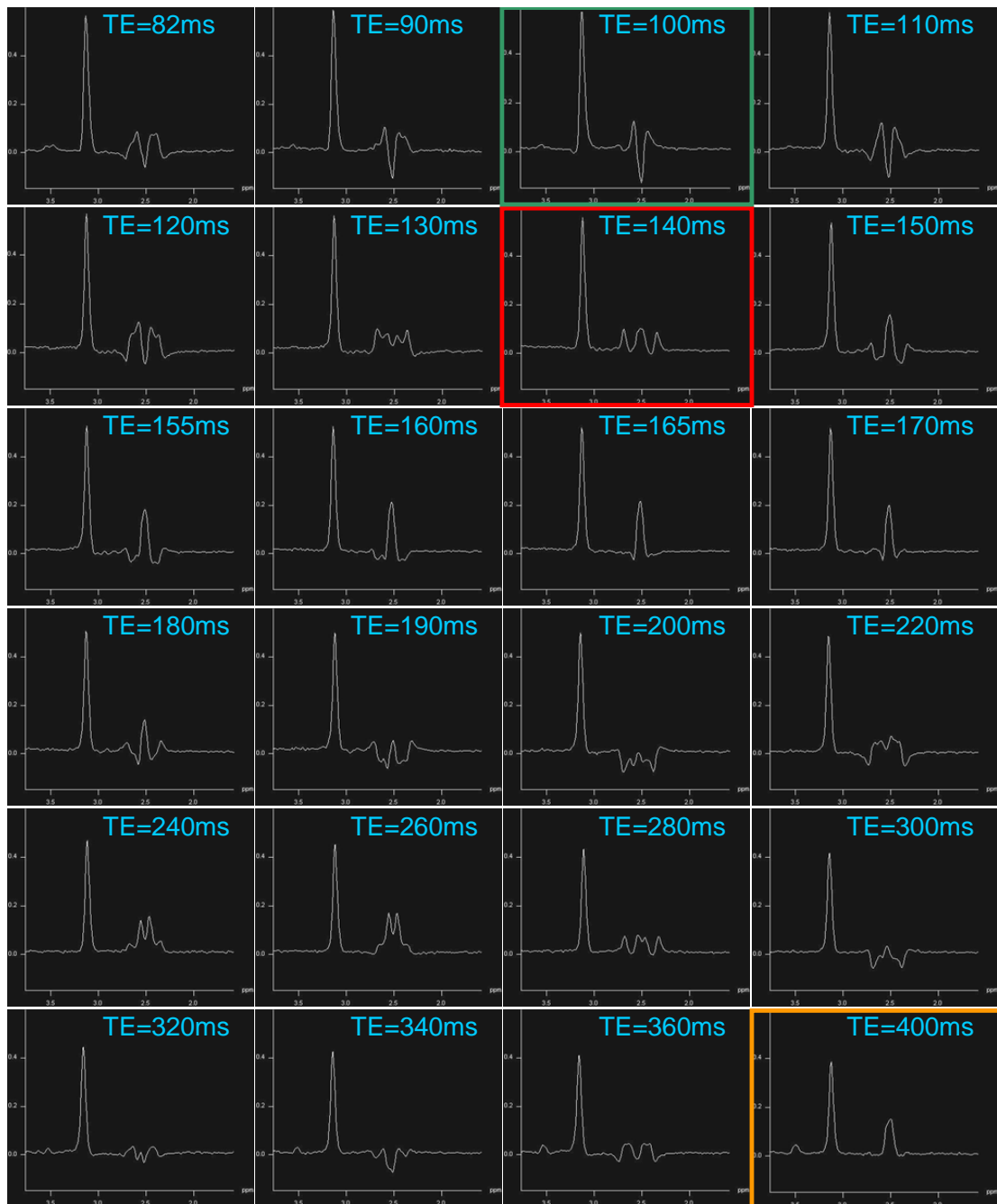


FIGURE 2.24 : PICS DE CITRATE OBTENUS SUR LA MACHINE SIEMENS EN FONCTION DU TE. EN VERT LE LE SPECTRE OBTENU AVEC LE TE RECOMMANDE PAR SIEMENS, EN ORANGE LE SPECTRE QUI NOUS SEMBLE OPTIMAL ET EN ROUGE LE SPECTRE OBTENU AVEC LE TE RETENU.

Le spectre recherché doit représenter une configuration facilement identifiable, avec des pics principalement positifs pour pouvoir estimer la concentration. De plus le Citrate a un T2 court (170 ms), donc pour conserver suffisamment de signal par rapport aux autres métabolites, le TE utilisé ne doit pas être trop long. La solution proposée par Siemens présentait l'inconvénient d'avoir deux pics, non symétrique avec une forte composante négative. En termes de simplicité de forme, la solution idéale aurait été d'utiliser un TE à 400ms : on a alors un seul pic positif, mais un signal/bruit fortement diminué. La solution retenue est d'utiliser un TE à 140 ms qui permet d'avoir 3 pics bien définis (avec un champ très homogène, le pic central se dédouble, on observe ainsi 4 pics) et majoritairement positifs.

---

### *2.3.3.2 LA SUPPRESSION D'EAU ET DE LIPIDES*

---

Dans les tissus biologiques, le contenu en eau (H<sub>2</sub>O) est plusieurs milliers de fois plus important que les métabolites qui nous intéressent. Les lipides présents dans et au voisinage de l'organe étudié peuvent être également présents à des concentrations bien plus élevées que les métabolites. Alors, une étape indispensable dans l'acquisition de données est le réglage et l'optimisation de la suppression du pic d'eau (et, le cas échéant, des pics correspondant aux lipides) sur le spectre.

### 2.3.3.2.1 SEQUENCE CHESS

Plusieurs méthodes de suppression d'eau existent, mais la plus répandue en milieu clinique est la méthode CHESS. Des impulsions de basse fréquence sont émises pour saturer les protons de l'eau libre. Leur largeur de bande est très faible et centrée sur la fréquence de résonance de l'eau. CHESS (CHEmical Shift Selective excitation) se compose de 3 impulsions sélectives à  $90^\circ$  centrées sur la fréquence de l'eau, pour produire l'état de saturation, puis elle est suivie par des gradients déphaseurs dans les axes x, y et z (Figure 2.25). L'utilisation de cette séquence dans les 3 directions rend cette technique particulièrement efficace pour les applications cliniques.

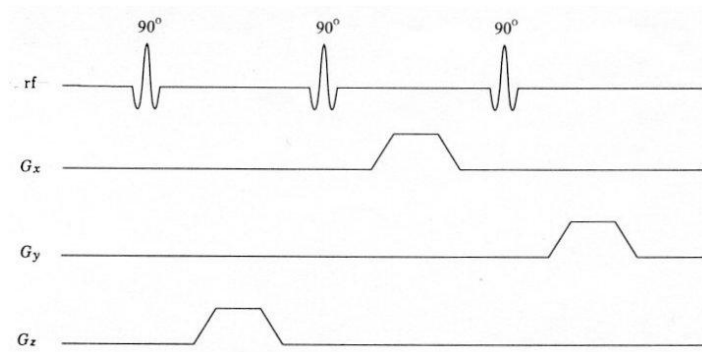


FIGURE 2.25 : CHRONOGRAMME DE LA SEQUENCE CHESS.

### 2.3.3.2.2 SEQUENCE BASING

La suppression des lipides peut se faire de plusieurs façons. Dans le cas de la prostate, la suppression de l'eau et des lipides peut être réalisée simultanément en



utilisant la technique BASING (BAnd Selective Inversion with gradient dephasiNG). Il s'agit d'une approche employant des impulsions RF à 180° (inversion) sélectives en fréquence, entourées de gradients « brouilleurs » de champ magnétique, de polarités opposées [230].

---

#### 2.3.4 CHOIX DES PARAMETRES DE L'ACQUISITION

---

L'appareil utilisé en clinique est un Siemens Trio Tim 3 T (Erlangen, Allemagne). La plupart des études sur la prostate utilise une antenne endorectale permettant de se rapprocher au maximum de la prostate et ainsi d'obtenir un très bon gain. Cependant, il se dégrade fortement en s'éloignant de l'antenne, on ne peut donc pas « imager » la prostate dans son ensemble (Figure 2.26) avec une bonne qualité, notamment en spectroscopie.

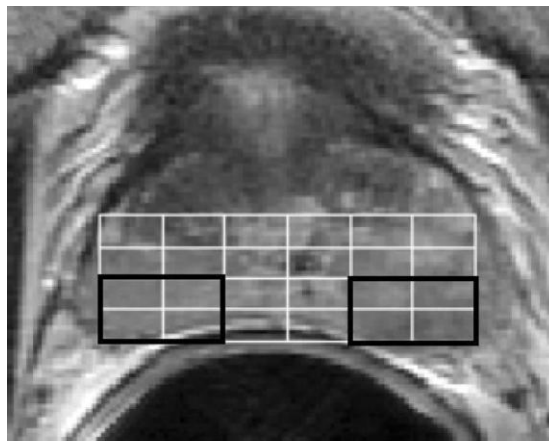


FIGURE 2.26 : IRM DE PROSTATE AVEC ANTENNE ENDORECTALE ET GRILLE DE SPECTROSCOPIE : LA DECROISSANCE RAPIDE DU SIGNAL AVEC L'ELOIGNEMENT DE L'ANTENNE NE PERMET PAS DE FAIRE DE LA SPECTROSCOPIE SUR TOUTE LA PROSTATE (IMAGE EXTRAITE DE JUNG J.A. ET AL. [143]).

Les études utilisant ce type d'antenne se basent sur le fait que les cancers de la prostate se développent préférentiellement dans la zone périphérique donc la plus proche de l'antenne et donc que l'analyse de cette zone est suffisante.

Cette antenne devant être gonflée (notamment pour empêcher la présence de gaz entre l'antenne et la prostate), elle présente en outre l'inconvénient de déformer la prostate (Figure 2.26) rendant ainsi difficiles toutes comparaisons avec d'autres modalités d'imagerie médicale. Or dans le cadre d'autres études effectuées parallèlement à celle-ci, nous devions avoir cette possibilité. Notamment dans le cadre de la curiethérapie, le calcul du volume de la prostate, nécessaire pour connaître le nombre de grains radioactifs scellés à utiliser, se fait par une échographie. Une étude est donc en cours pour évaluer la possibilité de faire ce calcul directement avec les données de l'IRM qui est faite dans tous les cas : cela permettrait d'économiser un examen.

Enfin l'utilisation de ce type d'antenne est très inconfortable pour le patient. Pour ces raisons nous avons choisi de ne pas les utiliser, au profit de l'antenne pelvienne.

La prostate étant une glande disposant d'un volume, il était naturelle de faire de l'acquisition 3D et donc du CSI, d'autant plus que cette technique permet d'avoir un meilleur rapport signal sur bruit, et ainsi d'avoir une meilleure résolution. Le volume de la prostate restant limité, il est encore possible de réaliser une bonne correction de l'homogénéité du champ dans ce volume.

Le Citrate présente des groupements chimiques possédant un couplage de spin, ce qui fait que la configuration du spectre de ce métabolite change avec le TE. Le fait que les premiers spectres étaient analysés visuellement par les spectroscopistes ont conduit à choisir une configuration du spectre aisément identifiable tout en conservant un temps

d'écho le plus court possible pour conserver un maximum de signal. C'est pourquoi le TE de 140 ms à été retenu sur la machine Siemens 3T. Le TR devait quand à lui être supérieur à ces 140 ms et surtout le plus long possible pour ne pas perdre de signal sur les métabolites à T1 long comme la Choline (1500 ms), mais ne pas être trop long pour augmenter le nombre d'acquisition et ainsi améliorer le rapport signal sur bruit. La valeur de 720 ms à donc été choisie : elle est bien inférieure au T1 de la Choline et engendre donc un tassement de son signal, mais permet d'avoir un nombre d'acquisitions suffisant (25) et donc un bon rapport signal sur bruit dans un temps d'examen total supportable pour le patient (13 minutes uniquement pour la spectroscopie, l'examen total durant environ 45 minutes).

Selon les paramètres décrits ci-dessus, un spectre typique d'une prostate saine est illustré dans la figure 2.27. Sur ce spectre acquis à 3.0 T sur l'appareil Siemens Trio TIM avec la séquence 3D-PRESS, on distingue clairement les 3 résonances du Citrate produites par le couplage J entre 2,4 et 2,9 ppm. A gauche de ces pics, et malgré un certain chevauchement, se trouvent les pics de la Choline totale (3,21 ppm), des polyamines (3,11 ppm) et de la Créatine (3,02 ppm).

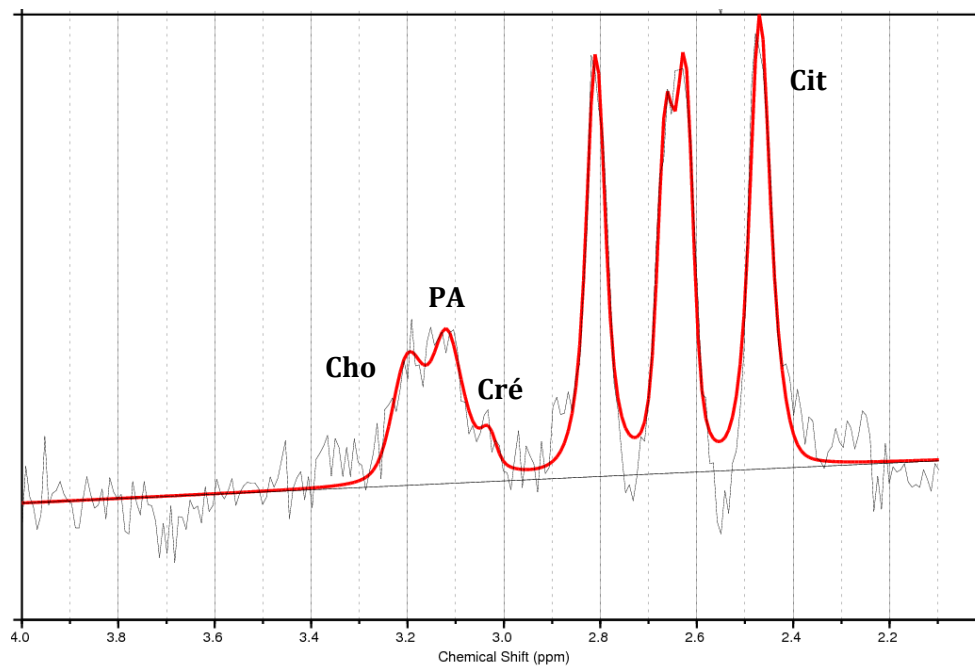


FIGURE 2.27. SPECTRE  $^1\text{H}$  D'UNE PROSTATE SAINE ACQUIS A 3.0 T AVEC LA SEQUENCE 3D-PRESS.

## 2.4 IMAGERIE PAR RESONANCE MAGNETIQUE

---

L'IRM et la spectroscopie de RMN partagent les mêmes bases physiques et leurs différences reposent essentiellement sur le codage spatial appliqué à l'une et à l'autre. Tandis que les voxels de petites tailles en IRM affichent seulement le signal de l'eau (et de la graisse) du tissu, la spectroscopie 3D permet à une représentation du contenu métabolique au sein de chaque voxel – certes de plus grandes dimensions.

Le schéma ci-dessous (Figure 2.28) illustre les principales étapes vers le codage en IRM.

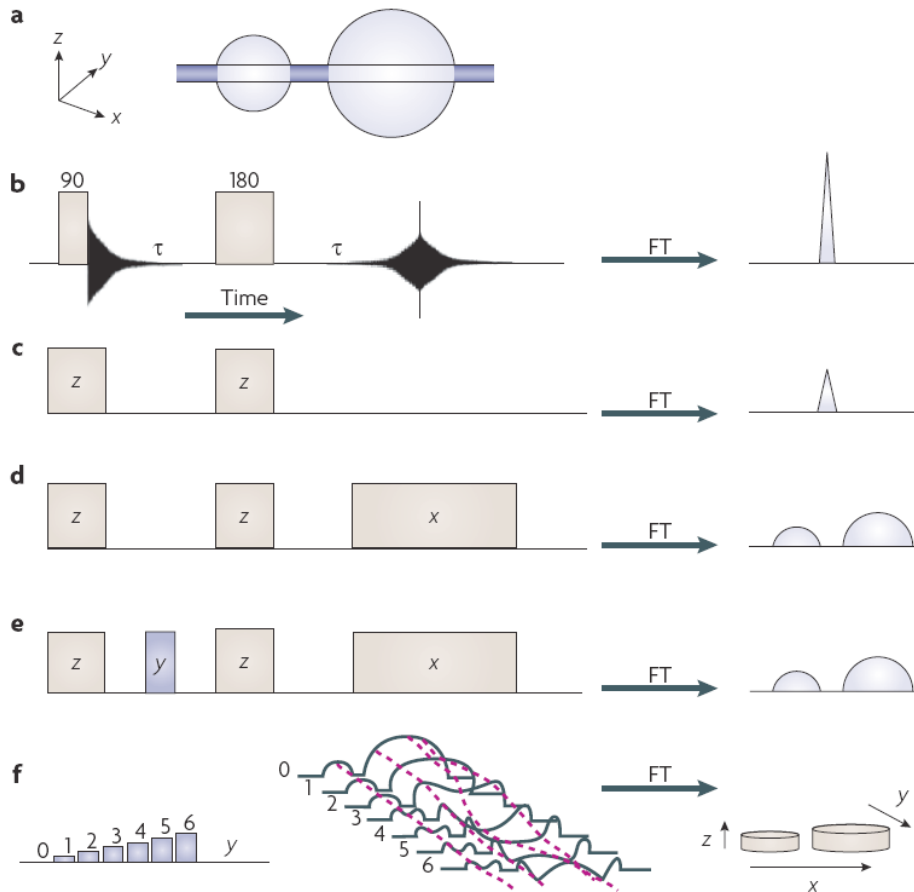


FIGURE 2.28. LES PRINCIPALES ETAPES EN IMAGERIE IRM. (A) DEUX SPHERES CONTENANT DE L'EAU (B) EXPERIENCE SIMPLE EN ACQUISITION « ECHO DE SPIN » PERMET DE CAPTER DU SIGNAL DE L'ENSEMBLE DES OBJETS (C) APPLICATION DE GRADIENTS DANS LA DIRECTION Z PERMET DE SELECTIONNER DU SIGNAL DANS UNE COUPE PREDEFINIE (D) APPLICATION D'UN GRADIENT SUPPLEMENTAIRE EN X DONNE UN CODAGE « FREQUENTIEL » AU SIGNAL PRECEDANT (E) APPLICATION D'UN GRADIENT EN Y DONNE UN CODAGE « EN PHASE » AU SIGNAL (F) VARIATION DU CODAGE EN PHASE, SUIVI DE LA TRANSFORMEE DE FOURIER FOURNIT L'IMAGE DANS L'ESPACE REEL.

Le principe essentiel de l'imagerie IRM est lié à la fréquence de résonance du noyau détecté qui est une fonction linéaire du champ magnétique appliqué. Ainsi, si le gradient d'un champ magnétique est appliqué sur un échantillon, la fréquence de résonance du noyau est fonction de sa position spatiale à l'intérieur du gradient. Dans la figure 2.28, on considère deux sphères contenant de l'eau (a). En (b), l'expérience simple en

acquisition « écho de spin » permet uniquement de capter du signal depuis l'ensemble des objets – aucun codage spatial n'est réalisé. L'application de gradients dans la direction z (c) permet de sélectionner du signal dans une coupe prédéfinie. L'application de gradients supplémentaires en x et en y donne des codages « en fréquence » et « en phase » au signal. En faisant varier l'amplitude du codage en phase et en appliquant la transformée de Fourier bidimensionnelle (2D FFT), l'image dans l'espace réel est créée.

---

#### *2.4.1 LES DIFFÉRENTES PONDERATIONS ET CONTRASTES FOURNIS PAR L'IRM*

---

Tout comme la spectroscopie de RMN, l'intensité des tissus et des structures sur l'image dépend en partie de leurs caractéristiques en T1 et T2, ainsi que le type de séquence employée.

##### *2.4.1.1 SEQUENCE T1*

---

Les séquences pondérées en T1 jouent essentiellement sur le temps de répétition (TR) de la séquence. En fonction des valeurs intrinsèques de T1 des tissus, le signal qui apparaît sur l'image sera plus ou moins atténué. Sans donner de valeurs chiffrées, car le T1 varie en fonction de l'intensité de champ magnétique principal, les tissus à T1 court telle la graisse fournissent un signal hyperintense sur l'image pondérée en T1. A l'opposé, les substances à T1 élevé tels l'eau, le sang et le kyste donnent un signal hypointense à l'image pondérée en T1. Afin de limiter l'influence du T2 des différents tissus, un temps d'écho le plus court possible doit être choisi – en pratique ~ 10 ms.

Compte tenu de l'utilisation d'un TR court (< 500 ms), la durée de la séquence est relativement courte.

#### *2.4.1.2 SEQUENCE T2*

---

Les séquences pondérées en T2 jouent sur le temps d'écho (TE) de la séquence. En fonction des valeurs intrinsèques de T2 des tissus, le signal sur l'image apparaîtra plus ou moins atténué. Les tissus à T2 court tel le muscle squelettique fournit un signal hypointense sur l'image pondérée en T2. A l'opposé, les substances à T2 élevé tels les liquides biologiques (eau, sang, etc) donnent un signal hyperintense à l'image pondérée en T2. L'influence du T1 des différents tissus doit être minimisée également et un temps de répétition relativement long doit être choisi – en pratique > 2000 ms, qui n'est pas sans poser de problèmes, car compte tenu de l'utilisation d'un TR long, la durée de la séquence est relativement longue.

#### *2.4.1.3 SEQUENCE EN DIFFUSION D'EAU*

---

L'IRM de diffusion mesure les mouvements browniens de l'eau libre. Dans cette technique, qui nécessite l'emploi d'une séquence d'imagerie ultra-rapide telle l'imagerie écho planaire (EPI en anglais), utilise les « gradients de diffusion » afin de « pondérer » le signal provenant des molécules d'eau en fonction de leur liberté de mouvement. Par exemple, les molécules d'eau du liquide céphalorachidien (LCR) qui se déplacent très librement dans ce liquide biologique, verront l'intensité de leur signal diminuée fortement. L'eau intracellulaire piégée dans une cellule, aura, au contraire, une mobilité réduite, et de ce fait, son signal ne sera que partiellement diminué. Afin de tenir compte

de la nature isotrope ou anisotrope du mouvement des molécules d'eau dans les tissus, plusieurs gradients de diffusion peuvent être employés et orientés dans différentes directions de l'espace selon la méthode décrite par Stejskal et Tanner [229]. Habituellement, trois gradients orthogonaux sont utilisés en x, y et z (Figure 2.29). L'image créée de cette pondération s'appelle « Trace ». Différentes pondérations peuvent être obtenues moyennant une variation des paramètres de la séquence, et en particulier, la valeur  $b$  (en  $\text{sec}/\text{mm}^2$ ) qui est fonction de l'intensité du gradient de diffusion.

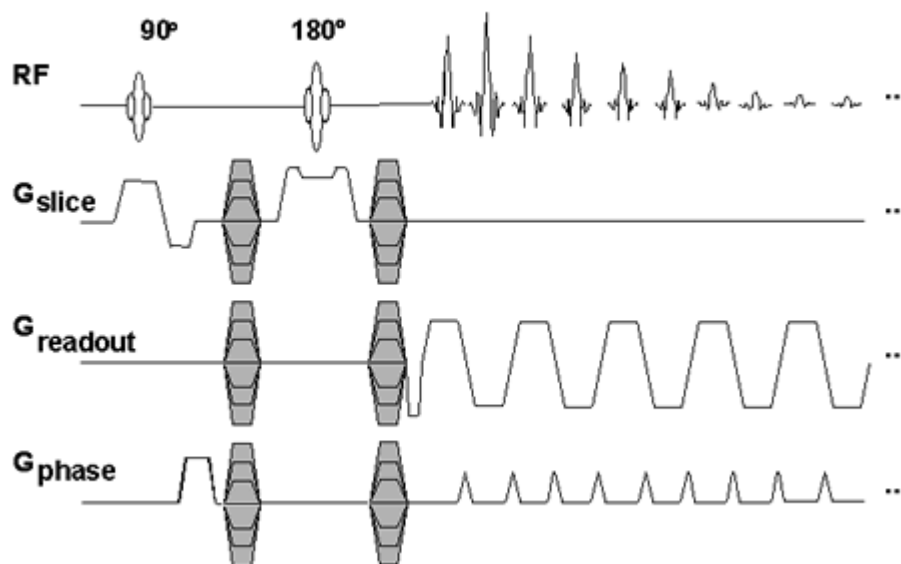


FIGURE 2.29 : SEQUENCE D'IMPULSIONS EPI (ECHO PLANAR IMAGING) -SE (SPIN ECHO) POUR L'IRM DE DIFFUSION. LES GRADIENTS DE DIFFUSION (EN GRIS) SONT PRÉSENTS DANS LES 3 AXES ORTHOGONAUX.

En choisissant au moins 2 valeurs de  $b$  différentes, une cartographie du coefficient de diffusion apparent (ADC en anglais et exprimé en  $\text{mm}^2/\text{sec}$ ) peut être créée à partir de la fonction suivante :



$$S_b = S_0 \cdot \exp(-bD)$$

où  $S_b$  et  $S_0$  sont les signaux en présence et en absence du gradient de diffusion et  $D$  est le coefficient de diffusion apparent (ou ADC).

#### *2.4.1.4 SEQUENCE DE PERFUSION*

---

Deux approches d'IRM de perfusion dominent actuellement, l'une permet d'étudier le tissu cérébral à travers des techniques basées sur la pondération T2\*, l'autre appuie sur la pondération T1 et concerne les tissus pour lesquels une extravasation du produit de contraste à travers la paroi vasculaire est attendue. Les deux approches étant totalement différentes, seule la méthode T1 sera abordée.

La perfusion des microvaisseaux, la perméabilité et la fuite vers l'espace extracellulaire sont mieux étudiées en pondération T1. La plupart des données publiées concernent des séquences IRM pondérées en T1 avec perfusion dynamique d'un agent de contraste à base de chélate de Gadolinium [144, 145].

L'IRM dynamique (IRM-DCE) différencie la tumeur du tissu normal par l'évaluation de la cinétique de prise de contraste d'un agent de Gadolinium, ainsi que la cinétique du lavage de ce même agent. La prise de contraste dépend de la réserve de sang (vaisseaux sanguins larges et densité de microvaisseaux locaux), ainsi que de la perméabilité capillaire (Figure 2.30). Une augmentation de la production et des réserves sanguines ainsi que de la perméabilité capillaire permet d'augmenter la prise de contraste. Le

lavage du produit de contraste (« Wash-out ») dépend quant à lui, de la perméabilité capillaire et de la taille de l'espace extravasculaire/extracellulaire. La taille de l'espace libre disponible qui permet au produit de contraste de pénétrer est proportionnelle au temps que le produit met pour retourner dans la circulation. Le produit de contraste n'entre pas dans les cellules tumorales. La prise de contraste et le lavage de contraste dans la tumeur est classiquement plus rapide que dans les tissus sains en raison du parasitage des vaisseaux sanguins plus larges par la tumeur et la stimulation de la croissance de néovaisseaux, ainsi que de cette augmentation de la perméabilité capillaire et de cette diminution de l'espace extravasculaire/extracellulaire. Les caractéristiques tumorales liées à la néoangiogénèse tumorale sont bien connues : structure chaotique, shunts artério-veineux, perméabilité vasculaire élevée et zones hémorragiques [146]. L'étendue de l'espace interstitiel est plus importante dans le tissu cancéreux que dans le tissu normal expliquant la variation de contraste importante entre le plasma et l'interstitium [147, 148].

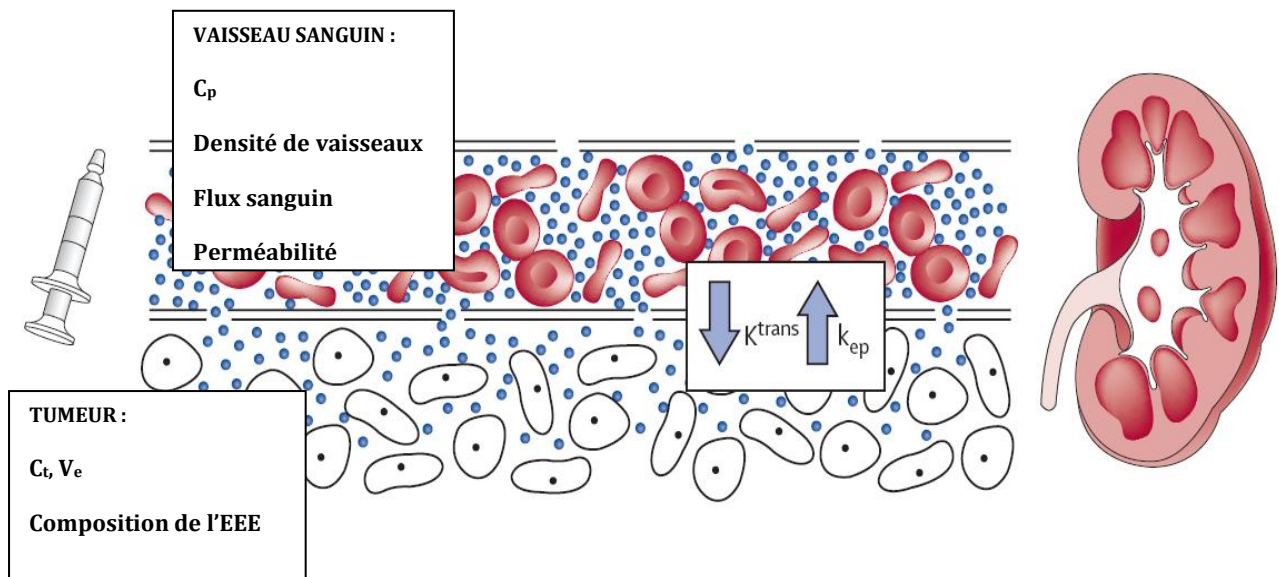


FIGURE 2.30 : FACTEURS INFLUENÇANT LA PRISE DE CONTRASTE APRES INJECTION D'UN AGENT DE CONTRASTE A BASE DE CHELATE DE GADOLINIUM. ( $C_p$  = CONCENTRATION DE CONTRASTE DANS LE PLASMA ;  $C_t$  = CONCENTRATION DE PRODUIT DE CONTRASTE DANS L'ESPACE EXTRACELLULAIRE-EXTRAVASCULAIRE (EEE) DE LA TUMEUR ;  $K_{TRANS}$  = VOLUME CONSTANT DE TRANSFERT ENTRE LE PLASMA ET L'EEE ;  $K_{EP}$  = TAUX CONSTANT ENTRE L'EEE ET LE PLASMA).

## 2.5 APPROCHES DE LA RESONANCE MAGNETIQUE DANS LA PROSTATE

---

Parce que l'IRM permet de produire des images anatomiques de haute résolution sans utiliser de radiations ionisantes, l'IRM est utile afin d'identifier des modifications néoplasiques dans les tissus mous. Son utilité diagnostique pour les cancers prostatiques a été démontrée et a permis d'améliorer la prédiction du risque d'extension extra-capsulaire par rapport aux paramètres cliniques habituels [141] ainsi que l'atteinte des vésicules séminales [142, 143]. Dans cette section, nous mettons en revue les grandes lignes de l'imagerie et de la spectroscopie dans les pathologies de la prostate.

---

### *2.5.1 IRM PROSTATIQUE NORMALE EN SEQUENCE T1/T2*

---

L'IRM est supérieure à l'utilisation du scanner ou de l'échographie pour l'évaluation anatomique et volumétrique de la glande prostatique, car elle permet la visualisation de la glande dans des plans multiples (3D) [144]. L'IRM est plus précise que le toucher rectal et que les biopsies guidées par l'échographie transrectale pour la détection et la localisation d'une tumeur cancéreuse. L'IRM prostatique permet de différencier la zone périphérique de la glande centrale (constituée de la zone centrale et la zone de transition). Chez l'adulte jeune, la prostate normale est homogène, alors qu'avec l'âge, la différenciation entre la zone périphérique et la glande centrale est plus marquée. En séquence pondérée en T1, le parenchyme prostatique se démarque du tissu adipeux périprostatique et des plexus vasculaires. En T1, la glande, homogène, à un

signal d'intensité faible à intermédiaire et la différenciation zonale ne peut être identifiée [145]. Les hémorragies post-biopsies ont un signal élevé en séquence T1. En séquence T2, une meilleure différenciation tissulaire est obtenue permettant une meilleure visualisation de l'anatomie zonale [146]. La zone périphérique est en hypersignal homogène car les composants de type glandulaire sont plus représentés dans cette zone. La capsule qui l'entoure est visualisée par un anneau fin en hyposignal en séquence T2 [5]. La zone centrale et la zone de transition sont en hyposignaux, comparées à la zone périphérique car leur stroma est constitué de bandelettes de fibres musculaires compactes.

---

### *2.5.2 IRM PONDEREE EN T1/T2 ET CANCER DE LA PROSTATE*

---

Sur une séquence en pondération T1, la prostate montre un isosignal homogène rendant la détection d'une tumeur impossible. La présence d'un ou plusieurs hypersignaux traduit habituellement la présence d'une hémorragie résiduelle post-biopsies qui peuvent venir altérer la détection d'une tumeur et conduire à une surestimation ou une sous-estimation de l'extension tumorale.

L'apparence de cet hypersignal T1 en imagerie dépend du délai entre la réalisation des biopsies et l'acquisition IRM. Un délai de 3 à 4 semaines minimum entre les biopsies et l'IRM semblait suffisant par le passé. Néanmoins, les techniques de biopsies ont évolué depuis 10 ans et le nombre de biopsies réalisées a augmenté. Pour cette raison, il paraît raisonnable actuellement de recommander un délai de 6 à 8 semaines [147-149].

Sur une séquence d'images en pondération T2, le cancer est habituellement caractérisé par un hyposignal relatif à l'hypersignal important présent dans le tissu prostatique sain de la zone périphérique [150]. Néanmoins, une baisse du signal au sein de la zone périphérique saine, peut aussi être attribué à des phénomènes liés soit à une prostatite, une hémorragie post-biopsies ou des nodules hyperplasiques [151, 152].

Globalement, la précision de l'IRM pour détecter le cancer de la prostate varie largement dans la littérature et dépend de facteurs techniques liés aux séquences IRM et des facteurs humains liés au patient et surtout au médecin qui interprète les images. Les recommandations pour son utilisation pour le diagnostic des cancers de prostate à haut risque ou pour les patients avec des biopsies négatives en présence d'un PSA élevé restent controversées [153, 154]. Néanmoins, la valeur ajoutée de l'IRM a été significativement démontrée par rapport au toucher rectal et aux biopsies transrectales échoguidées ( $p < 0,01$ ) pour la détection et la localisation du cancer de la prostate [155].

Initialement l'IRM a été introduite pour améliorer la prédiction de l'extension extra-capsulaire. Sur les images d'une séquence pondérée en T2, l'extension extra-capsulaire est représentée par :

- une oblitération manifeste de l'angle recto-prostatique,
- une asymétrie des bandelettes neurovasculaires,
- un engainement d'une bandelette neuro-vasculaire par la tumeur
- un contour anguleux de la glande prostatique

- une marge irrégulière ou spiculée
- une protrusion irrégulière focale ou une brèche dans la capsule
- une rétraction de la capsule
- une invasion directe des vésicules séminales [156-159].

L'IRM en T2 possède une sensibilité pour prédire l'extension extra-capsulaire variant de 13% à 95% selon les études et une spécificité variant de 49% à 97% [160, 161].

L'atteinte des vésicules séminales ou du col vésical en IRM endorectale est mieux visualisée en utilisant les 3 plans de coupes combinés (transverse, coronal et sagittal) [142, 153]. Les signes IRM en T2 de l'atteinte des vésicules séminales sont représentés par [142]:

- une rupture ou une perte de l'architecture de la vésicule
- un hyposignal focal à l'intérieur de la vésicule
- un effet de masse en hyposignal à l'intérieur de la vésicule
- des canaux éjaculateurs élargis en hyposignal
- une grosse vésicule séminale en hyposignal
- une oblitération en coupes sagittales de l'angle entre la vésicule séminale et la glande prostatique

- une extension manifeste d'une tumeur depuis la base de la glande envahie vers la vésicule

L'IRM en T2 a une sensibilité variant de 23% à 80% et une spécificité variant de 91% à 99% selon les études pour la détection d'un envahissement des vésicules séminales [142, 160, 161].

Deux études réalisées sur la même population de patients et utilisant la pièce de prostatectomie radicale comme le standard pour évaluer la performance de l'IRM T2 avec antenne endorectale à 1.5T pour prédire l'extension extra-capsulaire ont montré que les conclusions de l'IRM amélioreraient significativement la prédiction de l'extension extra-capsulaire, en complément des variables cliniques classiques [141, 162]. Néanmoins, il est clairement démontré que cette valeur ajoutée est liée à l'expertise du radiologue et bénéficie aux radiologues dédiés à l'IRM dans la pathologie uro-génitale et non aux radiologues étudiant le corps entier [162]. Dans cette étude, seule la combinaison de séquences supplémentaires, telle que l'IRM-DCE, a permis à des radiologues non référents d'améliorer les chances d'avoir une stadification satisfaisante de la maladie locale [163]. L'IRM est de plus en plus souvent acceptée à travers le monde, pour des équipes entraînées et sélectionnées, jusqu'à faire partie du bilan de stadification initial du cancer de prostate [158, 164, 165].

Parce que de nouvelles thérapies ont émergé aux côtés de la chirurgie, telles que la radiothérapie, la cryothérapie et l'ablatherm, les traitements sont actuellement de plus en plus « personnalisés » et les efforts de recherche en IRM se sont efforcés d'améliorer



la précision diagnostique de l'IRM non seulement pour prédire l'extension extra-capsulaire, mais également la taille et/ou le volume tumoral, la localisation tumorale et le grade tumoral [166-168]. Pour la localisation des néoplasmes de la zone périphérique, l'IRM à 1.5T avec antenne endorectale, couplée ou non à la SRM, a une valeur additionnelle avec une précision supérieure aux biopsies et/ou au toucher rectal également [155, 169].

La détection d'une tumeur centrale est extrêmement difficile sur une IRM T2, en l'absence de séquences fonctionnelles additionnelles, eu égard à l'hétérogénéité importante en relation avec l'hypertrophie bénigne de prostate [153, 170]. Ces tumeurs antérieures doivent être recherchées et explorées avec attention, particulièrement quand le dosage du PSA s'élève et que les biopsies transrectales (généralement réalisées dans la zone périphérique) reviennent toujours négatives.

Les caractéristiques des tumeurs de la zone centrale en IRM sont [171]:

- Un hyposignal homogène dans une région de la zone de transition (plus particulièrement en l'absence d'hyposignal de la zone périphérique)
- Une lésion avec des contours spiculés ou mal définis
- L'absence de couronne en hyposignal (généralement associé à des nodules bénins adénomateux)
- Une interruption de la pseudo-capsule chirurgicale (limite entre la zone de transition et la zone périphérique en hyposignal)
- Un envahissement de l'urètre ou du stroma fibro-musculaire antérieur

- Une forme lenticulaire.

La détection de ces tumeurs par 2 radiologues expérimentés a été analysée en IRM à 1.5T avec une antenne endorectale. Il a été observé pour chaque interprète respectivement des valeurs de sensibilité de 75% et 80% et de spécificité de 87% et 78%. La détection était significativement meilleure pour des tumeurs  $\geq 0,77$  cm<sup>3</sup> (p = 0,001) [171].

Les différentes études ayant cherché à analyser la précision de l'IRM dans la stadification d'un cancer de prostate ont montré des résultats variant de 54% à 93%, ce qui évoque une probable variabilité inter-observateur pour l'interprétation [150, 154, 157, 172-174]. Globalement, la précision de l'IRM s'est améliorée avec le temps par 3 facteurs principaux :

- l'évolution technologique des différentes générations d'appareils IRM (séquences plus rapides, gradient des antennes plus puissants, correction des images en post-traitement plus aboutie)
- une meilleure compréhension et caractérisation des critères d'envahissement de la capsule et des vésicules séminales
- une plus grande expérience des radiologues à l'interprétation

---

### 2.5.3 SPECTROSCOPIE DU PROTON : FAISABILITE CLINIQUE

---

Un des attributs de la  $^1\text{H}$ -SRM repose sur son potentiel à quantifier la concentration des métabolites dans les tissus. Cependant, une IRM couplée à une SRM mesure seulement les concentrations relatives de métabolites avec une intensité du signal pondérée par les temps de relaxation T1 et T2 et le champ de distribution RF dans l'antenne. Dans la plupart des études de SRM, quand la connaissance des références internes n'est pas disponible, les ratios des métabolites sont choisis pour exprimer leurs concentrations dans les tissus biologiques [149]. Evidemment, l'utilisation des rapports nécessite que la concentration du métabolite exprimé en dénominateur soit relativement constante. D'un point de vue histologique, cette affirmation que la référence interne maintient une concentration constante peut ne pas être valable et donc ces méthodes pourraient être peu précises. Ce problème a été déjà étudié et plusieurs méthodes utilisant le signal d'une référence externe provenant de fantômes contenant un produit chimique d'une concentration connue afin de calibrer les niveaux tissulaires de métabolites [150-152]. Cette approche n'est pas sans poser de problèmes, car de nombreuses étapes de calibration sont nécessaires.

Au milieu des années 1990, la spectroscopie du proton par résonance magnétique du cancer de la prostate était réalisée à 1.5T avec une antenne endorectale couplée à une antenne de surface en réseau-phasé. En 1995, Kurhanewicz et al. publient pour la première fois la faisabilité de la  $^1\text{H}$ -SRM *in vivo*, chez l'homme pour la détection du cancer de la prostate. Dans cette étude, portant sur 28 patients porteurs d'un cancer de la prostate et 5 volontaires sains, une faible concentration de Citrate a été mise en

évidence dans le cancer de prostate défini et localisé par l'IRM en T2, par rapport à l'HBP et la prostate saine. Le ratio Citrate / (Créatine + Choline) était significativement plus bas (0,67 +/- 0,17) dans la tumeur de prostate en comparaison avec l'HBP (1,21 +/- 0,29) et la zone périphérique saine (1,46 +/- 0,28) sans chevauchement de ces ratios observés entre les individus. Les prélèvements réalisés après prostatectomie ont permis de confirmer ces différences de concentrations du Citrate dans la zone périphérique saine (30,9 +/- 8,5  $\mu\text{mol/g}$ ), dans l'HBP (46,3 +/- 5,4  $\mu\text{mol/g}$ ) qui étaient significativement plus élevées que dans le cancer de la prostate (3,74 +/- 0,54  $\mu\text{mol/g}$ ) [153]. Le protocole d'acquisition mis au point pour cette séquence en SRM utilisait une technique qui permettait d'étudier des volumes pouvant aller jusqu'à 1cc (64 à 512 spectres) dans la prostate, grâce à l'utilisation de la séquence STEAM.

La faisabilité de la  $^1\text{H}$ -SRM 3D combinée à l'IRM T2 a été démontrée et validée par la suite chez 85 patients porteurs de tumeurs prostatiques et d'HBP et 5 volontaires sains. Dans le cancer prostatique, le ratio (Choline + Créatine) / Citrate était de 2,1 +/- 1,3 alors qu'il était de 0,61 +/- 0,21 en zone saine. Les ratios observés de (Choline + Créatine) / Citrate élevés dans les zones pathologiques, reflet d'une élévation de la Choline, ont servi de référence pour l'ensemble des études réalisées jusqu'à aujourd'hui en SRM pour déterminer l'absence ou la présence de cancer dans un voxel, permettant ainsi pour la première fois, de proposer une cartographie spectrale spatiale en 3D (volume de voxels compris entre 0,24 et 0,7  $\text{cm}^3$ ) au sein de la prostate en totalité [154].

En 1999, l'équipe du département de radiologie de l'hôpital universitaire de Nijmegen en Hollande établit sur fantôme et sur volontaires sains la faisabilité d'une acquisition 3D multi-coupes en  $^1\text{H}$ -SRM de toute la prostate avec une haute résolution spatiale (0,4-

0,6cm<sup>3</sup>) [155]. Ils montrent ainsi qu'il est possible de moduler et décomposer en multiples pics, le pic du Citrate, en fonction du TE.

### 2.5.3.1 CARACTERISTIQUES DES SEQUENCES

A 1.5T, les pics de Choline, de polyamines et de Créatine se chevauchent formant parfois un seul pic, en fonction de la qualité du SHIM (Figure 2.31). Les spectres du tissu sain et du cancer associent donc la mesure du pic de polyamines et de Créatine quand le ratio Choline / Créatine cherche à être mesuré.

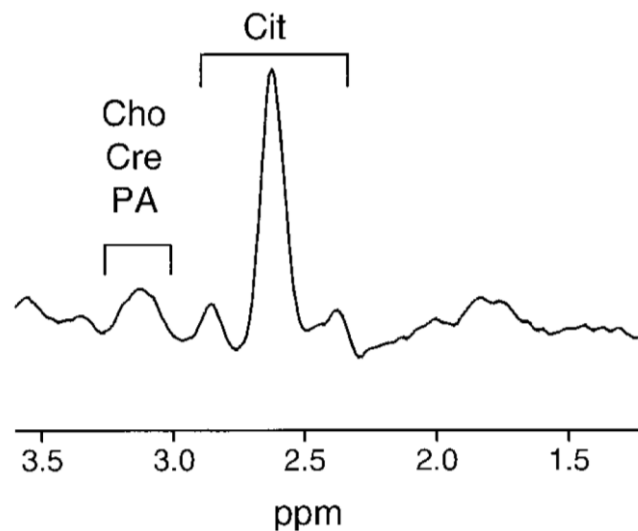


FIGURE 2.31 : SPECTRE ACQUIS A 1.5T DANS UN FANTOME CONTENANT UNE SOLUTION AVEC CONCENTRATIONS PHYSIOLOGIQUES DE CITRATE, CREATINE ET CHOLINE.

L'utilisation d'un aimant 3T et l'augmentation du signal apportent deux avantages à la réalisation de la SRM dans le cancer de la prostate :

- 1) la taille des voxels peut être plus petite compte tenu de l'augmentation du ratio S/B : jusqu'à 0,15 cm<sup>3</sup> (vs. 0,30 cm<sup>3</sup> à 1.5T). Ceci permet de réduire les effets de

volume partiel avec la graisse péri-prostatique, l'hémorragie post-biopsique, les vésicules séminales, les nodules glandulaires dans l'hyperplasie et le tissu périurétral [156].

2) La séparation des pics en fréquence de chaque métabolite est meilleure.

A 3T, le pic de Choline est distinct et permet une meilleure quantification ainsi de chaque métabolite (Figure 2.32)

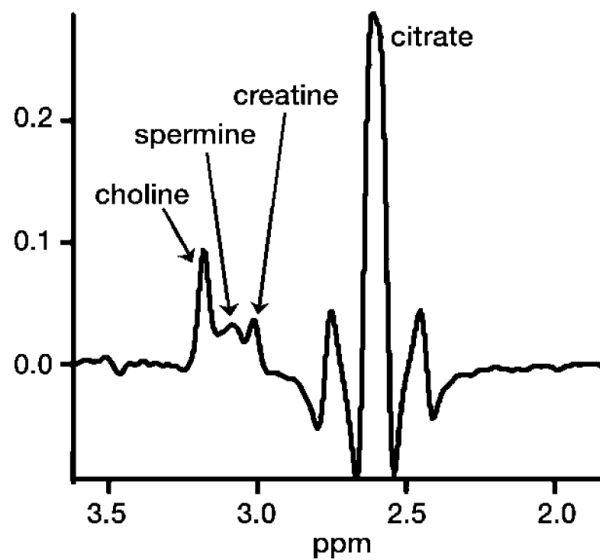


FIGURE 2.32 : SPECTRE ACQUIS A 3T DANS UN FANTOME CONTENANT UNE SOLUTION AVEC DES CONCENTRATIONS PHYSIOLOGIQUES DE CITRATE, CREATINE, CHOLINE ET SPERMINE.

La capacité de mesurer spécifiquement le pic de Choline seul augmente la spécificité de la SRM. L'augmentation de la résolution spatiale associée permet potentiellement ainsi de détecter des cancers plus petits et de les différencier des tissus sains.

---

#### 2.5.4 IRM DE PERFUSION

---

Plusieurs techniques sont utilisées pour analyser la cinétique de prise de contraste. Des graphiques décrivant la concentration de Gadolinium en fonction du temps peuvent être établis à partir d'images à haute résolution temporelle. Ces données quantitatives peuvent être adaptées à des modèles de perfusion tumorale destinés à des fins de recherche [157, 158] ou pharmacologiques [159, 160]. Les variables utilisées dans ces modèles sont corrélées à la présence ou l'absence de tumeur. Des données semi-quantitatives, telles que le rehaussement absolu, le rehaussement relatif, la pente maximale de la prise de contraste, le temps jusqu'au pic de la prise de contraste et le temps de transit peuvent aussi être calculés (Figure 2.33). Les résultats d'une étude réalisée chez 36 patients porteurs d'un cancer de la prostate ont suggéré que le rehaussement relatif serait le meilleur paramètre pour l'identification des néoplasies dans la zone périphérique [161]. Cette technique relativement simple semble pouvoir être au moins aussi efficace dans l'évaluation de la maladie que des modèles plus complexes à 2 compartiments [162]. Des analyses simples peuvent être réalisées à l'aide de logiciels commercialisés par les vendeurs d'appareils IRM. Des analyses plus rigoureuses nécessitent la mise au point informatique de logiciels par des institutions de recherche entraînées et expertes sur ce sujet. Pour modéliser la courbe de la prise de contraste de façon adéquate, il est habituellement nécessaire d'avoir les données d'au moins 3 à 5 points sur la portion de la courbe qui à la variation la plus rapide. Pour le cancer de la prostate, cela nécessite une résolution temporelle de moins de 10 secondes.

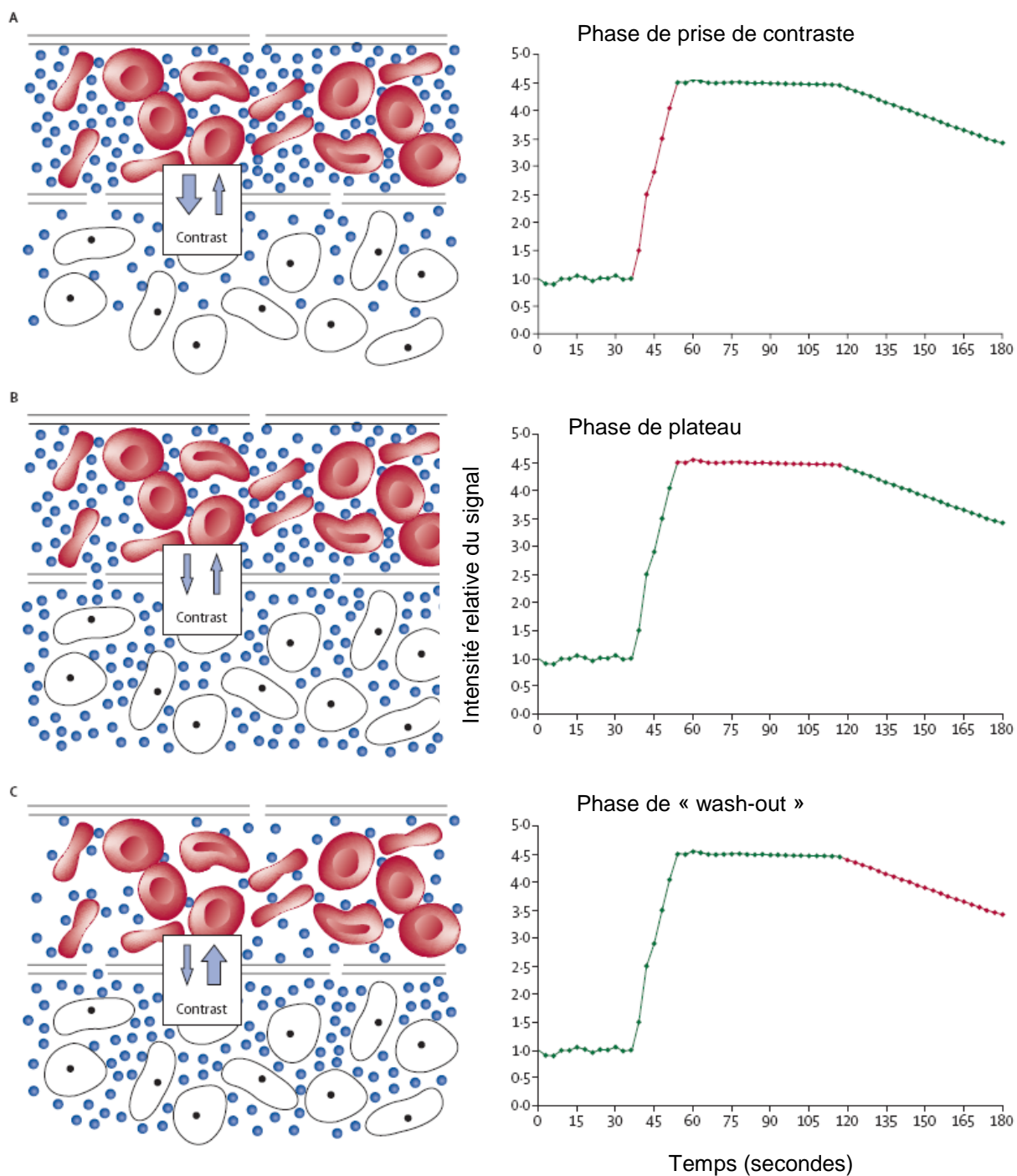


FIGURE 2.33 : DECOMPOSITION DES ETAPES DE LA PRISE DE CONTRASTE AU COURS DU TEMPS APRES INJECTION DE GADOLINIUM. (A) PHASE DE PRISE DE CONTRASTE : L'INTENSITE DU SIGNAL S'ELEVE AU-DESSUS DE LA LIGNE DE BASE ET ON OBSERVE UNE FUITE NETTE DU PRODUIT DE CONTRASTE DEPUIS LES VAISSEAUX DANS L'ESPACE INTERSTITIEL. (B) PHASE DE PATEAU : LA PRISE DE CONTRASTE EST MAXIMALE AVEC UN EQUILIBRE DES MOUVEMENTS DU PRODUIT DE CONTRASTE QUI S'OBSERVE ENTRE LE PLASMA ET L'ESPACE EXTRACELLULAIRE-EXTRAVASCULAIRE. (C) PHASE DE « WASHOUT » : LE PRODUIT DE CONTRASTE COMMENCE A QUITTER LES TISSUS POUR RETOURNER DANS LES VAISSEAUX SANGUINS.



Kim et al. ont comparé chez 20 patients la performance diagnostique de l'IRM-DCE à celle de l'imagerie IRM classique pondérée en T2 à 3T chez 20 patients [163]. Dans leur étude, ils ont mis en évidence une meilleure performance diagnostique de l'IRM-DCE pour la localisation d'un cancer de prostate prouvé histologiquement. Cette étude a utilisé une technique avec une résolution temporelle de 10 secondes, mais les images étaient analysées exclusivement de manière visuelle.

Les résultats d'une étude utilisant un modèle pharmacologique à 3T chez 18 patients porteurs d'un cancer de prostate prouvé histologiquement ont montré que la variable  $k^{\text{trans}}$ , associée à la perméabilité vasculaire et à la densité de microvaisseaux, était plus élevée dans le cancer. Néanmoins, il n'existait pas de différence entre la tumeur et l'adénome prostatique [164]. Bien qu'il existe un chevauchement entre les valeurs de  $k^{\text{trans}}$  entre la tumeur et le tissu sain de la zone périphérique pour chaque patient, la valeur de  $k^{\text{trans}}$  était plus importante dans la tumeur, ce qui suggère que certaines régions présentant focalement une valeur de  $k^{\text{trans}}$  élevée pourrait aider à identifier une tumeur au sein d'une glande prenant le contraste de façon hétérogène.

---

### *2.5.5 IRM DE DIFFUSION*

---

L'IRM de diffusion mesure les mouvements browniens de l'eau libre. La diffusion est diminuée dans les régions où le taux de cellularité est augmenté et dans les régions d'œdème cellulaire secondaire à l'inactivation de la pompe sodium-potassium ( $\text{Na}^+\text{-K}^+$  ATP-ase). Ces deux états co-existent au sein de la maladie néoplasique.

L'évaluation qualitative (visuelle) de l'atténuation relative du signal en IRM de diffusion est utilisée pour la détection ainsi que la caractérisation tumorale. L'analyse quantitative est réalisée par la mesure du coefficient ADC dans chaque pixel de l'image, permettant

de réaliser une image paramétrique pour obtenir une cartographie de l'ADC [165]. Cette technique IRM simple ne nécessite donc pas l'administration exogène d'agents de contraste et le contraste de ses images est dérivé simplement des mouvements des molécules d'eau dans tissus.

Les études à 1.5T ont permis de montrer que l'IRM de diffusion aide à distinguer le tissu glandulaire bénin du tissu malin dans la zone périphérique [166-169]. A 1.5T, une étude portant sur 29 patients a comparé les valeurs d'ADC mesurées dans des régions suspectes dans la zone périphérique et dans la zone centrale à des biopsies transrectales échoguidées orientées par les données de l'IRM de diffusion. Dans les zones non cancéreuses, les valeurs d'ADC observées étaient de  $1,68 (+/- 0,41) \cdot 10^{-3} \text{ mm}^2/\text{secondes}$  et de  $1,11 (+/- 0,41) \cdot 10^{-3} \text{ mm}^2/\text{secondes}$  dans les zones cancéreuses ( $p < 0,01$ ). [170]. Bien que la précision dans la détection des tumeurs centrales semble incertaine [171, 172], l'IRM de diffusion pourrait avoir une meilleure place pour aider et améliorer la détection des tumeurs de la zone périphérique [173, 174]. Pour les tumeurs centrales, l'IRM multiparamétrique associant l'IRM de diffusion et l'IRM-DCE a montré sur une petite étude réalisée chez 23 patients, une précision pour détecter les tumeurs de la zone de transition de 79% par rapport à l'IRM T2 classique (64%) [172]. Des études complémentaires ont montré que la mesure de l'ADC permet de prédire l'agressivité tumorale [175].

Une étude publiée par Pickles et al. a comparé les valeurs d'ADC chez 49 patients présentant un cancer de la prostate avec les valeurs d'ADC de 9 volontaires sains avec une IRM de diffusion à 3T sans antenne endorectale. Bien que les valeurs d'ADC se recoupent entre les 2 populations d'hommes, les valeurs moyennes d'ADC observées étaient significativement plus basses chez les patients présentant une tumeur [176].

Miao et al. ont étudié 37 patients porteurs d'un cancer de la prostate prouvé histologiquement en IRM de diffusion à 3T. L'IRM de diffusion a dépassé les performances diagnostiques de l'IRM classique en T2 pour identifier les tumeurs périphériques et centrales de la prostate [177]. Par ailleurs, il est accepté et démontré que la mesure des valeurs d'ADC est reproductible, ce qui rend ce paramètre intéressant pour le « monitoring » d'un traitement [178].

La force optimale du gradient de diffusion est mal identifiée. Des travaux initiaux ont été réalisés en utilisant un gradient de diffusion avec un facteur b compris entre 0 et 300 s/mm<sup>2</sup>. Depuis, d'autres travaux ont permis de démontrer grâce à des analyses d'aire sous la courbe ROC de meilleurs résultats en utilisant des valeurs de b plus élevées, comprises entre 1000 et 2000 s/mm<sup>2</sup> [179].

## CHAPITRE 3 : MATERIEL ET METHODES

---

### 3.1 POPULATION ETUDIEE

---

Depuis Janvier 2007, 664 patients présentant un cancer de prostate localisé traité dans le Département de Radiothérapie du Centre Georges François Leclerc par radiothérapie externe exclusive ou curiethérapie par grains d'Iode<sup>125</sup> ont bénéficié dans leur bilan préthérapeutique d'une IRM multiparamétrique dans le service de spectroscopie par Résonance Magnétique Nucléaire au Centre Hospitalier Universitaire Le Bocage à Dijon.

### 3.2 DEROULEMENT DE L'EXAMEN ET SEQUENCES UTILISEES

---

L'ensemble de l'examen utilisant toutes les séquences décrites ci-dessous dure en moyenne 45 minutes.

---

#### *3.2.1 IMAGEUR, SEQUENCES UTILISEES ET ANTENNES*

---

Un délai minimum de 6 semaines devait être respecté entre la date des dernières biopsies intra-prostatiques et la réalisation de l'IRM multiparamétrique. Tous les examens ont été réalisés sur une unité Siemens Trio Tim 3T (Erlangen, Allemagne) avec une antenne pelvienne de surface en réseau-phasé à 8 canaux, sans antenne endorectale, pour le confort du patient et pour des raisons d'utilisation ultérieure des images non-déformées pour fusion IRM-scanner dosimétrique pour la planification de la radiothérapie externe, dans le service de radiothérapie. Les patients devaient bénéficier

la veille de l'examen et le matin d'un lavement rectal (Microlax®). A leur arrivée dans le service de radiologie, une perfusion de Glucose à 5% était mise en place avec 3 ampoules intra-veineuses directes de phosphoglucinol, SPASFON® administrées juste avant la réalisation de l'examen, afin de limiter les mouvements péristaltiques du rectum.

1. Des séquences de localisation en écho de gradient à basse résolution étaient acquises en début d'examen en coupe axiale (TR/TE/Train d'écho : 20 msec./5 msec./1).
2. Une séquence T1 de repérage et visant à éliminer une hémorragie post-biopsie était réalisée : une séquence d'images axiales pondérées en T1 FL2D (TR/TE/ Longueur du train d'écho : 100 msec. / 2 msec. / 1, épaisseur de coupe : 6mm) avec un FOV de 208 X 256 mm<sup>2</sup>.
3. Une séquence T2 était réalisée dans 3 axes orthogonaux (TR/TE/ : 3600 msec./75 msec./ épaisseur de coupe : 3.5 mm)
4. Une séquence d'images 3D en T2 FSE (TR/TE/ Train d'écho: 3600 msec./143 msec./109, épaisseur de coupe : 1,25 mm) était ensuite acquise dans le même plan oblique axial. La matrice nominale était de 320 x 256 mm<sup>2</sup> et le FOV de 280 x 240 mm<sup>2</sup> ce qui nous a permis d'obtenir une résolution des pixels infra-millimétrique.

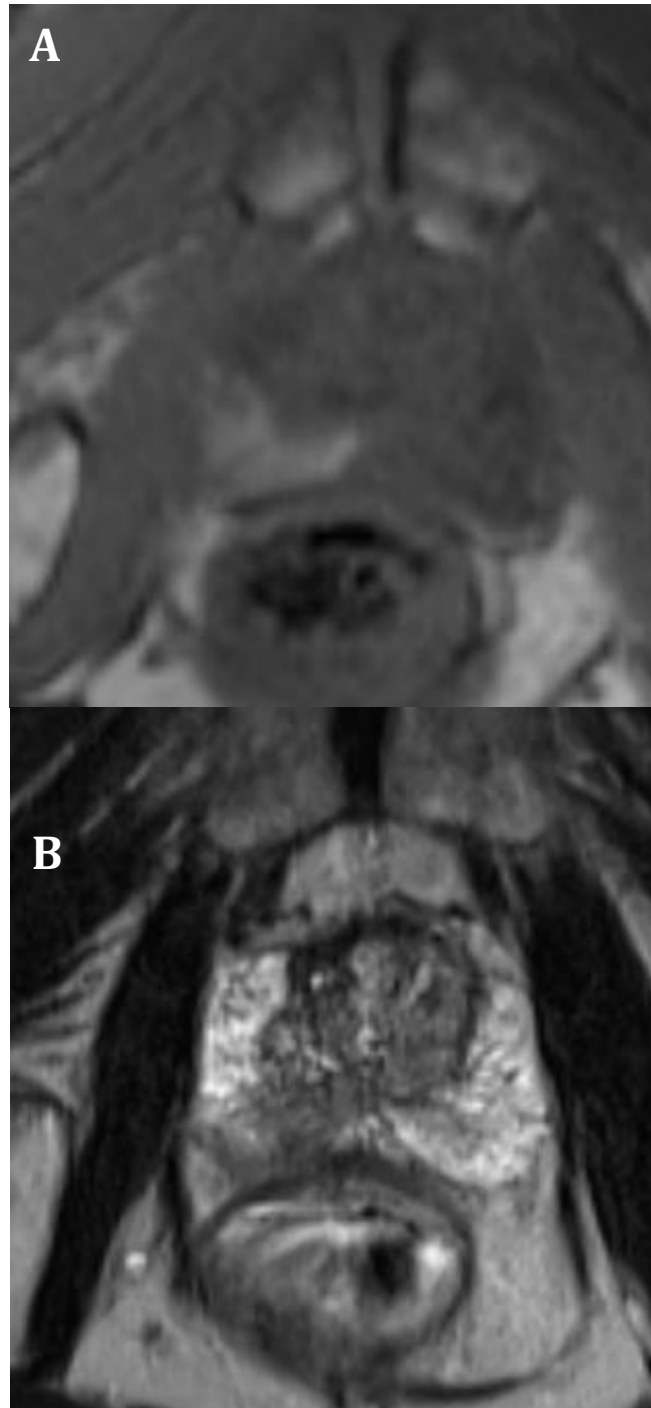


FIGURE 3.1 : COUPE AXIALE PONDEREE EN T1 (A) ET T2 (B) PASSANT PAR LA PARTIE MEDIO-APICALE PROSTATIQUE OBJECTIVANT UNE LESION EN HYPO SIGNAL AU SEIN DE LA ZONE PERIPHERIQUE DROITE (REMARQUE : IL EXISTE UN HYPERSIGNAL POSTERO-LATERAL DROIT EN T1, TEMOIGNANT DE LA PRESENCE DE SANG RESIDUEL POST-BIOPSIQUE).

---

### 3.2.2 SEQUENCE DE DIFFUSION

---

Les images de diffusion ont été obtenues en utilisant une séquence multi-coupes, en echo de spin-echo planaire (SE-EPI) en utilisant la méthode d'encodage de diffusion décrite par Stejskal et Tanner avec 2 valeurs de  $b$  (100 and 800 sec./mm<sup>2</sup>) et dans les 3 directions orthogonales [180] (TR/TE: 4200/101 msec. et pour la bande-passante : 1180 Hz/ pixel). Le FOV était de 240 mm avec une taille de matrice pour l'acquisition de 128 x 128 et une épaisseur de coupe de 3,5 mm.

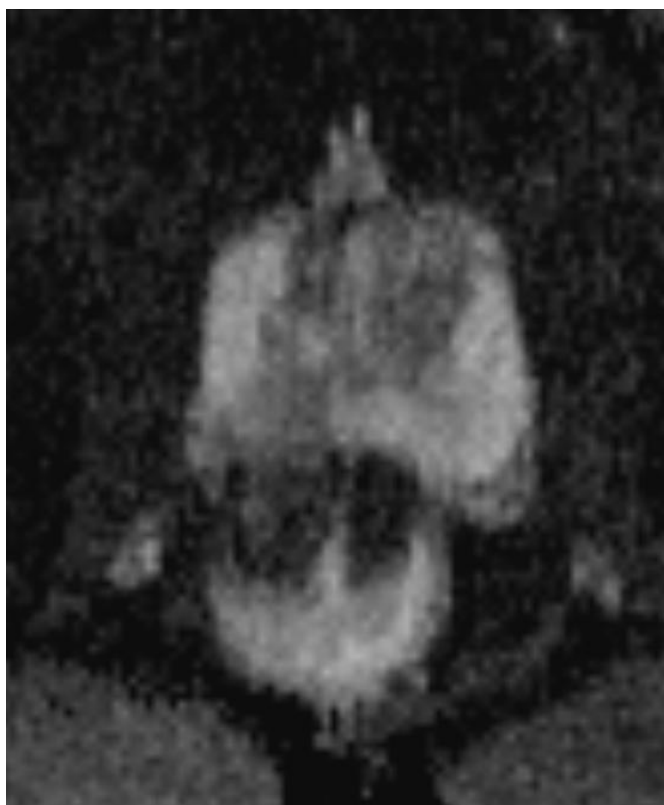

FIGURE 3.2 : MEME COUPE AXIALE ETUDIEE EN SEQUENCE DE DIFFUSION (ADC), OFFRE UNE DEFINITION SPATIALE DEGRADEE, MAIS FOURNIT PAR LA MESURE DES COEFFICIENTS UNE IDEE DE LA DIFFUSION MOLECULAIRE DE L'EAU CARACTERISTIQUE DU TISSU.



---

### 3.2.3 SPECTROSCOPIE MULTI-VOXELS OU CSI

---

Une prescription correcte nécessite de placer le volume d'acquisition des spectres de telle sorte que les vésicules séminales doivent être exclues, ainsi que la graisse périprostatique et le rectum.

Initialement, l'acquisition des données spectrales s'est faite dans une matrice de 8 coupes, 12 lignes et 16 colonnes et l'appareil réalise une interpolation pour nous fournir 8 coupes, 16 lignes, et 16 colonnes avec un FOV 3D entre  $10 \times 7 \times 6 \text{ cm}^3$  et  $12 \times 8 \times 6 \text{ cm}^3$  ce qui nous a permis d'obtenir une résolution spectrale nominale de 0,28 à 0,36  $\text{cm}^3$  (soit 0,21 – 0,28  $\text{cm}^3$  par voxel après interpolation). A partir d'Octobre 2009, le nombre de partitions 3D a été augmenté de 8 à 16 permettant de réduire la résolution spectrale nominale à 0,14  $\text{cm}^3$ . Les spectres sont échantillonnés sur 512 points avec une bande passante de 1250 Hz (soit  $1250 \text{ Hz} / 123,218\text{MHz} \approx 10,14 \text{ ppm}$ ). La durée d'acquisition de la séquence SRM était < 13 minutes avec un TR à 720 ms et un TE à 140 ms.

A partir d'octobre 2008, des séquences supplémentaires sans suppression de l'eau (1,5 minutes) ont été réalisées avec la même valeur de TR, mais avec des valeurs de TE différentes (30, 80 et 140 ms) afin de permettre la caractérisation de l'eau dans la prostate en T2 pour normaliser les métabolites en fonction du pic d'eau. Un SHIM linéaire dans les 3 directions était réalisé de façon systématique avec vérification de la largeur du pic de l'eau à mi-hauteur (FWHM) avant la première acquisition : nous avons constaté une valeur de 20-30 Hz dans l'ensemble du VOI (volume of interest) et 8-13 Hz pour chaque voxel.

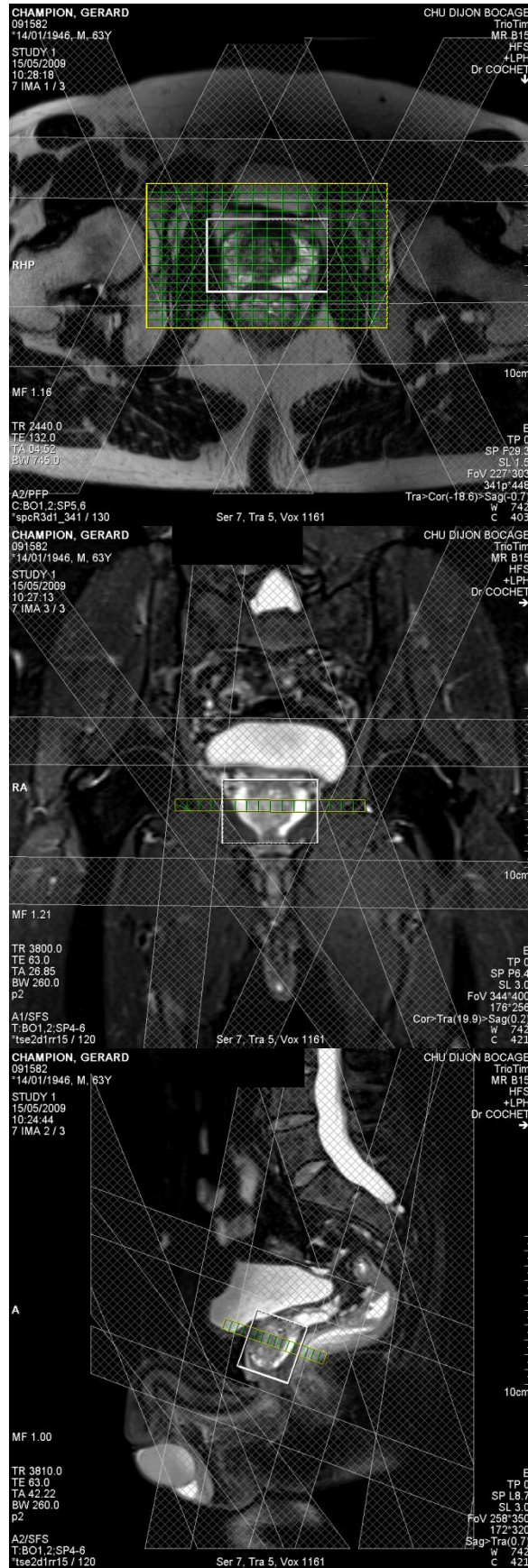

FIGURE 3.3 : COUPES AXIALE, CORONALE ET SAGITTALE REALISEES SUR NOTRE IRM SIEMENS TRIO TIM A 3T SANS ANTENNE  
ENDORECTALE (VISUALISATION 8 DES BANDES DE SATURATION).

---

### *3.2.4 SEQUENCE DE PERFUSION*

---

En fin d'examen, la dernière séquence réalisée était une séquence de perfusion dynamique utilisant une séquence 3D en T1 VIBE avec suppression de graisses (TR : 3,25 ms /TE : 1.12 ms /Flip angle: 10° ; Matrice : 256 x 192 ; FOV : 280 x 210 (avec un FOV rectangulaire à 75%). Chaque acquisition comportait 16 coupes de 3,5mm d'épaisseur avec une résolution temporelle d'environ 6 sec./acquisition, avec 40 répétitions. Le temps d'acquisition de l'ensemble de la séquence était d'approximativement 5 minutes. Un injecteur automatique (Medrad, Indianola, USA) a été utilisé pour permettre d'injecter un bolus de Gd-DOTA (Dotarem, Guerbet, Roissy, France) à une dose de 0,2 ml Gd-DOTA/kg.

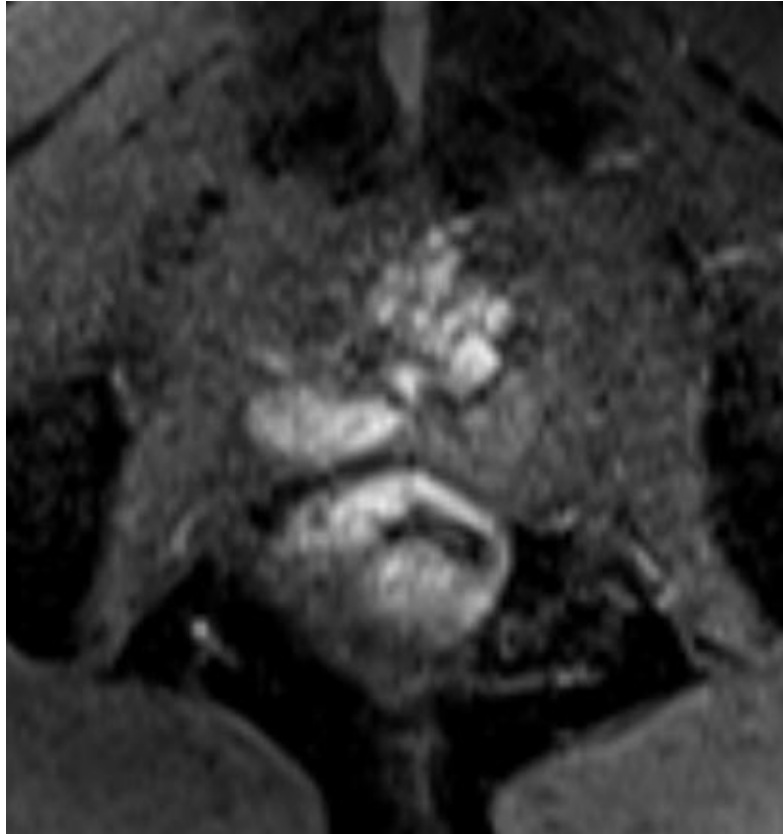


FIGURE 3.4 : MEME COUPE AXIALE ETUDIEE EN SEQUENCE DE PERFUSION (REMARQUE : LA PRISE DE CONTRASTE PAR L'HBP EST CONCOMITANTE A LA TUMEUR CANCEREUSE, AVEC UN SIGNAL PLUS HETEROGENE, REFLETANT L'HETEROGENEITE DE CE TISSU GLANDULAIRE).

### 3.3 ANALYSE DES PARAMETRES

---

L'analyse de la prostate en totalité a été faite pour chaque patient sur l'ensemble des séquences. A partir des données de la séquence en T2, la prostate a été divisée à chaque fois en zone périphérique et en glande centrale, puis en sextant (apex, médian, base), ce qui permettait d'obtenir une analyse finale de la glande en 12 régions.

---

#### 3.3.1 DIFFUSION

---

Les coefficients ADC étaient générés directement en utilisant le logiciel commercialisé par Siemens à partir des données en ligne sur la base d'une analyse pixel par pixel, en utilisant la formule :

$$S = S_0 \cdot \exp(-b \cdot D)$$

où  $S_0$  représente le signal de l'intensité avec  $b = 0$  et  $D$  étant l'ADC exprimé en  $\text{mm}^2/\text{sec}$ .

---

#### 3.3.2 PERFUSION

---

L'IRM-DCE à haute résolution temporelle ( $< 10$  s) permet de suivre la prise de contraste du chélate de gadolinium. Plusieurs paramètres semi-quantitatifs ou quantitatifs peuvent refléter la prise de contraste tumorale : le temps jusqu'au pic maximal de la prise de contraste, la hauteur maximale du pic de contraste, la pente initiale de la prise de contraste, la pente du « wash-out », le facteur  $k_{\text{trans}}$ .

En l'absence de supériorité démontrée d'un de ces paramètres comparé aux autres, nous avons opté pour prendre en compte la mesure de la pente initiale de la prise de contraste (mesurée en secondes<sup>-1</sup>) car notre analyse a été faite dans tous les sextants de la glande. La pente maximale a été calculée à partir de l'utilisation d'un logiciel informatique "maison".

---

### *3.3.3 SPECTROSCOPIE DU PROTON «CSI»*

---

Sur un spectre, l'aire sous un pic est proportionnelle à la concentration de la molécule dont les protons résonnent à cette fréquence, moyennant quelques ajustements pour tenir compte des effets T1 et T2. En estimant cette aire, il est donc possible de réaliser un dosage des molécules correspondantes. Pour cela, il est nécessaire d'une part de caractériser chaque pic et d'autre part d'identifier automatiquement le métabolite auquel il correspond.

Le post-traitement nécessite l'utilisation de logiciels additionnels qui permettent de corriger la ligne de base, de régler la phase et de mettre à l'échelle les spectres. La méthode développée par Steven Provencher dans les années 1990 et implémentée dans le logiciel LCModel est certainement la plus utilisée actuellement dans le milieu médical, c'est pourquoi nous l'avons étudiée dans un premier temps [181].

LCModel est donc un outil logiciel commercial d'analyse de spectres largement utilisé dans le domaine médical et cité comme référence dans de nombreuses études scientifiques concernant le cerveau. Il réalise une estimation des concentrations de chaque métabolite recherché. Comme son nom l'indique, il considère tout spectre

comme une combinaison linéaire (Linear Combination Model) des spectres de chaque métabolite constituant l'échantillon d'étude.

Initialement LCMoDel utilisait comme modèle de spectre de métabolite, un spectre obtenu avec une solution du métabolite in vitro. Il a ensuite été modifié à notre demande pour traiter les spectres de prostate : la base de spectres n'est plus obtenue in vitro mais est simulée par un logiciel (intégré à LCMoDel) tenant compte des paramètres d'acquisition de l'échantillon à étudier. Un exemple de sortie LCMoDel est représenté sur la figure 3.5.

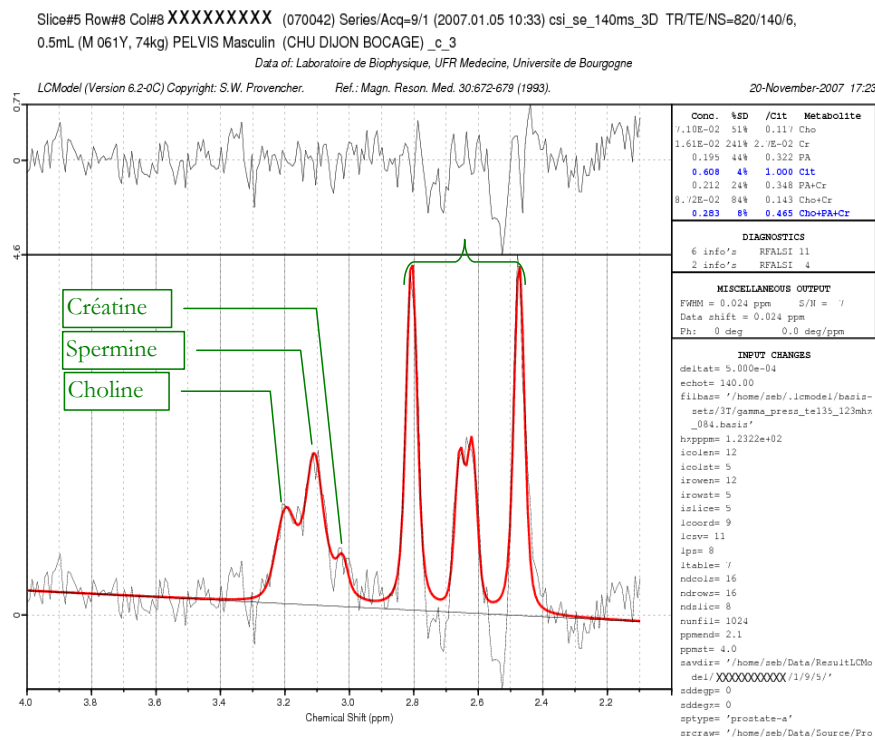


FIGURE 3.5 : SPECTRE ANALYSE AVEC LCMODEL (EN ROUGE, APPARAÎT LE SPECTRE ESTIMÉ À PARTIR DU SPECTRE D'ORIGINE (NOIR) ET À DROITE APPARAÎT, POUR CHAQUE MÉTABOLITE RECONNU, SA CONCENTRATION ESTIMÉE).

### 3.4 PROTOCOLE ERIS (EVALUATION DE LA REPONSE A UNE IRRADIATION PAR SPECTROSCOPIE RMN)

---

Une fois les paramètres des séquences établis et notre courbe d'apprentissage terminée pour la lecture et l'interprétation des IRM multiparamétriques avant radiothérapie, nous avons envisagé la possibilité de suivre les patients après radiothérapie grâce à l'IRM multiparamétrique. L'hypothèse que nous avons émise est que les variations de concentrations des métabolites (Choline et Citrate) après radiothérapie, pourraient prédire précocement la réponse à une irradiation avec ou sans hormonothérapie pour des patients porteurs d'un cancer de prostate localisé. Ce protocole de recherche clinique prospectif a fait l'objet de 2 financements de la Ligue 71 (Saône et Loire : 40 k€ en 2008 et 32 k€ en 2009). En Janvier 2008, le Comité de Protection des Personnes du Grand Est I a donné un avis favorable pour commencer le recrutement de patients dans le protocole ERIS. Cette étude prévoit d'inclure 100 patients au total pour l'analyse finale pour permettre de comparer les cinétiques de PSA et les cinétiques de Choline et de Citrate dans le suivi, jusqu'à 30 mois après la fin de l'irradiation, grâce à une analyse statistique utilisant les coefficients de corrélation intra-classe.

Soixante-cinq patients sur 100 ont été inclus dans ERIS à ce jour.

Le protocole complet est joint en Annexe n° 1.



## CHAPITRE 4 : IRM PRE-THERAPEUTIQUE

---

Pour qu'un test d'imagerie soit utile, il devrait avoir une grande précision, une forte spécificité et une faible variabilité inter-observateur pour déterminer l'extension extra-capsulaire. Une haute précision et une haute spécificité assurent de garantir de ne pas exclure un patient d'une indication de prostatectomie radicale curative qui aurait été secondaire à un faux-positif à la lecture IRM.

#### 4.1 PLACE DE L'ANTENNE ENDORECTALE

---

Avant la réalisation d'un examen IRM, une antenne endorectale est traditionnellement insérée dans le rectum des patients.

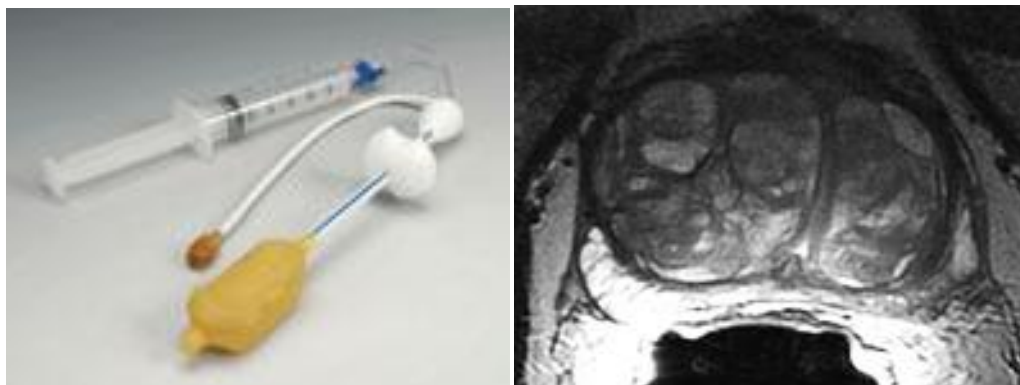

FIGURE 4.1 : A GAUCHE : DISPOSITIF INTRARECTAL (MEDRAD, INDIANAPOLIS, PENNSYLVANIA) ; A DROITE : IRM T2 PROSTATIQUE AVEC ANTENNE ENDORECTALE.

Un adaptateur permet de connecter l'antenne endorectale avec l'antenne pelvienne de surface à 8 canaux de manière à ce que les 2 antennes puissent être utilisées simultanément pendant l'acquisition.

A 1.5T, il existe un consensus pour définir la combinaison de ces 2 antennes comme un standard pour l'acquisition d'une imagerie IRM ou SRM de la prostate avec un avantage par rapport à une acquisition faite avec une antenne de surface seule [182, 183]. La discussion portant sur l'utilité d'une antenne endorectale reste néanmoins ouverte, particulièrement avec des champs plus élevés, comme à 3T. La valeur et la comparaison entre l'antenne endorectale en réseau-phasé et l'antenne pelvienne de surface en réseau-phasé à 1.5T ont été testées dès 1994 par l'équipe de UCSF. La précision pour définir le stade tumoral était meilleure avec l'antenne endorectale (77% vs. 68%) avec seulement une tendance statistique observée, alors que l'étude portait sur 71 patients [183].

A 1.5T, une équipe de Séoul a comparé rétrospectivement dans une population de 91 patients ayant eu une IRM avant prostatectomie radicale, 44 patients ayant eu l'examen avec une antenne endorectale à 47 patients ayant eu l'examen avec une antenne pelvienne de surface en réseau-phasé. Il n'a pas été observé de différence pour la stadification entre les 2 techniques (pas de différences dans l'extension extra-capsulaire, ni dans l'envahissement des vésicules séminales). Les valeurs de l'aire sous la courbe étaient de 0,671 (IC95% 0,530-0,813) pour l'examen avec antenne endorectale et 0,657 (IC 95% 0,503-0,811) pour l'examen avec une antenne de surface seule ( $p = 0,24$ ). Cinq patients avaient cependant développé une complication rectale avec l'antenne endocavitaire vs. aucune complication avec l'antenne de surface [184]. La même étude a été réalisée par la même équipe sur le sous-groupe des patients à haut risque

d'extension extra-capsulaire et/ou d'envahissement des vésicules séminales. Des résultats similaires ont été observés [185]. A Nijmegen (Pays Bas), Futterer et al. ont comparé les performances de l'IRM T2 pour visualiser les détails anatomiques de la prostate avec et sans antenne endorectale et pour détecter les lésions cancéreuses chez 81 patients avant prostatectomie radicale. Tous les examens ont été interprétés prospectivement par le même radiologue expert et rétrospectivement par 2 autres radiologues experts et 2 autres radiologues moins expérimentés de manière consensuelle. Les détails anatomiques de la prostate étaient significativement mieux identifiés avec l'antenne endorectale ( $p < 0,05$ ). Pour la précision de stadification tumorale, les résultats avec l'antenne de surface pelvienne montraient une précision de 59%, sensibilité de 56%, une spécificité de 62%. Avec une antenne endorectale combinée, les mêmes résultats étaient respectivement de 83%, 64% et 98% avec une différence significative de précision et de spécificité seulement observée pour le radiologue ayant réalisé une interprétation prospective. Pour les radiologues réalisant une relecture rétrospective, les résultats étaient globalement similaires entre les antennes (endorectale vs. pelvienne) (précision : 78% vs. 79%, sensibilité : 56% vs. 58%, spécificité : 96% vs. 96%) [186].

L'étude en SRM de la prostate à 1.5T sans antenne pourrait sembler difficile à concevoir, compte tenu du ratio S/B. Néanmoins, plusieurs études au moins ont montré la faisabilité de la S-IRM (Etude spectroscopique orientée par l'imagerie morphologique T2) à 1.5T avec une antenne de surface pelvienne en réseau-phasé [187-189]. Kaji et al. ont comparé chez 5 volontaires sains et 35 patients porteurs de cancers de la prostate, la faisabilité de la S-IRM 2D CSI avec ( $n = 15$ ) et sans antenne endorectale ( $n = 12$ ). Le standard de référence était les biopsies en sextant. L'analyse de la hauteur des pics de

Citrate (rapportée au ratio S/B) était mesurée sur le diamètre transversal maximal de la prostate dans un voxel postérieur et dans un voxel antérieur sous-capsulaires. Les distances moyennes entre la partie la plus antérieure de la prostate et l'antenne endorectale vs. l'antenne de surface étaient respectivement de 3,7cm vs. 7,0 cm. La valeur du Citrate dans le voxel antérieur étaient de  $0,75\pm 0,39$  avec l'antenne endorectale et de  $1,26\pm 0,37$  avec l'antenne de surface ( $p = 0,003$ ). L'analyse des courbes ROC ne retrouvait pas de différence entre les 2 techniques ( $p = 0,784$ ). Les conclusions des auteurs étaient qu'avec un SHIM de bonne qualité, la SRM peut donc être proposée sans antenne endorectale à 1.5T aux patients présentant une pathologie ou un inconfort rectal. A Tübingen, Lichy et al. ont réalisé une étude de faisabilité de 3D S-IRM à 1.5T sans antenne endorectale chez 21 patients porteurs d'un cancer de la prostate et 3 patients porteurs d'un adénome de la prostate. La qualité des spectres était bonne ou acceptable chez 17 patients (61%). Chez 20 patients (95,2%), la S-IRM permettait d'aider à la détection du cancer, même si le ratio S/B et la qualité des spectres était inférieure à ceux que l'on observe avec une antenne endorectale [188].

Une méta-analyse a montré une supériorité à 1.5T de l'IRM de l'antenne endorectale vs. l'antenne pelvienne de surface seule pour améliorer les performances diagnostiques ( $p = 0,04$ ) [182].

Néanmoins, l'antenne endorectale pose plusieurs problèmes techniques qui restent encore débattus :

- contrainte de positionnement, traumatisme ou inconfort pour le patient.

- les artéfacts de surbrillance liés au ratio S/B élevé dans la zone périphérique sont localisés dans la zone périphérique postérieure où se trouvent une majorité des cancers.
- Le traitement des images requiert des logiciels d'atténuation du signal qui peuvent modifier les performances de l'IRM [190].
- Les antennes endocavitaires peuvent comprimer la glande prostatique et contribuer à aplatir la zone périphérique où se trouvent des foyers cancéreux (réduction du diamètre antéro-postérieur et de la zone périphérique de 20% environ) [191].
- La déformation de la prostate peut poser des problèmes pour l'utilisation et la fusion avec d'autres modalités d'imagerie (échographie, scanner) [191, 192].

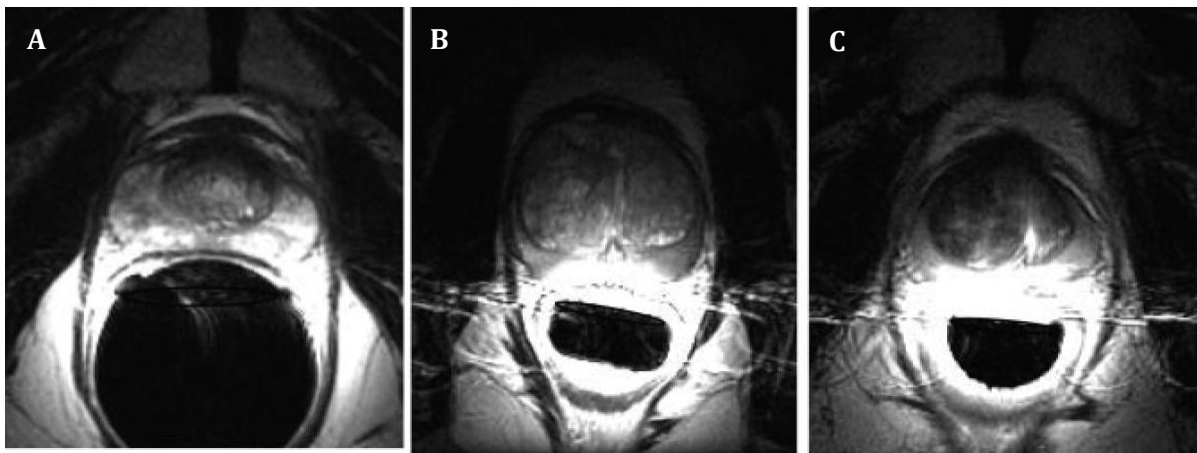


FIGURE 4.2 : IRM A 1.5T AVEC DIFFERENTES ANTENNES RECEPTRICES ENDORECTALES (A) : AIR, (B ET C) : RIGIDES (REMARQUE : IL EXISTE UN ANNEAU EN HYPERSIGNAL ATOUR DES DIFFERENTS DISPOSITIFS ENDORECTAUX ARTEFACTANT SIGNIFICATIVEMENT LA ZONE PERIPHERIQUE POSTERIEURE).

Différentes antennes existent avec différentes applications et différents avantages et contraintes : l'antenne rigide, l'antenne gonflable à l'air ou au perfluorocarbone (Figure n° 4.2) [193].

	Rigide		Gonflable	
	Non biopsique	Biopsique	Air	Perfluoro-carbone
Haut ratio S/B dans la zone périphérique	+	+		
Couverture complète de la prostate	↘ latéralement et apex	↘ latéralement et apex	+	+
Faible déplacement			+	+
Temps d'installation court			+	+
Faible distorsion des tissus	+	+		
Bonne qualité du SHIM	+	+		++
Haute qualité des spectres SRM	+	+		+

TABLEAU 4 : COMPARAISON DES AVANTAGES ET INCONVENIENTS DES DIFFERENTS DISPOSITIFS ENDIRECTAUX.

L'IRM-DCE et l'IRM de diffusion ont été également testées et étudiées à 1.5T sans antenne endorectale [172, 194-197].

Rouvière et al. ont étudié la caractérisation des paramètres de perfusion dans 4 zones : la zone tumorale, la zone périphérique saine, l'adénome et le muscle en IRM-DCE à 1.5T sans antenne endorectale, retrouvant les données observées dans la littérature avec une antenne, montrant un chevauchement des caractéristiques de la prise de Gadolinium entre l'adénome et le cancer [196]. Dans un souci de manipulation des données de l'IRM-DCE en radiothérapie pour surdoser localement la glande, l'équipe du Royal Marsden a montré dans une étude de corrélation avec les pièces de prostatectomies une meilleure sensibilité de l'IRM-DCE vs. l'IRM T2 pour la localisation tumorale (50% vs. 21%,  $p = 0,006$ ) avec une spécificité similaire (85% vs. 81%,  $p = 0,593$ ). A partir de ces résultats Jackson et al. ont émis l'hypothèse que l'IRM-DCE à 1.5T sans antenne endorectale pourrait avoir un rôle majeur en radiothérapie [194].

---

#### 4.2 APPORTS DE L'IRM A 3 TESLA VS. 1.5 TESLA

---

L'argument principal en faveur d'une IRM à 3T est le ratio S/B qui est théoriquement 2 fois plus élevé en comparaison avec un appareil standard à 1.5T [198]. Ceci est dû à une augmentation de l'intensité du signal qui augmente de façon linéaire avec la force statique du champ magnétique ( $B_0$ ), alors que le bruit reste identique à 1.5T ou 3 T [199, 200]. Ce gain du signal peut être conservé ou échangé au bénéfice d'un gain en vitesse ou en résolution spatiale, ou les deux [201]. Le gain actuel du ratio S/B obtenu par des IRM à 3T dépend de nombreux facteurs inhérents à la technique et de facteurs externes. Les modifications des temps de relaxation du tissu (augmentation significative des temps T1 des tissus) réduisent efficacement le ratio S/B pour des temps



d'acquisition équivalents. La puissance de l'onde RF augmente également à des champs plus élevés, atteignant ou dépassant plus rapidement les limites du taux d'absorption spécifique pour des paramètres de séquences d'imagerie classiques. Les paramètres d'une séquence de pulses à 3T ont dû être ré-optimisés par rapport aux séquences préalablement établies à 1.5T afin de maintenir un contraste d'images satisfaisant [202]. Les images d'artéfacts liées aux modifications de susceptibilité tissulaire, le déplacement chimique, les effets de l'onde RF et/ou la séquence physique de pulses sont plus sensibles et parfois plus durs à supprimer à des champs élevés. Les modifications des valeurs de relaxativité des produits de contraste en IRM liées à la force du champ ont dû également être recharacterisées puisque ces valeurs diminuent avec la force du champ magnétique [203-206]. Le nombre d'antennes dédiées était limité jusqu'à récemment. Actuellement, le spectre d'antennes réceptrices dédiées proposées a augmenté considérablement permettant une compatibilité quasi-totale avec des IRM corps entier à 3T commercialisées.

Ces différences font que les découvertes et les résultats de recherche scientifique obtenus avec une technique ne peuvent être comparés ou transposés sur une IRM possédant un champ magnétique différent.

Certains auteurs considèrent que l'augmentation du ratio S/B à 3T pourrait compenser le signal provenant d'une antenne endorectale [207], permettant ainsi de s'en affranchir et de faire accepter plus facilement au patient la réalisation d'un examen moins traumatique, d'obtenir un signal plus uniforme et homogène et d'éviter les difficultés d'interprétation liées à la compression et à la déformation de la glande. Par ailleurs, les

artéfacts de surbrillance liés à l'antenne sont forcément présents autour de l'antenne et peuvent altérer l'interprétation du signal dans la zone périphérique, là où le cancer se situe le plus souvent. Un post-traitement des données est nécessaire afin de pouvoir diminuer ces artéfacts. Par ailleurs, le temps d'examen est diminué sans antenne endorectale et ne nécessite donc pas la présence d'un médecin pour insérer l'antenne en début d'examen.

Une étude portant sur 29 patients porteurs d'un cancer de la prostate a comparé les images IRM pondérées en T2 acquises à 1.5T avec une antenne endorectale et comparées aux images acquises à 3T sans antenne endorectale. Bien que la qualité de l'image ait été jugée comme étant meilleure à 1.5T avec une antenne endorectale, la performance diagnostique qui est un critère plus objectif, n'était significativement pas différente [208]. Il est important de noter que les images acquises à 1.5T avec une antenne endorectale bénéficiaient d'une meilleure résolution spatiale que celles obtenues à 3T sans antenne endorectale.

Une autre étude a comparé les images de 20 patients à 3T sans antenne endorectale aux images d'une autre population de 20 patients réalisées à 1.5T avec la combinaison d'une antenne pelvienne de surface et d'une antenne endorectale. Les images pondérées en T2 ont été acquises avec une taille de voxels comprise entre 1,2 mm<sup>3</sup> et 1,5 mm<sup>3</sup>. La qualité de l'image a été jugée équivalente pour la taille de pixel la plus large seulement. Pour les images avec une plus haute résolution, les images acquises à 1.5T avec une antenne endorectale ont été jugées comme étant supérieures [209].

A 3T, l'équipe de Nijmegen a montré la faisabilité de la 3D S-IRM sans antenne endorectale associée. Scheenen et al. ont étudié la corrélation entre le ratio (Choline +

Créatine) / Citrate à 3T et la présence de cancers en prenant la pièce de prostatectomie radicale comme standard de référence. Une qualité spectrale de bonne qualité a permis d'analyser 82% des voxels acquis sans antenne endorectale avec une durée d'examen < 30 minutes [210].

Une étude a comparé la qualité des images et les performances diagnostiques entre l'IRM T2 à 1.5T avec une antenne endorectale (le standard) et l'IRM T2 à 3T avec une antenne pelvienne de surface en réseau-phasé chez 24 patients dont 22 avant prostatectomie radicale. La taille des voxels était plus petite à 1.5T (1,2 mm<sup>3</sup> vs. 1,6 mm<sup>3</sup>). Bien que la qualité d'images ait été jugée comme étant meilleure à 1.5T, les performances de l'IRM pour la stadification de la maladie étaient équivalentes [211].

Une autre étude similaire menée par Sosna et al. à Harvard a comparé la qualité des images et la précision anatomique chez 40 patients dont 20 avaient eu une IRM T2 à 3T avec une antenne de surface alors que les 20 autres patients avaient eu une IRM T2 avec une antenne endorectale. Dans cette étude, les auteurs ont noté une qualité des images à 3T sans antenne endorectale comparable à celle de l'IRM T2 à 1.5T avec une antenne endorectale ( $p = 0,8599$ ) [209].

Une étude menée par le groupe de Nijmegen a comparé les images à 3T et 1.5T de 10 patients avec antenne endorectale. Des séquences SRM et IRM-DCE étaient associées à une séquence T2. Il a été observé une meilleure résolution spatiale, une meilleure résolution temporelle et une meilleure résolution spectrale à 3T qui pourraient amener à améliorer le contourage de la tumeur et la stadification de la maladie [212]. Une étude ultérieure, plus large, utilisant les mêmes séquences, menée par le même groupe et portant sur 32 patients à 3T avec une antenne endorectale avant prostatectomie

radicale, a montré une précision de 94% avec une sensibilité de 88% et une spécificité de 96% pour la stadification de la maladie en IRM avec des radiologues expérimentés, alors que la précision était de 81% avec une sensibilité de 50% et une spécificité de 92% pour des radiologues moins expérimentés. Une bonne corrélation des résultats a été observée entre les radiologues experts avec une corrélation modérée entre experts et radiologues moins expérimentés [213]. Heijmink et al. ont comparé chez 46 patients la qualité des images à 3T avec et sans antenne endorectale. Il existait significativement plus d'artéfacts de mouvement dans le groupe de patients avec antenne endorectale ( $p < 0,001$ ), mais tous les autres critères pour juger la qualité des images étaient significativement meilleurs dans le groupe de patients ayant bénéficié d'une antenne endorectale. Un envahissement extra-capsulaire de 5 mm ne pouvait être observé que grâce à la présence d'une antenne endorectale [214].

A UCSF, l'implantation d'IRM à 3T en 2004 a nécessité une courbe d'apprentissage et un temps non négligeable de recherche des paramètres optimaux qui ont pu permettre l'acquisition de spectres de bonne qualité à 3T avec une antenne endorectale. Une série de 17 patients porteurs d'un cancer de la prostate ont bénéficié pendant cette période, le même jour d'un examen IRM à 1.5T avec antenne endorectale, suivi d'une IRM à 3T avec antenne endorectale. Quatorze patients ont été exclus de l'analyse en raison d'une mauvaise qualité des images et surtout des spectres, témoignant des difficultés observées dans la pratique clinique quotidienne en SRM lorsque l'on augmente la force du champ magnétique [215]. Après fusion des séquences IRM T2, la comparaison des spectres dans des voxels superposables en termes de localisation a permis d'observer des différences significatives dans l'analyse des spectres et donc les rapports observés de chaque métabolite. Parmi les 71 voxels analysés, il est apparu des spectres

« apparemment » plus pathologiques dans 21 de ces voxels à 3T par rapport aux voxels de même localisation acquis à 1.5T. Les ratios moyens Choline / Citrate dans ces 21 voxels étaient de 0,39 à 3T vs 0,11 à 1.5T,  $p < 0,001$ ). La même observation a été faite avec les ratios moyens de Polyamines / Citrate (0,25 à 3T vs. 0,07 à 1.5T,  $p < 0,001$ ). Le ratio Créatine / Citrate était ininterprétable compte tenu du bruit de fond observé. Ces résultats nous indiquent que la validation d'une nouvelle classification établie à 3T permettant de définir quels voxels sont pathologiques est fondamentale. L'utilisation dans des recherches sur l'homme utilisant des IRM à 3T pour lesquelles certains auteurs utiliseraient les classifications antérieurement établies à 1.5T introduirait un biais majeur et rendrait la valeur de leurs résultats critiquable. Cette élévation de la Choline plus importante à 3T observée dans cette étude est probablement liée à un artéfact, selon les auteurs, avec un chevauchement possible entre les pics de Choline et le pic de Polyamines qui est plus large et pourrait se chevaucher avec celui de la Choline, dans la détection faite par les logiciels commerciaux fournis par les constructeurs. Ainsi, l'aspect typique et caractéristique des pics à 1.5T qui permettait visuellement de caractériser un voxel comme étant ou non pathologique peut ne pas être approprié à 3T. L'amplification relative des pics de Choline et de Polyamines est probablement due à l'effet de la séquence MLEV-PRESS. A 1.5T, le Citrate est fortement couplé, de telle sorte qu'un pic unique est le plus souvent visualisé en utilisant une séquence de localisation PRESS avec un TE compris entre 120 et 130 ms, les Polyamines ayant un signal d'intensité réduite en rapport avec la modulation du couplage J. Cependant, à 3T, la résonance du Citrate liée aux changements de modulation du couplage J ne permet pas d'obtenir un pic complètement vertical pour des TE < 260 ms, ce qui provoque également une perte substantielle du signal en T2 et l'apparition de spectres bruités. La séquence MLEV-

PRESS permet de résoudre ce problème en incorporant un train de pulses RF qui a pour effet de refocaliser le couplage J du Citrate avec un TE plus court de 85 ms [216]. De la même manière, une séparation plus franche du bloc de pics associant la Choline + Polyamines + Créatine permet de différencier chacun de ces pics plus souvent à 3T qu'à 1.5T [43, 217].

Après avoir établi de manière similaire les caractéristiques optimales de la séquence en SRM sur fantômes pour la détection du multiplet du Citrate à 3T (TE court en utilisant une séquence PRESS) [141], la faisabilité de la SRM à 3T sans antenne endorectale a été également démontrée par l'équipe de Nijmegen (Pays Bas) et a permis sur une étude de corrélation histo-radiologique d'établir les rapports moyens de (Choline +Créatine) / Citrate pour la prostate périphérique (0,22 +/- 0,12), la zone centrale (0,34 +/- 0,14) et le tissu péri-urétral (0,36 +/- 0,20). Ces ratios étaient significativement différents de ceux observés dans le tissu cancéreux. La SRM à 3T sans antenne permettait de détecter significativement avec une meilleure probabilité le cancer dans la zone périphérique ( $r = 0,84$ ) en comparaison avec la zone centrale ( $r = 0,69$ ,  $p < 0,05$ ) [210].

La même équipe a plus récemment étudié chez 18 patients avant prostatectomie radicale, l'impact de l'antenne endorectale à 3T sur la S-IRM. L'aire sous la courbe pour la détection de cancer était supérieure pour l'antenne endorectale (0,68) par rapport à l'antenne pelvienne de surface seule (0,63,  $p = 0,015$ ) uniquement quand l'interprétation était faite par un radiologue expérimenté [218]. Parmi les 4 radiologues testés dans cette étude, une différence significative était observée uniquement pour deux d'entre eux ( $p = 0,047$  et  $p = 0,014$ ). Bien que significative, cette faible différence observée entre les aires sous la courbe dans cette petite étude ( $n = 18$ ), nous fait nous questionner sur la valeur de l'antenne endorectale et les précautions à prendre avant de conclure compte

tenu de l'inconfort, du coût et du bénéfice minime observé, ainsi que des difficultés pour utiliser les images pour des applications de radiothérapie avec la déformation prostatique.

L'IRM à 3T avec une antenne pelvienne de surface a également l'avantage et le potentiel de pouvoir explorer en S-IRM l'activité métabolique de ganglions, élargis en T2, suspects. Heijmink et al. ont confirmé la faisabilité de cette approche combinée en mettant en évidence une corrélation histo-radiologique entre l'atteinte combinée de la prostate et d'un ganglion pelvien présentant un pic de Choline élevé en S-IRM [219]. Bien sûr, même à 3T, la taille des voxels limite encore cette technique à des adénopathies de taille significative (> 2 cm).

L'IRM multiparamétrique à 3T émerge comme la technique de référence actuellement pour le diagnostic et la stadification du cancer de la prostate. Cette technique permet de combiner une séquence d'imagerie fonctionnelle (perfusion dynamique, diffusion et ou spectroscopie) à l'imagerie T2 conventionnelle. La combinaison des 4 séquences pour améliorer les résultats de la stadification à 3T peut être une voie d'exploration pertinente, mais cela reste un examen chronophage (environ 45 minutes de temps d'examen par patient).

A 3T, l'IRM-DCE a été testée avec et sans antenne endorectale combinée [163, 220]. A Rome, l'IRM multiparamétrique combinant l'IRM T2 à l'IRM-DCE et la SRM sans antenne endorectale a été testée par Carlani et al. chez 30 patients avant prostatectomie radicale. Dans cette étude, une différence significative a été observée entre les paramètres de la prise de contraste et le ratio (Choline + Créatine) / Citrate dans le cancer et les mêmes paramètres dans la zone périphérique ou la zone centrale. Une corrélation entre les

paramètres du « wash-in » en IRM-DCE et le ratio (Choline + Créatine) / Citrate a été observée ( $r = 0,713$ ,  $p = 0,001$ ) dans le cancer situé dans la zone périphérique. Par contre cette corrélation n'était pas observée dans la zone centrale ( $r = 0,617$ ,  $p = 0,06$ ) et dans la zone périphérique ( $r = 0,530$ ,  $p = 0,08$ ) [217]. Les données de l'IRM fonctionnelle pourraient permettre d'identifier des populations de patients présentant des profils métaboliques prostatiques différents. Une étude originale à 3T a été réalisée par Lenkninski et al. à Harvard (Boston, Massachussets) afin de déterminer la corrélation qui pourrait être faite entre les observations de l'IRM fonctionnelle (IRM-DCE combinée à la SRM) et les expressions géniques. Après superposition entre les cartographies 3D SRM et IRM-DCE et la pièce de prostatectomie, des analyses géniques à la recherche de marqueurs moléculaires ont été menées à partir de prélèvements sériés et orientés sur chaque coupe prostatique. Les cartes moléculaires 3D établies par profils d'expression de l'ARN, par rt-PCR quantitative, ainsi que par immunohistochimie ont permis de montrer une surexpression de Choline kinase dans les tumeurs primitives associée à la surexpression du neuropeptide Y (facteur d'angiogénèse), dans un sous-groupe de cancers de prostate visualisés en IRM-DCE. Cette étude a permis d'établir les paramètres obtenus par la SRM et par l'IRM-DCE, comme étant des biomarqueurs robustes du cancer de la prostate chez l'homme [221].

L'IRM de diffusion à 3T a également été testée sans antenne endorectale dans plusieurs études [176, 222, 223]. L'augmentation du ratio S/B à 3T semble améliorer la qualité de l'imagerie de diffusion [156]. La combinaison de la force d'un champ magnétique élevée et d'une antenne endorectale permet d'obtenir une imagerie de diffusion de haute résolution.



D'autres études ont montré la faisabilité de l'IRM multiparamétrique à 3T sans antenne endorectale combinant l'IRM-DCE et l'IRM de diffusion pour la détection et la stadification des cancers de prostate [224, 225]. Kitajima et al. ont observé chez 53 patients présentant une élévation du PSA, avant biopsies prostatiques, une meilleure précision, sensibilité et spécificité en utilisant l'IRM multiparamétrique. En combinant les données du T2, de l'IRM-DCE et de l'IRM de diffusion, la sensibilité, la spécificité, la précision et l'aire sous la courbe étaient respectivement de 81%, 96%, 92% et 0,8968, alors que les valeurs observées pour l'IRM-DCE étaient de 77%, 93%, 89%, 0,8655 et de 76%, 94%, 90% et 0,8931 pour l'IRM de diffusion [225].

Il n'existe pas ou peu de séries publiées à notre connaissance évaluant la place de l'IRM multiparamétrique à 3T sans antenne endorectale, combinant les 3 séquences (IRM-DCE, IRM de diffusion et SRM).

---

### 4.3 EVALUATION IRM POUR LE DEPISTAGE ET LE DIAGNOSTIC

---

---

#### 4.3.1 CORRELATION BIOPSIES

---

Le standard de référence pour valider la précision d'une séquence IRM pour détecter et localiser un cancer de la prostate est la pièce de prostatectomie. Dans certaines indications, où la valeur de l'IRM nécessite d'être évaluée en l'absence de chirurgie, les biopsies en sextant représentent le standard. Bien que la SRM et l'IRM ne soient pas encore actuellement recommandées pour le diagnostic des cancers de la prostate [226-228], ces examens peuvent se montrer utiles pour améliorer la détection histologique de zones cancéreuses par la réalisation de biopsies orientées par les

résultats de l'IRM multiparamétrique. Les patients présentant des biopsies négatives avec une élévation constante et persistante du PSA représentent un challenge diagnostique pour les urologues. Les biopsies transrectales, même échoguidées, n'ont pas la capacité d'explorer toute la glande, comme peut le faire l'IRM (en particulier la zone antérieure de la glande prostatique). De nouvelles stratégies visant à augmenter le nombre de prélèvements biopsiques ont été proposées afin de réduire les taux de faux-négatifs à la biopsie. Cependant, ces biopsies, dites de « saturation », peuvent être associées à une morbidité plus importante pour le patient. Par ailleurs, ces stratégies alimentent une controverse liée à la surdéttection des cancers indolents de faible risque qui pourraient amener à surtraiter ces malades.

Dans une population de 54 patients présentant une élévation du PSA avec des biopsies premières négatives, Cirillo et al. ont montré que l'utilisation combinée de l'IRM T2 avec la SRM à 1.5T avaient une sensibilité de 100%, une spécificité de 51,4%, une VPP de 48,6% et une VPN de 100% avec une précision de 66,3% pour détecter les sites cancéreux [229]. Sciarra et al. ont réalisé une étude prospective chez 180 patients présentant des biopsies prostatiques préalables négatives malgré une élévation de leur PSA. Ces patients ont été randomisés entre une seconde série de biopsies en sextant ou la même série de biopsies en sextant suivies de biopsies orientées par les zones suspectes détectées en IRM multiparamétrique à 1.5T (SRM et IRM-DCE). Les taux de détection histologique de cellules cancéreuses sur la 2<sup>e</sup> série de biopsies étaient de 24,4% dans le groupe de patients sans IRM et de 45,5% dans le groupe de patients avec une IRM multiparamétrique. La combinaison SRM + IRM-DCE obtenaient dans cette étude une sensibilité de 93% , une spécificité de 89%, une valeur prédictive positive de 89%, une valeur prédictive négative de 93% et une précision de 91% pour prédire la

détection d'un cancer histologiquement par des biopsies [131]. Afin d'éviter les interférences provoquées par les modifications post-biopsies, un examen IRM devrait être réalisé avec un intervalle minimum de 6 semaines après la première biopsie. Une revue a été réalisée à partir des bases de données constituant l'ensemble des études prospectives portant sur le sujet. A partir des 6 études réunissant les critères requis (élévation du PSA et premières séries de biopsies négatives), la SRM couplée à l'IRM T2 montrait une sensibilité comprise entre 57% et 100%, une spécificité comprise entre 44% et 96% et une précision comprise entre 67% et 85% pour la prédiction d'une 2<sup>e</sup> série de biopsies positives [230].

Récemment, la possibilité de réaliser des biopsies guidées par l'IRM multiparamétrique à 3T (et non par échographie transrectale) afin d'améliorer la cartographie tumorale 3D a été étudiée chez 21 patients présentant une élévation du PSA avec des biopsies conventionnelles négatives [231]. Parmi ces 21 patients, seulement 1 patient (5%) n'avait toujours aucune anomalie détectée par les biopsies guidées par l'IRM, 8 avaient un cancer détecté (38%), 6 patients avaient des signes de prostatite (29%) et 6 autres patients avaient des modifications atrophiques combinées à des manifestations inflammatoires.

Hambrock et al. ont étudié sur une plus large population (n = 68), les résultats de biopsies guidées par l'IRM multiparamétrique à 3T. Après avoir apparié leurs résultats avec ceux provenant d'une population de patients identiques ayant subi plusieurs séries de biopsies transrectales échoguidées toutes négatives. Un nombre médian de 4 carottes biopsiques était réalisé, permettant la détection d'une tumeur cancéreuse dans 59% des cas [232]. D'autres études ont confirmé la faisabilité et les bénéfices des biopsies guidées par l'IRM multiparamétrique à 3T [233, 234].

Dans une récente étude, la détection d'un cancer de prostate grâce à l'IRM réalisée avant biopsies échoguidées a été étudiée pour évaluer la sensibilité et la valeur prédictive positive de l'échographie endorectale, de l'IRM T2, de l'IRM de diffusion via l'analyse de l'ADC et des biopsies en sextant. La relation entre la détection du cancer sur chaque séquence et la topographie du cancer, le score de Gleason et le petit et grand diamètres de la tumeur ont été évalués. Les valeurs de sensibilité étaient respectivement de 26,9%, 41,2%, 56,7%, 57,7% et 75,1% [235]. La sensibilité de chaque séquence augmentait parallèlement avec l'augmentation du score de Gleason et le petit et grand diamètres de la tumeur. Il a été établi ainsi que l'IRM multiparamétrique réalisée avant biopsies, avait une chance élevée de détection du cancer de la prostate.

---

#### *4.3.2 PARTICULARITES DES CANCERS DE LA ZONE DE TRANSITION*

---

Le cancer de la prostate est localisé dans 70-75% des cas dans la zone périphérique [236]. Les cancers se situant dans la zone de transition sont retrouvés dans 40% des séries autopsiques et dans 25 à 30% des séries de prostatectomies radicales [236]. L'IRM a été souvent testée et a montré son intérêt pour la détection des tumeurs dans la zone périphérique. L'IRM a souvent été considérée comme étant non satisfaisante pour l'évaluation des cancers de la glande centrale, en raison de l'hétérogénéité de l'intensité du signal dans l'adénome de prostate, particulièrement chez le sujet âgé. La limite histologique entre la zone de transition et la zone centrale étant floue, les anatomo-pathologistes rencontrent des difficultés pour établir l'origine des tumeurs comme étant la zone centrale. Pour cette raison, les comparaisons sont habituellement faites entre la zone périphérique et la zone de transition. Ces tumeurs sont souvent assez larges, mais restent souvent confinées à l'intérieur de la glande et

sont associées à un taux élevé de PSA [237]. Elles sont plus souvent de bas grade et relativement peu agressives. La majorité des tumeurs de la zone de transition sont diagnostiquées de manière fortuite sur la pièce de prostatectomie. Les biopsies transrectales échoguidées sont dirigées vers la zone périphérique. Des biopsies négatives dans un contexte d'ascension suspecte du PSA doit faire penser à la réalisation de biopsies antérieures.

L'IRM a l'avantage également de pouvoir détecter les tumeurs centrales, plus difficilement accessibles au toucher rectal et aux biopsies. Les tumeurs de la zone de transition ou de la zone centrale peuvent rester occultes pour ces raisons. Les caractéristiques IRM de la zone centrale comportent un hyposignal diffus, l'absence de capsule visible et une prise de contraste hétérogène [195, 238].

Les cancers de la zone de transition se présentent souvent sous la forme d'un hyposignal uniforme en séquence T2, mais leur diagnostic reste plus difficile, surtout si des lésions bénignes centrales co-existent [239, 240]. Akin et al. ont déterminé les caractéristiques de ces lésions sur l'IRM T2 à 1.5T avec une antenne endorectale chez 148 patients. Ces lésions présentent :

- un hyposignal homogène
- des marges nettes
- l'absence de capsule
- une forme lenticulaire
- une invasion du stroma fibro-musculaire antérieur.

Pour la détection des cancers de la zone de transition, la sensibilité était de 75%-80% et la spécificité de 78%-87%, avec une aire sous la courbe de 0,75 pour la détection et la localisation de ces tumeurs. Pour la détection d'une extension extra-prostatique, la sensibilité et la spécificité étaient respectivement de 28%-56% et 93%-94% [238]. Li et al. ont comparé les images en séquences T1 avec injection de Gadolinium et T2 chez 86 patients dont 53 étaient porteurs d'un cancer et 33 patients d'une pathologie prostatique bénigne. Les lésions étaient encore une fois décrites comme homogènes en hyposignal, prenant le contraste de façon homogène avec des contours irréguliers sur les 2 séquences. La sensibilité, la spécificité et la précision étaient respectivement de 50%, 51% et 51% quand on prenait exclusivement le critère de lésion en hyposignal homogène T2 contre 68%, 75% et 71% quand le critère de la prise de contraste homogène était pris en considération et 60%, 72% et 65% quand les contours irréguliers associés à la prise de contraste étaient combinés [195].

En SRM, le tissu glandulaire et le tissu stromal ont les mêmes résonances avec des hauteurs de pics différents [241]. De plus, il est établi que le Citrate est produit par les cellules épithéliales glandulaires et que la quantité des éléments glandulaires peut affecter les niveaux de Citrate tissulaire. L'hypertrophie bénigne de la prostate d'origine glandulaire a des niveaux de Citrate plus élevés que dans l'hypertrophie bénigne de prostate d'origine stromale [242]. Il a également été établi que les niveaux de Citrate sont le reflet du degré de différenciation tissulaire. Les tumeurs peu différenciées ont des niveaux de Citrate plus faibles que les tumeurs bien différenciées. La zone périphérique saine a des concentrations de Citrate élevées, alors que le tissu cancéreux, le Citrate est réduit ou absent. Le tissu adénocarcinomeux de la glande prostatique possède un spectre d'activités métaboliques similaire aux adénocarcinomes provenant

d'autres organes (excepté pour le Citrate) avec une concentration élevée de Choline par rapport à la Créatine, liée à la prolifération cellulaire accrue [6]. Dans une série du MSKCC portant sur 40 patients, Zakian et al. ont montré un profil métabolique entre le cancer de la zone de transition (au moins 1 voxel ne comprenant qu'un pic de Choline sans autre métabolite détectable), alors que les tissus sains comportent des sécrétions de Choline associées aux autres métabolites observés habituellement dans le tissu sain. Dans ces conditions, le ratio (Choline + Créatine) / Citrate utilisé habituellement pour les tumeurs de la zone périphérique n'a plus de valeur pour le diagnostic des tumeurs de la zone de transition en SRM [243].

Avec des champs plus élevés (3T), il peut être envisagé de mieux définir cette entité grâce à l'IRM multiparamétrique associant l'IRM-DCE et/ou l'IRM de diffusion. Engelbrecht et al. ont observé des caractéristiques de la prise de contraste par Gadolinium différentes entre la zone périphérique et la zone de transition (pic initial de la prise de contraste > « wash-out » ou au temps jusqu'au pic) [161]. Turnbull et al. ont observé des différences caractéristiques entre la prise de contraste initiale et le « wash-out » entre le cancer et l'hypertrophie bénigne de la prostate [244].

En utilisant une séquence de diffusion, Oto et al. ont montré une différence significative entre la valeur de l'ADC dans ces tumeurs et dans l'hypertrophie bénigne de la prostate (plus faible dans la tumeur de la zone de transition) [245]. Tamada et al. ont comparé les valeurs d'ADC entre la zone périphérique et la zone de transition dans du tissu sain et dans du tissu cancéreux. Les valeurs d'ADC étaient significativement plus faibles dans les tissus cancéreux de la zone périphérique et de la zone de transition, comparés aux zones saines correspondantes [171]. Ren et al. ont montré que les nodules adénomateux provenant de l'hypertrophie bénigne de la prostate avaient un signal hétérogène avec

une valeur d'ADC plus élevée, comparé à la zone périphérique ou à la glande centrale ou au cancer [246]. Yoshizako et al. ont montré que l'IRM-DCE combinée à l'IRM de diffusion amélioreraient la spécificité et la valeur prédictive positive de l'IRM T2 pour le diagnostic des tumeurs de la zone de transition (93,8% et 94,7%) [172].

#### 4.4 PLACE DE L'IRM PRETHERAPEUTIQUE DANS LA PLANIFICATION DE LA CHIRURGIE

---

Pour obtenir les meilleurs résultats oncologiques et fonctionnels de la prostatectomie radicale, une sélection méticuleuse des patients et de la planification du geste chirurgical sont primordiales. Des nomogrammes utilisant les données du PSA et des biopsies transrectales sont parfois utilisés pour prédire les résultats d'une chirurgie radicale [47, 247]. L'information apportée par l'IRM multiparamétrique préopératoire permettant de prédire le risque d'extension extracapsulaire et la localisation des foyers tumoraux dans la prostate peut aider les urologues à définir et sélectionner le geste le plus approprié.

---

##### *4.4.1 STADIFICATION TUMORALE PREOPERATOIRE*

---

La littérature montre que l'IRM peut prédire le stade T avec des variations importantes (50 à 92%) [248]. L'addition de données volumétriques établies grâce à la SRM, l'IRM-DCE, combinées à l'IRM T2 pourrait améliorer la stadification intratumorale



et réduire la variabilité inter-observateur [248]. Une revue récente portant sur l'IRM fonctionnelle a souligné que les taux observés de sensibilité, spécificité et de précision de l'IRM-DCE étaient supérieurs à ceux de l'IRM T2 combinée à la SRM pour la stadification tumorale [249]. Une étude a évalué le rôle de l'IRM de diffusion combinée à l'IRM-DCE à 1.5T sans antenne endorectale pour prédire le stade T chez 64 patients porteurs de cancers de la prostate qui ont été comparés aux résultats des pièces de prostatectomie radicale [185]. Les résultats de cette étude ont permis d'observer pour la prédiction de l'extension extracapsulaire, une sensibilité de 82,4%, une spécificité de 87,2%, une valeur prédictive positive de 70% et une valeur prédictive négative de 93,2%. Des valeurs permettant une meilleure prédiction ont pu être observées chez des patients présentant des caractéristiques de moins bon pronostic de leur maladie (cT3, PSA  $\geq$  20 ng/mL ou score de Gleason  $\geq$  8) : sensibilité de 92,3%, spécificité de 93,1%, VPP de 85,7% et VPN de 96,7%). L'apport de l'IRM T2 combinée à la SRM à 1.5T pour la stadification tumorale de tumeurs infracliniques (T1c) et la prédiction du stade anatomopathologique sur pièces de prostatectomie a été également évalué chez 158 patients. La précision de la SRM + IRM T2 était de 80% (91% pour des tumeurs < 0,5 cm<sup>3</sup> vs. 75% pour des tumeurs > 2,0 cm<sup>3</sup> vs. 70% pour des tumeurs de volume intermédiaire). Pour la prédiction de l'extension extra-capsulaire, l'AUC était à 0,74 [250]. La comparaison de la précision de l'IRM à 3T aux tables de Partin pour prédire le stade pathologique a été également évaluée dans une population de 27 patients traités par prostatectomie radicale. Pour la détection d'une extension extracapsulaire (stade T3a), la précision de l'IRM à 3T était de 85,2% avec une sensibilité de 66,7% et une spécificité de 100%. Le coefficient de corrélation de Spearman était meilleur avec l'IRM ( $r = 0,780$ ) en comparaison avec les tables de Partin ( $r = 0,363$ ) [251].

---

#### *4.4.2 LOCALISATION PREOPERATOIRE ET CARTOGRAPHIE DES FOYERS TUMORAUX*

---

Une meilleure caractérisation du cancer de la prostate est nécessaire pour améliorer les résultats fonctionnels et oncologiques de la chirurgie. Les différentes séquences d'IRM existantes permettent d'apporter des informations importantes aux cliniciens concernant la localisation et la taille du cancer prostatique, ainsi que de ses rapports aux structures adjacentes. Katahira et al. ont étudié les résultats de 201 patients ayant bénéficié d'une IRM de diffusion à 1.5T avant prostatectomie radicale. Chaque prostate était divisée en 8 segments dans lesquels la présence ou non de cancer était évaluée sur la base d'une échelle à 5 points. La sensibilité, la spécificité et l'AUC pour localiser le cancer de la prostate en IRM de diffusion étaient respectivement de 73%, 89% et 0,842 [179]. Les possibilités de l'IRM-DCE à 1.5T pour détecter les foyers tumoraux en fonction du volume tumoral déterminé sur la pièce de prostatectomie a été évalué sur une population de 83 patients. Dans cette série, la prostate était également divisée en 8 segments et chaque segment évalué comme étant sain ou pathologique à partir d'une échelle d'évaluation à 5 points. La sensibilité et la spécificité de l'IRM-DCE pour détecter une lésion cancéreuse, quel que soit son volume étaient respectivement de 32% et 95%. Pour l'identification de foyers tumoraux > 0,5 ml, la sensibilité et la spécificité étaient de 86% et 94% avec un AUC à 0,874 [252].

Une étude prospective multicentrique américaine conduite par l' « American College of Radiology Imaging Network » (ACRIN) a évalué la faisabilité de diffuser et standardiser la réalisation d'un protocole SRM à 1.5T avec antenne endorectale, combiné à une imagerie IRM T2. Dans cette étude 134 patients ont bénéficié d'une SRM + IRM T2 avant prostatectomie radicale pour évaluer l'apport de la SRM dans la détection d'un cancer de la prostate périphérique. De manière inattendue, la précision de la SRM combinée à

l'IRM T2 (AUC = 0,58) n'était pas améliorée en comparaison avec celle de l'IRM T2 seule (AUC = 0,60). Ce résultat très attendu, mais décevant de la SRM a été expliqué par la forte proportion de patients présentant des tumeurs de faible volume ( $< 0,5 \text{ cm}^3$ ) à faible risque de rechutes (PSA moyen = 5,9 ng/mL et volume tumoral moyen =  $2,75 \text{ cm}^3$ ) [253].

La taille et la forme de la glande prostatique ainsi que l'anatomie du pelvis liée à la morphologie de chaque patient varient beaucoup d'un individu à l'autre. Les cancers de prostate sont des maladies dont la localisation au sein de la glande est difficile à évaluer par un simple toucher rectal. Le toucher rectal peut tout au plus permettre d'évaluer dans les meilleurs des cas un nodule tumoral  $> 0,5 \text{ cm}^3$ , ou de manière plus certaine une volumineuse maladie tumorale envahissant toute la glande et dépassant la capsule. Par ailleurs, le toucher rectal permet d'évaluer la tumeur index, mais ne peut certainement pas permettre d'évaluer les foyers microscopiques, qui sont fréquents dans la pathologie tumorale prostatique et souvent disséminés. Seules les biopsies peuvent permettre de retrouver des foyers microscopiques disséminés avec des taux de détection qui restent suboptimaux avec les techniques de biopsies transrectales échoguidées systématiques en sextant [254]. L'ablation de la prostate en totalité n'est pas un défi technique réel. L'ablation du cancer avec des marges chirurgicales négatives et sans endommager les structures autour qui jouent un rôle majeur dans la récupération de la continence urinaire normale et de la fonction sexuelle est un défi plus difficile [255, 256]. Les taux de marges chirurgicales positives, de complications périopératoires, d'incontinence urinaire et de dysfonction érectile varient selon l'expérience chirurgicale et la technique chirurgicale employée [257-259]. L'information fournie par l'IRM peut aider les chirurgiens à mieux définir le plan de clivage idéal.

#### 4.5 PLACE DE L'IRM PRETHERAPEUTIQUE DANS LA PLANIFICATION DE LA RADIOTHERAPIE EXTERNE

---

Les traitements par irradiation des cancers de la prostate ont évolué considérablement. Il est néanmoins toujours admis qu'une mauvaise couverture du traitement est associée à un risque plus élevé de progression locale et à distance. Un des obstacles majeur à l'implémentation de l'IRM en radiothérapie pour la planification des traitements est liée à l'obligation de planifier la radiothérapie à partir d'images scannographiques, qui actuellement, permettent elles seules de réaliser un calcul dosimétrique de distribution de dose, basé sur la densité électronique au scanner, reflet de l'hétérogénéité tissulaire. Pour la curiethérapie, les images de référence pour la planification de traitement sont échographiques.

En radiothérapie, le rôle et la place que pourraient prendre l'IRM ont été décrits :

1. Améliorer la localisation et la cartographie tumorales avant et pendant la radiothérapie
2. Prédire le risque de progression de la maladie après radiothérapie
3. Détecter une rechute locale après radiothérapie

---

##### *4.5.1 LOCALISATION TUMORALE AVANT ET PENDANT LA RADIOTHERAPIE*

---

Avant radiothérapie, l'IRM a l'avantage d'avoir un contraste plus important des tissus mous en comparaison aux images scanner, ce qui permet d'obtenir une meilleure définition des contours de la tumeur, de la glande dans des zones où les interfaces avec des tissus de même densité est extrêmement difficile (interface apex prostatique – bulbe pénien), ainsi qu'avec les autres structures périprostatiques (plexus veineux antérieurs,

bandelettes neurovasculaires, col vésical). Par conséquent, un contournage plus fin et plus précis de ces structures implique une meilleure définition des champs d'irradiation, qui doit permettre une réduction de la dose aux tissus périprostatiques et à l'urètre et permettre de délivrer des doses élevées dans la prostate.

---

#### *4.5.2 INTERET ET LIMITATIONS DE L'IRM DANS LA PLANIFICATION DE LA RADIOTHERAPIE*

---

Le niveau de preuve pour permettre l'utilisation de l'IRM multiparamétrique dans la planification de traitement de radiothérapie est actuellement largement insuffisant [228]. Des études prospectives sont nécessaires pour valider et justifier son utilisation. L'IRM multiparamétrique est très précise pour identifier le tissu prostatique normal et anormal et pourrait donc jouer un rôle important dans la radiothérapie avec modulation d'intensité, permettant d'escalader la dose focalement sur des zones plus à risque.

L'IRM pourrait jouer un rôle majeur dans l'avenir dans les traitements focaux de la prostate (curiethérapie, ablatherm, photothérapie dynamique, cryothérapie) [47]. L'inocuité et l'efficacité de ces techniques sont fortement influencées par la précision de détection de la tumeur index et la prédiction du volume tumoral [260]. Le second enjeu de l'IRM dans les thérapies focales est lié à sa capacité de décrire les modifications et les changements morphologiques de(s) la(les) masse(s) tumorale(s) pour évaluer l'efficacité de ces thérapies focales [261].

---

#### 4.5.3 IRM PRETHERAPEUTIQUE ET CURIETHERAPIE

---

La curiethérapie transpérinéale guidée par échographie transrectale est considérée comme une option thérapeutique efficace pour les cancers de prostate localisés ( $\leq$  cT2a, score de Gleason  $\leq$  6, PSA  $\leq$  10 ng/mL, <50% des biopsies envahies) [47]. Les bénéfices de la curiethérapie guidée par l'imagerie IRM et la faisabilité de cibler la zone périphérique avec une couverture dosimétrique satisfaisante ont été rapportés [262]. En curiethérapie, le standard actuel pour faire l'évaluation dosimétrique du traitement après sa réalisation, repose sur une imagerie scanner réalisée immédiatement après le geste ou 1 mois après. Dans une cohorte de 131 patients ayant eu une curiethérapie à bas débit par implantation de grains d'Iode <sup>125</sup>, Crook et al. ont utilisé les données de l'IRM T2 à 1.5T réalisée 1 mois après le geste, afin d'évaluer les marges de traitement qui sont nécessaires. Ils ont ainsi montré que l'IRM permettait d'observer une couverture de la prostate allant jusqu'à 2 à 3 mm à l'extérieur, couvrant les tissus périprostatiques [263]. Dans une autre étude proche, Acher et al. ont comparé l'impact de l'IRM T2 à 1.5T à l'imagerie scanner pour l'analyse dosimétrique d'une curiethérapie par implants permanents de grains marqués à l'Iode <sup>125</sup> chez 30 patients. Il a été observé une variabilité inter-observateur significativement moindre pour la définition de la base et de l'apex prostatique, grâce à l'utilisation de l'IRM, ainsi que pour la réalisation des contours prostatiques [264]. Ces données montrent l'impact de l'IRM pour mieux prédire la qualité d'une implantation par rapport au scanner réalisé à J0 ou J30.

## 4.6 PREDICTION DE LA REPOSE THERAPEUTIQUE

---

### 4.6.1 APRES PROSTATECTOMIE RADICALE

---

Après prostatectomie radicale, l'équipe du MSKCC a étudié l'impact l'IRM T2 à 1.5T avec antenne endorectale pour prédire les rechutes biochimiques après prostatectomie radicale. Dans leur étude comportant 610 patients ayant eu une IRM T2 avant prostatectomie radicale, un score de 1 à 7 était attribué à partir des données de l'IRM pour la stadification tumorale (1 : pas de tumeur visible ; 2 : tumeur sans extension extra-capsulaire ; 3 : tumeur avec doute sur une extension extra-capsulaire ; 4 : extension extra-capsulaire unilatérale ; 5 : extension extra-capsulaire bilatérale ; 6 : envahissement des vésicules séminales et 7 : adénopathies pelviennes). Ce score a été ajouté à la valeur prédictive des nomogrammes de Kattan pour prédire le risque de rechute biochimique après prostatectomie radicale. Avec un suivi médian de 37,9 mois, 64 patients ont présenté une rechute biochimique (10,5%). Les scores IRM étaient significativement corrélés avec le risque de rechute biochimique à 5 ans (HR = 1,76,  $p < 0,001$ ) et à 10 ans (HR = 1,81,  $p < 0,001$ ). Une tendance vers une amélioration de la prédiction des nomogrammes de Kattan a été observée quand le score IRM était ajouté au modèle (à 5 ans :  $r = 0,762$  avec le nomogramme de Kattan et  $0,776$  quand on y rajoute le score IRM,  $p = 0,081$  et à 10 ans :  $r = 0,773$  vs.  $r = 0,788$ ,  $p = 0,107$ ) [265]. Un sous groupe de 88 patients a été réanalysé secondairement pour déterminer si le score IRM pouvait être corrélé avec un profil immunohistochimique déterminé sur la pièce de prostatectomie. Ki-67, Phospho-Akt et les récepteurs androgéniques étaient corrélés au score IRM. Vingt sept patients ont présenté une rechute biochimique. Les indices de concordance avec la rechute biochimique étaient de 0,89 pour les facteurs cliniques

préthérapeutiques, 0,95 pour l'IRM combinée à la SRM et 0,97 pour les marqueurs immunohistochimiques combinés [266].

---

#### *4.6.2 APRES RADIOTHERAPIE EXTERNE*

---

McKenna et al. ont analysé à UCSF, l'impact de l'IRM T2 à 1.5T avec une antenne endorectale réalisée chez 80 patients traités par radiothérapie exclusive sur le risque d'échec d'une radiothérapie exclusive à distance. Après un suivi médian de 43 mois, 20 patients avaient présenté une rechute biochimique et 4 patients avaient une rechute métastatique. Bien qu'il existait une variabilité interobservateur non satisfaisante entre les 2 interprètes pour la stadification T3 ( $r = 0,49$ ), le degré d'extension extra-capsulaire était le seul paramètre préthérapeutique ayant un impact sur la rechute biochimique en analyse multivariée (HR = 2,06, [IC95% : 1,22-3,48],  $p = 0,007$ ). Parmi les 5 patients ayant une extension extra-capsulaire > 5mm en IRM T2, 3 ont développé des métastases à 24, 43 et 63 mois de suivi [267]. L'équipe du MSKCC a confirmé ces résultats de manière robuste à partir d'une large série rétrospective portant sur 224 patients traités par radiothérapie à haute dose  $\geq 81$  Gy. Dans leur série, Fuchsjager et al. ont évalué qualitativement et quantitativement différents paramètres IRM selon 3 catégories afin d'établir un score sur une échelle de 8 points. Par exemple ces paramètres pouvaient inclure le nombre de sextants envahis, le nombre de sextants comportant une extension extra-capsulaire, le nombre de sextants envahis par la tumeur index, etc. Avec un suivi médian de 67 mois, 37 patients (16,5%) ont présenté une rechute biochimique. En analyse multivariée, seuls 2 facteurs permettaient de prédire une rechute biochimique à distance selon les critères de Phoenix (nadir du PSA + 2 ng/mL) : le PSA préthérapeutique, mais surtout la présence d'une extension extra-capsulaire sur l'IRM



T2 préthérapeutique (HR = 3,04,  $p < 0,05$ ). Les taux de rechutes biochimiques à 5 ans étaient de 7% en l'absence d'extension extra-capsulaire, de 20% si extension unilatérale et 48% si extension bilatérale [268].

Joseph et al. ont testé l'apport de la SRM combinée à l'imagerie T2 réalisés dans le bilan préthérapeutique pour prédire les résultats à distance de la radiothérapie exclusive chez 67 patients. Après un suivi moyen de 44 mois [3-96], 13 patients ont développé une rechute biochimique seule et 6 patients ont présenté une rechute biochimique associée à une rechute métastatique. En analyse multivariée, seul le volume tumoral métabolique (nombre de voxels présentant un pic de Choline supérieur au pic de Citrate X Volume de voxel de  $0,09 \text{ cm}^3$ ) établi en SRM était prédictif de rechutes biochimiques (HR = 1,63, IC95% : [1,29-2,06],  $p < 0,0001$ ). Les 2 seuls facteurs en analyse multivariée pouvant prédire le risque de développer une rechute métastatique étaient le diamètre tumoral en IRM T2 (HR = 1,34, (IC95% : [1,03-1,73],  $p = 0,028$ ) et l'envahissement des vésicules séminales en IRM T2 (HR = 28,05, (IC95% : [3,96-198,76],  $p = 0,0008$ ) [269].

---

## 4.7 PLACE DE LA SPECTROSCOPIE RMN

---

---

### 4.7.1 DETECTION ET LOCALISATION DU CANCER DANS LA PROSTATE

---

Dans la pratique clinique, la détection et la localisation de petites tumeurs infra-cliniques devient un enjeu important dans un contexte d'options thérapeutiques multiples où la surveillance active et les traitements focaux sont récemment apparus [270]. Il a été établi dans plusieurs études que la SRM pouvait améliorer les résultats de l'IRM pour identifier la localisation d'une tumeur cancéreuse de la prostate ainsi que son

extension [271-276]. Scheidler et al. ont analysé les résultats de la SRM combinée à l'IRM T2 vs. IRM T2 seule à 1.5T avec une antenne endorectale chez 53 patients porteurs d'un cancer de prostate prouvé histologiquement avant prostatectomie radicale. L'étude de corrélation histo-radiologique a révélé une amélioration significative de la localisation tumorale en S-IRM par rapport à l'IRM T2 seule avec une sensibilité de 91% et une spécificité de 95% [275]. Dans une autre étude, Wefer et al. ont montré qu'une concordance entre la positivité de biopsies en sextant et une malignité observée en S-IRM dans le même sextant améliorait la spécificité à 98% pour localiser la tumeur dans un sextant avec une sensibilité qui restait élevée à 94% quel que soit le test réalisé (biopsies, IRM, S-IRM), seule ou en combinaison (94%) [276].

Des études plus récentes portant sur des stades plus précoces de cancers de la prostate testant la S-IRM à 1.5T ont montré des résultats plus décevants pour détecter des petites tumeurs de bas grade [271, 272, 277]. Une étude menée au MSKCC a montré que la sensibilité globale de la S-IRM pour la détection tumorale était de 56%, avec une valeur de 44% pour des tumeurs avec un score de Gleason 3+3 vs. 89% pour des tumeurs avec un score  $\geq 4+4$  [277]. La difficulté de la S-IRM à 1.5T pour détecter des petites tumeurs de bas grade est principalement liée à la résolution spatiale des voxels en SRM à 1.5T (0,34cc, voxel de 7 mm de côté environ) qui comporte donc du volume partiel avec les tissus sains pour des voxels pouvant également comporter du cancer. Récemment une importante étude multicentrique de l'American College of Radiology Imaging Network (ACRIN 6659) avait pour buts de 1) démontrer la faisabilité d'exporter une technique commune de SRM en multicentrique, 2) établir la supériorité de la S-IRM par rapport à l'IRM T2 à 1.5T avec une antenne endorectale. L'analyse portant sur 110 patients inclus dans cette étude a montré une précision similaire entre l'IRM T2 (AUC = 0,60) et la S-

IRM (AUC = 0,58) pour la détection de tumeurs. Dans cette étude les tumeurs étaient majoritairement de petit volume et/ou de bas grade (valeur moyenne du PSA = 5,9 ng/mL, volume tumoral médian sur la pièce de prostatectomie 1,14 cm<sup>3</sup> [0,01-45,29] et le score de Gleason médian sur la pièce de prostatectomie était 7 [3-9]) [253]. A 3T, la résolution spatiale peut être augmentée d'un facteur 2 (0,16cm<sup>3</sup>, voxel de 5mm de côté environ), ce qui est certainement indispensable pour la détection de petites tumeurs (< 0,5cm<sup>3</sup>) [278].

---

#### *4.7.2 ESTIMATION DU VOLUME TUMORAL*

---

Les résultats des études anatomopathologiques qui ont mis en évidence que les grosses tumeurs étaient susceptibles de correspondre à un stade T plus avancé ont permis de suggérer que la mesure du volume tumoral peut donner une information pronostique importante, de manière indépendante au risque d'extension extracapsulaire [279]. Coakley et al. ont mesuré le volume tumoral déterminé en S-IRM à 1.5T avec antenne endorectale chez 37 patients avant prostatectomie radicale. Dans cette étude, il a été établi que chacune des séquences IRM T2, SRM et S-IRM retrouvait une bonne corrélation avec le volume anatomopathologique pour des tumeurs dont le volume était > 0,5 cm<sup>3</sup> (coefficients de corrélation de Spearson respectifs de 0,49, 0,59 et 0,55), mais seulement le volume tumoral mesuré en SRM ou en S-IRM étaient statistiquement significatifs.

---

#### 4.7.3 DETECTION DE L'AGRESSIVITE TUMORALE

---

La  $^1\text{H}$ -SRM permet également d'améliorer la probabilité de prédire l'agressivité d'une tumeur par l'étude de son métabolisme. Des études biochimiques ont montré que le niveau de Citrate dans les cancers prostatiques était dépendant du grade histologique. Dans une tumeur bien différenciée de bas grade, le niveau de Citrate est bas, alors qu'il est absent dans une tumeur peu différenciée [280, 281]. *Ex vivo*, des études spectroscopiques avec la technique HR-MAS ont montré sur des tissus prostatiques une corrélation entre le grade histologique de la tumeur et une élévation importante de la Choline et de l'Ethanolamine contenus dans la membrane phospholipidique des cellules cancéreuses prostatiques [39, 282]. Dans une étude S-IRM menée à UCSF à 1.5T chez 32 patients avant prostatectomie radicale, une relation entre le ratio (Choline + Créatine) / Citrate et le score de Gleason a été mise en évidence [283]. Une autre étude de corrélation histo-radiologique portant sur 94 patients porteurs de cancers de prostate ayant comme standard d'évaluation la pièce de prostatectomie a montré que la détection des cancers de prostate grâce à la  $^1\text{H}$ -SRM exclusivement, dépendait du score de Gleason [277]. Pour une tumeur avec un score de Gleason à 6, le taux de détection tumoral était de 44% vs. 90% pour un score de Gleason compris entre 8 et 9. Pour information, dans cette étude les données de localisation de la tumeur en T2 n'étaient pas utilisées et seulement la zone périphérique était explorée. Ultérieurement, Brame et al. ont étudié à partir de la même base de données du MSKCC en utilisant un modèle probabiliste, la relation entre le score de Gleason et le volume tumoral déterminés en SRM. Dans cette seconde analyse, il a pu ainsi être mis en évidence une forte corrélation entre un score de Gleason  $\geq 4+3$  sur la pièce de prostatectomie et 3 facteurs préopératoires : score de Gleason biopsique, ratio (Choline + Créatine) / Citrate et

volume tumoral en SRM [284]. Cette voie de recherche est particulièrement intéressante dans le contexte de patients présentant des tumeurs de bon pronostics traitées par irradiation exclusive ou orientées vers un traitement focal, afin de définir un sous-groupe de patients ayant des caractéristiques histologiques ou spectroscopiques qui nécessiteraient de discuter une escalade de dose.

Villeirs et al. ont confirmé le potentiel de la S-IRM à 1.5T pour prédire le score de Gleason ( $\geq 4+3$  vs.  $\leq 3+4$ ) chez une large population de 356 patients présentant un PSA élevé (PSA moyen = 11,5 ng/mL). Ils ont observé une sensibilité meilleure pour détecter des tumeurs de haut grade (92,7%) par rapport à des tumeurs de bas grade (67,6%) avec un taux de faux-positifs de 7,4% [285].

---

#### *4.7.4 PREDICTION DU RISQUE D'EXTENSION EXTRA-CAPSULAIRE OU D'ENVAHISSEMENT DES VESICULES SEMINALES*

---

Les possibilités de l'IRM pour prédire qu'une tumeur cancéreuse est intracapsulaire ou non sont nécessaires et importantes pour définir la stratégie thérapeutique optimale. La nécessité d'adjoindre un traitement hormonal combiné ou de pouvoir réaliser un traitement focal en dépendent. L'IRM T2 a considérablement amélioré la détection d'une extension extra-capsulaire ou d'un envahissement des vésicules séminales [286]. Néanmoins, avec le déplacement des stades au diagnostic vers des stades plus précoces avec l'utilisation du dépistage individuel, cette détection devient aujourd'hui plus difficile à prédire pour des envahissements plus à risque d'être microscopiques. Yu et al. ont analysé l'apport de la S-IRM pour prédire l'extension extra-capsulaire chez 53 patients à un stade précoce. Ils ont observé que le volume tumoral dans chaque lobe évalué en SRM était significativement plus important chez les patients

présentant une extension extra-capsulaire ( $p < 0,01$ ) [287]. Par ailleurs la S-IRM permettait d'améliorer la précision diagnostique et de diminuer la variabilité inter-observateur pour prédire un stade pT3 dans cette étude.

---

#### *4.7.5 APPORT DE LA SRM AUX NOMOGRAMMES POUR LA PREDICTION DU CONTROLE BIOCHIMIQUE*

---

Plusieurs outils intégrant plusieurs variables cliniques (PSA, stade clinique, Gleason biopsique...) tels que les tables de Partin ou les nomogrammes de Kattan sont utilisés par certaines équipes afin de prédire le stade anatomopathologique après prostatectomie radicale [288, 289]. Des études ont montré que l'ajout des données de la S-IRM dans les variables incluses dans ces modèles pouvait améliorer les capacités de prédiction du stade. Dans une étude réalisée chez 383 patients avant prostatectomie radicale, la prédiction du risque d'extension extra-capsulaire ou d'envahissement des vésicules séminales était significativement améliorée par rapport aux nomogrammes reposant sur les données des biopsies. La S-IRM à 1.5T améliorait significativement les résultats de prédiction dans tous les groupes à risque, avec une amélioration significative principalement pour les patients à risque intermédiaire et à haut risque ( $p < 0,01$ ) [290].

---

#### *4.7.6 PREDICTION D'UN CANCER INDOLENT*

---

Une augmentation du dépistage de cancers prostatiques à un stade précoce a été observée pour lesquels la nécessité d'un traitement à visée curative est parfois discutable en fonction de l'espérance de vie liée aux co-morbidités associées. Dans certains cas, une surveillance « active » peut être proposée, simplement sur les données cliniques initiales. Une étude réalisée chez 155 patients présentant une élévation du PSA entre 4 et 10 ng/mL a testé l'apport de la S-IRM à 1.5T avec antenne endorectale pour

prédire la positivité des biopsies. Dans cette étude, les patients n'ayant pas de métabolisme suspect en SRM avaient des biopsies en sextant, alors que les patients ayant des anomalies métaboliques en SRM avaient une série de biopsies additionnelles orientées par les données de la SRM. Seulement 36 patients (23,2%) n'ont observé aucune anomalie métabolique suspecte de malignité en SRM. Ces 36 patients avaient tous des biopsies négatives (valeur moyenne du PSA = 6,47 ng/mL). Seulement 4 patients ont dû avoir de nouvelles séries de biopsies devant la poursuite de l'élévation du PSA dans leur suivi. Un seul patient a eu 1 biopsie positive dans le suivi [291]. Une autre étude a été réalisée parmi 114 patients éligibles pour une surveillance active pour lesquels la place de la S-IRM au diagnostic était testée pour établir le risque de migration de stade des tumeurs pendant la surveillance « active ». Fradet et al. ont mis en évidence que les données du métabolisme SRM pouvait prédire un risque plus élevé de migration péjorative du score de Gleason biopsique après 59 mois de suivi médian des patients dans cette étude [292].

---

#### *4.7.7 SRM ET BIOPSIES NEGATIVES*

---

L'IRM peut jouer un rôle dans le dépistage et la localisation de tumeurs chez des patients ayant un dosage élevé du PSA avec une première série de biopsies négatives . Ces patients correspondent typiquement à des patients présentant une grosse glande centrale hétérogène correspondant à de l'adénome prostatique, dans laquelle il est difficile de détecter un petit cancer. La combinaison de la SRM à l'IRM à 1.5T avec antenne endorectale permet d'améliorer la détection et l'identification de tumeurs non détectées après biopsies [293, 294]. L'étude publiée par Amsellem-Ouazana et al. a montré que 5/15 cancers localisés ont été détectés uniquement grâce aux données de la

SRM [293]. Yuen et al. ont montré chez 24 patients avec des biopsies négatives que la S-IRM à 1.5T permettait de retrouver des biopsies positives dans 29,2% des cas. Les taux de sensibilité, spécificité, VPP, VPN et précision étaient respectivement de 57,1%, 57,1%, 100%, 88,2%, 82,4% pour l'IRM vs. 70,6%, 66,7%, 57,1%, 58,3%, 83,3% pour la SRM et 82,1%, 100%, 79,2%, 75,0% et 79,2% pour la S-IRM [295]. Wetter et al. ont étudié la faisabilité de la SRM en 3D-CSI pour détecter une tumeur chez des patients avec un PSA élevé ou des biopsies négatives. Avec une valeur du ratio (Choline + Créatine) / Citrate > 0,6 comme discriminante, ils ont établi que la sensibilité et la spécificité de la SRM pour prédire une biopsie orientée positive étaient de 100% et 69% [296]. Dans une étude réalisée chez 42 patients présentant des biopsies négatives associées à une élévation du PSA, Prando et al. ont montré que la mise en évidence de voxels pathologiques en SRM pouvait aider à identifier les zones à rebiopsier sous échographie. Dans ces circonstances, ils ont pu retrouver une tumeur cancéreuse chez 17 des 31 patients (55%) avec des anomalies métaboliques avec une sensibilité de 100%, une spécificité de 44%, une VPP de 55%, une VPN de 100% et une précision globale de 67%. Parmi 12 patients présentant au moins un voxel hautement pathologique, les résultats étaient améliorés avec une sensibilité de 71%, une spécificité de 84%, une VPP de 75%, une VPN de 79% et une précision globale de 79% [297]. Dans une étude prospective randomisée, comparant la SRM à l'IRM-DCE, Panebianco et al. montrent des résultats meilleurs pour la SRM pour prédire une 2<sup>e</sup> série de biopsies positives par rapport à l'IRM-DCE [298].



---

#### *4.7.8 SELECTION DU TRAITEMENT ET PLANIFICATION DU TRAITEMENT*

---

Grâce à la fusion d'images entre scanner et IRM après implantation de marqueurs fiduciaires intra-prostatiques, il a été démontré que le scanner de planification utilisé pour la radiothérapie prostatique, surestime le volume prostatique de 34% [299].

L'IRM et de la SRM peuvent également jouer un rôle important dans la planification de traitement avec plusieurs objectifs principaux [300]:

- améliorer la définition des contours de la prostate afin de diminuer l'irradiation des tissus sains (vessie, rectum et têtes fémorales) [299]
- diminuer la variabilité inter-observateur du contourage

Par ailleurs, les techniques d'IMRT et de curiethérapie permettent d'escalader la dose d'irradiation avec une toxicité acceptable sur toute la glande et pourraient permettre d'escalader focalement la dose sur la tumeur index définie en IRM-DCE ou IRM de diffusion ou SRM afin d'améliorer l'index thérapeutique [301-307].

---

4.7.9 ARTICLE N° 1

---

Cet article est publié dans *International Journal of Radiation, Oncology, Biology and Physics* (IF = 4.592).



















#### 4.7.10 SRM ET DIAGNOSTICS DIFFERENTIELS DU CANCER PROSTATIQUE

Peu d'études ont évalué la place de l'IRM fonctionnelle incluant la SRM ou l'IRM-DCE pour le diagnostic des lésions de prostatite aiguë ou chronique, qui peuvent être confondues en IRM T2 avec des lésions cancéreuses. Une étude comparant les résultats de l'IRM T2 endorectale à 1.5T a été réalisée chez 74 patients présentant différentes pathologies prostatiques (20 cancers, 20 adénomes, 4 prostatites bactériennes aiguës, 5 prostatites bactériennes chroniques, 19 prostatites chroniques non bactériennes et 6 volontaires sains asymptomatiques au niveau urinaire). La précision de l'IRM T2 pour prédire le diagnostic de cancer était de 74% avec une sensibilité de 50%, une spécificité de 83%, une VPP de 53% et une VPN de 82%. Un volumineux adénome de prostate dégradait la détection des cancers dans la zone périphérique, qui se retrouvait laminée [308]. La prostatite a montré dans plusieurs études qu'elle pouvait avoir une forme en IRM T2 avec des anomalies morphologiques et de signal similaires à un cancer [308, 309]. L'équipe du MSKCC a montré dans une étude de corrélation histo-radiologique que la S-IRM à 1.5T chez des patients avant prostatectomie radicale pour un cancer de la prostate pouvait également être trompeuse et conduire à un taux de faux-positifs significatifs. Shukla-Dave et al. ont étudié l'apport de la S-IRM sur 12 patients porteurs d'un cancer de la prostate dont 6 étaient porteurs à postériori d'une prostatite chronique mesurant  $\geq 6$  mm dans la zone périphérique. Neuf patients parmi les douze avaient une élévation de la Choline et une diminution concomitante du Citrate qui faisait suspecter un cancer, sans pouvoir discerner les régions de prostatite [310].

Par contre, les lésions précancéreuses de néoplasies intraépithéliales de haut-grade ( $\geq 6$  mm) ont montré une activité métabolique détectable en S-IRM à 1.5T avec antenne endorectale, se situant entre le métabolisme de la zone périphérique saine et celui du

cancer de la prostate. Les ratios moyens de (Choline + Créatine) / Citrate dans le tissu sain, dans la néoplasie intraépithéliale de haut grade et dans le cancer étaient respectivement de 0,34, 0,50 et 0,78 ( $p < 0,01$ ) [311]. Les paramètres pharmacocinétiques de perfusion déterminés en IRM-DCE représentent une autre voie intéressante pour différencier la prostatite du cancer de la prostate. Dans une étude réalisée chez 24 patients, la perfusion tumorale était significativement plus importante dans le cancer de haut grade (1,21 mL/cm<sup>3</sup>/min) que dans le cancer de bas grade (1,01 mL/cm<sup>3</sup>/min) ou la prostatite (0,90 mL/cm<sup>3</sup>/min) ou le tissu sain (0,26 mL/cm<sup>3</sup>/min). Par contre, dans cette étude, il n'y avait pas de différence significative pour la perfusion entre un cancer de haut grade et un cancer de bas grade [312]. A Rome, Sciarra et al. utilisent l'IRM multiparamétrique et ont comparé les données de la SRM et l'IRM-DCE chez 96 patients avant biopsies prostatiques échoguidées. En fonction des résultats des biopsies, la données d'IRM multiparamétrique ont été réparties et étudiées selon 5 groupes : (A) contrôle, (B) inflammation, (C) néoplasie intraépithéliale de haut grade, (D) cancer prostatique de bas grade et (E) cancer prostatique de haut grade. En SRM, il existait une différence significative entre la valeur de Choline et le ratio (Choline + Créatine) / Citrate pour le groupe contrôle par rapport aux autres. En SRM, il n'y avait pas de différence entre les profils de spectres SRM de l'inflammation, de la néoplasie intra-épithéliale et du cancer de bas grade. En IRM-DCE, les mêmes observations et le même lien a été suggéré par la mesure de tous les paramètres dynamiques [2].

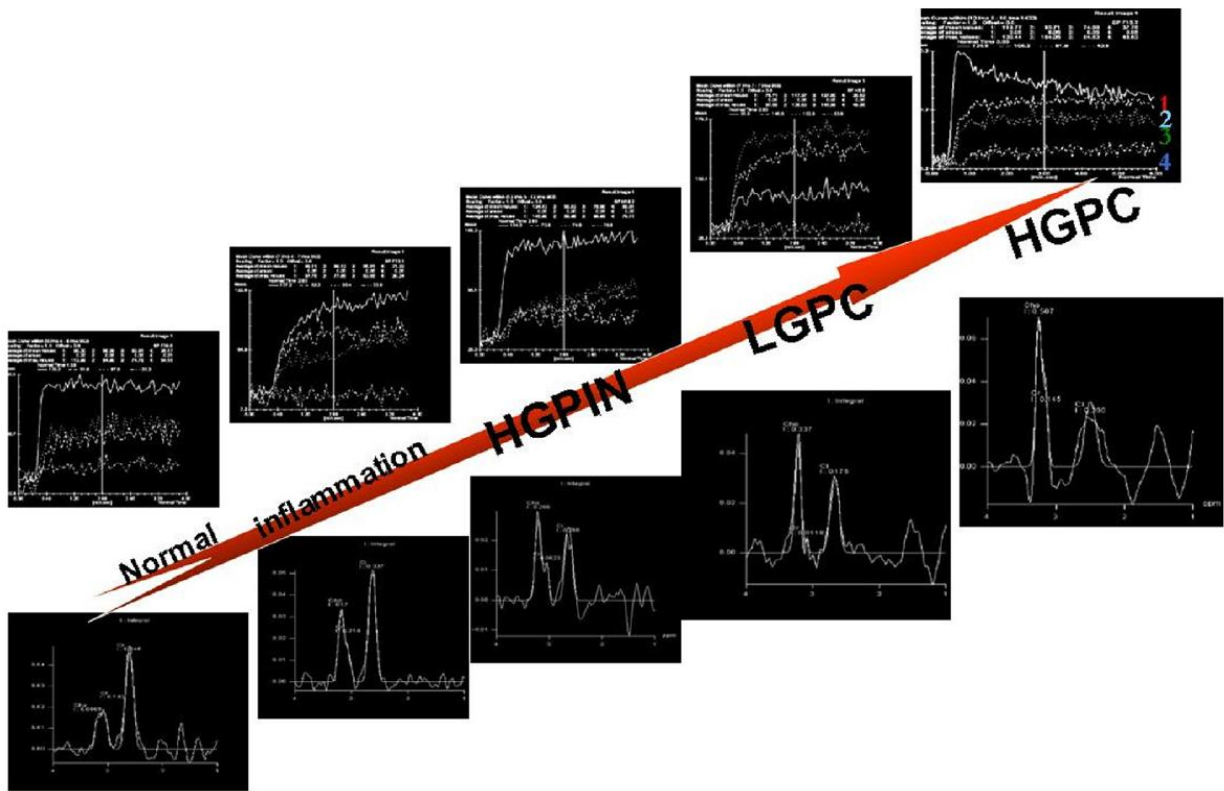


FIGURE 4.3 : ADAPTE DE SCIARRA ET AL. [2] : MISE EN EVIDENCE D'UNE RELATION LINEAIRE ENTRE LES ANOMALIES EN S-IRM ET IRM-DCE DES DESORDRES PATHOLOGIQUES DE LA PROSTATE EVOLUANT DEPUIS L'INFLAMMATION JUSQU'AU CANCER DE HAUT GRADE. (HGPIN : NEOPLASIE INTRAEPITHELIALE DE HAUT GRADE, LGPC : CANCER DE PROSTATE DE BAS GRADE, HGPC : CANCER DE PROSTATE DE HAUT GRADE).

#### 4.8 PLACE DE L'IRM FONCTIONNELLE INCLUANT PERFUSION ET DIFFUSION

---

Dans la cancérogénèse, l'angiogénèse a une place importante dans le cancer de la prostate, comme dans de nombreux autres modèles tumoraux. Cette angiogénèse peut être un marqueur diagnostique de la maladie cancéreuse. La glande prostatique normale est un organe vascularisé qui impose donc une injection de produit de contraste rapide et une acquisition d'images rapide pour mettre en évidence le reflet des phénomènes d'angiogénèse liés à une lésion cancéreuse prostatique. Classiquement, une dose complète de chélates de Gadolinium (0,1 mmol/kg) doit être injectée à  $\geq 3\text{mL/secondes}$  et une série d'acquisitions 3D sont réalisées toutes les 5 à 10 secondes sur la totalité de la prostate. Les lésions cancéreuses montrent souvent une prise de contraste nodulaire plus précoce que le reste de la glande avec un « wash-out » plus précoce également. Cette séquence est caractéristique et hautement prédictive de cancer, mais non pathognomonique, car le tissu sain est très hétérogène et ses caractéristiques varient d'un patient à l'autre. Certaines tumeurs sont modérément hypervascularisées et donc non détectable par cette technique. La sensibilité et la spécificité de l'IRM-DCE pour détecter et localiser un cancer de la prostate sont respectivement de 73% et 81 % [313]. A 3T sans antenne endorectale, une sensibilité et une spécificité comparables ont été observées (73% et 77%, respectivement) [163].

L'IRM-DCE à 1.5T avec antenne endorectale a montré également, comme pour la SRM, qu'elle pouvait améliorer la détection de l'ECE pour des radiologues moins expérimentés [314]. Les images pondérées en T2 fusionnées avec la séquence de perfusion ont permis d'obtenir une cartographie paramétrique et ont été évaluées et corrélées à 103 pièces de prostatectomies correspondantes. La précision de stadification pour un radiologue

moins expérimentée était améliorée (de 79% à 87%) en prenant en considération la combinaison des données de perfusion. Il y avait également une tendance pour améliorer la détection chez des radiologues plus expérimentés, sans significativité statistique. La spécificité était élevée (> 90%) après combinaison des images T2 avec les images de perfusion. L'addition de l'IRM-DCE augmentait la sensibilité de 51% à 71%.

Riches et al ont comparé à 1.5T avec une antenne endorectale associée, la valeur de chaque paramètre qualitatif en IRM fonctionnelle pour détecter un cancer de la prostate. En accord avec le reste de la littérature, ils ont observé un ratio Choline / Citrate en SRM et une vascularisation de la tumeur en IRM-DCE significativement plus élevés dans le cancer de la prostate ( $\geq 1 \text{ cm}^2$ ) alors que la valeur d'ADC était significativement plus basse. La combinaison de l'ADC et les paramètres qualitatifs en IRM-DCE amélioraient significativement la détection du cancer par rapport à la seule valeur de l'ADC ou de l'aire sous la courbe en IRM-DCE. La valeur de l'ADC combinée au ratio Choline / Citrate étaient significativement meilleurs que l'ADC seul pour détecter le cancer, mais non supérieur au ratio Choline/Citrate seul et enfin la combinaison de l'IRM-DCE et de la SRM montraient un bénéfice également significatif pour détecter le cancer de la prostate par rapport à l'IRM-DCE seule, alors que ce bénéfice n'était pas observé en comparaison au ratio Choline/Citrate seul [315]. Les 3 paramètres associés (ADC, AUC et Choline / Citrate n'amélioraient pas les taux de détection par rapport à la combinaison de 2 paramètres).

En résumé, ces résultats ont montré que la SRM améliore les résultats de l'IRM-DCE et de l'IRM de diffusion pour la détection du cancer de la prostate, sans que l'inverse ait pu être démontré. Néanmoins, pour les petites tumeurs de bas grade, la S-IRM montre des résultats décevants et ne semble pas améliorer la précision de détection des « petits »

cancers. Une étude a montré que l'IRM-DCE pouvait améliorer la précision de détection des petits foyers tumoraux : foyer > 0,2cc (sensibilité de 77%, spécificité de 91%, VPP de 86% et VPN de 85%) vs. foyer > 0,5cc (sensibilité de 90%, spécificité de 88%, VPP de 77% et VPN de 95%) [316].

Dans une récente analyse avec comme référence la comparaison à la pièce de prostatectomie, l'analyse de chaque paramètre IRM a montré que l'ADC évalué sur l'IRM de diffusion était le meilleur paramètre pour la détection du cancer de la prostate, comparé à l'imagerie IRM T2 et aux paramètres classiques mesurés en IRM-DCE [285].

Une équipe de l'université de Hull (Royaume Uni) ont établi à partir de 62 patients avec des biopsies prostatiques, les valeurs moyennes d'ADC entre la zone périphérique ( $1,86 \pm 0,47 \cdot 10^{-3} \text{ mm}^2/\text{s}$ ) et le cancer ( $1,33 \pm 0,32 \cdot 10^{-3} \text{ mm}^2/\text{s}$ ) en IRM de diffusion à 3T sans antenne endorectale. En utilisant une valeur d'ADC de  $1,45 \cdot 10^{-3} \text{ mm}^2/\text{s}$ , une sensibilité de 84% et une spécificité de 80% ont été observées pour déterminer la présence d'une tumeur cancéreuse [222]. La même équipe a reproduit ces résultats dans une étude portant chez 58 patients dont 9 étaient des volontaires sains asymptomatiques. Cette nouvelle analyse a permis de montrer que la valeur d'ADC dans le cancer ( $1,38 \pm 0,32 \cdot 10^{-3} \text{ mm}^2/\text{s}$ ) était significativement plus faible que dans la zone périphérique dans une prostate cancéreuse ( $1,95 \pm 0,50 \cdot 10^{-3} \text{ mm}^2/\text{s}$ ,  $p < 0,001$ ) ou que dans la zone périphérique d'un homme sain ( $1,60 \pm 0,25 \cdot 10^{-3} \text{ mm}^2/\text{s}$ ,  $p = 0,031$ ).

A 3T, un lien inverse entre la valeur de l'ADC et l'agressivité tumorale a été établi avec l'IRM de diffusion. Hambrock et al. ont montré dans une étude de corrélation historadiologique avec comme standard de référence, la pièce de prostatectomie de 52



patients porteurs d'un cancer de prostate. Après évaluation des grades primaire, secondaire et tertiaire de Gleason sur chaque pièce de prostatectomie, les lésions cancéreuses ont pu être classées en groupes de faible grade, de grade intermédiaire ou de haut grade. Une corrélation inverse entre la valeur de l'ADC et le grade histologique a été mise en évidence. Les valeurs médianes d'ADC étaient respectivement de  $1,30 \cdot 10^{-3} \pm 0,30 \text{ mm}^2/\text{sec}$  pour les tumeurs de bas grade, de  $1,07 \cdot 10^{-3} \pm 0,30 \text{ mm}^2/\text{sec}$  pour les tumeurs de grade intermédiaire et de  $0,94 \cdot 10^{-3} \pm 0,30 \text{ mm}^2/\text{sec}$  pour les tumeurs de haut grade. L'analyse des courbes ROC a montré que l'ADC mesuré en IRM de diffusion était discriminant pour discerner les tumeurs de bas grade des autres tumeurs (intermédiaires combinées aux tumeurs de haut grade) :  $A(z) = 0,90$  [317].

## CHAPITRE 5 : IRM POST-THERAPEUTIQUE

---

Le rôle de l'imagerie post-thérapeutique dépend du traitement réalisé (prostatectomie radicale, radiothérapie, hormonothérapie) et des résultats des explorations cliniques et biologiques. Quel que soit le traitement réalisé, des dosages répétés du PSA et la réalisation répétée d'un toucher rectal sont les moyens d'évaluation actuellement standards dans l'évaluation et le suivi de la réponse à un traitement pour un cancer de la prostate. La manifestation la plus précoce d'une rechute de la maladie est biologique, se traduisant par une élévation du PSA. La réalisation d'examens d'imagerie est actuellement non justifiée si le PSA reste indétectable après traitement. Quand le PSA s'élève après traitement, il existe 3 types de rechutes possibles du cancer de la prostate :

- rechute biochimique exclusive (toucher rectal normal, absence de signes cliniques urinaires et/ou osseux, examens d'imagerie normaux, biopsies prostatiques négatives si la prostate est en place)
- rechute locale (périanastomotique après prostatectomie ou dans la glande prostatique après radiothérapie)
- rechute à distance (ganglionnaire et/ou osseuse).

A l'heure actuelle, l'amélioration des techniques d'imagerie, des techniques chirurgicales et des techniques de radiothérapie a fait tester de nouvelles stratégies de traitement de rattrapage à visée curatives en cas de rechutes locales pures ou oligométastatiques [318-327].

Des nomogrammes cliniques ont été établis afin de mieux prédire quelles populations de patients en rechute biochimique sont plus à risque de présenter une rechute métastatique d'une rechute locale [328-330]. Ces nomogrammes reposent sur des

paramètres cliniques tels que le stade tumoral, le score de Gleason au diagnostic, le temps de doublement du PSA. Une rechute métastatique est évoquée par un temps de doublement du PSA court (< 10 mois) chez un patient présentant initialement une tumeur agressive (score de Gleason 8-10) ou des critères histologiques péjoratifs sur la pièce de prostatectomie (envahissement ganglionnaire, envahissement des vésicules séminales). A l'inverse, un temps de doublement du PSA long (> 10 mois), un score de Gleason  $\leq 7$ , une marge chirurgicale positive et l'absence d'envahissement ganglionnaire et/ou des vésicules séminales évoquent plutôt une rechute locale [328].

Chez un patient traité par chirurgie, le résultat du dosage du PSA devrait baisser pour atteindre un seuil indétectable dans les 21 à 30 jours après l'ablation complète de la prostate et rester indétectable dans le suivi [331, 332]. Après radiothérapie exclusive, le PSA baisse lentement et peut atteindre son nadir (valeur la plus basse) seulement 18 à 30 mois après la fin de la radiothérapie [123, 333]. Il est admis après chirurgie qu'un mouvement du PSA indique l'apparition d'une rechute. Après radiothérapie externe, la valeur idéale du nadir qui pourrait prédire un état de guérison est inconnue. Néanmoins, plus cette valeur est basse dans les 2 premières années qui suivent la fin de l'irradiation et plus les taux de rechutes biochimiques à distance sont faibles [105, 334, 335]. La rechute biochimique actuellement est définie par une élévation du nadir d'une valeur absolue de 2ng/mL au-delà du nadir. Cette valeur a montré qu'elle pouvait prédire de façon plus robuste l'échec d'un traitement par radiothérapie externe ou curiethérapie [121]. Les taux de rechutes biochimiques après prostatectomie varient entre 10% et 53% [330, 331, 336, 337]. Les taux de rechutes biochimiques après radiothérapie externe sont comparables

## 5.1 PREDICTION DES TOXICITES

---

En l'absence de rechute biochimique, telle que définie par les critères de Phoenix (nadir du PSA + 2 ng/mL), il est crucial dans le suivi de pouvoir différencier des modifications tissulaires liées à l'irradiation, d'une rechute clinique vraie.

Dans une étude menée au MSKCC, Coakley et al. avaient démontré une relation entre la hauteur de l'urètre membraneux mesuré sur une IRM préopératoire (> 12mm) et le taux d'incontinences postopératoires chez 211 patients avant prostatectomie radicale [338]. La même équipe a plus récemment comparé la différence de cette hauteur de l'urètre membraneux mesurée sur une IRM T2 à cette valeur sur une IRM postopératoire chez 64 patients traités par prostatectomie radicale. Dans cette étude, Paparel et al. ont mis en évidence une relation entre la hauteur de l'urètre pré- et post-opératoire et la continence sphinctérienne. Les patients avec une fibrose IRM périurétrale avaient une tendance à présenter une moins bonne fonction urinaire (HR = 0,64, p= 0,16) [339].

## 5.2 DIAGNOSTIC D'UNE RECHUTE LOCALE PROUVEE HISTOLOGIQUEMENT

---

### 5.2.1 APRES CHIRURGIE

---

Quand une rechute locale est suspectée et prouvée histologiquement, un nouveau bilan peut être réalisé. L'IRM endorectale a montré qu'elle pouvait être utile dans cette situation, en comparaison à l'échographie transrectale.

Après prostatectomie radicale, une étude préliminaire utilisant l'IRM en séquences T2 et T1+Gadolinium à 1.5T avec une antenne endorectale a permis de détecter une rechute

péri-anastomotique avec une sensibilité de 100% et une spécificité de 100% [340]. Une étude plus large a confirmé ces résultats chez 82 patients, avec une sensibilité de 95% et une spécificité de 100% [341]. Les sites de rechute observés en IRM classiquement sont décrits autour de l'anastomose ou en situation rétro-vésicale et confirmés par des biopsies transrectales [342]. Dans 30% de ces situations, les rechutes locales en IRM peuvent être également observées ailleurs au niveau du pelvis (à la place des vésicules séminales, au niveau de la section chirurgicale latérale ou antérieure [341]. Par ailleurs, dans cette situation de rechute biochimique, la présence de cellules néoplasiques aux biopsies associées à une tumeur récidivante macroscopique à l'IRM n'exclut pas la possibilité d'un envahissement ganglionnaire et/ou osseux. L'IRM a l'avantage avec ses antennes de surface couplées à l'antenne endorectale de pouvoir détecter une extension en dehors de la loge prostatique.

Après prostatectomie radicale, l'élément déterminant en cas de progression biochimique, est la détermination du site de la rechute (locale vs. à distance).

Casciani et al. ont réalisé une IRM T2 et une IRM-DCE à 1.5T avant réalisation de biopsies transrectales échoguidées de la loge prostatique sur une population de 51 patients avec une réascension du PSA après prostatectomie radicale. Comparés aux résultats des biopsies, l'IRM T2 avait une précision de détection de la récurrence locale de 48%, alors que l'IRM T2 combinée à l'IRM-DCE obtenait une précision de 94% [343]. Cirillo et al. ont étudié le rôle de l'IRM T2 et l'IRM-DCE à 1.5T pour le diagnostic d'une rechute locale après prostatectomie radicale chez 72 patients en rechute biochimique (valeur moyenne du PSA = 1,23 ng/mL). Les résultats ont été comparés aux résultats des biopsies réalisées dans la loge de prostatectomie et à la réduction du PSA obtenue après radiothérapie de rattrapage. Les taux de sensibilité, spécificité, VPP, VPN et précision de

l'IRM étaient respectivement de 61,4%, 82,1%, 84,4%, 57,5% et 69,4% pour l'IRM T2 et 84,1%, 88,3%, 92,5%, 78,1% et 86,1% pour l'IRM-DCE [344]. La place de la SRM a également été étudiée pour détecter une activité métabolique anormale dans le lit opératoire, compatible avec une rechute locale infraclinique dans la graisse péri-anastomotique. Sciarra et al. ont évalué chez 70 patients en rechute biochimique après prostatectomie radicale, les places respectives de la SRM et de l'IRM-DCE à 1.5T. Parmi ces patients, 50 avaient une rechute histologique prouvée par des biopsies de la loge (valeur moyenne du PSA = 1,26 ng/mL), tandis que les 20 autres patients avaient une réduction du PSA après radiothérapie de rattrapage > 50% (valeur moyenne du PSA = 0,8 ng/mL). Les taux de sensibilité, spécificité, VPP et VPN de l'IRM-DCE combinée à la SRM étaient respectivement de 87%, 94%, 96% et 79% pour le groupe de patients avec une rechute histologique prouvée et 86%, 100%, 100% et 75% pour le groupe de patients ayant eu une radiothérapie de rattrapage efficace. L'analyse des courbes ROC a montré que la SRM combinée à l'IRM-DCE était moins performante dans le groupe de patients sans preuve histologique, ce qui pourrait être compatible avec des maladies plus petites, non détectées par l'IRM morphologique et donc non accessibles aux biopsies. La SRM dans ce cas peut se révéler moins performante eu égard à la taille des voxels [345]. Ces résultats montrent que le bénéfice de l'IRM multiparamétrique pourrait être important après prostatectomie, pour améliorer les résultats moins bons de la SRM dans cette indication.

---

### 5.2.2 APRES RADIOTHERAPIE EXTERNE

---

Quand la glande prostatique n'a pas été retirée chirurgicalement, le standard de référence pour évaluer la place de l'IRM reste l'analyse en sextant. Dans une étude récente, il a été montré que la sensibilité observée par 2 radiologues avec une IRM en séquence T2 pour détecter une rechute locale après radiothérapie était comprise entre 55% et 76% avec une spécificité comprise entre 65% et 73%. Pour détecter une extension extra-capsulaire, les taux de sensibilité étaient de 64% et 86%, alors que les taux de spécificités étaient de 76% et 84%. La sensibilité était plus faible pour détecter un envahissement des vésicules séminales (42% et 58%) avec une bonne spécificité de 96% pour chacun des 2 radiologues [346]. Néanmoins après radiothérapie, il semble exister une variabilité inter-observateur plus grande pour détecter une récurrence néoplasique intraprostatique, mais la capacité de l'IRM à détecter une extension extra-capsulaire ou un envahissement des vésicules séminales en vue d'un traitement de rattrapage semble équivalente à l'IRM d'un cancer de prostate non irradié antérieurement [346]. Deux autres études indiquent que la SRM serait plus utile que l'IRM pondérée en T2 seule pour décrire une récurrence locale après radiothérapie externe. En raison de l'atrophie métabolique existante après irradiation et de l'hyposignal diffus de la zone périphérique en T2 avec des contours flous de cette zone [347, 348].

Néanmoins, dans ces études, le standard de référence restaient les biopsies en sextant post-thérapeutiques.

Dans ce contexte, l'équipe de UCSF a récemment remis en question l'analyse en sextant sur l'IRM T2 compte tenu de ces modifications en T2. La positivité des biopsies en sextant guidées sous échographie endorectale varie entre 4% et 42% sur une glande prostatique naïve de tout traitement au moment de l'échographie. Après radiothérapie



externe, l'équipe de UCSF a donc émis l'hypothèse que cette probabilité de détecter la maladie récidivante grâce aux biopsies en sextant sur une glande rétrécie, ayant subi des phénomènes de distorsion et ayant perdu son anatomie zonale pouvait être discutable. Trois méthodes de comparaison à l'IRM T2 ont été réalisées (analyse en sextant, analyse de l'hémiglande et analyse de toute la glande). Les résultats des aires sous les courbes ROC respectives pour chacune des approches IRM pour détecter un envahissement biopsique étaient de 0,63 (analyse en sextant), 0,68 (analyse de l'hémiglande) et 0,71 (analyse de toute la glande) [349]. Ces résultats ont confirmé les limites de l'analyse en sextant en l'absence de prostatectomie radicale. Une nouvelle étude avec l'apport de l'IRM multiparamétrique nécessiterait de tester de nouveau cette approche.

Une étude fondamentale a été réalisée par le MSKCC avec comme standard de référence la prostatectomie radicale de rattrapage après rechute locale mise en évidence sur l'IRM T2 à 1.5T avec antenne endorectale. Dans cette étude, Pucar et al. ont comparé les données de l'IRM T2 pré-radiothérapie à celles de l'IRM T2 au moment de la rechute intraprostatique prouvée par des biopsies chez 9 patients. Dans une seconde étape, une étude de corrélation histo-radiologique a été faite pour confirmer la robustesse de l'IRM. Les foyers tumoraux étaient considérés comme étant significatifs quand ils mesuraient plus de 0,2 cm<sup>3</sup> et/ou présentaient une extension extra-capsulaire. Une tumeur index a été identifiée chez chacun des 9 patients avec un volume compris entre 0,22 cm<sup>3</sup> et 8,63 cm<sup>3</sup>, qui étaient présentes déjà sur l'IRM pré-radiothérapie avec la même apparence. Seulement 2 foyers tumoraux non significatifs n'avaient pas été détectés par l'IRM ( $\leq 0,06$  cm<sup>3</sup>). Le ratio entre le volume tumoral sur l'IRM au moment de la rechute et le volume tumoral sur la pièce de prostatectomie variait entre 0,52 et 2,80 [350]. Dans un contexte où les limites de l'IRM en situation de réascension du PSA pour faire une

cartographie précise de la rechute restent controversées, cette étude reste importante pour évaluer la topographie des rechutes par rapport au site initial et la précision de l'IRM pour détecter des foyers tumoraux infracliniques. Sella et al. ont évalué la précision de l'IRM avec une antenne endorectale pour détecter une extension extra-capsulaire ou un envahissement des vésicules séminales avant prostatectomie radicale de rattrapage. Ils ont observé une aire sous la courbe ROC pour chacun des 2 interprètes de 0,61 et 0,75 pour la détection et la localisation du cancer, 0,76 et 0,87 pour la détection d'une extension extra-capsulaire et 0,70 et 0,76 pour la détection d'un envahissement des vésicules séminales [351].

Les résultats de ces deux études sont venus renforcer les idées de nécessité d'escalader la dose sur la tumeur index pour vaincre une possible radiorésistance et l'hypothèse des traitements focaux guidés par la tumeur index en IRM. Encore une fois, les résultats de l'IRM multiparamétrique doivent pouvoir contribuer à améliorer la détection de l'ensemble des foyers et mieux caractériser l'agressivité tumorale.

Après radiothérapie, la prostate est caractérisée par un hyposignal diffus. Pour cette raison, l'IRM T2 a peu d'intérêt pour localiser une rechute locale d'un cancer de prostate après radiothérapie [347, 352]. Dans une population de 64 patients traités par radiothérapie exclusive, Westphalen et al. ont comparé l'impact de la SRM combinée à l'IRM T2 à l'IRM T2 seule à 1.5T avec une antenne endorectale pour détecter une rechute locale après radiothérapie. Les résultats de biopsies transrectales échoguidées ont servi de référence pour cette comparaison. Le pourcentage de vrais positifs en S-IRM était plus important (59% vs. 41% avec l'IRM T2 seule), sans modification du taux de faux positifs (10% vs. 7%), permettant de confirmer le rôle de la SRM pour améliorer la détection d'une rechute locale après radiothérapie [353].

Les études ayant évalué l'impact de l'IRM-DCE après radiothérapie rapportent des taux de sensibilité compris entre 70% et 74% avec des taux de spécificité compris entre 73% et 85% [354]. Dans une population de 172 patients traités par radiothérapie externe, Kara et al. ont comparé l'impact de l'IRM-DCE à 1.5T à celui de l'échographie transrectale dans le suivi précoce (18 mois) après radiothérapie. En utilisant les biopsies dans le suivi post-radiothérapie comme référence, ils ont mis en évidence des taux de sensibilité et de spécificité de 53,3% et 60%, respectivement pour la détection d'une rechute locale en échographie vs. 86% et 100% pour l'IRM T2 et 93% et 100% pour l'IRM-DCE [355]. Bien qu'il existe peu de données dans la littérature, et compte tenu des limites de chacune de ces séquences après radiothérapie (perte de l'anatomie zonale en T2, hyposignal diffus, sécrétion de Choline dans l'adénome central), l'IRM multiparamétrique combinant les données de la S-IRM et de l'IRM-DCE pourrait jouer un rôle majeur dans le futur pour le bilan avant traitement de rattrapage [356].

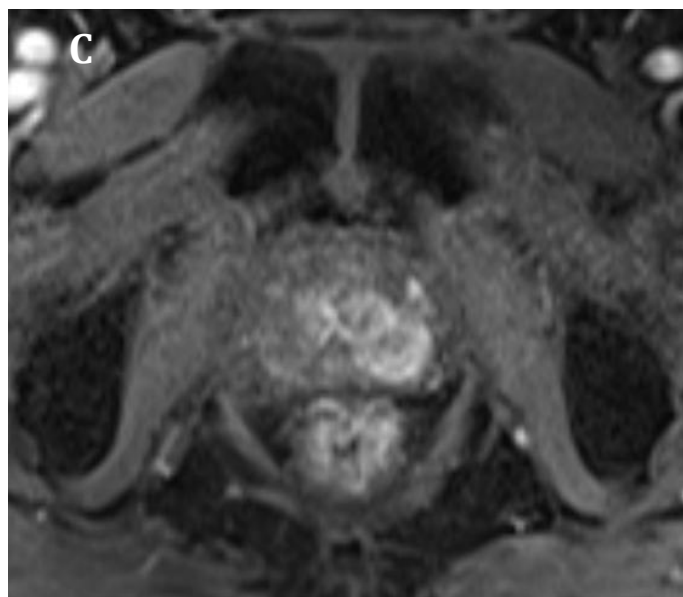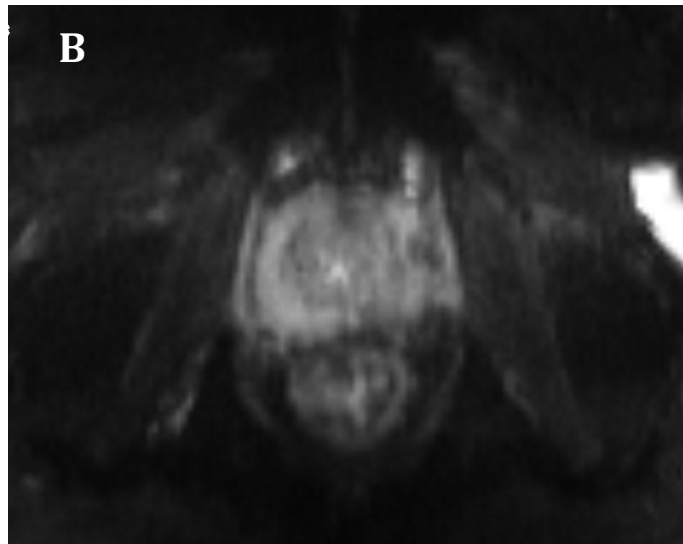
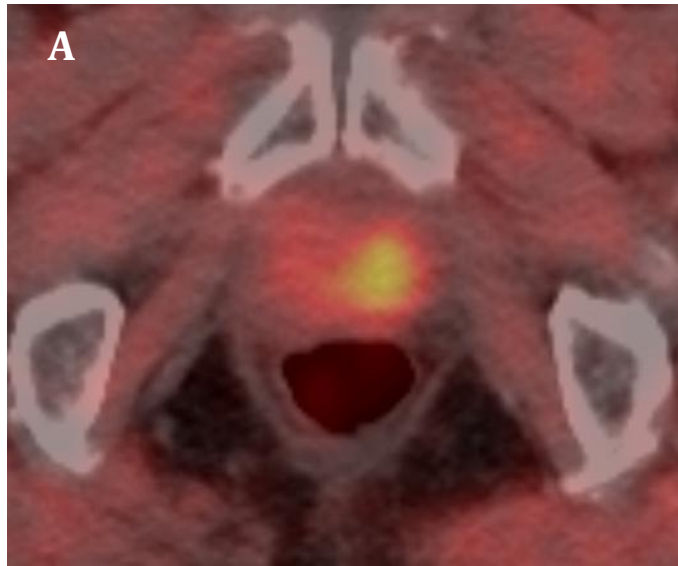


FIGURE 5.1 : RECHUTE LOCALE APRES RADIOTHERAPIE POUR UN CANCER DE PROSTATE : (A) COUPE AXIALE OBJECTIVANT UNE HYPERFIXATION POSTEROLATERALE GAUCHE SUR UN PET-SCANNER A LA <sup>18</sup>FLUORO-CHOLINE; (B) MEME COUPE AXIALE SUR UNE IRM DE DIFFUSION OBJECTIVANT UN ADC ABAISSE DANS CETTE ZONE ; (C) MEME COUPE AXIALE SUR UNE SEQUENCE DE PERFUSION.

---

### 5.2.3 PLACE DE LA SPECTROSCOPIE RMN

---

Des modifications du métabolisme ont été rapportées en SRM après thérapies focales. Dans une première phase, une élévation de la Choline ou une élévation de tous les métabolites peut être détectée, suivie d'une seconde phase d'installation d'une atrophie métabolique, qui est considérée comme une réponse complète [260].

La SRM couplée à l'IRM a été également testée dans l'évaluation des rechutes locales après radiothérapie. Une étude préliminaire a été réalisée en 2005 par l'équipe du MSKCC testant la SRM à 1.5T avec une antenne endorectale pour améliorer la détection des rechutes intraprostatiques après radiothérapie externe. Dans leurs résultats préliminaires portant sur 9 patients, ils ont observé que la SRM avait une meilleure sensibilité (77% vs. 68% pour l'IRM T2, 16% pour le toucher rectal et 48% pour les biopsies trans-rectales) [348]. Néanmoins la spécificité de la SRM était basse (78%), inférieure à celle observée avec les autres modalités d'exploration (> 90%) [348]. Inversement, d'autres auteurs ont suggéré que la S-IRM aurait une valeur supérieure à celle de l'IRM T2 pour décrire et localiser une récurrence intra-prostatique après radiothérapie externe. Coakley et al. ont montré que le nombre de voxels suspects en SRM ( $\geq 3$  dans une hémiprostate) permettait de détecter plus précisément une rechute qu'avec l'IRM T2, le standard de référence étant les biopsies en sextant, avec une

sensibilité et une spécificité de 89% et 82%, respectivement [347]. Bien qu'une variabilité inter-observateur semble exister, plusieurs auteurs pensent que la précision de la S-IRM endorectale après radiothérapie est équivalente à celle de la S-IRM endorectale avant radiothérapie pour localiser et détecter un cancer de prostate [249, 351].

---

#### *5.2.4 PLACE DE L'IRM FONCTIONNELLE INCLUANT PERFUSION ET DIFFUSION*

---

En IRM de diffusion, une réduction de l'ADC est considérée comme étant significativement corrélée à l'apparition d'une rechute locale après un traitement focal. Cependant, la fibrose peut donner des niveaux d'ADC similaires, ce qui limite l'utilité de l'IRM de diffusion dans cette indication [260]. L'IRM-DCE a montré des modifications de la vascularisation et de la prise de contraste qui sont bien corrélées avec l'inflammation, la nécrose, la dévascularisation et la fibrose qui sont induites par les thérapies focales [260].

L'IRM-DCE après radiothérapie pourrait également permettre de détecter précocement une maladie résiduelle ou récidivante [357]. L'image morphologique qui lui est associée permet également d'orienter les biopsies pour dépister une rechute intra-prostatique avec une visualisation et une précision anatomique plus grande qu'en IRM de diffusion ou en SRM [357].

L'équipe du MSKCC a récemment testé les performances de l'IRM multiparamétrique (IRM pondérée en T2 + IRM-DCE + IRM de diffusion vs. IRM pondérée en T2 seule) à 1.5T et 3T pour détecter une rechute locale en cas de rechute biochimique après radiothérapie externe. Le standard de référence était la biopsie en sextant. Seize

patients sur les 24 inclus dans cette analyse avaient des biopsies positives (67%). L'aire sous les courbes ROC pour les 2 interprètes étaient de 0,64 et 0,53 avec l'IRM T2 et augmentaient à 0,95 et 0,86 en utilisant l'IRM multiparamétrique ( $p < 0,05$ ). Il a été observé également des valeurs d'ADC significativement plus faibles et des valeurs de  $k_{trans}$ ,  $k_{ep}$  plus élevées dans les zones ayant des biopsies positives [358]. Une autre étude menée à Séoul par Kim et al. a également montré la valeur ajoutée de l'IRM de diffusion combinée à l'IRM T2 à 3T pour détecter une rechute intraprostatique prouvée par des biopsies, devant une ré-ascension du PSA après radiothérapie externe. Dans cette étude portant sur 18 patients et 216 secteurs prostatiques, dont 30% étaient considérés comme envahis, l'IRM de diffusion combinée à l'IRM en T2 obtenait significativement une meilleure sensibilité (62% vs. 25%) une meilleure spécificité (97% vs. 92%), une meilleure VPP (91% vs. 57%) et une meilleure VPN (81% vs. 74%) pour détecter une rechute locale, en comparaison avec l'IRM T2 seule (Aire sous la courbe ROC : 0,879 vs. 0,612,  $p < 0,01$ ) avec une valeur d'ADC significativement plus faible dans la zone considérée comme envahie ( $0,98 \pm 0,23 \times 10^{-3} \text{ mm}^2/\text{s}$  vs.  $1,60 \pm 0,21 \times 10^{-3} \text{ mm}^2/\text{s}$ ,  $p < 0,01$ ) [359]. A 3T sans antenne endorectale, Kim et al. ont récemment montré que l'IRM multiparamétrique (IRM-DCE + IRM de diffusion) améliorait la précision de détection d'une rechute locale après radiothérapie chez 24 patients ayant subi des biopsies en sextant devant une élévation du PSA (Aire sous la courbe = 0,863,  $p < 0,05$ ), en comparaison avec une IRM-DCE seule, une IRM de diffusion seule ou une IRM en T2 [224].

### 5.3 EVALUATION DE LA REPONSE THERAPEUTIQUE APRES UNE IRRADIATION ET/OU UNE HORMONOTHERAPIE

---

Une étude ancienne réalisée à UCSF à 0.35T a permis d'analyser les modifications du signal au niveau des différents tissus pelviens après radiothérapie. Cinquante et un patients traités avec une irradiation pelvienne délivrée avec une dose moyenne de 54Gy [9,0Gy-91,3Gy] avaient bénéficié dans cette étude d'une IRM après leur irradiation avec des séquences pondérées en T1 et T2. Il a été observé une augmentation au fil du temps de la fréquence des anomalies IRM, qui était corrélée à la dose d'irradiation. Seulement 2 patients avaient été irradiés pour une tumeur prostatique. Neuf patients sur les 10 pour lesquels une évaluation spécifique des modifications prostatiques avait été faite, ont présenté des anomalies du signal prostatique après radiothérapie : 5 patients avec une modification de grade 0 à 7,7 mois après une irradiation ayant délivré  $46,4 \pm 0,93$  Gy et 4 modifications de grade 1 à 17,9 mois après une irradiation ayant délivré  $62,25 \pm 6,71$  Gy. Ces modifications constatées consistaient principalement en une baisse diffuse de l'intensité du signal en séquence T2 avec une perte de l'anatomie zonale [360].

Zechmann et al. ont comparé en IRM T2 à 1.5T sans antenne endorectale, les différences de volume au cours du temps de l'ensemble de la glande prostatique après radiothérapie avec modulation d'intensité, avec et sans hormonothérapie concomitante chez 39 patients. Contrairement aux idées reçues, il a été observé une réduction significativement plus importante du volume de la glande prostatique au fil du temps après IMRT seule (26%) en comparaison avec une IMRT combinée à une hormonothérapie pour une durée de 5 mois en moyenne (13%,  $p < 0,05$ ). La réduction du volume prostatique était principalement observée dans les 3 premiers mois qui suivaient l'irradiation et devenait plus modeste au-delà de 6 mois [361]. L'effet de réduction du volume de la glande est significativement plus important dans la zone



périphérique (où se situent majoritairement les tumeurs, dans 80% des cas), que dans la zone centrale (-18,3% vs. -6,3%,  $p < 0,05$ ) [362].

---

### *5.3.1 PLACE DE LA SPECTROSCOPIE PAR RMN*

---

La place de la SRM pour évaluer la réponse à une thérapeutique est plus délicate et certainement moins étudiée que les techniques d'imagerie IRM dites « fonctionnelles », combinant l'IRM-DCE ou l'IRM de diffusion. Dans ces 2 dernières techniques, la mesure des paramètres fonctionnels est basée sur une région d'intérêt déterminée sur l'imagerie morphologique. En SRM, l'imagerie est combinée à une imagerie morphologique T2, qui sous l'effet d'une irradiation ou d'une hormonothérapie rend la détection de la tumeur improbable. Par ailleurs, le ratio entre Choline et Citrate établi en préthérapeutique pour différencier les voxels sains des voxels pathologiques devenait inutilisable sous l'effet d'un traitement car le Citrate s'effondre. L'évaluation de la réponse à une hormonothérapie en SRM à 1.5T avec une antenne endorectale a été étudiée par Mueller-Lisse et al. à UCSF. Dans leur étude réalisée chez 65 patients sous hormonothérapie à court, moyen ou long terme, ils ont observé l'apparition d'une atrophie métabolique (disparition complète de tous les pics de métabolites détectables habituellement en comparaison avec le pic d'eau qui lui reste présent) chez 25% des patients sous hormonothérapie au long cours (> 4mois). En l'absence de Citrate détectable chez 69% des patients sous hormonothérapie au long cours, ils ont confirmé que le ratio (Choline+Créatine)/Citrate devenait inutile après traitement pour évaluer une maladie résiduelle [363]. La même équipe à UCSF a étudié la faisabilité d'évaluer la réponse à un traitement hormonal néoadjuvant court de 4 mois en comparant la 3D SRM combinée à l'IRM T2 à 1.5T avec antenne endorectale chez 16 patients traités par

hormonothérapie avant prostatectomie avec 48 patients ayant eu une SRM combinée à une IRM avec les mêmes séquences avant prostatectomie seule. Une analyse en sextant dans la zone périphérique était le standard de référence. Il n'a été observé aucune différence dans la détection tumorale entre les 2 groupes de patients. Après hormonothérapie, la sensibilité et la spécificité pour détecter la tumeur cancéreuse résiduelle étaient élevées ( $\leq 92\%$ ) après seulement 4 mois d'hormonothérapie, témoignant d'un délai de traitement trop faible pour voir s'installer une atrophie métabolique [364]. Dans une nouvelle analyse, l'équipe de UCSF a montré que le temps moyen avant une disparition complète du Citrate sous hormonothérapie était de 13 semaines (environ 3 mois). Tous les patients ayant un PSA qui restait élevé au-dessus de 0,20 ng/mL avaient une sécrétion métabolique persistante (Choline ou Citrate) qui peut être détectée en SRM [365].

A Rome, Sciarra et al. ont étudié l'impact d'une hormonothérapie néoadjuvante, avant radiothérapie exclusive sur l'installation d'une atrophie métabolique en SRM à 3T avec antenne endorectale, combinée à une IRM-DCE, réalisées à 1 mois, 3 mois et 6 mois. Il a été observé en SRM une diminution significative seulement à partir de 3 mois du Citrate dans le cancer et dès 1 mois dans le tissu sain. Les patients pour lesquels ont été observés des pics de Citrate détectables à 6 mois avaient un taux de PSA moyen à 6 mois de  $3,5 \pm 0,5$  ng/mL alors que ceux sans Citrate détectable à 6 mois avaient un PSA significativement plus faible ( $0,85 \pm 0,9$  ng/mL,  $p < 0,05$ ). Les patients présentant une atrophie métabolique à 6 mois avaient un taux de PSA moyen de  $0,15 \pm 0,1$  ng/mL [366].

L'évaluation de la réponse en SRM après irradiation par voie externe a été étudiée en préclinique au MSKCC. Dans leur étude, Dyke et al. ont observé chez des souris porteuses de xénogreffes de tumeurs prostatiques humaines (CWR22) que le ratio

Choline/Eau était significativement diminué après une fraction unique de 20 Gy, en SRM [367].

Chez l'homme, une étude canadienne réalisée par <sup>1</sup>H-SRM *ex vivo* à partir de 116 prélèvements biopsiques après radiothérapie provenant de 35 patients a permis d'établir des taux élevés de sensibilité (88,9%) et de spécificité (92,0%) de la <sup>1</sup>H SRM pour détecter la présence de cancer sur des biopsies avec une précision globale de 91,4%, confirmant la robustesse de l'examen et son intérêt pour le suivi après radiothérapie. Les métabolites détectés étaient la Choline, la Créatine, la Glutamine et les lipides. Le Citrate n'a été détecté dans aucun spectre, quel que soit le résultat histologique, après radiothérapie [368].

Après radiothérapie, l'évaluation de la réponse thérapeutique mesurée par SRM *in vivo* chez l'homme a été rapportée pour la 1<sup>ère</sup> fois en 2004 par l'équipe de UCSF. A cette période, avec une expérience déjà de plus de 3900 patients ayant reçu une SRM combinée à une IRM T2 à 1.5T avec une antenne endorectale, Pickett et al. ont pu analyser rétrospectivement les données de 65 patients traités par curiethérapie par implants permanents (monothérapie et « boost ») ayant eu au moins une SRM dans leur suivi. Le critère d'efficacité en SRM après irradiation pour évaluer la réponse était l'apparition d'une atrophie métabolique dans chaque voxel (l'ensemble des métabolites étant par définition indétectables, alors que le pic de l'eau est détectable). Il n'y avait pas de mesure qualitative ou quantitative associées. Le critère d'évaluation principal était le nombre de patients obtenant > 95% de leurs voxels avec une atrophie métabolique (5% de la glande en moyenne n'étant pas couverte par l'acquisition SRM compte tenu des limites techniques de l'époque). Les résultats de cette étude pionnière ont montré une augmentation au cours du temps de la proportion de prostate présentant une atrophie

métabolique en SRM (46% à 6 mois, 100% à 2 ans). Le temps moyen entre l'apparition du nadir du PSA a été comparé avec le temps moyen d'apparition d'une atrophie métabolique en SRM. Le résultat le plus intéressant de cette étude était lié au fait que l'atrophie métabolique était significativement beaucoup plus précoce que le nadir du PSA pour les patients irradiés sans hormonothérapie : 28,9 mois vs. 42,5 mois si curiethérapie en monothérapie, 25,6 mois vs. 32,8 mois si radiothérapie externe suivie d'un « boost » (surdosage) en curiethérapie et 28 mois vs. 25,3 mois si une hormonothérapie était associée. Il faut noter l'apparition d'un rebond du PSA dans 31% des cas qui s'est accompagné d'une décroissance parallèle du métabolisme en SRM, traduisant l'effet bénin possible de ces rebonds [369]. Dans une seconde étude, Pickett et al. ont étudié rétrospectivement avec la même méthodologie, la corrélation après radiothérapie externe chez 55 patients ayant bénéficié également de biopsies prostatiques dans leur suivi. Une atrophie métabolique complète a été observée dans le temps chez 70% des patients de cette étude. Une corrélation a été observée entre la persistance d'anomalies métaboliques en SRM et la positivité des biopsies dans le suivi. Le contrôle local de la maladie (SRM + biopsies) était obtenu dans un délai moyen de 40,3 mois alors que le contrôle biochimique (nadir du PSA) était obtenu dans un délai de 50 mois. Dans cette étude, 38 patients (69%) avaient une hormonothérapie. Le délai pour obtenir une réponse complète en SRM était de 42 mois pour les patients avec une hormonothérapie longue, 35,5 mois pour les patients avec une hormonothérapie courte et 41,5 mois pour les patients sans hormonothérapie, témoignant de l'absence d'effet de l'hormonothérapie concomitante sur la réponse thérapeutique en SRM (à la différence du PSA) [129]. En 2006, Pickett et al. ont comparé rétrospectivement chez 50 patients, les différents types de réponse évalués en SRM combinée au PSA en fonction du type

d'irradiation : radiothérapie externe  $\geq 72\text{Gy}$  (n = 25) vs. curiethérapie à l'Iode<sup>125</sup> 144Gy en monothérapie (n = 25). Le délai médian avant l'apparition du nadir du PSA était plus court après curiethérapie (38,0 mois vs. 52,4 mois après radiothérapie conformationnelle 3D). Le délai médian avant l'apparition d'une atrophie métabolique complète était significativement plus court après curiethérapie (24,8 mois), en comparaison avec une radiothérapie externe conformationnelle en 3D (32,2 mois). Ces résultats ont suggéré que l'effet radiobiologique différent lié à l'irradiation délivrée en curiethérapie était responsable d'un effet plus marqué et plus précoce sur le métabolisme prostatique [370].

Plus récemment, l'équipe du Princess Margaret Hospital à Toronto s'est intéressée à l'effet « rebond » du PSA après curiethérapie et sa caractérisation en 3D-SRM à 1.5T avec antenne endorectale. Dans cette étude, Kirilova et al. ont étudié rétrospectivement les données de 24 patients ayant eu une SRM à 6 et 12 mois après la curiethérapie ainsi qu'à l'apparition du « rebond » du PSA. Le PSA médian au diagnostic était de 5,24 ng/mL. Le PSA médian au niveau du pic du rebond était de 2,35 ng/mL. Les valeurs médianes de PSA après le pic du rebond à 12 et 24 mois étaient respectivement de 0,96 ng /mL et 0,51 ng/mL. Bien qu'extrêmement réduits, les auteurs remarquent que le ratio (Choline + Créatine) / Citrate avec une valeur médiane de ce ratio à 6 et 12 mois respectivement de 5,10 [2,92-7,99] et 4,63 [2,98-6,93], témoignant d'une activité diffuse lors d'un rebond. Pour le sous-groupe de 8 patients ayant eu également une SRM préthérapeutique, il n'y a avait pas de différence entre l'activité métabolique mesurée au moment de la réascension du PSA et l'activité métabolique mesurée à 6 ou 12 mois. Parmi le sous-groupe de 11 patients ayant un effet « rebond » avec des caractéristiques similaires (durée du rebond, amplitude du rebond  $< 3$  ng/mL et délai d'apparition du

rebond identiques), une tendance a été observée vers une diminution du rapport (Choline + Créatine) / Citrate, parallèlement à la décroissance du PSA à 6 et 12 mois, témoignant d'un probable effet bénin de ces rebonds de faible amplitude, souvent observés après curiethérapie. Les 2 patients présentant une rechute locale intraprostatique avérée avaient un ratio qui continuait de s'élever au cours du temps avec une activité de topographie très focalisée (alors que cette activité était diffuse dans toute la glande chez les patients ayant un PSA rediminuant), témoignant d'une activité locale métabolique avec un profil pathologique [117].

---

5.3.2 ARTICLE N° 2

---

Cet article est accepté et en cours de publication dans *International Journal of Radiation, Oncology, Biology and Physics* (IF = 4.592).

















### 5.3.3 PLACE DE L'IRM FONCTIONNELLE INCLUANT PERFUSION ET DIFFUSION

L'IRM-DCE a déjà été étudiée pour évaluer la réponse à une hormonothérapie néoadjuvante ou exclusive. Padhani et al. ont été parmi les premiers à étudier les effets d'une déprivation androgénique en imagerie IRM T2 et T1 avec injection de Gadolinium à 1.5T sans antenne endorectale. Parmi 42 patients étudiés, il a été observé une diminution du signal en T2 dans la zone périphérique dans 75% des cas et/ou dans les vésicules séminales dans 45% des cas. Le volume tumoral et le volume de la glande centrale étaient respectivement diminués de 65% et 30%. Après injection de Gadolinium, des modifications significatives de la perméabilité vasculaire et du « wash-out » ont été observés ( $p < 0,001$ ) [371]. La même équipe londonienne, plus récemment a confirmé chez 20 patients en IRM-DCE multiparamétrique à 1.5T sans antenne endorectale l'impact profond d'une hormonothérapie sur la vascularisation tumorale prostatique chez l'homme dès 1 mois, avec une diminution du volume sanguin témoignant d'une réduction de l'oxygénation tumorale [372].

Sciarra et al. ont observé dans leur étude combinant la SRM à l'IRM-DCE pour évaluer la réponse à une hormonothérapie néoadjuvante suivie de radiothérapie qu'un seul des paramètres analysé en IRM-DCE était significativement plus élevé dans la zone tumorale dès 1 mois (temps jusqu'au pic) [366].

L'IRM-DCE a également l'avantage d'être utile pour l'évaluation précoce de la réponse à une irradiation dans différents modèles tumoraux, surtout ceux pour lesquels la réponse est retardée.

Plusieurs études cliniques ont permis de corréler les mesures des paramètres obtenus avec l'IRM-DCE avec l'examen anatomopathologique définitif de la tumeur réséquée

et/ou des variables physiologiques considérées comme étant pertinentes pour étudier la réponse à une irradiation [357].

L'oxygénation tumorale est un facteur important de la réponse à l'irradiation car les tumeurs hypoxiques sont connues pour être plus résistantes à la radiothérapie [373]. Une relation directe entre les mesures de l'hypoxie au sein de la tumeur et les observations de l'IRM-DCE a pu être constatée pour des tumeurs du col utérin (corrélation entre l'amplitude du signal, la valeur maximale du pic,  $k_{ep}$  et la proportion de tumeur ayant une pression partielle en  $O_2 < 5\text{mmHg}$ ) [374]. La mesure de la pression en  $O_2$  intra-tumorale est invasive. Pour cette raison, la vascularisation intratumorale est souvent considérée comme un critère de substitution à l'oxygénation tissulaire et peut donc être considéré comme un facteur relevant pour l'évaluation de la réponse à une irradiation. La densité de microvaisseaux est un facteur pronostic important en oncologie pour lequel une corrélation et un impact sur la survie globale et le risque de développer une maladie métastatique a déjà pu être mise en évidence [375, 376]. Une corrélation entre la densité des microvaisseaux et l'amplitude de la prise de contraste en IRM-DCE a également été mise en évidence dans différents modèles tumoraux [377-380].

La perfusion et l'oxygénation tumorales sont affectées par la composition cellulaire et celle du milieu interstitiel pouvant expliquer des variations de réponse à une irradiation. Les tumeurs présentant une hypercellularité sont mieux perfusées et ont ainsi tendance à mieux répondre à une irradiation que les tumeurs fibreuses [148]. Le degré de prise de contraste tumoral en IRM-DCE est corrélé au ratio entre les composants du tissu cellulaire/interstitiel à l'intérieur de la tumeur. La prolifération cellulaire est un paramètre intéressant pour l'étude de la réponse à une irradiation car les cellules



cancéreuses prolifèrent rapidement et sont donc plus sensibles à une irradiation et plus susceptibles d'avoir des dommages létaux liés à cette irradiation.

La valeur prédictive de la mesure de l'intensité du signal après radiothérapie a déjà été décrite dans différents types de tumeurs : ORL [381-383], col utérin [384, 385], poumon [386] et vessie [387]. Une prise de contraste élevée est associée à un taux élevé de rechutes locales et à une survie diminuée, ceci étant attribué à la persistance entre des cellules tumorales viables en fin de traitement, pour lesquelles des options thérapeutiques alternatives cherchant à vaincre la résistance des cellules à un premier traitement peuvent être réfléchies. La valeur maximale de la prise de contraste et la pente pour atteindre cette valeur ont montré qu'elles pouvaient prédire le contrôle local [384, 386, 388]. Dans les tumeurs cervicales, une prise de contraste précoce en IRM-DCE 6 semaines après la fin de la radiothérapie était associée à une mauvaise survie et un risque élevé de rechute locale précoce [384]. Une étude réalisée chez des patients porteurs de tumeurs ORL irradiées a montré une corrélation entre la valeur maximale du pic après passage du contraste et la présence de cellules tumorales viables sur des pièces opératoires, prélevées après radiothérapie [383]. D'autres études ont également montré le potentiel d'utiliser des paramètres quantitatifs pour étudier la valeur prédictive de l'IRM-DCE pour évaluer la réponse précoce [389, 390]. Il a également été démontré qu'une diminution de la vascularité après radiochirurgie de métastases cérébrales était significativement corrélée avec une meilleure réponse [391, 392].

Pour l'étude de la réponse à une irradiation pour les tumeurs de la prostate, une réaction d'hypervascularisation a été observée dans l'heure qui a suivi la 1<sup>ère</sup> fraction d'une irradiation. La prise de contraste de la glande centrale est généralement plus importante que dans la zone périphérique [393]. Bien que les effets à long terme de la

radiothérapie sur l'état de l'angiogénèse ne soient pas bien décrits, ce phénomène a été observé même plusieurs années après la fin d'une irradiation.

Quelques études précliniques ont évalué chez des xénogreffes de tumeurs de prostate chez la souris, le potentiel de l'IRM-DCE pour suivre les modifications métaboliques de la réponse tumorale à une irradiation. Roe et al. ont récemment analysé la réponse tumorale à une irradiation en IRM-DCE combinée à une IRM de diffusion chez des souris porteuses de xénogreffes de lignées cellulaires humaines de cancers de prostate CWR22. Ils ont observé qu'en combinant la valeur d'ADC et la valeur  $k_{trans}$  au PSA et au volume tumoral, la prédiction de la réponse à l'irradiation pouvait être significativement améliorée après une dose unique de 15Gy d'irradiation externe [394].

Chez l'homme, une étude similaire a évalué l'impact de l'IRM-DCE à 1.5T avec une antenne endorectale pour évaluer et suivre la réponse à une irradiation pour 6 patients traités par radiothérapie (normofractionnée) pour un cancer prostatique. Franiel et al. ont observé des modifications significatives de la perfusion tumorale dans la tumeur après radiothérapie, en comparaison avec les tissus prostatiques sains, immédiatement après la fin de la radiothérapie, comme à 3 mois. Aucune étude de corrélation avec le PSA n'avait été réalisée dans cette étude [395].

Song et al. ont étudié et comparé les valeurs d'ADC avant et après radiothérapie externe dans la zone périphérique et dans la zone de transition à 3T sans antenne endorectale. Avant radiothérapie, les valeurs d'ADC étaient significativement plus faibles dans la tumeur, en comparaison avec la zone périphérique saine ou en comparaison avec la zone de transition saine. La comparaison des valeurs d'ADC avant et après radiothérapie retrouvait dans la tumeur observée en zone périphérique une valeur d'ADC

significativement plus élevée après radiothérapie ( $1,03 \pm 0,20$  vs.  $1,62 \pm 0,29$ ,  $p < 0,001$ ). La même observation était faite dans la zone de transition ( $0,88 \pm 0,13$  vs.  $1,57 \pm 0,18$ ,  $p < 0,001$ ). A l'inverse, dans les tissus sains, les auteurs ont observé des valeurs d'ADC significativement plus faibles après radiothérapie ( $2,05 \pm 2,07$  vs.  $1,77 \pm 0,27$  dans la zone périphérique et  $1,72 \pm 0,24$  vs.  $1,59 \pm 0,23$  dans la zone de transition,  $p < 0,05$  pour les 2 zones) [396].

Cet article a été soumis dans la revue *European Urology* (IF = 8.843).

**MR-spectroscopy betters DW-MRI and DCE-MRI at 3-Tesla for the non-invasive prediction of short-term radiation response for localized prostate cancer patients**

Gilles CREHANGE, M.D., M.S.<sup>1,5</sup>, Philippe MAINGON, M.D.<sup>1</sup>, Mélanie GAUTHIER, M.S.<sup>2</sup>, Alexandre COCHET, M.D., Ph.D.<sup>3</sup>, Nicolas VIGNON, M.D.<sup>3</sup>, Etienne MARTIN, M.D.<sup>1</sup>, Céline MIRJOLET, Ph.D.<sup>1</sup>, Luc CORMIER, M.D., Ph.D.<sup>4</sup>, Franck BONNETAIN, Ph.D.<sup>2</sup>, Francois BRUNOTTE, M.D., Ph.D.<sup>3,5</sup>, Paul WALKER, Ph.D.<sup>3,5</sup>

**Affiliations:**

1. Department of Radiation Oncology, Anticancer Centre Georges Francois Leclerc, Dijon, France
2. Biostatistics and epidemiological unit, EA 4184, Anticancer Centre Georges François Leclerc, Dijon, France
3. Department of Magnetic Resonance Spectroscopy, Centre Hospitalier Universitaire, Dijon
4. Department of Urology, Centre Hospitalier Universitaire, Dijon, France
5. LE2I, UMR 5158 CNRS, Université de Bourgogne, Dijon, France

**Running title:** Predicting early radiation response with MR-spectroscopy

**Corresponding author:**

Gilles CREHANGE, M.D, M.S.

Department of Radiation Oncology

Anticancer Centre Georges Francois Leclerc

1 Rue du Professeur Marion

21000 Dijon, FRANCE

Phone: +33 380 73 75 18 / Fax: + 33 380 73 77 06 / email: [gcrehange@cgfl.fr](mailto:gcrehange@cgfl.fr)

**Conflict of Interest Notification:**

The authors have no actual or potential conflicts of interest to declare.

## ABSTRACT

**Background:** PSA is not appropriate for assessing early radiation response for patients treated with and without hormones for prostate cancer. New biomarkers using multiparametric functional MR could be of value.

**Objective:** To investigate the benefits of multiparametric functional MR for predicting radiation response during the first year after radiation therapy in prostate cancer patients.

**Design, Setting, and Participants:** Between 01/2008 and 04/2010, 34 patients with a localized prostate cancer (T1-T3, N0) were prospectively enrolled in the ERIS trial. All patients underwent high dose IMRT with or without long term adjuvant hormonal therapy and were prospectively followed with MR spectroscopy, diffusion-weighted MRI and dynamic contrast-enhanced MRI at 3-Tesla without endorectal coil every 3 months up to 1 year. Patients were followed with DRE, PSA level every 3 months and with sextant-biopsy at 6 and 12 months following radiation.

**Measurements:** Choline and Citrate levels on MRS, apparent diffusion coefficient on DW-MRI and the slope of the contrast uptake on DCE-MRI were measured in the central gland and in the peripheral zone every 3 months over 12 months and compared with PSA nadir at 12 months ( $\leq 0.5$  ng/mL vs.  $> 0.5$  ng/mL).

**Results and Limitations:** Cho, Cit and SCU significantly decreased over time whereas ADC remained stable. For the entire prostate at 3 months, the mean Cho level was higher in patients with PSA level  $> 0.5$  ng/mL at 1 year ( $10.1 \pm 3.0$  vs.  $6.6 \pm 2.5$ ,  $p = 0.004$ ). Similarly, Cit level was higher at 3 months for patients with PSA level  $> 0.5$  ng/mL at 1 year ( $15.4 \pm 7.9$  vs.  $8.5 \pm 9.9$ ,  $p = 0.0065$ ). Neither ADC value nor contrast enhancement evaluated at each time interval was correlated with PSA at 1 year.

**Conclusions:** Low Cho and Cit levels evaluated at 3 months are new markers for early success in prostate cancer patients treated with exclusive radiation therapy.

Trial Registration: [www.clinicaltrials.gov](http://www.clinicaltrials.gov)

Ref n°: NCT01412853

**KEY WORDS:** prostate cancer; MR spectroscopy; diffusion-weighted MRI; dynamic contrast-enhanced MRI; 3 Tesla; radiation response.



## INTRODUCTION

The short-term evaluation of success of any treatment in a curative intent in localized prostate cancer (PCa) is generally assessed by the PSA nadir. However, PSA variations do not reveal information on its precise location. After exclusive radiotherapy, PSA decreases over time and only its nadir, when reached, could predict which patients would have a favorable outcome [1-3]. During the first years after radiotherapy, PSA kinetics remain unpredictable. In some cases, PSA bounces can even occur several years after radiation therapy, making it difficult to draw conclusions on the efficacy of the cure of the primary tumor. Moreover, with adjuvant hormones, PSA levels remain particularly low and any PSA variation after completing hormonal therapy is commonly equivocal. In this context, biomarkers that could predict the response to radiation, earlier and more specifically than PSA, appear long overdue.

Multiparametric magnetic resonance imaging (mpMRI) including dynamic contrast-enhanced MRI (DCE-MRI) or diffusion-weighted MRI (DW-MRI) have generated great interest for detecting and mapping a biopsy-proven local relapse, several years after radiotherapy [4-6]. In PCa, the ADC value on DW-MRI is lower than in healthy prostatic tissues whereas the contrast uptake with DCE-MRI is faster in tumor than in healthy peripheral zone [7]. Magnetic Resonance Spectroscopy (MRS) allows quantification of metabolites within the prostate [8]. In the normal gland, the Citrate (Cit) level is typically high in comparison with other metabolites. In cancer, the opposite is generally observed, with a severely depleted Cit level, accompanied by apparently elevated Choline (Cho).

The respective values of Cho, Cit, ADC and SCU are well established in healthy prostate tissue and PCa. Nevertheless, the behavior of prostatic tissues and tumor over time after radiation remains unknown.

## **MATERIAL AND METHODS**

### *Patient characteristics*

Thirty-four patients with a clinically localized T1-T3 PCa N0 were prospectively enrolled in a single-center study on the Evaluation of Response to exclusive Irradiation with MR-Spectroscopy (ERIS). The ERIS trial was approved by the Institutional Review Board of the Centre Georges François Leclerc, by the regional Committee for Health Protection and Ethics in Medicine (Comité de Protection des Personnes du Grand Est I) and by the French Health Products Safety Agency (Agence Française de Sécurité Sanitaire des Produits de Santé). The criteria for enrollment have been described elsewhere [9].

### *Treatment and follow-up*

All patients were naïve of hormonal therapy or radiation before undergoing their baseline mpMRI. External beam radiation was delivered using a standardized intensity modulated radiation therapy (IMRT) protocol using 6MV photons. The median total dose prescribed to the prostate gland was 78 Gy [78-80] in 39 fractions [39-40] of 2 Gy over 8 weeks. Work-up and follow-up procedures have also been described elsewhere [9].

### *MR Imaging Techniques*

A 3T whole body magnet (Siemens Magnetom Trio TIM, Erlangen, Germany) was used with an 8-channel pelvic multi-channel phased-array coil.

DW images were obtained using a single-shot spin-echo echo-planar imaging (EPI) technique (TR/TE: 4200/101 msec.) with two b-values (100 and 800 sec./mm<sup>2</sup>) in the three orthogonal

directions. The ADC map was directly generated (on the Siemens system) from the raw data on a pixel-by-pixel basis.

The protocol was completed with DCE-MRI performed using a fat suppressed 3D T1 VIBE sequence (TR/TE/Flip angle: 3.25 ms/1.12 ms/10° ; Matrix : 256 x 192 ; FOV : 280 x 210; 16 partitions of 3.5 mm thickness; temporal resolution : ~ 6 sec./slab over approximately 5 minutes). A power injector (Medrad, Indianola, USA) was used to provide a bolus injection of Gd-DOTA (Dotarem, Guerbet, Roissy, France) at a dose of 0.2 ml Gd-DOTA/kg body weight. Signal intensity was plotted against time, and the maximum slope (second<sup>-1</sup>) of contrast uptake (SCU) was calculated using in-house software.

MR Spectroscopic Imaging techniques and analysis have been already described in detail in a preliminary report [9]. Three-dimensional MR spectroscopic imaging data were acquired using a water and lipid-suppressed double-spin-echo point-resolved spectroscopic (PRESS) sequence (TR/TE: 720/140 ms). Data sets were acquired with a nominal spectral resolution of 0.28 to 0.36 cm<sup>3</sup>. Additional unsuppressed water acquisitions at TE of 30, 80 and 140 ms were also performed for quantification purposes. Total choline and citrate were quantified individually and data are presented as tCho/Cit.

The gland was analyzed in the PZ and the central gland (CG) based on T2-weighted images. The Cho and Cit levels, as well as ADC value and SCU value were extracted on a voxel by voxel basis, and mean values of each MR-based parameter were calculated for each zone. We assumed that mean values of Cho, Ci, ADC and SCU presented in this analysis, reflect an overall prostatic activity (as does PSA) more than a focal equivocal activity.

### *Statistics*

All *P*-values were two-sided and considered significant when no greater than 0.05. A Kruskal Wallis test was used to determine whether each MR-based parameter was significantly different over time. The association between Choline and Citrate levels and ADC and SCU values at each follow-up with respect to PSA serum level at 12 months was tested using the Student's test or the Mann-Whitney test. A subset analysis with respect to long term adjuvant hormonal therapy was also performed. Due to the non-normality of the distribution of the continuous variables, we chose to use the Spearman's rank correlation coefficients (*r*). Correlations between PSA level and each MR-based parameter was calculated in the subgroup of patients under long term hormones and in the subgroup of patients with positive biopsy performed at either 6 or 12 months after radiation.

Receiver operating characteristics (ROC) curves and the area under the curve (AUC) together with 95% confidence intervals (CIs) were estimated to evaluate the performance of Cho (model 1), combined Cho+ADC (model 2) and combined Cho+ADC+SCU (model 3) at 3 months and 6 months for predicting  $PSA \leq 0.5$  ng/mL at 1 year.

All analyses were performed using Stata V11 software (StataCorp LP, College Station, TX).

## RESULTS

Patient, tumor and treatment characteristics are summarized in table 1.

### *Evaluation of radiation response with respect to PSA*

Median PSA levels measured 3, 6, 9, 12, 18 and 24 months respectively after the completion of radiotherapy were 1.26 ng/mL [0.03-4.74], 1.30 ng/mL [0.00-4.50], 0.60 ng/mL [0.00-4.50], 0.51 ng/mL [0.01-2.70], 0.52 ng/mL [0.01-3.65] and 0.185 ng/mL [0.00-1.61]. At 1 year, the median PSA level in the group of patients treated without adjuvant hormones (n=25) was 1.06 [0.29-2.70] and 0.02 [0.01-0.10] in the group of patients treated with adjuvant hormones.

### *Evaluation of radiation response with MRSI*

Cho and Cit levels and SCU value have significantly decreased over time during the first year after radiation in the PZ, whereas only Cit level and SCU value have significantly decreased when considering the entire prostate. The kinetics of Cho, Cit, ADC and SCU over 1 year after radiation are summarized in table 2.

For the whole prostate, Cho and Cit levels were significantly higher 3 months after completion of radiation in patients with PSA level > 0.5 ng/mL at 1 year whereas ADC and SCU values did not vary significantly. Although early variations in Cho and Cit levels, ADC and SCU values after treatment could not predict PSA outcome at 1 year, there was a trend towards a significant difference for SCU value ( $\Delta$ SCU<sub>baseline-3months</sub>). Although, the vast majority of the CG data gave no significant results with respect to PSA at 1 year, most of the PZ data paralleled that of the whole prostate (Table 3).

### *Evaluation of radiation response with biopsy*

Six months after the completion of IMRT, 31 patients underwent sextant-biopsy of whom 18 had a positive biopsy (58.1%). One year after IMRT, 10 patients out of the 15 patients having undergone sextant-biopsy, (66.7%) still harbored a positive biopsy. At 2 years, 7 patients had biopsy with only 2 positive.

At 6 months, there was a trend towards a significant correlation between a positive biopsy and high levels of Cho and Cit in the prostate ( $r=0.45$ ,  $p= 0.068$  and  $r= 0.47$ ,  $p= 0.058$ , respectively) whereas ADC and SCU values were not correlated with biopsy results. At 12 months, only patients with a high Cho level had a significantly higher likelihood of positive findings on sextant-biopsy ( $r= 0.63$ ,  $p= 0.0498$ ).

With ROC curves analyses, we confirmed that the Cho level assessed at 3 months was significantly correlated with PSA level at 1 year (OR= 1.54 [95% CI: 1.08-2.20]; AUC= 0.833 [95% CI: 0.68-0.99]). Neither ADC value nor SCU value at 3 months could improve these results (Table 4). For the Cho level at 3 months, sensitivity and specificity rates of MRS for predicting PSA level at 1 year were 75% and 66.7%, respectively (estimate cutpoint  $\geq 0.439$ ).

## **DISCUSSION**

The PSA nadir is actually the only biomarker that can predict the likelihood of success of radiotherapy for PCa. Nevertheless, time to PSA nadir and the threshold of the PSA nadir that should be attained after radiation remain unpredictable [11, 12]. The lower the PSA nadir, the better the oncological outcome after radiation [3, 13, 14]. Patients identified as being at high risk of recurrence at the end of treatment could be candidates for dose escalation or salvage surgery. New biomarkers that could predict early responding and not responding patients to radiation are urgently needed in the era of salvage treatments [15-18].

Variations in individual tumor responses are mostly in relation with the underlying heterogeneity in vascular, molecular and physiological processes in PCa. Clinical prognostic factors used in routine practice such as T-stage, PSA and Gleason score are suboptimal in predicting outcome for individual patients. Multiparametric functional MR techniques can be performed at 3 Tesla without endorectal coil so that its repeatability over time in the follow-up allows non-invasive *in vivo* assessment of biomarkers that reflect the local tumor behavior instead of the global disease behavior, as does the PSA.

In our study, we found that Cho and Cit levels performed remarkably well in predicting patients with a low PSA 1 year after the completion of their exclusive radiotherapy. Surprisingly, we also found that even if ADC and SCU values decreased significantly over time, neither could predict PSA threshold at 1 year nor improve results obtained with MRS alone.

The CG enhancement of contrast uptake is commonly greater than in the PZ [19]. This phenomenon has been observed even several years after the completion of radiotherapy [19]. For this reason, we chose to evaluate each parameter from mpMRI in both the PZ and the CG in order to account for any difference in relation with hypervascularization in relation with hyperplasia in the CG.

Some preclinical studies on xenograft tumor models in mice have evaluated the potential of functional MRI in monitoring metabolic changes of tumor response to radiation that preceded and predicted PSA and tumor volume changes [20, 21]. Dyke and al. have observed with MR spectroscopy in the CWR22 human prostate tumor xenograft in mice that the Cho/water ratio decreased significantly after radiotherapy when delivered in 1 fraction [21]. In men with PCa, all studies attempting to predict radiation response have been performed with baseline (pretherapeutic) MRI. The ERIS trial is to our knowledge one of the first studies to evaluate,

with repeated post-radiation mpMRI, the potential in predicting very early the radiation response. A similar study has evaluated the impact of DCE-MRI alone for monitoring radiation response in 6 men with PCa treated with radiotherapy [22]. They found significant changes in tumor perfusion in comparison with healthy prostatic tissues immediately after the completion of radiotherapy and 3 months thereafter. Any correlation with PSA outcome to determine the chance of predicting cure was not performed in their study. Like Franiel and al., we also found changes in perfusion over time after radiation with a significant decrease in SCU in the PZ and the entire prostate. Nevertheless, we have demonstrated that these changes were not correlated with PSA outcome.

## **CONCLUSIONS**

Choline and Citrate levels evaluated with MR spectroscopy, as well as ADC value on DW-MRI and SCU value on DCE-MRI significantly decreased over time within the first 2 years after radiation. Only Cho and Cit levels on MRS can predict PSA level at 1 year.

## **TAKE HOME MESSAGE**

Low Cho and Cit levels as measured by MRS at 3T are predictive of patients with a low PSA at 1 year. Combining DW-MRI or DCE-MRI adds no improvement for evaluating early the radiation response.



## REFERENCES

1. Grimm PD, Blasko JC, Sylvester JE, Meier RM, Cavanagh W. 10-year biochemical (prostate-specific antigen) control of prostate cancer with (125)I brachytherapy. *Int J Radiat Oncol Biol Phys* 2001; 51: 31-40.
2. Kestin LL, Vicini FA, Ziaja EL, Stromberg JS, Frazier RC, Martinez AA. Defining biochemical cure for prostate carcinoma patients treated with external beam radiation therapy. *Cancer* 1999; 86: 1557-66.
3. Zelefsky MJ, Shi W, Yamada Y et al. Postradiotherapy 2-year prostate-specific antigen nadir as a predictor of long-term prostate cancer mortality. *Int J Radiat Oncol Biol Phys* 2009; 75: 1350-6.
4. Akin O, Gultekin DH, Vargas HA et al. Incremental value of diffusion weighted and dynamic contrast enhanced MRI in the detection of locally recurrent prostate cancer after radiation treatment: preliminary results. *Eur Radiol* 21: 1970-8.
5. Kim CK, Park BK, Park W, Kim SS. Prostate MR imaging at 3T using a phased-arrayed coil in predicting locally recurrent prostate cancer after radiation therapy: preliminary experience. *Abdom Imaging* 35: 246-52.
6. Seitz M, Shukla-Dave A, Bjartell A et al. Functional magnetic resonance imaging in prostate cancer. *Eur Urol* 2009; 55: 801-14.
7. Mazaheri Y, Shukla-Dave A, Muellner A, Hricak H. MR imaging of the prostate in clinical practice. *MAGMA* 2008; 21: 379-92.
8. Scheenen TW, Heijmink SW, Roell SA et al. Three-dimensional proton MR spectroscopy of human prostate at 3 T without endorectal coil: feasibility. *Radiology* 2007; 245: 507-16.
9. Crehange G, Maingon P, Gauthier M et al. Early Choline Levels from 3-Tesla MR Spectroscopy After Exclusive Radiation Therapy in Patients with Clinically Localized Prostate Cancer are Predictive of Plasmatic Levels of PSA at 1 Year. *Int J Radiat Oncol Biol Phys*.
10. Stejskal EOT, J.E. spin diffusion measurements: Spin echoes in the presence of a time-dependent field gradient. *J Chem Phys* 1965; 42: 288-92.
11. DeWitt KD, Sandler HM, Weinberg V, McLaughlin PW, Roach M, 3rd. What does postradiotherapy PSA nadir tell us about freedom from PSA failure and progression-free survival in patients with low and intermediate-risk localized prostate cancer? *Urology* 2003; 62: 492-6.
12. Pinkawa M, Piroth MD, Holy R et al. Prostate-specific antigen kinetics following external-beam radiotherapy and temporary (Ir-192) or permanent (I-125) brachytherapy for prostate cancer. *Radiother Oncol* 96: 25-9.
13. Alcantara P, Hanlon A, Buyyounouski MK, Horwitz EM, Pollack A. Prostate-specific antigen nadir within 12 months of prostate cancer radiotherapy predicts metastasis and death. *Cancer* 2007; 109: 41-7.
14. Lee WR, Hanlon AL, Hanks GE. Prostate specific antigen nadir following external beam radiation therapy for clinically localized prostate cancer: the relationship between nadir level and disease-free survival. *J Urol* 1996; 156: 450-3.
15. Burri RJ, Stone NN, Unger P, Stock RG. Long-term outcome and toxicity of salvage brachytherapy for local failure after initial radiotherapy for prostate cancer. *Int J Radiat Oncol Biol Phys* 77: 1338-44.
16. Finley DS, Belldegrun AS. Salvage cryotherapy for radiation-recurrent prostate cancer: outcomes and complications. *Curr Urol Rep* 12: 209-15.
17. Moman MR, van den Berg CA, Boeken Kruger AE et al. Focal salvage guided by T2-weighted and dynamic contrast-enhanced magnetic resonance imaging for prostate cancer recurrences. *Int J Radiat Oncol Biol Phys* 76: 741-6.
18. Stephenson AJ, Eastham JA. Role of salvage radical prostatectomy for recurrent prostate cancer after radiation therapy. *J Clin Oncol* 2005; 23: 8198-203.
19. Alonzi R, Padhani AR, Allen C. Dynamic contrast enhanced MRI in prostate cancer. *Eur J Radiol* 2007; 63: 335-50.
20. Roe K, Kakar M, Seierstad T, Ree AH, Olsen DR. Early prediction of response to radiotherapy and androgen-deprivation therapy in prostate cancer by repeated functional MRI: a preclinical study. *Radiat Oncol* 6: 65.

21. Dyke JP, Zakian KL, Spees WM et al. Metabolic response of the CWR22 prostate tumor xenograft after 20 Gy of radiation studied by <sup>1</sup>H spectroscopic imaging. *Clin Cancer Res* 2003; 9: 4529-36.
22. Franiel T, Ludemann L, Taupitz M, Bohmer D, Beyersdorff D. MRI before and after external beam intensity-modulated radiotherapy of patients with prostate cancer: the feasibility of monitoring of radiation-induced tissue changes using a dynamic contrast-enhanced inversion-prepared dual-contrast gradient echo sequence. *Radiother Oncol* 2009; 93: 241-5.

**Table 1.** Patient, tumor and treatment characteristics.

<b>T-stage*</b>	n	%
T1a	1	2.9
T1b	-	-
T1c	14	41.2
T2a	7	20.6
T2b	3	8.8
T2c	3	8.8
T3a	4	11.8
T3b	2	5.9
<b>Gleason score n (%)</b>	n	%
3+3	21	61.8
3+4	6	17.7
4+3	2	5.9
3+5	1	2.9
4+4	3	8.8
5+5	1	2.9
<b>Pretherapeutic PSA level (ng/mL)</b>	median	[range]
	8.7	[0.5-63.6]
<b>Risk group<sup>‡</sup></b>	n	%
Low	16	47.1
Intermediate	8	23.5
High	10	29.4
<b>Age</b>	median	[range]

	70.7	[54.2-75.9]
<b>Exclusive IMRT</b>	n	(%)
	34	100
<b>Dose of radiotherapy</b>	median	[range]
	78Gy	[78Gy-80Gy]
<b>Hormonal therapy</b>	n	(%)
	10	29.4

\*T-stage was evaluated using Union for International Cancer Control (UICC) staging system (6<sup>th</sup> edition), £: Risk groups were determined using the classification of D'Amico.

PSA: Prostate Specific Antigen; MRSI: Magnetic Resonance Spectroscopic Imaging; SD: Standard Deviation; ADC: Apparent Diffusion Coefficient; SCU: Slope of the contrast uptake; IMRT: Intensity Modulated Radiation Therapy.

**Table 2.** Kinetics of Choline, Citrate, ADC (in  $10^{-3}$  mm<sup>2</sup>/s) and SCU (s<sup>-1</sup>) over 1 year after radiation for patients with a localized prostate cancer treated with IMRT (n= 34).

	3 months n= 34	6 months n= 34	9 months n= 34	12 months n= 34	24 months n= 20	p-value <sup>£</sup>
<b>Peripheral zone</b>						
Cho level	8.4 (3.5)	7.0 (2.7)	6.9 (2.9)	7.5 (3.3)	5.2 (2.5)	<b>0.0237</b>
Cit level	11.8 (9.3)	8.8 (7.1)	6.4 (4.4)	6.1 (5.2)	8.2 (9.3)	<b>0.0109</b>
ADC value	1.165 (0.201)	1.231 (0.182)	1.231 (0.204)	1.223 (0.191)	1.265 (0.177)	0.4559
SCU value	139.8 (42.7)	118.3 (33.9)	112.5 (31.4)	110.1 (18.8)	111.3 (24.7)	<b>0.0134</b>
<b>Central gland</b>						
Cho level	9.5 (2.7)	8.8 (2.4)	7.0 (1.9)	6.1 (1.6)	7.1 (2.4)	<b>0.031</b>
Cit level	8.7 (5.8)	7.1 (5.3)	4.9 (3.6)	4.3 (4.0)	7.1 (5.9)	0.2532
ADC value	0.887 (0.236)	0.948 (0.223)	0.971 (0.219)	0.995 (0.243)	1.074 (0.253)	0.1361*
SCU value	163.9 (45.4)	145.4 (34.1)	138.8 (34.2)	138.2 (23.7)	126.9 (26.0)	<b>0.018</b>
<b>Whole prostate</b>						
Cho level	8.4 (3.4)	7.2 (2.7)	7.1 (2.9)	7.6 (3.2)	6.2 (2.2)	0.2371
Cit level	11.6 (9.4)	8.9 (7.2)	6.4 (4.4)	6.0 (5.2)	7.6 (7.3)	<b>0.0111</b>
ADC value	1.026 (0.192)	1.089 (0.176)	1.101 (0.194)	1.103 (0.203)	1.164 (0.189)	0.1955*
SCU value	151.8 (38.1)	131.8 (30.7)	125.6 (28.0)	124.2 (17.1)	118.1 (22.4)	<b>0.0012</b>

Cho: Choline; Cit: Citrate; ADC: Apparent Diffusion Coefficient; SCU: Slope of the contrast uptake; \* ANOVA test; £ Kruskal Wallis test

**Table 3.** Comparisons between each MR-base marker over time and PSA at 1 year.

Time interval for MRSI	PSA value at 12 months		
	≤0.5 ng/mL Value (SD)	>0.5 ng/mL Value (SD)	p-value Student's test
<b>3 months</b>			
<b>PZ</b>			
Choline	6.7 (2.8)	10.2 (3.0)	<b>0.007</b>
Citrate	8.7 (9.9)	15.6 (7.6)	<b>0.009*</b>
ADC	1.155 (0.181)	1.171 (0.179)	0.830
SCU	135.7 (42.8)	145.1 (45.7)	0.607
<b>CG</b>			
Choline	7.5 (3.3)	10.6 (1.6)	0.113
Citrate	5.4 (5.8)	11.3 (6.2)	0.233
ADC	0.886 (0.267)	0.856 (0.216)	0.758
SCU	153.4 (36.3)	164.5 (56.5)	0.573
<b>Prostate</b>			
Choline	6.6 (2.5)	10.1 (3.0)	<b>0.004</b>
Citrate	8.5 (9.9)	15.4 (7.9)	<b>0.006*</b>
ADC	1.021 (0.173)	1.014 (0.177)	0.919
SCU	144.5 (29.4)	154.8 (47.8)	0.533
<b>Δ Baseline – 3 months</b>			
<b>PZ</b>			
Choline	-2.3 (5.9)	0.2 (4.6)	0.285
Citrate	-29.0 (22.4)	-38.5 (18.7)	0.468
ADC	-0.207 (0.470)	-0.214 (0.224)	0.491
SCU	-9.1 (40.9)	30.1 (50.9)	0.061
<b>CG</b>			
Choline	-6.7 (8.6)	-2.8 (2.7)	0.655
Citrate	-30.4 (13.0)	-36.0 (20.3)	0.686
ADC	-0.089 (0.258)	-0.061 (0.214)	0.782
SCU	11.8 (42.1)	41.4 (42.7)	0.118
<b>Prostate</b>			
Choline	-2.5 (6.0)	0.2 (4.4)	0.225
Citrate	-27.3 (21.3)	-37.3 (18.6)	0.254
ADC	-0.148 (0.345)	-0.137 (0.178)	0.718
SCU	1.4 (37.6)	35.7 (45.5)	0.068

<b>6 months</b>				
<b>PZ</b>				
	Choline	5.1 (2.2)	8.8 (2.2)	<b>0.0005</b>
	Citrate	6.0 (3.9)	12.5 (8.5)	0.209*
	ADC	1.155 (0.213)	1.272 (0.153)	0.136
	SCU	121.8 (43.0)	115.5 (25.4)	0.885
<b>CG</b>				
	Choline	8.1 (2.2)	10.0 (2.7)	0.364
	Citrate	4.8 (5.1)	9.8 (6.3)	0.314
	ADC	0.889 (0.306)	0.958 (0.162)	0.495
	SCU	153.3 (38.0)	135.5 (30.0)	0.217
<b>Prostate</b>				
	Choline	5.3 (2.2)	9.0 (2.3)	<b>0.0006</b>
	Citrate	6.1 (4.0)	12.6 (8.6)	<b>0.0243*</b>
	ADC	1.022 (0.223)	1.115 (0.144)	0.237
	SCU	137.5 (35.9)	125.5 (26.4)	0.359
<b>9 months</b>				
<b>PZ</b>				
	Choline	5.4 (1.9)	8.0 (3.2)	<b>0.020</b>
	Citrate	4.1 (2.1)	9.1 (4.6)	<b>0.004*</b>
	ADC	1.157 (0.180)	1.273 (0.198)	0.139
	SCU	111.9 (32.2)	111.0 (25.2)	0.839*
<b>CG</b>				
	Choline	7.1 (2.2)	7.3 (2.1)	0.878
	Citrate	2.9 (2.4)	6.8 (4.2)	0.207
	ADC	0.929 (0.209)	0.968 (0.252)	0.681
	SCU	147.1 (23.8)	123.9 (26.8)	<b>0.037</b>
<b>Prostate</b>				
	Choline	5.6 (2.0)	8.4 (2.9)	<b>0.010</b>
	Citrate	4.2 (2.1)	9.1 (4.7)	<b>0.005*</b>
	ADC	1.043 (0.173)	1.121 (0.212)	0.330
	SCU	129.5 (19.9)	117.5 (21.4)	0.172
<b>12 months</b>				
<b>PZ</b>				
	Choline	5.5 (1.9)	8.6 (3.5)	<b>0.006*</b>
	Citrate	3.2 (1.5)	10.0 (5.8)	<b>0.002*</b>
	ADC	1.220 (0.182)	1.245 (0.224)	0.776
	SCU	113.7 (23.1)	108.2 (15.3)	0.505
<b>CG</b>				
	Choline	6.3 (1.5)	6.3 (1.9)	0.962
	Citrate	2.6 (2.3)	5.9 (5.2)	0.297*
	ADC	1.028 (0.264)	0.950 (0.268)	0.471
	SCU	150.3 (26.4)	124.8 (12.0)	<b>0.007*</b>
<b>Prostate</b>				
	Choline	5.7 (1.8)	8.7 (3.4)	<b>0.008*</b>
	Citrate	3.1 (1.4)	9.9 (5.9)	<b>0.002*</b>
	ADC	1.107 (0.208)	1.097 (0.236)	0.914
	SCU	132.0 (18.2)	116.5 (11.0)	<b>0.021</b>

\* Mann-Whitney test was performed as conditions for using Student's test were uncertain.

MRSI: Magnetic Resonance Spectroscopic Imaging; PZ: peripheral zone; CG: central gland; ADC: Apparent Diffusion coefficient (in  $10^{-3} \text{ mm}^2/\text{s}$ ); SCU: Slope of contrast uptake (in  $\text{s}^{-1}$ ).

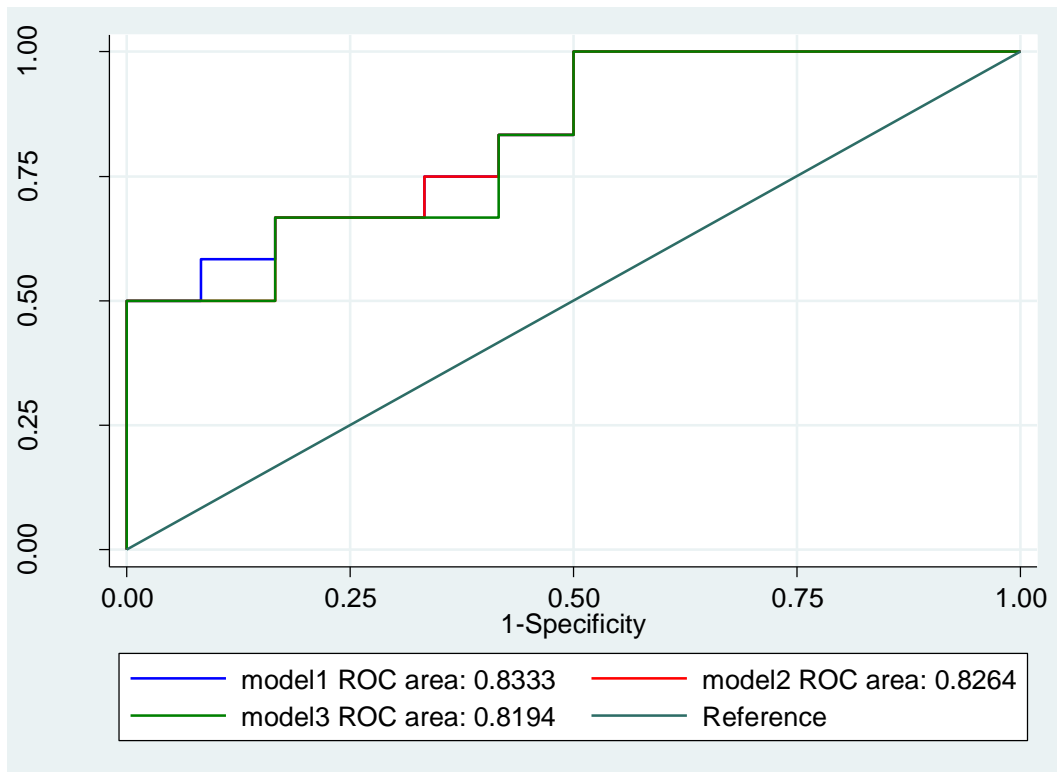
**Table 4.** Logistic regression analysis combining MR-spectroscopy, DW-MRI and DCE-MRI (n= 24).

		<b>3 months</b>		
		<b>OR [95% CI]</b>	<b>P-value</b>	<b>AUC [95%CI]</b>
Model 1	Cho	1.54 [1.08 - 2.20]	0.016	0.8333 [0.68 - 0.99]
Model 2	Cho	1.53 [1.070 - 2.19]	0.020	0.8264 [0.66 - 0.99]
	ADC	1.00 [0.99 - 1.01]	0.803	
Model 3	Cho	1.52 [1.06 - 2.18]	0.021	0.8194 [0.65 - 0.99]
	ADC	0.99 [0.99 - 1.01]	0.81	
	SCU	1.00 [0.98 - 1.02]	0.76	
<b>Comparison between ROC curves:</b>			0.2528	

OR: Odd ratio; AUC: Area Under the Curve; Cho: choline; ADC: Apparent Diffusion Coefficient; SCU: Slope of the contrast uptake.



**Figure 1.** Receiver Operating Characteristics (ROC) curves and Area Under the Curve (AUC) as a measure of the accuracy of multiparametric MRSI at 3 months for predicting a PSA  $\leq$  0.5 ng/mL at 1 year.



Model 1: Cho level at 3 months ; Model 2 : Choline level + ADC value at 3 months ; Model 3 : Cho level + ADC + SCU at 3 months.

## CHAPITRE 6 : CONCLUSION GENERALE

---

Nous avons démontré la faisabilité de la S-IRM à 3T sans antenne endorectale pour des patients présentant un cancer de prostate localisé devant être traités par une irradiation exclusive. Jusqu'à présent, l'utilisation du ratio (Choline + Créatine) / Citrate in vivo permettait de détecter avant radiothérapie le cancer de la prostate au sein de la glande. L'augmentation du ratio S/B nous a permis de montrer que la séparation des résonances des métabolites à 3T permettait l'analyse du ratio Choline/Créatine, plus spécifique en situation préthérapeutique avec une bonne corrélation entre le ratio Choline/Citrate ou le volume tumoral ainsi défini par SRM et les facteurs pronostics cliniques conventionnels utilisés dans la pratique clinique pour sélectionner les patients relevant d'une irradiation.

Nos travaux ont également montré que la diminution du métabolisme de la Choline, d'origine tumorale, après radiothérapie chez des patients présentant un cancer de prostate localisé était significative dès 3 mois et permet de prédire la valeur du PSA à 1 an.

Ce nouveau biomarqueur pourrait avoir un rôle majeur dans le futur pour l'évaluation précoce de la réponse thérapeutique après radiothérapie et ainsi permettre d'identifier quels patients pourraient bénéficier d'une intensification thérapeutique (escalade de dose de radiothérapie, hormonothérapie adjuvante). Ce marqueur précoce de la réponse (Choline évaluée à 3 mois) nous paraît actuellement plus pertinent que le PSA pour détecter les rechutes précoces qui pourraient bénéficier d'une thérapie de rattrapage, en s'affranchissant de l'effet « rebond » du PSA.

De manière similaire à la Choline, nous avons également observé que la diminution du métabolisme du Citrate, d'origine non cancéreuse, était significativement corrélée

également à la réponse thérapeutique biochimique. Le Citrate est synthétisé, stocké et sécrété par le tissu glandulaire prostatique.

La diminution du Citrate observée dans le tissu cancéreux est potentiellement liée aux modifications de fonction cellulaire et à la perte de la morphologie canalaire de la glande, en présence d'une tumeur [23].

Il est utile de noter que les concentrations de Citrate sont plus faibles dans une tumeur bien différenciée et absents dans une tumeur peu différenciée [281].

Inversement, une augmentation de la prolifération cellulaire et un changement de la composition et du « turn-over » de la membrane cellulaire se traduisent par une élévation de la résonance de la Choline, qui est plus importante dans les cancers peu différenciés [397].

La précision diagnostique de la S-IRM avant radiothérapie a été améliorée plus récemment par l'introduction des techniques d'IRM multiparamétriques incluant la diffusion et la perfusion.

Les connaissances acquises de la biochimie de la prostate saine et cancéreuse avant une irradiation ont été clairement établies. Cependant, après radiothérapie, l'installation d'une atrophie métabolique observée en SRM rend l'utilisation des rapports entre les métabolites inadaptée [398].

Après radiothérapie, Ménard et al. ont montré que le Citrate n'était pas prédictif de la bénignité. Dans leur analyse SRM ex vivo, une résonance du Citrate était absente dans tous les prélèvements biopsiques post-radiothérapie, quel que soit l'histologie. Ces résultats ont fait émettre l'hypothèse que la radiothérapie pourrait altérer la fonction

cellulaire dans le tissu prostatique sain et ainsi, provoquer une disparition du métabolisme et de la sécrétion du Citrate.

Ainsi, le Citrate pourrait être un nouveau biomarqueur de la radiosensibilité individuelle des patients présentant un cancer de prostate localisé traité par irradiation. Ces 2 nouveaux biomarqueurs (Choline et Citrate) pourraient être utilisés dans le futur pour adapter les doses d'irradiation à délivrer en amont et proposer un traitement « personnalisé » par radiothérapie.

## REFERENCES

---

1. D'Amico AV, Whittington R, Malkowicz SB et al. Biochemical outcome after radical prostatectomy, external beam radiation therapy, or interstitial radiation therapy for clinically localized prostate cancer. *JAMA* 1998; 280: 969-974.
2. Sciarra A, Panebianco V, Salciccia S et al. Modern role of magnetic resonance and spectroscopy in the imaging of prostate cancer. *Urol Oncol* 2011; 29: 12-20.
3. McNeal JE. The zonal anatomy of the prostate. *Prostate* 1981; 2: 35-49.
4. McNeal JE. Normal and pathologic anatomy of prostate. *Urology* 1981; 17: 11-16.
5. McNeal JE. Normal histology of the prostate. *Am J Surg Pathol* 1988; 12: 619-633.
6. Kayhan A, Fan X, Oommen J, Oto A. Multi-parametric MR imaging of transition zone prostate cancer: Imaging features, detection and staging. *World J Radiol* 2010; 2: 180-187.
7. Grossfeld GD, Coakley FV. Benign prostatic hyperplasia: clinical overview and value of diagnostic imaging. *Radiol Clin North Am* 2000; 38: 31-47.
8. McNeal JE. Normal anatomy of the prostate and changes in benign prostatic hypertrophy and carcinoma. *Semin Ultrasound CT MR* 1988; 9: 329-334.
9. Kramer G, Mitteregger D, Marberger M. Is benign prostatic hyperplasia (BPH) an immune inflammatory disease? *Eur Urol* 2007; 51: 1202-1216.
10. Alcaraz A, Hammerer P, Tubaro A et al. Is there evidence of a relationship between benign prostatic hyperplasia and prostate cancer? Findings of a literature review. *Eur Urol* 2009; 55: 864-873.
11. De Nunzio C, Kramer G, Marberger M et al. The controversial relationship between benign prostatic hyperplasia and prostate cancer: the role of inflammation. *Eur Urol* 2011; 60: 106-117.
12. Drake CG. Prostate cancer as a model for tumour immunotherapy. *Nat Rev Immunol* 2010; 10: 580-593.
13. Casciari JJ, Sotirchos SV, Sutherland RM. Mathematical modelling of microenvironment and growth in EMT6/Ro multicellular tumour spheroids. *Cell Prolif* 1992; 25: 1-22.
14. Sutherland RM, Sordat B, Bamat J et al. Oxygenation and differentiation in multicellular spheroids of human colon carcinoma. *Cancer Res* 1986; 46: 5320-5329.
15. Wilson RE, Keng PC, Sutherland RM. Changes in growth characteristics and macromolecular synthesis on recovery from severe hypoxia. *Br J Cancer* 1990; 61: 14-21.
16. Sutherland RM. Cell and environment interactions in tumor microregions: the multicell spheroid model. *Science* 1988; 240: 177-184.
17. Warburg O. *The metabolism of tumours*. London: Constable&Co, Ltd 1930.
18. Pedersen PL. Tumor mitochondria and the bioenergetics of cancer cells. *Prog Exp Tumor Res* 1978; 22: 190-274.
19. Templeton DJW, R.A. In G.P. HAIFDJaM (ed) *American cancer society textbook of clinical oncology*, Edition Atlanta: American cancer society 1991; 678-690.
20. Brand KA, Hermfisse U. Aerobic glycolysis by proliferating cells: a protective strategy against reactive oxygen species. *FASEB J* 1997; 11: 388-395.
21. Semenza GA, D.; Bedi, A.; Bhujwalla, Z.; Chiles, K.; Feldser, D.; Laughner, E.; Ravi, R.; Simons, J., Taghavi, P.; Zhong, H. New York: John Wiley & Sons 2001.
22. Costello LC, Franklin RB. Concepts of citrate production and secretion by prostate. 1. Metabolic relationships. *Prostate* 1991; 18: 25-46.
23. Costello LC, Franklin RB. Concepts of citrate production and secretion by prostate: 2. Hormonal relationships in normal and neoplastic prostate. *Prostate* 1991; 19: 181-205.

24. Coffey DS. The molecular biology, endocrinology, and physiology of the prostate and seminal vesicles. In Walsh PC, Retick, A.B., Stamey, E.D., Vaughn, E.D. (ed) Campbell's urology, Edition Philadelphia: W.B Saunders 1992.
25. Costello LC. Regulation of citrate-related metabolism in normal and neoplastic prostate: endocrine control in neoplasia. New York: Raven Press 1978.
26. Janne J, Poso H, Raina A. Polyamines in rapid growth and cancer. *Biochim Biophys Acta* 1978; 473: 241-293.
27. Heby O. Role of polyamines in the control of cell proliferation and differentiation. *Differentiation* 1981; 19: 1-20.
28. Smith RC, Litwin MS, Lu Y, Zetter BR. Identification of an endogenous inhibitor of prostatic carcinoma cell growth. *Nat Med* 1995; 1: 1040-1045.
29. Romijn JC. Polyamine requirement of prostate cancer cell proliferation. In Karr JPC, D.S.; Smith, R.G.; Tindall, D.J. (ed) *Molecular and cellular biology of prostate cancer*, Edition New York: Plenum Press 1991; 103-114.
30. Takyi EE, Fuller DJ, Donaldson LJ, Thomas GH. Deoxyribonucleic acid and polyamine synthesis in rat ventral prostate. Effects of age of the intact rat and androgen stimulation of the castrated rat with testosterone, 5 alpha-dihydrotestosterone and 5 alpha-androstane-3 beta, 17 beta-diol. *Biochem J* 1977; 162: 87-97.
31. Costello LC, Franklin RB, Narayan P. Citrate in the diagnosis of prostate cancer. *Prostate* 1999; 38: 237-245.
32. Costello LC, Franklin RB. The intermediary metabolism of the prostate: a key to understanding the pathogenesis and progression of prostate malignancy. *Oncology* 2000; 59: 269-282.
33. Costello LC, Franklin RB. Novel role of zinc in the regulation of prostate citrate metabolism and its implications in prostate cancer. *Prostate* 1998; 35: 285-296.
34. Liang JY, Liu YY, Zou J et al. Inhibitory effect of zinc on human prostatic carcinoma cell growth. *Prostate* 1999; 40: 200-207.
35. Franklin RB, Ma J, Zou J et al. Human ZIP1 is a major zinc uptake transporter for the accumulation of zinc in prostate cells. *J Inorg Biochem* 2003; 96: 435-442.
36. Costello LC, Franklin RB. Bioenergetic theory of prostate malignancy. *Prostate* 1994; 25: 162-166.
37. Ackerstaff E, Pflug BR, Nelson JB, Bhujwala ZM. Detection of increased choline compounds with proton nuclear magnetic resonance spectroscopy subsequent to malignant transformation of human prostatic epithelial cells. *Cancer Res* 2001; 61: 3599-3603.
38. Kurhanewicz J, Swanson MG, Nelson SJ, Vigneron DB. Combined magnetic resonance imaging and spectroscopic imaging approach to molecular imaging of prostate cancer. *J Magn Reson Imaging* 2002; 16: 451-463.
39. Swanson MG, Zektzer AS, Tabatabai ZL et al. Quantitative analysis of prostate metabolites using <sup>1</sup>H HR-MAS spectroscopy. *Magn Reson Med* 2006; 55: 1257-1264.
40. Keshari KS, M.; Simko, J.; Vigneron, D.B.; Nelson, S.; Kurhanewicz, J. Quantification of choline and ethanolamine containing phospholipids in healthy and malignant prostate tissue. In *Intn'l Soc of Mag Res in Med.*, Edition Berlin, Germany: 2007.
41. Bettuzzi S, Davalli P, Astancolle S et al. Tumor progression is accompanied by significant changes in the levels of expression of polyamine metabolism regulatory genes and clusterin (sulfated glycoprotein 2) in human prostate cancer specimens. *Cancer Res* 2000; 60: 28-34.
42. Swanson MG, Vigneron DB, Tran TK et al. Single-voxel oversampled J-resolved spectroscopy of in vivo human prostate tissue. *Magn Reson Med* 2001; 45: 973-980.
43. Chen AP, Cunningham CH, Kurhanewicz J et al. High-resolution 3D MR spectroscopic imaging of the prostate at 3 T with the MLEV-PRESS sequence. *Magn Reson Imaging* 2006; 24: 825-832.
44. Aboagye EO, Mori N, Bhujwala ZM. Effect of malignant transformation on lactate levels of human mammary epithelial cells. *Adv Enzyme Regul* 2001; 41: 251-260.

45. Jemal A, Siegel R, Xu J, Ward E. Cancer statistics, 2010. *CA Cancer J Clin* 2010; 60: 277-300.
46. Ferlay J, Parkin DM, Steliarova-Foucher E. Estimates of cancer incidence and mortality in Europe in 2008. *Eur J Cancer* 2010; 46: 765-781.
47. Heidenreich A, Bellmunt J, Bolla M et al. EAU guidelines on prostate cancer. Part 1: screening, diagnosis, and treatment of clinically localised disease. *Eur Urol* 2011; 59: 61-71.
48. Mottet N, Bellmunt J, Bolla M et al. EAU guidelines on prostate cancer. Part II: Treatment of advanced, relapsing, and castration-resistant prostate cancer. *Eur Urol* 2011; 59: 572-583.
49. Heidenreich A, Bellmunt J, Bolla M et al. EAU Guidelines on Prostate Cancer. Part I: Screening, Diagnosis, and Treatment of Clinically Localised Disease. *Actas Urol Esp* 2011 (In press).
50. Gleason DF, Mellinger GT. Prediction of prognosis for prostatic adenocarcinoma by combined histological grading and clinical staging. *J Urol* 1974; 111: 58-64.
51. Choyke PL. Imaging of prostate cancer. *Abdom Imaging* 1995; 20: 505-515.
52. Hernandez J, Thompson IM. Prostate-specific antigen: a review of the validation of the most commonly used cancer biomarker. *Cancer* 2004; 101: 894-904.
53. Han M, Partin AW, Pound CR et al. Long-term biochemical disease-free and cancer-specific survival following anatomic radical retropubic prostatectomy. The 15-year Johns Hopkins experience. *Urol Clin North Am* 2001; 28: 555-565.
54. Nelson CP, Rubin MA, Strawderman M et al. Preoperative parameters for predicting early prostate cancer recurrence after radical prostatectomy. *Urology* 2002; 59: 740-745; discussion 745-746.
55. Patel DA, Presti JC, Jr., McNeal JE et al. Preoperative PSA velocity is an independent prognostic factor for relapse after radical prostatectomy. *J Clin Oncol* 2005; 23: 6157-6162.
56. King CR, Freedland SJ, Terris MK et al. Optimal timing, cutoff, and method of calculation of preoperative prostate-specific antigen velocity to predict relapse after prostatectomy: a report from SEARCH. *Urology* 2007; 69: 732-737.
57. Palma D, Tyldesley S, Blood P et al. Pretreatment PSA velocity as a predictor of disease outcome following radical radiation therapy. *Int J Radiat Oncol Biol Phys* 2007; 67: 1425-1429.
58. D'Amico AV, Hui-Chen M, Renshaw AA et al. Identifying men diagnosed with clinically localized prostate cancer who are at high risk for death from prostate cancer. *J Urol* 2006; 176: S11-15.
59. Teloken C, Da Ros CT, Caraver F et al. Low serum testosterone levels are associated with positive surgical margins in radical retropubic prostatectomy: hypogonadism represents bad prognosis in prostate cancer. *J Urol* 2005; 174: 2178-2180.
60. Yamamoto S, Yonese J, Kawakami S et al. Preoperative serum testosterone level as an independent predictor of treatment failure following radical prostatectomy. *Eur Urol* 2007; 52: 696-701.
61. Freedland SJ, Terris MK, Csathy GS et al. Preoperative model for predicting prostate specific antigen recurrence after radical prostatectomy using percent of biopsy tissue with cancer, biopsy Gleason grade and serum prostate specific antigen. *J Urol* 2004; 171: 2215-2220.
62. Naya Y, Slaton JW, Troncoso P et al. Tumor length and location of cancer on biopsy predict for side specific extraprostatic cancer extension. *J Urol* 2004; 171: 1093-1097.
63. Freedland SJ, Aronson WJ, Csathy GS et al. Comparison of percentage of total prostate needle biopsy tissue with cancer to percentage of cores with cancer for predicting PSA recurrence after radical prostatectomy: results from the SEARCH database. *Urology* 2003; 61: 742-747.
64. Quinn DI, Henshall SM, Brenner PC et al. Prognostic significance of preoperative factors in localized prostate carcinoma treated with radical prostatectomy: importance of percentage of biopsies that contain tumor and the presence of biopsy perineural invasion. *Cancer* 2003; 97: 1884-1893.



65. Dearnaley DP, Khoo VS, Norman AR et al. Comparison of radiation side-effects of conformal and conventional radiotherapy in prostate cancer: a randomised trial. *Lancet* 1999; 353: 267-272.
66. Chung HT, Xia P, Chan LW et al. Does image-guided radiotherapy improve toxicity profile in whole pelvic-treated high-risk prostate cancer? Comparison between IG-IMRT and IMRT. *Int J Radiat Oncol Biol Phys* 2009; 73: 53-60.
67. Peeters ST, Heemsbergen WD, Koper PC et al. Dose-response in radiotherapy for localized prostate cancer: results of the Dutch multicenter randomized phase III trial comparing 68 Gy of radiotherapy with 78 Gy. *J Clin Oncol* 2006; 24: 1990-1996.
68. Pollack A, Zagars GK, Starkschall G et al. Prostate cancer radiation dose response: results of the M. D. Anderson phase III randomized trial. *Int J Radiat Oncol Biol Phys* 2002; 53: 1097-1105.
69. Zietman AL, DeSilvio ML, Slater JD et al. Comparison of conventional-dose vs high-dose conformal radiation therapy in clinically localized adenocarcinoma of the prostate: a randomized controlled trial. *JAMA* 2005; 294: 1233-1239.
70. Kuban DA, Levy LB, Cheung MR et al. Long-term failure patterns and survival in a randomized dose-escalation trial for prostate cancer. Who dies of disease? *Int J Radiat Oncol Biol Phys* 2011; 79: 1310-1317.
71. Valicenti R, Lu J, Pilepich M et al. Survival advantage from higher-dose radiation therapy for clinically localized prostate cancer treated on the Radiation Therapy Oncology Group trials. *J Clin Oncol* 2000; 18: 2740-2746.
72. Roach M, 3rd, DeSilvio M, Lawton C et al. Phase III trial comparing whole-pelvic versus prostate-only radiotherapy and neoadjuvant versus adjuvant combined androgen suppression: Radiation Therapy Oncology Group 9413. *J Clin Oncol* 2003; 21: 1904-1911.
73. Pommier P, Chabaud S, Lagrange JL et al. Is there a role for pelvic irradiation in localized prostate adenocarcinoma? Preliminary results of GETUG-01. *J Clin Oncol* 2007; 25: 5366-5373.
74. Roach M, 3rd, Bae K, Speight J et al. Short-term neoadjuvant androgen deprivation therapy and external-beam radiotherapy for locally advanced prostate cancer: long-term results of RTOG 8610. *J Clin Oncol* 2008; 26: 585-591.
75. Denham JW, Steigler A, Lamb DS et al. Short-term androgen deprivation and radiotherapy for locally advanced prostate cancer: results from the Trans-Tasman Radiation Oncology Group 96.01 randomised controlled trial. *Lancet Oncol* 2005; 6: 841-850.
76. Crook J, Ludgate C, Malone S et al. Report of a multicenter Canadian phase III randomized trial of 3 months vs. 8 months neoadjuvant androgen deprivation before standard-dose radiotherapy for clinically localized prostate cancer. *Int J Radiat Oncol Biol Phys* 2004; 60: 15-23.
77. D'Amico AV, Manola J, Loffredo M et al. 6-month androgen suppression plus radiation therapy vs radiation therapy alone for patients with clinically localized prostate cancer: a randomized controlled trial. *JAMA* 2004; 292: 821-827.
78. D'Amico AV, Chen MH, Renshaw AA et al. Androgen suppression and radiation vs radiation alone for prostate cancer: a randomized trial. *JAMA* 2008; 299: 289-295.
79. Pilepich MV, Winter K, Lawton CA et al. Androgen suppression adjuvant to definitive radiotherapy in prostate carcinoma--long-term results of phase III RTOG 85-31. *Int J Radiat Oncol Biol Phys* 2005; 61: 1285-1290.
80. Kumar S, Shelley M, Harrison C et al. Neo-adjuvant and adjuvant hormone therapy for localised and locally advanced prostate cancer. *Cochrane Database Syst Rev* 2006; CD006019.
81. Pilepich MV, Winter K, John MJ et al. Phase III radiation therapy oncology group (RTOG) trial 86-10 of androgen deprivation adjuvant to definitive radiotherapy in locally advanced carcinoma of the prostate. *Int J Radiat Oncol Biol Phys* 2001; 50: 1243-1252.
82. Hanks GE, Pajak TF, Porter A et al. Phase III trial of long-term adjuvant androgen deprivation after neoadjuvant hormonal cytoreduction and radiotherapy in locally advanced carcinoma of the prostate: the Radiation Therapy Oncology Group Protocol 92-02. *J Clin Oncol* 2003; 21: 3972-3978.

83. Horwitz EM, Bae K, Hanks GE et al. Ten-year follow-up of radiation therapy oncology group protocol 92-02: a phase III trial of the duration of elective androgen deprivation in locally advanced prostate cancer. *J Clin Oncol* 2008; 26: 2497-2504.
84. Bolla M, Collette L, Blank L et al. Long-term results with immediate androgen suppression and external irradiation in patients with locally advanced prostate cancer (an EORTC study): a phase III randomised trial. *Lancet* 2002; 360: 103-106.
85. Bolla M, de Reijke TM, Van Tienhoven G et al. Duration of androgen suppression in the treatment of prostate cancer. *N Engl J Med* 2009; 360: 2516-2527.
86. Widmark A, Klepp O, Solberg A et al. Endocrine treatment, with or without radiotherapy, in locally advanced prostate cancer (SPCG-7/SFUO-3): an open randomised phase III trial. *Lancet* 2009; 373: 301-308.
87. Guzzo TJ, Levin BM, Lee R et al. Relationship of biochemical outcome to percentage of positive biopsies in men with clinically localized prostate cancer treated with permanent interstitial brachytherapy. *Urology* 2008; 71: 723-727.
88. Nurani R, Wallner K, Merrick G et al. Optimized prostate brachytherapy minimizes the prognostic impact of percent of biopsy cores involved with adenocarcinoma. *J Urol* 2007; 178: 1968-1973; discussion 1973.
89. Zelefsky MJ, Kuban DA, Levy LB et al. Multi-institutional analysis of long-term outcome for stages T1-T2 prostate cancer treated with permanent seed implantation. *Int J Radiat Oncol Biol Phys* 2007; 67: 327-333.
90. Hinnen KA, Battermann JJ, van Roermund JG et al. Long-term biochemical and survival outcome of 921 patients treated with I-125 permanent prostate brachytherapy. *Int J Radiat Oncol Biol Phys* 2010; 76: 1433-1438.
91. Taira AV, Merrick GS, Galbreath RW et al. Natural history of clinically staged low- and intermediate-risk prostate cancer treated with monotherapeutic permanent interstitial brachytherapy. *Int J Radiat Oncol Biol Phys* 2010; 76: 349-354.
92. Grimm PD, Blasko JC, Sylvester JE et al. 10-year biochemical (prostate-specific antigen) control of prostate cancer with (125)I brachytherapy. *Int J Radiat Oncol Biol Phys* 2001; 51: 31-40.
93. Munro NP, Al-Qaisieh B, Bownes P et al. Outcomes from Gleason 7, intermediate risk, localized prostate cancer treated with Iodine-125 monotherapy over 10 years. *Radiother Oncol* 2010; 96: 34-37.
94. Stone NN, Potters L, Davis BJ et al. Multicenter analysis of effect of high biologic effective dose on biochemical failure and survival outcomes in patients with Gleason score 7-10 prostate cancer treated with permanent prostate brachytherapy. *Int J Radiat Oncol Biol Phys* 2009; 73: 341-346.
95. Pinkawa M, Piroth MD, Holy R et al. Prostate-specific antigen kinetics following external-beam radiotherapy and temporary (Ir-192) or permanent (I-125) brachytherapy for prostate cancer. *Radiother Oncol* 2010; 96: 25-29.
96. Ablin RJ, Bronson P, Soanes WA, Witebsky E. Tissue- and species-specific antigens of normal human prostatic tissue. *J Immunol* 1970; 104: 1329-1339.
97. Ablin RJ, Soanes WA, Bronson P, Witebsky E. Precipitating antigens of the normal human prostate. *J Reprod Fertil* 1970; 22: 573-574.
98. Hara M, Koyanagi Y, Inoue T, Fukuyama T. [Some physico-chemical characteristics of " -seminoprotein", an antigenic component specific for human seminal plasma. Forensic immunological study of body fluids and secretion. VII]. *Nihon Hoigaku Zasshi* 1971; 25: 322-324.
99. Li TS, Beling CG. Isolation and characterization of two specific antigens of human seminal plasma. *Fertil Steril* 1973; 24: 134-144.
100. Rao AR, Motiwala HG, Karim OM. The discovery of prostate-specific antigen. *BJU Int* 2008; 101: 5-10.
101. Wang MC, Valenzuela LA, Murphy GP, Chu TM. Purification of a human prostate specific antigen. *Invest Urol* 1979; 17: 159-163.

102. Freedland SJ, Sutter ME, Dorey F, Aronson WJ. Defining the ideal cutpoint for determining PSA recurrence after radical prostatectomy. *Prostate-specific antigen. Urology* 2003; 61: 365-369.
103. Trapasso JG, deKernion JB, Smith RB, Dorey F. The incidence and significance of detectable levels of serum prostate specific antigen after radical prostatectomy. *J Urol* 1994; 152: 1821-1825.
104. Kestin LL, Vicini FA, Ziaja EL et al. Defining biochemical cure for prostate carcinoma patients treated with external beam radiation therapy. *Cancer* 1999; 86: 1557-1566.
105. Zelefsky MJ, Shi W, Yamada Y et al. Postradiotherapy 2-year prostate-specific antigen nadir as a predictor of long-term prostate cancer mortality. *Int J Radiat Oncol Biol Phys* 2009; 75: 1350-1356.
106. Ciezki JP, Reddy CA, Garcia J et al. PSA kinetics after prostate brachytherapy: PSA bounce phenomenon and its implications for PSA doubling time. *Int J Radiat Oncol Biol Phys* 2006; 64: 512-517.
107. Critz FA. Time to achieve a prostate specific antigen nadir of 0.2 ng./ml. after simultaneous irradiation for prostate cancer. *J Urol* 2002; 168: 2434-2438.
108. Horwitz EM, Levy LB, Thames HD et al. Biochemical and clinical significance of the posttreatment prostate-specific antigen bounce for prostate cancer patients treated with external beam radiation therapy alone: a multiinstitutional pooled analysis. *Cancer* 2006; 107: 1496-1502.
109. Caloglu M, Ciezki J. Prostate-specific antigen bounce after prostate brachytherapy: review of a confusing phenomenon. *Urology* 2009; 74: 1183-1190.
110. Thompson A, Keyes M, Pickles T et al. Evaluating the Phoenix definition of biochemical failure after (125)I prostate brachytherapy: Can PSA kinetics distinguish PSA failures from PSA bounces? *Int J Radiat Oncol Biol Phys* 2010; 78: 415-421.
111. Hanlon AL, Pinover WH, Horwitz EM, Hanks GE. Patterns and fate of PSA bouncing following 3D-CRT. *Int J Radiat Oncol Biol Phys* 2001; 50: 845-849.
112. Crook J, Gillan C, Yeung I et al. PSA kinetics and PSA bounce following permanent seed prostate brachytherapy. *Int J Radiat Oncol Biol Phys* 2007; 69: 426-433.
113. Stock RG, Stone NN, Cesaretti JA. Prostate-specific antigen bounce after prostate seed implantation for localized prostate cancer: descriptions and implications. *Int J Radiat Oncol Biol Phys* 2003; 56: 448-453.
114. Zwahlen DR, Smith R, Andrianopoulos N et al. Prostate-specific antigen bounce after permanent iodine-125 prostate brachytherapy--an Australian analysis. *Int J Radiat Oncol Biol Phys* 2011; 79: 179-187.
115. Caloglu M, Ciezki JP, Reddy CA et al. PSA bounce and biochemical failure after brachytherapy for prostate cancer: a study of 820 patients with a minimum of 3 years of follow-up. *Int J Radiat Oncol Biol Phys* 2011; 80: 735-741.
116. Hinnen KA, Monninkhof EM, Battermann JJ et al. Prostate Specific Antigen Bounce Is Related to Overall Survival in Prostate Brachytherapy. *Int J Radiat Oncol Biol Phys* 2011 (In press).
117. Kirilova A, Damyanovich A, Crook J et al. 3D MR-spectroscopic imaging assessment of metabolic activity in the prostate during the PSA "bounce" following 125iodine brachytherapy. *Int J Radiat Oncol Biol Phys* 2011; 79: 371-378.
118. Ray ME, Thames HD, Levy LB et al. PSA nadir predicts biochemical and distant failures after external beam radiotherapy for prostate cancer: a multi-institutional analysis. *Int J Radiat Oncol Biol Phys* 2006; 64: 1140-1150.
119. Salomon L, Azria D, Bastide C et al. [Recommendations Onco-Urology 2010: Prostate cancer]. *Prog Urol* 20 Suppl 4: S217-251.
120. Roach M, 3rd, Hanks G, Thames H, Jr. et al. Defining biochemical failure following radiotherapy with or without hormonal therapy in men with clinically localized prostate cancer: recommendations of the RTOG-ASTRO Phoenix Consensus Conference. *Int J Radiat Oncol Biol Phys* 2006; 65: 965-974.

121. Kuban DA, Levy LB, Potters L et al. Comparison of biochemical failure definitions for permanent prostate brachytherapy. *Int J Radiat Oncol Biol Phys* 2006; 65: 1487-1493.
122. Riedinger JM, Eche N, Bachaud JM et al. [PSA kinetics after radiotherapy]. *Ann Biol Clin (Paris)* 2009; 67: 395-404.
123. Pollack A, Zagars GK, Antolak JA et al. Prostate biopsy status and PSA nadir level as early surrogates for treatment failure: analysis of a prostate cancer randomized radiation dose escalation trial. *Int J Radiat Oncol Biol Phys* 2002; 54: 677-685.
124. Zagars GK, Pollack A. The serum prostate-specific antigen level three months after radiotherapy for prostate cancer: an early indicator of response to treatment. *Radiother Oncol* 1994; 30: 121-127.
125. Cheung R, Tucker SL, Kuban DA. First-year PSA kinetics and minima after prostate cancer radiotherapy are predictive of overall survival. *Int J Radiat Oncol Biol Phys* 2006; 66: 20-24.
126. Ray ME, Levy LB, Horwitz EM et al. Nadir prostate-specific antigen within 12 months after radiotherapy predicts biochemical and distant failure. *Urology* 2006; 68: 1257-1262.
127. Barnes AS, Haker SJ, Mulkern RV et al. Magnetic resonance spectroscopy-guided transperineal prostate biopsy and brachytherapy for recurrent prostate cancer. *Urology* 2005; 66: 1319.
128. Crook J, Malone S, Perry G et al. Postradiotherapy prostate biopsies: what do they really mean? Results for 498 patients. *Int J Radiat Oncol Biol Phys* 2000; 48: 355-367.
129. Pickett B, Kurhanewicz J, Coakley F et al. Use of MRI and spectroscopy in evaluation of external beam radiotherapy for prostate cancer. *Int J Radiat Oncol Biol Phys* 2004; 60: 1047-1055.
130. Djavan B, Margreiter M. Biopsy standards for detection of prostate cancer. *World J Urol* 2007; 25: 11-17.
131. Sciarra A, Panebianco V, Ciccariello M et al. Value of magnetic resonance spectroscopy imaging and dynamic contrast-enhanced imaging for detecting prostate cancer foci in men with prior negative biopsy. *Clin Cancer Res* 2010; 16: 1875-1883.
132. Borghede G, Aldenborg F, Wurzinger E et al. Analysis of the local control in lymph-node staged localized prostate cancer treated by external beam radiotherapy, assessed by digital rectal examination, serum prostate-specific antigen and biopsy. *Br J Urol* 1997; 80: 247-255.
133. Kabalin JN, Hodge KK, McNeal JE et al. Identification of residual cancer in the prostate following radiation therapy: role of transrectal ultrasound guided biopsy and prostate specific antigen. *J Urol* 1989; 142: 326-331.
134. Scardino PT, Wheeler TM. Local control of prostate cancer with radiotherapy: frequency and prognostic significance of positive results of postirradiation prostate biopsy. *NCI Monogr* 1988; 95-103.
135. Zelefsky MJ, Fuks Z, Hunt M et al. High dose radiation delivered by intensity modulated conformal radiotherapy improves the outcome of localized prostate cancer. *J Urol* 2001; 166: 876-881.
136. Bostwick DG, Egbert BM, Fajardo LF. Radiation injury of the normal and neoplastic prostate. *Am J Surg Pathol* 1982; 6: 541-551.
137. Cox JD, Gallagher MJ, Hammond EH et al. Consensus statements on radiation therapy of prostate cancer: guidelines for prostate re-biopsy after radiation and for radiation therapy with rising prostate-specific antigen levels after radical prostatectomy. American Society for Therapeutic Radiology and Oncology Consensus Panel. *J Clin Oncol* 1999; 17: 1155.
138. Crook JM, Malone S, Perry G et al. Twenty-four-month postradiation prostate biopsies are strongly predictive of 7-year disease-free survival: results from a Canadian randomized trial. *Cancer* 2009; 115: 673-679.
139. Vance W, Tucker SL, de Crevoisier R et al. The predictive value of 2-year posttreatment biopsy after prostate cancer radiotherapy for eventual biochemical outcome. *Int J Radiat Oncol Biol Phys* 2007; 67: 828-833.
140. Zapatero A, Minguez R, Nieto S et al. Post-treatment prostate biopsies in the era of three-dimensional conformal radiotherapy: what can they teach us? *Eur Urol* 2009; 55: 902-909.

141. Scheenen TW, Gambarota G, Weiland E et al. Optimal timing for in vivo 1H-MR spectroscopic imaging of the human prostate at 3T. *Magn Reson Med* 2005; 53: 1268-1274.
142. Scheenen TWJ, Gambarota G, Weiland E et al. Optimal timing for in vivo 1H-MR spectroscopic imaging of the human prostate at 3T. In *Edition* 2005; 1268-1274.
143. Jung JA, Coakley FV, Vigneron DB et al. Prostate depiction at endorectal MR spectroscopic imaging: investigation of a standardized evaluation system. *Radiology* 2004; 233: 701-708.
144. Knopp MV, Giesel FL, Marcos H et al. Dynamic contrast-enhanced magnetic resonance imaging in oncology. *Top Magn Reson Imaging* 2001; 12: 301-308.
145. Padhani AR, Husband JE. Dynamic contrast-enhanced MRI studies in oncology with an emphasis on quantification, validation and human studies. *Clin Radiol* 2001; 56: 607-620.
146. Dvorak HF, Nagy JA, Feng D et al. Vascular permeability factor/vascular endothelial growth factor and the significance of microvascular hyperpermeability in angiogenesis. *Curr Top Microbiol Immunol* 1999; 237: 97-132.
147. Delorme S, Knopp MV. Non-invasive vascular imaging: assessing tumour vascularity. *Eur Radiol* 1998; 8: 517-527.
148. Yamashita Y, Baba T, Baba Y et al. Dynamic contrast-enhanced MR imaging of uterine cervical cancer: pharmacokinetic analysis with histopathologic correlation and its importance in predicting the outcome of radiation therapy. *Radiology* 2000; 216: 803-809.
149. Barker PB, Soher BJ, Blackband SJ et al. Quantitation of proton NMR spectra of the human brain using tissue water as an internal concentration reference. *NMR Biomed* 1993; 6: 89-94.
150. Kreis R, Ernst T, Ross BD. Development of the human brain: in vivo quantification of metabolite and water content with proton magnetic resonance spectroscopy. *Magn Reson Med* 1993; 30: 424-437.
151. Pan JW, Twieg DB, Hetherington HP. Quantitative spectroscopic imaging of the human brain. *Magn Reson Med* 1998; 40: 363-369.
152. Li CW, Negendank WG, Murphy-Boesch J et al. Molar quantitation of hepatic metabolites in vivo in proton-decoupled, nuclear Overhauser effect enhanced <sup>31</sup>P NMR spectra localized by three-dimensional chemical shift imaging. *NMR Biomed* 1996; 9: 141-155.
153. Kurhanewicz J, Vigneron DB, Nelson SJ et al. Citrate as an in vivo marker to discriminate prostate cancer from benign prostatic hyperplasia and normal prostate peripheral zone: detection via localized proton spectroscopy. *Urology* 1995; 45: 459-466.
154. Kurhanewicz J, Vigneron DB, Hricak H et al. Three-dimensional H-1 MR spectroscopic imaging of the in situ human prostate with high (0.24-0.7-cm<sup>3</sup>) spatial resolution. *Radiology* 1996; 198: 795-805.
155. van der Graaf M, van den Boogert HJ, Jager GJ et al. Human prostate: multisection proton MR spectroscopic imaging with a single spin-echo sequence--preliminary experience. *Radiology* 1999; 213: 919-925.
156. Cornfeld DM, Weinreb JC. MR imaging of the prostate: 1.5T versus 3T. *Magn Reson Imaging Clin N Am* 2007; 15: 433-448, viii.
157. Huisman HJ, Engelbrecht MR, Barentsz JO. Accurate estimation of pharmacokinetic contrast-enhanced dynamic MRI parameters of the prostate. *J Magn Reson Imaging* 2001; 13: 607-614.
158. Moate PJ, Dougherty L, Schnall MD et al. A modified logistic model to describe gadolinium kinetics in breast tumors. *Magn Reson Imaging* 2004; 22: 467-473.
159. Tofts PS. Modeling tracer kinetics in dynamic Gd-DTPA MR imaging. *J Magn Reson Imaging* 1997; 7: 91-101.
160. Tofts PS, Brix G, Buckley DL et al. Estimating kinetic parameters from dynamic contrast-enhanced T(1)-weighted MRI of a diffusible tracer: standardized quantities and symbols. *J Magn Reson Imaging* 1999; 10: 223-232.
161. Engelbrecht MR, Huisman HJ, Laheij RJ et al. Discrimination of prostate cancer from normal peripheral zone and central gland tissue by using dynamic contrast-enhanced MR imaging. *Radiology* 2003; 229: 248-254.

162. Buckley DL, Roberts C, Parker GJ et al. Prostate cancer: evaluation of vascular characteristics with dynamic contrast-enhanced T1-weighted MR imaging--initial experience. *Radiology* 2004; 233: 709-715.
163. Kim CK, Park BK, Kim B. Localization of prostate cancer using 3T MRI: comparison of T2-weighted and dynamic contrast-enhanced imaging. *J Comput Assist Tomogr* 2006; 30: 7-11.
164. Lowry M, Zelhof B, Liney GP et al. Analysis of prostate DCE-MRI: comparison of fast exchange limit and fast exchange regimen pharmacokinetic models in the discrimination of malignant from normal tissue. *Invest Radiol* 2009; 44: 577-584.
165. Koh DM, Collins DJ. Diffusion-weighted MRI in the body: applications and challenges in oncology. *AJR Am J Roentgenol* 2007; 188: 1622-1635.
166. Gibbs P, Tozer DJ, Liney GP, Turnbull LW. Comparison of quantitative T2 mapping and diffusion-weighted imaging in the normal and pathologic prostate. *Magn Reson Med* 2001; 46: 1054-1058.
167. Hosseinzadeh K, Schwarz SD. Endorectal diffusion-weighted imaging in prostate cancer to differentiate malignant and benign peripheral zone tissue. *J Magn Reson Imaging* 2004; 20: 654-661.
168. Issa B. In vivo measurement of the apparent diffusion coefficient in normal and malignant prostatic tissues using echo-planar imaging. *J Magn Reson Imaging* 2002; 16: 196-200.
169. Reinsberg SA, Payne GS, Riches SF et al. Combined use of diffusion-weighted MRI and 1H MR spectroscopy to increase accuracy in prostate cancer detection. *AJR Am J Roentgenol* 2007; 188: 91-98.
170. Sato C, Naganawa S, Nakamura T et al. Differentiation of noncancerous tissue and cancer lesions by apparent diffusion coefficient values in transition and peripheral zones of the prostate. *J Magn Reson Imaging* 2005; 21: 258-262.
171. Tamada T, Sone T, Jo Y et al. Apparent diffusion coefficient values in peripheral and transition zones of the prostate: comparison between normal and malignant prostatic tissues and correlation with histologic grade. *J Magn Reson Imaging* 2008; 28: 720-726.
172. Yoshizako T, Wada A, Hayashi T et al. Usefulness of diffusion-weighted imaging and dynamic contrast-enhanced magnetic resonance imaging in the diagnosis of prostate transition-zone cancer. *Acta Radiol* 2008; 49: 1207-1213.
173. Haider MA, van der Kwast TH, Tanguay J et al. Combined T2-weighted and diffusion-weighted MRI for localization of prostate cancer. *AJR Am J Roentgenol* 2007; 189: 323-328.
174. Tanimoto A, Nakashima J, Kohno H et al. Prostate cancer screening: the clinical value of diffusion-weighted imaging and dynamic MR imaging in combination with T2-weighted imaging. *J Magn Reson Imaging* 2007; 25: 146-152.
175. deSouza NM, Riches SF, Vanas NJ et al. Diffusion-weighted magnetic resonance imaging: a potential non-invasive marker of tumour aggressiveness in localized prostate cancer. *Clin Radiol* 2008; 63: 774-782.
176. Pickles MD, Gibbs P, Sreenivas M, Turnbull LW. Diffusion-weighted imaging of normal and malignant prostate tissue at 3.0T. *J Magn Reson Imaging* 2006; 23: 130-134.
177. Miao H, Fukatsu H, Ishigaki T. Prostate cancer detection with 3-T MRI: comparison of diffusion-weighted and T2-weighted imaging. *Eur J Radiol* 2007; 61: 297-302.
178. Gibbs P, Pickles MD, Turnbull LW. Repeatability of echo-planar-based diffusion measurements of the human prostate at 3 T. *Magn Reson Imaging* 2007; 25: 1423-1429.
179. Katahira K, Takahara T, Kwee TC et al. Ultra-high-b-value diffusion-weighted MR imaging for the detection of prostate cancer: evaluation in 201 cases with histopathological correlation. *Eur Radiol* 2011; 21: 188-196.
180. Stejskal EOT, J.E. spin diffusion measurements: Spin echoes in the presence of a time-dependent field gradient. *J Chem Phys* 1965; 42: 288-292.
181. Provencher SW. Estimation of metabolite concentrations from localized in vivo proton NMR spectra. *Magn Reson Med* 1993; 30: 672-679.

182. Engelbrecht MR, Jager GJ, Laheij RJ et al. Local staging of prostate cancer using magnetic resonance imaging: a meta-analysis. *Eur Radiol* 2002; 12: 2294-2302.
183. Hricak H, White S, Vigneron D et al. Carcinoma of the prostate gland: MR imaging with pelvic phased-array coils versus integrated endorectal--pelvic phased-array coils. *Radiology* 1994; 193: 703-709.
184. Lee SH, Park KK, Choi KH et al. Is endorectal coil necessary for the staging of clinically localized prostate cancer? Comparison of non-endorectal versus endorectal MR imaging. *World J Urol* 2010; 28: 667-672.
185. Kim B, Breau RH, Papadatos D et al. Diagnostic accuracy of surface coil magnetic resonance imaging at 1.5 T for local staging of elevated risk prostate cancer. *Can Urol Assoc J* 2010; 4: 257-262.
186. Futterer JJ, Engelbrecht MR, Jager GJ et al. Prostate cancer: comparison of local staging accuracy of pelvic phased-array coil alone versus integrated endorectal-pelvic phased-array coils. Local staging accuracy of prostate cancer using endorectal coil MR imaging. *Eur Radiol* 2007; 17: 1055-1065.
187. Kaji Y, Wada A, Imaoka I et al. Proton two-dimensional chemical shift imaging for evaluation of prostate cancer: external surface coil vs. endorectal surface coil. *J Magn Reson Imaging* 2002; 16: 697-706.
188. Lichy MP, Pintaske J, Kottke R et al. 3D proton MR spectroscopic imaging of prostate cancer using a standard spine coil at 1.5 T in clinical routine: a feasibility study. *Eur Radiol* 2005; 15: 653-660.
189. Wang XZ, Wang B, Gao ZQ et al. 1H-MRSI of prostate cancer: the relationship between metabolite ratio and tumor proliferation. *Eur J Radiol* 2010; 73: 345-351.
190. Noworolski SM, Reed GD, Kurhanewicz J, Vigneron DB. Post-processing correction of the endorectal coil reception effects in MR spectroscopic imaging of the prostate. *J Magn Reson Imaging* 2010; 32: 654-662.
191. Heijmink SW, Scheenen TW, van Lin EN et al. Changes in prostate shape and volume and their implications for radiotherapy after introduction of endorectal balloon as determined by MRI at 3T. *Int J Radiat Oncol Biol Phys* 2009; 73: 1446-1453.
192. Kim Y, Hsu IC, Pouliot J et al. Expandable and rigid endorectal coils for prostate MRI: impact on prostate distortion and rigid image registration. *Med Phys* 2005; 32: 3569-3578.
193. Noworolski SM, Crane JC, Vigneron DB, Kurhanewicz J. A clinical comparison of rigid and inflatable endorectal-coil probes for MRI and 3D MR spectroscopic imaging (MRSI) of the prostate. *J Magn Reson Imaging* 2008; 27: 1077-1082.
194. Jackson AS, Reinsberg SA, Sohaib SA et al. Dynamic contrast-enhanced MRI for prostate cancer localization. *Br J Radiol* 2009; 82: 148-156.
195. Li H, Sugimura K, Kaji Y et al. Conventional MRI capabilities in the diagnosis of prostate cancer in the transition zone. *AJR Am J Roentgenol* 2006; 186: 729-742.
196. Rouviere O, Raudrant A, Ecochard R et al. Characterization of time-enhancement curves of benign and malignant prostate tissue at dynamic MR imaging. *Eur Radiol* 2003; 13: 931-942.
197. Van As N, Charles-Edwards E, Jackson A et al. Correlation of diffusion-weighted MRI with whole mount radical prostatectomy specimens. *Br J Radiol* 2008; 81: 456-462.
198. Edelstein WA, Glover GH, Hardy CJ, Redington RW. The intrinsic signal-to-noise ratio in NMR imaging. *Magn Reson Med* 1986; 3: 604-618.
199. Rouviere O, Hartman RP, Lyonnet D. Prostate MR imaging at high-field strength: evolution or revolution? *Eur Radiol* 2006; 16: 276-284.
200. Schick F. Whole-body MRI at high field: technical limits and clinical potential. *Eur Radiol* 2005; 15: 946-959.
201. Chen AP, Cunningham CH, Ozturk-Isik E et al. High-speed 3T MR spectroscopic imaging of prostate with flyback echo-planar encoding. *J Magn Reson Imaging* 2007; 25: 1288-1292.
202. Soher BJ, Dale BM, Merkle EM. A review of MR physics: 3T versus 1.5T. *Magn Reson Imaging Clin N Am* 2007; 15: 277-290, v.

203. Rinck PA, Muller RN. Field strength and dose dependence of contrast enhancement by gadolinium-based MR contrast agents. *Eur Radiol* 1999; 9: 998-1004.
204. Rohrer M, Bauer H, Mintorovitch J et al. Comparison of magnetic properties of MRI contrast media solutions at different magnetic field strengths. *Invest Radiol* 2005; 40: 715-724.
205. Trattnig S, Pinker K, Ba-Ssalamah A, Nobauer-Huhmann IM. The optimal use of contrast agents at high field MRI. *Eur Radiol* 2006; 16: 1280-1287.
206. Weinmann HJ, Bauer H, Ebert W et al. Comparative studies on the efficacy of MRI contrast agents in MRA. *Acad Radiol* 2002; 9 Suppl 1: S135-136.
207. Hricak H, Choyke PL, Eberhardt SC et al. Imaging prostate cancer: a multidisciplinary perspective. *Radiology* 2007; 243: 28-53.
208. Torricelli P, Cinquantini F, Ligabue G et al. Comparative evaluation between external phased array coil at 3 T and endorectal coil at 1.5 T: preliminary results. *J Comput Assist Tomogr* 2006; 30: 355-361.
209. Sosna J, Pedrosa I, Dewolf WC et al. MR imaging of the prostate at 3 Tesla: comparison of an external phased-array coil to imaging with an endorectal coil at 1.5 Tesla. *Acad Radiol* 2004; 11: 857-862.
210. Scheenen TW, Heijmink SW, Roell SA et al. Three-dimensional proton MR spectroscopy of human prostate at 3 T without endorectal coil: feasibility. *Radiology* 2007; 245: 507-516.
211. Beyersdorff D, Taymoorian K, Knosel T et al. MRI of prostate cancer at 1.5 and 3.0 T: comparison of image quality in tumor detection and staging. *AJR Am J Roentgenol* 2005; 185: 1214-1220.
212. Futterer JJ, Scheenen TW, Huisman HJ et al. Initial experience of 3 tesla endorectal coil magnetic resonance imaging and 1H-spectroscopic imaging of the prostate. *Invest Radiol* 2004; 39: 671-680.
213. Futterer JJ, Heijmink SW, Scheenen TW et al. Prostate cancer: local staging at 3-T endorectal MR imaging--early experience. *Radiology* 2006; 238: 184-191.
214. Heijmink SW, Futterer JJ, Hambroek T et al. Prostate cancer: body-array versus endorectal coil MR imaging at 3 T--comparison of image quality, localization, and staging performance. *Radiology* 2007; 244: 184-195.
215. Chitkara M, Westphalen A, Kurhanewicz J et al. Magnetic resonance spectroscopic imaging of benign prostatic tissue: findings at 3.0 T compared to 1.5 T-initial experience. *Clin Imaging* 2011; 35: 288-293.
216. Cunningham CH, Vigneron DB, Marjanska M et al. Sequence design for magnetic resonance spectroscopic imaging of prostate cancer at 3 T. *Magn Reson Med* 2005; 53: 1033-1039.
217. Cariani M, Mancino S, Bonanno E et al. Combined morphological, [1H]-MR spectroscopic and contrast-enhanced imaging of human prostate cancer with a 3-Tesla scanner: preliminary experience. *Radiol Med* 2008; 113: 670-688.
218. Yakar D, Heijmink SW, Hulsbergen-van de Kaa CA et al. Initial results of 3-dimensional 1H-magnetic resonance spectroscopic imaging in the localization of prostate cancer at 3 Tesla: should we use an endorectal coil? *Invest Radiol* 2011; 46: 301-306.
219. Heijmink SW, Scheenen TW, Futterer JJ et al. Prostate and lymph node proton magnetic resonance (MR) spectroscopic imaging with external array coils at 3 T to detect recurrent prostate cancer after radiation therapy. *Invest Radiol* 2007; 42: 420-427.
220. Viswanath S, Bloch BN, Genega E et al. A comprehensive segmentation, registration, and cancer detection scheme on 3 Tesla in vivo prostate DCE-MRI. *Med Image Comput Comput Assist Interv* 2008; 11: 662-669.
221. Lenkinski RE, Bloch BN, Liu F et al. An illustration of the potential for mapping MRI/MRS parameters with genetic over-expression profiles in human prostate cancer. *MAGMA* 2008; 21: 411-421.
222. Gibbs P, Pickles MD, Turnbull LW. Diffusion imaging of the prostate at 3.0 tesla. *Invest Radiol* 2006; 41: 185-188.



223. Jacobs MA, Ouwerkerk R, Petrowski K, Macura KJ. Diffusion-weighted imaging with apparent diffusion coefficient mapping and spectroscopy in prostate cancer. *Top Magn Reson Imaging* 2008; 19: 261-272.
224. Kim CK, Park BK, Park W, Kim SS. Prostate MR imaging at 3T using a phased-arrayed coil in predicting locally recurrent prostate cancer after radiation therapy: preliminary experience. *Abdom Imaging* 2010; 35: 246-252.
225. Kitajima K, Kaji Y, Fukabori Y et al. Prostate cancer detection with 3 T MRI: comparison of diffusion-weighted imaging and dynamic contrast-enhanced MRI in combination with T2-weighted imaging. *J Magn Reson Imaging* 2010; 31: 625-631.
226. Dickinson L, Ahmed HU, Allen C et al. Magnetic resonance imaging for the detection, localisation, and characterisation of prostate cancer: recommendations from a European consensus meeting. *Eur Urol* 2011; 59: 477-494.
227. Kelloff GJ, Choyke P, Coffey DS. Challenges in clinical prostate cancer: role of imaging. *AJR Am J Roentgenol* 2009; 192: 1455-1470.
228. Sciarra A, Barentsz J, Bjartell A et al. Advances in magnetic resonance imaging: how they are changing the management of prostate cancer. *Eur Urol* 2011; 59: 962-977.
229. Cirillo S, Petracchini M, Della Monica P et al. Value of endorectal MRI and MRS in patients with elevated prostate-specific antigen levels and previous negative biopsies to localize peripheral zone tumours. *Clin Radiol* 2008; 63: 871-879.
230. Lawrentschuk N, Fleshner N. The role of magnetic resonance imaging in targeting prostate cancer in patients with previous negative biopsies and elevated prostate-specific antigen levels. *BJU Int* 2009; 103: 730-733.
231. Hambroek T, Futterer JJ, Huisman HJ et al. Thirty-two-channel coil 3T magnetic resonance-guided biopsies of prostate tumor suspicious regions identified on multimodality 3T magnetic resonance imaging: technique and feasibility. *Invest Radiol* 2008; 43: 686-694.
232. Hambroek T, Somford DM, Hoeks C et al. Magnetic resonance imaging guided prostate biopsy in men with repeat negative biopsies and increased prostate specific antigen. *J Urol* 2010; 183: 520-527.
233. Pondman KM, Futterer JJ, ten Haken B et al. MR-guided biopsy of the prostate: an overview of techniques and a systematic review. *Eur Urol* 2008; 54: 517-527.
234. Yakar D, Hambroek T, Hoeks C et al. Magnetic resonance-guided biopsy of the prostate: feasibility, technique, and clinical applications. *Top Magn Reson Imaging* 2008; 19: 291-295.
235. Yu KK, Hricak H. Imaging prostate cancer. *Radiol Clin North Am* 2000; 38: 59-85, viii.
236. Jemal A, Siegel R, Ward E et al. Cancer statistics, 2008. *CA Cancer J Clin* 2008; 58: 71-96.
237. Pavelic J, Zeljko Z, Bosnar MH. Molecular genetic aspects of prostate transition zone lesions. *Urology* 2003; 62: 607-613.
238. Akin O, Sala E, Moskowitz CS et al. Transition zone prostate cancers: features, detection, localization, and staging at endorectal MR imaging. *Radiology* 2006; 239: 784-792.
239. Ling D, Lee JK, Heiken JP et al. Prostatic carcinoma and benign prostatic hyperplasia: inability of MR imaging to distinguish between the two diseases. *Radiology* 1986; 158: 103-107.
240. Poon PY, McCallum RW, Henkelman MM et al. Magnetic resonance imaging of the prostate. *Radiology* 1985; 154: 143-149.
241. Riches SF, Hawtin K, Charles-Edwards EM, de Souza NM. Diffusion-weighted imaging of the prostate and rectal wall: comparison of biexponential and monoexponential modelled diffusion and associated perfusion coefficients. *NMR Biomed* 2009; 22: 318-325.
242. Lim HK, Kim JK, Kim KA, Cho KS. Prostate cancer: apparent diffusion coefficient map with T2-weighted images for detection--a multireader study. *Radiology* 2009; 250: 145-151.
243. Zakian KL, Eberhardt S, Hricak H et al. Transition zone prostate cancer: metabolic characteristics at 1H MR spectroscopic imaging--initial results. *Radiology* 2003; 229: 241-247.
244. Turnbull LW, Buckley DL, Turnbull LS et al. Differentiation of prostatic carcinoma and benign prostatic hyperplasia: correlation between dynamic Gd-DTPA-enhanced MR imaging and histopathology. *J Magn Reson Imaging* 1999; 9: 311-316.

245. Oto AK, A.; Tretiakova, M.; Yang, C.; Jiang, Y.; Stadler, W.M. Role of DWI and DCE-MRI to distinguish transitional zone prostate cancer from benign prostatic hyperplasia. In Radiologic Society of North America, Edition Chicago: 2009.
246. Ren J, Huan Y, Wang H et al. Diffusion-weighted imaging in normal prostate and differential diagnosis of prostate diseases. *Abdom Imaging* 2008; 33: 724-728.
247. Lughezzani G, Briganti A, Karakiewicz PI et al. Predictive and prognostic models in radical prostatectomy candidates: a critical analysis of the literature. *Eur Urol* 2010; 58: 687-700.
248. Sciarra A, Salciccia S, Panebianco V. Proton spectroscopic and dynamic contrast-enhanced magnetic resonance: a modern approach in prostate cancer imaging. *Eur Urol* 2008; 54: 485-488.
249. Seitz M, Shukla-Dave A, Bjartell A et al. Functional magnetic resonance imaging in prostate cancer. *Eur Urol* 2009; 55: 801-814.
250. Zhang J, Hricak H, Shukla-Dave A et al. Clinical stage T1c prostate cancer: evaluation with endorectal MR imaging and MR spectroscopic imaging. *Radiology* 2009; 253: 425-434.
251. Augustin H, Fritz GA, Ehammer T et al. Accuracy of 3-Tesla magnetic resonance imaging for the staging of prostate cancer in comparison to the Partin tables. *Acta Radiol* 2009; 50: 562-569.
252. Puech P, Potiron E, Lemaitre L et al. Dynamic contrast-enhanced-magnetic resonance imaging evaluation of intraprostatic prostate cancer: correlation with radical prostatectomy specimens. *Urology* 2009; 74: 1094-1099.
253. Weinreb JC, Blume JD, Coakley FV et al. Prostate cancer: sextant localization at MR imaging and MR spectroscopic imaging before prostatectomy--results of ACRIN prospective multi-institutional clinicopathologic study. *Radiology* 2009; 251: 122-133.
254. Chen ME, Johnston DA, Tang K et al. Detailed mapping of prostate carcinoma foci: biopsy strategy implications. *Cancer* 2000; 89: 1800-1809.
255. Bianco FJ, Jr., Scardino PT, Eastham JA. Radical prostatectomy: long-term cancer control and recovery of sexual and urinary function ("trifecta"). *Urology* 2005; 66: 83-94.
256. Touijer K, Kuroiwa K, Vickers A et al. Impact of a multidisciplinary continuous quality improvement program on the positive surgical margin rate after laparoscopic radical prostatectomy. *Eur Urol* 2006; 49: 853-858.
257. Begg CB, Riedel ER, Bach PB et al. Variations in morbidity after radical prostatectomy. *N Engl J Med* 2002; 346: 1138-1144.
258. Eastham JA, Kattan MW, Riedel E et al. Variations among individual surgeons in the rate of positive surgical margins in radical prostatectomy specimens. *J Urol* 2003; 170: 2292-2295.
259. Hu JC, Gold KF, Pashos CL et al. Role of surgeon volume in radical prostatectomy outcomes. *J Clin Oncol* 2003; 21: 401-405.
260. De Visschere PJ, De Meerleer GO, Futterer JJ, Villeirs GM. Role of MRI in follow-up after focal therapy for prostate carcinoma. *AJR Am J Roentgenol* 2010; 194: 1427-1433.
261. Nogueira L, Wang L, Fine SW et al. Focal treatment or observation of prostate cancer: pretreatment accuracy of transrectal ultrasound biopsy and T2-weighted MRI. *Urology* 2010; 75: 472-477.
262. Barkati M, Van Dyk S, Foroudi F, Narayan K. The use of magnetic resonance imaging for image-guided brachytherapy. *J Med Imaging Radiat Oncol* 2010; 54: 137-141.
263. Crook J, Patil N, Ma C et al. Magnetic resonance imaging-defined treatment margins in iodine-125 prostate brachytherapy. *Int J Radiat Oncol Biol Phys* 2010; 77: 1079-1084.
264. Acher P, Rhode K, Morris S et al. Comparison of combined x-ray radiography and magnetic resonance (XMR) imaging-versus computed tomography-based dosimetry for the evaluation of permanent prostate brachytherapy implants. *Int J Radiat Oncol Biol Phys* 2008; 71: 1518-1525.
265. Fuchsjaeger MH, Shukla-Dave A, Hricak H et al. Magnetic resonance imaging in the prediction of biochemical recurrence of prostate cancer after radical prostatectomy. *BJU Int* 2009; 104: 315-320.

266. Shukla-Dave A, Hricak H, Ishill N et al. Prediction of prostate cancer recurrence using magnetic resonance imaging and molecular profiles. *Clin Cancer Res* 2009; 15: 3842-3849.
267. McKenna DA, Coakley FV, Westphalen AC et al. Prostate cancer: role of pretreatment MR in predicting outcome after external-beam radiation therapy--initial experience. *Radiology* 2008; 247: 141-146.
268. Fuchsjager MH, Pucar D, Zelefsky MJ et al. Predicting post-external beam radiation therapy PSA relapse of prostate cancer using pretreatment MRI. *Int J Radiat Oncol Biol Phys* 2010; 78: 743-750.
269. Joseph T, McKenna DA, Westphalen AC et al. Pretreatment endorectal magnetic resonance imaging and magnetic resonance spectroscopic imaging features of prostate cancer as predictors of response to external beam radiotherapy. *Int J Radiat Oncol Biol Phys* 2009; 73: 665-671.
270. Carroll PR, Presti JC, Jr., Small E, Roach M, 3rd. Focal therapy for prostate cancer 1996: maximizing outcome. *Urology* 1997; 49: 84-94.
271. Coakley FV, Kurhanewicz J, Lu Y et al. Prostate cancer tumor volume: measurement with endorectal MR and MR spectroscopic imaging. *Radiology* 2002; 223: 91-97.
272. Dhingsa R, Qayyum A, Coakley FV et al. Prostate cancer localization with endorectal MR imaging and MR spectroscopic imaging: effect of clinical data on reader accuracy. *Radiology* 2004; 230: 215-220.
273. Hasumi M, Suzuki K, Oya N et al. MR spectroscopy as a reliable diagnostic tool for localization of prostate cancer. *Anticancer Res* 2002; 22: 1205-1208.
274. Hasumi M, Suzuki K, Taketomi A et al. The combination of multi-voxel MR spectroscopy with MR imaging improve the diagnostic accuracy for localization of prostate cancer. *Anticancer Res* 2003; 23: 4223-4227.
275. Scheidler J, Hricak H, Vigneron DB et al. Prostate cancer: localization with three-dimensional proton MR spectroscopic imaging--clinicopathologic study. *Radiology* 1999; 213: 473-480.
276. Wefer AE, Hricak H, Vigneron DB et al. Sextant localization of prostate cancer: comparison of sextant biopsy, magnetic resonance imaging and magnetic resonance spectroscopic imaging with step section histology. *J Urol* 2000; 164: 400-404.
277. Zakian KL, Sircar K, Hricak H et al. Correlation of proton MR spectroscopic imaging with gleason score based on step-section pathologic analysis after radical prostatectomy. *Radiology* 2005; 234: 804-814.
278. Kurhanewicz J, Vigneron DB. Advances in MR spectroscopy of the prostate. *Magn Reson Imaging Clin N Am* 2008; 16: 697-710, ix-x.
279. D'Amico AV, Chang H, Holupka E et al. Calculated prostate cancer volume: the optimal predictor of actual cancer volume and pathologic stage. *Urology* 1997; 49: 385-391.
280. Cooper JF, Farid I. The Role of Citric Acid in the Physiology of the Prostate. 3. Lactate/Citrate Ratios in Benign and Malignant Prostatic Homogenates as an Index of Prostatic Malignancy. *J Urol* 1964; 92: 533-536.
281. Kurhanewicz J, Dahiya R, Macdonald JM et al. Citrate alterations in primary and metastatic human prostatic adenocarcinomas: <sup>1</sup>H magnetic resonance spectroscopy and biochemical study. *Magn Reson Med* 1993; 29: 149-157.
282. Swanson MG, Vigneron DB, Tabatabai ZL et al. Proton HR-MAS spectroscopy and quantitative pathologic analysis of MRI/3D-MRSI-targeted postsurgical prostate tissues. *Magn Reson Med* 2003; 50: 944-954.
283. Kurhanewicz J, Vigneron DB, Nelson SJ. Three-dimensional magnetic resonance spectroscopic imaging of brain and prostate cancer. *Neoplasia* 2000; 2: 166-189.
284. Brame RS, Zaider M, Zakian KL et al. Regarding the focal treatment of prostate cancer: inference of the Gleason grade from magnetic resonance spectroscopic imaging. *Int J Radiat Oncol Biol Phys* 2009; 74: 110-114.

285. Villeirs GM, De Meerleer GO, De Visschere PJ et al. Combined magnetic resonance imaging and spectroscopy in the assessment of high grade prostate carcinoma in patients with elevated PSA: a single-institution experience of 356 patients. *Eur J Radiol* 2011; 77: 340-345.
286. Yu KK, Hricak H, Alagappan R et al. Detection of extracapsular extension of prostate carcinoma with endorectal and phased-array coil MR imaging: multivariate feature analysis. *Radiology* 1997; 202: 697-702.
287. Yu KK, Scheidler J, Hricak H et al. Prostate cancer: prediction of extracapsular extension with endorectal MR imaging and three-dimensional proton MR spectroscopic imaging. *Radiology* 1999; 213: 481-488.
288. Kattan MW, Eastham J. Algorithms for prostate-specific antigen recurrence after treatment of localized prostate cancer. *Clin Prostate Cancer* 2003; 1: 221-226.
289. Shariat SF, Karakiewicz PI, Suardi N, Kattan MW. Comparison of nomograms with other methods for predicting outcomes in prostate cancer: a critical analysis of the literature. *Clin Cancer Res* 2008; 14: 4400-4407.
290. Wang L, Hricak H, Kattan MW et al. Prediction of organ-confined prostate cancer: incremental value of MR imaging and MR spectroscopic imaging to staging nomograms. *Radiology* 2006; 238: 597-603.
291. Kumar R, Nayyar R, Kumar V et al. Potential of magnetic resonance spectroscopic imaging in predicting absence of prostate cancer in men with serum prostate-specific antigen between 4 and 10 ng/ml: a follow-up study. *Urology* 2008; 72: 859-863.
292. Fradet V, Kurhanewicz J, Cowan JE et al. Prostate cancer managed with active surveillance: role of anatomic MR imaging and MR spectroscopic imaging. *Radiology* 2010; 256: 176-183.
293. Amsellem-Ouazana D, Younes P, Conquy S et al. Negative prostatic biopsies in patients with a high risk of prostate cancer. Is the combination of endorectal MRI and magnetic resonance spectroscopy imaging (MRSI) a useful tool? A preliminary study. *Eur Urol* 2005; 47: 582-586.
294. Costouros NG, Coakley FV, Westphalen AC et al. Diagnosis of prostate cancer in patients with an elevated prostate-specific antigen level: role of endorectal MRI and MR spectroscopic imaging. *AJR Am J Roentgenol* 2007; 188: 812-816.
295. Yuen JS, Thng CH, Tan PH et al. Endorectal magnetic resonance imaging and spectroscopy for the detection of tumor foci in men with prior negative transrectal ultrasound prostate biopsy. *J Urol* 2004; 171: 1482-1486.
296. Wetter A, Hubner F, Lehnert T et al. Three-dimensional 1H-magnetic resonance spectroscopy of the prostate in clinical practice: technique and results in patients with elevated prostate-specific antigen and negative or no previous prostate biopsies. *Eur Radiol* 2005; 15: 645-652.
297. Prando A, Kurhanewicz J, Borges AP et al. Prostatic biopsy directed with endorectal MR spectroscopic imaging findings in patients with elevated prostate specific antigen levels and prior negative biopsy findings: early experience. *Radiology* 2005; 236: 903-910.
298. Panebianco V, Sciarra A, Ciccariello M et al. Role of magnetic resonance spectroscopic imaging ( $[(1)H]MRSI$ ) and dynamic contrast-enhanced MRI (DCE-MRI) in identifying prostate cancer foci in patients with negative biopsy and high levels of prostate-specific antigen (PSA). *Radiol Med* 2010; 115: 1314-1329.
299. Sannazzari GL, Ragona R, Ruo Redda MG et al. CT-MRI image fusion for delineation of volumes in three-dimensional conformal radiation therapy in the treatment of localized prostate cancer. *Br J Radiol* 2002; 75: 603-607.
300. Westphalen AC, McKenna DA, Kurhanewicz J, Coakley FV. Role of magnetic resonance imaging and magnetic resonance spectroscopic imaging before and after radiotherapy for prostate cancer. *J Endourol* 2008; 22: 789-794.
301. DiBiase SJ, Hosseinzadeh K, Gullapalli RP et al. Magnetic resonance spectroscopic imaging-guided brachytherapy for localized prostate cancer. *Int J Radiat Oncol Biol Phys* 2002; 52: 429-438.

302. Kim Y, Hsu IC, Lessard E et al. Class solution in inverse planned HDR prostate brachytherapy for dose escalation of DIL defined by combined MRI/MRSI. *Radiother Oncol* 2008; 88: 148-155.
303. Pickett B, Vigneault E, Kurhanewicz J et al. Static field intensity modulation to treat a dominant intra-prostatic lesion to 90 Gy compared to seven field 3-dimensional radiotherapy. *Int J Radiat Oncol Biol Phys* 1999; 44: 921-929.
304. Pouliot J, Kim Y, Lessard E et al. Inverse planning for HDR prostate brachytherapy used to boost dominant intraprostatic lesions defined by magnetic resonance spectroscopy imaging. *Int J Radiat Oncol Biol Phys* 2004; 59: 1196-1207.
305. van Lin EN, Futterer JJ, Heijmink SW et al. IMRT boost dose planning on dominant intraprostatic lesions: gold marker-based three-dimensional fusion of CT with dynamic contrast-enhanced and 1H-spectroscopic MRI. *Int J Radiat Oncol Biol Phys* 2006; 65: 291-303.
306. Xia P, Pickett B, Vigneault E et al. Forward or inversely planned segmental multileaf collimator IMRT and sequential tomotherapy to treat multiple dominant intraprostatic lesions of prostate cancer to 90 Gy. *Int J Radiat Oncol Biol Phys* 2001; 51: 244-254.
307. Zaider M, Zelefsky MJ, Lee EK et al. Treatment planning for prostate implants using magnetic-resonance spectroscopy imaging. *Int J Radiat Oncol Biol Phys* 2000; 47: 1085-1096.
308. Ikonen S, Kivisaari L, Tervahartiala P et al. Prostatic MR imaging. Accuracy in differentiating cancer from other prostatic disorders. *Acta Radiol* 2001; 42: 348-354.
309. Naik KS, Carey BM. The transrectal ultrasound and MRI appearances of granulomatous prostatitis and its differentiation from carcinoma. *Clin Radiol* 1999; 54: 173-175.
310. Shukla-Dave A, Hricak H, Eberhardt SC et al. Chronic prostatitis: MR imaging and 1H MR spectroscopic imaging findings--initial observations. *Radiology* 2004; 231: 717-724.
311. Hom JJ, Coakley FV, Simko JP et al. High-grade prostatic intraepithelial neoplasia in patients with prostate cancer: MR and MR spectroscopic imaging features--initial experience. *Radiology* 2007; 242: 483-489.
312. Franiel T, Ludemann L, Rudolph B et al. Evaluation of normal prostate tissue, chronic prostatitis, and prostate cancer by quantitative perfusion analysis using a dynamic contrast-enhanced inversion-prepared dual-contrast gradient echo sequence. *Invest Radiol* 2008; 43: 481-487.
313. Jager GJ, Ruijter ET, van de Kaa CA et al. Dynamic TurboFLASH subtraction technique for contrast-enhanced MR imaging of the prostate: correlation with histopathologic results. *Radiology* 1997; 203: 645-652.
314. Futterer JJ, Engelbrecht MR, Huisman HJ et al. Staging prostate cancer with dynamic contrast-enhanced endorectal MR imaging prior to radical prostatectomy: experienced versus less experienced readers. *Radiology* 2005; 237: 541-549.
315. Riches SF, Payne GS, Morgan VA et al. MRI in the detection of prostate cancer: combined apparent diffusion coefficient, metabolite ratio, and vascular parameters. *AJR Am J Roentgenol* 2009; 193: 1583-1591.
316. Villers A, Puech P, Mouton D et al. Dynamic contrast enhanced, pelvic phased array magnetic resonance imaging of localized prostate cancer for predicting tumor volume: correlation with radical prostatectomy findings. *J Urol* 2006; 176: 2432-2437.
317. Hambroek T, Somford DM, Huisman HJ et al. Relationship between apparent diffusion coefficients at 3.0-T MR imaging and Gleason grade in peripheral zone prostate cancer. *Radiology* 2011; 259: 453-461.
318. Bong GW, Keane TE. Salvage options for biochemical recurrence after primary therapy for prostate cancer. *Can J Urol* 2007; 14 Suppl 1: 2-9.
319. Burri RJ, Stone NN, Unger P, Stock RG. Long-term outcome and toxicity of salvage brachytherapy for local failure after initial radiotherapy for prostate cancer. *Int J Radiat Oncol Biol Phys* 2010; 77: 1338-1344.
320. Chauhan S, Patel MB, Coelho R et al. Preliminary analysis of the feasibility and safety of salvage robot-assisted radical prostatectomy after radiation failure: multi-institutional perioperative and short-term functional outcomes. *J Endourol* 2011; 25: 1013-1019.

321. Moman MR, van den Berg CA, Boeken Kruger AE et al. Focal salvage guided by T2-weighted and dynamic contrast-enhanced magnetic resonance imaging for prostate cancer recurrences. *Int J Radiat Oncol Biol Phys* 2010; 76: 741-746.
322. Nguyen PL, D'Amico AV, Lee AK, Suh WW. Patient selection, cancer control, and complications after salvage local therapy for postradiation prostate-specific antigen failure: a systematic review of the literature. *Cancer* 2007; 110: 1417-1428.
323. Poissonnier L, Murat FJ, Belot A et al. [Locally recurrent prostatic adenocarcinoma after exclusive radiotherapy: results of high intensity focused ultrasound]. *Prog Urol* 2008; 18: 223-229.
324. Stephenson AJ, Eastham JA. Role of salvage radical prostatectomy for recurrent prostate cancer after radiation therapy. *J Clin Oncol* 2005; 23: 8198-8203.
325. Vallancien G, Gupta R, Cathelineau X et al. Initial results of salvage laparoscopic radical prostatectomy after radiation failure. *J Urol* 2003; 170: 1838-1840.
326. Ward JF, Moul JW. Biochemical recurrence after definitive prostate cancer therapy. Part II: treatment strategies for biochemical recurrence of prostate cancer. *Curr Opin Urol* 2005; 15: 187-195.
327. Warde N. Prostate cancer. Salvage brachytherapy following local failure of radiation therapy: 5-year and 10-year outcomes. *Nat Rev Urol* 2010; 7: 472.
328. Jhaveri FM, Klein EA. How to explore the patient with a rising PSA after radical prostatectomy: defining local versus systemic failure. *Semin Urol Oncol* 1999; 17: 130-134.
329. Partin AW, Mangold LA, Lamm DM et al. Contemporary update of prostate cancer staging nomograms (Partin Tables) for the new millennium. *Urology* 2001; 58: 843-848.
330. Pound CR, Partin AW, Eisenberger MA et al. Natural history of progression after PSA elevation following radical prostatectomy. *JAMA* 1999; 281: 1591-1597.
331. Laufer M, Pound CR, Carducci MA, Eisenberger MA. Management of patients with rising prostate-specific antigen after radical prostatectomy. *Urology* 2000; 55: 309-315.
332. Partin AW, Oesterling JE. The clinical usefulness of prostate specific antigen: update 1994. *J Urol* 1994; 152: 1358-1368.
333. Critz FA, Levinson AK, Williams WH et al. Prostate specific antigen nadir achieved by men apparently cured of prostate cancer by radiotherapy. *J Urol* 1999; 161: 1199-1203; discussion 1203-1195.
334. Alcantara P, Hanlon A, Buyyounouski MK et al. Prostate-specific antigen nadir within 12 months of prostate cancer radiotherapy predicts metastasis and death. *Cancer* 2007; 109: 41-47.
335. Lee WR, Hanlon AL, Hanks GE. Prostate specific antigen nadir following external beam radiation therapy for clinically localized prostate cancer: the relationship between nadir level and disease-free survival. *J Urol* 1996; 156: 450-453.
336. Amling CL, Blute ML, Bergstralh EJ et al. Long-term hazard of progression after radical prostatectomy for clinically localized prostate cancer: continued risk of biochemical failure after 5 years. *J Urol* 2000; 164: 101-105.
337. Zincke H, Oesterling JE, Blute ML et al. Long-term (15 years) results after radical prostatectomy for clinically localized (stage T2c or lower) prostate cancer. *J Urol* 1994; 152: 1850-1857.
338. Coakley FV, Eberhardt S, Kattan MW et al. Urinary continence after radical retropubic prostatectomy: relationship with membranous urethral length on preoperative endorectal magnetic resonance imaging. *J Urol* 2002; 168: 1032-1035.
339. Paparel P, Akin O, Sandhu JS et al. Recovery of urinary continence after radical prostatectomy: association with urethral length and urethral fibrosis measured by preoperative and postoperative endorectal magnetic resonance imaging. *Eur Urol* 2009; 55: 629-637.
340. Silverman JM, Krebs TL. MR imaging evaluation with a transrectal surface coil of local recurrence of prostatic cancer in men who have undergone radical prostatectomy. *AJR Am J Roentgenol* 1997; 168: 379-385.
341. Sella T, Schwartz LH, Swindle PW et al. Suspected local recurrence after radical prostatectomy: endorectal coil MR imaging. *Radiology* 2004; 231: 379-385.

342. Leventis AK, Shariat SF, Slawin KM. Local recurrence after radical prostatectomy: correlation of US features with prostatic fossa biopsy findings. *Radiology* 2001; 219: 432-439.
343. Casciani E, Poletini E, Carmenini E et al. Endorectal and dynamic contrast-enhanced MRI for detection of local recurrence after radical prostatectomy. *AJR Am J Roentgenol* 2008; 190: 1187-1192.
344. Cirillo S, Petracchini M, Scotti L et al. Endorectal magnetic resonance imaging at 1.5 Tesla to assess local recurrence following radical prostatectomy using T2-weighted and contrast-enhanced imaging. *Eur Radiol* 2009; 19: 761-769.
345. Sciarra A, Panebianco V, Salciccia S et al. Role of dynamic contrast-enhanced magnetic resonance (MR) imaging and proton MR spectroscopic imaging in the detection of local recurrence after radical prostatectomy for prostate cancer. *Eur Urol* 2008; 54: 589-600.
346. Sala E, Eberhardt SC, Akin O et al. Endorectal MR imaging before salvage prostatectomy: tumor localization and staging. *Radiology* 2006; 238: 176-183.
347. Coakley FV, Teh HS, Qayyum A et al. Endorectal MR imaging and MR spectroscopic imaging for locally recurrent prostate cancer after external beam radiation therapy: preliminary experience. *Radiology* 2004; 233: 441-448.
348. Pucar D, Shukla-Dave A, Hricak H et al. Prostate cancer: correlation of MR imaging and MR spectroscopy with pathologic findings after radiation therapy-initial experience. *Radiology* 2005; 236: 545-553.
349. Kumbhani SR, Coakley FV, McCulloch CE et al. Endorectal MRI after radiation therapy: questioning the sextant analysis. *J Magn Reson Imaging* 2011; 33: 1086-1090.
350. Pucar D, Hricak H, Shukla-Dave A et al. Clinically significant prostate cancer local recurrence after radiation therapy occurs at the site of primary tumor: magnetic resonance imaging and step-section pathology evidence. *Int J Radiat Oncol Biol Phys* 2007; 69: 62-69.
351. Sella T, Schwartz LH, Hricak H. Retained seminal vesicles after radical prostatectomy: frequency, MRI characteristics, and clinical relevance. *AJR Am J Roentgenol* 2006; 186: 539-546.
352. Westphalen AC, Kurhanewicz J, Cunha RM et al. T2-Weighted endorectal magnetic resonance imaging of prostate cancer after external beam radiation therapy. *Int Braz J Urol* 2009; 35: 171-180; discussion 181-172.
353. Westphalen AC, Coakley FV, Roach M, 3rd et al. Locally recurrent prostate cancer after external beam radiation therapy: diagnostic performance of 1.5-T endorectal MR imaging and MR spectroscopic imaging for detection. *Radiology* 2010; 256: 485-492.
354. Haider MA, Chung P, Sweet J et al. Dynamic contrast-enhanced magnetic resonance imaging for localization of recurrent prostate cancer after external beam radiotherapy. *Int J Radiat Oncol Biol Phys* 2008; 70: 425-430.
355. Kara T, Akata D, Akyol F et al. The value of dynamic contrast-enhanced MRI in the detection of recurrent prostate cancer after external beam radiotherapy: correlation with transrectal ultrasound and pathological findings. *Diagn Interv Radiol* 2011; 17: 38-43.
356. Rouviere O, Vitry T, Lyonnet D. Imaging of prostate cancer local recurrences: why and how? *Eur Radiol* 2010; 20: 1254-1266.
357. Zahra MA, Hollingsworth KG, Sala E et al. Dynamic contrast-enhanced MRI as a predictor of tumour response to radiotherapy. *Lancet Oncol* 2007; 8: 63-74.
358. Akin O, Gultekin DH, Vargas HA et al. Incremental value of diffusion weighted and dynamic contrast enhanced MRI in the detection of locally recurrent prostate cancer after radiation treatment: preliminary results. *Eur Radiol* 2011; 21: 1970-1978.
359. Kim CK, Park BK, Lee HM. Prediction of locally recurrent prostate cancer after radiation therapy: incremental value of 3T diffusion-weighted MRI. *J Magn Reson Imaging* 2009; 29: 391-397.
360. Sugimura K, Carrington BM, Quivey JM, Hricak H. Postirradiation changes in the pelvis: assessment with MR imaging. *Radiology* 1990; 175: 805-813.
361. Zechmann CM, Aftab K, Didinger B et al. Changes of prostate gland volume with and without androgen deprivation after intensity modulated radiotherapy - A follow-up study. *Radiother Oncol* 2009; 90: 408-412.

362. Zechmann CM, Simpfendorfer T, Giesel FL et al. Comparison of peripheral zone and central gland volume in patients undergoing intensity-modulated radiotherapy. *J Comput Assist Tomogr* 2010; 34: 739-745.
363. Mueller-Lisse UG, Swanson MG, Vigneron DB et al. Time-dependent effects of hormone-deprivation therapy on prostate metabolism as detected by combined magnetic resonance imaging and 3D magnetic resonance spectroscopic imaging. *Magn Reson Med* 2001; 46: 49-57.
364. Mueller-Lisse UG, Vigneron DB, Hricak H et al. Localized prostate cancer: effect of hormone deprivation therapy measured by using combined three-dimensional 1H MR spectroscopy and MR imaging: clinicopathologic case-controlled study. *Radiology* 2001; 221: 380-390.
365. Mueller-Lisse UG, Swanson MG, Vigneron DB, Kurhanewicz J. Magnetic resonance spectroscopy in patients with locally confined prostate cancer: association of prostatic citrate and metabolic atrophy with time on hormone deprivation therapy, PSA level, and biopsy Gleason score. *Eur Radiol* 2007; 17: 371-378.
366. Sciarra A, Panebianco V, Salciccia S et al. Determination of the time for maximal response to neoadjuvant hormone therapy for prostate cancer using magnetic resonance with spectroscopy (MRSI) and dynamic contrast enhancement (DCEMR). *Urol Oncol* 2011 (In press).
367. Dyke JP, Zakian KL, Spees WM et al. Metabolic response of the CWR22 prostate tumor xenograft after 20 Gy of radiation studied by 1H spectroscopic imaging. *Clin Cancer Res* 2003; 9: 4529-4536.
368. Menard C, Smith IC, Somorjai RL et al. Magnetic resonance spectroscopy of the malignant prostate gland after radiotherapy: a histopathologic study of diagnostic validity. *Int J Radiat Oncol Biol Phys* 2001; 50: 317-323.
369. Pickett B, Ten Haken RK, Kurhanewicz J et al. Time to metabolic atrophy after permanent prostate seed implantation based on magnetic resonance spectroscopic imaging. *Int J Radiat Oncol Biol Phys* 2004; 59: 665-673.
370. Pickett B, Kurhanewicz J, Pouliot J et al. Three-dimensional conformal external beam radiotherapy compared with permanent prostate implantation in low-risk prostate cancer based on endorectal magnetic resonance spectroscopy imaging and prostate-specific antigen level. *Int J Radiat Oncol Biol Phys* 2006; 65: 65-72.
371. Padhani AR, MacVicar AD, Gapinski CJ et al. Effects of androgen deprivation on prostatic morphology and vascular permeability evaluated with mr imaging. *Radiology* 2001; 218: 365-374.
372. Alonzi R, Padhani AR, Taylor NJ et al. Antivascular effects of neoadjuvant androgen deprivation for prostate cancer: an in vivo human study using susceptibility and relaxivity dynamic MRI. *Int J Radiat Oncol Biol Phys* 2011; 80: 721-727.
373. Horsman MR, Hansen PV, Overgaard J. Radiosensitization by nicotinamide in tumors and normal tissues: the importance of tissue oxygenation status. *Int J Radiat Oncol Biol Phys* 1989; 16: 1273-1276.
374. Cooper RA, Carrington BM, Loncaster JA et al. Tumour oxygenation levels correlate with dynamic contrast-enhanced magnetic resonance imaging parameters in carcinoma of the cervix. *Radiother Oncol* 2000; 57: 53-59.
375. Porschen R, Classen S, Piontek M, Borchard F. Vascularization of carcinomas of the esophagus and its correlation with tumor proliferation. *Cancer Res* 1994; 54: 587-591.
376. Weidner N, Semple JP, Welch WR, Folkman J. Tumor angiogenesis and metastasis--correlation in invasive breast carcinoma. *N Engl J Med* 1991; 324: 1-8.
377. Buadu LD, Murakami J, Murayama S et al. Breast lesions: correlation of contrast medium enhancement patterns on MR images with histopathologic findings and tumor angiogenesis. *Radiology* 1996; 200: 639-649.
378. Hawighorst H, Knapstein PG, Weikel W et al. Angiogenesis of uterine cervical carcinoma: characterization by pharmacokinetic magnetic resonance parameters and histological microvessel density with correlation to lymphatic involvement. *Cancer Res* 1997; 57: 4777-4786.



379. Hawighorst H, Weikel W, Knapstein PG et al. Angiogenic activity of cervical carcinoma: assessment by functional magnetic resonance imaging-based parameters and a histomorphological approach in correlation with disease outcome. *Clin Cancer Res* 1998; 4: 2305-2312.
380. Stomper PC, Winston JS, Herman S et al. Angiogenesis and dynamic MR imaging gadolinium enhancement of malignant and benign breast lesions. *Breast Cancer Res Treat* 1997; 45: 39-46.
381. Baba Y, Furusawa M, Murakami R et al. Role of dynamic MRI in the evaluation of head and neck cancers treated with radiation therapy. *Int J Radiat Oncol Biol Phys* 1997; 37: 783-787.
382. Hoskin PJ, Saunders MI, Goodchild K et al. Dynamic contrast enhanced magnetic resonance scanning as a predictor of response to accelerated radiotherapy for advanced head and neck cancer. *Br J Radiol* 1999; 72: 1093-1098.
383. Semiz Oysu A, Ayanoglu E, Kodalli N et al. Dynamic contrast-enhanced MRI in the differentiation of posttreatment fibrosis from recurrent carcinoma of the head and neck. *Clin Imaging* 2005; 29: 307-312.
384. Boss EA, Massuger LF, Pop LA et al. Post-radiotherapy contrast enhancement changes in fast dynamic MRI of cervical carcinoma. *J Magn Reson Imaging* 2001; 13: 600-606.
385. Hawnaur JM, Zhu XP, Hutchinson CE. Quantitative dynamic contrast enhanced MRI of recurrent pelvic masses in patients treated for cancer. *Br J Radiol* 1998; 71: 1136-1142.
386. Ohno Y, Nogami M, Higashino T et al. Prognostic value of dynamic MR imaging for non-small-cell lung cancer patients after chemoradiotherapy. *J Magn Reson Imaging* 2005; 21: 775-783.
387. Dobson MJ, Carrington BM, Collins CD et al. The assessment of irradiated bladder carcinoma using dynamic contrast-enhanced MR imaging. *Clin Radiol* 2001; 56: 94-98.
388. Tomura N, Omachi K, Sakuma I et al. Dynamic contrast-enhanced magnetic resonance imaging in radiotherapeutic efficacy in the head and neck tumors. *Am J Otolaryngol* 2005; 26: 163-167.
389. Hawighorst H, Engenhart R, Knopp MV et al. Intracranial meningiomas: time- and dose-dependent effects of irradiation on tumor microcirculation monitored by dynamic MR imaging. *Magn Reson Imaging* 1997; 15: 423-432.
390. Tomoi M, Maeda M, Yoshida M et al. Assessment of radiotherapeutic effect on brain tumors by dynamic susceptibility contrast MR imaging: a preliminary report. *Radiat Med* 1999; 17: 195-199.
391. Essig M, Waschkes M, Wenz F et al. Assessment of brain metastases with dynamic susceptibility-weighted contrast-enhanced MR imaging: initial results. *Radiology* 2003; 228: 193-199.
392. Weber MA, Thilmann C, Lichy MP et al. Assessment of irradiated brain metastases by means of arterial spin-labeling and dynamic susceptibility-weighted contrast-enhanced perfusion MRI: initial results. *Invest Radiol* 2004; 39: 277-287.
393. Alonzi R, Padhani AR, Allen C. Dynamic contrast enhanced MRI in prostate cancer. *Eur J Radiol* 2007; 63: 335-350.
394. Roe K, Kakar M, Seierstad T et al. Early prediction of response to radiotherapy and androgen-deprivation therapy in prostate cancer by repeated functional MRI: a preclinical study. *Radiat Oncol* 2011; 6: 65.
395. Franiel T, Ludemann L, Taupitz M et al. MRI before and after external beam intensity-modulated radiotherapy of patients with prostate cancer: the feasibility of monitoring of radiation-induced tissue changes using a dynamic contrast-enhanced inversion-prepared dual-contrast gradient echo sequence. *Radiother Oncol* 2009; 93: 241-245.
396. Song I, Kim CK, Park BK, Park W. Assessment of response to radiotherapy for prostate cancer: value of diffusion-weighted MRI at 3 T. *AJR Am J Roentgenol* 2010; 194: W477-482.
397. Garcia-Segura JM, Sanchez-Chapado M, Ibarburen C et al. In vivo proton magnetic resonance spectroscopy of diseased prostate: spectroscopic features of malignant versus benign pathology. *Magn Reson Imaging* 1999; 17: 755-765.

398. Roach M, 3rd, Kurhanewicz J, Carroll P. Spectroscopy in prostate cancer: hope or hype? *Oncology (Williston Park)* 2001; 15: 1399-1410; discussion 1415-1396, 1418.

## ANNEXES

---

## ANNEXE 1

---

















































































































## ANNEXE 2

---

RSNA ID: 9007325

Presentation Number: RO42-09

96<sup>th</sup> Radiological Society of North America (RSNA), Chicago, November 28<sup>th</sup> – December 3<sup>rd</sup> 2010.

Primary Category: Radiation Oncology and Radiobiology

Secondary Category: Genitourinary

### **Accuracy with MR spectroscopic imaging for biopsy-proved intraprostatic relapses after permanent implantation with seeds for prostate cancer**

*G CrehangeE, MD, A; A C Westphalen, MD; B R Pickett, MS; I J Hsu, MD; A R Gottschalk, MD, PhD; J Pouliot, PhD; J Kurhanewicz, PhD; M Roach III, MD.*

#### **PURPOSE**

PSA relapses occur in up to 30% of patients treated with permanent prostate implantation (PPI) in the United States. We aimed to evaluate the accuracy of combined T2-weight magnetic resonance imaging (T2-w MRI) and 3D magnetic resonance spectroscopy (MRS) for detecting the intra-prostatic relapses (IR).

#### **METHOD AND MATERIALS**

Between 07/29/1985 and 06/15/2009, 391 patients treated with PPI have been evaluated with combined MRI/MRS. Among them, 38 patients had a biopsy-proven IR combined with a MRI/MRS performed at IR. At IR, invaded cores were divided in sextant to be correlated with MRI and MRS-based sextants. MRI/MRS was performed on a GE scan at 1.5 T with an endorectal coil. Each sextant was scored as pathological on T2-w MRI if a nodular or suspicious associated with a hypointense signal in the sextant or if  $\geq 1$  voxel was equivocal or pathological on MRS. Diffuse low signal intensity on T2-weighted images and atrophy metabolism on MRS were both judged as post-radiation effects. The accuracy of the T2w-MRI and MRS for detecting the IR in comparison with invaded cores was analyzed: sensibility (Se), specificity (Sp), positive predictive value (PPV) and negative predictive value (NPV) were calculated for T2-w MRI and combined MRI/MRS (MRSI). Thus, 234 biopsy sextants were matched with T2w- MRI and MRSI-based sextant.

#### **RESULTS**

Mean age was 64.9 years (min. 52.0 – max. 79.0). Median time between primary PPI and IR was 69 months (min. 11 – max. 145). At IR, the mean PSA value was 3.65 ng/mL (min. 0.04 – max. 10.90). The IR biopsy Gleason score was determined after radiation for 28 patients (73.7%). The mean Gleason score was 7 (min. 6 – max. 9). For MRI, Se and Sp were found to be 19.2% and 96.8 %, respectively. PPV and NPV were 73.7% and 72.3 %, respectively. For MRSI, Se and Sp were found to be 37.7% and 91.8%, respectively. PPV and NPV were 66.7% and 77.1 %, respectively.

## **CONCLUSION**

Because of the low sensitivity for identifying IR, patients with rising PSAs after PPI should undergo biopsies even if their MRI is negative. An abnormal MRI after PPI is associated with a high risk of a positive biopsy and the addition of the MRS appears to have an additional value over MRI alone for detecting IR.



## ANNEXE 3

---