



HAL
open science

Lymphadénectomie lombo-aortique extrapéritonéale et single-port dans les cancers du col localement avancés : faisabilité, reproductibilité, aspects ergonomiques et intérêt en termes de survie à l'ère de la tomographie par émission de positron (TEP) couplé au scanner (TDM)

Sébastien Gouy

► **To cite this version:**

Sébastien Gouy. Lymphadénectomie lombo-aortique extrapéritonéale et single-port dans les cancers du col localement avancés : faisabilité, reproductibilité, aspects ergonomiques et intérêt en termes de survie à l'ère de la tomographie par émission de positron (TEP) couplé au scanner (TDM). Cancer. Université de Lorraine, 2013. Français. NNT : . tel-00880342v2

HAL Id: tel-00880342

<https://theses.hal.science/tel-00880342v2>

Submitted on 5 Nov 2013

HAL is a multi-disciplinary open access archive for the deposit and dissemination of scientific research documents, whether they are published or not. The documents may come from teaching and research institutions in France or abroad, or from public or private research centers.

L'archive ouverte pluridisciplinaire **HAL**, est destinée au dépôt et à la diffusion de documents scientifiques de niveau recherche, publiés ou non, émanant des établissements d'enseignement et de recherche français ou étrangers, des laboratoires publics ou privés.



**UNIVERSITÉ
DE LORRAINE**

Ecole Doctorale BioSE (Biologie-Santé-Environnement)

Thèse

Présentée et soutenue publiquement pour l'obtention du titre de

DOCTEUR DE L'UNIVERSITE DE LORRAINE

Mention : « Sciences de la Vie et de la Santé »

Par Sébastien GOUY

**Lymphadénectomie lombo-aortique extrapéritonéale
et single-port dans les cancers du col localement
avancés : faisabilité, reproductibilité, aspects
ergonomiques et intérêt en termes de survie à l'ère
de la tomographie par émission de positron (TEP)
couplé au scanner (TDM)**

Le 05/09/2013

Membres du jury :

**Rapporteurs : Professeur Yves Aubard (Université de Limoges)
Professeur Philippe Descamps (Université d'Angers)**

**Examineurs : Professeur Philippe Morice (Université Paris-Sud XI)
Docteur N'guyen Tran (Ecole de chirurgie- Nancy)
Docteur Désirée Deandreis (Institut Gustave Roussy-Villejuif)**

Directeur de thèse : Professeur Frédéric Marchal (Université de Lorraine)

Centre de Recherche Automatique de Nancy (CRAN), UMR 7039, Université de Nancy,
CNRS, avenue de Bourgogne, 54511 Vandoeuvre-lès-Nancy Cedex, France

RESUME

Le facteur pronostic majeur des cancers du col localement avancés (LACC) est le statut ganglionnaire lombo-aortique. Notre travail de thèse a été d'évaluer la lymphadénectomie lombo-aortique (qui représente la technique de référence pour obtenir cette information) à l'ère de la tomographie par émission de positron (TEP) et de la chirurgie par une seule incision (LESS). Les résultats publiés de cette thèse sont: la lymphadénectomie lombo-aortique extrapéritonéale par LESS est faisable. Nous en avons décrit et codifié la technique pour la première fois par une incision iliaque gauche unique ; cette technique que nous avons mise au point est sûre, reproductible et équivalente sur le plan carcinologique et ergonomique à la laparoscopie conventionnelle ; la lymphadénectomie lombo-aortique de staging est indispensable dans les LACC compte tenu du taux de faux négatif du TEP-TDM retrouvé dans ce travail de thèse (12% s'élevant à 22 % en cas de fixations ganglionnaires pelviennes suspectes). Nous avons également démontré sur la plus large de la série de littérature que la lymphadénectomie lombo-aortique associée à l'extension des champs d'irradiation en lombo-aortique lors de la radiochimiothérapie apporte aux patientes présentant des micrométastases une survie identique à celle des patientes négatives histologiquement au niveau lombo-aortique. En revanche, en cas d'atteinte macrométastatique le pronostic demeure péjoratif et nécessite de proposer d'autres options thérapeutiques.

Mots clés : single-port; cancer du col; lymphadénectomie lombo-aortique; TEP-TDM; ergonomie.

ABSTRACT

In locally advanced cervical cancer (LACC) the most important predictor of disease recurrence is para-aortic nodal status. The aim of our thesis was to evaluate the role of para-aortic lymphadenectomy (the current gold standard to assess para-aortic nodal status) in the era of positron emission tomography (PET) and single incision surgery (LESS). The published results of this thesis are: extraperitoneal para-aortic lymphadenectomy by LESS is feasible and we have described and codified the technique for the first time by a single left iliac incision; the technique we have developed is safe, reproducible and oncologically and ergonomically equivalent to conventional laparoscopy; para-aortic LAD staging is essential in LACC given the false negative rate of PET-CT found in this work (12% increasing to 22% if PET-CT reveals suspicious pelvic lymph nodes). We have also demonstrated, in the largest case series published to date, that para-aortic lymphadenectomy followed by chemoradiation including the pelvis and para-aortic lymph nodes for patients with micrometastatic para-aortic nodal involvement provides an overall survival that is identical to the overall survival of LACC with histologically negative para-aortic lymph nodes. However, in case of macrometastatic disease prognosis remains pejorative and requires other treatment options.

Key words: single-port; cervical cancer; para-aortic lymphadenectomy PET-CT; ergonomic.

INTITULE DU LABORATOIRE

Centre de Recherche Automatique de Nancy (CRAN)

UMR 7039

Université de Nancy

CNRS

Avenue de Bourgogne

54511 Vandoeuvre-lès-Nancy Cedex, France

REMERCIEMENTS

Je souhaite par ces quelques mots exprimer toute ma sympathie aux personnes qui m'ont entouré et soutenu au cours de ce master. Je remercie très sincèrement :

Frédéric Marchal pour son accueil et sa patience dans la réalisation de ce projet ; mais au-delà de ce travail, c'est la rencontre enrichissante d'une personne passionnée et rompu aux débats d'idées qui me restera à l'issue de ce travail de thèse.

N'Guyen Tran pour m'avoir ouvert les portes de son laboratoire de chirurgie et de m'avoir encadré et prodigué de précieux conseils dans une ambiance chaleureuse ; merci à l'ensemble de l'équipe pour leur aide efficace et leur bonne humeur.

Le professeur Didier Wolf pour m'avoir accueilli au sein du Centre de Recherche Automatique de Nancy.

Philippe Morice et Catherine Uzan pour leur disponibilité, leur soutien quotidien et leur enthousiasme indéfectible pour développer de nouveaux projets. C'est un plaisir que d'évoluer à vos côtés dans le service.

Yves Aubard et Philippe Descamps pour avoir accepté d'être rapporteurs de cette thèse. Merci pour votre disponibilité, vos conseils et votre envie de partager vos compétences.

Aminata Kane, Tristan Gauthier, Stéphanie Scherier et Enrica Bentivegna pour leur patience lors de la réalisation des premières procédures.

Merci à Dorothée et à mes enfants d'être là et d'avancer à mes côtés.

TABLE DES MATIERES

PREAMBULE

INTRODUCTION

- I) Données générales sur le cancer du col
- II) Intérêt de la lymphadénectomie lombo-aortique dans les cancers du col de stade avancé
- III) Intérêt de la lymphadénectomie lombo-aortique dans les cancers du col de stade avancé à l'ère de la tomographie par émission de positron (TEP) couplé au scanner (TDM)
- IV) Intérêt du single port pour réaliser la lymphadénectomie lombo-aortique laparoscopique dans les cancers du col de stade avancé
 - a. Histoire du single-port ou comment Raoul Palmer a su révolutionner la chirurgie
 - b. Avantages de la chirurgie single-port
 - c. Inconvénients de la chirurgie single-port
 - d. Ergonomie et courbe d'apprentissage de la chirurgie single-port
 - e. Lymphadénectomie lombo-aortique et single-port
- V) Objectifs de la thèse

RESULTATS

Article 1

Avant-propos

Article 1: Nodal-staging surgery for locally advanced cervical cancer in the era of PET.

Article 2

Avant-propos

Article 2: Single-port laparoscopy and extraperitoneal para-aortic lymphadenectomy: 3 consecutive cases.

Article 3

Avant-propos

Article 3: A new single-port approach to perform a transperitoneal step and an extraperitoneal para-aortic lymphadenectomy with a single incision.

Article 4

Avant-propos

Article 4: What is the best ergonomic way to perform a para-aortic lymphadenectomy using single port approach: transperitoneal or extraperitoneal way.

Article 5

Avant-propos

Article 5: Single-port laparoscopy and extraperitoneal para-aortic lymphadenectomy for locally advanced cervical cancer: assessment after 52 consecutive patients.

Article 6

Avant-propos

Article 6: Prospective multicenter study evaluating the survival of patients with locally advanced cervical cancer undergoing laparoscopic para-aortic lymphadenectomy before chemoradiation therapy at the era of Positron Emission Tomography imaging.

CONCLUSIONS ET PERSPECTIVES

REFERENCES BIBLIOGRAPHIQUES

PREAMBULE

La radio-chimiothérapie concomitante est actuellement le standard de traitement des cancers du col localement avancé (LACC) en France et dans les pays nord-américains [Chemoradiotherapy for Cervical Cancer Meta-Analysis Collaboration.; 2008]. Le facteur pronostic majeur des LACC étant l'envahissement ganglionnaire lombo-aortique, la connaissance du statut des patientes à ce niveau est essentielle avec comme corolaire une extension des champs d'irradiation en lombo-aortique en cas adénopathie métastatique, ce qui améliore la survie [Stehman FD et al.; 1991, Rotman M et al.; 1995]. En raison de la performance insuffisante des moyens d'imagerie standards (TDM et IRM) pour diagnostiquer les adénopathies lombo-aortiques métastatiques notamment lorsqu'elles sont infra centimétriques, la lymphadénectomie lombo-aortique coelioscopique de staging s'est imposée [Leblanc E et al.; 2007].

Deux innovations majeures s'invitent dans la prise en charge de ces patientes avec un impact potentiel sur la stratégie thérapeutique qui reste cependant à évaluer. D'une part, la tomographie par émission de positron (TEP) couplé au scanner (TDM) qui est actuellement incontournable en oncologie compte tenu de ses performances supérieures à l'imagerie standard (TDM et IRM) [Choi HG et al.; 2010]. D'autre part, la chirurgie par une seule incision ou *laparoendoscopic Single-Site surgery* (LESS) qui se révèle comme étant un des raffinements de la chirurgie mini-invasive.

Les objectifs de cette thèse sont donc d'évaluer ces deux innovations dans les LACC en répondant aux questions suivantes :

- quel est l'intérêt de la lymphadénectomie lombo-aortique à l'ère du TEP-TDM ?
- quel est l'impact en terme de survie de la lymphadénectomie lombo-aortique (avec radio-chimiothérapie étendue en lombo-aortique en cas d'adénopathie métastatique) à l'ère du TEP-TDM ?
- la lymphadénectomie lombo-aortique extrapéritonéale par LESS est-elle faisable ?
- si la lymphadénectomie lombo-aortique extrapéritonéale par LESS est réalisable, est-elle reproductible, codifiable et quels sont les avantages pour les patientes et les conséquences sur le plan de l'ergonomie pour le chirurgien ?
- si la lymphadénectomie lombo-aortique extrapéritonéale par LESS est réalisable, quelle en est la courbe d'apprentissage ?

Notre travail de thèse a été rendu possible par :

- A) La mise en place d'une série prospective de patientes atteintes de LACC et prise en charge dans trois centres de lutte contre le cancer français :
- le département de chirurgie gynécologique du Centre Oscar Lambret à Lille ;
 - le département de chirurgie de l'Institut Claudius Régaud à Toulouse ;
 - le département de chirurgie gynécologique de l'Institut Gustave Roussy à Villejuif.

Cette série prospective a pour intérêt majeur le caractère homogène de la prise en charge de toutes les patientes avec les critères communs suivants

- stade IB2 à IVA selon la classification de la FIGO de 2009 ;
- carcinome épidermoïde, adénocarcinome ou carcinome adénoquameux ; les carcinomes à petites cellules ont été exclus ;
- Absence d'atteinte extra-pelvienne à l'imagerie du bilan initial associant IRM abdomino-pelvienne ou TDM abdomino-pelvien et IRM pelvienne ;
- Absence de fixation suspecte ganglionnaire lombo-aortique et à distance sur le TEP-TDM
- Réalisation d'une lymphadénectomie lombo-aortique ceolioscopique, par voie transpéritonéale ou extrapéritonéale, incluant les ganglions latéro-aortiques gauche allant de la bifurcation aortique à la veine rénale gauche, les ganglions préaortiques et les ganglions superficiels des groupes inter-aortico-cave et précave ; les ganglions pelviens ne sont pas concernés par ce staging puisqu'ils sont inclus de façon systématique dans les champs d'irradiation ;
- Absence de carcinose péritonéale ou de métastase annexielle lors de l'exploration ceolioscopique ;
- Traitement de la tumeur cervicale (si la lymphadénectomie lombo-aortique ne retrouve d'adénopathie métastatique) par radiothérapie externe pelvienne (45Gy-50Gy) avec chimiothérapie concomitante à base de platine (cisplatine à la dose de 40 mg/m²/semaine) ; Ce traitement est complété par une curiethérapie utéro-vaginale (15Gy). La chirurgie utérine de complément n'a été réalisée que si la curiethérapie n'était pas possible techniquement ou si il existait un reliquat tumoral clinique et radiologique à l'IRM pelvienne 6 à 8 semaine après la fin de la curiethérapie.

- En cas de métastase ganglionnaire lombo-aortique, les champs d'irradiation ont été étendus en lombo-aortique.

Nous avons ainsi pu travailler sur une cohorte homogène de patientes et analyser l'intérêt et l'impact en termes de survie de la lymphadénectomie lombo-aortique coelioscopique à l'ère du TEP-TDM.

B) L'association du Centre de recherche Automatique de Nancy (CRAN), de l'école de chirurgie de Nancy et du département de chirurgie gynécologique de l'Institut Gustave Roussy à Villejuif, a permis de travailler sur les différents aspects de la lymphadénectomie lombo-aortique single port par voie extrapéritonéale:

- mise au point de la technique chirurgicale qui n'avait jamais été décrite auparavant ;
- codification et reproductibilité de cette nouvelle technique mise au point pour la première fois ;
- comparaison sur le plan ergonomique de cette nouvelle technique à la voie transpéritonéale single-port et à la laparoscopie conventionnelle par voie extrapéritonéale et transpéritonéale ;
- évaluation de la courbe d'apprentissage de cette nouvelle technique

Afin de mieux appréhender le contexte de notre thèse et les questions envisagées, ce travail comprend, dans une première partie, une revue synthétique de l'état de nos connaissances sur la lymphadénectomie lombo-aortique dans les LACC et sur la chirurgie en single-port. La seconde partie consiste en la présentation de notre travail et de nos résultats. Les perspectives seront développées dans un dernier chapitre.

INTRODUCTION

I) Données générales sur le cancer du col

En France, en 2011, selon les projections mises en ligne récemment sur le site Internet de l'Institut de veille sanitaire, le nombre de nouveaux cas de cancer invasif du col de l'utérus est estimé à 2 810, ce qui le classe au 12^{ème} rang des cancers féminins. Toujours selon les mêmes sources et pour la même année 2011, le cancer du col a été responsable de 1000 décès. Ainsi les taux d'incidence et de mortalité standardisés (sur la structure d'âge de la population mondiale) sont estimés respectivement, pour l'année 2011, à 6,4 pour 100 000 femmes et 1,7 pour 100 000 femmes [Haute Autorité de Santé]. Le taux d'incidence standardisé (sur la structure d'âge de la population mondiale) varie cependant en fonction des pays, avec des extrêmes en 2008 de 2 pour 100 000 femmes en Syrie à 56 pour 100 000 femmes en Guinée. Au total, en 2008 on estime qu'il a été répertorié 530 000 cas de cancer du col et 275 000 décès au détriment des pays en voie de développement qui recensait plus de 80 % des cancers du col. Le cancer de col se positionnait ainsi en 2008 comme le 3^{ème} cancer de la femme dans le monde derrière le cancer du sein et le cancer du colon [Arbyn M et al., 2011]. Devant l'inégalité de répartition de cancer du col sur la planète, l'Organisation Mondiale de la Santé a recommandé dès 2009 de vacciner massivement les femmes des pays défavorisées qui représente plus de 80 % des femmes atteintes de cancer du col. En effet, qu'il soit bi ou quadrivalent les premiers résultats de la vaccination permettent de conclure en termes d'efficacité à une réduction significative des lésions précancéreuses [King LA et al.; 2008].

En France, l'organisation du dépistage par frottis cervico-vaginal, permettant la détection des lésions précancéreuses, le typage des

papillomavirus (HPV) et les progrès des thérapeutiques ont permis une diminution régulière des taux d'incidence et de mortalité même si un ralentissement s'observe depuis les années 2000 [Guizard et al., 2008]. En effet, le problème majeur réside dans la couverture nationale du dépistage qui était estimé en France en 2009 à 59% [Garnier A et al.; 2009]. Seulement 10% des femmes ont un frottis cervico-vaginal de dépistage dans l'intervalle recommandé (tous les 3 ans entre 25 et 65 ans). En outre, environ 50% des femmes n'ont pas de dépistage ou un dépistage insuffisant en termes de fréquence, alors que 40% des femmes ont un accès trop fréquent à ce dépistage [Haute autorité de Santé]. Au total, le premier facteur de risque de cancer du col est l'absence de dépistage ou un dépistage inadéquate [Kenter GG et al.; 1996].

On dénombre plus de 150 génotypes différents d'HPV parmi lesquels une quinzaine sont potentiellement oncogènes pour l'épithélium du col utérin (16,18, 31, 33, 35, 39, 41, 45, 51, 52, 56, 58, 59, 66, 68). Le test HPV est une technique de biologie moléculaire ciblant l'AND de 13 de ces virus HPV dit oncogènes (16,18, 31, 33, 35, 39, 45, 51, 52, 56, 58, 59, 68). Le DNA HPV étant présent dans plus de 95% des cancers invasifs, l'objectif du test HPV est d'identifier les patientes porteuses d'un HPV oncogène afin de leur proposer une surveillance adaptée qui reste cependant à définir clairement en France [Monsonogo J.; 2012].

La mise au point de 2 vaccins, bivalent et quadrivalent, dirigés contre les 2 principaux HPV oncogènes (type 16 et 18), responsables de plus de 70 % des cancers du col dans le monde, a suscité beaucoup d'espoir [Li N et al.; 2011]. Ces deux vaccins, qui ont obtenu leur autorisation de mise sur le marché en septembre 2006 pour le quadrivalent et en septembre 2007 pour le bivalent,

n'assurent cependant pas une protection totale et ont une durée d'efficacité incertaine, et justifie donc une surveillance par frottis cervico-vaginal selon les recommandations. La cible de la vaccination est représentée par les jeunes filles de 11 à 14 ans et en rattrapage pour les jeunes filles de 15 à 19 ans révolus non encore vaccinées avec l'un des deux vaccins selon le schéma suivant :

- Vaccin quadrivalent : trois injections administrées selon un schéma 0, 2 et 6 mois (respectant un intervalle de deux mois entre la première et la deuxième injection, et un intervalle de quatre mois entre la deuxième et la troisième injection) ;

- Vaccin bivalent : trois injections administrées selon un schéma 0, 1 et 6 mois (respectant un intervalle de un mois après la première injection et de cinq mois après la deuxième injection).

A noter que l'une des trois doses de la vaccination peut être co-administrée notamment avec le rappel diphtérie-tétanos-coqueluche-poliomyélite prévu entre 11 et 13 ans ou avec un vaccin contre l'hépatite B, dans le cadre du rattrapage vaccinal

[Calendrier_vaccinal_detaillé_2013_ministere_Affaires_sociales_et_Santé].

Bien qu'encouragé par la Haute Autorité de santé, la couverture vaccinale est insuffisante puisque selon une étude de l'Institut de veille sanitaire qui repose sur des données de remboursement fournies par l'Assurance maladie en 2008, seulement 23 % des jeunes filles de 14 à 17 ans étaient vaccinées (3 doses remboursées soit un schéma vaccinal complet).

Au total, l'idéal serait de vacciner toutes les jeunes filles, puis de les suivre à l'âge adulte à l'aide des frottis cervicaux-vaginaux et du test HPV selon des modalités qui restent à définir. En effet, le délai de progression

généralement long des lésions pré-néoplasiques (curables avec des traitements simples) jusqu'aux lésions invasives, rend particulièrement efficace les examens répétés de dépistage.

In fine, les cancers invasifs du col sont diagnostiqués dans 60 à 65% des cas chez des femmes non suivies ou ayant un frottis cervico-vaginal de dépistage datant de plus de 3 ans, mais également dans 30 à 35% des cas chez des patientes ayant un suivi par frottis cervico-vaginal à intervalle régulier [Boulangier JC et al.; 2007]. Ces chiffres imposent une réflexion en France sur la couverture vaccinale et sur les modalités de dépistage associant les frottis cervicaux-vaginaux et le test HPV.

Une fois le diagnostic de cancer infiltrant du col posé, la classification de la Fédération Internationale de Gynécologie (FIGO) mise à jour en 2009, est utilisée pour stader la tumeur et décider de la séquence thérapeutique [Pecorelli S et al.; 2009].

Stade 1

Tumeur limitée au col

- Stade IA : Tumeur non visible diagnostiquée par histologie
- Stade IA1 : Profondeur d'invasion ≤ 3 mm et extension horizontale ≤ 7 mm
- Stade IA2 Invasion > 3 mm et < 5 mm, et extension horizontale ≤ 7 mm
- Stade IB : Tumeur clinique ou tumeur $>$ stade Ia
- Stade 1B1 : Diamètre maximal ≤ 4 cm mesuré à l'IRM
- Stade 1B2 : Diamètre maximal > 4 cm

Stade II

Invasion en dehors du col mais ne touchant pas la paroi pelvienne ou le tiers inférieur du vagin

- Stade IIA : Dôme vaginal (2/3 supérieur) sans extension paramétriale
- Stade IIA1 ≤ 4 cm
- Stade IIA2 > 4 cm
- Stade IIB : Atteinte paramétriale évidente

Stade III

Invasion du tiers inférieur du vagin et/ou jusqu'à la paroi pelvienne et/ou avec obstruction urétérale

- Stade IIIA : Fourreau vaginal (1/3 inférieur)
- Stade IIIB : Paramètre jusqu'à la paroi ou obstacle urétéral

Stade IV

- Stade IVA : Envahissement base vésicale et/ou paroi rectale
- Stade IVB : Métastases à distance

Classification de la Fédération Internationale de Gynécologie (FIGO) mise à jour en 2009. Pecorelli S et al. Int J Gynaecol Obstet. 2009 May;105(2):103-4

En effet, le stade FIGO représente le facteur pronostic indépendant le plus important [Barillot I et al.; 1997]. Le taux de survie à 5 ans passe ainsi de 85% pour un stade IB à 20% pour un stade IVA [Perez CA et al.; 1992]. Cependant, pour les stades IB et II, le volume tumoral et l'envahissement ganglionnaire ont une valeur pronostic plus importante que le stade FIGO [Trattner et al.; 2001]. Le volume tumoral est évalué par la mesure du plus grand axe de lésion à l'examen clinique complétée par la mesure du plan grand axe en IRM. Le volume tumoral est un facteur pronostic indépendant pour les stades limités mais pas pour les carcinomes du col localement avancés (LACC) [Fyles AW et al.; 1995]. Le taux d'atteinte ganglionnaire est lié au volume tumoral et au stade FIGO. L'atteinte ganglionnaire pelvienne varie de 15% pour les IB à 60% pour les stades IV, celle au niveau lombo-aortique varie de 5% pour les IB1 à 66% pour les stades IV [Nelson JH Jr et al.; 1997]. Finalement, l'envahissement ganglionnaire apparaît comme le facteur pronostic indépendant le plus puissant dans les stades limités [Barillot et al.; 1997]. Dans les LACC, Stehman et al., dans la série du *Gynecologic Oncology Group (GOG)* sur 691 patientes, a clairement démontré que l'envahissement ganglionnaire était le facteur pronostic le plus important. De plus, l'envahissement ganglionnaire lombo-aortique est le facteur pronostic le plus puissant avec un risque relatif de décès 6 fois plus grand par rapport à une atteinte ganglionnaire limité au pelvis [Stehman FD et al.; 1991]. La connaissance du statut ganglionnaire est donc essentielle pour assurer une prise en charge thérapeutique adaptée des patientes atteintes de cancer du col et notamment du statut ganglionnaire lombo-aortique dans les LACC.

II) Intérêt de la lymphadénectomie lombo-aortique dans les cancers du col de stade avancé (LACC)

Le standard pour les lésions invasives du col localement avancées (supérieur à IB2 selon la classification de la FIGO) est un traitement par radiochimiothérapie concomitante suivie d'une curiethérapie utéro-vaginale. En effet, de nombreuses études ont démontré la supériorité de cette prise en charge par rapport à une radiothérapie seule [Keys HM et al.; 1999, Peters WA et al.; 2000]. Cette supériorité de la radiochimiothérapie concomitante par rapport à la radiothérapie en termes de survie sans récurrence et de survie globale a été confirmée plus récemment par une méta-analyse publiée dans le *Journal of Oncology* qui comparait la radio-chimiothérapie pelvienne à la radiothérapie pelvienne étendue en lombo-aortique [Chemoradiotherapy for Cervical Cancer Meta-Analysis Collaboration.;2008]. En effet, la survie globale était de 68% à 8 ans dans le groupe radio-chimiothérapie contre 41% dans le groupe radiothérapie seul ($P < .0001$). De plus, le risque de récurrence était réduit de 51% (58% pour le risque de récurrence locale) et le risque de décès de 52% dans le groupe radio-chimiothérapie. Cette méta-analyse, pilier fondateur de la prise en charge actuelle des LACC a également démontré que l'association d'une chimiothérapie hebdomadaire pendant la durée du traitement par radiothérapie n'augmentait pas le taux de complications graves (grade 3 et plus de la CTCAE) avec un taux de 14% dans les 2 groupes [Chemoradiotherapy for Cervical Cancer Meta-Analysis Collaboration.; 2008]. Le facteur pronostic majeur des LACC étant l'envahissement ganglionnaire lombo-aortique, la connaissance du statut des patientes à ce niveau est

essentielle [Stehman FD et al.; 1991]. En effet, Lorsqu'il existe une atteinte en lombo-aortique, le champ d'irradiation est étendu en lombo-aortique, ce qui améliore la survie [Rotman M et al.; 1995]. L'idéal serait donc de disposer d'un moyen non invasif pour déterminer le statut ganglionnaire en lombo-aortique pour les lésions de plus de 4 cm. Malheureusement, le scanner et l'IRM ont une sensibilité insuffisante pour dépister les atteintes ganglionnaires, surtout si elles sont infra-centimétriques. Or, de nombreuses métastases ganglionnaires sont inférieures à 1 cm et sont donc méconnues par le bilan d'imagerie classique pré-thérapeutique des cancers du col.

Leblanc et al., ont démontré dans leur série de 184 patientes atteintes de LACC que la sensibilité du TDM et de l'IRM pour diagnostiquer les métastases lombo-aortiques est respectivement de 33% et 29%. Cette étude, qui offre l'avantage de bénéficier d'un contrôle histologique systématique puisque toutes les patientes ont eu un curage lombo-aortique, démontre clairement que ces deux examens sont insuffisamment performants [Leblanc E et al.; 2007]. C'est pour cette raison que le curage lombo-aortique de staging s'est développé. Une seule étude a comparé l'impact sur la survie d'un staging par imagerie (scanner ou IRM) ou par curage lombo-aortique (laparotomie pour 19 patientes, coelioscopie pour 14 patientes) [Lai CH et al.; 2003]. Cet essai a été interrompu du fait d'une survie significativement plus basse dans le groupe chirurgie. Toutefois, en analysant les caractéristiques des patientes dans les deux groupes, celles du bras chirurgie présentaient des facteurs de plus mauvais pronostic. De plus dans cet essai, avec 61 patientes randomisées, les patients du groupe staging chirurgical ont un délai de mise en route de la radiothérapie significativement plus long que les patientes du groupe staging radiologique. Or, à l'ère de la laparoscopie, il est clairement

démonstré que les lymphadénectomies lombo-aortique de staging ne retardent pas la mise en route de la radio-chimiothérapie concomitante [uzan C et al.; 2011]. Il est donc difficile de tirer des conclusions de cette étude randomisée de Lai compte tenu de ces différents éléments et du faible nombre de patientes incluses [Lai CH et al.; 2003].

Le concept de staging lombo-aortique est ancien puisque Averette a publié a plusieurs reprises sur cette thématique et cela dès 1972 [Averette HE et al.;1972]. Le curage lombo-aortique a cependant été progressivement abandonné en raison de la toxicité liée à l'association de la chirurgie de staging par laparotomie et de la radiothérapie post-opératoire délivrée au niveau du pelvis et étendue au niveau lombo-aortique en cas d'atteinte métastatique à ce niveau. Delgado et al., sur une série de 49 patientes, notent un taux de complications radiques après curage lombo-aortique par laparotomie de 48% [Delgado G et al.; 1978]. La voie extrapéritonéale fut alors proposée pour réduire ce taux de morbidité [Jazy FK and al.; Gallop et al., 1993] . Weiser et al., dans une étude du GOG sur 284 patientes atteintes de cancer du col stade IIB -IIIB avec curage lombo-aortique initial par laparotomie, ont retrouvé un taux de complications intestinales radiques de 15% lorsque l'irradiation était limitée au pelvis et de 23% en cas d'extension des champs en lombo-aortique. Dans cette série, les auteurs comparent l'abord transpéritonéal (156 patientes) et extrapéritonéal (128 patientes) avec des taux respectivement de 11% (2/18) et 31% ((9/29) de complications radiques en cas d'irradiation pelvienne et lombo-aortique, sans que la différence soit significative compte tenu des petits effectifs [Weiser EB et al.; 1989]. Finalement, le curage lombo-aortique de staging par laparotomie quelle que soit la voie d'abord (transpéritonéale ou rétro-péritonéale) a été

progressivement abandonné par la majorité des équipes et c'est l'avènement de la coelioscopie qui a relancé son intérêt. Dès 1986, la lymphadénectomie pelvienne a été proposée par coelioscopie par voie extrapéritonéale par Daniel Dargent [Dargent D, Salvat J.; 1989]. La voie transpéritonéale a été codifiée dans un deuxième temps [Querleu D et al.; 1991]. La dissection s'est ensuite étendue vers la région para-aortique en transpéritonéal dans un premier temps avec la première publication de Childers en 1992 puis celle de Querleu l'année suivante [Childers JM et al.; 1992 ; Querleu D et al.; 1993]. Dans sa série de 18 patientes, Childers décrit comme facteur limitant à cette chirurgie l'obésité et les adhérences. Ces 2 éléments ont certainement été moteurs dans le développement dès 1994 par Daniel Dargent de l'approche coelioscopique extrapéritonéale qui a été décrite pour la première fois en 1996 par Vasilev et McGonigle [Dargent D.; 1999, Vasilev SA et al., 1996]. Actuellement, la technique de lymphadénectomie lombo-aortique par coelioscopie est bien codifiée quelle que soit la voie d'abord transpéritonéale ou extrapéritonéale choisie. En pratique, la différence des 2 voies se traduit dans l'installation et le positionnement des trocarts. En effet, si l'approche transpéritonéale s'effectue sur la ligne médiane au travers du péritoine pariétal postérieur, l'abord extrapéritonéal s'effectue au travers d'incisions iliaques et du flanc du côté gauche afin de cibler les ganglions latéro-aortiques gauches qui sont le site de prédilection des métastases des LACC. En effet, Michel et al., ont montré sur une série de 421 patientes atteintes de cancer du col de stade IB et II de la FIGO, que le site de prédilection des atteintes ganglionnaires en lombo-aortique se situe au niveau latéro-aortique (72% des atteintes), alors que les atteintes au niveau latéro-cave sont rares (5%) [Michel G et al.; 1998]

Un des autres avantages de la voie extrapéritoneale est l'absence de gêne occasionnée par les anses digestives. Cet élément permet d'envisager cette chirurgie de staging même en cas de BMI élevé. L'absence de manipulation des anses digestives entraîne une diminution du risque de plaies digestives per-opératoire et du risque d'iléus post-opératoire. De plus, pour les mêmes raisons d'absence de manipulations des anses digestives, les antécédents de chirurgie abdominales ne représentent pas un obstacle à cette voie extrapéritoneale [Sonoda Y et al.; 2009]. Ocelli et al, ont également démontré, dans une étude randomisée de curage lombo-aortique sur le cochon, un taux d'adhérence post-opératoire plus faible (43%) dans le groupe extrapéritonéal que dans le groupe transpéritonéal (76%). Les adhérences du groupe extrapéritoneal se forment dans la majorité des cas à distance de l'aire lombo-aortique, aire qui sera irradiée si les ganglions prélevés sont métastatiques. Ainsi un taux d'adhérence plus faible avec une situation anatomique favorable pourraient potentiellement réduire le taux de complications radiques [Ocelli B et al.; 2000]. En revanche, la voie extrapéritoneale est source de lymphocèle puisque la face interne du péritoine est celle qui permet la réabsorption de la lymphe contrairement à la face externe. Les lymphocèles sont la complication la plus fréquente de cette chirurgie de staging quelque soit la voie d'abord. Le plus souvent asymptomatique, les lymphocèles sont cependant parfois symptomatiques avec la nécessité de ponctions itératives sous échographie ou sous scanner [Tillmanns T et al.; 2007, Marnitz S et al.; 2005]. Afin de limiter le risque de lymphocèle qui représente la complication la plus fréquente de ce type de chirurgie, Leblanc et al., ont décrit une marsupialisation préventive qui consiste à réaliser une ouverture péritonéale sur environ 10 cm au niveau de

la gouttière pariéto-colique gauche parallèlement au colon gauche. Avec cette technique Leblanc et al., annoncent un taux de lymphocèle symptomatique de 3% contre 13% avant la réalisation systématique de cette marsupialisation [leblanc E et al.; 2007].

In fine, les équipes qui pratiquent cette chirurgie choisissent par habitude la voie d'abord extra ou transpéritoneal. En effet, en termes de morbidité les 2 voies d'abord sont équivalentes. Ainsi, si l'on compare la série de Cartron et al sur 388 curages lombo-aortiques laparoscopiques (154 transpéritonéaux et 234 extrapéritonéaux) et la série de Kholer et al sur 468 curages lombo-aortiques transpéritonéaux, les chiffres de morbidité sont faibles et comparables pour les 2 voies [Cartron G et al.; 2005, Kholer C et al.; 2004]. Ainsi, quelle que soit la voie d'abord laparoscopique choisie, le curage lombo-aortique de staging dans les LACC permet de modifier la prise en charge thérapeutique et d'adapter le traitement pour que celui-ci soit optimal pour la patiente. Leblanc et al., dans leur série de 184 patientes avec un LACC, expliquent que la réalisation du curage lombo-aortique a modifié le plan de traitement initialement prévu dans 58% des cas : une carcinose péritonéale a été découverte chez 3 patientes qui ont reçu de la chimiothérapie seule, l'extension des champs d'irradiation en lombo-aortique a été proposée aux 14 patientes avec des adénopathies métastatiques, 5 patientes n'ont pas été exentérées compte-tenu de l'envahissement ganglionnaire et enfin 79 patientes qui n'avaient pas d'envahissement ganglionnaire ont eu une radiochimiothérapie limitée au pelvis sans l'extension en lombo-aortique proposé initialement sur les seuls facteurs clinico-radiologiques. Le curage lombo-aortique s'est donc imposé comme un standard qui doit cependant être

rediscuté à l'ère de la tomographie par émission de positron (TEP) couplé au scanner (TDM) qui est rapidement devenu indispensable dans les LACC.

III) Intérêt de la lymphadénectomie lombo-aortique dans les cancers du col de stade avancé (LACC) à l'ère de la tomographie par émission de positron (TEP) couplé au scanner (TDM)

La tomographie par émission de positons utilise des isotopes particuliers. L'un d'eux, le fluor-18 (^{18}F), peut être couplé à un analogue du glucose pour devenir le [^{18}F]-fluorodésoxyglucose. Le fluor-18 se désintègre en émettant un positon (β^+), particule similaire à un électron ordinaire mais de charge positive, puis s'annihile avec un électron, ce qui produit deux photons de haute énergie émis en coïncidence. La détection de ces photons est à l'origine du signal de l'image et la répartition du traceur est quantifié par le calcul du SUV (standard uptake value).

Le fluorodésoxyglucose pénètre dans les cellules au moyen des transporteurs transmembranaires du glucose (Glut). Il subit une phosphorylation par l'hexokinase pour devenir le FDG-6-phosphate puis s'accumule dans la cellule, ne pouvant, du fait de sa configuration, subir l'étape ultérieure du métabolisme de la glycolyse, l'isomérisation. Dans la plupart des cellules cancéreuses, une quantité négligeable de fluorodésoxyglucose-6-phosphate est retransformée en FDG, par la glucoseglucose-6-phosphatase. La détection du fluor-18 permet ainsi de faire une cartographie de la répartition et de l'accumulation du [^{18}F]-FDG au sein de l'organisme.

Les cellules cancéreuses ne sont pas les seules à accumuler de façon excessive le FDG. Les cellules inflammatoires activées sur-expriment les transporteurs Glut-1 et Glut-3 et accumulent par conséquent le traceur. Les

foyers d'hyperfixation en cas de pathologie infectieuse ou inflammatoire peuvent par conséquent être à l'origine d'erreur d'interprétation.

Le TEP-TDM s'est très vite imposé en oncologie comme un examen très utile compte tenu des résultats affichés en termes de sensibilité et de spécificité. En effet, cette nouvelle approche technologique n'utilise pas les critères descriptifs pour définir en IRM et au TDM un ganglion comme étant suspect : une morphologie sphérique et un petit axe supérieur à 10 mm. Ainsi, pour détecter l'envahissement ganglionnaire lombo-aortique dans les LACC, le PET-TDM a démontré une indiscutable supériorité par rapport aux techniques d'imagerie conventionnelle. Havrilesky et al., ont comparé le TEP-TDM à l'IRM et ont retrouvé une sensibilité et une spécificité respectivement de 84% contre 67% et de 95% contre 100% [Havrilesky et al.; 2005]. De la même manière, Chou et al ont décrit une sensibilité de 66% versus 25% et une spécificité de 100% versus 93% en faveur du TEP-TDM par rapport à l'IRM [Chou HH et al.; 2010]. Le TDM a également été introduit dans l'étude comparative de Choi et al, avec des résultats similaires en termes de sensibilité et de spécificité : 82% et 95% pour le TEP-TDM, 56% et 91% pour l'IRM et 50% et 92% pour le TDM [Choi HG et al.; 2010]. Le TEP-TDM semble donc être l'outil d'imagerie le plus performant pour identifier les patientes atteintes d'un LACC et ayant des adénopathies lombo-aortiques suspectes. Cependant, ces études n'ont pas intégré de contrôle histologique ganglionnaire et se pose donc légitimement la question de la performance réelle du TEP-TDM dans cette indication. La méta-analyse de Kang et al., sur 10 études avec un total de 385 patientes, a révélé deux informations essentielles : un taux de faux négatifs du TEP-TDM pour identifier les adénopathies lombo-aortiques métastatiques à 8-9% ainsi qu'un taux de faux positif de TEP-TDM estimé à 21% [Kang S et al.;

2010]. Ces deux résultats décevants posent la question d'une prise en charge thérapeutique inadaptée soit dans le sens d'un sous-traitement pour 8 à 9 % des patientes qui ne bénéficieront pas de l'extension des champs d'irradiation, soit dans le sens d'un sur-traitement pour 21% des patientes qui auront à tort une extension des champs d'irradiation en lombo-aortique.

Dans le premier cas, ce sous-traitement est préjudiciable compte tenu du pronostic péjoratif de ces patientes ayant des adénopathies métastatiques en lombo-aortique. En cas de métastases au niveau lombo-aortique, la survie globale est de 28% à 3 ans et la survie sans récurrence, de 15% dans les stades IB2-II. Pour les mêmes stades sans atteinte lombo-aortique, ces survies s'élèvent à 88 et 74% respectivement [Delpech Y.; 2007]. L'élément manquant de cette méta-analyse (puisque qu'il y a n'y a pas dans la majorité des études de contrôle histologique) pour répondre pleinement à cette question est bien évidemment la taille exacte des métastases ganglionnaire. Kang et al dans son analyse émet l'hypothèse que les faux négatifs de TEP-TDM correspondent à des micrométastases et que celles-ci seraient traitées par la chimiothérapie associée à la radiothérapie pelvienne [Kang S et al.; 2010]. Cependant, Leblanc a clairement démontré que l'association staging chirurgical lombo-aortique et extension des champs d'irradiation en lombo-aortique offrait aux patientes atteintes de micrométastases une survie sans récurrence identique aux patientes négatives histologiquement sur le curage lombo-aortique [Leblanc E et al.; 2007].

A contrario, irradier en lombo-aortique 21% des patientes qui sont en réalité négatives n'est pas sans conséquence. L'extension des champs d'irradiation a démontré son efficacité pour améliorer la survie des patientes atteintes en lombo-aortique mais au prix d'une morbidité non négligeable.

Rotman et al., dans son étude retrouve un taux de toxicité radique de grade 4 ou 5 de la CTCAE qui est multiplié par 2 en cas d'irradiation lombo-aortique (8% versus 4% en cas d'irradiation pelvienne isolée), ce taux s'élevant à 11% en cas de chirurgie abdominale antérieure [Rotman M et al.; 1995]. Plus récemment, la récente revue de la littérature de Stanic (9 séries et plus de 1500 patientes) sur la tolérance de l'intestin grêle lors de l'irradiation lombo-aortique retrouve 9% +/- 7% de grade 3 et plus (selon la CTCAE) avec un suivi médian de 5 ans [Stanic S et al .; 2013].

Le statut ganglionnaire lombo-aortique étant un élément fondamental dans la prise en charge des LACC tant sur le plan pronostic que sur le plan thérapeutique, nous proposons dans ce travail de thèse d'évaluer la performance réelle du TEP-TDM en effectuant une revue de la littérature des études associant à la fois le TEP-TDM et le contrôle histologique par curage lombo-aortique coeliocopique. Nous évaluerons également dans cette thèse l'impact en termes de survie de cette stratégie thérapeutique associant TEP-TDM, curage lombo-aortique et radio-chimiothérapie étendue en lombo-aortique en cas de métastases ganglionnaires.

III) Intérêt du single port pour réaliser la lymphadénectomie lombo-aortique laparoscopique dans les cancers du col de stade avancé (LACC)

a) Histoire du single-port ou comment Raoul Palmer a su révolutionner la chirurgie.

Le single port ou *laparo endoscopic single-site surgery* (LESS) a suscité un engouement exponentiel depuis quelques années. L'illustration chiffrée de ce phénomène est la recherche sur Pubmed de l'item « single-port ». Lors de la rédaction du projet de thèse effectué au début de ce travail, environ 400 publications étaient référencées. Au moment de la rédaction de cette thèse, le chiffre a plus que doublé pour atteindre plus de 900.

La première expérience chez l'homme de LESS a été réalisée par Raoul Palmer en 1962 dans le cadre d'une ligature tubaire. Ecrire cette thèse sans parler de l'apport de Raul Palmer à la laparoscopie et à la chirurgie par une seule incision semble inconcevable. Raoul Palmer, né à Paris en 1904, se spécialisa dès 1935 dans le traitement de la stérilité féminine dans le contexte particulier des avortements clandestins. En effet, depuis la loi de 1920 réprimant l'avortement, c'est dans la clandestinité que les « faiseuses d'anges » répondaient à la demande des jeunes femmes enceintes avec comme corollaire une infertilité souvent définitive. Raoul Palmer développa la coéloscopie afin d'éviter les laparotomies inutiles à ces jeunes femmes qui souhaitaient une chirurgie réparatrice qui n'était pas toujours envisageable. Il mit au point une exploration endoscopique trans-ombilicale afin d'obtenir une cartographie des lésions tubaires et ainsi proposer aux patientes éligibles à

une chirurgie tubaire une laparotomie. Ce n'est pas lui qui inventa le concept de « voir dans l'abdomen sous ouvrir le ventre » mais Kelling qui, le premier à Dresde explora un abdomen canin gonflé avec de l'air : la Kolioskopie était né. En 1912, c'est sur l'abdomen humain que s'aventure Jacobaeus dans la ville de Stockholm. Les années qui suivent ne permirent pas à cette avancée technologique de percer et c'est Raoul Palmer qui améliora et développa le concept qui deviendra la coelioscopie. Son idée géniale fut de trouver une solution pour contourner la principale difficulté rencontrée par ces prédécesseurs : l'accès décevant aux annexes situées dans le pelvis et impossible à visualiser en raison de la position de l'utérus. En 1943, Palmer utilisa alors une sonde d'exploration radiologique comme « manipulateur utérin » afin de mobiliser l'utérus vers l'avant et d'obtenir un accès facile aux annexes lors l'endoscopie trans-ombilicale. Dès 1946, il décrit « la lecture idéale de la cavité pelvienne » en associant la position de Trendelenburg et la mobilisation de l'utérus. Il perfectionna ensuite sa technique et sut aller chercher aux Etats-Unis les progrès sur le plan du matériel et notamment la mise au point d'optique de meilleure qualité. Dès 1958, il décrit l'électrocoagulation des trompes par voie endoscopique [Palmer R, 1962]. Cette technique fut ensuite reprise et médiatisée par Wheeless et Thompson qui publièrent en 1973 une série de 3600 procédures [Wheeless CR Jr et al.; 1973].



Raoul Palmer (1904-1985)

WHEELLESS AND THOMPSON

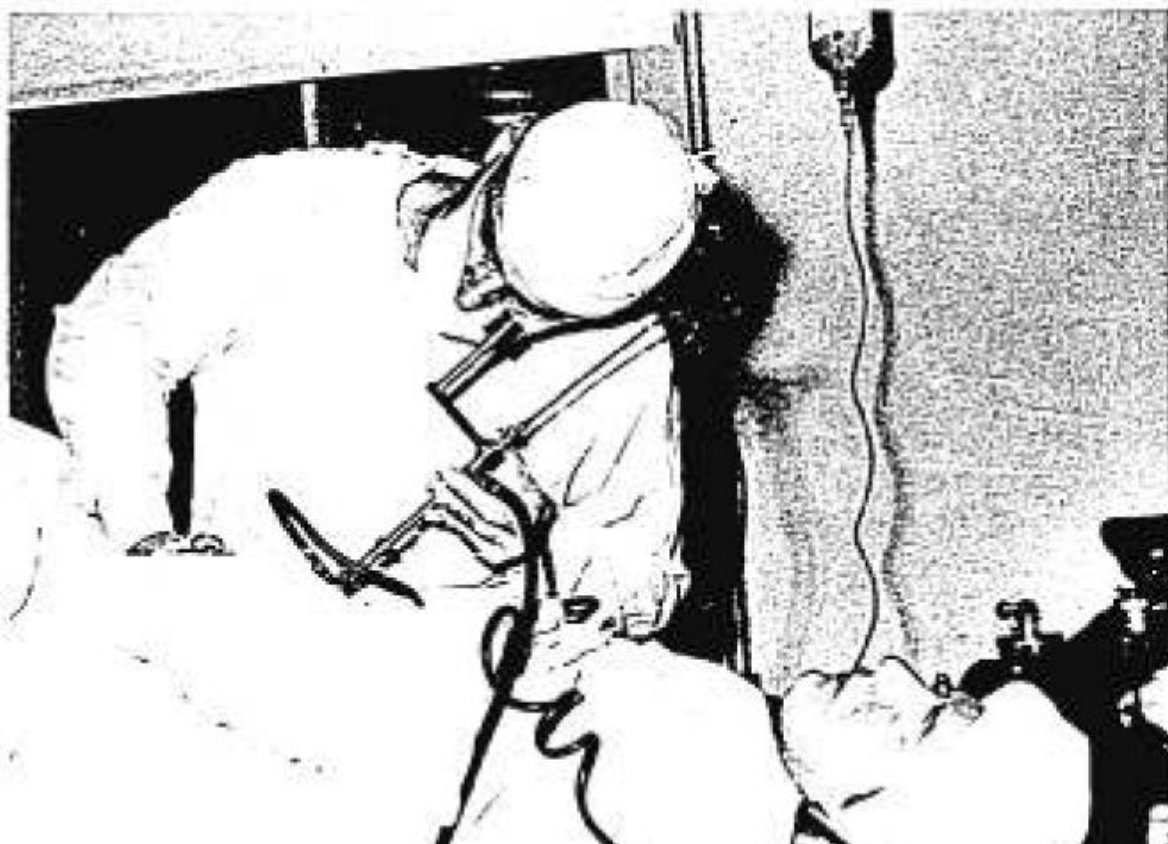
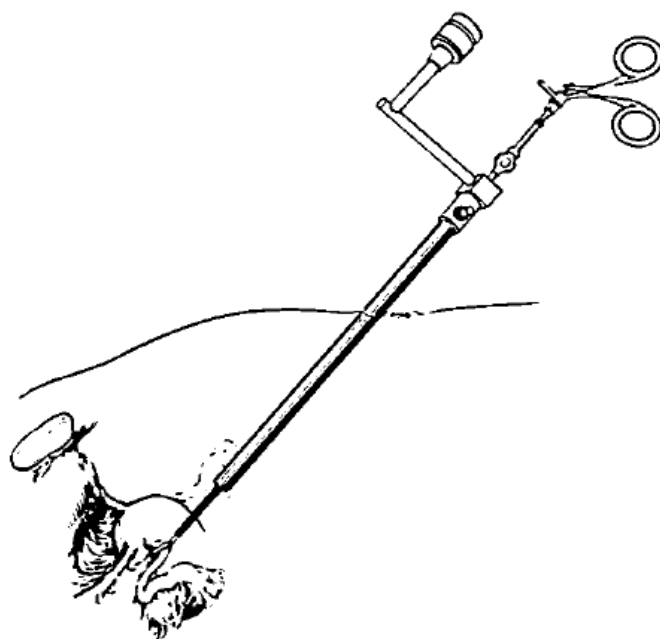


Fig 3. One-incision technic using the operating laparoscope.



La coéloscopie se développa ensuite durant les années 70 pour devenir incontournable actuellement. Même si ses indications et son utilisation varient selon les spécialités, elle représente une alternative à la chirurgie ouverte avec des bénéfices clairement établis en terme de douleurs post-opératoires, de durée de séjour, de durée de convalescence et de retour à la vie professionnelle, et enfin en terme de bénéfice esthétique [Johansson M et al.; 2005, Bilimoria KY et al.; 2008].

L'évolution technologique s'est ensuite poursuivie avec le concept d'introduire non pas un instrument comme l'a décrit initialement Raoul Palmer mais plusieurs instruments et donc plusieurs trocars par la même incision. Les premières interventions décrites selon cette nouvelle technique d'incision unique se succédèrent alors : l'appendicectomie en 1983 par Seem, l'hystérectomie en 1991 par Pelosi, la cholécystectomie par Navarra 1997 [Seem K et al.; 1983, Pelosi MA et al.;1992, Navarra G et al.; 1997]. En 2005, Ghezzi décrit une technique de salpingectomie en cas de grossesse extra-utérine par trocart ombilicale unique [Ghezzi F and al.; 2005]. Cependant, en raison des difficultés techniques rencontrées, ce n'est qu'à partir de 2009 que la LESS telle qu'on la conçoit maintenant a pris son essor.

Le support technologique de l'industrie a permis à partir de ce concept de développer des plateformes adaptées avec des trocars intégrés à un même support lui même introduit par une seule et même incision : la chirurgie mono-trocart tel quelle est connue actuellement est alors devenue possible. Fallait-il encore donner un nom à cette nouvelle chirurgie ? Devant l'intérêt grandissant de cette nouvelle approche mini-invasive, l'industrie proposa des noms bien évidemment reliés aux plateformes qu'elle proposait : *single-port*

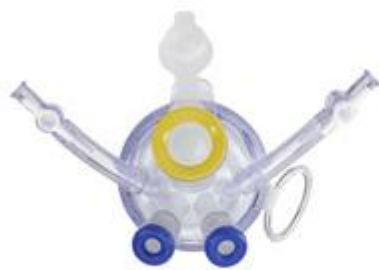access (SPA) pour Drexel University, *single-incision laparoscopic surgery (SILS)* pour Covidien, *single-site laparoscopy (SSL)* pour Ethicon, *one-port ombilical surgery (OPUS)* pour Wicklow,

Actuellement, 8 types de mono-trocarts sont disponibles sur le marché avec pour chacun d'eux des approches différentes qui génèrent des avantages et bien évidemment des inconvénients. On retrouve cependant globalement trois philosophies différentes en fonction de choix du matériel du mono-trocart. Le choix d'un mono-trocart rigide fait par Storz (X Cone™), Ethicon (SSL™), SurgiQuest (AirSeal DPS™) et Uni-X™ (Pnavel Systems, Morganville NJ), a l'avantage d'assurer une bonne étanchéité et ainsi d'éviter les fuites de gaz notamment pendant les interventions longues. Par contre, cette rigidité se ressent dans la liberté des instruments et conditionne la taille de l'incision de l'aponévrose sans adaptation possible. A l'inverse, le choix d'un mono-trocart souple fait par Applied medical (Gelpoint™ et Gelpoint™), Olympus (Triport™ et Quadriport™) et Dalim Surgnet (Octo Port™), apporte de la souplesse dans l'utilisation des instruments et s'adapte à la taille de l'incision aponévrotique souhaitée, mais se révèle fragile avec la possibilité de fuite de gaz rendant difficile le maintien d'une pression satisfaisante. Entre les deux, le choix du mono-trocart semi-rigide fait par Covidien (SILS™).

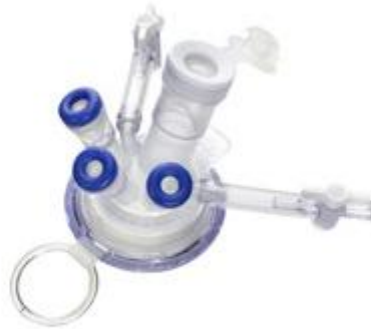Schill et al., ont comparé différents trocarts (Gelpoint™, SILS™, Triport™, SSL™) dans une étude prospective randomisée sur « training box » sans retrouver de différence de performances entre les mono-trocarts testés [Schill MR et al.; 2012].

Nous présentons ici les 8 mono-trocarts, avec pour chacun une description du matériel ainsi que le détail de ses avantages et inconvénients.

Triport™ et Quadriport™ (Olympus, Orangeburg, NY)



TriPort15™



TriPort+™



QuadPort+™

Description : Il présente plusieurs valves d'entrée (une de 12mm et 2 de 5 mm pour le Triport™ une de 12 mm, 1 de 5mm et 2 de 10 mm pour le Quadriport™); chaque valve est fermée par un élastomère qui assure l'étanchéité ; il existe une valve d'insufflation et une valve d'évacuation de la fumée ; la taille de l'incision recommandée est: 10-30mm pour le Triport™ , 15-50mm pour le Quadriport™

Avantages : Souplesse du matériel ; il s'adapte à la taille de l'incision ; S'adapte à l'épaisseur de la paroi. Le sabot est amovible pour permettre l'extraction de la pièce opératoire.

Inconvénients : fragile ; nécessite souvent une lubrification des instruments.

AirSeal DPS™ (SurgiQuest, Orange, CT)

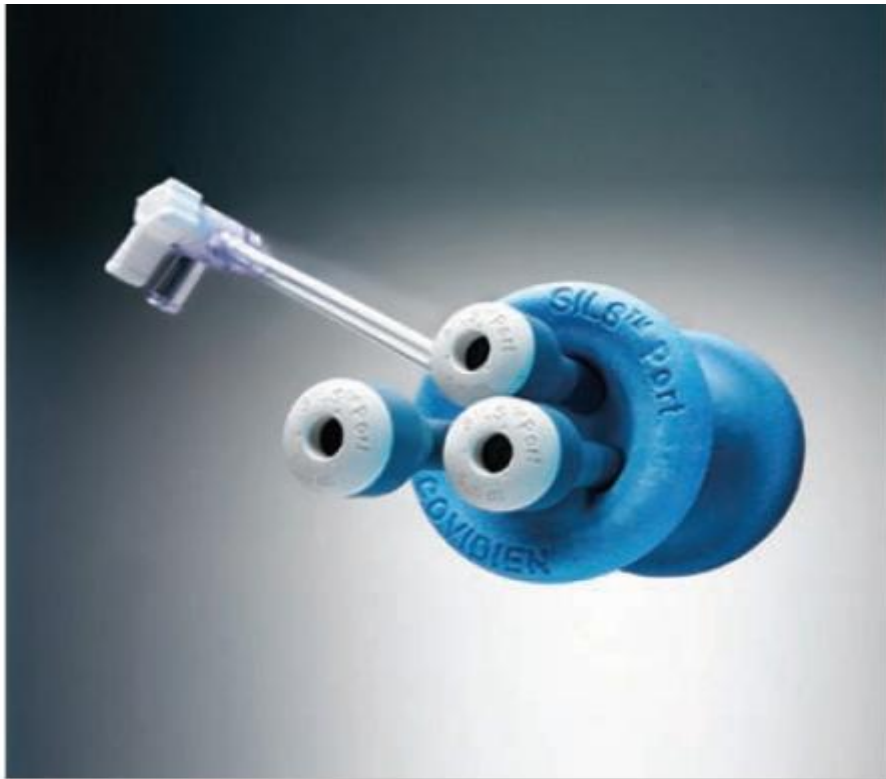

Description : Il est constitué d'un trocart ovale qui ne possède pas de valve ; l'étanchéité est assurée par une barrière de pression générée par un insufflateur ; la taille de l'incision cutanée recommandée est de 15 à 25 mm.

Avantages : Absence de valve ; pression d'insufflation constante ; évacuation de fumée satisfaisante.

Inconvénients : rigidité du matériel ; nécessité d'un générateur de pression qui s'avère bruyant; impossibilité d'extraction de pièces opératoires à travers le mono-trocart.

SILS™ Port (Covidien, Mansfield, MA)



Description : il se présente sous la forme d'un trocart flexible constitué d'une gaine plastique avec un anneau interne et d'une valve externe comportant 2 entrées de 5 mm et une de 15 mm avec insufflation latérale; la taille de l'incision cutanée recommandée est de 15 à 25 mm.

Avantage : Sa flexibilité améliore l'ergonomie et la mobilité des mouvements ; facilité de réintroduction de trocart.

Inconvénient : L'incision aponévrotique doit s'adapter au mono-trocart ; impossibilité d'extraction de pièces opératoires à travers le mono-trocart ; incision un peu plus grande pour permettre l'introduction du trocart.

Gelport™/Gelpoint™ (Applied medical, Rancho Santa-Margarita,CA)



Description : Il est constitué d'un anneau interne, d'une gaine plastique ajustable assurant la rétraction et d'un gel externe ; la taille de l'incision cutanée recommandée est de 15 à 70 mm.

Avantage : Sabot amovible afin de pouvoir extraire les pièces opératoires ; possibilité de réaliser des rotations du sabot ; s'adapte à la taille de la paroi ; possibilité de passer la main en cas d'incision adaptée.

Inconvénient : fragilité et étanchéité délicate en cas de position extrême.

SSL™ (Ethicon Endosurgery, Cincinnati, OH)

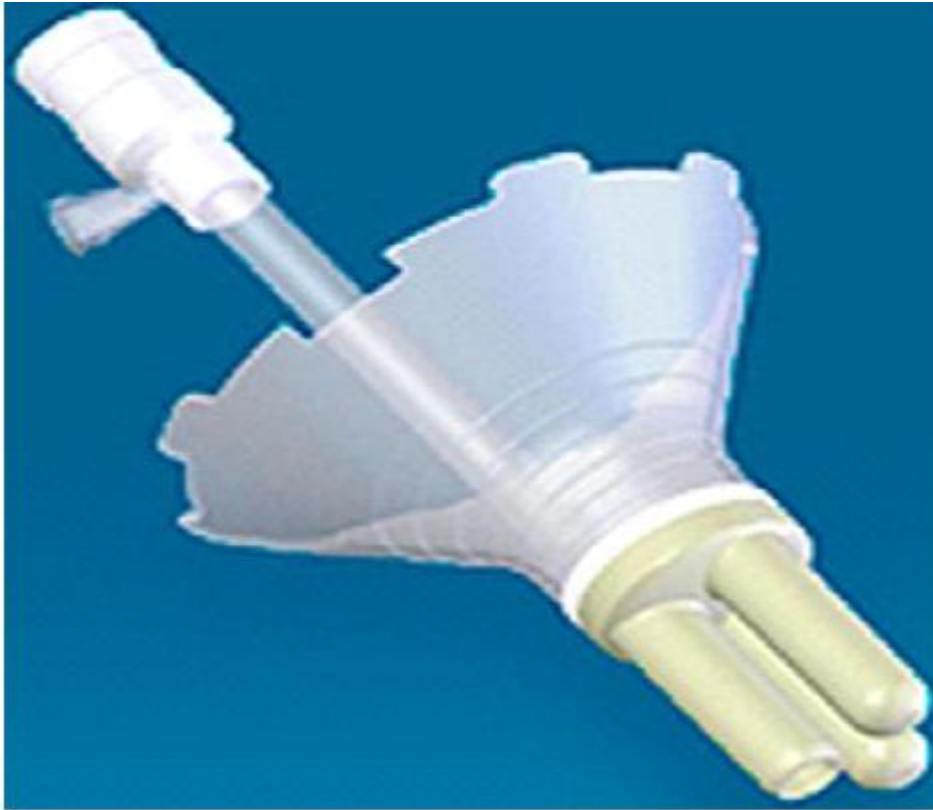

Description : Il est constitué d'une gaine plastique avec anneau interne et d'une valve externe comportant deux entrées de 5 mm et une de 15 mm avec insufflation latérale ; la taille de l'incision cutanée recommandée est de 15mm à 25mm.

Avantages: rétracteur de paroi ; dispositif orientable ; sabot amovible afin de pouvoir extraire les pièces opératoires.

Inconvénient : rigidité du matériel.

Uni-X™ (Pnavel Systems, Morganville, NJ)



Description: Il est en forme de cône inversé en plastic rigide à la tête duquel sont disposés trois tubes de 5 mm ; Il doit être placé à travers une incision cutanée d'environ 3 cm et fixé à l'aponévrose pour assurer l'étanchéité. Il n'est actuellement plus disponible. Taille de l'incision cutanée recommandée est de 33 à 35mm.

Avantage : ventilation de qualité évacuant la fumée.

Inconvénients : entrée de 5 mm uniquement ; nécessité de fixer le mono-trocart à la paroi ; impossibilité d'extraction de pièces opératoires à travers le mono-trocart.

Octo Port™ (Dalim Surgnet, Seoul, Corée du Sud)



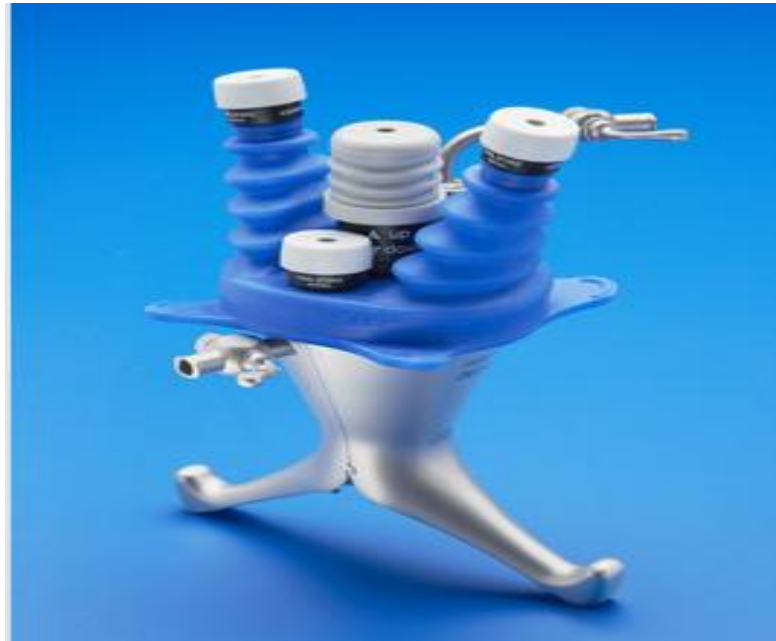OCTO™ Port V2-A

Description : Il est constitué d'une gaine transpariétale assurant la rétraction avec disques externes en silicone transparent possédant trois ou quatre valves d'accès : deux de 5mm, une de 10 mm, une de 12 mm. Il existe une valve d'insufflation et une valve d'évacuation de fumée.

Avantages : valves souples et transparentes ; plusieurs configurations sont possibles ; sabot amovible afin de pouvoir extraire les pièces opératoires ; possibilité de réaliser des rotations du sabot ; s'adapte à la taille de la paroi.

Inconvénient : anneau externe rigide.

X-cone (Storz, Germany)



Description : Il se compose de 2 crochets en métal de forme spéciale et une coiffe en caoutchouc avec 5 vannes. Il comprend 4 entrées de 5 mm et une entrée 5-13mm. L'insufflation s'effectue par une entrée latérale.

Avantages: matériel à usage multiple réutilisable (le capuchon en caoutchouc doit être remplacé lorsqu'il est usé, tandis que les pièces métalliques peuvent être utilisées des centaines de fois); sabot amovible afin de pouvoir extraire les pièces opératoires.

Inconvénient: rigidité du système qui peut entraîner des difficultés lors de la manipulation des instruments.

Finalement, en 2009, un symposium sur le sujet s'est déroulé aux Etats Unis avec pour but de standardiser les pratiques de la chirurgie mini-invasive par single-port. Cette organisation baptisée LESSCAR (Laparoendoscopic Single Site surgery Consortium for Assessment and Research), regroupant uniquement des chirurgiens américains, a décidé d'une dénomination commune pour cette chirurgie et a choisi le nom de *laparoendoscopic Single-Site surgery* (LESS) [Gill IS et al.; 2010]. Les membres de LESSCAR doivent répondre aux critères suivants :

- avoir une expérience de LESS;
- avoir un accès aisé et une structure d'accueil pour la LESS;
- conduire au sein de leur institution de la recherche sur la LESS avec un accord IRB;
- contribuer à la database du consortium LESSCAR;
- être d'accord pour présenter son expérience au symposium LESSCAR;

Le groupe de travail LESSCAR décida que la LESS était définie par les éléments suivants :

- chirurgie par une unique incision ;
- applicable à de multiples sites opératoires (abdomen, pelvis, thorax...);
- applicable à la chirurgie laparoscopique, endoscopique ou robotique;
- applicable à une incision ombilicale ou extra-ombilicale;
- applicable à un abord intra ou transluminale.

Ce groupe de travail publia dans le même rapport des propositions de formation à la LESS selon 4 étapes :

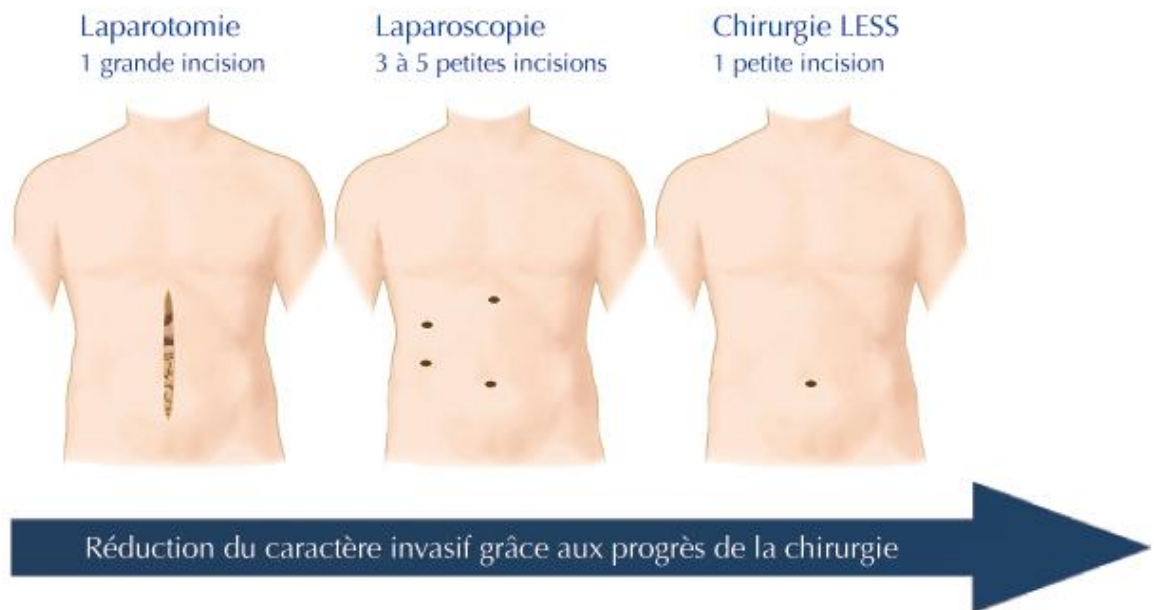
- Entraînement sur pelvi-trainer avec instruments articulés, flexibles, et laparoscopes et endoscopes flexibles;
- Entraînement sur animal (option);
- Observation de procédures en direct de LESS;
- Compagnonnage pour les premières procédures de LESS (option);

Le plus étonnant dans ce travail est la publication par le consortium de chiffres prévisionnels de procédures réalisées en LESS : augmentation de 50%, voire 80% selon les spécialités durant les 5 années suivant le symposium (soit 2010-2015). Ces chiffres montrent l'engouement pour la LESS.

En effet, diminuer la morbidité opératoire tout en maintenant un niveau d'exigence et de qualité chirurgicales identique est le but de toute avancée technique. Séduisante en théorie, il reste cependant à discuter clairement les avantages et inconvénients de cette chirurgie mono-trocart afin de la proposer dans des situations adaptées.

b) Avantages de la chirurgie single-port

Le premier avantage de la LESS est bien évidemment esthétique. Une seule incision semble en effet plus satisfaisant sur le plan esthétique que plusieurs incisions (en générale 3 à 5 en fonction du type d'intervention chirurgicale).



Deux études randomisées sur l'appendicectomie ont comparé l'aspect cosmétique de la LESS et de la coelioscopie conventionnelle avec 3 trocart [Theo AY et al.; 2012, Lee WS et al.; 2013]. Les 2 études sont comparables en terme de nombre de patients (200 et 248 patients) et de techniques opératoires utilisées (incision ombilicale de 13 mm dans l'étude de Theo et al, versus 15 mm dans l'étude de Lee et al ; 1 trocart ombilicale de 10mm et 2 trocarts de 5 mm dans le groupe laparoscopie conventionnelle dans les 2 études). Le résultat en termes de satisfaction esthétique est cependant différent avec un bénéfice significatif en faveur du groupe LESS dans l'étude de Theo, et une absence de différence dans l'étude de Lee [Theo AY et al.; 2012, Lee WS et al.; 2013]. Pour expliquer cette absence de différence, Lee et al., évoquent l'absence de référence en matière de LESS pour les patientes et donc l'impossibilité pour les patientes de comparer objectivement la LESS et la coelioscopie conventionnelle sur le plan cosmétique.

Si on analyse maintenant l'aspect cosmétique et la cholécystectomie, les données sont plus nombreuses puisque c'est l'intervention chirurgicale qui a donné lieu au plus grand nombre de publications sur la LESS avec plusieurs études randomisées comparatives avec la laparoscopie conventionnelle. On recense également 3 méta-analyses sur ce sujet [Pisanu A et al.; 2012, Garg P and al.; 2012, Markar SR.; 2012]. Les deux méta-analyses les plus récentes qui analysent l'aspect cosmétique retrouvent des résultats contradictoires. La méta-analyse de Garg et al (9 séries, 349 patientes dans le groupe LESS et 310 patientes dans le groupe laparoscopie conventionnelle) conclut à un résultat cosmétique en défaveur du groupe LESS. Par contre, la méta-analyse de Pisanu et al., (12 séries, 465 patientes dans le groupe LESS et 427 patientes dans le groupe laparoscopie conventionnelle), retrouve un bénéfice cosmétique en faveur du groupe LESS, alors que cette méta-analyse inclut les 9 séries de la méta-analyse de Garg et al. Il est donc là encore, comme pour les études concernant l'appendicectomie, difficile de conclure sur le bénéfice cosmétique de la LESS. L'étude randomisée de Saad et al., sur la cholécystectomie apporte un regard nouveau [Saad S et al.; 2013]. En effet, cette étude qui comporte 3 groupes de 35 patients randomisés compare, la LESS (une incision ombilicale de 20 mm), à la laparoscopie conventionnelle dite « mini-invasive » (un trocart ombilicale de 10 mm, et 3 trocarts de 5 mm) et enfin à la laparoscopie conventionnelle (2 trocarts de 10 mm et 2 trocart de 5 mm). Les auteurs concluent à un bénéfice esthétique à 6 mois significatif en faveur de la LESS et de la laparoscopie « mini-invasive » par rapport à la laparoscopie conventionnelle. Cependant, ce bénéfice disparaît à 12 mois. Enfin, une méta-analyse sur la néphrectomie réalisée soit par LESS soit par ceolioscopie conventionnelle (1094 patients, 25 études rétrospective et 2

études randomisées) retrouve un bénéfice esthétique en faveur de la LESS [Fan X et al.; 2012]. Cependant, les auteurs précisent que l'addition d'un trocart supplémentaire de 2 ou 3 mm en plus du mono-trocart demeure une chirurgie type LESS dans 5 séries incluses dans cette méta-analyse.

Au total, l'ensemble de ces données souligne plusieurs éléments. Tout d'abord, la taille de l'incision unique doit être comparée à l'addition de la taille des différents trocarts utilisés dans la laparoscopie conventionnelle. Ainsi, le bénéfice esthétique semble logiquement discutable lorsque l'incision ombilicale de la LESS mesure 20 mm et que la taille totale des incisions des différents trocarts est inférieure (1 trocart de 10 mm + 3 trocarts de 3 mm = 19mm). Cependant, l'image corporelle du patient joue certainement un rôle dans cet aspect cosmétique avec potentiellement un avantage d'une cicatrice « cachée » dans l'ombilic, cet avantage théorique dépendant lui même de l'anatomie de l'ombilic qui permet aisément ou non de réaliser ce type d'incision. Enfin, se pose la question de l'extraction des pièces opératoire, situation fréquente qui peut potentiellement représenter un avantage pour la LESS notamment lorsque le mono-trocart possède un sabot amovible qui permet l'extraction protégée et sans risque de rupture de la pièce. On pense tout de suite en gynécologie aux masses annexielles. En effet, réaliser une incision unique ombilicale de 20 mm en LESS qui permet l'extraction d'une masse annexielle qui serait extraite par une incision de même taille au niveau du trocart sus-pubien en laparoscopie conventionnelle, semble être sur le plan esthétique indéniable car le LESS permet d'éviter tous les autres trocarts de la laparoscopie conventionnelle. De même, lors de la chirurgie rectale imposant une iléostomie de décharge, utiliser la zone de la future iléostomie

pour introduire le mono-trocart permet d'éliminer tous les autres trocars nécessaires à la laparoscopie conventionnelle.

L'autre avantage théorique de la LESS est la réduction de la douleur post-opératoire en raison de la réduction du nombre de trocars et donc du traumatisme pariétal notamment musculo-aponévrotique responsable des douleurs post-opératoires. Ainsi, la réduction de la taille des trocars a démontré en laparoscopie conventionnelle une diminution de la morbidité opératoire. Mostafa et al., ont comparé 36 patients opérés pour appendicectomie soit en laparoscopie conventionnelle (1 trocart ombilicale de 10 mm et 2 trocars de 5 mm) soit en laparoscopie « mini-invasive » (1 trocart ombilicale de 12 mm et 2 trocars de 2 mm) avec une réduction significative de la douleur post-opératoire [Mostafa G et al.; 2001]. L'étude randomisée de Bisgaard et al., sur 60 patients pris en charge pour cholécystectomie, retrouve une réduction significative de la douleur la première semaine post-opératoire en faveur du groupe laparoscopie « mini-invasive » (1 trocart de 10 mm et 3 trocars de 3,5 mm) versus 2 trocars de 10 mm et 2 trocars de 5 mm dans le groupe laparoscopie conventionnelle. Ces éléments ne suffisent évidemment pas à extrapoler un bénéfice de la LESS en termes de douleurs post-opératoire. Ainsi Saad et al., ne notent pas de différence sur le plan de douleurs post-opératoires entre les 3 groupes (LESS, laparoscopie « mini-invasive » et laparoscopie conventionnelle) [Saad S et al.; 2013]. De même, les 2 méta-analyses de Garg et al., et de Pisanu et al., ne retrouvent pas de bénéfice en termes de douleur de la LESS dans la réalisation de la cholécystectomie [Garg P et al.; 2012, Pisanu A et al.; 2012]. En revanche, la méta-analyse de Fan et al., a calculé sur 12 des 25 séries, une différence significative en faveur de la LESS en termes de douleur post-opératoire et en quantité d'analgésique

consommée dans la réalisation de néphrectomies. Ces deux éléments ont un impact sur la durée d'hospitalisation et la reprise d'une activité professionnelle qui sont plus courtes [Fan X et al.; 2012]. En gynécologie, 2 études randomisées sur l'hystérectomie concluent à des résultats contradictoires. Li et al., dans sa série de 108 patientes signalent une durée d'immobilisation significativement plus courte dans le groupe LESS mais sans impact sur la douleur post-opératoire et sur la durée d'hospitalisation qui sont identiques dans le groupe LESS et le groupe laparoscopie conventionnelle [Li M et al.; 2012]. Fanfani et al, toujours sur l'hystérectomie, décrit une réduction significative de la douleur post-opératoire en faveur du groupe laparoscopie « mini-invasive » (un trocart ombilical de 5 mm et 3 trocarts de 3 mm) sans impact sur la durée d'hospitalisation qui s'avère identique à celle du groupe LESS. Au vu des données actuelles, il est donc impossible d'affirmer que la LESS permet de réduire la douleur post-opératoire, la quantité d'analgésique consommée et la durée d'hospitalisation.

Par contre, la LESS a l'avantage de sensibiliser les chirurgiens et les patients aux prises en charge de plus en plus courtes en milieu hospitalier avec notamment le développement de la chirurgie ambulatoire. En effet, l'existence d'une seule cicatrice discrète et de petite taille participe aux changements des pratiques qui ont pour but de favoriser l'ambulatoire et le retour rapide à la vie active. Ainsi, la LESS possède de réels avantages potentiels si les indications sont bien ciblées même si certains de ces avantages sont très difficiles à démontrer. Par exemple dans les LACC, les patientes présentent très souvent des douleurs pelviennes liées à la compression tumorale sur les organes de voisinage et les éléments vasculo-nerveux. Vouloir dans cette indication comparer 2 techniques chirurgicales en

termes de douleurs postopératoires devient dès lors difficile. En revanche, l'avantage esthétique de la LESS s'avère indiscutable dès lors que l'incision unique nécessaire à la LESS est de taille inférieure à l'addition cumulée des incisions nécessaires à la laparoscopie multitrocarts conventionnelle.

c) Inconvénients de la chirurgie single-port

Malgré son engouement, la LESS reste techniquement difficile avec comme principales difficultés, la perte de triangulation, l'exposition du champ opératoire et enfin l'ergonomie de travail.

Tout d'abord, la perte de triangulation est due au fait que les instruments entrent parallèlement dans le mono-trocarts avec comme conséquence une espace plus réduit de travail et un risque de « tricotage » des instruments. Le laparoscope étant lui aussi dans l'axe des instruments, son maniement par l'aide opératoire doit être parfaitement coordonné aux gestes du chirurgien sous peine de conflit entre les instruments et l'optique rendant impossible la réalisation de la procédure. De plus, toujours en raison de cet axe de travail identique, il peut être difficile de voir parfaitement l'extrémité d'un des instruments. Ceci peut bien évidemment générer des complications avec notamment des coagulations ou des sections faites en partie à l'« aveugle » avec risque de lésions viscérales ou vasculaires qui peuvent se révéler ardues à gérer surtout en LESS. Ainsi Gunderson et al., sur 211 patientes traitées pour des lésions gynécologiques malignes ou bénignes par LESS, signalent 2,4% de complications péri-opératoires majeures [Gundersson CC et al.; 2012]. Ajouter un ou des trocarts supplémentaires devient alors la règle dès lors que la

réparation de la lésion induite s'avère complexe ou si la sûreté de cette réparation n'est pas compatible avec la LESS.

De plus en chirurgie mono-trocart, l'exposition du champ opératoire peut devenir complexe en l'absence de trocart assistant situé souvent à distance des trocarts opérateurs. En effet, ce trocart assistant permet de présenter les structures ou de les éloigner afin de faciliter le travail de l'opérateur. En gynécologie, la conséquence de ce phénomène nécessite souvent une position de Trendelenbourg amplifiée afin de ne pas être gêné par les anses digestives. Cette position extrême n'est bien évidemment pas sans conséquence potentielle en termes de retentissement respiratoire et d'installation de la patiente afin d'éviter une chute de la table.

L'ensemble de ces difficultés techniques ont pour conséquence une durée opératoire plus longue qu'en laparoscopie conventionnelle, ce qui est noté par la majorité des études, notamment au début de la courbe d'apprentissage.

Afin d'améliorer la gestuelle des instruments et d'apporter de l'espace de travail le concept de « cross-handed » a été développé avec comme conséquence de croiser les instruments et donc d'accepter que la main droite dirige l'instrument de gauche et inversement. Cette technique de « cross-handed » demande évidemment une courbe d'apprentissage. En théorie idéale pour retrouver une « triangulation » des instruments, cette technique de « cross-handed » est cependant très controversée notamment en raison du croisement des instruments dans le même plan vertical ce qui limite le degré de liberté [Romanelli JR et al.; 2009]. Afin de limiter ces difficultés techniques, de nouveaux instruments et de nouveaux laparoscopes se sont développés avec plusieurs objectifs :

- réduire l'encombrement externe du matériel afin d'apporter un degré de liberté plus important aux mains de l'opérateur et entre les mains de l'opérateur et celle de l'assistant qui tient la caméra ;
- donner une meilleure vision du champ opératoire et limiter les « angles morts » dûs à l'axe parallèle des instruments et du laparoscope ;
- améliorer le degré de liberté des instruments afin de faciliter la réalisation des procédures et retrouver un équivalent de la « triangulation ».

Pour répondre à ces différents objectifs les industriels ont développé des laparoscopes flexibles, de plus petites tailles (introduction possible dans un trocart de 5mm) avec un design externe plus compact. Ces nouveaux laparoscopes type « caméléon » réduisent ainsi l'encombrement externe et permettent de se « désaxer » grâce à sa flexibilité et ainsi apporter une vision qui n'est pas dans le même axe que les instruments limitant les « angles morts ». Les industriels ont également mis au point des instruments articulés et des instruments courbes avec simple ou double courbure afin de compenser la perte de la « triangulation » inhérente à la LESS. Ces nouveaux instruments ont les mêmes objectifs mais une philosophie différente : utiliser ou non le « cross-handed ». En effet, dans le cas des instruments articulés, l'articulation située à l'extrémité de l'instrument apporte une plus grande liberté de travail mais nécessite de travailler en « cross hand ». Dans le cas des instruments courbes, l'idée de la courbure est d'éviter ce « cross-handed » sachant qu'il est tout à fait possible de travailler en « cross-handed » si cela s'avère nécessaire. L'utilisation d'une double courbure permet en outre, grâce à la courbure située à l'extérieur près des poignées, d'éloigner les mains et de donner plus d'espace de travail à celles ci. Ces philosophies différentes ont

été comparées au sein de « training box » avec les résultats suivants. Les instruments courbes simple ou double courbure ont été évalués par Botden et al., qui concluent que les instruments doubles courbures permettent une dissection plus rapide et avec moins d'erreur que les instruments droits en « cross-handed » ou sans « cross-handed » [Botden S et al.; 2011]. De plus, Rimonda et al, retrouvent des performances équivalentes avec les instruments courbes qu'ils soient utilisés en « cross-hand » ou sans « cross-hand » [Rimonda R et al.; 2012]. Enfin Zhu et al., concluent qu'il faut plus de temps et plus de force pour réaliser une procédure avec le « cross-handed » et avec les instruments articulés qu'avec les instruments conventionnels [Zhu J et al.; 2012]. Finalement, les instruments courbés (simple ou double courbure) semblent plus performants sur « training box » que les instruments droits en « cross-handed » ou sans « cross-handed » [Fransen SA et al.; 2013]. Parallèlement, de nombreuses publications ont démontré la faisabilité de différentes procédures avec des instruments droits conventionnels, avec comme avantage argumenté : l'absence de coût supplémentaire et une utilisation connue de ces instruments avec une gestuelle sur le modèle de la laparoscopie conventionnelle limitant la courbe d'apprentissage [de Poncheville L et al.; 2012].

Au total, les données ne sont pas suffisamment robustes pour privilégier tel ou tel instrument. Encore une fois la codification des procédures représente l'étape majeure pour une équipe qui souhaite inclure la LESS dans son arsenal chirurgical. En effet, le choix des instruments dépend du type de procédure mais aussi des habitudes du chirurgien et du choix du mono-trocart.

Le dernier inconvénient théorique de la LESS concerne les complications pariétales. En effet, partant du principe que la taille de l'incision ombilicale

est plus grande que celle d'un trocart de 10 mm standard utilisé en laparoscopie conventionnelle, il est logique d'évaluer l'impact de cette incision en termes de complications pariétales à type d'hernies ou d'infections. L'étude récente de Weiss et al, répond parfaitement à cette question sur une série de 1145 procédures consécutives en LESS se répartissant de la façon suivante : 392 hernies inguinales, 388 cholécystectomies, 159 interventions colo-rectales, 103 appendicectomies, 20 plicatures fundiques, 17 hépatectomies, 10 résections de l'intestin grêle, 8 gastrectomies partielles, 5 pancréatectomies partielles, 3 surrénalectomies et 40 autres procédures non précisées. Sur cet échantillonnage que l'on peut considérer comme représentatif d'une activité standard avec un suivi médian de 22 mois, le taux d'infection pariétale est de 2,53% et le taux d'hernies précoces est de 0,09% et d'hernies à distance de 1,40% [Weiss HG et al.; 2013]. Pollard et al., ont comparé dans une revue de la littérature 3989 procédures en LESS à 1165 procédures en laparoscopie conventionnelle avec un taux plus faible de hernies dans le groupe LESS (0,2% versus 1,6%) [Pollard JS et al.; 2012]. Les complications pariétales ne peuvent donc pas être considérées comme un inconvénient de la LESS.

d) Ergonomie et courbe d'apprentissage

L'ergonomie demeure une composante actuellement négligée en chirurgie mini-invasive quelle soit réalisée en laparoscopie standard ou en LESS. En 2012, Frasaniak et al, tirent la sonnette d'alarme, dans la revue *Gynecology Oncology*, sur la nécessité urgente d'améliorer les contraintes ergonomiques rencontrées par les chirurgiens gynécologues au quotidien

[Franasiak J et al.; 2012]. Dans ce travail, qui repose sur un questionnaire de 42 items auquel 260 chirurgiens gynécologues ont répondu, le taux d'inconfort lié à la chirurgie minimal-invasive est estimé à 88%. Plus inquiétant encore, 52% d'entre eux déclarent des douleurs persistantes. Les symptômes sont reliés dans cette étude à différents critères inhérents au chirurgien : la taille, l'âge, la taille de gant et le sexe. Ainsi, les femmes de petite taille avec des petites mains et en début de carrière sont les plus touchées. De plus, le BMI élevé des patientes est source d'inconfort et de douleurs pour le chirurgien. Ces différents éléments posent question dans notre société où l'obésité et la féminisation au sein des chirurgiens gynécologues progressent.

Afin de réduire les douleurs, les chirurgiens gynécologues, interrogés dans l'étude de Franasiak et al., changent de position (78%), diminuent le nombre d'interventions par jour (14%), décalent des interventions (6%) et réduisent leur activité chirurgicale (3%) [Franasiak J et al.; 2012]. Autant le changement de position semble logique, autant les autres items qui conduisent in fine à une réduction de l'activité doivent alerter la communauté médicale et les pouvoirs publics si l'on souhaite conserver un accès pour les patients à un acte chirurgical dans des délais raisonnables surtout en cas de pathologies néoplasiques. Toujours dans cette étude seulement 16 % des chirurgiens ont reçu une formation spécifique sur l'ergonomie [Franasiak J et al.; 2012]. Cependant, si cette étude effectuée aux Etats-Unis s'étonne de ce faible pourcentage, que dire de la situation française où les internes en gynécologie n'ont aucun entraînement spécifique sur l'ergonomie hormis les conseils prodigués lors du compagnonnage par des chirurgiens séniors qui eux même n'ont reçu aucune formation spécifique.

Pourtant les techniques visant à améliorer le confort du chirurgien sont en partie connues. Van Veelen et al., ont décrit 5 facteurs influençant la posture : l'ergonomie des instruments, la position de l'écran de ceolioscopie, l'utilisation de contrôle des instruments au pied, la hauteur de la table d'opération et la position statique du chirurgien [van Det MJ et al.; 2008]. Ngyuen et al., remarquent que le chirurgien qui opère en chirurgie minimale invasive est plus statique notamment au niveau du tronc et du cou et mobilise plus fréquemment les extrémités des membres supérieurs qu'en chirurgie ouverte [Nguyen NT.; 2001].

Tous ces éléments doivent conduire à une prise de conscience de la part des chirurgiens afin de préserver leur intégrité et leur longévité en agissant à plusieurs niveaux.

Tout d'abord les interventions doivent être parfaitement codifiées afin que l'ensemble des intervenants (anesthésiste, infirmière de bloc, brancardier....) sachent exactement comment installer la patiente et le matériel et notamment l'écran qui doit se trouver exactement dans l'axe du regard du chirurgien. Ensuite, lors de l'intervention, il existe des éléments maîtrisables par le chirurgien tel que la hauteur de la table, le choix des instruments (longueur, poignées des instruments adaptées à la main du chirurgien, choix de la commande au pied ou à la main....), la position du chirurgien et de l'assistant par rapport au patient, emplacement du monotrocart ou du trocart, le degré de Trendelenburg et de roulis.....

Il existe également des éléments liés à l'acte chirurgical lui-même où il est essentiel de concilier efficacité et justesse de l'acte technique ainsi qu'une ergonomie favorable pour le chirurgien. C'est dans ce domaine que les progrès doivent être faits afin d'enseigner aux internes et chefs de clinique

une bonne « hygiène posturale et ergonomique ». Le recours aux simulateurs est alors d'une aide précieuse.

Enfin, le dernier axe de travail est bien évidemment dépendant de l'industrie avec le développement d'instruments correspondant aux attentes des chirurgiens en termes d'ergonomie, à condition que ces derniers soient suffisamment sensibilisés à ce problème afin de définir leurs souhaits avec exactitude.

La LESS représente l'évolution logique de la chirurgie minimale invasive avec cependant des contraintes particulières. Ainsi Morandeiros-Rivas et al., ont analysé les réponses de 78 chirurgiens qui avaient tous l'expérience de cette chirurgie avec au moins 30 procédures pour 68% d'entre eux [Morandeiros-Riva A et al.; 2012]. Une large majorité (81%) de chirurgiens signale des douleurs musculaires sur au moins deux territoires avec en premier lieu le cou, puis les bras et enfin le dos. Ces résultats sont cependant similaires à ceux retrouvés en laparoscopie conventionnelle qui sont estimés autour de 80% [Park A et al.; 2010, Wauben LS et al.; 2006]. Il est cependant tout à fait envisageable que des chirurgiens aient choisi d'utiliser la LESS pour des interventions moins complexes. En effet, dans cette même étude plus 62% des chirurgiens estiment que la LESS est plus inconfortable que la laparoscopie standard. L'autre élément essentiel de cette étude concerne la diminution de cet inconfort avec l'expérience du chirurgien. Cette donnée est bien connue en laparoscopie conventionnelle et documentée sur le plan musculaire de façon objective à l'aide d'électromyographie qui démontre la diminution de la fatigue musculaire avec l'expérience du chirurgien [Uhrich ML et al. 2002]. Sur un groupe de chirurgiens en formation, Montero et al., ont démontré que lors d'exercices standardisés sur cochons, la LESS sollicite plus les oragnismes sur

le plan physique et mental que la laparoscopie conventionnelle [Montero PN et al .; 2011]. Afin de comparer la LESS et la laparoscopie conventionnelle en termes de confort physique et d'effort mental, Lopez-Cano et al., ont proposé à 10 chirurgiens expérimentés de réaliser des cures de hernies sur cochons. Les 10 chirurgiens avaient 4 procédures à effectuer en double équipe (1 opérateur et 1 assistant puis inversion des rôles) sur des périodes de 2 et 4 heures. Les résultats confirment la difficulté de la LESS qui se traduit par une plus grande fatigue pour les périodes de 2 et 4 heures et une plus grande fatigue mentale comparée à la laparoscopie conventionnelle [Lopez-Cano M and al.; 2012].

La learning curve dans la LESS comme dans toutes nouvelles technologies est un point crucial afin d'envisager son utilisation régulière. Or, dans toutes les études exceptée celle de Fransen, cette courbe d'apprentissage est plus longue comparée à la laparoscopie conventionnelle [Fransen SA et al.; 2012, Santos BF et al.; 2011, Santos BF et al.; 2011, Alevizos L et al.; 2012]. Cependant, l'étude Fransen et al, qui compare les performances de 20 novices repartis en 2 groupes (10 en laparoscopie conventionnelle et 10 en LESS) sur « training box », ne retrouve pas de différence significative entre les 2 groupes mais répertorie plus d'erreurs lors des exercices dans le groupe LESS. La courbe d'apprentissage de toutes nouvelles techniques est cependant un passage obligé sans que l'on puisse considérer cela comme un inconvénient. En chirurgie viscérale, la cholécystectomie a été l'intervention la plus étudiée en LESS. Le nombre de procédures nécessaires pour maîtriser celle-ci varie de 5 à 40 selon les séries [Kravetz AJ et al.; 2009, Solomon D et al.; 2011, Park YH et al.; 2012, Qiu Z et

al.; 2011]. En gynécologie, l'hystérectomie peut être considérée comme une chirurgie standard. Paeck et al, considèrent que 40 cas en LESS sont nécessaires pour maîtriser l'hystérectomie [Paeck J et al.; 2011].

Intégrer la LESS à son arsenal chirurgical nécessite donc d'accepter une courbe d'apprentissage inhérente à toute nouvelle modalité opératoire. De plus, la codification des interventions en LESS est indispensable et représente la pierre angulaire afin de réduire cette courbe d'apprentissage et d'améliorer l'ergonomie et donc le confort du chirurgien et in fine de rendre plus accessible cette chirurgie.

e) Lymphadénectomie lombo-aortique et single-port

Au moment de débiter cette thèse, seul Escobar a publié la technique de la lymphadénectomie para-aortique en LESS mais par voie transpéritonéale. Dans cette série de 21 patientes incluant diverses pathologies néoplasiques (3 cancers du col, 4 cancers de l'ovaire et 14 cancers de l'endomètre), 7 patientes ont eu une lymphadénectomie lombo-aortique en LESS par voie transpéritonéale. Les auteurs rapportent sur ces 7 procédures 2 conversions en laparoscopie conventionnelle. La médiane de ganglions prélevés au niveau lombo-aortique est 6 (rang 2-14) [escobar PF et al.; 2010].

Compte tenu des avantages de la voie extrapéritonéale évoqués précédemment, nous avons souhaité dans ce travail de thèse évaluer la faisabilité de la lymphadénectomie lombo-aortique extrapéritonéale par LESS ainsi que les conséquences sur le plan ergonomique pour le chirurgien.

III) Objectifs de la thèse

La connaissance du statut ganglionnaire lombo-aortique étant un élément fondamental dans la prise en charge des LACC tant sur le plan pronostic que sur le plan thérapeutique. Le curage lombo-aortique reste la technique de référence pour obtenir cette information avec certitude grâce à l'analyse histologique des ganglions. Le bénéfice du curage lombo-aortique dans les LACC doit cependant être rediscuter devant l'avènement du TEP-TDM dans cette indication.

Parallèlement aux progrès de l'imagerie, la chirurgie single-port s'est développée dans le but de réduire la morbidité des interventions. Cette réduction semble une piste séduisante pour le curage lombo-aortique dans les LACC puisqu'il s'agit d'une chirurgie de staging chez des patientes souvent jeunes.

Notre travail de thèse, rendu possible grâce d'une part, à la mise en place d'une série prospective de patientes atteintes de LACC dans 3 centres de lutte contre le cancer français (Institut Gustave Roussy, Centre Oscar Lambret, institut Claudius Regault) et d'autre part, par l'association du Centre de Recherche Automatique de Nancy (CRAN) et de l'école de chirurgie de Nancy, a ainsi voulu approfondir ces différentes questions en évaluant :

- A) Dans un premier temps, la performance réelle du TEP-TDM pour identifier les adénopathies métastatiques lombo-aortiques notamment infra centimétriques dans le bilan prétraitement des LACC

en confrontant le TEP-TDM au résultat histologique de la lymphadénectomie lombo-aortique.

- B) En parallèle la faisabilité de la lymphadénectomie lombo-aortique extrapéritoneale par LESS qui a notre connaissance n'a pas été décrite dans la littérature.
- C) Ensuite les conséquences inhérentes à la LESS sur la plan de l'ergonomie lors de la réalisation de la lymphadénectomie lombo-aortique extrapéritonéale. De plus, nous confronterons toujours sur le plan de l'ergonomie la voie extraperitonéale en LESS à la voie transpéritonéale en LESS d'une part et d'autre part la LESS à la laparoscopie conventionnelle dans la réalisation d'un curage lombo-aortique.
- D) Egalement la faisabilité, la reproductibilité et la sécurité de la technique mise au point pour réaliser une lymphadénectomie lombo-aortique extrapéritonéale par LESS. La courbe d'apprentissage de cette technique sera également appréhendée.
- E) Enfin, l'impact de la stratégie thérapeutique, associant dans les LACC, TEP-TDM et curage lombo-aortique de staging suivie d'une radio-chimiothérapie concomitante étendue en lombo-aortique en cas d'adénopathie lombo-aortique métastatique, en termes de survie sans récurrence et de survie globale

RESULTATS

ARTICLE 1

Nodal-staging surgery for locally advanced cervical cancer in the era of PET.

Sébastien Gouy, Philippe Morice, Fabrice Narducci, Catherine Uzan, Jennifer Gilmore, Helène Kolesnikov-Gauthier, Denis Querleu D, Christine Haie-Meder C, Eric Leblanc.

Lancet Oncol. 2012 May;13(5):e212-20

Avant-propos

Introduction

Le standard de traitement des LACC en France et dans la plupart des équipes nord-américaines, est l'association concomitante de radiothérapie et de chimiothérapie [Chemoradiotherapy for Cervical Cancer Meta-Analysis Collaboration.; 2008]. Le statut ganglionnaire lombo-aortique étant un élément fondamental dans la prise en charge des LACC tant sur le plan pronostic que sur le plan thérapeutique, le TEP-TDM s'est très vite révélé indispensable compte tenu de sa supériorité par rapport aux techniques d'imagerie conventionnelle dans la détection de l'envahissement ganglionnaire lombo-aortique [Choi HG et al.;2010]. Cependant, la fiabilité du TEP-TDM notamment pour les adénopathies infra-centimétriques mérite d'être évaluée afin de ne pas méconnaître des patientes positives en lombo-aortique nécessitant donc une extension des champs d'irradiation lors de la radiochimiothérapie.

Objectif

L'objectif de ce travail est de connaître la performance réelle du TEP-TDM pour identifier les adénopathies métastatique lombo-aortique notamment infra centimétrique dans le bilan prétraitement des LACC. Pour répondre à cette question nous avons confronté le résultat du TEP-TDM à l'analyse histologique des ganglions du curage lombo-aortique.

Méthode

Nous avons effectué cette revue de la littérature sur les LACC, incluant toutes les séries associant de façon systématique TEP-TDM et curage lombo-aortique. De plus, les séries prospectives de l'Institut Gustave Roussy et du Centre Oscar Lambret publiées respectivement par Uzan et al., et Leblanc et al., ont été mises à jour [Uzan C et al.; 2011, Leblanc E et al.; 2011].

Résultats

Nous avons répertorié 8 séries pour un total de 462 patientes. Le taux de faux négatif du TEP-TDM est de 12% et s'élève à 22 % lorsque le TEP-TDM note des fixations ganglionnaires suspectes au niveau pelvien. De façon surprenante, l'analyse histologique, des patientes positives en lombo-aortiques, retrouvaient dans 50 % des cas des macrométastases (taille > 5 mm).

Conclusion

Le TEP-TDM s'avère nécessaire mais insuffisant pour détecter toutes les adénopathies lombo-aortique dans les LACC notamment en cas de fixation ganglionnaires pelviennes suspectes. Compte tenu de la faible morbidité de la lymphadénectomie lombo-aortique par coelioscopie, son association au TEP-TDM, lorsque celui est négatif en lombo-aortique, semble la meilleure stratégie afin d'étendre les champs d'irradiation lors de la radiochimiothérapie en cas d'adénopathie lombo-aortique positive.

RESULTS AND IMPACT OF NODAL STAGING SURGERY IN LOCALLY ADVANCED CERVICAL CANCER IN THE ERA OF PET IMAGING

Sebastien Gouy, Philippe Morice, Fabrice Narducci, Catherine Uzan, Jennifer Gilmore, H el ene Kolesnikov-Gauthier, Denis Querleu, Christine Haie-Meder, Eric Leblanc.

Department of Gynaecological Surgery, Institut Gustave Roussy, Villejuif, France
Pr P. Morice, MD
Dr C. Uzan, MD
Dr S. Gouy, MD

Department of Gynaecological Surgery, Centre Oscar Lambret, Lille, France
Dr E. Leblanc, MD
Dr F. Narducci, MD

Department of Radiation Therapy, Institut Gustave Roussy, Villejuif, France
Dr C. Haie-Meder, MD
Dr J. Gilmore, MD

Department of Nuclear Medicine, Centre Oscar Lambret, Lille, France
Dr H. Kolesnikov-Gauthier, MD

Unit INSERM U 30-10, Institut Gustave Roussy, Villejuif, France
Pr P. Morice, MD
Dr C. Uzan, MD

University Paris-Sud (Paris XI), Le Kremlin Bic etre, France
Pr P. Morice, MD

Department of Surgery, Institut Claudius Regaud, Toulouse, France
Pr D. Querleu, MD

Address correspondence to:

Philippe Morice. Department of Gynaecological Surgery, Institut Gustave Roussy, 114 rue Edouard Vaillant, 94805 Villejuif Cedex, France.

Phone: 33.1.42.11.44.39. Fax: 33.1.42.11.52.13. Email: morice@igr.fr

Summary

Chemoradiation therapy is considered the standard treatment by many North American and European teams, for locally advanced cervical cancer. The incidence of para-aortic nodal metastasis in these tumours ranges from 10% to 25%. Positron Emission Tomography/PET (+/- Computed Tomography/CT) imaging is the most accurate imaging modality to evaluate extra-pelvic disease in such disease. Its true positive rate is high, suggesting that surgical staging is not necessary if there is uptake in the para-aortic region. Nevertheless, false negative results (in the para-aortic region) were observed in 12% of patients. This false negative rate in the para-aortic region is higher in patients having uptake during the PET imaging in the pelvic nodes, reaching then 22%. In such situation, laparoscopic surgical para-aortic staging still plays an important role in detecting patients with occult para-aortic spread misdiagnosed on PET (+/- CT) imaging, allowing optimization of their treatment (extension of radiation therapy fields to include the para-aortic area). Complication rates of the laparoscopic procedure ranged from 0 to 7%. The survival of such patients (missed by PET imaging) with histological size of para-aortic nodal metastasis ≤ 5 mm (and managed by extended field chemoradiation therapy), seems to be similar to the survival of those without para-aortic spread, suggesting a positive therapeutic impact of the addition of a staging surgery. Nevertheless, the major concern of the impact on the survival of potential delay before definitive chemoradiation due to the use of PET imaging and staging surgery and acute and late complications of surgery followed by chemoradiation therapy (particularly in case of extended field of chemoradiation to para-aortic area) need to be studied.

Key words: Locally advanced cervical cancer, PET, PET-CT, false negative results, staging surgery, para-aortic lymphadenectomy, recurrence.

Introduction

Chemoradiation therapy (CRT) is considered the standard treatment by many North American and European teams, for patients with a locally advanced cervical cancer (FIGO \geq IB2).¹ It combines external beam radiation therapy and cisplatin-based chemotherapy, followed by intracavitary brachytherapy. The incidence of nodal metastasis in this group of patients, correlated with both tumor volume and clinical stage, remains the strongest prognostic factor.²⁻⁵ Thus, an accurate pre-therapeutic detection of nodal spread, is a key factor for improving disease control and patient survival. Pelvic nodal involvement is observed in 30-50% but, whatever the stage of disease, pelvic nodes are routinely included in the fields of chemoradiation and receive a local boost when necessary.¹ Para-aortic nodes are involved in 10% to 25% but, given the additional morbidity of the extension of the radiation fields to this area, it should be considered only if para-aortic nodal spread is either highly likely at imaging or proven by pathological examination. Accurate information about the para-aortic nodal status is crucial since in addition to delivering prognostic information, it may modify the therapeutic strategy.

In this context, pre-therapeutic staging, both by imaging and surgery plays an important role in the management of patients with locally advanced cervical cancer. In many recent papers, Positron Emission Tomography (PET), combined or not with Computerized Tomography (PET-CT), appears to definitely improve the detection rate of extra-pelvic disease, when compared to conventional imaging (Computed Tomography/CT-scan or Magnetic Resonance Imaging/MRI).⁶⁻⁷ PET imaging may improve the survival of patients (through the modification of treatment modalities).⁶ Although PET imaging is essential in the detection of extra-pelvic organ metastasis, it is rather disappointing for the detection of small-volume metastases. Staging surgery may compensate for this deficiency and therefore enable the physician to offer a tailored management to the patient. However, while the feasibility of this procedure has been widely demonstrated, the real benefit of this staging surgery (in terms of improving the survival), in comparison to clinical evaluation by conventional imaging (CT or MRI), continues to be discussed.⁸ Indeed, surgery may increase treatment morbidity and, consequently, it may impact on the treatment modality and postpone its initiation. Through a comprehensive review of the available literature, the main issue will be addressed in this paper is to analyze if para-aortic staging surgery combined with PET/PET-CT imaging has really an impact on the outcomes and the survival of locally advanced cervical cancer patients.

1) Imaging (conventional and PET) of para-aortic lymph nodes in locally advanced cervical cancer.

CT (Computerized Tomography) or MRI (Magnetic Resonance Imaging) criteria of lymph node involvement are based on both their size and morphology. A node is considered suspicious when shape is spherical and the size of its smaller diameter is greater than 10 mm. MRI is the method of choice to assess the local spread of a cervical tumor. Nevertheless, PET imaging seems to be more sensitive than MRI for detecting pelvic metastatic node disease.⁹ Furthermore, a recent meta-analysis indicates that both MRI and CT share a

low sensitivity (respectively 55.5% and 57.5%) for the detection of para-aortic nodal involvement.¹⁰ CT and MRI cannot differentiate metastatic nodes from hyperplastic nodes of similar size. Sensitized MRI with Ultrasmall Superparamagnetique Iron Oxide seems an interesting and promising method of detection. This procedure uses a lymph-node contrast agent (ultrasmall iron oxide particles) that is taken up by macrophages in the reticuloendothelial system, mainly within lymph nodes.¹¹ This procedure may enhance the detection of node metastases independently of node size. This characterization increases the sensitivity of MRI in the prediction of lymph node spread, but very few reports have been published on this topic in gynaecological malignancies.¹¹ One of the explanation is that imaging is difficult to organize.¹¹ Diffusion-weighted imaging seems also to be superior to conventional size-based criteria.¹²⁻¹³ This imaging is based on the analysis of images on the basis of their water diffusion properties. Any architectural changes in the proportion of extra and intracellular water protons (like in nodal metastases) will change the diffusion coefficient of the tissue.¹³ Nevertheless, publications about Ultrasmall Superparamagnetique Iron Oxide and diffusion-weighted MRI are limited to the pelvis and specific data on para-aortic nodal exploration are lacking.¹²⁻¹³

Cervical cancers generally take up ¹⁸F-fluorodeoxyglucose (FDG) diffusely, although variations have been described according to histology and cell differentiation. While, FDG-PET may be useful in the initial staging to detect lymph node and extra-nodal metastases, PET has limited value in terms of detection of local spread, due to a limited spatial resolution. Data from literature shows a better detection of para-aortic involvement with PET than with MRI and/or CT scan.⁷ Accuracy of those different procedures are reported in Table I.^{7,14-16} Kang's meta-analysis showed that the sensitivity of PET reaches 73% when the prevalence of lymph node involvement is over 15%.¹⁷ However, in patients with negative morphological imaging, the sensitivity of PET-CT for the detection of microscopic lymph node metastases was much lower, close to 34%.¹⁷

Hybrid Magnetic Resonance/Positron Emission Tomography is an emergent imaging modality. A study demonstrated a higher diagnostic performance of fused images from Magnetic Resonance and Positron Emission Tomography compared to PET-CT alone in the detection of metastatic nodes in patients with cervical cancer¹⁸ and this procedure may improve the results of staging.

We included in Table II, series analysing the accuracy of PET (or PET-CT) in the pretherapeutic detection of occult para-aortic node involvement in patients with a \geq stage IB2 cervical cancer, with histological analysis of lymph nodes as gold standard.¹⁹⁻²⁶

First of all, the rate of positive para-aortic nodes when PET (+/- CT) was positive in the para-aortic area, varied from 50 to 100%, but the number of patients is small in all series (3 to 15). Adding all the patients of these series, the rate of true positive results is 89% (57/64). It is not possible to have a correlation between the level of uptake (measured using the ratio of tissue radioactivity concentration at a defined time and injected dose. This ratio is so-called "SUV": Standardized uptake value) and the rate of positive nodes because this information is lacking in most of the series. So, when the para-aortic status of

PET (+/- CT) is positive, particularly if there is uptake in multiple nodes in the para-aortic region or uptake in both the pelvic and para-aortic regions, there is no indication to perform a para-aortic lymphadenectomy as it will not provide any additional useful information. Extending the radiation fields to cover the para-aortic area is then indicated without histological analysis of nodes. The only indication for staging surgery that could be considered is the rare case of an isolated para-aortic uptake with negative pelvic PET status, to avoid mismanagement due to a false positive result.

Secondly, the rate of involved para-aortic nodes when PET (or PET-CT) was negative in para-aortic area (false negative rate), varied from 5 to 16 % among series, with an overall rate of 12% (54/457)(Table II).¹⁹⁻²⁶ In this population of patients with negative uptake in the para-aortic area, the rate of false negative results is clearly correlated with the pelvic nodal status on PET (+/-CT) imaging:

1) When the PET (+/- CT) imaging shows suspect pelvic nodes, the rate of para-aortic nodes at the time of lymphadenectomy is higher, reaching 22% (22/102), when results from all series are added (Table II). Surgical staging surgery is particularly mandatory as it may alter treatment. This 22% of patients would have been undertreated if treatment planning were based on clinical factors alone. Conversely, if fields of radiation therapy had been systematically extended to include the para-aortic area (without histological analysis of nodes), 78% (80/102) of patients would have been overtreated. In conclusion, in patients with suspect pelvic nodes (but negative uptake in the para-aortic area), the use of surgical staging has a major impact in detecting occult involvement and thus for deciding the optimal treatment plan. In $\frac{3}{4}$ of patients, such surgery avoids the morbidity of systematic "prophylactic" extended field radiotherapy.

2) When the PET (+/- CT) imaging does not show suspect pelvic nodes, the rate of histologic para-aortic involvement is 9% (25/271). The risk benefit ratio of staging surgery is then less favorable. Laparoscopic staging surgery could therefore be indicated, but only in the case of the low potential morbidity. Abdominal and pelvic surgical history, general health and morphology of the patient (Body Mass Index, previous history of surgery...) must be then thoroughly evaluated in order to reduce the risk of complications, such as conversion to laparotomy which is not acceptable in this context. Indeed, laparotomy may delay the start of radiochemotherapy and increase radiotherapy related-complications. In this regard, a careful review of imaging is required in order to identify vascular abnormalities involving a risk of vascular injury.

Table III details the characteristics of patients with false negative para-aortic node results. Among 56 cases reported 36 had details concerning the size of the biggest node metastasis (Table III).¹⁹⁻²⁶ Among these 36 patients, 18 (50%) had nodal metastasis \leq 5 mm. We chose this cut off because it is considered the "conventional" size of discrimination for PET-CT imaging (Table III).

Among 36 cases with details on the number of nodes involved and their size, 18 had a single metastatic node (in whom 11 had an involved node \leq 5 mm) and 18 had at least 2 positive nodes, with a median number of involved nodes of 3.7 (range from 2-22) (Table III). Among the 18 patients with at least 2 positive nodes, 7 had a para-aortic nodal metastasis $>$ 5 mm. When we correlate this size with the status of pelvic nodes, among 14 patients with uptake in pelvic nodes, 6 had para-aortic metastasis \leq 5 mm.

So this Table III provides 3 key messages: i) surprisingly, only 50% (18/36) of patients with false negative results in para-aortic area had metastasis ≤ 5 mm. ii) 50% (18/36) of false negative patients have multiple nodal metastases. iii) there is no correlation between the size of the metastatic para-aortic node and the pelvic nodal status on PET-CT imaging.

2) Staging surgery of para-aortic nodes in locally advanced cervical cancer: technical controversies, morbidities and impact on the practical management.

The procedure of para-aortic lymphadenectomy for gynaecologic cancers was described 30 to 40 years ago by laparotomy.²⁷⁻²⁹ The significant morbidity associated with this approach explains why during the nineties it was progressively replaced by laparoscopy. This laparoscopic surgery can be performed either by the transperitoneal approach or the extraperitoneal approach. These procedures, and their improvements, have been extensively described and will not be reported here.^{30,31} Only controversial issues about para-aortic staging surgery in locally advanced cervical cancer will be covered.

Pattern of para-aortic dissection is an important issue since it may impact on the therapeutic strategy as well as the morbidity of lymphadenectomy. Common iliac involvement may lead to prophylactic para-aortic irradiation. Thus this area is routinely explored during para-aortic retroperitoneal (or transperitoneal) staging surgery for locally advanced cervical cancer.

The upper level of dissection is debated as well. As some papers reported metastases above the IMA, an upper level was investigated.⁵ In the initial experience of Michel et al. involving 471 patients with stage I/II cervical cancers undergoing complete pelvic and para-aortic lymphadenectomy, 32 patients had para-aortic involvement. Among them, 75% had involvement of left para-aortic nodes above the level of IMA, in whom 24 had isolated involvement in this area.⁵

By contrast, others authors advocate limiting the upper level of dissection at the origin of IMA, since node involvement progresses stepwise from the pelvis up to the left renal vein, with rare skip metastases.³²⁻³⁴ In the study of Vergote et al. the upper level of the dissection was the IMA, but the incidence of para-aortic lymph node involvement was similar (18%: 7/38) to the rate reported in series with dissection up to the level of renal vessels.³⁴ Furthermore, none of the patients without para-aortic nodes metastases recurred in the para-aortic regions.³⁴ Data presented in 2011 in Milano suggest that, in the group of patients undergoing initial PET examination (with absence of uptake in para-aortic area) and laparoscopic para-aortic lymphadenectomy up to the level of the left renal vein, isolated metastasis above the origin of IMA is rare.³⁵ Consequently, inframesenteric dissection seems an acceptable option, at least in fragile or "risky" patients. It may reduce the overall morbidity of this surgery. However, this result should be confirmed in a larger group of patients undergoing systematic infrarenal dissection. Such prospective studies evaluating the distribution of metastatic para-aortic nodes in connection with the IMA are actually ongoing in France and in the United states.

Morbidity is the critical issue when considering any surgical staging procedure because of a possible double impact: patient sequelae and survival impairment by delaying the curative treatment. Several papers studied the morbidity of this staging surgery by laparotomy.³⁶⁻⁴³ Those papers are detailed in Table IV.³⁶⁻⁴³ This procedure results in 10-16% complication rates, with clear superiority, in terms of reducing the morbidity, of the extraperitoneal approach, as demonstrated in a randomized study.³⁸ Literature data about morbidity rates for laparoscopic approach are detailed in Table V.^{4,34,44-50} Using laparoscopy reduces the hospital stay in all reported series, and is associated with a lower complication rate, ranging from 0 to 7% (Table V). The extraperitoneal approach significantly reduces the peri-operative morbidity, especially the incidence of radio-induced complications, as already reported for laparotomy.⁵¹

Adhesion formation is another important issue when using chemoradiation therapy. The incidence was clearly demonstrated when pretherapeutic staging was performed through laparotomy. Randomized studies have demonstrated that adhesion rate was lower after laparoscopic retroperitoneal dissection than after laparotomy, and that extraperitoneal laparoscopic approach reduced this score when compared to the transperitoneal counterpart.⁵¹

Lymphocysts are common, especially after the extraperitoneal approach. Their incidence can be reduced by a number of different techniques, especially if they are combined together. The thorough clipping of the largest lymph channels, widely opening the posterior peritoneum or its fenestration and the use of harmonic dissection have each demonstrated a certain level of efficacy.^{31,50} Late but incapacitating lower limb lymphedemas are especially frequent after the combination of extended lymphadenectomy and radiation therapy but probably under-reported.^{52,53} Although extremely rare, port site metastases have been observed, with higher frequency in macroscopically evident node-positive patients.^{54,55} For all these reasons, only highly trained teams, mastering both laparoscopy and the extraperitoneal surgery, should perform laparoscopic staging surgery.⁵⁶

Clear information on the perioperative and late adverse effects must be delivered to patients and balanced with the expected advantages of an adapted treatment.

One important drawback of any pretherapeutic surgical staging is the delay to start a curative treatment, either for an overburdened surgical schedule, or for postoperative morbidity. The deleterious effect of treatment waiting time is directly proportional to the shortness of the tumour's doubling time, which is not constant and makes it difficult to define an acceptable delay, especially in squamous cell carcinomas.^{57,58} In the nineties, the Canadian government recommended a maximum delay of one-month between the first consultation and initiation of radiotherapy for all tumour types.⁵⁹ We report in Table VI, different delays reported in the literature between the referral and initiation of treatments in cervix cancers (Table VI).^{4,19,42-45,48,50,60} Basically, if this one-month delay cannot be respected, curative CRT should be initiated, only based on clinical and imaging results. Nevertheless, as clear data are lacking on this precise issue, the impact on the survival of potential delay before initiating the chemoradiation due to the use of PET imaging and staging surgery needs to be evaluated.

3) Treatment of patients with para-aortic nodal involvement and impact of surgical staging on survival.

a. Management of patients with locally advanced cervical cancer and para-aortic nodal involvement.

There is no universal agreement on the treatment of patients with locally advanced cervical cancer and para-aortic nodal involvement. Many protocols have been analyzed: extended fields of radiation therapy alone (before the “era” of chemoradiation), nodal surgery followed by radiation therapy, nodal surgery followed by pelvic radiation therapy alone and adjuvant chemotherapy, chemotherapy alone. No randomized trial has compared these different modalities of treatment. Recently some authors have reported a new surgical “compartmental” techniques (based on anatomical and embryological considerations), as the sole treatment of patients with cervical cancer, including cases of patients with nodal (pelvic or para-aortic). In one series reported 2 years ago, including 44 patients with nodal involvement (in who 12 at the level of para-aortic nodes), the results of the survival of such treatment is promising, even in the case of nodal involvement (but we have no specific data about the outcomes of patients with para-aortic metastasis).⁶¹ Nevertheless, as the overall prognosis of patients with para-aortic node involvement remains poor, many authors consider that adjuvant treatment (radiation therapy in a majority of teams) should be used in case of such findings.⁶¹

The overall survival at 5 years varied then between 5% and 35% depending on the nodal size, the number of nodes involved and on the use of “debulking surgery”. In this situation of para-aortic spread the commonest oncological event was the occurrence of distant metastases, some of which were probably present (but not detected by conventional imaging) at the time of the initial treatment of the primary tumor.

The first cases of combined extended field radiation therapy (pelvic & para-aortic area) and chemotherapy for patients with para-aortic involvement were reported 30 years ago by Piver et al.⁶² Since this paper, different publications have been reported about the use of extended field of radiation therapy and concurrent chemotherapy.⁶³⁻⁶⁵ Two important phase II studies published in 1998 used a combination of extended field radiation therapy and concurrent chemotherapy (cisplatin and 5 FU in both studies).⁶⁶⁻⁶⁸ The first one was a RTOG group study (RTOG 92-10) on 29 patients. Radiotherapy was delivered with two daily fractions of 1.2 Gy at an interval of 5-6 hours. The para-aortic area received 48 Gy plus an additional boost to known lymph nodes up to 58 Gy.⁶⁶ Cisplatin and 5-FU were given concurrently for two or three cycles. The impact on survival was disappointing and the toxicities very high but this could be related to the twice-daily fractionated radiation therapy concomitant to chemotherapy.^{66,67} The second trial was conducted by Varia et al. for the GOG (GOG 125 study) and involved 86 evaluable patients.⁶⁸ Surgical staging surgery (by laparotomy) to confirm the para-aortic spread was done in a majority of patients.⁶⁸ Radiation therapy was delivered using a single daily fraction (45 Gy in para-aortic area with 1.5 Gy/fraction). Cisplatin (50 mg/m²) was delivered on day 1 & 29 and 5-FU on days 2-5 and repeated on days 30-33.⁶⁸ Ninety % of

patients completed both courses of concurrent chemotherapy and 85/86 patients completed radiation therapy.⁶⁸ Grade 3-4 morbidities were lower than in the RTOG study (18% of gastrointestinal & 15% of hematological toxicities).⁶⁸ Late morbidities were observed in 14% at 4 years. The 3-year overall survival in stage I, II and III/IVA were respectively 50%, 39% & 38%.⁶⁸ This study demonstrated an acceptable morbidity with the highest survival reported in this context.

More recently, another RTOG study (Arm 1 of RTOG 0116 trial) involved 26 eligible patients, 15 of them underwent a surgical staging procedure (21 with para-aortic involvement and 5 with only common iliac nodes involvement).⁶⁹ Patients were treated with four-field or Antero-Posterior/Postero-Anterior techniques. A total dose of 45 Gy was delivered to the pelvis and para-aortic area over 5 weeks at 1.8 Gy per fraction. Known para-aortic lymph node metastases could be boosted to achieve a total dose up to 59.6 Gy.⁶⁹ A high rate of acute grade 3-4 toxicity (excepting leucopenia) was reported reaching 81%. Late grade 3-4 complications rate was 40%, 8 patients requiring surgery for complications (5 of them bowel surgery).⁶⁹ In this trial, patients received a weekly cisplatin regimen (40 mg/m²/week). Moreover, in this trial, the predominant failure pattern was represented by persistent or recurrent para-aortic disease.⁶⁹

Kim et al. recently reported a series of 33 patients with positive para-aortic lymph nodes treated with high dose extended field radiotherapy with concomitant chemotherapy.⁷⁰ Ten patients (30%) had surgical investigation of the para-aortic area. A total dose of 45 Gy was delivered (36 Gy using AP/PA fields and 9 Gy using AP/PA and bilateral portals) with fractions of 1.8 Gy. A planning computed tomography scan was repeated to delineate the gross residual disease boosted to a total dose of 59.4 Gy. Chemotherapy protocols were platinum-based (either alone, or combined with 5FU, or with paclitaxel).⁷⁰ The 5 year overall & disease-free survival rate were 47% & 42%, respectively. There were 15 (45%) grade 3, 8 (24%) grade 4 acute hematological toxicities; 2 (6%) grade 3, 2 (6%) grade 4 late gastrointestinal morbidities and 3 (9%) grade 3 genito-urinary toxicity.⁷⁰ Walker et al. reported a GOG phase I/II study of extended field irradiation with concomitant cisplatin and paclitaxel in 29 patients with metastases to the para-aortic lymph nodes.⁷¹ Four patients had fine needle aspiration biopsy while the remainder had retroperitoneal lymph node dissection. The para-aortic area received a total dose of 45 Gy at 1.5 Gy per fraction and four dose levels of chemotherapy were assessed. The survival at 48 months for patients treated by extended field radiotherapy combined with cisplatin and paclitaxel was 50%.⁷¹ There were 31% (6 of 19 evaluable patients for toxicity) grade 3/4 gastrointestinal toxicity.⁷¹

Nowadays the use of intensity-modulated radiation therapy (IMRT) is increasing, as it has the potential to decrease the dose to the organs at risk and to escalate the dose specifically to bulky involved para-aortic nodes.^{70,72-80} In the upper pelvis, IMRT decreases the dose to the small bowel and bone marrow. The boost to the nodes can be delivered simultaneous to the pelvic and para-aortic area treatment so that 55 to 60 Gy can be delivered to the nodes in the same number of fractions as the 45 Gy to the whole pelvis and para-aortic area. The optimal total dose to the involved nodes remains unclear at this point and should be assessed in future clinical trials. Table VII summarized series published about the use of IMRT in the treatment of patients with para-aortic nodal involvement (Table VII).^{70,72-80} Four of these studies were planning or feasibility studies suggesting that IMRT in para-aortic nodes is feasible.^{75-77,79}

Toxicities were evaluated in 3 studies and seems acceptable.^{73,78,79} Two studies reported interesting results on the survival (one of them having an improved cause specific survival, comparing with conventional radiation therapy).^{73,78}

These different studies suggest that the best way to cure patients with locally advanced cervical cancer and para-aortic spread is extended field radiation therapy and a concurrent cisplatin-based chemotherapy with an expected 2-year overall survival rate of about 50%. Trials are still ongoing to define the optimal regimen of concurrent chemotherapy in this context. Additionally, IMRT could be helpful in this context to reduce gastrointestinal morbidity. Furthermore, the outcomes of such treatments in the era of PET (+/- CT) imaging and laparoscopic lymphadenectomy are eagerly awaited to measure the potential improvement of survival (due to the improved detection of extra-abdominal occult disease on PET imaging) and reduction of gastrointestinal morbidity (due to initial staging laparotomy before extended field of radiation therapy).

b. Survival impact of para-aortic surgical staging.

The impact on the survival of the modalities of para-aortic staging in locally advanced cervical cancer (surgical or radiological) had been tested in a single randomized trial.⁸¹ This study involved 65 patients randomized to a surgical or a radiological arm (conventional CT scan or MRI). This trial was prematurely stopped after an interim analysis, because of a significant reduction of survival in patients surgically staged.⁸¹ However, some biases existed in this trial, because even though there was no statistical difference between the prognostic factors in the 2 arms, there was a trend towards worst prognostic factors among patients in the 'surgical' arm.⁸¹ Furthermore, nearly 40% of patients surgically staged underwent a grade ≥ 3 toxicity (47% in patients undergoing laparoscopy).⁸¹ This very high rate of toxicity and the biases observed concerning the characteristics of patients in both arms seriously undermine the reported conclusions of this study.

In addition, a recent paper on the same topic was published involving 685 patients from 3 different phase III GOG trials (GOG 85, GOG 120 and GOG 165) about different modalities of chemoradiation therapy, focusing on the impact on survival of surgical (555 patients) & conventional (CT scan or MRI) radiological staging (130 patients). The use of surgical staging has a prognostic impact on multivariate analysis (evaluated both in overall & progression free survivals).⁸² Furthermore, the rate of para-aortic recurrence is significantly reduced in patients surgically staged.⁸² This important data suggests an improvement in the survival of patients undergoing surgical staging. Nevertheless these results should be taken with caution for several reasons. Firstly, this study collects the data from 3 different phase III trial and is not a randomized study itself. So its conclusions has no the same clinical impact than the conclusions of a randomized trial. Secondly, distributions of radiological & surgical staging between these 3 trials were unbalanced: GOG 85 and GOG 120 trials required a pretreatment surgical staging sampling of para-aortic nodes while surgical staging of GOG 165 trial was optional.⁸² Finally 555 patients (of the GOG 85, GOG 120 and 29 patients on GOG 165) with histologically proven negative para-aortic nodes were compared to 130 patients (of the GOG 165) clinically staged with negative para-aortic node suggesting that this study do not evaluate accurately the true impact of the surgical staging.

What are the data available on the survival of patients with para-aortic involvement staged in this manner and treated by extended field of chemoradiation therapy at the era of PET imaging? In the initial study of Leblanc et al., involving a laparoscopic staging procedure in 184 patients with stage IB2-IV cervical cancer, 45% (n=20) of patients with positive para-aortic nodes had a nodal tumour < 5 mm.⁴ The survival of patients without nodal involvement was similar to the survival of patients with para-aortic metastasis \leq 5 mm (treated by extended fields of chemoradiation). This study suggest strongly that the therapeutic impact of the laparoscopic surgical staging on survival is particularly high in patients with a para-aortic involvement < 5 mm (that would be probably “missed” by the PET imaging).⁴ Nevertheless those major results were reported in patients treated “before” the era of PET imaging.

Nonetheless, the only way to definitively confirm the therapeutic impact of para-aortic staging surgery is a randomized trial. At present, 2 phase III trials evaluating the impact on survival of pretherapeutic staging surgery were designed in locally advanced cervical cancer. The first one (European trial conducted by German leaders, ClinicalTrials.gov: NCT01049100) does not include pretherapeutic PET imaging (because non widely available). Staging surgery includes pelvic and paraortic lymphadenectomy that could be done by laparoscopic or open approach. This surgery could be carried out even in case of “suspicious” lymph node during initial conventional imaging. The primary outcome measure is the disease-free survival. Two-hundred and fifty patients need to be enrolled.

The second major trial, conducted by the MD Anderson Cancer Center (ClinicalTrials.gov: NCT01365156), includes patients with a pelvic node hotspots (or indeterminate pelvic nodes) during initial PET-CT imaging but without uptake in para-aortic area. An extraperitoneal laparoscopic para-aortic staging surgery should be used. The primary outcome measure is the 3 year overall survival. Four hundred and eighty patients need to be enrolled.

Concerning the morbidities of the para-aortic laparoscopic staging surgery followed by extended field of chemoradiation to para-aortic area because nodal spread on this site, very few data are available. In fact, the “only” data are reported by Leblanc et al. who report only one radio-induced complication after extraperitoneal laparoscopic para-aortic lymphadenectomy among 35 patients undergoing extended field of chemoradiation.⁴ It was related to a secondary laparotomy for a postoperative bowel obstruction. Nevertheless, the median of follow-up in this publication was short (14 months).⁴ Ghezzi et al. published recently a prospective study evaluating the radiation induced bowel complications in patients undergoing laparoscopic versus open staging surgery for uterine cancer treated by postoperative external radiation therapy (cervix & endometrium).⁸³ This interesting paper suggests that the use of the laparoscopic approach is an independent protective procedure against the risk of developing grade \geq 2 and grade \geq 3 nonrectal radiation-induced intestinal injury.⁸³ Nevertheless, only 3 patients (2 in the open surgery group and 1 in the laparoscopy group) had extended field of radiation therapy.⁸³ So, clearly, we have clear results about the low morbidity of the laparoscopic staging surgery by late morbidities of extended field of chemoradiation to para-aortic area in patients undergoing laparoscopic staging surgery need also to be studied.

Conclusions

Awaiting the results of these trials, (which are unlikely to be available for several years....), we want to highlight some points that may impact current management of locally advanced cervical cancer. PET(/CT) is definitely the most accurate imaging method to assess extrapelvic disease in such tumour. The high true positive rate of this imaging modality highly suggests that surgical staging is unnecessary when uptake is found in the para-aortic area. However, the overall false negative rate of para-aortic node involvement is around 12% of patients, mainly due to non-detectable nodal disease (≤ 5 mm),

If we only consider patients with definite nodal uptake in the pelvis, the rate of false negative para-aortic results is 22%. Thus, the benefit of staging surgery in these patients appears considerable as it allows an accurate adaptation of the treatment (extension of radiation field to the para-aortic area). The optimal approach to limit radio-induced morbidities (increased by postoperative adhesions) is the laparoscopic (extraperitoneal) approach.⁶⁵ By contrast, in patients without pelvic node uptake, the rate of false negative in the para-aortic region is much lower (9%) and in this condition, the benefit of staging surgery is disputable. However, the advantages of a staging surgery must always be balanced with its potential morbidity, although it seems minimal when using laparoscopy in trained teams.

Although retrospective, some studies suggest the possible survival impact of staging surgery in a subset of patients. Indeed, locally advanced cervical cancer with low-volume para-aortic nodal disease, treated by extended field chemoradiation, have a disease free survival similar to the survival of those without such para-aortic spread and managed by pelvic chemoradiation alone. Given these results, the screening of these patients, combining PET imaging and staging surgery, should be the ultimate target in 2012, since they can be cured.

Search Strategy and selection criteria

Data for this review were identified from searches of MEDLINE, Current Contents, PubMed and from references in relevant articles from 1985 to June 2011 using the following search terms: "locally advanced cervical cancer", "staging surgery", "laparoscopic paraaortic lymphadenectomy", "paraaortic lymphadenectomy", "PET", "PET-CT". Only articles published in English (or with at least an abstract in English) were included. In case of repeated publications by the same team on a similar topic, the series including the largest number of patients (or the last update) was reported.

Contributors

The authors contributed equally to the literature search, data collection & analysis, data interpretation and writing the manuscript. S. Gouy, E. Leblanc & P. Morice concept the study design of this review.

Conflict of interest

The authors have no conflict on interest.

Acknowledgements to Patricia Pautier, Alejandra Martinez, Annie Rey and Desiree Deandreis.

References

1. Chemoradiotherapy for Cervical Cancer Meta-Analysis Collaboration. Reducing uncertainties about the effects of chemoradiotherapy for cervical cancer: a systematic review and meta-analysis of individual patient data from 18 randomized trials. *J Clin Oncol* 2008;**26**:5802-12.
2. Morice P, Castaigne D, Pautier P et al. Interest of pelvic and para-aortic lymphadenectomy in patients with stage IB and II cervical carcinoma. *Gynecol Oncol* 1999;**73**:106-10.
3. Kidd EA, Siegel BA, Dehdashti F, Rader JS, Mutch DG, Powell MA, Grigsby PW. Lymph node staging by positron emission tomography in cervical cancer: relationship to prognosis. *J Clin Oncol* 2010;**28**:2108-13.
4. Leblanc E, Narducci F, Frumovitz M et al. Therapeutic value of pretherapeutic extraperitoneal laparoscopic staging in locally advanced cervical carcinoma. *Gynecol Oncol* 2007;**105**:304-11.
5. Michel G, Morice P, Castaigne D, Leblanc M, Rey A, Duvillard P. Lymphatic spread in stage Ib and II cervical carcinoma: anatomy and surgical implications. *Obstet Gynecol* 1998;**91**:360-3.
6. Grigsby PW, Siegel BA, Dehdashti F. Lymph node staging by positron emission tomography in patients with carcinoma of the cervix. *J Clin Oncol* 2001;**19**:3745-9.
7. Choi HJ, Ju C, Myung SK, Kim Y. Diagnostic performance of computer tomography, magnetic resonance imaging, and positron emission tomography or positron emission tomography/computed tomography for the detection of metastatic lymph nodes in patients with cervical cancer: meta-analysis. *Cancer Sci* 2010;**101**:1471-9.
8. Mota F, De Oliveira C. Patients with locally advanced cervical cancer should not undergo routine pretreatment surgical staging. *Eur J Gynaecol Oncol* 2006;**27**:109-114.
9. Reinhardt MJ, Ehrhrit-Braun C, Vogelgesang D et al. Metastatic lymph nodes in patients with cervical cancer: detection with MR imaging and FDG PET. *Radiology* 2001;**218**:776-82.
10. Selman TJ, Mann, C, Zamora J, Appleyard TL, Khan K. Diagnostic accuracy of tests for lymph nodes status in primary cervical cancer: a systematic review and meta-analysis. *CMAJ* 2008;**178**:855-62.
11. Rockall AG, Sohaib SA, Harisinghani MG et al. Diagnostic performance of nanoparticle-enhanced magnetic resonance imaging in the diagnosis of lymph node metastases in patients with endometrial and cervical cancer. *J Clin Oncol* 2005;**23**:2813-21.
12. Choi EK, Kim JK, Choi HJ, et al. Node-by-node correlation between MR and PET/CT in patients with uterine cervical cancer: diffusion-

weighted imaging versus size-based criteria on T2WI. *Eur Radiol* 2009;**19**:2024-32.

13. Liu Y, Liu H, Bai X, et al. Differentiation of metastatic from non-metastatic lymph nodes in patients with uterine cervical cancer using diffusion-weighted imaging. *Gynecol Oncol* 2011;**122**:19-24.

14. Havrilesky LJ, Lasingam SL, Mathar DB, Myers ER. FDG-PET for management of cervical and ovarian cancer. *Gynecol Oncol* 2005 ;**97**:183-91.

15. Chou HH, Chang HP, Lai CH, et al. (18)F-FDG PET in stage IB/IIB cervical adenocarcinoma/adenosquamous carcinoma. *Eur J Nucl Med Mol Imaging* 2010;**37**:728-35.

16. Kitajima K, Suzuki K, Senda M, et al. Preoperative nodal staging of uterine cancer: is contrast- enhanced PET/CT more accurate than non-enhanced PET/CT or enhanced CT alone. *Ann Nucl Med* 2011;**25**:511-9.

17. Kang S, Kim SK, Chung DC, et al. Diagnostic value of 18F-FDG PET for evaluation of paraaortic nodal metastasis in patients with cervical carcinoma: a meta-analysis. *J Nucl Med* 2010;**51**:360-7.

18. Kim SK, Choi HJ, Park SY et al. Additional value of MR/PET fusion compared with PET/CT in the detection of lymph node metastases in cervical cancer patients. *Eur J Cancer* 2009 ;**45**:2103-9.

19. Uzan C, Souadka A, Gouy S et al. Analysis of Morbidity and Clinical Implications of Laparoscopic Paraaortic Lymphadenectomy in a Continuous Series of 98 Patients with Advanced-Stage Cervical Cancer and Negative PET-CT Imaging in the Paraaortic Area. *Oncologist* 2011;**16**:1021-7.

20. Leblanc E, Gauthier H, Querleu D et al., Accuracy of 18-Fluoro-2-deoxy-D: -glucose Positron Emission Tomography in the Pretherapeutic Detection of Occult Paraaortic Node Involvement in Patients with a Locally Advanced Cervical Carcinoma. *Ann Surg Oncol* 2011;**18**:2302-9.

21. Ramirez PT, Jhingran A, Macapinlac HA et al. Laparoscopic extraperitoneal para-aortic lymphadenectomy in locally advanced cervical cancer: a prospective correlation of surgical findings with positron emission tomography/computed tomography findings. *Cancer* 2011;**117**:1928-34.

22. Mortier DG, Stroobants S, Amant F, Neven P, Van Limbergen E, Vergote I. Laparoscopic para-aortic lymphadenectomy and positron emission tomography scan as staging procedures in patients with cervical carcinoma stage IB2-IIIB. *Int J Gynecol Cancer* 2008;**18**:723-9.

23. Yildirim Y, Sehirali S, Avci ME et al. Integrated PET/CT for the evaluation of para-aortic nodal metastasis in locally advanced cervical cancer patients with negative conventional CT findings. *Gynecol Oncol* 2008;**108**:154-9.

24. Loft A, Berthelsen AK, Roed H et al. The diagnostic value of PET/CT scanning in patients with cervical cancer: a prospective study. *Gynecol Oncol* 2007;**106**:29-34.
25. Lin WC, Hung YC, Yeh LS, Kao CH, Yen RF, Shen YY. Usefulness of (18)F-fluorodeoxyglucose positron emission tomography to detect para-aortic lymph nodal metastasis in advanced cervical cancer with negative computed tomography findings. *Gynecol Oncol* 2003;**89**:73-6.
26. Rose PG, Adler LP, Rodriguez M, Faulhaber PF, Abdul-Karim FW, Miraldi F. Positron emission tomography for evaluating para-aortic nodal metastasis in locally advanced cervical cancer before surgical staging: a surgicopathologic study. *J Clin Oncol* 1999;**17**:41-5.
27. Delgado G, Chun B, Caglar H, Bepko F. Paraaortic lymphadenectomy in gynecologic malignancies confined to the pelvis. *Obstet Gynecol* 1977;**50**:418-23.
28. Nelson JH Jr, Boyce J, Macasaet M et al. Incidence, significance, and follow-up of para-aortic lymph node metastases in late invasive carcinoma of the cervix. *Am J Obstet Gynecol* 1977;**128**:336-40.
29. Belinson JL, Goldberg MI, Averette HE. Paraaortic lymphadenectomy in gynecologic cancer. *Gynecol Oncol* 1979;**7**:188-98.
30. Querleu D, Dargent D, Ansquer Y, Leblanc E, Narducci F. Extraperitoneal endosurgical aortic dissection in the staging of advanced carcinomas of the cervix. *Cancer* 2000;**88**:1883-91.
31. Rafii A, Camicas A, Ferron G et al. A comparative study of laparoscopic extraperitoneal laparoscopy with the use of ultrasonically activated shears. *Am J Obstet Gynecol* 2009;**201**:370.e1-e5.
32. Benedetti-Panici PL, Maneschi F, Scambia G et al. Lymphatic spread of cervical cancer: an anatomical and pathological study based on 225 radical hysterectomies with systematic pelvic and aortic lymphadenectomy. *Gynecol Oncol* 1996;**62**:19-24.
33. Possover M, Krause N, Drahonovsky J, Schneider A. Left-sided suprarenal retrocrural paraaortic lymphadenectomy in advanced cervical cancer by laparoscopy. *Gynecol Oncol* 1998;**71**:219-22.
34. Vergote I, Amant F, Berteloot P, Van Gramberen M. Laparoscopic lower paraaortic staging lymphadenectomy in stage IB2, II, and III cervical cancer. *Int J Gynecol Cancer* 2002;**12**:22-6.
35. Merlot B, Narducci F, Ferron G et al. Do we need to extend the paraaortic lymphadenectomy above the level of the inferior mesenteric artery in locally advanced cervical cancers. Presented at the 17th European Society of Gynecologic Oncology meeting. 11-14 September 2011.

36. Buchsbaum HJ. Extrapelvic lymph node metastases in cervical carcinoma. *Am J Obstet Gynecol* 1979;**133**:814-24.
37. LaPolla, Schlaerth JB, Gaddis O, Morrow CP. The influence of surgical staging on the evaluation and treatment of patients with cervical carcinoma. *Gynecol Oncol* 1986;**24**:194-206.
38. Weiser EB, Bundy BN, Hoskins WJ et al. Extraperitoneal versus transperitoneal selective paraaortic lymphadenectomy in the pretreatment surgical staging of advanced cervical carcinoma (a Gynecologic Oncology Group study). *Gynecol Oncol* 1989;**33**:283-9.
39. Holcomb K, Abulafia O, Matthews RP, Gabbur N, Lee YC, Buhl A. The impact of pretreatment staging laparotomy on survival in locally advanced cervical carcinoma. *Eur J Gynaecol Oncol* 1999;**20**:90-3.
40. Odunsi KO, Lele S, Ghamande S, Seago P, Driscoll DL. The impact of pre-therapy extraperitoneal surgical staging on the evaluation and treatment of patients with locally advanced cervical cancer. *Eur J Gynaecol Oncol* 2001;**22**:325-30.
41. Hasenburg A, Salama JK, Van TJ, Amosson C, Chiu JK, Kieback DG. Evaluation of patients after extraperitoneal lymph node dissection and subsequent radiotherapy for cervical cancer. *Gynecol Oncol* 2002;**84**:321-6.
42. Denschlag D, Gabriel B, Mueller-Lantsch C et al. Evaluation of patients after extraperitoneal lymph node dissection for cervical cancer. *Gynecol Oncol* 2005;**96**:658-64.
43. Moore KN, Gold MA, McMeekin DS, Walker JL, Rutledge T, Zorn KK. Extraperitoneal paraaortic lymph node evaluation for cervical cancer via pfannenstiel incision: technique and peri-operative outcomes. *Gynecol Oncol* 2008;**108**:466-71.
44. Recio FO, Piver MS, Hempling RE. Pretreatment transperitoneal laparoscopic staging pelvic and paraaortic lymphadenectomy in large (> or = 5 cm) stage IB2 cervical carcinoma: report of a pilot study. *Gynecol Oncol* 1996;**63**:333-66.
45. Vidaurreta J, Bermúdez A, di Paola G, Sardi J. Laparoscopic staging in locally advanced cervical carcinoma: A new possible philosophy? *Gynecol Oncol* 1999;**75**:366-71.
46. Dargent D, Ansquer Y, Mathevet P. Technical development and results of left extraperitoneal laparoscopic paraaortic lymphadenectomy for cervical cancer. *Gynecol Oncol* 2000;**77**:87-92.
47. Hertel H, Köhler C, Elhawary T, Michels W, Possover M, Schneider A. Laparoscopic staging compared with imaging techniques in the staging of advanced cervical cancer. *Gynecol Oncol* 2002;**87**:46-51.

48. Tillmanns T, Lowe MP. Safety, feasibility, and costs of outpatient laparoscopic extraperitoneal aortic nodal dissection for locally advanced cervical carcinoma. *Gynecol Oncol* 2007;**106**:370-4.
49. Fichez A, Lamblin G, Mathevet P. Left extraperitoneal laparoscopic paraaortic lymphadenectomy: morbidity and learning curve of the technique. *Gynecol Obstet Fertil* 2007;**35**:990-6.
50. Gil-Moreno A, Franco-Camps S, Cabrera S, Pérez-Benavente A, Martínez-Gómez X, Garcia A, Xercavins J. Pretherapeutic extraperitoneal laparoscopic staging of bulky or locally advanced cervical cancer. *Ann Surg Oncol* 2011;**18**:482-9.
51. Ocelli B, Narducci F, Lanvin D et al. De novo adhesions with extraperitoneal endosurgical para-aortic lymphadenectomy versus transperitoneal laparoscopic para-aortic lymphadenectomy: a randomized experimental study. *Am J Obstet Gynecol* 2000;**183**:529-33.
52. Füller J, Guderian D, Köhler C, Schneider A, Wendt TG. Lymph edema of the lower extremities after lymphadenectomy and radiotherapy for cervical cancer. *Strahlenther Onkol* 2008;**184**:206-11.
53. Ohba, Y, Todo Y, Kobayashi N et al. Risk factors for lower-limb lymphedema after surgery for cervical cancer. *International journal of clinical oncology. Int J Clin Oncol* 2011;**16**:238-43.
54. Yenen MC, Dede M, Alanbay I, Ustün Y, Gültekin M, Ayhan A. Port-site metastasis after laparoscopic extraperitoneal paraaortic lymphadenectomy for stage IIb squamous cell carcinoma of the cervix. *J Minim Invasive Gynecol* 2009;**16**:227-30.
55. Park JY, Lim MC, Lim SY et al. Port-site and liver metastases after laparoscopic pelvic and paraaortic lymph node dissection for surgical staging of locally advanced cervical cancer. *Int J Gynecol Oncol* 2008;**18**:176-180.
56. Fine BA, Hempling RE, Piver MS, Baker TR, McAuley M, Driscoll D. Severe radiation morbidity in carcinoma of the cervix: impact of pretherapy surgical staging and previous surgery. *Int J Radiat Oncol Biol Phys* 1995;**31**:717-23.
57. Benk V, Przybysz R, McGowan T, Paszat L. Waiting times for radiation therapy in Ontario. *Canadian journal of surgery. Can J Surg* 2006;**49**:16-21.
58. Wyatt RM, Beddoe AH, Dale RG. The effects of delays in radiotherapy treatment on tumour control. *Phys Med Biol* 2003;**48**:139-55.
59. Mackillop W, Fu H, Quirt CF, Dixon P, Brundage M, Zhou Y. Waiting for radiotherapy in Ontario. *Int J Radiat Oncol Biol Phys* 1994;**30**:221-8.

60. Marnitz S, Köhler C, Roth C, Füller J, Hinkelbein W, Schneider A. Is there a benefit of pretreatment laparoscopic transperitoneal surgical staging in patients with advanced cervical cancer? *Gynecol Oncol* 2005;**99**:536-44.
61. Höckel M, Horn LC, Manthey N et al. Resection of the embryologically defined uterovaginal (Müllerian) compartment and pelvic control in patients with cervical cancer: a prospective analysis. *Lancet Oncol* 2009;**10**:683-92.
62. Piver MS, Barlow JJ, Krishnamsetty R. Five-year survival (with no evidence of disease) in patients with biopsy-confirmed aortic node metastasis from cervical carcinoma. *Am J Obstet Gynecol* 1981;**139**:575-8.
63. Podczaski E, Stryker JA, Kaminski P et al. Extended-field radiation therapy for carcinoma of the cervix. *Cancer* 1990;**66**:251-8.
64. Malfetano JH, Keys H. Aggressive multimodality treatment for cervical cancer with paraaortic lymph node metastases. *Gynecol Oncol* 1991;**42**:44-7.
65. Husseinzadeh N, Shrake P, DeEulis T, Rowley K, Aron B. Chemotherapy and extended-field radiation therapy to para-aortic area in patients with histologically proven metastatic cervical cancer to para-aortic nodes: a phase II pilot study. *Gynecol Oncol* 1994;**52**:326-31.
66. Grigsby PW, Lu JD, Mutch DG, Kim RY, Eifel PJ. Twice-daily fractionation of external irradiation with brachytherapy and chemotherapy in carcinoma of the cervix with positive para-aortic lymph nodes: Phase II study of the Radiation Therapy Oncology Group 92-10. *Int J Radiat Oncol Biol Phys* 1998;**41**:817-22.
67. Grigsby PW, Heydon K, Mutch DG, Kim RY, Eifel P. Long-term follow-up of RTOG 92-10: cervical cancer with positive para-aortic lymph nodes. *Int J Radiat Oncol Biol Phys* 2001;**51**:982-7.
68. Varia MA, Bundy BN, Deppe G, Mannel R, Averette HE, Rose PG, Connelly P. Cervical carcinoma metastatic to para-aortic nodes: extended field radiation therapy with concomitant 5-fluorouracil and cisplatin chemotherapy: a Gynecologic Oncology Group study. *Int J Radiat Oncol Biol Phys* 1998;**42**:1015-23.
69. Small W Jr, Winter K, Levenback C et al. Extended-field irradiation and intracavitary brachytherapy combined with cisplatin chemotherapy for cervical cancer with positive para-aortic or high common iliac lymph nodes: results of ARM 1 of RTOG 0116. *Int J Radiat Oncol Biol Phys* 2007;**68**:1081-7.
70. Kim YS, Kim JH, Ahn SD et al. High-dose extended-field irradiation and high-dose-rate brachytherapy with concurrent chemotherapy for cervical cancer with positive para-aortic lymph nodes. *Int J Radiat Oncol Biol Phys* 2009;**74**:1522-8.

71. Walker JL, Morrison A, DiSilvestro P, von Gruenigen VE; Gynecologic Oncology Group. A phase I/II study of extended field radiation therapy with concomitant paclitaxel and cisplatin chemotherapy in patients with cervical carcinoma metastatic to the para-aortic lymph nodes: a Gynecologic Oncology Group study. *Gynecol Oncol* 2009;**112**:78-84.
72. Loiselle C, Koh WJ. The emerging use of IMRT for treatment of cervical cancer. *J Natl Compr Canc New* 2010;**8**:1425-34
73. Chen CC, Lin JC, Jan JS, et al. Definitive intensity-modulated radiation therapy with concurrent chemotherapy for patients with locally advanced cervical cancer. *Gynecol Oncol* 2011;**122**:9-13.
74. Kavanagh BD, Schefter TE, Wu Q, et al. Clinical application of intensity-modulated radiotherapy for locally advanced cervical cancer. *Semin Radiat Oncol* 2002;**12**:260-71.
75. Ahmed RS, Kim RY, Duan J, et al. IMRT dose escalation for positive para-aortic lymph nodes in patients with locally advanced cervical cancer while reducing dose to bone marrow and other organs at risk. *Int J Radiat Oncol Biol Phys* 2004;**60**:505–12.
76. Esthappan J, Chaudhari S, Santanam L, et al. Prospective clinical trial of positron emission tomography computed tomography image-guided intensity-modulated radiation therapy for cervical carcinoma with positive para-aortic lymph nodes. *Int J Radiat Oncol Biol Phys* 2008;**72**:1134-9.
77. Gerszten K, Colonello K, Heron DE. Feasibility of concurrent cisplatin and extended field radiation therapy (EFRT) using intensity-modulated radiotherapy (IMRT) for carcinoma of the cervix. *Gynecol Oncol* 2006;**102**:182–8.
78. Kidd EA, Siegel BA, Dehdashti F, et al. Clinical outcomes of definitive intensity-modulated radiation therapy with fluorodeoxyglucose-positron emission tomography simulation in patients with locally advanced cervical cancer. *Int J Radiat Oncol Biol Phys* 2010;**77**:1085–91.
79. Mutic S, Malyapa RS, Grigsby PW, et al. PET-guided IMRT for cervical carcinoma with positive para-aortic lymph nodes—A dose-escalation treatment planning study. *Int J Radiat Oncol Biol Phys* 2003;**55**:28–35.
80. Salama JK, Mundt AJ, Roeske J and Mehta N. Preliminary outcome and toxicity report of extended-field, intensity-modulated radiation therapy for gynecologic malignancies. *Int J Radiat Oncol Biol Phys* 2006;**65**:1170–6.
81. Lai CH, Huang KG, Hong JH et al. Randomized trial of surgical staging (extraperitoneal or laparoscopic) versus clinical staging in locally advanced cervical cancer. *Gynecol Oncol* 2003;**89**:160-7.
82. Gold MA, Tian C, Whitney CW, Rose PG, Lanciano R. Surgical versus radiographic determination of para-aortic lymph node metastases before

chemoradiation for locally advanced cervical carcinoma: a Gynecologic Oncology Group Study. *Cancer* 2008;**112**:1954-63.

83. Ghezzi F, Cromi A, Serati M et al. Radiation-induced bowel complications: laparoscopic versus open staging of gynecologic malignancy. *Ann Surg Oncol* 2011;**18**:782-91.

Table I. Diagnostic value of Positron Emission Tomography (PET) or Positron Emission Tomography combined with Computed Tomography (PET-CT) for the detection of para-aortic lymph nodes in cervical cancer: comparison between different modalities imaging (gold standard histology).

Author, year and reference	FDG-PET or PET/CT *	Magnetic Resonance Imaging	Computed Tomography
Sensitivity			
(95% CI)			
Havrilesky** ¹⁴	84% (68-94)	67% (9-99)	
Choi** 2010 ^{*** 7}	82% (75-87)	56% (51-62)	50% (43-57)
Choi** 2010 ^{**** 7}	54% (46-61)	38% (32-43)	52% (42-62)
Chou 2010 ^{**** 15}	66.7% (35-89.9)	25% (5.8-57.2)	40,9%
Kitajima 2011 ¹⁶	52,3% vs 61,4% ^{*****}		
Specificity			
(95% CI)			
Havrilesky** ¹⁴	95% (89-98)	100%	
Choi** 2010 ^{*** 7}	95%	91%	92%
Choi** 2011 ^{**** 7}	97%	97%	92%
Chou 2010 ¹⁵	100% (79.2-100)	93.8% (69.7-99.0)	97,8%
Kitajima 2011 ¹⁶	96,8% vs 98,1% ^{*****}		

* Results for PET whatever were the results of CT or MRI (negative or positive for paraaortic lymph nodes).

CI = confidence intervals patient-based comparison

** Meta-analysis

*** Patient-based comparison

**** Region-specific comparison

***** Comparison between non-enhanced PET-CT versus contrast-enhanced PET-CT (the difference between the two imaging methods did not reach statistical significance).

Table II. Characteristics of studies evaluating the accuracy of PET/CT in the detection of para-aortic (PA) node metastasis in locally advanced cervical cancer (with histology of nodes as gold standard).

Author, year and reference	N (n') *	Stage	Median number of PA** nodes removed	Technique	Negative PA** PET status and positive histological PA nodal status			Positive PA** PET status and positive histological PA nodal status		
					Total	Negative	Positive	Total	Negative	Positive
						pelvic node PET status	pelvic node PET status		pelvic node PET status	pelvic node PET status
Uzan 2011 ¹⁹	114 (114)	IB2-IVA	14	PET/CT	10% (11/114)	5% (4/80)	20% (7/34)	-	-	-
Leblanc 2011 ²⁰	195 (182)	IB2-IVA	18	PET/CT	14% (25/182)	12%(18/149)	21% (7/33)	54% (7/13)	2/5 (40%)	5/8 (62%)
Ramirez 2010 ²¹	60 (53)	IB2/IVA	11	PET/CT	17% (9/53)	12% (3/26)	22% (6/27)	71% (5/7)	none	71% (5/7)
Mortier 2008 ²²	44 (41)	IB2-IIIB	6***	PET and PET/CT	12% (5/41)	-	-	100% (3/3)	-	-
Yildirim 2008 ²³	16 (12)	IIB-IIIB	17	PET/CT	16% (2/12)	-	-	50% (2/4)	-	-
Loft 2007 ²⁴	15****	IB1- IVA	-	PET/CT	-	-	-	100%(15/15)*****	100% (2/2)	100% (13/13)
Lin 2003 ²⁵	50 (36)	IIB-IVA	-***	PET	5% (2/36)	-	-	85% (12/14)	-	-
Rose 1999 ²⁶	32 (24)	IIB-IVA	- ***	PET/CT	8% (2/24)	0% (0/16)	25% (2/8)	75% (6/8)	none	75% (6/8)
Total					12% (56/462)	9% (25/271)	22% (22/102)	89%(57/64)		

* Number of patients in the series (number of patients with negative PA PET status).

**PA para-aortic

***Lymphadenectomy to the level of the inferior mesenteric artery

**** Number of patients with positive PA PET status

***** Twelve of these were confirmed by histological examination and three by other modalities or follow up

Table III. Characteristics of patients with paraaortic metastasis and negative paraaortic status at PET or PET-CT)(webappendix).

Patient	Suspicious pelvic node at PET-CT or PET	Number of PA** nodes removed	Number of Positive PA nodes	Size of the biggest metastatic node (mm)	Authors, year and reference
1	Yes	14	1	5	Uzan 2011 (updated) ¹⁹
2	No	12	1	2,2	Uzan 2011 (updated) ¹⁹
3	Yes	5****	4	14	Uzan 2011 (updated) ¹⁹
4	Yes	10	2	4	Uzan 2011 (updated) ¹⁹
5	Yes	16	1	16	Uzan 2011 (updated) ¹⁹
6	Yes	11	1	0,3	Uzan 2011 (updated) ¹⁹
7	No	14	2	13	Uzan 2011 (updated) ¹⁹
8	Yes	5****	3	19	Uzan 2011 (updated) ¹⁹
9	No	23	2	≤5	Uzan 2011 (updated) ¹⁹
10	No	18	1	≤5	Uzan 2011 (updated) ¹⁹
11	Yes	25	1	≤5	Uzan 2011 (updated) ¹⁹
12	No	24	2	0,7	Leblanc 2011 (updated) ²⁰
13	Yes	2****	2	6	Leblanc 2011 (updated) ²⁰
14	Yes	15	2	7	Leblanc 2011 (updated) ²⁰
15	Yes	21	1	3	Leblanc 2011 (updated) ²⁰
16	No	9	3	14	Leblanc 2011 (updated) ²⁰
17	Yes	18	4	8	Leblanc 2011 (updated) ²⁰
18	No	20	2	5	Leblanc 2011 (updated) ²⁰
19	No	14	1	6	Leblanc 2011 (updated) ²⁰
20	Yes	21	2	0.2	Leblanc 2011 (updated) ²⁰
21	No	16	1	6	Leblanc 2011 (updated) ²⁰
22	No	14	2	5	Leblanc 2011 (updated) ²⁰
23	No	34	1	1	Leblanc 2011 (updated) ²⁰
24	No	22	1	1	Leblanc 2011 (updated) ²⁰
25	Yes	8	1	10	Leblanc 2011 (updated) ²⁰
26	Yes	3****	1	> 5	Leblanc 2011 (updated) ²⁰
27	No	8	3	> 5	Leblanc 2011 (updated) ²⁰
28	No	15	1	10	Leblanc 2011 (updated) ²⁰
29	No	33	2	4	Leblanc 2011 (updated) ²⁰
30	No	19	1	5	Leblanc 2011 (updated) ²⁰
31	No	28	1	> 5	Leblanc 2011 (updated) ²⁰
32	No	35	4	> 5	Leblanc 2011 (updated) ²⁰
33	No	19	4	> 5	Leblanc 2011 (updated) ²⁰
34	No	18	1	≤5	Leblanc 2011 (updated) ²⁰
35	No	26	22	> 5	Leblanc 2011 (updated) ²⁰
36	No	18	1	≤5	Leblanc 2011 (updated) ²⁰
37	No	-	-	-	Ramirez 2010 ²¹
38	No	-	-	-	Ramirez 2010 ²¹
39	No	-	-	-	Ramirez 2010 ²¹
40	Yes	-	-	-	Ramirez 2010 ²¹
41	Yes	-	-	-	Ramirez 2010 ²¹
42	Yes	-	-	-	Ramirez 2010 ²¹
43	Yes	-	-	-	Ramirez 2010 ²¹
44	Yes	-	-	-	Ramirez 2010 ²¹
45	Yes	-	-	-	Ramirez 2010 ²¹
46	-	-	-	Micrometastasis****	Mortier 2008 ²²
47	-	-	-	Micrometastasis****	Mortier 2008 ²²
48	-	-	-	Micrometastasis*****	Mortier 2008 ²²
49	-	-	-	Macrometastasis*****	Mortier 2008 ²²
50	-	-	-	Macrometastasis*****	Mortier 2008 ²²
51	-	-	-	Micrometastasis*****	Yildirim 2008 ²³
52	-	-	-	Micrometastasis*****	Yildirim 2008 ²³
53	-	-	-	Micrometastasis*****	Lin 2003 ²⁵
54	-	-	-	Micrometastasis*****	Lin 2003 ²⁵
55	Yes	-	-	-	Rose 1999 ²⁶
56	Yes	-	-	-	Rose 1999 ²⁶

*: SCC: Squamous cell Carcinoma; AD: Adenocarcinoma;**PA : Para-aortic;****: Positive frozen section analysis of suspicious lymph nodes during the surgery and so the lymphadenectomy is incomplete; *****: Micro or macrometastasis but the precise size of the metastasis was not detailed.

Table IV. Morbidity of para-aortic lymph node dissection performed through an open approach (laparotomy) for locally advanced cervical cancer.

Author, year and reference	Transperitoneal laparotomy: N (rate of complications).	Extraperitoneal laparotomy: N (rate of perioperative complications)
Buschbaum 1979 ³⁶	150 (12%)	1 death, 1 ureter injury, 1 incisional hernia
La Polla 1986 ³⁷	44 (15.9%)	1 vena cava injury, 1 ureter injury, 2 wound infections, 1 lymphocyst, 2 pulmonary embolisms
Weiser 1989 ³⁸	156 (10.8%)	12 vascular injuries, 1 infection
Holcomb 1999 ³⁹		89 (8.9%)
Odunsi 2001 ⁴⁰		51
Hasenburg 2002 ⁴¹		33 (12.1%)
Denschlag 2005 ⁴²		59 (5%)
Moore 2008 ⁴³		93 (6%) LRV

*: IMA= inferior mesenteric artery; LRV left renal vein

Table V. Morbidity of para-aortic lymph node dissection performed through a laparoscopic approach for locally advanced cervical cancer.

Author, year and reference	N cases (FIGO stage)	Approach for laparoscopic para-aortic lymphadenectomy Upper level dissection*	N nodes	% Paraortic nodes invaded	Failure	Complications
Recio 1996 ⁴⁴	12	Transperitoneal (IMA)	7**	0	0	0
Vidaurreta 1999 ⁴⁵	91 (IB2-IVA)	Transperitoneal (IMA)	18**	42%	0	1 vena cava injury (laparotomic conversion)
Dargent 2000 ⁴⁶	35 (IB2-IV)	Trans & extraperitoneal (IMA) (IMA-LRV)	16**	-	7%	-
Hertel 2002 ⁴⁷	101 (IB2-IV)	Transperitoneal	10.4**	20.8%	0	2 vascular injuries, 2 ureter injuries (no laparotomic conversion)
Vergote 2002 ³⁴	42 (IB2-III)	Trans & extraperitoneal (IMA)	6***	18%	7.1%	
Tillmans 2007 ⁴⁸	18	Extraperitoneal (?)	10***	-	0	1 lymphocyst
Fichez 2007 ⁴⁹	81 (IB2-III)	Extraperitoneal (LRV)	14***			1 vena cava injury, 1 peritonitis
Gil-Moreno 2011 ⁵⁰	87 (IB2-IV)	Extraperitoneal (LRV)	15.5**	14.9%	0	Intraoperative: 0 Postoperative: 6 (0 laparotomy) 2 hematomas 3 lymphocysts 1 urinary tract infection
Leblanc 2011 (updated) ⁴	360	Extraperitoneal 342 Transperitoneal 5	LRV : 20.4** IMA : 11.8**	21.6%	1 3	Intraoperative (0 laparotomy): 3 vascular injury (1 iliac vein, 1 vena cava, 1 gonadal artery), 5 hematomas, 1 bladder injury Postoperative (3 laparotomies): 1 leg ischemia, 1 sigmoid perforation, 1 small bowel obstruction (port site hernia) Distant: 1 death by infected ascites (cirrhosis); 14 surgical drainage for 38 symptomatic lymphocysts (failure of imaging guide drainage) 4 ascites (3 chylous), 4 leg edemas

*: IMA= inferior mesenteric artery; LRV left renal vein: **: mean number of nodes; ***: median number of nodes.

Table VI. Mean waiting time before initiation of radiation therapy in different series using para-aortic staging surgery (delay is calculated between the referral and the beginning of the chemoradiation therapy).

Author, year and reference	N cases	Method of paraaortic staging surgery	Mean waiting time (days)
Recio 1996 ⁴⁴	12	Transperitoneal laparoscopy	7
Vidaurreta 1999 ⁴⁵	84	Transperitoneal laparoscopy	3-7
Denschlag 2005 ⁴²	11	Extraperitoneal laparotomy	21
Marnitz 2005 ⁶⁰	84	Transperitoneal laparoscopy	10
Tillmans 2007 ⁴⁸	18	Extraperitoneal laparoscopy	10
Moore 2008 ⁴³	93	Extraperitoneal laparotomy	32,5
Gil Moreno 2011 ⁵⁰	87	Extraperitoneal laparoscopy	7
Uzan 2011 ¹⁹	98	Extraperitoneal laparoscopy	15
Leblanc 2011 (updated) ⁴	360	Extraperitoneal laparoscopy	35,4 (SD 18)

Table VII. Published data on Para-aortic (PA) Intensity-Modulated Radiation Therapy (IMRT).

Reference	Number of patients and study type	Dose of radiation therapy	Feasibility/toxicity	Survival impact
Chen et al. ⁷³	Retrospective study: 109 patients treated with IMRT and concomitant cisplatin based chemotherapy. 13 had involved para-aortic nodes and underwent extended field RT.	CTV received 45-48Gy GTV received 50.4-54Gy GTV-N received 54-60Gy with concomitant boost.	Patients with para-aortic disease were not evaluated separately. Acute GI/Haematological toxicity \geq G3 = 2.7%/23.9%, Longterm GI/GU toxicity \leq G3 = 4.6%/6.4%	Patients with para-aortic disease were not evaluated separately. 3-year overall and disease-free survival: 78.2% and 67.6%
Ahmed et al. ⁷⁵	Planning study: Planning techniques compared for 5 patients to assess dose reduction to OARs with IMRT. AP/PA to Pelvis & para-aortic area, 4-field box Pelvis& para-aortic area and 4-field box pelvis/IMRT in para-aortic area.	45Gy to the pelvis Dose to para-aortic gross nodal disease was 54-57Gy with conventional RT and 60Gy for IMRT	Feasibility of dose escalation with reduction of dose to the OARs by IMRT	-
Esthappan et al. ⁷⁶	Planning study: IMRT plans generated for 10 patients with involved para-aortic nodes. PET-CT simulation.	MTV nodal planned to 60Gy Nodal PTVs planned to 50Gy MTV Cervix planned to 20Gy to be followed by brachytherapy	IMRT to pelvis and para-aortic feasible. Volume of bowel receiving 45Gy can be reduced to < 15%	-
Gerszten et al. ⁷⁷	Feasibility study: 21 patients treated with extended field IMRT and concurrent cisplatin	45Gy with simultaneous integrated boost to 55Gy to involved nodes with concurrent cisplatin followed by 5 x 5Gy HDR brachytherapy	Well tolerated with no G3/4 GU or GI toxicity but 19% G3 Haematological toxicity	-
Kidd et al. ⁷⁸	Prospective study: 135 patients treated with IMRT, 317 with 3D RT. Of those 23 patients in IMRT group, 36 patients in non-IMRT group had extended field RT for PET positive para-aortic nodes. PET-CT simulation.	50.4Gy to the pelvic and 20Gy to the cervical volume followed by 6 x 6.5Gy HDR brachytherapy	No separation of results for extended field vs. pelvis alone. Overall IMRT was better tolerated with 6% vs. 17% rate of G3 bowel toxicity (p=0.0017).	Improved overall and cause specific survival in IMRT group (p=0.0001)
Mutic et al. ⁷⁹	Planning study: 4 patients with para-aortic involved. AP/PA to pelvic area and IMRT in para-aortic area. PET-CT simulation.	Pelvis treated with AP/PA fields to 50.4GY with a midline shield at 16.2Gy to be followed by brachytherapy. Para-aortic area planned w IMRT to 50.4Gy to PTV1 and 59.4Gy to PTV2	IMRT in PA region is feasible and reduces dose to organs at risk	-

Abbreviations used: CTV: Clinic Target Volume; PTV: Planning Target Volume; GTV: Gross Tumor Volume; GTV-N: Nodal Gross Tumor Volume; MTV: Metabolic Target Volume; AP/PA: Antero-Posterior/Postero-Anterior; HDR: High-Dose-Rate; PDR: Pulse-Dose-Rate; OARs: Organs-at-risk; 3D: 3 Dimension; RT: Radiation Therapy; GI: Gastro-Intestinal; GU: Genito-Urinary; FDG: ¹⁸F-fluorodeoxyglucose; PET-CT: Positron Emission Tomography combined with Computerized Tomograph

ARTICLE 2

Single-port laparoscopy and extraperitoneal para-aortic lymphadenectomy: 3 consecutive cases.

Sébastien Gouy, Catherine Uzan, Aminata Kane, Tristan Gauthier, Philippe Morice.

International Journal of Gynecological Cancer. 2011;21: 1695-1697.

Avant propos

Introduction

Le curage lombo-aortique single-port a été décrit récemment par Escobar et al., par voie transpéritoneale (Escobar PF et al.; 2010). Cependant, la voie extrapéritoneale offre plusieurs avantages pour réaliser cette chirurgie de staging dans les LACC. D'une part, l'abord extrapéritonéale gauche cible les ganglions latéro-aotiques qui représente l'atteinte de prédilection des métastases ganglionnaires lombo-aortique des LACC [Michel G et al.; 1998]. D'autre part, un autre avantage de cette voie est l'absence de gêne occasionnée par les anses digestives qui permet d'envisager cette chirurgie même en cas de BMI élevé et/ou d'antécédents de chirurgie abdomino-pelvienne [Sonoda Y et al.; 2009]. Enfin, cet abord extrapéritonéal s'avère moins pourvoyeur d'adhérence post-opératoire [Ocelli B et al.; 2000].

Objectif

L'objectif de ce travail est d'évaluer la faisabilité du curage lombo-aortique en LESS par voie extrapéritonéale et de décrire une technique chirurgicale reproductible.

Résultats

Nous avons proposé à 3 patientes consécutives atteinte de LACC avec un TEP-TDM négatif en lombo-aortique de réaliser le curage lombo-aortique extrapéritoneal par LESS. Pour chacune des 3 patientes le déroulement de l'intervention a été le suivant :

-1^{er} temps transpéritonéal : par une incision ombilicale de 2 à 3 cm, nous avons introduit le mono-trocart afin d'éliminer une carcinose péritonéale et/ou une métastase annexielle. Le mono-trocart permet d'introduire le laparoscope et une pince à préhension atraumatique afin de mobiliser les anses intestinales et les annexes pour

s'assurer de l'absence de lésions.

- 2^{ème} temps extrapéritonéal : Après avoir retiré le mono-trocart de l'orifice ombilical, celui-ci est introduit à travers une incision iliaque gauche de 2 à 3 cm situé à 2 travers de doigt de l'épine iliaque antéro-supérieure. Le mono-trocart est ainsi placé dans l'espace rétropéritonéal (après avoir préalablement incisée l'aponévrose des muscles transverses et ouvert l'espace extrapéritonéal) afin d'effectuer la lymphadénectomie lombo-aortique de la bifurcation aortique jusqu'à la veine rénale gauche. Le chirurgien est placé à gauche de la patiente et l'aide opératoire à gauche de l'opérateur. Le laparoscope est introduit dans le trocart inférieur, le scalpel Harmonic (Ethicon Endo-surgery, Johnson and Johnson) dans le trocart le trocart supérieur et la pince à préhension atraumatique dans le trocart du milieu.

Les 3 procédures consécutives se sont déroulées de façon satisfaisante, sans recours à une conversion par laparotomie ou par laparoscopie conventionnelle. La médiane du nombre de ganglions prélevés est de 18. Une des 3 patientes est métastatique avec 2 ganglions porteurs de micrométastases.

Conclusion

Le curage lombo-aortique extrapéritonéale par LESS est faisable et reproductible dans la prise en charge des LACC. A notre connaissance, c'est la première série publiée sur cette thématique.

Single-Port Laparoscopy and Extraperitoneal Para-Aortic Lymphadenectomy

3 Consecutive Cases

Sébastien Gouy, MD, Catherine Uzan, MD, PhD, Aminata Kane, MD, Tristan Gauthier, MD, and Philippe Morice, MD, PhD

Objective: We report the feasibility and the technique of single-port extraperitoneal para-aortic lymphadenectomy in locally advanced cervical cancer.

Methods: The same single port was used for the transperitoneal step (to discriminate intraperitoneal disease) and the extraperitoneal approach used thereafter (in the absence of peritoneal or ovarian spread) for the lymphadenectomy. Para-aortic lymphadenectomy was performed via the left-sided extraperitoneal approach by a 2- to 3-cm incision, which was made 1 cm above the usual incision to the left of McBurney's point. We used conventional instruments in all cases.

Results: Three consecutive patients with cervical cancer had undergone a pretherapeutic laparoscopic staging procedure (1 stage IB2 and 2 stage IIB). The histologic types were squamous carcinoma (n = 2) and adenocarcinoma (n = 1). No patients had pelvic or para-aortic uptakes on preoperative positron emission tomography computed tomography imaging. The mean operative time was 223 minutes (range, 210-250 minutes). The mean number of lymph nodes removed was 19 (range, 15-23). The definitive pathological analysis had revealed that one patient had metastatic disease. No failures occurred with the single-port procedure, and no conversion to conventional multiport laparoscopy was reported.

Conclusions: This preliminary series reports on the feasibility of the para-aortic lymphadenectomy technique via the extraperitoneal approach with a multichannel single port using conventional instruments. Nevertheless, the safety of this procedure (compared to conventional laparoscopic approach) needs to be explored in a further larger study.

Key Words: Para-aortic lymphadenectomy, Laparoscopy, Cervical cancer, Single port

Received April 11, 2011, and in revised form May 4, 2011. Accepted for publication June 19, 2011.

(Int J Gynecol Cancer 2011;21: 1695-1697)

Chemoradiation therapy (CRT), a combination of external irradiation and brachytherapy with concurrent chemotherapy, is considered the standard treatment for bulky cervical can-

cer (Q stage IB2 according to the International Federation of Gynecology and Obstetrics classification) by many North American and Western European teams.¹ When para-aortic (PA) nodes are known to be metastatic, the radiation field is extended from the pelvis to include the PA area. The rate of false negatives at positron emission tomography-computed tomography (PET-CT) assessment of PA metastasis in locally advanced cervical cancer (LACC) is 17%.² This is why laparoscopic PA lymphadenectomy is being used increasingly to stage patients with LACC and to define radiation fields before CRT.

Recently, single-port laparoscopic surgery was described in the management of precancerous and malignant gynecologic disease and notably for the possibility of performing lymphadenectomies.^{3,4} The aim of this

Department of Surgery, Institut Gustave Roussy and University Paris Sud, Villejuif, France.

Address correspondence and reprint requests to Philippe Morice, MD, PhD, Service de Chirurgie, Institut Gustave Roussy,

114 rue Edouard Vaillant, 94805 Villejuif Cedex, France. E-mail: morice@igr.fr.

No competing interests declared.

Copyright © 2011 by IGCS and ESGO ISSN: 1048-891X

DOI: 10.1097/IGC.0b013e31822a0175

TABLE 1. Patients' characteristics

Cases	1	2	3
BMI, kg/m ²	27	20	22
Operative time, min	210	250*	210
Hemorrhage, mL	G50	G50	G50
Hospital stay, d	4	2	2
No. PA nodes removed	23	18	15
No. positive PA nodes	2	0	0
Location of positive nodes			Supramesenteric
Size of the biggest metastasis in positive nodes, mm		G2	-
Early complications	No	No	No

*This operating time included the additional operative time re- quired to remove a bilateral salpingo-oophorectomy and frozen sec- tion examination.

procedure was to reduce cosmetic scarring caused by multiple insertions of ports during conventional laparoscopic surgery.

We report for the first time 3 consecutive extraperitoneal PA lymphadectomies (PALs) using single-port laparoscopic surgery.

PATIENTS AND METHODS

Patients' characteristics are shown in Table 1. Preoper- ative PET-CT did not detect any pelvic or PA node metastases in the 3 patients.

Patient 1

A 55-year-old woman was referred to our surgery de- partment with moderately differentiated squamous cell cervical carcinoma, stage IIB.

Patient 2

A 30-year-old woman was referred to our surgery department with moderately differentiated adenocarcinoma,

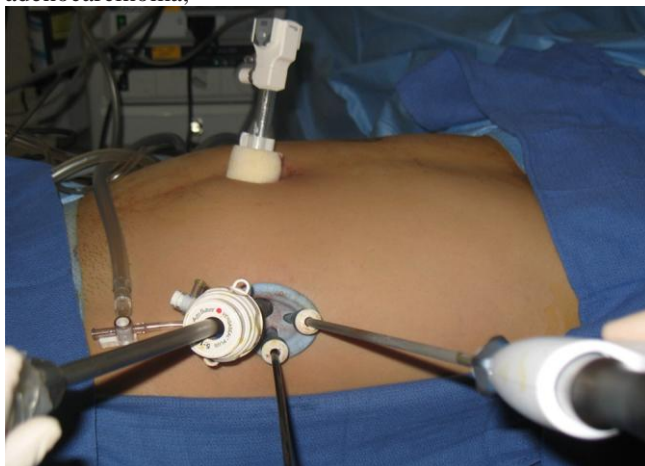

FIGURE 1. Preparation to perform paraaortic lymphadenectomy.

1696

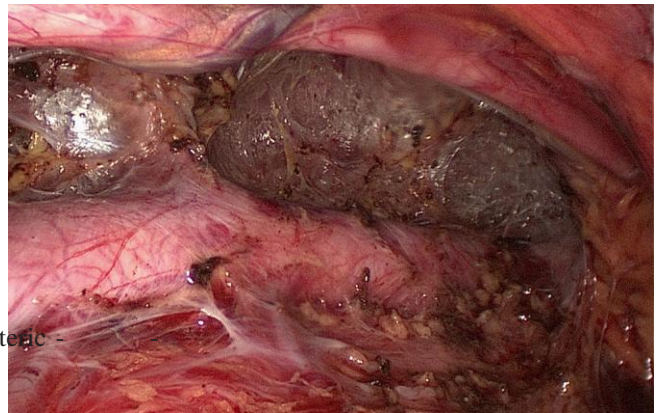


FIGURE 2. Appearance at the end of the paraaortic lymphadenectomy.

stage IB2. Preoperative PET-CT detected a suspicious left ovarian lesion. We performed a bilateral salpingo-oophorectomy using single-port laparoscopic surgery. The frozen section examination did not detect any disease, so we performed an extraperitoneal PAL.

Pa 3

A 49-year-old woman was referred to our surgery de- partment with moderately differentiated squamous cell cer- vical carcinoma, stage IIB.

DESCRIPTION OF SURGICAL TECHNIQUE

We used the SILS Port Multiple Instrument Access (Covidien, Mansfield, MA). The same single port was used for the transperitoneal step and the extraperitoneal approach.

The surgical staging procedure began with a trans- umbilical diagnostic laparoscopy with a single port inserted via a 2- to 3-cm incision to assess the peritoneal cavity. If there was no evidence of intraperitoneal disease, a PAL was performed via the left-sided extraperitoneal approach. The umbilical port was then replaced by a conventional port

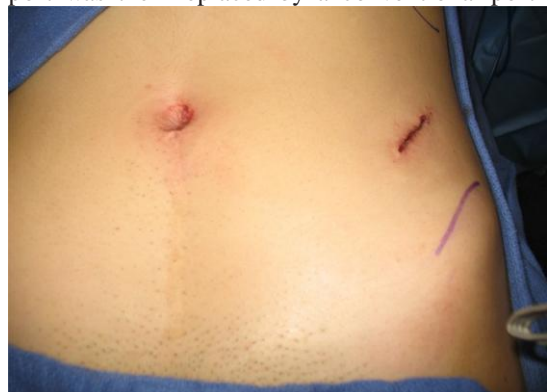

FIGURE 3. Appearance of the skin at the end of the procedure.

* 2011 IGCS and ESG

to evacuate the intra-abdominal pneumoperitoneum regularly and to avoid hyper-pressure during the retroperitoneal procedure.

A 2- to 3-cm incision was made 1 cm above the usual incision to the left of McBurney's point. The skin, subcutaneous fat, and fascia were opened along the same oblique axis. Large muscles were divided, and the surgeon introduced his finger into the incision to develop the extraperitoneal space. We inserted the single-port device (used for the transperitoneal step) into this space and insufflated 10 to 12 mm Hg of carbon dioxide gas through a separate cannula on the single-port device. A blunt 12-mm trocar was placed into the most cephalad channel of the laparoscope. We introduced one conventional rigid straight dissection forceps into the caudad trocar and the Harmonic scalpel (Ethicon Endo-surgery, Johnson and Johnson; Fig. 1) into the lateral trocar. The nodal tissues were grasped and dissected away from the aortic bifurcation to the left renal vein. The inferior mesenteric artery was preserved in all cases (Fig. 2). The nodal tissue was put in an endobag and removed meanwhile with the single port. We did not perform marsupialization in these 3 cases.

After completing the procedures, we removed the single port and closed the fascia incisions and the skin (Fig. 3).

DISCUSSION

To our knowledge, this is the first report in the literature on the PAL technique via the extraperitoneal approach using a multichannel single port. This preliminary study is a consecutive series comprising all patients who underwent single-port surgery. In this preliminary paper, no failures occurred with the single-port procedure.

In fact, only one study, reported by Escobar et al,⁴ described a PA procedure using the single-port laparoscopic approach for gynecologic cancers. In that series, the authors described 21 patients who underwent single-port surgical staging for gynecologic malignancies. Seven patients apparently underwent PAL via the transperitoneal approach using articulating instruments (3 cases for endometrial cancer, 3 cases for cervical cancer, and 1 case for gonadoblastoma). The median number of PA lymph nodes removed was 6. The author reported 2 conversions to a conventional multiport laparoscopy.⁴

In our 3 cases, there was no conversion to conventional multiport laparoscopy. We noted conflicts between optic and rigid straight instruments, and therefore, an increase

of operative time regarding conventional multiport laparoscopy in our institution (median operative time, 223 vs 185 minutes).⁵ Besides, conflicts between instruments should be an inconvenience to control a vascular damage and should be evaluated in patients with a high body mass index (BMI). However, the BMIs of the 3 patients of this series were similar with those of the patients we treated usually for LACC (median BMI, was 22 versus 23 kg/m² in our 2 series).⁵ This preliminary paper reports on the feasibility of the PAL technique via the extraperitoneal approach with a multichannel single port using conventional instruments. Nevertheless, the ergonomic challenges of the single port need to be evaluated in a larger series (currently ongoing in our institution) and particularly the potential difficulty of controlling bleeding when using the single-port approach. This last point is crucial because it is not because a procedure is feasible that this procedure is of interest and will necessarily be validated.

ACKNOWLEDGMENT

The authors thank Lorna Saint Ange for editing the manuscript.

REFERENCES

1. Chemoradiotherapy for Cervical Cancer Meta-Analysis Collaboration. Reducing uncertainties about the effects of chemoradiotherapy for cervical cancer: a systematic review and meta-analysis of individual patient data from 18 randomized trials. *J Clin Oncol.* 2008;26:5802Y5812.
2. Ramirez PT, Jhingran A, Macapinlac HA et al. Laparoscopic extraperitoneal para-aortic lymphadenectomy in locally advanced cervical cancer: a prospective correlation of surgical findings with positron emission tomography/computed tomography findings. *Cancer.* 2011;117:1928-1934.
3. Hahn HS, Kim YW. Single-port laparoscopic pelvic lymph node dissection with modified radical vaginal hysterectomy in cervical cancer. *Int J Gynecol Cancer.* 2010;20:1429Y1432.
4. Escobar PF, Fader AN, Rasool N, et al. Single-port laparoscopic pelvic and para-aortic lymph node sampling or lymphadenectomy: development of a technique and instrumentation. *Int J Gynecol Cancer.* 2010;20:1268Y1273.
5. Uzan C, Souadka A, Gouy S, et al. Analysis of morbidity and clinical implications of laparoscopic para-aortic lymphadenectomy in a continuous series of 98 patients with advanced-stage cervical cancer and negative PET CT imaging in para-aortic area. *Oncologist.* In press

ARTICLE 3

A new single-port approach to perform a transperitoneal step and an extraperitoneal para-aortic lymphadenectomy with a single incision.

Sébastien Gouy, Catherine Uzan, Aminata Kane, Stéphanie Scherier, Tristan Gauthier, Enrica Bentivegna, Philippe Morice.

Journal of the American College of Surgeons. 2012 May;214(5):e25-30

Avant propos

Introduction

Après avoir précédemment décrit la technique du curage lombo-aortique single-port par voie extrapéritonéale par 2 incisions (ombilicale et iliaque gauche), se posait à nous la question de la faisabilité de cette chirurgie par une seule incision [Gouy S et al., 2011].

Objectif : L'objectif de ce travail a été d'imaginer comment réaliser par une seule incision le temps transpéritonéal (indispensable pour éliminer une carcinose péritonéale et/ou une atteinte annexielle) et la lymphadénectomie lombo-aortique extrapéritonéale. Nous avons donc proposé à 11 patientes consécutives (10 patientes atteintes de LACC et 1 patiente avec un cancer de l'endomètre grade 3), relevant d'un curage lombo-aortique de staging, une nouvelle approche chirurgicale.

Méthode

Les 11 procédures consécutives se sont déroulées de la façon suivante :

- une incision de 2 à 3 cm est faite perpendiculairement à une ligne allant de l'épine iliaque antéro-supérieure à l'ombilic à la jonction 1/3-2/3.
- L'aponévrose du grand droit gauche est ouverte et les fibres musculaires du grand droit gauche sont écartées pour atteindre le péritoine ; le péritoine est ouvert et le mono-trocart est introduit dans la cavité abdominale afin d'éliminer une carcinose péritonéale et/ou une lésion annexielle.

- Le mono-trocart est retiré et l'aponévrose en regard des muscles obliques est incisée. L'espace extrapéritonéale est alors atteint à travers les obliques après dissection digitale. Le mono-trocart est introduit dans l'espace extrapéritonéale afin d'effectuer la lymphadénectomie lombo-aortique selon la technique décrite précédemment.

Résultats

Aucune conversion par laparotomie ou par laparoscopie conventionnelle multitrocarts n'a été nécessaire lors des 11 procédures consécutives. Les médianes de la durée opératoire et du nombre de ganglions résequés sont respectivement de 240 minutes et de 16. La médiane du délai entre la chirurgie de staging et le début de la radio-chimiothérapie est de 14 jours.

Conclusion

Cette nouvelle technique de curage lombo-aortique par voie extrapéritonéale en single port avec une seule incision iliaque gauche de 2 à 3 cm est faisable et reproductible. A notre connaissance, c'est la première fois que cette technique originale est décrite.

A NEW SINGLE-PORT APPROACH TO PERFORM A TRANSPERITONEAL STEP AND AN EXTRAPERITONEAL PARA-AORTIC LYMPHADENECTOMY WITH A SINGLE INCISION.

**Sébastien Gouy, MD., Catherine Uzan, MD, PhD., Aminata Kane, MD.;
Stéphanie Scherier MD., Tristan Gauthier, MD., Enrica Bentivegna MD.;
Philippe Morice, MD, PhD.**

Department of Surgery, Institut Gustave Roussy and University Paris Sud.
Villejuif,
FRANCE

No competing interests declared/ No conflicts of interest to declare

Address correspondence to:

Sébastien GOUY, M.D, Service de Chirurgie, Institut Gustave Roussy,
114 rue Edouard Vaillant, 94805 Villejuif Cedex, France.

Phone: 33.1.42.11.44.39. Fax: 33.1.42.11.52.13. Email: sebastien.gouy@igr.fr

Key words: single-port, single access, single incision, para-aortic lymphadenectomy, cervical cancer, gynecological surgery, laparoscopy, extraperitoneal, endometrial cancer, gynecologic oncology.

Introduction

Chemoradiation therapy (CRT), a combination of external beam irradiation and brachytherapy with concurrent chemotherapy is considered the standard treatment for bulky cervical cancer (\geq stage IB2 according to the FIGO classification) by many North American and Western European teams (1). The incidence of para-aortic nodal metastasis in these tumors ranges from 10% to 25% (2). Positron Emission Tomography [PET] (+/- Computed Tomography [CT]) imaging is the most accurate imaging modality for evaluating extra-pelvic disease in locally advanced cervical cancer [LACC] (2, 3). When para-aortic (PA) nodes are known to be metastatic, the radiation field is extended from the pelvis to include the PA area (4). However, the rate of false negatives at PET-CT assessment of PA metastasis in LACC is 12%, increasing to 20% if PET-CT reveals pelvic lymph nodes with suspicious metastases (5). The concept of surgical staging has gained momentum with the development of laparoscopy which reduces surgical complications. Since January 2011, this surgical staging procedure has been performed more often in our institution using a single-port extraperitoneal approach which was previously reported by our team (6,7). We have refined this procedure and developed a “real” single-port approach avoiding a second transumbilical port (to explore the peritoneum) which was used in the first procedure. We report in this series a new procedure for performing these two steps via a single access with only one incision.

Material and methods

Since 2007, in our institute, all patients with LACC aged under 70 years, with no evidence of extra-pelvic disease on imaging staging (including a pelvic MRI and/or Thoracic/Abdominal/Pelvic CT and a PET/CT) have undergone a pretherapeutic laparoscopic staging procedure to tailor their radiation therapy fields. The single- port procedure has been used since 2011 for this indication in our institution and was previously reported by our team (6,7).

Since July 2011, this surgical procedure has been performed with a new single-port approach. The study protocol was approved by our Institutional Review Board (IRB) in June 2011. We report a continuous series, performed by the same surgeon between July 2011 and December 2011, with pretherapeutic laparoscopic extraperitoneal staging using a new single-port approach. If the nodes were suspicious during the procedure they were sent for frozen section analysis and, if they were metastatic, the procedure was stopped and the radiation fields were extended to include the PA region. Although pelvic nodal dissection was not strictly part of the procedure because these nodes are included in the radiation field, removal of isolated enlarged pelvic nodes (>2cm) was considered. No preventive marsupialization was performed.

Patients with negative PA lymph nodes received external beam radiotherapy to the pelvis with conformal techniques up to a total dose of 45 Gy (5 fractions of 1.8Gy per week) with concurrent platinum-based chemotherapy (cisplatinum: 40 mg/m²/week). External beam radiation therapy was followed by intracavitary +/- interstitial pulsed dose-rate brachytherapy up to a total dose of at least 15Gy to the intermediate-risk CTV (Clinical Target Volume). Limited boosts were delivered on an individual basis to clinically involved pelvic nodes diagnosed at initial imaging up to a total dose of 60-65 Gy, taking

the contribution of the brachytherapy into account. For patients with metastatic PA lymph nodes, the radiation fields were extended to include the PA area. A total dose of 45 Gy was delivered, with the same therapeutic schedule for brachytherapy. Six to eight weeks after the completion of radiation therapy, patients underwent clinical and MRI evaluation in search of residual disease.

Description of the surgical technique

For this new single-port extraperitoneal para-aortic lymphadenectomy (PAL) procedure, a single 2-3 cm left iliac incision was made. This incision was made perpendicular to a point situated $2/3^{\text{th}}$ along the line drawn from the umbilicus to the anterior superior iliac spine or the point situated $1/3^{\text{rd}}$ along the line from the anterior superior iliac spine towards the umbilicus (Figure 1). First, we incised the fascia in front of the left rectus abdominis muscle and divided them in the direction of their fibers, plane by plane, up to the peritoneum which was opened to introduce the single device used to perform the transperitoneal step (Figure 2). In all cases, we used Applied Medical's Gelpoint® system (Rancho Santa Margarita, CA). Carbon dioxide was insufflated at a pressure of 10 mm to 12 mm Hg through a separate cannula on the single-port device. The laparoscope (10-mm, 0-degree angle, Storz) and two conventional rigid straight dissection forceps were introduced into the three channels. In the absence of peritoneal or ovarian spread, we performed peritoneal cytology, the single-port device was removed and a PA lymphadenectomy was performed through the same incision via a left-sided extraperitoneal approach.

For this second step, through the same incision, we incised the fascia in front of the anterior-lateral abdominal muscles and split them in the direction of their fibers, plane by plane after a large finger dissection to introduce the single-port into the extraperitoneal space (Figure 3). Carbon dioxide was insufflated at a pressure of 10 mm to 12 mm Hg through a separate cannula on the single-port device. As the transperitoneal incision of the peritoneum was performed at level of the left rectus abdominis, we didn't note gas transfer from the extraperitoneal to the intraperitoneal cavity because the peritoneal incision and the skin scar were not at the same level. Indeed, we opened the peritoneum near the area where the peritoneum was opened by the transperitoneal approach (which was used in the conventional multiport laparoscopy). So, we opened the peritoneum in the same area by the new single port procedure and by the conventional laparoscopy procedure, and finally we didn't have any difference between the two procedures in term of gas transfer

The surgeon is positioned to the left of the patient during the procedure. The assistant stands on the left of the patient and on left of the surgeon. For ergonomic reasons, the assistant can be placed between the legs of the patient especially during the dissection of the left renal vein. For the dissection of the aortic bifurcation which was easier as conventional multiport laparoscopy, the assistant stands on the left of the surgeon.

Conventional instruments were used in all cases. The laparoscope (10-mm, 0-degree, Storz) was placed into the most cephalic channel of the laparoscope. We introduced one conventional rigid straight dissection forceps into the caudal trocar and the Harmonic Scalpel (Ethicon Endosurgery, Johnson and

Johnson) into the lateral trocar (figure 4). The nodal tissues were grasped and dissected away from the aortic bifurcation to the left renal vein. The inferior mesenteric artery was preserved in all cases (Figure 5). Lymph nodes were extracted through the single- port device.

After completing the procedures, we removed the single-port device, closed the peritoneum, the fascial incisions and the skin (Figure 6).

Results

From 06/2011 to 12/2011, 10 consecutive patients with stages IB1-IVA cervical cancer and one patient with stage IB grade 3 endometrial cancer underwent a pretherapeutic laparoscopic extraperitoneal staging procedure using single-port laparoscopic surgery undertaken by the same surgeon. Patient characteristics are shown in Table 1.

All patients had a preoperative PET-CT which did not detect any involved para-aortic nodes. Median age and the BMI (body mass index) were respectively 50 years old [33-57] and 24.0 kg/m² [18-31].

The median operative time was 240 min [range 135-270]. We found a suspicious tubal lesion and a suspicious small bowel lesion in two patients (N° 3 and N° 11) respectively. A bilateral salpingectomy and resection of the small bowel lesion were performed with the single-port laparoscopic technique. In those two cases, the frozen section examination did not detect any suspicious disease. We therefore performed an extraperitoneal PAL.

The median and mean number of lymph nodes removed were 16 [7-35] and 20 respectively. Two patients had metastatic para-aortic nodes.

No major perioperative complications occurred. No laparotomic or conventional laparoscopic conversion was required. No patient required blood transfusion during surgery and no peritoneal leak occurred in this series.

The median postoperative hospital stay was 3 days [2-26]. Two patients (N°2 and N°6) remained respectively 8 and 26 days in hospital due to the management of tumor-related symptoms. Both patients required blood transfusion due to bleeding of the cervical tumor. Consequently, the CRT treatment began under emergency conditions. Four patients remained 3 days in hospital, but this was to facilitate their radiotherapy planning. From a surgical point of view, they were fit to be discharged. The median interval between surgery and the beginning of CRT was 14 days [1-39].

Discussion

In 2010, Escobar et al were the first to report a PA procedure using the single-port laparoscopic approach for gynecologic cancer via a transperitoneal approach (8). We developed and adopted this new procedure using an extraperitoneal single-port approach for several reasons. First, the extraperitoneal approach was the best way to perform the lymphadenectomy which specifically targeted the left-sided supra- and inframesenteric PA space, predilection site for most PA metastases from LACC (9). The extraperitoneal approach could even be used in overweight patients whereas the dissection of supramesenteric nodes was more difficult in this context using a transperitoneal approach. Finally, a randomized study on pigs suggested a

reduced adhesion rate with the retroperitoneal approach compared to the transperitoneal approach (10).

In our experience we exclusively used conventional instruments in all cases. Thus, the cost of this procedure is equivalent to that of the conventional extraperitoneal laparoscopic approach because the cost of the single-port device is offset by economizing the 5 other “conventional” ports used in the “classic” laparoscopic procedure and, which by definition, are not required in the single-port approach. Some authors also use articulated instruments but in the present procedures, conventional laparoscopic instruments were used (thus avoiding a potential excess cost).

Indeed, ergonomic constraints using a single port are not significant in the extraperitoneal approach, because we are already close to and in front of the para- aortic space so conventional instruments can be used without clashing (“chop sticks effect”) in the tight surgical field. There are two advantages to this new procedure compared to the one we reported previously (single port “two incisions”) (6,7). The first advantage is a cosmetic one (only one incision instead of 2). This advantage might appear to be “trivial” in this context, but we should never forget that such arguments underpin the great revolution advocating laparoscopic as opposed to laparotomic surgery within the last 2 or 3 decades. This cosmetic advantage is also the strongest argument for developing the single-port procedure compared to conventional laparoscopy. The second advantage is perhaps also a reduction of pain that was suggested in other tumor types (11). But it would be difficult to evaluate this point in patients with cervical cancer because they usually have bulky tumors, sometimes with hydronephrosis and/or local organ compression which are

strongly associated with background pain. It is noteworthy that such potential symptoms (strong pains combined with hydronephrosis or bleeding due to the tumor) explain why hospitalization was prolonged for 2 patients after the single-port approach, to manage the bleeding and the initiation of CRT under emergency conditions.

Finally, regarding the radicality and the oncologic results of this new procedure, the median number of lymph nodes removed is similar to the result of a previous series of laparoscopic PAL performed by a single-port “two-incision” procedure and conventional multiport laparoscopy with 15 and 13 nodes in the single-port “two incision” and in the conventional procedures respectively (7,12). The median operative time is longer with this new procedure than with conventional multiport laparoscopy and single-port “two-incision” procedure: 240 min, 185 min and 190 min respectively (7,12). Indeed, each new surgical procedure was filmed (for teaching purposes) and the technical constraints required for filming led to an increase in operative time. Moreover, the learning curve to perform by the same incision the transperitoneal step and the extraperitoneal PAL explained partly this increase of time compared to the conventional laparoscopy. However, the learning curve was short for a surgeon trained to the extraperitoneal lymphadenectomy by conventional multiport laparoscopy. We work nowadays to define the number of patients which is sufficient to master this new procedure and we also evaluate the impact of the learning curve on the operation time. In our 11 cases, there was no conversion to laparotomy or to conventional multiport laparoscopy.

With this new single-port procedure, a PAL via the extraperitoneal approach is feasible using conventional instruments, probably with a learning curve but the cosmetic benefits still need to be evaluated in this population with serious oncologic disease.

The authors have declared no conflicts of interest.

Acknowledgements: We would like to thank Lorna Saint Ange for editing and Arnaud Chéron for technical support.

References

1. Chemoradiotherapy for Cervical Cancer Meta-Analysis Collaboration. Reducing uncertainties about the effects of chemoradiotherapy for cervical cancer: a systematic review and meta-analysis of individual patient data from 18 randomized trials..J Clin Oncol. 2008; 26:5802-12.
2. Grigsby PW. Role of PET in gynecologic malignancy.Curr Opin Oncol. 2009;21:420-
3. Kidd EA, Siegel BA, Dehdashti F et al. Lymph node staging by positron emission tomography in cervical cancer: relationship to prognosis.J Clin Oncol. 2010;28:2108-13.
4. Varia MA, Bundy BN, Deppe G et al. Cervical carcinoma metastatic to para-aortic nodes: extended field radiation therapy with concomitant 5-fluorouracil and cisplatin chemotherapy: a Gynecologic Oncology Group study.Int J Radiat Oncol Biol Phys. 1998;42:1015-23
5. Gouy S, Morice P, Narducci F, Uzan C, Gilmore J, Kolesnikov-Gauthier H, Querleu D, Haie-Meder D, Leblanc E. Results and impact of nodal staging surgery in locally advanced cervical cancer in the era of PET imaging. Lancet Oncol (In press)
6. Gouy S, Uzan C, Kane A, Gauthier T, Morice P Single-port laparoscopy and extraperitoneal para-aortic lymphadenectomy: three consecutive cases. Int J Gynecol Cancer. 2011 Dec;21(9):1695-7.
7. Gouy S, Kane A, Uzan C, Gauthier T, Gilmore J, Morice P. Single-port laparoscopy and extraperitoneal para-aortic lymphadenectomy: about fourteen consecutive cases. Gynecol Oncol. 2011 Nov;123(2):329-32.
8. Escobar PF, Fader AN, Rasool N, Espalliat LR. Single-port laparoscopic pelvic and para-aortic lymph node sampling or lymphadenectomy: development of a technique and instrumentation.Int J Gynecol Cancer. 2010 Oct;20(7):1268-7
9. Michel G, Morice P, Castaigne D et al. Lymphatic spread in stage Ib and II cervical carcinoma: anatomy and surgical implications Obstet Gynecol. 1998;9:360-3
10. Occelli B, Narducci F, Lanvin D et al. De novo adhesions with extraperitoneal endosurgical para-aortic lymphadenectomy versus transperitoneal

laparoscopic para-aortic lymphadenectomy: a randomized experimental study.
Am J Obstet Gynecol 2000;183:529-33

11. Bucher P, Pugin F, Buchs NC, Ostermann S, Morel P. Randomized clinical trial of laparoendoscopic single-site versus conventional laparoscopic cholecystectomy.Br J Surg. 2011 Dec;98(12):1695-702.
12. Uzan C, Souadka A, Gouy S, Debaere T, Duclos J , Lumbroso J, Haie-Meder C, Morice P: Analysis of morbidity and clinical implications of laparoscopic para-aortic lymphadenectomy in a continuous series of 98 patients with advanced-stage cervical cancer and negative PET CT imaging in para-aortic area. Oncologist. 2011;16(7):1021-7.

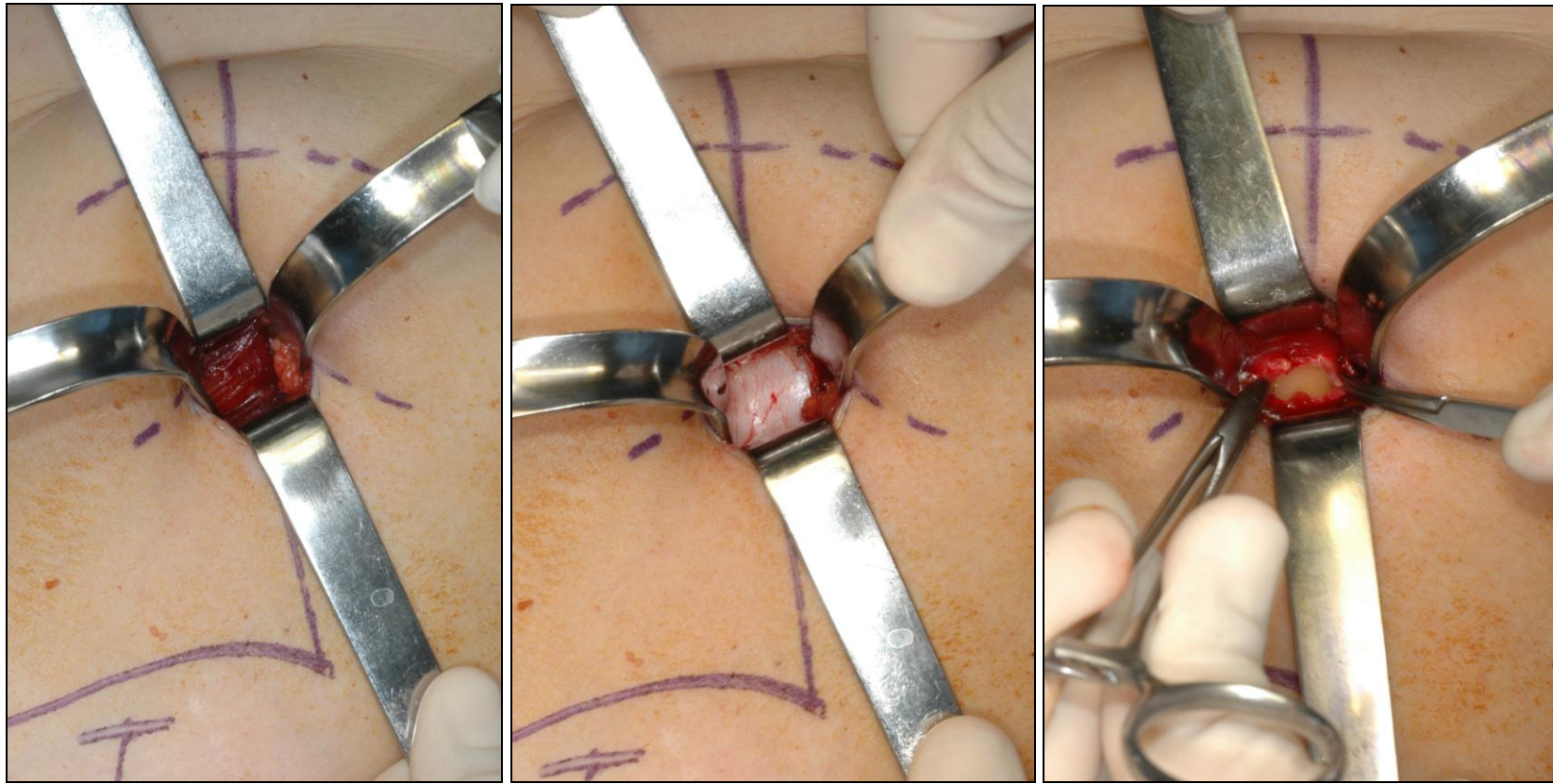
Patients	Age	BMI	Stage	Histologic type	Pre-operative PET-CT	Number of para-aortic nodes removed	Number of positive para-aortic nodes	Post operative Hospital stay (days)	Operative time (min)
N° 1	51	25	IIB	Squamous cell carcinoma	Uptake in left pelvic nodes	6***	2	3	135
N° 2	52	24	IIA2	Squamous cell carcinoma	Uptake in left pelvic nodes	16	-	8****	240
N° 3	54	26	IVA	Squamous cell carcinoma	Uptake in left pelvic nodes	35	-	3	270*****
N° 4	50	22	IB2	Squamous cell carcinoma	Uptake in cervix alone	7	-	3	240
N° 5	51	24	IB*	Endometrioid adenocarcinoma	Uptake in left pelvic nodes	14	-	2	230
N° 6	33	24	IIB	Squamous cell carcinoma	Uptake in left pelvic nodes	26	-	26****	250
N° 7	40	20	IIB	Squamous cell carcinoma	Uptake in left pelvic nodes	35	-	2	270
N° 8	43	29	IIB	Squamous cell carcinoma	Uptake in cervix alone	13	-	2	230
N° 9	57	21	IB1**	Squamous cell carcinoma	Uptake in cervix alone	8***	1	2	140
N° 10	38	18	IB2	adenocarcinoma	Uptake in cervix alone	19	0	3	180
N° 11	49	31	IB2	Squamous cell carcinoma	Uptake in left pelvic nodes	15	0	2	270*****

* : Endometrioid adenocarcinoma of the uterine corpus ; ** : patients with stage IB1 cervical cancer and positive pelvic nodes at the time of definitive histologic analysis of pelvic nodes; ***: patients with incomplete para-aortic lymphadenectomy due to positive nodes found at para-aortic level during the dissection; ****: duration of hospitalization due to tumor-related symptoms and not due to postoperative complications; *****: operative time explained by other procedures combined with the lymphadenectomy.

Table 1. Patient characteristics.

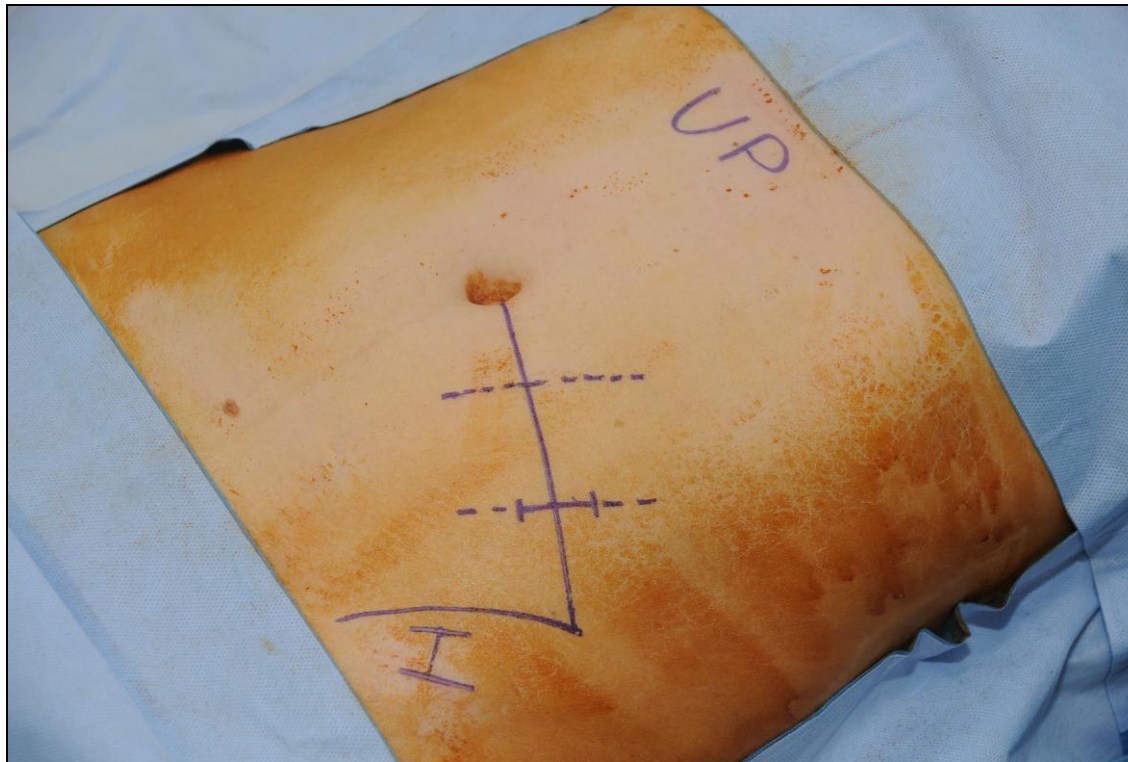

Figure 1 : A 2-3 cm incision was made perpendicular to a point situated $2/3^{\text{rds}}$ along the line drawn from the umbilicus to the anterior superior iliac spine or the point situated $1/3^{\text{rd}}$ along the line from the anterior superior iliac spine towards the umbilicus.



A

B

C

Figure 2: we incised the fascia in front of the left rectus abdominis muscle (A) and divided them in the direction of their fibers, plane by plane, up to the peritoneum (B) which was opened (C)

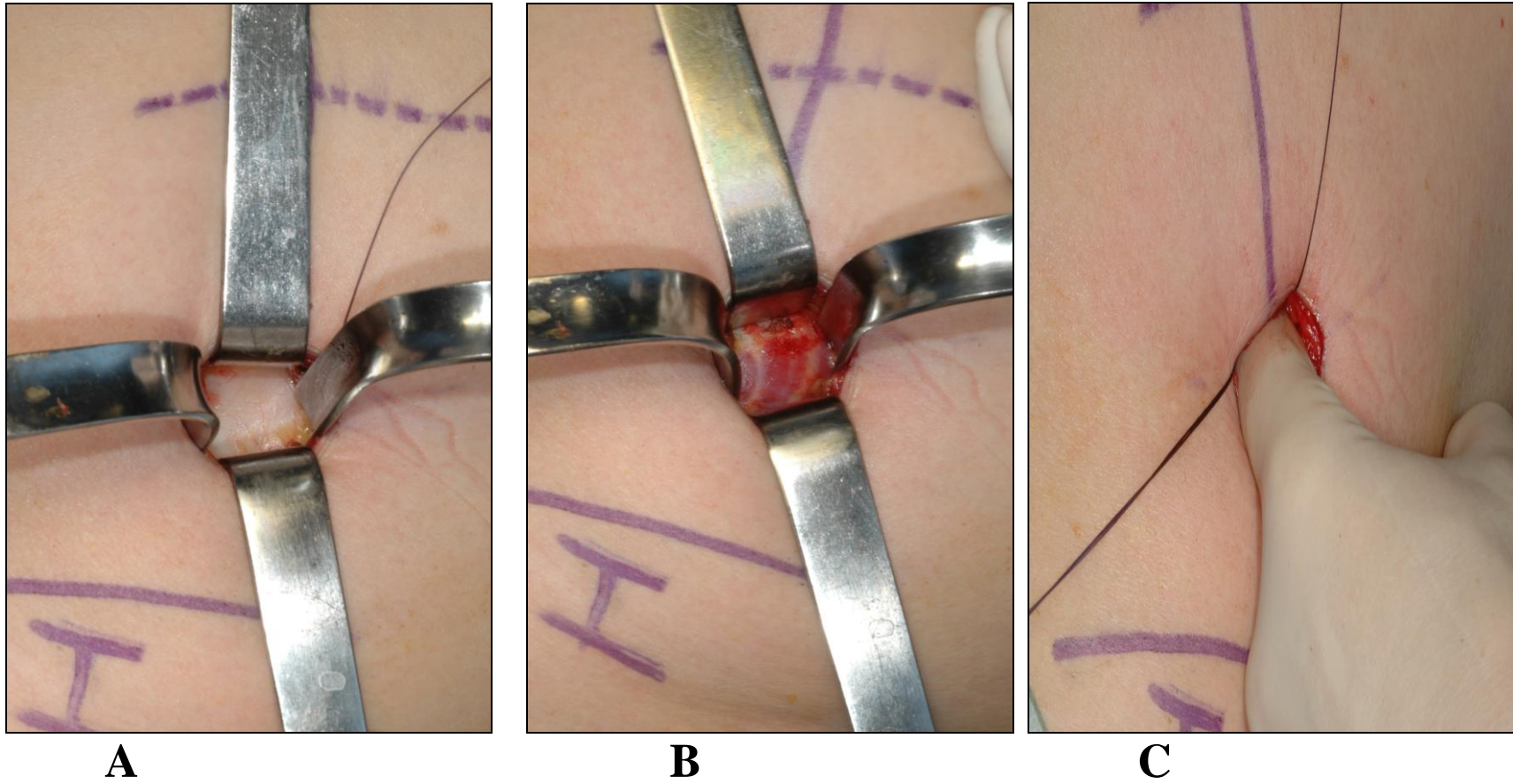


Figure 3 : Through the same incision, we incised the fascia (A) in front of the anterior-lateral abdominal muscles (B) and split them in the direction of their fibers, plane by plane after a large finger dissection (C) of the extraperitoneal space

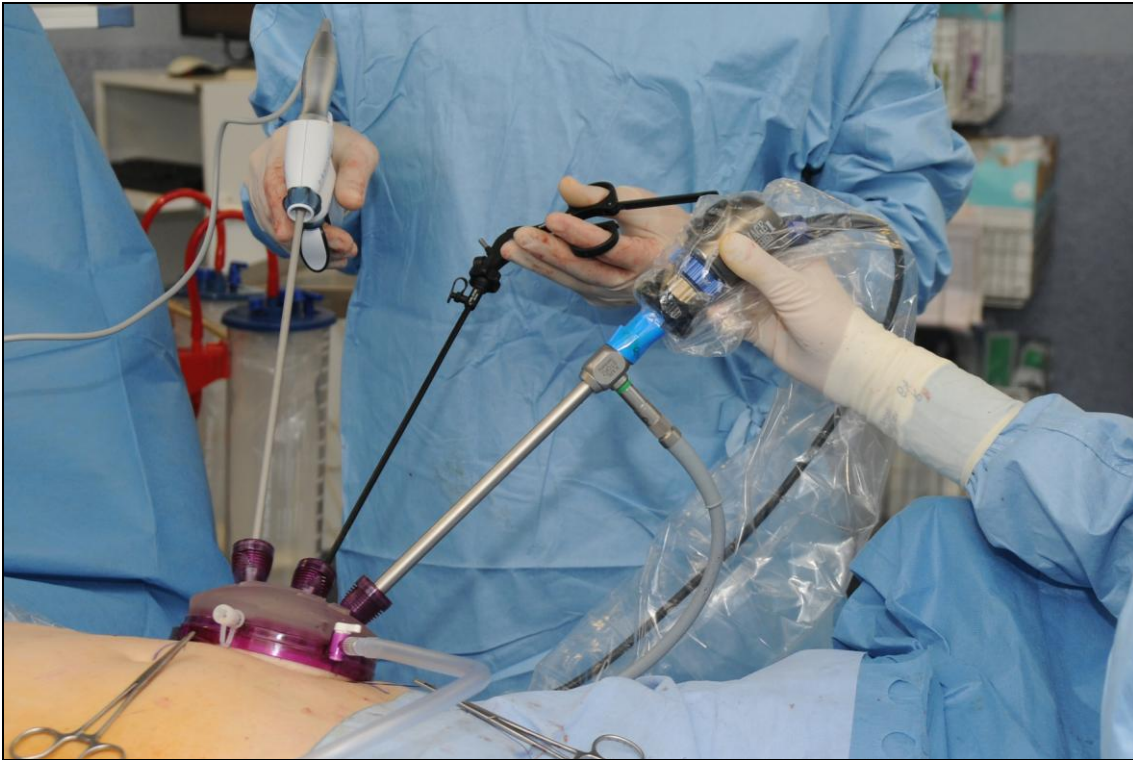


Figure 4 : Preparation to perform para-aortic lymphadenectomy.

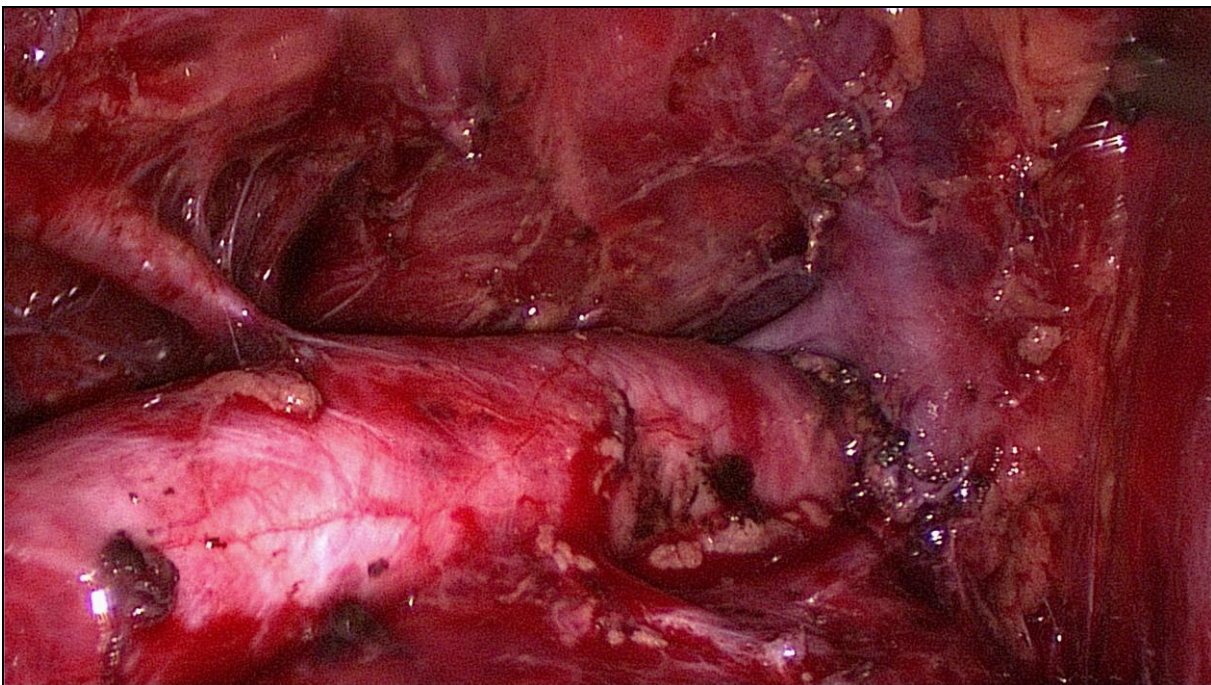


Figure 5 : Appearance at the end of the para-aortic lymphadenectomy

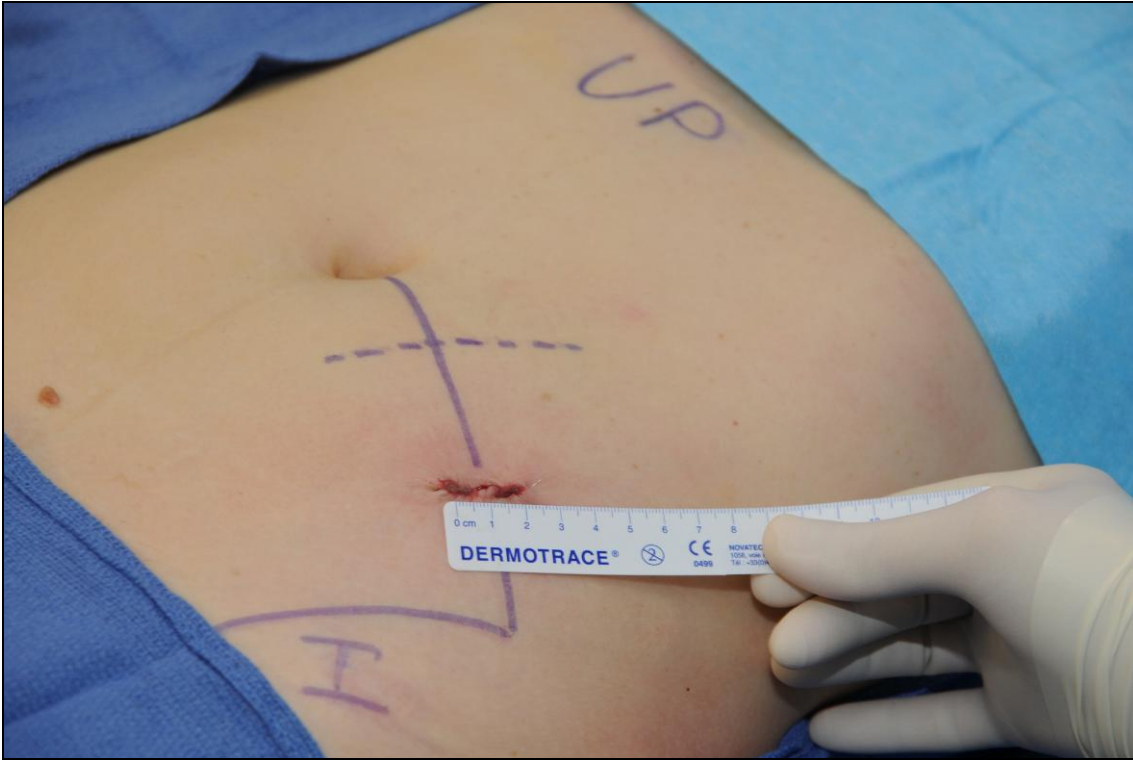


Figure 6: Appearance of the skin at the end of the procedure.

ARTICLE 4

What is the best ergonomic way to perform a para-aortic lymphadenectomy using the single-port approach: transperitoneally or extraperitoneally ?

Sébastien Gouy, Tran Nguyen, Frederic Marchal

Avant propos

Introduction

Le développement de la LESS, au sein des différentes spécialités chirurgicales, pose la question de l'ergonomie de ces interventions. En effet, cette question de l'ergonomie pour le chirurgien, souvent négligée en laparoscopie conventionnelle, est quasiment inexistante dans la littérature concernant la LESS. La mise au point de nouvelles approches chirurgicales, comme celle que nous avons développée pour réaliser le curage lombo-aortique par une seule incision iliaque gauche, nécessitent à notre avis d'être évaluées sur le plan ergonomique afin d'en appréhender les conséquences physiques pour le chirurgien [Gouy et al .; 2012].

Objectif

Nous avons voulu dans ce travail, comparer sur le plan ergonomique d'une part, la voie extrapéritonéale et la voie transpéritonéale en LESS et d'autre part, la LESS à la laparoscopie conventionnelle multitrocart, lors de la réalisation du curage lombo-aortique.

Méthode

Notre travail a consisté à réaliser sur 3 cochons femelles les 3 mêmes procédures :

- 1^{ère} procédure : voie extrapéritonéale LESS
- 2^{ème} procédure : voie transpéritonéale LESS
- 3^{ème} procédure : Voie transpéritonéale LESS associé à un trocart vaginal afin de placer le laparoscope dans ce trocart

Pour chacune des 3 procédures, le chirurgien a évalué l'ergonomie des différentes voies d'abord ainsi que la facilité à repérer et à aborder les repères anatomiques indispensables pour le curage lombo-aortique. De plus, l'apport des instruments articulés et d'un 4^{ème} trocart dans le single-port a été évalué pour chacune des 3 procédures.

Ensuite, le même chirurgien a comparé grâce à un questionnaire l'ergonomie de la LESS à celle de la laparoscopie conventionnelle pour réaliser un curage lombo-aortique.

Résultats

En LESS, la voie extrapéritonéale s'avère être l'abord le plus ergonomique tant pour le chirurgien que pour l'assistant qui tient la caméra. De plus, la LESS extrapéritonéale est quasiment équivalente à la laparoscopie conventionnelle multitrocarts extrapéritonéale en termes d'ergonomie. Par contre, la LESS transpéritonéale s'avère défavorable sur le plan ergonomique par rapport à la laparoscopie conventionnelle multitrocarts transpéritonéale et par rapport à la LESS extrapéritonéale.

Conclusion

La voie en LESS la plus ergonomique pour réaliser une lymphadénectomie lombo-aortique est la voie extrapéritonéale.

What is the best ergonomic way to perform a para-aortic lymphadenectomy using the single-port approach: transperitoneally or extraperitoneally ?

Sébastien Gouy^{1,2,3}MD, Tran Nguyen³ MD , Frederic Marchal^{2,3,4}, MD, PhD.

¹Department of Surgery, Institut Gustave Roussy and University Paris Sud, Villejuif, France

²Centre de recherche Automatique de nancy (CRAN), Nancy université, avenue de Bourgogne, 54511 Vandœuvre-lès-Nancy, France

³Laboratory of Surgery School, Faculty of Medicine, UHP-Nancy, Avenue de la Forêt de Haye, 54500, Vandoeuvre-lès-Nancy, France

⁴Department of Surgery, Centre Alexis-Vautrin, Vandoeuvre-lès-Nancy, France.

Running head: para-aortic staging and best ergonomic way

No competing interests declared/ No conflicts of interest to declare

Address correspondence to:

Sébastien GOUY, M.D, Service de Chirurgie, Institut Gustave Roussy,
114 rue Edouard Vaillant, 94805 Villejuif Cedex, France.

Phone: 33.1.42.11.44.39. Fax: 33.1.42.11.52.13. Email: sebastien.gouy@igr.fr

Abstract

Background: To compare the extraperitoneal single-port approach (ELESS) to the transperitoneal single-port approach (LESS) in terms of ergonomics, and to also compare ELESS to conventional multiport extraperitoneal laparoscopy (EMLS) and LESS to conventional multiport transperitoneal laparoscopy (MLS).

Methods: The same surgeon performed the same procedure on each of the three pigs with three single-port approaches: extraperitoneal approach, transperitoneal approach and transperitoneal approach + a vaginal trocar. A questionnaire of seven questions was completed by the surgeon at the end of each procedure. Also, we evaluated the benefits of articulating instruments and the benefit of using a fourth trocar in the single port. A second questionnaire which comprised five questions, was completed by the same surgeon, comparing each single-port approach to the conventional multiport laparoscopic surgery

Results: ELESS was clearly better LESS in terms of physical comfort for the surgeon and the assistant, ergonomic criteria, visualization of the surgical field and exposure of the left renal vein. Using a fourth trocar in the single port did not provide any improvement in terms of ergonomics, whatever the surgical approach. Articulating or flexible instruments provided a little benefit for the transperitoneal approach but no benefit for the extraperitoneal approach. ELESS was considered equivalent to EMLS except for the range of instrument movement which was less satisfactory. LESS was clearly less satisfactory than MLS in terms of the surgeon's position, assistant's position, degrees of freedom for instrument manipulation, visualization of the surgical field and exposure of the left renal vein.

Conclusion: ELESS (extraperitoneal single-port laparoscopy) is the best ergonomic way to perform a PA lymphadenectomy via a single port procedure.

Introduction

Para-aortic lymphadenectomy (PAL) is indicated in gynecologic oncology in several gynecologic malignancies: locally advanced cervical cancer, high-risk endometrial cancer and early fallopian tube carcinoma. Indeed, in locally advanced cervical cancer and high-risk endometrial cancer, following a negative PET-CT of the para-aortic area, PAL revealed positive nodes in 12 % of patients and this figure increased to 22% when uptake was depicted in pelvic nodes by PET-CT.¹ The para-aortic area is included in the (chemo)-radiation fields when metastasis is found in para-aortic nodes. In early ovarian or fallopian tube carcinoma, PAL combined with a bilateral pelvic lymphadenectomy unveiled metastases in 10 to 25% of cases.²

The first description of a laparoscopic PAL by Querleu in 1992 literally revolutionized gynecologic oncology.³ Since then, laparoscopy has been used routinely and demonstrated short-term benefits including early postoperative recovery, decreased postoperative pain, perioperative morbidity, and length of hospital stay.⁴ Despite its positive impact on patient care, laparoscopic surgery is technically and physically demanding and imposes considerable strains and stress on the surgeon's body. Laparoscopy is a challenge for cognitive ergonomics. Park et al. showed that 87% of surgeons who regularly performed minimally invasive surgery experienced performance-related symptoms and concluded that ergonomic research was necessary to protect surgeons.⁵ In routine practice, choosing between the extraperitoneal or transperitoneal approach with conventional laparoscopy to perform PAL was dependent on the clients of each surgical team. However, to our knowledge, no one has compared the two approaches in terms of ergonomics.

Recently, single access surgery emerged and has been used to perform complex operations such as colorectal surgery.⁶ The minor adjustments required compared to

conventional multiport laparoscopy and the possibility of using existing laparoscopic tools explains, to a great extent, the success of the single-port approach. In gynecologic oncology, the feasibility, reproducibility and safety of PAL using a single-port access via an extraperitoneal approach or a transperitoneal approach was proven by a few teams.⁷⁻⁹ However, considering the ergonomic challenge single-port surgery represents, it appeared important to compare the transperitoneal and extraperitoneal approach in order to determine the best ergonomic way to perform PAL via a single-port access and also to teach young surgeons-in-training. The aim of this work was to compare the extraperitoneal single-port approach (ELESS) to the transperitoneal single-port approach (LESS) in terms of ergonomics, and to also compare ELESS to conventional multiport extraperitoneal laparoscopy (EMLS) and LESS to conventional multiport transperitoneal laparoscopy (MLS).

Material and methods

Animals

Three 3 month-old large white female pigs weighing 23 to 40 kg were used. All animals were housed and treated in accordance with our local Ethics Committee regulations (The Lorraine Ethics Committee, authorization number: 54-96). The experimental procedures were in accordance with the Guide for the Care and Use of Laboratory Animals published by the US National Institutes of Health.¹⁰ All pigs were allowed to acclimatize to the laboratory environment for 7 days with free access to standard food and water. At the end of surgery, the animals were euthanized intravenously with a high pentobarbital and KCl solution.

Anesthesia

Each pig was premedicated with ketamine (10-15 mg/kg) and midazolam (0.1 mg/kg), both administered intra-muscularly. General anesthesia was induced by an intravenous bolus of thiopentone (10-15 mg/kg) and maintained by continuous infusion (7-10 mg/kg/h). To provide analgesia, a bolus of sufentanil (0.5 µg/kg) was injected when signs of pain were apparent (increased heart rate or arterial pressure). Animals were intubated and mechanically ventilated with zero end-expiratory pressure. The tidal volume (10-12 ml/kg) and respiratory rate were adjusted to maintain end-tidal carbon dioxide between 35 and 45 mmHg (Horus, Taema, Antony, France) and the fractional inspired oxygen (FiO₂) concentration was set at 0.4. Pancuronium bromide (0.2-0.3 mg/kg i.v.) was injected to achieve neuromuscular paralysis.

Surgical Technique

The same surgeon performed the same procedure on each of the three pigs with three single-port approaches to compare the extraperitoneal and transperitoneal approach.

Procedure 1 : extraperitoneal single-port approach (ELESS)

In the three cases, we began with the extraperitoneal approach. We used the procedure as described in our previous study^{8,9} A single 2-3 cm left iliac incision was made perpendicular to a point situated 2/3th along the line drawn from the umbilicus to the anterior superior iliac spine or the point situated 1/3rd along the line from the anterior superior iliac spine towards the umbilicus. We incised the fascia in front of the anterior-lateral abdominal muscles and split them in the direction of their fibers, plane by plane after a large finger dissection to introduce the single-port into the extraperitoneal space. Carbon dioxide was insufflated at a pressure of 10 mm to

12 mm Hg through a separate cannula on the single-port device. In all cases, we used the Applied Medical GelPOINT® system (Rancho Santa Margarita, CA). The laparoscope (10-mm, 0-degree, Storz) was inserted into the most cephalic channel of the laparoscope. We introduced one conventional rigid straight dissection forceps into the caudal trocar and the Harmonic Scalpel (Ethicon Endosurgery, Johnson and Johnson) into the lateral trocar. The surgeon stood to the left of the pig during the procedure. The assistant stood to the left of the pig and to the left of the surgeon. For ergonomic reasons, the assistant can stand behind the hind “legs” of the pig, especially during the dissection of the left renal vein.

Procedure 2: transperitoneal single-port approach (LESS)

We made a 2-3 cm single vertical incision at the base of the umbilicus via an open Hasson approach and positioned a multichannel single port through the incision. We insufflated 10 mm to 12 mm Hg of carbon dioxide gas through a separate cannula on the single-port device. The laparoscope (10-mm, 0-degree, Storz) was inserted into the most cephalic channel of the laparoscope. We introduced one conventional rigid straight dissection forceps into the caudal trocar and the Harmonic Scalpel (Ethicon Endosurgery, Johnson and Johnson) into the lateral trocar. The surgeon stood to the right of the pig during the procedure. The assistant stood to the left of the pig.

Procedure 3: transperitoneal single-port approach + vaginal trocar (LESS + vaginal trocar)

We tried this original procedure to evaluate the benefits of inserting the laparoscope in a vaginal trocar. The objective was to obtain better visualization of the surgical field around the aorta. For this procedure, we introduced a 10 mm trocar into the

vagina. The laparoscope was inserted into the vaginal trocar. We introduced one conventional rigid straight dissection forceps into the caudal trocar and the Harmonic Scalpel (Ethicon Endosurgery, Johnson and Johnson) into the lateral trocar. The surgeon stood to the left of the pig during the procedure. The assistant stood behind the pig's hind "legs".

For the three procedures which are illustrated in **figure 1**, the same surgeon evaluated the ability to repair the ureters, the gonadal veins, the aortic bifurcation, and the inferior mesenteric artery. We evaluated the ability to dissect the left renal vein which was the main difficulty in this procedure. We evaluated the benefits of articulating instruments. Finally, the same surgeon evaluated the benefit of using a fourth trocar in the single port. A questionnaire was completed by the same surgeon at the end of each procedure.

Questionnaire

The questionnaire included twelve questions divided into two separate chapters.

The first chapter included seven ergonomics-related questions comparing the three single-port approaches (ELESS, LESS, LESS + vaginal trocar):

- Question 1: Did you experience physical discomfort (a single answer)?
- Question 2: Did your assistant experience physical discomfort (a single answer)?
- Question 3: What is your opinion regarding ergonomic considerations (multiple choices available : **excellent/good/poor/very poor**)?
- Question 4: What is your opinion regarding visualization of the surgical field (multiple choices available: **excellent/good/poor/very poor**)?

- Question 5: What is your opinion regarding exposure of the left renal vein (multiple choices available: **excellent/good/poor/very poor**)?
- Question 6: What was the benefit of using articulating and flexible instruments (multiple choices available: **no benefit/little benefit/great benefit**)?
- Question 7: What was the benefit of using a fourth trocar in the single-port access (multiple choices available: **no benefit/little benefit/great benefit**)?

The second chapter comprised five questions comparing each single-port approach to the conventional multiport laparoscopic surgery. ELESS was compared to conventional multiport extraperitoneal laparoscopy (EMLS). LESS and LESS + vaginal trocar were compared to conventional multiport transperitoneal laparoscopy (MLS). We considered that the surgeon who compared those techniques was fully qualified to do so because of his experience of para-aortic surgery and laparoscopy. Indeed, he had performed more than thirty laparoscopic para-aortic lymphadenectomy procedures via a transperitoneal approach and via an extraperitoneal approach. Moreover, he had used the single-port device extraperitoneally and transperitoneally more than thirty times for each approach.

For each question the multiple choices available were: **(best/equivalent/less good/much less good)**

- Question 8: What is your opinion about the single-port approach compared to conventional multiport laparoscopy regarding the surgeon's physical discomfort?
- Question 9: What is your opinion concerning the single-port approach compared to conventional multiport laparoscopy regarding the assistant's physical discomfort?

- Question 10: What is your opinion concerning the single-port approach compared to conventional multiport laparoscopy regarding ergonomic considerations (and especially ergonomics related to instrument manipulation) ?
- Questions 11: What is your opinion concerning the single-port approach compared to conventional multiport laparoscopy regarding the surgical field?
- Question 12: What is your opinion concerning the single-port approach compared to conventional multiport laparoscopy regarding exposure of the left renal vein?

Ethics program

For ethical reasons, we decided to evaluate the 3 procedures on each pig and not one procedure per pig. In our series, we evaluated ergonomics and surgical field exposure criteria. Moreover, always for ethical reasons, we decided to stop our series after testing 3 animals because we obtained reproducible results for each approach test with each of the three pigs.

Results

From May to June 2012, we operated on three female pigs and each pig was submitted to the three procedures (ELESS, LESS, LESS + vaginal trocar).

The same results were obtained for each procedure in the three pigs. We therefore decided to stop the series for ethical reasons and did not repeat the same procedures in other pigs because such a decision would not have provided fresh data compared to those already observed. Indeed, the answers to the questionnaire were similar for the three pigs. **Tables 1 and 2** respectively show the results of the ergonomics-related

questions and the results of the questions comparing the procedures with conventional multiport laparoscopy.

The extraperitoneal single-port approach was clearly better than the transperitoneal single-port approach in terms of physical comfort for the surgeon and the assistant, and ergonomic criteria (questions 1 to 5, table 1). Using a fourth trocar in the single port did not provide any improvement in terms of ergonomics, whatever the surgical approach (question 7 table 1). Articulating or flexible instruments provided a little benefit for the transperitoneal approach but no benefit for the extraperitoneal approach (question 6, table 1).

ELESS (extraperitoneal single-port approach) was considered equivalent to EMLS (conventional multiport extraperitoneal laparoscopy) except for the range of instrument movement which was less satisfactory (question 10, table 2).

The single-port transperitoneal approach was clearly less satisfactory than MLS in terms of the surgeon's position, assistant's position, degrees of freedom for instrument manipulation, visualization of the surgical field and exposure of the left renal vein (questions 8 to 12, table 2). In this transperitoneal approach, using a vaginal trocar enabled the assistant to stand between the hind legs of the pig and to insert the laparoscope into the trocar thus obtaining a degree of satisfaction regarding both the assistant's position and visualization of the surgical field that was equivalent to that obtained with MLS (questions 9 and 11, table 2).

Discussion

In routine practice, the choice between the extraperitoneal or transperitoneal approach with conventional laparoscopy to perform PAL depended on the clients of each surgical team. The extraperitoneal approach offers several advantages: it lowers

the adhesion rate, allows the surgeon to target the left-sided supra- and inframesenteric PA space (preferred site of most PA metastases from LACC), and PA lymphadenectomy can be performed in overweight patients. However, dissection of the supramesenteric nodes proved to be more difficult with this approach.^{11,12} In terms of ergonomic criteria for the surgeon, there was no evidence to prefer one approach over the other with conventional laparoscopy.

Transumbilical single-site surgery (LESS) was first described by Jacob and Palmer in 1962 to perform a tubal ligation. It was developed in routine practice by Wheelless and Thompson.^{13,14} When LESS is compared to transperitoneal conventional multiport laparoscopy surgery (MLS), loss of triangulation is the main problem. Another problem, in terms of ergonomics, is the short distance between the surgeon's hands and instrument crowding around the umbilicus which makes it difficult to manipulate the instruments. **Figure 2** shows the difference in the work axis between LESS and MLS from an ergonomics point a view. With LEES the instruments are perpendicular to the aorta and the vena cava. This ergonomically unfavorable work axis is uncomfortable for the surgeon and the assistant making it difficult to perform a quality PAL. With MLS, the angle between the instruments and the aorta and the vena cava is conducive for performing para-aortic surgery and ergonomic conditions are favorable and comfortable. Our questionnaire noted the difference between LEES and MLS pinpointing disadvantages with LEES in terms of physical discomfort (questions 8 and 9, table 2), ergonomic considerations (question 10, table 2), visualization of the surgical field (question 11, table 2), and exposure of the left renal vein (question 12, table 2). Articulated instruments were developed to solve these problems and especially because of the loss of triangulation. Articulating instruments with single or double curves offer a better surgical performance than the conventional (crossed and

uncrossed) rigid straight tools in the single box trainer device.^{15,16} However, simple or double curved instruments can offer more freedom of movement to perform surgical pelvic procedures such as a hysterectomy because the work axis is favorable. Unfortunately, this is not totally true when performing a PA lymphadenectomy because the work axis allowing access to the aorta and vena cava is unfavorable, as shown by our questionnaire (question 6, table 1).

We tried two original procedures to solve the ergonomic disadvantages of LESS : using a fourth trocar in the single device and using a vaginal trocar. The fourth trocar is not a good solution because it increases instrument crowding around the umbilicus. On the other hand, the vaginal trocar where the laparoscope is inserted, offers better visualization of the surgical field (question 4, table 1) and better comfort for the assistant who handles the camera (question 2, table 1). Moreover, the surgeon has greater freedom when manipulating the instruments because the laparoscope is not inserted into the single port, as shown the **figure 3**. Unfortunately, due to the uncondusive work axis, exposure of the left renal vein (which is the main difficulty during a PA lymphadenectomy), is not easier (question 5, table 1).

Extraperitoneal laparoscopy para-aortic lymphadenectomy (EMLS) was first described by Vasilev and McGonigle in 1996.¹⁷ We recently developed an extraperitoneal para-aortic lymphadenectomy via a single-port approach (ELESS).⁹ **Figure 4** shows that the work axis enabling access to the aorta and vena cava is similar with ELESS and EMLS. Moreover, the distance between the three trocars used with EMLS is very short. This explains why ELESS is comparable to EMLS. These are the 2 reasons why we obtained the same answers in our questionnaire for physical discomfort (question 8 and 9, table 2), visualization of the surgical field (question 11, table 2), and exposure of the left renal vein (question 12, table 2).

Finally, articulating instruments do not offer benefits with ELESS (question 6, table 1) because the surgeon would have already maneuvered close to and in front of the para-aortic space using the extraperitoneal approach.

Overall, when LESS and ELESS were compared, the advantages of ELESS seem evident regarding physical discomfort (questions 1 and 2, table 1), ergonomic considerations (question 3, table 1), visualization of the surgical field (question 4, table 1), and exposure of the left renal vein (question 5, table 1). Moreover, the discomfort felt by the surgeon during LESS (laparoendoscopic single-site surgery), can be a potential cause of complications like bleeding which is often difficult to control during PAL or of unsatisfactory surgeries such as an incomplete lymphadenectomy.

In the future, single-port robotic surgery might change our opinion, but at this point in time, we consider that ELESS (extraperitoneal single-port laparoscopy) is the best ergonomic way to perform a PA lymphadenectomy. It is currently proposed in routine practice to our patients with locally advanced cervical cancer.

Acknowledgements: We thank Lorna Saint Ange for editing and Cédric Verjat for technical support.

Drs Sébastien Gouy, Tran Nguyen and Frederic Marchal have no conflicts of interest or financial ties to disclose.

References

1. Gouy S, Morice P, Narducci F, Uzan C, Gilmore J, Kolesnikov-Gauthier H, Querleu D, Haie-Meder C, Leblanc E. Nodal-staging surgery for locally advanced cervical cancer in the era of PET. *Lancet Oncol*. 2012 May;13(5):e212-20. doi: 10.1016/S1470-2045(12)70011-6. Review
2. Faught W, Le T, Fung Kee Fung M, Krepart G, Lotocki R, Heywood M. Early ovarian cancer: what is the staging impact of retroperitoneal node sampling? *J Obstet Gynaecol Can*. 2003 Jan;25(1):18-21.
3. Querleu D. Laparoscopic paraaortic node sampling in gynecologic oncology: a preliminary experience. *Gynecol Oncol*. 1993 Apr;49(1):24-9
4. Leblanc E, Narducci F, Frumovitz M et al. Therapeutic value of pretherapeutic extraperitoneal laparoscopic staging of locally advanced cervical carcinoma. *Gynecol Oncol* 2007;105:304-11
5. Park A, Lee G, Seagull FJ, Meenaghan N, Dexter D. Patients benefit while surgeons suffer: an impending epidemic *J Am Coll Surg*. 2010 Mar;210(3):306-13
6. Makino T, Milsom JW, Lee SW. Feasibility and safety of single-incision laparoscopic colectomy: a systematic review. *Ann Surg*. 2012 Apr;255(4):667-76.
7. Escobar PF, Fader AN, Rasool N, Espalliat LR. Single-port laparoscopic pelvic and para-aortic lymph node sampling or lymphadenectomy: development of a technique and instrumentation. *Int J Gynecol Cancer*. 2010 Oct;20(7):1268-7
8. Gouy S, Kane A, Uzan C, Gauthier T, Gilmore J, Morice P. Single-port laparoscopy and extraperitoneal para-aortic lymphadenectomy: about fourteen consecutive cases. *Gynecol Oncol*. 2011 Nov;123(2):329-32
9. Gouy S, Uzan C, Kane A, Scherier S, Gauthier T, Bentivegna E, Morice P. A new single-port approach to perform a transperitoneal step and an extraperitoneal para-aortic lymphadenectomy with a single incision. *J Am Coll Surg*. 2012 May;214(5):e25-30
10. Animal Welfare Act of the National Institutes of Health Guide for the Care and Use of Laboratory Animals NIH Publication No. 85-23, revised 1996
11. Michel G, Morice P, Castaigne D et al. Lymphatic spread in stage Ib and II cervical carcinoma: anatomy and surgical implications *Obstet Gynecol*. 1998;9:360-3

12. Occelli B, Narducci F, Lanvin D et al. De novo adhesions with extraperitoneal endosurgical para-aortic lymphadenectomy versus transperitoneal laparoscopic para-aortic lymphadenectomy: a randomized experimental study. *Am J Obstet Gynecol* 2000;183:529-33
13. Palmer R. Essai de stérilisation coelioscopique par électrocoagulation isthmique. *Bull, Fed Société Nationale d'Obstétrique et de Gynécologie de France.nationale* ;14 :218-301. 1962
14. Wheelless CR Jr, Thompson BH. Laparoscopic sterilization. Review of 3600 cases. *Obstet Gynecol*. 1973 Nov;42(5):751-8
15. Botden S, Strijkers R, Fransen S, Stassen L, Bouvy N. The use of curved vs. straight instruments in single port access surgery, on standardized box trainer tasks. *Surg Endosc*. 2011 Aug;25(8):2703-10
16. Rimonda R, Tang B, Brown SI, Cuschieri A. Comparison of endoscopic task performance with crossed versus uncrossed straight and curved instruments through a single port. *Surg Endosc*. 2012 Dec;26(12):3605-11
17. Vasilev SA, McGonigle KF. Extraperitoneal laparoscopic para-aortic lymph node dissection. *Gynecol Oncol*. 1996 Jun;61(3):315-

Table 1: Ergonomic criteria for the three single-port approaches (the results were exactly the same for the three pigs).

Questions 1 to 7	ELESS	LESS	LESS + vaginal trocar
Q1: Did you experience physical discomfort (a single answer)?	No	Yes	Yes
Q2: Did your assistant experience physical discomfort (single answer)?	No	Yes	No
Q3: What is your opinion regarding ergonomic considerations (multiple choices available: excellent/good/poor/very poor)?	Good	Poor	Poor
Q4: What is your opinion regarding visualization of the surgical field (multiple choices available: excellent/good/poor/very poor)?	Excellent	Poor	Good
Q5: What is your opinion regarding exposure of the left renal vein (multiple choices available: excellent/good/poor/very poor)?	Excellent	Poor	Poor
Q6: What is the benefit of using articulating instruments (multiple choices available: no benefit/little benefit/great benefit)?	No benefit	Little benefit	Little benefit
Q7: What is the benefit of using a fourth trocar in the single-port (multiple choices available: no benefit/little benefit/great benefit)?	No benefit	No benefit	No benefit

Table 2: Single port approach compared to multiport conventional laparoscopy (the results were exactly the same for the three pigs). For each question the multiple choices available were: best/equivalent/less good/much less good

Questions 8 to 12	ELESS versus EMLS	LESS versus MLS	LESS + vaginal trocar versus MLS
Q8: What is your opinion concerning the single-port approach compared to conventional multiport laparoscopy regarding the surgeon's physical discomfort ?	equivalent	much less good	much less good
Q9: What is your opinion concerning the single-port approach compared to conventional multiport laparoscopy regarding the assistant's physical discomfort ?	equivalent	much less good	equivalent
Q10: What is your opinion concerning the single-port approach compared to conventional multiport laparoscopy regarding ergonomic considerations (and especially ergonomics-related instrument manipulation) ?	less good	much less good	much less good
Q11: What is your opinion concerning the single-port approach compared to conventional multiport laparoscopy regarding the surgical field ?	equivalent	less good	equivalent
Q12: What is your opinion concerning the single-port approach compared to conventional multiport laparoscopy regarding exposure of the left renal vein ?	equivalent	much less good	much less good

Figure 1: Installation of the three procedures

A: extraperitoneal single-port approach (ELESS)

B: transperitoneal single-port approach (LESS)

C: transperitoneal single-port approach with a vaginal trocar (LESS + vaginal trocar)

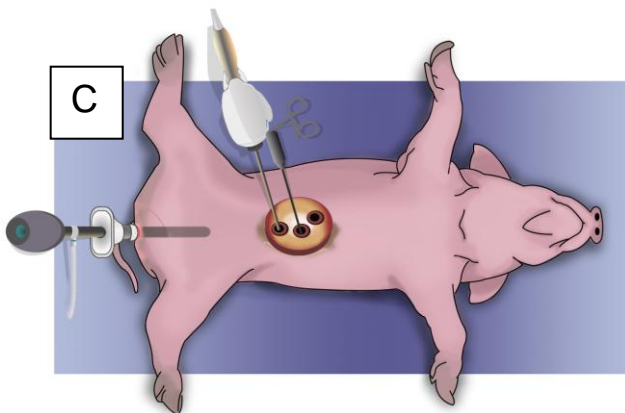
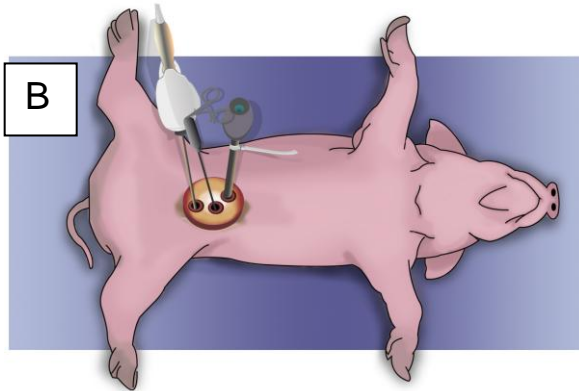
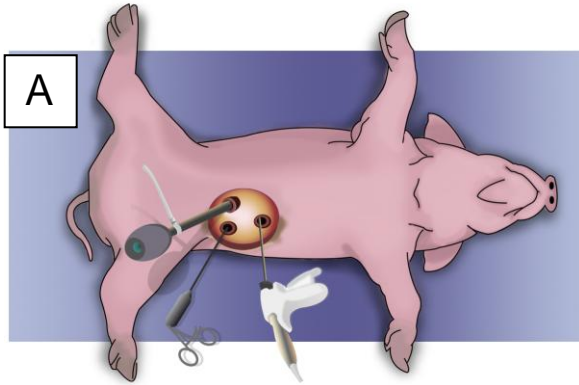


Figure 2 : Comparison of installation between “A” transperitoneal conventional multiport laparoscopy (MLS) and “B” transperitoneal single-port laproscopy (LESS) to perform a para-aortic lymphadenectomy

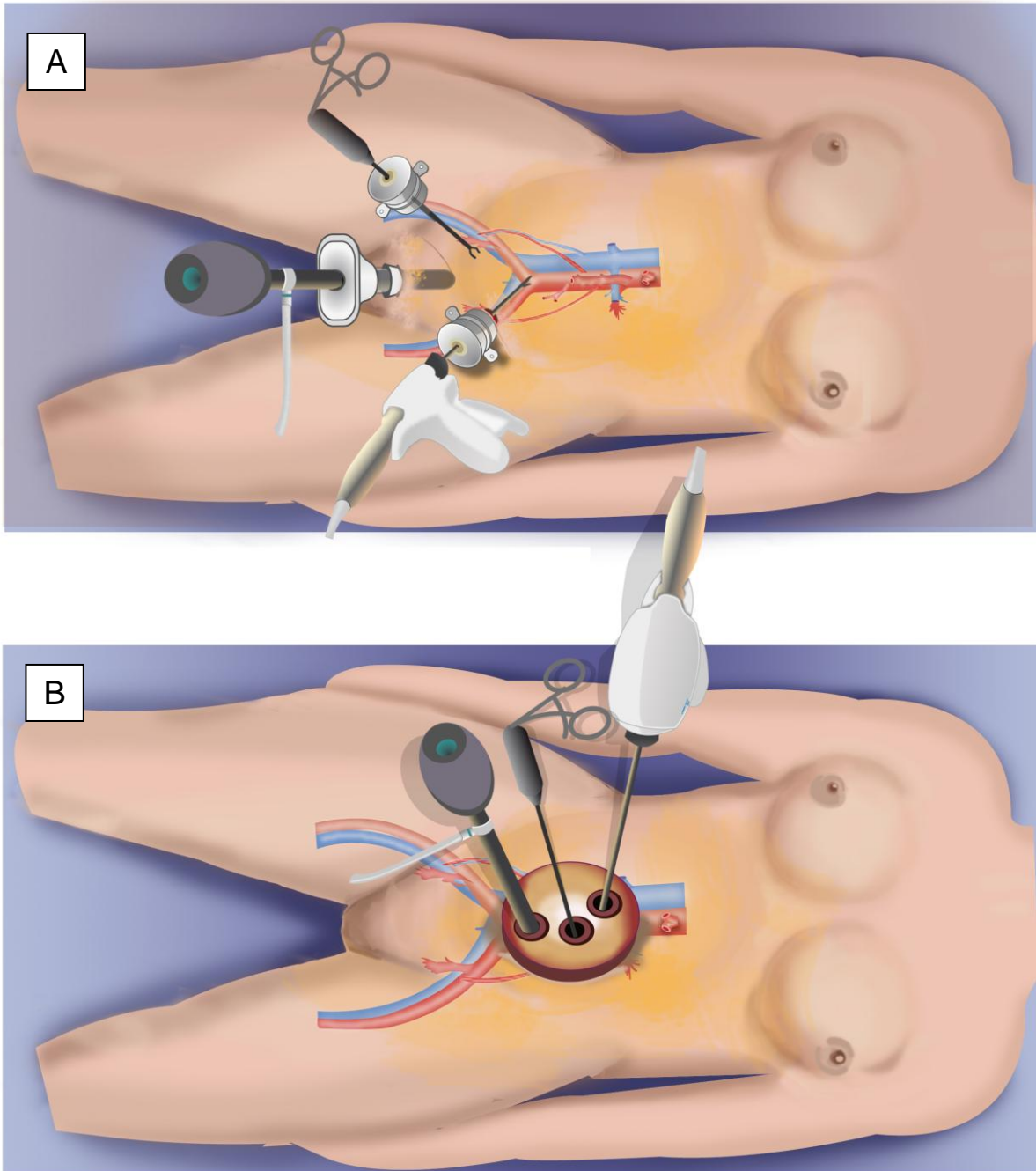


Figure 3: Comparison of installation between “A” transperitoneal conventional multiport laparoscopy (MLS) and “B” transperitoneal single-port laparoscopy with a vaginal trocar (LESS + vaginal trocar) to perform a para-aortic lymphadenectomy

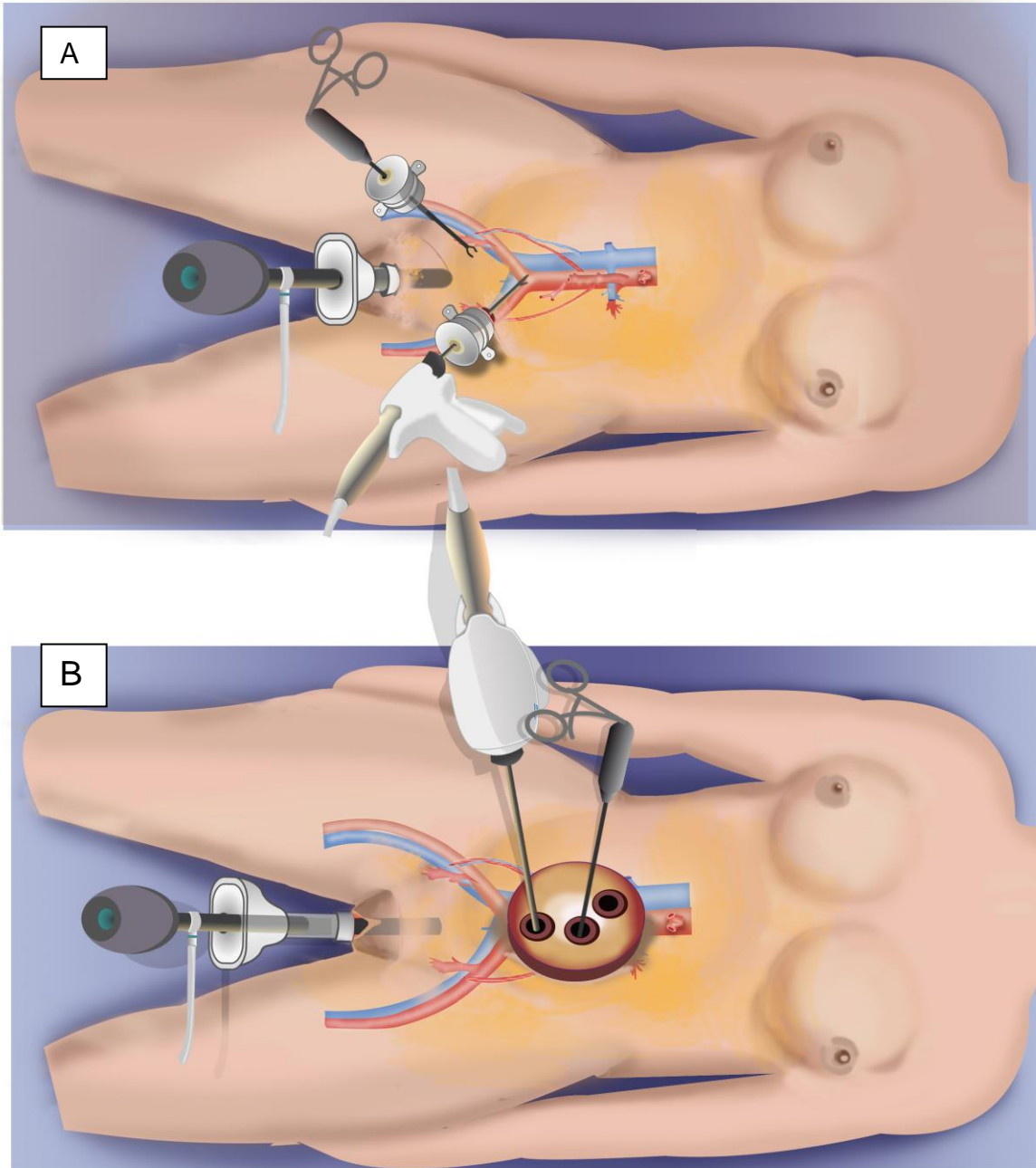
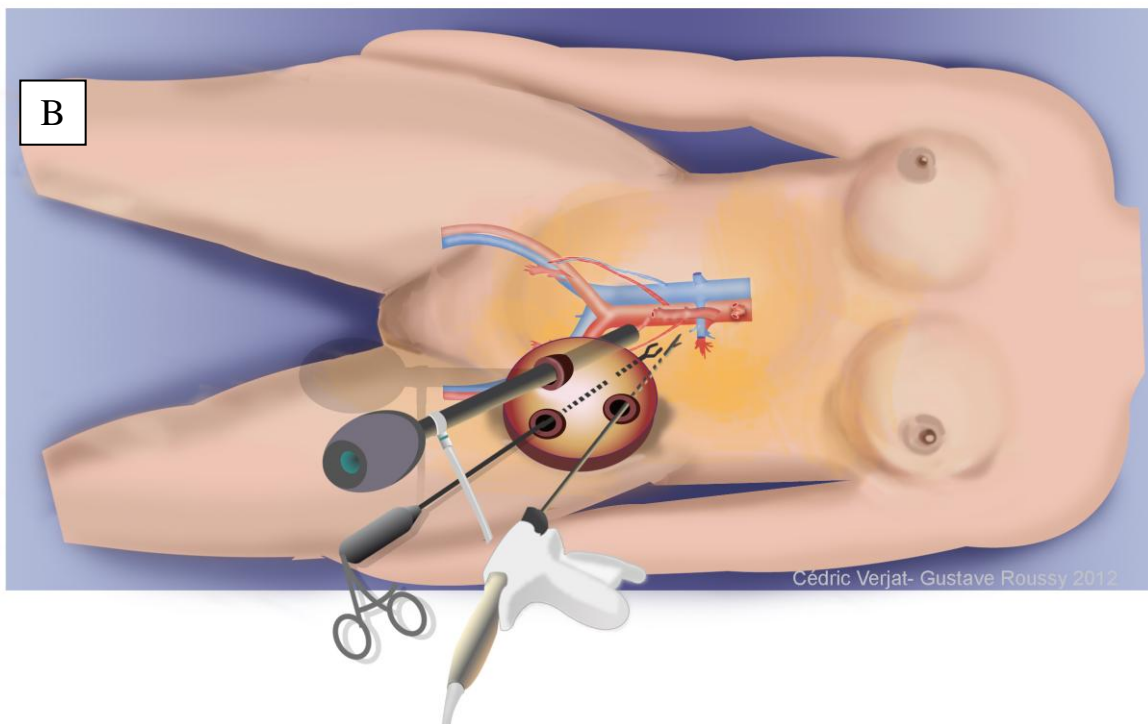
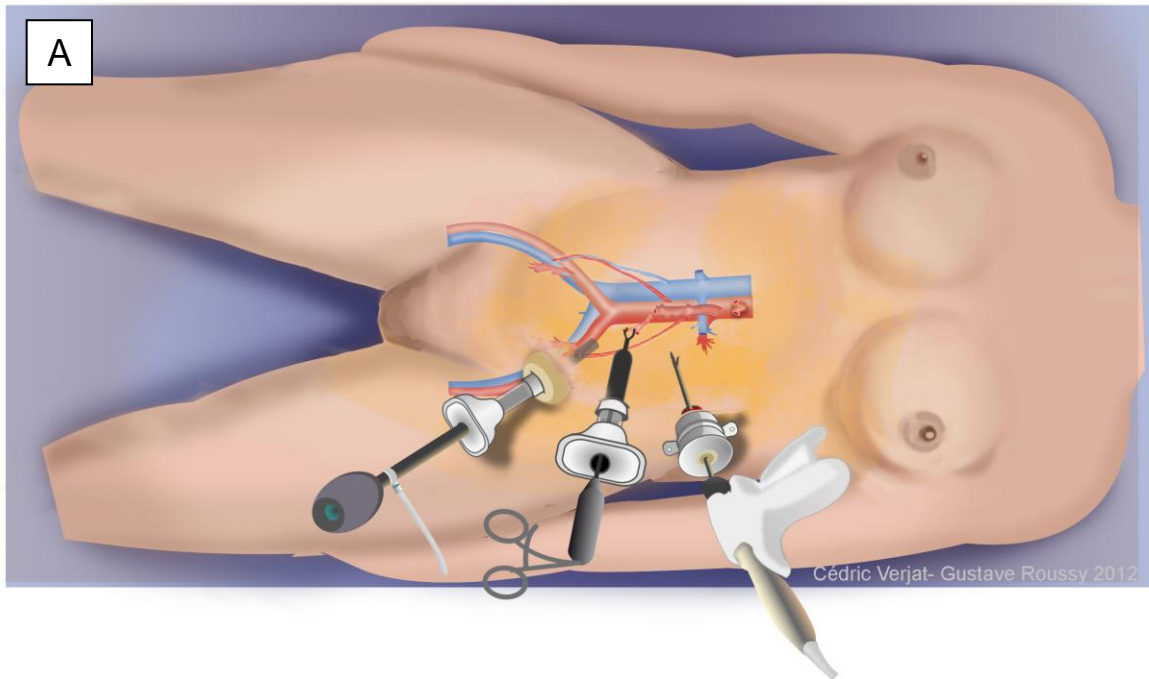


Figure 4 : Comparison of installation between “A” extraperitoneal conventional multiport laparoscopy (EMLS) and “B” extraperitoneal single-port laparoscopy (ELESS) to perform a para-aortic lymphadenectomy



ARTICLE 5

Single-port laparoscopy and extraperitoneal para-aortic lymphadenectomy for locally advanced cervical cancer: assessment after 52 consecutive patients.

Sébastien Gouy, Catherine Uzan, Stéphanie Scherier, Tristan Gauthier, Enrica Bentivegna, Aminata Kane, Philippe Morice, Frédéric Marchal.

Avant propos

Introduction

Nous avons démontré précédemment que la technique développée pour le curage lombo-aortique par voie extrapéritonéale en single port avec une seule incision iliaque gauche de 2 à 3 cm est faisable et reproductible [Gouy S et al., 2012]. Suite à cette publication descriptive, il est nécessaire d'analyser les possibilités d'utiliser cette technique en routine et d'en évaluer ses conséquences sur la prise en charge globale et notamment sur le délai de mise en route de la radio-chimiothérapie. De plus, la courbe d'apprentissage de cette technique nécessite d'être appréhendée afin d'envisager son exportation à d'autres équipes.

Méthode

L'objectif de ce travail a été d'analyser une série consécutive de 52 patientes atteintes de LACC avec un TEP-TDM négatif en lombo-aortique et éligible à un curage lombo-aortique extraperitonéale par LESS. Les différents paramètres pris en comptes ont été, la morbidité péri-opératoire, le délai de mise en route de la radio-chimiothérapie et la courbe d'apprentissage.

Résultats

Nous avons diagnostiqué une carcinose péritonéale lors du temps transpéritoneal chez 2 patientes. Ces dernières n'ont pas eu de curage lombo-aortique et ont été traitées par chimiothérapie. Aucune conversion par laparotomie ou par laparoscopie conventionnelle multi-trocarts n'a été nécessaire lors des 50 procédures consécutives du curage lombo-aortique extrapéritonéale en LESS. Les médianes de la durée opératoire et est du nombre de ganglions réséqués étaient respectivement de 180

minutes et de 18. La médiane du délai entre la chirurgie de staging et le début de la radio-chimiothérapie est de 16,5 jours. La courbe d'apprentissage a été évaluée à 7 procédures avec une diminution de la médiane du temps opératoire à 160 minutes après 7 procédures.

Conclusion

La technique de lymphadénectomie lombo-aortique single-port par voie extrapéritoneale via une seule incision iliaque est reproductible, fiable, utilisable en routine, sans conséquence sur le délai de mise en route de la radio-chimiothérapie. La courbe d'apprentissage de cette technique est courte avec un nombre de procédure évalué à 7.

Single-port laparoscopy and extraperitoneal para-aortic lymphadenectomy for locally advanced cervical cancer: assessment after 52 consecutive patients.

Sébastien Gouy^{1,2}, MD., Catherine Uzan¹, MD, PhD., Aminata Kane¹, MD.¹; Stéphanie Scherier¹ MD., Tristan Gauthier¹, MD., Enrica Bentivegna¹, MD.; Philippe Morice¹, MD, PhD, Frédéric Marchal^{2,3}, MD, PhD.

¹Department of Surgery, Institut Gustave Roussy and University Paris Sud, Villejuif, France

²Centre de Recherche Automatique de Nancy (CRAN), UMR 7039, Université de Nancy, CNRS, avenue de Bourgogne, 54511 Vandoeuvre-lès-Nancy Cedex, France

³Department of Surgery, Centre Alexis-Vautrin, Vandoeuvre-les-Nancy, France.

None of the author have a conflict of interest

Address correspondence to:

Sébastien GOUY, M.D, Service de Chirurgie, Institut Gustave Roussy,
114 rue Edouard Vaillant, 94805 Villejuif Cedex, France.

Phone: 33.1.42.11.44.39. Fax: 33.1.42.11.52.13. Email: sebastien.gouy@igr.fr

Short version: Fifty-two consecutive patients with locally advanced cervical cancer were candidates for extraperitoneal PA lymphadenectomy via an original single-port approach which we developed.

Abstract

Objective: To report the feasibility and reproducibility of single-port extraperitoneal para-aortic (PA) lymphadenectomy exclusively using conventional instruments in locally advanced cervical cancer (LACC) and to evaluate the learning curve.

Study design: From January 2011 to January 2013, 52 consecutive patients with LACC were candidates for extraperitoneal PA lymphadenectomy via an original single-port approach which we developed. All patients had a PET-CT devoid of para-aortic uptake.

Results: Fifty consecutive patients underwent single-port staging surgery. Two patients had peritoneal carcinomatosis and were obviously not submitted to PA lymphadenectomy. Median age and the BMI were respectively 47 (range, 27-68) and 23 (range 16-37). In one case lymphadenectomy was unfeasible because of renal vessel anomalies (low insertion of two left renal arteries) and 2 nodes were removed. Conventional instruments were used in all cases. The median operative time was 180 min (range, 110-270). The median and mean number of nodes removed were respectively 18 (range 2-47) and 19.4. Six (12%) patients had metastatic PA disease. No conversion to laparotomy or conventional multiport laparoscopy was required. The median postoperative hospital stay and the interval between staging surgery and the beginning of chemoradiation were respectively 2 (range 1-26) and 16.5 (range 1-60) days. The learning curve was evaluated at 7 procedures with a decreased median operative time at 160 min (range 110-240).

Conclusion: Extraperitoneal staging via a single-port left iliac approach is feasible with conventional tools, it is reproducible and safe, and offers a high degree of cosmetic satisfaction.

Key words: single-port, single access, single incision, laparoendoscopic single site surgery, para-aortic lymphadenectomy, cervical cancer, gynecological surgery, laparoscopy, extraperitoneal, learning curve.

Introduction

In locally advanced cervical cancer (LACC) the most important predictor of disease recurrence is the para-aortic (PA) nodal status.¹ The rate of metastasis in PA lymph nodes in LACC, stages IIB to IVA (according to the International Federation of Gynecology Oncology), is high (24%).² When PA disease occurs, chemoradiation (CRT), considered the standard treatment for LACC, is extended from the pelvis to encompass the PA area.³⁻⁴ Thus, the main objective is to identify patients with positive PA nodes. Currently, the most accurate imaging technique used to detect these patients is PET-CT. Unfortunately the rate of false negatives at PET-CT assessment is 12% increasing to 22% when PET-CT unveils pelvic lymph nodes with suspicious metastasis.⁵

When PET-CT fails to detect uptake in the PA area, surgical PA staging lymphadenectomy is the only solution to determine the exact PA lymph node status. Initially, surgical staging was performed by laparotomy and but this procedure was abandoned due the high complication rate (10-16%).⁵ In the 1990s, with the development of laparoscopy and the ensuing reduction in morbidity (less than 3%), the concept of surgical PA staging was again introduced, first via the transperitoneal and later the extraperitoneal approach.^{6,7}

The refinement of laparoscopic surgery recently led to the development of single-incision (or single-port or single-site) laparoscopic surgery (LESS). Since January 2011, we have developed and described the single-port approach to perform a PA lymphadenectomy via an extraperitoneal approach in LACC.^{8,9}

The main objectives of this paper were to confirm the feasibility and safety of this approach in the largest series of consecutive patients, and to evaluate and compare

the benefits over conventional multiport laparoscopy. In addition, we evaluated the learning curve of this single-port extraperitoneal approach.

Methods

Patients

Since 2007, in our institute, all patients with LACC (according to the 2009 International Federation of Gynecology and Obstetrics (FIGO) classification) aged under 70 years, with no evidence of extra-pelvic disease have undergone a pretherapeutic laparoscopic staging procedure aimed at tailoring their radiation therapy fields. The staging work-up comprises pelvic MRI and/or thoracic/abdominal/pelvic CT and PET-CT, which must be negative outside the pelvis. This is a continuous series of pretherapeutic laparoscopic extraperitoneal staging procedures using single-port laparoscopic surgery performed by the same senior surgeon between January 2011 and January 2013. There were no exclusions. The study protocol was approved by the Institutional Review Board in December 2010.

Patients with negative PA lymph nodes received 3D conformal external beam radiotherapy to the pelvis up to a total dose of 45 Gy (5 weekly fractions of 1.8 Gy) with concurrent platinum-based chemotherapy (cisplatin: 40 mg/m²/week). External beam radiation therapy was followed by intracavitary +/-interstitial pulsed dose rate brachytherapy up to a total dose of at least 15 Gy to the intermediate-risk Clinical Target Volume. Limited boosts were individually delivered to clinically involved pelvic nodes diagnosed at initial imaging up to a total dose of 60-65 Gy, taking the contribution of brachytherapy into account. In patients with metastatic PA lymph nodes, the radiation fields were extended to include the PA area which received up to a total dose of 45 Gy.

Surgical technique

From January 2011 to June 2011, we used the surgical technique we previously described.⁸ We made 2 incisions, one umbilical incision to avoid peritoneal carcinomatosis and another 2-3 cm left iliac incision to perform the extraperitoneal PA lymphadenectomy. Since July 2011 this surgical procedure has been performed with a new single-port approach exclusively via a single 2-3 cm left iliac incision. The transperitoneal step (to avoid peritoneal carcinomatosis) and the extraperitoneal PA lymphadenectomy were performed, through the same single left iliac incision.⁹ **Figure 1** shows the appearance of the skin at the end of the procedure.

At the beginning of our experience, we used the SILS™ Port Multiple Instrument Access Device (Covidien®, Mansfield, MA) and we now routinely use the Applied Medical Gelpoint® Device (Rancho Santa Margarita, CA). We used three trocars in the single Gelpoint® device and exclusively conventional tools: one or two conventional rigid, straight, dissection forceps, one Harmonic Scalpel (Ethicon Endosurgery, Johnson and Johnson), one laparoscope (10mm, 0-degree, Storz).

The nodal tissues were grasped and dissected away from the aortic bifurcation up to the left renal vein. If the lymph nodes looked suspicious during surgery and were confirmed to be metastatic at frozen section analysis, we stopped the procedure and the radiation fields were extended to the PA area. The inferior mesenteric artery was preserved in all cases.

At the beginning of our experience no preventive marsupialization was performed. After several patients, due to symptomatic lymphoceles, we began to routinely perform a marsupialization on the left paracolic gutter.¹⁰ Morbidities related to the

single-port approach procedure (within the 60 days after this staging surgery) were documented.

Learning curve

To evaluate the number of procedures required to master the surgical technique, we compared the operative time, procedure after procedure. Only the 34 consecutive patients who underwent a PA lymphadenectomy with the new single-port approach via a single 2-3 cm left iliac incision, which we now routinely use in our department, were considered for this evaluation. When other procedures were combined with the lymphadenectomy, the duration of the additional procedures was subtracted to obtain the duration of the lymphadenectomy. Finally, two patients, whose procedure was stopped because PA nodes were found to be positive at frozen section examination, were excluded from this analysis; their lymphadenectomy was incomplete. Thus, operative time was not evaluated comprehensively for the learning curve analysis. We evaluated the learning curve with a total of 32 consecutive patients with the same surgical technique performed by the same surgeon. We used the Kruskal-Wallis rank sum test for statistic analysis.

Results

Patient parameters

From January 2011 to January 2013, we decided to perform a pretherapeutic laparoscopic single-port extraperitoneal staging procedure for 52 consecutive patients with cervical cancer (from stage IB1 with involved pelvic nodes to stage IVA). In 2 patients, the transperitoneal step revealed peritoneal carcinomatosis. Consequently, those 2 patients exclusively underwent a biopsy to confirm the peritoneal carcinomatosis, but they were not submitted to a PA lymphadenectomy. The characteristics of the 50 consecutive patients, who underwent a pretherapeutic single-port laparoscopic extraperitoneal staging procedure, are shown in **table 1**.

A preoperative PET-CT was performed in all cases. It did not detect PA nodal uptake in any of the patients. In one patient, PET-CT revealed a suspicious left ovarian lesion but the frozen section examination was negative and the PA lymphadenectomy was performed.

Median age and the BMI (body mass index) were respectively 47 (range 27-68) and 23 (range 16-37). Two patients had stage IB1 cervical cancer with involved pelvic nodes, 15 patients stage IB2, 4 patients stage IIA, 26 stage IIB, one patient stage IIIB, 2 patients stage IVA. The histologic types were squamous carcinoma (n= 37), adenocarcinoma (n=10), villoglandular carcinoma (n=1), endometrioid adenocarcinoma (n=1), and clear cell adenocarcinoma (n=1).

Operative parameters

We used the SILS™ Port Multiple Instrument Access Device (Covidien®, Mansfield, MA) for the first 8 patients and the Applied Medical Gelpoint® Device (Rancho Santa Margarita, CA) for the following 44 patients. We used the surgical technique “with 2

incisions” for the first 17 patients and the surgical technique with one single left iliac incision for the following 35 patients.

The median and mean operative time were respectively 180 min (range 110-270) and 185 min. For 9 (18%) patients, the operative time was longer because of additional procedures which were performed for suspicious disease: diaphragmatic peritoneal biopsy (n=1), unilateral or bilateral salpingo-oophorectomy (n=2), uni- or bilateral salpingectomy (n=3), small bowel biopsy (n=1), unilateral salpingectomy + colon biopsy + omentum biopsy (n=1), bilateral salpingo-oophorectomy + peritoneal biopsy+ omentectomy (n=1). The frozen section examination did not detect disease in 8 cases but in one case, a bilateral serous borderline tumor was unveiled. Those additional procedures were performed via the single-port approach without any difficulties. No laparotomic or conventional laparoscopic conversion was required. No patient required blood transfusion.

Dissected lymph nodes

The median and mean number of removed nodes were respectively 18 (range 2-47) and 19.4. The procedure could not be completed in one patient because of an anatomic anomaly. Indeed, a bifurcated left renal vein was crossing the aorta at the level of the inferior mesenteric artery. In that case, we only removed 2 negative nodes located in the inframesenteric artery. In this series of 50 consecutive patients, there were 2 patients with a left inferior polar renal artery and one patient with 2 vena cavae (the “left vena cava” attached to the left renal vein). In those 3 cases, we performed a complete extraperitoneal PA lymphadectomy via the single-port access. Six (12%) patients had metastatic para-aortic nodes. Four patients had micrometastasis and 2 patients had macrometastasis.

Post-operative period

No major morbidities occurred. The most frequent morbidity was lymphocysts which were treated using radio-guided or laparoscopic drainage in 6 patients (12%). However the first 32 patients did not undergo marsupialization unlike the following 18 patients. Five (15%) symptomatic lymphocysts required drainage in the “no marsupialization” group and 1 (5%) in the marsupialization group.

The median post-operative stay lasted 2 days (range 1-26). Two patients stayed respectively 8 and 26 days due to management of tumor-related symptoms. Since the introduction of the single-port approach with only a single left iliac incision, patients are usually discharged the day after surgery.

The median interval between surgery and the beginning of CRT was 16.5 days [range 1-60].

Learning curve parameters

Figure 2 shows that after 7 procedures, the median operative time decreased significantly ($P < .001$) from 240 min (range 180-270) to 160 min (range 110-240).

Discussion

Since January 2011, we have been performing extraperitoneal PA staging via a single-port access. This strategy is now routinely performed in our department for patients with LACC. Patients were discharged from hospital the day after surgery via a 2-3 cm single left iliac incision and CRT was generally started within 15 days. We adopted this surgical technique due to our results. Indeed, no conversion to conventional laparoscopy or laparotomy occurred in our series of 50 consecutive patients. Thus, this technique is safe and reproducible. It is applicable in all situations, regardless of the anatomic conditions, BMI (the highest BMI was 37 in our series) and the discovery of suspicious peritoneal disease leading to additional procedures such as a salpingo-oophorectomy or peritoneal or bowel biopsies (18 % of the patients in our series).

Table 2 summarizes the series of PA lymphadenectomies up to the left renal vein in the area depicted by PET-CT for patients with LACC via a single-port or conventional multiport laparoscopy approach.¹¹⁻¹⁷ The first comment on this table concerns the choice of the extraperitoneal approach over the transperitoneal approach in the majority of the cases. Indeed, the extraperitoneal approach can be used more readily in overweight patients. It enables the surgeon to target the preferred site for PA disease from LACC (the left PA area) and reduces the rate of adhesions.¹⁸⁻¹⁹ If we compare our single-port technique to the series using conventional laparoscopy, the patient populations were similar in terms of the median BMI and we obtained the same oncological results in terms of the number of removed nodes (median): 23 and 18 in our series, 23 and 13 in the series by Uzan et al, 24 and 17 in the series by Leblanc et al, 26 and 11 in the series by Ramirez et al.¹⁴⁻¹⁶ Lymphocyst formation is a common complication of PA lymphadenectomy (the most frequent in all series) and most of the time they are asymptomatic.^{20,21} Leblanc et al described a “preventive

marsupialization” on the left paracolic gutter to allow abdominal resorption and to reduce the rate of lymphocysts requiring puncture. With this “preventive marsupialization”, the rate of symptomatic lymphocysts decreased from 13% to 3% in the experience reported by Leblanc et al.¹⁰ In our series, we adopted this “preventive marsupialization” in routine practice and the rate of symptomatic lymphocysts decreased from 15 to 5%. This “preventive marsupialization” was readily performed with the single-port approach via the single left iliac incision.

Only 2 series in the literature used the single-port approach. In 2010, Escobar et al published for the first time a study on transperitoneal PA lymphadenectomy (PAL) via a single-port access through a single umbilicus incision. In that series, 10 of the 21 patients underwent a transperitoneal PAL and 3 patients had LACC. It was therefore difficult to compare that series to ours. Furthermore, Escobar’s team used articulating instruments and a flexible and rigid scope while we only used conventional instruments and a laparoscope.¹² Indeed, with the extraperitoneal approach we are already close to and in front of the PA area thus reducing ergonomic constraints. Lambaudie et al published a series of 13 extraperitoneal PAL (9 LACC) using a single-port approach similar to our technique.¹¹ The results are comparable in terms of morbidities (no conversion to laparotomy or conventional multiport laparoscopy), operative time (190 min versus 180), the mean number of removed nodes (16 versus 18) and rate of histologically positive nodes (11% versus 12%) respectively in Lambaudie’s and our series.

Our results demonstrated the safety and reproducibility of our single-port technique. Also the learning curve of this surgical technique is relatively short for a surgeon who has already mastered the multiport conventional laparoscopic extraperitoneal PA.

Indeed, after 7 procedures the median operative time decreased to 160 min (range 110-240) versus 240 min (range 180-270) at the beginning of the learning curve.

When compared to PET-CT, surgical staging in our study was undertaken to identify extrapelvic disease and treatment planning was modified as a consequence in 8 patients (15%). Indeed, we discovered peritoneal carcinomatosis in 2 (4%) patients who were treated with chemotherapy and we found histologically positive PA nodes in 6 (12%) patients who were treated with CRT extended to the PA area. The false-negative rate of PET-CT in the PA region was 12% in our series which is consistent with that demonstrated in the recent review of the literature.⁵

The first advantage of the single-port approach is the cosmetic result as there is only one left iliac incision instead of 5 incisions with the conventional multiport extraperitoneal laparoscopy. This is undeniable and seems important because we are dealing with staging surgery in young patients. The second advantage is the reduced risk of complications related to trocar insertion. Indeed if one port is performed, multiple trocar sites can be avoided and decreased in trocar related complications such as hernia, vascular or bowel injury. The umbilical single port incision is slightly longer than the conventional multiport laparoscopy 's, and can increase the rate of hernia. However, Pollard et al, in a systematic review, compared the rate of trocar hernia after single port cholecystectomy to the four-port cholecystectomy. The authors noted a rate of 0,2% in the 3989 patients with the single port approach and 1,6% in the 1165 patients with the conventional multiport laparoscopy. Moreover, in our single-port technique we performed a left iliac incision which reduced the risk of trocar hernia due to presence of several muscles layers in this region.²³ The last advantage is perhaps a reduction in pain, with less use of narcotic analgesics, but this point is debated in the literature. In theory laparoscopic trocar insertion can add to

abdominal trauma and can cause pain and these risks increase as the number of ports increases. However, several randomized trials of different surgeries such as appendicetomy, cholecystectomy and colectomy reported contradictory results.²⁴⁻²⁸ Comparing single-port access laparoscopic surgery to conventional multiport laparoscopy in terms of post-operative pain would therefore be difficult, even with a randomized trial. All we can affirm is that LACC was frequently associated with background pain related to bulky tumors which cause local organ and nerve compression.

In our opinion, extraperitoneal PA staging via a single-port left iliac approach is feasible with conventional tools. It is reproducible and safe, and offers a high degree of cosmetic satisfaction. We are currently evaluating whether this surgical procedure is possible in the ambulatory setting.

Acknowledgements: We would like to thank Lorna Saint Ange for editing

References

1. Stehman FB, Bundy BN, DiSaia PJ, Keys HM, Larson JE, Fowler WC. Carcinoma of the cervix treated with radiation therapy. I. A multi-variate analysis of prognostic variables in the Gynecologic Oncology Group. *Cancer*. 1991 Jun 1;67(11):2776-85.
2. Heller PB, Maletano JH, Bundy BN, Barnhill DR, Okagaki T. Clinical-pathologic study of stage IIB, III, and IVA carcinoma of the cervix: extended diagnostic evaluation for paraaortic node metastasis--a Gynecologic Oncology Group study *Gynecol Oncol*. 1990 Sep;38(3):425-30.
3. Chemoradiotherapy for Cervical Cancer Meta-Analysis Collaboration. Reducing uncertainties about the effects of chemoradiotherapy for cervical cancer: a systematic review and metaanalysis of individual patient data from 18 randomized trials. *J Clin Oncol* 2008;26:5802-5812
4. Varia MA, Bundy BN, Deppe G, et al. Cervical carcinoma metastatic to para-aortic nodes: extended field radiation therapy with concomitant 5-fluorouracil and cisplatin chemotherapy: a Gynecologic Oncology Group study. *Int J Radiat Oncol Biol Phys* 1998;42:1015-1023
5. Gouy S, Morice P, Narducci F, Uzan C, Gilmore J, Kolesnikov-Gauthier H, Querleu D, Haie-Meder C, Leblanc E. Nodal-staging surgery for locally advanced cervical cancer in the era of PET. *Lancet Oncol*. 2012 May;13(5):e212-20. doi: 10.1016/S1470-2045(12)70011-6. Review.
6. Recio FO, Piver MS, Hempling RE. Pretreatment transperitoneal laparoscopic staging pelvic and paraaortic lymphadenectomy in large (> or = 5 cm) stage IB2 cervical carcinoma: report of a pilot study. *Gynecol Oncol*. 1996 Dec;63(3):333
7. Querleu D, Dargent D, Ansquer Y, Leblanc E, Narducci F. Extraperitoneal endosurgical aortic dissection in the staging of advanced carcinomas of the cervix. *Cancer* 2000; 88: 1883-91.
8. Gouy S, Kane A, Uzan C, Gauthier T, Gilmore J, Morice P. Single-port laparoscopy and extraperitoneal para-aortic lymphadenectomy: about fourteen consecutive cases. *Gynecol Oncol*. 2011 Nov;123(2):329-32. doi: 10.1016/j.ygyno.2011.07.011

9. Gouy S, Uzan C, Kane A, Scherier S, Gauthier T, Bentivegna E, Morice P. A new single-port approach to perform a transperitoneal step and an extraperitoneal para-aortic lymphadenectomy with a single incision. *J Am Coll Surg*. 2012 May;214(5):e25-30
10. Leblanc E, Narducci F, Frumovitz M et al. Therapeutic value of pretherapeutic extraperitoneal laparoscopic staging of locally advanced cervical carcinoma. *Gynecol Oncol* 2007;105:304-11
11. Lambaudie E, Cannone F, Bannier M, Buttarelli M, Houvenaeghel G. Laparoscopic extraperitoneal aortic dissection: does single-port surgery offer the same possibilities as conventional laparoscopy? *Surg Endosc*. 2012 Jul;26(7):1920-3
12. Escobar PF, Fader AN, Rasool N, Espalliat LR. Single-port laparoscopic pelvic and para-aortic lymph node sampling or lymphadenectomy: development of a technique and instrumentation. *Int J Gynecol Cancer*. 2010 Oct;20(7):1268-7
13. Margulies AL, Peres A, Barranger E, Perreti I, Brouland JF, Toubet E, Sardamantel LE, Thoury A, Chis C, Walker F, Luton D, Delpech Y, Koskas M. Selection of patients with advanced-stage cervical cancer for para-aortic lymphadenectomy in the era of PET/CT. *Anticancer Res*. 2013 Jan;33(1):283-6.
14. Uzan C, Souadka A, Gouy S, Debaere T, Duclos J, Lumbroso J, Haie-Meder C, Morice P. Analysis of morbidity and clinical implications of laparoscopic para-aortic lymphadenectomy in a continuous series of 98 patients with advanced-stage cervical cancer and negative PET-CT imaging in the para-aortic area. *Oncologist*. 2011;16(7):1021-7
15. Leblanc E, Gauthier H, Querleu D, Ferron G, Zerdoud S, Morice P, Uzan C, Lumbroso S, Lecuru F, Bats AS, Ghazzar N, Bannier M, Houvenaeghel G, Brenot-Rossi I, Narducci F. Accuracy of 18-fluoro-2-deoxy-D-glucose positron emission tomography in the pretherapeutic detection of occult para-aortic node involvement in patients with a locally advanced cervical carcinoma. *Ann Surg Oncol*. 2011 Aug;18(8):2302-9
16. Ramirez PT, Jhingran A, Macapinlac HA, Euscher ED, Munsell MF, Coleman RL, Soliman PT, Schmeler KM, Frumovitz M, Ramondetta LM. Laparoscopic extraperitoneal para-aortic lymphadenectomy in locally advanced cervical cancer: a prospective correlation of surgical findings with positron emission tomography/computed tomography findings. *Cancer*. 2011 May 1;117(9):1928-34.

17. Yildirim Y, Sehirali S, Avci ME, Yilmaz C, Ertopcu K, Tinar S, Duman Y, Sayhan S. Integrated PET/CT for the evaluation of para-aortic nodal metastasis in locally advanced cervical cancer patients with negative conventional CT findings. *Gynecol Oncol.* 2008 Jan;108(1):154-9.
18. Michel G, Morice P, Castaigne D, et al. Lymphatic spread in stage Ib and II cervical carcinoma: anatomy and surgical implications *Obstet Gynecol* 1998;9:360-363.
19. Occelli B, Narducci F, Lanvin D, et al. De novo adhesions with extraperitoneal endosurgical para-aortic lymphadenectomy versus transperitoneal laparoscopic para-aortic lymphadenectomy: a randomized experimental study. *Am J Obstet Gynecol* 2000;183:529-533.
20. Tillmanns T, Lowe MP. Safety, feasibility, and costs of outpatient laparoscopic extraperitoneal aortic nodal dissection for locally advanced cervical carcinoma. *Gynecol Oncol.* 2007 ; 106:370-4.
21. Marnitz S, Köhler C, Roth C, Füller J, Hinkelbein W, Schneider A. Is there a benefit of pretreatment laparoscopic transperitoneal surgical staging in patients with advanced cervical cancer? *Gynecol Oncol.* 2005;99:536-44
22. Pollard JS, Fung AK, Ahmed I. Are natural orifice transluminal endoscopic surgery and single-incision surgery viable techniques for cholecystectomy? *J Laparoendosc Adv Surg Tech A.* 2012 Jan-Feb;22(1):1-14
23. Veyrie N, Poghosyan T, Corigliano N, Canard G, Servajean S, Bouillot JL. Lateral Incisional Hernia Repair by the Retromuscular Approach with Polyester Standard Mesh: Topographic Considerations and Long-term Follow-up of 61 Consecutive Patients. *World J Surg.* 2013 Mar;37(3):538-44
24. Pan MX, Jiang ZS, Cheng Y, Xu XP, Zhang Z, Qin JS, He GL, Xu TC, Zhou CJ, Liu HY, Gao Y. Single-incision vs three-port laparoscopic cholecystectomy: Prospective randomized study. *World J Gastroenterol.* 2013 Jan 21;19(3):394-8
25. Ostlie DJ, Adibe David Juang OO, Iqbal CW, Sharp SW, Snyder CL, Andrews WS, Sharp RJ, Holcomb GW 3rd, St Peter SD. Single incision versus standard 4-port laparoscopic cholecystectomy: A prospective randomized trial. *J Pediatr Surg.* 2013 Jan;48(1):209-14

26. Frutos MD, Abrisqueta J, Lujan J, Abellan I, Parrilla P. Randomized prospective study to compare laparoscopic appendectomy versus umbilical single-incision appendectomy. *Ann Surg.* 2013 Mar;257(3):413-8
27. Lee WS, Choi ST, Lee JN, Kim KK, Park YH, Lee WK, Baek JH, Lee TH. Single-port laparoscopic appendectomy versus conventional laparoscopic appendectomy: a prospective randomized controlled study. *Ann Surg.* 2013 Feb;257(2):214-8
28. Makino T, Milsom JW, Lee SW. Feasibility and safety of single-incision laparoscopic colectomy: a systematic review. *Ann Surg.* 2012 Apr;255(4):667-76

Table 1. Characteristics of the 50 patients

Characteristics	
Age median (years-range)	47 (27-68)
BMI median (kg/m ² -range)	23 (16-37)
Tumor stage (1987 FIGO classification)	
IB1*	2 (4%)
IB2	15 (30%)
IIA	4 (8%)
IIB	26 (52%)
IIIB	1 (2%)
IVA	2 (4%)
Histologic subtype	
Squamous Cell Carcinoma	37 (74%)
Adenocarcinoma	10 (20%)
Other	3 (6%)
Para-aortic nodes	
Number of para-aortic node removed (mean/median)	18 (2-47) / 19,4
Number of patients with positive para-aortic node (%)	6 (12%)
Operative time (min): median (range)/mean	180 (110-270**) / 185
Post-operative hospital stay (day) : mean (range)/med	2 (1-26***)
Interval between para-aortic surgery and CRT(days)	
median (range)	16,5 (1-60)
*: patients with stage IB1 cervical cancer and positive pelvic nodes at the time of the definitive histologic analysis of pelvic nodes.	
** :operative time explained by other procedures plus the lymphadenectomy.	
***: duration of hospitalization due to tumor-related symptoms and not due to postoperative complications.	

	Author	N (n)*	Stage FIGO	BMI median	Approach for PAL	Number of para-aortic nodes removed (median)	Positive PA nodal status N/p** (%)	Median Post operative Hospital stay(days)	Median Operative time (min)	Perioperative and postoperative complications
Single port approach	Our series	50 (50)	IB1***-IVA	23	Extra	18	12%	2	180	Lymphocyst (12%)
	Lambaudie ¹¹	9**** (9)	IB1-IIIB	22	Extra	16	11%	1	190	-
	Escobar ¹²	3****	-	-	Trans	-	-	-	-	-
Conventional multiport laparoscopic approach	Margulies ¹³	61 (61)	IB2-IVA	-	Extra (13%) Trans (87%)	13	11%	5	-	1 left ureter injury 1 nerve injury 1 intestinal obstruction 1 cardiac decompensation Lymphocyst (4%)
	Uzan ¹⁴	96 (96)	IB2-IVA	23	Extra (93%) Trans (7%)	13	8%	3	185	Lymphocyst(10%) 1 acute failure renal
	Leblanc ¹⁵	125 (112)	IB2-IVA	24	Extra (66%) Trans (28%) Laparo (6%)	17	16%	-	Extra : 155 Trans : 185	1 laparoconversion (sigmoid perforation) Lymphocyst (2%)
	Ramirez ¹⁶	60 (53)	IB2-IVA	26	Extra	11	23%	1	140	1 laparoconversion (bleeding) Lymphocyst (12%)
	Yildirim ¹⁷	16 (12)	IIB-IIIB	-	Extra	17	12%	-	60	1 left ureter injury

Table 2: a literature summarization of the experience of para-aortic lymphadenectomy up to the left renal vein in the area of PET-CT for patients with LACC via a single port or conventional multiport laparoscopy approach

*Number of patient in the series (number of patient with negative para-aortic PET CT status)

** : Number of patient in the series (with or without positive para-aortic PET CT status)/ Number of patient with positive histological nodal status

***patients with stage IB1 cervical cancer and positive pelvic nodes at the time of definitive histologic analysis of pelvic nodes

****: We noted only the cervical cancer in this series. So other data were not available

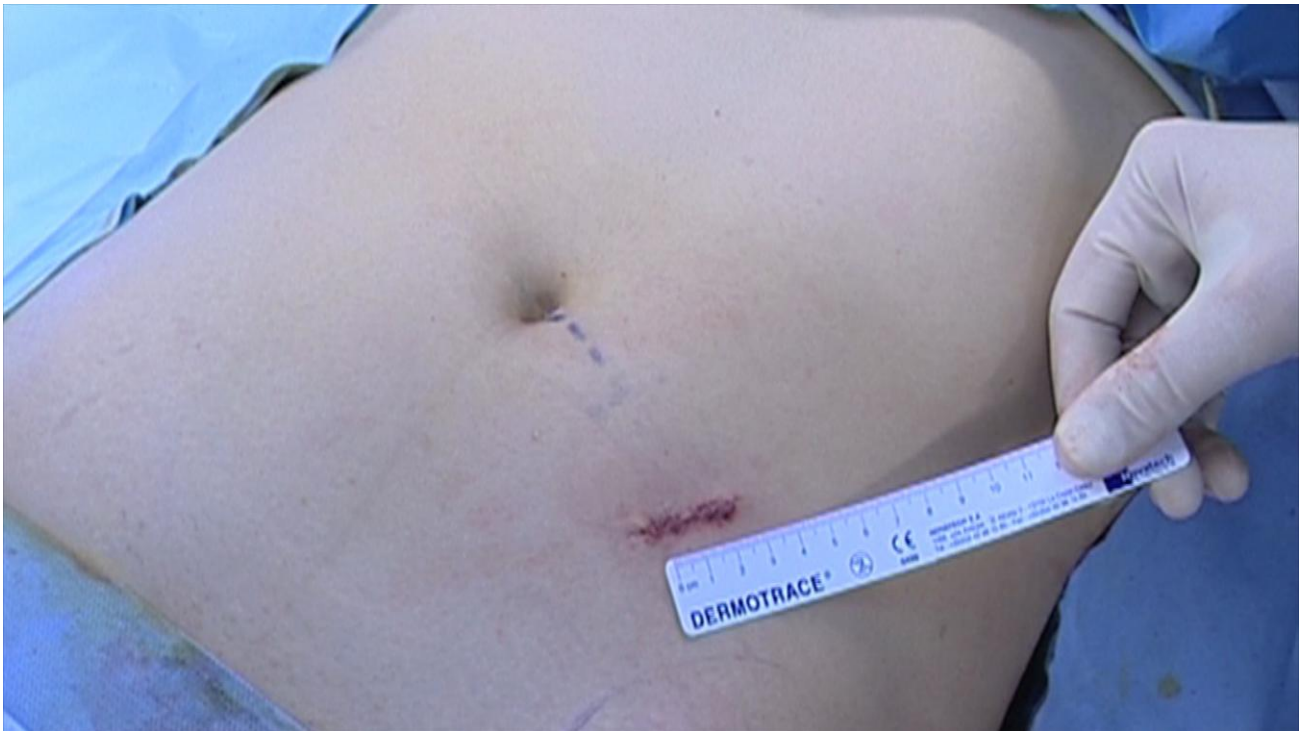

Figure 1: Appearance of the skin at the end of the procedure

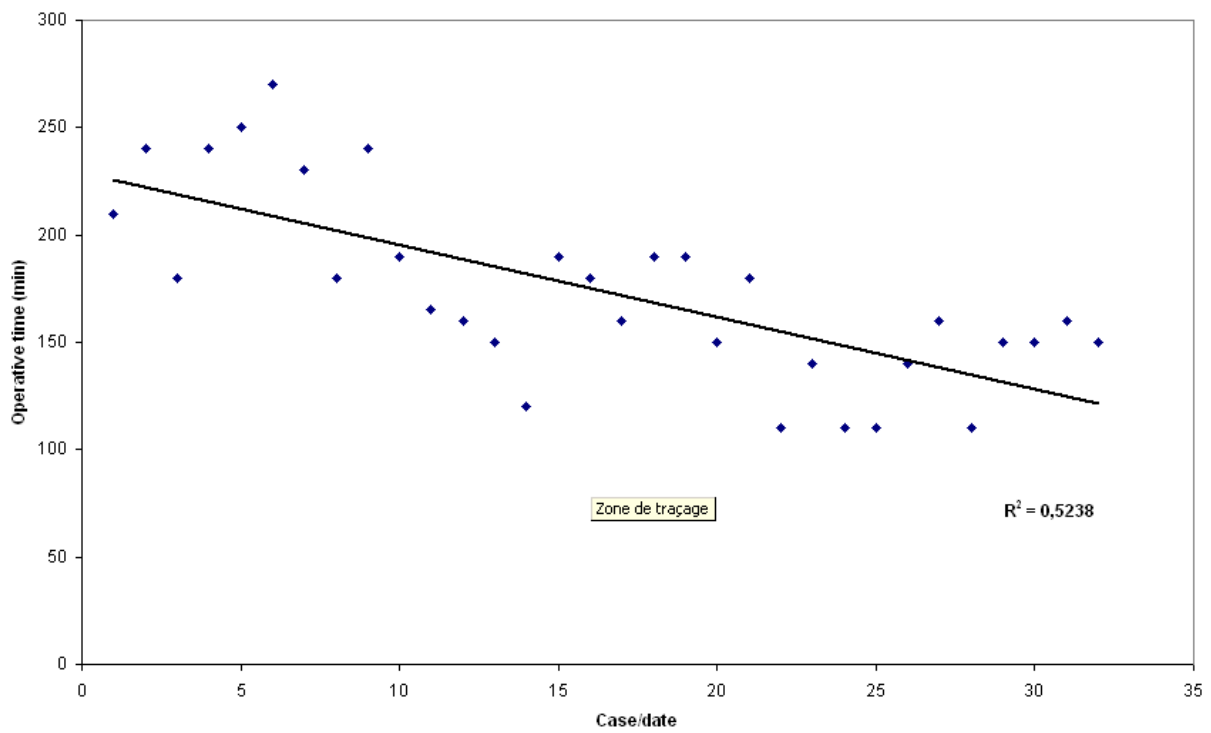


Figure 2: Evolution of operative time during the learning curve

ARTICLE 6

Prospective multicenter study evaluating the survival of patients with locally advanced cervical cancer undergoing laparoscopic para-aortic lymphadenectomy before chemoradiation therapy at the era of Positron Emission Tomography imaging.

Sébastien Gouy, Philippe Morice, Fabrice Narducci, Catherine Uzan, Alejandra Martinez, Annie Rey, Enrica Bentivegna, Patricia Pautier, Désirée Deandreis, Denis Querleu, Christine Haie-Meder C, Eric Leblanc.

J Clin Oncol. In press

Avant propos

Introduction

Le taux de faux négatif du TEP-TDM dans l'évaluation ganglionnaire lombo-aortique des LACC est de 12% [Gouy S et al., 2012]. Le curage lombo-aortique coelioscopique peut ainsi identifier les patientes avec des adénopathies lombo-aortique métastatiques que le TEP-TDM n'avait pas dépisté. En cas d'atteintes lombo-aortique, les champs d'irradiation sont étendues en lombo-aortique lors de la radiochimiothérapie concomitante. Il reste cependant à déterminer si cette stratégie thérapeutique s'avère efficace en termes de survie sans récurrence et de survie globale.

Objectifs

L'objectif de ce travail a été d'évaluer l'impact sur la survie sans récurrence et sur la survie globale de l'association TEP-TDM (négatif en lombo-aortique), curage lombo-aortique et radiochimiothérapie concomitante étendue en lombo-aortique en cas d'atteinte histologique lombo-aortique.

Méthode

Nous avons mis en place une série prospective de patientes atteintes de LACC et prise en charge dans 3 centres de lutte contre le cancer français :

- le département de chirurgie gynécologique du Centre Oscar Lambret à Lille ;
- le département de chirurgie de l'Institut Claudius Régaud à Toulouse ;
- le département de chirurgie gynécologique de l'Institut Gustave Roussy à Villejuif.

Cette série prospective a pour intérêt majeure le caractère homogène de la prise en charge de toutes les patientes avec les critères suivants

- stade IB2 à IVA selon la classification de la FIGO de 2009 ;

- carcinome épidermoïde, adénocarcinome ou carcinome adénoquameux ; les carcinomes à petites cellules sont exclus;
- Absence d'atteinte extra-pelvienne à l'imagerie du bilan initial associant IRM abdomino-pelvienne ou TDM abdomino-pelvien et IRM pelvienne ;
- Absence de fixation suspecte ganglionnaire lombo-aortique et à distance sur le TEP-TDM
- Réalisation d'une lymphadénectomie lombo-aortique ceolioscopique, par voie transpéritonéale ou extrapéritonéale, incluant les ganglions latéro-aortiques gauches allant de la bifurcation aortique à la veine rénale gauche, les ganglions préaortiques et les ganglions superficiels des groupes inter-aortico-cave et précave ; les ganglions pelviens ne sont pas concernés par ce staging puisqu'ils sont inclus de façon systématique dans les champs d'irradiation ;
- Absence de carcinose péritonéale ou de métastase annexielle lors de l'exploration ceolioscopique ;
- Traitement de la tumeur cervicale (si la lymphadénectomie lombo-aortique ne retrouve d'adénopathie métastatique) par radiothérapie externe pelvienne (45Gy-50Gy) avec chimiothérapie concomitante à base de platine (cisplatine à la dose de 40 mg/m²/semaine) ; Ce traitement est complété par une curiethérapie utéro-vaginale (15Gy). La chirurgie utérine de complément n'est réalisée que si la curiethérapie n'a pas été possible techniquement ou si il existe un reliquat tumorale clinique et radiologique à l'IRM pelvienne 6 à 8 semaine après la fin de la curiethérapie.
- En cas de métastase ganglionnaires lombo-aortiques, ces champs d'irradiation sont étendus en lombo-aortique.

Nous avons ainsi pu évaluer sur cette série homogène la survie globale et la survie sans récurrence.

Résultats

Nous avons inclus 237 patientes dans cette série. Vingt-neuf patientes présentaient des adénopathies lombo-aortiques métastatiques ce qui correspond au taux de faux négatif attendu du TEP-TDM (11%). La survie des 13 patientes avec des micrométastases (≤ 5 mm) est similaire à celles des patientes négatives histologiquement en lombo-aortique. Par contre, l'existence de macrométastases (> 5 mm) est péjorative en termes de survie. Ainsi la survie sans récurrence à 3 ans pour ces trois groupes de patientes (négative, micrométastase, macrométastase) est respectivement de 74%, 69% et 17% ($P < .0001$). De plus un délai supérieur à 45 jours entre la réalisation du TEP-TDM et le début de la radio-chimiothérapie a un impact péjoratif sur la survie globale ($P < .002$).

Conclusion

Nous démontrons dans ce travail sur la plus large série de la littérature que la stratégie thérapeutique, associant le curage lombo-aortique de staging pour les patientes atteintes de LACC avec TEP-TDM négatif en lombo-aortique suivie d'une radio-chimiothérapie étendue en lombo-aortique en cas d'adénopathie métastatique, est efficace pour les patientes présentant des micrométastases puisque leur survie est similaire à celle des patientes négatives. En revanche, en cas d'atteinte macrométastatique, il est nécessaire de trouver d'autres ressources thérapeutiques afin d'améliorer leur survie. Enfin, il est impératif de placer le curage lombo-aortique dans la prise en charge, en respectant un délai inférieur à 45 jours entre la réalisation du TEP-TDM et le début de la radio-chimiothérapie.

Prospective multicenter study evaluating the survival of patients with locally advanced cervical cancer undergoing laparoscopic para-aortic lymphadenectomy before chemoradiation therapy at the era of Positron Emission Tomography imaging.

Gouy S,^{a,b} Morice P,^{a,b,c} Narducci F,^d Uzan C,^{a,b} Martinez A,^e Rey A,^f Bentivegna E,^a Pautier P,^g Deandreis D,^h Querleu D,^e Haie-Meder C,ⁱ Leblanc E.^d

Running title: Para-aortic staging surgery in locally advanced cervical cancer.

From ^a Department of Gynecologic Surgery, Institut Gustave Roussy, Villejuif France, ^b Unit INSERM U10-30, Villejuif France, ^c University Paris Sud, Le Kremlin Bicêtre France, ^d Department of Gynecologic Surgery, Centre Oscar Lambret, Lille France, ^e Department of Surgery, Institut Claudius Regaud, Toulouse France, ^f Department of Biostatistics, Institut Gustave Roussy, Villejuif France, ^g Department of Medical Oncology, Institut Gustave Roussy, Villejuif, France, ^h Department of Nuclear Medicine, Institut Gustave Roussy, Villejuif, France, ⁱ Department of Radiation Therapy, Institut Gustave Roussy, Villejuif, France.

Presented at the 48th Annual Meeting of the American Society of Clinical Oncology (ASCO 2012) and the 14th Meeting of the International Gynecologic Cancer Society (IGCS 2012).

Corresponding author:

Philippe Morice

Institut Gustave Roussy

39 rue Camille Desmoulins

94805 Villejuif. France.

E mail: morice@igr.fr

Phone: 33.1.42.11.44.39. Fax: 33.1.42.11.52.13.

Abstract:

Purpose: The aim of this prospective study conducted in 3 French Comprehensive Cancer Centers was to evaluate the therapeutic impact on survival of laparoscopic para-aortic (PA) staging surgery in locally advanced cervical cancer (LACC) before chemoradiation therapy.

Methods: A prospective multicenter series of 237 patients treated from 2004 to 2011 for LACC with negative Positron-Emission-Tomography/PET imaging of the PA area and undergoing laparoscopic PA lymphadenectomy. Radiation fields were extended to the PA area when PA nodes were involved. Chemoradiotherapy modalities were homogeneous across Institutions. Patients with a poor prognosis histologic subtype or peritoneal carcinosis were excluded.

Results : Clinical FIGO stages were IB2 (n=79), IIA (n=10), IIB (n=121), III (n=22), IVA (n=5). One hundred and ninety nine were squamous carcinoma and 38 adenocarcinoma/adenosquamous lesions. Twenty-nine patients (11%) had nodal involvement (false negative PET-CT results): 16 with a PA nodal metastasis measuring > 5 mm and 13 \leq 5 mm. Event free survival at 3 years in patients without PA involvement or with PA metastasis measuring \leq or > 5 mm was respectively 74% (se=.04), 69% (se=.21) and 17% (se=0.14)(p<.0001).

Conclusion: This is the largest series of patients reported undergoing such a strategy. We obtained the same survival rate for patients with PA nodal metastasis \leq 5 mm and patients without PA lymph node involvement suggesting that this strategy is highly efficient in such patients. Conversely, the survival of patients with PA nodal involvement > 5 mm remained poor, despite the absence of extrapelvic disease on PET-CT imaging in this subgroup.

Key words: Locally advanced cervical cancer, PET-CT, false negative results, staging surgery, para-aortic lymphadenectomy, recurrence, survival.

Introduction

The incidence of extrapelvic disease at the time of initial management of patients treated for locally advanced cervical cancer (LACC) is high, ranging from 10% to 30%, particularly in para-aortic (PA) nodes and/or the chest.^{1,2} Chemoradiation therapy (CRT) is considered the standard treatment by many North American and European teams for LACC.³ New radiation therapy modalities (image-guided brachytherapy for example) have improved local control but the rate of nodal and/or distant failure remains a major problem raising the question of the “early” detection of such potentially occult disease missed on conventional imaging.^{4,5} Positron Emission Tomography/PET-Computed Tomography/CT imaging can then be helpful by improving the initial detection of extracervical lesions.^{1,6} However, false negative results in the PA region have been observed in 12% of patients.^{7,8} In this context, the role of additive laparoscopic surgical para-aortic staging, to not only unveil such false negative cases of PET-CT imaging, but mainly to have a therapeutic impact and to improve survival continues to fuel debate.⁹⁻¹⁵ The aim of this prospective multicenter study was to evaluate the survival of patients with LACC without uptake in PA nodes on PET-CT who were therefore submitted to such PA staging surgery.

Material & Methods

A prospective multicenter series was conducted in 3 French Comprehensive Cancer Centers with a similar strategy for the staging procedures and treatment of LACC (stage IB2-IVA). Eligibility criteria for inclusion in this study were:

1. Stage IB2-IVA cervical cancer (according to the FIGO 2009 classification);
2. Adenocarcinoma, squamous cell carcinoma or adenosquamous subtypes. Small cell carcinoma were excluded;

3. No extrapelvic disease on conventional imaging (abdomino-pelvic MRI or CT scan and pelvic MRI);

4. No para-aortic (or extrapelvic) uptake on initial PET-CT imaging;

5. PA staging surgery using a laparoscopic extraperitoneal (according to a previously reported procedure)^{11,14} or a transperitoneal approach. This staging surgery included the removal of para-aortic nodes from the aortic bifurcation to the left renal vein. So paraortic (above and below the inferior mesenteric artery), preaortic, superficial intercavaoortic and precaval groups were removed. Pelvic nodes were not resected in this staging procedure because these nodes are included in the radiotherapy field.

6. No macroscopic extrapelvic disease during the laparoscopic peritoneal exploration. Patients with limited pelvic peritoneal carcinomatosis and/or ovarian metastasis - even if they were treated using CRT- were excluded;

7. Treatment of the cervical tumor (if no PA node involvement after staging laparoscopy) with pelvic external radiation therapy (45Gy-50Gy with concomitant platin based chemotherapy (if this drug used, cisplatin at a dose of 40mg/m²/week). In a majority of patients, pelvic radiation was a conformational one but at the end of this prospective study, few patients underwent the pelvic radiation therapy using Intensity-Modulated Radiation Therapy (IMRT). This treatment could be then completed by a 15 Gy dose of uterovaginal brachytherapy (according to the ICRU [International Commission on Radiation Units] recommendations¹⁶). A boost of external radiation therapy (up to 60 Gy) was optional in patients with suspicious pelvic node (on conventional imaging or PET-CT imaging) and/or in patients with initial parametrial involvement. Completion surgery was used only if brachytherapy was not technically feasible or in patients exhibiting clinical and radiological (using MRI exam) residual disease 6 to 8 weeks after the end of brachytherapy.

8. The treatment of patients with histological PA node metastasis after staging

laparoscopic surgery using pelvic and para-aortic chemoradiation therapy (45Gy-60Gy) with concomitant cisplatin chemotherapy (40mg/m²/week).

Morbidities

Patients were evaluated weekly with a clinical examination, a blood count and renal function during treatment. Morbidities related to the laparoscopic surgical procedure (within the 60 days after this staging surgery) were classified according to the Clavien-Dindo classification.¹⁷ Morbidities during and/or after CRT were classified according to Common Terminology Criteria for Adverse Events (CTCAE) classification (version 4 revised in October 2009). In order to have the most reliable report of the morbidities, minor complications (grade 1 in the Clavien-Dindo¹⁷ or CTCAE classifications) were not evaluated. Furthermore, haematological or “vaginal” morbidities (dyspareunia and/or clinical vaginal stenosis) were not studied. At least, as diarrhea is a very frequent symptom during CRT for cervical cancer, only grade 3 diarrheas (if present) were reported.

Statistical analysis and end point of the study

Descriptive data were compared, using the Chi² test or Fisher’s exact test for proportions. The primary end point overall survival (OS) was defined as time from the beginning of CRT to death from any cause. Secondary end points included event-free survival EFS that was defined as time from the beginning of CRT to recurrence or disease progression or death (in this series all deaths were related to the disease and no secondary cancers were observed). Patients with no event at the time of analysis were censored at date of last follow-up. Statistical analysis, OS and EFS curves were calculated using the Kaplan-Meier method. Median follow-up was estimated with the Schemper method. All variables were tested by log-rank test (univariate procedure). The hazard ratio (HR) and its 95%

confidence interval (CI) were provided. A p value of 0.05 was set as the threshold for statistical significance. All analyses were performed using SAS version 9.1 software (SAS Institute Inc., Cary, NC).

Results

From 2004 to 2011, 257 patients having a stage IB-IVA cervical cancer had a negative PET-CT of the PA area and underwent a laparoscopic PA lymphadenectomy. Among them 237 fulfilled the inclusion criteria (study group). CONSORT flow chart diagram of these patients are detailed in Figure 1 of the webappendix. Ten underwent a transperitoneal and 227 a retroperitoneal approach. Patient characteristics are detailed in Table 1. Perioperative morbidities and morbidities related to the surgery (\geq grade 2 according to the Clavien-Dindo¹⁷ or CTCAE classification) were detailed in Table 1 of the webappendix. Only 1 patient had conversion to laparotomy due to preoperative morbidity. The most frequent morbidities are lymphocysts (n=16) or retroperitoneal collection (n=2) treated medically (n=3), using a radio-guided (n=14) or a surgical drainage (n=1). In only 2 cases, a delay was observed before initiation of the chemoradiation therapy due to morbidity.

Twenty-nine patients had PA node involvement. Thus, the PET-CT false negative rate was 12 %. Sixteen patients had PA nodal metastasis measuring > 5 mm and 13 ≤ 5 mm. The median & mean number of PA nodes involved in this series was 2 & 2.9 respectively (range, 1-22). Among patients with PA metastasis measuring ≤ 5 mm, 10 had a single metastatic node and 3 had 2 positive nodes. Among 16 patients with PA nodal spread > 5 mm, only 3 had a single metastatic node. In 16 patients having > 1 node involved, 7 had 2 involved nodes, 1 had 3 involved nodes, 6 had 4 involved nodes, 1 had 7 involved nodes and 1 had 22 involved nodes.

The median time of follow-up was 30 (range, 1-84) months. Morbidities during/after the CRT were detailed in Table 1 of the webappendix. Only 1 grade 3 chronic enteritis (iterative bowel obstruction treated medially) was observed (patient with histologic PA nodes involvement). OS and EFS of 237 patients were given in Table 1. Prognostic factors on EFS are detailed in Table 2. Two factors were statistically significant: the presence and size of metastatic PA nodes and the presence and number of PA nodes involved (Table 2). EFS according to the size and number of PA metastasis are respectively shown in Figures 1 & 2. Two factors were very close to reach the level of the statistical significance ($p=.06$): the presence of pelvic uptake during PET-CT and a delay ≥ 45 days between PET-CT and the beginning of CRT (Table 2). Prognostic factors on OS are detailed in Table 2. Two factors were statistically significant: the presence and size of metastatic PA nodes and a delay ≥ 45 days between PET-CT and the beginning of CRT (Table 3).

Prognostic factors of para-aortic involvement are studied in Table 2 of the webappendix. The survival curve for patients with a PA nodal metastasis measuring < 5 mm was similar to that of patients without PA lymph node involvement (Table 2 & Figure 1). Conversely, the survival of patients with PA node involvement measuring > 5 mm was very poor, despite no extrapelvic disease at initial PET-CT imaging in this subgroup of patients. Similarly the survival curve of patient with a single PA nodal metastasis is similar to that of patients without PA node involvement (Figure 2). Overall survival curves according to the PA node status are shown in Figure 3.

Among patients with PA nodal metastasis measuring ≤ 5 mm, 2 developed recurrences (local & distant in 1 and peritoneal carcinosis in 1). Among patients with PA nodal metastasis > 5 mm, 9 developed recurrences (pelvic in 3; pelvic & distant in 2; pelvic and/or groin nodes in 2; peritoneal carcinosis in 1 and distant nodal in 1).

Discussion

The present study begs two important questions. The first concerns the accuracy of PET-CT imaging in LACC. The false negative rate of this procedure is between 9% and 22% (depending of the pelvic nodes status).⁸ Half of this group of patients had a nodal metastasis measuring < 5 mm.⁸ The 5 mm cut-off was used in this series to classify patients according to the size of the para-aortic nodes because the majority of teams consider that, in terms of spatial resolution, the limit of PET-CT imaging for accurately detecting tumor tissue is “around” 5 mm.¹⁸ Furthermore, in the largest series evaluating the interest of laparoscopic para-aortic staging surgery in LACC before the era of metabolic imaging, Leblanc et al. demonstrated a significant difference in terms of survival between patients with a PA node metastasis measuring \leq or $>$ 5 mm.¹¹

The impact on survival of the PA node staging in LACC is the second major question of this study. It was tested in a single randomized trial comparing surgical and radiological (conventional imaging) procedure.¹⁹ However, that trial (which included 65 patients randomized to a surgical arm or a conventional radiological arm) was prematurely stopped after an interim analysis because of a significant reduction in the survival of surgically staged patients. However, some sources of bias were found in this trial. Although there was no statistical difference between the prognostic factors in the 2 arms, a trend towards worse prognostic factors emerged among patients in the ‘surgical’ arm: more advanced stage disease (stage III versus IIB), more bulky tumor (> 6 cm), more adenocarcinoma or adenosquamous lesions and more patients with suspicious pelvic nodes on CT scan or MRI were observed in the surgically staged group. Furthermore more patients received concurrent chemotherapy in the group staged radiologically compared to the group surgically staged.¹⁹

A recent paper on the same topic was recently published concerning 685 patients from 3 different phase III GOG trials (GOG 85, GOG 120 and GOG 165) testing different CRT modalities. It focused on the impact on survival of surgical (555 patients) and conventional (CT scan or MRI) radiological staging (130 patients). The use of surgical staging had a prognostic impact in the multivariate analysis.²⁰ But those studies were performed before the era of PET imaging combined with laparoscopic staging surgery.

The present series is the largest to date concerning patients undergoing laparoscopic PA staging surgery after negative PET-CT imaging of the PA area. We conducted a prospective analysis in order to improve the reliability of its conclusions. Furthermore, this study was undertaken in a limited number of centers with homogeneous therapeutic management in terms of CRT modalities in patients with or without PA node involvement. We excluded patients with the poorest histologic factors in order to evaluate the direct therapeutic impact of staging surgery and the subsequent adaptation of radiation therapy fields according to the results of this staging procedure.

Concerning our survival results, the first important finding was that, in the small subgroup of patients who were found to have a small PA metastasis (≤ 5 mm) after laparoscopic staging surgery and were then treated with extended-field CRT, the prognosis was similar to that of patients without PA metastasis. As the majority of those patients also had a single nodal metastasis (10/13 patients), it is unclear whether the “good” prognosis among these patients was related to the presence of a solitary nodal metastasis (unlike the subgroup of patients with a bulkier PA node metastasis who more frequently had several involved nodes: 13/16 patients) or to the small size of this PA metastasis. The risk of distant metastasis was lower in this subgroup of patients compared to those with a PA node measuring > 5 mm. The survival of this subgroup of patients (lesion <5 mm) was excellent and again similar to that of patients without PA nodal spread. This is a major result because if

a lymphadenectomy had not been performed (i.e. if nodal metastasis had not been detected initially), this patient subgroup would have been undertreated and their PA nodal involvement would have then been diagnosed at a later stage when generally, recurrent (or progressive) disease is less curable. It is also possible that patients with PA lesion ≤ 5 mm had a tumor with a natural history less aggressive than tumor exhibiting PA > 5 mm.

However, it is unclear whether the therapeutic value is related to the whole treatment combination (“complete” lymphadenectomy followed by extended-field CRT) or merely due to the surgical resection in this patient subgroup. Perhaps the survival of these patients would have been similar if they had been treated with concomitant chemotherapy and only pelvic radiation therapy, after surgical staging of PA nodes. Having recently reviewed all therapeutic options for patients with LACC and PA spread, it seems that extended-field CRT in pelvic and PA areas remains the safest strategy for optimizing the survival of patients with PA spread.^{8,21-27} Nevertheless, concerning this subgroup of patients with PA nodes measuring ≤ 5 mm, we also need to demonstrate that the concomitant chemotherapy administered during pelvic radiotherapy is not capable of sterilizing and curing these small PA nodes after surgery like extended-field CRT.

The second important finding regarding survival in the present study concerns the patients who had a PA metastasis exceeding 5 mm. Our results are really surprising because prior to their analysis, we thought that the survival of these patients would have been “improved” by the use of preoperative PET-CT imaging (compared to that of cases previously published and treated before the era of PET imaging¹¹). Before potential staging surgery, PET-CT detected 10% to 30% of patients with occult or distant metastatic PA nodes that were missed on conventional imaging and thus spared these patients the potential (and pointless) morbidity of surgical staging. Those patients were excluded from the present series because, logically, the interest of PA node staging surgery is null in patients with

obvious PA uptake or in patients with distant disease on PET-CT.⁸ Even if we had selected patients without extrapelvic uptake on PET imaging (therefore theoretically with a “lower” risk of undetected distant metastasis during the initial management), the prognosis of patients with PA metastasis > 5 mm after laparoscopic staging surgery nonetheless remains very poor, despite treatment with extended-field CRT. These data are really important because they suggest that extended-field CRT “alone” is probably not sufficient in this context to cure patients with metastatic PA nodes > 5 mm after surgery. These patients should be treated with extended-field CRT but another treatment modality should probably be added (e.g. further adjuvant chemotherapy after the end of CRT and/or the use of other drugs than cisplatin for concurrent chemotherapy).

The aim of this paper was to evaluate the therapeutic impact of laparoscopic PA lymph node staging. The morbidity of the laparoscopy itself (and subsequent delayed treatment due to morbidity) and of the combination of the laparoscopic procedure followed by extended-field CRT cannot be taken lightly.²⁸⁻³⁰ This study was conducted in centers where highly skilled surgeons performed this laparoscopic staging surgery (and who were way beyond their learning curve). Consequently, the main morbidity observed was related to lymphocysts that are easily curable complications so that further radiation therapy need not be postponed.^{10,11} Concerning the other morbidities that we consider important to assess in this context (morbidity of extended-field CRT in case of nodal involvement in the PA area), in the present series we observed only 1 case of chronic enteritis that seems to be acceptable. However, it would be more accurate to evaluate this “long”-term morbidity in a randomized or observational trial.³¹

The only way to definitely confirm the therapeutic impact of para-aortic surgical staging (in patients with a negative PET-CT result in the para-aortic area) is to conduct a randomized trial. At present, 2 trials evaluating the impact on survival of pretherapeutic staging surgery are

on-going in LACC. The first one (a European trial conducted by German leaders, ClinicalTrials.gov: NCT01049100) does not include pretherapeutic PET imaging. The second, a phase III trial conducted by the MD Anderson Cancer Center (ClinicalTrials.gov: NCT01365156) is including patients with pelvic node hotspots during initial PET-CT imaging. The results of present study demonstrate that the only prognostic factor of PA node involvement is the presence of pelvic uptakes on PET imaging. The phase III trial conducted by the MD Anderson Cancer Center is then focused on this population (with uptake in pelvic nodes) who prioritarily require a para-aortic lymphadenectomy according to the higher rate of occult PA node involvement.

Conclusions

While awaiting the results of such trials (which will not be available for several years), the results of the current series suggest a possible survival impact of staging surgery in a subset of patients. The “optimal” delay between PET-CT and CRT would be < 45 days in order to do not impact the survival. Indeed, LACC patients with low-volume PA nodal disease (≤ 5 mm), treated by extended-field CRT (and misdiagnosed on PET-CT imaging), achieve a rate of disease-free survival that is similar to that of patients without PA node spread and managed with pelvic CRT alone. Conversely, in patients with PA nodal metastasis exceeding 5 mm, additional treatment modalities should be explored because their survival is poor.

Acknowledgements to Lorna Saint Ange for editing the manuscript.

References

1. Grigsby PW, Siegel BA, Dehdashti F. Lymph node staging by positron emission tomography in patients with carcinoma of the cervix. *J Clin Oncol* 19:3745-3749, 2001.
2. Michel G, Morice P, Castaigne D et al : Lymphatic spread in stage Ib and II cervical carcinoma: anatomy and surgical implications. *Obstet Gynecol* 91:360-363, 1998.
3. Chemoradiotherapy for Cervical Cancer Meta-Analysis Collaboration. Reducing uncertainties about the effects of chemoradiotherapy for cervical cancer: a systematic review and meta-analysis of individual patient data from 18 randomized trials.. *J Clin Oncol* 26:5802-5812, 2008.
4. Chargari C, Magné N, Dumas I, et al : Physics contributions and clinical outcome with 3D-MRI-based pulsed-dose-rate intracavitary brachytherapy in cervical cancer patients. *Int J Radiat Oncol Biol Phys* 74:133-139, 2009.
5. Pötter R, Dimopoulos J, Georg P, et al: Clinical impact of MRI assisted dose volume adaptation and dose escalation in brachytherapy of locally advanced cervix cancer. *Radiother Oncol* 83:148-155, 2007.
6. Kidd EA, Siegel BA, Dehdashti F, et al : Lymph node staging by positron emission tomography in cervical cancer: relationship to prognosis. *J Clin Oncol* 28:2108-2113, 2010.
7. Leblanc E, Gauthier H, Querleu D, et al: Accuracy of 18-Fluoro-2-deoxy-D: -glucose Positron Emission Tomography in the Pretherapeutic Detection of Occult Paraaortic Node Involvement in Patients with a Locally Advanced Cervical Carcinoma. *Ann Surg Oncol* 18:2302-2309, 2011.
8. Gouy S, Morice P, Narducci F, et al.: Nodal-staging surgery for locally advanced cervical cancer in the era of PET. *Lancet Oncol* 13: e212-220, 2012.
9. Mota F, De Oliveira C. Patients with locally advanced cervical cancer should not undergo routine pretreatment surgical staging. *Eur J Gynaecol Oncol* 27:109-114, 2006.
10. Uzan C, Souadka A, Gouy S, et al: Analysis of Morbidity and Clinical Implications of Laparoscopic Paraaortic Lymphadenectomy in a Continuous Series of 98 Patients with Advanced-Stage Cervical Cancer and Negative PET-CT Imaging in the Paraaortic Area. *Oncologist* 16:1021-1027, 2011.
11. Leblanc E, Narducci F, Frumovitz M, et al: Therapeutic value of pretherapeutic extraperitoneal laparoscopic staging in locally advanced cervical carcinoma. *Gynecol Oncol* 105:304-11, 2007.
12. Ramirez PT, Jhingran A, Macapinlac HA, et al: Laparoscopic extraperitoneal para-aortic lymphadenectomy in locally advanced cervical cancer: a prospective correlation of surgical findings with positron emission tomography/computed tomography findings. *Cancer* 117:1928-34, 2011.

13. Mortier DG, Stroobants S, Amant F, et al: Laparoscopic para-aortic lymphadenectomy and positron emission tomography scan as staging procedures in patients with cervical carcinoma stage IB2-IIIB. *Int J Gynecol Cancer* 18:723-729, 2008.
14. Querleu D, Dargent D, Ansquer Y, et al: Extraperitoneal endosurgical aortic dissection in the staging of advanced carcinomas of the cervix. *Cancer* 88:1883-1891, 2000.
15. Brockbank E, Kokka F, Bryant A, Pomel C, Reynolds K. Pre-treatment surgical para-aortic lymph node assessment in locally advanced cervical cancer. *Cochrane Database Syst Rev* 4:CD008217, 2011.
16. ICRU 1985. International commission on radiation units and measurements. Dose and volume specification for reporting intracavitary therapy in gynecology. 1985. Rapport n° 38.
17. Dindo D, Demartines N, Clavien PA. Classification of surgical complications: a new proposal with evaluation in a cohort of 6336 patients and results of a survey. *Ann Surg* 240:205-213, 2004.
18. Sironi S, Buda A, Picchio M, et al: Lymph node metastasis in patients with clinical early-stage cervical cancer: detection with integrated FDG PET/CT. *Radiology* 238:272–279, 2006.
19. Lai CH, Huang KG, Hong JH, et al: Randomized trial of surgical staging (extraperitoneal or laparoscopic) versus clinical staging in locally advanced cervical cancer. *Gynecol Oncol* 89:160-167, 2003.
20. Gold MA, Tian C, Whitney CW, et al: Surgical versus radiographic determination of para-aortic lymph node metastases before chemoradiation for locally advanced cervical carcinoma: a Gynecologic Oncology Group Study. *Cancer* 112:1954-1963, 2008.
21. Varia MA, Bundy BN, Deppe G, Mannel R, Averette HE, Rose PG, Connelly P. Cervical carcinoma metastatic to para-aortic nodes: extended field radiation therapy with concomitant 5-fluorouracil and cisplatin chemotherapy: a Gynecologic Oncology Group study. *Int J Radiat Oncol Biol Phys* 42:1015-1023, 1998.
22. Small W Jr, Winter K, Levenback C et al. Extended-field irradiation and intracavitary brachytherapy combined with cisplatin chemotherapy for cervical cancer with positive para-aortic or high common iliac lymph nodes: results of ARM 1 of RTOG 0116. *Int J Radiat Oncol Biol Phys* 68:1081-1087, 2007.
23. Kim YS, Kim JH, Ahn SD et al. High-dose extended-field irradiation and high-dose-rate brachytherapy with concurrent chemotherapy for cervical cancer with positive para-aortic lymph nodes. *Int J Radiat Oncol Biol Phys* 74:1522-1528, 2009.
24. Walker JL, Morrison A, DiSilvestro P, von Gruenigen VE; Gynecologic Oncology Group. A phase I/II study of extended field radiation therapy with concomitant paclitaxel and cisplatin chemotherapy in patients with cervical carcinoma metastatic to the para-aortic lymph nodes: a Gynecologic Oncology Group study. *Gynecol Oncol* 112:78-84, 2009.

25. Kidd EA, Siegel BA, Dehdashti F, et al: Clinical outcomes of definitive intensity-modulated radiation therapy with fluorodeoxyglucose-positron emission tomography simulation in patients with locally advanced cervical cancer. *Int J Radiat Oncol Biol Phys* 77:1085–1091, 2010.
26. Mutic S, Malyapa RS, Grigsby PW, et al: PET-guided IMRT for cervical carcinoma with positive para-aortic lymph nodes—A dose-escalation treatment planning study. *Int J Radiat Oncol Biol Phys* 55:28–35, 2003.
27. Salama JK, Mundt AJ, Roeske J and Mehta N. Preliminary outcome and toxicity report of extended-field, intensity-modulated radiation therapy for gynecologic malignancies. *Int J Radiat Oncol Biol Phys* 65:1170–1176, 2006.
28. Fine BA, Hempling RE, Piver MS, et al: Severe radiation morbidity in carcinoma of the cervix: impact of pretherapy surgical staging and previous surgery. *Int J Radiat Oncol Biol Phys* 31:717-723, 1995.
29. Grigsby PW, Lu JD, Mutch DG, et al: Twice-daily fractionation of external irradiation with brachytherapy and chemotherapy in carcinoma of the cervix with positive para-aortic lymph nodes: Phase II study of the Radiation Therapy Oncology Group 92-10. *Int J Radiat Oncol Biol Phys* 41:817-822, 1998.
30. Grigsby PW, Heydon K, Mutch DG, et al: Long-term follow-up of RTOG 92-10: cervical cancer with positive para-aortic lymph nodes. *Int J Radiat Oncol Biol Phys* 51:982-987, 2001.
31. Ghezzi F, Cromi A, Serati M, et al: Radiation-induced bowel complications: laparoscopic versus open staging of gynecologic malignancy. *Ann Surg Oncol* 18:782-791, 2011.

Table 1. Characteristics of our study group (237 patients).

Characteristics	Number of patients (%)
Mediane age (years-range)	46 (10-74)
Tumor stage (1987 FIGO classification)	
IB2	79 (33%)
IIA	10 (5%)
IIB	121 (50%)
IIIA	6 (3%)
IIIB	16 (7%)
IVA	5 (2%)
Histologic subtype	
Squamous Cell Carcinoma	199 (84%)
Adenocarcinoma	35 (15%)
Adenosquamous	1
Clear cell adenocarcinoma	1
Glassy cell adenocarcinoma	1
Pelvic node uptake(s) during PET imaging	
No	187 (79%)
Yes	50 (21%)
Size of the biggest para-aortic nodes involved	
≤ 5 mm	13
> 5 mm	16
Duration of the CRT (including brachytherapy)*	
≤ 55 days	161 (68%)
> 55 days	75 (32%)
Modalities of chemoradiation therapy and treatment	
Conformational radiation therapy	224
IMRT	13
Cisplatin based concurrent chemotherapy	236
Carboplatin based concurrent chemotherapy	1
Uterovaginal brachytherapy	230
Completion surgery	14
Pelvic or parametrial boost of radiation therapy	14
Adjuvant chemotherapy after chemoradiation therapy	2
Mediane delay between procedures (days-range)	
PET/CT-para-aortic surgery**	14 (1-49)
PET/CT-Chemoradition therapy**	35 (6-76)
Surgery-Chemoradiation therapy***	27 (3-60)
Overall Survival (all patients)	
at 3 years	88% (95% CI: 82%-92%)
at 4 years	86% (95% CI: 79%-91%)
at 5 years	78% (95% CI: 64%-88%)
Event-free Survival (all patients)	
at 3 years	71% (95% CI: 63%-78%)
at 4 years	66% (95% CI: 57%-74%)
at 5 years	62% (95% CI: 50%-72%)

*: delay unknown in 1 patient; **: date of PET/CT imaging unknown in 97 cases; ***: delay between surgery and chemoradiation therapy unknown in 3 cases.

Table 2. Prognostic factors (on Event Free survival).

Variables	N	2 year EFS (se)	3 year EFS (se)	P value	HR EFS (CI 95%)
Histologic subtypes					
Squamous cell	199	79% (0.03)	71% (0.04)	NS (0.82)	
Adenocarcinoma	38	80% (0.08)	71% (0.11)		
Stage					
I	79	88% (0.04)	75% (0.07)	NS (0.20)	
II	131	75% (0.05)	70% (0.05)		
III / IV	27	70% (0.11)	60% (0.13)		
Pelvic uptakes on PET imaging					
No	187	81% (0.03)	75% (0.04)	NS (0.08)	1 1.6 (0.9 – 2.4)
Yes	50	70% (0.07)	57% (0.09)		
Histologic status of PA nodes					
Free of disease	208	81% (0.03)	74% (0.04)	0.003	1 2.6 (1.3 – 5.0)
Involved	29	62% (0.10)	41% (0.14)		
Presence and size of involved PA nodes (3 classes)					
pN0	208	81% (0.03)	74% (0.04)	<0.0001	1 0.8 (0.2 – 3.1) 5.8 (2.8 – 11.9)
pN1 ≤ 5mm	13	92% (0.08)	69% (0.21)		
pN1 > 5mm	16	34% (0.14)	17% (0.14)		
Presence and size of involved PA nodes (2 classes)					
pN0 / pN1 ≤ 5mm	221	82% (0.03)	74% (0.04)	<0.0001	1 5.8 (2.8 – 12.0)
pN1 > 5mm	16	34% (0.14)	17% (0.14)		
Presence and number of involved PA nodes					
pN0	208	81% (0.03)	74% (0.04)	<0.0001	1 0.9 (0.2 – 3.8) 4.4 (2.1 – 9.1)
pN1: 1 node	13	81% (0.12)	81% (0.12)		
pN1: ≥ 2 nodes	16	49% (0.14)	16% (0.14)		
Duration of Chemoradiation *					
< 55 days	161	81% (0.03)	75% (0.04)	NS (0.16)	
≥ 55 days	75	74% (0.05)	62% (0.07)		
Delay between surgery and Chemoradiation therapy **					
< 30 days	134	80% (0.04)	72% (0.05)	NS (0.9)	
≥ 30 days	100	78% (0.05)	69% (0.06)		
Delay between PET/CT and Chemoradiation therapy ***					
< 30 days	90	81% (0.06)	73% (0.04)	NS (0.8)	
≥ 30 days	50	80% (0.04)	72% (0.06)		
< 45 days	105	85% (0.04)	75% (0.05)	=.06	1 1.9 (1 – 3.9)
≥ 45 days	35	67% (0.08)	61% (0.09)		

*: delay unknown in 1 patient; **: delay between surgery and chemoradiation therapy unknown in 3 cases; ***: date of PET/CT imaging unknown in 97 cases

Table 3. Prognostic factors (on Overall Survival).

Variables	N	2 year OS (se)	3 year OS (se)	P value	HR OS (CI 95%)
Histologic subtypes					
Squamous cell	199	93% (0.02)	88% (0.03)	NS (0.80)	
Adenocarcinoma	38	94% (0.04)	89% (0.06)		
Stage					
I	79	97% (0.02)	90% (0.04)	0.05	1
II	131	92% (0.02)	90% (0.03)		
III / IV	27	84% (0.09)	70% (0.12)		
Pelvic uptakes on PET imaging					
No	187	94% (0.02)	89% (0.03)	NS (0.34)	
Yes	50	89% (0.05)	84% (0.06)		
Histologic status of PA nodes					
Free of disease	208	94% (0.02)	89% (0.03)	NS (0.58)	
Involved	29	90% (0.07)	75% (0.15)		
Presence and size of involved PA nodes (3 classes)					
pN0	208	94% (0.02)	89% (0.03)	NS (0.07)	
pN1 ≤ 5mm	13	100%	100%		
pN1 > 5mm	16	80% (0.14)	40% (0.29)		
Presence and size of involved PA nodes (2 classes)					
pN0 / pN1 ≤ 5mm	221	94% (0.02)	89% (0.03)	0.04	1
pN1 > 5mm	16	80% (0.14)	40% (0.29)		
Presence and number of involved PA nodes					
pN0	208	94% (0.02)	89% (0.03)	NS (0.16)	
pN1: 1 node	13	100%	100%		
pN1: ≥ 2 nodes	16	89% (0.11)	56% (0.24)		
Duration of Chemoradiation *					
< 55 days	161	94% (0.02)	89% (0.03)	NS (0.72)	
≥ 55 days	75	91% (0.04)	87% (0.05)		
Delay between surgery and Chemoradiation therapy **					
< 30 days	134	94% (0.02)	89% (0.03)	NS (0.88)	
≥ 30 days	100	92% (0.03)	87% (0.04)		
Delay between PET/CT and Chemoradiation therapy ***					
< 30 days	90	90% (0.03)	81% (0.05)	NS (0.69)	
≥ 30 days	50	98% (0.042)	87% (0.06)		
< 45 days	105	98% (0.01)	91% (0.04)	0.002	1
≥ 45 days	35	78% (0.08)	63% (0.10)		

*: delay unknown in 1 patient; **: delay between surgery and chemoradiation therapy unknown in 3 cases; ***: date of PET/CT imaging unknown in 97 cases.

Figure 1. Prognostic impact on event-free survival of the size of metastatic para-aortic nodes.

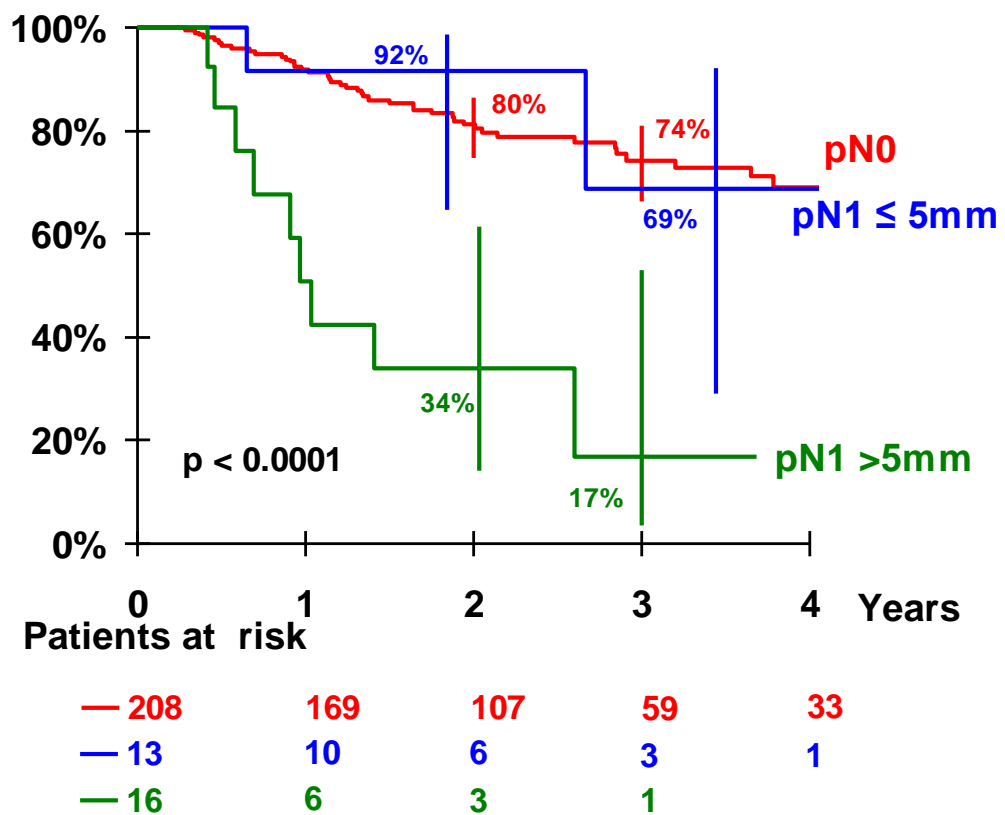


Figure 2. Prognostic impact on event-free survival of the number of metastatic para-aortic nodes.

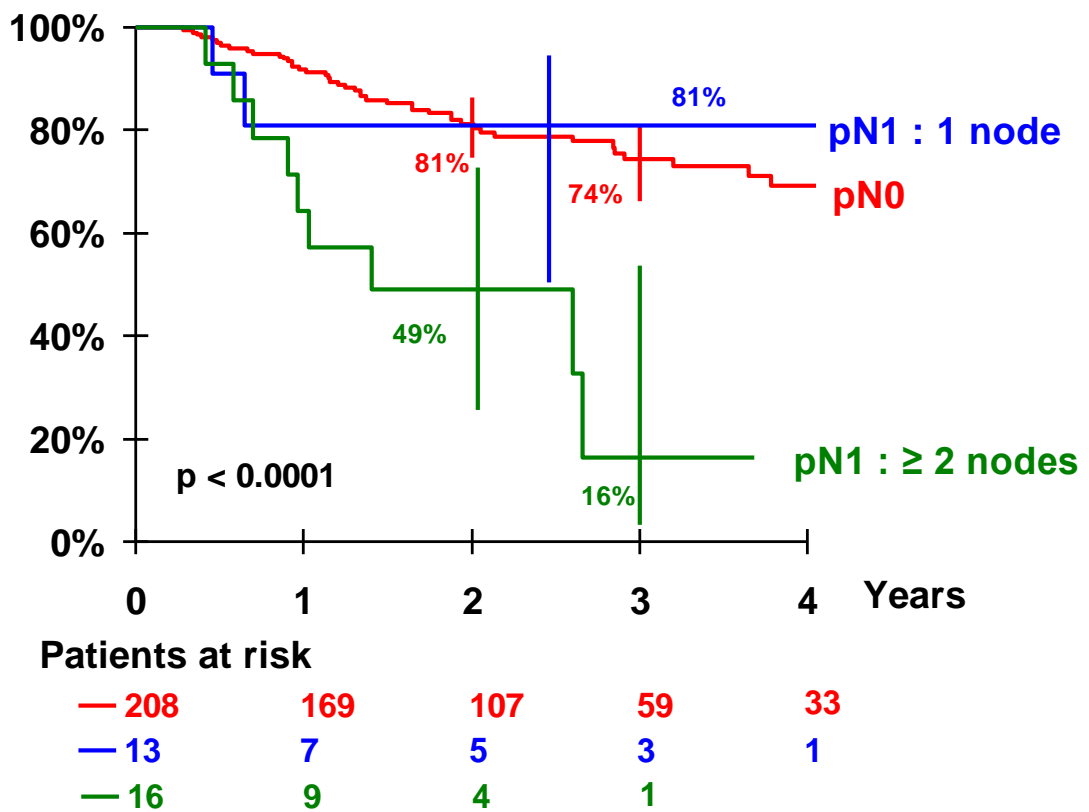
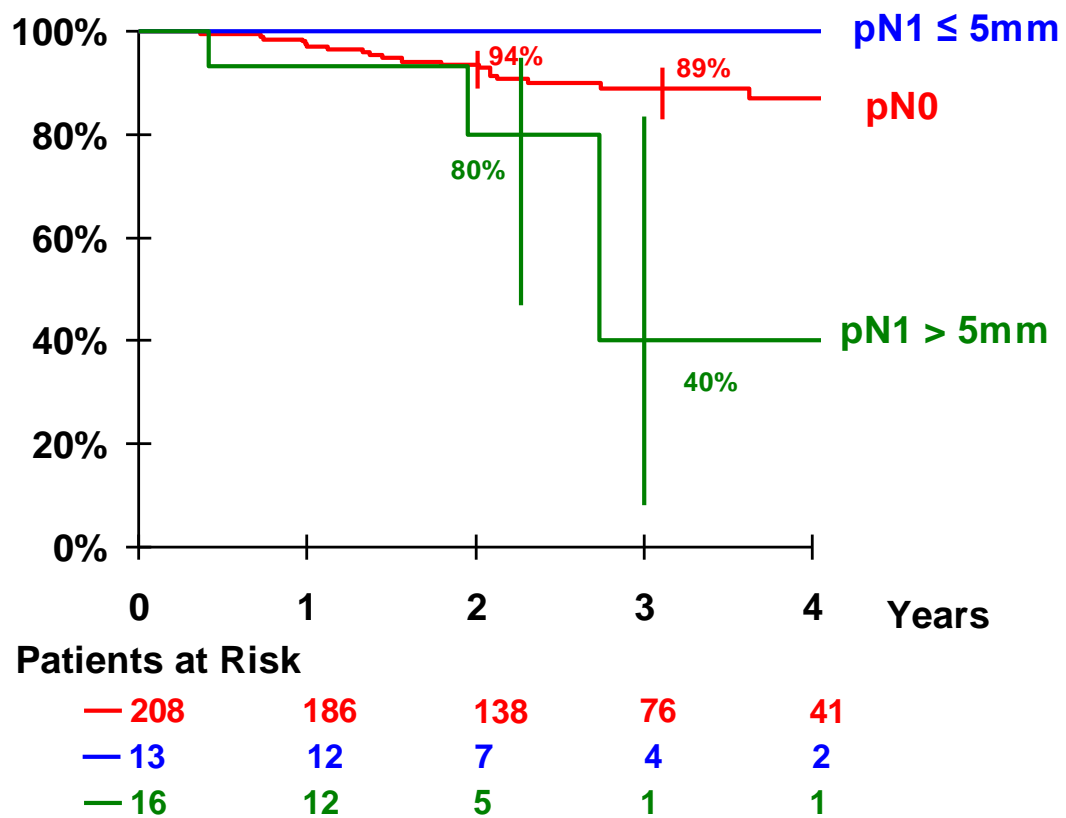


Figure 3. Prognostic impact on overall survival of the size of metastatic para-aortic nodes.

($p=.04$ comparing $pN0 / pN1 \leq 5\text{ mm}$ versus $pN1 > 5\text{ mm}$).



Online webappendix

Figure 1 (webappendix). CONSORT Flow Diagram of this prospective stud

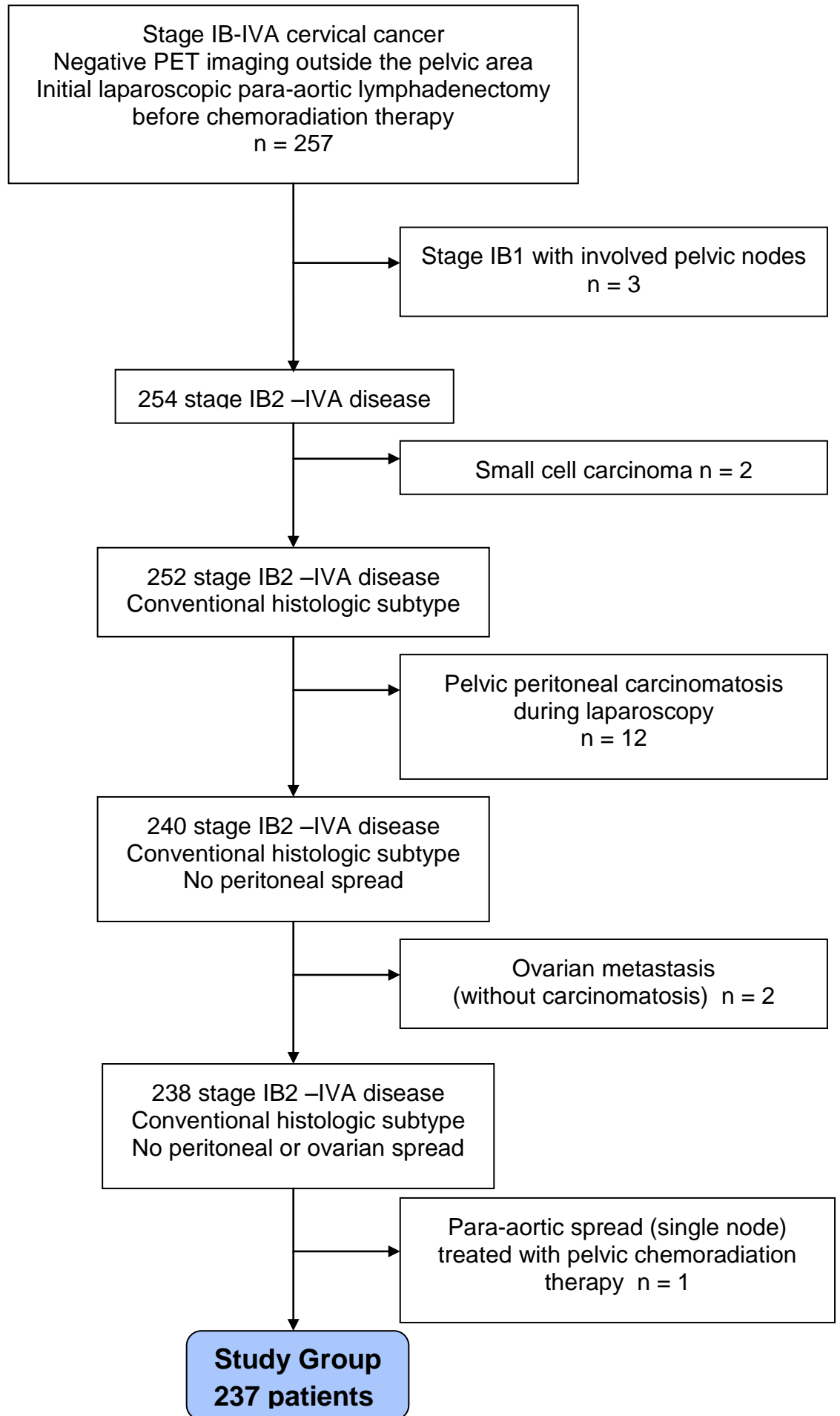


Table 1 (webappendix). Morbidities related to the surgical procedure (Clavien-Dindo classification ¹⁷) or related to the treatment (CTCAE classification version 4).

Type of morbidities	Number of morbidities
Patient having 1 complication (> grade 1 in the Clavien-Dindo or CTCAE classification)	37
Patient having 2 complications (> grade 1 in the Clavien-Dindo or CTCAE classification)	10
Peroperative morbidities	4
Minor vascular injuries (laparoscopic repair)	3
Sigmoid injury (converted to laparotomy)	1
Conversion to laparotomy (sigmoid injury)	1
Postoperative morbidities (Clavien-Dindo classification)	25
Grade II	9
Retroperitoneal hematoma (medical treatment)	2
Lymphocyst (medical treatment)	1
Dysesthesia	6
Grade IIIa	14
Lymphocyst or retroperitoneal collection (radiological drainage)	13
Chylous lymphocyst (radiological drainage and medical treatment)	1
Grade IIIb	2
Lymphocyst (surgical drainage)	1
Trocar hernia	1
Delay for chemoradiation due to postoperative morbidity (sigmoid injury & 1 lymphocyst)	2
Morbidities during and/or after chemoradiation therapy (CTCAE classification)	28
Grade 2	11
Leg lymphoedema	6
Enteritis	2
Anal/rectal incontinence	2
Asthenia	1
Grade 3	17
Ureteral stenosis	6
Bowel fistula (under/after treatment)	4
Urinary fistula (at the end of the treatment)	1
Urinary & bowel fistula (end of the treatment treatment)*	1
Urethral stenosis	1
Cystitis	1
Enteritis	1
Pulmonary embolism	1
Neuropathy	1

*: Patient having both fistulae after a completion hysterectomy

Table 2 (webappendix). Prognostic factors of para-aortic (PA) node involvement.

PA node involvement	Squamous cell Adenocarcinoma		
Yes	174	34	
	84% 87%	16% 89%	
No	25	4	NS (p=0.73)
	86% 13%	14% 11%	
Total	199	38	

PA node involvement	Disease stage			
	I	II	III/IV	
No	72	113	23	
	35% 91%	54% 86%	11% 85%	
Yes	7	18	4	NS (p=0.53)
	24% 9%	62% 14%	14% 15%	
Total	79	131	27	

PA node involvement	Pelvic uptake on PET imaging		
	No	Yes	
No	170	38	
	82% 91%	18% 76%	
Yes	17	12	p=.004
	59% 9%	41% 24%	
Total	187	50	

CONCLUSION ET PERSPECTIVES

Notre travail de thèse a permis de démontrer deux éléments fondamentaux concernant la lymphadénectomie lombo-aortique de staging dans la prise en charge des LACC : sa faisabilité en LESS par voie extrapéritonéale et son impact en termes de survie à l'ère du TEP-TDM lorsqu'elle est intégrée à la radio-chimiothérapie avec extension des champs d'irradiation en cas d'adénopathie lombo-aortique métastatique.

Nous avons en effet mis au point pour la première fois une technique de LESS permettant via une unique incision iliaque gauche de 2 à 3 cm de réaliser une lymphadénectomie lombo-aortique extrapéritonéale. Cette technique originale assure également par la même incision une exploration de la cavité abdomino-pelvienne, par un abord transpéritonéal, afin d'éliminer une carcinose péritonéale ou une métastase annexielle, préalable indispensable à la chirurgie de staging ganglionnaire. De plus, ce travail de thèse a montré sa reproductibilité, sa sécurité et ses garanties sur le plan carcinologique et sur la morbidité avec des résultats équivalents à la laparoscopie conventionnelle multi-trocarts quelque soit les paramètres évalués : durée opératoire, morbidité per et péri-opératoire, nombre de ganglions résectionnés, durée d'hospitalisation et délai de mise en route de la radiochimiothérapie. Cette technique que nous avons développée s'avère également exportable puisque de nombreuses équipes en France l'ont adoptée avec satisfaction. Reste cependant l'environnement ergonomique générale que nous avons soulevé dans cette thèse. En effet, nous avons clairement démontré d'une part, que la voie extrapéritonéale en LESS représente la voie d'abord la plus ergonomique pour réaliser le curage lombo-aortique, et d'autre part que l'ergonomie de celle-ci

est équivalente à la laparoscopie conventionnelle extrapéritonéale multitrocarts. Cependant la question globale de l'ergonomie et des conséquences pour la santé physique du chirurgien demande à être approfondie.

Un des points forts de cette thèse concerne la mise en évidence des insuffisances du TEP-TDM pour diagnostiquer les métastases ganglionnaires lombo-aortique dans les LACC. Ainsi, la revue de la littérature que nous avons effectué a retrouvé un taux de faux négatif du TEP-TDM au niveau lombo-aortique de 12% et s'élève à 22% en cas de fixation ganglionnaire pelvienne suspecte. Ce résultat est un plaidoyer pour le curage lombo-aortique coelioscopique dont la morbidité est très faible [leblanc et al.; 2007]. Parallèlement à cette revue de la littérature, la série prospective de patientes atteintes de LACC dans 3 centres français de lutte contre le cancer, nous a permis de démontrer trois éléments essentiels qui doit modifier dans les années à venir notre prise en charge. Premièrement, la séquence thérapeutique associant TEP-TDM (négatif en lombo-aortique), curage lombo-aortique coelioscopique et extension des champs d'irradiation en lombo-aortique lors de la radio-chimiothérapie, est optimale pour les patientes présentant des micrométastases. En effet, cette stratégie assure à ces patientes une survie identique à celle des patientes négatives histologiquement en lombo-aortique. En revanche, cette stratégie s'avère insuffisante en cas de macrométastases puisque la survie de ces patientes est clairement plus péjorative. Ce deuxième élément soulevé par ce travail de thèse nécessite de trouver de nouvelles ressources thérapeutiques pour ces patientes. Enfin, le troisième point concerne le délai entre la date du TEP-

TDM et le début de la radio-chimiothérapie. En effet, nous avons mis en évidence un impact péjoratif sur la survie globale en cas de délai supérieur à 45 jours. Il est donc impératif de placer le curage lombo-aortique dans la prise en charge, en respectant ce délai de 45 jours.

Compte tenu de l'ensemble des résultats obtenus au cours de ce travail de thèse deux types de perspectives de recherche semblent intéressantes : améliorer la prise en charge des ces patientes atteintes de LACC avec macrométastases lombo-aortique, et repenser l'environnement ergonomique du chirurgien.

Améliorer la prise en charge des ces patientes peut s'envisager à différents niveaux. Tout d'abord, les nouveaux traceurs radio-actifs disponibles pour le TEP-TDM représentent une source d'espoir avec in fine une potentielle amélioration de la performance de cet outil diagnostique. En effet, détecter grâce à ces nouveaux traceurs les patientes présentant des macrométastases au niveau lombo-aortique, représenterait une avancée évidente avec la possibilité de proposer une prise en charge rapide et innovante. En effet compte tenu du pronostic péjoratif de ces macrométastases, il semble logique d'envisager de nouvelles approches thérapeutiques qui peuvent prendre différentes formes. Les progrès technologiques de la radiothérapie avec notamment le développement de l'IMRT (Intensity-Modulated Radiation Therapy) permettent de délivrer des doses d'irradiations ciblées plus importante tout en diminuant la morbidité. De même, l'arrivée des thérapies anti-angiogénique dans le cancer du col avec notamment l'obtention probable prochainement de l'AMM pour le bevacizumab dans les récurrences, permet d'envisager de nouveaux protocoles

de traitement ou la place des drogues doit être discutée. Ainsi, la place de la chimiothérapie et des nouvelles drogues doit s'envisager aussi bien en situation adjuvante qu'en association à la radiothérapie voire en situation de maintenance.

L'environnement ergonomique du chirurgien est également un aspect essentiel qui mérite une réflexion profonde. La démographie chirurgicale s'annonce défavorable en France, et il semble donc évident que la charge de travail et la durée d'activité des chirurgiens augmenteront. Pour permettre un accès satisfaisant aux actes chirurgicaux pour la population française, il est impératif de proposer au chirurgien un environnement de travail ergonomiquement favorable qui lui permettra d'assumer cette charge de travail grandissante. Cette réflexion doit se faire à deux niveaux : au niveau de la formation des jeunes chirurgiens ainsi qu'au niveau de l'outil de travail proposé au chirurgien avec notamment l'assistance robotique. Sur le plan de la formation, une prise de conscience est nécessaire au niveau des instances chirurgicales pour mettre en place des formations obligatoires « d'hygiènes posturales » et d'installation ergonomiquement favorable du malade et du matériel nécessaire à la chirurgie prévue. Au niveau du matériel proposé, il semble évident que l'assistance robotique constitue une révolution sur le plan de l'ergonomie de travail. En effet, si le choix étant proposé au chirurgien entre opérer confortablement assis à une console et opérer debout dans des positions parfois extrêmes, le résultat serait sans appel. L'essai français multicentrique Robogyn apportera certainement des réponses sur ce thème puisqu'il a pour objectif de comparer en gynécologie la laparoscopie conventionnelle à la chirurgie robotique assistée. La chirurgie robotique est

maintenant bien installée en France et la majorité des interventions de gynécologie ont été décrites. La première série d'hystérectomies laparoscopiques avec assistance robotique pour pathologie néoplasique a été publiée en 2005 par Marchal et al., [Marchal F et al.; 2005]. Cette série de 30 procédures incluait 12 hystérectomies pour cancers de l'endomètre (n=5) et du col (n= 7). Marchal et al., concluaient déjà en 2005 à l'aide évidente qu'offrait cette première génération de robot en termes de dextérité, de confort, de dissection et d'apprentissage de la technique d'hystérectomie simple ou même élargie. Concernant les LACC, Lambaudie et al., ont publié la faisabilité en chirurgie robotique de la lymphadénectomie lombo-aortique extrapéritonéale avec une morbidité péri-opératoire comparable à la laparoscopie conventionnelle [lambaudie E 2012 et al. ; 2010]. Cependant, même avec les nouvelles générations de robots, les études de la littérature sont contradictoires en termes de bénéfice pour les patientes en comparaison de la laparoscopie conventionnelle dans le cadre de la prise en charge des néoplasies du col [Magrina JF et al.; 2008, Estampe R et al.; 2009]. L'essai français multicentrique Robogyn apportera, là encore, certainement des réponses.

Le degré de satisfaction des jeunes chirurgiens en terme de confort opératoire et de facilité d'apprentissage est un plaidoyer implacable pour l'utilisation de la robotique [Sfakianos GP et al.; 2010]. En effet, seule l'amélioration de l'environnement ergonomique du chirurgien permettra de résoudre l'équation de la démographie médicale qui impactera inévitablement sur la longévité et l'intensité de l'activité des chirurgiens. L'assistance robotique représente à l'évidence une solution à ce problème démographique

et présente de plus l'avantage d'être attractif pour les étudiants en médecine hésitant à embrasser une carrière chirurgicale en raison des contraintes physiques potentielles.

Tout comme pour la laparoscopie, le raffinement de la chirurgie robotique est symbolisé par la LESS. La LESS avec assistance robotique a été développé dans un premier temps pour la cholécystectomie avec des résultats et terme de morbidité similaires à la LESS avec cependant une durée opératoire plus courte en faveur de l'assistance robotique [Spinoglio G et al.; 2012]. Ce dernier élément démontre parfaitement que l'assistance robotique apporte probablement des solutions à la perte de la triangulation inhérente à la LESS et offre ainsi un environnement ergonomique favorable au chirurgien. La centaine de publications disponibles sur *pubmed* sur ce thème, démontre bien l'engouement pour cette nouvelle approche de LESS avec assistance robotique. La prochaine étape est maintenant la réalisation de la lymphadénectomie lombo-aortique extrapéritonéale en LESS avec assistance robotique qui n'a jamais été décrite.....

REFERENCES BIBLIOGRAPHIQUES

Alevizos L, Brinkman W, Fingerhut A, Jakimowicz J, Leandros E. Novice surgeons versus experienced surgeons in laparoendoscopic single-site (LESS) surgery: a comparison of performances in a surgical simulator. *World J Surg.* 2012 May;36(5):939-44

Arbyn M, Castellsagué X, de Sanjosé S, Bruni L, Saraiya M, Bray F, Ferlay J. Worldwide burden of cervical cancer in 2008. *Ann Oncol.* 2011 Dec;22(12):2675-86

Averette HE, Dudan RC, Ford JH Jr. Exploratory celiotomy for surgical staging of cervical cancer. *Am J Obstet Gynecol.* 1972 Aug 15;113(8):1090-6

Barillot I, Horiot JC, Pigneux J, Schraub S, Pourquier H, Daly N, Bolla M, Rozan R. Carcinoma of the intact uterine cervix treated with radiotherapy alone: a French cooperative study: update and multivariate analysis of prognostic factors. *Int J Radiat Oncol Biol Phys.* 1997 Jul 15;38(5):969-78

Bilimoria KY, Bentrem DJ, Merkow RP, Nelson H, Wang E, Ko CY, Soper NJ. Laparoscopic-assisted vs. open colectomy for cancer: comparison of short-term outcomes from 121 hospitals. *J Gastrointest Surg.* 2008 Nov;12(11):2001-9

Bisgaard T, Klarskov B, Trap R, Kehlet H, Rosenberg J. Microlaparoscopic vs conventional laparoscopic cholecystectomy: a prospective randomized double-blind trial. *Surg Endosc.* 2002 Mar;16(3):458-64

Botden S, Strijkers R, Fransen S, Stassen L, Bouvy N. The use of curved vs. straight instruments in single port access surgery, on standardized box trainer tasks *Surg Endosc.* 2011 Aug;25(8):2703-10

Boulanger JC. [The opinion of the French Comité technique des vaccinations and Conseil supérieur d'hygiène publique (9th March 2007) concerning

vaccination against HPV strains 6, 11, 16 and 18]. *Gynecol Obstet Fertil*. 2007 Jun;35(6):599-600

Calendrier_vaccinal_detaillé_2013_ministere_Affaires_sociales_et_Sante :
http://www.sante.gouv.fr/IMG/pdf/Calendrier_vaccinal_detaillé_2013_ministere_Affaires_sociales_et_Sante-_pdf.pdf

Cartron G, Leblanc E, Ferron G, Martel P, Narducci F, Querleu D. Complications of laparoscopic lymphadenectomy in gynaecologic oncology. A series of 1102 procedures in 915 patients. *Gynecol Obstet Fertil*. 2005 May;33(5):304-14.

Chemoradiotherapy for Cervical Cancer Meta-Analysis Collaboration. Reducing uncertainties about the effects of chemoradiotherapy for cervical cancer: a systematic review and meta-analysis of individual patient data from 18 randomized trials. *J Clin Oncol*. 2008 Dec 10;26(35):5802-12

Childers JM, Hatch K, Surwit EA. The role of laparoscopic lymphadenectomy in the management of cervical carcinoma. *Gynecol Oncol*. 1992 Oct;47(1):38-43

Choi HJ, Ju C, Myung SK, Kim Y. Diagnostic performance of computer tomography, magnetic resonance imaging, and positron emission tomography or positron emission tomography/computed tomography for the detection of metastatic lymph nodes in patients with cervical cancer: meta-analysis. *Cancer Sci* 2010;101: 1471-79.

Chou HH, Chang HP, Lai CH, et al. (18)F-FDG PET in stage IB/IIB cervical adenocarcinoma/adenosquamous carcinoma. *Eur J Nucl Med Mol Imaging* 2010; 37: 728-35.

Dargent D, Salvat J. L'envahissement ganglionnaire pelvien. Mac Graw et Hill, 1989, vol, 100 pages.

Dargent D. retroperitoneal approach for lymph node dissection. In laparoscopic surgery in gynaecological oncology. D. Querleu, JM Childers, D. Dargent eds Blackwell Science, 1999 :34-40

de Poncheville L, Smirnoff A, Ménard J, Corbineau G, Vié-Buret V, Nohra O, Leyre S, Drapier E. [Feasibility of laparoendoscopic single-site surgery in gynecology with conventional laparoscopic instruments]. *Gynecol Obstet Fertil.* 2012 Dec;40(12):729-33

Delpech Y, Haie-Meder C, Rey A, Zafrani Y, Uzan C, Gouy S, Pautier P, Lhommé C, Duvillard P, Castaigne D, Morice P. Para-Aortic Involvement and Interest of Para-Aortic Lymphadenectomy after Chemoradiation Therapy in Patients with Stage IB2 and II Cervical Carcinoma Radiologically Confined to the Pelvic Cavity. *Ann Surg Oncol.* 2007 Nov;14(11):3223-31

Delgado G, Caglar H, Walker P. Survival and complications in cervical cancer treated by pelvic and extended field radiation after paraaortic lymphadenectomy. *AJR Am J Roentgenol.* 1978 Jan;130(1):141-3

Escobar PF, Fader AN, Rasool N, Espalliat LR. Single-port laparoscopic pelvic and para-aortic lymph node sampling or lymphadenectomy: development of a technique and instrumentation *Int J Gynecol Cancer.* 2010 Oct;20(7):1268-73

Estape R, Lambrou N, Diaz R, et al. A case matched analysis of robotic radical hysterectomy with lymphadenectomy compared with laparoscopy and laparotomy. *Gynecol Oncol.* 2009;113:357Y361

Fan X, Lin T, Xu K, Yin Z, Huang H, Dong W, Huang J Laparoendoscopic single-site nephrectomy compared with conventional laparoscopic nephrectomy: a systematic review and meta-analysis of comparative studies. *Eur Urol.* 2012 Oct;62(4):601-12.

Fanfani F, Fagotti A, Gagliardi ML, Monterossi G, Rossitto C, Costantini B, Gueli Alletti S, Vizzielli G, Ercoli A, Scambia G. Minilaparoscopic versus single-port total hysterectomy: a randomized trial. *J Minim Invasive Gynecol.* 2013 Mar;20(2):192-7

Fransen SA, Botden SM, Bouvy ND. The jungle of instruments in single-port laparoscopy: comparison of crossed, uncrossed, straight, single curved, and double curved instruments. *Surg Endosc.* 2013 Jan 9

Fransen SA, Mertens LS, Botden SM, Stassen LP, Bouvy ND. Performance curve of basic skills in single-incision laparoscopy versus conventional laparoscopy: is it really more difficult for the novice? *Surg Endosc.* 2012 May;26(5):1231-7

Franasiak J, Ko EM, Kidd J, Secord AA, Bell M, Boggess JF, Gehrig PA. Physical strain and urgent need for ergonomic training among gynecologic oncologists who perform minimally invasive surgery. *Gynecol Oncol.* 2012 Sep;126(3):437-42

Fyles AW, Pintilie M, Kirkbride P, Levin W, Manchul LA, Rawlings GA. Prognostic factors in patients with cervix cancer treated by radiation therapy: results of a multiple regression analysis. *Radiother Oncol.* 1995 May;35(2):107-17

Gallup DG, King LA, Messing MJ, Talledo OE. Paraaortic lymph node sampling by means of an extraperitoneal approach with a supraumbilical transverse "sunrise" incision. *Am J Obstet Gynecol.* 1993 Aug;169(2 Pt 1):307-11

Garg P, Thakur JD, Garg M, Menon GR. Single-incision laparoscopic cholecystectomy vs. conventional laparoscopic cholecystectomy: a meta-analysis of randomized controlled trials. *J Gastrointest Surg.* 2012 Aug;16(8):1618-28. doi: 10.1007/s11605-012-1906-6. Epub 2012 May 12.

Ghezzi F, Cromi A, Fasola M, Bolis P. One-trocar salpingectomy for the treatment of tubal pregnancy: a 'marionette-like' technique. *BJOG*. 2005 Oct;112(10):1417-9

Gill IS, Advincula AP, Aron M, Cadeddu J, Canes D, Curcillo PG 2nd, Desai MM, Evanko JC, Falcone T, Fazio V, Gettman M, Gumbs AA, Haber GP, Kaouk JH, Kim F, King SA, Ponsky J, Remzi F, Rivas H, Rosemurgy A, Ross S, Schauer P, Sotelo R, Speranza J, Sweeney J, Teixeira J. Consensus statement of the consortium for laparoendoscopic single-site surgery. *Surg Endosc*. 2010 Apr;24(4):762-8

Gouy S, Uzan C, Kane A, Gauthier T, Morice P. Single-port laparoscopy and extraperitoneal para-aortic lymphadenectomy: 3 consecutive cases. *Int J Gynecol Cancer*. 2011 Dec;21(9):1695-7

Guizard AV, Trétarre B. Col de l'utérus. In: Réseau français des registres de cancer, Hospices civils de Lyon, Inserm, Invs, eds. Estimation de l'incidence et de la mortalité par cancer en France de 1980 à 2005. Francim, HCL, Inserm, InVS. Saint-Maurice, 2008.

Gunderson CC, Knight J, Ybanez-Morano J, Ritter C, Escobar PF, Ibeanu O, Grumbine FC, Bedaiwy MA, Hurd WW, Fader AN. The risk of umbilical hernia and other complications with laparoendoscopic single-site surgery. *J Minim Invasive Gynecol*. 2012 Jan-Feb;19(1):40-5

Haute Autorité de Santé : <http://lesdonnees.e-cancer.fr/les-fiches-de-synthese/1-types-cancer/13-cancer-col-uterus/8-epidemiologie-du-cancer-du-col-de-luterus-en-france-metropolitaine-incidence-et-mortalite.html>

Haute Autorité de Santé : http://www.has-sante.fr/portail/jcms/c_1009772/etat-des-lieux-et-recommandations-pour-le-depistage-du-cancer-du-col-de-luterus-en-france?xtmc=&xtcr=1

Havrilesky LJ, Lasingam SL, Mathar DB, Myers ER. FDG-PET for management of cervical and ovarian cancer. *Gynecol Oncol* 2005; 97: 183-91

Jazy FK, Aron BS, Schellhas H. Extraperitoneal para-aortic lymph node biopsy and irradiation in cervical carcinoma. *Int J Radiat Oncol Biol Phys*. 1978 May-Jun;4(5-6):445-8.

Johansson M, Thune A, Nelvin L, Stiernstam M, Westman B, Lundell L. Randomized clinical trial of open versus laparoscopic cholecystectomy in the treatment of acute cholecystitis. *Br J Surg*. 2005 Jan;92(1):44-9.

Kang S, Kim SK, Chung DC, et al. Diagnostic value of 18F-FDG PET for evaluation of paraaortic nodal metastasis in patients with cervical carcinoma: a meta-analysis. *J Nucl Med* 2010; 51: 360-67.

Kenter GG, Schoonderwald EM, Koelma IA, Arentz N, Hermans J, Fleuren GJ. The cytological screening history of 469 patients with squamous cell carcinoma of the cervix uteri; does interval carcinoma exist? *Acta Obstet Gynecol Scand*. 1996 Apr;75(4):400-3

Keys HM, Bundy BN, Stehman FB, Muderspach LI, Chafe WE, Suggs CL, 3rd, Walker JL, Gersell D. Cisplatin, radiation, and adjuvant hysterectomy compared with radiation and adjuvant hysterectomy for bulky stage IB cervical carcinoma. *N Engl J Med* 1999;340:1154-61.

King LA, Lévy-Bruhl D, O'Flanagan D, Bacci S, Lopalco PL, Kudjawu Y, Salmaso S; VENICE Country Specific Gate Keepers and Contact Points. Introduction of human papillomavirus (HPV) vaccination into national immunisation schedules in Europe: Results of the VENICE 2007 survey. *Euro Surveill*. 2008 Aug 14;13(33).

Köhler C, Klemm P, Schau A, Possover M, Krause N, Tozzi R, Schneider A. Introduction of transperitoneal lymphadenectomy in a gynecologic oncology

center: analysis of 650 laparoscopic pelvic and/or paraaortic transperitoneal lymphadenectomies. *Gynecol Oncol.* 2004 Oct;95(1):52-61

Kravetz AJ, Iddings D, Basson MD, Kia MA. The learning curve with single-port cholecystectomy. *JLS.* 2009 Jul-Sep;13(3):332-6

Lai CH, Huang KG, Hong JH, et al. Randomized trial of surgical staging (extraperitoneal or laparoscopic) versus clinical staging in locally advanced cervical cancer. *Gynecol Oncol* 2003; 89:160-7

Lambaudie E, Narducci F, Leblanc E, et al. Robotically assisted laparoscopy for paraaortic lymphadenectomy: technical description and results of an initial experience. *Surg Endosc.* 2012;26:2430Y2435

Leblanc E, Narducci F, Frumovitz M, Lesoin A, Castelain B, Baranzelli MC, Taieb S, Fournier C, Querleu D. Therapeutic value of pretherapeutic extraperitoneal laparoscopic staging of locally advanced cervical carcinoma. *Gynecol Oncol.* 2007 May;105(2):304-11

Lee WS, Choi ST, Lee JN, Kim KK, Park YH, Lee WK, Baek JH, Lee TH. Single-port laparoscopic appendectomy versus conventional laparoscopic appendectomy: a prospective randomized controlled study. *Ann Surg.* 2013 Feb;257(2):214-8

Li M, Han Y, Feng YC. Single-port laparoscopic hysterectomy versus conventional laparoscopic hysterectomy: a prospective randomized trial. *J Int Med Res.* 2012;40(2):701-8.

Li N, Franceschi S, Howell-Jones R, Snijders PJ, Clifford GM. Human papillomavirus type distribution in 30,848 invasive cervical cancers worldwide: Variation by geographical region, histological type and year of publication. *Int J Cancer.* 2011 Feb 15;128(4):927-35.

López-Cano M, Pereira JA, Mojal S, Lozoya R, Quiles MT, Arbós MA, Armengol-Carrasco M. An ergonomic study of single-port versus multi-port laparoscopic mesh insertion for ventral hernia repair. *Eur Surg Res.* 2012;49(3-4):107-12

Magrina JF, Kho RM, Weaver AL, et al. Robotic radical hysterectomy: comparison with laparoscopy and laparotomy. *Gynecol Oncol.* 2008; 109:86Y91

Marchal F, Rauch P, Vandromme J, et al. Telerobotic-assisted laparoscopic hysterectomy for benign and oncologic pathologies: initial clinical experience with 30 patients. *Surg Endosc.* 2005;19:826Y831

Markar SR, Karthikesalingam A, Thrumurthy S, Muirhead L, Kinross J, Paraskeva P. Single-incision laparoscopic surgery (SILS) vs. conventional multiport cholecystectomy: systematic review and meta-analysis. *Surg Endosc.* 2012 May;26(5):1205-13

Marnitz S, Köhler C, Roth C, Füller J, Hinkelbein W, Schneider A. Is there a benefit of pretreatment laparoscopic transperitoneal surgical staging in patients with advanced cervical cancer? *Gynecol Oncol.* 2005;99:536-44

Michel G, Morice P, Castaigne D, Leblanc M, Rey A, Duvillard P. Lymphatic spread in stage Ib and II cervical carcinoma: anatomy and surgical implications. *Obstet Gynecol.* 1998 Mar;91(3):360-3

Montero PN, Acker CE, Heniford BT, Stefanidis D. Single incision laparoscopic surgery (SILS) is associated with poorer performance and increased surgeon workload compared with standard laparoscopy. *Am Surg.* 2011 Jan;77(1):73-7

Monsonego J. [HPV testing and cervical cancer screening. Evidences, resistances and current practices]. *Gynecol Obstet Fertil.* 2012 May;40(5):269-72.

Morandeira-Rivas A, Millán-Casas L, Moreno-Sanz C, Herrero-Bogajo ML, Tenías-Burillo JM, Giménez-Salillas L. Ergonomics in laparoendoscopic single-site surgery: survey results. *J Gastrointest Surg.* 2012 Nov;16(11):2151-9

Mostafa G, Matthews BD, Sing RF, Kercher KW, Heniford BT. Mini-laparoscopic versus laparoscopic approach to appendectomy. *BMC Surg.* 2001

Navarra G, Pozza E, Occhionorelli S, Carcoforo P, Donini I. One-wound laparoscopic cholecystectomy. *Br J Surg.* 1997 May;84(5):695

Nelson JH Jr, Boyce J, Macasaet M, Lu T, Bohorquez JF, Nicastrì AD, Fruchter R. Incidence, significance, and follow-up of para-aortic lymph node metastases in late invasive carcinoma of the cervix. *Am J Obstet Gynecol.* 1977 Jun 1;128(3):336-40

Nguyen NT, Ho HS, Smith WD, Philipps C, Lewis C, De Vera RM, Berguer R. An ergonomic evaluation of surgeons' axial skeletal and upper extremity movements during laparoscopic and open surgery. *Am J Surg.* 2001 Dec;182(6):720-4

Occelli B, Narducci F, Lanvin D et al. De novo adhesions with extraperitoneal endosurgical para-aortic lymphadenectomy versus transperitoneal laparoscopic para-aortic lymphadenectomy: a randomized experimental study. *Am J Obstet Gynecol* 2000;183:529-3

Paek J, Kim SW, Lee SH, Lee M, Yim GW, Nam EJ, Kim YT. Learning curve and surgical outcome for single-port access total laparoscopic hysterectomy in 100 consecutive cases. *Gynecol Obstet Invest.* 2011;72(4):227-33

Palmer R. essai de sterilisation tubaire ceolioscopique par électrocoagulation isthmique. *Bulletin de la Fédération des Sociétés de Gynécologie et d'Obstétrique de langue française.* 1962 :298-301.

Park A, Lee G, Seagull FJ, Meenaghan N, Dexter D. Patients benefit while surgeons suffer: an impending epidemic J Am Coll Surg. 2010 Mar;210(3):306-13.

Park YH, Baik KD, Lee YJ, Kim KT, Kim HH. Learning curve analysis for laparoendoscopic single-site radical nephrectomy. J Endourol. 2012 May;26(5):494-8

Pecorelli S. Revised FIGO staging for carcinoma of the vulva, cervix, and endometrium. Int J Gynaecol Obstet. 2009 May;105(2):103-4

Pelosi MA, Pelosi MA 3rd. Laparoscopic appendectomy using a single umbilical puncture (minilaparoscopy). J Reprod Med. 1992 Jul;37(7):588-94.

Peters WA, Liu PY, Barrett RJ, Stock RJ, Monk BJ, Berek JS, Souhami L, Grigsby P, Gordon W, Jr., Alberts DS. Concurrent chemotherapy and pelvic radiation therapy compared with pelvic radiation therapy alone as adjuvant therapy after radical surgery in high-risk early-stage cancer of the cervix. J Clin Oncol 2000;18:1606-13

Perez CA, Grigsby PW, Nene SM, Camel HM, Galakatos A, Kao MS, Lockett MA. Effect of tumor size on the prognosis of carcinoma of the uterine cervix treated with irradiation alone. Cancer. 1992 Jun 1;69(11):2796-806.

Pisanu A, Reccia I, Porceddu G, Uccheddu A Meta-analysis of prospective randomized studies comparing single-incision laparoscopic cholecystectomy (SILC) and conventional multiport laparoscopic cholecystectomy (CMLC) J Gastrointest Surg. 2012 Sep;16(9):1790-801.

Pollard JS, Fung AK, Ahmed I. Are natural orifice transluminal endoscopic surgery and single-incision surgery viable techniques for cholecystectomy? J Laparoendosc Adv Surg Tech A. 2012 Jan-Feb;22(1):1-14

Querleu D, Leblanc E, Castelain B. Laparoscopic pelvic lymphadenectomy in the staging of early carcinoma of the cervix. *Am J Obstet Gynecol.* 1991 Feb;164(2):579-81.

Querleu D, Leblanc E, Castelain B, Elhage A. Celioscopic pelvic and para-aortic lymphadenectomy. *Chirurgie.* 1993-1994;119(4):208-11

Qiu Z, Sun J, Pu Y, Jiang T, Cao J, Wu W. Learning curve of transumbilical single incision laparoscopic cholecystectomy (SILS): a preliminary study of 80 selected patients with benign gallbladder diseases. *World J Surg.* 2011 Sep;35(9):2092-101

Rimonda R, Tang B, Brown SI, Cuschieri A. Comparison of endoscopic task performance with crossed versus uncrossed straight and curved instruments through a single port. *Surg Endosc.* 2012 Dec;26(12):3605-11

Romanelli JR, Earle DB. Single-port laparoscopic surgery: an overview. *Surg Endosc.* 2009 Jul;23(7):1419-27

Rotman M, Pajak TF, Choi K, Clery M, Marcial V, Grigsby PW, Cooper J, John M. Prophylactic extended-field irradiation of para-aortic lymph nodes in stages IIB and bulky IB and IIA cervical carcinomas. Ten-year treatment results of RTOG 79-20 *JAMA* 1995 Aug 2;274(5):387-93

Saad S, Strassel V, Sauerland S. Randomized clinical trial of single-port, minilaparoscopic and conventional laparoscopic cholecystectomy. *Br J Surg.* 2013 Feb;100(3):339-49

Santos BF, Reif TJ, Soper NJ, Hungness ES. Effect of training and instrument type on performance in single-incision laparoscopy: results of a randomized comparison using a surgical simulator. *Surg Endosc.* 2011 Dec;25(12):3798-804

Santos BF, Enter D, Soper NJ, Hungness ES. Single-incision laparoscopic surgery (SILS™) versus standard laparoscopic surgery: a comparison of performance using a surgical simulator. *Surg Endosc.* 2011 Feb;25(2):483-90

Semm K. Endoscopic appendectomy. *Endoscopy.* 1983;15:59-64.

Schill MR, Varela JE, Frisella MM, Brunt LM. Comparison of laparoscopic skills performance between single-site access (SSA) devices and an independent-port SSA approach 2012 Mar;26(3):714-21

Sfakianos GP, Frederick PJ, Kendrick JE, et al. Robotic surgery in gynecologic oncology fellowship programs in the USA: a survey of fellows and fellowship directors. *Int J Med Robot.* 2010;6:405Y412.

Solomon D, Bell RL, Duffy AJ, Roberts KE. Single-port cholecystectomy: small scar, short learning curve. *Surg Endosc.* 2010 Dec;24(12):2954-7

Sonoda Y, Leblanc E, Querleu D, Castelain B, Papageorgiou TH, Lambaudie E, Narducci F. Prospective evaluation of surgical staging of advanced cervical cancer via a laparoscopic extraperitoneal approach. *Gynecol Oncol.* 2003 Nov;91(2):326-31.

Spinoglio G, Lenti LM, Maglione V, Lucido FS, Priora F, Bianchi PP, Grosso F, Quarati R. Single-site robotic cholecystectomy (SSRC) versus single-incision laparoscopic cholecystectomy (SILC): comparison of learning curves. First European experience. *Surg Endosc.* 2012 Jun;26(6):1648-55

Stanic S, Mayadev JS. Tolerance of the small bowel to therapeutic irradiation. *Int J gynecol cancer.* 2013;

Stehman FB, Bundy BN, DiSaia PJ, Keys HM, Larson JE, Fowler WC. Carcinoma of the cervix treated with radiation therapy. I. A multi-variate analysis of

prognostic variables in the Gynecologic Oncology Group. *Cancer*. 1991 Jun 1;67(11):2776-85.

Teoh AY, Chiu PW, Wong TC, Poon MC, Wong SK, Leong HT, Lai PB, Ng EK. A double-blinded randomized controlled trial of laparoendoscopic single-site access versus conventional 3-port appendectomy. *Ann Surg*. 2012 Dec;256(6):909-14.

Tillmanns T, Lowe MP. Safety, feasibility, and costs of outpatient laparoscopic extraperitoneal aortic nodal dissection for locally advanced cervical carcinoma. *Gynecol Oncol*. 2007 ; 106:370-4.

Trattner M, Graf AH, Lax S, Forstner R, Dandachi N, Haas J, Pickel H, Reich O, Staudach A, Winter R. Prognostic factors in surgically treated stage ib-iiB cervical carcinomas with special emphasis on the importance of tumor volume. *Gynecol Oncol*. 2001 Jul;82(1):11-6

Uhrich ML, Underwood RA, Standeven JW, Soper NJ, Engsborg JR. Assessment of fatigue, monitor placement, and surgical experience during simulated laparoscopic surgery . *Surg Endosc*. 2002 Apr;16(4):635-9. Epub 2001 Dec 17

Uzan C, Souadka A, Gouy S, Debaere T, Duclos J, Lumbroso J, Haie-Meder C, Morice P. Analysis of morbidity and clinical implications of laparoscopic para-aortic lymphadenectomy in a continuous series of 98 patients with advanced-stage cervical cancer and negative PET-CT imaging in the para-aortic area. *Oncologist*. 2011;16(7):1021-7

Vasilev SA, McGonigle KF. Extraperitoneal laparoscopic para-aortic lymph node dissection. *Gynecol Oncol*. 1996 Jun;61(3):315-20.

van Det MJ, Meijerink WJ, Hoff C, van Veelen MA, Pierie JP. Ergonomic assessment of neck posture in the minimally invasive surgery suite during laparoscopic cholecystectomy. *Surg Endosc*. 2008 Nov;22(11):2421-7

Wauben LS, van Veelen MA, Gossot D, Goossens RH. Application of ergonomic guidelines during minimally invasive surgery: a questionnaire survey of 284 surgeons; *Surg Endosc.* 2006 Aug;20(8):1268-74

Weiss HG, Brunner W, Biebl MO, Schirnhofner J, Pimpl K, Mittermair C, Obrist C, Brunner E, Hell T. Wound Complications in 1145 Consecutive Transumbilical Single-Incision Laparoscopic Procedures. *Ann Surg.* 2013

Weiser EB, Bundy BN, Hoskins WJ, Heller PB, Whittington RR, DiSaia PJ, Curry SL, Schlaerth J, Thigpen JT. Extraperitoneal versus transperitoneal selective paraaortic lymphadenectomy in the pretreatment surgical staging of advanced cervical carcinoma (a Gynecologic Oncology Group study). *Gynecol Oncol.* 1989 Jun;33(3):283-9

Wheless CR Jr, Thompson BH. Laparoscopic sterilization. Review of 3600 cases. *Obstet Gynecol.* 1973 Nov;42(5):751-8

Zhu J, Xu AA. Can cross-handed approach improve maneuver in transumbilical laparoscopic surgery? *Surg Endosc.* 2013 Apr;27(4):1444-5.