



HAL
open science

Etude du cortex sensori-moteur en Imagerie par Résonance Magnétique Fonctionnelle: du sujet sain à l'enfant avec paralysie cérébrale

Mickael Dinomais

► **To cite this version:**

Mickael Dinomais. Etude du cortex sensori-moteur en Imagerie par Résonance Magnétique Fonctionnelle: du sujet sain à l'enfant avec paralysie cérébrale. Médecine humaine et pathologie. Université d'Angers, 2013. Français. NNT: . tel-01021084

HAL Id: tel-01021084

<https://theses.hal.science/tel-01021084>

Submitted on 9 Jul 2014

HAL is a multi-disciplinary open access archive for the deposit and dissemination of scientific research documents, whether they are published or not. The documents may come from teaching and research institutions in France or abroad, or from public or private research centers.

L'archive ouverte pluridisciplinaire **HAL**, est destinée au dépôt et à la diffusion de documents scientifiques de niveau recherche, publiés ou non, émanant des établissements d'enseignement et de recherche français ou étrangers, des laboratoires publics ou privés.

Thèse de Doctorat

Mickaël DINOMAIS

*Mémoire présenté en vue de l'obtention du
grade de Docteur de l'Université d'Angers
sous le label de L'Université Nantes Angers Le Mans*

*École doctorale : École doctorale sciences et technologies de l'information et de
mathématiques (ED STIM)*

Discipline : Santé Médecine

Spécialité : Traitement des images et du signal

Unité de recherche : Laboratoire d'Ingénierie et des Systèmes Automatisés (LISA),
EA4094 - Université d'Angers, 62 avenue Notre Dame du Lac 49000 Angers - France

Soutenue le 04 Décembre 2013

Etude du cortex sensori-moteur en Imagerie par Résonance Magnétique Fonctionnelle : du sujet sain à l'enfant avec paralysie cérébrale

JURY

- Rapporteurs : **Thierry POZZO**, Professeur, Université de Bourgogne, Dijon
Philippe MARQUE, Professeur – Praticien Hospitalier, Université Paul Sabatier, Toulouse
- Examineurs : **Ingeborg KRAEGELOH-MANN**, Professeur, University Children's Hospital Tübingen,
Vincent GAUTHERON, Professeur – Praticien Hospitalier, Université Jean Monnet,
Saint-étienne
Aram TER MINASSIAN, Docteur, Praticien Hospitalier, HDR, Université d'Angers
- Directeur de Thèse : **Sylvie NGUYEN THE TICH**, Professeur – Praticien Hospitalier, Université d'Angers
- Co-directeur de Thèse : **Lucie HERTZ-PANNIER**, Docteur, HDR, U663, INSERM-CEA, Neurospin-UNIACT, CEA-
SACLAY

Je profite de l'écriture de ce travail pour signifier à Madame le Professeur Isabelle Richard, doyen de la faculté de médecine d'Angers, toute ma reconnaissance et mon admiration. Dans l'ensemble de nos correspondances et nos échanges, je n'ai jamais utilisé le terme « Cher Maître », mais pourtant c'est bien cela que tu es pour moi.

A Madame le Professeur Sylvie Nguyen The Tich qui a encadré ce travail et qui a su me faire aller puiser en moi des ressources que je ne soupçonnais pas. Merci de m'avoir emmené au bout de ce travail.

A Madame le Dr Lucie Hertz-Pannier qui a co-dirigé ce travail et a accepté dès notre première rencontre de me guider dans mon apprentissage de l'IRM fonctionnelle pédiatrique. Encore merci de m'avoir fait découvrir Tuebingen et de ton soutien.

A Madame le Pr Ingeborg Kraegeloh-Mann qui m'a accueilli pendant une année de la meilleure des manières dans son laboratoire à Tuebingen. Merci de m'avoir permis, dans la bonne humeur, de faire un grand pas dans ma connaissance de la plasticité cérébrale et l'imagerie fonctionnelle des enfants avec paralysie cérébrale.

A Monsieur le Docteur Aram Ter Minassian qui m'a fait découvrir les joies de l'IRM fonctionnelle, les joies de la recherche neuroscientifique et les joies de discussion sur des sujets qui sont plus éloignés que le simple « réseau moteur » comme l'alpinisme, l'effet de l'hypoxie en altitude et autres pérégrinations dans des champs aussi divers que le langage et la conscience. Merci pour ce que tu m'apportes.

A Messieurs les Professeurs Thierry Pozzo et Philippe Marque qui ont accepté de consacrer de leur temps pour être rapporteurs de ce travail et membres du jury. Je les remercie sincèrement de leur investissement.

A Monsieur le Professeur Vincent Gautheron qui me fait l'honneur d'évaluer ce travail et d'être membre de ce jury.

A Monsieur Jean-Philippe Miraux, Docteur d'Etat en littérature française, pour avoir relu cette thèse afin d'éviter mes innombrables fautes d'orthographe et de frappe.

A Monsieur le Docteur Samuel Groeschel que j'ai rencontré grâce à l'imagerie fonctionnelle et qui m'a beaucoup apporté sur bien des aspects. A Monsieur le Docteur Marko Wilke pour son incroyable talent sous SPM et Matlab.

A Messieurs les Professeurs Aubé et Menei qui m'ont permis d'accéder à ce champ de recherche.

A mes collègues médecins, rééducateurs, équipes soignantes, secrétaires du centre de rééducation des Capucins, merci de votre compréhension lors de mes absences. Votre prise en charge des enfants m'inspire beaucoup. Je suis très heureux de travailler à vos côtés.

A l'équipe stéphanoise (pas les verts, l'autre) pour leur bonne humeur dans cette épopée (pas celle des verts) scientifique.

A tous ceux que j'ai oubliés.

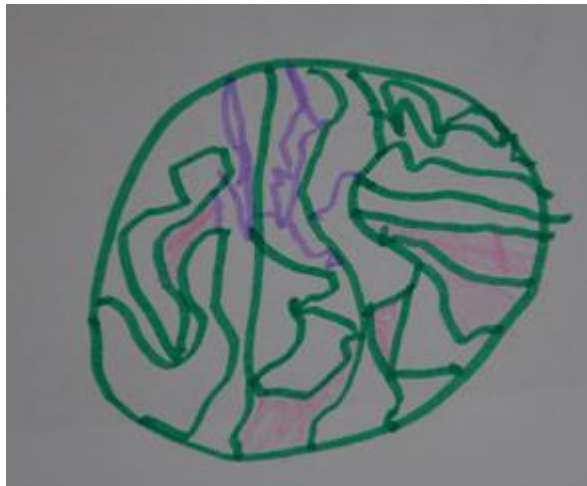
A mes parents (Odile et Daniel), mes sœurs (Carine et Laurence), mon beau-frère (fabien), mes neveux (Axel, Hugo et Mathis), ma belle-famille (Evelyne, Jean-Philippe, et mamie toto) qui en créant une famille aussi unie et soudée me permettent de réaliser sereinement ce que je peux entreprendre.

A Papy Pierre pour ta philosophie de vie que j'essaie de prendre en héritage.

A Elsa, ta présence m'apaise et m'emmène de la meilleure des manières sur ce chemin.

A mes ami(e)s.

A Augustin et Philomène qui m'apprennent et m'apportent tous les jours tellement de choses. A la question (fréquente ces derniers temps) : « Papa, t'écris ta thèse ou pas ? », la réponse est : « c'est fini ! ».



Le cerveau selon Augustin Dinomais

Résumé

La paralysie cérébrale (PC) est définie comme un trouble du mouvement secondaire à une lésion cérébrale précoce non progressive. C'est la première cause de handicap moteur de l'enfant. La médecine physique et de réadaptation a donc un intérêt particulier à l'étude du contrôle central de la motricité (motricité-cérébrale) aussi bien en termes d'organisation que de réorganisation après lésion, et ce, afin de proposer de nouvelles méthodes de rééducation motrice.

Après avoir montré, chez le sujet sain, que la motricité-cérébrale pouvait être étudiée, en imagerie par résonance magnétique fonctionnelle (IRMf), par l'observation du mouvement et le mouvement passif, nous démontrons que l'IRMf « de repos » peut étudier la connectivité fonctionnelle du réseau sensori-moteur chez l'enfant avec PC. D'autre part, dans cette population, l'observation d'une main parétique active le réseau sensori-moteur comme attendu chez le sujet sain, avec une prédominance d'activation dans le cortex moteur primaire lésé. Aussi, lorsque l'on combine cette tâche d'observation du mouvement à un mouvement passif congruent de la main parétique, on observe une activation plus importante des aires sensori-motrices, notamment des aires de « haut niveau ». Cette tâche de mouvement vidéo-guidé nous semble pouvoir constituer une tâche de rééducation motrice dont l'efficacité sera à tester ultérieurement.

Enfin, nous exposons l'accident vasculaire néonatal comme modèle d'étude de la plasticité postlésionnelle, notamment pour différencier la plasticité « mal-adaptative » de la plasticité efficiente.

Mots clés : Paralysie cérébrale, Cortex moteur, Cortex somesthésique, IRM fonctionnelle, Rééducation, Plasticité cérébrale

Functional magnetic resonance imaging studies on sensorimotor cortex: from healthy subjects to children with cerebral palsy

Abstract

Cerebral palsy (CP) is a non-progressive injury to the developing central nervous system and defines as permanent disorders of the development of movement and posture, causing activity limitation. Therefore physical and rehabilitation medicine has a particular interest in the study of organization and reorganization of the sensorimotor cortex following early brain injury in order to propose new methods for motor rehabilitation.

Here, we showed that motor cortex could be analyzed in functional magnetic resonance imaging (fMRI) using action-observation and passive movement tasks. We demonstrate also in patients with unilateral CP that resting state analysis could study functional connectivity in sensorimotor system. Moreover, our work showed that observing hand movement produced, in CP patients, large bilateral activations in temporo-parieto-fronto-occipital network, comprising most of the nodes of the well described action-observation network. For either side, observing hand movements recruits the primary motor cortex, contralateral to the viewed hand, as would be expected in healthy persons. In addition, we showed that the combination of observation of congruent hand movement simultaneously to passive movement of the paretic hand recruits more motor areas, giving neuronal substrate to propose video-guided passive movement of paretic hand in CP rehabilitation.

At the end of this work, we present the perinatal stroke as a well suited model to analyze the postlesional neural plasticity notably the “mal-adaptive” plasticity.

Key Words: Cerebral Palsy, Motor cortex, Sensory cortex, fMRI, Rehabilitation, Plasticity

Table des matières

1	Introduction.....	12
2	Objectifs.....	16
3	Méthodes	17
3.1	Population étudiée : la paralysie cérébrale (« cerebral palsy »).....	17
3.1.1	Historique – définition.....	17
3.1.2	Formes cliniques - épidémiologie.....	18
3.1.3	Pathogénie (ARTICLE 1)	21
3.1.4	La PC spastique unilatérale : modèle d'étude de la plasticité postlésionnelle	35
3.2	Méthode utilisée : l'IRM fonctionnelle.....	36
3.2.1	Agent de contraste en IRM : l'hémoglobine comme agent de contraste endogène	36
3.2.2	Activation cérébrale et effet BOLD.....	37
3.2.3	Protocole en IRM fonctionnelle dit « en bloc ».....	40
3.2.4	Paradigmes possibles d'explorations de la motricité-cérébrale	41
3.2.5	IRMf de « repos » (« resting state »).....	44
3.2.6	Pré-traitement des données IRMf.....	44
4	Résultats connus sur l'organisation de la motricité-cérébrale.....	45
4.1	Brefs rappels historiques et définitions du cortex moteur et sensitif.....	45
4.2	Nouvelles conceptions sur le cortex moteur primaire	50
4.3	Etapes de la motricité-cérébrale	53
4.4	Activations cérébrales lors de tâches motrices simples chez le sujet sain	56
4.5	Activations cérébrales lors de la décision motrice.....	58
4.6	Activations cérébrales lors de l'observation du mouvement	59
4.7	Activations cérébrales lors de l'inhibition motrice, rôle de l'AMS ? (ARTICLE 2)	62
4.8	Plasticité naturelle de la motricité-cérébrale.....	70
4.8.1	Mise en place du faisceau corticospinal croisé	70
4.8.2	Mise en place du système somesthésique	71
4.8.3	Mise en place du cortex moteur	72
5	Résultats connus sur la réorganisation de la motricité-cérébrale	74
5.1	Sur le plan anatomique	74
5.2	Plasticité de la motricité-cérébrale et du faisceau pyramidal.....	75
5.2.1	Réorganisation ipsilatérale.....	77
5.2.2	Réorganisation controlatérale.....	79
5.3	Plasticité du système sensitif (ARTICLE 3, RESUME 1).....	81

6	Résultats connus sur les corrélats anatomo-fonctionnels en IRMf de quelques techniques de rééducation motrice.....	101
6.1	Données expérimentales chez l'adulte	101
6.2	Données expérimentales chez l'enfant	103
7	Contribution de nos travaux : corrélats anatomo-fonctionnels en IRMf de possibles méthodes de rééducation dans le cadre de la PC	105
7.1	Observation du mouvement (ARTICLE 4)	105
7.2	Mouvement passif vidéo-guidé (ARTICLE 5).....	117
8	Limites de l'étude de la plasticité postlésionnelle chez des sujets avec paralysie cérébrale	129
9	Perspectives : étude de la plasticité postlésionnelle après AVC néonatal symptomatique (RESUME 2).....	130
10	Conclusion	134

Table des illustrations

Figure 1 : Différents tableaux cliniques de la PC de forme spastique. D'après Berweck (Berweck, Graham et al. 2003).....	19
Figure 2 : IRM, coupes coronales en pondération T1.	34
Figure 3 : Représentation théorique des variations au cours du temps du rapport concentration en oxyhémoglobine / concentration en désoxyhémoglobine. Figure issue de Hu and Yacoub (Hu and Yacoub 2012).....	39
Figure 4 : Illustration du principe de base de l'IRM fonctionnelle. Figure empruntée de la page 373 de principes of neuroscience (Kandel, Schwartz et al. 2000).....	39
Figure 5 : Représentation schématique de l'effet BOLD (blood-oxygen-level dependent).....	40
Figure 6 : Représentation de la répartition des stimuli au cours des paradigmes IRMf en bloc.	41
Figure 7 : Représentation de l'homonculus (somatotopie) moteur au niveau de l'aire motrice primaire.	42
Figure 8 : Cortex moteur chez le singe obtenu par électrostimulation, expérience de David Ferrier..	47
Figure 9 : Schéma simplifié des étapes de la motricité-cérébrale adapté de Bioulac (Bioulac, Burbaud et al. 2005).....	54
Figure 10 : Représentation simplifiée des étapes de la motricité-cérébrale adaptée de Kandel (Kandel, Schwartz et al. 2000)	55
Figure 11 : Représentation des principales aires corticales primaires et associatives impliqués dans la motricité-cérébrale..	56
Figure 12 : Représentation schématique du développement et de la dégénérescence des faisceaux pyramidaux ipsi et contralatéraux pendant la vie fœtale et les premières années de vie.	71
Figure 13 : Représentation schématique du développement des voies corticales de la somesthésie pendant la vie fœtale et les premières années de vie	72
Figure 14 : Représentation schématique du développement et de la dégénérescence des faisceaux pyramidaux pendant la vie fœtale et les premières années de vie en cas de lésion périventriculaire.	76
Figure 15 : Représentation schématique du développement et de la dégénérescence des faisceaux pyramidaux ipsi et contralatéraux pendant la vie fœtale et les premières années de vie en cas de lésion corticale	76
Figure 16 : Représentation schématique du développement des voies corticales de la somesthésie pendant la vie fœtale et les premières années de vie en cas de lésion périventriculaire	82
Figure 17 : Corrélation entre la sévérité du déficit sensitif (mesuré par le test de discrimination des deux points (2-PD)) et la connectivité fonctionnelle mesurée dans S1.	96

Valorisation de la thèse

Article 1 : S Chabrier, B Husson, M Dinomais, P Landrieu, S Nguyen The Tich. New insights (and new interrogations) in perinatal arterial ischemic stroke. *Thrombosis Research* 2011 Jan; 127(1):13-22

Article 2 : M Dinomais, A Ter minassian, T Tuilier, M Delion, M Wilke, S Nguyen The Tich, I Richard, C Aubé, P Menei. Functional MRI comparison of passive and active movement: possible inhibitory role of supplementary motor area. *Neuroreport*. 2009; 20: 1351-1355

Article 3 : M Dinomais, S Groeschel, M Staudt, I Kraegloh-Mann, M Wilke. Relationship between Functional Connectivity and Sensory Impairment: red flag, or red herring? *Human Brain Mapping* 2012 Mar;33(3):628-38.

Article 4 : M Dinomais, G Lignon, E Chinier, I Richard, A Ter Minassian, S Nguyen The Tich. Effect of observation of simple hand movement on brain activations in patients with unilateral cerebral palsy: an fMRI study. *Research in Developmental Disabilities* 2013 Jun;34(6):1928-37.

Article 5 : M Dinomais, E Chinier, G Lignon, I Richard, A Ter Minassian, S Nguyen The Tich. The effect of video-guidance on passive movement in patients with cerebral palsy patients: fMRI study. *Research in Developmental Disabilities* 2013 sous presse

Résumé 1 : M Dinomais, S Groeschel, M Wilke, M Staudt, I Kraegloh-Mann. Das somatosensorische Netzwerk bei Jugendlichen mit kongenitaler Hemiparese: Analyse von Sensibilitätsstörung und funktioneller Konnektivität im Ruhezustand (resting state) des Gehirns. *Neurowoche 2010 Mannheim* (congrès national allemand de neurologie – septembre 2010)

Résumé 2 : L Hertz-Pannier, M Dinomais, S Chabrier, M Kossorotoff, B Husson, S Nguyen The Tich. Long-term MRI follow-up of arterial ischemic neonatal stroke (10^{ème} European Paediatric Neurology Society Congress, EPNS congress, Brussel 2013)

Abréviations

AMS : aire motrice supplémentaire

AVC : accident vasculaire cérébral

BA : aire de Brodmann

BOLD : blood oxygen level dependent

CEA : commissariat à l'énergie atomique

CIF : classification internationale du fonctionnement

DS : déviation standard

EEG : électro-encéphalographie

EPI : echoplanar imaging

IMC: infirmité motrice cérébrale

IMOC : infirmité motrice d'origine cérébrale

IRM : imagerie par résonance magnétique

IRMf : imagerie par résonance magnétique fonctionnelle

M1 : aire motrice primaire

MEG : magnéto-encéphalographie

mPFC : medial prefrontal cortex

MPR : médecine physique et de réadaptation

OMS : organisation mondiale de la santé

PC : paralysie cérébrale

PV : périventriculaire

RMN : résonance magnétique nucléaire

S1 : aire somesthésique primaire

S2 : aire somesthésique secondaire

SA : semaine d'aménorrhée

SPM: statistical parametric mapping

SST : stop signal task

TMS : trans-cranial magnetic stimulation

VBM : Voxel Based Morphometry

1 Introduction

En 1980, Philip Wood (1928-2008) propose une modélisation novatrice du handicap que l'on appellera par la suite « *modèle de Wood* » (Wood 1980). Il introduit le terme de « déficience » (en anglais « *impairment* »), défini comme « *[une] perte de substance ou altération d'une fonction ou d'une structure psychologique, physiologique ou anatomique* » et le distingue du terme « d'incapacité ». Ce dernier terme correspond à la réduction ou à la perte de la capacité, pour un individu, à accomplir une tâche, une action, dans les limites considérées ou attendues comme normales pour ce dernier. L'incapacité résulte donc de la déficience. Le handicap apparaît alors comme un « désavantage social », un préjudice, qui résulte des déficiences et des incapacités et limite l'accomplissement des rôles normaux de l'individu dans la société dans laquelle celui-ci vit. Cette triade définit donc trois niveaux, un niveau lésionnel « déficience », un niveau fonctionnel « incapacité », et un niveau social « handicap ».

En 2001 (WHO 2001), l'Organisation Mondiale de la Santé (OMS) propose, dans la [CLASSIFICATION INTERNATIONALE DU FONCTIONNEMENT \(CIF\), DU HANDICAP, ET DE LA SANTE](#), la définition suivante «*[le] Handicap est le terme générique qui désigne les déficiences, les limitations d'activité et les restrictions de participation.*». Dans ce document, la définition de la déficience n'est pas modifiée, en revanche, concernant le deuxième niveau, on ne parle plus d'incapacité mais de limitation d'activité dans son versant négatif, et d'activité dans son versant mélioratif. Le troisième niveau intègre dans son versant positif la participation sociale de l'individu dans une situation de vie réelle, et dans son versant négatif la restriction de participation sociale. Ainsi, les nouveaux termes « limitations d'activité », et « restrictions de participation » remplacent ceux « d'incapacité » et de « désavantage social », jugés trop négatifs. Il faut noter que ces termes permettent de s'affranchir de l'étiologie, et de focaliser l'attention sur les conséquences biologiques et sociales de la maladie (de la lésion anatomique), tout en proposant aux différentes disciplines et spécialités scientifiques, en santé mais aussi à l'extérieur de ce domaine, d'utiliser un langage commun.

Les déficiences dans le domaine moteur sont les plus fréquentes des déficiences résultantes après un accident vasculaire cérébral (AVC) de l'adulte (Duncan, Goldstein et al. 1992). Chez l'adulte présentant une hémiplégie d'origine vasculaire, environ 55 à 75 % des patients auront une préhension limitée (Lai, Studenski et al. 2002). Par ailleurs, les premières causes de handicap de l'enfant sont des handicaps moteurs, et environ un quart à la moitié des enfants ayant eu un AVC néonatal ont une déficience motrice (Lee, Croen et al. 2005)

(Golomb, Garg et al. 2008) (Husson, Hertz-Pannier et al. 2010). Cette fréquence, des troubles moteurs après lésion de l'encéphale, s'explique par l'importante représentation du système sensori-moteur au niveau cérébral et par la topographie des AVC qui touchent préférentiellement le territoire de l'artère cérébrale moyenne. Pour un âge donné, les lésions cérébrales, en fonction de leurs localisations et de leurs tailles, entraînent (dans au moins un quart des cas) des déficiences sensorimotrices pouvant avoir une répercussion sociale très importante. La récupération sur la fonction du membre supérieur après lésion cérébrale, congénitale ou acquise reste un défi important en rééducation neurologique de l'adulte et de l'enfant.

La prise en charge des déficiences, incapacités et handicaps sensori-moteurs, d'origine centrale, doit rapprocher des faits cliniques que leurs étiologies potentiellement différentes risqueraient d'enfermer dans des champs disciplinaires spécifiques. Plus généralement, le relatif effacement de l'étiologie du handicap devant les caractéristiques principales des déficiences et incapacités est un des fondements de la prise en charge en Médecine Physique et de Réadaptation (MPR). Il a été montré que les incapacités motrices peuvent, pour un même âge, se présenter de la même façon quelles que soient leurs étiologies. Cependant, même si l'étiologie peut s'effacer relativement dans une démarche de rééducation neurologique, la physiopathologie des troubles moteurs d'origine cérébrale doit être prise en compte. Aussi, le Professeur André Grossiord (père fondateur de la MPR en France) se questionnait en 1980 dans l'éditorial du premier numéro de la revue [MOTRICITE-CEREBRALE](#) (GROSSIORD 1980) à propos de la « *neuro-rééducation* » dans les pathologies neurologiques d'origine centrale : « *Au-delà de l'étiologie, de la cause première vasculaire, anoxique, mécanique, ne se trouve-t-on pas devant des faits physiopathologiques voisins ?* ». **Il existe donc un intérêt particulier de la MPR pour l'étude de l'organisation et de la réorganisation cérébrale dans les suites d'une lésion de l'encéphale, afin d'appréhender au mieux les mécanismes neurophysiologiques de plasticité cérébrale et *in fine* d'orienter nos prises en charge rééducatives.**

La plasticité cérébrale est un « *processus continu permettant des modifications à moyen et long terme de l'organisation synaptique pour une meilleure efficacité des réseaux neuronaux* » (Hertz-Pannier 1999). On décrit une plasticité « naturelle » qui comprend « *aussi bien le développement cérébral normal et le maintien des circuits neuronaux adultes* » (Hertz-Pannier 1999) et une plasticité « postlésionnelle » qui est la réorganisation neuronale et synaptique faisant suite à une lésion de l'encéphale. Les capacités de plasticité postlésionnelle du cerveau sont déterminées par des mécanismes moléculaires

intracellulaires et extracellulaires. Ces mécanismes sont régulés par des processus dépendants de l'activité cellulaire (« *activity dependent processes* ») et par les interactions avec le milieu extérieur (« *interaction with the external world* » (Faralli, Bigoni et al. 2013)). Des interventions externes (pharmacologiques et/ou physiques), en stimulant l'activité cellulaire au niveau des zones cérébrales lésées et péri-lésionnelles, semblent pouvoir favoriser un certain degré de plasticité postlésionnelle dans des proportions non connues pour le moment (Faralli, Bigoni et al. 2013).

La connaissance de ces mécanismes de plasticités (naturelle et postlésionnelle) dans le système sensori-moteur est nécessaire lorsque l'on veut développer des modèles de prise en charge des déficiences sensori-motrices. Du fait de la complexité du développement cérébral et de la maturation, il apparaît que la réorganisation du système sensori-moteur après lésion cérébrale ne peut pas être conçue comme identique entre des lésions intervenant tôt dans la vie de l'individu (fœtus, enfance) et des lésions survenant sur un cerveau « adulte ». Il a été montré que les incapacités motrices issues de lésions cérébrales apparaissent variables en fonction du moment de survenue de ces lésions. En effet, chez le singe (Kennard 1936), à lésion de taille égale et de localisation identique (au niveau du gyrus précentral), la récupération motrice est meilleure pour des lésions intervenues tôt dans la vie (en période néonatale) comparées à des lésions plus tardives. De plus, plus la lésion est tardive (dans l'enfance) et plus les déficits s'apparentent à des déficits observés dans le cadre de lésions survenues chez le singe adulte. Il apparaît alors que les conséquences en termes de déficiences sont différentes selon le « timing » de la lésion. La survenue d'une lésion sur un cerveau encore immature (que l'on appelle **lésion cérébrale précoce**) semble de meilleur pronostic fonctionnel moteur qu'une lésion plus tardive. Le rôle de l'âge dans la plasticité, au moins concernant le système moteur, est appelé « *principe de Kennard* » (Kennard 1936).

L'imagerie par résonance magnétique fonctionnelle (IRMf), décrite au début des années 1990, tire profit du lien entre l'augmentation d'activité de la zone concernée et l'augmentation du débit sanguin cérébral local. Cette technique d'imagerie se fonde sur le principe de la résonance magnétique nucléaire (RMN) (pour une illustration imagée du principe de résonance voir (Franquin 1982, page 29)) et permet l'analyse des fonctions cérébrales, notamment du système moteur, avec une précision spatiale (millimétrique) et une résolution temporelle bien plus importantes que celles obtenues avec la majorité des autres techniques d'imageries. La technique d'IRMf la plus utilisée repose sur les modifications de signal liées aux variations d'oxygénation sanguine lors de l'activation cérébrale (Logothetis, Pauls et al. 2001). Elle est connue sous le terme de contraste BOLD

pour Blood Oxygenation Level Dependent. Son principe général repose sur le découplage entre l'afflux de sang et la consommation d'oxygène dans un tissu cérébral activé, par rapport à ce même tissu inactif. Il s'agit maintenant de la technique la plus utilisée, « in vivo », pour détecter, tout en les localisant, les activations cérébrales chez l'Homme.

Cependant les résultats obtenus en IRMf sont à interpréter avec précautions et les limites de cette méthode de neuro-imagerie doivent être connues (voir [partie 3.2](#)). On pourra noter par exemple que sur le plan technique, les imageurs IRM ont des contraintes temporelles d'acquisition des données fonctionnelles et il n'est pas techniquement possible d'acquérir l'ensemble des données d'un cerveau de manière instantanée. L'acquisition de l'ensemble des données d'un volume cérébral est donc réalisée de manière séquentielle coupe par coupe étalée sur quelques secondes (Price, Veltman et al. 1999). Ainsi, la résolution temporelle de l'IRMf est faible comparée aux techniques d'électro-neurophysiologie quoique acceptable au vue des autres techniques de neuro-imagerie. Certains processus cérébraux, dont les durées sont de l'ordre de quelques millisecondes, peuvent donc être mal appréhendés par l'IRMf et ce d'autant que la réponse hémodynamique présente une latence moyenne de 1 seconde après le début de l'augmentation de l'activité neuronale. Sur le plan physiologique, l'ensemble des mécanismes sous-tendant l'augmentation du débit sanguin cérébral local, suite à l'activation neuronale (couplage neuro-vasculaire), n'est pas encore complètement élucidé et l'évolution temporelle de la corrélation entre l'activité neuronale et les changements hémodynamiques et métaboliques n'est pas encore totalement comprise (Arthurs and Boniface 2002). La réponse hémodynamique semble avoir une variabilité inter-individuelle importante (Kim and Ogawa 2012) et il a été montré que celle-ci intéresse en fait une zone cérébrale plus étendue que celle de l'activité neuronale réelle (Malonek and Grinvald 1996). Il n'est par ailleurs pas certain que la réponse hémodynamique soit la même en fonction de l'âge du sujet ou en fonction de la présence ou non de lésions cérébrales ou de pathologies neurologiques (D'Esposito, Deouell et al. 2003). Sur un plan plus méthodologique, les analyses statistiques des cartes d'activations cérébrales de plusieurs sujets (analyse de groupe) nécessitent la réalisation d'une étape de normalisation dans un espace commun (espace normalisé) de l'ensemble des données IRM anatomiques et fonctionnelles d'un sujet. Cette étape de normalisation permet par la suite d'identifier les zones cérébrales activées dans un repère commun en vue d'une analyse de groupe. Cette étape peut être problématique devant la variabilité anatomique importante inter-individuelle de l'encéphale et ainsi limiter l'interprétation des localisations anatomiques des activations

cérébrales à l'échelle du groupe (Fadiga 2007). Cependant la résolution spatiale de l'IRMf, de l'ordre du millimètre, est considérée comme acceptable.

Bien que l'interprétation des variations du signal RMN, acquis au cours d'un protocole expérimental en IRMf, peut être limitée par les contraintes suscitées (techniques, physiologiques, et méthodologiques), la simplicité de mise en œuvre de l'IRMf, sa totale innocuité (la méthode est non invasive) et le fait que cette technique soit applicable avec des imageurs IRM disponibles dans les hôpitaux, permettent d'étudier aisément les sujets « sains » et ayant des pathologies, aussi bien dans une population de sujets adultes que d'enfants. Cette technique d'imagerie permet donc d'analyser la plasticité naturelle et postlésionnelle du système sensori-moteur afin d'en améliorer les connaissances.

2 Objectifs

L'objectif principal de ce travail est d'étudier en IRMf, ce qu'il convient d'appeler, la **motricité-cérébrale**, aussi bien en termes d'organisation que de réorganisation **après lésion cérébrale précoce** et d'analyser l'influence de différentes conditions de stimulations motrices (mouvement passif et/ou observation du mouvement) sur les activations cérébrales. L'expression « **motricité-cérébrale** » renvoie à **l'ensemble des structures et réseaux cérébraux qui interviennent dans la réalisation du mouvement (acte moteur) depuis l'initiation jusqu'à sa régulation et son contrôle**. Ce terme de « motricité-cérébrale » ne doit pas être compris ici comme un équivalent au terme de « *cognition motrice* » (« *motor cognition* »), développée notamment en France par Marc Jeannerod (Jeannerod 2001), où la motricité est considérée comme constitutive des connaissances anticipatoires que l'individu a sur les objets et les actions. En effet, l'objectif de ce présent travail de thèse n'est pas d'étudier spécifiquement les déterminants moteurs constitutifs de la cognition et de la perception, ni les déterminants cognitifs et perceptifs de la motricité mais bien d'étudier les aires cérébrales impliquées dans la réalisation de l'acte moteur en fonction de différentes conditions d'exécution. Ce qui a trait au contrôle de la motricité sur le plan périphérique et sur le plan de la moelle épinière n'est par ailleurs pas traité dans ce travail, ainsi que l'étude de la motricité posturale, réflexe et automatique. La perspective finale de ce travail est le développement de techniques d'intervention en neuro-rééducation motrice chez l'enfant avec paralysie cérébrale (PC).

3 Méthodes

3.1 Population étudiée : la paralysie cérébrale (« cerebral palsy »)

3.1.1 Historique – définition

La **Paralysie Cérébrale** (« *cerebral palsy* », PC) représente un terme générique pour des étiologies parfois différentes, et une relation simple de cause à effet, entre l'étiologie et le retentissement fonctionnel, n'est pas la majorité des cas dans les tableaux de PC. Il est intéressant de noter que William Little, obstétricien anglais, fut le premier, en 1843, à associer des troubles moteurs spécifiques, qu'il qualifie de « *spastic rigidity of the limbs* » (connus maintenant sous le terme de diplégie spastique, ou maladie de Little) et des difficultés au moment de la période périnatale (asphyxie, travail laborieux, prématurité) (Little 1843). Cette description fait suite à la description de Jean-Baptiste Cazauvielh en 1827 de « *la paralysie congénitale* » (Cazauvielh 1827). Cet auteur rapporte notamment des tableaux cliniques « *d'hémiplégie congénitale* » dans sa thèse de doctorat « RECHERCHES ANATOMICO-PHYSIOLOGIQUES SUR L'ENCÉPHALE, CONSIDÉRÉ CHEZ L'ADOLESCENT L'ADULTE ET LE VIEILLARD ». En 1958, Mackeith et Polani parlaient, à propos de la PC, « *d'encéphalopathie statique* » (Mackeith and Polani 1958) et à cette même époque Guy Tardieu, en France, propose le terme « *d'infirmité motrice cérébrale* » (IMC) pour caractériser la PC. Il fut le premier à s'intéresser et à étudier l'IMC comme entité propre. On voit donc très tôt que les termes pour caractériser les formes cliniques de PC peuvent être confus.

La PC est actuellement la cause la plus commune de handicap moteur de l'enfant. L'incidence de cette pathologie est de 2 à 3/ 1000 naissances (Stanley, Blair et al. 2000). Cette prévalence demeure stable depuis plus de vingt ans parallèlement à l'amélioration des soins périnataux, qui a permis de garder en vie plus d'enfants y compris des enfants avec des déficiences, et une augmentation de l'incidence des enfants nés en grande prématurité (naissance avant 33 semaines d'aménorrhée, SA) (Larroque, Breart et al. 2004) (Stanley, Blair et al. 2000). La PC est définie (Christine, Dolk et al. 2007) comme **un trouble moteur permanent, secondaire à une lésion cérébrale, non évolutive, survenue, avant l'âge de 2 ans (seuil arbitraire), sur un cerveau en développement (cerveau immature). On ne peut établir formellement le diagnostic de PC qu'à partir de l'âge de 4 ans.** Le terme PC regroupe donc tous les enfants et adultes souffrant d'une incapacité motrice, dans les suites d'une lésion cérébrale précoce non-évolutive, entraînant une restriction de participation. Nous donnons ici la définition anglaise tirée de Rosenbaum en 2007 (Rosenbaum, Paneth et al. 2007) : [cerebral palsy has been defined as]"a group of permanent disorders of the development of movement and

posture, causing activity limitation, that are attributed to non-progressive disturbances that occurred in the developing fetal or infant brain” .

Cette définition de la PC regroupe les termes francophones d'IMC et « *infirmité motrice d'origine cérébrale* » (IMOC). Pour Guy Tardieu l'IMC se caractérise par des troubles moteurs non évolutifs suite à une lésion cérébrale non progressive en l'absence de déficience intellectuelle (intelligence normale ou sub-normale) (Tardieu 1984). Le terme IMOC revêt une définition plus floue selon les auteurs. Aussi, comme le suggère Carole Bérard (Bérard 2010, page 17), et pour parler un langage international commun, nous proposons de regrouper ces deux termes (IMC et IMOC) en un terme unique de « *paralysie cérébrale* ».

Le handicap moteur associé, à des degrés variables, des troubles de la posture et/ou du mouvement quelles que soient les capacités cognitives et l'étiologie de la lésion cérébrale. Les troubles moteurs sont rarement isolés, et des troubles des fonctions supérieures ainsi que des troubles sensoriels peuvent également être présents. Les troubles associés peuvent concerner toutes les fonctions neurologiques, soit parce que les lésions concernent d'autres régions cérébrales que le système moteur, soit parce que la limitation des expériences sensori-motrices gêne le développement normal de ces fonctions non motrices. Bax (Bax, Goldstein et al. 2005) a ainsi proposé de caractériser la population des personnes avec PC en termes de type de déficiences motrices, mais aussi en termes de déficiences associées.

3.1.2 Formes cliniques - épidémiologie

Les formes cliniques de PC sont décrites en fonction de leur symptomatologie neurologique prédominante. Ainsi, on décrit des formes spastiques uni ou bilatérales. Ces formes représentent 85% des formes de PC. Les autres formes possibles sont : les formes dyskinétiques qui regroupent les formes choréiques et dystoniques (5 à 10 %), les formes ataxiques (5%) qui sont souvent accompagnées d'hypotonie, et enfin les formes mixtes qui peuvent associer plusieurs composantes neurologiques (dystonies, spasticité...).

Les **formes spastiques de PC** peuvent être subdivisées en fonction de la distribution des localisations topographiques de l'atteinte motrice. Berweck (Berweck, Graham et al. 2003) a illustré ces différentes formes selon la topographie et l'examen neurologique (**FIGURE 1**). On décrit :

- L'hémiplégie (*hemiplegia*) : l'atteinte motrice touche un hémicorps, parfois aussi la face et prédomine souvent au membre supérieur. La marche est souvent acquise vers 2 ans et permet à l'enfant une autonomie motrice.

Parfois, une atteinte controlatérale minime existe car le mécanisme responsable de l'atteinte a provoqué une lésion qui n'est pas strictement limitée à un hémisphère cérébral. Cette forme est appelée diplégie asymétrique (*asymmetrical diplegia*). C'est une forme frontière entre l'hémiplégie et la diplégie.

- La diplégie spastique (*diplegia*, ou anciennement maladie de Little) : l'atteinte est diffuse mais prédomine sur les membres inférieurs avec une attitude motrice caractéristique : rotation interne des hanches, flexion des genoux, pieds équins. Les membres supérieurs sont relativement épargnés, même s'il existe fréquemment des troubles du graphisme.
- La quadriplégie (*quadriplegia*) : l'atteinte est massive, elle touche les quatre membres y compris le tronc. Il existe une insuffisance posturale de tronc et un contrôle de la tête souvent faible qui empêche l'acquisition de la marche et de la station assise autonome. Les membres supérieurs sont autant atteints que les membres inférieurs.
- La triplégie (*triplegia*) : trois membres sont atteints, classiquement les deux membres inférieurs et un membre supérieur.
- La monoplégie (*monoplegia*) : Un seul membre est atteint (membre supérieur ou inférieur). Cette forme est rare (1% des cas de PC).

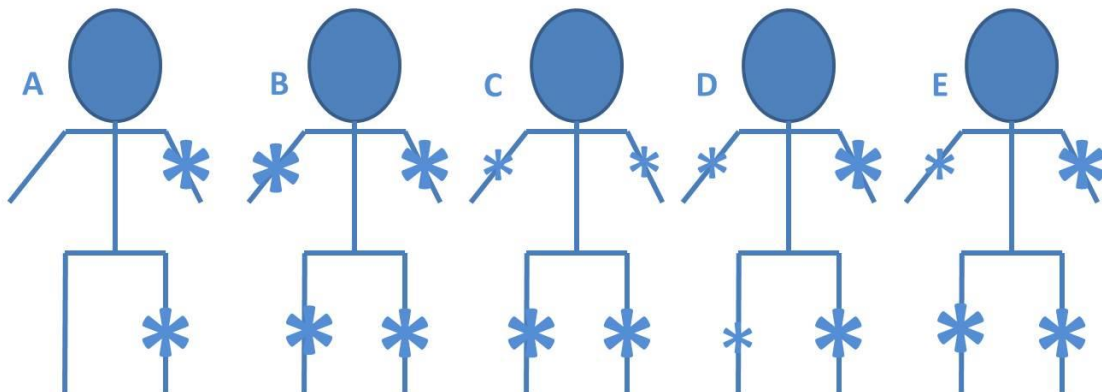


Figure 1 : Différents tableaux cliniques de la PC de forme spastique. A : Hémiplégie, B : Quadriplégie, C : Diplégie, D : Diplégie asymétrique, E : Triplégie. La grosseur des astérisques représente le degré d'atteinte motrice. D'après Berweck (Berweck, Graham et al. 2003)

Cette classification reste cependant flottante et des confusions sont toujours possibles. Colver et collaborateurs (Colver and Sethumadhavan 2003) ont montré qu'un même patient pouvait être désigné comme quadriplégique par certains et comme diplégique par d'autres. Selon les centres, la fréquence des tableaux de diplégie pouvait varier de 80 % à 20 % et les tableaux de quadriplégie de 20% à 80%, respectivement. Aussi, pour harmoniser les pratiques, et les travaux de recherche scientifique, le groupe *Surveillance of Cerebral Palsy in Europe (SCPE)*(SCPE, 2002) préconise au-delà des termes diplégie, hémiplégié... d'utiliser les termes « unilatéral » ou « bilatéral » pour caractériser les segments atteints et les termes « spastique », « dyskinétique », « ataxique » ou « mixte » (classé ailleurs) pour désigner la symptomatologie neurologique prédominante. Ainsi, 88 % des enfants avec PC sont de formes spastiques (58% de formes bilatérales, 30% de formes unilatérales), 7 % sont dyskinétiques, 4% ataxiques et 1% non classés (Krageloh-Mann and Cans 2009).

Les capacités fonctionnelles motrices des enfants avec PC peuvent être testées et classées selon le « *Gross Motor Function Classification System* » (GMFCS) (Palisano, Rosenbaum et al. 1997) qui permet de séparer les enfants en cinq catégories en fonction de leur capacité de tenue assise, de marche, de déambulation en fauteuil roulant. Le stade 5 représente le niveau dans lequel l'enfant est le plus dépendant, et ainsi avec peu de capacités motrices résiduelles. Une autre échelle d'évaluation motrice est la MACS (« *Manual Ability Classification System* ») qui mesure les capacités motrices manuelles de l'enfant (Eliasson, Krumlind-Sundholm et al. 2006). Sur le plan analytique, la cotation des déficiences motrices peut se faire selon le Medical Research Council (MRC testing), mais il faut souvent associer cette démarche à une mesure des amplitudes articulaires en goniométrie et à une mesure de la spasticité. Cette dernière peut être évaluée selon l'échelle d'Ashworth (Ashworth 1964) ou sa version modifiée (Bohannon and Smith 1987) qui renseignent sur la « tonicité » du muscle et sa capacité à se laisser étirer. L'échelle de Tardieu (Tardieu, Shentoub et al. 1954), modifiée par Boyd (Boyd and Graham 1999) permet d'objectiver l'intensité de la réaction musculaire suite à l'étirement du muscle selon des vitesses différentes (à vitesse lente et à vitesse rapide).

L'amélioration de la prise en charge des enfants avec PC a permis d'améliorer leur espérance de vie (Himmelman, Hagberg et al. 2005) alors que l'incidence de cette pathologie semble relativement stable. Aussi, à l'âge adulte le nombre d'individus atteints de PC augmente. La prise en charge de ces adultes nécessite un certain niveau d'expertise, puisque « *si les lésions neurologiques primaires sont stables, les déformations neuro-orthopédiques qu'elles entraînent évoluent tout au long de la vie du patient* » (Bérard 2010). Ainsi, les adultes avec

PC peuvent développer des scolioses, des douleurs notamment cervicales et lombaires. Pour les individus qui étaient « marchants », leur capacité de déambulation décline progressivement et le peu de sujets qui marchaient encore après 60 ans, préserve cette capacité sur les 15 années suivantes (Murphy, Molnar et al. 1995) (Strauss, Ojdana et al. 2004).

3.1.3 Pathogénie

3.1.3.1 Etiologies

Les formes cliniques de PC répondent à des étiologies et des mécanismes différents. La localisation des lésions cérébrales est variable, et le type de lésion dépend du moment de survenue de celle-ci pendant la vie fœtale ou dès les premiers jours de vie de l'enfant.

La prématurité (<32 SA) et/ou un faible poids de naissance (<1500g) sont des facteurs incontestables de risque de PC. Ainsi l'incidence de la PC est de 40 à 100 pour 1000 naissances prématurées ou ayant un faible poids de naissance (SCPE, 2000), et près de la moitié (45%) des enfants avec PC sont nés prématurés (<36 SA) (Cans 2005). Presque 10 % des enfants nés entre 22 et 32 SA présentent à l'âge de deux ans un tableau compatible avec une PC (Larroque, Breart et al. 2004).

Dans près d'un quart des cas de PC, on ne retrouve pas d'étiologie (Himmelmann, Hagberg et al. 2005). Chez environ 20-25 % des enfants avec PC, on retrouve des causes prénatales (en dehors de la prématurité) comme les malformations cérébrales, les séquelles neurologiques d'infection materno-fœtale, d'ischémie prénatale. Chez 30% des enfants avec PC, on retrouve des lésions cérébrales dont l'origine est supposée se trouver dans la période périnatale comme l'asphyxie aiguë intra-partum, et l'encéphalopathie ischémique. Enfin, certaines causes de la PC se produisent en période néonatale comme les infections, ou l'AVC, qui constitue une cause non négligeable de PC.

3.1.3.2 Accident vasculaire néonatal (ARTICLE 1)

L'infarctus cérébral artériel périnatal, dont l'incidence est de 1/2300 à 1/5000 naissances (Schulzke, Weber et al. 2005), regroupe trois situations cliniques différentes (Govaert, Ramenghi et al. 2009) :

- L'infarctus cérébral fœtal diagnostiqué avant la naissance par échographie ou après décès in utero.

- L'infarctus cérébral néonatal symptomatique survenant entre la naissance et le 28ème jour de vie, révélé par des manifestations neurologiques aiguës (convulsions ou troubles de conscience).
- L'infarctus cérébral supposé périnatal, diagnostiqué après le 28ème jour de vie et supposé être survenu entre la 20ème semaine d'aménorrhée et le premier mois de vie. Dans ce cas le diagnostic est fait dans l'enfance devant des signes neurologiques déficitaires (hémiplégie, retard du développement cognitif) et/ou une épilepsie lésionnelle.

Ces situations sont regroupées car elles ont en commun un aspect superposable en imagerie mais leurs mécanismes restent mal connus. La survenue d'un infarctus cérébral périnatal a été associée à une pathologie maternelle ou materno-foetale, aux conditions de la naissance ou à un état pro-thrombotique lié aux particularités de l'hémostase néonatale ou à des troubles de la coagulation (Cnossen, van Ommen et al. 2009).

Si l'infarctus cérébral est responsable d'environ un tiers des cas de PC chez les enfants nés à terme (il s'agit de la première cause de PC unilatérale), la fréquence exacte des séquelles motrices secondaires à un infarctus cérébral périnatal reste imprécise. Elle est bien évidemment élevée dans les études portant sur des enfants dont l'infarctus cérébral a été diagnostiqué sur la présence de signes neurologiques.

En fait, l'infarctus cérébral strictement néonatal (AVC néonatal symptomatique) est considéré comme une pathologie bénigne parce que l'évolution initiale et des premiers mois est le plus souvent simple. Le décès en période néonatale surtout décrit dans les séries les plus anciennes, est désormais devenu plus rare (2 à 4 %). Les convulsions qui peuvent avoir révélé l'accident sont facilement maîtrisées par le traitement initial. Cependant selon les séries, un quart à la moitié des enfants souffriront de séquelles motrices. Dans une série californienne explorée entre 1997 et 2002, 47 % des enfants ayant présenté un infarctus néonatal avaient une atteinte motrice (Lee, Croen et al. 2005). Dans une autre cohorte de 115 enfants dont certains avaient un AVC «présumé» périnatal, ce pourcentage était plus élevé (68 %) (Golomb, Garg et al. 2008).

Pour plus de précisions, sur l'épidémiologie, l'étiopathogénie, l'imagerie, la prise en charge et le devenir des enfants, une revue de la littérature sur l'AVC périnatal, que nous avons réalisé, est présentée ci-après [\(ARTICLE 1\)](#).

Article 1 : Revue de la littérature à propos de l'AVC périnatal ischémique



Contents lists available at ScienceDirect

Thrombosis Research

journal homepage: www.elsevier.com/locate/thromres

Review Article

New insights (and new interrogations) in perinatal arterial ischemic stroke

Stéphane Chabrier ^{a,*}, Béatrice Husson ^e, Mickaël Dinomais ^{c,d}, Pierre Landrieu ^b, Sylvie Nguyen The Tich ^f^a Inserm CIE3, F-42055 Saint-Étienne, and CHU Saint-Etienne, Hôpital nord, Service de néonatalogie et de réanimation pédiatrique, Saint-Étienne, F-42055 France^b Assistance publique Hôpitaux de Paris, Hôpital Bicêtre, Service de neurologie pédiatrique, Le Kremlin Bicêtre, F-94275 France^c Université d'Angers, Faculté de médecine, Département de médecine physique et de réadaptation pédiatrique, Angers, F-49000 France^d Pediatric neurology and developmental medicine and experimental pediatric neuroimaging, University children's hospital, Tübingen, D-72076 Germany^e Assistance publique Hôpitaux de Paris, Hôpital Bicêtre, Service de radiodiologie pédiatrique, Le Kremlin Bicêtre, F-94275 France^f CHU Angers, Service de pédiatrie, Angers, F-49933 France

ARTICLE INFO

Article history:

Received 6 January 2010

Received in revised form 16 September 2010

Accepted 5 October 2010

Available online xxxx

ABSTRACT

With an incidence of 1/2800 to 1/5000 live-births, perinatal arterial ischemic stroke is the most frequent form of cerebral infarction in children. About 40% of the children do not have specific symptoms in the neonatal period, and are only recognized later with the emergence of motor impairment, developmental delay, specific cognitive deficiency or seizures. In the remaining 60%, children present with early symptoms, mostly recurrent focal seizures in the first 3 days of life. The diagnosis is easily confirmed by cranial ultrasounds and MRI. Early MRI has both a key role in the diagnosis, dating the injury, but also an important prognostic value to predict the motor outcome of the child. Indeed, although the infarct does not recur, the majority of children show subsequent sequels: cerebral palsy, epilepsy, cognitive or behavioural problems. Finding predictors of outcome regarding these latter concerns (and the way to prevent or alleviate them) is of major interest. The main etiological hypothesis for perinatal AIS is a cerebral embolus, originating from the placenta through the foramen ovale. Most of the established risk factors are indeed either determinants or biomarkers of vasculo-placental pathology. Injury to the cervico-cerebral arteries, giving rise to thrombus/embolus during the birthing process is also suggested. Both placento-embolic and traumatic theories are supported by a few, but well-analysed pathological or arteriographic reports. Nevertheless, their relative frequency, the implication of other mechanisms, and their repercussions to evidence-based preventive strategies remain to be determined. Moreover, the mechanism of stroke in the different groups of newborns with stroke (term vs. preterm; symptomatic neonates vs. those with a delayed presentation) is likely to be different, and there is a need for future studies to assess all populations as different entities.

Neonatal supportive care remains important for all infants while there is no evidence for preventive anticoagulant use at present. In an effort to reduce neurological dysfunction, and in adjunction with ongoing physical therapy and pharmacological treatment, new rehabilitative interventions, such as constraint-induced movement therapy and mirror therapy, are increasingly being used.

© 2010 Elsevier Ltd. All rights reserved.

Contents

Current nosology and limitation of its use	0
Epidemiology	0
Clinical and imaging presentation	0
60% of the infants present early symptoms [7,16]	0
In 40% of the infants, the clinical presentation is delayed [5,7,16,35–37]	0
The mechanism and causes of the arterial occlusion remain debated	0
Outcome of the children: predictable or modifiable?	0
The clinical course is initially favourable and the infarct does not recur	0
But most of children are left with sequelae	0
Epilepsy	0
Cognitive outcome	0

* Corresponding author. Tel.: +33 477828729; fax: +33 477828697.

E-mail addresses: stephane.chabrier@chu-st-etienne.fr (S. Chabrier), beatrice.husson@bct.aphp.fr (B. Husson), mickael.dinomai@med.uni-tuebingen.de (M. Dinomais), pierre.landrieu@bct.aphp.fr (P. Landrieu), synguyen@chu-angers.fr (S. Nguyen The Tich).

0049-3848/\$ – see front matter © 2010 Elsevier Ltd. All rights reserved.

doi:10.1016/j.thromres.2010.10.003

Please cite this article as: Chabrier S, et al, New insights (and new interrogations) in perinatal arterial ischemic stroke, Thromb Res (2010), doi:10.1016/j.thromres.2010.10.003

Treatment	0
Medical treatment	0
Long term management and rehabilitation	0
Management of relatives	0
Conflict of interest statement	0
Acknowledgment	0
References	0

Perinatal arterial ischemic stroke (AIS) is currently recognized as the most frequent form of cerebral infarction in children and as a major source of longstanding neurological sequelae. Although clinical and imaging findings are now well recognized, many questions remain unsolved regarding the causes and risk factors of the disease, and the outcome of the babies. Moreover, in the absence of a definitively assessed pathophysiological mechanism, only supportive care is provided, and there is no evidence base for preventive strategies.

Current nosology and limitation of its use

The general classification of cerebro-vascular accidents (haemorrhage vs. ischemia; arterial vs. venous) also applies to newborns. Nevertheless, the main specificity of this age – which explains why this disorder was reported under many classifications – is the absence of a systematic timing reliability between the occurrence of the cerebrovascular event and its clinical features. Some prenatal infarctions will be symptomatic during the neonatal period, while others occurring in the newborn may be unrecognized for months or years, or never diagnosed if they do not give rise to symptoms sufficient to warrant brain imaging.

Ischemic perinatal stroke is now more agreed upon term [1]. It was defined in 2006 at a International Workshop as “a group of heterogeneous conditions in which there is focal disruption of cerebral blood flow secondary to arterial or cerebral venous thrombosis or embolization, between 20 weeks of fetal life through the 28th postnatal day, confirmed by neuroimaging or neuropathologic studies.” The term “focal” distinguishes this pathology from that more commonly seen in association with neonatal (hypoxic-ischemic) encephalopathy, where injury is more often bilateral and primarily, though not exclusively, in the central grey matter. Both pathologies may however share common risk factors and mechanisms, and can furthermore coexist in the same baby [2].

Three subcategories were suggested:

- *fetal ischemic stroke*, diagnosed before birth from fetal imaging or in stillbirths on the basis of neuropathological examination;
- *neonatal ischemic stroke*, diagnosed after birth and on or before the 28th postnatal day (including in preterm infants);

- *presumed perinatal ischemic stroke*, diagnosed in infants over 28 days of age in whom it is presumed (but not certain) that the ischemic event occurred sometime between the 20th week of fetal life through the 28th postnatal day. The hypothesis is that an infarction that occurred later in infancy or childhood would have been symptomatic at the time of the first occurrence.

This classification was aimed at enabling the categorization of all strokes and to help construct new research protocols. There are nevertheless some limitations in clinical practice. Firstly, the definition of the perinatal period differs from that recommended by the World Health Organization in 1992, which is defined as commencing at 22 completed weeks of gestation and ending at 7 completed days after birth. There is also confusion between arterial and venous strokes, which also in newborns are two distinct entities with different pathophysiology and risk factors. Most neonates with sinovenous thrombosis suffer from significant obstetrical and/or perinatal complications (traumatic delivery, diffuse hypoxic injury, septicemia/meningitis, dehydration, congenital heart disease...), and frequently present with features of diffuse encephalic and systemic distress [3]. In contrast, the majority of neonates with AIS present with focal (and sometimes subtle) seizures after having been considered healthy after birth. Furthermore, the pathogenesis and presentation of perinatal stroke differ in term vs. premature babies, although this distinction does not appear in the current definition, nor is it distinguished between the early and late perinatal period [5].

Epidemiology

The main population- and hospitalized-based registries are summarized in Table 1 [6–9]. Neonatal cerebral infarction accounts for 10–15% of the total number of neonates with seizures (incidence 1–3.5/1000 births), and is the main identified cause of congenital hemiplegia (0.6/1000 births) [10,11]. A male predominance is found in many studies with a mean sex-ratio of 1.3 [5,12–14]. The greater susceptibility of male fetuses to placental dysfunction, their larger size at birth, and the hormonal status may partly explain this gender disparity [12,14,15]. About 15% of the children are born preterm [4,5,7,16].

Table 1
Incidence of perinatal stroke (confirmed by CT and/or MR scan) according to different registries.

Population	Type of registry	Number of cases	Reported incidence (per live birth)	Comments
1987–93 Oxford, UK [6] 44 518 (≥32 GA)	Hospitalized-based	11	1/4000 Neonatal AIS	All cases were term newborns. AIS represented 12% of all causes of neonatal seizures.
1997–2002 Basel cantons, Switzerland [8] 13 901 (all GA)	Hospitalized-based	5*	1/2800 Neonatal unilateral AIS	
1997–2002 North-California, USA [7] 199 976 (all GA)	Population-based	40	1/5000 Perinatal AIS (neonatal 60%, presumed perinatal 40%)	15% were premature. In the same group, perinatal stroke was the leading identified cause of congenital hemiplegia.
1994–2003 East and south Estonia [9] 59 976 (all GA)	Population-based	38	1/1600 Perinatal stroke (including haemorrhage)	

GA: gestational age. AIS: arterial ischemic stroke.

* One child reported with neonatal AIS in this study, eventually had a presumed perinatal ischemic stroke according to the revised classification.

The main maternal, obstetrical and neonatal risk factors, as assessed from descriptive epidemiologic studies, are summarized in Table 2. Except in some rare and selected cases (intravascular coagulation, meningitis, cardiac surgery or catheterization), none of these factors can be considered as the unique and direct cause of the infarction. The arterial occlusion is more likely to result from complex and multifactorial interactions (related to both maternal/placental and fetal/neonatal disorders: cf. infra), that participate in a common causative pathway leading to infarction [1,4].

Moreover some identified risk factors in univariate analysis (primiparity for example) failed to reach significance in multivariate models and can be considered as probable confounding factors. Preeclampsia for example has been identified as an independent risk factor by studies including term and preterm babies, as well as neonatal and presumed perinatal AIS. It has however not been identified as such in other studies, notably those considering only neonatal stroke [14,17]. For preterm babies, fetal heart abnormalities, twin–twin transfusion and hypoglycaemia are specific risk factors [4]. The mechanism of stroke in these diverse groups is likely to differ and they should be assessed as different entities in future works.

Among risk factors, genetic thrombophilia has received particular attention. A recent meta-analysis confirmed that they are risk factors for childhood stroke (including perinatal AIS), notably when in combination. But the prevalence of the most common thrombotic factors differs between studies [18,19]. For example, elevated lipoprotein (a) was found in our cohort, as in others, as the most common biological anomaly (38% in mothers and 22% in children) [20]. On the contrary, within this population, the rate of classical coagulation *F2* and *F5* gene polymorphisms in mother-child pairs was similar to the general population [19]. These discrepancies are likely to reflect genetic heterogeneity between the considered populations, as well as the different pathophysiological mechanisms of the stroke between the studied groups: preterm vs. term, neonatal vs. presumed perinatal. The role of maternal genetic risk factors has received less attention (and no study has systematically screened fathers), although two recent studies have reported a higher prevalence of thrombophilia in mothers than in children [16,21].

Clinical and imaging presentation

60% of the infants present early symptoms [7,16]

These infants are by definition those who have neurological symptoms in the first 28 days after birth. In our population of 100 term infants with neonatal AIS, this first manifestation occurred during the first week in all except one (and in the first 3 days for 90 of

them) [14]. The presenting symptoms were clonic and/or tonic seizures in 91 infants (focal in 74), and recurrent apnea/desaturation without motor symptoms in seven (but with an electroencephalogram showing seizure discharges coincident with apnea in six). The great majority of these paroxysmal features were repetitive, leading to status epilepticus in one third of the infants. Other neurological features were more seldom and diversely associated: persistently altered tone ($n = 46$), decreased level of consciousness ($n = 36$), focal deficit ($n = 16$). This highly stereotyped presentation with focal and repetitive seizures (often after an uneventful pregnancy but a complicated peripartum period), in a well-appearing neonate is acknowledged by all studies [5–8,14,16,17,22–26]. Repeated seizures (and even status epilepticus) localized to one hemisphere, easily apparent on a normal background activity, is the hallmark of the electroencephalographic features. Seizures are a less common presentation in the preterm infant, where symptoms can be more subtle. Early identification of the preterm infant with AIS is more often from the sequential cranial ultrasound examinations performed in this population [4,5,27].

Cranial ultrasound is often the first imaging study performed in neonates with neurological findings. It typically shows the infarct as a well defined cortical-based triangular echogenicity and sometimes vascular abnormalities on Doppler examinations (Fig. 1G). In a study with serial exams, its sensitivity rose from 68% in the first 3 days to 87% between days 4–10 [28]. However, even with repeated examination, ultrasound may miss small and peripheral ischemic lesions. Moreover, it does not clearly define the location and the size of the infarct, and the differential diagnosis from cerebral haemorrhage is sometimes challenging. With the exception of this latter point early CT scan has the same limitations. In our opinion confirmation of a suspected infarct from ultrasound scan should be done directly with MRI, which provides further insight in the timing of the infarct and the prognosis of the child [29,30].

This MR semiology shares globally similar findings with older children or adults. However the interpretation is challenging, due to the specific signal of the non-myelinated neonatal hemispheric white matter [Fig. 1 and ref 31 for a general review of the topic]. There is also a rapid evolution of this semiology [29]. From about day 2 after birth to the end of the first postnatal week, T2-weighted images show increased signal intensity in the cortex and white matter, while on T1-weighted images, the affected cortex shows low signal intensity. Associated with tissue swelling of the infarcted region, this leads to loss of differentiation between the cortex and the white matter. This grey/white dedifferentiation was the principal feature seen in the first postnatal week in our cohort (Fig. 1A and B) [30]. After this period, the progressive tissue loss leads to parenchymal atrophy or cyst formation (depending on the size of the ischemic insult). This phenomenon can occur as early as in the 2nd week of life, but is mostly marked after 1 month. Features on T1- and T2-sequences are thus more obvious at this time.

In contrast, evidently abnormal features on diffusion sequences are likely to appear within minutes after stroke and have an inverse course. Signal intensity changes, consistent with restricted diffusion within the infarcted area (i.e. hyperintensity on DWI sequences and low intensity on ADC map: Fig. 1C and D) are most apparent in the first 4 days after the insult, and will then progressively decline. They can nevertheless be seen for up to 14 days.

Two radiological signs seem more specific to the newborn:

- a hyperT1 signal that surrounds the ischemic area (Fig. 1H);
- early features of cortico-spinal tract injury probably related to pre-Wallerian degeneration (Fig. 1E and F) [29–33].

Interestingly, the imaging evolution of this last sign shares the time course seen for the primary parenchymal infarcted area: changes on the diffusion weighted images as early as day 2, then more obvious features (atrophy) on T1- and T2-images after day 10 [30].

Table 2

Main maternal, obstetrical and neonatal conditions associated with perinatal arterial ischemic stroke (not limitative).

Maternal antecedents
- thrombotic history, infertility, previous pregnancy related disorders
Current pregnancy
- first pregnancy, primiparity, twin-twin pregnancy
- pre-eclampsia, gestational diabetes, chorioamnionitis, premature rupture of membranes
Peripartum
- signs of fetal distress, intervention during delivery (notably emergency caesarean section)
Newborn
- male sex, extreme birth weight
- polycytemia, hypoglycaemia, meningitis
- congenital heart disease, extra-corporeal membrane oxygenation
Biological profile (either in mother or infant)
- lipoprotein (a) > 30 ng.mL ⁻¹
- factor V Leiden and factor II G20210A mutation
- antiphospholipid antibodies.

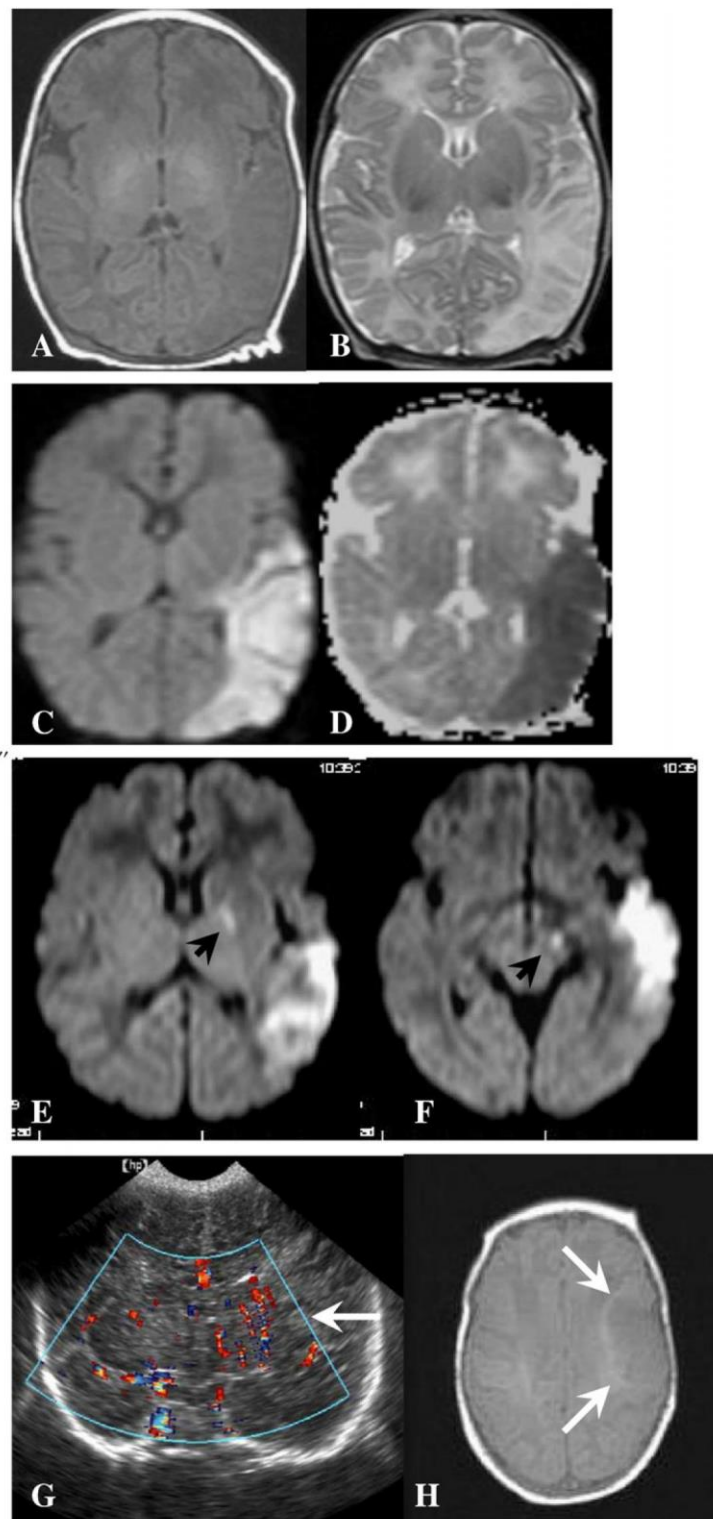


Fig. 1. Different neuroimaging modalities in patients with neonatal AIS (all term newborns with lesion in the territory of the left middle cerebral artery).

- axial MRI images obtained on day 5. T1- (A) and T2- (B) weighted images showing a loss of differentiation between the cortex and the white matter in the pathologic area. The ischemic lesion is much more obvious on diffusion-weighted images (hypersignal, C) images and ADC map (hyposignal, D).
- Diffusion-weighted images on day 6 in another baby (E, F), show high signal intensity change extending from the infarcted area to the ipsilateral brainstem along the corticospinal tract (arrows).
- Specific pattern of neonatal AIS. A luxury perfusion of lenticulostriate arteries (arrow) is apparent on Doppler examinations performed on day 3 (G). T1-weighted image on day 3 of a patient with an infarction within the superficial middle cerebral artery territory shows a hyper signal that surrounds the inner limits of the ischemic area (arrows) (H).

These evolving MR patterns during the first days of life are remarkably constant among babies and have two major implications [29,30].

- (I) It clearly shows that there is a very short timeframe of 1-3 days during which the stroke occurs in symptomatic neonates. This

stroke window is small around birth, i.e. the very late pregnancy, the birthing process itself and no more than after 1 to 2 days after birth. This assertion has important physiopathological and medicolegal issues. The hypothesis of a placento-cerebral embolism during the pregnancy, prior to

labour, appears less probable in cases of neonatal AIS, although it remains the most likely mechanism in presumed perinatal AIS. Anecdotally, it also means that this short stage around birth is the period within the whole life in which the risk of AIS is maximal.

- (II) Involvement of cortico-spinal injury is highly correlated with the motor outcome of the child [30,32,33]. In our population, 67% of children with this feature had hemiplegia vs. only 6% among those without corticospinal tract involvement ($p < 0.0001$) [30]. The availability of such information soon after the insult, whilst motor impairment itself is clinically unnoticeable, is important for ensuring that these infants get appropriate services, in order to counsel parents, and to not over-identify children as having motor problems. Clinical trials evaluating classical physiotherapy or new evidence-based rehabilitative interventions (such as constraint-induced movement therapy and mirror therapy), during this clinically silent period represent indeed a crucial research challenge [34].

In 40% of the infants, the clinical presentation is delayed [5,7,16,35–37]

In these children no medical history has been sufficient in bringing the infant to attention and for neonatal investigations to take place. The stroke is only recognized during early or even late childhood. In the Canadian study of 59 children with presumed perinatal ischemic stroke (including 12 children with periventricular venous infarction), the median age at parental concern was 5 months, while physician concern (10 months) and final diagnosis (13 months) were substantially delayed.

The majority of children with presumed perinatal stroke (69 to 100% depending on the studies) present progressive motor findings. The first features are early handedness, decreased hand use, rigidity of the upper limb or fisting, which has been well observed by the parents while playing or dressing. These features then become progressively more obvious upon repeated neurological exams, until these children are definitively identified as having the classical features of unilateral spastic cerebral palsy. 14 to 25% of patients present with seizures, although most of them are diagnosed with motor findings upon examination. Some children may also present somewhat later with developmental delay (8% in the Canadian study), specific cognitive deficiency in relation with the stroke location, or incidental imaging studies.

This subgroup of children raises questions. Firstly, the timing of the vascular event leading to the stroke is highly difficult to determine. It is widely assumed that stroke in children provoke acute neurological distress rather than progressive findings. The clinically silent event is thus presumed to have occurred during the pre- or perinatal period. Secondly, there is uncertainty regarding the mechanism of the event. In some cases the images show a clear arterial ischemic pattern of injury (Fig. 2A), but in other cases the findings are more equivocal and some cases suggest periventricular venous infarction, primary parenchymal haemorrhage, or even a non-vascular mechanism: viral, traumatic ... (Figs. 2B and 3).

The mechanism and causes of the arterial occlusion remain debated

In an autopsy study of 32 neonates from the seventies, the main causes of infarction were surgical complications, cyanotic cardiac malformations, sepsis and disseminated intravascular coagulation [38]. Nowadays, with advances in obstetric and neonatal care, these factors are less frequent and the majority of pregnancies and deliveries are considered as normal. Furthermore, some infarctions that had clearly occurred before birth have been associated with neonatal acute symptoms [38,39], supporting the belief that

the pathogenesis also includes antenatal determinants (fetal and/or maternal).

The main etiological hypothesis addresses the role of the materno-fetal interface, i.e. the placenta. Most of the established risk factors (Table 2) are either key determinants or biomarkers of vasculo-placental pathology: thrombophilia, pre-eclampsia, chorio-amnionitis, intrauterine growth retardation, twin-twin pregnancy, gestational diabetes... For example hypercoagulability, one of the most studied risk factors, either carried by the mother or the fetus, is an established cause of abnormal vascular development, vessel occlusion and placental infarctions, which affect in return the materno-fetal circulation [40]. Such placental injuries have been associated with neonatal stroke. In addition, the fetal circulation characteristics imply that a clot, which has formed in the placenta and migrates, will preferentially embolize to the (left) cerebral vasculature through the foramen ovale. Some anatomic and arteriographic reports support this placento-embolic theory [38,41,42]. Apart from the association with genetic thrombophilia, normal pregnancy itself is an acquired hypercoagulable state, which may foster placental thrombosis. This physiological mechanism is particularly active in the peripartum period, to prevent hemorrhage around the time of delivery. This may contribute to the creation of a short time window of maximal risk of stroke around birth. It is not unreasonable as well to suggest that, the longer a fetus remains linked to the placenta at the end of pregnancy – when the placenta may contain thrombus or infarcted tissue, and especially during labour when the uterus is contracting strongly – the greater the chance of placento-cerebral embolus. This may be the case for primipare pregnancies or in large babies, which are two recognised risk factor for neonatal AIS.

The other hypothesis is an arterial lesion during the birthing process itself. Cervical or cerebral arterial dissection of cervicocephalic arteries accounted for 10–20% of strokes in children and young adults; some of them being related to direct traumas or stretching forces during movements of the head. Cervical arterial injury, associated with extraction forces during the delivery, is thus one of the possible mechanisms of neonatal stroke. This traumatic mechanism has been documented in some angiographic or pathological reports [43–45]. It is likely to be more frequent in large babies [12,14,16].

The frequency of such an acute arterial injury is not precisely known but has been classically considered as rare. In the German cohort for example, arterial dissection occurred in only one out of the 215 cases [25]. Nevertheless, as in other previous studies, the trauma to the cervicocephalic vasculature were not systematically appreciated and arterial imaging was rarely performed [14]. In another study of 84 children, only 10 had cerebrovascular imaging, and none cervical imaging [46]. Moreover, only acute imaging of the cerebral vessels could distinguish primary vasculopathy from embolic occlusion. The incidence of arterial trauma as the cause of a neonatal stroke therefore awaits a definite prospective study, once a robust and non-invasive technique is available for imaging the cerebral neonatal vessels, ideally in a serial manner.

The relative frequency between these two suspected main mechanisms of perinatal AIS and the occurrence of one or more other causes remain to be determined.

Outcome of the children: predictable or modifiable?

The clinical course is initially favourable and the infarct does not recur

The first weeks and months are generally uneventful. Seizures are most often easily controlled and the newborn can be discharged rapidly, without specific care. Neonatal death was principally reported in the oldest studies, more frequently as a consequence of the causal

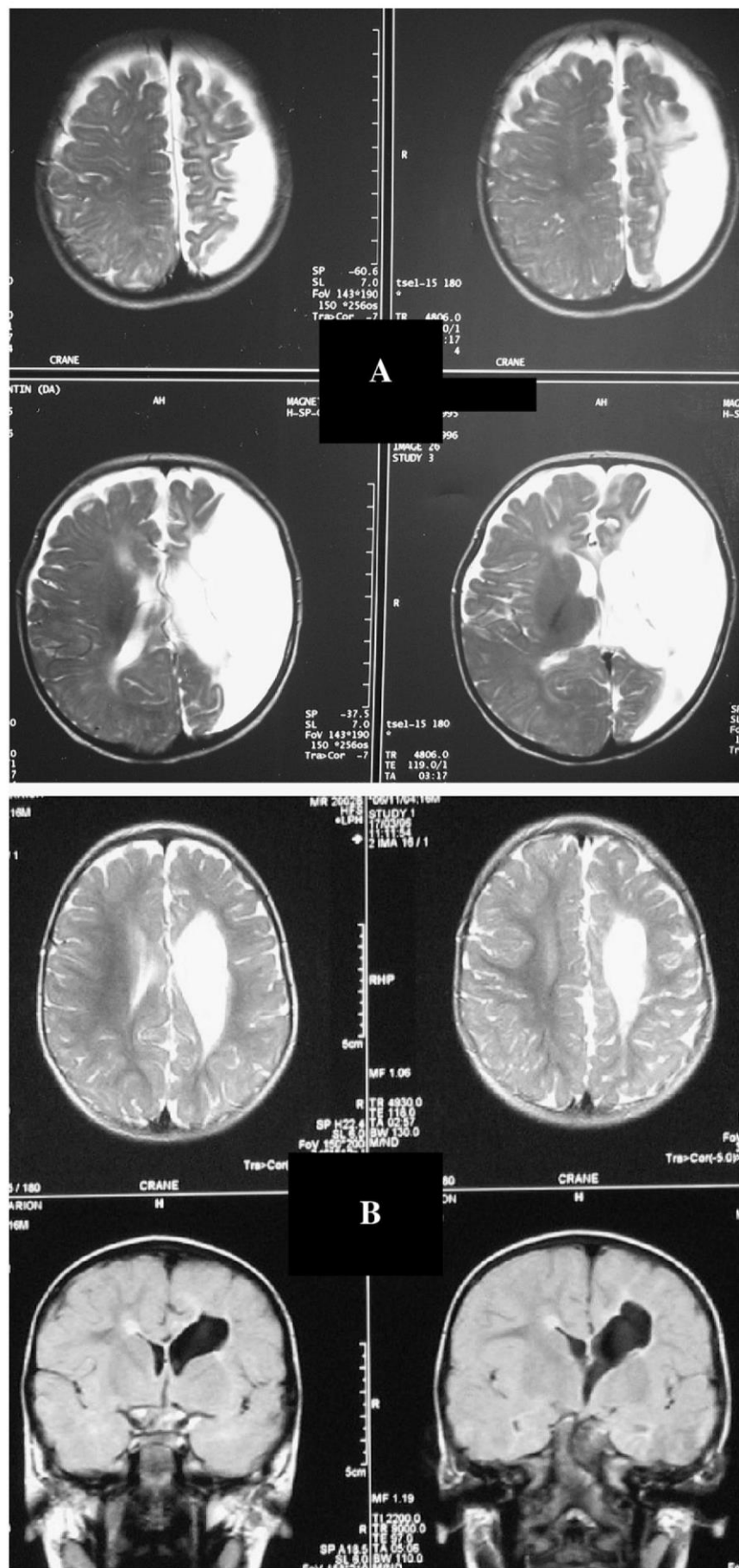


Fig. 2. Brain MRI of two children with right-sided hemiplegic cerebral palsy. (A) The parenchymal lesion is delineated by the entire left middle cerebral artery territory leading to the diagnosis of perinatal AIS. (B) Porencephalic lesion that does not fit with a typical arterial systematization. These types of cysts might result from arterial or venous infarction, haemorrhage or other types of cerebral injury (viral infection, trauma...).

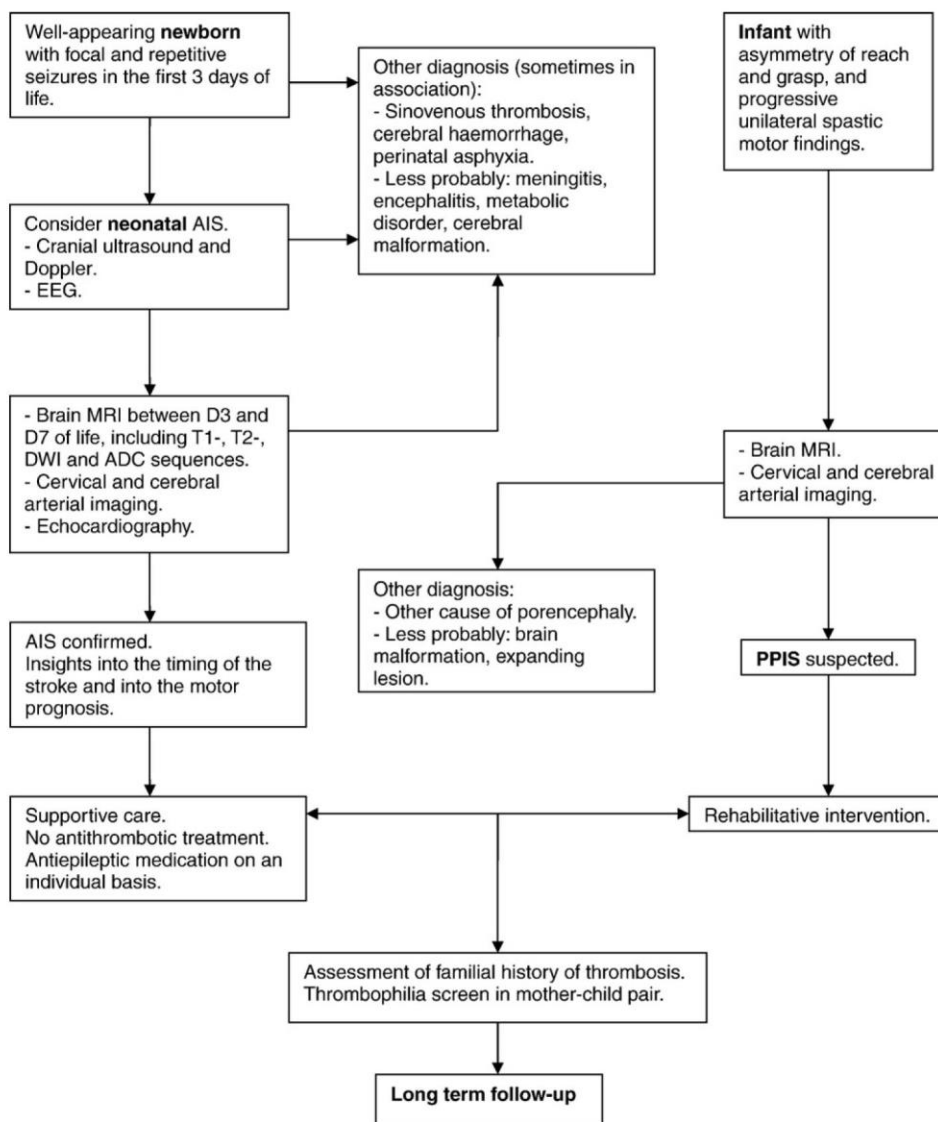


Fig. 3. An approach to the diagnosis and management of perinatal arterial ischemic stroke (AIS). PPIS: presumed perinatal ischemic stroke.

disease than to the stroke itself [36]. It is now rare: 2/100 babies in our experience, 2/60 and 2/40 in other studies [14,16,47].

No recurrence occurs in most of the reported studies. In the largest cohort of 215 children with neonatal AIS, only four showed recurrent symptomatic arterial cerebral infarct. Two of them had an underlying constitutional cause of stroke, namely congenital heart disease in one and congenital moyamoya disease in the other [25]. After a median follow-up of 3.5 years, the recurring rate of arterial stroke in children without an underlying predisposing cardiovascular condition was thus <1% in this study. Three other children suffered venous events: sinovenous thrombosis (n=2), deep vein thrombosis of the leg (n=1).

But most of children are left with sequelae

In the Californian cohort (36 children with perinatal AIS followed over 12 months), only 19% of children had a normal outcome. The remaining children were diagnosed with one or more of the following conditions: cerebral palsy (58%), post-neonatal seizures (39%), language delay (25%) or behavioural abnormalities (25%) [47]. Similar results are found in other studies and multiple disabilities are common.

Motor outcome after perinatal stroke is well-documented. The motor function is one of the first to be achieved during child

development, and a disability in this area will be noticeable earlier than a cognitive impairment.

The principal form of neuromotor impairment is cerebral palsy, mainly in its unilateral spastic form. Male sex, the location and perhaps extent of the lesion, abnormal background activity on neonatal electroencephalogram, early seizures and abnormal findings upon neurological examination at discharge were suggested to be predictive of later poor motor outcome [17,24,48]. Nevertheless, the two main predictive prognostic factors remains the age at diagnosis and the early imaging findings.

The rate of motor impairment is by definition high (up to 100%) in children with presumed perinatal AIS, as hemiplegia is the main revealing symptom in this population [16,35–37,47,48]. The rate of motor disability is lower in neonatal AIS [16,17,22–24,47–49]. In our study of 94 children which followed up until 24 months of age, 22 children had hemiplegia and two had inferior limb monoplegia [30]. This rate of motor impairment (26%) is close to the 24% reported by Boardman et al. in 28 infants with unilateral infarct, after a median follow-up of 5.5 years [50], and to the 27% at school age reported in a previous cohort (22 patients) by the same authors [49]. In the study of Sreenan et al., 28% of babies had hemiplegia in a group of 46 neonates explored by CT scan, and followed up for at least 18 months [24]. As this study reported a high proportion (22%) of patients with bilateral infarct, the rate rose to 48% when all cases of children with cerebral

palsy (uni and bilateral) were considered. In the Californian cohort, seven out of the 19 patients (37%) with an acute presentation were diagnosed with cerebral palsy [47].

Finally, the rate of motor impairment in neonatal AIS seems to be around 30%. Early determination of the motor outcome in this population is a clinical priority challenge. The two major prognostic factors of motor outcome are the concomitant injury of both the deep (basal ganglia and internal capsule) and superficial middle cerebral arterial territories, and signs of injury of corticospinal tract (either hypersignal in diffusion sequences or atrophy: Fig. 1E and F) [30,32,33,49,50]. Both signs are easily available on neonatal imaging.

Epilepsy

One study has specifically assessed this topic in children with neonatal AIS [26]. In this cohort of 61 children, 30 (50%) had at least one recurrence of seizure after the neonatal period, eight (13%) developed infantile spasms and 28 (48%) were classified with epilepsy after a median follow-up of 43 months. Most of these latter children were nevertheless seizure-free on medication or while being weaned off. Seven (11%) had a pharmaco-resistant epilepsy. A similar occurrence of epilepsy (54%) was reported in a more recent series of 63 children with hemiplegic cerebral palsy due to perinatal AIS [51]. As in the previous study, it is encouraging to observe, that most of the children went into seizure remission, leaving only 15% with active epilepsy 10 years after onset. In the London cohort, 21% of children developed seizures (age range at onset 5 months to 7 years, median 2 years) [52]. In children with delayed presentation, epilepsy is also frequent (38% in a retrospective cohort study of 45 children) and is associated with initial presentation with seizures and infantile spasms [53]. Cognitive disability is often present in children with epilepsy [51–53].

Cognitive outcome

The neuropsychological profile after neonatal stroke is not as well known as the motor outcome, and may vary upon the duration of follow-up. Moreover, global scales may not detect specific cognitive deficiencies. For example, in the eight children (1 to 11 years of age) reported by Koelfen et al. and investigated by tests of visual perception, motor and language development, and intelligence tests, only the youngest had normal results [23]. In the series of Sran and Baumann, six out of the seven children followed for less than 2.5 years had a normal developmental status vs. only five out of the ten with a longer follow-up [22].

Recent literature provides data in larger populations. Cognitive development assessed using the WPPSI or the WISC scales in 27/31 children of the London cohort at a median age of 5 years and 9 months [52]. The global IQ was within the normal range (mean 104, range 82 to 144) in 21. Six had a low or an exceptionally low IQ and associated behavioural problems. Subscale analysis showed that the verbal IQs were more variable and lower than performance IQs, especially in children from multilingual backgrounds. Cognitive impairment was more frequent in children with seizures or hemiplegia, but the authors found no consistent association between cognitive deficiency and the side or the extent of the parenchymal lesion.

This reported good prognosis should be reviewed in the light of a more recent study including 26 children [54]. At preschool assessment (5–6 years) children with neonatal stroke did not differ from published norms, whereas evaluations at school age (6–11 years) revealed a significant decline in full scale IQ, which reflected emerging deficits in nonverbal reasoning, working memory, and processing speed. Individual subject analyses revealed that 69% of the children showed significant declines in one or more IQ index measures. Long-term continued follow-up of children with perinatal stroke is thus recommended.

Treatment

Except in case of sickle-cell anaemia, there is currently no evidence-based treatment for childhood (including perinatal) AIS. Nevertheless, professional consensus and guidelines concerning the multidisciplinary assessment and information of the child and family, the diagnosis methods, the medications that can be used, and the rehabilitative approach are regularly published and updated [55–57].

Medical treatment

Supportive care is considered important at the acute stage for all types of perinatal stroke, including management of oxygenation, glucose and temperature (especially hyperthermia), prevention of dehydration and anemia/polycythemia, and treatment of seizures or other associated conditions.

There is also a consensus to avoid treatment with antithrombotic agents in the great majority of neonates with AIS [56,57]. Only in exceptional cases of recurrent AIS or documentation of ongoing cardioembolic source or associated sinovenous thrombosis, aspirin or anticoagulants are suggested. As perinatal stroke does not recur, there is also no indication to a treatment for secondary prevention after the neonatal period. Some children, diagnosed with specific conditions such as thrombophilia, may be more at risk of future thrombotic disease (not only stroke). However, one parent often carries the same mutation or risk factor and has no thrombotic history, and in each case an individual and specific approach has to be considered.

The continuation of anticonvulsant medication beyond the neonatal period mostly depends on the habit of practitioners. There is however no proof that maintaining this treatment will prevent future epilepsy. Possible deleterious effects of long-term anticonvulsants also need to be mentioned.

Long term management and rehabilitation

There is a need for the professional involved in the acute care to initiate a liaison with their counterparts in the community, and to ensure the child is regularly monitored. The aim of rehabilitative medicine is indeed to assess the patients' disabilities as objectively as possible, to promote development of appropriate functional skills and independence, and finally to improve daily living activity, social participation and quality of life. As the impairments experienced by children affected by stroke, and their functional consequences evolve over time, due to ongoing growth and development, these aspects should regularly be re-evaluated.

Numerous analytic and functional scales have been validated in children, as it is for the evaluation of life quality. They assess motor, sensitive and sensorial functioning, pain, swallowing, and other aspects of bucco-facial impairment, cognitive and behavioural development, self-perception and mood... The choice of a specific tool as the most appropriate will depend on many factors, such as the age and developmental level of the child, and the resources and training of the multidisciplinary team. Nevertheless all measures can only make sense whilst taking into consideration the conditions of the familial, scholar and social environment of the child.

There is not enough space to detail here the multitude of interventions offered for all fields that can be impaired after neonatal stroke. Rehabilitative programs for motor, language and cognitive sequelae, and their treatment were the most studied. Consequently, evidence for rehabilitative and occupational therapy, choice and use of orthoses and pharmacological treatment of spasticity (oral medication and botulinium toxin) in patients with cerebral palsy are regularly published [34,58,59]. New rehabilitative therapy to improve motor functioning for hemiplegic children is increasingly being used [60–65].

On the contrary there is no clear data neither on the incidence of vision or hearing impairment in children affected by perinatal stroke, nor on the way to prevent or to alleviate them, although these have potential significant consequences. Social issues, behaviour, tantrums, peer related problems, poor self-esteem... also needs more attention. It is indeed apparent in populations of children with (hemiplegic) cerebral palsy that these aspects (and the association with other chronic long-standing complications such as pain or epilepsy) are more significant predictors of unwarrantedly life-long dependence on society, than the value of motor impairment itself [66,67].

In the same way, pain relief was assessed as the most important expectation of persons with cerebral palsy in the recent prospective survey funded by the French social patient group *La Fondation Motrice* (<http://www.lafondationmotrice.org>). All these determinants may provide a guide to new types of personal, familial, professional and societal interventions.

Management of relatives

Some risk factors for perinatal stroke are highly heritable. Screening and management of relatives is thus an important issue that remains to date incompletely solved [68]. For example, two studies evaluating the biological profile of mother-child pairs with perinatal AIS reported a higher prevalence of thrombophilia in mothers than in children [16,21]. Other shared constitutional determinants for maternal vascular-related pregnancy complications (including perinatal stroke) and cardiovascular disease probably also exist [20]. For a mother, having a child with perinatal AIS can be considered as the first episode of *her* cardiovascular history. Whether she should be counselled in the same way as she had had a personal thrombosis event was to our knowledge not explored to date. Similar questions exist regarding the interest (or not) in searching a genetic thrombophilia in the father, brothers and sisters of the affected child.

Conflict of interest statement

The AVCnn study was partly funded through a research grant from La Fondation Motrice.

Acknowledgment

We would like to thank Dr Frances Cowan for discussion.

References

- [1] Raju TNK, Nelson KB, Ferriero D, Linch JK, and the NICHD-NINDS perinatal stroke workshop participants. Ischemic perinatal stroke: summary of a workshop sponsored by the national institute of child health and human development and the national institute of neurological disorders and stroke. *Pediatrics* 2007;120:609–16.
- [2] Ramaswamy V, Miller SP, Barkovich AJ, Partridge JC, Ferriero DM. Perinatal stroke in term infants with neonatal encephalopathy. *Neurology* 2004;62:2088–91.
- [3] deVeber G, Andrew M, the Canadian Pediatric ischemic stroke study group. The epidemiology and outcome of sinovenous thrombosis in pediatric patients. *New Engl J Med* 2001;345:417–23.
- [4] Cheong JLY, Cowan LM. Neonatal arterial ischaemic stroke: obstetric issues. *Semin Fetal Neonatal Med* 2009;14:267–71.
- [5] Govaert P, Ramenghi L, Taal R, de Vries L, DeVeber G. Diagnosis of perinatal stroke I: definitions, differential diagnosis and registration. *Acta Paediatr* 2009;98:1556–67.
- [6] Estan J, Hope P. Unilateral neonatal cerebral infarction in full term infants. *Arch Dis Child Fetal Neonatal Ed* 1997;76:F88–93.
- [7] Lee J, Croen LA, Backstrand KH, Yoshida CK, Henning LH, Lindan C, et al. Maternal and infant characteristics associated with perinatal arterial stroke in the infant. *JAMA* 2005;293:723–9.
- [8] Schulzke S, Weber P, Luetsch J, Fahnenstich H. Incidence and diagnosis of unilateral arterial cerebral infarction in newborn infants. *J Perinat Med* 2005;33:170–5.
- [9] Laugesaar R, Kolk A, Tomberg T, Metsvaht T, Lintrop M, Varendi H, et al. Acutely and retrospectively diagnosed perinatal stroke: a population-based study. *Stroke* 2007;38:2234–40.
- [10] Tekgul H, Gauvreau K, Soul J, Murphy L, Robertson R, Stewart J, et al. The current etiologic profile and neurodevelopmental outcome of seizures in term newborn infants. *Pediatrics* 2006;117:1270–80.

- [11] Andersen GL, Irgens LM, Haagaas I, Skrane JS, Meberg AE, Vik T. Cerebral palsy in Norway: prevalence, subtypes and severity. *Eur J Paediatr Neurol* 2008;12:4–13.
- [12] Golomb MR, Dick PT, Mac Gregor ML, Curtis R, Sofronas M, deVeber G. Neonatal arterial ischemic stroke and cerebral sinovenous thrombosis are more commonly diagnosed in boys. *J Child Neurol* 2004;19:493–7.
- [13] Golomb MR, Fullerton HJ, Nowak-Göttl U, deVeber G. Male predominance in childhood ischemic stroke: findings from the international pediatric stroke study. *Stroke* 2009;40:52–7.
- [14] Chabrier S, Saliba E, Nguyen The Tich S, Charollais A, Varlet MN, Tardy B, et al. Obstetrical and neonatal risk factors vary with birthweight in a cohort of 100 term newborns with symptomatic arterial ischemic stroke. *Eur J Paediatr Neurol* 2010;14:206–13.
- [15] Normann S, de Veber G, Fobker M, Langer C, Kenet G, Bernard TJ, et al. Role of endogenous testosterone concentration in pediatric stroke. *Ann Neurol* 2009;66:754–8.
- [16] Curry CJ, Bhullar S, Holmes J, Delozier CD, Roeder ER, Hutchison HT. Risk factors for perinatal arterial stroke: a study of 60 mother-child pairs. *Pediatr Neurol* 2007;37:99–107.
- [17] Mercuri E, Rutherford M, Cowan F, Pennock J, Counsell S, Papadimitriou M, et al. Early prognostic indicators of outcome in infants with neonatal cerebral infarction: a clinical, electroencephalogram, and magnetic resonance imaging study. *Pediatrics* 1999;103:39–46.
- [18] Kenet G, Lüttkhoff LK, Albigsetti M, Bernard T, Bonduel M, Brandao L, et al. Impact of thrombophilia on arterial ischemic stroke or cerebral sinovenous thrombosis in neonates and children: A systematic review and meta-analysis of observational studies. *Circulation* 2010;121:1838–47.
- [19] Renaud C, Tardy-Poncet B, Presles E, Chabrier S, for the AVCnn group. Low prevalence of coagulation F2 and F5 polymorphisms in mothers and children in a large cohort of patients with neonatal arterial ischemic stroke. *Br J Haematol* 2010;150:709–12.
- [20] Renaud C, Bonneau C, Presles E, Laporte S, Depeyre A, Varlet MN, et al. Lipoprotein (a), birth weight and neonatal stroke. *Neonatology* 2010;98:225–8.
- [21] Simchen MJ, Goldstein G, Lubetsky A, Strauss T, Schiff E, Kenet G. Factor V Leiden and antiphospholipid antibodies in either mothers or infants increase the risk for perinatal arterial ischemic stroke. *Stroke* 2009;40:65–70.
- [22] Sran SK, Baumann RJ. Outcome of neonatal strokes. *Am J Dis Child* 1988;142:1086–8.
- [23] Koelfen W, Freund M, König S, Varnholt V, Rohr H, Schultze C. Results of parenchymal and angiographic magnetic resonance imaging and neuropsychological testing of children after stroke as neonates. *Eur J Paediatr* 1993;152:1030–5.
- [24] Sreenan C, Bhargava R, Robertson CMT. Cerebral infarction in the term newborn: clinical presentation and long term outcome. *J Paediatr* 2000;137:351–5.
- [25] Kurnik K, Kosch A, Sträter R, Schobess R, Heller C, Nowak-Göttl U, et al. Recurrent thromboembolism in infants and children suffering from symptomatic neonatal arterial stroke – a prospective follow-up study. *Stroke* 2003;34:2887–93.
- [26] Golomb MR, Garg BP, Carvalho KS, Johnson CS, Williams LS. Perinatal stroke and the risk of developing childhood epilepsy. *J Paediatr* 2007;151:409–13.
- [27] Benders MJN, Groenendaal F, Uiterwaal CSP, Nikkels PGJ, Bruinse HW, Nieuvelstein RAJ, et al. Maternal and infant characteristics associated with perinatal arterial stroke in the preterm infant. *Stroke* 2007;38:1759–65.
- [28] Cowan F, Mercuri E, Groenendaal F, Bassi L, Ricci D, Rutherford M, et al. Does cranial ultrasound imaging identify arterial cerebral infarction in term neonates? *Arch Dis Child Fetal Neonatal Ed* 2005;90:F252–6.
- [29] Dudink J, Mercuri E, Al-Nakib L, Govaert P, Counsell SJ, Rutherford MA, et al. Evolution of unilateral perinatal arterial ischemic stroke on conventional and diffusion-weighted MR imaging. *Am J Neuroradiol* 2009;30:998–1004.
- [30] Husson B, Hertz-Pannier L, Renaud C, Allard D, Presles E, Landrieu P, Chabrier S, for the AVCnn group. Motor outcome following neonatal Arterial Ischemic Stroke related to early MRI in a prospective study. *Pediatrics* 2010;126:912–918.
- [31] Lequin MH, Dudink J, Tong KA, Obenaus A. Magnetic resonance imaging in neonatal stroke. *Semin Fetal Neonatal Med* 2009;14:299–310.
- [32] de Vries LS, Van der Grond J, Van Haastert IC, Groenendaal F. Prediction of outcome in new-born infants with arterial ischaemic stroke using diffusion-weighted magnetic resonance imaging. *Neuropediatrics* 2005;36:12–20.
- [33] Kirton A, Shroff M, Visvanathan T, de Veber G. Quantified corticospinal tract diffusion restriction predicts neonatal stroke outcome. *Stroke* 2007;38:974–80.
- [34] Papavasiliou AS. Management of motor problems in cerebral palsy: a critical update for the clinician. *Eur J Paediatr Neurol* 2009;13:387–96.
- [35] Golomb MR, MacGregor DL, Domi T, Armstrong DC, McCrindle BW, Mayank S, et al. Presumed pre- or perinatal arterial ischemic stroke: risk factors and outcomes. *Ann Neurol* 2001;50:163–8.
- [36] Kirton A, deVeber G, Pontigon AM, McGregor D, Shroff M. Presumed perinatal ischemic stroke: vascular classification predicts outcomes. *Ann Neurol* 2008;63:436–43.
- [37] Wu YW, March WM, Croen LA, Grether JK, Escobar GJ, Newman TB. Perinatal stroke in children with motor impairment: a population-based study. *Pediatrics* 2004;114:612–9.
- [38] Barmada MA, Moosy J, Shuman RM. Cerebral infarcts with arterial occlusion in neonates. *Ann Neurol* 1979;6:495–502.
- [39] Scher MS, Belfar H, Martin J, Painter MJ. Destructive brain lesions of presumed fetal onset: antepartum causes of cerebral palsy. *Pediatrics* 1991;88:898–906.
- [40] Chabrier S, Metton G, Gautheron V. Maternal-fetal hemostasis and cerebral palsy [in French]. *Arch Paediatr* 2002;9:343–5.
- [41] Mantovani JF, Gerber GJ. “Idiopathic” neonatal cerebral infarction. *Am J Dis Child* 1984;138:359–62.
- [42] Levy SR, Abrams IF, Marshall PC, Rosquete EE. Seizures and cerebral infarction in the full-term newborn. *Ann Neurol* 1985;17:366–70.

- [43] Lequina MH, Peetersb EAJ, Holscherc HC, de Krijger R, Govaert P. Arterial infarction caused by carotid artery dissection in the neonate. *Eur J Paediatr Neurol* 2004;8:155–60.
- [44] Roessmann U, Miller RT. Thrombosis of the middle cerebral artery associated with birth trauma. *Neurology* 1980;30:889–92.
- [45] Mann CI, Dietrich RB, Schrader MT, Peck WW, Demos DS, Bradley WG. Post-traumatic carotid artery dissection in children: evaluation with MR angiography. *Am J Radiol* 1993;160:134–6.
- [46] Fullerton HJ, Wu YW, Sidney S, Johnston SC. Risk of recurrent childhood arterial ischemic stroke in a population-based cohort: the importance of cerebrovascular imaging. *Pediatrics* 2007;119:495–501.
- [47] Lee J, Croen LA, Lindan C, Nash KB, Yoshida CK, Ferriero DM, et al. Predictors of outcome in perinatal arterial stroke: a population-based study. *Ann Neurol* 2005;58:303–8.
- [48] Golomb MR, Garg BP, Saha C, Azzouz F, Williams LS. Cerebral palsy after perinatal arterial ischemic stroke. *J Child Neurol* 2008;23:279–86.
- [49] Mercuri E, Barnett A, Rutherford M, Guzzeta A, Haataja L, Cioni G, et al. Neonatal cerebral infarction and neuromotor outcome at school age. *Pediatrics* 2004;113:95–100.
- [50] Boardman JP, Ganesan V, Rutherford MA, Saunders DE, Mercuri E, Cowan F. Magnetic resonance image correlates of hemiparesis after neonatal and childhood middle cerebral artery stroke. *Pediatrics* 2005;115:321–6.
- [51] Wanigasinghe J, Reid SM, Mackay MT, Reddihough DS, Harvey AS, Freeman JL. Epilepsy in hemiplegic cerebral palsy due to perinatal arterial ischaemic stroke. *Dev Med Child Neurol* 2010;52:1021–7.
- [52] Ricci D, Mercuri E, Barnett A, Rathbone R, Cota F, Haataja L, et al. Cognitive outcome at early school age in term-born children with perinatally acquired middle cerebral artery territory infarction. *Stroke* 2008;39:403–10.
- [53] Fitzgerald KC, Williams LS, Garg BP, Golomb MR. Epilepsy in children with delayed presentation of perinatal stroke. *J Child Neurol* 2007;22:1274–80.
- [54] Westmacott R, MacGregor D, Askalan R, deVeber G. Late Emergence of Cognitive deficits after unilateral neonatal stroke. *Stroke* 2009;40:2012–9.
- [55] Paediatric Stroke Working Group. Stroke in childhood: clinical guidelines for diagnosis, management and rehabilitation (online November 2004). <http://www.rcplondon.ac.uk/pubs/books/childstroke>.
- [56] Monagle P, Chalmers E, Chan A, deVeber G, Kirkham F, Massicotte P, et al. Antithrombotic therapy in neonates and children: American College of Chest Physicians Evidence-Based Clinical Practice Guidelines (8th edition). *Chest* 2008;133:s887–968.
- [57] Roach ES, Golomb MR, Adams R, Biller J, Daniels S, de Veber G, et al. Management of stroke in infants and children: a scientific statement from a Special Writing Group of the American Heart Association Stroke Council and the Council on Cardiovascular Disease in the Young. *Stroke* 2008;39:2644–91.
- [58] Russo RN, Crotty M, Miller MD, Murchland S, Flett P, Haan E. Upper-Limb Botulinum Toxin A injection and occupational therapy in children with hemiplegic cerebral palsy identified from a population register: a single-blind, randomized, controlled trial. *Pediatrics* 2007;119:e1149–58.
- [59] Verschuren O, Ketelaar M, Takken T, Helder PJM, Gorter JW. Exercise programs for children with cerebral palsy: a systematic review of the literature. *Am J Phys Med Rehabil* 2008;87:404–17.
- [60] Altschuler EL, Wisdom SB, Stone L, Foster C, Galasko D, Llewellyn DM, et al. Rehabilitation of hemiparesis after stroke with a mirror. *Lancet* 1999;353:2035–6.
- [61] Yavuzer G, Selles R, Sezer N, Sütbeyaz S, Busmann JB, Köseoğlu F, et al. Mirror therapy improves hand function in subacute stroke: a randomized controlled trial. *Arch Phys Med Rehabil* 2008;89:393–8.
- [62] Taub E, Ramey SL, DeLuca S, Echols K. Efficacy of constraint-induced movement therapy for children with cerebral palsy with asymmetric motor impairment. *Pediatrics* 2004;113:305–12.
- [63] Juenger H, Linder-Lucht M, Walther M, Berweck S, Mall V, Staudt M. Cortical neuromodulation by constraint-induced movement therapy in congenital hemiparesis: an fMRI study. *Neuropediatrics* 2007;38:130–6.
- [64] Charles J, Gordon AM. A repeated course of constraint-induced movement therapy results in further improvement. *Dev Med Child Neurol* 2007;49:770–3.
- [65] Kirton A, Chen R, Friefeld S, Gunraj C, Pontigon AM, deVeber G. Contralesional repetitive transcranial magnetic stimulation for chronic hemiparesis in subcortical paediatric stroke: a randomised trial. *Lancet Neurol* 2008;7:507–13.
- [66] Rapin I. Children with cerebral palsy assess their parents' influence on the quality of their lives: implications for intervention. *J Pediatr* 2007;151:7–9.
- [67] Russo RN, Goodwin EJ, Miller MD, Haan EA, Connel TM, Crotty M. Self-esteem, self-concept, and quality of life in children with hemiplegic cerebral palsy. *J Pediatr* 2008;153:473–7.
- [68] Golomb MR, Garg BP, Walsh LE, Williams LS. Perinatal stroke in baby, prothrombotic gene in mom: does this affect maternal health insurance? *Neurology* 2005;65:13–6.

3.1.3.3 Apport de l'imagerie dans l'étude de la pathogénie

Comme illustré dans [L'ARTICLE 1](#), l'IRM cérébrale anatomique permet une bonne visualisation des lésions responsables de la PC (Ashwal, Russman et al. 2004). Environ 90% des enfants souffrant d'une PC clinique présentent des lésions visibles à l'IRM, cependant 10 à 15 % ont une IRM interprétée comme normale (Arnfield, Guzzetta et al. 2013). L'IRM permet d'obtenir des indications sur la pathogénie dans 83% des cas (Krageloh-Mann and Horber 2007), mais **ne permet en rien d'étudier la plasticité cérébrale postlésionnelle**. Selon Frau Krägeloh-Mann et Horber (Krageloh-Mann and Horber 2007), les lésions peuvent être caractérisées comme :

- **Malformations cérébrales** (environ 10% des cas) si la lésion est intervenue pendant le premier et deuxième trimestre de grossesse.
- **Lésions périventriculaires de la substance blanche** (environ 55% des cas) si la lésion est intervenue au début du troisième trimestre de grossesse ou si il existe une prématurité ([FIGURE 2 A](#)),
- **Lésions corticales, sous-corticales** (de la substance grise, environ 20% des cas) si la lésion est intervenue à la fin du troisième trimestre de grossesse ou au moment qui entoure l'accouchement ([FIGURE 2 B](#)).

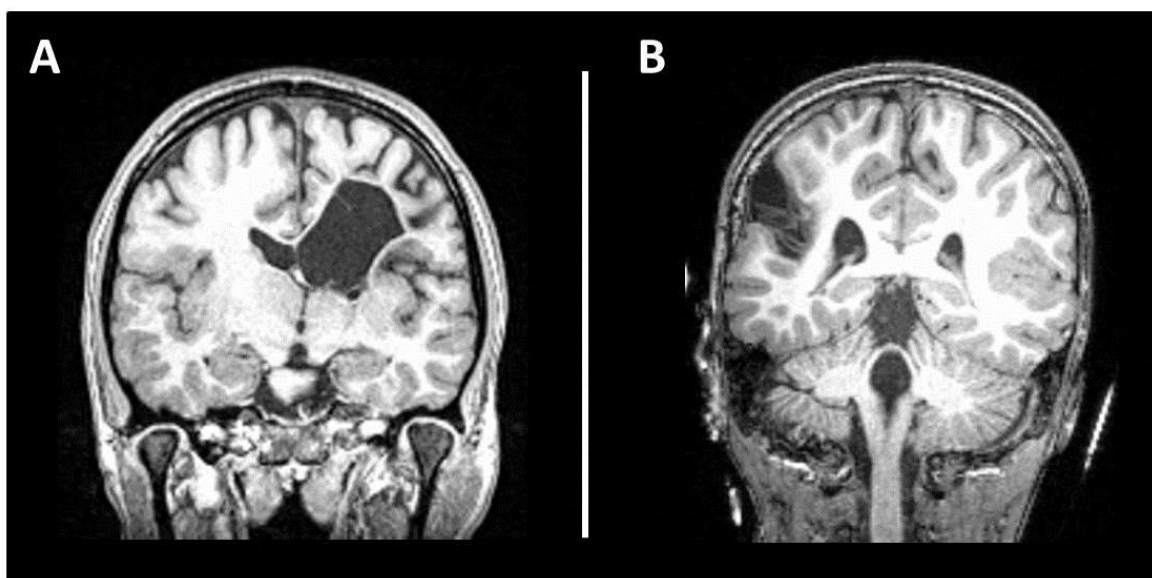


Figure 2 : IRM, coupes coronales en pondération T1. Figure 2 A : exemple d'une lésion périventriculaire droite ; Figure 2 B : exemple d'une séquelle d'AVC néonatal dans le territoire de l'artère cérébrale moyenne gauche.

3.1.3.4 Epidémiologie des différents types de lésions cérébrales précoces

Dans le cadre de la PC bilatérale spastique (forme la plus fréquente des sous-types de PC avec 1,2 cas pour 1000 naissances vivantes (SCPE, 2002)), on retrouve dans 60% des cas des lésions bilatérales périventriculaires (PV) de la substance blanche. Ces lésions PV prédominent très nettement chez les enfants nés prématurément comparés à ceux nés à terme, respectivement 90% et 21%. Les lésions périventriculaires de la substance blanche regroupent la leucomalacie périventriculaire et/ou les conséquences des hémorragies intraventriculaires (les deux phénomènes peuvent être associés). Le reste des lésions retrouvées sont d'origine corticale ou sous-corticale dans 15 % des cas (lésions diffuses bilatérales ou para-sagittales) alors que les malformations cérébrales (lisencéphalie, schizencéphalie, polymicropolygyrie) représentent 10% des cas. Ces deux derniers types de lésions sont plus fréquemment retrouvés chez l'enfant né à terme par rapport aux enfants prématurés. Dans 10 % des cas on ne retrouve pas de lésion visible à l'IRM.

Dans le cadre de la PC unilatérale spastique (prévalence de 0,6 pour 1000 naissances vivantes (SCPE, 2002)) on retrouve dans 16 % des cas des malformations cérébrales focales (schizencéphalie unilatérale, hémimégalencéphalie, dysplasie corticale focale), dans 36 % des cas des lésions PV de la substance blanche, et dans 31% des cas des lésions corticales ou des noyaux gris centraux. Comme pour les formes bilatérales, il existe une différence, en termes de lésions retrouvées, entre les enfants nés à terme et prématurés. Les lésions PV de la substance blanche apparaissent plus fréquemment chez les enfants nés prématurément comparées aux enfants nés à terme (respectivement 86% contre 20%), inversement les lésions corticales apparaissent plus souvent chez les enfants nés à terme que prématurément (respectivement 41% contre 0%). La fréquence des malformations est identique entre les enfants prématurés et nés à terme (environ 15%). Dans 10% des cas de PC spastique unilatérale, les images IRM ne retrouvent pas de lésion anatomique.

3.1.4 La PC spastique unilatérale : modèle d'étude de la plasticité postlésionnelle

La PC spastique unilatérale constitue un modèle d'étude de la réorganisation cérébrale et des moyens de compensation des déficiences après lésion sur un cerveau en développement (Krageloh-Mann and Cans 2009). Cependant, le mécanisme qui sous-tend la plasticité cérébrale postlésionnelle, permettant le transfert de fonctions du cortex cérébral lésé vers des régions cérébrales intactes, a été beaucoup étudiée chez l'adulte présentant un AVC mais encore peu chez l'enfant présentant une PC.

La PC spastique unilatérale permet d'étudier la réorganisation du système moteur au niveau de l'hémisphère lésé, et propose une sorte de « contrôle » en la présence de l'hémisphère

sain. Ainsi, des comparaisons concernant l'organisation de la motricité-cérébrale sont possibles chez un même sujet entre les deux hémisphères. Plus particulièrement, l'AVC néonatal, chez un enfant né à terme, semble être un modèle idéal de plasticité postlésionnelle neurodéveloppementale (Kirton 2013).

Aussi la population étudiée dans les travaux, étudiant la motricité-cérébrale, présentés dans la suite de ce travail est essentiellement constituée d'enfants, nés à terme, présentant une PC unilatérale.

3.2 Méthode utilisée : l'IRM fonctionnelle

L'histoire de l'étude du cerveau, de ses fonctions et de sa plasticité, notamment concernant la motricité-cérébrale, a dû longtemps se contenter de dissection, d'analyse post-mortem et d'examens invasifs. Il a longtemps été impossible de « voir » un cerveau vivant en action, alors que de tout temps l'envie « d'observer » le fonctionnement cérébral était présente. Pour anecdote, on citera par exemple la couronne munie de six thermomètres (« *couronne thermométrique* »), mise au point par Paul Broca (1824-1880), afin de mesurer les variations de température à la surface de la boîte crânienne lors de différentes tâches cognitives. Cet auteur pensait que les variations d'activité cérébrale engendraient dans les régions concernées des variations de température très locales. Cette méthode n'a bien évidemment pas permis l'analyse du fonctionnement de l'encéphale. Ainsi, l'étude du fonctionnement cérébral est dépendante des moyens d'investigation disponibles contemporains des expériences. La fin du XXème siècle et le développement de la neuro-imagerie structurale et surtout de l'IRM fonctionnelle a permis de lever de nombreux freins méthodologiques et d'accélérer ces vingt dernières années, l'acquisition des connaissances disponibles dans l'étude de la motricité-cérébrale et de sa plasticité. Il nous semble nécessaire de présenter en introduction de cette partie les principes généraux de l'IRM fonctionnelle afin de percevoir au mieux les possibilités et les limites de cette méthode.

3.2.1 Agent de contraste en IRM : l'hémoglobine comme agent de contraste endogène

Un agent de contraste idéal en IRM doit modifier localement les paramètres intrinsèques des tissus en se fixant préférentiellement sur les sites d'intérêts. Cet agent doit être non toxique pour l'organisme, efficace en concentration faible et posséder une certaine spécificité à l'élément étudié, c'est-à-dire au moins une spécificité du compartiment d'intérêt, vasculaire ou extra-vasculaire, si ce n'est tissulaire. Il nous semble important de préciser ici qu'en imagerie par RMN, on n'observe pas directement le produit de contraste, mais ses effets sur l'aimantation des noyaux d'hydrogène qui se trouvent dans son environnement. Il n'y a pas

nécessairement proportionnalité entre les concentrations de ces agents de contraste et les modifications de signal observées en RMN.

Une molécule paramagnétique est une molécule qui ne possède pas d'aimantation spontanée, mais qui dans un champ magnétique acquiert une aimantation dirigée dans le même sens que ce champ d'excitation. Cette molécule peut modifier le temps de relaxation des protons d'hydrogène, ainsi que leur cohérence de phase. Ainsi, une molécule ayant un moment magnétique important induit une perte de signal IRM par déphasage des spins. Ce déphasage dépend de la position des spins.

Pour exemple, une molécule paramagnétique présente dans un compartiment mais pas dans l'autre (ici compartiments intra- et extra-vasculaire) va modifier la susceptibilité magnétique de ce compartiment, et engendrer des différences de susceptibilité magnétique. Ces différences produisent localement un gradient de champ magnétique qui affecte la fréquence de résonance de l'hydrogène de l'eau, et entraîne des inhomogénéités du champ magnétique local. Ces hétérogénéités à l'intérieur d'un voxel induisent une distribution moins centrée des fréquences de résonance et un élargissement de la raie (spectre de l'eau). La conséquence est à ce niveau une perte du signal recueilli. Il faut ajouter à cela un autre phénomène qui est le phénomène de diffusion de l'eau. Les molécules d'eau diffusent entre les différents compartiments à travers les gradients de champ magnétique. En diminuant la cohérence de phase des spins, cela a pour conséquence de diminuer le temps de relaxation T2. **Ces deux phénomènes combinés, en présence d'une molécule paramagnétique, entraînent une baisse de signal au niveau local.**

En séquence écho de gradient, l'hémoglobine possède des propriétés magnétiques différentes en fonction de son degré d'oxydation, ainsi **l'oxyhémoglobine est diamagnétique** alors que la **désoxyhémoglobine est paramagnétique**. Ainsi la présence de désoxyhémoglobine entraîne une diminution de signal recueilli en RMN liée au déphasage des spins de l'eau en séquence pondérée en T2*. L'hémoglobine et notamment le rapport oxyhémoglobine / désoxyhémoglobine peuvent donc être utilisés comme un agent de contraste endogène. En IRMf, l'influence de la désoxyhémoglobine est détectée durant l'activation cérébrale. Le principe de l'IRMf est fondé sur le contraste BOLD (blood-oxygen-level dependent).

3.2.2 Activation cérébrale et effet BOLD

L'acquisition IRM avec des séquences ultra rapides d'échoplanar (séquence echoplanar imaging, EPI) permet de détecter les fluctuations régionales d'oxygénation sanguine,

appelées effet BOLD. L'activation cérébrale pour une tâche donnée (mouvement de la main par exemple) entraîne localement une augmentation du flux sanguin cérébral (50%), et une augmentation beaucoup moins importante (5%) des besoins métaboliques (surconsommation d'oxygène) des populations cellulaires cérébrales impliquées dans cette tâche. En effet, l'augmentation de l'activité de décharge des potentiels d'action des neurones impliqués dans la tâche à exécuter induit un besoin accru d'énergie et donc une augmentation des besoins des neurones en glucides et en oxygène véhiculés par les artérioles. Localement, il existe donc une nécessité d'augmentation des apports glucidiques et en oxygène. Cette augmentation se fait par l'augmentation du flux et du volume sanguin local. L'ensemble des mécanismes sous-tendant l'augmentation du débit sanguin cérébral local suite à l'activation neuronale s'appelle le couplage neuro-vasculaire et n'est pas encore complètement connu. Cette variation de débit sanguin est appelée réponse hémodynamique. Celle-ci n'est pas instantanée et atteint son pic après 4 à 6 secondes du début de la tâche. Dans le même temps, la fraction d'extraction de l'oxygène diminue. Ces deux phénomènes ont pour conséquence d'augmenter la concentration en oxyhémoglobine de façon importante alors que la concentration en désoxyhémoglobine chute notamment dans les territoires de drainage de la zone activée.

Pour décrire plus précisément **(FIGURE 3)** la variation du rapport oxyhémoglobine / désoxyhémoglobine au cours du temps, il faut noter que durant la première phase d'une activation cérébrale, il y a initialement un excès relatif de désoxyhémoglobine appelé « initial dip » qui précède l'augmentation du débit sanguin (Hu and Yacoub 2012). Ainsi après deux secondes, la concentration en désoxyhémoglobine a atteint son acmé pour ensuite diminuer alors que parallèlement la quantité d'oxyhémoglobine continue de croître pour atteindre, six secondes après le début de la tâche, son acmé. On note même une augmentation exagérée des apports en oxygène dans les veinules (territoire de drainage de la zone activée), alors qu'à ce moment la concentration en désoxyhémoglobine est à son nadir. Cette augmentation du contenu en oxygène (hyperoxygénation transitoire) se fait au niveau des territoires de drainage des aires cérébrales activées c'est-à-dire au niveau des veinules. A ce niveau, compte tenu de la diminution en proportion de la désoxyhémoglobine, le champ magnétique local est plus homogène. Il existe alors une cohérence de phase des spins plus élevée. On enregistre alors dans cette région une augmentation de 2 à 5 % du signal pondéré en T2* **(FIGURE 4)**. On observe ensuite un plateau pendant 8 à 10s. Après dix secondes, les quantités respectives de désoxyhémoglobine et oxyhémoglobine retournent progressivement à leur état basal lié à un retour lent du débit sanguin cérébral. Cette décroissance est amortie, on

note même une redescente sous la ligne de base (repos) avant le retour au métabolisme d'équilibre. L'évolution temporelle de la corrélation entre activité neuronale et changements hémodynamiques et métaboliques n'est toutefois pas encore complètement comprise.

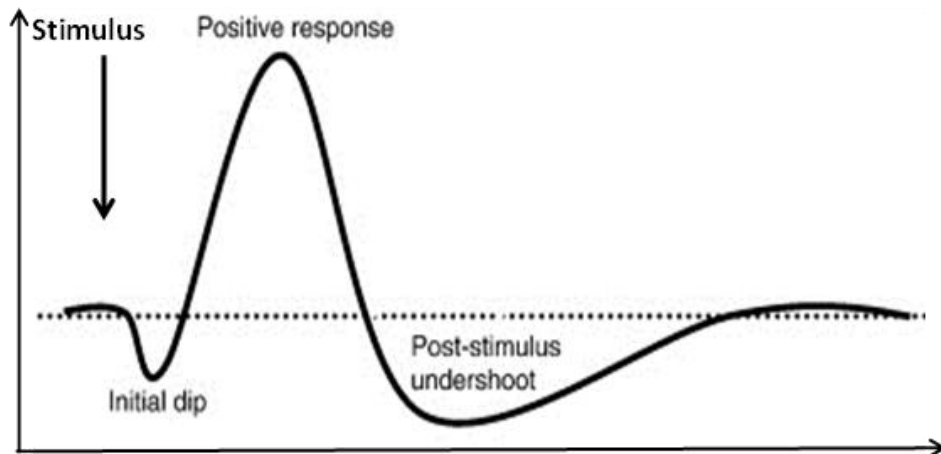


Figure 3: Représentation théorique des variations au cours du temps du rapport concentration en oxyhémoglobine / concentration en désoxyhémoglobine suite à l'activation d'un neurone par un stimulus bref. Figure issue de Hu and Yacoub (Hu and Yacoub 2012).

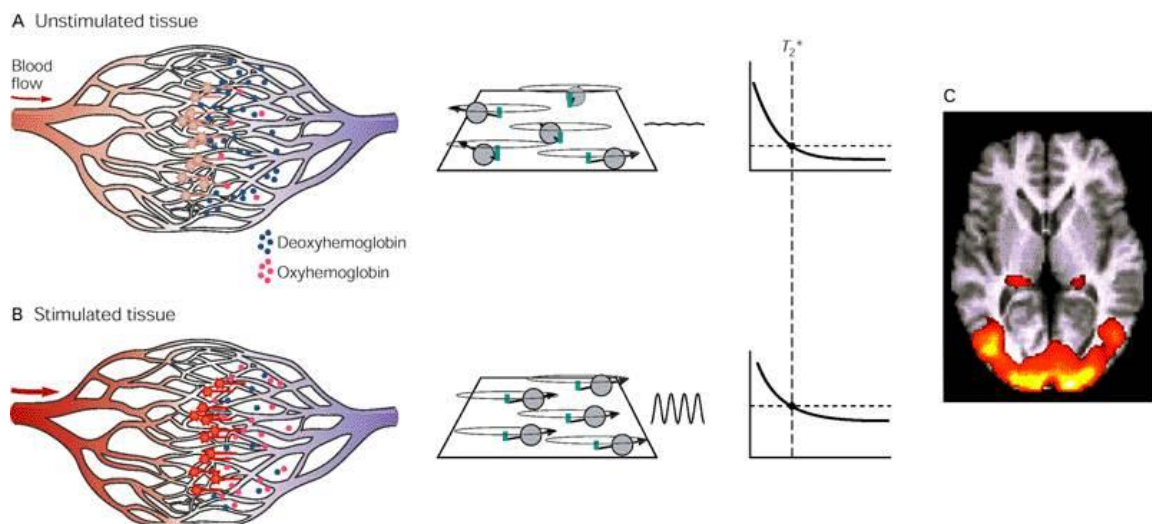


Figure 4 : Illustration du principe de base de l'IRM fonctionnelle. Figure empruntée de la page 373 de principes of neuroscience (Kandel, Schwartz et al. 2000).

En résumé (**FIGURE 5**), la diminution de la concentration relative en désoxyhémoglobine, par rapport à l'oxyhémoglobine, entraîne une diminution de la susceptibilité magnétique du sang au niveau du territoire de drainage de la zone fonctionnelle mise en jeu lors de la tâche par rapport à la période de repos. On recueille alors une augmentation du signal IRM au niveau

de cette zone pendant la tâche étudiée (mouvement de la main par exemple). C'est cette élévation du signal IRM recueilli qui nous permet de cartographier les zones cérébrales associées à tel ou tel processus cognitif (ici motricité).

Effet **B**lood **O**xigen **L**evel **D**ependant (BOLD)

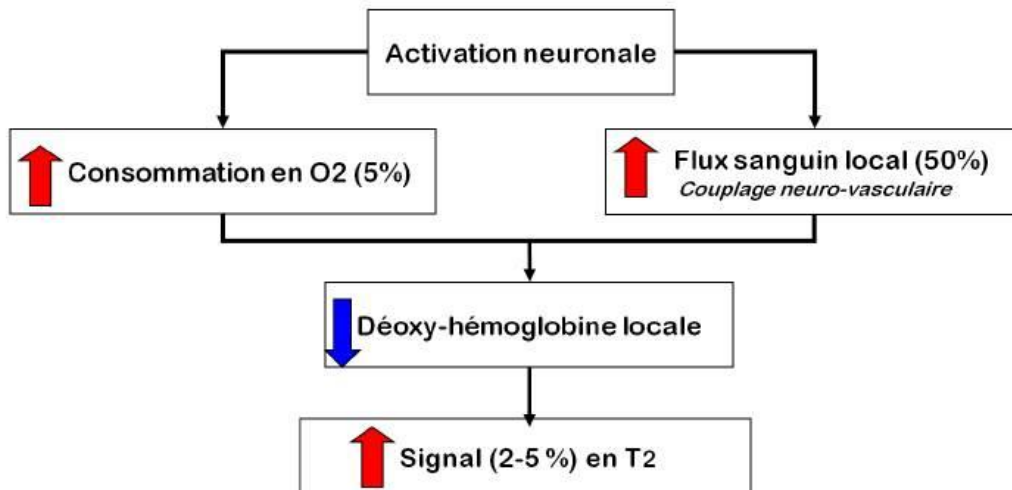


Figure 5 : Représentation schématique de l'effet BOLD (blood-oxygen-level dependent)

3.2.3 Protocole en IRM fonctionnelle dit « en bloc »

Le déroulement classique d'un examen en IRMf traditionnel correspond donc à l'alternance de période de « repos » et de périodes d'activation pendant lesquelles le sujet réalise la tâche donnée (paradigme expérimental, [FIGURE 6](#)). Il s'agit d'un paradigme expérimental d'activation dit en bloc (les paradigmes événementiels ne sont pas traités dans ce présent travail). Plus précisément, ces paradigmes d'activation en bloc supposent que les deux blocs (activation et « repos ») ne diffèrent que par un élément spécifique qui implique l'activation précise de la zone à tester. Il ne s'agit donc pas de comparer littéralement une période de « repos » à une période d'activation, mais deux tâches ne différant que par un élément. Ces deux phases, de durées variables (classiquement moins de trente secondes), sont alternées et répétées un certain nombre de fois alors qu'un volume cérébral, constitué d'un ensemble de coupe de l'encéphale, est acquis, en séquence EPI-BOLD, périodiquement en fonction du temps de répétition. Ainsi, une expérimentation classique génère un ensemble de volume d'images où chaque voxel est caractérisé par la variation temporelle du signal RMN recueilli au décours du paradigme expérimental. C'est ce décours temporel du signal qui sera soumis aux analyses statistiques pour rechercher les voxels impliqués dans la condition active (par exemple bouger la main).

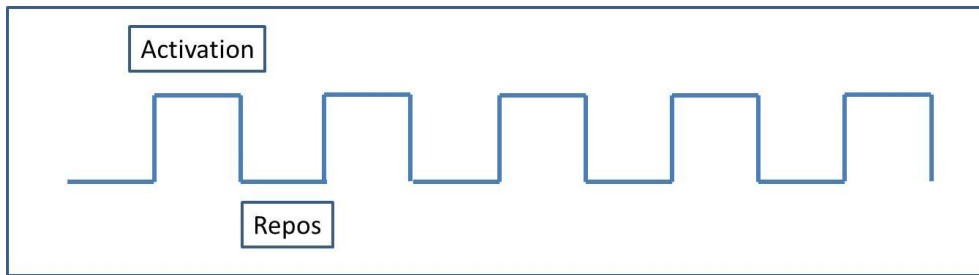


Figure 6 : Représentation de la répartition des stimuli au cours des paradigmes IRMf en bloc.

Un examen d'IRMf consiste donc à répéter plusieurs fois l'acquisition du volume d'un cerveau en EPI-BOLD en présence de stimuli afin d'échantillonner avec une résolution temporelle suffisante la réponse BOLD. Après analyse statistique, les cartes d'activation générées sont recalées sur des images anatomiques obtenues avec une séquence d'écho de gradient 3D T1. L'image fonctionnelle est donc obtenue par comparaison statistique des différences significatives entre les images acquises durant les phases d'activation et celles recueillies durant les phases de repos, puis elle est superposée à l'image anatomique du sujet. **Il ne s'agit pas d'une analyse directe de l'activité neuronale, et il est important de se souvenir qu'il existe plusieurs étapes intermédiaires entre le stimulus et la détection du signal RMN.** La compréhension des mécanismes reliant l'activité neuronale, secondaire à une tâche d'activation, ainsi que les variations du signal RMN, sont complexes et ne restent que partiellement élucidées (Arthurs and Boniface 2002) (voir [partie 1](#)).

Le choix et l'analyse du paradigme sont essentiels pour la localisation précise des régions anatomiques (zones éloquentes) dévolues à certaines fonctions neurologiques.

3.2.4 Paradigmes possibles d'explorations de la motricité-cérébrale

De nombreux paradigmes peuvent être utilisés pour l'étude du cortex sensori-moteur en IRMf (Engstrom, Ragnehed et al. 2004). La plupart sont des paradigmes en bloc incluant comme période d'activation des mouvements aussi variés que des mouvements de main, de langue, de pied, de bras, de doigts... Cependant une grande majorité des tâches motrices utilisées sont des mouvements d'ouverture-fermeture de main, de pression d'une balle (*squeezing*), de mouvement des doigts (*finger-tapping*), de pression d'un bouton ou de mouvement d'un joystick, c'est-à-dire des actes moteurs impliquant la main. L'utilisation préférentielle des mouvements de la main et des doigts est liée probablement à la place qu'occupe cette partie du corps au niveau de l'*homonculus* moteur de Penfield ([FIGURE 7](#)).

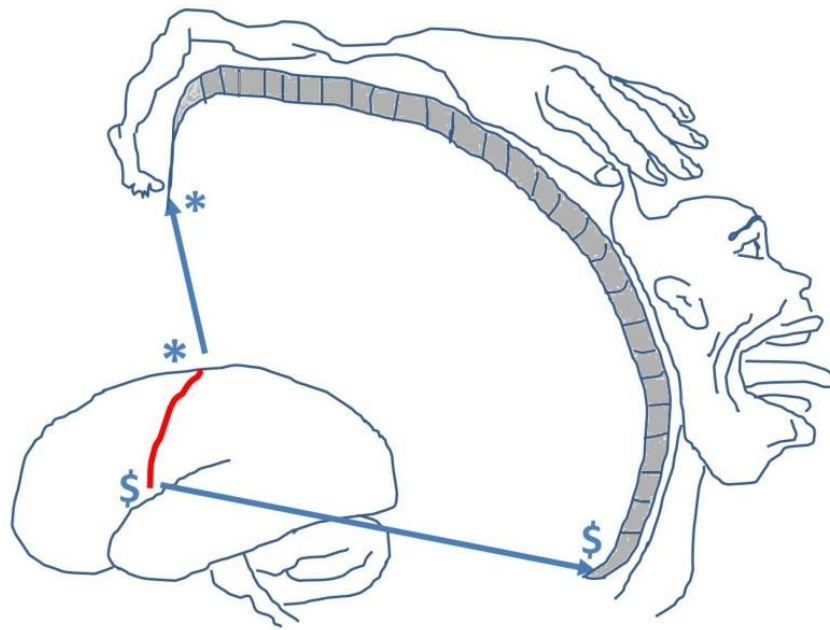


Figure 7 : Représentation de l'homonculus (somatotopie) moteur au niveau de l'aire motrice primaire.

La fréquence, la direction et la force du mouvement sont rarement homogènes entre les différentes études (et parfois même au sein de la même étude) et quelquefois ces données ne sont pas renseignées dans la méthodologie de ces études. De même les temps des blocs d'activation et les durées des sessions sont très variables (Engstrom, Ragnehed et al. 2004), les performances motrices (force, fréquence) ne sont le plus souvent pas contrôlées lors de l'expérimentation.

Par ailleurs, le type de mouvement demandé est très variable d'un protocole à un autre. Il peut s'agir de mouvement simple, intransitif (sans but), qui ne nécessite pas beaucoup voire aucun apprentissage, ou au contraire de mouvements plus complexes comme une séquence à apprendre de mouvements de doigt dans un ordre précis, ou encore de mouvements de pointage, de saisie, des mouvements balistiques. De plus certains mouvements sont initiés par des stimuli variés externes (visuels, auditifs...) rarement le mouvement étudié est un mouvement auto-initié (lié aux contraintes méthodologiques de la construction des paradigmes en IRMf). Certaines tâches motrices peuvent être réalisées activement par le sujet (mouvement actif), mais aussi le mouvement peut être passivement imposé au sujet (mouvement passif) par un tiers. Weiller et al (Weiller, Juptner et al. 1996) décrivent la mobilisation passive comme étant un mouvement calibré indépendant des performances motrices. Cette équipe propose alors le mouvement passif comme paradigme d'étude de la

motricité-cérébrale en imagerie fonctionnelle chez des sujets sains comme chez des sujets présentant un déficit moteur.

Récemment d'autres paradigmes comme l'imagination du mouvement (« *motor imagery* ») ou l'observation du mouvement (« *action-observation* ») ont pu être utilisés pour étudier le cortex sensori-moteur en IRMf. Il peut paraître surprenant que l'étude de la motricité puisse alors se réaliser en l'absence de mouvement actif par le sujet lui-même. En effet les mouvements imaginés et les mouvements observés sont caractérisés par l'absence de déplacement du corps, ou du segment du corps, alors même que le sujet imagine ou observe l'acte moteur. Nous verrons plus loin que le simple fait d'observer un mouvement, alors même que celui-ci n'est pas réellement effectué, entraîne des activations cérébrales, proches de celles observées lors de la réalisation effective du même acte moteur. Ainsi l'observation du mouvement est bel et bien un paradigme d'exploration de la motricité-cérébrale.

Nous confirmerons dans [l'ARTICLE 2](#) (Dinomais, Minassian et al. 2009) présenté dans cette thèse, à l'issue d'un travail associant **le mouvement passif et l'observation du mouvement, que ces deux paradigmes activent, chez le sujet sain, tout ou partie du système sensori-moteur responsable de la réalisation effective de ce même mouvement.**

Concernant les stimulations sensitives pour l'étude du système somesthésique, les paradigmes sont eux aussi variés dans la littérature (Blatow, Nennig et al. 2007). Ils comprennent notamment l'utilisation de stimuli tactiles, des vibrations, de l'air pulsé, des mouvements passifs (Holodny, Shevzov-Zebrun et al. 2011) (Paulesu, Frackowiack et al. 1997).

La lecture de la littérature montre donc que l'étude de la motricité-cérébrale en IRMf se réalise via l'utilisation de tâches sensori-motrices variées, à des fréquences et à des forces différentes. Il apparaît clairement que les activations cérébrales observées en IRM fonctionnelle « d'activation » sont dépendantes du paradigme utilisé (schéma expérimental utilisé pour la caractérisation des réseaux neuronaux en IRMf) et du niveau de performance du participant. Riecker et collaborateurs (Riecker, Wildgruber et al. 2003) ont montré que certaines activations cérébrales, observées lors d'un mouvement de main, sont dépendantes de la fréquence du mouvement. On voit alors la limitation de l'IRM fonctionnelle « traditionnelle » dans l'étude de la plasticité du cortex sensori-moteur chez des sujets souffrant de déficit fonctionnel (hémiplegie) et ne pouvant donc maintenir un niveau de performance constant. Cela peut engendrer des difficultés quant à l'interprétation des cartes d'activation cérébrale sensori-motrice et rendre la comparaison entre les différentes

données de la littérature parfois complexe. Par ailleurs, l'analyse des activations cérébrales motrices dans les suites d'un paradigme moteur en bloc, ne nous renseigne pas sur le degré de connectivité entre les différentes aires cérébrales impliquées dans la motricité-cérébrale.

3.2.5 IRMf de « repos » (« resting state »)

Une autre approche consiste en la réalisation d'une IRM fonctionnelle sans tâche cognitive, ici sans tâche motrice, appelé IRMf de « repos » (« *resting state analysis* »). En effet, on sait depuis longtemps que des variations lentes de la ligne de base du signal BOLD enregistrées pendant le repos ont un contenu organisé sur le plan spatial et temporel.

Ainsi, il a été démontré (Biswal, Yetkin et al. 1995) que des variations du signal RMN au décours du temps peuvent être mesurées en l'absence de tâche spécifique. Ces variations sont causées par des fluctuations spontanées de l'activité neuronale (fluctuations basse-fréquence du signal BOLD). Il s'agit de fluctuations très lentes (<0.01 Hz). Les réseaux neuronaux sont identifiés typiquement en réalisant une cross-corrélation entre le décours temporel basse fréquence des variations spontanées du signal issu d'une région cérébrale source (région d'intérêt) et le décours temporel du signal dans le reste des voxels du cerveau (définition de la connectivité fonctionnelle). Cette analyse de connectivité fonctionnelle alors que le cerveau est au repos permet une évaluation robuste des différents réseaux neuronaux fonctionnellement bien connus comme les réseaux du langage, de la motricité (ce qui nous intéresse ici) (Cordes, Haughton et al. 2001). **Cette évaluation est réalisée sans tâche cognitive spécifique, et ainsi elle limite au maximum la participation active du patient, et reste indépendante du niveau de performance du sujet ainsi que de son niveau de compréhension. Ce mode d'IRM est donc facilement « standardisable » et ne dépend pas du niveau de performance du sujet.**

Cette méthode d'analyse du système sensori-moteur en l'absence de tâche activatrice a montré sa fiabilité chez le sujet sain, sans lésion cérébrale. Cependant peu d'études ont montré que cette technique était applicable et fiable pour l'analyse de la motricité-cérébrale en cas de lésions cérébrales précoces. **Ainsi sur le plan méthodologique, on peut se demander si l'étude par IRMf de « repos » dans l'espace normalisé est toujours possible en cas de lésion cérébrale importante.** C'est un des objectifs du travail qui sera présenté plus tard dans l'[ARTICLE 3](#) (Dinomais, Groeschel et al. 2012).

3.2.6 Pré-traitement des données IRMf

La faible valeur de rehaussement du signal IRM (2 à 5 %) pendant la tâche d'activation oblige, préalablement à l'interprétation des données IRM obtenues, à un pré-traitement pour

recaler les images et permettre notamment de filtrer le bruit du signal et ainsi augmenter le rapport signal sur bruit.

Les données brutes IRM acquises doivent subir une série de pré-traitements afin de corriger les principaux artefacts d'acquisition. Les étapes du pré-traitement classiquement réalisées sont un recalage temporel des données, une correction des mouvements de la tête, une segmentation des données anatomiques, une normalisation des données fonctionnelles et anatomiques dans un espace normalisé et un lissage des données (**SPM MANUAL**, <http://www.fil.ion.ucl.ac.uk/spm/doc/manual.pdf>). Ces étapes de pré-traitement font l'objet d'intenses recherches méthodologiques sur le traitement des informations et du signal IRMf, comme par exemple l'étape de normalisation spatiale. Ainsi la présence d'une lésion cérébrale complique le travail des algorithmes de segmentation et de normalisation spatiale pouvant au final aboutir à des résultats IRMf erronés. Ceci a initialement généré des difficultés dans l'étude de groupe chez les sujets avec PC (Andersen, Rapcsak et al. 2010). Nous utilisons, dans ce présent travail de thèse, un script Matlab® (<http://www.mathworks.fr>) et un algorithme spécifique développés et implémentés par le Dr Marko Wilke (Université de Tübingen, Allemagne) sur lesquels nous avons travaillé ensemble afin d'en améliorer l'efficacité, notamment dans le cas d'importantes lésions chroniques (cas de l'AVC néonatal). **L'ARTICLE 3** dans la partie méthodologie détaille cela. Aussi, l'ensemble des étapes du pré-traitement des données n'est pas détaillé dans cette partie. Les travaux publiés et présentés dans ce mémoire décrivent, dans leurs sections méthodologiques, pour partie ces étapes. Pour information, nous avons utilisé pour l'ensemble des travaux le logiciel Statistical Parametric Mapping (SPM versions 5 et 8, Wellcome Department of Imaging Neuroscience, University College, London, UK, <http://www.fil.ion.ucl.ac.uk/spm>).

4 Résultats connus sur l'organisation de la motricité-cérébrale

4.1 Brefs rappels historiques et définitions du cortex moteur et sensitif

Pierre Flourens (1794-1867) a énoncé une « vision unitaire » du cerveau, où l'ensemble du cortex est responsable de l'intelligence, du mouvement volontaire, de la perception, etc..., chaque zone cérébrale est identique dans ses fonctions et possède les mêmes propriétés. Le cortex est un et indivisible. Il n'y a donc pas de « centre de la motricité », pas plus que de centre de l'intelligence...Pour cet auteur l'écorce hémisphérique (substance grise) n'est pas électriquement stimuable.

Cependant, la stimulation électrique des aires corticales va permettre de grandes avancées, et s'opposer à cette vision « unitaire » du cerveau. Ainsi, sur le plan de la localisation macroscopique du contrôle de la motricité, Gustav Theodor Fritsch (1838-1927) et Eduard Hitzig (1838-1907), dans des expérimentations sur le cerveau du chien, montrent, en 1870, qu'une stimulation électrique du cortex cérébral dans les régions frontales d'un hémisphère provoque des mouvements des membres du côté opposé. Il confirme aussi qu'il existe un centre cortical dévolu au contrôle de la motricité, confirmant, du même coup, la théorie « localisatrice » et la possibilité d'explorer ces régions par l'électrostimulation.

Fort de ces connaissances, David Ferrier (1843-1928) entreprit l'étude de l'effet clinique de l'ablation des zones motrices corticales, et confirma la localisation du cortex moteur chez le singe (**FIGURE 8**). Il affirma que, chez les primates, les régions motrices du cortex agissaient dans l'initiation et l'organisation du mouvement volontaire. Il tenta d'identifier les régions responsables de la sensibilité par l'ablation de certaines aires corticales. Il crut de façon erronée que la sensibilité se trouvait sous la responsabilité du lobe temporal. Il rédigea un ouvrage célèbre en 1876, **THE FUNCTIONS OF THE BRAIN** où il notifia l'ensemble de ses résultats sur la localisation cérébrale des fonctions, notamment du cortex sensori-moteur.

these areas. For the facts of individual experiments the reader is referred to the author's above-cited memoir, 'Experiments on the Brain of Monkeys' (*Proceedings Royal Society*, No. 161, 1875).

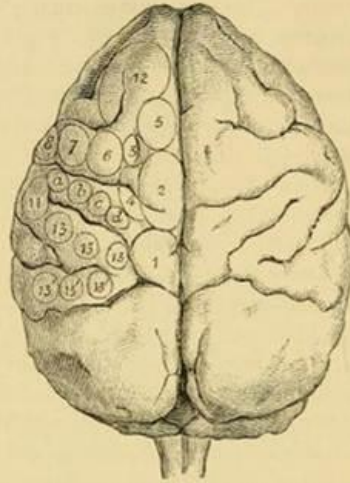


FIG. 69.—Upper Surface of the Hemispheres of the Monkey. (Royal Soc.)
The circles and included numerals are explained in the text.

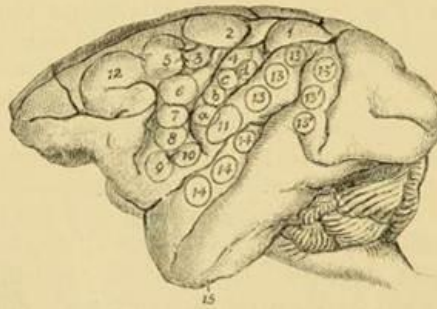


FIG. 70.—The Left Hemisphere of the Monkey. (Royal Soc.)
The circles and numerals have the same signification as in last figure.

Figure 8 : Cortex moteur chez le singe obtenu par électrostimulation, expérience de David Ferrier. Source : <http://archive.org/stream/functionsofbrain00ferr#page/240/mode/2up>

Dans la Gazette médicale de Paris, le docteur Gaston Decaine commente l'ouvrage de David Ferrier DE LA LOCALISATION DES MALADIES CEREBRALES qui venait à l'époque d'être traduit en Français et agrémenté d'un MEMOIRE SUR LES LOCALISATIONS MOTRICES DANS L'ECORCE DES HEMISPHERES DU CERVEAU par MM. J.-M. Charcot (1825-1893) et A. Pitres (1848-1928) en 1879. Il constate avec intérêt l'effort pour tenter de localiser les différentes zones cérébrales responsables des variétés de paralysie motrice. Il note alors « *qu'il serait téméraire d'essayer de faire, comme on a dit, une carte détaillée du cerveau.* ». Il faut noter que ces deux derniers auteurs vont confirmer dans le mémoire sur les localisations motrices dans l'écorce des hémisphères du cerveau la représentation du corps sur le cortex moteur à savoir jambe en haut, bras au milieu et face en bas. Ces données suggèrent l'existence d'une représentation

spécifique du contrôle moteur des différentes parties du corps, sorte de « *somatotopie* » avant l'heure, qui sera confirmée par Penfield en 1950.

John Hughlings Jackson, dans les années 1870, a été l'un des premiers à proposer que le cortex sensori-moteur est organisé de façon hiérarchique avec des aires purement motrices, d'autres purement sensitives, et d'autres qui intègrent l'ensemble de ces informations. Ces aires de « haut niveau » (« *high motor areas* ») interviennent selon lui dans l'interprétation des informations sensorielles notamment en lien avec l'expérience, l'attention, le comportement moteur et l'exploration de l'environnement. Il nomme ces aires des aires associatives (« *association areas* »).

En 1888 Charles B.G de Nancrede, chirurgien américain, en utilisant une sonde bipolaire de stimulation électrique, fonctionnant sur batterie, fut l'un des premiers à cartographier le cortex moteur humain (Silverstein 2012). Au début des années 1900 grâce à la stimulation électrique monopolaire du cortex, Charles Sherrington (1857-1952) a permis de distinguer le gyrus précentral (zone pré-rolandique) du gyrus post-central (zone post-rolandique). Il attribue alors au gyrus précentral un rôle moteur (cortex moteur primaire, M1) et au gyrus post-central un rôle sensitif (cortex sensitif, S1). Ces résultats, qui ont été répétés par Harvey Cushing (1869-1939) au début des années 1900, montrent que la scissure de Rolando est le point de séparation entre le cortex moteur et le cortex sensitif (Silverstein 2012).

Dans les années 1950, le neurochirurgien canadien de l'Institut Neurologique de Montréal, Wilder Penfield (1891-1976), qui avait décrit en 1937 avec Edwin Boldrey les premières cartographies du cerveau obtenues grâce à l'électrostimulation corticale, et Theodore Brown Rasmussen (1910-2002) signent **THE CEREBRAL CORTEX OF MAN** (Penfield and Rasmussen 1950), où ils présentent l'*homonculus* moteur et l'*homonculus* sensitif obtenus chez leurs patients (plus de 400 patients) grâce à la microstimulation électrique appliquée localement en divers points du cortex pendant des interventions neurochirurgicales. Il démontre alors l'organisation *somatotopique* du cortex sensori-moteur. Ainsi on peut donner comme définition du **cortex moteur : toute région cérébrale « électriquement excitable », c'est-à-dire dont l'électrostimulation entraîne une contraction isolée d'un muscle ou le mouvement d'un membre. De même le cortex sensitif correspond à toute région cérébrale où la stimulation électrique va engendrer des sensations de picotement dans une région corporelle.** De la même façon, Clinton N. Woolsey (Woolsey, Settlage et al. 1952) va cartographier méthodiquement chez de nombreuses espèces animales le cortex moteur. Il en fixera les limites classiquement retenues.

L'électrostimulation des régions séparées du cortex sensori-moteur va donner une vision partiellement erronée de la motricité-cérébrale. Celle-ci est perçue dans une approche « localisationiste ». Avec la naissance des sciences cognitives au milieu du XXème siècle et symboliquement en 1956, le cerveau est perçu comme un outil que l'on peut appréhender selon la logique mathématique, comme le sont, à cette époque, les premiers ordinateurs programmables développés par le logicien A. Turing (1912-1954) dès 1936. Les fonctions cérébrales sont réduites au seul point de vue sinon mécaniste au moins physique et l'ordinateur semble pouvoir servir de modèle pour expliquer le fonctionnement du cerveau et ses capacités.

Le contrôle moteur est, d'un point de vue conceptuel, décrit comme une organisation hiérarchique avec des boucles d'entrée-sorties et des phénomènes d'intégration. Jean Piaget (1896-1980) en 1967 dans BIOLOGIE ET CONNAISSANCE (Piaget 1967), voit la coexistence d'une machine organisée (le corps), qui fonctionne sur la base d'une circuiterie consolidée et à consolider, et d'une machine organisante (le cerveau), qui a un potentiel d'auto-organisation et de plasticité (apprentissage moteur). Cette conception hiérarchisée du contrôle moteur où certaines structures inféodent les autres dans un décours temporel strict domine très nettement les années 1960 jusque dans les années 1980.

On essaie alors de déterminer la structure cérébrale servant de déclencheur (« *conductor* ») premier de l'acte moteur. L'étude de l'organisation du décours temporelle des décharges neuronales, dans les différentes aires cérébrales connues pour avoir des propriétés motrices, lors de mouvements volontaires, notamment chez le singe, est appelée « *timing* ». Cette démarche va ainsi dominer l'étude du fonctionnement cérébral jusque dans les années 1980 (Evarts 1973)(Evarts 1974). On cherche ici à cartographier et analyser les patrons moteurs (« *pattern* ») cérébraux du contrôle de la motricité. Le système moteur est appréhendé comme un « circuit monté en série », où le « *conductor* » donneur d'ordre déclencherait en cascade des réponses neuronales au niveau du système nerveux central et ainsi produirait une réponse motrice en périphérie. La motricité-cérébrale est ainsi vu comme un enchaînement d'informations diachroniques. Par exemple à cette période, les études de l'activité neuronale montrent, juste avant le début du mouvement, au niveau du cervelet une dépolarisation neuronale et ce préalablement aux dépolarisations enregistrées au niveau du cortex moteur. A la même époque, le cortex prémoteur apparaît comme une région où la décharge neuronale est encore antérieure à celle du cervelet. Cette région est alors perçue comme possiblement impliquée dans la préparation motrice.

Ces données expérimentales électrophysiologiques ont donc donné lieu à des avancées majeures dans la connaissance des fonctions cérébrales et du contrôle moteur en particulier. Cependant les données issues de méthodologies d'investigation beaucoup moins invasives comme le sont la neuro-imagerie et la stimulation magnétique trans-cranienne (TMS, trans cranial stimulation) compléteront utilement les connaissances sur le contrôle moteur. Ainsi, à la conception hiérarchisée ou diachronique du contrôle moteur, se substituera la notion de fonctionnement en parallèle ou synchronique des réseaux neuronaux intervenant dans le contrôle moteur (Rizzolatti, Luppino et al. 1998). Les aires motrices frontales et les aires pariétales apparaissent comme interconnectées et forment des circuits neuronaux, fonctionnant en parallèle, spécialisés notamment dans la motricité-cérébrale. Ces circuits transforment les afférences sensorielles en action et constituent les éléments fondamentaux de la motricité-cérébrale (Rizzolatti, Luppino et al. 1998).

Cette troisième « *approche connectiviste* » (à ces deux approches synchronique et diachronique de la motricité-cérébrale) voit le jour dans les années 1990. Dans cette approche, tout réseau cérébral est constitué de trois niveaux neuronaux: 1) un niveau d'entrée de l'information, 2) un niveau de sortie de celle-ci et 3) un niveau intermédiaire dont l'activité dépend des relations qu'il entretient avec les deux autres niveaux neuronaux via les synapses. Ces connexions synaptiques sont établies et modifiables par l'apprentissage. Ce niveau, sorte de mémoire dynamique du réseau, en permet la plasticité et le rend plus efficient en renforçant ou inhibant certaines connexions entre le niveau d'entrée et le niveau de sortie. Cette approche est donc formée d'unités élémentaires interconnectées (interaction activatrice ou inhibitrice) et fonctionnant en parallèle permettant l'augmentation ou la diminution du poids des connexions entre les différentes unités de traitement.

Les visions anciennes «localisationistes» et «unitaires» des fonctions cérébrales, qui s'affrontaient vivement au XIXème siècle, s'unifient donc peu à peu pour donner une vision moderne du cerveau dite «*connectiviste*» (Zeki 1993). Cette vision associe chaque processus cognitif à l'activité globale d'un réseau de modules localisés fonctionnant en parallèle et à la constitution d'une mémoire dynamique.

4.2 Nouvelles conceptions sur le cortex moteur primaire

Traditionnellement, le cortex moteur primaire (M1) correspond dans la nomenclature cytoarchitectonique de Brodmann (BA) à l'aire 4, et chez le singe à F1 de Luppino et Rizzolatti (Luppino and Rizzolatti 2000). Le cortex moteur primaire est caractérisé par le fait qu'une stimulation électrique la plus faible possible entraîne des mouvements du corps (déclenche

un mouvement d'une partie du corps). Même si **l'association de BA4 avec le cortex prémoteur BA 6 constitue la définition classique du cortex moteur**, il est maintenant clairement démontré qu'il n'existe pas uniquement deux aires motrices au niveau cérébral (Luppino and Rizzolatti 2000) (Rizzolatti, Luppino et al. 1998). Cette vision est bien trop simpliste. De même de récentes études ont porté un éclairage nouveau sur le rôle de M1 dans la motricité-cérébrale. Il nous semble intéressant d'évoquer succinctement ici ces nouvelles données.

L'aire BA 4, dite « *cortex agrulaire* », est un isocortex dont la caractéristique essentielle est d'être dépourvue dans sa quatrième couche (couche granulaire interne) de petites cellules granulaires qui reçoivent les afférences (« *input* ») et qui caractérisent les aires sensibles post-centrales. Les neurones pyramidaux qui envoient les efférences (« *output* ») glutamatergiques sont situés dans les couches III (couche pyramidale externe) et V (couche pyramidale interne). Il a été démontré par des techniques d'autoradiographie, qui permettent de visualiser la densité de divers neurorécepteurs, qu'au sein même de BA4, il existe au moins deux régions distinctes sur le plan architectonique (Geyer, Ledberg et al. 1996). Il existe au sein de ces couches des interneurons GABA-ergiques qui contrôlent l'activité des cellules pyramidales en les inhibant si nécessaire. Il fut suggéré que les connexions intra-corticales, retrouvées au niveau du cortex moteur, constituent le substrat anatomique de la synergie musculaire impliquée lors de l'exécution de mouvements coordonnés (Huntley and Jones 1991).

Sur le plan des connexions macroscopiques, les neurones de BA4 reçoivent des afférences somatotopiques provenant du cortex sensible primaire (BA1, BA2, BA3) (circuits trans-corticaux) et du cortex pariétal postérieur (BA5). Le cortex moteur primaire reçoit aussi des inputs sensoriels des ganglions de la base et du cervelet en faisant relais avec les noyaux du thalamus ventrolatéral. Il faut noter que réciproquement, BA4 envoie des inputs au niveau des ganglions de la base permettant ainsi de véritables circuits en boucle (« *loop* »).

On trouve au sein de la couche V, couche particulièrement développée au niveau de M1, des grandes cellules pyramidales appelées cellules de Betz qui sont pourvues de très longs axones et forment une partie du faisceau pyramidal ou faisceau corticospinal. Le faisceau pyramidal est formé principalement des fibres issues de BA4 mais aussi de certaines régions de BA6 (cortex prémoteur) et du cortex pariétal. Pour mémoire, seul 5 % des projections de M1 sur la moelle sont issues des cellules de Betz, le reste des projections émane des autres

cellules pyramidales de la couche V distincts des cellules de Betz que l'on trouve dans M1 mais aussi dans le cortex prémoteur.

La découverte de nombreux traceurs rétrogrades, notamment viraux (Rathelot and Strick 2006)(Rathelot and Strick 2009), a permis d'objectiver au sein de la couche V de M1 du singe macaque qu'il existait au moins deux types de neurones qui participent au faisceau pyramidal. Pour une revue de la littérature, le lecteur pourra se reporter à l'article de Lemon (Lemon 2008). Ces neurones sont appelés en anglais : « *corticomotoneuronal cells* ». Le premier type de neurones projette des axones qui se terminent au niveau de la zone intermédiaire de la moelle épinière créant des synapses avec des interneurons médullaires. Ces interneurons font à leur tour synapse avec les motoneurons α de la corne antérieure de la moelle épinière. Il s'agit dans ce cas d'un circuit disynaptique. Ce premier type de « corticomotoneurones » permettrait de moduler en partie l'activité de la commande motrice descendante (« *motor output* »). Ces neurones sont localisés dans la partie rostrale de M1. Le second type de « corticomotoneurones » crée des synapses directement (connexion monosynaptique) avec les motoneurons α . Ce second type de « corticomotoneurones », situé dans la partie caudale de M1, est supposé avoir un rôle particulier dans l'exécution et le contrôle des mouvements requérant une grande habileté manuelle ou l'utilisation d'outils. Ainsi, les « corticomotoneurones » qui sont responsables du mouvement des doigts et du pouce sont situés dans la partie caudale de M1. Il faut noter que ces « corticomotoneurones » ne sont pas spécifiques d'un motoneurone α ou d'un muscle en particulier, mais ces neurones projettent sur plusieurs motoneurons α à la fois. Il a été montré, par des microélectrodes intra corticales, que certains muscles pouvaient être activés en stimulant différents neurones dans différentes régions de BA4 (Fetz, Cheney et al. 1976), et que inversement un neurone pouvait activer plusieurs muscles (Schieber and Hibbard 1993) (Schneider, Zytnicki et al. 2001). Il n'y a donc pas d'évidence pour une représentation précise, au sein de M1, de chaque muscle.

M1 peut donc être divisé en deux sous-régions, une région caudale qui a un contrôle direct sur l'exécution motrice et une région rostrale qui influence et module les efférences motrices via des mécanismes médullaires indirects. La voie directe monosynaptique de M1 vers les motoneurons α est, sur le plan phylogénétique, spécifique des grands primates non humain (singes de « l'ancien monde ») et humain (Lemon 2008). Cette structure monosynaptique, en activant de façon synergique différents muscles, permettrait la réalisation des mouvements indépendants des doigts, de manipuler des petits objets et les outils. Cette organisation serait responsable de la dextérité fine manuelle et digitale (Rathelot and Strick 2009). Dans

cette vision phylogénétique de M1, certains auteurs parlent de « *old M1* » pour la partie rostrale et de « *new M1* » pour la partie caudale de BA4 (Rathelot and Strick 2009).

4.3 Etapes de la motricité-cérébrale

Le contrôle cérébral d'un mouvement volontaire (**FIGURE 9**) nécessite que celui-ci soit réalisé dans un contexte où le cerveau reçoit, stocke, traite et intègre les informations internes (relatives au corps et à son « intérieur ») et externes (relatives au monde extérieur au corps), et ce en temps réel. Le mouvement se réalise donc dans un système qui prend en considération à la fois les contraintes externes qui sont imposées par l'environnement comme la gravité, les forces et résistance du milieu extérieur (forces exercées par le vent, l'eau, la résistance d'un objet...), les contraintes internes (schéma corporel, mobilité articulaire, motivation....) et le répertoire moteur propre de l'individu, notamment acquis par l'expérience.

On peut décomposer succinctement, et sans présupposer du caractère diachronique ou synchronique de ces événements, les phases cérébrales de l'acte moteur en :

1) une phase de **prise de décision** de l'acte à générer, de planification et de programmation du geste à réaliser (sélection du programme moteur). La phase de décision du mouvement comprend notamment les questions : quel mouvement ? , dans quel but ? , quand faire le mouvement ? (Brass and Haggard 2008) (Willingham 1998).

2) une phase d'**initiation** du mouvement puis d'**exécution** des paramètres de base du mouvement.

3) Il doit être mentionné ici ce qu'il convient d'appeler l'**inhibition motrice** qui consiste en la capacité d'arrêter des mouvements en cours d'exécution (inhibition motrice suppressive) ou de ne pas initier un mouvement non désiré (inhibition proactive). On peut tester la possibilité pour un sujet de réfréner des mouvements non désirés par des tests de Go/Nogo. Le stop signal task permet lui de tester les capacités d'arrêter un mouvement alors qu'il est en cours d'exécution. **Ces deux aspects de l'inhibition motrice sont nécessaires à l'efficacité de la motricité-cérébrale**, notamment en bloquant les mouvements qui pourraient « parasiter » le geste.

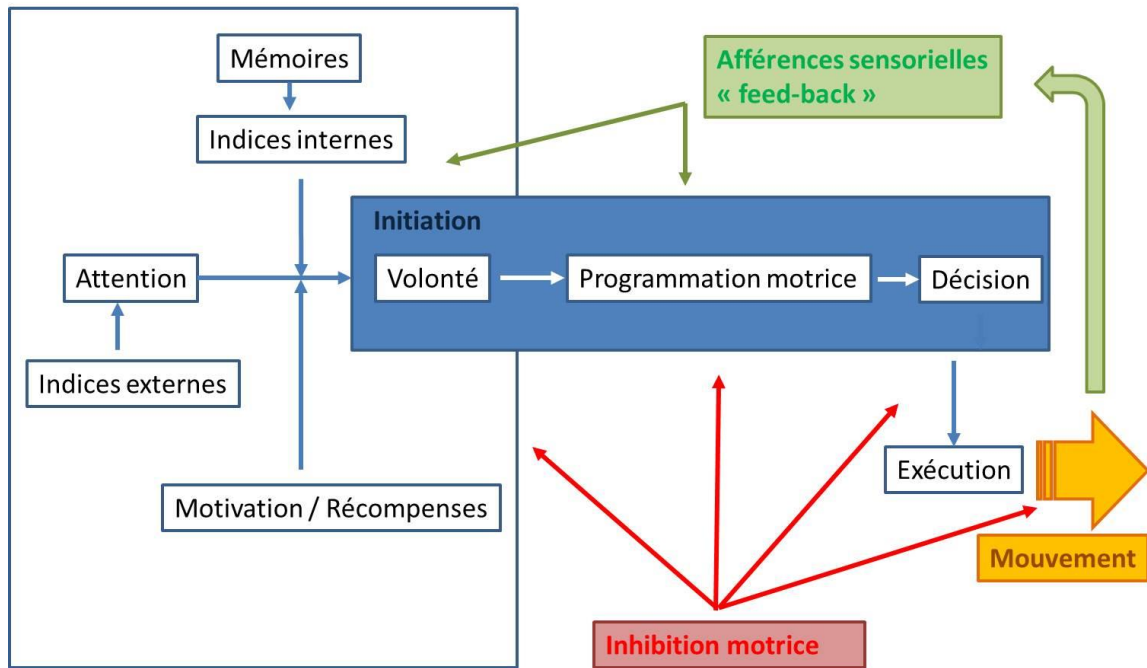


Figure 9 : Schéma simplifié des étapes de la motricité-cérébrale adapté de Bioulac (Bioulac, Burbaud et al. 2005)

Lors de l'ensemble du déroulement de ces phases (FIGURE 10), l'intégration des informations sensorielles générées réellement avant et au cours de l'exécution réelle du geste permet une adaptation en temps réel de celui-ci par rapport au patron moteur prédit (*pattern*), on parle de corrections motrices. Ainsi les afférences sensorielles d'origine périphérique (*feed-back*) sont comparées aux informations issues de la copie interne de l'efférence motrice (programme sensori-moteur, *feed-forward*) (Desmurget and Grafton 2000). L'analyse des différences entre ce qui est attendu sur le plan moteur (efférence motrice) et ce qui se passe réellement (*feed-back*) lors du mouvement permet de modifier, de corriger ou d'adapter en temps réel le mouvement en cours de réalisation pour *in fine* atteindre son but. Les ajustements moteurs qui ont été réalisés vont ensuite être intégrés au niveau cérébral dans les programmes moteurs à venir, on parle d'adaptation motrice. Cependant, et bien que les propriétés fonctionnelles de ces théories de modèle interne inverse ou prédictif de la commande motrice soient encore débattues et soumises à controverse, ces processus dépassent le cadre de ce travail, et ne seront donc pas développés plus en profondeur.

Planification du mouvement

Programme moteur

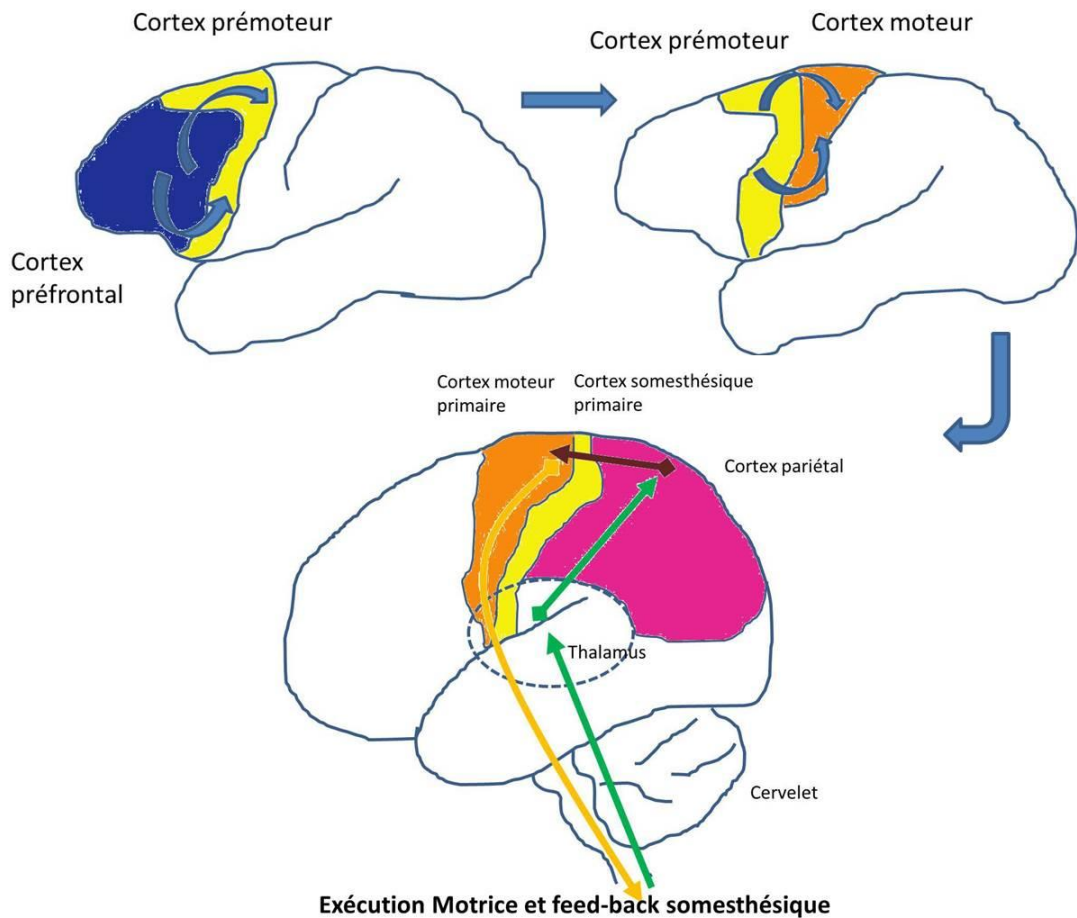


Figure 10 : Représentation simplifiée des étapes de la motricité-cérébrale adaptée de Kandel (Kandel, Schwartz et al. 2000)

Les phases centrales du mouvement s'appuient sur des structures cérébrales (**FIGURE 11**) intégrées dans des réseaux. Ces structures comportent sommairement des aires motrices primaires (**voir partie 4.2**) schématiquement liées aux paramètres de base du mouvement (fréquence, force, direction...), des aires sensibles qui intègrent les afférences, mais aussi des aires dites « associatives » liées aux caractères cognitivo-comportementaux du mouvement volontaire, ainsi que le cervelet. **La représentation cérébrale des tâches sensori-motrices est largement étudiée en imagerie fonctionnelle, aussi bien chez des sujets normaux que pathologiques (Frackowiak 2004).**

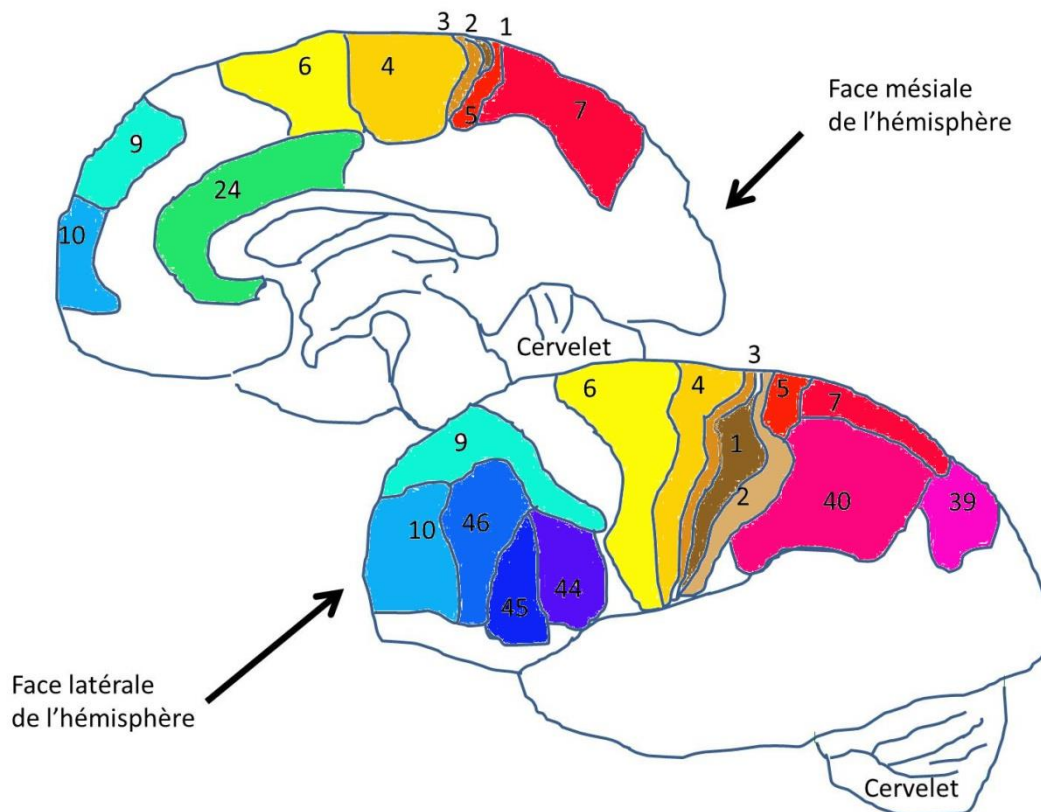


Figure 11 : Représentation des principales aires corticales primaires et associatives impliqués dans la motricité-cérébrale. La numérotation correspond à la classification de Brodmann (BA). Pour information, BA 1,2 et 3 = cortex somesthésique primaire, BA 4 = cortex moteur primaire, BA 6 = cortex prémoteur, BA 5,7, 40 et 39 cortex pariétal postérieur élargi, aire 46,45,9,10 cortex dorsolatéral préfrontal, BA 44 = aire de Broca, BA 24 = cortex cingulaire antérieur.

4.4 Activations cérébrales lors de tâches motrices simples chez le sujet sain

Les premières publications étudiant le cortex sensori-moteur en IRMf ont démontré la *somatotopie* de l'*homonculus* moteur (Rao, Binder et al. 1993; Rao, Binder et al. 1995), et ont montré que les activations cérébrales étaient très latéralisées au niveau de l'hémisphère controlatéral au côté du mouvement. Cependant, la *somatotopie* retrouvée est très grossière avec certaines zones qui se chevauchent. Ceci est dû probablement à la résolution spatiale de la méthode (Indovina and Sanes 2001) mais aussi par le fait qu'il n'y a pas, au sein de M1, d'évidence pour une représentation neuronale focale de chaque muscle (*voir partie 4.2*). Les « corticomotoneurones » sont dispersés dans la partie caudale de M1 et il existe un chevauchement (« *overlapping* ») entre les différents champs d'activation neuronale. Par ailleurs, le mouvement entraîne quelques activations au niveau du cortex sensori-moteur ipsilatéral (Rao, Binder et al. 1993) (Kim, Ashe et al. 1993), évoquant pour certains auteurs soit la participation du faisceau pyramidal non croisé dans ces activations, soit le fait que le

système sensori-moteur au niveau de chaque hémisphère fonctionne en parallèle lors de la réalisation de l'acte moteur.

Il faut noter que les activations cérébrales retrouvées lors des expériences d'IRMf sont étroitement liées entre le cortex moteur primaire (M1) et le cortex somesthésique primaire (S1). Il existe presque toujours une activation de S1 accompagnant M1 lors des tâches motrices. Il est difficile d'en connaître la raison exacte, pour certains il s'agit tout simplement d'un artéfact lié à la résolution spatiale de la méthode qui ne permet pas de différencier le gyrus précentral du gyrus postcentral, pour d'autres les activations dans S1 sont liées à l'intégration sensitive, au niveau de cette région, des paramètres du mouvement en cours d'exécution (Christensen, Lundbye-Jensen et al. 2007). Ces activations de S1, concomitantes aux activations de M1 lors du mouvement, peuvent probablement être expliquées aussi par la présence de « corticomotoneurones » au niveau de l'aire BA3a (cortex sensitif primaire) (Rathelot and Strick 2006). Cette région posséderait alors une commande motrice descendante bien que sa stimulation électrique directe n'entraîne pas de mouvement. Environ 15 % des « corticomotoneurones » sont en effet issus de cette aire sensitive et feraient synapses avec les motoneurones γ qui contrôlent la contraction des fuseaux neuromusculaires. Les « corticomotoneurones » de S1 pourraient ainsi être impliqués dans la réalisation de l'acte moteur à travers le système proprioceptif. Au regard de cette hypothèse, une activation de S1 lors du mouvement n'est donc pas surprenante.

Il semble exister, par ailleurs, une relation, linéaire ou non (suivant les études), entre le degré d'activation (nombre de voxels activés), notamment au niveau de M1 et de l'aire motrice supplémentaire propre (AMS-propre), et la force et la fréquence du mouvement (Rao, Bandettini et al. 1996) (Schlaug, Sanes et al. 1996; Riecker, Wildgruber et al. 2003). Plus un mouvement est exécuté rapidement et plus l'activation est forte, il en est de même pour la force du mouvement. Wexler et collaborateurs (Wexler, Fulbright et al. 1997) ont montré que les activations étaient plus importantes et plus distribuées, notamment au niveau du cortex pariétal supérieur et inférieur, lors de mouvements requérant plus de force et de complexité. Ces données confirment l'intérêt de prendre en compte l'ensemble de ces paramètres pour l'étude du cortex sensori-moteur en IRMf.

De façon générale, les données en IRM fonctionnelle, mais aussi en imagerie par émission de positrons (PET-scan), qui visent à analyser le système sensori-moteur pendant le mouvement, retrouvent des activations au niveau des différentes aires ou éléments constitutifs des circuits cortico-spinaux, cortico-striato-thalamo-corticaux et cortico-

cérébelleux (Rowe and Siebner 2012) impliquées dans la motricité-cérébrale et étudiés par d'autres méthodes. Par exemple, des études récentes ont permis de confirmer l'implication des ganglions de la base, non seulement dans l'exécution effective du mouvement mais aussi au cours de processus moteurs plus complexes, tels que la préparation motrice et la sélection du mouvement (Middleton and Strick 2000; Middleton and Strick 2000).

De façon plus générale, outre l'activation en IRMf de S1-M1 et de l'AMS lors des tâches motrices, les régions prémotrices et préfrontales sont actives et jouent un rôle supramoteur dans la sélection, la préparation, et la représentation mentale du mouvement. L'imagerie fonctionnelle a aussi permis de mettre en évidence le rôle des cortex préfrontaux dorsolatéraux, des aires prémotrices, des cortex pariétaux postérieurs, des cortex cingulaires antérieurs et moyens dans la planification de l'action (Deiber, Ibanez et al. 1996) (Decety, Perani et al. 1994). Les neurones du cortex prémoteur ventral (F5, chez le singe) interviennent spécifiquement dans la préhension et la manipulation des objets. Ils codent ainsi pour des mouvements dirigés vers un objet qui nécessitent l'utilisation de la main (atteindre, saisir). Ces neurones ne codent pas pour l'une ou l'autre composante du geste, mais pour la globalité du geste. Si une seule partie du mouvement est décrite, les neurones de cette aire ne sont pas actifs. Le cortex pariétal est, quant à lui, particulièrement associé avec les aspects spatiaux de la programmation motrice. Une activation pariétale postérieure a été associée à la sélection du mouvement et à l'attention spatiale (Grezes and Decety 2001).

Il faut noter que la réalisation de tâche motrice active ou passive, active globalement les mêmes aires cérébrales en imagerie fonctionnelle (Mima, Sadato et al. 1999) (Guzzetta, Staudt et al. 2007). Ainsi, dans une étude en PET-scan chez 6 sujets sains, Weiller et al (Weiller, Juptner et al. 1996) ont comparé ces deux types de mouvements. Dans les deux conditions, une activation de l'AMS et de l'aire motrice M1 controlatérales au mouvement était retrouvée. Ces auteurs ont ainsi proposé la réalisation de mobilisation passive pour l'étude de l'activation corticale en imagerie fonctionnelle à visée motrice (voir [partie 3.2.4](#)).

4.5 Activations cérébrales lors de la décision motrice

Pendant la phase de sélection du mouvement à réaliser, on note de nombreuses activations au niveau du cortex prémoteur latéral, dans les régions médianes prémotrices à savoir l'AMS-propre et la pré-AMS, et au niveau du cortex cingulaire antérieur. Il existe par ailleurs des activations au sein du cortex pariétal (Rowe and Siebner 2012). Durant la sélection de l'action à entreprendre, il a été noté une augmentation de la connectivité effective partant du cortex

préfrontal vers la pré-AMS, aire cérébrale décrite comme jouant un rôle majeur dans la genèse des plans du geste (planification motrice). En d'autres termes le cortex préfrontal exerce un effet sur la pré-AMS lors de la décision motrice. Cette décision motrice intervient quelques secondes avant la réalisation effective du mouvement. Selon certaines études, ces activations peuvent se faire dix secondes avant que le geste ne soit effectué ! (Soon, Brass et al. 2008; Bode, He et al. 2011). Ces durées sont différentes de celles enregistrées en électrophysiologie. Il faut noter que ce temps de décision motrice varie probablement du fait des différents types de mouvements étudiés. Certains gestes sont initiés par le sujet lui-même, alors que d'autres sont dépendants de stimuli externes. Dans les gestes auto-initiés on note une activation de l'AMS, du cortex prémoteur, de M1, du gyrus cingulaire antérieur et du lobe pariétal inférieur, mais pas du cortex préfrontal dorso-latéral.

Les activations retrouvées dans le cortex cingulaire antérieur, pendant la prise de décision motrice, peuvent être en lien avec la récompense attendue à la suite du mouvement (circuits de la récompense), et non pas en lien avec la sélection du mouvement proprement dit. Il est difficile de démêler cette question de la participation ou non des circuits de la récompense dans la décision motrice. Un autre facteur de confusion dans les activations cérébrales liées à la décision motrice est la part des réseaux de l'attention (attention portée par le sujet sur la tâche à effectuer). En effet, la pré-AMS, le cortex dorsal préfrontal et le cortex intra-pariétal participent aussi au circuit de l'attention. Il est donc parfois difficile de différencier la part de l'attention dans la décision motrice. Dans quelle mesure ces aires cérébrales jouent-elles un rôle dans la décision motrice ? Est-ce uniquement l'attention nécessaire qui active ces aires pendant la sélection du mouvement ? Là aussi ces questions restent encore débattues.

4.6 Activations cérébrales lors de l'observation du mouvement

L'observation d'un mouvement effectué par un tiers augmente sélectivement l'excitabilité des pools neuronaux associés à la production de ce mouvement chez l'observateur alors même que le sujet n'effectue pas réellement le mouvement. Un des substrats neuronaux à ce phénomène est connu sous le terme de « *neurone miroir* » (Gallese, Fadiga et al. 1996) et a été découvert initialement dans l'aire F5 de la partie ventrale du cortex prémoteur des singes lors d'enregistrements électrophysiologiques unicellulaires tantôt lorsque l'animal exécute certaines actions manuelles ou buccales « transitives », c'est-à-dire dirigées vers un but (une cible), tantôt lorsqu'il observe ce même mouvement exécuté par un autre de ses congénères. Aussi, les neurones miroirs du cortex prémoteur du singe ne déchargent pas si l'animal observe un mouvement de la main en l'absence d'une cible (mouvement « intransitif ») (Umiltà, Kohler et al. 2001). Ces neurones ont donc pour **caractéristique**

principale de répondre sur le plan électrophysiologique (décharge neuronale) à la fois lorsque le sujet produit une action dirigée vers un but et lorsque celui-ci observe cette même action. Si un neurone ne possède pas ces deux caractéristiques, il ne peut être considéré comme un « *neurone miroir* ». Il s'agit donc d'une définition électrophysiologique initialement décrite chez le primate non humain (Gallese, Fadiga et al. 1996). Il a été montré plus tard l'existence de « *neurones miroirs* » dans le cortex pariétal inférieur des singes.

Les « *neurones miroirs* » semblent avoir des propriétés plurimodales. Par exemple, une activité neuronale a été enregistrée dans la région F5 du cortex prémoteur du singe lorsque celui-ci exécute certaines actions bruyantes (par exemple, casser une cacahuète ...), ou lorsque l'animal voit simplement l'expérimentateur exécuter ces mêmes actions ou bien encore lorsqu'il entend simplement (sans voir) l'expérimentateur exécuter celles-ci (Keysers, Kohler et al. 2003). Ces données semblent montrer que les « *neurones miroirs* » sont liés à l'action en tant que telle et à la représentation de celle-ci au niveau cortical du tiers observant.

Le caractère invasif de l'exploration des caractéristiques physiologiques des « *neurones miroirs* » rend bien évidemment difficile l'étude de ces derniers chez l'humain. Cependant certaines données en imagerie fonctionnelle peuvent suggérer l'existence de tels neurones chez l'homme (Rizzolatti and Craighero 2004; Cattaneo and Rizzolatti 2009). L'activité du système miroir chez l'homme serait impliquée dans l'exécution et l'observation de mouvements « transitifs », mais aussi, et à la différence avec le primate non humain, « intransitifs » c'est à dire non dirigés vers une cible (pantomimes par exemple) (Buccino, Binkofski et al. 2001). Il semble par contre nécessaire pour activer le système miroir que ces mouvements « intransitifs » impliquent les mains ou la bouche.

Buccino (Buccino, Binkofski et al. 2001) montre que l'activité des « *neurones miroirs* » chez le sujet observant le mouvement augmente en fonction de la connaissance qu'a ce dernier de l'acte moteur observé. Plus une action observée (« transitive » ou « intransitive ») appartient au programme moteur de l'observateur et plus les neurones du système miroir sont activés. Inversement, l'observation d'un mouvement non connu de l'observateur (n'appartenant pas à son répertoire moteur) entraîne peu d'activité des « *neurones miroirs* ».

De par ses caractéristiques, le système miroir est activement impliqué dans des tâches d'imitation. Il semble très probable que ce type de neurones puisse être lié à la représentation mentale de l'action. Les « *neurones miroirs* » joueraient un rôle dans la reconnaissance de l'action ainsi que dans sa compréhension. Ils sont supposés être engagés

dans la représentation du but d'une action perçue et exécutée par autrui. P Jacob (Jacob 2007) résume ainsi le rôle potentiel des « *neurones miroirs* » chez l'homme en citant Gallese : « *Comme le soulignent Gallese et al (Gallese, Keysers et al. 2004), en formant la même représentation motrice de l'action exécutée que l'agent, l'observateur "comprend l'action parce qu'il en connaît le résultat lorsque c'est lui qui l'exécute. La compréhension de l'action découle, non pas des représentations purement visuelles [...], mais du savoir moteur éprouvé par l'observateur" ».*

Il existe un autre type de neurone visuo-moteur que l'on appelle « *neurones canoniques* ». Ces neurones ont pour caractéristique de voir leur activité de décharge électrique augmenter lorsque le sujet voit un objet manipulable, sans le manipuler réellement et en dehors de tout contexte d'action spécifique, et aussi lorsque le sujet manipule réellement cet objet.

Il est intéressant de noter ici qu'il existe aussi des activations neuronales enregistrées au niveau du sillon temporal supérieur lors de l'observation, par le sujet, d'un mouvement (Perrett, Rolls et al. 1982). Ces décharges neuronales, dans cette région cérébrale, le sont spécifiquement lorsqu'il s'agit de mouvements biologiques, de postures corporelles (Allison, Puce et al. 2000). A la différence des « *neurones miroirs* », ces neurones situés au niveau du sillon temporal supérieur ne possèdent pas de propriétés motrices. En d'autres termes, ces derniers ne déchargent pas lorsque l'animal exécute réellement un mouvement mais uniquement lorsqu'il observe un acte moteur réalisé par autrui (Perrett, Harries et al. 1989). Ces neurones sont nommés « *les neurones de détection du mouvement biologique* ». L'activation de ces neurones serait dépendante du point de vue de l'observateur (point de vue selon la première ou la troisième personne).

De façon plus générale, et en s'affranchissant de la définition précise électrophysiologique des neurones à propriété visuo-motrice (« *neurones miroirs* » et « *neurones canoniques* »), **les données d'imagerie fonctionnelle ont permis d'affirmer que le fait d'observer quelqu'un en train de réaliser une action se traduit par une activation « automatique » des réseaux moteurs cérébraux sous-tendant la réalisation de cette action chez l'observateur. On parle de réseau de l'observation de l'action (« *action observation network* »).** De nombreuses études ont validé l'existence d'une activation de M1 lors de l'observation du mouvement biologique qu'il soit dirigé vers un but (mouvement dit transitif) ou non (mouvement intransitif). Stefan et collaborateurs (Stefan, Cohen et al. 2005) ont aussi montré que l'observation répétée d'un geste simple entraîne une réorganisation du système moteur

cortical. Cette donnée a été confirmée récemment chez le sujet sain lors d'une immobilisation forcée (Bassolino, Campanella et al. 2013).

Il a été montré que **ce lien existant entre l'observation d'une action et l'activation des structures motrices liées à la réalisation de cette action (*lien visuo-moteur*) n'est pas inné, mais acquis par l'expérience** (Calvo-Merino, Glaser et al. 2005). Par ailleurs, l'activation du réseau lié à l'observation du mouvement est dépendante de l'intention de l'observateur face à cette action observée (imitation ? reconnaissance ? suppression ?) (Cunnington, Windischberger et al. 2006). Les activations sont donc probablement différentes si le sujet à pour consigne d'imiter le mouvement observé ou au contraire d'inhiber celui-ci. En effet, nous avons démontré plus haut que l'observation d'un mouvement entraînait une activation cérébrale des réseaux neuronaux impliqués dans l'exécution réelle de celui-ci. Il semble alors très probable que, lors de l'observation d'un mouvement sans intention de l'imiter, des mécanismes d'inhibition motrice doivent se mettre en place au niveau cortical pour éviter l'occurrence du mouvement. La connaissance des systèmes cérébraux d'inhibition motrice est donc un parallèle à la connaissance des réseaux neuronaux mise en jeux lors de l'observation d'une action.

4.7 Activations cérébrales lors de l'inhibition motrice, rôle de l'AMS ? **(ARTICLE 2)**

Les études en imagerie ne permettent pas encore de décider quelles sont les régions cérébrales cibles de l'inhibition motrice et les régions effectrices (Rowe and Siebner 2012). Cependant, il semble exister des régions essentielles dans les processus d'inhibition motrice comme le cortex cingulaire antérieur et la région médiane préfrontale (medial prefrontal cortex, mPFC). Ces deux régions sont décrites dans la littérature comme des régions participant au processus d'inhibition motrice (Garavan, Hester et al. 2006; Sumner, Nachev et al. 2007). Ainsi Jaffard et collaborateurs (Jaffard, Longcamp et al. 2008) ont souligné le rôle inhibiteur de mPFC dans le contrôle moteur, et notamment dans l'inhibition motrice proactive (par opposition à l'inhibition suppressive du mouvement). Ces auteurs suggèrent que mPFC est en constante activation pour inhiber certains programmes moteurs en fonction du degré de stimulation externe. Cette aire présenterait une activité physiologique de base (Gusnard and Raichle 2001). Elle serait plus ou moins active afin d'inhiber, si besoin et en fonction de la stimulation externe et de la force inhibitrice requise, les éventuels programmes moteurs non voulus. Les gyri frontaux inférieurs droit et gauche semblent être également des régions cruciales pour l'inhibition motrice (Swick, Ashley et al. 2008).

Les noyaux caudés, ainsi que les noyaux sous thalamiques, régulent également l'inhibition motrice. Arrêter une action en cours (inhibition suppressive) stimule le cortex inférieur frontal droit et le noyau sous-thalamique (Aron, Durston et al. 2007). Plus l'activation est importante dans cette dernière structure est plus l'inhibition motrice suppressive est forte. Le noyau sous thalamique semble intervenir dans les processus plus larges de décision notamment lors de décision conflictuelle. Le degré de connectivité entre la pré-AMS et le noyau sous thalamique semble relié aux capacités du sujet à décider vite et précisément. Il existe donc des circuits neuronaux intra-hémisphériques impliqués dans l'inhibition motrice.

Lors de la réalisation d'un mouvement, notamment uni-manuel, on note également la présence probable d'une inhibition motrice inter-hémisphérique. En effet, il est démontré que M1 responsable du mouvement (M1 controlatéral au mouvement) exerce une activité inhibitrice proactive sur son homologue (M1 ipsilatéral au mouvement) via les interneurons inhibiteurs GABA-ergiques (Schambra, Sawaki et al. 2003) (Pal, Hanajima et al. 2005). On parle **d'inhibition inter-hémisphérique. La préservation de cette inhibition semble tout à fait importante pour le bon déroulement du geste, notamment lors des actions uni-manuelles.** Il apparaît que cette balance inhibitrice est dépendante de son utilisation, pour être efficace celle-ci doit être sollicitée (Avanzino, Bassolino et al. 2011).

Les tests de Go/Nogo et de stop signal task (SST) ont pour point commun d'activer également, outre le cortex frontal inférieur et le cortex cingulaire antérieur, le cortex pariétal. Malgré ces activations communes entre ces deux modalités d'inhibition motrice, il existe des différences significatives notamment sur le plan pharmacologique avec l'utilisation de neurotransmetteurs différents entre ces deux modalités d'inhibition motrice (système sérotoninergique pour le Go/No et système noradrénergique pour le SST) sans qu'actuellement on en comprenne le sens. L'IRMf ne permet pas de distinguer les neurotransmetteurs impliqués dans les différentes tâches d'inhibition.

Enfin, on peut noter, que dans l'étude de Jaffard (Jaffard, Longcamp et al. 2008) il existe une activation de l'AMS dans les tâches inhibitrices, et **certain auteurs ont suggéré que l'AMS est responsable**, outre de l'exécution du mouvement, **de cette inhibition motrice.** Nous présentons ci-après ([ARTICLE 2](#)) un travail qui a consisté à tester cette hypothèse du rôle inhibiteur de l'AMS (Dinomais, Minassian et al. 2009).

Article 2 : Etude de l'inhibition motrice au niveau de l'AMS

L'objectif de l'étude en IRMf (Dinonais, Minassian et al. 2009), chez des adultes sains, présentée ci-après est de comparer les activations cérébrales suivant les mouvements passifs et les mouvements actifs non vidéo-guidés et vidéo-guidés afin d'étudier les zones possiblement impliquées dans l'inhibition motrice, notamment l'AMS. Le mouvement passif ou l'observation du mouvement entraîne une activation de tout ou partie du réseau sensori-moteur alors même que le sujet ne réalise pas effectivement lui-même le mouvement. Le mouvement passif et l'observation du mouvement peuvent jouer le rôle de « *cue externe* » pour favoriser l'amorçage et l'occurrence du mouvement (effet d'amorçage, « *priming effect* ») dans certaines conditions. Aussi, de notre point de vue et sur certains aspects, le mouvement passif et/ou l'observation du mouvement, alors que le sujet a pour ordre explicite de ne pas bouger la main, met en jeu une part d'inhibition motrice. Sous certaines conditions, notamment l'intention et l'attention du sujet vis-à-vis de la tâche exécutée (Johansen-Berg and Matthews 2002), ces deux tâches peuvent permettre d'étudier l'inhibition motrice. Nous avons donc utilisé ces paradigmes pour analyser le cortex impliqué dans l'inhibition motrice.

Le résultat principal de cette étude montre que le mouvement passif vidéo-guidé comparé à son homologue actif (mouvement actif vidéo-guidé) active un certains nombres d'aires en commun avec ce dernier type de mouvement, mais activent des aires supplémentaires, connues pour appartenir au système d'inhibition dont le but ici pourrait être d'interrompre l'initiation du mouvement. C'est le cas notamment de l'AMS propre. Les autres résultats confirment qu'il n'existe pas de différences en termes d'activation lors de la comparaison directe entre mouvement actif et mouvement passif non vidéo-guidés. Par ailleurs ils confirment aussi que l'observation d'un mouvement simple de main, alors que l'observateur ne réalise aucun mouvement, active le système sensori-moteur, notamment M1 controlatérale au côté de la main observée (M1 gauche activé suite à l'observation d'une main droite).

Functional MRI comparison of passive and active movement: possible inhibitory role of supplementary motor area

Mickaël Dinomais^a, Aram Ter Minassian^b, Titien Tuilier^c, Matthieu Delion^d, Marko Wilke^g, Sylvie N'Guyen^e, Isabelle Richard^a, Christophe Aubé^c and Philippe Menei^{d,f}

Recent studies have hypothesized that the supplementary motor area plays a role in motor inhibition. To study this possible role, we used functional MRI study to compare conditions, which require various level of inhibition of motor patterns. Seventeen healthy participants were scanned while executing – actively or passively – rhythmic opening/closing movements of their right hand, with and without congruent visual information. The contrast passive > active movement in the visual guidance condition which requires inhibition in order 'not' to perform the movement, yields to significant activation of areas commonly involved in the inhibitory brain circuitry among which, notably, contralateral supplementary motor area. *NeuroReport* 20:1351–1355 © 2009 Wolters Kluwer Health | Lippincott Williams & Wilkins.

Introduction

The supplementary motor area (SMA) is the medial part of Brodmann area 6 (BA 6). Anatomical and physiological findings allow the further subdivision of the SMA into a posterior part, or SMA-proper, and an anterior part, or pre-SMA [1,2]. Functionally, the SMA is considered to participate in the effective execution of movement [3]. The pre-SMA is believed to play a critical role in exerting control over voluntary actions, either for resolving response conflict or initiating motor sequences [4]. Some studies have hypothesized that the SMA might also participate in inhibitory networks required for the inhibition of motor sequences [5,6].

Passive movement paradigms in functional MRI studies have not shown any significant difference between passive or active movements [7,8]. We hypothesize that passive movement performed when the participant is submitted to conditions which tend to facilitate the occurrence of active movement activates the motor inhibitory network. We therefore developed a passive movement paradigm in which the participant is submitted to visual and/or kinesthetic stimuli, which should act as priming factors, facilitate the occurrence of movement, and maximize the level of inhibition.

During this passive movement task, the participant receives the order 'not' to perform the movement, but

NeuroReport 2009, 20:1351–1355

Keywords: functional magnetic resonance imaging, inhibition, motor cortex, passive movement, supplementary motor area

^aUniversity of Angers, Medical faculty, Department of physical medicine and rehabilitation, ^bUniversity hospital of Angers, Department of Anesthesiology, ^cUniversity of Angers, Medical faculty, Department of radiology, ^dUniversity of Angers, medical faculty, Department of neurosurgery, ^eUniversity of Angers, Medical faculty, Department of neuropediatrics, ^fINSERM U646, Angers, France and ^gDepartment of Pediatric Neurology and Developmental Medicine, University Children's Hospital, Tuebingen, Germany

Correspondence to Professor Isabelle Richard, Département de médecine physique et réadaptation adulte, CHU-CRRRF, 3 rue des capucins, BP 40329, 49103 Angers cedex 02, France
Tel: +33 2 41 35 17 09; fax: +33 2 41 35 15 48;
e-mail: isabelle.richard@univ-angers.fr

Received 9 July 2009 accepted 10 July 2009

he receives kinesthetic stimuli (examiner's hand) and congruent visual information, which facilitate the occurrence of the movement. Indeed, action observation increases neural activity in motor and in somatosensory areas [9,10].

The aim of this study is to compare the activations observed during passive movements under conditions which vary the level of requested inhibition to confirm the possible role of SMA-proper in motor inhibition.

Methods

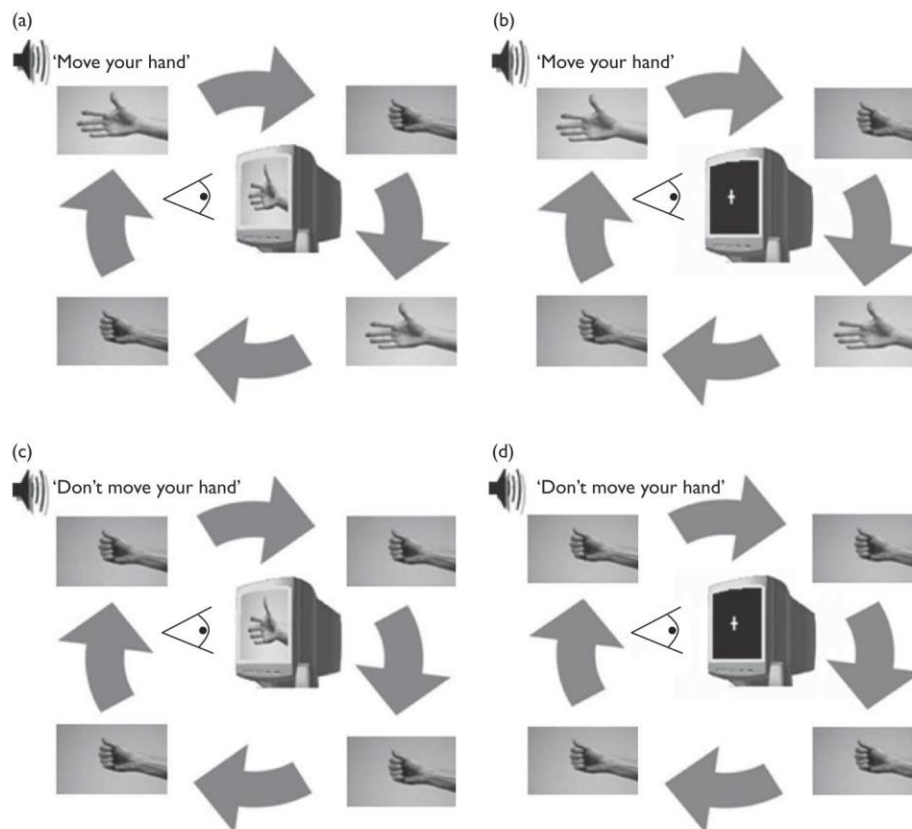
Participants

The study included 17 healthy adult participants (10 male, mean age 29.6 years, aged 25.8–40.2 years). All were right-handed according to the Edinburgh inventory [11] and the study was approved by the local Ethics Committee. All participants gave written informed consent.

Experimental paradigm

The paradigms were implemented in block designs using the E-Prime 2.0 software (Psychology Software Tools, Pittsburgh, Pennsylvania, USA), with four tasks: two blocks of silent rest and two blocks of right-hand movement. Each task was performed for 15s and was repeated 10 times in random order. Two sessions (active/passive) were performed. The active session (act) (Fig. 1)

Fig. 1



Session design. (a) Right-hand movement guided by video. (b) Right-hand movement without video. (c) Rest when the participant watched the video of the right-hand movement. (d) Rest when the participant watched the black screen. The experimental set-up was identical for the active and passive session.

was always performed first. All participants received detailed instructions and were trained for the four different tasks with a metronome.

During the active right-hand movement task, the participant was asked to repetitively open and close the hand at a frequency of 1.5 Hz. The instruction 'move your hand' was given verbally through standard MRI compatible headphones, at the beginning of each movement block. There were two different movement tasks: a right-hand movement guided by a video (actMOV_{VIDEO}) that showed the same right-hand movement at the same frequency, or a right-hand movement without video (actMOV_{BLACK}) during which participants saw a black screen with a fixed red cross in the centre.

During the rest task, the command 'don't move your hand' was given at the beginning of the block, and the participant was asked not to make any kind of movement. Participants adopted a relaxed posture of the right hand. There were two rest conditions: rest when the participant watched the same video (actRES_{VIDEO}), and rest when the participant watched the black screen (actRES_{BLACK}).

Before the beginning of this passive session, the participant was asked not to make any voluntary movement and to concentrate on the video screen while the examiner repeatedly opened and closed the participant's hand at a frequency of 1.5 Hz. The experimental set-up was identical for the active and passive session. Thus, the corresponding conditions in the passive session were: pasMOV_{VIDEO}, pasMOV_{BLACK}, pasRES_{BLACK}, pasRES_{VIDEO}. Task performance in all conditions was visually controlled by the same investigator.

Data acquisition

All datasets were acquired on a 1.5-T MR scanner (Magnetom Avanto, Siemens Medical Systems, Erlangen, Germany) equipped with a circular polarized head coil. An echo planar imaging sequence was used to acquire functional series in each participant (repetition time = 3000 ms, echo time = 50 ms, flip angle = 90°, 32 axial slices interleaved 5.0-mm-thick/0-mm-gap axial slices, in plane matrix = 64 × 64, yielding a voxel size of 3 × 3 × 5 mm³, field of view = 240 mm), covering the whole brain including the cerebellum. We acquired 204 functional volumes per session over two sessions. A T1-weighted anatomical three-dimensional data set

was also obtained covering the whole brain (176 contiguous sagittal slices, in-plane matrix 256×256 , yielding a voxel size of $1 \times 1 \times 1 \text{ mm}^3$).

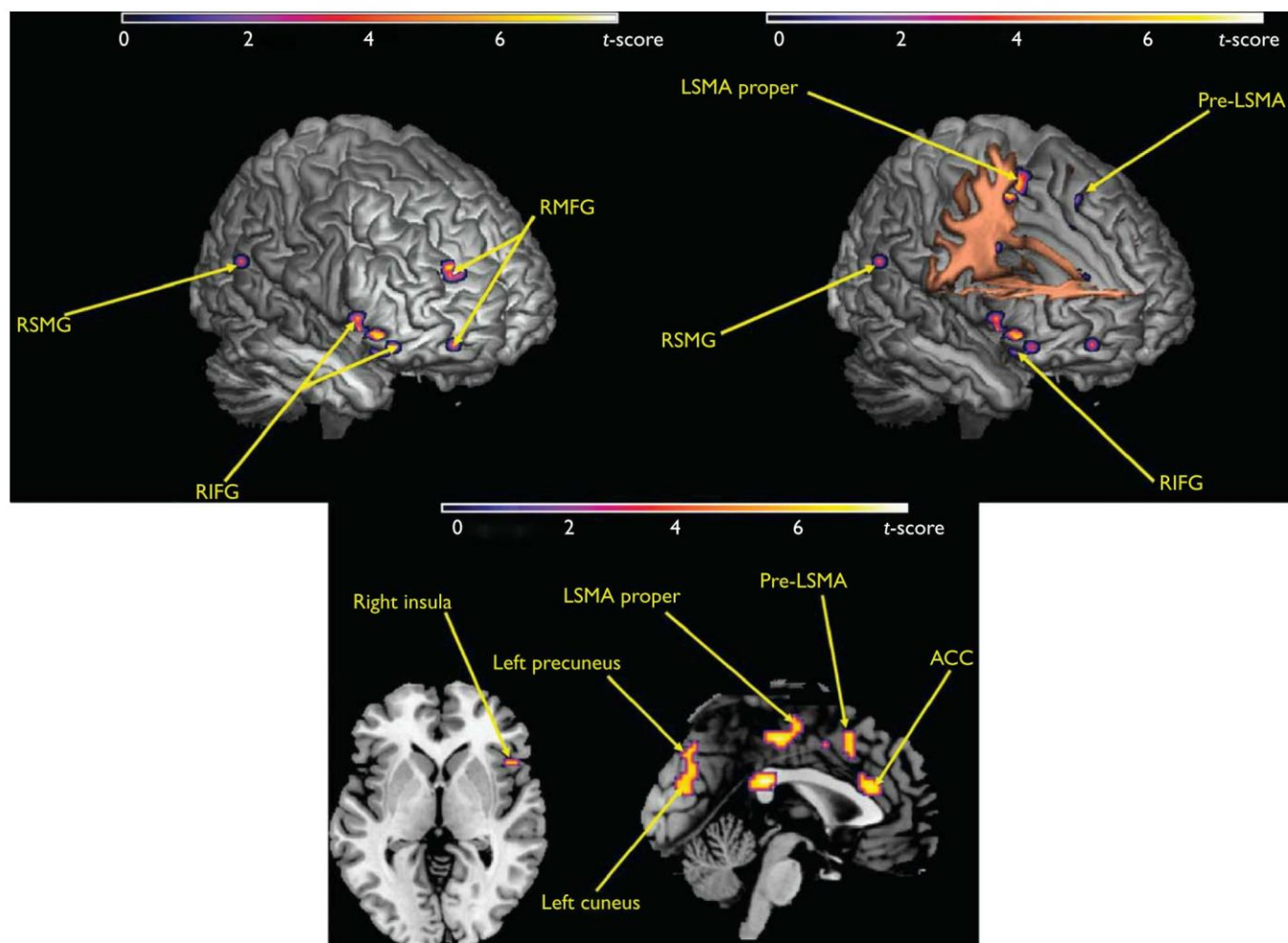
Analysis of imaging data

Functional MRI data were analyzed using SPM5 (Wellcome Department of Imaging Neuroscience, University College, London, UK; <http://www.fil.ion.ucl.ac.uk/spm/>) running in Matlab (The MathWorks, Natick, Massachusetts, USA). The first acquisition volume of each functional series was discarded to allow for stabilization of longitudinal magnetization. The images were corrected for head movement by realigning all images with the first image of the first session using rigid body transformations. The anatomical dataset was segmented using functions available within SPM. Normalization was then based on the coregistered gray matter segments, which has the advantage of using brain tissue only for the estimation of 'optimal' spatial normalization parameters. Functional images were written out at a final resolution

of $3 \times 3 \times 3 \text{ mm}$. An isotropic Gaussian smoothing kernel of 81 mm full-width at half-maximum was then used.

Statistical analysis was performed on two levels. First, individual task-related activation was assessed for each participant using a general linear model. We calculated statistical parametric maps of the t -statistic for (i) $\text{actMOV}_{\text{VIDEO}} > \text{pasMOV}_{\text{VIDEO}}$, (ii) $\text{actMOV}_{\text{BLACK}} > \text{pasMOV}_{\text{BLACK}}$, (iii) $\text{pasMOV}_{\text{VIDEO}} > \text{actMOV}_{\text{VIDEO}}$, (iv) $\text{pasMOV}_{\text{BLACK}} > \text{actMOV}_{\text{BLACK}}$, (v) $\text{pasRES}_{\text{VIDEO}} > \text{actRES}_{\text{VIDEO}}$. We focused on these five contrasts to clarify response inhibitory processing. Owing to the relatively small number of participants, we used a nonparametric statistical approach on the second level, using SnPM5 on SPM5 [12]. Covariates of no interest were not used. Variance smoothing of full-width at half-maximum = 8 mm was used. Significance was assumed at $P \leq 0.05$, family-wise error-corrected for multiple comparisons, using the combined information of cluster intensity and extent.

Fig. 2



Second-level group activation map: passive video-guided right-hand movement versus active video-guided right-hand movement ($\text{pasMOV}_{\text{VIDEO}} > \text{actMOV}_{\text{VIDEO}}$). ACC, anterior cingulate cortex; LSMA, left supplementary motor area; RIFG, right inferior frontal gyrus; RMFG, right middle frontal gyrus; RSMG, right supramarginal gyrus.

Results

Direct comparison of active and passive movements

The group analysis did not show any area of significant different activity in active versus passive movement in either condition ($\text{actMOV}_{\text{VIDEO}} > \text{pasMOV}_{\text{VIDEO}}$; $\text{actMOV}_{\text{BLACK}} > \text{pasMOV}_{\text{BLACK}}$).

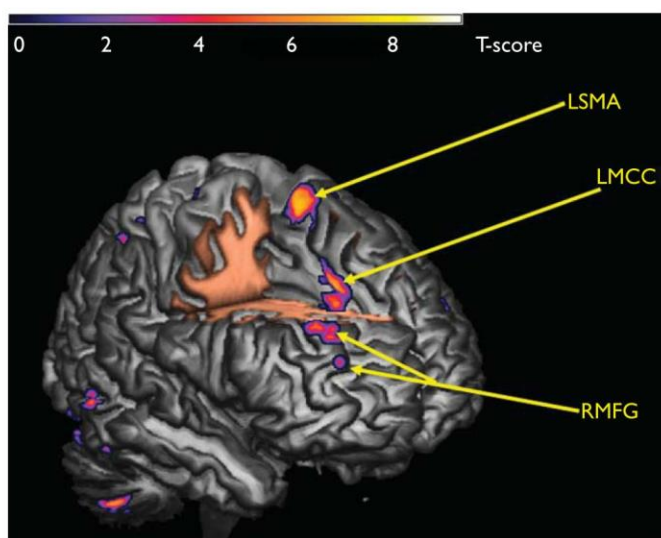
Direct comparison of passive and active video-guided movements

A direct comparison of activation during $\text{pasMOV}_{\text{VIDEO}} > \text{actMOV}_{\text{VIDEO}}$ revealed significantly different activation in several brain regions (Fig. 2), mainly located in right anterior cingulate cortex, left middle cingulate cortex, right inferior frontal gyrus, right middle frontal gyrus, right insula, and left SMA (pre-SMA and SMA-proper).

Direct comparison of $\text{pasRES}_{\text{VIDEO}} > \text{actRES}_{\text{VIDEO}}$

This contrast showed activation of a number of brain regions (Fig. 3), mainly located in left and right pre-SMA and SMA-proper, left and right middle frontal gyrus, left postcentral gyrus, right and left middle occipital gyrus

Fig. 3



Second-level group activation map: $\text{pasRES}_{\text{VIDEO}} > \text{actRES}_{\text{VIDEO}}$. LMCC, left middle cingulate cortex; LSMA, left supplementary motor area; RMFG, right middle frontal gyrus. $\text{pasRES}_{\text{VIDEO}}$ and $\text{actRES}_{\text{VIDEO}}$, rest while watching the video in the active and passive session

(MOG), left and right middle cingulate cortex, and left and right anterior cingulate cortex.

Direct comparison of passive and active nonvideo-guided movements

The direct contrast $\text{pasMOV}_{\text{BLACK}} > \text{actMOV}_{\text{BLACK}}$ showed fewer brain regions activated. Brain activities were limited to four cerebral regions: right fusiform gyrus, left inferior occipital gyrus, right, and left MOG (Table 1).

Discussion

There was no significant difference in the brain activation elicited by active or passive movement in either the video-guided or the nonvideo-guided condition (active > passive). This is in agreement with previous studies directly comparing active and passive movement [7,8].

However, direct comparison of passive video-guided movement versus active video-guided movement ($\text{pasMOV}_{\text{VIDEO}} > \text{actMOV}_{\text{VIDEO}}$) showed activation of a number of cerebral areas (Fig. 2). All of these structures have been shown to be activated in response inhibition networks [13,14], in particular, when studying go/nogo tasks. Our results also showed that the activation is lateralized to the right prefrontal cortex. This region plays a predominant role in response inhibition [15,16]. So, this direct comparison activated networks similar to those described as inhibition networks. This passive video-guided movement task can be considered as a motor inhibition task. Comparison of the conditions in which the patient does not perform movement ($\text{pasRES}_{\text{VIDEO}} > \text{actRES}_{\text{VIDEO}}$) reveals activation in almost the same structures (Fig. 3). This contrast provides an additional 'inhibitory case' and supports the same interpretation. This result may be directly related to the experimental paradigm. Indeed, during the passive session, the patient was asked to refrain from any active movement. Our results seem to support the hypothesis that inhibitory networks are activated during these tasks ($\text{pasMOV}_{\text{VIDEO}}$, $\text{pasRES}_{\text{VIDEO}}$), and are necessary to allow the patient 'not' to perform the suggested movement.

In this way, these contrasts ($\text{pasMOV}_{\text{VIDEO}} > \text{actMOV}_{\text{VIDEO}}$; $\text{pasRES}_{\text{VIDEO}} > \text{actRES}_{\text{VIDEO}}$) showed a clear activation of the left SMA-proper in conjunction with the

Table 1 Regions significantly activated by passive right-hand movement (black screen) versus active right-hand movement (as assessed by the direct contrast $\text{pasMOV}_{\text{BLACK}} > \text{actMOV}_{\text{BLACK}}$)

Region	Side	Talairach coordinates			Z-score
		X	Y	Z	
Fusiform gyrus	Right	33	-58	-13	5.40
Inferior occipital gyrus	Left	-48	-79	2	5.48
Middle occipital gyrus	Right	33	-85	17	5.91
Middle occipital gyrus	Left	-36	-91	8	5.82

activation of the areas known to participate in general inhibition networks. This suggests a potential role of SMA-proper, acting as an inhibitory area, which could be at best activated when the response mode is motor. This is in agreement with recent findings concerning the inhibitory influence of SMA-proper on motor control [6,17]. Findings from brain lesion studies also point in this direction [18].

When nonvideo-guided passive movements were compared with nonvideo-guided active movement ($\text{pasMOV}_{\text{BLACK}} > \text{actMOV}_{\text{BLACK}}$), the pattern was different from the pattern seen in the $\text{pasMOV}_{\text{VIDEO}} > \text{actMOV}_{\text{VIDEO}}$ contrast. This suggests that SMA-proper has a role, which could be the inhibition of the motor pattern triggered by a visual stimulus, thus making it crucial for the inhibition of motor imitation. Guidance by a video of the effective movement triggers mechanisms such as facilitation imitation and priming, which have been extensively studied by neuropsychologists [19]. In our paradigm, a congruent stimulus (viewing the moving hand) increases motor facilitation [20]. It has also been shown that visual or verbal evocation of a given action facilitates the performance of that action [21]. In our passive video-guided paradigm ($\text{pasMOV}_{\text{VIDEO}}$), the patient receives visual and sensitive stimuli that act as facilitators and generate major priming effects. As the explicit instruction is 'not' to perform the movement, this requires a high level of inhibition of the neural networks, which have been cued to allow maximal facilitation.

In the absence of visual guidance ($\text{pasMOV}_{\text{BLACK}}$), the facilitation of motor imitation is less pronounced and this likely explains the absence of activation of SMA-proper, and the activation of only some of the components of the inhibitory networks. The MOG, fusiform gyrus, and inferior occipital gyrus were activated and this is in accordance with the fact that these areas are described as active in go/nogo tasks in which the inhibited tasks remain simple [14]. These results could be interpreted as showing the existence of a permanent level of activation of the inhibitory network, this level of activation being further modulated by the intensity of the stimulus and therefore the intensity of the inhibition required [17]. Alternatively, we could interpret these related activations in the middle occipital area as corresponding to MT/V5 activation. This visual area is involved in motion perception and plays a prominent role in perceptual analysis of gesture [22,23].

Conclusion

Our study confirms that direct comparison of active versus passive movement does not show any difference in the pattern of activation of cerebral areas. Passive video-guided movement seems to be a well-suited paradigm to explore motor inhibition.

These results confirm the involvement of SMA-proper in the inhibition of motor behavior. They also indicate that the question of activation related to the inhibition of movement should be kept in mind when passive movement paradigms are used in clinical investigations.

References

- Picard N, Strick PL. Motor areas of the medial wall: a review of their location and functional activation. *Cereb Cortex* 1996; **6**:342–353.
- Rizzolatti G, Luppino G, Matelli M. The classic supplementary motor area is formed by two independent areas. *Adv Neurol* 1996; **70**:45–56.
- Gerardin E, Pochon JB, Poline JB, Tremblay L, Van de Moortele PF, Levy R, et al. Distinct striatal regions support movement selection, preparation and execution. *Neuroreport* 2004; **15**:2327–2331.
- Nachev P, Wydell H, O'Neill K, Husain M, Kennard C. The role of the pre-supplementary motor area in the control of action. *Neuroimage* 2007; **36** (Suppl 2):T155–T163.
- Toxopeus CM, de Vries PM, de Jong BM, Johnson KA, George MS, Bohning DE, et al. Cerebral activation patterns related to initiation and inhibition of hand movement. *Neuroreport* 2007; **18**:1557–1560.
- Kasess CH, Windischberger C, Cunnington R, Lanzenberger R, Pezawas L, Moser E. The suppressive influence of SMA on M1 in motor imagery revealed by fMRI and dynamic causal modeling. *Neuroimage* 2008; **40**:828–837.
- Weiller C, Juptner M, Fellows S, Rijntjes M, Leonhardt G, Kiebel S, et al. Brain representation of active and passive movements. *Neuroimage* 1996; **4**:105–110.
- Guzzetta A, Staudt M, Petacchi E, Ehlers J, Erb M, Wilke M, et al. Brain representation of active and passive hand movements in children. *Pediatr Res* 2007; **61**:485–490.
- Avenanti A, Bolognini N, Maravita A, Aglioti SM. Somatic and motor components of action simulation. *Curr Biol* 2007; **17**:2129–2135.
- Jarvelainen J, Schurmann M, Avikainen S, Hari R. Stronger reactivity of the human primary motor cortex during observation of live rather than video motor acts. *Neuroreport* 2001; **12**:3493–3495.
- Oldfield RC. The assessment and analysis of handedness: the Edinburgh inventory. *Neuropsychologia* 1971; **9**:97–113.
- Holmes AP, Blair RC, Watson JD, Ford I. Nonparametric analysis of statistic images from functional mapping experiments. *J Cereb Blood Flow Metab* 1996; **16**:7–22.
- Sumner P, Nachev P, Morris P, Peters AM, Jackson SR, Kennard C, Husain M. Human medial frontal cortex mediates unconscious inhibition of voluntary action. *Neuron* 2007; **54**:697–711.
- Simmonds DJ, Pekar JJ, Mostofsky SH. Meta-analysis of Go/No-go tasks demonstrating that fMRI activation associated with response inhibition is task-dependent. *Neuropsychologia* 2008; **46**:224–232.
- Aron AR. The neural basis of inhibition in cognitive control. *Neuroscientist* 2007; **13**:214–228.
- Zheng D, Oka T, Bokura H, Yamaguchi S. The key locus of common response inhibition network for no-go and stop signals. *J Cogn Neurosci* 2008; **20**:1434–1442.
- Jaffard M, Longcamp M, Velay JL, Anton JL, Roth M, Nazarian B, Boulinguez P. Proactive inhibitory control of movement assessed by event-related fMRI. *Neuroimage* 2008; **42**:1196–1206.
- Butefisch CM, Kleiser R, Korber B, Müller K, Wittsack HJ, Hömberg V, Seitz RJ. Recruitment of contralesional motor cortex in stroke patients with recovery of hand function. *Neurology* 2005; **64**:1067–1069.
- Byrne RW, Russon AE. Learning by imitation: a hierarchical approach. *Behav Brain Sci* 1998; **21**:667–684. discussion 684–721.
- Brass M, Bekkering H, Prinz W. Movement observation affects movement execution in a simple response task. *Acta Psychol (Amst)* 2001; **106**:3–22.
- Edwards MG, Humphreys GW, Castiello U. Motor facilitation following action observation: a behavioural study in prehensile action. *Brain Cogn* 2003; **53**:495–502.
- Peigneux P, Salmon E, van der Linden M, Garraux G, Aerts J, Delfiore G, et al. The role of lateral occipitotemporal junction and area MT/V5 in the visual analysis of upper-limb postures. *Neuroimage* 2000; **11** (6 Pt 1):644–655.
- Goebel R, Khorram-Sefat D, Muckli L, Hacker H, Singer W. The constructive nature of vision: direct evidence from functional magnetic resonance imaging studies of apparent motion and motion imagery. *Eur J Neurosci* 1998; **10**:1563–1573.

4.8 Plasticité naturelle de la motricité-cérébrale

4.8.1 Mise en place du faisceau corticospinal croisé

Durant la vie embryonnaire, les projections cortico-spinales naissent à partir du cortex moteur et se développent de façon centrifuge (du centre vers la périphérie) pour gagner les motoneurones de la moelle épinière (**FIGURE 12**). A partir d'un hémisphère cérébral (à partir du cortex moteur) naissent deux projections cortico-spinales pour chaque hémi-moelle. A partir de la vingtième semaine de gestation, les faisceaux cortico-spinaux descendants ont atteint leur cible (Eyre, Miller et al. 2000) et débutent le processus de synaptogenèse (création de synapses) avec les motoneurones α de la corne antérieure à chaque niveau médullaire segmentaire. Durant cette phase, il est important de noter que chaque hémisphère cérébral envoie des projections bilatérales. Il existe donc initialement un faisceau cortico-spinal ipsilatéral et un faisceau croisé controlatéral. C'est-à-dire qu'un pool de neurones de la corne antérieure de la moelle reçoit des connexions du cortex moteur des deux côtés via le faisceau ipsilatéral et controlatéral. Le cortex moteur de chaque hémisphère prend donc en charge la motricité de chaque hémicorps. Par exemple la motricité de la main gauche est prise en charge par M1 droit et M1 gauche. Les propriétés de conduction nerveuse de ces faisceaux sont alors identiques. Il existe donc un phénomène de « compétition » entre ces faisceaux controlatéraux et ipsilatéraux. Progressivement les faisceaux ipsilatéraux vont disparaître pendant que les faisceaux controlatéraux vont se renforcer (Eyre, Taylor et al. 2001) (**FIGURE 12**). Le faisceau pyramidal ipsilatéral est encore présent à la naissance (Eyre, Taylor et al. 2001), et la disparition de celui-ci, débutée pendant la vie fœtale, va se poursuivre et être complète lors des deux premières années de vie de l'enfant. Il faut noter que certains auteurs ont mis en évidence la persistance de ce faisceau ipsilatéral chez des enfants sains de 10 ans (Muller, Kass-Iliyya et al. 1997). Les mécanismes, qui sous-tendent cette disparition du faisceau ipsilatéral et cette persistance du faisceau controlatéral, sont encore mal connus. Cependant, les axones cortico-spinaux disparaissant semblent être ceux qui n'ont pas fait synapse avec leur cible (Galea and Darian-Smith 1995). Cette synaptogenèse semble être aussi dépendante de l'activité neuronale. Dans un modèle de chatons (Martin, Kably et al. 1999; Martin and Lee 1999), l'absence d'activité neuronale entraîne la disparition de l'axone et donc de cette connexion cortico-spinale, au contraire une activité intense renforce et stabilise les connexions synaptiques. D'autre part, les « corticomotoneurones » directs n'ont pas au moment de la naissance du singe macaque encore fait synapses avec les motoneurones α , alors que les « corticomotoneurones » indirects ont déjà fait synapses avec les interneurones et sont déjà distribués comme chez l'adulte. La voie directe quant à elle mature quelques mois après la naissance et ce sur les

deux premières années de vie. Cette maturation permet le développement de l'habileté motrice fine notamment le développement de la dextérité digitale (Armand, Olivier et al. 1997)(Olivier, Edgley et al. 1997).

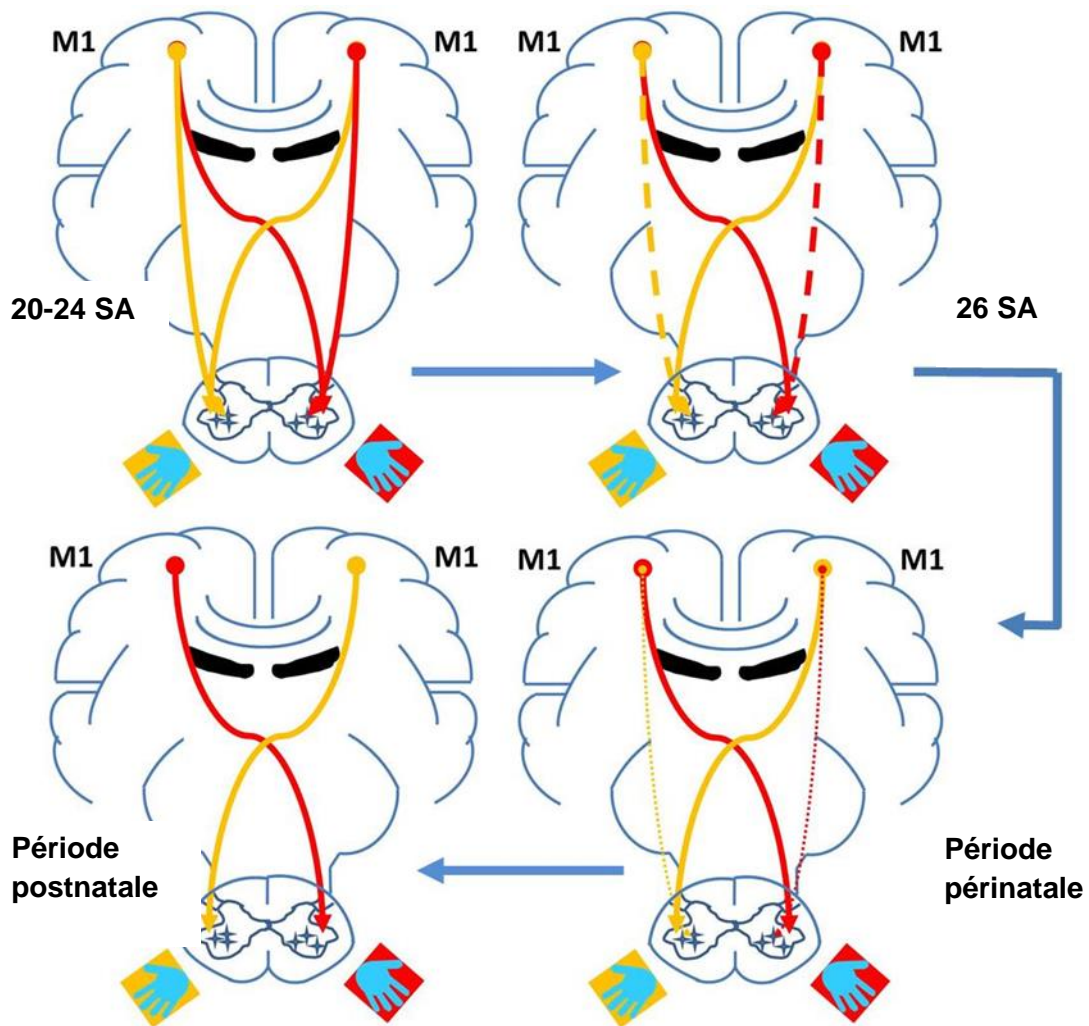


Figure 12 : Représentation schématique du développement et de la dégénérescence des faisceaux pyramidaux ipsi et contralatéraux pendant la vie fœtale et les premières années de vie. Les dates sont indiquées approximativement. SA = Semaine d'aménorrhée

4.8.2 Mise en place du système somesthésique

Sur le plan du développement des voies corticales de la sensibilité, et notamment des connexions thalamo-corticales, celles-ci gagnent leurs neurones cibles (neurones de S1 et de l'aire somesthésique secondaire (S2)) sur une période prolongée qui commence à partir du troisième trimestre de grossesse (Kostovic and Judas 2002) (FIGURE 13) et qui se termine quelques années après la naissance. Ces aires sensibles semblent prédéterminées dans leur fonction bien avant que l'ensemble des connexions avec la périphérie soit finalisé (Juenger, de Haan et al. 2011).

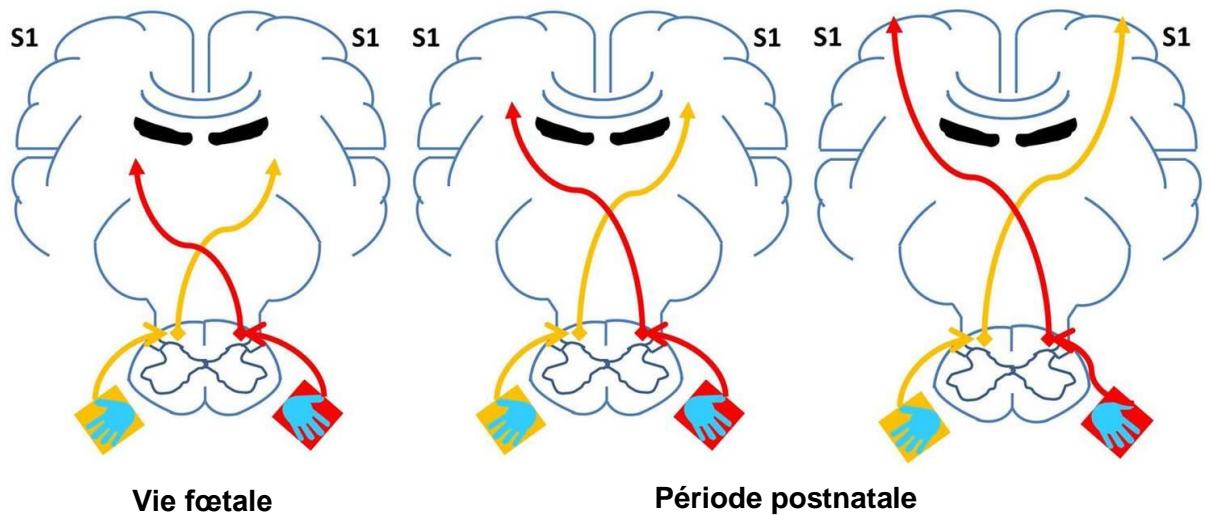


Figure 13 : Représentation schématique du développement des voies corticales de la somesthésie pendant la vie fœtale et les premières années de vie

4.8.3 Mise en place du cortex moteur

L'objectif de ce travail ne portant pas spécifiquement sur l'étude de la plasticité naturelle, nous utilisons indifféremment les termes de « *maturation cérébrale* » et « *plasticité naturelle* ». Le cortex moteur se situant au niveau du lobe frontal, nous extrapolons ici sa maturation à la maturation du lobe frontal.

La maturation de la motricité-cérébrale suit les mêmes processus cellulaires complexes de la plasticité naturelle du système nerveux central. Il existe deux grandes phases, une première phase pendant laquelle les neurones se mettent en place, migrent à partir de la couche ventriculaire, et élaborent les premières connexions via les dendrites et axones avec les autres neurones. Cette phase intense de mise en place se déroule principalement dans la première moitié de la vie fœtale. A partir de la deuxième moitié de la grossesse et ce jusqu'à l'âge adulte, les cellules se spécialisent, les réseaux neuronaux mûrissent. Ainsi, il existe un phénomène de croissance synaptique importante avec mise en place de nouvelles synapses (synaptogénèse) ou un phénomène de renforcement de certaines associé à des phénomènes de sénescence (mort neuronale, disparition de collatérales axonales et de certaines synapses). Dans le cortex frontal, le nombre de synapses augmente rapidement pendant les trois premières années de vie puis décroît à partir de l'âge de 6 ans. La densité cellulaire, observée à l'âge adulte, dans cette région n'est atteinte qu'à partir de l'âge de 16 ans (Huttenlocher 1979). La densité cellulaire et synaptique est donc plus importante chez l'enfant que chez l'adulte (Huttenlocher 1979). Elle est plus du double dans le cortex frontal chez l'enfant comparé à l'adulte. Il existe donc une maturation des réseaux neuronaux bien après la naissance (Cowan, Fawcett et al. 1984). Ces phases de prolifération puis

« d'élagage » des connexions neuronales et réseaux neuronaux apparaissent plus précocement dans les aires primaires (comme S1 et M1) que dans les aires associatives. Cette maturation élimine les réseaux neuronaux aberrants ou redondants, et augmente la spécificité de chaque réseau.

Sur le plan de la connectivité fonctionnelle, le développement des réseaux neuronaux se fait selon deux principes maintenant bien établis. Initialement les interactions entre les neurones se font localement (ceux qui sont proches sur le plan anatomique) puis progressivement apparaissent des connexions « *longues distances* ». Ces changements de connectivité se réalisent grâce à la mise en place de ségrégations des régions proches anatomiquement et d'intégrations des régions éloignées dans des sous-réseaux (Vogel, Power et al. 2010).

Il existe donc clairement une maturation des connexions neuronales aussi bien anatomiques que fonctionnelles, tout au long de la vie. Cette maturation permet que les réseaux neuronaux gagnent en efficacité. Cette phase postnatale est sous l'influence de l'environnement (« *external world* » (Faralli, Bigoni et al. 2013)), notamment des influences sensorielles qui jouent un rôle crucial dans la maturation des réseaux spécifiques (cas de l'amblyopie, (Wiesel and Hubel 1965)).

La somatotopie du cortex moteur primaire n'est pas figée et se modifie en fonction de l'apprentissage (influences externes) mais aussi en cas de lésion cérébrale (Nudo and Milliken 1996; Nudo, Wise et al. 1996) (Dancause 2006). Il existe donc une capacité de réorganisation à l'intérieur de cette région (Sanes and Donoghue 2000). Cette plasticité semble être dépendante de l'activité neuronale et synaptique au sein même du cortex sensori-moteur. Plus les neurones sont activés, sollicités et plus la réorganisation neuronale peut prendre place.

On comprend grâce à cette partie que toute lésion cérébrale modifiera l'organisation fonctionnelle des réseaux neuronaux en fonction de l'état maturatif de la motricité-cérébrale au moment de survenue de l'événement pathologique. Les déficiences résultantes pour une lésion donnée dépendent donc, outre de la localisation de celle-ci et de sa taille, de l'âge de survenue de la lésion. Par ailleurs, la réorganisation des circuits neuronaux dépendra des facteurs extérieurs de stimulation du cerveau lésé mis en place après la lésion.

5 Résultats connus sur la réorganisation de la motricité-cérébrale

Bien qu'il soit clairement démontré qu'il n'existe pas de mécanismes de réparation neuronale possible, il existe des phénomènes de plasticité postlésionnelle **après lésion cérébrale précoce** qui peut permettre de minimiser les déficiences consécutives à cet événement pathologique. Dans cette partie nous évoquerons la plasticité postlésionnelle en général sans chercher à discuter du caractère inter-modalité ou intra-modalité de cette dernière.

5.1 Sur le plan anatomique

Sur le plan de l'anatomie structurelle, chez un même sujet, les lésions combinées de la substance blanche et de la substance grise entraînent des difficultés motrices au niveau de la main qui sont plus importantes comparées à des sujets souffrant de lésions cérébrales uniquement périventriculaires ou uniquement corticales (Holmstrom, Vollmer et al. 2010). De la même façon, chez des enfants ayant une forme de PC unilatérale spastique, le degré d'atteinte des lésions périventriculaires semble prédire la fonction motrice. Ainsi plus la réduction de substance blanche est importante et plus la fonction motrice de la main est mauvaise (Holmefur, Kits et al. 2012). Par ailleurs, après un AVC néonatal, l'atteinte du faisceau cortico-spinal est un facteur prédictif d'apparition d'une PC unilatérale (du côté opposé à l'atteinte) (Husson, Hertz-Pannier et al. 2010).

Lee et collaborateurs (Lee, Park et al. 2011) ont démontré, chez des enfants avec une PC bilatérale spastique liée à des lésions périventriculaires, que l'intégrité et le respect des propriétés des faisceaux pyramidaux (mesurée par imagerie de diffusion) étaient corrélés au degré de performance motrice. Dans cette étude (Lee, Park et al. 2011), il n'avait pas été retrouvé de lien entre le volume de substance blanche et la fonction motrice.

En écho à ces recherches, Duque et collaborateurs (Duque, Thonnard et al. 2003) ont montré que le degré d'asymétrie de taille des faisceaux cortico-spinaux mesurée au niveau des pédoncules cérébraux était fortement corrélé avec la dextérité manuelle chez des sujets atteints de PC. Plus il existe une asymétrie importante de ces pédoncules, en d'autres termes plus un pédoncule est petit comparativement au pédoncule controlatéral, plus la dextérité est mauvaise, soulignant ainsi l'importance de l'intégrité de ce faisceau dans la motricité. Dans le cadre de lésions périventriculaires bilatérales, le degré d'atteinte du tractus pyramidal est aussi corrélé avec la sévérité de la fonction motrice. Ces données sont à mettre en lien avec les données de tractographie et d'imagerie en diffusion qui ont montré que l'intégrité du faisceau pyramidal controlatéral (croisé) est un facteur essentiel pour la

préservation de la fonction motrice de la main parétique chez l'enfant avec PC (Gordon, Wood et al. 2012), ou après AVC périnataux (van der Aa, Verhage et al. 2013).

L'ensemble de ces données montre l'importance de la préservation du faisceau cortico-spinal controlatéral dans la motricité-cérébrale, et souligne l'importance du respect de l'intégrité de celui-ci pour permettre une bonne fonction motrice.

5.2 Plasticité de la motricité-cérébrale et du faisceau pyramidal

Ici, il faut rappeler qu'à partir de la vingtième semaine d'aménorrhée, il existe pour chaque hémisphère un faisceau cortico-spinal ipsilatéral et un faisceau controlatéral (**FIGURE 12**). Ces faisceaux vont faire synapses avec les motoneurones α de la corne antérieure de la moëlle, respectivement pour le faisceau controlatéral avec les pools neuronaux de l'autre côté de la ligne médiane (faisceau croisé) et pour le faisceau ipsilatéral avec les pools neuronaux du même côté que le cortex dont est issu le faisceau. En d'autres termes, un pool de motoneurones de la corne antérieure de la moëlle reçoit des projections issues du cortex moteur via le faisceau ipsilatéral et le faisceau controlatéral. Chaque hémisphère contrôle sur le plan moteur les deux côtés du corps. Par des phénomènes encore mal connus, les axones qui n'ont pas fait synapse avec les motoneurones α vont disparaître, alors que les neurones qui ont une forte activité électrique vont permettre le maintien et le renforcement de la jonction entre les motoneurones et le cortex. Il existe donc une véritable « compétition » entre les faisceaux ipsilatéraux et controlatéraux pour leur « survie ». Le faisceau ipsilatéral va disparaître alors que le faisceau controlatéral va se « renforcer » sans que le substratum neurophysiologique en soit pour le moment réellement connu.

En cas de lésion cérébrale unilatérale (**FIGURE 14 ET 15**) intéressant les éléments du faisceau cortico-spinal, l'activité neuronale à travers cette structure au niveau de l'hémisphère lésé peut être diminuée voire abolie par l'atteinte de cette voie. De façon caricaturale et simpliste, tout se passe alors comme si les pools neuronaux de la corne antérieure ne recevaient plus que les projections issues du cortex non lésé via les faisceaux ipsi et controlatéraux. Au niveau d'un pool de motoneurones α , on note un « excès » d'activité du faisceau ipsilatéral par rapport au faisceau controlatéral qui est lésé et qui n'exerce plus d'activité. La synaptogenèse entre ce faisceau controlatéral est donc « détruite ». Ce faisceau controlatéral ne va pas se maintenir. Au contraire, l'« excès » d'activité du faisceau ipsilatéral sur ces mêmes pools neuronaux favorise sa propre synaptogenèse et donc son maintien. Dans cette configuration, l'hémisphère lésé n'envoie plus de projections vers la main parétique, et c'est l'hémisphère sain qui prend en charge les deux mains, la main parétique

via la persistance du faisceau ipsilatéral et la main saine via le faisceau controlatéral. Il faut noter que parfois ce faisceau ipsilatéral possède des propriétés de conduction rapide de l'influx (« *fast-conducting ipsilateral projections* ») (Eyre, Taylor et al. 2001; Staudt, Grodd et al. 2002).

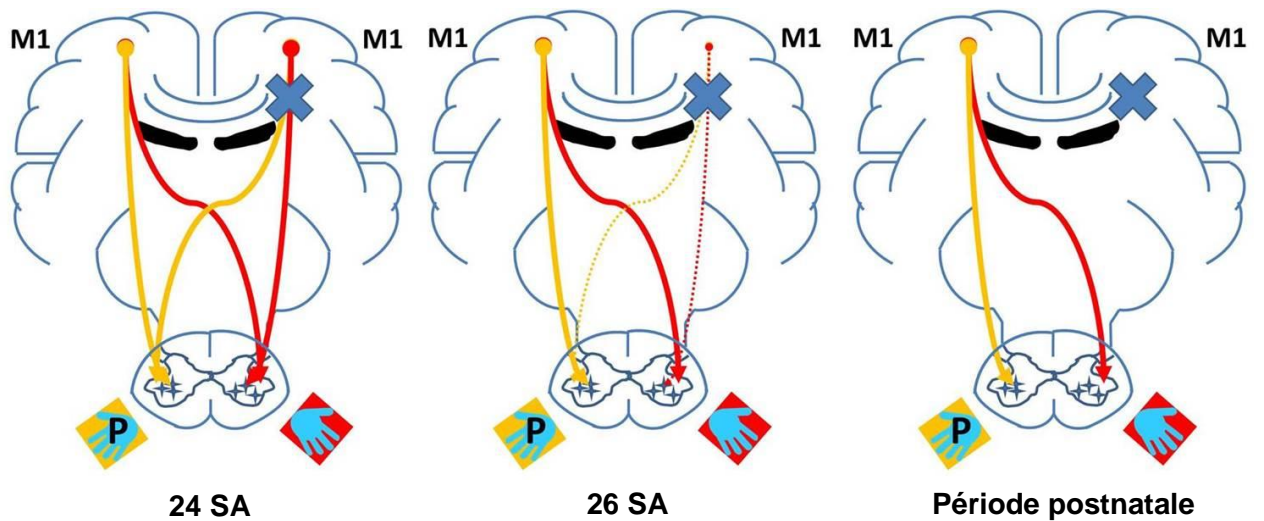


Figure 14 : Représentation schématique du développement et de la dégénérescence des faisceaux pyramidaux pendant la vie fœtale et les premières années de vie en cas de lésion périventriculaire. Les dates sont indiquées approximativement. SA = Semaine d'aménorrhée

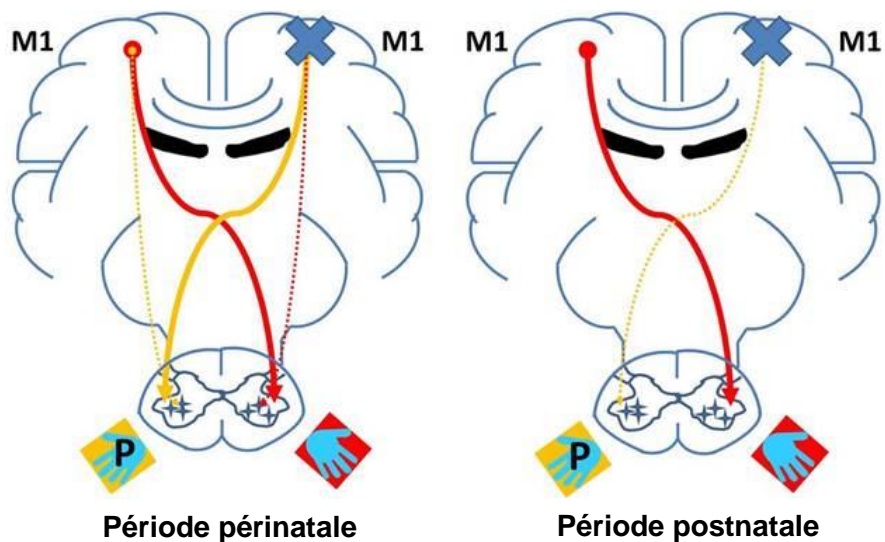


Figure 15 : Représentation schématique du développement et de la dégénérescence des faisceaux pyramidaux ipsi et contralatéraux pendant la vie fœtale et les premières années de vie en cas de lésion corticale

5.2.1 Réorganisation ipsilatérale

Ce type d'adaptation que l'on appelle réorganisation ipsilatérale peut se voir lors des lésions intervenues au début du troisième trimestre de grossesse ou pendant la période périnatale jusque dans le premiers mois de vie (Eyre 2007; Eyre, Smith et al. 2007), voire jusque dans les deux premières années de vie (Maegaki, Maeoka et al. 1997). Un tel type de réorganisation n'est pas décrit lorsque la lésion cérébrale intervient après l'âge de deux ans (Staudt 2010). **Ce type de réorganisation est donc caractéristique de la PC, majoritairement dans le cadre des lésions périventriculaires.**

En effet, sur le plan anatomique, le faisceau pyramidal traverse la substance blanche périventriculaire à partir du gyrus précentral et postcentral pour gagner la capsule interne. Ainsi, il est plus fréquent d'observer des atteintes très importantes allant jusqu'à l'interruption du faisceau cortico-spinal lors des lésions périventriculaires de la substance blanche (lésions du début du troisième trimestre de grossesse, lésions de la prématurité), que lors de lésions corticales (qui ont moins de probabilité d'atteindre le faisceau pyramidal). Même en cas de lésion importante cortico sous-corticale, le faisceau pyramidal est souvent partiellement préservé (Staudt, Braun et al. 2006). Aussi la grande majorité des cas, où on observe une adaptation ipsilatérale du faisceau pyramidal, est au cours des lésions périventriculaires de la substance blanche. Il est beaucoup plus rare d'observer cette réorganisation dans le cas des lésions corticales et/ou sous-corticales de la fin du troisième trimestre de grossesse et/ou de la période périnatale (Staudt, Gerloff et al. 2004), et ce du fait, de la moindre probabilité d'atteinte du faisceau pyramidal et de la disparition progressive des faisceaux ipsilatéraux à cette période du développement cérébral.

Toujours dans le cadre des réorganisations ipsilatérales, certains patients montrent au niveau de la motricité manuelle des pinces et des prises tout à fait fonctionnelles. Inversement, d'autres patients, ayant ce même type de réorganisation, possèdent une fonction motrice manuelle quasi inexistante. Ce type de réorganisation ipsilatérale n'est jamais totalement efficace, et il n'existe pas de description de fonction manuelle normale en présence d'une telle réorganisation (Staudt 2010).

Une explication, probablement partielle, à cette variabilité de la fonction motrice pour un même type de réorganisation et de lésion, est probablement que les propriétés fonctionnelles du faisceau ipsilatéral sont dépendantes du moment où est intervenue la lésion cérébrale. Il semble que dans le cadre d'une réorganisation ipsilatérale, plus tôt est intervenue, dans la vie foétale, la lésion cérébrale, meilleur est le pronostic fonctionnel

(Staudt, Gerloff et al. 2004). En effet, plus tôt dans la vie fœtale, le faisceau ipsilatéral possède encore des propriétés satisfaisantes de conduction de l'influx nerveux issu du cortex. Chez des enfants dont la lésion cérébrale est intervenue autour de la naissance ou en post-natal, et qui possèdent une réorganisation ipsilatérale de leur faisceau pyramidal, aucune motricité fonctionnelle de la main parétique n'est observée (Staudt, Gerloff et al. 2004; Eyre, Smith et al. 2007) puisqu'il semble que le faisceau ipsilatéral ne soit plus assez fonctionnel à ce moment.

Sur le plan clinique, on note, chez les enfants ayant une réorganisation ipsilatérale, la présence de mouvements miroirs qui persistent après l'âge de 10 ans (période jusqu'à laquelle on peut voir des mouvements miroirs chez l'enfant sans critère pathologique) (Muller, Kass-Iliyya et al. 1997). Les mouvements miroirs sont des mouvements involontaires de la main controlatérale à la main qui est intentionnellement bougée par le sujet. L'explication de ce type de mouvement des deux mains alors qu'une seule est volontairement bougée par le sujet semble relativement intuitive dans le cadre d'une réorganisation ipsilatérale après PC. En effet dans ce type de réorganisation motrice, le même cortex sain (non lésé) prend en charge les deux mains via le faisceau controlatéral et ipsilatéral. Or, l'inhibition motrice, notamment de M1 sur son homologue controlatéral, ne peut pas se produire. On peut imaginer cette explication de la manière suivante. Le message moteur envoyé par le cortex moteur sain pour générer un mouvement de l'une ou l'autre main emprunte les deux voies pyramidales en même temps sans qu'aucune inhibition motrice ne puisse s'exercer sur une des voies. Le message moteur arrive donc aux deux mains. Ceci a pour conséquences d'engendrer en même temps un mouvement dans les deux mains. On ne peut bien évidemment pas exclure ici les autres hypothèses formulées dans la littérature concernant la pathogénie des mouvements miroirs qui peut être liée à un défaut d'inhibition inter-hémisphérique entre les deux cortex moteurs ou à une altération de la planification et de l'exécution motrice lors de mouvements bi-manuels avec une activation bilatérale de M1 (pour une revue voir (Gallea, Popa et al. 2011)).

En imagerie fonctionnelle, chez l'enfant avec PC et manifestant une réorganisation ipsilatérale de leur faisceau pyramidal, on note, lors de mouvement actif de la main parétique, des activations au niveau du cortex moteur sain (comme lors du mouvement de la main saine) alors qu'il n'existe pas d'activation au niveau du cortex moteur lésé controlatéral au mouvement. Cette activation ipsilatérale au mouvement de M1 et cette absence d'activation controlatérale au niveau de M1 s'explique facilement par ce qui a été décrit ci-dessus. En effet, M1 de l'hémisphère sain prend en charge les deux mains alors que M1 lésé,

en l'absence de faisceau pyramidal partant de cette zone, ne prend plus en charge la motricité de l'hémicorps controlatéral. Le mouvement de la main parétique entraîne donc une activation de M1 situé au niveau de l'hémisphère sain.

5.2.2 Réorganisation controlatérale

La réorganisation controlatérale du faisceau pyramidal est une réorganisation comme on peut la voir chez l'adulte après un AVC, c'est-à-dire que la main parétique est prise en charge par le cortex moteur lésé (cortex controlatéral) via le faisceau cortico-spinal croisé. Chaque hémisphère prend donc en charge la motricité de l'hémicorps controlatéral, et les faisceaux ipsilatéraux n'existent plus ou ne sont plus fonctionnels. Dans le cadre de la PC, ce type d'adaptation se voit essentiellement après une lésion corticale et/ou sous-corticale, ce qui se rencontre surtout en toute fin de grossesse ou dans les premiers mois de vie après un AVC.

Sur le plan de l'analyse du cortex moteur, peu d'études existent chez l'enfant après accident vasculaire cérébral mais il semble que plus l'activité neuronale est préservée au niveau de l'hémisphère cérébral lésé et meilleure est la fonction motrice. Ainsi la persistance d'activations et de projections controlatérales au mouvement (notamment via le faisceau cortico-spinal croisé) est corrélée avec une meilleure fonction motrice de la main parétique (Kirton, Chen et al. 2008; Kirton, Deveber et al. 2010).

En imagerie fonctionnelle, les activations cérébrales retrouvées au niveau du cortex lésé après un mouvement de la main parétique (main controlatérale à la lésion) se situent dans des zones proches de là où devraient se situer théoriquement les aires motrices si il n'y avait pas eu de lésion (Staudt, Grodd et al. 2002; Weinstein, Green et al. 2013). Cette adaptation locale de l'activation motrice, c'est-à-dire proche des zones cérébrales normalement dédiées à la motricité est, semble-t-il, un facteur de bon pronostic sur le plan de l'efficacité motrice. Plus il existe d'activation proche du sillon central du côté de l'hémisphère lésé, et plus la fonction motrice de la main parétique est bonne. En d'autres termes, il semble que plus les régions proches localement du gyrus précentral sont préservées (donc fonctionnellement encore actives lors des tâches motrices en IRMf) et plus la main controlatérale à la lésion est efficiente sur le plan moteur. Ces données sont à rapprocher des données d'analyse structurale de la substance grise. En effet, dans le cadre de la diploégie spastique liée à des séquelles périventriculaires de la substance blanche, il semble exister une corrélation entre le volume de substance grise dans les gyri pré et postcentraux (Lee, Park et al. 2011) et la performance motrice. **Plus il existe de substance grise au niveau de S1-M1 et plus la fonction motrice de la main controlatérale est bonne.** On peut noter ici, toujours sur le plan

structural, qu'il existe un lien entre le degré d'atteinte de la substance blanche et le volume de substance grise sus-jacent (Li, Hodge et al. 2012). Ainsi des lésions intéressant uniquement la substance blanche engendrent une diminution concomitante de la substance grise ipsilatérale à ces lésions.

A l'inverse du bon pronostic fonctionnel lié au respect de l'activité du cortex S1-M1 ipsilésionnel, il a été montré, notamment chez l'adulte après un AVC mais aussi chez l'enfant (Cao, Vikingstad et al. 1994) pendant un mouvement de la main parétique, que des activations supplémentaires au niveau du cortex sensori-moteur non lésé (activation ipsilatérale au mouvement) pouvaient être rattachées à un mauvais facteur pronostic moteur. Lorsque l'on utilise le mouvement de la main parétique comme paradigme d'exploration de la motricité-cérébrale, et notamment le mouvement passif, c'est-à-dire un paradigme relativement indépendant de la performance motrice (voir [partie 3.2.4](#)), et que l'on compare les cartographies d'activations cérébrales obtenues chez des enfants sains avec celles obtenues chez des enfants présentant une PC unilatérale, on note chez ces derniers, des activations plus importantes de l'ensemble du cortex sensori-moteur et ce surtout du côté ipsilatéral au mouvement (du côté du cortex non lésé) (Van de Winckel, Klingels et al. 2013). Cette adaptation, avec des activations du cortex sensori-moteur non lésé, semble être en fait une « **mal-adaptation** », puisque les sujets présentant ce type de plasticité postlésionnelle ont une mauvaise fonction motrice de leur main parétique (Alagona, Delvaux et al. 2001). Aussi cette activation surnuméraire du cortex sensori-moteur non lésé lors des mouvements de la main parétique semble péjorative pour le fonctionnement moteur de la main parétique. Les explications données quant à la présence de ces activations ipsilatérales sont mal connues et encore discutées : persistance du faisceau pyramidal direct ?, défaut d'inhibition motrice ?...

Chez l'adulte, après un AVC, la préservation ou non de la balance inhibitrice inter-hémisphérique joue un rôle important dans la fonction motrice de la main parétique. Des excès d'inhibition du cortex moteur sain sur le cortex moteur lésé ont été constatés avec un impact péjoratif sur la fonction motrice de la main atteinte (Murase, Duque et al. 2004). Ces évidences ont également été montrées chez des enfants ayant subi un AVC sous cortical (Kirton, Chen et al. 2008; Kirton, Deveber et al. 2010). Il nous semble que cette dérégulation de la balance inhibitrice est sous-étudiée chez les enfants avec PC et que la part de celle-ci dans la fonction motrice globale de l'enfant est aussi sous-évaluée.

Il a été montré que le respect de l'intégrité des fibres du corpus callosum était corrélé à une meilleure performance dans les activités bi-manuelles chez des enfants avec PC unilatérale (Weinstein, Green et al. 2013). Ces auteurs ont souligné l'importance des connexions inter-hémisphériques dans les performances motrices des personnes avec PC. Peut-être s'agit-il, ici, d'une illustration du respect de la balance inhibitrice inter-hémisphérique via le respect de l'intégrité des fibres inter-hémisphériques ? En effet comme vu précédemment, les deux hémisphères sont connectés du point de vue structurel et fonctionnel grâce aux connexions trans-callosales, et ces connexions semblent être majoritairement inhibitrices (inhibition inter-hémisphérique). Or après une lésion hémisphérique unilatérale, il peut exister un déséquilibre de la balance inter-hémisphérique avec une diminution de l'inhibition du cortex lésé sur le cortex sain et une augmentation de l'inhibition du cortex sain sur le cortex lésé. Comme vu précédemment, chez l'adulte après un AVC unilatéral, ce déséquilibre de la balance inhibitrice inter-hémisphérique est alors péjoratif pour la fonction motrice de la main parétique. La restauration cette balance est un facteur de bon pronostic de récupération motrice (Hummel and Cohen 2006). Il en est probablement de même pour l'enfant avec PC unilatérale.

5.3 Plasticité du système sensitif (ARTICLE 3, RESUME 1)

Quel que soit le type de réorganisation motrice lors de la PC, il n'existe pas de réorganisation inter-hémisphérique de S1. Ainsi, S1 est toujours situé au niveau controlatéral à la main testée (Wilke, Staudt et al. 2009) (Guzzetta, Bonanni et al. 2007). L'absence de réorganisation inter-hémisphérique de S1 est probablement liée au développement et à la mise en place des voies corticales de la sensibilité qui se déroulent sur une longue période à partir du troisième trimestre de grossesse et qui se terminent après la naissance. Ainsi en cas de lésion cérébrale précoce, les fibres nerveuses sensitives thalamo-corticales contournent cette lésion (même si celle-ci est importante) pour gagner leur zone cible (S1) (FIGURE 16) (Staudt, Erb et al. 2006). Il semble que le système sensitif ne soit pas capable d'une plasticité importante en raison d'une détermination précoce de la fonction de ces aires cérébrales (Juenger, de Haan et al. 2011).

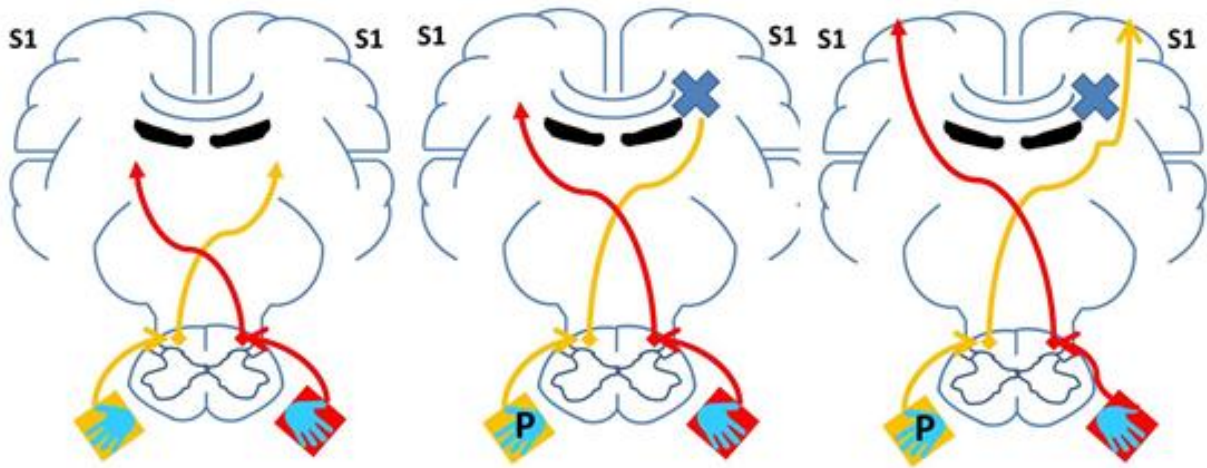


Figure 16 : Représentation schématique du développement des voies corticales de la somesthésie pendant la vie fœtale et les premières années de vie en cas de lésion périventriculaire

L'ARTICLE 3 (Dinomais, Groeschel et al. 2012) présenté ci-après montre que, quel soit le type de lésion précoce, le cross-over entre S1 (de l'hémisphère lésé) et le cervelet est préservé.

Article 3 : Etude de la connectivité fonctionnelle en IRMf « de repos » après lésion unilatérale précoce : réalisable ?

Le premier objectif de ce travail a donc consisté à démontrer l'applicabilité de la méthode d'analyse de la connectivité fonctionnelle en IRMf « de repos » chez des enfants avec PC unilatérale. Pour cela nous avons étudié la réorganisation de la connectivité fonctionnelle entre l'aire somesthésique primaire (S1) et le cervelet après lésion précoce unilatérale corticale et périventriculaire. En effet, il est maintenant clairement démontré que chez l'enfant avec PC unilatérale, il existe une relation croisée entre S1 et le cervelet (le cervelet gauche partage une connectivité fonctionnelle avec S1 droit, et inversement) qui est préservée (Wilke, Staudt et al. 2009) comme chez le sujet sain (O'Reilly, Beckmann et al. 2010).

Les résultats ont montré que l'IRMf de « repos » pouvait s'appliquer en cas de lésion cérébrale pour l'étude de la connectivité fonctionnelle du système sensori-moteur. Notre étude démontre que la connectivité fonctionnelle croisée entre le gyrus post-central et le cervelet controlatéral est préservée en cas de lésion cérébrale corticale ou périventriculaire. Cette étude montre enfin l'influence du volume de substance grise sur les mesures de connectivité fonctionnelle. Elle suggère qu'il existe un lien entre fonction (ici sensitive), mesure de connectivité fonctionnelle et volume de substance grise, illustré ici par l'étude de la fonction sensitive.

Relationship Between Functional Connectivity and Sensory Impairment: Red Flag or Red Herring?

Mickaël Dinomais,^{1,2*} Samuel Groeschel,¹ Martin Staudt,^{1,3}
Ingeborg Krägeloh-Mann,¹ and Marko Wilke¹

¹*Pediatric Neurology and Developmental Medicine and Experimental Pediatric Neuroimaging, University Children's Hospital, Tübingen D-72076, Germany*

²*Faculté de Médecine, Département de Médecine Physique et de Réadaptation Pédiatrique, Université d'Angers, F-49000, France*

³*Clinic for Neuropediatrics and Neurorehabilitation, Epilepsy Center for Children and Adolescents, Schön-Klinik Vogtareuth, Germany*

Abstract: Resting-state functional magnetic resonance imaging (fMRI) can be used to study the functional connectivity in the somatosensory system. However, the relationship between sensory network connectivity, sensory deficits, and structural abnormality remains poorly understood. Previously, we investigated the motor network in children with congenital hemiparesis due to middle cerebral artery strokes (MCA, $n = 6$) or periventricular lesions (PL, $n = 8$). In the present study, we validate the use of interleaved resting-state data from blocked fMRI designs to investigate the somatosensory network in these patients. The approach was validated by assessing the predicted “crossed-over” connectivity between the cerebral cortex and the cerebellum. Furthermore, the impact on the volume of gray-matter (GM) in primary (S1) and secondary (S2) somatosensory cortex on functional connectivity measures was investigated. We were able to replicate the well-known “crossed-over” pattern of functional connectivity between cerebral and cerebellar cortex. The MCA group displayed more sensory deficit and significantly reduced functional connectivity in the lesioned S2 (but not in lesioned S1) when compared with the PL group. However, when accounting for GM volume loss, this difference disappeared. This study demonstrates the applicability of analyzing resting-state connectivity in patients with brain lesions. Reductions of functional connectivity within the somatosensory network were associated with sensory deficits, but were fully explained by the underlying GM damage. This underlines the influence of cortical GM volume on functional connectivity measures. *Hum Brain Mapp* 00:000–000, 2011. © 2011 Wiley-Liss, Inc.

Key words: sensory system; cerebral palsy; resting-state; functional connectivity; fMRI; lateralization index; hemiparesis; gray-matter volume

INTRODUCTION

Functional connectivity magnetic resonance imaging (fcMRI) is known as the temporal co-occurrence of neuronal activation between anatomically separate brain regions [Friston et al., 1993; Lee et al., 2003]. In the recent years, resting-state functional MRI is increasingly used to complement traditional task-based fcMRI. The concept behind resting-state is that spontaneous activation fluctuations can be observed when the brain is not involved in an

*Correspondence to: Mickaël Dinomais, Department of Pediatric Neurology and Developmental Medicine, University Children's Hospital Tübingen, Hoppe-Seyler-Straße 1, 72076 Tübingen, Germany. E-mail: mickael.dinomais@med.uni-tuebingen.de

Received for publication 6 August 2010; Revised 25 October 2010; Accepted 22 November 2010

DOI: 10.1002/hbm.21227

View this article online at wileyonlinelibrary.com.

externally cued task. Biswal et al. [1995] demonstrated that the spontaneous low-frequency (<0.08 Hz) blood oxygen level-dependent signal fluctuations exhibited a significant level of spatial coherence within the sensorimotor network in a task-free (or “rest”) setting. These brain resting-state networks were found to be largely consistent with other measurements of the brain organization such as task-evoked activations [Smith et al., 2009] and anatomical connectivity [Damoiseaux and Greicius, 2009]. Moreover, Fair et al. [2007] showed that the interleaved resting-state data taken from previous blocked-related functional magnetic resonance imaging (fMRI) designs are well-suited for resting-state fcMRI analyses.

However, how functional connectivity is related to the underlying cortical changes or damages remains to be understood. Although one expects the functional outcome of brain damage to be linked to gray-matter (GM) alterations [Pinter et al., 2001], a recent study in schizophrenia did not find a correlation between cortical GM reduction and functional connectivity [Lui et al., 2009]. On the other hand, the known changes of cortical GM volume during development have been linked to changes in functional connectivity [Jolles et al., in press; Uddin et al., 2010].

Early brain lesions have been shown to induce substantial neural reorganization owing to the higher plasticity in the developing brain. It has previously been shown that unilateral injury to the developing brain can lead to different patterns of reorganization of the motor system [Holmström et al., 2010; Staudt et al., 2004]. Many patients with pre- or perinatally acquired, unilateral lesions to the motor cortex or the cortico-spinal tract develop ipsilateral cortico-spinal pathways to control the paretic hand with the contra-lesioned hemisphere. This type of reorganization is often observed following unilateral periventricular brain lesions, which damage the cortico-spinal tracts in the periventricular white matter [Staudt et al., 2002]. Consequently, in this group of patients with periventricular lesions (PL), the primary motor cortex (M1) has been found to be represented in the precentral gyrus ipsilateral to the paretic side. On the contrary, in patients with perinatal unilateral middle cerebral artery (MCA) stroke, M1 has been reorganized to the contralateral precentral gyrus. But despite these inter- or intra-hemispheric reorganizations of motor functions, the primary somatosensory cortex (S1) has been demonstrated to remain in the lesioned hemisphere in both groups [Staudt et al., 2006a; Wilke et al., 2009b].

In recent fMRI study [Wilke et al., 2009b], regarding the pattern of brain activation following sensory stimulation tasks of the paretic hand, we could further demonstrate that the predicted inverse relation between the cerebral cortex and the cerebellum was preserved in these patients, that is, passive movement of the paretic hand activated predominantly the ipsilateral cerebellum and the contralateral S1. This well-known “crossed-over” pattern was recently confirmed by O’Reilly et al. [2010] in a group of healthy subjects using resting-state functional MRI.

Therefore, the first purpose of the current work was to validate the approach of resting-state fcMRI in the context of reorganized functional networks following early brain lesions. Our patients with unilateral PL present an interesting model to validate this approach. If fcMRI correctly characterizes the functional networks in such patients, it should be able to detect a crossed connectivity between S1 in the lesioned hemisphere and the contra-lesional cerebellum [O’Reilly et al., 2010], as predicted from the activation fMRI experiments [Wilke et al., 2009b]. The most critical portion here will be the analysis of connectivity between the S1 in the nonlesioned hemisphere and the contralateral cerebellum, because this might be “contaminated” by the ipsilateral M1 in the immediate cortical vicinity.

The second purpose of the current work was to enhance our understanding of the relationship between sensory deficits, changes in functional connectivity, and structural brain changes due to the underlying brain lesion. For this purpose, patients with PL are less suited, because they hardly show somatosensory deficits. Indeed, in our previous work [Wilke et al., 2009b], we detected a higher sensory impairment in patients with unilateral cortico-subcortical infarctions in the territory of the MCA than in patients with PL lesions. This was tested by the two-point discrimination test (2-pd), assessing the distance below which two points of tactile stimulation on both thumbs could not be distinguished anymore [Williams et al., 2006]. This parameter was shown to correlate well with extensive sensory assessments batteries [Williams et al., 2006]. We therefore also investigated patients with MCA lesions, who show variable degrees of somatosensory deficits and cortical GM reduction due to their lesion. As the latter group has more somatosensory deficits than the patients with PL ([Wilke et al., 2009b], see also Table I), it is hypothesized that the MCA patients have less functional connectivity in their somatosensory cortical networks. To rule out an unspecific effect of cortical GM damage, functional connectivity is related to GM damage.

METHODS

Subjects

Two groups of subjects ($n = 14$, 8 male, age range, 11–30 years, mean age 17 years) were recruited as part of our previous work investigating the somatosensory system after perinatally acquired unilateral lesions [Juenger et al., 2007; Staudt et al., 2002; Wilke et al., 2009b]. Demographic details are summarized in Table I. One group had a preserved cortical representation of primary motor cortex in the lesioned hemisphere contralateral to the paretic hand as assessed by fMRI and transcranial magnetic stimulation (TMS). This group suffered from a perinatal MCA infarct (MCA group: $n = 6$, 3 male, mean age 18 years). In the second group, TMS demonstrated a reorganization of M1 in the contra-lesioned hemisphere ipsilateral to their paretic hand. In these subjects, a PL was the cause of their

TABLE I. Demographic data and the gray-matter volume from both groups

Group	Subject	Sex	Age (year)	2-pd (ph/nph)	Gray-matter volume in (arbitrary unit)			
					Lesioned S1	Nonlesioned S1	Lesioned S2	Nonlesioned S2
MCA	1	F	16	2.5/0.15	5031.49	8666.69	0.01	1945.67
	2	M	20	8.5/0.1	7443.46	10563.55	1479.94	2515.38
	3	F	19	4.4/0.2	2713.52	6646.25	8.47	1686.59
	4	M	30	4.3/0.4	3366.29	7944.18	154.31	2294.21
	5	M	12	6/0.5	8107.55	9948.02	1734.22	2246.88
	6	F	11	1.2/0.2	8142.90	9108.94	2004.99	2342.82
Median			17.5	4.35/0.20	6237.00	8888.00	817.10	2271.00
PL	1	F	11	0.4/0.2	7797.20	8571.45	1657.78	2397.10
	2	M	12	0.3/0.2	8702.29	12207.24	2265.37	3085.72
	3	F	21	0.6/0.1	9472.77	10167.99	2172.89	2384.52
	4	M	12	0.7/0.4	7854.38	10709.32	2065.25	2750.57
	5	M	19	0.3/0.1	6084.03	8403.59	1563.29	2452.96
	6	M	16	0.5/0.3	9834.86	11781.63	2284.49	2740.93
	7	F	30	0.8/0.5	6007.95	7505.73	1641.81	2047.01
	8	M	11	1.5/0.4	8827.45	10181.99	1990.51	2182.12
Median			14	0.55/0.25	8278.00	10170.00	2028.00	2425.00
<i>P</i>		0.63	0.66	0.001*/0.85	0.08	0.28	0.03*	0.11

Comparison between the two groups (χ^2 -test for gender, Mann–Whitney *U* test for all other variables). Subject numbers correspond to Figure 1. ph/nph, paretic hand/nonparetic hand.

*Statistically significant ($P < 0.05$).

hemiparesis (PL) (PL group: $n = 8$, 5 male, mean age 16.5 years). For all subjects in both groups, S1 was identified in the lesioned hemisphere using magnetoencephalography (see Fig. 1 for a comparison of the group characteristics.) Additional demographic and clinical details are given elsewhere [Wilke et al., 2009b]. Informed written consent from patients/parents and approval from the ethical committee of the medical faculty of the University of Tuebingen, Germany, were obtained.

Image Acquisition

All experiments were performed on a 1.5-T Siemens AVANTO scanner. Image acquisition comprised both structural T1-weighted 3D data sets (FLASH, TR/TE = 11/4.94 ms, resolution = 1 mm³) and a whole-brain multislice echo-planar imaging sequence (TR = 3.75 s, TE = 50 ms, 36 axial slices of 3-mm slice thickness with 3 × 3-mm² in-plane resolution, and 0.75 mm gap). For each subject, the interleaved resting-state data were taken from previous blocked fMRI data (before therapeutic interventions) as part of an ongoing study [Juenger et al., 2007; Kuhnke et al., 2008; Walther et al., 2009; Wilke et al., 2009b], using a previously established approach (see below [Fair et al., 2007]).

The experimental design was arranged in blocks, with four epochs of rest and four epochs of unilateral hand movement of either the paretic hand and the nonparetic hand. Each epoch consisted of eight scans. The movements were performed passively or actively. The first two volumes of each functional series were removed in order to allow for stabilization of longitudinal magnetization, leaving eight blocks. Thus, this functional data set provided 64 scans for each

hand and for each condition (passive or active movement). More detailed descriptions of image acquisition and experimental design can be found elsewhere [Juenger et al., 2007].

Image Data Preprocessing

Images from each participant were preprocessed as described before [Wilke et al., 2009b] (except for spatial smoothing, see below). Briefly, this crucial step in this approach capitalizes on the fact that chronic lesions are overwhelmingly classified as CSF during tissue segmentation [Seghier et al., 2008]. This tissue class is then used as the basis for an automatically generated lesion mask, which in turn is used to implement a cost-function masking approach [Brett et al., 2001] during spatial normalization. This allows for group analyses [Wilke et al., 2002] despite the large lesions present in these subjects (see Fig. 1). In the MCA group, all lesions were flipped on the right side of the image, and in the PL all lesions were flipped on the left sides, allowing for voxel-wise analysis [Wilke et al., 2009b].

Preprocessing steps were carried out using custom routines as well as functionality available in statistical parametrical mapping software, SPM5 (Wellcome Department of Imaging Neuroscience, University College, London, UK; <http://www.fil.ion.ucl.ac.uk/spm>) running in Matlab R2007a (The MathWorks, Natick, MA).

Correlation Preprocessing and Removal of Interleaved Task Blocks

We adopted a previously described approach for using blocked design data to study resting-state functional

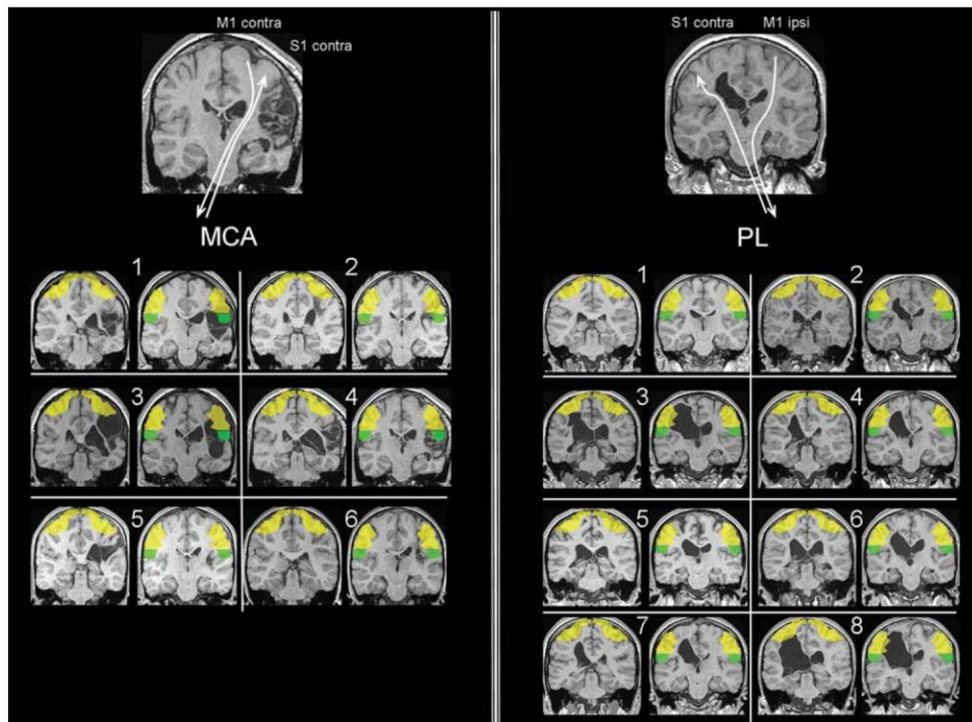


Figure 1.

Illustration of lesion type and individual lesion topology. Top part of postcentral mask (S1, yellow; $y = -23$), and bottom part of postcentral mask (S2, green; $y = -33$) are shown for all subjects. Top panels: illustration of the organization patterns for motor and somatosensory cortical representation. Subject numbers correspond to Table I. [Color figure can be viewed in the online issue, which is available at wileyonlinelibrary.com.]

connectivity [Fair et al., 2007]. The following additional preprocessing steps were performed. Linear trends were removed from the data through linear regression [Macey et al., 2004], and the images were spatially smoothed (6-mm full width at half-maximum [FWHM]) and temporally band-pass filtered to remove frequencies >0.08 Hz [Cordes et al., 2001]. Furthermore, we applied linear regression to remove nine sources of nuisance (1) regression of six parameters obtained by rigid body head motion correction, (2) regression of the whole brain signal averaged over the whole brain, and (3) regression of the non-neuronal signals in the ventricles and white matter. The resting-state epochs were concatenated excluding the task blocks. One frame (3.75 s) after the start of each task block was included as resting-state to account for hemodynamic delay. At the end of each task block, four frames (15 s) were excluded from the resting-state data, allowing for the hemodynamic response to return to baseline. This procedure provided 96 resting-state frames (360 s). This method maximized the number of frames included in the analysis, while minimizing the effect of the task. In this manner, the spontaneous resting state activity is not altered by previous task states [Fair et al., 2007].

Correlation Computation

Using the resting-state fMRI data analysis toolkit V1.3 (<http://resting-fmri.sourceforge.net>), the organization of the functional connectivity of the somatosensory system was examined by computing correlation analyses between the time series in a seed region and the time series for all other voxels in the whole brain.

For each subject, we determined one seed region (ROI) (12-mm diameter spheres centered on selected coordinates) in central region for both the lesioned and nonlesioned hemisphere (respectively, lesioned seed ROI represented the paretic hand, nonlesioned seed ROI represented the nonparetic hand). The coordinates (in MNI space) for each seed region were determined using the previously defined center of mass [Wilke et al., 2009b] of the second-level fMRI activation from the passive task ($[x,y,z] = -42, -27, 63$; $[x,y,z] = 33, -24, 69$ for the MCA group; $[x,y,z] = -42, -27, 63$; $[x,y,z] = 33, -24, 69$ for the PL group, nonlesioned and lesioned hemisphere, respectively). To account for the larger spatial variability of activation foci in these subjects, a volume of interest ($10 \times 10 \times 10$ voxels) was centered at these coordinates. Within this volume, each individual subject's activation focus was identified in order to

determine the most appropriate individual coordinates of these seed region for each subject and for each central region [Wilke et al., 2009a]. Using this two-step approach restricts the search volume on the one hand but allows using the individual activation foci, thus maximizing sensitivity. It also ensures that the peak activation reflects the somatosensory network by minimizing the influence of a possible M1-coactivation (in the healthy hand and/or the MCA group).

For each individual dataset, the resting-state time series of each selected seed region (lesioned or nonlesioned seed ROI) was correlated with the time series of all voxels of the whole brain. This produced individual spatial maps in which the value of the voxels represented the strength of the correlation with the ROIs. The resulting individual functional connectivity maps were converted to a normal distribution using Fischer's Z-transform [Jenkins and Watts, 1968].

Defining Somatosensory Cortex

The somatosensory cortex in this study was defined as the primary somatosensory cortex (S1), which includes the Brodmann areas (BA) 3a, 3b, and 1 on the postcentral gyrus [Zilles, 2003] as well as the secondary somatosensory cortex (S2) located in the subcentral section lateroventral to the postcentral gyrus on the parietal operculum 1 (OP1) [Eickhoff et al., 2010]. The cerebellar mask and postcentral region were defined using standard anatomical delineations available within WFU_Pickatlas version 2.4 software [Maldjian et al., 2003]. These masks were smoothed by 6-mm FWHM and then binarized in order to render them slightly more inclusive. Then, we generated equivalents of S1 and S2 by dividing the postcentral mask into two parts (top part [S1] and bottom part [S2]) at a level previously defined [Eickhoff et al., 2010].

Validation of the Approach by Assessing the Cerebello-Cortical Cross-Over Pattern

The validity of this approach in our population with atypical brain morphology (with some major brain defect) was tested by calculating the lateralization index (LI) of functional connectivity correlations. It has been shown before [O'Reilly et al., 2010] in healthy subjects that resting-state functional connectivity is well suited to assess the predicted inverse relation between lateralization indices obtained from cerebral cortex and cerebellum [Gao et al., 1996]. Moreover, we have previously demonstrated [Wilke et al., 2009b] that this "crossed-over" cortico-cerebellar circuitry is well preserved for the nonparetic and paretic hand. Consequently, if our resting-state fMRI analysis reflects somatosensory neural connectivity in our patients, the correlation maps should also show this pattern, with voxels in the right central region correlating more strongly with left cerebellum, and vice versa, irrespective of the

location of the lesion [Gao et al., 1996; O'Reilly et al., 2010; Wilke et al., 2009b].

Correlation coefficients of functional connectivity in cerebellum and in S1 were used to calculate an overall weighted bootstrapped LI [Wilke and Schmithorst, 2006] using a designated SPM-toolbox (LI-toolbox [Wilke and Lidzba, 2007]). Lateralization indices were generated for each mask. LI varies between -1 (for purely right hemisphere dominance) to $+1$ (for purely left hemisphere dominance).

Definition of Functional Connectivity

Functional connectivity was defined as the number of voxels connected from the seed ROI to each of the following brain regions: S1, S2, and cerebellum. Because this value must be expected to be threshold-dependent, the number of voxels was adjusted by the respective threshold. We calculated a weighted mean (m_w) using the following equation:

$$m_w = \frac{\sum (n_i * thr_1 + n_2 * thr_2 + \dots + n_i * thr_i)}{\sum (thr_1 + thr_2 + \dots + thr_i)}$$

where n is the number of connected voxels and thr the threshold.

Relationship of Functional Connectivity With GM Volume

To account for the amount of cortical gray-matter (GM) within a region of interest when assessing functional connectivity, a ratio (m_w/GM) was calculated. Thus, this ratio allows relating functional connectivity to the volume of GM.

The volume of GM was calculated by summing the GM voxel values from modulated GM maps in each region of interest from each subject. Although no attempt was made to express absolute volumes, these numbers reflect true tissue volumes in this tissue class [Good et al., 2001].

Statistical Analyses

Because of small sample sizes, statistical analyses were performed using the nonparametrical Mann-Whitney U test. Significance was assumed at $P \leq 0.05$. Values are expressed as median \pm median absolute deviation. For assessing gender composition, the χ^2 test was used.

RESULTS

Cortico-Cerebellar Connectivity of Somatosensory Networks in Resting State

The LI (see Fig. 2) describing the functional connectivity between the lesioned or nonlesioned sensory seed ROI to S1 (X -axis) and cerebellum (Y -axis) showed a crossed-over

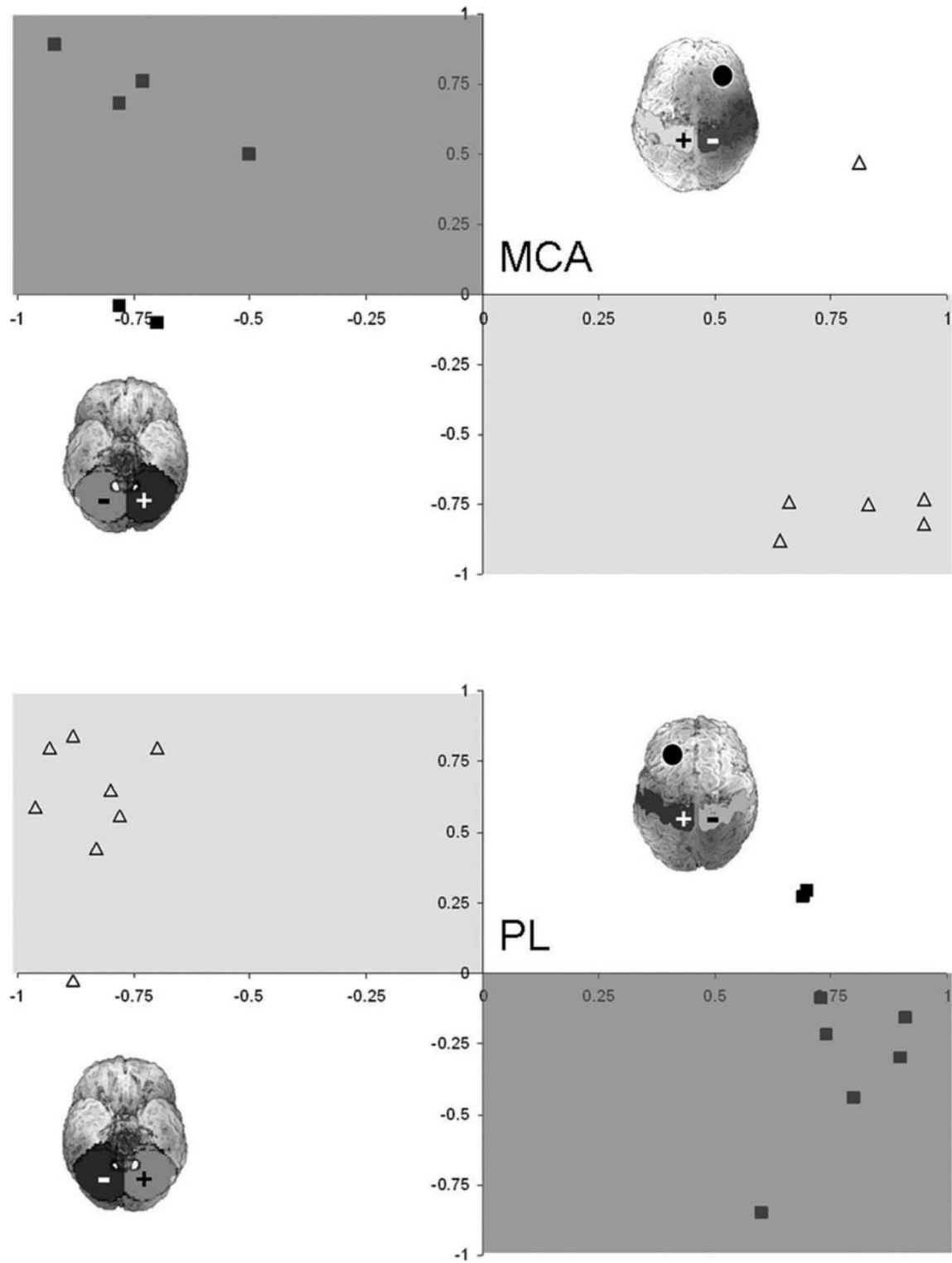


Figure 2.

Comparison of lateralization in SI (X-axis) versus cerebellar (Y-axis) regions of interest for the lesioned seed ROI (closed squares) and nonlesioned seed ROI (open triangles). The light gray-shaded region indicates the predicted area for the nonlesioned seed ROI; the dark

gray-shaded region indicates the predicted area for the lesioned seed ROI. The rendered brains illustrate schematically the region of interest (top of the postcentral gyrus mask and cerebellum mask) and the side of the lesion (denote by a black circle).

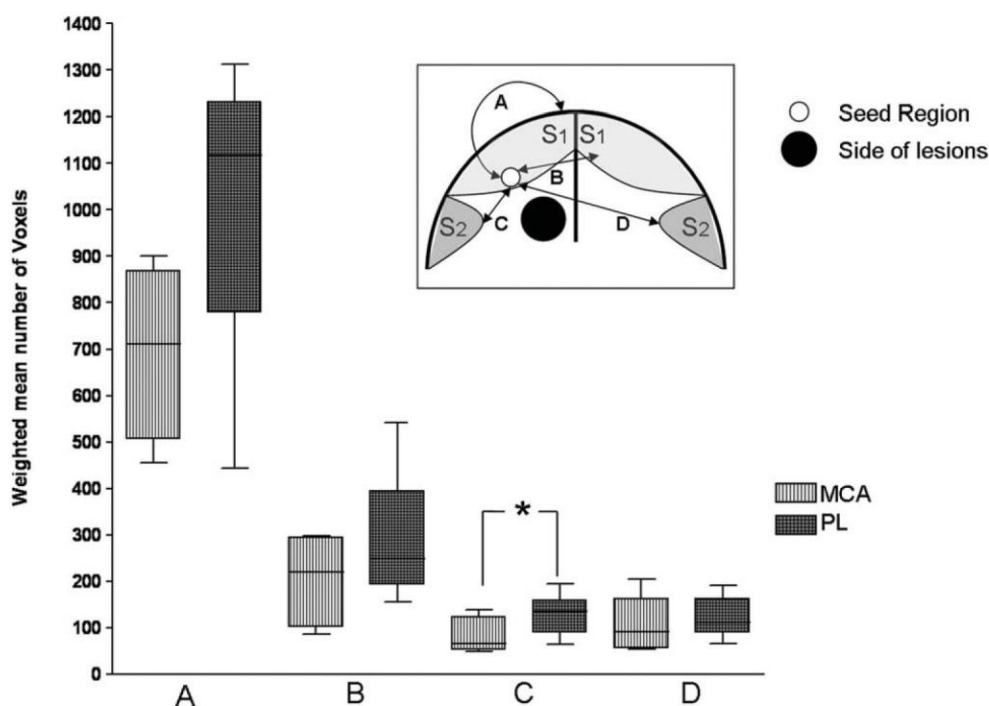


Figure 3.

Comparison of functional connectivity between the two groups from the lesioned seed ROI to: **(A)** lesioned S1; **(B)** nonlesioned S1; **(C)** lesioned S2 (Mann–Whitney test, $P = 0.04$); **(D)** nonlesioned S2. Insert: schematic representation of a coronal brain slice demonstrating the connections from seed region to masks of interest.

pattern for each hand (nonparetic and paretic hands). Although this general pattern was found in both groups, for the paretic hand, two outliers were found in the PL group and two in the MCA group; for the nonparetic hand, one outlier was found in the PL group and one in the MCA group. These outliers are not identical to the outliers previously described [Wilke et al., 2009b]. The outliers were both found in the lateralization of cerebellar connectivity, while the LI in S1 were as expected.

Functional Connectivity of the Resting-State Somatosensory Network

No significant difference was found in functional connectivity between the seed ROI in the lesioned hemisphere and lesioned S1 between the two groups (PL: $m_w = 1117 \pm 173$ voxels; MCA: $m_w = 711 \pm 140$ voxels, $P = 0.11$) (Fig. 3A). Neither was there any significant difference (Fig. 3B) in functional connectivity between lesioned S1 and nonlesioned S1 (PL: $m_w = 248 \pm 84$ voxels; MCA: $m_w = 220 \pm 74$ voxels, $P = 0.34$).

The functional connectivity between the lesioned seed ROI to the lesioned S2 was significant lower (Fig. 3C) in the MCA group than in the PL ($m_w = 66 \pm 14$ for MCA; $m_w = 136 \pm 30$ for PL, $P = 0.04$). Functional connectivity between lesioned seed region and nonlesioned

S2 was not different between the groups (PL: $m_w = 111 \pm 38$ voxels; MCA: $m_w = 91 \pm 31$ voxels, $P = 0.34$) (Fig. 3D).

There was no significant difference in functional connectivity between lesioned seed ROI to either cerebellar hemisphere (PL: $m_w = 781 \pm 96$ voxels; MCA: $m_w = 1176 \pm 633$ voxels, $P = 0.34$ and PL: $m_w = 588 \pm 233$ voxels; MCA: $m_w = 579 \pm 136$ voxels, $P = 0.75$, respectively).

Connectivity of the Resting-State Somatosensory Network in Relation to the Volume of Cortical GM

The PL group has higher GM volume in lesioned S2 ($P = 0.03$). Gray-matter (GM) volume and the comparison between the two groups are given in Table I. When accounting for the GM volume in the mask, no significant group differences were found between the two groups. For the lesioned S1, the median ratio in MCA group was 0.13; for the PL, the median ratio was 0.13 ($P = 0.85$). For the lesioned S2, the median ratios were 0.21 and 0.07 ($P = 0.34$) for MCA and for PL, respectively. For the ipsilesional cerebellum, the median ratios were 0.01 and 0.01 (MCA and PL, respectively; $P = 0.85$), and for the contralesional cerebellum, the median ratios were 0.02 and 0.02 (MCA and PL, respectively; $P = 0.41$).

DISCUSSION

In summary, this study demonstrates the validity of our resting-state approach to assess the sensory system in CP patients with major brain defects. As expected, subjects in the MCA group had significantly less functional connectivity in the somatosensory cortex than subjects in the PL group. Interestingly, when subdividing the somatosensory cortex, the difference in connectivity was found in S2 rather than in S1 of the lesioned hemisphere. However, this difference in connectivity between our two groups disappeared when correcting for the cortical GM volume of S2. Consequently, the diminished cortical volume (occurring in the MCA group but not in the PL) appeared to be the principal negative contributor to the somatosensory connections. The results shall now be discussed in more detail.

Using functional connectivity derived from resting-state data, we were able to replicate the “crossed-over” pattern (Fig. 2) between cerebral and cerebellar cortex, as observed in our previous study with the same patients using conventional fMRI [Wilke et al., 2009b]. This finding indicates that the cortico-cerebellar circuitry in the somatosensory system is preserved in both hands and for both groups. Indeed, this pattern of lateralization was already shown in healthy adults in a resting-state fcMRI study [O’Reilly et al., 2010]. The cerebellum has both afferent and efferent connections to the somatosensory cortex [Schmahmann and Pandya, 1992], and cerebellar efferent fibers traverse the thalamus before reaching the cerebral cortex. Accordingly, sensory input to one hand evokes contralateral activation in S1 and ipsilateral activation in the cerebellum [Gao et al., 1996].

In contrast to the expected lateralization found in S1, a few subjects (one or two) in each group and for each hand did not “fit the pattern” regarding the lateralization indices in the contralateral cerebellum. These outliers were not identical to the outliers for the LI in our previous work [Wilke et al., 2009b] and might be due to the relatively unspecific cerebellar mask, which included all subregions of the cerebellum. O’Reilly et al. [2010] found that the cerebellum can be divided into at least two zones: a primary somatosensory zone (lobules V, VI, and VIII), which are more connected with somatosensory cortex and a supramodal zone (lobules VIIa, Crus I, and II), which are not directly involved in sensory processing. Including the whole cerebellum, our mask may not have been specific enough. However, the question of whether these outliers are the results of a shortcoming in this analysis or represent a different mode of reorganization can currently not be answered as the small number of occurrences prohibits more detailed analyses.

Although resting-state functional connectivity is not a direct measure of anatomical connectivity, this method may predict up to 80% of structural connections—even if mediated by multisynaptic pathways—between two regions [Hagmann et al., 2008; Honey et al., 2009]. We here used an approach that avoids using a fixed threshold

when defining functional connectivity by implementing a weighted mean [Wilke and Schmithorst, 2006], which avoids introducing a potential bias. Interestingly, crossed-over functional connectivity from the seed region in the lesioned hemisphere to the contralateral cerebellum in the PL group is still detectable, despite extensive white-matter damage (see Fig. 1 for an illustration of the individual white matter damage in these subjects). We have already shown [Wilke et al., 2009b], in accordance with previous studies [Guzzetta et al., 2007; Staudt et al., 2006a], that there was no interhemispheric reorganization in the somatosensory system and no substantial intrahemispheric reorganization of the sensory cortical representation. The sensory projections originating from the thalamus have been demonstrated to reach the cortex only after the first weeks of life [Kostovic and Judas, 2002], so that lesions acquired before might lead to the deviation of thalamo-cortical projections as shown by MR diffusion tensor tractography [Staudt et al., 2006b]. Moreover, one study [Supekar et al., 2010] in healthy children demonstrated that high-functional connectivity may be present despite weak structural connectivity. This is well in line with our findings of likely impaired structural connectivity but preserved functional connectivity.

Interestingly, we showed that, compared to PL, the MCA group had significantly reduced functional connectivity between the lesioned somatosensory cortex and the lesioned S2 only. This lower portion of the postcentral gyrus is located on the parietal operculum [Eickhoff et al., 2006]. S2 activations have been reported consistently for a wide range of experimental sensory conditions like light touch, but also for more complex tasks such as tactile attention and sensory motor integration [Eickhoff et al., 2007]. Therefore, S2 may represent the anatomical substrate of various sensory functions such as tactile working memory or stimulus discrimination [Burton et al., 2008a,b]. Recently, Eickhoff et al. [2010] confirmed that S2 was more likely to be activated by somatosensory perceptual tasks, and, in contrast to S1, it shows bilateral activation even with unilateral peripheral stimulation [Young et al., 2004]. It is therefore interesting to hypothesize that a more pronounced affection of S2 may underlie the stronger tactile deficit in the MCA group than in the PL group.

The primary somatosensory cortex (S1) is the main cortical region for sensory-discriminative processing [Kaas, 2003; Randolph and Semmes, 1974]. Accordingly, the patients with the MCA infarction also tend to have less somatosensory functional connectivity than those with PL; however, the difference was not statistically significant. This is in line with a recent fMRI study [Wingert et al., 2010] where mildly affected spastic diplegia individuals showed smaller spatial extent of brain activation especially in S1 and S2. Guzzetta et al. [2007] also found a significant correlation between severity of sensory impairment and extent of cortical activation following sensory stimulation on fMRI. In addition, the lack of difference in functional connectivity between our two groups with the contra- or ipsilateral cerebellum suggests

that although the cerebellum is involved in tactile exploration [Gao et al., 1996], the connectivity of such a network is not a determinant factor in sensory discriminative deficit. Along the same lines, stronger functional connectivity with the ipsilesional cerebellum does not seem to contribute to the preservation of sensory function, as shown before for the motor domain [Small et al., 2002]. As there was no significant difference in connectivity or GM volume in S1 between the groups, we believe that this further argues in favor of S2 being the decisive brain region in this case.

In the present study, the influence of the cortical GM volume on connectivity has been investigated further. When correcting the functional connectivity measures for the GM volume in the respective masks, the difference in the functional connectivity between the groups disappeared. In other words, our two groups do not differ anymore in their functional connectivity when accounting for the GM volume differences between the groups. This underlines the importance of assessing GM volume differences when performing functional connectivity analyses in patients with brain lesions. Indeed, it is widely accepted that the repertoire of functional networks that can be formed by the cerebral cortex is limited by the underlying neuronal substrate [Koch et al., 2002]. As a matter of cause, in the absence of neuronal substrate, neuronal connectivity cannot exist, develop, or reorganize. Consequently, in individuals with major brain lesions (as in our sample), measuring functional connectivity between specific brain region is obviously confounded by the volume of GM present in this region. Therefore, we suggest that the diminished cortical volume (occurring in the MCA group but not in the PL group) constitutes the major negative contributor to the clinically evident somatosensory impairment and that the impairment in the functional connectivity observable in these patients is secondary to the structural lesion.

Obviously, functional outcome of brain damage is often linked to GM alterations [Pinter et al., 2001], and, as stated earlier, the group differences in functional connectivity between our groups were wholly accounted for by the GM volume differences. However, this effect may only be observable if cortical damage is obvious. For example, a recent study [Lui et al., 2009] in schizophrenia patients did not find any abnormalities in resting-state connectivity within regions of GM deficits as identified using voxel-based morphometry. Currently, it can only be speculated that below a critical limit, the volume of GM becomes the decisive limiting factor for the functional connectivity.

Possible Limitations of this Study

As in our previous work [Wilke et al., 2009b], the major limitation of this study is the small group of subjects. However, the subjects are carefully selected and characterized in order to define homogeneous groups, both in respect to lesion pathology and reorganization of motor network. As no healthy control group was included in the current study, no inference can be drawn about the rela-

tion of either patient group's functional connectivity with the pattern found in the healthy brain. Future studies will have to assess whether differences can be detected, for example, between the unaffected hand in either patient group and healthy controls.

Another possible limitation of this study is the use of the interleaved resting data to assess functional connectivity. Indeed, it could be argued that spontaneous resting-state activity may be altered by the previous movement task [Waites et al., 2005]. However, it has been shown [Fair et al., 2007] that the correlation coefficients were largely unaffected by the presence of a previous task. This is in full agreement with another study [Hampson et al., 2002], where the only consistent difference was a relative decrease in the magnitude of functional connectivity.

Finally, we focused deliberately only on S1, S2, and the cerebellum and excluded others brain regions potentially involved in sensory processing. For example, frontal cortical regions (such as the supplementary motor area, BA4) receive somatosensory information from parietal cortex and thalamus. They especially contribute to cognitive processing of an associated sensorimotor output and integration of sensorimotor processing [Rizzolatti et al., 2002]. Additionally, parietal cortex contributes to the integration of sensory information [Andersen et al., 1997]. However, previous work [Guzzetta et al., 2007; Wilke et al., 2009b] suggested that the primary somatosensory cortical regions are the major contributors to restoring somatosensory function, and we therefore do not consider this a major confound.

CONCLUSION

In conclusion, resting-state analyses were able to demonstrate functional connectivity in individuals with cerebral palsy independently of the task, the experimental design, subject compliance, and the level of performance. Therefore, this method is very attractive for studies in neurologically impaired subjects. However, in patients with brain lesions or cortical abnormalities, the volume of cortical GM might influence functional connectivity measures. It therefore may have to be taken into account when assessing groups with underlying brain lesions.

REFERENCES

- Andersen RA, Snyder LH, Bradley DC, Xing J (1997): Multimodal representation of space in the posterior parietal cortex and its use in planning movement. *Annu Rev Neurosci* 20:303-330.
- Biswal B, Yetkin FZ, Haughton VM, Hyde JS (1995): Functional connectivity in the motor cortex of resting human brain using echo-planar MRI. *Magn Reson Med* 34:537-541.
- Brett M, Leff A, Rorden C, Ashburner J (2001): Spatial normalization of brain images with focal lesions using cost function masking. *Neuroimage* 14:486-500.
- Burton H, Sinclair RJ, McLaren DG (2008a): Cortical network for vibrotactile attention: A fMRI study. *Hum Brain Mapp* 29:207-221.

- Burton H, Sinclair RJ, Wingert JR, Dierker D (2008b): Multiple parietal operculum subdivisions in humans: Tactile activation maps. *Somatosens Mot Res* 25:149–162.
- Cordes D, Haughton VM, Arfanakis K, Carew JD, Turski PA, Moritz CH, Quigley MA, Meyerand ME (2001): Frequencies contributing to functional connectivity in the cerebral cortex in “resting-state” data. *AJNR Am J Neuroradiol* 22:1326–1333.
- Damoiseaux JS, Greicius M (2009): Greater than the sum of its parts: A review of studies combining structural connectivity and resting-state functional connectivity. *Brain Struct Funct* 213:525–533.
- Eickhoff SB, Amunts K, Mohlberg H, Zilles K (2006): The human parietal operculum. II. Stereotaxic maps and correlation with functional imaging results. *Cereb Cortex* 16:268–279.
- Eickhoff SB, Grefkes C, Zilles K, Fink GR (2007): The somatotopic organization of cytoarchitectonic areas on the human parietal operculum. *Cereb Cortex* 17:1800–1811.
- Eickhoff SB, Jbabdi S, Caspers S, Laird AR, Fox PT, Zilles K, Behrens TE (2010): Anatomical and functional connectivity of cytoarchitectonic areas within the human parietal operculum. *J Neurosci* 30:6409–6421.
- Fair DA, Schlaggar BL, Cohen AL, Miezin FM, Dosenbach NU, Wenger KK, Fox MD, Snyder AZ, Raichle ME, Petersen SE (2007): A method for using blocked and event-related fMRI data to study “resting state” functional connectivity. *Neuroimage* 35:396–405.
- Friston KJ, Frith CD, Liddle PF, Frackowiak RS (1993): Functional connectivity: The principal-component analysis of large (PET) data sets. *J Cereb Blood Flow Metab* 13:5–14.
- Gao JH, Parsons LM, Bower JM, Xiong J, Li J, Fox PT (1996): Cerebellum implicated in sensory acquisition and discrimination rather than motor control. *Science* 272:545–547.
- Good CD, Johnsrude IS, Ashburner J, Henson RN, Friston KJ, Frackowiak RS (2001): A voxel-based morphometric study of ageing in 465 normal adult human brains. *Neuroimage* 14:21–36.
- Guzzetta A, Bonanni P, Biagi L, Tosetti M, Montanaro D, Guerrini R, Cioni G (2007): Reorganisation of the somatosensory system after early brain damage. *Clin Neurophysiol* 118:1110–1121.
- Hagmann P, Cammoun L, Gigandet X, Meuli R, Honey CJ, Wedeen VJ, Sporns O (2008): Mapping the structural core of human cerebral cortex. *PLoS Comput Biol* 6:e159.
- Hampson M, Peterson BS, Skudlarski P, Gatenby JC, Gore JC (2002): Detection of functional connectivity using temporal correlations in MR images. *Hum Brain Mapp* 15:247–262.
- Holmström L, Vollmer B, Tedroff K, Islam M, Ke Persson J, Kits A, Forssberg H, Eliasson AC (2010): Hand function in relation to brain lesions and corticomotor-projection pattern in children with unilateral cerebral palsy. *Dev Med Child Neurol* 52:145–152.
- Honey CJ, Sporns O, Cammoun L, Gigandet X, Thiran JP, Meuli R, Hagmann P (2009): Predicting human resting-state functional connectivity from structural connectivity. *Proc Natl Acad Sci USA* 106:2035–2040.
- Jenkins GM, Watts DG (1968): *Spectral Analysis and Its Applications*. Boca Raton: Emerson-Adam.
- Jolles DD, Van Buchern MA, Crone EA, Rombouts SA (2010): A comprehensive study of whole-brain functional connectivity in children and young adults. *Cereb Cortex*, jun 11 [Epub ahead of print].
- Juenger H, Linder-Lucht M, Walther M, Berweck S, Mall V, Staudt M (2007): Cortical neuromodulation by constraint-induced movement therapy in congenital hemiparesis: An fMRI study. *Neuropediatrics* 38:130–136.
- Kaas J.2003. Somatosensory system. In: Mai GPJK, editor. *The Human Nervous System*. London: Elsevier. pp 1061–1086.
- Koch MA, Norris DG, Hund-Georgiadis M (2002): An investigation of functional and anatomical connectivity using magnetic resonance imaging. *Neuroimage* 16:241–250.
- Kostovic I, Judas M (2002): Correlation between the sequential ingrowth of afferents and transient patterns of cortical lamination in preterm infants. *Anat Rec* 267:1–6.
- Kuhnke N, Juenger H, Walther M, Berweck S, Mall V, Staudt M (2008): Do patients with congenital hemiparesis and ipsilateral corticospinal projections respond differently to constraint-induced movement therapy? *Dev Med Child Neurol* 50:898–903.
- Lee L, Harrison LM, Mechelli A (2003): A report of the functional connectivity workshop, Dusseldorf 2002. *Neuroimage* 19(2, Pt 1):457–465.
- Lui S, Deng W, Huang X, Jiang L, Ma X, Chen H, Zhang T, Li X, Li D, Zou L, Tang H, Zhou XJ, Mechelli A, Collier DA, Sweeney JA, Li T, Gong Q (2009): Association of cerebral deficits with clinical symptoms in antipsychotic-naïve first-episode schizophrenia: An optimized voxel-based morphometry and resting state functional connectivity study. *Am J Psychiatry* 166:196–205.
- Macey PM, Macey KE, Kumar R, Harper RM (2004): A method for removal of global effects from fMRI time series. *Neuroimage* 22:360–366.
- Maldjian J, Laurienti PJ, Kraft A, Burdette JH (2003): An automated method for neuroanatomic and cytoarchitectonic atlas-based interrogation of fMRI data sets. *Neuroimage* 19:1233–1239.
- O’Reilly JX, Beckmann CF, Tomassini V, Ramnani N, Johansen-Berg H (2010): Distinct and overlapping functional zones in the cerebellum defined by resting state functional connectivity. *Cereb Cortex* 20:953–965.
- Pinter JD, Eliez S, Schmitt JE, Capone GT, Reiss AL (2001): Neuroanatomy of Down’s syndrome: A high-resolution MRI study. *Am J Psychiatry* 158:1659–1665.
- Randolph M, Semmes J (1974): Behavioral consequences of selective subtotal ablations in the postcentral gyrus of *Macaca mulatta*. *Brain Res* 70:55–70.
- Rizzolatti G, Fogassi L, Gallese V (2002): Motor and cognitive functions of the ventral premotor cortex. *Curr Opin Neurobiol* 12:149–154.
- Schmahmann JD, Pandya DN (1992): Course of the fiber pathways to pons from parasensory association areas in the rhesus monkey. *J Comp Neurol* 326:224–248.
- Seghier ML, Ramlackhansingh A, Crinion J, Leff AP, Price CJ (2008): Lesion identification using unified segmentation-normalisation models and fuzzy clustering. *Neuroimage* 41:1253–1266.
- Small SL, Hlustik P, Noll DC, Genovese C, Solodkin A (2002): Cerebellar hemispheric activation ipsilateral to the paretic hand correlates with functional recovery after stroke. *Brain* 125:1544–1557.
- Smith SM, Fox PT, Miller KL, Glahn DC, Fox PM, Mackay CE, Filippini N, Watkins KE, Toro R, Laird AR, Beckmann CF. (2009): Correspondence of the brain’s functional architecture during activation and rest. *Proc Natl Acad Sci USA* 106:13040–13045.
- Staudt M, Grodd W, Gerloff C, Erb M, Stitz J, Krageloh-Mann I (2002): Two types of ipsilateral reorganization in congenital hemiparesis: A TMS and fMRI study. *Brain* 125(Pt 10):2222–2237.
- Staudt M, Gerloff C, Grodd W, Holthausen H, Niemann G, Krageloh-Mann I (2004): Reorganization in congenital hemiparesis acquired at different gestational ages. *Ann Neurol* 56:854–863.
- Staudt M, Braun C, Gerloff C, Erb M, Grodd W, Krageloh-Mann I (2006a) Developing somatosensory projections bypass periventricular brain lesions. *Neurology* 67:522–525.

- Staudt M, Erb M, Braun C, Gerloff C, Grodd W, Krageloh-Mann I (2006b): Extensive peri-lesional connectivity in congenital hemiparesis. *Neurology* 66:771.
- Supekar K, Uddin LQ, Prater K, Amin H, Greicius MD, Menon V (2010): Development of functional and structural connectivity within the default mode network in young children. *Neuroimage* 52:290–301.
- Uddin LQ, Supekar K, Menon V (2010): Typical and atypical development of functional human brain networks: Insights from resting-state fMRI. *Front Syst Neurosci* 21:4–21.
- Waites AB, Stanislavsky A, Abbott DF, Jackson GD (2005): Effect of prior cognitive state on resting state networks measured with functional connectivity. *Hum Brain Mapp* 24:59–68.
- Walther M, Juenger H, Kuhnke N, Wilke M, Brodbeck V, Berweck S, Staudt M, Mall V (2009): Motor cortex plasticity in ischemic perinatal stroke: A transcranial magnetic stimulation and functional MRI. *Pediatr Neurol* 41:171–178.
- Wilke M, Lidzba K (2007): LI-tool: A new toolbox to assess lateralization in functional MR-data. *J Neurosci Methods* 163:128–136.
- Wilke M, Schmithorst V (2006): A combined bootstrap/histogram analysis approach for computing a lateralization index from neuroimaging data. *Neuroimage* 33:522–530.
- Wilke M, Schmithorst V, Holland SK (2002): Assessment of spatial normalization of whole-brain magnetic resonance images in children. *Hum Brain Mapp* 17:48–60.
- Wilke M, Lidzba K, Krageloh-Mann I (2009a): Combined functional and causal connectivity analyses of language networks in children: A feasibility study. *Brain Lang* 108:22–29.
- Wilke M, Staudt M, Juenger H, Grodd W, Braun C, Krageloh-Mann I (2009b): Somatosensory system in two types of motor reorganization in congenital hemiparesis: Topography and function. *Hum Brain Mapp* 30:776–788.
- Williams P, Basso D, Case-Smith J, Nichols-Larsen D (2006): Development of the hand active sensation test: Reliability and validity. *Arch Phys Med Rehabil* 87:1471–1477.
- Wingert JR, Sinclair RJ, Dixit S, Damiano DL, Burton H (2010): Somatosensory-evoked cortical activity in spastic diplegic cerebral palsy. *Hum Brain Mapp* 31:1772–1785.
- Young JP, Herath P, Eickhoff SB, Choi JH, Grefkes C, Zilles K, Roland PE (2004): Somatotopy and attentional modulation of the human parietal and opercular regions. *J Neurosci* 24:5391–5399.
- Zilles K. 2003. Architecture of the Human Cerebral Cortex. In: Mai GPJK, editor. *The Human Nervous System*. London: Elsevier. pp 997–1055.

Cet [ARTICLE 3](#) illustre également l'importance du respect du volume de substance grise dans les aires somesthésiques ipsilatérales à la lésion pour la préservation de la fonction sensitive (capacité de discrimination sensitive) via la préservation de la connectivité fonctionnelle des régions sensibles. En étudiant spécifiquement la corrélation entre le degré de connectivité fonctionnelle et la fonction sensitive, le travail présenté ci-après démontre qu'il existe une corrélation négative entre la mesure de la connectivité fonctionnelle au niveau de S1 et les capacités de discrimination sensitive (Dinomais, Groeschel et al. 2010). **Plus le degré de connectivité fonctionnelle au niveau de S1 lésée est important et plus la fonction sensitive de la main parétique est bonne.** Nous présentons ci-après le [RESUME 1](#) (Dinomais, Groeschel et al. 2010) de la communication orale exposée lors du congrès national allemand de neurologie- neuropédiatrie (Neurowoche 2010 Mannheim) qui reprend ces résultats.

Résumé 1: évaluation clinique et en IRMf de « repos » de la fonction sensitive chez des sujets atteints de PC unilatérale

Ce travail étudie la connectivité fonctionnelle en IRMf de « repos » du système sensitif chez des enfants avec PC unilatérale présentant soit une réorganisation contralatérale soit une réorganisation ipsilatérale de leur système moteur. L'objectif est d'étudier la relation entre le degré de connectivité fonctionnelle de S1 au niveau de l'hémisphère lésé, et la fonction sensitive de la main parétique mesurée par le test de discrimination de deux points.

Les résultats montrent ([FIGURE 17](#)) qu'il existe une corrélation négative entre le niveau fonctionnel sensitif et le niveau de connectivité fonctionnelle (Spearman r : -0,68, P = 0,008) au niveau de S1.

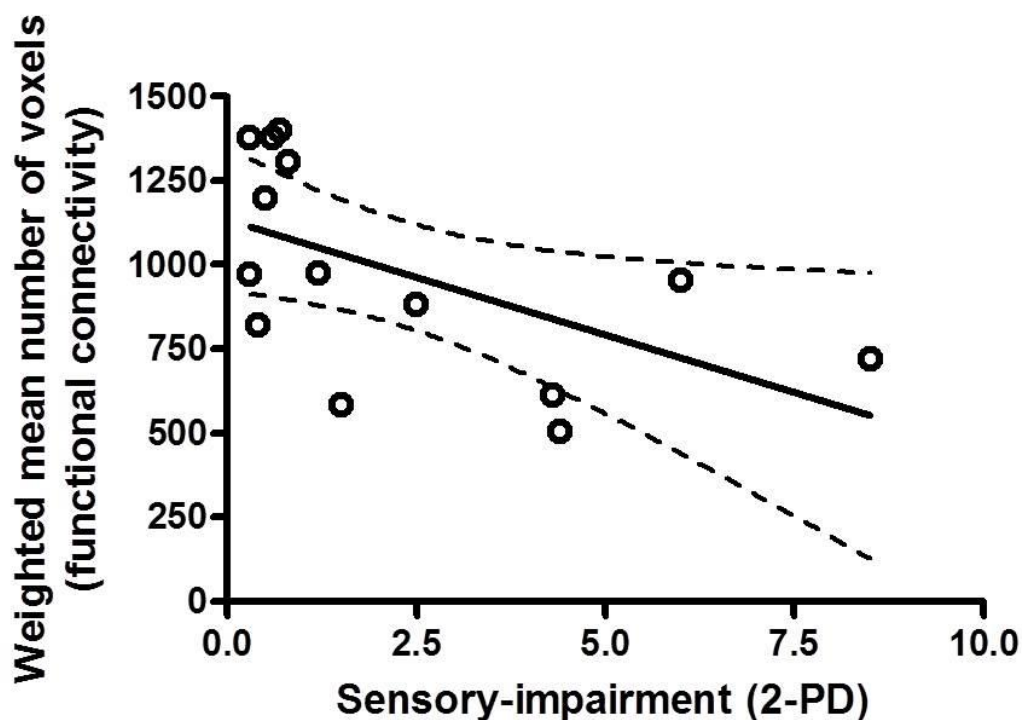


Figure 17 : Corrélation entre la sévérité du déficit sensitif (mesuré par le test de discrimination des deux points (2-PD)) et la connectivité fonctionnelle mesurée dans S1. Corrélation de Spearman

Somatosensory system in congenital hemiparesis: clinical assessment and resting state functional connectivity MRI analysis

Mickaël Dinomais^{1,2*}, Samuel Gröschel¹, Marko Wilke¹, Martin Staudt^{1,3}, Ingeborg Krägeloh-Mann¹.

1- *Pediatric Neurology & Developmental Medicine and Experimental Pediatric Neuroimaging, University Children's Hospital, Tübingen D-72076 Germany*

2 - *Université d'Angers ; Faculté de médecine ; Département de Médecine Physique et de réadaptation pédiatrique F-49000 France*

3- *Behandlungszentrum Vogtareuth, Vogtareuth, Germany*

*Correspondence to: Mickaël Dinomais, MD, Department of Pediatric Neurology and Developmental Medicine, University Children's Hospital Tübingen, Hoppe-Seyler-Strabe 1, 72076 Tübingen, Germany.

E-mail: mickael.dinomais@med.uni-tuebingen.de

Tel. 07071-29 84735

Fax 07071-29 5473

Objectives: Functional magnetic resonance imaging (fMRI) can be used to assess cortical activation in response to sensory stimulation tasks in children with somatosensory impairment due to early brain lesions. However, there are some discrepant findings regarding the correlation between sensory impairment and extent of cortical activation following sensory stimulation. Recently, analyses of low-frequency fluctuations of the brain in the resting state have been used to study functional connectivity of brain networks. This method is applied in the present study in order to investigate functional connectivity of the somatosensory system in children with congenital hemiparesis and its correlation with sensory function.

Methods: We studied 14 young patients with congenital hemiparesis, displaying two different types of reorganization of their motor network as previously characterised by TMS: contralateral motor organization following middle cerebral artery strokes (CONTRA_{MCA}, n = 6) and ipsilateral motor organization due to periventricular lesions (IPSI_{PL}, n = 8). The present study explores the somatosensory system, shown to be contralateral in all subjects, using interleaved resting state data from blocked fMRI designs and clinical assessment of sensory function (2-point discrimination, 2pd). Lateralization indices were generated using the raw z functional connectivity maps from the individual analyses. Connectivity was studied within the postcentral gyrus and cerebellum using the peak BOLD activation of the sensory activation as seed point.

Results: The sensory deficit of the patients was found to be significantly correlated (Spearman r: -0.68, $P = 0.008$) with the number of voxels in the lesioned postcentral gyrus, showing S1 peak activation. The CONTRA_{MCA} patients were found to have more sensory

impairment than the $IPSI_{PL}$ patients. This group difference was also significant in the number of activated voxels in the lesioned postcentral gyrus, ($IPSI_{PL}$: mean = 3994 ± 492 voxels; $CONTRA_{MCA}$: voxels = 3221 ± 732 voxels, $p = 0.04$). Furthermore, in both types of motor reorganisation, an overall preserved “cross-over” of the somatosensory representation could be demonstrated.

Conclusions: Sensory impairment is shown to be correlated with less connectivity within the lesioned postcentral gyrus. Using resting state functional connectivity analyses, we were able to confirm and extend previous findings about the reorganisation of the somatosensory system after early brain lesions.

Das somatosensorische Netzwerk bei Jugendlichen mit kongenitaler Hemiparese: Analyse von Sensibilitätsstörung und funktioneller Konnektivität im Ruhezustand (resting state) des Gehirns

Hintergrund und Fragestellung: Mittels funktioneller Magnetresonanztomographie (fMRT) kann bei Kindern mit kongenitaler Hemiparese die durch sensible Stimulation hervorgerufene kortikale Aktivierung dargestellt werden. Seit kurzem ist es darüberhinaus möglich, durch die Analyse niedrigfrequenter Fluktuationen im Ruhezustand (resting state) des Gehirns die funktionelle Konnektivität kortikaler Regionen zu ermitteln. Diese Methode wird in der vorliegenden Studie angewandt, um die funktionelle Konnektivität des somatosensorischen Systems nach früher Hirnschädigung und deren Korrelation mit sensibler Funktion zu untersuchen.

Methoden: Es wurden 14 Jugendliche mit kongenitaler Hemiparese untersucht, bei denen zwei Arten von Reorganisation des Motornetzwerkes durch TMS nachgewiesen wurden: Kontralaterale Organisation von M1 nach Infarkt der A. cerebri media ($\text{CONTRA}_{\text{MCA}}$, $n=6$) und ipsilaterale Organisation von M1 nach periventrikulärer Läsion (IPSI_{PL} , $n=8$). In der vorliegenden Arbeit wurden die bereits aquirierten fMRT-Daten mittels resting state Konnektivitätsanalyse ausgewertet, sowie die sensible Funktion der Patienten durch einen Zweipunkt-Diskriminierungstest. Als Ausgangspunkt für die Konnektivitätsanalyse diente die Lokalisation der maximalen kortikalen Aktivierung (S1), ausgelöst durch einen sensiblen Stimulus. Die Lateralisationsindizes des somatosensorischen Systems wurden anhand von Z-maps der Konnektivitätsanalyse generiert.

Ergebnisse: Es wurde eine signifikante Korrelation (Spearman $r: -0,68$, $P=0,008$) des sensiblen Defizits der Patienten mit der Anzahl der Voxel im postzentralen Gyrus gefunden, die in Verbindung mit S1 stehen. Die $\text{CONTRA}_{\text{MCA}}$ -Patienten hatten insgesamt mehr sensible Funktionseinschränkung als die IPSI_{PL} -Patienten. Dieser Gruppenunterschied war auch signifikant für die Anzahl der mit S1 verbundenen Voxel im postzentralen Gyrus (IPSI_{PL} : mean = 3994 ± 492 voxel; $\text{CONTRA}_{\text{MCA}}$: mean = 3221 ± 732 voxel, $p = 0.04$). Darüber hinaus konnte gezeigt werden, dass in beiden Gruppen das „cross-over“ der Konnektivität zwischen S1 und dem Zerebellum erhalten bleibt.

Schlussfolgerungen: Der sensible Funktionsverlust bei Jugendlichen nach früher Hirnläsion ist signifikant mit reduzierter Konnektivität innerhalb des postzentralen Gyrus korreliert. Mittels resting state Konnektivitätsanalyse konnten in dieser Studie die Ergebnisse früherer Untersuchungen zur Reorganisation des somatosensorischen Systems nach früher Hirnschädigung bestätigt und erweitert werden.

L'[ARTICLE 3](#) et le [RESUME 1](#) ont confirmé la persistance de S1 au niveau de l'hémisphère lésé quel que soit le mode de réorganisation du système moteur après lésion cérébrale unilatérale précoce. Le système sensitif semble donc peu doué de plasticité postlésionnelle. L'existence de S1 au niveau du cortex lésé explique pourquoi il existe des activations cérébrales au niveau du cortex central lésé (gyrus postcentral lésé) lors des mouvements passifs de la main parétique chez des enfants ayant une réorganisation motrice ipsilatérale (Wilke, Staudt et al. 2009). Ces activations sont liées à l'intégration sensitive des informations somesthésiques, générées par le mouvement passif de la main parétique, au niveau de S1 controlatérale à la main.

Il faut noter alors que pour les enfants ayant une **réorganisation ipsilatérale** du cortex moteur, il existe une dissociation **S1-M1** du contrôle de la main parétique, avec M1 situé au niveau du gyrus précentral non lésé, et S1 situé au niveau du gyrus postcentral lésé. L'influence d'une telle dissociation sur les performances motrices n'est pas connue. Cette constatation explique peut-être pourquoi la contrainte induite est moins efficace pour les sujets avec réorganisation motrice ipsilatérale que controlatérale (Kuhnke, Juenger et al. 2008). La question de la répercussion des troubles sensitifs sur la fonction motrice reste entière (Wilke and Staudt 2009).

Hoon et collaborateurs (Hoon, Stashinko et al. 2009) ont montré, chez des enfants, nés prématurés, souffrant de PC liée à une atteinte périventriculaire de la substance blanche, que le degré d'atteinte des radiations du faisceau thalamo-cortical, se projetant du thalamus sensitif vers le cortex pariétal (gyrus postcentral et pariétal postérieur), était corrélé avec les difficultés sensitives de l'enfant mais aussi avec ses difficultés motrices. Notons qu'il n'avait pas été retrouvé, dans le travail de Hoon (Hoon, Stashinko et al. 2009), de corrélation entre le niveau d'atteinte du faisceau pyramidal et le degré de difficultés sensitives, ni même avec le degré de difficulté motrice et cela contrairement à ce que nous avons exposé précédemment, notamment par rapport aux données de Lee (Lee, Park et al. 2011).

Le système sensori-moteur après lésion cérébrale précoce est donc doué d'une certaine adaptation pour minimiser au mieux les répercussions sur la perte des fonctions sensori-motrices. La réorganisation du système moteur est le plus souvent inter-hémisphérique et homotopique. **Le type de réorganisation du système sensori-moteur semble influencer sur l'efficacité des tâches rééducatives (Kuhnke, Juenger et al. 2008). La MPR doit prendre en**

compte ces données pour proposer des méthodes de neuro-rééducation dans le cadre de la neuro-rééducation des troubles moteurs.

6 Résultats connus sur les corrélats anatomo-fonctionnels en IRMf de quelques techniques de rééducation motrice

6.1 Données expérimentales chez l'adulte.

La rééducation proposée au décours des hémiplésies de l'adulte associe depuis très longtemps des techniques de mobilisation passive par le kinésithérapeute et une sollicitation motrice du membre parétique. La majorité de ces techniques est empirique, au mieux validée par des études cliniques, sans que leurs corrélations anatomo-fonctionnelles soient établies dans le champ des neurosciences. L'avènement des techniques d'imagerie fonctionnelle permet d'essayer de comprendre quelles sont ces corrélations anatomo-fonctionnelles, et d'assez nombreux travaux ont analysé l'évolution des activations en IRMf au cours de la récupération motrice de l'hémiplégié chez l'adulte en lien avec telle ou telle technique.

Chez des patients adultes souffrant d'hémiplégié vasculaire, il est maintenant clairement démontré que la capacité motrice du membre supérieur parétique est corrélée à l'augmentation de la zone d'activation neuronale au niveau de M1 lésée (Traversa, Cicinelli et al. 1997) (Cicinelli, Traversa et al. 1997) (Liepert, Miltner et al. 1998) (Marshall, Perera et al. 2000) (Ward 2006; Ward, Newton et al. 2006) (Ward, Newton et al. 2007). Cependant les mécanismes sous-tendant cette augmentation d'activité neuronale autour de la lésion sont encore mal connus (Faralli, Bigoni et al. 2013). Toutefois, il semble que la stimulation de ces aires cérébrales est importante pour la récupération motrice. Aussi les techniques de rééducation permettant de stimuler ces zones cibles (« *target* ») apparaissent pertinentes. C'est le cas de la contrainte induite, du mouvement passif et de l'observation du mouvement.

La contrainte induite est une technique de rééducation qui consiste à limiter l'utilisation du membre supérieur sain pendant la plus grande partie de la journée et en parallèle à réaliser un programme d'exercices intensifs, répétitifs, et adaptés du membre parétique (Taub, Uswatte et al. 1999). Cette technique permet de lutter contre le phénomène de non usage appris (« *learned nonuse phenomenon* » (Taub, Uswatte et al. 2006)) grâce à l'usage forcé du membre parétique. Elle a été étudiée chez le primate non humain et a permis de montrer, notamment par des études électrophysiologiques le rôle du mouvement dans la mise en

œuvre de phénomènes de plasticité cérébrale postlésionnelle dans les aires motrices sous-tendant la récupération. Chez l'homme, dans le cadre de la rééducation des hémiplésies vasculaires, les études en imagerie fonctionnelle suggèrent que la réalisation d'un travail au niveau du membre parétique orienté vers la tâche est associée à une augmentation de l'activité des aires corticales sensori-motrices primaires et secondaires du côté lésé (Nelles, Jentzen et al. 2001; Nelles 2004) (Johansen-Berg, Dawes et al. 2002). Ces auteurs montrent qu'un traitement par contrainte induite permet une amélioration de la force de préhension et cette amélioration est corrélée avec l'activation en IRMf des aires motrices du côté de la lésion.

La mobilisation passive est une technique très anciennement utilisée dans la rééducation de l'hémipléxie vasculaire. Elle sert avant tout à lutter contre les rétractions musculaires et à prévenir les limitations de mobilité articulaire. Cependant, comme dit précédemment, des études en IRMf montrent que la mobilisation passive du membre parétique entraîne une activation cérébrale du cortex lésé, notamment de S1-M1. La réalisation de mouvement passif de la main parétique semble donc pouvoir stimuler tout ou partie de la motricité-cérébrale au niveau de l'hémisphère lésé et ainsi favoriser la plasticité postlésionnelle en luttant contre le phénomène de non-utilisation du membre parétique. Il apparaît alors que le mouvement passif peut, outre son effet de prévention orthopédique, avoir un effet sur la plasticité postlésionnelle en stimulant l'activité des aires cérébrales péri-lésionnelles proche de la région centrale ipsilatérale à la lésion (Lindberg, Schmitz et al. 2004). Carel (Carel, Loubinoux et al. 2000) a mis en évidence les effets de l'entraînement en mobilisation passive chez des sujets sains. Cette différence existe au niveau de l'activation du cortex sensori-moteur primaire mais aussi de l'AMS. Ainsi la mobilisation passive semble entraîner une influence non négligeable sur la plasticité de M1-S1 et de l'AMS. Cette approche rééducative, par l'utilisation de mouvements passifs, est d'autant plus efficace qu'elle est réalisée de façon intensive et précocement après la survenue de la lésion cérébrale (Kwakkel, Wagenaar et al. 1999; Platz, Winter et al. 2001; Feys, De Weerd et al. 2004). Cette technique est particulièrement utile pour les patients qui ne sont plus capables de réaliser de mouvement actif avec leur main parétique.

Enfin, les données récentes de l'imagerie fonctionnelle permettent d'envisager de nouvelles stratégies de rééducation neurologique fondées sur l'observation du mouvement par le patient. Ertelt et collaborateurs (Ertelt, Small et al. 2007) (Ertelt, Hemmelmann et al. 2012) proposent en plus des techniques classiques de rééducation de l'hémipléxie vasculaire, la réalisation d'un programme comprenant l'observation simple par le patient de vidéo

montrant la réalisation d'actions. Dans le même ordre d'idée de stimulation des réseaux neuronaux de l'observation du mouvement comme outil de rééducation, certaines équipes de rééducation proposent une thérapie par le miroir (Altschuler, Wisdom et al. 1999). Le patient bouge sa main saine dans une « boîte » avec un miroir donnant l'illusion au cerveau lésé du sujet hémiparétique que c'est sa main parétique qui réalise ce mouvement. Ce phénomène permet alors le recrutement du cortex cérébral lésé, et modifie sa plasticité. L'utilisation de telles techniques (observation du mouvement et thérapie par le miroir) a montré une relative meilleure efficacité sur le plan de la récupération motrice comparé à une rééducation « traditionnelle » (Cowles, Clark et al. 2013) (Wu, Huang et al. 2013).

Ces données, issues de populations adultes, encore éparses mais en très importante augmentation tendent à montrer que, chez l'adulte, l'observation du mouvement, la mobilisation passive, et la mobilisation active « contrainte » augmentent l'activité des aires motrices lésées et peuvent participer à la réorganisation postlésionnelle. **Comme souvent, lorsqu'une technique de rééducation est disponible chez l'adulte, celle-ci est appliquée chez l'enfant, alors même qu'aucune preuve neuroscientifique, qu'aucun substratum, concernant cette méthode, ne soient connus dans la population pédiatrique. C'est le cas de l'observation du mouvement.**

6.2 Données expérimentales chez l'enfant

Il existe à l'heure actuelle peu de données disponibles dans la littérature visant à étudier les corrélats anatomo-fonctionnels des techniques de rééducation chez l'enfant. Peu de données rapportent la représentation cérébrale du mouvement actif et passif spécifiquement chez les enfants. La plupart concerne le mouvement actif. Elles dérivent souvent d'études de la pathologie et concernent de petits groupes d'enfants (Hertz Pannier, Cordoliani et al. 1997). Les premières données, visant à étudier en IRMf la motricité chez les sujets après lésion unilatérale précoce, ont montré que les localisations des aires activées étaient très variables et beaucoup plus diffuses que chez les sujets contrôles (Cao, Vikingstad et al. 1994).

D'autre part peu de données en IRMf sont disponibles sur la motricité-cérébrale normale au cours du développement. Guzzetta et collaborateurs (Guzzetta, Staudt et al. 2007) ont publié un travail visant à comparer le mouvement actif et passif dans une population d'enfants sains comparée à une population d'adultes sains. Ils ont montré que la réalisation d'un mouvement passif chez des enfants de 7 à 15 ans entraîne une activation cérébrale identique au mouvement actif. Il n'y a aucune différence statistique au niveau des activations cérébrales entre ces deux types de mouvements dans leur population. De plus, ces cartes

d'activation sont identiques aux cartes d'activation observées lors de la réalisation des mêmes mouvements chez une population d'adulte. A partir de l'âge de 7 ans, il ne semble donc pas exister de différence quant aux activations cérébrales motrice suivant un mouvement passif ou actif, quel que soit l'âge et le type de mouvement. Cependant, à notre connaissance, il s'agit de la première étude visant à étudier l'aspect développemental du mouvement passif, et comme le reconnaissent les auteurs, la cohorte étudiée ne pouvait répondre totalement à cette question. Il sera intéressant de pouvoir étudier les patterns d'activation de la motricité-cérébrale plus spécifiquement, et notamment avant l'âge de 7 ans, car à notre connaissance aucune donnée n'est disponible. Or il est probable qu'il existe un gradient développemental de maturation des réseaux moteurs comme cela a été montré chez l'enfant sain pour l'ensemble des réseaux neuronaux étudiés en IRMf de repos (Wu, Taki et al. 2013). Concernant la dextérité manuelle, il a été récemment montré, chez des enfants de 14 ans droitiers, que celle-ci dépendait entre autres du volume de substance grise au niveau du lobule VI droit du cervelet, et de l'AMS gauche (Kuhn, Romanowski et al. 2012).

Le mouvement passif est une tâche motrice d'activation cérébrale simple, indépendante du niveau de performance de l'enfant, et dont la compliance à la tâche est excellente. Il a été montré, comme chez l'adulte avec une hémiplégié vasculaire, que le mouvement passif de la main parétique activait chez l'enfant avec PC, le cortex moteur lésé mais aussi l'hémisphère controlatéral (hémisphère sain) (Van de Winckel, Klingels et al. 2013). Ainsi le fait que le cortex moteur lésé soit stimulé par le mouvement passif de la main parétique indique que cette méthode rééducative pourrait être utile pour stimuler la plasticité postlésionnelle dans le cadre de la PC, comme c'est le cas dans le cadre de l'hémiplégié vasculaire (voir [partie 6.1](#)).

L'utilisation contrainte du membre supérieur parétique, par l'utilisation de la contrainte induite (technique initialement développée chez l'adulte après AVC, voir [partie 6.1](#)) a montré son efficacité clinique chez l'enfant avec PC (Eliasson, Krumlinde-sundholm et al. 2005). **Une très récente étude en imagerie a permis de montrer que l'amélioration clinique motrice observée chez les enfants avec PC après une telle rééducation pouvait être mise en lien avec une augmentation du volume de la substance grise au niveau du cortex sensori-moteur lésé (Sterling, Taub et al. 2013).** De notre point de vue ce fait clinique est à mettre en lien avec l'existence d'une corrélation positive entre la quantité de substance grise dans M1 lésée et la fonction motrice de la main parétique. Ces données de neuro-imagerie, en lien avec les améliorations cliniques observées après contrainte induite, permettent de proposer l'utilisation de cette technique dans le cadre de la rééducation de l'enfant avec PC. Cependant et bien que les raisons n'en soient pas bien connues, la contrainte induite paraît

ne pas bénéficier également à tous les enfants avec PC unilatérale. En effet, les enfants présentant une réorganisation ipsilatérale de M1 semblent peut profiter sur le plan clinique d'une telle tâche de rééducation (Kuhnke, Juenger et al. 2008). Le type de réorganisation de la motricité-cérébrale influe probablement sur l'efficacité de certaines interventions rééducatives (Juenger, Kuhnke et al. 2013).

En se fondant sur la théorie de l'observation du mouvement et son application chez l'adulte après AVC, il a été proposé de tester cliniquement **une rééducation à base d'observation du mouvement chez des enfants avec PC** (Sgandurra, Ferrari et al. 2011; Buccino, Arisi et al. 2012; Sgandurra, Ferrari et al. 2013). **Cependant, le substratum neurophysiologique à l'utilisation d'une telle technique chez l'enfant avec PC n'est pas connu** en l'absence de données disponibles d'imagerie fonctionnelle spécifiques sur l'effet de l'observation d'un mouvement en cas de PC. L'observation d'une action par un enfant avec PC entraîne-t-elle, comme chez les adultes avec hémiplégié post-AVC, l'activation des réseaux neuronaux responsables de cette action ? En effet, des travaux d'imagerie (Calvo-Merino, Glaser et al. 2005) ont montré que la réponse de notre cerveau à l'observation d'une action donnée dépendait directement de notre aptitude à réaliser cette action.

7 Contribution de nos travaux : corrélats anatomo-fonctionnels en IRMf de possibles méthodes de rééducation dans le cadre de la PC

7.1 Observation du mouvement (ARTICLE 4)

Article 4 : Etude en IRMf de l'effet de l'observation du mouvement chez des enfants avec PC unilatérale

Dans **L'ARTICLE 2** (Dinomais, Minassian et al. 2009) nous avons démontré chez des adultes sains que l'observation du mouvement activait le cortex sensori-moteur, confirmant ainsi les données de la littérature déjà existantes. Ce phénomène est appelé lien visuo-moteur. Peu de données sont actuellement disponibles sur l'existence de ce lien visuo-moteur chez les enfants avec PC qui, du fait de l'existence d'une lésion précoce survenant pendant le développement, manquent d'expériences sensori-motrices au niveau de leur membre parétique.

L'objectif de l'étude présentée ci-après (Dinomais, Lignon et al. 2013) est d'étudier en IRMf les activations cérébrales déclenchées par l'observation d'une action chez des enfants avec PC unilatérale et de comparer les activations déclenchées par l'observation d'une main parétique et non parétique.

Les résultats montrent que l'observation d'un mouvement simple d'une main parétique entraîne l'activation du cortex sensori-moteur notamment du côté lésé et ce indépendamment du degré de difficultés motrices de l'enfant. Par ailleurs, nous mettons en évidence que le caractère croisé de la motricité est conservé lors de l'observation du mouvement.



Effect of observation of simple hand movement on brain activations in patients with unilateral cerebral palsy: an fMRI study



Mickael Dinomais^{a,*}, Gregoire Lignon^b, Eva Chinier^a, Isabelle Richard^c,
Aram Ter Minassian^a, Sylvie N'Guyen The Tich^a

^a LUNAM, Université d'Angers, Laboratoire d'Ingénierie des Systèmes Automatisés (LISA) – EA4094, F-49000, France

^b LUNAM, Université d'Angers, CHU Angers, Pôle d'imagerie, F-49933, France

^c LUNAM, Université d'Angers, CHU Angers, Département de Médecine Physique et de Réadaptation, F-49933, France

ARTICLE INFO

Article history:

Received 8 January 2013

Received in revised form 15 March 2013

Accepted 17 March 2013

Available online

Keywords:

Action-observation

Motor cortex

Mirror neuron system

fMRI

Cerebral palsy

ABSTRACT

The aim of this functional magnetic resonance imaging (fMRI) study was to examine and compare brain activation in patients with unilateral cerebral palsy (CP) during observation of simple hand movement performed by the paretic and nonparetic hand. Nineteen patients with clinical unilateral CP (14 male, mean age 14 years, 7–21 years) participated in the study. Hand motor impairment was assessed using the sequential finger opposition task. Using fMRI block design, brain activation was examined following observation at rest of a simple opening-closing hand movement, performed by either the left or right hand of an actor. Eighteen fMRI dataset were analyzed. Observing hand movement produced large bilateral activations in temporo-parieto-fronto-occipital network, comprising most of the nodes of the well described action-observation network. For either side, observing hand movements recruits the primary motor cortex (M1), contralateral to the viewed hand, as would be expected in healthy persons. Viewing movement performed by an actor's hand representing the paretic side of patients activated more strongly ipsilesional M1 than viewing movement performed by an actor's hand representing the nonparetic side of patients. Observation of hand movement in patients with CP engaged the motor execution network regardless of the degree of motor impairment.

© 2013 Elsevier Ltd. All rights reserved.

1. Introduction

Cerebral palsy (CP) is a major cause of motor disability in children. Among these children, approximately one third have unilateral CP, resulting in abnormal motor function of one upper limb. Consequently, these children often experience movement limitations in their paretic hand, which significantly reduce the use of this hand in activities of daily life (Houwink, Aarts, Geurts, & Steenbergen, 2011). Although there is no cure for hemiplegia, neurorehabilitation reduces disability. Traditional interventions are mainly based on techniques aiming at stimulating repetitively the use of the paretic limb during supervised sessions (for a review, see Sakzewski, Ziviani, & Boyd, 2009). These interventions are underpinned by theories of motor learning and neuroplasticity.

* Corresponding author at: département de médecine physique et réadaptation pédiatrique, CHU-CRRRF, 3 rue des capucins, BP 40329, 49103 Angers cedex 02, France. Tel.: +33 2 41 35 18 04; fax: +33 2 41 35 18 05.

E-mail address: mickael.dinomais@gmail.com (M. Dinomais).

Recently, it has been shown that action-observation (AO) combined with traditional physiotherapy has a positive additive effect on recovery of motor function after stroke by reactivation of motor areas (Ertelt et al., 2007). This AO therapy improved both motor function and reorganization of motor areas notably in recruiting a fronto-parietal network. This could constitute a mechanism for recovery of motor deficits after stroke as assessed by functional magnetic resonance imaging (fMRI) (Ertelt et al., 2007). Interesting results in children with CP have also been obtained recently by the group of Buccino (Buccino et al., 2012), who showed that the functional score (Melbourne assessment scale) improved significantly in a group of children receiving AO sessions compared to the control group.

The development of such rehabilitation techniques in children with CP requires better understanding of the underlying neural substrates. fMRI studies allow exploration of neural networks involved in specific tasks in subjects with disabilities. Neuroimaging data are available both on the networks involved in motor observation in healthy controls and on brain motor system reorganization in children with unilateral CP.

AO was first studied by single cell recording in the cortex of Macaque Monkeys. These experiments showed that a class of visuomotor neurons discharged both when a monkey executed movement or, while at rest, observed another monkey achieving the same movement (Gallese, Fadiga, Fogassi, & Rizzolatti, 1996; Rizzolatti & Craighero, 2004). This brain system was defined as “mirror neurons” (MNs). In humans, although single-cell studies are not feasible in healthy people, there is a great deal of neuroimaging evidence for overlaps in activation of certain brain systems during action-execution and AO (for a review, see (Caspers, Zilles, Laird, & Eickhoff, 2010)). AO activates the same motor cortical representations that are involved in the actual performance of the observed actions in a somatotopic manner (Buccino et al., 2001). Thus, activation following observation of hand movement seems to be “lateralized” in contralateral primary motor cortex (M1) as during actual hand movement. This MNs system has also been shown to be involved in imitation and motor learning both in controls and patients with stroke (Buccino, Solodkin, & Small, 2006; Celnik, Webster, Glasser, & Cohen, 2008; Stefan et al., 2005). Brain imaging during motor learning tasks shows that areas within the MNs system become active from the observation of the model until the actual execution of the novel action. It has been postulated that the MNs system is the basis for motor imitation learning (Buccino et al., 2006) and encoding memory traces of actions both in healthy controls and after stroke (Celnik et al., 2008; Stefan et al., 2005). Motor learning seems to be an important condition to promote brain reorganization (Kleim et al., 2002). Therefore MNs may play an important part in recovery of motor function related to AO (Ertelt et al., 2007; Ertelt, Hemmelmann, Dettmers, Ziegler, & Binkofski, 2012). Some authors have suggested that brain areas activated by AO may also include neurons which are active to inhibit generation of movement during the AO task (“suppression mirror neurons”) (Kraskov, 2012). Based on these findings, it has been suggested that AO, as motor imagery, could be used as ‘backdoor’ access to the motor system for stroke rehabilitation (Franceschini et al., 2010; Sale & Franceschini, 2012; Sharma, Pomeroy, & Baron, 2006).

Neuroimaging data in patients with CP show that unilateral injury to the developing brain can lead to different patterns of reorganization of the motor system depending on the type and date of occurrence of the lesion (Holmström et al., 2010; Staudt et al., 2004; Staudt, 2010). Many patients with pre- or perinatally acquired, unilateral lesions to the motor cortex or the cortico-spinal tract, develop ipsilateral cortico-spinal pathways, which allow the contralesional hemisphere to control the paretic hand. This type of interhemispheric reorganization is often observed following unilateral periventricular brain lesions (PVL), which damage the cortico-spinal tracts in the periventricular white matter (Staudt et al., 2002). The presence of mirror movements is a clinical argument in favor of this interhemispheric reorganization of motor functions (Staudt et al., 2002). Differently, in a group of patients with unilateral middle cerebral artery (MCA) stroke, M1 has been found to be represented in the ipsilesional precentral gyrus (Staudt et al., 2004). fMRI studies corroborate these findings and show that passive and/or active movements of the paretic hand activate areas in the ipsi- and contralesional hemisphere (Van de Winckel et al., 2013).

Considering these data on AO neural substrates and cortical reorganization in children with unilateral CP, the use of AO as a therapy to enhance the effects of motor rehabilitation in patients with unilateral CP raises at least two questions: (1) Do the observed actions used in rehabilitative interventions engage a motor system in the observer's brain, despite the reorganization of the motor system? And (2) Do the observed actions used in CP rehabilitative interventions engage a motor system in the observer's brain, despite the fact that the patient has limited motor experience for movements on his paretic side?

The second concern, as to whether the activation of the motor network occurs despite poor motor experience is raised by data showing that AO recruits brain areas (AO network, AON) as a function of subject's motor experience and competence (Calvo-Merino, Glaser, Grezes, Passingham, & Haggard, 2005; Calvo-Merino, Grezes, Glaser, Passingham, & Haggard, 2006). For example, during the observation of piano playing or dance movements there is a greater extent of activation of the MNs system in professional pianists or expert dancers than in naïve controls (Calvo-Merino et al., 2005; Haslinger et al., 2005). In other terms, AON is more active when the observed action belongs to the observer's motor repertoire. Therefore the fact that the motor experience of a child with unilateral CP is by definition poor for hand movements on his paretic side (and has always been) could lead to inefficient activation of the motor system when observing hand movement of his paretic side.

The aim of this study is to describe the activation of AO in children with unilateral CP and compare the activation induced by AO of a hand ipsilateral to the *non*paretic or to the paretic hand.

Table 1

Demographic data.

Subjects #	Sex	Age at fMRI (year)	Lesion side (L/R)	Lesion type	Hand motor dysfunction (1–4)	BFMF (1–5)	Mirror movement (yes/no)
1	M	16	L	PVL	2	1	No
2	F	12	L	MCA	2	1	No
3	M	10	L	MCA	3	2	No
4	M	9	L	MCA	2	1	No
5	M	13	L	MCA	4	3	No
6	M	11	L	PVL	2	1	No
7	M	12	L	MCA	2	1	No
8	M	20	L	MCA	3	2	No
9	M	21	L	MCA	4	3	No
10	M	10	L	PVL	2	1	No
11	M	16	L	PVL	3	2	No
12	M	15	R	PVL	3	2	No
13	M	11	R	PVL	2	1	No
14	F	18	R	PVL	3	2	No
15	F	15	R	PVL	2	1	No
16	M	16	R	MCA	3	2	No
17	M	6	R	MCA	2	1	No
18	F	7	R	MCA	2	1	No
19	M	13	L	PVL	3	2	Yes

Note: L, left; R, right; PVL, periventricular lesion, MCA, middle cerebral artery stroke; BFMF, bimanual fine motor function. See text for details.

2. Methods

2.1. Participants

Nineteen patients (Table 1) with unilateral brain lesion and clinical congenital hemiparesis (15 male, mean age 14 years and 0 months, aged 6 years 10 months to 20 years 10 months, standard deviation 3 years 11 months) participated in the study. Seven subjects suffered from left hemiparesis and twelve from right hemiparesis. Approval was given by the local Ethics Committee. All subjects and parents gave written, informed consent. Exclusion criteria were as follows: severe mental retardation, severe vision impairment.

2.2. Materials and procedures

2.2.1. Clinical assessment

Neurological examination was performed in all participants by the first author and was video-documented.

Bimanual function was assessed by the Bimanual Fine Motor Function (BFMF) (Beckung & Hagberg, 2002). This test classifies bilateral hand function as follows: (1) One hand manipulates without restriction; other manipulates without limitation OR has limitations in more advanced fine motor skills; (2) One hand manipulates without restriction; other hand has ability only to grasp or hold OR both hands have limitations in more advanced fine motor skills; (3) One hand manipulates without restriction; other hand has no functional ability OR one hand has limitations in more advanced fine motor skills; other hand has ability only to grasp or worse. Child needs help with tasks. (4) Both hands have ability only to grasp, OR one hand has ability only to grasp; other hand has ability only to hold or worse. Child needs support and/or adapted equipment. (5) Both hands have ability only to hold or worse. Child requires total assistance, even with adaptations

The motor ability of the paretic (contralesional) hand was assessed further with the sequential finger opposition task. The subject consists in sequential thumb to finger opposition and is rated as follows: 1 = normal performance, 2 = slow performance or incomplete performance, 3 = inability to perform any independent finger movement, but with a preserved grasp function, and 4 = no active grasping (Staudt et al., 2004). Subjects scoring ≥ 3 on the sequential finger opposition task were classified as moderate to severe paretic hand impairment; the others were classified as mild hand impairment. This classification is in accordance with the procedure described by Claeys et al. (Claeys, Deonna, & Chrzanowski, 1983) which graded the severity of hand motor impairment in CP as: mild, when pincher grasp or selective finger movements were present; moderate, when only global use of the hand was possible; severe, in the absence of any use of the paretic hand.

The presence of mirror movements was assessed (Staudt et al., 2002) using video-recorded examination. Patient exhibiting contralateral involuntary finger movements that were reproducible, phasic and exceeding an amplitude of 10 mm at the fingertips during voluntary unimanual movements (repetitive fist clenching, repetitive index finger-to-thumb opposition and sequential finger-to-thumb opposition) were excluded of the fMRI analysis. This definition of mirror movements (Staudt et al., 2002) corresponds to grades 3–4 (i.e. 3 = strong and unsustained repetitive movement, 4 = movement equal to that performed by the intended hand) in the criteria proposed by Woods and Teuber (Woods & Teuber, 1978). To avoid bias confounding factors due to the motor reorganization type, we studied only patients without mirror movement, in which we expected that primary motor cortex was localized on the ipsilesional hemisphere (intra-hemispheric reorganization).

2.2.2. Experimental paradigm

For functional MRI acquisition, the paradigm was implemented in block designs, with two observation conditions (AO tasks): 1) the patient at rest watches a video displaying an opening-closing hand movement at a frequency of 1.5 Hz from a third-person perspective (RES_{VIDEO}), 2) the patient at rest watches a black screen with a fixed red cross in the center (RES_{BLACK}). There were also two passive movement conditions: (1) one was passive hand movement guided by a video that showed the same anatomically congruent hand movement, (2) the other one was passive hand movement without visual guidance (the subjects saw a black screen with a fixed red cross in the center). In the present study, we focus our analysis only on the AO tasks at rest because passive movement conditions are out of the focus of this study. During one session, each task was performed for 21 s and repeated 4 times in random order using e-prime 2.0 software (Psychology Software Tools, Pittsburgh, PA, USA). One session comprised 112 scans and lasted 5 minutes and 36 s. This AO task was already used in a previous study which assessed notably brain activation during hand movement observation in healthy subjects (Dinomais et al., 2009).

For each participant, two independent functional sessions were performed, one session for “paretic AO”, and one session for “nonparetic AO”. The term “paretic AO” means that the observed hand movements are performed by an actor’s hand on the same side than the observer’s paretic hand (i.e. observing of a left actor’s healthy hand movement by a left hemiplegic patient). Inversely observing a hand movement performed by an actor’s hand on the same side than the observer’s nonparetic hand is considered as “nonparetic AO” (i.e. observation of a right actor’s healthy hand movement by a left hemiplegic patient). Thus, the experimental set-up was identical for both sessions (“paretic AO” and “nonparetic AO”), except for the side of the observed hand.

Before the beginning of the MRI acquisition, the subject was asked not to make any voluntary movement during AO task and only to concentrate on the video screen. The absence of actual hand movement during the observation task was visually controlled by the investigator.

2.2.3. Data acquisition

All datasets were acquired on a 1.5 T MR scanner (MagnetomAvanto, Siemens). A EPI sequence was used to acquire functional series (TR = 3000 ms, TE = 50 ms, flip angle = 90°, 32 axial interleaved slice of 5.0 mm slice thickness, in plane matrix = 64 × 64 with a field of view = 240 mm, yielding a voxel size of 3 mm × 3 mm × 5 mm). A T1-weighted anatomical 3D data set was also obtained (176 contiguous sagittal slices, in-plane matrix 256 × 256, yielding a voxel size of 1 mm × 1 mm × 1 mm).

2.2.4. Analysis of imaging data

Preprocessing steps were carried out using custom routines as well as functionalities available in SPM8 (Wellcome Department of Imaging Neuroscience, University College, London, UK; <http://www.fil.ion.ucl.ac.uk/spm>). As brain lesions were either on the left or on the right side of the brain, images of subjects with right lesion were flipped so that all lesions were on the left side of the images (Fig. 1). The functional images were realigned and unwarped, and coregistered to the mean functional image from the first session (Andersson, Hutton, Ashburner, Turner, & Friston, 2001). Individual dataset were excluded if excessive head motion was observed (translation > 3 mm or rotation > 3°) during this realignment preprocessing step. The 3D-dataset was segmented in native-space, using a unified segmentation approach. The segmented tissue maps were coregistered to the mean functional image from the first session. The normalization step capitalizes on the fact that chronic lesions are overwhelmingly classified as cerebral spinal fluid (CSF) during tissue segmentation. This tissue class is then used as the basis for an automatically-generated lesion mask which in turn is used to implement a cost-function masking approach (Brett, Leff, Rorden, & Ashburner, 2001). These segmentation parameters were used to normalize the functional series to a final resolution of 3 mm × 3 mm × 3 mm. This method of normalization has been already successfully applied to subjects with such brain lesions (Dinomais, Groeschel, Staudt, Krageloh-Mann, & Wilke, 2012). Finally, the images were spatially smoothed 8 mm full-width-at-half-maximum (FWHM) Gaussian kernel.

For group inference, t-contrasts RES_{VIDEO} > RES_{BLACK} were calculated for each subject and for each session (“paretic AO” or “nonparetic AO”) using the framework of the general linear model. To test whether the side of the observed hand (“paretic AO” or “nonparetic AO”) and whether the severity of hand impairment influenced the AON, the individual first level contrast images (nonparetic AO RES_{VIDEO} > nonparetic AO RES_{BLACK} and paretic AO RES_{VIDEO} > paretic AO RES_{BLACK}) were used in a full factorial group analysis. Within-subject variable was the side of the observed hand (“paretic AO” versus “nonparetic AO”), and the functional status (severe vs. mild) was the between subject variable. Statistical F-maps were created for each main effect and for each interaction. Statistical t-contrasts were calculated to determine the direction of any significant main effects.

All statistical parametric maps were interpreted after applying a false discovery rate (FDR) correction for multiple comparisons with a significance level p (corrected) < .05. Minimum cluster size was set at 20 contiguous voxels. Anatomical labels were ascribed to the activation maxima using the Anatomy toolbox (Eickhoff et al., 2005)

3. Results

3.1. Participants

One subject (subject 19, see Table 1 and Fig. 1) with severe right hand impairment was excluded because of mirror movements. No individual dataset was excluded due to excessive head motion. Therefore 18 fMRI dataset were analyzed.

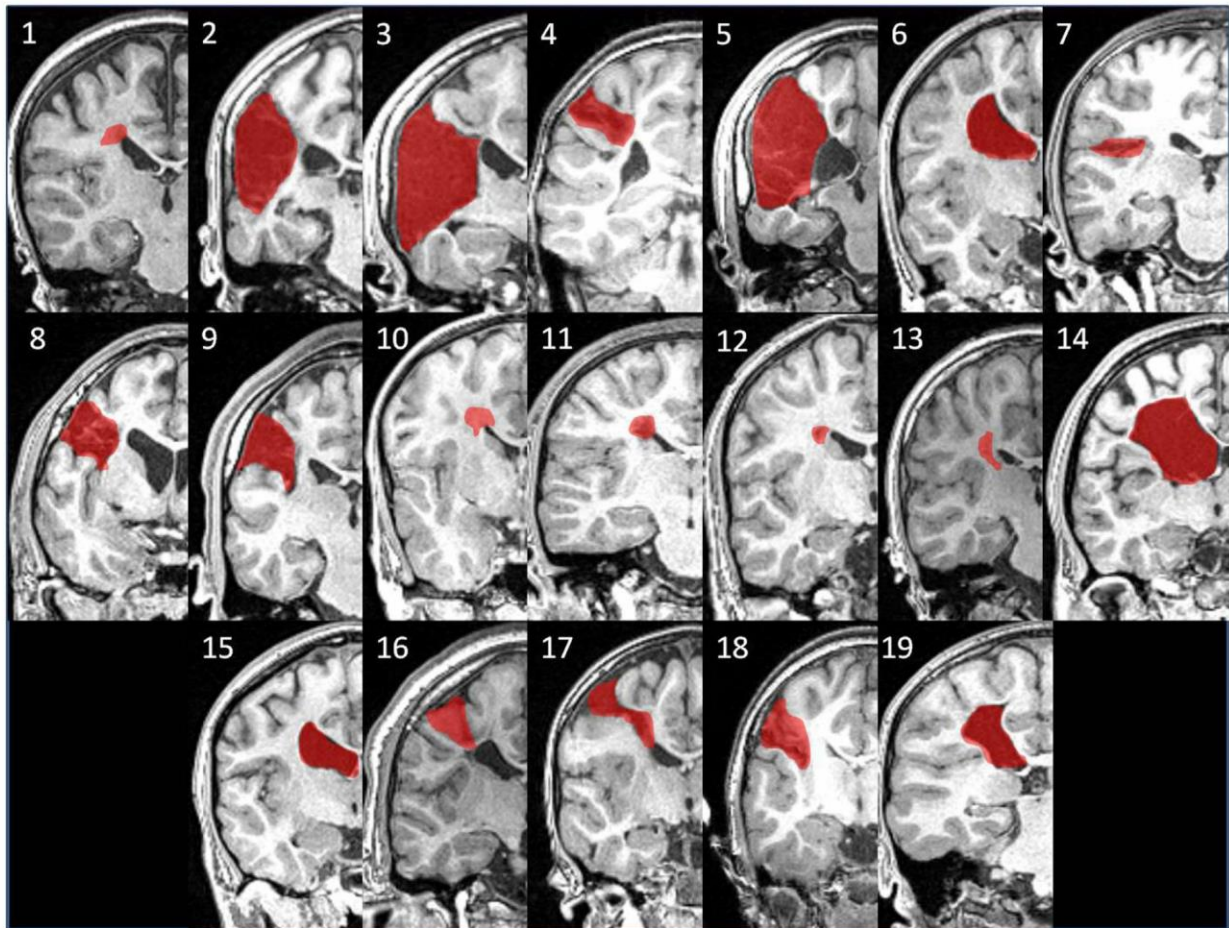


Fig. 1. Illustration of lesion type and individual size in one representative coronal slice (images after flipping). Subject numbers correspond to those in Table 1. Lesions are presented on the left side.

Ten subjects had radiological evidence of unilateral cortical involvement of central regions (Fig. 1). Eight subjects had no cortical involvement but unilateral PVL (Fig. 1).

8 patients scored 3 or 4 on the sequential finger opposition task and constitute the moderate to severe impairment group. 10 patients scored 2 and constitute the mild impairment group.

3.2. fMRI data

3.2.1. Main effect of observation of hand movement

Bilateral activations were seen in the precentral (M1, and premotor cortices) and postcentral (S1) regions (Table 2 and Fig. 2). Activations in central regions extended from postcentral gyrus to superior and inferior parietal gyri (Brodmann area, BA40) close to the intraparietal sulcus (more in contralesional hemisphere). Activations in the bilateral inferior postcentral gyri (secondary somatosensory area, S2) extended to the superior temporal gyri. The Rolandic operculum (parietal operculum, especially OP4), inferior parietal lobe, and supramarginal gyri were also activated.

Large clusters were also found in bilateral middle and inferior occipital cortices extending to bilateral middle and inferior temporal temporal gyri, and fusiform gyri. These regions represent the right and left lateral occipital complex (LOC). The activation in the bilateral temporo-occipital junction corresponded to the MT/V5 complex.

Aside from these bilateral activations, clusters were found in contralesional cerebellum, supplementary motor area (SMA) proper, and in ipsilesional inferior frontal gyrus (pars triangularis).

3.2.2. Main effect of the side of observed movement (“paretic AO” versus “nonparetic AO”)

Contralesional precentral regions (M1) showed higher activation when subjects were engaged in “nonparetic AO” than during observation of “paretic AO” (Table 3A and Fig. 3). Inversely observation of “paretic AO” activated more strongly the ipsilesional M1 than the observation of “nonparetic AO” (Table 3B and Fig. 3). The plots of contrast estimates shown in Fig. 3 indicate that observation of hand movement tended to activate both M1. There was no main effect of the side of observed movement in other brain areas.

Table 2
Brain regions activated for the contrast 'Main effect of observation of hand movement'.

Region	Side	t-Value	Cluster size	MNI coordinates		
				x	y	z
Middle temporal gyrus	CL	12.29	5219	48	-72	0
	IL	11.84		-45	-69	6
Fusiform gyrus	CL	8.73	1375	18	-78	-15
	CL	8.67		30	-69	-15
	CL	8.56		24	-78	-15
	IL	7.99		-27	-75	-15
	CL	7.51		42	-48	-18
	CL	7.36		42	-57	-15
Inferior occipital gyrus	IL	8.52	1375	-42	-66	-12
	CL	7.25		45	-63	-15
Calcarine gyrus	CL	7.66	1375	12	-87	6
Precentral gyrus	IL	6.35		-36	-18	60
Postcentral gyrus	IL	4.26	1375	-42	-36	55
Precentral gyrus	CL	9.08		42	-24	63
Rolandic operculum	CL	8.92	1375	42	-24	57
	CL	6.12		57	-9	51
	CL	6.60		48	-21	27
	CL	6.09		57	-15	15
	CL	5.78		54	-15	21
	CL	5.82		18	-45	69
Superior parietal lobule	CL	5.80	1375	63	-15	21
	CL	5.79		57	-15	51
Postcentral gyrus	CL	5.36	1375	66	-9	30
	CL	5.06		57	-12	36
	CL	4.51		21	-66	-51
	CL	4.26		15	-69	-45
Cerebellum	CL	4.11	102	21	-60	-45
	CL	4.07		9	-75	-42
	CL	3.70		6	-6	69
Supplementary motor area	CL	3.70	38	6	-6	69
Inferior frontal gyrus	IL	4.15	38	-24	36	12
	IL	3.99		-33	33	0

Note: IL, ipsilesional hemisphere; CL, contralesional hemisphere.
 $p < .05$; FDR corrected for multiple comparisons and minimum cluster size at 20 contiguous voxels.

3.2.3. Main effect of group

The main effect of Group revealed no significant activation clusters, indicating that the severity of hand motor impairment did not influence the pattern of brain activation.

3.2.4. Group \times the side of observed movement interaction

There were no significant activation clusters in the Group \times the side of observed movement interaction, indicating that the effect of AO on brain activation was the same in both groups.

4. Discussion

With this study, we demonstrated in patients with unilateral CP that observing simple hand movement produced large bilateral activations in temporo-parieto-fronto-occipital network comprising most of the nodes of the well described AON in healthy subjects (Caspers et al., 2010). Brain areas activated here by observation are assumed to be involved in action execution, action understanding, motor learning, and are engaged in transforming the sensory-motor representation of observed movements into the observers' own motor representation. These brain activations were independent of the severity of the hand impairment, and were influenced by the side of the observed movement only for M1 activation. Indeed, the only difference in terms of brain activation between "paretic AO" (i.e. observing a movement corresponding to the observer's paretic side) and "nonparetic AO" (i.e. observing a movement corresponding to the observer's nonparetic side) was localized respectively in ipsilesional M1 and contralesional M1. Either side, observing simple hand movements recruits the primary motor cortex, contralateral to the viewed hand.

Our study demonstrated that during the observation of movements devoid of a goal the motor system responded in patients with unilateral CP as described in healthy adults by transcranial magnetic stimulation (Fadiga, Fogassi, Pavesi, & Rizzolatti, 1995). The pattern of brain activation found in our patients during hand movement observation is also consistent with a recent review about AON in adults (Caspers et al., 2010) and with a recent functional neuroimaging study in adolescents (Shaw, Grosbras, Leonard, Pike, & Paus, 2012). Observing simple hand movement was robustly associated with strong bilateral activation in the MT+/V5 areas, which are involved in motion perception and play a prominent role in perceptual analysis of gesture (Peigneux et al., 2000). Viewing simple hand motion produced strong activations in M1, S1

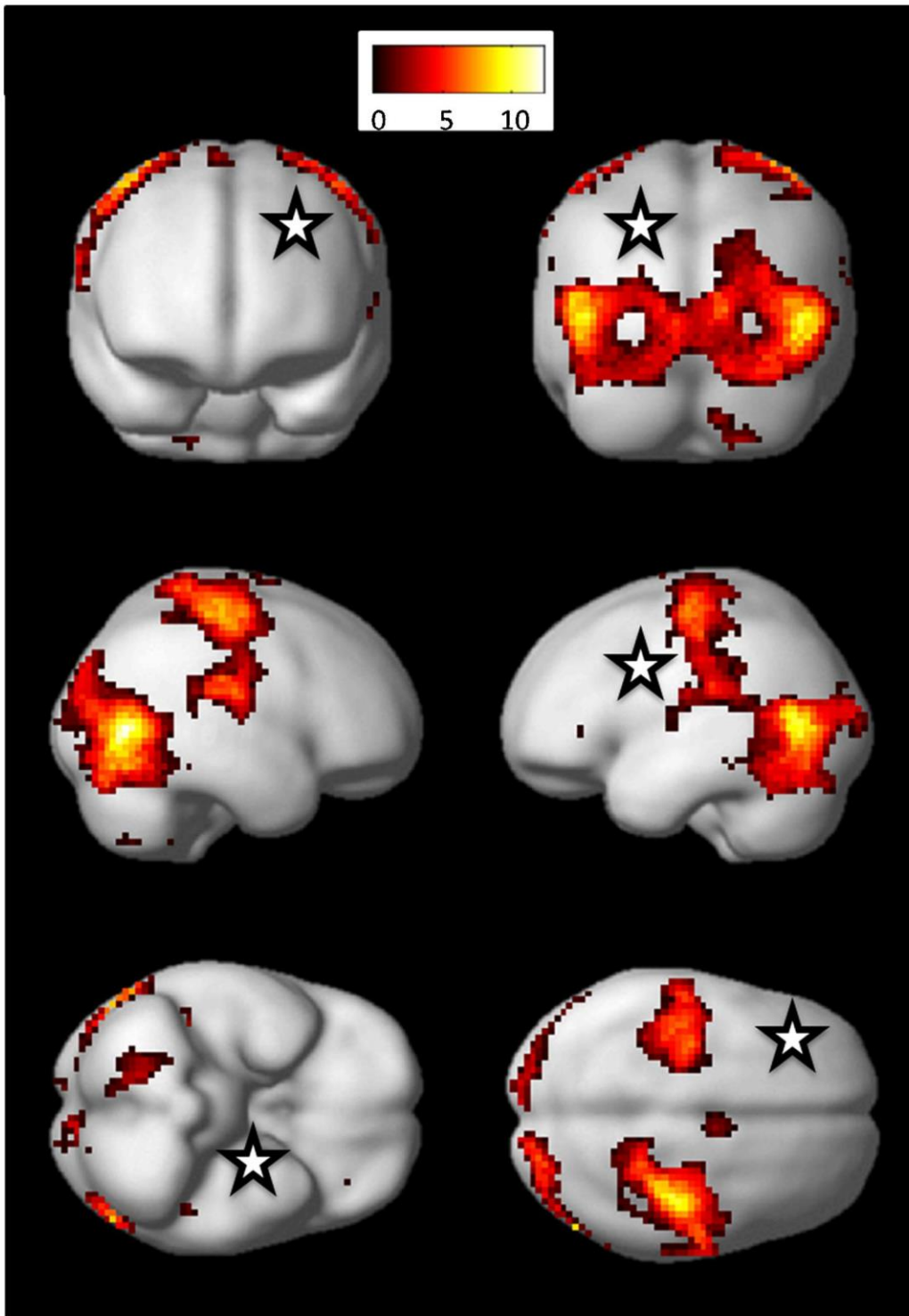


Fig. 2. Statistical maps illustrating the effect of observation of hand movement on brain activation. All areas are shown on standard rendered smooth average brain (available on SPM8). A false discovery rate (FDR) correction for multiple comparisons with a significance of $p < .05$ and minimum cluster size at 20 contiguous voxels threshold were utilized. The black and white stars indicate schematically the ipsilesional hemisphere. Color bar represents the t -values.

extending in lateral dorsal premotor cortices, S2, SMA-proper, and cerebellum. SMA and cerebellum activations are well described in AON (Caspers et al., 2010). The activation of the cerebellum, traditionally associated with motor system, should be related to a growing body of literature indicating that the cerebellum also plays a prominent role in higher cognitive processes. From this point of view the cerebellum may play a role in the ability to learn new movements (motor learning) by AO (Calvo-Merino et al., 2006).

Table 3
Brain regions activated for the contrast 'Main effect of the side of observed movement'.

Region	Side	t-Value	Cluster size	MNI coordinates		
				x	y	z
(A) "Nonparetic AO" vs. "paretic AO"						
Precentral gyrus	CL	6.99	116	45	-18	57
Precentral gyrus	CL	5.08		27	-21	72
(B) "Paretic AO" vs. "nonparetic AO"						
Precentral gyrus	IL	5.64	20	-42	-18	60

Note: t-values and activation peaks showing significantly larger activation during (A) "nonparetic AO" versus "paretic AO", and (B) "nonparetic AO" versus "paretic AO". IL, ipsilesional hemisphere, CL, contralesional hemisphere, vs., versus. $p < .05$; FDR corrected for multiple comparisons and minimum cluster size at 20 contiguous voxels.

The activation of other brain regions and systems contributes to the multiple facets of motor learning, which appear to be critical to promote brain reorganization after brain lesion. In our study, bilateral inferior parietal and superior parietal areas (BA 40) responded when patients with unilateral CP viewed hand movements. These regions are thought to be the human homologues of macaque rostral inferior parietal areas, those areas where MNs were discovered. It has been postulated that MNs are the basis for motor imitation learning and MNs seem also to be essential for motor facilitation and motor understanding (Buccino et al., 2006). Thus, MNs could play an important part in recovery of motor function related to AO (Ertelt et al., 2012).

These activations were in majority independent from the degree of hand impairment and whether the AO tasks were "paretic AO" or "nonparetic AO" except for activation in bilateral M1 (see below). The fact that this activation occurs despite the poor motor experience could indicate that the observation of simple hand movement cannot be exactly compared to the observation of complex and goal directed movements, such as dancing, that have been used to study AON in healthy subject (Calvo-Merino et al., 2006). However while observation of hand movement activated bilaterally M1, we found a small effect

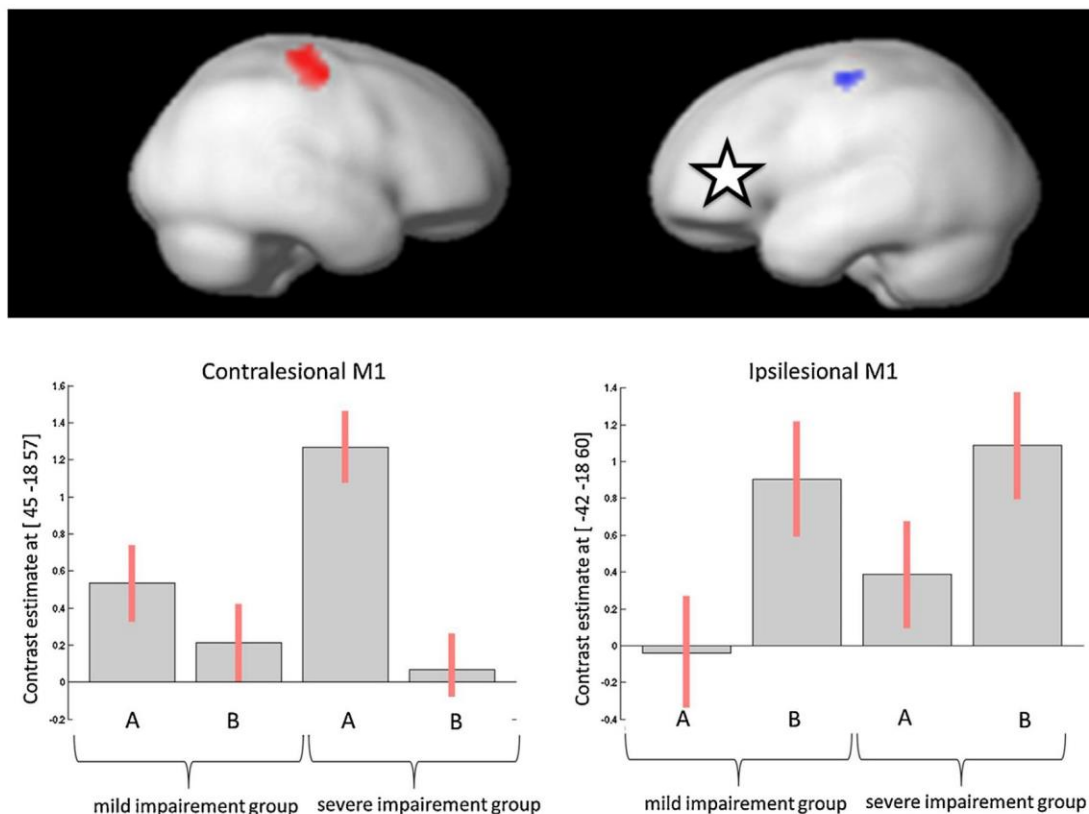


Fig. 3. Statistical maps and parameters estimates showing influence of the side of observed movement on brain activation. All areas are shown on standard rendered smooth average brain (available on SPM8). "nonparetic AO" vs. "paretic AO" is represented in red color, and "paretic AO" vs. "nonparetic AO" is represented in blue color. A false discovery rate (FDR) correction for multiple comparisons with a significance of $p < .05$ and minimum cluster size at 20 contiguous voxels threshold were utilized. Boxplots below each picture show the contrast estimates associated which each group and each type of observed hand movement. A = "nonparetic AO"; B = "paretic AO". The black and white stars indicate schematically the ipsilesional hemisphere. M1 = primary motor cortex. Coordinates are given in MNI space.

of the side of the observed movement on M1 activation. The ipsilesional M1 activation was stronger when the subjects were viewing the equivalent of “their” paretic hand moving (“paretic AO”) than when they were viewing “their” nonparetic hand moving (“nonparetic AO”), and vice versa. In an fMRI study in healthy subjects, Wheaton, Thompson, Syngeniotis, Abbott, and Puce (2004) used observation of simple left opening-closing hand movement from a third person perspective (a paradigm almost similar to our movement observation) and found activation in right M1. Moreover, AO activates the same motor cortical representations that are involved in the actual performance of the observed actions (Rizzolatti & Craighero, 2004) in a somatotopic manner (Buccino et al., 2001). Thus, activation following observation of hand movement seems to be “lateralized” in contralateral M1 as described during performing actual hand movement because of the crossed cortico-spinal projections. In our population, this “lateralization” of activation in M1 during observed hand movement seems to be preserved. Indeed observation of “paretic AO” engaged more strongly the ipsilesional M1. This result could be related to an intrahemispheric reorganization of the motor cortex, in which the ipsilesional M1 may play an important role in the recovery of movement following stroke (Rehme, Eickhoff, Rottschy, Fink, & Grefkes, 2012).

A very recent study shows the clinical effects of AO as a rehabilitative strategy in CP children (Buccino et al., 2012). This AO strategy appears as a promising neurorehabilitation tool for patients with unilateral CP. The preservation, and to some extent the reorganization of the AON network found in our study could be the neural substrates of this therapeutic effect. Our fMRI results could also give clues to adapt the AO task in order to make it more effective. The notion that the body side used in the observed movement seems to be important and could influence the design of further clinical studies.

The presence of brain activation during paretic AO, even in the severely impaired group, could be related to the innate nature of simple opening-closing hand movements. Indeed, clinical observations document that this movement is present since the first days of life, and can also be observed in preterm neonates. More generally, behavioral studies (Meltzoff & Moore, 1977) suggest that the observation and execution of human acts are closely linked in human newborn infants arguing for the innate existence of part of the AON (Rizzolatti & Arbib, 1998). Thus the absence of motor expertise is probably not a major limit to the use of AO, at least for simple movements, belonging to the innate motor repertoire.

Our population was relatively homogeneous in regards to patients' clinical assessment (patients with unilateral CP and without mirror movement). However the localization of the lesion varied (periventricular lesion and middle cerebral artery infarct). The design of the study and the use of flipped functional images did not allow a more precise analysis of our data, in order to determine why some areas are activated only on one side (for example SMA in contralesional hemisphere). However the focus of this study was the description of brain areas involved in simple AO task in patients with CP and the comparison between the paretic and the nonparetic side. This has, to our knowledge, not been studied to date.

5. Conclusion

In conclusion, observation of simple hand movement in patients with unilateral CP recruited brain areas assumed to be involved in the AON and engaged the motor execution network, regardless of the degree of motor impairment. Viewing “paretic AO” activated more strongly ipsilesional M1 than viewing “nonparetic AO”. Although there is no cure for hemiplegia, its effects can be minimized through neurorehabilitative approaches. The recruitment of ipsilesional motor areas and of the action-observation/action-execution matching system by observation of “paretic AO” may be particularly suited and could be tested in further clinical studies.

Conflict of interest

No party has direct interest neither a financial relationship nor will confer a benefit from the results of this research.

Acknowledgements

This research was supported by a grant from the University Hospital of Angers (France), AOI 2011-08, 2011-A0105635 (ANSM). MD received support from the bourse SOFMER 2009. We would to thank Lucie Hertz-Pannier for her helpful comments on an earlier draft. We wish to thank the participant subjects and their parents.

References

- Andersson, J. L., Hutton, C., Ashburner, J., Turner, R., & Friston, K. (2001). Modeling geometric deformations in EPI time series. *Neuroimage*, *13*(5), 903–919.
- Beckung, E., & Hagberg, G. (2002). Neuroimpairments, activity limitations, and participation restrictions in children with cerebral palsy. *Developmental Medicine and Child Neurology*, *44*(5), 309–316.
- Brett, M., Leff, A. P., Rorden, C., & Ashburner, J. (2001). Spatial normalization of brain images with focal lesions using cost function masking. *Neuroimage*, *14*, 486–500.
- Buccino, G., Binkofski, F., Fink, G. R., Fadiga, L., Fogassi, L., Gallese, V., et al. (2001). Action observation activates premotor and parietal areas in a somatotopic manner: An fMRI study. *European Journal of Neuroscience*, *13*(2), 400–404.
- Buccino, G., Solodkin, A., & Small, S. L. (2006). Functions of the mirror neuron system: Implications for neurorehabilitation. *Cognitive and Behavioral Neurology*, *19*(1), 55–63.
- Buccino, G., Arisi, D., Gough, P., Aprile, D., Ferri, C., Serotti, L., et al. (2012). Improving upper limb motor functions through action observation treatment: A pilot study in children with cerebral palsy. *Developmental Medicine and Child Neurology*, *54*(9), 822–828.
- Calvo-Merino, B., Glaser, D. E., Grezes, J., Passingham, R. E., & Haggard, P. (2005). Action observation and acquired motor skills: An fMRI study with expert dancers. *Cerebral Cortex*, *15*(8), 1243–1249.

- Calvo-Merino, B., Grezes, J., Glaser, D. E., Passingham, R. E., & Haggard, P. (2006). Seeing or doing? Influence of visual and motor familiarity in action observation. *Current Biology*, 16(19), 1905–1910.
- Caspers, S., Zilles, K., Laird, A. R., & Eickhoff, S. B. (2010). ALE meta-analysis of action observation and imitation in the human brain. *Neuroimage*, 50(3), 1148–1167.
- Celnik, P., Webster, B., Glasser, D. M., & Cohen, L. G. (2008). Effects of action observation on physical training after stroke. *Stroke*, 39(6), 1814–1820.
- Claeys, V., Deonna, T., & Chrzanowski, R. (1983). Congenital hemiparesis: The spectrum of lesions. A clinical and computerized tomographic study of 37 cases. *Helvetica Paediatrica Acta*, 38(5–6), 439–455.
- Dinomais, M., Minassian, A. T., Tuilier, T., Delion, M., Wilke, M., N'Guyen, S., et al. (2009). Functional MRI comparison of passive and active movement: Possible inhibitory role of supplementary motor area. *Neuroreport*, 20(15), 1351–1355.
- Dinomais, M., Groeschel, S., Staudt, M., Krageloh-Mann, I., & Wilke, M. (2012). Relationship between functional connectivity and sensory impairment: Red flag or red herring? *Human Brain Mapping*, 33(3), 628–638.
- Eickhoff, S. B., Stephan, K. E., Mohlberg, H., Grefkes, C., Fink, G. R., Amunts, K., et al. (2005). A new SPM toolbox for combining probabilistic cytoarchitectonic maps and functional imaging data. *Neuroimage*, 25(4), 1325–1335.
- Ertelt, D., Small, S., Solodkin, A., Dettmers, C., McNamara, A., Binkofski, F., et al. (2007). Action observation has a positive impact on rehabilitation of motor deficits after stroke. *Neuroimage* 36(Suppl. 2) T164–173.
- Ertelt, D., Hemmelmann, C., Dettmers, C., Ziegler, A., & Binkofski, F. C. (2012). Observation and execution of upper-limb movements as a tool for rehabilitation of motor deficits in paretic stroke patients: Protocol of a randomized clinical trial. *BioMedCentral Neurology*, 12(1), 42.
- Fadiga, L., Fogassi, L., Pavesi, G., & Rizzolatti, G. (1995). Motor facilitation during action observation: A magnetic stimulation study. *Journal of Neurophysiology*, 73(6), 2608–2611.
- Franceschini, M., Agosti, M., Cantagallo, A., Sale, P., Mancuso, M., & Buccino, G. (2010). Mirror neurons: Action observation treatment as a tool in stroke rehabilitation. *European Journal of Physical and Rehabilitation Medicine*, 46(4), 517–523.
- Gallese, V., Fadiga, L., Fogassi, L., & Rizzolatti, G. (1996). Action recognition in the premotor cortex. *Brain*, 119(Pt 2), 593–609.
- Haslinger, B., Erhard, P., Altenmüller, E., Schroeder, U., Boecker, H., & Ceballos-Baumann, A. O. (2005). Transmodal sensorimotor networks during action observation in professional pianists. *Journal of Cognitive Neuroscience*, 17(2), 282–293.
- Holmström, L., Vollmer, B., Tedroff, K., Islam, M., Ke Persson, J., Kits, A., et al. (2010). Hand function in relation to brain lesions and corticomotor-projection pattern in children with unilateral cerebral palsy. *Developmental Medicine and Child Neurology*, 52, 145–152.
- Houwink, A., Aarts, P. B., Geurts, A. C., & Steenbergen, B. (2011). A neurocognitive perspective on developmental disregard in children with hemiplegic cerebral palsy. *Research in Developmental Disabilities*, 32(6), 2157–2163.
- Kleim, J. A., Barbay, S., Cooper, N. R., Hogg, T. M., Reidel, C. N., Rempel, M. S., et al. (2002). Motor learning-dependent synaptogenesis is localized to functionally reorganized motor cortex. *Neurobiology of Learning and Memory*, 77(1), 63–77.
- Kraskov, A. (2012). The role of inhibition in action observation treatment. *Developmental Medicine and Child Neurology*, 54(9), 778.
- Meltzoff, A. N., & Moore, M. K. (1977). Imitation of facial and manual gestures by human neonates. *Science*, 198(4312), 75–78.
- Peigneux, P., Salmon, E., van der Linden, M., Garraux, G., Aerts, J., Delfiore, G., et al. (2000). The role of lateral occipitotemporal junction and area MT/V5 in the visual analysis of upper-limb postures. *Neuroimage*, 11(6 (Pt 1)), 644–655.
- Rehme, A. K., Eickhoff, S. B., Rottschy, C., Fink, G. R., & Grefkes, C. (2012). Activation likelihood estimation meta-analysis of motor-related neural activity after stroke. *Neuroimage*, 59(3), 2771–2782.
- Rizzolatti, G., & Arbib, M. A. (1998). Language within our grasp. *Trends in Neurosciences*, 21(5), 188–194.
- Rizzolatti, G., & Craighero, L. (2004). The mirror-neuron system. *Annual Review of Neuroscience*, 27, 169–192.
- Sakzewski, L., Ziviani, J., & Boyd, R. (2009). Systematic review and meta-analysis of therapeutic management of upper-limb dysfunction in children with congenital hemiplegia. *Pediatrics*, 123(6), e1111–e1122.
- Sale, P., & Franceschini, M. (2012). Action observation and mirror neuron network: A tool for motor stroke rehabilitation. *European Journal of Physical and Rehabilitation Medicine*, 48(2), 313–318.
- Sharma, N., Pomeroy, V. M., & Baron, J. C. (2006). Motor imagery: A backdoor to the motor system after stroke? *Stroke*, 37(7), 1941–1952.
- Shaw, D. J., Grosbras, M. H., Leonard, G., Pike, G. B., & Paus, T. (2012). Development of the action observation network during early adolescence: A longitudinal study. *Social Cognitive and Affective Neuroscience*, 7(1), 64–80.
- Staudt, M. (2010). Reorganization after pre- and perinatal brain lesions. *Journal of Anatomy*, 217(4), 469–474.
- Staudt, M., Grodd, W., Gerloff, C., Erb, M., Stitz, J., & Krageloh-Mann, I. (2002). Two types of ipsilateral reorganization in congenital hemiparesis: A TMS and fMRI study. *Brain*, 125(Pt 10), 2222–2237.
- Staudt, M., Gerloff, C., Grodd, W., Holthausen, H., Niemann, G., & Krageloh-Mann, I. (2004). Reorganization in congenital hemiparesis acquired at different gestational ages. *Annals of Neurology*, 56(6), 854–863.
- Stefan, K., Cohen, L. G., Duque, J., Mazzocchio, R., Celnik, P., Sawaki, L., et al. (2005). Formation of a motor memory by action observation. *Journal of Neuroscience*, 25(41), 9339–9346.
- Van de Winckel, A., Klingels, K., Bruyninckx, F., Wenderoth, N., Peeters, R., Sunaert, S., et al. (2013). How does brain activation differ in children with unilateral cerebral palsy compared to typically developing children, during active and passive movements, and tactile stimulation? An fMRI study. *Research in Developmental Disabilities*, 34(1), 183–197.
- Wheaton, K. J., Thompson, J. C., Syngieniotis, A., Abbott, D. F., & Puce, A. (2004). Viewing the motion of human body parts activates different regions of premotor, temporal, and parietal cortex. *Neuroimage*, 22(1), 277–288.
- Woods, B. T., & Teuber, H. L. (1978). Mirror movements after childhood hemiparesis. *Neurology*, 28(11), 1152–1157.

7.2 Mouvement passif vidéo-guidé ([ARTICLE 5](#))

Article 5 : Etude en IRMf de l'effet du mouvement passif vidéo-guidé chez des enfants présentant une PC unilatérale

Dans le travail précédent ([ARTICLE 4](#)), nous avons montré qu'il existe un lien visuo-moteur chez l'enfant avec PC unilatérale lors de l'observation d'un mouvement d'ouverture-fermeture de main, et que l'observation de la main du côté parétique entraîne une activation plus importante du cortex lésé que l'observation d'une main du côté sain. Compte tenu du fait que l'observation entraîne l'activation du réseau moteur, activé lui aussi pendant l'exécution passive du mouvement, il semble intéressant de tester dans ce type de population s'il existe un effet additif dans le recrutement des aires sensori-motrices lorsque l'on combine le mouvement passif et l'observation du mouvement.

L'objectif du travail présenté ci-après (Dinomais, Chinier et al. 2013) est d'analyser l'effet de l'observation d'un mouvement congruent (imitation anatomique) pendant que la main du sujet avec PC unilatérale est mobilisée lors d'un mouvement passif.

Les résultats de cette étude confirment tout d'abord que le mouvement passif de la main parétique active le cortex moteur lésé controlatéral au mouvement (donc du même côté que la lésion). Ils montrent aussi que lorsque le mouvement passif est accompagné de l'observation d'un mouvement congruent, il existe un recrutement supplémentaire d'aires motrices dites de « haut niveau » (notamment la pré-AMS du côté opposé à la lésion, le gyrus frontal supérieur allant jusqu'au cortex prémoteur et les régions pariétales supérieures et inférieures). Le mouvement passif vidéo-guidé de la main parétique permet donc de stimuler plus de régions motrices que les deux tâches réalisées séparément.

Les aires « sur-activées » lors du mouvement passif vidéo-guidé de la main parétique semblent être des zones importantes dans le processus de récupération motrice après lésion cérébrale (Calautti and Baron 2003) (Rehme, Eickhoff et al. 2012) (Ertelt, Small et al. 2007) (Loubinoux, Carel

et al. 2003). Or la création de « sur-activations » (*“over-activation”*) dans certaines régions motrices par des interventions pharmacologiques et/ou rééducatives paraît améliorer le pronostic fonctionnelle moteur (Liepert, Bauder et al. 2000) (Nelles, Jentzen et al. 2001) (Tardy, Pariente et al. 2006) (Johansen-Berg, Dawes et al. 2002).

Ici le mouvement passif vidéo-guidé de la main parétique, en stimulant les régions suscitées, pourrait permettre de favoriser un certain degré de plasticité postlésionnelle du système moteur lésé, et ainsi améliorer la fonction motrice de la main parétique. Cette étude nous permet d’envisager cette tâche comme un possible outil de rééducation dans le cadre de la PC.



The effect of video-guidance on passive movement in patients with cerebral palsy: fMRI study



Mickael Dinomais^{a,b,*}, Eva Chinier^{a,b}, Gregoire Lignon^c, Isabelle Richard^{b,d},
Aram Ter Minassian^{a,e}, Sylvie Nguyen The Tich^{a,f}

^a LUNAM, Université d'Angers, Laboratoire d'Ingénierie des Systèmes Automatisés (LISA) – EA4094, F-49000, France

^b LUNAM, Université d'Angers, CHU Angers, Département de Médecine Physique et de Réadaptation, F-49933, France

^c LUNAM, Université d'Angers, CHU Angers, Pôle d'imagerie, F-49933, France

^d LUNAM, Université d'Angers, Laboratoire d'Épidémiologie, Ergonomie et Santé au Travail, EA 4626, F-49000, France

^e LUNAM, Université d'Angers, CHU Angers, Pôle d'Anesthésie Réanimation, F-49933, France

^f LUNAM, Université d'Angers, CHU Angers, Département de Neuropédiatrie, F-49933, France

ARTICLE INFO

Article history:

Received 27 May 2013

Received in revised form 6 July 2013

Accepted 9 July 2013

Available online

Keywords:

Action-observation

Motor cortex

Passive movement

Rehabilitation

Cerebral palsy

fMRI

ABSTRACT

In patients with cerebral palsy (CP), neuroimaging studies have demonstrated that passive movement and action-observation tasks have in common to share neuronal activation in all or part of areas involved in motor system. Action observation with simultaneous congruent passive movements may have additional effects in the recruitment of brain motor areas. The aim of this functional magnetic resonance imaging (fMRI) study was to examine brain activation in patients with unilateral CP during passive movement with and without simultaneous observation of simple hand movement. Eighteen patients with unilateral CP (fourteen male, mean age 14 years and 2 months) participated in the study. Using fMRI block design, brain activation following passive simple opening-closing hand movement of either the paretic or nonparetic hand with and without simultaneous observation of a similar movement performed by either the left or right hand of an actor was compared. Passive movement of the paretic hand performed simultaneously to the observation of congruent movement activated more “higher motor areas” including contralesional pre-supplementary motor area, superior frontal gyrus (extending to premotor cortex), and superior and inferior parietal regions than nonvideo-guided passive movement of the paretic hand. Passive movement of the paretic hand recruited more ipsilesional sensorimotor areas compared to passive movement of the nonparetic hand. Our study showed that the combination of observation of congruent hand movement simultaneously to passive movement of the paretic hand recruits more motor areas, giving neuronal substrate to propose video-guided passive movement of paretic hand in CP rehabilitation.

© 2013 Elsevier Ltd. All rights reserved.

1. Introduction

Cerebral palsy (CP) is a non-progressive injury to the developing central nervous system (Bax et al., 2005; Krägeloh-Mann & Cans, 2009) and often appears as childhood hemiparesis (unilateral CP) after congenital unilateral brain lesions (Krageloh-Mann & Horber, 2007). Repeated and prolonged physiotherapy is mandatory to prevent local tissue complications and to

* Corresponding author at: Département de Médecine Physique et Réadaptation Pédiatrique, CHU-CRRRF, 3 rue des capucins, BP 40329, 49103 Angers Cedex 02, France. Tel.: +33 2 41 35 18 04; fax: +33 2 41 35 18 05.

E-mail address: mickael.dinomais@gmail.com (M. Dinomais).

improve motor function (for a review, see reference (Sakzewski, Ziviani, & Boyd, 2009)). A classical approach is notably based on passive movement applied by the therapist. New therapies to treat upper-limb motor deficit using action–observation (AO) task have been recently proposed in adults stroke patients (Ertelt et al., 2007), and more recently in children with CP (Buccino et al., 2012). Neuroimaging studies have demonstrated that these two rehabilitative tasks (passive movement and AO tasks) both induce neuronal activation in all or part of brain areas involved in motor system.

Previous studies in adult stroke patients (Dechaumont-Palacin et al., 2008), in children (Guzzetta et al., 2007), and in patients with CP (Thickbroom, Byrnes, Archer, Nagarajan, & Mastaglia, 2001; Van de Winckel et al., 2013) showed that passive movement was able to produce activation of most of the cortical areas traditionally described in motor system, such as the contralateral sensorimotor cortex notably premotor cortex and parietal cortex.

AO activates the same motor cortical representations that are involved in the actual performance of the observed actions (Rizzolatti & Craighero, 2004) in a somatotopic manner (Buccino et al., 2001) (for a review, see reference (Caspers, Zilles, Laird, & Eickhof, 2010)). Recently, we demonstrated in patients with unilateral CP (Dinomais et al., 2013) that AO tasks produced large bilateral activations in temporo-parieto-frontal network comprising most of the nodes of the well described AO network (AON) notably in premotor cortex and parietal regions regardless of the degree of motor impairment. For either side, observing hand movements recruits the primary motor cortex (M1), contralateral to the viewed hand, as would be expected in healthy persons (Dinomais et al., 2013).

Combining AO and movement is known to facilitate the motor execution. Thus, executing an action when simultaneously observing the same action video-displayed (i.e., same direction and same phase, congruent movement) facilitates its execution (Brass, Bekkering, & Prinz, 2001). Motor execution is also influenced by preceding AO (Brass et al., 2001; Edwards, Humphreys, & Castiello, 2003). This could be sustained by the fact that active movement, passive movement and AO recruit part of the same somatosensory-motor network.

We hypothesize that the simultaneous combination of AO and passive movement may have additive effects in the recruitment of sensorimotor areas compared to passive movement performed alone. The objective of this fMRI study is to explore the differences in brain activation between passive hand movement performed with or without simultaneous observation of a video demonstrating the same movement (congruent movement).

2. Methods

2.1. Participants

Eighteen patients (fourteen male, mean age 14 years and 2 months, aged 6 years 10 months to 20 years 10 months) with unilateral brain lesion, clinical apparent congenital hemiparesis and no arguments for contralesional hemisphere reorganization of motor cortex were recruited. Ten participants had radiological evidence of an involvement of unilateral central regions in the lesion. Eight participants had no cortical involvement but unilateral periventricular lesion. Eleven participants suffered from right hemiparesis and seven from left hemiparesis. These participants were recruited as part of our previous work investigating the AON in patients with CP (Dinomais et al., 2013). Approval was given by the local Ethics Committee. All participants and parents gave written, informed consent.

2.2. Materials and procedures

2.2.1. Experimental paradigm

For functional MRI acquisition, the paradigm was implemented in block designs, with two passive movement conditions: (1) passive opening–closing hand movement at a frequency of 1.5 Hz guided by a video displaying an opening–closing hand movement at a frequency of 1.5 Hz from a third-person perspective performed by an actor's hand on the same side than the patient's moving hand (i.e., anatomically congruent hand movement, “anatomic imitation” (Koski, Iacoboni, Dubeau, Woods, & Mazziotta, 2003)) (video-guided movement, MOV_{VIDEO}), (2) passive opening–closing hand movement at a frequency of 1.5 Hz without visual guidance during which participants saw a black screen with a fixed red cross in the center (nonvideo-guided movement, MOV_{BLACK}). These movement conditions (Fig. 1) derived from a previous study which assessed brain activation notably during passive hand movements with and without visual guidance (Dinomais et al., 2009). There were also two rest conditions: (1) the patient at rest watches the same video as described in passive video-guided movement (RES_{VIDEO}), (2) the patient at rest watches a black screen with a fixed red cross in the center (RES_{BLACK}). This latter condition represents the baseline condition. During one session, each task was performed for 21 s and repeated four times in random order.

For each participant, two independent functional sessions were performed, one session for moving the paretic hand (“paretic hand (ph) passive movement”), and one session for moving the nonparetic hand (“nonparetic hand (nph) passive movement”). For example, in “paretic hand passive movement session”, a left passive movement (opening and closing at 1.5 Hz) was imposed by an examiner to patient with left hemiplegia, and the video was showing a left opening–closing hand movement at 1.5 Hz performed by an actor from the third person perspective (“anatomic imitation”). For the “nonparetic hand passive movement” session, a right passive movement (opening and closing at 1.5 Hz) was imposed by an examiner to patient with left hemiplegia, and the video was showing a right opening–closing hand movement at 1.5 Hz performed by an actor from the third person perspective (Fig. 1).

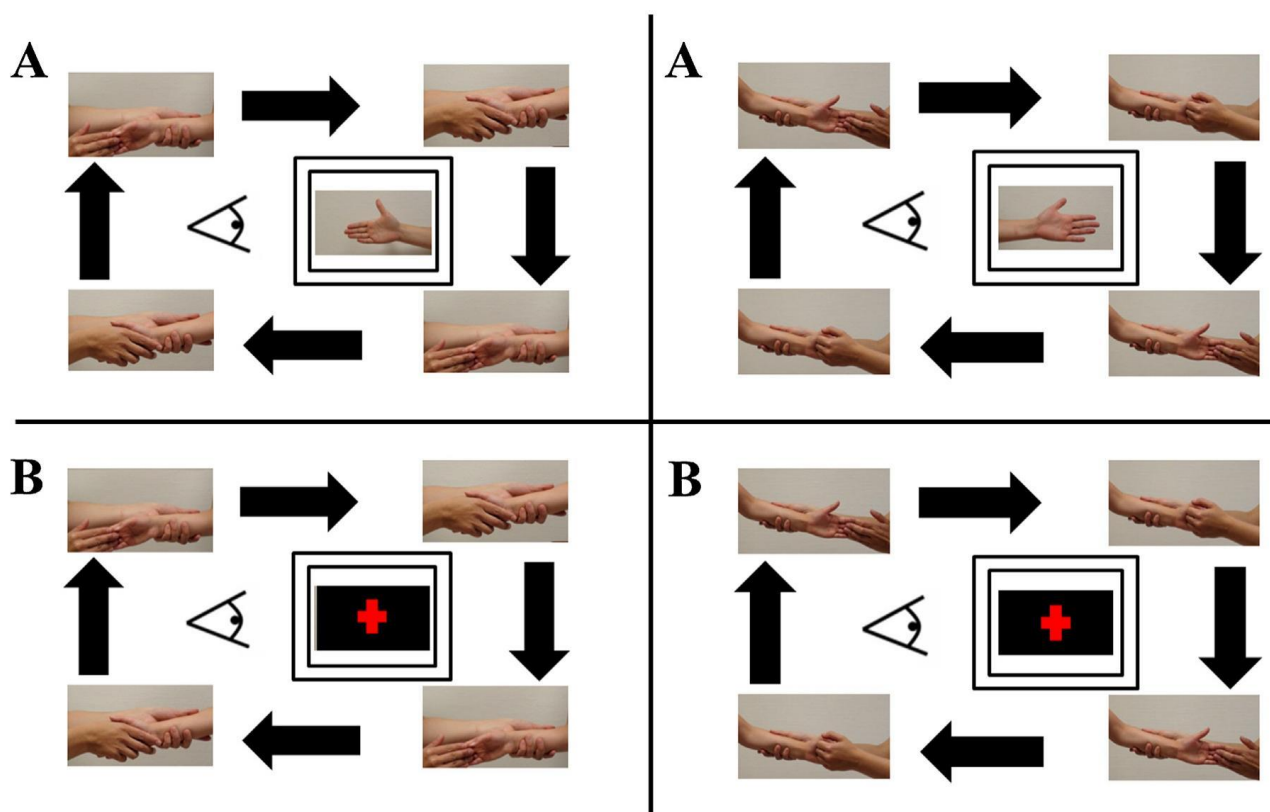


Fig. 1. Schematic representation of the experimental paradigm. (A) The video-guided passive movement conditions (MOV_{VIDEO}) and (B) the nonvideo-guided passive movement conditions (MOV_{BLACK}). The upper lines represent the anatomically congruent hand movements. Thus, the image on the left corner represents a right hand video-guided passive movement, and the image on the right corner represents the left hand video-guided passive movement.

Note that, before the beginning of the MRI acquisition, the participant was asked not to make any voluntary movement during each task and only to concentrate on the video screen while the examiner repeatedly opened and closed the participant's hand at a frequency of 1.5 Hz. The absence of actual hand movement during the observation task was visually controlled by the investigator.

2.2.2. Data acquisition

All datasets were acquired on a 1.5 T MR scanner (Magnetom Avanto, Siemens Medical Systems, Erlangen, Germany). An EPI sequence was used to acquire functional series in each participant ($TR = 3000$ ms, $TE = 50$ ms, flip angle = 90° , 32 axial interleaved slice of 5.0 mm slice thickness, in plane matrix = 64×64 with a field of view = 240 mm, yielding a voxel size of $3 \text{ mm} \times 3 \text{ mm} \times 5 \text{ mm}$), covering the whole brain including the cerebellum. We acquired 114 functional volumes per session over two sessions. A T1-weighted anatomical 3D data set was also obtained, covering the whole brain (176 contiguous sagittal slices, in-plane matrix 256×256 , yielding a voxel size of $1 \text{ mm} \times 1 \text{ mm} \times 1 \text{ mm}$).

2.2.3. Analysis of imaging data

Preprocessing steps were carried out using custom routines as well as functionality available in SPM8 (Wellcome Department of Imaging Neuroscience, University College, London, UK, <http://www.fil.ion.ucl.ac.uk/spm>). As brain lesions were either on the left or on the right side of the brain, images of participants with right lesion were flipped so that all lesions were on the left side of the images. Images were corrected for head movements by realigning all images with the first image of the first session, and a mean image of the realigned volumes was created. To remove variance due to unwanted head movements that might have been task-related, images were unwarped (Andersson, Hutton, Ashburner, Turner, & Friston, 2001). The 3D-dataset was segmented in native-space, using a unified segmentation approach (Ashburner & Friston, 2005). The segmented tissue maps were coregistered to the mean functional image from the first session. The crucial step of normalization capitalizes on the fact that chronic lesions are overwhelmingly classified as CSF during tissue segmentation (Seghier, Ramalackhansingh, Crinion, Leff, & Price, 2008). This tissue class is then used as the basis for an automatically generated lesion mask which in turn is used to implement a cost-function masking approach (Brett, Leff, Rorden, & Ashburner, 2001) during spatial normalization. These segmentation parameters were used to normalize the functional series to a final resolution of $3 \text{ mm} \times 3 \text{ mm} \times 3 \text{ mm}$. This normalization procedure was successfully already applied to participants with such brain lesions (Dinomais, Groeschel, Staudt, Krageloh-Mann, & Wilke, 2012). Finally, the images were spatially smoothed 8 mm full width at half-maximum [FWHM].

Using the RES_{BLACK} condition as tailored baselines, for each session (ph or nph) individual contrast images for the two contrasts MOV_{VIDEO} > RES_{BLACK} and MOV_{BLACK} > RES_{BLACK} were used in second-level random effects analysis to test for potential differences between video-guided movement and nonvideo-guided movement. Thus, a whole brain random-effects full 2 (side of moving hand, ph or nph) × 2 (passive movement conditions) ANOVA was conducted on the fMRI data, with moving hand side and passive movement conditions as within-participant factors. Statistical *F*-maps were created for each main effect and for each interaction, thus the general movement network across all conditions was determined using an *F*-contrast. Because *F*-maps do not contain information about the direction of the main effects, statistical *t*-contrasts were calculated to determine the direction of any significant main effects.

All statistical parametric maps were interpreted after applying a false discovery rate (FDR) correction for multiple comparisons with a significance level *p* (corrected) < .05 (Genovese, Lazar, & Nichols, 2002). Minimum cluster size was set at 10 contiguous voxels. Anatomical labels were ascribed to the activation maxima using the Anatomy toolbox (Eickhoff et al., 2005).

3. Results

3.1. Main effect of passive movements

Table 1 (see also Fig. 2) shows the regions that were active during passive movements when averaged across passive movement conditions (nonvideo-guided and video-guided movement) and side of moving hand (ph or nph). Passive hand movements activated a large cluster located to the bilateral precentral gyri (primary motor areas M1, premotor cortex), bilateral postcentral gyri (somatosensory areas S1), and bilateral supplementary motor area (SMA) proper and pre SMA. Note that activations in central regions extended to superior parietal gyri (ipsi and contralesional). Activations in the bilateral inferior postcentral gyri (secondary somatosensory area, S2) extended to the superior temporal gyri, Rolandic operculum and supramarginal gyri activation were also found. Activations were also found in the bilateral temporo-occipital junction and corresponded to the MT/V5 complex (MT/V5+). Larger clusters were also found in bilateral occipital cortex (Brodmann area (BA) 17 and 18), thalami and cerebellum.

3.2. Main effect of passive movement conditions (video-guided or nonvideo-guided)

Video-guided passive movement recruited a more elaborate network than nonvideo-guided passive movement as shown by the result of the main effect of passive movement conditions (Table 2 and Fig. 3). Thus, in both hemispheres a large cluster

Table 1
Brain regions activated for the contrast 'main effect of passive movements'.

Region	Side	<i>t</i> -Value	Cluster size	MNI coordinates		
				<i>x</i>	<i>y</i>	<i>z</i>
Precentral gyrus	CL	11.42	4989	39	−18	57
Postcentral gyrus	CL	11.15		45	−27	60
Supramarginal gyrus	CL	10.00	1532	48	−27	24
Rolandic operculum	CL	9.37		54	−18	18
Precentral gyrus	IL	8.39		−39	−18	60
Supramarginal gyrus	IL	7.08		−51	−30	27
Supramarginal gyrus	IL	6.55		−60	−21	18
Precentral gyrus	CL	6.43		27	−15	72
SMA	CL	5.76		9	−6	60
Rolandic operculum	CL	5.73		48	3	9
Precentral gyrus	CL	5.67		51	−9	51
Cerebellum	IL	7.80		−18	−51	−21
Cerebellum	CL	7.37		21	−48	−24
Cerebellum	CL	7.32		18	−51	−21
Calcarine gyrus	CL	4.19		15	−81	9
Cerebellum	CL	4.11		21	−66	−21
Lingual gyrus	IL	4.07		−18	−72	−6
Calcarine gyrus	CL	4.06		6	−75	12
Lingual gyrus	CL	4.00	12	−69	−12	
Cerebellum	IL	3.86	−3	−60	−6	
Lingual gyrus	CL	3.68	18	−75	0	
Lingual gyrus	CL	3.65	18	−60	−3	
Middle temporal gyrus	CL	6.34	424	51	−63	3
Cerebellum	IL	9.69	337	−21	−57	−51
Cerebellum	IL	4.15	−9	−75	−42	
Middle temporal gyrus	IL	5.14	299	−42	−66	6
Cerebellum	CL	6.02	217	24	−57	−51
Thalamus	CL	3.47	25	15	−21	6
Thalamus	IL	3.57	17	−18	−24	9

Note. SMA, supplementary motor area; IL, ipsilesional hemisphere; CL, contralesional hemisphere.
p < .05; FDR corrected for multiple comparisons and minimum cluster size at 10 contiguous voxels.

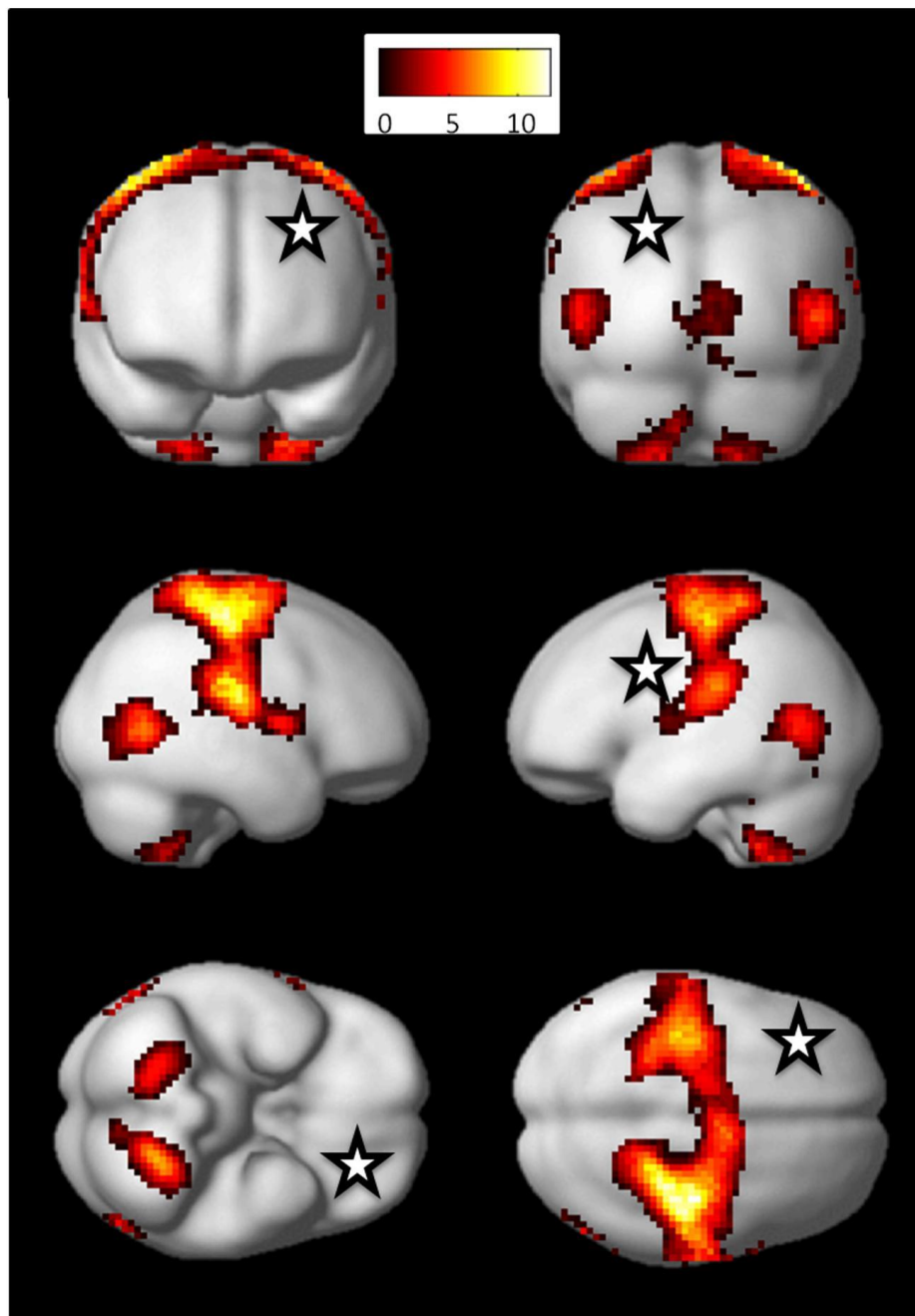


Fig. 2. Statistical maps illustrating the effect of passive movements (video-guided and nonvideo-guided) on brain activation. All areas are shown on standard rendered smooth average brain (available on SPM8). A false discovery rate (FDR) correction for multiple comparisons with a significance of $p < .05$ and minimum cluster size at 10 contiguous voxels threshold were utilized. The black and white stars indicate schematically the ipsilesional hemisphere. Colorbar represents the t -values. (For interpretation of the references to color in this figure legend, the reader is referred to the web version of the article.)

was found in the visual cortex extending to the inferior and middle temporal gyri. These regions represent the right and left lateral occipital complex (LOC). The activation in the bilateral temporo-occipital junction corresponded to the MT/V5 complex (MT/V5+). This contrast revealed also significant differences in two clusters located in the contralesional superior parietal lobule (precuneus), in a cluster located in the contralesional inferior parietal gyrus extended to the angular gyrus (close to the intraparietal area) and in a large cluster located in the contralesional superior frontal gyrus extended to the rostral part of premotor cortex, and pre-SMA (Table 2A and Fig. 3). Inversely no regions were found to be more active during nonvideo-guided passive movement than during video-guided passive movement (Table 2B).

3.3. Main effect of the side of moving hand

Across all passive movement conditions (video-guided and nonvideo-guided), passive movement of nph compared to passive movement of ph activated more strongly ipsilesional cerebellum, contralesional pre and postcentral gyri (M1 and

Table 2
Brain regions activated for the contrast 'main effect of passive movement conditions'.

Region	Side	t-Value	Cluster size	MNI coordinates		
				x	y	z
(A) Video-guided passive movement > nonvideo-guided passive movement						
Inferior temporal gyrus	CL	8.32	3495	48	-72	-3
Middle occipital gyrus	IL	7.42		-45	-72	3
Inferior occipital gyrus	IL	7.26		-45	-75	-3
Fusiform gyrus	IL	7.13		-39	-75	-15
Calcarine gyrus	CL	7.01		9	-87	0
Lingual gyrus	CL	6.36		39	-78	-18
Calcarine gyrus	IL	5.91		-6	-90	-3
Inferior temporal gyrus	CL	5.67		45	-57	-24
Cerebellum	CL	5.54		45	-72	-21
Calcarine gyrus	CL	5.51		6	-75	12
Fusiform gyrus	CL	5.45		24	-81	-15
Superior frontal gyrus	CL	4.65	102	21	3	66
Pre-SMA	CL	4.55		15	21	63
Superior parietal lobule (precuneus)	CL	3.93	29	6	-48	66
Superior parietal lobule (precuneus)	CL	3.33	28	9	-72	51
Angular gyrus	CL	3.30	12	33	-60	51
Inferior parietal lobule	CL	2.97		30	-51	48
(B) Nonvideo-guided passive movement > video-guided passive movement						

Note. t-Values and activation peaks showing significantly larger activation during (A) video-guided passive movement > nonvideo-guided passive movement, and (B) nonvideo-guided passive movement > video-guided passive movement. SMA, supplementary motor area; IL, ipsilesional hemisphere; CL, contralesional hemisphere. $p < .05$; FDR corrected for multiple comparisons and minimum cluster size at 10 contiguous voxels.

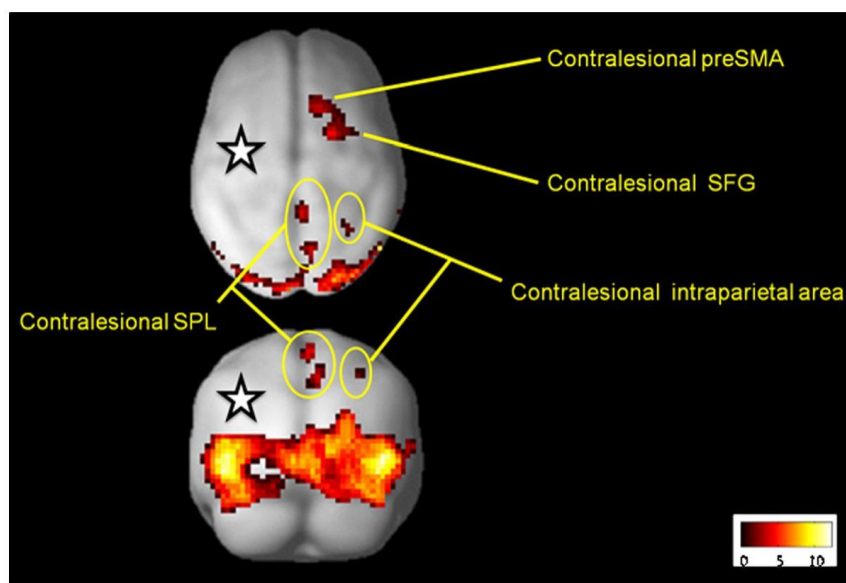


Fig. 3. Statistical maps illustrating the effect of video-guided passive movement compare to nonvideo-guided passive movement on brain activation. All areas are shown on standard rendered smooth average brain (available on SPM8). A false discovery rate (FDR) correction for multiple comparisons with significance of $p < .05$ and minimum cluster size at 10 contiguous voxels threshold were utilized. preSMA, pre-supplementary motor area; SPL, superior parietal lobule; SFG, superior frontal gyrus. The black and white stars indicate schematically the ipsilesional hemisphere. Colorbar represents the t-values. (For interpretation of the references to color in this figure legend, the reader is referred to the web version of the article.)

S1), contralesional SMA-proper and contralesional Rolandic operculum (represented in red in Fig. 4). Inversely, passive movement of ph activated more strongly contralesional cerebellum, ipsilesional pre and post central gyri (M1 and S1), ipsilesional SMA-proper, ipsilesional thalamus, and ipsilesional Rolandic operculum (represented in blue in Fig. 4), than passive movement of nph (see Table 3).

3.4. Passive movement conditions \times side of moving hand interaction

There were no significant activation clusters in the passive movement conditions \times side of moving hand interaction, indicating that the effect of the side of moving hand on brain activation was the same in both passive movement conditions (video-guided and nonvideo-guided).

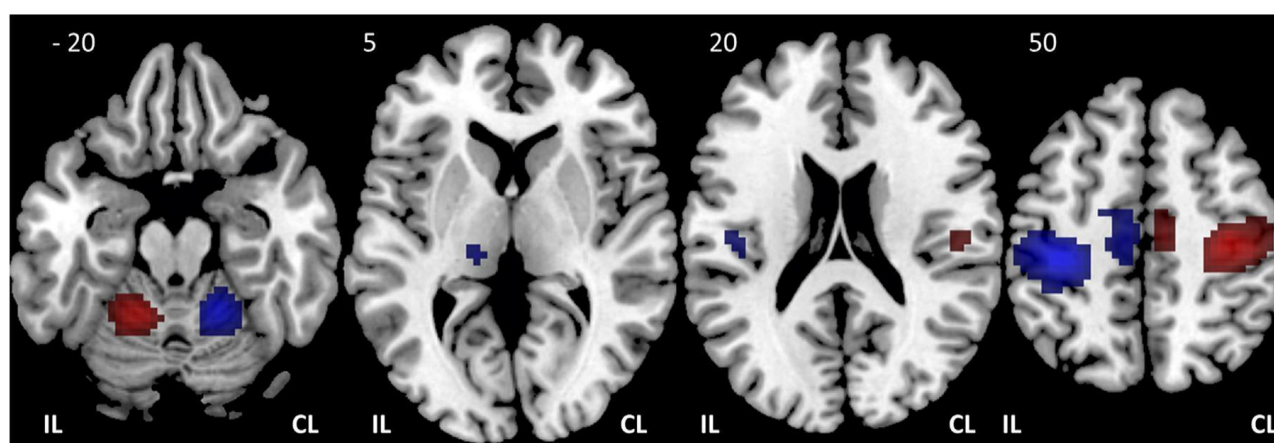


Fig. 4. Statistical maps illustrating the effect of the side of moving hand on brain activation. Axial ($Z = -20, 5, 20$ and 50) views are presented in the MNI standard space. t -Contrast: nonparetic hand movement > paretic hand movement is represented in red color, and t -contrast: paretic hand movement > nonparetic hand movement is represented in blue color. A false discovery rate (FDR) correction for multiple comparisons with a significance of $p < .05$ and minimum cluster size at 10 contiguous voxels threshold were utilized. IL, ipsilesional hemisphere; CL, contralesional hemisphere. (For interpretation of the references to color in this figure legend, the reader is referred to the web version of the article.)

Table 3
Brain regions activated for the contrast 'main effect of side of moving hand'.

Region	Side	t -value	Cluster size	MNI coordinates		
				x	y	z
(A) Nonparetic hand movement > paretic hand movement						
Precentral gyrus	CL	14.04	669	39	-18	57
Postcentral gyrus	CL	9.90		36	-30	69
Postcentral gyrus	CL	3.55		24	-42	75
Cerebellum	IL	8.61	203	-18	-48	-24
Cerebellum	IL	7.01	109	-21	-57	-51
Middle cingulate cortex	CL	5.33	52	9	-15	51
Rolandic operculum	CL	4.34	18	51	-18	24
(B) Paretic hand movement > nonparetic hand movement						
Precentral gyrus	IL	10.19	998	-39	-21	60
Postcentral gyrus	IL	8.11		-36	-33	69
Precentral gyrus	IL	5.68		-9	-18	54
Superior parietal lobule	IL	3.37		-18	-51	66
Cerebellum	CL	7.59	210	18	-48	-21
Cerebellum	CL	3.67		27	-33	-36
Cerebellum	CL	3.97	47	27	-57	-42
Cerebellum	CL	3.63		24	-45	-51
Cerebellum	CL	3.44		9	-63	-39
Cerebellum	CL	3.41		21	-57	-45
Cerebellum	CL	3.31		15	-60	-45
Rolandic operculum	IL	4.00	24	-45	-18	21
Thalamus	IL	4.41	17	-15	-24	6

Note. t -values and activation peaks showing significantly larger activation during (A) nonparetic hand movement > paretic hand movement, and (B) paretic hand movement > nonparetic hand movement. IL, ipsilesional hemisphere; CL, contralesional hemisphere. $p < .05$; FDR corrected for multiple comparisons and minimum cluster size at 10 contiguous voxels.

4. Discussion

The present results show, in patients with unilateral cerebral palsy, that the activation of “higher motor areas” is more important when passive movement of the paretic hand is performed simultaneously with observation of a congruent movement. These activated areas included the contralesional pre-SMA, superior frontal gyrus (extending to premotor cortex), and superior and inferior parietal. We also confirm that passive movement of the paretic hand recruited more ipsilesional sensorimotor areas (notably M1) compared to passive movement of the nonparetic hand.

4.1. Effect of passive movement on brain activation

Passive movement tasks used in this study produced a consistent pattern of activation in the somatosensory-motor system of both hands (nph and ph) independently of the visual guidance of the movement. Passive movement of either hand (nph or ph) showed a robust activation in the contralateral hemisphere (contralateral to the moving hand) of the primary motor cortex (M1), primary sensory area (S1), premotor cortex (PMC), supplementary motor area (SMA), and thalamus and

in the ipsilateral (to the moving hand) cerebellum. This distribution of the brain activation following passive movement is in accordance with previous reports on passive movements in healthy adults (Weiller et al., 1996), in healthy children (Guzzetta et al., 2007), in children with unilateral CP (Van de Winckel et al., 2013) and in adults stroke patients (Dechaumont-Palacin et al., 2008). Passive movement activates also the parietal operculum involving secondary sensory area (SII), temporo-occipital junction corresponded to the MT/V5 complex (MT/V5+) and parietal cortex. These areas have been implicated in processes such as proprioceptive integration, visual processing of sensorimotor activities in others, or multisensory integration (Hinkley, Krubitzer, Nagarajan, & Disbrow, 2007).

4.2. *Effect of adding observation of congruent movement to passive movement tasks*

Video-guidance of the movement induced more activation of posterior and frontal brain regions. These results shall now be discussed in more detail.

4.2.1. *Effect of video-guidance on posterior brain regions activation*

The activation of posterior brain regions is in line with fMRI data establishing that posterior brain regions play a crucial role in AO tasks. Whereas, the location of reported activity in the posterior parietal cortex is quite variable across studies (Caspers et al., 2010), activations found here in superior, inferior and intra parietal lobule are consistent with those found in previous AO studies (Grezes, Armony, Rowe, & Passingham, 2003; Wheaton, Thompson, Syngeniotes, Abbott, & Puce, 2004). The occipito-temporo-parietal areas found here following video-guided movement are also well described for visuomotor control (Woolley et al., 2010). These areas form part of the dorsal visual pathway which underlies visuomotor processing required for action planning (Goodale & Milner, 1992). The dorsal pathway is concerned with encoding relevant visuospatial and visuomotor aspects of observed meaningless actions (as represented by our simple opening–closing hand movement). In addition, observation of meaningless motor actions induces activation of inferior and superior parietal areas (Grezes, Costes, & Decety, 1999).

4.2.2. *Effect of video-guidance on frontal brain regions activation*

The activation of regions involved in higher motor planning raises different questions. Cunnington, Windischberger, Robinson, and Moser (2006) showed that the observation of other's actions and the selection of own actions both led to common activation across "higher motor areas" including the pre-SMA, lateral premotor cortex, and superior parietal regions as shown in our video-guided passive movement. The authors suggest that this common activation across "higher motor areas" reflects the common encoding and representation of the action which is held in readiness until its initiation. The roles of the cuneus and precuneus in supporting memory-related visual and spatial imagery have also been shown (Fletcher et al., 1995). Furthermore, these regions are reactivated during retrieval of sensory specific information (Wheeler, Petersen, & Buckner, 2000). Thus our results show that adding observation of congruent hand movement to passive tasks led to increased activation of areas otherwise known to be involved in motor planning tasks.

4.3. *Passive video-guided movements of the paretic hand as a new therapeutic approach?*

Increased activation ("over-activation") in certain brain areas could mediate the recovery process, notably in the motor system for motor recovery. Over-activation or enlargement of motor areas has been found after motor training or pharmacological treatments resulting in improved function (Johansen-Berg et al., 2002; Liepert et al., 2000; Nelles, Jentzen, Jueptner, Muller, & Diener, 2001; Tardy et al., 2006). Nelles et al. (2001) showed over-activation of the bilateral low parietal cortex and premotor cortex and a smaller over-activation of the ipsilesional M1 in stroke patients after a rehabilitative program. Moreover, rehabilitation-induced improvements associated with contralesional hemisphere activation have also been described (Dechaumont et al., 2004; Kimberley et al., 2004; Schaechter et al., 2002).

Recruitment of fronto-parietal network (Ertelt et al., 2007), as well as SMA (Loubinoux et al., 2003) and ipsilesional M1 (Calautti & Baron, 2003; Rehme, Eickhoff, Rottschy, Fink, & Grefkes, 2012) could constitute a mechanism for recovery of motor deficits after stroke. Substantial evidence indicates that the parietal and premotor areas play a crucial role for the recovery of motor function (Johansen-Berg et al., 2002; Nelles et al., 2001). Furthermore, Small, Hlustik, Noll, Genovese, and Solodkin (2002) suggested that stroke patients with good recovery show a pattern of increased activation in the cerebellar hemisphere opposite to the injured corticospinal tract.

Thus the fact that video-guided passive movement of the paretic hand recruits notably ipsilesional S1–M1, contralesional cerebellum, fronto-parietal cortex, could indicate that this task stimulates targets involved in sensorimotor recovery in CP patients.

5. **Conclusions**

Our study showed in cerebral palsy patients that the combination of observation of congruent hand movement with passive movement of the paretic hand recruits more "higher motor areas" than nonvideo-guided passive movement of the paretic hand. Our study provides neuronal substrate to propose video-guided passive movement of paretic hand as a rehabilitation task in CP.

Conflict of interest

No party has direct interest neither a financial relationship nor will confer a benefit from the results of this research.

Acknowledgements

This research was supported by a grant from the University Hospital of Angers (France), AOI 2011–08, 2011–A0105635 (ANSM). MD received support from the bourse SOFMER 2009. We would to thank Lucie Hertz-Pannier for her helpful comments on an earlier draft. We wish to thank the participant participants and their parents.

References

- Andersson, J. L., Hutton, C., Ashburner, J., Turner, R., & Friston, K. (2001). Modeling geometric deformations in EPI time series. *Neuroimage*, *13*, 903–919.
- Ashburner, J., & Friston, K. J. (2005). Unified segmentation. *Neuroimage*, *26*, 839–851.
- Bax, M., Goldstein, M., Rosenbaum, P., Leviton, A., Paneth, N., Dan, B., et al. (2005, April). Proposed definition and classification of cerebral palsy. *Developmental Medicine & Child Neurology*, *47*, 571–576.
- Brass, M., Bekkering, H., & Prinz, W. (2001). Movement observation affects movement execution in a simple response task. *Acta Psychologica*, *106*, 3–22.
- Brett, M., Leff, A. P., Rorden, C., & Ashburner, J. (2001). Spatial normalization of brain images with focal lesions using cost function masking. *Neuroimage*, *14*, 486–500.
- Buccino, G., Arisi, D., Gough, P., Aprile, D., Ferri, C., Serotti, L., et al. (2012). Improving upper limb motor functions through action observation treatment: A pilot study in children with cerebral palsy. *Developmental Medicine & Child Neurology*, *54*, 822–828.
- Buccino, G., Binkofski, F., Fink, G. R., Fadiga, L., Fogassi, L., Gallese, V., et al. (2001). Action observation activates premotor and parietal areas in a somatotopic manner: An fMRI study. *European Journal of Neuroscience*, *13*, 400–404.
- Calautti, C., & Baron, J. C. (2003). Functional neuroimaging studies of motor recovery after stroke in adults: A review. *Stroke*, *34*, 1553–1566.
- Caspers, S., Zilles, K., Laird, A. R., & Eickhoff, S. B. (2010). ALE meta-analysis of action observation and imitation in the human brain. *Neuroimage*, *50*, 1148–1167.
- Cunnington, R., Windischberger, C., Robinson, S., & Moser, E. (2006). The selection of intended actions and the observation of others' actions: A time-resolved fMRI study. *Neuroimage*, *29*, 1294–1302.
- Dechaumont-Palacin, S., Marque, P., De Boissezon, X., Castel-Lacanal, E., Carel, C., Berry, I., et al. (2008). Neural correlates of proprioceptive integration in the contralesional hemisphere of very impaired patients shortly after a subcortical stroke: An fMRI study. *Neurorehabilitation and Neural Repair*, *22*, 154–165.
- Dechaumont, S., Marque, P., Carel, C., Albucher, J. F., Cassol, E., Chollet, F., et al. (2004). Neural correlates of sensory and proprioceptive integration in the contralesional hemisphere of poor recovered patients with subcortical stroke? An fMRI study. *Neurology*, *62*, A541, S566.005.
- Dinomais, M., Groeschel, S., Staudt, M., Krageloh-Mann, I., & Wilke, M. (2012). Relationship between functional connectivity and sensory impairment: Red flag or red herring? *Human Brain Mapping*, *33*, 628–638.
- Dinomais, M., Lignon, G., Chinier, E., Richard, I., Ter Minassian, A., & Tich, S. N. (2013). Effect of observation of simple hand movement on brain activations in patients with unilateral cerebral palsy: An fMRI study. *Research in Developmental Disabilities*, *34*, 1928–1937.
- Dinomais, M., Minassian, A. T., Tuilier, T., Delion, M., Wilke, M., N'Guyen, S., et al. (2009). Functional MRI comparison of passive and active movement: Possible inhibitory role of supplementary motor area. *Neuroreport*, *20*, 1351–1355.
- Edwards, M. G., Humphreys, G. W., & Castiello, U. (2003). Motor facilitation following action observation: A behavioural study in prehensile action. *Brain and Cognition*, *53*, 495–502.
- Eickhoff, S. B., Stephan, K. E., Mohlberg, H., Grefkes, C., Fink, G. R., Amunts, K., et al. (2005). A new SPM toolbox for combining probabilistic cytoarchitectonic maps and functional imaging data. *Neuroimage*, *25*, 1325–1335.
- Ertelt, D., Small, S., Solodkin, A., Dettmers, C., McNamara, A., Binkofski, F., et al. (2007). Action observation has a positive impact on rehabilitation of motor deficits after stroke. *Neuroimage*, *36*(Suppl. 2), T164–T173.
- Fletcher, P. C., Frith, C. D., Baker, S. C., Shallice, T., Frackowiak, R. S., & Dolan, R. J. (1995). The mind's eye – Precuneus activation in memory-related imagery. *Neuroimage*, *2*, 195–200.
- Genovese, C. R., Lazar, N. A., & Nichols, T. (2002). Thresholding of statistical maps in functional neuroimaging using the false discovery rate. *Neuroimage*, *15*, 870–878.
- Goodale, M. A., & Milner, A. D. (1992). Separate visual pathways for perception and action. *Trends in Neurosciences*, *15*, 20–25.
- Grezes, J., Armony, J. L., Rowe, J., & Passingham, R. E. (2003). Activations related to “mirror” and “canonical” neurones in the human brain: An fMRI study. *Neuroimage*, *18*, 928–937.
- Grezes, J., Costes, N., & Decety, J. (1999). The effects of learning and intention on the neural network involved in the perception of meaningless actions. *Brain*, *122*(Pt 10), 1875–1887.
- Guzzetta, A., Staudt, M., Petacchi, E., Ehlers, J., Erb, M., Wilke, M., et al. (2007). Brain representation of active and passive hand movements in children. *Pediatric Research*, *61*, 485–490.
- Hinkley, L. B., Krubitzer, L. A., Nagarajan, S. S., & Disbrow, E. A. (2007). Sensorimotor integration in S2, PV, and parietal rostroventral areas of the human sylvian fissure. *Journal of Neurophysiology*, *97*, 1288–1297.
- Johansen-Berg, H., Dawes, H., Guy, C., Smith, S. M., Wade, D. T., & Matthews, P. M. (2002). Correlation between motor improvements and altered fMRI activity after rehabilitative therapy. *Brain*, *125*, 2731–2742.
- Kimberley, T. J., Lewis, S. M., Auerbach, E. J., Dorsey, L. L., Lojovich, J. M., & Carey, J. R. (2004). Electrical stimulation driving functional improvements and cortical changes in subjects with stroke. *Experimental Brain Research*, *154*, 450–460.
- Koski, L., Iacoboni, M., Dubeau, M. C., Woods, R. P., & Mazziotta, J. C. (2003). Modulation of cortical activity during different imitative behaviors. *Journal of Neurophysiology*, *89*, 460–471.
- Krägeloh-Mann, I., & Cans, C. (2009). Cerebral palsy update. *Brain and development*, *31*, 537–544.
- Krageloh-Mann, I., & Horber, V. (2007). The role of magnetic resonance imaging in elucidating the pathogenesis of cerebral palsy: A systematic review. *Developmental Medicine & Child Neurology*, *49*, 144–151.
- Liepert, J., Bauder, H., Wolfgang, H. R., Miltner, W. H., Taub, E., & Weiller, C. (2000). Treatment-induced cortical reorganization after stroke in humans. *Stroke*, *31*, 1210–1216.
- Loubinoux, I., Carel, C., Pariente, J., Dechaumont, S., Albucher, J. F., Marque, P., et al. (2003). Correlation between cerebral reorganization and motor recovery after subcortical infarcts. *Neuroimage*, *20*, 2166–2180.
- Nelles, G., Jentzen, W., Jueptner, M., Muller, S., & Diener, H. (2001). Arm training induced brain plasticity in stroke studied with serial positron emission tomography. *Neuroimage*, *13*, 1146–1154.
- Rehme, A. K., Eickhoff, S. B., Rottschy, C., Fink, G. R., & Grefkes, C. (2012). Activation likelihood estimation meta-analysis of motor-related neural activity after stroke. *Neuroimage*, *59*, 2771–2782.
- Rizzolatti, G., & Craighero, L. (2004). The mirror-neuron system. *Annual Review of Neuroscience*, *27*, 169–192.
- Sakzewski, L., Ziviani, J., & Boyd, R. (2009). Systematic review and meta-analysis of therapeutic management of upper-limb dysfunction in children with congenital hemiplegia. *Pediatrics*, *123*, e1111–e1122.

- Schaechter, J. D., Kraft, E., Hilliard, T. S., Dijkhuizen, R. M., Benner, T., Finklestein, S. P., et al. (2002). Motor recovery and cortical reorganization after constraint-induced movement therapy in stroke patients: A preliminary study. *Neurorehabilitation and Neural Repair*, *16*, 326–338.
- Seghier, M. L., Ramlakhansingh, A., Crinion, J., Leff, A. P., & Price, C. J. (2008). Lesion identification using unified segmentation–normalisation models and fuzzy clustering. *Neuroimage*, *41*, 1253–1266.
- Small, S. L., Hlustik, P., Noll, D. C., Genovese, C., & Solodkin, A. (2002). Cerebellar hemispheric activation ipsilateral to the paretic hand correlates with functional recovery after stroke. *Brain*, *125*, 1544–1557.
- Tardy, J., Pariente, J., Leger, A., Dechaumont-Palacin, S., Gerdelat, A., Guiraud, V., et al. (2006). Methylphenidate modulates cerebral post-stroke reorganization. *Neuroimage*, *33*, 913–922.
- Thickbroom, G. W., Byrnes, M. L., Archer, S. A., Nagarajan, L., & Mastaglia, F. L. (2001). Differences in sensory and motor cortical organization following brain injury early in life. *Annals of Neurology*, *49*, 320–327.
- Van de Winckel, A., Klingels, K., Bruyninckx, F., Wenderoth, N., Peeters, R., Sunaert, S., et al. (2013). How does brain activation differ in children with unilateral cerebral palsy compared to typically developing children, during active and passive movements, and tactile stimulation? An fMRI study. *Research in Developmental Disabilities*, *34*, 183–197.
- Weiller, C., Juptner, M., Fellows, S., Rijntjes, M., Leonhardt, G., Kiebel, S., et al. (1996). Brain representation of active and passive movements. *Neuroimage*, *4*, 105–110.
- Wheaton, K. J., Thompson, J. C., Syngeniotis, A., Abbott, D. F., & Puce, A. (2004). Viewing the motion of human body parts activates different regions of premotor, temporal, and parietal cortex. *Neuroimage*, *22*, 277–288.
- Wheeler, M. A., Petersen, S. E., & Buckner, R. L. (2000). Memory's echo: Vivid remembering reactivates sensory-specific cortex. *Proceedings of the National Academy of Sciences of United States of America*, *97*, 11125–11129.
- Woolley, D. G., Wenderoth, N., Heuninckx, S., Zhang, X., Callaert, D., & Swinnen, S. P. (2010). Visual guidance modulates hemispheric asymmetries during an interlimb coordination task. *Neuroimage*, *50*, 1566–1577.

8 Limites de l'étude de la plasticité postlésionnelle chez des sujets avec paralysie cérébrale

L'IRMf qui est une technique non invasive, facile à mettre en œuvre, a permis des avancées majeures dans la compréhension des mécanismes de plasticité naturelle, postlésionnelle, et après rééducation de la motricité-cérébrale. Les paradigmes d'activations en permettant l'étude sont robustes aussi bien en mouvement passif, qu'actif ou encore en IRMf « de repos ». Les connaissances ainsi collectées, chez l'enfant, quant à l'organisation fonctionnelle cérébrale, la plasticité sous-tendant la récupération après lésion, et l'influence des tâches spécifiques de rééducation sur cette réorganisation, permettent progressivement de développer des techniques telles que la rééducation par utilisation forcée du membre parétique ou contrainte induite, le mouvement passif, l'observation du mouvement.

La PC unilatérale spastique constitue un modèle d'étude de la plasticité postlésionnelle de la motricité-cérébrale et permet de concevoir de nouveaux modes de prise en charge en MPR. Cependant, les données disponibles proviennent souvent de populations de patients avec PC dont l'effectif est faible et dont la variabilité de l'âge est grande (Vandermeeren, Olivier et al. 2002; Staudt, Gerloff et al. 2004; Guzzetta, Staudt et al. 2007). Il n'existe pas toujours de groupes contrôles d'enfants appariés en âge et en sexe.

Par ailleurs dans certaines études, le type de réorganisation motrice (controlatérale ou ipsilatérale) n'est pas renseigné (Van de Winckel, Klingels et al. 2013) ce qui peut bien évidemment induire un biais quant à l'analyse des résultats. D'autre part, il est fréquent d'étudier dans la même analyse la réorganisation de la motricité-cérébrale indépendamment de la latéralité de la lésion. Aussi avec une telle méthode, on ne peut pas étudier la latéralité du système moteur, ou l'effet de la spécialisation hémisphérique. En effet certains réseaux neuronaux sont connus pour être fortement latéralisés comme le réseau de l'observation de l'action ou de l'imagination du mouvement. Il serait alors intéressant, dans l'étude de ces fonctions, de pouvoir séparer les sujets en fonction du côté de leur lésion.

De plus, les effectifs sont parfois composés de sujets souffrant de lésions survenant à différentes périodes de la vie fœtale ou en période postnatale. Les cohortes étudiées comprennent donc des individus avec des lésions de la substance blanche ou des lésions corticales. Ces individus sont le plus souvent analysés dans un seul et même groupe, comme si ces lésions constituaient un groupe homogène (Van de Winckel, Klingels et al. 2013). Cependant on peut penser que l'influence d'une lésion périventriculaire sur le cortex n'est pas identique à celle de la lésion corticale sur la substance blanche sous-jacente. Il en est de même pour la période d'apparition de la lésion. Ainsi les répercussions sur les réseaux

neuronaux ne sont probablement pas identiques selon l'âge et le type de lésion (Lidzba, Wilke et al. 2009). Il faut donc pouvoir étudier des groupes d'enfants avec des lésions homogènes dont on connaît le moment de survenue.

Enfin, de notre point de vue, ce qui constitue une limite importante à l'étude de la plasticité postlésionnelle de la motricité-cérébrale après lésion cérébrale précoce est l'absence de groupe d'enfants souffrant d'une lésion cérébrale du même type survenue au même moment, mais sans déficience. L'apport d'un tel groupe pourrait permettre de différencier réellement ce qui est de l'ordre de la « mal adaptation » de ce qui est de la plasticité efficiente. La littérature rapporte le plus souvent des cas (case-report) (Juenger, Kumar et al. 2009).

Ainsi, il faut pouvoir proposer un modèle d'étude où l'âge des enfants au moment de l'analyse est homogène, avec un groupe contrôle apparié en âge et en sexe. Le groupe des cas doit pouvoir être constitué d'enfants présentant tous le même type de lésion, intervenue durant la même période présumée. Le groupe des cas doit pouvoir être séparé en deux, à savoir des enfants avec déficience en lien avec la lésion et des enfants sans déficience. Le modèle de l'AVC néonatal symptomatique nous semble être un très bon modèle. C'est celui-ci que nous avons décidé d'étudier.

9 Perspectives : étude de la plasticité postlésionnelle après AVC néonatal symptomatique (RESUME 2)

Pour répondre aux critères énoncés *partie 8*, nous étudions actuellement en IRM morphologique et fonctionnelle depuis 2010 une cohorte homogène en âge, d'enfants ayant souffert d'AVC néonatal symptomatique, objectivé radiologiquement, et des témoins appariés. L'objet est d'étudier la connectivité fonctionnelle du système sensori-moteur via l'utilisation de l'IRMf « de repos », mais aussi la connectivité structurelle par l'utilisation de l'IRM de diffusion et la tractographie, et enfin la volumétrie par des analyses du type Voxel Based Morphometry (VBM). L'étude se déroule à Neurospin (Saclay, France) en collaboration avec le Dr Lucie Hertz-Pannier (UNIACT / UMR 663, Commissariat à l'Energie Atomique (CEA), INSERM, Université Paris-Descartes, France).

C'est l'objet actuellement d'une étude prospective multi centrique dans le cadre d'un PHRC régional 2010, actuellement en cours), dont l'acquisition des données doit se terminer en Novembre 2013. L'ensemble des acquisitions IRM 3 T se fait à NEUROSPIN (CEA Saclay, France). Tous les sujets au moment de l'IRM ont entre 7 et 8 ans. Cette cohorte appelée

AVCnn a été initiée par le Dr Stéphane Chabrier du CHU de Saint-étienne (France). L'objectif de ce travail est donc de comprendre les mécanismes de réorganisation fonctionnelle possibles chez les enfants ayant présenté un infarctus artériel, dont l'évolution motrice est variable (24% de PC) alors même que les lésions sont apparemment assez superposables, et de caractériser la connectivité anatomique et fonctionnelle des réseaux neuronaux soutenant les fonctions sensori-motrices des enfants en fonction de la présence ou non d'une PC unilatérale à la suite d'un AVC néonatal. Cette cohorte doit nous permettre d'identifier quelles suppléances (bonnes ou mauvaises), au niveau cérébral, ont pu se mettre en place en lien avec la motricité-cérébrale.

Une première analyse intermédiaire des séquences 3D T1 acquises chez les 22 premiers sujets de notre cohorte permet de montrer qu'une atteinte focale, isolée de la région postcentrale semble être un facteur de bon pronostic moteur, alors qu'inversement une atteinte du territoire précentral et/ou de plusieurs branches de l'artère cérébrale moyenne constituent un facteur péjoratif, d'autant plus s'il existe de façon concomitante une asymétrie des pédoncules cérébraux.

Nous présentons ci-après le [RESUME 2](#) (Dinomais, Groeschel et al. 2010; Hertz Pannier, Dinomais et al. 2013) de la communication affichée lors du congrès de la société européenne de neuropédiatrie (10ème European Paediatric Neurology Society Congress, EPNS Congress, Brussel 2013) qui reprend ces résultats.

Résumé 2: Suivi à 7 ans de l'IRM anatomique après AVC néonatal symptomatique

P322 - 2069

Long-term MRI follow-up of arterial ischemic neonatal stroke

Hertz-Pannier L, Dinomais M, Chabrier S, Kossorotoff M, Husson B, Nguyen S. INSERM, U663 NeuroSpin, CEA, Saclay, France – synguyen@chu-angers.fr

Objective: The objective was to describe the cerebral MRI evolution of children having suffered from arterial ischemic unilateral neonatal stroke. **Material and methods:** The AVCnn cohort was composed in 2003 of 100 children with symptomatic arterial ischemic stroke confirmed by an early MRI. These children are currently being followed up to age 8, with a clinical evaluation and a 3T MRI (3DT1, 3DFLAIR, DTI). We have reviewed the 22 first cases available to date. **Results:** There were 16 boys (72%). The stroke was most often left (13 cases, 60%), in the territory of the middle cerebral artery (MCA) in 19 cases (86%). Seven children had hemiplegic CP (30%), 8 were left handers (36%), among which 7 children had left lesions, including 2 with right hemiparesis. The topography was concordant between neonatal and childhood MRIs, but the lesions were strikingly smaller and more subtle at age 8. There were few large porencephalies. The strokes were mainly located in the post central region, with opercular and parietal involvement (posterior branch of the MCA) (72%), and without motor deficit when isolated (35%). The precentral location was less frequent (18%), rarely isolated (involvement of temporal and posterior branches) and then always accompanied by hemiparesis. Obvious peduncular atrophy was associated with hemiplegia. Minor peduncular asymmetries were possible in non-hemiplegic children. A decreased volume of the posterior part of the lesioned hemisphere was noted suggesting a restricted growth remotely from the stroke. **Conclusion:** A focal and isolated post central localization of neonatal strokes is associated with the “good” motor prognosis (only 1/3 of hemiplegia). The involvement of the precentral gyrus, and/or of several branches of the MCA, is associated with a poorer prognosis, especially when associated with a peduncular atrophy. The link between the growth restriction of the lesioned hemisphere and cognitive deficits should be further explored.

Toutefois l'analyse purement lésionnelle et topographique ne peut pas nous renseigner sur la plasticité cérébrale postlésionnelle. Seule l'analyse de la motricité-cérébrale, lors d'une tâche en IRMf d'activation et en l'absence de tâche (IRMf de « repos »), en comparaison avec des témoins, nous permettra d'étudier la plasticité postlésionnelle efficiente et « mal-adaptive ».

Nous espérons ainsi pouvoir constituer 3 groupes : A = sujets sains (témoins, pas de déficit, pas de lésion), B = sujets ayant une lésion unilatérale corticale mais pas de déficit, C = sujets ayant les mêmes lésions corticales que B mais avec des difficultés motrices (plus ou moins marquées). En utilisant cette méthodologie de comparaison, on pourrait prédire en fonction des réponses de l'IRMf, ou de l'analyse en VBM, quelles sont les régions cérébrales et les réseaux neuronaux utiles pour la récupération fonctionnelle (plasticité postlésionnelle efficiente) et ceux « mal-adaptés ». En effet, le circuit neuronal (ou un volume de substance grise par exemple dans une aire cérébrale) partagé en commun par les individus des groupes B et C mais différent de celui du groupe A ne peut être considéré comme un circuit efficient dans la plasticité cérébrale. En revanche, celui qui ne sera pas présent dans les groupes A et C, mais présent dans le groupe B, caractérisera les compensations efficientes mise en place.

Reste alors à définir un critère objectif d'absence de séquelles motrices (même à minima). Nous constatons, chez certains sujets de la cohorte, l'absence de déficience motrice analytique, ce qui ne leur attribue pas un diagnostic de PC, mais des difficultés dans la dextérité fine, et que nous ne dépistons que mal par la séquence d'indépendance des doigts (voir [ARTICLE 4 ET 5](#) pour une description de cette séquence). Ces difficultés motrices sont par contre bien analysées par le test des 9 trous (nine hole peg test) qui consiste à mettre avec une seule main 9 chevilles dans 9 trous puis de les retirer, une à une. Cette épreuve est chronométrée et mesure la motricité fine. Elle a été validée chez l'enfant (Poole, Burtner et al. 2005) et des données chez l'enfant sain sont disponibles. Ce test nous permet de classer finement les performances motrices des sujets, même en l'absence de déficit moteur flagrant. Dans la suite de notre travail, nous proposons de classer nos sujets de la cohorte en fonction de ce test de dextérité fine. Ainsi les individus qui réaliseront ce test avec leur main controlatérale à la lésion cérébrale dans un temps supérieur à +2 déviations standard (DS) comparé à une population d'enfants sains disponible dans la littérature (Poole, Burtner et al. 2005)), seront considérés comme ayant des séquelles motrices.

Actuellement pour permettre la constitution de groupes homogènes et de taille suffisante, nous n'avons pas encore réalisé de travaux en connectivité fonctionnelle, ni structurelle, chez cette cohorte. Nous attendons la fin des acquisitions prévue en Novembre 2013.

10 Conclusion

A la lumière de ce que nous venons d'exposer, le temps du docteur Gaston Decaine, où il semblait « *téméraire d'essayer de faire ... une carte détaillée du cerveau.* » est maintenant révolu et nous entrons dans une phase où le cerveau semble être aussi transparent que le cristal comme le stipule le dernier ouvrage de Denis Le Bihan : **LE CERVEAU DE CRISTAL** (LE BIHAN 2012). Certes l'IRMf a permis une révolution dans le domaine des neurosciences (Parent 2009, page 278) et permet à la communauté des médecins MPR de disposer d'un outil pour l'étude de la plasticité cérébrale postlésionnelle et « post-interventionnelle », mais cet outil méthodologique ne peut être considéré comme la panacée.

L'IRMf ne nous informe pas directement sur ce que font les neurones activés (voir [partie 3.2](#)), mais nous permet de visualiser quelle zone du cerveau est impliquée dans l'action testée. Par exemple nous ne savons pas quel type de neurone est activé dans la zone visualisée (neurone pyramidal ?, interneurone?). Or cette information sur le type de neurone impliqué, est probablement nécessaire pour mieux comprendre les processus de plasticité postlésionnelle. De plus, l'évolution temporelle de la corrélation entre activité neuronale et changements hémodynamiques et métaboliques n'est pas encore complètement comprise. La physiologie et physiopathologie de la réponse hémodynamique ne sont pas non plus encore complètement éclaircies, ce qui peut constituer une difficulté dans l'interprétation de nos résultats IRMf. Par ailleurs, cette méthode d'imagerie chez l'enfant, notamment le plus petit ou avec des troubles cognitifs, reste un challenge, du fait de la nécessité de la stricte immobilité de la tête et de la nécessaire coopération de l'enfant lors de l'examen. Même rester immobile dans l'imageur lors des sessions d'IRMf de repos s'avère parfois impossible pour l'enfant. L'étude de la plasticité doit donc se concevoir dans une vision d'investigations multi-méthodes. La TMS (Castel-Lacanal, Marque et al. 2009; Juenger, Kuhnke et al. 2013), la magnéto-encéphalographie (MEG) (Pavlova, Sokolov et al. 2005), l'électro-encéphalographie (EEG), semblent ainsi être des méthodes complémentaires pour étudier la plasticité postlésionnelle. De plus, la TMS semble aussi pouvoir être un outil de rééducation en induisant des phénomènes plastiques. Cependant son utilisation chez l'enfant fait l'objet d'une attention particulière compte tenu des risques éventuels liés à l'immaturation cérébrale (Garvey and Mall 2008).

Nous avons montré tout au long de ce travail que l'étude de la plasticité naturelle et postlésionnelle du cortex sensori-moteur bénéficiait grandement de l'apport de l'IRM fonctionnelle d'activation et de « repos » mais aussi des données en IRM morphométrique acquises aussi bien chez le sujet sain que chez le sujet après lésion cérébrale précoce. Aussi,

le système sensori-moteur doit maintenant être analysé comme un ensemble de régions fonctionnant en parallèle, et non plus comme un circuit en série. Ce système est doué de capacités d'apprentissage et d'adaptation, notamment après lésion cérébrale précoce.

Concernant la plasticité postlésionnelle de la motricité-cérébrale, les volumes résiduels de substance grise dans les aires S1-M1 lésées semblent pour partie prédictifs des déficiences motrice et sensitive de la main controlatérale. La plasticité postinterventionnelle semble montrer que l'utilisation et la stimulation fréquente et importante de la main controlatérale à la lésion, chez le jeune enfant, permet d'augmenter le volume de substance grise. Cette donnée est à confirmer. D'autre part, il semble exister des phénomènes d'adaptation, après lésion cérébrale précoce, non efficaces, mal adaptés à la compensation de la déficience (plasticité postlésionnelle « mal-adaptive »), comme peut l'être l'existence d'activations supplémentaires au niveau du cortex sensori-moteur non lésé après un mouvement de la main parétique (activation ipsilatérale au mouvement) (Cao, Vikingstad et al. 1994).

Le travail présenté dans l'[ARTICLE 2](#) (Dinonais, Minassian et al. 2009) nous a permis de confirmer que le mouvement passif et l'observation du mouvement activaient, chez l'adulte sain, le cortex sensori-moteur. Nous avons confirmé avec ce même travail le rôle de l'AMS dans l'inhibition motrice. Nous avons montré, dans l'[ARTICLE 3](#) (Dinonais, Groeschel et al. 2012) et le [RESUME 1](#) (Dinonais, Groeschel et al. 2010), que l'IRMf « de repos » offrait la possibilité d'étudier le système sensori-moteur après lésion cérébrale précoce

Dans la perspective du développement de nouvelles techniques de rééducation après lésion cérébrale précoce, nous avons montré que le réseau de l'observation de l'action semblait être préservé après une lésion cérébrale unilatérale précoce ([ARTICLE 4](#)) (Dinonais, Lignon et al. 2013) et ce indépendamment du degré de sévérité des déficiences motrices. Plus que la simple observation du mouvement, il nous semble important de proposer des tâches de rééducation combinant le mouvement passif et l'observation du mouvement chez l'enfant avec PC. Le mouvement passif vidéo-guidé (qui combine le mouvement passif et l'observation du mouvement) active des régions motrices de « haut niveau », et nous semble une bonne voie de rééducation de la main parétique après lésion unilatérale précoce ([ARTICLE 5](#)) (Dinonais, Chinier et al. 2013). Des études d'efficacité clinique sont maintenant nécessaires.

L'étude en neuro-imagerie fonctionnelle constitue un axe de recherche fort pour permettre une meilleure compréhension de l'adaptation ou plasticité cérébrale postlésionnelle, des facteurs pronostiques de récupération fonctionnelle. L'analyse des données acquises

(**RESUME 2**), chez l'enfant âgé de 7 à 8 ans après AVC néonatal, en morphométrie, connectivité fonctionnelle (IRMf de « repos ») et connectivité structurelle, doit nous permettre de dégager des connaissances sur la plasticité postlésionnelle efficiente et aussi sur la plasticité « mal-adaptative », afin de définir au mieux des modèles de récupération fonctionnelle dont les aires impliquées pourraient servir de cible à une récupération potentielle (Kirton 2013) et donc à des thérapies particulières.

En conclusion, cette méthode d'imagerie nous offre, chez l'enfant avec PC et plus largement chez le sujet après lésion cérébrale, un outil remarquable pour une meilleure compréhension et une meilleure désignation des cibles thérapeutiques, afin *in fine* de permettre une meilleure récupération fonctionnelle. La MPR doit pouvoir utiliser cet outil de connaissance pour comprendre les mécanismes physiopathologiques sous-tendant les déficiences, les incapacités et le handicap. Il faut pouvoir proposer à la lumière de ces connaissances de nouvelles stratégies de rééducation et étudier les effets de celles-ci sur la plasticité cérébrale (plasticité post-interventionnelle). Il doit s'agir maintenant pour nous d'un nouvel axe de travail.

Références

- Alagona, G., V. Delvaux, et al. (2001). "Ipsilateral motor responses to focal transcranial magnetic stimulation in healthy subjects and acute-stroke patients." *Stroke* **32**(6): 1304-1309.
- Allison, T., A. Puce, et al. (2000). "Social perception from visual cues: role of the STS region." *Trends Cogn Sci* **4**(7): 267-278.
- Altschuler, E. L., S. B. Wisdom, et al. (1999). "Rehabilitation of hemiparesis after stroke with a mirror." *Lancet* **353**(9169): 2035-2036.
- Andersen, S. M., S. Z. Rapcsak, et al. (2010). "Cost function masking during normalization of brains with focal lesions: still a necessity?" *Neuroimage* **53**(1): 78-84.
- Arnfield, E., A. Guzzetta, et al. (2013). "Relationship between brain structure on magnetic resonance imaging and motor outcomes in children with cerebral palsy: A systematic review." *Res Dev Disabil* **34**(7): 2234-2250.
- Armand, J., E. Olivier, et al. (1997). "Postnatal development of corticospinal projections from motor cortex to the cervical enlargement in the macaque monkey." *J Neurosci* **17**(1): 251-266.
- Aron, A. R., S. Durston, et al. (2007). "Converging evidence for a fronto-basal-ganglia network for inhibitory control of action and cognition." *J Neurosci* **27**(44): 11860-11864.
- Arthurs, O. J. and S. Boniface (2002). "How well do we understand the neural origins of the fMRI BOLD signal?" *Trends Neurosci* **25**(1): 27-31.
- Ashwal, S., B. S. Russman, et al. (2004). "Practice parameter: diagnostic assessment of the child with cerebral palsy: report of the Quality Standards Subcommittee of the American Academy of Neurology and the Practice Committee of the Child Neurology Society." *Neurology* **62**(6): 851-863.
- Ashworth, B. (1964). "Preliminary Trial of Carisoprodol in Multiple Sclerosis." *Practitioner* **192**: 540-542.
- Avanzino, L., M. Bassolino, et al. (2011). "Use-dependent hemispheric balance." *J Neurosci* **31**(9): 3423-3428.
- Bassolino, M., M. Campanella, et al. (2013). "Training the Motor Cortex by Observing the Actions of Others During Immobilization." *Cereb Cortex [Epub ahead of print]*.
- Bax, M., M. Goldstein, et al. (2005). "Proposed definition and classification of cerebral palsy, April 2005." *Dev Med Child Neurol* **47**(8): 571-576.
- Bérard, C., Ed. (2010). *La paralysie cérébrale de l'enfant. Guide de la consultation. Examen neuro-orthopédique du tronc et des membres inférieurs. 2ème édition.* Montpellier, SAURAMPS Médical.
- Berweck, S., H. K. Graham, et al., Eds. (2003). *Spasticity in children. Part2, Chapter 11.* Handbook of botulinum toxin treatment, Blackwell Science Ltd.
- Bioulac, B., P. Burbaud, et al. (2005). "Fonctions motrices." *EMC-kinésithérapie*: 183-233.
- Biswal, B., F. Z. Yetkin, et al. (1995). "Functional connectivity in the motor cortex of resting human brain using echo-planar MRI." *Magn Reson Med* **34**(4): 537-541.
- Blatow, M., E. Nennig, et al. (2007). "fMRI reflects functional connectivity of human somatosensory cortex." *Neuroimage* **37**(3): 927-936.
- Bode, S., A. H. He, et al. (2011). "Tracking the unconscious generation of free decisions using ultra-high field fMRI." *PLoS One* **6**(6): e21612.
- Bohannon, R. W. and M. B. Smith (1987). "Interrater reliability of a modified Ashworth scale of muscle spasticity." *Phys Ther* **67**(2): 206-207.
- Boyd, R. and H. K. Graham (1999). "Objective measurement of clinical findings in the use of botulinum toxin type A for the management of children with cerebral palsy." *Eur J Neurol* **6**(suppl.4): S23-S35.
- Brass, M. and P. Haggard (2008). "The what, when, whether model of intentional action." *Neuroscientist* **14**(4): 319-325.

- Buccino, G., D. Arisi, et al. (2012). "Improving upper limb motor functions through action observation treatment: a pilot study in children with cerebral palsy." Dev Med Child Neurol **54**(9): 822-828.
- Buccino, G., F. Binkofski, et al. (2001). "Action observation activates premotor and parietal areas in a somatotopic manner: an fMRI study." Eur J Neurosci **13**(2): 400-404.
- Calautti, C. and J. C. Baron (2003). "Functional neuroimaging studies of motor recovery after stroke in adults: a review." Stroke **34**(6): 1553-1566.
- Calvo-Merino, B., D. E. Glaser, et al. (2005). "Action observation and acquired motor skills: an FMRI study with expert dancers." Cereb Cortex **15**(8): 1243-1249.
- Cans, C. (2005). "Epidémiologie de la paralysie cérébrale." Motricité Cérébrale **26**: 51-58.
- Cao, Y., E. M. Vikingstad, et al. (1994). "Functional magnetic resonance studies of the reorganization of the human hand sensorimotor area after unilateral brain injury in the perinatal period." Proc Natl Acad Sci U S A **91**(20): 9612-9616.
- Carel, C., I. Loubinoux, et al. (2000). "Neural substrate for the effects of passive training on sensorimotor cortical representation: a study with functional magnetic resonance imaging in healthy subjects." J Cereb Blood Flow Metab **20**(3): 478-484.
- Castel-Lacanal, E., P. Marque, et al. (2009). "Induction of cortical plastic changes in wrist muscles by paired associative stimulation in the recovery phase of stroke patients." Neurorehabil Neural Repair **23**(4): 366-372.
- Cattaneo, L. and G. Rizzolatti (2009). "The mirror neuron system." Arch Neurol **66**(5): 557-560.
- Cazauviehl, J. B., Ed. (1827). Recherches sur l'agénésie cérébrale et la paralysie congénitale. Paris, Migneret.
- Christensen, M. S., J. Lundbye-Jensen, et al. (2007). "Premotor cortex modulates somatosensory cortex during voluntary movements without proprioceptive feedback." Nat Neurosci **10**(4): 417-419.
- Christine, C., H. Dolk, et al. (2007). "Recommendations from the SCPE collaborative group for defining and classifying cerebral palsy." Dev Med Child Neurol Suppl **109**: 35-38.
- Cicinelli, P., R. Traversa, et al. (1997). "Post-stroke reorganization of brain motor output to the hand: a 2-4 month follow-up with focal magnetic transcranial stimulation." Electroencephalogr Clin Neurophysiol **105**(6): 438-450.
- Cnossen, M. H., C. H. van Ommen, et al. (2009). "Etiology and treatment of perinatal stroke; a role for prothrombotic coagulation factors?" Semin Fetal Neonatal Med **14**(5): 311-317.
- Colver, A. F. and T. Sethumadhavan (2003). "The term diplegia should be abandoned." Arch Dis Child **88**(4): 286-290.
- Cordes, D., V. M. Haughton, et al. (2001). "Frequencies contributing to functional connectivity in the cerebral cortex in "resting-state" data." AJNR Am J Neuroradiol **22**(7): 1326-1333.
- Cowan, W. M., J. W. Fawcett, et al. (1984). "Regressive events in neurogenesis." Science **225**(4668): 1258-1265.
- Cowles, T., A. Clark, et al. (2013). "Observation-to-imitate plus practice could add little to physical therapy benefits within 31 days of stroke: translational randomized controlled trial." Neurorehabil Neural Repair **27**(2): 173-182.
- Cunnington, R., C. Windischberger, et al. (2006). "The selection of intended actions and the observation of others' actions: a time-resolved fMRI study." Neuroimage **29**(4): 1294-1302.
- D'Esposito, M., L. Y. Deouell, et al. (2003). "Alterations in the BOLD fMRI signal with ageing and disease: a challenge for neuroimaging." Nat Rev Neurosci **4**(11): 863-872.
- Dancause, N. (2006). "Neurophysiological and anatomical plasticity in the adult sensorimotor cortex." Rev Neurosci **17**(6): 561-580.
- Decety, J., D. Perani, et al. (1994). "Mapping motor representations with positron emission tomography." Nature **371**(6498): 600-602.
- Deiber, M. P., V. Ibanez, et al. (1996). "Cerebral structures participating in motor preparation in humans: a positron emission tomography study." J Neurophysiol **75**(1): 233-247.

- Desmurget, M. and S. Grafton (2000). "Forward modeling allows feedback control for fast reaching movements." *Trends Cogn Sci* **4**(11): 423-431.
- Dinomais, M., E. Chinier, et al. (2013). "The effect of video-guidance on passive movement in patients with cerebral palsy: fMRI study." *Res Dev Disabil* **34**(10): 3487-3496.
- Dinomais, M., S. Groeschel, et al. (2012). "Relationship between functional connectivity and sensory impairment: red flag or red herring?" *Hum Brain Mapp* **33**(3): 628-638.
- Dinomais, M., S. Groeschel, et al. (2010). "Somatosensory system in congenital hemiparesis: clinical assessment and resting state functional connectivity MRI analysis." *Neuropediatrics* **41**: 80.
- Dinomais, M., G. Lignon, et al. (2013). "Effect of observation of simple hand movement on brain activations in patients with unilateral cerebral palsy: an fMRI study." *Res Dev Disabil* **34**(6): 1928-1937.
- Dinomais, M., A. T. Minassian, et al. (2009). "Functional MRI comparison of passive and active movement: possible inhibitory role of supplementary motor area." *Neuroreport* **20**(15): 1351-1355.
- Duncan, P. W., L. B. Goldstein, et al. (1992). "Measurement of motor recovery after stroke. Outcome assessment and sample size requirements." *Stroke* **23**(8): 1084-1089.
- Duque, J., J. L. Thonnard, et al. (2003). "Correlation between impaired dexterity and corticospinal tract dysgenesis in congenital hemiplegia." *Brain* **126**(Pt 3): 732-747.
- Eliasson, A. C., L. Krumlinde-Sundholm, et al. (2006). "The Manual Ability Classification System (MACS) for children with cerebral palsy: scale development and evidence of validity and reliability." *Dev Med Child Neurol* **48**(7): 549-554.
- Eliasson, A. C., L. Krumlinde-sundholm, et al. (2005). "Effects of constraint-induced movement therapy in young children with hemiplegic cerebral palsy: an adapted model." *Dev Med Child Neurol* **47**(4): 266-275.
- Engstrom, M., M. Ragnehed, et al. (2004). "Paradigm design of sensory-motor and language tests in clinical fMRI." *Neurophysiol Clin* **34**(6): 267-277.
- Ertelt, D., C. Hemmelmann, et al. (2012). "Observation and execution of upper-limb movements as a tool for rehabilitation of motor deficits in paretic stroke patients: protocol of a randomized clinical trial." *BMC Neurol* **12**: 42.
- Ertelt, D., S. Small, et al. (2007). "Action observation has a positive impact on rehabilitation of motor deficits after stroke." *Neuroimage* **36 Suppl 2**: T164-173.
- Evarts, E. V. (1973). "Brain mechanisms in movement." *Sci Am* **229**(1): 96-103.
- Evarts, E. V. (1974). "Brain mechanisms in motor control." *Life Sci* **15**(8): 1393-1399
- Eyre, J. A. (2007). "Corticospinal tract development and its plasticity after perinatal injury." *Neurosci Biobehav Rev* **31**(8): 1136-1149.
- Eyre, J. A., S. Miller, et al. (2000). "Functional corticospinal projections are established prenatally in the human foetus permitting involvement in the development of spinal motor centres." *Brain* **123 (Pt 1)**: 51-64.
- Eyre, J. A., M. Smith, et al. (2007). "Is hemiplegic cerebral palsy equivalent to amblyopia of the corticospinal system?" *Ann Neurol* **62**(5): 493-503.
- Eyre, J. A., J. P. Taylor, et al. (2001). "Evidence of activity-dependent withdrawal of corticospinal projections during human development." *Neurology* **57**(9): 1543-1554.
- Fadiga, L. (2007). "Functional magnetic resonance imaging: measuring versus estimating." *Neuroimage* **37**(4): 1042-1044; discussion 1066-1048.
- Faralli, A., M. Bigoni, et al. (2013). "Noninvasive strategies to promote functional recovery after stroke." *Neural Plast* **2013**: 854597.
- Fetz, E. E., P. D. Cheney, et al. (1976). "Corticomotoneuronal connections of precentral cells detected by postspike averages of EMG activity in behaving monkeys." *Brain Res* **114**(3): 505-510.
- Feys, H., W. De Weerd, et al. (2004). "Early and repetitive stimulation of the arm can substantially improve the long-term outcome after stroke: a 5-year follow-up study of a randomized trial." *stroke* **35**(4): 924-929.
- Frackowiak, R., Ed. (2004). *Human brain function*. New York, Academic Press.

Franquin, A., Ed. (1982). En direct de Lagaffe. Bruxelles, Paris, Dupuis.

- Galea, M. P. and I. Darian-Smith (1995). "Postnatal maturation of the direct corticospinal projections in the macaque monkey." Cereb Cortex **5**(6): 518-540.
- Gallea, C., T. Popa, et al. (2011). "Congenital mirror movements: a clue to understanding bimanual motor control." J Neurol **258**(11): 1911-1919.
- Gallese, V., L. Fadiga, et al. (1996). "Action recognition in the premotor cortex." Brain **119 (Pt 2)**: 593-609.
- Gallese, V., C. Keysers, et al. (2004). "A unifying view of the basis of social cognition." Trends Cogn Sci **8**(9): 396-403.
- Garavan, H., R. Hester, et al. (2006). "Individual differences in the functional neuroanatomy of inhibitory control." Brain Res **1105**(1): 130-142.
- Garvey, M. A. and V. Mall (2008). "Transcranial magnetic stimulation in children." Clin Neurophysiol **119**(5): 973-984.
- Geyer, S., A. Ledberg, et al. (1996). "Two different areas within the primary motor cortex of man." Nature **382**(6594): 805-807.
- Golomb, M. R., B. P. Garg, et al. (2008). "Cerebral palsy after perinatal arterial ischemic stroke." J Child Neurol **23**(3): 279-286.
- Gordon, A. L., A. Wood, et al. (2012). "Corticospinal tract integrity and motor function following neonatal stroke: a case study." BMC Neurol **12**: 53.
- Govaert, P., L. Ramenghi, et al. (2009). "Diagnosis of perinatal stroke I: definitions, differential diagnosis and registration." Acta Paediatr **98**(10): 1556-1567.
- Grezes, J. and J. Decety (2001). "Functional anatomy of execution, mental simulation, observation, and verb generation of actions: a meta-analysis." Hum Brain Mapp **12**(1): 1-19.
- Grossiord, A. (1980). "Editorial." Motricité Cérébrale **1**: 1-3.
- Gusnard, D. A. and M. E. Raichle (2001). "Searching for a baseline: functional imaging and the resting human brain." Nat Rev Neurosci **2**(10): 685-694.
- Guzzetta, A., P. Bonanni, et al. (2007). "Reorganisation of the somatosensory system after early brain damage." Clin Neurophysiol **118**(5): 1110-1121.
- Guzzetta, A., M. Staudt, et al. (2007). "Brain representation of active and passive hand movements in children." Pediatr Res **61**(4): 485-490.
- Hertz-Pannier, L. (1999). "Plasticité au cours de la maturation cérébrale: bases physiologiques et étude par IRM fonctionnelle. ." Journal of Neuroradiology **26**: 66-74.
- Hertz Pannier, L., Y. Cordoliani, et al. (1997). "Non invasive pre-operative motor mapping in children with brain functional MRI." Paediatr Radiol **27**: 466.
- Hertz Pannier, L., M. Dinomais, et al. (2013). "Long-term follow-up of arterial ischemic neonatal stroke." Eur J Paediatr Neurol **17**(Supplement 1): S142.
- Himmelman, K., G. Hagberg, et al. (2005). "The changing panorama of cerebral palsy in Sweden. IX. Prevalence and origin in the birth-year period 1995-1998." Acta Paediatr **94**(3): 287-294.
- Holmefur, M., A. Kits, et al. (2012). "Neuroradiology Can Predict the Development of Hand Function in Children With Unilateral Cerebral Palsy." Neurorehabil Neural Repair.
- Holmstrom, L., B. Vollmer, et al. (2010). "Hand function in relation to brain lesions and corticomotor-projection pattern in children with unilateral cerebral palsy." Dev Med Child Neurol **52**(2): 145-152.
- Holodny, A. I., N. Shevzov-Zebrun, et al. (2011). "Motor and sensory mapping." Neurosurg Clin N Am **22**(2): 207-218, viii.
- Hoon, A. H., Jr., E. E. Stashinko, et al. (2009). "Sensory and motor deficits in children with cerebral palsy born preterm correlate with diffusion tensor imaging abnormalities in thalamocortical pathways." Dev Med Child Neurol **51**(9): 697-704.
- Hu, X. and E. Yacoub (2012). "The story of the initial dip in fMRI." Neuroimage **62**(2): 1103-1108
- Hummel, F. C. and L. G. Cohen (2006). "Non-invasive brain stimulation: a new strategy to improve neurorehabilitation after stroke?" Lancet Neurol **5**(8): 708-712.

- Huntley, G. W. and E. G. Jones (1991). "Relationship of intrinsic connections to forelimb movement representations in monkey motor cortex: a correlative anatomic and physiological study." J Neurophysiol **66**(2): 390-413.
- Husson, B., L. Hertz-Pannier, et al. (2010). "Motor outcomes after neonatal arterial ischemic stroke related to early MRI data in a prospective study." Pediatrics **126**(4): 912-918.
- Huttenlocher, P. R. (1979). "Synaptic density in human frontal cortex - developmental changes and effects of aging." Brain Res **163**(2): 195-205.
- Indovina, I. and J. N. Sanes (2001). "On somatotopic representation centers for finger movements in human primary motor cortex and supplementary motor area." Neuroimage **13**(6 Pt 1): 1027-1034.
- Jacob, P. (2007). "Neurones miroir, résonance et cognition sociale." Psychologie française **42**: 299-314.
- Jaffard, M., M. Longcamp, et al. (2008). "Proactive inhibitory control of movement assessed by event-related fMRI." Neuroimage **42**(3): 1196-1206.
- Jeannerod, M. (2001). "Neural simulation of action: a unifying mechanism for motor cognition." Neuroimage **14**(1 Pt 2): S103-109.
- Johansen-Berg, H., H. Dawes, et al. (2002). "Correlation between motor improvements and altered fMRI activity after rehabilitative therapy." Brain **125**(Pt 12): 2731-2742.
- Johansen-Berg, H. and P. M. Matthews (2002). "Attention to movement modulates activity in sensori-motor areas, including primary motor cortex." Exp Brain Res **142**(1): 13-24.
- Juenger, H., B. de Haan, et al. (2011). "Early determination of somatosensory cortex in the human brain." Cereb Cortex **21**(8): 1827-1831.
- Juenger, H., N. Kuhnke, et al. (2013). "Two types of exercise-induced neuroplasticity in congenital hemiparesis: a transcranial magnetic stimulation, functional MRI, and magnetoencephalography study." Dev Med Child Neurol.
- Juenger, H., V. Kumar, et al. (2009). "Preserved crossed corticospinal tract and hand function despite extensive brain maldevelopment." Pediatr Neurol **41**(5): 388-389.
- Kandel, E. R., J. H. Schwartz, et al., Eds. (2000). Principles of Neural Science. New York, McGraw-Hill.
- Kennard, M. (1936). "Age and other factors in motor recovery from precentral lesions in monkeys." Am J Physiol **115**: 138-146.
- Keysers, C., E. Kohler, et al. (2003). "Audiovisual mirror neurons and action recognition." Exp Brain Res **153**(4): 628-636.
- Kim, S. G., J. Ashe, et al. (1993). "Functional magnetic resonance imaging of motor cortex: hemispheric asymmetry and handedness." Science **261**(5121): 615-617.
- Kim, S. G. and S. Ogawa (2012). "Biophysical and physiological origins of blood oxygenation level-dependent fMRI signals." J Cereb Blood Flow Metab **32**(7): 1188-1206.
- Kirton, A. (2013). "Modeling developmental plasticity after perinatal stroke: defining central therapeutic targets in cerebral palsy." Pediatr Neurol **48**(2): 81-94.
- Kirton, A., R. Chen, et al. (2008). "Contralesional repetitive transcranial magnetic stimulation for chronic hemiparesis in subcortical paediatric stroke: a randomised trial." Lancet Neurol **7**(6): 507-513.
- Kirton, A., G. Deveber, et al. (2010). "Cortical excitability and interhemispheric inhibition after subcortical pediatric stroke: plastic organization and effects of rTMS." Clin Neurophysiol **121**(11): 1922-1929.
- Kostovic, I. and M. Judas (2002). "Correlation between the sequential ingrowth of afferents and transient patterns of cortical lamination in preterm infants." Anat Rec **267**(1): 1-6.
- Krageloh-Mann, I. and C. Cans (2009). "Cerebral palsy update." Brain Dev **31**(7): 537-544.
- Krageloh-Mann, I. and V. Horber (2007). "The role of magnetic resonance imaging in elucidating the pathogenesis of cerebral palsy: a systematic review." Dev Med Child Neurol **49**(2): 144-151.

- Kuhn, S., A. Romanowski, et al. (2012). "Manual dexterity correlating with right lobule VI volume in right-handed 14-year-olds." *Neuroimage* **59**(2): 1615-1621.
- Kuhnke, N., H. Juenger, et al. (2008). "Do patients with congenital hemiparesis and ipsilateral corticospinal projections respond differently to constraint-induced movement therapy?" *Dev Med Child Neurol* **50**(12): 898-903.
- Kwakkel, G., R. Wagenaar, et al. (1999). "Intensity of leg and arm training after primary middle-cerebral-artery stroke: a randomised trial." *Lancet* **9174**(354): 191-196.
- Lai, S. M., S. Studenski, et al. (2002). "Persisting consequences of stroke measured by the Stroke Impact Scale." *Stroke* **33**(7): 1840-1844.
- Larroque, B., G. Breart, et al. (2004). "Survival of very preterm infants: Epipage, a population based cohort study." *Arch Dis Child Fetal Neonatal Ed* **89**(2): F139-144.
- Le Bihan, D., Ed. (2012). *Le cerveau de cristal*. Paris, Odile Jacob.
- Lee, J., L. A. Croen, et al. (2005). "Predictors of outcome in perinatal arterial stroke: a population-based study." *Ann Neurol* **58**(2): 303-308.
- Lee, J. D., H. J. Park, et al. (2011). "Motor pathway injury in patients with periventricular leucomalacia and spastic diplegia." *Brain* **134**(Pt 4): 1199-1210.
- Lemon, R. N. (2008). "Descending pathways in motor control." *Annu Rev Neurosci* **31**: 195-218.
- Li, D., J. Hodge, et al. (2012). "Reduced ipsilesional cortical volumes in fetal periventricular venous infarction." *Stroke* **43**(5): 1404-1407.
- Lidzba, K., M. Wilke, et al. (2009). "Early plasticity versus early vulnerability: the problem of heterogeneous lesion types." *Brain* **132**(Pt 10): e128; author reply e129.
- Liepert, J., H. Bauder, et al. (2000). "Treatment-induced cortical reorganization after stroke in humans." *Stroke* **31**(6): 1210-1216.
- Liepert, J., W. H. Miltner, et al. (1998). "Motor cortex plasticity during constraint-induced movement therapy in stroke patients." *Neurosci Lett* **250**(1): 5-8.
- Lindberg, P., C. Schmitz, et al. (2004). "Effects of passive-active movement training on upper limb motor function and cortical activation in chronic patients with stroke: a pilot study." *J Rehabil Med* **36**(3): 117-123.
- Little, W. J. (1843). "Course of lectures on the deformities of human frame." *Lancet* **1**: 318-322.
- Logothetis, N. K., J. Pauls, et al. (2001). "Neurophysiological investigation of the basis of the fMRI signal." *Nature* **412**(6843): 150-157.
- Loubinoux, I., C. Carel, et al. (2003). "Correlation between cerebral reorganization and motor recovery after subcortical infarcts." *Neuroimage* **20**(4): 2166-2180.
- Luppino, G. and G. Rizzolatti (2000). "The Organization of the Frontal Motor Cortex." *News Physiol Sci* **15**: 219-224.
- Mackeith, R. C. and P. E. Polani (1958). "Cerebral Palsy." *Lancet* **1**: 61.
- Maegaki, Y., Y. Maeoka, et al. (1997). "Mechanisms of central motor reorganization in pediatric hemiplegic patients." *Neuropediatrics* **28**(3): 168-174.
- Malonek, D. and A. Grinvald (1996). "Interactions between electrical activity and cortical microcirculation revealed by imaging spectroscopy: implications for functional brain mapping." *Science* **272**(5261): 551-554.
- Marshall, R. S., G. M. Perera, et al. (2000). "Evolution of cortical activation during recovery from corticospinal tract infarction." *Stroke* **31**(3): 656-661.
- Martin, J. H., B. Kably, et al. (1999). "Activity-dependent development of cortical axon terminations in the spinal cord and brain stem." *Exp Brain Res* **125**(2): 184-199.
- Martin, J. H. and S. J. Lee (1999). "Activity-dependent competition between developing corticospinal terminations." *Neuroreport* **10**(11): 2277-2282.
- Middleton, F. A. and P. L. Strick (2000). "Basal ganglia and cerebellar loops: motor and cognitive circuits." *Brain Res Brain Res Rev* **31**(2-3): 236-250.
- Middleton, F. A. and P. L. Strick (2000). "Basal ganglia output and cognition: evidence from anatomical, behavioral, and clinical studies." *Brain Cogn* **42**(2): 183-200.

- Mima, T., N. Sadato, et al. (1999). "Brain structures related to active and passive finger movements in man." Brain **122 (Pt 10)**: 1989-1997.
- Muller, K., F. Kass-Illyya, et al. (1997). "Ontogeny of ipsilateral corticospinal projections: a developmental study with transcranial magnetic stimulation." Ann Neurol **42(5)**: 705-711.
- Murase, N., J. Duque, et al. (2004). "Influence of interhemispheric interactions on motor function in chronic stroke." Ann Neurol **55(3)**: 400-409.
- Murphy, K. P., G. E. Molnar, et al. (1995). "Medical and functional status of adults with cerebral palsy." Dev Med Child Neurol **37(12)**: 1075-1084.
- Nelles, G. (2004). "Cortical reorganization--effects of intensive therapy." Restor Neurol Neurosci **22(3-5)**: 239-244.
- Nelles, G., W. Jentzen, et al. (2001). "Arm training induced brain plasticity in stroke studied with serial positron emission tomography." Neuroimage **13(6 Pt 1)**: 1146-1154.
- Nudo, R. J. and G. W. Milliken (1996). "Reorganization of movement representations in primary motor cortex following focal ischemic infarcts in adult squirrel monkeys." J Neurophysiol **75(5)**: 2144-2149.
- Nudo, R. J., B. M. Wise, et al. (1996). "Neural substrates for the effects of rehabilitative training on motor recovery after ischemic infarct." Science **272(5269)**: 1791-1794.
- Olivier, E., S. A. Edgley, et al. (1997). "An electrophysiological study of the postnatal development of the corticospinal system in the macaque monkey." J Neurosci **17(1)**: 267-276.
- O'Reilly, J. X., C. F. Beckmann, et al. (2010). "Distinct and overlapping functional zones in the cerebellum defined by resting state functional connectivity." Cereb Cortex **20(4)**: 953-965.
- Pal, P. K., R. Hanajima, et al. (2005). "Effect of low-frequency repetitive transcranial magnetic stimulation on interhemispheric inhibition." J Neurophysiol **94(3)**: 1668-1675.
- Palisano, R., P. Rosenbaum, et al. (1997). "Development and reliability of a system to classify gross motor function in children with cerebral palsy." Dev Med Child Neurol **39(4)**: 214-223.
- Parent, A., Ed. (2009). Histoire du cerveau de l'Antiquité aux neurosciences Laval, Québec, Les presses de l'Université Laval.
- Paulesu, E., R. Frackowiack, et al., Eds. (1997). Functional imaging studies of somatosensory systems. In Human Brain Function. p 200-216. USA, Academic Press.
- Pavlova, M., A. Sokolov, et al. (2005). "Recruitment of periventricular parietal regions in processing cluttered point-light biological motion." Cereb Cortex **15(5)**: 594-601.
- Penfield, W. and T. Rasmussen, Eds. (1950). The cerebral cortex of man. New York, N.Y. , The Macmillan Company,.
- Perrett, D. I., M. H. Harries, et al. (1989). "Frameworks of analysis for the neural representation of animate objects and actions." J Exp Biol **146**: 87-113.
- Perrett, D. I., E. T. Rolls, et al. (1982). "Visual neurones responsive to faces in the monkey temporal cortex." Exp Brain Res **47(3)**: 329-342.
- Piaget, J., Ed. (1967). Biologie et connaissance. Paris, NRF, Gallimard.
- Platz, T., T. Winter, et al. (2001). "Arm ability training for stroke and traumatic brain injury patients with mild arm paresis: a single-blind, randomized, controlled trial." Arch Phys Med Rehabil **82(7)**: 961-968.
- Poole, J. L., P. A. Burtner, et al. (2005). "Measuring dexterity in children using the Nine-hole Peg Test." J Hand Ther **18(3)**: 348-351.
- Price, C. J., D. J. Veltman, et al. (1999). "The critical relationship between the timing of stimulus presentation and data acquisition in blocked designs with fMRI." Neuroimage **10(1)**: 36-44.
- Rao, S. M., P. A. Bandettini, et al. (1996). "Relationship between finger movement rate and functional magnetic resonance signal change in human primary motor cortex." J Cereb Blood Flow Metab **16(6)**: 1250-1254.
- Rao, S. M., J. R. Binder, et al. (1993). "Functional magnetic resonance imaging of complex human movements." Neurology **43(11)**: 2311-2318.
- Rao, S. M., J. R. Binder, et al. (1995). "Somatotopic mapping of the human primary motor cortex with functional magnetic resonance imaging." Neurology **45(5)**: 919-924.

- Rathelot, J. A. and P. L. Strick (2006). "Muscle representation in the macaque motor cortex: an anatomical perspective." Proc Natl Acad Sci U S A **103**(21): 8257-8262.
- Rathelot, J. A. and P. L. Strick (2009). "Subdivisions of primary motor cortex based on cortico-motoneuronal cells." Proc Natl Acad Sci U S A **106**(3): 918-923.
- Rehme, A. K., S. B. Eickhoff, et al. (2012). "Activation likelihood estimation meta-analysis of motor-related neural activity after stroke." Neuroimage **59**(3): 2771-2782.
- Riecker, A., D. Wildgruber, et al. (2003). "Parametric analysis of rate-dependent hemodynamic response functions of cortical and subcortical brain structures during auditorily cued finger tapping: a fMRI study." Neuroimage **18**(3): 731-739.
- Rizzolatti, G., G. Luppino, et al. (1998). "The organization of the cortical motor system: new concepts." Electroencephalogr Clin Neurophysiol **106**(4): 283-296.
- Rizzolatti, G. and L. Craighero (2004). "The mirror-neuron system." Annu Rev Neurosci **27**: 169-192.
- Rosenbaum, P., N. Paneth, et al. (2007). "A report: the definition and classification of cerebral palsy April 2006." Dev Med Child Neurol Suppl **109**: 8-14.
- Rowe, J. B. and H. R. Siebner (2012). "The motor system and its disorders." Neuroimage **61**(2): 464-477.
- Sanes, J. N. and J. P. Donoghue (2000). "Plasticity and primary motor cortex." Annu Rev Neurosci **23**: 393-415.
- Schambra, H. M., L. Sawaki, et al. (2003). "Modulation of excitability of human motor cortex (M1) by 1 Hz transcranial magnetic stimulation of the contralateral M1." Clin Neurophysiol **114**(1): 130-133.
- Schieber, M. H. and L. S. Hibbard (1993). "How somatotopic is the motor cortex hand area?" Science **261**(5120): 489-492.
- Schneider, C., D. Zytnicki, et al. (2001). "Quantitative evidence for multiple widespread representations of individual muscles in the cat motor cortex." Neurosci Lett **310**(2-3): 183-187.
- Schlaug, G., J. N. Sanes, et al. (1996). "Cerebral activation covaries with movement rate." Neuroreport **7**(4): 879-883.
- Schulzke, S., P. Weber, et al. (2005). "Incidence and diagnosis of unilateral arterial cerebral infarction in newborn infants." J Perinat Med **33**(2): 170-175.
- SCPE (2000). "Surveillance of cerebral palsy in Europe: a collaboration of cerebral palsy surveys and registers. Surveillance of Cerebral Palsy in Europe (SCPE)." Dev Med Child Neurol **42**(12): 816-824.
- SCPE (2002). "Prevalence and characteristics of children with cerebral palsy in Europe." Dev Med Child Neurol **44**(9): 633-640.
- Sgandurra, G., A. Ferrari, et al. (2011). "Upper limb children action-observation training (UP-CAT): a randomised controlled trial in hemiplegic cerebral palsy." BMC Neurol **11**: 80.
- Sgandurra, G., A. Ferrari, et al. (2013). "Randomized Trial of Observation and Execution of Upper Extremity Actions Versus Action Alone in Children With Unilateral Cerebral Palsy." Neurorehabil Neural Repair.
- Silverstein, J. (2012). "Mapping the motor and sensory cortices: a historical look and a current case study in sensorimotor localization and direct cortical motor stimulation." Neurodiagn J **52**(1): 54-68.
- Soon, C. S., M. Brass, et al. (2008). "Unconscious determinants of free decisions in the human brain." Nat Neurosci **11**(5): 543-545.
- Stanley, F., E. Blair, et al., Eds. (2000). Cerebral palsies: epidemiology and causal pathways, in Clinics in developmental Medicine, p.151. Clinics in developmental Medicine. London, Mac-Keith Press.
- Staudt, M. (2010). "Reorganization after pre- and perinatal brain lesions." J Anat **217**(4): 469-474.
- Staudt, M., C. Braun, et al. (2006). "Developing somatosensory projections bypass periventricular brain lesions." Neurology **67**(3): 522-525.

- Staudt, M., M. Erb, et al. (2006). "Extensive peri-lesional connectivity in congenital hemiparesis." Neurology **66**(5): 771.
- Staudt, M., C. Gerloff, et al. (2004). "Reorganization in congenital hemiparesis acquired at different gestational ages." Ann Neurol **56**(6): 854-863.
- Staudt, M., W. Grodd, et al. (2002). "Two types of ipsilateral reorganization in congenital hemiparesis: a TMS and fMRI study." Brain **125**(Pt 10): 2222-2237.
- Stefan, K., L. G. Cohen, et al. (2005). "Formation of a motor memory by action observation." J Neurosci **25**(41): 9339-9346.
- Sterling, C., E. Taub, et al. (2013). "Structural neuroplastic change after constraint-induced movement therapy in children with cerebral palsy." Pediatrics **131**(5): e1664-1669.
- Strauss, D., K. Ojdana, et al. (2004). "Decline in function and life expectancy of older persons with cerebral palsy." NeuroRehabilitation **19**(1): 69-78.
- Sumner, P., P. Nachev, et al. (2007). "Human medial frontal cortex mediates unconscious inhibition of voluntary action." Neuron **54**(5): 697-711.
- Swick, D., V. Ashley, et al. (2008). "Left inferior frontal gyrus is critical for response inhibition." BMC Neurosci **9**: 102.
- Tardieu, G., Ed. (1984). Le dossier clinique de l'IMC. 3ème édition refondu. Paris, CDI éditions.
- Tardieu, G., S. Shentoub, et al. (1954). "[Research on a technic for measurement of spasticity]." Rev Neurol (Paris) **91**(2): 143-144.
- Tardy, J., J. Pariente, et al. (2006). "Methylphenidate modulates cerebral post-stroke reorganization." Neuroimage **33**(3): 913-922.
- Taub, E., G. Uswatte, et al. (2006). "The learned nonuse phenomenon: implications for rehabilitation." Eura Medicophys **42**(3): 241-256.
- Taub, E., G. Uswatte, et al. (1999). "Constraint-Induced Movement Therapy: a new family of techniques with broad application to physical rehabilitation--a clinical review." J Rehabil Res Dev **36**(3): 237-251.
- Traversa, R., P. Cicinelli, et al. (1997). "Mapping of motor cortical reorganization after stroke. A brain stimulation study with focal magnetic pulses." Stroke **28**(1): 110-117.
- Umiltà, M. A., E. Kohler, et al. (2001). "I know what you are doing. a neurophysiological study." Neuron **31**(1): 155-165.
- Van de Winckel, A., K. Klingels, et al. (2013). "How does brain activation differ in children with unilateral cerebral palsy compared to typically developing children, during active and passive movements, and tactile stimulation? An fMRI study." Res Dev Disabil **34**(1): 183-197.
- van der Aa, N. E., C. H. Verhage, et al. (2013). "Neonatal neuroimaging predicts recruitment of contralesional corticospinal tracts following perinatal brain injury." Dev Med Child Neurol.
- Vandermeeren, Y., E. Olivier, et al. (2002). "Increased FDG uptake in the ipsilesional sensorimotor cortex in congenital hemiplegia." Neuroimage **15**(4): 949-960.
- Vogel, A. C., J. D. Power, et al. (2010). "Development of the brain's functional network architecture." Neuropsychol Rev **20**(4): 362-375.
- Ward, N. S. (2006). "The neural substrates of motor recovery after focal damage to the central nervous system." Arch Phys Med Rehabil **87**(12 Suppl 2): S30-35.
- Ward, N. S., J. M. Newton, et al. (2007). "The relationship between brain activity and peak grip force is modulated by corticospinal system integrity after subcortical stroke." Eur J Neurosci **25**(6): 1865-1873.
- Ward, N. S., J. M. Newton, et al. (2006). "Motor system activation after subcortical stroke depends on corticospinal system integrity." Brain **129**(Pt 3): 809-819.
- Weiller, C., M. Juptner, et al. (1996). "Brain representation of active and passive movements." Neuroimage **4**(2): 105-110.
- Weinstein, M., D. Green, et al. (2013). "Interhemispheric and intrahemispheric connectivity and manual skills in children with unilateral cerebral palsy." Brain Struct Funct.
- Wexler, B. E., R. K. Fulbright, et al. (1997). "An fMRI study of the human cortical motor system response to increasing functional demands." Magn Reson Imaging **15**(4): 385-396.

- WHO, W. H. O. (2001). "International Classification of Functioning, Disability and Health (ICF)." <http://www.who.int/classifications/icf/en/>.
- Wiesel, T. N. and D. H. Hubel (1965). "Extent of recovery from the effects of visual deprivation in kittens." *J Neurophysiol* **28**(6): 1060-1072.
- Wilke, M. and M. Staudt (2009). "Does damage to somatosensory circuits underlie motor impairment in cerebral palsy?" *Dev Med Child Neurol* **51**(9): 686-687.
- Wilke, M., M. Staudt, et al. (2009). "Somatosensory system in two types of motor reorganization in congenital hemiparesis: topography and function." *Hum Brain Mapp* **30**(3): 776-788.
- Willingham, D. B. (1998). "A neuropsychological theory of motor skill learning." *Psychol Rev* **105**(3): 558-584.
- Wood, P. H. (1980). "Appreciating the consequences of disease: the international classification of impairments, disabilities, and handicaps." *WHO Chron* **34**(10): 376-380.
- Woolsey, C. N., P. H. Settlage, et al. (1952). "Patterns of localization in precentral and "supplementary" motor areas and their relation to the concept of a premotor area." *Res Publ Assoc Res Nerv Ment Dis* **30**: 238-264.
- Wu, C. Y., P. C. Huang, et al. (2013). "Effects of mirror therapy on motor and sensory recovery in chronic stroke: a randomized controlled trial." *Arch Phys Med Rehabil* **94**(6): 1023-1030.
- Wu, K., Y. Taki, et al. (2013). "Topological organization of functional brain networks in healthy children: differences in relation to age, sex, and intelligence." *PLoS One* **8**(2): e55347.
- Zeki, S., Ed. (1993). *A vision of the brain*, Blackwell Scientific Publications.

Thèse de Doctorat

Mickaël DINOMAS

Etude du cortex sensori-moteur en imagerie par résonance magnétique fonctionnelle : du sujet sain à l'enfant avec paralysie cérébrale

Functional magnetic resonance imaging studies on sensorimotor cortex: from healthy subjects to children with cerebral palsy

Résumé

La paralysie cérébrale (PC) est définie comme un trouble du mouvement secondaire à une lésion cérébrale précoce non progressive. C'est la première cause de handicap moteur de l'enfant. La médecine physique et de réadaptation a donc un intérêt particulier à l'étude du contrôle central de la motricité (motricité-cérébrale) aussi bien en termes d'organisation que de réorganisation après lésion, et ce, afin de proposer de nouvelles méthodes de rééducation motrice.

Après avoir montré, chez le sujet sain, que la motricité-cérébrale pouvait être étudiée, en imagerie par résonance magnétique fonctionnelle (IRMf), par l'observation du mouvement et le mouvement passif, nous démontrons que l'IRMf « de repos » peut étudier la connectivité fonctionnelle du réseau sensori-moteur chez l'enfant avec PC. D'autre part, dans cette population, l'observation d'une main parétique active le réseau sensori-moteur comme attendu chez le sujet sain, avec une prédominance d'activation dans le cortex moteur primaire lésé. Aussi, lorsque l'on combine cette tâche d'observation du mouvement à un mouvement passif congruent de la main parétique, on observe une activation plus importante des aires sensori-motrices, notamment des aires de « haut niveau ». Cette tâche de mouvement vidéo-guidé nous semble pouvoir constituer une tâche de rééducation motrice dont l'efficacité sera à tester ultérieurement.

Enfin, nous exposons l'accident vasculaire néonatal comme modèle d'étude de la plasticité postlésionnelle, notamment pour différencier la plasticité « mal-adaptative » de la plasticité efficiente.

Mots clés : Paralysie cérébrale, Cortex moteur, Cortex somesthésique, IRM fonctionnelle, Rééducation, Plasticité cérébrale

Abstract

Cerebral palsy (CP) is a non-progressive injury to the developing central nervous system resulting in permanent disorders of the development of movement and posture, causing activity limitation. Therefore physical and rehabilitation medicine has a particular interest in the study of organization and reorganization of the sensorimotor cortex following early brain injury in order to propose new methods for motor rehabilitation.

We first showed that motor cortex could be analyzed in functional magnetic resonance imaging (fMRI) using action-observation and passive movement tasks. We then demonstrated in patients with unilateral CP that resting state analysis could study functional connectivity in sensorimotor system. Moreover, our work showed that observing hand movement produced, in CP patients, large bilateral activations in temporo-parieto-fronto-occipital network, comprising most of the nodes of the well described action-observation network. For either side, observing hand movements recruits the primary motor cortex, contralateral to the viewed hand, as would be expected in healthy persons. In addition, we showed that the combination of observation of congruent hand movement simultaneously to passive movement of the paretic hand recruits more motor areas, giving neuronal substrate to propose video-guided passive movement of paretic hand in CP rehabilitation.

Finally we present the perinatal stroke as a well suited model to analyze the postlesional neural plasticity notably the "mal-adaptive" plasticity.

Key Words: Cerebral Palsy, Motor cortex, Sensory cortex, fMRI, Rehabilitation, Plasticity