



HAL
open science

Le remplacement circonférentiel étendu de la trachée : étude clinique et expérimentale

Alain Wurtz

► **To cite this version:**

Alain Wurtz. Le remplacement circonférentiel étendu de la trachée : étude clinique et expérimentale. Médecine humaine et pathologie. Université du Droit et de la Santé - Lille II, 2014. Français. NNT : 2014LIL2S007 . tel-01067179

HAL Id: tel-01067179

<https://theses.hal.science/tel-01067179>

Submitted on 23 Sep 2014

HAL is a multi-disciplinary open access archive for the deposit and dissemination of scientific research documents, whether they are published or not. The documents may come from teaching and research institutions in France or abroad, or from public or private research centers.

L'archive ouverte pluridisciplinaire **HAL**, est destinée au dépôt et à la diffusion de documents scientifiques de niveau recherche, publiés ou non, émanant des établissements d'enseignement et de recherche français ou étrangers, des laboratoires publics ou privés.

Année universitaire 2013-2014

THÈSE

pour obtenir le grade de

DOCTEUR DE L'UNIVERSITÉ DE LILLE II

Discipline : Chirurgie Thoracique et Cardiovasculaire

Présentée et soutenue publiquement par

Alain WURTZ

le 04 avril 2014

Le remplacement circonférentiel étendu de la trachée

Etude clinique et expérimentale

JURY

Monsieur le Professeur André Vincentelli, Directeur de thèse

Monsieur le Professeur Gilbert Massard, Rapporteur

Madame le Professeur Françoise le Pimpec Barthes, Rapporteur

Monsieur le Professeur Pascal Thomas, Examineur

Madame le Professeur Marie-Christine Copin, Examineur

Madame le Professeur Brigitte Jude, Président

TABLE DES MATIÈRES

I. GÉNÉRALITÉS	7
INTRODUCTION	9
ÉTAT DES CONNAISSANCES	9
Les allogreffes trachéales	10
<i>Revascularisation directe</i>	10
<i>Revascularisation indirecte par néo angiogenèse</i>	10
<i>Allogreffes trachéales et rejet</i>	14
Les bioprothèses trachéales	17
Les prothèses synthétiques	17
Les tissus et organes creux autologues	19
<i>Le lambeau fascio-cutané ante brachial</i>	19
<u>Commentaire publié</u>	22
Ingénierie tissulaire	23
<i>Bio ingénierie basée sur la matrice trachéale décellularisée</i>	23
<u>Commentaire publié</u>	31
Remplacement trachéal par greffon aortique	33
<i>Etudes expérimentales préliminaires</i>	33
<i>Etudes expérimentales complémentaires</i>	34
<u>Articles originaux et commentaires publiés (travaux expérimentaux)</u>	35
Expérience clinique préliminaire : 1er remplacement trachéal par autogreffe aortique	35
NOTRE EXPERIENCE CLINIQUE DU REMPLACEMENT TRACHEAL PAR ALLOGREFFE	
AORTIQUE	37
<u>Articles originaux et commentaires publiés (travaux cliniques)</u>	39
REPLACEMENTS TRACHEAUX CIRCONFÉRENTIELS. REVUE GÉNÉRALE	41

II. TRAVAUX EXPÉRIMENTAUX SUR MODÈLES LAGOMORPHES	45
OBJECTIFS	47
MATÉRIEL ET MÉTHODES	48
Etudes anatomiques préliminaires	48
Animaux	49
Prélèvement des greffons	50
Anesthésie des receveurs	50
Préparation des greffons	50
<i>Préparation des allogreffes aortiques</i>	50
<i>Préparation des greffons composites</i>	51
<i>Préparation des greffons trachéaux</i>	51
Enveloppement fascial des greffons	52
Remplacement trachéal par greffon composite.	53
Transplantation trachéale en 2 temps	54
Transplantation trachéale en 1 temps	54
Suivi des animaux	54
Evaluation macroscopique des greffons	55
<i>Après enveloppement fascial</i>	55
<i>Après remplacement trachéal et transplantation</i>	55
Etude histologique	56
<i>Allogreffes aortiques et greffons composites</i>	56
<i>Allogreffes trachéales</i>	56
Hybridation <i>in situ</i> (allogreffes aortiques)	56
Détection des cellules en apoptose (allogreffes trachéales)	57
RÉSULTATS. GREFFONS BASÉS SUR L'ALLOGREFFE AORTIQUE	58
Enveloppement fascial des allogreffes aortiques fraîches ou cryopréservées	58
<i>Evaluation macroscopique des greffons</i>	58

<i>Etude histologique</i>	58
<i>Hybridation in situ</i>	60
<u>Article original et commentaire publiés</u>	62
Enveloppement fascial des greffons composites	63
<i>Evaluation macroscopique des greffons</i>	63
<i>Etude histologique</i>	63
Remplacement trachéal par greffon composite	67
<i>Evaluation macroscopique des greffons</i>	67
<i>Etude histologique</i>	68
<u>Article original publié</u>	70
RESULTATS. ALLOGREFFE TRACHEALE DENUDEE D'EPITHELIUM ET CRYOPRESERVEE	
	71
Enveloppement fascial isolé	71
<i>Evaluation macroscopique des segments trachéaux</i>	71
<i>Etude histologique</i>	72
<i>Détection des cellules en apoptose</i>	74
<u>Article original publié</u>	75
Transplantation trachéale en 2 temps	76
<i>Evaluation macroscopique des greffons</i>	76
<i>Etude histologique</i>	76
Transplantation trachéale en 1 temps	78
<i>Suites opératoires. Suivi</i>	78
<i>Suivi endoscopique</i>	78
<i>Evaluation macroscopique des greffons</i>	79
<i>Etude histologique</i>	80
<i>Détection des cellules en apoptose</i>	81
<u>Article original en préparation</u>	82

III. DISCUSSION	85
Le remplacement trachéal par allogreffe aortique en clinique	87
Les greffons basés sur l'allogreffe aortique	87
L'allogreffe trachéale dénudée d'épithélium et cryopréservée	91
Remplacement trachéal circonférentiel et modèle lagomorphe	94
Perspectives	95
IV. RÉFÉRENCES	97
V. RÉSUMÉ	104

LISTE DES ABREVIATIONS UTILISEES

- AA : Allogreffe aortique
- CAK : Carcinome adénoïde kystique
- CMH : Complexe majeur d'histocompatibilité
- CSMs : Cellules souches mésenchymateuses
- ECMO : Extra Corporeal Membrane Oxygenation
- FISH : Fluorescence *In Situ* Hybridization
- GF : Lapin Géant des Flandres
- NZ : Lapin New Zealand
- RT : Remplacement trachéal
- TT : Transplantation trachéale

I. GÉNÉRALITÉS

INTRODUCTION

Les résections étendues de la trachée sont en majorité envisagées dans le traitement des lésions malignes. Ce sont respectivement: (1) pour les lésions proximales, la trachéo-laryngectomie monobloc avec établissement d'une trachéostomie médiastinale antérieure (associée, le cas échéant, à une pharyngo-œsophagectomie trans-hiatale et une reconstruction œsophagienne par gastro ou coloplastie) [1] ; (2) la résection segmentaire de la trachée étendue à plus de 50% de sa longueur chez l'adulte, et plus de 30% chez l'enfant ; (3) la résection de carène, isolée ou associée à une pneumonectomie (le plus souvent droite), lorsque la solution de continuité de la voie aérienne, supérieure à 4 cm, rend irréalisable une reconstruction par anastomose directe [2]. Dans ces 2 dernières situations, un substitut trachéal circonférentiel est nécessaire. Sa mise au point constitue, encore aujourd'hui, un des plus grands défis de la chirurgie thoracique.

ÉTAT DES CONNAISSANCES

La mise au point d'un substitut trachéal a fait l'objet d'un nombre impressionnant d'études expérimentales, déjà rapportées de manière exhaustive et analysées de manière critique [3]. Cependant, elles n'ont débouché que sur de rares applications cliniques [4]. Il convient, à cet égard, de noter que la confusion est souvent faite, dans la littérature, entre les reconstructions partielles et les reconstructions circonférentielles qui posent les problèmes techniques les plus difficiles [4].

Les caractéristiques du substitut trachéal circonférentiel idéal ont été précisées de longue date par Belsey : (1) un conduit présentant une rigidité latérale associée à une flexibilité longitudinale ; et (2) une lumière recouverte d'un épithélium respiratoire cilié [5]. Cependant, ce dernier critère n'était pas jugé essentiel par Grillo, pour que les patients puissent assurer la clairance des sécrétions [3]. A ces critères, d'autres ont proposé : l'intégration aux tissus environnants avec absence d'inflammation chronique, de granulome et/ou d'érosion des organes adjacents ; la résistance à l'infection et l'absence d'utilisation d'immunosuppresseurs [6]. Nous suggérons d'ajouter l'absence d'utilisation de facteurs de croissance hématopoïétiques, vasculaires et tissulaires, contre-indiqués en cancérologie. Enfin, idéalement, le néo conduit devrait pouvoir se développer lors de la croissance, dans les indications de remplacement trachéal (RT) chez l'enfant [7].

Les allogreffes trachéales

La première solution envisageable pour remplacer la trachée est l'allogreffe trachéale. Malgré un succès clinique initial, pour lequel on ne dispose que d'un recul de 9 semaines [8], la transplantation trachéale (TT) a été longtemps considérée comme vouée à l'échec du fait de la nécrose, de la sténose ou de la malacie du greffon [9, 10], conséquences d'une interaction entre les phénomènes d'ischémie et de rejet [11]. En effet, la TT soulève 2 problèmes majeurs : (1) l'absence de pédicule vasculaire individualisé, qui autoriserait une revascularisation immédiate du greffon, comme dans une transplantation d'organe plein ; (2) la nécessité d'une immunosuppression, formellement contre-indiquée en cancérologie.

Diverses solutions ont été proposées pour résoudre ces difficultés.

Revascularisation directe

La revascularisation de l'allogreffe peut être établie par l'intermédiaire d'organes adjacents, à vascularisation partagée avec la trachée. Khalil-Marzouk et Cooper ont étudié expérimentalement la revascularisation du bloc thyro-trachéal par l'intermédiaire des artères thyroïdiennes inférieures réimplantées au cou, sur un modèle canin. Seul le groupe d'animaux recevant une immunosuppression (ciclosporine) présentait un greffon entièrement viable jusqu'à J28 [12]. La revascularisation artérielle et veineuse du bloc thyro-trachéo-œsophagien a également été étudiée sur un modèle porcin [13]. Particulièrement complexe et invasive, cette technique était difficilement envisageable chez l'homme. Finalement, la revascularisation directe à partir des vaisseaux thyroïdiens inférieurs n'a débouché que sur des applications cliniques anecdotiques : une transplantation laryngo-trachéale (5 anneaux) [14] et une TT subtotale pour sténose cicatricielle [15].

Revascularisation indirecte par néo angiogenèse

En orthotopie, la néo angiogenèse du greffon trachéal provient : (1) d'un apport vasculaire très limité, à partir des 2 berges de la trachée native anastomosées au greffon ; et (2) des tissus environnants. A cet égard, il convient de distinguer la trachée cervicale, avec un environnement musculaire favorable à une néo angiogenèse par contiguïté, de la trachée thoracique qui en est dépourvue. De plus, en

chirurgie carcinologique, la cellulo-lymphadenectomie «squelettise» les vaisseaux et les organes adjacents, rendant impossible la néo angiogenèse à partir des tissus de soutien environnants, ce qui impose d'envelopper l'allogreffe trachéale par des lambeaux bien vascularisés (épiploon, muscle ou autre). Une autre difficulté est la mobilité du greffon lors des mouvements de déglutition et de respiration, entravant la revascularisation orthotopique [16] : la souffrance ischémique initiale entraîne une malacie et/ou une sténose, voire une nécrose du greffon.

Une autre approche est la néo angiogenèse du greffon à partir d'un enveloppement par un lambeau en hétérotopie. Cette méthode permet de passer le cap de l'ischémie initiale et autorise l'implantation orthotopique secondaire d'une allogreffe trachéale viable, limitant ainsi les risques de complications chirurgicales précoces. Elle a été appliquée par Rose *et al.* lors de la première TT d'un greffon de 10 anneaux, préalablement revascularisé pendant 3 semaines dans le lit musculaire du sterno-cléido-mastoïdien du receveur [8].

Les études expérimentales portant sur la néo angiogenèse des autogreffes trachéales sont les plus pertinentes, car les anomalies observées ne sauraient être en rapport avec le rejet. Deschamps *et al.* [17] ont étudié, sur un modèle canin, la valeur de la néo angiogenèse à point de départ musculaire d'autogreffes fraîches et cryopréservées, enveloppées dans le *rectus abdominis*. Ils ont démontré le caractère effectif de la revascularisation, avec persistance d'un épithélium normal doué de fonction muco ciliaire. Malgré quelques signes de souffrance ischémique du cartilage, ils démontraient que le muscle assurait une meilleure néo angiogenèse que l'épiploon [17, 18].

L'efficacité de ce dernier sur la néo angiogenèse des autogreffes trachéales a fait l'objet de nombreux travaux sur modèles canins, aux résultats contradictoires. Balderman *et al.* n'ont observé que des échecs, aussi bien après revascularisation de segments longs en hétérotopie (10 anneaux), qu'en orthotopie (8 anneaux). Ils concluaient: «*the omental pedicle graft cannot sustain chondrocyte viability*» [18]. Avec une méthodologie similaire, Nakanishi *et al.* obtenaient d'excellents résultats, mais avec des autogreffes plus courtes (6 anneaux) [19] ; cependant, au delà de 8 anneaux, ils observaient une dégradation des résultats des autogreffes revascularisées en orthotopie : sténose ou nécrose ischémique de la partie moyenne du greffon [20]. En conséquence, certains ont préconisé une intervention en 2 temps : revascularisation hétérotopique de l'autogreffe et implantation orthotopique

15 jours plus tard [21, 22]. D'autres ont effectué des remplacements longs, avec succès, en revascularisant 2 segments trachéaux courts par enveloppement et interposition épiploïque au niveau de la zone d'anastomose [23].

De leur côté, Maksoud-Filho *et al.* ont confirmé, sur un modèle lagomorphe, la meilleure revascularisation des allogreffes après enveloppement épiploïque en hétérotopie, plutôt qu'en orthotopie [11].

L'expérience clinique de la revascularisation d'allogreffes trachéales à point de départ épiploïque est limitée à 2 cas. Levashov *et al.* ont effectué, dans un contexte de médiastinite fibreuse, un remplacement de la trachée distale par une allogreffe enveloppée d'épiploon, sous couvert d'une immunosuppression à base de ciclosporine. Au quatrième mois survenait une resténose nécessitant la mise en place d'un *stent* [24]. A l'opposée, la valeur de l'épiploon dans la revascularisation hétérotopique d'une allogreffe trachéale, (mise en œuvre dans l'optique d'une TT en 2 temps pour sténose, chez un patient ayant fait l'objet d'une transplantation bi pulmonaire et, de ce fait, sous immunosuppresseurs) a été démontrée par Klepetko *et al.* . Le greffon, dont une des extrémités avait été abouchée à la peau de l'abdomen (afin d'assurer, à la fois la surveillance de sa vitalité et le drainage des sécrétions muqueuses), avait une apparence normale 8 mois après implantation, les cartilages conservant rigidité et élasticité. Cependant, comme une résection anastomose de la trachée a pu, *in fine*, être faite, le comportement du greffon en orthotopie n'a jamais été évalué [25].

Une autre approche est la revascularisation hétérotopique du greffon à partir d'un lambeau de fascia, étudiée expérimentalement par Delaere *et al.* sur un modèle lagomorphe [16, 26-28]. L'objectif était la mise au point d'un greffon trachéal à pédicule vasculaire unique, transposable secondairement en orthotopie. Les auteurs ont d'abord étudié la revascularisation d'autogreffes en hétérotopie cervicale para trachéale, par enveloppement d'un lambeau de fascia superficialis latéro-thoracique mobilisé au cou. Ils ont observé une évolution en 3 phases : (1) ischémie de J0 à J4 ; (2) revascularisation de J4 à J24 ; (3) et, à partir de J20, surinfection par rétention de mucus [26]. Sa viabilité étant optimale à J16, l'autogreffe était alors implantée en orthotopie : jusqu'à 6 semaines, les autogreffes avaient une apparence histologique sensiblement identique à la trachée native [27]. Puis un protocole expérimental équivalent a été appliqué à des allogreffes : la revascularisation à point de départ fascial avait lieu en

hétérotopie latéro-thoracique gauche, avant transposition orthotopique secondaire au cou. Dans le groupe contrôle (revascularisation hétérotopique sans immunosuppression) se produisait un rejet aigu, avec nécrose de l'allogreffe dans un délai de 14 jours. Par contre, sous ciclosporine (10mg/kg), elle était tolérée et assurait le succès de l'implantation orthotopique [16, 28]. Les auteurs ont alors appliqué cette technique à une patiente souffrant d'une sténose trachéale étendue. Sous couvert d'une immunosuppression, une allogreffe trachéale était revascularisée durant quelques semaines dans un lambeau de fascia ante brachial. Cependant, la phase d'ischémie critique initiale avait comme conséquence une nécrose de la membraneuse, qui devait être réséquée ; et de l'épithélium natif, ce qui nécessitait une greffe de muqueuse buccale de l'hôte. Comme un lambeau libre, ce greffon chimérique était transposé en orthotopie, en revascularisant le pédicule par anastomoses vasculaires microchirurgicales au cou [29]. Néanmoins, cette technique comportait 2 limites : (1) la TT n'était pas circonferentielle ; (2) l'immunosuppression, administrée quelques semaines, n'autorisait pas, en principe, cette technique en cancérologie. Delaere *et al.* ont rapporté 4 cas additionnels (dont 1 cas de chondrosarcome de bas grade), lesquels confirmaient l'incapacité à obtenir, en routine, un greffon viable et revascularisé de manière circonferentielle [30]. Cependant, des recherches anatomiques récentes ont été mises en œuvre, visant à disposer d'un environnement plus favorable à une revascularisation circonferentielle de la trachée [31].

- La revascularisation indirecte de l'allogreffe trachéale semble plus efficace en hétérotopie.
- Chez l'animal, le muscle et le fascia semblent plus efficaces que l'épiploon dans ce processus, mais ceci reste à démontrer chez l'homme.
- Chez l'homme, la revascularisation de l'allogreffe trachéale, à partir du fascia ante brachial, permet de disposer d'un greffon à pédicule vasculaire unique, transposable comme un lambeau libre. Cependant, ce fascia est dans l'incapacité d'assurer la néo angiogenèse de la membraneuse et de la muqueuse.
- Les recherches anatomiques devraient porter sur un mode plus efficace d'enveloppement fascial ou musculaire, qui autoriserait une TT circonferentielle.

Allogreffes trachéales et rejet

Avec la revascularisation, le rejet immunologique constitue l'autre écueil de la TT. Il se caractérise par une infiltration lymphocytaire et un œdème de la lamina propria ; puis par une destruction de l'épithélium respiratoire ; et enfin par une destruction de l'architecture cartilagineuse entraînant une malacie du greffon [32]. Chez les petits rongeurs (rats, souris), le rejet présente un aspect particulier. En hétérotopie, l'allogreffe s'oblitére du fait d'une prolifération endoluminale fibroblastique, phénomène aggravé par la dénudation épithéliale du greffon [33]. De ce fait, ce sont les modèles animaux de référence pour l'étude de la bronchiolite oblitérante compliquant la transplantation pulmonaire [32-36]. *A contrario*, en orthotopie, la régénération épithéliale provenant du receveur évite ce phénomène, et autorise la levée de l'immunosuppression [32, 35, 37].

Pour maîtriser le rejet, un traitement immunosuppresseur (à base de ciclosporine) est requis, et n'est raisonnablement indiqué que dans la TT pour lésions bénignes [15, 24, 29]. Pour autant, compte tenu de ses contraintes, et de sa contre-indication formelle en cancérologie, de nombreuses recherches se sont développées à partir de 1996, visant à limiter l'impact du rejet grâce à la cryopréservation des allogreffes. Chez le chien, plusieurs équipes japonaises ont démontré la faisabilité de la TT ou carinaire sans traitement immunosuppresseur, par allogreffes cryopréservées enveloppées d'épiploon, dont le cartilage restait viable [38-42]. Yokomise *et al.* ont montré que la réduction de l'immunogénicité du greffon était liée à la disparition de l'épithélium [38]. Mukaida *et al.* ont confirmé le rôle de la résorption épithéliale secondaire à la cryopréservation (ou, le cas échéant, à la séquence cryopréservation/ décongélation) dans la tolérance des allogreffes. Elle était suivie d'une régénération par migration épithéliale provenant des 2 extrémités de la trachée native anastomosées au greffon [40, 41]. Tojo *et al.* ont obtenu des résultats similaires chez le rat, aussi bien en termes de régénération épithéliale qu'en termes de viabilité du cartilage. Ils ont montré qu'après cryopréservation, il n'y avait pas de déplétion du complexe majeur d'histocompatibilité (CMH) de Classe I, utilisé comme marqueur pour démontrer que le greffon était devenu, à terme, un organe chimérique avec un cartilage appartenant au donneur et un épithélium provenant de l'hôte [43]. D'autres, sur le même modèle, ont observé une perte de vitalité du cartilage après 3 mois d'implantation orthotopique, variable en fonction de la durée de conservation après cryopréservation :

24% pour 2 mois et 33% pour 24 mois (différence non significative) [44]. Chez le lapin, 2 études, limitées à une période d'observation de 30 jours, ont montré que la cryopréservation ne réduisait qu'incomplètement la réaction de rejet [45], mais qu'elle était particulièrement faible après cryopréservation par vitrification [46]. L'étude de Tanaka *et al.* est plus pertinente, grâce à une période d'observation de 3 mois. Elle a permis de mettre en évidence des lésions d'apoptose précoce des chondrocytes, puis une calcification des cartilages, entre 1 et 3 mois [47]. L'étude de Murakawa *et al.* chez le primate, doit retenir également l'attention (du fait d'une anatomie et d'une immunologie proches de l'espèce humaine). Les auteurs ont comparé le devenir d'allogreffes fraîches et cryopréservées, transplantées sur des babouins. Ils ont détecté, par immunomarquage, la présence du CMH de Classe II dans l'épithélium respiratoire des trachées fraîches, alors que celui-ci n'était plus exprimé au niveau des allogreffes trachéales cryopréservées. Cette étude a confirmé le rôle de la déplétion épithéliale consécutive à la cryopréservation dans l'atténuation du rejet immunologique des allogreffes. Après transplantation sans immunosuppression, les greffons cryopréservés étaient parfaitement intégrés, sans sténose ; la régénération épithéliale était effective à 1 mois et les cartilages viables à 1 an. A l'opposé, les greffons frais étaient sévèrement sténosés à 3 mois [48].

L'ensemble de ces travaux a démontré la faible immunogénicité du cartilage trachéal, confirmant des travaux plus anciens portant sur la tolérance immunologique du cartilage articulaire [49] ; et le rôle déterminant de l'épithélium dans la réaction de rejet des allogreffes trachéales. Le processus de cryopréservation entraîne une déplétion de l'épithélium et une perte d'expression du CMH de Classe II, fortement exprimé à l'état normal [35]. Cette phase est suivie d'une régénération à partir de l'épithélium du receveur, l'ensemble des 2 phénomènes induisant la tolérance immunologique du greffon [41, 43].

A notre connaissance, aucun auteur n'a étudié la tolérance immunologique de l'allogreffe trachéale dénudée d'épithélium dans l'optique d'une utilisation en TT. De plus, cette désépithélialisation aurait aussi l'avantage substantiel d'éviter la rétention muqueuse en hétérotopie, un facteur de surinfection qui détériore les résultats des autogreffes [26] ; ou interfère de manière négative avec les lésions de rejet des allogreffes [16, 28], et qui, dans la pratique clinique de Delaere *et al.*, impose une

marsupialisation du greffon sur toute la longueur, lors de la revascularisation ante brachiale, avec le risque de surinfection et d'échec que cela a pu entraîner [30] (Figure 1).

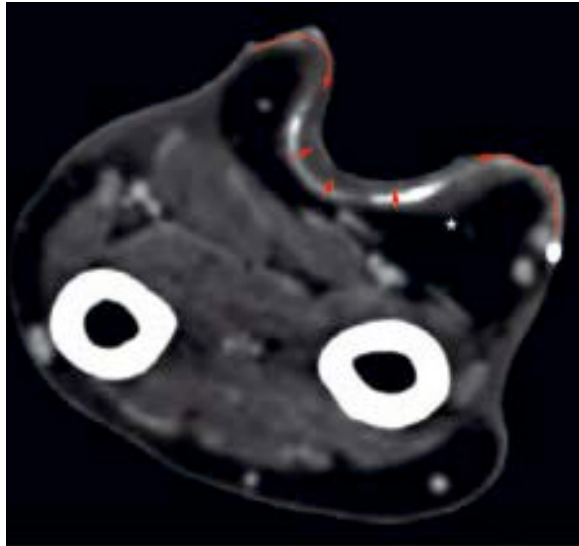


Figure 1. Tomodensitométrie axiale de l'avant-bras. Revascularisation d'une allogreffe trachéale dans le fascia ante brachial de l'hôte. Le greffon, dont la membraneuse a été réséquée, est marsupialisé à la peau sur toute sa longueur. Extrait de : Delaere *et al. Am J Transplant.* 2012;12:2538-45 [30].

- L'épithélium respiratoire joue un rôle déterminant dans le rejet immunologique des allogreffes trachéales. A l'opposé le cartilage est bien toléré.
- La cryopréservation atténue la réaction de rejet, essentiellement par déplétion de l'épithélium et perte de l'expression du CMH de Classe II. Après TT en orthotopie, il est remplacé par l'épithélium du receveur. Ce phénomène est déterminant dans la tolérance immunologique du greffon, transformé en un organe chimérique.
- Cette tolérance pourrait être améliorée par la dénudation épithéliale du greffon.

Les bioprothèses trachéales

Certaines études étiquetées « allogreffes trachéales » concernent, en fait, des bioprothèses [6]. Il s'agit en effet de greffons de cadavres débarrassés de la membraneuse et lyophilisés [50] ; ou fixés par le formol et conservés dans l'acétone. Ils sont utilisés dans le traitement des sténoses trachéales congénitales et acquises, essentiellement en pratique pédiatrique. Pour les promoteurs de cette technique, elle procure des résultats intéressants (régénération épithéliale de la bioprothèse), malgré la fréquente nécessité d'un *stenting* prolongé ou d'une trachéotomie à demeure [50-53]. Elle comporte cependant 2 limites : (1) le RT n'est pas circonférentiel ; (2) il n'y a pas de croissance du greffon et, malgré l'utilisation de bioprothèses surdimensionnées, l'avenir des enfants opérés demeure incertain.

Les prothèses synthétiques

Il s'agit d'une voie de recherche ancienne. Divers matériaux ont été évalués : tubes en silicone, polyuréthane, polytetrafluoroéthylène, prothèses tubulées en Marlex mesh ou Dacron, ou composites silicone-métal [54-59]. Les applications cliniques ont porté essentiellement sur la prothèse en silicone développée par Neuville. De 1970 à 1988, cet auteur a effectué 31 RTs par prothèse droite ou bifurquée, pour sténose bénigne (n=20) ou maligne (n=11), avec une mortalité précoce de 6 patients (19 %). Malheureusement, les résultats à long terme étaient difficiles à évaluer, en raison d'un nombre important de perdus de vue [60]. De leur côté, Pearson *et al.* ont utilisé des prothèses tubulées en Marlex mesh, chez 6 patients porteurs de carcinomes adénoïdes kystiques (CAK) évolués [61].

Les complications majeures observées (granulomes obstructifs, déhiscences anastomotiques, infections chroniques et surtout érosions artérielles du tronc innominé [61, 62]), ainsi que la contamination bactérienne génératrice d'une halitose (altérant sévèrement la qualité de vie), ont entraîné l'abandon de ces prothèses pour un usage clinique, à la fin des années quatre-vingt.

Néanmoins les études expérimentales se sont poursuivies, visant à une incorporation tissulaire dans le matériel prothétique, et à une régénération épithéliale de la face luminale du substitut. Schultz *et al.* ont étudié une prothèse en titane poreux, qui a donné des résultats satisfaisants chez le rat, mais qui s'est soldée par un échec chez la brebis [63, 64]. De nombreuses études de substituts comportant une matrice synthétique assurant la rigidité, et une imprégnation de collagène autorisant une colonisation

cellulaire *in situ* du greffon ont également été conduites par des équipes japonaises [65-70]. Cependant, l'application clinique s'est limitée à 4 cas de chirurgie conservatrice laryngo-trachéale (remplacements non circonferentiels de la trachée cervicale et du cricoïde) [71].

En 2011, Jungebluth *et al.* remplaçaient une carène par une prothèse en matériau nano composite ensemencée de cellules souches, en administrant en péri opératoire des facteurs de croissance cellulaires (TGF β) et hématopoïétiques (EPO, G-CSF). L'utilisation de facteurs de croissance nous paraît particulièrement inappropriée chez un patient cancéreux ; et le recul de 5 mois insuffisant pour tirer des enseignements de cette observation [72]. Puis ce procédé a été utilisé pour traiter 3 cas de sténose : l'un n'était pas documenté [73] ; et le résultat des 2 autres était médiocre : plicature de la prothèse imposant un *stenting* métallique complémentaire dès la huitième semaine ; granulomes hypertrophiques et surinfection [74] (Figure 2).



Figure 2. Aspect endoscopique de 2 prothèses trachéales en matériau nano composite et ensemencées de cellules souches, après *stenting* de nécessité, par endoprothèse métallique auto expansive : nombreux granulomes et surinfection [74. Polyakov *et al.*]

Récemment, Tsukada *et al.* ont étudié sur un modèle ovin, puis canin, le comportement d'un substitut trachéal synthétique résorbable. Après remplacement de 5 cm de trachée cervicale, et sous couvert d'un *stent* en silicone, les auteurs ont observé une transformation de la zone greffée en un tissu conjonctif fibreux, réépithélialisé sur sa face luminale ; et qui était le siège d'une rétraction évolutive suffisante pour permettre, après résection de la zone fibreuse, une anastomose circonferentielle secondaire de la trachée native [75, 76]. Ce phénomène de rétraction, de réépithélialisation et d'élongation de la trachée restante, autorisant une anastomose termino-terminale secondaire, avait déjà

été décrit après RT par allogreffe aortique lyophilisée sur un modèle canin [77, 78]. Mais, en pratique, cette approche n'est pas envisageable, en cas de RT long [79].

- Les prothèses synthétiques inertes sont à proscrire dans les remplacements trachéaux, principalement en raison du risque de rupture du tronc artériel innominé.
- Les prothèses visant à une incorporation tissulaire et à une régénération épithéliale, largement étudiées expérimentalement, n'ont abouti qu'à des applications cliniques anecdotiques.
- Une prothèse résorbable utilisée en *bridge* avant reconstruction par anastomose directe n'a pas d'intérêt dans les RTs longs.

Les tissus et organes creux autologues

Les tissus et organes creux autologues (vessie, œsophage, intestin grêle) constituent une quatrième voie de recherche intéressante, du fait de l'absence d'immunosuppression. La peau libre tubulée a été étudiée expérimentalement [80], puis utilisée en clinique, sous forme de patch [5, 81] ; et plus récemment pour un RT extensif, après déhiscence anastomotique compliquant une résection élargie de la trachée. Le lambeau libre remplaçait les parois antérieure et latérales de la trachée, l'œsophage faisant office de membraneuse. Le montage, étayé par un *stent*, était enveloppé d'épiploon et de muscle *pectoralis major* [82].

Le lambeau fascio-cutané ante brachial

Le lambeau fascio-cutané ante brachial tubulé est plus fiable, car vascularisé par un pédicule artérioveineux anastomosable aux vaisseaux du cou (ou du médiastin). Cependant, il nécessite une structure assurant la rigidité. Etayé par une endoprothèse de soutien, il a été utilisé pour la première fois avec succès par Beldholm *et al.* après résection d'un CAK de la trachée cervicale [83]. Par la suite, d'autres ont construit un substitut trachéal composite basé sur ce lambeau, tapissé de muqueuse buccale et comportant un squelette cartilagineux additionnel [84] ; ou suspendu à des anneaux synthétiques lentement résorbables [85] (Figures 3A et B).

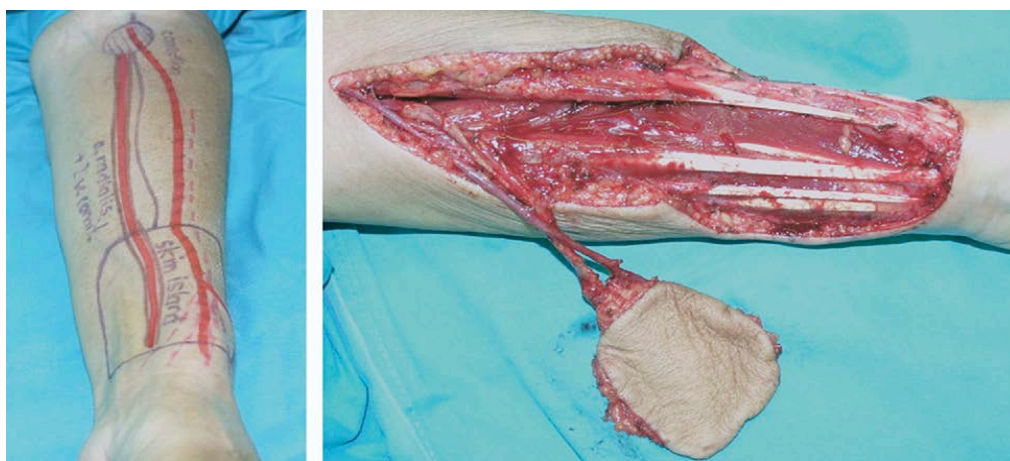


Figure 3A. Prélèvement d'un lambeau fascio-cutané ante brachial avec son pédicule artério-veineux radial.

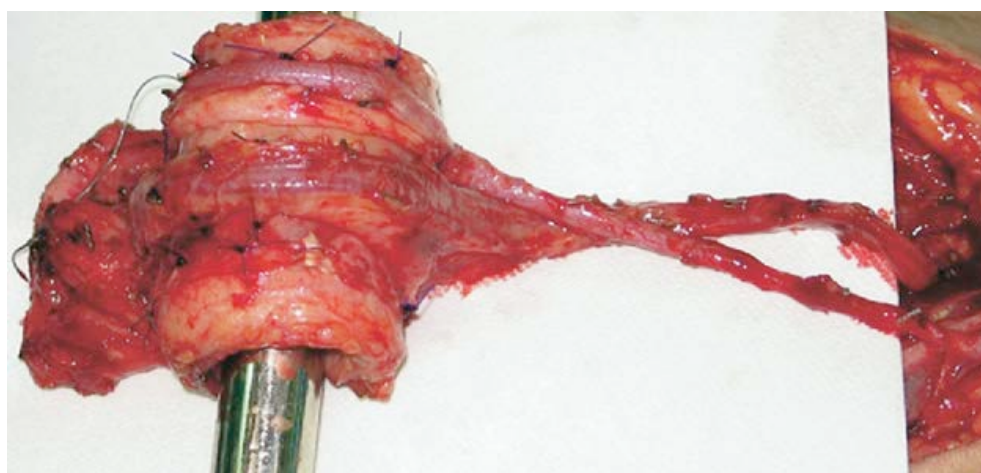


Figure 3B. Construction d'un substitut trachéal circonférentiel à partir de ce lambeau tubulé, suspendu à des anneaux synthétiques lentement résorbables. Extrait de : Maciejewski A *et al.* *Ann Thorac Surg* 2009;87:608-10 [85].

Le lambeau fascio-cutané ante brachial a été également utilisé sous forme de patch antérieur, renforcé par du cartilage autologue [86] ; ou par un segment externe de prothèse vasculaire [87], mais une fois seulement pour un remplacement circonférentiel [88]. Enfin, après une étude expérimentale sur un modèle porcin [89], Fabre *et al.* ont repris à leur compte ces expériences cliniques, en utilisant un lambeau fascio-cutané ante brachial tubulé, rigidifié par des arceaux cartilagineux confectionnés à partir de cartilages costaux autologues [90]. Leur série de 12 patients est hétérogène : seuls 6 patients ont été opérés de remplacement circonférentiel étendu, 1 pour des lésions de sténose, et les 5 autres

pour CAK, la résection incluant 2 fois la carène. Ces 2 derniers patients décédaient d'un syndrome de détresse respiratoire aiguë, lié à un défaut de clairance des sécrétions (taux de mortalité hospitalière : 33%). Les résultats histopathologiques étaient médiocres : 4/5 résections R1 chez les opérés de CAK. Enfin, à moyen terme, 2 patients survivants sur 3 gardaient une trachéostomie définitive [91].

Concernant les organes creux, une solution pourrait être l'utilisation d'un greffon jéjunal libre, assorti d'un pédicule vasculaire anastomosable, et entouré d'anneaux cartilagineux allogéniques (Figure 4). Etudié expérimentalement sur un modèle porcin [92], il ne semble pas avoir abouti à une quelconque application clinique.

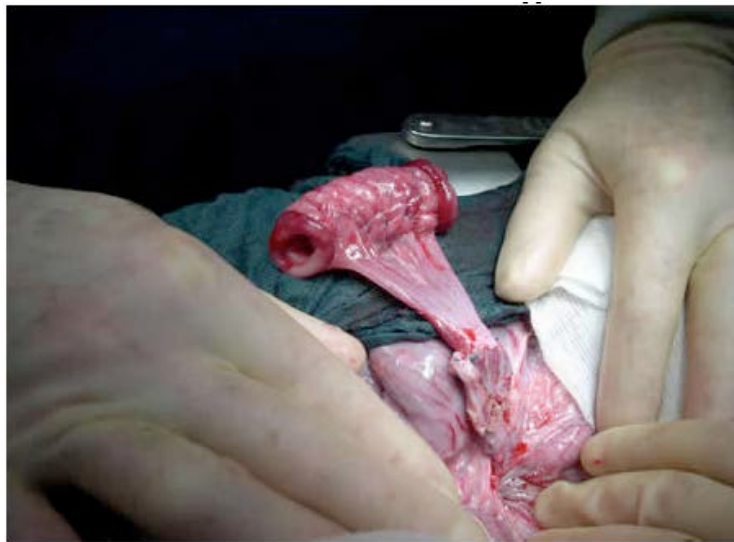

Figure 4. Greffon jéjunal libre entouré d'anneaux cartilagineux allogéniques [92. Tudorache I et al.]

- Le lambeau fascio-cutané ante brachial est le tissu autologue le plus utilisé dans les remplacements trachéaux cervicaux, le plus souvent sous forme de patch. Son intérêt est de comporter un pédicule vasculaire anastomosable.
- Utilisé de manière tubulé et étayé par du cartilage (ou une prothèse synthétique) dans les remplacements circonférentiels, il présente une médiocre fonction de clairance des sécrétions.

Commentaire publié

Dans une correspondance, nous avons répondu aux critiques infondées formulées par Fabre *et al.* à l'encontre de l'utilisation de l'AA dans le RT circonférentiel [90], en comparant nos résultats à ceux obtenus par l'utilisation du lambeau fascio-cutané ante brachial tubulé et armé de cartilages dans cette indication ; et nous avons attiré l'attention sur le bénéfice incertain de cette chirurgie extensive :

(1). [Circumferential tracheal replacement: do the benefits warrant the risks?](#) **Wurtz A.** Ann Thorac Surg. 2014 Apr;97(4):1480. doi: 10.1016/j.athoracsur.2013.09.093. [91]

Ingénierie tissulaire

En 1993, Langer et Vacanti ont défini l'ingénierie tissulaire comme un «*domaine d'application interdisciplinaire des principes de l'ingénierie et des sciences de la vie visant au développement de structures biologiques capables de restaurer, maintenir et améliorer les fonctions tissulaires*» [93]. En comparaison avec la TT, cette approche est potentiellement intéressante, du fait de l'absence d'immunogénicité des tissus et organes restaurés ou construits. Vacanti *et al.* ouvraient la voie en construisant un substitut trachéal circonférentiel, un tube de cartilage issu de l'ingénierie tissulaire implanté chez le rat [94]. Mais il convenait de construire une trachée dans toute sa complexité [95]. C'est ainsi que Walles *et al.* ont reconstitué *in vitro* les éléments fondamentaux d'une trachée native, à partir d'une matrice formée d'un segment jéjunal perfusé, sans cependant obtenir l'aspect tridimensionnel et les propriétés biomécaniques d'une trachée fonctionnelle [96].

Bio ingénierie basée sur la matrice trachéale décellularisée

A la lumière de ces résultats, Macchiarini *et al.* proposaient d'utiliser une trachée décellularisée par détersion enzymatique, procédé qui la transformait en une matrice non immunogène, par déplétion des CMH de classe I et II [97] ; puis de l'ensemencer *in vitro* dans un bioréacteur à double chambre [98], avec des chondrocytes et des cellules épithéliales respiratoires autologues, obtenues respectivement par culture cellulaire de cellules souches mésenchymateuses (CSMs) de la moelle osseuse, et par prélèvement de muqueuse bronchique de l'hôte. Le bioréacteur autorisait un ensemencement externe de cellules de phénotype cartilagineux, avec l'objectif d'une repopulation de la paroi de la matrice ; et de sa face luminale par les cellules épithéliales. En 2008, ils procédaient, en clinique, au remplacement d'un tronc souche gauche malacique, avec une matrice trachéale ainsi préparée [99]. Le résultat était satisfaisant à 4 mois. Cependant, à 8 mois, le greffon se collabait [100, 101], imposant 14 *stenting* en 5 ans [102].

Go *et al.* ont étudié, sur un modèle porcin, la repopulation de la matrice trachéale décellularisée par des cellules de l'hôte (chondrocytes issus de CSMs et cellules épithéliales mises en culture). Quatre groupes de 5 animaux ont été implantés : avec une matrice trachéale nonensemencée (Groupe I) ; matriceensemencée par des chondrocytes autologues (Groupe II) ; ou des cellules épithéliales

(Groupe III) ; et enfin avec les 2 types de cellules (Groupe IV). Après implantation, les animaux étaient suivis 60 jours. Cependant, les auteurs ne fournissaient pas d'histologie des matrices trachéales avant implantation ; et les résultats étaient appréciés essentiellement sur des données macroscopiques et biomécaniques [103]. Outre ces lacunes, nous nous sommes aperçu que les données de la quatrième figure de l'article (Figure 5) méritaient clarification. Dans les 60 jours après implantation : (1) macroscopiquement et microscopiquement, des structures cartilagineuses anhistes étaient observées dans tous les groupes, même en l'absence d'ensemencement de chondrocytes (groupes I et III) ; (2) l'absence d'affinité tinctoriale des protéoglycane traduisait une destruction de la matrice cartilagineuse extracellulaire ; (3) au fort grossissement, seuls quelques rares chondrocytes étaient observés dans le groupe II et ils étaient absents dans le groupe IV. Ainsi, la présence de cartilage dans tous les groupes, permettait d'affirmer sa persistance après détersion enzymatique, les altérations observées pouvant résulter de cette détersion et/ou de la phase d'ischémie post implantation. De plus, aucun capillaire néoformé n'était observé au sein des différents implants. Ainsi, l'aspect microscopique observé dans le groupe IV ne saurait correspondre, en aucun cas, à la « *survie* » de l'implant, comme l'annonçait cet article. Il était, à tout le moins, voué à la malacie [104]. Les implants des groupes III et IV étaient bordés d'un épithélium respiratoire (Figure 5) qui pouvait, certes, résulter de l'ensemencement préimplantatoire des cellules épithéliales, mais aussi du processus non spécifique de migration des cellules épithéliales le long de la face luminale de l'implant à partir des extrémités trachéales natives anastomosées, déjà décrit sur de nombreux modèles animaux : après TT [32, 35, 37-43, 45-48] ; après RT par bioprothèses [50-53], greffons aortiques [77, 78, 105-112], substituts synthétiques non résorbables [63, 65-70] ou résorbables [75, 76].

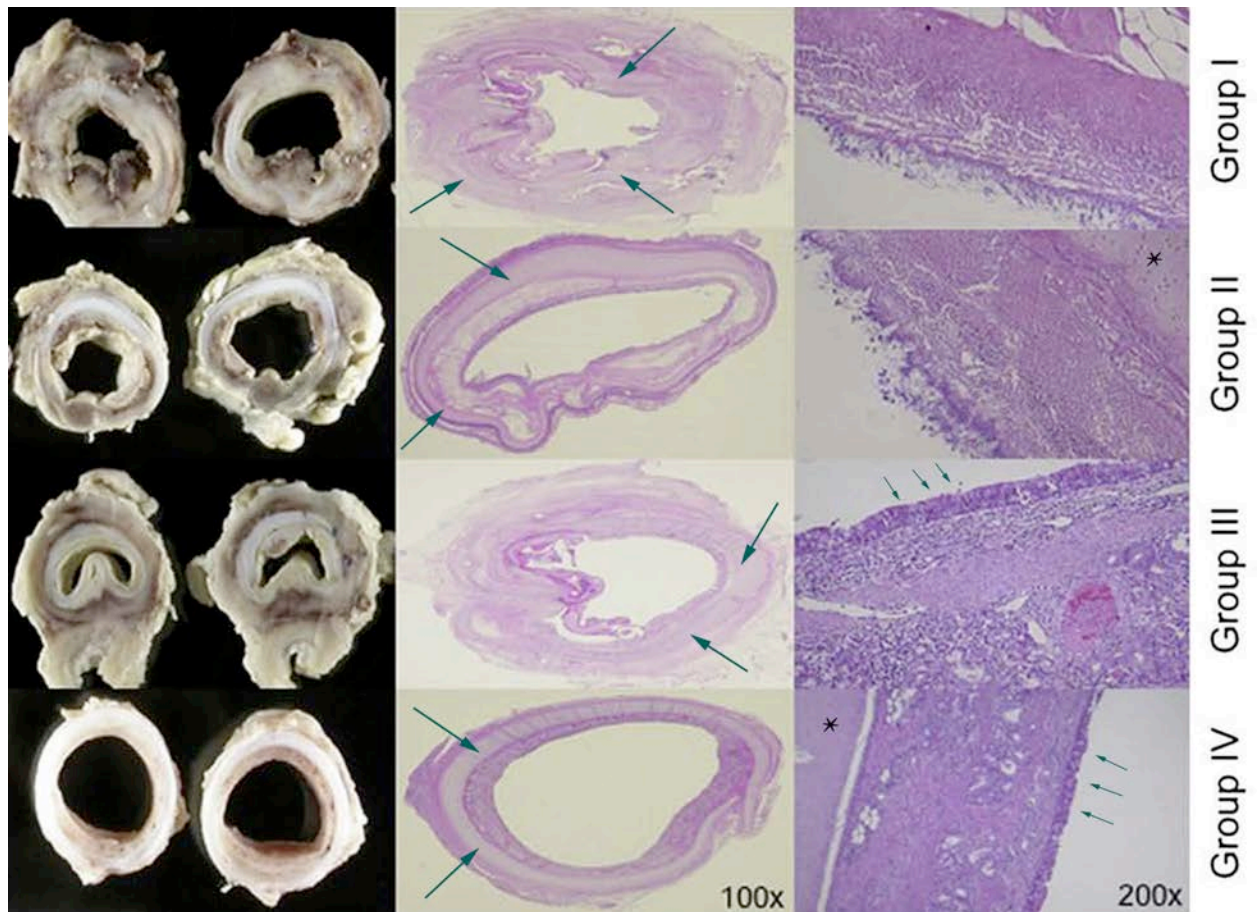


Figure 5. Matrices trachéales implantées, prélevées dans un délai maximum de 60 jours. Elles présentent, sans exception, des structures cartilagineuses anhistes (flèches), y compris celles nonensemencées de chondrocytes (Groupes I, III). Dans le groupe II, la structure cartilagineuse, anhiste au grossissement X100 (en réalité X25), renferme de rares chondrocytes au grossissement X200 (étoile). Dans le groupe IV, le cartilage est acellulaire, même au grossissement X200 (étoile), alors que l'implant est considéré comme «viable» par les auteurs. Dans les groupes III et IV, la face luminale est bordée d'un épithélium de type respiratoire (petites flèches). Extrait de : Go *et al. J Thorac Cardiovasc Surg* 2010;139:437-43 [103].

L'observation de remplacement d'un tronc souche gauche par une matrice trachéale recellularisée, publiée en 2008, a été suivie d'un foisonnement d'articles produits par l'équipe de Macchiarini : revues générales (souvent redondantes) décrivant les principes fondamentaux de la bio ingénierie trachéale ; ou études de divers protocoles de décellularisation de la matrice [113].

Puis en 2010, cette équipe décrivait une nouvelle approche intitulée « *in situ engineering* », où l'hôte était censé faire office de bioréacteur pour la matrice trachéale. Le protocole comportait l'administration de facteurs de croissance cellulaires et hématopoïétiques, afin d'assurer la mobilisation des cellules souches de l'hôte, puis la néo angiogenèse *in situ* de la matrice [114]. L'équipe faisait état d'une expérience clinique « *initiée en mars 2010* » [115] puis, en 2012, de « *9 patients de 11 à 73 ans opérés depuis 2008* », sans fournir de donnée sur les indications, le caractère circonferentiel ou latéral du remplacement, et les résultats [116-119]. Finalement, Macchiarini devait reconnaître qu'il avait observé des cas de malacie du greffon [120]. Cela semblait justifier l'abandon de cette technique, au profit d'une approche de type « bio ingénierie prothétique » [72, 73], mise en œuvre apparemment sans support expérimental animal, et aux seuls résultats connus médiocres [74].

Elliot *et al.* ont rapporté l'unique observation documentée d'implantation d'une matrice trachéale décellularisée, chez un garçon de 12 ans. En per opératoire, elle était préparée par injection, dans la paroi, d'un facteur de croissance cellulaire (TGFβ) ; puis elle étaitensemencée par immersion dans une solution saturée en cellules souches et en facteurs de croissance (EPO et G-CSF). Des fragments de muqueuse trachéale native étaient greffés sur sa face luminale. Enfin, après reconstruction de la voie aérienne, l'implant était enveloppé d'épiploon. Les suites étaient difficiles, avec nécessité de multiples dilatations et *stenting* pendant 18 mois [121]. Cependant, avec un recul de 2 ans, la voie aérienne était réépithélialisée et restait perméable [122]. Pour autant, l'accroissement en taille de l'implant avec la croissance de l'enfant restait à démontrer [7], l'aspect en tomodensitométrie pouvant correspondre à une simple élongation (calibre de l'implant inférieur à celui des troncs souches natifs). De plus, l'hyperdensité des anneaux cartilagineux évoquait un processus de calcification, rendant également improbable une croissance de l'implant (Figure 6, flèches).

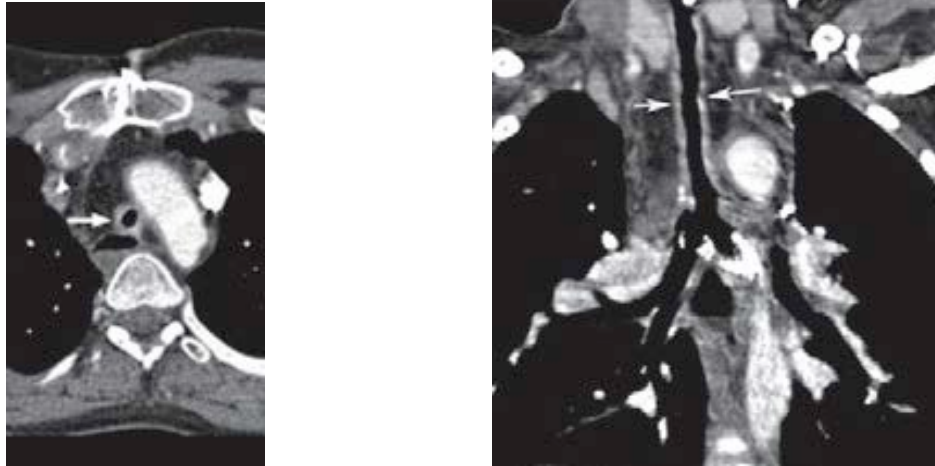


Figure 6. Bio ingénierie d'une matrice trachéale. Aspect en tomodensitométrie thoracique de contrôle à 2 ans : calibre du greffon inférieur à celui des troncs souches natifs. L'hyperdensité des anneaux cartilagineux évoque un processus de calcification (flèches). Extrait de : Elliot *et al. Lancet* 2012;380:994-1000 : Figure 5B [122].

L'implantation d'une matrice trachéale recellularisée a fait l'objet de critiques de la part de Delaere, qui considérait (et nous partageons ce point de vue [123]) que le problème de la revascularisation de l'implant n'était pas pris en compte [124, 125] ; et que les auteurs ne fournissaient pas d'information sur l'aspect microscopique de la matrice avant implantation [124]. Enfin, il estimait miraculeux que les cellules souches puissent trouver leur voie à travers la matrice cartilagineuse pour la coloniser [125].

De plus, à l'instar de l'article de Go *et al.* [103], nous avons découvert, dans la publication d'Elliott *et al.* [122], une donnée surprenante : l'examen de la figure 4C de cet article montre, en effet, que la matrice trachéale étiquetée décellularisée contient du tissu cartilagineux formé de chondrocytes normaux, au sein d'une matrice extracellulaire dont l'affinité tinctoriale est normale (Figure 7). Cette constatation est en contradiction avec les résultats annoncés de « *décellularisation quasi complète du cartilage* » après détersion enzymatique de la matrice trachéale [113] ; et ceux, récents, de Partington *et al.* qui avaient constaté qu'après 25 cycles de détersion, des chondrocytes altérés étaient persistants ; et que la matrice extracellulaire du cartilage était dégradée [104].

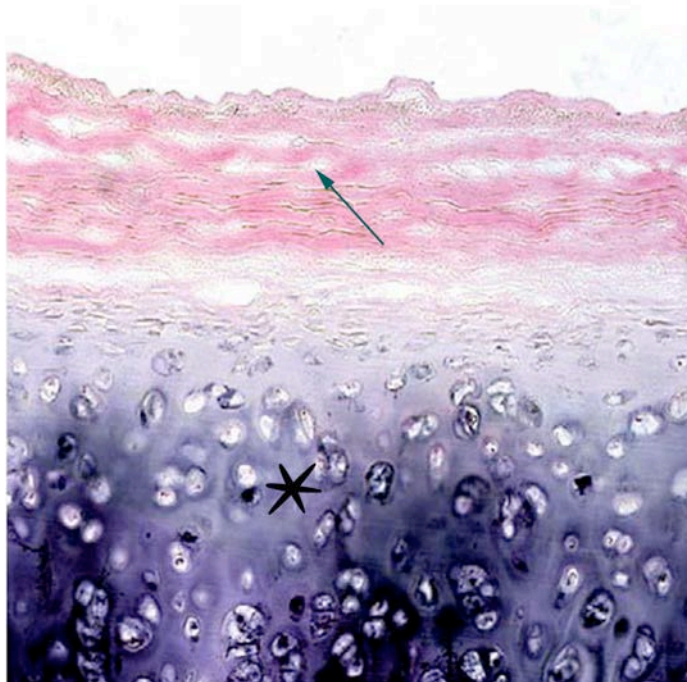


Figure 7. Examen microscopique d'un échantillon de matrice trachéale étiquetée « décellularisée », avant implantation. Effectivement, l'épithélium a disparu et la lamina propria est acellulaire (flèche). Par contre, le tissu cartilagineux sous-jacent (étoile) a un aspect sensiblement normal. (HES X200). Extrait de : Elliot *et al. Lancet* 2012;380:994-1000 (Figure 4C) [122].

Quant à la régénération épithéliale, elle pouvait, certes, provenir des fragments de muqueuse greffés, mais aussi du processus non spécifique, largement évoqué, de migration des cellules épithéliales le long de la face luminale de l'implant, à partir des extrémités trachéales natives.

Finalement, le comportement de cette matrice trachéale (qui a nécessité de multiples *stenting* et dilatations avant de se stabiliser) était comparable à celui d'une bioprothèse trachéale traitée chimiquement [52] ; et assurément moins satisfaisant que celui d'une allogreffe cryopréservée transplantée sans immunosuppression (comme démontré sur différents modèles animaux et notamment le primate [48]).

L'unique étude expérimentale de RT par « *in situ engineering* » sur un modèle porcin, date de 2012 [126]. Comme en clinique [99], les auteurs ne fournissaient pas d'étude histologique préimplantatoire de la matrice trachéale « décellularisée », avant bio ingénierie *in situ*. De plus, les données étaient aussi surprenantes que dans le précédent article expérimental [103]. La première figure fournie

(examen microscopique de la trachée de porc « native » et donc réputée normale), montre effectivement un épithélium normal au grossissement X100, mais il est absent au grossissement X200. Par contre, le tissu cartilagineux est altéré : raréfaction des chondrocytes et réduction de l'affinité tinctoriale des protéoglycanes de la matrice extracellulaire. La lamina propria est inflammatoire. Cet aspect du cartilage est comparable à celui de la matrice trachéale prélevée après 60 jours d'implantation en orthotopie (Figure 8). Ainsi, les auteurs concluent à tort à un aspect de la matrice « *identique à celui d'une trachée normale après 60 jours d'implantation* ». En réalité, les lésions observées sont compatibles avec des lésions de nécrose ischémique d'un tissu cartilagineux persistant après la phase de détersion enzymatique [104].

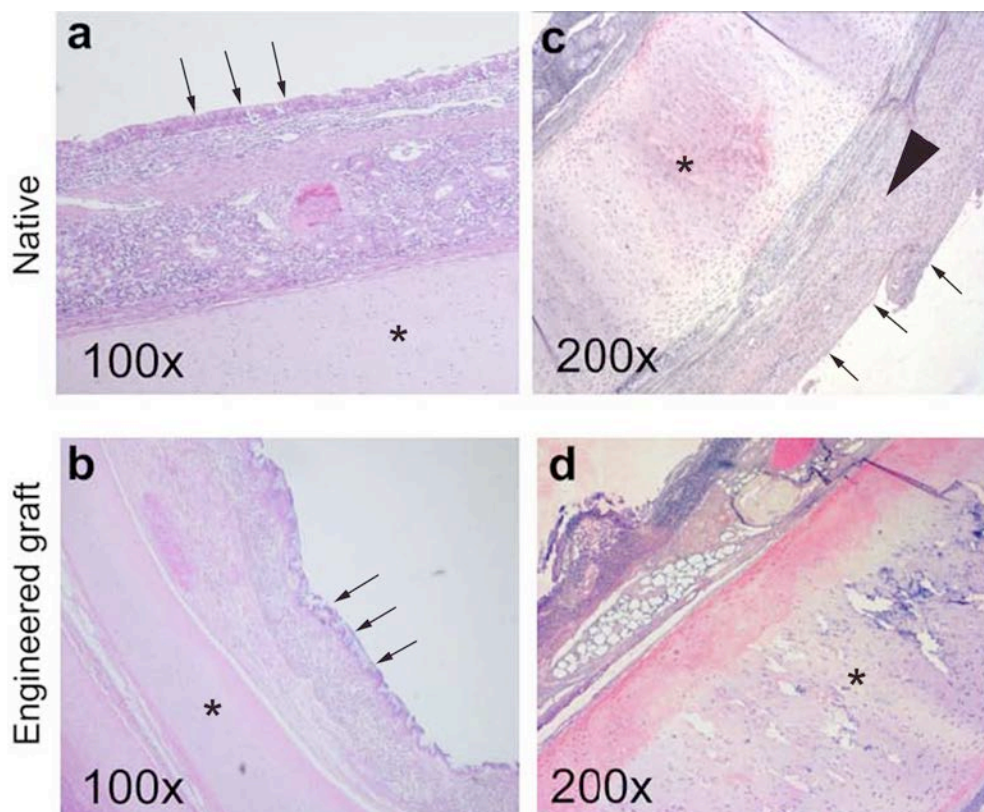


Figure 8. En haut, examen microscopique d'une trachée de porc « native » (réputée normale). Elle présente effectivement un épithélium normal au grossissement X100, mais absent au grossissement X200 (petites flèches). Le cartilage mature est lésé, avec raréfaction des chondrocytes et réduction de l'affinité tinctoriale des protéoglycanes de la matrice extracellulaire (étoiles). La lamina propria est inflammatoire (tête de flèche). En bas, matrice trachéale prélevée après 60 jours d'implantation en orthotopie : le cartilage présente des lésions comparables (étoiles). Extrait de : Jungebluth *et al. Biomaterials*. 2012;33:4319-26.(Figure 1a-d) [126].

Il revient en effet à Partington *et al.* le mérite d'avoir attiré notre attention sur la persistance de chondrocytes, en partie dégradés par apoptose, après le processus de « décellularisation » par détersion enzymatique [104]. Cela nous a conduits à expertiser de manière fine les études expérimentales de l'équipe de Macchiarini [103, 126] et le cas clinique de Elliott *et al.* [122], pour aboutir à la conclusion que la détersion enzymatique n'atteint pas son but : la clairance cellulaire est effective au niveau de l'épithélium et de la lamina propria, mais le tissu cartilagineux persiste, plus ou moins dégradé, et la matrice cartilagineuse extracellulaire est fréquemment altérée : un facteur de risque majeur de malacie [104]. A l'instar de Delaere [125], Partington *et al.* mettaient enfin en doute la possibilité d'une repopulation de la matrice trachéale par les chondrocytes du receveur, après ensemencement [104]. Pour démontrer la réalité de la régénération cartilagineuse, il aurait suffi que les chercheurs implantent des animaux avec un *mismatch* de sexe entre donneur et hôte, lors de leurs expérimentations [103,126]. Cela aurait autorisé des investigations fiables et bien documentées (*polymerase chain reaction* et analyse FISH pour détection des chromosomes sexuels) permettant d'affirmer, sans ambiguïté, l'appartenance (donneur ou hôte) des chondrocytes présents dans l'implant [107, 110, 111]. De plus, puisque le *collagène2a* est exprimé précocement lors de la formation du tissu cartilagineux, la recherche de l'ARN du *collagène2a*, par hybridation *in situ*, aurait pu être effectuée [110, 111].

Les chercheurs auraient pu également confirmer l'hypothèse de migration et *homing* des CSMs (provenant de cultures cellulaires) dans la matrice, en les marquant, par transfection, d'une protéine fluorescente, détectable par hybridation *in situ* (analyse FISH) [112]. La même manipulation aurait pu être mise en œuvre pour démontrer le rôle présumé des cellules épithéliales ensemencées, dans le phénomène de régénération épithéliale de la matrice.

Finalement, les cas cliniques de Macchiarini *et al.* et de Elliott *et al.* n'ont été étayés que par 2 études expérimentales publiées *a posteriori* et conduites avec des périodes d'observation trop brèves (sacrifice à 60 jours) pour tirer des conclusions valables sur la persistance à moyen/long terme des qualités biomécaniques des implants ; et aux résultats discutables [103, 126]. Enfin, l'administration de facteurs de croissance, partie intégrante du protocole de la bio ingénierie *in situ*, nous paraît particulièrement intempestive dans un contexte clinique de néoplasie [72].

Finalement, un tout récent éditorial pourrait sceller le sort de la bio ingénierie trachéale [127].

- Le remplacement trachéal par une matrice trachéale décellularisée, puisensemencée de cellules souches autologues, est un concept séduisant dans son principe, du fait de l'absence d'immunogénicité de l'implant.
- Après décellularisation de la matrice trachéale par détersion enzymatique, il persiste du tissu cartilagineux plus ou moins altéré et la matrice extracellulaire cartilagineuse peut être dégradée, altérant les propriétés biomécaniques de l'implant.
- La présence, dans la matrice trachéale, de cellules souches ou de chondrocytes provenant de l'hôte n'a jamais été démontrée, aussi bien chez l'animal que chez l'homme.
- L'épithélialisation de la matrice est un processus non spécifique, où le rôle éventuel des cellules épithélialesensemencées n'a pas été démontré.
- A ce jour, l'expérience clinique se résume à un seul cas documenté, où le rôle des cellules souches dans le maintien de la morphologie et de la vitalité de l'implant n'a pas été démontré.

Commentaire publié

Dans une correspondance destinée à Jungebluth *et al.*, nous formulons le souhait d'une information éclairée de la communauté scientifique sur les indications et résultats des RTs basés sur la bioingénierie trachéale [117] :

(2-3) [Tissue-engineered airway in the clinical setting: a call for information disclosure.](#) **Wurtz A,** Kipnis E. Clin Pharmacol Ther. 2012 Jun;91(6):973; **author reply** 974. doi: 10.1038/clpt.2012.7. [117].

(Macchiarini, auteur correspondant, a répondu : « *we will provide findings in an adequate setting in the future* » [118], affirmation qui n'a pas été suivie d'effet).

Remplacement trachéal par greffon aortique

Etudes expérimentales préliminaires

C'est en poursuivant une voie de recherche ancienne [77, 78] que Martinod *et al.* ont démontré, chez la brebis, que le RT par une autogreffe aortique [105, 106], puis par une allogreffe aortique (AA) fraîche [107] aboutissait à la formation de tissu trachéal mature, notamment des anneaux cartilagineux suffisamment rigides pour permettre le sevrage de l'endoprothèse mise en place transitoirement pour s'opposer au collapsus de l'aorte transplantée. L'ensemble se produisait sans rejet, en l'absence de tout traitement immunosuppresseur. Les remplacements trachéaux par AA, effectués avec *mismatch* de sexe entre le donneur et l'hôte, ont permis de démontrer que le cartilage néoformé avait pour origine des cellules de ce dernier (probables CSMs) ; et que la régénération épithéliale résultait d'une migration cellulaire à partir des extrémités de la trachée native anastomosées au greffon, selon un processus non spécifique déjà largement évoqué. Ces résultats ont été ensuite reproduits par Seguin *et al.* sur le même modèle animal, après remplacement de la carène [108], et enfin avec des AAs cryopréservées [109].

Afin d'apprécier si ces résultats étaient reproductibles, nous avons mis en œuvre des investigations similaires chez le mini porc, avec des AAs fraîches puis cryopréservées. Elles ont servi de pré requis à la mise en œuvre de cette technique chez l'homme. Trente-sept animaux ont été opérés, en 2 phases, de RTs longs cervicaux (n=17) et/ou thoraciques (n=20), par AA fraîche (n=21) [110] ou cryopréservée (n=16) [111]. Des observations importantes ont été faites : (1) la nécessité d'un *stenting* stable, au mieux par endoprothèse en Y, afin d'éviter les migrations ; (2) un développement plus tardif des anneaux cartilagineux au sein des allogreffes, par rapport à la brebis (Figure 9) ; (3) une hétérogénéité des cartilages, avec des anneaux de meilleure qualité anatomique dans le segment crânial des greffons, dans les RTs thoraciques étendus ; (4) la survenue inconstante de sténoses localisées, notamment sus-carinaires (Figure 10), probablement secondaires à la phase d'ischémie critique initiale précédant la néo angiogenèse à partir des tissus environnants ; cette constatation rendait potentiellement nécessaire un *stenting* prolongé chez l'humain ; enfin (5) l'intérêt des

allogreffes cryopréserverées, pour des raisons de sécurité bactériologique et virologique, et de disponibilité.

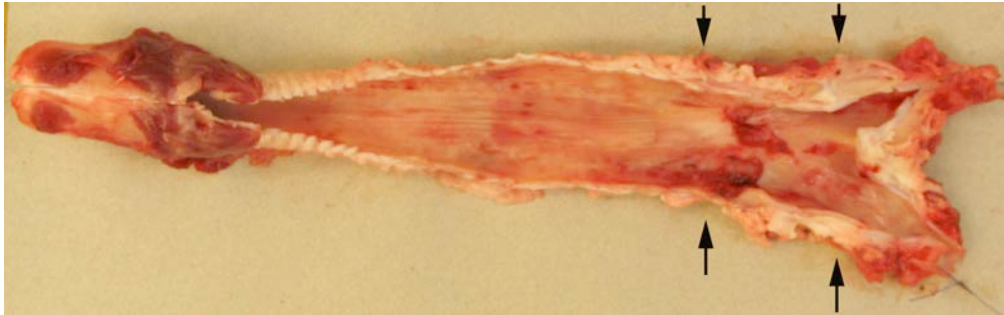


Figure 9. Aspect macroscopique d'une trachée de mini porc, 15 mois après remplacement de la trachée thoracique par une aorte allogénique cryopréserverée (les flèches délimitent la zone de régénération trachéale).



Figure 10. Aspect macroscopique d'une trachée de mini porc 13 mois après remplacement de la trachée thoracique par une aorte allogénique cryopréserverée (les flèches délimitent la zone greffée, siège d'une sténose sévère sus-carinaire).

Etudes expérimentales complémentaires

En 2010, Tsukada *et al.* ne parvenaient pas à reproduire les résultats des équipes européennes et remettaient en cause le concept de régénération trachéale [128, 129]. Et Kim *et al.* obtenaient des résultats mitigés sur un modèle canin : quelques rares îlots de cartilage dans la paroi des greffons [130]. Finalement, Seguin *et al.* ont étudié, sur un modèle lagomorphe, le rôle des CSMs dans le processus de régénération trachéale de l'AA. Ils ont élégamment démontré leur migration au sein de la zone greffée, en les marquant par transfection, d'une protéine fluorescente détectée par hybridation *in situ* [112]. Malheureusement, la description morphologique de la zone greffée n'était pas en faveur

d'une régénération trachéale : elle était compatible avec l'organisation cicatricielle d'un tissu ischémié et/ou endommagé [131], au niveau duquel différentes variétés de cellules souches peuvent se mobiliser [132-134].

Articles originaux et commentaires publiés (travaux expérimentaux)

(4) [Tracheal replacement by allogenic aorta in the pig](#). Jaillard S, Holder-Espinasse M, Hubert T, Copin MC, Duterque-Coquillaud M, **Wurtz A**, Marquette CH. Chest. 2006 Nov;130(5):1397-404. [110]

(5) [Tracheal replacement with cryopreserved allogenic aorta](#). Makris D, Holder-Espinasse M, **Wurtz A**, Seguin A, Hubert T, Jaillard S, Copin MC, Jashari R, Duterque-Coquillaud M, Martinod E, Marquette CH. Chest. 2010 Jan;137(1):60-7. doi: 10.1378/chest.09-1275. [111]

(6) [Tracheal replacement with aortic allografts in the pig](#). Marquette CH, **Wurtz A**. Ann Thorac Surg. 2010 Dec;90(6):2091; author reply 2091-2. doi: 10.1016/j.athoracsur.2010.02.088. [129]

(7 et 8) [Tracheal regeneration: myth or fact?](#) **Wurtz A**, Hysi I, Copin MC. J Thorac Cardiovasc Surg. 2013 May;145(5):1416-8. doi: 10.1016/j.jtcvs.2012.12.088. [131]

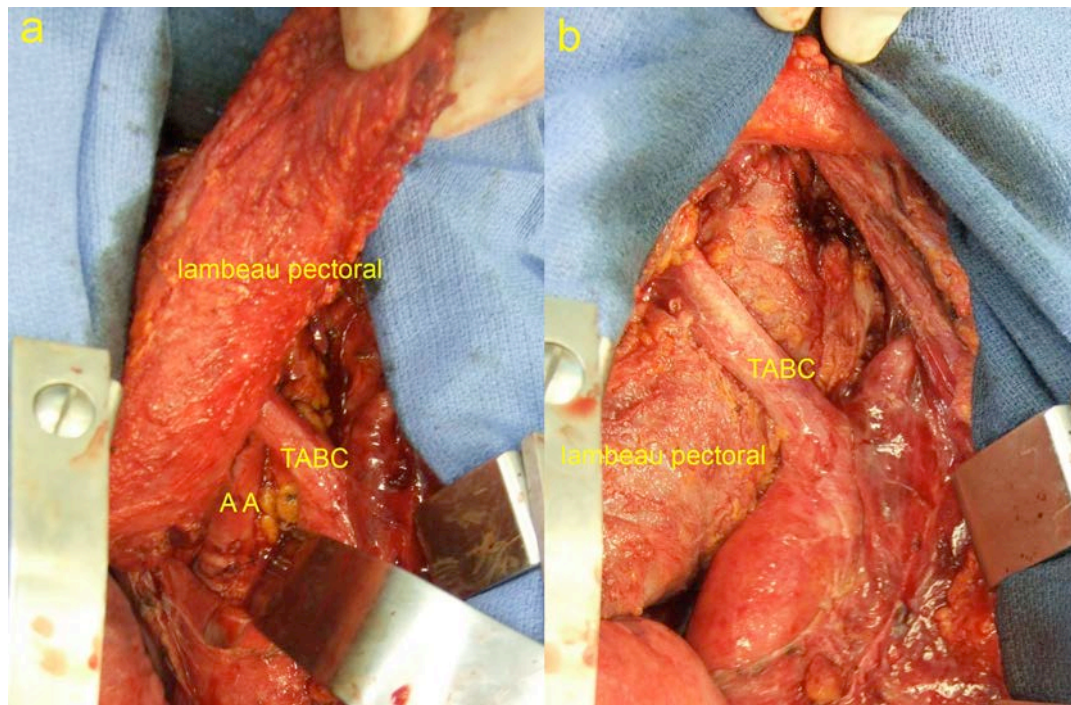
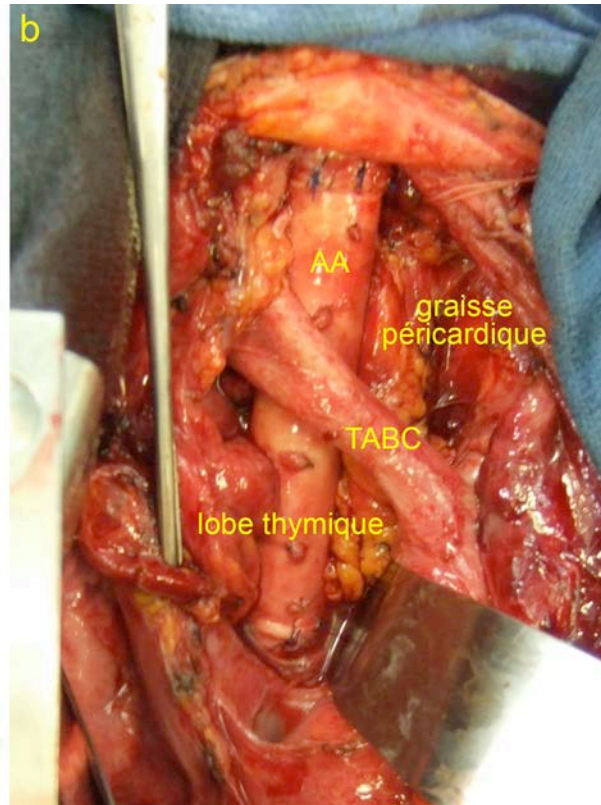
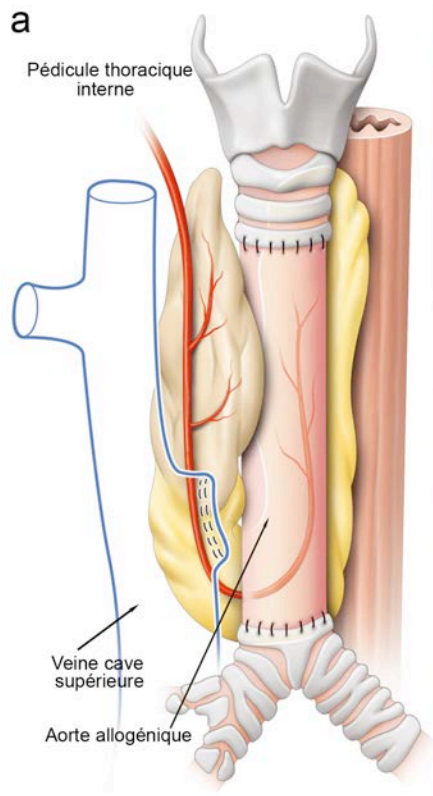
Expérience clinique préliminaire : premier remplacement trachéal par autogreffe aortique

A la suite de leurs travaux expérimentaux sur la brebis, Azorin *et al.* pratiquaient, pour la première fois chez l'homme, un RT par une autogreffe d'aorte abdominale, avec une survie de 6 mois [135]. Cependant cette observation est critiquable : (1) selon les données densitométriques et histopathologiques, l'indication était celle d'une trachéostomie médiastinale antérieure ; (2) le parti pris d'utiliser une autogreffe était regrettable, puisque les auteurs avaient préalablement démontré que l'allogreffe procurait d'aussi bons résultats [107] ; (3) la radiothérapie postopératoire était mise en œuvre sans connaissance des effets potentiellement délétères sur le greffon ; (4) en l'absence d'enveloppement du greffon, le décès à 6 mois dans un tableau de détresse respiratoire pourrait être compatible avec la survenue d'une fistule avec l'œsophage, compliquée d'inhalation [123].

NOTRE EXPERIENCE DU REMPLACEMENT TRACHEAL PAR ALLOGREFFE AORTIQUE

En 2005, nous avons initié une étude clinique du RT, d'abord par AAs fraîches [136], puis cryopréservées [123], étayées par des *stents* en silicone, pour des tumeurs non opérables par résection conventionnelle. Six patients ont été traités entre 2005 et 2007, le premier pour un carcinome muco-épidermoïde de bas grade, et les 5 suivants pour un CAK. Ils ont été opérés avec les moyens conventionnels de ventilation en chirurgie trachéale et extubés en fin d'intervention. Les suites opératoires ont été marquées par une lourde morbidité chez 3 des 6 patients, mais il n'y a pas eu de mortalité. Les résultats histopathologiques étaient très encourageants : 1 résection R1 (carcinome muco-épidermoïde) et 5 résections R0 (CAK) [91, 123]. A long terme, le premier patient est décédé à 45 mois de diffusion métastatique. Les patients 2 et 4 (reconstruction complète de la carène) sont décédés respectivement à 26 et 77 mois d'hémoptysie massive, probablement d'origine artérielle pulmonaire (compte tenu de l'aspect du sang extériorisé), conséquence probable d'un conflit mécanique tardif avec l'endoprothèse. Finalement, avec une moyenne de suivi de 81 mois (au 01/01/2014), 3 patients sont en vie (respectivement à 75, 79 et 90 mois), en rémission complète et exercent une activité professionnelle à temps complet [91]. Sur le plan technique, cette étude a démontré l'importance de l'enveloppement complet de l'allogreffe avec des tissus richement vascularisés : lambeau musculaire de *pectoralis major*, et lambeau graisseux thymo-péricardique, vascularisé par le pédicule thoracique interne [137-140] (Figures 11 et 12).

Cependant, les résultats carcinologiques encourageants obtenus sont tempérés par des résultats anatomiques qui ne sont pas ceux attendus : les greffons sont le siège d'une rétraction évolutive (jusqu'à 66%) ; et nous n'avons pas d'argument en faveur du développement d'anneaux cartilagineux au sein des allogreffes [79]. Cependant, les examens IRMN de contrôle effectués en 2013 ont démontré un épaissement significatif de la paroi des greffons. En pratique, si le sevrage d'endoprothèse n'a jamais été possible au delà d'un délai de 32 jours, 2 des 3 survivants sont actuellement appareillés avec des endoprothèses courtes et bien tolérées.



Figures 11 et 12. Patient 6 [123]. L'enveloppement complet de l'allogreffe aortique (AA) commence par la mise en place, dans le médiastin postérieur, du lambeau graisseux thymo-péricardique, vascularisé par le pédicule thoracique interne droit (l'artère est repérée par l'extrémité de la pince, en haut et à droite). Puis le lambeau pectoral, pédiculé sur la branche pectorale de l'artère acromio-thoracique est mobilisé dans le médiastin antérieur et vient recouvrir la partie antérieure de l'AA, en créant une interposition entre celle-ci et les gros vaisseaux.

Nous avons soulevé l'hypothèse d'une responsabilité de la phase d'ischémie critique initiale avant néo angiogénèse, à l'origine de cette insuffisance du greffon ; ou du rôle positif de l'hormone somatotrope dans les phénomènes de régénération trachéale, observés uniquement chez des animaux de laboratoire encore en phase de croissance (brebis et mini porcs) [131, 141].

- Chez la brebis et le mini porc juvéniles, les allogreffes aortiques utilisées comme substitut trachéal sont le siège d'une transformation en tissu trachéal mature. Cependant ce résultat est inconstant et n'a pas été clairement observé chez l'homme.
- La recherche pourrait porter sur l'optimisation de la revascularisation de l'allogreffe et sur le rôle de l'hormone somatotrope dans le processus de remodelage tissulaire de l'aorte.

Articles originaux et commentaires publiés (travaux cliniques)

(9) [Tracheal replacement with aortic allografts.](#) **Wurtz A**, Porte H, Conti M, Desbordes J, Copin MC, Azorin J, Martinod E, Marquette CH. N Engl J Med. 2006 Nov 2;355(18):1938-40 [136]

(10) [Surgical technique and results of tracheal and carinal replacement with aortic allografts for salivary gland-type carcinoma.](#) **Wurtz A**, Porte H, Conti M, Dusson C, Desbordes J, Copin MC, Marquette CH. J Thorac Cardiovasc Surg. 2010 Aug;140(2):387-393.e2.
doi:10.1016/j.jtcvs.2010.01.043 [123]

(11) [The "thymopericardial fat flap": a versatile flap in thoracic and cardiovascular surgery.](#) **Wurtz A**, Juthier F, Conti M, Vincentelli A. J Thorac Cardiovasc Surg. 2011 Mar;141(3):841-2, 842.e1. doi: 10.1016/j.jtcvs.2010.07.005 [137]

(12) [Graft contraction phenomenon and tracheal stretching after tracheal replacement.](#) **Wurtz A**, Hysi I, Zawadzki C, Copin MC. Ann Thorac Surg. 2011 Oct;92(4):1548.
doi:10.1016/j.athoracsur.2011.05.023 [79]

(13) [Tracheal replacement with banked cryopreserved aortic allograft.](#) **Wurtz A**. Ann Thorac Surg. 2010 Jun;89(6):2072. doi: 10.1016/j.athoracsur.2010.01.034 [139]

(14) [\[Tracheal replacement with aortic allografts in humans. Experimental prospects\].](#) **Wurtz A**, Hysi I. Rev Mal Respir. 2012 Sep;29(7):941-4. doi: 10.1016/j.rmr.2011.08.001 [141]

REPLACEMENTS TRACHEAUX CIRCONFÉRENTIELS ÉTENDUS. REVUE GÉNÉRALE

Au terme de cet état des connaissances, nous avons résumé, dans les Tableaux 1 et 2, les données de la littérature portant sur les RTs circonférentiels étendus. Soixante et onze cas ont été rapportés (correspondant pour près de la moitié à l'utilisation de la prothèse de Neuville).

Si on s'en tient aux cas documentés (32 observations), on peut résumer la situation de la manière suivante :

- Indications : carcinomes (n=22), dont CAK (n=18)
 - : sténoses bénignes (n=8)
 - : déhiscences anastomotiques après résection reconstruction (n =2)
- Types de remplacement : trachée cervicale (n=7)
 - : trachée cervico-médiastinale ou médiastinale (n=17)
 - : résections (tous types) incluant la carène (n=8)
- Types de substitut : tissus autologues (n=11)
 - : greffons aortiques (n=8)
 - : prothèses en Marlex mesh (n=6)
 - : bio ingénierie de prothèses nano composites ou matrice trachéale (n=4)
 - : allogreffes trachéales revascularisées (n=3).
- Mortalité post opératoire : trachée cervicale (n=7) : néant
 - : trachée cervico-médiastinale ou médiastinale, 4/17 (24%)
 - : résections (tous types) incluant la carène, 3/8 (37,5%)

Mortalité globale : 7/32 (22%). Celle ci a été hypothéquée essentiellement par les 4 décès survenus dans la série historique de Pearson *et al.* [61] (Tableau 2), et le décès post opératoire observé par Davidson *et al.*, en relation avec une erreur de stratégie (RT par greffon aortique de banque, sans enveloppement du greffon) [138, 139]. Quant à la mortalité des interventions de résection reconstruction impliquant la carène, elle est très supérieure (37,5%) aux données communément admises (17%) [2].

- Survie (cancer). Parmi les 22 opérés de cancer, il y a eu 6 décès postopératoires (27%) et 4 patients sont décédés à 6, 16, 16, 26, 45 et 77 mois. Il y a eu 7 survies supérieures à 5 ans. Nous avons établi une courbe de survie estimée, selon la méthode de Kaplan-Meier avec le logiciel Graphpad Prism 5.0 (GraphPad Software, Inc. La Jolla, CA (Figure 13) : elle est de 48% à 5 ans et de 39% à 10 ans.

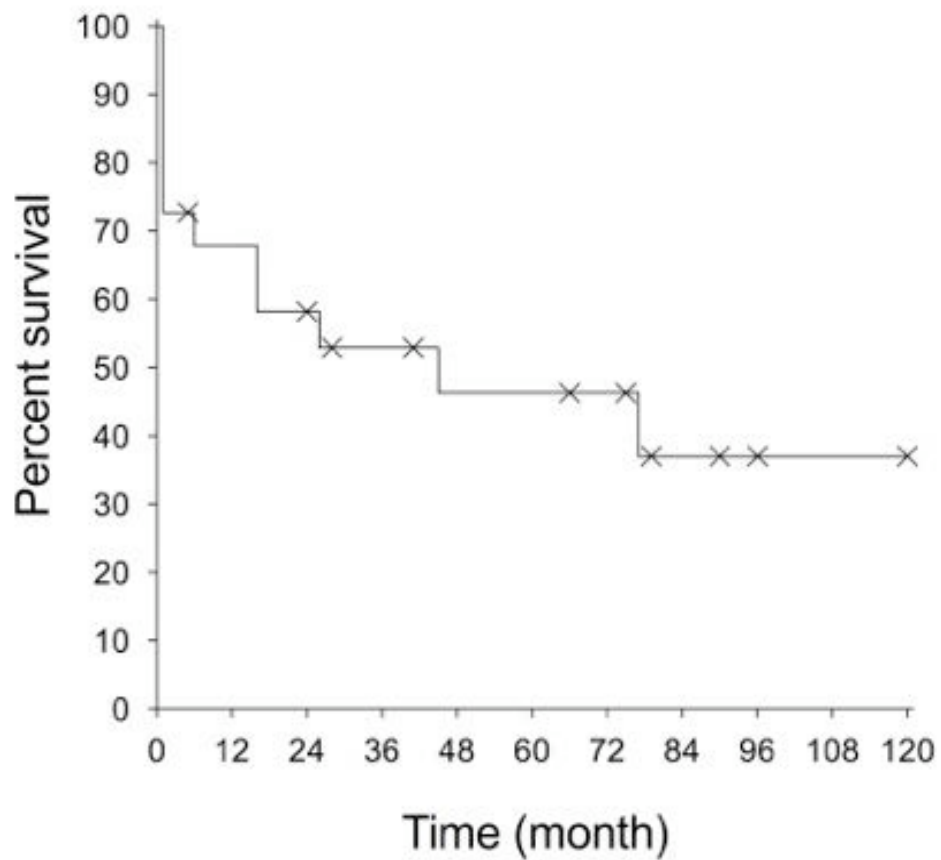


Figure 13. Courbe de survie estimée des patients opérés de remplacement circonférentiel étendu de la trachée pour carcinome. Les patients censurés sont repérés par une croix.

TABLEAU 1. REMPLACEMENT CIRCONFÉRENTIEL DE LA TRACHÉE. OBSERVATIONS ISOLEES (12 exploitables)

AUTEURS (année)	INTERVENTION		INDICATION	SUIVI	RESULTAT
	Remplacement cervical (C), médiastinal (M)				
Rose et al. [8] (1979)	Allogreffe trachéale revascularisée par le muscle sterno-cléido-mastoïdien	(C)	Sténose	9 semaines	Satisfaisant
Levashov et al. [24] (1993)	Allogreffe trachéale + épiploplastie	(M)	Médiastinite fibreuse (Sténose)	4 mois	Resténose (<i>stenting</i>)
Beldhom et al. [83] (2003)	Lambeau fascio-cutané ante brachial tubulé + <i>stent</i>	(C) + (M)	Carcinome adénoïde kystique	Décès à 16 mois (hypercalcémie)	Satisfaisant (endoprothèse en place)
Olias et al. [84] (2005)	Lambeau fascio-cutané ante brachial + cartilage + muqueuse buccale	(C)	Sténose	6 mois	Satisfaisant
Spaggiari et al. [82] (2005)	Lambeau cutané libre + lambeaux épiploon + muscle pectoral + <i>stent</i>	(C) + (M)	Déhiscence après résection de trachée (cancer thyroïde)	Décès à 36 mois (récidive tumorale)	Satisfaisant (endoprothèse en place)
Azorin et al. [134] (2006)	Autogreffe aorte abdominale + <i>stent</i> (pas de lambeau)	(C)	Carcinome épidermoïde	Décès à 6 mois (pneumopathie)	Satisfaisant
Parchin et al. [15] (2007)	Allogreffe trachéale revascularisée (pédicule thyroïdien inférieur)	(C) + (M)	Sténose	3 mois	Satisfaisant
Davidson et al. [137] (2009)	Allogreffe aortique cryopréservée (pas de lambeau)	(C) + (M)	Déhiscence trachéale anastomotique	Décès post opératoire (fistule, médiastinite)	Echec
Maciejewski et al. [85] (2009)	Lambeau fascio-cutané ante brachial tubulé	(C)	Récidive de cancer de la thyroïde	24 mois	Satisfaisant (sevré de <i>stent</i>)
Yu et al. [88] (2011)	Lambeau fascio-cutané ante brachial tubulé + support externe + <i>stenting</i> (18 mois)	(C)	Carcinome adénoïde kystique	28 mois	Satisfaisant (sevré de <i>stent</i>)
Jungebluth et al. [72] (2011)	Prothèse nano composite + cellules souches + épiploplastie	(M) + carène	Récidive de carcinome muco-épidermoïde	5 mois	Satisfaisant
Elliott et al. [122] (2012)	Bio ingénierie trachéale "in situ" + épiploplastie + <i>stenting</i> (18 mois)	(C) + (M)	Sténose congénitale	24 mois	Satisfaisant (sevré de <i>stent</i>)
Jungebluth et al. [73] (2013)	Prothèse nano composite + cellules souches	Pas de donnée	Sténose	5 mois	Pas de donnée exploitable

TABLEAU 2. REMPLACEMENT CIRCONFÉRENTIEL DE LA TRACHÉE. SÉRIES (20 dossiers exploitables)

AUTEURS (année)	INTERVENTION Remplacement cervical (C), médiastinal (M)		INDICATION	SUIVI	RESULTAT
Pearson <i>et al.</i> [61] (1974)	Cylindre Marlex Mesh (6 patients)	(C) + (M) (n=5) (M) + carène (n=1)	CAK (n=6)	Quatre décès post opératoires: - rupture TA innominé (n=3) - pneumothorax suffocant (n=1)	2 survies (8 et 10 ans)
Neuville <i>et al.</i> [60] (1990)	Prothèse en silicone (31 patients)	Pas de donnée exploitable	Sténose (n=20) Cancer (n=11)	Décès précoces (n= 6)	Pas de donnée exploitable en terme de survie
Wurtz <i>et al.</i> [123] (2010)	Allogreffe aortique + lambeaux : muscle pectoral +/- graisseux thymo- péricardique (6 patients)	(C) + (M) (n=5) + 3 fois la carène. (M) + carène avec pneumectomie G (n=1)	Carcinome muco- épidermoïde (n=1) CAK (n=5)	3 décès à 26, 45 et 77 mois ; 3 survies à 75, 79 et 90 mois	Endoprothèse de Dumon permanente (n=3/3)
Jungebluth <i>et al.</i> [116] (2012)	Bio ingénierie trachéale (7 patients)*	Absence de donnée claire rapportée. Nombre de remplacements circonférentiels vs partiels non précisé [119]			
Polyakov <i>et al.</i> [74] (2013)	Prothèse nano composite + cellules souches (2 patients)	(C) (n=2)	Sténose (n=2)	Plicature, granulomes, infection. Suivi : 6 mois	Stent métallique de nécessité (n=2/2)
Fabre <i>et al.</i> [90] (2013)	Lambeau fascio-cutané ante brachial + cartilage (6 patients)	(C) + (M) (n=4) (M) + carène (n=2)	CAK (n=5) Sténose (n=1)	2 décès post opératoires 1 décès à 16 mois (CAK) 3 survies : à 18 mois (sténose) ; 41 et 66 mois (carcinome)	Trachéotomie permanente (n=2/3)

*La série de 9 patients auxquels font allusion les auteurs en 2012 inclut, en fait, les 2 “case report” publiés en 2008 et 2012 [99,122]) ; CAK : carcinome adénoïde kystique.

II. TRAVAUX EXPÉRIMENTAUX SUR MODÈLES LAGOMORPHES

OBJECTIFS

Le but de nos travaux expérimentaux sur modèles lagomorphes était la mise au point d'un substitut trachéal fiable autorisant des remplacements circonférentiels étendus, sans immunosuppression. Notre expérience de l'AA dans ce domaine nous a conduits initialement à orienter nos recherches avec ce substitut, avec le constat suivant : alors que les études expérimentales menées chez la brebis et le miniporc démontraient la possibilité d'une régénération trachéale au sein des greffons [106-111], ces résultats n'étaient pas observés chez l'homme [123, 131]. Ce défaut de maturation tissulaire dans le sens trachéal pouvait être la conséquence de l'ischémie initiale de l'AA. En conséquence, nous avons d'abord imaginé d'en assurer la revascularisation précoce par un enveloppement en hétérotopie dans un lambeau de fascia latéro-thoracique, tel que décrit par Delaere *et al.* sur un modèle lagomorphe [27, 28]. Cette technique sera désormais intitulée « enveloppement fascial ». De plus, grâce à cette tunique additionnelle, on pouvait espérer obtenir un greffon plus rigide, avant transposition en orthotopie. Cependant, les résultats observés nous ont conduits à multiplier nos investigations. En définitive, les 3 premières phases expérimentales ont porté sur l'AA ; et les 3 dernières sur un nouveau modèle, l'allogreffe trachéale dénudée d'épithélium et cryopréservée :

1. Etude de l'efficacité de l'enveloppement fascial sur la néo angiogenèse de l'AA fraîche ou cryopréservée.
2. Enveloppement fascial d'un greffon composite formé d'une AA entourée d'anneaux cartilagineux allogéniques et cryopréservés.
3. Remplacement trachéal en 2 temps, par transfert au cou du greffon composite préalablement revascularisé par enveloppement fascial.
4. Enveloppement fascial de segments d'allogreffe trachéale dénudée d'épithélium et cryopréservée.
5. Transplantation en 2 temps par transfert au cou de segments d'allogreffe trachéale dénudée d'épithélium et cryopréservée, préalablement revascularisés par enveloppement fascial.
6. Transplantation trachéale en 1 temps de segments d'allogreffe trachéale dénudée d'épithélium et cryopréservée.

MATÉRIEL ET MÉTHODES

Le choix de lagomorphes comme modèles animaux a été dicté par des considérations anatomiques. En effet, ces espèces présentent un fascia latéro-thoracique, à partir duquel on peut préparer un lambeau de rotation à pédicule vasculaire unique transférable dans la région cervicale. Nos études ont été conduites chez des lapins de race New Zealand (NZ) et accessoirement Géant des Flandres (GF).

Etudes anatomiques préliminaires

Afin de mettre au point les modèles expérimentaux, des études anatomiques préliminaires ont été faites sur les lapins donneurs, à l'occasion des prélèvements de greffons aortiques et trachéaux. Deux espèces ont été étudiées : le NZ, pour étude du fascia superficialis latéro-thoracique, de la trachée et de l'aorte thoracique ; le GF, afin d'évaluer son aorte thoracique utilisée pour la construction des greffons composites (phases 2 et 3).

Le fascia superficialis latéro-thoracique est une lame porte vaisseaux qui vascularise la peau de la paroi thoracique (Figure 14).

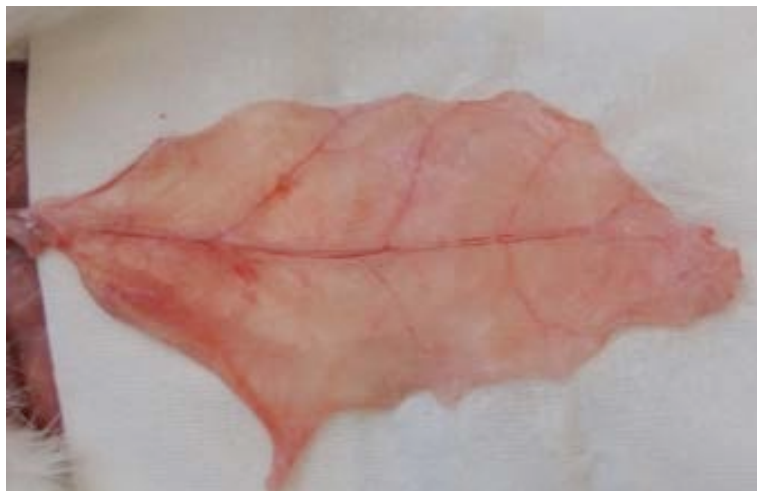

Figure 14. Fascia superficialis latéro-thoracique, avec son pédicule vasculaire naissant des vaisseaux sub claviers.

Il est constitué d'une couche de fibres musculaires striées, située entre 2 fines couches de tissu graisseux. Aisément clivable de la peau et des muscles sous jacents, il mesure environ 1 mm

d'épaisseur. Il est vascularisé par un pédicule unique latéro-thoracique descendant, naissant des vaisseaux sub claviers. Un lambeau quadrangulaire richement vascularisé peut être préparé à partir de ce fascia, aisément mobilisable par retournement vers le cou sur l'axe de son pédicule [26].

La trachée du NZ, à 80% en situation cervicale, est formée d'une juxtaposition d'anneaux quasi circonférentiels [142] comptabilisés en moyenne à $32 \pm 2,68$. Rétractée, sa longueur est inférieure à 6 cm. Coté crânial, le diamètre externe fait 8 mm et le diamètre interne 6,5 mm; il se réduit en direction caudale, tandis que la paroi de la trachée s'amincit de manière significative. Afin de prélever des anneaux cartilagineux isolés, puis des segments trachéaux, une trachée a été débarrassée mécaniquement de son épithélium, par frottement dur au tampon monté : l'étude histologique a confirmé l'efficacité de cette méthode de désépithélialisation.

La longueur de l'aorte thoracique descendante du NZ est de $58,4 \pm 11,7$ mm. Son diamètre (4 mm, soit une lumière admettant un tuteur 14f) est significativement inférieur à celui de la trachée. La longueur de l'aorte thoracique descendante du GF est de $82,5 \pm 11,6$, avec un diamètre de 5 mm, (admettant un tuteur 16f ou une endoprothèse en silicone de 5 mm de diamètre externe, en adéquation avec le diamètre interne de la trachée du NZ). Microscopiquement, la paroi aortique est extrêmement fine (100 à 150 μ) et sa média, riche en fibres élastiques, est parsemée de quelques cellules musculaires lisses.

Animaux

Pour la mise au point des différents modèles expérimentaux et les différentes phases de l'étude, 116 NZs adultes, pesant de 2735 à 5085 g, ont été utilisés. Quarante-deux étaient donneurs d'aorte thoracique ou de trachée, tandis que 74 étaient receveurs. Enfin 7 GFs adultes mâles, pesant environ 6000 g, étaient donneurs d'aorte thoracique pour la construction des greffons composites. A l'exception de quelques animaux en début d'étude, toutes les autres manipulations ont été effectuées avec un *mismatch* de sexe entre donneur et receveur.

Prélèvement des greffons

Les lapins donneurs étaient anesthésiés par injection intramusculaire de Ketamine (50mg /kg) et de Xylazine (2,5mg/kg), puis euthanasiés par une injection intracardiaque d'Embutramide, Mebezonium et Tétracaine (T61 ; INTERVET, Beaucouzé, France). L'aorte thoracique descendante était prélevée par sternothoracotomie gauche et réservée dans du sérum physiologique en cas d'utilisation fraîche, soit en totalité, soit en segments partagés entre 2 ou 3 receveurs. La trachée était prélevée par cervicotomie médiane et débarrassée mécaniquement de son épithélium, par friction répétée de la lumière à l'aide d'un petit tampon monté.

Les greffons aortiques et trachéaux cryopréservés étaient pris en charge par European Homograft Bank (EHB, Brussel, Belgium) pour la congélation, le stockage, la décongélation et le transfert au laboratoire.

Anesthésie des receveurs

Après induction IM (cf. supra), les lapins receveurs étaient installés en décubitus dorsal. L'anesthésie était maintenue par inhalation au masque facial, d'un mélange d'Isoflurane et d'oxygène, sans assistance mécanique. Le sevrage d'Isoflurane laissait un délai de 30 minutes environ avant le réveil des animaux, suffisant pour mener à bien un remplacement, ou une transplantation trachéale circonférentielle, sans précaution anesthésique particulière.

Préparation des greffons

Ce temps précède l'enveloppement fascial.

Préparation des allogreffes aortiques

Afin d'éviter la rétraction du greffon et/ou une éventuelle prolifération endoluminale fibroblastique [143], un tuteur interne en polyéthylène était mis en place ; puis les 2 extrémités de l'AA étaient obturées par une ligature en masse au Polysorb 2/0 (Covidien France SAS, Élancourt, France). Initialement, nous avons utilisé un tuteur 16f (5 mm de diamètre externe) en sur distendant la paroi aortique pour corriger l'inadéquation de diamètre existant entre aorte et trachée du NZ. Cette façon de

faire entraînait invariablement une nécrose de l'AA. Ces résultats n'ont pas été publiés, mais ont été le point de départ de notre commentaire de l'article de Seguin *et al.* [112, 131] (cf *supra*). Ils nous ont conduits à utiliser un tuteur de plus petit diamètre (14f) lors de la phase 1 de l'étude (Figure 15A).

Préparation des greffons composites

par mise en place d'un tuteur interne 16f en silicone. Pour les RTs en 2 temps par greffon composite (phase 3), le tuteur était remplacé par un *stent* en silicone, modèle pédiatrique sur mesure, de 25 mm de long, 5 mm de diamètre externe et 4 mm de diamètre interne (Trachéobronxane, Dumon BB, Novatech, La Ciotat, France) étayant des segments d'AA de GF, longs de 30 mm.

Après ligature des 2 extrémités des segments d'AA, les greffons composites étaient construits en disposant, à leur circonférence, 5 à 6 anneaux cartilagineux prélevés sur une trachée de NZ après décongélation (Figure 15B). Régulièrement espacés, ils étaient fixés à l'aorte par des points de PDS 6/0, afin d'éviter une mobilisation intempestive lors de l'enveloppement fascial. Ils laissaient persister une interface entre la paroi aortique et le fascia, avec l'espoir de promouvoir la néo angiogenèse de l'aorte sous jacente.

Préparation des greffons trachéaux

Après décongélation, les allogreffes trachéales étaient divisées en segments longs (10/12 anneaux), moyens (6/8 anneaux) ou courts (4/5 anneaux) ; le plus distal était adressé en routine au laboratoire, afin de vérifier le caractère effectif de la désépithélialisation.

Lors de la phase d'enveloppement fascial isolé, les 4 premiers segments trachéaux longs ont été utilisés en l'état. Compte tenu des résultats observés, nous avons ensuite mis en place un tuteur interne en polyéthylène 16f, fixé à chaque extrémité par un point de PDS 6/0 (Ethicon France, Issy Les Moulineaux, France), de façon à maintenir le segment trachéal à son diamètre initial, tout en évitant la rétraction des espaces inter cartilagineux (Figure 15C). Lors des TTs en 2 temps, les segments trachéaux longs ont été préparés à l'identique.

Lors des TTs en 1 temps, les segments trachéaux moyens et courts ont été utilisés en l'état.

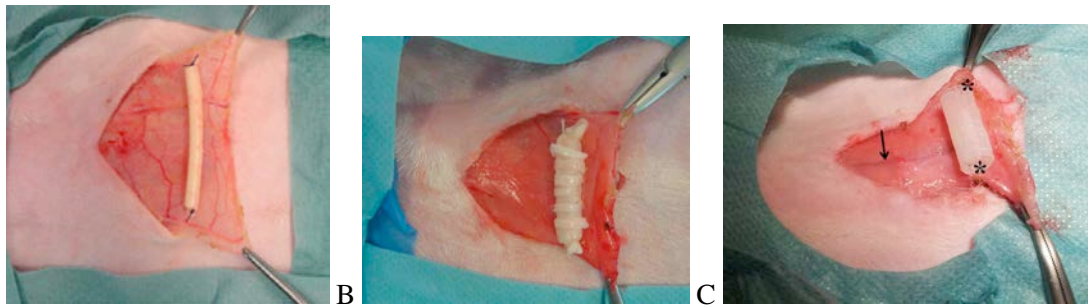


Figure 15. A : présentation sur le lambeau quadrangulaire de fascia latéro-thoracique d'une aorte allogénique de lapin NZ, étayée par un tuteur 14f et ligaturée à ses deux extrémités. B : greffon composite, avec les anneaux cartilagineux de lapin NZ à la circonférence d'une aorte allogénique de lapin GF, étayée par un tuteur 16f. C : le segment d'allogreffe trachéale est maintenu à sa longueur initiale grâce à 2 points de fixation aux extrémités de son tuteur endoluminal (étoiles). Le pédicule du lambeau est repéré par la flèche.

Enveloppement fascial des greffons

L'incision basi-thoracique de 5 cm était située à gauche de la crête mamelonnaire. Elle autorisait la préparation d'un lambeau de fascia superficialis quadrangulaire, à charnière crâniale, axé sur le pédicule latéro-thoracique. Chaque type de greffon était enveloppé de manière circonférentielle avec l'extrémité libre du lambeau, qui était suturé à lui même par un surjet continu, ou des points séparés de PDS 6/0 (Figure 16A). Enfin la peau était refermée à points séparés.

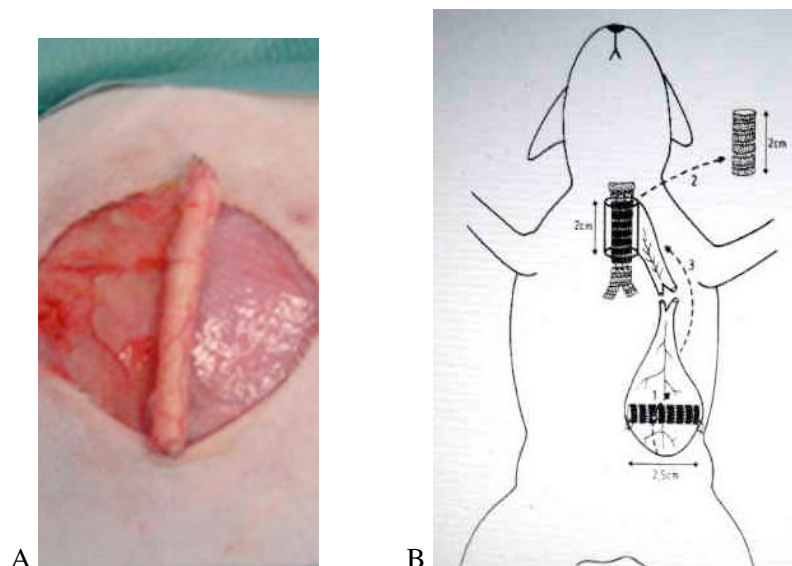


Figure 16. A : enroulement du lambeau de fascia autour d'une aorte allogénique. B : à droite, représentation d'un RT en 2 temps : (1) enveloppement du greffon par le lambeau de fascia ; 14 jours plus tard : (2) résection d'un segment de trachée ; et (3) reconstruction par le greffon enveloppé. Extrait de : Delaere *et al. J Thorac Cardiovasc Surg* 1995;110:728-37.

Remplacement trachéal par greffon composite.

La technique a été schématisée par Delaere *et al.* [28] (Figure 16B). Le RT, par transfert au cou du greffon composite enveloppé de fascia, était effectué après 7 à 9 jours de revascularisation hétérotopique : après reprise de l'incision basi-thoracique, le greffon était mobilisé par incision du fascia en direction crâniale, de part et d'autre de son pédicule vasculaire. Le larynx et la trachée étaient exposés par cervicotomie médiane. Un tunnel sous cutané entre les 2 incisions autorisait le transfert du greffon au cou, par retournement sur l'axe du lambeau (Figure 16B). Les 2 extrémités du greffon étaient réséquées, pour laisser libres les extrémités de l'endoprothèse. Un segment de trachée était réséqué à partir du troisième ou quatrième anneau, sur une longueur de 20 mm (résection de 8-10 anneaux), en ménageant les nerfs récurrents et l'œsophage proches. La reconstruction était faite en ventilation spontanée, à trachée ouverte [28]. L'anastomose proximale entre greffon et trachée était faite par 6 à 7 points séparés de Polysorb 5/0 (Figure 17A). Le dernier point antérieur transfixait l'endoprothèse afin de la sécuriser. Son extrémité libre intubait vers le haut la trachée proximale, en amont de l'anastomose. L'anastomose distale était faite à l'identique (Figure 17B). Les 2 incisions étaient refermées en un plan.

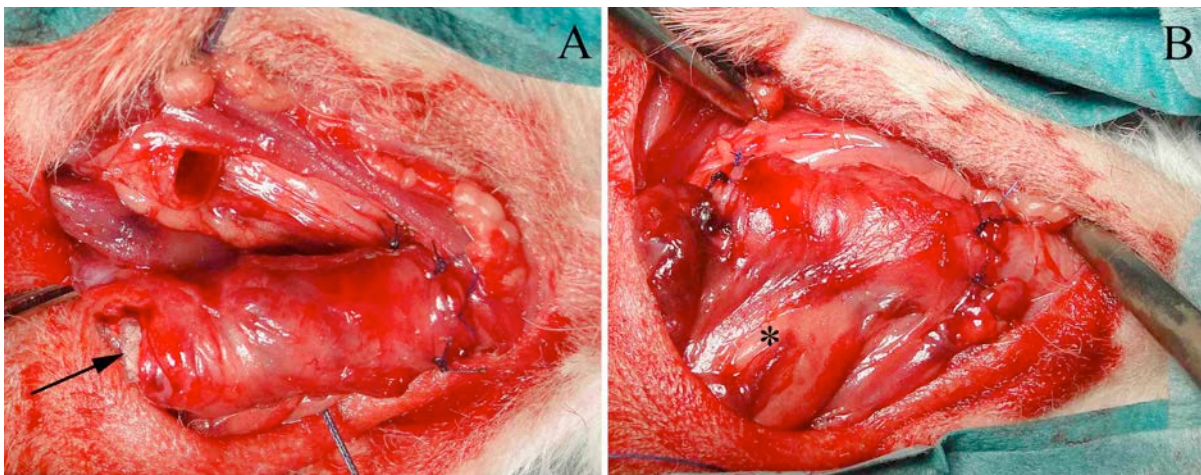


Figure 17. Remplacement trachéal cervical par greffon composite. A : suture proximale terminée ; l'extrémité distale de l'endoprothèse est libre (flèche), pour intubation de la trachée en aval de l'anastomose. B : suture distale terminée ; * pédicule fascial.

Transplantation trachéale en 2 temps

Après une période de revascularisation hétérotopique de 13/14 jours, la TT de segments d'allogreffe trachéale était effectuée comme ci-dessus, mais sans utilisation d'une endoprothèse.

Transplantation trachéale en 1 temps

Après résection adéquate, la TT en 1 temps consistait à interposer le segment d'allogreffe, moyen ou court, par une double suture circonférentielle à points séparés de monofil non résorbable : Prolène 6/0 (ETHICON France, Issy les Moulineaux, France), autorisant ainsi un repérage des zones d'anastomose en bronchoscopie et sur pièce anatomique (Figure 18). Avant fermeture cutanée, les muscles sous hyoïdiens étaient suturés étroitement au contact du fût laryngo-trachéal, afin de favoriser la néo angiogenèse du greffon par contiguïté.

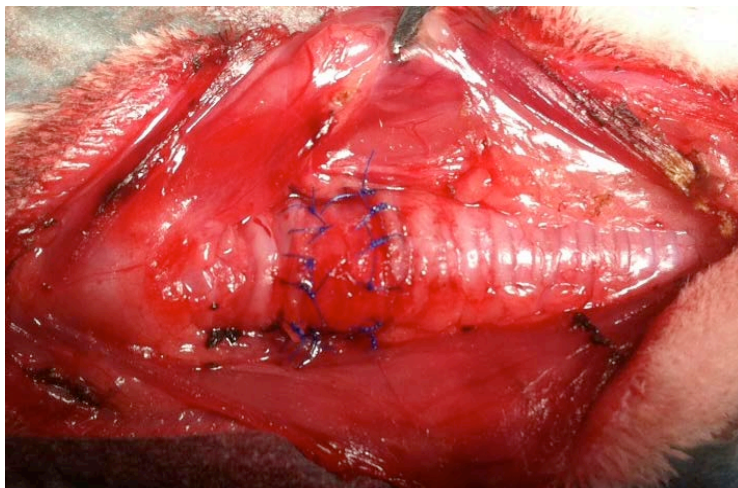


Figure 18. Transplantation trachéale cervicale d'un segment court (5 anneaux), 2 anneaux sous le larynx (situé à gauche).

Suivi des animaux

Après une surveillance de 3 heures, les lapins retournaient dans leur cage, où nourriture et boisson étaient à leur disposition.

En post opératoire, 2 injections de Buprenorphine (0,05 mg/kg) étaient administrées à titre antalgique à J1, et un traitement additionnel par patch de Durogésic 25 µg/cm² (¼ de la dose : division du patch

en 4) après RT ou transplantation. L'antibioprophylaxie par Enrofloxacin, 25 mg/jour, programmée 5 jours, n'a été administrée qu'après la première phase. Les animaux ne recevaient pas de traitement immunosuppresseur.

Le suivi des groupes d'animaux a été clinique ; et endoscopique lors de la dernière phase de l'étude (TT en 1 temps). Les examens ont été conduits à l'optique rigide, sous anesthésie générale et ventilation spontanée. Ils ont tous été enregistrés en vidéo. Les examens programmés ont recherché des signes de régénération épithéliale et de néo angiogenèse, caractérisés par un aspect rosé de la lumière trachéale et l'observation de néo vaisseaux. Des gestes interventionnels de désobstruction ou de dilatation à la pince porte optique, au tampon de coton imprégné d'un corticoïde à action locale (Budénoïde 1 mg, 2 ml dilué dans 10 ml de sérum physiologique) et au ballonnet, ont été effectués à la demande, en fonction du contexte clinique.

Après enveloppement fascial, les animaux ont été euthanasiés de manière programmée. Après RT ou transplantation, ils ont été suivis jusqu'à leur décès ou ont été euthanasiés.

Evaluation macroscopique des greffons

Après enveloppement fascial

Après prélèvement du greffon et de son pédicule, le tuteur était enlevé. L'apparence et la consistance de chaque greffon ont été évaluées par compression manuelle, mais sans étude biomécanique [145]. Puis il était fendu en long pour apprécier l'aspect de la surface luminale.

Après remplacement trachéal et transplantation

Après appréciation de sa consistance, l'évaluation du greffon et de la trachée était faite sur la pièce fendue longitudinalement depuis le larynx jusqu'à la carène.

Etude histologique

Allogreffes aortiques et greffons composites

Un fragment de chaque greffon a été congelé. Après 24 à 48 heures de fixation par le formol tamponné à 4%, des sections transversales et longitudinales du greffon ont été incluses dans la paraffine. Les blocs ont été coupés à 3- μ m d'épaisseur et colorés à l'hématoxyline-eosine-safran (HES), pour examen microscopique. Les résultats ont été comparés à des greffons aortiques normaux frais et cryopréservés, pris en charge techniquement de la même manière. Une attention particulière a été portée au degré d'infiltration inflammatoire lymphocytaire, à la recherche de signes de néo angiogenèse et à la nécrose de la paroi l'AA caractérisée par la persistance des fibres élastiques, et une évanescence cellulaire exprimée en pourcentage de surface nécrosée [131]. Pour le cartilage, l'ischémie, puis la nécrose, étaient caractérisées par l'évanescence des chondrocytes, une perte de l'affinité tinctoriale des protéoglycanes de la matrice extracellulaire et enfin l'apparition de dépôts calciques évalués comme suit : +, calcification centrale inférieure à 10% de la surface cartilagineuse ; ++, 10-50% ; +++, supérieure à 50%.

Allogreffes trachéales

Comme ci-dessus, on a apprécié la néo angiogenèse, l'infiltration inflammatoire lymphocytaire et la viabilité ou la nécrose des anneaux cartilagineux. La fibrose jeune ou organisée et l'épaisseur de la lamina propria ont également été évaluées ; ainsi que la régénération épithéliale sur un mode métaplasique ou différencié, après implantation orthotopique des greffons.

Hybridation in situ (allogreffes aortiques)

Après enveloppement fascial de l'AA, la transplantation entre donneur et receveur de sexes différents [107, 110, 111] a permis la mise en évidence et la répartition des contingents cellulaires mâles ou femelles au sein des AAs, par technique FISH. Les coupes histologiques fixées étaient traitées avec une solution de pepsine diluée, puis déshydratées (Histology FISH accessory kit, Dako France SAS, Trappes, France). Après dénaturation, la détection des chromosomes X et Y était effectuée par

hybridation avec la sonde à 37°, pendant 12 heures, selon préconisations (Whole Chromosome Paints, Rabbit X Cy3 labeled and Rabbit Y FITC labeled, STARFISH, Adgenix, Voisins le Bretonneux, France). Après lavage, l'ADN était contre coloré au bleu DAPI. Le noyau des cellules femelles présentait une double fluorescence rouge, et celui des cellules mâles, une fluorescence rouge et une fluorescence verte. Malheureusement, cette technique FISH n'a pas été poursuivie par la suite, les sondes n'étant plus disponibles.

Détection des cellules en apoptose (allogreffes trachéales)

La recherche d'événements apoptotiques compatibles avec des phénomènes d'ischémie cartilagineuse [47] et/ou de rejet chronique *a minima* [144] a été effectuée avec le kit APOSTAIN (Eurobio Abcys, Courtaboeuf, France) sur les segments d'allogreffes trachéales, après enveloppement fascial isolé puis TT en 1 temps. Le nombre de cellules apoptotiques du cartilage et de l'ensemble lamina propria/tissu péri cartilagineux a été apprécié de manière semi quantitative avec l'anticorps murin monoclonal (clone F7-26, Abcam, Cambridge, MA). Cet anticorps est spécifique de l'ADN fragmenté simple brin, qui est un marqueur spécifique du processus d'apoptose. Les coupes ont été perméabilisées avec du tampon saponine PBS 0.02% (Sigma) et incubées avec de la formamide à 56°C, puis bloquées avec du lait à 3%. Les peroxydases endogènes ont été neutralisées avec du peroxyde d'hydrogène à 3%. Puis les lames ont été incubées une nuit complète à +4°C avec l'anticorps primaire (dilué au 1/500). Les coupes ont ensuite été incubées 1 heure à température ambiante avec l'anticorps de cheval anti souris biotinylé, dilué au 1/200 (Vector). Les lames ont été révélées avec le kit avidine-steptavidine-peroxidase (ABC kit) et de la diaminobenzidine (Sigma). Les lames ont été finalement contre-colorées à l'hématoxyline.

RÉSULTATS

Nous exposerons successivement les résultats des études des greffons basés sur l'AA ; puis ceux de l'allogreffe trachéale désépithélialisée et cryopréservée.

RÉSULTATS. GREFFONS BASÉS SUR L'ALLOGREFFE AORTIQUE

Enveloppement fascial d'allogreffes aortiques fraîche ou cryopréservée

Après enveloppement fascial des AAs, il n'y a pas eu de mortalité chez les lapins opérés. Cependant, au début de notre expérience, les complications pariétales ont été nombreuses. Au cours des 6 manipulations de mise au point, l'animal qui percevait le tuteur sous cutané comme un corps étranger, grattait et rongait la plaie, entraînant défaut de cicatrisation, abcès ou nécrose. De plus, le développement habituel d'une lymphocèle dans le foyer opératoire était à l'origine d'un cas de lâchage mécanique de l'incision. Trois lapins avaient même réussi à expulser leur tuteur, quelque temps avant euthanasie (à J45). La voie d'abord a été modifiée en conséquence : thoracique basse et donc moins accessible ; et une antibioprofylaxie était mise en œuvre. Pour autant, nous avons encore observé 8 complications pariétales (Tableau 3) conduisant à une meilleure contention du pansement par bandage circonférentiel autocollant : Foliodrape, PAUL HARTMANN, Sélestat, France. Ces mesures réduisaient par la suite le taux de complications.

Au cours de cette phase, les animaux ont été euthanasiés de manière régulière de J5 à J61 (Tableau 3)

Evaluation macroscopique des greffons

Les greffons se présentaient sous forme d'une structure tubulée, à surface interne d'aspect blanc nacré. Cependant, malgré l'adjonction de la tunique additionnelle (fascia), la rigidité des greffons ne semblait pas suffisante pour envisager un RT sans endoprothèse additionnelle.

Etude histologique

L'étude microscopique des AAs fraîches et cryopréservées de contrôle montrait un aspect comparable : une média composée majoritairement de fibres élastiques et de quelques cellules musculaires lisses.

Après enveloppement fascial des AAs fraîches ou cryopréservées, l'examen microscopique montrait une structure correspondant à une paroi aortique sans endothélium, entourée du fascia (Figure 19). Chez 14 lapins, la structure histologique de la paroi aortique était préservée, ou présentait des zones

limitées de nécrose, inégalement réparties à proximité du versant luminal de l'AA et évaluées de 10% à 30% de la surface du greffon en coupes transversales. Ceux-ci présentaient, par endroit, de fines calcifications du versant luminal de la paroi, visibles dès J6, compatibles avec l'évolution cicatricielle de zones de nécrose. Des signes évidents de néo angiogenèse, sous forme de capillaires néoformés, développés au niveau du versant adventitial de l'AA (Figure 20), étaient présents dès J5 et augmentaient en nombre jusqu'à J24. A J5, on observait une réaction inflammatoire modérée à polynucléaires et macrophages, s'intensifiant de J10 à J24. En contrepartie, la survenue d'une complication pariétale sévère (lapins 9, 15, 17 et 19) affectait la vitalité du greffon, qui était sévèrement nécrosé (90% à 100%). Chez le lapin 14, la nécrose qui affectait 50% du greffon, n'avait pas d'explication, en l'absence de complication locale. Les AA fraîches et cryopréservées procuraient des résultats comparables.

Les résultats histologiques sont résumés dans le Tableau 3.

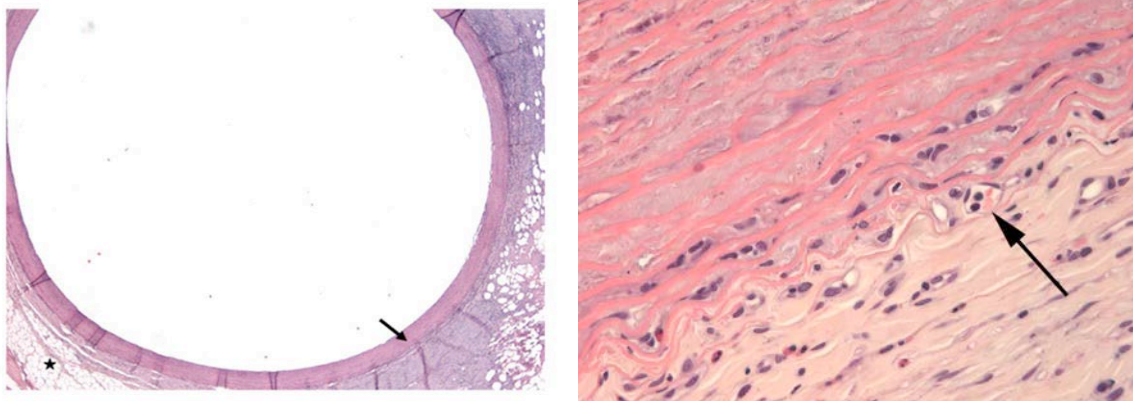


Figure 19. A gauche. Examen histologique de l'organe tubulé chimérique, composé de l'aorte allogénique (petite flèche) et de son fascia d'enveloppement (étoile) [HES, X25].

Figure 20. A droite. Interface entre l'aorte allogénique cryopréservée (J12), riche en fibres élastiques (en haut, à gauche), et le fascia d'enveloppement (en bas, à droite). A l'interface, présence d'un capillaire néoformé vu en coupe, contenant 2 globules rouges et 2 lymphocytes (flèche). [HES, X200].

Hybridation in situ

La technique FISH a été utilisée chez les lapins 5, 10 et 18 (enveloppement facial de l'AA en hétérotopie), implantés avec un *mismatch* de sexe (Tableau 1) et euthanasiés respectivement à J10, J12 et J24. Sur toutes les coupes, on observait une migration centripète de cellules du receveur dans le greffon, allant diminuant de la périphérie à la région centrale. La surface profonde ne contenait que des cellules musculaires lisses de morphologie normale, appartenant au donneur (Figure 21).

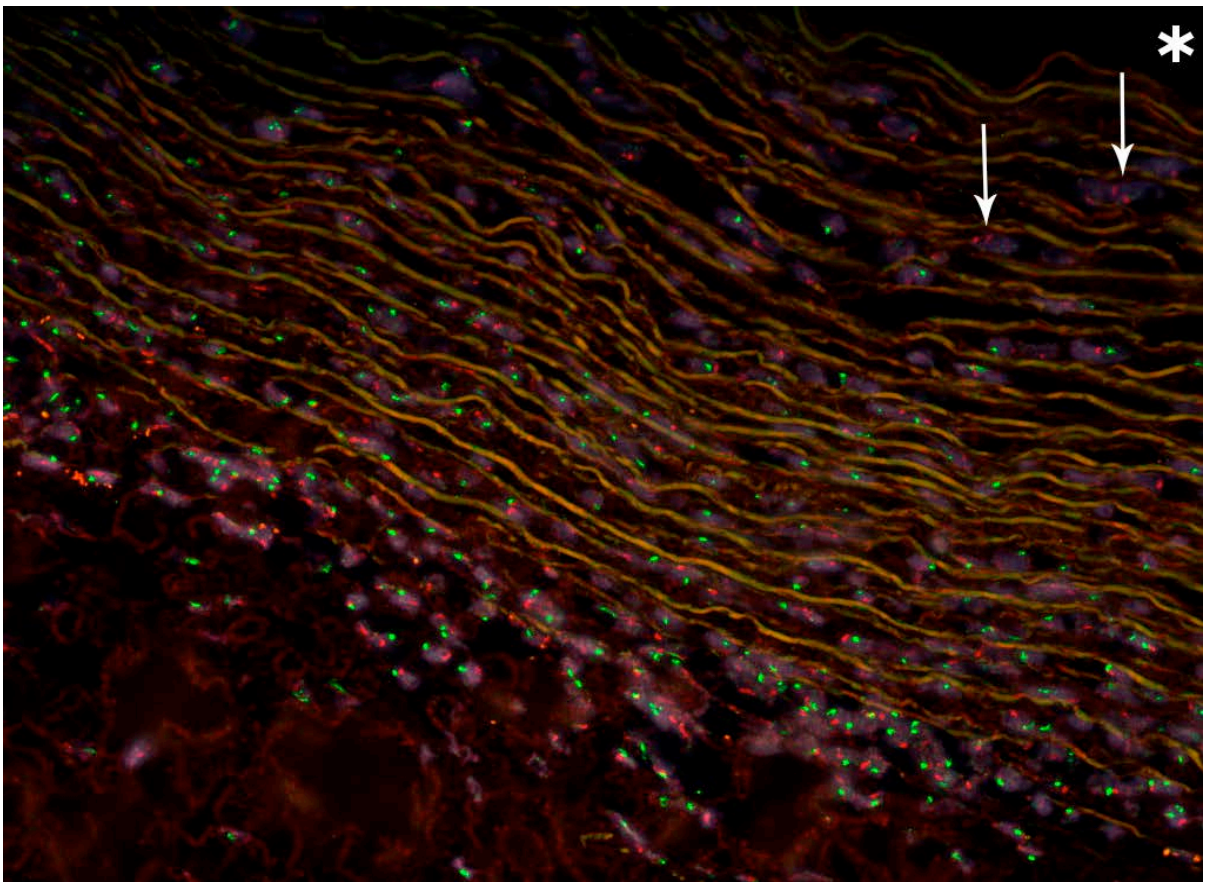


Figure 21. Technique FISH (fort grossissement) à J12 après enveloppement fascial d'une AA. L'aorte du donneur (femelle) est reconnaissable par ses fibres élastiques auto fluorescentes. Migration centripète dans l'aorte de cellules mâles du receveur (fluorescence rouge et verte) provenant du fascia (situé en bas et à gauche). Près du versant luminal de l'aorte (*lumière aortique), présence de cellules musculaires lisses femelles normales (double fluorescence rouge) : flèches blanches.

TABLEAU 3. ENVELOPPEMENT FASCIAL DES ALLOGREFFES AORTIQUES
DONNÉES CLINIQUES ET HISTOLOGIQUES DE 19 LAPINS RECEVEURS

Lapin N° (Poids, g)	Sexe du donneur	Sexe du receveur	AA Fr ou Cryo	Greffon (Longueur)	Complications	Sacrifice (Jour)	Néo angiogenèse	Inflammation	Nécrose AA (%)
1 (3950)	F	M	Cryo	65 mm	-	5	+	+	-
2 (4885)	F	F	Fr	30 mm	-	6	+	+	10%
3 (4635)	M	F	Cryo	51 mm	-	7	+	+	-
4 (4580)	F	M	Cryo	72 mm	Désunion paroi	9	+	+	-
5 (5100)	M	F	Cryo	49 mm	-	10	+	+++	-
6 (4215)	F	M	Fr	35 mm	Abcès	10	+	+	10%
7 (4035)	F	M	Fr	76 mm	Désunion paroi	12	+	-	-
8 (4105)	M	M	Cryo	49 mm	-	12	+	+	10%
9 (5060)	F	M	Cryo	66 mm	Nécrose cutanée	12	-	+	90%
10 (4335)	F	M	Fr	21 mm	Désunion paroi	12	+	-	-
11 (4785)	F	F	Fr	26 mm	-	13	+	++	10%
12 (4240)	M	M	Cryo	35 mm	-	14	+	+++	30%
13 (4545)	F	M	Cryo	70 mm	-	14	+	++	-
14 (4765)	F	M	Fr	29 mm	-	14	+	+++	50%
15 (4125)	F	M	Fr	20 mm	Abcès	14	-	+++	90%
16 (4630)	M	M	Cryo	46 mm	-	16	+	+++	-
17 (4075)	M	M	Fr	56 mm	Nécrose cutanée	20	-	+++	100%
18 (3840)	F	M	Fr	22 mm	-	24	+	++	-
19 (4875)	M	M	Cryo	42 mm	Abcès	61	-	++	100%

F : femelle ; M : mâle ; AA : allogreffe aortique ; Fr : fraîche ; Cryo : cryopréservée

Article original et commentaire publiés

(15) [Construction of a tube-shaped tracheal substitute using fascial flap-wrapped revascularized allogenic aorta.](#) **Wurtz A**, Hysi I, Zawadzki C, Soenen V, Hubert T, Banfi C, Jashari R, Copin MC. Eur J Cardiothorac Surg. 2012 Mar;41(3):663-8. doi: 10.1093/ejcts/ezr012. [146]

(16 et 16 bis) [Airway transplantation using aortic allografts: a 'hot topic'.](#) **Martinod E**. Eur J Cardiothorac Surg. 2012 Jun;41(6):1409-10; **author reply** 1410. doi: 10.1093/ejcts/ezr256 [147, 148].

Enveloppement fascial du greffon composite

Lors de cette phase, il n'y a pas eu de mortalité et le sacrifice des animaux a été programmé de J3 à J38. Les complications (exclusivement pariétales) ont été colligées dans le Tableau 4.

Evaluation macroscopique des greffons

Les greffons se présentaient sous forme d'une structure tubulée, à surface interne d'aspect blanchâtre. Au sein d'une paroi nettement plus épaisse que celle d'une trachée native, les anneaux trachéaux étaient parfaitement reconnaissables, comparables à ceux obtenus par ingénierie tissulaire (Figure 22) [145]. La rigidité des greffons les rendait compatibles avec un RT.

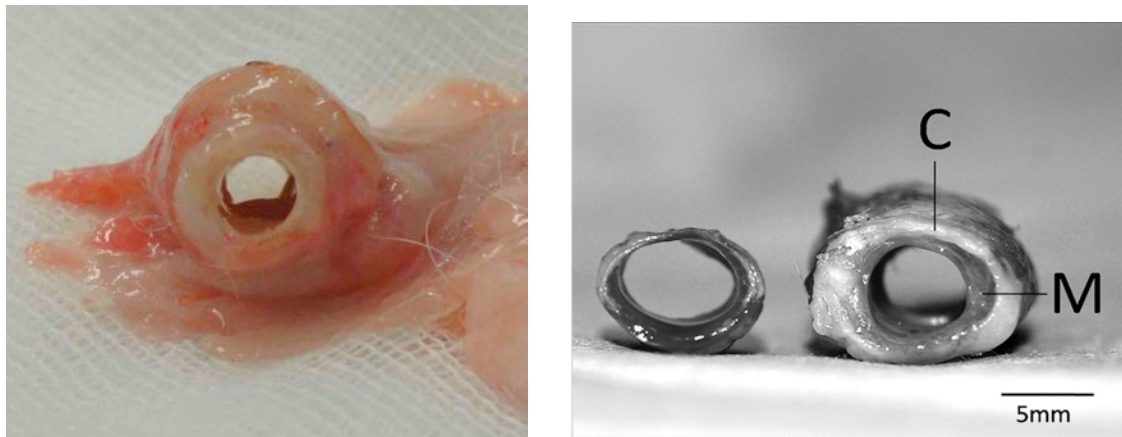


Figure 22. A gauche : greffon composite enveloppé de son fascia et prélevé à J13 chez le lapin 25. A droite : aspect comparable du greffon construit par ingénierie tissulaire, puis implanté chez un lapin NZ ; sur la photo, il est comparé à une trachée normale (C : cartilage ; M : fascia). Extrait de : Weidenbecher *et al. Laryngoscope* 2008;118:593-8 [145].

Etude histologique

Les greffons composites examinés au décours de l'enveloppement fascial (Figure 23) ont révélé un aspect viable des cartilages. Au niveau du composant aortique, on mettait en évidence, dès J3, des signes de néo angiogenèse dans 7 cas sur 9. Cela n'empêchait pas l'AA de se nécroser précocement (30% à 50% de sa surface entre J3 et J5); et de manière sévère par la suite, de 90% à 100% entre J6 et J38, à l'exception du lapin 27, sacrifié à J24 (30%). Comme précédemment, de fines calcifications localisées au versant luminal de l'AA étaient parfois observées. La réaction inflammatoire était

modérée, d'aspect variable et sans argument pour une réaction de rejet, sauf chez le lapin 28, sacrifié à J38. On notait enfin l'organisation d'une fibrose jeune entre le greffon aortique, le fascia et à la périphérie des cartilages, assurant la cohésion de l'ensemble.

Les résultats histologiques sont résumés dans le Tableau 4.

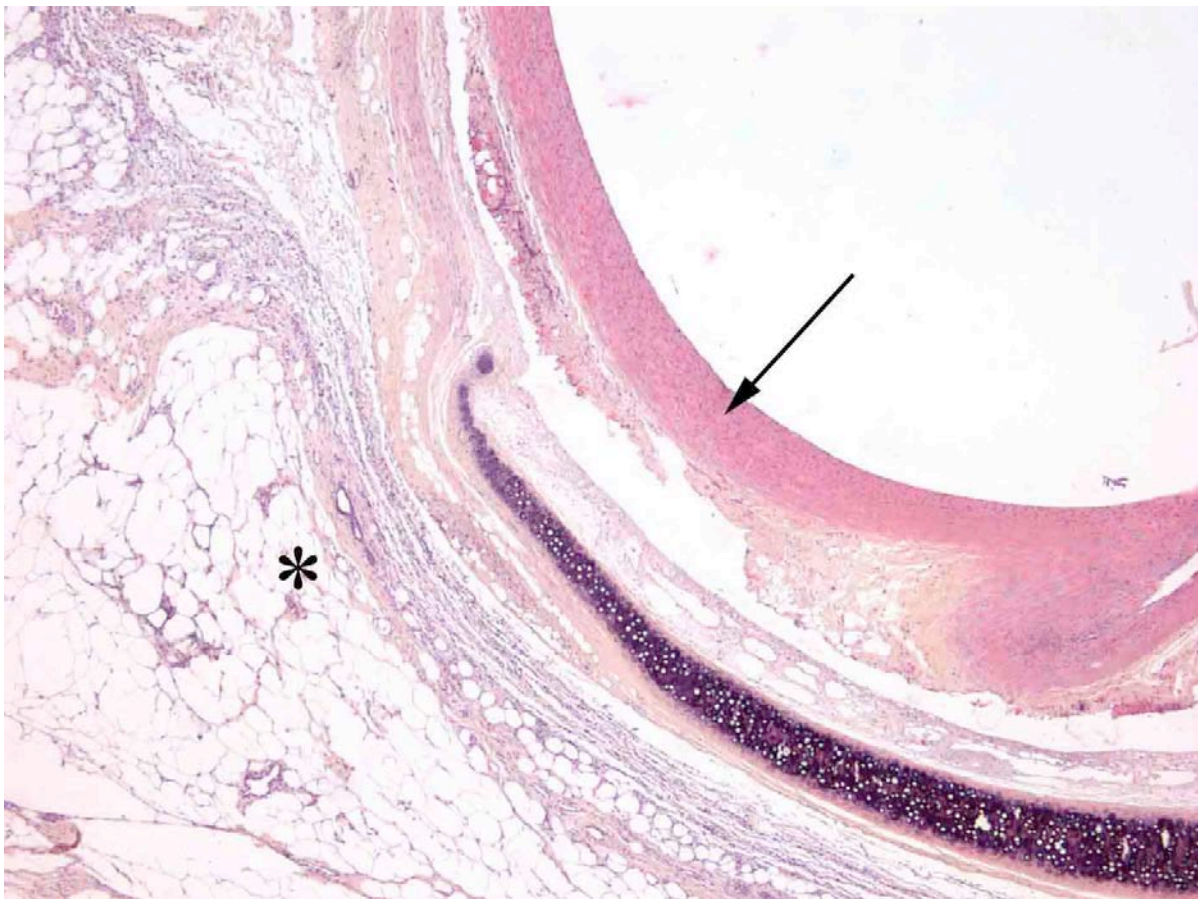


Fig. 23. Greffon composite revascularisé en position hétérotopique (J3). De gauche à droite : le fascia d'enveloppement*, un anneau cartilagineux d'aspect normal, et l'aorte encore viable : présence de cellules musculaires lisses (flèche) [HES, X25].

TABLEAU 4. ENVELOPPEMENT FASCIAL DU GREFFON COMPOSITE. DONNÉES
CLINIQUES ET HISTOLOGIQUES DE 9 LAPINS FEMELLES RECEVEURS

Lapin N° (poids, g)	Longueur greffon aortique	Anneaux cartilagineux (Nombre)	Complications	Sacrifice (Jour)	Viabilité cartilage	Nécrose allogreffe aortique (%)	Néo angiogenèse	Inflammation
20 (4440)	27 mm	6	–	3	+++	30%	+	+ P, E
21 (4430)	29 mm	6	–	4	+++	50%	+	+ L, E
22 (3685)	29 mm	6	–	5	+++	30%	+	+ E
23 (4730)	29 mm	6	–	6	+++	90% C	–	+ E, N
24 (3290)	26 mm	5	Nécrose cutanée limitée	10	+++	90% C	+	++ E, L
25 (4315)	36 mm	7	Désunion paroi	13	+++	90%	+	++ E, L
26 (3630)	26 mm	6	Désunion paroi	20	+++	90% C	+	+ N
27 (3460)	29 mm	6	Désunion paroi	24	+++	30%	+	+ E, L
28 (4515)	26,5 mm	6	–	38	+++	100% C	–	–

+++ : Viabilité satisfaisante du cartilage ; C : calcifications ; P : neutrophiles ; E : éosinophiles ; L : lymphocytes.

Remplacement trachéal par greffon composite

Après le premier temps d'enveloppement fascial, 3 complications pariétales ont été observées (Tableau 5). Au début de notre expérience du RT proprement dit, le lapin 29 chez lequel la résection trachéale était trop distale (10 anneaux en dessous du cricoïde), est décédé d'un arrêt cardiaque hypoxémique en fin d'intervention, la traction nécessaire à la réalisation de l'anastomose inférieure ayant entraîné un collapsus de la lumière trachéale. Le lapin 30 est décédé à J8, d'une fistule anastomotique haute (centrée sur le fil d'ancrage de l'endoprothèse), compliquée de *sepsis* cervical. Les autres animaux sont décédés de J9 à J47, de détresse respiratoire aiguë, sans signe prémonitoire, conséquence d'une obstruction de la voie aérienne centrale et/ou de l'endoprothèse. A noter l'absence de migration de cette dernière, comme préalablement observé [110]. La cause des décès est colligée dans le Tableau 5.

Evaluation macroscopique

Après RT précédé de l'enveloppement fascial, les greffons avaient un aspect comparable à celui observé en phase 2, et une rigidité satisfaisante 7 fois sur 10 (Figure 24). La muqueuse trachéale adjacente était généralement congestive. Cependant, chez les lapins 34, 35 et 37, les greffons étaient malaciques, sans anneau cartilagineux identifiable (Tableau 5). Chez le lapin 38 qui a survécu 47 jours, on observait des granulomes localisés aux extrémités de l'endoprothèse, obstructifs côté crânial.

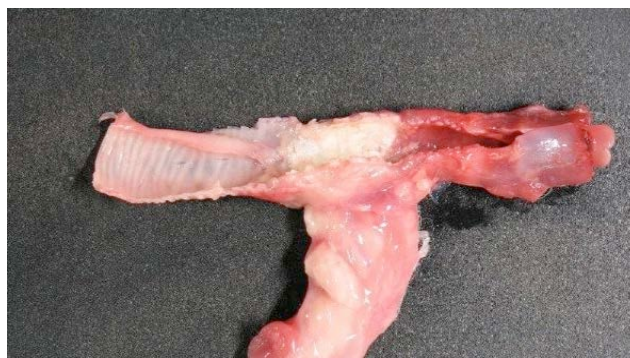

Figure 24. Prélèvement à J25 d'un greffon composite, après remplacement trachéal (lapin 36). D'aspect blanchâtre et centré sur son pédicule, il présente, à la section longitudinale, cinq anneaux cartilagineux de morphologie normale. La trachée distale est normale ; la trachée proximale et le larynx sont congestifs (lapin 36).

Etude histologique

Une nécrose aortique sévère (de 50% à 100% de la surface du greffon, avec des calcifications), associée à une inflammation aiguë à polynucléaires et/ou une abcédation (Figure 25A) a été observée. De plus, dès 8 à 9 jours après la greffe, on observait une ischémie des cartilages, caractérisée par une raréfaction des chondrocytes, initialement en périphérie des anneaux, et une perte d'affinité tinctoriale des protéoglycanes de la matrice extracellulaire (Figure 25A). Cette nécrose centripète se poursuivait, aboutissant le plus souvent (de 22 à 47 jours après la greffe) à la calcification du centre des anneaux entièrement nécrosés (Figure 25B). Les lésions de nécrose du greffon les plus sévères ont été observées chez les lapins 34 et 35, qui avaient présenté une complication pariétale après enveloppement. Il est à noter qu'aucun élément bactérien ou filament mycélien n'a jamais été mis en évidence. Enfin, l'étude du pédicule du greffon a montré une perméabilité vasculaire dans tous les cas. Les données macroscopiques et histologiques sont résumées dans le Tableau 6.

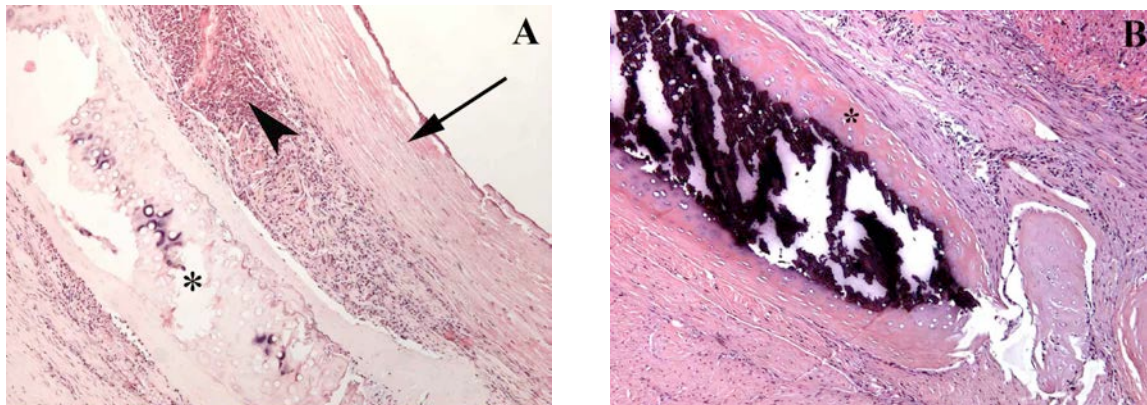


Figure 25. (A) Remplacement trachéal par greffon composite. Aspect microscopique du greffon correspondant à la Figure 22 (lapin 36) : nécrose à 90% de la surface de l'allogreffe aortique (flèche) dans un contexte d'abcédation (tête de flèche) ; nécrose du cartilage (étoile) avec perte de l'affinité tinctoriale des protéoglycanes de la matrice extracellulaire et raréfaction des chondrocytes [HES, X25].

(B) Cartilage entièrement nécrosé à J47 (lapin 38) : disparition des chondrocytes en périphérie et calcification centrale. Lésions de fibrose jeune en périphérie du cartilage [HES, X200].

TABLEAU 5. REMPLACEMENT TRACHÉAL PAR GREFFON COMPOSITE.

DONNÉES CLINIQUES DE 10 LAPINS FEMELLES RECEVEURS

LAPINS	GREFFON. ENVELOPPEMENT			REMPACEMENT TRACHÉAL			
	N° (poids)	Segment aorte (mm)	Nombre anneaux cartilagineux	Complications	Délai après enveloppement	Anneaux réséqués	Survie après remplacement (jours)
29 (2725 g)	25 mm	5	–	J9	9	Décès péri opératoire	Arrêt cardiaque hypoxémique
30 (3380 g)	25 mm	5	–	J8	8	8	Fistule anastomotique
31 (3235 g)	25 mm	4	–	J7	8	9	Bouchon fibrineux proximal
32 (3465 g)	25 mm	4	–	J7	8	9	Encombrement muco purulent diffus
33 (3030 g)	25 mm	5	–	J8	10	22	Obstruction prothèse par sécrétions épaisses
34 (3380 g)	25 mm	5	Désunion paroi	J7	8	23	Obstruction prothèse par sécrétions épaisses
35 (3345 g)	25 mm	5	Désunion paroi (puis abcès)	J7	8	24	Obstruction prothèse par sécrétions épaisses
36 (3580 g)	25 mm	5	–	J8	8	25	Moule trachéo bronchique fibrineux
37 (3235 g)	25 mm	5	Désunion paroi	J9	10	25	Obstruction prothèse par sécrétions épaisses
38 (3030 g)	25 mm	5	–	J8	9	47	Granulome obstructif proximal

TABLEAU 6. REMPLACEMENT TRACHÉAL PAR GREFFON COMPOSITE.
DONNÉES ANATOMIQUES CHEZ 10 LAPINS FEMELLES RECEVEURS

LAPINS N°	GREFFON MACROSCOPIE		MICROSCOPIE		
	Jour décès (J)	Longueur	Qualités mécaniques	Aorte allogénique Nécrose (%)	Cartilage Nécrose/ Calcification
29 (J0)	22 mm	Rigide	90%	Minime	+
30 (J8)	21 mm	Rigide	80%	Absente	+
31 (J9)	25 mm	Rigide	100%	Partielle périphérique	+
32 (J9)	22 mm	Rigide	100%	Partielle périphérique	+
33 (J22)	18 mm	Rigide	90%	Totale	++
34 (J23)	18 mm	Malacique	100%	Totale	+++
35 (J24)	15 mm	Malacique	90%	Totale	+
36 (J25)	18 mm	Rigide	100%	Subtotale	+
37 (J25)	19 mm	Malacique	50%	Totale	++
38 (J47)	20 mm	Rigide	50%	Totale	+++

Article original publié

Les travaux expérimentaux portant sur le greffon composite formé d'une AA entourée d'anneaux cartilagineux allogéniques ont fait l'objet d'un article original :

(17) [Tracheal reconstruction with a composite graft: fascial flap-wrapped allogenic aorta with external cartilage-ring support.](#) Wurtz A, Hysi I, Kipnis E, Zawadzki C, Hubert T, Jashari R, Copin MC, Jude B. Interact Cardiovasc Thorac Surg. 2013 Jan;16(1):37-43. doi: 10.1093/icvts/ivs422. [149]

RÉSULTATS. ALLOGREFFE TRACHÉALE DÉNUDÉE D'ÉPITHÉLIUM ET CRYOPRÉSERVÉE

Enveloppement fascial isolé

Après enveloppement fascial de segments longs d'allogreffe trachéale dénudée d'épithélium et cryopréservée, il n'y a eu ni complication ni mortalité chez les lapins opérés (dont 3 pour la mise au point du modèle). En particulier aucune complication pariétale n'a été observée, grâce aux pansements renforcés par une bande élastique (Optiplast, BSN médical SAS, Vibraye, France).

Lors de l'étude proprement dite, les 13 lapins ont été euthanasiés de J7 à J91 (Tableau 7).

Evaluation macroscopique des segments trachéaux

A l'ouverture, tous les greffons contenaient un liquide clair, non muqueux. Les greffons enveloppés sans tuteur interne gardaient leur morphologie tubulée normale jusqu'à J19. Puis de J28 à J61 on observait une rétraction longitudinale entraînant un chevauchement des anneaux cartilagineux ; et circonférentielle réduisant significativement la lumière des greffons. Toutefois il n'existait pas de prolifération tissulaire endoluminale, la surface interne restant pâle et lisse. A l'opposé, grâce au tuteur, la morphologie des autres greffons restait satisfaisante jusqu'à J91, avec des anneaux cartilagineux de morphologie normale et régulièrement espacés (Figure 26).

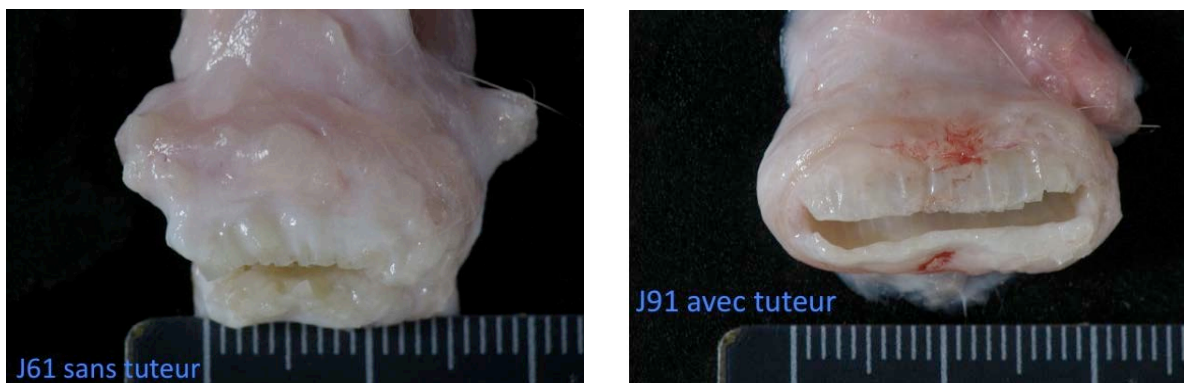


Figure 26. A gauche : segment long d'allogreffe trachéale enveloppé de fascia, sans tuteur interne et prélevé à J61 : rétraction et chevauchement des anneaux cartilagineux (lapin 49). A droite : grâce au tuteur interne, la morphologie du greffon est normale à J91 (lapin 51).

Etude histologique

L'ensemble des segments d'allogreffe trachéale enveloppés avec ou sans tuteur interne avaient un aspect similaire (Figure 27) : les greffons entourés du fascia présentait des signes de néoangiogenèse sous forme de capillaires néoformés apparaissant d'abord au niveau de la lamina propria dès le septième jour. Il existait une infiltration inflammatoire minime principalement composée d'éosinophiles, de neutrophiles et de macrophages. L'infiltration lymphocytaire était minime, sauf à proximité d'une inclusion épithéliale située dans la lamina propria chez les lapins 40 et 42 (Figure 28) ; ou d'un îlot épithélial résiduel chez le lapin 45. Ainsi, 10 lapins (77%) présentaient une dénudation complète de leur épithélium. Les anneaux cartilagineux étaient le siège de dépôts calciques centraux, s'étendant progressivement vers la périphérie, où, en parallèle, apparaissaient des signes de nécrose, essentiellement au delà d'un mois. Quant à la lamina propria, elle était le siège d'une fibrose organisée progressive entraînant un épaississement modéré, mais n'oblitérant pas la lumière, y compris au niveau des greffons enveloppés sans tuteur interne (Figure 29).

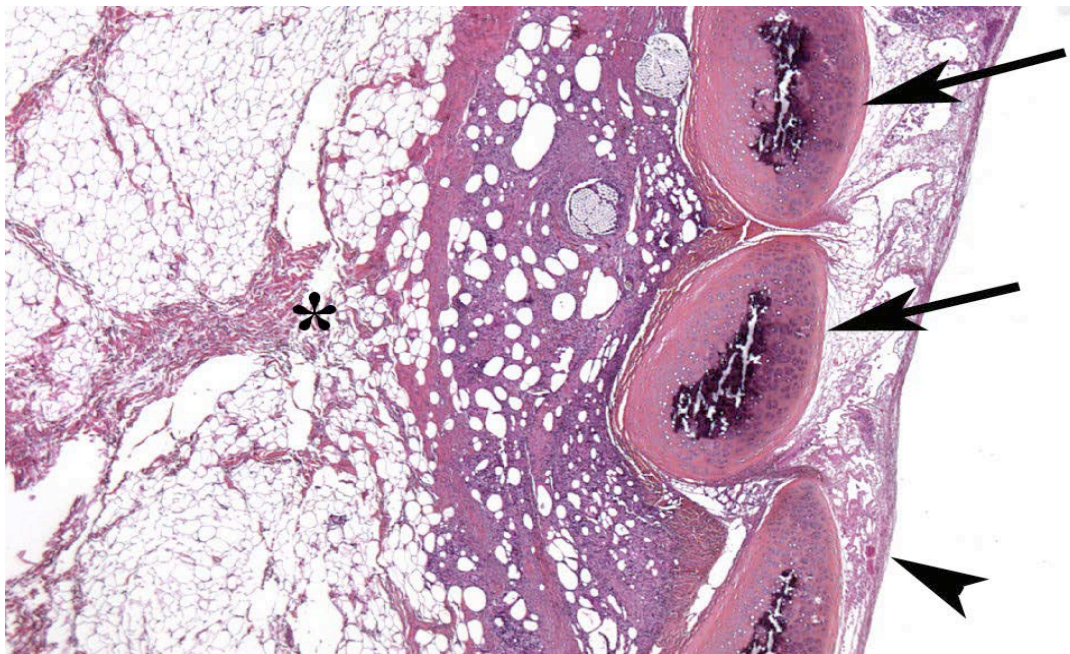


Figure 27. Coupe longitudinale d'un segment d'allogreffe trachéale, enveloppé de fascia et prélevé à J14 (lapin 40). Absence d'inflammation significative. Lamina propria avec présence de capillaires néoformés : tête de flèche ; les anneaux cartilagineux (flèches), encore viables, sont le siège d'une calcification classée +. Fascia d'enveloppement : étoile (HES, X25).

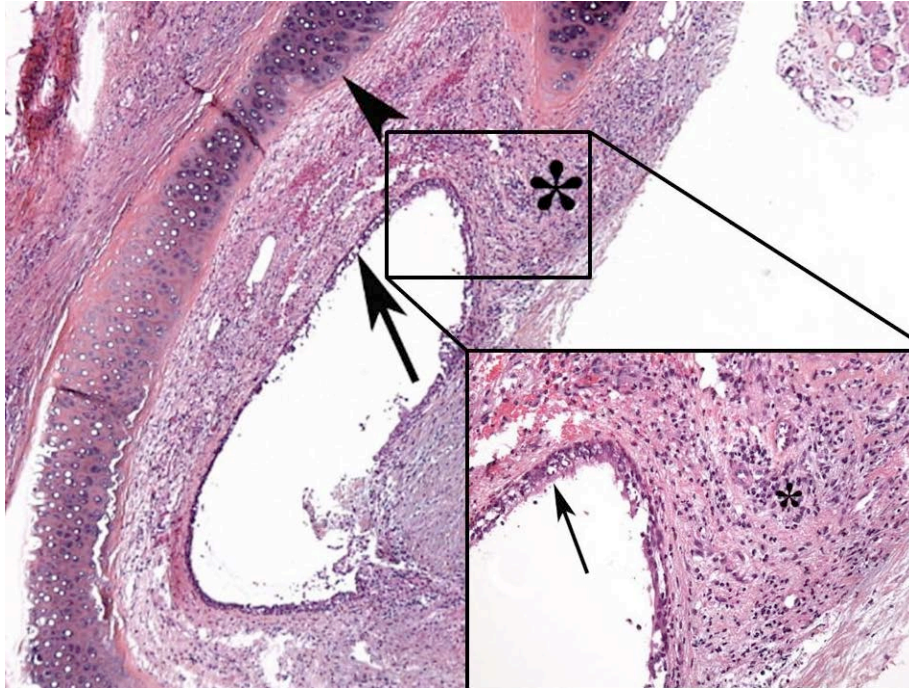


Figure 28. Coupe transversale d'un segment d'allogreffe trachéale, enveloppé de fascia et prélevé à J19 (lapin 4). Persistance d'une inclusion épithéliale au sein de la lamina propria (flèche), à la périphérie de laquelle on observe une infiltration lymphocytaire massive (étoile). Anneau cartilagineux normal (tête de flèche). (HES X25 ; insert X200)

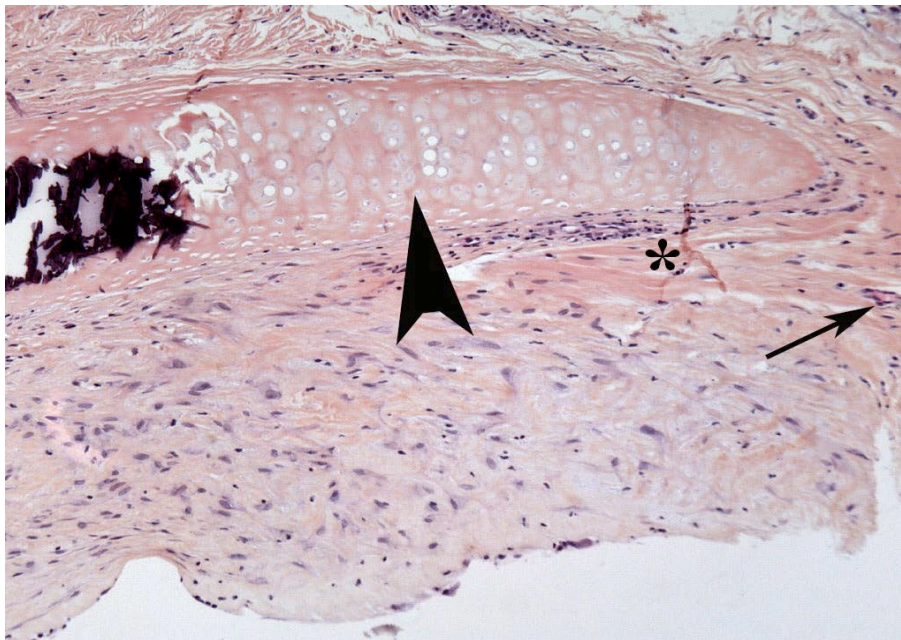


Figure 29. Coupe transversale d'un segment d'allogreffe trachéale, enveloppé de fascia sans tuteur interne et prélevé à J61 (lapin 49) : fibrose organisée de la lamina propria, avec des trousseaux de fibres de collagène, colorées en jaune par le safran (étoile). La néo angiogénèse est évidente (flèche). Le cartilage entièrement nécrotique a conservé sa morphologie (tête de flèche) et présente une calcification centrale. (HES, X00).

Détection des cellules en apoptose

De rares cellules cartilagineuses en apoptose n'ont été observées que chez le lapin 39, sacrifié à J7. Au niveau de la lamina propria et du tissu péri cartilagineux, les événements apoptotiques étaient beaucoup plus intenses, caractérisés par un marquage en brun (Figure 30), avec une distribution, dans le temps, en courbe de Gauss avec un pic à J20 (Tableau 7).

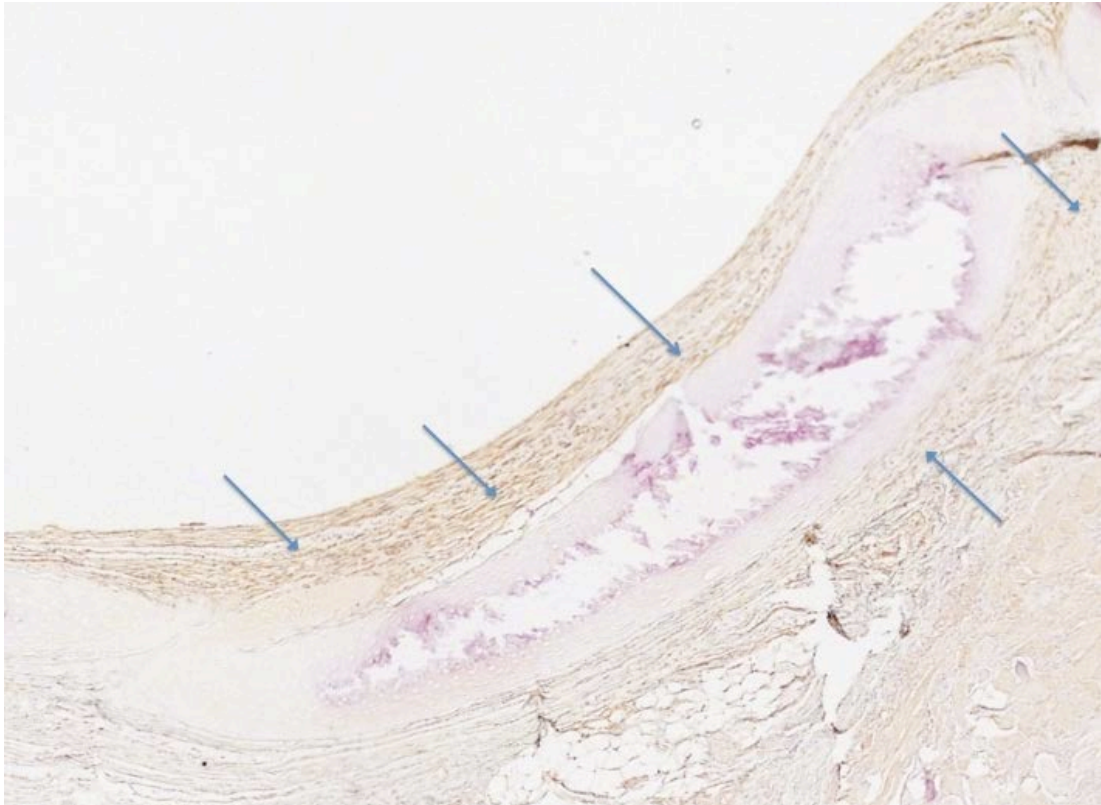


Figure 30. Détections des cellules en apoptose par immunomarquage (APOSTAIN), essentiellement présentes dans la lamina propria et le tissu péri cartilagineux : marquage en brun (lapin 46, sacrifié à J42).

TABLEAU 7. ENVELOPPEMENT FASCIAL DE L'ALLOGREFFE DÉNUDÉE D'ÉPITHÉLIUM ET
CRYOPRÉSERVÉE
DONNÉES CLINIQUES ET HISTOLOGIQUES DE 13 LAPINS MALES RECEVEURS

LAPIN N° (poids, g)	TUTEUR INTERNE	SACRIFICE (jour)	RESIDU EPITHELIAL	CARTILAGE Nécrose/Calcification	INFLAMMATION non spécifique/lymphocytaire	NEO angiogenèse	APOPTOSE Lamina propria/TPC
39 (4450)	+	7	-	-	-	+	+
40 (4040)	-	14	+	-	+	+/-*	++
41 (3825)	+	15	-	50%	-	+	++
42 (4115)	-	19	+	-	+	+/-*	+
43 (3720)	+	20	-	10%	+	+	+++
44 (3400)	-	28	-	50%	++	+	++
45 (3620)	+	29	+	-	+	+/-*	+
46 (3935)	+	42	-	50%	++	+	++
47 (3630)	+	51	-	80%	++	+	+
48 (4075)	+	54	-	90%	++	+	+
49 (4045)	-	61	-	90%	++	+	+
50 (3530)	+	88	-	100%	++	+	+
51 (3520)	+	91	-	100%	++	+	+

*: infiltration lymphocytaire uniquement au contact d'un résidu épithélial ; TPC : tissu péri cartilagineux

Article original publié :

(18) [Immune tolerance of epithelium-denuded-cryopreserved tracheal allograft](#). Hysi I, Wurtz A, Zawadzki C, Kipnis E, Jashari R, Hubert T, Ung A, Copin MC, Jude B. Eur J Cardiothorac Surg. 2014 Mar 23. doi:10.1093/ejcts/ezu133 [150]

Transplantation trachéale en 2 temps

Après transplantation en 2 temps de segments longs d'allogreffe trachéale dénudée d'épithélium et cryopréservée, il n'y a pas eu de mortalité ni de complication chirurgicale postopératoire chez les 3 lapins opérés (52, 53 et 54), mais ils sont décédés précocement à J3, J8 et J9 de détresse respiratoire.

Evaluation macroscopique des greffons

Chez les 3 animaux (52, 53 et 54), l'aspect macroscopique était comparable : greffon bien revascularisé, mais siège d'une sténose étendue semblant secondaire à l'épaississement circonférentiel du fascia (lapin 52 : Figure 31) ; ou à un épaississement de la paroi interne du greffon (lapins 53 et 54).

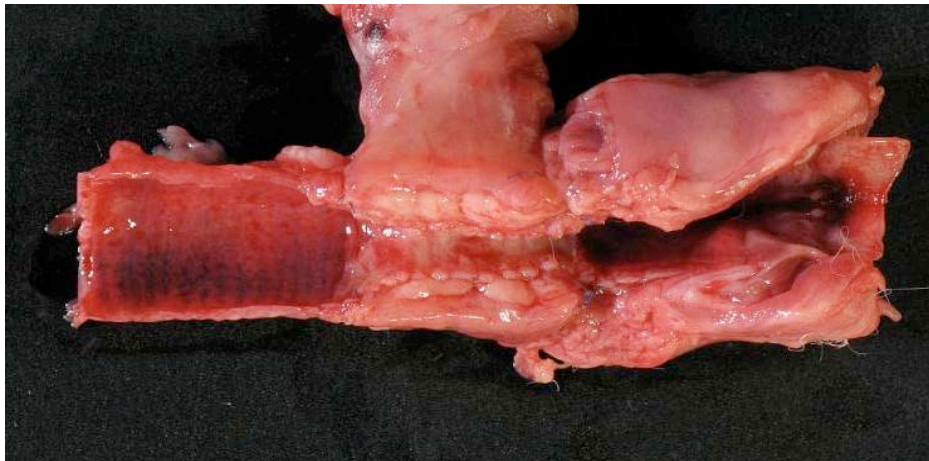


Figure 31. Prélèvement à J3 après transplantation trachéale en 2 temps (lapin 52). Epaississement circonférentiel du fascia d'enveloppement enserrant le greffon, cependant bien revascularisé. Aspect congestif de la muqueuse trachéale.

Etude histologique

Le greffon du lapin 52, décédé à J3, était le siège d'une inflammation aiguë avec congestion vasculaire de la lamina propria, sans fibrose ni épaississement de cette dernière (Figure 32). Chez les 2 autres, il existait aussi des signes de néo angiogenèse, ainsi qu'une infiltration inflammatoire, de modérée (lapin 53) à importante (lapin 54), principalement composée d'éosinophiles, de neutrophiles et de

macrophages ; et sans lymphocyte. Fait essentiel, il existait une oblitération presque complète de la lumière par une fibrose épaisissant de manière circonférentielle la lamina propria (Figure 33).

Les cartilages étaient viables avec des calcifications classées + chez le lapin 53 ; et +++ chez le lapin 54. Enfin, un épithélium de type régénératif était déjà observé à proximité de l'anastomose avec la trachée native chez le lapin 53 (greffon prélevé à J8).

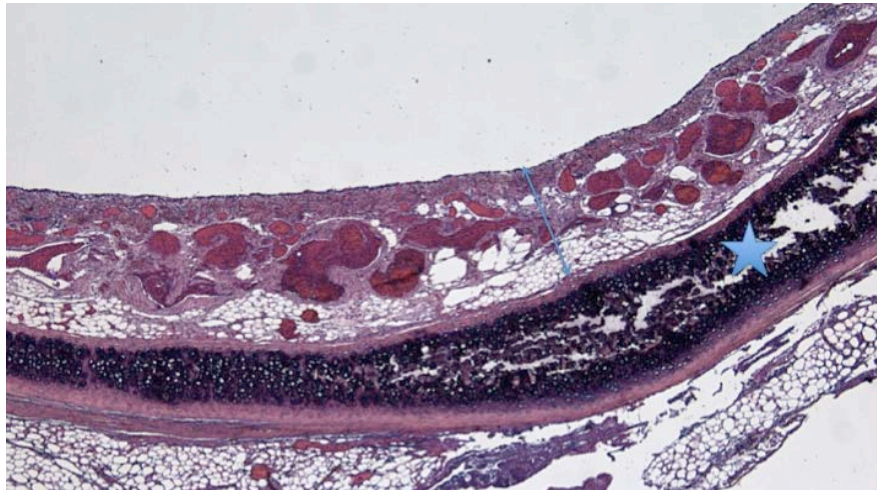


Figure 32. Coupe transversale d'un segment d'allogreffe trachéale, transplanté après 13 jours d'enveloppement fascial. Prélèvement à J3 après transplantation orthotopique (lapin 52). Le cartilage est viable (étoile). La lamina propria, d'épaisseur normale, est le siège d'une intense congestion vasculaire (double flèche). (HES, X25).

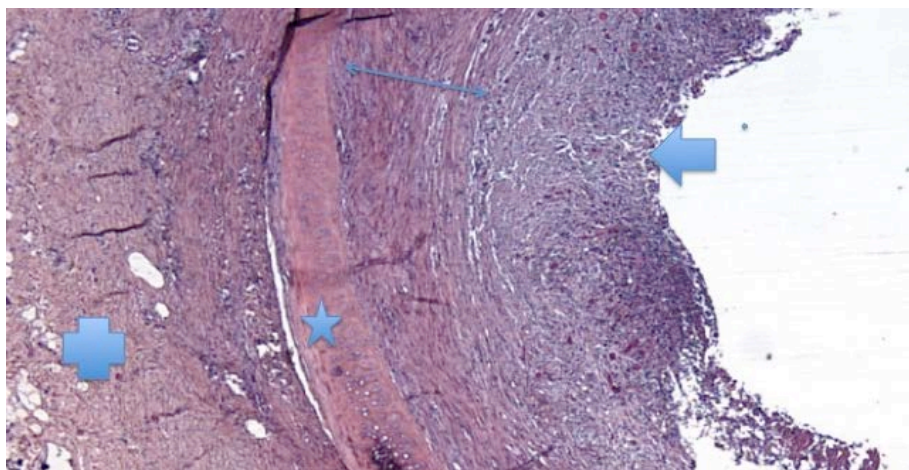


Figure 33. Coupe transversale d'un segment d'allogreffe trachéale, transplanté après 14 jours d'enveloppement fascial. Prélèvement à J9 (lapin 54). La lamina propria est considérablement épaissie par une fibrose, en voie d'organisation en profondeur (double flèche) ; et une fibrose jeune, cellulaire et richement vascularisée, obstruant la lumière du greffon (flèche). Cartilage : étoile. Fascia d'enveloppement : croix. (HES, X100).

Transplantation trachéale en 1 temps

Suites opératoires. Suivi

Après transplantation en 1 temps (Tableau 8), un lapin (57) a présenté une paralysie récurrentielle gauche constatée en bronchoscopie à J7 ; et qui avait régressé à J14.

Parmi les 4 animaux ayant eu un remplacement moyen (6-8 anneaux), le lapin 55 est décédé dans les 24 heures suivant l'intervention, l'autopsie n'ayant révélé aucune anomalie. Les autres (56, 59 et 63) sont décédés de détresse respiratoire. Parmi les 7 lapins ayant fait l'objet d'un remplacement court (4-5 anneaux), 3 sont décédés (57, 58 et 62) et 4 ont été euthanasiés, de J33 à J220 (60, 61, 64 et 65). La cause des décès a été colligée dans le Tableau 8.

Suivi endoscopique

A l'exception du lapin 55 précocement décédé, le nombre d'exams a été en moyenne de 5,3 par animal (extrêmes : 2-18). Trente-quatre bronchoscopies étaient systématiques ; et 19 étaient interventionnelles (Tableau 8) : 12 aspirations de sécrétions et/ou ablations de dépôts de fibrine ; 4 dilatations de sténose à la pince porte-optique et/ou au tampon imprégné de Budésonide ; et 1 au ballonnet ; enfin 2 traitements de granulomes par application de Budésonide.

A J6/7, la lumière de l'ensemble des greffons était blanchâtre. Les signes de régénération épithéliale et de néo angiogenèse apparaissaient après TT de greffons moyens à partir de J13/14, en postérieur (lapins 56 et 63) ou en proximal (lapin 57), associés dans les 3 cas à une sténose de 20% à 40%, d'évolution rapidement défavorable ; et en dépit d'une dilatation au ballonnet chez le lapin 56.

Après TT de greffons courts, les lapins 57 et 58 n'ont pas montré de signes de régénération épithéliale ni de néo angiogenèse, jusqu'à leur décès. Le second présentait un aspect de dislocation d'anneaux cartilagineux faisant protrusion dans la lumière. Chez les 5 autres (60, 61, 62, 64, 65), les signes de régénération épithéliale et de néo angiogenèse apparaissaient précocement en face postérieure, puis sur toute la circonférence du greffon, à partir de J10/J11. Des sténoses se sont développées chez les 3 premiers, traitées 2 fois endoscopiquement avec efficacité (lapins 60 et 61). Enfin, les lapins 64 et 65 n'ont eu besoin d'aucune procédure interventionnelle, jusqu'à l'euthanasie à J101 et J220.

Evaluation macroscopique

Les lapins 59, 62 et 63 présentaient une sténose en sablier, comparable à une sténose post intubation (Figure 34). Le lapin 56 présentait un abcès endoluminal obstructif, développé dans les 48h suivant la dilatation de sténose au ballonnet. Le lapin 57, décédé d'un encombrement purulent de la voie aérienne centrale à J19, présentait une perméabilité normale de celle-ci. Chez le lapin 58, décédé à J20, il existait une protrusion d'anneaux cartilagineux disloqués dans la lumière. Les lapins euthanasiés (60, 61, 64 et 65) présentaient une bonne intégration et une perméabilité de leur greffon, avec un aspect et une rigidité comparables à la trachée native adjacente (Figure 35). A noter l'absence de disparité de calibre chez le lapin 65, euthanasié à J220, malgré l'augmentation significative du poids de l'animal, de 3555 g à 5760 g.

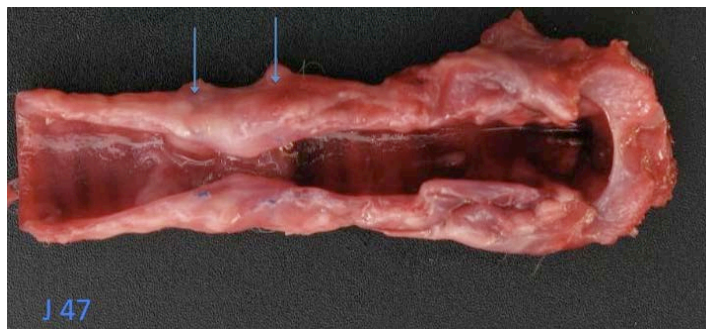


Figure 34. Transplantation trachéale en 1 temps (lapin 62) : aspect de sténose critique du greffon (flèches) entraînant le décès à J47. Greffon cependant parfaitement viable et réépthéllialisé.

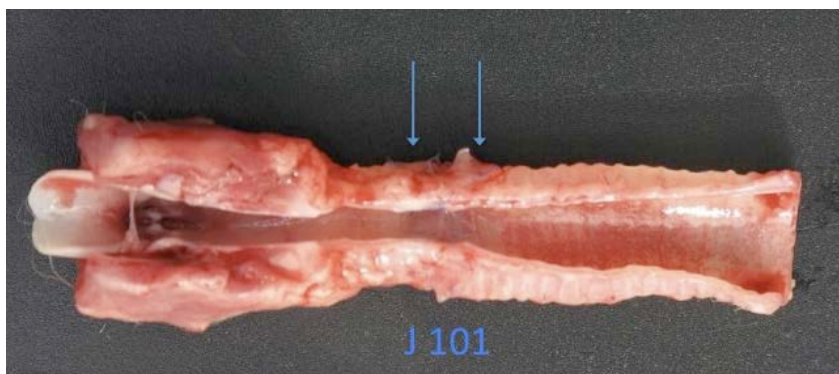


Figure 35. Transplantation trachéale en 1 temps (lapin 64, euthanasie à J101) : parfaite intégration du greffon à la trachée adjacente (flèches). Greffon réépthéllialisé.

Etude histologique

L'examen des 6 segments témoins a confirmé le caractère effectif de la désépithérialisation des allogreffes, à l'exception de celle ayant servi aux lapins 61 et 65, où persistaient quelques cellules basales résiduelles (ce qui n'avait pas d'incidence sur les résultats – satisfaisants -).

A l'exception du lapin 55, décédé dans les 24 h, tous les segments trachéaux présentaient des signes de néo angiogenèse. Chez les lapins 57 et 58, la suppuration du greffon était évidente, avec des micro abcès au contact des cartilages. Chez les autres, l'inflammation était gradée de modérée à nulle. A noter l'absence d'infiltration lymphocytaire. La lamina propria était le siège d'une fibrose jeune, cellulaire ; puis organisée au delà du quarante-cinquième jour, d'épaisseur variable, jusqu'à obturer la lumière en cas de sténose (lapins 59, 62, 63). La régénération épithéliale était constante, métaplasique (Figure 36) ou bien différenciée (Figure 37). Les données histologiques ont été résumées Tableau 8.

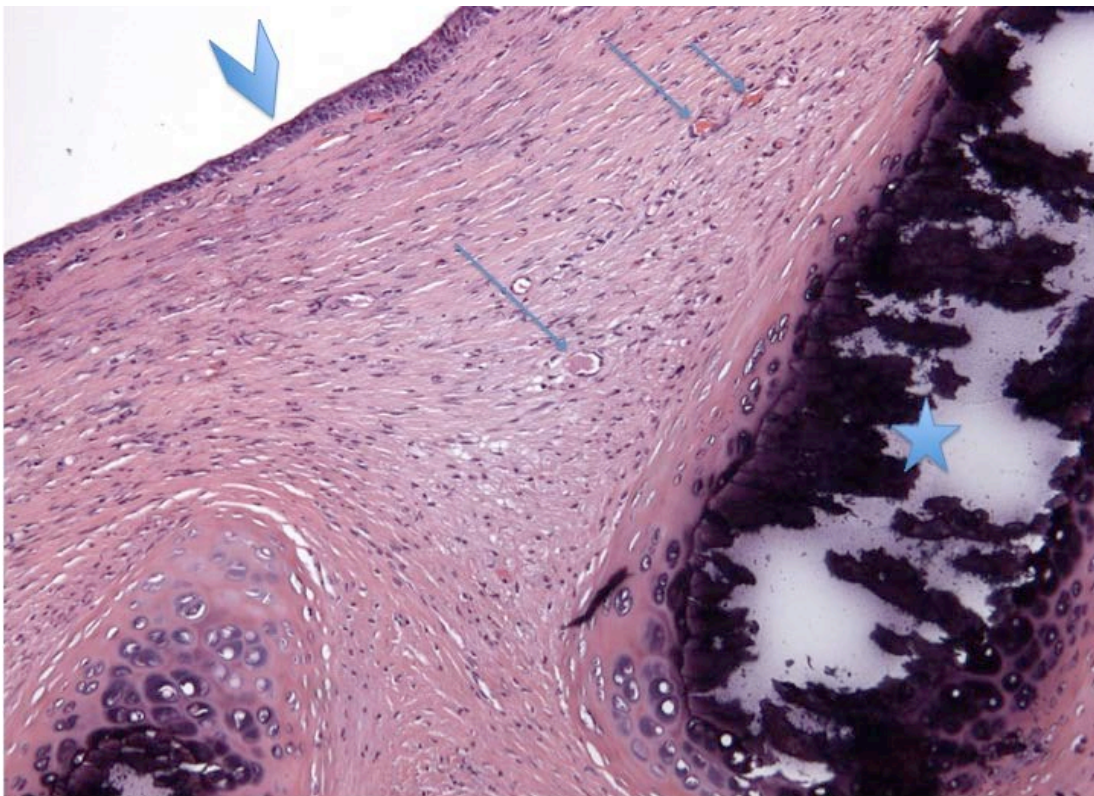


Figure 36. Coupe transversale d'un segment d'allogreffe trachéale transplanté en 1 temps. Prélèvement à J39 (lapin 61). La lamina propria est modérément épaissie par une fibrose jeune, riche en capillaires néoformés (flèches). Le cartilage est calcifié à 90% (étoile). La régénération épithéliale est complète, sur un mode métaplasique (tête de flèche). (HES, X200).

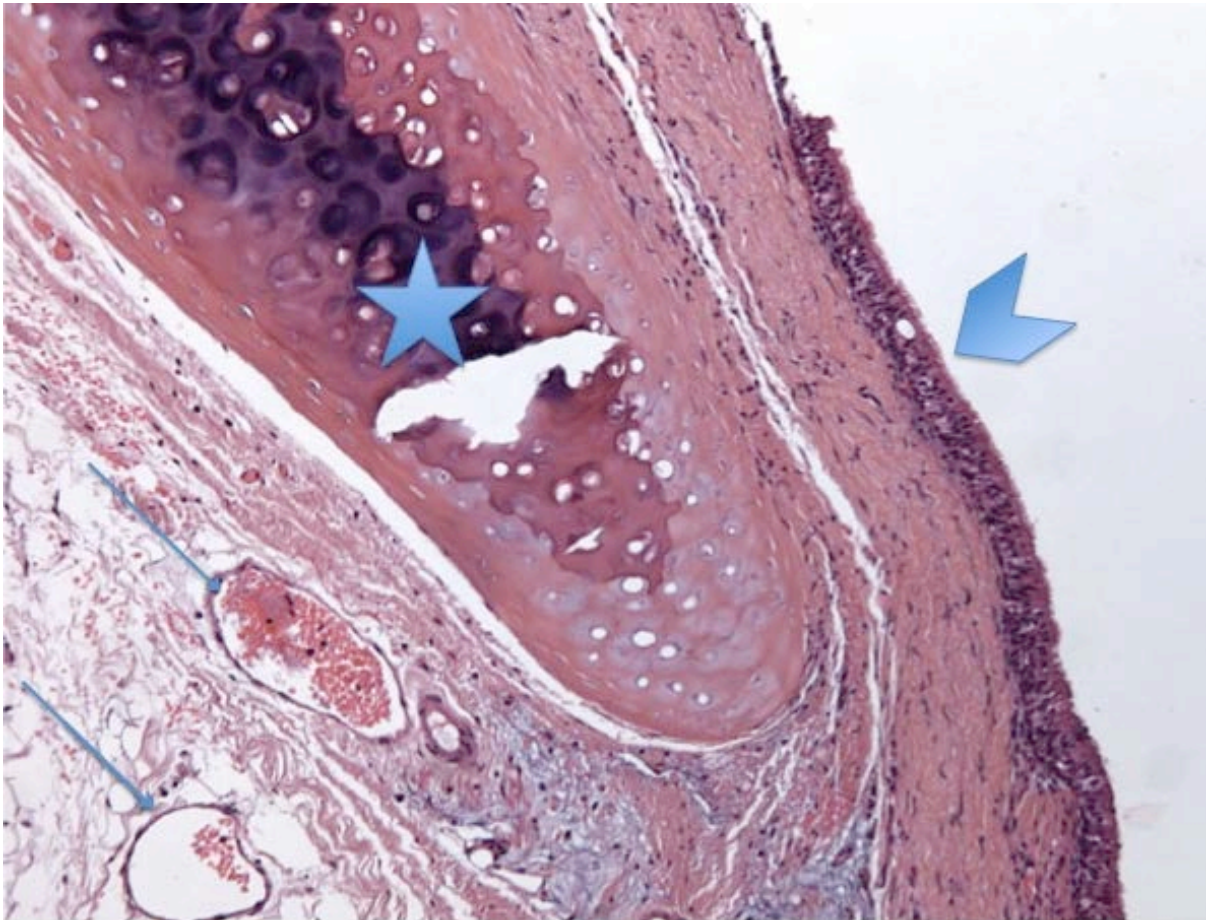


Figure 37. Coupe transversale d'un segment d'allogreffe trachéale transplanté en 1 temps. Prélèvement à J101 (lapin 64 : cf. figure 29). La revascularisation du greffon est évidente (petites flèches). Il existe une fibrose de la lamina propria, mais elle n'est pas épaissie. Le cartilage a été décalcifié (étoile). La régénération épithéliale est complète, sur un mode différencié (tête de flèche). (HES, X200).

Détection des cellules en apoptose

Chez le lapin 55, décédé fortuitement dans les 24 h suivant l'intervention, des évènements apoptotiques ont été observés au niveau du cartilage (Figure 38), ainsi qu'au niveau de la lamina propria, d'intensité modérée, probable conséquence de l'ischémie initiale du greffon.

Par la suite, ces évènements n'étaient observés qu'au niveau de la lamina propria et du tissu péri cartilagineux, d'intensité beaucoup moins marqués que lors de la phase précédente (Tableau 8).

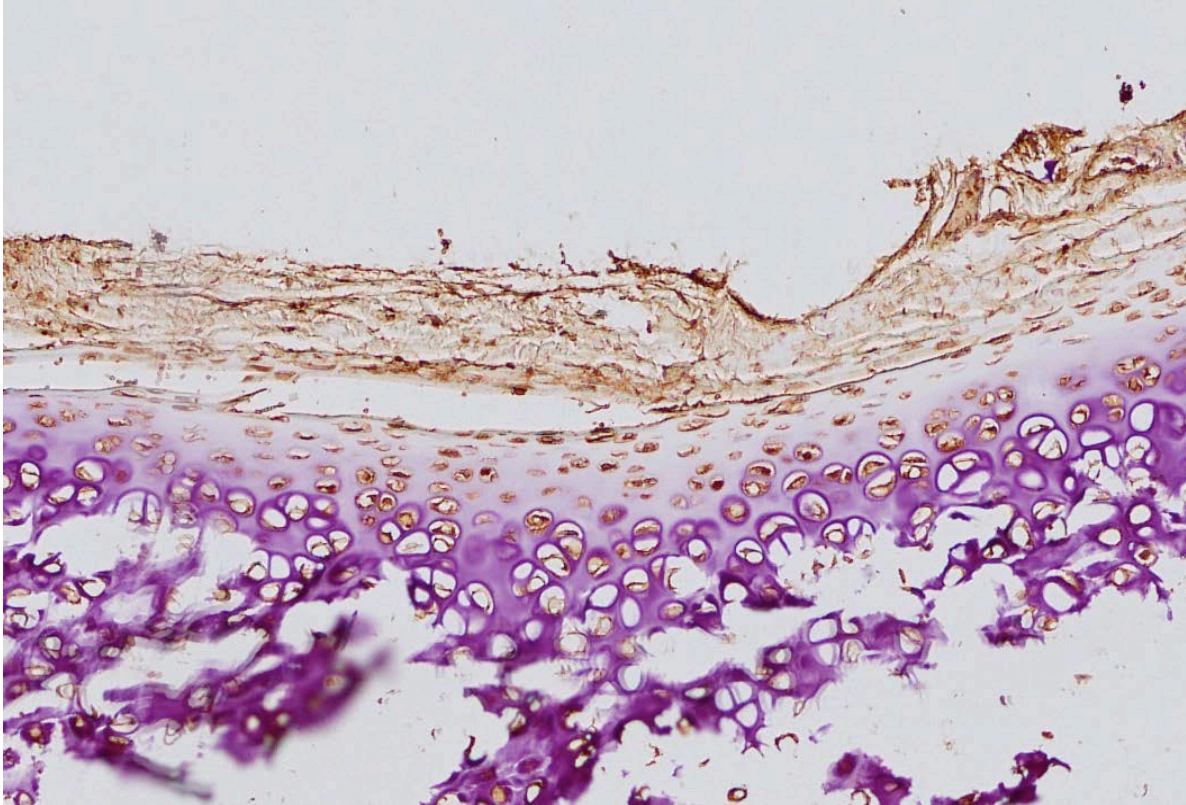


Figure 38. Détections des cellules en apoptose par immunomarquage (APOSTAIN) : marquage en brun des chondrocytes prédominant à la périphérie du cartilage. (lapin 55, décédé dans les 24 h suivant l'intervention).

Article original en préparation

Un article original portant sur la transplantation par allogreffe trachéale désépithérialisée et cryopréservée est en préparation :

(19) Tracheal transplantation without immunosuppressive therapy

TABLEAU 8. TRANSPLANTATION TRACHÉALE EN 1 TEMPS PAR ALLOGREFFE DÉNUDÉE D'ÉPITHÉLIUM ET CRYOPRÉSERVÉE. DONNÉES CLINIQUES ET HISTOLOGIQUES DE 11 LAPINS RECEVEURS

LAPIN N° (Poids, g)	GREFFON anneaux (n)	BRONCHO (n) Syst /Interv		DECES / EUTH (Jour) (Cause du décès)	CARTILAGE Nécrose/Calc		INFLAMMATION non spécif/lympho		NEO angiogenèse	LAMINA PROPRIA	EPITHÉLIUM régénération	APOPTOSE lamina propria et tissu péri cartilagineux
55 (4575)	8 (moyen)	-	-	J0 (fortuit)	0%	-	-	-	-	-	-	++
56 (4230)	6 (moyen)	1	1	J16 (abcès)	30%	+	+++ (P,E)	-	+++	Fibrose (jeune)	+	Minime
57 (4345)	5 (court)	1	1	J19 (suppuration)	90%	90%	+++ (P)	-	+++	Fibrose (jeune)	-	+
58 (4045)	5 (court)	-	3	J20 (suppuration)	100%	90%	+++ (P)	-	+++	Fibrose (jeune)	+	+
59 (4215)	7 (moyen)	-	2	J26 (sténose)	100%	+++	-	-	+	Fibrose (jeune)	+	+
60 (3715)	4 (court)	1	4	J33	100%	+++	++ (P,M,E)	-	+	Fibrose (jeune)	+	+
61 (3905)	4 (court)	2	2	J39	100%	90%	++ (P,M,E)	-	+	Fibrose (jeune)	+	+
62 (3170)	4 (court)	5	-	J47 (sténose)	90%	90%	+	(P,M,E)	-	+++	+	+
63 (3575)	6 (moyen)	2	1	J48 (sténose)	80%	+++	+	(P,M,E)	-	+	+	Minime
64 (4160)	4 (court)	8	1	J101	60%	++	+	(P,M,E)	-	+	+	Minime
65 (3555)	4 (court)	14	4	J220	100%	+++	-	-	+	Fibrose (organisée)	+	-

BRONCHO : bronchoscopie ; Syst : systématique ; Interv : interventionnelle ; EUTH : euthanasie ; Calc : calcification ; non spécif : non spécifique ; lympho : lymphocytaire P : neutrophiles ; M : macrophages ; E : éosinophile.

III. DISCUSSION

Remplacement trachéal par allogreffe aortique en clinique

L'état des connaissances en matière de remplacement circonférentiel étendu de la trachée chez l'homme a montré que nos 6 patients opérés de remplacement circonférentiel étendu par AA représentaient 19% de l'ensemble des cas documentés colligés dans la littérature ; et 27% des cas de cancer. Malgré la complexité de l'intervention, ils ont été opérés sans recours à l'ECMO, un facteur supplémentaire de morbidité. Trois patients ont présenté des complications sévères et/ou ont subi une réintervention. Le problème des fistules entre le greffon et l'œsophage, observées chez 3 des 4 premiers patients, a trouvé sa solution par l'utilisation d'un lambeau novateur chez les 2 derniers, assurant un enveloppement à 100% de l'allogreffe. Les érosions vasculaires fatales, survenues à distance chez 2 patients qui avaient fait l'objet d'une reconstruction de carène, devraient conduire à ne plus retenir ce type d'indication.

Si les résultats carcinologiques à long terme sont encourageants, avec une moyenne de survie de 81 mois (au 01/01/2014) chez 3 patients, nous n'avons pas observé de « trachéalisation » des greffons, ce qui imposait un retour au laboratoire. Ainsi la première phase de nos expérimentations a-t-elle porté sur l'optimisation de la revascularisation précoce de l'AA. Cependant, les résultats insuffisants colligés en cours d'étude nous ont conduits à multiplier les investigations ; puis finalement à changer radicalement de modèle, en étudiant l'allogreffe trachéale désépithélialisée et cryopréservée.

Les greffons basés sur l'allogreffe aortique

Dans la continuité des travaux de Delaere *et al.* [28], la première phase de nos travaux, la revascularisation fasciale de l'AA en hétérotopie, a contribué à la mise au point d'un modèle de néo angiogenèse d'un nouvel organe creux tubulé chimérique transférable au cou, toutefois sans les qualités biomécaniques requises pour un RT sans endoprothèse de soutien [146]. Cependant d'autres utilisations étaient potentiellement envisageables, comme le remplacement segmentaire de l'œsophage, que nous avons étudié dans notre laboratoire (ce travail a fait l'objet d'un mémoire de Mastère 2, puis d'un article original définitivement accepté [151]). On a démontré, par la suite, que les anneaux cartilagineux allogéniques, utilisés lors de la construction du greffon composite basé sur l'AA, restaient viables après enveloppement fascial en hétérotopie, sans réaction de rejet identifiable

[149]. Cependant, l'adjonction d'anneaux cartilagineux, à la circonférence de l'AA, avait un effet négatif sur la viabilité de cette dernière. Cette constatation avait déjà été faite lors d'une étude expérimentale de la revascularisation de greffons trachéaux, qui a démontré que les anneaux cartilagineux constituaient une barrière à la néo angiogenèse [26].

Les résultats cliniques du RT avec le greffon composite ont été caractérisés par une mortalité échelonnée entre 8 et 47 jours, le plus souvent par obstruction de l'endoprothèse et/ou de la voie aérienne centrale, que nous n'avons pas pu traiter, faute d'endoscope disponible à l'époque. Quant aux résultats anatomiques, ils ont été caractérisés par la discordance entre les qualités biomécaniques de la majorité des greffons et la gravité des lésions de nécrose tissulaire affectant les deux composants, aortique et cartilagineux, le seul phénomène positif étant le développement accéléré de calcifications assurant la rigidité du greffon. De plus, grâce à la présence du fascia, l'incidence de fistule tardive ou de *sepsis* cervical a été nulle.

L'étude du devenir du greffon composite basé sur l'AA en 2 phases (d'abord en position hétérotopique, puis en orthotopie) a permis d'appréhender des facteurs potentiels de nécrose tissulaire. Tout d'abord, faute de signe de rejet en position hétérotopique, il est peu vraisemblable qu'un tel processus puisse être à l'origine des importantes lésions de nécrose observées en orthotopie. Il n'y avait, par ailleurs, aucun stigmate de rejet aigu : ni réaction inflammatoire lymphocytaire, ni phénomène de thrombose vasculaire au niveau des capillaires néoformés. Ces lésions n'étaient pas, non plus, la conséquence d'une oblitération vasculaire par plicature du pédicule du greffon, dont les vaisseaux étaient perméables chez tous les animaux. De fait, le contexte inflammatoire pourrait jouer un rôle déterminant. En hétérotopie, dans un environnement aseptique, l'inflammation est modérée et les lésions de nécrose ischémique n'affectent que l'aorte. En orthotopie, la plus grande sévérité des lésions pourrait s'expliquer par le contact du greffon avec la flore oro-pharyngo-trachéale. Cet environnement de type « propre contaminé » pourrait être à l'origine de l'inflammation aiguë observée, facteur aggravant de la nécrose du composant aortique, et provoquant ischémie et nécrose des cartilages. Ces hypothèses et leurs conséquences sur le devenir anatomique des greffons ont été résumées Figure 39.

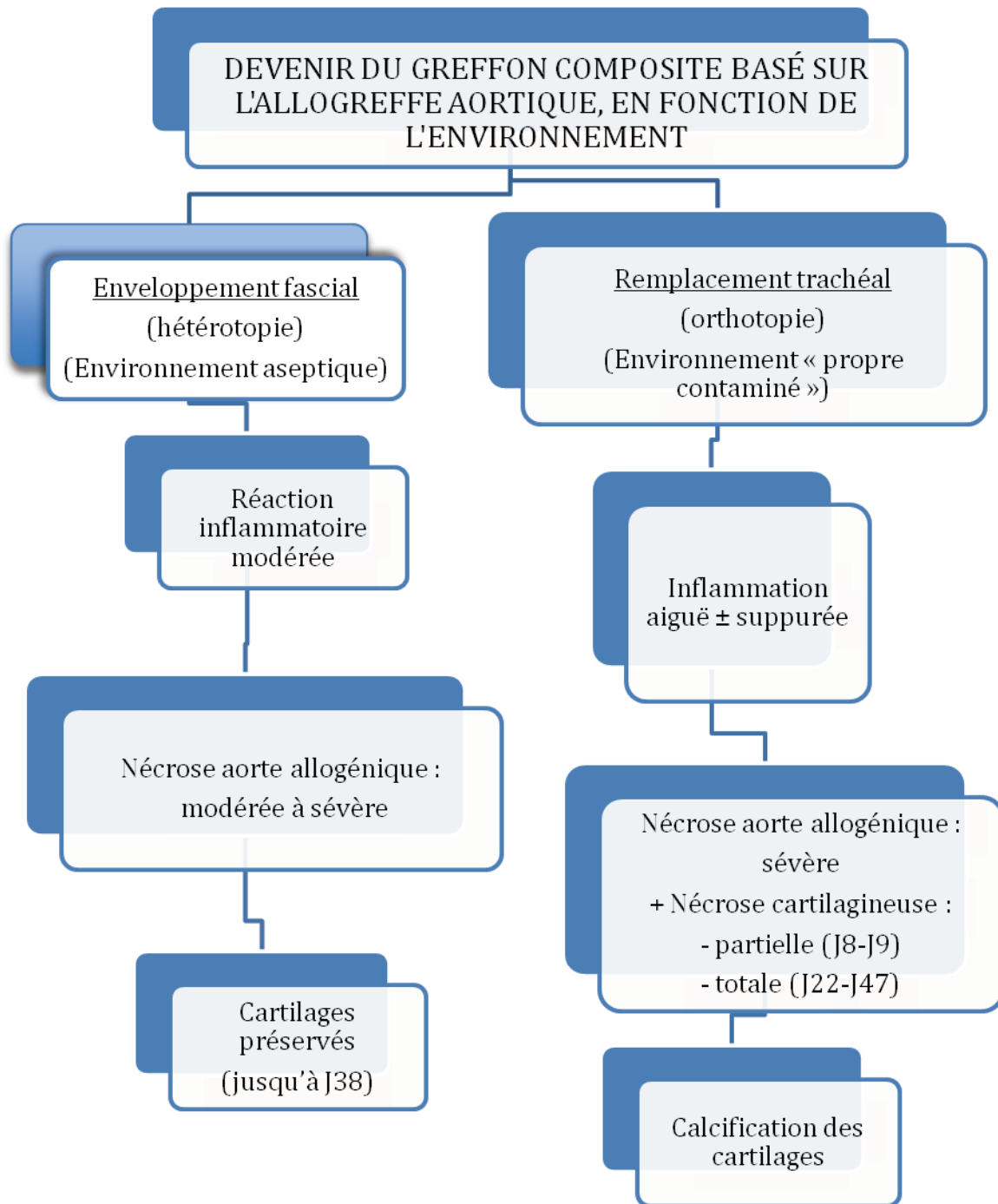


Figure 39.

L'allogreffe trachéale dénudée d'épithélium et cryopréservée

Les résultats, à tout le moins contrastés, obtenus avec le greffon composite basé sur l'AA nous ont conduits à changer de modèle au profit de l'allogreffe trachéale désépithélialisée et cryopréservée, avec une méthodologie expérimentale qui avait démontré sa pertinence : études successives en hétérotopie puis en orthotopie.

En hétérotopie on a démontré : (1) l'intérêt de la désépithélialisation, solution particulièrement élégante au problème de la rétention muqueuse génératrice de surinfection, qui survient inéluctablement à partir de la troisième semaine [26, 27] ; et (2) la nécessité d'un tuteur interne afin de maintenir la morphologie tubulée du greffon pendant la phase de néo angiogenèse à point de départ fascial. Microscopiquement celle-ci était effective dès J7. L'inflammation minimale observée, sans infiltration lymphocytaire significative, démontrait la bonne tolérance immunologique du greffon. Pour autant, cette infiltration était présente, et de manière massive, au contact des îlots d'épithélium résiduel observés chez 3 animaux. Cette constatation était comparable à celle de Tanaka *et al.* qui avaient observé une infiltration lymphocytaire significative de la lamina propria après transplantation de greffons cryopréservés chez le lapin [47]. En conséquence, il semblerait que la cryopréservation ne soit pas suffisante à assurer la tolérance immunologique de l'allogreffe trachéale chez cet animal, contrairement à d'autres espèces [38-44, 48]. En fait il semblerait que la cryopréservation soit si efficace qu'elle préserve aussi le potentiel immunogène des tissus (expérience des allogreffes valvulaires cardiaques).

En l'absence d'infiltration lymphocytaire, l'apoptose cellulaire est un marqueur des phénomènes de rejet [144]. L'apoptose des cardiomyocytes a notamment été étudiée dans le suivi de transplants cardiaques [152]. Comme l'ont suggéré Tanaka *et al.* [47], il semblerait que les rares événements apoptotiques, que nous avons observés au niveau du cartilage chez un seul animal (sacrifié à J7), soient plutôt la conséquence de l'ischémie initiale, puisqu'ils n'ont pas été vus par la suite [47]. Par contre, les événements apoptotiques, observés au niveau de la lamina propria et du tissu péri-cartilagineux, pourraient être le reflet d'un rejet à minima, compte tenu de leur évolution quantitative en courbe de Gauss, alors que la revascularisation du greffon était déjà bien établie.

De cette phase expérimentale, il faut également retenir : l'absence d'oblitération de la lumière du greffon par une prolifération fibroblastique (même en l'absence de tuteur), un phénomène observé chez les petits rongeurs [33] ; et la conservation des qualités biomécaniques de rigidité du greffon, du fait de la calcification des anneaux cartilagineux.

Le résultat des transplantations trachéales en 2, puis en 1 temps, nous a permis de faire les constatations suivantes : (1) l'absence d'épithélium, une barrière contre l'infection [10], est un facteur de risque de survenue d'une suppuration aiguë du greffon, observée à 2 reprises ; (2) contrairement à nos constatations en hétérotopie, il existe un risque réel de sténose de la lumière du fait de la prolifération fibroblastique issue de la lamina propria. Cette différence de comportement est probablement favorisée par un environnement beaucoup plus inflammatoire en orthotopie [149]. Ainsi, Weidenbecher *et al.* chez le lapin NZ. avaient construit, en hétérotopie, un substitut trachéal formé par enroulement du fascia latéro-thoracique sur lui-même, entouré de cartilage obtenu par culture de chondrocytes, à la morphologie et aux qualités biomécaniques tout à fait satisfaisantes (Figure 19) [145]. Après implantation en orthotopie, un animal décédait dans les 24h de sténose aiguë du greffon, par œdème du fascia ; les autres greffons s'oblitéraient, du fait d'une prolifération fibroblastique, entraînant le décès rapide des animaux (mortalité à 3 semaines : 4/6) [153].

La régénération épithéliale joue donc un rôle essentiel dans la perméabilité du transplant, en prévenant la prolifération fibroblastique [32, 154]. Dans notre modèle, elle provenait des 2 berges anastomosées de la trachée native, en l'absence d'ensemencement de cellules épithéliales (comme effectué expérimentalement par Qu *et al.* [33]). De ce fait, elle est d'autant plus lente à s'établir de manière complète que le greffon est plus long. Ainsi ce phénomène de compétition entre la régénération épithéliale d'une part, et la prolifération fibroblastique d'autre part, a pour conséquence une survenue plus précoce, et une fréquence accrue, des sténoses létales, en cas de transplantation de greffons longs (Tableau 9). Ces constatations nous ont conduits à privilégier les remplacements courts, effectués en fin d'étude.

Comme en hétérotopie, l'absence de phénomène de rejet significatif des greffons est attestée par l'absence d'infiltration lymphocytaire ; et par la faible intensité des évènements apoptotiques observés, encore plus modérée que lors de la phase précédente. Il semblerait donc qu'en orthotopie, la

tolérance immunitaire soit meilleure, ce qui n'est pas surprenant, puisque que la régénération épithéliale contribue à l'acceptation du greffon par l'hôte [35].

Pour autant, en dépit de ce facteur particulièrement favorable, la prolifération fibroblastique issue de la lamina propria constitue une sévère hypothèque à la mise en œuvre d'un RT long par allogreffe dénudée d'épithélium et cryopréservée (même correctement revascularisée, au préalable, en hétérotopie). Cette difficulté pourrait être résolue par l'utilisation d'une endoprothèse en silicone, mise en place transitoirement dans le but d'assurer une cicatrisation dirigée du revêtement muqueux. Une autre piste pourrait être l'administration d'une corticothérapie par voie générale (selon des modalités à définir : bolus ?) ou locale. En effet, dans notre expérience, nous avons pu assurer la régression de sténoses en voie de constitution, par dilatation douce au tampon imprégné d'un corticoïde à action locale.

TABLEAU 9. TRANSPLANTATION ORTHOTOPIQUE DE SEGMENTS TRACHÉAUX.
DÉCÈS DE STÉNOSE EN FONCTION DE LA LONGUEUR DU GREFFON

LAPIN N°	GREFFON Anneaux (n)	DÉCÈS DE STÉNOSE (délai)	AUTRE CAUSE DE DÉCÈS OU EUTHANASIE (délai)
52	10/12	J3	-
53	10/12	J8	-
54	10/12	J9	-
55	8	-	Décès fortuit (J0)
56	6	J16	-
59	7	J26	-
63	6	J48	-
57	5	-	Suppuration greffon (J19)
58	5	-	Suppuration greffon (J20)
60	4	-	Euthanasie (J33)
61	4	-	Euthanasie (J39)
62	4	J47	-
64	4	-	Euthanasie (J101)
65	4	-	Euthanasie (J220)

Remplacement trachéal circonférentiel et modèle lagomorphe

Le lapin est un animal fragile, dont le décès survient sans prodrome, notamment en cas de détresse respiratoire aiguë. Néanmoins nous avons eu le sentiment d'avoir amélioré la survie des animaux, en fin d'étude, grâce à l'apport de l'endoscopie interventionnelle. A l'exception de l'étonnante série de Seguin *et al.* qui ont réussi à maintenir en vie, jusqu'à 18 mois, des lapins porteurs d'une endoprothèse, sans le secours de l'endoscopie [112], les résultats de nos 2 séries de remplacement et transplantation trachéaux, en terme de survie à 3 semaines, sont conformes aux études comparables [28, 47, 112, 143, 153, 155-157] (Tableau 10).

TABLEAU 10. REMPLACEMENT ET TRANSPLANTATION TRACHÉALES
SUR MODÈLES LAGOMORPHES. RÉSULTATS DE LA LITTÉRATURE

AUTEURS (ANNÉE) Procédure	NOMBRE D'ANIMAUX	MORTALITÉ PÉRI OPÉRATOIRE	MORTALITÉ A 3 SEMAINES
Delaere et al. (1995) Transplantation trachéale	15	-	8
Carbognani et al. (1999) RT par allogreffe aortique	10	1	1 8 *
Feito et al. (1999) RT par allogreffe aortique + prothèse externe	38	Non précisée	13 décès **
Dodge-Khatami et al. (2003) RT par prothèse composite (silicone + métal)	7	-	3 ***
Tanaka et al. (2003) Transplantation trachéale	7	-	2
Weidenbecher et al. (2009) RT par tube de fascia + cartilage (bio ingénierie)	6	-	4
Shi et al. (2009) Transplantation trachéale	15	-	5
Seguin et al. (2013) RT par allogreffe aortique	34	2	4
Etude actuelle (phase 3) RT par greffon composite	10	1	3
Etude actuelle (phase 6) Transplantation trachéale	11	-	4

RT : remplacement trachéal ; * euthanasie programmée à J7, J14 et J21 ; ** mortalité à 3 semaines non précisée ;
*** ou euthanasie pour détresse respiratoire aiguë.

Perspectives

La première question à envisager est de savoir s'il convient de poursuivre l'utilisation de l'AA en pratique clinique, compte tenu de l'absence de régénération trachéale évidente au sein des greffons. Nous estimons que cette technique n'a pas démerité, et que son utilisation est à retenir, à tout le moins dans un contexte d'urgence, compte tenu de la facilité à obtenir une AA cryopréservée [91, 158] ; ou, le cas échéant, en recours, en cas d'échec d'une autre technique de RT. Les études expérimentales méritent également d'être poursuivies : nous suggérons notamment d'étudier le rôle de l'hormone de croissance sur la maturation tissulaire de l'AA chez les animaux juvéniles [131, 141]. Des résultats positifs pourraient, en effet, avoir de l'intérêt en pratique pédiatrique [159].

La deuxième question est de savoir si les résultats, obtenus chez le lapin, sont suffisants pour envisager une utilisation potentielle de l'allogreffe trachéale désépithélialisée et cryopréservée en clinique. Nous estimons que ce pas ne saurait être franchi qu'après des investigations dans une espèce animale de plus grande taille : nous envisageons la reprise des études de l'allogreffe trachéale désépithélialisée et cryopréservée chez le miniporc, eu égard à notre expérience antérieure de ce modèle [110, 111]. D'abord sous forme de remplacements courts en 1 temps, afin d'en étudier la tolérance immunitaire ; puis sous forme de remplacements longs en 2 temps, après revascularisation du greffon en hétérotopie abdominale (enveloppement dans un lambeau épiploïque, transposable au cou). Nous apprécierons la nécessité ou non d'un *stenting* par endoprothèse en silicone, procédure particulièrement aisée à mettre en œuvre sur ce modèle. Enfin, après transplantation avec *mismatch* de sexe, nous pourrions reprendre l'étude du chimérisme à l'échelon cellulaire des greffons, par technique FISH [147] : des sondes de détection des chromosomes X et Y chez le porc sont, en effet, disponibles (Porcine Chr X and Y Paint Probes, Creative Bioarray Shirley, New York, NY, 11967).

Chez l'homme, l'utilisation de l'allogreffe trachéale désépithélialisée et cryopréservée pourrait consister en une première phase de revascularisation hétérotopique du greffon étayé par un tuteur en silicone adapté à son diamètre et à sa morphologie, comme, par exemple le corps d'un Dynamic (Y) Stent (Boston Scientific, Montigny-le-Bretonneux, France) ; et qui maintiendrait en tension les espaces inter cartilagineux, afin de favoriser la néo angiogenèse qui emprunte ces espaces [26]. Cette période serait suivie d'une transplantation orthotopique, sous couvert d'une endoprothèse en silicone en Y de

type Dumon (Novatech, La Ciotat, France), mise en place transitoirement pour sécuriser les anastomoses et assurer la cicatrisation dirigée du revêtement muqueux. Elle pourrait également avoir un rôle protecteur vis à vis des phénomènes infectieux susceptibles d'affecter le greffon.

Des études anatomiques seront également nécessaires, visant à apprécier le meilleur site potentiel de revascularisation hétérotopique. En dehors du lambeau épiploïque, facilement transposable et déjà étudié *in vivo* [25], les meilleurs candidats pourraient être le lambeau de *fascia lata*, mobilisable et réimplantable comme un lambeau libre ; ou le lambeau perforant thoracodorsal, directement mobilisable par rotation intra thoracique vers le médiastin moyen [160].

Ce projet thérapeutique est complexe, à la mesure d'un problème auquel les chirurgiens tentent d'apporter une réponse depuis plus de 60 ans.

IV. RÉFÉRENCES

1. Conti M, Benhamed L, Mortuaire G, Chevalier D, Pinçon C, Wurtz A. Indications and results of anterior mediastinal tracheostomy for malignancies. *Ann Thorac Surg.* 2010;89:1588-95.
2. Mitchell JD, Mathisen DJ, Wright CD, Wain JC, Donahue DM, Allan JS *et al.* Resection for bronchogenic carcinoma involving the carina: long-term results and effect of nodal status on outcome. *J Thorac Cardiovasc Surg.* 2001;121:465-71.
3. Grillo HC. Tracheal replacement: a critical review. *Ann Thorac Surg.* 2002;73:1995-2004.
4. Rich JT, Gullane PJ. Current concepts in tracheal reconstruction. *Curr Opin Otolaryngol Head Neck Surg.* 2012;20:246-253.
5. Belsey R. Resection and reconstruction of the intrathoracic trachea. *Br J Surg.* 1950;38:200-5.
6. Martinod E, Seguin A, Radu D, Marquette C-H, Carpentier A. Advances in tracheal surgery: Are we close to finding the ideal tracheal substitute? *Rev Mal Respir.* 2010;27:554-64.
7. Ott HC. Engineering tissues for children : building grafts that grow. *Lancet.* 2012;380:957-8
8. Rose K-G, Sesterhenn K, Wustrow F. Tracheal allotransplantation in man. *Lancet.* 1979;1:433.
9. Moriyama S, Shimuzu N, Teramoto S, Experimental tracheal allotransplantation using omentopexy: histological process of rejection reaction without immunosuppression. *Tohoku J Exp Med.* 1992;167:207-18.
10. Lenot B, Macchiarini P, Dulmet E, Weiss M, Dartevielle P. Tracheal allograft replacement. An unsuccessful method. *Eur J Cardio-thorac Surg.* 1993;7:648-652.
11. Maksoud-Filho, Rodrigues CJ, Tannuri U, Maksoud JG. The effect of early and delayed immunosuppression in experimental tracheal transplantation with omentopexy. *J Pediatr Surg.* 1999;34:1223-8.
12. Khalil-Marzouk JF, Cooper JD. Allograft replacement of the trachea. Experimental synchronous revascularization of composite thyrotracheal transplant. *J Thorac Cardiovasc Surg.* 1993;105:242-6.
13. Macchiarini P, Mazmanian GM, de Montpréville V, Dulmet E, Fattal M, Chapelier A *et al.* Experimental tracheal and tracheoesophageal allotransplantation. Paris-Sud University Lung Transplantation Group. *J Thorac Cardiovasc Surg.* 1995;110:1037-46.
14. Strome M, Stein J, Esclamado R, Hicks D, Lorenz RR, Braun W *et al.* Laryngeal transplantation and 40-month follow-up. *N Engl J Med.* 2001;344:1676-9.
15. Parchin VD, Milanov NO, Trofimov EI, Tarabrin EA, Goudovsky LM, Vigiguina MA *et al.* Première transplantation de trachée revascularisée pour sténose subtotale cicatricielle. *Chirurgie Thoracique Cardio-Vasculaire.* 2007;11:102-5.
16. Delaere P, Liu Z, Feenstra L. Experimental tracheal allograft revascularization and transplantation. *Acta oto-rhino-laryngologica belg.* 1995;49:407-413.
17. Deschamps C, Trastek VF, Ferguson JL, Martin WJ, Colby TV, Pairolero PC *et al.* Cryopreservation of the canine trachea: functional and histological changes. *Ann Thorac Surg.* 1989;47:208-12.
18. Balderman SC, Weinblatt G. Tracheal autograft revascularisation. *J Thorac Cardiovasc Surg.* 1987;94:434-41.
19. Nakanishi R, Shirakusa T, Takachi T. Omentopexy for tracheal autografts. *Ann Thorac Surg.* 1994;57:841-5.
20. Nakanishi R, Shirakusa T, Mitsudomi T. Maximum length of tracheal autograft in dogs. *J Thorac Cardiovasc Surg.* 1993;106:1081-7.
21. Li j, Xu P, Chen H, Yang Z, Zhang Q. Improvement of tracheal autograft survival with transplantation into the greater omentum. *Ann Thorac Surg.* 1995;60:1592-6.
22. Li j, Xu P, Chen H. Successful tracheal autotransplantation with two-stage approach using the greater omentum. *Ann Thorac Surg.* 1997;64:199-202.
23. Yokomise H, Inui K, Wada H, Ueda M, Hitomi S, Itoh H. Split transplantation of the trachea: a new operative procedure for extended tracheal resection. *J Thorac Cardiovasc Surg.* 1996;112:314-8.
24. Levashov YN, Yablonsky PK, Cherny SM, Orlov SV, Shafirovsky BB, Kuznetsov IM. One stage allotransplantation of thoracic segment of the trachea in a patient with idiopathic fibrosing mediastinitis and marked tracheal stenosis. *Eur J Cardiothorac Surg.* 1993;7:383-6.
25. Klepetko W, Marta GM, Wisser W, Melis E, Kocher A, Seebacher G *et al.* Heterotopic tracheal transplantation with omentum wrapping in the abdominal position preserves functional and structural integrity of a human tracheal allograft. *J Thorac Cardiovasc Surg.* 2004;127:862-7.
26. Delaere PR, Liu ZY, Pauwels P, Feenstra L. Experimental revascularization of airway segments. *Laryngoscope.* 1994;104:736-40.
27. Delaere PR, Liu ZY, Hermans R, Sciot R, Feenstra L. Tracheal autograft revascularization and transplantation. *Arch Otolaryngol Head Neck Surg.* 1994;120:1130-6.
28. Delaere PR, Liu ZY, Hermans R, Sciot R, Feenstra L. Experimental tracheal allograft revascularization and transplantation. *J Thorac Cardiovasc Surg.* 1995;110:728-37.
29. Delaere P, Vranckx J, Verleden G, De Leyn P, Van Raemdonck D. Tracheal allotransplantation after withdrawal of immunosuppressive therapy. *N Engl J Med.* 2010;362:138-45.
30. Delaere PR, Vranckx JJ, Meulemans J, Vander Poorten V, Segers K, Van Raemdonck D *et al.* Learning curve in tracheal allotransplantation. *Am J Transplant.* 2012;12:2538-45.
31. Jana T, Khabbaz E, Bush CM, Prosser JD, Birchall MA, Nichols CA *et al.* The body as a living bioreactor: a feasibility study of pedicle flaps for tracheal transplantation. *Eur Arch Otorhinolaryngol.* 2013;270:181-6.
32. Genden EM, Iskander AJ, Bromberg JS, Mayer L. Orthotopic tracheal allografts undergo reepithelialization with recipient-derived epithelium. *Arch Otolaryngol Head Neck Surg.* 2003;129:118-123.
33. Qu N, de Vos P, Schelfhorst M, de Haan A, Timens W, Prop J. Integrity of airway epithelium is essential against obliterative airway disease in transplanted rat tracheas. *J Heart Lung Transplant.* 2005;24:882-90.
34. Hele DJ, Yacoub MH, Belvisi MG. The heterotopic tracheal allograft as an animal model of obliterative bronchiolitis. *Respir Res.* 2001;2:169-83.

35. Ito Y, Suzuki H, Hattori Y, Muhammad BA, Takahashi T, Suzuki K *et al.* Complete replacement of tracheal epithelia by the host promotes spontaneous acceptance of orthotopic tracheal allografts in rats. *Transplant Proc.* 2004;36:2406-12.
36. Deuse T, Schrepfer S, Reichenspurner H, Hoyt G, Fischbein MP, Robbins RC *et al.* Techniques for experimental heterotopic and orthotopic tracheal transplantations - When to use which model? *Transpl Immunol.* 2007;17:255-61.
37. Genden EM, Govindaraj S, Chaboki H, Cleven H, Fedorova E, Bromberg JS *et al.* Reepithelialization of orthotopic tracheal allografts prevents rejection after withdrawal of immunosuppression. *Ann Otol Rhinol Laryngol.* 2005;114:279-88.
38. Yokomise H, Inui K, Wada H, Ueda M, Hitomi S. Long-term cryopreservation can prevent rejection of canine tracheal allografts with preservation of graft viability. *J Thorac Cardiovasc Surg.* 1996;111:1930-4.
39. Inutsuka K, Kawahara K, Takachi T, Okabayashi K, Shiraishi T, Shirakusa T. Reconstruction of trachea and carina with immediate or cryopreserved allografts in dogs. *Ann Thorac Surg.* 1996;111:930-4.
40. Mukaida T, Shimizu N, Aoe M, Andou A, Date H, Okabe K *et al.* Experimental study of tracheal allotransplantation with cryopreserved grafts. *J Thorac Cardiovasc Surg.* 1998;116:262-6.
41. Mukaida T, Shimizu N, Aoe M, Andou A, Date H, Okabe K *et al.* Origin of regenerated epithelium in cryopreserved tracheal allotransplantation. *Ann Thorac Surg.* 1998;66:205-8.
42. Tojo T, Niwaya K, Sawabata N, Kushibe K, Nezu K, Taniguchi S *et al.* Tracheal replacement with cryopreserved tracheal allograft: experiment in dogs. *Ann Thorac Surg.* 1998;66:209-13.
43. Tojo T, Kitamura S, Gojo S, Kushibe K, Nezu K, Taniguchi S. Epithelial regeneration and preservation of tracheal cartilage after tracheal replacement with cryopreserved allograft in the rat. *J Thorac Cardiovasc Surg.* 1998;116:624-7.
44. Kushibe K, Nezu K, Nishikazi K, Takahama M, Taniguchi S. Tracheal allotransplantation maintaining cartilage viability with long-term cryopreserved allografts. *Ann Thorac Surg.* 2001;71:1666-9.
45. Won TH, Suh JW, Sung SW. Rabbit's cervical tracheal replacement with cryopreserved homograft. *Korean J Thorac Cardiovasc Surg.* 1998;31:1127-33.
46. Shi H, Xu H, Lu D, Wu J. Animal models of tracheal allotransplantation using vitrified cryopreservation. *J Thorac Cardiovasc Surg.* 2009;138:1222-6.
47. Tanaka H, Maeda K, Okita Y. Transplantation of the cryopreserved tracheal allograft in growing rabbits. *J Pediatr Surg.* 2003;38:1707-11.
48. Murakawa T, Nakajima J, Motomura N, Murakami A, Takamoto S. Successful allotransplantation of cryopreserved tracheal grafts with preservation of the pars membranacea in nonhuman primates. *J Thorac Cardiovasc Surg.* 2002;123:153-60.
49. Langer F, Gross AE. Immunogenicity of allograft articular cartilage. *J Bone Joint Surg Am.* 1974;56:297-304.
50. Marrangoni AG. Homotransplantation of tracheal segments preserved by lyophilization; an experimental study. *J Thorac Cardiovasc Surg.* 1951;21:398-401.
51. Jacobs JP, Elliott MJ, Haw MP, Herberhold C. Pediatric homograft reconstruction: a novel approach to complex tracheal stenosis in children. *J Thorac Cardiovasc Surg.* 1996;112:1549-60.
52. Jacobs JP, Quintessenza JA, Andrews T, Burke RP, Spektor Z, Delius RE *et al.* Tracheal allograft reconstruction: the total north American and worldwide pediatric experiences. *Ann Thorac Surg.* 1999;68:1043-52.
53. Propst EJ, Prager JD, Meinen-Derr J, Clark SL, Cotton RT, Rutter MJ. Pediatric tracheal reconstruction using cadaveric homograft. *Arch Otolaryngol Head Neck Surg.* 2011;137:583-90.
54. Graziano JL, Spinazola A, Neuville WE. Prosthetic replacement of the tracheal carina. *Ann Thorac Surg.* 1967;4:1-11.
55. Pearson FG, Henderson RD, Gross AE, Ginsberg RJ, Stone RM. The reconstruction of circumferential tracheal defects with a porous prosthesis. An experimental and clinical study using heavy Marlex mesh. *J Thorac Cardiovasc Surg.* 1968;55:605-16.
56. Schauwecker HH, Gerlach J, Planck H, Bücherl ES. Isoelastic polyurethane prosthesis for segmental trachea replacement in Beagle dogs. *Artif Organs.* 1989;13:216-8.
57. Cull DL, Lally KP, Mair EA, Daidone M, Parsons DS. Tracheal reconstruction with polytetrafluoroethylene graft in dogs. *Ann Thorac Surg.* 1990;50:899-901.
58. Dodge-Khatami A, Niessen HWM, Kooli LH, Klein MG, van Gulik TM, de Mol BA. Tracheal replacement with a new composite silicone-metallic prosthesis. *Asian Cardiovasc Thorac Ann.* 2003;11:245-9.
59. Tsukada H, Osada H. Experimental study of a new tracheal prosthesis: pored dacron tube. *J Thorac Cardiovasc Surg.* 2004;127:877-84.
60. Neuville WE, Bolanowski PJP, Kotia GG. Clinical experience with the silicone tracheal prosthesis. *J Thorac Cardiovasc Surg.* 1990;99:604-13.
61. Pearson FG, Thompson DW, Weissberg D, Simpson WJ, Kergin FG. Adenoid cystic carcinoma of the trachea. Experience with 16 patients managed by tracheal resection. *Ann Thorac Surg.* 1974;18:16-29.
62. Deslauriers J, Ginsberg RJ, Nelems JM, Pearson FG. Innominate artery rupture. A major complication of tracheal surgery. *Ann Thorac Surg.* 1975;20:671-7.
63. Schultz P, Vautier D, Egles C, Debry C. Experimental study of a porous rat tracheal prosthesis made of T40: long-term survival analysis. *Eur Arch Otorhinolaryngol.* 2004;261:484-8.
64. Schultz P, Vautier D, Charpiot A, Lavalle P, Debry C. Development of tracheal prostheses made of porous titanium: a study on sheep. *Eur Arch Otorhinolaryngol.* 2007;264:433-8.
65. Okumura N, Teramachi M, Takimoto Y, Nakamura T, Ikada Y, Shimizu Y. Experimental reconstruction of the intrathoracic trachea using a new prosthesis made from collagen grafted mesh. *ASAIO J.* 1994;40:834-9.

66. Teramachi M, Nakamura T, Yamamoto Y, Kiyotani T, Takimoto Y, Shimizu Y. Porous-type tracheal prosthesis sealed with collagen sponge. *Ann Thorac Surg.* 1997;64:965-9.
67. Teramachi M, Okumura N, Nakamura T, Yamamoto Y, Kiyotani T, Takimoto Y *et al.* Intrathoracic tracheal reconstruction with a collagen-conjugated prosthesis: evaluation of the efficacy of omental wrapping. *J Thorac Cardiovasc Surg.* 1997;113:701-11.
68. Tsukada H, Osada H. Experimental study of a new tracheal prosthesis: pored Dacron tube. *J Thorac Cardiovasc Surg.* 2004;127:877-84.
69. Nakamura T, Sato T, Araki M, Ichiara S, Nakada A, Yoshitana M *et al.* In situ engineering for tracheal reconstruction using a luminal remodelling type of artificial trachea. *J Thorac Cardiovasc Surg.* 2009;138:811-18.
70. Sato T, Araki M, Nakajima N, Omori K, Nakamura T. Biodegradable polymer coating promotes the epithelization of tissue-engineered airway prostheses. *J Thorac Cardiovasc Surg.* 2010;139:26-31.
71. Omori K, Tada Y, Suzuki T, Nomoto Y, Matsuzuka T, Kobayashi K *et al.* Clinical application of in situ tissue engineering using a scaffolding technique for reconstruction of the larynx and trachea. *Ann Otol Rhinol Laryngol.* 2008;117:673-8.
72. Jungebluth P, Alici E, Baiguera S, Le Blanc K, Blomberg P, Bozóky B *et al.* Tracheobronchial transplantation with a stem-cell-seeded bioartificial nanocomposite: a proof-of-concept study. *Lancet.* 2011;378:1997-2004.
73. Jungebluth P, Haag JC, Lim ML, Lemon G, Sjöqvist S, Gustafsson Y *et al.* Verification of cell viability in bioengineered tissues and organs before clinical transplantation. *Biomaterials.* 2013;34:4057-67.
74. Polyakov I, Macchiarini P, Jungebluth P, Pashkova I, Gilevitch I, Kononenko V *et al.* Artificial tracheo-laryngeal complex (ATLC) transplantation in patients with tracheal disease. Early results (a 6-month follow-up period). Krasnodar (Russian Federation) experience. ESTS Congress, Birmingham, May 26-29, 2013.
75. Tsukada H, Gangadharan S, Garland R, Herth F, DeCamp M, Ernst A. Tracheal replacement with a bioabsorbable scaffold in sheep. *Ann Thorac Surg.* 2010;90:1793-8.
76. Tsukada H, Majid A, Kent MS, Ernst A, DeCamp M, Gangadharan S. Two-stage end-to-end reconstruction of long-segment tracheal defects with a bioabsorbable scaffold grafting technique in a canine model. *Ann Thorac Surg.* 2012;93:1088-93.
77. Pressman JJ, Simon MB. Observations upon the experimental repair of the trachea using autogenous aorta and polyethylene tubes. *Surg Gynec and Obstet.* 1958;106:156-62.
78. Pressman JJ, Simon MB. Tracheal stretching and metaplasia of the tracheal rings from cartilage to bone following the use of aortic homografts. *Am Surg.* 1959;25:850-6.
79. Wurtz A, Hysi I, Zawadzki C, Copin M-C. Graft contraction phenomenon and tracheal stretching after tracheal replacement. *Ann Thorac Surg.* 2011;92:1548.
80. Grillo HC, Dignan EF, Miura T. Experimental reconstruction of cervical trachea after circumferential resection. *Surg Gynecol Obstet.* 1966;122:733-8.
81. Gebauer PW. Further experiences with dermal grafts for healed tuberculous stenosis of the bronchi and trachea. *J Thorac Surg.* 1959;20:628-51.
82. Spaggiari L, Calabrese LS, D' Aiuto M, Veronesi G, Galetta D, Venturino M *et al.* Successful sbtotal tracheal replacement (using a skin/omental graft) for dehiscence after resection for thyroid cancer. *J Thorac Cardiovasc Surg.* 2005;129:1455-56.
83. Beldholm BR, Wilson MK, Gallagher RM, Caminer D, King MJ, Glanville A. Reconstruction of the trachea with a tubed radial forearm free flap. *J Thorac Cardiovasc Surg.* 2003;126:545-550.
84. Olias J, Millán G, da Costa D. Circumferential tracheal reconstruction for the functional treatment of airway compromise. *Laryngoscope.* 2005;115:159-61.
85. Maciejewski A, Szymczyk C, Pótorak S, Grajek M. Tracheal reconstruction with the use of radial forearm free flap combined with biodegradative mesh suspension. *Ann Thorac Surg.* 2009;87:608-10.
86. Fujiwara T, Nishino K, Numajiry T. Tracheal reconstruction with a prefabricated and double-folded radial forearm free flap. *J Plast Reconstr Aesthet Surg.* 2009;62:790-4.
87. Yu P, Clayman GL, Walsh GL. Human tracheal reconstruction with a composite radial forearm free flap and prosthesis. *Ann Thorac Surg.* 2006;81:714-6.
88. Yu P, Clayman GL, Walsh GL. Long-term outcomes of microsurgical reconstruction for large tracheal defects. *Cancer.* 2011;117:802-8.
89. Fabre D, Singhal S, De Montpreville V, Decante B, Mussot S, Chataigner O *et al.* Composite cervical skin and cartilage flap provides a novel large airway substitute after long-segment tracheal resection. *J Thorac Cardiovasc Surg.* 2009;138:32-9.
90. Fabre D, Kolb F, Fadel E, Mercier O, Mussot S, Le Chevalier T, Darteville P. Successful tracheal replacement in humans using autologous tissues: *Ann Thorac Surg.* 2013;96:1146-55.
91. Wurtz A. Circumferential tracheal replacement: Do the benefits warrant the risks? *Ann Thorac Surg.* 2014 (in press)
92. Tudorache I *et al.* A novel vascularized graft for replacement of long tracheal defects. Communication AATS 87th Annual Meeting, May 8, 2007.
93. Langer R, Vacanti JP. Tissue engineering. *Science.* 1993;260:920-6.
94. Vacanti CA, Paige KT, Kim WS, Sakata J, Upton J, Vacanti JP. Experimental tracheal replacement using tissue-engineered cartilage. *J Pediatr Surg.* 1994; 29:201-205.
95. Tan Q, Steiner R, Hoerstrup SP, Weder W. Tissue-engineered trachea: History, problems and the future. *Eur J Cardiothorac Surg.* 2006;30:782-6.
96. Walles T, Giere B, Hofmann M, Schanz J, Hofmann F, Mertsching H, *et al.* Experimental generation of a tissue-engineered functional and vascularised trachea. *J Thorac Cardiovasc Surg.* 2004;128:900-6.

97. Jungebluth P, Go T, Asnaghi A, Bellini S, Martorell J, Calore *et al.* Structural and morphologic evaluation of a novel detergent-enzymatic tissue-engineered tracheal tubular matrix. *J Thorac Cardiovasc Surg.* 2009;138(3):586-93.
98. Asnaghi MA, Jungebluth P, Raimondi MT, Dickinson SC, Rees LE, Go T *et al.* A double-chamber rotating bioreactor for the development of tissue-engineered hollow organs: from concept to clinical trial. *Biomaterials.* 2009;30:5260-9.
99. Macchiarini P, Jungebluth P, Go T, Asnaghi MA, Rees Le, Cogan TA *et al.* Clinical transplantation of a tissue-engineered airway. *Lancet.* 2008;372:2023-2030.
100. Baiguera S, Birchall MA, Macchiarini P. Tissue-engineered tracheal transplantation. *Transplantation.* 2010;89:485-91.
101. Walles T. Tracheobronchial bio-engineering: biotechnology fulfilling unmet medical needs. *Adv Drug Deliv Rev.* 2011;63:367-74.
102. Gonfiotti A, Jaus MO, Barale D, Baiguera S, Comin C, Lavorini F, Fontana G, Sibila O, Rombolà G, Jungebluth P, Macchiarini P. The first tissue-engineered airway transplantation: 5-year follow-up results. *Lancet.* 2014;383:238-44
103. Go T, Jungebluth P, Baiguero S, Asnaghi A, Martorell J, Ostertag H *et al.* Both epithelial cells and mesenchymal stem cell-derived chondrocytes contribute to the survival of tissue-engineered airway transplants in pigs. *J Thorac Cardiovasc Surg.* 2010;139:437-43.
104. Partington L, Mordan NJ, Mason C, Knowles JC, Kim HW, Lowdell MW *et al.* Biochemical changes caused by decellularization may compromise mechanical integrity of tracheal scaffolds. *Acta Biomater.* 2013;9:5251-61.
105. Martinod E, Zegdi R, Zakine G, Aupecle B, Fornes P, D'audiffret A *et al.* A novel approach to tracheal replacement: the use of an aortic graft. *J Thorac Cardiovasc Surg.* 2001;122:197-8.
106. Martinod E, Seguin A, Pfeuty K, Fornes P, Kambouchner M, Azorin JF *et al.* Long-term evaluation of the replacement of the trachea with an autologous aortic graft. *Ann Thorac Surg.* 2003;75:1572-8; discussion 1578.
107. Martinod E, Seguin A, Holder-Espinasse M, Kambouchner M, Duterque-Coquillaud M, Azorin JF *et al.* Tracheal regeneration following tracheal replacement with an allogenic aorta. *Ann Thorac Surg.* 2005;79:942-9.
108. Seguin A, Martinod E, Kambouchner M, Campo G, Dhote P, Bruneval P *et al.* Carinal replacement with aortic allograft. *Ann Thorac Surg.* 2006;81:1068-75.
109. Seguin A, Radu D, Holder-Espinasse M, Bruneval P, Fialaire-Legendre A, Duterque-Coquillaud M *et al.* Tracheal replacement with cryopreserved, decellularized, or glutaraldehyde-treated aortic allografts. *Ann Thorac Surg.* 2009;87:861-8.
110. Jaillard S, Holder-Espinasse M, Hubert T, Copin M-C, Duterque-Coquillaud M, Wurtz A *et al.* Tracheal replacement with allogenic aorta in the pig. *Chest.* 2006;130:1397-1404.
111. Makris D, Holder-Espinasse M, Wurtz A, Seguin A, Hubert T, Jaillard S *et al.* Tracheal replacement with cryopreserved allogenic aorta. *Chest.* 2010;137:60-67.
112. Seguin A, Baccari S, Holder-Espinasse M, Bruneval P, Carpentier A, Taylor DA *et al.* Tracheal regeneration: Evidence of bone marrow mesenchymal stem cell involvement. *J Thorac Cardiovasc Surg.* 2013;145:1297-1304.e2.
113. Baiguera S, Jungebluth P, Burns A, Mavilia C, Haag J, De Coppi P *et al.* Tissue engineered human tracheas for in vivo implantation. *Biomaterials.* 2010;31:8931-8.
114. Bader A, Macchiarini P. Moving towards in situ tracheal regeneration: the bionic tissue engineered transplantation approach. *J Cell Mol Med.* 2010;14:1877-89.
115. Baiguera S, D'Innocenzo B, Macchiarini P. Current status of regenerative replacement of the airway. *Expert Rev Respir Med.* 2011;5:487-94.
116. Jungebluth P, Moll G, Baiguera S, Macchiarini P. Tissue-engineered airway: a regenerative solution. *Clin Pharmacol Ther.* 2012;91:81-93.
117. Wurtz A, Kipnis E. Tissue-engineered airway in the clinical setting: a call for information disclosure. *Clin Pharmacol Ther.* 2012;91:973.
118. Macchiarini P, Jungebluth P. Response to "Tissue-Engineered Airway in the Clinical Setting: A Call for Information Disclosure". *Clin Pharmacol Ther.* 2012;91:974.
119. Haag JC, Jungebluth P, Macchiarini P. Tracheal replacement for primary tracheal cancer. *Curr Opin Otolaryngol Head Neck Surg.* 2013;21:171-7.
120. Badylak SF, Weiss DJ, Caplan A, Macchiarini P. Engineered whole organs and complex tissues. *Lancet.* 2012;379:943-52
121. Vondryns D, Elliott MJ, McLaren CA, Noctor C, Roebuck DJ. First experience with biodegradable airway stents in children. *Ann Thorac Surg.* 2011;92:1870-1874.
122. Elliott MJ, De Coppi P, Speggiarin S, Roebuck D, Butler CR, Samuel E *et al.* Stem-cell-based, tissue engineered tracheal replacement in a child: a 2-year follow-up study. *Lancet.* 2012;380:994-1000.
123. Wurtz A, Porte H, Conti M, Desbordes J, Dusson C, Copin M-C *et al.* Surgical technique and results of tracheal and carinal replacement with aortic allografts for salivary gland-type carcinoma. *J Thorac Cardiovasc Surg.* 2010;140:387-393.
124. Delaere P. Clinical transplantation of a tissue-engineered airway. *Lancet.* 2009;373:717-8.
125. Delaere P. Stem-cell "hype" in tracheal transplantation? *Transplantation.* 2010;90:927-8; author reply 928-9.
126. Jungebluth P, Bader A, Baiguera S, Möller S, Jaus M, Lim ML *et al.* The concept of in vivo airway tissue engineering. *Biomaterials.* 2012;33:4319-26.
127. Delaere P, Van Raemdonck D. The Trachea: The First Tissue-Engineered Organ? *J Thorac Cardiovasc Surg.* 2014 (in press).

128. Tsukada H, Ernst A, Gangadharan S, Ashiku S, Garland R, Litmanovich D *et al.* Tracheal replacement with a silicone-stented, fresh aortic allograft in sheep. *Ann Thorac Surg.* 2010;89:253-8.
129. Marquette CH, Wurtz A. Tracheal replacement with aortic allografts in the pig. *Ann Thorac Surg.* 2010;90:2091; author reply 2091-2.
130. Kim DH, Choi CB, Yang WJ, Chung WH, Lee AJ, Chung DJ, Lee SY, Do SH, Kim HY. Tracheal replacement with fresh and cryopreserved aortic allograft in adult dog. *J Surg Res.* 2012;175:199-206.
131. Wurtz A, Hysi I, Copin M-C. Tracheal regeneration: myth or fact? *J Thorac Cardiovasc Surg.* 2013;145:1416-8. Reply to the editor 1418-9.
132. Kaplan RN, Psaila B, Lyden D. Niche-to-niche migration of bone-marrow-derived cells. *Trends Mol Med.* 2007;13:72-81.
133. Fong EL, Chan CK, Goodman SB. Stem cell homing in musculoskeletal injury. *Biomaterials.* 2011;32:395-409.
134. Kavanagh DP, Kalia N. Hematopoietic stem cell homing to injured tissues. *Stem Cell Rev and Rep.* 2011;7:672-682.
135. Azorin JF, Bertin F, Martinod E, Laskar M. Tracheal replacement with an aortic autograft. *Eur J Cardiothorac Surg.* 2006;29:261-3.
136. Wurtz A, Porte H, Conti M, Desbordes J, Azorin JF, Martinod E *et al.* Tracheal replacement with aortic allografts. *N Eng J Med.* 2006;355:1938-40.
137. Wurtz A, Juthier F, Conti M, Vincentelli A. The "thymopericardial fat flap": a versatile flap in thoracic and cardiovascular surgery. *J Thorac Cardiovasc Surg.* 2011;141:841-2, 842.e1.
138. Davidson MB, Mustafa K, Girdwood RW. Tracheal replacement with an aortic homograft. *Ann Thorac Surg.* 2009;88:1006-8.
139. Wurtz A. Tracheal replacement with banked cryopreserved aortic allograft. *Ann Thorac Surg.* 2010;89:2072.
140. Delaere PR. Tracheal transplantation. *Curr Opin Pulm Med.* 2012;18:313-20.
141. Wurtz A, Hysi I. Tracheal replacement with aortic allografts in humans. Experimental prospects. *Rev Mal Respir.* 2012;29:941-4.
142. ten Hallers EJO, Rakhorst G, Marres HAM, Jansen JA, van Kooten TG, Schutte HK, van Loon J-P, van der Houwen EB, Verkerke GJ. Animal models for tracheal research. *Biomaterials.* 2004;25:1533-43.
143. Carbognani P, Spaggiari L, Solli P, Corradi A, Cantoni AM, Barocelli E, Tincani G, Polvani G, Guarino A, Rusca M. Experimental tracheal transplantation using a cryopreserved aortic allograft. *Eur Surg Res.* 1999;31:210.
144. Kabelitz D. Apoptosis, graft rejection, and transplantation tolerance. *Transplantation.* 1998;65:869-75.
145. Weidenbecher M, Tucker HM, Awadallah A, Dennis JE. Fabrication of a neotrachea using engineered cartilage. *Laryngoscope.* 2008;118:593-8.
146. Wurtz A, Hysi I, Zawadzki C, Soenen V, Hubert T, Banfi C, Jashari R, Copin M-C. Construction of a tube-shaped tracheal substitute using fascial flap-wrapped revascularized allogenic aorta. *Eur J Cardiothorac Surg.* 2012;41:663-668.
147. Martinod E. Airway transplantation using aortic allografts : a 'hot topic'. *Eur J Cardiothorac Surg.* 2012;41:1409-10.
148. Wurtz A, Hysi I, Zawadzki C, Copin M-C. Author reply. *Eur J Cardiothorac Surg.* 2012;41:1410.
149. Wurtz A, Hysi I, Kipnis E, Zawadzki C, Hubert T, Jashari R, Copin M-C, Jude B. Tracheal reconstruction with a composite graft: fascial flap-wrapped allogenic aorta with external cartilage-ring support. *Interact Cardiovasc Thorac Surg.* 2013;16:37-43.
150. Hysi I, Wurtz A, Zawadzki C, Kipnis E, Jashari R, Hubert T, Alexandre Ung, Copin M-C, Jude B. Immune tolerance of epithelium-denuded-cryopreserved tracheal allograft *Eur J Cardiothorac Surg.* 2014 (in press).
151. Tessier W, Mariette C, Copin M-C, Robb W, Jashari R, Hubert T, Wurtz A. Segmental replacement of the esophagus with fascial flap-wrapped allogenic aorta. *J Surg Res.* (accept).
152. Cristóbal C, Segovia J, Alonso-Pulpón LA, Castedo E, Vargas JA, Martínez JC. Apoptosis and acute cellular rejection in human heart transplants. *Rev Esp Cardiol.* 2010;63:1061-9.
153. Weidenbecher M, Tucker HM, Gilpin DA, Dennis JE. Tissue-engineered trachea for airway reconstruction. *Laryngoscope.* 2009;119:2118-23.
154. Ikonen TS, Brazelton TR, Berry GJ, Shorthouse RS, Morris RE. Epithelial re-growth is associated with inhibition of obliterative airway disease in orthotopic tracheal allografts in non-immunosuppressed rats. *Transplantation.* 2000;70:857-63.
155. Feito BA, Rath AM, Kambouchner M, Tremblay B, Eugene M, Marchix T, Djenandar F, Soilleux M, Chevrel JP. Replacement of a tracheal segment by a mixed graft (aorta and prosthesis): an experimental study in rabbits. *Eur J Surg.* 1999;165:1175-81.
156. Dodge-Khatami A, Niessen HWM, Kooli LH, Klein MG, van Gulik TM, de Mol BA. Tracheal replacement with a new composite silicone-metallic prosthesis. *Asian Cardiovasc Thorac Ann.* 2003;11:245-9.
157. Shi H, Xu H, Lu D, Wu J. Animal models of tracheal allotransplantation using vitrified cryopreservation. *J Thorac Cardiovasc Surg.* 2009;138:1222-6.
158. McGiffin D, Wille K, Young K, Leon K. Salvaging the dehiscence lung transplant bronchial anastomosis with homograft aorta. *Interact Cardiovasc Thorac Surg.* 2011;13:666-8.
159. Hazekamp MG, Nijdam N. Use of autologous arterial patches for tracheal reconstruction in young infants. *Ann Thorac Surg.* 2004;77:2262-3; author reply 2263.
160. Berna P, Sinna R, De Dominicis F. Use of the thoracodorsal artery perforator flap for bronchial reinforcement in patients with previous posterolateral thoracotomy. *Ann Thorac Surg.* 2012;93:1743-5.

Le remplacement circonférentiel étendu de la trachée. Etude clinique et expérimentale

La mise au point d'un substitut trachéal autorisant des remplacements circonférentiels étendus de la trachée constitue un des plus grands défis de la chirurgie thoracique.

Faisant suite à des travaux expérimentaux sur des modèles porcins, nous avons conduits, en 2005, un Programme Hospitalier de Recherche Clinique portant sur le remplacement trachéal par allogreffe aortique pour tumeur maligne non résécable par les moyens conventionnels. Avec un recul moyen de 81 mois, 3 patients sur 6 sont actuellement en vie et en rémission. Cependant, n'ayant pas observé de remodelage tissulaire dans le sens trachéal de leur greffon, comme chez les modèles animaux, il convenait de procéder à des investigations supplémentaires, menées sur modèles lagomorphes.

Quarante-neuf lapins étaient des donneurs d'aorte thoracique ou trachée ; 74 étaient receveurs, sans immunosuppression. Dans un premier temps nous avons cherché à optimiser les allogreffes aortiques par une revascularisation précoce en hétérotopie, grâce à un enveloppement dans un lambeau de fascia ; puis par adjonction d'anneaux trachéaux allogéniques (greffon composite) ; nous avons enfin effectué une série de remplacements trachéaux avec ce greffon enveloppé du fascia. Cependant, les résultats (insuffisants) nous ont conduits à changer de modèle et à expérimenter, avec des protocoles similaires (études en hétérotopie puis en orthotopie), des allogreffes trachéales, dénudées d'épithélium puis cryopréservées, afin d'en améliorer la tolérance immunitaire.

L'enveloppement fascial de l'allogreffe aortique en hétérotopie a permis de construire un nouvel organe tubulé revascularisé par un pédicule unique, mais qui n'avait pas la rigidité requise pour un remplacement trachéal secondaire. La même méthode appliquée au greffon composite a permis de construire un substitut trachéal rigide. Cependant, après remplacement trachéal secondaire avec ce greffon, les lapins sont décédés d'obstruction de la voie aérienne. Soixante-dix pour cent des greffons avaient une rigidité satisfaisante, mais tous présentaient des lésions ischémiques sévères des 2 composants, aortique et cartilagineux (résultats jugés insuffisants pour une application clinique).

Après enveloppement fascial en hétérotopie, les segments d'allogreffe trachéale dénudée d'épithélium et cryopréservée étaient viables. L'infiltration inflammatoire était modérée, avec un nombre insignifiant de lymphocytes, ce qui témoignait d'une bonne tolérance immunitaire des greffons.

Après transplantation trachéale par segments longs ou moyens d'allogreffe trachéale dénudée d'épithélium et cryopréservée (avec ou sans enveloppement fascial préalable), on observait une sténose du greffon par prolifération endoluminale fibroblastique, entraînant le décès des animaux. A l'opposé, après transplantation trachéale par segments courts, l'évolution était plus favorable, la majorité des animaux présentant une morphologie normale de leur greffon, qui autorisait de longues survies (euthanasie jusqu'à J220). Tous les transplants présentaient des signes de néo angiogenèse. L'infiltration inflammatoire était variable en intensité, mais avec un nombre insignifiant de lymphocytes. Enfin, la régénération épithéliale était constamment observée.

En comparaison avec les substituts trachéaux basés sur l'allogreffe aortique, les allogreffes trachéales dénudées d'épithélium et cryopréservées ont permis de longues survies et de meilleurs résultats en terme de perméabilité, de viabilité et de régénération muqueuse. Malgré l'absence d'immunosuppression, leur tolérance immunitaire était satisfaisante. Des expérimentations similaires chez un mammifère de plus grande taille (miniporc) sont requises avant d'envisager ce mode de transplantation trachéale en clinique.

Discipline : Chirurgie Thoracique et Cardiovasculaire.

Mots clefs : allogreffe aortique ; allogreffe trachéale ; chirurgie trachéale ; modèle animal ; transplantation trachéale.

IMPRT-IFR 114 Equipe d'Accueil 2693 (Interface sang-vaisseaux et réparation cardiovasculaire), Université de Lille II, Faculté de Médecine, 1 place de Verdun, 59045 Lille Cedex.

Clinique de Chirurgie Cardiaque et Thoracique, Bd du Pr J Leclercq, 59037 Lille Cedex.