



HAL
open science

Banque de cornée : 10 ans d'innovations en contrôle qualité du greffon cornéen et projets d'avenir

Sophie Laverne Laverne-Acquart

► To cite this version:

Sophie Laverne Laverne-Acquart. Banque de cornée : 10 ans d'innovations en contrôle qualité du greffon cornéen et projets d'avenir. Ingénierie biomédicale. Université Jean Monnet - Saint-Etienne, 2013. Français. NNT : 2013STET012T . tel-01067297

HAL Id: tel-01067297

<https://theses.hal.science/tel-01067297>

Submitted on 23 Sep 2014

HAL is a multi-disciplinary open access archive for the deposit and dissemination of scientific research documents, whether they are published or not. The documents may come from teaching and research institutions in France or abroad, or from public or private research centers.

L'archive ouverte pluridisciplinaire **HAL**, est destinée au dépôt et à la diffusion de documents scientifiques de niveau recherche, publiés ou non, émanant des établissements d'enseignement et de recherche français ou étrangers, des laboratoires publics ou privés.

UNIVERSITE JEAN MONNET DE SAINT-ETIENNE

FACULTE DE MEDECINE

Année 2013

THESE

Présentée pour l'obtention du titre de

DOCTEUR DE L'UNIVERSITE JEAN MONNET

Discipline : Biologie Médecine Santé

**BANQUE DE CORNEE :
10 ANS D'INNOVATIONS EN CONTROLE QUALITE DU
GREFFON CORNEEN ET PROJETS D'AVENIR**

Présentée et soutenue publiquement par

Sophie LAVERNE-ACQUART

Le 17 octobre 2013

Directeur de thèse : Pr. Gilles THURET

Co-directeur de thèse : Pr. Olivier GARRAUD

Membres du Jury

Pr Bernard DELBOSC

Dr Florent APTEL

Pr Philippe GAIN

Mr Cyril MAUCLAIR

Rapporteur

Rapporteur

Invité

Invité

(CHU Saint-Etienne)

REMERCIEMENTS

SOMMAIRE

INTRODUCTION GENERALE	5
PARTIE I. MEMOIRE BIBLIOGRAPHIQUE.....	7
CHAPITRE 1 : LA CORNEE HUMAINE ET SA CONSERVATION.....	8
1. <i>Historique de la conservation cornéenne.....</i>	<i>8</i>
2. <i>Rappels sur l'anatomie cornéenne humaine.....</i>	<i>9</i>
2.1. Endothélium	9
2.2. Stroma.....	11
2.3. Epithélium.....	11
3. <i>Maintien de la transparence cornéenne.....</i>	<i>12</i>
3.1. Rôle du stroma.....	12
3.2. Rôle de l'endothélium	12
4. <i>Conservation des cornées.....</i>	<i>16</i>
4.1. Méthodes de conservation.....	16
4.1.1. Conservation hypothermique en chambre humide	16
4.1.2. Conservation hypothermique en milieu M - K medium et dérivés	16
4.1.3. Organoculture.....	17
4.1.4. Cryoconservation.....	19
4.2. Modifications cornéennes post mortem et durant la conservation.....	19
4.2.1. Epithélium	19
4.2.2. Stroma	20
4.2.3. Endothélium	20
4.2.4. Œdème cornéen induit par la conservation ¹⁶⁶	21
CHAPITRE 2 : L'ENDOTHELIUM ET SON EVALUATION	24
1. <i>Evaluation endothéliale en microscopie spéculaire.....</i>	<i>24</i>
1.1. Principes et appareillages disponibles	24
1.2. Utilisation clinique de routine.....	25
1.3. Utilisation pour l'évaluation des greffons cornéens.....	25
.....	27
2. <i>Evaluation endothéliale en microscopie optique</i>	<i>28</i>
2.1. Préparation osmotique et coloration des cellules mortes au bleu trypan.....	28
2.2. Analyse endothéliale.....	30
2.2.1. Détermination de la DCE et de la morphométrie par comptage manuel.....	30
2.2.1.1. Comptage en temps réel directement à travers le microscope.....	30
2.2.1.2. Comptage en différé sur photo	31
2.2.1.3. Evaluation de la morphométrie par les méthodes manuelles	32
2.2.1.4. Inconvénients des méthodes manuelles	32
2.2.2. Méthodes de comptage assistées par ordinateur	33
2.2.2.1. Principes des algorithmes d'analyse d'image	33
2.2.2.2. Types d'analyseur	33
Analyse manuelle assistée par ordinateur.....	33
Analyse semi-automatique	34
Analyse automatique.....	37
3. <i>Critères de cession d'une cornée.....</i>	<i>38</i>
CHAPITRE 3 : LA TRANSPARENCE CORNEENNE ET SON EVALUATION.....	40
1. <i>Point de départ : des cornées greffées malgré des anomalies de transparence.....</i>	<i>40</i>
1.1. Opacités.....	40
1.2. Gérotoxon.....	41
2. <i>Transparence</i>	<i>41</i>
2.1. Définition.....	42
2.2. Principes généraux de la mesure de la transparence	42
2.3. Transparence de la cornée.....	44
2.3.1. Pourquoi la cornée est-elle transparente ?	44
2.3.1.1. Théorie de l'indice uniforme.....	44
2.3.1.2. Théorie de Maurice ⁴⁷	45
2.3.1.3. Autres théories	45
2.4. Mesure de la transparence de la cornée.....	46
2.5. Nouveau moyen de mesurer la transparence pour les banques de cornée	50
2.5.1. Le présent.....	50
2.5.2. Le futur.....	51
CHAPITRE 4 : LA PUISSANCE DIOPTRIQUE DE LA CORNEE ET SON EVALUATION.....	53
1. <i>Point de départ : des cornées greffées malgré des anomalies d'épaisseur</i>	<i>53</i>
2. <i>Puissance Dioptrique.....</i>	<i>54</i>
2.1. Définition.....	54
2.2. Mesure de la puissance dioptrique	56

2.2.1. Mesure de la distance focale.....	56
2.2.2. Mesure du grandissement.....	58
2.2.3. Techniques d'interférométrie.....	58
2.2.3.1. Mesure directe de rayons de courbure.....	59
2.2.3.2. Mesure de la focale par interférométrie.....	60
2.2.3.3. Autres types de mesure.....	61
Surfacing en lumière structurée.....	61
Déflectométrie.....	62
2.3. Puissance dioptrique de la cornée.....	62
2.4. Mesure de la puissance de la cornée.....	63
2.4.1. Kératométrie.....	63
2.4.2. Topographes en réflexion de disques de placido.....	64
2.4.3. Tomographie en cohérence optique (OCT).....	65
2.5. Le présent.....	68
2.6. Le futur.....	70
3. Aperçu des différents OCT disponibles en ophtalmologie.....	71
REFERENCES.....	74
CONCLUSIONS ET PERSPECTIVES.....	83
PARTIE II. TRAVAUX EXPERIMENTAUX.....	84
PUBLICATION 1. PUBLIEE DANS INVEST OPHTHALMOL VIS SCI. IF 3.441.....	85
PUBLICATION 2.....	95
PUBLICATION 3. SOUMISE A LA REVUE CELL & TISSUE BANKING, IF 1,71.....	108
PUBLICATIONS COMME CO-AUTEUR EN CONTROLE QUALITE CELLULAIRE DE LA CORNEE.....	125
DOCUMENT D'EDUCATION A L'AMELIORATION DES PRATIQUES DE PRELEVEMENT ET DE CONTROLE QUALITE CELLULAIRE ET TISSULAIRE A DESTINEE DES PRELEVEURS ET DES TECHNICIENS DE BANQUE.....	131
ANNEXE	173
BREVETS, PUBLICATIONS, COMMUNICATONS ET POSTERS COMME AUTEUR OU CO-AUTEUR DANS LE DOMAINE DE LA GREFFE DE CORNEE	173

INTRODUCTION GENERALE

Qui aurait imaginé il y a seulement vingt ans qu'un greffon endothélial pré-découpé par une banque puisse être délivré « ready to graft » au chirurgien ? Qui aurait imaginé que la chirurgie au laser de la cornée deviendrait la première intervention au monde et qu'un myope ou presbyte...donneurs de demain... puisse se passer de lunettes ?

Probablement pas les responsables de banques de cornée, mission que j'ai embrassé il y a une quinzaine d'année sous l'impulsion d'un ophtalmologiste, le Dr Philippe GAIN, adjoint du Pr Jean MAUGERY, avec l'aide bienveillante du Directeur de l'EFS de l'époque, le Dr Jean Claude LE PETIT.

Avec l'épidémie de SIDA, l'époque de la « greffe fraîche » qu'avaient connue les deux ophtalmologistes, utilisant des globes oculaires prélevés par un garçon de morgue qui les apportait directement en salle d'opération pour être greffés après une simple inspection visuelle de la transparence...était bel et bien révolue.

Ce fut l'époque de la réorganisation des banques de cornées aux USA et de leur création en Europe du Nord, puis, sous l'impulsion des bisontins les Prs Patrick HERVE de l'EFS et de l'ophtalmologiste Bernard DELBOSC, l'importation de la technique de conservation sur notre territoire. C'est ainsi dans «l'ère de l'eye banking », sous la bienveillance transmise à mon Directeur actuel le Pr Olivier GARRAUD, que j'ai débuté mes travaux sur le contrôle qualité (et de sécurité) du greffon, portés par le tandem Philippe GAIN et son jeune élève Gilles THURET (désormais tous deux Professeurs) et la création de l'équipe de recherche dont le nom décline l'activité : « Biologie, ingénierie et imagerie de la Greffe de Cornée.

Mes travaux ont ainsi été « de la cellule au laboratoire, au greffon à la banque, jusqu'au patient greffé ». Au cours de la dernière décennie, au travers de recherches expérimentales et d'essais cliniques en banque puis chez les patients au travers de plusieurs PHRC dans lesquels j'ai été (et suis toujours) associée, je me suis ainsi attachée à améliorer les contrôle de sécurité, des milieux de conservation... (non présentés ici, voir liste des publications et communications en partie 3), et bien sur des contrôles qualité proprement dit.

Dans le présent manuscrit, je m'attacherai ainsi aux travers de mes trois publications présentées en partie 2, à faire le point sur le contrôle qualité cellulaire et tissulaire du greffon. Si la densité cellulaire endothéliale est le critère unanimement admis pour la délivrance d'un

greffon, force est de constater que le contrôle de la qualité optique élémentaire de la cornée comme une bonne transparence et un pouvoir dioptrique adéquat, pourtant essentielle à la qualité visuelle du receveur, ne fait jusqu'à présent l'objet que de peu de recherche ou de développement sur les greffons conservés avec les techniques actuelles, jamais revisités...

Gageons que le nouveau procédé de conservation en Bioréacteur développé par le laboratoire BiiGC (et dans lequel je suis impliquée au travers d'un Brevet) devrait permettre de réaliser des contrôles inédits, encore plus performants, et mieux adaptés aux receveurs comme aux donneurs de demain...

PARTIE I. MEMOIRE BIBLIOGRAPHIQUE

CHAPITRE 1 : LA CORNEE HUMAINE ET SA CONSERVATION

1. Historique de la conservation cornéenne

Le concept de greffe de cornée a été établi pour la première fois par Erasmus Darwin, grand père de Charles Darwin, dans son ouvrage intitulé Zoonomia, en 1796¹. En 1824, Franz Reisinger crée le terme kératoplastie ; il est le premier à imaginer le remplacement chez l'homme de la cornée opaque par une cornée animale transparente. En 1838 Richard Kissam rapporte la première kératoplastie chez l'homme, utilisant une cornée de porc.² Pratiquement toutes les tentatives de kératoplasties ont été des xénogreffes jusqu'à la fin du 19^{ème} siècle, jusqu'en 1886 où Von Hippel relate le succès d'une greffe lamellaire³. La kératoplastie franchit une étape majeure en 1906 lorsque l'ophtalmologiste allemand Edouard Zirm obtient un premier succès avec une greffe de pleine épaisseur en utilisant un greffon fraîchement prélevé sur l'œil énucléé d'un garçonnet de 11 ans⁴.

La diffusion de la greffe de cornée à partir de cornées fraîches a été fortement entravée par la pénurie de tissus frais prélevés, le plus souvent, sur des yeux aveugles de donneurs vivants ou lors d'exécutions capitales. Filatov, considéré comme le père de la conservation moderne des greffons cornéens, introduit en 1935 le concept de prélèvement de donneurs en post-mortem⁵. Il a également mis au point la chambre humide afin de conserver ces globes énucléés devenus beaucoup plus nombreux⁶. Cette méthode de conservation, utilisée pendant des décennies, est cependant limitée par l'urgence de greffer la cornée dans les 24-36 heures après le décès du donneur. Le progrès le plus important dans le concept de conservation cornéenne correspond à l'introduction en 1974 aux Etats-Unis du milieu de Mc Carey-Kaufman, qui rendait possible la conservation pendant 5 jours à +4°C de la cornée après énucléation du globe oculaire⁷. Le détail de la composition du milieu, du procédé de fabrication et de la technique de découpe cornéenne ont été publiés 2 ans plus tard⁸. Une conservation étendue au delà de 5 jours est cependant rapidement apparue comme une nécessité afin de faciliter la distribution des tissus. En 1976, à Minneapolis, Etats-Unis, Doughman a développé à cet effet un nouveau concept de conservation à +34°C, méthode appelée organoculture, qui permettait une conservation pouvant aller jusqu'à 30 jours⁹. L'organoculture permettait de programmer la date de la chirurgie, de réaliser une surveillance microbiologique accrue et de réaliser le groupage tissulaire¹⁰.

Un autre tournant dans l'organisation de la greffe de cornée a été l'établissement des premières banques de cornées : New York en 1944 (Townley Paton) et Moorfields Eye Hospital à Londres (Patrick Trevor-Roper) dans les années 60¹¹. L'association américaine des banques de cornées (Eye Bank Association of America (EBAA)), créée en 1961, a défini les standards médicaux du prélèvement, de la conservation, de l'utilisation des greffons, de la formation et la certification des techniciens ainsi que de l'accréditation des banques de cornées aux Etats-Unis et dans le monde¹². La conservation des cornées a également bénéficié des progrès dans d'autres domaines de l'ophtalmologie : création de la lampe à fente par Allvar Gullstrand en 1911¹³ et du microscope

spéculaire en 1968 par David Maurice.¹⁴ Ronald A Laing¹⁵ et William M Bourne et Paul Kaufman¹⁶ ont adapté le microscope spéculaire à l'examen de l'endothélium des greffons. De nombreuses autres avancées dans le domaine de la sélection des patients, des stratégies de lutte anti microbienne, de contrôle endothéliaux, de techniques microchirurgicales et de surveillance post-opératoire ont contribué à l'amélioration du succès de la greffe de cornée, pour faire de cette intervention l'une des plus répandues du monde de la transplantation.

2. Rappels sur l'anatomie cornéenne humaine

La cornée embryonnaire dérive de l'ectoderme de surface après l'invagination de la vésicule cristallinienne à la 5^{ème} semaine de gestation. A ce stade, le stroma cornéen est représenté par une couche de fibres lâches de collagène située entre l'ectoderme et la vésicule cristallinienne et est envahi à 6 semaines de gestation par les fibroblastes péri-limbiques, précurseurs des futurs kératocytes¹⁷. L'épithélium se développe à partir de l'ectoderme de surface approximativement à 5-6 semaines de gestation et l'endothélium se forme par migration et prolifération à partir des cellules mésenchymateuses dérivées des crêtes neurales situées à la périphérie de la future cornée. A la naissance, la cornée est proportionnellement plus grande qu'à l'âge adulte par rapport au reste du globe oculaire. Elle croît donc moins vite que le reste de l'œil et atteint sa taille adulte à l'âge de 2 ans. La cornée est constituée de 5 couches distinctes, d'avant en arrière : épithélium, membrane de Bowman, stroma, membrane de Descemet et endothélium. Les principales caractéristiques anatomiques de l'endothélium, du stroma et de l'épithélium sont rappelées ci-dessous.

2.1. Endothélium

2.1.1. Morphologie

L'endothélium est une monocouche de cellules majoritairement hexagonales, non répliquatives, formant la limite interne de la cornée dans la chambre antérieure. Il régule l'hydratation du stroma ce qui conditionne sa transparence et son épaisseur¹⁸. La monocouche de cellules cuboïdes de 10µm d'épaisseur, régulièrement disposées, formée à la 7^{ème} semaine de gestation se transforme en monocouche de cellules aplaties qui se multiplient rapidement pendant toute la période embryonnaire. A l'inverse, à la fin de la gestation les cellules endothéliales s'élargissent sans se multiplier pour continuer de recouvrir la surface interne de la cornée qui croît rapidement¹⁹. La densité cellulaire endothéliale (DCE) décroît donc rapidement de 16000 cells/mm² à 12 semaines de gestation pour atteindre 6000 cells/mm² à 40 semaines²⁰.

L'endothélium adulte, qui se présente comme une mosaïque en rayon de miel lorsqu'il est observé de face, est une monocouche de cellules polygonales de 4 à 6µm d'épaisseur et d'une vingtaine de micromètres de diamètre moyen (**Fig. 1A**).²¹ La distribution des cellules endothéliales n'est pas uniforme sur tout l'endothélium avec un gradient de la périphérie (DCE élevée) vers le centre (DCE moins élevée).²² La microscopie électronique à balayage met en évidence de nombreuses microvillosités à la surface apicale postérieure en contact avec l'humeur aqueuse.^{23, 24}

L'étude ultrastructurale montre des jonctions communicantes (gap junction) le long des membranes latérales et basales et des jonctions serrées (tight junction) le long de la couronne apicale.²⁵⁻²⁷ Une bande circonférentielle de filaments d'actine réalise une ceinture le long de l'apex cellulaire qui maintient la forme de la cellule et participe aux phénomènes de migration.^{28, 29} Il existe une forte densité de pompes Na/K ATPase le long des membranes latérales³⁰ et de très nombreux organites intracellulaires qui témoignent de l'intense activité métabolique et de la synthèse de protéines (**Fig. 1B**).^{18, 21, 31} Le pôle basal de la cellule endothéliale repose sur la membrane de Descemet. Cette véritable membrane basale épaisse est sécrétée par la cellule endothéliale qui y adhère par des plaques d'adhésion dépourvues de système d'ancrage de type desmosome ou hémidesmosome.³² Chez l'adulte la membrane de Descemet comporte 2 couches qui apparaissent distinctes en microscopie électronique à transmission : couche antérieure striée, formée durant la vie embryonnaire et composée de lamelles de collagène et de protéoglycanes hautement organisés, et couche postérieure amorphe, formée dans la période post-natale et en continue tout au long de la vie pour atteindre jusqu'à 10µm chez les plus vieux d'entre nous.^{33, 34}

2.1.2. Physiologie

L'arrangement hexagonal des cellules endothéliales est, sur un plan thermodynamique, la disposition géométrique la plus économique pour couvrir une surface de façon continue. Il facilite la fonction de barrière. Il réduit également la surface individuelle des cellules permettant la présence d'un nombre maximum de CE par unité de surface, afin de maximiser la fonction de pompe.^{35, 36} L'endothélium maintient le stroma cornéen dans un état de relative déshydratation en évacuant vers la chambre antérieure l'excès d'eau grâce à l'activité des pompes Na/K.ATPase^{30, 37} et de pompes Mg²⁺-ATPase bicarbonate-dépendantes.^{38, 39} Ces pompes sont localisées principalement sur les parois latérales des CE et utilisent l'ATP produit par les nombreuses mitochondries. L'endothélium forme également une « barrière non étanche » grâce aux jonctions serrées apicales et aux interdigitations inter-cellulaires des membranes latérales qui contiennent des jonctions communicantes. Cette barrière non étanche autorise la percolation d'humeur aqueuse vers le stroma mais empêche une imbibition massive de ce dernier.^{25, 32, 40, 41} Cette perméabilité limitée permet également les flux d'ions indispensables à l'établissement d'un gradient osmotique entre le stroma hypotonique et l'humeur aqueuse hypertonique.⁴² Cette perméabilité peut être régulée par le taux de calcium environnant.⁴³ Des études récentes suggèrent que des protéines membranaires de la famille des aquaporines servant de canaux sélectifs à l'eau libre jouent un rôle dans la régulation des flux au travers de l'endothélium.⁴⁴⁻⁴⁶ Les fonctions de pompes et de barrières sont essentielles au maintien de la déshydratation stromale. Le niveau d'hydratation cornéenne paraît ainsi maintenu par un mécanisme de pompe/fuite dans lequel la fuite de solutés et d'eau à travers l'endothélium est parfaitement compensée par les différentes pompes ioniques entraînant des transferts passifs d'eau en direction de l'humeur aqueuse.⁴⁷ Cet équilibre est maintenu aussi longtemps que l'intégrité de l'endothélium est respectée.

2.2. Stroma

Le stroma constitue 90% de l'épaisseur cornéenne et se distingue des autres tissus riches en collagène par sa transmission presque intégrale (99%) de la lumière incidente sans diffraction. La résistance mécanique du stroma est due à l'agrégation dense de fibrilles de collagène entrelacées (principalement collagène de type I avec une faible quantité de collagène V et probablement de type III) entourées d'une gaine cylindrique constituée principalement de protéoglycanes, comme le montrent les observations en microscopie électronique à transmission.⁴⁸ La membrane de Bowman (10 à 20 µm d'épaisseur) située sous la couche basale de l'épithélium est une zone acellulaire et condensée du stroma le plus superficiel, constituée de fibres de collagène plus fines et plus condensées. La transparence est la conséquence de l'organisation tissulaire à un échelon ultrastructural et a été attribuée à la finesse et la régularité du diamètre des fibrilles de collagène (25-33nm), ainsi qu'à la régularité de leurs espacements latéraux (**Fig. 2A**).⁴⁹ Les fibrilles sont continues de limbe à limbe et sont arrangées en quelques 200 lamelles qui comportent quelques interdigitations entre elles. Les espaces inter-fibrillaires contiennent des filaments de collagène de type VI et sont remplis de glycosaminoglycanes (GAG) qui exercent une pression d'imbibition d'eau suffisante pour faire gonfler la matrice extra-cellulaire hautement structurée. L'association entre ces protéoglycanes et les fibres de collagène est régulière et contribue à maintenir l'organisation des fibres.⁵⁰

Les kératocytes sont des cellules métaboliquement très actives qui synthétisent des protéines structurales et régulatrices. Ils sont arrangés en feuillets denses entre les lamelles de collagène et sont interconnectés entre eux par des jonctions communicantes pour former un arrangement syncytial.⁵¹ Dans la cornée normale les kératocytes ont un long noyau effilé avec une fine collerette de cytoplasme (**Fig. 2B**). Leur densité est plus élevée dans le stroma antérieur et décroît de plus de la moitié dans le stroma postérieur.⁵² L'apparition d'un œdème stromal chronique s'accompagne de modifications de l'ultrastructure kératocytaire avec apparition de vacuoles claires et d'autres sombres, et de solutions de continuité membranaires^{53, 54} qui accompagnent des perturbations de l'arrangement régulier du réseau de fibres collagène ainsi que d'une perte significative du contenu en GAG.⁵⁵ L'œdème stromal est plus la conséquence d'une hyper-hydratation des protéoglycanes de la matrice extra-fibrillaire que celle d'un gonflement des fibrilles de collagène elles-mêmes. Le gonflement stromal est plus important dans le stroma postérieur en raison d'un contenu plus important en GAG.⁵⁶

2.3. Epithélium

L'épithélium est la couche la plus externe qui protège la surface cornéenne. Il constitue un épithélium de 40-50µm, squameux multistratifié non kératinisé, non sécrétoire comportant 4-6 couches. Il est recouvert par le film lacrymal épais de 7µm, dont le rôle optique est important pour lisser les micro-irrégularités de la surface épithéliale antérieure.⁵⁷ La cellule épithéliale subit une séquence ordonnée de modifications au cours de laquelle elle meurt par apoptose et desquame dans les larmes en 7 à 10 jours au total. Les cellules les plus superficielles, plates et grossièrement

hexagonales, sont arrangées en 2-3 couches dont la plus superficielle présente de très nombreuses microvillosités connectées à une couche fine de glycocalix chargé. Ces cellules superficielles restent solidement fixées entre elles par un réseau de desmosomes (**Fig. 3**). Sous cette couche superficielle, les cellules ailées (wing cells) organisées en 2-3 couches également sont moins aplaties et possèdent des complexes de jonctions inter-cellulaires similaires sur leur parois latérales. Les cellules les plus profondes sont les cellules basales organisées en une seule couche de cellules en colonne de 20µm de haut qui sont, avec les cellules souches épithéliales limbiques, les seules cellules épithéliales capables de divisions mitotiques. Elles sont riches en organites intracellulaires et possèdent des jonctions communicantes dans leurs membranes latérales ainsi que des zonulae adherens. Elles sont connectées à leur membrane basale par un système dense d'hémidesmosomes.⁵⁷

3. Maintien de la transparence cornéenne

3.1. Rôle du stroma

La transparence est essentielle à la fonction de la cornée comme premier dioptré du système optique oculaire (+44 dioptries). La taille uniforme des fibrilles de collagènes combinée à un arrangement spatial régulier des lamelles des collagène et une relative déshydratation des protéoglycanes du stroma favorisent la transmission de la lumière sans absorption ou diffraction significative.⁵⁸ La transmission de la lumière dépend de la disposition hautement ordonnée des fibrilles de collagène entraînant de faibles changements d'index réfractif sur de courtes distances qui créent des interférences qui annihilent la transmission de la lumière dans toutes les directions excepté dans la direction antéro-postérieure.⁵⁸ En cas d'œdème cornéen la diffraction de la lumière augmente à cause de la distribution non uniforme de l'eau dans les espaces interfibrillaires⁵⁹ et des perturbations du réseau régulier du collagène et des protéoglycanes.⁵⁴ Les kératocytes jouent également un rôle dans le maintien de la transparence comme en témoigne la perte significative de transparence en cas de perte importante de kératocytes.⁶⁰

3.2. Rôle de l'endothélium

L'endothélium cornéen joue également un rôle primordial dans le maintien dans le temps de la transparence stromale en régulant l'hydratation grâce à ces fonctions de pompe et de barrière comme nous l'avons décrit précédemment. Les ATPase Na⁺-K⁺ constituent une part essentielle du système de pompage et utilise l'ATP produit par les nombreuses mitochondries. L'hydratation est maintenue dans un état d'équilibre qui oppose la pression de gonflement stromale d'un côté et l'activité des pompes de l'autre.^{61, 62} La pression osmotique colloïdale exercée par les protéoglycanes du stroma et les forces électrostatiques de répulsion entre les polysaccharides stromaux chargés négativement semblent être responsables de la pression de gonflement stromale (PG) qui attire l'eau à l'intérieur de la cornée avec une pression entre 50 et 60 mmHg.^{63, 64} Cette pression facilite une

issue de fluide à partir d'un stroma relativement hypo-osmotique vers l'humeur aqueuse hyper-osmotique. La pression d'imbibition (PI) du stroma dépend de la pression intraoculaire (PIO) et de la pression de gonflement du stroma selon la relation $PI = PG - PIO$. PG décroît exponentiellement lorsque l'hydratation du stroma et l'épaisseur s'accroissent. PG et pompes endothéliales s'équilibrent et empêchent la constitution d'un œdème stromal.⁶⁵ Cet équilibre est rompu en cas de dysfonctionnement endothélial (dystrophie ou dégénérescence) ou en cas d'élévation de la PIO au dessus de 50mmHg. A titre d'exemple, les cornées conservées à +4°C deviennent œdémateuses par arrêt des activités métaboliques endothéliales. Cela justifie l'addition d'agents hyper-osmotiques dans la solution de conservation : dextran⁷, chondroïtine sulfate⁶⁶ ou acide hyaluronique.⁶⁷ Les cornées préservées en OC s'œdématisent malgré une osmolarité du milieu de conservation supérieure à celle de l'humeur aqueuse. Ceci est attribué à une activité endothéliale suboptimale ainsi qu'à la perte de l'intégrité épithéliale qui favorise l'imbibition par cette face. Cet œdème justifie l'immersion dans un milieu très hyper-osmotique 48-72 heures avant greffe.^{68, 69} (période de déturgescence).

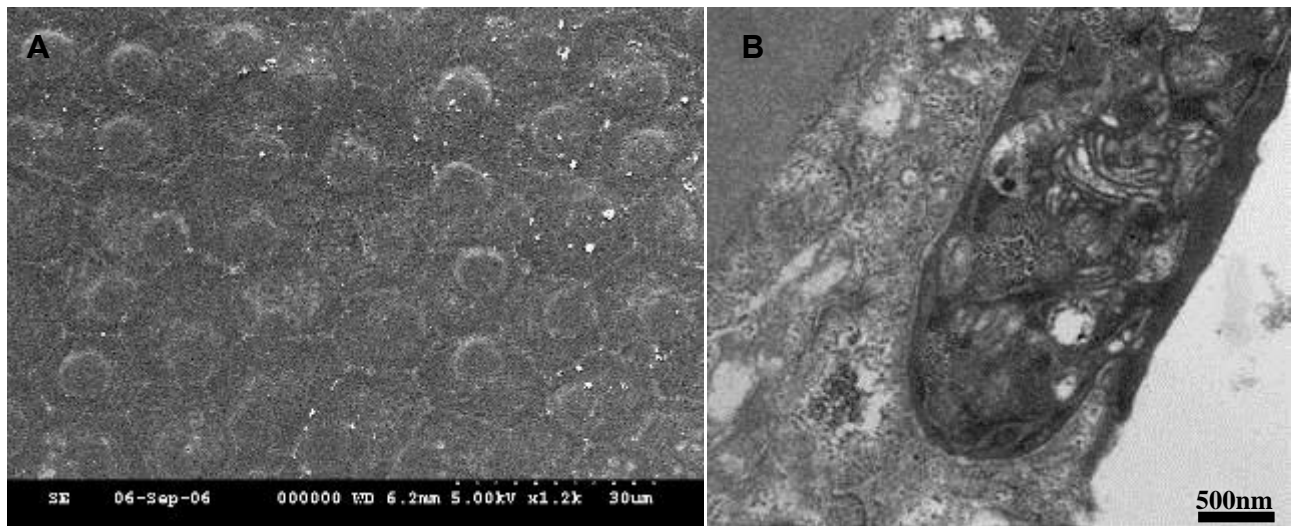


Figure 1. Microscopie électronique à balayage d'un endothélium cornéen sain montrant la disposition quasi hexagonale des cellules. Notez le relief correspondant au noyau de chaque cellule mis en évidence par la déshydratation lors de la préparation (A). Microscopie électronique à transmission d'une jonction entre deux cellules endothéliales montrant les nombreux organites intra cellulaire (B). *Centre de Microscopie Electronique (CMES) et EA2521 BiiGC, Saint Etienne*

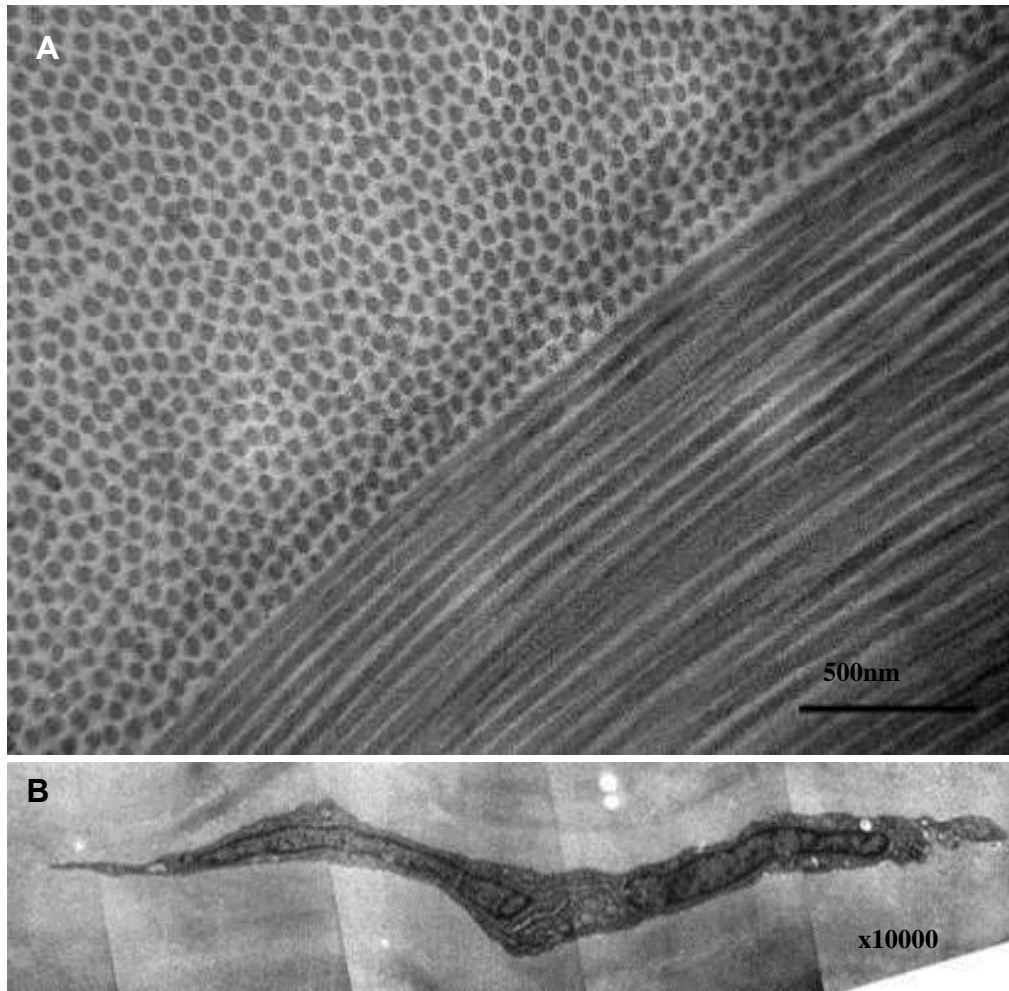


Figure 2. Microscopie électronique à transmission des fibres de collagène du stroma cornéen montrant l'arrangement régulier de deux lamelles adjacentes (A). Montage de cinq clichés montrant la jonction de deux kératocytes (B). *Centre de Microscopie Electronique et EA2521 BiiGC, Saint Etienne*




Figure 3. Microscopie électronique à transmission de l'épithélium cornéen montrant sa structure stratifiée (A) et zoom sur les desmosomes unissant deux cellules de la couche intermédiaire (B). Microscopie électronique à balayage montrant des cellules superficielles claires et sombres (C) et leur desquamation progressive à 44 heures (D) et 81 heures de délai post mortem (E) (S= cellules superficielles, M= cellules intermédiaire, BC= cellules basales, BM= membrane basale).

Courtesy : Centre de Microscopie Electronique, EA2521 BiiGC, Saint Etienne (A,B); Blackwell Synergy (C-E)

4. Conservation des cornées

Les deux objectifs principaux de la conservation des greffons cornéens sont : 1) la préservation de la viabilité cellulaire, en particulier endothéliale, pour assurer chez le receveur une fonction optimale 2) l'allongement du délai entre prélèvement et greffe afin de permettre les nombreux contrôles de qualité de greffon de planifier l'intervention dans les meilleures conditions Les méthodes de conservation ont été classées en 4 catégories selon leur durée : i) à **court terme**, en chambre humide et dans le milieu M-K (2-4 jours), ii) **intermédiaire**, milieu dérivé du M-K (jusqu'à 15 jours) iii) **long terme**, organoculture (jusqu'à 5 semaines) iv) **très long terme**, cryoconservation (indéfiniment).

4.1. Méthodes de conservation

4.1.1. Conservation hypothermique en chambre humide

Filatov a décrit cette technique pour la première fois en 1935 en utilisant des yeux de cadavres.⁶ Les globes sont placés immédiatement après énucléation, cornée vers le haut, dans un flacon de verre à bords rodés, sur une compresse imbibée de sérum salé et d'antibiotiques, et conservés à +4°C. Cette technique, seule utilisée avec succès pendant plusieurs décennies (et encore actuellement utilisée dans certains pays) présentait l'inconvénient majeur de limiter la durée de conservation à 24 heures. Cette limitation est due à la dégradation rapide de l'endothélium au contact d'une humeur aqueuse post-mortem où s'accumule rapidement les produits de dégradation du métabolisme de l'œil post-mortem.⁷⁰ De cette constatation découle le concept d'excision de la cornée pour la conserver dans un environnement défini et préservant l'intégrité endothéliale.⁷

4.1.2. Conservation hypothermique en milieu M - K medium et dérivés

McCarey et Kaufman aux Etats-Unis ont montré en 1974 que des cornées de lapins New Zealand White immergées dans le milieu de culture cellulaire TC 199 supplémenté en Dextran et antibiotiques streptomycine- pénicilline, restaient viable pendant 14 jours.⁷ Des modifications ont successivement été apportées au milieu M-K initial, comme le remplacement des antibiotiques par la gentamycine (M-K modifié)⁷¹, la suppression du SVF et l'addition d'un tampon plus stable (HEPES) ainsi que de 2,5% de Chondroïtine Sulfate (K-Sol).⁷² Le milieu CSM, autre milieu contenant de la Chondroïtine Sulfate, a vu le jour⁷³ mais sa diffusion est limitée par l'apparition d'un important œdème cornéen et une trop grande toxicité épithéliale.⁷⁴ La production de K-sol a été arrêtée en 1989 à la suite d'une contamination bactérienne mettant en cause le milieu.⁷⁵ Par la suite, se sont succédés : Dexsol (contenant Chondroïtine Sulfate et dextran pour réduire l'œdème stromal), Optisol combinant les caractéristiques du K-sol et du Dexsol⁶⁶, et l'Optisol GS contenant gentamicine et streptomycine⁷⁶, ce dernier étant le milieu de référence aux Etats-Unis à l'heure actuelle.

4.1.3. Organoculture

La conservation à moyen terme des cornées, dite conservation en organoculture, a été développée aux Etats-Unis par l'équipe de Doughman dans les années 70^{77, 78}, puis rapportée en Europe (Danemark) par Sperling peu de temps après.⁷⁹ Cette technique qui préserve l'intégrité de l'endothélium tout en autorisant une conservation jusqu'à cinq semaines s'est imposée comme la méthode de référence en Europe.⁸⁰⁻⁸³ La longue durée de conservation permet en effet : (i) de programmer la greffe et de minimiser ainsi le gaspillage de greffons faute de receveur disponible immédiatement, (ii) de réaliser les contrôles sérologiques du donneur et microbiologiques sur la cornée et son milieu de conservation, (iii) de faciliter le typage tissulaire HLA du donneur pour favoriser l'appariement donneur-receveur, en particulier pour les receveurs à haut risque de rejet et iv) de réaliser une évaluation de la qualité endothéliale avant greffe avec, comme avantage majeur, la disparition des échecs primaires de greffe par insuffisance endothéliale lorsque rien n'était contrôlé.⁸⁴ Un avantage secondaire de l'organoculture semble être la réduction sélective de la charge en antigène HLA-DR avec la durée de conservation indépendamment du milieu utilisé et de la température.⁸⁵ Cette modification est susceptible de réduire l'immunogénicité cornéenne et le risque de rejet.^{86, 87}

En organoculture, les cornées sont conservées à une température qui varie de 31 à 37°C selon les centres, dans un milieu liquide dérivé des milieux de culture cellulaire traditionnels. Ces milieux sont produits localement par les banques de cornées, les pharmacies hospitalières ou réalisés et commercialisés par des industriels selon les réglementations de chaque pays. Tous sont basés sur le milieu minimum essentiel de Eagle (Eagle's minimal essential medium (MEM)) ou sa variante modifiée par Dulbecco (Dulbecco's MEM). Ils contiennent des antibiotiques, parfois un antifongique. La présence de 2% de SVF apporte des micronutriments et facteurs de croissance indispensables. Ce type de milieu préserve les activités métaboliques des 3 types cellulaires de la cornée et en particulier de l'endothélium pendant plusieurs semaines. Des durées de conservation extrêmement longues ont été décrites avec succès^{88, 89} mais la durée maximale retenue finalement dans les autorisations légales est de 5 semaines.

L'organoculture s'accompagne invariablement de l'apparition rapide d'un œdème stromal qui double pratiquement l'épaisseur cornéenne, réduit sa transparence et augmente son plissement. Cet œdème perturbe le geste chirurgical en modifiant la qualité de la trépanation du greffon (en chapeau de gendarme) et en perturbant la suture (greffon du double de l'épaisseur de la cornée réceptrice). Il est également accusé de ralentir la récupération visuelle chez le receveur (communication orale du Dr. Pels E, Amsterdam). Cet œdème réversible est atténué par immersion avant greffe dans un nouveau flacon de milieu de conservation additionné d'une macromolécule dont les propriétés osmotiques et hydrophiles déplacent l'eau depuis le stroma jusque dans le milieu de conservation. Cette étape appelée déturgescence dure de 48 à 72 heures, plus par commodité (cette phase, effectuée à température ambiante sert de période d'acheminement des greffons vers les blocs opératoires) que par arguments scientifiques. Le Dextran T500, polymère synthétique de glucose, est

la seule molécule utilisée en routine actuellement. Le Dextran T500 utilisé à un taux de 4-8% poids/volume a un effet toxique à la fois sur l'épithélium et l'endothélium (perte cellulaire jusqu'à 8% et augmentation du coefficient de variation de surface cellulaire jusqu'à 27%).^{69, 90, 91} Plus récemment encore, notre laboratoire a obtenu l'autorisation de tester dans un essai clinique le poloxamer 188.⁹² Un hydroxyéthyl amidon paraît également intéressant mais son utilisation reste du domaine de la recherche.⁹³ Le poloxamer testé au laboratoire et en clinique paraît moins toxique que le dextran.^{92, 94-96}

Depuis l'année 2004, 100% des banques de cornées françaises utilisent des milieux commercialisés. Les milieux Inosol / Exosol (Bausch & Lomb, Chauvin-Opsia, P Labège, France) ont été les premiers utilisés, puis remplacés par CorneaPrep / Max / Jet (Eurobio, Les Ulis, France). Ces deux catégories de milieux possèdent du SVF et du Dextran agent de déturgescence.

Notre laboratoire a travaillé sur la mise au point d'un milieu dépourvu en protéines animales, et dans lequel le dextran a été remplacé par un poloxamer de haut poids moléculaire. La densité et la morphologie endothéliale sont parfaitement conservées pendant la phase de conservation en organoculture avec ces milieux, y compris pendant la phase de déturgescence. Ces milieux sont commercialisés sous le nom de Stem Alpha -1, -2 et -3 (Stem Alpha, St Genis L'Argentière, France). Deux banques en France l'utilisent en routine.

La réglementation française a imposé le statut de Produit Thérapeutique Annexe (PTA) aux dispositifs rentrant en contact avec les cornées (décret 2004-829). A ce jour, les milieux de la gamme Stem Alpha et Cornéa (Eurobio) ont obtenu le statut de PTA.

L'organoculture a initialement soulevé des craintes quant à la sécurité microbiologique des greffons : ses détracteurs l'accusant de réunir les conditions optimales pour une croissance bactérienne et fongique. Une contamination passée inaperçue avec les moyens microbiologiques de l'époque et responsable d'une endophtalmie gravissime post-greffe de cornée a d'ailleurs été à l'origine de l'abandon de l'organoculture aux Etats-Unis peu de temps après sa mise au point.⁹⁷ Des contaminations microbiologiques ont été rapportées en cours de conservation⁹⁸⁻¹⁰¹ et de déturgescence¹⁰² en organoculture mais également lors de la conservation hypothermique.¹⁰³⁻¹⁰⁶ Cependant, l'énorme avantage de l'organoculture par rapport à la conservation hypothermique est de permettre de réaliser des tests microbiologiques pendant la conservation afin d'éliminer les greffons contaminés ou potentiellement contaminant avant greffe.^{99, 100} Cette sélection est efficace comme en témoignent les taux de positivité des cultures réalisées sur les résidus opératoires qui retrouvent 12-39%¹⁰⁷⁻¹¹² de positifs après conservation à +4°C contre 0.5-5% après organoculture.^{100, 102, 113, 114} L'utilisation de méthodes microbiologiques modernes et rapides (flacons à hémoculture placés en automate) permet de réduire sans risque la période de quarantaine microbiologique.^{102, 115,}

En conclusion, l'organoculture permet une évaluation fonctionnelle de la cornée permettant d'utiliser des cornées validées de donneurs, y compris « limites » tels que les donneurs de grand âge, septicémiques, ou prélevés dans des délais post-mortem élevés. C'est pourquoi l'organoculture est une méthode de référence pour le stockage cornéen en Europe et Australie.

4.1.4. Cryoconservation

Eastcott et al. ont rapporté en 1954 le premier succès d'une greffe de cornée réalisée à partir d'une cornée congelée en alcool et carboglace après prétraitement dans une solution contenant 15% de glycérol.¹¹⁷ Les paramètres de congélation pour une utilisation en routine ont été décrit par Mueller¹¹⁸ et Kaufman.¹¹⁹ La cryoconservation sans limite de temps permet d'éviter la destruction de cornées périmées faute de receveur, d'améliorer la disponibilité des greffons pour les situations d'urgence et permet les transports très longues distances. Plusieurs techniques ont été décrites : vitrification¹²⁰ et congélation en présence de différents cryoprotecteurs (DMSO¹²¹⁻¹²³, dextran¹²⁴ et CS¹²⁵). Bien que des succès aient été régulièrement rapportés à court^{126, 127} et long terme (jusqu'à 16 ans),^{128, 129} cette méthode ne s'est jamais généralisée à cause de la perte cellulaire endothéliale excessive qu'elle provoque au cours de la congélation¹³⁰ et de la décongélation¹³¹, des lésions latentes qui font surestimer le nombre de cellules viables après décongélation¹³² et augmentent le risque d'échecs primaires de greffe¹²⁹ et des difficultés dans la manipulation du tissu congelé cassant. L'infrastructure nécessaire (congélateurs de haute sécurité et très basse température) est un obstacle supplémentaire.

4.2. Modifications cornéennes post mortem et durant la conservation.

4.2.1. Épithélium

La qualité de l'épithélium du greffon peut être influencée par de très nombreux paramètres : état de santé général du donneur au moment du décès, utilisation de certains traitements médicamenteux, pathologies générales ou oculaires à retentissement épithélial, chirurgie oculaire, port de lentilles de contact, cause du décès, température de conservation du corps et position des paupières après le décès. Une mauvaise qualité épithéliale en fin de chirurgie retarde la cicatrisation.¹³³ Sur des yeux de cadavre conservés à +4°C, l'épithélium reste intact durant les 2 premiers jours. La desquamation progressive des couches les plus superficielles débute par le centre et progresse vers la périphérie entre le 2 et le 5^{ème} jour et conduit à la mise à nu de la membrane basale entre 5 et 7 jours (**Fig. 3**).¹³⁴ Les cornées conservées à +4°C en **Optisol-GS** gardent un épithélium intact jusqu'à J6, puis le perdent progressivement entre 6 et 10 jours pour atteindre des lésions étendues après J10.¹³⁵ En **organoculture**, le milieu préserve l'intégrité des jonctions intercellulaire et du cytosquelette d'actine et permet la survie épithéliale jusqu'à 2-3 semaines.^{78, 136-139} La desquamation des couches épithéliales superficielles est progressive au cours de l'organoculture.^{137, 139}

4.2.2. *Stroma*

Le gonflement stromal survient en post-mortem dans les premières 24 heures.¹⁴⁰ Il est réduit au cours de la **conservation à +4°C** car les milieux contiennent une macromolécule aux propriétés osmotiques/hydrophiles, comme le dextran dans le cas du Dexsol et de l'Optisol-GS. Une accumulation de dextran dans la cornée a été observée, dépendante de la durée de conservation et de l'intégrité endothéliale.¹⁴¹ Cependant, la concentration de dextran s'équilibre entre le milieu M-K et la cornée. Après greffe toute trace de dextran disparaît en 12 heures.¹⁴² En **organoculture** une diminution de la densité en kératocytes de 18% est observée dans la première période suivant le décès du donneur. Aucune perte cellulaire supplémentaire n'est mesurée durant les 3 semaines suivantes.⁵⁴ La morphologie des kératocytes est préservée dans le stroma antérieur, alors que dans le stroma postérieur, des cellules élargies et irrégulières avec des noyaux encochés et de multiples vacuoles sont observées.⁵⁴ Des modifications des fibres de collagène surviennent, comprenant une diminution significative de leur nombre, perturbation de l'arrangement ordonné, augmentation de l'espace inter-fibre sans modification de leur diamètre.⁵⁴ Le gonflement stromal est plus important chez les donneurs très jeunes, il augmente également avec la durée de conservation dans un milieu sans agent osmotique. Il est réversible en fin de conservation.⁵⁴ Pels rapporte une épaisseur maximale des cornées conservées en organoculture durant 3 semaines entre 900 et 1000µm avec une suspicion de dysfonctionnement endothélial en cas d'épaisseur supérieure à 1000 µm.¹⁴³ Pour d'autres auteurs et dans notre expérience, l'épaisseur maximale se situe plutôt entre 900 et 1200µm quel que soit le statut endothélial de la cornée. Il a été suggéré que le grattage de l'épithélium dénaturé altère le stroma sous-jacent.¹⁴⁴

4.2.3. *Endothélium*

La fonction de barrière endothéliale disparaît en 3 jours au cours de la conservation **en chambre humide**. Les lésions endothéliales débutent après 48 heures de conservation et la perte cellulaire est massive à 5 jours.^{145, 146} McCarey et al. ne trouvaient pas de différence significative en terme de succès de greffe entre conservation du globe en chambre humide (24-48 heures) et conservation des cornées en milieu M-K (jusqu'à 2-4 jours).^{8, 147} Le réchauffement du globe à température ambiante réduit la viabilité endothéliale cornéenne de façon importante. Cette surmortalité peut être évitée en transférant la cornée en milieu M-K qui maintient la viabilité cellulaire endothéliale jusqu'à 9 jours.^{148, 149}

Les cornées conservées en **milieu M-K** ont une DCE supérieure à celles des globes conservés en chambre humide ou à celles des cornées cryoconservées.¹³⁰ Pour une utilisation clinique de routine, il avait été montré que la viabilité et l'intégrité des structures endothéliales étaient maintenues pendant 3-4 jours en milieu M-K^{150, 151} et jusqu'à 10 jours en milieu K-Sol^{152, 153} avec un perte cellulaire maximale (environ 30%) après 2 jours en M-K et 10 jours en K-Sol.¹⁵⁴ L'**Optisol** préserve la morphologie cellulaire et l'épaisseur cornéenne pendant 2 semaines^{155, 156} en partie parce

que les jonctions intercellulaires et la fonction de barrière sont conservées.¹⁴⁶ La perte cellulaire endothéliale était de 0,57% ± 0,30% par jour de conservation avec en moyenne une perte de 9,5-16% pour des conservations allant de 4 à 21 jours en **Optisol-GS**.¹⁵⁷

Deux études permettent d'estimer la perte cellulaire au cours de l'**organoculture** prolongée : elle est de 8-9% après 7-10 jours, 12% à 3 semaines, 18% à 4 semaines et atteint 30% à 5-6 semaines.^{80, 137} La perte cellulaire est corrélée négativement avec la DCE en fin de conservation et la mortalité prédomine dans les plis endothéliaux.¹⁵⁸ Histologiquement, les modifications présentées par l'endothélium comprennent la présence de figures de rosette, une augmentation du **pleomorphisme** et de **polymégathisme**, une augmentation de l'excentricité des noyaux et l'apparition d'un certain nombre de cellules multinucléées. Elles paraissent résulter de l'élongation et l'élargissement des cellules pour couvrir les zones de Descemet dénudées.^{159, 160} Les modifications ultrastructurales, réversibles, concernent la présence de nombreuses vacuoles, un gonflement des mitochondries et une augmentation globale de l'épaisseur des cellules.¹³⁷ L'analyse des paramètres morphométriques des cellules endothéliales montre une augmentation du coefficient de variation de surface cellulaire (CV) mais sans modification de l'hexagonalité.¹³⁷ La présence d'excroissances de la Descemet (guttae) a été notée, dans une série, dans 25% des cornées (n=168) et était significativement associée à une DCE plus basse qu'en absence de guttae.¹⁶¹

Halberstadt a rapporté une perte cellulaire endothéliale de 27-38% au cours d'une cryoconservation en présence de Dextran, mais une préservation de l'intégrité épithéliale et stromale.^{124, 162} Les modifications endothéliales se traduisent par la présence de grandes cellules multinucléées, une augmentation du polymorphisme et la desquamation de certaines cellules par rupture des structures d'adhésion et altérations du cytosquelette.^{121, 163, 164} Les paramètres physiques de la congélation et de la décongélation, ainsi que la concentration et le type de cryoprotecteur agissent sur la viabilité cellulaire endothéliale.¹⁶⁵ Pour mettre en évidence l'étendue des lésions latentes post-congélation/décongélation, la cornée doit être placée au minimum 24 heures en organoculture avant utilisation, ce qui complexifie et limite l'utilisation courante de cette technique.^{125, 131} Les deux études incluant un suivi à long terme de patients ayant reçus d'un côté un greffon cryoconservé et de l'autre un greffon non cryoconservé sont discordantes puisque l'une ne rapporte aucune différence en terme de survie et de morphologie cellulaire¹²⁸ alors que l'autre rapporte une plus grande incidence d'échecs primaires de greffe et de basses DCE.¹²⁹

4.2.4. Œdème cornéen induit par la conservation¹⁶⁶

La transparence cornéenne est due au parfait ordonnancement des fibrilles de collagènes constituant les 300 lamelles superposées dans le stroma cornéen. Cet arrangement reste parfait seulement si l'hydratation est précisément contrôlée (3,04 mg d'eau/mg de tissu sec pour le stroma antérieur et 3,85 pour le stroma postérieur). Il existe une relation linéaire entre épaisseur et hydratation (Hydratation en mg d'eau/mg de tissu sec = 8xépaisseur en mm-0,7). Les charges négatives des protéoglycannes branchés sur les fibrilles de collagènes leur confèrent une hydrophilie

responsable d'une pression dite de gonflement (PG) du stroma d'environ 55 mmHg : spontanément l'eau s'accumule dans le stroma. Plus l'hydratation augmente plus la PG diminue (relation exponentielle), expliquant que l'œdème s'auto-limite lorsque la PG s'annule. **La pression intra oculaire (PIO) joue un rôle considérable en luttant contre cette pression de gonflement lorsque l'endothélium est intact.** La pression d'imbibition (PI) est la différence PIO-PG. Lorsque la PIO est normale (env 15 mmHg), PI est négative (-40 mmHg) et correspond à l'aspiration qu'il faut exercer à l'intérieur du stroma pour empêcher toute modification de l'hydratation. Le signe négatif indique une sortie d'eau du stroma. En situation physiologique, c'est la fonction de pompe ionique des cellules endothéliales qui exerce très précisément cette « aspiration » considérable. De l'autre côté de la cornée, la barrière épithéliale empêche l'imbibition du stroma à partir des larmes (**Fig. 4**).

Dès le prélèvement post-mortem puis de lors la conservation, la PIO devient nulle par définition et l'endothélium cornéen moins fonctionnel. La PG s'exerce donc seule, l'œdème apparaît rapidement et est responsable du doublement de l'épaisseur de la cornée qui passe de 520 à 1000 µm et plus. **Cet œdème est responsable de l'installation d'un cercle vicieux : l'œdème provoque un plissement endothélial majeur où les cellules endothéliales meurent de façon accélérée, altérant un peu plus la fonction de pompe endothéliale.**

Lors de la conservation, il est donc indispensable d'ajouter au milieu de conservation une macromolécule capable, en augmentant l'osmolarité ou la pression oncotique du milieu, de provoquer un mouvement d'eau depuis la cornée vers le milieu. **Lors de la conservation à très court terme +4°C** (USA, 2-5 jours), la cornée est transparente tout au long du process car le milieu contient de la chondroïtine sulfate. **Lors de l'organoculture à 31°C** (Europe, 2-5 semaines), en raison de sa toxicité, la déturgescence est réalisée uniquement dans les 48-72 dernières heures par l'ajout de Dextran T500 hyperosmolaire.

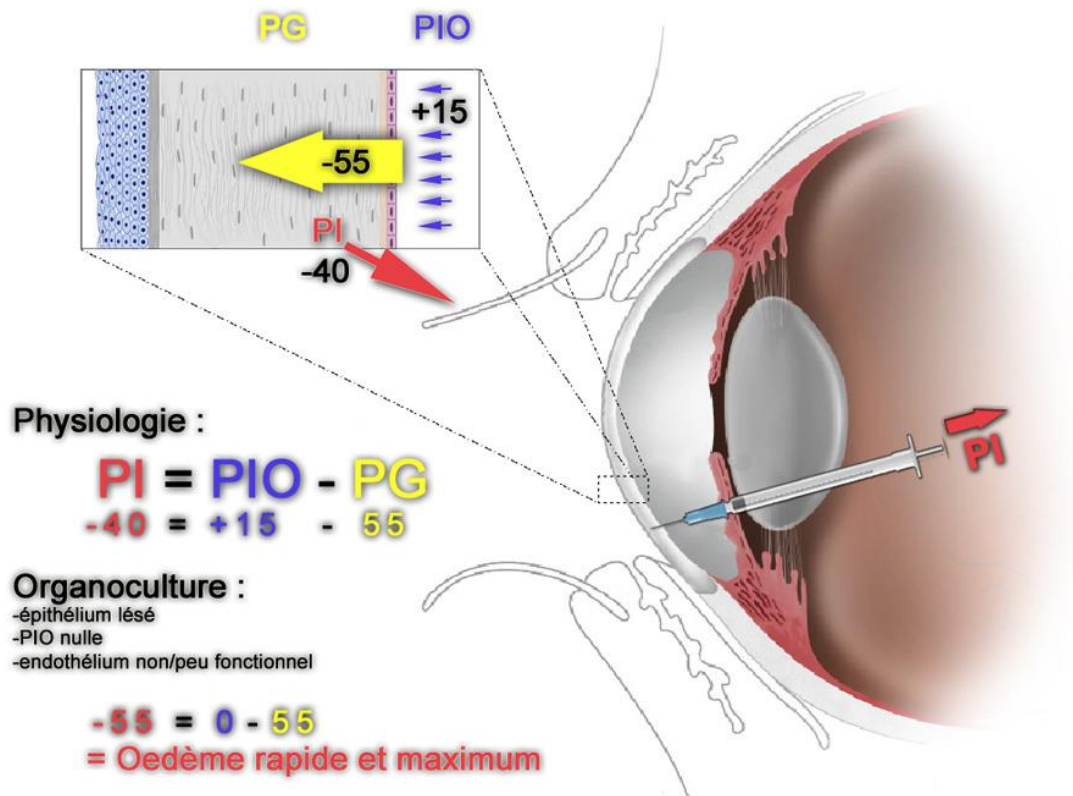


Figure 4. Représentation schématique de la régulation de l'hydratation cornéenne. La pression d'imbibition (PI) de -40mmHg dans les conditions physiologique attire considérablement l'eau à l'intérieur du stroma. Elle correspond la pression qu'il faut exercer sur le piston d'une seringue planté dans le stroma pour garder l'état d'équilibre. La pression intraoculaire (PIO=15 à 20 mmHg) exerce sur le stroma une force permettant de limiter l'œdème en luttant contre la pression de gonflement (PG=55mmHg) provoquée par les protéoglycannes de la matrice extra cellulaire. (EA2521, BiiGC, Nicolas Naigeon)

CHAPITRE 2 : L'ENDOTHELIUM ET SON EVALUATION

1. Evaluation endothéliale en microscopie spéculaire

La microscopie spéculaire (MS) est réalisée uniquement lors de la conservation cornéenne à 4°C, en pratique en Optisol-GS, sur des cornées qui conservent un endothélium peut plissé en raison de la présence de macromolécules qui limitent l'œdème stromal, à la différence de l'organoculture au cours de laquelle le gonflement est très rapide et empêche la formation d'image spéculaire interprétable.

1.1. Principes et appareillages disponibles

Bien que l'observation de l'endothélium cornéen dans la zone de réflexion spéculaire qui renvoie une faible quantité de la lumière (0,02% de la lumière transmise à travers la cornée) au niveau de l'interface endothélium / humeur aqueuse ait été décrite auparavant, c'est David Maurice qui a posé les fondements de la microscopie spéculaire (MS) moderne. Il a été le premier à se servir du même objectif pour illuminer et observer l'endothélium pour réduire la distance de travail et obtenir une image à fort grossissement (x500).¹⁴ La lumière est réfléchi par l'interface entre endothélium et humeur aqueuse où le changement d'index réfractif est maximal. A ce niveau les irrégularités de surface en creux ou en relief (jonction inter-cellulaire, surélévation nucléaire, guttae, qui ne sont pas dans le plan endothélial) ne reflètent pas la lumière avec le même angle et apparaissent sombres.^{167, 168}

Les premières applications **cliniques** de la microscopie spéculaire ont été décrites par Laing et al.^{15, 169, 170} Les premiers dispositifs utilisaient une fente de lumière qui limitait la surface d'endothélium observable. L'utilisation d'un miroir oscillant a permis de balayer une surface plus grande (0,9mm²) et est à la base des microscopes spéculaires **grand champ**.^{171, 172} Deux types de MS existent : les **MS contact** possèdent une lentille à aplanation qui touche l'apex de la cornée du patient et élimine la réflexion de la lumière sur la surface cornéenne¹⁶ et les microscopie spéculaire **non contact** qui focalisent directement dans la zone de reflet spéculaire à côté du reflet de surface.¹⁷³ Les MS contact sont faciles à utiliser, possèdent un grossissement plus élevé que les non contact, une meilleure résolution et un plus grand champ d'analyse. Elles présentent cependant tous les inconvénients du contact direct avec la cornée du malade. Les MS non contact nécessitent un apprentissage pour focaliser dans la bonne zone mais des automatisations existent. Leur acceptation par le patient est excellente et les risques sanitaires nuls.¹⁷⁴ La fiabilité des deux types de MS est bonne et ils sont interchangeables.^{175, 176} Leur couplage à des systèmes de capture d'image,¹⁷⁷⁻¹⁷⁹ le développement d'autofocus et d'auto alignement^{180, 181} et les stratégies d'analyse d'image numérique ont permis d'obtenir des images de grande qualité ainsi qu'une analyse quantitative rapide et fiable.¹⁸⁰⁻¹⁸⁴

1.2. Utilisation clinique de routine

Le but de l'analyse spéculaire de l'endothélium est de fournir une image assortie de paramètres quantitatifs de DCE et de morphométrie cellulaire. Une analyse complète comporte l'évaluation de la conformation cellulaire, des bordures et de leurs intersections, des spots noirs et de la présence de structures acellulaires.¹⁸⁵ L'élimination des artefacts optiques est un élément important de l'analyse. La microscopie spéculaire est utilisée *in vivo* pour l'aide au diagnostic étiologique de certaines pathologies cornéennes¹⁸⁶⁻¹⁸⁸ et l'évaluation endothéliale des porteurs de lentilles de contact,¹⁸⁹ des pathologies du segment antérieur comme les uvéites¹⁹⁰ et les glaucomes.¹⁹¹ Une évaluation endothéliale est essentiellement pour tous les cas d'endothélium pathologique avant de décider de la réalisation d'une chirurgie de la cataracte afin de prévoir le risque de décompensation post-opératoire. La microscopie spéculaire a également été utilisée dans certaines pathologies systémiques comme le diabète.¹⁹² Elle est utilisée enfin en routine pour le suivi post-opératoire des greffes de cornée transfixiantes¹⁹³⁻¹⁹⁷ et dans les suites de chirurgie, en particulier réfractive, susceptibles d'altérer l'endothélium.^{198, 199} Elle est bien sûr indispensable en recherche clinique pour l'évaluation de la bonne tolérance de nouveaux procédés ou matériaux chirurgicaux ou médicaux.^{200, 201} Bien qu'elle ait été développée pour l'analyse endothéliale, la microscopie spéculaire peut également permettre l'observation de l'épithélium, du stroma et même du cristallin, moyennant quelques modifications.²⁰²

1.3. Utilisation pour l'évaluation des greffons cornéens

La microscopie spéculaire est une méthode non invasive d'évaluation des greffons qui permet, par observation endothéliale directe, de déterminer ses paramètres morphométriques. Son utilisation date de 1970²⁰³ et de nombreuses modifications dans la forme des supports spécifiques et des chambres d'observation ont été décrites pour adapter la MS à l'analyse de routine des greffons *ex vivo*.²⁰⁴⁻²¹¹ La microscopie spéculaire est également utilisée en recherche pour évaluer les nouvelles méthodes et les nouveaux milieux de conservation.^{130, 153, 212}

Aux Etats-Unis et dans les pays utilisant la conservation hypothermique à court terme, la MS est la méthode référence pour évaluer la qualité endothéliale. Sa généralisation a permis d'imposer et d'uniformiser des règles strictes pour la délivrance des greffons dans toutes les banques (Tableau 1).^{12, 213} Williams et al. ont rapporté, sur une série de 334 cornées qui avaient passé la première barrière de sélection par examen à la lampe à fente, l'exclusion supplémentaire de 3% des greffons qui avaient moins de 1500 cellules/mm² en spéculaire.²¹⁴ L'utilisation en routine de la microscopie spéculaire a permis de réduire l'élimination des greffons de donneurs de plus de 70 ans qui étaient auparavant systématiquement et arbitrairement détruits pour suspicion de DCE trop basse.^{215, 216} La connaissance de la DCE en MS a permis d'augmenter le pool de cornées greffables et a facilité les échanges inter-banques.^{215, 217, 218}

Technique de microscopie spéculaire dans les banques de cornées

La microscopie spéculaire peut être réalisée en utilisant un objectif contact sur le globe énucléé et conservé en chambre humide, avant l'excision corneosclérale, habituellement dans les 6-8 heures après le décès. Des analyses ont pu être possibles jusqu'à 19 heures après le décès.^{206, 208} La technique contact permet l'utilisation d'un objectif ayant une ouverture numérique élevée (ON) qui donne une image de haute résolution. Cependant, cette technique contact est anecdotique et la MS essentiellement réalisée en non-contact (objectif de plus basse ON) sur les cornées isolées du globe, immergées dans le milieu de conservation et maintenues dans une chambre d'observation (**Fig. 5**). L'observation est réalisée au début de la conservation au moment où la cornée est la plus transparente.^{204, 207} Des modèles récents de MS utilisent des objectifs ayant une ON plus élevée que les premiers appareils et sont capables de visualiser les cellules de cornées placées dans des flacons moins élaborés que des chambres d'observation. La conservation à +4°C inactive la pompe endothéliale, favorise donc le gonflement stromal et la diminution de la transparence malgré la présence des molécules de déturgescence (Dextran, CS) dans le milieu qui limite ces phénomènes. La cornée est réchauffée à température ambiante avant l'observation pendant 45 minutes à 2 heures selon l'efficacité du redémarrage de la pompe endothéliale. La répétition des cycles refroidissement/ réchauffement/ refroidissement est cependant néfaste car elle provoque une perte cellulaire supplémentaire et des modifications morphologiques.²¹⁹ La visualisation des cellules et la mise au point sur les bordures des cellules endothéliales (**Fig. 6**) nécessitent un technicien expérimenté. Lors de la Cornea Donor Study (CDS) organisée aux USA entre 2001 et 2002, une Reading Centre des images spéculaires de 53 banques de cornée a permis d'établir 4 catégories de qualité d'images de microscopie spéculaire (**Fig. 7**)

La MS sur les cornées de donneurs peut détecter les mêmes anomalies que *in vivo* (voir plus loin). Certaines anomalies concernant plus spécifiquement la conservation ont été rapportées : des bactéries témoignant d'une contamination du milieu peuvent être visible sous forme de petits objets brillants parfois mobiles. Elles ne doivent pas être confondues avec des cellules non cornéennes (présumées inflammatoires, témoignant d'une uvéite antérieure pré-existante chez le donneur) également brillantes et parfois également animées de mouvements lents mais beaucoup plus grosses. Ces anomalies doivent de toute façon conduire à l'élimination du greffon.

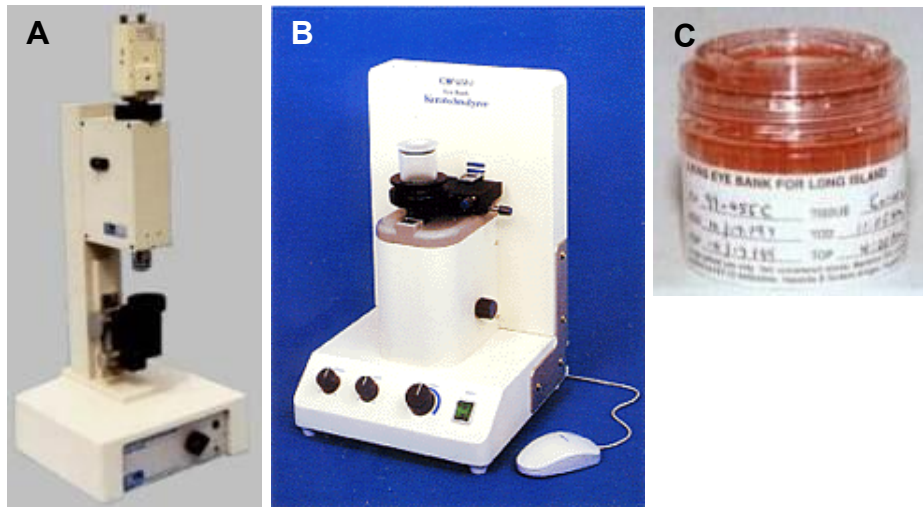


Figure 5. Exemples de microscopes spéculaires dédiés aux banques de cornées. A) Appareil nécessitant une chambre d'observation. L'inclinaison de la chambre permet l'observation du centre et de la périphérie de la cornée. B) Appareil compatible avec l'observation directement au travers d'un flacon. Il comporte une platine XYZ, un pachymètre et un système d'analyse d'image. C) Chambre d'observation en polyméthylméthacrylate. *Courtesy: Bio-optics Inc., Konan Inc., Long Island Eye Bank USA*




Figure 6. Microscopie spéculaire (50x) d'une cornée conservée à +4°C (A) ; observation à +4°C (100x) (B) ; même cornée après réchauffement à +25°C (C). *Courtesy : Bio-optics Inc.USA*

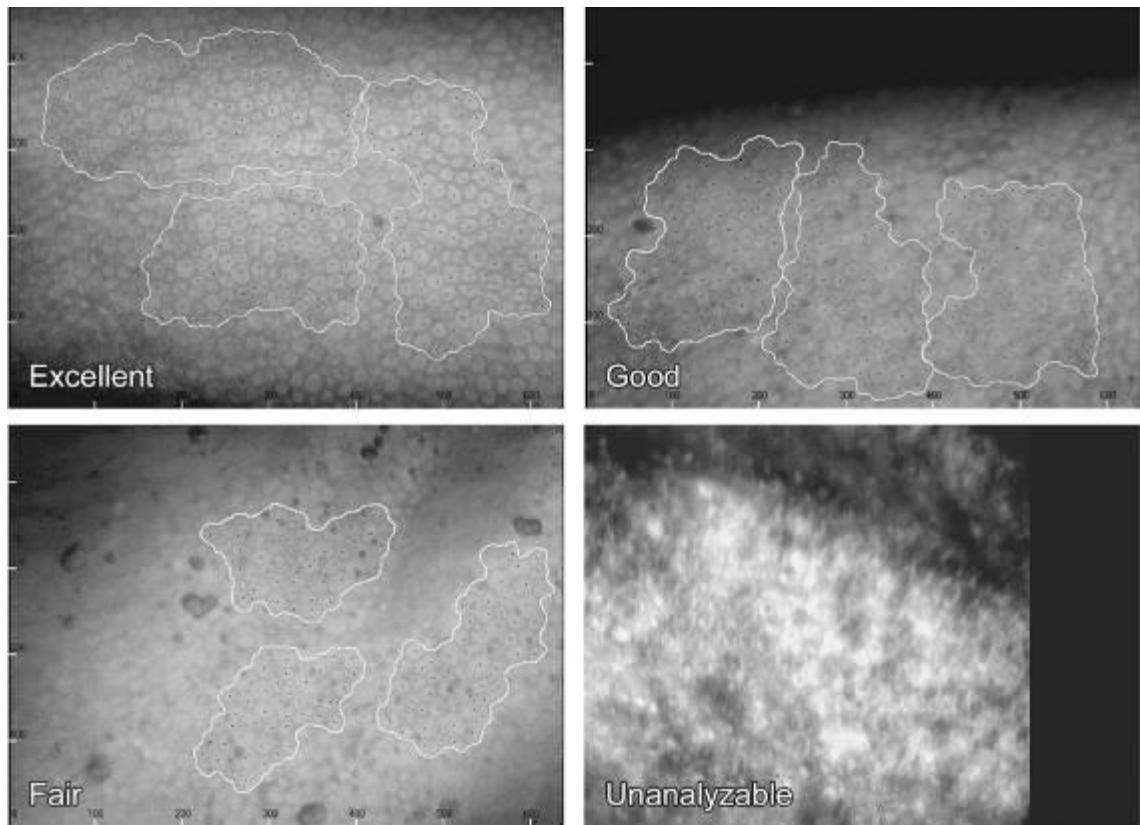


Figure 7. Exemples représentatifs des 4 classes de qualité d'image de microscopie spéculaire utilisé dans le Reading center de la Cornea Donor Study organisée en 2001 aux USA ²²⁰.

2. Evaluation endothéliale en microscopie optique

L'analyse endothéliale en MS des greffons cornéens nécessite d'obtenir un bon reflet spéculaire et requiert donc une bonne transparence cornéenne puisque son principe repose sur la traversée du stroma cornéen par le faisceau de lumière.²⁰⁸ Son utilisation sur des cornées immergées dans un liquide de conservation nécessite le plus souvent l'utilisation de chambres d'observation spécifiques et des objectifs modifiés.²⁰⁴ En OC, la MS n'est pas réalisable en raison de la diminution de transparence provoquée par le gonflement stromal.¹³⁷ De plus le petit volume des chambres d'observation ne correspond pas aux volumes (100mL en général) utilisés pour la conservation à long terme. En Europe et dans les autres pays utilisant l'OC, l'évaluation endothéliale est pratiquée par observation sous microscope optique (MO).^{80, 221} Une première évaluation est en général effectuée à réception de la cornée dans les premiers jours de conservation puis à nouveau 2-3 jours avant greffe, avant l'étape de déturgescence.

2.1. Préparation osmotique et coloration des cellules mortes au bleu trypan

Les cellules endothéliales ne sont pas spontanément visibles sous MO. Il est nécessaire de les incuber brièvement (de 1 à 4 minutes) en présence de NaCl 0,9% ou de sucrose (saccharose) hypotonique à 1,8% qui dilate les espaces inter-cellulaires et permet ainsi d'augmenter le contraste autour des cellules en observation en fond clair ou en contraste de phase (Figure 15).²²² Cette

préparation osmotique est réversible et l'expérience clinique suggère qu'elle n'endommageait pas les cellules de façon significative. Elle demeure indispensable à l'obtention d'images de bonne qualité pour déterminer DCE et morphométrie.²²³

Au cours de l'évaluation des greffons, la préparation osmotique de l'endothélium est très fréquemment couplée avec une coloration vitale au bleu trypan (solution à 0,3% pendant 1 minute en France) pour détecter les cellules mortes ou mourantes (**Fig. 8**).²²⁴ Ce colorant entre passivement dans toutes les cellules mais est exclu activement par les cellules vivantes. Les cellules perméables (mortes ou proches de cet état) sont incapables d'exclure le colorant qui s'accumule dans le noyau qui apparaît bleu. Cependant l'observation peut être difficile si la coloration est pâle et la reproductibilité de la technique est mise en doute fréquemment. Elle ne représente qu'une mesure instantanée sans préjuger de la dynamique de la mort endothéliale au cours de la conservation. Le taux de mortalité mesuré en bleu trypan à la fin de la conservation n'est pas corrélé avec la perte cellulaire en cours d'organoculture²²³ et certaines cellules non viables mais ayant encore une membrane intacte (cellules apoptotiques par exemple) restent négatives en bleu trypan.^{158, 225} Une étude a récemment suggéré une toxicité endothéliale du bleu trypan 0,1% après 5 minutes d'incubation.²²⁶ Il n'existe cependant aucun autre colorant de substitution. Les colorations par rouge Alizarine,²²⁷ fluorescéine diacetate²²⁵ et technique TUNEL¹⁵⁸ utilisées pour estimer la mort cellulaire sont toutes destructives. Pour certaines banques, une mortalité au bleu trypan supérieure à 2% est un critère d'exclusion.¹⁶¹ Dans la plupart des banques, la coloration au bleu trypan est surtout utilisée pour repérer des grandes plages de nécrose endothéliale qui font suspecter une prolifération de virus herpétique et éliminer les deux cornées appariées.

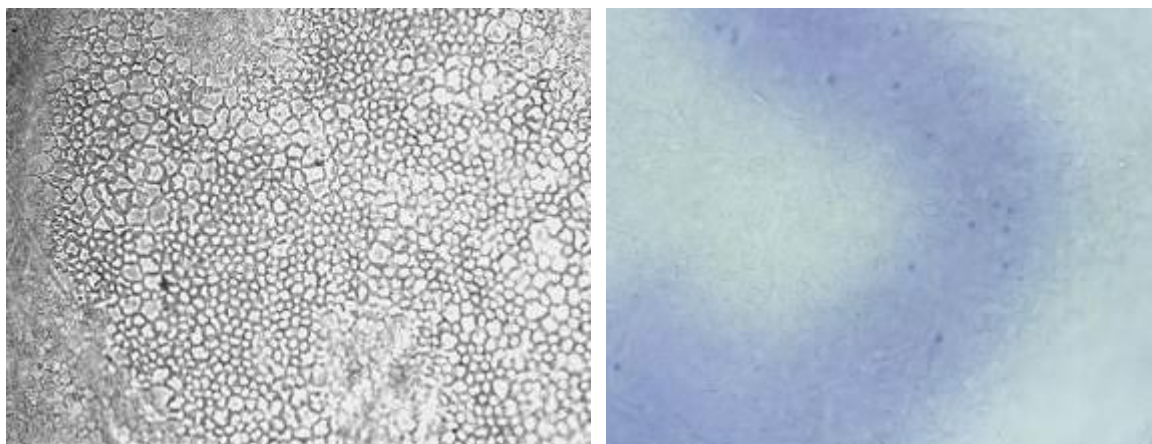


Figure 8. Exemple d'image de l'endothélium d'une cornée conservée en organoculture et observée en microscopie optique à fond clair après dilatation des espaces inter-cellulaires par NaCl 0,9% pendant 4 minutes (à gauche) Observation après coloration au bleu trypan (à droite). Quelques cellules mortes à noyau bleu sont visibles. L'imprégnation du stroma sous jacent fait également suspecter une perméabilité endothéliale accrue au niveau de ce pli où les cellules endothéliales ont probablement desquamé.

2.2. Analyse endothéliale

La mesure de la DCE est le point le plus crucial de l'évaluation de la qualité du greffon. Elle peut être effectuée de deux façons : manuellement ou informatiquement. En France et dans la plupart des banques de cornées européennes, l'évaluation endothéliale est encore majoritairement réalisée à la main.^{143, 221} Un audit des 22 banques de cornées en fonctionnement en France en 2002 a fourni un panorama exhaustif sur les méthodes de comptage des banques accréditées par l'ex AFSSAPS.²²⁸

2.2.1. Détermination de la DCE et de la morphométrie par comptage manuel

2.2.1.1. Comptage en temps réel directement à travers le microscope

L'endothélium préparé est observé en MO équipé d'un oculaire qui contient un réticule calibré. Le comptage est effectué par le technicien selon la méthode du cadre fixe à travers le réticule. Cette méthode dérive des comptages des éléments figurés du sang dans un hémocytomètre de Thoma ou de Mallassez.²²⁹ Les objectifs utilisés sont habituellement des x10 longue ou très longue distance de travail (objectifs de métallographie), exceptionnellement des x2,5 pour une visualisation globale de la cornée et x20 pour l'observation de certains détails. Le réticule placé dans l'un des oculaires est en général un carré de 10mm de côté divisé en 100 carrés de 1mm de côté (**Fig. 9**). Dans chaque carré de 1mm² de taille réelle se projette une image agrandie 10 fois de l'endothélium et le comptage est généralement effectué sur 5 à 10 carrés non adjacents dans les zones où les cellules sont les mieux visibles. La surface d'endothélium réellement comptée dans chaque petit carré du réticule est donc [(0.1x0.1) mm² x10] i.e. 0.1mm² pour un objectif x10 et un microscope ne contenant pas d'autre lentille. Une calibration de l'ensemble de la chaîne optique est de toute façon indispensable. Elle est réalisée en utilisant un micromètre gradué (**Fig. 9**) et permet pour chaque système de chaque banque de déterminer un éventuel facteur de grandissement différent de la simple indication portée par l'objectif.

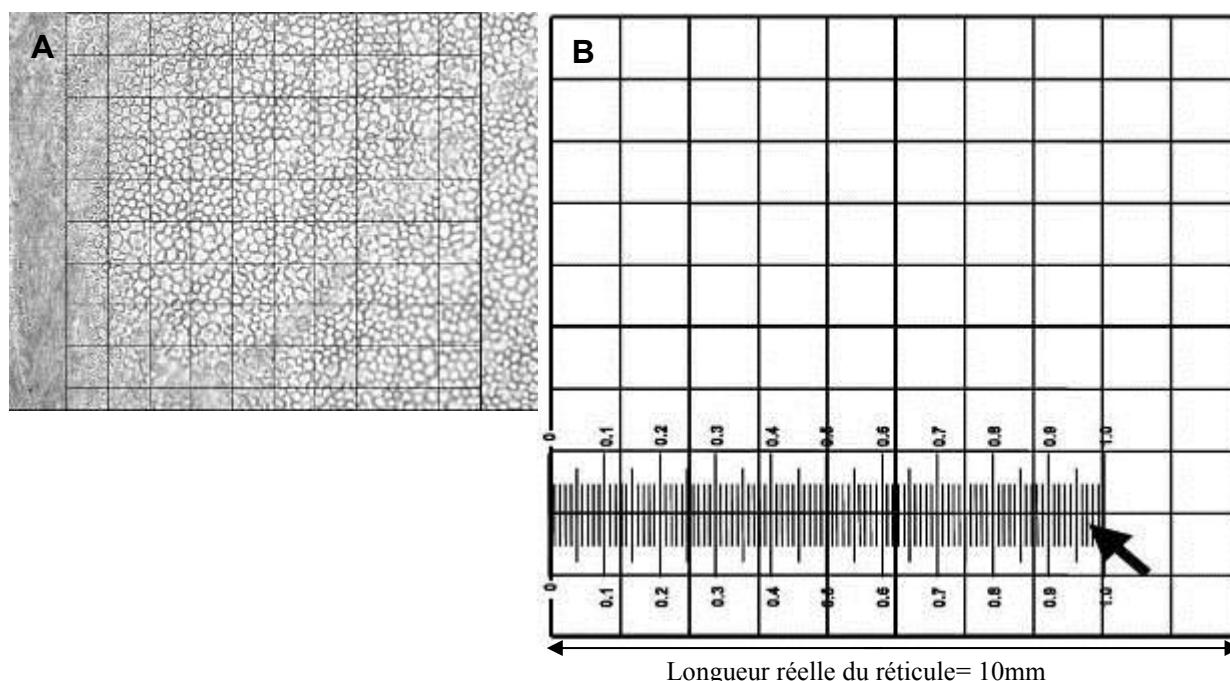


Figure 9. Illustration concrète de la calibration d'un microscope équipé d'un objectif x10 mais comportant d'autres lentilles dans son tube optique. Le réticule de 100mmP^{2P} de surface réelle (A) est placé dans le plan focal de l'oculaire. Le micromètre gradué étalon de 1mm est placé sous l'objectif à la place de la cornée (flèche). Son image est projetée sur le réticule et sert à établir la correspondance entre les 2. (B). Si le grandissement était réellement de x10 l'image du micromètre de 1mm devrait mesurer 10mm et coïncider avec le bord du réticule. Dans cet exemple, l'image du micromètre ne fait que 0,8mm au lieu des 10 attendus. Le grandissement du microscope n'est donc pas de x10 mais de x0,8. Une surface endothéliale réelle de 1mm² serait projetée dans une aire de 8x8 =64mm² et non de 100mm². En conséquence, le facteur de correction à appliquer au comptage réalisé dans le réticule est de 64/100 pour obtenir la DCE en cellules/mm². *Courtesy: BMJ Publishing Group.*

L'utilisation d'un réticule implique un comptage selon la méthode en zone ou en L. En cas de mosaïque uniforme et de DCE élevée, cette stratégie de comptage est relativement fiable²³⁰ alors qu'elle devient approximative en cas de mosaïque hétérogène et nécessite alors de compter dans plusieurs zones distinctes pour minimiser les erreurs. La méthode des bords manque de fiabilité, spécialement en cas mosaïque hétérogène et surestime la DCE. Elle n'est que rarement choisie en France.

Quelle que soit la stratégie utilisée, la méthode du cadre fixe n'est qu'une approximation de la DCE réelle et comporte des erreurs intrinsèques principalement liées à la prise en compte partielle des cellules coupées par les bords du cadre.²²⁸ Le facteur humain est également source d'erreurs puisque le technicien décide en direct s'il inclut ou non dans son comptage telle cellule au contact des bords. Il est enfin susceptible d'oublier des cellules (et donc de sous-estimer la DCE) surtout si celles-ci sont nombreuses dans chaque carré de comptage.

2.2.1.2. Comptage en différé sur photo

Une autre méthode répandue en Europe consiste à appliquer la méthode du cadre fixe sur une photographie de l'endothélium en pointant au stylo les cellules (**Fig. 10**). Ses avantages sont l'absence de possibilité d'oubli de cellules, la possibilité d'utiliser un plus grand cadre pour minimiser

les erreurs liées à la prise en compte en excès ou par défaut de quelques cellules sur les bords et la possibilité d'archiver et de vérifier à posteriori le comptage.




Figure 10. Exemple de comptage à partir d'une photographie. Le pointage est effectué au stylo rouge dans un cadre étalonné de surface prédéterminée (Courtesy: Dr L Pels, Banque de cornée d'Amsterdam, Hollande)

2.2.1.3. Evaluation de la morphométrie par les méthodes manuelles

Les deux méthodes manuelles ne permettent qu'une évaluation qualitative subjective de la morphométrie comme le pléomorphisme et le polymégéthisme. Certaines banques utilisent des scores à 2 (uniforme ou non) ou à 3 niveaux (mineur, modéré, important). Dans notre banque de cornées, avant l'installation d'un analyseur d'images, plusieurs paramètres étaient ainsi gradés subjectivement : anisocytose, pléomorphisme, plissement endothélial, formation de figures de rosettes endothéliales.

2.2.1.4. Inconvénients des méthodes manuelles

Il s'agit de méthodes peu robustes et sensibles aux accumulations d'erreurs liées aux instruments et à l'intervention humaine. Un manque ou une erreur dans la calibration du microscope peut causer de graves sur- ou sous-estimation de la DCE.^{182, 184} Le réticule lui-même peut être source d'erreur puisqu'une épaisseur du trait de gravage de 2 μm réduit la surface de comptage de 4% ce qui correspond à une sous estimation de la DCE de 4% en observation à l'objectif x10.²²⁸ De plus, la méthode du cadre fixe elle-même et le choix de la stratégie de comptage (zone ou bords) peut conduire à de considérables variations inter-observateur (voir plus loin) encore accrues en cas d'endothélium hétérogène. Thuret et al. ont observé une surestimation de la DCE dans les banques ayant une erreur de calibration du microscope et dans celles utilisant la méthode des bords.²²⁸ D'autres facteurs témoignant de l'absence de standardisation des pratiques de comptage contribuent à générer des différences entre banques : i) différentes tailles d'échantillonnage ii) analyse au centre ou plus en périphérie de la cornée, iii) différences dans le nombre de zones du réticules comptées.

A côté des problèmes méthodologiques, le facteur humain est également source de variation quelle que soit l'expérience. Le comptage manuel réalisé en temps réel doit être rapide pour limiter l'exposition du greffon hors de son milieu nutritif. Thuret et al. ont observé que plus la DCE est élevée plus le technicien a tendance à oublier de compter des cellules.²²⁸ La décision d'inclure ou non les

cellules touchant à peine les bords du réticule doit également être rapide et est très subjective. Les difficultés sont accrues en cas de mauvaise image peu contrastée ou de dilatation non uniforme des espaces inter-cellulaires lors de la préparation osmotique. De plus, l'endothélium n'est jamais plan à cause de la courbure naturelle de la cornée et des plis induits par le gonflement stromal. L'image de l'endothélium n'est jamais parfaitement focalisée sur tout le champ microscopique. L'absence d'archivage de l'image et de l'analyse pose également problème aux banques de cornées.

2.2.2. Méthodes de comptage assistées par ordinateur

Ces méthodes ont été développées d'une part pour **réduire les erreurs** inhérentes aux stratégies manuelles et aux facteurs humains dans la détermination de la DCE et d'autre part pour **quantifier la morphométrie** cellulaire. La préparation de l'endothélium est inchangée et une bonne visualisation des cellules reste indispensable. Les images de MO de l'endothélium (fond clair ou contraste de phase) sont acquises et numérisées avant d'être analysées par différents algorithmes.

2.2.2.1. Principes des algorithmes d'analyse d'image

Les analyseurs utilisés pour l'évaluation des cornées conservées en OC reposent sur les mêmes principes qu'en microscopie spéculaire. La plupart des analyseurs décrits utilisent l'extraction des contours des cellules par des méthodes de segmentation (méthodes dites des contours).²³¹⁻²³⁴ D'autres utilisent également une méthode des centres qui aboutit peut fonctionner selon 2 principes différents : 1) pointage des cellules dans une zone d'intérêt de surface connue et simple dénombrement automatique des points pour en déduire la DCE. Cette méthode est l'application informatisée de la méthode du cadre fixe. Elle présente les même inconvénients ; 2) pointage des centres suivi par la reconstruction de bordures cellulaires théoriques selon différents algorithmes décrits précédemment. L'analyseur Sambacornea® développé dans notre laboratoire comporte ces 2 fonctionnalités (contours et centre). En 2005, un analyseur utilisant la transformé de Fourier a été décrit par Ruggeri et al. et commercialisé par Nidek²³⁵

2.2.2.2. Types d'analyseur

Les analyseurs d'images de MO d'endothélium ont été introduits dans les banques de cornées dans les années 1980 d'abord en recherche puis en routine. Il existe 3 approches de comptages différentes : manuelle, semi-automatique et totalement automatique, de façon similaire à ce que nous avons décrit pour le microscopie spéculaire.²³¹⁻²³³

Analyse manuelle assistée par ordinateur

Delbosc et al.²³¹ ont été les premiers à introduire un prototype d'analyse d'images endothéliales en France pour la quantification de la morphométrie en utilisant une méthode de segmentation manuelle. Les images étaient capturées après coloration au bleu trypan et rouge

alizarine²³⁶ et la numérisation des contours d'environ 50 cellules faite à la main sur 5 images. Le logiciel calculait la surface, le périmètre et l'histogramme de répartition des aires des cellules, le CV et un facteur forme. Cette méthode restait soumise au risque d'erreurs humaines et n'était pas applicable en routine dans les banques de cornées.

Analyse semi-automatique

Le premier analyseur adapté à l'OC pour l'évaluation de la DCE et de la morphométrie a été mis au point par Barisani-Asenbauer.²³² Des images de microscopie en contraste de phase étaient numérisées et binarisées de façon à apparaître sous forme de cellules noires délimitées par des bordures blanches. L'image native et le calque binaire étaient superposés pour permettre d'éventuelles corrections des bordures mal reconnues ou absentes. L'analyse d'image fournissait avec un minimum d'intervention humaine la DCE, l'aire moyenne des cellules, le périmètre, le CV et le facteur forme. Cette technique permettait l'analyse d'un plus grand échantillon de cellules (en moyenne 250, de 95 à 395) qu'en comptage manuel en cadre fixe sur les mêmes images (en moyenne 54 cellules comptées, de 37 à 70) Cette méthode semi-automatique donnait des DCE supérieures à celles obtenues par comptage manuel et n'était pas influencées par le nombre de cellules prises en compte.

La démocratisation, la baisse des coûts et les progrès techniques des dispositifs d'acquisition d'images numériques a permis le développement et la commercialisation de plusieurs solutions d'analyse endothéliale en Europe : i) analyseur Sambacornea,²³⁷ ii) analyseur 'Rhine-Tec Endothelial Analysis Tool'²³³ et iii) système NAVIS-Endo.²³⁸

L'analyseur Sambacornea (Sambatechnologies, Meylan France) (**Fig. 11**) est la version commerciale d'un prototype développé dans notre laboratoire.²³⁷ L'analyse est effectuée sur trois images grand champ (1000 x 750µm) indépendantes choisies par le technicien et peut prendre en compte plusieurs centaines de cellules. L'analyse de routine est effectuée facilement sur un minimum de 300 cellules. Pour pallier aux inconvénients de la méthode en cadre fixe, l'analyse utilise la méthode en cadre variable. Le technicien délimite à la souris les zones d'intérêt en évitant les zones de cellules mal visibles et les plis endothéliaux. Il peut volontairement choisir d'analyser une zone qui présenterait un intérêt particulier. Le traitement de l'image permet d'extraire les contours cellulaires par une technique de squelettisation des cellules apparentées à une méthode du partage des eaux. Les squelettes des cellules sont superposés à l'image native pour faciliter le contrôle par le technicien. Des aides à la détection des cellules probablement mal tracées (trop petites, trop grandes, trop allongées) sont actives. Des outils de retouche manuelle des cellules incorrectement reconnues sont disponibles afin d'augmenter la fiabilité de l'analyse. Les données et les photos sont archivées dans un fichier et exportables dans un tableur. Pour les images de mauvaise qualité il est possible de pointer manuellement les centres des cellules pour obtenir une reconstruction de contours hypothétiques des cellules.

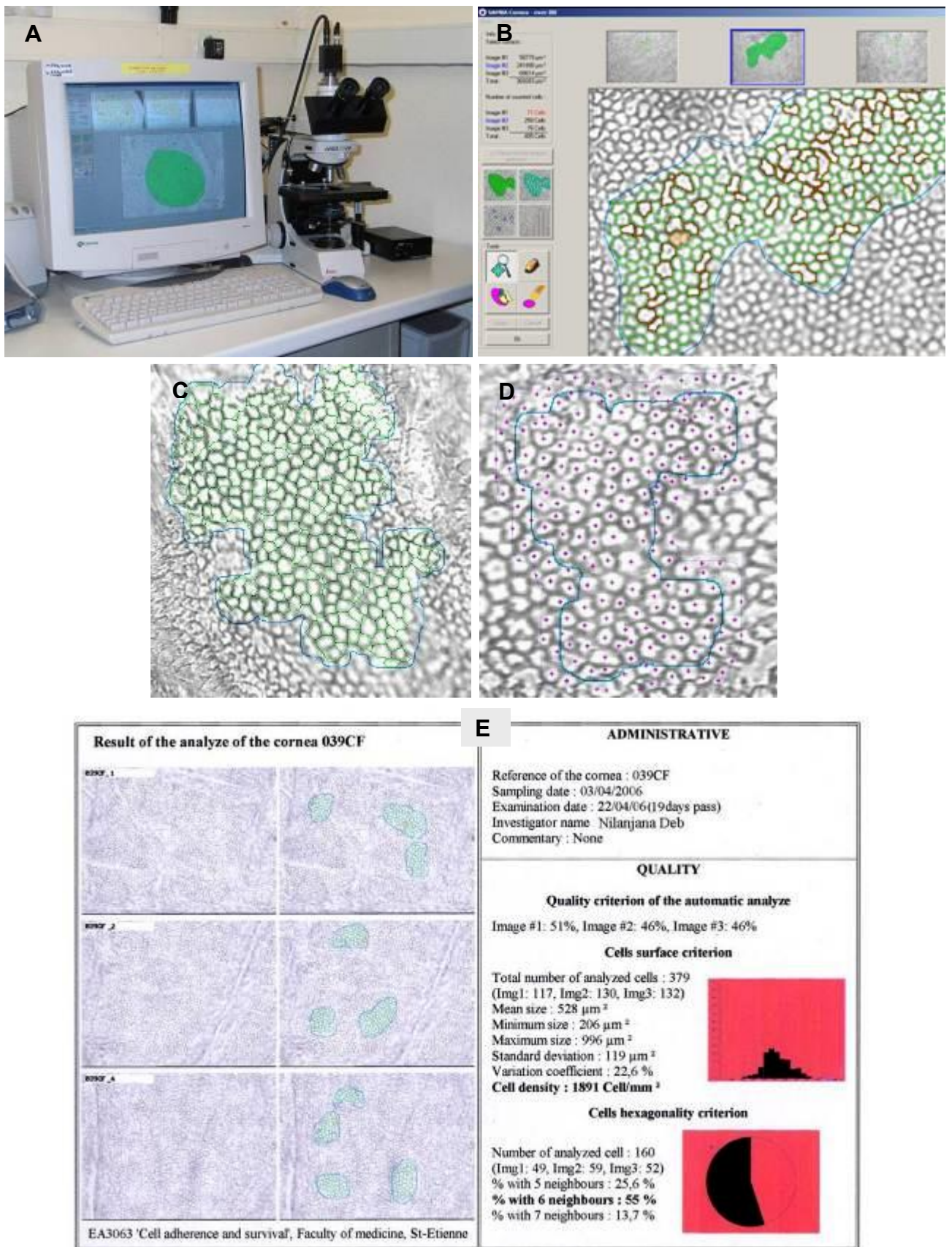


Figure 11. Analyseur SambaCornea (A) affichage d'une analyse sur 3 images avec une méthode du cadre variable (B). Les bordures cellulaires en vert correspondent à des cellules très probablement correctement identifiées alors que les contours rouges indiquent des cellules ayant des caractéristiques anormales de taille ou de forme susceptibles de n'être pas de véritables cellules mais des contours aberrants nécessitant une retouche. La détection des contours peut être faite par deux méthodes. La plus couramment utilisée est une méthode de segmentation (méthode des bords) (C) la seconde nécessite le pointage manuel des centres (méthode des centres) (D). Rapport final d'analyse comportant les 3 images natives, les 3 images analysées et l'ensemble des paramètres de DCE et de morphométrie (E).

Rhine-Tec Endothelial Analysis Tool (Rhine-Tec, Krefeld, Allemagne) comporte une version informatisée de la méthode du cadre fixe pour déterminer la DCE. Il permet en plus d'obtenir une analyse de la morphométrie. Il est utilisé principalement dans certaines banques allemandes (**Fig. 12**).²³³ Les images en niveaux de gris de 500 x 400µm sont binarisées après accentuation des contrastes et détermination d'un seuil puis analysées par méthode fuzzy logique qui fournit DCE et morphométrie. La position et la taille de la région d'intérêt parallélépipédique sont choisies par le technicien. La calibration est vérifiée par rapport à une chambre de comptage cellulaire de Neubauer. Les zones où les cellules ne sont pas identifiables sont reconnues par le logiciel qui appelle des corrections manuelles.

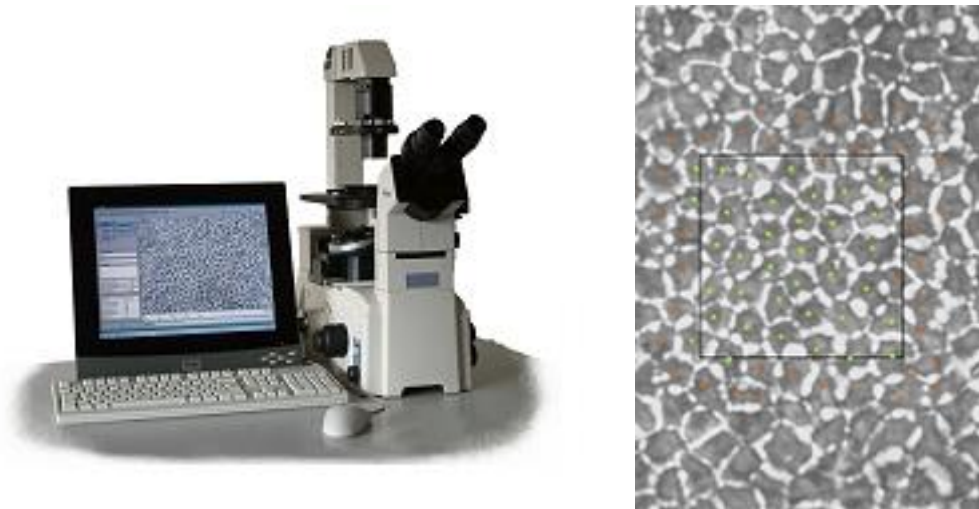

Figure 12. Rhine-Tec Endothelial Analysis Tool et exemple d'affichage du module d'analyse. Les cellules marquées d'un point vert sont prises en compte dans la détermination de la DCE par la méthode du cadre fixe. Celles marquées en orange ne le sont pas mais servent à la reconnaissance des précédentes. *Courtesy: Rhine-Tec, Germany*

Système NAVIS- Endo (NidekTechnologies, Tokyo, Japon) permet de mesurer la DCE à partir de la détection des contours cellulaires sur des images prises avec un objectif x10 ou x20 soit automatiquement soit manuellement par méthode du cadre fixe ou du cadre variable. Il est possible de choisir la position et la surface de la région d'intérêt et d'effectuer des corrections (**Fig. 13**).²³⁸ Aucune information sur la morphométrie n'est disponible.

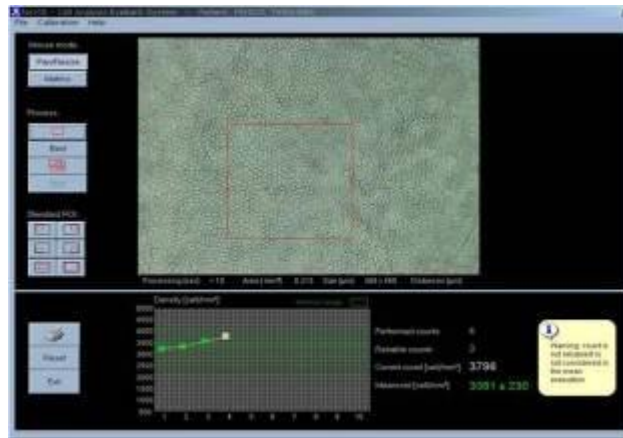


Figure 13. Interface d'analyse du système NAVIS-Endo utilisant des images de MO en contraste de phase et la méthode du cadre fixe. *Courtesy: Nidek Technologies, Japon*

Analyse automatique

Un seul analyseur dispose pour l'instant d'une analyse totalement automatique sans aucune intervention humaine. Développé en collaboration entre l'industriel japonais Nidek et l'université de Padoue (Italie) il a été décrit par Ruggieri et al.²³⁵ Son principe est l'analyse de la fréquence spatiale contenue dans l'image de la mosaïque répétitive de l'endothélium par calcul de la transformée de Fourier en deux dimensions sur la totalité d'un champ microscopique à l'objectif x10 (1256µm x 940µm) (**Fig. 14**).²³⁵ Ruggieri et al. ont montré une très bonne corrélation avec les DCE obtenues par comptage manuel avec la méthode du cadre fixe, avec une différence moyenne de DCE de moins de 1% entre les deux méthodes et un maximum à 16% sur une série de 100 cornées analysées avec les 2 méthodes successivement.²³⁵ La sélection d'images de bonne qualité est un pré requis à l'analyse. Notons que seules des images de très bonne qualité, prises après 24 heures de déturgescence sur des cornées déjà largement dépliées, sont analysées en routine avec ce logiciel. L'analyse de cornées non déturgées fournissant des images de moins bonne qualité n'est possible que dans moins de 30% des cas (communication affichée, congrès EVER 2006, Ruggieri et al.). Aucune donnée morphométrique n'est calculable par cette méthode.

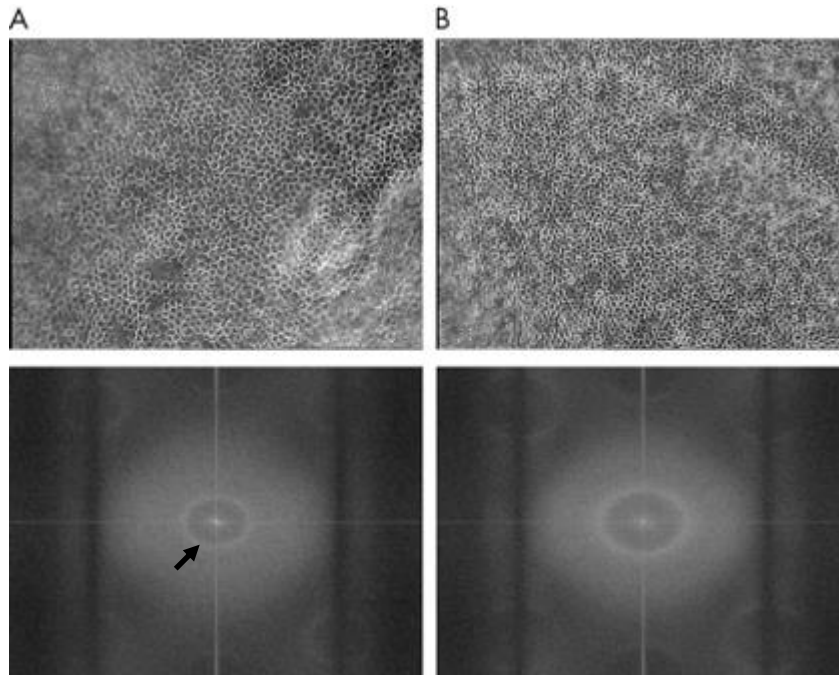


Figure 14. Endothélium ayant une DCE basse (A) et élevée (B) et leurs représentations graphiques après application de la transformée de Fourier en 2 dimensions. La bande circulaire claire (flèche) indique que l'image contient un motif répétitif de fréquence donnée. Le rayon de cet anneau peut être traduit en DCE. *Courtesy: BMJ Publishing Group*

3. Critères de cession d'une cornée

L'analyse endothéliale détaillée, manuelle ou, de plus en plus assistée par informatique comme dans notre banque de cornée, permet de valider ou d'éliminer une cornée pour la greffe. Le critère minimal absolu est une DCE **>2000 cellules/mm²**. Les deux critères additionnels de mortalité cellulaire <2% et de perte cellulaire <20% entre l'analyse initiale et l'analyse finale sont laissés à l'appréciation du responsable médical et scientifique de la banque car la détermination de la mortalité est peu reproductible et la perte cellulaire dépend de la durée de conservation²³⁹⁻²⁴¹. D'autres critères propres à d'autres banques européennes et régulièrement mis à jour en fonction des évolutions techniques et scientifiques sont précisés dans l'annuaire de l'EEBA⁸³. Malgré l'importance croissante prise par l'analyse morphologique de l'endothélium dans la détermination de la qualité d'un greffon, ces paramètres ne constituent pas encore de critères permettant de rejeter certains greffons. Le tableau un exemple de critères de sélection de greffons cornées utilisés aux USA lors d'un essai clinique réalisé en 2001 et 2001 pour évaluer l'influence de l'âge du donneur sur la survie du greffon.

Tableau 1. Critères de validation d'un greffon cornéen pour la 'Cornea Donor Study' au USA en 2001-2002²¹³

Age of donor at time of death: 10–75 years

Death to preservation time: ≤ 12 hrs if body refrigerated or eyes iced and ≤ 8 hrs if not

Death to surgery time: ≤ 5 days

Donor medical exclusions including cause of death: meets EBAA standards

Donor ocular exclusions: meets EBAA standards for excluding tissue plus no prior intraocular surgery (must be phakic)

Specular microscopy:

- Endothelial cell density 2300 to 3300 cells/mm²
- Polymorphism/Polymegethism – none to no more than mild (slight)
- Guttae – no true guttae
- No evidence of central endothelial cell damage/trauma or dystrophy

Slit lamp examination criteria:

Epithelium

- Defects of 50% or less of epithelium
- Haze – none to no more than moderate
- Exposure – none to no more than moderate

Stroma

- Edema – none to no more than mild
- Arcus – ≥ 8.0 mm clear zone

Descemet membrane

- Folds – none to no more than few (mild)

Endothelium

- Snail tracks (endothelial stress lines) – none to more than mild centrally
- Guttae – no true guttae
- No evidence of central endothelial cell damage/trauma or dystrophy

D'après : Lippincott Williams & Wilkins

CHAPITRE 3 : LA TRANSPARENCE CORNEENNE ET SON EVALUATION

1. Point de départ : des cornées greffées malgré des anomalies de transparence

La transparence est un paramètre essentiel de la qualité de la cornée mais n'est pourtant pas l'objet d'un contrôle performant dans la grande majorité des banques dans le monde. Nous nous sommes attachés à développer des instruments spécifiques après que trois greffons aient été délivrés sans que l'inspection visuelle habituelle (lors des 2 contrôles endothéliaux successifs) n'ait détecté des anomalies de transparence qui auraient pu être préjudiciable aux receveurs (**Fig. 15 et 16**). Ces anomalies ont été découvertes dans les suites immédiates de la greffe. A noter que les 3 cornées appariées ne présentaient pas d'anomalies particulières et ont été greffées avec des suites simples. Une regrefe a été nécessaire pour les cas 1.

	suspected retrospective diagnosis	donor age	donor type	ECD at delivery	OC duration (days)	recipient age	indication	outcome	fellow donor cornea outcome
Case 1	post infectious central opacity	62	NHB	2534	16	75	bullous keratopathy	regraft scheduled	uneventful graft
Case 2	opacity of unknown etiology	71	NHB	2301	10	45	keratoconus	satisfactory	uneventful graft

Les anomalies peuvent être de plusieurs ordre : opacités diffuses ou localisées pouvant atteindre l'axe optique et gérontoxon excessif pouvant avoir des conséquence « esthétiques ».

1.1 Opacités

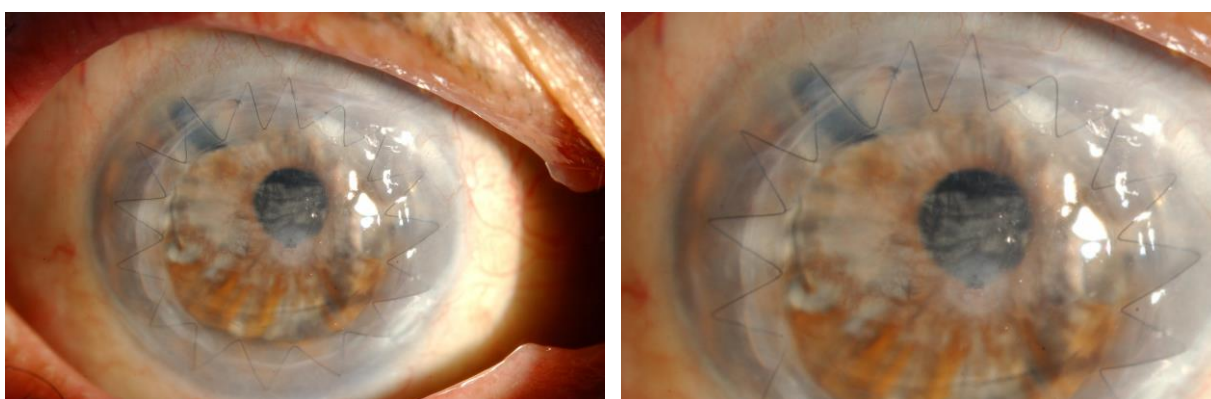


Figure 15. Cornée avec des opacités stromales nuageuses, compatibles avec des séquelles de kératite infectieuse de l'enfance (receveur : dystrophie bulleuse du pseudophake).

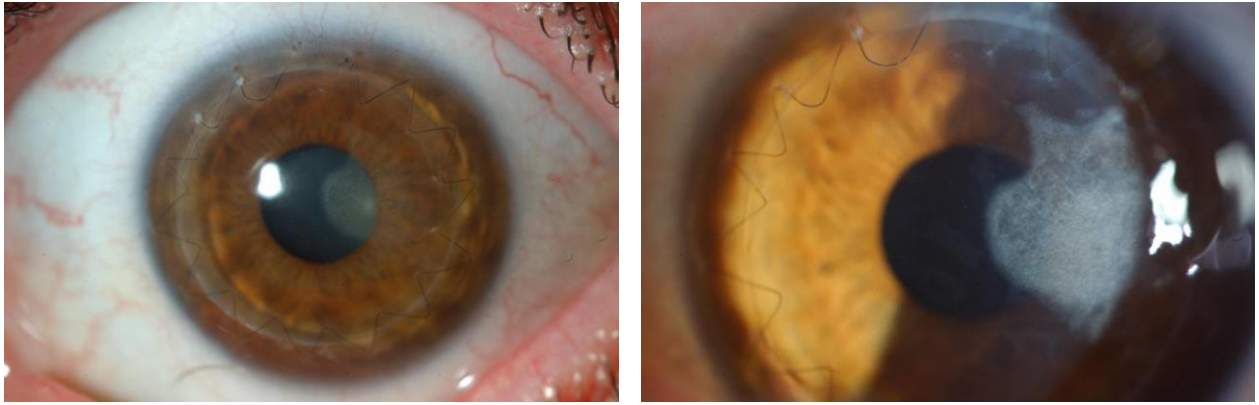


Figure 16. Cornée avec une opacité triangulaire superficielle d'étiologie indéterminée (receveur : kératocône).

1.2. Gérontoxon

Un gérontoxon important sur un greffon (**Fig. 17**) a des conséquences optiques souvent limitées mais les conséquences esthétiques/psychologiques ne sont pas négligeables, surtout chez les sujets jeunes. Par ailleurs, la connaissance, dès le début de la conservation, du diamètre exact de la cornée centrale claire « non gérontoxique » pourrait permettre de sélectionner des receveurs pouvant bénéficier d'un greffon de plus petit diamètre (7 mm, voir 6 mm au lieu des 8 mm habituels).

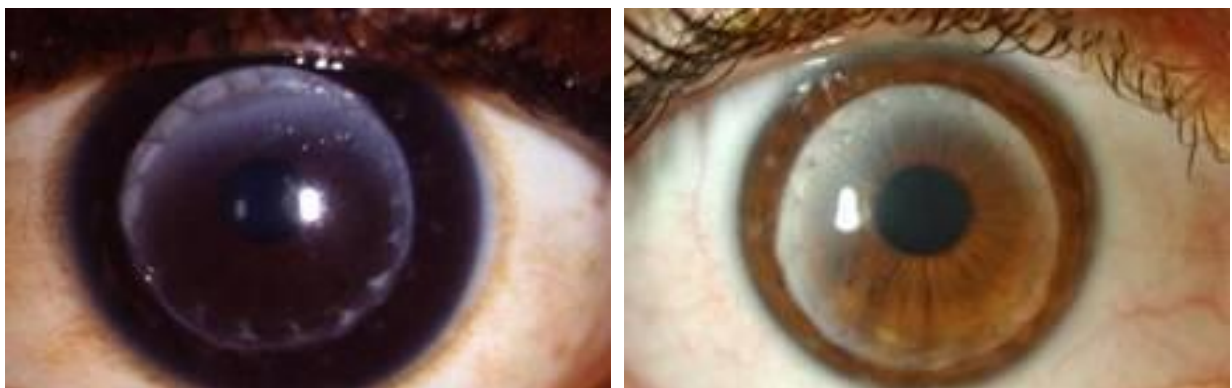

Figure 17. Aspect post opératoire final de gérontoxon important ayant une répercussion au minimum esthétique chez ces deux receveurs à l'iris brun.

Au total, on comprend ainsi l'intérêt du développement d'outils d'évaluation de la transparence des greffons cornéens.

2. Transparence

Par définition, un système optique est un système qui modifie les propriétés de la lumière : intensité, trajectoire, longueur d'onde, polarisation, etc. Au cœur de ce qui définit un système optique se trouve donc forcément la notion de transmission de la lumière, communément appelée transparence.

2.1. Définition

Plus exactement, la transparence est la notion qui qualifie l'aptitude d'un système optique à transmettre la lumière, autrement dit le pourcentage de la lumière entrante qui arrive à traverser tout le système et à être détecté en sortie. Les facteurs limitant la transparence sont les réflexions de lumière à chaque dioptre et l'absorption et la diffusion de la lumière par les milieux qu'elle traverse :

$$I_{\text{Entrée}} = I_{\text{Transmise}} + I_{\text{Réfléchié}} + I_{\text{Absorbée}} + I_{\text{Diffusée}}$$

La transparence peut donc être définie de la manière suivante :

$$T = \frac{I_{\text{Transmise}}}{I_{\text{Entrée}}} = \frac{I_{\text{Transmise}}}{I_{\text{Transmise}} + I_{\text{Réfléchié}} + I_{\text{Absorbée}} + I_{\text{Diffusée}}}$$

2.2. Principes généraux de la mesure de la transparence

La fonction première d'un système optique étant de transmettre la lumière, la notion de transparence est incontournable lorsqu'on veut caractériser un tel système. Le principe de toutes les mesures de transparence existantes est le même : on mesure la lumière entrante dans le système, on mesure la lumière reçue par le détecteur, et on en fait le quotient.

Plus le système optique est simple, plus la mesure de transparence est simple. Pour une lentille seule, par exemple, les premières mesures de transparence dans le visible ont été effectuées en mesurant le flux lumineux arrivant sur un détecteur avec ou sans système étudié²⁴², comme l'exemple de la **figure 18**.

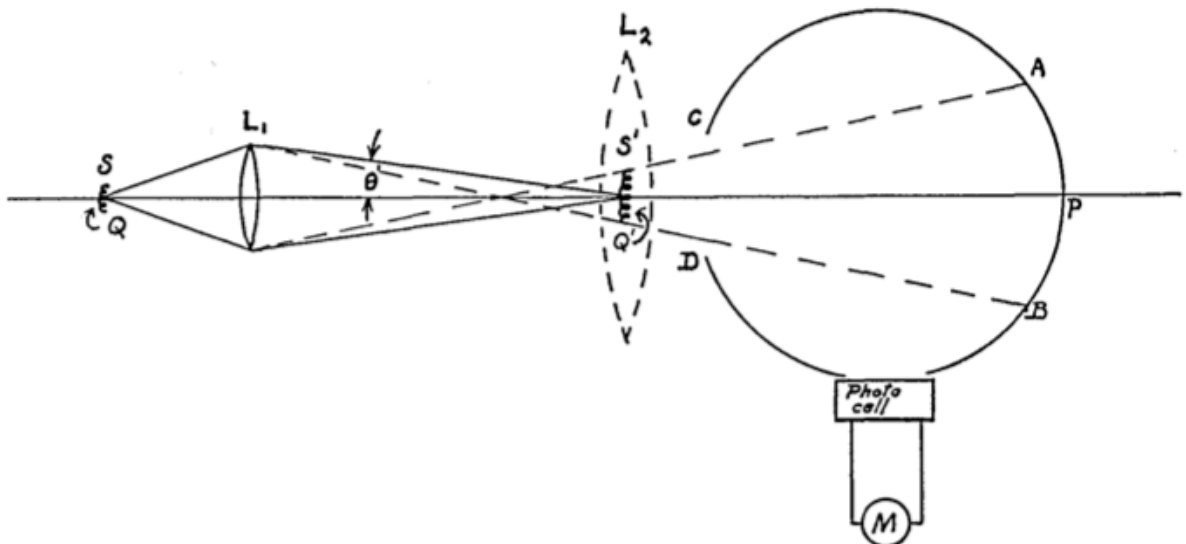


Figure 18. Exemple de montage de mesure de transparence. La lentille L1 permet de concentrer tout le flux dans la sphère intégrante même sans la lentille à étudier. Si le détecteur est assez large pour capter tout le faisceau, la sphère intégrante n'est pas nécessaire (d'après McRae²⁴²).

Le même type de mesure peut s'effectuer sur des systèmes optiques simples qui sont une association de lentilles, comme par exemple des télescopes ou des objectifs d'appareils photos ou caméras, avec un montage simple²⁴² dont le principe est illustré dans la **figure 19**.

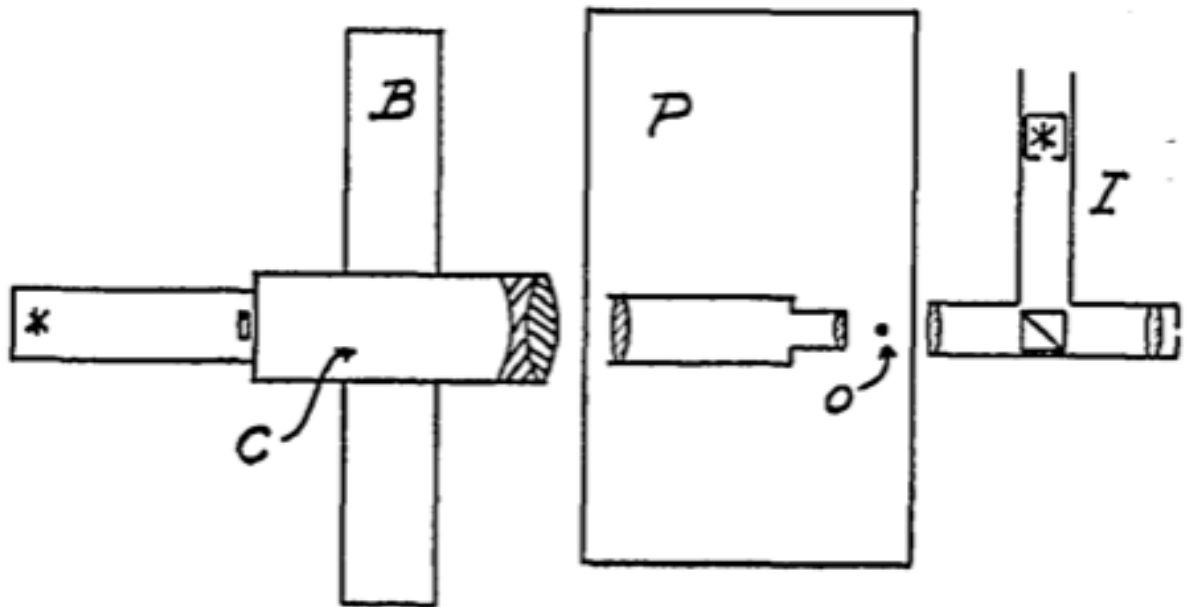


Figure 19. Exemple de montage de mesure de transparence pour un microscope. La bande B et le collimateur C simulent une source à l'infini, Le composant I permet de mesurer l'intensité en sortie du télescope (d'après McRae²⁴²).

Des moyens plus ou moins astucieux de contourner certaines difficultés sont aussi apparus, comme par exemple le fait d'immerger les optiques étudiées dans un milieu du même indice de réfraction²⁴³ pour s'affranchir de leur pouvoir dioptrique, ce qui permet de faire la mesure avec un simple faisceau collimaté et un détecteur, avec le montage illustré dans la **figure 20**.

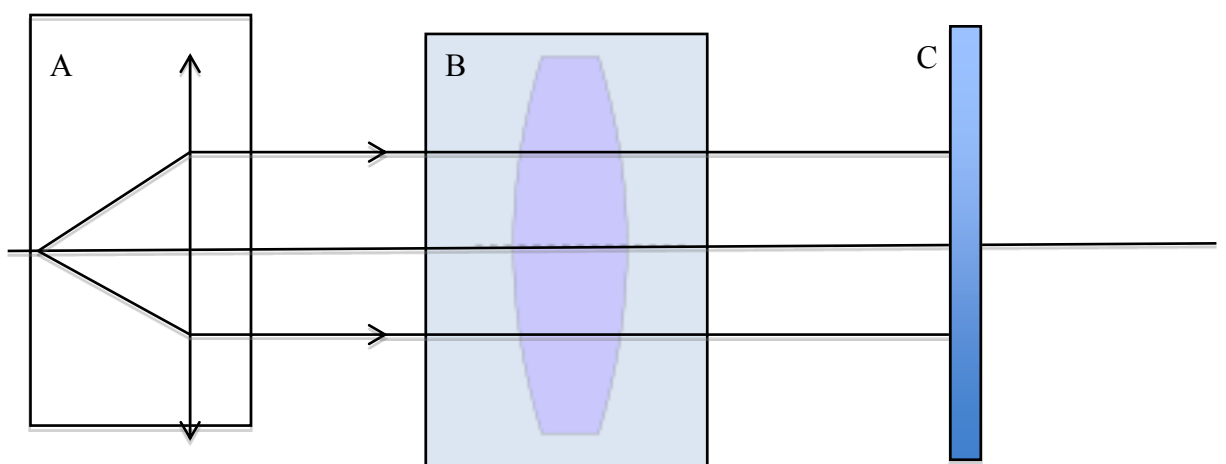


Figure 20. A : Une source collimatée. B : Une lentille immergée. C : Une caméra CCD. Immerger une lentille dans un liquide ayant le même indice de réflexion permet d'utiliser un faisceau collimaté, ce qui rend la réalisation de la mesure plus simple. (EA2521 BiiGC Université Jean Monnet, Saint Etienne)

De nombreuses avancées technologiques ont fait évoluer ces montages et en ont fait naître bien d'autres. La nécessité d'explorer de nouveaux domaines spectraux, de l'ultraviolet et l'infrarouge à l'infrarouge lointain{McCarthy, 1971 #26}, jusqu'aux lasers terahertz, a fait évoluer les sources et les détecteurs. Les contraintes imposées par les matériaux nécessaires à la fabrication d'optiques dans ces domaines spectraux ont fait évoluer les montages (ainsi que la nécessité de mesurer la transparence de milieux liquides²⁴⁴ ou gazeux²⁴⁵). L'apparition de nouvelles technologies (comme les microscopes²⁴⁶, lasers ou les optiques fibrées²⁴⁷) ont aussi fait évoluer la forme de la mesure de transparence, sans toutefois en changer le principe. Dans la **figure 21**, par exemple, on voit la mesure de la transparence d'une fibre optique avec un laser.



Figure 21. La transparence d'une fibre optique se mesure très facilement en connectant une source laser au départ et un détecteur à l'arrivée de la fibre. (D'après Dida Concept)

2.3. Transparence de la cornée

Pour expliquer la transparence de la cornée, il faut expliquer deux choses : la faible absorption et la faible diffusion de la lumière dans le spectre visible par le tissu cornéen. La faible absorption est facilement expliquée par le fait que les fibrilles de collagène et la matrice extracellulaire n'absorbent quasiment pas dans le visible. Expliquer la faible diffusion nécessite une étude plus poussée.

2.3.1. Pourquoi la cornée est-elle transparente ?

Malgré le fait que de nombreux scientifiques s'intéressent à ce sujet depuis des décennies, il n'y a pas encore de théorie définitive quant à la raison de la transparence de la cornée. La communauté scientifique est d'accord sur le fait que le *primum movens* de cette transparence réside dans le stroma et, plus particulièrement, dans la répartition des fibrilles de collagène présentes dans cette couche.

2.3.1.1. Théorie de l'indice uniforme

La toute première théorie essayant d'expliquer la transparence de la cornée reposait sur l'absence de variété de structures cellulaires en son sein, ainsi que sur l'absence de structures

opaques ou de vaisseaux sanguins. Elle proposait un indice de réfraction uniforme et réel (l'absence de partie imaginaire impliquant qu'il n'y ait pas d'absorption dans le milieu). Cette théorie est cependant rejetée par diverses mesures de diffraction de rayons X qui ont montré que l'indice de réfraction des fibrilles de collagène ($n=1.41$) est différent de celui de la matrice extracellulaire (MEC, $n=1.36$).

2.3.1.2. Théorie de Maurice⁴⁷

En 1957, l'Américain Maurice est le premier à proposer que la transparence de la cornée pourrait être due à la disposition régulière des fibrilles de collagène, en montrant que si ces fibrilles agissaient comme des diffuseurs indépendants, plus de 90% de la lumière serait diffusée et donc perdue. Il a donc théorisé que la transparence de la cornée était due à une disposition des fibrilles de collagène selon une maille cristalline régulière, grâce à laquelle la lumière diffusée serait perdue par interférences destructives dans toutes les directions sauf dans la direction de l'axe de l'œil (l'axe de la maille cristalline). Cette théorie n'a cependant jamais été prouvée par observation aux rayons X ni par microscopie.

2.3.1.3. Autres théories

De manière générale, les fibrilles de collagène sont des diffuseurs de diamètre très étroit ($d \ll \text{longueur d'onde}$) et de longueur très grande ($l \gg \text{longueur d'onde}$). On est donc très proches de la diffusion de Rayleigh. Après Maurice, Cox, Hart et Farrel²⁴⁸ ont montré que la diffusion de Rayleigh avec une distance centre à centre constante des fibres de collagène était suffisante à expliquer la transparence de la cornée, et qu'une maille cristalline n'était pas nécessaire.

Ces théories expliquent, entre autres, pourquoi une cornée œdémateuse n'est pas transparente : la présence d'eau en excès perturbe la répartition des fibres de collagène, transformant les interférences constructives qui font la transparence de la cornée en interférences destructives (**Fig. 22**).




Figure 22. Répartition des fibrilles de collagène dans une cornée saine (A) et œdémateuse (B), et effet de cette répartition sur la transparence d'une cornée. (images ME1 A et B d'après Plamann²⁴⁹, Images C et D, EA2521 BiiGC Université Jean Monnet, Saint Etienne)

3.1.3. Transparency and tissular ultrastructure. During the debate after Maurice's initial work, Goldman *et al* were among the first to propose a periodic fibrillar arrangement is not actually required to explain corneal transparency [162].

2.4. Mesure de la transparence de la cornée

Aujourd'hui, très peu de mesures sont réalisées sur la transparence de la cornée.

Médicalement, cette mesure n'est pas réalisée sur des patients car on n'a bien évidemment pas

accès à l'intensité lumineuse transmise par la cornée, faute de pouvoir insérer un capteur dans l'œil du patient. Pour les banques de cornées, la transparence est, dans la routine, appréciée de manière

grossière : elle est regardée et notée à l'œil nu pendant la conservation (dans son milieu ou dans une boîte de pétri) ou au mieux à la lampe à fente avant détachement.

organoculture (Europe) ou avant l'envoi en chirurgie pour la conservation à 4°C (USA). Cependant,

quelques solutions sont en train d'émerger pour améliorer cette mesure.

Le Jones Eye Institute, University of Arkansas for Medical Sciences (Little Rock, USA) propose une adaptation d'un biomicroscope à lampe à fente en champ sombre.

Le champ sombre permet de mieux améliorer le contraste de l'image. Cette mesure reste une estimation à l'œil nu.

La Fondation Banca Degli Occhi Del Veneto O.N.L.U.S (Venise, Italie) propose un dispositif simple pour réaliser cette mesure.

Cette mesure de luminosité est comparée à une mesure étalon (qui est une mesure réalisée avec une boîte de pétri vide pour donner la transparence de la cornée).

L'ensemble est entouré par une coque noire pour éviter que la mesure soit faussée par la lumière ambiante.

Figure 23: Définition of the scattering vector in Fourier space. Text for detailed explanation.

The mathematical approach introduced by literature [164, 166] and particularly by Benedek closely resembles the formalism typically used to describe the interaction of light with a medium.

Benedek's results in modern notation, to a first approximation, can be written as follows (the so-called Rayleigh-Gans, Rayleigh-Debye approximation).

With the wavevector of the incident wave k_0 , the wavevector of the scattered wave k and the scattering vector K (see figure 8), the scattered power p at a position r from the scattering tissue may be simply written as

$$p(r) = (2\pi)^2 E_{\text{Rayleigh}}^{250} |F_{\text{Rayleigh}}(r)|^2 = (2\pi)^2 |F_{\text{Rayleigh}}(r)|^2 \int_{\text{Rayleigh}} |F[\rho(r)]|^2 - K$$

where η is the characteristic impedance of the medium, $\rho(r)$ is the distribution function of the fibril thickness, and F is the Fourier transform.

We see that the

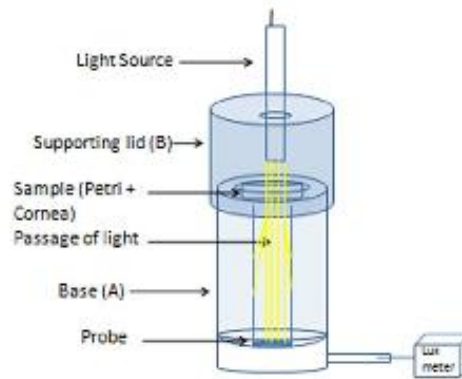


Figure 23. Schéma de principe du dispositif de mesure de transparence cornéenne proposé par la Fondazione Banca Degli Occhi Del Veneto²⁵¹

Le Departamento de Engenharia Elétrica (Universidade de São Paulo) propose un dispositif assez similaire²⁵² : un collimateur envoie un faisceau parallèle sur la cornée dans son liquide de conservation, un filtre sélectionne le spectre sur lequel on souhaite réaliser la mesure, et un détecteur mesure la lumière ayant traversé la cornée (**Fig. 24**). Cette mesure prévoit deux étapes de réglage, une de mesure du « 0% » pour couper la lumière ambiante, et une à 100% qui sert de référence (milieu de conservation sans cornée). Le dispositif fournit une mesure de la transparence moyenne de la cornée.

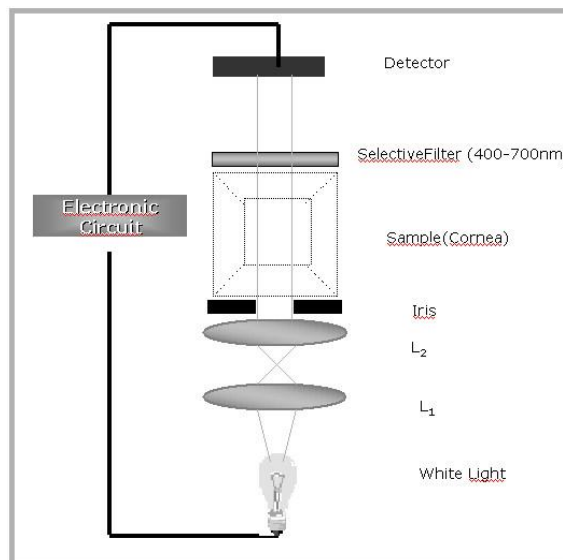


Figure 24. Schéma de principe du dispositif de mesure de transparence cornéenne proposé par Le Departamento de Engenharia Elétrica²⁵²

L'institut Fresnel de Marseille, propose un facteur de qualité dépendant non pas d'une mesure de la transparence, mais de la diffusion²⁵³. Ce facteur de qualité se base sur le fait que plus une cornée est œdémateuse, plus elle est diffusante. Donc, par le raisonnement inverse, plus la lumière diffusée par une cornée est importante, plus elle sera de mauvaise qualité. Le montage utilisé pour

cette mesure est celui de la **figure 25**. Ce système mesure, grâce à un détecteur tournant, la lumière diffusée en réflexion par la cornée sur les 180° de l'espace réfléchi.

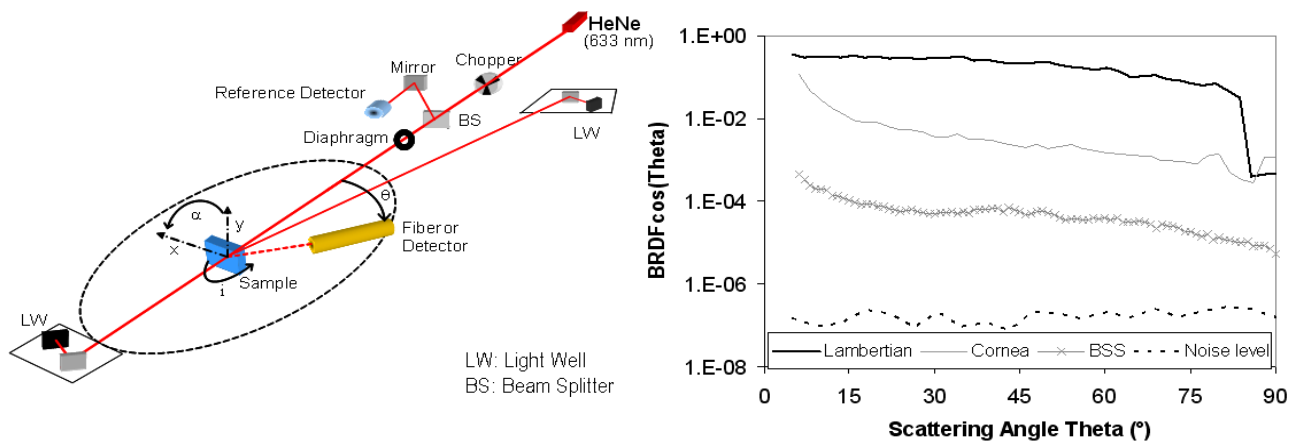


Figure 25. Schéma de principe du dispositif de mesure de diffusion cornéenne proposé par l'Institut Fresnel de Marseille (Casadessus²⁵³)

Le laboratoire d'optique appliquée (LOA) de l'Ecole Polytechnique propose trois dispositifs de mesure de transparence, deux dispositifs de recherche (**Fig. 26**) et un dispositif breveté intégrable en banque de cornées²⁵⁴. Les deux dispositifs de recherche ne sont pas utilisables en pratique par une banque de cornée car ils utilisent un support traumatisant pour la cornée qui est bloquée entre une lentille plano-concave et une autre lentille plano-convexe, et immergée dans du sérum physiologique. Ce support permet de s'affranchir de la puissance dioptrique de la cornée, ainsi que de la réflexion et de la diffusion à la surface de la cornée, en assurant une continuité d'indice. Il présente l'inconvénient majeur d'avoir une lentille en contact direct avec l'endothélium cornéen.

Le dispositif est composé de deux montages. Dans les deux, un faisceau collimaté est envoyé sur la cornée. Sur le premier montage, le faisceau est, derrière la cornée, recueilli par un deuxième collimateur pour que uniquement la lumière directement transmise soit mesurée (la diffusion non parallèle à l'axe optique est coupée). La lumière est ensuite captée par un spectromètre pour en mesurer le spectre d'absorption.

Sur le deuxième montage, la lumière traversant la cornée est directement capturée par une sphère intégrante afin d'être mesurée par le même spectromètre. Ce deuxième montage mesure la somme de lumière transmise et diffusée, et permet donc de mesurer les proportions des composantes de la lumière transmise : transmission directe et diffusion (en faisant la différence avec la première mesure).

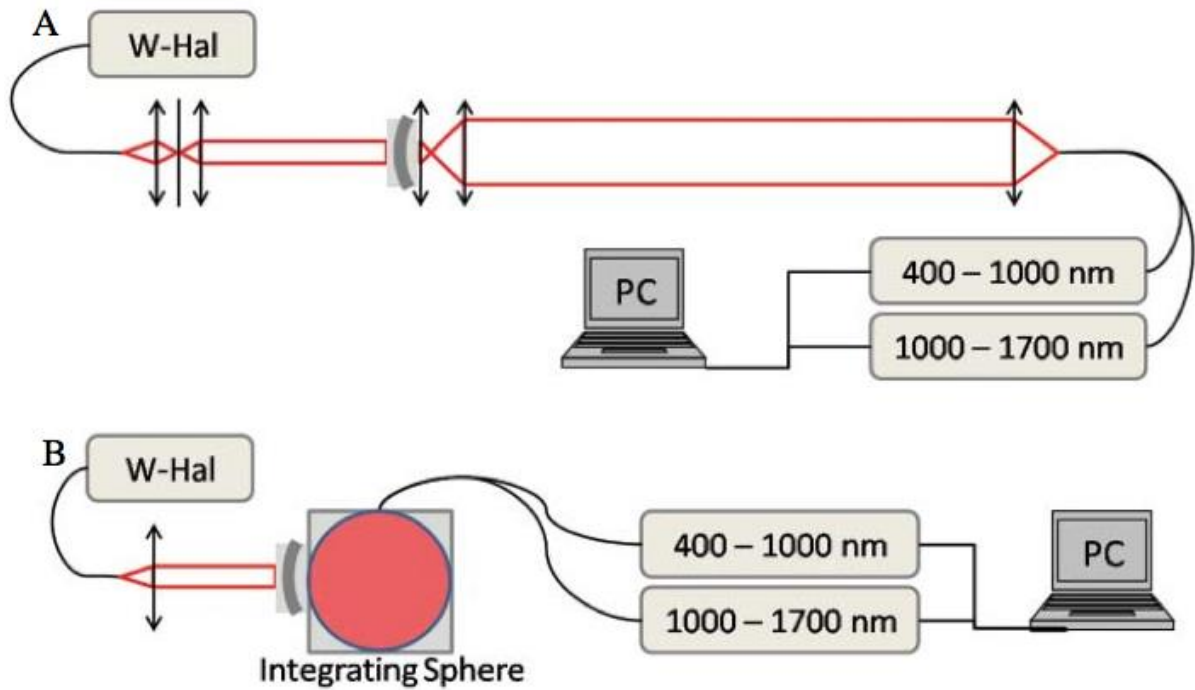


Figure 26. A : Dispositif de mesure de la lumière directement transmise par la cornée. B : Dispositif de mesure de la lumière transmise par la cornée²⁵⁴

Le troisième montage est un montage breveté et éventuellement intégrable en banque de cornée. Il ne s'agit pas d'une mesure de transparence au sens propre du terme, mais d'une sorte de mesure de Fonction de Transfert de Modulation (FTM). La FTM représente la capacité d'un système optique de transmettre le contraste, elle est représentée en traçant le contraste de l'image en fonction de la fréquence spatiale de l'objet. Une manière de la mesurer est de prendre l'image d'une mire circulaire (la fréquence varie en fonction du rayon). C'est ce que propose de faire ce dispositif breveté par le LOA à ceci près : la mesure n'est pas effectuée sur l'image de la mire par la cornée, mais sur la mire elle-même vue à travers la cornée (**Fig. 27**). A ce jour, ce dispositif n'est intégré dans aucune banque de cornée.




Figure 27. Images d'une cornée œdémateuse (gauche) et déturgée (droite) prises avec ce dispositif.²⁵⁴

2.5. Nouveau moyen de mesurer la transparence pour les banques de cornée

Le laboratoire BiiGC propose deux solutions pour réaliser cette mesure, dont une qui est déjà intégré dans la routine de l'EFS de Saint Etienne (article soumis, *Cell and Tissue Bank* 2013) et une qui est en développement et qui est destinée à la remplacer.

2.5.1. Le présent

Le dispositif actuellement utilisé par la banque de cornées de Saint Etienne est aussi inspiré par le principe de la mesure de FTM, et n'est donc pas une mesure de transparence au sens propre du terme. Il est composé d'une dalle à LED lumineuse (pour avoir un éclairage uniforme et constant dans le temps), d'une plaque de verre sur laquelle ont été gravées deux cases, une transparente et une contenant une mire horizontale, et d'un appareil photo commercial (**Fig. 28**).




Figure 28. Dispositif de mesure de la transparence développé au BiiGC transféré en banque de cornées. A : vue d'ensemble. B : Mire Gravée. EA2521 BiiGC Université Jean Monet, Saint Etienne.

Dans la **figure 29**, une cornée, en boîte de Pétri, est posée et photographiée successivement sur les deux mires. L'image sur fond blanc est utilisée pour calculer les paramètres géométriques de la cornée : diamètre de la sclère, diamètre de cornée « greffable » (clair), et pour la mesure de la taille d'un éventuel gérontoxon. Sur la photo sur la mire on détermine les plissement de la cornée (en regardant la qualité des traits) et on calcule le contraste local des franges sur toute la cornée. Cette mesure permet de tracer une carte de contrastes, en donnant un critère objectif pour évaluer la transparence du greffon. Ce dispositif a été calibré en posant une échelle, après mesure de 179 cornées, selon laquelle la cornée la plus opaque mesurée avait un score de 10% et la plus claire de 90% (afin de laisser une marge si des cornées plus opaques ou plus claires devaient être testées par la banque). Il fait maintenant partie intégrante de la routine de la banque de Saint Etienne. Les limites principales de ce dispositif sont de ne mesurer la transparence qu'avant l'étape de déturgescence, donc sur des cornées œdémateuses, et de ne pas pouvoir détecter d'opacités locales modérées.

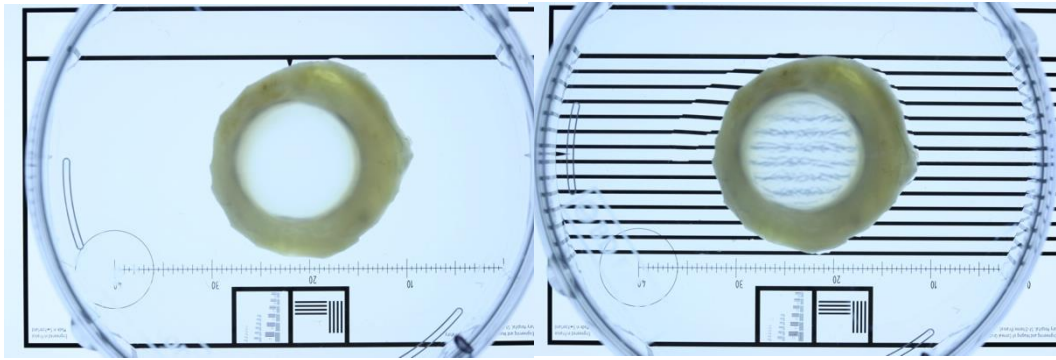


Figure 29. Photos d'une cornée dans les deux étapes de la mesure avec le dispositif. EA2521 BiiGC Université Jean Monet, Saint Etienne.

2.5.2. Le futur

Grace au bioréacteur cornéen développé au laboratoire, nous pouvons maintenant examiner les cornées en condition quasi physiologiques : pression rétrocornéenne et circulation de milieu nutritif de même indice de réfraction que l'humeur aqueuse ($n=1,336$ et $P=15\text{mmHg}$) sur la face endothéliale, et de l'air sur la face épithéliale.

Le dispositif en développement est très simple : il est composé d'une source qui projette soit un fond blanc uniforme soit une mire sinusoïdale, un « porte-bioréacteur » et une caméra (**fig. 30**). Quatre images sont acquises : deux images de référence (de la mire et du fond blanc) et deux images de mesure (la mire et le fond blanc avec la cornée).




Figure 30. A : Image du dispositif. B et C : Images de référence et image avec la cornée de la mire. D et E : Images de référence et image avec la cornée du fond blanc uniforme. EA2521 BiiGC Université Jean Monet, Saint Etienne.

Ce dispositif permet de réaliser deux mesures. Les images sur fond blanc, comme dans les méthodes classiques, mesurent la transparence (**Fig. 31**), c'est-à-dire le quotient lumière incidente sur lumière transmise. La caméra est mise au point sur la cornée pour avoir une mesure de la transparence point par point. L'échelle gravée sur la plaque de verre permet au logiciel de calculer les distances qui nous intéressent, c'est-à-dire le diamètre de cornée clair et la taille d'un éventuel gérontoxon ou opacité locale.

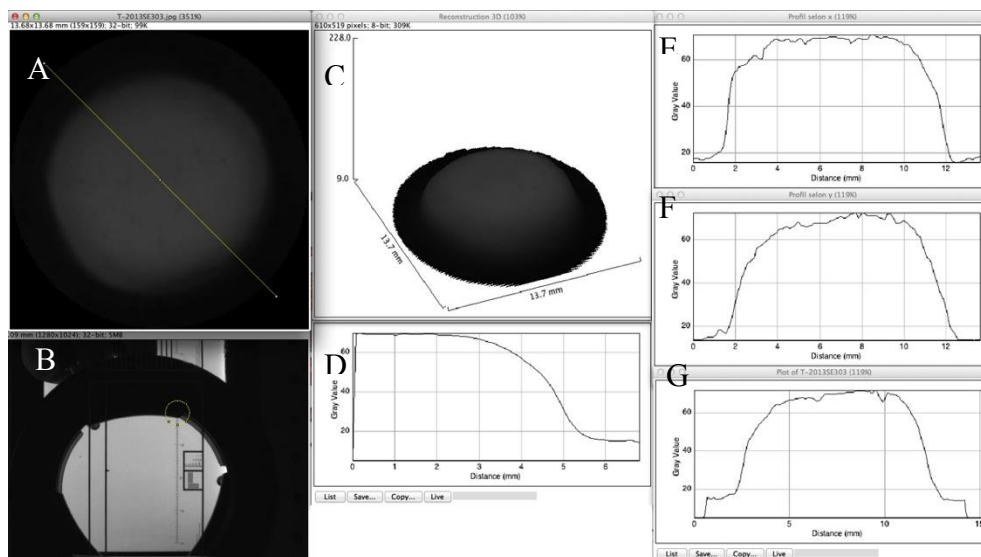


Figure 31. Mesure de la transparence. A : Carte de transparence point par point. B : image de référence. C : Reconstruction de la carte de transparence. D : Mesure de la transparence radiale de ma cornée. E, F, G : Profils vertical, horizontal et diagonal de la transparence de la cornée.

Pour les images sur la mire sinusoïdale, la caméra est focalisée sur l'image de la mire formée par la cornée. Grâce au bioréacteur, cette image est proche de celle que la cornée aurait donné si elle était encore dans l'œil. Une mesure du contraste de cette image donne donc la FTM de la cornée pour une fréquence spatiale donnée, ce qui définit un nouveau critère de qualité du greffon.

Les mesures de transparence effectuées avec les dispositifs précédemment décrits nécessitent de placer la cornée dans un support spécifique ou plus simplement une boîte de Pétri. Dans le fonctionnement de la banque de cornée, le contrôle de transparence est donc effectué au moment des contrôles endothéliaux, afin de ne pas rajouter de manipulation supplémentaire comportant un risque de contamination microbologique ou de lésion endothéliale. Les mesures de transparence sont donc effectuées avant l'étape de déturgescence puisque, pour des raisons de sécurité, la cornée n'est plus manipulée dès lors qu'elle est immergée dans le milieu de déturgescence. Les cornées mesurées sont donc toutes œdémateuses. Grâce au bioréacteur (BR) qui maintient la cornée transparente tout au long de la conservation sans avoir recours à cette étape spécifique de déturgescence, ce nouveau dispositif, intégré au BR, devrait être plus pertinent, en particulier dans la détection d'opacités locales d'intensité modérée. Les premiers résultats font l'objet d'une communication orale à l'EVER 2013²⁵⁵.

CHAPITRE 4 : LA PUISSANCE DIOPTRIQUE DE LA CORNEE ET SON EVALUATION

1. Point de départ : des cornées greffées malgré des anomalies d'épaisseur

Parallèlement aux anomalies de transparence, les anomalies d'épaisseur ou de courbure (et donc de puissance dioptrique), liées soit à une pathologie chez le donneur (kératocône ou dystrophie marginale pellucide), soit à une chirurgie réfractive (myopie ou désormais presbytie) peuvent être préjudiciable. Leur dépistage est actuellement absent des banques de cornée. Nous avons rapporté 2 cas de greffes réalisées avec des cornées transparentes mais trop fines sans que l'anomalie n'ait été détectée lors des contrôles usuels.

	suspected retrospective diagnosis	donor age	donor type	ECD at delivery	OC duration (days)	recipient age	indication	outcome	fellow donor cornea outcome
Case 3	pellucid marginal degeneration	36	HB	2347	16	87	bullous keratopathy	status quo*	uneventful graft
Case 4	keratoconus	82	NHB	1930	8	32	keratoconus	regraft scheduled	uneventful graft

ECD = endothelial cell density (cells/mm²); HB = heart beating donor; NHB = non heart beating donor; *arrived to be only antalgic.

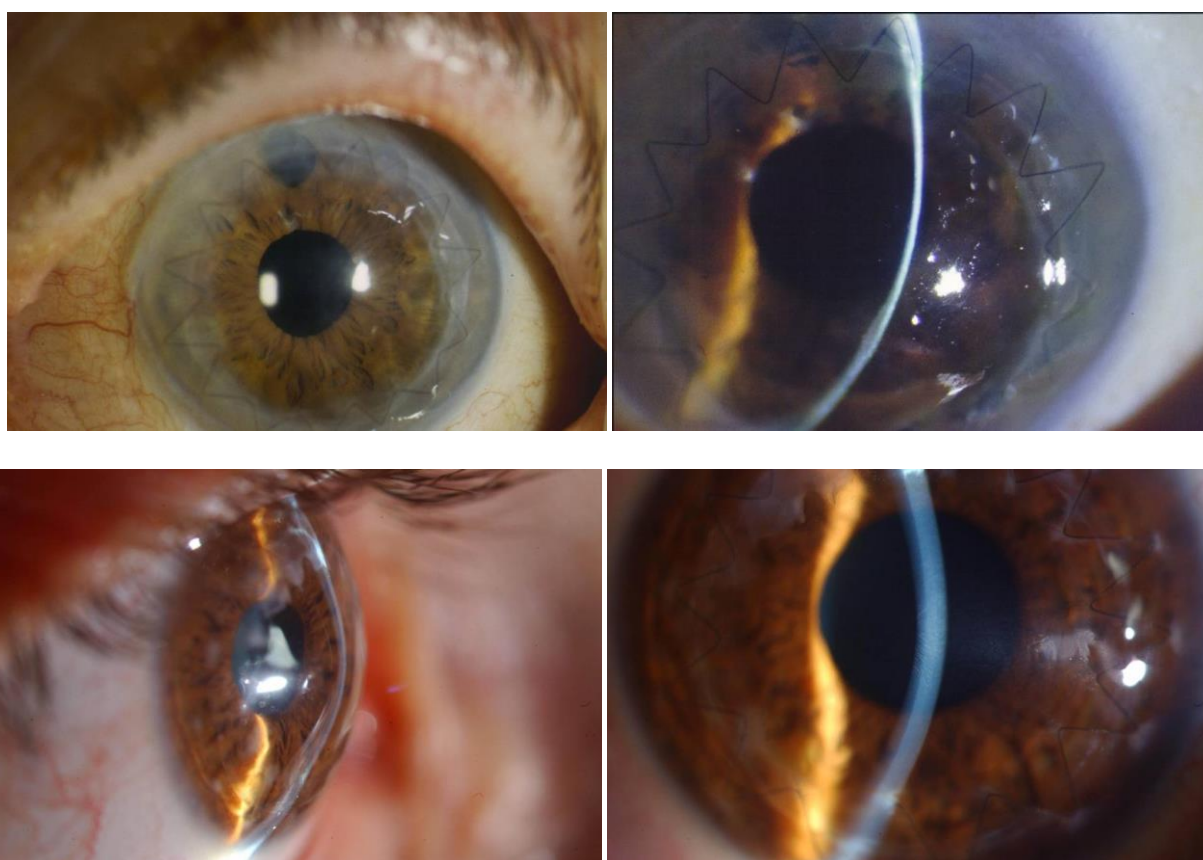


Figure 32. Cornée fine, compatible avec une dégénérescence marginale pellucide (receveur : dystrophie bulleuse du pseudophake).

2. Puissance Dioptrique

On appelle un dioptre une interface entre deux milieux. La puissance optique d'un dioptre est une grandeur qui caractérise la capacité de cette interface à dévier par réfraction les rayons lumineux. Un système optique étant une suite de dioptres (en général air-matériau et matériau-air), cette notion peut se généraliser à n'importe quel système optique. C'est bien évidemment une grandeur fondamentale lorsque l'on cherche à caractériser un système optique.

2.1. Définition

On appelle distance focale d'un dioptre ou d'un système optique la distance à laquelle un faisceau de rayons parallèles à l'axe optique est focalisé. La puissance, appelée aussi vergence, est l'inverse de cette grandeur. Elle dépend des indices des milieux entourant un dioptre et de son rayon de courbure (**Fig. 33**)

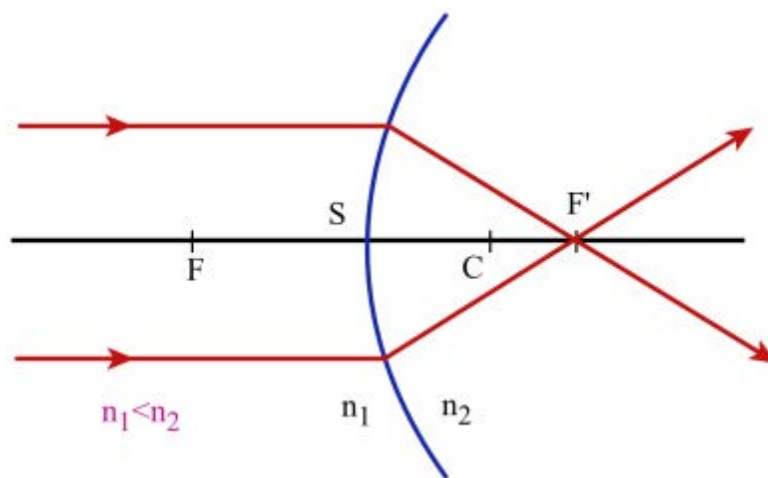


Figure 33. Schéma d'un dioptre pour lequel l'indice de sortie est supérieur à l'indice d'entrée, comme par exemple une interface air-verre. F et F' sont les foyers objet et image, S le sommet du dioptre et C son centre. La distance CS est le rayon de courbure R du dioptre. (D'après l'Université des Sciences en ligne, Physique, Optique Géométrique)

$$P = \frac{n_2 - n_1}{R}$$

La puissance, tout comme la distance focale et le rayon de courbure, sont des distances algébriques. Dans le cas d'un rayon de courbure négatif, par exemple, on aurait une puissance négative, et donc un dioptre divergent (**Fig. 34**)

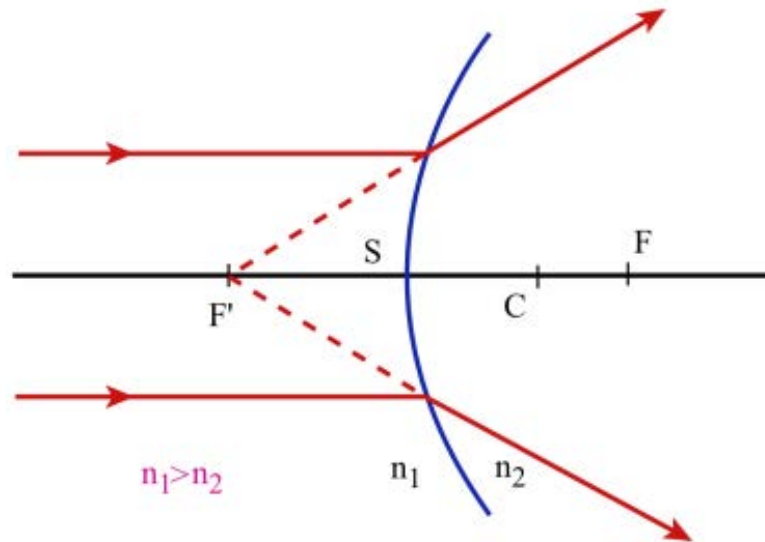


Figure 34. Schéma d'un dioptre divergent : l'indice de sortie est inférieur à l'indice d'entrée, comme par exemple une interface air-verre. F et F' sont les foyers objet et image, S le sommet du dioptre et C son centre. La distance CS est le rayon de courbure R du dioptre. R et la focale sont ici négatifs. (D'après l'Université des Sciences en ligne, Physique, Optique Géométrique)

L'intérêt de la notion de puissance par rapport à celle de distance focale est que, dans le cas d'un enchaînement de dioptres, la puissance est une grandeur additive : la puissance totale est la somme des puissances de chaque dioptre. Pour calculer la puissance d'un système optique complexe il suffit donc de connaître les puissances de chacun de ses éléments et de les additionner.

$$P_{\text{Totale}} = \sum_{n=1}^{n=\text{nombre de dioptres}} P_{\text{nième dioptre}}$$

Cependant, dans le cas d'un système complexe, les distances focales objet et image ne sont pas les distances des points focaux à la première et à la dernière lentille. Ce sont les distances de ces points à ce qu'on appelle les plans principaux. Le plan principal image est le plan dans lequel se croisent un rayon entrant parallèle à l'axe et le rayon sortant correspondant passant par le foyer image. De même, le plan principal objet est le plan dans lequel se croisent un rayon entrant passant par le foyer objet et le rayon sortant correspondant parallèle à l'axe (**Fig. 35**). La plupart des formules fondamentales de l'optique géométrique reposent sur la notion de puissance.

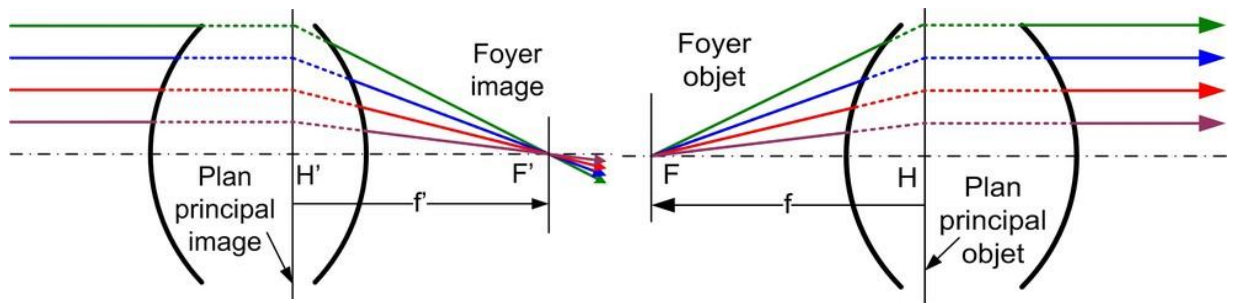


Figure 35. Définition des plans principaux image (gauche) et objet (droite). (D'après Optique pour l'Ingénieur, P PICART et J SURREL, Foyers et plans principaux des systèmes optiques focaux)

2.2. Mesure de la puissance dioptrique

Il y a globalement quatre méthodes pour mesurer la puissance d'un système optique. Soit la mesure directe de sa distance focale, soit la mesure de son grandissement (qui est directement lié à la distance focale), soit les mesures interférométriques de puissance ou de rayon de courbure (pour des systèmes optiques simples, lorsqu'on connaît les indices de tous les matériaux composant le système), soit les techniques de surfacing ou de déflectométrie, également pour des systèmes simples.

2.2.1. Mesure de la distance focale

Le moyen le plus simple de mesurer la puissance d'un système optique repose sur sa définition : la puissance est l'inverse de la distance focale, qui est la distance à laquelle est focalisé un faisceau de rayons parallèles. Pour mesurer la puissance d'un système optique, il suffit donc d'envoyer dessus un faisceau de rayons parallèles et de regarder où il est focalisé. Ce genre de système s'appelle un frontofocomètre (**Fig. 36**) et est souvent utilisé dans les cabinets d'ophtalmologie et chez les opticiens pour mesurer la puissance de verres correcteurs.

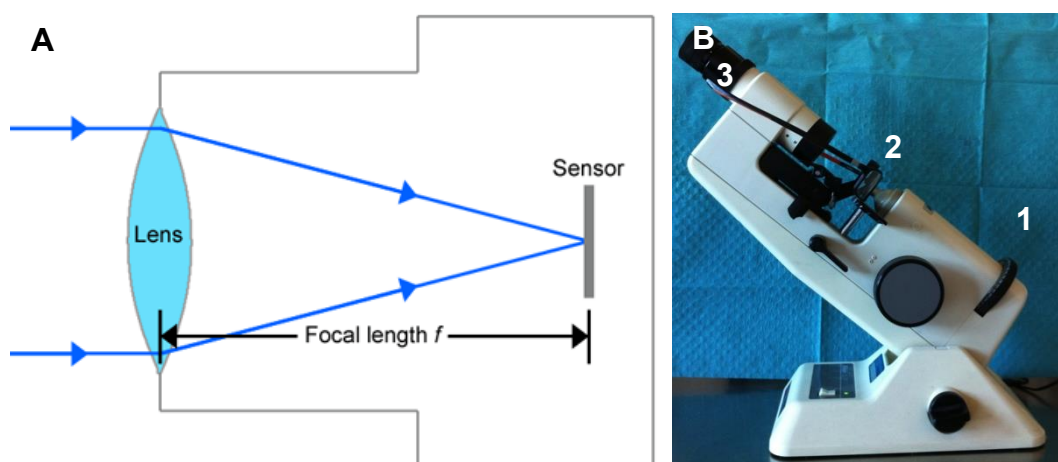


Figure 36. A : Schéma de principe du frontofocomètre le plus simple possible : un faisceau collimaté est envoyé sur un système optique, et, avec un détecteur mobile, on cherche le point de focalisation. B : un frontofocomètre de cabinet d'ophtalmologie composé d'une source collimatée (B-1), des verres à tester (B-2) et d'un capteur(B-3 + Œil). Image A d'après Trusted Reviews, digital photography Tutorials. Image B, EA2521 BiiGC Université Jean Monet, Saint Etienne

Cette méthode a été reprise et adaptée par tous ceux qui ont un jour eu besoin de mesurer rapidement une distance focale, il en existe donc un nombre incalculable de variantes. Par exemple, comme dans la **figure 37**, pour augmenter la précision de cette méthode, il est possible de se servir d'un objectif de microscope.

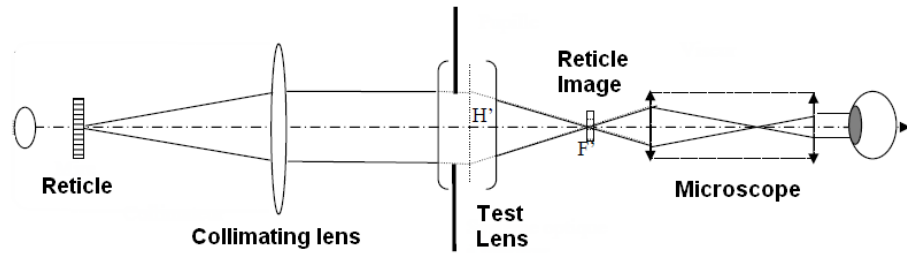


Figure 37. Schéma de principe d'une variante de frontofocomètre. Un réticule est projeté à l'infini par un collimateur et imagé par un système à tester. Il est projeté au point focal de ce système. Avec un microscope, dont l'oculaire a un réticule réglé pour être vu à l'infini, on cherche l'image du réticule objet. Quand le réticule image et le réticule du microscope sont nets en même temps, le point focal est trouvé.

Cette méthode a aussi été adaptée, comme montré dans la **figure 38**, pour mesurer la focale d'un système en mesurant la puissance d'un faisceau laser²⁵⁶

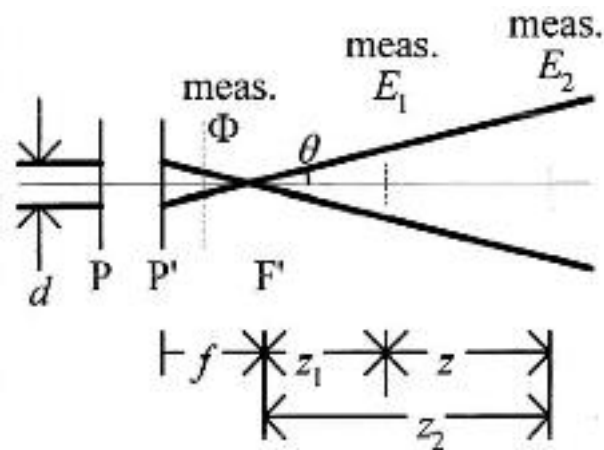


Figure 38. Schéma de principe d'une variante de frontofocomètre mesurant la distance focale en mesurant la puissance d'un laser. (D'après Gerber²⁵⁶)

Comme la puissance totale du faisceau est constante, cette méthode utilise la mesure de la puissance par unité de surface pour remonter à la taille du faisceau. De la taille du faisceau, on remonte à l'inclinaison des rayons de bord du faisceau, et donc à l'emplacement du point de focalisation.

Une autre variante de cette méthode est d'utiliser comme source et comme détecteur une fibre optique²⁵⁷ (**Fig. 39**). La fibre optique monomode (SMF) sert en même temps de source lumineuse, de détecteur et de sélecteur spatial. Avec la configuration (a), on trouve le point focal du système. Avec la configuration (b), sans bouger le miroir, on trouve une conjugaison objet-image. En avançant le miroir et en reculant donc la fibre optique, on trouve une deuxième conjugaison. Ces trois mesures permettent de trouver la focale du système en s'affranchissant de la recherche des plans principaux.

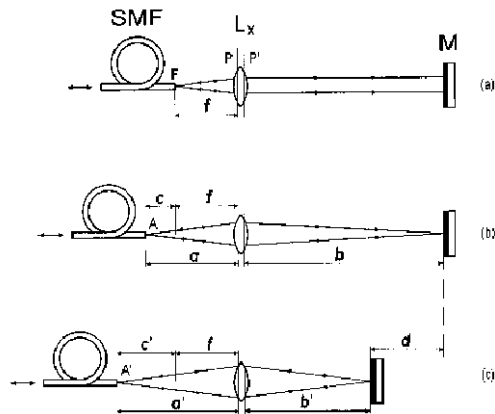


Figure 39. Mesure de la distance focale avec une fibre optique. (d'après Iliev²⁵⁷)

2.2.2. Mesure du grandissement

Pour la mesure de puissance par mesure de grandissement, il y a aussi énormément de montages possibles. Le plus simple est de faire l'image d'un objet, d'une mire ou d'un réticule de taille connue, et de mesurer la taille de l'image. Avec la distance objet-système on peut remonter à la focale et donc à la puissance du système (**Fig. 40**).

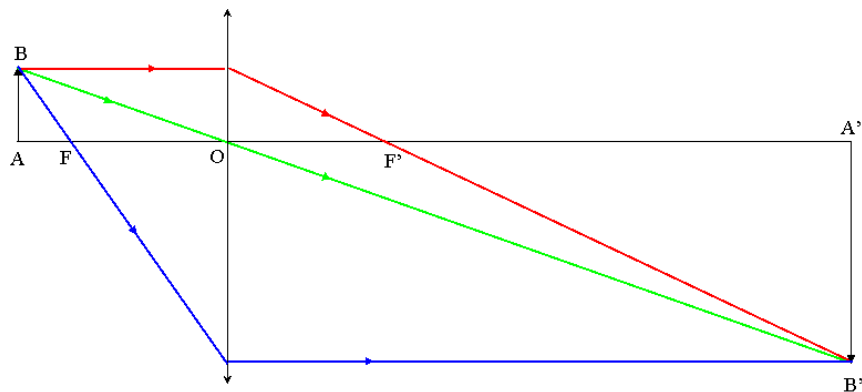


Figure 40. Schéma de principe d'une conjugaison objet-image. En mesurant la taille de l'objet et de l'image, ainsi que la distance lentille-objet, on a accès à la puissance de la lentille (EA2521 BiiGC Université Jean Monnet, Saint Etienne)

Une variante de cette méthode est possible en utilisant le montage de la **figure 37** sans le collimateur. Si le réticule du microscope et le réticule objet sont de même taille, on a une mesure directe du grandissement avec une seule image.

2.2.3. Techniques d'interférométrie

Avec un système simple, comme par exemple un dioptre seul ou une lentille plan-convexe ou plan concave, il est possible de mesurer la puissance en mesurant le rayon de courbure des dioptres. En théorie, c'est aussi possible pour un système complexe, mais il faut avoir accès à tous les dioptres séparément et connaître l'emplacement de chacun d'entre eux. Il y a de nombreux moyens de mesurer la courbure d'un dioptre, les plus intéressants étant les techniques d'interférométrie, de surfacing en lumière structurée et de déflectométrie.

2.2.3.1. Mesure directe de rayons de courbure

L'interférométrie est une technique de mesure optique dont l'essence est de mesurer la différence de chemin optique parcouru par deux rayons provenant de la même source et ayant été séparés puis rassemblés (le chemin optique étant la distance parcourue multipliée par l'indice de réfraction des milieux traversés). Le plus classique des interféromètres est l'interféromètre de Michelson (**Fig. 38**).

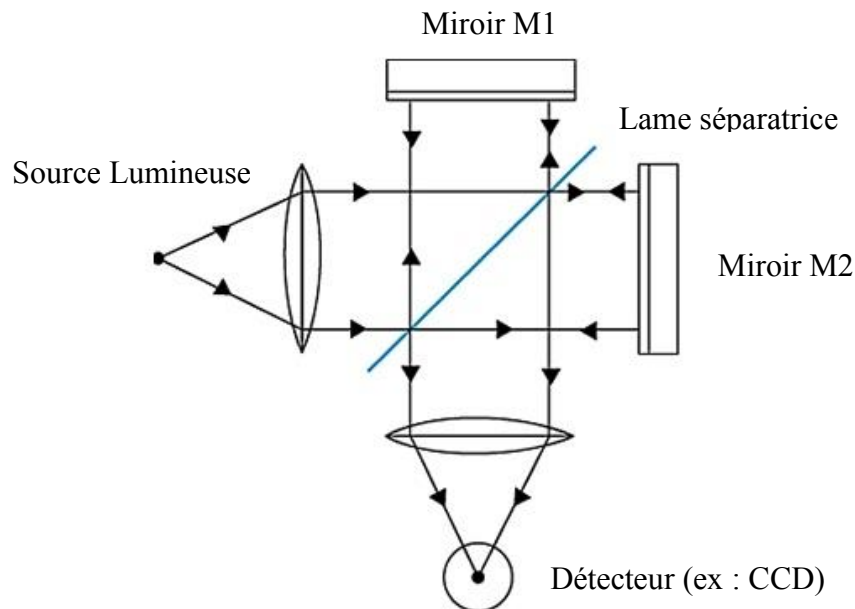


Figure 38. Schéma de principe d'un interféromètre de Michelson. *D'après l'Encyclopédie Larousse, « Interféromètre de Michelson ».*

Le faisceau lumineux est séparé en deux à la lame séparatrice, réfléchi par les deux miroirs, et réuni encore une fois à la lame séparatrice. A l'arrivée, il y aura une figure d'interférence qui va montrer si les deux miroirs ne sont pas à la même distance de la source (en configuration « lame d'air ») ou si ils ne sont pas symétriques par rapport à la séparatrice (en configuration « coin d'air »).

Si on remplace un des deux miroirs par un système optique, la figure d'interférométrie montrera la différence entre la surface du miroir restant et le premier dioptré du système optique (tant que les rayons réfléchis par le dioptré sont captés par le détecteur). De même, si on insère un système optique (une lentille par exemple) dans un des deux bras de l'interféromètre, ce qu'on va mesurer avec la différence de chemin entre les faisceaux est la différence d'épaisseur de verre traversée, donc, dans le cas d'un simple dioptré ou d'une lentille plan-convexe/concave, on peut remonter assez facilement au rayon de courbure. Dans le cas d'une lentille à deux faces courbées, le processus est plus complexe car avec cette méthode on regarde l'effet des deux faces en même temps.

2.2.3.2. Mesure de la focale par interférométrie

Il existe de nombreuses méthodes d'utiliser la précision de la mesure de distance par interférométrie pour mesurer la focale d'une lentille. La plupart utilisent le fait que le front d'onde sortant d'une lentille est sphérique, centré sur le point de focalisation des rayons. En comparant par interférométrie ce front d'onde à une sphère de référence, on arrive à remonter à l'emplacement de l'image et donc à la distance focale (passage qui est d'ailleurs immédiat dans le cas d'une source de lumière collimatée). C'est le cas dans cette expérience²⁵⁸ (**Fig. 39**)

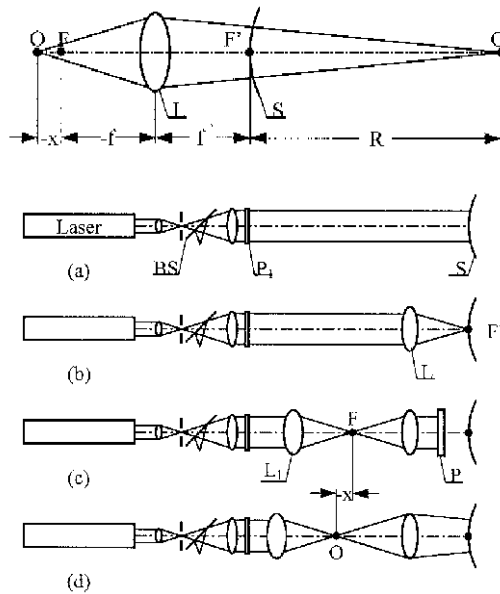


Figure 39. Mesure de distance focale par interférométrie rétrocollimatée De haut en bas : configuration recherchée et étapes mises en place pour l'atteindre. (d'après Xiang²⁵⁸)

Cette expérience utilise même des mesures interférométriques pour placer les composants. BS et P1 sont des lames semi-réfléchissantes, S est une sphère de référence (a). On introduit L, lentille à tester, de manière à ce que les interférences entre la lumière réfléchiée par P et par S nous indiquent que les deux fronts d'onde sont égaux, S est alors au foyer de L (b). On pourrait déjà avoir une mesure directe de la distance focale, mais on continue pour plus de précision dans la mesure. On place L1, une lentille sphérique de focale connue, de manière à ce que son foyer image soit au foyer objet de L. Pour ce faire, on place un miroir plan entre L et S, et on déplace L1 jusqu'à avoir des interférences nulles (c). En fin, en enlevant P et en déplaçant L pour retrouver des interférences nulles, on se retrouve dans la configuration recherchée : la distance foyer image – image vaut R (rayon de S), et la distance objet – foyer objet est égale au déplacement de L1 entre (c) et (d). La formule de Newton donne donc la focale.

Une autre technique exploite un principe semblable en réalisant cette fois des interférences de Fizeau²⁵⁹ (**Fig. 40**)

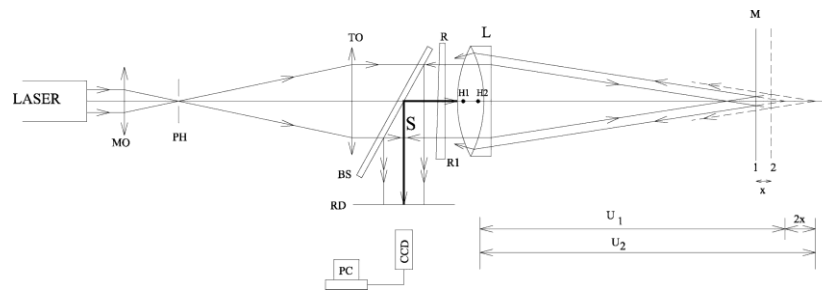


Figure 40. Mesure de distance focale par interférométrie de Fizeau. (d'après Kumar{Kumar, 2009 #10520)

L'objet est créé par un miroir près du point de focalisation d'un faisceau collimé. Les interférences avec la lumière réfléchié par la surface plate R1 permettent de mesurer le rayon du front d'onde sortant de la lentille, et donc d'en déduire la position de l'image. En mesurant ce rayon pour deux positions du miroir, on a deux conjugaisons objet-lentille-image, ce qui permet de déterminer la focale du système en fonction de la valeur du déplacement du miroir (x sur la **figure 39**).

De manière générale les mesures de focale par interférométrie utilisent la précision des mesures interférométriques pour obtenir des distances plus précises afin d'avoir moins d'incertitude dans le calcul de la focale avec les formules classiques (formule de conjugaison de Descartes, formule de Newton).

2.2.3.3. Autres types de mesure

Surfacing en lumière structurée

Le principe du surfacing en lumière structurée est d'envoyer sur une surface réfléchissante un motif de lumière (typiquement une mire ou une grille) et d'en observer les déformations, comme illustré par la **figure 41**, pour avoir accès aux rayons de courbure locaux et donc aux puissances locales de la surface.




Figure 41. Exemple de surfacing en lumière structurée. Il est possible d'appliquer la même technique de mesure en utilisant la lumière réfléchi par un dioptre. D'après *microEpsilon, Inspection des surfaces grâce à reflectCONTROL*.

Le défaut de cette technique est de ne pouvoir analyser qu'une surface. Pour mesurer la puissance d'une lentille, donc, il faudra mesurer la puissance de chaque dioptre. De même, pour mesurer la puissance d'un système optique complexe il faudrait avoir accès à tous les dioptres, ce qui est rarement le cas.

Défectométrie

La défectométrie est une technique semblable au surfacing, la différence fondamentale étant qu'une mesure de défectométrie se fait en plusieurs images. Le motif qu'on projette est déphasé sur chaque image, ce qui permet, par exemple, de se débarrasser de l'échantillonnage amené par la période de la mire dans le cas du surfacing. Aussi, cette technique permet de faire la même mesure mais en transmission, pour des systèmes optiques transparents, ce qui permet d'utiliser la lumière transmise d'un système optique, au lieu d'utiliser la lumière réfléchi (qui est beaucoup plus faible).

2.3. Puissance dioptrique de la cornée

La puissance dioptrique d'un système optique, comme nous avons vu au 2.1, est due à la déviation de la lumière par réfraction aux interfaces entre deux milieux d'indices différents. Pour expliquer la puissance dioptrique de la cornée, donc, il faut connaître son indice de réfraction. Dans le 1.3.1.1 nous avons vu que le stroma est essentiellement constitué de fibrilles de collagène et d'une matrice extra-cellulaire, dont les indices de réfraction valent respectivement $n=1,41$ et $n=1,36$.

La loi de Gladston-Dale pour des matériaux composite dit que, pour un matériaux à n composantes, n_1, n_2, \dots, n_n étant les indices de chacune de ces composantes, f_1, f_2, \dots, f_n étant les

fraction volumiques de chaque composant, l'indice de réfraction du matériau s'écrit :

$$n_{\text{Total}} = \sum_{k=1}^n f_n \cdot n_n$$

Pour la cornée, donc, en tenant compte des indices des fibres de collagène (dont la fraction volumique vaut 0,22) et de la matrice extra-cellulaire, l'indice s'écrit :

$$n_{\text{Total}} = 0,22 \cdot 1,41 + 0,78 \cdot 1,36 = 1,371$$

Les indices de réfraction de l'air et de l'humeur aqueuse valant respectivement 1 et 1,336, la cornée se trouve dans la configuration illustrée **figure 42**. La valeur des indices fait que le premier dioptre est convergent et le deuxième est très légèrement divergent. En moyenne, le rayon du premier dioptre vaut 7,6 mm et celui du deuxième vaut 6,7 mm. Les puissances de ces dioptres valent donc respectivement +48,8 D et -6D, pour une puissance totale de +42,8 D, puisque la puissance est une grandeur additive.

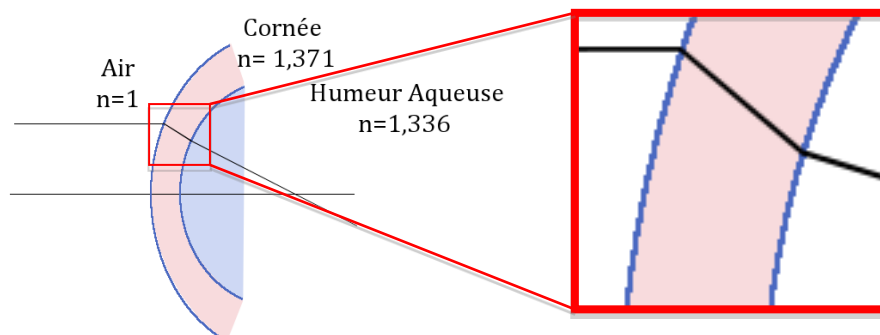


Figure 42. Indices de réfraction dans et autour de la cornée. EA2521 BiGC Université Jean Monnet, Saint Etienne

2.4. Mesure de la puissance de la cornée

2.4.1. Kératométrie

Il y a deux grandes difficultés dans la mesure directe de distance focale ou grandissement de la cornée sur le patient: premièrement, il est difficile de se débarrasser de l'effet du cristallin, et deuxièmement, il est très difficile de récupérer l'image derrière la cornée, ne pouvant pas, chez le patient, placer un capteur derrière la cornée.

Pour cela, il y a deux types de kératomètres industrialisés : Soit on travaille en réflexion, en considérant la cornée comme un miroir courbe, soit on travaille en transmission, en regardant l'image sur la rétine.

Dans les deux cas, le principe est le même. On projette une mire qui se déplace, et du grandissement de la mire et de la vitesse et du sens de déplacement on déduit le signe et la valeur de la puissance de la cornée. Si on travaille en réflexion, on se focalise sur l'image réfléchiée par le dioptré extérieur de la cornée (image qui sera virtuelle car la cornée est un « miroir » convexe). Si on travaille en transmission on se focalise sur la rétine. Dans le premier cas, on ne tient pas compte de la puissance de la face intérieure de la cornée, dans le deuxième cas on mesure la puissance de l'ensemble cornée+cristallin.

2.4.2. Topographes en réflexion de disques de placido

Comme pour le premier type de kératomètre, beaucoup de topographes travaillent en réflexion sur la première face de la cornée, en projetant un motif (le plus souvent des disques concentriques, appelés disques de Placido) et en observant les déformations de ce motif, en **figure 43** un exemple de ce type de machine.

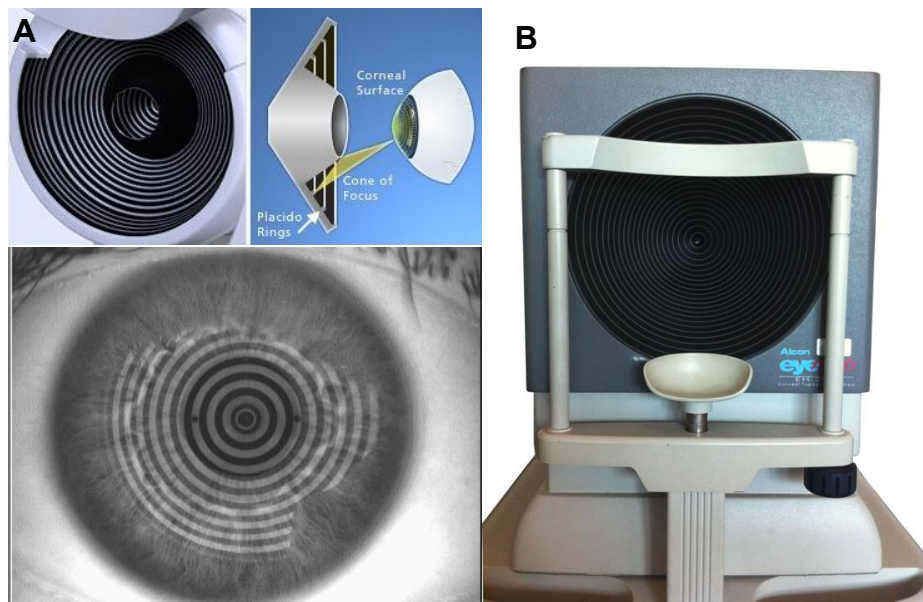


Figure 43. A : Exemple de topographe à disques de Placido (D'après le catalogue en ligne Pimos Sarl). B : EA2521 BiiGC Université Jean Monnet, Saint Etienne

Ce type de topographe sert aussi à mesurer tous les rayons de courbure pour détecter un éventuel astigmatisme ou une pathologie cornéenne, dite « kératocône », créant un astigmatisme irrégulier.

Il existe cependant d'autres topographes, comme les topographes à lampe à fente à scan, qui arrivent à examiner en même temps les deux faces de la cornée. Le principe d'une lampe à fente est simple : on envoie une fente lumineuse sur la cornée, ce qui permet, en regardant, d'observer une coupe verticale de la cornée (**Fig. 44**).

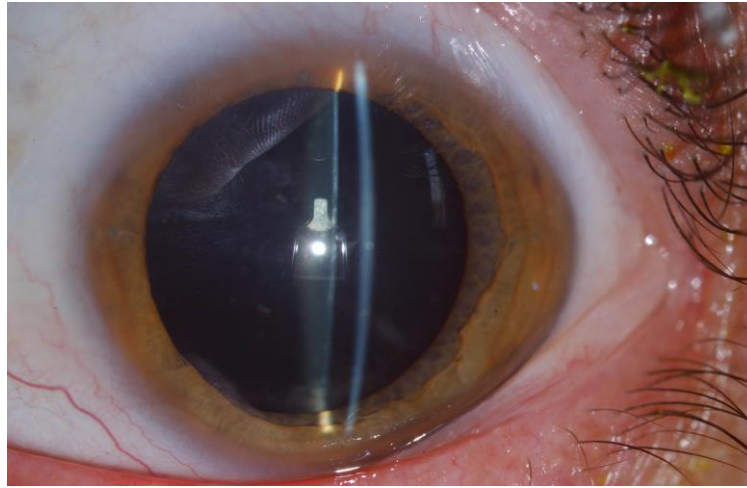


Figure 44. Image vue avec une lampe à fente (CHU-St-Etienne)

Ainsi, en faisant un scan de la cornée avec la lampe à fente, et en interpolant les images, on arrive à reconstruire une carte 3D de la cornée (**Fig. 45**).

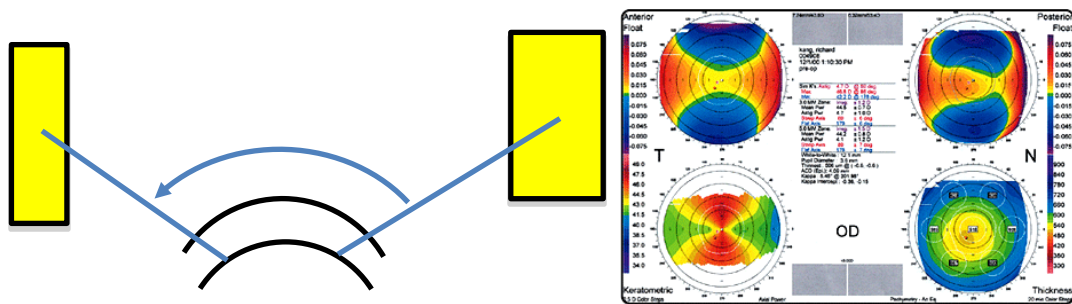


Figure 45. A : Principe de la lampe à fente à scan (EA2521 BiiGC Université Jean Monnet, Saint Etienne) B : Exemple de mesure de topographie.

2.4.3. Tomographie en cohérence optique (OCT)

L'OCT est une technique basée sur l'interférométrie en lumière incohérente. Cette technique, connue depuis très longtemps en optique (il s'agit de l'interféromètre de Michelson, 1881), n'a été transférée en ophtalmologie qu'en 1991 par Huang{Huang, 1991 #10521}, pour l'observation de la macula à très haute résolution de l'ordre de $10 \mu\text{m}^{260}$. Cette technique est, depuis une décennie, en constante amélioration en ophtalmologie²⁶¹ surtout dans le secteur de l'imagerie rétinienne maculaire mais aussi, plus récemment, dans le secteur de l'imagerie du segment antérieur²⁶².

Nous avons vu précédemment que l'interférométrie consiste en la comparaison du chemin optique parcouru par deux rayons émis par la même source, séparés puis réunis (**Fig. 39**). La notion de cohérence de la source fait référence au spectre émis. Une source cohérente est une source émettant très peu de longueurs d'onde. Avec une telle source, les interférences sont visibles pour

une large plage de valeurs de la différence de distance parcourue par les rayons. Inversement, une source incohérente, c'est à dire à large spectre, donnera des interférences sur une plage de valeurs de la différence de distance parcourue par les rayons plus restreinte.

L'utilisation d'une source incohérente permet donc d'imager une plus petite portion de la cornée pour une position donnée du miroir, donnant une meilleure résolution en profondeur au système (**Fig. 46**).

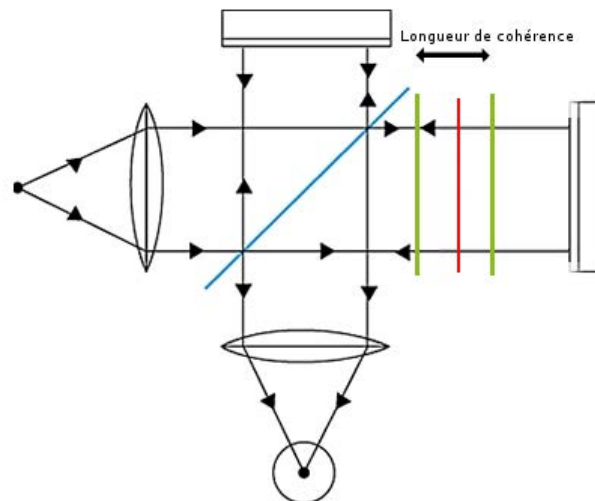


Figure 46. Illustration du principe de longueur de cohérence. *Schéma modifié d'après l'Encyclopédie Larousse, « Interféromètre de Michelson ».*

Sur la figure, la ligne rouge symbolisant le symétrique du miroir par rapport à la lame semi-réfléchissante, la longueur de cohérence représente la distance entre la première position du deuxième miroir où les interférences sont visibles et la dernière (en vert sur la figure). Cette longueur s'écrit :

$$L_{\text{Cohérence}} = \frac{c}{\Delta\nu}$$

avec c vitesse de la lumière et $\Delta\nu$ largeur spectrale de la source.

Le principe des OCT est de remplacer, dans le bras fixe d'un tel interféromètre, l'objet à étudier (en l'occurrence, la cornée). Pour une position donnée du deuxième bras, le bras mobile, on image donc une tranche de l'objet à étudier de l'épaisseur de la longueur de cohérence. Le miroir du bras mobile fait un scan sur toute la profondeur de l'objet (**Fig. 47**). Dans un tel instrument, la longueur de cohérence correspond (traitement informatique à part), à la résolution en z de l'instrument.

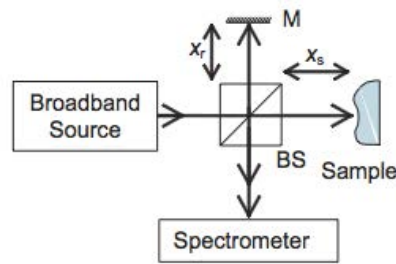


Figure 47. Schéma de principe d'une machine OCT.

Il existe différents types d'OCT²⁶³. Les OCT « normaux » (TD-OCT, Time Domain OCT, cf. **Fig. 48 et 49**), sont de deux types : le faisceau peut être focalisé avec une lentille et ainsi imagier un seul point pour une meilleure précision (un scanner dans deux directions est alors nécessaire pour avoir une coupe de l'échantillon, appelés A-Scan pour le balayage en profondeur et B-scan pour le balayage longitudinal, **Fig. 30**), ou alors l'échantillon est imagé directement sans focaliser, c'est la technique de FF-OCT²⁶⁴ (full-field OCT), qui a la particularité de réaliser des images « en face » et non pas en coupe comme les autres OCT (à la manière d'un microscope confocal). Dans cet OCT, seul le A-Scan est mécanique.

De plus, le fait de mesurer le spectre de la lumière au lieu de mesurer la lumière directement permet d'améliorer encore la résolution de ce type d'appareil en diminuant largement le bruit dans la mesure. On parle alors de FD-OCT (OCT dans le domaine de Fourier). Dans cette catégorie, il y a deux types d'OCT : le SD-OCT²⁶⁵ (Spectral Domain OCT) possède une source de très grande largeur spectrale, dont les composantes sont étalées par un réseau à la détection, et le SS-OCT (Swept Source OCT) dont la source est à mono-longueur d'onde réglable, et balaye tout le spectre souhaité. Ce type d'appareil utilise une mesure avec le faisceau focalisé. Le A-Scan est obtenu en prenant la transformée de Fourier du signal, ce qui permet de n'avoir que le B-Scan à réaliser de manière mécanique. Au laboratoire BiiGC nous disposons d'un SD-OCT sur lampe à fente (slit lamp OCT, SL-OCT) d'Heidelberg (Heidelberg Engineering, Allemagne) et d'un SS-OCT CASIA (Tomey, Japan).

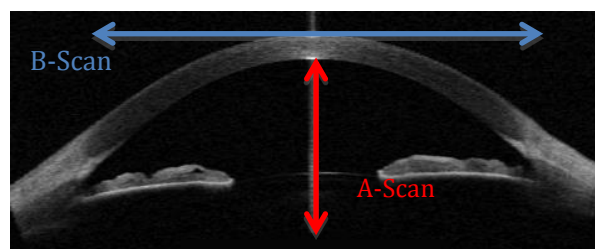


Figure 48. Définition de A-Scan et B-Scan (balayages sur 2 dimensions : y et z)

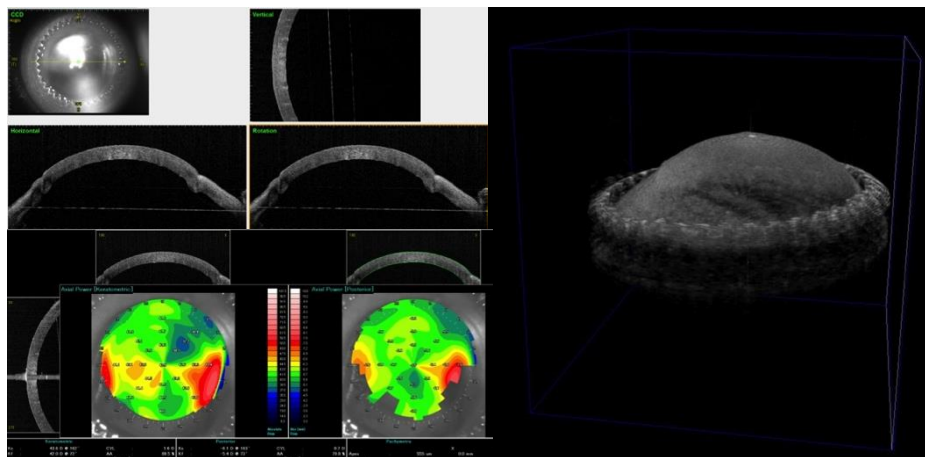


Figure 49. Exemple d'examen d'une cornée à l'OCT. A : Coupe verticale. B : Kératométrie. C : Reconstruction en 3D de la cornée. EA2521 BiiGC Université Jean Monnet, Saint Etienne

Enfin, les OCT les plus performantes arrivent à restituer des reconstructions de tissus en 3D avec une résolution de $1,5 \mu\text{m} \times 1,5 \mu\text{m} \times 1 \mu\text{m}$ (c'est le cas de l'OCT cité ci-dessous²⁶⁶). En annexe, un aperçu des différents OCT disponibles en ophtalmologie.

A côté de ces OCT, de nouveaux OCT « histologiques » commencent à voir le jour²⁶⁶. Exploitant la technologie FF-OCT, qui permet d'avoir des images « en face », la translation du bras de référence permet d'imager une profondeur choisie par l'utilisateur. De plus, un scan du bras de référence (**Fig. 46**) suivi d'un traitement d'images adéquat permet de reconstruire la profondeur de tissu analysé en 3D (**Fig. 50**).

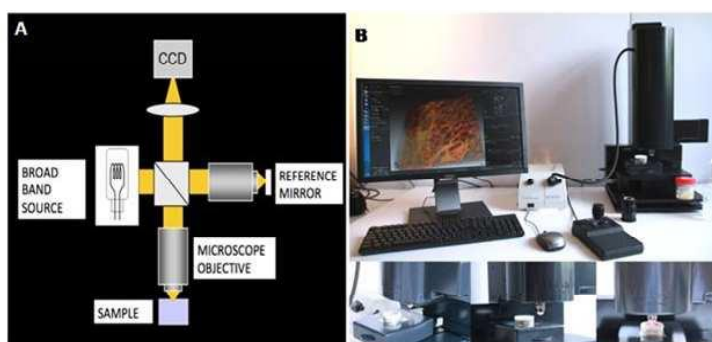


Figure 50. A : Schéma de principe d'un FF-OCT. B : Montage Expérimental. D'après Assayag²⁶⁶

2.5. Le présent

Le laboratoire BiiGC travaille sur le développement d'un outil de mesure de puissance utilisable en banque de cornée, avec le but de pouvoir, un jour, adapter la puissance de la cornée donnée à la réfraction du receveur, du moins pour les fortes amétropies. Le montage présenté **figure 51** est le même que celui de la mesure du facteur de qualité de la cornée (**Fig. 30**).




Figure 51. Montage de mesure de la puissance de la cornée. EA2521 BiiGC Université Jean Monnet, Saint Etienne

Le principe est celui d'une mesure de grandissement, basé sur la formule de conjugaison optique. Pour tout système optique, on sait que :

$$\frac{1}{OA'} - \frac{1}{OA} = \frac{1}{f'}$$

Avec les notations de la **figure 20**. Si on note d la distance objet-lentille et g le grandissement, sachant donc que $OA' = gd$, on arrive à :

$$P = \frac{1}{f'} = \frac{1 - \gamma}{\gamma d}$$

La mesure de d étant faite au micromètre, il ne reste que le grandissement à mesurer. Pour cela, on pointe les franges d'une mire et de son image par la cornée, et on utilise une mire mobile qu'on place successivement dans le plan objet et dans le plan image pour normaliser les mesures.

Le dispositif est en phase de test, mais présente des résultats très encourageants (on utilise, comme référence, la mesure de la puissance à l'OCT) (**Tableau 2**)

Tableau 2. Résultats préliminaires de mesures de puissance (dioptries) de cornées conservées en organoculture par prototype de « puissancemètre » développé à BiiGC. La mesure de référence est celle donnée par un OCT de segment antérieur commercial.

<i>Cornée</i>	<i>OCT-SA</i>	<i>Puissancemètre</i>	<i>écart</i>
2013SE210	41,2	40,701	-0,499
2013SE211	42,8	43,152	0,352
2013SE284	49,5	52,2	2,700
2013SE303	43,9	44,780	0,880

2.6. Le futur

Le meilleur moyen de mesurer la puissance d'une cornée reste, cependant, la mesure par OCT (au niveau de la rapidité et de la simplicité de la mise en œuvre). De plus, une telle mesure permettra aussi de mesurer l'épaisseur des greffons point par point, et d'analyser la qualité d'une éventuelle interface de découpe, chose qui va être de plus en plus importante dans les banques, car elles s'occupent de plus en plus de la prédécoupe du greffon pour les greffes endothéliales.

Le laboratoire BiiGC a développé un dispositif de redressement pour faciliter l'observation des cornées en boîte de pétri (**Fig. 52**). Ce dispositif est actuellement intégré (sur un SL-OCT Heidelberg) dans la routine de la banque de cornées de l'EFS de Saint Etienne, et fait l'objet d'un poster exposé à l'EVER 2013 (cf annexe)²⁶⁷.

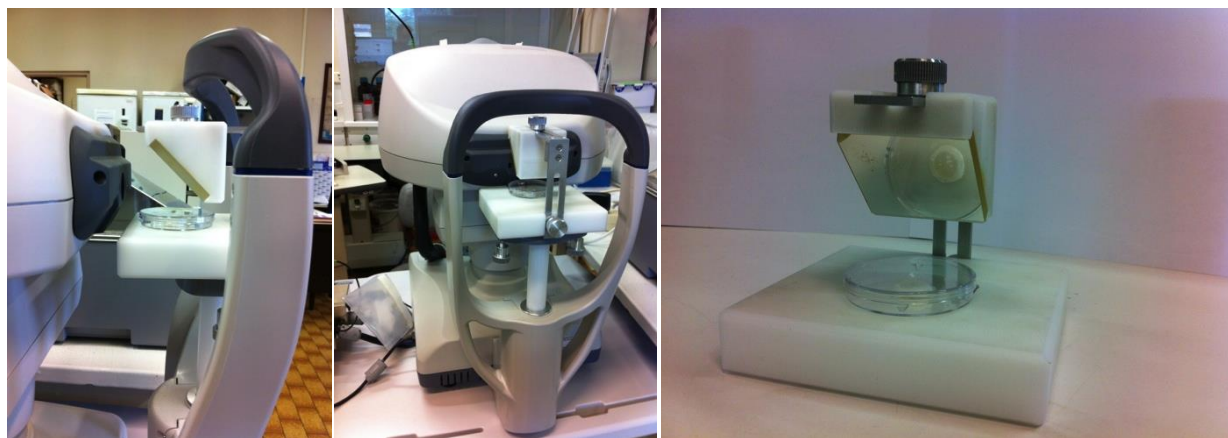













Figure 52. Dispositif de redressement pour observation de cornées en boîte de pétri à l'OCT. EA2521 BiiGC Université Jean Monnet, Saint Etienne

3. Aperçu des différents OCT disponibles en ophtalmologie



Nom et Type de L'OCT	Photo	Caractéristiques	Avantages/Inconvénients
SL-OCT (Heidelberg, Allemagne), SD OCT		Résolution : 20*20*10 µm Profondeur Observable : 8 mm scans/sec : 500 Champ : 15*15mm	-Dualité SL/OCT très intéressante -Informatique et composants obsolètes pour un instrument médical -scan trop lent (1 image par seconde, 5-6 s par acquisition complète)
Spectralis (Heidelberg, Allemagne), SD OCT		Résolution : 14*14*3,9 µm Profondeur Observable : 1,9 mm scans/sec : 40000 Champ : 30°*30°	-OCT rétinien adaptable au segment antérieur -machine très multitâche -beaucoup de modules différents à acheter/maîtriser pour bien exploiter son potentiel

<p>RS 3000 (Nidek, Japon), SD OCT</p>		<p>Résolution : 4*4*3 µm</p> <p>Profondeur Observable : 2,1 mm</p> <p>scans/sec : 53000</p> <p>Champ : 40°*30° mm</p>	<p>-Très HD</p> <p>-module segment antérieur en option</p> <p>-Perte de résolution avec le module segment antérieur</p> <p>-acquisition longue (1,6 s pour une acquisition complète)</p>
<p>RTVue (Optovue, USA), SD OCT</p>		<p>Résolution : 8*8*5 µm</p> <p>Profondeur Observable : 2,3 mm</p> <p>scans/sec : 26000</p> <p>Champ : 32°*22°</p>	<p>-Module segment antérieur optionnel</p> <p>-grande profondeur observable : capable de prendre en compte les implants intraoculaires dans la mesure de la puissance</p> <p>-longue distance de travail, confortable pour le patient</p>
<p>3D OCT-1 Maestro (Topcon, Japon), SS-OCT</p>		<p>Résolution : 20*20*5 µm</p> <p>Profondeur Observable : 6 mm</p> <p>scans/sec : 50000</p> <p>Champ : 45°*45°</p>	<p>-Acquisition très rapide</p> <p>-Large profondeur observable</p> <p>-Module segment antérieur très peu développé</p>
<p>Cirrus HD- OCT (Zeiss, Allemagne), SD-OCT</p>		<p>Résolution : 15*15*5 µm</p> <p>Profondeur Observable : 2 mm</p> <p>scans/sec : 27000</p> <p>Champ : 36°*30°</p>	<p>-Très longue durée de vie</p> <p>-acquisition très rapide</p>

<p>Casia SS-1000 (Tomey, Allemagne), SS-OCT</p>		<p>Résolution : 30*30*10 µm</p> <p>Profondeur Observable : 6 mm</p> <p>scans/sec : 30000</p> <p>Champ : 16*16 mm</p>	<p>-Acquisition très rapide</p> <p>-Très facile d'utilisation</p>
<p>FF-OCT (LLTech, France), FF-OCT</p>	 <p>ik interferometer configuration (1A). Compact set-up</p>	<p>Résolution : 1,5*1,5*1 µm</p> <p>Profondeur Observable : 1 mm</p> <p>Champ : 800*800 µm</p>	<p>-Plus haute résolution disponible</p> <p>-Développé pour analyser du tissu ex vivo (et non pas des patients humain) donc :</p> <p>-très lent</p> <p>-très faible profondeur de pénétration</p> <p>-très faible champ</p>
<p>Visante Omni (Zeiss, Allemagne), SD-OCT</p>		<p>Résolution : 60*60*18 µm</p> <p>Profondeur Observable : 6 mm</p> <p>scans/sec : 50000</p> <p>Champ : 16*16 mm</p>	<p>-combinaison OCT/disques de placido</p> <p>-peu résolu</p> <p>-acquisition rapide</p>
<p>iVue (Optovue, USA), SD-OCT</p>		<p>Résolution : 15*15*5 µm</p> <p>Profondeur Observable : 2,3 mm</p> <p>scans/sec : 26000</p> <p>Champ : 21°*21°</p>	<p>-portable</p> <p>-Rétine et Cornée</p> <p>-acquisition lente</p> <p>-logiciel de traitement peu adaptable</p>

REFERENCES

1. Darwin E. *Zoonomia: or, the Law of Organic Life*. Dublin: P Byrne & Jones W; 1796.
2. Kissam R. Ceratoplastice in man. *N Y J Med* 1844;2:281-282.
3. Von Hippel A. Ein neue methode der hornhauttransplantation. *Albrecht v Graefes Arch Ophthalmol* 1888;34:108-130.
4. Zirm E. Eine erfolgreiche totale keratoplastik. *Albrecht v Graefes Arch Ophthalmol* 1906;64:580-593.
5. Filatov VP. Transplantation of the cornea. *Arch Ophthalmol* 1935;13:321-347.
6. Filatov VP. Transplantation of the cornea from preserved cadaver's eyes. *Lancet* 1937;1:1395-1397.
7. McCarey BE, Kaufman HE. Improved corneal storage. *Invest Ophthalmol Vis Sci* 1974;13:165-173.
8. McCarey BE, Meyer RF, Kaufman HE. Improved corneal storage for penetrating keratoplasties in humans. *Ann Ophthalmol* 1976;8:1488-1492, 1495.
9. Doughman DJ, Harris JE, Schmitt MK. Penetrating keratoplasty using 37 C organ cultured cornea. *Trans Am Acad Ophthalmol Otolaryngol* 1976;81:778-793.
10. Andersen J, Ehlers N. Corneal transplantation using long-term cultured donor material. *Acta Ophthalmol (Copenh)* 1986;64:93-96.
11. Archer DB, Trevor-Roper PD. Organization and administration of Westminster-Moorfields Eye-Bank. *Br J Ophthalmol* 1967;51:1-12.
12. EBAA. Medical Standards. Washington DC: Eye Bank Association of America; 2000.
13. Nordenson JW. Allvar Gullstrand (1862-1930). *Documenta Ophthalmologica*; 1962:283-337.
14. Maurice DM. Cellular membrane activity in the corneal endothelium of the intact eye. *Experimentia* 1968;24:1094-1095.
15. Laing RA, Sandstrom MM, Leibowitz HM. In vivo photomicrography of the corneal endothelium. *Arch Ophthalmol* 1975;93:143-145.
16. Bourne WM, Kaufman HE. Specular microscopy of human corneal endothelium in vivo. *Am J Ophthalmol* 1976;81:319-323.
17. Sevel D, Isaacs R. A re-evaluation of corneal development. *Trans Am Ophthalmol Soc* 1988;86:178-207.
18. Klyce SD, Beuerman RW. *Structure and function of the cornea*. New York: Churchill Livingstone; 1988:4.
19. Ko MK, Park WK, Lee JH, Chi JG. A histomorphometric study of corneal endothelial cells in normal human fetuses. *Exp Eye Res* 2001;72:403-409.
20. Ko MK, Kim JG, Chi JG. Cell density of the corneal endothelium in human fetus by flat preparation. *Cornea* 2000;19:80-83.
21. Waring GO, Bourne WM, Edelhauser HF, Kenyon KR. The corneal endothelium. Normal and pathologic structure and function. *Ophthalmology* 1982;89:531-590.
22. Amann J, Holley GP, Lee SB, Edelhauser HF. Increased endothelial cell density in the paracentral and peripheral regions of the human cornea. *Am J Ophthalmol* 2003;135:584-590.
23. Svedbergh B, Bill A. Scanning electron microscopic studies of the corneal endothelium in man and monkeys. *Acta Ophthalmol (Copenh)* 1972;50:321-336.
24. Davanger M, Olsen EG. The corneal endothelial cell interface. *Acta Ophthalmol (Copenh)* 1985;63:109-115.
25. Kreutziger GO. Lateral membrane morphology and gap junction structure in rabbit corneal endothelium. *Exp Eye Res* 1976;23:285-293.
26. Stiemke MM, McCartney MD, Cantu-Crouch D, Edelhauser HF. Maturation of the corneal endothelial tight junction. *Invest Ophthalmol Vis Sci* 1991;32:2757-2765.
27. Montcourrier P, Hirsch M. Intercellular junctions in the developing rat corneal endothelium. *Ophthalmic Res* 1985;17:207-215.
28. Petroll WM, Jester JV, Barry-Lane P, Cavanagh HD. Assessment of f-actin organization and apical-basal polarity during in vivo cat endothelial wound healing. *Invest Ophthalmol Vis Sci* 1995;36:2492-2502.
29. Joyce NC, Mekler B, Neufeld AH. In vitro pharmacologic separation of corneal endothelial migration and spreading responses. *Invest Ophthalmol Vis Sci* 1990;31:1816-1826.
30. Geroski DH, Edelhauser HF. Quantitation of Na/K ATPase pump sites in the rabbit corneal endothelium. *Invest Ophthalmol Vis Sci* 1984;25:1056-1060.
31. Tuft SJ, Coster DJ. The corneal endothelium. *Eye* 1990;4:389-424.
32. Iwamoto T, Smelser GK. Electron Microscopy of the Human Corneal Endothelium with Reference to Transport Mechanisms. *Invest Ophthalmol* 1965;4:270-284.
33. Wulle KG. Electron microscopy of the fetal development of the corneal endothelium and Descemet's membrane of the human eye. *Invest Ophthalmol* 1972;11:897-904.
34. Murphy C, Alvarado J, Juster R. Prenatal and postnatal growth of the human Descemet's membrane. *Invest Ophthalmol Vis Sci* 1984;25:1402-1415.

35. Rao GN, Lohman LE, Aquavella JV. Cell size-shape relationships in corneal endothelium. *Invest Ophthalmol Vis Sci* 1982;22:271-274.
36. Honda H. Geometrical models for cells in tissues. *Int Rev Cytol* 1983;81:191-248.
37. Lim JJ, Liebovitch LS, Fischbarg J. Ionic selectivity of the paracellular shunt path across rabbit corneal endothelium. *J Membr Biol* 1983;73:95-102.
38. Barfort P, Maurice D. Electrical potential and fluid transport across the corneal endothelium. *Exp Eye Res* 1974;19:11-19.
39. Hodson S, Miller F. The bicarbonate ion pump in the endothelium which regulates the hydration of rabbit cornea. *J Physiol* 1976;263:563-577.
40. Hirsch M, Renard G, Faure JP, Pouliquen Y. Formation of intercellular spaces and junctions in regenerating rabbit corneal endothelium. *Exp Eye Res* 1976;23:385-397.
41. Ottersen OP, Vegge T. Ultrastructure and distribution of intercellular junctions in corneal endothelium. *Acta Ophthalmol (Copenh)* 1977;55:69-78.
42. Watsky MA, McDermott ML, Edelhauser HF. In vitro corneal endothelial permeability in rabbit and human: the effects of age, cataract surgery and diabetes. *Exp Eye Res* 1989;49:751-767.
43. Watsky MA, McCartney MD, McLaughlin BJ, Edelhauser HF. Corneal endothelial junctions and the effect of ouabain. *Invest Ophthalmol Vis Sci* 1990;31:933-941.
44. Hamann S, Zeuthen T, La Cour M, et al. Aquaporins in complex tissues: distribution of aquaporins 1-5 in human and rat eye. *Am J Physiol* 1998;274:C1332-1345.
45. Li J, Kuang K, Nielsen S, Fischbarg J. Molecular identification and immunolocalization of the water channel protein aquaporin 1 in CBCECs. *Invest Ophthalmol Vis Sci* 1999;40:1288-1292.
46. Thiagarajah JR, Verkman AS. Aquaporin deletion in mice reduces corneal water permeability and delays restoration of transparency after swelling. *J Biol Chem* 2002;277:19139-19144 Epub 12002 Mar 19112.
47. Maurice DM. The structure and transparency of the cornea. *J Physiol* 1957;136:263.
48. Smith JW, Frame J. Observations on the collagen and proteinpolysaccharide complex of rabbit cornea stroma. *Journal Of Cell Science* 1969;4:421-436.
49. Kanai A, Kaufman HE. Electron microscopic studies of corneal stroma: aging changes of collagen fibers. *Annals Of Ophthalmology* 1973;5:285-287 passim.
50. Scott JE. Proteoglycan: collagen interactions in connective tissues. Ultrastructural, biochemical, functional and evolutionary aspects. *Int J Biol Macromol* 1991;13:157-161.
51. Muller LJ, Pels L, Vrensen GF. Novel aspects of the ultrastructural organization of human corneal keratocytes. *Invest Ophthalmol Vis Sci* 1995;36:2557-2567.
52. Hahnel C, Somodi S, Weiss DG, Guthoff RF. The keratocyte network of human cornea: a three-dimensional study using confocal laser scanning fluorescence microscopy. *Cornea* 2000;19:185-193.
53. Borderie V, Martinache C, Sabolic V, Touzeau O, Laroche L. Light microscopic evaluation of human donor corneal stroma during organ culture. *Acta Ophthalmol Scand* 1998;76:154-157.
54. Muller LJ, Pels E, Vrensen GF. The effects of organ-culture on the density of keratocytes and collagen fibers in human corneas. *Cornea* 2001;20:86-95.
55. Slack JW, Kangas TA, Edelhauser HF, Geroski DH, McDermott ML. Comparison of corneal preservation media for corneal hydration and stromal proteoglycan loss. *Cornea* 1992;11:204-210.
56. Meek KM, Leonard DW, Connon CJ, Dennis S, Khan S. Transparency, swelling and scarring in the corneal stroma. *Eye* 2003;17:927-936.
57. Soong HK. Corneal epithelium. In: Yanoff M, Duker JS (eds), *Ophthalmology*. London: Mosby; 1998:2.1-2.8.
58. Maurice DM. The transparency of the corneal stroma. *Vision Res* 1970;10:107-108.
59. Meek KM, Fullwood NJ, Cooke PH, et al. Synchrotron x-ray diffraction studies of the cornea, with implications for stromal hydration. *Biophys J* 1991;60:467-474.
60. Lee TJ, Wan WL, Kash RL, Kratz KL, Schanzlin DJ. Keratocyte survival following a controlled-rate freeze. *Invest Ophthalmol Vis Sci* 1985;26:1210-1215.
61. Friedman MH. General theory of tissue swelling with application to the corneal stroma. *J Theor Biol* 1971;30:93-109.
62. Maurice DM. The location of the fluid pump in the cornea. *J Physiol* 1972;221:43-54.
63. Dohlman CH, Hedbys BO, Mishima S. The swelling pressure of the corneal stroma. *Invest Ophthalmol* 1962;1:158-162.
64. Hedbys BO, Mishima S. Flow of water in the corneal stroma. *Exp Eye Res* 1962;1:262-275.
65. Bryant MR, McDonnell PJ. A triphasic analysis of corneal swelling and hydration control. *J Biomech Eng* 1998;120:370-381.
66. Kaufman HE, Beuerman RW, Steinemann TL, Thompson HW, Varnell ED. Optisol corneal storage medium. *Arch Ophthalmol* 1991;109:864-868.
67. Ogino H, Yukari K, Terada H, Sawa M. Effect of a newly developed corneal storage medium on corneal endothelium--morphological study by scanning electron microscopy. *Nippon Ganka Gakkai Zasshi* 1995;99:387-391.
68. Reim M, Hesse R, Pietruschka G. [The metabolism of organ cultures of cornea in TC 199 with added dextran 500 or hydroxyethyl starch 450]. *Klin Monatsbl Augenheilkd* 1990;196:76-80.

69. Borderie VM, Baudrimont M, Lopez M, Carvajal S, Laroche L. Evaluation of the deswelling period in dextran-containing medium after corneal organ culture. *Cornea* 1997;16:215-223.
70. Bito LZ, Salvador EV. Intraocular fluid dynamics. II. Postmortem changes in solute concentrations. *Exp Eye Res* 1970;10:273-287.
71. Waltman SR, Palmberg PF. Modified M-K medium for human penetrating keratoplasty. *Trans Ophthalmol Soc U K* 1979;99:205-206.
72. Kaufman HE, Varnell ED, Kaufman S, Beuerman RW, Barron BA. K-Sol corneal preservation. *Am J Ophthalmol* 1985;100:299-304.
73. Lindstrom RL, Doughman DJ, Skelnik DL, Mindrup EA. Corneal preservation at 4 degrees C with chondroitin sulfate containing medium. *Trans Am Ophthalmol Soc* 1987;85:332-349.
74. Lass JH, Reinhart WJ, Bruner WE, et al. Comparison of corneal storage in K-Sol and chondroitin sulfate corneal storage medium in human corneal transplantation. *Ophthalmology* 1989;96:688-697.
75. Sieck EA, Enzenauer RW, Cornell FM, Butler C. Contamination of K-Sol corneal storage medium with *Propionibacterium acnes*. *Arch Ophthalmol* 1989;107:1023-1024.
76. Smith TM, Popplewell J, Nakamura T, Trousdale MD. Efficacy and safety of gentamicin and streptomycin in Optisol-GS, a preservation medium for donor corneas. *Cornea* 1995;14:49-55.
77. Doughman DJ, Van Horn D, Harris JE, et al. Endothelium of the human organ cultured cornea: an electron microscopic study. *Trans Am Ophthalmol Soc* 1973;71:304-324.
78. Summerlin WT, Miller GE, Harris JE, Good RA. The organ-cultured cornea: an in vitro study. *Invest Ophthalmol* 1973;12:176-180.
79. Sperling S. Human corneal endothelium in organ culture. The influence of temperature and medium of incubation. *Acta Ophthalmol (Copenh)* 1979;57:269-276.
80. Pels E, Schuchard Y. Organ-culture preservation of human corneas. *Doc Ophthalmol* 1983;56:147-153.
81. Delbosc B, Naegelen J, Herve P, Carbillet JP, Montard M. Preservation of human corneas in an enriched culture medium at +37 degrees centigrade: histological and biochemical analyses. *J Fr Ophthalmol* 1987;10:547-549, 551-545.
82. Pels L. Organ culture: the method of choice for preservation of human donor corneas. *Br J Ophthalmol* 1997;81:523-525.
83. EEBA. European Eye Bank Association Directory. Fourteenth Edition. 2006. Amsterdam, Netherlands: European Eye Bank Association; 2006.
84. Bohnke M. [Donor tissue for keratoplasty. Report of experiences by the Hamburg cornea bank]. *Klin Monatsbl Augenheilkd* 1991;198:562-571.
85. Ardjomand N, Berghold A, Reich ME. Loss of corneal Langerhans cells during storage in organ culture medium, Optisol and McCarey-Kaufman medium. *Eye* 1998;12:134-138.
86. Pels E, van der Gaag R. HLA-A,B,C, and HLA-DR antigens and dendritic cells in fresh and organ culture preserved corneas. *Cornea* 1984;3:231-239.
87. Delbosc B, Fellmann D, Piquot X, Montard M, Royer J. HLA antigen expression of human cornea. Effect of organ culture preservation. *Ophthalmologie* 1990;4:88-91.
88. Frueh BE, Bohnke M. Corneal grafting of donor tissue preserved for longer than 4 weeks in organ-culture medium. *Cornea* 1995;14:463-466.
89. Ehlers H, Ehlers N, Hjortdal JO. Corneal transplantation with donor tissue kept in organ culture for 7 weeks. *Acta Ophthalmol Scand* 1999;77:277-278.
90. Spelsberg H, Reinhard T, Sundmacher R. Epithelial damage of corneal grafts after prolonged storage in dextran-containing organ culture medium - a prospective study. *Klin Monatsbl Augenheilkd* 2002;219:417-421.
91. Lin CP, Bohnke M, Draeger J. Effect of dextran on predamaged corneal endothelium: an organ culture study. *Ophthalmic Res* 1992;24:125-128.
92. Thuret G, Manissolle C, Campos-Guyotat L, Guyotat D, Gain P. Animal compound-free medium and poloxamer for human corneal organ culture and deswelling. *Invest Ophthalmol Vis Sci* 2005;46:816-822.
93. Hagenah M, Halberstadt M, Wehming S, Brewitt H, Winter R. [Hydroxyethyl starch for reversing edema in short-term culture media for donor corneas]. *Klin Monatsbl Augenheilkd* 1996;208:107-111.
94. Moller-Pedersen T, Hartmann U, Ehlers N, Engelmann K. Evaluation of potential organ culture media for eye banking using a human corneal endothelial cell growth assay. *Graefes Arch Clin Exp Ophthalmol* 2001;239:778-782.
95. Hempel B, Bednarz J, Engelmann K. Use of a serum-free medium for long-term storage of human corneas. Influence on endothelial cell density and corneal metabolism. *Graefes Arch Clin Exp Ophthalmol* 2001;239:801-805.
96. Bednarz J, Doubilei V, Wollnik PC, Engelmann K. Effect of three different media on serum free culture of donor corneas and isolated human corneal endothelial cells. *Br J Ophthalmol* 2001;85:1416-1420.
97. Larsen PA, Lindstrom RL, Doughman DJ. *Torulopsis glabrata* endophthalmitis after keratoplasty with an organ-cultured cornea. *Arch Ophthalmol* 1978;96:1019-1022.
98. Nelson JD, Mindrup EA, Chung CK, Lindstrom RL, Doughman DJ. Fungal contamination in organ culture. *Arch Ophthalmol* 1983;101:280-283.
99. Armitage WJ, Easty DL. Factors influencing the suitability of organ-cultured corneas for transplantation. *Invest Ophthalmol Vis Sci* 1997;38:16-24.

100. Borderie VM, Laroche L. Microbiologic study of organ-cultured donor corneas. *Transplantation* 1998;66:120-123.
101. Albon J, Armstrong M, Tullo AB. Bacterial contamination of human organ-cultured corneas. *Cornea* 2001;20:260-263.
102. Zanetti E, Bruni A, Mucignat G, Camposampiero D, Frigo AC, Ponzin D. Bacterial contamination of human organ-cultured corneas. *Cornea* 2005;24:603-607.
103. Farrell PL, Fan JT, Smith RE, Trousdale MD. Donor cornea bacterial contamination. *Cornea* 1991;10:381-386.
104. Gopinathan U, Agrawal V, Sharma S, Rao GN. Donor corneoscleral rim contamination by gentamicin-resistant organisms. *Indian J Ophthalmol* 1994;42:71-74.
105. Varner AC, Rich LF, Crow BL, MacRae S. Survival of streptococcus in optisol-GS medium. *J Refract Surg* 1995;11:207-209.
106. Merchant A, Zacks CM, Wilhelmus K, Durand M, Dohlman CH. Candidal endophthalmitis after keratoplasty. *Cornea* 2001;20:226-229.
107. Leveille AS, McMullan FD, Cavanagh HD. Endophthalmitis following penetrating keratoplasty. *Ophthalmology* 1983;90:38-39.
108. Poole TG, Inslar MS. Contamination of donor cornea by gentamicin-resistant organisms. *Am J Ophthalmol* 1984;97:560-564.
109. Mathers WD, Lemp MA. Corneal rim cultures. *Cornea* 1987;6:231-233.
110. Fong LP, Gladstone D, Casey TA. Corneo-scleral rim cultures: donor contamination a case of fungal endophthalmitis transmitted by K-Sol stored cornea. *Eye* 1988;2:670-676.
111. Antonios SR, Cameron JA, Badr IA, Habash NR, Cotter JB. Contamination of donor cornea: postpenetrating keratoplasty endophthalmitis. *Cornea* 1991;10:217-220.
112. Kloess PM, Stulting RD, Waring GO, 3rd, Wilson LA. Bacterial and fungal endophthalmitis after penetrating keratoplasty. *Am J Ophthalmol* 1993;115:309-316.
113. Cameron JA, Antonios SR, Cotter JB, Habash NR. Endophthalmitis from contaminated donor corneas following penetrating keratoplasty. *Arch Ophthalmol* 1991;109:54-59.
114. Hagenah M, Bohnke M, Engelmann K, Winter R. Incidence of bacterial and fungal contamination of donor corneas preserved by organ culture. *Cornea* 1995;14:423-426.
115. Thuret G, Carricajo A, Chiquet C, et al. Sensitivity and rapidity of blood culture bottles in the detection of cornea organ culture media contamination by bacteria and fungi. *Br J Ophthalmol* 2002;86:1422-1427.
116. Thuret G, Carricajo A, Vautrin AC, et al. Efficiency of blood culture bottles for the fungal sterility testing of corneal organ culture media. *Br J Ophthalmol* 2005;89:586-590.
117. Eastcott HH, Gross AG, Leigh AG, North DP. Preservation of corneal grafts by freezing. *Lancet* 1954;1:237-239.
118. Mueller FO, Casey TA, Trevor-Ropper PD. Use of deep-frozen human cornea in full thickness grafts. *Br Med J* 1964;2:473-475.
119. Capella JA, Kaufman HE, Robbins JE. Preservation of viable corneal tissue. *Cryobiology* 1965;2:116-121.
120. Armitage WJ, Rich SJ. Vitrification of organized tissues. *Cryobiology* 1990;27:483-491.
121. Wusteman MC, Boylan S, Pegg DE. Cryopreservation of rabbit corneas in dimethyl sulfoxide. *Invest Ophthalmol Vis Sci* 1997;38:1934-1943.
122. Bourne WM, Nelson LR, Hodge DO. Comparison of three methods for human corneal cryopreservation that utilize dimethyl sulfoxide. *Cryobiology* 1999;39:47-57.
123. Wusteman MC, Armitage JW, Wang LH, Busza AL, Pegg DE. Cryopreservation studies with porcine corneas. *Curr Eye Res* 1999;19:228-233.
124. Halberstadt M, Athmann S, Hagenah M. Corneal cryopreservation with dextran. *Cryobiology* 2001;43:71-80.
125. Hagenah M, Bohnke M. Corneal cryopreservation with chondroitin sulfate. *Cryobiology* 1993;30:396-406.
126. Kaufman HE, Escapini H, Capella JA, Robbins JE, Kaplan M. Living preserved corneal tissue for penetrating keratoplasty. *Arch Ophthalmol* 1966;76:471-476.
127. Ehlers N, Sperling S, Olsen T. Post-operative thickness and endothelial cell density in cultivated, cryopreserved human corneal grafts. *Acta Ophthalmol (Copenh)* 1982;60:935-944.
128. Schultz RO, Matsuda M, Yee RW, Glasser DB, Sabin SM, Edelhauser HF. Long-term survival of cryopreserved corneal endothelium. *Ophthalmology* 1985;92:1663-1667.
129. Brunette I, Le Francois M, Tremblay MC, Guertin MC. Corneal transplant tolerance of cryopreservation. *Cornea* 2001;20:590-596.
130. Ruusuvaara P. Effects of corneal preservation, donor age, cadaver time and postoperative period on the graft endothelium. A specular microscopic study. *Acta Ophthalmol (Copenh)* 1979;57:868-881.
131. Hagenah M, Bohnke M. Latent endothelial cell damage after experimental corneal cryopreservation. *Graefes Arch Clin Exp Ophthalmol* 1993;231:529-532.
132. Sperling S. Cryopreservation of human cadaver corneas regenerated at 31 degrees C in a modified tissue culture medium. *Acta Ophthalmol (Copenh)* 1981;59:142-148.

133. Meyer RF, Bobb KC. Corneal epithelium in penetrating keratoplasty. *Am J Ophthalmol* 1980;90:142-147.
134. Slettedal JK, Lyberg T, Ramstad H, Nicolaissen B. Donor corneas for transplantation: a scanning electron microscopic study of the epithelium. *Acta Ophthalmol Scand* 2006;84:516-521.
135. Means TL, Geroski DH, L'Hernault N, Grossniklaus HE, Kim T, Edelhauser HF. The corneal epithelium after Optisol-GS storage. *Cornea* 1996;15:599-605.
136. Van Horn DL, Doughman DJ, Harris JE, Miller GE, Lindstrom R, Good RA. Ultrastructure of human organ-cultured cornea. II. Stroma and epithelium. *Arch Ophthalmol* 1975;93:275-277.
137. Borderie VM, Kantelip BM, Delbosc BY, Oppermann MT, Laroche L. Morphology, histology, and ultrastructure of human C31 organ-cultured corneas. *Cornea* 1995;14:300-310.
138. Zagon IS, Sassani JW, Ruth TB, McLaughlin PJ. Epithelial adhesion complexes and organ culture of the human cornea. *Brain Res* 2001;900:205-213.
139. Crewe JM, Armitage WJ. Integrity of epithelium and endothelium in organ-cultured human corneas. *Invest Ophthalmol Vis Sci* 2001;42:1757-1761.
140. Aakre BM, Doughty MJ. In vitro hydration kinetics of recent post-mortem tissue versus pre-dried corneal stromal tissue. *Exp Eye Res* 1997;65:127-133.
141. Breslin CW, Kaufman HE, Centifanto YM. Dextran flux in M-K medium-stored human corneas. *Invest Ophthalmol Vis Sci* 1977;16:752-756.
142. Hull DS, Green K, Bowman K. Dextran uptake into, and loss from, corneas stored in intermediate-term preservative. *Invest Ophthalmol* 1976;15:663-666.
143. Pels E, Schuchard Y. Organ culture and endothelial evaluation as a preservation method for human corneas. In: Brightbill FS (ed), *Corneal surgery: theory, technique and tissue*. St Louis: Mosby; 1993:622-632.
144. Zhao J, Nagasaki T. Mechanical damage to corneal stromal cells by epithelial scraping. *Cornea* 2004;23:497-502.
145. Geeraets R, McLester WD, McMullan FD. Corneal endothelium under various storage conditions. *Am J Ophthalmol* 1977;83:206-212.
146. Kim KS, Edelhauser HF, Holley GP, Geroski DH, Lynn M, Walsh GE. Corneal endothelial permeability of human tissue after storage in Optisol. *Am J Ophthalmol* 1994;117:385-393.
147. Stainer GA, Brightbill FS, Calkins B. A comparison of corneal storage in moist chamber and McCarey-Kaufman medium in human keratoplasty. *Ophthalmology* 1981;88:46-49.
148. Binder PS, Wickham MG. M-K medium and postmortem cytologic damage. *Invest Ophthalmol Vis Sci* 1978;17:159-170.
149. Sachs U, Goldman K, Valenti J, Kaufman HE. Corneal storage at room temperature. *Arch Ophthalmol* 1978;96:1075-1077.
150. Aquavella JV, Van Horn DL, Haggerty CJ. Corneal preservation using M-K medium. *Am J Ophthalmol* 1975;80:791-799.
151. Bigar F, Kaufman HE, McCarey BE, Binder PS. Improved corneal storage for penetrating keratoplasties in man. *Am J Ophthalmol* 1975;79:115-120.
152. Keates RH, Rabin B. Extending corneal storage with 2.5% chondroitin sulfate (K-Sol). *Ophthalmic Surg* 1988;19:817-820.
153. Farge EJ, Fort RA, Wilhelmus KR, Gilbert ML, Mehta RS, Kretzer FL. Morphologic changes of K-Sol preserved human corneas. *Cornea* 1989;8:159-169.
154. Bourne WM. Endothelial cell survival on transplanted human corneas preserved at 4 C in 2.5% chondroitin sulfate for one to 13 days. *Am J Ophthalmol* 1986;102:382-386.
155. Lindstrom RL, Kaufman HE, Skelnik DL, et al. Optisol corneal storage medium. *Am J Ophthalmol* 1992;114:345-356.
156. Lass JH, Bourne WM, Musch DC, et al. A randomized, prospective, double-masked clinical trial of Optisol vs DexSol corneal storage media. *Arch Ophthalmol* 1992;110:1404-1408.
157. Means TL, Geroski DH, Hadley A, Lynn MJ, Edelhauser HF. Viability of human corneal endothelium following Optisol-GS storage. *Arch Ophthalmol* 1995;113:805-809.
158. Gain P, Thuret G, Chiquet C, et al. Value of two mortality assessment techniques for organ cultured corneal endothelium: trypan blue versus TUNEL technique. *Br J Ophthalmol* 2002;86:306-310.
159. Doughman DJ, Van Horn D, Rodman WP, Byrnes P, Lindstrom RL. Human corneal endothelial layer repair during organ culture. *Arch Ophthalmol* 1976;94:1791-1796.
160. Sperling S. Early morphological changes in organ cultured human corneal endothelium. *Acta Ophthalmol (Copenh)* 1978;56:785-792.
161. Borderie VM, Sabolic V, Touzeau O, Scheer S, Carvajal-Gonzalez S, Laroche L. Screening human donor corneas during organ culture for the presence of guttae. *Br J Ophthalmol* 2001;85:272-276.
162. Halberstadt M, Bohnke M, Athmann S, Hagenah M. Cryopreservation of human donor corneas with dextran. *Invest Ophthalmol Vis Sci* 2003;44:5110-5115.
163. Van Horn DL, Hanna C, Schultz RO. Corneal cryopreservation. II. Ultrastructural and viability changes. *Arch Ophthalmol* 1970;84:655-667.
164. Erdmann L, Ehlers N. Long-term results with organ cultured, cryopreserved human corneal grafts. Re-examination of 17 patients. *Acta Ophthalmol (Copenh)* 1993;71:703-706.

165. Delbosc B, Herve P, Carbillet JP, Montard M. [Corneal cryopreservation in man: a proposal for an original technic]. *J Fr Ophthalmol* 1984;7:321-331.
166. Delbosc B, Piquot X, Erbezci M. Physiologie de la cornée : l'hydratation stromale et sa régulation. *J Fr Ophthalmol* 1993;16:129-136.
167. Laing RA, Sandstrom MM, Leibowitz HM. Clinical specular microscopy. I. Optical principles. *Arch Ophthalmol* 1979;97:1714-1719.
168. Bigar F. Specular microscopy of the corneal endothelium. Optical solutions and clinical results. *Dev Ophthalmol* 1982;6:1-94.
169. Laing RA, Sandstrom M, Berrospi AR, Leibowitz HM. Morphological changes in corneal endothelial cells after penetrating keratoplasty. *Am J Ophthalmol* 1976;82:459-464.
170. Laing RA, Sandstrom MM, Berrospi AR, Leibowitz HM. Changes in the corneal endothelium as a function of age. *Exp Eye Res* 1976;22:587-594.
171. Koester CJ, Roberts CW, Donn A, Hoefle FB. Wide field specular microscopy. Clinical and research applications. *Ophthalmology* 1980;87:849-860.
172. Fabian E, Mertz M, Koditz W. Endothelmorphometrie durch automatisierte Fernsehbildanalyse. *Klin Monatsbl Augenheilkd* 1983;182:218-223.
173. Olsen T. Non-contact specular microscopy of human corneal endothelium. *Acta Ophthalmol (Copenh)* 1979;57:986-998.
174. Price NC, Cheng H. Contact and noncontact specular microscopy. *Br J Ophthalmol* 1981;65:568-574.
175. Isager P, Hjortdal JO, Guo S, Ehlers N. Comparison of endothelial cell density estimated by contact and non-contact specular microscopy. *Acta Ophthalmol Scand* 2000;78:42-44.
176. Modis L, Jr., Langenbucher A, Seitz B. Corneal endothelial cell density and pachymetry measured by contact and noncontact specular microscopy. *J Cataract Refract Surg* 2002;28:1763-1769.
177. Nishi O, Hanasaki K. Automated morphometry of corneal endothelial cell: use of video camera and video tape recorder. *Br J Ophthalmol* 1988;72:68-73.
178. Nishi O, Hanasaki K. Automated determination of polygonality of corneal endothelial cells. *Cornea* 1989;8:54-57.
179. Siertsema JV, Landes M, van den Brom H, van Rij G. Automated video image morphometry of the corneal endothelium. *Doc Ophthalmol* 1993;85:35-44.
180. Landes M, Kamps A, Slart R, Siertsema JV, van Rij G. Morphometric analysis of the corneal endothelium with three different specular microscopes. *Doc Ophthalmol* 1995;90:15-28.
181. Vecchi M, Braccio L, Orsoni JG. The Topcon SP 1000 and Image-NET systems. A comparison of four methods for evaluating corneal endothelial cell density. *Cornea* 1996;15:271-277.
182. Ohno K, Nelson LR, McLaren JW, Hodge DO, Bourne WM. Comparison of recording systems and analysis methods in specular microscopy. *Cornea* 1999;18:416-423.
183. Cheung SW, Cho P. Endothelial cells analysis with the Topcon specular microscope SP-2000P and IMAGEnet system. *Curr Eye Res* 2000;21:788-798.
184. van Schaick W, van Dooren BT, Mulder PG, Volker-Dieben HJ. Validity of endothelial cell analysis methods and recommendations for calibration in Topcon SP-2000P specular microscopy. *Cornea* 2005;24:538-544.
185. Laing RA, Sandstrom MM, Leibowitz HM. Clinical specular microscopy. II. Qualitative evaluation of corneal endothelial photomicrographs. *Arch Ophthalmol* 1979;97:1720-1725.
186. Polack FM, Bourne WM, Forstot SL, Yamaguchi T. Scanning electron microscopy of posterior polymorphous corneal dystrophy. *Am J Ophthalmol* 1980;89:575-584.
187. Seitz B, Langenbucher A, Nguyen NX, Kuchle M, Naumann GO. Long-term follow-up of intraocular pressure after penetrating keratoplasty for keratoconus and Fuchs' dystrophy: comparison of mechanical and Excimer laser trephination. *Cornea* 2002;21:368-373.
188. Giasson CJ, Graham A, Blouin JF, et al. Morphometry of cells and guttae in subjects with normal or guttate endothelium with a contour detection algorithm. *Eye Contact Lens* 2005;31:158-165.
189. Wiffen SJ, Hodge DO, Bourne WM. The effect of contact lens wear on the central and peripheral corneal endothelium. *Cornea* 2000;19:47-51.
190. Pillai CT, Dua HS, Azuara-Blanco A, Sarhan AR. Evaluation of corneal endothelium and keratic precipitates by specular microscopy in anterior uveitis. *Br J Ophthalmol* 2000;84:1367-1371.
191. Gagnon MM, Boisjoly HM, Brunette I, Charest M, Amyot M. Corneal endothelial cell density in glaucoma. *Cornea* 1997;16:314-318.
192. Keoleian GM, Pach JM, Hodge DO, Trocme SD, Bourne WM. Structural and functional studies of the corneal endothelium in diabetes mellitus. *Am J Ophthalmol* 1992;113:64-70.
193. Abbott RL, Fine M, Guillet E. Long-term changes in corneal endothelium following penetrating keratoplasty. A specular microscopic study. *Ophthalmology* 1983;90:676-685.
194. Zacks CM, Abbott RL, Fine M. Long-term changes in corneal endothelium after keratoplasty. A follow-up study. *Cornea* 1990;9:92-97.
195. Harper CL, Boulton ME, Marcyniuk B, Tullo AB, Ridgway AE. Endothelial viability of organ-cultured corneas following penetrating keratoplasty. *Eye* 1998;12:834-838.
196. Claerhout I, Beele H, Van den Abeele K, Kestelyn P. Therapeutic penetrating keratoplasty: clinical outcome and evolution of endothelial cell density. *Cornea* 2002;21:637-642.

197. Patel SV, Hodge DO, Bourne WM. Corneal endothelium and postoperative outcomes 15 years after penetrating keratoplasty. *Am J Ophthalmol* 2005;139:311-319.
198. Sugar A, Meyer RF, Heidemann D, et al. Specular microscopic follow-up of corneal grafts for pseudophakic bullous keratopathy. *Ophthalmology* 1985;92:325-330.
199. Bourne RR, Minassian DC, Dart JK, Rosen P, Kaushal S, Wingate N. Effect of cataract surgery on the corneal endothelium: modern phacoemulsification compared with extracapsular cataract surgery. *Ophthalmology* 2004;111:679-685.
200. Vajpayee RB, Verma K, Sinha R, Titiyal JS, Pandey RM, Sharma N. Comparative evaluation of efficacy and safety of ophthalmic viscosurgical devices in phacoemulsification [ISRCTN34957881]. *BMC Ophthalmol* 2005;5:17.
201. Lerhaupt KE, Mauger TF. Corneal endothelial changes from exposure to povidone iodine solution. *Cutan Ocul Toxicol* 2006;25:63-65.
202. Bourne WM, McCarey BE, Kaufman HE. Clinical specular microscopy. *Trans Am Acad Ophthalmol Otolaryngol* 1976;81:743-753.
203. Hoefle FB, Maurice DM, Sibley RC. Human corneal donor material. A method of examination before keratoplasty. *Arch Ophthalmol* 1970;84:741-744.
204. Bourne WM. Examination and Photography of donor corneal endothelium. *Arch Ophthalmol* 1976;94:1799-1800.
205. Bigar F, Schimmelpfennig B, Gieseler R. Routine evaluation of endothelium in human donor corneas. *Albrecht Von Graefes Arch Klin Exp Ophthalmol* 1976;200:195-200.
206. McCarey BE, McNeill JI. Specular microscopic evaluation of donor corneal endothelium. *Ann Ophthalmol* 1977;9:1279-1283.
207. Nesburn AB, Mandelbaum S, Willey DE, Trousdale MD, Maguen E, Ward DE. A specular microscopic viewing system for donor corneas. *Ophthalmology* 1983;90:686-691.
208. Matsuda M, Yee RW, Glasser DB, Geroski DH, Edelhauser HF. Specular microscopic evaluation of donor corneal endothelium. *Arch Ophthalmol* 1986;104:259-262.
209. Tsubota K, Abe K. Specular microscopic observation of eye-bank corneal endothelium using the clinical specular microscope. *J Cataract Refract Surg* 1990;16:644-645.
210. Wiffen SJ, Nelson LR, Ali AF, Bourne WM. Morphologic assessment of corneal endothelium by specular microscopy in evaluation of donor corneas for transplantation. *Cornea* 1995;14:554-561.
211. Wiffen SJ, Maguire LJ, Nelson LR, Bourne WM. Specular microscopy before and after enucleation of live donor eyes. *Am J Ophthalmol* 1996;122:442-444.
212. Lass JH, Musch DC, Gordon JF, Laing RA. Epidermal growth factor and insulin use in corneal preservation. Results of a multi-center trial. The Corneal Preservation Study Group. *Ophthalmology* 1994;101:352-359.
213. Sugar A, Gal RL, Beck W, et al. Baseline donor characteristics in the Cornea Donor Study. *Cornea* 2005;24:389-396.
214. Williams KA, White MA, Badenoch PR, et al. Donor cornea procurement: six-year review of the role of the eye bank in South Australia. *Aust N Z J Ophthalmol* 1990;18:77-89.
215. Chu W, Dahl P, O'Neill MJ. Benefits of specular microscopy in evaluating eye donors aged 66 and older. *Cornea* 1995;14:568-570, 634.
216. Probst LE, Halfaker BA, Holland EJ. Quality of corneal donor tissue in the greater-than-75-year age group. *Cornea* 1997;16:507-511.
217. Mattern RM, Heck EL, Cavanagh HD. The impact on tissue utilization of screening donor corneas by specular microscopy at the University of Texas Southwestern Medical Center. *Cornea* 1995;14:562-567.
218. Moyes AL, Holland EJ, Palmon FE, Dvorak JA, Doughman DJ. Tissue utilization at the Minnesota Lions' Eye Bank. *Cornea* 1995;14:571-577.
219. Rootman DS, Hasany SM, Basu PK. A morphometric study of endothelial cells of human corneas stored in MK media and warmed at 37 degrees C. *Br J Ophthalmol* 1988;72:545-549.
220. Benetz BA, Gal RL, Ruedy KJ, et al. Specular microscopy ancillary study methods for donor endothelial cell density determination of Cornea Donor Study images. *Curr Eye Res* 2006;31:319-327.
221. Maas-Reijs J, Pels E, Tullo AB. Eye banking in Europe 1991-1995. *Acta Ophthalmol Scand* 1997;75:541-543.
222. Sperling S. Assessment of endothelial cell density in bovine corneas after osmotically induced dilation of intercellular spaces. *Cornea* 1985;4:71-79.
223. Sperling S. Evaluation of the endothelium of human donor corneas by induced dilation of intercellular spaces and trypan blue. *Graefes Arch Clin Exp Ophthalmol* 1986;224:428-434.
224. Singh G, Bohnke M, von-Domarus D, Draeger J, Lindstrom RL, Doughman DJ. Vital staining of corneal endothelium. *Cornea* 1985;4:80-91.
225. Wilhelm F, Melzig M, Gorscher T, Franke G. [Differential value of various vital stains of corneal endothelium]. *Ophthalmologe* 1995;92:496-498.
226. van Dooren BT, Beekhuis WH, Pels E. Biocompatibility of trypan blue with human corneal cells. *Arch Ophthalmol* 2004;122:736-742.
227. Spence DJ, Peyman GA. A new technique for the vital staining of the corneal endothelium. *Invest Ophthalmol* 1976;15:1000-1002.

228. Thuret G, Manissolle C, Acquart S, et al. Is manual counting of corneal endothelial cell density in eye banks still acceptable? The French experience. *Br J Ophthalmol* 2003;87:1481-1486.
229. De Boroviczeny CG. On the standardization of the blood cell counts. *Bibl Haematol* 1966;24:2-31.
230. Gundersen HJ. Estimators of the number of objects per area unbiased by edge effects. *Microsc Acta* 1978;81:107-117.
231. Delbosc B, Cantenot L, Fellmann D, Blum D, Montard M. In vitro semi-automated morphometry of preserved human corneal endothelium. *J Fr Ophtalmol* 1986;9:445-454.
232. Barisani-Asenbauer T, Baumgartner I, Grabner G, Stur M. Automated digital image analysis of organ culture preserved donor corneas. *Ophthalmic Res* 1993;25:94-99.
233. Reinhard T, Spelsberg H, Holzwarth D, Dahmen N, Godehardt E, Sundmacher R. Endothelial evaluation of corneal transplants by digital imaging. *Klin Monatsbl Augenheilkd* 1999;214:407-411.
234. Gain P, Thuret G, Chiquet C, et al. Mise au point d'un analyseur automatique de l'endothélium des greffons cornéens conservés. *J Fr Ophtalmol* 2002;25:462-472.
235. Ruggeri A, Grisan E, Jaroszewski J. A new system for the automatic estimation of endothelial cell density in donor corneas. *Br J Ophthalmol* 2005;89:306-311.
236. Sperling S. Combined staining of corneal endothelium by alizarine red and trypane blue. *Acta Ophthalmol (Copenh)* 1977;55:573-580.
237. Gain P, Thuret G, Kodjikian L, et al. Automated tri-image analysis of stored corneal endothelium. *Br J Ophthalmol* 2002;86:801-808.
238. Foracchia M, Ruggeri A. Cell contour detection in corneal endothelium in-vivo microscopy., *Proc Chicago 2000 - World Congress on Medical Physics and Biomedical Engineering*. New York; 2000:1033-1035.
239. Borderie VM, Scheer S, Touzeau O, Védie F, Carvajal-Gonzalez S, Laroche L. Donor organ cultured corneal tissue selection before penetrating keratoplasty. *Br J Ophthalmol* 1998;82:382-388.
240. Gain P, Thuret G, Chiquet C, et al. Cornea procurement from very old donors: post organ culture cornea outcome and recipient graft outcome. *Br J Ophthalmol* 2002;86:404-411.
241. Thuret G, Chiquet C, Bernal F, et al. Prospective, randomized clinical and endothelial evaluation of 2 storage times for cornea donor tissue in organ culture at 31 degrees C. *Arch Ophthalmol* 2003;121:442-450.
242. McRae DB. The Measurement of Transmission and Contrast in Optical Instruments. *Journal of the Optical Society of America* 1943;33:229-243.
243. Clark LB, Kaplan DG. The Measurement of UV/VIS Transmission Characteristics of Intraocular Lenses. *Applied Spectroscopy* 1987;41:334-336.
244. Hayward GC. Cell Design for the Measurement of Transmission Spectra of Liquids at Very Long Infrared Wavelengths. *Applied Spectroscopy* 1969;23:620-621.
245. Cashdollar KL, Lee CK, Singer JM. Three-wavelength light transmission technique to measure smoke particle size and concentration. *Appl Opt* 1979;18:1763-1769.
246. Imura K, Okamoto H. Reciprocity in scanning near-field optical microscopy: illumination and collection modes of transmission measurements. *Opt Lett* 2006;31:1474-1476.
247. Dupuis A, Stoeffler K, Ung B, Dubois C, Skorobogatiy M. Transmission measurements of hollow-core THz Bragg fibers. *Journal of the Optical Society of America* 2011;28:896-907.
248. Cox JL, Farrell RA, Hart RW, Langham ME. The transparency of the mammalian cornea. *J Physiol* 1970;210:601-616.
249. Plamann K, Aptel F, Arnold CL, Courjaud A, Crotti C, Deloison F. Ultrashort pulse laser surgery of the cornea and the sclera. *Journal of Optics* 2010;12.
250. Merin LM, Brown MF, Howdeshell LL. Darkfield biomicrography of eye bank donor corneas. *Cornea* 2001;20:210-213.
251. Parekh M, Ferrari S, Ruzza A, Pugliese M, Ponzin D, Salvalaio G. A portable device for measuring donor corneal transparency in eye banks. *Cell Tissue Bank* 2013.
252. Ventura L, Jesus GT, Oliveira GC, Sousa SJ. Portable light transmission measuring system for preserved corneas. *Biomed Eng Online* 2005;4:70.
253. Casadessus O, Georges G, Lamoine LS, Deumie C, Hoffart L. Light scattering from edematous human corneal grafts' microstructure: experimental study and electromagnetic modelization. *Biomed Opt Express* 2012;3:1793-1810.
254. Peyrot DA, Aptel F, Crotti C, et al. Effect of incident light wavelength and corneal edema on light scattering and penetration: laboratory study of human corneas. *J Refract Surg* 2010;26:786-795.
255. Pataia G, Gauthier A, Trone M, et al. Optical measurement of dioptric power and transparency of cornea stored in a new corneal bioreactor. *European Vision and Eye Research*. Nice; 2013.
256. Gerber RE. Measurement of Focal Length Using an Optical Power Meter. *Supplement to Applied Optics* 1995;8054-8055.
257. Ilev I, Uttamchandani D, Culshaw B. Fiber-optic backreflectance method for determining the effective focal lengths of optical elements. *Appl Opt* 1996;35:716-718.
258. Xiang Y. Focus retrocollimated interferometry for focal-length measurements. *APPLIED OPTICS* 2002;41:3886-3889.
259. Kumar YP, Chatterjee S. Technique for the focal-length measurement of positive lenses using Fizeau interferometry. *Appl Opt* 2009;48:730-736.

260. Yonetsu T, Bouma BE, Kato K, Fujimoto JG, Jang IK. Optical coherence tomography. *Circulation journal : official journal of the Japanese Circulation Society* 2013;77:1933-1940.
261. Gabriele ML, Wollstein G, Ishikawa H, et al. Optical coherence tomography: history, current status, and laboratory work. *Invest Ophthalmol Vis Sci* 2011;52:2425-2436.
262. Puliafito CA. A brief history of optical coherence tomography: a personal perspective. *Ophthalmic Surg Lasers Imaging* 2009;40:94-95.
263. Drexler D, Wolfgang, Fujimoto J, James G. Optical Coherence Tomography. *Technology and Applications*: Springer; 2008:47-72.
264. Subhash HM. Full-Field and Single-Shot Full-Field Optical Coherence Tomography: A Novel Technique for Biomedical Imaging Applications. *Advances in Optical Technologies* 2012;2012:1-26.
265. Yaqoob Z, Wu J, Yang C. Spectral domain optical coherence tomography: a better OCT imaging strategy. *Biotechniques* 2005;39:S6-13.
266. Assayag O, Antoine M, Sigal-Zafrani B, et al. Large Field, High Resolution Full-Field Optical Coherence Tomography: A Pre-clinical Study of Human Breast Tissue and Cancer Assessment. *Technol Cancer Res Treat* 2013.
267. Pataia G, Gauthier A, Trone M, et al. Corneal graft imaging by anterior segment OCT during storage in eye banks. *European Vision and Eye Research*. Nice; 2013.

CONCLUSIONS ET PERSPECTIVES

Force est de constater qu'en une décennie, le contrôle qualité cellulaire et tissulaire, au moins dans certaines banques comme la nôtre, s'est largement sophistiqué, pour s'adapter aux raffinements des chirurgiens capables désormais de greffer la partie de cornée strictement nécessaire au malade, et dans une certaine mesure, pour à anticiper l'émergence de donneurs opérés de chirurgie réfractive cornéenne, parfois plusieurs décennies avant.

Malgré ces avancées, un long chemin reste à parcourir... A quand un comptage 3D s'affranchissant des plis cornéens générés par la conservation actuelle en organoculture ? A quand une appréciation bio-fonctionnelle de l'endothélium capable de dire que les cellules comptées seront réellement viables ? A quand une détection efficace d'une opacité localisée de la cornée qui devra faire éliminer le greffon d'une greffe perforante au risque de pénaliser le receveur ? A quand une détection infaillible d'une interface « enterrée » de chirurgie réfractive, sachant que même l'œil d'un ophtalmologiste armé d'un excellent biomicroscope ne peut souvent pas la percevoir chez son patient ?

Gageons que le bioréacteur de notre laboratoire, qui revisite la technologie de conservation telle qu'elle existe depuis plus de 40 ans, en offrant une cornée claire tout au long de la conservation tout en permettant l'intégration et surtout l'invention de nouveaux outils de contrôle, devrait permettre de relever tous ces défis.

PARTIE II. TRAVAUX EXPERIMENTAUX

PUBLICATION 1. Publiée dans Invest Ophthalmol Vis Sci. IF 3.441

Les paramètres morphométriques utilisés habituellement pour qualifier la mosaïque endothéliale (coefficient de variation de la surface (SD/Moyenne), et pourcentage de cellules hexagonales) sont des indicateurs de la qualité intrinsèque de l'endothélium et reflète le stress cellulaire supporté pendant la vie du donneur mais également pendant la conservation prolongée des greffons. En organoculture les cellules endothéliales ne sont visibles qu'après préparation osmotique qui dilate les espaces intercellulaires, modifie les indices des milieux intra et intercellulaire et rend les cellules visibles. Dans ce travail nous avons étudié si CV et hexagonalité mesurés par un analyseur d'image dédié à l'endothélium et validé pour la détermination de la densité cellulaire endothéliale étaient fiable malgré les modifications temporaires subit par les cellules. A partir d'une série de 505 cornées, nous avons montré d'une part que l'analyse était pratiquement toujours possible (avec des résultats influencés par la qualité des images de départ) et d'autre part que les paramètres retrouvés étaient tout à fait cohérent avec ceux de la littérature acquis en microscopie spéculaire aussi bien in vivo chez les patients que ex vivo sur les cornées conservées à 4°C en Optisol-GS.

L'analyseur Sambacornea fournit une analyse endothéliale fiable, validée désormais tant pour la mesure de la densité cellulaire endothéliale que pour la morphométrie cellulaire.

Endothelial Morphometry by Image Analysis of Corneas Organ Cultured at 31°C

Sophie Acquart,^{1,2} Philippe Gain,^{2,3} Min Zhao,³ Yann Gavet,⁴ Alexandre Defreyn,³ Simone Piselli,³ Olivier Garraud,¹ and Gilles Thuret^{2,3}

PURPOSE. To determine the factors influencing endothelial morphometry by using image analysis of corneas stored in organ culture to determine the coefficient of variation (CV) in cell area and percentage of hexagonal cells.

METHODS. The endothelia of 505 of the 559 corneas consecutively stored at the eye bank were routinely analyzed with Sambacornea image-analysis software (ver. 1.2.10; Tribvn, Châtillon, France) on three large-field images of 750 × 1000 μm, obtained after osmotic dilation of the intercellular spaces with 0.9% sodium chloride. Analysis was performed on at least 300 cells. The quality of the three-image set was graded poor, average, or good by an independent observer. The studied parameters were donor age and sex, lens status, storage time, and intrinsic quality of captured images. Statistics were analyzed by nonparametric tests.

RESULTS. Image analysis was possible for 504 of the 505 assessed corneas. Donor age correlated significantly with endothelial cell density (ECD; $r = -0.343$), CV ($r = 0.221$), and hexagonality ($r = -0.314$; $P < 0.001$ for the three). Image quality significantly influenced these three parameters. ECD and hexagonality decreased parallel to image quality, whereas the CV increased. In the 258 corneas assessed twice (on average, at day [D] +4, then D +14) ECD, CV, and hexagonality decreased during storage.

CONCLUSIONS. Despite the sometimes mediocre quality of the transmitted light microscopy images, endothelial parameters supplied by the analyzer were clinically reliable, since variations similar to those long known in specular microscopy were found. Endothelial morphometry (CV and hexagonality) is likely to provide further information on the endothelial function of the graft tissue, perhaps particularly for grafts of borderline ECD, close to the discard threshold. (*Invest Ophthalmol Vis Sci.* 2010;51:1356–1364) DOI:10.1167/iops.08-3103

From the ¹French Blood Center/Eye Bank, Saint-Étienne, France; the ²Laboratory of Corneal Graft Biology, Imaging, and Engineering, JE2521, IFR143, Faculty of Medicine, Jean Monnet University, Saint-Étienne, France; and ⁴École Nationale Supérieure des Mines, Saint-Étienne, France.

³Contributed equally to the work and should therefore be considered equivalent authors.

Supported by Grant "Recherche et Greffes 2004" from l'Établissement Français des Greffes, Agence de la Biomédecine.

Submitted for publication November 3, 2008; revised April 10 and July 1, 2009; accepted September 14, 2009.

Disclosure: S. Acquart, None; P. Gain, None; M. Zhao, None; Y. Gavet, None; A. Defreyn, None; S. Piselli, None; O. Garraud, None; G. Thuret, None

Corresponding author: Gilles Thuret, Service d'Ophthalmologie (Hôpital Nord), CHU de Saint-Étienne, Avenue Albert Raimond, F 42055 Saint-Étienne Cedex 2, France; gilles.thuret@univ-st-etienne.fr.

Assessment of the endothelial quality of corneas stored in eye banks is the most important factor in the graft selection process, after microbiologic safety criteria. The human corneal endothelial mosaic is typically characterized by its endothelial cell density (ECD), which, if high, provides a significant functional reserve, and by cell morphology. Endothelial cell morphology is assessed by size uniformity (polymegethism) and cell shape (pleomorphism). The ideal endothelium has high ECD and low polymegethism and pleomorphism and therefore presents as a mosaic principally comprising small hexagons of identical size. In eye banks, these parameters are assessed by observing the endothelium with a microscope: either a specular microscope (SM) at the start of storage at 4°C, when the cornea is still sufficiently transparent and fine, or a bright-field or phase-contrast light microscope at any point during organ culture (OC). OC, the standard storage method in Europe,¹ causes reversible stromal edema and a transient decrease in transparency, which preclude the use of specular microscopy.

In eye bank history, many methods have successively been used to assess ECD and morphometry. Manual methods have always allowed ECD to be estimated quantitatively and expressed in number of cells per square millimeter. However, their reliability of these methods has been questioned in some cases.^{2,3} The development of computerized image analysis has made counting much more reliable.^{4–8} ECD is a quantitative criterion that has long been universally recognized as a condition of graft survival. Further, it has recently been shown, in a prospective study of a cohort of 500 graft recipients, that high ECD in the graft is the parameter that most directly retards the onset of graft opacification by late endothelial failure.^{9,10}

The utility of computerized image analysis for the objective quantification of endothelial morphometry was perceived very early on, after the development of SM,^{11,12} and then it became commonplace with the generalization of computers. Before SM was used, naked-eye observation of the endothelium allowed assessment of only polymegethism and pleomorphism, which could at best be graded in the categories low, moderate, and high. Image-analysis programs quantify morphometry of objects using many parameters, of which the most common are area, perimeter, length of sides (by calculating, for each, their mean and variance), number of neighbors, form factor, cell elongation, and deviation.^{11,13} In common practice, derived from clinical use of commercial SM and the accompanying analysis software programs, only two criteria are used: coefficient of variation (CV) of percentage of cell area = standard deviation of area/mean area (in square millimeters), and the percentage of hexagonal cells, often called hexagonality, even though these are probably too restrictive to exhaustively describe endothelial morphometry.^{13,14} The importance of the relationship between morphometry and endothelial cell function has been discussed for more than 25 years^{11,15,16} and direct involvement of morphometric modifications in edema-

tous decompensation of the cornea has been demonstrated in pseudophakic bullous keratopathy¹⁷ and primitive endothelial dystrophies.^{18,19} Conversely, it has been shown that large CV variations in long-term contact lens wearers have no impact on endothelial permeability and its deswelling capacity.²⁰ The influence of morphometric parameters on graft endothelium quality is unknown. To date, it has only been recommended that graft tissues presenting high polymegathism be excluded.²¹ We thought it was of paramount importance to determine whether there are pleomorphism and polymegathism thresholds that would influence graft survival that could constitute meeting graft discard criteria. We believe that this question is particularly crucial for graft tissue with ECD close to the discard threshold (generally, 2000–2400 cells/mm², depending on the bank). To address this point, we thought it was first necessary to know the criteria variation spectrum given by endothelium assessment tools in eye banks and to ensure that these criteria were valid. Unlike storage at 4°C, for which specular image analyzers have long been used and the morphometric criteria are known, the routine image analysis of optic microscope micrographs obtained in OC is nascent in Europe. Last, even in the case of SM, these thresholds are not yet defined. Even in large-scale American clinical trials such as the Cornea Donor Study (CDS), graft inclusion criteria relative to endothelial morphometry are still subjective: Pleomorphism and polymegathism must be no more than moderate.

The purpose of this work was twofold: to analyze the relevance of endothelial morphometry data calculated by image analysis during OC and to identify the parameters that influence them.

MATERIAL AND METHODS

Retrieval and OC

During 20 months, 559 corneas of 280 donors (one donor with a sole eye) were received at the eye bank of the French Blood Center (Loire/Auvergne region). Retrieval was performed by in situ excision of the corneoscleral rim in the morgues of our university hospital and of two general hospitals by 12 ophthalmologists, 8 of whom were ophthalmology department residents. No donor age limit was set. The retrievers observed each cornea macroscopically to grade its quality as very good, good, or average, depending on epithelial abrasions, stromal aspect (diffuse edema and localized opacities), endothelial folds, and presence of an arcus senilis. The presence of an intraocular lens (IOL) was noted. Corneas were immediately placed in OC medium (CorneaMax; Eurobio, Les Ulis, France) in a temperature-controlled incubator at 31°C. The OC modus operandi was as follows: initial endothelial assessment in the first days of storage with renewal of medium; further renewal 14 days later, as necessary; graft scheduling; final endothelial assessment 2 days before grafting; and immersion in deswelling medium. Corneas with initial ECD lower than 2000 cells/mm² were not reassessed.

Endothelial Assessments

The two endothelial analyses were conducted using the same protocol. The cornea extracted from its medium was briefly rinsed by gentle sprinkling on both sides with saline buffer (Balanced Salt Solution, BSS plus; Alcon, Rueil Malmaison, France), and the endothelial face was covered with 0.4% trypan blue (Eurobio) for 1 minute, then with 0.9% sodium chloride (Aguettant, Lyon, France) for 4 minutes, renewed every minute. The cornea was placed in a sealed Petri dish and observed by optical microscope (Laborlux S; Leica, Wetzlar, Germany) fitted with a digital camera (DXC 755P; Sony, Tokyo, Japan). A series of 10 nonoverlapping photographs was taken with a ×10 lens in the 8-mm diameter center of the cornea. Large-field images (750 × 1000 μm) were acquired directly by the Sambacornea software program (ver. 1.2.10; Tribvn, Châtillon, France) with 768 × 576-pixel resolution

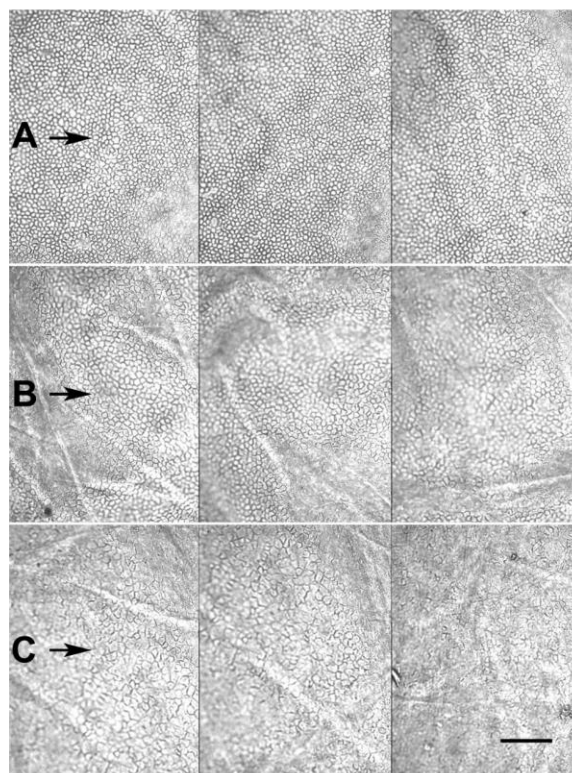


FIGURE 1. Endothelial image quality during OC. Representative example of sets of three images. Visualization of cell borders, background noise, and surface area of clearly visible cells were taken into account. (A) Good, (B) average, and (C) poor quality. Scale bar, 200 μm.

and 8-bit gray level in bitmap format. On the 20-in. screen routinely used, total magnification of displayed images was approximately ×220. The entire system was calibrated horizontally and vertically with a calibration micrometer (Leica Microsystems, Rueil-Malmaison, France) by entering the software's known dimensions and checked by measuring the ECDs of a specific calibration blade designed for eye banks and described elsewhere.⁸ This two-dimensional calibration process was used to take account of any distortions in magnification that could lead to imperfectly square pixels, a problem that we had observed with several digital cameras. The actual analysis was conducted by using a procedure validated²² by either of the eye bank's two full-time technicians, each of whom had more than 3 years' experience including more than 1000 endothelial cell counts. After choosing the three best available images, the technician delimited the areas of interest to be counted, avoiding areas of endothelial folding liable to promote parallax errors, and then corrected any boundaries incorrectly recognized by the software. Unless ECD was too low, 300 cells at most were counted. The calculated parameters were the number of cells considered for ECD calculation, ECD (cells/mm²), CV (%), number of cells considered for calculation of polygonality, and percentages of hexagons, pentagons, and heptagons.

Image Quality

The quality of the three images in each analysis was graded by an observer (AD) unaware of the donor's characteristics and of the image-analysis result, using a three-level score previously described²³ and based on visualization of cell borders, background noise, and surface area of clearly visible cells (Fig. 1). The score was 2 if the cell borders were easily visible, with little or no background noise, over at least two

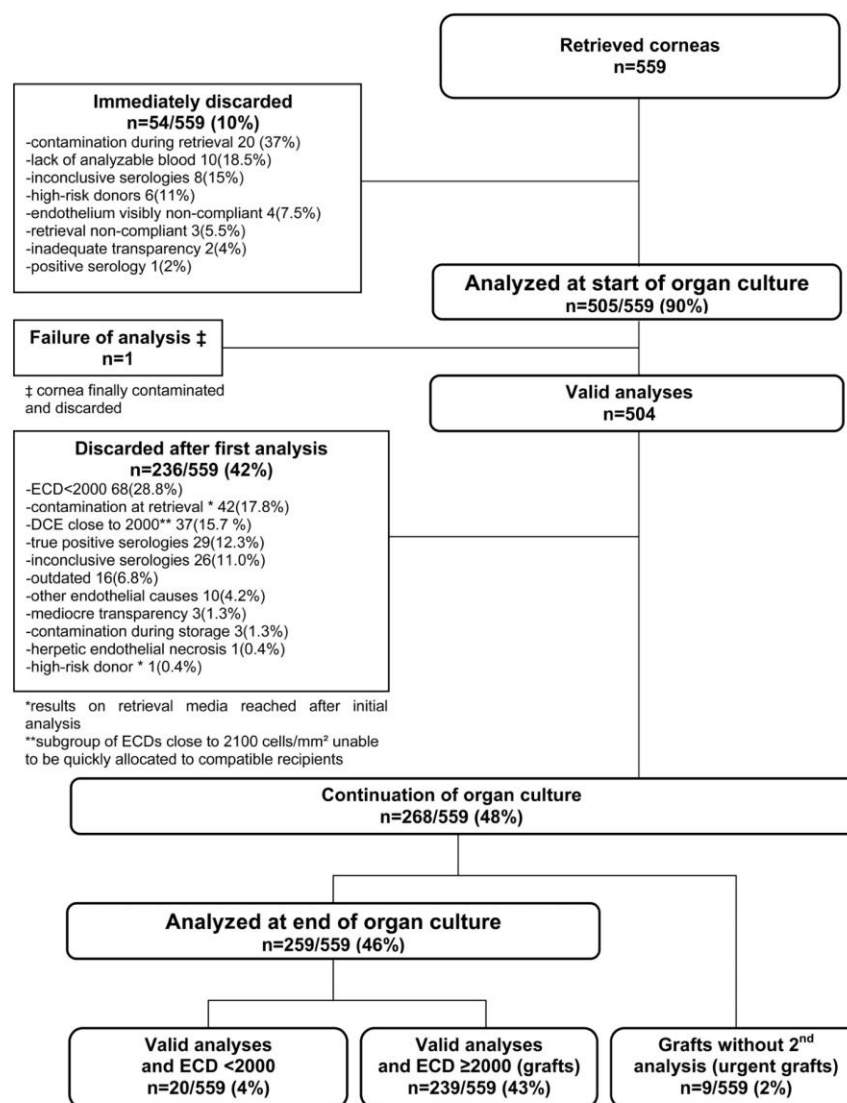


FIGURE 2. Flow chart of analyses of 559 consecutive corneas received at the eye bank during the prospective study.

thirds of the image; 1 if the cell borders were easily visible, with moderate background noise, over one third to two thirds of the image; and 0 if the cell borders were hard to visualize, with high background noise, over less than one third of the image. Based on the three scores, overall quality of the three-image set was graded as poor (0/0/0, 0/0/1, or 0/1/1), average (1/1/1, 0/1/2, or 2/1/1), or good (2/2/1 or 2/2/2). Other combinations were not observed.

Statistical Analysis

Unless otherwise stated, data are expressed as the mean (SD) or median (range), depending on their distribution. Data distribution normality was tested with the Kolmogorov-Smirnov test (Lilliefors variant) and the Shapiro-Wilk test, with a nonnormality threshold of $P < 0.05$. The mean values of the quantitative variables were compared by the paired t -test if distribution was normal and otherwise with the Wilcoxon or the Kruskal-Wallis nonparametric tests. Qualitative variables were compared by the χ^2 test. Relations between donor age and

endothelial analysis parameters were sought by calculating the Pearson correlation coefficient r . To study relations between image-set quality and endothelial parameters, the results of the analyses at the start and end of OC were grouped. The significance threshold was set at $P < 0.05$ (Statistical Package for Social Sciences for Windows ver. 11.5.1; SPSS, Chicago, IL).

RESULTS

Donor Characteristics

The mean (SD) age of the 280 donors was 73 (15) years. All were Caucasian. The process used with the 559 corneas is presented in Figure 2. In total, 505 corneas from 253 donors, aged 72 (15) years, underwent at least one endothelial analysis by the analyzer.

TABLE 1. Characteristics of the 253 Donors from Whom at Least One Cornea Underwent Endothelial Analysis

	<i>n</i>	%
Age classes, y		
<55	34	13
55-79	124	49
≥80	95	38
Sex		
Male	170	67
Type of death		
Non-heart-beating	230	91
Cause of death		
Cancer	84	33.2
Cardiac	74	29.2
Stroke	32	12.6
Respiratory	31	12.3
Infection	5	2.0
Trauma	2	0.8
Poisoning	1	0.4
Other	23	9.1
Unknown*	1	0.4
Lens status (<i>n</i> = 505)		
Phakic	440	87
PCL phacoemulsification	43	9
PCL manual	5	1
ACL and aphakic	5	1
Not specified	11	2

PCL, posterior chamber lens; ACL: anterior chamber lens.

* Natural death at 88 years.

Corneas from heart-beating donors were retrieved at the end of organ retrieval (i.e., in the very first minutes after circulatory arrest). Postmortem time for the other donors was 15 (range, 3-31) hours. Note that 8.9% were retrieved within 6 hours. The other characteristics are presented in Table 1.

Endothelial Characteristics at the Start of Storage in OC

The first assessment was performed at 4 (range, 1-12) days of OC. Only one cornea (0.2%) could not be analyzed because of poor-quality images of an aphakic eye that was found several days later to be contaminated. The overall characteristics of the initial endothelial analysis of 504 corneas are detailed in Table 2.

Significant correlations were found between age, ECD, CV, and the three polygonality criteria. With age, there was a decrease in ECD ($r = -0.345$) and in hexagonality ($r = -0.314$), and, conversely, an increase in CV ($r = 0.225$) and the percentage of pentagons ($r = 0.231$) and heptagons ($r = 0.214$) ($P < 0.01$ for each of the five items). None of the parameters differed between sexes. A moderate but significant degree of correlation was also found between ECD and CV ($r = -0.402$) and hexagonality ($r = 0.419$; $P < 0.01$ for each; Fig. 3).

The 46 corneas retrieved from heart-beating donors had significantly better endothelial parameters (data not shown)

than did other corneas, but the donors' ages were significantly lower: 48 (range, 34-77) years versus 78 (range, 16-100) years ($P < 0.01$).

Endothelial parameters differed in the three classes, determined by the retriever's subjective judgment, with ECD and hexagonality increasing significantly and CV and percentage of pentagonal cells decreasing when the stromal aspect was better (data not shown). However, this judgment was also linked to donor age, with 78 (12) years for corneas graded average, 74 (14) years for corneas graded good, and 68 (16) years for corneas graded very good ($P < 0.01$).

Given the low number of aphakic or anterior chamber lenses ($n = 4$), these subpopulations were not studied. Compared with postsurgical cataractous eyes with posterior chamber lenses, corneas from phakic eyes had higher ECD and hexagonality and lower CV and percentages of pentagons and heptagons (Table 3). The age of postsurgical donors was significantly higher than that of nonsurgical donors: respectively, 87 (56-98) and 74 (16-100) years ($P < 0.01$).

Evolution of Morphometry during OC

Two hundred fifty-eight corneas (51% of the 504, 55% of the phakic eyes, and only 27% of the eyes with IOLs) underwent a second analysis at the end of OC, a mean of 9 days (range, 2-24) after the first examination. The mean age of the 154 donors in this subgroup was 69 years (range, 16-99). The evolution of the endothelial analysis parameters is detailed in Table 4. ECD, CV, and hexagonality decreased significantly. Percentages of pentagons and heptagons increased. Daily cell loss was -1.28% (range, -10.4% to -2.8%).

Endothelial Characteristics of the Subgroup of Corneas Excluded for Endothelial Reasons after the First Analysis

Sixty-eight corneas were discarded after the first analysis due to ECD less than 2000 cells/mm². Thirty-seven others had between 2001 and 2354 cells/mm², but could not be allocated quickly, and their ECDs were deemed too close to the threshold to be allocated after 15 days of storage (borderline ECD). Ten other corneas with ECD more than 2000 cells/mm² were discarded because of endothelial anomalies—most commonly, very high pleomorphism and, more rarely, half of endothelial surface blue after staining with trypan blue; numerous folds; and subjacent stroma remaining blue, suggesting endothelial necrosis. Their endothelial characteristics are shown in Table 5. Those of the 37 borderline corneas were compared to the 248 grafted corneas (Table 6). Initial morphometry of corneas that had borderline ECDs and were finally not grafted was not as good as that of the grafted corneas. Corneas were grafted after 15 days (range, 6-29) of storage.

Relations between Image Quality and the Results of Endothelial Analysis

For the 762 endothelial analyses (504 initial + 258 final), 98 (13%) image sets were graded as poor quality, 500 (66%) as

TABLE 2. Endothelial Characteristics of 504 Corneas Analyzed at the Start of OC

	Mean	SD	Min	Max	Median
Cells, <i>n</i>	318	39	105	436	317
ECD, cells/mm ²	2672	721	677	4281	2752
CV, %	29.4	6.3	16.4	60.6	28.4
Pentagons, %	25.5	4.9	10.7	58.8	25.4
Hexagons, %	52.4	8.9	17.6	80.6	52.5
Heptagons, %	17.0	3.6	5.8	28.7	17.15

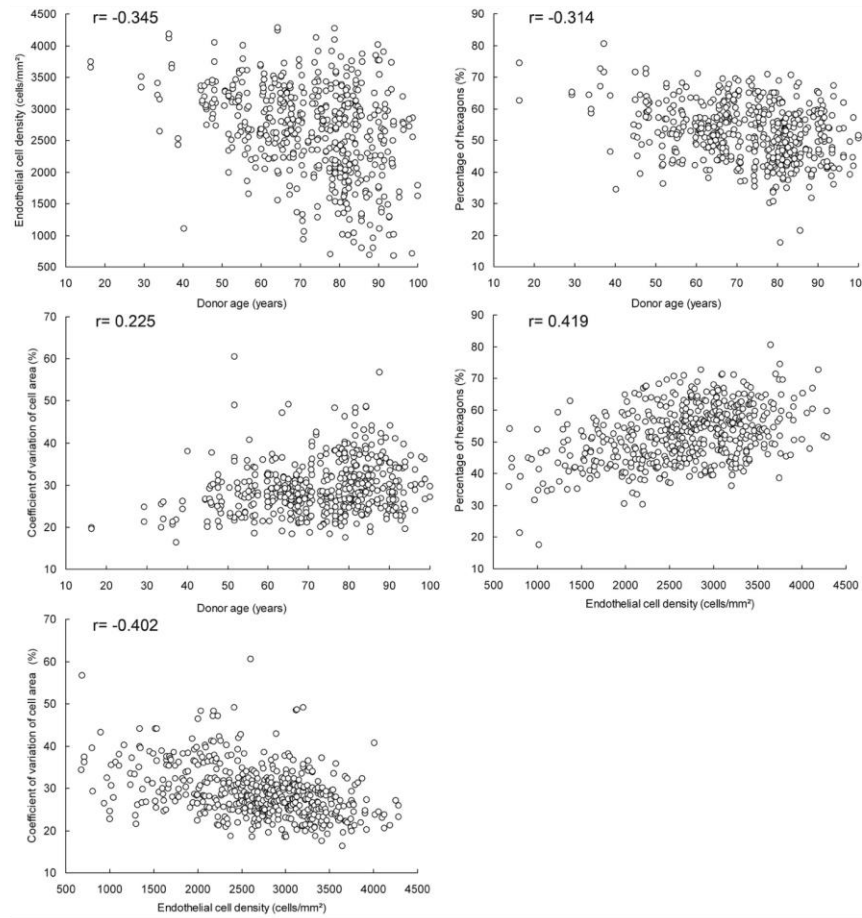


FIGURE 3. ECD, CV, and percentage of hexagonal cells according to donor age. CV and percentage of hexagonal cells according to ECD ($P < 0.01$ for all five; $N = 504$).

average, and 164 (21%) as good. There were significant differences in all parameters, showing deterioration when image quality deteriorated: ECD and hexagonality decreased, and CV

and pentagon and heptagon percentages increased (Table 7). There was a nonsignificant trend toward deterioration in image quality with donor age. For the 258 paired endothelial analyses,

TABLE 3. Endothelial Characteristics at the Start of OC of Corneas from Phakic Eyes and from Postsurgical Cataractous Eyes with Posterior Chamber Lenses

	Mean	SD	Min	Max	Median	P
Cells, <i>n</i>						
Phakic	320	35	125	417	318	0.062
PCL	312	46	136	436	312	
ECD, cells/mm ²						
Phakic	2720	683	677	4281	2788	<0.01
PCL	2216	808	805	3852	2147	
CV, %						
Phakic	29.2	6.3	16.4	60.6	28.3	0.024
PCL	31.1	6.0	21.6	44.2	31.2	
Pentagons, %						
Phakic	25.4	4.8	10.7	41.1	25.3	0.176
PCL	26.8	6.6	17.0	58.8	27.0	
Hexagons, %						
Phakic	52.8	8.8	21.5	80.6	53.2	0.024
PCL	49.4	9.2	17.6	71.0	48.4	
Heptagons, %						
Phakic	17.0	3.5	7.8	28.7	17.0	0.063
PCL	17.6	3.4	7.0	23.3	18.1	

Phakic eyes ($n = 440$); posterior chamber lens (PCL; $n = 48$).

TABLE 4. Evolution of Endothelial Analysis Characteristics during OC

	Mean	SD	Min	Max	Median	P
Cells, <i>n</i>						
Start	329	30	154	417	322	<0.01
End	317	20	199	420	315	
ECD, cells/mm ²						
Start	3099	422	2152	4281	3083	<0.01
End	2706	399	1451	3969	2679	
CV, %						
Start	27.1	4.3	16.4	40.7	26.7	<0.01
End	25.7	3.4	18.1	36.3	25.4	
Pentagons, %						
Start	24.1	4.3	10.7	39.5	24.1	<0.01
End	26.2	4.1	12.8	37.8	26.1	
Hexagons, %						
Start	55.7	7.7	38.7	80.6	56.0	<0.01
End	50.7	6.8	30.6	71.0	51.0	
Heptagons, %						
Start	16.5	3.3	7.0	26.6	16.7	<0.01
End	17.8	3.6	5.2	33.3	18.0	

n = 258.

there was a deterioration in image quality between the start and end of storage, moving from a poor/average/good breakdown of 14 (5%)/142 (55%)/102 (40%) to 35 (13.5%)/195 (75.5%)/28 (11%) (*P* < 0.01).

DISCUSSION

We used an image-analysis tool specifically developed to measure ECD and the morphometric parameters of the human corneal endothelium during OC storage and observed them by transmitted light microscopy.⁶ Compared with specular microscopy images, those obtained by transmitted light microscopy are considered harder to analyze because the cell borders are less visible and background noise is higher. Further, the use of sodium chloride to induce reversible osmotic dilation of the intercellular spaces can modify cell aspect. However, this dilation does not in theory modify neighboring cell relations or size relations between cells. The accuracy⁸ and reproducibility²² of the analyses conducted by the analyzer used in the present study have been reported. Analysis comprised cell border recognition and manual correction of poorly recognized boundaries, which is the most reliable method for measuring morphometric parameters.²⁴ As well as ECD, CV, and hexagonality, the analyzer provides percentages of pentagonal and heptagonal cells, which appear to be important items, at least for research on the relation between morphology and endothelial function.^{13,14} The present work, with a series of 505 corneas routinely analyzed at the eye bank, demonstrates

the device's utility for assessing endothelial morphometry despite often difficult imaging conditions.

For the analysis performed at the start of OC, on average 4 days after donor death, (i.e., closest to physiological state), the measured parameters can be laid over those measured by different authors, *in vivo* or *ex vivo*, using different techniques. These are shown in Table 8. Note that our mean ECD tended to be higher than in most studies with specular microscopes. This difference may be due to underestimation by some devices and/or a difference in counting strategy, as we demonstrated for the SP2000P SM (Topcon, Tokyo, Japan) relative to transmitted light microscopy analysis by Sambacornea (Tribvn).²⁵

The image-analysis system used in this study and using transmitted light microscopy can highlight the same changes in ECD and in morphometric parameters according to age as those already reported in the literature using *in vivo* and *ex vivo* SM.³⁰⁻³² However, our population was substantially older than that in the CDS,³⁰ which explains the difference in the ECD-age relations found in the two studies: biexponential decrease in the CDS, which enrolled more young donors, and linear decrease in our study. Carlson et al.³² found, in a population of 80 subjects aged 5 to 79 years, an increase in CV of 28% (*r* = 0.53, *P* < 0.001), a decrease in the hexagonality of 14% (*r* = -0.48, *P* < 0.001), and an increase in percentages of pentagons of 50% (*r* = 0.44, *P* < 0.001) and of heptagons of 40% (*r* = 0.33, *P* < 0.002).³² In that study, permeability to fluorescein increased with age. Because the age curve of our population was skewed to the right, we could not calculate these evolutions. Nevertheless, the coefficients of correlation between age and endothelial parameters were on the same order as in Carlson's study, with significant correlations but moderate strengths of association.

We found a relation between the retriever's subjective assessment and the endothelial morphometric parameters. Although the aged-related bias is obvious, it cannot be excluded that there is a more direct relation between alteration of endothelial parameters and the postmortem corneal condition via increased endothelial permeability,^{11,17,33} which could be responsible for the faster appearance of postmortem edema.

The Sambacornea analyzer (Tribvn) was also able to highlight morphometric changes caused by cataract surgery, in the same way as Johnston et al.³⁴ found, in 15 patients with IOL versus 17 phakic control subjects: mean (SD) ECD of 2495 (438) cells/mm² versus 2576 (264) cells/mm² and CV of 32.3% (4%) versus 30.7% (4%), respectively.³⁴ Age was probably also a factor in the morphologic changes that we found.

We highlighted a relation between image quality and endothelial parameters, with overall image deterioration when endothelial parameters were less good. This effect seems independent of age. We suppose that image quality reflects the cells' capacity both to react to osmotic preparation (quality of

TABLE 5. Endothelial Characteristics of Corneas Eliminated because of Deficient or Borderline Endothelium

	Initial ECD <2000 (<i>n</i> = 68)					ECD Borderline (<i>n</i> = 37)					Other Endothelial Cause (<i>n</i> = 10)				
	Mean	SD	Min	Max	Median	Mean	SD	Min	Max	Median	Mean	SD	Min	Max	Median
<i>n</i>	285	57	105	362	304	310	26	232	395	310	301	55	147	334	317
ECD	1499	373	677	1993	1599	2152	97	2002	2354	2162	2677	279	2357	3203	2567
CV	32.2	5.5	21.6	44.1	31.9	33.8	7.3	21.5	48.4	32.6	38.4	10.1	26.3	60.6	35.5
Pentagons, %	28	5.9	18.1	58.8	27.3	26.8	4.1	18.5	33.3	27.2	27.8	4.8	20.9	35	26.8
Hexagons, %	45.8	8.8	17.6	65	45.1	48.9	8.9	30.3	67.3	46.9	47.2	8.8	36.3	64.1	45.6
Heptagons, %	17.8	4	5.8	27.5	18	17.9	4.3	10	28.7	17.5	17.2	4.5	9.8	23.7	17.5
Mortality, %	0.37	0.69	0	5	0.21	0.27	0.6	0	3.3	0.1	0.53	0.66	0.06	1.6	0.17

n = 105.

TABLE 6. Comparison of the Initial Analyses of 37 Corneas with Borderline ECD with Those of the 248 Grafted Corneas

	Mean	SD	Minimum	Maximum	Median	P
Cells, <i>n</i>						
Discarded	310	26	232	395	310	<0.001
Grafted	330	28	161	417	322	
ECD, cells/mm ²						
Discarded	2152	97	2002	2354	2162	<0.001
Grafted	3112	428	2204	4281	3083	
CV, %						
Discarded	33.8	7.3	21.5	48.4	32.6	<0.001
Grafted	27.0	4.4	16.4	40.7	26.6	
Pentagons, %						
Discarded	26.8	4.1	18.5	33.3	27.2	<0.001
Grafted	24.1	4.5	10.7	39.5	23.9	
Hexagons, %						
Discarded	48.9	8.9	30.3	67.3	46.9	<0.001
Grafted	55.7	7.9	38.7	80.6	56.0	
Heptagons, %						
Discarded	17.9	4.3	10.0	28.7	17.5	0.079
Grafted	16.5	3.3	7.0	26.6	16.6	
Mortality, %						
Discarded	0.27	0.60	0.00	3.30	0.10	0.958
Grafted	0.24	0.37	0.00	3.10	0.11	

Mann-Whitney nonparametric test. Discarded, *n* = 37; grafted, *n* = 248.

intercellular space dilation) and also to the stromal edema responsible for endothelial folding and image background noise. These highlighted relations tend to show that changes in ECD and in endothelial morphometry result in different corneal behavior and probably reflect an endothelial disorder that is revealed more easily after death in nonphysiological conditions.

For the subgroup of corneas that had borderline ECD in the first endothelial assessment and were finally not grafted, image analysis also highlighted changed morphometric parameters relative to corneas with higher ECDs. This observation suggests that these corneas were of lower quality and underscores the utility of morphometry, in addition to ECD, for qualifying graft tissue, and therefore probably for aiding in the decision to

TABLE 7. Endothelial Analysis Parameters According to Image Quality, in All Analyses (Start and End of OC)

Parameter/Quality of Images	Mean	SD	Min	Max	Median	P
Cells, <i>n</i>						
Poor	294	48	105	360	307	<0.01
Average	316	27	116	408	315	
Good	338	28	300	420	333	
ECD (cells/mm ²)						
Poor	2386	675	801	3697	2453	<0.01
Average	2645	606	677	4280	2684	
Good	2971	561	1291	4281	3001	
CV, %						
Poor	31.0	6.2	20.1	49.2	30.4	<0.01
Average	28.4	5.7	18.1	60.6	27.3	
Good	25.5	4.3	16.4	41.3	24.8	
Pentagons, %						
Poor	28.7	6.1	12.8	58.8	28.4	<0.01
Average	25.9	4.2	13.4	39.5	25.9	
Good	23.5	4.1	10.7	34.8	23.4	
Hexagons, %						
Poor	46.5	8.6	17.6	67.7	45.3	<0.01
Average	51.2	7.7	30.6	74.6	50.9	
Good	57.1	7.0	40.6	80.6	57.2	
Heptagons, %						
Poor	17.7	4.4	5.8	33.3	17.8	0.008
Average	17.4	3.5	5.8	28.4	17.6	
Good	16.5	3.3	5.2	26.6	16.4	
Donor age, y						
Poor	74	14	36	99	77	0.119
Average	71	15	16	100	73	
Good	70	15	34	96	70	

n = 762.

TABLE 8. Comparison of Ex Vivo Results of Sambacornea with Those in Other Studies

	Yee et al. ²⁶	Chu et al. ²⁷	Müller et al. ²⁸	Reykjavik Eye Study Zoega et al. ²⁹	Cornea Donor Study Sugar et al. ³⁰	Present Study
Year	1985	1995	2004	2006	2006	2009
Technique	In vivo specular	Ex vivo specular	In vivo confocal	In vivo specular	Ex vivo specular	Ex vivo optical
Type of analysis	Manual digitalization	Manual digitalization	Manually assisted count of three images	Not specified; specular software	Computer-aided manual on one image	Semiautomatic on three images
Analyzer	Heye Schule or Keeler Konan	—	Nidek Confoscan 2.0/NAVIS	Noncon ROBO, Konan	All types of specular	Sambacornea
Age, y	70-79	>66	75.7 (10.9)	68 (55-92)	>71	72 (15)
Patients, N	9	895	75	672	168	504
Cells, N	100	—	77-131*	—	50-150	318
ECD, cells/mm ²	2630 (60)	2445	2488 (301)	2495 (15)	2692 (273)	2672 (721)
CV, %	29 (1.2)	—	—	36.2 (0.3)	—	29.4 (6.3)
Pentagons, %	19.1 (0.7)	—	—	—	—	25.5 (4.9)
Hexagons, %	60.6 (1.4)	—	47.0 (6.1)†	58.4 (0.4)	—	52.4 (8.9)
Heptagons, %	18.7 (1.1)	—	—	—	—	17.0 (3.6)

Yee et al., in vivo specular microscopy; Chu et al., ex vivo specular microscopy; Müller et al., in vivo confocal microscopy; Reykjavik Eye Study, in vivo specular microscopy; and Sugar et al., ex vivo specular microscopy at start of storage at +4°C. Results are expressed as the mean (SD). —, no quantitative morphometric data available.

* Data item extrapolated from the area of interest and ECD described in the article.

† Lower than usual data attributed by the authors to the small sample size.

discard them. The changes highlighted during storage in OC have not been reported. Before this study, only Borderie et al.^{35,36} had reported the influence of the deswelling stage on ECD and morphometry. They highlighted a 27% increase in CV during 48 hours of deswelling and 7% cell loss during 24 hours. We found a mean daily decrease in ECD of 1.38%. We also observed a CV decrease from 27.1% to 25.7%, which indicates cell uniformization, perhaps due to accelerated mortality of cells with size that departs from the mean and which may be more prone to the stresses of death and OC. The decrease in the hexagonality from 55.7% to 50.7% may be explained by the deformation of residual endothelial cells to fill the spaces vacated by dead cells as they desquamate. OC is a particular nonphysiological condition in which the maintained metabolic activities of cells³⁷ combined with accelerated mortality^{38,39} cause changes to the mosaic, which tend to compensate for defects. In the living body, slower changes are known and are highlighted by SM. A significant increase in polymegethism, associated with a decrease in hexagonality without an overall change in ECD, has been observed in long-term wearers of contact lenses^{40,41} and in cases of diabetes mellitus.⁴² A decrease in hexagonality with no change in CV or ECD has been described after repeated exposure to ultraviolet rays (arc welding)^{43,44} and in keratoconus.⁴⁵ Increased pleomorphism in keratoconus may be linked to prolonged wearing of contact lenses. Repeated exposure to infrared rays (glassblowing) has been associated with a decrease in hexagonality and an increase in CV but also with an increase in ECD, suggesting stimulation of cell division.⁴⁶ The presence of an anterior chamber lens causes substantial changes, increasing CV and cell elongation and decreasing hexagonality.⁴⁷ After penetrating keratoplasty, a significant decrease in hexagonality without a substantial change in CV indicates that cell enlargement is very gradual.⁴⁸ These morphologic alterations do not revert to the preoperative level even after 5 years, because of continued cell loss.⁴⁹

In conclusion, the Sambacornea (Tribvn) analyzer of the endothelium of corneas stored in OC and observed with transmitted light microscopy produced quantitative morphometric parameters that conformed to those determined in several

other studies with SM, despite sometimes difficult imaging conditions and the use of osmotic dilation of the intercellular spaces to visualize the cells. This work concludes a series of studies validating the various aspects of this analyzer.^{6,8,22,24,25} Use of this device should therefore make it possible, in the course of controlled clinical trials, to determine the actual importance of endothelial morphometry in graft quality and survival.

Acknowledgments

The authors thank Sandrine Pereira and Christian Theillièrre for active participation in all the endothelial analyses.

References

1. Pels L. Organ culture: the method of choice for preservation of human donor corneas. *Br J Ophthalmol*. 1997;81:523-525.
2. Thuret G, Manissolle C, Acquart S, et al. Is manual counting of corneal endothelial cell density in eye banks still acceptable?—the French experience. *Br J Ophthalmol*. 2003;87:1481-1486.
3. Thuret G, Manissolle C, Acquart S, et al. Urgent need for normalization of corneal graft quality controls in French eye banks. *Transplantation*. 2004;78:1299-1302.
4. Barisani-Asenbauer T, Baumgartner I, Grabner G, Stur M. Automated digital image analysis of organ culture preserved donor corneas. *Ophthalmic Res*. 1993;25:94-99.
5. Reinhard T, Spelsberg H, Holzwarth D, Dahmen N, Godehardt E, Sundmacher R. Endothelial evaluation of corneal transplants by digital imaging. *Klin Monatsbl Augenheilkd*. 1999;214:407-411.
6. Gain P, Thuret G, Kodjikian L, et al. Automated tri-image analysis of stored corneal endothelium. *Br J Ophthalmol*. 2002;86:801-808.
7. Ruggeri A, Grisan E, Jaroszewski J. A new system for the automatic estimation of endothelial cell density in donor corneas. *Br J Ophthalmol*. 2005;89:306-311.
8. Deb-Joardar N, Thuret G, Racine GA, et al. Standard microlithographic mosaics to assess endothelial cell counting methods by light microscopy in eye banks using organ culture. *Invest Ophthalmol Vis Sci*. 2006;47:4373-4377.
9. Nishimura JK, Hodge DO, Bourne WM. Initial endothelial cell density and chronic endothelial cell loss rate in corneal transplants

- with late endothelial failure. *Ophthalmology*. 1999;106:1962-1965.
10. Patel SV, Hodge DO, Bourne WM. Corneal endothelium and post-operative outcomes 15 years after penetrating keratoplasty. *Am J Ophthalmol*. 2005;139:311-319.
 11. Shaw EL, Rao GN, Arthur EJ, Aquavella JV. The functional reserve of corneal endothelium. *Ophthalmology*. 1978;85:640-649.
 12. Rao GN, Shaw EL, Stevens RE, Aquavella JV. Automated pattern analysis of corneal endothelium. *Ophthalmology*. 1979;86:1367-1373.
 13. Doughty MJ. Toward a quantitative analysis of corneal endothelial cell morphology: a review of techniques and their application. *Optom Vis Sci*. 1989;66:626-642.
 14. Doughty MJ. Prevalence of 'non-hexagonal' cells in the corneal endothelium of young Caucasian adults, and their inter-relationships. *Ophthalmic Physiol Opt*. 1998;18:415-422.
 15. Rao GN, Lohman LE, Aquavella JV. Cell size-shape relationships in corneal endothelium. *Invest Ophthalmol Vis Sci*. 1982;22:271-274.
 16. Ong G, Strahan JD. Effect of a desensitizing dentifrice on dentinal hypersensitivity. *Endod Dent Traumatol*. 1989;5:213-218.
 17. Rao GN, Aquavella JV, Goldberg SH, Berk SL. Pseudophakic bullous keratopathy: relationship to preoperative corneal endothelial status. *Ophthalmology*. 1984;91:1135-1140.
 18. Brooks AM, Grant G, Gillies WE. A comparison of corneal endothelial morphology in cornea guttata, Fuchs' dystrophy and bullous keratopathy. *Aust N Z J Ophthalmol*. 1988;16:93-100.
 19. Giasson CJ, Graham A, Blouin JF, et al. Morphometry of cells and guttae in subjects with normal or guttate endothelium with a contour detection algorithm. *Eye Contact Lens*. 2005;31:158-165.
 20. Bourne WM, Hodge DO, McLaren JW. Estimation of corneal endothelial pump function in long-term contact lens wearers. *Invest Ophthalmol Vis Sci*. 1999;40:603-611.
 21. Borderie VM, Scheer S, Touzeau O, Védie F, Carvajal-Gonzalez S, Laroche L. Donor organ cultured corneal tissue selection before penetrating keratoplasty. *Br J Ophthalmol*. 1998;82:382-388.
 22. Deb-Joardar N, Thuret G, Gavet Y, et al. Reproducibility of endothelial assessment during corneal organ culture: comparison of a computer-assisted analyzer with manual methods. *Invest Ophthalmol Vis Sci*. 2007;48:2062-2067.
 23. Thuret G, Manissolle C, Herrag S, et al. Controlled study of the influence of storage medium type on endothelial assessment during corneal organ culture. *Br J Ophthalmol*. 2004;88:579-581.
 24. Deb-Joardar N, Thuret G, Zhao M, et al. Comparison of two semiautomated methods for evaluating endothelial cells of eye bank corneas. *Invest Ophthalmol Vis Sci*. 2007;48:3077-3082.
 25. Thuret G, Deb-Joardar N, Manissolle C, et al. Assessment of the human corneal endothelium: in vivo Topcon SP2000P specular microscope versus ex vivo Sambacornea eye bank analyser. *Br J Ophthalmol*. 2007;91:265-266.
 26. Yee RW, Matsuda M, Schultz RO, Edelhauser HF. Changes in the normal corneal endothelial cellular pattern as a function of age. *Curr Eye Res*. 1985;4:671-678.
 27. Chu W, Dahl P, O'Neill MJ. Benefits of specular microscopy in evaluating eye donors aged 66 and older. *Cornea*. 1995;14:568-570, 634.
 28. Muller A, Craig JP, Grupcheva CN, McGhee CN. The effects of corneal parameters on the assessment of endothelial cell density in the elderly eye. *Br J Ophthalmol*. 2004;88:325-330.
 29. Zoega GM, Fujisawa A, Sasaki H, et al. Prevalence and risk factors for cornea guttata in the Reykjavik Eye Study. *Ophthalmology*. 2006;113:565-569.
 30. Sugar A, Gal RL, Beck W, et al. Baseline donor characteristics in the Cornea Donor Study. *Cornea*. 2005;24:389-396.
 31. Yee RW, Geroski DH, Matsuda M, Champeau EJ, Meyer LA, Edelhauser HF. Correlation of corneal endothelial pump site density, barrier function, and morphology in wound repair. *Invest Ophthalmol Vis Sci*. 1985;26:1191-1201.
 32. Carlson KH, Bourne WM, McLaren JW, Brubaker RF. Variations in human corneal endothelial cell morphology and permeability to fluorescein with age. *Exp Eye Res*. 1988;47:27-41.
 33. Rao GN, Shaw EL, Arthur EJ, Aquavella JV. Endothelial cell morphology and corneal deturgescence. *Ann Ophthalmol*. 1979;11:885-899.
 34. Johnston RH, Hasany S, Rootman DS. Endothelial cell analysis of corneas from donor eyes with an intraocular lens: a comparative study. *Cornea*. 1997;16:531-533.
 35. Borderie VM, Kantelip BM, Delbosc BY, Oppermann MT, Laroche L. Morphology, histology, and ultrastructure of human C31 organ-cultured corneas. *Cornea*. 1995;14:300-310.
 36. Borderie VM, Baudrimont M, Lopez M, Carvajal S, Laroche L. Evaluation of the deswelling period in dextran-containing medium after corneal organ culture. *Cornea*. 1997;16:215-223.
 37. Redbrake C, Salla S, Frantz A, Reim M. Metabolic changes of the human donor cornea during organ-culture. *Acta Ophthalmol Scand*. 1999;77:266-272.
 38. Albon J, Tullo AB, Aktar S, Boulton ME. Apoptosis in the endothelium of human corneas for transplantation. *Invest Ophthalmol Vis Sci*. 2000;41:2887-2893.
 39. Gain P, Thuret G, Chiquet C, et al. Value of two mortality assessment techniques for organ cultured corneal endothelium: trypan blue versus TUNEL technique. *Br J Ophthalmol*. 2002;86:306-310.
 40. Holden BA, Sweeney DF, Vannas A, Nilsson KT, Efron N. Effects of long-term extended contact lens wear on the human cornea. *Invest Ophthalmol Vis Sci*. 1985;26:1489-1501.
 41. Connor CG, Zagrod ME. Contact lens-induced corneal endothelial polymegathism: functional significance and possible mechanisms. *Am J Optom Physiol Opt*. 1986;63:539-544.
 42. Schultz RO, Matsuda M, Yee RW, Edelhauser HF, Schultz KJ. Corneal endothelial changes in type I and type II diabetes mellitus. *Am J Ophthalmol*. 1984;98:401-410.
 43. Karai I, Matsumura S, Takise S, Horiguchi S, Matsuda M. Morphological change in the corneal endothelium due to ultraviolet radiation in welders. *Br J Ophthalmol*. 1984;68:544-548.
 44. Doughty MJ, Oblak E. A clinical assessment of the anterior eye in arc welders. *Clin Exp Optom*. 2005;88:387-395.
 45. Matsuda M, Suda T, Manabe R. Quantitative analysis of endothelial mosaic pattern changes in anterior keratoconus. *Am J Ophthalmol*. 1984;98:43-49.
 46. Doughty MJ, Oriowo OM, Cullen AP. Morphometry of the corneal endothelium in glassblowers compared to non-glassblowers. *J Photochem Photobiol B*. 2002;67:130-138.
 47. Glasser DB, Matsuda M, Gager WE, Edelhauser HF. Corneal endothelial morphology after anterior chamber lens implantation. *Arch Ophthalmol*. 1985;103:1347-1349.
 48. Matsuda M, Bourne WM. Long-term morphologic changes in the endothelium of transplanted corneas. *Arch Ophthalmol*. 1985;103:1343-1346.
 49. Bourne WM, Hodge DO, Nelson LR. Corneal endothelium five years after transplantation. *Am J Ophthalmol*. 1994;118:185-196.

PUBLICATION 2.

Soumise à la revue Cell and Tissue Banking, IF 1,71

INHERENT ERRORS OF THE FIXED-FRAME COUNTING METHOD FOR CORNEAL ENDOTHELIAL CELL DENSITY IN EYE BANKS

Nelly Campolmi, MD,¹ Sophie Acquart,^{1,2} Zhiguo He, PhD,² Yann Gavet PhD,³ Remy Jullienne¹
Nicolas Naigeon,² Aurelien Bernard,² Fabien Forest,¹ Michel Péoc'h, MD, PhD,² Gilles Thuret, MD,
PhD,^{2,4} Philippe Gain MD, PhD²

¹ Laboratory "Biology, Engineering and Imaging of Corneal Grafts" EA2521, University Jean Monnet, Faculty of Medicine, 15, Rue Ambroise Paré, F-42023 Saint Etienne, France

² French Blood Center/ Eye Bank of Saint Etienne, 25 Bd. Pasteur, F-42055 Saint Etienne, France

³ Ecole Nationale Supérieure des Mines de Saint-Etienne, Saint-Etienne, France

⁴ Institut Universitaire de France, Boulevard Saint-Michel, 75002 Paris, France

Correspondent author:

Professor Gilles Thuret, MD, PhD

Corneal Graft Biology, Engineering and Imaging Laboratory, EA 2521, SFR143

Faculty of Medicine, Jean Monnet University

15, Rue Ambroise Paré,

F 42023 Saint-Etienne Cedex 2, France.

Tel: +33 (0)4 77 12 77 93 Fax: +33 (0)4 77 12 09 95

E-mail: gilles.thuret@univ-st-etienne.fr

Financial Disclosure(s): The authors have no proprietary or commercial interest in any materials discussed in this article.

Abstract

The aim of this work was to analyze the magnitude of inherent errors associated with the fixed-frame counting method for corneal endothelial cell density (ECD) measurements. This technique is common among most eye banks worldwide. Three types of mosaics were used: regular and irregular tessellated mosaics (eight increasing densities ranging from 800-3600 cells/mm² by steps of 400 cells/mm²) generated by a computer, and real mosaics (four specimens) obtained from human corneal endothelium flat mounted and stained with Alizarin Red. On the 3 mosaics, the fixed-frame counting method was applied using a computer program. The ECD was calculated for 3000 successive random positions from calibrated grids which area ranged from 50x50 to 300x300µm² (incremental steps of 25µm). For each grid, the ECD was expressed either as a single count, a mean of five or a mean of 10 measures. The fixed-frame count was constantly associated with an inherent variability but repeatability increased with larger grid size and ECD. The mean calculated out of 10 measures was the most reliable, but still, we noted +/- 5% of residual variability from the real ECD. The 100x100µm² grid manual counts, performed in many eye banks, should be abandoned and upgraded to at least 200x200µm² grid counts. Digital image analysis with a variable frame counting method would be the best alternative.

Keywords: corneal endothelium, cell count, eye bank, fixed-frame, quality control, reliability assessment

Introduction

Corneal graft is the most frequent graft performed worldwide and is continuously developing. In fact more cases of corneal blindness can now be successfully treated thanks to new surgical techniques (Tan et al. 2012). Despite huge economic and technical disparities between eye banks worldwide, all of them apply the minimum security and quality standards for corneal selection. This ensures the delivery of long-term transparent graft to the recipients. For decades, the endothelial cell density (ECD, expressed in cells/mm²) has remained and still is the most robust quality criterion to predict graft quality. Endothelial cells (EC) are a unique population of non-dividing cells covering the inner face of the cornea and precisely regulate corneal hydration and consequently transparency. In the past, when almost only penetrating keratoplasty (PKP) was performed, eye banks started to monitor ECD during storage in order to eradicate primary graft failure associated with poor ECD. Thresholds, between 2000 and 2400 cells/mm² (EEBA 2012), were set in order to select suitable corneas for PKP. This large gap in ECD thresholds among eye banks partly reflects individual medico-economic constraints, with their own acceptable “discard versus delivered” ratio. This difference also emphasizes inter bank variability for reliable ECD counting (Thuret et al. 2003a; Thuret et al. 2004). There is clearly a new surge of interest for accurate ECD determination in response to the current development of endothelial keratoplasty. Indeed, higher ECD are required to counterbalance the higher endothelial cell loss triggered by the graft preparation (lamellar cutting) and surgery.

ECD is always measured on light microscopy images (Fig. 1). Worldwide, two corneal storage methods coexist: organ culture (OC) and cold storage. For OC, mainly used in Europe (Pels 1997) and Australia, the endothelial imaging by transmitted light microscopy is preceded by an osmotic preparation i.e. incubation with 0.9% sodium chloride or 1.8% hypotonic sucrose solution to dilate intercellular spaces and reveal the EC. Nowadays, 3 counting methods still coexist among the numerous eye banks using OC, from the basic one to the most sophisticated: 1) direct naked eye counting through a graticule incorporated into a microscope eyepiece; 2) manual counting from endothelial image print-outs with a calibrated grid overlay; and 3) digital image counting using a software. Both manual techniques rely on the fixed-frame counting method and are routinely used by 2/3 of the European eye banks (EEBA 2012). Several counting software are also based on the same fixed-frame principle. For the other eye banks using cold storage, endothelial images are simply obtained by specular microscopy (SM) after warming up the stored cornea. ECD is then calculated by SM associated software based on a variable frame or at times a fixed-frame.

Conventionally, in the fixed-frame method, we count all elements lying exclusively inside the frame and those partially included on 2 sides of the frame. All the elements touching the 2 other edges of the frame are excluded. This edge effect introduces some approximations. (Fig. 2a)(Gundersen 1977; Gundersen 1978).

Systematic errors (bias) as well as random errors, due to approximations in ECD determination, may have major consequences for the recipients. When overestimating the ECD, eye banks will deliver grafts with insufficient endothelial reserves, likely to shorten the graft survival. On the other hand, when underestimating the ECD, good quality corneas will be wrongly discarded, which is unacceptable in view of the global corneal graft shortage.

Therefore, we conducted the present study in order to determine the magnitude of inherent errors associated with the fixed-frame counting method used in many eye banks worldwide.




Fig. 1 Illustration of typical endothelial images of stored human corneas **a** organ culture. Picture was taken with a transmitted light microscope equipped with a x10 long working distance objective used in most of the European eye banks. Scale bar = 100 μm **b** cold storage. Picture was taken by a non-contact eye bank specular microscope. Scale bars = 100 μm

Methods

Designing the three endothelial mosaics

Sets of regular and irregular virtual geometric mosaics were generated by a computer program designed in Visual Basic language (Microsoft Corporation, Redmond, Washington), each with eight different densities ranging from 800-3600 cells/ mm^2 by steps of 400 cells/ mm^2 . A third set of four mosaics, called “real” mosaics, was generated from light microscopic images of alizarin-red stained human corneal endothelium. These mosaics are derived from human corneas retrieved at the anatomy laboratory (body donation to science, Faculty of Medicine). This series, with accurately defined ECD (1153, 2215, 2566, and 3200 cells/ mm^2), has already been used to assess the reliability of EC counts among French eye banks (Thuret et al. 2004). Briefly, EC were stained for 1 min with 0.5% Alizarin Red (Sigma, St. Louis, Missouri) dissolved in 0.9% sodium chloride with a pH adjusted to 5.2. After a rinse in phosphate buffered saline, corneas were flat mounted on a glass slide, and endothelial images

were taken with a light microscope (IX81, Olympus, Tokyo, Japan) equipped with a digital camera, using a x4 objective. Tagged format file images (2576x1932 pixels) were then processed, using Adobe Photoshop CS 8.0, to extract a region of interest (ROI), correct imperfect cell boundaries and remove staining artifacts (Flury et al. 2012) (Fig. 2)

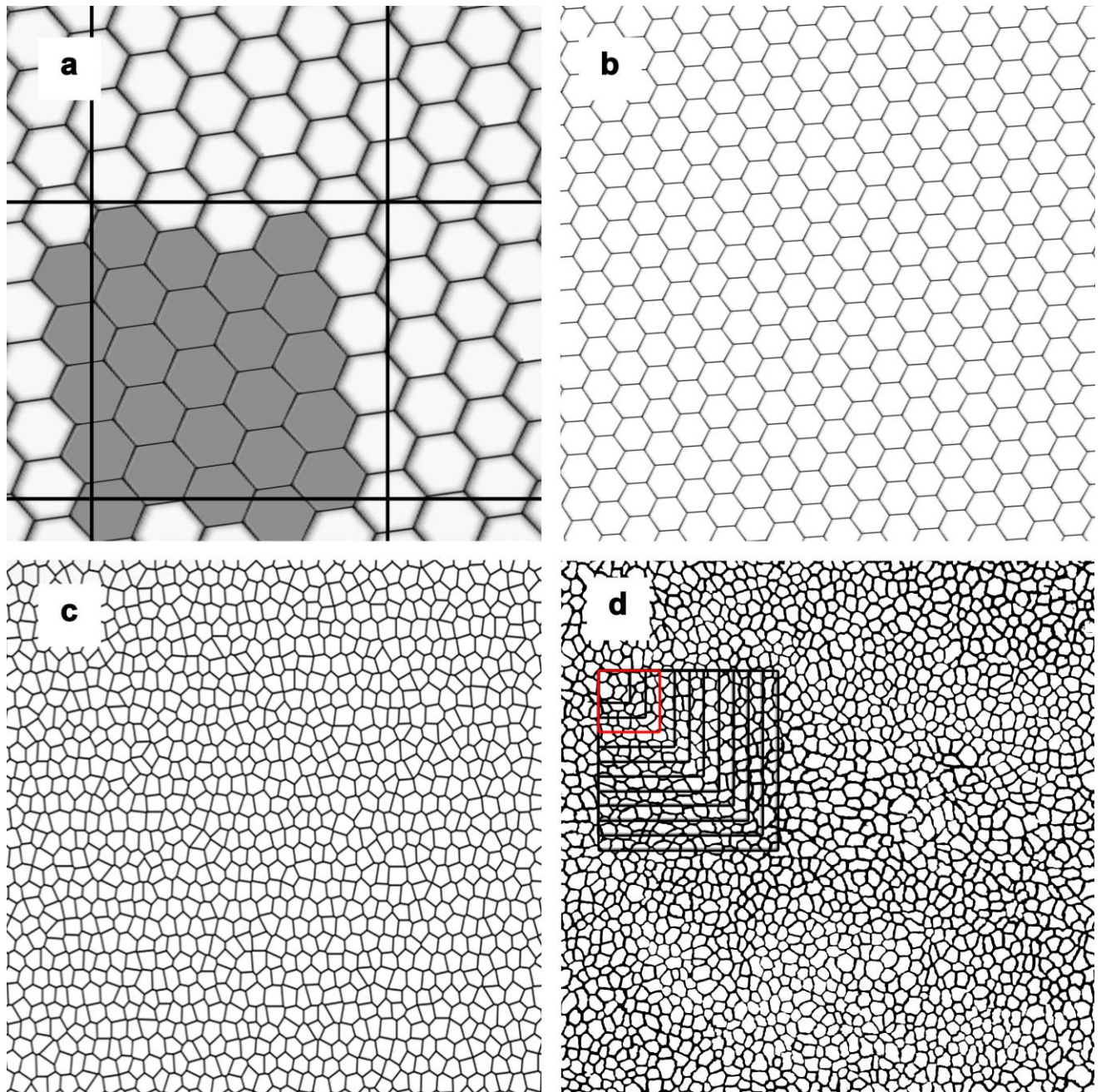


Fig. 2 Fixed-frame counting principle and illustration of the three types of endothelial mosaics analyzed with the fixed-frame method. **a** Only grey cells included within the frame and cut exclusively by two adjacent borders were counted. **b** computer-generated regular hexagonal mosaics, **c** computer-generated irregular mosaic, in order to mimic polymorphic and pleomorphic mosaics, **d** real human mosaic after Alizarin red staining of corneal endothelium with illustration of the eleven grids from 50x50 to 300x300 μm^2 assessed in this study. The standard 100x100 μm^2 grid was highlighted in red.

Simulation of fixed-frame counting by computer

A simulation of fixed-frame counting was programmed on a computer. A virtual calibrated grid, size ranging from $50 \times 50 \mu\text{m}^2$ to $300 \times 300 \mu\text{m}^2$ (by steps of $25 \mu\text{m}$), was randomly placed over 3000 positions on each of the 8 regular, 8 irregular and 4 "real" mosaics. The fixed-frame counting method was used, i.e. cells lying completely within the grid and those crossing or touching the top and left borders were included. For each position of the grid and each type of mosaic, the ECD was calculated using the formula: $\text{ECD (cells/mm}^2\text{)} = [\text{Number of cells in the grid} / \text{Grid size}]$. For example, if 30 cells were counted in a 0.01mm^2 grid, $\text{ECD} = 30 / 0.01 = 3000 \text{ cells/mm}^2$.

Repeatability analysis

Repeatability was defined as the variation in measurements performed with each grid by the computer program. A single count, a mean of 5 and a mean of 10 successive cell counts (with random positions) were considered each time. For each ECD generated, the % error from the actual ECD was calculated. For example, if an ECD of 2256 cells/mm^2 was found for an actual ECD of 2400 the error was $100 \times (2256 - 2400) / 2400 = -6\%$. A graphical representation of the counting variability was done. Box plots were used to illustrate the 3000 calculated errors for each mosaic and each grid for the 3 situations: single count, mean of 5 and mean of 10 counts. In addition, a 3D histogram was generated to summarize the counting variability (only for the mean of 10 counts) according to grid size and mosaic ECD. The means of absolute values of the 3000 errors were represented. Complementarily, repeatability was assessed by calculating the coefficient of variation ($\text{CV}(\%) = \text{standard deviation} / \text{mean}$) of the 3000 ECD for each mosaics and each grid and for the mean of 10 counts.

The study was designed to exclusively assess the fixed-frame counting method, excluding other causes of counting variability. A computerized counting process was used to measure cells with perfectly visible contours, so that no cells could be missed out or wrongly recognized leading to extra errors, common in real life practice. Consequently we set a stringent $\pm 5\%$ acceptable error limit, delimited by dotted lines on box-plots figures.

Results

The computerized simulation of fixed-frame counts showed an inherent variability depending on the grid area. Repeatability increased with grid size and ECD (Table 1, and Fig. 3, 4), especially for irregular mosaics. For real endothelial mosaics, repeatability was globally lower than for computer-generated mosaics and the influence of ECD was graphically not obvious (Table 1, Fig. 5). On the 2 box-plots figures, grids of $200 \times 200 \mu\text{m}^2$ or more were reliable because all boxes and whiskers were comprised in the $\pm 5\%$ acceptable error limits. Notably, the mean CV associated with such grids was less than 2% for all types of mosaics, corresponding to a low level of variation. Smaller grids (125×125 and $150 \times 150 \mu\text{m}^2$) seemed acceptable for both computer-designed mosaics and were also associated with mean CV lower than 2%. However they were not acceptable for real mosaics. For single measurements, the variability was acceptable for grids $> 200 \times 200 \mu\text{m}^2$ on regular and irregular artificial mosaics, but was constantly unacceptable for real mosaics. The mean of 10 counts was the most reliable. Nevertheless, a residual variability still persists with a mean of 10 counts, with

200x200 μm^2 grid: graphically, for real human mosaics, all the values were indeed between +/-10% from the actual ECD; 50% of them within +/-5%.

Table 1. Coefficient of variation (CV, in %) of the 3000 computerized counts (mean of 10 counts) performed for each different grid size on the 8 regular, 8 irregular virtual mosaics and the 4 real human corneal endothelial mosaics with increasing endothelial cell density (ECD).

	ECD	Grid size (side, μm)										
		50	75	100	125	150	175	200	225	250	275	300
Regular mosaics	800	13,08	6,40	2,80	3,39	3,12	2,49	1,14	1,04	1,51	1,27	0,55
	1200	7,40	5,01	4,07	2,89	2,50	2,03	1,66	1,29	0,95	0,65	0,42
	1600	6,08	4,41	3,41	2,59	1,95	1,60	1,29	0,98	0,67	0,43	0,29
	2000	6,71	4,39	2,34	0,92	1,26	1,34	1,02	0,51	0,23	0,32	0,34
	2400	6,60	2,36	2,00	2,11	0,88	0,63	0,96	0,49	0,24	0,38	0,22
	2800	4,81	2,82	2,39	0,47	1,29	0,60	0,48	0,51	0,16	0,26	0,14
	3200	2,86	3,21	1,04	1,67	0,39	0,89	0,23	0,47	0,19	0,19	0,14
	3600	4,16	2,31	2,02	0,38	0,97	0,55	0,30	0,33	0,16	0,14	0,11
	Mean CV	6,46	3,86	2,51	1,80	1,55	1,27	0,89	0,70	0,51	0,46	0,28
Irregular mosaics	800	12,79	5,91	4,16	3,93	2,62	1,60	2,02	1,70	0,98	1,19	1,34
	1200	8,36	5,42	3,72	2,68	1,84	1,23	0,96	1,10	1,21	1,14	1,01
	1600	6,30	3,45	2,14	1,57	1,18	0,93	0,72	0,60	0,54	0,46	0,42
	2000	6,04	4,04	2,88	2,23	1,57	1,02	0,65	0,56	0,65	0,77	0,80
	2400	6,60	3,60	1,86	1,39	1,43	1,35	0,93	0,48	0,70	0,81	0,70
	2800	5,33	2,41	2,09	1,83	0,86	0,98	1,05	0,55	0,61	0,74	0,42
	3200	4,11	2,49	2,00	0,93	1,38	0,67	0,85	0,73	0,45	0,72	0,28
	3600	3,23	2,86	1,26	1,56	0,66	1,07	0,41	0,81	0,29	0,65	0,25
	Mean CV	6,60	3,77	2,51	2,02	1,44	1,11	0,95	0,82	0,68	0,81	0,65
Real mosaics	1153	10,11	6,63	4,50	3,55	2,93	2,51	2,08	1,73	1,54	1,33	1,18
	2215	7,22	4,96	3,75	3,16	2,83	2,50	2,23	2,01	1,80	1,67	1,54
	2566	6,39	3,98	2,84	2,40	2,19	1,94	1,70	1,54	1,42	1,33	1,20
	3200	6,55	4,26	3,22	2,64	2,27	1,96	1,79	1,62	1,58	1,50	1,44
	Mean CV	7,57	4,96	3,58	2,94	2,56	2,23	1,95	1,73	1,59	1,46	1,34

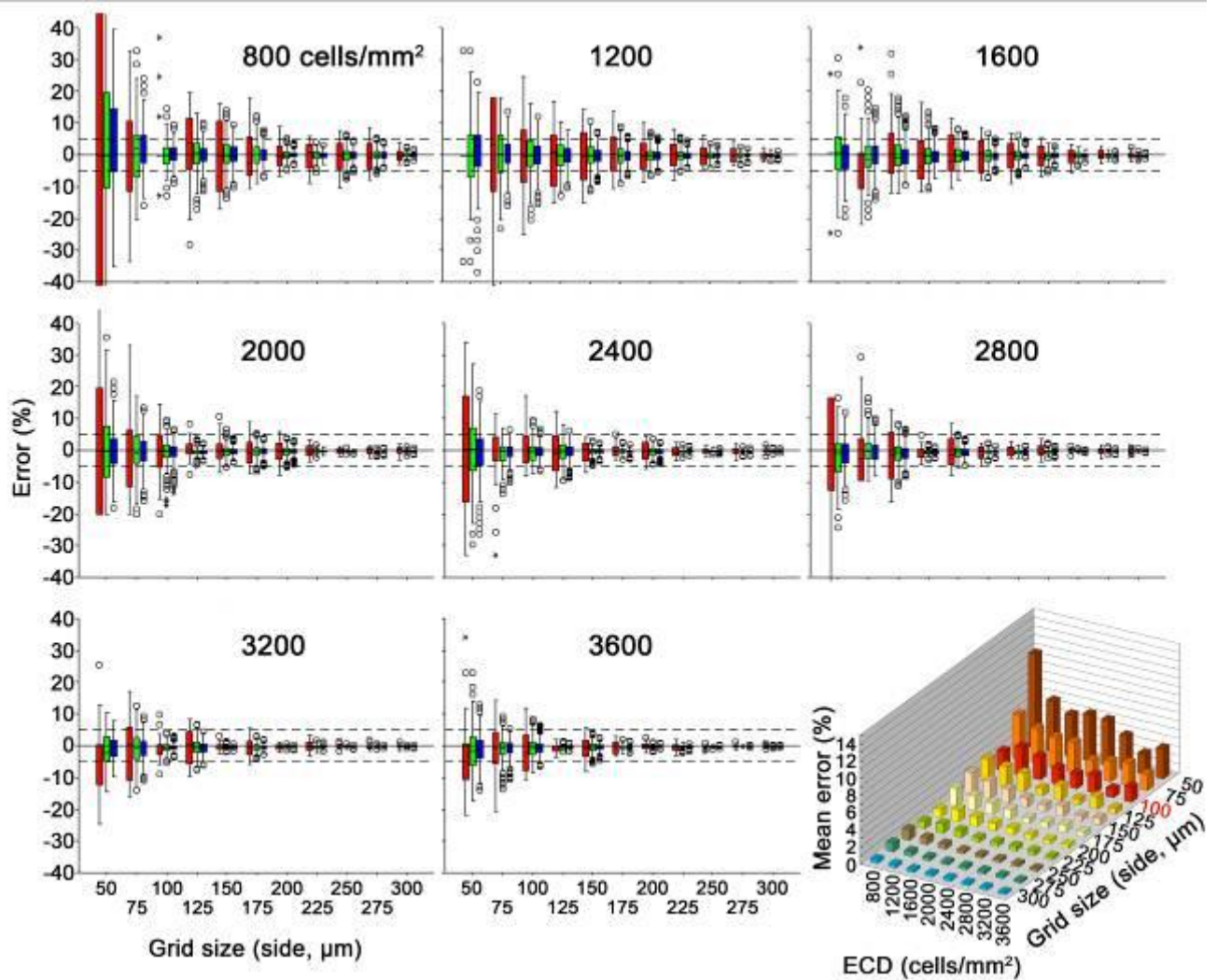


Fig. 3 Illustration of the counting variability for regular mosaics according to grid size and endothelial cell density (ECD). Box plots represented the simulated count error compared with the actual cell density of the mosaic. The thick horizontal lines represented the median of the distribution, the boxes represented the interquartile range (IQR), and individual circles and asterisk represented outliers. Whiskers represented the highest and lowest values excluding outliers. A circle corresponded to a value between 1.5 and 3 times the IQR. An asterisk corresponded to a value more than 3 times the IQR. In red: variation obtained after a single measure. In green: mean of 5 counts. In blue: mean of 10 counts, as done in most of the eye banks. Dotted lines defined an acceptable $\pm 5\%$ variability zone. The 3D graph illustrated the mean error according to the ECD and grid size for the mean of 10 counts. The classic $100 \times 100 \mu\text{m}^2$ grid was represented in red.

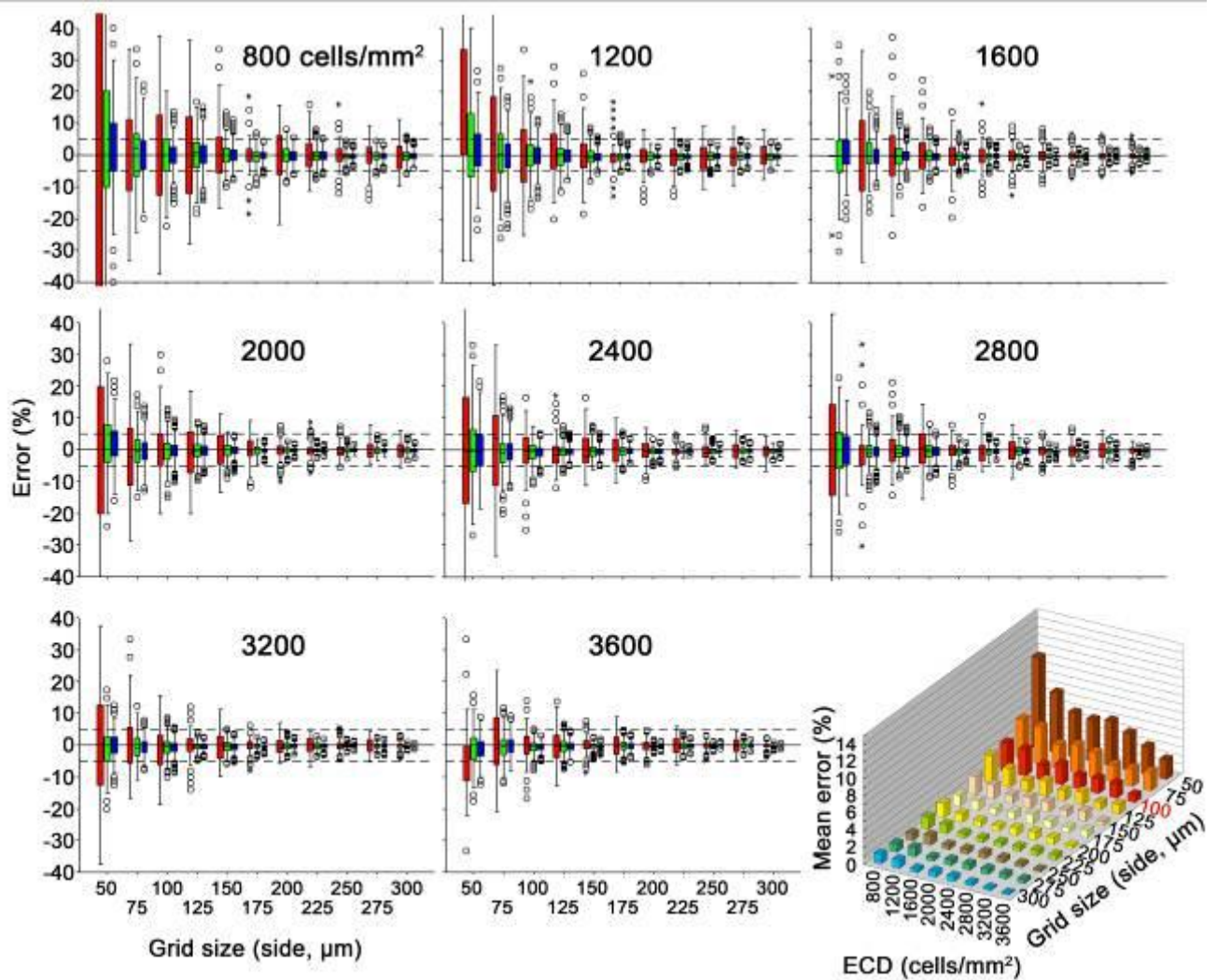


Fig. 4 Illustration of the counting variability for irregular mosaics according to grid size and endothelial cell density (ECD). Box plots represented the simulated count error compared with the actual cell density of the mosaic. The thick horizontal lines represented the median of the distribution, the boxes represented the interquartile range (IQR), and individual circles and asterisk represented outliers. Whiskers represented the highest and lowest values excluding outliers. A circle corresponded to a value between 1.5 and 3 times the IQR. An asterisk corresponded to a value more than 3 times the IQR. In red: variation obtained after a single measure. In green: mean of 5 counts. In blue: mean of 10 counts, as done in most of the eye banks. Doted lines defined an acceptable $\pm 5\%$ variability zone. The 3D graph illustrated the mean error according to the ECD and grid size for the mean of 10 counts. The classic $100 \times 100 \mu\text{m}^2$ grid was represented in red.

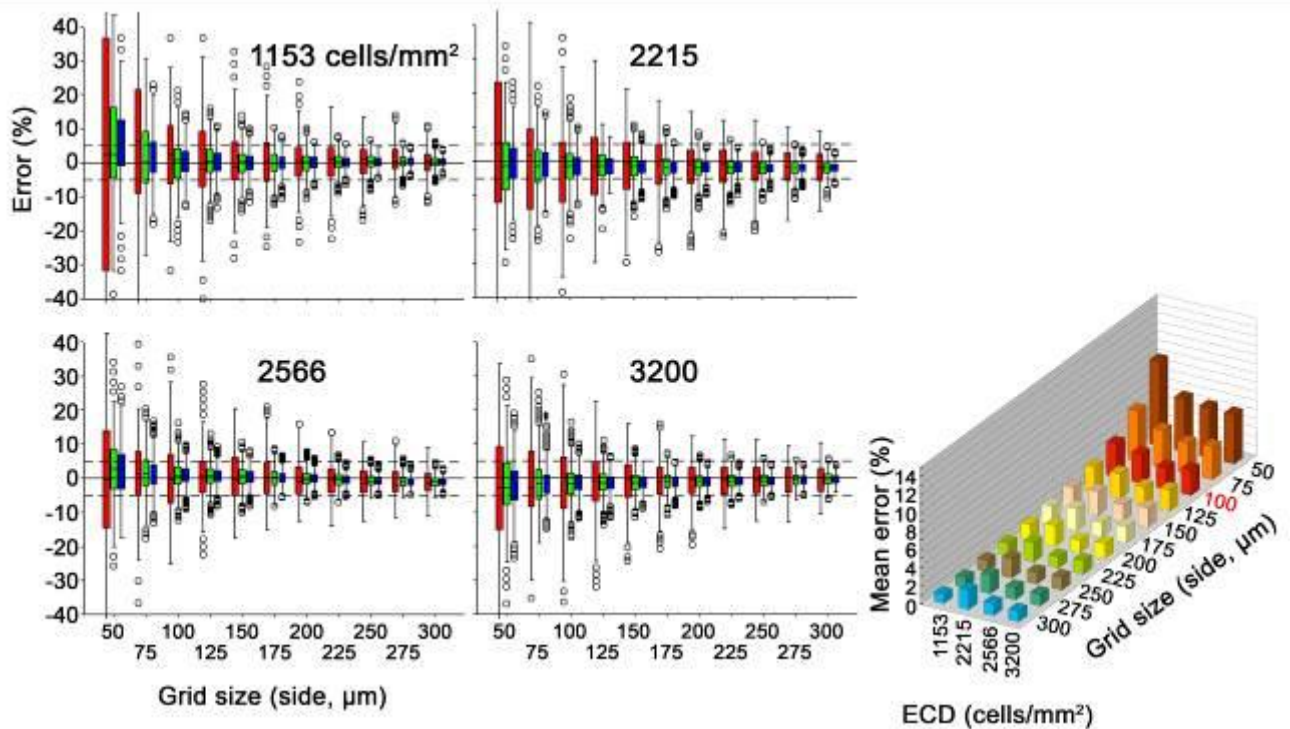


Fig. 5 Illustration of the counting variability for real mosaics according to grid size and endothelial cell density (ECD). Box plots represented the simulated count error compared with the actual cell density of the mosaic. The thick horizontal lines represented the median of the distribution, the boxes represented the interquartile range (IQR), and individual circles and asterisk represented outliers. Whiskers represented the highest and lowest values excluding outliers. A circle corresponded to a value between 1.5 and 3 times the IQR. An asterisk corresponded to a value more than 3 times the IQR. In red: variation obtained after a single measure. In green: mean of 5 counts. In blue: mean of 10 counts, as done in most of the eye banks. Dotted lines defined an acceptable +/- 5% variability zone. The 3D graph illustrated the mean error according to the ECD and grid size for the mean of 10 counts. The classic 100x100 μm^2 grid was represented in red.

Discussion

We clearly demonstrated inherent errors associated with the fixed-frame counting method for cell count. A grid size of 100x100 μm^2 or less and an ECD lower than 2000 cells/ mm^2 correspond to the worst situation. A grid size $\geq 200 \times 200 \mu\text{m}^2$ (i.e. four times larger) ensures a reliable count independently of the ECD. Nevertheless, with large grids, in real life, the counting time and the probability of missing out cells increase (especially with direct counting technique through a graticule incorporated into the eyepiece, without any traceability). This is a major obstacle for manual counts' feasibility with grids larger than 200x200 μm^2 especially when performed in live without image recording. In addition to larger grids, a mean of 10 counts is needed to achieve maximum reliability,

nevertheless remaining intrinsically at $\pm 5\%$ of the actual ECD. Besides, repeating the manual cell count ten times, in grids of $200 \times 200 \mu\text{m}^2$ may be too challenging.

The fixed-frame method, initially described for counting floating objects in hematology using Thoma counting chambers or Malassez cells, was later adapted to EC counts.(De Boroviczeny 1966). An audit of endothelial assessment methods in 22 French eye banks revealed that manual counting, either in real time or deferred, using the fixed-frame method was the prevalent practice in 20 eye banks (91%)(Thuret et al. 2003b). A subsequent study using Alizarin red stained endothelial flat mounts, with known ECD, demonstrated a grossly unacceptable variation in ECD estimations (ranging from 42% of underestimation to 82% of overestimation among these eye banks.(Thuret et al. 2004)) The use of the fixed-frame method was incriminated among various other factors such as: inadequate microscope calibration, differences in counting strategies, small grid size and human errors. The margin of error was especially higher when the ROI was small or corneas had high ECD.

We demonstrate in this paper that approximations associated with the fixed-frame method lead to inherent errors even when the counting procedure itself is as accurate as possible i.e. with a computer and on perfectly visible cell boundaries. In this method, theoretically, the area of cells, which borders are intersected and lie outside the ROI should be exactly equal to the area of the cells within it. This is true whatever the shape of the ROI (square, rectangle or other shapes). Actually, this condition is never achieved and some approximation is compulsory, where all cells fully included within the ROI and those touching only two adjacent borders are counted. Inevitably, counting fractional cells intersected by the ROI boundary (edge effect) introduces inaccuracies in the ECD measurements.

In addition to the approximations induced by the counting principle itself, we show that the error magnitude is particularly important with a $100 \times 100 \mu\text{m}^2$ grid, as a result of extra errors described below. The counting reticule commonly used is yet a 10 mm square divided into 100 units of 1mm^2 . In each unit, the endothelial image, magnified 10 times by the objective, is projected and the cells are counted. The endothelial surface area actually counted in each square unit of the reticule is therefore $(0.1 \times 0.1 \times 10 = 0.1 \text{mm}^2$ for a $\times 10$ objective. Generally the counting is repeated in 5-10 nonadjacent units after selecting those where cell boundaries are optimally visualized and the graft ECD is extrapolated from this small sample (at best $1/50^\circ$ for a 8mm graft). In addition to the errors intrinsically related to the counting method, this extrapolation can lead to extra inaccuracies. Namely, the physiological regional variations in ECD across the corneal surface(Amann et al. 2003) and the cellular pleomorphism of some corneas where the cell sample may not be representative of the area under study.(Binder et al. 1979) This problem however can be circumvented by using larger grids superimposed on endothelial images as done by some European eye banks.

Another drawback of the fixed-frame method is the lack of morphometric data, coefficient of variation and percentage of hexagonal cells, that are considered as endothelial functionality indicators (Shaw et al. 1978; Rao et al. 1984; Acquart et al. 2010; Benetz et al. 2013). The fixed-frame analysis only provides the ECD, as a single numerical quantification from the ROI. The lack of information on the individual cell surface precludes morphometric analysis.

With stored human corneas, additional causes of variability are: i) observer-related failure to correctly select cells lying close to or touching the grid margins, ii) the propensity of the human eye to miss out few cells in a mosaic of repetitive elements, iii) regional variations of the endothelial response to the osmotic preparation, and iv) effect of physiological corneal curvature and endothelial folds occurring during storage-induced stromal swelling, which give overestimated count by parallax error.

In conclusion, for the fixed-frame method, we recommend the counting process to be done with a grid area of at least 200x200 μm^2 or at best to upgrade for a more reliable computer-aided variable-frame counting method(Deb-Joardar et al. 2007; Acquart et al. 2010; Jonuscheit et al. 2012).

Acknowledgements: The authors thank Mr Florent Malassagne (formerly at Samba Technologies, Meylan, France) for help with computer programming. This work was partly founded by the French Agence Nationale pour la Recherche, TecSan 2012, CORRIMO 3D. The sponsor or funding organization had no role in the design or conduct of this research

References

- Acquart S, Gain P, Zhao M, Gavet Y, Defreyn A, Piselli S, Garraud O, Thuret G (2010) Endothelial morphometry by image analysis of corneas organ cultured at 31 degrees C. *Invest Ophthalmol Vis Sci* 51 (3):1356-1364. doi:[iovs.08-3103](#) [pii]
[10.1167/iavs.08-3103](#)
- Amann J, Holley GP, Lee SB, Edelhauser HF (2003) Increased endothelial cell density in the paracentral and peripheral regions of the human cornea. *Am J Ophthalmol* 135 (5):584-590
- Benetz BA, Lass JH, Gal RL, Sugar A, Menegay H, Dontchev M, Kollman C, Beck RW, Mannis MJ, Holland EJ, Gorovoy M, Hannush SB, Bokosky JE, Caudill JW (2013) Endothelial morphometric measures to predict endothelial graft failure after penetrating keratoplasty. *JAMA Ophthalmol* 131 (5):601-608. doi:[1667031](#) [pii]
[10.1001/jamaophthalmol.2013.1693](#)
- Binder PS, Akers P, Zavala EY (1979) Endothelial cell density determined by specular microscopy and scanning electron microscopy. *Ophthalmology* 86 (10):1831-1847.
- De Boroviczeny CG (1966) On the standardization of the blood cell counts. *Bibl Haematol* 24:2-31
- Deb-Joardar N, Thuret G, Gavet Y, Acquart S, Garraud O, Egelhoffer H, Gain P (2007) Reproducibility of endothelial assessment during corneal organ culture: comparison of a computer-assisted analyzer with manual methods. *Invest Ophthalmol Vis Sci* 48 (5):2062-2067. doi:[48/5/2062](#) [pii]
[10.1167/iavs.06-1043](#)
- EEBA (2012) European Eye Bank Association Directory. Twentieth edition. 2012. Amsterdam
- Flury M, He Z, Campolmi N, Gain P, Kress B, Thuret G (2012) Fabrication of optical mosaics mimicking human corneal endothelium for the training and assessment of eye bank technicians. *Opt Lett* 37 (1):22-24. doi:[226015](#) [pii]
- Gundersen HG (1977) Notes on estimation of the numerical density of arbitrary profiles: the edge effect. *Journal of Microscopy* 111 (2):219-223
- Gundersen HJ (1978) Estimators of the number of objects per area unbiased by edge effects. *Microsc Acta* 81 (2):107-117.
- Jonuscheit S, Doughty MJ, Ramaesh K (2012) Assessment of a variable frame (polygonal) method to estimate corneal endothelial cell counts after corneal transplantation. *Eye (Lond)* 26 (6):803-809. doi:[eye201242](#) [pii]

10.1038/eye.2012.42

Pels L (1997) Organ culture: the method of choice for preservation of human donor corneas. *Br J Ophthalmol* 81 (7):523-525

Rao GN, Aquavella JV, Goldberg SH, Berk SL (1984) Pseudophakic bullous keratopathy. Relationship to preoperative corneal endothelial status. *Ophthalmology* 91 (10):1135-1140

Shaw EL, Rao GN, Arthur EJ, Aquavella JV (1978) The functional reserve of corneal endothelium. *Ophthalmology* 85 (6):640-649

Tan DT, Dart JK, Holland EJ, Kinoshita S (2012) Corneal transplantation. *Lancet* 379 (9827):1749-1761. doi:S0140-6736(12)60437-1 [pii]

10.1016/S0140-6736(12)60437-1

Thuret G, Manissolle C, Acquart S, Garraud O, Campos-Guyotat L, Maugery J, Gain P (2004) Urgent need for normalization of corneal graft quality controls in French eye banks. *Transplantation* 78 (9):1299-1302. doi:00007890-200411150-00009 [pii]

Thuret G, Manissolle C, Acquart S, Le Petit JC, Maugery J, Campos-Guyotat L, Doughty MJ, Gain P (2003a) Is manual counting of corneal endothelial cell density in eye banks still acceptable? The French experience. *Br J Ophthalmol* 87 (12):1481-1486

Thuret G, Manissolle C, Acquart S, Petit JC, Maugery J, Campos-Guyotat L, Doughty MJ, Gain P (2003b) Is manual counting of corneal endothelial cell density in eye banks still acceptable? The French experience. *Br J Ophthalmol* 87 (12):1481-1486

PUBLICATION 3. Soumise à la revue Cell & Tissue Banking, IF 1,71

Nous décrivons le développement et la validation d'un dispositif de quantification objective de la « transparence » et de mesures géométrique du diamètre scléral moyen et du diamètre de cornée centrale clair sans gérontoxon. La transparence est appréciée via la mesure de la fonction de modulation de transfert, mesure classique d'évaluation de la qualité d'un système optique, basé sur sa capacité à restituer un bon contraste à partir d'une mire noire et blanc. Les mesures géométriques font appel à des algorithmes usuels de seuillage automatique, de binarisation et de quantification d'image numérique. La programmation du logiciel spécifique à été réalisé à BiiGC. La mire originale a été dessinée à BiiGC et photolithographiée en Suisse (pour la précision). Le dispositif est simple et facilement intégrable dans la salle blanche d'une banque de cornée (il l'est en pratique à l'EFS depuis 5 ans). Nous avons montré que les mesures étaient toutes reproductibles et capables de discriminer les cornées aussi bien que l'expert pour la transparence et le gérontoxon. Après transfert dans la routine de la banque et acquisition systématique des mesures de 358 cornées, nous avons montré que la transparence n'était pas corrélé à l'âge du donneur, ni à la densité cellulaire endothéliale mais qu'elle devenait moins bonne au fil de la conservation. Ce dispositif permet de standardiser le contrôle qualité « transparence ».

Ses performances devront être de nouveau évaluée sur des cornées restées transparente grâce au bioréacteur. Nous pensons qu'elles seront encore plus pertinentes pour sélectionner les greffons.

Cell & Tissue Banking

Non-invasive measurement of transparency, arcus senilis, and scleral rim diameter of corneas during eye banking --Manuscript Draft--

Manuscript Number:	
Full Title:	Non-invasive measurement of transparency, arcus senilis, and scleral rim diameter of corneas during eye banking
Article Type:	Full Length Paper
Keywords:	Human donor corneas; graft; eye banks; organ culture; tissue quality assessment; transparency; image analysis
Corresponding Author:	Gilles THURET, M.D., Ph.D. University Hospital Saint-Etienne, FRANCE
Corresponding Author Secondary Information:	
Corresponding Author's Institution:	University Hospital
Corresponding Author's Secondary Institution:	
First Author:	Sophie ACQUART
First Author Secondary Information:	
Order of Authors:	Sophie ACQUART Nelly CAMPOLMI, M.D. Zhiguo HE, Ph.D. Giacomo PATAIA Rémy JULLIENNE Olivier GARRAUD, M.D., Ph.D. Frédéric NGUYEN, M.D. Michel PEOC'H, M.D., Ph.D. Thierry LEPINE, Ph.D. Gilles THURET, M.D., Ph.D. Philippe GAIN, M.D., Ph.D.
Order of Authors Secondary Information:	
Abstract:	<p>We developed a non-invasive device to quantify transparency (T), clear corneal diameter (CCD) excluding arcus senilis, and scleral rim diameter (SRD) of stored corneas. The T value (expressed in % on a relative scale), based on the modulation transfer function principle, referred to the ratio of local contrasts of a special LED back-lit chart measured with and without cornea. CCD and SRD (in mm) were automatically calculated by morphologic operations. First, we assessed measurements reproducibility. We then determined the observer agreement of T and CCD with a 3-level scores given independently by three experts on 179 scientific corneas. Thirdly, an eye bank was equipped with the device and 358 consecutive organ-cultured (OC) corneas were tested for donors and storage related factors possibly influencing T and CCD. Reproducibility of T, CCD and SRD measurements was high with an intraclass correlation coefficient of 0.982, 0.886, and 0.999 respectively. Capacity to discriminate the three levels of T and CCD was good, with T of 20.0 (10.0-33.6), 38.3 (24.3-75.4) and 57.9 (33.9-90.0) % respectively for T deemed poor, average, and good (P<0.001) and CCD of 9.8 (7.3-10.6), 10.5 (8.2-11.5), and 11.1 (9.9-12.0) mm respectively for arcus senilis deemed marked, moderate or absent (P<0.001). T was neither correlated</p> <p>with donor age nor with endothelial cell density nor with storage time but slightly worsened during OC for corneas assessed twice. In conclusion, the device, easily integrable in the facilities of an eye bank, provides reliable objective measurements of T, CCD, and SRD. This could be a useful tool for standardizing quality assessment of stored corneas and consequently optimizing their selection for penetrating, endothelial or anterior lamellar keratoplasty.</p>

Non-invasive measurement of transparency, arcus senilis, and scleral rim diameter of corneas during eye banking.

Sophie Acquart,^{1,2} Nelly Campolmi, MD,^{2,3} Zhiguo He, PhD,² Giacomo Pataia,² Rémy Jullienne,^{2,3} Olivier Garraud, MD, PhD,¹ Frédéric Nguyen MD,³ Michel Péoc'h, MD, PhD,^{2,4} Thierry Lépine, PhD,⁵ Gilles Thuret, MD, PhD,^{2,3,6}, Philippe Gain, MD, PhD,^{2,3}.

1 Eye Bank of Saint-Etienne, Auvergne Loire Blood Center, Saint-Etienne, France

2 Corneal Graft Biology, Engineering and Imaging Laboratory, EA2521, Federative Institute of Research in Sciences and Health Engineering, Faculty of Medicine, Jean Monnet University, Saint-Etienne, France

3 Ophthalmology department, University Hospital, Saint-Etienne, France

4 Pathology department, University Hospital of Saint-Etienne, France

5 Institute of Optique Graduate School, Pole Optique Rhône Alpes, Saint-Etienne, France

6 Institut Universitaire de France, Boulevard Saint-Michel, Paris, France

Corresponding author:

Professor Gilles Thuret, MD, PhD

Corneal Graft Biology, Engineering and Imaging Laboratory, EA 2521, SFR143

Faculty of Medicine, Jean Monnet University

15, Rue Ambroise Paré,

F 42023 Saint-Etienne Cedex 2, France.

Tel: +33 (0)4 77 12 77 93 Fax: +33 (0)4 77 12 09 95

E-mail: gilles.thuret@univ-st-etienne.fr

Conflict of interest: The authors have no proprietary or commercial interest in any materials discussed in this article.

Abstract

We developed a non-invasive device to quantify transparency (T), clear corneal diameter (CCD) excluding arcus senilis, and scleral rim diameter (SRD) of stored corneas. The T value (expressed in % on a relative scale), based on the modulation transfer function principle, referred to the ratio of local contrasts of a special LED back-lit chart measured with and without cornea. CCD and SRD (in mm) were automatically calculated by morphologic operations. First, we assessed measurements reproducibility. We then determined the observer agreement of T and CCD with a 3-level scores given independently by three experts on 179 scientific corneas. Thirdly, an eye bank was equipped with the device and 358 consecutive organ-cultured (OC) corneas were tested for donors and storage related factors possibly influencing T and CCD. Reproducibility of T, CCD and SRD measurements was high with an intraclass correlation coefficient of 0.982, 0.886, and 0.999 respectively. Capacity to discriminate the three levels of T and CCD was good, with T of 20.0 (10.0-33.6), 38.3 (24.3-75.4) and 57.9 (33.9-90.0) % respectively for T deemed poor, average, and good ($P < 0.001$) and CCD of 9.8 (7.3-10.6), 10.5 (8.2-11.5), and 11.1 (9.9-12.0) mm respectively for arcus senilis deemed marked, moderate or absent ($P < 0.001$). T was neither correlated with donor age nor with endothelial cell density nor with storage time but slightly worsened during OC for corneas assessed twice. In conclusion, the device, easily integrable in the facilities of an eye bank, provides reliable objective measurements of T, CCD, and SRD. This could be a useful tool for standardizing quality assessment of stored corneas and consequently optimizing their selection for penetrating, endothelial or anterior lamellar keratoplasty.

Keywords: Human donor corneas, graft, eye banks, organ culture, tissue quality assessment, transparency, image analysis.

Introduction

Presently, most eye banks are delivering corneas for the three main types of grafts: penetrating keratoplasty (PK), endothelial keratoplasty (EK), anterior lamellar keratoplasty (ALK). For a higher optimization of this limited resource, corneas are selected, during the storage phase, in order to match the required criteria for each particular surgical technique. The selection process done by eye bankers relies on three main factors: a good endothelial cell density (ECD) for PK and EK; an adequate clear central corneal diameter (CCD) which combines the global corneal transparency (T) at the center of the cornea (generally around 8.00 mm in diameter) and the absence of an arcus senilis in the trephined area, useful for PK and ALK; and lastly the scleral rim diameter (SRD) large enough to allow the fixation on an artificial anterior chamber during microkeratome or femtosecond laser-assisted lamellar cutting (generally 16-18.00 mm in diameter) for ALK or EK.

Transparency is defined as the percentage of transmitted light for each wavelength. T of stored corneas was assessed directly with devices that measure light transmission through the cornea (Ventura et al. 2005; Parekh et al. 2013) or with a patented optical device able to measure light transmission and diffusion of an ocular medium (FR2935803-A1 z, WO2010026358A1). It was also indirectly evaluated by using a darkfield biomicroscope (Merin et al. 2001). Very indirectly, it was evaluated through a system based on optical coherence tomography that was able to detect stromal scars (Neubauer et al. 2002). Except from the above cited latest published device developed by the biggest European eye bank (Parekh et al. 2013), none of these advanced optical prototypes have been transferred into daily practice at eye banks to objectively improve the T quantification. Consequently, T assessment is done, at best, by a direct ophthalmological slit lamp examination of the cornea of the intact eyeball. A skilled observer, generally an eye bank technician, is required but a picture can be archived for offline review. In countries - including France - where enucleation is not authorized for non heart-beating donors, the large majority of retrieval are performed using in situ excision of the corneo-scleral rim. T is also subjectively assessed at the mortuary, by naked-eye observation of the cornea before retrieval. (EEBA 2012) This is not reliable because of the non-specific post mortem alterations of the corneal surface: stromal edema caused by ocular hypotony and body refrigeration, epithelial dehydration in case of incomplete eyelid closure and mechanical epithelial abrasions. These alterations do not inevitably correspond to permanent opacities. T is again systematically assessed at the eye bank during storage but this is still unsatisfactory. Most of the time this assessment is limited to naked eye observation of the cornea freely immersed (i.e. not immobilized) in its red-colored storage medium in a glass cylindrical vial or a plastic quadrangular flask whose walls have very poor optical properties or during endothelial assessment when the cornea is placed in a Petri dish. At best, the cornea can be trapped in a specific device, immersed in a cell or tissue culture graded plastic flask, with clear flat walls, and assessed with an ophthalmology slit lamp by a skilled observer. Ultimately, only a semiquantitative assessment of T is done by the eye banks technicians. For CCD, no device has been described and the assessment of arcus senilis is generally limited to a three level score (absent/moderate/severe). For SRD, to the best of our knowledge, there is no device, in spite of the importance of this measure for the growing trend for EK (40% of all keratoplasty procedures in the US in 2012 (EBAA 2012)). In this work, we developed and assessed a simple and robust device to quantify T, CCD, and SRD, and described its integration in the routine of an eye bank.

Material and methods

Description of the device and measurement

The device basically consisted in a back-lit chart and a commercial digital camera (Canon EOS400D, Tokyo Japan) with a Canon macrolens EFS60mm 1:2.8 connected to a computer terminal equipped with our homemade software (Fig. 1). The device had a limited volume of 30x30x50 cm. The test chart comprised a window composed of parallel black lines regularly spaced for T measurement purposes and a blank window for corneal geometric measurements. We added a series of patterns made of bars of decreasing size, derived from the principle of the 1951 United State Air Force resolution test chart in order to help accurate focusing. A certified micrometer also included within the chart was used for calibrating the system for geometric measurements. The test chart was realized by photolithography (Selba SA, Versoix, Switzerland) on a resistant glass wafer, and was washable in order to be compatible with a clean room requirement. The cornea was placed on the back-lit chart in an airtight sterile Petri dish (Becton Dickinson, le Pont de Claix, France) without storage media and with the endothelial side facing down. The same Petri dish was used for the endothelial assessment under a transmitted light microscope, thus avoiding a supplementary handling of the cornea. A commercial LED panel made of 90 SMD3528 LEDs with a 10 watts power and 5500-7500 Kelvin color temperature (TheLEDLight, Shenzhen, China), was used in order to ensure a stable lighting. A first picture was taken in the patternless zone of the chart and a second over the fringe pattern. The capture process took approximately 10 seconds. Image analysis could be performed live or offline and took 20 seconds more to obtain a report of the results for T, CCD and SRD.

Principles of T, CCD and SRD quantification

The quantification of T was based on the measurement of local contrasts, derived from the principle of modulation transfer function (MTF) measurement. Measuring the MTF is widely used to evaluate the quality and performance of an optical system. It expresses the optical system's ability to transfer contrast from the object plane to the image plane. Rather than measuring the MTF of the image of a grid "seen" by the cornea, we directly analyzed the contrast of the grid through the cornea. This was possible and easier because it was not useful to consider the cornea as a complex optical system but simply as a "window". The contrast between the brightest and darkest pixels of each period was measured using the following formula (with L meaning grey level):

$$C = \frac{L_{\max} - L_{\min}}{L_{\max} + L_{\min}}$$

A disc of approximately 8mm in diameter, placed at the beginning of the process at the center of the cornea by the observer, defined the ROI. Images were first converted to grey scale images (ranging from 0=black to 256=white) to allow detection of the vertical period of the fringes (the fringes being horizontal). For every vertical column of pixels, the mean of C was calculated, giving local contrasts. The mean of all local contrasts in the ROI was then calculated. T was C ratio of the fringe pattern through the cornea over C of the fringe pattern alone. For a poorly transparent cornea, darkest pixels got lighter while brightest pixels were greyish. Hence, the ratio tended towards 0.

On the contrary, for a highly transparent cornea the ratio tended towards 1, the absolute 1 value equivalent to no corneal interposition. For easier interpretation, the values were converted into percentages. As long as the fringes were visible and analyzable, the ratio was independent of the light source and external luminosity.

To determine average CCD and SRD, the images of the cornea without the fringe pattern were automatically thresholded and converted into binary data. A morphological binary aperture was done (Serra 1988). The image object with the greatest surface on the picture was then extracted (Haralick and Shapiro 1992) and the transparent corneal and scleral surfaces were measured. The minimum and maximum diameters as well as the mean CCD and SRD were then calculated.

The software was written using C++ and the Qt4 graphical library (free on [www@trolltech.com](http://www.trolltech.com)). The T, CCD and SRD values were exported to usual spreadsheets and an analysis report (HTML format) generated.

Performances assessment

We assessed the prototype performances step by step, using human corneas retrieved by ophthalmology residents by in situ excision of the corneo-scleral rim and not enucleation as required by the French legislation. No trephine was used during this period, and hence the SRD measurement was useful. Corneas were immediately immersed in a sealed bottle containing 100 ml of OC medium (CorneaMax, Eurobio, Les Ulis, France) and placed in a dry incubator at 31°C. Using a first series of 10 corneas, we assessed the reproducibility by checking for any influence of the corneal position on the chart on the T measures. Each cornea was analyzed 10 times, with a 36 degrees rotation between each measurement. We expressed the reproducibility of repeated measures by calculating the mean±standard deviation and the 95% confidence interval ($_{95\%}CI$) of the distance of the 10 measurements with their mean value (distance = $100 \times \text{abs}(\text{measure}_n - \text{mean}) / \text{mean}$). In addition, the intraclass correlation coefficient (ICC) of variation was also calculated.

Secondly, using a series of 179 scientific OC human corneas, we determined the agreement of T and CCD measurements with the grading, by naked eye evaluation, done by three experts. OC can impact T due to the hydration folds and stromal edema present during the storage process. In order to include a broad spectrum of T and CCD, corneas were analyzed after 2 or 3 days of OC (n=98), after 3 weeks of OC (n=67), and after 48 hours of deswelling in a dextran containing medium (CorneaJet, les Ulis) known to increase T (n=14). The experts performed their scoring of images of the corneas placed on the back-lit chart. They graded transparency and arcus senilis on a scale from 0 to 2 (Fig. 2). Cases with dissimilar grading were reviewed. This large series of OC corneas can be properly considered as a sufficient sample to cover the usual spectrum of T. We artificially stretched the scale in order to attribute a score of 10% to the most opaque cornea and 90% to the most transparent cornea. An upper 10% security margin was voluntarily provided for “super transparent” corneas and a lower 10% margin for “super opaque” corneas. The aim of re-scaling was to facilitate corneal discrimination and to provide a simple scoring system for eye bankers.

Thirdly, the device, designed for a rapid translation in routine practice, was incorporated during one year in the facilities of our eye bank (Saint Etienne, Auvergne-Loire French blood center), for the usual assessment process of all the OC corneas. The aim of this series, consisting of 358 consecutive corneas from 189 donors (169 pairs and 20 isolated corneas), was to establish the normal spectrum of T and CCD of OC corneas. Donors' age was 76 (median) (25-95) years old (non standard distribution), consistent with the usual corneal donor population in Europe (EEBA 2012). Corneas were first assessed between day 1 and day 7 after reception and controlled again 48 hours before grafting, i.e. during transfer to the deswelling medium (CorneaJet, Eurobio). Paired corneas were assessed in parallel. We studied the correlation between T or CCD with donors characteristics and OC duration.

Statistics

The normality of the data distribution was tested using both the Lilliefors variant of the Kolmogorov-Smirnov test and the Shapiro-Wilk normality test, with the cutoff for non-normality set at $P < 0.05$. Data was expressed as mean (Standard deviation SD) and 95% confident interval (CI) in case of normal distribution or as median (min-max) for non-normal distribution. Differences in T and in CCD between the 3 experts' scores were studied using the Kruskal-Wallis non-parametric tests. The correlations between paired corneas, between T, CCD and donor and conservation parameters were measured by calculating the Pearson coefficient r . Reproducibility of repeated measures of T, CCD and SRD were assessed and expressed as intraclass correlation coefficient (ICC) with their 95% CIs. ICC were calculated using a two-way mixed effects model with a consistency option. Statistical analysis was performed using SPSS 11.5 for windows. $P < 0.05$ was deemed significant.

Results

Measurements reproducibility after rotation on the chart

For T having a mean scores ranging from 13 to 73% (median 21), ICC was 0.982 ($_{95\%CI}(0.959-0.995)$). Repeated measures were at $7.9 \pm 6.3\%$ of their mean value ($_{95\%CI}(6.7-9.1)$). For CCD having mean scores ranging from 6.9 to 9.5mm (median 7.9), ICC was 0.886 ($_{95\%CI}(0.770-0.964)$). Repeated measures were at $2.7 \pm 2.8\%$ of their mean value ($_{95\%CI}(2.1-3.2)$). For SRD having mean scores ranging from 16,9 to 19,9mm (median 18.7), ICC was 0.999 ($_{95\%CI}(0.997-1)$). Repeated measures were at $0.1 \pm 0.1\%$ of their mean value ($_{95\%CI}(0.08-0.15)$).

T and CCD measures agreement on 179 scientific corneas scored by experts (Fig. 3)

The device was able to discriminate between the 3 classes of T-scores established by the experts: T was 20.0 (10.0-33.6), 38.3- θ (24.3-75.4) and 57.9 (33.9-90.0) % respectively for T-score deemed poor, average and good ($P < 0.001$). T was respectively 51.6 (13.7-90.0), 43.3 (10.0-67.7), and 53.5% (32.7-73.2) for corneas assessed at the beginning, at the end of storage, and after deswelling ($P = 0.015$).

The device was also able to discriminate between the 3 classes of CCD-score corresponding to arcus senilis established by the experts: CCD was 9.8 (7.3-10.6), 10.5 (8.2-11.5), and 11.1 (9.9-12.0) mm respectively for arcus senilis deemed marked, moderate and absent ($P<0.001$).

Analysis of 358 eye bank organ-cultured corneas

Transparency

A total of 559 analyzes were performed (358 at the beginning and 201 at the end of OC). T followed a left-skewed non-normal distribution (Kolmogorov-Smirnov = 0.069, $P<0.001$). Median T was 31.4% (6.3-91.5). Using the 358 initial analyzes performed between 1 and 7 days after retrieval (median 4), we found no correlation with donor age (Fig. 4A). A negligible relationship was found between storage duration and T ($r=-0.164$, $P<0.01$) (Fig. 4B) and none between initial ECD and T ($r=0.115$, $P=0.03$) (Fig. 4C). T of paired corneas ($n=169$) were strongly correlated ($r=0.695$, $P<0.01$) (Fig. 4D).

We compared, out of the 358 corneas initially analyzed: donor age, storage time, and endothelial cell density between the group comprising of the 10% most transparent corneas and the rest of the series but found no significant differences (Table 1).

Table 1. Characteristics of the 10% most transparent corneas assessed by modulation transfer function.

	10% clearer corneas ($T\geq 60.6\%$, $n=35$)	90% other corneas ($T<60.6\%$, $n=323$)	P
Donor age	78 (47-88)	76 (25-95)	0.344
Storage time	3 (2-7)	4 (2-7)	0.075
Endothelial cell density (cells/mm ²)	2277 (673-3651)	2231 (712-3805)	0.506

For the 201 corneas analyzed twice (at the beginning and at the end of OC), T decreased significantly from 28.5% (8.1-73.1) 34.6% (8.6-91.5) to 25.2% (6.3-59.3) 30.5% (6.3-73.9) ($P=0.001$).

Clear cornea diameter and scleral rim diameter

Median of CCD of the 358 initial analyzes was 10.9mm (8.1-12.3). For the 201 corneas analyzed twice, both CCD measures were comparable 10.9mm (8.2-12.3) vs 10.9 (8.5-12.5) and strongly correlated ($r=0.624$, $P<0.001$) (Fig. 5A). CCD was moderately correlated with donor age ($r=-0.368$, $P<0.01$) (Fig. 5B) but was not influenced by T (no significant correlation) at the time of measurement (Fig. 5C). Median of SRD of the 358 corneas was 17.4mm (13.5 to 21.4) and was strongly correlated with the repeated measurements at the end of the storage ($r=0.954$, $P<0.001$) (Fig. 5D). Five exceptions with discrepancies corresponded to tilted corneas in the petri dish or to iris shred overstepping the scleral edges only for one of both measurements (data not shown).

Discussion

The simple and robust device presented here, composed of a small space occupying hardware, and a standard personal computer equipped with an original homemade software, is easily integrable in the facilities of an eye bank. Three important parameters of the stored corneas are obtained in real time: transparency, clear corneal diameter and the scleral rim diameter. While existing devices only measured transparency, our device brings a true innovation. The objective output data requires no specific skills. Corneal assessments with the device for T and CCD gave similar results to those performed by the experts. Note that experts assessed corneas in better working conditions than eye bank technicians who perform naked eye examination directly through the bottle or viewing chamber walls without a chart background. Here experts assess T and CCD of corneas placed in a clear flat Petri dish over the highly contrasted back-lit chart. Noteworthy, some eye banks use similar charts for naked eye semi-quantitative transparency assessment (personal observation of several American eye banks). Our original chart includes several improvements such as marks for better focusing and a certified micrometer for calibration. Our device brings out additional objective parameters to describe corneas. These data could be compiled with existing ones, especially endothelial cell density, in the unified coding system to express the cornea quality (Armitage et al. 2013).

These rapid (<30 sec) and non-contact measurements are done directly in the same airtight Petri dish as for the endothelial control. Therefore there is no extra risks of impairing the graft quality of increasing the microbiological contamination. The use of a LED back-lit chart decreases the risk of excessive warming. Although it was not tested, it is likely that the specifically designed chart and software could also be used with images obtained from macroscopes (also called macro zoom microscope systems). These are long working distance high resolution optical devices that have recently equipped several eye banks interested by the ability to do both global large field observations and cellular scale zooming.

SRD measurement relies on standard algorithms for image analysis (thresholding on 256 grey levels, binarisation and geometric measurements). The SRD is calculated after initial calibration of the system with a certified micrometer engraved in the chart. Based on this reliable SRD value obtained, we can immediately decide whether the corneal button will be suitable for a safe anchoring on the anterior artificial chamber for the microkeratome or femtosecond laser lamellar cutting. Recently, the Eye Bank Technical Advisory Group (EBTAG) has discussed the opportunity to add to the ISBT128 label (ISBT 128 is a global standard for the identification, labeling, and information transfer of human blood, cell, tissue, and organ products across international borders and disparate health care systems) a code indicating whether the scleral diameter has been measured or not (Armitage et al. 2013).

The quantification of CCD is a useful indicator of the arcus senilis width which helps to select the largest trephination diameter with no white peripheral rim. As a result of the old mean donor age and the absence of donor age limits in most European countries, arcus senilis is frequently observed in eye bank corneas. Trephination in this zone would lead to an unaesthetic post-operative aspect, especially for dark iris. Furthermore, in our experience (more than 1500 PKP) trephination passing through the arcus senilis could increase the risk of bevelled cut during

mechanical trephination. Although this has not yet been reported, arcus senilis could also theoretically decrease the efficiency of femtosecond laser during vertical or horizontal cutting procedures. Finally, despite the lack of evidence-based data, some surgeons subjectively decried marked arcus senilis as low quality corneas. With a quantitative measurement of arcus senilis, such corneas will be primarily dispatched for small diameter PKP, EK, or tectonic grafts. With our device, the images were thresholded for the CCD measurement. Its reproducibility was highly acceptable and it was not influenced by the transparency. However, some variability may prevail due to, blurry limits between the arcus senilis and the clear cornea in contrast with the sharp borders between the sclera and the naked Petri dish used for the SRD measurement.

Transparency is indirectly measured from the modulation transfer function. In the past, for our experimental studies, e.g. evaluation of a new storage medium or a new deswelling agent, we were used to assess transparency by a semi-quantitative manual scoring system. Corneas were placed in similar Petri dish on a test chart made of parallel black lines of decreasing thickness (Thuret et al. 2005; Zhao et al. 2008; Zhao et al. 2012). This contrast scoring technique was nevertheless not quantitative and varied according to the corneal position on the asymmetrical chart. Here, we present a computerized version of contrast analysis on a simple test chart. It was as discriminating as the experts to classify corneas. The measuring process was simplified by the incorporation of a micrometer and the help-to-focus patterns present on the test chart. Besides, for the measurement technique a specific chart composed of parallel black lines is needed. The main advantage of this chart is that the cornea does not have to be perfectly centered on the chart compared to another device (patent FR2935803-A1 z, WO2010026358A1) that uses a round chart composed of radial black and white sectors (note that instead of using the principle of contrast measurement, this device measures the transmission and diffusion of light through ocular media). A drawback is that the areas of the cornea strictly above the black lines cannot be evaluated. Nevertheless the reproducibility of the measurement was highly acceptable after random rotation of the cornea on the chart. In order to overcome the residual variability we are assessing a rotating chart.

During storage in OC, the most widespread method for corneal storage in Europe (Pels 1997; EEBA 2012), the stroma rapidly swells, twice in thickness, due to water accumulation in the extracellular matrix. The collagenic stroma has a natural imbibition pressure, driven by the hydrostatic forces triggered by the glycosaminoglycans regularly placed between the collagen fibrils. This “hydration” force is no more counterbalanced by the “dehydration” forces namely the intraocular pressure and the endothelial pump function. The global corneal transparency is temporarily reduced as a result of the edematous stroma which generates posterior folds as well. These two phenomena are obstacles for a sharp assessment of the real graft transparency. The minor correlation found between T and storage time confirms that stromal edema, present at the initial assessment, reaches its peak during the first days of OC. Rationally within the range of this series, neither donor age nor ECD influenced T, as it is the case in the clinical practice. Similarly, at the beginning of storage process, we found no significant difference for donor age, storage time and ECD between the 10% most transparent corneas and the less transparent corneas. The influence of other parameters, like the quality of the epithelial layer and the degree of posterior folding, likely to interfere with T measurements are to be investigated in the future.

Unlike the experimental series of 179 corneas, no data could be obtained after the deswelling step in the series of 358 eye bank-stored corneas, because no further handling of the corneas is then authorized. Nevertheless in this smaller experimental series with 14 deswelled corneas, the T significantly increased after deswelling and even surpassed the T measured after a few days of OC. It is likely that T measurement on deswelled corneas would be more useful for the selection of corneas for PKP, ALK or EK. Further improvements or modifications of the OC process are necessary to be able to use this new control device during deswelling without increasing the risk of infection due to supplementary handling. Moreover, the present version of the device is not accurate enough to detect localized opacities like traumatic or infectious keratitis sequelae. The analysis of very high-resolution images, like those obtained with a macroscope (rather than with a commercial digital camera equipped with a macro lens), with a complementary image analysis algorithm is currently being studied by our team.

In conclusion, geometrical measurements of CCD and SRD are immediately integrable in the routine practice of eye banks to help in the selection of corneas for specific applications. The device provides objective quantitative reproducible data such as for the estimation of transparency with MFT. This will be useful in comparative studies like those necessary to assess new storage or deswelling media or new global storage processes. We still have to investigate its application for eye bankers in differentiating normal from pathological transparencies, and especially if a threshold value can be established.

Acknowledgements: This work was partially funded by the 2012 research programm of the French National Agency for Medicine and Health Products Safety (ANSM), BANCO project. The authors thank Julien Joubert who programmed the very first prototype software, Pr Gérald Brun from the Pôle Optique Rhône Alpes (Saint-Etienne) for fruitful discussion during the setting-up of the first prototype of the experimental device, and Christian Théillière and Sandrine Pereira, technicians of the eye bank of Saint-Etienne

References

- Eye Bank Association of America (2012). Eye Banking Statistical Report. Washington
- Armitage WJ, Ashford P, Crow B, Dahl P, DeMatteo J, Distler P, Gopinathan U, Madden PW, Mannis MJ, Moffatt SL, Ponzin D, Tan D (2013) Standard terminology and labeling of ocular tissue for transplantation. *Cornea* 32(6):725-728. doi:[10.1097/ICO.0b013e3182873405](https://doi.org/10.1097/ICO.0b013e3182873405)
- European Eye Bank Association (2012) Directory. Twentieth edition. 2012. Amsterdam
- Haralick RM, Shapiro LG (1992) Computer and Robot Vision volume 2, Addison-Wesley Longman Publishing Co., Inc. Boston, MA, USA, pp 22-48
- Merin LM, Brown MF, Howdeshell LL (2001) Darkfield biomicrography of eye bank donor corneas. *Cornea* 20(2):210-213
- Neubauer AS, Priglinger SG, Thiel MJ, May CA, Welge-Lussen UC (2002) Sterile structural imaging of donor cornea by optical coherence tomography. *Cornea* 21(5):490-494
- Parekh M, Ferrari S, Ruzza A, Pugliese M, Ponzin D, Salvalaio G (2013) A portable device for measuring donor corneal transparency in eye banks. *Cell Tissue Bank*. doi:[10.1007/s10561-013-9372-2](https://doi.org/10.1007/s10561-013-9372-2)

- Pels L (1997) Organ culture: the method of choice for preservation of human donor corneas. *Br J Ophthalmol* 81(7):523-525
- Serra J (1988) *Image Analysis and Mathematical Morphology, Volume 2: Theoretical advances*. Academic Press. London
- Thuret G, Manissolle C, Campos-Guyotat L, Guyotat D, Gain P (2005) Animal compound-free medium and poloxamer for human corneal organ culture and deswelling. *Invest Ophthalmol Vis Sci* 46(3):816-822. doi:46/3/816 [pii] 10.1167/iovs.04-1078
- Ventura L, Jesus GT, Oliveira GC, Sousa SJ (2005) Portable light transmission measuring system for preserved corneas. *Biomed Eng Online* 4:70
- Zhao M, Campolmi N, Thuret G, Piselli S, Acquart S, Peoc'h M, Gain P (2012) Poloxamines for Deswelling of Organ-Cultured Corneas. *Ophthalmic Res* 48(3):124-133. doi:000334981 [pii] 10.1159/000334981
- Zhao M, Thuret G, Piselli S, Pipparelli A, Acquart S, Peoc'h M, Dumollard JM, Gain P (2008) Use of poloxamers for deswelling of organ-cultured corneas. *Invest Ophthalmol Vis Sci* 49(2):550-559. doi:49/2/550 [pii] 10.1167/iovs.07-1037

Figures and Table legends

Fig. 1 Presentation of the device. a Global view showing the cornea placed on the back-lit chart, the camera and the personal computer with live display of the on going analysis. b Test chart: on the left a blank zone was necessary for clear central diameter and scleral rim diameter measurements. On the right a fringe pattern for modulation transfer function determination assimilated to transparency measurement. A micrometer, included in the chart, was used to calibrate the software and a focalization chart to allow sharp focusing in the plane of the chart. All pictures were taken at 1/400s and f/6.3 aperture and ISO 100.

Fig. 2 Representative examples of transparency and arcus senilis scoring, done by the experts, for performance assessment of the device. Transparency was deemed: good when the black and white fringes were seen with an excellent contrast and in the presence of a white background close to the standard white extra corneal background; average when black fringes were seen with a worse contrast and with a yellowish background; poor when fringes were observed with a very low contrast and a homogeneous yellowish background. Arcus senilis was either absent, moderate when arcus senilis was seen outside the usual trephination area, and marked when arcus senilis was likely to reach the potential trephined area.

Fig. 3 Agreement between the experts' evaluation and the new device. a Box plots of transparency versus modulation transfer function, and arcus senilis versus clear cornea diameter. The boxes represented the interquartile distances with the median (horizontal solid bar). Whiskers represented the highest and lowest values that were not outliers. Circle: value >1.5 times the interquartile space (mild outliers). For each category the number of occurrence

was indicated above the horizontal axis. b images showing the extreme situations of the series.

Fig. 4 Relationship between transparency assessed by the modulation transfer function and donor age, storage duration, endothelial cell density and among paired corneas.

Fig. 5 Analysis of geometric parameters, clear corneal diameter (CCD) and sclera rim diameter (SRD). A Relationship between repeated CCD measurements, B between CCD and donor age, C between CCD and transparency, D between repeated measurements of SRD

Table 1. Characteristics of the 10% most transparent corneas assessed by modulation transfer function.

Figure 1




Figure 2

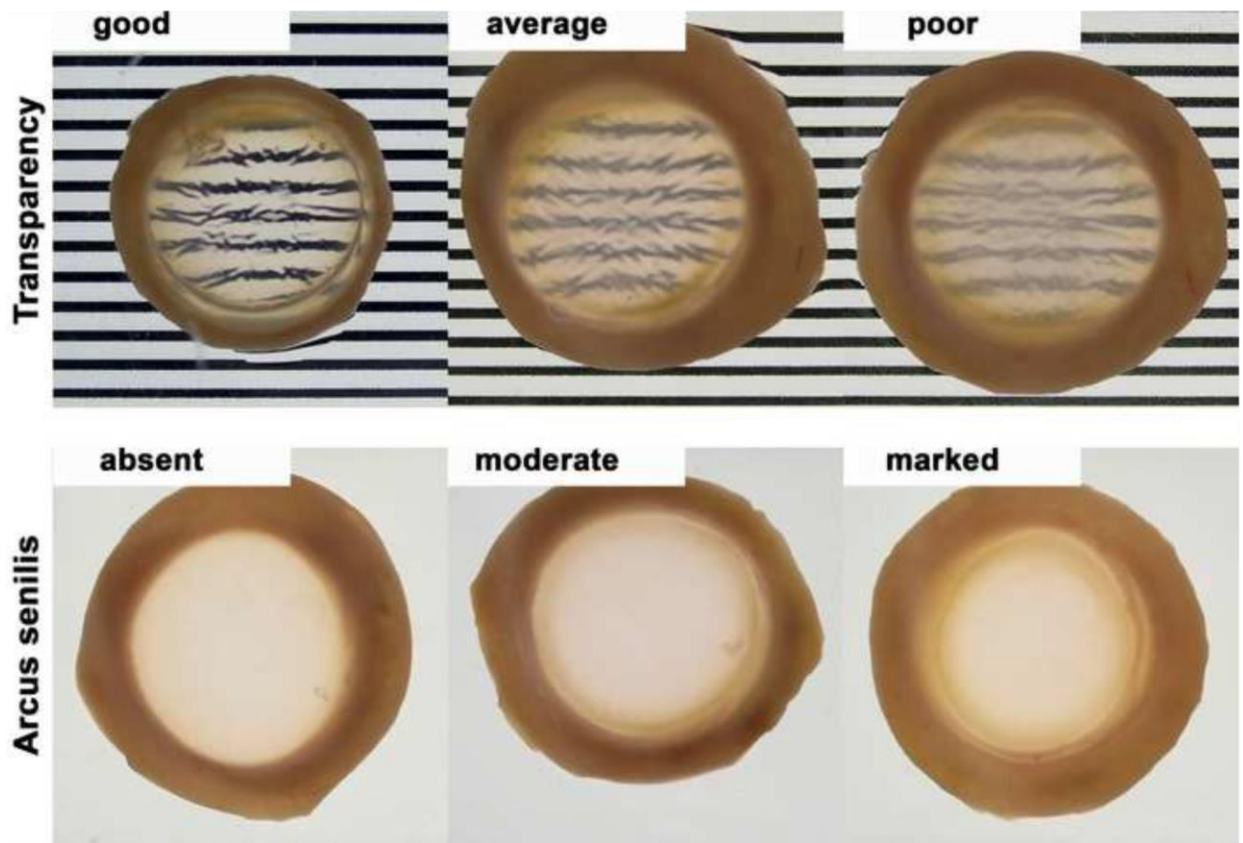


Figure 3

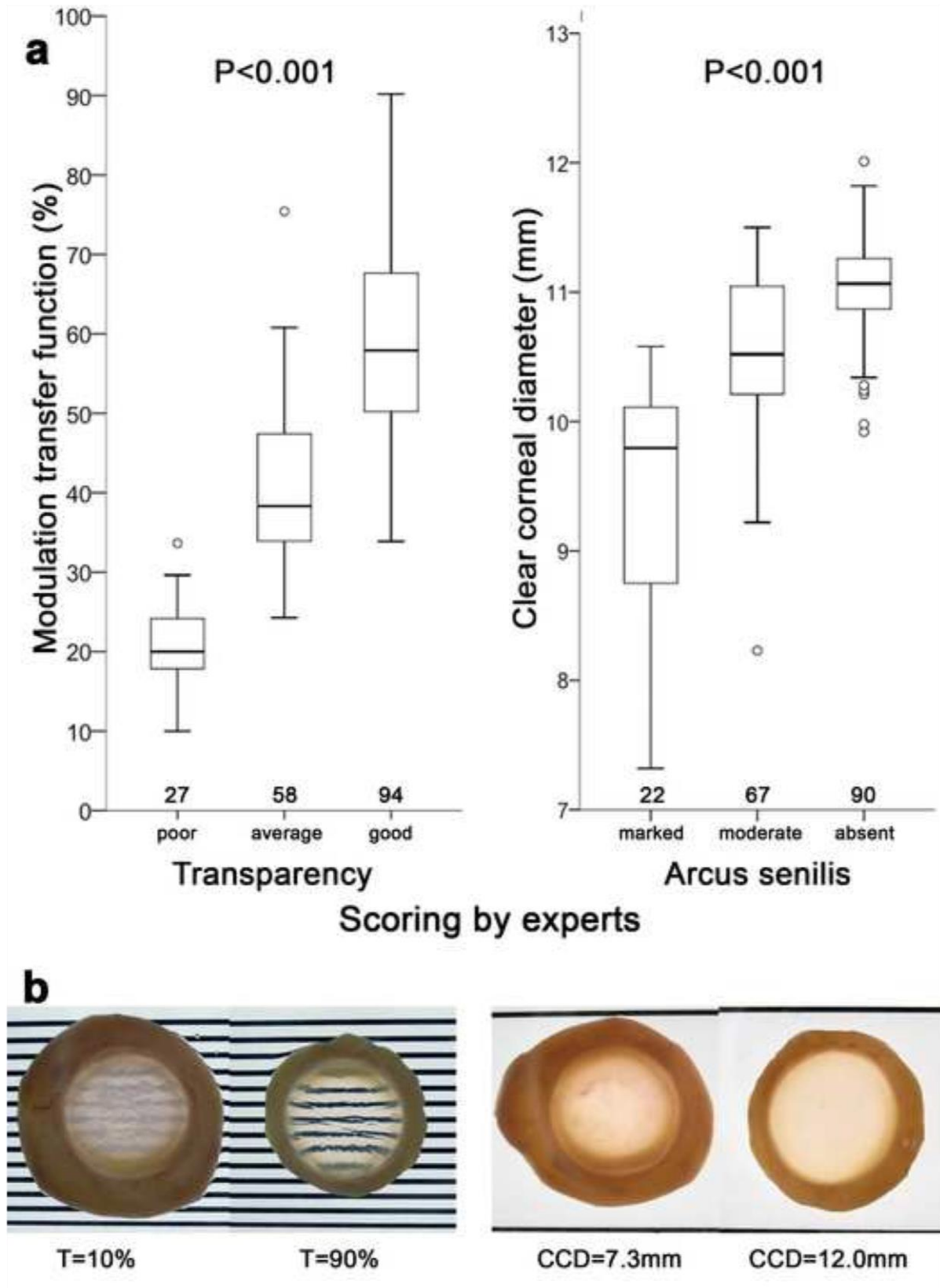


Figure 4

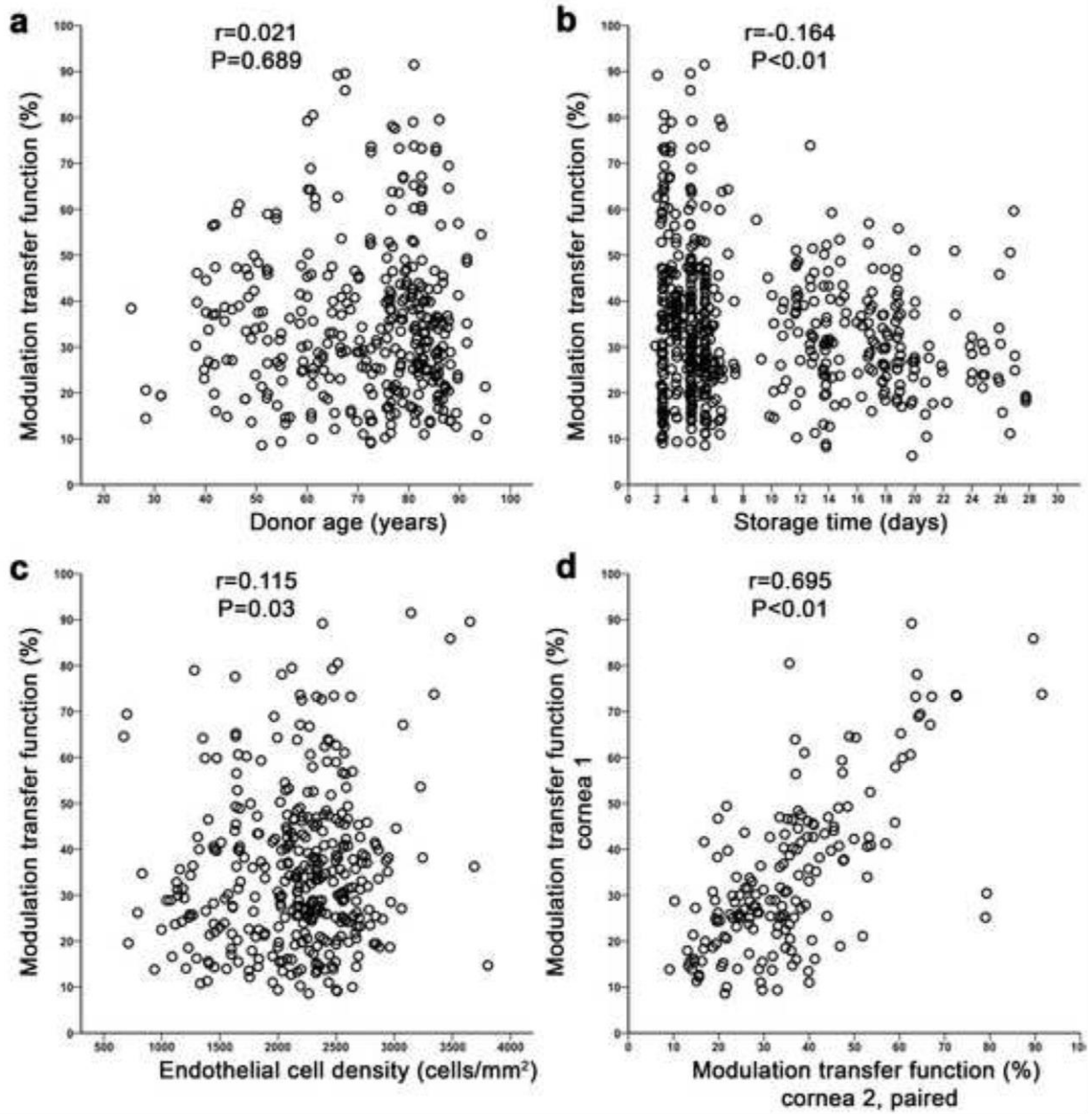
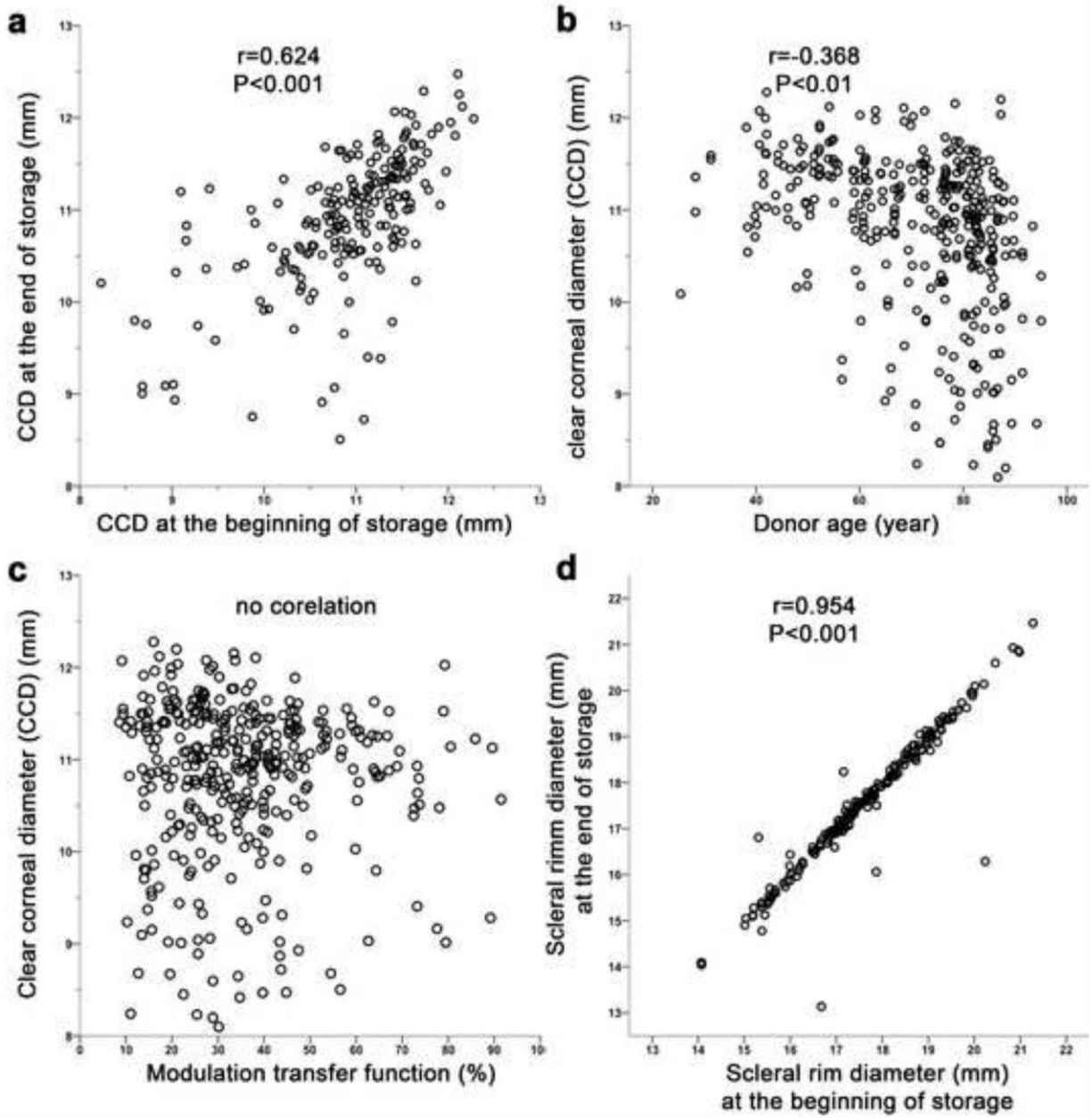


Figure 5



PUBLICATIONS COMME CO-AUTEUR en contrôle qualité cellulaire de la cornée.

Comparison of Two Semiautomated Methods for Evaluating Endothelial Cells of Eye Bank Corneas

Nilanjana Deb-Joardar,^{1,2} Gilles Thuret,^{1,2} Min Zhao,¹ Sophie Acquart,³ Michel Péoc'h,¹ Olivier Garraud,³ and Philippe Gain^{1,2}

PURPOSE. To compare two semiautomated methods of evaluating endothelial cells of eye bank corneas.

METHODS. Using a commercially available semiautomatic endothelial analyzer, seven observers determined the endothelial cell density (ECD), coefficient of variation (CV) of cell area, and the percentage of hexagonal cells (hexagonality) of the light microscopic images of the endothelium of 30 organ-cultured corneas. The image quality was graded as good, average, and poor. Border (contour detection and manual retouch) and center (indicating cell centers) methods for identifying endothelial cells were compared. The interobserver variability in ECD determination (indicating reproducibility) and morphometry was statistically analyzed by using the two methods. The importance of accurate pointing of cell centers was assessed by counting on 10 standard photolithographic mosaics and noting the time taken.

RESULTS. There was no significant difference in the interobserver variability or between ECDs obtained by the border and center methods. Decrease in image quality had a similar influence on both methods. Although measurement of hexagonality was acceptable by both methods, the CV was reliable only with the border method, with a significant underestimation by the center method. However, an accurate indication of cell center slightly improved the CV estimation.

CONCLUSIONS. Although both the border and center methods of semiautomatic evaluation of eye bank corneas measure similar ECD with a similar reproducibility, only the border method gives a reliable morphometry. (*Invest Ophthalmol Vis Sci.* 2007;48:3077-3082) DOI:10.1167/iovs.06-1162

The corneal endothelium may be visualized as a monolayer consisting of reasonably symmetrical repeating units with a distinct cell border and an intracellular space. Image analyzers available for determining endothelial cell density (ECD) from light microscopic images function on two basic principles. The first is based on individual cell detection by one of two methods: (1) counting the endothelial cells (ECs) after the true cell boundary is identified with a software program that analyzes the contrast between the cell border and the intracel-

lular space. This is referred to as the "border method" and is most commonly used¹⁻³; (2) manual or computer-assisted determination of the center of each cell sometimes followed by the generation of hypothetical EC borders—a process referred to as the "center method."⁴ The second concept uses Fourier analysis to determine the spatial frequencies of the repetitive pattern of the ECs.⁵ The individual cell detection methods are more advantageous than the Fourier analysis because, in addition to determining ECD, they permit measurement of the morphometric parameters of the ECs.

As the reliability of the border method has been validated in previous studies,^{6,7} we sought in this study to compare the accuracy and the interobserver reproducibility of the center and border methods in measuring ECD and the morphometric parameters of the endothelium of eye bank corneas.

MATERIALS AND METHODS

Evaluation of Eye Bank Corneas

Endothelial Image Acquisition. Corneas from donors of mean \pm SD (range; median) age of 68 \pm 19 (29-91; 73) years were retrieved at 8 \pm 9, (0 [heart-beating donors]-24; 3) hours postmortem. These were stored in the two commercially available organ culture media (Inosol; Chauvin, Labège, France, or CorneaMax; Eurobio, les Ulis, France) for 3 \pm 2 (1 -9; 3) days at 31°C and studied before deswelling. The endothelial surface was visualized at 10 \times magnification using a standard direct optical microscope (model DMLB; Leica Microsystems GmbH, Wetzlar, Germany) after a brief incubation for 4 minutes with 0.9% sodium chloride. Endothelial photographs were acquired using a monochrome charge-coupled device (CCD) video camera (model XC-ST50CE; Sony Corp., Tokyo, Japan) and digitized by using a video frame grabber (DT-3155; Data Translation, Marlboro, MA). Three wide-field (1000 \times 750 μ m) images of randomly chosen nonadjacent zones of the central endothelium were taken at a resolution of 768 \times 576 pixels in 8-bit gray level and saved in bitmap (BMP) format. Image quality was graded (good, average, or poor) on a three-level score. The score was deemed "good" if the cell borders were clearly visible over two thirds or more of the image with little or no background noise; "average" if cell borders were well visualized, background noise was moderate, and cells were visible over one third to two thirds of the image; and "poor" if cell borders were hard or impossible to visualize, background noise was high, and cell borders were visible on less than one third of the image area. Images of the endothelium from 30 corneas that had three different scores (12 [40%] good, 9 [30%] average, and 9 [30%] poor) and a wide range of ECDs were chosen for the study so as to represent routine eye bank practice.

Semiautomated Analysis by Border and Center Methods. Seven skilled observers, comprising eye bank technicians and researchers, each having performed more than 500 counts and belonging to two eye banks (Saint Etienne and Grenoble, France) analyzed the endothelial images. Using an upgraded version of a tri-image corneal endothelial analyzer³ (Sambacornea ver.1.2.10; Sambatechnologies, Meylan, France), two different semiautomated strategies were used to evaluate the EC images.

First, images were analyzed using the border method where the observer selected the endothelial areas to be examined (Fig. 1). The

From the ¹Laboratory for Biology, Engineering and Imaging of Corneal Grafts, Faculty of Medicine, Saint Etienne, France.

²Contributed equally to the work and therefore should be considered equivalent authors.

³Current affiliation: French Blood Center/Eye Bank of Saint Etienne, Saint Etienne, France.

Submitted for publication September 27, 2006; revised January 16 and March 6, 2007; accepted May 14, 2007.

Disclosure: N. Deb-Joardar, None; G. Thuret, None; M. Zhao, None; S. Acquart, None; M. Péoc'h, None; O. Garraud, None; P. Gain, None

The publication costs of this article were defrayed in part by page charge payment. This article must therefore be marked "advertisement" in accordance with 18 U.S.C. §1734 solely to indicate this fact.

Corresponding author: Philippe Gain, Service d'Ophthalmologie (pavillon 50A), CHRU de Bellevue, 25, Boulevard Pasteur, F-42055 Saint Etienne Cedex 2, France; philippe.gain@univ-st-etienne.fr.

Reproducibility of Endothelial Assessment during Corneal Organ Culture: Comparison of a Computer-Assisted Analyzer with Manual Methods

Nilanjana Deb-Joardar,¹ Gilles Thuret,¹ Yann Gavet,² Sophie Acquart,³ Olivier Garraud,³ Harald Egelhoffer,⁴ and Philippe Gain¹

PURPOSE. To investigate the reproducibility of endothelial assessment of organ-cultured corneas with the computer-assisted Sambacornea analyzer in comparison with manual methods.

METHODS. Seven observers of two eye banks determined the endothelial cell density (ECD) of 30 corneas through a grid overlay placed on endothelial photographs using two manual modes, unaided (naked-eye) and pointing (point-out). ECD was measured with the analyzer, first in automated mode, where analysis was completely machine determined, and then in touched-up mode, where the observer selected the analysis zone and corrected poorly drawn cell borders. Interobserver variability of ECD for the different methods was compared. Reproducibility of morphometry parameters was determined for the touched-up mode.

RESULTS. Interobserver variability was $\pm 19.2\%$ (95% confidence interval [CI], 13.0–25.4) and $\pm 17.6\%$ (95% CI, 11.9–23.3) for the naked-eye and point-out mode, respectively, whereas the touched-up mode gave the least variability of $\pm 9.6\%$ (95% CI, 6.5–12.7), confirmed by the highest intraclass correlation coefficient of 0.95 (95% CI, 0.91–0.97). Interobserver variability increased with worsening image quality. Manual modes underestimated ECD (naked-eye by a mean 10.7% [SD, 2.9%]; point-out by a mean 6.9% [SD, 2.3%]), whereas the automated mode overestimated ECD by a mean 14.7% (SD, 24.3%). Reproducibility of morphometric parameters by the touched-up mode was acceptable but was influenced by endothelial pleomorphism.

CONCLUSIONS. Manual counting shows systematic underestimation of ECD with high interobserver variability. The analyzer in automated mode overestimates ECD and is absolutely unreliable. Detection of cell contours by the specific algorithm, combined with manual correction by a skilled technician, appears to be the most reliable method of ECD and morphometry determination. (*Invest Ophthalmol Vis Sci.* 2007;48:2062–2067) DOI:10.1167/iops.06-1043

From the ¹Laboratory Biology, Engineering, and Imaging of Corneal Graft, Faculty of Medicine, Saint Étienne, France; ²Centre of Medical Engineering, École Nationale Supérieure des Mines de Saint-Étienne, Saint Étienne, France; ³French Blood Center/Eye Bank of Saint Étienne, Saint Étienne, France; and ⁴French Blood Centre/Eye Bank of Grenoble, Saint Ismier, France.

Submitted for publication September 4, 2006; revised November 16 and December 18, 2006; accepted March 5, 2007.

Disclosure: N. Deb-Joardar, None; G. Thuret, None; Y. Gavet, None; S. Acquart, None; O. Garraud, None; H. Egelhoffer, None; P. Gain, None

The publication costs of this article were defrayed in part by page charge payment. This article must therefore be marked "advertisement" in accordance with 18 U.S.C. §1734 solely to indicate this fact.

Corresponding author: Philippe Gain, Service d'Ophtalmologie (pavillon 50A), CHU de Bellevue, 25, Boulevard Pasteur, F-42055 Saint-Étienne Cedex 2, France; philippe.gain@univ-st-etienne.fr.

Endothelial cell density (ECD, expressed in cells/mm²) is the principal quantitative criterion of the suitability of corneas stored in eye banks for graft. In Europe, where organ culture is the preferred method of storage, ECD evaluation is performed with the use of a light microscope.^{1,2} The first step, contrary to specular microscopy evaluation, is to render the endothelial cells (ECs) visible thanks to an osmotic dilation of intercellular spaces using generally 0.9% sodium chloride.³ Several counting methods exist and can be divided into 2 main categories, manual and computer aided.

Throughout Europe, manual counting is more commonly performed by observation through a calibrated reticule fitted in the eyepiece or by printouts of endothelial images, with cells pointed out on a grid overlay of a known surface area. Manual methods are subject to instrument- and observer-related variations. We previously reported on the unacceptable lack of reliability of manual counts in 21 French eye banks with interbank and intrabank (i.e., intertechnician) variations; 59% of the counts varied more than 10% of the actual ECD, and the deviation ranged between 82% overestimation and 42% underestimation. This was attributed mainly to a lack of microscope calibration and the use of different counting strategies.^{4,5}

Computer-assisted analyzers with digitized light microscopy images have been used for endothelial evaluation since the mid-1980s.^{6–8} Recent years have seen the introduction of digital image acquisition and improved computer algorithms, which allow a reliable estimation of endothelial parameters.^{9,10} Recently, a fully automated analyzer based on Fourier transformation of endothelial images without cell contour recognition was validated and is an encouraging sign for the modernization of eye bank endothelial assessment techniques.¹⁰ The tri-image analyzer Sambacornea (Sambatechnologies, Meylan, France), which was based on a prototype developed at our research laboratory in collaboration with the Centre of Medical Engineering of Saint Étienne, measures ECD by automatic cell contour recognition.⁹ Application of this algorithm, in combination with observer-mediated manual corrections tested on standard microlithographic mosaics with mathematically predetermined cell densities mimicking the human endothelium, has been shown to be accurate.¹¹ Nevertheless, regarding routine application on organ-cultured corneas, the usefulness of the analyzer to reduce the interobserver variability and its comparison with manual counting methods remained to be evaluated. Given that automated and semiautomated counting methods exist in the analyzer, the purpose of this study was to investigate their reproducibility in comparison with the two manual counting methods.

MATERIALS AND METHODS

Endothelial Imaging

Corneas stored in organ culture at 31°C in medium (CorneaMax [Eurobio, Les Ulis, France] or Inosol [Baush and Lomb Chauvin Opsia, Labège, France]) were studied before the deswelling process. The

Standard Microlithographic Mosaics to Assess Endothelial Cell Counting Methods by Light Microscopy in Eye Banks Using Organ Culture

Nilanjana Deb-Joardar,^{1,2} Gilles Thuret,^{1,2} Georges-André Racine,³ David Pons,⁴ Gerald Brun,⁴ Olivier Parriaux,⁴ Michel Peoc'h,¹ Sophie Acquart,^{1,5} and Philippe Gain¹

PURPOSE. To develop standard microscopic hexagonal mosaics mimicking the human corneal endothelium for quality control of endothelial cell density (ECD) measurement and verification of cell counting strategy by light microscopy in eye banks using organ culture.

METHODS. A standard slide, the Keratotest, was developed with 10 laser-engraved mosaics and different predetermined "cell" densities representing the range of ECDs observed routinely. Horizontal and vertical micrometric scales were etched adjacently to each mosaic, and a standard microscopy resolution test pattern was included. The Keratotest was applied to assess the reliability of a computer-assisted analyzer developed for corneal endothelial evaluation based on light microscopy images.

RESULTS. The Keratotest consisted of 10 microlithographic homogeneous mosaics of 1-mm² printed area and 1.2- μ m cell boundary thickness. The micrometric scale associated with each mosaic aided in simultaneous verification of microscope calibration, and the test pattern aided in checking the microscope resolution. The design was unalterable and reproducible, and the glass slide incorporated in a carbon fiber support ensured easy handling and safe transport. Evaluation of the Keratotest mosaics by the computer-assisted analyzer found a high level of agreement (error margin between +0.12 and -0.46%) with the laser-engraved cell density.

CONCLUSIONS. This prototype device enabled assessment of reliability of ECD measurement in eye banks. It also allowed verification of the calibration and resolution of light microscopes. Periodic validation of counting procedure in eye banks with mosaics of known "cell" densities should be useful for standardization of donor corneal tissue quality control. (*Invest Ophthalmol Vis Sci.* 2006;47:4373-4377) DOI:10.1167/iov.06-0536

From the ¹Laboratory Cell Adherence and Survival in Cancers and Grafts EA 3063, Université Jean Monnet, Saint Etienne, France; ²Center of MicroNanoTechnology, Ecole Polytechnique Fédérale de Lausanne, Lausanne, Switzerland; ³Laboratory of Signal Treatment and Instrumentation, Université Jean Monnet, Saint-Etienne, France; and ⁵French Blood Center/Eye Bank of Saint Etienne, Saint Etienne, France.

²Contributed equally to the work and therefore should be considered equivalent authors.

Supported by Grant Recherche et greffes 2004 from l'Etablissement français des Greffes.

Submitted for publication May 15, 2006; revised June 5, 2006; accepted August 23, 2006.

Disclosure: N. Deb-Joardar, None; G. Thuret, None; G.-A. Racine, None; D. Pons, None; G. Brun, None; O. Parriaux, None; M. Peoc'h, None; S. Acquart, None; P. Gain, None

The publication costs of this article were defrayed in part by page charge payment. This article must therefore be marked "advertisement" in accordance with 18 U.S.C. §1734 solely to indicate this fact.

Corresponding author: Philippe Gain, Service d'Ophtalmologie (pavillon 50A), CHRU de Bellevue, 25 Boulevard Pasteur, F 42055 Saint Etienne Cedex 2, France; philippe.gain@univ-st-etienne.fr.

Investigative Ophthalmology & Visual Science, October 2006, Vol. 47, No. 10
Copyright © Association for Research in Vision and Ophthalmology

Endothelial cell density (ECD) is the principal criterion for quality evaluation of donor corneal tissue in eye banks. The ECD of the grafted cornea determines its survival with time in terms of maintenance of transparency.^{1,2} An ECD of 2000 to 2400 cells/mm² is considered by most eye banks in Europe to be the standard cutoff for corneal delivery.³ ECD is estimated on a small sample of few hundred cells out of an estimated 250,000 to 350,000 cells present in the cornea. It is therefore imperative to have a precise and reproducible method of ECD evaluation that would help standardize donor tissue evaluation methods and exchange between eye banks.

In Europe, where organ culture is the storage method of choice, the endothelium is viewed directly under a light microscope after osmotic preparation consisting of incubation of the endothelial face of the cornea for 1 to 4 minutes in 0.9% sodium chloride or 1.8% sucrose.⁴ This dilates the intercellular spaces and enables the visualization of cell contours that are otherwise invisible. From this preparation, cells are most often counted manually in real time by observation through a calibrated reticule fitted in the microscope eyepiece or by indication of the cells in a known surface on endothelial photographs. Recent years have seen the emergence of prototypes and commercially available computer-assisted counting systems, currently used in some European eye banks,⁵ in which analysis of digitized optical microscopy images allows rapid and effective measurement of ECD of organ-cultured corneas.⁵⁻⁸

Previous studies analyzing ECD measurement methods in 22 eye banks in France have emphasized the need for standardization of counting methods.^{9,10} Lack of microscope calibration had been identified as a major factor responsible for gross variation in ECD estimates between eye banks. Differences in manual counting techniques were also shown to influence the ECD values. Until now, the only method of calibration available was a certified graduated micrometer, a traditional method in microscopy. Essentially, this measures only the magnification ratio between the tissue observed and its image projected in a calibrated reticule or by image analysis software. Whatever the method used, manual or computerized, periodical calibration of the measuring equipment and standardization of counting procedures are essential to ensure reliability of intrabank and interbank cell counts. To address this issue, we present a prototype standard slide, called Keratotest, carrying a series of hexagonal mosaics of different densities mimicking a range of human corneal endothelia.

METHODS

Specifications

The design of the Keratotest had to meet certain essential requirements. It had to correspond to microscopic hexagonal mosaics and mimic the human corneal endothelium, particularly "cell" area and "intercellular" spaces, as close to the reality as possible when observed under standard light microscopes. Cell density (CD) had to be perfectly mathematically predetermined to avoid any bias and had to represent

EXTENDED REPORT

Is manual counting of corneal endothelial cell density in eye banks still acceptable? The French experience

G Thuret, C Manissolle, S Acquart, J-C Le Petit, J Maugery, L Campos-Guyotat, M J Doughty, P Gain

Br J Ophthalmol 2003;87:1481–1486

Aim: To examine the differences in manual endothelial cell counting methods in French eye banks and to analyse whether these differences could explain some substantial discrepancies observed in endothelial cell density (ECD) for corneas made available for transplant.

Methods: A questionnaire was sent to the 22 eye banks asking for details of the technical features of the light microscopes used, the microscope calibration, strategy for cell counting, the technical staff, and the method of presenting endothelial data.

Results: All eye banks responded and 91% (20/22) used only manual counting methods, in real time, directly through a microscope, and 62 different technicians, with varying experience, were involved in such counting. Counting of cells within the borders of a grid that were in contact with two adjacent borders was the most common method (17/22, 77%). Of the eight banks (8/22, 36%) that did not calibrate their microscopes, six reported the highest ECD values. Of the 14 others (64%), six applied a "magnification correcting factor" to the initial cell counts. In five of these cases, the corrected ECD was lower than estimated on initial count. Most of the banks (12/22, 55%) counted 100 cells or less in one to six non-adjacent zones of the mosaic. 14 of the banks (14/22, 64%) also graded cell polymegethism while seven (7/22, 32%) also graded pleomorphism ("hexagonality").

Conclusions: Lack of microscope calibration appears to be the leading cause of variance in ECD estimates in French eye banks. Other factors such as differences in counting strategy, the evaluation of smaller numbers of cells, and the different extent of experience of the technicians may also contribute to intraobserver and interobserver variability. Further comparative studies, including cross checking and the outcome of repeated counts from manual methods, are clearly needed with cross calibration to a computer based image archiving and analysis system.

See end of article for authors' affiliations

Correspondence to: Gilles Thuret, Service d'ophtalmologie, Pavillon 50A, Hôpital Bellevue, CHU Saint-Etienne, F-42055 Saint-Etienne Cedex 2, France; gilles.thuret@univ-st-etienne.fr

Accepted for publication 27 March 2003

An assessment of endothelial cell density (ECD) after corneal storage forms the main basis for selection and delivery of corneas by eye banks for transplant purposes. In most eye banks, corneas with an ECD less than 2000/mm² would not be selected for penetrating keratoplasty.¹ In France, as elsewhere in Europe, where organ culture is the most common method of corneal storage,¹ most banks perform endothelial cell (EC) counting manually, under a light microscope. This requires osmotic preparation of the endothelium to dilate the intercellular spaces and make the EC contours visible to the technician.² Counting is generally performed in France through a reticule of known surface area. This method is historically derived from blood cell counts carried out in haematology laboratories using Thoma or Malassez type grids.³

Such manual counts might well be considered acceptable. However, an analysis of the data from the 1999–2001 directories of French eye banks^{4–6} indicated some rather substantial differences in the ECD values reported for corneas provided for transplant (Table 1). The mean values for ECD ranged from 1986 to 2848 cells/mm² in 1999, from 2160 to 2732 cell/mm² in 2000, and from 2178 to 2795 cell/mm² in 2001 (data not shown). Such variance cannot be obviously explained by donor age, the nature of the organ culture medium, or by the storage time. Differences in eye bank counting procedures were thought to be a possible cause.

The purpose of this study was to assess whether differences in endothelial assessment could help explain the differences reported and, if appropriate, to identify any procedures that might need correction.

MATERIALS AND METHODS

In February 2002, a questionnaire was sent to the managers of the 22 eye banks accredited by the French agency for healthcare product safety (Agence Française de Sécurité Sanitaire des Produits de Santé). The questionnaire covered all the materials and methods used for counting—namely, (1) microscope/reticule assembly and its calibration, the microscope features (microscope body, objective, eyepiece), the reticule (design, total and unit surface areas, positioning in the microscope), any calibration used (principle of calibration, frequency, resultant "magnification correcting factor"); (2) counting strategy (viewing area in relation to the corneal centre, number of zones observed, number of reticule units viewed and whether they were adjacent, number of cells assessed); (3) technicians (number and experience); (4) data output (including whether additional morphometry was carried out; and whether there was archiving or transmission of endothelial images). As part of (3), the method of cell counting was assessed in a specific exercise in which the respondents had to mark the cells they would have counted on a very simple schematic mosaic superimposed on a grid (see Results).

Statistical analysis

The relations between the mean ECD of each eye bank and the explanatory data given by the compilation of the French eye banks directories (mean donor age, mean storage duration, organ culture medium type—that is, Bausch & Lomb Chauvin-Opsia, Labège, France and/or Eurobio, les Ullys, France) as well as those issued from our questionnaire

www.bjophthalmol.com

Urgent Need for Normalization of Corneal Graft Quality Controls in French Eye Banks

Gilles Thuret,^{1,2,4} Chloé Manissolle,² Sophie Acquart,³ Olivier Garraud,³ Lydia Campos-Guyotat,² Jean Maugery,¹ and Philippe Gain^{1,2}

Background. Assessment of corneal tissue quality before graft is mainly based upon the determination of endothelial cell density (ECD) by eye banks. These cells are responsible for corneal transparency, and ECD correlates with graft survival. In France and often elsewhere in Europe, ECD is measured using a “naked-eye” procedure under a light microscope. To measure objectively the reliability of ECD determination in France, we developed four test corneas with a known ECD.

Methods. The test corneas consisted of 1 mm² of human corneal endothelium with stained cell borders. The 64 technicians of the 21 French eye banks counted according to the protocol applied in their respective centers.

Results. More than half of the 256 counts (152, 59%) deviated by more than 10% from actual ECD. Of the counts, 85 (33%) were over-estimated, and 67 (26%) were under-estimated. Deviation ranged between 42% under-estimation and 82% over-estimation. Eight banks (38%) constantly over-estimated, and nine (43%) under-estimated ECD. Half of the inter-technician gaps within an eye bank were more than 10%, with a maximum of 51%.

Conclusions. This audit highlights the unacceptable lack of reliability of manual ECD assessment in French eye banks. This surely indicates the delivery of poor quality corneas for graft in certain centers and wastage in others. We urgently advocate normalization of French counting methods. This may require upgrading to a computer-aided method.

Keywords: Quality control, Endothelium, Cornea, Graft, Cell count.

(*Transplantation* 2004;78: 1299–1302)

Corneal grafts are one of the most common transplant operations, with nearly 100,000 performed each year in the world, (1) approximately half of them in Europe and 6,000 in France. In Europe, eye banking has recourse mostly to a preservation method called organ culture: once harvested, corneas can be stored for up to 5 weeks in a specific preservation medium at 31°C to 37°C, which allows transplant scheduling and the exchange of corneas between eye banks. Corneal transparency depends upon an intact endothelium formed by a monolayer of adjacent cells that cover its inner surface and actively regulate its hydration. These endothelial cells (EC) are mitotically inactive and in normal adults have a density of 2,500 to 3,500 per mm² (2). From adulthood, they die at a very slow rate of approximately 0.6% per year (2). If density falls below 500/mm², an irreversible corneal edema occurs, and the cornea becomes opaque. This

threshold is fortunately never reached spontaneously, except in certain pathologic circumstances.

However the transplant process is a special state, during which accelerated EC loss occurs at every stage. During corneal storage, EC loss is high, at approximately 1% per day (3,4). In the recipient, EC loss follows a biexponential decay pattern, with very high loss in the first few years postgraft (for example, 20–30% in the first year), then slower loss subsequently, of approximately 3% to 5% per year (5). It is therefore essential to examine the endothelial cell density (ECD) of the harvested cornea before grafting. It has been demonstrated that the higher the ECD of the cornea after storage, the longer it will survive in the recipient (4–7). Eye banks consider that corneas with a poststorage ECD of less than 2,000/mm² must be discarded (8). In France and often elsewhere in Europe, the graft ECD is measured by direct observation of the cornea out of its storage medium under a standard light microscope through a counting reticule fitted in an eyepiece, using a “naked-eye” procedure derived from manual hematology counts (9). This method is difficult because (i) the cell borders are often poorly visible, and (ii) the endothelium is not visible in a single plane, because of corneal convexity and folds that necessarily appear during storage (Figs. 1A,B), which sometimes considerably exceed the microscope field depth.

Analysis of the 21 French eye banks' quality registers for recent years highlights extreme variation in mean ECDs after

¹ Department of Ophthalmology, University Hospital, Saint-Etienne, France.

² Cell survival and adherence in cancers and grafts” laboratory, EA 3063, Faculty of Medicine, Saint-Etienne, France.

³ Loire-Auvergne Eye Bank (French Blood Center), Saint-Etienne, France.

⁴ Address correspondence to: Gilles Thuret, M.D., Ph.D., Department of Ophthalmology, University Hospital, F-42055 Saint-Etienne Cedex 2, France. E-mail: gilles.thuret@univ-st-etienne.fr.

Received 30 January 2004. Revision requested 24 February 2004. Accepted 18 March 2004.

Copyright © 2004 by Lippincott Williams & Wilkins

ISSN 0041-1337/04/7809-1299

DOI: 10.1097/01.TP.0000130970.27013.B9

LABORATORY SCIENCE

Automated tri-image analysis of stored corneal endothelium

P Gain, G Thuret, L Kodjikian, Y Gavet, P H Turc, C Theillere, S Acquart, J C Le Petit, J Maugery, L Campos

Br J Ophthalmol 2002;86:801-808

See end of article for authors' affiliations

Correspondence to:
 Professor Philippe Gain,
 Service d'Ophthalmologie
 (pavillon 50A), CHRU de
 Bellevue, 25 Boulevard
 Pasteur, 42055
 Saint-Etienne Cedex 2,
 France; philippe.gain@
 univ-st-etienne.fr

Accepted for publication
 8 February 2002

Background: Endothelial examination of organ culture stored corneas is usually done manually and on several mosaic zones. Some banks use an image analyser that takes account of only one zone. This method is restricted by image quality, and may be inaccurate if endothelial cell density (ECD) within the mosaic is not homogeneous. The authors have developed an analyser that has tools for automatic error detection and correction, and can measure ECD and perform morphometry on multiple zones of three images of the endothelial mosaic.

Methods: 60 human corneas were divided into two equal groups: group 1 with homogeneous mosaics, group 2 with heterogeneous ones. Three standard microscopy video images of the endothelium, graded by quality, were analysed either in isolation (so called mono-image analysis) or simultaneously (so called tri-image analysis), with 50 or 300 endothelial cells (ECs) counted. The automated analysis was compared with the manual analysis, which concerned 10 non-adjacent zones and about 300 cells. For each analysis method, failures and durations were studied according to image quality.

Results: All corneas were able to undergo analysis, in about 2 or 7.5 minutes for 50 and 300 ECs respectively. The tri-image analysis did not increase analysis time and never failed, even with mediocre images. The tri-image analysis of 300 ECs was always most highly correlated with the manual count, particularly in the heterogeneous cornea group ($r=0.94$, $p<0.001$) and prevented serious count errors.

Conclusions: This analyser allows reliable and rapid analysis of ECD, even for heterogeneous endothelia mosaics and mediocre images.

Cornea storage techniques, whether short or long term, require analysis of endothelial cell density (ECD). In most eye banks, cornea delivery for grafting is authorised only if ECD is greater than 2000 cells/mm² after storage. This cell count is done either by specular microscopy during short term storage at +4°C or by standard microscopy during organ culture,¹ the most common technique in Europe.² In Europe, counting is most often done manually. Study of the 1999 register³ of French cornea banks (Table 1) which lists the data of 2425 corneas stored in organ culture at +31°C, showed a substantial difference in ECDs between banks. This was 32.6% (mean 2634 (SD 231), median 2675, range 2140-3030) at the start of storage and 30.3% (mean 2430, SD 219, median 2360, range 1986-2848) at delivery. It is important to note that all ECDs had been evaluated manually, except in bank 4, which had a semiautomated analysis system that required a technician to digitise the cell contours visible on the screen. Such differences in ECDs were not justified by differences in mean donor age (64.0 years, SD 6.2, range 49-71.5), mean death procurement time (13.7 hours, SD 7.2, range 8-29.4), or mean storage time (17.6 days, SD 2.2, range 14-21). It was legitimate to think that these large ECD differences between banks were due to manual count errors and/or errors in calibration, as may occur in any measuring system.^{4,5}

We believe the use of an effective, automated cell counting system is indispensable. Existing systems are of only limited use, especially because of difficulties when the image of the endothelial mosaic under analysis is mediocre. This is often the case with standard microscopy, and requires either numerous contour touch ups or a simple marking of the presumed cell centres. Moreover, whereas the technician manually observes and analyses several non-adjacent zones of the mosaic (generally 5-10 zones, depending on the bank), and a large number of cells, current analysers only take account of

one endothelial zone with a limited number of cells, approximately 50 to 100. The operator's choice of a single zone of analysis may thus be responsible for a selection bias, especially if ECD within the cornea is not uniform. We present a prototype analyser with automatic error detection and correction tools, which is able to measure ECD simultaneously on several endothelial images. Its purpose is to be effective even when images are medium or only adequate, and to limit measurement error when mosaics are heterogeneous.

MATERIAL AND METHODS

Manual counts

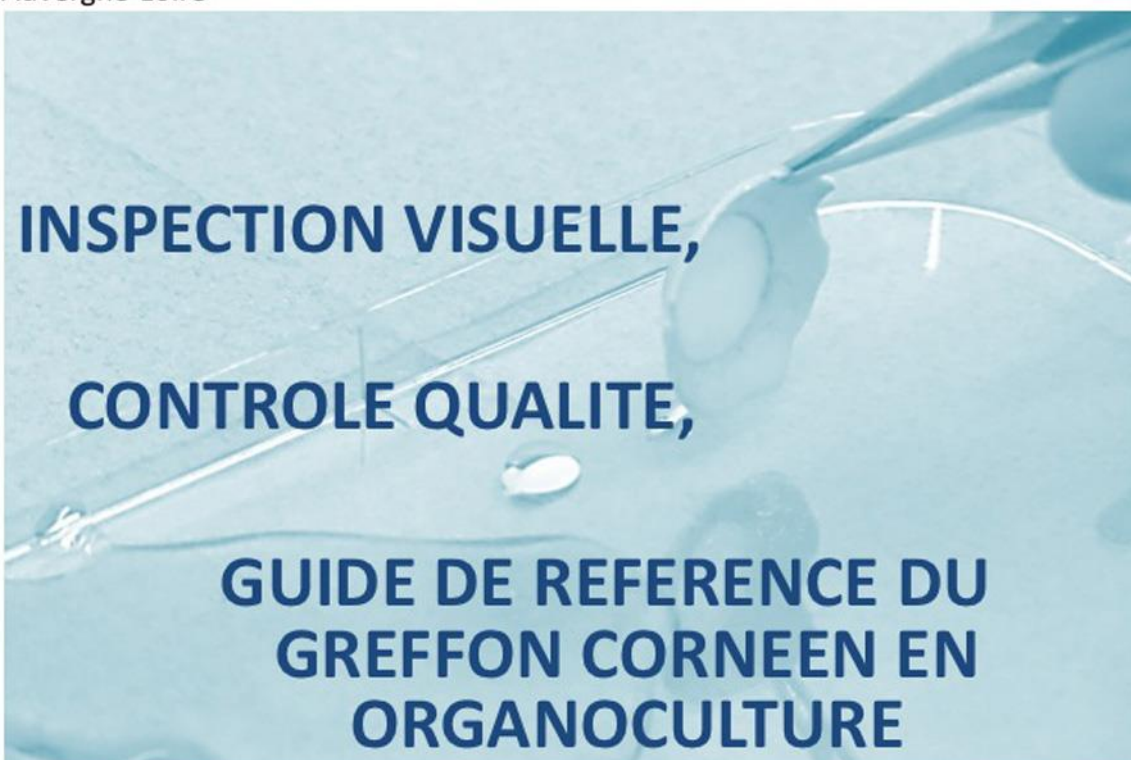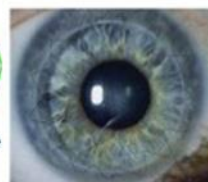These were done after making visible the intercellular spaces by incubation for 4 minutes with 0.9% sodium chloride, through a graduated reticle (reference 519966, Leica, Wetzlar, Germany) placed in the ocular of a Leica Laborlux S standard direct optical microscope (Leica). At the moment when the cell contours were most visible, the technician counted the ECs, contained in one microsquare of the reticle, excluding those touching two adjacent borders. He conducted an overall screening of the mosaic of the central 8 mm. This consisted of 10 counts on 10 non-adjacent zones of each cornea, avoiding the folds, which cause overcounting because of parallax error. He then multiplied the mean of his 10 measurements by a corrective factor derived from calibrating the microscope with a micrometric slide (Merkeulab, Strasbourg, France) in order to obtain the ECD in cells/mm². All counts were done by the same experienced technician (over 3000 counts).

Image quality and mosaic homogeneity

At the same time, when the intercellular spaces seemed well dilated (neither too much nor too little), he took three video images (Sony SC 75 CE mono CCD) of wide field (width 1000 µm, height 750 µm) of three zones, chosen at random but

www.bjophthalmol.com

**Document d'éducation à l'amélioration des pratiques de
prélèvement et de contrôle qualité cellulaire et tissulaire à
destinée des préleveurs et des techniciens de banque**



... À l'image de :



Visual Inspection Reference Guide

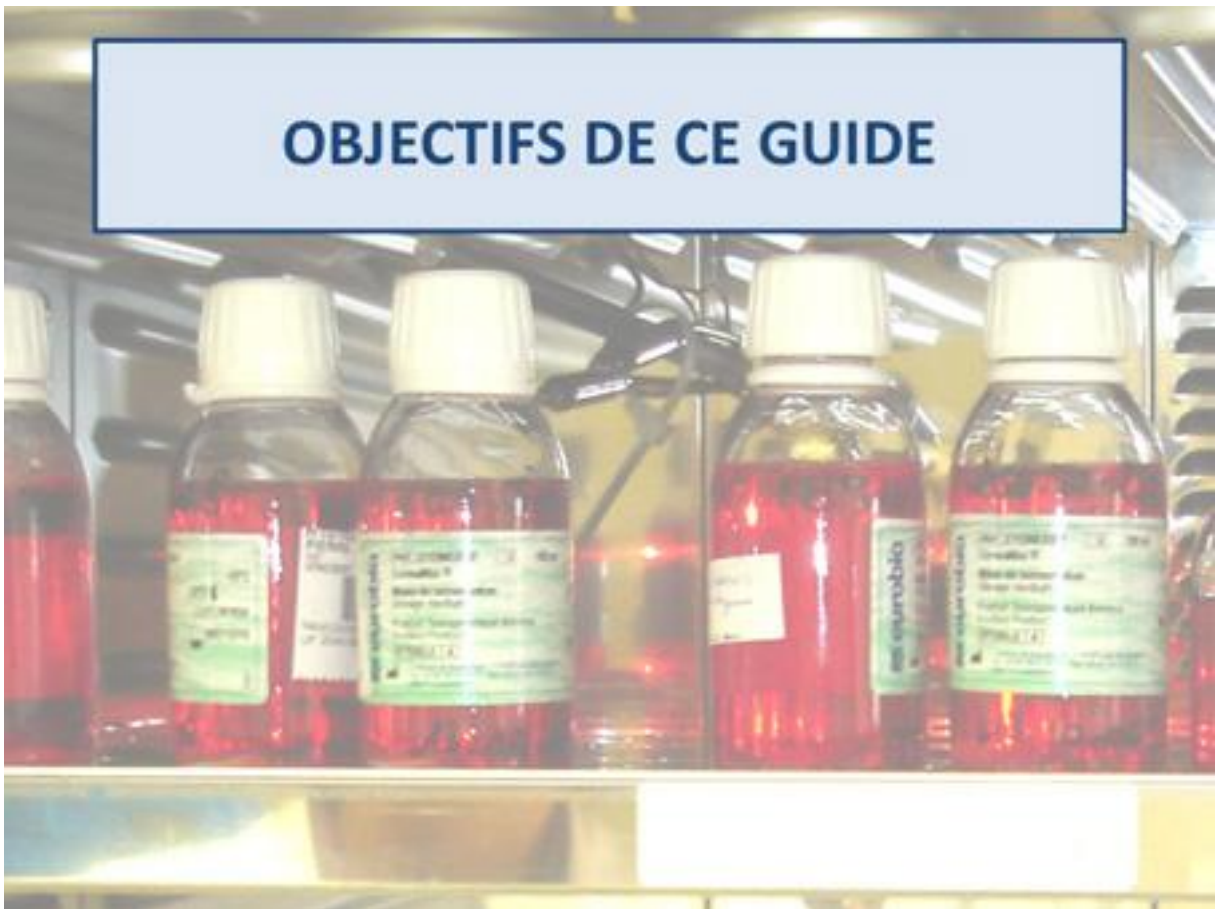... pour la production des Produits Sanguins

American Red Cross Biomedical Services
Job Aid: Visual Inspection Reference Guide

© 2006 The American National Red Cross. All Rights Reserved.

21.4j004 v-1.0

OBJECTIFS DE CE GUIDE



OBJECTIFS DE CE GUIDE (1)

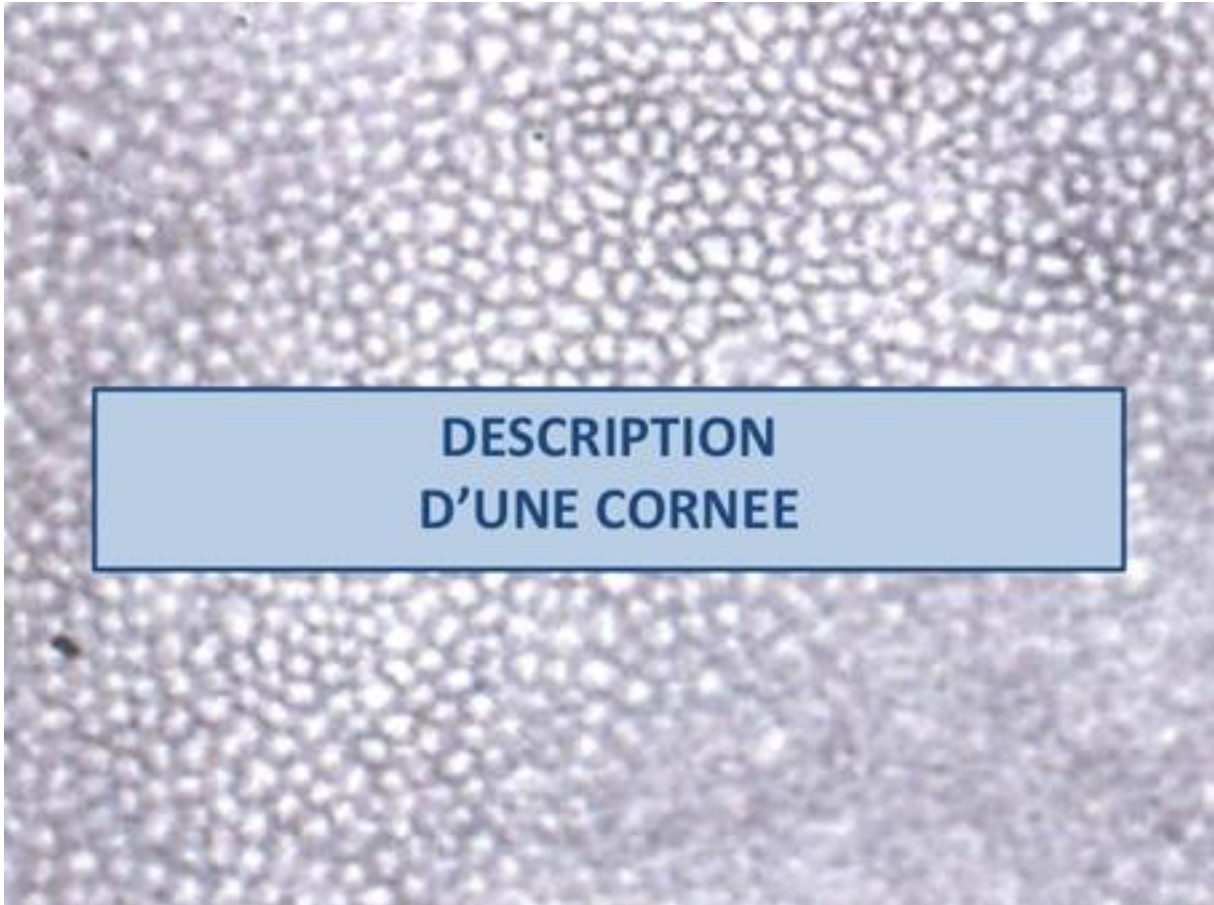
De nombreux paramètres peuvent affecter la qualité, la sécurité, la fonctionnalité d'une cornée. La sélection au prélèvement, les contrôles de qualité mis en œuvre à la banque de cornées, permettent de valider une cornée pour greffe, après contrôles de qualités anatomiques, morphologiques macroscopiques ou microscopiques, morphométriques cellulaires, et mêmes tomographiques.

Les pathologies du donneur, les conditions de conservation des donneurs, les modalités de prélèvements, les contaminations microbiologiques, les Produits Thérapeutiques Annexes ou tout autre produits « entrants » au contact du greffon, ainsi que les conditions expérimentales adoptées par les techniciens, peuvent être la cause de non-conformité rendant le greffon non utilisable pour une greffe.

OBJECTIFS DE CE GUIDE (2)

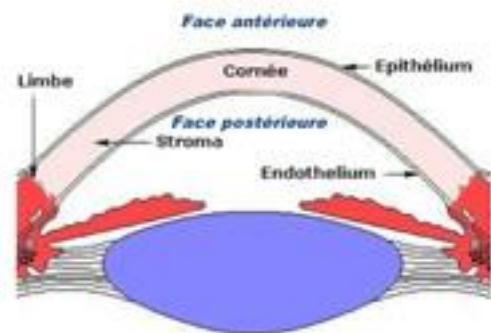
L'objectif de ce guide est d'aider les équipes de prélèvement des banques et hospitalières, les coordinations (ABM) et les banques de cornées, à sélectionner les cornées aptes à la greffe, et à prendre conscience de l'importance de tracer les événements inhabituels ou les observations non usuelles tout le long de la vie de la cornée prélevée à visée thérapeutique. Ce guide propose des définitions et des recherches de causes à certaines de ces observations, en vue d'améliorer les connaissances de la qualité des greffons mis à disposition des patients.

Le guide proposera d'abord une présentation des CQ concernant les cornées, et retracera ensuite les anomalies le « best of » des anomalies observées dans notre banque .



Endothélium = Couche Cellulaire irremplaçable

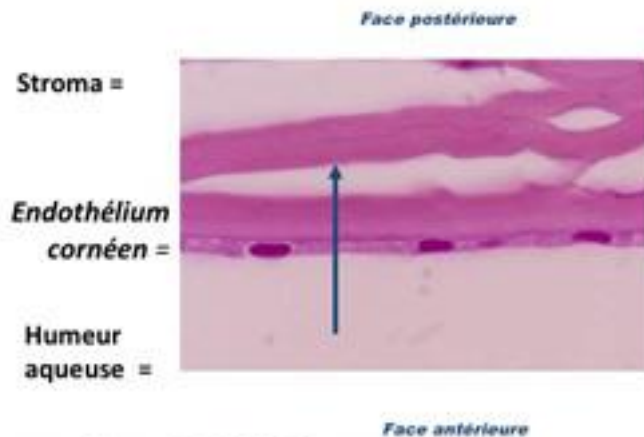
- **L'endothélium cornéen** est une couche monocellulaire de 300 à 400 000 cellules (ép. 5 μm , largeur 15 à 20 μm), assise sur la membrane de Descemet. Vues depuis la face postérieure, elles ont une forme hexagonale. La face antérieure est aplatie et jouxte la membrane de Descemet. La face postérieure, « libre » présente des microvillosités qui font saillie dans la chambre antérieure, maximisant donc la surface cellulaire exposée à l'humeur aqueuse.



Endothélium = Couche Cellulaire irremplaçable

- rôle primordial dans la fonction visuelle des cellules endothéliales

= appel d'eau de l'humeur aqueuse vers le stroma qui tend à augmenter son épaisseur, modifiant la courbure et la transparence de la cornée (oedème stromal).

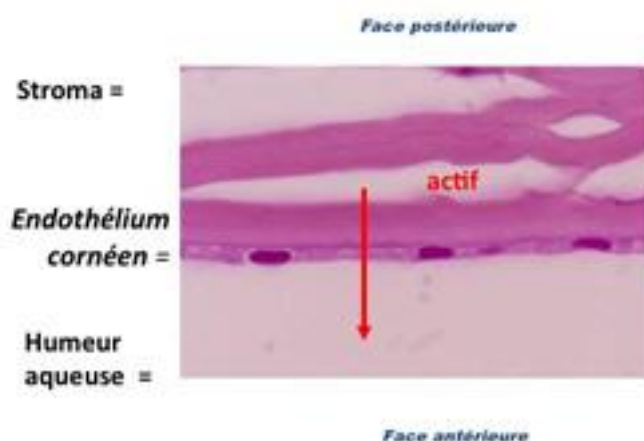


La cornée contient 78% d'eau

Endothélium = Couche Cellulaire irremplaçable

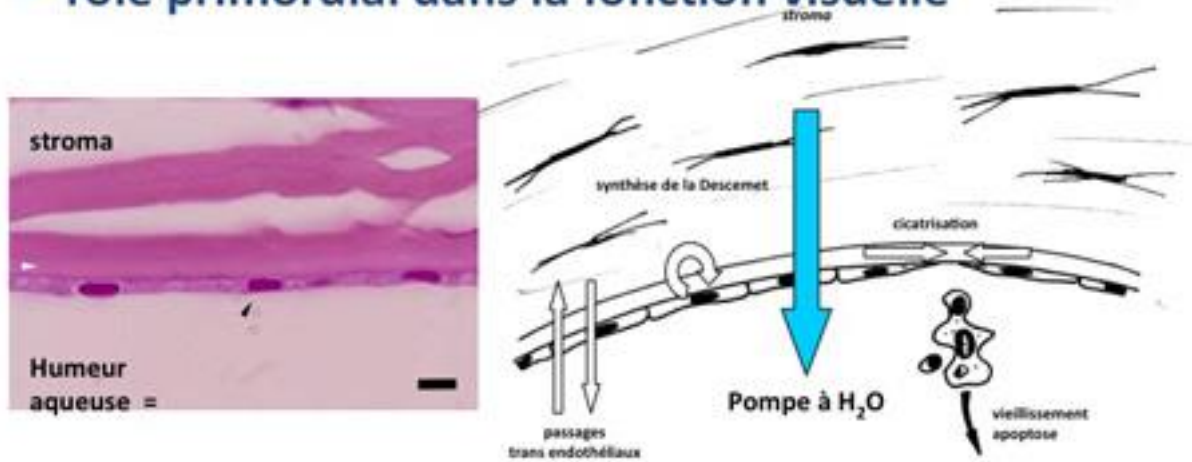
- rôle primordial dans la fonction visuelle des cellules endothéliales

= pompe par transport actif cette eau en excès du stroma vers l'humeur aqueuse afin de maintenir une hydratation constante du stroma compatible avec le rôle physiologique principal de la cornée : assurer la **TRANSPARENCE**.



Endothélium = Couche Cellulaire irremplaçable

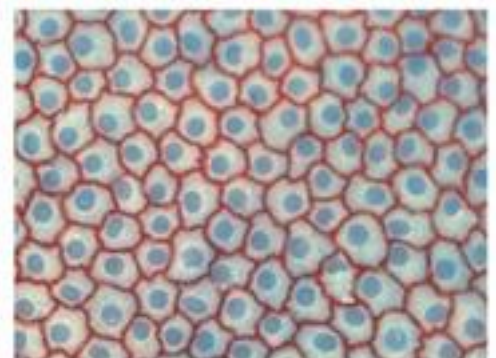
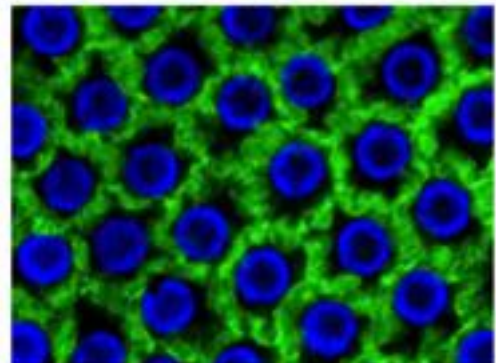
- rôle primordial dans la fonction visuelle



En dessous d'une certaine densité (entre 600 et 800 ^{humeur aqueuse} cellules/mm²), le nombre de cellules endothéliales est insuffisant pour assurer la transparence et l'oedème stromal apparaît.

Densité et morphométrie endothéliale


- Les cellules endothéliales sont, au contact de la Descemet, très tortueuses et présentent des interdigitations très serrées avec des espaces intercellulaires de 2 à 4 nm.
- **L'étude de la morphométrie** des cellules endothéliales mène au calcul d'indicateurs dont la connaissance donne des informations aussi pertinentes qu'objectives concernant la qualité d'une cornée en organoculture. Ces données ne doivent pas être « techniciens-dépendantes ».



Aspect macroscopique de cornée prélevée

1 LA TAILLE DE LA CORNÉE

- Une cornée prélevée est une cornée entourée de son anneau scléral. La sclère entourant la cornée doit être suffisamment large pour pouvoir permettre les manipulations du greffon sans dommages lors du prélèvement, à la banque et au bloc opératoire. Le diamètre idéal de la cornée se situe entre 15 et 17 mm, incluant l'anneau cornéo-scléral.



Diamètre souhaité 15 à 17 mm

Aspect macroscopique de cornée prélevée

2 TRANSPARENCE

- La transparence de la cornée peut être macroscopiquement observée avant le prélèvement.

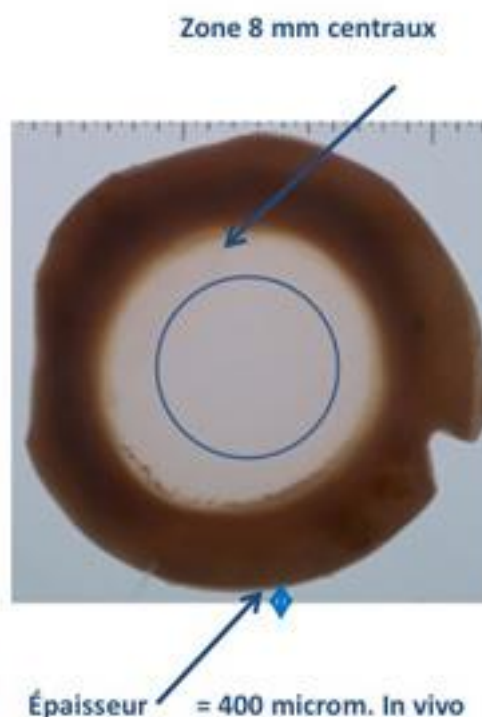
Idéalement, la cornée doit être transparente dans la zone des 8 mm centraux.

3 EPAISSEUR

- La transparence de la cornée peut être macroscopiquement observée avant le prélèvement.

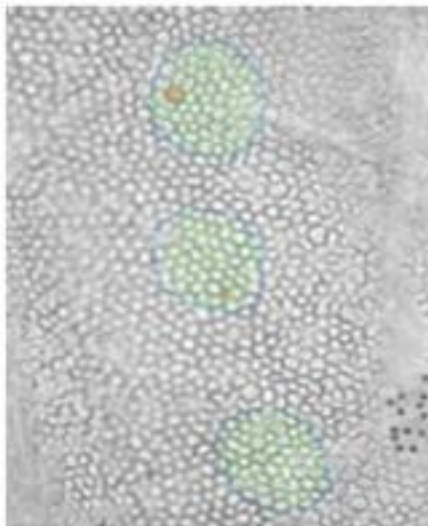
4 ATCD CHIRURGIE DONNEUR

- La cornée peut cependant présenter des traces d'intervention chirurgicale du donneur qu'il appartient au préleveur de préciser.



PARAMETRES QUANTIFIABLES A LA BANQUE DE CORNEE

1. Densité et morphométrie




1. Densité et morphométrie

Les paramètres quantifiables à la banque de cornée

1_Densité Cellulaire Endothéliale

Cellules / mm³

Conformité si DCE > 2000 cellules / mm²





Cellules / mm³



Automate SAMBA analyse semi-automatique

- La **densité cellulaire endothéliale (DCE)** est de l'ordre de 5 à 6000 cellules / mm² à la naissance, décroît pour atteindre 3500 cellules/mm² à l'âge adulte, puis décline jusqu'à 2500 à 2000 cellules / mm² pour les âges très avancés. La perte cellulaire est estimée à 2,9% par an lors de l'enfance, puis de 0,6% par an à l'âge adulte.
- Cette perte cellulaire endothéliale s'accompagne de migration entre cellules voisines de façon à préserver la mosaïque cellulaire continue.
- La DCE est mesurée à l'intérieur des 8 mm centraux. Les cellules endothéliales ont une faible faculté de régénération. En dessous de cette densité, la cellule endothéliale perd ses fonctionnalités, et l'œdème apparaît.




Les paramètres quantifiables à la banque de cornée

2_Polymégatisme (taille)

Coefficient de variation de la surface cellulaire
=écart-type/moyenne

Conformité si CV (taille) % < 35 %



Surfaces cellulaires non homogènes CV élevé



CV=0%
cellules « idéales »
tailles identiques



Même automate
Analyse d'image semi-automatique

Les paramètres quantifiables à la banque de cornée

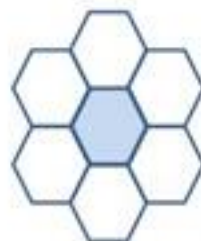3_Polymorphisme (ou pléomorphisme) = forme

% de cellules ayant 6 voisins

Conformité si % hexagonalité > 40 %



1 cellule avec 7 voisins



Hexa=100%
cellule « idéale »
avec 6 voisins



Même automate
Analyse d'image semi-automatique

• 3_Polymorphisme (forme)

- Une cornée saine normale en organoculture présente plus de **60 % de cellules hexagonales**.
- Cette configuration permet une rentabilité énergétique, et une couverture optimale de la membrane de Descemet sans laisser de zones acellulaires (« trous »).
- La déviation de forme hexagonale s'appelle le pléomorphisme ; soit la capacité de l'assise endothéliale à revêtir des formes différentes.
- On peut mesurer le polymorphisme par le pourcentage de cellules hexagonales parmi les cellules endothéliales totales (donc le pourcentage de cellules possédant 6 cellules voisines).
- **Si la forme des cellules varie, alors le % d'hexagonalité diminue.**




% ayant 5 voisins : 19,8 %
 % ayant 6 voisins : **64,7 %**
 % ayant 7 voisins : 15,3 %

%
 d'hexagonalité
 > 40 %

Compte-rendu 1 de banque _ Cellularité _ Morphométrie

Résultats de l'analyse de la cornée référence 2013-SE-396 INI		ADMINISTRATIF
		Référence de la Cornée : 2013-SE-396 INI Date de prélèvement : 02/9/2013 Date de l'examen : 04/09/2013 (soit 2 jours écoulés) Nom de l'examineur : catherine gouttefange Commentaire : très belle
		QUALITE Critère de qualité de l'analyse automatique Image 1: 24%, Image 2: 5%, Image 3: 1%
		Critère de surface des cellules Nombre total de cellules analysées : 351 (taille) (img1: 100, img2: 124, img3: 127) Taille moyenne : 294 μm^2 Taille minimum : 173 μm^2 Taille maximum : 510 μm^2 Ecart-type : 62 μm^2 Coeff de variation : 21,3 % Densité cellulaire : 3392 Cell/mm ² (densité)
		Critère d'hexagonalité des cellules Nombre de Cellules Analysées : 188 (forme) (img1: 53, img2: 61, img3: 74) % ayant 5 voisins : 14,8 % % ayant 6 voisins : 71,8 % % ayant 7 voisins : 13,2 %
EFS Auvergne Loire Site de Saint Etienne Banque de Cornées		



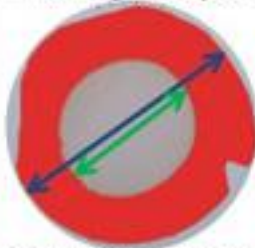
Les paramètres quantifiables à la banque de cornée

4_Mesures des diamètres

Conformité au prélèvement si diamètre total = 15 à 17 mm

Conformité pour greffe si diamètre greffable > 8 mm au centre


Mesures géométriques



Surface cornée claire: 88,5 mm²
 Diamètre moy scléral: 18,44 mm
 Diamètre moy cornée claire: 9 mm
 Diamètre mini cornée claire: 8 mm



Diamètre moyen cornée + sclère
 Diamètre greffable, cornée « claire »


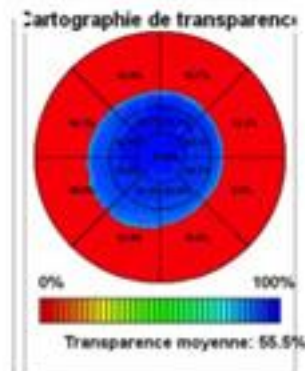



Mesure avec Transparencie (logiciel analyse d'image)

Les paramètres quantifiables à la banque de cornée


5_Mesures de transparence

Conformité au prélèvement = absence de zone opaque



Mesure avec Transparemètre (logiciel analyse d'image)

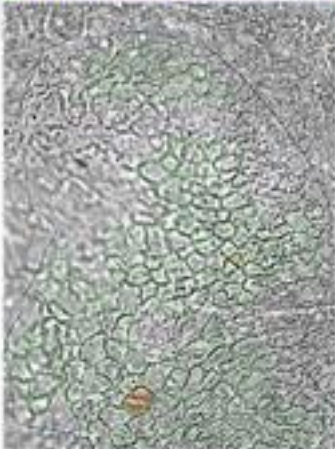
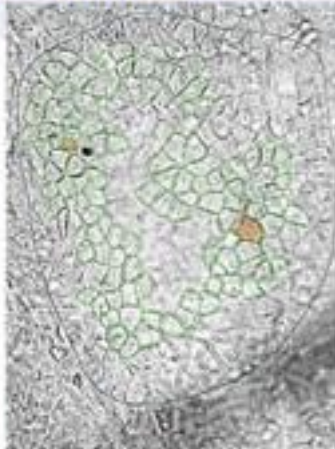
Compte-rendu 2 de banque _ Transparence _



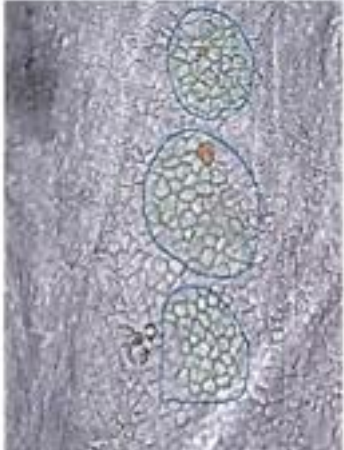
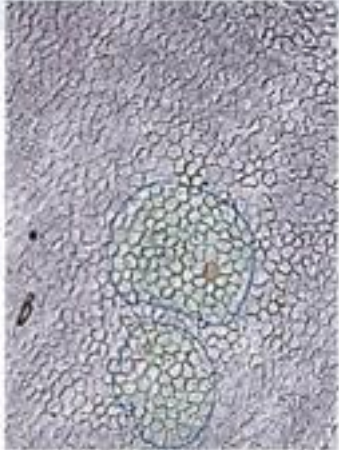

LES MESURES QUANTIFIEES EN ROUTINE A LA BANQUE DE CORNEE

Densité endothéliale et morphométrie




Densité Cellulaire Endothéliale

795 cellules / mm ²	1000 cellules / mm ²	1279 cellules / mm ²
Non conforme	Non Conforme	Non Conforme
		

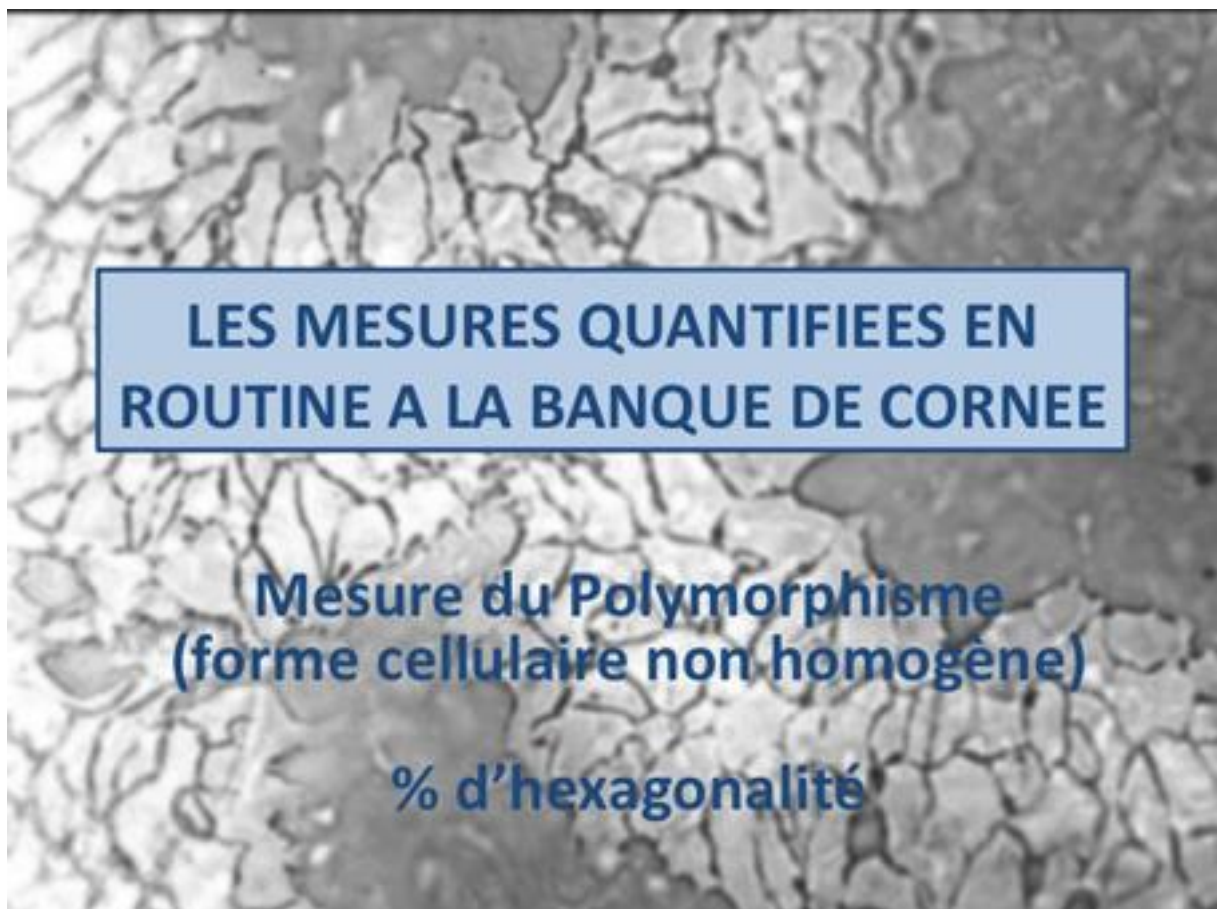

Densité Cellulaire Endothéliale

2048 cellules / mm ²	2238 cellules / mm ²	2475 cellules / mm ²
Conforme « limite »	Conforme	Conforme
		

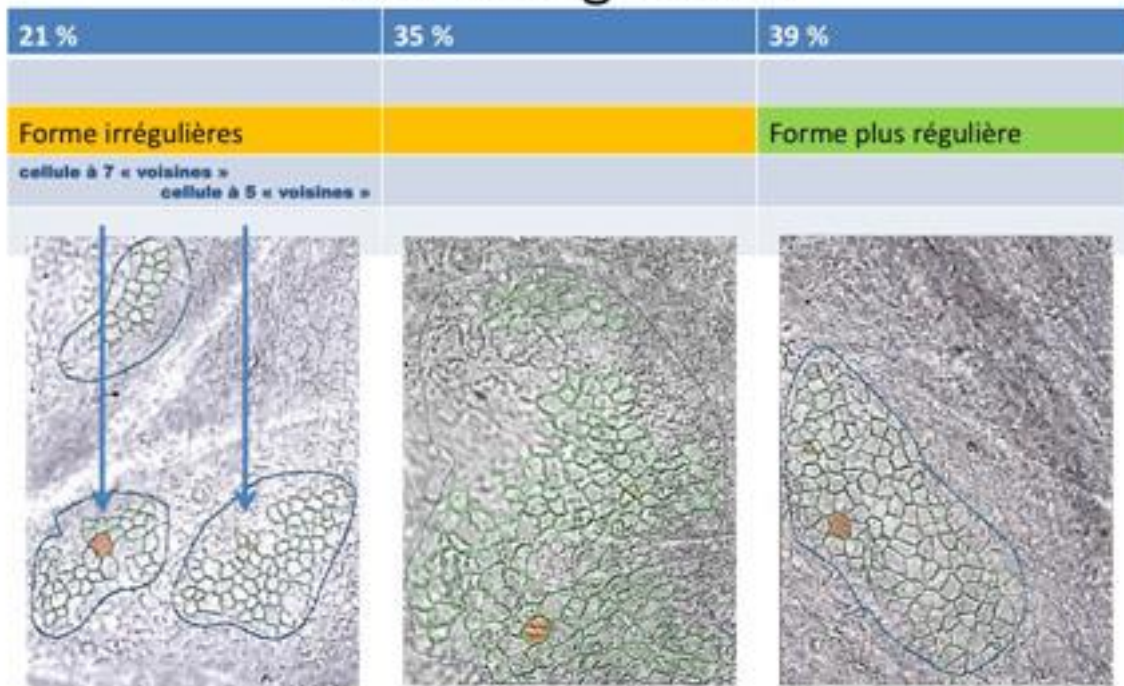
Densité Cellulaire Endothéliale

2475 cellules / mm ²	3009 cellules / mm ²	3392 cellules / mm ²
Conforme	Conforme	Conforme
		

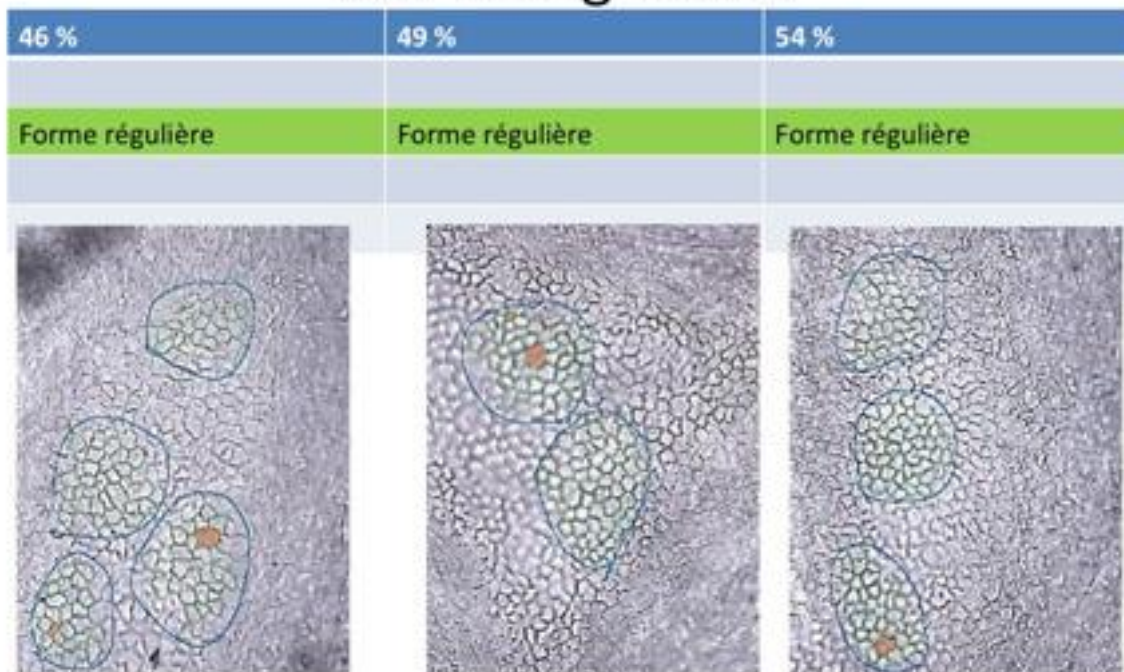
Densité Cellulaire Endothéliale



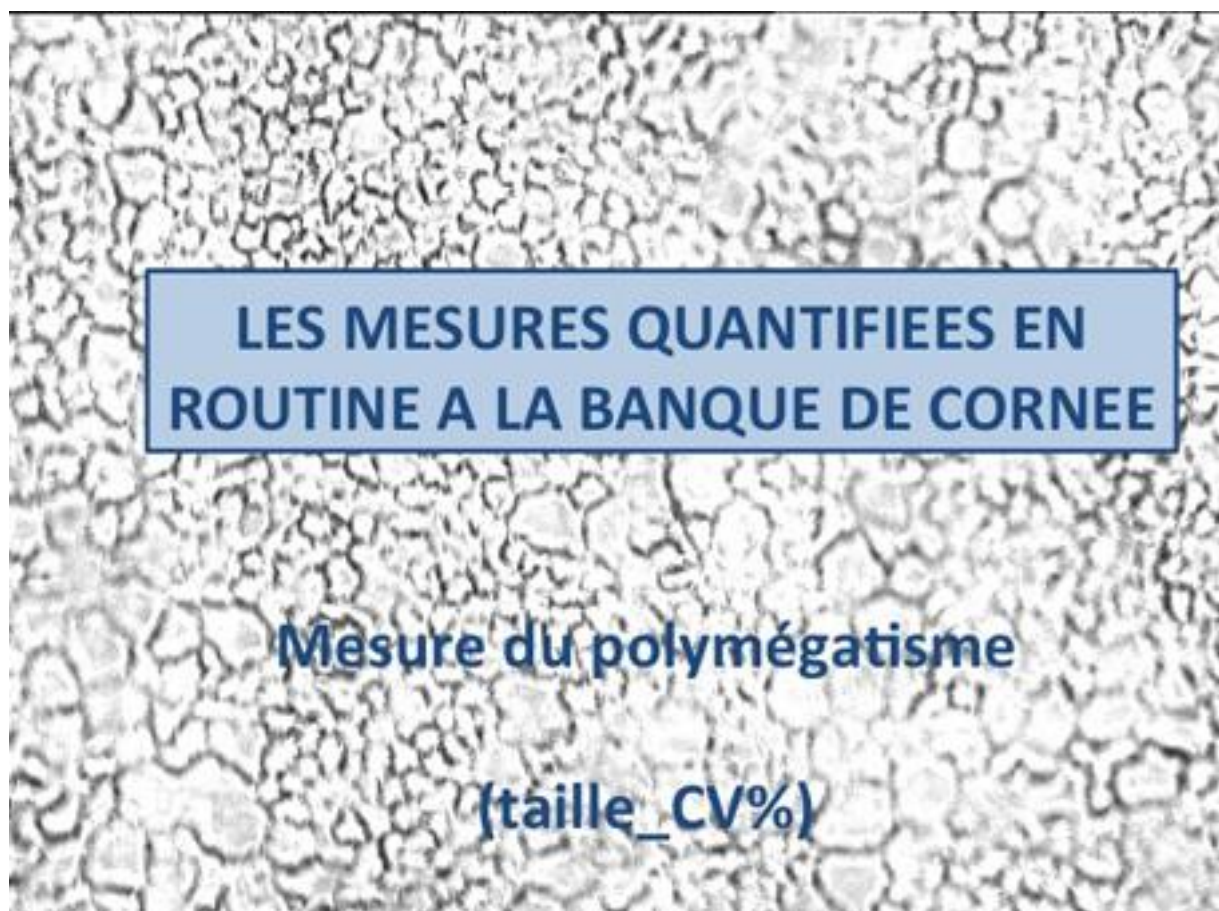
Mesure du Polymorphisme (forme) % d'hexagonalité



Mesure du Polymorphisme (forme) % d'hexagonalité



Mesure du Polymorphisme (forme) % d'hexagonalité



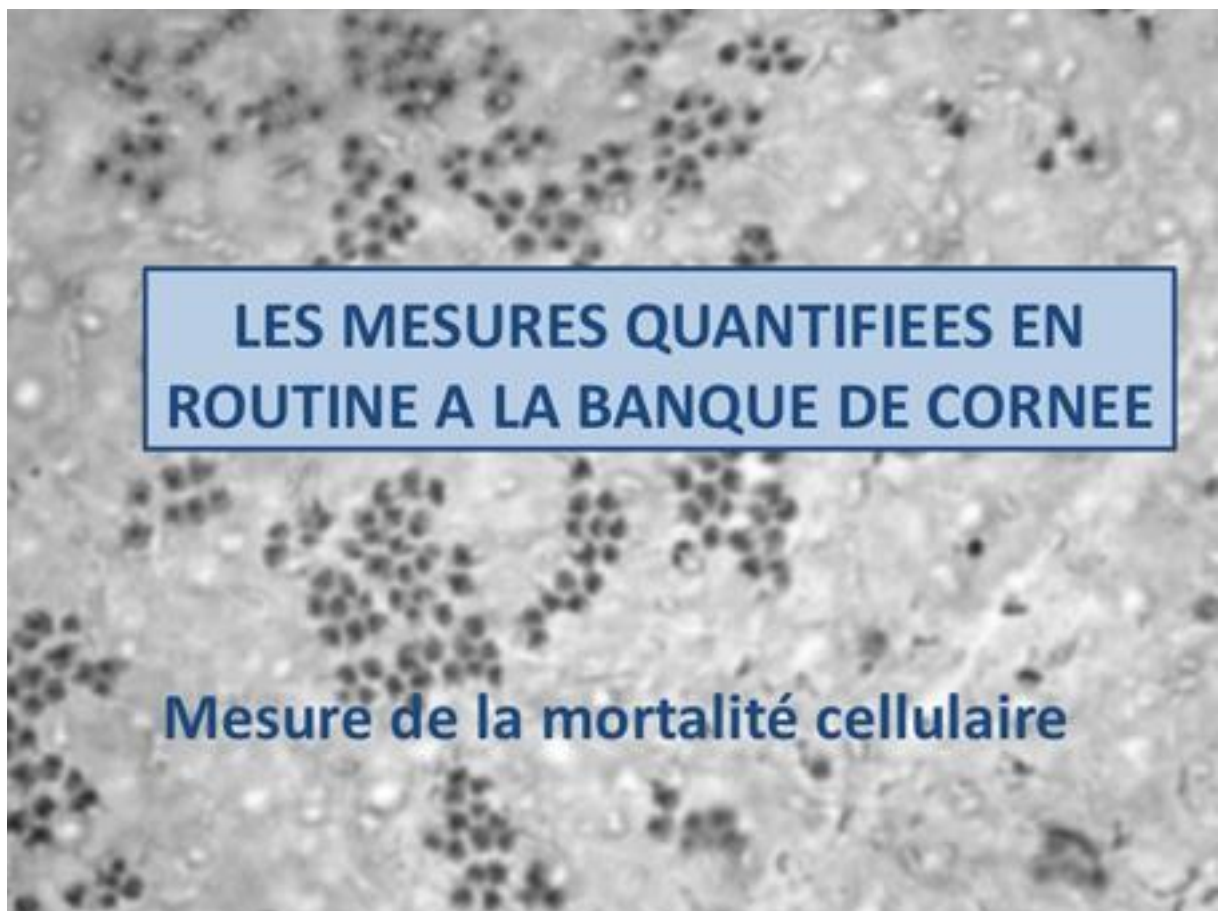
Mesure du polymégatisme (taille_CV%)

87 %	68 %	60 %
Taille très irrégulière		
petites cellules		

Mesure du polymégatisme (taille_CV%)

50	40 %	35 %
Taille très irrégulière		CV idéal < 35 %

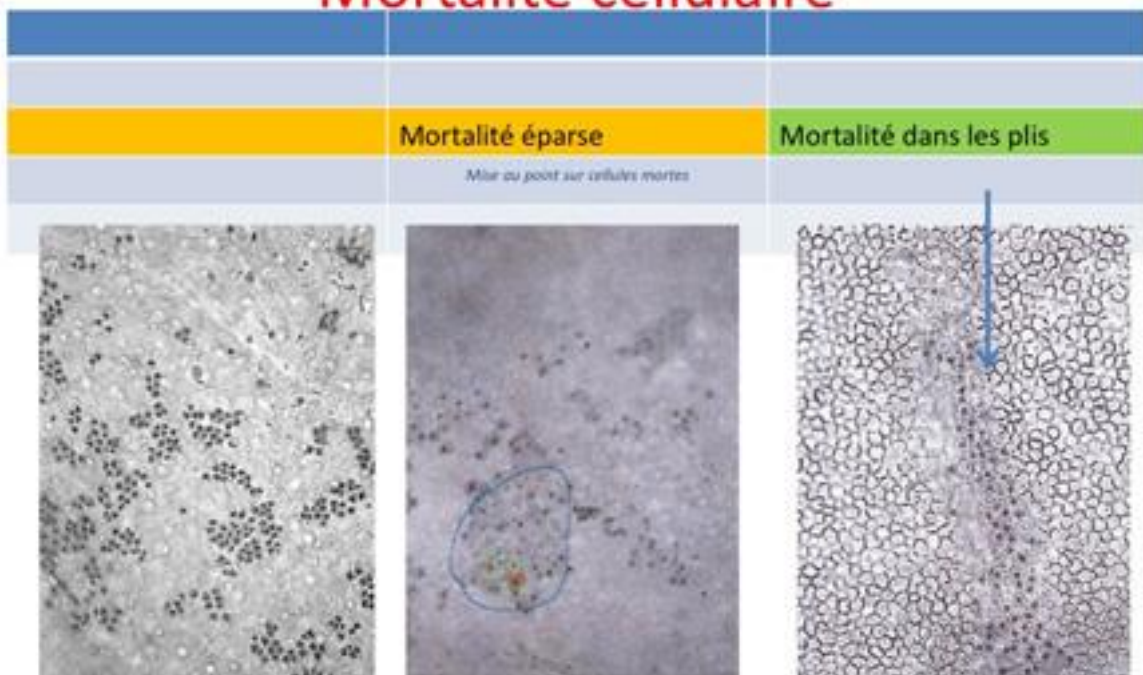Mesure du polymégatisme (taille CV%)



Mortalité cellulaire




Mortalité cellulaire




LES MESURES QUANTIFIEES EN ROUTINE A LA BANQUE DE CORNEE

Mesure de la transparence


Mesure de transparence




Mesure de transparence




Mesure de transparence



Mesure de transparence



Mesure de transparence



LES ANOMALIES LIEES AU GESTE DE PRELEVEMENT

Découpe de la cornée au prélèvement

Sclère trop petite

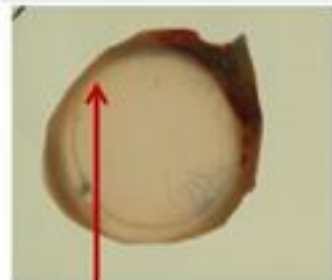


Sclère absente

Découpe de la cornée au prélèvement

Sclère trop petite

1/ Risque de problème de préhension au prélèvement et à la banque _ induisant des difficultés de manipulation
=> Génération de zones de cellules lysées (mortalité cellulaire)



Sclère petite pour « assurer » préhension

Découpe de la cornée au prélèvement

Sclère trop petite

2/ Risque de ne pouvoir sélectionner la cornée pour une manipulation ultérieure de découpe de cornée à la banque au ou bloc




Ici on dépose un anneau pour fixer la cornée de façon « étanche » sur un support (chambre artificielle)

Découpe de la cornée au prélèvement

Sclère trop grande

2/ Risque de perturber les observations à la banque en boîte de pétri (taille de sclère)




La zone antérieure de la cornée touche le couvercle de la boîte de Pétri

Découpe de la cornée au prélèvement

Sclère trop grande

2/ Risque de perturber les observations à la banque en boîte de pétri (taille de sclère)




Exemple : Mesure de la transparence très perturbée

Découpe de la cornée au prélèvement

La taille idéale :

- Une cornée prélevée est une cornée entourée de son anneau scléral. La sclère entourant la cornée doit être suffisamment large pour pouvoir permettre les manipulations du greffon sans dommages lors du prélèvement, à la banque et au bloc opératoire. Le diamètre idéal de la cornée se situe entre 15 et 17 mm, incluant l'anneau cornéo-scléral.




15 à 17 mm

Prélèvement de Cornée

Difficultés à extraire iris

- 1/ Risque immédiat que les Résidus d'iris perturbent les qualités du greffon**
=> Pb de transparence



Prélèvement de Cornée

Difficultés à extraire iris

2/ Risque d'induire des zones de mortalité cellulaire avec les instruments


=> Génération de zones de cellules lysées (mortalité cellulaire)



Prélèvement de Cornée

Difficultés à découper / Décollement de la membrane de Descemet

Risque d'induire des zones de mortalité cellulaire trop proches de la zone des 8 mm centraux



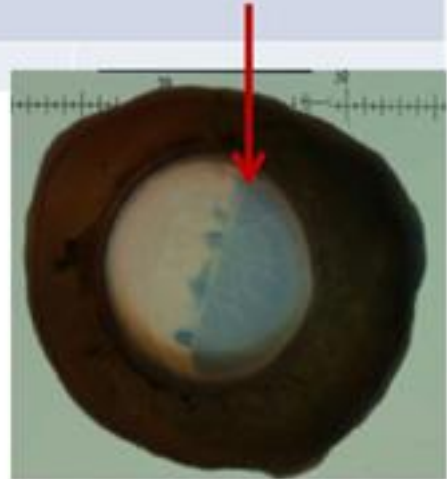
Prélèvement de Cornée

Maladresse de manipulation

Risque d'induire des zones de mortalité cellulaire énormes (ici cornée ayant été pliée en 2)

Occurrence possible lors des manipulations en banque


=> toujours signaler et contrôler derrière



Prélèvement de Cornée

Maladresse de manipulation

Milieu de prélèvement n'a pas été suffisamment décongelé; cas aussi de l'absence de maîtrise de la température de conservation du corps du donneur (syndrome du préleveur qui a les doigts « congelés » à l'issue du prélèvement)




1/3 de la surface de la corneé ne présente plus de cellules endothéliales

LES OBSERVATIONS LIEES AU DONNEUR

Les observations liées au donneur

Présence de gérontoxon =


Opacité formant un anneau (ou une portion d'anneau) appelé "arc sénile de la cornée" de couleur gris-blanchâtre à la périphérie chez les personnes d'âge moyen ou chez les personnes âgées. Elle est due à une infiltration lipidique du stroma cornéen.



Les observations liées au donneur

Présence de gérontoxon =

Opacité formant un anneau (ou une portion d'anneau) appelé "arc sénile de la cornée" de couleur gris-blanchâtre à la périphérie chez les personnes d'âge moyen ou chez les personnes âgées. Elle est due à une infiltration lipidique du stroma cornéen.

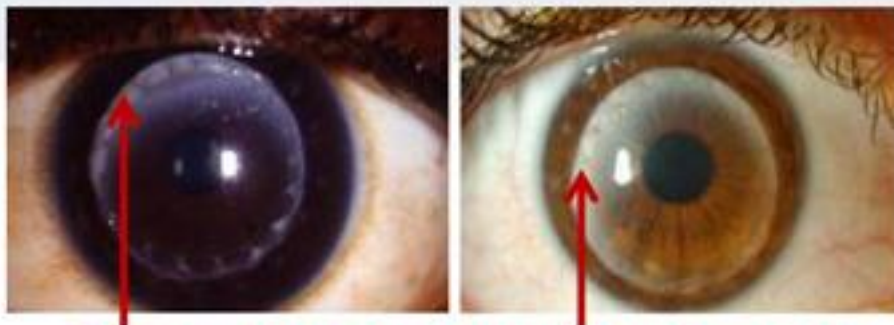


Les observations liées au donneur

Présence de gérontoxon =

Absence d'impact « théorique » sur la greffe

Un gérontoxon important sur un greffon a des conséquences optiques souvent limitées mais les conséquences esthétiques/psychologiques ne sont pas négligeables, surtout chez les sujets jeunes.



Gérontoxon visible chez le receveur (arc blanchâtre)


Les observations liées au donneur

Chirurgie de la cataracte =


Absence d'impact si ne s'étend pas aux 8 mm centraux

Seule DCE compte...

Attention cependant aux fuites par l'incision lors de découpe sur chambre antérieure Moria!



1 point de suture

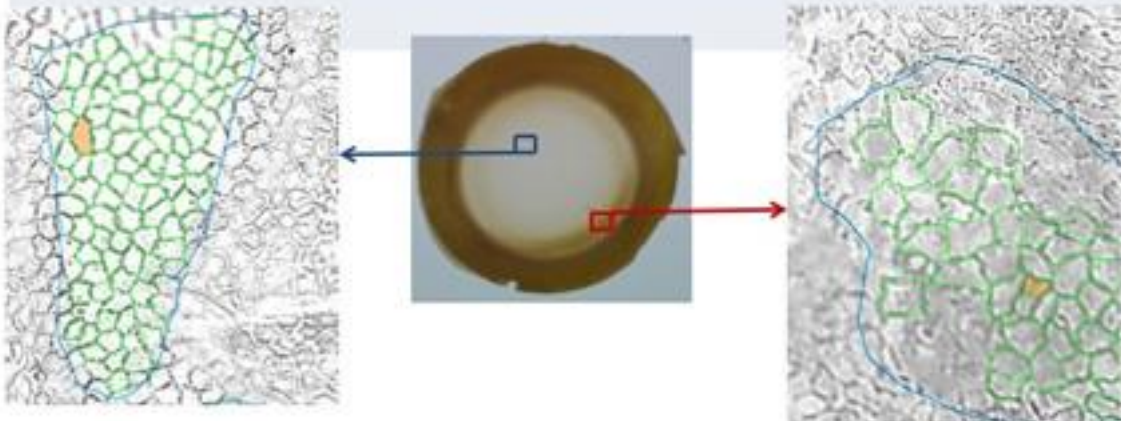


4 points de suture

Les observations liées au donneur

Chirurgie de la cataracte =


Cas d'une cornée conforme DCE dans les 8 mm centraux, présentant cependant des séquelles d'une opération de chirurgie de cataracte (photo droite)



Les observations liées au donneur

Opacités localisées = pannus cornéen =


=Altération de la cornée résultant d'un processus d'angiogénèse (néovascularisation)
Tissu grisâtre vasculaire qui couvre une partie de la cornée et la rend opaque. C'est une infiltration due à une irritation prolongée, comme celle qui résulte d'un entropion ou du trachome



Les observations liées au donneur

Pannus / séquelle de kératite

=Altération de la cornée en peu plus « localisée » ici

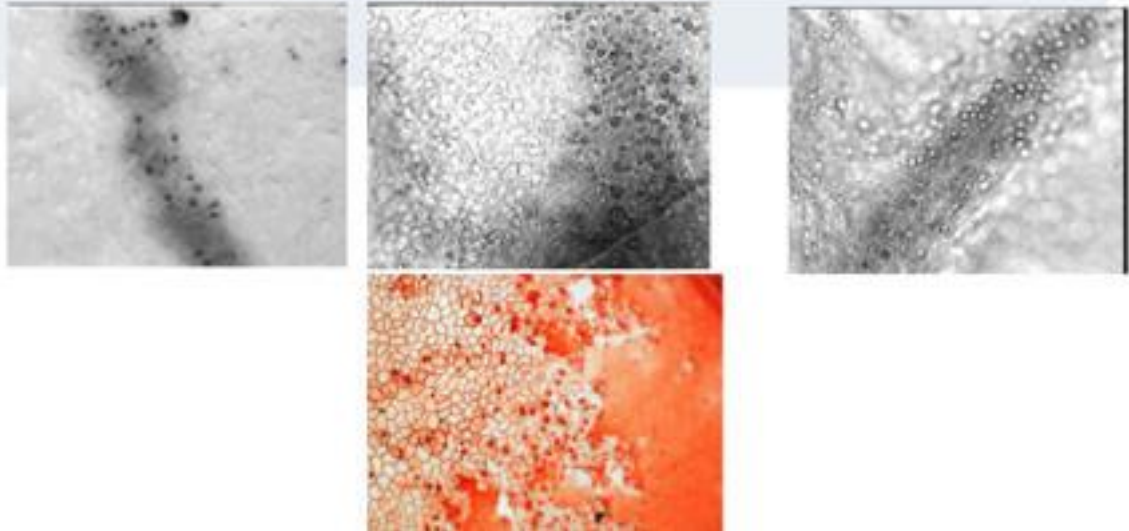


Altération endothéliale localisée

Les observations liées au donneur

Cornée guttata_Dystrophie de Fuchs =

Dystrophie de la cornée, d'origine dégénérative, située sur le plan postérieur au niveau de la couche endothéliale. Elle se caractérise par la formation de vergetures de la membrane de Descemet (gouttes) et évolue vers l'œdème cornéen.

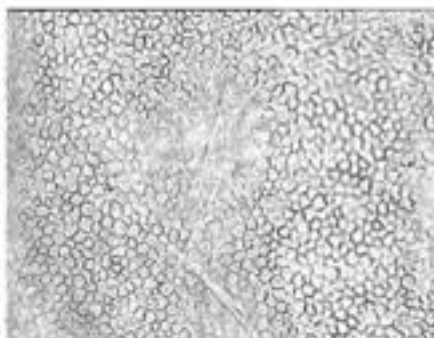


Les observations liées au donneur

Contamination du donneur par Herpes =

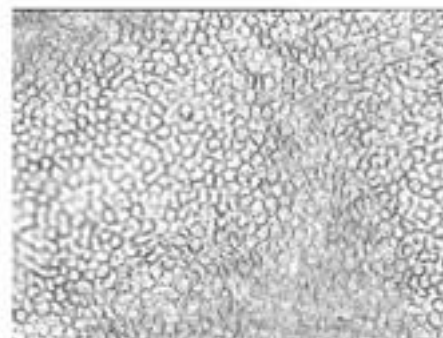
1/ Stabilité du nombre de cellules endothéliales entre j 3 et j 6....

Cornée à j3



Cellularité « parfaite »

Cornée à j6



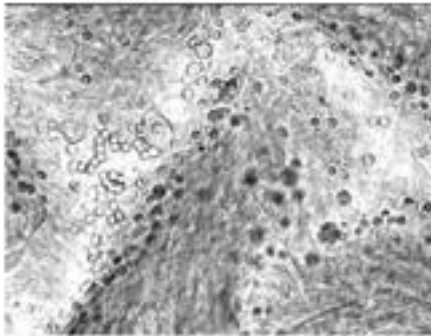
Cellularité « parfaite »

Les observations liées au donneur

Contamination du donneur par Herpes =

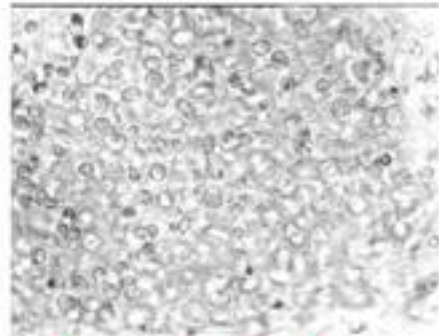
2/ Puis...disparition TOTALE des cellules endothéliales entre j 6 et j 13

Cornée à j13



Desquamation totale des Cellules endothéliales

Cornée à j26

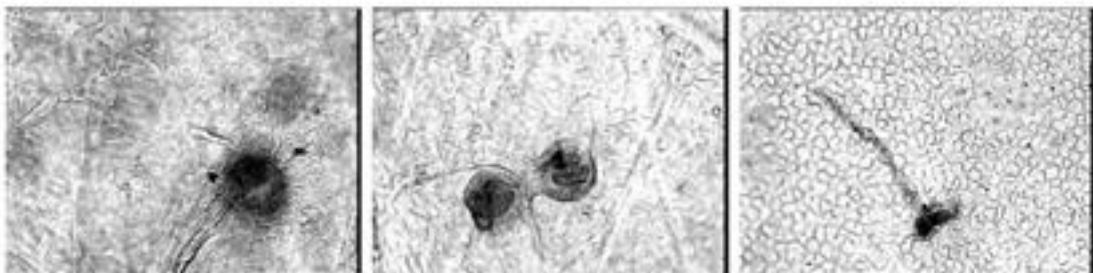


Desquamation totale des Cellules endothéliales

Les observations liées à une contamination

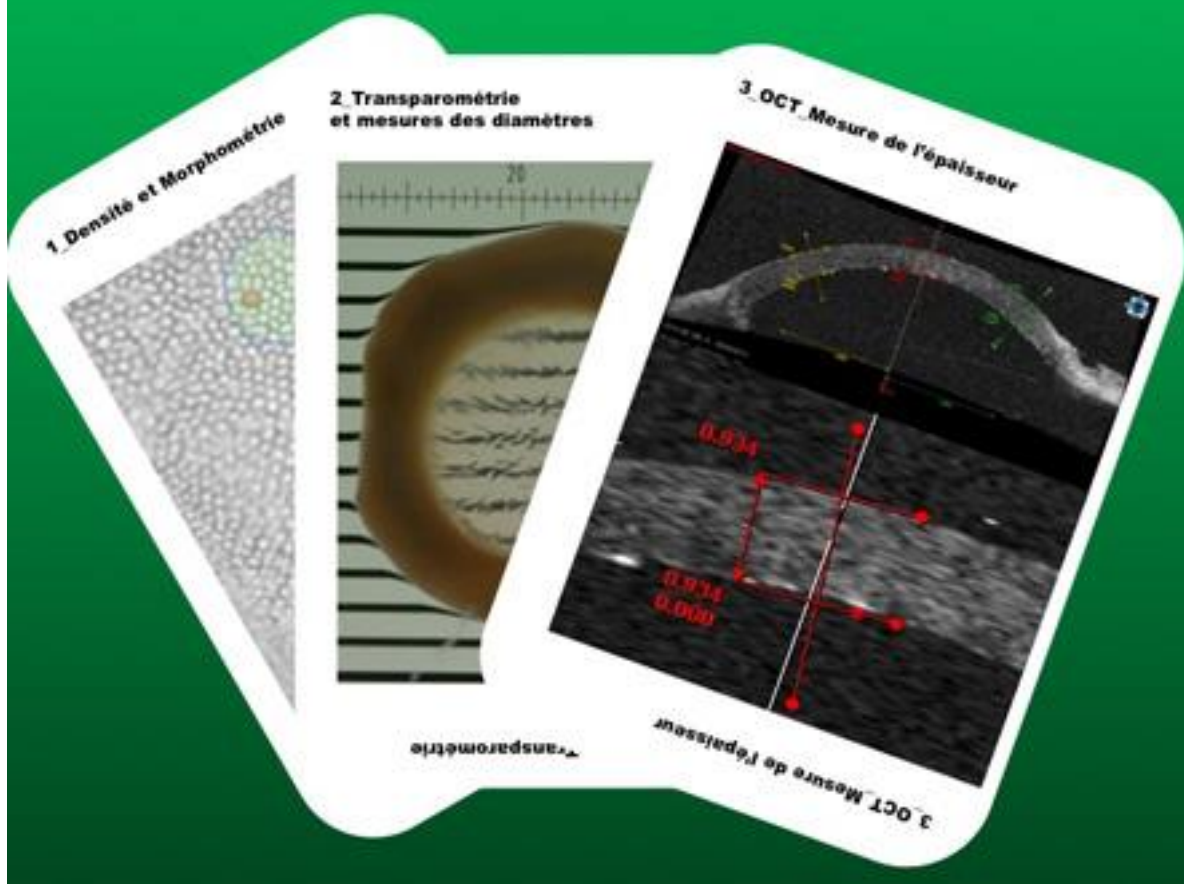
Contamination par un champignon=

Présence d'un Aspergillus à la surface de la cornée



Origine = donneur / salle de prélèvement / préleveur
Attention aux risques de contamination

MESURE DE L'ÉPAISSEUR de la CORNÉE = un mesure innovante en banque de cornée

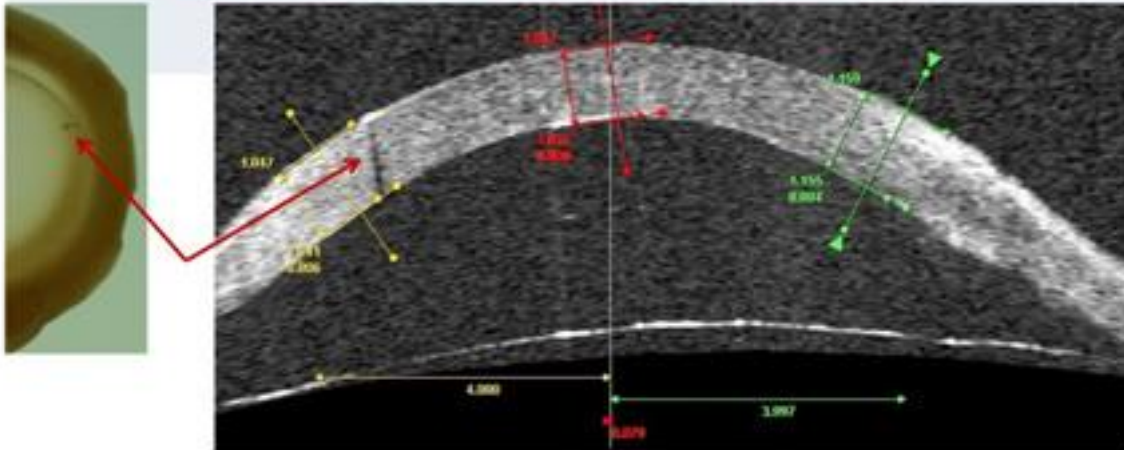


OCT « anormale »

Observation 2 =

Analyse de la cornée SE- 2013-388 à la banque de cornée de Saint-Etienne lors de la deuxième observation. Mise en évidence à l'OCT d'une opacité latérale avec légère déformation de l'épithélium cornéen en regard.

Correspondance parfaite entre la position d'un point de suture sur la cornée (A) observée en transpantométrie (B) et le « cône d'ombre » observée en OCT.



OCT avec artéfacts

Observation 3 =

Opérateurs : GP, ASG

Rédacteurs : ASG

Lieu : Laboratoire BiiGC, banque de cornée Auvergne Loire

Date : 28/08/2013

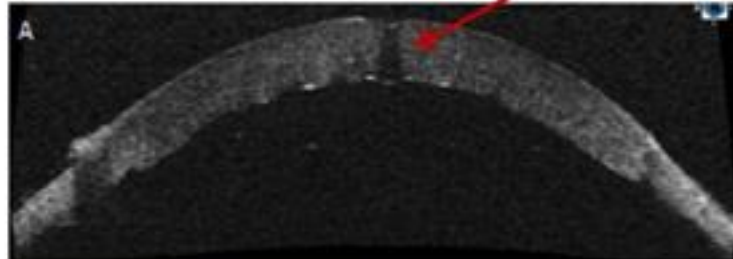
Buts de l'étude : Analyse de la cornée SE-2013-384 : suspicion d'ulcère cornéen détecté en OCT en banque de cornée dans le cadre du contrôle qualité du greffon avant rétrocession pour greffe.

OCT avec artéfacts

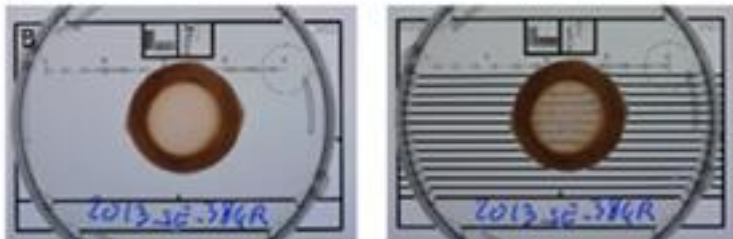
Observation 3 =

Analyse de la cornée SE- 2013-384 à la banque de cornée de Saint-Etienne le 27/08/2013 avant rétrocession pour greffe. Mise en évidence à l'OCT d'une opacité centrale avec légère déformation de l'épithélium cornéen en regard (A) sans anomalie détectée en transparométrie (B).

Observation par les techniciens de la banque :



Cornée non délivrée et envoyée au laboratoire pour analyse optique et histologique.




OCT avec artéfacts

Observation 3 =

A l'examen macroscopique grossissement 1,25x (A), 3,2x (B), 12,6x (C) et en OCT Casia (D) :

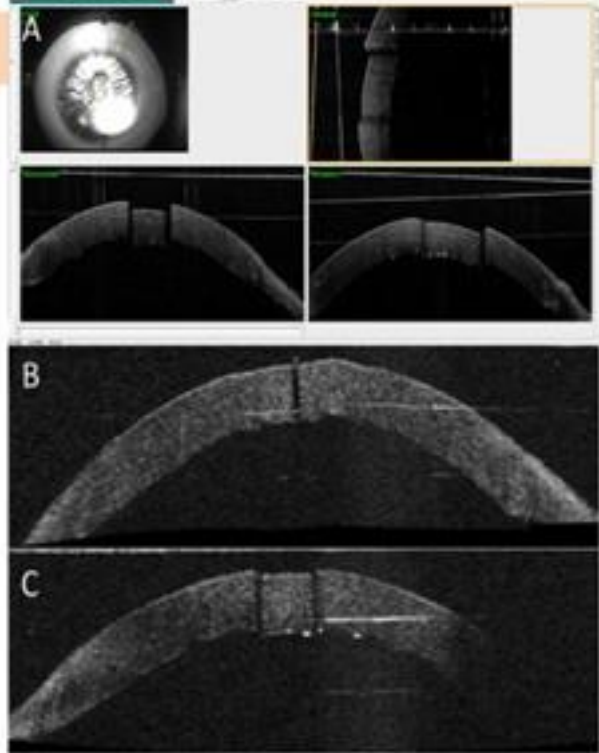
aucune anomalie retrouvée.



OCT avec artéfacts

Observation 3 =

Suspicion d'une image initialement artéfactée sur le premier OCT. Simulation de l'artefact par dépôt d'une goutte d'eau entre la cornée et la vitre de la boîte de Pétri avec image réalisée sur les 2 OCT, Casia (A) et Heidelberg en banque de cornée (C), puis avec un petit morceau de sclère placée sur la cornée (B). Les images obtenues correspondent à l'image initiale.



OCT et banque de cornée

- Apport d'une nouvelle étape de contrôle qualité des greffons en banque de cornée par OCT
- Parfaitement adapté pour les banques qui découpent des greffons lamellaires
- Attention toutefois aux images atypiques possibles : nécessite un apprentissage des différents artéfacts qui peuvent être rencontrés.

Conclusions

Au prélèvement , il est primordial de bien identifier les facteurs de risque de non-conformité de la cornée :

- respecter la température ambiante du milieu avant le conditionnement
- respecter un diamètre de découpe à 15 – 17 mm
- veiller à ne pas léser la surface endothéliale
- écarter les cornées non transparentes dans leur globalité, ou si l'opacité est présente dans les 8 mm centraux

Conclusions

A la banque de cornée, il est primordial :

- d'exploiter au maximum toutes les observations notées au prélèvement ou réalisées lors des contrôles qualité de la cornée.
- de se doter d'outils performants afin de pouvoir quantifier tous les paramètres susceptibles de décrire la qualité d'une cornée.

ANNEXE

BREVETS, PUBLICATIONS, COMMUNICATIONS et POSTERS comme auteur ou co-auteur dans le domaine de la greffe de cornée

BREVETS Patents

2011 THURET G, GAIN P, SOUBAIGNE S, ACQUART S. Corneal bioreactor for the storage of corneal graft and ex vivo experiments on human or animal corneas (patent pending)

PUBLICATIONS INTERNATIONALES dans des revues à comité de lecture

1. ACQUART S, CAMPOLMI N, HE Z, PATAIA G, BERNARD A, FOREST F, PÉOC'H M, THURET M, GAIN P. Non-invasive measurement of transparency, arcus senilis, and scleral rim diameter of corneas during eye banking (soumis à Cell and Tissue Banking)
2. CAMPOLMI N, ACQUART S, HE Z, GAVET Y, JULLIENNE R, NAIGEON N, BERNARD A, FOREST F, PÉOC'H M, THURET M, GAIN P. Inherent errors of the fixed-frame method for corneal endothelial cell count in eye banks (soumis à Cell and Tissue Banking)
3. CAMPOLMI N, TRONE MC, NEFZAOUI C, ALDOSSARY M, HE Z, ACQUART S, GARRAUD O, FOREST F, PÉOC'H M, THURET G, GAIN P. Comparison of very early endothelial cell loss after simultaneous autograft and organcultured allograft. *Cornea* 2013 (in press)
4. ZHAO M, CAMPOLMI N, THURET G, PISELLI S, ACQUART S, PEOCH M, GAIN P. Poloxamines for deswelling of organcultured corneas. *Ophthalmic Res* 2012;48: 124-33
5. ACQUART S, GAIN P, ZHAO M, GAVET Y, DEFREYN A, PISELLI S, GARRAUD O, THURET G. Endothelial morphometry by image analysis of corneas organ cultured at 31 degrees C. *Invest Ophthalmol Vis Sci* 2010;51:1356-1364.
6. HE Z, PIPPARELLI A, MANISSOLLE C, ACQUART S, GARRAUD O, GAIN P, THURET G. Ex vivo gene electrotransfer to the endothelium of organ cultured human corneas. *Ophthalmic Res* 2010;43:43-55.
7. ZHAO M, THURET G, PISELLI S, PIPPARELLI A, ACQUART S, PEOC'H M, DUMOLLARD JM, GAIN P. Use of poloxamers for deswelling of organ-cultured corneas. *Invest Ophthalmol Vis Sci*. 2008;49:550-9.
8. DEB-JOARDAR N, THURET G, ZHAO M, ACQUART S, PÉOC'H M, GARRAUD O, GAIN P. Comparison of two semiautomated methods for evaluating endothelial cells of eye bank corneas. *Invest Ophthalmol Vis Sci*. 2007;48:3077-82.
9. DEB-JOARDAR N, THURET G, GAVET Y, ACQUART S, GARRAUD O, EGELHOFFER H, GAIN P. Reproducibility of endothelial assessment during corneal organ culture: comparison of a computer-assisted analyzer with manual methods. *Invest Ophthalmol Vis Sci*. 2007;48:2062-7.

10. DEB-JOARDAR N, THURET G, RACINE GA, PONS D, BRUN G, PARRIAUX O, PEOC'H M, ACQUART S, GAIN P. Standard microlithographic mosaics to assess endothelial cell counting methods by light microscopy in eye banks using organ culture. *Invest Ophthalmol Vis Sci.* 2006;47:4373-7.
11. THURET G, CARRICAJA A, VAUTRIN AC, RABERIN H, ACQUART S, GARRAUD O, GAIN P, AUBERT G. Efficiency of blood culture bottles for the fungal sterility testing of corneal organ culture media. *Br J Ophthalmol.* 2005;89:586-90.
12. THURET G, MANISSOLLE C, ACQUART S, GARRAUD O, CAMPOS-GUYOTAT L, MAUGERY J, GAIN P. Urgent need for normalization of corneal graft quality controls in French eye banks. *Transplantation.* 2004;78:1299-302.
13. THURET G, MANISSOLLE C, HERRAG S, DEB N, CAMPOS-GUYOTAT L, GAIN P, ACQUART S. Controlled study of the influence of storage medium type on endothelial assessment during corneal organ culture. *Br J Ophthalmol.* 2004;88:579-81.
14. THURET G, ACQUART S, GAIN P, THURET G, DUMOLLARD JM, MANISSOLLE C, CAMPOS-GUYOTAT L, GAIN P, LABETOULLE M, BOURLET T. Ultrastructural demonstration of replicative herpes simplex virus type 1 transmission through corneal graft. *Transplantation.* 2004;77:325-6.
15. THURET G, MANISSOLLE C, ACQUART S, LE PETIT JC, MAUGERY J, CAMPOS-GUYOTAT L, DOUGHTY MJ, GAIN P. Is manual counting of corneal endothelial cell density in eye banks still acceptable? The French experience. *Br J Ophthalmol.* 2003;87:1481-6.
16. THURET G, CHIQUET C, BERNAL F, ACQUART S, ROMANET JP, MOUILLON M, HEGELHOFFER H, BURILLON C, DAMOUR O, MAUGERY J, ARMITAGE WJ, GAIN P. Prospective, randomized clinical and endothelial evaluation of 2 storage times for cornea donor tissue in organ culture at 31 degrees C. *Arch Ophthalmol.* 2003;121:442-50.
17. THURET G, CARRICAJA A, CHIQUET C, VAUTRIN AC, CELLE N, BOUREILLE M, ACQUART S, AUBERT G, MAUGERY J, GAIN P. Sensitivity and rapidity of blood culture bottles in the detection of cornea organ culture media contamination by bacteria and fungi. *Br J Ophthalmol.* 2002;86:1422-7.
18. GAIN P, THURET G, KODJIKIAN L, GAVET Y, TURC PH, THEILLERE C, ACQUART S, LE PETIT JC, MAUGERY J, CAMPOS L. Automated tri-image analysis of stored corneal endothelium. *Br J Ophthalmol.* 2002;86:801-8.
19. GAIN P, THURET G, LOUP PUGNIET J, RIZZI P, ACQUART S, LE PETIT JC, MAUGERY J. Obtaining cornea donation consent by telephone. *Transplantation.* 2002;73:926-9.
20. GAIN P, THURET G, CHIQUET C, RIZZI P, PUGNIET JL, ACQUART S, COLPART JJ, LE PETIT JC, MAUGERY J. Cornea procurement from very old donors: post organ culture cornea outcome and recipient graft outcome. *Br J Ophthalmol.* 2002;86:404-11.
21. GAIN P, THURET G, CHIQUET C, VAUTRIN AC, CARRICAJA A, ACQUART S, MAUGERY J, AUBERT G. Use of a pair of blood culture bottles for sterility testing of corneal organ culture media. *Br J Ophthalmol.* 2001;85:1158-62.

En preparation :

22. CAMPOLMI N, DUBAND S, PISELLI S, DUMOLLARD JM, PEOC'H M, ACQUART S, GARRAUD O, THURET G, GAIN P. Selection and assessment of vital dyes to improve the quality control of the corneal endothelium of stored corneas. (en préparation, pour Mol Vis (IF : 1.98))
23. CAMPOLMI N, NEFZAOUI C, TRONE MC, ACQUART S, HE Z, GARRAUD O, THURET M, GAIN P. Analysis of post operative very early endothelial cell density suggest that surgeon don't graft as many cells as they think. (soumis à Ophthalmology (IF : 5.56))
24. CAMPOLMI N, DUBAND S, PISELLI S, DUMOLLARD JM, PEOC'H M, ACQUART S, GARRAUD O, THURET G, GAIN P. Selection and assessment of vital dyes to improve the quality control of the corneal endothelium of stored corneas.
25. THURET G, CHIAMBARETTA F, MAUGERY J, GRIVET D, RIZZI P, ACQUART S, CHAVARIN P, GARRAUD O, LIGOT P, SAVY O, ROMANET JP, HEGELHOFFER H, RICHARD MJ, GAIN P. Influence of donor age on the endothelial cell density after penetrating keratoplasty: tri-centric randomized trial. Part one: baseline donor characteristics.
26. THURET G, CHIAMBARETTA F, MAUGERY J, GRIVET D, RIZZI P, ACQUART S, CHAVARIN P, GARRAUD O, LIGOT P, SAVY O, ROMANET JP, HEGELHOFFER H, RICHARD MJ, GAIN P. Influence of donor age on the endothelial cell density after penetrating keratoplasty: tri-centric randomized trial. Part two: results at one year on recipients.
27. THURET G, NGUYEN F, PIPPARELLI A, MAUGERY J, JOUBERT J, PEREIRA S, THEILLIERE C, PEOC'H M, ACQUART S, GARRAUD O, GAIN P. Assessment using image analysis of the transparency during storage of corneal grafts.

PUBLICATIONS NATIONALES dans des revues à comité de lecture

1. GAIN P, RIZZI P, THURET G, CHIQUET C, MICHEL C, PUGNIET JL, ACQUART S, LE PETIT JC, MAUGERY J. Prélèvements de cornées après 85 ans : issue des greffons après organoculture et devenir des greffés (a propos de 419 cornées). J Fr Ophtalmol 2002;25:274-89
2. GAIN P, THURET G, CHIQUET C, VAUTRIN AC, CARRICAJA A, ACQUART S, MAUGERY J, AUBERT G. Intérêt de l'utilisation de flacons à hémoculture pour le contrôle de stérilité microbiologique des greffons cornéens. J Fr Ophtalmol 2002;25:367-73
3. GAIN P, THURET G, PUGNIET JL, RIZZI P, TCHAPLYGUINE F, ACQUART S, LE PETIT JC, MAUGERY J. Recueil du consentement au don de cornée par téléphone. J Fr Ophtalmol 2002;25:577-83

4. GAIN P, THURET G, CHIQUET C, GAVET Y, TURC PH, THELLIERE C, ACQUART S, LE PETIT JC, MAUGERY J, CAMPOS L. Mise au point d'un analyseur automatique de l'endothélium des greffons cornéens conservés. J Fr Ophtalmol 2002;25:462-72
5. THURET G, CARRICAJO A, CHIQUET C, VAUTRIN AC, BOUREILLE M, ACQUART S, AUBERT G, MAUGERY J, GAIN P. Optimisation du contrôle microbiologique des milieux d'organoculture des greffons cornéens. J Fr Ophtalmol 2003;26:792-800
6. GAIN P, THURET G, CHIQUET C, DUMOLLARD JM, ACQUART S, LE PETIT JC, MAUGERY J. Epithelial invasion of the corneal button. J Fr Ophtalmol. 2001;24:387-90

COMMUNICATIONS en congrès international

- 1- GAIN P, THURET G, CHIQUET C, VAUTRIN AC, ACQUART S, CARRICAJO A, MAUGERY J, AUBERT G. New bacteriological method for the sterility control of corneal organ culture media. Sixth conference of the European association for Vision and Eye Research (EVER), Palma de Majorque, 4-8 octobre 2000
- 2- GAIN P, THURET G, DAMOUR O, BURILLON C, BERNAL F; ROMANET JP, ACQUART S, MAUGERY J. Prospective, randomized clinical and endothelial evaluation of two corneal organ culture storage time (short and long term) Seventh conference of the European association for Vision and Eye Research (EVER), Alicante, 10-13 octobre 2001
- 3- THURET G, GAIN P, CHIQUET C, GAVET Y, TURC PH, RIZZI P, MICHEL C, ACQUART C, LE PETIT JC, CAMPOS L, MAUGERY J. Tri-image automated analyser for endothelial mosaic assessment of organ cultured corneas. Seventh conference of the European association for Vision and Eye Research (EVER), Alicante, 10-13 octobre 2001
- 4- VAUTRIN AC, GAIN P, THURET G, CARRICAJO A, ACQUART S, LE PETIT JC, MAUGERY J, AUBERT G. Use of a pair of Bactec ® blood culture bottles for sterility testing of corneal organ culture media. 14th annual meeting of the European Eye Bank Association, Paris, 18-19 janvier 2002
- 5- CARRICAJO A, GAIN P, THURET G, VAUTRIN AC, CELLE N, BOUREILLE M, ACQUART S, LE PETIT JC, MAUGERY J, AUBERT G. Sensitivity and rapidity of Bactec® blood culture bottles in the detection of organ culture media contamination by bacteria and yeasts. 14th annual meeting of the European Eye Bank Association, Paris, 18-19 janvier 2002
- 6- PUGNIET JL, GAIN P, THURET G, COLPART, MAUGERY J. Obtaining cornea donation consent by telephone. 14th annual meeting of the European Eye Bank Association, Paris, 18-19 janvier 2002
- 7- RIZZI P, GAIN P, THURET G, PUGNIET JL, ACQUART S, LE PETIT JC, COLPART JJ, CAMPOS L, MAUGERY J. Cornea procurement from very old donors: post organ

culture cornea outcome, and recipient graft outcome. 14th annual meeting of the European Eye Bank Association, Paris, 18-19 janvier 2002

- 8- **ACQUART** S, GAIN P, THURET G, GAVET Y, TURC PH, COMMANCHAIL JC, MARTI BATTLE R, LE PETIT JC, MAUGERY J. Automated analyser of organ cultured corneal endothelial mosaic. 14th annual meeting of the European Eye Bank Association, Paris, 18-19 janvier 2002 (**prix EEBA 2002 de la meilleure communication orale**)
- 9- GAIN P, THURET G, GAVET Y, TURC PH, **ACQUART** S, LE PETIT JC, DESBOIS I, COMMANCHAIL JC, MARTI-BATTLE R, CAMPOS L. Tri-image automated analyser for endothelial cell count of organ cultured corneas. 14th annual meeting of the European Eye Bank Association, Paris, 18-19 janvier 2002
- 10-THURET G, GAIN P, BERNAL F, GIROUX-LATHUILE C, EGELHOFFER H, ROMANET JP, MOUILLON M, DAMOUR O, BURILLON C, **ACQUART** S, LE PETIT JC, MAUGERY J. Prospective, randomized clinical evaluation of two storage time (short and long term) in organ culture at 31°C. 14th annual meeting of the European Eye Bank Association, Paris, 18-19 janvier 2002
- 11-GAIN P, THURET G, DUMOLLARD JM, CAMPOS L, **ACQUART** S, LE PETIT JC, MAUGERY J. Epithelial invasion of corneal button during organ culture. 14th annual meeting of the European Eye Bank Association (EEBA), Paris, 18-19 janvier 2002 (oral)
- 12-THURET G, **ACQUART** S, DELBOSC B, DESBOIS I, DAMOUR O, EGELHOFFER H, LE PETIT JC, MAUGERY J, CAMPOS L, GAIN P. Analysis of the disparities in the endothelial cell count of stored corneas in France. 2nd biennial meeting of the European Transplant Coordinators Organization (ETCO) and annual meeting of the Etablissement Français des Greffes. Lyon 22 novembre 2002
- 13-**ACQUART** S, GAIN P, BOURLET T, DUMOLLARD JM, MANISSOLLE C, MAUGERY J, CAMPOS L, THURET G. First ultrastructural demonstration of herpes simplex virus-1 transmission through corneal graft 15th annual meeting of the European Eye Bank Association, Bruxelles, 18-19 janvier 2003
- 14-**ACQUART** S, GAIN P, MANISSOLLE C, THEILLIERE C, CAMPOS L, MAUGERY J, THURET G. First commercial automated analyser designed for multi-image analysis of the corneal endothelial mosaic. 15th annual meeting of the European Eye Bank Association, Bruxelles, 18-19 janvier 2003
- 15-THURET G, **ACQUART** S, MANISSOLLE C, THEILLIERE C, CAMPOS L, MAUGERY J, DELBOSC B, GAIN P. Is manual counting of endothelial cell density still legitimate? the French experience. 15th annual meeting of the European Eye Bank Association, Bruxelles, 18-19 janvier 2003
- 16-THURET G, MANISSOLLE C, **ACQUART** S, CAMPOS-GUYOTAT L, GARRAUD O, GAIN P. High efficiency gene electrotransfer to the endothelium of human organ cultured corneas. Deutsche Ophthalmologische Gesellschaft (DOG), Berlin 25-28 sept 2003
- 17-THURET G, MANISSOLLE C, **ACQUART** S, LE PETIT JC, CAMPOS-GUYOTAT L, MAUGERY J, DOUGHTY MJ, GAIN P. Reliability of the manual assessment of endothelial quality in eye banks. Ninth conference of the European association for Vision and Eye Research (EVER), Alicante, 8-11 octobre 2003

- 18-THURET G, ACQUART S, MANISSOLLE C, DELBOSC B, BORDERIE V, MAUGERY J, GARRAUD O, GAIN P. Urgent need for normalization of corneal graft quality controls in French eye banks. 16th annual meeting of the European Eye Bank Association, Barcelone, 18-19 janvier 2004
- 19-GAVET Y, MEULLE A, DEB N, MANISSOLLE C, HERRAG S, ACQUART S, GARRAUD O, EGELHOFFER H, LAPIERRE V, SEILLES E, THURET G, GAIN P. Endothelial cell count and morphometry by the tri image analyser sambacornee™: multicentric validation. 16th annual meeting of the European Eye Bank Association, Barcelone, 18-19 janvier 2004
- 20-GAIN P, PONS D, RACINE G, CAMPOS-GUYOTAT L, ACQUART S, GARRAUD O, THURET G. Establishing endothelial standards for the quality control of endothelial cell count in eye banks. 16th annual meeting of the European Eye Bank Association, Barcelone, 18-19 janvier 2004
- 21-MANISSOLLE C, PEYRAGROSSE T, DEFREYN A, GARRAUD O, ACQUART S, MAUGERY M, GAIN P, THURET G. Corneoscleral harvesting by automated trephine system: comparison- ophthalmologist with non medical doctor. Tenth conference of the European association for Vision and Eye Research (EVER), Villamora, 24-27 sept 2004
- 22-THURET G, CHIAMBARETTA F, GRIVET D, RIZZI P, ACQUARTS, CHAVARIN P, GARRAUD O, LIGOT P, SAVY O, ROMANET JP, HEGELHOFFER H, RICHARD MJ, MAUGERY J, RIGAL D, GAIN. Influence of donor age on the endothelial cell density: tricentric randomized trial. Part one: baseline donor characteristics. 18th annual meeting of the European Eye Bank Association, Venezia, 20-21 janvier 2006
- 23-ZHAO M, MANISSOLLE C, HERRAG S, DUMOLLARD JM, PEOC'H M, ANSELME I, ACQUART S, GARRAUD O, PRADES JM, THURET G, GAIN P. Assessment of poloxamers as new deswelling macromolecules during human corneal organ culture. 18th annual meeting of the European Eye Bank Association, Venezia, 20-21 janvier 2006
- 24-GAVET Y, N DEB-JOARDAR N, THURET G, DUMOLLARD JM, PEOC'H M, ACQUART S, GARRAUD O, PRADES JM, PINOLI JC, GAIN P. New trends in endothelial cell assessment: taking account of the tridimensionnal aspect of the organ cultured endothelium. 18th annual meeting of the European Eye Bank Association, Venezia, 20-21 janvier 2006
- 25-DEB-JOARDAR N, THURET G, GAVET Y, ZHAO M, MANISSOLLE C, ACQUART S, GARRAUD O, PINOLI JC, MAUGERY J, GAIN P. Back lit chart to simply assess the transparency and folding of corneas during organ culture. 18th annual meeting of the European Eye Bank Association, Venezia, 20-21 janvier 2006
- 26-ACQUART S, CHAVARIN P, MALASSAGNE F, THURET G, GAVET Y, GARRAUD O, GAIN P. Upgrades of the multi-image Sambacornea™ endothelial analyser. 18th annual meeting of the European Eye Bank Association, Venezia, 20-21 janvier 2006
- 27-MANISSOLLE C, ZHAO M, HERRAG S, DUMOLLARD JM, PEOC'H M, ACQUART S, GARRAUD O, GAIN P, THURET G. Microarray for cell cycle genes exploration of human corneal endothelial cells. Comparison between organcultured corneas and in

vitro immortalized cells. 18th annual meeting of the European Eye Bank Association, Venise, 20-21 janvier 2006 (**prix EEBA de la meilleure communication orale**)

- 28-THURET G, CHIAMBARETTA F, GRIVET D, RIZZI P, ACQUART S, CHAVARIN P, GARRAUD O, LIGOT P, SAVY O, ROMANET JP, HEGELHOFFER H, RICHARD MJ, MAUGERY J, RIGAL D, GAIN P. Influence of donor age on the endothelial cell density: tri-centric randomized trial. Part two: one year results in recipient. 19th annual meeting of the European Eye Bank Association, Bratislava, 19-20 janvier 2007
- 29-ACQUART A, THURET G, DEB-JOARDAR N, ZHAO M, DEFREYN A, PISELLI S, GAVET Y, THEILLERE C, PEIREIRA S, PEOC'H M, CHAVARIN P, GARRAUD O, MAUGERY J, GAIN P. Endothelial morphometry of 31°C organ cultured corneas using image analysis: prospective study of 505 consecutive corneas. 19th annual meeting of the European Eye Bank Association, Bratislava, 19-20 janvier 2007
- 30-DEB-JOARDAR N, ZHAO M, THURET G, GAVET Y, ACQUART S, CHAVARIN P, PEOC'H M, MAUGERY J, GAIN P. Counting strategies for endothelial assessment of organ cultured corneas using image analysis: comparison of border versus center method. 19th annual meeting of the European Eye Bank Association, Bratislava, 19-20 janvier 2007
- 31-DEB-JOARDAR N, ZHAO M, JOUBERT J, PIPPARELLI A, BRUN G, ACQUART S, CHAVARIN P, PEOC'H M, PRADES JM, MAUGERY J, THURET G, GAIN P. Development of an image analysis device to measure transparency, folding and gerontoxon of organ cultured corneas. 19th annual meeting of the European Eye Bank Association, Bratislava, 19-20 janvier 2007
- 32-ZHAO M, PIPPARELLI A, PISELLI S, DUMOLLARD JM, PEOC'H M, ANSELME I, ACQUART S, CHAVARIN P, GARRAUD O, PRADES JM, THURET G, GAIN P. Histological and ultrastructural assessment of human corneas stored in corneamax and deswelled during 48 hours in poloxamers. 19th annual meeting of the European Eye Bank Association, Bratislava, 19-20 janvier 2007
- 33-THURET G, PIPPARELLI A, DUBAND S, PISELLI S, MURAINÉ M, PEOC'H M, ACQUART S, ZHAO M, PRADES JM, GAIN P. Corneal graft endothelial viability assessment using the triple labeling Hoechst/Ethidium homodimer/Calcein-AM: technical improvements using 3D microscopy XIIIth conference of the European association for Vision and Eye Research (EVER), Portoroz, 3-6 oct 2007
- 34-PIPPARELLI A, DUBAND S, PISELLI S, MURAINÉ M, PEOC'H M, ACQUART S, ZHAO M, HE Z, PRADES JM, THURET G, GAIN P. Corneal graft endothelial viability assessment using the triple labeling Hoechst/Ethidium homodimer/Calcein-AM: technical improvements using 3D microscopy. 20th annual meeting of the European Eye Bank Association, Munich, 18-19 janvier 2008
- 35-THURET G, DUBAND S, CAMPOLMI N, PIPPARELLI A, PISELLI S, DUMOLLARD JM, PEOC'H M, ACQUART S, GARRAUD O, GAIN P. Selection and assessment of vital dyes to improve the quality control of the corneal endothelium of stored corneas. XIVth conference of the European association for Vision and Eye Research (EVER), Portoroz, 1-4 oct 2008
- 36-THURET G, DUBAND S, CAMPOLMI N, PIPPARELLI A, PISELLI S, DUMOLLARD JM, PEOC'H M, ACQUART S, GARRAUD O, GAIN P. Selection and assessment of vital dyes to improve the quality control of the corneal endothelium of stored corneas. 21th

annual meeting of the European Eye Bank Association, Amsterdam, 23-24 janvier 2009

- 37-THURET G, HE Z, PIPPARELLI A, PISELLI S, PEOC'H M, DUMOLLARD JM, **ACQUART S**, GAIN P. Identification of potential human corneal endothelial stem-like cell niches. XVth conference of the European association for Vision and Eye Research (EVER), Heraklion, 6-9 oct 2010
- 38-HE Z, PIPPARELLI A, PISELLI S, PEOC'H M, DUMOLLARD JM, **ACQUART S**, GAIN P, THURET G. Identification of potential human corneal endothelial stem-like cell niches. 23th annual meeting of the European Eye Bank Association, Freiburg, 22-23 janvier 2011
- 39-CAMPOLMI N, MURAINÉ M, TOUBEAU D, HE Z, HA THI BM, DUMOLLARD JM, PEOC'H M, BERNARD O, PISELLI S, **ACQUART S**, PEIRERA S, THEILLIERE C, GAIN P, THURET G. Pan-endothelial viability assessment with the triple HEC staining of organ culture precut DSAEK vs full thickness corneas. 24th annual meeting of the European Eye Bank Association, Rotterdam, 20-21 janvier 2012
- 40-CAMPOLMI N, MURAINÉ M, TOUBEAU D, HE Z, HA THI BM, DUMOLLARD JM, PEOC'H M, BERNARD A, PISELLI S, **ACQUART S**, PEREIRA S, THEILLIERE CH, GAIN P, THURET G. Pan-endothelial viability assessment with the triple HEC staining of organ cultured precut DSAEK vs full thickness corneas. European association for Vision and Eye Research (EVER), Nice, 10-13 octobre 2012
- 41-NEFZAOUÏ C, CAMPOLMI N, **ACQUART S**, THEILLIERE C, THURET G, GAIN P. The hidden face of the graft (part 1): we don't graft as many cells as we think... What the early post-operative cell count tells us. European association for Vision and Eye Research (EVER), Nice, 10-13 octobre 2012
- 42-ALDOSSARY M, NEFZAOUÏ C, CAMPOLMI N, **ACQUART S**, GARRAUD O, THURET G, GAIN P. The hidden face of the graft (part 2): we don't graft as many cells as we think... Comparison of cell loss after autograft and organ cultured allograft in the same patient. European association for Vision and Eye Research (EVER), Nice, 10-13 octobre 2012
- 43-HA THI BM, HE Z, CAMPOLMI N, PISELLI S, GAIN P, PEOC'H M, DUMOLLARD JM, **ACQUART S**, GARRAUD O, THURET G. Characterization of cell cycle modifications induced by electric pulses in human corneal endothelium. European association for Vision and Eye Research (EVER), Nice, 10-13 octobre 2012
- 44-THURET G, HE Z, BERNARD A, NAIGEON N, NANGOUM-FOSSO T, NEFZAOUÏ C, PISELLI S, **ACQUART S**, GARRAUD O, **CAMPOLMI N**, FOREST F, DUMOLLARD JM, PEOC'H M, GAIN P. Revisiting corneal storage using an innovative bioreactor. European association for Vision and Eye Research (EVER) 2013 (orale)
- 45-TRONE MC, **CAMPOLMI N**, GAUTHIER AS, NEFZAOUÏ C, BERNARD A, NAIGEON N, NANGOUM-FOSSO T, PISELLI S, GARRAUD O, **ACQUART S**, THURET G, GAIN P. Conception and optimization of a corneal bioreactor. European association for Vision and Eye Research (EVER) 2013 (orale)
- 46-GAUTHIER AS, TRONE MC, **CAMPOLMI N**, NEFZAOUÏ C, BERNARD A, NAIGEON N, NANGOUM-FOSSO T, PISELLI S, DELBOSC B, **ACQUART S**, THURET G, GAIN

P. Endothelial and stromal quality control of corneas stored in an innovative bioreactor. European association for Vision and Eye Research (EVER) 2013 (orale)

47-PATAIA G, GAUTHIER AS, TRONE MC, **CAMPOLMI N**, BERNARD A, NAIGEON N, NANGOUM-FOSSO T, PISELLI S, **ACQUART S**, LEPINE T, DELBOSC B, THURET G, GAIN P. Optical measurement of dioptric power and transparency of cornea stored in bioreactor. European association for Vision and Eye Research (EVER) 2013 (orale)

48-**CAMPOLMI N**, GAUTHIER AS, MONTARD R, **ACQUART S**, THEILLIERE, PEIRERA S, GARRAUD O, HE Z, PISELLI S, THURET G, DELBOSC B, GAIN P. Setting up organ-cultured corneas pre-cutting by a French Blood Center-Eye Bank. European association for Vision and Eye Research (EVER) 2013 (orale)

49-BERNARD A, **CAMPOLMI N**, HE Z, PATAIA G, GAUTHIER AS, TRONE MC, NAIGEON N, NANGOUM-FOSSO T, PISELLI S, **ACQUART S**, GAIN P, THURET G. New ImageJ Plugin for rapid and reproducible measurement of viable corneal endothelial cell density. European association for Vision and Eye Research (EVER) 2013 (poster)

50-TRONE MC, GAUTHIER AS, **CAMPOLMI N**, NAIGEON N, NANGOUM-FOSSO T, PATAIA G, FOREST F, PEOC'H M, DUMOLLARD JM, **ACQUART S**, THURET G, GAIN P. Simulation of DSAEK in a new corneal bioreactor. European association for Vision and Eye Research (EVER) 2013 (poster)

51-PATAIA G, GAUTHIER AS, **CAMPOLMI N**, TRONE MC, HE Z, PISELLI S, FOREST F, **ACQUART S**, LEPINE T, GAIN P, THURET G. Corneal graft imaging by anterior segment OCT during storage in eye banks. European association for Vision and Eye Research (EVER) 2013 (poster)

52-**CAMPOLMI N**, GAUTHIER AS, **ACQUART S**, THEILLIERE C, PEIRERA S, GARRAUD O, HE Z, PISELLI S, THURET G, DELBOSC B, GAIN P. Viable endothelial cell density by triple HEC staining of a failed Descemet stripping automated endothelial keratoplasty. European association for Vision and Eye Research (EVER) 2013 (poster)

COMMUNICATIONS en congrès national

- 1- GAIN P, THURET G, CHIQUET C, GAVET Y, TURC PH, ROESCH E, THEILLIERE C, **ACQUART S**, LE PETIT JC, MAUGERY J. Mise au point d'un système d'analyse automatique de la mosaïque endothéliale des greffons cornéens conservés en organoculture. Société Française d'Ophtalmologie, Paris, mai 2001
- 2- TCHAPLYGUINE F, GAIN P, THURET G, VAUTRIN AC, CARRICAJO A, AUBERT G, **ACQUART S**, MAUGERY J. Utilisation d'un couple de flacon à hémoculture pour le contrôle de stérilité des greffons cornéens conservés en organoculture. Société Française d'Ophtalmologie, Paris, mai 2001
- 3- RIZZI P, GAIN P, THURET G, PUGNIET JL, MENARD L, **ACQUART S**, LE PETIT JC, MAUGERY J. Prélèvements de cornées après 85 ans : issue des greffons après organoculture et devenir des greffes à propos de 419 cornées) Société Française d'Ophtalmologie, Paris, mai 2001

- 4- THURET G, GAIN P, BERNAL F, ACQUART S, GIROUX-LATHUILE G, DAMOUR O, LEYNAUD P, BURILLON C, ROMANET JP, MOUILLON M, MAUGERY J. Etude randomisée, prospective et multi-centrique comparant les conséquences clinique à moyen terme d'une conservation en organoculture courte ou longue des cornées (projet PHRC). Société Française d'Ophtalmologie, Paris, mai 2001
- 5- THURET G, GAIN P, DELBOSC B, DESBOIS I, ACQUART S, DAMOUR O, EGELHOFFER H, LE PETIT JC, MAUGERY J, CAMPOS L. Proposition d'amélioration du contrôle de qualité endothélial au sein des banques de cornées françaises. Société Française d'Ophtalmologie, Paris, mai 2002
- 6- GAIN P, THURET G, CARRICAJA A, BOUREILLE M, CELLE N, VAUTRIN AC, ACQUART S, LE PETIT JC, MAUGERY J, AUBERT G. Sensibilité et rapidité de détection des contaminations bactériennes et fongiques des milieux d'organoculture par flacons d'hémoculture. Société Française d'Ophtalmologie, Paris, mai 2002
- 7- GAIN P, THURET G, GAVET Y, TURC PH, ACQUART S, DESBOIS I, LE PETIT JC, MAUGERY J, CAMPOS L. Analyseur tri-image de la mosaïque endothéliale des greffons conservés en organoculture. Société Française d'Ophtalmologie, Paris, mai 2002
- 8- THURET G, MANISSOLLE C, HERRAG S, GRIVET D, ACQUART S, LE PETIT JC, GARRAUD O, MAUGERY J, CAMPOS-GUYOTAT L, GAIN P. Recherche fondamentale et greffe de cornée à la faculté de médecine de Saint-Etienne. Apoptose de la cellule endothéliale cornéenne lors de la conservation des greffons. Première journée de rencontre sur la recherche clinique et fondamentale en ophtalmologie. Clermont-Ferrand, 23 mai 2003
- 9- THURET G, BOURLET T, LABETOULLE M, DUMOLLARD JM, ACQUART S, CAMPOS L, MAUGERY J, GAIN P. Première preuve par étude ultrastructurale et séquençage de la transmission d'Herpes Simplex Virus de type 1 via greffon cornéen conservé en organoculture. Société Française d'Ophtalmologie, Paris, mai 2003
- 10-THURET G, MANISSOLLE C, CAMPOS-GUYOTAT L, ACQUART S, GARRAUD O, GAIN P, Milieu défini sans composant d'origine animal et Poloxamer pour la conservation et la déturgescence des cornées humaines en organoculture Société Française d'Ophtalmologie, Paris, mai 2005
- 11-DEFREYN A, PEYRAGROSSE T, ZHAO M, PUGNIET JL, MANISSOLLE C, ACQUART S, GARRAUD O, THURET G, GAIN P. Découpe cornéo-scléral automatisée par trépan motorisé autonome Sclera Astmotom : premier pas vers la délégation du prélèvement à des non médecins. Société Française d'Ophtalmologie, Paris, mai 2005
- 12-DEB-JOARDAR N, THURET G, DUMOLLARD JM, CAMPOS-GUYOTAT L, ACQUART S, GARRAUD O, GAIN P. Etude expérimentale de la survie de lignées de cancers solides métastatiques lors de la conservation des cornées en organoculture Société Française d'Ophtalmologie, Paris, mai 2005
- 13-ZHAO M, GAVET Y, MANISSOLLE C, GARRAUD O, ACQUART S, THURET G, GAIN P. Contrôle de qualité de transparence et d'épaisseur des greffons cornéens conservés : une nécessité. Société Française d'Ophtalmologie, Paris, mai 2005
- 14-THURET G, MANISSOLLE C, CAMPOS-GUYOTAT L, ACQUART S, GARRAUD O, GAIN P, Milieu défini sans composant d'origine animal et Poloxamer pour la conservation

et la déturgescence des cornées humaines en organoculture Société Française d'Ophtalmologie, Paris, mai 2005

- 15-GRIVET D, THURET G, CHIAMBARETTA F, RIZZI P, ACQUART S, CHAVARIN P, GARRAUD O, LIGOT P, SAVY O, ROMANET JP, HEGELHOFFER H, RICHARD MJ, MAUGERY J, RIGAL D, GAIN P. Influence de l'âge du donneur sur la survie endothéliale du greffon : essai randomisé tricentrique. Partie 1 : survie après organoculture. Société Française d'Ophtalmologie. Paris Mai 2006.
- 16-THURET G, GRIVET D, CHIAMBARETTA F, RIZZI P, ACQUART S, CHAVARIN P, GARRAUD O, LIGOT P, SAVY O, ROMANET JP, HEGELHOFFER H, RICHARD MJ, MAUGERY J, RIGAL D, GAIN P. Influence de l'âge du donneur sur la survie endothéliales du greffon : essai randomise tricentrique. Partie 2 : survie à 1 an chez les receveurs. Société Française d'Ophtalmologie. Paris Mai 2006.
- 17-MANISSOLLE C, ZHAO M, THURET G, DUMOLLARD JM, PEOC'H M, PRADES JM, ACQUART S, GARRAUD O, GAIN P. Biopuces à ARN pour l'exploration du cycle de la cellule endothéliale cornéenne humaine. Comparaison entre cornée conservée en organoculture et lignée endothéliale immortalisée. Société Française d'Ophtalmologie, Paris, mai 2006
- 18-ZHAO M, MANISSOLLE C, HERRAG S, DUMOLLARD JM, PEOC'H M, ACQUART S, GARRAUD O, PRADES JM, THURET G, GAIN P. Evaluation d'une utilisation innovante des poloxamers pour la déturgescence des cornées humaines durant l'organoculture. Société Française d'Ophtalmologie, Paris, mai 2006
- 19-GAVET Y, DEB-JOARDAR N, PINOLI JC, THURET G, DUMOLLARD JM, PEOC'H M, ACQUART S, CHAVARIN P, GARRAUD O, PRADES JM, GAIN P. Nouveaux développements 3D dans le comptage endothélial des greffons conservés en organoculture. Société Française d'Ophtalmologie, Paris, mai 2006
- 20-DEB-JOARDAR N, THURET G, GAVET Y, ZHAO M, MANISSOLLE C, ACQUART S, CHAVARIN P, GARRAUD O, PRADES JM, PINOLI JC, MAUGERY J, GAIN P. Mire rétro-éclairée pour qualifier la transparence et le plissement des cornées en fin de conservation en organoculture. Société Française d'Ophtalmologie, Paris, mai 2006
- 21-DEFREYN A, ACQUART A, CHAVARIN P, MALASSAGNE F, DEB-JOARDAR N, THURET G, GARRAUD O, GAVET Y, GAIN P. Nouveaux développements dans l'analyseur endothélial en microscopie optique Sambacornée™. Société Française d'Ophtalmologie, Paris, mai 2006
- 22-NGUYEN F, DEB-JOARDAR N, GAVET Y, ZHAO M, ACQUART S, CHAVARIN P, MAUGERY J, THURET G, GAIN P. Concordance entre les comptages endothéliaux de 2 microscopes spéculaires non contact : TopconSP 2000 vs RHINETEC. Société Française d'Ophtalmologie, Paris, mai 2006
- 23-PIPPARELLI A, DUBAND S, ZHAO M, PISELLI S, MURAINÉ M, DUMOLLARD JM, PEOC'H M, PRADES JM, ACQUART S, THURET G, GAIN P. Evaluation expérimentale de la viabilité endothéliale cornéenne par triple marquage Hoechst 33342, éthidium homodimère et calcéine-AM (HEC) : améliorations techniques par microscopie 3D. Société Française d'Ophtalmologie, Paris, mai 2007
- 24-ZHAO M, PIPARELLI A, PISELLI S, DUMOLLARD JM, PEOC'H M, ANSELME I, ACQUART S, CHAVARIN P, GARRAUD O, PRADES JM, THURET G, GAIN P. Analyses

histologiques et ultra structurales des cornées humaines conservées en Corneamax et déturgées durant 48 heures dans les poloxamers. Société Française d'Ophtalmologie, Paris, mai 2007

- 25-ZHAO M, DEB-JOARDAR N, JOUBERT J, PIPPARELLI A, BRUN G, ACQUART S, CHAVARIN P, PEOC'H M, PRADES JM, MAUGERY J, THURET G, GAIN P. Développement d'un dispositif de quantification de la transparence, du plissement et du gérontoxon pour les cornées conservées en organoculture. Société Française d'Ophtalmologie, Paris, mai 2007
- 26-THURET G, DEFREYN A, ACQUART S, DEB-JOARDAR N, ZHAO M, GAVET Y, THEILLIERE C, PEREIRA S, PEOC'H M, GARRAUD O, MAUGERY J, GAIN P. Morphométrie endothéliale par analyse d'image des cornées conservées en organoculture : étude prospective de 505 cornées consécutives. Société Française d'Ophtalmologie, Paris, mai 2007
- 27-DUBAND S, CAMPOLMI N, PIPPARELLI A, PISELLI S, DUMOLLARD JM, PEOC'H M, ACQUART S, GARRAUD O, THURET G, GAIN P. Sélection et évaluation de colorants vitaux afin d'améliorer le contrôle-qualité endothélial des greffons cornéens conservés. Société Française d'Ophtalmologie, Paris, mai 2008
- 28-ZHAO M, THURET G, PISELLI S, ACQUART S, GARRAUD O, DUMOLLARD JM, PEOC'H M, GAIN P. Utilisation des poloxamines pour la déturgescence des cornées conservées en organoculture. Société Française d'Ophtalmologie, Paris, mai 2008
- 29-NGUYEN F, THURET G, PEREIRA S, THEILLIERE C, PEOC'H M, ACQUART S, GARRAUD O, GAIN P. Caractéristiques de transparence, de plissement et de gérontoxon d'une série de greffons cornéens en organoculture. Société Française d'Ophtalmologie, Paris, mai 2008
- 30-CAMPOLMI N, DUBAND S, PIPPARELLI A, PISELLI S, DUMOLLARD JM, PEOC'H M, ACQUART S, GARRAUD O, GAVET Y, THURET G, GAIN P. Colorants azoïques pour colorer l'endothélium durant la conservation cornéenne. Expérimentation animale. Société Française d'Ophtalmologie, Paris, mai 2009
- 31-GAVET Y, THURET G, ACQUART S, PISELLI S, GAIN P, PINOLI JC. New methods of endothelial cell contours recognition on specular microscopy images. Société Française d'Ophtalmologie, Paris, mai 2009
- 32-PIPPARELLI A, THURET G, PISELLI S, PEOC'H M, ACQUART S, GARRAUD O, GAIN P. Cell cycle gene expression in human corneal endothelial cells: study by microarrays and qRT-PCR. Société Française d'Ophtalmologie, Paris, mai 2009
- 33-FERNANDES M, GAVET Y, PINOLI JC, ACQUART S, PISELLI S, THURET G, GAIN P. Prise en compte de l'aspect tridimensionnel de la surface endothéliale des greffons en organoculture pour optimiser le contrôle qualité endothelial. Société Française d'Ophtalmologie, Paris, mai 2010
- 34-HE Z, PIPPARELLI A, PISELLI S, PEOC'H M, DUMOLLARD JM, ACQUART S, GAIN P, THURET G. Identification of potential human corneal endothelial stem-like cell niches. Société Française d'Ophtalmologie, Paris, mai 2011
- 35-CAMPOLMI N, MURAINÉ M, TOUBEAU D, HE Z, HA THI BM, DUMOLLARD JM, PEOC'H M, BERNARD A, PISELLI S, ACQUART S, PEREIRA S, THEILLIERE CH, GAIN

P, THURET G. Pan-endothelial viability assessment with the triple HEC staining of organ cultured precut DMEK vs full thickness corneas. Société Française d'Ophtalmologie, Paris, mai 2011

36-CAMPOLMI N, MURAINÉ M, TOUBEAU D, HE Z, HA THI BM, DUMOLLARD JM, PEOC'H M, BERNARD A, PISELLI S, ACQUART S, PEREIRA S, THEILLIERE CH, GAIN P, THURET G. Quantification de la viabilité pan-endothéliale par triple marquage HEC de greffons prédécoupés au microkeratome (DSAEK) vs greffons de plein épaisseur et conservés en organoculture. Société Française d'Ophtalmologie, Paris, mai 2012

POSTERS en congrès international ou national

- 1- ACQUART S, RABA M, GAIN P, LEPETIT JC. Conservation cornéenne à 31° : résultats à 1 an. Symposium de transplantation d'organes et greffes de tissus, La Baule, septembre 1997
- 2- GAIN P, THURET G, PUGNIET JL, MENARD L, RIZZI P, ACQUART S, LE PETIT JC, MAUGERY J. Influence de la nomination d'un coordonateur temps plein sur les prélèvements de cornées au CHU de St-Etienne. Société Française d'Ophtalmologie, Paris, mai 2000
- 3- TCHAPLYGUINE F, GAIN P, THURET G, ACQUART S, LE PETIT JC, MAUGERY J. Facteurs de perte endothéliale sévère a moyen terme à 6 mois post greffe de cornée. Société Française d'Ophtalmologie, Paris, mai 2000
- 4- VAUTRIN AC, GAIN P, CARRICAJO A, ACQUART S, THURET G, MAUGERY J.P, G. AUBERT G. Interest of rapid bacteriological method for corneal organ culture media sterility control. European Congress of Microbiological and Infectious Diseases (ECMID), Stockolm, 4-7 mai 2000
- 5- GAIN P, THURET G, CHIQUET C, GAVET Y, TURC PH, ROESCH E, ACQUART S, LE PETIT JC, MAUGERY J. Automated analyser of organ cultured corneal endothelial mosaic. Annual meeting of the Association for Research in Vision and Ophthalmology (ARVO), Fort lauderdale, mai 2001
- 6- THURET G, GAIN P, CHIQUET C, VAUTRIN AC, ACQUART S, CARRICAJO A, MAUGERY J, AUBERT G. New bacteriological method for the sterility control of corneal organ culture media. Annual meeting of the American Research in Vision and Ophthalmology (ARVO), Fort lauderdale, mai 2001
- 7- THURET G, GAIN P, DUMOLLARD JM, CAMPOS L, ACQUART S, LE PETIT JC, MAUGERY J. Epithelial invasion of corneal button during organ culture. Seventh conference of the European association for Vision and Eye Research (EVER), Alicante, 10-13 octobre 2001
- 8- GAIN P, THURET G, ACQUART S, GAVET Y, TURC PH, THEILLERE C, BOUTEILLE A, LE PETIT JC, MAUGERY J, CAMPOS L. Tri-image automated analyser for endothelial mosaic assessment of organ cultured corneas. Congrès de la société française de Bio-

ingénierie cellulaire et tissulaire, Tours, 26-28 sept 2001 (**2^e prix de la meilleure communication affichée**).

- 9- GAIN P, THURET G, GAVET Y, TURC PH, **ACQUART S**, LE PETIT JC, DESBOIS I, CAMPOS L. Analyseur automatique tri-image pour la mosaïque endothéliale des cornées conservées en organoculture. VII^{ème} congrès de l'Association Française de Cytométrie (AFC), St-Etienne, 9-12 octobre 2001
- 10-THURET G, GAIN P, DELBOSC B, DESBOIS I, **ACQUART S**, DAMOUR O, EGELHOFFER H, LE PETIT JC, MAUGERY J, CAMPOS L. Proposition d'amélioration du contrôle de qualité endothélial au sein des banques de cornées françaises. Société Française d'Ophtalmologie, Paris, mai 2002
- 11-GAIN P, THURET G, CARRICAJA A, BOUREILLE M, CELLE N, VAUTRIN AC, **ACQUART S**, LE PETIT JC, MAUGERY J, AUBERT G. Sensibilité et rapidité de détection des contaminations bactériennes et fongiques des milieux d'organoculture par flacons à hémoculture. Société Française d'Ophtalmologie, Paris, mai 2002
- 12-GAIN P, THURET G, CARRICAJA A, VAUTRIN AC, CELLE N, BOUREILLE M, **ACQUART S**, LE PETIT JC, MAUGERY J, AUBERT G. Sensitivity and rapidity of blood culture bottles in the detection of organ culture media contamination by bacteria and yeasts. Eighth conference of the European association for Vision and Eye Research (EVER), Alicante, 3-5 octobre 2002
- 13-GAIN P, THURET G, LABETOULLE M, DUMOLLARD JM, BOURLET T, **ACQUART S**, CAMPOS L. First ultrastructural demonstration of herpes simplex virus 1 transmission through corneal graft. Eighth conference of the European association for Vision and Eye Research (EVER), Alicante, 3-5 octobre 2002 (**prix EVER 2002 de la meilleure communication affichée**)
- 14-THURET G, GRIVET D, RIZZI P, PUGNIET JL, **ACQUART S**, LE PETIT JC, COLPART JJ, CAMPOS L, MAUGERY J, GAIN P. Cornea procurement from very old donors: post organ culture cornea outcome, and recipient graft outcome. 2nd biennial meeting of the European Transplant Coordinators Organization (ETCO) and annual meeting of the Etablissement Français des Greffes. Lyon 22 novembre 2002.
- 15-THURET G, BERNAL F, **ACQUART S**, ROMANET JP, MOUILLON M, HEGELHOFFER H, BURILLON C, DAMOUR O, MAUGERY J, ARMITAGE JW, GAIN P. Prospective, randomized clinical and endothelial evaluation of two storage times in organ culture at 31°C 2nd biennial meeting of the European Transplant Coordinators Organization (ETCO) & congrès annuel de l'Etablissement Français des Greffes. Lyon 22 novembre 2002
- 16-GAIN P, THURET G, GAVET Y, TURC PH, **ACQUART S**, LE PETIT JC, DESBOIS I, COMMANCHAIL JC, MARTI-BATTLE R, CAMPOS L. Tri-image automated analyser for endothelial cell count of organ cultured corneas. 2nd biennial meeting of the European Transplant Coordinators Organization (ETCO) and annual meeting of the Etablissement Français des Greffes. Lyon 22 novembre 2002
- 17-GAIN P, **ACQUART S**, MANISSOLLE C, THEILLIERE C, BOUTEILLE A, CAMPOS L, THURET G. Does organ culture medium influence endothelial cell visibility ? 15th annual meeting of the European Eye Bank Association, Bruxelles, 18-19 janvier 2003

- 18-DEFREYN A, THURET G, MANISSOLLE C, HERRAG S, ACQUART S, LE PETIT JC, MAUGERY J, GAIN P. Le milieu d'organoculture influence-t-il la visualisation des cellules pour le comptage endothélial par les banques de cornées ? Société Française d'Ophtalmologie, Paris, mai 2003 (poster)
- 19-GRIVET D, THURET G, HERRAG S, ROMANET JP, MOUILLON M, BURILLON C, HEGELHOFFER H, ACQUART S, LE PETIT JC, MAUGERY J, GAIN P. Etude prospective randomisée de l'influence de deux durées d'organoculture sur l'évolution clinique et endothéliale des greffons cornéens : résultats à 1 et 2 ans. Société Française d'Ophtalmologie, Paris, mai 2003 (poster)
- 20-MANISSOLLE C, BONNEFOY R, CAMPO-GUYOTAT L, ACQUART S, MAUGERY J, GAIN P, THURET G. High efficiency gene electrotransfer to the endothelium of human organ cultured corneas. Ninth conference of the European association for Vision and Eye Research (EVER), Alicante, 8-11 octobre 2003 (**prix EVER 2003 de la meilleure communication affichée**)
- 21-GAIN P, THURET G, BERNAL F, ACQUART S, ROMANET JP, MOUILLON M, HEGELHOFFER H, MAUGERY J, ARMITAGE WJ. Prospective, randomized clinical and endothelial evaluation of two storage times for corneal donor tissue in organ culture at 31 degrees centigrade. Two years results. Ninth conference of the European association for Vision and Eye Research (EVER), Alicante, 8-11 octobre 2003
- 22-HERRAG S, THURET G, S ACQUART S, L CAMPOS-GUYOTAT L, J MAUGERY J, O GARRAUD O, GAIN P. From manual to computerized count: how to decide for a new cut off value for cell density to qualify corneas for graft? 16th annual meeting of the European Eye Bank Association, Barcelone, 18-19 janvier 2004
- 23-THURET G, MANISSOLLE C, ACQUART S, DUMOLLARD JM, GARRAUD O, CAMPOS-GUYOTAT L, GAIN P. New animal compound free medium for corneal organ culture. Association for Research in Vision and Ophthalmology (ARVO), Fort Lauderdale, avril 2004
- 24-GAVET Y, THURET G, PINOLI JC, RACINE G, PONS D, BRUN G, ACQUART S, GARRAUD O, GAIN P. Lames étalons microlithographées pour le contrôle de qualité cellulaire des greffons cornéens humains. Journées micro-nano technologies, 6 mai 2004, Ecole des Mines, Saint-etienne
- 25-GAIN P, THURET G, CARRICAJA A, VAUTRIN AC, RABERIN H, BALLANDRAS P, ACQUART S, GARRAUD O, MAUGERY J, AUBERT G. Intérêt des flacons à hémoculture pour le contrôle de stérilité fongique des milieux de conservation des greffons cornéens. Société Française d'Ophtalmologie, Paris, mai 2004 (poster)
- 26-GAIN P, GAVET Y, DEB N, MANISSOLLE C, HERRAG S, ACQUART S, GARRAUD O, HEGELHOFFER H, THURET G. Endothelial cell count and morphometry by the tri image analyser sambacornee™: multicentric validation. Tenth conference of the European association for Vision and Eye Research (EVER), Villamora, 24-27 sept 2004
- 27-GAIN P, GAVET Y, MALLASSAGNE F, CAMPOS-GUYOTAT L, ACQUART S, GARRAUD O, THURET G. Fixed frame technique for endothelial cell count: inherent errors?. Tenth conference of the European association for Vision and Eye Research (EVER), Villamora, 24-27 sept 2004
- 28-MANISSOLLE C, GARRAUD O, ACQUART S, CAMPOS L, GUYOTAT D, GAIN P,

THURET G. New animal compound free medium for human corneal organ culture. Tenth conference of the European association for Vision and Eye Research (EVER), Villamora, 24-27 sept 2004

- 29-HERRAG S, GAVET Y, THURET G, ACQUART S, CAMPOS-GUYOTAT L, GARRAUD O, GAIN P. From manual to computerized count: how to decide for a new cut off value for cell density to qualify corneas for graft?. Tenth conference of the European association for Vision and Eye Research (EVER), Villamora, 24-27 sept 2004
- 30-ACQUART S, GAVET Y, ZHAO M, MANISSOLLE C, THURET G, GARRAUD O, GAIN P. Shouldn't we quantify the transparency and thickness of organ cultured corneas ?. Tenth conference of the European association for Vision and Eye Research (EVER), Villamora, 24-27 sept 2004
- 31-ACQUART S, GAVET Y, THURET G, BRUN G, RACINE G, CAMPOS-GUYOTAT L, GARRAUD O, GAIN P. Establishing endothelial standards for the quality control of endothelial cell count in eye banks. Tenth conference of the European association for Vision and Eye Research (EVER), Villamora, 24-27 sept 2004
- 32-GAIN P, GAVET Y, MANISSOLLE C, ZHAO M, ACQUART S, GARRAUD O, THURET G. Shouldn't we systematically quantify the transparency and thickness of organ cultured corneas ? 17th annual meeting of the European Eye Bank Association, Halle Saale, 14-15 janvier 2005 (**prix EEBA 2005 de la meilleure communication affichée**)
- 33-THURET G, CHIAMBARETTA F, GRIVET D, RIZZI P, ACQUART S, CHAVARIN P, GARRAUD O, LIGOT P, SAVY O, ROMANET JP, HEGELHOFFER H, RICHARD MJ, MAUGERY J, RIGAL D, GAIN P. Influence of Donor Age on the Endothelial Cell Density: Tricentric Randomized Trial. Part One: Baseline Donor Characteristics. Association for Research in Vision and Ophthalmology (ARVO), Fort Lauderdale, avril 2006
- 34-GAIN P, CHIAMBARETTA F, GRIVET D, RIZZI P, ACQUART S, CHAVARIN P, GARRAUD O, LIGOT P, SAVY O, ROMANET JP, HEGELHOFFER H, RICHARD MJ, MAUGERY J, RIGAL D, THURET G. Influence of Donor Age on the Endothelial Cell Density: Tricentric Randomized Trial. Part Two: One Year Results in Recipient. Association for Research in Vision and Ophthalmology (ARVO), Fort Lauderdale, avril 2006
- 35-MANISSOLLE C, ZHAO M, THURET G, DUMOLLARD JM, PEOC'H M, PRADES JM, ACQUART S, GARRAUD O, MAUGERY J, GAIN P. Biopuces à ARN pour l'exploration du cycle de la cellule endothéliale cornéenne humaine. Comparaison entre cornée conservée en organoculture et lignée endothéliale immortalisée. Société Française d'Ophtalmologie, Paris, mai 2006
- 36-DEFREYN A, ACQUART S, CHAVARIN P, MALASSAGNE F, DEB-JOARDAR N, THURET G, GARRAUD O, GAVET Y, GAIN P. Nouveaux développements dans l'analyseur endothélial en microscopie optique Samba cornée. Société Française d'Ophtalmologie, Paris, mai 2006
- 37-NGUYEN F, DEB-JOARDAR N, GAVET Y, ZHAO M, ACQUART S, CHAVARIN P, MAUGERY, THURET G, GAIN P. Concordance entre 2 microscopes spéculaires non contact : TopconSP 2000 vs RHINETEC. Société Française d'Ophtalmologie, Paris, mai 2006

- 38-RIZZI P, GRIVET D, CAMPOLMI N, ROBERT PY, DERIOT JB, ACQUART S, CHAVARIN P, GARRAUD O, THURET G, perforation: decision algorithm about the case report of 13 consecutive cases during one year. Société Française d'Ophtalmologie 2006
- 39-THURET G, ZHAO M, MANISSOLLE C, DUMOLLARD J-M, PEOC'H, ACQUART S, GARRAUD O, PRADES JM, ROBERT PY, GAIN P. Assessment of poloxamers as new deswelling macromolecules for corneal organ culture. XIIth conference of the European association for Vision and Eye Research (EVER), Villamora, 4-7 oct 2006
- 40-ZHAO M, DEB-JOARDAR N, JOUBERT J, PIPPARELLI A, ACQUART S, PEOC'H M, PRADES JM, MAUGERY J, THURET G, GAIN P. Development of an image analysis device to measure transparency, folding and gerontoxon of organ cultured corneas. XIIIth conference of the European association for Vision and Eye Research (EVER), Portoroz, 3-6 oct 2007
- 41-DEB-JOARDAR N, ZHAO M, THURET G, ROBERT PY, GAVET Y ACQUART S, PEOC'H M, MAUGERY J, GAIN P. Counting strategies for endothelial assessment of organ cultured corneas using image analysis: comparison of border versus center method. XIIIth conference of the European association for Vision and Eye Research (EVER), Portoroz, 3-6 oct 2007
- 42-THURET G, DEB-JOARDAR N, ZHAO M, ROBERT PY, GAVET Y, ACQUART S, CHAVARIN P, DUMOLLARD JM, PEOC'H M, MAUGERY J, GAIN P. Stratégies de comptage par analyse d'image de l'endothélium des cornées conservées en organoculture : détection de contour versus pointage du centre. Société Française d'Ophtalmologie, Paris, mai 2007
- 43-CAMPOLMI N, DUBAND S, PISELLI S, PIPPARELLI A, DUMOLLARD JM, PEOC'H M, ACQUART S, GAVET Y, GARRAUD O, THURET G, GAIN P Evaluation de l'efficacité/toxicité de colorants vitaux pour améliorer le contrôle endothélial des greffons cornéens conservés. Journée de l'institut fédératif de recherche en science et ingénierie de la santé, Saint Etienne, 2008
- 44-PIPPARELLI A, THURET G, PISELLI S, PEOC'H M, ACQUART S, GARRAUD O, GAIN P. Cell cycle genes expression in human corneal endothelium: study by microarray and qRT-PCR. XIVth conference of the European association for Vision and Eye Research (EVER), Portoroz, 1-4 oct 2009
- 45-THURET G, FERNANDES M, GAVET Y, PINOL JC, PISELLI S, ACQUART S, GAIN P. 3D reconstruction of endothelial surface of organ-cultured corneas to improve their quality control. XVth conference of the European association for Vision and Eye Research (EVER), Heraklion, 6-9 oct 2010
- 46-CAMPOLMI N, MURAINÉ, M, TOUBEAU D, HE Z, PEOC'H M, BERNARD A, PISELLI S, ACQUART S, GAIN P, THURET G. Pan-Endothelial Viability Assessment With The Triple HEC Staining of Organ-Cultured Precut DSAEK vs Full Thickness Corneas. Annual meeting of the Association for Research in Vision and Ophthalmology (ARVO), Fort lauderdale, 2012
- 47-BERNARD A, NEFZAOUÏ C, GRIOT O, CAMPOLMI N, ACQUART S, THEILLIERE C, PEREIRA S, PISELLI S, THURET G, GAIN P. Improving microkeratome cutting of corneal graft by using motorization and pressure monitoring. European association for Vision and Eye Research (EVER) Nice, 10-13 octobre 2012

48-HA THI BM, HE Z, CAMPOLMI N, PISELLI S, GAIN P, PEOC'H M, DUMOLLARD JM, ACQUART S, GARRAUD O. Identification of label-retaining cells in the endothelium of adult human corneas: a new clue for the existence of endothelial stem cells. European association for Vision and Eye Research (EVER) Nice, 10-13 octobre 2012