



HAL
open science

Les alternatives à la greffe de fragments de cortex ovarien dans la conservation de la fertilité chez la fille devant subir un traitement gonadotoxique : contribution à l'étude de la xénogreffe de follicules primordiaux et de la cryoconservation d'ovaire entier avec son pédicule vasculaire

Antoine Torre

► **To cite this version:**

Antoine Torre. Les alternatives à la greffe de fragments de cortex ovarien dans la conservation de la fertilité chez la fille devant subir un traitement gonadotoxique : contribution à l'étude de la xénogreffe de follicules primordiaux et de la cryoconservation d'ovaire entier avec son pédicule vasculaire. Biologie de la reproduction. Université Claude Bernard - Lyon I, 2012. Français. NNT : 2012LYO10150 . tel-01127519

HAL Id: tel-01127519

<https://theses.hal.science/tel-01127519>

Submitted on 7 Apr 2015

HAL is a multi-disciplinary open access archive for the deposit and dissemination of scientific research documents, whether they are published or not. The documents may come from teaching and research institutions in France or abroad, or from public or private research centers.

L'archive ouverte pluridisciplinaire **HAL**, est destinée au dépôt et à la diffusion de documents scientifiques de niveau recherche, publiés ou non, émanant des établissements d'enseignement et de recherche français ou étrangers, des laboratoires publics ou privés.

N° d'ordre 150-2012

Année 2012

THESE
Pour obtenir le diplôme de
DOCTEUR DE L'UNIVERSITE CLAUDE BERNARD LYON 1

Discipline : Biologie cellulaire et moléculaire
Ecole doctorale : Biologie Moléculaire Intégrative et Cellulaire

Présentée et soutenue publiquement par

Mr. Antoine TORRE

le 27/09/2012

Titre :

LES ALTERNATIVES A LA GREFFE DE FRAGMENTS DE CORTEX OVARIEN DANS LA CONSERVATION DE LA
FERTILITE CHEZ LA FILLE DEVANT SUBIR UN TRAITEMENT GONADOTOXIQUE :

CONTRIBUTION A L'ETUDE DE LA XENOGREFE DE FOLLICULES PRIMORDIAUX ET DE LA
CRYOCONSERVATION D'OVAIRE ENTIER AVEC SON PEDICULE VASCULAIRE

Directeur de thèse :
Pr. Bruno SALLE

Co-Directrice de thèse :
Dr. Jacqueline LORNAGE

JURY

Mme le Professeur Jacqueline SELVA, Université de Versailles Saint Quentin en Yvelines
Mme le Professeur Catherine POIROT, Université Paris 6
Mme le Professeur Michelle NISOLLE, Université de Liège
Mr le Docteur Etienne BRAIN, Université de Versailles Saint Quentin en Yvelines
Mr le Professeur Jean Noël HUGUES, Université Paris 13
Mr le Docteur Pascal PIVER, Université de Limoges
Mme le Docteur Jacqueline LORNAGE, Université Claude Bernard Lyon 1
Mr le Professeur Bruno SALLE, Université Claude Bernard Lyon 1

RESUME en français

Les traitements anticancéreux utilisés sur la femme jeune conduisent de plus en plus à la guérison, au prix d'une altération de la fertilité par atteinte significative de la réserve ovarienne. Ces patientes à risque d'atrésie folliculaire accélérée peuvent bénéficier d'une sauvegarde de leur fertilité, le plus souvent par techniques conventionnelles d'assistance médicale à la procréation, permettant la conservation d'ovocytes et/ou d'embryons. Cependant, ces techniques ne sont pas adaptées aux patientes pré-pubères ou à celles porteuses de pathologies imposant un traitement immédiat ou contraindiquant une stimulation hormonale. Chez ces patientes, la cryoconservation du tissu ovarien est indiquée. A ce jour, au moins 18 enfants sont nés après greffes avasculaires de fragments ovariens cryoconservés, mais ces greffes ont une durée de vie limitée par souffrance ischémique initiale et comportent un risque de réimplantation de cellules malignes. La transplantation micro-vasculaire d'ovaire entier a été proposée pour palier la souffrance ischémique, tandis que l'isolation des follicules primordiaux éviterait la récurrence néoplasique induite par la greffe.

Dans ce travail scientifique, nous nous sommes d'abord intéressés à l'isolation des follicules primordiaux humains. Par un modèle de xéno greffe, nous avons établi que ces follicules isolés et greffés dans un caillot de fibrine pouvaient poursuivre leur développement jusqu'au stade antral. Ces travaux ont été précurseurs aux progrès récents sur la culture *in vitro* de follicules primordiaux encapsulés.

Dans la suite du travail, nous avons contribué à l'étude de la vitrification d'ovaire entier de brebis avec son pédicule vasculaire. Nous avons ainsi établi l'altération de la viabilité du pédicule vasculaire de ces organes entiers vitrifiés, alors que des études thermodynamiques préalables prouvaient que ces pédicules vasculaires étaient bien vitrifiés.

Des phénomènes de cristallisation étant survenus au réchauffement de ces organes, avec pour point de départ la zone péri-ovarienne, nous nous sommes intéressés à l'exposition de ces ovaires lorsqu'ils sont perfusés par les cryoprotecteurs. Nous avons montré que la perfusion d'ovaires s'accompagne de zones non exposées dans plus de 50% des ovaires perfusés, d'autant plus que l'expérimentateur est novice, que la surface de la tranche ovarienne est petite et qu'il existe un corps jaune visible. Ces zones incomplètement exposées seraient donc responsables de cristallisation lors de la vitrification de l'organe, catalysant une prise en glace globale de l'organe lors du réchauffement. Le problème serait donc plus dans une exposition incomplète aux cryoprotecteurs que dans la nature même de ces cryoprotecteurs.

L'équipe lyonnaise avait déjà rapporté l'absence d'efficacité du protocole de vitrification utilisant le cryoprotecteur « VS4 » dans le rétablissement de la fertilité de brebis. Nous avons

confirmé que l'utilisation du cryoprotecteur « VM3 » (vitrifiant de manière plus performante que « VS4 »), ne permettait pas non plus le rétablissement de la fertilité après auto-transplantation d'ovaires vitrifiés à la brebis. En revanche, nous avons obtenu une gestation après auto-transplantation d'ovaire de brebis cryoconservé par congélation lente, ce qui est le deuxième cas rapporté au monde. Nos résultats suggèrent que cette vitrification incomplète due à une mauvaise exposition des ovaires est l'un des principaux obstacles à la conservation de la fertilité par vitrification d'ovaire entier avec son pédicule vasculaire.

TITRE en anglais

Alternatives to grafting of ovarian cortical strips in the fertility preservation of young girls to be treated by gonadotoxics agents:

Contribution to studies of isolates primordial follicles xenografting and of cryopreservation of whole ovary with its vascular pedicle.

RESUME en anglais

Anticancer treatments used in young women more and more lead to recovery, but with fertility disturbance due to ovarian reserve insults. These women at risk of accelerated follicle atresia can safeguard their fertility. Most of the time, it is performed with conventional Assisted Reproductive Techniques, allowing oocytes or embryos banking. However these treatments are available neither for girls before puberty, nor when the disease requires emergency treatments, nor for hormone dependant disease. In these cases, ovarian tissue cryobanking is indicated. To date, at least 18 babies have been born after cryopreservation and replacement of ovarian cortical strips but these grafts have a short lifespan due to initial ischemic damages and can reintroduce cancer cells on a cured woman. To control ischemic damage, cryopreservation of whole ovaries with their vascular pedicle has been proposed whereas isolation of early follicles could manage the cancer reintroduction risk.

In this scientific work, we first focused on isolation of early follicles. Using a xenograft model to mice with plasma clot as a vehicle, we showed that human isolated follicles can pursue their development up to antral stage. This work motivates further progress in *in-vitro* culture of encapsulated early follicles.

In the second part of this work, we contributed to knowledge on vitrification of whole ewe ovaries with their vascular pedicle. We thus established impaired vascular viability of whole "VS4" vitrified ovaries, whereas previous calorimetric studies founded these vascular pedicles to be completely vitrified.

As warming phase crystallization happened, starting from the area surrounding the ovary, we focused on the ovarian exposition when it is perused with cryoprotectors. We showed that unexposed parts are present in more than 50% of perfused ovaries, as much as the slide surface is small, a corpus luteum is present and the experimenter is inexperienced. These unexposed zones could be responsible for focal freezing during vitrification, these frozen foci catalyzing the whole organ ice crystallization during the warming phase. Hence, whole ovary vitrification failure could be due to improper cryoprotectors exposition of the organ rather than the inability of these cryoprotectors to promote proper tissue vitrification.

Our team already failed to preserve fertility with “VS4” vitrified ewe ovaries. Neither were we able to preserve fertility with “VM3” vitrified ewe ovaries (this last cryoprotector being a more potent vitrificant solution than “VS4”), suggesting that vitrification is an inappropriate way to cryopreserve whole ewe ovaries for fertility purpose. On the other hand, we obtained a gestation after transplantation of slow frozen ewe ovaries. This gestation is the second reported worldwide. Our results suggest that vitrification of whole ovaries is impaired by improper cryoprotector exposition of ovaries through perfusion route.

DISCIPLINE

Biologie moléculaire intégratrice et cellulaire

MOTS-CLES

Cryoconservation, Congélation lente, Vitrification, Ovaire entier, Auto-transplantation, Brebis, Viabilité vasculaire, Zones non perfusées.

INTITULE ET ADRESSE DE L'U.F.R. OU DU LABORATOIRE :

U846 - Institut Cellule Souche et Cerveau, 18 Avenue du Doyen Lepine 69675 Bron

« La vérité vaut bien qu'on passe quelques années à la trouver »

André Gide

REMERCIEMENTS

Aux rapporteurs

Mme le Professeur Catherine POIROT,

Mme le Professeur Michelle NISOLLE,

Mr le Docteur Etienne BRAIN,

Qui me font l'honneur d'évaluer mon travail.

Aux autres membres du jury

Mme le Professeur Jacqueline SELVA,

Mr le Professeur Jean Noël HUGUES,

Mr le Docteur Pascal PIVER,

Qui ont acceptés de participer à mon jury.

Je remercie le **Professeur Bruno SALLE**, directeur de cette thèse, pour la confiance dont il m'a témoigné en m'accueillant dans son laboratoire dans des moments difficiles. Je le remercie beaucoup pour la liberté qu'il m'a donnée, pour ses conseils avisés et pour l'ambiance apaisée dans laquelle j'ai pu mener à son terme ce travail de thèse. Je lui sais gré de m'avoir encouragé à poursuivre avec toute la ténacité nécessaire dans la voie académique. Je le remercie pour le temps précieux qu'il m'a consacré. Il trouvera, j'espère, dans ce travail l'expression de ma profonde reconnaissance.

Je remercie le **Docteur Jacqueline LORNAGE**, codirectrice de cette thèse, pour son soutien indéfectible, son optimisme et sa bienveillance. Je lui sais gré du temps précieux qu'elle m'a consacré. Je la remercie de ses conseils scientifiques et de ses questions constructives. J'espère qu'elle aussi trouvera dans ce travail l'expression de ma profonde reconnaissance.

Je remercie tous ceux qui ont contribué à ce travail:

Myriam MOMIER, sans qui ce travail n'aurait pas été possible. Merci pour ton courage et ta disponibilité dans les petits matins froids de l'abattoir.

Claire MAZOYER pour ton aide, ta logistique toujours impeccable et tes bonnes idées. Ce travail n'aurait pas pu être réalisé sans ton aide.

Thierry BLACHERE pour ta complicité et ta présence quotidienne. Ton assistance a été décisive dans ce travail.

Le **docteur Annick LEFEVRE**, pour vos conseils avisés et pour l'esprit agréable que vous avez su instaurer dans le laboratoire, **Jacqueline FUGIER**, et sa bonne humeur, les thésards et amis du laboratoire **Mohamed AL-KHTIB** et **Rita KHOUEIRY**, les docteurs **Claire BASILLE** et **Martin KOSKAS** pour leur aide et **Jean François GUERIN** pour son accueil.

Le professeur **Jean Claude CHOTTARD** et le Docteur **Maïté CORVOL**, votre soutien, votre amitié et vos conseils dans les moments difficiles m'ont permis de continuer.

Je remercie tout particulièrement les **Professeurs Arnaud FAUCONNIER** et **Jacqueline SELVA** qui m'ont soutenu dans cette thèse parallèlement à mes activités au sein de leurs équipes.

Je remercie tous mes collègues qui m'ont soutenu et aidé tous les jours dans cette entreprise : les docteurs **Cyrille HUCHON**, **Charles BUI**, **Thomas POPOWSKI**, **Bénédicte PAILLUSSON**, **Thibaud QUIBEL**, **Audrey ROSEFORT**, **Nicolas RAYMOND**, **Bernard GUYOT**, **Georges BADER**, **Denis HEITZ**, **Philippe BOUHANNA**, **Héloïse GRONIER** et le **Professeur Patrick ROZENBERG**.

Je remercie **Antoinette WOLFE** pour ses corrections anglosaxonnes des articles.

Enfin, je remercie **Anne LEGOUX** et les docteurs **Héloïse GRONIER** et **Charles BUI** pour leurs relectures de mon manuscrit.

A ma famille,

A la mémoire de ma mère,

A mes amis et tous ceux qui me manquent,

Je dédie cette thèse

Table des matières

PREAMBULE, QUESTIONS AUXQUELLES LA THESE REPOND	24
1. INTRODUCTION	27
1.1. Cancer chez l'enfant et adulte jeune : un problème de santé publique	28
1.1.1. Fréquence croissante des cancers chez l'enfant et l'adulte jeune.....	28
1.1.2. Des traitements plus efficaces, une survie accrue	29
1.2. Effets des traitements anticancéreux sur la fertilité féminine.....	30
1.2.1. La chimiothérapie.....	30
1.2.1.1. Mécanismes de gonado-toxicité	30
1.2.1.2. Les chimiothérapies et hormonothérapies à risque.....	31
1.2.1.3. Les âges à risque	34
1.2.2. Les thérapeutiques moléculaires ciblées	34
1.2.3. La radiothérapie	35
1.3. Pathologies à risque	36
1.3.1. Cancers	36
1.3.1.1. Cancer du Sein	36
1.3.1.2. Cancer du col de l'utérus.....	39
1.3.1.3. Cancer de l'endomètre.....	41
1.3.1.4. Etats précancéreux et cancer de l'ovaire	42
1.3.1.5. Cancers hématologiques	44
1.3.1.6. Ostéosarcomes.....	46
1.3.2. Pathologies non cancéreuses retentissant sur la réserve ovarienne.....	46
1.3.2.1. Endométriomes récidivants.....	47
1.3.2.2. Maladies inflammatoires systémiques.....	47
1.3.2.3. Hémopathies nécessitant une greffe de moelle osseuse.....	48
1.3.2.4. Maladies génétiques ou chromosomiques altérant l'ovaire	48
1.3.2.4.1. Syndrome de Turner.....	48

1.3.2.4.2.	Galactosémie congénitale	49
1.3.2.4.3	Extinctions ovariennes précoces familiales	50
1.3.3.	Sauvegarde des espèces menacées	50
1.4.	Nouveaux marqueurs d'altération de la fonction ovarienne	50
1.4.1.	Compte folliculaire antral.....	50
1.4.2.	Dosage de l'hormone antimüllérienne.....	51
1.4.3.	Evaluation hormonale et/ou échographique des effets des traitements anticancéreux	52
1.4.4.	Vers un typage génétique de la susceptibilité du traitement ?	53
1.5.	Stratégie de protection de la fonction ovarienne	53
1.5.1.	Principal obstacle : méconnaissance des thérapeutes.....	53
1.5.2.	Eléments d'orientation de la stratégie	55
1.5.3.	Principes de cryobiologie, congélation lente, vitrification	55
1.5.3.1.	Les cryoprotecteurs	56
1.5.3.1.1.	Les cryoprotecteurs intracellulaires.....	56
1.5.3.1.2	Les cryoprotecteurs extracellulaires	57
1.5.3.2.	Les techniques de cryoconservation	57
1.5.3.2.1.	La congélation lente	58
1.5.3.2.2.	La vitrification.....	59
1.5.4.	Dans tous les cas.....	60
1.5.4.1.	Préférer les traitements les moins gonado-toxiques	60
1.5.4.2.	Mise au repos des ovaires par agonistes de la GnRH.....	61
1.5.5.	Selon l'âge, l'existence d'un partenaire, le délai de traitement et le type de cancer... 65	
1.5.5.1.	Transposition ovarienne.....	65
1.5.5.2.	Cryoconservation embryonnaire après fécondation <i>in vitro</i>	65
1.5.5.2.1.	La Fécondation In vitro d'urgence	67
1.5.5.2.2.	Les cycles de stimulation sans hyper-œstrogénie.....	69

1.5.5.2.3. Maturation <i>In Vitro</i> des ovocytes avant FIV	72
1.5.5.3. Cryopréservation ovocytaire	73
1.5.5.3.1. Congélation lente ou vitrification.....	74
1.5.5.3.2. Ovocytes immatures, cryoconservation ou Maturation <i>in vitro</i> : quoi faire en premier ?.....	80
1.5.5.3.3. Conservation d'ovocytes immatures en oncofertilité.....	76
1.5.5.3.4. Conservation d'ovocytes matures en oncofertilité.....	77
1.5.5.3.5. Sécurité des nouvelles techniques de cryoconservation.....	77
1.5.5.4. Cryoconservation de tissu ovarien	78
1.5.5.4.1. Greffe de fragments	80
1.5.5.4.1.1. Congélation lente ou vitrification.....	83
1.5.5.4.1.2. Xénogreffe de fragments ovariens.....	85
1.5.5.4.1.3. Orthotopique ou hétérotopique	88
1.5.5.4.1.4. Succès : de l'animal à la femme	89
1.5.5.4.1.4.1. Remplacement et reprise fonctionnelle des fragments chez la Femme.....	90
1.5.5.4.1.4.2. Succès après greffes orthotopiques de fragments cryoconservés	91
1.5.5.4.1.4.3. Succès après greffe hétérotopique	100
1.5.5.4.1.5. Limites de la greffe de fragments.....	106
1.5.5.4.1.5.1. Le risque de réimplantation de cellules malignes : cancers à risques	106
1.5.5.4.1.5.2. Transformation maligne, mutation BRCA	110
1.5.5.4.1.5.3. Néoangiogènes, ischémie initiale.....	110
1.5.5.4.1.5.4. Activation folliculaire globale.....	112
1.5.5.4.1.5.5. Conséquence : faible survie des greffes.....	113
1.5.5.4.2. Transplantation d'ovaires entiers	114
1.5.5.4.2.1. Succès de la transplantation ovarienne	114
1.5.5.4.2.1.1. Sur ovaire frais.....	114
1.5.5.4.2.1.1.1. Chez l'animal	114

1.5.5.4.2.1.1.2.	Chez la Femme	115
1.5.5.4.2.1.2.	Congélation lente d’ovaire entier	117
1.5.5.4.2.1.2.1.	Chez l’animal	117
1.5.5.4.2.1.2.2.	Chez la femme	121
1.5.5.4.2.2.	Limites	123
1.5.5.4.2.2.1.	Le risque de réimplantation de cellules malignes	123
1.5.5.4.2.2.2.	Viabilité vasculaire en question	123
1.5.5.4.2.2.3.	L’exposition correcte aux cryoprotecteurs	124
1.5.5.4.2.2.4.	Compétence du chirurgien transplanteur	125
1.5.5.4.2.3.	Voies de recherche	126
1.5.5.4.2.3.1.	Culture d’organe <i>In vitro</i>	126
1.5.5.4.2.3.2.	Vitrification d’organe entier	126
1.5.5.4.3.	Isolation de follicules immatures	128
1.5.5.4.3.1.	Le rationnel : éliminer le risque oncologique et améliorer la néoangiogenèse initiale.....	129
1.5.5.4.3.2.	Devenir des follicules immatures isolés	129
1.5.5.4.3.2.1.	Folliculogénèse <i>In vitro</i>	129
1.5.5.4.3.2.2.	Greffe	133
1.5.5.4.3.2.2.1.	Bio-matrice, bio-support	133
1.5.5.4.3.2.2.2.	Autogreffe, xéno greffe	133
1.5.5.4.3.2.2.3.	Succès chez la souris	133
1.5.5.4.3.3.	Limites de l’isolation folliculaire.....	134
1.5.5.4.3.3.1.	Isolation folliculaire	135
1.5.5.4.3.3.2.	Sécurité néoplasique	135
1.5.5.4.3.3.3.	Limites techniques	136
1.5.5.4.3.3.4.	Masse folliculaire critique	136
1.5.5.5.	Conclusion : les techniques de conservation du tissu ovarien (seuls possibles pour palier le risque gonadique chez la fille pré-pubère) méritent des progrès	137

2. OBJECTIFS : AMELIORATION DES TECHNIQUES DE PRESERVATION DE LA FERTILITE A PARTIR DE TISSU OVARIEN, ALTERNATIVES A LA GREFFE DE FRAGMENTS OVARIENS.....	140
2.1. Tentative de xénogreffe de follicules primordiaux humains chez la souris	141
2.2. Amélioration des techniques de conservation de la fertilité par ovaire entier	141
2.2.1. Etude de la viabilité vasculaire après vitrification d’ovaire entier ovin	142
2.2.2. Diffusion des cryoprotecteurs dans les organes cryopréservés.....	142
2.2.3. Comparaison fonctionnelle d’ovaires cryoconservés par congélation lente ou vitrification	142
3. MATERIELS ET METHODES	143
3.1. Xénogreffe de follicules primordiaux	144
3.1.1. Methodologie	144
3.1.2. Prélèvement chez la femme.....	146
3.1.2.1. De tissu ovarien	146
3.1.2.2. de plasma	146
3.1.3. Isolation folliculaire	147
3.1.4. Elaboration du polymère de fibrine comportant les follicules isolés.....	147
3.1.5. Xenogreffe à la souris	148
3.1.5.1. Anesthésie, soins à la souris	148
3.1.5.2. Xénogreffes	148
3.1.5.2.1. Xénogreffes de fragments	149
3.1.5.2.2. Xénogreffes de follicules isolés	149
3.1.6. Suivi et sacrifice des animaux.....	149
3.1.7. Analyses histologique et immunohistochimique des greffes.....	149
3.1.7.1. Hystologie conventionnelle, lecture des lames.....	149
3.1.7.2. Immunohistochimie.....	150
3.1.7.2.1. Marquage par Ki-67	150
3.1.7.2.2. Marquage par Inhibine- α	151
3.1.7.2.3. Marquage par Vimentine	151

3.1.7.3.	Hybridation Fluorescente <i>in situ</i>	152
3.1.8.	Analyses statistiques	152
3.2.	Etude de la viabilité vasculaire après vitrification ovarienne chez la brebis.....	153
3.2.1.	Marquage périculaire et ovarien par MTT.....	153
3.2.1.1.	Milieu de perfusion	153
3.2.1.2.	Recueil et préparation d'ovaires entiers de brebis avec leur pédicule vasculaire	153
3.2.1.3.	Exposition au MTT par perfusion	154
3.2.1.4.	Evaluation du marquage par MTT, étude de la diffusion d'un marqueur perfusé à l'ovaire	155
3.2.2.	Design expérimental.....	156
3.2.2.1.	Effet d'agression physique sur le marquage vasculaire par MTT.....	156
3.2.2.2.	Effet de substrats ou d'inhibiteurs métaboliques sur le marquage vasculaire par MTT	156
3.2.2.3.	Effet de l'exposition et de la vitrification par VS4 sur le marquage vasculaire par MTT	157
3.2.2.4.	Statistiques, modélisation par régression logistique	158
3.3.	Comparaison de protocoles de congélation lente et de vitrification sur la fonction ovarienne d'ovaires entiers cryoconservés.....	159
3.3.1.	Description de la population de brebis	160
3.3.2.	Chirurgie initiale : prélèvement de l'ovaire gauche	160
3.3.3.	Description des protocoles de congélation lente et vitrification	162
3.3.3.1.	Congélation lente	162
3.3.3.2.	Vitrification par « VM3 »	163
3.3.4.	Chirurgie finale : transplantation vasculaire d'ovaires entiers cryoconservés	164
3.3.5.	Résultats immédiats, suivi et sacrifice des animaux	166
3.3.5.1.	Analyse de la continence et de la perméabilité immédiate de l'anastomose....	167
3.3.5.2.	Comportement sexuels des brebis greffées.....	167
3.3.5.3.	Dosage d'œstradiol et de progestérone.....	167

3.3.5.4.	Gestations.....	168
3.3.5.5.	Analyse des ovaires cryoconservés transplantés	168
3.3.5.5.1.	Macroscopiquement lors du sacrifice	168
3.3.5.5.2.	Histologie.....	169
3.3.5.6.	Statistiques	169
4.	RESULTATS.....	170
4.1.	Xénogreffe de follicules primordiaux	171
4.1.1.	Introduction.....	171
4.1.2.	Articles 1 : Short-term transplantation of isolated human ovarian follicles and cortical tissue into nude mice.	171
4.1.3.	Article 2: Development of antral follicles after xenografting of isolated small human preantral follicles.	183
4.1.4.	Vue globale de l'isolation et la greffe de follicules isolés.....	192
4.2.	Contribution à l'étude de la vitrification d'ovaire entier comme moyen de sauvegarde de la fertilité	193
4.2.1.	Viabilité vasculaire après vitrification ovarienne chez la brebis	193
4.2.1.1.	Introduction.....	194
4.2.1.2.	Article 3: Validation of a new metabolic marker to assess the vascular viability of vitrified whole sheep ovaries.	194
4.2.1.2.1.	Carractérisation du marquage ovarien par perfusion de MTT.....	194
4.2.1.2.2.	Effets d'agressions physiques sur le marquage par MTT	195
4.2.1.2.3.	Métabolisme et marquage par MTT.....	195
4.2.1.2.4.	Marquage MTT et vitrification par « VS4 »	196
4.2.2.	Etude de la diffusion d'un marqueur perfusé à l'ovaire.....	208
4.2.2.1.	Introduction.....	208
4.2.2.2.	Article 4: Factors related to unstained areas in whole ewe ovaries perfused with a metabolic marker.	208
4.2.2.2.1.	Les resultats de cette étude	208
4.2.2.2.2.	Manuscrit soumis à Human Reproduction	209

4.3. Comparaison de fonction ovarienne après cryoconservation et auto-transplantation vasculaire d'ovaires traités pas congélation lente et par vitrification	225
4.3.1. Cryoconservation : la vitrification toujours marquée par une cristallisation au réchauffement.....	226
4.3.2. Confirmation que l'auto-transplantation d'ovaires cryoconservés est techniquement faisable	228
4.3.2.1. Une anastomose chirurgicale maîtrisée	228
4.3.2.2. Deux échecs immédiats d'anastomose liés au mode de cryoconservation.....	228
4.3.3. La reprise de la fonction hormonale des ovaires cryoconservés et transplantés existe mais n'est pas systématique	229
4.3.3.1. En congélation lente.....	230
4.3.3.2. En vitrification.	231
4.3.4. Le comportement sexuel des brebis transplantées existe, indépendamment de la reprise hormonale	232
4.3.5. Une gestation a été obtenue dans le groupe congélation lente, aucune dans le groupe vitrification par VS3	232
4.3.6. L'analyse macroscopique et histologique des ovaires transplantés permet-elle d'expliquer cette différence de potentiel reproducteur ?	232
5. DISCUSSION	236
5.1. La greffe de follicules immatures isolés	237
5.1.1. Une isolation folliculaire techniquement difficile et peu reproductible	237
5.1.2. Un protocole inadapté à la conservation de la fertilité	237
5.1.3. Un support de greffe inadapté	238
5.1.4. Mais ces résultats ouvrent de nouvelles voies de recherche sur la physiologie de follicules isolés : d'où vient donc ce néo-stroma ?.....	239
5.2. La vitrification d'ovaire entier n'améliore pas l'efficacité de la cryoconservation d'ovaire entier avec son pédicule vasculaire.....	240
5.2.1. Lésion vasculaires induites par la vitrification.....	240
5.2.2. Survie ovarienne en vitrification et en congélation lente	241
5.2.3. Aucune gestation dans les groupes vitrification par VS4 et VM3, contre deux gestations rapportées en congélation lente et en ovaire frais	242

5.2.4.	Une cause possible : la mauvaise imprégnation du tissu ovarien lorsque les cryoprotecteurs sont perfusés	242
5.2.4.1.	Cristallisation brutale au réchauffement : effet délétère global sur tout l'organe... ..	242
5.2.4.2.	Zones non vitrifiables du cortex ovarien, prise en glace focalisée.....	243
5.2.4.3.	Les territoires d'exclusion vasculaire d'un ovaire perfusé	243
5.2.5.	Perspectives : améliorer la diffusion du cryoprotecteur dans l'organe à cryoconserver	244
5.2.5.1.	Confirmer notre modèle.....	244
5.2.5.2.	Améliorer notre protocole	245
5.2.5.2.1.	Optimisation des paramètres de perfusion	245
5.2.5.2.2.	Utilisation de vasodilatateurs, thrombolytiques ou autres protecteurs vasculaires	245
6.	CONCLUSION	247
7.	BIBLIOGRAPHIE.....	249
8.	ANNEXES.....	282
8.1.	Mise au point: traitements anticancéreus et réserve ovarienne.....	283
8.2.	Immediate versus delayed medical treatment for first-trimester miscarriage: a randomized trial	295
8.3.	Adiponectin and leptin systems in human endometrium during window of implantation.... ..	303
8.4.	The chromosomal risk in sperm from heterozygous Robertsonian translocation carriers is related to the sperm count and the translocation type.....	312
8.5.	Anatomic evaluation of the female of the infertile couple.....	321
8.6.	Mock embryo transfer does not affect uterine contractility.	332

LISTE DES TABLEAUX

Tableau 1.	Chimiothérapies à risque pour la fertilité.....	32
Tableau 2.	Cancers à risque pour la fertilité.....	37
Tableau 3.	Résumé des études randomisées sur la protection de la reproduction par blocage ovarien (agonistes de la GnRH).....	62
Tableau 4.	Succès des greffes de fragments de cortex ovarien cryoconservés.....	103
Tableau 5.	Cancers à risque de métastases ovarienne.....	109
Tableau 6.	Tentatives de transplantation d'ovaires cryoconservés chez l'animal.....	118
Tableau 7.	Caractéristiques des brebis auto-transplantées avec ovaires cryoconservés par congélation lente ou par vitrification selon le protocole « VM3 ».....	227
Tableau 8.	Principaux résultats du suivi de brebis transplantées d'ovaires congelés ou vitrifiés selon « VM3 ».....	235

LISTE DES FIGURES

Figure 1.	Fécondation <i>in vitro</i> conventionnelle avec cryoconservation d'embryons ou cryoconservation d'ovocytes pour la sauvegarde de la fertilité chez la femme soumise à un traitement gonadotoxique.....	68
Figure 2.	Différents protocoles de stimulation ovarienne pour fécondation <i>in vitro</i>	70
Figure 3.	La conservation de fragments de cortex ovarien face aux autres techniques classiques et moins classiques de sauvegarde de la fertilité.....	82
Figure 4.	Différentes alternatives de transplantation d'ovaire entier (A) et de greffe de fragments ovariens (B), dans la sauvegarde de la fertilité en cas de traitement stérilisant.....	89
Figure 5.	Différents modes de remplacement des fragments de cortex ovarien décrits.....	94
Figure 6.	Différents types d'anastomoses vasculaires.....	225
Figure 7.	Stratégie de culture de follicules primordiaux pour la sauvegarde de la fertilité.....	130
Figure 8.	Progestéronémie de brebis transplantées avec un ovaire cryoconservé par congélation lente.....	233
Figure 9.	Progestéronémie des brebis transplantées avec une ovaire vitrifié selon le protocole « VM3 ».....	234

LISTE DES PHOTOGRAPHIES

Photographie 1. Le pédicule lombo-ovarien est cathétérisé et l'ovaire est perfusé par une solution cryoconservatrice.....	139
Photographie 2. Boîte de congélation lente.....	139
Photographie 3. Récupération des follicules primordiaux, après digestion enzymatique de l'ovaire, par pipetage à la bouche sous loupe binoculaire.....	139
Photographie 4 et 5. Comparaison de survie d'une greffe d'ovaire entier (4) à une greffe de follicules primordiaux dans un coagulât de fibrine (5).....	139
Photographie 6 : prélèvement de l'ovaire gauche.....	161
Photographie 7 : Ovaire de brebis placé dans le sac EVA scellé.....	163
Photographies 8 et 9 : anastomose vasculaire microchirurgicale avant (à gauche) et après le déclampage vasculaire.....	165
Photographie 10 : L'ovaire transplanté est refixé en position orthotopique.....	166

ABREVIATIONS

ABVD : protocole de chimiothérapie comportant adriamycine, bléomycine, vinblastine et dacarbazine

ACI : aménorrhée chimio-induite

AMH : hormone antimüllérienne

AMP : Assistance Médicale à la Procréation

ASCO: American Society of Clinical Oncology

BEACOPP : protocole de chimiothérapie comportant bléomycine, etoposide, doxorubicine, cyclophosphamide, vincristine, procarbazine, et prédnisone

CEF : protocole de chimiothérapie comportant cyclophosphamide, épirubicine, 5-fluoro-uracile

CHOP : protocole de chimiothérapie comportant doxorubicine, bléomycine, vinblastine et prédnisone

CHOP 21 : protocole de chimiothérapie comportant cyclophosphamide, doxorubicine, vincristine et prédnisone

CMF : protocole de chimiothérapie comportant cyclophosphamide, méthotrexate et 5-fluoro-uracile

EVA : Ethylène Vinyl Acétate (poche de cryoconservation)

FBS : Sérum de Veau Fœtal

FISH : Hybridation fluorescente in situ

FIV : fécondation *in vitro*

ICSI : injection intra cytoplasmique d'un spermatozoïde dans l'ovocyte

MEM-HEPES : Milieu Eagle Modifié, avec Hepes

MII : ovocytes en métaphase II (matures)

MIV : maturation d'ovocytes *in vitro* (ultime étape de la folliculogénèse)

MTT : Methylthiazolyl blue tetrazolium bromide

PBS : Tampon phosphate salin

TA : Temperature ambiante

Tg : Temperature de transition vitreuse

LISTE DES PRODUCTIONS SCIENTIFIQUES

- Article 1: Short-term transplantation of isolated human ovarian follicles and cortical tissue into nude mice. MM Dolmans, B Martinez-Madrid, E Gadisseux, Guiot Y, WY Yuan, A Torre, A Camboni, A Van Langendonck, J Donnez. *Reproduction*. 2007 Aug;134(2):253-62
- Article 2: Development of antral follicles after xenografting of isolated small human preantral follicles. MM Dolmans, WY Yuan, Camboni A, ATorre, A Van Langendonck, B Martinez-Madrid, J Donnez. *Reproductive Biomedicine Online* 2008;16(5):705-11.
- Article 3: Validation of a new metabolic marker to assess the vascular viability of vitrified whole sheep ovaries. A Torre, M Momier, C Mazoyer, J Selva, B Salle, J Lornage. *Human Reproduction* 2012
- Article 4: Factors related to unstained areas in whole ewe ovaries perfused with a metabolic marker. A Torre, F Ben Brahim, T Popowski, F Vialard, J Lornage, B Salle. Soumis à *Human Reproduction* 2012.
- Article 5 : Mise au point : traitements anticancéreux et réserve ovarienne. C Basille, A Torre, M Grynberg, V Gaillot, R Frydman, R Fanchin. *Journal de Gynécologie Obstétrique et Biologie de la Reproduction* 2010 ;39 :433-43

PREAMBULE, QUESTIONS AUXQUELLES LA THESE REpond

Certaines situations cliniques, comme le cancer, imposent des traitements susceptibles d'altérer la fertilité. Longtemps, le monitoring des conséquences des chimiothérapies sur la fonction ovarienne s'est cantonné à l'observation d'une défaillance ovarienne profonde, traduite cliniquement par la survenue d'une aménorrhée plus au moins réversible (Ataya and Moghissi, 1989, Brincker et al., 1987, Brougham and Wallace, 2005, Oktay and Sonmezer, 2008, This, 2008). Parmi toutes les femmes traitées pour un cancer (tous âges confondus), le risque global d'insuffisance ovarienne précoce est de l'ordre de 60 % (Franke et al., 2005). Force est de constater que, même lorsqu'elle est transitoire, l'aménorrhée signe la survenue d'altérations ovariennes irréversibles. L'âge de la ménopause est ainsi plus

précoce parmi les femmes ayant subi un arrêt iatrogène plus ou moins prolongé des règles (Byrne et al., 1992, Partridge et al., 2007). Or, la diminution de la fertilité peut constituer l'unique manifestation clinique de l'épuisement des follicules ovariens, dont l'aménorrhée chimio-induite (ACI) n'est qu'un médiocre reflet (Meirow, 2000). Ces dernières années, les progrès de la cancérologie en matière de survie ont été tels (Early-Breast-Cancer-Trialists'-Collaborative-Group, 1998) que la question qui se pose avec acuité est dorénavant celle de la qualité de vie (Wenzel et al., 1999). La fertilité tient une place clé dans celle-ci pour les patientes en âge de procréer.

Cette prise de conscience n'est pas limitée au cancer, puisque d'autres maladies bénignes s'accompagnent aussi d'une altération gonadique, soit directement (syndrome de Turner), soit par leurs traitements (endométrïomes, maladies inflammatoires chroniques).

Toutes ces maladies touchent souvent les adultes jeunes ou les enfants et ne permettent pas d'utiliser des techniques classiques de conservation embryonnaire, pour lesquelles un(e) partenaire est nécessaire. Le problème est moins grave chez le garçon puisque les techniques d'assistance médicale à la procréation employées en cas d'infertilité masculine sont performantes (ICSI, prélèvement testiculaire), et que la préservation gamétique (cryoconservation du sperme) est bien maîtrisée. En revanche, chez la fille ou la jeune femme, aucune technique ne permet de pallier efficacement l'insuffisance ovarienne. Le besoin d'un diagnostic préclinique et précis des altérations de la fonction ovarienne chimio-induites s'est donc fait sentir.

Les cryoconservations ovocytaires et embryonnaires sont des moyens possibles pour conserver la fertilité féminine, mais ils ne peuvent être réalisés que sur des patientes pubères, ayant le temps d'avoir une stimulation ovarienne et dont la maladie ne pâtira pas de l'excès d'œstradiol associé à la stimulation ovarienne.

D'autres stratégies basées sur la conservation du tissu ovarien se sont donc imposées et des grossesses ont été rapportées. Cependant, ces méthodes sont encore peu proposées, du fait d'un manque trop fréquent d'informations données à la patiente avant un traitement pouvant retentir sur la fertilité (Mancini et al., 2008). Les raisons possibles de ce manque d'informations sont soit la méconnaissance des praticiens, soit leur réticence face à des

techniques encore en évaluation ou jugées encore trop peu efficaces pour être largement recommandées dans la pratique courante. Quoi qu'il en soit, il appartient aux Médecins et aux Chercheurs d'informer et de convaincre, afin de susciter une prise de conscience et une modification des pratiques vers plus de sauvegarde de la fertilité. Les sociétés savantes de Gynécologie-Obstétrique des Etats Unis, du Royaume Uni et de France ont joué leur rôle d'information, en recommandant l'utilisation de techniques de conservation de la fertilité en cas de traitement anticancéreux (ACOG, 2005, Bringer-Deutsch et al., 2010, **Mead** et al., 2007). Les Chercheurs doivent donc, de leur côté, améliorer les techniques à disposition pour qu'elles aient plus de crédibilité. C'est ce à quoi nous nous proposons de contribuer, à notre niveau, dans cette Thèse de Science.

Après avoir fait le point sur l'impact des traitements anticancéreux sur la fertilité, nous verrons les avantages et limites des différentes techniques conventionnelles de conservation de la fertilité. Les méthodes de sauvegarde de la fertilité basées sur la cryoconservation de cortex ovarien constituant leur principale alternative, nous en exposerons les succès chez la femme, avec les 19 enfants nés depuis 2004. Nous en verrons aussi les limites, l'ischémie de néoangiogénèse et l'activation massive des follicules primordiaux responsables d'une faible survie des greffes, le risque de réintroduction de cellules malignes. Nous évaluerons le potentiel de sauvegarde de la fertilité par les autres méthodes de conservation de tissus ovariens, notamment l'isolation folliculaire pour xénogreffe et la conservation d'ovaire entier avec son pédicule vasculaire. Dans cette thèse, nous testerons ainsi si une isolation des follicules et leur xénogreffe seraient capables de maintenir la croissance de follicules humains. Nous nous intéresserons aussi au potentiel de sauvegarde de la fertilité par vitrification d'ovaire entier avec son pédicule vasculaire dans le modèle ovin, avec l'étude de la viabilité vasculaire de l'ovaire après protocole de vitrification utilisant la solution cryoprotectrice « VS4 », et test *In vivo* d'un nouveau protocole de vitrification plus performant utilisant la solution cryoprotectrice « VM3 » : la sauvegarde de la fertilité chez la brebis pas transplantation microchirurgicale d'ovaires cryoconservés. Le « VS4 » est un mélange de 3 agents cryoprotecteurs (DMSO, formamide et propylène glycol) à 7,48 moles/litre, tandis que le « VM3 » contient 6 agents cryoprotecteurs (DMSO, éthylène glycol, formamide polyvinylpyrrolidone, et des molécules antigél appelées Supercool X-1000 et Supercool Z-1000) à 8,4 moles/litre (Fahy et al., 2004).

1. INTRODUCTION

Cette partie met à jour un article de revue publié en français, et dont nous sommes co-auteur. (Article 5 : Mise au point : traitements anticancéreux et réserve ovarienne. Cf. annexe)

Bien que responsables d'une augmentation notable de la survie, les traitements gonadotoxiques entrepris peuvent aussi nettement compromettre la qualité de vie, notamment du fait de la toxicité gonadique non négligeable de ces traitements. Cette prise de conscience récente des soignants et des patientes conduit désormais à des demandes de plus en plus fréquentes de conservation de la fertilité. La solution la plus éprouvée dans ce cas est la cryoconservation embryonnaire, à condition que la patiente soit pubère et en couple, que la pathologie ne contre-indique pas la stimulation ovocytaire et que le traitement gonadotoxique ne soit pas une extrême urgence. Si la patiente n'a aucun partenaire, les oocytes matures (MII) peuvent être cryoconservés, soit par congélation lente soit par vitrification. Bien que largement utilisée dans d'autres circonstances (autogreffes de glandes parathyroïdes en cas de thyroïdectomie totale), la cryoconservation suivie de transplantation de tissu est encore au stade de la recherche quand il s'agit de tissu ovarien et l'expérience est limitée. C'est cependant la seule technique de conservation de la fertilité disponible pour les filles pré-pubères. Elle peut en outre être appliquée dans toutes les situations.

1.1. Cancer chez l'enfant et adulte jeune : un problème de santé publique

1.1.1. Fréquence croissante des cancers chez l'enfant et l'adulte jeune

Le cancer est un problème majeur de santé publique des pays développés. Ainsi, en France, selon les projections de l'institut de veille sanitaire, 158 343 nouveaux cas de cancer étaient attendus chez la femme en 2011, soit chez 5 femmes pour 1000 (<http://www.invs.sante.fr/Dossiers-thematiques/Maladies-chroniques-et-traumatismes/Cancers> dernière consultation le 13/05/2012). De même, au Royaume Uni, 154 201 femmes ont développé un cancer en 2008, soit toujours 5 femmes pour 1000 (<http://info.cancerresearchuk.org/cancerstats> dernière consultation le 13/05/2012). Enfin,

aux Etats Unis, 790 740 femmes seront atteintes par un cancer en 2012 (Siegel et al., 2012), soit encore 5 femmes pour 1000. En France, comme dans ces pays, l'incidence du cancer chez la femme est en très légère augmentation (0.7% d'augmentation entre 1987 à 2006 aux Etats-Unis) (Jemal et al., 2010). Malgré la controverse, l'incidence des cancers de l'adulte jeune connaît une bien plus forte augmentation. En effet, on estime actuellement qu'une femme sur 46 sera atteinte d'un cancer avant l'âge de 40 ans aux Etats-Unis (Siegel et al., 2012), alors que cette probabilité était de 1 sur 49 il y a deux ans (Jemal et al., 2010). Il en est de même pour les cancers de l'enfant, dont l'incidence augmente régulièrement de 0.5% par an depuis 1975 dans ce pays (Siegel et al., 2012). Enfin, au Royaume Uni, l'incidence des cancers des patients de moins de 40 ans a augmenté de 40% dans les 30 dernières années, passant de 30 cas pour 100 000 en 1979 à 41 cas pour 100 000 en 2008 (<http://info.cancerresearchuk.org/cancerstats> dernière consultation le 13/05/2012). Pour la France, les données étudiant cette tendance ne sont pas disponibles. Cependant, en 2011, 833 cancers chez la fille de moins de 15 ans et 24 682 cancers chez la femme de moins de 50 ans étaient attendus (<http://www.invs.sante.fr/Dossiers-thematiques/Maladies-chroniques-et-traumatismes/Cancers> dernière consultation le 13/05/2012).

1.1.2. Des traitements plus efficaces, une survie accrue

Le taux de mortalité féminine par cancer a notablement diminué dans les pays développés, de 12.3% entre 1990 et 2006 aux Etats Unis (Jemal et al., 2010), de 16% entre de 1978 à 2008 au Royaume Uni (<http://info.cancerresearchuk.org/cancerstats> dernière consultation le 13/05/2012), grâce aux progrès remarquables de la prévention, du dépistage et des traitements du cancer. Chez l'enfant, l'augmentation de la survie est encore plus marquée que chez l'adulte. Le taux de mortalité par cancer chez l'enfant de moins de 15 ans aux Etats Unis est en effet passé de 4.9/100 000 en 1975 à 2.2/100 000 en 2008 (Siegel et al., 2012). Dans ce pays, la survie à 5 ans des enfants de moins de 15 ans atteints de cancer était de 58% en 1975, elle est actuellement de 83% (Siegel et al., 2012). Ainsi, de plus en plus d'enfants et d'adultes jeunes ont été, sont ou seront efficacement traités pour un cancer. Les cancers de l'enfant sont donc de plus en plus nombreux et leurs traitements permettent

donc une survie de plus en plus élevée. En 2010, au Royaume Uni, une personne sur 650 devait être survivante d'un cancer de l'enfance (Wallace et al., 2005).

1.2. Effets des traitements anticancéreux sur la fertilité féminine

Des traitements dont la toxicité immédiate est maîtrisée permettent maintenant la guérison, au prix d'effets secondaires à long terme, comme l'altération de la fertilité. Ainsi, chez la jeune femme, ces traitements, toxiques pour les follicules primordiaux (Donnez et al., 2006), induisent un risque 4 à 27 fois plus élevé de ménopause précoce (Larsen et al., 2003). Après un cancer de l'enfance, les chances d'être mère sont actuellement multipliées par 0,81 (IC95% 0,7-0,9) chez 1 441 femmes (Green et al., 2009). Elles étaient multipliées par 0,85 (IC95% 0,78-0,92) dans une cohorte de 1223 adultes survivant d'un cancer de l'enfance en 1987 (Byrne et al., 1987).

1.2.1. La chimiothérapie

1.2.1.1. Mécanismes de gonado-toxicité

Au niveau ovarien, la toxicité des chimiothérapies entraîne une altération de la maturation folliculaire, ainsi qu'une diminution irréversible de la réserve en follicules primordiaux, follicules qui ne sont pas renouvelables (Falcone and Bedaiwy, 2005). Les manifestations de cette diminution pourront classiquement prendre deux formes cliniques : d'une part l'aménorrhée transitoire, lorsque le capital folliculaire est suffisant pour une reprise des cycles menstruels (Chiarelli et al., 1999), d'autre part l'aménorrhée permanente (ou extinction ovarienne précoce). Sur les coupes histologiques d'ovaires de patientes exposées à des traitements de chimiothérapie, les lésions vont d'une simple diminution de la densité des follicules jusqu'à leur disparition complète et la fibrose ovarienne (Falcone and Bedaiwy, 2005). L'analyse de fragments de cortex ovarien a également mis en évidence une diminution du compte des follicules primordiaux ainsi qu'une altération fonctionnelle du

stroma (Oktem and Oktay, 2007). Sur le plan du mécanisme, l'utilisation d'un modèle de souris avec xénotransgreffe de tissu ovarien humain a montré une destruction folliculaire précoce par apoptose, suite à l'administration de cyclophosphamide (Oktem and Oktay, 2007). En exposant des souris à une chimiothérapie gonadotoxiques (doxorubicine), un mécanisme d'apoptose accru a, en effet, été mis en évidence dans les follicules primordiaux, au niveau de l'ovocyte et dans les cellules prégranuleuses (Morita et al., 2000, Perez et al., 1997). Ces aspects d'apoptose des follicules primordiaux ont aussi été observés sur des fragments ovariens de patientes exposées à la chimiothérapie (Meirow, 2000). En plus de l'atteinte directe des follicules primordiaux par apoptose, la chimiothérapie peut altérer le stroma ovarien et ses vaisseaux, conduisant à une fibrose ovarienne focale avec disparition des follicules primordiaux et à l'occlusion vasculaire (Meirow et al., 2007). A notre connaissance, aucune étude n'a été plus loin dans la description des mécanismes moléculaires de l'altération du fonctionnement ovarien induite par la chimiothérapie. Nous ne savons donc pas pourquoi les ovaires présentent une sensibilité particulièrement importante à certaines chimiothérapies, d'autres ayant un effet beaucoup plus limité. Dans l'agenda de recherches d'une revue récente, Sonmezer et Oktay ont d'ailleurs appelé de leurs vœux des études fondamentales sur ce sujet (Sonmezer and Oktay, 2010).

1.2.1.2. Les chimiothérapies et hormonothérapies à risque

Chez la jeune fille, il est clairement établi que les traitements anticancéreux altèrent la réserve ovarienne. Le tableau 1 récapitule les traitements à risque.

La plupart des protocoles anticancéreux ayant recours à des associations de produits, il est souvent difficile de déterminer la contribution individuelle relative de chaque substance (Brougham and Wallace, 2005). De plus, beaucoup d'autres facteurs, dont la maladie elle-même, peuvent contribuer à ce dysfonctionnement ovarien. Les paramètres pronostiques les plus importants sont l'âge de la patiente, la classe de chimiothérapie utilisée et la dose cumulative (Wallace et al., 1989, Wallace et al., 1991, Whitehead et al., 1983, Whitehead et al., 1982). La chimiothérapie semble entraîner un risque important d'insuffisance ovarienne prématurée, d'autant plus lorsqu'elle comporte des agents alkylants.

Risque fort	Risque moyen	Risque faible
Cyclophosphamide (MA)	Cisplatine (OP)	Vincristine (AP)
Ifosfamide (MA)	Carboplatine (OP)	Vinblastine (AP)
Chlorméthine (MA)	Doxorubicine (AC)	Méthotrexate (AM)
Chlorambucil (MA)	Adriamycine (AC)	Mercaptopurine (AM)
Melphalan (MA)		5-fluoro-uracile (AM)
Busulfan (ES)		Actinomycine (I)
Procarbazine (T)		Bléomycine (I)
Dacarbazine (T)		
Thiotépa (EI)		

Tableau 2. Chimiothérapies à risque pour la fertilité (Donnez et al., 2010, Oktay and Sonmezer, 2008, Wallace et al., 2005). **Alkylants** : moutardes azotées (MA), organoplatines (OP), triazènes (T), esters sulfoniques (ES), éthylène-imine (EI). **Intercalants** : Anthracyclines (AC), Indépendants (I). **Poison du fuseau** : alcaloïde de la pervenche (AP). **Antimétabolites** : (AM)

Les agents alkylants entraînent des cassures de l'ADN, indépendamment de la division cellulaire (Wallace et al., 1989). Byrne *et al.* ont répertorié les femmes traitées par alkylants et radiothérapie avant l'âge de 20 ans et ont constaté que 42 % de ces femmes étaient ménopausées à l'âge de 31 ans, versus 5 % dans le groupe témoin (Byrne et al., 1992). L'emploi des agents alkylants augmenterait donc le risque d'extinction ovarienne précoce par un facteur de 9 (Byrne, 1999). Dans une autre étude plus générale sur 168 patientes, Meirou *et al.* ont estimé le risque d'insuffisance ovarienne définitive après traitement par alkylants (hors cisplatine) : l'odds-ratio (OR) est de 3,98 ($P < 0.004$) par rapport aux patientes non-traitées (Meirou, 2000). Parmi les autres produits testés et largement utilisés en chimiothérapie, le cisplatine (alkylant OR 1,77) et les alcaloïdes de plantes (OR 1,22 ; entraînent des aneuploïdies) n'avaient pas d'effet significatif. Les anti-métabolites

semblaient protecteurs ($OR < 1$), mais la publication ne précisait pas si l'effet était significatif. Les anthracyclines (intercalants), mutagènes, peuvent entraîner des mutations sur les ovocytes en maturation. Leur demi-vie est très courte, l'effet sur la réserve ovarienne n'a pas été démontré, ni testé dans cette publication. Une grande étude de cohorte récente a confirmé les données précédentes. Green *et al.* ont en effet étudié les facteurs prédictifs de fertilité chez 1 441 femmes survivantes d'un cancer de l'enfance (Green *et al.*, 2009). D'après cette étude, l'utilisation d'alkylants comme le cyclophosphamide ou la lomustine était associée à une chance diminuée de fertilité future (RR 0,8 IC95% 0,68-0,93 et RR 0,44 IC95% 0,24-0,8, respectivement), alors que la doxorubicine (intercalant) semblait la protéger (RR 1,22 IC95% 1,04-1,41). D'une manière étonnante, le cisplatine, la procarbazine et les moutardes azotées (tous alkylants) n'avaient pas d'effet significatif. Les autres traitements comme la vinblastine (poison du fuseau), la cytosine arabinoside (antimétabolites), l'etoposide et la teniposide (inhibiteurs de la topoisomérase II) n'avaient pas non plus d'effet significatif. Il y aurait donc une toxicité gonadique particulière associée à certains alkylants, comme le cyclophosphamide. Malheureusement, à notre connaissance, aucun travail contribuant à l'explication moléculaire de cette toxicité gonadique particulière n'a été publié. Ces données sont les plus fiables disponibles. Cependant, n'étant pas issues d'une randomisation, il est possible qu'un biais de recrutement nous conduise à des conclusions non applicables à d'autres populations. De plus, la stratégie employée ne prenait pas en compte l'éventuelle potentialisation de deux produits. Ainsi, un doute persiste sur l'association busulfan cyclophosphamide, responsable de 100% d'insuffisance ovarienne précoce pour un auteur (Meirow and Nugent, 2001), et protectrice par rapport au Busulfan seul, pour un autre (Teinturier *et al.*, 1998). L'effet des taxanes sur la réserve ovarienne a été peu étudié et les résultats sont contradictoires (Mailliez *et al.*, 2011). Certains auteurs (Donnez *et al.*, 2010, Oktay and Sonmezer, 2008, Wallace *et al.*, 2005) ont classé les chimiothérapies selon leur risque estimé d'atteinte gonadique et sont arrivés aux mêmes conclusions. Le Tableau 1 compile les classements de ces auteurs. Au regard des données pragmatiques exposées ci-dessus, il pourrait être discuté de rétrograder la position de certaines chimiothérapies comme la doxorubicine dans un groupe à plus faible risque. L'hormonothérapie indiquée lors d'un cancer du sein avec récepteurs positifs aux stéroïdes sexuels est retrouvée comme facteur indépendant d'aménorrhée chimio-induite dans la

plupart des études (Bines et al., 1996, Han et al., 2009). Le tamoxifène serait responsable d'une aménorrhée définitive chez 10% des patientes traitées (Goodwin et al., 1999). A notre connaissance, le mécanisme conduisant à la persistance de cette aménorrhée (hormonal ou lésionnel sur les follicules ovariens) n'est pas élucidé, comme son éventuel effet sur la fertilité.

1.2.1.3. Les âges à risque

L'âge de la patiente au moment du traitement est un facteur pronostique déterminant. En effet, le risque d'atteinte gonadique augmente avec l'âge, l'impact d'une diminution du nombre de follicules étant sans doute plus néfaste lorsque la réserve ovarienne est déjà diminuée (Petrek et al., 2006). Cela est vrai pour le cancer de l'enfant où un diagnostic à un âge jeune (inférieur à 15 ans) améliore significativement les chances de fertilité future chez la fille (Green et al., 2009). De même, chez les adolescentes traitées par chimiothérapie, le risque d'extinction ovarienne précoce est augmenté d'un facteur 4 tandis qu'il est augmenté d'un facteur 27 chez des femmes de 21 à 25 ans (Larsen et al., 2003). Chez les femmes de plus de 25 ans traitées pour cancer, le taux d'aménorrhée peut atteindre 80 à 90 % ; toutes ces patientes présenteront potentiellement une extinction ovarienne précoce et seules 5 % obtiendraient une grossesse spontanée (Schilsky et al., 1981). Chez les patientes plus âgées, l'extinction ovarienne est quasi systématique (Meirow, 2000).

1.2.2. Les thérapeutiques moléculaires ciblées

Les thérapeutiques moléculaires ciblées sont dirigées spécifiquement contre des molécules jouant un rôle dans la carcinogenèse de la tumeur concernée. Elles se sont développées ces dernières années au point de faire partie des standards thérapeutiques, comme l'imatinib et la nilotinib pour la leucémie myéloïde chronique, le rituximab pour le lymphome malin B à grandes cellules CD20+ (Blay, 2006). Pour les cancers du sein localisés exprimant HER2, le Trastuzumab (Herceptin™) en traitement adjuvant a fait la preuve de son efficacité (Smith et al., 2007). Peu de travaux sont disponibles sur l'impact reproductif de ces traitements chez la

femme. Une extinction ovarienne a été rapportée sous imatinib (Christopoulos et al., 2008), mais l'imputabilité du traitement est discutable (Malozowski et al., 2008). L'imatinib inhibe la voie c-Abl-TAp63 impliquée dans la toxicité folliculaire du cisplatine chez la souris (Gonfloni et al., 2009). Il semble que ce mécanisme soit aussi présent dans des lignées de cellules humaines et qu'un traitement par imatinib (Glivec™) puisse l'enrayer. Un traitement par Glivec™ ou par d'autres thérapeutiques ciblées pourrait donc protéger la fertilité, plus que l'altérer (Woodruff, 2009). Des études comparatives sont attendues pour le confirmer.

1.2.3. La radiothérapie

La dose stérilisante diminue avec l'âge et avec l'association à d'autres agents gonadotoxiques comme la chimiothérapie (Meirow and Nugent, 2001).

L'exposition des ovaires à de hautes doses de radiation entraîne des lésions ovariennes, avec deux cibles : les cellules de la granulosa d'une part, entraînant une atrophie folliculaire, et d'autre part les artérioles ovariennes, entraînant une sclérose ovarienne (Morice et al., 2010). C'est le cas pour les pathologies malignes hématologiques, notamment lorsque l'irradiation des aires ganglionnaires pelviennes est indiquée, ou lors de l'irradiation corporelle totale avant greffe de moëlle. Les effets ovariens dépendent de la dose. Cela a bien été démontré chez la souris avec une déplétion des follicules primordiaux dose-dépendante. Les doses basses entraînent une insuffisance ovarienne prématurée se manifestant à distance du traitement, tandis que les hautes doses entraînent une stérilisation immédiate (Gosden et al., 1997). Les ovocytes deviennent pycnotiques immédiatement après l'irradiation, puis la chromatine se condense et l'enveloppe nucléaire se rompt, les ovocytes étant ainsi remplacés par de la fibrose (Himmelstein-Braw et al., 1978). Chez la femme, plusieurs travaux ont cherché à déterminer la dose de radiothérapie critique entraînant une perte de la fonction ovarienne ; une relation dose-dépendante a ici aussi été mise en évidence (Chiarelli et al., 1999). La dose entraînant une perte de 50 % des follicules (DL50) serait inférieure à 2Gy (Wallace et al., 2003). Dans l'étude d'une large cohorte de 1 441 femmes survivantes d'un cancer de l'enfance (Green et al., 2009), les antécédents d'irradiation pelviennes (utérus et ovaire) de 5 à 10 Gy étaient associés de manière indépendante et significative à deux fois moins de chances d'être mère (RR 0,56, IC95%

0,37-0,85). Comme pour la chimiothérapie, l'âge de la patiente est un facteur pronostique important : chez une patiente jeune, la dose de 20 Gy entraîne une insuffisance ovarienne définitive, tandis qu'au-delà de 40 ans, 6 Gy seulement ont cet effet (Lushbaugh and Casarett, 1976, Wallace et al., 2005). Les effets de la radiothérapie ne semblent d'ailleurs pas limités à l'ovaire puisque les fœtus de patientes ayant préalablement été irradiées sur le pelvis auraient plus de fausses couches, retard de croissance, mort fœtale in utero et même de décès néonataux (doses supérieures à 10 gy), suggérant un effet utérin (Maltaris et al., 2006, Signorello et al., 2010). Celui-ci est d'ailleurs retrouvé en cas d'antécédents d'irradiation pelvienne, avec souvent une atrophie endométriale et myométriale, et une diminution du flux sanguin utérin. L'irradiation corporelle totale est un traitement utilisé pour conditionnement avant greffe de moelle. L'incidence des grossesses après un tel traitement serait de moins de 3 %, avec un pronostic cependant plus favorable si la dose est fragmentée (Socie et al., 2003). En effet, en plus des effets néfastes de l'irradiation sur l'ovaire et l'utérus, une atteinte radique hypothalamo-hypophysaire peut aussi altérer les chances de grossesse future (RR 0,6 IC95% 0,44-0,83) (Green et al., 2009).

1.3. Pathologies à risque

1.3.1. Cancers

Dans le cas du cancer, en plus de l'effet délétère du traitement, la maladie peut, par elle-même, détériorer la fertilité. Le tableau 2 récapitule les cancers dont la maladie et le traitement mettent la patiente à risque d'infertilité selon Wallace *et al.* (Wallace et al., 2005).

1.3.1.1. Cancer du Sein

Le cancer du sein est la pathologie maligne la plus fréquente de la femme en âge de procréer (Wu et al., 2005). En France, en 2011, 10 411 nouveau cas de cancers du sein étaient attendus chez les femmes de moins de 50 ans, soit 19,6% des cas de ce cancer

(<http://www.invs.sante.fr/Dossiers-thematiques/Maladies-chroniques-et-traumatismes/Cancers> dernière consultation 13/05/2012). On estime qu'environ 6 300 nouveaux cas de cancer du sein sont diagnostiqués chaque année chez des patientes de moins de 40 ans, en France (Mailliez et al., 2011).

Cancers pédiatriques			Cancer de l'adulte jeune
Risque fort (>80%)	Risque moyen	Risque faible (<20%)	
Radiothérapie localisée au pelvis	Leucémie myéloblastique accutisée	Leucémie lymphoblastique accutisée	Rabdomyosarcome génital
Sarcome des tissus mous: grade IV (métastatique)	Hepatoblastome	Tumeur de Wilms	Sarcome rétro péritonéal
Sarcome d'Ewing métastatique	Ostéosarcome (irradiation >24 Gy)	Sarcome des tissus mous: grade I	Tumeurs osseuses
Maladie de Hodgkin traitements alkylants	Sarcome d'Ewing non métastatique	Tumeur germinale (avec préservation gonadique, sans radiothérapie)	Cancer de l'ovaire
Chimiothérapie pour greffe de moelle	Sarcome des tissus mous: grade II ou III	Rétinoblastome	Cancer du sein
Irradiation corps entier	Neuroblastome	Tumeur cérébrale (irradiation <24 Gy)	Cancer du col
	Lymphome non-Hodgkinien		Cancer rectal
	Maladie de Hodgkin traitements alternatifs		
	Tumeur cérébro-spinale		

Tableau 2. Cancers à risque pour la fertilité (Wallace et al., 2005)

Au Royaume Uni, le cancer du sein est le cancer le plus fréquent de la femme avant 40 ans, 1 350 cas de cancer du sein sont ainsi diagnostiqués chaque année chez des femmes de 35 à

39 ans (<http://info.cancerresearchuk.org/cancerstats> dernière consultation le 13/05/2012). Aux Etats-Unis, on estime que 15 % des cas de cancer du sein se produisent avant l'âge de 40 ans (Jemal et al., 2007).

En résumé, un cancer du sein sur 4 se produit avant la ménopause, et 15% d'entre eux se produisent avant 45 ans. Plus de 90% des cancers du sein sont diagnostiqués au stade local ou locorégional de la maladie, avec des survies respectives à cinq ans de 97% et de 79% (Ghafoor et al., 2003).

Les traitements du cancer du sein étant de plus en plus efficaces, une attention grandissante a été portée aux effets secondaires de ces traitements qui peuvent, à long terme, compromettre la qualité de vie. Avec l'augmentation de l'âge de la première grossesse dans les pays développés, certaines femmes ont dû faire face au cancer du sein alors que leur projet de grossesse n'était pas encore concrétisé. La chimiothérapie adjuvante, bénéfique chez des femmes jeunes à risque de récurrence (2005, Clarke et al., 2008), a aussi eu pour conséquence d'altérer leur réserve ovarienne et de les rendre infertiles.

Les multiples protocoles de poly-chimiothérapie rendent difficile l'incrimination d'un médicament précis et les études rapportent surtout l'incidence de l'aménorrhée chimio-induite. La fréquence de l'aménorrhée après chimiothérapie dépend du protocole utilisé (Minton and Munster, 2002), de l'âge de la patiente et de l'utilisation ou non du tamoxifène (Petrek et al., 2006). Certaines études ont d'ailleurs utilisé cet événement clinique comme indicateur de l'efficacité thérapeutique dans le cancer du sein (Bianco et al., 1991), bien que cette question reste controversée (Walshe et al., 2006). De toute façon, la survenue d'une grossesse après guérison d'un cancer du sein semble protectrice contre le risque de récurrence (Kim et al., 2011). L'incidence de l'aménorrhée chimio-induite rapportée dans la littérature est comprise entre 0 et 96 % pour les protocoles basés sur les anthracyclines, 42,2 à 71 % pour le protocole cyclophosphamide, méthotrexate, 5-fluoro-uracile (CMF) et 50 à 77 % pour le protocole cyclophosphamide, épiburicine, 5-fluoro-uracile (CEF) (Sonmezer and Oktay, 2006). Les taxanes, qui ont été récemment ajoutés à ces protocoles, ont un effet encore indéterminé (Mailliez et al., 2011, Reh et al., 2008). Aucun marqueur de réserve ovarienne n'a pu prédire efficacement la survenue de l'aménorrhée chimio-induite (Yu et al., 2010).

Le pronostic en terme de fertilité est donc difficile à établir. En effet, ce cancer survient le plus souvent à l'âge où la réserve ovarienne altérée rend déjà la fertilité incertaine. De plus, il apparaît que le cancer du sein aurait un impact négatif sur les marqueurs de réserve ovarienne, avant tout traitement (Su et al., 2010) et pourrait donc par lui-même altérer la fertilité. Enfin, le pronostic de fertilité est souvent surestimé, en réduisant son évaluation au retour des règles (Reh et al., 2008). Les méthodes de sauvegarde de la fertilité sont donc parfaitement légitimes (Decanter and Gligorov, 2011).

Le risque de métastase ovarienne semble faible en cas de cancer du sein au stade local ou locorégional. Une cryoconservation de tissu ovarien est donc souvent envisageable pour sauvegarder la fertilité.

1.3.1.2. Cancer du col de l'utérus

Le cancer du col de l'utérus est le deuxième cancer le plus fréquent de la femme jeune. Tous les ans, dans le monde, environ 500 000 femmes sont touchées par le cancer du col de l'utérus (Waggoner, 2003). La moitié d'entre elles ont moins de 35 ans. Au Royaume Uni, avec 700 cas par an, c'est même le premier cancer diagnostiqué chez la femme de moins de 35 ans (<http://info.cancerresearchuk.org/cancerstats> dernière consultation le 13/05/2012). En France, en 2011, 1 366 cas de cancer du col de l'utérus devaient survenir chez des femmes de moins de 50 ans (48,6%) (<http://www.invs.sante.fr/Dossiers-thematiques/Maladies-chroniques-et-traumatismes/Cancers> dernière consultation 13/05/2012). Grâce au dépistage et bientôt, sans doute aussi, grâce à la vaccination, les femmes des pays développés sont de plus en plus épargnées par ce cancer (1,5% des cancers de la femme prévus en 2012 aux U.S.A) (Siegel et al., 2012).

Il semble exister deux pics de fréquence, l'un entre 30 et 34 ans, et l'autre, à 75 ans (<http://info.cancerresearchuk.org/cancerstats> dernière consultation le 13/05/2012). Chez la femme jeune, on rencontre aussi beaucoup de formes précancéreuses (néoplasies intra-épithéliales ou cervicales intra épithélial neoplasia, CIN).

Pour les stades Ia (cancer du col dans sa forme micro-invasive) et Ib (de moins de 2cm), respectivement une conisation en marges saines et une trachélectomie avec lymphadénectomie coelioscopique peuvent être discutées si la patiente désire conserver sa fertilité (recommandations FNCLCC) (Martin et al., 1999, Stehman et al., 2003). Il n'y a pas de chimiothérapie adjuvante, parfois de la radiothérapie (Dargent et al., 2000). Les grossesses ultérieures seront alors à haut risque d'accouchement prématuré (Roy and Plante, 1998). Les patientes aux stades plus avancés et celles à un stade précoce avec risque de récurrence ont une indication d'irradiation pelvienne plus ou moins para-aortique et parfois de chimiothérapie concomitante (Haie-Meder et al., 2005) susceptible d'altérer leur fonction ovarienne et leur fertilité (Keys et al., 1999). L'hystérectomie élargie est de toute façon indiquée dans ces cas (Waggoner, 2003). Nous ne parlerons pas ici de la possibilité des mères porteuses, la gestation pour autrui étant interdite en France. En cas de fécondation *in vitro* pour sauvegarde de la fertilité, les patientes peuvent saigner abondamment de la lésion cancéreuse de leur col de l'utérus lors de la ponction d'ovocytes (Sonmezer and Oktay, 2010).

Du tissu ovarien peut être recueilli pour cryoconservation lors de la chirurgie carcinologique initiale. Cependant, il peut exister un risque de métastase ovarienne. Le type histologique épidermoïde, le plus fréquent, ne métastase que rarement à l'ovaire, alors que l'adénocarcinome peut métastaser aux ovaires jusque dans 12% des cas (Shimada et al., 2006). Les patientes éligibles pour une radiothérapie pelvienne exclusive peuvent bénéficier d'une transposition ovarienne. Cependant, cette attitude donne des résultats variables en terme de sauvegarde de la fertilité, probablement du fait de lésions vasculaires et de l'effet de l'irradiation sur l'utérus. Il en est de même pour toute patiente recevant de la radiothérapie pelvienne, par exemple pour le cancer du rectum, le cancer avancé du corps de l'utérus, l'ostéosarcome et les tumeurs de la moelle épinière. Tous ces cas peuvent, en théorie, bénéficier de sauvegarde de fertilité par cryoconservation de tissu ovarien. Cependant, ces cas se présentent rarement, car ces cancers atteignent peu les femmes en âge de procréer ou parce qu'ils sont suffisamment avancés pour imposer des mesures rendant impossible la grossesse (hystérectomie).

1.3.1.3. Cancer de l'endomètre

Peu de cancers de l'endomètre sont diagnostiqués chez des femmes en âge de procréer. En France, en 2011, ce cancer était attendu chez 327 femmes de moins de 50 ans (4,8% des cas de ce cancer), tandis qu'au Royaume Uni, 539 femmes ont développé ce cancer avant 50 ans en 2011 (7% des cas de ce cancer). Il en est de même pour l'hyperplasie atypique de l'endomètre.

Chez les femmes en âge de procréer porteuses d'un adénocarcinome ou d'une hyperplasie atypique de l'endomètre, la prise en charge classique repose sur l'hystérectomie totale avec annexectomie bilatérale. Si la patiente souhaite une grossesse, le principe d'un traitement conservateur peut néanmoins être considéré. Il repose sur un traitement anti-gonadotrope (progestatifs ± analogues de la GnRH) pendant 3 à 6 mois, permettant la stabilisation ou la régression des lésions sous le couvert d'une surveillance attentive. 437 patientes ayant bénéficié de cette attitude ont récemment fait l'objet d'une revue de la littérature (Koskas et al., 2012), 311 patientes étaient porteuses d'un adénocarcinome endométrioïde bien différencié tandis que 126 avaient une hyperplasie atypique. Dans plus de la moitié des cas, c'est au cours d'un bilan d'infertilité que la lésion d'hyperplasie atypique ou d'adénocarcinome a été mise en évidence. Elles avaient en moyenne 31,2 ans, étaient obèses dans un tiers des cas et infertiles dans la moitié des cas (Syndrome des Oaires Polykystiques). Parmi les patientes porteuses d'adénocarcinome, 78% ont vu leur lésion régresser sous traitement, mais 29% ont récidivé à l'arrêt de celui-ci. Les patientes porteuses d'hyperplasie atypique ont vu leur lésion régresser sous traitement pour 91% d'entre elles, mais 21% ont récidivé à l'arrêt de celui-ci. Une hystérectomie a été finalement réalisée dans 42,4% des cas : dans 37,1% des pièces d'hystérectomies, la lésion semblait avoir évolué mais elle ne dépassait le stade utérin strict que dans 8,9% des cas. Cependant, deux décès ont eu lieu (0,49%). Parmi les 408 patientes traitées et évaluées, 130 patientes ont pu obtenir au moins une grossesse (31,9%). Au total, 154 grossesses ont permis la naissance de 114 enfants vivants, souvent après Assistance Médicale à la Procréation (54%).

Il paraît donc licite de proposer ce traitement conservateur dans le cadre stricte des patientes jeunes, avec des chances de grossesse, atteintes d'une forme de cancer limitée et

différenciée (adénocarcinome endométrioïde), après stadification cœlioscopique. Le contrôle se fera à 3 mois par hystéroscopie diagnostique associée à une biopsie d'endomètre. On proposera l'hystérectomie après la grossesse (Jadoul and Donnez, 2003, Wang et al., 2002) ou en cas de progression de la maladie. La conservation de tissu ovarien paraît peu utile ici. Il paraît en effet peu probable que ces fragments ovariens à haut risque de métastase puissent un jour bénéficier à une patiente déjà âgée, pour être utilisés afin de générer des embryons et permettre une gestation pour autrui.

1.3.1.4. Etats précancéreux et cancer de l'ovaire

Comme pour le cancer du col, le problème du cancer de l'ovaire est avant tout celui de la possibilité du traitement conservateur. En France, 621 cancers de l'ovaire étaient attendus en 2011 chez les femmes de moins de 50 ans (<http://www.invs.sante.fr/Dossiers-thematiques/Maladies-chroniques-et-traumatismes/Cancers>).

Les tumeurs germinales malignes de l'ovaire requièrent un traitement chirurgical conservateur ainsi qu'un traitement par chimiothérapie (Peccatori et al., 1995). Il s'agit d'une tumeur rare de l'ovaire (environ 100 nouveaux cas par an en France, donnée Orphanet), mais qui survient chez la femme jeune, et dont il existe différents types histologiques. Les protocoles de chimiothérapie correspondant sont également variables, le plus souvent à base de cisplatine et/ou carboplatine ou cyclophosphamide. Les données disponibles montrent une fertilité conservée après traitement (Gaffan et al., 2003, Gershenson, 1988, Kanazawa et al., 2000). Une étude de cohorte a suivi 86 patientes présentant une tumeur germinale de l'ovaire traitée par chirurgie conservatrice ± chimiothérapie et une grossesse a pu être obtenue dans 76 % des cas (Tangir et al., 2003). Ces résultats ont été corroborés par le suivi de 28 patientes rapportant 18 % d'infertilité induite, ainsi qu'une autre étude de cohorte de 81 patientes ayant eu une chirurgie conservatrice avec chimiothérapie adjuvante, où seule une patiente a présenté une aménorrhée chimio-induite parmi les patientes pubères (Zanetta et al., 2001). Les multiples protocoles de chimiothérapie, la variabilité de la gravité de l'atteinte initiale et un nombre de cas faible rendent difficile une interprétation plus fine.

Moins de 20 % des cancers épithéliaux de l'ovaire surviennent chez la femme en âge de procréer et la moitié sont des tumeurs borderlines (Duska et al., 1999). Le traitement conservateur a d'abord été proposé pour les tumeurs borderlines de l'ovaire et ce, jusqu'aux stades II et III (Camatte et al., 2002, Morice et al., 2001). Pour le cancer épithélial de l'ovaire, le traitement chirurgical conservateur se discute dorénavant pour les stades Ia ± jusqu'à Ic, de bas grade, non à cellules claires (Borgfeldt et al., 2007, Farthing, 2006, Kesic, 2008). La chimiothérapie, à base de sels de platine, est recommandée à partir du stade Ic (recommandations FNCLCC 2008). Nous disposons de quelques suivis de cohorte pour les femmes ayant eu un traitement conservateur et une chimiothérapie pour cancer de l'ovaire. Dans la publication de Schilder *et al.*, 20 patientes ont reçu de la chimiothérapie, et le taux de conception ultérieur est de 71 % (Schilder et al., 2002). Une étude française multicentrique a évalué la pertinence du traitement conservateur et rapporte dix grossesses pour 34 patientes (Morice et al., 2005). Enfin, très récemment, Park *et al.* ont suivi 62 femmes ayant eu un traitement conservateur pour tumeur de l'ovaire, essentiellement des stades Ia à Ic, parmi lesquelles 48 ont reçu de la chimiothérapie (Park et al., 2008). Toutes les patientes ont recouvré des cycles et 15/19 patientes souhaitant une grossesse ont pu être enceintes. Donc, la tendance est à la sauvegarde de la fertilité dans les formes limitées ou à malignités atténuées des tumeurs épithéliales de l'ovaire (Koutlaki et al., 2011). Le retentissement de ces tumeurs sur la réserve ovarienne reste encore incertain. Il paraît donc licite, à l'occasion d'une chirurgie d'exérèse difficile nécessitant l'ovariectomie, de sauvegarder du tissu ovarien sain emporté par l'ovariectomie. Une équipe française a ainsi rapporté son expérience de 23 tentatives de cryoconservations ovariennes en cas de suspicion de tumeur à malignité atténuée, ayant permis une cryoconservation ovarienne chez 9 patientes. Le prélèvement n'a pas pu être réalisé chez 2 patientes avec kyste bénin, 5 patientes finalement porteuses d'un cancer, 4 patientes ayant eu une kystectomie simple et 3 patientes pour lesquelles le prélèvement n'a pas été techniquement possible (Fain-Kahn et al., 2009). Les récurrences de ces tumeurs se faisant presque toujours sous la forme d'une malignité atténuée, une future autogreffe pourrait être envisageable sous stricte surveillance, à moins que les progrès scientifiques la rendent superflue pour le rétablissement de la fertilité. Cette attitude élégante est donc à recommander.

En présence de la mutation BRCA-1, le risque cumulatif de développer un jour un cancer de l'ovaire est d'environ 60%, tandis qu'il est de 10 à 20% chez les porteuses de la mutation BRCA-2. Par ailleurs, le risque de développer un jour un cancer du sein chez les porteuses de BRCA-1 est de 80 à 90%. Même si le risque de cancer péritonéal ne peut être complètement écarté en cas de portage de ces mutations, une ovariectomie prophylactique est recommandée une fois le projet de grossesse accompli ou vers 35 à 40 ans, afin de diminuer les risques de cancer du sein et de l'ovaire (Kauff and Barakat, 2007). La cryoconservation de fragments de cortex ovarien peut être proposée à ces patientes pour sauvegarder leur fertilité. Cependant, la fréquence des cancers infra-cliniques détectés lors des examens anatomopathologiques des pièces d'ovariectomie atteignent 2 à 18,5% (Kauff et al., 2002, Rebbeck et al., 2002). Replacer ces fragments dans le corps de la patiente fait donc courir un risque carcinologique non négligeable. Certains ont proposé une autogreffe hétérotopique afin de surveiller étroitement ces fragments et de les retirer facilement une fois la grossesse obtenue. D'autre parient sur l'amélioration des techniques *in vitro* permettant peut-être dans l'avenir une folliculogénèse extracorporelle. Enfin, certains prévoient de se débarrasser du stroma ovarien pour pratiquer l'autogreffe de follicules isolés. Même si ces techniques sont de l'ordre de la recherche, voire pour certaines d'entre elles de la science fiction, il semble licite, en pariant sur l'avenir, de prélever ces tissus.

1.3.1.5. Cancers hématologiques

Dans certaines hémopathies malignes, comme les lymphomes malins et les leucémies aiguës, l'onco-fertilité prend tout son sens. En effet, ces maladies touchent volontiers l'enfant et l'adulte jeune. Elles sont traitées presque exclusivement par radio-chimiothérapie, à des doses où ces traitements sont gonadotoxiques. Leurs survies sont excellentes. Ainsi, en France, en 2011, 44 lymphomes non Hodgkiniens étaient attendus chez la fille de moins de 15 ans (0,8% des cas), et 677 cas étaient attendus chez la femme de moins de 50 ans (12,9% des cas). De même, 41 lymphomes Hodgkiniens étaient attendus avant 15 ans (4,5% des cas) et 689 cas avant 50 ans (75% des cas). Enfin, 243 leucémies

aiguës étaient attendues avant 15 ans (13,5% des cas) et 572 cas avant 50 ans (31,7% des cas) (Données de l'institut de veille sanitaire).

Le traitement des lymphomes est potentiellement pourvoyeur d'infertilité induite. Peu d'études récentes utilisant des protocoles modernes de chimiothérapie se sont intéressées à la fertilité féminine. Les protocoles les plus utilisés sont CHOP (doxorubicine, bléomycine, vinblastine et prédnisone) et CHOP 21 (cyclophosphamide, doxorubicine, vincristine, prédnisone). Ils sont connus pour ne pas entraîner de stérilisation définitive. Une étude récente a évalué la fertilité de 13 patientes traitées par intensification de CHOP. En 70 mois, une patiente a présenté une extinction ovarienne précoce, alors que huit ont conçu spontanément (Dann et al., 2005). Il y a peu de données sur des protocoles plus agressifs, tels BEACOPP (bléomycine, etoposide, doxorubicine, cyclophosphamide, vincristine, procarbazine, et prédnisone) ou CHOP 14 et CHOP/etoposide (Behringer et al., 2005, Grigg, 2004).

La question se pose avec acuité pour la maladie de Hodgkin de bas stade, où les taux de survie à cinq ans après quatre cures d'adriamycine, bléomycine, vinblastine et dacarbazine (ABVD) et radiothérapie adjuvante sont de 98 %. La question de la qualité de vie prend alors tout son sens. L'ABVD est réputé pour ne pas altérer la fertilité et des grossesses sont rapportées (Brusamolino et al., 2000). Un suivi à long terme de dix ans a été réalisé auprès de 67 femmes traitées pour maladie de Hodgkin de bas stade par chimiothérapie et radiothérapie focalisée (Brusamolino et al., 2006). Parmi les 59 patientes en âge de procréer, 33 % ont présenté une aménorrhée transitoire pendant ou après le traitement, aucune n'a présenté d'aménorrhée permanente. Dix de ces patientes ont pu être enceintes, pour un total de 18 grossesses. Les auteurs concluent à une innocuité ovarienne de l'ABVD (Brusamolino et al., 2006). Une autre étude a suivi 103 femmes de moins de 40 ans, traitées pour maladie de Hodgkin par radiothérapie, chimiothérapie ou association des deux (Horning et al., 1981). Dans cette étude, 20 grossesses sont rapportées, sans augmentation du nombre de fausses couches ou d'anomalies congénitales. Enfin, la cohorte la plus importante décrite comporte 405 patientes, âgées de moins de 40 ans au moment du diagnostic (Behringer et al., 2005). Les taux d'aménorrhée dépendent de l'âge de la patiente, avec un taux plus important si l'âge est supérieur à 30 ans, du stade plus ou moins avancé de

la maladie et du protocole de chimiothérapie -le protocole BEACOPP étant le plus délétère. Cependant, on sait que les études basées sur la survenue d'une grossesse n'évaluent pas bien la fertilité, car la grossesse dépend d'autres facteurs : désir de la patiente, facteurs masculins, utérins, pour ne citer qu'eux.

La greffe de moelle osseuse et ses traitements associés représentent sans doute le contexte thérapeutique au pronostic le plus sombre en matière de fertilité (Clark et al., 1995), même lorsqu'ils sont pratiqués chez l'enfant (Chiarelli et al., 1999, Teinturier et al., 1998). En effet, seulement 19 % des filles ainsi traitées auront une fonction ovarienne normale (Thibaud et al., 1998). Chez les patientes plus âgées, plusieurs études rapportent un risque très élevé, quasi systématique, d'insuffisance ovarienne définitive (Apperley and Reddy, 1995, Meirow, 2000), bien que des cas isolés de récupération spontanée aient été rapportés (Chatterjee et al., 1994, Rahhal and Eugster, 2008). L'altération ovarienne post-greffe de moelle est constante, que le conditionnement soit obtenu par de hautes doses de chimiothérapie avec ou sans irradiation corporelle totale ou par une irradiation totale simple (voir paragraphe Radiothérapie). Toutes les options de préservation de la fertilité doivent donc être envisagées dans ce cas.

1.3.1.6. Ostéosarcomes

Dans le traitement de l'ostéosarcome, des protocoles à base de méthotrexate, cisplatine et doxorubicine \pm ifosfamide et étoposide sont utilisés, en chimiothérapie néo-adjuvante ou adjuvante (Winkler et al., 1988). Les observations dans la littérature rapportent une persistance des cycles chez les patientes traitées et l'obtention de grossesses à l'issue du traitement (Hosalkar et al., 2004). Le suivi à plus de dix ans de 54 femmes traitées pour ostéosarcome, dont 26 patientes post-pubères, ne rapporte aucun cas d'aménorrhée chimio induite, toutes les patientes désirant une grossesse ayant été enceintes (Greenberg et al., 1994). Un suivi de cohorte plus récent de 36 patientes a abouti aux mêmes conclusions (Bacci et al., 2000). La sauvegarde de la fertilité n'est sans doute pas nécessaire dans ce cas.

1.3.2. Pathologies non cancéreuses retentissant sur la réserve ovarienne

Un nombre croissant de situations pathologiques bénignes est désormais traité par chimiothérapie ou nécessitent une chimiothérapie pour conditionner à la greffe de moelle osseuse (Sonmezer and Oktay, 2004). Au même titre que le cancer, elles peuvent bénéficier d'une sauvegarde de la fertilité.

1.3.2.1. Endométrïomes récidivants

Toutes les chirurgies ovariennes sont susceptibles d'altérer la réserve ovarienne (Li et al., 2009). Cependant, l'endométrïome est la pathologie ovarienne dont le traitement est le plus susceptible d'altérer la réserve ovarienne (Schubert et al., 2005). Bien que la croissance folliculaire ait été moindre sur les fragments congelés-décongelés, la xénogreffe de tissu ovarien provenant de paroi d'endométrïome, sous la peau d'une souris immunodéficiente (SCID) a permis une reprise de fonction de la greffe (Schubert et al., 2008). Du tissu ovarien viable peut donc être isolé des pièces d'ablation d'endométrïome volumineux. Cryoconserver ces fragments permettra leur éventuelle utilisation, notamment dans les cas de récïdives et/ou d'atteintes bilatérales dont l'aménorrhée définitive est une conséquence dans 2,4% des cas (Busacca et al., 2006).

1.3.2.2. Maladies inflammatoires systémiques

Certaines maladies auto-immunes peuvent affecter les femmes en âge de procréer. Or, les formes sévères de ces pathologies non cancéreuses sont souvent traitées par des agents cytotoxiques (Alkylants), à des doses moins fortes mais plus prolongées que celles utilisées dans le cancer. C'est notamment le cas de la forme cortico-résistante de la glomérulonéphrite du lupus érythémateux disséminé, de la maladie de Behcet, des maladies inflammatoires de l'intestin et du pemphigus vulgaire (Hirshfeld-Cytron et al., 2011, Sonmezer et al., 2005). Chez ces patientes, la dose cumulée de cyclophosphamide conditionne la survenue d'une extinction ovarienne précoce (Boumpas et al., 1993) : 50% des patientes va développer une extinction ovarienne précoce pour 8g/m^2 , tandis qu'elles

seront 90% pour une dose de 12g/m² (Ioannidis et al., 2002). Les patientes atteintes de sclérose en plaque peuvent aussi bénéficier d'un traitement par mitoxantrone (immunosuppresseur), avec 26% d'aménorrhées induites (Hirshfeld-Cytron et al., 2011).

Une cryoconservation de tissu ovarien, d'ovocytes ou d'embryons peut être envisagée pour sauvegarder la fertilité de ces patientes, même si, en terme d'infertilité, il est difficile de faire la part des choses entre les causes iatrogènes et celles découlant de la maladie primitive (Elizur et al., 2008).

1.3.2.3. Hémopathies nécessitant une greffe de moelle osseuse

La greffe autologue ou allogénique de moelle osseuse est désormais de plus en plus utilisée, que ce soit dans le traitement des hémopathies malignes ou dans quelques affections systémiques bénignes. Ainsi, certaines pathologies génétiques affectent les cellules de la moelle osseuse, de maladies auto-immunes résistant aux immunosuppresseurs et il existe aussi des pathologies pouvant aboutir à une production cellulaire anormale par la moelle osseuse. Parmi les maladies génétiques susceptibles de bénéficier d'une greffe de moelle, on compte les thalassémies, les drépanocytoses, les anémies de Fanconi (Hirshfeld-Cytron et al., 2011). Toutes ces situations pathologiques non cancéreuses sont susceptibles d'être traitées par greffe de moelle osseuse (Burt et al., 2003, Slavin et al., 2001). Evidemment, la greffe de moelle osseuse est aussi largement utilisée dans le traitement des hémopathies malignes, le myélome multiple et le lymphome, ainsi que pour palier les conséquences hématologiques des chimiothérapies intenses contre le cancer du sein. Si le temps manque pour stimuler l'ovulation et conserver les ovocytes ou les embryons, ou si la patiente est trop jeune pour être stimulée, la conservation de tissu ovarien peut être une alternative très utile.

1.3.2.4. Maladies génétiques ou chromosomiques altérant l'ovaire

1.3.2.4.1. Syndrome de Turner

Le syndrome de Turner est une pathologie chromosomique touchant une naissance d'une fille sur 2 000 (Newton et al., 1996). Il s'accompagne d'une véritable atrésie ovarienne accélérée (Christin-Maitre et al., 1998). Cependant, chez les jeunes filles de 12 ans atteintes du syndrome de Turner, des follicules sont encore retrouvés dans plus de 80%. Une préservation de la fertilité serait sans doute possible à cet âge. Les risques semblent très faibles, tant sur le risque futur de gonadoblastome, celui-ci n'atteignant que les rares formes de Turner avec mosaïcisme Y (Hovatta, 2003), que sur l'équilibre chromosomique des ovocytes générés (Balen et al., 2010). Dans cette étude, du tissu ovarien et des ovocytes matures (provenant des ovaires natifs) avaient été analysés chez une patiente, aux âges de 17 et 28 ans, respectivement. Une mosaïque ovarienne a été confirmée, mais les 11 ovocytes prélevés étaient équilibrés. La patiente n'a pas encore eu besoin du tissu ovarien cryoconservé. D'autres sauvegardes de la fertilité ont aussi été rapportées, notamment par congélation d'ovocytes mais aucune grossesse n'a encore été rapportée grâce à elles (El-Shawarby et al., 2010, Kavoussi et al., 2008). Néanmoins, la sauvegarde de la fertilité se justifie dans ces cas, même si un suivi rapproché en milieu spécialisé devra être entrepris en cas de grossesse, du fait du risque important de dissection aortique dans ce cas (American-Society-of-Reproductive-Medicine, 2005, Bondy, 2007, Lin et al., 1986).

1.3.2.4.2. Galactosémie congénitale

Cette maladie génétique autosomique récessive grave est due à la mutation du gène GALT codant pour la galactose-1-phosphate uridylyltransférase, et touche 1 nouveau-né sur 35 000 en Europe. Par accumulation du galactose et de ses métabolites, elle entraîne une intolérance alimentaire avec retard de croissance, une insuffisance hépatique, des infections graves et des troubles de la conscience mettant en jeu le pronostic vital du nouveau-né (Bosch, 2006). Ces atteintes graves sont réversibles avec un régime sans galactose mais l'atteinte gonadique persiste habituellement (Rubio-Gozalbo et al., 2010) et aboutit à une extinction ovarienne précoce chez la fille ou la jeune femme dans 67 à 96% des cas (Kaufman et al., 1986, Kaufman et al., 1981, Waggoner et al., 1990). Une conservation de tissu ovarien a été réalisée chez une patiente de 14 ans atteinte de galactosémie congénitale. Cette patiente a ensuite conçu spontanément et accouché à 19 ans et 21 ans, sans avoir besoin

d'autogreffe (Forges et al., 2011). Au regard du bon pronostic de ces patientes, quand le régime est bien suivi, la sauvegarde de tissu ovarien apparaît cependant justifiée, même si le mécanisme d'altération gonadique n'est pas complètement élucidé.

1.3.2.4.3. Extinctions ovariennes précoces familiales

Les formes familiales représentent 13% des causes de l'extinction ovarienne précoce (van Kasteren et al., 1999). Les mutations des gènes FMR1, FOXL2 et celles des récepteurs de la FSH et LH sont associées à un risque accru d'extinction ovarienne précoce (Vujovic, 2009). Certaines équipes s'interrogent sur la légitimité de sauvegarder la fertilité dans ces cas (Cartwright et al., 2010).

1.3.3. Sauvegarde des espèces menacées

Outre la préservation de la fertilité des patientes devant être soumises à un traitement stérilisant, ces techniques intéressent beaucoup les naturalistes qui y voient un moyen de préservation d'espèces en voie d'extinction (Paris et al., 2004).

1.4. Nouveaux marqueurs d'altération de la fonction ovarienne

Avec le développement des techniques de préservation de la fertilité, le besoin d'un diagnostic précoce et précis des altérations infracliniques de la fonction ovarienne s'est fait sentir, afin de poser les indications à bon escient. Actuellement, des indicateurs précis et peu invasifs de la réserve ovarienne ont été validés : le compte folliculaire antral par échographie et le dosage des taux sériques d'hormone anti-müllérienne (AMH).

1.4.1. Compte folliculaire antral

En début de phase folliculaire, les follicules dotés d'un antrum mesurent 2 à 9 mm et sont aisément visibles par échographie vaginale (Gougeon, 1996, Ruess et al., 1996). Leur

quantité semble être directement corrélée au nombre de follicules aptes à répondre à la FSH lors de la stimulation ovarienne et est inversement corrélée à l'âge de la femme (Chang et al., 1998, Ruess et al., 1996). De nos jours, le compte folliculaire antral échographique est ainsi considéré comme un des examens de référence pour évaluer le degré de vieillissement ovarien (Bancsi et al., 2002). Il est utilisé en routine comme marqueur de la réserve ovarienne pour les traitements d'AMP.

1.4.2. Dosage de l'hormone antimüllérienne

Les premières démonstrations de l'intérêt clinique de l'hormone antimüllérienne (AMH) en tant que marqueur du statut folliculaire ovarien sont relativement récentes. La mesure précise des concentrations de cette hormone dans le sang périphérique n'a été possible qu'après la mise au point d'une technique de dosage Elisa ultrasensible (Long et al., 2000), les taux d'AMH étant très faibles chez la femme adulte (Lee et al., 1996). Ce dosage a permis la réalisation d'études cliniques évaluant la relation entre les concentrations sériques d'AMH et le fonctionnement ovarien. De Vet *et al.* (de Vet et al., 2002) ont suivi, de manière longitudinale, une cohorte de 41 femmes normo-ovulantes pour étudier les variations des marqueurs hormonaux (AMH, FSH, estradiol et inhibine B) et des paramètres échographiques, ainsi que leur association avec le vieillissement ovarien. Cette étude a montré une diminution significative des concentrations d'AMH entre les deux visites médicales effectuées à $2,6 \pm 1,8$ ans d'intervalle, contrastant avec la stabilité des autres marqueurs analysés. Dans le même temps, Seifer *et al.* et van Rooij *et al.* ont montré qu'il existe une corrélation entre les concentrations sanguines d'AMH et l'intensité de la réponse ovarienne à la stimulation (Seifer et al., 2002, van Rooij et al., 2002). De plus, le nombre de follicules sélectionnables est plus étroitement associé aux concentrations sanguines d'AMH (de Vet et al., 2002), comparativement à celles de FSH, inhibine B ou estradiol (Fanchin et al., 2003).

D'un point de vue clinique, il existe au moins trois raisons pour considérer l'AMH comme un marqueur particulièrement pertinent. La première résulte du fait que cette hormone est

produite par les follicules depuis le stade primaire (Munsterberg and Lovell-Badge, 1991, Taketo et al., 1993) jusqu'à une taille comprise entre 2 et 4mm (Weenen et al., 2004), soit un nombre de follicules plus important que ceux qui produisent de l'inhibine B. La deuxième raison repose sur des observations suggérant que cette molécule n'est pas régulée par la FSH ; en effet, elle est sécrétée par les follicules au stade de croissance basale (<2mm), dont le développement est peu dépendant de la FSH (Bath et al., 2003, Wachs et al., 2007). Enfin, les concentrations d'AMH au troisième jour du cycle ne sont pas soumises aux variations inter cycliques, ni intra cycliques, observées avec l'œstradiol, l'inhibine B et la FSH (Fanchin et al., 2005, Hehenkamp et al., 2006, La Marca et al., 2006). Van Rooij *et al.* ont montré que, pour l'évaluation du statut folliculaire ovarien, la valeur prédictive des concentrations d'AMH est comparable à celle du compte folliculaire antral (van Rooij et al., 2002). Cette équipe a également mis en évidence que l'AMH est un marqueur fiable de l'apparition des troubles du cycle menstruel pré-ménopausique (van Rooij et al., 2004), et d'autres travaux récents ont retrouvé un lien entre les taux d'AMH et l'âge de survenue de la ménopause (Sowers et al., 2008, van Disseldorp et al., 2008). Enfin, chez des femmes ayant reçu une chimiothérapie pendant l'enfance, l'AMH, en association avec la mesure du volume ovarien, présente une excellente sensibilité pour détecter l'altération du capital folliculaire ovarien (Bath et al., 2003).

1.4.3. Evaluation hormonale et/ou échographique des effets des traitements anticancéreux

Quelques études récentes se sont intéressées à l'évaluation hormonale et/ou échographique de la fonction ovarienne après chimiothérapie. Un premier travail a suivi la fonction ovarienne chez huit patientes traitées pour cancer du sein. Toutes les patientes ont recouvré des cycles. Trois avaient des cycles irréguliers et les cinq autres présentaient un effondrement de l'inhibine B avec une élévation de la FSH, suggérant une altération de la réserve folliculaire (Schmidt et al., 2005). Anderson *et al.* ont montré que les taux d'AMH après chimiothérapie chutent de façon plus constante et rapide que les taux d'œstradiol ou de FSH, chez des patientes traitées pour cancer du sein (Anderson et al., 2006). Dans cette étude, portant sur 50 patientes non ménopausées, la toxicité gonadique des chimiothérapies

est aggravée par l'ajout des taxanes aux sels de platine (Jemal et al., 2007). Les taux d'inhibine B et des FSH varient peu, ce qui indiquerait que la chimiothérapie affecte plus les follicules primordiaux et pré-antraux que les follicules cycliques. Ces résultats confirment que des dégâts ovariens liés aux chimiothérapies sont possibles même sans altération évidente des cycles menstruels et peuvent ainsi rester sous-diagnostiqués (Oktay et al., 2006). Le suivi de patientes traitées pour lymphome de Hodgkin pendant l'enfance a mis en évidence une bonne sensibilité de l'AMH pour détecter ces altérations, notamment en comparaison à la FSH ou l'inhibine B (van Beek et al., 2007). Pour d'autres auteurs, la combinaison entre le compte folliculaire antral et les dosages d'AMH donne la meilleure valeur prédictive de la réserve folliculaire, chez des patientes ayant reçu de la chimiothérapie pour cancer hématologique, avec une sensibilité de 83 % et une spécificité de 88 % (Giuseppe et al., 2007). De plus, les taux préthérapeutiques d'AMH semblent être prédictifs du risque d'aménorrhée post-chimiothérapie, cette occurrence étant significativement plus élevée chez les patientes dotées d'un taux d'AMH initial bas (Lie Fong et al., 2008).

1.4.4. Vers un typage génétique de la susceptibilité du traitement ?

Dans l'avenir, l'étude de marqueurs de susceptibilité individuelle pourrait nous aider pour conseiller chaque patiente de manière plus personnalisée. Il a ainsi été rapporté que les patientes présentant certains génotypes de l'enzyme cytochrome p450c seraient plus susceptibles de développer une insuffisance ovarienne précoce (Singh et al., 2007, Takada et al., 2004). Les puces à ADN pourraient permettre de détecter des profils de patientes plus ou moins à risque.

1.5. Stratégie de protection de la fonction ovarienne

1.5.1. Principal obstacle : méconnaissance des thérapeutes

La sauvegarde de la fertilité est trop souvent occultée quand s'instaure un traitement gonadotoxique chez une femme jeune. Les conséquences reproductives des traitements sont connues pour influencer la décision des patientes atteintes de cancer du sein (Partridge et al., 2004). Pourtant, une analyse transversale a été réalisée en France sur 282 survivantes du cancer en âge de procréer, deux ans après le diagnostic et le traitement. Une infertilité chimio-induite était rapportée chez 37% de ces femmes, associée à une altération significative de la qualité de vie (Mancini et al., 2008). Parmi elles, 30% disaient ne pas avoir été préalablement informées de ce risque. Ce manque d'information était d'autant plus rapporté que la patiente était âgée et que le traitement ne comportait pas d'hormonothérapie. Dans une étude précédente sur 166 patientes traitées pour cancer du sein, l'âge et l'absence d'hormonothérapie avaient aussi été associés au manque d'informations sur la fertilité ou la ménopause, en plus du stade plus tardif du cancer (Duffy et al., 2005). Plus généralement, le pronostic de la maladie, le sexe, le statut parental ou marital, l'âge, les ressources financières, l'orientation sexuelle et l'infection par le virus de l'immunodéficience humaine pourraient influencer le fait qu'un praticien parle ou non de conservation de la fertilité quand va s'instaurer un traitement gonadotoxique (Snyder and Pearse, 2011).

Afin d'évaluer l'effet des recommandations de 2006 de l'American Society of Clinical Oncology (ASCO) sur la sauvegarde de la fertilité (Lee et al., 2006), Köhler *et al.* ont interrogé 1428 oncologues pédiatriques : 209 (14,6%) ont répondu (Köhler et al., 2011). L'étude montre que la majorité de ces praticiens se dit concernée par la fertilité, mais seuls 12% d'entre eux reconnaissent référer régulièrement (dans plus de 50% des cas) leurs patientes aux spécialistes de l'infertilité contre 46% quand il s'agit d'un patient. Si les praticiens ne semblent pas concernés en pratique, les patients eux, sont très motivés pour participer à une décision concernant la sauvegarde de leur fertilité (Quinn et al., 2011). Référer une patiente avec cancer du sein pour conservation de la fertilité avant la chirurgie permet comme attendu d'augmenter la mise en banque d'ovocytes, mais surtout il semble que cela ne retarde pas la mise en route des traitements (Lee et al., 2010). Cela constituerait également un élément important de la qualité de vie des patientes (Reh et al., 2011). De gros progrès restent donc à faire pour que l'oncofertilité passe des paroles aux actes. C'est bien contre l'ignorance qu'il faut d'abord se battre.

1.5.2. Eléments d'orientation de la stratégie

Lors d'un traitement anticancéreux chez une femme jeune, l'évocation du risque d'infertilité doit faire partie de l'information éclairée de la patiente. Les stratégies possibles pour protéger la fonction ovarienne doivent être abordées. On peut considérer, d'une part, des mesures pour minimiser les effets toxiques du traitement et, d'autre part, des techniques issues de l'assistance médicale à la procréation (AMP) consistant à préserver des embryons, des gamètes ou du parenchyme ovarien. C'est un domaine en évolution, un challenge pour les années à venir. L'ASCO a proposé ses recommandations en 2006 (Lee et al., 2006). Il faut souligner le caractère multidisciplinaire de la décision qui doit être prise au cas par cas, en concertation avec la patiente. En effet, la prise en charge de la fertilité ne doit pas repousser un traitement et compromettre son efficacité, un dialogue de qualité est donc nécessaire entre oncologues et gynécologues spécialistes de la fertilité. La cryoconservation éventuelle nécessite l'implication du laboratoire d'AMP et d'une équipe chirurgicale si le prélèvement de fragments ovariens est envisagé.

1.5.3. Principes de cryobiologie, congélation lente, vitrification

Le froid ralentit les réactions enzymatiques intervenant dans les métabolismes biochimiques cellulaires. Ainsi, en abaissant la température d'un système biologique jusqu'à celle de l'azote liquide (- 196°C), le « cours du temps biologique » est suspendu : le métabolisme cellulaire est figé, permettant de conserver un organisme vivant très longtemps à de très basses températures. Il faut cependant éviter les lésions dues au froid. Pour atteindre ces très basses températures, le passage entre 0°C à -130°C est une étape critique, car extrêmement dangereuse pour les cellules tant au refroidissement qu'au réchauffement (Baudot and Boutron, 1998, Isachenko et al., 2003). Les systèmes biologiques sont composés en moyenne de 60 à 80% d'eau. Le phénomène de cristallisation de l'eau a lieu en dessous de 0°C, et s'accompagne d'une augmentation de volume d'environ 9% (Zachariassen and Kristiansen, 2000). Il risque d'en résulter des lésions cellulaires membranaires irréversibles. La formation de cristaux d'eau (glace) se fait en deux étapes : les cristaux sont d'abord

formés dans le liquide pendant la phase de nucléation, puis grossissent pendant la phase de croissance. En cryobiologie, l'obstacle principal à surmonter est donc la formation de cristaux de glace.

1.5.3.1. Les cryoprotecteurs

Ils ont pour but de protéger les cellules des effets délétères de la congélation en abaissant le point de congélation des solutions et en diminuant la formation de cristaux de glace.

1.5.3.1.1. Les cryoprotecteurs intracellulaires

Lorsqu'un cryoprotecteur peut pénétrer la membrane cellulaire, l'équilibration des concentrations du cryoprotecteur entre intra et extracellulaire est lente. Ce cryoprotecteur agit donc par deux mécanismes : d'abord, il déshydrate la cellule par effet osmotique, puis, à mesure qu'il pénètre dans la cellule, il remplace l'eau intracellulaire et solvate les macromolécules.

Les cryoprotecteurs intracellulaires sont des substances organiques très solubles et de petit poids moléculaire. En pénétrant à l'intérieur des cellules, ces cryoprotecteurs augmentent la concentration des solutés intracellulaires afin de diminuer la formation de cristaux de glace à l'intérieur de la cellule. Les cryoprotecteurs les plus utilisés en biologie de la reproduction sont :

- Le diméthyl sulfoxide (DMSO) : c'est un solvant des corps gras de faible poids moléculaire. Il traverse donc rapidement les membranes cellulaires.
- Le 1,2 propanediol ou propylène glycol (PROH) : c'est un dialcool pénétrant rapidement à travers les membranes cellulaires. Il est d'une grande stabilité à l'état amorphe.
- L'éthylène glycol (EG) : c'est un dialcool diffusant rapidement dans la cellule.
- Le glycérol : c'est un trialcool pénétrant dans la cellule par un mécanisme actif. Il agit en fixant l'eau et en augmentant la résistance des membranes à la congélation.

1.5.3.1.2. Les cryoprotecteurs extracellulaires

Ce sont des sucres ou des polymères de haut poids moléculaire. Ils ne pénètrent pas dans les cellules et sont utilisés en combinaison avec les cryoprotecteurs intracellulaires. Leur principe d'action est d'entraîner une fuite d'eau intracellulaire par effet osmotique : l'augmentation de la concentration intracellulaire qui en résulte vise à empêcher la formation de glace dans les cellules.

- Les sucres de haut poids moléculaire comme les disaccharides (ex : sucrose, tréhalose) améliorent la déshydratation cellulaire en entraînant une hyperosmolarité extracellulaire et diminuent les risques de cristallisation. L'addition de sucres permet aussi de réduire la toxicité chimique des cryoprotecteurs par diminution de la concentration et du temps d'exposition au cryoprotecteur intracellulaire. Ils protégeraient également les ovocytes et les embryons de façon mécanique au cours de la congélation en les entourant d'une capsule visqueuse qui empêcherait la formation de cristaux.
- Les polymères les plus utilisés sont le polyvinylpyrrolidone (PVP), le polyéthylène glycol (PEG), le ficoll et le dextran (Kuleshova et al., 2001).
- Par analogie aux protéines antigels synthétisées par certaines espèces animales supportant les grands froids, plusieurs équipes étudient actuellement l'utilisation de protéines de nucléation et de protéines antigels de synthèse (Fahy et al., 2004, Wowk et al., 2000). Les protéines de nucléation amorcent la naissance d'un cristal de glace, tandis que les protéines antigels viennent en limiter l'extension.

1.5.3.2. Les techniques de cryoconservation

Au cours de la congélation spontanée de cellules, la cristallisation débute habituellement en extracellulaire et soustrait progressivement de l'eau libre au milieu, le rendant hypertonique. Les phénomènes osmotiques conduisent à une souffrance cellulaire, soit par rupture membranaire, soit par hyper concentration des solutés intracellulaires, selon la vitesse du phénomène. La cristallisation se produit, ensuite, en intracellulaire, d'autant

moins précocement que la membrane est intacte. Si celle-ci est précoce, des cristaux de grande taille peuvent endommager les organites intracellulaires et les membranes. Enfin, le système atteint la température de transition vitreuse, à laquelle la viscosité des liquides ne permet plus les déplacements des molécules d'eau vers les cristaux de glace.

Maîtriser la formation de glace semble décisif pour la vitalité des tissus cryoconservés. Deux procédés ont ainsi été proposés en cryobiologie pour cryoconserver les tissus biologiques : la congélation lente et la vitrification, basée sur un refroidissement rapide. C'est donc sur la vitesse de refroidissement appliquée aux tissus que repose la différence. Dans les deux cas, on a recours à des cryoprotecteurs ayant une perméabilité variable pour les membranes cellulaires.

La cryoconservation des tissus est beaucoup plus complexe que celle des cellules isolées. La diffusion des cryoprotecteurs n'est pas homogène et la diffusion thermique se fait sous forme de gradients. Ainsi, la modélisation théorique de la cryoconservation de tissu ovarien est encore impossible et il est donc nécessaire de travailler sur des modèles empiriques.

1.5.3.2.1. La congélation lente

La congélation lente consiste à contrôler la cristallisation extracellulaire afin d'arriver à la température de transition vitreuse avec le meilleur compromis entre déshydratation cellulaire et lésion membranaire. Le cryoprotecteur, utilisé à dose modérée, agirait en prenant la place de l'eau intracellulaire afin de limiter les lésions dues à la déshydratation, de réduire le volume cellulaire, de stabiliser les membranes et de limiter la cristallisation intracellulaire. Les vitesses de descente en température doivent être contrôlées. Les protocoles de congélation lente se font en plusieurs étapes :

- La première étape concerne le refroidissement en phase liquide. La température s'abaisse lentement ($-2^{\circ}\text{C}/\text{min.}$) jusqu'à la température de surfusion. Puis, la cristallisation doit se faire de façon contrôlée. En effet, la cristallisation extra- puis intracellulaire doit être séquentielle. Si la cristallisation intracellulaire est trop retardée, la déshydratation intracellulaire sera létale. A l'inverse, si elle est trop précoce, la formation de glace intracellulaire sera trop importante avec des lésions

cellulaires. Or, la cristallisation est une réaction exothermique qui a donc tendance à faire remonter la température du système. Il est donc nécessaire d'apporter des frigories pour que la cristallisation se fasse en extra- puis en intracellulaire avec une déshydratation tolérable. Cette manoeuvre est appelée le seeding.

- La deuxième étape est une phase de congélation lente (-0,3°C/min.) qui permet d'accroître la déshydratation cellulaire en refroidissant jusqu'à -35°C. La membrane cellulaire devient alors imperméable.
- Enfin, la dernière étape est une phase de refroidissement en phase solide à des vitesses élevées, jusqu'à la température de -150°C où la structure cristalline est stable. Les échantillons peuvent alors directement être plongés dans l'azote liquide.

1.5.3.2.2. La vitrification

La vitrification est une technique de cryoconservation utilisant une vitesse de refroidissement ultra-rapide qui vise à prendre de vitesse la formation de cristaux de glace au profit d'un état vitreux amorphe, extrêmement visqueux (Fahy, 1986, Fahy et al., 2004, Isachenko et al., 2003). La vitesse de refroidissement ne laisse pas le temps aux molécules d'eau de s'organiser en cristaux. Les liquides sont piégés dans un état solide désordonné (ou vitreux) du fait de l'augmentation brutale de leur viscosité à la température dite de transition vitreuse. Pour l'eau pure, la température de transition vitreuse est proche de -140°C.

Le cryoprotecteur est alors utilisé à forte concentration (6 à 9 M) afin d'augmenter la viscosité des milieux biologiques. Cela rend l'état vitreux plus accessible par abaissement de la vitesse critique de refroidissement au delà de laquelle la formation de glace n'est plus cinétiquement possible (Karlsson and Toner, 1996). De plus, le cryoprotecteur stabilise l'état vitreux en permettant d'obtenir un état hyper visqueux lors de la plongée dans l'azote liquide. En pratique, une fois exposés aux cryoprotecteurs, les échantillons sont immergés brutalement dans l'azote liquide. La température de transition vitreuse des solutions cryoprotectrices s'élève au fur et à mesure que leur concentration augmente. Cependant, cet effet dose-dépendant est limité par la toxicité qui doit rester tolérable pour les cellules

au cours de la vitrification. La vitrification nécessite ainsi de faire un compromis entre une vitesse maximale de refroidissement et une concentration minimale en cryoprotecteurs (Fahy et al., 2004).

La vitrification offre donc de nombreux avantages théoriques en cryobiologie pour la cryoconservation de tissus complexes par rapport aux méthodes de congélation lente (Pegg, 2007). Elle permet d'éviter la formation de cristaux de glace délétères aux systèmes cellulaires hétérogènes (Kuleshova and Lopata, 2002). Cependant, la vitrification est une technique très difficile à réaliser concrètement, en particulier pour la cryoconservation de tissus et d'organes.

1.5.4. Dans tous les cas

1.5.4.1. Préférer les traitements les moins gonado-toxiques

Avant toute chose, il convient de privilégier les protocoles entraînant une toxicité gonadique moindre, pour une efficacité carcinologique équivalente, dans une optique de désescalade thérapeutique. C'est le cas, par exemple, de l'utilisation préférentielle du protocole ABVD au détriment du protocole MOPP pour la maladie de Hodgkin. Une connaissance plus précise des effets de chaque chimiothérapie permettra d'apporter des éléments de choix parmi les protocoles. C'est pourquoi les marqueurs subcliniques de toxicité des chimiothérapies doivent être développés. Nous avons souligné l'inadéquation entre l'existence de cycles menstruels et l'évaluation de la fertilité. Pour cette même raison, il est recommandé aux patientes qui sont normalement réglées à l'issue d'un traitement par chimio- et/ou radiothérapie, de ne pas trop attendre pour réaliser un désir de grossesse, tout en respectant les délais habituels de six mois à un an en raison de la toxicité possible des traitements sur les ovocytes en croissance (Byrne et al., 1992, Meirou, 2000).

De même, il est recommandé, lorsque cela est possible, de protéger les ovaires en cas de radiothérapie et de limiter le champ d'irradiation (conférer au chapitre transposition ovarienne).

1.5.4.2. Mise au repos des ovaires par agonistes de la GnRH

Certaines études anciennes sur l'animal suggèrent que le blocage de l'axe hypothalamo-hypophysaire par des analogues de la GnRH pourrait préserver les cellules germinales en cas de traitement gonadotoxique. Ainsi, le blocage ovarien par analogues de la GnRH a fait la preuve d'un effet protecteur contre la toxicité du cyclophosphamide sur l'ovaire de rats (Ataya et al., 1985) et de singes Rhesus (Ataya et al., 1995). Une méta-analyse de 3 études prospectives randomisées et 8 études prospectives non randomisées a été publiée par Kim *et al.* en 2010 (Kim et al., 2010). En prenant en compte toutes les études incluses, ce travail concluait à un effet protecteur des analogues de la GnRH (OR 10,57 IC95% 5,22-21,39). Cependant, en ne considérant que les études randomisées, l'effet des analogues de la GnRH n'était plus significatif (OR 5,76 IC95% 0,47-71,03) et l'effet global observé était en grande partie dû aux études non randomisées (OR 13,00 IC95% 7,37-22,92).

Depuis de nouvelles études randomisées ont été publiées. Le tableau 3 résume l'ensemble de ces études (Badawy et al., 2009, Del Mastro et al., 2011, Gerber et al., 2011, Giuseppe et al., 2007, Munster et al., 2012, Sverrisdottir et al., 2009, Waxman et al., 1987). Globalement, 5 études randomisées sur 8, dont les plus puissantes et celles avec la méthodologie la plus rigoureuse, concluent à un effet protecteur des analogues de la GnRH en ce qui concerne la reprise des règles après chimiothérapie. L'aménorrhée étant un marqueur d'atteinte ovarienne sévère, il est plausible que le blocage ovarien protège d'une stérilité chimio-induite. Cependant, il n'existe pas encore d'étude randomisée pour qu'on puisse l'affirmer. Les résultats définitifs de l'étude Prospective Randomisée OPTION ne sont pas publiés, ceux présentés dans le tableau 3 étant des résultats partiels présentés au 46^{ème} congrès annuel de l'ASCO. Trois autres études randomisées sont en cours : celle de la NCI, celle du « Southwest Oncology Group » et celle du « Predictors of Ovarian Insufficiency in young Breast Cancer Patients » (POISE). L'avenir nous dira si ces études permettront de confirmer les résultats précédents et d'établir l'effet de ce blocage ovarien sur la conservation de fertilité en cas de traitement gonadotoxique.

Nom, auteur et type d'étude	Nombre et critères d'inclusion	Suivi (mois)	Type de GnRH et date de début	Type de chimiothérapie	Marqueur	Effet GnRHa vs témoin	p	Limites
(Waxman et al., 1987)	18 Hodgkin	24 à 28	Buséreline nasal 1 semaine avant et pendant la chimiothérapie	MVPP	Règles	50% vs 33%	NS	Aménorrhée à l'inclusion Faible effectif Blocage ovarien insuffisant Randomisation non détaillée
(Giuseppe et al., 2007)	29 Hodgkin	71 et 28	Triptoréline Au diagnostic et pendant la chimiothérapie	ABVD (13 patientes) C(M)OPP /ABVD (13 patientes) C(M)OPP/ABV + DHAP (3 patientes)	Règles Marqueurs de réserve Grossesses	100% vs 47% 0 vs 2	<0,005* NS NS	Faible effectif 3 types de chimiothérapies Suivi différent entre les groupes
(Badawy et al., 2009)	78 Cancer du sein, sans radiothérapie concomitante, non métastasé < 40 ans, FSH<10	3 à 8	Gosereline 2 semaines avant et pendant la chimiothérapie	FAC	règles Ovulation Ménopause Marqueurs de réserve	89,6% vs 33,3% 69,2% vs 25,6% 11,4% vs 66,6%	<0,009* <0,001* <0,001* <0,009*	recrutement non détaillé Tamoxifène ? Non stratifié par âge FSH, E ₂ et parité avantageant le groupe GnRH à l'inclusion
ZIPP, (Sverrisdottir et al., 2009)	123 Cancer du sein, T>1cm, N+ Règlées il y a moins de 6 mois	36	Gosereline (± en co-traitement avec Tamoxifène lui aussi randomisé), pendant 2 ans > 4 N+ : CMF, radiothérapie loco régional locale	1 à 3 N+ : CMF, radiothérapie locale Règles à 1 an de l'arrêt de 2 ans de traitement hormonal (Gosereline-Tamoxifène)	Avec Tamoxifène 7% vs 13% Sans Tamoxifène 36% vs 10% Global	0,277 0,041*	Pas d'analyse du traitement hormonal substitutif éventuel	Taux haut d'aménorrhée

Tableau 3 : Résumé des études randomisées sur la protection de la reproduction par blocage ovarien (agonistes de la GnRH) : ABV : Adriamycine, Bleomycine, Vinblastine, ABVD : Adriamycine, Bleomycine, Vinblastine, Doxorubicine, AC : Doxorubicine, Cyclophosphamide, CMF : Cyclophosphamide, Fluorouracile, Méthotrexate, Fluorouracile, C(M)OPP : Cyclophosphamide, Vincristine, Procarbazine, Prédnisone, DHAP : Cisplatine, Cytarabine, DOC : Docétaxel, Trastuzumab, EC : Epirubicine, Cyclophosphamide, FAC : 5-Fluorouracile, Doxorubicine, Cyclophosphamide, FEC : Fluorouracile, Epirubicine, Vincristine, Procarbazine, Prédnisone, TAC : Docétaxel, Doxorubicine, Cyclophosphamide, MVPP : Chloraméthine, Vinblastine, Procarbazine, Prédnisone.

Nom, auteur et type d'étude	Nombre et critères d'inclusion	Suivi (mois)	Type de GnRH et date de début	Type de chimiothérapie	Marqueur	Effet GnRH vs témoin	p	Limites
ZORO, (Gerber et al., 2011)	60 Cancer du sein, RH+ < 46 ans		Gosereline	FEC + Doc (10 patientes) EC + Doc (7 patientes)	régles (>2, 5-8 mois après la fin chimio)	70% vs 56,7%	0,284	
Multi-centrique (16 centres) Ajustement sur l'âge	Règles régulières FSH<15 Pas de Contraception Orale	24	2 semaines avant et pendant la chimiothérapie (blocage vérifié)	FEC/FAC (27 patientes) TAC (12 patientes) EC/AC + Doc ou Gemcitabine (2 patiente)	Délais règles Hormones et CFA grossesses	6,8 vs 6,1	0,304	Randomisation non détaillée Multiplicité des chimiothérapies
Ismael Khan, (Munster et al., 2012)	49 Cancer du sein, Stade I à III		Triptoréline	AC ± Paclitaxel	Règles (> 3 règles/6 mois)	88% vs 90%	0,36	
Monocentrique stratifiée par âge et par traitement	< 45 ans, FSH<40, 2 règles dans les 6 mois précédents	18	1 à 4 semaines avant et pendant la chimiothérapie	Ou FEC ± Tamoxifène	Délai de retour règles (mois) Dosages Hx grossesses	5,8 m. vs 5 m. 0 vs 2	0,58	Randomisation Temps de suivi moyen court (12 mois non détaillée)
PROMISE-G1M6, (Del Mastro et al., 2011)	282 Cancers du sein, stade I à III		Triptoreline	Antracycline ± taxane Ou CMF	Ménopause à 1 an (pas de règles ± dosages hormonaux post ménopausiques)	8,9% vs 25,6%	<0,001*	
Multicentrique (16 centres) Stratifié par centre	<45 ans, règles dans les 6 semaines précédentes	12	1 semaine avant et pendant la chimiothérapie	± Tamoxifène (5 ans)	grossesse	3 vs 1	NS	
OPTION Leonard Résultats partiel	140 Cancer du sein	12	Gosereline		règle à 1 an Toute la population	57,6% vs 64%	NS	En cours
Multicentrique stratifié par âge					< 40 ans (87 patientes)	34,7% vs 15,8%	< 0,05*	

Tableau 3 : Résumé des études randomisées sur la protection de la reproduction par blocage ovarien (agonistes de la GnRH) : ABV : Adriamycine, Bléomycine, Vinblastine, ABVD : Adriamycine, Bléomycine, Vinblastine, Dacarbazine, AC : Doxorubicine, Cyclophosphamide, Méthotrexate, Fluorouracile, C(M)OPP : Cyclophosphamide, Vincristine, Procarbazine, Prédnisone, DHAP : Cisplatine, Cytarabine, DOC : Docétaxel, Trastuzumab, EC : Epirubicine, Cyclophosphamide, FEC : 5-Fluorouracile, Doxorubicine, Epirubicine, Cyclophosphamide, MVPP : Chloréthine, Vinblastine, Procarbazine, Prédnisone, TAC :

Ces résultats suscitent cependant une interrogation quant au mécanisme d'action mis en jeu (Xu et al., 2011). Certains auteurs invoquent l'arrêt de sécrétion de FSH, qui pourrait maintenir les follicules primordiaux dans l'état quiescent, moins accessibles à la toxicité chimio-induite et diminuer la vascularisation utéro-ovarienne par hypoœstrogénie.

D'autres incriminent l'activation directe du récepteur ovarien à la GnRH, celle-ci pouvant favoriser l'expression d'agents anti-apoptotiques comme la sphingosine-1-Phosphate, inhiber la voie c-Abl-TAp63 de l'apoptose ou protéger les cellules souches indifférenciées de l'ovaire (Blumenfeld, 2007). Des effets utérins pourraient aussi exister mais n'ont jamais été explorés pour l'instant.

Pour faire la part des choses, certains auteurs ont testé les éventuels effets gonadoprotecteurs des antagonistes du récepteur de la GnRH, ainsi que ceux d'inhibiteurs sélectifs du récepteur des œstrogènes. Les études sont préliminaires et peu nombreuses. Certains ont trouvé un effet protecteur des antagonistes du récepteur de la GnRH sur les ovaires de souris (Meirow et al., 2004) et de rats (Huang et al., 2009) exposés au cyclophosphamide. D'autres ont trouvé, au contraire, que l'exposition aux antagonistes de la GnRH conduisait à une déplétion folliculaire, même sans cyclophosphamide (Danforth et al., 2005). Il semble que les inhibiteurs du récepteur de la GnRH pourraient avoir un intérêt, chez la femme, en association avec les agonistes de la GnRH (Mardesic et al., 2004, Potolog-Nahari et al., 2007).

Les résultats concernant la gonadoprotection du tamoxifène sont peu nombreux. En cure courte, le tamoxifène n'a pas altéré la réserve ovarienne dans un modèle de cancérogénèse de l'ovaire induit par DMBA (Ting et al., 2008) ou dans un modèle de cancer du sein (Kossov et al., 2005) chez le rat. En traitement chronique, le tamoxifène semble délétère sur la reprise des règles après traitement (Bines et al., 1996, Goodwin et al., 1999, Han et al., 2009). Des données complémentaires sont nécessaires pour conclure.

1.5.5. Selon l'âge, l'existence d'un partenaire, le délai de traitement et le type de cancer

1.5.5.1. Transposition ovarienne

Quand une irradiation pelvienne localisée est indiquée, il semble logique d'éloigner autant que faire se peut les ovaires du site d'irradiation, par une ovariopexie, c'est-à-dire une transposition chirurgicale des ovaires hors du champ d'irradiation (Arnon et al., 2001). Pour qu'elle soit possible, le risque de métastase ovarienne doit être faible et la patiente doit avoir de bonnes chances de grossesses (< 40 ans). Les indications les plus fréquentes sont la maladie de Hodgkin, le cancer (épidermoïde) du col de l'utérus et les sarcomes pelviens. La première ovariopexie a été rapportée en 1958, par laparotomie, sur un cancer du col utérin (McCall et al., 1958). La localisation choisie dépend de la zone d'irradiation envisagée (Cowles et al., 2007). En pratique, on positionne souvent l'ovaire dans les gouttières pariéto-coliques par cœlioscopie. Les éventuelles complications sont les métastases ovariennes et, rarement, le kyste sur ovaire transposé. Le repositionnement ultérieur ne semble même pas systématiquement nécessaire en cas de positionnement derrière l'utérus par exemple et la technique a montré son efficacité (Terenziani et al., 2009). En 1998, l'équipe de l'Institut Gustave Roussy a rapporté la préservation de fonction ovarienne après radiothérapie pelvienne chez 79% des 22 patientes avec transposition ovarienne bilatérale (Morice et al., 1998). Une nouvelle série a été publiée par la même équipe sur 104 patientes après ovariopexie bilatérale pour cancer du col : sans radiothérapie, la fonction ovarienne endocrine était toujours conservée tandis qu'elle l'était dans 90% en cas après curiethérapie et dans 60% après radiothérapie externe (Morice et al., 2000). La littérature rapporte des taux de protection ovarienne variant de 16 à 90% (Sonmezer and Oktay, 2004). Ces résultats mitigés ont conduit certains auteurs à proposer une attitude mixte, en réalisant l'ovariopexie et en prélevant du tissu ovarien pour cryoconservation (Martin et al., 2007).

1.5.5.2. Cryoconservation embryonnaire après fécondation *in vitro*

Au cours de la phase folliculaire d'un cycle spontané, les phénomènes de dominance conduisent à ce qu'un seul follicule de la cohorte atteigne le stade préovulatoire et produise un ovocyte mature susceptible d'être fécondé après ovulation. Les autres follicules recrutés subissent l'atrophie. Le principe de la stimulation hormonale pour FIV est de mettre en échec les phénomènes de dominance folliculaire afin de recueillir plusieurs ovocytes matures susceptibles d'être fécondés.

Lorsque la patiente a un partenaire, qu'elle peut surseoir au traitement anticancéreux pour bénéficier d'une stimulation ovarienne et que le couple accepte l'idée d'une fécondation *in vitro*, la solution technique la plus éprouvée est la cryoconservation des embryons.

En effet, la première grossesse après cryoconservation d'embryon date de 1983 (Trounson and Mohr, 1983) tandis que la première naissance vivante est survenue en 1984 (Zeilmaker et al., 1984). D'autres ont rapidement suivi (Trounson and Freemann, 1985). En congélation lente, cette technique est couramment pratiquée dans de nombreux centres de fécondation *in vitro*, et aboutit à des chances de grossesse de l'ordre de 19,1 % par transfert (Andersen et al., 2008). L'apparition récente de la vitrification pourrait encore améliorer ces résultats, même si la marge de progression est faible (25% de grossesses après implantation d'embryons frais). Cette technique repose sur une hyperstimulation ovarienne. Une méta-analyse de 7 études rétrospectives appariées a retrouvé des résultats comparables entre 218 patientes cancéreuses et 153 patientes témoins devant bénéficier d'une FIV-ICSI, majoritairement pour infertilité masculine (Friedler et al., 2012). Seul le nombre d'ovocytes recueillis était significativement inférieur dans le groupe cancer, suggérant une moins bonne réponse ovarienne chez ces patientes. Par ailleurs, dans cette population, les complications sont rares (2,9%) et mineures (ponctions blanches, échec de stimulation...) (Lawrenz et al., 2010). Certains ont prélevé un ovaire stimulé porteur d'une tumeur à malignité limitée pour ponction *ex vivo* (Fatemi et al., 2011). C'est donc une stratégie éprouvée et efficace puisque certaines équipes rapportent un taux cumulé de grossesses de 60% si des embryons sont cryoconservés (Seli and Tangir, 2005). Cependant, son utilisation en oncofertilité suppose que la patiente ait un conjoint avec lequel elle ait envie d'avoir des enfants.

De plus, la stimulation de l'ovulation requiert entre deux et trois semaines, délai qui doit être compatible avec l'urgence du traitement. Enfin, la stimulation ovarienne contrôlée

(COH) entraîne des taux d'œstradiol supra-physiologiques, potentiellement délétères dans le cas des cancers hormono-dépendants. Les éléments de la stratégie sont illustrés dans la figure 1.

1.5.5.2.1. La Fécondation In vitro d'urgence

Les jours des nouvelles règles conditionnent toujours le début des cycles classiques de stimulation ovarienne. Attendre ce jour peut notablement allonger les délais de prise en charge en FIV. On sait que la pratique d'une FIV classique après la chirurgie du sein ne retarde pas la poursuite du traitement par chimiothérapie (Madrigano et al., 2007). Il semble en être de même pour d'autres cancers ne requérant pas de traitement ultra rapide (Lawrenz et al., 2010). Cependant, certains cancers nécessitent véritablement une prise en charge en chimiothérapie en quelques jours. Or, les résultats de la FIV diminuent beaucoup dès les premières cures de chimiothérapie (Dolmans et al., 2005). Pour palier ce problème, certaines équipes ont proposé de déclencher artificiellement les règles quel que soit le moment du cycle, à l'aide d'un antagoniste du récepteur de la GnRH, afin de pouvoir débiter plus rapidement une « FIV d'urgence ». Les protocoles classiques de stimulation ovarienne pour FIV, ainsi que ce protocole particulier, sont exposés dans la figure 2.

Le concept de lutéolyse par antagonistes du récepteur de la GnRH date de 1999 (Anderson et al., 1999). Cependant, à notre connaissance, seuls trois auteurs ont rapporté son utilisation en FIV d'urgence d'oncofertilité chez 16 patientes (Anderson et al., 1999, Bedoschi et al., 2010, von Wolff et al., 2009).

Les paramètres de stimulation comme les taux de maturation et de fécondation étaient comparables à ceux obtenus en protocole antagoniste classique ; cependant, les données étaient trop limitées pour conclure (von Wolff et al., 2009). Il n'y a pas, à notre connaissance, de grossesse rapportée chez des patientes guéries de leur cancer.

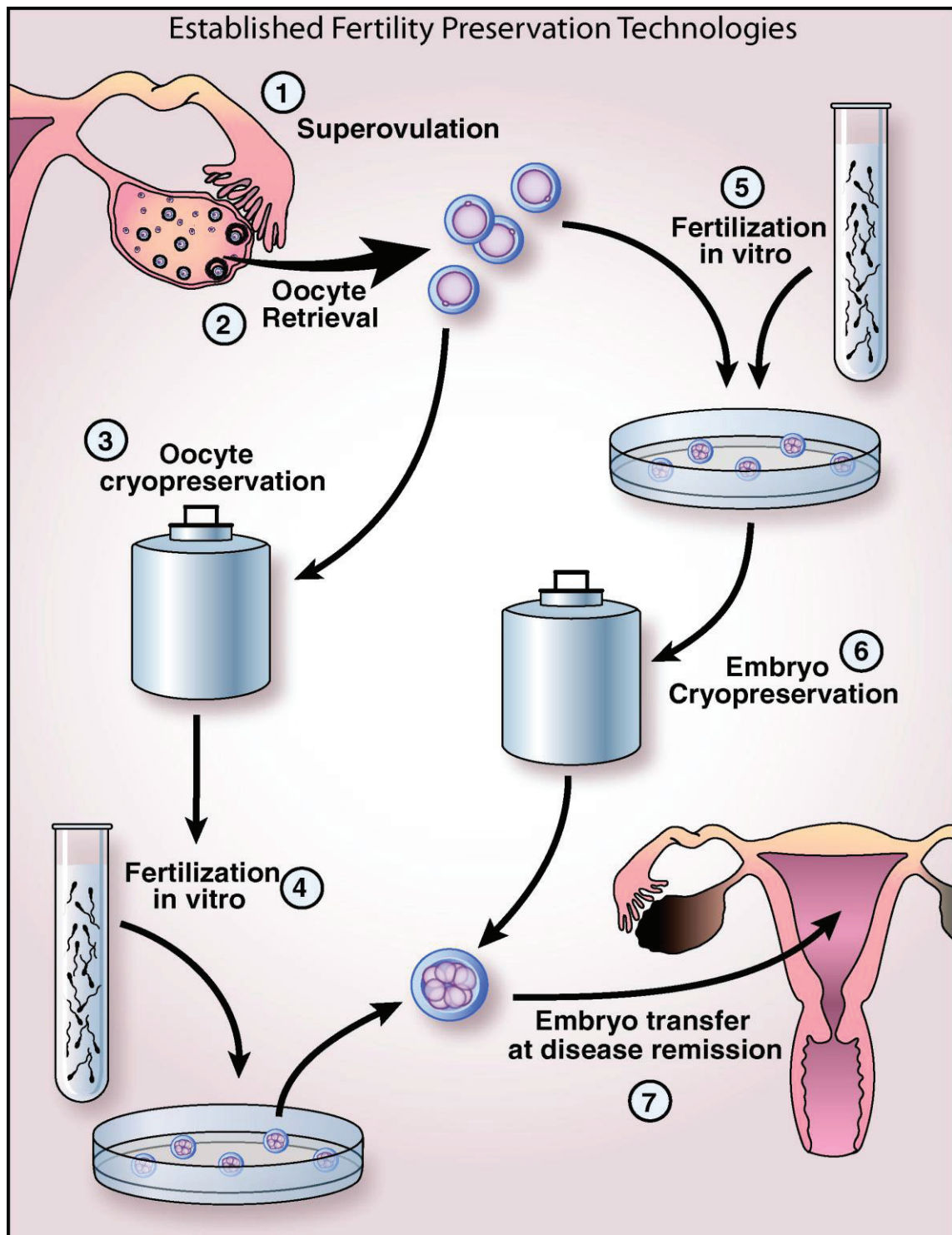


Figure 1. Fécondation *in vitro* conventionnelle avec cryoconservation d'embryons ou cryoconservation d'ovocytes pour la sauvegarde de la fertilité chez la femme soumise à un traitement gonadotoxique (Hirshfeld-Cytron et al., 2011). Après stimulation ovarienne (1), les ovocytes sont prélevés (2). Si la patiente n'a pas de partenaire stable, une cryoconservation ovocytaire peut être réalisée (3). La fécondation aura lieu plus tard, lors d'un projet de grossesse (4). Si la patiente a un partenaire stable, la technique la plus sûre est de féconder immédiatement les ovocytes (5) et les embryons générés seront cryoconservés jusqu'au désir de grossesse (6). Dans les deux cas, la grossesse est obtenue par transfert d'embryon, c'est-à-dire par AMP.

1.5.5.2.2. Les cycles de stimulation sans hyper-œstrogénie

Pour les patientes présentant un cancer du sein, il convient d'éviter l'hyper-œstrogénémie associée aux techniques classiques de stimulation ovarienne pour fécondation *in vitro*. La fécondation *in vitro* en cycle naturel pourrait être une solution (Basille et al., 2007, Castelo-Branco et al., 2004). Elle évite, en effet, la stimulation par les gonadotrophines et les taux d'œstradiol ne dépassent pas les taux physiologiques. Cependant, la performance de cette méthode en termes de grossesse est décevante. En effet, dans une méta-analyse sur 20 études, Pelinck *et al.* ont démontré que seuls 45,5% des cycles permettaient l'obtention d'au moins un embryon transférable, aboutissant à un taux de grossesses évolutives de 7,2 % (Pelinck et al., 2002).

Ces résultats ont été confirmés par une étude de Phillips *et al.* ayant comparé 134 cycles semi-naturels à 370 cycles stimulés (Phillips et al., 2007). Chez les femmes de moins de 34 ans, 3 à 6 cycles semi-naturels auraient été nécessaires pour obtenir les mêmes résultats qu'un cycle stimulé. Au delà de 34 ans, il aurait fallu plus de 10 cycles semi-naturels... Le traitement du cancer restant relativement urgent, le nombre de cycles à réaliser pour sauvegarder la fertilité semble peu compatible avec l'utilisation du cycle semi-naturel en oncofertilité.

D'autres types de stimulation ont été proposés, associant des anti-œstrogènes aux gonadotrophines, dans le but de diminuer la concentration et/ou les effets de l'œstradiol produit lors de l'hyperstimulation ovarienne pour FIV (figure 2).

Le tamoxifène (inhibiteur sélectif du récepteur de l'œstradiol) mais surtout le létrozole (inhibiteur de l'aromatase) ont été utilisés (Oktay et al., 2003, Oktay et al., 2006). L'utilisation du létrozole dans cette indication a fait polémique. L'Afssaps a, en effet, alerté en 2006 les gynécologues et endocrinologues, d'un possible effet tératogène du létrozole sur l'appareil locomoteur et le cœur fœtal, suite à son utilisation en stimulation ovarienne, freinant durablement son utilisation en oncofertilité en France.

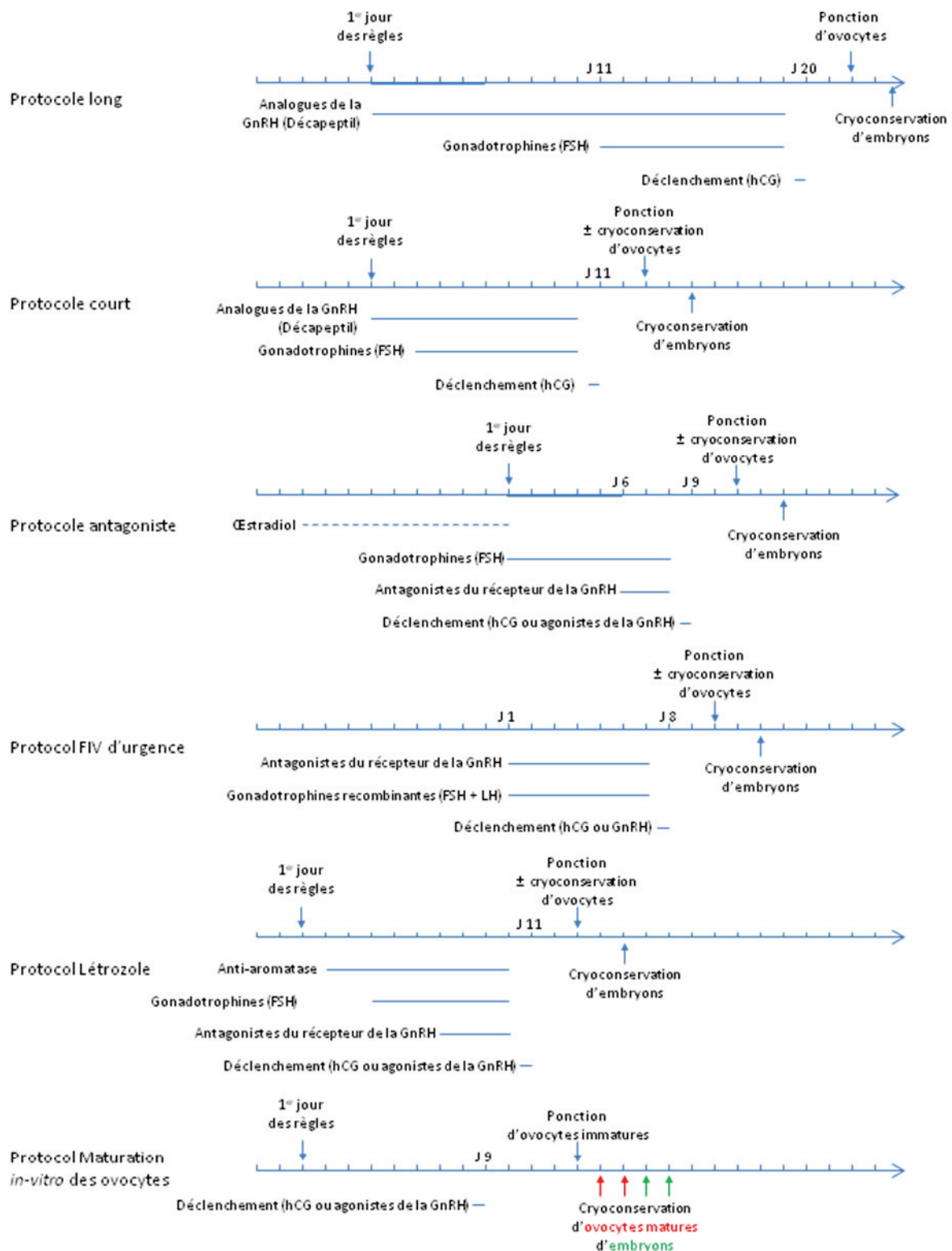


Figure 2. Différents protocoles de stimulation ovarienne pour fécondation *in vitro*. Les protocoles longs, courts en antagonistes sont classiques. Les protocoles FIV d'urgence et Létrozole sont spécifiques aux traitements d'oncofertilité. Le protocole Maturation *in vitro* des ovocytes est classiquement employé pour les syndromes des ovaires polykystiques (SOPK) et peut être adapté aux traitements d'oncofertilité. Les pointillés désignent une partie du traitement non indispensable mais améliorant possiblement les résultats.

A notre connaissance, cette observation d'effet tératogène, présentée au congrès de l'American Society of Reproductive Medicine de 2005, n'a jamais été publiée dans une revue internationale. Le premier auteur, M.M. Biljan, s'est d'ailleurs associé à une publication rassurante sur l'utilisation de létrozole en stimulation de l'ovulation (Mitwally et al., 2005).

Des revues récentes de la littérature ont montré les potentialités du Létrozole en induction de l'ovulation (Requena et al., 2008) ou en cycle de FIV (Papanikolaou et al., 2011), sans rapporter d'effet tératogène particulier, malgré une littérature abondante et de nombreuses grossesses. Les données sur les enfants nés après traitement par létrozole sont rassurantes (Elizur and Tulandi, 2008). Dans sa mise en garde, l'Afssaps rappelait aussi, avec justesse, que l'AMM de ce produit ne concernait que des patientes ménopausées et qu'il était contrindiqué chez la femme non ménopausée. L'oncofertilité doit être réalisée dans le cadre académique de protocoles de recherche validés par un comité de protection des personnes. L'AMM et les contre-indications ne limitent donc pas l'utilisation du produit dans ce cadre. En comparant 47 FIV selon le protocole létrozole pour cancer du sein à 56 FIV classiques pour infertilité tubaire appariées sur l'âge, Oktay *et al.* ont démontré que ce protocole permettait d'obtenir le même nombre d'embryons pour une œstradiolémie significativement 3 fois moins importante (483 pg/ml) et 4 fois moins de FSH injectée (Oktay et al., 2006). En revanche, les auteurs conseillaient de considérer les follicules de 20 mm de diamètre comme matures contre 17-18 mm dans le protocole classique. La même équipe a publié les derniers résultats de ce protocole sur 79 patientes porteuses d'un cancer du sein, comparées à 136 patientes ayant un cancer du sein mais pas de stimulation ovarienne (Azim et al., 2008). L'hyper-œstradiolémie maximum était de 1166pg/ml. En moyenne, 6 ovocytes ou embryons par patientes ont pu être conservés. Dans le groupe avec stimulation ovarienne, la chimiothérapie a été entreprise en moyenne 12 jours plus tard que dans le groupe sans stimulation ovarienne ($p=0,01$). En 23,4 mois de suivi post chimiothérapie, les taux de récurrence et de survie étaient équivalents entre les groupes. Dix patientes ont utilisé leurs ovocytes/embryons conservés, avec 8 grossesses et 5 accouchements. Enfin, cette équipe vient de décrire l'adaptation de ce protocole pour la FIV d'urgence avec des résultats encourageants sur 3 patientes (Sonmezer et al., 2011). Reste néanmoins à montrer l'avantage réel de ce protocole par rapport aux protocoles de FIV classiques. En effet, la grossesse augmente, elle aussi, l'œstradiolémie, et dans des proportions plus importantes

encore que la stimulation ovarienne. Pourtant, les récurrences après grossesse sont moins importantes que dans le cas où la patiente n'a pas été enceinte suite à son cancer (Kim et al., 2011). L'hyper-œstradiolémie est-elle véritablement si délétère sur la récurrence du cancer du sein ?

1.5.5.2.3. Maturation *In Vitro* des ovocytes avant FIV

Les protocoles de stimulation exposés ci-dessus ont une durée d'au minimum 15 jours, s'accompagnent de taux d'œstradiol supra physiologiques et font courir le risque du syndrome d'hyperstimulation ovarienne, complication purement iatrogène aux conséquences potentiellement graves. Récemment, la maturation d'ovocytes *in vitro* (MIV) a été proposée comme nouvelle alternative à ces stimulations ovariennes, dans le but de sauvegarder la fertilité (Ata et al., 2010, Oktay and Buyuk, 2004). Le concept de maturation *in vitro* date de 1965 lorsque Edwards réussit la maturation d'ovocytes humains en culture (Edwards, 1965). Quatre ans plus tard, la même équipe a rapporté la première fécondation d'ovocyte humain après maturation *in vitro* (Edwards et al., 1969). En 1991, Cha *et al.* ont rapporté la première naissance après maturation *in vitro* d'ovocytes ponctionnés pour un don d'ovocytes à l'occasion d'une césarienne (Cha et al., 1991). La MIV n'est réalisée en routine que depuis environ dix ans (Cha et al., 2005, Cha et al., 2000, Chian et al., 2004, Le Du et al., 2005, Soderstrom-Anttila et al., 2005). C'est une technique en cours d'évaluation (Jurema and Nogueira, 2006, Piquette, 2006).

A ce jour, plusieurs centaines d'enfants sont nés après MIV (Chian et al., 2004). Leur état néonatal était rassurant, seul leur poids était trouvé légèrement supérieur à ceux de la population générale (Chian et al., 2009). Le risque de syndrome d'hyperstimulation ovarienne est nul, ce qui est significativement inférieur à celui d'une FIV classique (Child et al., 2002). L'œstradiolémie est physiologique. Le recueil d'ovocytes peut avoir lieu à tout moment du cycle menstruel (figure 2), sans perte de chance (Demirtas et al., 2008, Maman et al., 2011). La maturation *in vitro* possède donc des atouts pour la sauvegarde de la fertilité chez les femmes devant recevoir rapidement un traitement gonadotoxique.

Cependant, comparé à la FIV classique, le taux d'implantations obtenu en MIV est généralement 2 à 3 fois plus faible et les embryons sont de moins bel aspect (Child et al.,

2002). De plus, le taux de fausses couches après maturation *in vitro* des ovocytes (de 26,5% à 36,8%) est deux fois plus élevé qu'en FIV (Cha et al., 2005, Cha et al., 2000, Soderstrom-Anttila et al., 2005, Son et al., 2007). En effet, les embryons générés par cette technique présenteraient plus de déséquilibres chromosomiques (Li et al., 2006). Pour obtenir le même résultat qu'en FIV classique, il faut conserver et transférer plus d'embryons et donc augmenter le risque de grossesses multiples.

Devant ces limites, la MIV est souvent utilisée comme moyen d'appoint, en même temps que le prélèvement de tissu ovarien (Fasano et al., 2011, Grynberg et al., 2011) ou en complément de cycle de stimulation (Oktay et al., 2010). Certaines équipes ont même décrit le recueil des ovocytes immatures après ovariectomie pour cryoconservation de tissu ovarien (Huang et al., 2008). D'autres ont montré que cette technique pouvait s'appliquer en phase folliculaire comme en phase lutéale, sans compromettre les résultats (Maman et al., 2011). Dans cette série de 18 patientes cancéreuses, cette stratégie a permis la cryoconservation de 6 à 8 ovocytes ou embryons (Maman et al., 2011). Cependant, les auteurs ne détaillent pas la proportion d'ovocytes, et on sait que les potentiels de développement d'ovocytes et d'embryons issus de maturation *in vitro* sont très inférieurs à ceux de la FIV. Il faut donc adjoindre à cette technique d'autres méthodes pour augmenter les chances.

D'autres équipes utilisent cette technique pour sauvegarder la fertilité en conservant les ovocytes plus que les embryons. Leurs résultats sont donc présentés dans le paragraphe suivant.

1.5.5.3. Cryopréservation ovocytaire

La première grossesse obtenue après cryoconservation d'ovocyte date de 1986 (Chen, 1986). La première grossesse après cryoconservation d'ovocyte dans le cadre d'une conservation de fertilité date de 2007 (Yang et al., 2007). La cryoconservation ovocytaire est une technique de sauvegarde de la fertilité qui ne requiert pas de partenaire (figure 1). En revanche, la patiente doit être pubère et pouvoir supporter un cycle de stimulation ovarienne, impliquant des contraintes de temps (minimum 15 jours) et des effets hormonaux (hyper-œstradiolémie).

1.5.5.3.1. Congélation lente ou vitrification

L'ovocyte mature (en métaphase II de méiose) est obtenu par ponction ovocytaire au terme d'un cycle de FIV conventionnelle, comme exposé ci-dessus (figure 1). Il s'agit d'une grande cellule, très fragile et très différenciée. Sa cryoconservation est difficile du fait de l'extrême sensibilité de son cytosquelette et de son fuseau méiotique aux lésions de congélation.

La congélation lente classique peut endommager les microtubules du fuseau méiotique (Chen et al., 2003) et être à l'origine d'un risque d'aneuploïdie (Mandelbaum et al., 2004). De plus, cette technique entraîne la formation de cristaux susceptibles de léser la membrane ovocytaire induisant une lyse cellulaire. Enfin, on observe également un durcissement précoce de la zone pellucide par expulsion prématurée des granules corticaux (Chevalier et al., 2009). Il en résulte une difficulté de pénétration du spermatozoïde et d'éclosion du blastocyste, ce qui nécessite souvent le recours à l'ICSI. Ceci explique probablement les taux très faibles de grossesse après congélation lente. En 2006, Oktay *et al.* avaient publié une méta-analyse de tous les cycles de congélation ovocytaire lente depuis 1986 (Oktay et al., 2006). Les résultats n'étaient guère enthousiasmants avec un taux de 1,9% naissance vivante par ovocyte congelé. En ne considérant que les ovocytes ayant résisté à la décongélation, 3,4 % ovocytes micro-injectés aboutissaient à une naissance vivante. Enfin, quand des embryons se développaient, 21,6 % des transferts (2,6 embryons par transfert) aboutissaient à une naissance vivante. Cette méta-analyse avait démontré la supériorité de la FIV avec ovocytes frais en terme de taux de grossesses et de nombre de naissances vivantes comparée à la FIV après congélation lente des ovocytes (Oktay et al., 2006).

La vitrification consiste à exposer pour de courtes durées les ovocytes à des concentrations élevées de cryoprotecteurs différents et à les refroidir ultra rapidement, ce qui évite la formation de glace (Fabbri et al., 1998). La première naissance après vitrification ovocytaire a été rapportée par Kuleshova et al. en 1999 (Kuleshova et al., 1999). Cette technique empêche l'altération du fuseau méiotique et permet la survie des ovocytes matures vitrifiés dans plus de 80% des cas (Cao et al., 2009, Chian et al., 2009, Kuwayama et al., 2005), contre 50 à 65% des cas en congélation lente (Cao et al., 2009, Chian et al., 2009). Les taux de naissances après vitrification d'ovocytes matures sont de l'ordre de 30% par transfert contre

10% en technique de congélation lente (Cobo et al., 2008). Une étude italienne prospective randomisée sur 244 ovocytes a comparé l'ICSI sur ovocytes frais ou vitrifiés. Les taux de fécondation et de développement embryonnaire étaient similaires (Rienzi et al., 2010). Ceci confirmait les résultats d'une étude descriptive (Antinori et al., 2007) et d'une étude comparative sur 30 donneuses de 450 ovocytes (Cobo et al., 2008). Cependant, ces patientes n'étaient pas atteintes de cancer. A ce jour et à travers le monde, plus de 1000 enfant sont nés après congélation d'ovocytes matures (532 après congélation ovocytaire lente, 392 après vitrification ovocytaire, en 2009) sans qu'il ait été observé une augmentation des anomalies congénitales chez ces enfants (Noyes et al., 2010, Noyes et al., 2009, Rudick et al., 2010).

1.5.5.3.2. Ovocytes immatures, cryoconservation ou Maturation *in vitro* : quoi faire en premier ?

Il est aussi possible de cryoconserver des ovocytes immatures avant leur maturation *in vitro*. En effet, dans l'ovocyte immature au stade de vésicule germinative (en prophase 1 de méiose), le fuseau méiotique n'est pas encore constitué et ses chromosomes sont protégés par une membrane nucléaire. Ces caractéristiques doivent théoriquement lui conférer une meilleure résistance à la congélation lente. Dans deux études, la survie d'ovocytes congelés au stade vésicule germinative était supérieure à celle obtenu après congélation d'ovocytes maturés *in vitro* (Baka et al., 1995, Boiso et al., 2002). Dans ces études, la congélation d'ovocytes immatures les protégeait de lésions du fuseau méiotique et d'anomalies chromosomiques. Par ailleurs, Toth et al. ont comparé la maturation *in vitro* d'ovocytes immatures congelés à celle d'ovocytes immatures frais. Les taux de maturation, de fécondation et de développement jusqu'au blastocyste étaient similaires (Toth et al., 1994). Cependant, des observations inverses ont aussi été rapportées. Park et al. retrouvent ainsi plus d'anomalies du fuseau et des chromosomes sur des ovocytes immatures congelés puis maturés *in vitro*, comparés à des ovocytes maturés frais (Park et al., 1997). Enfin, Goud et al. ont retrouvé une diminution significative de la survie d'ovocytes immatures congelés, comparée à des ovocytes matures congelés (Goud et al., 2000). Reste qu'avec les 13 à 73% de taux de survie de ces ovocytes immatures congelés rapportés dans ces études, les

résultats de la MIV avec cryoconservation sont décevants (Baka et al., 1995, Boiso et al., 2002, Goud et al., 2000, Mandelbaum et al., 1988, Park et al., 1997, Toth et al., 1994, Tucker et al., 1998). Au mieux, ils ne dépassent pas ce qu'on peut attendre d'une congélation d'ovocytes matures, alors que, selon la théorie, on aurait du obtenir de meilleurs résultats. Néanmoins, une naissance a été obtenue avec des ovocytes congelés au stade immature (Tucker et al., 1998). Devant ces résultats mitigés, quelques auteurs ont aussi tenté de vitrifier ces ovocytes immatures. Le stade blastocyste avec caryotype normal a été atteint par Chung et al. (Chung et al., 2000) ainsi que par Fuchinoue et al. (Fuchinoue et al., 2004) à l'aide d'ovocytes vitrifiés au stade immature. Pour Wu et al., les taux de survie d'ovocytes (59%), de maturation (64%), de fécondation (70%) et de clivage (71%) après maturation *in vitro* d'ovocytes vitrifiés n'étaient pas différents des témoins. Ces ovocytes ont conduit à une grossesse biochimique (Wu et al., 2001). Les études ne permettent donc pas encore de répondre. Bien que la tendance nous incite à vitrifier les ovocytes immatures, ce point est encore très discuté (Cao and Chian, 2009). Néanmoins, la conservation de 4 ovocytes immatures à des fins de sauvegarde de la fertilité avant greffe de moelle osseuse n'a pas permis d'atteindre cet objectif, nécessitant le recours à la greffe de fragments ovariens (Revel et al., 2011). Cela souligne encore le fait que cette technique ne peut être considérée que comme appoint d'une procédure plus performante.

1.5.5.3.3. Conservation d'ovocytes immatures en oncofertilité

Bien que cette stratégie soit encore très récente, certaines équipes ont déjà publié leur série, permettant la sauvegarde de la fertilité chez les patientes atteintes du cancer. Cette approche permet des succès limités et ne peut se justifier seule. Selon la série de Fasano et al. reprenant 57 cas de patientes avec cancer, bénéficiant de la MIV lors d'un prélèvement de tissu ovarien, seule une patiente sur deux a pu vitrifier au moins un ovocyte suite à cette stratégie, malgré le recueil de 266 ovocytes immatures (Fasano et al., 2011). Connaissant la potentialité réduite des ovocytes maturés *in vitro*, les chances sont minces de pouvoir rétablir la fertilité à l'aide de ces ovocytes. Il convient donc, là encore, d'utiliser cette méthode en appoint d'autres stratégies plus éprouvées. Ainsi, Oktay et al. ont-il démontré

que l'utilisation de la maturation *in vitro*, conjointement avec d'autres techniques, augmentait la quantité d'ovocytes et d'embryons cryoconservés (Oktay et al., 2010).

1.5.5.3.4. Conservation d'ovocytes matures en oncofertilité

Récemment, la vitrification a considérablement amélioré les résultats de la cryoconservation d'ovocytes matures. Il en résulte un essor justifié de cette technique de sauvegarde de la fertilité chez les cancéreuses pubères pouvant supporter les contraintes de la stimulation (Ata et al., 2010, Noyes et al., 2010, Noyes et al., 2009). Cependant, à ce jour, peu d'auteurs ont rapporté l'application de cette technique dans cette indication. Dans leur série de 50 patientes porteuses de cancer, Noyes *et al.* ont conservé 19 ovocytes matures par patiente, après $10 \pm 0,3$ jours de stimulation ovarienne selon divers protocoles (Noyes et al., 2010). Comparées à des patientes non cancéreuses, l'œstradiolémie basale était plus élevée, le temps de stimulation était plus long, plus de gonadotrophines étaient nécessaires pour une œstradiolémie au déclenchement plus faible, ces différences étant statistiquement significatives. Ces résultats suggèrent une altération de la réserve ovarienne des patientes cancéreuses, et vont dans le sens d'une autre observation portant sur 5 patientes atteintes de cancer (Pal et al., 1998), bien qu'une troisième étude avec 28 patientes cancéreuses et 135 témoins appariées sur l'âge n'ait pas retrouvé de différence (Knopman et al., 2009). Une méta-analyse de 7 études rétrospectives appariées a retrouvé des résultats comparables entre 218 patientes cancéreuses et 153 patientes témoins devant bénéficier d'une FIV-ICSI, majoritairement pour infertilité masculine (Friedler et al., 2012). Le nombre d'ovocytes recueillis était néanmoins significativement inférieur dans le groupe cancer, suggérant là encore, une moins bonne réponse ovarienne chez ces patientes. A ce jour, seule une naissance (gémellaire) a été rapportée après cryoconservation d'ovocytes (congélation lente) pour sauvegarde de la fertilité chez une patiente porteuse d'une tumeur à malignité limitée de l'ovaire (Porcu et al., 2008).

1.5.5.3.5. Sécurité des nouvelles techniques de cryoconservation

Les données d'études contrôlées indiquent que le devenir obstétrical d'enfants nés après congélation lente d'embryons est semblable, voire meilleur que celui d'enfants nés d'embryons frais (Kallen et al., 2005, Shih et al., 2008, Wang et al., 2005, Wennerholm et al., 2009). En effet, comparés à des enfants nés à partir d'embryons frais, ceux nés d'embryons congelés auraient une mortalité périnatale inférieure ($P < 0.001$) (Shih et al., 2008), un poids de naissance supérieur (Belva et al., 2008) et moins d'hypotrophie $< 2500\text{g}$ ($P < 0.001$) (Bedoschi et al., 2010, Kallen et al., 2005, Shih et al., 2008, Wang et al., 2005). Aucune différence significative n'a été rapportée quant à l'incidence d'anomalies chromosomiques entre enfants nés d'embryons frais ou cryopreservés (OR 1,96, IC95% 0,92-4,14) (Belva et al., 2008). Cette même étude retrouvait même un taux accru de malformations parmi des enfants nés d'embryons frais (OR 1,96, IC95% 1,31-2.91) (Belva et al., 2008).

Aucun effet de la cryopreservation d'embryons n'a été démontré sur le développement post-natal mais peu d'études ont été publiées (Sutcliffe et al., 1995, Wennerholm et al., 1998).

La technique de cryoconservation d'ovocytes étant nouvelle, peu de données comparatives sont disponibles concernant les enfants nés après congélation lente ou vitrification d'ovocytes. Vingt-deux séries de cas de naissances après congélation lente d'ovocytes ont été identifiées dans la littérature, soit 148 enfants. Dans ces publications, l'information sur les enfants est spartiate, ils sont « sains » et de poids de naissance dans la moyenne (Diedrich et al., 2011). Les données de 221 enfants nés d'ovocytes vitrifiés sont aussi disponibles (Wennerholm et al., 2009), 200 d'entre elles ayant été rapportées par un auteur (Chian et al., 2008). Là encore, les données sont spartiates, le poids de naissance est dans la moyenne (Wennerholm et al., 2009). Cependant, Chian *et al.* ont rapporté un taux d'accouchements prématurés de singleton de 26 % (36/137), ce qui est au moins le double du taux d'accouchements prématurés après congélation lente.

En résumé, 25 ans d'expérience de congélation lente d'embryons ont fourni des données rassurantes sur la sécurité de la technique (Wennerholm et al., 2009). Des données limitées de sécurité sont disponibles sur la vitrification d'ovocytes.

1.5.5.4. Cryoconservation de tissu ovarien

Les techniques précédentes permettaient la sauvegarde de la fertilité chez des patientes pubères pouvant supporter les contraintes de la stimulation ovarienne, tant pour le temps nécessaire à la stimulation que pour l'hyper-œstradiolémie engendrée par cette stimulation. Mais le problème demeure entier lorsque le temps manque, que la maladie est hormonosensible ou que la patiente n'est tout simplement pas assez âgée pour pouvoir avoir une stimulation ovarienne.

L'idée d'une cryoconservation ovarienne pour sauvegarder la fertilité date des années 60, quand le remplacement d'ovaires congelés avait permis de rétablir la fertilité de souris irradiées (Parrott, 1960). C'est une stratégie intelligente puisque le cortex ovarien contient un grand nombre de follicules primordiaux à fort potentiel reproductif, même sur un prélèvement de volume modeste. Quoiqu'encore expérimentales, bien des cryoconservations et transplantations de tissu ovarien ont été rapportées. Chez l'animal ces techniques ont conduit à des gestations tandis que des grossesses ont été obtenues chez les femmes traitées pour cancer. La cryoconservation de tissu ovarien est d'ailleurs actuellement la seule technique de conservation de la fertilité accessible aux filles avant la puberté.

Plusieurs stratégies ont été essayées : la cryoconservation puis greffe avasculaire de fragments de cortex ovarien, la transplantation avec anastomose vasculaire microchirurgicale d'ovaire entier et l'isolation de follicules primordiaux pour remplacement sur supports biocompatibles.

A ce jour, c'est la greffe avasculaire de fragments de cortex ovarien qui a donné de meilleurs résultats, permettant le rétablissement de la fertilité chez des femmes rendues stériles par les traitements du cancer. Cependant, la durée de vie de ces greffes est limitée. Par ailleurs, les risques de métastases peuvent être trop élevés pour envisager une greffe. Pour palier ces limites, la recherche est active, notamment dans les domaines de l'isolation des follicules primordiaux, de la xéno greffe, de la folliculogénèse *in vitro*, de la culture et de la cryoconservation d'ovaires entiers.

1.5.5.4.1. Greffe de fragments

La cryopréservation de cortex ovarien peut être une bonne alternative lorsque les traitements doivent être instaurés en urgence ou s'il s'agit d'une fillette pré pubère.

Les premières expériences de greffe de tissu ovarien frais datent du début du 20^{ème} siècle. La cryoconservation de tissu ovarien a été tentée au milieu du 20^{ème} siècle, après la découverte des propriétés cryoprotectrices de certains composés chimiques (Deanesly, 1954, Parkes and Smith, 1953). Cependant, les techniques n'ont initialement connu qu'un essor limité, au regard de l'efficacité médiocre du cryoprotecteur utilisé (glycérol, 10% des follicules primordiaux résistant à la congélation-décongélation), et de l'absence de cryostat automatisé. Pendant les années 1990, les progrès de la cryobiologie ont élargi l'arsenal des cryoprotecteurs (propandiol, diméthylsulfoxyde, éthylène-glycol). Ces progrès ont permis les premières reprises de fonction ovarienne après greffe de tissus ovariens chez de gros animaux, menant à des gestations (Gosden et al., 1994, Newton et al., 1996), et faisant espérer des grossesses chez la femme. Les études chez l'animal ont permis quelques mises au point comme, par exemple, d'optimiser la taille optimale des greffons (Jeremias et al., 2003). Une première autogreffe de fragments ovariens cryoconservés a permis de rétablir la fonction ovarienne chez une patiente de 29 ans rendue ménopausée par des traitements gonadotoxiques (Oktay and Karlikaya, 2000). En 2004, un embryon de 4 cellules a été obtenu chez une patiente de 36 ans, après ménopause chimique, greffe hétérotopique de fragments ovariens, puis stimulation ovarienne, malheureusement sans implantation embryonnaire (Oktay and Buyuk, 2004). Plusieurs naissances ont ensuite été décrites après autogreffe orthotopique de fragments ovariens cryoconservés chez des femmes, après ménopause induite par traitements gonadotoxiques (Donnez et al., 2004, Meirow et al., 2005).

Depuis, la liste des patientes ayant bénéficié d'une autogreffe de fragments ovariens pour rétablir la fonction ovarienne reproductrice s'est allongée. Quatorze grossesses et 11 naissances vivantes ont été obtenues après 9 greffes de fragments de cortex ovariens frais entre jumelles homozygotes discordantes pour leur fonction ovarienne (Silber, 2012). Ces greffes fraîches sortent du cadre de la sauvegarde de la fertilité et ne seront pas détaillées ici. Les indications d'autoconservation de tissu ovarien ne se limitent plus aux maladies

néoplasiques mais incluent désormais des pathologies bénignes traitées pas chimiothérapie systémique ou radiothérapie, ainsi que des hémopathies bénignes indiquant la greffe de moelle osseuse. L'ovariectomie dans le contexte de kystes bénins (endométriose) ou le portage d'une mutation BRCA indiquant l'ovariectomie prophylactique peuvent également indiquer la cryoconservation du tissu ovarien.

Partageant les indications de la cryoconservation d'ovocytes, la pratique de la cryoconservation de tissu ovarien n'en a pas les limites logistiques. En effet, elle peut être pratiquée sur une patiente impubère, atteinte d'une pathologie sensible aux hormones ou dont le traitement ne peut attendre les 12 jours minimum que prend classiquement une stimulation ovarienne. En outre, la cryoconservation de tissu ovarien permet potentiellement la conservation de beaucoup plus d'ovocytes que la conservation d'ovocytes matures.

En pratique, il s'agit de prélever un ovaire ou des fragments de cortex ovarien lors d'une coelioscopie. Son principe est illustré dans la figure 3. Dans la mesure du possible, le prélèvement doit avoir lieu avant chimiothérapie (Familiari et al., 1993, von Wolff et al., 2009). L'agressivité sur l'ovaire des traitements envisagés détermine le choix entre une ovariectomie radicale ou une biopsie ovarienne, ainsi que le volume de cette dernière. Ainsi, si les risques de ménopause n'excèdent pas 50%, le prélèvement ovarien doit être limité, l'ovariectomie unilatérale étant une option inutilement agressive. En effet, bien souvent, la fonction ovarienne se rétablit spontanément (Donnez et al., 2006, Wallace et al., 2005).

Lass *et al.* ont montré que le potentiel de fertilité de femmes avec un seul ovaire était équivalent à celui de femmes avec deux ovaires, qu'il s'agisse de conceptions naturelles ou par FIV (Lass, 1999). Cependant, du fait des traitements qu'elles ont subi, ces femmes à la réserve ovarienne altérée auront sans doute une durée de vie reproductrice plus courte. La perte d'un ovaire peut donc avoir des conséquences sur la fonction reproductive plus importantes chez ces femmes, notamment en fin de trentaine et début de quarantaine. Une fois la médullaire ovarienne excisée, des fragments de cortex, contenant des follicules primordiaux, sont découpés et cryoconservés. La transplantation ultérieure pourra être hétérotopique ou orthotopique.

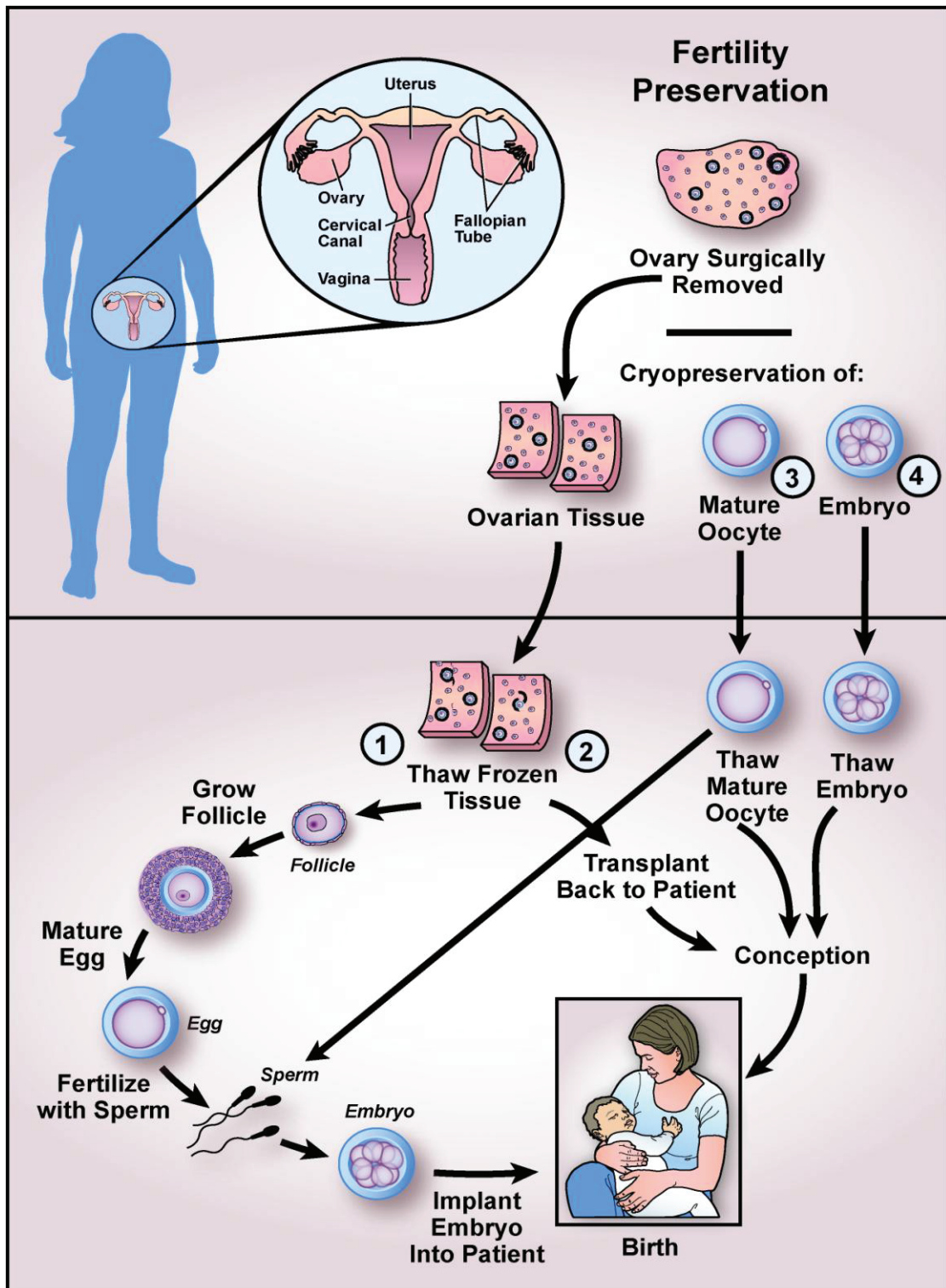


Figure 3. La conservation de fragments de cortex ovarien face aux autres techniques classiques et moins classiques de sauvegarde de la fertilité (Hirshfeld-Cytron et al., 2011). Contrairement à la cryoconservation d'ovocytes matures (2) et d'embryons (3), le prélèvement de cortex ovarien peut être réalisé rapidement et à tout moment du cycle. Une fois le cancer en rémission, les fragments peuvent être réchauffés. Si les risques de métastase ovarienne sont faibles, ces fragments peuvent être replacés dans la patiente et permettre une

grossesse spontanée ou après FIV (2). Le problème demeure quand le risque de métastase ovarienne est fort. Une solution pourrait être une folliculogénèse in vitro (1), mais cette alternative est de l'ordre de la recherche.

Le fragment reprend une activité après quelques mois, une ovulation peut ensuite être obtenue soit naturellement, soit après une stimulation hormonale. Il ne s'agit pas d'une technique de routine, mais plusieurs équipes dans le monde travaillent à développer cette perspective.

Pour les patientes jeunes, il est légitime de proposer une cryoconservation de fragments ovariens, tout en soulignant, bien sûr, que cette technique est prometteuse mais encore expérimentale. La question se pose toujours de la réintroduction de cellules malignes avec le greffon. Une étape ultérieure pourra être la culture in vitro de follicules primordiaux ; pour le moment, celle-ci n'a été réalisée que chez la souris (O'Brien et al., 2003).

1.5.5.4.1.1. Congélation lente ou vitrification

La technique de cryoconservation du cortex ovarien la plus utilisée dérive du protocole mis au point par Gosden *et al.* en 1994 (Gosden et al., 1994). Il s'agit d'une congélation lente, utilisant le Dimethyl sulfoxide (DMSO) à 1,5M comme cryoprotecteur. Un seeding doit être réalisé (Isachenko et al., 2008). D'autres méthodes ont néanmoins été proposées, utilisant du propane-diol et du sucrose comme cryoprotecteur (Gook et al., 2000, Silber, 2012). La survie folliculaire après congélation lente est estimée entre 70 et 90% (Fabbri et al., 2003, Gook et al., 2000, Hovatta et al., 1996, Hreinsson et al., 2003, Jeremias et al., 2003, Maltaris et al., 2006). Cependant, les cellules granuleuses semblent moins résistantes à la congélation/décongélation, avec notamment une expression génétique anormale dans des études de microarray (Lee et al., 2008). Il s'agit néanmoins d'un protocole assez robuste.

Bien que la vitrification connaisse un engouement certain pour la cryoconservation d'ovocytes et d'embryons, cette technique a été peu explorée et avec des résultats contradictoires pour la conservation du tissu ovarien.

Des études comparatives ont été menées sur les fragments de cortex de gros animaux. Ainsi, la capacité d'évolution des follicules en culture 3D, l'incorporation de BrdU, le phosphohistone H3 et la production de stéroïde ont-ils été comparés entre congélation

lente ou vitrification chez le macaque (Ting et al., 2011). Les lésions stromales et folliculaires étaient plus fréquentes après congélation lente. Les follicules des fragments vitrifiés atteignaient autant le stade antral que ceux des fragments frais. En revanche, ils étaient beaucoup moins à l'atteindre après congélation lente. L'expression du phosphohistone H3 était identique dans les fragments frais et vitrifiés, tandis qu'elle était plus faible après congélation lente. La synthèse de stéroïdes et l'incorporation du BrdU étaient altérées de manière similaire en congélation lente ou en vitrification. Trois gestations ont été obtenues chez la brebis, après vitrification de fragment de cortex ovarien puis autogreffe dans notre laboratoire (Bordes et al., 2005).

En ce qui concerne l'ovaire humain, Li *et al.* ont comparé la congélation lente et la vitrification de fragments de cortex ovarien chez 15 patientes (Li et al., 2007). Ces auteurs montrent que les deux protocoles de cryoconservation conduisent à des altérations morphologiques des follicules ainsi qu'à une proportion plus grande de follicules en croissance. Cependant, les résultats de la congélation lente et de la vitrification n'étaient pas statistiquement différents. Isachenko *et al.* ont eux aussi comparé la congélation lente à la vitrification, en étudiant la production hormonale en culture, la morphologie folliculaire et l'expression du gène de la GAPDH de fragments de cortex ovariens de 15 patientes (Isachenko et al., 2009). Si la morphologie folliculaire et la production hormonale semblaient comparables entre tissus congelés et vitrifiés, l'expression de GAPDH était significativement inférieure dans le groupe vitrification. Rahimi *et al.* ont étudié l'impact du mode de cryoconservation sur la vascularisation et l'apoptose de fragments de cortex ovarien de 5 patientes lorsqu'ils sont xéno greffés à des souris SCID (Rahimi et al., 2010, Rahimi et al., 2009). Ces auteurs ne trouvent pas de différences significatives sur ces points, que le fragment ait été congelé ou vitrifié. Silber *et al.* ont comparé congélation lente et vitrification sur des fragments de cortex ovarien humain avec, dans les fragments vitrifiés, une survie folliculaire et un aspect en microscopie électronique comparables à celle des témoins alors que la survie des fragments congelés (selon un protocole non classique) était significativement inférieure (Silber, 2012). Enfin, Keros *et al.* ont comparé la congélation lente à la vitrification sur 20 biopsies de cortex ovarien (Keros et al., 2009). Le protocole de congélation lente n'était pas classique. De plus, la vitrification utilisait une technique ouverte où l'azote liquide rentre en contact avec le fragment ovarien, ce qui peut présenter un

risque sanitaire. La structure (microscopie optique), l'ultrastructure (microscopie électronique) et la survie après 24 heures de culture de différents composants de l'ovaire ont été étudiées. Ces auteurs ont constaté que la vitrification préservait bien mieux le stroma ovarien que la congélation lente, notamment lors de l'examen en microscopie électronique. Les follicules semblaient également conservés, quel que soit le protocole utilisé. La même équipe a modifié sa technique pour utiliser un système fermé, en comparant des fragments de cortex ovarien vitrifiés avec ce dispositif à des fragments frais chez 12 patientes (Sheikhi et al., 2011). Ces auteurs n'ont pas pu mettre en évidence de différence entre tissus frais et vitrifié. Ils concluent que la vitrification de cortex ovarien est efficace et compatible avec les directives sanitaires européennes. Ainsi, les résultats ne sont pas univoques mais penchent plutôt vers le bénéfice de la vitrification. Cependant, la technique est trop récente pour que des patientes dont le cortex ovarien a été vitrifié avant traitement gonadotoxique demandent le remplacement des fragments en cas de désir de grossesse. Comme le remarquent Silber *et al.* il a fallu 15 ans pour que les fragments congelés soient remplacés, que des grossesses soient obtenues et que la technique de congélation lente soit valide. Le même délai est attendu pour la vitrification (Silber, 2012). Nous ne savons pas si beaucoup d'équipes pratiquant la cryoconservation ont modifié leur technique de conservation pour faire de la vitrification de fragments une routine.

1.5.5.4.1.2. Xénogreffe de fragments ovariens

La xénogreffe de fragments ovariens sur souris SKID est une voie toujours explorée en recherche (Dath et al., 2010, David et al., 2012, Gook et al., 2003, Nisolle et al., 2000, Paris et al., 2004, Rahimi et al., 2010, Rahimi et al., 2009, Van Eyck et al., 2010). Des fragments de cortex ovarien humain peuvent être xenotransplantés à des souris dont l'immunité cellulaire est constitutionnellement déficiente. Deux types de souris immunodéficientes existent : celles avec agénésie thymique (souris NUDE) et celles portant la mutation du déficit immunitaire combiné sévère (Souris SCID) (Bosma et al., 1983, Gosden et al., 1994). Gosden fut le premier à utiliser ce modèle animal pour étudier le développement de follicules de mouton et de chat dans des tissus ovariens xénogreffés (Gosden et al., 1994). Par la suite, le développement folliculaire, l'ovulation, la formation de corps jaune et l'obtention d'ovocytes

en métaphase II ont été rapportés par plusieurs équipes, après xénogreffe de tissus ovariens humains à la souris SCID, puis stimulation par gonadotrophines (Abir et al., 2003, Maltaris et al., 2006, Oktay et al., 1998).

L'ultra-structure de follicules primordiaux et primaires humains n'a, semble-t-il, pas été altérée par la séquence cryoconservation puis xénogreffe (Nisolle et al., 2000, Nottola et al., 2008). Dans cette dernière étude, des follicules secondaires s'étaient aussi développés dans ces xénogreffes de fragments cryoconservés. Leur ultra-structure était conservée. Cependant, le développement ovocytaire semblait en retard par rapport au développement des cellules folliculeuses (Nottola et al., 2008). De plus, dans une observation réalisée avec des follicules animaux, la maturation finale avait été obtenue *in vitro* après xénogreffe, mais les ovocytes ainsi obtenus montraient cependant une organisation aberrante des microtubules et de la chromatine (Kim et al., 2005).

Une étude prospective a étudié le nombre de follicules à chaque stade de développement, dans des xénogreffes de fragments ovariens humains cryoconservés puis transplantés à la souris SCID, selon que la souris était exposée ou non aux analogues de la GnRH et à une stimulation par gonadotrophines (Maltaris et al., 2007). L'exposition à la GnRH n'a pas empêché l'épuisement rapide du capital folliculaire. Au contraire, cet épuisement a même été aggravé si la GnRH était introduite pendant la période critique de néovascularisation, juste après la xénogreffe. Enfin, cette même équipe a observé qu'une stimulation prolongée par des gonadotrophines réduisait de manière significative le nombre de follicules primordiaux dans la xénogreffe (Maltaris et al., 2007). Même si l'ovariectomie de la receveuse semble améliorer le développement folliculaire après xénotransplantation de tissus ovariens cryoconservés à la souris SCID, l'emploi de gonadotrophines exogènes semble néanmoins essentiel à la survie des follicules xénogreffés (Oktay et al., 2000).

Enfin, le modèle de xénogreffe a aussi été utilisé pour étudier la revascularisation de ces greffes avasculaires de fragments. Van Eyck *et al.* ont ainsi xénogreffé des fragments de cortex ovarien humain à des souris NUDE et étudié la pression partielle en oxygène, grâce à la résonance paramagnétique électronique (Van Eyck et al., 2010). Du lithium

phthocyanine, implanté au sein de ces fragments, était utilisé comme traceur d'oxygénation. Selon ces auteurs, l'hypoxie des fragments durerait 5 jours. Toujours avec le même modèle, cette équipe a comparé la xénogreffe de fragments à 1 et 3 semaines dans différents sites, chez la souris NUDE (Dath et al., 2010). Depuis les travaux de Nisolle *et al.*, on sait que la xénogreffe entraîne une fibrose prononcée du stroma des fragments greffés (Nisolle et al., 2000). Dath *et al.* suggèrent qu'une greffe sur un site musculaire serait bénéfique puisque cela diminuerait notablement cette fibrose générée. De plus, ils montrent que la xénogreffe s'accompagne d'une activation folliculaire globale, mais peut-être de manière moins marquée dans les fragments greffés au site musculaire, suggérant que cette fibrose est délétère à la survie à long terme de ces greffes. David *et al.* ont étudié cette activation des follicules humains lorsque des fragments de cortex ovarien sont xénogreffés chez la souris SCID. Bien qu'ils aient observé une activation importante (60%) à 3 semaines de greffes (David et al., 2011), ils sont rassurants puisqu'ils retrouvent des follicules quiescents après 26 semaines de xénogreffe (David et al., 2012). Cependant, 13% des follicules primordiaux examinés sont encore activés (expriment le PCNA). Ces follicules greffés montrent une expression abaissée du Kit Ligand et augmentée de l'AMH, ce qui pourrait faire partie du mécanisme moléculaire aboutissant à l'activation. Cette expression ne diffère pas, que le tissu ovarien ait été congelé ou non avant d'être greffé (David et al., 2012). Le même patron d'expression de C-kit et GDF-9 est retrouvé après xénogreffe de cortex ovarien humain frais ou congelé, confirmant que l'activation folliculaire anormalement importante est bien une conséquence de la xénogreffe et non de la cryoconservation (David et al., 2011). Cependant, généraliser des résultats obtenus avec ce modèle à ce qui se passe lorsqu'un fragment est greffé chez une femme est difficile.

Bien que la xénogreffe de fragments ovariens soit un bon modèle d'étude pour l'autotransplantation, son utilisation future à des fins reproductives est beaucoup plus incertaine. L'une des limites est le risque d'infection par des agents rétroviraux hétérospécifiques ou par d'autres agents infectieux type prions. Par ailleurs, cette utilisation imposerait le sacrifice d'un grand nombre d'animaux, les fragments greffés étant de petite taille. Cela rendrait la technique peu efficace et soulèverait des interrogations morales.

1.5.5.4.1.3. Orthotopique ou hétérotopique

Il existe deux approches possibles pour l'auto-transplantation du tissu ovarien (figure 4). Dans la transplantation hétérotopique, les fragments de cortex ovarien peuvent être greffés en sous-cutané ou dans divers autres sites en dehors de la cavité péritonéale, par exemple, l'avant-bras ou la paroi abdominale externe. La transplantation orthotopique consiste à greffer les morceaux de cortex ovarien dans leur emplacement original, c'est-à-dire dans la cavité péritonéale, dans l'ovaire restant ou à son contact direct (fossette ovarienne ou ligament lombo-ovarien). Les deux approches ont leurs avantages et inconvénients. Tandis qu'une grossesse spontanée ne peut théoriquement se produire qu'après une transplantation orthotopique, la transplantation hétérotopique peut être indiquée si le pelvis n'est pas accessible à la transplantation, du fait des conséquences de la radiothérapie ou du caractère cicatriciel de l'abdomen. En outre, s'il existe un risque de métastase ovarienne, la surveillance des tissus est plus facile en cas de greffe hétérotopique. Cependant, si l'activité hormonale de l'ovaire a été rétablie après greffes orthotopiques et hétérotopiques, les ovocytes prélevés sur les greffes hétérotopiques n'ont pas permis de rétablir la fertilité chez la femme, alors que certaines greffes orthotopiques ont été suivies de grossesses. Cela donnerait un certain avantage à la greffe orthotopique. Cependant, la plupart des greffes orthotopiques chez la femme ont été réalisées en présence des ovaires. Malgré la description récente d'une grossesse après ovariectomie bilatérale, puis autogreffe (Garcia Rada, 2012), un doute subsiste toujours sur l'origine réelle d'une éventuelle grossesse après greffe orthotopique, fragment réimplanté ou ovaires natifs réactivés.

Il faudrait donc, pour être honnête, ajouter au crédit de la greffe hétérotopique la grossesse spontanée obtenue par Oktay *et al.* après greffe hétérotopique de fragments (Oktay, 2006) et une partie de celles de Demester *et al.* et d'Andersen *et al.* ou une attitude mixte, à la fois orthotopique et hétérotopique, avait été adoptée (Andersen *et al.*, 2008, Demeestere *et al.*, 2006). Cela réhabilite quelque peu l'attitude hétérotopique.

Quelle que soit la stratégie, la coelioscopie est la technique mini-invasive qui doit être utilisée pour prélever le tissu ovarien (Jadoul *et al.*, 2007, Sonmezer *et al.*, 2005). En effet, cette procédure est courte (30 minutes) et peu morbide (élévation de la CRP chez deux

patientes, une contamination bactérienne, une conversion laparotomique) sur une série de 85 femmes prélevées (Mayerhofer et al., 2010).

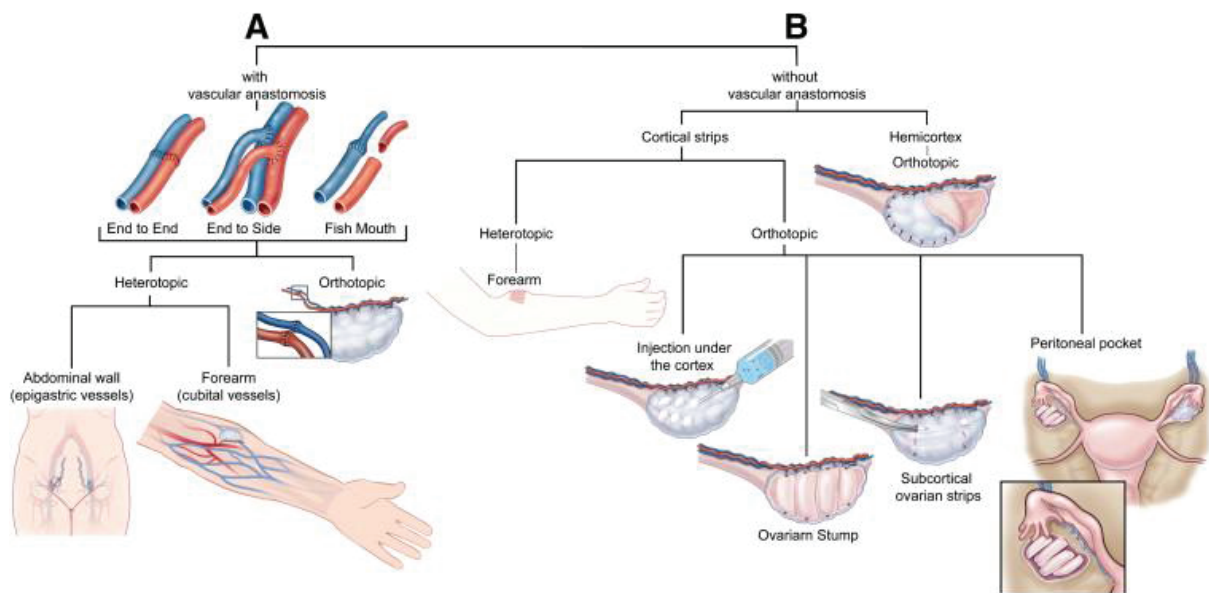


Figure 4. Différentes alternatives de transplantation d’ovaire entier (A) et de greffe de fragments ovariens (B), dans la sauvegarde de la fertilité en cas de traitement stérilisant (Bedaiwy et al., 2008). Dans chaque cas, le remplacement de tissu ovarien peut être au contact (ou en remplacement) de l’ovaire natif (orthotopique) ou en dehors de ce site (hétérotopique). Notez que le remplacement hétérotopique de fragments ovariens peut aussi avoir lieu dans l’espace sous-cutané de la peau abdominale.

1.5.5.4.1.4. Succès : de l’animal à la femme

Grâce à l’utilisation de cryoprotecteurs modernes, comme l’éthylène-glycol, le diméthyl sulfoxyde (DMSO) ou le propanediol, des gestations chez l’animal ont été rapportées à partir d’autogreffe de fragments ovariens. Pour la première fois, en 2000, la fonction ovarienne endocrine a été rétablie chez la femme, par l’autogreffe orthotopique de fragments ovariens cryoconservés (Oktay and Karlikaya, 2000, Radford et al., 2001). Chez le primate, en 2004, une première gestation a été obtenue après autogreffe hétérotopique de tissu ovarien frais (Lee et al., 2004). Celle-ci fut suivie par les premières grossesses humaines après autogreffe orthotopiques de fragments de cortex ovarien cryoconservé (Donnez et al., 2004, Meirrow et al., 2005).

1.5.5.4.1.4.1. Remplacement et reprise fonctionnelle des fragments chez la Femme

Malgré les nombreuses patientes ayant bénéficié de cryoconservation de fragments de cortex ovarien dans le monde, seules quelques unes ont, jusqu'à présent, été jusqu'au remplacement de ces fragments (autogreffe).

Selon Oktay et *al.*, seules 3 patientes ont demandé l'autogreffe de fragments de cortex ovarien (5,1%), alors que 59 femmes avaient eu une cryoconservation (Oktay and Oktem, 2010). Une patiente a eu une greffe orthotopique tandis que la greffe des deux autres était hétérotopique. Dans cette équipe, les principales indications de cryoconservation étaient l'hémopathie maligne (45,7%) et le cancer de sein (22%). Aucune complication ne s'est produite et l'examen anatomopathologique des fragments de cortex ovarien n'a pas révélé de localisation secondaire. Cinquante-six de 59 patientes n'ont pas demandé le remplacement de leurs fragments ovariens, certaines étant décédées, d'autres parce que la pathologie était toujours évolutive, d'autres pour des raisons personnelles. Une des patientes ayant reçu une autogreffe hétérotopique a conçu spontanément et a accouché, alors qu'elle était considérée comme ménopausée (Oktay, 2006). Cela suggère que, après greffe de fragments ovariens, les follicules donnant les grossesses pourraient provenir des ovaires natifs, initialement considérés comme ménopausés, réactivés par une greffe, même hétérotopique. Sur les trois greffes rapportées par cette équipe, une a cessé de fonctionner après 9 mois, les deux autres fonctionnant encore, 7 ans après greffe.

Sanchez et *al.* ont, eux aussi, rapporté une série de 200 patientes chez lesquelles ils ont réalisé un prélèvement de cortex ovarien (Sanchez et al., 2008). Leurs indications principales étaient le cancer du sein (55%) et la maladie de Hodgkin (25%). Seulement 4 patientes (2%) avaient été greffées à la date de la publication.

De la même manière, les greffes sont encore peu nombreuses selon l'expérience danoise de l'autoconservation de tissu ovarien (Schmidt et al., 2011). De 1999 à 2010, l'équipe d'Andersen a cryoconservé le tissu ovarien de 296 femmes, dont 97 avaient moins de 18 ans. Douze de ces patientes (4%) ont été autogreffées et 5 d'entre elles ont dû avoir une

deuxième greffe. Dix patientes ont eu recours à la FIV, avec 56 cycles semi-naturels, et transfert de 16 embryons. Le taux d'implantation par cycle était faible (5%), mais plus important par transfert (38%), soulignant le fort taux d'annulation dans cette population. Cinq grossesses dont deux avec naissances vivantes avaient été obtenues après FIV, une grossesse spontanée avec naissance vivante est survenue, 3 naissances vivantes ont donc été obtenues après autogreffe de fragments ovariens dans cette équipe. La durée de vie des greffes s'est échelonnée de 6 mois à 54 mois.

L'équipe de Donnez s'est intéressée aux marqueurs de réserve ovarienne chez 10 patientes devenues ménopausées après traitement gonadotoxique. Sept d'entre elles avaient eu un prélèvement de tissu ovarien préalable, 3 patientes avaient une sœur HLA compatible. Toutes ont pu avoir une autogreffe ou une allogreffe HLA identique. Globalement, après greffe de fragments ovariens, les marqueurs de réserve ovarienne sont peu performants, la FSH restant haute et l'AMH restant indosable, malgré un fonctionnement apparemment normal de cette greffe. Aucun de ces marqueurs n'était prédictif de la survie de greffe (Janse et al., 2011).

Dans plusieurs revues récentes, Donnez *et al.* et Hancke *et al.* ont fait le point sur les greffes de fragments rapportées dans la littérature ainsi que des enfants nés (Donnez and Dolmans, 2011, Donnez et al., 2011, Hancke et al., 2011). Le tableau 4 est une mise à jour des succès de greffe de fragments rapportés par ces auteurs. Les paragraphes suivants vont reprendre en détail ces succès.

1.5.5.4.1.4.2. Succès après greffes orthotopiques de fragments cryoconservés

On ne compte plus les succès de la technique chez les rongeurs (cobayes, rats, souris, lapins). La technique a aussi réussi sur de plus gros animaux :

le monton pour qui la réimplantation de fragments ovariens, après cryoconservation, a permis la naissance d'un agneau (Gosden et al., 1994, Salle et al., 2003).

le macaque chez qui la réimplantation de fragments ovariens frais a donné naissance à un petit (Lee et al., 2004).

En 2000, a eu lieu la première autogreffe orthotopique de cortex ovarien cryoconservé, chez une patiente de 27 ans (Oktay and Karlikaya, 2000). Cette patiente avait eu une ovariectomie bilatérale pour saignement dysfonctionnel et des fragments de cortex ovarien ont été congelés de manière lente. Huit mois plus tard, ces fragments ont été réintroduits par voie coelioscopique, en les suturant sur des supports triangulaires de cellulose, en sous péritonéal, dans la fossette ovarienne gauche (figure 5). De l'aspirine (80mg/j) et de la FSH (150 UI/j) ont été ajoutées aux traitements de la patiente dans la semaine suivant l'autogreffe, pour améliorer la vascularisation. La patiente a ensuite été stimulée par des doses croissantes (de 150 à 650 UI/j) de gonadotrophines, pendant les 15 semaines suivant la greffe. Une ovulation a été confirmée grâce à un dosage de progestérone et des images échographiques de corps jaune, d'épanchement du cul de sac de douglas et d'endomètre lutéal. Cette greffe a fonctionné 9 mois.

Pas la suite, Radford *et al.* ont rapporté une nouvelle tentative d'autogreffe orthotopique de cortex ovarien cryoconservé, chez une femme de 36 ans ayant survécu à un lymphome Hodgkinien au stade IIIB (Radford et al., 2001). Avant administration d'une chimiothérapie lourde pour une troisième récurrence de la maladie, l'ovaire droit avait été cryoconservé. Dix-neuf mois plus tard, alors qu'elle était prématurément ménopausée et guérie, deux fragments de cortex ovarien ont été décongelés et greffés sur l'ovaire gauche tandis que les autres fragments étaient replacés sur l'ovaire droit. Sept mois après l'autogreffe, les règles revinrent et les symptômes climatiques disparurent. Cependant, les gonadotrophines restaient à un niveau post ménopausique. Cinq mois après, l'œstradiolémie s'éleva à 352 pmol/l tandis que l'échographie pelvienne retrouvait un endomètre épais (10 millimètres) et un follicule de 20 millimètres sur l'ovaire droit. Malheureusement, la progestéronémie ne s'est jamais élevée au delà de 2 nmol/l. Aucune ovulation n'a donc été prouvée chez cette patiente. Aucune maladie résiduelle n'a été mise en évidence dans les fragments ovariens, que ça soit lors du prélèvement du tissu ou sur des biopsies des greffes de l'ovaire gauche.

Dans les deux cas précédents, l'agression qu'avaient subie les fragments ovariens, soit par la chirurgie, soit par la chimiothérapie préalable, rendait difficile l'interprétation des résultats de ces greffes.

Quelques mois après, J.Donnez décrivait la première grossesse obtenue après réimplantation ortho-topique (en sous-péritonéal) de fragments ovariens congelés. Cette patiente de 31 ans avait été traitée six ans auparavant par une chimiothérapie stérilisante (MOPP/ABVD) et radiothérapie (38 Gy) pour lymphome Hodgkinien de stade IV. Pour la réimplantation, une première coelioscopie fut réalisée pour stimuler la néoangiogénèse, une partie des fragments fut introduite 7 jours plus tard, et le reste, à 4 mois (figure 5).

A 9 mois de la réimplantation, la fonction ovarienne était rétablie. A 11 mois, on diagnostiquait une grossesse obtenue spontanément. Deux ovulations spontanées (sur ovaires restants) dans les dix-neuf mois précédant la grossesse (pendant l'arrêt de THS) ont conduit certains à émettre des doutes sur l'implication de la greffe dans cette grossesse (Hubinont et al., 2004, Oktay and Tilly, 2004). Malgré la controverse, beaucoup considèrent qu'il s'agit de la première grossesse obtenue de cette manière (Smitz and Cortvrindt, 2004, Wallace et al., 2005).

Quasiment simultanément, l'équipe israélienne de D.Meiorow a, elle aussi, rapporté l'obtention d'une grossesse après greffe ortho-topique de fragments ovariens congelés. Cette patiente de 28 ans avait bénéficié d'une cryoconservation, en cours de chimiothérapie pour lymphome non hodgkinien. Après intensification, les suites furent marquées par tous les signes d'une extinction ovarienne (FSH et LH de 40 à 104 UI/l, niveaux indétectables d'hormone antimüllérienne et d'inhibine B). Après guérison du lymphome, les fragments ovariens ont été réimplantés en sous-cortical ovarienne (Figure 5). S'en est suivi une normalisation hormonale (y compris AMH et inhibine B), et deux cycles menstruels spontanés. Une fécondation in vitro en cycle semi-naturel a permis l'obtention d'un embryon à quatre cellules qui, une fois transféré, s'est soldé par une grossesse viable (Meiorow et al., 2005). Là encore, rien ne prouve que cette grossesse provienne vraiment des fragments réimplantés (Siegel-Itzkovich, 2005).

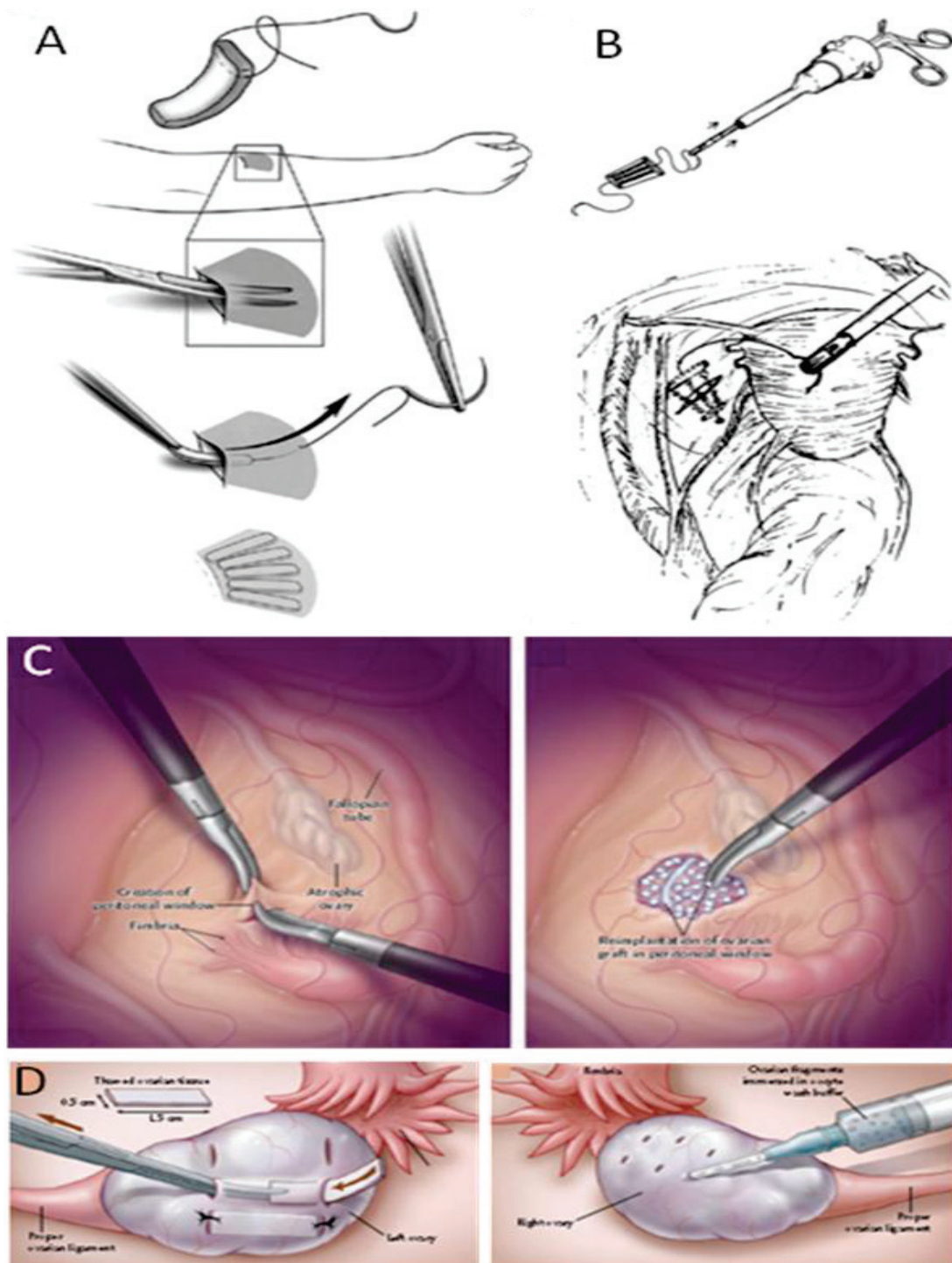


Figure 5. Différents modes de remplacement des fragments de cortex ovarien décrits. La greffe des fragments de cortex ovarien peut être hétérotopique (A), sous la peau de l'avant-bras (Sonmezer and Oktay, 2010) ou de la paroi abdominale. Elle peut aussi être orthotopique, en utilisant par exemple un support triangulaire de cellulose sous-péritonéale (B) (Oktay and Karlikaya, 2000), ou en remplaçant ces fragments dans une fenêtre péritonéale (C) (Donnez et al., 2004, Donnez et al., 2010), ou enfin être réintroduit sous la corticale ovarienne (D), soit directement, soit par injection (Meirow et al., 2005).

Une troisième grossesse a été obtenue spontanément par Demeestere *et al.* après cryoconservation et autogreffe, à la fois orthotopique et hétérotopique de cortex ovarien. Cette femme de 29 ans avait été traitée par greffe de moelle osseuse pour une maladie de Hodgkin (Demeestere *et al.*, 2006).

Neuf mois après greffe, une première grossesse s'était soldée par une fausse couche à 7 SA. Devant la réapparition de signes de ménopause, une deuxième greffe a été réalisée, toujours mixte, à la fois orthotopique et hétérotopique. Une deuxième grossesse spontanée est survenue avec accouchement d'une fille à terme, puis un troisième accouchement, 33 mois après la deuxième greffe.

L'équipe d'Andersen a rapporté les cas de 12 patientes ayant bénéficié d'autogreffes orthotopiques et hétérotopiques de fragments ovariens (Andersen *et al.*, 2008, Ernst *et al.*, 2010, Schmidt *et al.*, 2011). Toutes les patientes ont repris une activité ovarienne et 3 d'entre elles ont enfanté après fécondation *In vitro* en cycle semi-naturel. On note aussi deux grossesses malheureusement interrompues.

Silber *et al.* ont publié une série de 9 cas de greffes de tissu ovarien entre sœurs jumelles homozygotes, dont une souffrait d'insuffisance ovarienne (Silber, 2012). Une patiente a bénéficié d'une transplantation micro-vasculaire d'ovaire entier frais et a enfanté (Cf. paragraphe transplantation d'ovaire entier). Les 8 autres ont été greffées avec des fragments ovariens frais, mais certaines d'entre elles ont aussi reçu une deuxième greffe de fragments ovariens congelés. Trois grossesses ont suivi la greffe orthotopique des fragments congelés. Chez une patiente ayant reçu une greffe fraîche, une première grossesse avait déjà été obtenue. Une nouvelle greffe congelée avait été rendue nécessaire du fait de la réapparition de signes climatiques signant l'arrêt de fonctionnement de la greffe fraîche et suivie d'une nouvelle grossesse à 24 ans (Silber, 2012, Silber *et al.*, 2008, Silber *et al.*, 2005). L'équipe rapporte deux autres grossesses après greffe de fragments ovariens congelés chez des patientes de 31 et 33 ans, sans détailler ces cas (Silber, 2012). Une de ces grossesses pourrait être celle rapportée dans un article d'une revue de Donnez *et al.* dont Sherman Silber est deuxième auteur (Donnez *et al.*, 2011) mais les auteurs ne sont pas clairs sur ce fait (Silber,

2012). Cette patiente de 20 ans avait bénéficié d'une cryoconservation de cortex ovarien avant chimiothérapie pour maladie de Hodgkin. Une fois ménopausée, elle a bénéficié du remplacement orthotopique de ces fragments, suivi d'un rétablissement de la fonction ovarienne à 7 mois et d'une grossesse spontanée à 8 mois. Soixante-deux autres patientes atteintes d'une tumeur solide et 7 patientes souhaitant conserver leur fertilité pour raisons personnelles ont bénéficié d'un prélèvement de cortex ovarien par cette équipe (Silber, 2012).

Pascal Piver (Limoges) a obtenu trois grossesses françaises dont deux avec naissances vivantes. Le cas de la première patiente rapporté à l'ESHRE 2009 (Piver et al., 2009) est décrit dans un article de la revue de *Donnez et al.* dont Pascal Piver est coauteur (Donnez et al., 2011). Après avoir déjà été traitée par 2,55 g. de cyclophosphamide, une patiente de 27 ans, atteinte de micropolyangéite, avait bénéficié d'une cryoconservation d'un ovaire. Suite à l'administration de 65,65 g. de cyclophosphamide supplémentaires, une ménopause clinico-biologique survint. Huit ans ½ après la cryoconservation, des fragments d'ovaires furent réintroduits en deux temps, dans l'ovaire natif et dans de petites poches de péritoine à son contact. La fonction ovarienne fut rétablie 5 mois ½ après greffe et la patiente entama un parcours de FIV en protocole antagoniste. Une première grossesse fut obtenue au deuxième cycle, malheureusement en dehors de l'utérus (GEU). Le quatrième cycle fut plus heureux avec grossesse intra-utérine évolutive et naissance à 39 SA par voie basse, après déclenchement pour pré-éclampsie. La deuxième naissance vivante fut obtenue en collaboration avec Christophe Roux, de Besançon (Roux et al., 2010). Cette patiente de 20 ans, atteinte de drépanocytose homozygote, bénéficia d'une cryoconservation de cortex ovarien avant greffe de moelle osseuse. Suite à cette greffe, elle fut cliniquement et biologiquement ménopausée. Dix-huit mois après le prélèvement ovarien, une greffe orthotopique en deux temps fut réalisée, à la fois ovarienne et dans des poches péritonéales au contact des ovaires. La reprise de la fonction ovarienne eut lieu 4 mois après, avec normalisation de la FSH et AMH dosable. S'ensuivit une grossesse spontanée avec naissance d'une fille à 38 SA.

L'équipe espagnole de Valence a rapporté, en 2010, la première naissance gémellaire après greffe de fragments ovariens (Sanchez-Serrano et al., 2010). Cette patiente de 36 ans,

infertile depuis 2 ans, était atteinte d'un cancer médullaire du sein aux récepteurs hormonaux négatifs. Avant radio-chimiothérapie, une ovariectomie droite fut réalisée et le cortex ovarien fut congelé. Deux ans après, alors qu'elle était ménopausée (FSH 36,2 UI/ml, AMH 0,6 ng/ml), une greffe de fragments ovariens sur la corticale de l'ovaire gauche restant, après ablation du cortex ovarien natif, fut réalisée à l'aide de fils et de colle biologique. La fonction ovarienne fut rétablie 63 jours après greffe (règles, FSH 10,4 UI/ml, AMH 1,8 ng/ml). Après une première tentative peu fructueuse en protocole agoniste long (4 ovocytes prélevés, aucun embryon transféré), trois cycles en protocole de stimulation sans hyper-œstrogénie furent réalisés. Neuf ovocytes vitrifiés et 5 ovocytes frais furent utilisés. Les ovocytes frais ne donnèrent pas d'embryons tandis que 2 embryons furent transférés après réchauffement et fécondation des ovocytes vitrifiés. Une grossesse gémellaire s'ensuivit avec naissance par césarienne à 33 SA + 2 jours de deux garçons après rupture prématurée des membranes. La chorionicité de cette grossesse gémellaire n'est pas précisée dans la publication. Les suites carcinologiques de cette patiente ne sont pas non plus précisées. Il est vrai que l'absence d'expression des récepteurs hormonaux ne devrait pas rendre la grossesse de cette patiente particulièrement à risque de récurrence. Dans ce cas, l'utilisation d'un protocole de stimulation sans hyper-œstrogénie ne semblait pas justifiée.

Sept ans après avoir rapporté le premier cas mondial de grossesse après greffe de fragments ovariens, l'équipe belge de Jacques Donnez a obtenu une nouvelle grossesse (Donnez et al., 2011). Cette jeune patiente de 19 ans bénéficia d'une cryoconservation de cortex ovarien alors que des métastases thoraciques d'une tumeur neuroectodermique de l'orbite indiquaient une chimiothérapie avec transplantation de cellules souches hématopoïétiques. Cette greffe de moelle osseuse rendit la patiente ménopausée. Sept ans après, les fragments cryoconservés remplacèrent le cortex de ses ovaires natifs (dépeuplé de follicules), à l'aide d'Interceed (colle biologique). La reprise de la fonction ovarienne survint 3 mois ½ après. Une grossesse spontanée fut obtenue 9 mois après greffe, avec naissance à terme d'un garçon bien portant.

En 2011, Revel *et al.* ont rapporté la greffe de très fines lamelles d'ovaire après échec de deux greffes classiques, le tout en orthotopique (Revel et al., 2011). Cette patiente de 19 ans, thalassémique, avait eu son prélèvement avant d'être rendue ménopausée par le

conditionnement pour greffe de moelle osseuse. Quatre ovocytes immatures avaient aussi été prélevés et cryoconservés. Quatre ans plus tard, la patiente demandait une aide pour rétablir sa fertilité. Devant l'échec de la maturation *in vitro* des ovocytes immatures, elle avait bénéficié d'une réimplantation classique et orthotopique de fragments de cortex ovarien dans le ligament large. Une faible réponse à la stimulation en 3 FIV ne permit l'obtention et le transfert que de 3 embryons de mauvaise qualité, sans grossesse. Une nouvelle greffe fut réalisée donnant des résultats tout aussi médiocres, 4 FIV et transfert de 2 embryons de mauvaise qualité, sans grossesse. Une nouvelle technique fut adoptée pour la troisième greffe, avec découpe des fragments en lamelles de 350 µm. Quatre autres FIV furent réalisées, deux embryons furent transférés avec naissance d'un garçon de 3026g à 37 semaines d'aménorrhée. Dans une revue récente, Silber *et al.* leur attribuent une deuxième grossesse (Silber, 2012). L'équipe n'a pour l'instant pas publié dans ce sens.

Dittrich *et al.* ont rapporté, en 2012, le cas d'une greffe orthotopique de fragments de cortex ovarien réalisés après une première ligne de radio-chimiothérapie pour maladie de Hodgkin (Dittrich et al., 2012). Lors du prélèvement, la greffe avait séjourné 20 heures à 4°C avant d'être congelée. Ensuite, une greffe de moelle osseuse avait rendu cette patiente ménopausée. Cinq ans après rémission complète, une greffe orthotopique fut réalisée dans le ligament large droit. Une reprise hormonale et les premières règles ont eu lieu 3 mois après greffe. Une grossesse est survenue, après stimulations simples, 8 mois après greffe.

Un cas intéressant de grossesse survenue après ovariectomie bilatérale puis remplacement de fragments ovariens cryoconservés vient de paraître en « News » dans le British Medical Journal (Garcia Rada, 2012). Cette patiente de 31 ans atteinte d'une tumeur bilatérale de l'ovaire venait de perdre l'un de ses ovaires par torsion quand on découvrit que l'autre ovaire était lui aussi atteint. Une ovariectomie controlatérale fut donc aussi réalisée, avec conservation de tissu ovarien sain. Suite au remplacement orthotopique des fragments, dans une poche péritonéale du ligament large, au sein d'un caillot de fibrine, la fonction ovarienne fut rétablie à 3 mois. Une grossesse fut obtenue par FIV et l'accouchement est prévu pour juillet 2012. C'est la première grossesse dont l'origine directe avérée est un fragment d'ovaire après cryoconservation et autogreffe.

Enfin, tout récemment, Poirot *et al.* ont décrit la première puberté induite par greffe de fragments ovariens (Poirot et al., 2012). Une fillette de 10 ans avait bénéficié d'une cryoconservation de tissu ovarien avant greffe de moelle pour drépanocytose. Les suites du traitement furent marquées par un impubérisme à gonadotrophines hautes. A 13 ans, la jeune patiente et sa mère demandèrent le remplacement de fragments pour induire la puberté. Cette greffe fut réalisée sous anesthésie locale, en site hétérotopique, sous la peau de l'abdomen. Une croissance mammaire fut observée à deux mois de la greffe et les premières règles à 8 mois. Bien que la FSH ait chuté et que l'œstradiol soit apparu dans les prélèvements sanguins, l'AMH est restée basse, confirmant la faible prédictibilité des marqueurs de réserve ovarienne (Janse et al., 2011). Un tel établissement de la puberté à l'aide de tissu prélevé à l'état impubère avait déjà été obtenu chez la souris. Dans cette étude, des portées ont été obtenues, sans altération épigénétique notable (Sauvat et al., 2008). Cette observation est très encourageante puisqu'il s'agit de la première greffe suite à un prélèvement réalisée sur une patiente impubère, où justement, cette technique prend tout son sens (Poirot and Schubert, 2011).

Une méta-analyse de Bedaiwy *et al.* a identifié 46 femmes ayant eu une greffe de tissu ovarien (Bedaiwy et al., 2008). Celle-ci était réalisée pour traiter l'extinction ovarienne précoce chez 27 femmes, pour prévenir de l'extinction ovarienne précoce chez 15 femmes, comme traitement d'infertilité chez 2 femmes et était accidentelle chez 1 femme. Le temps médian pour qu'une reprise de fonction ovarienne se produise était de 120 jours (de 60 à 244 jours) chez 23 femmes dont la FSH était supérieure à 30 au moment de la greffe. Parmi elles, 4 femmes ont récidivé leur extinction ovarienne précoce dans les 6 mois. Les données étaient insuffisantes pour évaluer la survie des greffes à plus longue échéance (12 mois). Les auteurs ont constaté que les greffes fraîches permettent plus souvent le retour à la fonction ovarienne et moins de récurrence d'extinction ovarienne précoce, comparées aux greffes de tissus congelés. Parmi les 25 femmes ayant essayé d'être enceintes, huit femmes avaient eu neuf grossesses à 12 mois, soit un taux cumulatif de grossesses de 37%.

À l'heure actuelle, 18 naissances ont été rapportées dans le monde, suite à une autogreffe orthotopique de fragment ovarien congelé puis décongelé (Tableau 4). Mis à part deux de ces

grossesses, toutes ont fait suite à une maladie maligne. L'avantage de la greffe orthotopique est qu'une grossesse spontanée peut survenir. Cependant, elle exige une coelioscopie supplémentaire sous anesthésie générale. De plus, lorsqu'il existe un risque de métastase ovarienne, la greffe orthotopique ne permet pas une surveillance suffisante pour être recommandée.

1.5.5.4.1.4.3. Succès après greffe hétérotopique

Le principe de l'autogreffe hétérotopique de tissus humains est utilisé depuis plus de 30 ans pour le tissu parathyroïdien frais ou congelé après parathyroïdectomie (Wells et al., 1975). Pour ce qui est de la greffe de cortex ovarien, cette technique permet d'éviter une anesthésie générale et une coelioscopie, de surveiller plus étroitement la greffe et, si nécessaire, de retirer la greffe plus aisément. Divers sites peuvent être utilisés, comme l'espace sous-cutané de la face de brachio-radiale de l'avant-bras (figure 5) ou sous l'aponévrose des muscles grands droits, en bas de l'abdomen (Sonmezer et al., 2005).

Une autogreffe hétérotopique de fragments de cortex ovarien frais a été décrite pour la première fois en 2001 chez une patiente de 35 ans atteinte d'un cancer épidermoïde du col utérin (stade III), avant irradiation (Oktay et al., 2001). Une extinction ovarienne précoce transitoire (élévation des gonadotrophines) a été constatée, puis, 6 semaines après, la greffe s'est mise à gonfler. L'œstradiolémie a augmenté, et l'échographie a mis en évidence 4 follicules en croissance, dont un dominant. La testostéronémie étant normale, la restauration de la fonction thèque était aussi assurée. Après stimulation ovarienne, deux ovocytes immatures et un en métaphase I ont été récupérés. Malgré une tentative de maturation *In vitro* de l'ovocyte en métaphase I et l'ICSI, la fécondation ne s'est pas produite. Une autre patiente souffrant de kystes ovariens récidivants a bénéficié d'une autogreffe de tissu ovarien frais sous la peau de l'avant bras (Oktay et al., 2001). La reprise des règles et des ovulations spontanées se sont produites dès 3 mois après la transplantation. Cependant, les cycles étaient irréguliers (de 14 à 45 jours) et la greffe a cessé de fonctionner après 3 ans.

D'autres auteurs ont également confirmé que l'autogreffe hétérotopique de fragments ovariens congelés était capable de rétablir le fonctionnement ovarien. Cependant, la durée de vie de ces greffes était faible (Callejo et al., 2001). En 2004, un embryon a été généré à partir d'ovocytes prélevés sur une autogreffe hétérotopique (en sous-cutanée) de 11 fragments de cortex ovarien, mais son transfert n'a pas permis de grossesse (Oktay et al., 2004). Cette patiente avait survécu à un cancer du sein. Six ans après le prélèvement, elle bénéficiait du remplacement de son tissu ovarien cryoconservé et voyait disparaître ses signes de ménopause. Comme nous l'avons dit précédemment, Demeestere *et al.* ont été les premiers à tenter une autogreffe mixte de tissu ovarien, à la fois orthotopiques dans le péritoine pelvien, et hétérotopique dans l'espace sous cutanée de l'abdomen, chez une femme de 29 ans rendue infertile par une greffe de moelle osseuse dans le cadre d'un Hodgkin (Demeestere et al., 2006). Chez cette patiente, les marqueurs de réserve ovarienne se sont progressivement améliorés dans les 5 mois qui ont suivi la transplantation. Bien qu'observée à la fois en orthotopique et en hétérotopique, la croissance folliculaire était néanmoins prédominante au contact de l'ovaire. Cette femme a débuté une grossesse spontanée mais cette grossesse s'est arrêtée. Une nouvelle greffe mixte a cette fois permis deux grossesses spontanées consécutives. Rosendahl *et al.*, de l'équipe danoise d'Andersen, ont rapporté avoir obtenu une grossesse biochimique à partir d'une greffe hétérotopique de fragments (Rosendahl et al., 2006). Cette patiente de 28 ans avait eu une ovariectomie droite pour cryoconservation de fragments avant chimiothérapie. Après traitement, elle devint aménorrhéique avec bouffées de chaleur et gonadotrophines hautes. Deux ans après, elle demanda une greffe de fragment qui fut mixte, à la fois dans l'ovaire gauche, en sous péritonéal de la fossette ovarienne droite, et entre les muscles grand droits et l'aponévrose, dans la paroi abdominale inférieure. Quinze mois et deux cycles de FIV-ICSI après, aucun ovocyte n'avait pu être aspiré de la greffe hétérotopique. Une troisième FIV-ICSI permit l'obtention d'un embryon de 4 cellules transféré à la patiente, avec maintien de la phase lutéale par traitement œstro-progestatif. Quatorze jours après, le test de grossesse était positif à 22 UI/l, mais ce taux régressa. Une nouvelle FIV-ICSI permit l'obtention et le transfert d'un embryon de 5 cellules, malheureusement sans grossesse.

En 2006, Oktay *et al.* ont rapporté la survenue inexplicée d'une grossesse spontanée contemporaine d'une autogreffe ovarienne hétérotopique, chez une patiente ménopausée

(Oktay, 2006). Cette patiente était atteinte d'une maladie de Hodgkin depuis 28 ans avec déjà plusieurs cures de chimiothérapie sans agents alkylants. Devant la persistance de la maladie, une greffe de moelle osseuse était indiquée. L'ovaire gauche fut prélevé pour cryoconservation de son cortex. Suite à cette greffe de moelle osseuse, cette patiente fut ménopausée (sans règles, avec gonadotrophines élevées) pendant 2 ans ½, période au terme de laquelle elle demanda le remplacement de ses fragments ovariens pour concevoir. Cela fut fait en sous-cutané, sur la paroi abdominale inférieure. Deux mois après greffe, une fonction ovarienne fut rétablie, avec preuve d'ovulation et une première grossesse spontanée survint. Malheureusement, cette première grossesse s'arrêta à 6 SA et l'analyse du produit d'aspiration révéla une trisomie 16.

Dans la foulée, la patiente fut à nouveau enceinte avec, cette fois, un accouchement à terme. Le mécanisme ayant conduit à l'obtention de ces grossesses reste une question sans réponse puisque la greffe n'était pas dans la cavité péritonéale et qu'aucune FIV n'a été pratiquée. Les auteurs ont émis l'hypothèse du truchement de cellules souches. Chez la souris, une folliculogénèse post-natale a été mise en évidence (Johnson et al., 2004).

La greffe de cellules souches hématopoïétiques aurait repeuplé des ovaires stérilisés par le conditionnement pour greffe de moelle osseuse (Lee et al., 2007), mais ces travaux sont controversés (Begum et al., 2008, Telfer et al., 2005). L'hypothèse la plus vraisemblable est qu'une « masse critique » ovarienne est nécessaire au bon fonctionnement ovarien et que celle-ci a été réunie après greffe hétérotopique, permettant la reprise fonctionnelle des ovaires natifs. Cette hypothèse est corroborée par des expériences réalisées chez la souris (Oktay and Oktem, 2007).

La même année, dans l'équipe de la Pitié-Salpêtrière à Paris, Gilles Lefebvre et Catherine Poireau ont rapporté le résultat de leur première réimplantation de fragments ovariens. Le prélèvement, un ovaire entier, avait été réalisé en 2000 sur une patiente d'une vingtaine d'années atteinte de lymphome Hodgkinien. Une fois guérie, l'équivalent des deux tiers de la corticale ovarienne a été réimplanté en site hétérotopique, en sous-cutané abdominale.

Référence	Indication	Age au prélèvement (ans)	Temps de cryoconservation (mois)	Localisation de la greffe	Reprise fonctionnelle		Grossesses		Durée de vie de la greffe (mois)
					critères	Délais (mois)	Moyen d'obtention	Résultat	
(Oktay and Karlikaya, 2000)	Bénigne	28	6	Péritoine	Hormones, cycles, follicules	4			> 10
(Radford et al., 2001)	Hodgkin	36	19	Orthotopique	Hormones, cycles, follicules	7			9
(Callejo et al., 2001)	Bénigne	47	3	Muscles grands droits	Hormones	3-4			6
(Kim et al., 2004)	Cancer du col	37	-	Muscles grands droits et pectoraux	Hormones, follicule	3,5			7
(Oktay et al., 2004)	Cancer du sein	30	72	Sous cutanée	Hormones, follicules, embryon	3			-
(Tryde Schmidt et al., 2004)	Hodgkin	32	-	Orthotopique	Hormones, cycle follicules	2			7
(Donnez et al., 2004)	Hodgkin	25	72	Orthotopique	Hormone, cycle follicules	5	spontanée	39 /F/3720g	-
(Wolner-Hanssen et al., 2005)	Sjogren	30	54	Avant bras	Hormones, FIV	4,5			7
(Meirow et al., 2005)	Lymphome non Hodgkinien	26	24	Orthotopique	Règles	8	AMP	38,5/F/3000	-
(Schmidt et al., 2005)	Hodgkin	26		Orthotopique + abdomen	Cycles, ovocyte	5,5			-
	Hodgkin	27		Orthotopique + abdomen	Cycle, embryon	5,5			-
	Lymphome non Hodgkinien	23		Orthotopique	Cycle, embryon	3,5			> 22
Lefebvre, 2006	Hodgkin	20	60	Abdomen	FIV	5			12
(Donnez et al., 2006)	Drépanocytose	21	60	Orthotopique	Hormones, cycles, follicules	4,5			-
(Oktay, 2006)	Hodgkin	32	30	Abdomen	Grossesse	3	spontanée	Fausse couche à 6 SA + 40/-/-	-
(Demeestere et al., 2006)	Hodgkin	24	24 et 48	Orthotopique + abdomen	Hormones	4	spontané	FCS à 7 SA	-
							spontané	39/F/3130	
							spontané	39/F/2870	
(Silber, 2012, Silber et al., 2008)	Ménopause précoce	24	48	Orthotopique	Hormones	5		-/-/-	> 5
	hodgkin	-	-	Orthotopique	-	-	-	-/-/-	-
(Sanchez et al., 2008)	Cancer du sein,	28	-	Orthotopique	Hormones	3,5	Spontanée	38/G/3089	-
	hodgkin	28	-	Orthotopique	Hormones	1			-
(Donnez et al., 2008)	Hodgkin	22	72	Orthotopique	Hormones, cycles	-			
	Lymphome non Hodgkinien	28	60	Orthotopique	Hormones, cycles	-			
	Wegener	22	60	Orthotopique	Hormones, cycles	-			

Tableau 4. Succès des greffes de fragments de cortex ovarien cryoconservés : les naissances vivantes sont en vert et répertoriées par terme(SA)/sexe/poids de naissance. Les reprises de fonction ovarienne (sécrétions hormonales ou folliculogénèse), comme l'obtention d'ovocytes, d'embryons sont répertoriées dans ce tableau. « Hormones » signifie qu'une sécrétion hormonale d'origine ovarienne ou gonadotrophe a été normalisée après greffe. « Cycle » signifie que des règles sont régulièrement réapparues. « Follicule » signifie qu'un follicule a été visualisé à l'échographie du greffon. « Ovocyte » signifie qu'une assistance médicale à la procréation (AMP, c'est-à-dire la FIV ou la FIV-ICSI) a permis l'obtention d'un ou plusieurs ovocytes, sans embryons. « Embryons » signifie que l'AMP a permis l'obtention d'un ou plusieurs embryons, sans grossesse. Le délai de reprise fonctionnelle correspond au temps nécessaire au rétablissement d'une fonction ovarienne complète. Lorsqu'une information est manquante, la case correspondante contient -.

Référence	Indication	Age au prélèvement (ans)	Temps de cryoconservation (mois)	Localisation de la greffe	Reprise fonctionnelle		Grossesses		Durée de vie de la greffe (mois)
					critères	Délais (mois)	Moyen d'obtention	Résultat	
(Andersen et al., 2008, Ernst et al., 2010, Schmidt et al., 2011)	Lymphome non Hodgkinien	32	26 et ?	Orthotopique	Hormones, cycle, follicule, embryon	3,5 et 12			45 et > 23
	Hodgkin	28	29 et ?	Orthotopique + abdomen	Hormones, cycle, follicule, embryon	5,5 et -	AMP	Biochimique	54 et > 12
	Hodgkin	25	28 et 53	Orthotopique	Hormones, cycle, follicule, embryon	6 et 5	AMP	Fausse couche à 7 SA	26 et > 39
	Hodgkin	26	18 et 32	Orthotopique	Hormones, cycle, follicule, embryon	5 et 5	AMP	37/G/2600	15 et > 41
	Sarcome d'Ewing	27	32	Orthotopique	Hormones, cycle, follicule, embryon	4	AMP	39/F/3204	> 48
							Spontanée	39/F/3828	
	Cancer du sein	36	17 et ?	Orthotopique	Hormones, cycle, follicule, embryon	5 et -			7 et 0
	Hodgkin	30	-	Orthotopique	Hormones, cycle, follicule	7			> 24
	Hémoglobinurie paroxystique nocturne	19	-	Orthotopique + abdomen	Hormones, cycle, follicule	4			> 18
	Lymphome non Hodgkinien	35	-	Orthotopique	Hormones, cycle, follicule	5			> 14
	Insuffisance médullaire	25	-	Orthotopique + abdomen	Hormones, cycle, follicule	6,5			> 14
	Cancer du col	25	-	Orthotopique	Hormones, cycle, follicule	4			> 4
Syndrome hémolytique et urémique	33	-	Orthotopique	Hormones, cycle, follicule	7			> 6	
(Dittrich et al., 2009)	Cancer de l'anus	28	30	Orthotopique	Hormones, cycles, follicule	5			11
Piver, 2009	Péri-artérite noueuse	27	102	Orthotopique	Hormones, cycles, follicule	4	AMP	GEU	-
							AMP	39/G/2030	
(Roux et al., 2010)	Drépanocytose	20	24	Orthotopique	Follicule	4	Spontanée	38/F/3700	-
(Sanchez-Serrano et al., 2010)	Cancer du sein	36	24	Orthotopique	Cycles	3,5	AMP	33/G/1650 33/G/1830	> 12
(Greve et al., 2010)	Vascularite auto-immune	23	60	Orthotopique	Hormones, Cycles	3	Spontanée	IVG	-
(Donnez et al., 2011)	Tumeur neurectodermique	19	83	Orthotopique	Hormones, cycles, follicule	3,5	Spontanée	38/G/2830	-
(Revel et al., 2011)	Thalassémie	19	48, 59 et 70	Orthotopique	Hormones, embryons	?	AMP	37/G/3028	21, 11 et > 10
							-	-/-/-	
(Dittrich et al., 2012)	Lymphome non Hodgkinien	27	60	Orthotopique	Hormones, cycles, follicule	3	Spontanée	38/G/3360	-
(Garcia Rada, 2012)	Téatome ovarien bilatérale	20	120	Orthotopique	Hormones	3	AMP	Prévu pour Juillet 2012	-
(Poirot et al., 2012)	Drépanocytose	10	27	Abdominale	Puberté avec règles	8			-

Comme dans les cas précédents, cinq mois ont été nécessaires à la prise de greffe. Ensuite, 11 cycles de stimulation ovarienne ont permis l'obtention de 22 ovocytes et de 4 embryons transférés, malheureusement sans grossesse. L'équipe incrimine les effets néfastes de l'irradiation pelvienne. L'endomètre de la patiente n'a, en effet, jamais dépassé 6 mm, ce qui est en soit un facteur péjoratif dans la réussite d'une FIV. La greffe a fonctionné un an, nous ne savons pas si la réimplantation des fragments ovariens restants a été réalisée.

La greffe hétérotopique peut être indiquée si le bassin est rendu impropre à la greffe orthotopique du fait d'une radiothérapie ou d'une chirurgie préalable. C'est une technique moins invasive et la greffe est beaucoup plus facile à surveiller en cas de risque de réimplantation de cellules néoplasiques avec la greffe ovarienne. Cependant, le processus de maturation des ovocytes d'une greffe hétérotopique semble se produire différemment que dans les greffes orthotopiques, les ovocytes atteignant leur maturité pour un plus faible diamètre du follicule. Par ailleurs, la durée de vie de ces greffes hétérotopiques semble plus limitée. Enfin, ces patientes se comportent souvent comme de mauvaises répondeuses alors qu'une FIV est théoriquement nécessaire. Le recours supposé nécessaire à la FIV explique d'ailleurs la faible diffusion de la méthode. Certaines mises-au-point restent à faire, mais la greffe hétérotopique de fragments devrait être plus explorée dans la conservation de la fertilité. Il faut, en particulier, comprendre les causes de cet asynchronisme de maturation.

Les considérations éthiques concernant la cryoconservation et, surtout, la greffe de tissu ovarien sont fondamentales. Bien que recommandée par la plus part des sociétés savantes, elle reste expérimentale et doit s'accompagner d'un consentement libre et éclairé après une information loyale. Cela est difficile dans cette période de vulnérabilité, et peut même impliquer le tuteur, dans les cas pédiatriques. La préoccupation éthique principale doit être de ne pas nuire à la patiente, en retardant par exemple le traitement du cancer ou en réintroduisant un cancer chez une patiente guérie. Pour ce qui est du suivi des enfants nés après cette technique, les données préliminaires sont rassurantes, mais la vigilance est de mise, en assurant un suivi rapproché de ces enfants.

Bien que les débuts soient prometteurs, peu de patientes ont retrouvé leur fertilité après greffes. Pour que cette technique se développe, et puisse être proposée à toutes les femmes exposées à une chimio-radiothérapie ou à la chirurgie ovarienne délabrante, certaines limites de ce traitement doivent être réglées.

1.5.5.4.1.5. Limites de la greffe de fragments

Les succès récents ne doivent pas faire oublier qu'il s'agit d'une technique nouvelle et donc perfectible. Plusieurs limites entravent l'utilisation de cette technique en routine. La première est le risque de réintroduction de cellules malignes ou de transformation maligne secondaire. La seconde est la faible survie de ces greffes.

1.5.5.4.1.5.1. Le risque de réimplantation de cellules malignes : cancers à risques

Une des limites majeures de la conservation de tissu ovarien est le risque de réimplanter une tumeur occulte, contenu à l'état de métastase dans le tissu ovarien greffé. Les données manquent pour estimer la quantité de cellules malignes susceptibles d'entraîner une rechute lorsqu'elles sont réintroduites avec les greffes ovarienne chez une patiente guérie. Il est même peut être possible qu'une immunité anti cancer apparaisse après guérison et que cette réintroduction de cellules malignes joue un peu le rôle d'un rappel vaccinal. Dans le doute, le but étant d'améliorer la qualité de vie de la patiente en rétablissant sa fertilité, il semble prudent d'éviter toute réintroduction et donc d'écarter tout prélèvement suspect. Le risque d'autogreffe de métastases après la guérison de la maladie doit donc être envisagé à chaque tentative de réimplantation. Quand ce risque est important, le prélèvement de tissu ovarien est licite mais l'autogreffe peut ne pas être recommandée : peut être la patiente bénéficiera-t-elle des progrès de la science et d'une fertilité restaurée.

Ce risque de métastase ovarienne dépend du type de cancer (Sonmezer and Oktay, 2004). Toute la question est d'appréhender ce risque ainsi que ses conséquences. Une première attitude de bon sens est de réserver un fragment du tissu prélevé pour une recherche histologique de micro-métastase. Des techniques de biologies moléculaires peuvent aussi être utilisées pour détecter les métastases infra-histologiques. Ainsi, dans une étude sur le tissu ovarien d'une patiente atteinte de leucémie myéloïde chronique, une PCR en temps réelle a montré la présence du transcrite ABL-BCR, alors que l'examen histologique conventionnel était normal (Meirow et al., 2008). Dolmans *et al.* ont aussi retrouvé une PCR positive sur les fragments microscopiquement normaux chez 2 patientes atteintes de leucémie méloïdes chroniques sur 6. Cependant, la xéno greffe de ces fragments à des souris SCID n'a pas entraîné de maladie (Dolmans et al., 2010). En revanche, dans cette même étude, les fragments microscopiquement normaux de 12 patientes atteintes de leucémies aiguës lymphoblastiques ont été analysés. Sept d'entre elles avaient une PCR positive et 5 ont transmis la maladie aux souris SCID (Dolmans et al., 2010). D'après Meirow *et al.*, sur une série de 56 hémopathies malignes ayant bénéficié d'une cryoconservation de fragments ovariens, la PCR est revenue négative chez la totalité des 33 maladies de Hodgkin et des 14 lymphomes malins non hodgkiniens. Cependant, sur les 2 greffes provenant de patientes atteintes de leucémie myéloïde chronique, 1 avait une PCR positive et n'a pas été greffée (Meirow et al., 2008). Enfin, sur une série de 26 leucémies, Rosendahl *et al.* ont eux aussi analysé les fragments cryoconservés. Alors qu'ils étaient tous microscopiquement et immunohistologiquement normaux, 8 fragments ont pu être analysés par PCR et 6 d'entre eux portaient des cellules malades (Rosendahl et al., 2010). Ces résultats, dont l'implication pathologique est encore incertaine, doivent bénéficier d'études plus poussées. Néanmoins, tout cela nous incite à la prudence. Les leucémies doivent être considérées comme à risque de réimplantation de cellules malignes.

En revanche, le lymphome semble assez sur, à l'exception de la maladie de Burkitt. Ainsi, une étude récente a démontré que, parmi 26 patientes atteintes de lymphome, aucune biopsie ovarienne n'a mis en évidence de localisation lymphomateuse, tant par histologie que par immunohistochimie (Seshadri et al., 2006). Les études de biologie moléculaire n'ont pas mis en évidence de cellules malignes dans les fragments de cortex ovariens de 33 maladies de Hodgkin et 14 lymphomes non Hodgkiniens analysés (Meirow et al., 2008).

Cependant, ces résultats rassurants doivent être nuancés puisqu'une large étude sur 5571 autopsies a montré une implication ovarienne chez 13,3% des lymphomes, celle-ci étant moins fréquente avec la maladie de Hodgkin (4,3%), qu'avec les lymphomes non Hodgkiniens (9,8%) ou d'autre type (15,4%) (Kyono et al., 2010). De plus, les études de xénogreffes chez la souris immunodéprimé sont contradictoires : pour Kim *et al.*, la greffe de fragments ovariens de femmes atteintes d'un lymphome n'a pas entraîné la maladie (Kim et al., 2001), tandis que Shaw *et al.* ont observé le contraire, que les fragments aient été congelés ou non (Shaw et al., 1996). De plus, des cas de lymphomes transmis du donneur au receveur ont été écrits après allogreffe rénale (Harbell et al., 2008, Herzig et al., 2000). Enfin, des cellules malignes ont été observées dans une biopsie de cortex ovarien d'une patiente atteinte de maladie de Hodgkin (Bittinger et al., 2011). Ainsi, le risque d'implication ovarienne est faible chez les patientes atteintes d'une maladie de Hodgkin mais l'imagerie, comme l'examen histologique ou la biologie moléculaire, restent indispensables.

Une autogreffe de tissu ovarien n'est pas envisageable après guérison d'un cancer de l'ovaire. Néanmoins, quelques follicules préantraux et de nombreux follicules primordiaux sont présents dans le cortex ovarien (Gougeon, 1996). Ceux-ci peuvent être éventuellement isolés du tissu ovarien à l'état frais. Une folliculogénèse avec maturation *In vitro* puis vitrification des ovocytes dans le but de sauvegarder la fertilité serait donc théoriquement possible (Huang et al., 2007). Cependant, la folliculogénèse humaine à partir de follicules primordiaux n'est pas maîtrisée et les follicules préantraux sont trop peu nombreux pour que la technique apporte aujourd'hui des chances réelles de grossesse. Les progrès de la recherche permettront peut être d'augmenter ces chances à partir de fragments de cortex ovarien cryoconservés. Il est donc licite de prélever du tissu ovarien dans ces cas.

La plupart des autres tumeurs touchant les femmes en âge de procréer impliquent peu les ovaires. Dans le type épidermoïde du cancer du col de l'utérus, le risque d'atteinte ovarienne serait inférieur à 1.0%, alors qu'il serait entre 1,7% et 12,5% pour l'adénocarcinome. Mis à part dans les stades très avancés, le risque de métastase ovarienne d'un cancer de sein semble négligeable. En effet, dans une analyse type ganglion sentinelle sur 69 prélèvements ovariens provenant de patientes porteuses d'un cancer du sein, aucune métastase n'a été détectée (Sanchez-Serrano et al., 2009). Une série de 83 femmes âgées en moyenne de 31

ans, atteintes de cancer du sein d'une moyenne de 1,8 cm de diamètre, avec invasion vasculaire dans 25% des cas et ganglions atteints dans 44% des cas a bénéficié un prélèvement de cortex ovarien. Parmi elles, 55 ont consenti à une analyse histologique poussée de leurs fragments. Aucune métastase n'a été mise en évidence (Rosendahl et al., 2011).

Faible	Modéré	Fort
<p>cancer du sein stade I à III, canalaire infiltrant</p> <p>rhabdomyosarcome non-génital</p> <p>lymphome (Hodgkin ou non)</p> <p>cancer épidermoïde du col</p> <p>Sarcome ostéogénique</p> <p>sarcome d'Ewing</p> <p>tumeur de Wilms</p>	<p>Cancer du sein stade IV, lobulaire</p> <p>Cancers digestifs</p> <p>Adénocarcinome du col</p>	<p>leucémies</p> <p>Neuroblastome</p> <p>lymphome de Burkitt</p> <p>Rhabdomyosarcome génital</p>

Tableau 5. cancers à risque de métastases ovarienne (Sonmezer et al., 2005)

Dans une autre série de 62 cryoconservations de cortex ovarien pour tumeurs solides, Silber *et al.* rapportent leur seul cas de métastase sur un cancer du sein multi-métastatique (Silber, 2012). En cas de risque important d'atteinte ovarienne ou si des micro-métastases sont retrouvées sur les prélèvements ovariens, le risque de réimplantation de cellules malignes pourrait être écarté grâce à des techniques de folliculogénèse *In vitro*, et/ou d'isolation de follicules primordiaux. Ces techniques font actuellement l'objet de nombreuses recherches, auxquelles cette thèse se propose de contribuer. Pour les patientes à haut risque, une autre solution serait de ne prélever du tissu ovarien qu'après avoir traité la patiente par une première chimiothérapie, afin de « nettoyer » l'ovaire des cellules malignes qu'il contient.

Cependant, tout cycle de chimiothérapie fait diminuer la réserve ovarienne et la réponse future aux stimulations ovariennes pour FIV (Oktay et al., 2006). Il est probable que cette chimiothérapie compromette les chances de grossesses après auto-transplantation de tissu ovarien, même si quelques grossesses ont déjà été obtenues après un tel protocole (Dittrich et al., 2012, Piver et al., 2009).

Le tableau 5 récapitule ce que Sonmezer *et al.* proposent comme cancers à risque de métastase ovarienne.

1.5.5.4.1.5.2. Transformation maligne, mutation BRCA

Les patientes porteuses des mutations BRCA sont, en particulier, susceptibles de bénéficier des progrès de la science en terme de folliculogénèse *in vitro*. En effet, elles présentent un risque accru de cancer du sein et de l'ovaire et bénéficient souvent d'une ovariectomie prophylactique, une fois les projets de grossesse réalisés ou vers 35 à 40 ans (Kauff et al., 2008). Cette attitude n'est pas inutile puisque des études histologiques ont retrouvé des micro-cancers dans ces ovaires dans 2% à 18,5% des cas (Kauff et al., 2002). C'est là un vrai problème dans le projet de conservation de fertilité de ces patientes, cela d'autant plus que la mutation BRCA1 a été associée à l'infertilité. Ces patientes auraient donc un double obstacle pour leur fertilisé, un terrain non favorable et les dangers possible d'une greffe. La greffe hétérotopique pourrait être envisagée temporairement pour rétablir la fertilité mais l'avenir sera sans doute à la folliculogénèse *in vitro* (Sonmezer and Oktay, 2004).

Les greffes de fragments de cortex ovarien ont habituellement une durée de vie limitée. De nombreuses voies de recherche ont été explorées pour améliorer cette survie. Demester *et al.* ont résumé de manière très complète les différents facteurs affectant la survie d'une greffe de fragments dans une revue de la littérature, ainsi que les tentatives d'amélioration (Demeestere et al., 2009). Le paragraphe suivant met à jour leurs conclusions.

1.5.5.4.1.5.3. Néoangiogènes, ischémie initiale

La greffe de fragment ovarien étant avasculaire, un phénomène de neoangiogénèse doit initialement se produire. Pendant une certaine période, les fragments subissent donc une ischémie chaude. Chez la souris, ce phénomène dure 3 jours (Nugent et al., 1998), et chez le rat, 1 semaine (Dissen et al., 1994, Israely et al., 2004, Morice et al., 2010, Murk and Seli, 2011, Nugent et al., 1998). Chez la femme, cette durée n'est pas connue avec précision ; les modèles de xénogreffe nous indiquent qu'elle durerait de 3 jours (modèle de greffe à la membrane chorioalantoïque de l'embryon de poulet) (Martinez-Madrid et al., 2009) à 5 jours (modèle de xénogreffe à la souris NUDE) (Van Eyck et al., 2009).

Cette ischémie serait responsable de la perte d'au moins 25% des follicules primordiaux initialement présents dans des fragments xénogreffés (Newton et al., 1996, Nisolle et al., 2000), mais certains estiment que jusqu'à 60 voire 95% de ces follicules pourraient être perdus par ce phénomène (Aubard, 2003, Aubard et al., 1999, Baird et al., 1999, Candy et al., 1997, Liu et al., 2008). Le problème n'est pas tant la souffrance ischémique directe des follicules primordiaux que les altérations stromales ayant des conséquences néfastes sur la néoangiogénèse et la survie des follicules. En effet, les follicules sont suffisamment résistants pour survivre à un transport de 4 heures (Schmidt et al., 2003). Chez la femme, des fragments ont même résisté à 22 heures de transport au point de rétablir la fertilité une fois replacés (Dittrich et al., 2012). En revanche, les cellules stromales semblent beaucoup plus sensibles à l'ischémie (Kim et al., 2004). La durée de stockage des fragments dans l'azote liquide n'influence pas la viabilité des follicules après réchauffement (Campos et al., 2011).

Bien des stratégies ont été explorées pour éviter les lésions d'ischémie reperfusion lors des greffes de fragments de cortex ovarien.

L'introduction d'anti-oxydants, comme l'acide ascorbique et le mannitol (Sagsoz et al., 2002), la vitamine E (Nugent et al., 1998), la mélatonine et l'oxytétracycline (Sapmaz et al., 2003) et la vitamine C (Kim et al., 2004) ont ainsi montré une certaine efficacité dans la prévention des lésions ischémiques des fragments. Cependant, l'action de ces produits est discutée (Weissman et al., 1999) et ils n'ont montré leur capacité à prolonger la durée de vie d'une greffe dans aucune étude, à notre connaissance.

D'autres auteurs ont introduit des facteurs angiogéniques comme le Vascular Endothelial Growth Factor (VEGF) lors de greffe de fragments chez le primate, mais l'efficacité ne fut pas au rendez-vous (Schnorr et al., 2002). D'une manière surprenante, l'érythropoïtine pourrait

améliorer la survie de la greffe en stimulant la prolifération de progéniteurs érythroïdes et en prévenant l'apoptose, comme cela a été observé chez la chienne (Suzuki et al., 2008). Cette étude est encourageante, mais l'utilisation de ces facteurs de croissance est encore débattue et non dénuée de risque chez des patientes en rémission d'un cancer.

Le climat hormonal impacte, lui aussi, la survie de la greffe. En effet, une stimulation par FSH pendant le temps de revascularisation semble bénéfique à la survie de la greffe (Imthurn et al., 2000), tandis qu'un blocage de sa sécrétion endogène semble néfaste (Maltaris et al., 2007). Cependant, au long cours, une exposition excessive à la FSH pourrait raccourcir la durée de vie de la greffe, comme cela a été montré dans un modèle de xéngreffe (Maltaris et al., 2007).

Enfin, la préparation du site greffe est couramment pratiquée (Demeestere et al., 2006, Donnez et al., 2004, Piver et al., 2009, Roux et al., 2010), en induisant, quelques jours avant la greffe un phénomène de neoangiogénèse par une fenestration préalable du péritoine ou en greffant les fragments en deux temps rapprochés de quelques jours.

1.5.5.4.1.5.4. Activation folliculaire globale

L'étude de la xéngreffe de fragments de cortex ovarien indique un phénomène d'activation globale et massive des follicules survivants, une fois greffés (Amorim et al., 2011, David et al., 2011, David et al., 2012, Maltaris et al., 2007). Comme nous l'avons déjà dit, David et al. ont étudié cette activation des follicules humains xéngreffés. Cette activation est importante à 3 semaines de xéngreffe (60%) mais diminue à 13% après 26 semaines de xéngreffe (David et al., 2011, David et al., 2012). Ces follicules greffés montrent une expression abaissée du Kit Ligand et augmentée de l'AMH, ce qui pourrait faire partie du mécanisme moléculaire aboutissant à l'activation (David et al., 2012). Une carence en AMH, en rapport avec la pauvreté de la réserve ovarienne, est probablement induite par la disparition des follicules natifs (traitement gonadotoxique), le faible nombre de follicules réintroduits dans la greffe et l'ischémie folliculaire initiale. En comparant la culture *in vitro* à la xéngreffe de fragments de cortex ovarien murin sur la membrane chorioallantoïdienne d'embryon de poulet, l'implication de l'AMH dans le maintien folliculaire à l'état quiescent a été clairement établie (Gigli et al., 2005). Par ailleurs, l'activation folliculaire est désormais

clairement associée à un faible taux d'AMH (Visser and Themmen, 2005). Ainsi, l'augmentation de l'expression de l'AMH dans ces xénogreffes découlerait d'un mécanisme de régulation des follicules dans la greffe, afin d'enrayer l'activation globale responsable d'une faible survie. Il s'agit évidemment d'une hypothèse qui doit être étayées par la recherche.

Par ailleurs, après greffe, la déplétion folliculaire est responsable de taux élevés de FSH. En aide médicale à la procréation, ces taux hauts de FSH sont associés à un mauvais pronostic, entraînant une pauvre qualité ovocytaire (Tryde Schmidt et al., 2004). Cela souligne encore l'importance d'un bon environnement hormonal garanti par la rapidité de revascularisation des greffes. Cependant, chez la femme, l'ultra-structure des follicules après une autogreffe de 13 mois paraît normale en microscopie électronique (Camboni et al., 2008).

1.5.5.4.1.5.5. Conséquence : faible survie des greffes.

Comme peu de follicules sont réintroduits dans les greffes, que beaucoup d'entre eux sont détruits par l'ischémie initiale et que les survivants s'activent massivement vers l'atrésie, il en résulte une durée de vie faible de ces greffes. Chez la brebis, la greffe de fragments ovariens a maintenu l'œstrus pendant 22 mois (Baird et al., 1999) et permis des gestations pendant 2 ans (Salle et al., 2003). Cependant, ces brebis avaient une FSH 3 à 4 fois supérieure au contrôle (Campbell et al., 2000). Toutes les études comparatives ont montré une fertilité abaissée chez les animaux greffés comparée aux témoins (Almodin et al., 2004, Aubard et al., 1999, Gunasena et al., 1997, Liu et al., 2008, Sauvat et al., 2008). Chez la Femme, la reprise de fonction ovarienne survient classiquement 3 à 4 mois après la greffe et dure de quelques mois à plus de cinq ans (tableau 4). Depuis les travaux de Gougeon et al., on sait qu'il faut au moins 120 jours pour l'entrée en croissance d'un follicule primordial et 85 autres jours pour toute sa maturation (Gougeon, 1996). Les follicules en croissance résistent mal à la congélation, ce délai de reprise de la fonction ovarienne est attendu puisqu'il correspond au temps nécessaire à un follicule primordial pour devenir mature. Un autre fait marquant est le retour à des taux hauts de FSH après chaque cycle menstruel. Sans doute les follicules réintroduits sont-ils en nombre trop restreint pour sécréter suffisamment d'inhibine B et maintenir un taux de FSH bas (Campbell et al., 2000).

Il convient donc d'adopter certaines règles afin d'optimiser les résultats de la greffe de fragments. Tout d'abord, ces prélèvements sont réservés aux patientes relativement jeunes. Jusqu'à récemment, 35 ans était une limite d'âge acceptée par tous. Cependant, une grossesse survenue après prélèvement à 36 ans, puis greffe, nous incite à une certaine souplesse (Sanchez-Serrano et al., 2010). Un marquage au rouge neutre pourrait être intéressant dans les cas litigieux, puisqu'il semble permettre d'estimer la densité folliculaire de fragments de cortex ovarien bovin, tout en ne compromettant pas leur cryoconservation future (Chambers et al., 2010). Il serait donc peut être possible d'adapter la quantité de matériel prélevé à la densité folliculaire. Par ailleurs, il faut, dans la mesure du possible, prélever le cortex ovarien avant tout traitement gonadotoxique. Enfin, à partir du moment où la décision de cryoconservation est prise, il faut prélever une quantité appréciable de tissu ovarien pour donner des chances à cette stratégie.

1.5.5.4.2. Transplantation d'ovaires entiers

La cryoconservation d'ovaire humain entier est un véritable challenge : l'ovaire humain est en effet plus volumineux et complexe que la plupart des ovaires d'animaux. Cependant, l'idée de réussir à conserver de manière optimum, à la fois la réserve folliculaire et sa vascularisation, est très séduisante. On peut, en effet, supposer que le rétablissement rapide de la circulation systémique dans l'ovaire cryoconservé éviterait les conséquences néfastes de l'ischémie initiale rencontrée lors de greffe de fragments de cortex ovarien.

1.5.5.4.2.1. Succès de la transplantation ovarienne

1.5.5.4.2.1.1. Sur ovaire frais

1.5.5.4.2.1.1.1. Chez l'animal

La plupart des animaux ont une anatomie incompatible avec la transplantation d'ovaire isolé. C'est notamment le cas chez la chienne et la rate. Des descriptions de transplantation du bloc utérus, trompes et ovaires excisent mais dépassent le cadre de cette thèse.

Chez la lapine, alors que la perméabilité vasculaire était maintenu dans 78% des cas, la transplantation orthotopique par anastomose termino-terminale sur les vaisseaux épigastriques inférieurs a rétabli l'ovulation dans 71,5%, tandis qu'elle l'était dans 50% des cas après transplantation hétérotopique, près du museau (Denjean et al., 1982). Aucune gestation n'a été obtenue après auto-transplantation d'ovaire isolé (Green et al., 1982).

Chez la brebis, de nombreuses tentatives de transplantations hétérotopiques d'ovaires frais ont été tentées dans le cou de l'animal (Baird et al., 1968, Baird et al., 1976, Goding et al., 1967, Jeremias et al., 2002, McCracken et al., 1971, McCracken et al., 1969). Alors que l'œstrus et la sécrétion hormonale n'étaient pas souvent rétablis chez ces brebis transplantées, l'anastomose vasculaire devenait souvent non perméable. En transplantant de manière orthotopique les ovaires de 5 brebis sur le pédicule ovarien après ovariectomie controlatérale, notre équipe a obtenu deux gestations. Cependant, l'analyse des ovaires transplantés montrait une diminution très importante de la réserve folliculaire, puisque seuls 6% avaient survécu à cette transplantation (Courbiere et al., 2009).

Scott *et al.* ont rapporté les cas de 5 guenons rhésus ayant eu une transplantation ovarienne (Scott et al., 1981). Une ovariectomie gauche était réalisée. L'ovaire droit avec son pédicule vasculaire était prélevé puis replacé à sa place initiale chez 4 guenons. Après ovariectomie bilatérale, la cinquième guenon a reçu l'ovaire d'une autre guenon, ainsi qu'un traitement immunosuppresseur (azathioprine et methylprednisolone). Les 4 guenons ayant reçu l'auto-transplantation ovarienne furent normalement réglées, avec des dosages hormonaux normaux pour 3 d'entre elles. La cinquième guenon, en revanche, restait aménorrhéique avec des dosages post ménopausiques. L'ovaire avait été rejeté. Aucune des guenons n'a rétabli sa fertilité, malgré 6 mois d'exposition au singe.

1.5.5.4.2.1.1.2. Chez la Femme

Dans la deuxième moitié des années 1980, une transplantation d'ovaire humain frais par anastomose microchirurgicale a été rapportée pour la première fois par Leporrier *et al.* chez

une patiente atteinte de la maladie de Hodgkin, avant irradiation pelvienne (Leporrier et al., 1987). L'ovaire gauche avait été placé en sous-cutané de l'avant bras gauche, par anastomose à l'artère et à la veine humérale. Dans le même temps, l'ovaire droit avait été transposé. Un an après transplantation, l'ovaire gauche était toujours vascularisé. Un ovocyte post-mature a pu être ponctionné de cet ovaire. Cependant, l'ovaire natif s'est remis à fonctionner, rendant difficile toute interprétation.

En 2004, Hilders *et al.* ont eux aussi transplanté un ovaire par anastomose microchirurgicale à la partie supérieure du bras gauche d'une patiente de 29 ans atteinte d'un cancer du col de l'utérus et requérant une hystérectomie et une radiothérapie (Hilders et al., 2004). L'anastomose microchirurgicale était réalisée sur l'artère brachiale et la veine basilare. Après transplantation, le flux sanguin était satisfaisant et la fonction ovarienne (gonflement cyclique de la greffe) était toujours présente à un an, lors de la publication de ce travail.

A la différence des deux auto-transplantations décrites précédemment, un cas de transplantation allogénique orthotopique a été décrit en 2005 (Mhatre et al., 2005). La receveuse de 17 ans était atteinte d'aménorrhée primaire sur syndrome de Turner. Un traitement immunosuppresseur par méthylprednisolone et cyclosporine a été entrepris. La donneuse, sa sœur de 26 ans, avait un groupe sanguin et un groupe HLA compatibles et un test croisé lymphocytaire négatif. L'anastomose veineuse ovario-iliaque externe était termino-latérale. L'artère ovarienne fut suturée à l'artère épigastrique inférieure. La fonction hormonale et folliculaire ovarienne fut rétablie. Une puberté se déclencha, avec cycles et croissances folliculaires. Au moment de la publication, après un suivi de et 2 ans ½, l'ovaire continuait à fonctionner.

Enfin, chez la femme, la fertilité a été rétablie par transplantation d'ovaire frais. En effet, Silber *et al.* ont obtenu une naissance vivante après transplantation microchirurgicale de l'ovaire d'une donneuse de 38 ans à la fonction ovarienne normale chez sa sœur jumelle homozygote ménopausée depuis 23 années (Silber et al., 2008). Le rétablissement de la fonction ovarienne eut lieu au 101^{ème} jour (règles), et une grossesse survint au 427^{ème} jour. La patiente a accouché à 40 semaines d'aménorrhée d'une petite fille de 3600 grammes. Le fait que la fonction ovarienne ait mis 3 mois à se rétablir semble indiquer que les follicules en croissance ont été détruits par la transplantation. Cette observation, comme l'altération

massive de la réserve ovarienne après transplantation d'ovaire de brebis soulèvent une question quant aux agressions tissulaires engendrées par le simple fait de transplanter l'ovaire. Contrairement aux hypothèses initiales, le rétablissement de la circulation ovarienne systémique après anastomose vasculaire ne serait pas aussi effectif et/ou protecteur de l'ovaire qu'on le pensait.

1.5.5.4.2.1.2. Congélation lente d'ovaire entier

1.5.5.4.2.1.2.1. Chez l'animal

La cryoconservation de l'ovaire entier a fait l'objet de nombreuses études in-vitro sur des modèles animaux. Comme pour l'ovaire frais, l'anatomie génitale de certains animaux rend inaccessible la transplantation vasculaire d'ovaire isolé. C'est notamment le cas de la rate où une transplantation du bloc ovaire-trompe-utérus cryoconservé a permis le rétablissement de la fertilité (Qi et al., 2008, Wang et al., 2002, Yin et al., 2003). Aussi remarquables que soient ces travaux, ils sortent du cadre de notre problématique.

Chez l'animal, des auto-transplantations d'ovaires cryoconservés ont été décrites chez la brebis et la lapine. Leurs résultats sont présentés dans le tableau 6. Chez la brebis, 48 animaux ont été auto-transplantés par 6 équipes (Arav et al., 2005, Bedaiwy and Falcone, 2007, Bedaiwy et al., 2003, Courbiere et al., 2009, Grazul-Bilska et al., 2008, Imhof et al., 2006, Onions et al., 2009, Revel et al., 2004).

Cinq de ces études ont utilisé un protocole de congélation lente, avec le diméthyl sulfoxyde comme cryoprotecteur (Arav et al., 2005, Bedaiwy and Falcone, 2007, Bedaiwy et al., 2003, Grazul-Bilska et al., 2008, Imhof et al., 2006, Onions et al., 2009, Revel et al., 2004). Toutes sauf celle d'Imhof *et al.* ont utilisé un seeding manuel. Pour la sixième étude, réalisée dans notre laboratoire, la vitrification, avec comme cryoprotecteur le « VS4 » contenant du diméthyl sulfoxyde, du formamide et du propylène glycol a été utilisée (Courbiere *et al.*, 2009).

Auteurs	Animaux	Cryoconservation	Résultat immédiat	Résultat à long terme
<i>(Bedaiwy and Falcone, 2007, Bedaiwy et al., 2003)</i>	15 brebis	lente	15 anastomoses hétérotopiques perméables dont 6 termino-terminales 4 termino-latérales 5 en bouche de poisson	thrombose de 11 anastomoses (J8-J10) 4 ovaires : nécrose vasculaire sporadique seuls survivent les follicules primordiaux Aucune perméabilité après J10 sur l'anastomose en bouche de poisson
<i>(Arav et al., 2005, Revel et al., 2004)</i>	8 brebis	lente	5 anastomoses orthotopiques perméables	stimulation ovarienne (M1-M4) : 6 ovocytes sur 3 brebis cycle de P ₄ rétabli sur 2 brebis (M24-M36)
<i>(Imhof et al., 2006)</i>	8 brebis	lente	orthotopiques	2 thromboses + atrophies ovariennes (M19) 1 gestation survie folliculaire < 7.5%
<i>(Grazul-Bilska et al., 2008)</i>	4 brebis	lente	8 anastomoses hétérotopiques perméables	Développement folliculaire sur 2 ovaires 3 complexes cumulo-ovocytaires prélevés mais échec de fécondation
<i>(Courbiere et al., 2009)</i>	5 brebis	vitrification	5 anastomoses orthotopiques perméables	cycle de P ₄ rétabli sur 1 brebis (M6) 3 anastomoses occluses (M12) survie folliculaire quasi nulle
<i>(Onions et al., 2009)</i>	8 brebis	lente	4 anastomoses hétérotopiques perméables	déplétion folliculaire > 90%, inhibine A basse, FSH haute 1 brebis avec anastomose occluse 1 brebis : ovulation
			4 anastomoses orthotopiques perméables	déplétion folliculaire > 90%, inhibine A basse, FSH haute 1 brebis : ovulation
<i>(Chen et al., 2006)</i>	12 lapines	lente	10 anastomoses orthotopiques perméables	« fracture » du pédicule chez 2 lapines fonction ovarienne rétablie sur 10 lapines survie folliculaire 74.9% (M6)

Tableau 6. Tentatives de transplantation d'ovaires cryoconservés chez l'animal. N'ont été inclus dans ce tableau que les cas où l'ovaire isolé était cryoconservé et transplanté de manière micro-vasculaire.

L'anastomose a été orthotopique, termino-terniale, sur le pédicule ovarien dans 4 études (Arav *et al.*, 2005, Courbiere *et al.*, 2009, Imhof *et al.*, 2006, Onions *et al.*, 2009, Revel *et al.*, 2004), et hétérotopique sur les vaisseaux épigastriques dans 3 études (Bedaiwy and Falcone, 2007, Bedaiwy *et al.*, 2003, Grazul-Bilska *et al.*, 2008, Onions *et al.*, 2009), Onions *et al.* ayant à la fois transplanté en orthotopique et en hétérotopique (Onions *et al.*, 2009).

La perméabilité vasculaire des ovaires réimplantés était médiocre, suggérant une altération vasculaire : sur 49 ovaires transplantés, 3 échecs immédiats de revascularisation et 17 occlusions vasculaires tardives. La survie des follicules était faible, la reprise de fonction ovarienne était rare et la technique n'a permis de rétablir la fertilité que dans une seule étude -une brebis gestante parmi huit- (Imhof *et al.*, 2006). Vingt cinq brebis transplantées en orthotopique étaient candidates à une gestation. Les résultats en terme de fonction ovarienne semblent meilleurs chez la lapine, mais la technique n'a conduit à aucune gestation (Chen *et al.*, 2006).

Les transplantations d'ovaires cryoconservés étant des expériences lourdes et par conséquent peu nombreuses, la plupart des équipes travaillant sur la cryoconservation d'ovaires entiers étudient tout d'abord l'efficacité de leurs protocoles sur des modèles *in vitro*.

Ainsi, l'ajout de la sphingosine-1-phosphate (anti-apoptotique) au milieu de congélation lente d'ovaire entier de brebis a-t-elle été étudiée par des tests immédiats sur la viabilité des cellules granuleuses (test d'exclusion au bleu de Trypan) et d'autres cellules (marquage au 5(6)carboxyfluoreceine diacetate succinimidyl ester), ou par culture d'ovaire avec analyse de la prolifération cellulaire (marquage du Ki67), de la synthèse d'ADN (incorporation de bromodeoxyuridine). La congélation lente a réduit significativement la prolifération cellulaire des cellules de l'ovaire et entraîné un décollement de l'endothélium des vaisseaux. Cependant, ces lésions vasculaires n'ont pas atteint la limitante élastique interne. Par ailleurs, tous les autres marqueurs étudiés ont indiqué une bonne conservation du tissu cryoconservé et l'ajout de sphingosine-1-phosphate n'a pas modifié ces résultats, suggérant que l'apoptose méditée par les céramides n'était pas impliquée (Onions *et al.*, 2008).

D'autres auteurs ont étudié la morphologie, la viabilité et la synthèse d'AMPc, d'œstrogène et de progestérone par des ovaires de brebis cryoconservés puis mis en culture *in vitro* en présence de forskoline. Pour cette congélation lente utilisant le principe décrit par Martinez Madrid *et al.* pour l'ovaire humain (Martinez-Madrid *et al.*, 2004), le cryoprotecteur, du propandiol, pouvait ou non être ajouté lors de la préparation de l'ovaire. La cryoconservation s'est associée à un œdème cellulaire. Les follicules exposés au cryoprotecteur sont apparus rétrécis. La synthèse d'AMPc en réponse à la forskoline, un puissant activateur de l'adénylate cyclase, a été perturbée dans les ovaires congelés, que du cryoprotecteur ait été ajouté ou non, prouvant l'atteinte de la fonction membranaire. De même, la synthèse de stéroïde était abaissée après congélation lente, que du cryoprotecteur ait été ajouté ou non. De plus, la capacité de synthèse de stéroïdes par des cellules de l'ovaire en culture en réponse à l'hCG était meilleure pour les ovaires frais, les ovaires protégés par cryoprotecteurs lors de la cryoconservation synthétisant plus de progestérone que ceux sans cryoprotecteurs. Il n'existait pas de différence de viabilité cellulaire entre ovaires congelés avec ou sans cryoprotecteur (Wallin *et al.*, 2009). Ces résultats relativisent la performance de ce protocole de cryoconservation ou le cryoprotecteur et/ou la mode de congélation ne sont à l'évidence pas adaptés. Il apparaît ici que la fonction globale de l'ovaire n'est pas bien protégée par ce protocole. L'optimisation de ce mode de congélation chez la femme avait probablement pour but la conservation des follicules primordiaux. Sans doute d'autres types de cellules, altérées par la cryoconservation, ont-elles aussi leur importance dans les fonctions explorées.

La synthèse d'œstrogène pendant la culture des fragments d'un ovaire a aussi été validée par Gerritse *et al.* pour l'analyse des lésions induites par la cryoconservation d'ovaires entiers de bovins (Gerritse *et al.*, 2010). Enfin, ces mêmes auteurs ont utilisé l'analyse du métabolisme du glucose/lactate pour déterminer l'implication de l'immersion et de la perfusion par du cryoprotecteur lors d'une congélation lente d'ovaires bovins. Ils montrent que l'immersion dans le cryoprotecteur protège correctement le cortex, tandis que la médullaire reste mal protégée par la perfusion de cryoprotecteur (jusqu'à 70% de médullaire non vascularisée), même après une perfusion longue de plus de deux heures (Gerritse *et al.*, 2011).

Les marqueurs fonctionnels dynamiques développés ces dernières années sur des ovaires en culture semblent intuitivement bien plus performants que ceux utilisés statiquement juste après la décongélation de l'ovaire alors que certaines lésions ne se sont par encore révélées. Avec ces nouveaux marqueurs, on se rapproche de la situation *in vivo*. Cependant, les capacités de régénération de l'organe, nécessitant le truchement de l'organisme, sont sous-estimées. Ainsi, par exemple, les progéniteurs endothéliaux pourraient favoriser la réparation d'un l'endothélium altéré par des protocoles de congélation lente. Malgré tout le raffinement des tests *in vitro*, aucun d'entre eux n'a été validé comme prédicateur d'une reprise de la fonction ovarienne. L'heure est donc toujours à la tentative de transplantation *in vivo*, et le juge de paix reste la gestation chez l'animal, avant de l'espérer chez la femme.

1.5.5.4.2.1.2.2. Chez la femme

Chez la femme, la taille, la densité et la complexité de la vascularisation ovarienne rend l'exposition aux cryoprotecteurs difficile (Donnez et al., 2006). Une technique de congélation lente de l'ovaire humain a été décrite par Martinez Madrid *et al.* (Martinez-Madrid et al., 2004). Elle consiste à disséquer le pédicule lombo-ovarien en s'étant assuré que la ligature du pédicule utéro-ovarien n'entraîne pas d'ischémie ovarienne. Une fois les artères et veines identifiées, elles sont coupées et l'artère est cathétérisée et perfusée avec une solution cryoprotectrice (Photographie 1). Il est ensuite placé dans une boîte de congélation lente Nalgene et l'ensemble est mis au congélateur à -80°C (Photographie 2), ceci permettant théoriquement une descente en température de $1^{\circ}\text{C}/\text{min}$. Après 24 heures, l'ovaire est transféré dans l'azote liquide. A la décongélation, les pédicules peuvent être réanastomosés à la circulation systémique.

Ces auteurs ont démontré que la cryoconservation d'ovaire humain avec son pédicule vasculaire n'était associée à aucun signe d'apoptose ou d'altération ultra-structurale de quelque type cellulaire que ce soit et maintenait la viabilité folliculaire (Martinez-Madrid et al., 2007, Martinez-Madrid et al., 2004). Ainsi, d'après l'analyse d'un marqueur de viabilité après cryoconservation de trois ovaires selon ce protocole, les vaisseaux et 75,1% des

follicules semblaient conservées (Martinez-Madrid et al., 2004). Des marqueurs d'apoptose (Caspase-3, TUNEL) étaient négatifs sur les vaisseaux et les follicules primordiaux et primaires (Martinez-Madrid et al., 2007). Quelques cellules stromales étaient néanmoins sporadiquement marquées, ainsi que les follicules antraux et les corps jaunes. En microscopie électronique, les cellules folliculaires et endothéliales étaient normales (Martinez-Madrid et al., 2007). L'ovaire humain semble ainsi bien conservé quand on l'expose à ce protocole de congélation lente.

Bedaiwy *et al.* ont comparé la conservation d'ovaire entier avec son pédicule vasculaire à la conservation classique des fragments de cortex ovarien (Bedaiwy et al., 2006). Les patientes étudiées avaient 46 et 44 ans et avaient accepté de donner leurs ovaires, à l'occasion d'une hystérectomie pour maladie bénigne. Avec l'un des ovaires, on isolait des fragments de cortex ovarien que l'on cryoconservait par congélation lente. L'autre ovaire était cryoconservé avec son pédicule vasculaire par congélation lente. L'ovaire était immergé et perfusé par du milieu contenant 1,5M de Diméthyl Sulfoxyde puis héli-sectionné, placé dans un cryotube et congelé de manière lente, dans un congélateur programmable, selon le protocole classique des fragments. Un fragment frais d'ovaire servait de témoin. La viabilité des follicules primordiaux était de 75% et 78% dans les ovaires entiers cryoconservés, alors qu'elle était de 81% et 83% dans les fragments de cortex des patientes de 46 et 44 ans, respectivement. La différence n'était pas significative. Le compte de follicules primordiaux était comparable, il n'y avait pas d'aspect de nécrose. L'apoptose modérée et la faible expression de Bcl-2 et de p53 étaient retrouvées de manière comparable dans l'ovaire entier et les fragments de cortex ovarien. Il est cependant difficile de tirer des conclusions de cette étude, la densité des follicules primordiaux étant trop faible, vu l'âge des patientes et ces deux cas ne permettaient pas de tirer de conclusion statistique fiable. De plus, l'hémisection de l'ovaire, rendue nécessaire par l'absence de cryotube suffisamment grand pour recevoir un ovaire humain entier, a dû perturber le rinçage de l'ovaire. Cela rend les conclusions de l'étude non applicable aux programmes de sauvegarde de la fertilité ou une hémisection n'aurait pas été réalisée.

Si l'équipe de Jacques Donnez a rapporté avoir réalisé 16 cryoconservations d'ovaire entier pour sauvegarde de la fertilité (Donnez et al., 2010), aucune tentative de transplantation d'ovaire entier cryoconservé n'a à ce jour été rapportée chez l'humain. Cette stratégie doit être sérieusement discutée. Même si le pronostic de fertilité n'est pas différent avec un ou deux ovaires (Lass, 1999), l'ovariectomie semble bien agressive comparée à un prélèvement limité de cortex ovarien, quand le traitement gonadotoxique prévu rend probable le retour à une fertilité spontanée.

1.5.5.4.2.2. Limites

1.5.5.4.2.2.1. Le risque de réimplantation de cellules malignes

Les cancers à risque sont les mêmes que dans le cas d'une greffe de fragments, mais le risque est plus élevé. La conservation d'un ovaire entier est donc d'autant moins indiquée que le risque de métastase est fort.

1.5.5.4.2.2.2. Viabilité vasculaire en question

La congélation lente d'organe pourrait s'accompagner de lésions endothéliales, néfastes pour la reprise fonctionnelle de l'organe, comme cela a été évoqué devant l'échec d'auto-transplantations de foies de rat congelés (Ishine et al., 1999). La mise en évidence de lésions endothéliales après congélation lente d'ovaires est discutée : les études sur l'ovaire humain sont rassurantes (Bedaiwy et al., 2006, Martinez-Madrid et al., 2007), tandis que ce protocole aurait altéré l'endothélium ovarien de brebis (Onions et al., 2008). Pourtant, la congélation lente de vaisseaux s'accompagne constamment d'altérations fonctionnelles (Esther Rendal Vazquez et al., 2004, Pegg et al., 1997, Song et al., 1995) ou morphologiques (Bellon et al., 1999, Bujan et al., 2000, Bujan et al., 2001, Esther Rendal Vazquez et al., 2004, Pascual et al., 2005, Pascual et al., 2004, Pasquinelli et al., 2006, Rendal et al., 2004, Song et al., 1995) de l'endothélium, alors que la simple exposition aux mêmes cryoprotecteurs altérerait peu la vitalité endothéliale (Bujan et al., 2001, Song et al., 1995). Ces lésions

seraient donc plus attribuables au processus de congélation (formation de glace intra vasculaire) qu'à un effet toxique des cryoprotecteurs, ce qui expliquerait les bons résultats fonctionnels obtenus après vitrification de vaisseaux (Song et al., 2000, Song et al., 2000).

1.5.5.4.2.2.3. L'exposition correcte aux cryoprotecteurs

Deux des difficultés de la cryoconservation d'organe entier sont la multiplicité des types cellulaires et le volume de l'organe. Il faudrait réussir à exposer chaque type cellulaire de manière optimum afin d'assurer la meilleure survie de tout l'organe. Cela n'est évidemment pas possible, l'exposition au cryoprotecteur étant fonction de sa proximité des vaisseaux et chaque type cellulaire étant différent pour sa concentration optimum en cryoprotecteur. Il faut donc trouver le meilleur compromis. Pour cela, il paraît essentiel d'assurer une imprégnation de l'ovaire aussi homogène que possible avec les cryoprotecteurs. Cette exposition ovarienne se fait classiquement par immersion et par perfusion. Cependant, peu d'études se sont penchées sur l'efficacité d'une telle approche. Gerritse *et al.* ont perfusé des ovaires bovins avec de l'encre de chine et retrouvé un taux global de perfusion de 60%, les vaisseaux étant d'autant moins bien vascularisés que leur diamètre était petit et qu'ils étaient localisés dans le cortex ovarien (Gerritse et al., 2008). Cette observation est préoccupante, la perfusion excluant particulièrement le cortex ovarien, alors qu'il contient les follicules ovariens. Une autre étude de ces auteurs s'est voulue rassurante puisqu'elle a montré que le cortex ovarien était correctement protégé par l'immersion dans le cryoprotecteur. Cependant, la médullaire ovarienne était, quant à elle, très mal protégée par la perfusion, avec jusqu'à 70% de lésions, malgré plusieurs heures d'exposition (Gerritse et al., 2011).

La Résonance Magnétique Nucléaire a permis l'étude de la diffusion de cryoprotecteurs variés (DMSO, butane diol, propylène glycol, glycérol, méthanol) dans des substituts dermiques (Bidault et al., 2000), des organes de rat (Isbell et al., 1997), du cartilage articulaire humain (Carsi et al., 2004), des reins de lapin (Descotes et al., 1996) et des œufs de zebrafish (Hagedorn et al., 1996). Cependant, dans ces études, l'imagerie par Résonance Magnétique n'était pas employée. Cette technologie permettrait d'étudier la répartition spatiale des cryoprotecteurs dans l'ovaire et, en particulier, dans ses zones nobles. Des

études poussées sont donc indispensables pour optimiser les protocoles de conservation d'ovaires entiers.

1.5.5.4.2.2.4. Compétence du chirurgien transplanteur

L'anastomose artérielle micro-vasculaire est la principale limite théorique de la transplantation d'ovaire entier du fait du faible diamètre des vaisseaux. L'échec de cette étape compromettrait définitivement la sauvegarde de la fertilité. Cette difficulté est plus importante lorsque les vaisseaux à anastomoser sont de diamètres différents.

Bedaiwy *et al.* suggèrent que les vaisseaux épigastriques inférieurs seraient le meilleur emplacement hétérotopique pour une transplantation ovarienne par anastomose microchirurgicale. De plus, l'anastomose vasculaire termino-terminale semble garantir les plus grandes chances de perméabilité vasculaire, suivie de l'anastomose termino-latérale. L'anastomose en bouche de poisson, nécessaire en cas d'incompatibilité des diamètres des vaisseaux à anastomoser, s'associait constamment avec un échec immédiat d'anastomose (Bedaiwy and Falcone, 2007). L'absence de congruence des diamètres vasculaires est donc à proscrire. Les différents types d'anastomoses sont exposés dans la figure 6. L'anastomose termino-terminale est la technique qu'ont adoptée Mhatre *et al.* lors de leur allo-transplantation ovarienne (Mhatre et al., 2005). Dans les études animales, le site habituel de transplantation est le pédicule vasculaire de l'ovaire controlatéral. Bien que cette technique ait aussi été utilisée par Silber *et al.* dans leur allotransplantation ovarienne (Silber et al., 2008), elle impose l'ovariectomie.

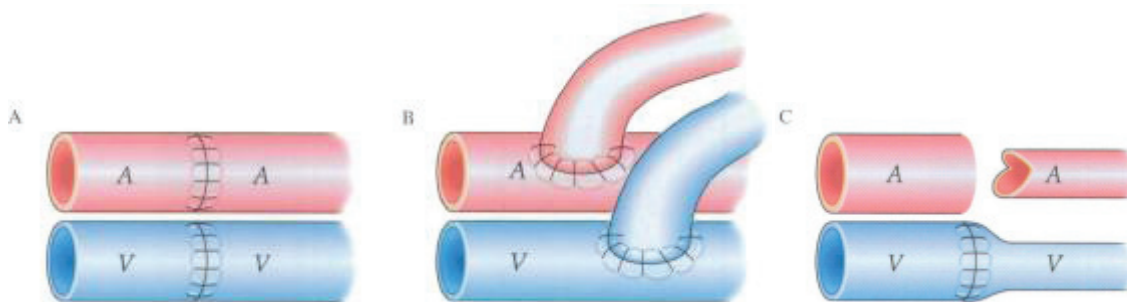


Figure 6. Différents types d'anastomoses vasculaires. Celles-ci peuvent être termino-terminales (A), termino-latérales (B) ou en bouche de poisson (C) (Bedaiwy and Falcone, 2007).

Nous avons vu que l'ovaire peut fonctionner à nouveau après greffe. Il faut donc éviter de le retirer et cette stratégie ne doit pas être recommandée. L'impact de la transplantation sur la fonction ovarienne est à l'évidence très important. Ainsi, dans notre étude, la simple transplantation d'ovaire frais a réduit la densité folliculaire de 94% (Courbiere et al., 2009). Une habileté chirurgicale particulière est donc requise. Avec la diffusion des cryoprotecteurs, c'est la principale limite de la greffe d'ovaire entier. La recherche doit donc se poursuivre. C'est ce que nous nous proposons de faire dans la suite de cette thèse.

1.5.5.4.2.3. Voies de recherche

1.5.5.4.2.3.1. Culture d'organe *In vitro*

Nous avons vu que la greffe de fragments s'accompagne d'une perte folliculaire importante par souffrance ischémique et activation/atrésie folliculaire. Malgré des succès, l'efficacité de cette stratégie reste limitée. Avec une grossesse rapportée chez l'animal, la cryoconservation d'ovaire entier n'apporte pas les succès escomptés, du fait d'une double inefficacité des protocoles de cryoconservation d'organe et des techniques de transplantation microvasculaire. Les deux techniques posent des problèmes en cas de risque de métastase ovarienne. Les alternatives explorées, comme la xénogreffe ou la folliculogénèse *in vitro* sont soit inadaptées au projet de conservation de la fertilité, soit techniquement difficiles. Une solution novatrice serait de réussir à cultiver l'ovaire *in vitro* afin d'envisager une folliculogénèse extra-corporelle.

1.5.5.4.2.3.2. Vitrification d'organe entier

Comme nous l'avons vu, la congélation lente pourrait entraîner des lésions endothéliales néfastes pour le rétablissement de la fonction de l'ovaire cryoconservé. Parce qu'elle élimine la formation de cristaux de glace au profit d'un état vitreux amorphe, la vitrification constituerait une solution plus adaptée à la cryoconservation d'organe. Maîtriser la cryoconservation d'organe apporterait un bénéfice dépassant de très loin le cadre du maintien de la fertilité (Fahy et al., 2006), résolvant, entre autres, bien des problèmes posés

par le don d'organe (Pessione et al., 2007). Des reins vitrifiés de lapin ont, ainsi, repris durablement leurs fonctions après greffe (Fahy et al., 2009).

Cependant, ces protocoles imposent la perfusion de fortes doses de cryoprotecteurs potentiellement toxiques pour l'endothélium (Wusteman et al., 2002). L'altération endothéliale, consécutive à une activation ou à une destruction de l'endothélium, s'accompagnerait d'un état pro-thrombotique (Thuillez and Richard, 2001). Qu'elle soit liée à la formation de glace intra-vasculaire ou à un effet toxique des cryoprotecteurs, l'altération endothéliale pourrait donc compromettre la survie de l'organe, comme cela s'observe en cas de défaillance viscérale (Reinhart et al., 2002). Une prévention de cette altération paraît donc nécessaire, comme l'optimisation de la diffusion des cryoprotecteurs, afin d'améliorer le pronostic de reprise fonctionnelle.

Au cours de travaux préalables, grâce à des analyses morphologiques en microscopie optique et par le test d'exclusion au bleu de Trypan sur follicules isolés, notre équipe a analysé l'effet de différents protocoles de vitrification d'ovaire entier. Ainsi, nous avons comparé la vitrification par deux cryoprotecteurs, le « VS1 » (diméthyl sulfoxyde, acétamide, propylène glycol) et le « VS4 » (diméthyl sulfoxyde, formamide, propylène glycol). Si l'exposition à ces cryoprotecteurs n'entraîne pas d'anomalie morphologique ni de différence de viabilité folliculaire entre les deux protocoles, la vitrification par le protocole « VS4 » conserve mieux la densité et la morphologie folliculaire et doit donc être préférée (Courbiere et al., 2005, Lornage et al., 2006). Cette étude a aussi montré un taux inquiétant de fracture du pédicule que nous avons réussi à réduire en adoptant un réchauffement diphasique, d'abord lent jusqu'à la température de transition vitreuse, puis rapide. Cette stratégie permet le meilleur compromis entre le risque de fracture du pédicule vitrifié (expliquée par la fragilité de l'état vitreux et les contraintes mécaniques de dilatation lors du réchauffement), et celui de cristallisation au réchauffement (thermodynamiquement spontanée mais rendue lente par les cryoprotecteur et dont l'évitement passe par un réchauffement rapide au delà de la température de transition vitreuse).

Dans d'autres études, nous avons montré que la vitrification d'ovaire entier par « VS4 » respecte la membrane ovocytaire et la viabilité des follicules et n'influence pas la densité folliculaire. Les follicules sont cependant plus souvent d'aspect anormal après vitrification,

avec des anomalies cytoplasmiques notamment. Par ailleurs, un détachement de cellules endothéliales artérielles est aussi fréquemment constaté, ainsi qu'un gonflement des myocytes (Baudot et al., 2007, Courbiere et al., 2006).

Avec le VS4, la vitrification du pédicule vasculaire d'ovaires de brebis a été satisfaisante (Baudot et al., 2007) tandis que le cortex, imprégné insuffisamment par les cryoprotecteurs, ne s'est vitrifié que partiellement (Baudot et al., 2007, Courbiere et al., 2005, Courbiere et al., 2006). Un phénomène de cristallisation au réchauffement a été constamment observé. La viabilité et l'aspect histologique des follicules de réserve ont été conservés. Alors que l'exposition aux cryoprotecteurs avait respecté l'aspect histologique du pédicule vasculaire, la vitrification et le réchauffement (avec cristallisation) ont souvent été accompagnés d'un détachement partiel de cellules endothéliales (Baudot et al., 2007, Courbiere et al., 2005, Courbiere et al., 2006).

Après transplantation d'ovaires vitrifiés, la reprise fonctionnelle n'a été observée que pour une brebis sur cinq (aucune n'ayant rétabli sa fertilité). La réserve folliculaire s'est effondrée, les ovaires étant atrophiques avec thrombose des pédicules vasculaires (Courbiere et al., 2008).

1.5.5.4.3. Isolation de follicules immatures

Pour éviter la réintroduction de cellules malignes chez les patientes à haut risque, deux approches ont été suggérées : la greffe de follicules isolés dans un ovaire artificiel (Amorim et al., 2009, Dolmans et al., 2010, Donnez et al., 2011) et la maturation *in vitro* de follicules primordiaux (Hovatta, 2004, Hovatta et al., 1999, Telfer et al., 2008). Ces deux stratégies reposent sur l'isolation de follicules. Cette technique a permis aux pionniers de la physiologie ovarienne de comprendre la croissance folliculaire (Gougeon et al., 1994). Elle s'adresse à des femmes à haut risque de métastases ovariennes et dont le traitement va certainement avoir des conséquences néfastes sur l'ovaire. C'est par exemple le cas des leucémies. Le prélèvement d'un ovaire entier serait plus recommandé que le prélèvement de fragment de cortex ovarien. Ces ovaires, à risque élevé de métastase, pourraient d'abord être stimulés en

culture *in vitro*, puis une possibilité serait de les cryoconserver pour une isolation ultérieure des follicules primordiaux, l'autre étant d'isoler d'abord ces follicules afin de les cryoconserver à l'état isolé.

1.5.5.4.3.1. Le rationnel : éliminer le risque oncologique et améliorer la néoangiogénèse initiale

Le principe est de réussir à purifier les follicules primordiaux contenus dans le cortex ovarien avant ou après cryoconservation. Une fois la maladie guérie, ces follicules primordiaux seraient inclus dans une matrice inerte et transplantés en sous-péritonéal. On sait, en effet, que les follicules primordiaux résistent bien à la congélation-décongélation. De plus, comme nous l'avons vu, il semble que la densité de follicules primordiaux ait un impact dans la physiologie ovarienne. Un certain nombre d'actions paracrines d'un follicule à l'autre pourrait être nécessaire au bon fonctionnement ovarien. En contrôlant la densité folliculaire, ce qui serait possible ici, on pourrait obtenir un meilleur pronostic de la greffe. L'utilisation d'une matrice inerte est sensée diminuer la période d'ischémie suite à l'implantation. Enfin, purifier les follicules primordiaux aurait l'avantage théorique d'éliminer le risque d'autogreffe de métastases (éventuellement contenues dans le stroma ovarien). Des follicules primordiaux et primaires isolés pourraient ainsi être cultivés *in vitro* ou greffés *in vivo* (Dolmans et al., 2006), ce qui fournirait une alternative sûre aux patientes à risque de métastase ovarienne (Dolmans et al., 2006, Sanchez-Serrano et al., 2010).

1.5.5.4.3.2. Devenir des follicules immatures isolés

1.5.5.4.3.2.1. Folliculogénèse *In vitro*

La cryoconservation de tissu ovarien respecte les follicules primordiaux et primaires mais détruit tous les autres follicules en croissance, notamment les follicules antraux qui contiennent des ovocytes immatures (Gosden et al., 2002). Ainsi, à partir de follicules primordiaux et primaires contenus dans le tissu ovarien congelé, une folliculogénèse *in vitro*

est concevable et constituait une option séduisante pour rétablir la fertilité (Johnson and Patrizio, 2011).

Depuis une vingtaine d'années, des progrès ont été faits dans le domaine de la maturation et la croissance *in vitro* des follicules primordiaux. A ce jour, chez la souris, une folliculogénèse *in vitro* a été obtenue (Cortvrindt et al., 1996) et des petits sont nés d'ovocytes maturés *in vitro* à partir de follicules primordiaux (Eppig and O'Brien, 1996, O'Brien et al., 2003). Cependant, il semble difficile de transposer ces résultats à d'autres espèces (Picton et al., 2008). A ce jour, une folliculogénèse *in vitro* a aussi été possible chez le rat mais aucune gestation n'est rapportée (Cain et al., 1995). L'amélioration progressive des techniques de culture a permis la croissance et la maturation de follicules ovariens humains *in vitro* (Hovatta et al., 1997, Wright et al., 1999), mais aucune grossesse n'a encore été rapportée (Van den Broecke et al., 2001).

Deux stratégies de culture folliculaire *in vitro* ont été rapportées : l'une met en culture des follicules isolés, l'autre cultive des follicules au sein du stroma ovarien, dans des fragments de cortex (West et al., 2009). Ces stratégies sont exposées dans la figure 7.

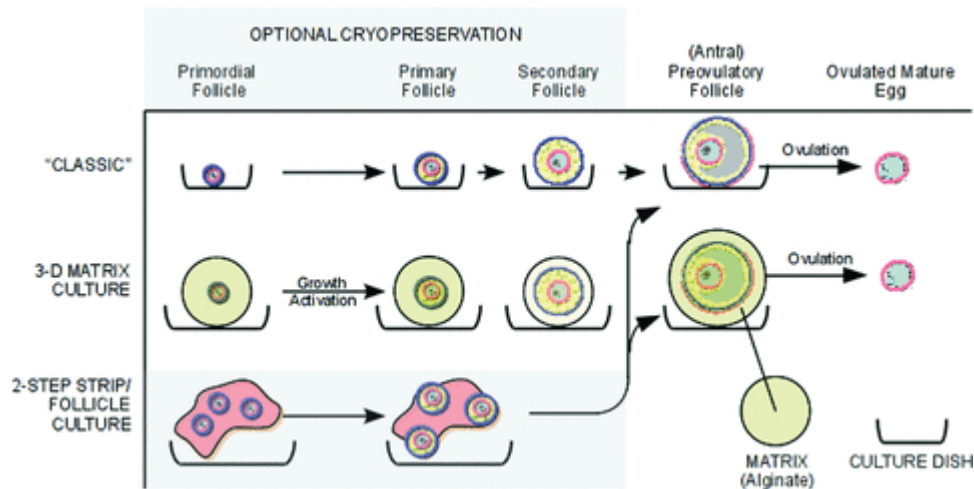


Figure 7. Stratégie de culture de follicules primordiaux pour la sauvegarde de la fertilité. Les follicules peuvent être cultivés soit isolés (technique menant à l'échec chez la femme), soit dans une biométrie comme l'alginate, soit au sein du tissu natif par culture de fragments ovariens. Pour les deux derniers cas, une croissance prolongée a été obtenue. La culture de fragments impose une deuxième phase de maturation *in vitro* de l'ovocyte après développement du follicule (Johnson and Patrizio, 2011).

Dans la première stratégie, les follicules peuvent être isolés soit mécaniquement soit enzymatiquement à partir de tissu ovarien (West et al., 2009). Les follicules immatures sont

d'abord cultivés dans une biomatrice comme l'alginate puis les ovocytes des follicules mûrs sont prélevés et maturés *in vitro* jusqu'au stade MII (West et al., 2007, West et al., 2009). La croissance de ces follicules cryoconservés, ainsi que leurs propriétés cytosquelettiques semblent comparables à celles de follicules non cryoconservés (Barrett et al., 2010). Cependant, à ce jour, à partir de follicules primordiaux, aucun ovocyte humain n'a atteint ce stade *in vitro* (West et al., 2009). Il est donc plus difficile d'envisager une folliculogénèse *in vitro* chez la femme que chez la souris ou le rat. La raison tient sans doute dans le temps nécessaire à la folliculogénèse, qui est de quelques semaines chez la souris et le rat, tandis que 5 mois sont nécessaires chez la femme (Gougeon, 1996).

La culture de fragments ovariens maintient l'intégrité structurelle et les interactions cellulaires entre des follicules et le stroma avoisinant (Hovatta et al., 1997). Là où une culture de follicules primordiaux isolés ne permettait pas de survie folliculaire au delà de 2 semaines (Hovatta et al., 1999), la culture de fragments s'est associée avec un maintien de la viabilité folliculaire jusqu'au stade secondaire, après 4 semaines de culture (Hovatta et al., 1997). De fines lamelles de cortex ovarien (de 0.1 à 0.3 mm) sont coupées et l'excès stroma est retiré. Le tissu est ensuite découpé en petits cubes et placé dans un dispositif de culture tridimensionnel (Hovatta et al., 1997). Des hormones et autres facteurs de croissance comme les *Insulin Like Growth Factor* (IGF I et IGF II), le Growth Differentiation Factor 9 (GDF 9) et la FSH sont ajoutés au milieu de culture pour promouvoir la croissance et le développement des follicules (Hreinsson et al., 2002, Louhio et al., 2000, Telfer et al., 2008, Wright et al., 1999).

Un taux de croissance folliculaire important est observé pendant les quelques premiers jours de culture de tissu ovarien, peut-être par manque d'inhibiteurs de croissance folliculaire contenus dans le stroma excisé. Une atresie folliculaire progressive apparaît ensuite, comme cela est normalement observé *in vivo*. Après 14 à 21 jours de culture, les pourcentages de follicules primordiaux, primaires, secondaires et antraux étaient 21 %, 48 %, 28 % et 3 %, respectivement (Hovatta et al., 1997). Telfer *et al.* ont ainsi réussi à obtenir un follicule antral après culture en deux étapes, à partir de fragments de cortex ovarien (Telfer et al., 2008). En plus de maintenir les échanges follicule-stroma, la stratégie de culture de fragments ovariens évite la procédure d'isolation de follicules primordiaux, notoirement difficile chez l'humain (Johnson and Patrizio, 2011).

Une troisième stratégie ayant recours à une croissance *in vivo* avant une maturation finale *in vitro* a aussi été décrite avec gestation chez la souris (Liu et al., 2001). Elle ne semble pas apporter de réponse originale à la problématique du risque de réimplantation de cellules malignes.

Toutes ces stratégies ont pour but de contrôler *in vitro* le développement folliculaire. Celui-ci dépend de l'entrée en croissance des follicules primordiaux et du maintien en vie des follicules en croissance. L'inhibition de l'activation folliculaire est désormais mieux comprise depuis l'étude de souris Knock Out pour le gène FoxO3a par Castrillon *et al.* Les follicules primordiaux de cette souris rentrent massivement en croissance (Castrillon et al., 2003). La voie de signalisation mTOR (Hay, 2005, Wullschleger et al., 2006) a été impliquée dans le mécanisme de maintien de quiescence du follicule primordial (Adhikari et al., 2009, Adhikari and Liu, 2010, Adhikari et al., 2010, Liu et al., 2007). Ainsi, quand l'activité mTOR est augmentée, dans des souris Knock Out pour Tsc1 et Tsc2, ses principaux inhibiteurs, l'ensemble des follicules primordiaux rentre en croissance à la puberté, ce qui aboutit à une extinction ovarienne précoce (Adhikari et al., 2010). En inhibant la phosphatase PTEN, régulatrice négative de l'activité mTOR, Li *et al.* ont aussi observé une augmentation de la croissance de follicules primordiaux chez la souris et dans des fragments ovariens humains (Li et al., 2010). Le contrôle de l'entrée en croissance des follicules primordiaux apparaît donc désormais presque à portée de pipette. Cependant, l'inhibition de mTOR dans du tissu ovarien humain par la Rapamycine, un inhibiteur de l'activité mTOR, a abouti à un grand nombre de follicules vides, sans que cette disparition ovocytaire ne passe par une atresie/apoptose (McLaughlin et al., 2011). Peut-être qu'un autre mécanisme serait en cause chez l'humain. Reste le maintien en croissance des follicules. Celui-ci est contrôlé par la FSH et des membres de la famille du TGF β (Chang et al., 2001, Elvin et al., 2000). La Rapamycine a inhibé la croissance folliculaire chez la souris, indiquant que l'implication de cette voie métabolique concernait à la fois l'entrée en croissance des follicules et le maintien de cette croissance (Yaba et al., 2008). En effet, mTOR est connu comme activateur de cycle cellulaire, par le biais d'aurora B kinase (Song et al., 2007). La maîtrise de la voie mTOR est donc primordiale pour réussir une folliculogénèse *in vitro*.

1.5.5.4.3.2.2. Greffe

1.5.5.4.3.2.2.1. Bio-matrice, bio-support

La réimplantation de follicules isolés dans un ovaire artificiel ou dans une matrice (Amorim et al., 2009, Dolmans et al., 2010, Donnez et al., 2011) est une technologie nouvelle pouvant constituer une alternative à la transplantation de fragments de cortex ovarien chez les patientes à risque de métastase ovarienne. Cependant, l'isolation de follicules humains reste toujours un challenge du fait de la nature fibreuse et dense de stroma ovarien (Johnson and Patrizio, 2011). Plusieurs protocoles de digestion enzymatique ont montré leur efficacité pour l'isolation de follicules ovariens à partir de tissu ovarien humain frais ou cryoconservé (Abir et al., 2001, Dolmans et al., 2006, Hovatta et al., 1999, Huntriss et al., 2002, Martinez-Madrid et al., 2004, Oktay et al., 1997, Schroder et al., 2004, Telfer et al., 2008, Vanacker et al., 2011). Cependant, des modifications morphologiques et fonctionnelles de ces follicules isolés ont été rapportées (Eppig, 1994).

1.5.5.4.3.2.2.2. Autogreffe, xénogreffe

La xénogreffe éviterait le risque potentiel de réintroduction de cancer lors de la transplantation ovarienne, dans des cas à haut risque. Une des limites serait la transmission d'agents infectieux comme les prions ou les virus d'animaux. En outre, pour assurer une chance de fertilité avec cette technique, un grand nombre d'animaux devraient être sacrifiés, puisque seul des xénogreffes de petite taille sont possibles. Cela soulève des interrogations morales. Le praticien devrait exposer clairement à la patiente toutes les possibilités présentes et futures offertes par la science, en ne lui cachant pas que toutes sont encore du domaine de la recherche.

1.5.5.4.3.2.2.3. Succès chez la souris

La sauvegarde de la fertilité à partir de follicules primordiaux congelés a été décrite chez la souris par Carroll et Gosden. Des follicules primordiaux ont été isolés à la pipette à partir de

tissu ovarien digéré par collagénase puis ces follicules ont été cryoconservés par congélation lente. Après décongélation, ils ont été introduits dans un caillot de fibrine, incubés 24 heures et greffés dans la bourse ovarienne de souris stérilisées. Sur les 9 souris greffées, 5 ont eu des petits spontanément. L'analyse histologique des greffes a montré la reconstitution d'un stroma ovarien réalisant un véritable néo-ovaire au sein duquel se développaient des follicules à plusieurs stades de développement (Carroll and Gosden, 1993). Deux études préalables de ces auteurs avait déjà montré le rétablissement d'une fertilité avec des follicules frais et non isolés (Gosden, 1990) ou avec des follicules cryoconservés greffés sous la capsule rénale puis maturés *in vitro* (Carroll et al., 1990). La capacité de follicules isolés et greffés à poursuivre leur développement a été en partie confirmée par des travaux de xénogreffe à des souris NUDE et SCID. En effet, une partie de cette thèse s'est attachée à l'étude du potentiel de développement de follicules humains primordiaux ou primaires isolés sous loupe binoculaire après digestion enzymatique de tissu ovarien frais. Xénogreffés à la souris NUDE, ces follicules isolés ont pu poursuivre leur développement pendant une semaine (Dolmans et al., 2007). Après stimulation par de la FSH recombinante, une greffe plus longue (6 mois) à des souris SCID a même permis d'observer le développement de certains follicules jusqu'au stade antral (Dolmans et al., 2008). Etonnamment, après xénogreffe de follicules apparemment isolés, un tissu cellulaire d'apparence stromale et d'origine humaine s'est développé autour des follicules isolés. Il est possible que des cellules du stroma ovarien aient contaminé les follicules d'allure isolés, expliquant le développement de cette structure. Une autre explication serait la différenciation des cellules granuleuses en cellules stromales, dont elles partagent l'origine embryologique. Des travaux de Van Blerkom *et al.* avaient déjà attribué aux cellules granuleuses un caractère vasculaire (Antczak and Van Blerkom, 2000). L'équipe a néanmoins remarqué que la capacité de revascularisation de cellules ovarienne xénogreffées à la souris NUDE dépendait de l'ajout ou non de cellules CD34+, étayant l'hypothèse d'une contamination (Dath et al., 2011). Quelle qu'en soit l'origine, ces cellules montrent une capacité étonnante d'adaptation et de croissance. Ces observations feraient de la greffe de follicules isolés une alternative possible à la greffe de fragments, pour les patientes à risque de métastase ovarienne.

1.5.5.4.3.3. Limites de l'isolation folliculaire

1.5.5.4.3.3.1. Isolation folliculaire

Le problème principal reste la purification d'un grand nombre de follicules primordiaux, casse-tête non encore résolu. La digestion enzymatique tâtonne même s'il semble que la libérase soit préférable aux collagénases (Dolmans et al., 2006). Pour toute application clinique, il est de toute façon préférable d'utiliser des enzymes purifiées, comme la libérase, plutôt que de la collagénase brute, c'est-à-dire du surnageant de culture de *Clostridium histoliticum*. La première libérase blendzyme 3 n'étant plus produite, une nouvelle étude vient d'être menée sur la libérase DH, compatible avec une utilisation clinique. Ce nouveau mélange de collagénase I et II et de protéases neutres, toutes purifiées, semble donner des résultats comparables à la collagénase classique, au regard de la structure folliculaire en microscopie électronique et de leur viabilité immédiate ou après 7 jours de culture en bille d'alginate. Cependant, seuls 37 % des follicules survivaient à 7 jours (Vanacker et al., 2011). C'est étonnant, car selon un protocole plus agressif (60 minutes d'incubation avec collagénase IA contre 35 minutes ici), sur du tissu ovarien humain cryoconservé, la survie de follicules en bille d'alginate était de 90% à 7 jours (Vanacker et al., 2011). Doit-on en conclure que la cryoconservation améliorerait la survie des follicules *in vitro* ? Une méthode de purification utilisant un gradient de ficelle, mis au point par cette équipe, a permis la récupération de 99,94% de ces follicules, sans altérer leur vitalité. Cependant, la contamination cellulaire de ces follicules n'ayant pas été étudiée, l'utilité de cette étape n'est pas établie (Martinez-Madrid et al., 2004). La récupération de follicules primordiaux se finit pour l'instant à la micro-pipette en pipétant à la bouche sous l'objectif d'une loupe binoculaire (Photographie 3).

1.5.5.4.3.3.2. Sécurité néoplasique

Comme nous l'avons vu, la greffe de follicules isolés a généré un stroma. Si les cellules qui en sont responsables sont d'origine granuleuse, aucune métastase granuleuse n'a jamais été décrite. De plus, la basal lamina entourant le follicule est imperméable aux capillaires et aux nerfs (Rodgers et al., 2003). Cela doit empêcher toute transmission néoplasique. Le

problème subsiste si ces cellules proviennent d'une contamination par des cellules stromales. Rien n'empêcherait alors une contamination par des cellules néoplasiques isolées. Cependant, l'inoculum cellulaire semble suffisamment faible pour ne pas être visible sous loupe binoculaire. De plus, ces cellules transformées et affaiblies par la digestion enzymatique seraient exposées directement au système immunitaire et possiblement éliminées. Ainsi, l'élaboration d'un ovaire artificiel *in vitro* (Amorim et al., 2009, Dolmans et al., 2010, Donnez et al., 2011) est un enjeu important quand le risque de métastase dans les tissus cryoconservés est fort. Pour cela, il faut découvrir le meilleur support pour permettre une survie et une croissance optimale des follicules isolés *in vitro*.

1.5.5.4.3.3. Limites techniques

Comme pour les xénogreffes de fragments, une activation folliculaire massive a été observée. Cependant, ces techniques portent un risque potentiel supplémentaire. Comme cela a été suggéré avec la maturation *in vitro* d'ovocytes, les anomalies épigénétiques secondaires à une mise en place anormale de l'empreinte parentale pourraient survenir, cette empreinte n'étant pas encore mise en place au stade de follicule primordial (Lucifero et al., 2004, Lucifero et al., 2002).

1.5.5.4.3.3.4. Masse folliculaire critique

La fonction ovarienne dépendant du capital folliculaire, une question subsiste quant à la quantité de follicules qu'il faudrait replacer pour assurer une reprise fonctionnelle durable. Selon les estimations, le capital folliculaire de jeune fille est de 400 000 follicules primordiaux à la puberté tandis qu'il serait de 400 à la ménopause. On peut donc estimer à plusieurs milliers ce nombre de follicules nécessaires. Les publications rapportant l'isolation de follicules à partir d'ovaire humain ont en moyenne réussi à isoler de l'ordre d'une centaine de follicules primordiaux ou primaires par patiente (Vanacker et al., 2011). Le recueil fastidieux à la pipette sous loupe binoculaire n'est, à l'évidence, pas adapté à une application clinique. Rien ne dit que la digestion le soit plus, puisque qu'en se limitant à la

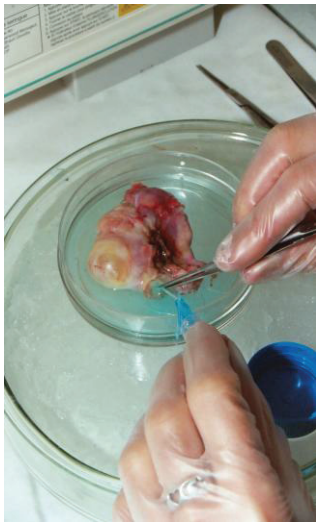digestion ovarienne, sans isolation, environ un millier de follicules sont libérés par la digestion de fragments (Martinez-Madrid et al., 2004).

1.5.5.5. Conclusion : les techniques de conservation du tissu ovarien (seuls possibles pour palier le risque gonadique chez la fille pré-pubère) méritent des progrès

Après les accidents, le cancer est la deuxième cause de mortalité chez l'enfant de moins de 14 ans (Siegel et al., 2012). Les progrès thérapeutiques ont permis une augmentation spectaculaire du taux de rémission et de survie après cancer de l'enfant. Ces progrès ont été possibles par une meilleure maîtrise de la toxicité immédiate des traitements anticancéreux. Cependant, la toxicité tardive, en particulier gonadique, n'a que très tardivement été considérée, conduisant à de plus en plus d'adultes jeunes guéris de leur cancer, mais stériles.

Les filles ont un capital folliculaire très élevé mais ne sont pas accessibles aux techniques classiques de sauvegarde de la fertilité comme la conservation d'embryons. Quand un traitement gonadotoxique est prévu, elles devraient tout particulièrement bénéficier d'une cryoconservation de tissu ovarien (Poirot et al., 2002). D'autres pathologies ne laissent pas le temps ou contraindiquent ces techniques classiques de sauvegarde de la fertilité, du fait de l'urgence du traitement ou parce que l'hyperœstrogénie qui accompagne ces traitements est contre-indiquée. L'avantage de la conservation du tissu ovarien est de ne pas nécessiter de stimulation ovarienne qui retarderait le traitement anticancéreux et pourrait stimuler les tumeurs hormono-sensibles (Sonmezer and Oktay, 2004). En outre, l'autoconservation de tissu ovarien consiste à sauvegarder la fonction de l'organe, et non des embryons, ce qui est moralement plus acceptable dans ce contexte de pathologie potentiellement mortel. Enfin, c'est la seule technique permettant potentiellement le rétablissement de la fonction hormonale de l'ovaire, elle aussi bénéfique à une meilleure qualité de vie. La voie de conservation de tissu ovarien la plus explorée est la congélation lente de fragments de cortex ovarien avec greffe avasculaire. Bien que cette technique ait permis le rétablissement de la fertilité chez la Femme, ces greffes ont une durée de vie et une efficacité encore limitée.

Les limites de cette technique sont le risque de réimplantation de cellules néoplasiques chez une patiente guérie et l'ischémie initiale des fragments qui, avec l'activation folliculaire, dépeuple rapidement ces greffes de leurs follicules primordiaux. Deux alternatives ont été proposées pour palier ces problèmes : l'isolation des follicules primordiaux et la conservation d'un organe entier pour auto-transplantation microvasculaire. Dans la suite de cette thèse, nous nous intéresserons au potentiel de chaque technique dans la sauvegarde de la fertilité.



Photographie 1. Le pédicule lombo-ovarien est cathétérisé et l'ovaire est perfusé par une solution cryoconservatrice.



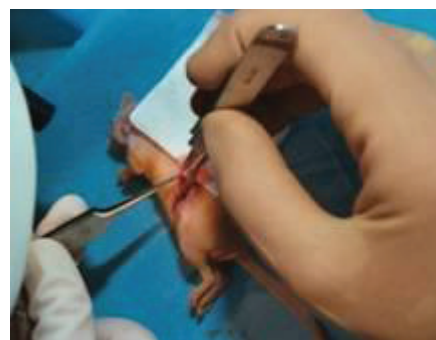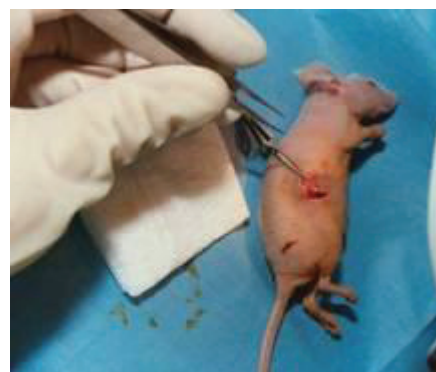Photographie 2. Boîte de congélation lente.



Photographie 3. Récupération des follicules primordiaux, après digestion enzymatique de l'ovaire, par pipetage à la bouche sous loupe binoculaire.

Photographie 4 et 5. Comparaison de survie d'une greffe d'ovaire entier (4) à une greffe de follicules primordiaux dans un coagulat de fibrine (5).

Cette souris NUD est anesthésiée. La greffe est placée dans la bourse ovarienne de la souris.



2. OBJECTIFS : AMELIORATION DES
TECHNIQUES DE PRESERVATION DE
LA FERTILITE A PARTIR DE TISSU
OVARIEN, ALTERNATIVES A LA GREFFE
DE FRAGMENTS OVARIENS

Bien qu'ayant permis le rétablissement de la fertilité chez 15 patientes, avec la naissance de 18 enfants, les greffes de fragments ovariens ont une demi-vie courte et les patientes ayant eu plusieurs enfants ont souvent dû bénéficier de plusieurs greffes successives. De plus, l'éventualité d'une contamination par des cellules néoplasiques reste une limite dans les cas, heureusement rares, ou le risque de métastase ovarienne est important.

2.1. Tentative de xéno greffe de follicules primordiaux humains chez la souris

Une solution pour les patientes à risque de métastase ovarienne serait de ne greffer que les éléments nobles responsables de la sauvegarde de la fertilité, en éliminant les éléments dont la présence semble moins capitale mais susceptibles de réintroduire la maladie chez une patiente guérie. Des études préalables ont montré que l'isolation de follicules primordiaux et primaires à partir du cortex ovarien humain était possible et que l'intégrité membranaire et l'activité estérase de ces follicules étaient conservées. Cependant, la capacité de développement de ces follicules humains isolés de leur stroma était inconnue, comme la faisabilité du protocole. Un des objectifs de cette thèse était l'étude du potentiel de développement de ces follicules isolés dans un modèle de xéno greffe et de la faisabilité de l'isolation folliculaire.

2.2. Amélioration des techniques de conservation de la fertilité par ovaire entier

Le rétablissement de la fertilité après cryoconservation et auto-transplantation micro-vasculaire d'ovaire entier est décrit chez la brebis. Cependant, seule 1 gestation sur 25 brebis greffées a été obtenue, de nombreuses transplantations s'étant soldées par une interruption plus ou moins précoce de vascularisation ovarienne. Un protocole de congélation lente, connu pour entraîner des lésions vasculaires, a été utilisé la plupart du temps. La vitrification s'était montrée bien plus performante que la congélation lente dans la cryoconservation de vaisseaux. Pourtant, notre première tentative d'auto-transplantation d'ovaire entier vitrifié à l'aide de « VS4 » n'a pas permis de rétablir la fertilité chez la brebis, alors que des agneaux sont nés chez les témoins après auto-transplantation d'un ovaire frais. L'autre objectif de

cette thèse était donc d'évaluer l'intérêt et les limites de la vitrification en cryoconservation d'ovaire entier.

2.2.1. Etude de la viabilité vasculaire après vitrification d'ovaire entier ovin

La vitrification étant sensée protéger les vaisseaux des lésions induites par la prise en glace, une première étape était de vérifier la viabilité vasculaire des ovaires vitrifiés pour évaluer le bénéfice vasculaire de ce protocole.

2.2.2. Diffusion des cryoprotecteurs dans les organes cryopréservés

L'efficacité des protocoles de cryoconservation reposant sur une bonne exposition des tissus aux cryoprotecteurs, l'ovaire entier étant exposé par perfusion, une deuxième étape était d'estimer l'exposition de ces ovaires entiers dans ces conditions.

2.2.3. Comparaison fonctionnelle d'ovaires cryoconservés par congélation lente ou vitrification

La vitrification par « VS4 » n'ayant pas montré d'efficacité supérieure à la congélation lente en terme de reprise de fonction ovarienne et de gestation, une troisième étape consistait à optimiser le protocole de vitrification en utilisant le cryoprotecteur « VM3 » et de le comparer *in vivo* à la congélation lente.

3. MATERIELS ET METHODES

Cette Thèse de Science comportant deux axes de recherche, l'isolation folliculaire et la cryoconservation d'ovaire entier avec son pédicule vasculaire, les travaux de recherches ont été menés dans deux sites successifs.

3.1. Xénogreffe de follicules primordiaux

Cette partie du travail a eu lieu au laboratoire de Gynécologie du Professeur Jacques DONNEZ et sous sa direction, sur le site Bruxellois de l'Université Catholique de Louvain. Elle a été réalisée en collaboration avec Wu Yuan Yuan, Anne Van Langendonck et Marie Madeleine Dolmans, grâce à trois bourses (Fondation Martine Midi, CNGOF et Télévie). Pour les deux premières parties du travail, les greffes avaient déjà été réalisées avant mon arrivée dans le laboratoire. J'ai donc bénéficié du produit de ces greffes. Ma contribution au travail a concerné l'exploitation histologique de ces greffes par les analyses mentionnées.

3.1.1. Methodologie

Dans la première partie du travail, pour comparer la survie et la croissance folliculaire après greffe à court terme de fragments de cortex ovarien ou des follicules humains isolés, des biopsies ovariennes humaines ont été divisées en trois sous-groupes expérimentaux : (1) tissu ovarien non greffé, fixé immédiatement après la biopsie; (2) fragments greffés pendant 7 jours dans la bourse ovarienne droite de souris NUDE; et (3) follicules isolés par collagénase purifiée et greffés au sein d'un caillot de fibrine dans la bourse ovarienne gauche de ces mêmes souris.

Les analyses suivantes ont été menées dans les trois groupes : (1) détermination du stade de développement folliculaire par histologie, (2) identification des follicules au sein des greffes par marquage histologique anti-Inhibine-a, (3) évaluation de l'activité proliférative des follicules greffés par marquage histologique anti-Ki-67, et (4) analyse de l'origine d'espèce des cellules de la greffe par hybridation fluorescente *in situ* (FISH) avec sondes spécifiques des chromosomes X et Y humains et par marquage histologique spécifique anti-vimentine humaine (marqueur de cellules stromales).

La deuxième partie du travail avait pour objectif d'évaluer et comparer la capacité de développement à long terme de follicules isolés soit par collagénase brute soit par collagénase purifiée. Des souris SCID ont donc reçu une greffe de follicules humains isolés à l'aide de Collagénase 1A brute dans la bourse ovarienne gauche et une greffe de follicules humains isolés à partir de Collagénase purifiée dans la bourse ovarienne droite.

Les analyses suivantes ont été menées dans les deux groupes : (1) détermination du stade de développement folliculaire par histologie, (2) évaluation de l'activité proliférative des follicules greffés par marquage histologique anti-Ki-67, et (3) analyse de l'origine d'espèce des cellules de la greffe par marquage histologique spécifique anti-vimentine humaine (marqueur de cellules stromales).

La troisième partie de ce travail avait pour but de caractériser la nature du nouveau tissu d'apparence stromal entourant les follicules et permettant la croissance folliculaire après greffe de follicules primordiaux isolés. Il comportait trois parties : (1) étude des mécanismes aboutissant à la formation de cette nouvelle structure semblable au stroma ovarien après greffe de follicules isolés, (2) caractérisation des types cellulaires retrouvés dans ce stroma, et (3) évaluation de la capacité fonctionnelle après greffe à long terme de follicules isolés.

Les analyses suivantes étaient prévues sur ces greffes : (1) Analyse du développement initial des follicules isolés après 3 et 7 jours de greffe à des souris SCID ou sur membrane chorio-allantoïdienne d'embryon de poulet. L'étude de l'angiogénèse reposait sur des immunomarquages anti-CD34. L'analyse de l'activation folliculaire incluait des immunomarquages anti-Ki67 et anti-Proliférative Nuclear Cell Antigen (PCNA). Pour analyser l'apoptose, un immun marquage anti-Caspase 3 et une analyse par TUNEL étaient prévus. (2) Analyse de la nature du néostroma après 3 semaines de greffe de follicules isolés humains à des souris SCID. L'origine d'espèce des cellules devait être confirmée par FISH avec sondes spécifiques humaines (Chromosomes X et Y) et murine (COT-1-DNA) et par immunomarquage spécifique anti- β_2 microglobuline murine et anti-vimentine humaine (marqueur de cellules stromales). La spécificité vasculaire devait être analysée par double

immunomarquage anti-CD34 murine et humaine. Enfin, les propriétés de ce nouveau tissu stromale devaient être analysées après microdissection laser par analyse protéomique en spectroscopie de masse. (3) L'étude de la potentialité de développement des follicules isolés reposait sur des greffes de 24 semaines à des souris SCID. La maturité des cellules thecales devait être analysée par immunomarquage anti-17 α -hydroxylase et anti-récepteur à la LH. Pour l'analyse de la prolifération cellulaire, des immunomarquages anti-Ki67 et anti-PCNA étaient prévus. La maturité des cellules granuleuses devait être analysée par des immunomarquages anti-récepteurs à la FSH, anti-récepteurs aux œstrogènes, et anti-hormone anti müllérienne. Un immunomarquage anti-zona pellucida proteins (ZP1, ZP2, ZP3, and ZP4) devait vérifier l'intégrité de la zone pellucide.

3.1.2. Prélèvement chez la femme

3.1.2.1. De tissu ovarien

Le recueil de tissu humain pour la recherche en sauvegarde de la fertilité a été approuvé par le Comité d'éthique de l'Université Catholique de Louvain. Des biopsies ovariennes ont été réalisées après signature d'un consentement éclairé. Ces patientes bénéficiaient d'une coelioscopie pour la maladie gynécologique bénigne.

Dans la première étude, le tissu ovarien plongé dans du milieu glacé Eagle modifié avec HEPES (MEM-HEPES; Gibco) a été immédiatement transporté de la salle d'opération au laboratoire de recherches. La médullaire ovarienne a été excisée de ces prélèvements grâce à des ciseaux chirurgicaux et la corticale ovarienne a été séparée en trois groupes. Dans le groupe 1, 1 mm³ de tissu a été immédiatement fixé dans du formaldéhyde de 4 % (contrôle). Dans le groupe 2, 1 mm³ a été placé dans du MEM-HEPES de 4°C jusqu'à transplantation. Dans le groupe 3, les follicules ont été isolés du reste de la biopsie ($\pm 3 \times 4 \times 1$ mm).

3.1.2.2. de plasma

Le sang de la patiente, prélevé sur tube EDTA, a été centrifugé à 405 g pendant 15 minutes à 4 °C. Le supernageant a été conservé.

3.1.3. Isolation folliculaire

Les follicules ont été isolés selon le protocole déjà décrit dans le laboratoire (Dolmans et al., 2006). Le cortex ovarien a d'abord été émincé à l'aide d'une machine à sectionner, ajustée à 0.5 mm (McIlwain Tissue Chopper, Laboratoire Mickle, Guildford, Royaume-Uni). En moins de 5 minutes, la biopsie a été réduite en fragments de 0.5 × 0.5 × 1 mm.

Ces fragments ont été transférés dans des tubes coniques de 50 ml (Greiner Bio, Bruxelles, Belgique) contenant 10 ml tampon phosphate (PBS, Biochrom AG, Berlin, Allemagne). Ces 10 ml étaient supplémentés soit par 1 mg/ml de Collagenase 1A (Sigma, St Louis, MO, USA), pour les expériences utilisant de la collagénase brute, soit avec 0.04 mg/ml de Liberase blendzyme 3 (Roche), pour les expériences utilisant de la collagénase purifiée. L'ensemble a été incubé à 37°C sous agitation douce pendant 60 minutes (collagénase brute) ou 75 minutes (collagénase purifiée). Toutes les 15 minutes, le mélange était homogénéisé par pipetage répété des 10 ml (Cellstar, Greiner, Frickenhausen, Allemagne). Pour arrêter la digestion, 10 ml de PBS froid complété à 10% avec du sérum de veau foetal (FBS, Sigma) étaient ajoutés.

Le produit de digestion a alors été centrifugé à 50 g pendant 10 minutes à 4 °C et le culot resuspendu dans du PBS avec 10 % FBS. L'ensemble a été versé dans des boîtes de Petri et examiné sous loupe binoculaire (Leica, Van Hopplynus, Bruxelles, Belgique). Les follicules ont été aspirés un à un à la micropipette de 130 µm (Flexipet, Cook, l'Irlande) et lavés trois fois dans du PBS avec 10 % FBS.

3.1.4. Elaboration du polymère de fibrine comportant les follicules isolés

Après l'isolation, les follicules ont été inclus dans des caillots de plasma, servant de support pour faciliter la greffe ultérieure, comme précédemment décrit (Gosden, 1990). Vingt

microlitres de plasma de la patiente ont été mélangés avec les follicules isolés, à l'aide d'une micropipette, sous loupe binoculaire. La coagulation a été induite par l'ajout de 20 µl de chlorure de calcium à 25 mM, suivie par l'incubation à 37°C pendant 30 minutes. Le caillot ayant alors acquis une consistance gélatineuse, il était possible de le manipuler avec des pinces chirurgicale pour le transplanter dans la bourse ovarienne de souris. La caractérisation des follicules au sein de caillot aurait nécessité une analyse longue sous microscope et n'a pas été réalisée, parcequ'elle aurait compromis la viabilité de ces follicules. Cependant, des expériences préalables ont montré que les follicules primordiaux représentaient 60 à 70% de ces follicules isolés. Les follicules isolés étaient pour 4% inférieurs à 30 µm, pour 20% entre 30 et 40 µm, pour 61% entre 40 et 50 µm, pour 15% entre 50 et 100 µm, et la proportion de follicules > 100 µm était négligeable.

3.1.5. Xenogreffe à la souris

Pour la première expérience, 12 souris NUDE femelles de 6 à 10 semaines (Laboratoires Charles River, Bruxelles, Belgique) ont été opérées.

3.1.5.1. Anesthésie, soins à la souris

Les souris NUDE et SCID ont été élevées en condition stérile, comme précédemment décrit (Nisolle et al., 2000). L'anesthésie a consisté en une injection intrapéritonale de ketamine (75 mg/kg; Anesketin, Eurovétérinaire, Heusden-Zolder, Belgique) et medetomidine (1 mg/kg; Domitor, Pfizer, Cambridge, MA, USA). L'analgésie était assurée par une injection intrapéritonéale de buprenorphine (0.1 mg/kg, Temgesic, Schering Plough, Kenilworth, NJ, USA). L'antagonisation de l'anesthésie était obtenue par l'injection intrapéritonéale d'atipamezole (1 mg/kg; antiberline, Pfizer).

3.1.5.2. Xénogreffes

L'opération était réalisée sous stricte asepsie : pour les souris SCID, un rasage était réalisé sur chaque flanc. La peau des souris était désinfectée à la bétadine. L'opération était réalisée

sous hôte à flux laminaire stérile. Une incision latérale de 0,5 cm a été pratiquée sur le(s) flanc(s), permettant d'exposer la(les) bourse(s) ovarienne(s). Une petite incision était réalisée dans la bourse ovarienne, suivie de greffe. La paroi abdominale était fermée par points séparés de Prolene 7/0.

3.1.5.2.1. Xénogreffes de fragments

Les fragments corticaux étaient conservés dans MEM-HEPES avant d'être greffés. Le retard moyen entre la collection(le ramassage) de biopsie et la greffe était 5 h.

Un fragment de cortex ovarien était introduit dans la bourse ovarienne droite.

3.1.5.2.2. Xénogreffes de follicules isolés

Le caillot contenant des follicules isolés était introduit dans la bourse ovarienne gauche.

3.1.6. Suivi et sacrifice des animaux

Pour la comparaison à court terme entre fragments et follicules isolés greffés, les souris NUDE ont été gardées 7 jours.

Pour l'étude du développement à long terme des follicules isolés greffés, les souris SCID ont été gardées 5 mois puis ont eu une stimulation ovarienne par 7,5 UI de FSH recombinante (Puregon, Organon, Kloosterstraat, BH Oss, Netherlands) en injection intrapéritonéale tous les 2 jours pendant 15 jours.

Les animaux étaient euthanasiés par la dislocation cervicale et la(les) bourse(s) ovarienne(s) murine a(ont) été récupérée(s) et fixée(s) dans du formaldéhyde à 4 % pendant 24 heures.

3.1.7. Analyses histologique et immunohistochimique des greffes

3.1.7.1. Hystologie conventionnelle, lecture des lames

Le tissu témoin et les xénogreffes de fragments et de follicules isolés ont été fixés dans du formaldéhyde à 4%, déshydratés selon le protocole classique, incorporés dans de la paraffine et coupés à 5 µm d'épaisseur. Une coloration par hématoxyline-éosine (Merck) était réalisée toutes les trois coupes, pour analyse histologique. Les autres coupes étaient étalées sur lames (Superfrost Plus, Menzel-Glaser, Braunschweig, Allemagne) pour analyse immunohistochimique et pour FISH.

Les follicules ont été comptés et classés comme primordiaux, intermédiaires, primaires ou secondaires (Lass et al., 1997, Smitz and Cortvrindt, 2002). Les follicules primordiaux avaient une seule couche de cellules granuleuses aplaties, tandis que les follicules intermédiaires comportait à la fois des cellules aplaties et cuboïdales. Les follicules primaires avaient une couche de cellules granuleuses cuboïdales tandis que les follicules secondaires avaient au moins deux couches de cellules granuleuses cuboïdales. Les follicules antraux précoces mesuraient 200 µm avec des lacunes liquides entre cellules granuleuses. Les lacunes confluaient en un antrum chez les follicules au stade petit antral (Gougeon, 1996). Deux observateurs indépendants analysaient les lames histologiques et immunohistologiques en insu de leur origine. L'analyse histologique était réalisée tous les 50µm pour éviter de compter deux fois un follicule (Lass et al., 1997).

3.1.7.2. Immunohistochimie

Les lames étaient déparaffinées à l'aide d'Histosafe (Yvsolab SA, Beerse, Belgique) et réhydratées dans du propan-2-ol (Merck). L'activité peroxidase endogène a été inhibée en incubant ces lames dans de l'H₂O₂ à 0,3% (Merck) pendant 30 minutes à température ambiante. L'épitope était démasqué par incubation dans du tampon citrate pendant 75 minutes à 98°C, avant incubation dans du sérum de chèvre pendant 30 minutes pour blocage des sites de liaison non spécifiques. Une fois faite l'incubation avec les anticorps, la Diaminobenzidine (Dako) a été utilisée comme révélateur et les noyaux étaient contremarqués par de l'hématoxiline.

3.1.7.2.1. Marquage par Ki-67

L'activation folliculaire a été évaluée par le pourcentage de follicules dont au moins une cellule granuleuse était Ki-67-positif. Le Ki-67 est un antigène nucléaire associé à la prolifération cellulaire et présent pendant les phases G1, S, G2 et le M, mais absent chez les cellules au repos (G0) (Hall and Levison, 1990). Les lames ont été incubées une nuit à 4°C avec un anticorps primaire IgG de lapin anti- Ki-67 humain dilué au 1:250 (A0047, Dako, Glostrup, le Danemark). L'anticorps secondaire était un anti-lapin de chèvre (Dako, K4003), incubé 60 minutes à température ambiante. De l'endomètre prolifératif humain a été utilisé comme un contrôle positif pour le marquage au Ki-67.

3.1.7.2.2. Marquage par Inhibine- α

Pour faciliter l'identification de follicules, un marquage immunohistochimique de l'Inhibine- α a été pratiqué. L'inhibine a deux isoformes, A et B, avec la même sous-unité α , mais deux sous-unités β . La sous-unité α est détectée dans les cellules granuleuses des follicules à tout stade (Bristol and Woodruff, 2004). Les lames ont été incubées une nuit à température ambiante avec un anticorps monoclonal primaire IgG de souris anti-Inhibine α humain dilué au 1:10 (MCA 951S, Serotec, Oxford, le Royaume-Uni). L'anticorps secondaire était un anti-souris de chèvre (1:2 dilution, Dako, K4000), incubé 60 minutes à température ambiante. Du tissu placentaire humain a été utilisé comme un contrôle positif pour le marquage inhibine- α .

3.1.7.2.3. Marquage par Vimentine

Pour analyser la spécificité d'espèce de cellules greffées, un marquage histologique spécifique de la vimentine humaine a été pratiqué. La vimentine est une protéine du cytosquelette considérée comme marqueur mésenchymateux. Elle est fortement exprimée dans le stroma ovarien et les cellules granuleuses de follicules en croissance (Czernobilsky et al., 1985). Les lames ont été incubées une nuit à température ambiante avec un anticorps monoclonal primaire IgG1 de souris anti-vimentin humaine dilué au 1:50 (clone V9, Novocastra, Newcastle, le Royaume-Uni). L'anticorps secondaire était un anti-souris de chèvre (1:2 dilution, Dako, K4000), incubé 60 minutes à température ambiante. Du tissu

ovarien humain a été utilisé comme contrôle positif de marquage de la Vintentine. Sa spécificité humaine a été vérifiée sur du tissu ovarien murin, comme contrôle négatif.

3.1.7.3. Hybridation Fluorescente *in situ*

L'origine d'espèce des cellules présentes sur les lames de greffe de follicules isolés humains a été analysée par FISH avec des sondes génomiques spécifiques des chromosomes X et Y humains. À cette fin, un protocole de FISH sur tissu fixé par formaldéhyde et inclus en paraffine a été mis au point. Afin de tester la spécificité de la FISH, des souris greffées avec un fragment de cortex ovarien ont servi de témoins positifs tandis que du tissu ovarien murin a servi de témoin négatif.

Des coupes histologiques en paraffine de 5µm ont été déparaffinées, deshydratées dans l'éthanol et séchées à l'air. Elles ont ensuite été traitées par 0,2 M HCl pendant 20 minutes puis par 1 M NaSCN dans 2 × SSC à 80 °C pendant 30 minutes. Après le lavage (2 × SSC), les coupes ont été digérées de 0.25 mg/ml proteinase K (Sigma) pendant 3 minutes à 45°C et refixées pendant 10 minutes dans le paraformaldéhyde de 4%. Pour dénaturer l'ADN, les lames ont été immergées dans du formamide à 70% (2 × SSC) à 72°C pendant 5 minutes, et laissées sécher à l'air. Nous avons eu recours à un cocktail de sondes d'ADN CEP X/Y, utilisé selon les recommandations du fabricant (Vysis, Downers Grove, IL, USA). Après avoir incubé une nuit à 37°C, les lames ont été lavées dans 2 × SSC contenant du NP40 à 0,3% à 45 °C pendant 5 minutes puis à 73 °C pendant 2 minutes. Finalement, elles ont été séchées à l'air et montées sous Vectashield (Laboratoires Vector) contenant du 4',6-diamidino-2-phenylindole (DAPI).

Pour la lecture des lames, un microscope à fluorescence Axioskop 40 (Zeiss, Oberkochen, Allemagne), équipé d'une caméra (Deltapix, Lumenera Corporation, Ottawa, Ontario, Canada) a été utilisé. Deux photographies d'un même champ, avec deux filtres différents, un pour le spectre bleu du DAPI, l'autre pour le spectre vert du signal du chromosome X humain ont été réalisées.

3.1.8. Analyses statistiques

Le logiciel SPSS 11.5 (Chicago, IL, les USA) a été utilisé. L'analyse statistique a été faite en modèle linéaire général. Une ANOVA unilatérale a été utilisée pour comparer les variables quantitatives, tandis qu'un test de χ^2 comparait les variables qualitatives. Un test post hoc de Bonferroni a été réalisé. Un $P < 0.05$ était considéré comme statistiquement significatif.

3.2. Etude de la viabilité vasculaire après vitrification ovarienne chez la brebis

Cette partie du travail a eu lieu sous la direction du Professeur Bruno SALLE, dans le Laboratoire de Biologie de la Reproduction de l'Université Claude Bernard, site Grange Blanche, Lyon.

3.2.1. Marquage périculaire et ovarien par MTT

Tous les produits chimiques utilisés provenaient de Sigma Aldrich (Sigma Aldrich, Lyon, France), sauf indication contraire.

3.2.1.1. Milieu de perfusion

Nous avons utilisé un milieu de Krebs-Henseleit modifié, qui contient 141 mg/L (1.17 mM) de sulfate de magnésium anhydre ($MgSO_4$), 160 mg/L (1.18 mM) de phosphate de potassium monobasique anhydre (KH_2PO_4), 350 mg/L (4.69 mM) de chlorure de potassium (KCl, Merck, Darmstadt, Allemagne), 6.9 g/L (118.07 mM) de chlorure de sodium (NaCl), 373 mg/L (2.54 mM) de chlorure de calcium dihydraté ($CaCl_2$) et 5958 mg/L (5.00 mM) d'HEPES ajusté au pH 7.4 ± 0.05 avec environ 747.7 mg/L (1.87 mm) d'hydroxyde de sodium anhydre (NaOH). L'osmolarité moyenne a été calculée à 307.8 mosmol/L. Parmi les expériences, l'osmolarité était maintenue identique entre conditions expérimentales en ajoutant le chlorure de sodium, si nécessaire.

3.2.1.2. Recueil et préparation d'ovaires entiers de brebis avec leur pédicule vasculaire

Les ovaires de brebis de 6 mois d'âge, avec leur pédicule vasculaire remontant jusqu'à la face dorsale de l'aorte, ont été prélevés à l'abattoir, placés dans du milieu de Krebs-Henseleit modifié, transportés au laboratoire et gardés à 10°C. Les ovaires ont été isolés un à un : le mesoovarium a été soigneusement excisé. Après ablation des restes de tissu conjonctif, les vaisseaux sanguins accessoires (habituellement deux par pédicule ovarien) ont été liés à leur origine, par des points de nylon (Prolene 6-0, Ethicon, Issy Les Moulineaux, France), empêchant toute fuite artérielle. L'artère ovarienne a été canulée par un cathéter de 24G (BD Insite, BD, Pont de Claix, France), maintenu en place par un fil de nylon. L'ovaire, dont le poids moyen était de 1,9 gramme (IC95% 1,86-1,96), a alors été rincé pendant 1 minute avec 1 ml de sérum physiologique hépariné à 20 IU/ml (Héparine Choay, Sanofi, Paris, France) pour vérifier l'absence de fuite et chasser le sang macroscopiquement visible dans les vaisseaux sanguins. La préparation finale était seulement composée de l'ovaire, de son artère et de sa veine isolées. Celle-ci a été conservée à 10°C dans le milieu de Krebs-Henseleit modifié. Les expériences commençaient quand quatre ovaires étaient disponibles. Deux sessions d'expériences, chacune utilisant quatre ovaires, ont été conduites chaque jour. Les ovaires étaient perfusés grâce à une pompe péristaltique à 4 voix (Minipuls 2 Peristaltic Pump, Gilson, Villiers Bel, France), à 0,35 ml/minute, comme décrit précédemment (Courbiere et al., 2009, Courbiere et al., 2006). Toute solution perfusée à l'ovaire était héparinée à 20 IU/ml (Héparine Choay) et filtrée à 0,22 µm (Millipore, Molsheim, France).

3.2.1.3. Exposition au MTT par perfusion

Les ovaires ont été immergés dans 10 ml de milieu de Krebs-Henseleit modifié et perfusés pendant 2 heures, à 39°C (température corporelle de la brebis), avec du milieu de Krebs-Henseleit modifié, et complété de 1 g/L de Methylthiazolyl blue tetrazolium bromide (MTT, Interchim, Montluçon, France), ainsi qu'avec d'autres composés spécifiques nécessaires à chaque expérience.

3.2.1.4. Evaluation du marquage par MTT, étude de la diffusion d'un marqueur perfusé à l'ovaire

Après marquage par MTT, le cathéter et les vaisseaux sanguins accessoires avec leur ligature ont été excisés à leur base. Le péritoine (coloré en bleu foncé) adhérent au pédicule ovarien a été enlevé, ne laissant pour analyse que les vaisseaux correctement perfusés et l'ovaire. Le pédicule ovarien était sectionné au niveau du hile ovarien puis coupé en trois parties. L'ovaire a été hémi-sectionné sagittalement en commençant par le hile ovarien, permettant de l'ouvrir comme un livre.

La surface interne de chaque moitié d'ovaire a été photographiée par un appareil photographique avec objectif de 28 mm de distance focale (Lumix FZ28, Panasonic, France) tenu perpendiculairement à la surface de l'ovaire. Une cassette en plastique pour analyse anatomopathologique (Histocassette, Sakura, Villeneuve d'Ascq, France), dont la taille est standardisée, a été photographiée avec chaque ovaire. Les photographies ont été analysées grâce à un logiciel d'analyse d'images (Histolab 5.11.1, Microvision, Evry, France). Sur chaque photographie, la surface des deux tranches internes de l'ovaire a été mesurée par l'expérimentateur, ainsi que la largeur de l'Histocassette (échelle reproductible de 28 mm) photographiée en même temps. Un indice de superficie de tranche ovarienne a été calculé comme la superficie de tranche ovarienne mesurée sur la photographie rapportée au carré de la longueur de l'histocassette mesurée sur la même photographie. La présence d'un corp jaune a été repérée.

Le marquage pédiculaire par MTT a été quantifié en utilisant la spectroscopie. La partie distale du pédicule (près du hile) a été placée dans 10 ml d'éthanol absolu (Hexalab, le Saint Fons, France) pendant 1 jour à température ambiante pour permettre au colorant de se dissoudre. Après séchage à l'air, le fragment de pédicule a été pesé sur une balance (H10, Mettler, Viroflay, France, $d=0.1$ mg). L'alcool coloré a été dilué au 1/10 et sa densité optique (OD) a été mesurée à 564 nm dans une cellule Hellma de 1 cm dans la longueur (Hellma l'Analytique, Paris, France), par un spectromètre réglable (UU-1700 PharmaSpec, himadzu,

Champs-sur-Marne, France). Dans nos conditions, l'absorbance de l'alcool coloré était maximum à cette longueur d'ondes. Les résultats ont été exprimés en $\log(DO)/\text{mg}$.

L'analyse histologique visait à évaluer qualitativement le marquage par MTT. Une des moitiés de l'ovaire et le segment moyen du pédicule ovarien ont été placées individuellement dans des cryomolds (Tissu-Tek) remplis avec de l'OCT Tissue-Tek (Tissu-Tek) et congelés dans de l'iso-pentane refroidi par azote liquide (le tout provenant d'Interchim). Des coupes congelées de 4 μm d'épaisseur ont été faites grâce à un cryostat (CM850, Leica Microsystems, Nanterre, France) et déposées sur des lames SuperFrost/Plus (Menzel-Glaser, Braunschweig, Allemagne). Après séchage à l'air pendant 30 minutes à température ambiante, les lames ont été fixées pendant 30 secondes par du formol à 10%, tamponné à pH 7,4 (Carl Roth, Lauterbourg, France) et montées avec du Fluoromount (Interchim).

3.2.2. Design expérimental

3.2.2.1. Effet d'agression physique sur le marquage vasculaire par MTT

Les ovaires (10 par condition) ont été immergés pendant 1 minute dans de l'azote liquide ou dans du milieu Krebs-Henseleit modifié chauffé à 53°C ou 65°C, puis ramenés à température ambiante. Ils ont alors été perfusés par du MTT avec 10 mM de D-glucose. Les ovaires témoins (10 par condition) ont été exposés au MTT de la même façon, mais n'avaient pas été exposés précédemment aux agressions physiques. Un ovaire de chaque brebis a été alloué au groupe étudié, l'autre étant alloué au groupe témoin.

3.2.2.2. Effet de substrats ou d'inhibiteurs métaboliques sur le marquage vasculaire par MTT

Pour évaluer l'effet de métabolisme de D-glucose, les ovaires (10 par condition) ont été exposés au MTT avec 5 mM de D-glucose ou 5 mM de D-glucose plus 15 mM de 2-deoxy-D-glucose (Interchim) ou 5 mM de L-glucose (Interchim), ou NaCl. Les ovaires de chaque paire ont été distribués également parmi les conditions expérimentales. Deux expériences ont été

conduites pour évaluer l'impact de métabolisme mitochondrial. D'abord, les ovaires (10 par condition) ont été exposés au MTT avec ou sans 5 mM de D-glucose et/ou 10 mM de pyruvate de sodium, selon un plan expérimental à deux facteurs croisés. De même, en utilisant ce même plan expérimental à deux facteurs croisés, des ovaires (10 par condition) ont été exposés au MTT avec ou sans 10 mM de D-glucose et/ou 300 µM d'azoture de sodium. Pour chaque paire d'ovaires, un ovaire était exposé à un modulateur métabolique (le sodium pyruvate ou l'azoture de sodium) et l'autre ne l'était pas, les deux ovaires de la paire étant exposés ou non au D-glucose.

Pour évaluer l'impact de métabolisme des pentoses-phosphates, les ovaires (10 par condition) ont été exposés au MTT avec ou sans 5 mM de D-glucose et/ou 10 µM de chlorure de diphenyliodonium (DPI, le Caïman, Tallinn, l'Estonie) à 0.3 % (v/v) dans du diméthyl sulfoxyde (DMSO), utilisant un plan expérimental à deux facteurs croisés. Le DPI est un inhibiteur de la NADPH, H⁺ oxydase, une des enzymes d'effectrice de la voie des pentoses-phosphates. Une même quantité de DMSO a été ajoutée aux témoins. Pour chaque paire d'ovaires, un ovaire a été exposé à DPI alors que l'autre ne l'était pas, les deux ovaires de la paire étant exposés ou non au D-glucose.

3.2.2.3. Effet de l'exposition et de la vitrification par VS4 sur le marquage vasculaire par MTT

L'exposition au « VS4 » avec ou sans vitrification prenait trop de temps pour permettre deux expériences successives dans la même journée. Par conséquent, seules deux paires d'ovaires par jour ont été étudiées, c'est-à-dire deux ovaires exposés et leurs contrôles perfusés. Les ovaires de 20 paires ont été répartis entre une exposition au « VS4 » suivi d'un rinçage (groupe étudié) ou une perfusion de Krebs-Henseleit modifiée, à température ambiante, pendant le même temps (groupes témoins). Dix des ovaires exposés au « VS4 » ont été soumis à la vitrification/réchauffement entre l'exposition au « VS4 » et rinçage.

Les ovaires ont été exposés au « VS4 » comme précédemment décrit (Baudot et al., 2007, Courbiere et al., 2005, Courbiere et al., 2006). Les ovaires ont été immergés et perfusés avec 10 ml d'une solution de trois cryoprotecteurs : DMSO, formamide (Fluka, Lyon, France) et

propylène glycol, en quatre étapes de concentrations croissantes (12.5 % pendant 5 minutes à température ambiante (TA), 25 % pendant 5 minutes à TA, 50 % pendant 15 minutes à 4°C et 100 % pendant 15 minutes à 4°C), jusqu'à des concentrations maximales de 2,75 M, 2,76 M et 1,97 M, respectivement. La solution vectrice, appelée RPS-1, contenait 10 mM de NaCl, 28,3 mM de KCl (Merck), 0,4 mM de MgCl₂, 0,05 mM CaCl₂, 7,2 mM de K₂HPO₄ (Merck), 180 mM de dextrose, 5 mM de L-glutathion réduit (Caiman) et 1 mM d'adénine (Amresco, Solon, OH, USA).

Pour le rinçage des cryoprotecteurs, les ovaires ont été immergés et perfusés à TA par 10 ml de solution en trois étapes de 5 minutes et des concentrations décroissantes en cryoprotecteurs (50 %, 25 % et 12,5 %) et en mannitol (0,3 M, 0,1 M et 0,1 M, CDM Lavoisier, Paris, France), suivi par un rinçage par le milieu BM1 (Eurobio, Les Ulis, France). Les ovaires ont alors été perfusés par le MTT et 10 mM de D-glucose.

Pour la vitrification et le réchauffement selon le protocole « VS4 », 10 ovaires entiers exposés au « VS4 » ont été transférés et scellés individuellement dans des cryobags en Ethylène Vinyl Acétate (EVA, Macopharma, Mousseaux, France) contenant 10 ml de VS4 à 100 %, en évitant la formation de bulles d'air. La vitrification a été réalisée par l'immersion horizontale dans l'azote liquide, où les sacs ont séjourné jusqu'au réchauffement. Le délai minimal de présence dans l'azote liquide était de 15 minutes. Les ovaires vitrifiés ont alors été lentement réchauffés par convection naturelle dans des vapeurs d'azote liquide jusqu'à -133°C, température proche de celle de la transition vitreuse présumée du tissu exposé au « VS4 » (Baudot et al., 2007, Courbiere et al., 2006). Une fois cette température atteinte, les ovaires ont été rapidement réchauffés par conduction et convection forcée, dans un bain-marie à 45°C, jusqu'à ce que l'ovaire atteigne la température de -5°C. Les ovaires ont été placés sur un lit de glace et le rinçage du « VS4 » a été effectué. Les ovaires étudiés et leurs témoins ont enfin été perfusés simultanément par MTT et 10 mM de D-glucose.

3.2.2.4. Statistiques, modélisation par régression logistique

Les données ont été analysées grâce à la version 11.0 du logiciel Stata (Stata Corp., College Station, TX, USA). La moyenne et l'intervalle de confiance à 95 % (IC95%) ont été utilisés comme mesures de tendance centrale et de variabilité, respectivement. La normalité du

marquage quantitatif par MTT a été vérifiée sur 65 ovaires témoins (perfusés avec du MTT et 10 mM de D-glucose, sans autre intervention, 40 provenant d'expériences précédemment décrites et 25 provenant d'autres expériences), en utilisant les tests de skewness/kurtosis.

L'effet des substrats ou inhibiteurs métaboliques du D-glucose (D ou le L-glucose, 2-deoxy-D-glucose, NaCl) a été évalué par test de Newman-Keuls. L'impact du métabolisme mitochondrial et de la voie des pentoses-phosphates sur le marquage par MTT (expériences sur le pyruvate de sodium, l'azoture de sodium, et le DPI) a été analysé par ANOVA de deux facteurs croisés. Les effets de lésions tissulaires ou de l'exposition ou de la vitrification au « VS4 » ont été analysés par test de Mann-Whitney ou test de student si approprié.

Pour l'analyse uni- et multi-variée du marquage ovarien par perfusion, les ovaires ont été classés en fonction de l'existence ou non de zones non marquées sur la surface de leur tranche. Les paramètres des deux groupes ont été comparés par le test de Mann-Whitney pour les variables quantitatives et par le test du χ^2 pour les variables qualitatives. Celles dont la différence n'était pas due au hasard au risque α de 0,2 en analyse uni-variée ont été intégrées dans un modèle de régression logistique descendant, afin d'identifier les facteurs indépendamment associés à la présence de zones non marquées sur la surface de la tranche interne de l'ovaire. Pour cela, les variables continues ont été catégorisées selon leur distribution en quartile. Une courbe d'apprentissage visant à réduire au minimum le risque de zones non marquées a été étudiée en séparant les ovaires en dix sous-groupes dans l'ordre de traitement. Les valeurs de $P < 0.05$ ont été considérées comme statistiquement significatives.

3.3. Comparaison de protocoles de congélation lente et de vitrification sur la fonction ovarienne d'ovaires entiers cryoconservés

Cette partie de l'étude a été effectuée en équipe, avec Delphine Vertu Ciolino, Myriam Momier, Claire Mazoyer, Jacqueline Lornage et Bruno Salle. Elle s'est déroulée à l'institut Claude Bourgelat, Ecole Vétérinaire de Lyon, en respect de la législation sur l'expérimentation animale. L'ovaire gauche de brebis a été prélevé sous anesthésie générale

et traité par congélation lente ou par vitrification. Au cours d'une seconde intervention sur la même brebis, l'ovaire droit a été retiré et l'ovaire gauche préalablement décongelé/dévitriifié a été transplanté sur le pédicule droit, par anastomose microvasculaire. L'efficacité hémodynamique a été vérifiée (apparition d'une pulsativité artérielle et d'un remplissage veineux). La réapparition d'ovulation a été recherchée par dosages de progestérone sérique. La fertilité spontanée a été évaluée, en présence d'un bélier. Le modèle ovin a été choisi parce que l'ovaire de brebis ressemble à l'ovaire humain en termes de taille et de consistance fibreuse (Gosden et al., 1994). Cette étude a été approuvée par le comité d'éthique de l'École Vétérinaire de Lyon.

3.3.1. Description de la population de brebis

Douze agnelles Ile de France âgées de 6 à 9 mois ont été achetées par l'Institut Claude Bourgelat de l'École Vétérinaire de Lyon. Le protocole d'étude a été accepté par le comité d'éthique de l'École Vétérinaire (ENVL n°0804).

Nous avons donc constitué 2 groupes de 6 brebis chacun :

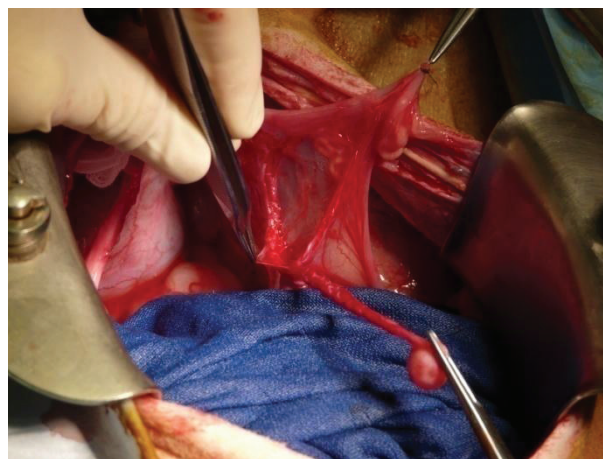
- Groupe 1 (n = 6) : Cryoconservation par congélation lente
- Groupe 2 (n = 6) : Cryoconservation par vitrification.

Notre protocole comportait 2 interventions successives sur chaque brebis. La première consistait à prélever l'ovaire gauche puis à le cryoconserver le plus rapidement possible pour limiter la durée de l'ischémie chaude. La seconde intervention se déroulait 3 à 6 semaines plus tard pour des raisons de rétablissement de la brebis. Elle consistait en l'ablation de l'ovaire droit suivi de la réanastomose microchirurgicale de l'ovaire gauche décongelé ou réchauffé sur les vaisseaux lombo-ovariens droits.

3.3.2. Chirurgie initiale : prélèvement de l'ovaire gauche

Les prélèvements d'ovaires traités en congélation lente ont été réalisés entre le 06/03/08 et le 11/09/08 (6 mois) et ceux des ovaires traités en vitrification ont été réalisés entre le 20/06/08 et le 11/09/08 (3 mois). Les brebis ont été opérées sous anesthésie générale et

mises à jeun 48 h avant le geste, comme pour tout ruminant. L'induction de l'anesthésie a été obtenue par injection de Xylazine 0,2 mg/kg IM puis diazépam 0,25 mg/kg IV. Les brebis ont ensuite été intubées en intra-trachéal et ont reçu une anesthésie au gaz Isoflurane 1% tout au long de l'intervention. Elles ont été positionnées en décubitus dorsal avec les 4 membres maintenus par des sangles. L'asepsie de la paroi abdominale était réalisée à la Bétadine dermique après la tonte. La voie d'abord utilisée était une laparotomie médiane sous-ombilicale. L'exposition du pelvis a été obtenue par un écarteur autostatique et des champs abdominaux. L'ovaire gauche a été repéré sur le pavillon de la trompe puis disséqué de façon rétrograde pour permettre de longer le pédicule lombo-ovarien jusqu'à sa région proximale. Les vaisseaux accessoires, généralement 2 par pédicule ovarien, ont été ligaturés aussi proche que possible du pédicule vasculaire, par deux points de nylon (Prolene 6-0, Ethicon, Issy Les Moulineaux, France), et sectionnés entre ces deux points. La dissection a veillé à préserver la vascularisation de la trompe et à ne pas léser le pédicule vasculaire de l'ovaire. L'artère et la veine lombo-ovariennes ont ensuite été clampées et sectionnées aussi proche que possible de leur insertion aortique, pour permettre le prélèvement du transplant ovarien (Photographie 6).



Photographie 6 : prélèvement de l'ovaire gauche.

Après prélèvement, l'ovaire a été plongé dans l'X-Vivo (Lonza, Verviers, Belgique) et l'artère a été canulée avec un cathéter de 24 Gauges fixé par un fil de Prolène 5-0 (Ethicon, Johnson&Johnson, Somerville, NJ). L'ovaire a ensuite été doucement rincé à la main avec 3 ml de solution saline à 0,09% (Eurobio, Les Ulis, France) héparinée à 20 UI/ml (héparine

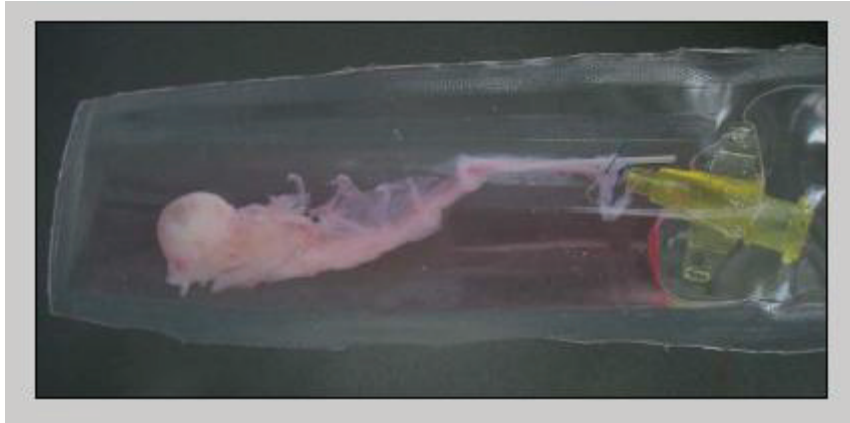Choay, Sanofi-Synthélabo, Le Plessis-Robinson, France). L'imprégnation des ovaires par les solutions cryoprotectrices a ensuite été réalisée grâce à une pompe péristaltique (Watson Marlow 505 DU, Dreux, France) au débit constant de 0,35 ml/mn.

3.3.3. Description des protocoles de congélation lente et vitrification

Pour des raisons d'organisation, nous avons dû réaliser d'abord les 6 congélations lentes puis les 6 vitrifications.

3.3.3.1. Congélation lente

Les ovaires ont été perfusés pendant 10 mn à température ambiante avec une solution à 2 molaires de DMSO (Sigma-Aldrich, Saint Louis, MO) et 10% de sérum de veau foetal (Eurobio, Courtaboeuf, France) dans du milieu BM1 (Eurobio, Courtaboeuf, France) (Demirci et al., 2001). Les ovaires entiers ont ensuite été placés dans une poche d'Éthylène Vinyl Acétate (EVA, Macopharma, Mouveaux, France) contenant 10 ml de solution de cryoconservation. Cette poche EVA a été scellée en gardant un peu d'air pour éviter l'explosion au cours de la congélation (Photographie 7). L'abaissement de la température de l'échantillon a été réalisé dans une enceinte Minicool (Air Liquide Santé, Puteaux, France) fonctionnant à l'azote liquide. La poche EVA a été passée de la température ambiante jusqu'à -7°C à la vitesse de -2°C/minute. L'induction de la nucléation a été induite par un seeding grâce à l'apport de frigories à -24°C dans l'enceinte. Après équilibration de la température, le refroidissement s'est poursuivi jusqu'à -35°C à la vitesse de -2°C/minute. Enfin, la descente jusqu'à -150°C s'est faite à -25°C/minute, puis la poche EVA a été plongée dans l'azote liquide.



Photographie 7 : Ovaire de brebis placé dans le sac EVA scellé.

Pour la décongélation, la poche d'EVA contenant l'ovaire congelé a été placée 1 minute dans des vapeurs d'azote pour éviter le choc thermique puis réchauffée dans un bain d'eau à 45°C jusqu'à disparition complète de la glace. L'ovaire sorti de la poche d'EVA, les cryoprotecteurs ont été rincés par perfusion à température ambiante pendant 2 séquences de 5 mn. La solution utilisée contenait 1,5 M de DMSO et 300 mM de mannitol pendant les 5 premières mn, puis 0,5 M de DMSO et 100 mM de mannitol (CDM Lavoisier, Paris, France) pendant les 5 mn suivantes. L'ovaire a enfin été perfusé 5 mn avec du milieu BM1.

3.3.3.2. Vitriification par « VM3 »

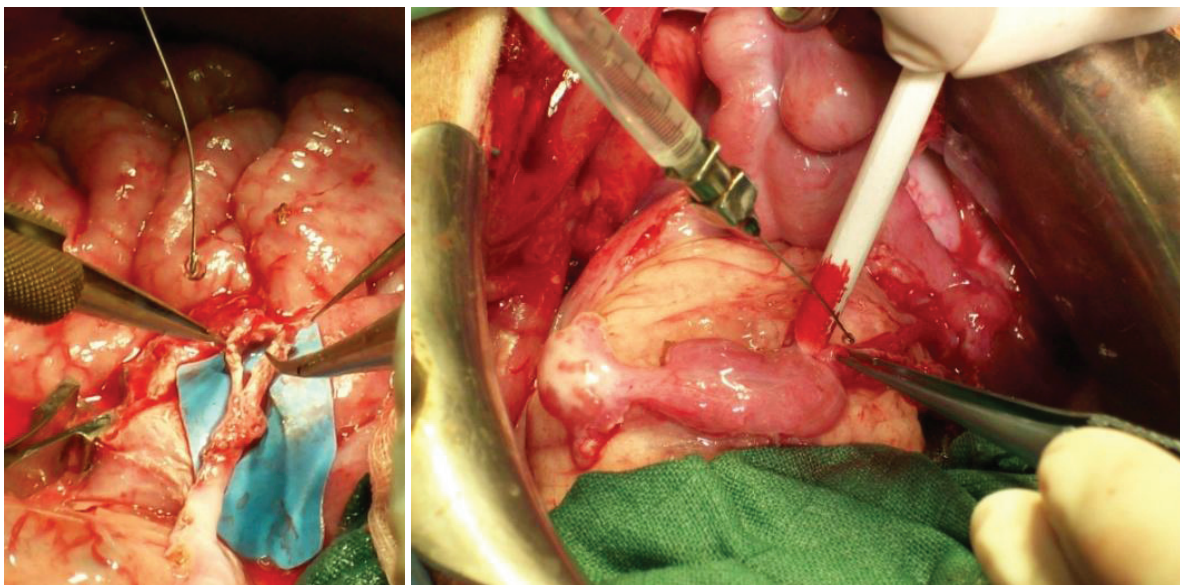
Les ovaires ont été perfusés avec la solution « VM3 » (21th Century Medicine, Fontana, CA) contenant 8,4 moles/litre d'agents cryoprotecteurs. Le « VM3 » est la dernière génération de solution cryoprotectrice associant, entre autres, DMSO (jusqu'à 2,86 moles/litre), éthylène glycol (jusqu'à 2,71 moles/litre), formamide (jusqu'à 2,86 moles/litre), polyvinylpyrrolidone, et des molécules antigél appelées Supercool X-1000 et Supercool Z-1000 (Fahy et al., 2004). Ce cocktail de cryoprotecteurs a été perfusé à des concentrations progressivement croissantes pendant que la température était progressivement abaissée de façon programmée. La solution de dilution était du « LM5 », fourni par le fabricant (21th Century Medicine, Fontana, CA). L'ovaire était introduit dans le Minicool avec un système permettant son immersion et sa perfusion. Sa température est passée de 10°C à -3°C en 18

mn tandis que les concentrations de « VM3 » de l'immersion et de la perfusion sont passées de 2 à 5 moles/litre. La perfusion s'est ensuite poursuivie 10 mn avec du « VM3 » à 5 moles/litre (60%) à -3°C, puis 20 mn avec du « VM3 » à 8,4 moles/litre (100%) à -3°C (Fahy et al., 2004). Au total, l'imprégnation ovarienne durait 48 minutes. Enfin, l'ovaire entier a été introduit dans une poche en EVA avec 10 ml de solution de « VM3 » à 8,4 moles/litre. Puis, la poche EVA a été scellée sans bulle d'air et ensuite directement plongée dans l'azote liquide. Les ovaires vitrifiés à réchauffer ont été ramenés à température ambiante en 3 temps. Tout d'abord, la poche d'EVA a été passée dans des vapeurs d'azote et réchauffée lentement par convection naturelle jusqu'à -133°C, température de transition vitreuse (Tg) supposée des tissus ovariens exposés au « VM3 », par analogie à celle du « VS4 », cela pour éviter les fractures du verre. Un ovaire témoin avec thermocouple nous permettait d'être précis sur la température, en temps réel. Ensuite, le sac d'EVA contenant l'ovaire vitrifié a été réchauffé rapidement jusqu'à 0°C dans un bain à 45 °C, par conduction et convection forcée, pour éviter la cristallisation de glace pendant le réchauffement. L'ovaire, sorti de la poche d'EVA et replacé dans le Minicool, a été immergé et perfusé pendant 10 minutes à -3°C avec une solution de « VM3 » à 4,2 M (50%) avec 0,3 de mannitol (CDM Lavoisier, Paris, France). Ensuite, dans les 30 minutes suivantes, la concentration en « VM3 » a été progressivement diminuée jusqu'à 1 M (12%) et celle du mannitol a été annulée, tandis que la température augmentait progressivement de -3°C à 20°C. Au total, le rinçage des cryoprotecteurs a duré 40 minutes. Après ce rinçage, l'ovaire a été perfusé 10 mn avec du milieu BM1.

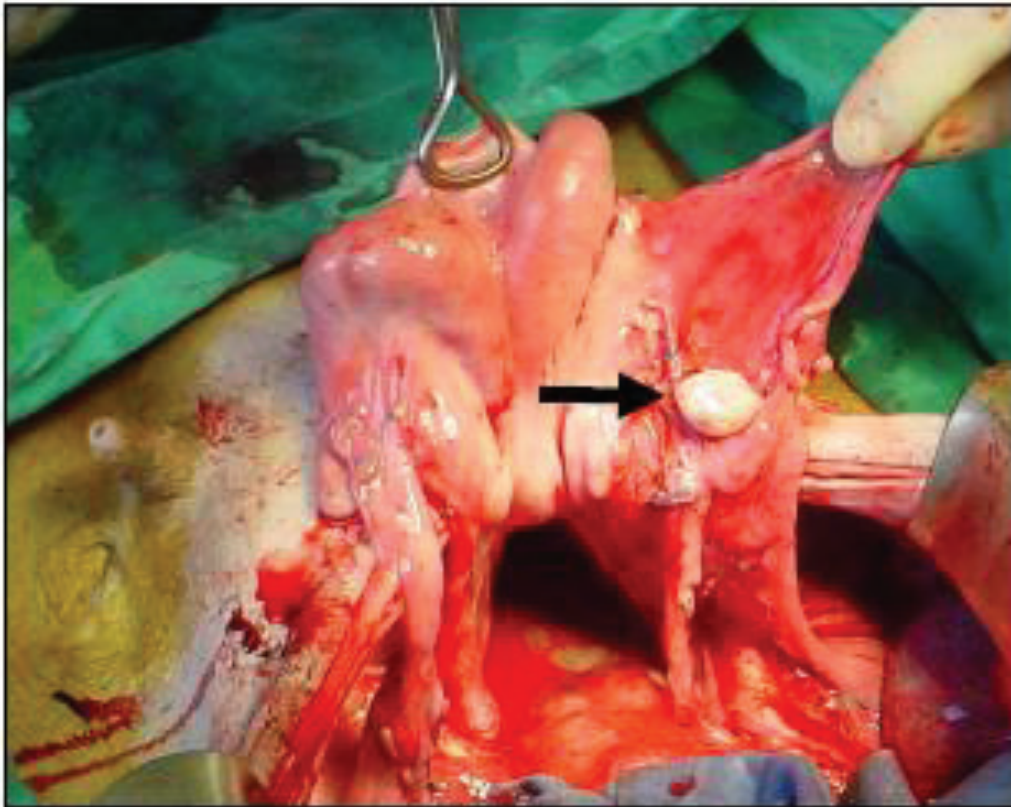
3.3.4. Chirurgie finale : transplantation vasculaire d'ovaires entiers cryoconservés

Les greffes d'ovaires traités en congélation lente ont été réalisées entre le 24/04/08 et le 21/10/08 (6 mois) (6 greffes) et celles des ovaires traités en vitrification ont été réalisées entre le 01/08/08 et le 28/10/08 (3 mois) (6 greffes). Une seconde laparotomie médiane a été pratiquée sur les brebis, dans des conditions similaires à celles de la première intervention. En parallèle de la décongélation ou du réchauffement de l'ovaire gauche, l'ovaire droit et son pédicule ont été disséqués jusqu'à la région lombaire en respectant la trompe et sa vascularisation. Après que la brebis a reçu un bolus de 5000 UI d'héparine non

fractionnée (Héparine Choay, Sanofi-Synthélabo, Le Plessis-Robinson, France), les vaisseaux lombo-ovariens droits ont été clampés. L'injection d'héparine non fractionnée a été répétée toutes les heures jusqu'à la fin de l'intervention. La transplantation ovarienne a donc été orthotopique, réalisée sur l'artère et la veine ovarienne droite, de façon termino-terminale. Les microanastomoses vasculaires ont été réalisées sous lunettes binoculaires 4.0-340 mm (Heine, Hershing, Germany). Les vaisseaux receveurs et ceux du transplant ont été maintenus par un clamp double vasculaire (Teleflex, Le Faget, France), puis suturés avec des points séparés d'Ethilon 9-0 (Ethicon, Johnson&Johnson, Somerville, NJ). Lorsque les 2 anastomoses vasculaires étaient terminées, l'artère ovarienne a été déclampée seule pour objectiver le remplissage artériel jusqu'à l'ovaire, puis le remplissage veineux (Photographie 8). La veine a alors été rapidement déclampée. Ceci nous a permis d'affirmer la perméabilité de l'anastomose artérielle, sans interférences avec un éventuel remplissage veineux rétrograde puisque la veine était de plus gros calibre que l'artère. L'ovaire et son pédicule ont alors été refixés à la trompe de façon aussi anatomique que possible (Photographie 10). Le temps d'ischémie a été défini comme l'intervalle entre le clampage et la réanastomose des vaisseaux, en comptant le temps de cryoconservation et réchauffement, mais pas celui du séjour dans l'azote liquide.



Photographies 8 et 9 : anastomose vasculaire microchirurgicale avant (à gauche) et après le déclampage vasculaire.



Photographie 10 : L'ovaire transplanté est refixé en position orthotopique.

Après réveil et extubation, les brebis ont été placées sous surveillance 24h/24 dans un box fermé, avant que l'alimentation soit réintroduite. Une antibiothérapie prophylactique postopératoire systématique par amoxicilline intramusculaire à 1mg/10kg (Clamoxyl LA, Pfizer Santé Animale, Paris, la France) a été administrée. L'analgésie postopératoire a été assurée par une injection intramusculaire d'anti-inflammatoire non-stéroïdien (Ketofen, Merial, Lyon, la France). Une isocoagulation prophylactique était administrée pendant 10 jours par héparine de bas poids moléculaire (40 mg/0.4 ml d'énoxaparine sodique, Sanofi-Aventis, Paris, France).

3.3.5. Résultats immédiats, suivi et sacrifice des animaux

3.3.5.1. Analyse de la continance et de la perméabilité immédiate de l'anastomose

Les critères de réussite immédiate des anastomoses ont été la recoloration de l'ovaire par le flux artériel et le test de perméabilité des sutures. Le remplissage veineux a ainsi été surveillé après déclampage séquentiel de l'artère et de la veine. En cas de déclampage simultané des 2 vaisseaux, le remplissage veineux rétrograde aurait été massif et rapide car la veine est d'un calibre 3 à 4 fois supérieur à celui de l'artère, la qualité du flux artériel n'aurait pu être objectivée.

Le test de perméabilité a vérifié le caractère antérograde du flux vasculaire à travers les anastomoses artérielle et veineuse. Le vaisseau était vidé et clampé de part et d'autre de la suture vasculaire. La pince d'aval restait clampée pendant qu'on relâchait la pince située en amont de la suture. Si le vaisseau se remplissait au-delà de la suture, cela confirmait la perméabilité de l'anastomose. En cas de fuite visualisée, un point de suture supplémentaire était réalisé.

3.3.5.2. Comportement sexuels des brebis greffées

Les brebis ont été gardées au pré en compagnie d'un bélier. La présence du mâle favorise l'intensité et la durée de l'activité ovarienne. Nous avons sélectionné un mâle ayant déjà une descendance, car certains béliers sont stériles.

La sécrétion hormonale de la brebis stimulerait le comportement sexuel du bélier. Pour objectiver ce comportement sexuel, nous avons équipé le bélier d'un harnais portant une craie de couleur sur la poitrine. Les brebis montées par le bélier ont été marquées sur la croupe. Le relevé de ces marques permettait de savoir vers quelles brebis se portait l'intérêt du bélier.

3.3.5.3. Dosage d'œstradiol et de progestérone

La progestérone est sécrétée par le corps jaune formé par la différenciation des cellules du follicule après l'ovulation. Elle est donc un véritable marqueur de l'ovulation.

Les brebis ont donc bénéficié de prélèvements sanguins par la veine jugulaire 2 fois par semaine, à partir du deuxième mois après la transplantation, pour doser la progestérone sérique.

La progestérone a été mesurée avec le kit Vidas Progestérone (Biomérieux, Marcy l'Etoile, France). La sensibilité du test est de 0.25ng/ml. Les coefficients de variation intra-essai sont de 5.7 % pour 2.2 ng/ml. Un taux de progestérone supérieur à 1 ng/ml était considéré comme une preuve de corps jaune fonctionnel, et donc du développement folliculaire jusqu'à l'ovulation (Amir and Gacitua, 1987).

En l'absence de reprise fonctionnelle spontanée de l'ovaire sur les dosages biologiques, celle-ci a été stimulée par synchronisation. Chez les brebis, l'involution des corps jaunes peut être induite par prolongement de la phase lutéale, en plaçant une éponge imprégnée de 30mg d'acétate de fluorogestone (Alcyon, Lyon, France) pendant 14 jours dans leur vagin. Il s'agit d'un progestatif de synthèse qui n'interfère pas dans le dosage de la progestérone sérique. Au retrait des éponges, l'ovulation a été déclenchée par une injection de 500 UI de Pregnant Mare Serum Gonadotrophin PMSG (Alcyon, Lyon, France). Les brebis ont ensuite été replacées au contact du bélier dont la présence peut aussi stimuler l'activité ovarienne.

3.3.5.4. Gestations

La gestation a été suspectée sur les dosages biologiques, avec progestéronémie croissante, et confirmée par échographie trans-rectale et trans-abdominale de l'utérus.

Les agneaux nés après transplantation d'ovaires cryoconservés ont été analysés macroscopiquement et laissés durablement dans le troupeau. Leur capacité de reproduction propre a été évaluée.

3.3.5.5. Analyse des ovaires cryoconservés transplantés

3.3.5.5.1. Macroscopiquement lors du sacrifice

Dans le cas de décès accidentel d'une brebis transplantée, l'appareil génital était prélevé et le transplant était recherché, fixé dans du Bouin et analysé histologiquement.

Environ deux ans après transplantation, les brebis survivantes ont été sacrifiées par injection létale. Une troisième laparotomie a été réalisée, l'anatomie de l'appareil génital a été analysée, et celui-ci a été prélevé. Le transplant a été recherché et fixé dans du Bouin.

3.3.5.5.2. Histologie

Les ovaires et leurs vaisseaux ont été fixés pendant 2 jours dans du formol et inclus en paraffine. Chaque ovaire a été coupé en totalité (sections de 5µm) et les lames ont été colorées par hématoxyline-éosine-safran, et examinées au microscope au grossissement × 400. Les follicules normaux ont été comptés et classés selon la méthode adoptée par Turnbull *et al.* (Turnbull et al., 1977). Les follicules atrétiques ont aussi été comptés et classés selon les anomalies cytoplasmiques, nucléaires ou globales (c'est-à-dire, cytoplasmique et nucléaire). Le nombre de follicules et la proportion d'anomalies ont été comparés entre ovaires congelés et vitrifiés.

3.3.5.6. Statistiques

Les données ont été analysées grâce à la version 11.0 du logiciel Stata (Stata Corp., College Station, TX, USA). La moyenne et l'intervalle de confiance à 95 % (IC95%) ont été utilisés comme mesures de tendance centrale et de variabilité, respectivement. Les variables continues ont été comparées par les tests non paramétriques de Kruskal-Wallis, du U non apparié de Mann-Whitney ou le test apparié de Wilcoxon. Un $P < 0,05$ a été considéré comme statistiquement significatif.

4. RESULTATS

4.1. Xénogreffe de follicules primordiaux

4.1.1. Introduction

Les travaux de Dolmans *et al.* ont montré qu'il est possible d'obtenir des follicules primordiaux ou primaires humains isolés à l'aide d'une digestion enzymatique du cortex ovarien par de la collagénase purifiée. L'activité estérase de ces follicules, comme l'intégrité de leur membrane semble conservée (Dolmans et al., 2006). Cependant, leur potentialité de développement reste inconnue, de même que la possible application d'une telle stratégie pour la sauvegarde de la fertilité. Afin de répondre à ces questions, des follicules isolés avaient été xénogreffés à des souris immunodéprimées juste avant ma venue dans le laboratoire. Ma participation a concerné l'exploitation de ces greffes pour les deux premiers articles présentés ci-dessous. Ces expériences ayant montré des résultats étonnants, concernant notamment l'apparition d'un stroma néoformé autour de ces follicules, nous avons voulu reproduire ces expériences, afin d'analyser cette structure.

4.1.2. **Articles 1 : Short-term transplantation of isolated human ovarian follicles and cortical tissue into nude mice.**

Le but de ce travail était de comparer la survie immédiate de petits follicules humains (aux stades primordiaux ou primaires) isolés ou non de leur stroma natif, lorsqu'ils sont xénogreffés une semaine à la souris SCID. Neuf patientes ont donné de leur cortex ovarien dont une partie était gardé tel quel, tandis que l'autre était digéré par une collagénase purifiée pour isolation folliculaire. Cette isolation folliculaire n'a permis d'obtenir suffisamment de follicules pour greffer que sur les biopsies de 7 patientes. Une moyenne de 88 follicules (de 41 à 177) a été obtenue par patiente, le délai entre prélèvement et greffe étant en moyenne de 5 heures. Douze souris ont ainsi pu être greffées pendant 7 jours avec, d'un côté, un fragment de cortex, et de l'autre des follicules isolés au sein d'un caillot de fibrine, avec 271 follicules greffés au total. Neuf greffes de fragments (75%) et 7 greffes de follicules isolés (58,3%) ont été retrouvées après sacrifice des souris. Ces structures étant

marquées par l'inhibine α , il ne fait aucun doute sur leur nature folliculaire. Cinquante-cinq follicules ont été comptés dans les greffons de follicules isolés, soit 20,3% de ceux greffés. Deux cent seize follicules étaient mis en évidence en greffe de fragments, le volume de tissu ovarien greffé étant environ 10 fois moins important que celui utilisé pour l'isolation folliculaire.

L'analyse histologique des greffons a montré une activation globale des follicules, que ça soit en greffe de fragments ou en greffe de follicules isolés, mais de manière plus marquée après greffe de follicules isolés. On a ainsi observé une proportion significativement diminuée de follicules primordiaux, 39% après greffe de fragments, 13 % après greffe de follicules isolés, comparés aux 71% observés dans les fragments témoins non greffés ($p < 0,001$). Cette baisse de la proportion de follicules primordiaux s'est faite au profit de des follicules primaires, observés dans 24% et 56%, respectivement, contre 11% dans le tissu témoin ($p < 0,001$), les follicules secondaires et de stade plus avancés étant rares du fait de la brièveté du suivi. Cette activation folliculaire a été confirmée par la plus grande fréquence de follicules marqués par le Ki-67, puisqu'elle était de 71% et 67% dans les greffes de fragments et de follicules isolés, respectivement, contre 8% dans le tissu ovarien témoin ($p < 0,001$). Selon l'immunomarquage anti Ki-67, le phénomène d'activation folliculaire était encore plus marqué pour les follicules primordiaux puisque l'expression de Ki-67 était retrouvée chez 10,1% et 15% de ces follicules après greffe de fragments et de follicules isolés, respectivement, alors qu'elle était pratiquement nulle dans le tissu ovarien témoin (0,7%, $p < 0,05$).

Le plus étonnant était la découverte d'une structure cellulaire néoformée entourant les follicules greffés à l'état isolé et ressemblant à un stroma ovarien classique. Les trois analyses étudiant la spécificité d'espèce des cellules du greffon dérivées de follicules isolés sont concordantes : aussi bien le marquage spécifique de la Vimentine humaine que celui du Ki-67 humain et que la FISH sur chromosomes X et Y humains démontrent que les follicules, mais aussi le stroma néoformé sont, au moins en partie, d'origine humaine.

Cette étude montre que de petits follicules humains isolés et xéno greffés peuvent poursuivre leur développement pendant 7 jours, de manière comparable aux follicules contenus dans une xéno greffe de fragments classique.

Short-term transplantation of isolated human ovarian follicles and cortical tissue into nude mice

Marie-Madeleine Dolmans, Belen Martinez-Madrid, Elodie Gadisseux, Yves Guiot¹, Wu Yuan Yuan, Antoine Torre, Alessandra Camboni, Anne Van Langendonck and Jacques Donnez

Gynecology Research Unit and ¹Pathology Department, Université Catholique de Louvain, 1200 Brussels, Belgium

Correspondence should be addressed to J Donnez; Email: donnez@gyne.ucl.ac.be

Abstract

This study was designed to evaluate follicular survival and growth after short-term transplantation of fresh isolated human follicles and ovarian cortical tissue to nude mice. Ovarian biopsies were obtained from nine women undergoing laparoscopy. Twelve nude mice were xenografted with an ovarian cortical fragment in the right ovarian bursa, and a clot containing isolated follicles in the left, for a period of 7 days. One ungrafted fragment was used as a control. Histological sections were analyzed to determine follicle number and stage. The proliferative status of follicular cells was assessed by Ki-67 immunostaining. A total of 659 follicles was analyzed by histology and 545 follicles by immunohistochemistry. The percentage of primordial follicles was found to be markedly reduced 1 week post-grafting when compared with ungrafted tissue, while the percentage of primary follicles had significantly increased. Only 8% of follicles showed Ki-67-positive granulosa cells before grafting, whereas 1 week after grafting, 71% of follicles in fragments and 67% of isolated follicles were Ki-67-positive ($P < 0.001$). Moreover, the histological aspect of isolated follicle grafts was similar to that of grafted fragments: follicles were surrounded by vimentin-positive stroma-like tissue of human origin, as confirmed by fluorescent *in situ* hybridization with human-specific probes. Our results demonstrate, for the first time, that isolated human follicles are able to survive and grow after xenografting. This study also shows massive *in vivo* follicular activation after transplantation of grafted fragments and isolated follicles. One week after grafting, well-structured stroma-like tissue of human origin was observed around the isolated follicles. The potential origin of this stroma is discussed.

Reproduction (2007) 134 253–262

Introduction

Cryopreservation of ovarian tissue is presently the only available option to sustain fertility in prepubertal girls and women at risk of premature ovarian failure, who cannot delay the start of chemotherapy. It has already been proved that autologous transplantation of cryopreserved ovarian cortical strips can restore fertility in humans, yielding two live births (Donnez *et al.* 2004, Meirow *et al.* 2005) and one clinical pregnancy (Demeestere *et al.* 2006) to date.

However, issues such as safeguarding patients from cancer cell reintroduction and minimizing ischemic tissue damage require further investigation, as they are critical to the safety and efficacy of clinical ovarian tissue preservation and grafting (Donnez *et al.* 2006). This led us to consider an alternative strategy, which involves grafting isolated ovarian follicles. In humans, collagenase digestion is currently used to isolate preantral follicles (Oktay *et al.* 1997, Hovatta *et al.* 1999, Abir

et al. 2001, Huntriss *et al.* 2002, Martinez-Madrid *et al.* 2004, Schröder *et al.* 2004), but isolating human follicles is particularly challenging because of the fibrous and dense nature of the human ovarian stroma. Studies have revealed alterations in the basal lamina of follicles after collagenase digestion (Eppig 1994) and Hovatta *et al.* (1999) reported more markedly premature oocyte extrusions from follicles that had been partially isolated using collagenase. An optimized protocol with Liberase digestion was therefore developed (Dolmans *et al.* 2006), yielding good quality isolated human follicles, which is an absolute prerequisite for the further successful processing of these follicles, either for culture or for transplantation.

In mice, a study by Gosden (1990) demonstrated that ovarian tissue can be enzymatically digested before being grafted to the ovarian bursa of sterile mice, whereby the ovarian digest is reorganized into morphologically distinguishable ovaries. The ability of dispersed ovarian cells (stroma and follicles) to reorganize into a

functioning organ allows restoration of fertility after transplantation (Carroll & Gosden 1993).

The objective of our study was to evaluate the viability and growth of enzymatically isolated human follicles after xenotransplantation. For this purpose, ovarian tissue was digested with Liberase, and the isolated follicles were picked up and embedded in a clot for grafting to the ovarian bursa of nude mice for 7 days. For comparison, a cortical fragment was grafted to the contralateral bursa of the same mouse.

Materials and Methods

Experimental design

In order to assess and compare follicular survival and growth after short-term grafting of fragments and isolated follicles, human ovarian biopsies were divided into three experimental subgroups: (1) ungrafted ovarian tissue, fixed immediately after biopsy; (2) grafted fragments, transplanted for 7 days to the right ovarian bursa of nude mice; and (3) grafted isolated follicles transplanted to the left ovarian bursa of the same mice after embedding in a plasma clot, as described below.

The following analyses were conducted in the three groups: (1) classic histology of follicular stages, (2) immunostaining with anti-inhibin- α to clearly identify follicles in the grafts, (3) immunostaining with anti-Ki-67 antibodies to assess proliferative activity in the grafted follicles, and (4) fluorescent *in situ* hybridization (FISH) using a probe specific for the human X/Y chromosomes, and immunolabeling with anti-human vimentin-specific staining (a marker of stromal cells) to confirm the human origin of the graft.

Collection and dissection of ovarian tissue

The use of human tissue for this study was approved by the Institutional Review Board of the Université Catholique de Louvain. Ovarian biopsies were taken from nine women (between 23 and 32 years of age, mean 27.1 years) after obtaining written informed consent. They were all undergoing laparoscopic surgery for benign gynecologic disease. Only seven biopsies yielding a high number of follicles were grafted. Indeed, two biopsies were excluded from the study as too few isolated follicles (17 and 3 respectively) were recovered.

Tissue was immediately transported from the operating room to the research laboratory in HEPES-buffered Modified Eagle Medium (HEPES-MEM; Gibco) on ice. The medullar part was removed from the ovarian biopsies using surgical scissors and the cortical tissue was distributed among the three groups. In group 1 (ungrafted tissue), a $\pm 1 \text{ mm}^3$ piece was immediately fixed in 4% formaldehyde and served as a control. In group 2 (grafted fragments), one piece of 1 mm^3 was placed in HEPES-MEM at 4°C until transplantation.

In group 3 (grafted isolated follicles), the remainder of the biopsy ($\pm 3 \times 4 \times 1 \text{ mm}$) was treated to release the follicles, as described below.

Isolation of follicles

Follicles were isolated according to the procedure described by Dolmans *et al.* (2006). Briefly, ovarian cortical tissue to be processed was placed in a tissue sectioner (McIlwain Tissue Chopper, Mickle Laboratory, Guildford, UK), adjusted to 0.5 mm. The cutting procedure was swift ($< 5 \text{ min}$), and uniform-size pieces of $0.5 \times 0.5 \times 1 \text{ mm}$ were obtained.

Fragments were transferred to 50 ml conical tubes (Greiner Bio-one, Brussels, Belgium) containing 10 ml Dulbecco's PBS (Biochrom AG, Berlin, Germany) supplemented with 0.04 mg/ml Liberase blendzyme 3 (Roche). Incubation was performed in a water bath at 37°C with gentle agitation for 75 min. Every 15 min, the cell suspension was aspirated up and down with a 10 ml pipette (Cellstar, Greiner, Frickenhausen, Germany) to mechanically disrupt digested tissue. Digestion was terminated by the addition of an equal volume of cold PBS supplemented with 10% fetal bovine serum (FBS; Sigma).

The resulting suspensions were then centrifuged at 50 g for 10 min at 4°C . The pellets were resuspended in PBS supplemented with 10% FBS, transferred to Petri dishes, and investigated for follicles under a stereomicroscope (Leica, Van Hopplynus Instruments, Brussels, Belgium). The follicles were picked up using a $130 \mu\text{m}$ micropipette (Flexipet, COOK, Ireland) and washed three times in PBS supplemented with 10% FBS (Fig. 1A and B).

Transplantation into nude mice

After isolation and collection, follicles were embedded in plasma clots, serving as vehicles to facilitate subsequent grafting, as described by Gosden (1990) (Fig. 1C). To obtain a clot, the patient's blood was centrifuged at 405 g for 15 min at 4°C and the supernatant was recovered. Fresh human autologous venous plasma ($20 \mu\text{l}$) was then injected with an average of 88 isolated follicles (range 41–177) using a micropipette under visual control. Clotting was induced by adding a drop of 1 M CaCl_2 (1:40 dilution), followed by incubation at 37°C for 30 min. The clot then acquired a jelly-like consistency and it was possible to pick it up with surgical forceps to transplant it into the mouse ovarian bursa. The procedure for plasma clot preparation and grafting is illustrated in Fig. 1.

The follicular population was not characterized before grafting. Evaluation of follicular size can only be done under a microscope, which would considerably prolong the time to grafting, altering follicle viability. In our

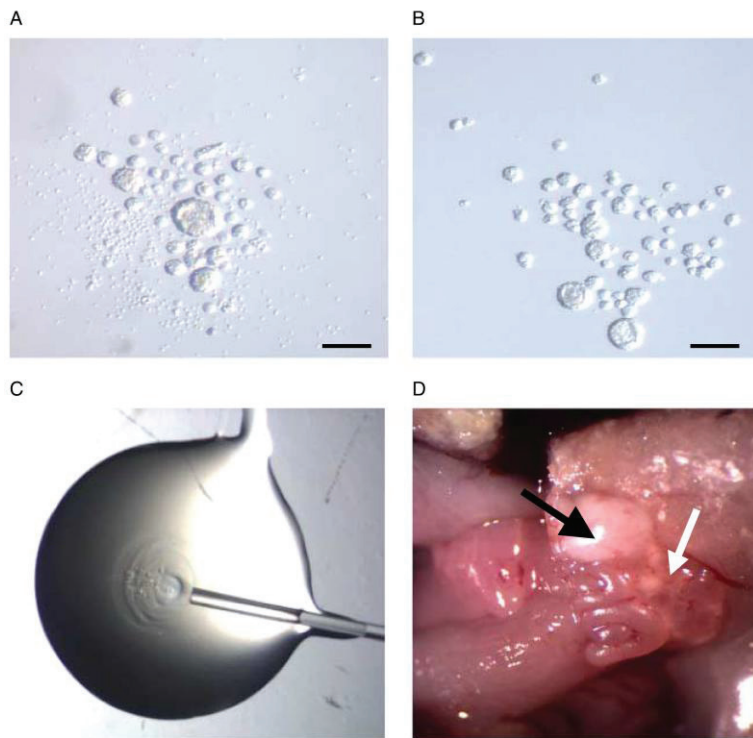


Figure 1 Preparation and grafting of the plasma clot containing isolated follicles. (A and B) Enzymatically isolated human follicles seen under a stereomicroscope. Scale bar=100 μ m. Isolated follicles just after follicle pick-up (A) and after the rinsing procedure (B). (C) Constitution of the clot: follicles are injected into the clot with a micropipette. (D) Macroscopic view of the left ovarian bursa grafted with isolated follicles embedded in a clot on the day of transplantation. Black arrow: grafted clot. White arrow: mouse ovary.

previous experiments, the proportion of primordial and growing follicles was evaluated after isolation. The proportion of primordial follicles recovered after isolation ranged between 60 and 70% of total follicles (data not shown).

Twelve nude (Swiss nu/nu) 6- to 10-week-old female mice (Charles River B Laboratories, Brussels, Belgium) were operated on. The mice were bred as described previously (Nisolle *et al.* 2000).

Cortical fragments awaiting transplantation were placed in fresh HEPES-MEM and prepared for grafting. The average delay between biopsy collection and grafting was 5 h.

I.p. injection of ketamine (75 mg/kg; Anesketin, Eurovet, Heusden-Zolder, Belgium) and medetomidine (1 mg/kg; Domitor, Pfizer, Cambridge, MA, USA) was administered for anesthesia, and buprenorphine (0.1 mg/kg, Temgesic, Schering Plough, Kenilworth, NJ, USA) for analgesia. A lateral incision of 0.5 cm was performed bilaterally. A small slit was made in the ovarian bursal membrane to place an ovarian cortical fragment into the right ovarian bursa and a clot containing isolated follicles into the left ovarian bursa. The abdominal wall and skin were closed with 7/0 Prolene. After surgery, anesthesia was reversed by injection of atipamezole (1 mg/kg; Antisedan, Pfizer). The animals were euthanized after 7 days by cervical dislocation, and all the murine ovarian bursae were recovered and fixed in formaldehyde.

Histological evaluation

For all three groups (ungrafted tissue, grafted fragments and grafted clots), tissue was fixed in 4% formaldehyde, embedded in paraffin and serially sectioned (5 μ m-thick sections). Every third slide was stained with hematoxylin–eosin (Merck) for histological evaluation; the others (Superfrost Plus slides, Menzel-Glaser, Braunschweig, Germany) were kept for immunostainings and FISH (Figs 2 and 4).

The follicles were counted and classified according to stage into primordial, intermediate, primary, or secondary (Lass *et al.* 1997). Primordial follicles had one layer of flattened granulosa cells, intermediate follicles had both flattened and cuboidal granulosa cells, primary follicles had one layer of cuboidal granulosa cells and secondary follicles had two or more layers of cuboidal granulosa cells (Gougeon 1996). Two independent observers (MMD and E G) blindly analyzed 12 sections per mouse after hematoxylin–eosin staining, and a further 12 sections per mouse after Ki-67 immunostaining. The analyzed sections were taken at 50 μ m intervals, ensuring that no preantral follicle was counted twice (Lass *et al.* 1997).

Immunohistochemistry

Follicular proliferation was measured by evaluating the percentage of follicles with Ki-67-positive granulosa cells (Fig. 2B). Ki-67 is a nuclear antigen associated with

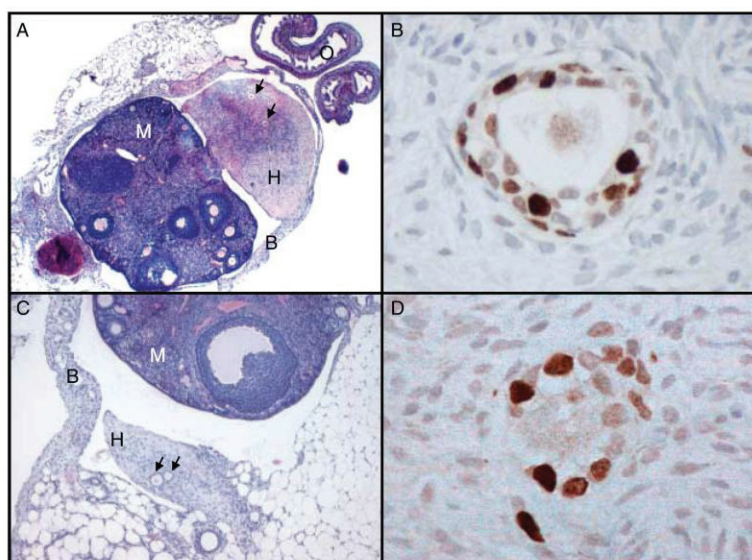


Figure 2 (A) Histological section of a human cortical fragment grafted into the murine ovarian bursa for 7 days. H, human ovarian fragment; M, mouse ovary; O, mouse oviduct; B, mouse ovarian bursa. Two follicles are shown by an arrow. Original magnification $\times 25$. (B) Immunohistochemical staining for Ki-67 in a secondary follicle embedded in a grafted fragment. Original magnification $\times 400$. (C) Histological section of a clot containing human isolated follicles 7 days after transplantation. H, human graft; M, mouse ovary; B, mouse ovarian bursa. Two follicles are shown by an arrow. Original magnification $\times 50$. (D) Immunohistochemical staining for Ki-67 in a primary follicle embedded in a grafted clot. Original magnification $\times 400$.

cell proliferation and is present throughout the active cell cycle (late G1, S, G2, and M phases) but absent in resting cells (G0). Results were analyzed according to the follicular stage in the three different groups.

In order to facilitate identification of follicles, immunohistochemical analysis of inhibin- α was performed. Inhibin has two isoforms, A and B, with the same α -subunit but different β -subunits. Inhibin- α subunit is detected in granulosa cells at all follicular stages (Bristol & Woodruff 2004).

To assess the species specificity of grafted cells, immunostaining was carried out with anti-human vimentin-specific antibodies (Fig. 4A–C). Vimentin is a cytoskeletal protein considered to be a marker of cells of mesenchymal origin. It is strongly expressed in ovarian stromal and granulosa cells from growing follicles (Czernobilsky *et al.* 1985).

Embedded sections were deparaffinized with Histo-safe (Yvsolab SA, Beerse, Belgium) and rehydrated in 2-propanol (Merck). Endogenous peroxidase activity was blocked by incubating the sections with 0.3% H_2O_2 (Merck) for 30 min at room temperature. The sections were decloaked in citrate buffer for 75 min at 98 °C before incubation with goat serum to block non-specific binding sites for 30 min. The sections were incubated overnight with primary antibodies: rabbit anti-human Ki-67 IgG (4 °C, 1:250 dilution; A0047, Dako, Glostrup, Denmark), mouse monoclonal anti-human inhibin- α IgG (room temperature, 1:10 dilution; MCA 951S, Serotec, Oxford, UK) or mouse monoclonal anti-human vimentin IgG1 (room temperature, 1:50 dilution; Clone V9, Novocastra, Newcastle, UK). The slides were subsequently incubated for 60 min at room temperature with secondary antibodies: goat anti-rabbit (Dako, K4003) or goat anti-mouse (1:2 dilution, Dako,

K4000). Diaminobenzidine (Dako) was used as a chromogen and nuclei were counterstained with hematoxylin.

Human proliferative endometrium was used as a positive control for Ki-67 labeling and human placental tissue for inhibin- α staining. To check the specificity of anti-human vimentin immunostaining, human ovarian tissue was included as a positive control and mouse ovarian tissue as a negative control.

Fluorescent in situ hybridization

Grafted clot sections were assayed for the presence of human cells using FISH with human-specific genomic probes (Fig. 4D–F). For this purpose, a protocol was set up to perform FISH on formaldehyde-fixed, paraffin-embedded ovarian tissue. Grafted fragments were used as positive controls and mouse ovarian tissue as negative controls to test FISH specificity.

Briefly, 5 μ m paraffin sections were deparaffinized, dehydrated (in ethanol), air-dried, and pretreated with 0.2 M HCl (20 min), followed by 1 M NaSCN in $2\times$ SSC at 80 °C (30 min). After washing ($2\times$ SSC), the sections were digested by 0.25 mg/ml proteinase K (Sigma) for 3 min at 45 °C and directly post-fixed for 10 min in 4% paraformaldehyde. Denaturation of DNA was performed by soaking slides in 70% formamide in $2\times$ SSC at 72 °C for 5 min, dehydrating, and air-drying them. A cocktail of CEP X/Y DNA probes was used following the manufacturer's recommendations (Vysis, Downers Grove, IL, USA). After overnight incubation (at 37 °C), the slides were washed in $2\times$ SSC containing 0.3% NP40 at 45 °C (5 min) and at 73 °C (2 min). Finally, they were air-dried and mounted with Vectashield (Vector Laboratories) containing 4',6-diamidino-2-phenylindole (DAPI).

Hybridization signals were observed with a fluorescent Axioskop 40 microscope (Zeiss, Oberkochen, Germany), equipped with an Infinity-x camera (Deltapix, Lumenera Corporation, Ottawa, Ontario, Canada). Two pictures of the same field were taken using two different filters, one for DAPI (blue) and one for the green spectrum to detect nuclei and human X chromosomes respectively.

Merged images allowed us to identify co-localization.

Statistical analysis

Analyses were performed using the SPSS (Chicago, IL, USA) 11.5 program. One-way ANOVA was conducted to validate the double-blind procedure. Follicle classification results (primordial, intermediate, primary, and secondary) were compared between the three groups (ungrafted tissue, grafted fragments, and grafted clots). A comparison of the follicular proliferation rate was also made between the three groups and for each follicular stage. Differences between the study groups were calculated and general linear model statistical analysis was applied to the results, followed by a Bonferroni *post hoc* test. Values of at least $P < 0.05$ were considered statistically significant.

Results

Histological evaluation

The right and left ovarian bursae (containing both ovary and graft) were removed from the 12 mice, 7 days after grafting. Ovarian fragments and clots containing isolated follicles were identified after histological examination of the ovarian bursae and follicular inhibin- α immunostaining. The recovery rate was 75% (9/12) for grafted fragments and 58.3% (7/12) for grafted clots. This can be explained by the extrusion of some grafts out of the bursa. Indeed, at histology, some clots were detected just outside the ovarian bursa.

Ovarian follicles were identified in 100% of recovered xenografts. Serial histological sections were analyzed to determine follicle number and stage. The mean number of follicles recovered from grafts was 36.5 ± 27 per grafted fragment (9 fragments yielding 329 follicles in total). The mean number of recovered follicles was 17.9 ± 10.4 (\pm S.E.M.) per grafted clot. For isolated follicles, as it was known exactly how many were grafted, a recovery rate of 20.3% could be precisely calculated.

The follicles were classified according to developmental stage, as detailed in Fig. 3. In the hematoxylin-eosin-stained sections, a total of 388, 216, and 55 follicles were analyzed in ungrafted tissue, grafted fragments, and grafted clots respectively. A comparison between the three groups (Fig. 3) revealed that there was a significant decrease in the proportion of primordial follicles in grafted tissue when compared with ungrafted tissue. Indeed, the percentage of primordial follicles

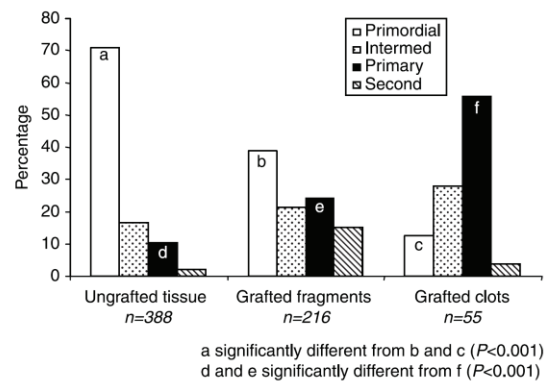


Figure 3 Histological evaluation and follicular classification (primordial, intermediate, primary, or secondary) in ungrafted tissue, grafted fragments, and grafted isolated follicles.

present in ungrafted tissue (71%) was significantly diminished 1 week post-grafting (39 and 13% in grafted fragments and grafted clots respectively).

On the other hand, the percentage of intermediate follicles increased from 16.6% in ungrafted tissue to 21.4 and 27.9% in grafted fragments and grafted clots respectively. This increase in intermediate follicles was not statistically significant. However, there was a significant increase in the percentage of primary follicles, from 11% in ungrafted tissue to 24% in grafted fragments and 56% in grafted clots ($P = 0.05$ and $< .001$ respectively).

Secondary follicles were scarce (respectively 9, 29, and 2 in ungrafted tissue, grafted fragments, and grafted clots) and, therefore, no statistical analysis was conducted.

Histological study also demonstrated the presence of stroma-like cells in isolated follicle grafts (Fig. 2A), which showed a similar architecture to human ovarian cortical tissue (Fig. 2C).

Characterization of stroma-like tissue in isolated follicle grafts

Vimentin staining

In order to assess whether the identified stroma-like cells were of human or murine origin, grafted clots were immunolabeled with anti-human vimentin antibodies. As illustrated in Fig. 4A and B, vimentin immunostaining was specific for human tissue; staining was strong in ungrafted human ovarian tissue (Fig. 4B) but not detectable in mouse ovarian tissue (Fig. 4A). In control ungrafted human tissue, vimentin immunoreactivity was detected in the cytoplasm of human stromal cells.

In isolated follicle grafts, the stroma-like tissue stained positive for human vimentin, confirming the cells were of human origin (Fig. 4C), while no immunoreactivity

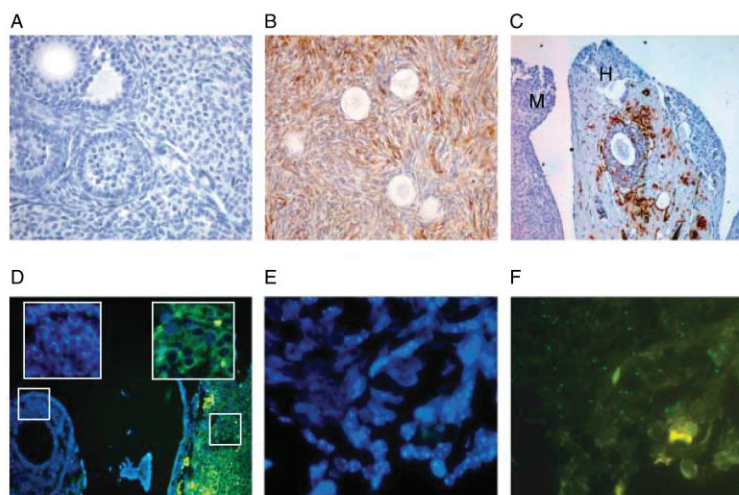


Figure 4 Origin of the stroma-like tissue in grafted clots: anti-human vimentin immunostaining (A–C) and FISH characterization (D–F). (A) No staining with the specific anti-human vimentin antibody on mouse ovarian stromal tissue (original magnification 100 \times). (B) Anti-human vimentin immunostaining on ungrafted human ovarian tissue: positive staining of human ovarian stromal cells (original magnification 100 \times). (C) Anti-human vimentin immunostaining on xenografted human follicles in mice: positive cells can be seen in the stroma-like tissue of grafted human follicles (H), while mouse ovarian stroma (M) remains negative (original magnification 200 \times). (D) Control slide (original magnification 40 \times): FISH using a probe specific for human X chromosome on xenografted human ovarian fragments in mice. This is a merged image obtained after DAPI staining (blue nuclear staining) and FISH staining (green double spots). Double spots, staining the 2 human X chromosomes of human cells, are visible in human cells only (left magnification: positive human granulosa cells). No double spots are visible in mouse tissue. The green halo around the mouse cells (right magnification) indicates that the proteinase K enzymatic digestion of mouse ovarian tissue is less effective than its human counterpart. (E and F) FISH characterization of the stroma-like tissue in grafted clots (original magnification \times 100). (E) DAPI staining of the stroma in grafted clots. (F) FISH anti-human X chromosomes showing positive stromal cells with double spots in grafted clots.

was detected in mouse ovaries, confirming the human specificity of the immunostaining.

FISH

The presence of human cells in the stroma-like tissue of grafted clots was confirmed using FISH with human-specific genomic probes. The species specificity of the probes was checked on human ovarian tissue grafted to the murine ovarian bursa. As illustrated in Fig. 4D, the probes only hybridized to human ovarian cells, but not to their mouse counterparts.

Hybridization of stroma-like tissue from isolated follicle clots with human-specific DNA probes showed numerous positive cells (Fig. 4F), confirming the presence of human cells in the restructured tissue 7 days after isolated follicle grafting.

Ki-67 immunohistochemistry of follicular cells

Follicular proliferation was measured by evaluating the percentage of Ki-67-positive follicles. Follicles with at least one Ki-67-stained granulosa cell were considered to have initiated growth (Gougeon & Busso 2000, Oktay *et al.* 2000). Figure 5A presents the total (including all follicular stages) follicular proliferation rate of each group. In Ki-67-stained sections, 545 follicles were

analyzed: 289 in ungrafted tissue, 176 in grafted fragments and 80 in grafted clots. In ungrafted tissue, only 8% of follicles showed Ki-67-positive granulosa cells, whereas 71% of follicles in grafted fragments and 67% of grafted isolated follicles were Ki-67-positive ($P < 0.001$) 1 week after grafting.

Figure 5B shows the follicular proliferation rate of each follicular stage in the three groups. For each stage (primordial, intermediate, primary, and secondary), there was an increase in the proportion of Ki-67-positive follicles 1 week after grafting.

The percentage of Ki-67-positive primordial follicles was very low in ungrafted tissue (0.7%). However, this percentage significantly increased 1 week post-transplantation in both grafted fragments (10.1%) and grafted isolated follicles (15%; $P = 0.05$ and $P = 0.039$ respectively).

With regard to intermediate follicles, 17.9% were Ki-67-positive in ungrafted tissue, but this figure rose to 83.3 and 62.5% in grafted fragments and grafted clots respectively 1 week after transplantation ($P \leq 0.001$). While 40.7% of primary follicles were Ki-67-positive in ungrafted tissue, this percentage climbed to 95.1 and 87.7% in grafted fragments and grafted clots respectively ($P \leq 0.001$).

In all three groups, almost all the secondary follicles were Ki-67-positive and the slight increase observed

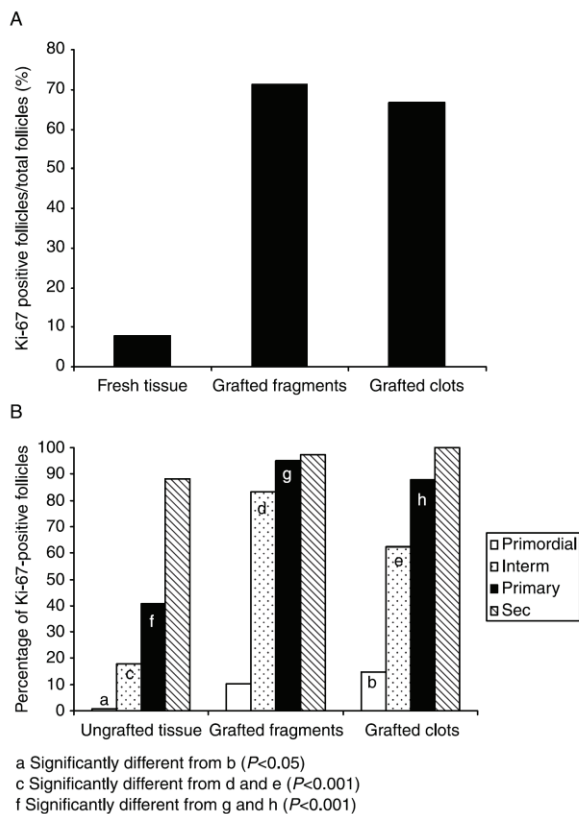


Figure 5 (A) Total (including all follicular stages) follicular proliferation rate measured by evaluating the percentage of Ki-67-positive follicles in ungrafted tissue, grafted fragments, and grafted isolated follicles. (B) Follicular proliferation rate for each follicular stage in the three groups.

after grafting (from 88% to 97 and 100%) was not significant.

When comparing grafted fragments and grafted isolated follicles, there was no significant difference in the proportion of Ki-67-positive follicles between these two groups.

Discussion

The objective of the present study was to evaluate the viability and growth capacity of enzymatically isolated human follicles 7 days after xenotransplantation.

Our previous studies demonstrated that follicles recovered after digestion of human ovarian cortex using the Liberase enzyme blend have a well-preserved ultrastructure and are viable, as assessed by fluorescent staining (Dolmans *et al.* 2006). After enzymatic (Liberase) isolation, fluorescent staining (calcein-AM and ethidium homodimer-1) proved that almost 86% of isolated follicles contained viable oocytes and granulosa

cells. Moreover, a proportion of these enzymatically isolated follicles retained the capacity to grow *in vivo*.

Their survival and growth is evidenced by their morphologically normal structure, their progression to more advanced follicular stages, and their positive staining for Ki-67 1 week post-transplantation. Furthermore, our preliminary data indicate that isolated follicles grafted for 6 months can reach tertiary and antral stages, demonstrating the capacity of the oocyte to survive and grow further (data not shown). However, the fact that the oocyte is viable does not necessarily mean that it is functionally normal. To our knowledge, this is the first study to show that isolated human primordial follicles are able to survive and grow *in vivo* after xenografting.

The most intriguing observation in this study was the presence of stroma-like cells of human origin in isolated follicle grafts (Fig. 2C), although only follicles isolated from their surrounding stroma were grafted. This stroma-like tissue may arise either from contaminating stromal cells grafted together with the isolated follicles, or from the differentiation of granulosa cells into a stromal cell type. The former hypothesis is the most likely. In studies by Carroll & Gosden (1993), dispersed ovarian cells were able to reorganize into a functioning organ *in vivo*, which led to the restoration of fertility in mice. However, in the present study, isolated follicles were separated from stromal cells after digestion of the ovarian cortex. This was performed by picking up the follicles with a pipette and washing them three times in fresh medium to remove remaining stromal cells. These follicles were then embedded in a plasma clot as a vehicle for transfer. One cannot therefore entirely exclude the presence of a few stromal cells in the plasma clot.

The latter hypothesis on the differentiation of granulosa cells cannot be ruled out either, however, as a study by Antczak & Van Blerkom (2000) revealed that granulosa cells from mature oocytes retain the ability to differentiate into other cell types (vascular endothelial cells) *in vitro*.

As demonstrated previously by Baird *et al.* (2004) after grafting of sheep cortical tissue, follicular activation was observed during the first days post-grafting. In the present study, this activation phenomenon occurred in both transplantation groups (cortical fragments and isolated follicles). This was evidenced by a significant reduction in the proportion of primordial follicles, but concomitant increase in the proportion of intermediate and primary follicles 1 week after grafting, accompanied by a much higher percentage of follicles with Ki-67-positive granulosa cells. Indeed, granulosa cell proliferation is generally considered to be an early sign of primordial follicle activation (Gougeon & Busso 2000). However, it cannot be excluded that the presence of more intermediate and primary follicles could be the result of an experimental artifact, such as the swelling of granulosa cells. Swelling of granulosa cells has indeed been

reported in follicles after culture and also after grafting (Gosden *et al.* 2002, Smitz & Cortvrindt 2002). Nevertheless, follicular activation, as suggested by the presence of Ki-67-positive granulosa cells in grafted follicles, may certainly be hypothesized.

In vitro too, the vast majority of primordial follicles in ovarian cortical pieces from rodents, cattle, baboons, and adult women activate spontaneously after as little as 24 h culture (Wandji *et al.* 1997, Hovatta *et al.* 1999, Fortune 2003, Skinner 2005). Culture of human adult ovarian cortical slices for 7 days resulted in a 37% increase in the number of primary follicles and a 6% increase in secondary follicles (Carlsson *et al.* 2006), which is in the same range as observed after *in vivo* transplantation in the present study. This premature granulosa cell activation may lead to uncoordinated growth of granulosa cells and oocytes, as suggested *in vitro* by Smitz & Cortvrindt (2002). This is supported by our recent observation by TEM that, 3 weeks after grafting human ovarian fragments into nude mice, most secondary follicles showed asynchrony between granulosa cell maturation and oocyte maturation (Camboni *et al.* 2005).

Little is known about the factors controlling the primordial to primary follicle transition in humans. Mechanisms regulating activation are likely to be under the coordinated control of both stimulatory and inhibitory signals (Gougeon & Busso 2000). It has been suggested that anti-Müllerian hormone (AMH) produced by developing follicles inhibits the recruitment of primordial follicles (Baird *et al.* 2004). AMH has indeed been shown to inhibit follicular activation in mice, bovines, sheep and, recently, humans (Durlinger *et al.* 2002, Fortune 2003, Gigli *et al.* 2005, Carlsson *et al.* 2006). This inhibitory factor is produced by early secondary, preantral and antral follicles in several species (Weenen *et al.* 2004). However, it remains to be confirmed whether AMH also has an inhibitory effect in humans, since Schmidt *et al.* (2005) reported that AMH initiates growth of human primordial follicles *in vitro*. The absence of antral follicles and the lack of secondary and preantral follicles in grafted cortical fragments and isolated follicle preparations in the present study may have disrupted the balance between stimulatory and inhibitory factors, thereby inducing follicular activation. This massive follicular activation observed shortly after ovarian cortex grafting may lead to an accelerated depletion of the reserve of non-growing follicles (Gougeon & Busso 2000). Nevertheless, such a follicular loss after grafting does not preclude development up to the antral or ovulatory stage, as recently demonstrated by Gook *et al.* (2003).

Xenotransplantation of isolated follicles may provide a useful model to study the interaction between follicles and stromal cells. No model is presently available, as isolated human primordial follicles do not grow beyond the secondary stage in culture (Hovatta *et al.* 1999), and

organ culture renders the study of stromal interaction impossible. Another advantage of this model is that it allows control of the graft compositions, since transplantation of isolated follicles involves *in vitro* isolation of follicles (Gosden 1990).

Isolated follicles survive and grow after xenotransplantation and are able to form an apparently normal cortex. These promising results indicate that this approach warrants further investigation, with a view to potential clinical application as an alternative to cortical fragment transplantation, in patients at risk of ovarian metastasis, for example. As we showed that the developing stroma around the follicles in the graft may well originate from residual human stromal cells after follicle isolation, the follicle isolation procedure should be improved before clinical application. Another possibility is to purge the isolated follicle suspension of malignant cells with specific antibodies, as described by Schröder *et al.* (2004), which would require specific malignant cell detection systems. If stromal cells are needed for follicular growth, fully isolated follicles from cryopreserved tissue could be grafted together with autologous fresh stromal cells (from a new ovarian biopsy after cancer treatment).

However, before this procedure can be considered for future clinical use, the present protocol needs to be adapted. Replacing FBS with patient serum or human serum albumin is a modification that will need to be made to avoid the use of components of animal origin. The surgical technique will also have to be improved to increase the efficiency of graft recovery, and adapted to the human anatomy, as humans do not have an ovarian bursa. Grafting isolated follicles to subcortical tissue would allow interaction between the graft and the ovarian stroma. It is also essential to keep the time between biopsy collection and follicle grafting to a minimum. Although some studies show that human ovarian tissue can tolerate at least a 4-h delay (Schmidt *et al.* 2003), others indicate that this delay may have an impact on follicle viability (Cleary *et al.* 2001, Snow *et al.* 2001). During our follicle isolation procedure, follicles were picked up with a micropipette under a stereomicroscope, and a method was developed to shorten the time needed for follicle recovery using a Ficoll density gradient to separate isolated follicles from stromal cells (Martinez-Madrid *et al.* 2004).

In conclusion, we were able to demonstrate follicular survival and the formation of stroma-like tissue of human origin after short-term xenotransplantation of isolated human follicles to nude mice. Xenotransplantation of isolated follicles may provide a useful model to investigate the cross-talk between stromal and follicular cells. This study also highlights the importance of analyzing the initial post-grafting stages, as premature follicular activation could accelerate follicular depletion of the graft.

Acknowledgements

The present study was supported by grants from the Fonds National de la Recherche Scientifique de Belgique (grant nos 7.4519.04 and 7.4547.06), the Fondation St Luc, the Belgian Federation Against Cancer (non-profit organization) and donations from A Frère and Ph De Spoelberch. We thank the Institute of Statistics of Louvain-La-Neuve (UCL) for their precious help, Dolores Gonzalez for her technical assistance, Dr Aude Coupé for the set up of the animal model, Prof. Marbaix from the Department of Pathology for his invaluable advice, and Mira Hryniuk and Anne Lepage for their corrections. The authors declare that there is no conflict of interest that would prejudice the impartiality of this scientific work.

References

- Abir R, Fisch B, Nitke S, Okon E, Raz A & Ben Rafael Z 2001 Morphological study of fully and partially isolated early human follicles. *Fertility and Sterility* **75** 141–146.
- Antczak M & Van Blerkom J 2000 The vascular character of ovarian follicular granulosa cells: phenotypic and functional evidence for an endothelial-like cell population. *Human Reproduction* **15** 2306–2318.
- Baird D T, Campbell B, de Souza C & Telfer E 2004 Long-term ovarian function in sheep after ovariectomy and autotransplantation of cryopreserved cortical strips. *European Journal of Obstetrics, Gynecology and Reproductive Biology* **113** S55–S59.
- Bristol S & Woodruff T 2004 Follicle-restricted compartmentalization of transforming growth factor β superfamily ligands in the feline ovary. *Biology of Reproduction* **70** 846–859.
- Camboni A, Martínez-Madrid B, Dolmans MM, Macchiarelli G, Donnez J & Nottola SA 2005 Contribution of transmission electron microscopy to the study of human ovarian tissue integrity after enzymatic isolation, cryopreservation or xenografting. *Fertility and Sterility* **84** S104.
- Carlsson IB, Laitinen MP, Scott JE, Louhio H, Velentzis L, Tuuri T, Aaltonen J, Ritvos O, Winston RM & Hovatta O 2006 Kit ligand and c-Kit are expressed during early human ovarian follicular development and their interaction is required for the survival of follicles in long-term culture. *Reproduction* **131** 641–649.
- Carroll J & Gosden RG 1993 Transplantation of frozen-thawed mouse primordial follicles. *Human Reproduction* **8** 1163–1167.
- Cleary M, Snow M, Paris M, Shaw J, Cox SL & Jenkin G 2001 Cryopreservation of mouse ovarian tissue following prolonged exposure to an ischemic environment. *Cryobiology* **42** 121–133.
- Czernobilsky B, Moll R, Levy R & Franke WW 1985 Co-expression of cytokeratin and vimentin filaments in mesothelial, granulosa and rete ovarii cells of the human ovary. *European Journal of Cell Biology* **37** 175–190.
- Deemestere I, Simon P, Buxant F, Robin V, Fernandez Aguilar S, Centner J, Delbaere A & Englert Y 2006 Ovarian function and spontaneous pregnancy after combined heterotopic and orthotopic cryopreserved ovarian tissue transplantation in a patient previously treated with bone marrow transplantation: Case Report. *Human Reproduction* **21** 2010–2014.
- Dolmans MM, Michaux N, Camboni A, Martínez-Madrid B, Van Langendonck A, Nottola S & Donnez J 2006 Evaluation of Liberase, a purified enzyme blend, for the isolation of human primordial and primary ovarian follicles. *Human Reproduction* **21** 413–420.
- Donnez J, Dolmans MM, Demylle D, Jadoul P, Pirard C, Squifflet J, Martínez-Madrid B & Van Langendonck A 2004 Livebirth after orthotopic transplantation of cryopreserved ovarian tissue. *Lancet* **364** 1405–1410.
- Donnez J, Martínez-Madrid B, Jadoul P, Van Langendonck A, Demylle D & Dolmans MM 2006 Ovarian tissue cryopreservation and transplantation: a review. *Human Reproduction Update* **12** 519–535.
- Durlinger AL, Gruijters MJ, Kramer P, Karels B, Ingraham HA, Nachtigal MW, Uilenbroek JT, Grootegoed JA & Themmen AP 2002 Anti-Müllerian hormone inhibits initiation of primordial follicle growth in the mouse ovary. *Endocrinology* **143** 1076–1084.
- Eppig JJ 1994 Further reflections on culture systems for the growth of oocytes *in vitro*. *Human Reproduction* **9** 974–976.
- Fortune JE 2003 The early stages of follicular development: activation of primordial follicles and growth of preantral follicles. *Animal Reproduction Science* **78** 135–163.
- Gigli I, Cushman RA, Wahl CM & Fortune JE 2005 Evidence for a role for anti-müllerian hormone in the suppression of follicle activation in mouse ovaries and bovine ovarian cortex grafted beneath the chick chorioallantoic membrane. *Molecular Reproduction and Development* **71** 480–488.
- Gook DA, Edgar DH, Borg J, Archer J, Lutjen PJ & McBain JC 2003 Oocyte maturation, follicle rupture and luteinization in human cryopreserved ovarian tissue following xenografting. *Human Reproduction* **18** 1772–1781.
- Gosden RG 1990 Restitution of fertility in sterilized mice by transferring primordial ovarian follicles. *Human Reproduction* **5** 499–504.
- Gosden RG, Mullan J, Picton HM, Yin H & Tan SL 2002 Current perspective on primordial follicle cryopreservation and culture for reproductive medicine. *Human Reproduction Update* **8** 105–110.
- Gougeon A 1996 Regulation of ovarian follicular development in primates: facts and hypotheses. *Endocrine Reviews* **17** 121–155.
- Gougeon A & Busso D 2000 Morphologic and functional determinants of primordial and primary follicles in the monkey ovary. *Molecular and Cellular Endocrinology* **163** 33–41.
- Hovatta O, Wright C, Krausz T, Hardy K & Winston RML 1999 Human primordial, primary and secondary ovarian follicles in long-term culture: effect of partial isolation. *Human Reproduction* **14** 2519–2524.
- Huntriss J, Gosden R, Hinkins M, Oliver B, Miller D, Rutherford AJ & Picton HM 2002 Isolation, characterization and expression of the human factor in the germline alpha (FIGLA) gene in ovarian follicles and oocytes. *Molecular Human Reproduction* **8** 1087–1095.
- Lass A, Silye R, Abrams DC, Krausz T, Hovatta O, Margara R & Winston RM 1997 Follicular density in ovarian biopsy of infertile women: a novel method to assess ovarian reserve. *Human Reproduction* **12** 1028–1031.
- Martínez-Madrid B, Dolmans MM, Van Langendonck A, Defrère S, Van Eyck AS & Donnez J 2004 Ficoll density gradient for recovery of isolated human ovarian primordial follicles. *Fertility and Sterility* **82** 1648–1653.
- Meirow D, Levron J, Eldar-Geva T, Hardan I, Fridman E, Zalel Y, Schiff E & Dor J 2005 Pregnancy after transplantation of cryopreserved ovarian tissue in a patient with ovarian failure after chemotherapy. *New England Journal of Medicine* **353** 318–321.
- Nisolle M, Casanas-Roux F, Qu J, Motta P & Donnez J 2000 Histological and ultrastructural evaluation of fresh and frozen-thawed human ovarian xenografts in nude mice. *Fertility and Sterility* **74** 122–129.
- Oktay K, Nugent D, Newton H, Salha O, Chatterjee P & Gosden RG 1997 Isolation and characterization of primordial follicles from fresh and cryopreserved human ovarian tissue. *Fertility and Sterility* **67** 481–486.
- Oktay K, Newton H & Gosden RG 2000 Transplantation of cryopreserved human ovarian tissue results in follicle growth initiation in SCID mice. *Fertility and Sterility* **73** 599–603.
- Schmidt KL, Ernst E, Byskov AG, Nyboe Andersen A & Yding Andersen C 2003 Survival of primordial follicles following prolonged transportation of ovarian tissue prior to cryopreservation. *Human Reproduction* **18** 2654–2659.

- Schmidt KL, Kryger-Baggesen N, Byskov AG & Yding Andersen C** 2005 Anti-Müllerian hormone initiates growth of human primordial follicles *in vitro*. *Molecular and Cellular Endocrinology* **234** 87–93.
- Schröder CP, Timmer-Bosscha H, Wijchman JG, de Leij LF, Hollema H, Heineman MJ & de Vries EG** 2004 An *in vitro* model for purging of tumour cells from ovarian tissue. *Human Reproduction* **19** 1069–1075.
- Skinner MK** 2005 Regulation of primordial follicle assembly and development. *Human Reproduction Update* **11** 461–471.
- Smitz JE & Cortvrindt RG** 2002 The earliest stages of folliculogenesis *in vitro*. *Reproduction* **123** 185–202.
- Snow M, Cleary M, Cox SL, Shaw J, Paris M & Jenkin G** 2001 Comparison of the effects of *in vitro* and *in situ* storage on the viability of mouse ovarian tissue collected after death. *Reproduction, Fertility and Development* **13** 389–394.
- Wandji SA, Srsen V, Nathanielsz PW, Eppig JJ & Fortune JE** 1997 Initiation of growth of baboon primordial follicles *in vitro*. *Human Reproduction* **12** 1993–2001.
- Weenen C, Laven JS, Von Bergh AR, Cranfield M, Groome NP, Visser JA, Kramer P, Fauser BC & Themmen AP** 2004 Anti-Müllerian hormone expression pattern in the human ovary: potential implications for initial and cyclic follicle recruitment. *Molecular Human Reproduction* **10** 77–83.

Received 20 March 2007

First decision 29 March 2007

Accepted 4 May 2007

4.1.3. Article 2: Development of antral follicles after xenografting of isolated small human preantral follicles.

Le travail précédent a montré que des follicules isolés et xéno greffés à la souris NUDE peuvent poursuivre leur développement pendant une semaine, de manière analogue au développement des follicules dans des xéno greffes de fragments.

Le but de ce travail était de comparer le potentiel de développement à long terme de follicules humains isolés selon deux protocoles de digestion enzymatique.

Dans ce travail, des biopsies de cortex ovarien provenant de 3 patientes ont été soumises à une digestion enzymatique, soit par collagénase brute, soit par collagénase purifiée. Les deux protocoles ont permis l'isolation folliculaire chez chaque patiente, indépendamment de la collagénase utilisée. Après digestion par collagénase brute et purifiée, respectivement, la première patiente a permis l'obtention de 105 et 88 petits follicules, la deuxième, de 59 et 53, et la troisième, de 92 et 90.

Après greffe de ces follicules au sein d'un caillot de fibrine dans les bourses ovariennes de 3 souris SCID, chaque souris recevant, d'un côté des follicules isolés par collagénase brute, et de l'autre des follicules isolés par collagénase purifiée, 4 greffons ont pu être retrouvés après 5 mois de xéno greffe. Les greffons perdus comportaient tous des follicules isolés par collagénase brute. Les follicules greffés étant 487, 84 follicules ont été retrouvés, soit 17,2%. La croissance folliculaire ayant été stimulée par gonadotrophines pendant les 15 derniers jours de xéno greffe, 11 follicules étaient retrouvés au stade primordial, 38 étaient au stade primaire, 31 étaient au stade secondaire et 4 d'entre eux étaient antraux. Ces follicules étaient morphologiquement normaux en microscopie optique. L'activation folliculaire avec forte fréquence des follicules en croissance était retrouvée quelle que soit la souris. Cette activation folliculaire était confirmée par la forte fréquence de follicules dont les cellules granuleuses étaient marquées par le Ki-67, quelle que soit le stade de développement folliculaire. Cela était rassurant puisque la preuve que les follicules poursuivaient leur développement après une longue période était apportée. Cependant, l'absence de quiescence folliculaire soulevait des craintes quant à la survie à long terme de ces greffes.

L'analyse de ces greffes a confirmé la genèse d'une structure cellulaire ressemblant au stroma ovarien natif, bien qu'avec une densité cellulaire un peu plus lâche. Cette structure englobant les follicules semble propice à leur développement. Elle comporte aussi des vaisseaux.

L'origine d'espèce des cellules composant cette greffe a été analysée. Le marquage anti-Ki-67 étant spécifique du Ki-67 humain et les follicules étant marqués, nous pouvons affirmer leur origine humaine. En revanche, l'origine d'espèce de cette nouvelle structure ressemblant au stroma ovarien est vraiment, au moins en partie, d'origine humaine, comme suggéré dans l'article précédent. En effet, le marquage anti-vimentine est spécifique de l'humain et des cellules de cette nouvelle structure cellulaire sont marquées.

Mis à part pour le recueil des greffes, il ne semble pas exister de différence notable entre le potentiel de développement de follicules isolés par collagénase brute ou purifiée. Cependant, seule une greffe de follicules isolés par collagénase brute a pu être analysée à long terme.

Article

Development of antral follicles after xenografting of isolated small human preantral follicles



Dr Marie-Madeleine Dolmans

Marie-Madeleine Dolmans received her medical degree from the Université Catholique de Louvain (UCL) in Brussels in 2000 and her PhD degree on cryopreservation and transplantation of human ovarian tissue in 2006, with Professor Jacques Donnez and Anne Van Langendonck acting as promoters. Her research work focuses on human ovarian follicle isolation and xenotransplantation. Currently, she is a resident in the department of gynaecology at the UCL.

Marie-Madeleine Dolmans^{1,3}, Wu Yuan Yuan^{1,2,3}, Alessandra Camboni¹, Antoine Torre¹, Anne Van Langendonck¹, Belen Martinez-Madrid¹, Jacques Donnez^{1,4}

¹Gynecology Research Unit, Université Catholique de Louvain, 1200 Brussels, Belgium; ²Reproductive Medicine Centre, The 1st Affiliated Hospital of Sun Yat-sen University, Guangzhou, 510089, China

³M-M Dolmans and W Y Yuan are joint first authors.

⁴Correspondence: Tel: +32 2 7649501; Fax: +32 2 7649507; e-mail: donnez@gyne.ucl.ac.be

Abstract

Small human pre-antral follicles can be enzymatically isolated from the surrounding stroma, and are able to survive after 7 days of xenografting. The aim of the present study was to assess the developmental capacity of enzymatically isolated human follicles after long-term xenografting to severe combined immunodeficient (SCID) mice. Ovarian biopsies were obtained from three women 26-29 years of age. Human ovarian tissue was enzymatically dissociated using collagenase or a purified collagenase blend to obtain isolated follicles that were xenografted to SCID mice for 5 months. Recombinant FSH was given to the mice for the last 2 weeks. Five months after xenografting, follicular morphology was assessed by histology, and follicular proliferation by Ki-67 immunohistochemistry. Four grafts containing a total of 84 follicles were recovered. This follicular population was composed of 11 primordial follicles, 38 primary follicles, 31 secondary follicles and four antral follicles. Ki-67 was found to stain granulosa cells in antral follicles intensively. The results demonstrate, for the first time, that isolated human follicles are able to survive after long-term xenografting, and can develop into antral follicles after FSH stimulation.

Keywords: collagenase, fertility preservation, isolated human follicles, xenografting

Introduction

With all the recent advances in cancer treatments, many young cancer patients find themselves facing the prospect of losing their fertility after aggressive chemotherapy, especially with alkylating agents, and/or radiotherapy (for review, see Donnez *et al.*, 2006). Cryopreservation of ovarian primordial follicles has emerged as a potential option to restore fertility in these young women (Gosden, 2001; Demeestere *et al.*, 2003; Isachenko *et al.*, 2006). It has been shown that these follicles are very resistant to cryoinjury because they have a relatively inactive metabolic rate, contain only a few granulosa cells around the oocyte, and are small in size (Hovatta, 2005). In addition, their oocyte does not have a zona pellucida, metaphase spindle or peripheral cortical granules (Shaw *et al.*, 2000a,b). Another advantage of cryopreserving primordial follicles is

that they represent the vast majority of the follicular reserve in the ovary (Gougeon, 1986).

Successful grafting of fresh and cryopreserved isolated follicles was previously reported in mice, producing live offspring (Gosden, 1990; Carroll and Gosden, 1993). Isolation of human follicles from their surrounding tissue is difficult, however, because of the density of human ovarian stroma and the relatively low number of follicles in adult ovarian tissue (Hovatta *et al.*, 1997). Oktay *et al.* (1997) reported the first successful isolation of primordial follicles from human ovaries using a gentle enzymatic technique with collagenase, combined with manual dissection. However, complete (Abir *et al.*, 1999, 2001) or partial (Hovatta *et al.*, 1999; Abir *et al.*, 2001) follicle isolation severely impairs

follicular viability in culture. After isolation, primordial and primary follicles degenerate within the first 24 h of culture (Abir *et al.*, 1999, 2001). Studies have revealed alterations in the basal lamina of follicles after collagenase digestion (Eppig, 1994), and Hovatta *et al.* (1999) reported more markedly premature oocyte extrusions from follicles that had been partially isolated using collagenase. An optimized protocol using a purified collagenase blend (PCB) for digestion was therefore developed (Dolmans *et al.*, 2006), yielding good quality isolated human follicles, which is an absolute prerequisite for the further successful processing of these follicles, either for culture or transplantation.

In a previous study, it was demonstrated that PCB-isolated follicles survive and show granulosa cell proliferation 1 week after xenotransplantation, and are able to form stroma-like tissue (Dolmans *et al.*, 2007). The aim of the present study was to assess the preservation of the developmental capacity of enzymatically isolated human follicles 5 months after xenografting to severe combined immunodeficient (SCID) mice, and their ability to reach the antral stage after gonadotrophin stimulation.

Materials and methods

Follicle isolation

The use of human tissue for this study was approved by the Institutional Review Board of the Université Catholique de Louvain. Ovarian biopsies were taken from three women (26–29 years of age) after obtaining written informed consent. They were all undergoing laparoscopic surgery for benign gynaecological disease.

Small preantral follicles were isolated according to a previously described procedure (Dolmans *et al.*, 2006). Briefly, each biopsy was cut into two equal parts: one for PCB digestion and the other for collagenase digestion. The cortical ovarian tissue was cut with a tissue sectioner (McIlwain Tissue Chopper; Mickle Laboratory, Guildford, UK), and uniform-size pieces of $0.5 \times 0.5 \times 1$ mm were obtained. The fragments were digested either with 1 mg/ml collagenase type IA (Sigma, St Louis, MO, USA) for 60 min, or 0.04 mg/ml PCB (Liberase Blendzyme 3; Roche, Indianapolis, USA) for 75 min. Only fully isolated follicles were recovered using a 130 μ m micropipette (Flexipet; Cook, Ireland). They were then rinsed three times in phosphate-buffered saline (PBS) supplemented with 10% fetal bovine serum (FBS) (Sigma, St Louis, MO, USA) to remove the stromal cells. The follicular population was not characterized before grafting, as evaluation of the size of each follicle would have prolonged the time to grafting, altering follicle viability. In previous experiments, however, the proportion of primordial and growing follicles was evaluated after isolation and showed 20% of total follicles to be 30–35 μ m in size, 61% to be 40–50 μ m in size, 15% to be 50–100 μ m in size and only 0.01% to be over 100 μ m in size (data not shown).

Clot preparation

After isolation, the follicles were embedded in plasma clots, serving as vehicles to facilitate subsequent grafting (Carroll and Gosden, 1993). Clot preparation was carried out according to a previously described procedure (Dolmans *et*

al., 2007), wherein follicles were placed in 20 μ l of fresh human autologous venous plasma and clotting was induced by adding 20 μ l of 25 mmol/l CaCl_2 (1:40 dilution), followed by incubation at 37°C for 30 min.

Transplantation to SCID mice and gonadotrophin stimulation

The guidelines for animal welfare were approved by the Committee on Animal Research of the Université Catholique de Louvain. Plasma clots containing human isolated follicles were transplanted to SCID mice as previously described (Dolmans *et al.*, 2007). Briefly, intraperitoneal injection of ketamine (75 mg/kg, Anesketin; Eurovet, Heusden-Zolder, Belgium) and medetomidine (1 mg/kg, Domitor; Pfizer, Cambridge, USA) was administered for anaesthesia, and buprenorphine (0.1 mg/kg, Temgesic; Schering Plough, Kenilworth, NJ, USA) for analgesia. A small slit was made bilaterally in the ovarian bursal membrane of three 8-week-old female SCID mice to graft the clots with the follicles. Then, the abdominal wall and skin were closed with 7/0 suture (Prolene). After surgery, anaesthesia was reversed by injection of atipamezole (1 mg/kg, Antisedan; Pfizer). The mice were kept for 5 months in sterile conditions, and after this period, they were stimulated with 7.5 IU of recombinant FSH (Puregon; Organon, Kloosterstraat, BH Oss, Netherlands) every other day for 2 weeks, in order to stimulate growth of the FSH responsive follicular pool (Vegetti and Alagna, 2006).

The mice were then sacrificed by cervical dislocation. The ovarian bursae containing the grafts were recovered, fixed in 4% formaldehyde for 24 h and embedded in paraffin.

Histological evaluation and immunohistochemistry

The ovarian bursae containing the grafts were serially sectioned (5 μ m thick sections) and every third slide was stained with haematoxylin–eosin (Merck, Darmstadt, Germany). Follicles were counted and classified according to Smits and Cortvriendt (2002) into primordial, primary, secondary, early antral and small antral follicles as follows: primordial follicles with one layer of flattened granulosa cells around the oocyte; primary follicles with one layer of cuboidal granulosa cells; secondary follicles with two or more layers of cuboidal granulosa cells; early antral follicles with a diameter of 200 μ m and patchy fluid-filled spaces within the granulosa cells; small antral follicles with an antral cavity formed as a result of coalescence of the fluid-filled spaces.

Follicular proliferation was measured by evaluating the presence of follicles with Ki-67-positive granulosa cells. Ki-67 is a nuclear antigen associated with cell proliferation (Hall and Levison, 1990) and is present throughout the active cell cycle (late G1, S, G2 and M phases), but absent in resting cells (G0). Follicles with at least one Ki-67-stained granulosa cell were considered to have initiated growth (Gougeon and Busso, 2000; Oktay *et al.*, 2000).

In order to assess the origin of the stroma-like cells in the

grafts, immunostaining was carried out with anti-human vimentin-specific antibodies. Vimentin is a cytoskeletal protein considered to be a marker of cells of mesenchymal origin. It is strongly expressed in ovarian stromal cells and granulosa cells from growing follicles (Czernobilsky *et al.*, 1985). Immunohistochemistry was performed according to a previously described procedure (Dolmans *et al.*, 2007).

Paraffin sections were deparaffinized and rehydrated and endogenous peroxidase activity was blocked by incubating the sections with 0.3% H₂O₂ (Merck) for 30 min at room temperature. Antigen retrieval was carried out in citrate buffer for 75 min at 98°C. Non-specific binding sites were blocked with normal goat serum (NGS) for 30 min. The sections were incubated with primary antibodies overnight: rabbit anti-human Ki-67 immunoglobulin (IgG) (4°C, 1:250 dilution; A0047 Dako, Glostrup, Denmark) or mouse monoclonal anti-human vimentin IgG1 (room temperature, 1:50 dilution; Clone V9, Novocastra, Newcastle, UK). A second incubation was performed for 60 min at room temperature with goat anti-rabbit IgG (Dako, K4003) or goat anti-mouse IgG (1:2 dilution, Dako, K4001). Diaminobenzidine (Dako) was used as a chromogen and nuclei were counterstained with haematoxylin. Human endometrium of proliferative status and grafted human ovarian tissue were used as positive controls for Ki-67 immunolabelling. The specificity of the antibodies was shown on human and murine ovarian tissue as illustrated in **Figure 1**.

Results

Isolation of follicles

After collagenase and PCB digestion respectively, 105 and 88 follicles were isolated from patient 1, 59 and 53 follicles from patient 2, and 92 and 90 follicles from patient 3. Mouse A was grafted with clots containing 105 and 88 follicles in the right and left ovarian bursae respectively, mouse B with clots of 59 and 53 follicles, and mouse C with clots of 92 and 90 follicles.

Histological evaluation

The right and left bursae (containing both mouse ovary and human grafts) were removed after 22 weeks of grafting, including 2 weeks of FSH stimulation. Four of the six grafts were recovered, as the clots with collagenase-isolated follicles in mouse A and mouse C could not be found.

Serial histological sections were analysed to determine follicle number and stage. Follicles were classified according to developmental stage. Primordial, primary, secondary and antral follicles were all found on histological analysis (**Figures 2 and 3**).

From the four grafts, 84 follicles were recovered in total: 11 primordial, 38 primary, 31 secondary and four antral. As 290 follicles were initially grafted, this gives a recovery rate of 28.97%. The two grafts that could not be found were not included as their loss was due to technical problems.

In mouse A, grafted with 88 PCB-isolated follicles on the

right side, one antral follicle was found 5 months after grafting.

In mouse B, 31 follicles (six primordial, 11 primary, 12 secondary and two antral) were recovered from the left ovarian bursa grafted with 59 collagenase-isolated follicles, and 13 follicles (four primary and nine secondary) from the right ovarian bursa grafted with 53 PCB-isolated follicles.

In mouse C, grafted with 90 PCB-isolated follicles on the right side, 39 follicles were recovered (five primordial, 23 primary, 10 secondary and one antral).

Morphologically, follicles at all stages looked well preserved. Primordial (**Figure 2A**) and primary (**Figure 2B**) follicles appeared as rounded structures, about 30–65 µm in diameter, containing an intact oocyte with a large nucleus, spherical or slightly ovoid in shape. The oocyte was surrounded by a single and complete layer of granulosa cells, flattened or cuboidal in shape, in primordial and primary follicles respectively. Healthy-looking secondary follicles also appeared as rounded structures, 80–150 µm in diameter (**Figure 2B, 3D**). Four antral follicles were recovered: three early antral follicles measuring 200–300 µm, two visible in **Figure 2B**, and one small antral follicle measuring 600 µm (**Figure 2C**). The fluid-filled antral cavity of this small antral follicle was encapsulated by numerous layers of granulosa cells and some theca cells. The oocyte with its nucleolus was clearly visible, surrounded by an intact zona pellucida (**Figure 2C**).

Histological analysis also demonstrated the presence of stroma-like cells in the isolated follicle grafts (**Figure 2A–C**), which showed a similar architecture to human ovarian cortical tissue after grafting. They were further analysed by immunohistochemistry.

Immunohistochemistry

As shown in **Figure 3**, intensive Ki-67 staining of granulosa cells was observed in antral follicles (**Figure 3B, D**), and staining of a few granulosa cells was observed in primordial, primary and secondary follicles, proving that these follicles were still growing and had not arrested their development. This also indicates the human origin of these cells, as Ki-67 staining is human-specific (**Figure 1**).

In order to assess the origin of the stroma-like cells in the grafts, immunostaining was carried out with anti-human vimentin antibodies, specific for human tissue. Staining was found to be strong in ungrafted human ovarian tissue, but not detectable in mouse ovarian tissue (**Figure 1A**). In control human tissue, vimentin immunoreactivity was detected in the cytoplasm of human stromal cells (**Figure 1B**). In isolated follicle grafts, the stroma-like tissue surrounding follicles stained positive for human vimentin (**Figure 3E, F**), confirming the human origin of the stromal cells, as previously shown in isolated follicles grafted for 1 week (Dolmans *et al.*, 2007).

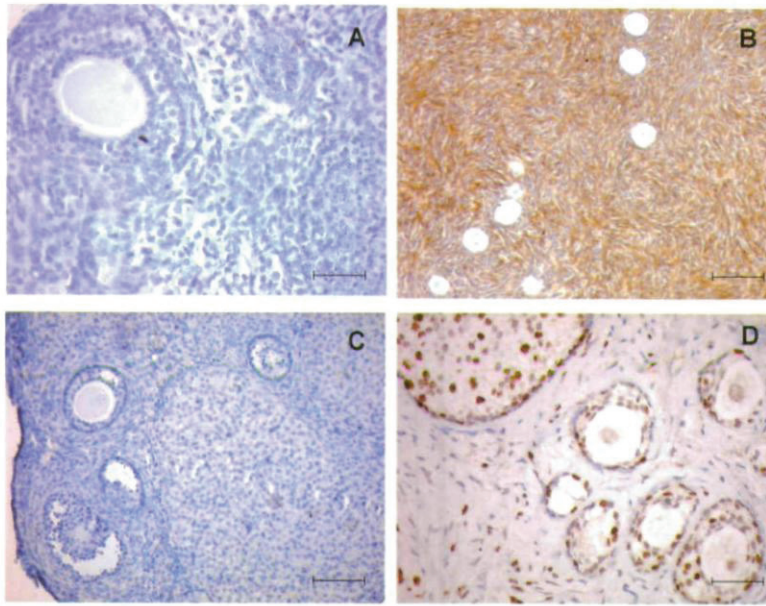


Figure 1. Positive and negative controls of Ki-67 and vimentin immunohistochemical staining. (A) Negative control of vimentin staining; murine ovarian section not stained by anti-human vimentin antibody. Scale bar 50 μm . (B) Positive control of vimentin staining; human ovarian section stained by anti-human vimentin antibody. Staining is strong in ovarian stromal cells. Scale bar 100 μm . (C) Negative control of Ki-67 staining; murine ovarian section not stained by anti-human Ki-67 antibody. Scale bar 100 μm . (D) Positive control of Ki-67 staining; granulosa cells from human follicles stained by anti-human Ki-67 antibody in ovarian tissue grafted for 1 week. Scale bar 50 μm .

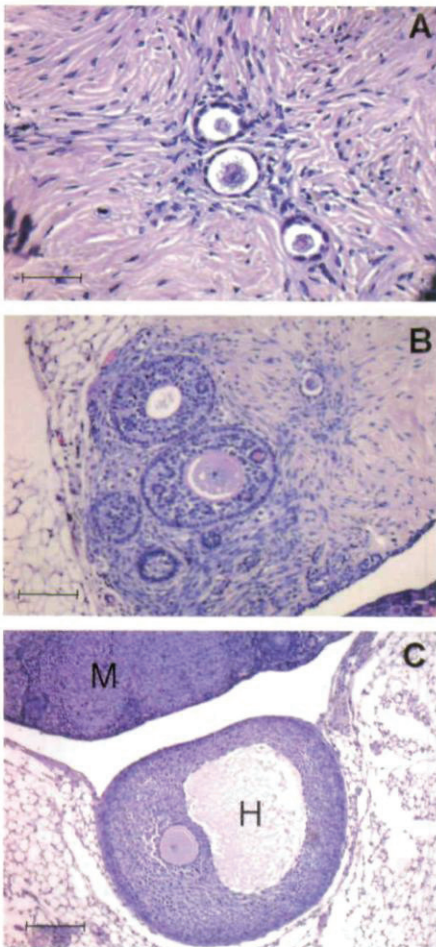


Figure 2. Histological sections of isolated human follicles xenografted for 5 months to severe combined immunodeficient (SCID) mice. (A) Haematoxylin–eosin-stained histological section of a primordial follicle and two follicles undergoing transition from the primordial to primary stage, surrounded by well developed stroma-like cells. The morphology of these follicles looks normal. Scale bar 50 μm . (B) Haematoxylin–eosin-stained histological section of one early antral and one primary follicle both with visible oocyte. One other antral follicle and three secondary follicles are also present. The morphology of these follicles looks normal. The surrounding stroma also appears normal, although less compact than native stroma. Scale bar 100 μm . (C) Haematoxylin–eosin-stained histological section of a 600 μm antral follicle. H = human ovarian graft, M = mouse ovary. The oocyte with a visible nucleolus is surrounded by an intact zona pellucida. The antral cavity is encapsulated by multiple layers of apparently normal granulosa cells and a few theca cells. Scale bar 200 μm .

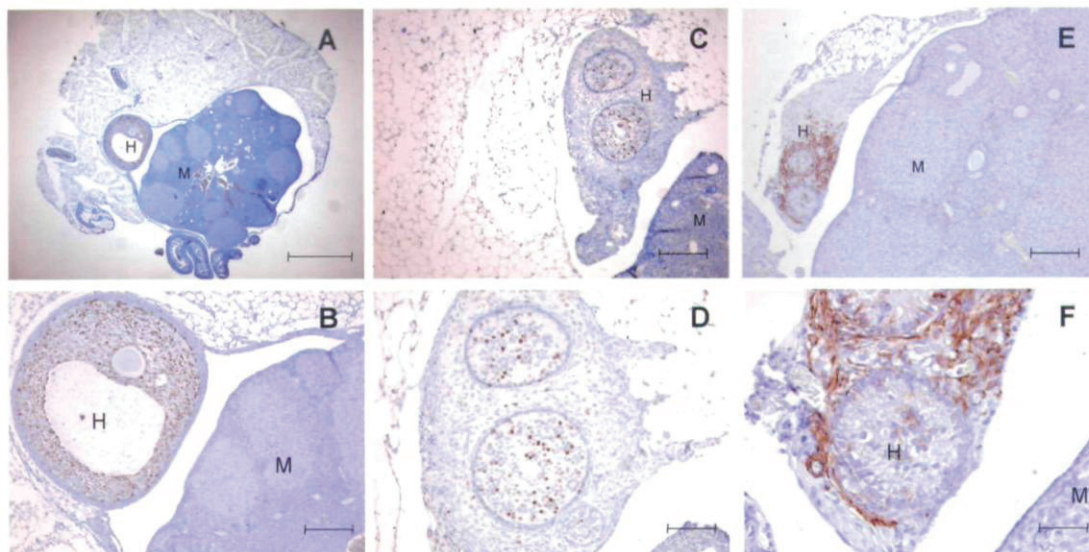


Figure 3. Immunohistochemical staining of the grafts. H = human ovarian graft, M = mouse ovary. (A) and (B) Anti-human Ki-67 immunostaining of a small antral follicle. Intensive brown staining of the granulosa cells indicates proliferation. Note that the mouse follicles on the right are not stained. Scale bar 1 mm for (A) and 200 μm for (B). (C) and (D) Anti-human Ki-67 immunostaining of two early antral follicles and a secondary follicle. Proliferating cells can be identified by Ki-67 immunolabelling of their cell nuclei. Intensive Ki-67 staining of granulosa cells was observed in antral follicles, and staining of a few granulosa cells in secondary follicles. Scale bar 200 μm for (C) and 100 μm for (D). (E) and (F) Anti-human vimentin immunostaining of an isolated follicle xenograft. Staining is strong in stroma-like cells surrounding grafted human follicles. Scale bar 200 μm for (E) and 50 μm for (F).

Discussion

As far as is known, this is the first study to show that isolated human preantral follicles can survive and grow to the antral stage 5 months after xenografting. Antral follicles were previously obtained after xenotransplantation of human ovarian cortical tissue, but this involved tissue fragments (Gook *et al.*, 2001, 2005; Van den Broecke *et al.*, 2001).

Previous attempts to assess the viability of isolated human follicles by in-vitro culture approaches have yielded poor results. Enzymatically isolated human primordial follicles did not grow well in in-vitro culture (Abir *et al.*, 1999, 2001; Hovatta, 2004), and rapid disruption of the basement membrane was observed (Abir *et al.*, 1997). Abir *et al.* (1999) cultured enzymatically isolated human follicles on collagen gel but the follicles only survived for 24 h.

The viability of isolated human follicles after xenotransplantation was studied, and it was proven that they can survive for 1 week after grafting (Dolmans *et al.*, 2007). In the present study, development of some antral follicles was observed 5 months after transplantation of isolated small preantral follicles to SCID mice. This demonstrates that human primordial and primary follicles retain their developmental potential after enzymatic isolation. The follicles were obviously growing, as

demonstrated by intensive Ki-67 staining of granulosa cells. However, it is of crucial importance that the quality of the oocyte be further assessed, since isolation and transplantation procedures may affect its developmental competence. As pointed out by Hutt and Albertini (2007), the oocyte plays a key role in the regulation of growth and differentiation of the follicle and is highly sensitive to assisted reproductive technologies.

Morphologically normal primordial follicles were also found, indicating that some follicles are maintained at a resting stage after long-term transplantation, as observed for ovarian tissue transplantation (Nisolle *et al.*, 2000; Oktay *et al.*, 2000; Gook *et al.*, 2001).

A global graft recovery rate of 4/6 was obtained, which may have been due to technical problems, as suggested by Carroll and Gosden (1993). It was observed that for PCB-isolated follicles, 3/3 grafts were recovered, compared with only 1/3 grafts for collagenase-isolated follicles. As discussed elsewhere, it is believed that the purified endotoxin-free enzyme preparation, Liberase, is a promising alternative to impure collagenase preparations for the reproducible isolation of intact primordial and primary follicles from human ovarian tissue (Dolmans *et al.*, 2006). The results here show, however, that both Liberase and collagenase enzymatic protocols can preserve follicular morphology and developmental potential,

since well-developed follicles were found in both groups 5 months after xenotransplantation.

As it is known exactly how many isolated follicles were grafted, it was possible to calculate the recovery rate, which was 28.97% (84 recovered follicles/290 grafted). This is in the same range as the follicle recovery rate described in the literature for grafted human tissue fragments. For example, Baird *et al.* (1999) reported that about 35% of primordial follicles survived transplantation when fresh sheep tissue was transplanted to SCID mice. This was reduced by another 7% when frozen-thawed tissue was grafted. In a study on autografting of sheep ovarian cortex, Aubard *et al.* (1999) estimated that no more than 5% of primordial follicles survived the freezing-grafting procedure. It was shown that the isolated follicle recovery rate to be at least comparable with that of transplanted fragments, as long as 5 months after grafting.

The formation of a new, well-vascularized, stroma-like structure is likely to be a key factor in sustaining follicular growth in the in-vivo model described here. In studies by Carroll and Gosden (1993), the ability of dispersed ovarian follicular and stromal cells to reorganize into a functioning organ *in vivo* led to the restoration of fertility in mice. In a previous study (Dolmans *et al.*, 2007), formation of a new ovary-like structure was observed 7 days after grafting of human follicles, although follicles were separated from stromal cells after digestion of the ovarian cortex. This was done by picking up the follicles with a pipette and washing them three times with fresh medium to remove remaining stromal cells. This intriguing phenomenon was also observed here, 5 months after grafting. The stroma-like cells of human origin, as proved by positive vimentin staining, may have originated either from contaminating stromal cells grafted together with the isolated follicles or from the involvement of granulosa cells with endothelial-like characteristics into a stromal cell type (Antezak and Van Blerkom, 2000). Studies are currently under way to characterize further the species-specific origin of these cells using the fluorescence in-situ hybridization technique. The stroma-like structure, although less compact than native stroma, resembles cortical tissue after grafting. Previous studies have indeed shown the stroma to exhibit poor cellularity after autotransplantation (Camboni *et al.*, 2007) or xenotransplantation (Nisolle *et al.*, 2000) of cryopreserved human ovarian tissue. Unexpectedly, the stroma-like tissue observed after isolated follicle grafting was able to support the development of follicles, even up to the antral stage, as suggested by the presence of antral follicles and theca cells surrounding the 600 μ m antral follicle.

In-vivo xenografting of isolated ovarian follicles is thus a promising approach to study the interaction between follicles and stromal cells. Indeed, isolated primordial follicles do not grow beyond the secondary stage in culture (Hovatta *et al.*, 1999), and organ culture renders follicle-stroma interaction study almost impossible (Cortvrindt and Smith, 2001).

In conclusion, the present study demonstrates, for the first time, preservation of the developmental potential of enzymatically isolated small human preantral follicles 5 months after xenografting. This may provide a model to investigate the cross-reaction between stromal and follicular cells. It also opens up new perspectives for pathologies at risk of cancer cell

transmission, as an alternative to ovarian cortical transplantation, once the safety of the procedure has been fully assessed.

Acknowledgements

The present study was supported by grants from the Fonds National de la Recherche Scientifique de Belgique (grant no. 7.4547.06), the Fondation St Luc, the Fondation Against Cancer, the Fondation Martine Midi and the CNGOF (to A Torre) and donations from Baron Albert Frère and the Vicomte Philippe de Spoelberch. The authors thank Mira Hryniuk, and Christiani Andrade Amorim for reviewing the manuscript.

References

- Abir R, Fisch B, Nitke S *et al.* 2001 Morphological study of fully and partially isolated early human follicles. *Fertility and Sterility* **75**, 141–146.
- Abir R, Roizman P, Fisch B *et al.* 1999 Pilot study of isolated early human follicles cultured in collagen gels for 24 h. *Human Reproduction* **14**, 1299–1301.
- Abir R, Franks S, Moberley MA *et al.* 1997 Mechanical isolation and in vitro growth of preantral and small antral human follicles. *Fertility and Sterility* **68**, 682–688.
- Antezak M, Van Blerkom J 2000 The vascular character of ovarian follicular granulosa cells: phenotypic and functional evidence for an endothelial-like cell population. *Human Reproduction* **15**, 2306–2318.
- Aubard Y, Piver P, Cogni Y *et al.* 1999 Orthotopic and heterotopic autografts of frozen-thawed ovarian cortex in sheep. *Human Reproduction* **14**, 2149–2154.
- Baird DT, Webb R, Campbell BK 1999 Long-term ovarian function in sheep after ovariectomy and transplantation of autografts stored at -196°C . *Endocrinology* **140**, 462–471.
- Camboni A, Martinez-Madrid B, Dolmans MM *et al.* 2007 Autotransplantation of frozen-thawed ovarian tissue in a young woman: ultrastructure and viability of grafted tissue. *Fertility and Sterility* [Epub ahead of print 20 December].
- Carroll J, Gosden RG 1993 Transplantation of frozen-thawed mouse primordial follicles. *Human Reproduction* **8**, 1163–1167.
- Cortvrindt RG, Smits JE 2001 Fluorescent probes allow rapid and precise recording of follicle density and staging in human ovarian cortical biopsy samples. *Fertility and Sterility* **75**, 588–593.
- Czemobilsky B, Moll R, Levy R *et al.* 1985 Co-expression of cytokeratin and vimentin filaments in mesothelial, granulosa and rete ovarii cells of the human ovary. *European Journal of Cell Biology* **37**, 175–190.
- Demeestere I, Simon P, Englert Y *et al.* 2003 Preliminary experience of ovarian tissue cryopreservation procedure: alternatives, perspectives and feasibility. *Reproductive BioMedicine Online* **7**, 572–579.
- Dolmans MM, Martinez-Madrid B, Gadisseux E *et al.* 2007 Short-term transplantation of isolated human ovarian follicles and cortical tissue into nude mice. *Reproduction* **134**, 253–262.
- Dolmans MM, Michaux N, Camboni A *et al.* 2006 Evaluation of Liberase, a purified enzyme blend, for the isolation of human primordial and primary ovarian follicles. *Human Reproduction* **21**, 413–420.
- Donnez J, Martinez-Madrid B, Jadoul P *et al.* 2006 Ovarian tissue cryopreservation and transplantation: a review. *Human Reproduction Update* **12**, 519–535.
- Eppig JJ 1994 Further reflections on culture systems for the growth of oocytes in vitro. *Human Reproduction* **9**, 974–976.
- Gook DA, Edgar DH, Borg J *et al.* 2005 Diagnostic assessment of the developmental potential of human cryopreserved ovarian tissue from multiple patients using xenografting. *Human Reproduction* **20**, 72–78.
- Gook DA, McCully BA, Edgar DH *et al.* 2001 Development of

- antral follicles in human cryopreserved ovarian tissue following xenografting. *Human Reproduction* **16**, 417–422.
- Gosden RG 2001 Gonadal tissue cryopreservation and transplantation. *Reproductive BioMedicine Online* **4** (Suppl. 1), 64–67.
- Gosden RG 1990 Restitution of fertility in sterilized mice by transferring primordial ovarian follicles. *Human Reproduction* **5**, 499–504.
- Gougeon A 1986 Dynamics of follicular growth in the human: a model from preliminary results. *Human Reproduction* **1**, 81–87.
- Gougeon A, Busso D 2000 Morphologic and functional determinants of primordial and primary follicles in the monkey ovary. *Molecular and Cellular Endocrinology* **163**, 33–41.
- Hall PA, Levison DA 1990 Review: assessment of cell proliferation in histological material. *Journal of Clinical Pathology* **43**, 184–192.
- Hovatta O 2005 Methods for cryopreservation of human ovarian tissue. *Reproductive BioMedicine Online* **10**, 729–734.
- Hovatta O 2004 Cryopreservation and culture of human ovarian cortical tissue containing early follicles. *European Journal of Obstetrics, Gynecology and Reproductive Biology* **113** (Suppl. 1), S50–S54.
- Hovatta O, Wright C, Krausz T et al. 1999 Human primordial, primary and secondary ovarian follicles in long-term culture: effect of partial isolation. *Human Reproduction* **14**, 2519–2524.
- Hovatta O, Silye R, Abir R et al. 1997 Extracellular matrix improves survival of both stored and fresh human primordial and primary ovarian follicles in long-term culture. *Human Reproduction* **12**, 1032–1036.
- Hutt KJ, Albertini DF 2007 An oocentric view of folliculogenesis and embryogenesis. *Reproductive BioMedicine Online* **14**, 758–764.
- Isachenko V, Montag M, Isachenko E et al. 2006 Effective method for in-vitro culture of cryopreserved human ovarian tissue. *Reproductive BioMedicine Online* **13**, 228–234.
- Nisolle M, Casanas-Roux F, Qu J et al. 2000 Histological and ultrastructural evaluation of fresh and frozen-thawed human ovarian xenografts in nude mice. *Fertility and Sterility* **74**, 122–129.
- Oktay K, Newton H, Gosden RG 2000 Transplantation of cryopreserved human ovarian tissue results in follicle growth initiation in SCID mice. *Fertility and Sterility* **73**, 599–603.
- Oktay K, Nugent D, Newton H et al. 1997 Isolation and characterization of primordial follicles from fresh and cryopreserved human ovarian tissue. *Fertility and Sterility* **67**, 481–486.
- Shaw JM, Cox SL, Trounson AO et al. 2000a Evaluation of the long-term function of cryopreserved ovarian grafts in the mouse, implications for human applications. *Molecular and Cellular Endocrinology* **161**, 103–110.
- Shaw JM, Oranratnachai A, Trounson AO 2000b Fundamental cryobiology of mammalian oocytes and ovarian tissue. *Theriogenology* **53**, 59–72.
- Smits JE, Cortvrindt RG 2002 The earliest stages of folliculogenesis in vitro. *Reproduction* **123**, 185–202.
- Van den Broecke R, Liu J, Van der Elst J et al. 2001 Timing of FSH-stimulation and follicular development in cryopreserved human ovarian grafts. *Reproductive BioMedicine Online* **4**, 21–26.
- Vegetti W, Alagna F 2006 FSH and folliculogenesis: from physiology to ovarian stimulation. *Reproductive BioMedicine Online* **12**, 684–694.

Declaration: The authors report no financial or commercial conflicts of interest.

Received 29 August 2007; refereed 3 October 2007; accepted 21 December 2007.

Des deux études précédentes, nous pouvons conclure que les follicules primordiaux humains xéno greffés à la souris immunodéprimée sont viables à 6 mois, qu'ils peuvent se développer jusqu'au stade antral et qu'ils s'entourent d'un stroma ovarien en partie d'origine humaine. Cependant, le rendement folliculaire est faible. Par ailleurs, ces follicules isolés connaissent la même activation folliculaire que celle observée après greffe de fragments. Reste à analyser ce néo-stroma pour comprendre son mécanisme de formation et les facteurs qu'il produit qui soutiennent si bien la croissance folliculaire.

4.1.4. Vue globale de l'isolation et la greffe de follicules isolés.

Afin de pouvoir disposer de stroma néoformé, la première étape était de reproduire les expériences décrites dans les deux articles ci-dessus. Malgré 11 tentatives d'isolation folliculaire avec projet de xéno greffe auxquelles j'ai participé, seules 8 d'entre elles ont permis d'obtenir assez de follicules pour greffer. Au total, 701 follicules ont été isolés. Neuf souris SCID ont été greffées. Pour 4 d'entre elles, la xéno greffe a duré 3 semaines. Les cinq autres ont été greffées pendant 24 semaines, avec une stimulation par FSH les deux dernières semaines. Aucun greffon n'a été retrouvé à l'histologie.

Une analyse rétrospective de toutes les tentatives d'isolation de follicules humains entreprises dans le laboratoire du Professeur Donnez a été réalisée. La première isolation folliculaire rapportée date du 29/05/2003 et la dernière analysée date du 29/05/2007, soit une période d'analyse de 4 ans. Sur cette période, 86 tentatives d'isolation folliculaire ont été réalisées, dont 27 pour mettre au point et améliorer le protocole, 5 pour des études de viabilité folliculaire, 4 pour études de l'isolation par Ficoll, 3 pour l'extraction d'ARN, 5 pour entraînement initial à la xéno greffe, et 42 pour xéno greffes. Ces isolations ont été réalisées sur 79 patientes, dont 26 sur du tissu congelé, certaines expériences ayant inclu plusieurs patientes. L'âge moyen des patientes était de 23,3 ans (IC95% 22,6-24,1). La performance de l'isolation folliculaire apparaît hautement variable, indépendante de l'âge de la patiente, mais significativement meilleure quand elle est réalisée à partir de fragments frais (62 follicules/isolation) comparée à des fragments congelés (52 follicules/isolation, $P=0,01$). La

biopsie réalisée pour la recherche était du même ordre de grandeur que celle réalisée pour la conservation de la fertilité. Quelques données concernant l'efficacité de l'isolation folliculaire de 7 patientes étaient incomplètes. Cependant, cette isolation folliculaire a permis l'obtention de plus de 10 follicules chez 54 patientes (68,3%), et elles n'étaient plus que 33 à avoir eu plus de 50 follicules isolés (41,7%).

Au total, environ 5 938 follicules ont été isolés, dont 2 725 dans le projet de faire une xéno greffe. Onze tentatives de xéno greffe ont du être annulées pour isolation folliculaire insuffisante. Ainsi, 2 527 follicules ont effectivement été xéno greffés à 32 souris. A notre connaissance, de l'ordre de 139 follicules ont été retrouvés dans ces greffes, soit à peu près 5,5%.

4.2. Contribution à l'étude de la vitrification d'ovaire entier comme moyen de sauvegarde de la fertilité

Les études préalables réalisées par Blandine Courbières et Anne Baudot (Baudot et al., 2007, Courbiere et al., 2005, Courbiere et al., 2006) dans notre laboratoire ont montré que le pédicule vasculaire d'ovaires exposés au cryoprotecteur « VS4 » pouvait être vitrifié avec succès, contrairement au cortex ovarien. Toutes les brebis autogreffées avec des ovaires vitrifiés par « VS4 » n'ont pas rétabli leur fertilité, contrairement aux brebis témoins autogreffées avec un ovaire frais. Après vitrification puis greffe d'ovaires de brebis vitrifiés avec « VS4 », aucun follicule n'avait été retrouvé (Courbiere et al., 2009). La question du mécanisme impliqué dans cet échec persistait, les deux hypothèses étant une atteinte directe du stroma ovarien ou une atteinte du pédicule vasculaire ayant conduit à un arrêt de la circulation systémique. Pour explorer ce mécanisme, un marquage de viabilité vasculaire a été développé et de nouvelles tentatives d'autogreffe d'ovaires vitrifiés avec le cryoprotecteur « VM3 » plus performant que le « VS4 » ont été réalisées.

4.2.1. Viabilité vasculaire après vitrification ovarienne chez la brebis

4.2.1.1. Introduction

Dans ce travail, nous avons voulu développer un marqueur métabolique du pédicule d'ovaires entiers en culture. Pour le valider, nous avons induit des lésions physiques et utilisé des inhibiteurs métaboliques.

Dans un second temps, nous avons exploré la viabilité d'ovaires entiers vitrifiés par « VS4 » en utilisant ce marqueur.

4.2.1.2. **Article 3: Validation of a new metabolic marker to assess the vascular viability of vitrified whole sheep ovaries.**

Dans ce travail nous décrivons, pour la première fois, le marquage d'un ovaire par une perfusion de MTT. Nous avons donc d'abord caractérisé ce marquage, puis le sens de ce marquage et les voies métaboliques impliquées ont été explorées. Enfin, nous l'avons appliqué aux ovaires vitrifiées avec « VS4 ».

4.2.1.2.1. Caractérisation du marquage ovarien par perfusion de MTT

Les ovaires de brebis perfusés avec du MTT ont pris une couleur bleu pourpre. Le milieu de culture de l'ovaire s'est aussi rapidement coloré en jaune, suggérant que du MTT n'ayant pas réagi était libéré dans le milieu. D'ailleurs, comme nous le verrons dans le travail suivant, la surface ovarienne était constamment marquée, alors que bon nombre d'entre eux comportaient des zones profondes exclues du marquage. Des données préliminaires non présentées dans cet article montrent qu'un délai d'exposition plus long augmente proportionnellement le marquage MTT tandis qu'une plus grande concentration en MTT ne modifie pas le marquage. Ce MTT n'ayant pas réagi est probablement libéré par la veine dans le milieu de culture.

Microscopiquement, le MTT semble marquer préférentiellement et de manière reproductible les cellules musculaires lisses vasculaires.

Le marquage quantitatif du pédicule vasculaire par le MTT est lui aussi reproductible et se répartit de manière normale.

4.2.1.2.2. Effets d'agressions physiques sur le marquage par MTT

Les immersions dans des milieux chauffés à 53°C et 65°C ou dans l'azote liquide s'accompagnent d'une diminution significative et dose dépendante du marquage quantitatif par MTT, de 48% (IC95% 41%-55%), 94% (IC95% 91%-96%) et 94% (93%-95%), respectivement. Le chauffage induisant une dénaturation des protéines, et le refroidissement rapide s'accompagnant d'une décompartmentation cellulaire, nos résultats suggèrent que le MTT est un bon marqueur de viabilité, quel que soit le type d'agression auquel le tissu est soumis.

4.2.1.2.3. Métabolisme et marquage par MTT

L'ajout de 2-desoxy-D-glucose comme le remplacement du D-glucose par son énantiomère non métabolisable L-glucose ou par du NaCl s'accompagne d'une réduction significative ($P < 0,01$) du marquage par MTT de 29%, 44,7% et 44,2%, respectivement. Cela montre que le marquage MTT est partiellement dépendant du métabolisme du D-glucose.

L'ajout de pyruvate de sodium, substrat mitochondrial, s'est accompagné d'une légère augmentation de 15,6% (IC95% 4,4%-28,8%) du marquage par MTT. Cette augmentation existait, que le D-glucose soit présent ou non, et ne comblait pas le déficit en marquage induit par la privation de glucose.

L'exposition à l'azoture de sodium, inhibiteur du complexe VI de la chaîne de transport d'électron mitochondriale, n'a pas modifié significativement le marquage par MTT, que du glucose ait été présent ou non.

Enfin, l'exposition à de petites doses de chlorure de Diphenyliodinium (DPI), un inhibiteur de la NADPH, H^+ oxydase, enzyme effectrice de la voie des Pentoses Phosphates, a réduit de manière significative le marquage par MTT, de 25,3% ($p < 0,01$).

Dans les trois dernières expériences, la privation de glucose était utilisée comme un témoin positif interne et s'accompagnait à chaque fois d'une réduction significative ($P < 0,01$) du marquage par MTT, de 40,2%, 44,3% et 50,7%, respectivement.

Ces résultats suggèrent que le marquage par MTT serait partiellement dépendant du métabolisme du D-glucose par la voie des Pentoses Phosphates.

4.2.1.2.4. Marquage MTT et vitrification par « VS4 »

Lors de la vitrification d'ovaires entiers de brebis exposés au « VS4 » par immersion et perfusion, le pédicule vasculaire paraissait correctement vitrifié alors que des zones de cristallisation en glace étaient visibles à la surface du cortex ovarien, sous la forme de patches opaques. Par ailleurs, des fractures du milieu de vitrification étaient visibles au niveau de l'ovaire et du cathéter, à l'autre bout du pédicule vasculaire. Au réchauffement, tous les ovaires ont connu un phénomène de cristallisation, débutant en péri-ovarien et gagnant rapidement l'ensemble de l'ovaire et du milieu de conservation, au point de le rendre complètement opaque. L'exposition simple au « VS4 » n'entraînait pas de modification notable du marquage par MTT. En revanche, la vitrification (incomplète) après exposition au « VS4 » s'accompagnait d'une réduction de 29,9% (IC95% 10,9%-48,9%) du marquage par MTT. Microscopiquement, la vitrification après exposition au « VS4 » s'associait à des zones focalisées d'absence de marquage par MTT.

Alors que le pédicule vasculaire ovarien semblait correctement vitrifié, il a donc subi une cristallisation au réchauffement et sa vitalité a été réduite.

Validation of a new metabolic marker to assess the vascular viability of vitrified whole sheep ovaries

A. Torre^{1,2,3,*}, M. Momier^{1,2}, C. Mazoyer^{1,2}, J. Selva³, B. Salle^{1,2,4}, and J. Lornage^{1,2,4}

¹INSERM U846, Stem-cell and Brain Research Institute, 18 Avenue Doyen Lepine, 69500 Bron, France ²Claude Bernard University, 8 Avenue Rockefeller, 69003 Lyon, France ³Paris Ile de France Ouest School of Medicine, Versailles Saint Quentin en Yvelines University, 9 boulevard d'Alembert, F-78280 Guyancourt, France ⁴Department of Reproductive Medicine, Hôpital Femme MèreEnfants, 59 bdPinel, 69677 Bron, France

*Correspondence address. Department of Obstetric Gynecology, Poissy-Saint Germain Hospital, 10 rue du Champ Gaillard, F-78303 Poissy, France. Fax: +33-1-39-27-44-93; E-mail: antoinetorre@voila.fr

Submitted on July 19, 2011; resubmitted on February 16, 2012; accepted on February 29, 2012

BACKGROUND: Whole ovary cryopreservation has been suggested as a means to preserve fertility. In animal models, autologous cryopreserved ovary transplants frequently undergo thrombosis and a method to assess the vascular viability of cryopreserved ovaries would be valuable. We developed a staining method using methylthiazolyl blue tetrazolium (MTT, a metabolic marker) to assess the pedicle metabolism of whole ovaries vitrified using cryoprotectant called 'VS4'.

METHODS: Whole sheep ovaries were perfused with MTT (1 g/l). In one group, ovarian tissue lesions were induced by immersing the ovarian pedicle in medium at 53°C or 65°C or in liquid nitrogen prior to MTT perfusion. In the second group, several metabolic substrates (D-glucose, L-glucose and pyruvic acid) and inhibitors [2-deoxy-D-glucose for D-glucose metabolism, azide for mitochondrial respiration and diphenyleneiodonium (DPI) for NADPH oxidase (an effector of the pentose phosphate pathway)] were added to the MTT stain. The third group was subjected to VS4 ± vitrification/warming prior to MTT perfusion. Pedicle MTT staining was assessed qualitatively by histological examination of frozen sections or quantified at 564 nm after solubilization in alcohol.

RESULTS: MTT strongly and reproducibly stained the vascular smooth muscle. Heating at 53°C or 65°C or cooling in liquid nitrogen significantly diminished MTT staining by 48% ($P = 0.001$, $n = 10$), 94% ($P = 0.0002$, $n = 10$) and 94% ($P = 0.0002$, $n = 10$), respectively. MTT staining was affected by D-glucose metabolism: absence of D-glucose, substitution of unmetabolized L-glucose for D-glucose or addition of 2-deoxy-D-glucose significantly decreased MTT staining by 44% ($P < 0.01$, $n = 10$), 45% ($P < 0.01$, $n = 10$) and 29% ($P < 0.01$, $n = 10$), respectively. Pyruvic acid failed to correct the MTT staining decrease induced by D-glucose deprivation and azide did not decrease MTT staining, suggesting that MTT staining could be independent of mitochondrial metabolism. Adding DPI significantly inhibited MTT staining by 25% ($P < 0.001$, $n = 10$), suggesting involvement of the pentose phosphate pathway's effectors.

Compared with controls, VS4-vitrified/warmed pedicles showed significantly less MTT staining (−30%, $P < 0.005$, $n = 10$), with unstained foci, whereas unvitrified VS4-exposed pedicles showed no difference.

CONCLUSIONS: MTT can serve as a qualitative and quantitative vascular viability marker. VS4 vitrification caused alterations in ovarian vascular metabolism. MTT staining should allow accurate comparisons of whole-organ cryoprotection protocols.

Key words: vitrification / whole ovary / organ culture / metabolic marker / pentose phosphate pathway

Introduction

In the UK, ~1 person in 750 is estimated to be a cancer survivor (Wallace *et al.*, 2005). Chemo/radiotherapy for cancer can induce premature ovarian failure and loss of fertility (Donnez *et al.*, 2000). To safeguard fertility, embryos, gametes or ovarian tissue can be

cryopreserved before cancer treatment initiation (Donnez and Dolmans, 2009). Considerable progress has been made in the field of ovarian tissue cryopreservation since the first successful pregnancies obtained in sheep using cryopreserved ovary fragments (Gosden *et al.*, 1994). The first human pregnancy, with a live birth, was reported in 2004 (Donnez *et al.*, 2004).

Cryopreservation can be achieved using either slow freezing or vitrification. Slow freezing involves controlling the adverse effects of the osmotic changes and dehydration induced by ice crystallization by lowering the temperature slowly and using a moderately concentrated cryoprotectant. Vitrification aims to avoid ice crystal formation by rapidly cooling the tissues and using high but potentially toxic concentrations of cryoprotectants (Karlsson and Toner, 1996).

According to the Ethics Committee of the American Society for Reproductive Medicine (2005), IVF followed by embryo cryopreservation is the only established method for preserving the fertility of young women with cancer. However, this method is not always feasible, particularly when the patient is prepubertal, the disease is hormone sensitive or emergency cancer treatment is required. In these situations, cryopreservation of ovarian tissue may be a valid alternative. Transplantation of cryopreserved ovarian cortex was successful in restoring fertility to 12 cancer patients, who had 15 live born children (Donez and Dolmans, 2011). Slow freezing was used, and the ovarian tissue was grafted without vascular anastomosis. However, the lifespan of such transplants is short, in part due to the ischaemic stress associated with the need for neoangiogenesis (Nisolle et al., 2000). Cryopreservation of ovaries with their vascular pedicles would be helpful to prevent post-transplantation ischaemia.

Many studies of whole cryopreserved ovarian transplants have been conducted in sheep, as sheep ovaries resemble human ovaries in terms of their size and fibrous structure (Gosden et al., 1994). Although *in vitro* studies suggest that slow freezing of whole ovaries may maintain follicular survival (Bedaiwy et al., 2006; Martinez-Madrid et al., 2007; Onions et al., 2008; Wallin et al., 2009), adverse effects of this method may include endothelial disruption (Onions et al., 2008) and abnormalities in follicular metabolism as assessed *in vitro* on perfused ovaries (Wallin et al., 2009). Microvascular reanastomosis of slow-frozen sheep ovaries (Bedaiwy et al., 2003; Revel et al., 2004; Arav et al., 2005; Imhof et al., 2006; Bedaiwy and Falcone, 2007; Grazul-Bilska et al., 2008) was often associated with thrombosis (Bedaiwy et al., 2003; Revel et al., 2004; Arav et al., 2005; Imhof et al., 2006; Bedaiwy and Falcone, 2007) and poor functional outcomes (Grazul-Bilska et al., 2008; Onions et al., 2009), and we are aware of only one reported pregnancy in a ewe with this method (Imhof et al., 2006), although two new lamb births obtained recently in our laboratory are described in a submitted manuscript. Besides being poorly effective for fertility preservation, the technique could potentially lead to the reintroduction of malignant cells to a cured patient. When adding the potential risk of entire organ loss due to a transplantation failure, the future of such a technique in the preservation of the fertility is uncertain.

Blood vessels seem highly sensitive to freezing (Pascual et al., 2005) and may be better preserved with vitrification. Moreover, slow freezing protocols are based on an efficient but not toxic cellular concentration of cryoprotectant. This concentration depends on the permeability of the cells to cryoprotectant and may not be achieved for every cell type in an organ, possibly leading to ice injuries in certain types of cells. Vitrification methods are less dependent on cell permeability and could be a credible alternative for organ cryopreservation. Indeed, vitrified whole rabbit kidneys recovered their function when implanted back into the animals (Fahy et al., 2009). The cryoprotectant solution VS4 has been found effective in preventing ice crystal formation in vitrified whole-ovary pedicles (Baudot et al.,

2007). However, re-implantation of VS4-vitrified whole ovaries has produced poor outcomes (Courbiere et al., 2009), and the vascular toxicity of VS4 has not been fully investigated. A marker for assessing the viability of cryopreserved whole ovaries would be helpful. Methylthiazolyl blue tetrazolium bromide (MTT) is a promising candidate for assessing vascular viability.

The MTT assay is a classic colorimetric assay used to evaluate the metabolic effects of potentially cytotoxic drugs on cultured cells. During this test, the yellow water-soluble compound MTT is reduced to water-insoluble blue-purple formazan by a dehydrogenase produced by metabolically active cells. The reaction requires the presence of hydroxide and NADPH, H⁺ or NADH, H⁺ (Berridge et al., 2005).

The aim of the present study was to validate MTT as a metabolic marker for assessing the viability of the ovarian vascular pedicle of VS4-vitrified whole sheep ovaries. We studied the impact of physically induced tissue lesions and of various metabolic substrates and inhibitors on MTT staining. Then, we compared MTT staining of VS4-exposed ovaries, with or without subsequent vitrification and warming, with that of controls.

Materials and Methods

MTT staining

All chemicals were from Sigma Aldrich (Lyon, France), unless otherwise specified.

Perfusion medium

We used modified Krebs-Henseleit buffer which contains 1.17 mM MgSO₄, 1.18 mM KH₂PO₄, 4.69 mM KCl (Merck, Darmstadt, Germany), 118.07 mM NaCl, 2.54 mM CaCl₂ and 5.00 mM HEPES adjusted to pH 7.4 ± 0.05 with ~1.87 mM NaOH. Medium osmolarity was calculated at 307.8 mosmol/l. Osmolarity was kept constant across experiments by adding sodium chloride if needed.

Collection and preparation of whole ovaries with their vascular pedicles

Entire sheep reproductive tracts with the ovarian vasculature starting at the origin of the ovarian artery at the dorsal aorta were collected from 6-month-old lambs at the local slaughterhouse, placed in a modified Krebs-Henseleit Buffer, transported to the laboratory and kept at 10°C. The ovaries were isolated one by one. The meso ovary was carefully removed. After complete connective tissue removal, subsidiary blood vessels (usually two per ovarian pedicle) were ligated at their origin, using nylon sutures (6-0 Prolene; Ethicon, Issy Les Moulineaux, France), to prevent any arterial leak. The ovarian artery was cannulated using a 24-G catheter (BD Insite; BD, Le Pont de Claix, France), which was secured using nylon sutures. The ovary [mean weight: 1.9 g; 95% CI (1.86; 1.96)] was then rinsed for 1 min with 1 ml of 20 IU/ml heparinized saline (Héparine Choay; Sanofi, Paris, France) to verify the absence of leakage and to remove macroscopically visible blood from the blood vessels. The final preparation was composed only of the ovary with its isolated artery and vein. The preparation was preserved at 10°C in a modified Krebs-Henseleit Buffer until four ovaries were available when the experiments were started. The stability of quantitative MTT staining with various times from ovary collection to perfusion was checked. Two experimental sessions, each using four ovaries, were conducted every day. The ovaries were perfused using a four-channel Minipuls 2 Peristaltic Pump (Gilson, Villiers Le Bel, France), at 0.35 ml/min, as described previously (Courbiere et al., 2006, 2009).

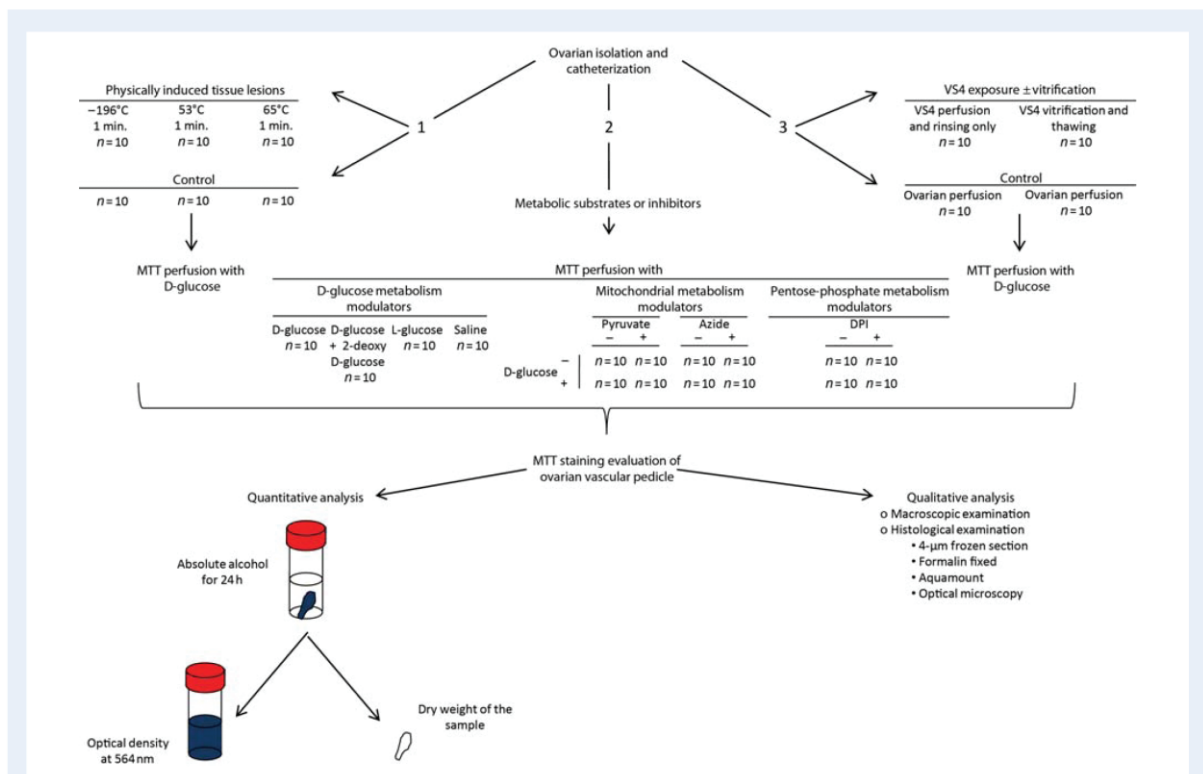


Figure 1 Experimental design. The '+' symbol indicates the presence of the relevant factor and the '-' symbol absence of the relevant factor.

Exposure to MTT

The ovaries were immersed in 10 ml of pre-heated modified Krebs-Henseleit Buffer and perfused for 2 h, at 39°C (normal sheep body temperature), with a modified Krebs-Henseleit Buffer supplemented with 20 IU/ml heparin (Héparine Choay), 1 g/l MTT (Interchim, Montluçon, France) and other specific compounds needed for each experiment.

Evaluation of MTT staining

The catheter and subsidiary blood vessels with their ligature were excised at their base from each MTT-stained whole ovary. The remaining peritoneum (coloured a deep dark blue) adhering to the ovarian pedicle was removed, leaving only properly perfused vascular tissue for analysis. The ovarian pedicle was sectioned at the ovarian hilum and cut into three parts. The ovary was cut in half sagittally.

Spectroscopy was used to quantify MTT staining. The distal part of the stained pedicle (near the hilum) was placed in 10 ml of absolute ethanol (Hexalab, Saint Fons, France), and the dye was allowed to dissolve at room temperature for 1 day. After air drying, the pedicle fragment was weighed on a balance (H10, Mettler, Viroflay, France, $d = 0.1$ mg). The coloured alcohol was diluted 1/10, and its optical density (OD) was measured at 564 nm in a Hellma visible wavelength spectrum cell of 1 cm in length (Hellma Analytics, Paris, France) using an UU-1700 PharmaSpec adjustable spectrometer (Shimadzu, Champs-sur-Marne, France). Under our condition, coloured alcohol absorbance was greatest at this wavelength. Results were expressed as $\log(\text{OD})/\text{mg}$.

Histology was performed to qualitatively assess MTT staining. Half of the ovary and the middle segment of the ovarian pedicle were placed in

individual Tissue-Tek cryomolds filled with OCT Tissue-Tek then frozen in liquid nitrogen-cooled iso-pentane (all from Interchim). Frozen sections of 4 μm in thickness were cut using a cryostat (CM850; Leica Microsystems, Nanterre, France) and laid on SuperFrost/Plus slides (Menzel-Glaser, Braunschweig, Germany). After air drying for 30 min at room temperature, the slides were fixed for 30 s in pH 7.4 buffered 10% formalin (Carl Roth, Lauterbourg, France) and mounted using Fluoromount (Interchim).

Experimental design

Effect of physically induced tissue lesions on MTT staining

Figure 1 depicts the experimental design. Ovaries (10 per condition) were immersed for 1 min in liquid nitrogen or in a modified Krebs-Henseleit Buffer at 53°C or 65°C then allowed to recover at room temperature. The ovaries were then perfused with MTT and 10 mM D-glucose. Control ovaries (10 per condition) were exposed to MTT in the same way but were not previously exposed to physical injury. One ovary from each lamb was allocated to the study group and the other to the control group.

Effect of metabolic substrates or inhibitors on MTT staining

To assess the effect of D-glucose metabolism, ovaries (10 per condition) were exposed to MTT and 5 mM D-glucose or 5 mM D-glucose plus 15 mM 2-deoxy-D-glucose (Interchim) or 5 mM L-glucose (Interchim), or NaCl for osmotic counterbalance. The ovaries from each pair were distributed equally among the experimental conditions.

Two experiments were conducted to assess the impact of mitochondrial metabolism. First, ovaries (10 per condition) were exposed to

MTT with or without 5 mM D-glucose and/or 10 mM sodium pyruvate, according to a 2 × 2 factorial design. Second, using the same 2 × 2 factorial design, ovaries (10 per condition) were exposed to MTT with or without 10 mM D-glucose and/or 300 μM sodium azide. For each pair of ovaries, one ovary was exposed to a metabolic modulator (sodium pyruvate or sodium azide) and the other was not, the whole pair being exposed or not to D-glucose.

To assess the impact of pentose-phosphate metabolism, ovaries (10 per condition) were exposed to MTT with or without 5 mM of D-glucose and/or 10 μM of diphenyleneiodonium chloride (DPI; Cayman, Tallinn, Estonia) in 0.3% (v/v) pure dimethyl sulphoxide (DMSO), using a design with two crossed factors. DPI inhibits NADPH, H⁺ oxidase, one of the effector enzymes of the pentose phosphate pathway. The same amount of DMSO was added to the controls. For each pair of ovaries, one ovary was exposed to DPI and the other was not, the whole pair being exposed or not to D-glucose.

Effect of VS4 exposure or VS4 vitrification on MTT staining

The VS4 exposure ± vitrification procedure was too lengthy to allow two successive experiments in the same day. Consequently, only two pairs of ovaries were studied per day, i.e. two exposed ovaries and their perfused controls. Ovaries from 20 pairs were allocated to either VS4 exposure and rinsing (study groups) or modified Krebs-Henseleit Buffer perfusion with 20 IU/ml of heparin, at room temperature, for the same amount of time (control groups). Ten of the VS4-exposed ovaries were subjected to vitrification/thawing between VS4 exposure and rinsing.

For the VS4 exposure and rinsing protocol, ovaries were exposed to VS4 cryoprotectants as previously described (Courbiere et al., 2005, 2006; Baudot et al., 2007). Ovaries were immersed and perfused with 10 ml of a carrier solution called 'RPS-1' [10 mM NaCl, 28.3 mM KCl (Merck), 0.4 mM MgCl₂, 0.05 mM CaCl₂, 7.2 mM K₂HPO₄ (Merck), 180 mM dextrose, 5 mM reduced L-glutathione (Cayman) and 1 mM adenine (Amresco, Solon, OH, USA)] containing DMSO, formamide (Fluka, Lyon, France) and propylene glycol, in four steps of increasing concentration [12.5% for 5 min at room temperature (RT), 25% for 5 min at RT, 50% for 15 min at 4°C, up to maximum concentrations (100%) of 2.75, 2.76 and 1.97 M, respectively, at 4°C for the final 15 min]. For removal of cryoprotectant, the ovaries were immersed and perfused at RT with 10 ml of solution through three steps of 5 min and of decreasing concentrations of cryoprotectant (50, 25 and 12.5%) and mannitol (0.3, 0.1 and 0.1 M; CDM Lavoisier, Paris, France), followed by a washout with BM1 medium (Eurobio, Les Ulis, France). The ovaries were then perfused with MTT and 10 mM of D-glucose.

For VS4 vitrification/warming, 10 VS4-exposed whole ovaries were transferred individually and sealed into ethyl vinyl acetate cryobags (Macropharma, Mouvoux, France) containing 10 ml of 100% VS4, avoiding the formation of air bubbles. Vitrification was achieved by horizontal immersion into liquid nitrogen, in which the bags were held until warming was started; the minimum immersion time was 15 min. The vitrified ovaries were then slowly rewarmed by natural convection in liquid nitrogen vapours up to -133°C (nearly approaching the presumed vitreous transition temperature of VS4-exposed tissue (Courbiere, et al., 2006; Baudot et al., 2007)). The ovaries were then quickly rewarmed by conduction and forced convection, in a 45°C water bath, until the ovary temperature rose to -5°C, when the ovaries were placed on a bed of crushed ice for cryoprotectant removal. The study and control ovaries from a same pair were simultaneously perfused with MTT and 10 mM of D-glucose.

Statistics

Data were analysed using Stata version 11.0 (Stata Corp., College Station, TX, USA). Means and 95% confidence intervals (95% CIs) were used as

the measures of central tendency and variability, respectively. Normality of quantitative MTT staining was assessed on 65 control ovaries (perfused with MTT and 10 mM of D-glucose, with no other intervention; 40 from previously described experiments and 25 from other experiments), using skewness/kurtosis tests. Quantitative comparisons between the various glucose analogues and antagonists (D or L-glucose, 2-deoxy-D-glucose, NaCl) were assessed using the Newman-Keuls test. The impact of mitochondrial respiration and the pentose phosphate pathway on MTT staining (sodium pyruvate, sodium azide and DPI experiments) was analysed using 2 × 2 factorial design ANOVA. The effects of tissue lesions or VS4 exposure or vitrification were analysed using the Mann-Whitney test or Student's t-test as appropriate.

Results

Perfusion

Each of the 285 ovaries studied was successfully perfused, with blood flowing through the vein when rinsing the ovary and no leakage from accessory vessels.

Characterization of MTT staining in controls

Macroscopically, the MTT-perfused ovarian vascular pedicles took on a deep blue-purple colour.

Microscopically, MTT staining formed small dark blue grains spread over the surface of stained structures and appeared stable for at least 1 week. As shown in control ovary cryosections (Fig. 2), MTT strongly and reproducibly stained (or co-localized with) the vascular smooth muscle of the ovarian pedicle. The ovarian and pedicle stroma showed fainter and more heterogeneous staining, which predominated in structures consistent with microvessels.

As the skewness/kurtosis tests did not reject the normality hypothesis ($P = 0.79$), quantitative MTT staining was considered normally distributed. Under the control conditions on 65 ovaries (i.e. MTT perfused with 10 mM of D-glucose), mean quantitative pedicle staining was 0.0210 log(OD)/mg (95% CI: 0.0199–0.0221).

Effect of physically induced tissue lesions on MTT staining

Immersion in medium at 53°C or 65°C or in liquid nitrogen significantly and dose dependently diminished quantitative MTT staining by 48% (95CI: 41–55%), 94% (95CI: 91–96%) and 94% (95 CI: 93–95%), respectively (Fig. 3). Thus, heating, which causes protein denaturation, or very fast cooling, which damages the cell membranes, markedly decreased MTT staining, demonstrating that MTT staining reflects changes in viability.

Metabolism and MTT staining

D-glucose metabolism

When 2-deoxy-D-glucose, a competitive inhibitor of D-glucose metabolism (concentration ratio, 3–1) was added or when D-glucose was replaced by saline or by its unmetabolized enantiomer L-glucose, MTT staining decreased significantly, by 29, 44.7 and 44.2%, respectively (Fig. 4A). MTT staining thus appeared partially dependent on D-glucose metabolism (Morgan and Faik, 1981).

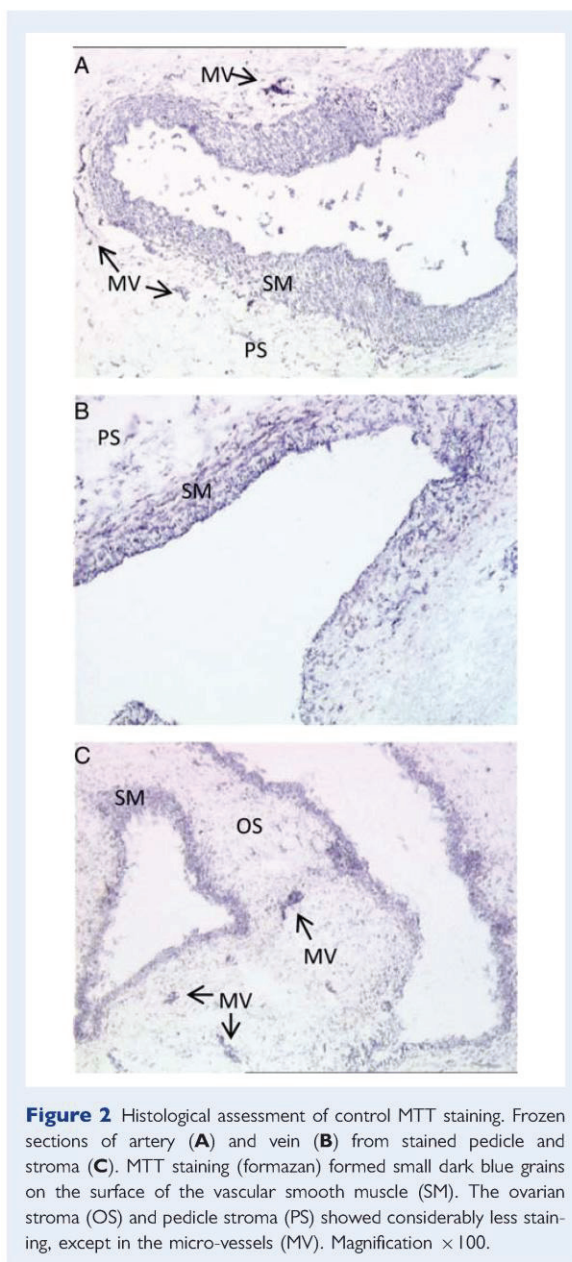


Figure 2 Histological assessment of control MTT staining. Frozen sections of artery (**A**) and vein (**B**) from stained pedicle and stroma (**C**). MTT staining (formazan) formed small dark blue grains on the surface of the vascular smooth muscle (SM). The ovarian stroma (OS) and pedicle stroma (PS) showed considerably less staining, except in the micro-vessels (MV). Magnification $\times 100$.

Mitochondrial metabolism

The results of the sodium pyruvate and sodium azide supplementation experiments (Figs 4B and 3C, respectively) indicated no interaction between D-glucose and these two compounds: adding D-glucose did not change the effect of sodium pyruvate or of sodium azide. In both experiments, the absence of D-glucose decreased the intensity of MTT staining by 40.2% (sodium pyruvate experiments) and 44.3% (sodium azide experiments). Adding sodium pyruvate resulted in a limited but statistically significant increase of 15.6% (95 CI: 4.4–28.8%) in MTT staining, which thus fell far short of compensating

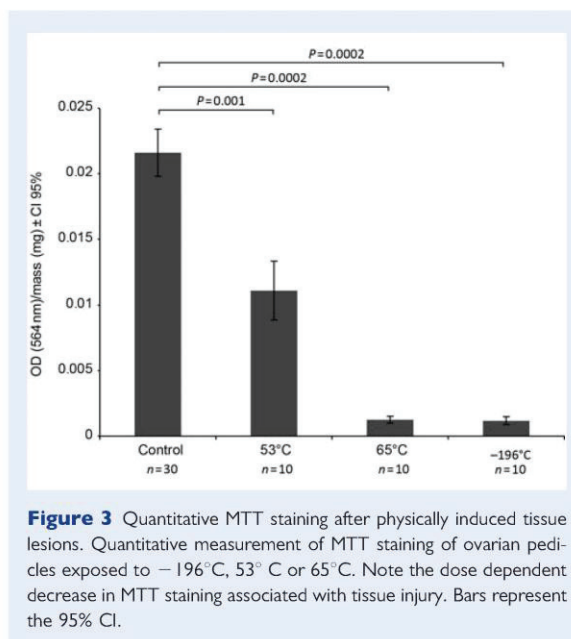


Figure 3 Quantitative MTT staining after physically induced tissue lesions. Quantitative measurement of MTT staining of ovarian pedicles exposed to -196°C , 53°C or 65°C . Note the dose dependent decrease in MTT staining associated with tissue injury. Bars represent the 95% CI.

for the decrease induced by D-glucose deprivation. Adding sodium azide had no statistically significant effect on MTT staining.

Pentose phosphate metabolism

The effect of DPI on MTT staining was not influenced by the presence or absence of D-glucose, indicating that no interaction occurred between these compounds. Absence of D-glucose was associated with a significant 50.7% reduction in MTT staining (Fig. 4D). Adding DPI significantly decreased MTT staining by 25.3% (95CI: 14.8–35.8%).

MTT staining and VS4 exposure or vitrification

Pedicles from whole ovaries consistently showed evidence of complete vitrification, with the same appearance as native pedicles surrounded by translucent medium, whereas frozen areas were consistently visible in the ovarian cortex as white opaque patches (Fig. 5A). The vitrified cryoprotectant solution surrounding the ovary also constantly developed fractures, predominating around the ovarian cortex and the plastic catheter. These cracks gradually and extensively spread to the whole vitrified cryoprotectant solution, as the ovary was slowly warmed by natural convection in liquid nitrogen vapours. During the subsequent rapid warming, ice seeding from the ovarian cortex area invaded the fully VS4-vitrified pedicles of all the specimens [re-warming phase crystallization (RPC), Fig. 5B]. The exact nucleation origin, either cracks or the frozen zones of the ovarian cortex could not be determined. Despite temperature control during thawing, 1 in 10 vitrified ovarian pedicles fractured. The fracture was proximal and apparently confined to the veins, allowing rinsing and MTT staining according to the protocol. However, the fractured pedicle showed significantly less MTT staining compared

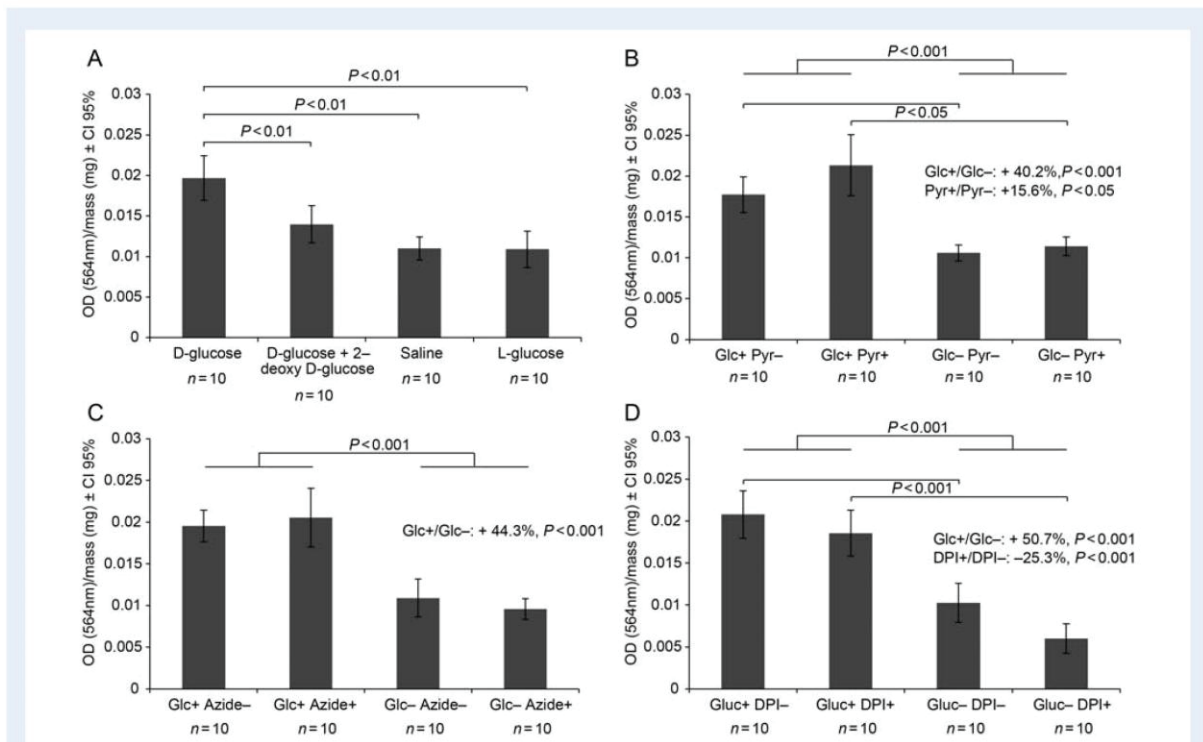


Figure 4 Metabolic substrates or inhibitors and MTT staining. Quantitative measurement of MTT staining of an ovarian pedicle exposed to D-glucose metabolism modulators (**A**), mitochondrial metabolism modulators [pyr., sodium pyruvate (**B**)] or pentose phosphate pathway modulators [DPI, diphenyleneiodonium chloride (**D**)]. For experiments B, C and D, D-glucose (Glc) adjunction served as an internal marker for MTT staining modulation. Disturbances in D-glucose metabolism resulted in significant decreases in MTT staining. The limited but significant increase in MTT staining with pyruvate supplementation fell far short of compensating for the decrease induced by D-glucose deprivation. DPI induced a limited but significant decrease in MTT staining. Bars represent the 95% CI.

with the nine apparently intact vitrified pedicles (0.0103 log(DO)/mg; 95% CI: 0.0111–0.0177; $P < 0.05$).

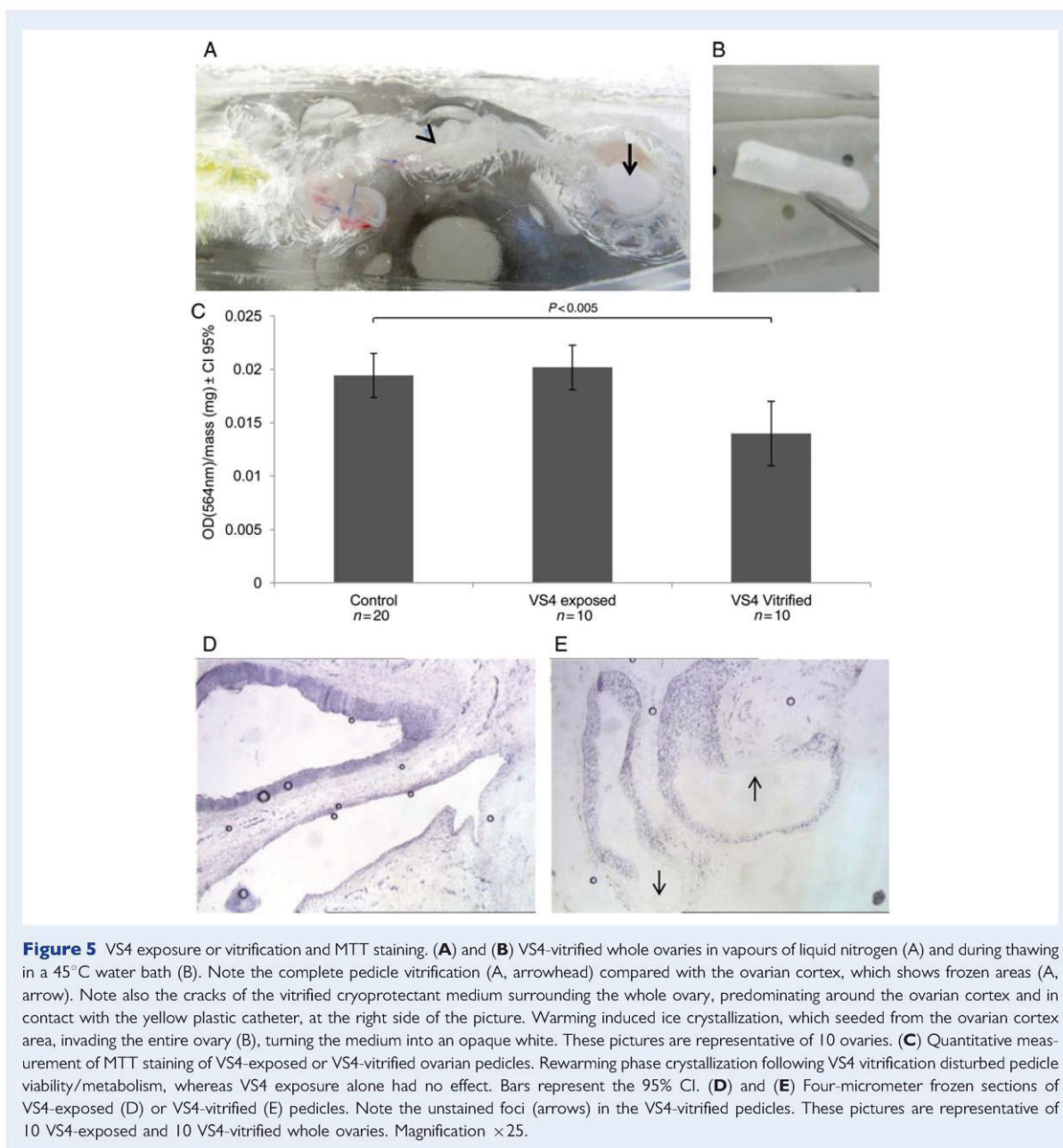
Staining of VS4-exposed and rinsed whole ovarian pedicles showed no significant qualitative or quantitative differences compared with the corresponding controls. Pedicles from VS4-vitrified whole ovaries showed a significant reduction in quantitative MTT staining (Fig. 5C), of 29.9% (95% CI: 10.9–48.9%) when analysing all 10 pedicles including the fractured one and of 29.8% ($P < 0.001$) when excluding it. Histological analysis of frozen sections of VS4-vitrified whole ovaries identified well-demarcated unstained patches scattered over the surface of the stained vessels, each being centred by a vessel lumen. These foci were seen on vessels from both the pedicle and the stroma of the ovaries (Fig. 5E).

Discussion

In this study, perfused MTT strongly and reproducibly stained the vascular smooth muscle cells of the ovarian pedicle. Tissue injury induced by physical insults dose dependently diminished MTT staining, demonstrating that MTT can serve as a viability marker for the ovarian pedicle. MTT staining was partially dependent on D-glucose metabolism and on the pentose phosphate pathway, whereas mitochondrial

respiration modulators had no effect. According to MTT staining results, VS4 exposure had no adverse effect on pedicle vascular metabolism, whereas warming of VS4-vitrified ovarian pedicles resulted in ice crystallization with impaired vascular viability.

The site of MTT metabolism and precipitation deserves discussion. Although Wang et al. (1998) incubated rat thoracic aorta rings in nitro blue tetrazolium, a staining agent analogous to MTT, and found blue deposits located mainly in the adventitia, the vessel type and dye were different and the dye was not perfused. The MTT assay has been widely used in published studies to assess the viability or proliferation of smooth muscle cells (Li et al., 2010). A histological pattern identical to that described in the present study has been previously reported in MTT-stained cultured cells (Berridge et al., 1995; Liu et al., 1997). Although MTT was present only in the perfusion medium, MTT staining also involved extravascular structures such as the ovarian surface and mesoovarium remnants adhering to the ovarian pedicle. Extravascular MTT staining was probably related to the release of unreacted MTT from the ovarian vein into the immersion medium. In preliminary studies (data not shown), 1 g/l of MTT produced nearly the maximal quantitative level of MTT staining, suggesting the release of unreacted MTT through the vein. Another study showed a linear relationship between the MTT perfusion time



and quantitative staining, up to 2.5 h (data not shown). Our conditions thus ensured that observed variations in MTT staining were related to changes in cell viability or metabolism rather than to unavailability or toxicity of the MTT.

MTT staining was partially dependant on D-glucose metabolism in our study. The metabolic pathways involved in MTT staining require discussion. An equivalent concentration of sodium pyruvate failed to correct the decrease in MTT staining induced by D-glucose deprivation. However, this mitochondrial substrate, commonly included in

culture media (Gardner *et al.*, 2000), can enter the cell, as suggested by the limited but significant increase in MTT staining observed in the present study, when both sodium pyruvate and D-glucose were present. Such a metabolic synergy between these two substrates has already been described for cultured cells (Knott *et al.*, 2005) and attributed to oxidant scavenger properties of sodium pyruvate (Mallet and Sun, 2003). Moreover, 300 μM of sodium azide failed to significantly affect MTT staining, whereas, at that dose, this diffusible inhibitor of the mitochondrial electron transport chain complex VI

(Liu et al., 1997) is supposed to affect vessel physiology (Mian and Martin, 1995) without causing cell death. Taken together, our results suggest the involvement of extramitochondrial metabolic pathways. However, this statement should be considered with caution as our experiments lack an index of mitochondrial activity to confirm that pyruvate and azide did reach the vascular mitochondria. Moreover, MTT is known to be an optimistic marker of cell viability, compared with neutral red (Borenfreund et al., 1988) trypan blue, ATP and DNA determinations (Wang et al., 2010). Partially active mitochondria could thus normally reduce MTT in spite of inhibition or damage. Consequently, the apparent total independence of MTT staining from mitochondrial activity, suggested by the present study, could be the consequence of technical limits rather than being a biological reality. However, the mitochondrial dependence of MTT staining is still a matter of debate. Since early experiments involving the Complex II in the MTT staining (Slater et al., 1963) or using MTT to measure mitochondrial membrane potential (Reungpatthanaphong et al., 2003), a premature conclusion was reached, still perpetrated in the literature today, that mitochondria are the unique site of MTT reduction. However, mitochondrial inhibitors [azide, rotenone and thenoyltrifluoroacetone (TTFA)] had no effect on MTT signal, whereas they strongly inhibited the ATP-intensive process of DNA synthesis (Berridge and Tan, 1993, 1995, 2005). Moreover, studies using subcellular fractioning or confocal imaging supported a widely distributed capacity of MTT reduction throughout the cell. Finally, cells deficient in mitochondrial respiration (143B ρ^0 , HL60 ρ^0 , HeLa ρ^0 , P815 ρ^0) have been shown to reduce MTT comparably to wild-type cells (ratio varying between 0.4 and 1.05; Liu, et al., 1997; Berridge et al., 2005). Our present findings are consistent with the above evidence and support a significant contribution of non-mitochondrial MTT reduction to the overall cellular reduction.

If D-glucose-dependent MTT staining is in part not related to mitochondrial activity, an alternative non-energetic part of D-glucose metabolism is presumably involved. We partially confirmed this hypothesis using DPI, an inhibitor of NADPH, H⁺ oxidase, which requires electrons from the pentose phosphate pathway and is thus one of its effectors. Although not fully specific (Aldieri et al., 2008), DPI remains largely used as an inhibitor of NADPH, H⁺ oxidase (Wang et al., 1998). Even though the observed inhibition of MTT staining by 10 μ M DPI was limited, this DPI dose was perhaps too small to induce full inhibition. Its dissociation constant (K_i) is 5.6 μ M for isolated neutrophils (O'Donnell et al., 1993) and is probably even higher for whole-organ cohesive cells, which are probably less sensitive. However, at a higher concentration, DPI precipitated with the modified Krebs-Henseleit Buffer medium. Although a few studies found full inhibition with DPI 10 μ M on isolated cells (Patterson et al., 1999), most authors used 50 μ M (Liu et al., 1997). Therefore, the apparently limited inhibitory effect of the low DPI dose used in our study is consistent with a strong role for NADPH, H⁺ oxidase activity in MTT metabolism.

As adding 2-deoxy-D-glucose in the absence of D-glucose did not decrease MTT staining (data not shown), the basal level of staining was probably dependent neither on gluconeogenesis nor on proteolysis (which requires D-glucose neosynthesis). Moreover, these metabolic pathways are normally active in hepatic tissues rather than vascular tissues. The most likely hypothesis for explaining D-glucose-independent MTT staining therefore involves a reaction

with superoxide anions, as suggested for cultured cells (Burdon et al., 1993). Nitro blue tetrazolium, a staining agent analogous to MTT, is widely used to measure superoxide production in cell cultures (Anderson and Deinard 1974; Patterson, et al., 1999). Moreover, the ability of DPI to inhibit stimulated and basal MTT staining in our study suggests at least partial involvement of NADPH, H⁺ oxidase, which is responsible for superoxide production. However, the main D-glucose-independent sources of these putative superoxide anions remain unknown. Hypotheses include xanthine oxidase activity, nitric oxide from nitric oxide synthase and NADPH, H⁺ from cellular reserves.

Although ovaries seemed regularly perfused, VS4 exposure did not lead to acceptable vitrification, as massive RPC occurred in all studied ovaries. Crystal formation apparently started in the ovarian cortex area, which then seeded the rest of the ovary. This phenomenon has been reported previously during whole ovary vitrification using VS4 (Baudot et al., 2007), whereas it was not reported after rabbit kidney vitrification using M22, another cryoprotectant solution of 9.3 M concentration (Fahy et al., 2009). Moreover, functional recovery did not occur for VS4-vitrified/warmed ovaries (Courbiere et al., 2009), whereas M22-vitrified/warmed kidneys recovered their function when implanted back into the donor animals (Fahy et al., 2009). A question could rise regarding the adequacy of the VS4 vitrification protocol for ewe whole ovary, potentially leading to RPC. Indeed VS4 was initially developed for larger size organ vitrification, although having been tested with rabbit kidney (Kheirabadi and Fahy, 2000), whose weight (~10 g) is in the same order of magnitude than ewe ovary (2 g). Moreover, this solution was initially described to vitrify at 1000 atmospheres of hydrostatic pressure, when cooled at ~10°C/min (Fahy and Ali, 1997; Kheirabadi and Fahy, 2000). However, recent converging data obtained with differential scanning calorimetry showed that VS4 can vitrify at atmospheric pressure, with a critical cooling rates between 11.7 and 14.3°C/min, a critical warming rate of 340°C/min and a vitrous transition temperature between -124.3°C and -125.2°C (Courbiere et al., 2006; Baudot et al., 2007). The great discrepancy between critical cooling and warming rate could be due in part to cracks leading to devitrification. Both cracks and frozen zones, present in our vitrified ovaries, can induce RPC and should be avoided. According to Rabin et al. (2005), cracks of vitrified liquids appear as a complex multifactor phenomenon dependant on the nature and the volume of the cryoprotectant solution, the nature of the cooling surface and the cooling rate (Steif et al., 2005). Pegg et al. (1997) also involved the warming rate. Besides, the behavior of a system in which a biological sample (with different thermal expansion properties) has been added into the vitrification solutions could even be more complex (Steif et al., 2009). Rabin et al. also reported cracks evens with an exceptionally slow cooling rate of <1°C/min suggesting that crack avoidance may require the improvement of more than one limiting factor.

The presence of unvitrified foci in the cortex of VS4-vitrified whole ovaries is consistent with calorimetric data (Baudot et al., 2007). In this previous study, complete vitrification was obtained for the ovarian pedicle but not for the ovarian tissue (Courbiere et al., 2009). However, this calorimetric study was carried out on isolated pedicle and cortex samples. Consequently, it could not assess the potential adverse effects of cortical ice crystals acting as triggers of recrystallization in the whole vitrified pedicle during warming. In our study, MTT

staining was decreased in vitrified/thawed pedicles that looked completely vitrified but nevertheless underwent ice crystallization during thawing. As this crystal formation occurred in all ovaries, we could not prove that it affected pedicle viability or metabolism, as suggested by the decreased MTT staining, and neither could we prove that unvitrified cortical zones were responsible for the crystallization. Be that as it may, improving vitrification in the ovarian cortex would be valuable for fertility cryopreservation, even if it does not warrant the absence of RPC.

The periluminal location of the unstained areas strongly suggested an adverse effect of ice crystallization on pedicle viability and therefore on MTT staining, as crystal formation usually started in the vessel lumen and spreads subsequently (Karlsson and Toner, 1996). Nevertheless, VS4 exposure without vitrification was not associated with MTT staining disturbance, indicating a role for the vitrification process. That cryopreservation protocols which adversely affect vessel physiology has been demonstrated in large vessels, mainly using mechanical measurements of isometric contractility to acetylcholine (Song *et al.*, 1995; Esther Rendal Vazquez *et al.*, 2004). This technique was not feasible in our study, as the diameter of the pedicle arteries was too small. *In vitro* studies of the vessels of cryopreserved whole ovaries showed normal histology (Courbiere *et al.*, 2005, 2006; Bedaiwy *et al.*, 2006; Baudot *et al.*, 2007; Onions *et al.*, 2008) or ultrastructure (Martinez-Madrid *et al.*, 2004, 2007), normal CD 34 protein expression (Bedaiwy *et al.*, 2006), normal apoptosis (Martinez-Madrid *et al.*, 2007) and normal membrane integrity (Martinez-Madrid *et al.*, 2004). However, these static markers were always investigated immediately after warming and, consequently, any delayed lesions would have been missed. Assessments of the viability of vessels of cryopreserved whole ovaries after re-implantation showed normal expression of factor VIII (Arav *et al.*, 2005) but also partial transmural vessel necrosis (Bedaiwy *et al.*, 2003). MTT staining may provide an accurate assessment of vessel viability of cryopreserved whole ovaries, without requiring the long, expensive and animal-consuming step of re-implantation. However, as we remarked previously, MTT is an optimistic viability marker which will be relevant for badly damaged organs improper for being transplanted back, but would not necessarily predict the transplantation outcome of normally stained organs. Other viability markers such as substrate for esterase activity (calcein AM), nucleic acid stains (ethidium bromide), mitochondrial membrane potential markers (mitochondrion-selective rhodamine 123), or glucose uptake markers (2-NBD-deoxyglucose) could be relevant alternatives for whole organ viability assessment. However, contrary to MTT, their cost and the difficultness of their extraction for quantitative assay would definitively be an obstacle to their use. On the other hand, an evolution of the above-described protocol could use new water-soluble tetrazolium dyes with two major advantages: assessing the whole vascular tissue of the cultured organ and keeping it for further transplantation if the test is positive.

Given the periluminal distribution of the vascular lesions induced by VS4 vitrification, concern has emerged about probable marked adverse effects of this preservation method on endothelial viability and vessel physiology. Endothelial damage has been documented using scanning electron microscopy (Pascual *et al.*, 2004) to assess large arteries subjected to slow-freezing cryopreservation, a finding that suggests limited long-term preservation of vascular allografts (Pascual *et al.*, 2005). In our study, the vessels were injured by a

whole-ovary VS4-vitrification/warming process resulting in RPC, and the lesions involved vessels located in the pedicle or ovarian stroma, including the subcortical part of the ovary. These vessel injuries defeat the purpose of whole ovary cryopreservation/warming, which is to allow immediate restoration of the systemic vascularization of the organ upon implantation back into the donor. Although we did not obtain definitive proof that the vascular damage would lead to poor functional outcomes, our findings suggest a risk of thrombosis (Wu and Thiagarajan, 1996), arterial aneurysm, abnormal vessel permeability and/or altered vessel physiology with an inability to regulate vascularization after re-implantation. Such effects might explain the poor fertility outcomes in an *in vivo* study of VS4-vitrified whole sheep ovaries (Courbiere *et al.*, 2009), as they may have been added to the organ injuries induced by ovary retrieval and re-implantation. Fresh ovary transposition has been associated with a decrease in the follicular density consistent with preserved fertility (Courbiere *et al.*, 2009). Additional lesions induced by ice crystallization in the ovarian pedicle and stroma during warming after VS4-vitrification, however, may prevent the restoration of fertility. Warming appears to be a critical phase of the vitrification protocol, as any crack or imperfectly vitrified foci may result in RPC, impairing zones that were initially completely vitrified. These results make all the more unlikely a potential use of ovarian autotransplantation for fertility preservation in human, as malignant cells reintroduction or organ loss is possible. Therefore, if whole organ function is to be restored, RPC must be completely eliminated during the warming phase. In this regard, MTT, which is a new qualitative and quantitative marker for vascular metabolism, will permit accurate comparisons among whole-organ cryoprotection protocols.

Acknowledgements

We thank Professor Scoazec, Doctor Frappart and all the personnel at the pathology department of the Edouard Herriot hospital (Lyon) for their skilled technical assistance.

Authors' roles

A.T., B.S. and J.I. conceived the experimental design. A.T. and M.M. collected the samples and carried out the experiments. A.T., B.S. and J.I. performed the statistical analysis and interpreted the data. A.T., J.S., B.S. and J.I. contributed to drafting and revising the manuscript. A.T., M.M., C.M., J.S., B.S. and J.I. gave their final approval to the submitted version of the manuscript.

Funding

This research was supported by clinical research grants from Agence de la Biomédecine (Paris, France) and Fondation de l'AVENIR (Paris, France).

Conflict of interest

None declared.

References

- Fertility preservation and reproduction in cancer patients. *Fertil Steril* 2005; **83**:1622–1628.
- Aldieri E, Riganti C, Polimeni M, Gazzano E, Lussiana C, Campia I, Ghigo D. Classical inhibitors of NOX NAD(P)H oxidases are not specific. *Curr Drug Metab* 2008; **9**:686–696.
- Anderson GL, Deinard AS. The nitrobletetrzolium (NBT) test: a review. *Am J Med Technol* 1974; **40**:345–353.
- Arav A, Revel A, Nathan Y, Bor A, Gacitua H, Yavin S, Gavish Z, Uri M, Elami A. Oocyte recovery, embryo development and ovarian function after cryopreservation and transplantation of whole sheep ovary. *Hum Reprod* 2005; **20**:3554–3559.
- Baudot A, Courbiere B, Odagescu V, Salle B, Mazoyer C, Massardier J, Lornage J. Towards whole sheep ovary cryopreservation. *Cryobiology* 2007; **55**:236–248.
- Bedaivy MA, Falcone T. Harvesting and autotransplantation of vascularized ovarian grafts: approaches and techniques. *Reprod Biomed Online* 2007; **14**:360–371.
- Bedaivy MA, Jeremias E, Gurunluoglu R, Hussein MR, Siemianow M, Biscotti C, Falcone T. Restoration of ovarian function after autotransplantation of intact frozen-thawed sheep ovaries with microvascular anastomosis. *Fertil Steril* 2003; **79**:594–602.
- Bedaivy MA, Hussein MR, Biscotti C, Falcone T. Cryopreservation of intact human ovary with its vascular pedicle. *Hum Reprod* 2006; **21**:3258–3269.
- Berridge MV, Tan AS. Characterization of the cellular reduction of 3-(4,5-dimethylthiazol-2-yl)-2,5-diphenyltetrazolium bromide (MTT): subcellular localization, substrate dependence, and involvement of mitochondrial electron transport in MTT reduction. *Arch Biochem Biophys* 1993; **303**:474–482.
- Berridge MV, Horsfield JA, Tan AS. Evidence that cell survival is controlled by interleukin-3 independently of cell proliferation. *J Cell Physiol* 1995; **163**:466–476.
- Berridge MV, Herst PM, Tan AS. Tetrazolium dyes as tools in cell biology: new insights into their cellular reduction. *Biotechnol Annu Rev* 2005; **11**:127–152.
- Borenfreund E, Babich H, Martin-Alguacil N. Comparisons of two in vitro cytotoxicity assays—the neutral red (NR) and tetrazolium MTT tests. *Toxicol in Vitro* 1988; **2**:1–6.
- Burdon RH, Gill V, Rice-Evans C. Reduction of a tetrazolium salt and superoxide generation in human tumor cells (HeLa). *Free Radic Res Commun* 1993; **18**:369–380.
- Courbiere B, Massardier J, Salle B, Mazoyer C, Guerin JF, Lornage J. Follicular viability and histological assessment after cryopreservation of whole sheep ovaries with vascular pedicle by vitrification. *Fertil Steril* 2005; **84**(Suppl. 2):1065–1071.
- Courbiere B, Odagescu V, Baudot A, Massardier J, Mazoyer C, Salle B, Lornage J. Cryopreservation of the ovary by vitrification as an alternative to slow-cooling protocols. *Fertil Steril* 2006; **86**(Suppl. 4):1243–1251.
- Courbiere B, Caquant I, Mazoyer C, Franck M, Lornage J, Salle B. Difficulties improving ovarian functional recovery by microvascular transplantation and whole ovary vitrification. *Fertil Steril* 2009; **91**:2697–2706.
- Donnez J, Dolmans MM. Cryopreservation of ovarian tissue: an overview. *Minerva Med* 2009; **100**:401–413.
- Donnez J, Dolmans MM. Preservation of fertility in females with haematological malignancy. *Br J Haematol* 2011; **154**:175–184.
- Donnez J, Godin PA, Qu J, Nisolle M. Gonadal cryopreservation in the young patient with gynaecological malignancy. *Curr Opin Obstet Gynecol* 2000; **12**:1–9.
- Donnez J, Dolmans MM, Demylle D, Jadoul P, Pirard C, Squifflet J, Martinez-Madrid B, van Langendonck A. Livebirth after orthotopic transplantation of cryopreserved ovarian tissue. *Lancet* 2004; **364**:1405–1410.
- Esther Rendal Vazquez M, Rodriguez Cabarcos M, Fernandez Mallo RO, Sanchez Ibanez J, Segura Iglesias R, Bermudez Gonzalez T, Matheu Capo G, Filgueira Fernandez P, Pertega Diaz S, Andion Nunez C. Functional assessment of human femoral arteries after cryopreservation. *Cryobiology* 2004; **49**:83–89.
- Fahy GM, Ali SE. Cryopreservation of the mammalian kidney. II. Demonstration of immediate ex vivo function after introduction and removal of 7.5 M cryoprotectant. *Cryobiology* 1997; **35**:114–131.
- Fahy GM, Wowk B, Pagotan R, Chang A, Phan J, Thomson B, Phan I. Physical and biological aspects of renal vitrification. *Organogenesis* 2009; **5**:167–175.
- Gardner DK, Pool TB, Lane M. Embryo nutrition and energy metabolism and its relationship to embryo growth, differentiation, and viability. *Semin Reprod Med* 2000; **18**:205–218.
- Gosden RG, Baird DT, Wade JC, Webb R. Restoration of fertility to oophorectomized sheep by ovarian autografts stored at –196 degrees C. *Hum Reprod* 1994; **9**:597–603.
- Grazul-Bilska AT, Banerjee J, Yazici I, Borowczyk E, Bilski JJ, Sharma RK, Siemionov M, Falcone T. Morphology and function of cryopreserved whole ovine ovaries after heterotopic autotransplantation. *Reprod Biol Endocrinol* 2008; **6**:16.
- Imhof M, Bergmeister H, Lipovac M, Rudas M, Hofstetter G, Huber J. Orthotopic microvascular reanastomosis of whole cryopreserved ovine ovaries resulting in pregnancy and live birth. *Fertil Steril* 2006; **85**(Suppl. 1):1208–1215.
- Karlsson JO, Toner M. Long-term storage of tissues by cryopreservation: critical issues. *Biomaterials* 1996; **17**:243–256.
- Kheirabadi BS, Fahy GM. Permanent life support by kidneys perfused with a vitrifiable (7.5 molar) cryoprotectant solution. *Transplantation* 2000; **70**:51–57.
- Knott EM, Ryou MG, Sun J, Heymann A, Sharma AB, Lei Y, Baig M, Mallet RT, Olivencia-Yurvati AH. Pyruvate-fortified cardioplegia suppresses oxidative stress and enhances phosphorylation potential of arrested myocardium. *Am J Physiol Heart Circ Physiol* 2005; **289**:H1123–H1130.
- Li XC, Tong GX, Zhang Y, Liu SX, Jin QH, Chen HH, Chen P. Neferine inhibits angiotensin II-stimulated proliferation in vascular smooth muscle cells through heme oxygenase-1. *Acta Pharmacol Sin* 2010; **31**:679–686.
- Liu Y, Peterson DA, Kimura H, Schubert D. Mechanism of cellular 3-(4,5-dimethylthiazol-2-yl)-2,5-diphenyltetrazolium bromide (MTT) reduction. *J Neurochem* 1997; **69**:581–593.
- Mallet RT, Sun J. Antioxidant properties of myocardial fuels. *Mol Cell Biochem* 2003; **253**:103–111.
- Martinez-Madrid B, Dolmans MM, Van Langendonck A, Defrere S, Donnez J. Freeze-thawing intact human ovary with its vascular pedicle with a passive cooling device. *Fertil Steril* 2004; **82**:1390–1394.
- Martinez-Madrid B, Camboni A, Dolmans MM, Nottola S, Van Langendonck A, Donnez J. Apoptosis and ultrastructural assessment after cryopreservation of whole human ovaries with their vascular pedicle. *Fertil Steril* 2007; **87**:1153–1165.
- Mian KB, Martin W. The inhibitory effect of 3-amino-1,2,4-triazole on relaxation induced by hydroxylamine and sodium azide but not hydrogen peroxide or glyceryltrinitrate in rat aorta. *Br J Pharmacol* 1995; **116**:3302–3308.
- Morgan MJ, Faik P. Carbohydrate metabolism in cultured animal cells. *Biosci Rep* 1981; **1**:669–686.

- Nisolle M, Casanas-Roux F, Qu J, Motta P, Donnez J. Histologic and ultrastructural evaluation of fresh and frozen-thawed human ovarian xenografts in nude mice. *Fertil Steril* 2000;**74**:122–129.
- O'Donnell BV, Tew DG, Jones OT, England PJ. Studies on the inhibitory mechanism of iodonium compounds with special reference to neutrophil NADPH oxidase. *Biochem J* 1993;**290**(Pt 1):41–49.
- Onions VJ, Mitchell MR, Campbell BK, Webb R. Ovarian tissue viability following whole ovine ovary cryopreservation: assessing the effects of sphingosine-1-phosphate inclusion. *Hum Reprod* 2008;**23**:606–618.
- Onions VJ, Webb R, McNeilly AS, Campbell BK. Ovarian endocrine profile and long-term vascular patency following heterotopic autotransplantation of cryopreserved whole ovine ovaries. *Hum Reprod* 2009;**24**:2845–2855.
- Pascual G, Rodriguez M, Corrales C, Turegano F, Garcia-Honduvilla N, Bellon JM, Bujan J. New approach to improving endothelial preservation in cryopreserved arterial substitutes. *Cryobiology* 2004;**48**:62–71.
- Pascual G, Martinez S, Rodriguez M, Serrano N, Bellon JM, Bujan J. Patency and structural changes in cryopreserved arterial grafts used as vessel substitutes in the rat. *J Surg Res* 2005;**124**:297–304.
- Patterson C, Ruef J, Madamanchi NR, Barry-Lane P, Hu Z, Horaist C, Ballinger CA, Brasier AR, Bode C, Runge MS. Stimulation of a vascular smooth muscle cell NAD(P)H oxidase by thrombin. Evidence that p47(phox) may participate in forming this oxidase in vitro and in vivo. *J Biol Chem* 1999;**274**:19814–19822.
- Pegg DE, Wusteman MC, Boylan S. Fractures in cryopreserved elastic arteries. *Cryobiology* 1997;**34**:183–192.
- Rabin Y, Taylor MJ, Walsh JR, Baicu S, Steif PS. Cryomacroscopy of vitrification, Part I: a prototype and experimental observations on the cocktails VS55 and DP6. *Cell Preserv Technol* 2005;**3**:169–183.
- Reungpatthanaphong P, Dechsupa S, Meesungnoen J, Loetchutinat C, Mankhetkorn S. Rhodamine B as a mitochondrial probe for measurement and monitoring of mitochondrial membrane potential in drug-sensitive and -resistant cells. *J Biochem Biophys Methods* 2003;**57**:1–16.
- Revel A, Elami A, Bor A, Yavin S, Natan Y, Arav A. Whole sheep ovary cryopreservation and transplantation. *Fertil Steril* 2004;**82**:1714–1715.
- Slater TF, Sawyer B, Straeuli U. Studies on succinate-tetrazolium reductase systems. III. Points of coupling of four different tetrazolium salts. *Biochim Biophys Acta* 1963;**77**:383–393.
- Song YC, Pegg DE, Hunt CJ. Cryopreservation of the common carotid artery of the rabbit: optimization of dimethyl sulfoxide concentration and cooling rate. *Cryobiology* 1995;**32**:405–421.
- Steif PS, Palastro M, Wan CR, Baicu S, Taylor MJ, Rabin Y. Cryomacroscopy of vitrification. Part II: Experimental observations and analysis of fracture formation in vitrified VS55 and DP6. *Cell Preserv Technol* 2005;**3**:184–200.
- Steif PS, Noday DA, Rabin Y. Can thermal expansion differences between cryopreserved tissue and cryoprotective agents alone cause cracking? *Cryo Lett* 2009;**30**:414–421.
- Wallace WH, Anderson RA, Irvine DS. Fertility preservation for young patients with cancer: who is at risk and what can be offered? *Lancet Oncol* 2005;**6**:209–218.
- Wallin A, Ghahremani M, Dahm-Kahler P, Brannstrom M. Viability and function of the cryopreserved whole ovary: in vitro studies in the sheep. *Hum Reprod* 2009;**24**:1684–1694.
- Wang HD, Pagano PJ, Du Y, Cayatte AJ, Quinn MT, Brecher P, Cohen RA. Superoxide anion from the adventitia of the rat thoracic aorta inactivates nitric oxide. *Circ Res* 1998;**82**:810–818.
- Wang P, Henning SM, Heber D. Limitations of MTT and MTS-based assays for measurement of antiproliferative activity of green tea polyphenols. *PLoS One* 2010;**5**:e10202.
- Wu KK, Thiagarajan P. Role of endothelium in thrombosis and hemostasis. *Annu Rev Med* 1996;**47**:315–331.

4.2.2. Etude de la diffusion d'un marqueur perfusé à l'ovaire

4.2.2.1. Introduction

Le travail précédent a montré que la vitrification ovarienne, après exposition par « VS4 », n'était pas complète puisqu'elle s'accompagnait constamment d'une cristallisation au réchauffement. Ce phénomène peut avoir deux origines : soit la présence de fractures au sein du milieu vitrifié induisant la nucléation au réchauffement, soit la présence de zones non vitrifiées lors du refroidissement catalysant la cristallisation au réchauffement. L'observation de zones cristallisées sur la surface des ovaires vitrifiés suggère l'implication du deuxième phénomène. Cependant, nous ne savons pas pourquoi ces zones apparaissent. Afin de mieux le comprendre, nous avons étudié la tranche des ovaires perfusés par MTT dans le cadre du travail précédent.

4.2.2.2. ***Article 4: Factors related to unstained areas in whole ewe ovaries perfused with a metabolic marker.***

4.2.2.2.1. Les resultats de cette étude

Cet article, dont vous trouverez ci-après le manuscrit, est en cours de révision dans la revue Human Reproduction.

Dans ce travail, nous avons analysé les facteurs associés à la présence de zones non marquées sur la tranche d'ovaires de brebis lorsque ces derniers ont été perfusés par MTT. Le MTT était utilisé comme marqueur perfusion. Trois cent soixante ovaires ont ainsi été analysés, tous ayant été perfusés avec succès, c'est-à-dire sans fuite apparente et avec vidange macroscopiquement complète du sang encore présent dans les vaisseaux. Les ovaires étudiés étaient ceux utilisés dans le travail précédent pour la validation du MTT comme marqueur métabolique du pédicule vasculaire ovarien et pour l'étude de la viabilité pédiculaire après vitrification d'ovaires entiers par « VS4 ». Dix-neuf conditions expérimentales différentes ont ainsi été utilisées sans que celles-ci influencent l'existence ou non de zones non marquées.

Après perfusion par MTT, les tranches d'ovaires comportaient des zones non marquées dans 64.4% des cas. En analyse uni-variée, la présence de ces zones non marquées était associée à la présence d'un corps jaune, à une surface plus petite de la tranche ovarienne, à un marquage du pédicule ovarien quantitativement plus fort et à une expérience moindre de l'opérateur. Les groupes, avec et sans zones non marquées, n'étaient pas significativement différents quant au poids de l'ovaire, au temps entre prélèvement et rinçage ou entre prélèvement et perfusion par MTT.

En analyse multi-variée, les facteurs indépendants associés à l'existence de zones non marquées étaient la présence d'un corps jaune, la surface de la tranche ovarienne et l'expérience de l'opérateur. La présence d'un corps jaune augmentait le risque de marquage incomplet. Au contraire, le risque diminuait de manière dose dépendante avec l'augmentation de surface de la tranche ovarienne et l'expérience accrue de l'opérateur. Une courbe d'apprentissage a pu être établie avec une diminution significative du taux de marquage incomplet, de 83% (IC95% 75%-92%) à 60% (IC95%, 54%-65%) après la préparation d'environ 80 ovaires ($P < 0.0001$).

Ces données éclairent d'un jour nouveau les échecs relatifs de sauvegarde de la fertilité par cryoconservation d'ovaire entier. En effet, l'exposition d'ovaires entiers aux cryoprotecteurs se faisant constamment par perfusion, ces ovaires doivent être improprement exposés aux cryoprotecteurs. En cas de congélation lente, ces portions d'ovaires improprement perfusées pourraient être exposées aux lésions de congélation et perdre elles-mêmes les capacités de reprises fonctionnelles. Cette interruption vasculaire pourrait aussi hypothéquer la reprise fonctionnelle de toute zone située en aval de l'arbre vasculaire interrompu. Le problème est encore plus important en cas de vitrification. En effet, ces zones non exposées aux cryoprotecteurs pourraient facilement subir une prise en glace lors du refroidissement et catalyser la cristallisation rapide de l'ovaire et de son pédicule vasculaire lors du réchauffement. Il en résulterait des lésions osmotiques diffuses sur tout l'organe, compromettant sa reprise fonctionnelle.

4.2.2.2.2. Manuscrit soumis à Human Reproduction

Factors Related to Unstained Foci in Whole Ewe Ovaries Perfused with a Metabolic Marker

Running title: Tissue Staining by Ovary Perfusion

Torre^{1,2,3,5,6}, F. Ben Brahim⁵, T. Popowski^{3,5}, R. Boudjenah³, B. Salle^{1,2,4}, J. Lornage^{1,2,4}

¹INSERM U846, Stem-cell and Brain Research Institute, 18 Avenue Doyen Lepine, 69500 Bron, France

²Claude Bernard University, 8 Avenue Rockefeller, 69003 Lyon, France

³Paris Ile de France Ouest School of Medicine, Versailles Saint Quentin en Yvelines University, 9 boulevard d'Alembert, F-78280, Guyancourt, France

⁴Department of Reproductive Medicine, Hôpital Femme Mère Enfants, 59 bd Pinel, 69677 Bron, France

⁵Department of Gynaecology and Obstetrics, Hospital of Poissy Saint Germain en Laye, 10 rue du Champ Gaillard, F-78303, Poissy, France

⁶**To whom correspondence should be addressed:** Department of Obstetric Gynecology, Poissy-Saint Germain Hospital, 10 rue du Champ Gaillard, F-78303, Poissy, France. Fax: 00 33 1 39 27 44 93. Email: antoinetorre@voila.fr

ABSTRACT

BACKGROUND: Whole ovary cryopreservation followed by vascular auto-transplantation has been suggested to preserve fertility. A combination of immersion and perfusion is used to ensure adequate exposure of the ovaries to cryoprotectants, although few data are available on actual exposure. To explain the poor functional outcomes after whole ovary cryopreservation, we evaluated ovary staining by *in vitro* perfusion with methylthiazolyl blue tetrazolium (MTT) as a qualitative marker of tissue blood supply. **METHODS:** Whole ewe ovaries with their vascular pedicles were perfused at 0.35 mL/min with 1 g/L MTT for 2 hours at 39°C under various experimental conditions. The pedicles were removed and the ovaries cut in half sagittally and photographed. Unstained foci on the slice surfaces were recorded. Times from ovary collection to ovary rinsing and to MTT perfusion initiation, ovary weight

and slice surface area, presence of a corpus luteum, and operator experience (number of ovaries previously perfused) were recorded. Pedicle MTT staining was quantified at 564 nm after solubilization in alcohol. A logistic regression model was built to identify factors predicting incomplete ovary staining. **RESULTS:** We studied 360 ovaries under 19 experimental conditions. Unstained foci were common (64.4%). By multivariate analysis, incomplete ovary staining was independently associated with lower experimenter experience ($P<0.02$), smaller ovary slice surface area ($P<0.0001$), and presence of a corpus luteum ($P<0.01$). Presence of unstained foci was independent from experimental conditions. The rate of incomplete ovary staining decreased from 83% to 60% beyond the 80th perfused ovary ($P<0.0001$). **CONCLUSIONS:** If unstained foci reflected absence of MTT exposure, then ovary perfusion frequently resulted in incomplete tissue exposure, suggesting blood-supply impairments that might adversely affect outcomes after whole ovary cryopreservation. Uniformity of staining improved with experimenter experience.

Keywords: Fertility preservation, ovary, cryopreservation, organ culture, vascular perfusion

INTRODUCTION

Cancer treatments can adversely affect fertility in women of childbearing age (Donnez et al., 2000). Cryopreservation of embryos and gametes before cancer treatment initiation is not feasible in prepubertal girls, women with hormone-sensitive diseases, or women requiring emergency treatment (Donnez and Dolmans, 2009). In these situations, cryopreservation of ovarian tissue may be a valid alternative. Transplantation of cryopreserved ovarian cortex was successful in restoring fertility to 12 cancer patients, who had 15 live-born children (Donnez and Dolmans, 2011). The ovarian tissue was grafted back without vascular anastomosis. However, the lifespan of such transplants is short, in part due to ischemic stress, which requires neoangiogenesis (Nisolle et al., 2000). Cryopreservation of ovaries with their vascular pedicles and subsequent vascular auto-transplantation would be helpful to prevent posttransplantation ischemia. This technique requires sufficient exposure of the entire ovary to cryoprotectants via a combination of perfusion and immersion, to ensure protection against chilling injury. However, poor ovarian function has been reported after cryoprotection of whole ovaries, as assessed *in vitro* (Grazul-Bilska et al., 2008, Onions et al.,

2009) and *in vivo*, with a single reported pregnancy in a ewe (Imhof et al., 2006), two lamb births having been obtained recently in our laboratory (unpublished data). In contrast, cryopreserved whole rabbit kidneys recovered their function when implanted back into the animals (Fahy et al., 2009). Cryoprotectant diffusion into perfused ovaries is a potentially limiting factor that has not been adequately investigated. Methylthiazolyl blue tetrazolium bromide (MTT) is a classical colorimetric stain that has been validated as a viability marker for perfused ovaries (Torre et al., 2012).

The goal of this study was to identify factors influencing the completeness of tissue exposure to a compound administered by whole ovary perfusion *in vitro*. We investigated MTT staining of ewe ovaries.

MATERIAL AND METHODS

MTT staining

Chemicals were from Sigma Aldrich (Sigma Aldrich, Lyon, France), unless otherwise specified.

Perfusion medium

We used modified Krebs-Henseleit buffer containing 1.17 mM MgSO₄, 1.18 mM KH₂PO₄, 4.69 mM KCl (Merck, Darmstadt, Germany), 118.07 mM NaCl, 2.54 mM CaCl₂, and 5.00 mM HEPES adjusted to pH 7.4±0.05 with about 1.87 mM of anhydrous sodium hydroxide (NaOH). Mean calculated osmolarity was 307.8 mosmol/L. Osmolarity was kept identical across experiments by adding sodium chloride if needed.

Collection and preparation of whole ovaries with their vascular pedicles

Entire sheep reproductive tracts with the ovarian vasculature starting at the origin of the ovarian artery from the dorsal aorta were collected from 6-month-old lambs at the local slaughterhouse, placed in modified Krebs-Henseleit buffer, transported to the laboratory, and kept at 10°C. The ovaries were isolated one by one. The mesoovarium was carefully removed. After complete connective tissue removal, subsidiary blood vessels (usually two per ovarian pedicle) were ligated at their origin, using nylon sutures (6-0 Prolene, Ethicon, Issy Les Moulineaux, France), taking care to avoid arterial leaks. The ovarian artery was

cannulated using a 24G catheter (BD Insyte, BD, Le Pont de Claix, France), which was secured using nylon sutures. The ovary was then rinsed for 1 minute with 1 mL of 20 IU/mL heparinized saline (Héparine Choay, Sanofi, Paris, France) to verify the absence of leakage and to remove macroscopically visible blood from the blood vessels. The final preparation was composed only of the ovary and of its isolated artery and vein. The preparation was weighed and preserved at 10°C in modified Krebs-Henseleit buffer until the experiments were started.

Ovary exposure to MTT

The present study was conducted on the ovaries used to develop and to validate an MTT assay of vascular pedicle viability and to conduct a preliminary evaluation of this assay on exposed/rinsed ovaries and on ovaries that were vitrified/rewarmed using VS4 cryoprotectant (Torre et al., 2012). The experiments were started when four ovaries were available. Two experimental sessions, each using four ovaries, were usually conducted every day unless otherwise specified. The ovaries were perfused using a four-channel Minipuls 2 Peristaltic Pump (Gilson, Villiers Le Bel, France), at 0.35 mL/min, as described previously (Courbiere et al., 2009, Courbiere et al., 2006). Each perfused solution was supplemented with 20 IU/mL heparin (Héparine Choay) and passed through a 22- μ m filter (Millipore, Molsheim, France).

We studied 409 ovaries, each of which was successfully perfused (i.e., blood flowing through the vein when rinsing the ovarian vascular network through the artery, with no obvious leaks). Each ovary was immersed in 10 mL of pre-heated modified Krebs-Henseleit buffer and perfused for 2 hours at 39°C (normal sheep body temperature) with modified Krebs-Henseleit buffer, 1 g/L MTT (Interchim, Montluçon, France), and other compounds, depending on the experimental condition. Of the 409 ovaries, 360 (88%) were analyzed; photographs of the other 49 ovaries were unavailable due to a memory failure of the digital camera before back-up. The characteristics of the 360 ovaries studied were not significantly different from those of the 49 excluded ovaries (data not shown).

The experimental conditions have been described in detail by Torre *et al.* (Torre et al., 2012). Table 1 shows the numbers of ovaries in each experimental condition. Briefly, some ovaries had no intervention before MTT perfusion without D-glucose (NaCl, n=51) or with D-glucose

5 mM (n=53) or with D-glucose 10 mM (n=73). MTT was also perfused with 5 mM D-glucose plus 15 mM 2-deoxy-D-glucose (Interchim) (10 ovaries), 5 mM L-glucose (Interchim) (8 ovaries), or 30 mM oxythiamine (Bachem, Voisins-le-Bretonneux, France) (8 ovaries). In addition, 11 ovaries were perfused with MTT and 10 mM of sodium pyruvate and 11 ovaries with MTT, 10 mM of sodium pyruvate, and 5 mM of D-glucose. Also, MTT was perfused with 300 μ M of sodium azide with (11 ovaries) or without (11 ovaries) 10 mM D-glucose. Perfusion with MTT plus 10 μ M diphenyleneiodonium chloride (DPI, Cayman, Tallinn, Estonia) was used with (12 ovaries) or without (11 ovaries) 5 mM D-glucose. Physical insults were used to induce tissue lesions in 38 ovaries: they consisted in immersion for 1 minute in liquid nitrogen (Liquid Nitrogen) (10 ovaries), modified Krebs-Henseleit buffer at 53°C (18 ovaries), or modified Krebs-Henseleit buffer at 65°C (10 ovaries). These 38 ovaries were allowed to recover at room temperature before perfusion with MTT. Twenty ovaries were previously perfused with modified Krebs-Henseleit buffer with 10 mM D-glucose and no MTT at room temperature for about 1 hour before MTT staining (KH perfused ovaries). Previous exposure to the cryoprotectant VS4 was used for 8 ovaries (VS4 exposed/rinsed ovaries) and vitrification/rewarming with VS4, as previously described (Baudot et al., 2007, Courbiere et al., 2005, Courbiere et al., 2006), for 12 ovaries (VS4 vitrified/rewarmed ovaries). Briefly, the ovaries were immersed and perfused with three cryoprotectants, DMSO, formamide (Fluka, Lyon, France), and propylene glycol, in increasing concentrations of up to 2.75 M, 2.76 M, and 1.97 M, respectively. For cryoprotectant removal, the ovaries were perfused with decreasing concentrations of cryoprotectant and mannitol (CDM Lavoisier, Paris, France). Between cryoprotectant exposure and removal, some ovaries were vitrified by immersion in liquid nitrogen then rewarmed slowly up to -133°C and quickly thereafter. These last VS4 exposure±vitrification procedures were lengthy and allowed only four ovaries to be studied per day.

Each ovary was numbered in the chronological order of perfusion. Times from ovary retrieval to ovary rinsing and to MTT perfusion were recorded, as well as the experimental condition and the weight of each ovary. All experiments were carried out by a single operator (AT).

Evaluation of ovarian MTT staining

The ovarian pedicle with its catheter was excised at the ovarian hilum from each MTT-stained whole ovary, and the ovary was cut in half sagittally. The internal ovary surfaces of each half ovary were photographed using a 28-mm-lens camera (Lumix FZ28, Panasonic, France) held perpendicular to the ovary surface. A standardized plastic cassette for anatomic analysis (Histocassette, Sakura, Villeneuve d'Ascq, France) was photographed with each ovary. The photographs were analyzed using image analysis software (Histolab 5.11.1, Microvision, Evry, France). On each photograph, the surface area of the entire internal slice of each half ovary was measured, as well as the largeness of the Histocassette (reproductive 28-mm scale) photographed at the same time, by a single experimenter (FBB). An indicator of ovary slice surface area was computed as the slice surface area measured on the photograph normalized for the square of the length of the histocassette on the same photograph (square scale). Presence of a corpus luteum was recorded. Spectroscopy was used to quantify MTT staining of the vascular pedicle. The distal part of the stained pedicle (near the hilum) was placed in 10 mL of absolute ethanol (Hexalab, Saint Fons, France), and the dye was allowed to dissolve at room temperature for 1 day. After air drying, the pedicle fragment was weighed on a balance (H10, Mettler, Viroflay, France, $d=0.1$ mg). The colored alcohol was diluted 1/10, and its optical density (OD) was measured at 564 nm in a Hellma visible wavelength spectrum cell of 1 cm in length (Hellma Analytics, Paris, France), using a UU-1700 PharmaSpec adjustable spectrometer (Shimadzu, Champs-sur-Marne, France). Under our conditions, colored alcohol absorbance was greatest at this wavelength. Results were expressed as $\text{Log (OD)}/\text{mg}$.

Statistics

Data were analyzed using Stata version 10.0 (Stata Corp., College Station, TX, USA). Means and 95% confidence intervals (95% CIs) were used as the measures of central tendency and variability of quantitative variables, respectively. Categorical variables were expressed as percentages. Ovaries were divided into groups according to the presence or absence of unstained foci at the surface of ovarian slices. Between-group comparisons were with the Mann-Whitney test for quantitative variables and the chi-square test for categorical variables. Continuous variables were categorized according to their quartile distribution. Variables yielding P values of less than 0.2 by univariate analysis were entered into a

descending logistic linear regression model to identify factors associated with presence of unstained foci on the internal slice surface. The learning curve for minimizing the risk of unstained areas was studied by separating the ovaries into ten subgroups in the order of handling. *P* values of less than 0.05 were considered significant.

RESULTS

After MTT perfusion, the entire ovary and its vascular pedicle turned a purplish blue. The ovarian slices often showed unstained foci. Ovarian slice appearance and surface areas for representative ovaries with complete and incomplete MTT staining are shown in Figure 1. Table 2 lists the ovarian parameters and experimental data.

By univariate analysis, occurrence of unstained foci was associated with presence of a corpus luteum, smaller slice surface area, greater quantitative pedicle staining, and earlier handling in the experience of the operator (Table 2). The groups with and without unstained foci were not significantly different regarding ovary weight, time to rinsing, or time to MTT perfusion. Neither was the presence of unstained foci dependent on the experimental condition (Tables 1 and 2).

By multivariate analysis, independent predictors of unstained foci were presence of a corpus luteum, ovary slice surface area, and operator experience (Table 3). Presence of a corpus luteum increased the risk of incomplete staining. In contrast, the risk decreased dose-dependently as ovary slice surface area and operator experience increased. The learning curve assessment (Figure 2) showed a significant decrease in incomplete staining from 83% (95%CI, 75%-92%) to 60% (95%CI, 54%-65%) after preparation of about 80 ovaries ($P<0.0001$).

Figure 1. Photographs of ovaries completely or incompletely stained with MTT and measurements for the study. The ovaries were perfused with MTT, combined with sodium azide but no D-glucose (A), DPI with D-glucose (B), no D-glucose and nothing else (C), or exposed to the cryoprotectant “VS4” then rinsed (D). Ovarian slice contours used to measure surface and scale bars are in red; scale bar= 28 mm. Ovary A was completely stained and ovaries B, C, and D incompletely stained.

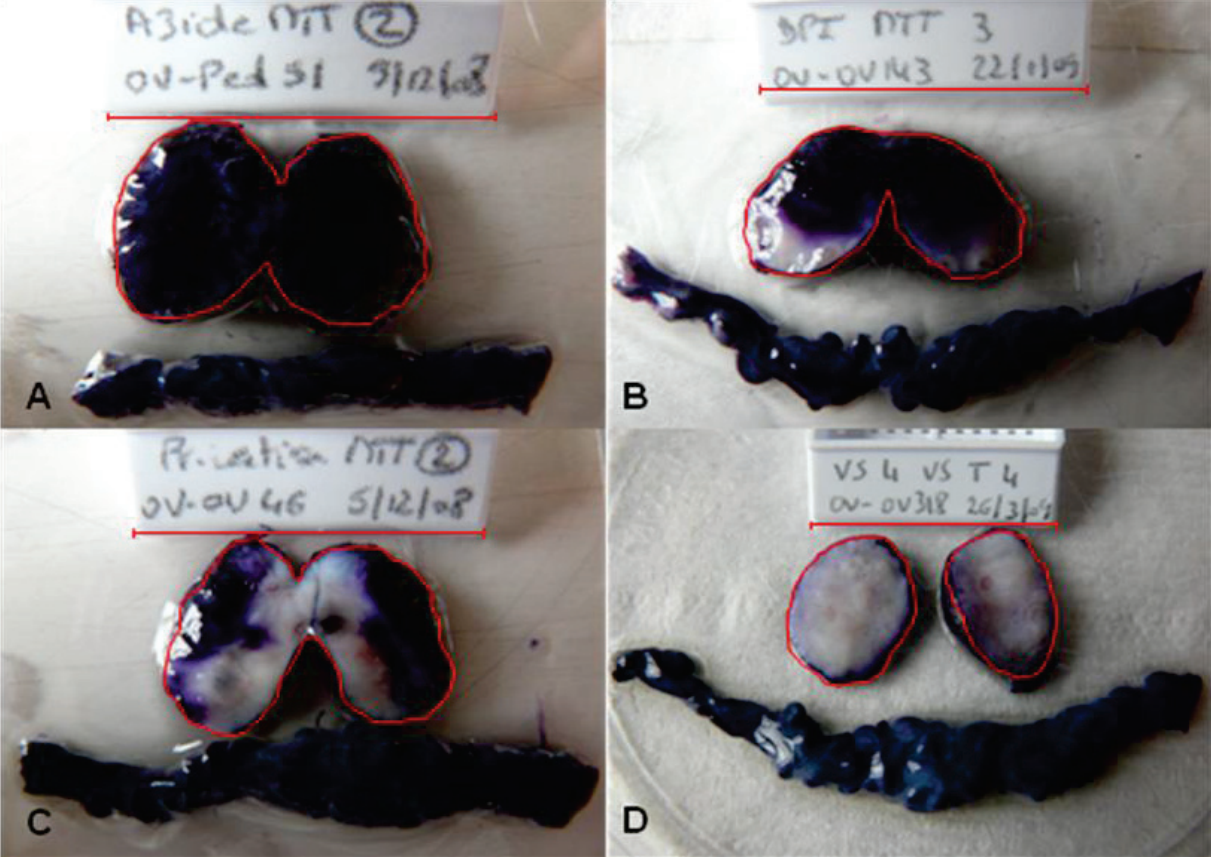


Figure 2. Learning curve. MTT-perfused ovaries were divided into 10 groups in the order they were used for the experiments. Incomplete MTT staining was significantly more common in the first two groups than in the eight last groups (*).

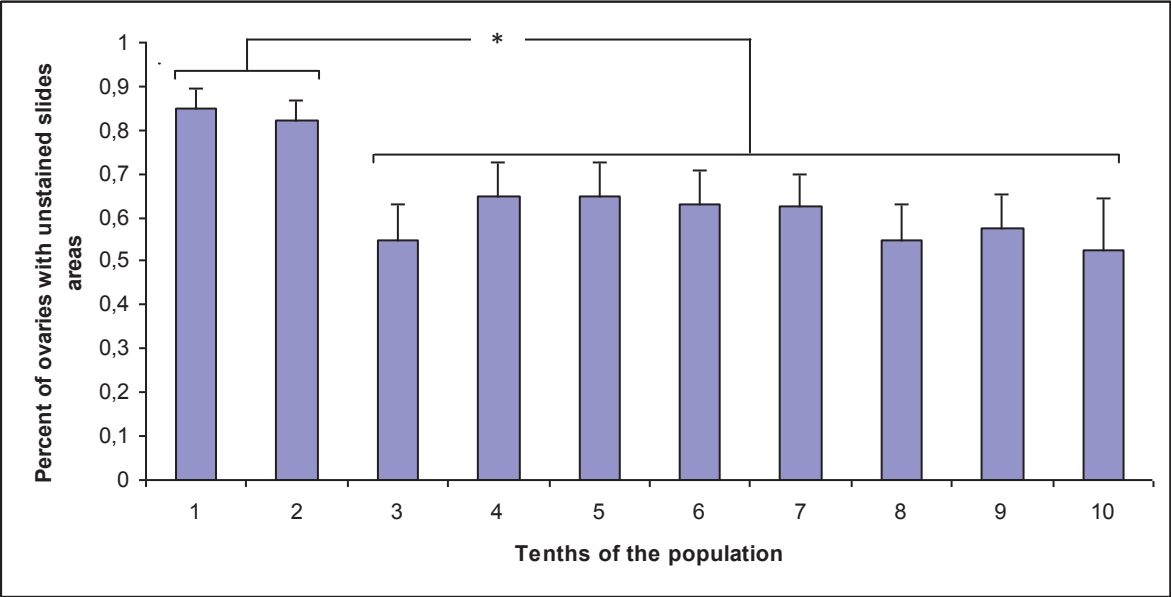


Table 1. Distribution of MTT-perfused ewe ovaries among the experimental conditions and among completely and incompletely stained groups

Type of condition	Number of studied ovaries per condition	Ovarian slides with unstained areas	
		Yes (n=232, 64.4%)	No (n=128, 35.6%)
NaCl	51	29 (56.9)	22 (43.1)
D-Glucose 5 mM	53	34 (64.2)	19 (35.8)
D-Glucose 10 mM	73	58 (79.5)	15 (20.5)
D-Glucose + 2 desoxyglucose	12	6 (50.0)	6 (50.0)
D-Glucose + Pyruvate	11	9 (81.8)	2 (18.2)
L-glucose	8	5 (62.5)	3 (37.5)
D-Glucose + Aizde	11	6 (54.5)	5 (45.5)
D-Glucose + DPI	12	6 (50.0)	6 (50.0)
2 désoxyglucose	10	6 (60.0)	4 (40.0)
Pyruvate	11	5 (45.5)	6 (54.5)
Azide	11	7 (63.6)	4 (36.4)
DPI	11	6 (54.5)	5 (45.5)
Oxythiamine	8	4 (50.0)	4 (50.5)
53°C	10	7 (70.0)	3 (30.0)
65°C	18	10 (55.6)	8 (44.4)
Liquid Nitrogen	10	6 (60.0)	4 (40.0)
VS4 exposed+rinced	8	3 (37.5)	5 (62.5)
VS4 Vitrified	12	10 (83.3)	2 (12.7)
KH perfused	20	15 (75.0)	5 (25.0)

Table 2. Characteristics of MTT-perfused ewe ovaries with and without incomplete staining. Note that experimenter experience, ovary slice surface, presence of a corpus luteum, and ovarian pedicle staining intensity differed significantly between the completely and incompletely stained groups by univariate analysis.

	Total ovarian population, (n=360)	Ovarian slides with unstained areas		P
		Yes (n=232)	No (n=128)	
Weight (g. 95%CI)	1.94 [1.94- 1.94]	1.97 [1.90-2.04]	1.89 [1.81-1.97]	0.62
Surface indicator (95%CI)	0.40 [0.39-0.41]	0.39 [0.37-0.40]	0.43 [0.41-0.45]	0.0001*
Corpus luteum (n, (%))	85 (23.6)	65 (28.1)	20 (15.6)	0.02*
Distribution of ovarian number quartiles (%)	25/25/25/25	29/24/24/22	15/23/29/33	0.01*
Conditions (n)	26	26	22	0.41
Time from ovarian retrieval to rinsing (min. 95%CI)	160 [152-168]	161 [150-171]	160 [146-173]	0.96
Time from ovarian retrieval to MTT onset (min. 95%CI)	225 [216-233]	224 [213-235]	227 [212-242]	0.86
Optical density of pedicle staining (mg ⁻¹ 95%CI)	0.016 [0.015-0.017]	0.016 [0.015-0.017]	0.014 [0.013-0.015]	0.0271*

Table 3. Multivariate analysis to detect factors associated with incomplete staining of the internal slice surface of ewe ovaries perfused with MTT. Odd ratios (ORs) are reported. The univariate analysis of continuous variables categorized in quartiles showed differences between completely and incompletely stained ovaries for experimenter experience, ovary slice surface area, presence of a corpus luteum, and ovarian pedicle staining intensity. In the multivariate analysis, factors independently associated with incomplete staining were experimenter experience, ovary slice surface area, and presence of a corpus luteum.

	Univariate analysis			Multivariate analysis		
	OR	95%CI	p	OR	95%CI	p
Presence of corpus luteum	2.1	1.2-3.7	0.009	2.33	1.23-4.40	0.009*
Quartile of ovarian surface						
First	1					
Second	0.51	0.26-0.99	0.048*	0.55	0.28-1.1	0.09
third	0.41	0.23-0.85	0.015*	0.47	0.24-0.94	0.032*
Forth	0.28	0.15-0.54	0.0001*	0.20	0.10-0.42	0.0001*
Quartile of operator experience						
First	1					
Second	0.47	0.24-0.90	0.022*	0.59	0.29-1.18	0.135
third	0.43	0.23-0.83	0.011*	0.45	0.22-0.92	0.030*
Forth	0.35	0.18-0.70	0.003*	0.41	0.19-0.86	0.019*
Quartile of quantitative pedicle staining						
First	1					
Second	1.49	0.81-2.73	0.197	1.40	0.72-2.7	0.319
third	1.70	0.92-3.14	0.091	1.54	0.79-3.00	0.204
Forth	1.81	0.98-3.34	0.057	1.41	0.73-2.71	0.300

DISCUSSION

In this study, systemic ovarian exposure to a metabolic marker (MTT) resulted in incomplete staining of over half the ovaries. Moreover, ovaries with smaller slice surface areas and those containing a corpus luteum were at increased risk for incomplete staining. Greater experience of the experimenter decreased the risk of incomplete staining.

To our knowledge, our work is the first to investigate the metabolic staining of perfused whole ovaries. Previous studies assessing the systemic diffusion of a perfused marker into ovaries used Indian ink, whose particle characteristics hinder the interpretation of unstained foci (Gerritse et al., 2008).

Unstained foci in perfused ovaries may have been either metabolically inactive or unexposed to MTT. Absence of metabolic activity is unlikely, although not ruled out by direct evidence from our work. Indeed, the presence of unstained foci was independent from exposure to the metabolic modulators used in our study. Moreover, the different conditions tested in our study were expected to modify the intensity of MTT staining rather than its spatial distribution. Therefore, the unstained foci were probably insufficiently exposed to MTT, despite our systemic perfusion technique, suggesting incomplete filling of the ovarian vascular network. In a study of bovine ovaries, up to 40% of bovine ovarian vessels were excluded from Indian ink perfusion, and factors associated with exclusion were small vessel diameter and vessel location in the cortex (Gerritse et al., 2008). Similar results obtained at our laboratory in preliminary experiments on perfused ewe ovaries (data not shown) also point to incomplete perfusion as the cause of incomplete staining. MTT is soluble and is therefore unlikely to cause obstructions in the ovarian vascular network, whereas stains containing particles (such as Indian ink) can embolize small-diameter vessels. Another limitation of our work is the wide diversity of experimental conditions, which was due to our use of ovaries included in a study of quantitative MTT staining (Torre et al., 2012). This diversity might have affected the occurrence of unstained foci. However, the multivariate analysis showed no significant variations in the rate of unstained foci across experimental conditions.

The frequency of unstained foci was partly dependent on operator experience, ovarian slice surface area, and presence of a corpus luteum. This last factor was significantly associated

with perfusion failure in a study of bovine ovaries (Gerritse et al., 2008). The corpus luteum may be surrounded by very small diameter blood vessels, which may be particularly vulnerable to occlusion. Occlusion of these vessels may result either in foci unstained by MTT (our study) or in massive vessel embolization by Indian ink particles with perfusion pressure elevation, leakage, and perfusion failure (study of bovine ovaries). Moreover, human ovaries are better vascularized in the follicular phase than in luteal phase (Jokubkiene et al., 2006).

The mechanism underlying the protective effect of a larger slice surface area is unclear as presence of a corpus luteum increased the surface area yet was associated with an increased risk of incomplete staining. Conceivably, ovarian tissue condensation around the hilum may result in greater vascular vulnerability in ovaries having a small slice surface, independently of corpus luteum influence.

The learning curve effect suggests a role for embolism in the occurrence of unstained foci. Preparation of the ovaries involved handling of the distal pedicle but not of the ovaries themselves. However, in spite of operator training, 60% of the ovaries remain incompletely stained, suggesting the involvement of other factors. One possibility is that a longer time to ovary reperfusion may increase the risk of unstained foci, although the results of our regression analysis do not support this hypothesis. A much shorter time might improve vascularization. The range of reperfusion times in our experiments might substantially exceed a critical threshold beyond which changes in the frequency of unstained foci are small. Nevertheless, no evidence supporting a relationship between vessel permeability and reperfusion time was obtained in our study or in the previous study of bovine ovaries (Gerritse et al., 2008), in which the time to perfusion varied more widely, from 30 minutes to 4 hours. Perfusion parameters such as perfusion flow and pressure were not evaluated in either study but might affect the extent of ovarian perfusion. The effect of vasodilators or thrombolytic agents should also be investigated, as well as that of oxidative stress protectors.

Combined immersion and perfusion in cryoprotectants has been proven more effective than immersion alone for cryopreserving whole ovaries by slow freezing (Gerritse et al., 2011). However, whereas the cortex was fully protected by immersion, up to 70% of the medullary was incompletely protected despite prolonged perfusion of cryoprotectants. This finding

may explain the apparent discrepancy between the promising *in vitro* studies based on follicle morphology or survival (Arav et al., 2005, Bedaiwy et al., 2003, Martinez-Madrid et al., 2007, Martinez-Madrid et al., 2004, Onions et al., 2008, Wallin et al., 2009) and the poor *in vivo* fertility outcomes after auto-transplantation of slow-frozen and thawed ovaries. Despite numerous attempts (Arav et al., 2005, Bedaiwy and Falcone, 2007, Bedaiwy et al., 2003, Grazul-Bilska et al., 2008, Imhof et al., 2006, Revel et al., 2004), a single gestation has been reported in an ewe (Imhof et al., 2006) and another obtained in our laboratory (unpublished data). Inadequate cryoprotectant exposure may adversely affect tissue survival of slow-frozen ovaries, contributing to the poor functional outcomes, and the effect may be even more marked with whole ovaries cryopreserved by vitrification. Indeed, vitrification involves whole-organ exposure to high concentrations of cryoprotectants via both immersion and perfusion. The rationale is to increase tissue fluid viscosity, thereby preventing ice formation during rapid cooling (Karlsson and Toner, 1996). However, unperfused parts of the ovary may not be adequately exposed to cryoprotectants and may therefore allow ice formation. The ice in these unperfused foci may act as seeding areas for global crystallization during re-warming. In differential scanning calorimetric experiments, when whole ovaries were exposed to the vitrification solution “VS4”, the pedicles showed adequate vitrification with virtually no ice formation but the ovarian cortex failed to vitrify, resulting in massive ice formation (Baudot et al., 2007). Focal ice formation was consistently found in the ovarian cortex. Rewarming-phase crystallization started near the foci of ice formation then spread throughout the ovary. This pattern was seen consistently in “VS4” vitrified/rewarmed ovaries (Torre et al., 2012). Although isolated “VS4” exposed ovarian pedicles were protected against ice formation (Baudot et al., 2007), vitrification/rewarming resulted in significant alterations in pedicle viability, suggesting adverse effects of rewarming-phase crystallization (Torre et al., 2012). Finally, after auto-transplantation of vitrified/rewarmed ewe ovaries, no surviving follicles were detected and no gestations were obtained (Courbiere et al., 2009). Attempted fertility preservation by auto-transplantation of whole ewe ovaries vitrified with the new potent cryoprotectant “VM3” failed recently in our laboratory (unpublished data). We hypothesize that the inadequate vitrification and poor fertility outcomes of vitrified ewe ovaries result, in part, from inadequate cryoprotectant exposure due to the presence of unvascularized ovarian foci. Given the other risks of whole-

ovary cryopreservation for safeguarding fertility in cancer patient, such as the reintroduction of malignant cells and failure of auto-transplantation, our result deserve whole ovary vitrification as a possible technique for fertility preservation in human. Before whole ovary vitrification can be considered as holding promise for fertility preservation, cryoprotectant exposure of the whole organ will have to be improved. Among others, perfusion parameters, vasodilators, thrombolytic agents or oxidative stress protectors should be investigated.

ACKNOWLEDGMENTS

This research was funded by clinical research grants from *Agence de la Biomédecine* (Paris, France) and *Fondation de l'AVENIR* (Paris, France).

AUTHORS' ROLES

AT, BS and JL conceived the experimental design. AT collected the samples and carried out the experiments. FBB analyzed the ovary photographs. AT and TP performed the statistical analysis and interpreted the data. AT, RB, BS, and JL contributed to drafting and revising the manuscript. AT, FBB, TP, RB, BS, and JL gave their final approval to the submitted version of the manuscript.

CONFLICT OF INTEREST

None declared.

4.3. Comparaison de fonction ovarienne après cryoconservation et auto-transplantation vasculaire d'ovaires traités pas congélation lente et par vitrification

Les premiers résultats de cette thèse comme ceux de la thèse de Blandine Courbière suggèrent que la vitrification d'ovaires entiers serait un mode de cryoconservation inapproprié pour sauvegarder la fertilité. En effet, la transplantation d'ovaires entiers vitrifiés après exposition au « VS4 » n'a pas permis de rétablir la fertilité chez la brebis, contrairement aux brebis témoins chez lesquelles l'ovaire a été transplanté à l'état frais (Courbière et al., 2009). De plus, ce protocole ne permet pas la vitrification complète du

cortex ovarien. Cela semble avoir un effet néfaste sur l'organe entier, l'ovaire et son pédicule vasculaire subissant une cristallisation globale au réchauffement (Torre et al., 2012), alors que le pédicule était initialement efficacement vitrifié (Baudot et al., 2007). Il s'en suit, entre autre, une altération de la viabilité vasculaire de ces ovaires entiers (Torre et al., 2012). Une raison à cette faible vitrification du cortex ovarien a été apportée par l'étude précédente dans laquelle nous avons montré que l'exposition de ces ovaires aux cryoprotecteurs est inhomogène, certaines zones d'exclusion vasculaire n'étant probablement pas correctement exposées et conduisant possiblement à une nucléation. Cependant, d'autres mécanismes peuvent aussi être mis en œuvre. Il est possible que le « VS4 » n'ait pas les propriétés vitrifiantes suffisantes pour assurer une vitrification complète, même dans les zones de faible diffusion tissulaire du cryoprotecteur. Nous avons donc essayé le « VM3 », un nouveau cocktail de cryoprotecteurs dont les propriétés vitrifiantes sont bien meilleures (Fahy et al., 2004), pour tenter de sauvegarder la fertilité par transplantation d'ovaire entier vitrifié, chez la brebis. Comme une gestation avait déjà été obtenue dans cette espèce après congélation lente d'ovaire entier (Imhof et al., 2006), ce mode de cryoconservation nous a servi de témoin. Nous avons donc comparé les résultats d'un groupe ayant reçu les ovaires congelés à ceux d'un groupe ayant reçu les ovaires vitrifiés après exposition au « VM3 ».

4.3.1. Cryoconservation : la vitrification toujours marquée par une cristallisation au réchauffement.

Tous les ovaires prélevés ont été perfusés avec succès. Aucune difficulté technique n'a été rencontrée au cours du protocole de congélation lente. En revanche, à l'image de ce qu'on avait observé avec « VS4 », les ovaires vitrifiés après exposition au « VM3 » présentaient tous des patches blanchâtres à la surface du cortex, évocateurs d'échec focal de vitrification. Le pédicule vasculaire semblait correctement vitrifié. De la même manière qu'avec « VS4 », une cristallisation est survenue pendant la phase rapide du réchauffement de chaque ovaire vitrifié avec « VM3 ». Aucune fracture du pédicule n'a été observée après vitrification d'ovaire. Les données du prélèvement sont présentées tableau 7. Tous les ovaires ont été prélevés et cryoconservés, puis les transplanations ont été réalisées. Le protocole de

vitrification par « VM3 » ayant été maîtrisé tardivement, les premiers ovaires prélevés étaient congelés puis les suivants ont été vitrifiés.

	Congélation lente	Vitrification VM3	Statistique
Nombre d'animaux transplantés	6	6	
Age au prélèvement (jours)	70 ± 15	250 ± 30	P = 0.026
Poids (kg)	36 ± 4	35 ± 5	NS
Durée prélèvement (minutes)	52 ± 13	61 ± 15	NS
Durée entre prélèvement et transplantation (jours)	200 ± 32	30 ± 12	P = 0.0087
Durée transplantation (minutes)	198 ± 52	241 ± 37	NS
Durée d'ischémie (minutes)	233 ± 51	304 ± 48	NS

Tableau 7. Caractéristiques des brebis auto-transplantées avec ovaires cryoconservés par congélation lente ou par vitrification selon le protocole « VM3 ».

Nos brebis étant d'âge homogène, le prélèvement d'ovaire pour congélation lente s'est donc fait à un âge significativement plus jeune que celui pour vitrification. Pour « rattraper » cette

différence d'âge, les ovaires congelés ont été transplantés en dernier, expliquant un temps entre prélèvement et transplantation significativement plus long dans ce groupe.

4.3.2. Confirmation que l'auto-transplantation d'ovaires cryoconservés est techniquement faisable

Les anastomoses vasculaires ont été considérées comme satisfaisantes sur l'ensemble du groupe « congélation lente ». Le groupe « vitrification » a été marqué par 2 échecs primaires. Les principaux résultats du suivi des brebis transplantées sont présentés dans le tableau 8.

4.3.2.1. Une anastomose chirurgicale maîtrisée

Les difficultés techniques rencontrées étaient, tout d'abord, d'ordre technique, liées à l'installation chirurgicale et aux données anatomiques. En effet, le bassin de la brebis était profond et l'exposition de l'utérus et des trompes était délicate. De plus, le calibre des vaisseaux était de l'ordre du millimètre et l'équipement grossissant à disposition était tout juste suffisant.

Cependant, les échecs rencontrés semblaient plus découler de la technique de cryoconservation que d'un échec physique d'anastomose.

Le temps moyen d'intervention pour le prélèvement était de 56 ± 7 minutes. Le temps moyen d'intervention pour cette greffe était de 225 ± 9 minutes.

4.3.2.2. Deux échecs immédiats d'anastomose liés au mode de cryoconservation

Sur les 12 anastomoses réalisées, 2 ont été marquées par un échec immédiat de rétablissement du flux vasculaire, chacun sur ovaire vitrifié.

L'un des ovaires transplantés a été le siège d'une suffusion hémorragique au sein du pédicule lors du déclampage des vaisseaux. L'ovaire n'a pas semblé être reperfusé en raison du développement de cet hématome. Il pourrait s'agir d'une fracture vasculaire survenue cours des étapes de vitrification/rechauffement, éventuellement liée à un choc thermique ou mécanique (fracture du verre). La vitrification est une technique sensée éviter la formation de cristaux de glace, contrairement à la congélation lente où la cristallisation est contrôlée. Cependant, il est possible que cette technique ne soit que partiellement maîtrisée.

L'autre échec primaire s'est produit en raison du blocage du flux sanguin artériel dans une boucle de l'artère ovarienne du transplant, entre la suture vasculaire artérielle et l'ovaire, à distance de l'anastomose. L'hypothèse est qu'une lésion pariétale vasculaire se soit produite, avec un phénomène de clapet qui oblitérerait la lumière artérielle.

Le fait que ces échecs aient été observés immédiatement pourrait faire penser que l'anastomose est, en elle-même, une limite à la reprise fonctionnelle de ces organes cryoconservés. Pourtant, dans les deux cas, l'interruption du flux est survenue à distance de l'anastomose, et toujours sur ovaires vitrifiés. Ainsi, malgré les difficultés techniques, les échecs d'anastomose observés semblent liés à la cryoconservation. Celle-ci semble modifier la qualité des tissus et pourrait entraîner des lésions endothéliales favorisant la thrombose vasculaire. Des plaies vasculaires étagées peuvent éventuellement survenir en cas de phénomènes locaux de cristallisation ou en cas de fractures de l'ovaire au cours du réchauffement. Il est possible que des lésions infra-cliniques aient conduit à l'interruption retardée du flux vasculaire, sans que nous puissions en faire le diagnostic de visu.

4.3.3. La reprise de la fonction hormonale des ovaires cryoconservés et transplantés existe mais n'est pas systématique

La brebis est une espèce œstrale. La reprise hormonale correspond à l'entrée en phase d'œstrus. Les cycles sexuels durent environ 17 jours et s'enchaînent en l'absence de fécondation. La progestérone est sécrétée par le corps jaune formé par la différenciation des

cellules du follicule après l'ovulation. Elle est donc un véritable marqueur de l'ovulation. En période d'œstrus, il existe ainsi toujours un corps jaune fonctionnel et le taux de la progestérone ne chute jamais, donnant ainsi un aspect en plateau. En cas de gestation, les cycles s'arrêtent et la progestérone, d'abord d'origine ovarienne puis relayée par la sécrétion placentaire, va s'élever progressivement au cours du 3^{ème} mois. Si aucun cycle ovulatoire ne conduit à la fécondation, la progestérone retourne au taux basal à la fin de l'œstrus saisonnier.

Une brebis du groupe « congélation lente » est morte 4 semaines après la réanastomose, sans cause apparente à l'autopsie. Nous n'avons donc obtenu pour elle aucun dosage biologique. L'analyse histologique de l'ovaire et du pédicule vasculaire n'a pas permis de retrouver des structures conservées mais les prélèvements ont certainement été trop tardifs. Une brebis du groupe « vitrification » est morte 7 mois après la réanastomose. Les prélèvements biologiques ont eu lieu pendant 6 mois et la stimulation ovarienne n'avait pas pu être réalisée avant le décès. L'analyse des résultats a donc porté sur 5 brebis traitées selon le protocole de congélation lente et sur 6 brebis traitées selon le protocole de vitrification « VM3 ». Notre recul est d'environ 3 ans, entre la transplantation et le sacrifice.

4.3.3.1. En congélation lente.

Quatre brebis sur les 5 survivantes du groupe « congélation lente » ont montré une reprise hormonale sous la forme d'une augmentation de la progestéronémie circulante, dont 3 après synchronisation. La cinquième brebis, transplantée en dernier, n'a jamais repris d'activité hormonale ovarienne et la progestéronémie est restée basse en dépit d'une synchronisation.

On observe 2 profils très différents de reprise hormonale :

- Le premier apparaît sous la forme du plateau classique de progestérone avec des taux variant faiblement autour de 5 ng/ml et d'une durée de 4,5 mois, chez 2 brebis (Figure 8, brebis 80 068 et 80 136). Le début de l'œstrus est survenu spontanément 5 mois après la transplantation chez une brebis. Les caractéristiques de cet œstrus

sont conformes à ce qui est rapporté chez la brebis en dehors de toute intervention extérieure et sont compatibles avec l'hypothèse d'un fonctionnement normal de l'ovaire. La 2ème brebis est entrée en œstrus après la synchronisation, 7,5 mois après la transplantation et a développé une phase d'œstrus avec une progestéronémie en plateau pendant 4 mois.

- L'autre profil de reprise spontanée prend la forme de pics de progestérone de l'ordre de 3 à 5 ng/ml pendant 10 à 15 jours seulement, et il est aussi retrouvé chez 2 brebis. Il s'agit indiscutablement de la preuve d'un développement folliculaire, mais moins intense et non entretenu. Ces 2 brebis ont ensuite bénéficié de la synchronisation suivie du déclenchement de l'ovulation par injection de PMSG (Figure 8, brebis 80 109 et 80 327). Les 2 brebis ont répondu au déclenchement de l'ovulation en présentant un plateau de progestérone très intense mais plus bref. Il s'agit de taux supérieurs à 15 ng/ml, pendant une durée de 1 mois. Un taux de 5 ng/ml est compatible avec l'activité d'un corps jaune unique, mais des taux de 15 ng/ml se rencontrent plutôt en fin de gestation. Nous avançons l'hypothèse que 3 corps jaunes ont fonctionné ensemble, peut-être à cause d'une remise en route brutale de l'ovaire, avec maturation de 3 follicules en même temps. Elles n'ont néanmoins pas ensuite poursuivi l'œstrus avec des cycles sexuels classiques.

4.3.3.2. En vitrification.

Quatre brebis sur 6 ont eu une transplantation ovarienne satisfaisante. Deux brebis ont spontanément présenté une reprise hormonale sous la forme d'un plateau d'une durée de 4 mois, 3 et 5 après la greffe (Figure 9, brebis 80 203, 80 365). Une 3^{ème} brebis n'a pas présenté de plateau mais seulement un pic de progestérone pendant 10 jours, 6 mois après la greffe (Figure 9, brebis 80 176). Cette brebis est morte 7 mois après la greffe, sans avoir été synchronisée. La 4ème brebis a bénéficié de la synchronisation 6 mois après la greffe et est entrée en œstrus en réponse (Figure 9, brebis et 80 155).

Les 2 autres brebis, pour lesquelles un échec primaire était redouté, ont présenté quelques pics de progestérone significatif. Nous retenons l'hypothèse d'une possible revascularisation de l'ovaire à partir du péritoine adjacent, tel une greffe de cortex ovarien. Cela pourrait expliquer qu'un développement folliculaire ait eu lieu, mais à partir d'une faible quantité de tissu ovarien et que le stock de follicules ayant survécu se soit suffisamment faible pour empêcher l'enchaînement classique des cycles de l'œstrus (Figure 9, brebis 80 010 80 353).

1.1.1. Le comportement sexuel des brebis transplantées existe, indépendamment de la reprise hormonale

Classiquement, la présence du mâle favorise l'entrée en œstrus et prolonge cette phase. Les sécrétions hormonales de la brebis stimulent chez le bélier le comportement sexuel.

Nous avons cependant relevé un certain nombre de discordances entre marquage à la craie et statut hormonal des brebis. En particulier, les 2 brebis du groupe « vitrification » ayant eu un échec de l'anastomose ovarienne ont tout de même été marquées, alors que leur taux de progestérone restait bas. Il semble, en fait, que le bélier se soit « intéressé » à toutes les brebis... Ainsi, le marquage à la craie de la croupe des brebis ne nous a permis que d'être sûrs de l'existence de l'activité sexuelle, mais sans aucune spécificité quant au statut hormonal.

1.1.2. Une gestation a été obtenue dans le groupe congélation lente, aucune dans le groupe vitrification par VS3

Une gestation gemellaire est survenue chez une brebis du groupe congélation lente le 15 mars 2010, 1 an 9 mois et 12 jours après transplantation. Les deux agnaux, un mâle et une femelle, se portent bien. La petite brebis s'est reproduite, sans difficulté. En revanche, aucune gestation n'est survenue dans le groupe vitrification par « VM3 ».

1.1.3. L'analyse macroscopique et histologique des ovaires transplantés permet-elle d'expliquer cette différence de potentiel reproducteur ?

L'analyse histologique des greffons est en cours.

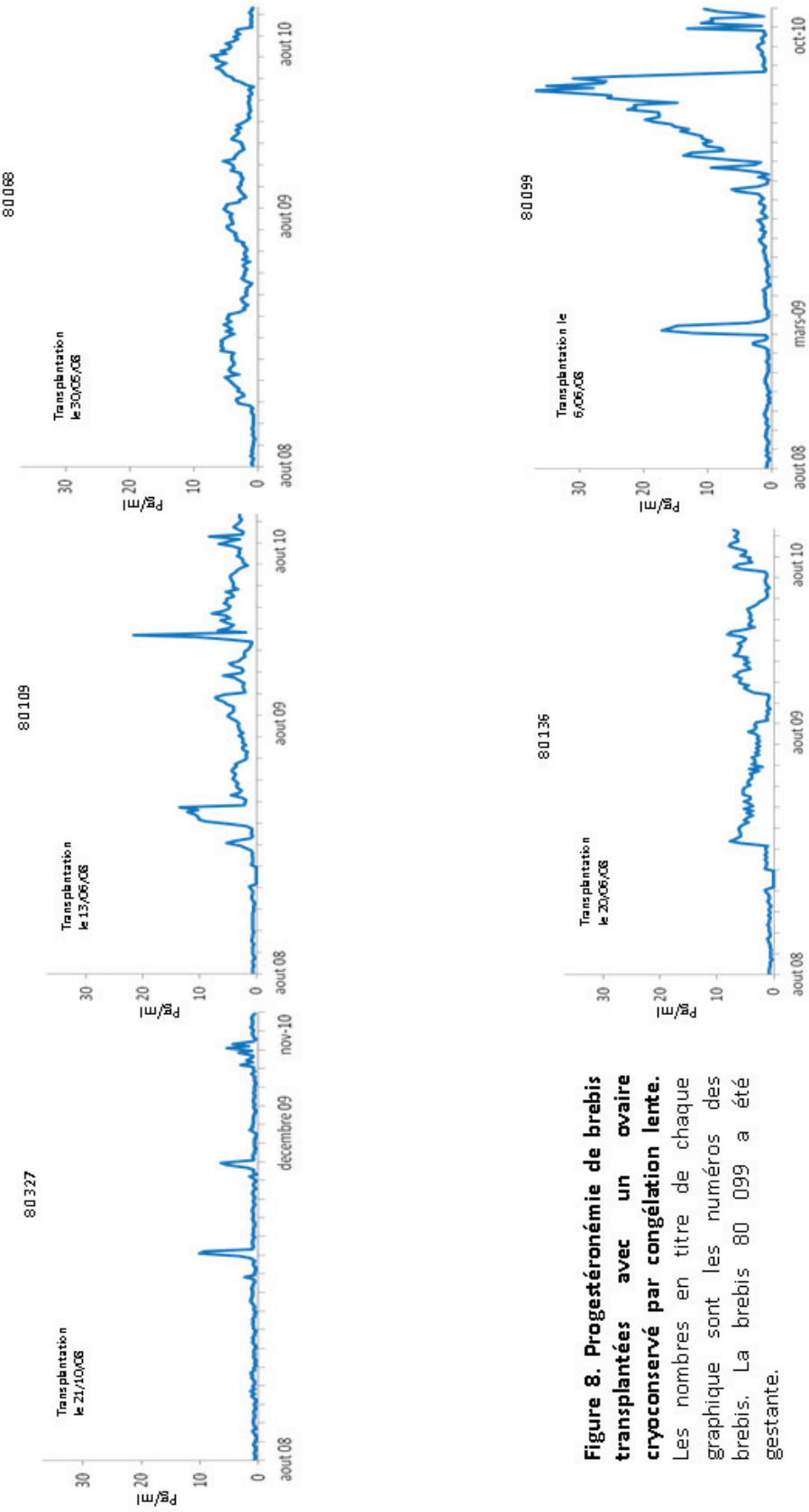


Figure 8. Progestéronémie de brebis transplantées avec un ovaire cryoconservé par congélation lente. Les nombres en titre de chaque graphique sont les numéros des brebis. La brebis 80 099 a été gestante.

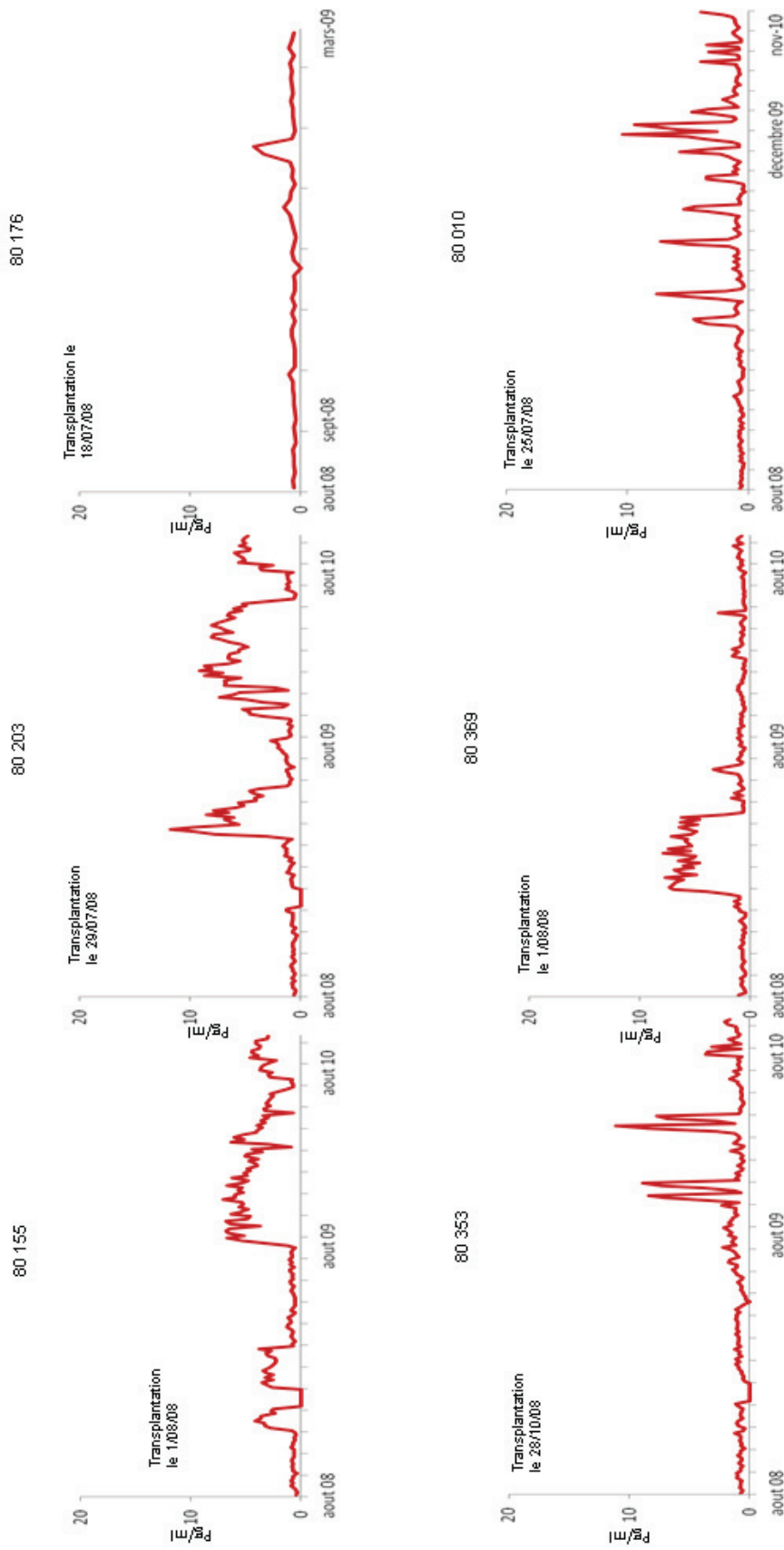


Figure 9. Progestéronémie des brebis transplantées avec une ovaire vitrifié selon le protocole « VM3 ». Les nombres en titre de chaque graphique sont les numéros des brebis.

Bien que non significativement différentes, les données de notre étude suggèrent que la vitrification d’ovaire entier par « VM3 » est moins appropriée que la congélation lente d’ovaire entier pour la sauvegarde de la fertilité chez la brebis.

	Congélation lente N=6	Vitrification VM3 N=6	Statistique
Echec d’anastomose	0/6	2/6	NS
Brebis décédées	1/6	1/6	NS
Reprise hormonales	4 /5	5/6	NS
Gestations	1	0	NS
Follicules présents dans les greffons			

Tableau 8. Principaux résultats du suivi de brebis transplantées d’ovaires congelés ou vitrifiés selon « VM3 ».

Ces résultats sont concordants avec ceux de Blandine Courbière, puisqu’elle n’avait pas non plus obtenu de gestation après vitrification d’ovaire entier par « VS4 », contrairement aux témoins transplantés avec un ovaire non vitrifié (Courbière et al., 2009). Il semble donc que le principe même de vitrification soit peu adapté, quel que soit le cryoprotecteur utilisé. La gestation que nous avons obtenue est la deuxième rapportée après transplantation d’ovaire entier congelé, après celle d’Imhoff *et al.* (Imhof et al., 2006). Notre succès en congélation lente confirme donc le principe de conservation d’ovaire entier comme une alternative envisageable de conservation de la fertilité.

2. DISCUSSION

2.1. La greffe de follicules immatures isolés

Dans notre travail sur l'isolation et la xéno greffe de petits follicules, nous avons montré que ces follicules primordiaux et primaires peuvent survivre au moins six mois et poursuivre leur développement jusqu'au stade antral. Cependant, comme pour les xéno greffes de fragments, des phénomènes d'activation folliculaire globale sont observés, suggérant que la durée de vie de telles greffes pourrait être compromise par une atrophie accélérée. Cela n'est malheureusement pas la seule limite de la technique. Les autres problèmes touchent à la difficulté d'isolation folliculaire, comme à l'efficacité du support de greffe ou encore à la xéno greffe.

2.1.1. Une isolation folliculaire techniquement difficile et peu reproductible

Comme nous l'avons suggéré en reprenant 4 années d'isolation folliculaire, cette étape est difficile chez la femme, sans doute du fait du caractère particulièrement fibreux et dense du cortex ovarien humain. On constate ainsi une large variabilité dans l'efficacité de la digestion de cortex ovarien par collagénase brute, souvent attribuée à des variations dans les lots d'enzymes. D'où l'effort de l'équipe du Professeur Jacques Donnez pour développer un protocole utilisant des enzymes purifiées, moins variables dans leur efficacité et présentant l'avantage considérable d'être compatibles avec une utilisation clinique, contrairement à la collagénase brute (Dolmans et al., 2006, Vanacker et al., 2011). Cependant, l'utilisation de collagénase purifiée ne semble pas avoir apporté l'homogénéisation attendue de l'efficacité de l'isolation folliculaire, ce qui suggère que les propriétés du cortex ovarien doivent être décisives mais, malheureusement aussi, imprévisibles et variables.

2.1.2. Un protocole inadapté à la conservation de la fertilité

Aucun des travaux publiés par l'équipe du Professeur Donnez ne s'est intéressé au degré de pureté de ces follicules dits « isolés », au regard des éventuelles contaminations par des

cellules stromales ou éventuellement carcinomateuses. Pourtant, après isolation par Ficolle, la recherche de cellules contaminantes co-prélevées avec les follicules, dans les interfaces d'intérêt aurait été bien venue (Martinez-Madrid et al., 2004). Aussi, la question de l'origine réelle de ce stroma néoformé demeure-t-elle, et avec elle, la sécurité carcinologique d'un protocole de ce type. Une analyse ultrastructurale par microscopie électronique sur 13 follicules « isolés » a été réalisée par Alexandra Camboni dans le laboratoire du Professeur Jacques Donnez. Apparemment, ces follicules étaient réellement isolés mais ces résultats n'ont pas été publiés à ce jour.

L'autre obstacle majeur à une éventuelle utilisation de l'isolation folliculaire en oncofertilité est sa très faible efficacité. Ainsi, comparée à la xénogreffe d'un fragment de volume environ 10 fois plus petit, l'isolation suivie de xénogreffe de follicules isolés a permis de récupérer le même nombre de follicules à 7 jours (Dolmans et al., 2007), suggérant que cette technique est 10 fois moins efficace que la greffe de fragment. Une des causes possibles à cette faible rentabilité est la difficulté d'isolation enzymatique des follicules chez la femme. Ainsi, comme nous l'avons rapporté, l'isolation folliculaire ne permet l'isolation de plus de 50 follicules primordiaux et primaires que dans moins de la moitié des cas. Une des raisons pouvant expliquer ce fait est que la digestion du cortex ovarien est difficile, au point que les follicules isolés sont endommagés et s'extrudent sous la forme d'ovocytes libres. Une autre cause classiquement évoquée est la répartition en cluster des follicules dans le cortex ovarien. Ainsi, les follicules n'étant pas également répartis dans ce cortex ovarien, la chance de prélever des follicules primordiaux est variable dans le cas de biopsies de faible taille. Cependant, cette raison ne peut être invoquée pour expliquer la plus faible efficacité de l'isolation folliculaire avec xénogreffe, comparée à la greffe de fragments. C'est donc bien la faible efficacité de la technique d'isolation et de xénogreffe de follicules primordiaux et primaires qui limitera son utilisation en oncofertilité.

2.1.3. Un support de greffe inadapté

Mise à part la faible capacité des protocoles disponibles pour isoler de manière efficace et reproductible les follicules primordiaux et primaires, l'autre limite de la technique est le support utilisé pour réintroduire les follicules. Pour greffer les follicules humains isolés, le

caillot de plasma a été utilisé comme un véhicule, comme cela avait déjà été décrit (Carroll and Gosden, 1993, Carroll et al., 1990, Gosden, 1990). Bien que nos données aient montré que ces follicules peuvent croître jusqu'au stade antral (Dolmans et al., 2007), Gosden *et al.* ont suggéré que le caillot serait mécaniquement déficient pour le transport de follicules (Gosden, 1990). Ils ont donc adopté un protocole double incluant un gel de collagène et un caillot de fibrine et ont obtenu une gestation après culture *in vitro*, xénogreffe, MIV puis transfert d'embryons (Carroll et al., 1990). Cependant, les mêmes auteurs sont ensuite revenus au protocole initial et ont obtenu une gestation avec un simple caillot de fibrine comportant des follicules isolés chez la souris (Carroll and Gosden, 1993). A la différence de notre protocole, Carroll et Gosden ont incubé 24 heures leur caillot, afin de le condenser (Carroll and Gosden, 1993, Gosden, 1990). Dans notre expérience, l'analyse histologique d'un caillot de fibrine comportant des follicules isolés a montré que les follicules s'excluent du caillot comme un comprimé s'exclut de sa plaquette, d'où une perte importante pendant la greffe. De plus, comme l'ont remarqué Dolmans *et al.*, la greffe de caillot dans la bourse ovarienne de souris est difficile et peut conduire à son expulsion et à la perte des follicules qu'elle contient. Cela peut être dû à la difficulté microchirurgicale, mais aussi à l'inadéquation du support. Enfin, sur le plan biochimique, le caillot de fibrine provenant du plasma n'est peut être pas le meilleur support puisqu'il contient aussi du complément susceptible d'aggraver les lésions folliculaires induites par la digestion enzymatique. L'utilisation du plasma autologue semble donc compromise puisque le chauffage, habituellement pratiqué pour décomplémenter, empêche aussi la coagulation. Si l'idée est de rester sur le caillot de fibrine, il serait envisageable d'utiliser du fibrinogène pur. Cependant, du fait des propriétés mécaniques manifestement médiocres, un autre support doit être développé.

2.1.4. Mais ces résultats ouvrent de nouvelles voies de recherche sur la physiologie de follicules isolés : d'où vient donc ce néo-stroma ?

Aussi inadaptée que puisse être l'isolation de petits follicules pour la sauvegarde de la fertilité, les résultats obtenus sont étonnants, notamment quant à la nature et à l'origine de ce néo-stroma développé après greffe de follicules isolés et semblant se développer

rapidement et soutenir la croissance de ces follicules en xénogreffe. Si l'avenir de la stratégie de sauvegarde de la fertilité par isolation de follicules primordiaux est loin d'être établie, l'étude des facteurs synthétisés dans ce néo-stroma contribuera sans doute à la compréhension de la croissance folliculaire et permettra probablement des progrès importants en folliculogénèse *in vitro*.

2.2. La vitrification d'ovaire entier n'améliore pas l'efficacité de la cryoconservation d'ovaire entier avec son pédicule vasculaire

Nos hypothèses théoriques prêtaient à la vitrification des propriétés susceptibles de la rendre plus performante que la congélation lente dans la cryoconservation d'ovaires entiers. Elles ne se sont pas vérifiées : en effet, à la différence des brebis transplantées avec un ovaire congelé, la transplantation d'ovaires vitrifiés avec « VM3 » n'a pas permis de rétablir la fertilité. Au demeurant, la fertilité après transplantation d'ovaire reste faible, qu'elle soit après congélation lente, vitrification ou sur ovaire frais, comme le montrent les travaux de Blandine Courbière et les nôtres. Le travail que nous avons mené pour cette thèse a permis de dégager certaines étapes sensibles, peu explorées dans la littérature et que nous croyons être fondamentalement impliquées dans l'échec de la cryoconservation d'ovaire entier. Ces causes semblent globalement compromettre la cryoconservation ovarienne dans son ensemble, mais pourraient être particulièrement néfastes lors des tentatives de vitrification ovarienne. En l'état du travail, nous pouvons présenter une théorie cohérente, compatible avec les données que nous avons observées. Cependant, la confirmation de notre théorie sera l'objet d'une des perspectives de cette thèse.

2.2.1. Lésion vasculaires induites par la vitrification

Nos résultats ont établi que la vitalité des pédicules vasculaires d'ovaires entiers vitrifiés était altérée, alors que des expériences de calorimétrie différentielle préalables concluaient à une vitrification complète par « VS4 » (Baudot et al., 2007). Ces mêmes expériences

avaient, en revanche, montré que le cortex ovarien n'était pas vitrifié par le protocole « VS4 », aboutissant à la prise en glace de 20% de l'eau présente dans l'ovaire, c'est-à-dire la quasi-totalité de l'eau libre (Baudot et al., 2007). Ces cristaux de glace étaient d'ailleurs visibles à la surface du cortex ovarien sous forme de petits patchs blancs et opaques en contiguïté d'un cortex translucide. Au réchauffement, quelques fractures du milieu de vitrification « VS4 » sont apparues au contact de l'ovaire, pendant la phase de réchauffement lent. C'est pendant la phase de réchauffement rapide que s'est produite une cristallisation globale de chaque ovaire préalablement majoritairement vitrifié. Nous émettons l'hypothèse que des zones non vitrifiées du cortex ovarien (donc congelées) pourraient avoir joué le rôle de catalyseur de prise de glace lors du réchauffement, induisant une cristallisation rapide et ses effets osmotiques désastreux sur la vitalité tissulaire, en particulier vasculaire. Une autre hypothèse incriminerait les fractures apparues dans le vitrifiant, qui pourraient ensuite induire la nucléation (Rabin et al., 2005). Cependant, ce dernier scénario aurait le désavantage de ne pas être uniciste avec les constatations que nous avons établies ensuite.

Afin d'étayer cette hypothèse, nous pourrions vitrifier séparément le pédicule vasculaire et l'ovaire et voir dans lequel des deux les phénomènes de cristallisation au réchauffement se produisent. Si le sac contenant le pédicule reste vitrifié, l'analyse quantitative du marquage par MTT serait très informative.

2.2.2. Survie ovarienne en vitrification et en congélation lente

Les conséquences des lésions vasculaires induites par la cryoconservation peuvent d'abord se traduire par un échec de revascularisation immédiat. C'est ce que nous avons observé pour deux ovaires transplantés après congélation lente. Cette interruption du flux vasculaire ne semble pas directement liée à l'anastomose puisqu'elle survient à distance. Les autres études, ayant rapporté un échec immédiat de l'anastomose vasculaire, n'ont pas précisé si l'anastomose était ou non directement impliquée (Arav et al., 2005, Chen et al., 2006, Revel et al., 2004). Cela plaide plus pour l'implication de la cryoconservation que pour un échec mécanique d'anastomose. Pour ces deux ovaires dont le flux vasculaire s'est macroscopiquement interrompu, une sécrétion hormonale fugace de progestérone a

néanmoins pu être mise en évidence, ce qui est étonnant. Notre hypothèse est qu'une néovascularisation est survenue à partir du péritoine, permettant la croissance de follicules de contiguïté, le reste de l'ovaire étant dépeuplé de follicules du fait de l'ischémie. Cependant, il est concevable qu'une reperméabilisation secondaire soit survenue avec, pour ces ovaires, une souffrance ischémique supplémentaire.

2.2.3. Aucune gestation dans les groupes vitrification par VS4 et VM3, contre deux gestations rapportées en congélation lente et en ovaire frais

Les résultats globaux de l'équipe, comme ceux d'Imhof *et al.* (Imhof et al., 2006) ainsi que ceux de Silber et al. (Silber et al., 2008) montrent qu'il est possible de maintenir la fertilité avec un ovaire transplanté. Bien que techniquement plus difficile qu'une greffe avasculaire de fragments corticaux, la technique d'anastomose semble maîtrisée. En revanche, la limite semble bien être la cryoconservation de l'ovaire entier. Nos résultats en vitrification d'ovaire entier sont mauvais, quelle que soit la performance théorique du cryoprotecteur utilisé, alors que, comme Imhof *et al.* (Imhof et al., 2006), nous avons obtenu une gestation sur ovaire congelé.

2.2.4. Une cause possible : la mauvaise imprégnation du tissu ovarien lorsque les cryoprotecteurs sont perfusés

Les résultats médiocres de la vitrification d'ovaire entier ne sont peut-être pas liés à l'inefficacité réelle de la technique, mais plus à son inadaptation pour conserver l'ovaire entier. C'est du moins l'hypothèse que nous formulons dans la théorie élaborée sur les résultats de notre thèse.

2.2.4.1. Cristallisation brutale au réchauffement : effet délétère global sur tout l'organe

Le réchauffement après vitrification avec « VM3 » s'est associé au même phénomène de cristallisation qu'après vitrification avec « VS4 ». Comme nous l'avons dit, nous ne pouvons

apporter d'argument incontestable sur le lien entre les zones de congélation focales observées à la surface des ovaires vitrifiés par l'un ou l'autre des cryoprotecteurs et la survenue d'une cristallisation globale de l'organe au réchauffement. Une autre hypothèse serait l'implication des fractures survenues dans le milieu vitrifié lors de la phase de réchauffement lente. Faire l'hypothèse de ce lien aurait néanmoins l'avantage d'être uniciste. Car cette cristallisation rapide et inopinée entraîne probablement un choc osmotique important, associé à des lésions tissulaires. C'est ce que nous avons observé avec la quantification du marquage métabolique du pédicule vasculaire d'ovaires entiers vitrifiés par « VS4 ».

2.2.4.2. Zones non vitrifiables du cortex ovarien, prise en glace focalisée

Les expériences de calorimétrie différentielle d'Anne Baudot et de Blandine Courbière ont conclu à un déficit de vitrification du cortex ovarien lorsqu'il est exposé au « VS4 » (Baudot et al., 2007, Courbière et al., 2005, Courbière et al., 2006). Ces expériences n'ont pas encore pu être réalisées sur l'ovaire exposé au « VM3 ». Cependant, comme pour « VS4 », nous avons observé les mêmes zones focales non vitrifiées à la surface de ces ovaires. Ces zones pourraient catalyser la formation de glace lors du réchauffement (c'est-à-dire accélérer la formation des cristaux de glace dans un contexte thermodynamique favorable) (Rabin et al., 2005).

2.2.4.3. Les territoires d'exclusion vasculaire d'un ovaire perfusé

La présence de ces zones non vitrifiées, visible sur la surface de l'ovaire, a été en partie expliquée par notre travail de thèse sur l'exposition tissulaire d'un ovaire perfusé. Ainsi, nous avons montré que des zones d'exclusion vasculaire étaient fréquemment présentes au sein d'un ovaire perfusé par MTT, et cela d'autant plus qu'il existait un corps jaune, que la tranche ovarienne était petite et que l'expérimentateur était inexpérimenté. L'existence de ces zones non vascularisées avait déjà été observée par Gerritse *et al.* (Gerritse et al., 2008) par une méthodologie différente (perfusion d'encre de Chine). Le caractère insuffisant de la perfusion de cryoprotecteurs pour protéger la médullaire ovarienne lors d'une congélation

lente d'ovaire entier a aussi été établi par ces auteurs (Gerritse et al., 2011). Deux mécanismes différents semblent donc être impliqués. La survenue d'embolies d'une part, générées dans le pédicule vasculaire de l'ovaire dans lequel ces zones sont observées. Celle-ci pourrait dépendre de l'opérateur et de son expérience. D'autre part, les caractéristiques de l'ovaire lui-même pourraient intervenir, par un mécanisme encore indéterminé. Toujours est-il que ces zones non vascularisées sont probablement insuffisamment exposées aux cryoprotecteurs, lorsqu'ils sont perfusés à l'ovaire, comme c'est le cas dans tous les protocoles de cryoconservation d'ovaire entier. Dans le cas d'une congélation lente d'ovaire entier, ces zones sont déjà délétères car exposées aux dommages induits par la cristallisation. De plus, il est possible qu'une cristallisation focale non contrôlée lèse mécaniquement d'autres vaisseaux correctement congelés, aggrave les lésions de la congélation et compromette le potentiel fonctionnel de certaines zones de l'ovaire cryoconservé. Dans le cas de la vitrification, ce phénomène semble encore plus délétère puisque ces zones congelées pourraient jouer un rôle de catalyseur de glace et compromettre la survie fonctionnelle de tout l'organe.

Ainsi, nous soutenons que le principal obstacle à la cryoconservation d'organe entier est la diffusion des cryoprotecteurs au sein du tissu de l'ovaire, en particulier lorsque la vitrification est utilisée.

2.2.5. Perspectives : améliorer la diffusion du cryoprotecteur dans l'organe à cryoconserver

2.2.5.1. Confirmer notre modèle

Il nous faudra tout d'abord confirmer le modèle que nous avançons, en étayant à chaque étape les hypothèses que nous avons émises. Ainsi, il nous faudra vérifier dans quelle partie de l'ovaire entier, du pédicule vasculaire ou de l'ovaire, débute la cristallisation au réchauffement, en les vitrifiant séparément. De même, il faudra vérifier la viabilité du pédicule isolé après vitrification, grâce au marquage par MTT. Par ailleurs, des études calorimétriques sur les ovaires exposés au « VM3 » nous permettraient d'estimer le degré de

cristallisation du cortex ovarien et donc l'efficacité de la vitrification de l'ovaire avec ce cryoprotecteur plus performant.

2.2.5.2. Améliorer notre protocole

Une fois notre modèle confirmé, il s'agira d'améliorer le protocole. Plusieurs pistes sont possibles.

2.2.5.2.1. Optimisation des paramètres de perfusion

Le choix des paramètres de perfusion adoptés par notre équipe repose sur l'analyse morphologique des follicules d'ovaires perfusés en frais. Il pourrait en être différent après cryoconservation et la morphologie des follicules n'est peut-être pas le seul critère d'analyse à prendre en compte. Des études préliminaires ont déjà été entreprises dans notre laboratoire pour choisir la meilleure vitesse de perfusion des ovaires étudiés, en utilisant l'encre de Chine et en analysant le pourcentage de vaisseaux perfusés. Nous avons pu constater que le degré de perfusion de l'ovaire dépend de sa morphologie, c'est-à-dire du diamètre de ses vaisseaux, de sa résistance vasculaire... Ainsi, faudrait-il plutôt perfuser ces ovaires en pression constante, plus qu'en débit constant, afin d'améliorer l'homogénéité de la perfusion.

2.2.5.2.2. Utilisation de vasodilatateurs, thrombolytiques ou autres protecteurs vasculaires

Les expériences d'auto-transplantation de membres amputés ont montré l'importance de la protection contre les lésions d'ischémie-reperfusion, à l'aide d'antioxydants. Il semble donc judicieux d'introduire ces composés dans le milieu de conservation et de perfusion des ovaires perfusés. Un autre mécanisme possiblement impliqué est la thrombose intra-vasculaire. Une piste serait donc d'ajouter à notre milieu de perfusion des agents thrombolytiques comme l'urokinase ou la streptokinase. Enfin, il est possible qu'une

vasoconstriction contribue au phénomène, ce qui donne toute sa place aux tentatives d'introduction de vasodilatateurs dans le milieu de perfusion.

3. CONCLUSION

Bien qu'essentielle au confort des patientes devant bénéficier d'un traitement gonadotoxique, la conservation de la fertilité féminine est malheureusement trop méconnue des praticiens. Nos premiers efforts devront donc être dirigés vers plus de démocratisation des effets délétères de ces traitements et des moyens disponibles pour protéger la fertilité. Ces moyens connaissent actuellement un grand bouleversement avec l'avènement de la vitrification d'ovocytes, technique efficace et sûre. Cependant, le problème subsiste lorsque des traitements gonadotoxiques doivent être introduits chez la fillette prépubère. A ce jour, la cryoconservation puis greffe de fragments de cortex ovarien avec greffe avasculaire a permis la naissance de 18 enfants. Cependant, l'efficacité de la technique est limitée par l'ischémie initiale et les risques ne sont pas nuls de réintroduire des cellules malignes chez une patiente guérie. L'isolation de follicules immatures et la cryoconservation d'ovaire entier avec auto-transplantation micro-vasculaire ont été proposées. Pour ce qui est de la première technique, nous avons établi qu'elle pourrait difficilement permettre de sauvegarder la fertilité, du fait des nombreuses limites rédhibitoires du protocole. Dans cette étude, nous avons aussi apporté des éléments de réponses à deux questions : l'une fondamentale, relative au mécanisme d'altérations tissulaires induites par la cryoconservation, et l'autre, plus pratique, relative au rétablissement de la capacité fonctionnelle d'un ovaire entier, après cryoconservation et greffe. Pour les premières questions, nous avons mis en évidence l'importance de l'homogénéité de diffusion du cryoprotecteur dans l'organe, véritable limite physique à l'efficacité de ces protocoles de conservation d'organe. Pour ce qui est de la capacité d'un ovaire entier à pouvoir être cryoconservé et à maintenir la fertilité, nous avons confirmé que cela était possible avec un protocole de congélation lente. Reste donc à améliorer la technique, afin de faire de la conservation d'ovaire entier une véritable alternative à la greffe de fragments chez la fillette.

4. BIBLIOGRAPHIE

- Effects of chemotherapy and hormonal therapy for early breast cancer on recurrence and 15-year survival: an overview of the randomised trials. *Lancet* (2005);**365**:1687-1717.
- Abir R, Fisch B, Nitke S, Okon E, Raz A and Ben Rafael Z. Morphological study of fully and partially isolated early human follicles. *Fertil Steril* (2001);**75**:141-146.
- Abir R, Orvieto R, Raanani H, Feldberg D, Nitke S and Fisch B. Parameters affecting successful transplantation of frozen-thawed human fetal ovaries into immunodeficient mice. *Fertil Steril* (2003);**80**:421-428.
- ACOG. Fertility preservation and reproduction in cancer patients. *Fertil Steril* (2005);**83**:1622-1628.
- Adhikari D, Flohr G, Gorre N, Shen Y, Yang H, Lundin E, Lan Z, Gambello MJ and Liu K. Disruption of Tsc2 in oocytes leads to overactivation of the entire pool of primordial follicles. *Mol Hum Reprod* (2009);**15**:765-770.
- Adhikari D and Liu K. mTOR signaling in the control of activation of primordial follicles. *Cell Cycle* (2010);**9**:1673-1674.
- Adhikari D, Zheng W, Shen Y, Gorre N, Hamalainen T, Cooney AJ, Huhtaniemi I, Lan ZJ and Liu K. Tsc/mTORC1 signaling in oocytes governs the quiescence and activation of primordial follicles. *Hum Mol Genet* (2010);**19**:397-410.
- Almodin CG, Minguetti-Camara VC, Meister H, Ferreira JO, Franco RL, Cavalcante AA, Radaelli MR, Bahls AS, Moron AF and Murta CG. Recovery of fertility after grafting of cryopreserved germinative tissue in female rabbits following radiotherapy. *Hum Reprod* (2004);**19**:1287-1293.
- American-Society-of-Reproductive-Medicine. Increased maternal cardiovascular mortality associated with pregnancy in women with Turner syndrome. *Fertil Steril* (2005);**83**:1074-1075.
- Amir D and Gacitua H. Sexual activity of Assaf ewes after October and February lambings. *Theriogenology* (1987);**27**:377-382.
- Amorim CA, David A, Dolmans MM, Camboni A, Donnez J and Van Langendonck A. Impact of freezing and thawing of human ovarian tissue on follicular growth after long-term xenotransplantation. *J Assist Reprod Genet* (2011);**28**:1157-1165.
- Amorim CA, Van Langendonck A, David A, Dolmans MM and Donnez J. Survival of human pre-antral follicles after cryopreservation of ovarian tissue, follicular isolation and in vitro culture in a calcium alginate matrix. *Hum Reprod* (2009);**24**:92-99.
- Andersen AN, Goossens V, Ferraretti AP, Bhattacharya S, Felberbaum R, de Mouzon J and Nygren KG. Assisted reproductive technology in Europe, 2004: results generated from European registers by ESHRE. *Hum Reprod* (2008);**23**:756-771.
- Andersen CY, Rosendahl M, Byskov AG, Loft A, Ottosen C, Dueholm M, Schmidt KL, Andersen AN and Ernst E. Two successful pregnancies following autotransplantation of frozen/thawed ovarian tissue. *Hum Reprod* (2008);**23**:2266-2272.
- Anderson RA, Kinniburgh D and Baird DT. Preliminary experience of the use of a gonadotrophin-releasing hormone antagonist in ovulation induction/in-vitro fertilization prior to cancer treatment. *Hum Reprod* (1999);**14**:2665-2668.
- Anderson RA, Themmen AP, Al-Qahtani A, Groome NP and Cameron DA. The effects of chemotherapy and long-term gonadotrophin suppression on the ovarian reserve in premenopausal women with breast cancer. *Hum Reprod* (2006).
- Antczak M and Van Blerkom J. The vascular character of ovarian follicular granulosa cells: phenotypic and functional evidence for an endothelial-like cell population. *Hum Reprod* (2000);**15**:2306-2318.
- Antinori M, Licata E, Dani G, Cerusico F, Versaci C and Antinori S. Cryotop vitrification of human oocytes results in high survival rate and healthy deliveries. *Reprod Biomed Online* (2007);**14**:72-79.

- Apperley JF and Reddy N. Mechanism and management of treatment-related gonadal failure in recipients of high dose chemoradiotherapy. *Blood Rev* (1995);**9**:93-116.
- Arav A, Revel A, Nathan Y, Bor A, Gacitua H, Yavin S, Gavish Z, Uri M and Elami A. Oocyte recovery, embryo development and ovarian function after cryopreservation and transplantation of whole sheep ovary. *Hum Reprod* (2005);**20**:3554-3559.
- Arnon J, Meirow D, Lewis-Roness H and Ornoy A. Genetic and teratogenic effects of cancer treatments on gametes and embryos. *Hum Reprod Update* (2001);**7**:394-403.
- Ata B, Chian RC and Tan SL. Cryopreservation of oocytes and embryos for fertility preservation for female cancer patients. *Best Pract Res Clin Obstet Gynaecol* (2010);**24**:101-112.
- Ata B, Shalom-Paz E, Chian RC and Tan SL. In vitro maturation of oocytes as a strategy for fertility preservation. *Clin Obstet Gynecol* (2010);**53**:775-786.
- Ataya K and Moghissi K. Chemotherapy-induced premature ovarian failure: mechanisms and prevention. *Steroids* (1989);**54**:607-626.
- Ataya K, Rao LV, Lawrence E and Kimmel R. Luteinizing hormone-releasing hormone agonist inhibits cyclophosphamide-induced ovarian follicular depletion in rhesus monkeys. *Biol Reprod* (1995);**52**:365-372.
- Ataya KM, McKanna JA, Weintraub AM, Clark MR and LeMaire WJ. A luteinizing hormone-releasing hormone agonist for the prevention of chemotherapy-induced ovarian follicular loss in rats. *Cancer Res* (1985);**45**:3651-3656.
- Aubard Y. Ovarian tissue xenografting. *Eur J Obstet Gynecol Reprod Biol* (2003);**108**:14-18.
- Aubard Y, Piver P, Cogni Y, Fermeaux V, Poulin N and Driancourt MA. Orthotopic and heterotopic autografts of frozen-thawed ovarian cortex in sheep. *Hum Reprod* (1999);**14**:2149-2154.
- Azim AA, Costantini-Ferrando M and Oktay K. Safety of fertility preservation by ovarian stimulation with letrozole and gonadotropins in patients with breast cancer: a prospective controlled study. *J Clin Oncol* (2008);**26**:2630-2635.
- Bacci G, Ferrari S, Bertoni F, Ruggieri P, Picci P, Longhi A, Casadei R, Fabbri N, Forni C, Versari M et al. Long-term outcome for patients with nonmetastatic osteosarcoma of the extremity treated at the istituto ortopedico rizzoli according to the istituto ortopedico rizzoli/osteosarcoma-2 protocol: an updated report. *J Clin Oncol* (2000);**18**:4016-4027.
- Badawy A, Elnashar A, El-Ashry M and Shahat M. Gonadotropin-releasing hormone agonists for prevention of chemotherapy-induced ovarian damage: prospective randomized study. *Fertil Steril* (2009);**91**:694-697.
- Baird DT, Goding JR, Ichikawa Y and McCracken JA. The secretion of steroids from the autotransplanted ovary in the ewe spontaneously and in response to systemic gonadotropin. *J Endocrinol* (1968);**42**:283-299.
- Baird DT, Land RB, Scaramuzzi RJ and Wheeler AG. Functional assessment of the autotransplanted uterus and ovary in the ewe. *Proc R Soc Lond B Biol Sci* (1976);**192**:463-474.
- Baird DT, Webb R, Campbell BK, Harkness LM and Gosden RG. Long-term ovarian function in sheep after ovariectomy and transplantation of autografts stored at -196 C. *Endocrinology* (1999);**140**:462-471.
- Baka SG, Toth TL, Veeck LL, Jones HW, Jr., Muasher SJ and Lanzendorf SE. Evaluation of the spindle apparatus of in-vitro matured human oocytes following cryopreservation. *Hum Reprod* (1995);**10**:1816-1820.
- Balen AH, Harris SE, Chambers EL and Picton HM. Conservation of fertility and oocyte genetics in a young woman with mosaic Turner syndrome. *BJOG* (2010);**117**:238-242.
- Bancsi LF, Broekmans FJ, Eijkemans MJ, de Jong FH, Habbema JD and te Velde ER. Predictors of poor ovarian response in in vitro fertilization: a prospective study comparing basal markers of ovarian reserve. *Fertil Steril* (2002);**77**:328-336.
- Barrett SL, Shea LD and Woodruff TK. Noninvasive index of cryorecovery and growth potential for human follicles in vitro. *Biol Reprod* (2010);**82**:1180-1189.

- Basille C, Fay S, Hesters L, Frydman N and Frydman R. [In vitro fertilization (IVF): why doing it in unstimulated cycles?]. *Gynecol Obstet Fertil* (2007);**35**:877-880.
- Bath LE, Wallace WH, Shaw MP, Fitzpatrick C and Anderson RA. Depletion of ovarian reserve in young women after treatment for cancer in childhood: detection by anti-Mullerian hormone, inhibin B and ovarian ultrasound. *Hum Reprod* (2003);**18**:2368-2374.
- Baudot A and Boutron P. Glass-forming tendency and stability of aqueous solutions of diethylformamide and dimethylformamide. *Cryobiology* (1998);**37**:187-199.
- Baudot A, Courbiere B, Odagescu V, Salle B, Mazoyer C, Massardier J and Lornage J. Towards whole sheep ovary cryopreservation. *Cryobiology* (2007);**55**:236-248.
- Bedaiwy MA, El-Nashar SA, El Saman AM, Evers JL, Sandadi S, Desai N and Falcone T. Reproductive outcome after transplantation of ovarian tissue: a systematic review. *Hum Reprod* (2008);**23**:2709-2717.
- Bedaiwy MA and Falcone T. Harvesting and autotransplantation of vascularized ovarian grafts: approaches and techniques. *Reprod Biomed Online* (2007);**14**:360-371.
- Bedaiwy MA, Hussein MR, Biscotti C and Falcone T. Cryopreservation of intact human ovary with its vascular pedicle. *Hum Reprod* (2006);**21**:3258-3269.
- Bedaiwy MA, Jeremias E, Gurunluoglu R, Hussein MR, Siemianow M, Biscotti C and Falcone T. Restoration of ovarian function after autotransplantation of intact frozen-thawed sheep ovaries with microvascular anastomosis. *Fertil Steril* (2003);**79**:594-602.
- Bedaiwy MA, Shahin AY and Falcone T. Reproductive organ transplantation: advances and controversies. *Fertil Steril* (2008);**90**:2031-2055.
- Bedoschi GM, de Albuquerque FO, Ferriani RA and Navarro PA. Ovarian stimulation during the luteal phase for fertility preservation of cancer patients: case reports and review of the literature. *J Assist Reprod Genet* (2010);**27**:491-494.
- Begum S, Papaioannou VE and Gosden RG. The oocyte population is not renewed in transplanted or irradiated adult ovaries. *Hum Reprod* (2008);**23**:2326-2330.
- Behringer K, Breuer K, Reineke T, May M, Nogova L, Klimm B, Schmitz T, Wildt L, Diehl V and Engert A. Secondary amenorrhea after Hodgkin's lymphoma is influenced by age at treatment, stage of disease, chemotherapy regimen, and the use of oral contraceptives during therapy: a report from the German Hodgkin's Lymphoma Study Group. *J Clin Oncol* (2005);**23**:7555-7564.
- Bellon JM, Gimeno MJ, Pascual G, Garcia-Honduvilla N, Dominguez B and Bujan J. Arterial damage induced by cryopreservation is irreversible following organ culture. *Eur J Vasc Endovasc Surg* (1999);**17**:136-143.
- Belva F, Henriët S, Van den Abbeel E, Camus M, Devroey P, Van der Elst J, Liebaers I, Haentjens P and Bonduelle M. Neonatal outcome of 937 children born after transfer of cryopreserved embryos obtained by ICSI and IVF and comparison with outcome data of fresh ICSI and IVF cycles. *Hum Reprod* (2008);**23**:2227-2238.
- Bianco AR, Del Mastro L, Gallo C, Perrone F, Matano E, Pagliarulo C and De Placido S. Prognostic role of amenorrhea induced by adjuvant chemotherapy in premenopausal patients with early breast cancer. *Br J Cancer* (1991);**63**:799-803.
- Bidault NP, Hammer BE and Hubel A. Rapid MR imaging of cryoprotectant permeation in an engineered dermal replacement. *Cryobiology* (2000);**40**:13-26.
- Bines J, Oleske DM and Cobleigh MA. Ovarian function in premenopausal women treated with adjuvant chemotherapy for breast cancer. *J Clin Oncol* (1996);**14**:1718-1729.
- Bittinger SE, Nazaretian SP, Gook DA, Parmar C, Harrup RA and Stern CJ. Detection of Hodgkin lymphoma within ovarian tissue. *Fertil Steril* (2011);**95**:803 e803-806.
- Blay JY. [Targeted therapies of cancer: not lost in translation]. *Bull Cancer* (2006);**93**:799-804.

- Blumenfeld Z. How to preserve fertility in young women exposed to chemotherapy? The role of GnRH agonist cotreatment in addition to cryopreservation of embryos, oocytes, or ovaries. *Oncologist* (2007);**12**:1044-1054.
- Boiso I, Marti M, Santalo J, Ponsa M, Barri PN and Veiga A. A confocal microscopy analysis of the spindle and chromosome configurations of human oocytes cryopreserved at the germinal vesicle and metaphase II stage. *Hum Reprod* (2002);**17**:1885-1891.
- Bondy CA. Care of girls and women with Turner syndrome: a guideline of the Turner Syndrome Study Group. *J Clin Endocrinol Metab* (2007);**92**:10-25.
- Bordes A, Lornage J, Demirci B, Franck M, Courbiere B, Guerin JF and Salle B. Normal gestations and live births after orthotopic autograft of vitrified-warmed hemi-ovaries into ewes. *Hum Reprod* (2005);**20**:2745-2748.
- Borgfeldt C, Iosif C and Masback A. Fertility-sparing surgery and outcome in fertile women with ovarian borderline tumors and epithelial invasive ovarian cancer. *Eur J Obstet Gynecol Reprod Biol* (2007);**134**:110-114.
- Bosch AM. Classical galactosaemia revisited. *J Inherit Metab Dis* (2006);**29**:516-525.
- Bosma GC, Custer RP and Bosma MJ. A severe combined immunodeficiency mutation in the mouse. *Nature* (1983);**301**:527-530.
- Boumpas DT, Austin HA, 3rd, Vaughan EM, Yarboro CH, Klippel JH and Balow JE. Risk for sustained amenorrhea in patients with systemic lupus erythematosus receiving intermittent pulse cyclophosphamide therapy. *Ann Intern Med* (1993);**119**:366-369.
- Brincker H, Rose C, Rank F, Mouridsen HT, Jakobsen A, Dombernowsky P, Panduro J and Andersen KW. Evidence of a castration-mediated effect of adjuvant cytotoxic chemotherapy in premenopausal breast cancer. *J Clin Oncol* (1987);**5**:1771-1778.
- Bringer-Deutsch S, Belaisch-Allart J and Delvigne A. [Preservation of fertility in case of sterilizing treatment]. *J Gynecol Obstet Biol Reprod (Paris)* (2010);**39**:S53-66.
- Bristol SK and Woodruff TK. Follicle-restricted compartmentalization of transforming growth factor beta superfamily ligands in the feline ovary. *Biol Reprod* (2004);**70**:846-859.
- Brougham MF and Wallace WH. Subfertility in children and young people treated for solid and haematological malignancies. *Br J Haematol* (2005);**131**:143-155.
- Brusamolino E, Baio A, Orlandi E, Arcaini L, Passamonti F, Griva V, Casagrande W, Pascutto C, Franchini P and Lazzarino M. Long-term events in adult patients with clinical stage IA-IIA nonbulky Hodgkin's lymphoma treated with four cycles of doxorubicin, bleomycin, vinblastine, and dacarbazine and adjuvant radiotherapy: a single-institution 15-year follow-up. *Clin Cancer Res* (2006);**12**:6487-6493.
- Brusamolino E, Lunghi F, Orlandi E, Astori C, Passamonti F, Barate C, Pagnucco G, Baio A, Franchini P, Lazzarino M et al. Treatment of early-stage Hodgkin's disease with four cycles of ABVD followed by adjuvant radio-therapy: analysis of efficacy and long-term toxicity. *Haematologica* (2000);**85**:1032-1039.
- Bujan J, Pascual G, Garcia-Honduvilla N, Gimeno MJ, Jurado F, Carrera-San Martin A and Bellon JM. Rapid thawing increases the fragility of the cryopreserved arterial wall. *Eur J Vasc Endovasc Surg* (2000);**20**:13-20.
- Bujan J, Pascual G, Lopez R, Corrales C, Rodriguez M, Turegano F and Bellon JM. Gradual thawing improves the preservation of cryopreserved arteries. *Cryobiology* (2001);**42**:256-265.
- Burt RK, Traynor AE, Craig R and Marmont AM. The promise of hematopoietic stem cell transplantation for autoimmune diseases. *Bone Marrow Transplant* (2003);**31**:521-524.
- Busacca M, Riparini J, Somigliana E, Oggioni G, Izzo S, Vignali M and Candiani M. Postsurgical ovarian failure after laparoscopic excision of bilateral endometriomas. *Am J Obstet Gynecol* (2006);**195**:421-425.
- Byrne J. Infertility and premature menopause in childhood cancer survivors. *Med Pediatr Oncol* (1999);**33**:24-28.

- Byrne J, Fears TR, Gail MH, Pee D, Connelly RR, Austin DF, Holmes GF, Holmes FF, Latourette HB, Meigs JW et al. Early menopause in long-term survivors of cancer during adolescence. *Am J Obstet Gynecol* (1992);**166**:788-793.
- Byrne J, Mulvihill JJ, Myers MH, Connelly RR, Naughton MD, Krauss MR, Steinhorn SC, Hassinger DD, Austin DF, Bragg K et al. Effects of treatment on fertility in long-term survivors of childhood or adolescent cancer. *N Engl J Med* (1987);**317**:1315-1321.
- Cain L, Chatterjee S and Collins TJ. In vitro folliculogenesis of rat preantral follicles. *Endocrinology* (1995);**136**:3369-3377.
- Callejo J, Salvador C, Miralles A, Vilaseca S, Laila JM and Balasch J. Long-term ovarian function evaluation after autografting by implantation with fresh and frozen-thawed human ovarian tissue. *J Clin Endocrinol Metab* (2001);**86**:4489-4494.
- Camatte S, Morice P, Pautier P, Atallah D, Duvillard P and Castaigne D. Fertility results after conservative treatment of advanced stage serous borderline tumour of the ovary. *BJOG* (2002);**109**:376-380.
- Camboni A, Martinez-Madrid B, Dolmans MM, Nottola S, Van Langendonck A and Donnez J. Autotransplantation of frozen-thawed ovarian tissue in a young woman: ultrastructure and viability of grafted tissue. *Fertil Steril* (2008);**90**:1215-1218.
- Campbell BK, Telfer EE, Webb R and Baird DT. Ovarian autografts in sheep as a model for studying folliculogenesis. *Mol Cell Endocrinol* (2000);**163**:131-139.
- Campos JR, Rosa-e-Silva JC, Carvalho BR, Vireque AA, Silva-de-Sa MF and Rosa-e-Silva AC. Cryopreservation time does not decrease follicular viability in ovarian tissue frozen for fertility preservation. *Clinics (Sao Paulo)* (2011);**66**:2093-2097.
- Candy CJ, Wood MJ and Whittingham DG. Effect of cryoprotectants on the survival of follicles in frozen mouse ovaries. *J Reprod Fertil* (1997);**110**:11-19.
- Cao YX and Chian RC. Fertility preservation with immature and in vitro matured oocytes. *Semin Reprod Med* (2009);**27**:456-464.
- Cao YX, Xing Q, Li L, Cong L, Zhang ZG, Wei ZL and Zhou P. Comparison of survival and embryonic development in human oocytes cryopreserved by slow-freezing and vitrification. *Fertil Steril* (2009);**92**:1306-1311.
- Carroll J and Gosden RG. Transplantation of frozen-thawed mouse primordial follicles. *Hum Reprod* (1993);**8**:1163-1167.
- Carroll J, Whittingham DG, Wood MJ, Telfer E and Gosden RG. Extra-ovarian production of mature viable mouse oocytes from frozen primary follicles. *J Reprod Fertil* (1990);**90**:321-327.
- Carsi B, Lopez-Lacomba JL, Sanz J, Marco F and Lopez-Duran L. Cryoprotectant permeation through human articular cartilage. *Osteoarthritis Cartilage* (2004);**12**:787-792.
- Cartwright B, Grace J and Rymer J. A clinical dilemma: the potential use of egg freezing to preserve fertility in a young patient at risk of developing premature ovarian failure. *Menopause Int* (2010);**16**:65-67.
- Castelo-Branco A, Frydman N, Kadoch J, Le Du A, Fernandez H, Fanchin R and Frydman R. [The role of the semi natural cycle as option of treatment of patients with a poor prognosis for successful in vitro fertilization]. *J Gynecol Obstet Biol Reprod (Paris)* (2004);**33**:518-524.
- Castrillon DH, Miao L, Kollipara R, Horner JW and DePinho RA. Suppression of ovarian follicle activation in mice by the transcription factor Foxo3a. *Science* (2003);**301**:215-218.
- Cha KY, Chung HM, Lee DR, Kwon H, Chung MK, Park LS, Choi DH and Yoon TK. Obstetric outcome of patients with polycystic ovary syndrome treated by in vitro maturation and in vitro fertilization-embryo transfer. *Fertil Steril* (2005);**83**:1461-1465.
- Cha KY, Han SY, Chung HM, Choi DH, Lim JM, Lee WS, Ko JJ and Yoon TK. Pregnancies and deliveries after in vitro maturation culture followed by in vitro fertilization and embryo transfer without stimulation in women with polycystic ovary syndrome. *Fertil Steril* (2000);**73**:978-983.

- Cha KY, Koo JJ, Ko JJ, Choi DH, Han SY and Yoon TK. Pregnancy after in vitro fertilization of human follicular oocytes collected from nonstimulated cycles, their culture in vitro and their transfer in a donor oocyte program. *Fertil Steril* (1991);**55**:109-113.
- Chambers EL, Gosden RG, Yap C and Picton HM. In situ identification of follicles in ovarian cortex as a tool for quantifying follicle density, viability and developmental potential in strategies to preserve female fertility. *Hum Reprod* (2010);**25**:2559-2568.
- Chang H, Lau AL and Matzuk MM. Studying TGF-beta superfamily signaling by knockouts and knockins. *Mol Cell Endocrinol* (2001);**180**:39-46.
- Chang MY, Chiang CH, Hsieh TT, Soong YK and Hsu KH. Use of the antral follicle count to predict the outcome of assisted reproductive technologies. *Fertil Steril* (1998);**69**:505-510.
- Chatterjee R, Mills W, Katz M, McGarrigle HH and Goldstone AH. Prospective study of pituitary-gonadal function to evaluate short-term effects of ablative chemotherapy or total body irradiation with autologous or allogenic marrow transplantation in post-menarcheal female patients. *Bone Marrow Transplant* (1994);**13**:511-517.
- Chen C. Pregnancy after human oocyte cryopreservation. *Lancet* (1986);**1**:884-886.
- Chen CH, Chen SG, Wu GJ, Wang J, Yu CP and Liu JY. Autologous heterotopic transplantation of intact rabbit ovary after frozen banking at -196 degrees C. *Fertil Steril* (2006);**86 Suppl 4**:1059-1066.
- Chen SU, Lien YR, Chao KH, Ho HN, Yang YS and Lee TY. Effects of cryopreservation on meiotic spindles of oocytes and its dynamics after thawing: clinical implications in oocyte freezing--a review article. *Mol Cell Endocrinol* (2003);**202**:101-107.
- Chevalier N, Dewailly D and Fenichel P. [Oncofertility: a new focus in women health-care...]. *Ann Endocrinol (Paris)* (2009);**70 Suppl 1**:S33-41.
- Chian RC, Buckett WM and Tan SL. In-vitro maturation of human oocytes. *Reprod Biomed Online* (2004);**8**:148-166.
- Chian RC, Huang JY, Gilbert L, Son WY, Holzer H, Cui SJ, Buckett WM, Tulandi T and Tan SL. Obstetric outcomes following vitrification of in vitro and in vivo matured oocytes. *Fertil Steril* (2009);**91**:2391-2398.
- Chian RC, Huang JY, Tan SL, Lucena E, Saa A, Rojas A, Ruvalcaba Castellon LA, Garcia Amador MI and Montoya Sarmiento JE. Obstetric and perinatal outcome in 200 infants conceived from vitrified oocytes. *Reprod Biomed Online* (2008);**16**:608-610.
- Chian RC, Lim JH and Tan SL. State of the art in in-vitro oocyte maturation. *Curr Opin Obstet Gynecol* (2004);**16**:211-219.
- Chiarelli AM, Marrett LD and Darlington G. Early menopause and infertility in females after treatment for childhood cancer diagnosed in 1964-1988 in Ontario, Canada. *Am J Epidemiol* (1999);**150**:245-254.
- Child TJ, Phillips SJ, Abdul-Jalil AK, Gulekli B and Tan SL. A comparison of in vitro maturation and in vitro fertilization for women with polycystic ovaries. *Obstet Gynecol* (2002);**100**:665-670.
- Christin-Maitre S, Vasseur C, Portnoi MF and Bouchard P. Genes and premature ovarian failure. *Mol Cell Endocrinol* (1998);**145**:75-80.
- Christopoulos C, Dimakopoulou V and Rotas E. Primary ovarian insufficiency associated with imatinib therapy. *N Engl J Med* (2008);**358**:1079-1080.
- Chung HM, Hong SW, Lim JM, Lee SH, Cha WT, Ko JJ, Han SY, Choi DH and Cha KY. In vitro blastocyst formation of human oocytes obtained from unstimulated and stimulated cycles after vitrification at various maturational stages. *Fertil Steril* (2000);**73**:545-551.
- Clark ST, Radford JA, Crowther D, Swindell R and Shalet SM. Gonadal function following chemotherapy for Hodgkin's disease: a comparative study of MVPP and a seven-drug hybrid regimen. *J Clin Oncol* (1995);**13**:134-139.

- Clarke M, Coates AS, Darby SC, Davies C, Gelber RD, Godwin J, Goldhirsch A, Gray R, Peto R, Pritchard KI et al. Adjuvant chemotherapy in oestrogen-receptor-poor breast cancer: patient-level meta-analysis of randomised trials. *Lancet* (2008);**371**:29-40.
- Cobo A, Domingo J, Perez S, Crespo J, Remohi J and Pellicer A. Vitrification: an effective new approach to oocyte banking and preserving fertility in cancer patients. *Clin Transl Oncol* (2008);**10**:268-273.
- Cobo A, Kuwayama M, Perez S, Ruiz A, Pellicer A and Remohi J. Comparison of concomitant outcome achieved with fresh and cryopreserved donor oocytes vitrified by the Cryotop method. *Fertil Steril* (2008);**89**:1657-1664.
- Cortvrindt R, Smitz J and Van Steirteghem AC. In-vitro maturation, fertilization and embryo development of immature oocytes from early preantral follicles from prepuberal mice in a simplified culture system. *Hum Reprod* (1996);**11**:2656-2666.
- Courbiere B, Caquant L, Mazoyer C, Franck M, Lornage J and Salle B. Difficulties improving ovarian functional recovery by microvascular transplantation and whole ovary vitrification. *Fertil Steril* (2009);**91**:2697-2706.
- Courbiere B, Caquant L, Mazoyer C, Franck M, Lornage J and Salle B. Difficulties improving ovarian functional recovery by microvascular transplantation and whole ovary vitrification. *Fertil Steril* (2008);**in press**.
- Courbiere B, Massardier J, Salle B, Mazoyer C, Guerin JF and Lornage J. Follicular viability and histological assessment after cryopreservation of whole sheep ovaries with vascular pedicle by vitrification. *Fertil Steril* (2005);**84 Suppl 2**:1065-1071.
- Courbiere B, Odagescu V, Baudot A, Massardier J, Mazoyer C, Salle B and Lornage J. Cryopreservation of the ovary by vitrification as an alternative to slow-cooling protocols. *Fertil Steril* (2006);**86 Suppl 4**:1243-1251.
- Cowles RA, Gewanter RM and Kandel JJ. Ovarian repositioning in pediatric cancer patients: Flexible techniques accommodate pelvic radiation fields. *Pediatr Blood Cancer* (2007);**49**:339-341.
- Czernobilsky B, Moll R, Levy R and Franke WW. Co-expression of cytokeratin and vimentin filaments in mesothelial, granulosa and rete ovarii cells of the human ovary. *Eur J Cell Biol* (1985);**37**:175-190.
- Danforth DR, Arbogast LK and Friedman CI. Acute depletion of murine primordial follicle reserve by gonadotropin-releasing hormone antagonists. *Fertil Steril* (2005);**83**:1333-1338.
- Dann EJ, Epelbaum R, Avivi I, Ben Shahr M, Haim N, Rowe JM and Blumenfeld Z. Fertility and ovarian function are preserved in women treated with an intensified regimen of cyclophosphamide, adriamycin, vincristine and prednisone (Mega-CHOP) for non-Hodgkin lymphoma. *Hum Reprod* (2005);**20**:2247-2249.
- Dargent D, Martin X, Sacchetoni A and Mathevet P. Laparoscopic vaginal radical trachelectomy: a treatment to preserve the fertility of cervical carcinoma patients. *Cancer* (2000);**88**:1877-1882.
- Dath C, Dethy A, Van Langendonck A, Van Eyck AS, Amorim CA, Luyckx V, Donnez J and Dolmans MM. Endothelial cells are essential for ovarian stromal tissue restructuring after xenotransplantation of isolated ovarian stromal cells. *Hum Reprod* (2011);**26**:1431-1439.
- Dath C, Van Eyck AS, Dolmans MM, Romeu L, Delle Vigne L, Donnez J and Van Langendonck A. Xenotransplantation of human ovarian tissue to nude mice: comparison between four grafting sites. *Hum Reprod* (2010);**25**:1734-1743.
- David A, Dolmans MM, Van Langendonck A, Donnez J and Amorim CA. Immunohistochemical localization of growth factors after cryopreservation and 3 weeks' xenotransplantation of human ovarian tissue. *Fertil Steril* (2011);**95**:1241-1246.

- David A, Van Langendonck A, Gilliaux S, Dolmans MM, Donnez J and Amorim CA. Effect of cryopreservation and transplantation on the expression of kit ligand and anti-Mullerian hormone in human ovarian tissue. *Hum Reprod* (2012);**27**:1088-1095.
- de Vet A, Laven JS, de Jong FH, Themmen AP and Fauser BC. Antimullerian hormone serum levels: a putative marker for ovarian aging. *Fertil Steril* (2002);**77**:357-362.
- Deanesly R. Immature rat ovaries grafted after freezing and thawing. *J Endocrinol* (1954);**11**:197-200.
- Decanter C and Gligorov J. [Oocyte/embryo cryopreservation before chemotherapy for breast cancer]. *Gynecol Obstet Fertil* (2011);**39**:501-503.
- Del Mastro L, Boni L, Michelotti A, Gamucci T, Olmeo N, Gori S, Giordano M, Garrone O, Pronzato P, Bighin C et al. Effect of the gonadotropin-releasing hormone analogue triptorelin on the occurrence of chemotherapy-induced early menopause in premenopausal women with breast cancer: a randomized trial. *JAMA* (2011);**306**:269-276.
- Demeestere I, Simon P, Buxant F, Robin V, Fernandez SA, Centner J, Delbaere A and Englert Y. Ovarian function and spontaneous pregnancy after combined heterotopic and orthotopic cryopreserved ovarian tissue transplantation in a patient previously treated with bone marrow transplantation: case report. *Hum Reprod* (2006);**21**:2010-2014.
- Demeestere I, Simon P, Emiliani S, Delbaere A and Englert Y. Orthotopic and heterotopic ovarian tissue transplantation. *Hum Reprod Update* (2009);**15**:649-665.
- Demirci B, Lornage J, Salle B, Frappart L, Franck M and Guerin JF. Follicular viability and morphology of sheep ovaries after exposure to cryoprotectant and cryopreservation with different freezing protocols. *Fertil Steril* (2001);**75**:754-762.
- Demirtas E, Elizur SE, Holzer H, Gidoni Y, Son WY, Chian RC and Tan SL. Immature oocyte retrieval in the luteal phase to preserve fertility in cancer patients. *Reprod Biomed Online* (2008);**17**:520-523.
- Denjean R, Boeckx W, Gordts S and Brosens I. Ovarian transplantation by selective microvascular anastomoses in the rabbit. *Br J Obstet Gynaecol* (1982);**89**:652-656.
- Descotes JL, Payen E, Skowron O, Peyridieu J, Baudot A, Mazuer J, Odin J, Dupeyre R, Delon-Martin C, Decorps M et al. Cryopreservation of organs: NMR follow-up of cryoprotectant perfusion in rabbit kidneys. *Transplant Proc* (1996);**28**:346-348.
- Diedrich K, Fauser BC and Devroey P. Cancer and fertility: strategies to preserve fertility. *Reprod Biomed Online* (2011);**22**:232-248.
- Dissen GA, Lara HE, Fahrenbach WH, Costa ME and Ojeda SR. Immature rat ovaries become revascularized rapidly after autotransplantation and show a gonadotropin-dependent increase in angiogenic factor gene expression. *Endocrinology* (1994);**134**:1146-1154.
- Dittrich R, Lotz L, Keck G, Hoffmann I, Mueller A, Beckmann MW, van der Ven H and Montag M. Live birth after ovarian tissue autotransplantation following overnight transportation before cryopreservation. *Fertil Steril* (2012);**97**:387-390.
- Dittrich R, Mueller A, Maltaris T, Hoffmann I, Magener A, Oppelt PG and Beckmann MW. Hormonal and histologic findings in human cryopreserved ovarian autografts. *Fertil Steril* (2009);**91**:1503-1506.
- Dolmans MM, Demylle D, Martinez-Madrid B and Donnez J. Efficacy of in vitro fertilization after chemotherapy. *Fertil Steril* (2005);**83**:897-901.
- Dolmans MM, Marinescu C, Saussoy P, Van Langendonck A, Amorim C and Donnez J. Reimplantation of cryopreserved ovarian tissue from patients with acute lymphoblastic leukemia is potentially unsafe. *Blood* (2010);**116**:2908-2914.
- Dolmans MM, Martinez-Madrid B, Gadisseux E, Guiot Y, Yan WY, Torre A, Camboni A, Van Langendonck A and Donnez J. Short-term transplantation of isolated human ovarian follicles and cortical tissue into nude mice. *Reproduction* (2007);**in press**.

- Dolmans MM, Martinez-Madrid B, Gadisseux E, Guiot Y, Yuan WY, Torre A, Camboni A, Van Langendonck A and Donnez J. Short-term transplantation of isolated human ovarian follicles and cortical tissue into nude mice. *Reproduction* (2007);**134**:253-262.
- Dolmans MM, Michaux N, Camboni A, Martinez-Madrid B, Van Langendonck A, Annarita Nottola S and Donnez J. Evaluation of Liberase, a purified enzyme blend, for the isolation of human primordial and primary ovarian follicles. *Hum Reprod* (2006);**21**:413-420.
- Dolmans MM, Michaux N, Camboni A, Martinez-Madrid B, Van Langendonck A, Nottola SA and Donnez J. Evaluation of Liberase, a purified enzyme blend, for the isolation of human primordial and primary ovarian follicles. *Hum Reprod* (2006);**21**:413-420.
- Dolmans MM, Yuan WY, Camboni A, Torre A, Van Langendonck A, Martinez-Madrid B and Donnez J. Development of antral follicles after xenografting of isolated small human preantral follicles. *Reprod Biomed Online* (2008);**16**:705-711.
- Donnez J and Dolmans MM. Cryopreservation of ovarian tissue: an overview. *Minerva Med* (2009);**100**:401-413.
- Donnez J and Dolmans MM. Preservation of fertility in females with haematological malignancy. *Br J Haematol* (2011);**154**:175-184.
- Donnez J, Dolmans MM, Demylle D, Jadoul P, Pirard C, Squifflet J, Martinez-Madrid B and van Langendonck A. Livebirth after orthotopic transplantation of cryopreserved ovarian tissue. *Lancet* (2004);**364**:1405-1410.
- Donnez J, Dolmans MM, Demylle D, Jadoul P, Pirard C, Squifflet J, Martinez-Madrid B and Van Langendonck A. Restoration of ovarian function after orthotopic (intraovarian and periovarian) transplantation of cryopreserved ovarian tissue in a woman treated by bone marrow transplantation for sickle cell anaemia: case report. *Hum Reprod* (2006);**21**:183-188.
- Donnez J, Godin PA, Qu J and Nisolle M. Gonadal cryopreservation in the young patient with gynaecological malignancy. *Curr Opin Obstet Gynecol* (2000);**12**:1-9.
- Donnez J, Jadoul P, Squifflet J, Van Langendonck A, Donnez O, Van Eyck AS, Marinescu C and Dolmans MM. Ovarian tissue cryopreservation and transplantation in cancer patients. *Best Pract Res Clin Obstet Gynaecol* (2010);**24**:87-100.
- Donnez J, Martinez-Madrid B, Jadoul P, Van Langendonck A, Demylle D and Dolmans MM. Ovarian tissue cryopreservation and transplantation: a review. *Hum Reprod Update* (2006);**12**:519-535.
- Donnez J, Silber S, Andersen CY, Demeestere I, Piver P, Meirow D, Pellicer A and Dolmans MM. Children born after autotransplantation of cryopreserved ovarian tissue. a review of 13 live births. *Ann Med* (2011);**43**:437-450.
- Donnez J, Squifflet J, Jadoul P, Demylle D, Cheron AC, Van Langendonck A and Dolmans MM. Pregnancy and live birth after autotransplantation of frozen-thawed ovarian tissue in a patient with metastatic disease undergoing chemotherapy and hematopoietic stem cell transplantation. *Fertil Steril* (2011);**95**:1787 e1781-1784.
- Donnez J, Squifflet J, Van Eyck AS, Demylle D, Jadoul P, Van Langendonck A and Dolmans MM. Restoration of ovarian function in orthotopically transplanted cryopreserved ovarian tissue: a pilot experience. *Reprod Biomed Online* (2008);**16**:694-704.
- Duffy CM, Allen SM and Clark MA. Discussions regarding reproductive health for young women with breast cancer undergoing chemotherapy. *J Clin Oncol* (2005);**23**:766-773.
- Duska LR, Chang YC, Flynn CE, Chen AH, Goodman A, Fuller AF and Nikrui N. Epithelial ovarian carcinoma in the reproductive age group. *Cancer* (1999);**85**:2623-2629.
- Early-Breast-Cancer-Trialists'-Collaborative-Group. Polychemotherapy for early breast cancer: an overview of the randomised trials. Early Breast Cancer Trialists' Collaborative Group. *Lancet* (1998);**352**:930-942.

- Edwards RG. Maturation in vitro of mouse, sheep, cow, pig, rhesus monkey and human ovarian oocytes. *Nature* (1965);**208**:349-351.
- Edwards RG, Bavister BD and Steptoe PC. Early stages of fertilization in vitro of human oocytes matured in vitro. *Nature* (1969);**221**:632-635.
- El-Shawarby SA, Sharif F, Conway G, Serhal P and Davies M. Oocyte cryopreservation after controlled ovarian hyperstimulation in mosaic Turner syndrome: another fertility preservation option in a dedicated UK clinic. *BJOG* (2010);**117**:234-237.
- Elizur SE, Chian RC, Pineau CA, Son WY, Holzer HE, Huang JY, Gidoni Y, Levin D, Demirtas E and Tan SL. Fertility preservation treatment for young women with autoimmune diseases facing treatment with gonadotoxic agents. *Rheumatology (Oxford)* (2008);**47**:1506-1509.
- Elizur SE and Tulandi T. Drugs in infertility and fetal safety. *Fertil Steril* (2008);**89**:1595-1602.
- Elvin JA, Yan C and Matzuk MM. Oocyte-expressed TGF-beta superfamily members in female fertility. *Mol Cell Endocrinol* (2000);**159**:1-5.
- Eppig JJ. Further reflections on culture systems for the growth of oocytes in vitro. *Hum Reprod* (1994);**9**:974-976.
- Eppig JJ and O'Brien MJ. Development in vitro of mouse oocytes from primordial follicles. *Biol Reprod* (1996);**54**:197-207.
- Ernst E, Bergholdt S, Jorgensen JS and Andersen CY. The first woman to give birth to two children following transplantation of frozen/thawed ovarian tissue. *Hum Reprod* (2010);**25**:1280-1281.
- Esther Rendal Vazquez M, Rodriguez Cabarcos M, Fernandez Mallo RO, Sanchez Ibanez J, Segura Iglesias R, Bermudez Gonzalez T, Matheu Capo G, Filgueira Fernandez P, Pertega Diaz S and Andion Nunez C. Functional assessment of human femoral arteries after cryopreservation. *Cryobiology* (2004);**49**:83-89.
- Fabbri R, Porcu E, Marsella T, Primavera MR, Seracchioli R, Ciotti PM, Magrini O, Venturoli S and Flamigni C. Oocyte cryopreservation. *Hum Reprod* (1998);**13 Suppl 4**:98-108.
- Fabbri R, Venturoli S, D'Errico A, Iannascoli C, Gabusi E, Valeri B, Seracchioli R and Grigioni WF. Ovarian tissue banking and fertility preservation in cancer patients: histological and immunohistochemical evaluation. *Gynecol Oncol* (2003);**89**:259-266.
- Fahy GM. Vitrification: a new approach to organ cryopreservation. *Prog Clin Biol Res* (1986);**224**:305-335.
- Fahy GM, Wowk B, Pagotan R, Chang A, Phan J, Thomson B and Phan L. Physical and biological aspects of renal vitrification. *Organogenesis* (2009);**5**:167-175.
- Fahy GM, Wowk B and Wu J. Cryopreservation of complex systems: the missing link in the regenerative medicine supply chain. *Rejuvenation Res* (2006);**9**:279-291.
- Fahy GM, Wowk B, Wu J and Paynter S. Improved vitrification solutions based on the predictability of vitrification solution toxicity. *Cryobiology* (2004);**48**:22-35.
- Fahy GM, Wowk B, Wu J, Phan J, Rasch C, Chang A and Zendejas E. Cryopreservation of organs by vitrification: perspectives and recent advances. *Cryobiology* (2004);**48**:157-178.
- Fain-Kahn V, Poirot C, Uzan C, Prades M, Gouy S, Genestie C, Duvillard P and Morice P. Feasibility of ovarian cryopreservation in borderline ovarian tumours. *Hum Reprod* (2009);**24**:850-855.
- Falcone T and Bedaiwy MA. Fertility preservation and pregnancy outcome after malignancy. *Curr Opin Obstet Gynecol* (2005);**17**:21-26.
- Familiari G, Caggiati A, Nottola SA, Ermini M, Di Benedetto MR and Motta PM. Ultrastructure of human ovarian primordial follicles after combination chemotherapy for Hodgkin's disease. *Hum Reprod* (1993);**8**:2080-2087.
- Fanchin R, Schonauer LM, Righini C, Guibourdenche J, Frydman R and Taieb J. Serum anti-Mullerian hormone is more strongly related to ovarian follicular status than serum inhibin B, estradiol, FSH and LH on day 3. *Hum Reprod* (2003);**18**:323-327.

- Fanchin R, Taieb J, Lozano DH, Ducot B, Frydman R and Bouyer J. High reproducibility of serum anti-Mullerian hormone measurements suggests a multi-staged follicular secretion and strengthens its role in the assessment of ovarian follicular status. *Hum Reprod* (2005);**20**:923-927.
- Farthing A. Conserving fertility in the management of gynaecological cancers. *BJOG* (2006);**113**:129-134.
- Fasano G, Moffa F, Dechene J, Englert Y and Demeestere I. Vitrification of in vitro matured oocytes collected from antral follicles at the time of ovarian tissue cryopreservation. *Reprod Biol Endocrinol* (2011);**9**:150.
- Fatemi HM, Kyrou D, Al-Azemi M, Stoop D, De Sutter P, Bourgain C and Devroey P. Ex-vivo oocyte retrieval for fertility preservation. *Fertil Steril* (2011);**95**:1787 e1715-1787.
- Forges T, Monnier P, Leheup B, Cheillan D, Brivet M, Barbarino A, Gueant JL and Feillet F. Ovarian tissue cryopreservation and subsequent spontaneous pregnancies in a patient with classic galactosemia. *Fertil Steril* (2011);**95**:290 e291-293.
- Franke HR, Smit WM and Vermees I. Gonadal protection by a gonadotropin-releasing hormone agonist depot in young women with Hodgkin's disease undergoing chemotherapy. *Gynecol Endocrinol* (2005);**20**:274-278.
- Friedler S, Koc O, Gidoni Y, Raziel A and Ron-El R. Ovarian response to stimulation for fertility preservation in women with malignant disease: a systematic review and meta-analysis. *Fertil Steril* (2012);**97**:125-133.
- Fuchinoue K, Fukunaga N, Chiba S, Nakajo Y, Yagi A and Kyono K. Freezing of human immature oocytes using cryoloops with Taxol in the vitrification solution. *J Assist Reprod Genet* (2004);**21**:307-309.
- Gaffan J, Holden L, Newlands ES, Short D, Fuller S, Begent RH, Rustin GJ and Seckl MJ. Infertility rates following POMB/ACE chemotherapy for male and female germ cell tumours - a retrospective long-term follow-up study. *Br J Cancer* (2003);**89**:1849-1854.
- Garcia Rada A. Spanish woman becomes pregnant through ovarian tissue transplantation. *BMJ* (2012);**344**:d8350.
- Gerber B, von Minckwitz G, Stehle H, Reimer T, Felberbaum R, Maass N, Fischer D, Sommer HL, Conrad B, Ortmann O et al. Effect of luteinizing hormone-releasing hormone agonist on ovarian function after modern adjuvant breast cancer chemotherapy: the GBG 37 ZORO study. *J Clin Oncol* (2011);**29**:2334-2341.
- Gerritse R, Beerendonk CC, Tijnink MS, Heetkamp A, Kremer JA, Braat DD and Westphal JR. Optimal perfusion of an intact ovary as a prerequisite for successful ovarian cryopreservation. *Hum Reprod* (2008);**23**:329-335.
- Gerritse R, Beerendonk CC, Westphal JR, Bastings L, Braat DD and Peek R. Glucose/lactate metabolism of cryopreserved intact bovine ovaries as a novel quantitative marker to assess tissue cryodamage. *Reprod Biomed Online* (2011);**23**:755-764.
- Gerritse R, Peek R, Sweep F, Thomas C, Braat D, Kremer J, Westphal JR and Beerendonk C. In vitro 17 α -oestradiol release as a marker for follicular survival in cryopreserved intact bovine ovaries. *Cryo Letters* (2010);**31**:318-328.
- Gershenson DM. Menstrual and reproductive function after treatment with combination chemotherapy for malignant ovarian germ cell tumors. *J Clin Oncol* (1988);**6**:270-275.
- Ghafoor A, Jemal A, Ward E, Cokkinides V, Smith R and Thun M. Trends in breast cancer by race and ethnicity. *CA Cancer J Clin* (2003);**53**:342-355.
- Gigli I, Cushman RA, Wahl CM and Fortune JE. Evidence for a role for anti-Mullerian hormone in the suppression of follicle activation in mouse ovaries and bovine ovarian cortex grafted beneath the chick chorioallantoic membrane. *Mol Reprod Dev* (2005);**71**:480-488.

- Giuseppe L, Attilio G, Edoardo DN, Loredana G, Cristina L and Vincenzo L. Ovarian function after cancer treatment in young women affected by Hodgkin disease (HD). *Hematology* (2007);**12**:141-147.
- Goding JR, McCracken JA and Baird DT. The study of ovarian function in the ewe by means of a vascular autotransplantation technique. *J Endocrinol* (1967);**39**:37-52.
- Gonfloni S, Di Tella L, Caldarola S, Cannata SM, Klinger FG, Di Bartolomeo C, Mattei M, Candi E, De Felici M, Melino G et al. Inhibition of the c-Abl-TAp63 pathway protects mouse oocytes from chemotherapy-induced death. *Nat Med* (2009);**15**:1179-1185.
- Goodwin PJ, Ennis M, Pritchard KI, Trudeau M and Hood N. Risk of menopause during the first year after breast cancer diagnosis. *J Clin Oncol* (1999);**17**:2365-2370.
- Gook DA, Edgar DH, Borg J, Archer J, Lutjen PJ and McBain JC. Oocyte maturation, follicle rupture and luteinization in human cryopreserved ovarian tissue following xenografting. *Hum Reprod* (2003);**18**:1772-1781.
- Gook DA, Edgar DH and Stern C. The effects of cryopreservation regimens on the morphology of human ovarian tissue. *Mol Cell Endocrinol* (2000);**169**:99-103.
- Gosden RG. Restitution of fertility in sterilized mice by transferring primordial ovarian follicles. *Hum Reprod* (1990);**5**:499-504.
- Gosden RG, Baird DT, Wade JC and Webb R. Restoration of fertility to oophorectomized sheep by ovarian autografts stored at -196 degrees C. *Hum Reprod* (1994);**9**:597-603.
- Gosden RG, Boulton MI, Grant K and Webb R. Follicular development from ovarian xenografts in SCID mice. *J Reprod Fertil* (1994);**101**:619-623.
- Gosden RG, Mullan J, Picton HM, Yin H and Tan SL. Current perspective on primordial follicle cryopreservation and culture for reproductive medicine. *Hum Reprod Update* (2002);**8**:105-110.
- Gosden RG, Wade JC, Fraser HM, Sandow J and Faddy MJ. Impact of congenital or experimental hypogonadotrophism on the radiation sensitivity of the mouse ovary. *Hum Reprod* (1997);**12**:2483-2488.
- Goud A, Goud P, Qian C, Van der Elst J, Van Maele G and Dhont M. Cryopreservation of human germinal vesicle stage and in vitro matured M II oocytes: influence of cryopreservation media on the survival, fertilization, and early cleavage divisions. *Fertil Steril* (2000);**74**:487-494.
- Gougeon A. Regulation of ovarian follicular development in primates: facts and hypotheses. *Endocr Rev* (1996);**17**:121-155.
- Gougeon A, Ecochard R and Thalabard JC. Age-related changes of the population of human ovarian follicles: increase in the disappearance rate of non-growing and early-growing follicles in aging women. *Biol Reprod* (1994);**50**:653-663.
- Grazul-Bilska AT, Banerjee J, Yazici I, Borowczyk E, Bilski JJ, Sharma RK, Siemionov M and Falcone T. Morphology and function of cryopreserved whole ovine ovaries after heterotopic autotransplantation. *Reprod Biol Endocrinol* (2008);**6**:16.
- Green CJ, Simpkin S, Grimaldi G and Johnson A. Pregnancy after autografting and allografting vascularized ovaries and en bloc vascularized ovaries with adnexa in rabbits. *Br J Obstet Gynaecol* (1982);**89**:645-651.
- Green DM, Kawashima T, Stovall M, Leisenring W, Sklar CA, Mertens AC, Donaldson SS, Byrne J and Robison LL. Fertility of female survivors of childhood cancer: a report from the childhood cancer survivor study. *J Clin Oncol* (2009);**27**:2677-2685.
- Greenberg DB, Goorin A, Gebhardt MC, Gupta L, Stier N, Harmon D and Mankin H. Quality of life in osteosarcoma survivors. *Oncology (Williston Park)* (1994);**8**:19-25; discussion 25-16, 32, 35.

- Greve T, Ernst E, Markholt S, Schmidt KT and Andersen CY. Legal termination of a pregnancy resulting from transplanted cryopreserved ovarian tissue. *Acta Obstet Gynecol Scand* (2010);**89**:1589-1591.
- Grigg A. The impact of conventional and high-dose therapy for lymphoma on fertility. *Clin Lymphoma* (2004);**5**:84-88.
- Grynberg M, Hesters L, Benard J, Treves R, Fanchin R, Frydman R and Frydman N. [In vitro maturation of oocytes: an option for fertility preservation in women]. *J Gynecol Obstet Biol Reprod (Paris)* (2011);**40**:103-108.
- Gunasena KT, Villines PM, Critser ES and Critser JK. Live births after autologous transplant of cryopreserved mouse ovaries. *Hum Reprod* (1997);**12**:101-106.
- Hagedorn M, Hsu EW, Pilatus U, Wildt DE, Rall WR and Blackband SJ. Magnetic resonance microscopy and spectroscopy reveal kinetics of cryoprotectant permeation in a multicompartamental biological system. *Proc Natl Acad Sci U S A* (1996);**93**:7454-7459.
- Haie-Meder C, Fervers B, Fondrinier E, Haugh M, Lhomme C and Guastalla JP. SOR guidelines for concomitant chemoradiotherapy for patients with uterine cervical cancers: evidence update bulletin 2004. *Ann Oncol* (2005);**16**:1100-1108.
- Hall PA and Levison DA. Review: assessment of cell proliferation in histological material. *J Clin Pathol* (1990);**43**:184-192.
- Han HS, Ro J, Lee KS, Nam BH, Seo JA, Lee DH, Lee H, Lee ES, Kang HS and Kim SW. Analysis of chemotherapy-induced amenorrhea rates by three different anthracycline and taxane containing regimens for early breast cancer. *Breast Cancer Res Treat* (2009);**115**:335-342.
- Hancke K, Isachenko V, Isachenko E and Weiss JM. Prevention of ovarian damage and infertility in young female cancer patients awaiting chemotherapy--clinical approach and unsolved issues. *Support Care Cancer* (2011);**19**:1909-1919.
- Harbell JW, Dunn TB, Fauda M, John DG, Goldenberg AS and Teperman LW. Transmission of anaplastic large cell lymphoma via organ donation after cardiac death. *Am J Transplant* (2008);**8**:238-244.
- Hay N. The Akt-mTOR tango and its relevance to cancer. *Cancer Cell* (2005);**8**:179-183.
- Hehenkamp WJ, Looman CW, Themmen AP, de Jong FH, Te Velde ER and Broekmans FJ. Anti-Mullerian hormone levels in the spontaneous menstrual cycle do not show substantial fluctuation. *J Clin Endocrinol Metab* (2006);**91**:4057-4063.
- Herzig KA, Falk MC, Jonsson JR, Axelsen RA, Griffin AD, Hawley CM, Rigby RJ, Cobcroft R, Nicol DL, Powell EE et al. Novel surveillance and cure of a donor-transmitted lymphoma in a renal allograft recipient. *Transplantation* (2000);**70**:149-152.
- Hilders CG, Baranski AG, Peters L, Ramkhelawan A and Trimpos JB. Successful human ovarian autotransplantation to the upper arm. *Cancer* (2004);**101**:2771-2778.
- Himmelstein-Braw R, Peters H and Faber M. Morphological study of the ovaries of leukaemic children. *Br J Cancer* (1978);**38**:82-87.
- Hirshfeld-Cytron J, Gracia C and Woodruff TK. Nonmalignant diseases and treatments associated with primary ovarian failure: an expanded role for fertility preservation. *J Womens Health (Larchmt)* (2011);**20**:1467-1477.
- Horning SJ, Hoppe RT, Kaplan HS and Rosenberg SA. Female reproductive potential after treatment for Hodgkin's disease. *N Engl J Med* (1981);**304**:1377-1382.
- Hosalkar HS, Henderson KM, Weiss A, Donthineni R and Lackman RD. Chemotherapy for bone sarcoma does not affect fertility rates or childbirth. *Clin Orthop Relat Res* (2004):256-260.
- Hovatta O. Cryobiology of ovarian and testicular tissue. *Best Pract Res Clin Obstet Gynaecol* (2003);**17**:331-342.

- Hovatta O. Cryopreservation and culture of human ovarian cortical tissue containing early follicles. *Eur J Obstet Gynecol Reprod Biol* (2004);**113 Suppl 1**:S50-54.
- Hovatta O, Silye R, Abir R, Krausz T and Winston RM. Extracellular matrix improves survival of both stored and fresh human primordial and primary ovarian follicles in long-term culture. *Hum Reprod* (1997);**12**:1032-1036.
- Hovatta O, Silye R, Krausz T, Abir R, Margara R, Trew G, Lass A and Winston RM. Cryopreservation of human ovarian tissue using dimethylsulphoxide and propanediol-sucrose as cryoprotectants. *Hum Reprod* (1996);**11**:1268-1272.
- Hovatta O, Wright C, Krausz T, Hardy K and Winston RM. Human primordial, primary and secondary ovarian follicles in long-term culture: effect of partial isolation. *Hum Reprod* (1999);**14**:2519-2524.
- Hreinsson J, Zhang P, Swahn ML, Hultenby K and Hovatta O. Cryopreservation of follicles in human ovarian cortical tissue. Comparison of serum and human serum albumin in the cryoprotectant solutions. *Hum Reprod* (2003);**18**:2420-2428.
- Hreinsson JG, Scott JE, Rasmussen C, Swahn ML, Hsueh AJ and Hovatta O. Growth differentiation factor-9 promotes the growth, development, and survival of human ovarian follicles in organ culture. *J Clin Endocrinol Metab* (2002);**87**:316-321.
- Huang JY, Buckett WM, Gilbert L, Tan SL and Chian RC. Retrieval of immature oocytes followed by in vitro maturation and vitrification: a case report on a new strategy of fertility preservation in women with borderline ovarian malignancy. *Gynecol Oncol* (2007);**105**:542-544.
- Huang JY, Tulandi T, Holzer H, Tan SL and Chian RC. Combining ovarian tissue cryobanking with retrieval of immature oocytes followed by in vitro maturation and vitrification: an additional strategy of fertility preservation. *Fertil Steril* (2008);**89**:567-572.
- Huang YH, Zhao XJ, Zhang QH and Xin XY. The GnRH antagonist reduces chemotherapy-induced ovarian damage in rats by suppressing the apoptosis. *Gynecol Oncol* (2009);**112**:409-414.
- Hubinont C, Debieve F, Biard JM, Debauche C and Bernard P. Livebirth after cryopreserved ovarian tissue autotransplantation. *Lancet* (2004);**364**:2093.
- Huntriss J, Gosden R, Hinkins M, Oliver B, Miller D, Rutherford AJ and Picton HM. Isolation, characterization and expression of the human Factor In the Germline alpha (FIGLA) gene in ovarian follicles and oocytes. *Mol Hum Reprod* (2002);**8**:1087-1095.
- Imhof M, Bergmeister H, Lipovac M, Rudas M, Hofstetter G and Huber J. Orthotopic microvascular reanastomosis of whole cryopreserved ovine ovaries resulting in pregnancy and live birth. *Fertil Steril* (2006);**85 Suppl 1**:1208-1215.
- Imthurn B, Cox SL, Jenkin G, Trounson AO and Shaw JM. Gonadotrophin administration can benefit ovarian tissue grafted to the body wall: implications for human ovarian grafting. *Mol Cell Endocrinol* (2000);**163**:141-146.
- Ioannidis JP, Katsifis GE, Tzioufas AG and Moutsopoulos HM. Predictors of sustained amenorrhea from pulsed intravenous cyclophosphamide in premenopausal women with systemic lupus erythematosus. *J Rheumatol* (2002);**29**:2129-2135.
- Isachenko E, Isachenko V, Rahimi G and Nawroth F. Cryopreservation of human ovarian tissue by direct plunging into liquid nitrogen. *Eur J Obstet Gynecol Reprod Biol* (2003);**108**:186-193.
- Isachenko V, Isachenko E, Reinsberg J, Montag M, Braun F and van der Ven H. Cryopreservation of human ovarian tissue: effect of spontaneous and initiated ice formation. *Reprod Biomed Online* (2008);**16**:336-345.
- Isachenko V, Lapidus I, Isachenko E, Krivokharchenko A, Kreienberg R, Woriedh M, Bader M and Weiss JM. Human ovarian tissue vitrification versus conventional freezing: morphological, endocrinological, and molecular biological evaluation. *Reproduction* (2009);**138**:319-327.

- Isbell SA, Fyfe CA, Ammons RL and Pearson B. Measurement of cryoprotective solvent penetration into intact organ tissues using high-field NMR microimaging. *Cryobiology* (1997);**35**:165-172.
- Ishine N, Rubinsky B and Lee CY. A histological analysis of liver injury in freezing storage. *Cryobiology* (1999);**39**:271-277.
- Israely T, Dafni H, Nevo N, Tsafiriri A and Neeman M. Angiogenesis in ectopic ovarian xenotransplantation: multiparameter characterization of the neovasculature by dynamic contrast-enhanced MRI. *Magn Reson Med* (2004);**52**:741-750.
- Jadoul P and Donnez J. Conservative treatment may be beneficial for young women with atypical endometrial hyperplasia or endometrial adenocarcinoma. *Fertility and sterility* (2003);**80**:1315-1324.
- Jadoul P, Donnez J, Dolmans MM, Squifflet J, Lengele B and Martinez-Madrid B. Laparoscopic ovariectomy for whole human ovary cryopreservation: technical aspects. *Fertil Steril* (2007);**87**:971-975.
- Janse F, Donnez J, Anckaert E, de Jong FH, Fauser BC and Dolmans MM. Limited value of ovarian function markers following orthotopic transplantation of ovarian tissue after gonadotoxic treatment. *J Clin Endocrinol Metab* (2011);**96**:1136-1144.
- Jemal A, Siegel R, Ward E, Murray T, Xu J and Thun MJ. Cancer statistics, 2007. *CA Cancer J Clin* (2007);**57**:43-66.
- Jemal A, Siegel R, Xu J and Ward E. Cancer statistics, 2010. *CA Cancer J Clin* (2010);**60**:277-300.
- Jeremias E, Bedaiwy MA, Gurunluoglu R, Biscotti CV, Siemionow M and Falcone T. Heterotopic autotransplantation of the ovary with microvascular anastomosis: a novel surgical technique. *Fertil Steril* (2002);**77**:1278-1282.
- Jeremias E, Bedaiwy MA, Nelson D, Biscotti CV and Falcone T. Assessment of tissue injury in cryopreserved ovarian tissue. *Fertil Steril* (2003);**79**:651-653.
- Johnson J, Canning J, Kaneko T, Pru JK and Tilly JL. Germline stem cells and follicular renewal in the postnatal mammalian ovary. *Nature* (2004);**428**:145-150.
- Johnson J and Patrizio P. Ovarian cryopreservation strategies and the fine control of ovarian follicle development in vitro. *Ann N Y Acad Sci* (2011);**1221**:40-46.
- Jokubkiene L, Sladkevicius P, Rovas L and Valentin L. Assessment of changes in volume and vascularity of the ovaries during the normal menstrual cycle using three-dimensional power Doppler ultrasound. *Hum Reprod* (2006);**21**:2661-2668.
- Jurema MW and Nogueira D. In vitro maturation of human oocytes for assisted reproduction. *Fertil Steril* (2006);**86**:1277-1291.
- Kallen B, Finnstrom O, Nygren KG and Olausson PO. In vitro fertilization (IVF) in Sweden: infant outcome after different IVF fertilization methods. *Fertil Steril* (2005);**84**:611-617.
- Kanazawa K, Suzuki T and Sakumoto K. Treatment of malignant ovarian germ cell tumors with preservation of fertility: reproductive performance after persistent remission. *Am J Clin Oncol* (2000);**23**:244-248.
- Karlsson JO and Toner M. Long-term storage of tissues by cryopreservation: critical issues. *Biomaterials* (1996);**17**:243-256.
- Kauff ND and Barakat RR. Risk-reducing salpingo-oophorectomy in patients with germline mutations in BRCA1 or BRCA2. *J Clin Oncol* (2007);**25**:2921-2927.
- Kauff ND, Domchek SM, Friebel TM, Robson ME, Lee J, Garber JE, Isaacs C, Evans DG, Lynch H, Eeles RA et al. Risk-reducing salpingo-oophorectomy for the prevention of BRCA1- and BRCA2-associated breast and gynecologic cancer: a multicenter, prospective study. *J Clin Oncol* (2008);**26**:1331-1337.
- Kauff ND, Satagopan JM, Robson ME, Scheuer L, Hensley M, Hudis CA, Ellis NA, Boyd J, Borgen PI, Barakat RR et al. Risk-reducing salpingo-oophorectomy in women with a BRCA1 or BRCA2 mutation. *N Engl J Med* (2002);**346**:1609-1615.

- Kaufman FR, Donnell GN, Roe TF and Kogut MD. Gonadal function in patients with galactosaemia. *J Inherit Metab Dis* (1986);**9**:140-146.
- Kaufman FR, Kogut MD, Donnell GN, Goebelsmann U, March C and Koch R. Hypergonadotropic hypogonadism in female patients with galactosemia. *N Engl J Med* (1981);**304**:994-998.
- Kavoussi SK, Fisseha S, Smith YR, Smith GD, Christman GM and Gago LA. Oocyte cryopreservation in a woman with mosaic Turner syndrome: a case report. *J Reprod Med* (2008);**53**:223-226.
- Keros V, Xella S, Hultenby K, Pettersson K, Sheikhi M, Volpe A, Hreinsson J and Hovatta O. Vitrification versus controlled-rate freezing in cryopreservation of human ovarian tissue. *Hum Reprod* (2009);**24**:1670-1683.
- Kesic V. Fertility after the treatment of gynecologic tumors. *Recent Results Cancer Res* (2008);**178**:79-95.
- Keys HM, Bundy BN, Stehman FB, Muderspach LI, Chafe WE, Suggs CL, 3rd, Walker JL and Gersell D. Cisplatin, radiation, and adjuvant hysterectomy compared with radiation and adjuvant hysterectomy for bulky stage IB cervical carcinoma. *N Engl J Med* (1999);**340**:1154-1161.
- Kim SS, Battaglia DE and Soules MR. The future of human ovarian cryopreservation and transplantation: fertility and beyond. *Fertil Steril* (2001);**75**:1049-1056.
- Kim SS, Hwang IT and Lee HC. Heterotopic autotransplantation of cryobanked human ovarian tissue as a strategy to restore ovarian function. *Fertil Steril* (2004);**82**:930-932.
- Kim SS, Kang HG, Kim NH, Lee HC and Lee HH. Assessment of the integrity of human oocytes retrieved from cryopreserved ovarian tissue after xenotransplantation. *Hum Reprod* (2005);**20**:2502-2508.
- Kim SS, Klemp J and Fabian C. Breast cancer and fertility preservation. *Fertil Steril* (2011);**95**:1535-1543.
- Kim SS, Lee JR, Jee BC, Suh CS, Kim SH, Ting A and Petroff B. Use of hormonal protection for chemotherapy-induced gonadotoxicity. *Clin Obstet Gynecol* (2010);**53**:740-752.
- Kim SS, Yang HW, Kang HG, Lee HH, Lee HC, Ko DS and Gosden RG. Quantitative assessment of ischemic tissue damage in ovarian cortical tissue with or without antioxidant (ascorbic acid) treatment. *Fertil Steril* (2004);**82**:679-685.
- Knopman JM, Noyes N, Talebian S, Krey LC, Grifo JA and Licciardi F. Women with cancer undergoing ART for fertility preservation: a cohort study of their response to exogenous gonadotropins. *Fertil Steril* (2009);**91**:1476-1478.
- Kohler TS, Kondapalli LA, Shah A, Chan S, Woodruff TK and Brannigan RE. Results from the survey for preservation of adolescent reproduction (SPARE) study: gender disparity in delivery of fertility preservation message to adolescents with cancer. *J Assist Reprod Genet* (2011);**28**:269-277.
- Koskas M, Yazbeck C, Walker F, Delorme P, Azria E, Luton D and Madelenat P. [Fertility sparing management of endometrial adenocarcinoma and atypical hyperplasia: a literature review]. *Bulletin du cancer* (2012);**99**:51-60.
- Kosoy G, Ben-Hur H, Elhayany A, Schneider DF, Kosoy N and Zusman I. Effects of tamoxifen and soluble tumor-associated antigens on ovarian structure in mammary tumor-bearing rats. *Oncol Rep* (2005);**14**:1317-1321.
- Koutlaki N, Dimitraki M, Zervoudis S, Sofiadou V, Grapsas X, Psillaki A, Nikas I, Galazios G, Liberis V, Voiculescu S et al. Conservative surgery for borderline ovarian tumors--emphasis on fertility preservation. A review. *Chirurgia (Bucur)* (2011);**106**:715-722.
- Kuleshova L, Gianaroli L, Magli C, Ferraretti A and Trounson A. Birth following vitrification of a small number of human oocytes: case report. *Hum Reprod* (1999);**14**:3077-3079.
- Kuleshova LL and Lopata A. Vitrification can be more favorable than slow cooling. *Fertil Steril* (2002);**78**:449-454.
- Kuleshova LL, Shaw JM and Trounson AO. Studies on replacing most of the penetrating cryoprotectant by polymers for embryo cryopreservation. *Cryobiology* (2001);**43**:21-31.

- Kuwayama M, Vajta G, Kato O and Leibo SP. Highly efficient vitrification method for cryopreservation of human oocytes. *Reprod Biomed Online* (2005);**11**:300-308.
- Kyono K, Doshida M, Toya M, Sato Y, Akahira J and Sasano H. Potential indications for ovarian autotransplantation based on the analysis of 5,571 autopsy findings of females under the age of 40 in Japan. *Fertil Steril* (2010);**93**:2429-2430.
- La Marca A, Stabile G, Arsenio AC and Volpe A. Serum anti-Mullerian hormone throughout the human menstrual cycle. *Hum Reprod* (2006);**21**:3103-3107.
- Larsen EC, Muller J, Schmiegelow K, Reznitzer C and Andersen AN. Reduced ovarian function in long-term survivors of radiation- and chemotherapy-treated childhood cancer. *J Clin Endocrinol Metab* (2003);**88**:5307-5314.
- Lass A. The fertility potential of women with a single ovary. *Hum Reprod Update* (1999);**5**:546-550.
- Lass A, Silye R, Abrams DC, Krausz T, Hovatta O, Margara R and Winston RM. Follicular density in ovarian biopsy of infertile women: a novel method to assess ovarian reserve. *Hum Reprod* (1997);**12**:1028-1031.
- Lawrenz B, Jauckus J, Kupka M, Strowitzki T and von Wolff M. Efficacy and safety of ovarian stimulation before chemotherapy in 205 cases. *Fertil Steril* (2010);**94**:2871-2873.
- Le Du A, Kadoch IJ, Bourcigaux N, Doumerc S, Bourrier MC, Chevalier N, Fanchin R, Chian RC, Tachdjian G, Frydman R et al. In vitro oocyte maturation for the treatment of infertility associated with polycystic ovarian syndrome: the French experience. *Hum Reprod* (2005);**20**:420-424.
- Lee DM, Yeoman RR, Battaglia DE, Stouffer RL, Zelinski-Wooten MB, Fanton JW and Wolf DP. Live birth after ovarian tissue transplant. *Nature* (2004);**428**:137-138.
- Lee HJ, Selesniemi K, Niikura Y, Niikura T, Klein R, Dombkowski DM and Tilly JL. Bone marrow transplantation generates immature oocytes and rescues long-term fertility in a preclinical mouse model of chemotherapy-induced premature ovarian failure. *J Clin Oncol* (2007);**25**:3198-3204.
- Lee MM, Donahoe PK, Hasegawa T, Silverman B, Crist GB, Best S, Hasegawa Y, Noto RA, Schoenfeld D and MacLaughlin DT. Mullerian inhibiting substance in humans: normal levels from infancy to adulthood. *J Clin Endocrinol Metab* (1996);**81**:571-576.
- Lee RK, Li SH, Lu CH, Ho HY, Chen YJ and Yeh HI. Abnormally low expression of connexin 37 and connexin 43 in subcutaneously transplanted cryopreserved mouse ovarian tissue. *J Assist Reprod Genet* (2008);**25**:489-497.
- Lee S, Ozkavukcu S, Heytens E, Moy F and Oktay K. Value of early referral to fertility preservation in young women with breast cancer. *J Clin Oncol* (2010);**28**:4683-4686.
- Lee SJ, Schover LR, Partridge AH, Patrizio P, Wallace WH, Haggerty K, Beck LN, Brennan LV and Oktay K. American Society of Clinical Oncology recommendations on fertility preservation in cancer patients. *J Clin Oncol* (2006);**24**:2917-2931.
- Leporrier M, von Theobald P, Roffe JL and Muller G. A new technique to protect ovarian function before pelvic irradiation. Heterotopic ovarian autotransplantation. *Cancer* (1987);**60**:2201-2204.
- Li CZ, Liu B, Wen ZQ and Sun Q. The impact of electrocoagulation on ovarian reserve after laparoscopic excision of ovarian cysts: a prospective clinical study of 191 patients. *Fertil Steril* (2009);**92**:1428-1435.
- Li J, Kawamura K, Cheng Y, Liu S, Klein C, Duan EK and Hsueh AJ. Activation of dormant ovarian follicles to generate mature eggs. *Proc Natl Acad Sci U S A* (2010);**107**:10280-10284.
- Li Y, Feng HL, Cao YJ, Zheng GJ, Yang Y, Mullen S, Critser JK and Chen ZJ. Confocal microscopic analysis of the spindle and chromosome configurations of human oocytes matured in vitro. *Fertil Steril* (2006);**85**:827-832.
- Li YB, Zhou CQ, Yang GF, Wang Q and Dong Y. Modified vitrification method for cryopreservation of human ovarian tissues. *Chin Med J (Engl)* (2007);**120**:110-114.

- Lie Fong S, Lugtenburg PJ, Schipper I, Themmen AP, de Jong FH, Sonneveld P and Laven JS. Anti-mullerian hormone as a marker of ovarian function in women after chemotherapy and radiotherapy for haematological malignancies. *Hum Reprod* (2008);**23**:674-678.
- Lin AE, Lippe BM, Geffner ME, Gomes A, Lois JF, Barton CW, Rosenthal A and Friedman WF. Aortic dilation, dissection, and rupture in patients with Turner syndrome. *J Pediatr* (1986);**109**:820-826.
- Liu J, Van der Elst J, Van den Broecke R and Dhont M. Live offspring by in vitro fertilization of oocytes from cryopreserved primordial mouse follicles after sequential in vivo transplantation and in vitro maturation. *Biol Reprod* (2001);**64**:171-178.
- Liu L, Rajareddy S, Reddy P, Du C, Jagarlamudi K, Shen Y, Gunnarsson D, Selstam G, Boman K and Liu K. Infertility caused by retardation of follicular development in mice with oocyte-specific expression of Foxo3a. *Development* (2007);**134**:199-209.
- Liu L, Wood GA, Morikawa L, Ayearst R, Fleming C and McKerlie C. Restoration of fertility by orthotopic transplantation of frozen adult mouse ovaries. *Hum Reprod* (2008);**23**:122-128.
- Long WQ, Ranchin V, Pautier P, Belville C, Denizot P, Cailla H, Lhomme C, Picard JY, Bidart JM and Rey R. Detection of minimal levels of serum anti-Mullerian hormone during follow-up of patients with ovarian granulosa cell tumor by means of a highly sensitive enzyme-linked immunosorbent assay. *J Clin Endocrinol Metab* (2000);**85**:540-544.
- Lornage J, Courbiere B, Mazoyer C, Odagescu V, Baudot A, Bordes A, Poirel MT, Franck M and Salle B. [Ovarian tissue vitrification: Cortex and whole ovary in sheep]. *Gynecol Obstet Fertil* (2006);**34**:746-753.
- Louhio H, Hovatta O, Sjoberg J and Tuuri T. The effects of insulin, and insulin-like growth factors I and II on human ovarian follicles in long-term culture. *Mol Hum Reprod* (2000);**6**:694-698.
- Lucifero D, Mann MR, Bartolomei MS and Trasler JM. Gene-specific timing and epigenetic memory in oocyte imprinting. *Hum Mol Genet* (2004);**13**:839-849.
- Lucifero D, Mertineit C, Clarke HJ, Bestor TH and Trasler JM. Methylation dynamics of imprinted genes in mouse germ cells. *Genomics* (2002);**79**:530-538.
- Lushbaugh CC and Casarett GW. The effects of gonadal irradiation in clinical radiation therapy: a review. *Cancer* (1976);**37**:1111-1125.
- Madrigano A, Westphal L and Wapnir I. Egg retrieval with cryopreservation does not delay breast cancer treatment. *Am J Surg* (2007);**194**:477-481.
- Mailliez A, Decanter C and Bonnetterre J. [Adjuvant chemotherapy for breast cancer and fertility: estimation of the impact, options of preservation and role of the oncologist]. *Bull Cancer* (2011);**98**:741-751.
- Malozowski S, Nelson L and Calis KA. More on ovarian insufficiency with imatinib. *N Engl J Med* (2008);**358**:2648; author reply 2648-2649.
- Maltaris T, Beckmann MW, Binder H, Mueller A, Hoffmann I, Koelbl H and Dittrich R. The effect of a GnRH agonist on cryopreserved human ovarian grafts in severe combined immunodeficient mice. *Reproduction* (2007);**133**:503-509.
- Maltaris T, Beckmann MW, Mueller A, Hoffmann I, Kohl J and Dittrich R. Significant loss of primordial follicles after prolonged gonadotropin stimulation in xenografts of cryopreserved human ovarian tissue in severe combined immunodeficient mice. *Fertil Steril* (2007);**87**:195-197.
- Maltaris T, Dragonas C, Hoffmann I, Mueller A, Beckmann MW and Dittrich R. Simple prediction of the survival of follicles in cryopreserved human ovarian tissue. *J Reprod Dev* (2006);**52**:577-582.
- Maltaris T, Kaya H, Hoffmann I, Mueller A, Beckmann MW and Dittrich R. Comparison of xenografting in SCID mice and LIVE/DEAD assay as a predictor of the developmental potential of cryopreserved ovarian tissue. *In Vivo* (2006);**20**:11-16.

- Maltaris T, Koelbl H, Seufert R, Kiesewetter F, Beckmann MW, Mueller A and Dittrich R. Gonadal damage and options for fertility preservation in female and male cancer survivors. *Asian J Androl* (2006);**8**:515-533.
- Maman E, Meiorow D, Brengauz M, Raanani H, Dor J and Hourvitz A. Luteal phase oocyte retrieval and in vitro maturation is an optional procedure for urgent fertility preservation. *Fertil Steril* (2011);**95**:64-67.
- Mancini J, Rey D, Preau M, Malavolti L and Moatti JP. Infertility induced by cancer treatment: inappropriate or no information provided to majority of French survivors of cancer. *Fertil Steril* (2008);**90**:1616-1625.
- Mandelbaum J, Anastasiou O, Levy R, Guerin JF, de Larouziere V and Antoine JM. Effects of cryopreservation on the meiotic spindle of human oocytes. *Eur J Obstet Gynecol Reprod Biol* (2004);**113 Suppl 1**:S17-23.
- Mandelbaum J, Junca AM, Tibi C, Plachot M, Alnot MO, Rim H, Salat-Baroux J and Cohen J. Cryopreservation of immature and mature hamster and human oocytes. *Ann N Y Acad Sci* (1988);**541**:550-561.
- Mardesic T, Snajderova M, Sramkova L, Keslova P, Sedlacek P and Stary J. Protocol combining GnRH agonists and GnRH antagonists for rapid suppression and prevention of gonadal damage during cytotoxic therapy. *Eur J Gynaecol Oncol* (2004);**25**:90-92.
- Martin JR, Kodaman P, Oktay K and Taylor HS. Ovarian cryopreservation with transposition of a contralateral ovary: a combined approach for fertility preservation in women receiving pelvic radiation. *Fertil Steril* (2007);**87**:189 e185-187.
- Martin XJ, Golfier F, Romestaing P and Raudrant D. First case of pregnancy after radical trachelectomy and pelvic irradiation. *Gynecol Oncol* (1999);**74**:286-287.
- Martinez-Madrid B, Camboni A, Dolmans MM, Nottola S, Van Langendonck A and Donnez J. Apoptosis and ultrastructural assessment after cryopreservation of whole human ovaries with their vascular pedicle. *Fertil Steril* (2007);**87**:1153-1165.
- Martinez-Madrid B, Dolmans MM, Langendonck AV, Defrere S, Van Eyck AS and Donnez J. Ficoll density gradient method for recovery of isolated human ovarian primordial follicles. *Fertil Steril* (2004);**82**:1648-1653.
- Martinez-Madrid B, Dolmans MM, Van Langendonck A, Defrere S and Donnez J. Freeze-thawing intact human ovary with its vascular pedicle with a passive cooling device. *Fertil Steril* (2004);**82**:1390-1394.
- Martinez-Madrid B, Donnez J, Van Eyck AS, Veiga-Lopez A, Dolmans MM and Van Langendonck A. Chick embryo chorioallantoic membrane (CAM) model: a useful tool to study short-term transplantation of cryopreserved human ovarian tissue. *Fertil Steril* (2009);**91**:285-292.
- Mayerhofer K, Ott J, Nouri K, Stoegbauer L, Fischer EM, Lipovac M, Promberger R and Huber JC. Laparoscopic ovarian tissue harvesting for cryopreservation: an effective and safe procedure for fertility preservation. *Eur J Obstet Gynecol Reprod Biol* (2010);**152**:68-72.
- McCall M, Keaty EC and Thompson JD. Conservation of ovarian tissue in the treatment of carcinoma of the cervix with radical surgery. *Am J Obstet Gynecol* (1958);**75**:590-600; discussion 600-595.
- McCracken JA, Baird DT and Goding JR. Factors affecting the secretion of steroids from the transplanted ovary in the sheep. *Recent Prog Horm Res* (1971);**27**:537-582 passim.
- McCracken JA, Uno A, Goding JR, Ichikawa Y and Baird DT. The in-vivo effects of sheep pituitary gonadotrophins on the secretion of steroids by the autotransplanted ovary of the ewe. *J Endocrinol* (1969);**45**:425-440.
- McLaughlin M, Patrizio P, Kayisli U, Luk J, Thomson TC, Anderson RA, Telfer EE and Johnson J. mTOR kinase inhibition results in oocyte loss characterized by empty follicles in human ovarian cortical strips cultured in vitro. *Fertil Steril* (2011);**96**:1154-1159 e1151.

- Mead GB, Anderson R, Barratt C, Cassoni A, Coleman R, Critchley H, Glaser A, Hill E, Mead S, Radford J et al. The effects of cancer treatment on reproductive functions. *Royal College of Obstetricians and Gynaecologists guidelines* (2007).
- Meirow D. Reproduction post-chemotherapy in young cancer patients. *Mol Cell Endocrinol* (2000);**169**:123-131.
- Meirow D, Assad G, Dor J and Rabinovici J. The GnRH antagonist cetrorelix reduces cyclophosphamide-induced ovarian follicular destruction in mice. *Hum Reprod* (2004);**19**:1294-1299.
- Meirow D, Dor J, Kaufman B, Shrim A, Rabinovici J, Schiff E, Raanani H, Levron J and Fridman E. Cortical fibrosis and blood-vessels damage in human ovaries exposed to chemotherapy. Potential mechanisms of ovarian injury. *Hum Reprod* (2007);**22**:1626-1633.
- Meirow D, Hardan I, Dor J, Fridman E, Elizur S, Ra'anani H, Slyusarevsky E, Amariglio N, Schiff E, Rechavi G et al. Searching for evidence of disease and malignant cell contamination in ovarian tissue stored from hematologic cancer patients. *Hum Reprod* (2008);**23**:1007-1013.
- Meirow D, Levron J, Eldar-Geva T, Hardan I, Fridman E, Zalel Y, Schiff E and Dor J. Pregnancy after transplantation of cryopreserved ovarian tissue in a patient with ovarian failure after chemotherapy. *N Engl J Med* (2005);**353**:318-321.
- Meirow D and Nugent D. The effects of radiotherapy and chemotherapy on female reproduction. *Hum Reprod Update* (2001);**7**:535-543.
- Mhatre P, Mhatre J and Magotra R. Ovarian transplant: a new frontier. *Transplant Proc* (2005);**37**:1396-1398.
- Minton SE and Munster PN. Chemotherapy-induced amenorrhea and fertility in women undergoing adjuvant treatment for breast cancer. *Cancer Control* (2002);**9**:466-472.
- Mitwally MF, Biljan MM and Casper RF. Pregnancy outcome after the use of an aromatase inhibitor for ovarian stimulation. *Am J Obstet Gynecol* (2005);**192**:381-386.
- Morice P, Camatte S, El Hassan J, Pautier P, Duvillard P and Castaigne D. Clinical outcomes and fertility after conservative treatment of ovarian borderline tumors. *Fertil Steril* (2001);**75**:92-96.
- Morice P, Castaigne D, Haie-Meder C, Pautier P, El Hassan J, Duvillard P, Gerbault A and Michel G. Laparoscopic ovarian transposition for pelvic malignancies: indications and functional outcomes. *Fertil Steril* (1998);**70**:956-960.
- Morice P, Juncker L, Rey A, El-Hassan J, Haie-Meder C and Castaigne D. Ovarian transposition for patients with cervical carcinoma treated by radiosurgical combination. *Fertil Steril* (2000);**74**:743-748.
- Morice P, Leblanc E, Rey A, Baron M, Querleu D, Blanchot J, Duvillard P, Lhomme C, Castaigne D, Classe JM et al. Conservative treatment in epithelial ovarian cancer: results of a multicentre study of the GCCLCC (Groupe des Chirurgiens de Centre de Lutte Contre le Cancer) and SFOG (Societe Francaise d'Oncologie Gynecologique). *Hum Reprod* (2005);**20**:1379-1385.
- Morice P, Uzan C, Gouy S, Pautier P, Lhomme C, Balleyguier C, Duvillard P and Haie-Meder C. [Effects of radiotherapy (external and/or internal) and chemotherapy on female fertility]. *Bull Acad Natl Med* (2010);**194**:481-492; discussion 492-484, 529-430.
- Morita Y, Perez GI, Paris F, Miranda SR, Ehleiter D, Haimovitz-Friedman A, Fuks Z, Xie Z, Reed JC, Schuchman EH et al. Oocyte apoptosis is suppressed by disruption of the acid sphingomyelinase gene or by sphingosine-1-phosphate therapy. *Nat Med* (2000);**6**:1109-1114.
- Munster PN, Moore AP, Ismail-Khan R, Cox CE, Lacevic M, Gross-King M, Xu P, Carter WB and Minton SE. Randomized trial using gonadotropin-releasing hormone agonist triptorelin for the

- preservation of ovarian function during (neo)adjuvant chemotherapy for breast cancer. *J Clin Oncol* (2012);**30**:533-538.
- Munsterberg A and Lovell-Badge R. Expression of the mouse anti-mullerian hormone gene suggests a role in both male and female sexual differentiation. *Development* (1991);**113**:613-624.
- Murk W and Seli E. Fertility preservation as a public health issue: an epidemiological perspective. *Curr Opin Obstet Gynecol* (2011);**23**:143-150.
- Newton H, Aubard Y, Rutherford A, Sharma V and Gosden R. Low temperature storage and grafting of human ovarian tissue. *Hum Reprod* (1996);**11**:1487-1491.
- Nisolle M, Casanas-Roux F, Qu J, Motta P and Donnez J. Histologic and ultrastructural evaluation of fresh and frozen-thawed human ovarian xenografts in nude mice. *Fertil Steril* (2000);**74**:122-129.
- Nottola SA, Camboni A, Van Langendonck A, Demylle D, Macchiarelli G, Dolmans MM, Martinez-Madrid B, Correr S and Donnez J. Cryopreservation and xenotransplantation of human ovarian tissue: an ultrastructural study. *Fertil Steril* (2008);**90**:23-32.
- Noyes N, Boldt J and Nagy ZP. Oocyte cryopreservation: is it time to remove its experimental label? *J Assist Reprod Genet* (2010);**27**:69-74.
- Noyes N, Labella PA, Grifo J and Knopman JM. Oocyte cryopreservation: a feasible fertility preservation option for reproductive age cancer survivors. *J Assist Reprod Genet* (2010);**27**:495-499.
- Noyes N, Porcu E and Borini A. Over 900 oocyte cryopreservation babies born with no apparent increase in congenital anomalies. *Reprod Biomed Online* (2009);**18**:769-776.
- Nugent D, Newton H, Gallivan L and Gosden RG. Protective effect of vitamin E on ischaemia-reperfusion injury in ovarian grafts. *J Reprod Fertil* (1998);**114**:341-346.
- O'Brien MJ, Pendola JK and Eppig JJ. A revised protocol for in vitro development of mouse oocytes from primordial follicles dramatically improves their developmental competence. *Biol Reprod* (2003);**68**:1682-1686.
- Oktaç K. Spontaneous conceptions and live birth after heterotopic ovarian transplantation: is there a germline stem cell connection? *Hum Reprod* (2006);**21**:1345-1348.
- Oktaç K and Buyuk E. Fertility preservation in women undergoing cancer treatment. *Lancet* (2004);**363**:1830.
- Oktaç K, Buyuk E, Davis O, Yermakova I, Veeck L and Rosenwaks Z. Fertility preservation in breast cancer patients: IVF and embryo cryopreservation after ovarian stimulation with tamoxifen. *Hum Reprod* (2003);**18**:90-95.
- Oktaç K, Buyuk E, Rodriguez-Wallberg KA and Sahin G. In vitro maturation improves oocyte or embryo cryopreservation outcome in breast cancer patients undergoing ovarian stimulation for fertility preservation. *Reprod Biomed Online* (2010);**20**:634-638.
- Oktaç K, Buyuk E, Veeck L, Zaninovic N, Xu K, Takeuchi T, Opsahl M and Rosenwaks Z. Embryo development after heterotopic transplantation of cryopreserved ovarian tissue. *Lancet* (2004);**363**:837-840.
- Oktaç K, Cil AP and Bang H. Efficiency of oocyte cryopreservation: a meta-analysis. *Fertil Steril* (2006);**86**:70-80.
- Oktaç K, Economos K, Kan M, Rucinski J, Veeck L and Rosenwaks Z. Endocrine function and oocyte retrieval after autologous transplantation of ovarian cortical strips to the forearm. *JAMA* (2001);**286**:1490-1493.
- Oktaç K, Hourvitz A, Sahin G, Oktem O, Safro B, Cil A and Bang H. Letrozole reduces estrogen and gonadotropin exposure in women with breast cancer undergoing ovarian stimulation before chemotherapy. *J Clin Endocrinol Metab* (2006);**91**:3885-3890.
- Oktaç K and Karlikaya G. Ovarian function after transplantation of frozen, banked autologous ovarian tissue. *N Engl J Med* (2000);**342**:1919.

- Oktay K, Newton H and Gosden RG. Transplantation of cryopreserved human ovarian tissue results in follicle growth initiation in SCID mice. *Fertil Steril* (2000);**73**:599-603.
- Oktay K, Newton H, Mullan J and Gosden RG. Development of human primordial follicles to antral stages in SCID/hpg mice stimulated with follicle stimulating hormone. *Hum Reprod* (1998);**13**:1133-1138.
- Oktay K, Nugent D, Newton H, Salha O, Chatterjee P and Gosden RG. Isolation and characterization of primordial follicles from fresh and cryopreserved human ovarian tissue. *Fertil Steril* (1997);**67**:481-486.
- Oktay K and Oktem O. Ovarian cryopreservation and transplantation for fertility preservation for medical indications: report of an ongoing experience. *Fertil Steril* (2010);**93**:762-768.
- Oktay K and Oktem O. Regeneration of oocytes after chemotherapy: connecting the evidence from mouse to human. *J Clin Oncol* (2007);**25**:3185-3187.
- Oktay K, Oktem O, Reh A and Vahdat L. Measuring the impact of chemotherapy on fertility in women with breast cancer. *J Clin Oncol* (2006);**24**:4044-4046.
- Oktay K and Sonmezer M. Chemotherapy and amenorrhea: risks and treatment options. *Curr Opin Obstet Gynecol* (2008);**20**:408-415.
- Oktay K and Tilly J. Livebirth after cryopreserved ovarian tissue autotransplantation. *Lancet* (2004);**364**:2091-2092; author reply 2092-2093.
- Oktem O and Oktay K. A novel ovarian xenografting model to characterize the impact of chemotherapy agents on human primordial follicle reserve. *Cancer Res* (2007);**67**:10159-10162.
- Oktem O and Oktay K. Quantitative assessment of the impact of chemotherapy on ovarian follicle reserve and stromal function. *Cancer* (2007);**110**:2222-2229.
- Onions VJ, Mitchell MR, Campbell BK and Webb R. Ovarian tissue viability following whole ovine ovary cryopreservation: assessing the effects of sphingosine-1-phosphate inclusion. *Hum Reprod* (2008).
- Onions VJ, Webb R, McNeilly AS and Campbell BK. Ovarian endocrine profile and long-term vascular patency following heterotopic autotransplantation of cryopreserved whole ovine ovaries. *Hum Reprod* (2009);**24**:2845-2855.
- Pal L, Leykin L, Schifren JL, Isaacson KB, Chang YC, Nikruil N, Chen Z and Toth TL. Malignancy may adversely influence the quality and behaviour of oocytes. *Hum Reprod* (1998);**13**:1837-1840.
- Papanikolaou EG, Polyzos NP, Humaidan P, Pados G, Bosch E, Tournaye H and Tarlatzis B. Aromatase inhibitors in stimulated IVF cycles. *Reprod Biol Endocrinol* (2011);**9**:85.
- Paris MC, Snow M, Cox SL and Shaw JM. Xenotransplantation: a tool for reproductive biology and animal conservation? *Theriogenology* (2004);**61**:277-291.
- Park JY, Kim DY, Suh DS, Kim JH, Kim YM, Kim YT and Nam JH. Outcomes of fertility-sparing surgery for invasive epithelial ovarian cancer: oncologic safety and reproductive outcomes. *Gynecol Oncol* (2008);**110**:345-353.
- Park SE, Son WY, Lee SH, Lee KA, Ko JJ and Cha KY. Chromosome and spindle configurations of human oocytes matured in vitro after cryopreservation at the germinal vesicle stage. *Fertil Steril* (1997);**68**:920-926.
- Parkes AS and Smith AU. Regeneration of rat ovarian tissue grafted after exposure to low temperatures. *Proc R Soc Lond B Biol Sci* (1953);**140**:455-470.
- Parrott DM. The fertility of mice with orthotopic ovarian grafts derived from frozen tissue. *J Reprod Fertil* (1960);**1**:230-241.
- Partridge A, Gelber S, Gelber RD, Castiglione-Gertsch M, Goldhirsch A and Winer E. Age of menopause among women who remain premenopausal following treatment for early breast cancer: long-term results from International Breast Cancer Study Group Trials V and VI. *Eur J Cancer* (2007);**43**:1646-1653.

- Partridge AH, Gelber S, Peppercorn J, Sampson E, Knudsen K, Laufer M, Rosenberg R, Przepyszny M, Rein A and Winer EP. Web-based survey of fertility issues in young women with breast cancer. *J Clin Oncol* (2004);**22**:4174-4183.
- Pascual G, Martinez S, Rodriguez M, Serrano N, Bellon JM and Bujan J. Patency and structural changes in cryopreserved arterial grafts used as vessel substitutes in the rat. *J Surg Res* (2005);**124**:297-304.
- Pascual G, Rodriguez M, Corrales C, Turegano F, Garcia-Honduvilla N, Bellon JM and Bujan J. New approach to improving endothelial preservation in cryopreserved arterial substitutes. *Cryobiology* (2004);**48**:62-71.
- Pasquinelli G, Foroni L, Buzzi M, Tazzari PL, Vaselli C, Mirelli M, Gargiulo M, Conte R and Stella A. Smooth muscle cell injury after cryopreservation of human thoracic aortas. *Cryobiology* (2006);**52**:309-316.
- Peccatori F, Bonazzi C, Chiari S, Landoni F, Colombo N and Mangioni C. Surgical management of malignant ovarian germ-cell tumors: 10 years' experience of 129 patients. *Obstet Gynecol* (1995);**86**:367-372.
- Pegg DE. Principles of cryopreservation. *Methods Mol Biol* (2007);**368**:39-57.
- Pegg DE, Wusteman MC and Boylan S. Fractures in cryopreserved elastic arteries. *Cryobiology* (1997);**34**:183-192.
- Pelinck MJ, Hoek A, Simons AH and Heineman MJ. Efficacy of natural cycle IVF: a review of the literature. *Hum Reprod Update* (2002);**8**:129-139.
- Perez GI, Knudson CM, Leykin L, Korsmeyer SJ and Tilly JL. Apoptosis-associated signaling pathways are required for chemotherapy-mediated female germ cell destruction. *Nat Med* (1997);**3**:1228-1232.
- Pessione F, Cantrelle C, Savoye E, Aubin F and Loty B. [Organ donation and transplantation in France in 2006]. *Med Sci (Paris)* (2007);**23**:761-764.
- Petrek JA, Naughton MJ, Case LD, Paskett ED, Naftalis EZ, Singletary SE and Sukumvanich P. Incidence, time course, and determinants of menstrual bleeding after breast cancer treatment: a prospective study. *J Clin Oncol* (2006);**24**:1045-1051.
- Phillips SJ, Kadoch IJ, Lapensee L, Couturier B, Hemmings R and Bissonnette F. Controlled natural cycle IVF: experience in a world of stimulation. *Reprod Biomed Online* (2007);**14**:356-359.
- Picton HM, Harris SE, Muruvi W and Chambers EL. The in vitro growth and maturation of follicles. *Reproduction* (2008);**136**:703-715.
- Piquette GN. The in vitro maturation (IVM) of human oocytes for in vitro fertilization (IVF): is it time yet to switch to IVM-IVF? *Fertil Steril* (2006);**85**:833-835; discussion 841.
- Piver P, Amiot C, Agnani G, Pech J, Rohrlisch PS and Vidal E. Two pregnancies obtained after a new technique of autotransplantation of cryopreserved ovarian tissue. *Hum Reprod* (2009);**25th Annual Meeting of ESHRE**.
- Poirot C, Abirached F, Prades M, Coussieu C, Bernaudin F and Piver P. Induction of puberty by autograft of cryopreserved ovarian tissue. *Lancet* (2012);**379**:588.
- Poirot C and Schubert B. [Fertility preservation in prepubertal children]. *Bull Cancer* (2011);**98**:489-499.
- Poirot C, Vacher-Lavenu MC, Helardot P, Guibert J, Brugieres L and Jouannet P. Human ovarian tissue cryopreservation: indications and feasibility. *Hum Reprod* (2002);**17**:1447-1452.
- Porcu E, Venturoli S, Damiano G, Ciotti PM, Notarangelo L, Paradisi R, Moscarini M and Ambrosini G. Healthy twins delivered after oocyte cryopreservation and bilateral ovariectomy for ovarian cancer. *Reprod Biomed Online* (2008);**17**:265-267.
- Potolog-Nahari C, Fishman A and Cohen I. Protection of ovarian function and fertility using a combination of gonadotropin-releasing hormone (GnRH) agonist and GnRH antagonist during cancer treatment in young females. *Gynecol Endocrinol* (2007);**23**:290-294.

- Qi S, Ma A, Xu D, Daloz P and Chen H. Cryopreservation of vascularized ovary: an evaluation of histology and function in rats. *Microsurgery* (2008);**28**:380-386.
- Quinn GP, Murphy D, Knapp C, Stearsman DK, Bradley-Klug KL, Sawczyn K and Clayman ML. Who decides? Decision making and fertility preservation in teens with cancer: a review of the literature. *J Adolesc Health* (2011);**49**:337-346.
- Rabin Y, Taylor MJ, Walsh JR, Baicu S and Steif PS. Cryomacroscopy of vitrification, Part I: A prototype and experimental observations on the cocktails VS55 and DP6. *Cell Preserv Technol* (2005);**3**:169-183.
- Radford JA, Lieberman BA, Brison DR, Smith AR, Critchlow JD, Russell SA, Watson AJ, Clayton JA, Harris M, Gosden RG et al. Orthotopic reimplantation of cryopreserved ovarian cortical strips after high-dose chemotherapy for Hodgkin's lymphoma. *Lancet* (2001);**357**:1172-1175.
- Rahhal SN and Eugster EA. Unexpected recovery of ovarian function many years after bone marrow transplantation. *J Pediatr* (2008);**152**:289-290.
- Rahimi G, Isachenko V, Kreienberg R, Sauer H, Todorov P, Tawadros S, Mallmann P, Nawroth F and Isachenko E. Re-vascularisation in human ovarian tissue after conventional freezing or vitrification and xenotransplantation. *Eur J Obstet Gynecol Reprod Biol* (2010);**149**:63-67.
- Rahimi G, Isachenko V, Todorov P, Tawadros S, Mallmann P, Nawroth F and Isachenko E. Apoptosis in human ovarian tissue after conventional freezing or vitrification and xenotransplantation. *Cryo Letters* (2009);**30**:300-309.
- Rebeck TR, Lynch HT, Neuhausen SL, Narod SA, Van't Veer L, Garber JE, Evans G, Isaacs C, Daly MB, Matloff E et al. Prophylactic oophorectomy in carriers of BRCA1 or BRCA2 mutations. *N Engl J Med* (2002);**346**:1616-1622.
- Reh A, Oktem O and Oktay K. Impact of breast cancer chemotherapy on ovarian reserve: a prospective observational analysis by menstrual history and ovarian reserve markers. *Fertil Steril* (2008);**90**:1635-1639.
- Reh AE, Lu L, Weinerman R, Grifo J, Krey L and Noyes N. Treatment outcomes and quality-of-life assessment in a university-based fertility preservation program: results of a registry of female cancer patients at 2 years. *J Assist Reprod Genet* (2011);**28**:635-641.
- Reinhart K, Bayer O, Brunkhorst F and Meisner M. Markers of endothelial damage in organ dysfunction and sepsis. *Crit Care Med* (2002);**30**:S302-S312.
- Rendal E, Santos MV, Rodriguez M, Sanchez J, Segura R, Matheu G, Filgueira P, Pertega S and Andion C. Effects of cryopreservation and thawing on the structure of vascular segment. *Transplant Proc* (2004);**36**:3283-3287.
- Requena A, Herrero J, Landeras J, Navarro E, Neyro JL, Salvador C, Tur R, Callejo J, Checa MA, Farre M et al. Use of letrozole in assisted reproduction: a systematic review and meta-analysis. *Hum Reprod Update* (2008);**14**:571-582.
- Revel A, Elami A, Bor A, Yavin S, Natan Y and Arav A. Whole sheep ovary cryopreservation and transplantation. *Fertil Steril* (2004);**82**:1714-1715.
- Revel A, Laufer N, Ben Meir A, Lebovich M and Mitrani E. Micro-organ ovarian transplantation enables pregnancy: a case report. *Hum Reprod* (2011);**26**:1097-1103.
- Rienzi L, Romano S, Albricci L, Maggiulli R, Capalbo A, Baroni E, Colamaria S, Sapienza F and Ubaldi F. Embryo development of fresh 'versus' vitrified metaphase II oocytes after ICSI: a prospective randomized sibling-oocyte study. *Hum Reprod* (2010);**25**:66-73.
- Rodgers RJ, Irving-Rodgers HF and Russell DL. Extracellular matrix of the developing ovarian follicle. *Reproduction* (2003);**126**:415-424.
- Rosendahl M, Andersen MT, Ralfkiaer E, Kjeldsen L, Andersen MK and Andersen CY. Evidence of residual disease in cryopreserved ovarian cortex from female patients with leukemia. *Fertil Steril* (2010);**94**:2186-2190.

- Rosendahl M, Loft A, Byskov AG, Ziebe S, Schmidt KT, Andersen AN, Ottosen C and Andersen CY. Biochemical pregnancy after fertilization of an oocyte aspirated from a heterotopic autotransplant of cryopreserved ovarian tissue: case report. *Hum Reprod* (2006);**21**:2006-2009.
- Rosendahl M, Timmermans Wielenga V, Nedergaard L, Kristensen SG, Ernst E, Rasmussen PE, Anderson M, Schmidt KT and Andersen CY. Cryopreservation of ovarian tissue for fertility preservation: no evidence of malignant cell contamination in ovarian tissue from patients with breast cancer. *Fertil Steril* (2011);**95**:2158-2161.
- Roux C, Amiot C, Agnani G, Aubard Y, Rohrlich PS and Piver P. Live birth after ovarian tissue autograft in a patient with sickle cell disease treated by allogeneic bone marrow transplantation. *Fertil Steril* (2010);**93**:2413 e2415-2419.
- Roy M and Plante M. Pregnancies after radical vaginal trachelectomy for early-stage cervical cancer. *Am J Obstet Gynecol* (1998);**179**:1491-1496.
- Rubio-Gozalbo ME, Gubbels CS, Bakker JA, Menheere PP, Wodzig WK and Land JA. Gonadal function in male and female patients with classic galactosemia. *Hum Reprod Update* (2010);**16**:177-188.
- Rudick B, Opper N, Paulson R, Bendikson K and Chung K. The status of oocyte cryopreservation in the United States. *Fertil Steril* (2010);**94**:2642-2646.
- Ruess ML, Kline J, Santos R, Levin B and Timor-Tritsch I. Age and the ovarian follicle pool assessed with transvaginal ultrasonography. *Am J Obstet Gynecol* (1996);**174**:624-627.
- Sagsoz N, Kisa U and Apan A. Ischaemia-reperfusion injury of rat ovary and the effects of vitamin C, mannitol and verapamil. *Hum Reprod* (2002);**17**:2972-2976.
- Salle B, Demirci B, Franck M, Berthollet C and Lornage J. Long-term follow-up of cryopreserved hemi-ovary autografts in ewes: pregnancies, births, and histologic assessment. *Fertil Steril* (2003);**80**:172-177.
- Sanchez-Serrano M, Crespo J, Mirabet V, Cobo AC, Escriba MJ, Simon C and Pellicer A. Twins born after transplantation of ovarian cortical tissue and oocyte vitrification. *Fertil Steril* (2010);**93**:268 e211-263.
- Sanchez-Serrano M, Novella-Maestre E, Rosello-Sastre E, Camarasa N, Teruel J and Pellicer A. Malignant cells are not found in ovarian cortex from breast cancer patients undergoing ovarian cortex cryopreservation. *Hum Reprod* (2009);**24**:2238-2243.
- Sanchez M, Novella-Maestre E, Teruel J, Ortiz E and Pellicer A. The Valencia Programme for Fertility Preservation. *Clin Transl Oncol* (2008);**10**:433-438.
- Sapmaz E, Ayar A, Celik H, Sapmaz T, Kilic N and Yasar MA. Effects of melatonin and oxytetracycline in autologous intraperitoneal ovary transplantation in rats. *Neuro Endocrinol Lett* (2003);**24**:350-354.
- Sauvat F, Capito C, Sarnacki S, Poirot C, Bachelot A, Meduri G, Dandolo L and Binart N. Immature cryopreserved ovary restores puberty and fertility in mice without alteration of epigenetic marks. *PLoS One* (2008);**3**:e1972.
- Schilder JM, Thompson AM, DePriest PD, Ueland FR, Cibull ML, Kryscio RJ, Modesitt SC, Lu KH, Geisler JP, Higgins RV et al. Outcome of reproductive age women with stage IA or IC invasive epithelial ovarian cancer treated with fertility-sparing therapy. *Gynecol Oncol* (2002);**87**:1-7.
- Schilsky RL, Sherins RJ, Hubbard SM, Wesley MN, Young RC and DeVita VT. Long-term follow up of ovarian function in women treated with MOPP chemotherapy for Hodgkin's disease. *Am J Med* (1981);**71**:552-556.
- Schmidt KL, Andersen CY, Loft A, Byskov AG, Ernst E and Andersen AN. Follow-up of ovarian function post-chemotherapy following ovarian cryopreservation and transplantation. *Hum Reprod* (2005);**20**:3539-3546.

- Schmidt KL, Ernst E, Byskov AG, Nyboe Andersen A and Yding Andersen C. Survival of primordial follicles following prolonged transportation of ovarian tissue prior to cryopreservation. *Hum Reprod* (2003);**18**:2654-2659.
- Schmidt KT, Rosendahl M, Ernst E, Loft A, Andersen AN, Dueholm M, Ottosen C and Andersen CY. Autotransplantation of cryopreserved ovarian tissue in 12 women with chemotherapy-induced premature ovarian failure: the Danish experience. *Fertil Steril* (2011);**95**:695-701.
- Schnorr J, Oehninger S, Toner J, Hsiu J, Lanzendorf S, Williams R and Hodgen G. Functional studies of subcutaneous ovarian transplants in non-human primates: steroidogenesis, endometrial development, ovulation, menstrual patterns and gamete morphology. *Hum Reprod* (2002);**17**:612-619.
- Schroder CP, Timmer-Bosscha H, Wijchman JG, de Leij LF, Hollema H, Heineman MJ and de Vries EG. An in vitro model for purging of tumour cells from ovarian tissue. *Hum Reprod* (2004);**19**:1069-1075.
- Schubert B, Canis M, Darcha C, Artonne C, Pouly JL, Dechelotte P, Boucher D and Grizard G. Human ovarian tissue from cortex surrounding benign cysts: a model to study ovarian tissue cryopreservation. *Hum Reprod* (2005);**20**:1786-1792.
- Schubert B, Canis M, Darcha C, Artonne C, Smitz J and Grizard G. Follicular growth and estradiol follow-up after subcutaneous xenografting of fresh and cryopreserved human ovarian tissue. *Fertil Steril* (2008);**89**:1787-1794.
- Scott JR, Keye WR, Poulson AM and Reynolds WA. Microsurgical ovarian transplantation in the primate. *Fertil Steril* (1981);**36**:512-515.
- Seifer DB, MacLaughlin DT, Christian BP, Feng B and Shelden RM. Early follicular serum mullerian-inhibiting substance levels are associated with ovarian response during assisted reproductive technology cycles. *Fertil Steril* (2002);**77**:468-471.
- Seli E and Tangir J. Fertility preservation options for female patients with malignancies. *Curr Opin Obstet Gynecol* (2005);**17**:299-308.
- Seshadri T, Gook D, Lade S, Spencer A, Grigg A, Tiedemann K, McKendrick J, Mitchell P, Stern C and Seymour JF. Lack of evidence of disease contamination in ovarian tissue harvested for cryopreservation from patients with Hodgkin lymphoma and analysis of factors predictive of oocyte yield. *Br J Cancer* (2006);**94**:1007-1010.
- Shaw JM, Bowles J, Koopman P, Wood EC and Trounson AO. Fresh and cryopreserved ovarian tissue samples from donors with lymphoma transmit the cancer to graft recipients. *Hum Reprod* (1996);**11**:1668-1673.
- Sheikhi M, Hultenby K, Niklasson B, Lundqvist M and Hovatta O. Clinical grade vitrification of human ovarian tissue: an ultrastructural analysis of follicles and stroma in vitrified tissue. *Hum Reprod* (2011);**26**:594-603.
- Shih W, Rushford DD, Bourne H, Garrett C, McBain JC, Healy DL and Baker HW. Factors affecting low birthweight after assisted reproduction technology: difference between transfer of fresh and cryopreserved embryos suggests an adverse effect of oocyte collection. *Hum Reprod* (2008);**23**:1644-1653.
- Shimada M, Kigawa J, Nishimura R, Yamaguchi S, Kuzuya K, Nakanishi T, Suzuki M, Kita T, Iwasaka T and Terakawa N. Ovarian metastasis in carcinoma of the uterine cervix. *Gynecol Oncol* (2006);**101**:234-237.
- Siegel-Itzkovich J. Woman gives birth after receiving transplant of her own ovarian tissue. *Bmj* (2005);**331**:70.
- Siegel R, Naishadham D and Jemal A. Cancer statistics, 2012. *CA Cancer J Clin* (2012);**62**:10-29.
- Signorello LB, Mulvihill JJ, Green DM, Munro HM, Stovall M, Weathers RE, Mertens AC, Whitton JA, Robison LL and Boice JD, Jr. Stillbirth and neonatal death in relation to radiation exposure before conception: a retrospective cohort study. *Lancet* (2010);**376**:624-630.

- Silber SJ. Ovary cryopreservation and transplantation for fertility preservation. *Mol Hum Reprod* (2012);**18**:59-67.
- Silber SJ, DeRosa M, Pineda J, Lenahan K, Grenia D, Gorman K and Gosden RG. A series of monozygotic twins discordant for ovarian failure: ovary transplantation (cortical versus microvascular) and cryopreservation. *Hum Reprod* (2008);**23**:1531-1537.
- Silber SJ, Grudzinskas G and Gosden RG. Successful pregnancy after microsurgical transplantation of an intact ovary. *N Engl J Med* (2008);**359**:2617-2618.
- Silber SJ, Lenahan KM, Levine DJ, Pineda JA, Gorman KS, Friez MJ, Crawford EC and Gosden RG. Ovarian transplantation between monozygotic twins discordant for premature ovarian failure. *N Engl J Med* (2005);**353**:58-63.
- Singh G, Saxena N, Aggarwal A and Misra R. Cytochrome P450 polymorphism as a predictor of ovarian toxicity to pulse cyclophosphamide in systemic lupus erythematosus. *J Rheumatol* (2007);**34**:731-733.
- Slavin S, Nagler A, Aker M, Shapira MY, Cividalli G and Or R. Non-myeloablative stem cell transplantation and donor lymphocyte infusion for the treatment of cancer and life-threatening non-malignant disorders. *Rev Clin Exp Hematol* (2001);**5**:135-146.
- Smith I, Procter M, Gelber RD, Guillaume S, Feyereislova A, Dowsett M, Goldhirsch A, Untch M, Mariani G, Baselga J et al. 2-year follow-up of trastuzumab after adjuvant chemotherapy in HER2-positive breast cancer: a randomised controlled trial. *Lancet* (2007);**369**:29-36.
- Smitz J and Cortvrindt R. First childbirth from transplanted cryopreserved ovarian tissue brings hope for cancer survivors. *Lancet* (2004);**364**:1379-1380.
- Smitz JE and Cortvrindt RG. The earliest stages of folliculogenesis in vitro. *Reproduction* (2002);**123**:185-202.
- Snyder KA and Pearse W. Discussing fertility preservation options with patients with cancer. *JAMA* (2011);**306**:202-203.
- Socie G, Salooja N, Cohen A, Rovelli A, Carreras E, Locasciulli A, Korthof E, Weis J, Levy V and Tichelli A. Nonmalignant late effects after allogeneic stem cell transplantation. *Blood* (2003);**101**:3373-3385.
- Soderstrom-Anttila V, Makinen S, Tuuri T and Suikkari AM. Favourable pregnancy results with insemination of in vitro matured oocytes from unstimulated patients. *Hum Reprod* (2005);**20**:1534-1540.
- Son WY, Lee SY, Yoon SH and Lim JH. Pregnancies and deliveries after transfer of human blastocysts derived from in vitro matured oocytes in in vitro maturation cycles. *Fertil Steril* (2007);**87**:1491-1493.
- Song J, Salek-Ardakani S, So T and Croft M. The kinases aurora B and mTOR regulate the G1-S cell cycle progression of T lymphocytes. *Nat Immunol* (2007);**8**:64-73.
- Song YC, Hagen PO, Lightfoot FG, Taylor MJ, Smith AC and Brockbank KG. In vivo evaluation of the effects of a new ice-free cryopreservation process on autologous vascular grafts. *J Invest Surg* (2000);**13**:279-288.
- Song YC, Khirabadi BS, Lightfoot F, Brockbank KG and Taylor MJ. Vitreous cryopreservation maintains the function of vascular grafts. *Nat Biotechnol* (2000);**18**:296-299.
- Song YC, Pegg DE and Hunt CJ. Cryopreservation of the common carotid artery of the rabbit: optimization of dimethyl sulfoxide concentration and cooling rate. *Cryobiology* (1995);**32**:405-421.
- Sonmezer M and Oktay K. Fertility preservation in female patients. *Hum Reprod Update* (2004);**10**:251-266.
- Sonmezer M and Oktay K. Fertility preservation in young women undergoing breast cancer therapy. *Oncologist* (2006);**11**:422-434.
- Sonmezer M and Oktay K. Orthotopic and heterotopic ovarian tissue transplantation. *Best Pract Res Clin Obstet Gynaecol* (2010);**24**:113-126.

- Sonmezer M, Shamonki MI and Oktay K. Ovarian tissue cryopreservation: benefits and risks. *Cell Tissue Res* (2005);**322**:125-132.
- Sonmezer M, Turkuoglu I, Coskun U and Oktay K. Random-start controlled ovarian hyperstimulation for emergency fertility preservation in letrozole cycles. *Fertil Steril* (2011);**95**:2125 e2129-2111.
- Sowers MR, Eyvazzadeh AD, McConnell D, Yosef M, Jannausch ML, Zhang D, Harlow S and Randolph JF, Jr. Anti-mullerian hormone and inhibin B in the definition of ovarian aging and the menopause transition. *J Clin Endocrinol Metab* (2008);**93**:3478-3483.
- Stehman FB, Rose PG, Greer BE, Roy M, Plante M, Penalver M, Jhingran A, Eifel P, Montz F and Wharton JT. Innovations in the treatment of invasive cervical cancer. *Cancer* (2003);**98**:2052-2063.
- Su HI, Sammel MD, Green J, Velders L, Stankiewicz C, Matro J, Freeman EW, Gracia CR and DeMichele A. Antimullerian hormone and inhibin B are hormone measures of ovarian function in late reproductive-aged breast cancer survivors. *Cancer* (2010);**116**:592-599.
- Sutcliffe AG, D'Souza SW, Cadman J, Richards B, McKinlay IA and Lieberman B. Outcome in children from cryopreserved embryos. *Arch Dis Child* (1995);**72**:290-293.
- Suzuki H, Ishijima T, Maruyama S, Yanagimoto Ueta Y, Abe Y and Saitoh H. Beneficial effect of desialylated erythropoietin administration on the frozen-thawed canine ovarian xenotransplantation. *J Assist Reprod Genet* (2008);**25**:571-575.
- Sverrisdottir A, Nystedt M, Johansson H and Fornander T. Adjuvant goserelin and ovarian preservation in chemotherapy treated patients with early breast cancer: results from a randomized trial. *Breast Cancer Res Treat* (2009);**117**:561-567.
- Takada K, Arefayene M, Desta Z, Yarboro CH, Boumpas DT, Balow JE, Flockhart DA and Illei GG. Cytochrome P450 pharmacogenetics as a predictor of toxicity and clinical response to pulse cyclophosphamide in lupus nephritis. *Arthritis Rheum* (2004);**50**:2202-2210.
- Taketo T, Saeed J, Manganaro T, Takahashi M and Donahoe PK. Mullerian inhibiting substance production associated with loss of oocytes and testicular differentiation in the transplanted mouse XX gonadal primordium. *Biol Reprod* (1993);**49**:13-23.
- Tangir J, Zelterman D, Ma W and Schwartz PE. Reproductive function after conservative surgery and chemotherapy for malignant germ cell tumors of the ovary. *Obstet Gynecol* (2003);**101**:251-257.
- Teinturier C, Hartmann O, Valteau-Couanet D, Benhamou E and Bougneres PF. Ovarian function after autologous bone marrow transplantation in childhood: high-dose busulfan is a major cause of ovarian failure. *Bone Marrow Transplant* (1998);**22**:989-994.
- Telfer EE, Gosden RG, Byskov AG, Spears N, Albertini D, Andersen CY, Anderson R, Braw-Tal R, Clarke H, Gougeon A et al. On regenerating the ovary and generating controversy. *Cell* (2005);**122**:821-822.
- Telfer EE, McLaughlin M, Ding C and Thong KJ. A two-step serum-free culture system supports development of human oocytes from primordial follicles in the presence of activin. *Hum Reprod* (2008);**23**:1151-1158.
- Terenziani M, Piva L, Meazza C, Gandola L, Cefalo G and Merola M. Oophoropexy: a relevant role in preservation of ovarian function after pelvic irradiation. *Fertil Steril* (2009);**91**:935 e915-936.
- Thibaud E, Rodriguez-Macias K, Trivin C, Esperou H, Michon J and Brauner R. Ovarian function after bone marrow transplantation during childhood. *Bone Marrow Transplant* (1998);**21**:287-290.
- This P. [Breast cancer and fertility: critical review, considerations and perspectives]. *Bull Cancer* (2008);**95**:17-25.
- Thuillez CT and Richard V. Coronary endothelial dysfunction after ischemia and reperfusion: a new therapeutic target ? *Braz J Med Biol Res* (2001);**34**:1-7.

- Ting AY, Kimler BF, Fabian CJ and Petroff BK. Tamoxifen prevents premalignant changes of breast, but not ovarian, cancer in rats at high risk for both diseases. *Cancer Prev Res (Phila)* (2008);**1**:546-553.
- Ting AY, Yeoman RR, Lawson MS and Zelinski MB. In vitro development of secondary follicles from cryopreserved rhesus macaque ovarian tissue after slow-rate freeze or vitrification. *Hum Reprod* (2011);**26**:2461-2472.
- Torre A, Momier M, Mazoyer C, Selva J, Salle B and Lornage J. Validation of a New Metabolic Marker to Assess the Vascular Viability of Vitrified Whole Sheep Ovaries. *Hum Reprod* (2012);**accepted**.
- Toth TL, Baka SG, Veeck LL, Jones HW, Jr., Muasher S and Lanzendorf SE. Fertilization and in vitro development of cryopreserved human prophase I oocytes. *Fertil Steril* (1994);**61**:891-894.
- Trounson A and Freemann L. The use of embryo cryopreservation in human IVF programmes. *Clin Obstet Gynaecol* (1985);**12**:825-833.
- Trounson A and Mohr L. Human pregnancy following cryopreservation, thawing and transfer of an eight-cell embryo. *Nature* (1983);**305**:707-709.
- Tryde Schmidt KL, Yding Andersen C, Starup J, Loft A, Byskov AG and Nyboe Andersen A. Orthotopic autotransplantation of cryopreserved ovarian tissue to a woman cured of cancer - follicular growth, steroid production and oocyte retrieval. *Reprod Biomed Online* (2004);**8**:448-453.
- Tucker MJ, Wright G, Morton PC and Massey JB. Birth after cryopreservation of immature oocytes with subsequent in vitro maturation. *Fertil Steril* (1998);**70**:578-579.
- Turnbull KE, Braden AW and Mattner PE. The pattern of follicular growth and atresia in the ovine ovary. *Aust J Biol Sci* (1977);**30**:229-241.
- van Beek RD, van den Heuvel-Eibrink MM, Laven JS, de Jong FH, Themmen AP, Hakvoort-Cammel FG, van den Bos C, van den Berg H, Pieters R and de Muinck Keizer-Schrama SM. Anti-Mullerian hormone is a sensitive serum marker for gonadal function in women treated for Hodgkin's lymphoma during childhood. *J Clin Endocrinol Metab* (2007);**92**:3869-3874.
- Van den Broecke R, Liu J, Handyside A, Van der Elst JC, Krausz T, Dhont M, Winston RM and Hovatta O. Follicular growth in fresh and cryopreserved human ovarian cortical grafts transplanted to immunodeficient mice. *Eur J Obstet Gynecol Reprod Biol* (2001);**97**:193-201.
- van Disseldorp J, Faddy MJ, Themmen AP, de Jong FH, Peeters PH, van der Schouw YT and Broekmans FJ. Relationship of serum antimullerian hormone concentration to age at menopause. *J Clin Endocrinol Metab* (2008);**93**:2129-2134.
- Van Eyck AS, Bouzin C, Feron O, Romeu L, Van Langendonck A, Donnez J and Dolmans MM. Both host and graft vessels contribute to revascularization of xenografted human ovarian tissue in a murine model. *Fertil Steril* (2010);**93**:1676-1685.
- Van Eyck AS, Jordan BF, Gallez B, Heilier JF, Van Langendonck A and Donnez J. Electron paramagnetic resonance as a tool to evaluate human ovarian tissue reoxygenation after xenografting. *Fertil Steril* (2009);**92**:374-381.
- van Kasteren YM, Hundscheid RD, Smits AP, Cremers FP, van Zonneveld P and Braat DD. Familial idiopathic premature ovarian failure: an overrated and underestimated genetic disease? *Hum Reprod* (1999);**14**:2455-2459.
- van Rooij IA, Broekmans FJ, te Velde ER, Fauser BC, Bancsi LF, de Jong FH and Themmen AP. Serum anti-Mullerian hormone levels: a novel measure of ovarian reserve. *Hum Reprod* (2002);**17**:3065-3071.
- van Rooij IA, Tonkelaar I, Broekmans FJ, Looman CW, Scheffer GJ, de Jong FH, Themmen AP and te Velde ER. Anti-mullerian hormone is a promising predictor for the occurrence of the menopausal transition. *Menopause* (2004);**11**:601-606.

- Vanacker J, Camboni A, Dath C, Van Langendonck A, Dolmans MM, Donnez J and Amorim CA. Enzymatic isolation of human primordial and primary ovarian follicles with Liberase DH: protocol for application in a clinical setting. *Fertil Steril* (2011);**96**:379-383 e373.
- Visser JA and Themmen AP. Anti-Mullerian hormone and folliculogenesis. *Mol Cell Endocrinol* (2005);**234**:81-86.
- von Wolff M, Donnez J, Hovatta O, Keros V, Maltaris T, Montag M, Salle B, Sonmezer M and Andersen CY. Cryopreservation and autotransplantation of human ovarian tissue prior to cytotoxic therapy--a technique in its infancy but already successful in fertility preservation. *Eur J Cancer* (2009);**45**:1547-1553.
- von Wolff M, Thaler CJ, Frambach T, Zeeb C, Lawrenz B, Popovici RM and Strowitzki T. Ovarian stimulation to cryopreserve fertilized oocytes in cancer patients can be started in the luteal phase. *Fertil Steril* (2009);**92**:1360-1365.
- Vujovic S. Aetiology of premature ovarian failure. *Menopause Int* (2009);**15**:72-75.
- Wachs DS, Coffler MS, Malcom PJ and Chang RJ. Serum anti-mullerian hormone concentrations are not altered by acute administration of follicle stimulating hormone in polycystic ovary syndrome and normal women. *J Clin Endocrinol Metab* (2007);**92**:1871-1874.
- Waggoner DD, Buist NR and Donnell GN. Long-term prognosis in galactosaemia: results of a survey of 350 cases. *J Inherit Metab Dis* (1990);**13**:802-818.
- Waggoner SE. Cervical cancer. *Lancet* (2003);**361**:2217-2225.
- Wallace WH, Anderson RA and Irvine DS. Fertility preservation for young patients with cancer: who is at risk and what can be offered? *Lancet Oncol* (2005);**6**:209-218.
- Wallace WH, Shalet SM, Crowne EC, Morris-Jones PH, Gattamaneni HR and Price DA. Gonadal dysfunction due to cis-platinum. *Med Pediatr Oncol* (1989);**17**:409-413.
- Wallace WH, Shalet SM, Lendon M and Morris-Jones PH. Male fertility in long-term survivors of childhood acute lymphoblastic leukaemia. *Int J Androl* (1991);**14**:312-319.
- Wallace WH, Thomson AB and Kelsey TW. The radiosensitivity of the human oocyte. *Hum Reprod* (2003);**18**:117-121.
- Wallace WH, Thomson AB, Saran F and Kelsey TW. Predicting age of ovarian failure after radiation to a field that includes the ovaries. *Int J Radiat Oncol Biol Phys* (2005);**62**:738-744.
- Wallin A, Ghahremani M, Dahm-Kahler P and Brannstrom M. Viability and function of the cryopreserved whole ovary: in vitro studies in the sheep. *Hum Reprod* (2009);**24**:1684-1694.
- Walshe JM, Denduluri N and Swain SM. Amenorrhea in premenopausal women after adjuvant chemotherapy for breast cancer. *J Clin Oncol* (2006);**24**:5769-5779.
- Wang CB, Wang CJ, Huang HJ, Hsueh S, Chou HH, Soong YK and Lai CH. Fertility-preserving treatment in young patients with endometrial adenocarcinoma. *Cancer* (2002);**94**:2192-2198.
- Wang X, Chen H, Yin H, Kim SS, Lin Tan S and Gosden RG. Fertility after intact ovary transplantation. *Nature* (2002);**415**:385.
- Wang YA, Sullivan EA, Black D, Dean J, Bryant J and Chapman M. Preterm birth and low birth weight after assisted reproductive technology-related pregnancy in Australia between 1996 and 2000. *Fertil Steril* (2005);**83**:1650-1658.
- Waxman JH, Ahmed R, Smith D, Wrigley PF, Gregory W, Shalet S, Crowther D, Rees LH, Besser GM, Malpas JS et al. Failure to preserve fertility in patients with Hodgkin's disease. *Cancer Chemother Pharmacol* (1987);**19**:159-162.
- Weenen C, Laven JS, Von Bergh AR, Cranfield M, Groome NP, Visser JA, Kramer P, Fauser BC and Themmen AP. Anti-Mullerian hormone expression pattern in the human ovary: potential implications for initial and cyclic follicle recruitment. *Mol Hum Reprod* (2004);**10**:77-83.
- Weissman A, Gotlieb L, Colgan T, Jurisicova A, Greenblatt EM and Casper RF. Preliminary experience with subcutaneous human ovarian cortex transplantation in the NOD-SCID mouse. *Biol Reprod* (1999);**60**:1462-1467.

- Wells SA, Jr., Gunnells JC, Shelburne JD, Schneider AB and Sherwood LM. Transplantation of the parathyroid glands in man: clinical indications and results. *Surgery* (1975);**78**:34-44.
- Wennerholm UB, Albertsson-Wikland K, Bergh C, Hamberger L, Niklasson A, Nilsson L, Thiringer K, Wennergren M, Wikland M and Borres MP. Postnatal growth and health in children born after cryopreservation as embryos. *Lancet* (1998);**351**:1085-1090.
- Wennerholm UB, Soderstrom-Anttila V, Bergh C, Aittomaki K, Hazekamp J, Nygren KG, Selbing A and Loft A. Children born after cryopreservation of embryos or oocytes: a systematic review of outcome data. *Hum Reprod* (2009);**24**:2158-2172.
- Wenzel LB, Fairclough DL, Brady MJ, Cella D, Garrett KM, Kluhsman BC, Crane LA and Marcus AC. Age-related differences in the quality of life of breast carcinoma patients after treatment. *Cancer* (1999);**86**:1768-1774.
- West ER, Shea LD and Woodruff TK. Engineering the follicle microenvironment. *Semin Reprod Med* (2007);**25**:287-299.
- West ER, Zelinski MB, Kondapalli LA, Gracia C, Chang J, Coutifaris C, Critser J, Stouffer RL, Shea LD and Woodruff TK. Preserving female fertility following cancer treatment: current options and future possibilities. *Pediatr Blood Cancer* (2009);**53**:289-295.
- Whitehead E, Shalet SM, Blackledge G, Todd I, Crowther D and Beardwell CG. The effect of combination chemotherapy on ovarian function in women treated for Hodgkin's disease. *Cancer* (1983);**52**:988-993.
- Whitehead E, Shalet SM, Jones PH, Beardwell CG and Deakin DP. Gonadal function after combination chemotherapy for Hodgkin's disease in childhood. *Arch Dis Child* (1982);**57**:287-291.
- Winkler K, Beron G, Delling G, Heise U, Kabisch H, Purfurst C, Berger J, Ritter J, Jurgens H, Gerein V et al. Neoadjuvant chemotherapy of osteosarcoma: results of a randomized cooperative trial (COSS-82) with salvage chemotherapy based on histological tumor response. *J Clin Oncol* (1988);**6**:329-337.
- Wolner-Hanssen P, Hagglund L, Ploman F, Ramirez A, Manthorpe R and Thuring A. Autotransplantation of cryopreserved ovarian tissue to the right forearm 4(1/2) years after autologous stem cell transplantation. *Acta Obstet Gynecol Scand* (2005);**84**:695-698.
- Woodruff TK. Preserving fertility during cancer treatment. *Nat Med* (2009);**15**:1124-1125.
- Wowk B, Leitl E, Rasch CM, Mesbah-Karimi N, Harris SB and Fahy GM. Vitrification enhancement by synthetic ice blocking agents. *Cryobiology* (2000);**40**:228-236.
- Wright CS, Hovatta O, Margara R, Trew G, Winston RM, Franks S and Hardy K. Effects of follicle-stimulating hormone and serum substitution on the in-vitro growth of human ovarian follicles. *Hum Reprod* (1999);**14**:1555-1562.
- Wu J, Zhang L and Wang X. In vitro maturation, fertilization and embryo development after ultrarapid freezing of immature human oocytes. *Reproduction* (2001);**121**:389-393.
- Wu X, Groves FD, McLaughlin CC, Jemal A, Martin J and Chen VW. Cancer incidence patterns among adolescents and young adults in the United States. *Cancer Causes Control* (2005);**16**:309-320.
- Wullschleger S, Loewith R and Hall MN. TOR signaling in growth and metabolism. *Cell* (2006);**124**:471-484.
- Wusteman MC, Pegg DE, Robinson MP, Wang LH and Fitch P. Vitrification media: toxicity, permeability, and dielectric properties. *Cryobiology* (2002);**44**:24-37.
- Xu M, Pavone ME and Woodruff T. Fruitful progress to fertility: preserving oocytes from chemodestruction. *Nat Med* (2011);**17**:1562-1563.
- Yaba A, Bianchi V, Borini A and Johnson J. A putative mitotic checkpoint dependent on mTOR function controls cell proliferation and survival in ovarian granulosa cells. *Reprod Sci* (2008);**15**:128-138.

- Yang D, Brown SE, Nguyen K, Reddy V, Brubaker C and Winslow KL. Live birth after the transfer of human embryos developed from cryopreserved oocytes harvested before cancer treatment. *Fertil Steril* (2007);**87**:1469 e1461-1464.
- Yin H, Wang X, Kim SS, Chen H, Tan SL and Gosden RG. Transplantation of intact rat gonads using vascular anastomosis: effects of cryopreservation, ischaemia and genotype. *Hum Reprod* (2003);**18**:1165-1172.
- Yu B, Douglas N, Ferin MJ, Nakhuda GS, Crew K, Lobo RA and Hershman DL. Changes in markers of ovarian reserve and endocrine function in young women with breast cancer undergoing adjuvant chemotherapy. *Cancer* (2010);**116**:2099-2105.
- Zachariassen KE and Kristiansen E. Ice nucleation and antinucleation in nature. *Cryobiology* (2000);**41**:257-279.
- Zanetta G, Bonazzi C, Cantu M, Binidagger S, Locatelli A, Bratina G and Mangioni C. Survival and reproductive function after treatment of malignant germ cell ovarian tumors. *J Clin Oncol* (2001);**19**:1015-1020.
- Zeilmaker GH, Alberda AT, van Gent I, Rijkmans CM and Drogendijk AC. Two pregnancies following transfer of intact frozen-thawed embryos. *Fertil Steril* (1984);**42**:293-296.


5. ANNEXES

5.1. Mise au point: traitements anticancéreus et réserve ovarienne



Disponible en ligne sur
ScienceDirect
www.sciencedirect.com

Elsevier Masson France
EM|consulte
www.em-consulte.com



ÉTAT DES CONNAISSANCES

Mise au point : traitements anticancéreux et réserve ovarienne

Statement: Cancer treatments and ovarian reserve

C. Basille^{a,b}, A. Torre^{a,b}, M. Grynberg^{a,b}, V. Gallot^{a,b},
R. Frydman^{a,b,c}, R. Fanchin^{a,b,*},^c

^a Université Paris-Sud, 92140 Clamart, France

^b Service de gynécologie-obstétrique et médecine de la reproduction, hôpital Antoine-Béclère, AP-HP, 157, rue de la Porte-de-Trivaux, 92141 Clamart, France

^c Inserm U782, 92140 Clamart, France

Reçu le 19 avril 2009 ; avis du comité de lecture le 24 mai 2010 ; définitivement accepté le 26 mai 2010
Disponible sur Internet le 31 juillet 2010

MOTS CLÉS

Fertilité ;
Chimiothérapie ;
Radiothérapie ;
Réserve ovarienne

KEYWORDS

Fertility;
Chemotherapy;
Radiotherapy;
Ovarian reserve

Résumé

But de la revue. – Le but de cette revue est de revoir les connaissances concernant l'impact des traitements anticancéreux sur la réserve ovarienne, les options de préservation de la fertilité et les nouveaux marqueurs permettant d'en évaluer les effets infractiniques.

Points essentiels. – L'impact de la chimiothérapie et de la radiothérapie sur la fertilité dépend des substances et des doses utilisées. La réserve ovarienne est le plus souvent affectée de façon significative et la persistance des règles n'en est qu'un reflet médiocre. Les techniques de préservation de la fertilité, basées sur la protection des ovaires, mais surtout sur l'assistance médicale à la procréation, doivent être discutées au cas par cas et proposées aux patientes si cela est possible. Les nouveaux marqueurs de la réserve ovarienne sont un outil pertinent pour évaluer les altérations ovariennes infractiniques chimio et/ou radio-induites.

© 2010 Elsevier Masson SAS. Tous droits réservés.

Summary

Purpose of review. – The purpose of this review is to update the reader on the impact of cancer treatment on fertility, the options of fertility preservation, and the new markers to assess ovarian function.

Essential points. – The impact of chemotherapy and radiotherapy on fertility depends on the drugs and the doses used. It often affects ovarian reserve significantly, and the presence of menstruation is not a reliable reflection of it. Fertility preservation techniques, such as ovarian protection, and preferably cryopreservation combined with assisted reproductive medicine,

* Auteur correspondant.

Adresse e-mail : renato.fanchin@abc.aphp.fr (R. Fanchin).

should be individually discussed and possibly proposed to the patients. The use of new markers for ovarian reserve assessment will help to evaluate infraclinic chemotherapy and/or radiotherapy-induced effects on ovarian reserve, prior to clinical effects.

© 2010 Elsevier Masson SAS. All rights reserved.

Introduction

Longtemps, le monitoring des conséquences des chimiothérapies sur la fonction ovarienne s'est cantonné à l'observation d'une défaillance ovarienne profonde, traduite cliniquement par la survenue d'une aménorrhée plus ou moins réversible [1–5]. Parmi toutes les femmes traitées pour un cancer (tous âges confondus), le risque global d'extinction ovarienne précoce est de l'ordre de 60% [6]. Force est de constater que, même lorsqu'elle est transitoire, l'aménorrhée signe la survenue d'altérations ovariennes irréversibles. L'âge de la ménopause est ainsi plus précoce parmi les femmes ayant subi un arrêt iatrogène plus ou moins prolongé des règles [7,8]. Or, la diminution de la fertilité peut constituer l'unique manifestation clinique de l'épuisement des follicules ovariens, dont l'aménorrhée chimio-induite (ACI) n'est qu'un médiocre reflet [9]. Avec le développement des techniques de préservation de la fertilité, le besoin d'un diagnostic préclinique et précis des altérations de la fonction ovarienne chimio-induites s'est fait sentir. Que conseiller, quand? Les progrès de la cancérologie ces dernières années en matière de survie ont été tels [10] que la question qui se pose avec acuité est dorénavant celle de la qualité de vie [11]; la fertilité tient une place clé dans celle-ci pour les patientes en âge de procréer. Le praticien doit comprendre les enjeux, prévenir et conseiller. Une publication vient de souligner le manque trop fréquent d'informations données à la patiente avant un traitement pouvant retentir sur la fertilité [12].

L'objectif de cette mise au point est de revoir les connaissances actuelles concernant l'impact de la chimiothérapie sur la fertilité et les outils permettant de mieux évaluer cet impact. Nous aborderons tout d'abord les effets connus des principales chimiothérapies, en passant en revue les cancers les plus fréquents susceptibles d'affecter une femme adulte en âge de procréer, puis les effets de la radiothérapie. Ensuite, nous ferons le point sur les différentes options de préservation de la fertilité à envisager avant un traitement anticancéreux. Enfin, nous approcherons les possibilités d'appréciation de la réserve ovarienne et leur utilisation dans l'étude de l'effet des chimiothérapies sur la fonction ovarienne.

La chimiothérapie

Mécanismes de gonado-toxicité

La toxicité des chimiothérapies entraîne, au niveau ovarien, une altération de la maturation folliculaire, ainsi qu'une diminution irréversible de la réserve en follicules primordiaux, follicules qui ne sont pas renouvelables [13]. Les manifestations de cette diminution pourront classiquement

prendre deux formes cliniques: d'un côté, l'aménorrhée transitoire, lorsque le capital folliculaire est suffisant pour une reprise des cycles menstruels [14], de l'autre, l'aménorrhée permanente (ou extinction ovarienne précoce). Sur les coupes histologiques d'ovaires de patientes exposées à des traitements de chimiothérapie, les lésions vont d'une simple diminution de la densité des follicules jusqu'à leur disparition complète et la fibrose ovarienne [13]. L'analyse de fragments de cortex ovarien a également mis en évidence une diminution du compte des follicules primordiaux ainsi qu'une altération fonctionnelle du stroma [15]. Sur le plan du mécanisme, l'utilisation d'un modèle de souris avec xénogreffe de tissu ovarien humain a montré une destruction folliculaire précoce par apoptose, suite à l'administration de cyclophosphamide [16]. Aucune étude n'a, à notre connaissance, été plus loin dans le mécanisme moléculaire de l'altération du fonctionnement ovarien induite par la chimiothérapie.

La plupart des protocoles anticancéreux ayant recours à des associations de produits, il est souvent difficile de déterminer la contribution individuelle relative de chaque substance [1]. De plus, beaucoup d'autres facteurs, dont la maladie elle-même, peuvent contribuer à ce dysfonctionnement ovarien. Les paramètres pronostiques les plus importants sont l'âge de la patiente, la classe de chimiothérapie utilisée et la dose cumulative [17–20]. Les agents alkylants entraînent le risque le plus important d'insuffisance ovarienne prématurée. Ils entraînent des cassures de l'ADN, indépendamment de la division cellulaire [19]. Byrne et al. ont répertorié les femmes traitées par alkylants et radiothérapie avant l'âge de 20 ans et ont constaté que 42% de ces femmes étaient ménopausées à l'âge de 31 ans, versus 5% dans le groupe témoin [8]. L'emploi des agents alkylants augmenterait donc le risque d'extinction ovarienne précoce par un facteur de 9 [21]. Dans une autre étude plus générale, Meirou a estimé le risque d'insuffisance ovarienne définitive avec un *odds-ratio* à 3,98 par rapport aux patientes non-traitées [22]. Parmi les autres produits largement utilisés en chimiothérapie, le cisplatine aurait un *odds-ratio* de 1,77. Les vinca-alcaloïdes, comme la vinblastine, ont un *odds-ratio* de 1 mais entraînent des aneuploïdies. Il n'y a pas de données sur les antimétabolites. Les anthracyclines sont mutagènes, et peuvent entraîner des mutations chez les ovocytes en maturation; leur demi-vie est très courte, l'effet sur la réserve ovarienne n'a pas été démontré. Dans une très récente revue, Oktay et Sönmezer rapportent le degré de gonado-toxicité comme suit [2]:

- haut degré de toxicité: cyclophosphamide, busulfan, melphalan, procarbazine, chlorambucil;
- risque modéré: cisplatine, adriamycine;

- risque bas à nul : méthotrexate, 5-fluoro-uracile, actinomycine, bléoycine, vincristine.

Importance pronostique de l'âge

L'âge de la patiente au moment du traitement est un facteur pronostique déterminant. En effet, le risque d'atteinte gonadique augmente avec l'âge, l'impact d'une diminution du nombre de follicules étant sans doute plus néfaste lorsque la réserve ovarienne est déjà diminuée [23].

Ainsi, chez les adolescentes traitées par chimiothérapie, le risque d'extinction ovarienne précoce est augmenté d'un facteur 4 tandis qu'il est augmenté d'un facteur 27 chez des femmes âgées de 21 à 25 ans [24]. Chez les femmes de plus de 25 ans traitées pour cancer, le taux d'aménorrhée peut atteindre 80 à 90% ; toutes ces patientes présenteront potentiellement une extinction ovarienne précoce et seules 5% obtiendront une grossesse spontanée [25]. Chez les patientes plus âgées, l'extinction ovarienne est quasi systématique [9].

Chimiothérapie dans le cancer du sein

Le cancer du sein est la pathologie maligne la plus fréquente de la femme en âge de procréer [26]. On estime que 15% des cas de cancer du sein se produisent avant l'âge de 40 ans [27]. La fréquence de l'aménorrhée après traitement de chimiothérapie dépend du protocole utilisé [28], de l'âge de la patiente et de l'utilisation ou non du tamoxifène [23]. Les multiples protocoles de poly-chimiothérapie rendent difficile l'incrimination d'un médicament précis et les études rapportent surtout l'incidence de l'ACI. Certaines études ont d'ailleurs utilisé cet événement clinique comme indicateur de l'efficacité thérapeutique dans le cancer du sein [29] bien que cette question reste controversée [30]. L'incidence de l'ACI rapportée dans la littérature est comprise entre 0 et 96% pour les protocoles basés sur les anthracyclines, de 42,2 à 71% pour le protocole CMF (cyclophosphamide, méthotrexate, 5-fluoro-uracile) et de 50 à 77% pour le protocole CEF (cyclophosphamide, épirubicine, 5-fluoro-uracile) [31]. Les taxanes qui ont été récemment ajoutés à ces protocoles ont un effet encore indéterminé [32]. Pour les patientes en âge de procréer, le risque d'aménorrhée après six cures de CEF est un risque dit « intermédiaire », compris entre 20 et 80% [33].

Cancer du col de l'utérus

Le cancer du col de l'utérus est le deuxième cancer le plus fréquent de la femme jeune. Le pic de fréquence est cependant retrouvé entre 50 et 60 ans [34] et chez la femme jeune, on rencontre surtout la forme précancéreuse, telles les néoplasies intra-épithéliales (*cervical intraepithelial neoplasia* [CIN]). Pour les stades Ia, cancer du col dans sa forme micro-invasive, et Ib de moins de 2 cm, respectivement une conisation en marges saines et une trachélectomie avec lymphadénectomie coelioscopique peuvent être discutées si la patiente désire conserver sa

fertilité (recommandations FNCLCC) [35,36]. Il n'y a pas de chimiothérapie adjuvante, parfois de la radiothérapie [37]. Les grossesses ultérieures seront alors des grossesses à haut risque d'accouchement prématuré [38]. La radiothérapie, et de plus en plus la chimiothérapie concomitante [39], sont recommandées pour les stades plus avancés où l'hystérectomie élargie est de toute façon indiquée [34]. Nous ne parlerons pas ici de la possibilité des mères porteuses, la gestation pour autrui étant interdite en France. Le sujet est actuellement en discussion au Sénat dans le cadre de la révision des lois de bioéthique 2009.

Cancer de l'ovaire

Comme pour le cancer du col, le problème du cancer de l'ovaire est avant tout celui de la possibilité du traitement conservateur.

Les tumeurs germinales malignes de l'ovaire requièrent un traitement chirurgical conservateur ainsi qu'un traitement par chimiothérapie [40]. Il s'agit d'une tumeur rare de l'ovaire (100 nouveaux cas par an en France environ, donnée Orphanet), mais qui survient chez la femme jeune, et dont il existe différents types histologiques. Les protocoles de chimiothérapie correspondant sont également variables, le plus souvent à base de cisplatine et/ou carboplatine, ou cyclophosphamide. Les données disponibles montrent une fertilité conservée après traitement [41–43]. Une étude de cohorte a suivi 86 patientes présentant une tumeur germinale de l'ovaire traitée par chirurgie conservatrice ± chimiothérapie et une grossesse a pu être obtenue dans 76% des cas [44]. Ces résultats ont été corroborés par le suivi de 28 patientes rapportant 18% d'infertilité induite, ainsi qu'une autre étude de cohorte de 81 patientes ayant eu une chirurgie conservatrice avec chimiothérapie adjuvante, où seule une patiente a présenté une ACI parmi les patientes pubères [45]. Les multiples protocoles de chimiothérapie, une gravité initiale variable et un nombre de cas faible rendent difficile une interprétation plus fine.

Moins de 20% des cancers épithéliaux de l'ovaire surviennent chez la femme en âge de procréer et la moitié sont des tumeurs *borderline* [46]. Le traitement conservateur a d'abord été proposé pour les tumeurs *borderline* de l'ovaire, et ce jusqu'à des stades II et III [47,48]. Pour le cancer épithélial de l'ovaire, le traitement chirurgical conservateur se discute dorénavant pour les stades Ia ± jusqu'à Ic, de bas grade, non à cellules claires [49–51] ; la chimiothérapie, à base de sels de platine, est recommandée à partir du stade Ic (recommandations FNCLCC 2008). Nous disposons de quelques suivis de cohorte pour les femmes ayant eu un traitement conservateur et une chimiothérapie pour cancer de l'ovaire. Dans la publication de Schilder et al., 20 patientes ont reçu de la chimiothérapie, et le taux de conception ultérieur est de 71% [52]. Une étude française multicentrique évalue la pertinence du traitement conservateur et rapporte dix grossesses pour 34 patientes [53]. Enfin, très récemment, Park et al. ont suivi 62 femmes ayant eu un traitement conservateur pour tumeur de l'ovaire, essentiellement des stades Ia à Ic, parmi lesquelles 48 ont reçu de la chimiothérapie [54]. Toutes les patientes ont recouvré des cycles, et 15/19 patientes souhaitant une grossesse ont pu être enceintes.

Chimiothérapie dans les cancers hématologiques

Le traitement des lymphomes est potentiellement pourvoyeur d'infertilité induite. Peu d'études récentes utilisant des protocoles modernes de chimiothérapie se sont intéressées à la fertilité féminine. Les protocoles les plus utilisés sont CHOP (doxorubicine, bléomycine, vinblastine et prednisone) et CHOP 21 (cyclophosphamide, doxorubicine, vincristine, prednisone). Ils sont connus pour ne pas entraîner de stérilisation définitive. Une étude récente a évalué la fertilité de 13 patientes traitées par intensification de CHOP. En 70 mois, une patiente a présenté une extinction ovarienne précoce, alors que huit ont conçu spontanément [55]. Il y a peu de données sur des protocoles plus agressifs, tels BEACOPP (bléomycine, étoposide, doxorubicine, cyclophosphamide, vincristine, procarbazine, et prednisone) ou CHOP 14 et CHOP/étoposide [56,57].

La question se pose avec acuité pour la maladie de Hodgkin de bas stade, où les taux de survie à cinq ans après quatre cures d'adriamycine, bléomycine, vinblastine et dacarbazine (ABVD) et radiothérapie adjuvante rapportent une survie à cinq ans de 98%. La question de la qualité de vie prend alors tout son sens. L'ABVD est réputé pour ne pas altérer la fertilité et des grossesses sont rapportées [58]. Un suivi à long terme de dix ans a été réalisé auprès de 67 femmes traitées pour maladie de Hodgkin de bas stade par chimiothérapie et radiothérapie focalisée [59]. Parmi les 59 patientes en âge de procréer, 33% ont présenté une aménorrhée transitoire pendant ou après le traitement, aucune n'a présenté d'aménorrhée permanente. Dix de ces patientes ont pu être enceintes, pour un total de 18 grossesses. Les auteurs concluent à une innocuité ovarienne de l'ABVD [59]. Une autre étude a suivi 103 femmes de moins de 40 ans, traitées pour maladie de Hodgkin par radiothérapie, chimiothérapie ou association des deux [60]. Dans cette étude, 20 grossesses sont rapportées, sans augmentation du nombre de fausses couches ou d'anomalies congénitales. Enfin, la cohorte la plus importante est le suivi de 405 patientes, âgées de moins de 40 ans au moment du diagnostic [57]. Les taux d'aménorrhée dépendent de l'âge de la patiente, avec un taux plus important si l'âge est supérieur à 30 ans, du stade plus ou moins avancé de la maladie et du protocole de chimiothérapie, le protocole BEACOPP étant le plus délétère. Cependant, on sait que les études basées sur la survenue d'une grossesse n'évaluent pas bien la fertilité, car la grossesse dépend d'autres facteurs : désir de la patiente, facteurs masculins, utérins, pour ne citer qu'eux.

La greffe de moelle osseuse et ses traitements associés représentent sans doute le contexte thérapeutique au pronostic le plus sombre en matière de fertilité [61], même lorsqu'ils sont pratiqués chez l'enfant [62,14]. En effet, seulement 19% des enfants ainsi traités auront une fonction ovarienne normale [63]. Chez les patientes plus âgées, plusieurs études rapportent le risque très élevé, quasi systématique, d'insuffisance ovarienne définitive [9,64], bien que des cas isolés de récupération spontanée aient été rapportés [65,66]. L'altération ovarienne post-greffe de moelle est constante, que le conditionnement soit obtenu par des hautes doses de chimiothérapie avec ou sans irradiation corporelle totale ou par une irradiation totale simple (voir paragraphe Radiothérapie). Toutes les options de préservation de la fertilité doivent être envisagées dans ce cas.

Ostéosarcome

Dans le traitement de l'ostéosarcome, des protocoles à base de méthotrexate, cisplatine et doxorubicine ± ifosfamide et étoposide sont utilisés, en chimiothérapie néo-adjuvante ou adjuvante [67]. Les observations dans la littérature rapportent une persistance des cycles chez les patientes traitées et l'obtention de grossesses à l'issue du traitement [68]. Le suivi à plus de dix ans de 54 femmes traitées pour ostéosarcome, dont 26 patientes post-pubères, ne rapporte aucun cas d'ACI, et les patientes désirant une grossesse ont été enceintes [69]. Un suivi de cohorte plus récent de 36 patientes a abouti aux mêmes conclusions [70].

Les thérapeutiques moléculaires ciblées

Les thérapeutiques moléculaires ciblées sont dirigées spécifiquement contre des molécules jouant un rôle dans la carcinogenèse de la tumeur concernée. Elles se sont développées ces dernières années au point de faire partie des standards thérapeutiques, comme l'imatinib pour la leucémie myéloïde chronique, le rituximab pour le lymphome malin B à grandes cellules CD20+ [71]. Pour les cancers du sein localisés exprimant HER2, le trastuzumab (Herceptin™) en traitement adjuvant a fait la preuve de son efficacité [72]. À notre connaissance, aucune donnée n'est disponible concernant les effets gonadiques des thérapies moléculaires ciblées chez l'homme. Une publication récente sur les testicules de rat rapporte des portées plus petites et des taux de gonadotrophines plus élevés pour les rats exposés à une thérapie moléculaire ciblée, par effet spécifique probable sur les voies de signalisation [73].

La radiothérapie

L'exposition des ovaires à de hautes doses de radiation entraîne des lésions ovariennes. C'est le cas pour les pathologies malignes hématologiques notamment lorsque l'irradiation des aires ganglionnaires pelviennes est indiquée, ou lors de l'irradiation corporelle totale avant greffe de moelle. Les effets ovariens dépendent de la dose ; cela a bien été démontré chez la souris avec une déplétion des follicules primordiaux dose-dépendante : les doses basses entraînent une insuffisance ovarienne prématurée se manifestant à distance du traitement, tandis que les hautes doses entraînent une stérilisation immédiate [74]. Les ovocytes deviennent pycnotiques immédiatement après l'irradiation, puis la chromatine se condense et l'enveloppe nucléaire se rompt, les ovocytes étant ainsi remplacés par de la fibrose [75]. Chez l'homme, plusieurs travaux ont cherché à déterminer la dose de radiothérapie critique entraînant une perte de la fonction ovarienne ; une relation dose-dépendante a ici aussi été mise en évidence [14]. La dose entraînant une perte de 50% (DL50) des follicules serait inférieure à 2 Gy [76]. L'irradiation corporelle totale est un traitement utilisé pour conditionnement avant greffe de moelle ; l'incidence des grossesses après un tel traitement serait de moins de 3% avec un pronostic cependant plus favorable si la dose est fragmentée [77]. Comme pour la chimiothérapie, l'âge de la patiente est un facteur pronostique important : chez une patiente jeune, la dose de 20 Gy entraîne une insuf-

finance ovarienne définitive, tandis qu'au-delà de 40 ans, 6 Gy seulement ont cet effet [78,79]. Les effets utérins de l'irradiation sont importants à prendre en compte lors d'une grossesse, avec un risque plus important de mort fœtale in utero, de retard de croissance ; on proposera de se reporter à l'excellente revue de Maltaris et al. [80] car dans cette mise au point nous souhaitons nous centrer sur les effets ovariens.

Les stratégies de protection de la fonction ovarienne

Lors d'un traitement anticancéreux chez une femme jeune, l'évocation du risque d'infertilité doit faire partie de l'information éclairée de la patiente. Les stratégies possibles pour protéger la fonction ovarienne doivent être abordées. On peut considérer, d'une part, des mesures pour minimiser les effets toxiques du traitement et, d'autre part, des techniques issues de l'assistance médicale à la procréation (AMP) consistant à préserver des embryons, des gamètes ou du parenchyme ovarien. C'est un domaine en évolution, un challenge pour les années à venir. La Société américaine d'oncologie (ASCO) a proposé ses recommandations en 2006 [33]. Il faut souligner le caractère multi-disciplinaire de la décision qui doit être prise au cas par cas, et avec la patiente. En effet, la prise en charge de la fertilité ne doit pas repousser un traitement et compromettre son efficacité, un dialogue de qualité est donc nécessaire entre oncologues et gynécologues spécialistes de la fertilité. La cryopréservation éventuelle nécessite l'implication du laboratoire d'AMP et d'une équipe chirurgicale si la réalisation de fragments ovariens est envisagée.

Primum non nocere

Avant toute chose, il convient de privilégier les protocoles entraînant une toxicité gonadique moindre, pour une efficacité carcinologique équivalente, dans une optique de désescalade thérapeutique. C'est le cas par exemple pour l'utilisation préférentielle du protocole ABVD au détriment du protocole MOPP pour la maladie de Hodgkin. Une connaissance plus précise des effets de chaque chimiothérapie permettra d'apporter des éléments de choix parmi les protocoles. C'est pourquoi les marqueurs subcliniques de toxicité des chimiothérapies doivent être développés. Nous avons souligné l'inadéquation des cycles menstruels dans l'évaluation de la fertilité. Pour cette même raison, il est recommandé aux patientes qui sont normalement réglées à l'issue d'un traitement par chimio- et/ou radiothérapie, de ne pas trop attendre pour réaliser un désir de grossesse, tout en respectant les délais habituels de six mois à un an à cause de la toxicité possible sur les ovocytes en croissance [8,9].

De même, il est recommandé lorsque cela est possible de protéger les ovaires en cas de radiothérapie et de limiter le champ d'irradiation. Lorsqu'une irradiation pelvienne localisée est indiquée, une ovariopexie peut être envisagée, c'est-à-dire une transposition des ovaires hors du champ d'irradiation [81]. La localisation choisie dépend de la zone d'irradiation envisagée [82] ; le repositionnement ultérieur ne semble même pas systématiquement nécessaire en cas

de positionnement derrière l'utérus par exemple et la technique a montré son efficacité [83].

Agonistes de la Gn-RH

Certaines études anciennes sur l'animal suggèrent que le blocage de l'axe hypothalamo-hypophysaire par des analogues de la Gn-RH pourrait préserver les cellules germinales en cas de traitement gonado-toxique. Partant de l'observation de la moindre sensibilité de l'ovaire prépubère à la chimiothérapie, le mécanisme invoqué est la mise au repos des ovaires. Chez la femme, des études non randomisées [84,85], ainsi que des études non contrôlées sur des faibles effectifs [6,86] suggèrent que cette pratique pourrait protéger la fertilité. La plus importante de ces études, contrôlée non randomisée, a suivi 111 femmes traitées pour maladie de Hodgkin, parmi lesquelles 65 ont reçu également un agoniste de la Gn-RH [87]. Dans cette cohorte, les patientes du groupe agoniste de la Gn-RH ont conservé des cycles réguliers plus fréquemment que les patientes sans agoniste. Cependant, l'efficacité de cette approche reste extrêmement controversée, le rationnel ainsi que les résultats des études cliniques sont débattus [88]. Il n'y a pas à l'heure actuelle de recommandation claire en faveur de cette méthode ; des essais de recherche clinique sont en cours pour apporter une réponse dans le futur [3].

Cryopréservation embryonnaire

La conservation embryonnaire est la méthode la plus efficace de préservation de la fertilité. En effet, de nombreux centres de fécondation in vitro ont l'habitude de cryopréserver des embryons, ce qui aboutit à des chances de grossesse de l'ordre de 20% grossesse par transfert, 19,1% dans le rapport européen ESHRE 2004 [89]. Cependant, cela suppose que la patiente ait un conjoint avec lequel elle ait envie d'avoir des enfants. Ensuite, la stimulation de l'ovulation requiert entre deux et trois semaines, délai qui doit être compatible avec l'urgence du traitement. Enfin, la stimulation ovarienne contrôlée (COH) entraîne des taux d'estradiol supra-physiologiques, potentiellement délétères dans le cas des cancers hormono-dépendants. Ainsi, pour les patientes présentant un cancer du sein, la fécondation in vitro en cycle naturel sera préférée [90,91]. Elle évite la stimulation par les gonadotrophines et les taux d'estradiol ne dépassent pas les taux physiologiques. D'autres types de stimulation ont pu être proposés, en remplacement des gonadotrophines, avec utilisation du tamoxifène ou d'un inhibiteur de l'aromatase, le létrozole [92,93]. Leur innocuité n'est pas établie concernant l'évolution de la maladie ou une possible tératogénicité, et actuellement l'AFSSAPS recommande de ne pas utiliser le létrozole [3].

Cryopréservation ovocytaire

Pour une patiente n'ayant pas de conjoint, la cryopréservation ovocytaire peut être proposée. Comme pour la congélation embryonnaire, une stimulation ovarienne préalable est nécessaire afin de recueillir des ovocytes matures en métaphase II, et donc un délai de deux à trois semaines.

Les ovocytes de mammifères sont plus difficiles à congeler que les embryons clivés, aussi l'efficacité de la cryoconservation est-elle faible. La première naissance issue d'ovocytes cryoconservés chez l'homme a été rapportée en 1986 par Chen avec une méthode de congélation lente [94]. Les taux de survie après congélation/décongélation sont variables. Oktay et al. ont publié en 2006 une méta-analyse de tous les cycles de cryopréservation ovocytaire après congélation lente, décongélation et ICSI depuis 1986 [95]. Ils mettent en évidence un taux de 3,4% naissances vivantes par ovocyte congelé/injecté (1,9 par ovocyte décongelé) et 21,6% par transfert d'une moyenne de 2,6 embryons. Ils concluent que ce taux justifie l'application de la cryoconservation ovocytaire chez les femmes devant subir un traitement anticancéreux, mais que les résultats ne permettent pas le remplacement de la cryoconservation embryonnaire lorsque celle-ci est envisageable. Depuis, le développement de la technique de vitrification a permis d'obtenir un meilleur rendement et de nombreuses publications récentes rapportent leurs résultats [96]. La première naissance a été rapportée par Kuleshova et al. en 1999 [97]. Les taux de survie après décongélation sont de 91% [98], et d'après Antinori, les taux de fécondation et de grossesse entre embryons frais et embryons vitrifiés/réchauffés ne sont pas statistiquement différents [99]. Au total, environ 600 naissances rapportées dans le monde à l'heure actuelle seraient issues d'ovocytes cryoconservés (ESHRE 2008, communication de Eghert te Velde) et il semble avéré que la vitrification est la technique la plus efficace. En France, son utilisation est actuellement freinée par le recours à des supports non aseptiques, utilisés pour augmenter la vitesse de refroidissement, qui ne correspondent pas aux règles de sécurité sanitaire agréées par l'Agence de biomédecine. De nouveaux supports pourraient être développés.

Cryopréservation ovarienne

La cryopréservation de tissu ovarien peut enfin être une alternative lorsque les traitements sont instaurés en urgence. Il s'agit de prélever lors d'une coelioscopie un ovaire ou des fragments de cortex ovarien. Des fragments de cortex, contenant des follicules primordiaux, sont découpés et congelés. La transplantation ultérieure pourra être hétéro- ou orthotopique. Le fragment reprend une activité après quelques mois, une ovulation peut ensuite être obtenue soit naturellement, soit après une stimulation hormonale. À l'heure actuelle, cinq naissances ont été rapportées dans le monde, suite à une auto-greffe orthotopique de fragment ovarien congelé puis décongelé [100–103]. On peut mentionner également deux autres naissances suite à une hétéro-greffe de cortex ovarien chez des jumelles monozygotes, l'une d'elles présentant une insuffisance ovarienne prématurée [104]. Il ne s'agit donc pas d'une technique de routine mais plusieurs équipes dans le monde travaillent à développer cette perspective. Par conséquent, pour les patientes jeunes, il est légitime de proposer une cryoconservation de fragments ovariens; cela peut même être considéré comme une non-perte de chance pour les patientes très jeunes, tout en soulignant bien sûr que cette technique est prometteuse mais encore expé-

mentale. La question se pose toujours de la réintroduction de cellules malignes avec le greffon. Une étape ultérieure pourra être la culture in vitro de follicules primordiaux; pour le moment, celle-ci n'a été réalisée que chez la souris [105].

Les nouveaux marqueurs d'altération de la fonction ovarienne

Avec le développement des techniques de préservation de la fertilité le besoin d'un diagnostic précoce et précis des altérations infracliniques de la fonction ovarienne s'est fait sentir, afin de poser les indications à bon escient. Actuellement, des indicateurs précis et peu invasifs de la réserve ovarienne ont été validés: le compte folliculaire antral à l'échographie et le dosage des taux sériques d'hormone anti-müllérienne (AMH).

Le compte folliculaire antral

En début de phase folliculaire, les follicules dotés d'un antrum mesurent 2 à 9 mm et sont aisément visibles par échographie vaginale [106,107]. Leur quantité semble être directement corrélée au nombre de follicules aptes à répondre à la FSH lors de la stimulation ovarienne et est inversement corrélée à l'âge de la femme [107,108]. De nos jours, le compte folliculaire antral échographique est ainsi considéré comme un des examens de référence pour évaluer le degré de vieillissement ovarien [109]. Il est utilisé en routine comme marqueur de la réserve ovarienne pour les traitements d'AMP.

L'hormone anti-müllérienne

Les premières démonstrations de l'intérêt clinique de l'AMH en tant que marqueur du statut folliculaire ovarien sont relativement récentes. La mesure précise des concentrations de cette hormone dans le sang périphérique n'a été possible qu'après la mise au point d'une technique de dosage Elisa ultrasensible [110], les taux d'AMH étant très faibles chez la femme adulte [111]. Ce dosage a permis la réalisation d'études cliniques évaluant la relation entre les concentrations sériques d'AMH et le fonctionnement ovarien. de Vet et al. [112] ont suivi, de manière longitudinale, une cohorte de 41 femmes normo-ovulantes pour étudier les variations des marqueurs hormonaux (AMH, FSH, estradiol et inhibine B) et échographiques, et leur association avec le vieillissement ovarien. Cette étude a montré une diminution significative des concentrations d'AMH entre les deux visites médicales effectuées à $2,6 \pm 1,8$ ans d'intervalle, contrastant avec la stabilité des autres marqueurs analysés. Dans le même temps, Selfer et al. et van Rooij et al. ont montré qu'il existe une corrélation entre les concentrations sanguines d'AMH et l'intensité de la réponse ovarienne à la stimulation [113,114]. De plus, le nombre de follicules sélectionnables est étroitement associé aux concentrations sanguines d'AMH [112], plus que de FSH, inhibine B ou estradiol [115].

D'un point de vue clinique, il existe au moins trois raisons pour considérer l'AMH comme un marqueur particulièrement pertinent. La première résulte du fait que cette hormone est produite par les follicules depuis le stade pri-

maire [116,117] jusqu'à une taille comprise entre 2 et 4 mm [118], soit un nombre de follicules plus important que ceux qui produisent de l'inhibine B. La deuxième raison repose sur des observations suggérant que cette molécule n'est pas régulée par FSH ; en effet, elle est sécrétée par les follicules au stade de croissance basale (<2 mm), dont le développement est peu dépendant de la FSH [119,120]. Enfin, les concentrations d'AMH au troisième jour du cycle ne sont pas soumises aux variations intercycliques, ni intracycliques, observées avec l'estradiol, l'inhibine B et la FSH [121-123].

van Rooij et al. ont montré que, pour l'évaluation du statut folliculaire ovarien, la valeur prédictive des concentrations d'AMH est comparable à celle du compte folliculaire antral [114]. Cette équipe a également mis en évidence que l'AMH est un marqueur fiable de l'apparition des troubles du cycle menstruel pré-ménopausiques [124], et d'autres travaux récents ont retrouvé un lien entre l'AMH et l'âge de survenue de la ménopause [125,126]. Enfin, chez des femmes ayant reçu une chimiothérapie pendant l'enfance, l'AMH, en association avec la mesure du volume ovarien, présente une excellente sensibilité pour détecter l'altération du capital folliculaire ovarien [119].

Évaluation hormonale et/ou échographique des effets des chimiothérapies

Quelques études récentes se sont intéressées à l'évaluation hormonale et/ou échographique de la fonction ovarienne après chimiothérapie. Un premier travail a suivi la fonction ovarienne chez huit patientes traitées pour cancer du sein. Toutes les patientes ont recouvré des cycles, parmi elles, trois avaient des cycles irréguliers et les cinq autres présentaient un effondrement de l'inhibine B avec une élévation de la FSH, suggérant une altération de la réserve folliculaire [127]. Anderson et al. ont montré que les taux d'AMH après chimiothérapie chutent de façon plus constante et rapide que les taux d'estradiol ou de FSH, chez des patientes traitées pour cancer du sein [128]. Dans cette étude, portant sur 50 patientes non ménopausées, la toxicité gonadique des chimiothérapies est aggravée par l'ajout des taxanes aux sels de platine [27]. Les taux d'inhibine B et des FSH varient peu, ce qui indiquerait que la chimiothérapie affecte plus les follicules primordiaux et pré-antraux que les follicules cycliques. Ces résultats confirment que des dégâts ovariens liés aux chimiothérapies sont possibles même sans altération évidente des cycles menstruels et peuvent ainsi rester sous-diagnostiqués [129]. Le suivi de patientes traitées pour lymphome de Hodgkin pendant l'enfance a mis en évidence une bonne sensibilité de l'AMH pour détecter ces altérations, notamment en comparaison à la FSH ou l'inhibine B [130]. Pour d'autres auteurs, la combinaison entre le compte folliculaire antral et les dosages d'AMH donne la meilleure valeur prédictive de la réserve folliculaire, chez des patientes ayant reçu de la chimiothérapie pour cancer hématologique, avec une sensibilité de 83% et une spécificité de 88% [131]. De plus, les taux pré-thérapeutiques d'AMH semblent être prédictifs du risque d'aménorrhée post-chimiothérapie, cette occurrence étant significativement plus élevée chez les patientes dotées d'un taux d'AMH initial bas [132].

Perspectives

Dans l'avenir, l'étude de marqueurs de susceptibilité individuelle pourrait nous aider pour un conseil plus personnalisé pour chaque patiente. Il a ainsi été rapporté que les patientes présentant certains génotypes de l'enzyme cytochrome p450c seraient plus susceptibles de développer une insuffisance ovarienne précoce [133,134]. Les puces à ADN pourraient permettre de développer des profils de patientes plus ou moins à risque.

Conclusion

Des statistiques américaines récentes font état de 680 000 femmes atteintes de cancer en 2007. Vers l'année 2010, on estime qu'une personne sur 250 aura survécu à des cancers pédiatriques [135]. Globalement, 2% de la population de moins de 40 ans va développer un cancer, dont la moitié nécessitera un traitement potentiellement stérilisant. Les progrès notables réalisés en termes de taux de guérison après chimiothérapie, notamment chez la femme en âge de procréer, renforcent la nécessité d'affiner les indications de préservation de la fertilité. Les marqueurs modernes de la réserve ovarienne, tels le compte folliculaire antral et l'AMH, s'infléchissent précocement, avant toute manifestation clinique. Leur utilisation permettra de mieux identifier à l'avenir les chimiothérapies causant une perte importante et irréversible de la fertilité ovarienne.

Conflit d'intérêt

Aucun.

Références

- [1] Brougham MF, Wallace WH. Subfertility in children and young people treated for solid and haematological malignancies. *Br J Haematol* 2005;131:143-55.
- [2] Oktay K, Sönmez M. Chemotherapy and amenorrhea: risks and treatment options. *Curr Opin Obstet Gynecol* 2008;20:408-15.
- [3] This P. Breast cancer and fertility: critical review, considerations and perspectives. *Bull Cancer* 2008;95:17-25.
- [4] Brincker H, Rose C, Rank F, Mouridsen HT, Jakobsen A, Dornbrowsky P, et al. Evidence of a castration-mediated effect of adjuvant cytotoxic chemotherapy in premenopausal breast cancer. *J Clin Oncol* 1987;5:1771-8.
- [5] Ataya K, Moghissi K. Chemotherapy-induced premature ovarian failure: mechanisms and prevention. *Steroids* 1989;54:607-26.
- [6] Franke HR, Smit WM, Vermes I. Gonadal protection by a gonadotropin-releasing hormone agonist depot in young women with Hodgkin's disease undergoing chemotherapy. *Gynecol Endocrinol* 2005;20:274-8.
- [7] Partridge A, Gelber S, Gelber RD, Castiglione-Gertsch M, Goldhirsch A, Winer E. Age of menopause among women who remain premenopausal following treatment for early breast cancer: long-term results from International Breast Cancer Study Group Trials V and VI. *Eur J Cancer* 2007;43:1646-53.
- [8] Byrne J, Fears TR, Gail MH, et al. Early menopause in long term survivors of cancer during adolescence. *Am J Obstet Gynecol* 1992;166:788-93.

- [9] Meirou D. Reproduction post-chemotherapy in young cancer patients. *Mol Cell Endocrinol* 2000;169:123–31.
- [10] Early Breast Cancer Trialists' Collaborative Group. Polychemotherapy for early breast cancer: an overview of the randomised trials. *Lancet* 1998;352:930–42.
- [11] Wenzel LB, Fairclough DL, Brady MJ, Cella D, Garrett KM, Kluhsman BC, et al. Age-related differences in the quality of life of breast carcinoma patients after treatment. *Cancer* 1999;86:1768–74.
- [12] Mancini J, Rey D, Préau M, Malavolti L, Moatti JP. Infertility induced by cancer treatment: inappropriate or no information provided to majority of French survivors of cancer. *Fertil Steril* 2008;90:1616–25.
- [13] Falcone T, Bedaiwy MA. Fertility preservation and pregnancy outcome after malignancy. *Curr Opin Obstet Gynecol* 2005;17:21–6.
- [14] Chiarelli AM, Marrett LD, Darlington G. Early menopause and infertility in females after treatment for childhood cancer diagnosed in 1964–1988 in Ontario Canada. *Am J Epidemiol* 1999;150:245–54.
- [15] Oktem O, Oktay K. Quantitative assessment of the impact of chemotherapy on ovarian follicle reserve and stromal function. *Cancer* 2007;110:2222–9.
- [16] Oktem O, Oktay K. A novel ovarian xenografting model to characterize the impact of chemotherapy agents on human primordial follicle reserve. *Cancer Res* 2007;67:10159–62.
- [17] Whitehead E, Shalet SM, Jones PH, Beardwell CG, Deakin DP. Gonadal function after combination chemotherapy for Hodgkin's disease in childhood. *Arch Dis Child* 1982;57:287–91.
- [18] Whitehead E, Shalet SM, Blackledge G, Todd I, Crowther D, Beardwell CG. The effect of combination chemotherapy on ovarian function in women treated for Hodgkin's disease. *Cancer* 1983;52:988–93.
- [19] Wallace WH, Shalet SM, Crowne EC, Morris-Jones PH, Gattamaneni HR, Price DA. Gonadal dysfunction due to cisplatin. *Med Pediatr Oncol* 1989;17:409–13.
- [20] Wallace WH, Shalet SM, Lendon M, Morris-Jones PH. Male fertility in long-term survivors of childhood acute lymphoblastic leukaemia. *Int J Androl* 1991;14:312–9.
- [21] Byrne J. Infertility and premature menopause in childhood cancer survivors. *Med Pediatr Oncol* 1999;33:24–8.
- [22] Meirou D. Ovarian injury and modern options to preserve fertility in female cancer patients treated with high dose radio-chemotherapy for hemato-oncological neoplasias and other cancers. *Leuk Lymphoma* 1999;33:65–76.
- [23] Petrek JA, Naughton MJ, Case LD, Paskett ED, Naftalis EZ, Singletary SE, et al. Incidence, time course, and determinants of menstrual bleeding after breast cancer treatment: a prospective study. *J Clin Oncol* 2006;24:1045–51.
- [24] Larsen EC, Muller J, Schmiegetow K, Rechnitzer C, Andersen AN. Reduced ovarian function in long-term survivors of radiation- and chemotherapy-treated childhood cancer. *J Clin Endocrinol Metab* 2003;88:5307–14.
- [25] Schilsky RL, Sherins RJ, Hubbard SM, Wesley MN, Young RC, DeVita VT. Long-term follow-up of ovarian function in women treated with MOPP chemotherapy for Hodgkin's disease. *Am J Med* 1981;71:552–6.
- [26] Wu X, Groves FD, McLaughlin CC, Jemal A, Martin J, Chen VW. Cancer incidence patterns among adolescents and young adults in the United States. *Cancer Causes Control* 2005;16:309–20.
- [27] Jemal A, Siegel R, Ward E, Murray T, Xu J, Thun MJ. Cancer statistics, 2007. *CA Cancer J Clin* 2007;57:43–66.
- [28] Minton SE, Munster PN. Chemotherapy-induced amenorrhea and fertility in women undergoing adjuvant treatment for breast cancer. *Cancer Control* 2002;9:466–72.
- [29] Bianco AR, Del Mastro L, Gallo C, Perrone F, Matano E, Pagliarulo C, et al. Prognostic role of amenorrhea induced by adjuvant chemotherapy in premenopausal patients with early breast cancer. *Br J Cancer* 1991;63:799–803.
- [30] Walshe JM, Denduluri N, Swain SM. Amenorrhea in premenopausal women after adjuvant chemotherapy for breast cancer. *J Clin Oncol* 2006;24:5769–79.
- [31] Sonmezer M, Oktay K. Fertility preservation in young women undergoing breast cancer therapy. *Oncologist* 2006;11:422–34.
- [32] Reh A, Oktem O, Oktay K. Impact of breast cancer chemotherapy on ovarian reserve: a prospective observational analysis by menstrual history and ovarian reserve markers. *Fertil Steril* 2008;90:1635–9.
- [33] Lee S, Schover L, Partridge A, Patrizio P, Wallace WH, Hagerty K, et al. American society of clinical oncology recommendations on fertility preservation in cancer patients. *J Clin Oncol* 2006;18:1–15.
- [34] Waggoner SE. Cervical cancer. *Lancet* 2003;361:2217–25.
- [35] Stehman FB, Rose PG, Greer BJ, Roy M, Plante M, Penalver M, et al. Innovations in the treatment of the uterine cervix. *Cancer* 2003;98:2052–63.
- [36] Martin XJ, Goffier F, Romestaing P, Raudrant D. First case of pregnancy after radical trachelectomy and pelvic irradiation. *Gynecol Oncol* 1999;74:286–7.
- [37] Dargent D, Martin X, Sacchetoni A, Mathevet P. Laparoscopic vaginal radical trachelectomy: a treatment to preserve the fertility of cervical carcinoma patients. *Cancer* 2000;88:1877–82.
- [38] Roy M, Plante M. Pregnancies after radical vaginal trachelectomy for early-stage cervical cancer. *Am J Obstet Gynecol* 1998;179:1491–6.
- [39] Hale-Meder C, Fervers B, Fondrinier E, Haugh M, Lhomme C, Guastalla JP. SOR guidelines for concomitant chemoradiotherapy for patients with uterine cervical cancers: evidence update bulletin 2004. *Ann Oncol* 2005;16:1100–8.
- [40] Peccatori F, Bonazzi C, Chiari S, Landoni F, Colombo N, Mangioni C. Surgical management of malignant ovarian germ-cell tumors: 10 years' experience of 129 patients. *Obstet Gynecol* 1995;86:367–72.
- [41] Gershenson DM. Menstrual and reproductive function after treatment with combination chemotherapy for malignant ovarian germ cell tumors. *J Clin Oncol* 1988;6:270–5.
- [42] Kanazawa K, Suzuki T, Sakumoto K. Treatment of malignant ovarian germ cell tumors with preservation of fertility: reproductive performance after persistent remission. *Am J Clin Oncol* 2000;23:244–8.
- [43] Gaffan J, Holden L, Newlands ES, Short D, Fuller S, Begent RH, et al. Infertility rates following POMB/ACE chemotherapy for male and female germ cell tumours – a retrospective long-term follow-up study. *Br J Cancer* 2003;89:1849–54.
- [44] Tangir J, Zelterman D, Ma W, Schwartz PE. Reproductive function after conservative surgery and chemotherapy for malignant germ cell tumors of the ovary. *Obstet Gynecol* 2003;101:251–7.
- [45] Zanetta G, Bonazzi C, Cantù M, Binidagger S, Locatelli A, Bratina G, et al. Survival and reproductive function after treatment of malignant germ cell ovarian tumors. *J Clin Oncol* 2001;19:1015–20.
- [46] Duska LR, Chang YC, Flynn CE, Chen AH, Goodman A, Fuller AF, et al. Epithelial ovarian carcinoma in the reproductive age group. *Cancer* 1999;85:2623–9.
- [47] Morice P, Camatte S, El Hassan J, Pautier P, Duvillard P, Castaigne D. Clinical outcomes and fertility after conservative treatment of ovarian borderline tumors. *Fertil Steril* 2001;75:92–6.
- [48] Camatte S, Morice P, Pautier P, Atallah D, Duvillard P, Castaigne D. Fertility results after conservative treatment of

- advanced stage serous borderline tumour of the ovary. *BJOG* 2002;109:376–80.
- [49] Farthing A. Conserving fertility in the management of gynaecological cancers. *BJOG* 2006;113:129–34.
- [50] Borgfeldt C, Iosif C, Måsbäck A. Fertility-sparing surgery and outcome in fertile women with ovarian borderline tumors and epithelial invasive ovarian cancer. *Eur J Obstet Gynecol Reprod Biol* 2007;134:110–4.
- [51] Kesic V. Fertility after the treatment of gynecologic tumors. *Recent Results Cancer Res* 2008;178:79–95.
- [52] Schilder JM, Thompson AM, DePriest PD, Ueland FR, Cibull ML, Kryscio RJ, et al. Outcome of reproductive age women with stage IA or IC invasive epithelial ovarian cancer treated with fertility sparing therapy. *Gynecol Oncol* 2002;87:1–7.
- [53] Morice P, Leblanc E, Rey A, Baron M, Querleu D, Blanchot J, et al. GCCLCC and SFOG. Conservative treatment in epithelial ovarian cancer: results of a multicentre study of the GCCLCC (Groupe des chirurgiens de centre de lutte contre le cancer) and SFOG (Société française d'oncologie gynécologique). *Hum Reprod* 2005;20:1379–85.
- [54] Park JY, Kim DY, Suh DS, Kim JH, Kim YM, Kim YT, et al. Outcomes of fertility-sparing surgery for invasive epithelial ovarian cancer: oncologic safety and reproductive outcomes. *Gynecol Oncol* 2008;110:345–53.
- [55] Dann EJ, Epelbaum R, Avivi I, Ben Shahar M, Haim N, Rowe JM, et al. Fertility and ovarian function are preserved in women treated with an intensified regimen of cyclophosphamide, adriamycin, vincristine and prednisone (Mega-CHOP) for non-Hodgkin lymphoma. *Hum Reprod* 2005;20:2247–9.
- [56] Grigg A. The impact of conventional and high-dose therapy for lymphoma on fertility. *Clin Lymphoma* 2004;5:84–8.
- [57] Behringer K, Breuer K, Reineke T, May M, Nogova L, Klimm B, et al. Secondary amenorrhea after Hodgkin's lymphoma is influenced by age at treatment, stage of disease, chemotherapy regimen, and the use of oral contraceptives during therapy: a report from the German Hodgkin's Lymphoma Study Group. *J Clin Oncol* 2005;23:7555–64.
- [58] Brusamolino E, Lunghi F, Orlandi E, Astori C, Passamonti F, Baraté C, et al. Treatment of early-stage Hodgkin's disease with four cycles of ABVD followed by adjuvant radio-therapy: analysis of efficacy and long-term toxicity. *Haematologica* 2000;85:1032–9.
- [59] Brusamolino E, Baio A, Orlandi E, Arcaini L, Passamonti F, Griva V, et al. Long-term events in adult patients with clinical stage IA-IIA non-bulky Hodgkin's lymphoma treated with four cycles of doxorubicin, bleomycin, vinblastine, and dacarbazine and adjuvant radiotherapy: a single-institution 15-year follow-up. *Clin Cancer Res* 2006;12:6487–93.
- [60] Horning SJ, Hoppe RT, Kaplan HS, Rosenberg SA. Female reproductive potential after treatment for Hodgkin's disease. *N Engl J Med* 1981;304:1377–82.
- [61] Clark ST, Radford JA, Crowther D, Swindell R, Shalet SM. Gonadal function following chemotherapy for Hodgkin's disease: a comparative study of MVPP and a seven-drug hybrid regimen. *J Clin Oncol* 1995;13:134–9.
- [62] Teinturier C, Hartmann O, Valteau-Couanet D, Benhamou E, Bougneres PF. Ovarian function after autologous bone marrow transplantation in childhood: high-dose busulfan is a major cause of ovarian failure. *Bone Marrow Transplant* 1998;22:989–94.
- [63] Thibaud E, Rodriguez-Macias K, Trivin C, Espérou H, Michon J, Brauner R. Ovarian function after bone marrow transplantation during childhood. *Bone Marrow Transplant* 1998;21:287–90.
- [64] Appertley JF, Reddy N. Mechanism and management of treatment-related gonadal failure in recipients of high dose chemoradiotherapy. *Blood Rev* 1995;9:93–116.
- [65] Rahhal SN, Eugster EA. Unexpected recovery of ovarian function many years after bone marrow transplantation. *J Pediatr* 2008;152:289–90.
- [66] Chatterjee R, Mills W, Katz M, McGarrigle HH, Goldstone AH. Prospective study of pituitary-gonadal function to evaluate short-term effects of ablative chemotherapy or total body irradiation with autologous or allogeneic marrow transplantation in post-menarcheal female patients. *Bone Marrow Transplant* 1994;13:511–7.
- [67] Winkler K, Beron G, Dellling G, Heise U, Kabisch H, Purfürst C, et al. Neoadjuvant chemotherapy of osteosarcoma: results of a randomized cooperative trial (COSS-82) with salvage chemotherapy based on histological tumor response. *J Clin Oncol* 1988;6:329–37.
- [68] Hosalkar HS, Henderson KM, Weiss A, Donthineni R, Lackman RD. Chemotherapy for bone sarcoma does not affect fertility rates or childbirth. *Clin Orthop Relat Res* 2004;428:256–60.
- [69] Greenberg DB, Goorin A, Gebhardt MC, Gupta L, Stier N, Harmon D, et al. Quality of life in osteosarcoma survivors. *Oncology* 1994;8:19–25.
- [70] Bacci G, Ferrari S, Bertoni F, Ruggieri P, Picci P, Longhi A, et al. Long-term outcome for patients with nonmetastatic osteosarcoma of the extremity treated at the Istituto ortopedico rizzoli according to the Istituto ortopedico rizzoli/osteosarcoma-2 protocol: an updated report. *J Clin Oncol* 2000;18:4016–27.
- [71] Blay JY. Targeted therapies of cancer: not lost in translation. *Bull Cancer* 2006;93:799–804.
- [72] Smith I, Procter M, Gelber RD, Guillaume S, Feyereislova A, Dowsett M, et al. HERA study team. 2-year follow-up of trastuzumab after adjuvant chemotherapy in HER2-positive breast cancer: a randomised controlled trial. *Lancet* 2007;369:29–36.
- [73] Nurmio M, Kallio J, Toppari J, Jahnukainen K. Adult reproductive functions after early postnatal inhibition by imatinib of the two receptor tyrosine kinases, c-kit and PDGFR, in the rat testis. *Reprod Toxicol* 2008;25:442–6.
- [74] Gosden RG, Wade JC, Fraser HM, Sandow J, Faddy MJ. Impact of congenital or experimental hypogonadotrophism on the radiation sensitivity of the mouse ovary. *Hum Reprod* 1997;12:2483–8.
- [75] Himelstein-Braw R, Peters H, Faber M. Morphological study of the ovaries of leukaemic children. *Br J Cancer* 1978;38:82–7.
- [76] Wallace WH, Thomson AB, Kelsey TW. The radiosensitivity of the human oocyte. *Hum Reprod* 2003;18:117–21.
- [77] Socié G, Salooja N, Cohen A, Rovelli A, Carreras E, Locasciulli A, et al. Late effects working party of the European study group for blood and marrow transplantation. Non malignant late effects after allogeneic stem cell transplantation. *Blood* 2003;101:3373–85.
- [78] Lushbaugh CC, Casarett GW. The effects of gonadal irradiation in clinical radiation therapy: a review. *Cancer* 1976;37:1111–25.
- [79] Wallace WH, Thomson AB, Saran F, Kelsey TW. Predicting age of ovarian failure after radiation to a field that includes the ovaries. *Int J Radiat Oncol Biol Phys* 2005;62:738–44.
- [80] Maltaris T, Koelbl H, Seufert R, Kiesewetter F, Beckmann MW, Mueller A, et al. Gonadal damage and options for fertility preservation in female and male cancer survivors. *Asian J Androl* 2006;8:515–33.
- [81] Arnon J, Meirou D, Lewis-Roness H, Ornoy A. Genetic and teratogenic effects of cancer treatments on gametes and embryos. *Hum Reprod Update* 2001;7:394–403.
- [82] Cowles RA, Gewanter RM, Kandel JJ. Ovarian repositioning in pediatric cancer patients: flexible techniques accommodate pelvic radiation fields. *Pediatr Blood Cancer* 2007;49:339–41.
- [83] Terenziani M, Piva L, Meazza C, Gandola L, Cefalo G, Merola M. Oophorectomy: a relevant role in preservation of ova-

- rian function after pelvic irradiation. *Fertil Steril* 2009;91:935.
- [84] Blumenfeld Z, Dann E, Avivi I, Epelbaum R, Rowe JM. Fertility after treatment for Hodgkin's disease. *Ann Oncol* 2002;13:138-47.
- [85] Pereyra Pacheco B, Méndez Ribas JM, Milone G, Fernández I, Kvicala R, Mila T, et al. Use of GnRH analogs for functional protection of the ovary and preservation of fertility during cancer treatment in adolescents: a preliminary report. *Gynecol Oncol* 2001;81:391-7.
- [86] Recchia F, Saggio G, Amiconi G, Di Blasio A, Cesta A, Candeloro G, et al. Gonadotropin-releasing hormone analogues added to adjuvant chemotherapy protect ovarian function and improve clinical outcomes in young women with early breast carcinoma. *Cancer* 2006;106:514-23.
- [87] Blumenfeld Z, Avivi I, Eckman A, Epelbaum R, Rowe JM, Dann EJ. Gonadotropin-releasing hormone agonist decreases chemotherapy-induced gonadotoxicity and premature ovarian failure in young female patients with Hodgkin lymphoma. *Fertil Steril* 2008;89:166-73.
- [88] Oktay K, Sönmezer M, Oktem O, Fox K, Emons G, Bang H. Absence of conclusive evidence for the safety and efficacy of gonadotropin-releasing hormone analogue treatment in protecting against chemotherapy-induced gonadal injury. *Oncologist* 2007;12:1055-66.
- [89] Andersen AN, Goossens V, Ferraretti AP, Bhattacharya S, Felberbaum R, de Mouzon J, et al. Assisted reproductive technology in Europe 2004 results generated from European registers by ESHRE. *Hum Reprod* 2008;23:756-71.
- [90] Basille C, Fay S, Hesters L, Frydman N, Frydman R. In vitro fertilization (IVF): why doing it in unstimulated cycles? *Gynecol Obstet Fertil* 2007;35:877-80.
- [91] Castelo-Branco A, Frydman N, Kadoch J, Le Du A, Fernandez H, Fanchin R, et al. The role of the semi natural cycle as option of treatment of patients with a poor prognosis for successful in vitro fertilization. *J Gynecol Obstet Biol Reprod (Paris)* 2004;33:518-24.
- [92] Oktay K, Buyuk E, Davis O, Yermakova I, Veek L, Rosenwaks Z. Fertility preservation in breast cancer patients: IVF and embryo cryopreservation after ovarian stimulation with tamoxifen. *Hum Reprod* 2003;18:90-5.
- [93] Oktay K, Hourvitz A, Sahin G, Oktem O, Safro B, Cil A. Letrozole reduces estrogen and gonadotrp exposure in women with breast cancer undergoing ovarian stimulation before chemotherapy. *J Clin Endocrinol Metab* 2006;91:3885-90.
- [94] Chen C. Pregnancy after human oocyte cryopreservation. *Lancet* 1986;1:884-6.
- [95] Oktay K, Cil AP, Bang H. Efficiency of oocyte cryopreservation: a meta-analysis. *Fertil Steril* 2006;86:70-80.
- [96] Kuleshova LL, Lopata A. Vitrification can be more favorable than slow cooling. *Fertil Steril* 2002;78:449-54.
- [97] Kuleshova L, Gianaroli L, Magli C, Ferraretti A, Trounson A. Birth following vitrification of a small number of human oocytes: case report. *Hum Reprod* 1999;14:3077-9.
- [98] Kuwayama M, Vajta G. Highly efficient vitrification method for cryopreservation of human oocytes. *Reprod Biomed Online* 2005;11:300-8.
- [99] Antinori M. Cryop vitrification og human oocytes results in high survival rate and healthy deliveries. *Reprod Biomed Online* 2007;14:73-9.
- [100] Donnez J, Dolmans MM, Demylle D, Jadoul P, Pirard C, Squifflet J, et al. Livebirth after orthotopic transplantation of cryopreserved ovarian tissue. *Lancet* 2004;364:1405-10.
- [101] Meirrow D, Levron J, Eldar-Geva T, Hardan I, Fridman E, Zalel Y, et al. Pregnancy after transplantation of cryopreserved ovarian tissue in a patient with ovarian failure after chemotherapy. *N Engl J Med* 2005;353:318-21.
- [102] Demeestere I, Simon P, Emiliani S, Delbaere A, Englert Y. Fertility preservation: successful transplantation of cryopreserved ovarian tissue in a young patient previously treated for Hodgkin's disease. *Oncologist* 2007;12:1437-42.
- [103] Andersen CY, Rosendahl M, Byskov AG, Loft A, Ottosen C, Dueholm M, et al. Two successful pregnancies following autotransplantation of frozen/thawed ovarian tissue. *Hum Reprod* 2008;23:2266-72.
- [104] Silber SJ, DeRosa M, Pineda J, Lenahan K, Grenia D, Gorman K, et al. A series of monozygotic twins discordant for ovarian failure: ovary transplantation (cortical versus microvascular) and cryopreservation. *Hum Reprod* 2008;23:1531-7.
- [105] O'Brien MJ, Pendola JK, Eppig JJ. A revised protocol for in vitro development of mouse oocytes from primordial follicles dramatically improves their developmental competence. *Biol Reprod* 2003;68:1682-6.
- [106] Gougeon A. Regulation of ovarian follicular development in primates: facts and hypotheses. *Endocr Rev* 1996;17:121-55.
- [107] Reuss ML, Kline J, Santos R, Levin B, Timor-Tritsch I. Age and the ovarian follicle pool assessed with transvaginal ultrasonography. *Am J Obstet Gynecol* 1996;174:624-7.
- [108] Chang MY, Chiang CH, Hsieh TT, Soong YK, Hsu KH. Use of the antral follicle count to predict the outcome of assisted reproductive technologies. *Fertil Steril* 1998;69:505-10.
- [109] Bancsi LF, Broekmans FJ, Eijkemans MJ, de Jong FH, Habbema JD, te Velde ER. Predictors of poor ovarian response in in vitro fertilization: a prospective study comparing basal markers of ovarian reserve. *Fertil Steril* 2002;77:328-36.
- [110] Long WQ, Ranchin V, Pautier P, Belville C, Denizot P, Cailla H, et al. Detection of minimal levels of serum anti-mullerian hormone during follow-up of patients with ovarian granulosa cell tumor by means of a highly sensitive enzyme-linked immunosorbent assay. *J Clin Endocrinol Metab* 2000;85:540-4.
- [111] Lee MM, Donahoe PK, Hasegawa T, Silverman B, Crist GB, Best S, et al. Mullerian inhibiting substance in humans: normal levels from infancy to adulthood. *J Clin Endocrinol Metab* 1996;81:571-6.
- [112] de Vet A, Laven JS, de Jong FH, Themmen AP, Fauser BC. Anti-mullerian hormone serum levels: a putative marker for ovarian aging. *Fertil Steril* 2002;77:357-62.
- [113] Seifer DB, MacLaughlin DT, Christian BP, Feng B, Shelden RM. Early follicular serum mullerian-inhibiting substance levels are associated with ovarian response during assisted reproductive technology cycles. *Fertil Steril* 2002;77:468-71.
- [114] van Rooij IA, Broekmans FJ, te Velde ER, Fauser BC, Bancsi LF, de Jong FH, et al. Serum anti-mullerian hormone levels: a novel measure of ovarian reserve. *Hum Reprod* 2002;17:3065-71.
- [115] Fanchin R, Schonauer LM, Righini C, Guibourdenche J, Frydman R, Taleb J. Serum anti-mullerian hormone is more strongly related to ovarian follicular status than serum inhibin B, estradiol, FSH and LH on day 3. *Hum Reprod* 2003;18:323-7.
- [116] Münsterberg A, Lovell-Badge R. Expression of the mouse anti-mullerian hormone gene suggests a role in both male and female sexual differentiation. *Development* 1991;113:613-24.
- [117] Taketo T, Saeed J, Manganaro T, Takahashi M, Donahoe PK. Mullerian inhibiting substance production associated with loss of oocytes and testicular differentiation in the transplanted mouse XX gonadal primordium. *Biol Reprod* 1993;49:13-23.
- [118] Weenen C, Laven JS, Von Bergh AR, Cranfield M, Groome NP, Visser JA, et al. Anti-mullerian hormone expression pattern in the human ovary: potential implications for initial and cyclic follicle recruitment. *Mol Hum Reprod* 2004;10:77-83.
- [119] Bath LE, Wallace WH, Shaw MP, Fitzpatrick C, Anderson RA. Depletion of ovarian reserve in young women after treatment for cancer in childhood: detection by anti-mullerian

- hormone, inhibin B and ovarian ultrasound. *Hum Reprod* 2003;18:2368–74.
- [120] Wachs DS, Coffler MS, Malcom PJ, Chang RJ. Serum anti-mullerian hormone concentrations are not altered by acute administration of follicle stimulating hormone in polycystic ovary syndrome and normal women. *J Clin Endocrinol Metab* 2007;92:1871–4.
- [121] Fanchin R, Taieb J, Mendez Lozano H, Ducot D, Frydman B, Bouyer RJ. High reproducibility of serum anti-mullerian hormone measurements suggests a multi-staged follicular secretion and strengthens its role in the assessment of ovarian follicular status. *Hum Reprod* 2005;20:923–7.
- [122] Hehenkamp WJ, Looman CW, Themmen AP, de Jong FH, Te Velde ER, Broekmans FJ. Anti-mullerian hormone levels in the spontaneous menstrual cycle do not show substantial fluctuation. *J Clin Endocrinol Metab* 2006;91:4057–63.
- [123] La Marca A, Stabile G, Arsenio AC, Volpe A. Serum anti-mullerian hormone throughout the human menstrual cycle. *Hum Reprod* 2006;21:3103–7.
- [124] van Rooij IA, Tonkelaar I, Broekmans FJ, Looman CW, Scheffer GJ, de Jong FH, et al. Anti-mullerian hormone is a promising predictor for the occurrence of the menopausal transition. *Menopause* 2004;11:601–6.
- [125] van Disseldorp J, Faddy MJ, Themmen AP, de Jong FH, Peeters PH, van der Schouw YT, et al. Relationship of serum anti-mullerian hormone concentration to age at menopause. *J Clin Endocrinol Metab* 2008;93:2129–34.
- [126] Sowers MR, Eyvazzadeh AD, McConnell D, Yosef M, Jannausch ML, Zhang D, et al. Anti-mullerian hormone and inhibin B in the definition of ovarian aging and the menopause transition. *J Clin Endocrinol Metab* 2008;93:3478–83.
- [127] Schmidt KL, Andersen CY, Loft A, Byskov AG, Ernst E, Andersen AN. Follow-up of ovarian function post-chemotherapy following ovarian cryopreservation and transplantation. *Hum Reprod* 2005;20:3539–46.
- [128] Anderson RA, Themmen AP, Al-Qahtani A, Groome NP, Cameron DA. The effects of chemotherapy and long-term gonadotrophin suppression on the ovarian reserve in premenopausal women with breast cancer. *Hum Reprod* 2006;21:2583–92.
- [129] Oktay K, Oktem O, Reh A, Vahdat L. Measuring the impact of chemotherapy on fertility in women with breast cancer. *J Clin Oncol* 2006;24:4044–6.
- [130] van Beek RD, van den Heuvel-Eibrink MM, Laven JS, de Jong FH, Themmen AP, Hakvoort-Cammel FG, et al. Anti-mullerian hormone is a sensitive serum marker for gonadal function in women treated for Hodgkin's lymphoma during childhood. *J Clin Endocrinol Metab* 2007;92:3869–74.
- [131] Giuseppe L, Attilio G, Edoardo DN, Loredana G, Cristina L, Vincenzo L. Ovarian function after cancer treatment in young women affected by Hodgkin disease (HD). *Hematology* 2007;12:141–7.
- [132] Lie Fong S, Lugtenburg PJ, Schipper I, Themmen AP, de Jong FH, Sonneveld P, et al. Anti-mullerian hormone as a marker of ovarian function in women after chemotherapy and radiotherapy for haematological malignancies. *Hum Reprod* 2008;23:674–8.
- [133] Singh G, Saxena N, Aggarwal A, Misra R. Cytochrome P450 polymorphism as a predictor of ovarian toxicity to pulse cyclophosphamide in systemic lupus erythematosus. *J Rheumatol* 2007;34:731–3.
- [134] Takada K, Arefayene M, Desta Z, Yarboro CH, Boumpas DT, Balow JE, et al. Cytochrome P450 pharmacogenetics as a predictor of toxicity and clinical response to pulse cyclophosphamide in lupus nephritis. *Arthritis Rheum* 2004;50:2202–10.
- [135] Parkin DM, Bray F, Ferlay J, Pisani P. Estimating the world cancer burden: Globocan. *Int J Cancer* 2001;2000;94:153–6.

5.2. Immediate versus delayed medical treatment for first-trimester miscarriage: a randomized trial.

GENERAL GYNECOLOGY

Immediate versus delayed medical treatment for first-trimester miscarriage: a randomized trial

Antoine Torre, MD; Cyrille Huchon, MD; Laurence Bussieres, PhD; Elise Machevin, MD; Erick Camus, MD; Arnaud Fauconnier, MD, PhD

OBJECTIVE: To compare immediate vs delayed medical treatment for first-trimester miscarriage.

STUDY DESIGN: Randomized open-label trial in a university hospital gynecologic emergency department. Between April 2003 and April 2006, 182 women diagnosed with spontaneous abortion before 14 weeks' gestation were assigned to immediate medical treatment (oral mifepristone, followed 48 hours later by vaginal misoprostol, $n = 91$) or sequential management (1 week of watchful waiting followed, if necessary, by the above-described medical treatment, $n = 91$). Vacuum aspiration was performed in case of treatment failure, hemorrhage, pain, infection, or patient request.

RESULTS: Compared with immediate medical treatment, sequential management resulted in twice as many vacuum aspirations overall (43.5% vs 19.1%; $P < .001$), 4 times as many emergent vacuum aspirations (20% vs 4.5%; $P = .001$), and twice as many unplanned visits to the emergency department (34.1% vs 16.9%; $P = .009$).

CONCLUSION: Delaying medical treatment of first-trimester miscarriage increases the rate of unplanned surgical uterine evacuation.

Key words: expectant management, mifepristone, miscarriage, misoprostol, randomized trial

Cite this article as: Torre A, Huchon C, Bussieres L, et al. Immediate versus delayed medical treatment for first-trimester miscarriage: a randomized trial. *Am J Obstet Gynecol* 2012;206:215.e1-6.

First-trimester miscarriage occurs in about 11% of pregnancies¹ and is associated with a considerable human and financial burden. For decades, surgical evacuation of the uterus was performed

almost consistently. However, medical treatment and expectant management (ie, monitoring until expulsion occurs spontaneously) were introduced recently.² Expectant management produced variable success rates, of up to 75% after 1 week, without adverse events.³⁻⁵ Medical treatment with the progesterone receptor antagonist mifepristone and/or the synthetic prostaglandin E1 analog misoprostol was effective in about 80% of cases.^{3,5-8} Compared with surgery (vacuum aspiration), expectant management, or medical treatment, was less effective in emptying the uterus⁹ but led to lower infection rates¹⁰ and costs.¹¹ Moreover, the rates of infection (3%) and 5-year infertility (20%) were acceptable with all three treatment methods,^{7,12} indicating that medical and expectant management were equivalent to surgery in terms of efficacy and safety.

However, in these studies, vacuum aspiration was performed in all patients with failed expectant management. Conceivably, initial expectant management (eg, for 1 week), followed by medical treatment, if needed, may combine the advantages of both methods and further decrease the need for surgery. For these benefits to occur, medical treatment af-

ter 1 week would have to be as effective as immediate medical treatment.

We conducted a pragmatic, open-label, randomized trial in patients with first-trimester miscarriage to assess whether delayed medical treatment strategy was associated with a lower vacuum aspiration rate compared with immediate medical treatment.

MATERIALS AND METHODS

Trial design

We conducted a single-center, randomized, controlled, open-label, parallel-group trial to compare 2 management strategies in women with spontaneous first-trimester miscarriage. Informed consent was obtained from each patient before study inclusion. The study was approved by the appropriate ethics committee (*Comité Consultatif de Protection des Personnes en Recherche Biomedicale* of Saint-Germain-en-Laye, France) and registered on ClinicalTrials.gov under no. NCT00190294.

Patients

Eligibility criteria

We included patients with spontaneous miscarriage before 14 weeks of amenorrhea who agreed to participate in the study. Patients with any of the following

From the EA 2493 (Dr Torre), Paris Ile de France Ouest School of Medicine, University Versailles Saint-Quentin en Yvelines, Guyancourt, the Department of Gynecology and Obstetrics (Drs Huchon, Machevin, and Fauconnier), Paris Ile de France Ouest School of Medicine, University Versailles Saint-Quentin en Yvelines, Guyancourt, the Clinical Research Unit (Dr Bussiere), Ambroise Paré Hospital, Boulogne Billancourt, and the Department of Obstetrics and Gynecology (Drs Torre, Huchon, Machevin, Camus, and Fauconnier), Poissy-Saint Germain Hospital, Poissy, France.

Received June 27, 2011; revised Sept. 11, 2011; accepted Dec. 12, 2011.

Funding was provided by Assistance Publique-Hôpitaux de Paris.

Trial registration number: ClinicalTrials.gov NCT00190294.

The authors report no conflict of interest.

Reprints not available from the authors.

0002-9378/\$36.00

© 2012 Mosby, Inc. All rights reserved.

doi: 10.1016/j.ajog.2011.12.009

clinical presentations were eligible: missed miscarriage, inevitable miscarriage (bleeding through the dilated cervical os), and incomplete miscarriage (retained product of conception).² Transvaginal ultrasonography (Logic 700; General Electric, Velizy, France) was performed by a senior obstetrician/gynecologist. Miscarriage was diagnosed in patients with any of the 3 following ultrasound criteria: anembryonic gestation with an intact intrauterine gestational sac measuring 15–50 mm and containing no visible embryonic structures, confirmed after 5 days; early embryonic/fetal demise with an intrauterine gestational sac measuring 15–50 mm and containing a visible embryo having no cardiac activity and no growth after 48 hours if the crown-rump length was greater than 15 mm or after 5 days if the crown-rump length was 15 mm or less; and retained product of conception with intrauterine contents measuring more than 15 mm in thickness after spontaneous expulsion of a proven intrauterine pregnancy.

Clinical exclusion criteria were imminent miscarriage (pain, bleeding, and product of conception passing through the cervical os);¹³ unstable hemodynamics; severe pain (score >4/10 on a numerical rating scale); age younger than 18 years; gestational sac larger than 50 mm; multiple pregnancy; suspected molar or ectopic pregnancy; previous signs of cervical incompetence; evidence of infection; contraindication to mifepristone (allergy, corticosteroid deficiency, corticosteroid therapy, hemostasis disorder, thrombocytopenia <100,000/mm³, or blood hemoglobin <9 g/dL) or contraindication to misoprostol (allergy or severe asthma); patient living alone or more than an hour away from the hospital; and participation in another therapeutic trial.

Setting

This trial was performed at the gynecology emergency department of the teaching hospital of Poissy Saint Germain-en-Laye (France).

Intervention

Treatments were carried out on an outpatient basis. Under our current proto-

col for managing miscarriages, each woman received information about the progress of spontaneous miscarriage, including symptoms indicating a need for immediate medical attention (heavy bleeding and pain, fever), and a prescription for an analgesic (suppository containing acetaminophen, opium, and caffeine) and an antispasmodic agent (oral tablet of phloroglucinol and trimethylphloroglucinol). An injection of 250 IU of anti-D immunoglobulin was given if appropriate.

Women allocated to the immediate medical treatment arm were given 200 mg of mifepristone orally on the first study day (day 0) and 400 µg of misoprostol vaginally 2 days later (day 2).¹⁴ They then returned home for monitoring by the family. Transvaginal ultrasonography was performed on day 7. Patients with retained products of conception (gestational sac or intrauterine heterogeneous content >15 mm in thickness) underwent elective vacuum aspiration on the next day, and those with normal ultrasound findings were discharged.

Women allocated to the sequential management arm returned home with no intervention until day 7, when they came to the hospital for transvaginal ultrasonography. Patients with normal findings were discharged, and patients with retained products of conception were given the same medical treatment as in the immediate medical treatment group (200 mg of mifepristone orally on day 7 and 400 µg of misoprostol vaginally on day 9). Transvaginal ultrasonography was performed on day 14. Patients with normal findings were discharged, and those with retained products of conception underwent vacuum aspiration on day 15.

Patients had free access to our gynecology emergency department, which was open 24 hours a day, 7 days a week. Emergency vacuum aspiration could be performed at any time in patients with abundant bleeding, severe pain, or any other clinical situation requiring immediate evacuation of the uterus; as well as in patients who wanted to leave the study.

Patients who requested a change in treatment after randomization were analyzed as part of their initial group, on an intention-to-treat basis. Vacuum aspiration performed on patient request was recorded as an emergency procedure. Ectopic pregnancy and viable pregnancy were the only reasons that could lead to exclusion from the analysis. For each patient, we recorded unplanned visits and treatments, protocol deviations, and elective or emergency surgical vacuum aspiration.

Outcomes

The primary outcome was the incidence of vacuum aspiration in each group (ie, the incidence of nonsurgical treatment failure), determined without distinguishing between elective aspirations (retained product of conception 7 days after medical treatment given immediately or after 7 days of expectancy) and emergency aspirations.

Secondary outcomes were use of emergency services, total time to complete evacuation since randomization, efficacy of immediate or delayed medical treatment, and treatment side effects (intolerance and bleeding).

Sample size

Based on previously published trials,^{3,4,6,14,15} we expected spontaneous expulsion to occur in about 75% of patients after 1 week of expectant management^{3,4,15} and in about 80% after immediate medical treatment.^{3,6,14} According to our working hypothesis that medical treatment would have similar efficacy when used immediately or after expectant management, we expected sequential management to be followed by spontaneous evacuation in 75% of patients and medical treatment to be effective in 20% of patients (ie, 80% of 25%), with the remaining 5% of patients requiring vacuum aspiration. To detect a significant change in the expected differences in vacuum aspiration rates (ie, 5% vs 20%) with 80% power at 5% bilateral alpha risk, we needed 2 groups of at least 88 patients each.

Randomization

Patients were included by 14 senior obstetrician/gynecologists. For each pa-

tient, an inclusion form was faxed to a centralized statistics department for randomization into 2 groups, using a computer-generated list, in blocks of 4. Neither the patients nor the physicians were blinded to the treatment arm.

Statistical methods

Data were analyzed using the intention-to-treat approach. Differences between groups were assessed using the χ^2 test or Fisher's exact test for categorical variables and the Student's *t* test for continuous variables. *P* values smaller than .05 were considered significant. Results were expressed as percentage or mean, and 95% confidence intervals (95% CIs) were computed. The statistical analysis was performed using STATA version 11.0 (Stata Corp, College Station, TX).

RESULTS

Patient inclusion and follow-up

Between April 2003 and April 2006, 182 patients were randomly assigned to 2 groups of 91 patients each. Table 1 reports the main patient characteristics. No significant differences among the reported baseline covariates were produced by the randomization process.

A 29-year-old patient allocated to the sequential management group was mistakenly diagnosed with retained product of conception shortly after a miscarriage and then found 3 days later to have an early viable pregnancy; she was excluded from the study. Seven patients in all were lost to follow-up, leaving 174 (95.6%) patients for the analysis (Figure).

The treatment differed from the assigned intervention in 7 of 85 (8.2%) patients in the sequential management arm and 4 of 89 (4.5%) patients in the immediate medical treatment arm (*P* = .31). Of these 11 patients, 2 asked for vacuum aspiration and 2 for medical treatment during the assigned week of expectant management; 1 was mistakenly given mifepristone and misoprostol during both the expectant management week and the medical treatment week; 1 failed to attend the day-9 visit and did not receive the misoprostol dose scheduled for that day; 1 waited 1 month instead of 1 week; 3 in the immediate medical treat-

TABLE 1
Demographic and clinical characteristics of the trial participants

Treatment arm	Immediate medical treatment (n = 91)	Sequential management (n = 91)
Age in years, mean (95% CI)	31.3 (30.0–32.6)	31.8 (30.5–33.1)
Ultrasound gestational age, n (%)		
<56 d	37 (41.6)	35 (39.8)
56–76 d	39 (43.8)	39 (44.3)
>76 d	13 (14.6)	14 (15.9)
Not known	2	3
Parity, n (%)		
Nulliparous	36 (39.6)	35 (38.9)
Parous	55 (60.4)	65 (61.1)
Unknown	1	1
Type of miscarriage, n (%)		
Early embryonic demise	66 (74.2)	69 (76.7)
Anembryonic gestation	22 (24.7)	16 (17.8)
Retained product of conception	1 (1.1)	5 (5.5)
Unknown	2	1
Bleeding at inclusion, n (%)	49 (53.9)	54 (60)
Pain at inclusion, n (%)	38 (41.8)	33 (36.7)

CI, confidence interval.

Torre. Timing of nonsurgical miscarriage treatment. *Am J Obstet Gynecol* 2012.

ment arm failed to attend the day-2 visit and consequently did not receive the scheduled misoprostol dose; and 1 took the misoprostol dose orally by mistake. These patients were analyzed as part of the group to which they had been allocated at random, according to the intention-to-treat approach.

Patient outcomes in the 2 treatment arms

Immediate medical treatment

Immediate medical treatment was successful in 72 (80.9%) of the 89 women in this arm. Of the 15 (16.9%) patients in this arm who had unplanned gynecologic emergency department visits, 4 (4.5%) required emergency vacuum aspiration. Elective vacuum aspiration was required in 13 (14.6%) patients on day 8.

Sequential management arm

Of the 86 patients in this arm, 20 (23.3%) experienced spontaneous complete evacuation during the week of expectant

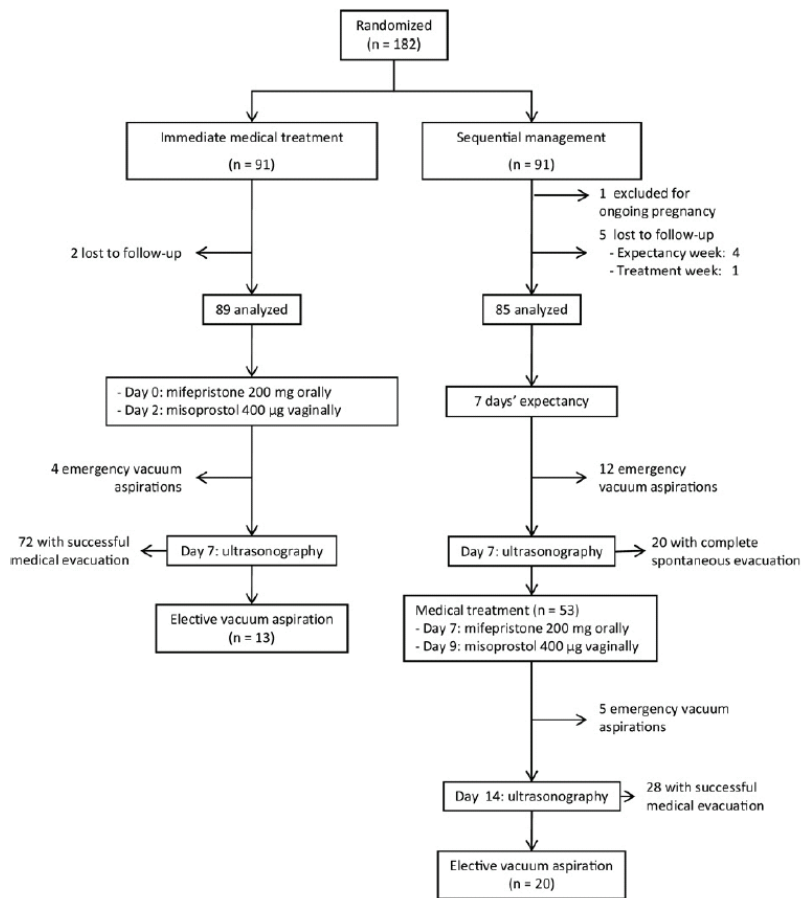
management. Eighteen (20.9%) patients had unplanned gynecologic emergency department visits, including 12 (14.0%) patients who required emergency vacuum aspiration, mainly for bleeding (Table 2). The remaining 54 patients had incomplete evacuation at the end of the first week and were given medical treatment.

Of these 54 patients, 1 was lost to follow-up. Medical treatment was successful in 28 (52.8%) of the remaining 53 women. Unplanned visits to the gynecology emergency department occurred in 11 (20.8%) patients, and 5 (9.4%) patients required emergency vacuum aspiration, mainly for bleeding. The remaining 20 (37.7%) patients required elective vacuum aspiration on day 15.

Vacuum aspiration rate (primary outcome)

Vacuum aspiration was required in 17 (19.1%) patients in the immediate med-

FIGURE
Patient flow chart and outcomes



Torre. Timing of nonsurgical miscarriage treatment. *Am J Obstet Gynecol* 2012.

ical treatment arm and 37 (43.5%) patients in the sequential treatment arm. The rate of emergency vacuum aspiration was 4 times higher in the sequential treatment arm (20% vs 4.5%), whereas the rate of elective vacuum aspiration was not significantly different between the 2 arms (23.5% vs 14.6%) (Table 2).

When patients who were excluded or lost to follow-up were allocated to the outcome that was more likely to show superiority of expectant management (emergency vacuum aspiration in the immediate treatment arm and spontaneous complete evacuation in the sequential treatment arm), the results were unchanged: the vacuum aspiration rates were 40.7% with sequential treatment and 20.9% with immediate treatment

($\chi^2 = 8.36$; $P < .01$) and the emergency vacuum aspiration rates were 18.7% and 6.6%, respectively ($\chi^2 = 6.27$; $P < .02$).

Secondary outcomes

Time to complete evacuation

The total time from randomization to complete evacuation was longer in the sequential treatment arm, by 4.2 days (95% CI, 3.0–5.4).

Visits to the gynecologic emergency department, admissions

Unplanned visits to the gynecologic emergency department were twice as common in the sequential treatment arm as in the immediate medical treatment arm. Emergency vacuum aspira-

tion was the reason for all admissions (Table 2).

Efficacy of immediate or delayed medical treatment

Medical treatment was more often successful when used immediately (80.9%) than after a week of expectancy (52.8%, $\chi^2 = 12.56$; $P < .001$).

Adverse effects

Infection was suspected in 2 (2.3%) women in the sequential management arm who had early embryonic demise at 9 and 6 gestational weeks, respectively. One had bleeding with high leukocyte counts, and the other had a fever and retention of products of conception. Both underwent emergency vacuum aspiration. No infections occurred in the immediate medical treatment arm, but the difference was not statistically significant ($P = .24$). No patient required blood transfusions or experienced any other serious adverse events.

COMMENT

We found that sequential management, including 1 week of expectancy followed, if needed, by delayed medical treatment, was less attractive than immediate medical treatment for the nonsurgical management of first-trimester miscarriage. Sequential management was associated with higher rates of vacuum aspiration and gynecologic emergency department visits, as well as with a longer time to complete resolution. For the analysis, we used the intention-to-treat approach, and, consequently, our results are relevant to everyday practice.

To our knowledge, our study is the first clinical randomized trial comparing immediate to delayed medical treatment. Moreover, very few studies^{16, 17} used nonsurgical methods to manage failure of expectancy.^{5,7,18,19} Our study has several limitations, however. First, it was not blinded, and patients who knew they were receiving no treatment may have been more responsive to symptoms. This possibility is consistent with the higher number of gynecologic emergency department visits in the sequential management arm. Physicians may have influenced decisions regarding vacuum

elective surgery or delayed medical treatment, whose limited efficacy leads to surgery in about half the cases.¹⁶ Second, expectant management is associated with greater use of emergency resources compared with immediate medical treatment, as noted in the present study and elsewhere.^{7,19,23-25} Third, expectant management increases the time to complete evacuation of the uterus. Fourth, many women prefer medical or surgical treatment over expectancy.²⁶ Therefore, immediate medical or surgical treatment should be offered routinely to women with a definitive diagnosis of miscarriage.

Another interesting implication of our work is that better patient selection might improve the efficacy of medical treatment. Factors associated with successful medical treatment in earlier studies included low parity,²⁷⁻²⁹ low blood hCG concentrations,²⁹ and vaginal bleeding.²⁸ Studies should be performed to determine whether medical treatment success rates are influenced by the time since the end of pregnancy (ie, difference between time since last menstrual period and ultrasound gestational age).

Our finding contradicts widely accepted recommendations about the management of first-trimester miscarriage. Expectant management, followed, if needed, by delayed medical treatment, increased the rates of vacuum aspiration and emergency service visits compared with immediate medical treatment. Thus, expectant management may not be a reasonable option for the nonsurgical treatment of first-trimester miscarriage. ■

REFERENCES

- Nybo Andersen AM, Wohlfahrt J, Christens P, Olsen J, Melbye M. Maternal age and fetal loss: population based register linkage study. *BMJ* 2000;320:1708-12.
- Ankum WM, Wieringa-De Waard M, Bindels PJ. Management of spontaneous miscarriage in the first trimester: an example of putting informed shared decision making into practice. *BMJ* 2001;322:1343-6.
- Nielsen S, Hahlin M, Platz-Christensen J. Randomised trial comparing expectant with medical management for first trimester miscarriages. *Br J Obstet Gynaecol* 1999;106:804-7.
- Forbes K. Management of first trimester spontaneous abortions. *BMJ* 1995;310:1426.
- Shelley JM, Healy D, Grover S. A randomised trial of surgical, medical and expectant management of first trimester spontaneous miscarriage. *Aust N Z J Obstet Gynaecol* 2005;45:122-7.
- Wagaarachchi PT, Ashok PW, Narvekar N, Smith NC, Templeton A. Medical management of early fetal demise using a combination of mifepristone and misoprostol. *Hum Reprod* 2001;16:1849-53.
- Trinder J, Brocklehurst P, Porter R, Read M, Vyas S, Smith L. Management of miscarriage: expectant, medical, or surgical? Results of randomised controlled trial (miscarriage treatment (MIST) trial). *BMJ* 2006;332:1235-40.
- Kollitz KM, Meyn LA, Lohr PA, Creinin MD. Mifepristone and misoprostol for early pregnancy failure: a cohort analysis. *Am J Obstet Gynecol* 2011;204:386.e1-6.
- Sotiriadis A, Makrydimas G, Papatheodorou S, Ioannidis JP. Expectant, medical, or surgical management of first-trimester miscarriage: a meta-analysis. *Obstet Gynecol* 2005;105:1104-13.
- Nanda K, Peloggia A, Grimes D, Lopez L, Nanda G. Expectant care versus surgical treatment for miscarriage. *Cochrane Database Syst Rev* 2006:CD003518.
- Petrou S, Trinder J, Brocklehurst P, Smith L. Economic evaluation of alternative management methods of first-trimester miscarriage based on results from the MIST trial. *BJOG* 2006;113:879-89.
- Smith LF, Ewings PD, Quinlan C. Incidence of pregnancy after expectant, medical, or surgical management of spontaneous first trimester miscarriage: long term follow-up of miscarriage treatment (MIST) randomised controlled trial. *BMJ* 2009;339:b3827.
- de Jonge ET, Makin JD, Manefeldt E, De Wet GH, Pattinson RC. Randomised clinical trial of medical evacuation and surgical curettage for incomplete miscarriage. *BMJ* 1995;311:662.
- Gronlund A, Gronlund L, Clevin L, Andersen B, Palmgren N, Lidgaard O. Management of missed abortion: comparison of medical treatment with either mifepristone + misoprostol or misoprostol alone with surgical evacuation: a multi-center trial in Copenhagen county, Denmark. *Acta Obstet Gynecol Scand* 2002;81:1060-5.
- Nielsen S, Hahlin M, Moller A, Granberg S. Bereavement, grieving and psychological morbidity after first trimester spontaneous abortion: comparing expectant management with surgical evacuation. *Hum Reprod* 1996;11:1767-70.
- Graziosi GC, Mol BW, Reuwer PJ, Drogtróp A, Bruinse HW. Misoprostol versus curettage in women with early pregnancy failure after initial expectant management: a randomized trial. *Hum Reprod* 2004;19:1894-9.
- Blohm F, Friden BE, Milsom I, Platz-Christensen JJ, Nielsen S. A randomised double blind trial comparing misoprostol or placebo in the management of early miscarriage. *BJOG* 2005;112:1090-5.
- Wieringa-De Waard M, Hartman EE, Ankum WM, Reitsma JB, Bindels PJ, Bonsel GJ. Expectant management versus surgical evacuation in first trimester miscarriage: health-related quality of life in randomized and non-randomized patients. *Hum Reprod* 2002;17:1638-42.
- Bagratee JS, Khullar V, Regan L, Moodley J, Kagoro H. A randomized controlled trial comparing medical and expectant management of first trimester miscarriage. *Hum Reprod* 2004;19:266-71.
- Reeves MF, Lohr PA, Harwood BJ, Creinin MD. Ultrasonographic endometrial thickness after medical and surgical management of early pregnancy failure. *Obstet Gynecol* 2008;111:106-12.
- Lelaidier C, Baton-Saint-Mleux C, Fernandez H, Bourget P, Frydman R. Mifepristone (RU 486) induces embryo expulsion in first trimester non-developing pregnancies: a prospective randomized trial. *Hum Reprod* 1993;8:492-5.
- Luisse C, Jermy K, May C, Costello G, Collins WP, Bourne TH. Outcome of expectant management of spontaneous first trimester miscarriage: observational study. *BMJ* 2002;324:873-5.
- Wieringa-de Waard M, Vos J, Bonsel GJ, Bindels PJ, Ankum WM. Management of miscarriage: a randomized controlled trial of expectant management versus surgical evacuation. *Hum Reprod* 2002;17:2445-50.
- Jurkovic D, Ross JA, Nicolaidis KH. Expectant management of missed miscarriage. *Br J Obstet Gynaecol* 1998;105:670-1.
- Royal College of Obstetricians and Gynaecologists. The management of early pregnancy loss. Green-top Guideline no. 25, 2006. Available at: <http://www.rcog.org.uk/files/rcog-corp/uploaded-files/GT25ManagementofEarlyPregnancyLoss2006.pdf>. Accessed Feb. 21, 2011.
- Petrou S, McIntosh E. Women's preferences for attributes of first-trimester miscarriage management: a stated preference discrete-choice experiment. *Value Health* 2009;12:551-9.
- Agostini A, Ronda I, Capelle M, Romain F, Bretelle F, Blanc B. Influence of clinical and ultrasound factors on the efficacy of misoprostol in first trimester pregnancy failure. *Fertil Steril* 2005;84:1030-2.
- Creinin MD, Huang X, Westhoff C, Barnhart K, Gilles JM, Zhang J. Factors related to successful misoprostol treatment for early pregnancy failure. *Obstet Gynecol* 2006;107:901-7.
- Odeh M, Tendler R, Kais M, Maximovsky O, Ophir E, Bornstein J. Early pregnancy failure: factors affecting successful medical treatment. *Isr Med Assoc J* 2010;12:325-8.

aspiration. However, such a classification bias would have increased the likelihood of better results with sequential management, as expected according to our hypothesis. In a metaanalysis, the outcomes of expectant management were poorer when the comparator was medical treatment (39%; 95% CI, 33–45) than when it was surgery (78%; 95% CI, 73–83).⁹ Thus, the open-label design may have contributed to the low rate of spontaneous complete evacuation during the week of expectancy, through a placebo effect. One solution would have been to use a blind crossover design, with patients receiving a placebo and medical treatment in random order. Nevertheless, expectant management in everyday practice consists in giving no treatment to women who are aware of other treatment options.

Second, ultrasound endometrial thickness, used to define treatment failure in our study, does not accurately predict the need for elective vacuum aspiration after medical treatment for miscarriage.²⁰ However, the use of other clinical or laboratory criteria would have increased the duration of expectant management. Furthermore, it would not change an observed superiority of immediate treatment based on a lower emergency vacuum aspiration rate. Nevertheless, the ultrasound criteria for retained product of conception used to define treatment failure in the current study were those most often used in earlier works.

Immediate medical treatment was successful in 80.9% of women, in keeping with earlier data.^{7,9,14} Surprisingly, both the expectant and delayed medical phases of the sequential management were less successful than anticipated. The success rate of expectancy ranged⁹ from 18–81%,^{21,22} and this variability was ascribable in part to differences in the proportions of each type of miscarriage. Our population comprised not only patients with missed miscarriage but also patients with inevitable or incomplete miscarriage, whose response to expectant management is better.⁷ Therefore, we were unable to accurately predict the success rate of expectant management. In a metaanalysis by Sotiriadis

TABLE 2
Rates of vacuum aspiration and unscheduled visits to the gynecologic emergency department

Variable	Immediate medical treatment (n = 89)	Sequential management (n = 85)	P value
Vacuum aspiration, n (%)	17 (19.1)	37 (43.5)	.001
Emergency vacuum aspiration, n (%)	4 (4.5)	17 (20)	.001
First week, n	4	12	
Reasons			
Bleeding, n	3	3	
Pain, n	1	1	
Bleeding and pain, n		6	
Patient request, n		2	
Second week, n		5	
Reasons			
Bleeding, n		1	
Bleeding and pain, n		3	
Infection, n		1	
Elective vacuum aspiration, n (%)	13 (14.6)	20 (23.5)	.18
Unscheduled visits, n (%)	15 (16.9)	29 (34.1)	.009
Reasons			
Bleeding, n	2	7	
Pain, n	2	1	
Both bleeding and pain, n	1	5	
Imminent miscarriage, n	9	14	
Other (eg, change in patient decision . . .), n	1	2	

Torre. Timing of nonsurgical miscarriage treatment. *Am J Obstet Gynecol* 2012.

et al,⁹ successful expectant management was defined as complete evacuation of the uterus at the end of the expectancy period, and, consequently, emergency vacuum aspiration was included in the favorable outcomes. Our 37.3% rate of complete evacuation of the uterus (ie, 14% of emergency vacuum aspirations added to 23.3% of spontaneous expulsions) is, therefore, consistent with the 39% rate (95% CI, 33–45) reported in this metaanalysis.⁹

Our most striking finding was the lower efficacy of delayed medical treatment (52.8%) compared with immediate medical treatment (80.9%). This difference has not been reported previously. A comparably low success rate (53.1%) was observed by Graziosi et al¹⁶ with 800 µg/d of vaginal misoprostol for

1 or 2 days in 79 women with failed expectant management. As hypothesized by these authors, failure of spontaneous expulsion during a period of expectancy may indicate greater adhesion of the products of conception to the uterus, possibly with decreased responsiveness to prostaglandins. Thus, failure of expectant management may predict a poor response to medical treatment.

In patients with miscarriage, establishing the diagnosis takes some time, so that there is, in effect, a period of expectancy. Once the diagnosis of first-trimester miscarriage is definitively established, immediate treatment should be offered, for several reasons. First, the 76.6% failure rate of expectant management in our study is unacceptably high. Failed expectant management requires either

5.3. Adiponectin and leptin systems in human endometrium during window of implantation.

Adiponectin and leptin systems in human endometrium during window of implantation

Esther Dos Santos, Ph.D.,^a Valérie Serazin, Ph.D.,^a Corinne Morvan,^a Antoine Torre, Ph.D.,^b Robert Wainer, Ph.D.,^b Philippe de Mazancourt, Ph.D.,^a and Marie-Noëlle Dieudonné, Ph.D.^a

^a Service de Biochimie et Biologie Moléculaire and ^b Service de Gynécologie-Obstétrique, Unité Propre de Recherche et de l'Enseignement Supérieur- Equipe d'accueil 2493, Unité de Formation et de Recherche de Paris Ile de France Ouest, Pôle de Recherche et de l'Enseignement Supérieur Universud Paris, Centre Hospitalier de Poissy-Saint Germain, Poissy Cedex, France

Objective: To measure the expression of adiponectin, leptin, and their respective receptors in the human endometria of fertile women compared with women with unexplained recurrent implantation failure (IF) during the window of implantation.

Design: Controlled, prospective, clinical study.

Setting: Teaching hospital and university research laboratory.

Patient(s): Thirty-one endometrial biopsies from women with IF and 19 fertile controls.

Intervention(s): Human endometrial biopsies.

Main Outcome Measure(s): Gene and protein expression of endometrial biopsies.

Result(s): Endometrial leptin expression was significantly lower in the IF group compared with fertile women. In contrast, leptin receptor (Ob-R) expression was higher in endometria of women with IF. Concerning the adiponectin system, adiponectin was expressed to the same extent in both groups. Conversely, the expression of its two receptors, AdipoR1 and AdipoR2, was reduced in endometria of women with IF compared with fertile women.

Conclusion(s): Although progesterone resistance seems to be a common state of the endometrium in some human reproductive disorders, such as endometriosis or polycystic ovary syndrome, modification in leptin endometrial expression seems to be specific to IF. These results strongly suggest that changes in Ob-R and AdipoR expression profiles [1] should be implicated in the development of uterine receptivity, and [2] may therefore be potential new targets for prediction of IF. (Fertil Steril® 2012;97:771-8. ©2012 by American Society for Reproductive Medicine.)

Key Words: Adiponectin, leptin, uterine receptivity, implantation failure, infertility

The implantation of the blastocyst into the maternal uterus is a crucial step in mammalian reproduction, and it involves an intricate succession of cellular and molecular interactions. For a successful implantation process, synchrony between competent embryo and receptive uterus is essential. The implantation window corresponds to the limited period that begins on day 20–24 of an idealized 28-day cycle (1). Several biochemical factors and cytokines have been implicated as regulators of implantation. Among these factors, P receptors (PR), estrogen receptors (ER), leukemia in-

hibitory factor, transforming growth factor β , and tumor necrosis factor α , as well as cell adhesion molecules such as integrins and mucins, and cytokines such as interleukin 15 (IL-15) and leptin, play essential roles (2–4).

Leptin, the product of the *ob* gene, originally described as a regulator of food intake and energy balance, was found to play a critical role in reproductive function (5). Indeed, different studies performed with rodents and with humans suggest a role for this cytokine in the embryo-maternal cross-talk at the time of implantation. First, leptin (*ob/ob*)-deficient mice cannot reproduce, and fertility can be

restored by exogenous administration of leptin in the *ob/ob* mouse (6, 7). Second, leptin promotes mouse preimplantation embryo development (8). This idea is supported by evidence that human blastocysts cocultured with endometrial epithelial cells modulate leptin secretion (5). Moreover, leptin is produced and secreted by trophoblastic and endometrial cells (5, 9). Another study clearly demonstrated that leptin can trigger the expression of $\alpha v \beta_3$ integrin (10), an adhesion molecule and marker of endometrial receptivity, which likely increases the possibility of successful implantation. More recently, experiments in cultured endometrial cells revealed that leptin increased the level of IL-1, leukemia inhibitory factor, and their corresponding receptors (11, 12). Concerning serum leptin levels, various studies reveal that abnormally low leptin concentrations are observed in some pregnancy-associated pathologies, such as recurrent spontaneous abortion in the first trimester of pregnancy (13, 14).

Received October 13, 2011; revised December 16, 2011; accepted December 21, 2011; published online January 21, 2012.

E.D.S. has nothing to disclose. V.S. has nothing to disclose. C.M. has nothing to disclose. A.T. has nothing to disclose. R.W. has nothing to disclose. P.d.M. has nothing to disclose. M.-N.D. has nothing to disclose. The work was financed by the Université de Versailles Saint Quentin en Yvelines.

Reprint requests: Esther Dos Santos, Ph.D., Service de Biologie Médicale, Laboratoire de Recherche UP-RES EA 2493, Centre Hospitalier, 78303 Poissy Cedex, France (E-mail: dossantos.esther@orange.fr).

Fertility and Sterility® Vol. 97, No. 3, March 2012 0015-0282/\$36.00

Copyright ©2012 American Society for Reproductive Medicine, Published by Elsevier Inc.
doi:10.1016/j.fertnstert.2011.12.042

Adiponectin is another cytokine that plays an important role in regulating energy homeostasis, specifically lipid and glucose metabolism (15). In addition, adiponectin has anti-inflammatory, antiangiogenic, and antiatherosclerotic effects (16). Recent data suggest that adiponectin can also directly regulate reproductive and placental processes (17). We have recently shown in our laboratory that adiponectin promotes syncytialization and invasion capacities of human first-trimester cytotrophoblasts (18–20). In contrast to leptin, adiponectin knockout mice are fertile (21), but transgenic mice that display elevated circulating adiponectin are sterile (22). Furthermore, several data indicate that adiponectin can play an important complementary role in the regulation of the female reproductive function. It has been demonstrated that adiponectin is involved in the modulation of ovarian and endometrial functions, influencing periovulatory remodeling of the ovarian follicle, and steroid synthesis/secretion, as well as energy supply and inflammatory response of endometrial cells (23–25). Some studies even suggest the potential of maternal adiponectin to serve as a marker for fertility. More precisely, high circulating adiponectin levels have been described as being associated with IVF success (26, 27). Finally, changes in adiponectin levels have been described as being associated with some pathologies of the female reproductive system. In particular, plasma adiponectin is reduced in pre-eclampsia and in women with polycystic ovary syndrome or with endometriosis (28–30).

Leptin and adiponectin effects are mediated through specific receptors, which are activated after binding to their respective ligands (31, 32). Leptin receptors (Ob-R) and the two adiponectin receptors, AdipoR1 and AdipoR2, are present in both the human placenta and endometrium (24, 33–35). In the human endometrium, AdipoR and Ob-R levels are highest during the mid-secretory phase, which corresponds to the embryo implantation window (24, 36). Moreover, Wang et al. (37) demonstrate that expression of Ob-R is decreased in endometria in the same period in patients with polycystic ovary syndrome.

These different studies suggest that adiponectin, leptin, and their respective receptors may be regulated at critical times in the peri- and postimplantation periods. Furthermore, abnormalities in their expression may occur in certain pathologic conditions associated with pregnancy loss and implantation pathologies (pre-eclampsia, polycystic ovary syndrome, and endometriosis).

Here we studied another implantation pathology: women who presented repeated and unexplained implantation failure (IF), with absence of pregnancy despite transfer of 10 or more embryos. In this patient group, we first determined the level of endometrial receptivity by studying the expression of key endometrial receptivity genes, such as PR, ER, and the $\beta 3$ integrin subunit. Second, we studied the expression of leptin and adiponectin and their specific receptors in the human endometrium during the implantation window, to obtain insight into the molecular mechanisms of unexplained recurrent IF.

MATERIALS AND METHODS

Materials

Superscript II RNase H- reverse transcriptase (RT) and primers were from Invitrogen, and RNAGuard was obtained from Pharmacia Biotechnology. SBGreen was from Roche Diagnostics. Polyclonal goat polyclonal anti-AdipoR1 (sc-46749), anti-AdipoR2 (sc-46756), anti-leptin (sc-842), and anti-Ob-R (sc-1832) antibodies were obtained from Santa Cruz Biotechnology. The RNeasy Kit was obtained from Qiagen. Dulbecco's Modified Eagle Medium/F12 medium and anti- β -actin (A2066) were obtained from Sigma Chemical. The SuperSensitive Link-Label IHC Detection System was purchased from BioGenex.

Patients

Thirty-one women were characterized as having recurrent IF (IF group) because they had previous recurrent, unexplained failure of IVF-ET involving more than 10 normal embryos (see below). Nineteen fertile controls were recruited for this study as well. All patients gave fully informed consent to participate in the research, and the institutional review board approved this investigation (Comité Consultatif de Protection des Personnes dans la Recherche Médicale, protocol 01-78).

Repeated, unexplained failure of IVF-ET was defined as absence of pregnancy, despite the transfer of 10 or more embryos (fresh or freeze-thawed) over several cycles. All embryos had a fragmentation rate of <20% and were at least at the four-cell stage by day 2 after IVF. As secondary criteria, patients with low endometrial volume (<2 cm) or presence of submucous fibroma or polyps were excluded. A good hormonal reserve (FSH <10 mIU/mL) and normal responses to ovarian stimulation were also included as additional selection criteria.

The fertile subjects were involved in the assisted reproductive technology program because their male partners were infertile. All had given birth to apparently healthy infants after either IUI (five women) or IVF (five women) or IVF associated with intracytoplasmic sperm injection (nine women). They were evaluated at least 6 months after their delivery. These women had presumably normal ovarian and uterine functions (no signs of endometriosis, polycystic ovary syndrome, polyps, or fibroma). For simplicity they are described below as "controls."

Endometrial Biopsy

Before endometrial biopsy, a systematic endometrial ultrasonic examination was performed to determine the endometrial volume and to exclude any intrauterine abnormality of the uterine cavity. Endometrial biopsies were performed (without anesthesia) during a natural cycle with a standard Cornier pipelle (CCD Laboratories). This method collects material from the superficial layer and not from the basal layer, minimizing variations due to sampling from different depths. One portion of the sample was immediately placed in a tube with Dulbecco's Modified Eagle Medium/F12 medium at 4°C for Western blot experiments. Another portion transferred into RNA stabilization solution (RNAlater; Qiagen) was used to quantify the

basal messenger RNA (mRNA) level of different genes in fresh endometria by real-time polymerase chain reaction (PCR).

Progesterone levels were 9.9 ± 1.9 ng/mL for fertile subjects (data not shown for IF women). These P assays were not determined at the time of biopsy but were performed up to 6 months before. However, histologic data were systematically available at the time of biopsy and indicated correct P impregnation. All endometrial tissues contained numerous large and vascularized glands with tortuous arteries.

Total RNA Extraction and Reverse Transcription

Sixteen to nineteen endometrial fresh biopsies from fertile women and 31 endometrial fresh biopsies from infertile women were disrupted in the lysis buffer of an RNeasy Kit. Total RNA was extracted using the RNeasy Kit according to the manufacturer's instructions. Additional DNase digestion was performed during the extraction process. Quantity and quality of RNA were confirmed by analysis with an Experion system and the RNA StdSens analysis kit (Bio-Rad). Ribonucleic acid was then stored at -80°C until use. Total RNA ($1\ \mu\text{g}$) was reverse-transcribed into complementary DNA (cDNA) using random primers according to the manufacturer's instructions. Controls without RT were systematically performed to detect genomic DNA contamination. The cDNAs were stored at -20°C until use.

Real-Time PCR

Quantitative PCR was performed using a LightCycler480 instrument from Roche Diagnostics with the primer sets indicated in Supplemental Table 1 and the Sybergreen I master mix (Roche Diagnostics). Each reaction was conducted in duplicate using $4\ \mu\text{L}$ of diluted cDNA (20 times, $2.5\ \text{ng/mL}$) and $500\ \text{nM}$ of each specific primer in a $10\ \mu\text{L}$ final reaction volume. An interrun calibrator was included in each assay to verify the reproducibility of the amplification. The second derivative maximum method was used to automatically determine the C_p for individual samples. Three reference genes (*TBP*, *RP13A*, and *$\beta 2$ microglobulin*) have been tested for their expression stability in human endometrial tissues. Analysis using geNorm software (Roche) revealed that these three genes were the most stable genes to normalize data in these cells and tissues. For each sample, the concentration ratio (target/reference mRNA) was calculated using RelQuant Roche software and expressed in arbitrary units. Calibration curves were log-linear over the quantification range, with correlation coefficient $r^2 > 0.99$ and efficiency ranging from 1.8 to 2. The intra-assay variability of duplicate crossing point (C_p) values never exceeded 0.2 cycle, and the interassay variability (coefficient of variation value) ranged from 1% to 5% for the five or seven runs of each transcript.

Western Blotting

Equal amounts of human endometria (300 mg) were rinsed twice in phosphate-buffered saline buffer and then lysed on ice in buffer containing 50 mM Tris, 120 mM NaCl, 1 mM ethylenediaminetetraacetic acid, 1% Nonidet P40, 0.5 mM desoxycholate, 0.1% sodium dodecyl sulfate, 1 mM sodium vanadate, $100\ \mu\text{g/mL}$ 4-(2-aminoethyl) benzenesulfonyl

fluoride hydrochloride, 30 mM β -glycerophosphate, $5\ \mu\text{g/mL}$ aprotinin, $12.5\ \mu\text{g/mL}$ leupeptin, and 10 mM NaF. After being maintained in a state of constant agitation for 30 minutes at 4°C , microcentrifuge tubes were centrifuged at $100,000 \times g$ for 10 minutes at 4°C , and the supernatants were diluted in Laemmli's buffer (vol/vol). Protein concentrations were measured according to Bradford (38), with bovine serum albumin as the standard. Equal amounts ($50\ \mu\text{g}$) of cellular extracts were subjected to sodium dodecyl sulfate-polyacrylamide gel electrophoresis (10%). Proteins were transferred to the Polyvinylidene fluoride membrane and blocked in buffer A (20 mM Tris HCl, 137 mM NaCl, and 0.1% Tween 20) with 2.5% gelatin for 2 hours. Then the membranes were incubated overnight at room temperature with goat polyclonal anti-AdipoR1 (1:300), anti-AdipoR2 (1:300), or anti-Ob-R (1:300) antibodies in buffer A with 2.5% gelatin. The resulting blots were extensively washed with buffer A and then incubated with the secondary antiserum coupled to peroxidase (1:10,000 dilution in buffer A) for 1 hour at room temperature and washed. Finally, enhanced chemiluminescence from Thermo Scientific was used for signal detection. To confirm that all bands contained equal amounts of protein, membranes were reblotted with a standard β -actin antibody (1:500) in buffer A with 5% milk.

Immunohistochemistry

Endometria biopsies were fixed in cold phosphate-buffered neutral paraformaldehyde (4%), embedded in paraffin, and cut into $5\ \mu\text{m}$ sections. Deparaffinized sections were incubated in 0.01 M citrate buffer for 5 minutes at 160 W in a microwave oven for heat-induced epitope retrieval. Endogenous peroxidase activity was blocked by incubation with 3% H_2O_2 , and nonspecific IgG binding was blocked by incubation with phosphate-buffered saline 5% milk for 5 minutes. Samples were then incubated with human anti-leptin antibody (1:50) overnight at 4°C . After washings, slides were incubated with secondary biotinylated antibody for 20 minutes at room temperature. Then, peroxidase-conjugated streptavidin was used for 30 minutes at room temperature (SuperSensitive Link-Label IHC Detection System). Visualization was achieved using the DAB detection kit (Ventana Medical System). Slides were then counterstained with hematoxylin for 3 minutes. As negative controls, sections were processed in the absence of a primary antibody.

Statistical Analysis

All values were expressed as means \pm SEM, and statistical analysis was performed using an unpaired *t* test for comparison with control.

RESULTS

Clinical Characteristics of the Subjects

Table 1 illustrates the clinical characteristics of the participants, including mean age, body mass index (BMI), endometrium thickness, endometrium volume, and uterine artery index of pulsatility during the implantation window. There were no significant differences in age, BMI, or uterine

TABLE 1

Patient characteristics.					
Group	Age (y)	BMI (kg/m ²)	Endometrium thickness (mm)	Endometrium volume (cm ³) (day of biopsy)	Uterine artery index of pulsatility
Fertile controls (n = 19)	35.06 ± 1.06	21.76 ± 0.72	9.60 ± 0.44	3.83 ± 1.24	2.87 ± 0.72
Implantation failure (n = 31)	33.7 ± 0.70	23.62 ± 0.88	9.31 ± 0.30	3.51 ± 0.28	3.26 ± 0.74

Note: Values are mean ± SEM.
 Dos Santos. Adipokines and implantation failure. *Fertil Steril* 2012.

anatomic properties between the control group (fertile women) and the IF group (infertile women; $P < .05$).

Expression of Different Endometrial Receptivity Markers

The establishment of normal endometrial receptivity is closely associated with [1] the down-regulation of steroid hormone receptors (isoform α of ER, and both A and B isoforms of PR), and [2] the up-regulation of both $\beta 3$ integrin and IL-15 (2, 3). To verify the endometrial receptive status of the patients, we compared the expression of these four human implantation markers in the two groups. As shown in Table 2, RT-PCR experiments demonstrated that ER- α and PR mRNA levels were significantly higher in the IF group compared with those of the control group (2.1-, 4.2-, and 2.7-fold up for ER- α , PR, and PRB, respectively). Conversely, mRNA expression of $\beta 3$ integrin and IL-15 were lower in endometria from the IF group compared with those from the control group (3.5- and 3.3-fold down for $\beta 3$ integrin and IL-15, respectively). Altogether, these results clearly demonstrate that IF patients are a homogenous subset that presents aberrant expression of these crucial factors consistent with reduced endometrial receptivity.

Expression of Leptin and Ob-R in Human Endometrium

Once the IF group was well characterized at the molecular level, we studied the expression of leptin and its receptors in human endometria of the two patient groups. Figure 1A shows that leptin mRNA expression was significantly reduced in the IF subjects compared with fertile women (0.76-fold down). Conversely, the Ob-R mRNA level was more elevated in women with IF (1.67-fold up). These mRNA level variations

were confirmed by Western blot experiments for Ob-R and by immunohistochemistry analysis for leptin. Indeed, as can be seen in Figure 1B, immunostaining of leptin practically disappeared in IF endometria, suggesting an absence of leptin protein in this tissue. Moreover, Figure 1C shows that Ob-R protein expression is higher (1.6-fold up) in endometria from infertile women compared with control endometria.

Expression of Adiponectin and AdipoR in Human Endometrium

Using RT-PCR analysis, we found that adiponectin mRNA expression was not significantly different between fertile and infertile women. In contrast, AdipoR1 and R2 genes were less expressed in the endometria of the IF group compared with the control group, at both the mRNA and protein levels (0.4- to 0.6-fold down) (Fig. 2).

DISCUSSION

Progesterone is essential for the establishment of normal endometrial receptivity and for the successful establishment of pregnancy. Not unexpectedly, several cytokines are localized at the maternal-fetal interface and seem to play important roles in human embryo implantation and placentation. Among these cytokines, leptin and adiponectin are considered to be significant modulators of such processes (39). Indeed, leptin and adiponectin are both produced and secreted locally by endometrial cells and could act in an autocrine or paracrine manner to regulate embryo implantation. Regulation of these two adipokines and their respective receptors in the human endometrium could represent a coordinate event allowing implantation to occur. At present, little is known concerning leptin and adiponectin system regulation in the human endometrium. Our results clearly demonstrated that

TABLE 2

Relative abundance of mRNAs in endometrium from fertile women vs. infertile women determined by RT-PCR.					
mRNA	Expression in fertile controls ^a (n = 19)	Expression in implantation failure ^a (n = 31)	Fold change	P value	
ER- α	1.03 ± 0.17	2.15 ± 0.33	2.1-fold up	.01	
PR	0.30 ± 0.03	1.26 ± 0.22	4.2-fold up	.0005	
PRB	0.26 ± 0.02	0.69 ± 0.11	2.7-fold up	.01	
$\beta 3$ integrin	0.11 ± 0.02	0.031 ± 0.005	3.5-fold down	.0002	
IL-15	10.35 ± 0.93	3.15 ± 0.63	3.3-fold down	.0001	

^a Mean ± SEM, normalized ratio (target mRNA/3 reference gene mRNA).
 Dos Santos. Adipokines and implantation failure. *Fertil Steril* 2012.

FIGURE 1

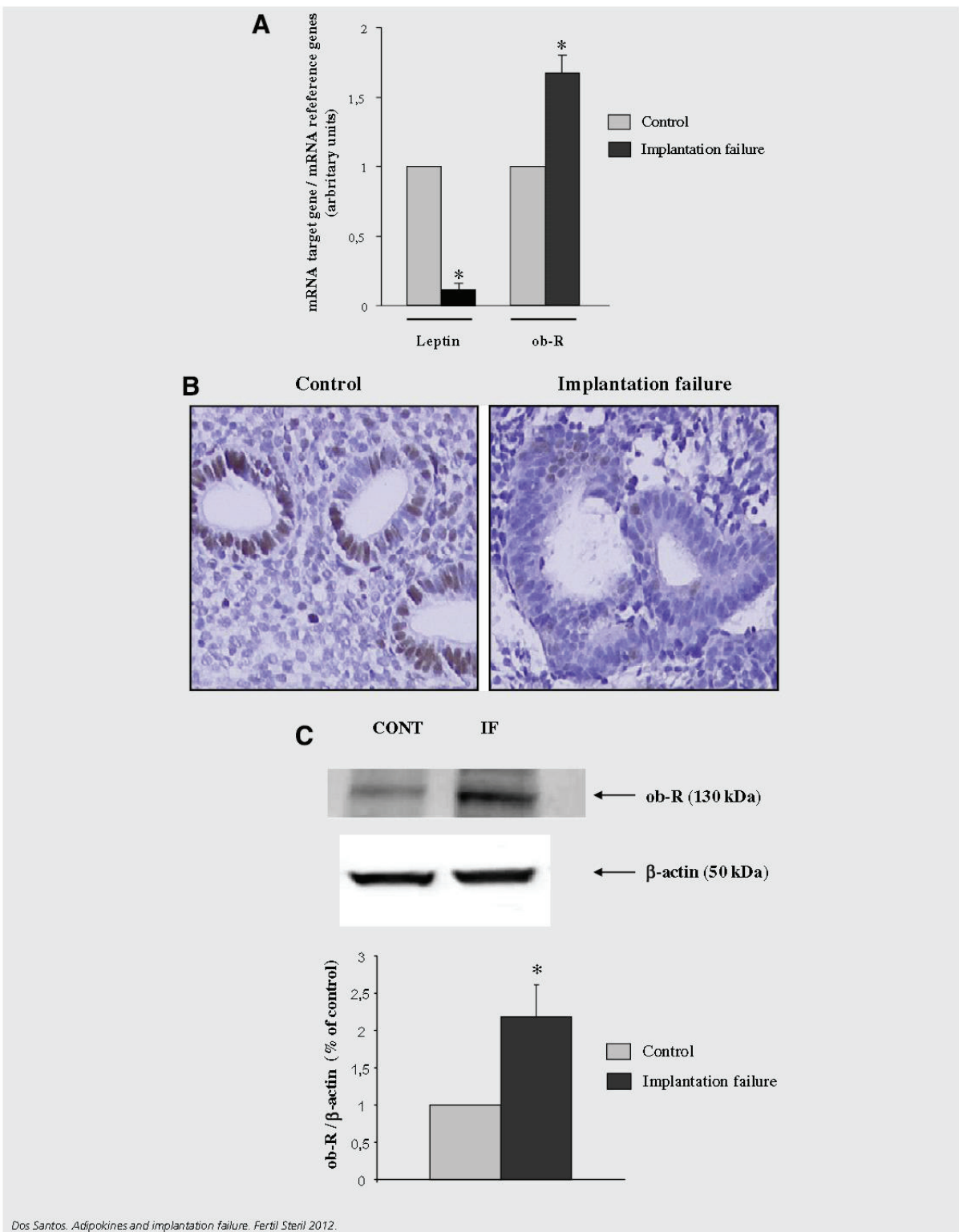


FIGURE 1 Continued

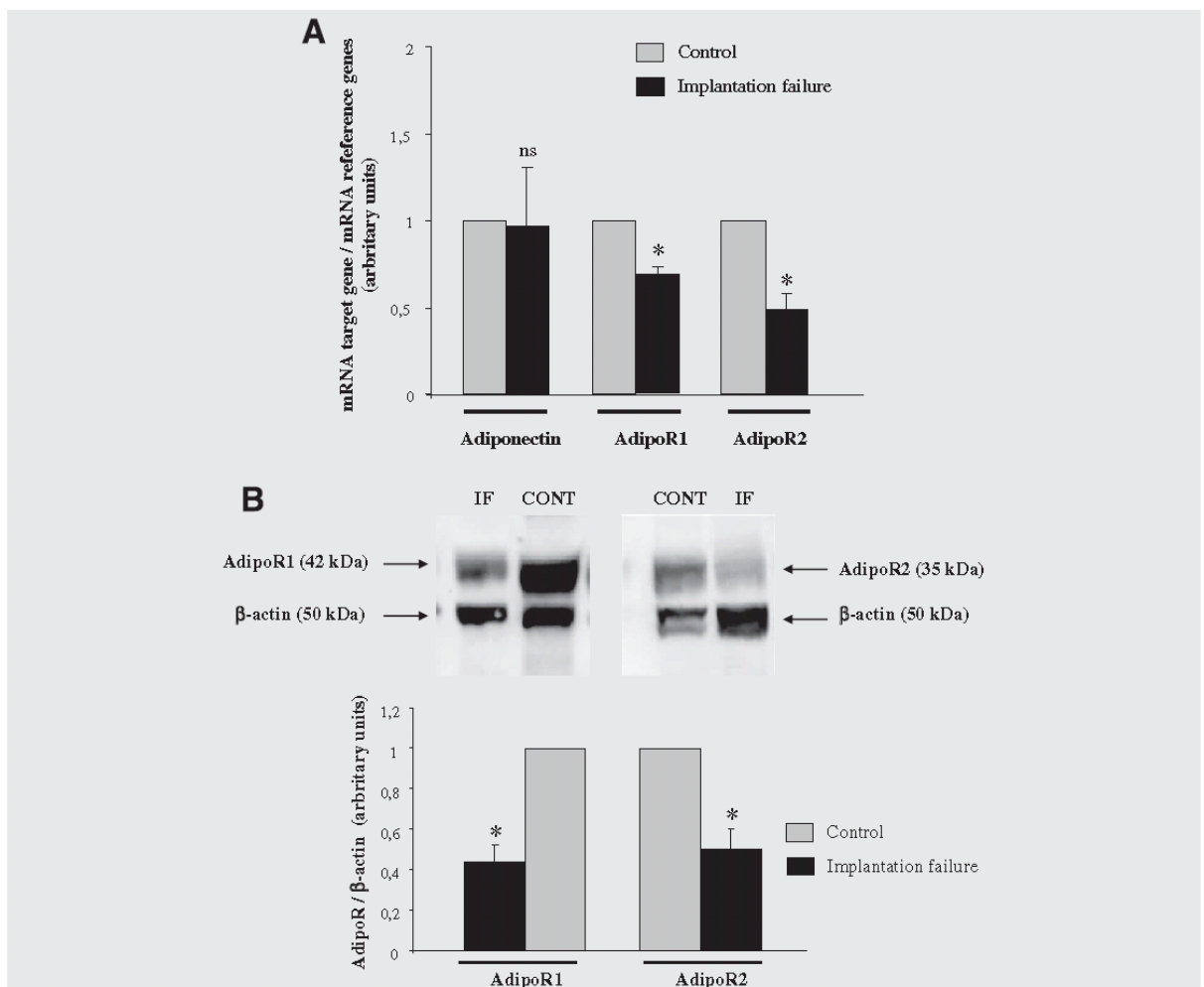
Leptin and Ob-R expression in the human endometrium. (A) Leptin and Ob-R mRNA expressions. Total RNA was extracted from endometria biopsies of fertile and infertile women and then analyzed by quantitative RT-PCR. The values are the mean \pm SEM and are expressed as percentages of the control value (fertile subjects). * $P < .05$; ns = nonsignificant, unpaired t test. (B) Leptin protein expression. Endometrial explants were fixed, paraffin-embedded, and stained for anti-leptin antibody as described in Materials and Methods. This figure shows one representative experiment among five separate experiments. (C) Ob-R protein expression. Cell lysates (50 μ g) were extracted from endometria biopsies of fertile (CONT) and infertile (IF) women and then subjected to Western blot analysis using anti-Ob-R or anti- β -actin antibody, as described in Materials and Methods. This figure shows one representative experiment among 8–10 separate experiments. The values are the mean \pm SEM and are expressed as percentages of the control value (fertile subjects). * $P < .05$; ns = nonsignificant, unpaired t test.

Dos Santos. Adipokines and implantation failure. *Fertil Steril* 2012.

adiponectin expression was not altered in the endometria of IF women. In contrast, leptin expression was significantly attenuated in the endometria of infertile women. The important

reduction of leptin expression in the endometrium seems to be specific to women with IF, because no significant variations of leptin expression were observed in other reproductive

FIGURE 2



Adiponectin and AdipoR expression in the human endometrium. (A) Adiponectin and AdipoR mRNA expressions. Total RNA was extracted from endometria biopsies of fertile and infertile women and then analyzed by quantitative RT-PCR. The values are the mean \pm SEM and are expressed as percentages of the control value (fertile subjects). * $P < .05$; ns = nonsignificant, unpaired t test. (B) AdipoR protein expression. Cell lysates (50 μ g) were extracted from endometria biopsies of fertile (CONT) and infertile (IF) women and then subjected to Western blot analysis using anti-Ob-R or anti- β -actin antibody, as described in Materials and Methods. This figure shows one representative experiment among 8–10 separate experiments. The values are the mean \pm SEM and are expressed as percentages of the control value (fertile subjects). * $P < .05$; ns = nonsignificant, unpaired t test.

Dos Santos. Adipokines and implantation failure. *Fertil Steril* 2012.

pathologies, such as endometriosis and polycystic ovary syndrome (37, 40). Different data reveal that leptin gene expression is regulated by P in human adipose tissue and in human placenta (41–43). Thus, it cannot be ruled out that P may regulate leptin expression in the human endometrium. Experiments are currently being performed in our laboratory to study the direct regulation of leptin expression and secretion by P in primary cultures of endometrial epithelial and stromal cells.

The regulation of Ob-R expression in the endometrium during the implantation window and its implication in unexplained infertility are not yet elucidated. Indeed, it was first reported that patients with a repetitive endometrial maturation defect were deficient in the expression of a functional Ob-R (33). More recently, data demonstrate that the Ob-R gene is down-regulated in women with endometriosis or with polycystic ovary syndrome (37, 44). Our results revealed that Ob-R expression is higher in women with IF than in fertile women. One possible explanation of such differences is the fact that in fertile women, P and leptin itself are known to reduce Ob-R expression in the human endometrium (36, 45). However, in the IF group, a suppression of inhibition of Ob-R expression is observed because we have revealed both P resistance and abolished leptin expression. The down-regulation of Ob-R by leptin had previously been described in different tissues (46–48).

Concerning the adiponectin system, the ligand was similarly expressed in endometria from IF and healthy patients. However, AdipoR1 and AdipoR2 mRNAs and proteins were both reduced in the IF group. Altered adiponectin signaling in women with IF could disrupt adiponectin regulation of female reproductive functions, such as periovulatory remodeling of the ovarian follicle and steroid synthesis/secretion, as well as energy supply and the inflammatory response of endometrial cells (23, 25, 49).

Numerous data indicate that the adiponectin/leptin ratio can serve as a clinically useful marker for detecting some pathologies. For example, the adiponectin/leptin ratio seems to be a good candidate for predicting future insulin resistance, atherosclerosis, or a metabolic syndrome, and eventually cardiovascular disease, in high-risk subjects (50, 51). Other studies underline that lower adiponectin/leptin ratios were found to be significantly associated with an increased risk of hormonal cancer development, such as endometrial, prostate, and breast cancers (52–54). Our results indicate that adiponectin and leptin signaling may play important roles in uterine receptivity in an autocrine/paracrine/endocrine manner. Consequently, the balance of these two adipokines and more precisely changes in their specific receptor expression profiles in reproductive pathologies such as IF and infertility in women should be considered.

In conclusion, little is known regarding the etiology of IF. Even if it is a complex and multifactorial pathology, the abnormal production of leptin by the endometrium could be a biochemical cause of such female infertility. It is also probable that down-secretion of leptin by the endometrium significantly contributes to the development of this pathology. Consequently, we hypothesize that the restoration of leptin levels might be a new strategy for the treatment of IF in women.

Acknowledgments: We thank the gynecologists from CHI Poissy/Saint Germain for the recruitment of patients and the endometrial biopsies. We also gratefully acknowledge the Dr. Nathalie Lédée who initiated this tissue sample collection 6 years ago.

REFERENCES

1. Aghajanova L, Hamilton AE, Giudice LC. Uterine receptivity to human embryonic implantation: histology, biomarkers, and transcriptomics. *Semin Cell Dev Biol* 2008;19:204–11.
2. Cavagna M, Mantese JC. Biomarkers of endometrial receptivity—a review. *Placenta* 2003;24(Suppl B):S39–47.
3. Ledee N, Chaouat G, Serazin V, Lombroso R, Dubanchet S, Oger P, et al. Endometrial vascularity by three-dimensional power Doppler ultrasound and cytokines: a complementary approach to assess uterine receptivity. *J Reprod Immunol* 2008;77:57–62.
4. Gonzalez RR, Caballero-Campo P, Jasper M, Mercader A, Devoto L, Pellicer A, et al. Leptin and leptin receptor are expressed in the human endometrium and endometrial leptin secretion is regulated by the human blastocyst. *J Clin Endocrinol Metab* 2000;85:4883–8.
5. Gonzalez RR, Simon C, Caballero-Campo P, Norman R, Chardonnens D, Devoto L, et al. Leptin and reproduction. *Hum Reprod Update* 2000;6:290–300.
6. Chehab FF, Lim ME, Lu R. Correction of the sterility defect in homozygous obese female mice by treatment with the human recombinant leptin. *Nat Genet* 1996;12:318–20.
7. Mounzih K, Lu R, Chehab FF. Leptin treatment rescues the sterility of genetically obese ob/ob males. *Endocrinology* 1997;138:1190–3.
8. Kawamura K, Sato N, Fukuda J, Kodama H, Kumagai J, Tanikawa H, et al. Leptin promotes the development of mouse preimplantation embryos in vitro. *Endocrinology* 2002;143:1922–31.
9. Hoggard N, Haggarty P, Thomas L, Lea RG. Leptin expression in placental and fetal tissues: does leptin have a functional role? *Biochem Soc Trans* 2001;29:57–63.
10. Gonzalez RR, Leavis P. Leptin upregulates beta3-integrin expression and interleukin-1beta, upregulates leptin and leptin receptor expression in human endometrial epithelial cell cultures. *Endocrine* 2001;16:21–8.
11. Gonzalez RR, Leary K, Petrozza JC, Leavis PC. Leptin regulation of the interleukin-1 system in human endometrial cells. *Mol Hum Reprod* 2003;9:151–8.
12. Ramos MP, Rueda BR, Leavis PC, Gonzalez RR. Leptin serves as an upstream activator of an obligatory signaling cascade in the embryo-implantation process. *Endocrinology* 2005;146:694–701.
13. Lage M, Garcia-Mayor RV, Tome MA, Cordido F, Valle-Inclan F, Considine RV, et al. Serum leptin levels in women throughout pregnancy and the postpartum period and in women suffering spontaneous abortion. *Clin Endocrinol (Oxf)* 1999;50:211–6.
14. Laird SM, Quinton ND, Anstie B, Li TC, Blakemore AI. Leptin and leptin-binding activity in women with recurrent miscarriage: correlation with pregnancy outcome. *Hum Reprod* 2001;16:2008–13.
15. Yamauchi T, Kamon J, Waki H, Terauchi Y, Kubota N, Hara K, et al. The fat-derived hormone adiponectin reverses insulin resistance associated with both lipodystrophy and obesity. *Nat Med* 2001;7:941–6.
16. Tilg H, Moschen AR. Adipocytokines: mediators linking adipose tissue, inflammation and immunity. *Nat Rev Immunol* 2006;6:772–83.
17. Schmidt T, Fischer S, Tsikolia N, Navarrete Santos A, Rohrbach S, Ramin N, et al. Expression of adipokines in preimplantation rabbit and mice embryos. *Histochem Cell Biol* 2008;129:817–25.
18. Benaitreau D, Dieudonne MN, Dos Santos E, Leneuve MC, Mazancourt P, Pecquery R. Antiproliferative effects of adiponectin on human trophoblastic cell lines JEG-3 and BeWo. *Biol Reprod* 2009;80:1107–14.
19. Benaitreau D, Dos Santos E, Leneuve MC, Alfaidy N, Feige JJ, de Mazancourt P, et al. Effects of adiponectin on human trophoblast invasion. *J Endocrinol* 2010;207:45–53.

20. Benaitreau D, Dos Santos E, Leneveu MC, De Mazancourt P, Pecquery R, Dieudonne MN. Adiponectin promotes syncytialisation of BeWo cell line and primary trophoblast cells. *Reprod Biol Endocrinol* 2010;8:128.
21. Ma K, Cabrero A, Saha PK, Kojima H, Li L, Chang BH, et al. Increased beta-oxidation but no insulin resistance or glucose intolerance in mice lacking adiponectin. *J Biol Chem* 2002;277:34658–61.
22. Combs TP, Pajvani UB, Berg AH, Lin Y, Jelicks LA, Laplante M, et al. A transgenic mouse with a deletion in the collagenous domain of adiponectin displays elevated circulating adiponectin and improved insulin sensitivity. *Endocrinology* 2004;145:367–83.
23. Ledoux S, Campos DB, Lopes FL, Dobias-Goff M, Palin MF, Murphy BD. Adiponectin induces periovulatory changes in ovarian follicular cells. *Endocrinology* 2006;147:5178–86.
24. Takemura Y, Osuga Y, Yamauchi T, Kobayashi M, Harada M, Hirata T, et al. Expression of adiponectin receptors and its possible implication in the human endometrium. *Endocrinology* 2006;147:3203–10.
25. Chabrolle C, Tosca L, Dupont J. Regulation of adiponectin and its receptors in rat ovary by human chorionic gonadotrophin treatment and potential involvement of adiponectin in granulosa cell steroidogenesis. *Reproduction* 2007;133:719–31.
26. Bersinger NA, Birkhauser MH, Wunder DM. Adiponectin as a marker of success in intracytoplasmic sperm injection/embryo transfer cycles. *Gynecol Endocrinol* 2006;22:479–83.
27. Bersinger NA, Wunder DM. Adiponectin isoform distribution in serum and in follicular fluid of women undergoing treatment by ICSI. *Acta Obstet Gynecol Scand* 2010;89:782–8.
28. Ouyang Y, Chen H. Reduced plasma adiponectin and elevated leptin in pre-eclampsia. *Int J Gynaecol Obstet* 2007;98:110–4.
29. Sir-Petermann T, Echiburua B, Maliqueo MM, Crisosto N, Sanchez F, Hirschfeld C, et al. Serum adiponectin and lipid concentrations in pregnant women with polycystic ovary syndrome. *Hum Reprod* 2007;22:1830–6.
30. Takemura Y, Osuga Y, Harada M, Hirata T, Koga K, Morimoto C, et al. Serum adiponectin concentrations are decreased in women with endometriosis. *Hum Reprod* 2005;20:3510–3.
31. Yamauchi T, Kamon J, Ito Y, Tsuchida A, Yokomizo T, Kita S, et al. Cloning of adiponectin receptors that mediate antidiabetic metabolic effects. *Nature* 2003;423:762–9.
32. Baumann H, Morella KK, White DW, Dembski M, Bailon PS, Kim H, et al. The full-length leptin receptor has signaling capabilities of interleukin 6-type cytokine receptors. *Proc Natl Acad Sci U S A* 1996;93:8374–8.
33. Alfer J, Muller-Schottle F, Classen-Linke I, von Rango U, Happel L, Beier-Hellwig K, et al. The endometrium as a novel target for leptin: differences in fertility and subfertility. *Mol Hum Reprod* 2000;6:595–601.
34. Kitawaki J, Koshiba H, Ishihara H, Kusuki I, Tsukamoto K, Honjo H. Expression of leptin receptor in human endometrium and fluctuation during the menstrual cycle. *J Clin Endocrinol Metab* 2000;85:1946–50.
35. Caminos JE, Nogueiras R, Gallego R, Bravo S, Tovar S, Garcia-Caballero T, et al. Expression and regulation of adiponectin and receptor in human and rat placenta. *J Clin Endocrinol Metab* 2005;90:4276–86.
36. Smolinska N, Siawrys G, Kaminski T, Przala J. Leptin gene and protein expression in the trophoblast and uterine tissues during early pregnancy and the oestrous cycle of pigs. *J Physiol Pharmacol* 2007;58:563–81.
37. Wang YZ, Qiao J, Liu LL, Chen YJ, Li MZ. [Expression of leptin and long form of leptin receptors messenger ribonucleic acid and protein in endometrium of patients with polycystic ovary syndrome]. *Zhonghua Fu Chan Ke Za Zhi* 2003;38:398–401.
38. Bradford MM. A rapid and sensitive method for the quantitation of microgram quantities of protein utilizing the principle of protein-dye binding. *Anal Biochem* 1976;72:248–54.
39. Gosman GG, Katcher HI, Legro RS. Obesity and the role of gut and adipose hormones in female reproduction. *Hum Reprod Update* 2006;12:585–601.
40. Lima-Couy I, Cervero A, Bonilla-Musoles F, Pellicer A, Simon C. Endometrial leptin and leptin receptor expression in women with severe/moderate endometriosis. *Mol Hum Reprod* 2004;10:777–82.
41. Trayhurn P, Hoggard N, Mercer JG, Rayner DV. Hormonal and neuroendocrine regulation of energy balance—the role of leptin. *Arch Tierernahr* 1998;51:177–85.
42. Abelenda M, Puerta M. Leptin release is decreased in white adipocytes isolated from progesterone-treated rats. *Endocr Res* 2004;30:335–42.
43. Coya R, Martul P, Algorta J, Aniel-Quiroga MA, Busturia MA, Senaris R. Progesterone and human placental lactogen inhibit leptin secretion on cultured trophoblast cells from human placentas at term. *Gynecol Endocrinol* 2005;21:27–32.
44. Kao LC, Germeyer A, Tulac S, Lobo S, Yang JP, Taylor RN, et al. Expression profiling of endometrium from women with endometriosis reveals candidate genes for disease-based implantation failure and infertility. *Endocrinology* 2003;144:2870–81.
45. Koshiba H, Kitawaki J, Ishihara H, Kado N, Kusuki I, Tsukamoto K, et al. Progesterone inhibition of functional leptin receptor mRNA expression in human endometrium. *Mol Hum Reprod* 2001;7:567–72.
46. Martin RL, Perez E, He YJ, Dawson R Jr, Millard WJ. Leptin resistance is associated with hypothalamic leptin receptor mRNA and protein downregulation. *Metabolism* 2000;49:1479–84.
47. Hikita M, Bujo H, Yamazaki K, Taira K, Takahashi K, Kobayashi J, et al. Differential expression of lipoprotein lipase gene in tissues of the rat model with visceral obesity and postprandial hyperlipidemia. *Biochem Biophys Res Commun* 2000;277:423–9.
48. Fernandez-Galaz C, Fernandez-Agullo T, Perez C, Peralta S, Arribas C, Andres A, et al. Long-term food restriction prevents ageing-associated central leptin resistance in wistar rats. *Diabetologia* 2002;45:997–1003.
49. Maillard V, Uzbekova S, Guignot F, Perreau C, Rame C, Coyral-Castel S, et al. Effect of adiponectin on bovine granulosa cell steroidogenesis, oocyte maturation and embryo development. *Reprod Biol Endocrinol* 2010;8:23.
50. Zaletel J, Barlovic DP, Prezelj J. Adiponectin-leptin ratio: a useful estimate of insulin resistance in patients with Type 2 diabetes. *J Endocrinol Invest* 2010;33:514–8.
51. Kotani K, Sakane N. Leptin:adiponectin ratio and metabolic syndrome in the general Japanese population. *Korean J Lab Med* 2011;31:162–6.
52. Grossmann ME, Ray A, Nkhata KJ, Malakhov DA, Rogozina OP, Dogan S, et al. Obesity and breast cancer: status of leptin and adiponectin in pathological processes. *Cancer Metastasis Rev* 2010;29:641–53.
53. Mistry T, Digby JE, Desai KM, Randeve HS. Leptin and adiponectin interact in the regulation of prostate cancer cell growth via modulation of p53 and bcl-2 expression. *BJU Int* 2008;101:1317–22.
54. Ashizawa N, Yahata T, Quan J, Adachi S, Yoshihara K, Tanaka K. Serum leptin-adiponectin ratio and endometrial cancer risk in postmenopausal female subjects. *Gynecol Oncol* 2010;119:65–9.

SUPPLEMENTAL TABLE 1

Primer pairs used for RT-PCR.

Primer set	Sequence	PCR product (bp)
ER- α		108
Sense	5' GGT CTT TTC GTA TCC CAC CTT TC 3'	
Antisense	5' CCA CCA ACC AGT GCA CCA TT 3'	
PR		196
Sense	5' TGG AAG AAA TGA CTG CAT CG 3'	
Antisense	5' TAG GGC TTG GCT TTC ATT TG 3'	
PRB		196
Sense	5' ACA CCT TGC CTG AAG TTT CG 3'	
Antisense	5' CTG TCC TTT TCT GGG GGA CT 3'	
Leptin		220
Sense	5' CCA AGA TGG ACC AGA CAC TG 3'	
Antisense	5' GCC ACC ACC TCT GTG GAG TA 3'	
Ob-R		217
Sense	5' TGG AAG GAG TGG GAA AAC CAA 3'	
Antisense	5' TTA AGT CCT TGT GCC CAG GAA 3'	
Adiponectin		145
Sense	5' ATT GAC TTT GGG GCT GTT TG 3'	
Antisense	5' CAG GTG TAT GGG GAA GGA GA 3'	
AdipoR1		71
Sense	5' AAG GAC AAC GAC TAT CTG CTA 3'	
Antisense	5' CTG GCT AAA GGA CAA CGA CTA 3'	
AdipoR2		76
Sense	5' ACC AAT TTA AGT GAA CAT TTA 3'	
Antisense	5' CGG CTC TCC TTG AAT AAG AAA 3'	
$\alpha 5$ integrin		108
Sense	5' GCC GTG GAT TTC TTC GTG 3'	
Antisense	5' GAG GAC CTG CCC TCC TTC 3'	
$\beta 3$ integrin		78
Sense	5' TGA CGA AAA TAC CTG CAA CCG 3'	
Antisense	5' GCA TCC TTG CCA GTG TCC TTA A3'	
$\beta 2$ micro		86
Sense	5' TGC TGT CTC CAT GTT TGA TGT ATC T 3'	
Antisense	5' TCT CTG CTC CCC ACC TCT AAG T 3'	
TBP		132
Sense	5' TGC ACA GGA GCC AAG AGT GAA 3'	
Antisense	5' CAC ATC ACA GCT CCC CAC CA 3'	
RP13A		125
Sense	5' TTG AGG ACC TCT GTG TAT TTG TCA A 3'	
Antisense	5' CCT GGA GGA GAA GAG GAA AGA GA 3'	

Dos Santos. Adipokines and implantation failure. *Fertil Steril* 2012.

5.4. The chromosomal risk in sperm from heterozygous Robertsonian translocation carriers is related to the sperm count and the translocation type.

The chromosomal risk in sperm from heterozygous Robertsonian translocation carriers is related to the sperm count and the translocation type

Fatma Ferfour, M.Sc.,^{a,b} Jacqueline Selva, M.D., Ph.D.,^{a,b} Florence Boitrelle, M.D.,^{a,b}
Denise Molina Gomes, M.D., Ph.D.,^{a,b} Antoine Torre, M.D.,^{a,b} Martine Albert, M.D.,^{a,b}
Marc Bailly, M.D.,^{a,b} Patrice Clement, Pharm.D.,^c and François Vialard, Pharm.D., Ph.D.^{a,b}

^a Department of Reproductive Biology, Cytogenetics, Gynecology, and Obstetrics, Poissy Saint Germain Medical Center, Poissy;
^b EA 2493, University of Versailles Saint-Quentin-en-Yvelines, Versailles; and ^c Clement Lab, Le Blanc Mesnil, France

Objective: To study the chromosomal risk in sperm from Robertsonian translocation (RobT) carriers as a function of the sperm count and translocation type.

Design: Prospective study.

Setting: Departments of reproductive biology, cytogenetics, gynecology, and obstetrics.

Patient(s): A total of 29 RobT patients (8 normozoospermic and 21 oligozoospermic) and 20 46,XY patients (10 normozoospermic and 10 oligozoospermic).

Intervention(s): Sperm fluorescence in situ hybridization with probes for translocation malsegregation and chromosome 13, 18, 21, X, and Y probes for studying the interchromosomal effect (ICE).

Main Outcome Measure(s): Translocation malsegregation and ICE aneuploidy rates.

Result(s): In RobT carriers, the sperm translocation malsegregation rate was significantly lower in normozoospermic patients (9.7%) than in oligozoospermic patients (18.0%). Considering only oligozoospermic patients, sperm malsegregation rates were significantly lower for rob(14;21) than for rob(13;14) (11.4% vs. 18.9%). In turn, the rates were significantly lower for rob(13;14) than for rare RobTs (18.9% vs. 25.3%). In sperm from normozoospermic RobT, an ICE was suggested by higher chromosome 13 and 21 aneuploidy rates than in control sperm. Conversely, chromosome 13 and 21 sperm aneuploidy rates were lower in oligozoospermic RobT patients than in oligozoospermic 46,XY patients, but higher than in control subjects.

Conclusion(s): Both translocation type and sperm count influence the RobT malsegregation risk. Of the chromosomes analyzed (13, 18, 21, X, and Y), only chromosomes 13 and 21 were found to be associated with an ICE. Relative to the RobT effect, idiopathic alterations in spermatogenesis in 46,XY patients appear to be more harmful for meiosis. (*Fertil Steril*® 2011;96:1337–43. ©2011 by American Society for Reproductive Medicine.)

Key Words: Robertsonian translocation, interchromosomal effect, sperm FISH, sperm count

Robertsonian translocations (RobTs) result from centromeric fusion of two acrocentric chromosomes (13, 14, 15, 21, or 22). The karyotype then includes only 45 chromosomes. This is one of the most common structural rearrangements in humans, occurring in 1.23% of births (1). The rob(13;14) and rob(14;21) translocations are found most often, with frequencies of 73% and 10%, respectively (2). Other RobTs (such as rob(14;22), rob(15;21), and rob(13;15)) are considered to be rare (3).

With the exception of more frequent sperm alterations, carriers of a balanced RobT are phenotypically normal (4). Infertile men have a higher frequency of RobTs than fertile men (2%–3% of the infertile male population vs. 0.1% in general population); it has been suggested that the interaction between the pachytene-trivalent RobT and the sex body causes this failure in spermatogenesis (4, 5). There is

clear interindividual variability in this association, which could explain the variable sperm counts seen in men heterozygous for a RobT.

Furthermore, at the pachytene stage of meiosis, the trivalent can segregate according to alternate, adjacent, and 3:0 modes. Alternate segregation leads to normal balanced gametes. Adjacent and 3:0 segregations lead to unbalanced gametes that, if fertilization occurs, result in implantation failure, miscarriage, congenital malformation (6, 7), or delivery of children with Down syndrome [46,XY,rob(14;21),+21] or Patau syndrome [46,XY,rob(13;14),+13] (8).

In the literature, the mean proportion of unbalanced spermatozoa has been reported to be 15.6% (n = 34 patients) for rob(13;14) carriers, 13.5% (n = 10 patients) for rob(14;21) carriers, and 17.7% (n = 21 patients) for the five rare RobT carriers (9). No details of the sperm characteristics were given in the reports, and the translocation types were not compared.

RobTs may also disturb the meiotic segregation of chromosomes not involved in the rearrangement. This potential interchromosomal effect (ICE) could be involved in the increased chromosomal rearrangement frequently seen in Down syndrome parents (10). Interaction between an autosome and the trivalent could lead to malsegregation and induce aneuploidy (11). A few studies have reported that RobTs does not have any influence on the meiotic segregation of chromosomes not involved in the translocation (12), with

Received June 23, 2011; revised August 29, 2011; accepted September 1, 2011; published online October 1, 2011.

F.F. has nothing to disclose. J.S. has nothing to disclose. F.B. has nothing to disclose. D.M.G. has nothing to disclose. A.T. has nothing to disclose. M.A. has nothing to disclose. M.B. has nothing to disclose. P.C. has nothing to disclose. F.V. has nothing to disclose.

Reprint requests: Fatma Ferfour, M.Sc., Department of Reproductive Biology, Cytogenetics, Gynecology and Obstetrics, Poissy Saint Germain Medical Center, 10 rue du Champ-Gaillard, Poissy 78300, France (E-mail: ferfour.fatma@hotmail.fr).

0015-0282/\$36.00

doi:10.1016/j.fertnstert.2011.09.008

Fertility and Sterility® Vol. 96, No. 6, December 2011

Copyright ©2011 American Society for Reproductive Medicine, Published by Elsevier Inc.

1337

TABLE 1

Karyotypes, sperm characteristics, and sperm FISH results of meiotic malsegregation and ICE for interested population.

	Patient	Karyotype	Spermogram			Malsegregation rate (%)		Aneuploidy rate (%)					Diploidy rate (%)	
			Sperm count (M/ml)	Motility a+b (%)	Typical form (%)	Sperm number	Unbalanced rate	Sperm number	Gonosome	Chromosome e18	Sperm number	Chromosome 13		Chromosome e21
46,XY Normozoospermic patients	N1	46,XY	50	70	48			1053	0,66%	0,00%	1388	0,10%	0,90%	0,00%
	N2	46,XY	51	55	54			1014	0,30%	0,10%	1454	0,41%	0,07%	0,00%
	N3	46,XY	50	45	16			1016	1,28%	0,10%	1307	0,08%	0,23%	0,10%
	N4	46,XY	53	55	8			1007	0,50%	0,20%	1211	0,25%	0,23%	0,10%
	N5	46,XY	126	65	29			976	0,41%	0,00%	1320	0,20%	0,35%	0,00%
	N6	46,XY	59	60	29			1053	0,76%	0,28%	1253	0,30%	0,29%	0,00%
	N7	46,XY	138	60	36			1026	0,10%	0,00%	1425	0,56%	0,07%	0,00%
	N8	46,XY	56	50	30			1046	0,29%	0,25%	1436	0,14%	0,21%	0,00%
	N9	46,XY	139	65	49			1020	0,10%	0,10%	1429	0,18%	0,42%	0,10%
	N10	46,XY	52	40	63			1033	0,10%	0,10%	1302	0,30%	0,15%	0,00%
	Mean			77,4	57	36			1024	0,45%	0,12%	1353	0,25%	0,29%
46,XY Oligozoospermic patients	O1	46,XY	1,7	48	2			1040	0,48%	0,19%	1009	1,59%	1,49%	0,00%
	O2	46,XY	1,45	26	11			1023	0,49%	0,20%	1000	1,20%	2,00%	0,00%
	O3	46,XY	1,1	42	0			1006	1,59%	0,10%	1017	1,47%	1,67%	0,10%
	O4	46,XY	13	25	15			1027	1,17%	0,25%	1008	1,79%	1,98%	0,00%
	O5	46,XY	14	40	2			546	3,11%	1,28%	1005	1,89%	1,99%	0,00%
	O6	46,XY	9	33	19			1032	0,97%	0,10%	1000	1,40%	1,40%	0,00%
	O7	46,XY	14	30	2			1038	1,54%	0,19%	1000	2,60%	1,80%	0,35%
	O8	46,XY	13,7	11	10			1152	0,69%	0,09%	1001	1,80%	1,80%	0,10%
	O9	46,XY	0,1	20	20			1007	2,09%	0,40%	1090	1,50%	1,70%	0,00%
	O10	46,XY	14,5	5	2			1025	0,48%	0,20%	1020	1,67%	1,37%	0,20%
	Mean			8,3	28	8			990	1,26%	0,30%	1006	1,69%	1,72%
Normozoospermic patients carrier of Robertsonian translocation	RobT N1	rob(13;14)	110	25	30	552	13,5%	544	0,92%	0,18%	1012		0,99%	0,00%
	RobT N2	rob(13;14)	50	45	35	1048	11,7%	1061	0,94%	0,38%	1018		1,28%	0,00%
	RobT N3	rob(13;14)	50	20	30	1001	12,9%	607	0,59%	0,20%	1015		1,38%	0,00%
	RobT N4	rob(13;14)	77	50	35	1052	10,7%	998	0,50%	0,10%	1029		1,38%	0,00%
	RobT N5	rob(13;14)	75,0	35	35	1017	11,8%	508	0,79%	0,20%	1015		1,38%	0,00%
	RobT N6	rob(14;21)	104,0	45	30	1035	3,1%	1012	0,99%	0,20%	1008	0,89%		0,00%
	RobT N7	rob(14;21)	88	25	30	1053	6,4%	1576	0,63%	0,32%	1009	1,49%		0,00%
	RobT N8	rob(14;22)	50,0	35	35	1035	5,5%	1559	0,64%	0,38%	1010	1,39%	1,68%	0,00%
	Mean			68,0	34	30	974	9,7%	971	0,75%	0,24%	1015	1,26%	1,35%
Oligozoospermic patients carrier of Robertsonian translocation	RobT O1	rob(13;14)	0,9	5	8	750	39,7%	1071	1,03%	0,47%	/	/	/	0,46%
	RobT O2	rob(13;14)	3,2	25	4	962	19,6%	1017	1,87%	0,20%	1022		0,88%	0,00%
	RobT O3	rob(13;14)	8	7	7	1018	12,6%	1030	1,17%	0,10%	1004		0,80%	0,35%
	RobT O4	rob(13;14)	3,0	52	18	576	14,8%	/	/	/	/	/	/	/
	RobT O5	rob(13;14)	4,5	31	19	1000	18,1%	200	1,00%	0,00%	/	/	/	0,00%
	RobT O6	rob(13;14)	12,0	25	19	1091	20,1%	542	1,85%	0,18%	1000		1,20%	0,29%
	RobT O7	rob(13;14)	0,9	20	1	1049	15,8%	1136	0,97%	0,35%	1011		0,89%	0,00%
	RobT O8	rob(13;14)	4,0	40	12	1023	21,0%	1039	1,73%	0,19%	1001		1,20%	0,10%
	RobT O9	rob(13;14)	5,0	48	1	1032	20,0%	1040	1,63%	0,00%	1001		1,50%	0,00%
	RobT O10	rob(13;14)	6,0	10	5	346	10,4%	/	/	/	/	/	/	/
	RobT O11	rob(13;14)	2,5	15	19	1034	16,1%	1128	0,18%	0,09%	1002		2,00%	0,00%
	RobT O12	rob(14;21)	6,5	4	5	583	10,1%	/	/	/	/	/	/	/
	RobT O13	rob(14;21)	1,0	4	5	994	9,3%	1043	1,73%	0,86%	/	/	/	0,19%
	RobT O14	rob(14;21)	6,0	35	2	641	15,3%	1029	1,55%	0,00%	1090	1,00%		0,35%
	RobT O15	rob(14;21)	2,5	14	5	800	13,0%	1043	1,82%	0,48%	1009	1,09%		0,00%
	RobT O16	rob(14;21)	1,0	4	2	1117	15,0%	1057	1,51%	0,28%	1005	1,79%		1,05%
	RobT O17	rob(14;21)	6,5	35	2	1008	6,0%	627	0,64%	0,32%	1012	1,98%		0,15%
	RobT O18	der(13;15)	8,5	30	10	1032	28,7%	1028	1,46%	0,19%	1012		1,09%	0,19%
	RobT O19	der(14;22)	20	11	11	288	30,6%	311	1,93%	1,29%	/	/	/	0,64%
	RobT O20	der(14;22)	2,0	10	16	641	19,7%	510	0,78%	0,78%	/	/	/	0,39%
	RobT O21	der(15;21)	19	29	15	1002	22,3%	1170	1,88%	0,00%	1000	1,30%		0,00%
	Mean			5,9	22	9	852	18,0%	890	1,37%	0,32%	1006	1,43%	1,19%

Ferfour, Sperm FISH and Robertsonian translocation. Fertil Steril 2011.

aneuploidy rates varying from 0.07% to 1.02% (13). It may be that an ICE is limited to translocation carriers with abnormal semen parameters (14–16) but this is still subject to debate. Therefore, we decided to study for the first time the impact of both sperm count and RobT type on translocation segregation and the ICE (17–19).

Here, we present the results of a sperm fluorescence in situ hybridization (FISH) analysis of 29 normozoospermic or oligozoospermic heterozygous RobT patients 16 rob(13;14) carriers, eight rob(14;21) carriers, and five rare RobT carriers (i.e., all other RobT types). The ICE results were compared with the sperm chromosome aneuploidy rates in ten normozoospermic (control) subjects and ten oligozoospermic subjects with normal karyotypes.

PATIENTS AND METHODS

Patients

Twenty-nine patients heterozygous for RobTs (having been referred to our laboratory for investigation of infertility or familial investigation) were included in the present study. The participants were subdivided into different groups according to the sperm count (normozoospermic >15 × 10⁶/mL

[20]) and RobT types (Table 1 and Fig. 1): eight normozoospermic subjects (mean sperm count 75.5 × 10⁶ ± 24.2 × 10⁶/mL) heterozygous for a RobT [five rob(13;14), two rob(14;21), and one rob(14;22)] and 21 oligozoospermic subjects (mean sperm count 5.9 × 10⁶ ± 5.4 × 10⁶/mL) heterozygous for a RobT [11 rob(13;14), six rob(14;21), and four rare RobTs (two rob(14;22), one rob(15;21), and one rob(13;15))]. To evaluate the potential ICE for RobT, sperm aneuploidy rates of chromosomes not involved in the translocation were also studied in the two groups of patients with normal karyotypes. Ten normozoospermic subjects (mean sperm count 77.4 × 10⁶ ± 40.1 × 10⁶/mL) were recruited for conventional IVF (due to a Fallopian tube disorder) or oocyte donation. A pregnancy was obtained after IVF in all cases. Ten oligozoospermic subjects (mean sperm count 7.1 × 10⁶/mL) were included in an IVF program for male infertility. In all cases, a pregnancy and a delivery were obtained with fewer than ten embryos transferred.

There was no significant difference in sperm count between normozoospermic patients with or without RobTs or between oligozoospermic patients with or without RobTs. Only low motility was observed for RobT normozoospermic patients versus control subjects (34 ± 11% vs. 57 ± 9%, respectively; *P* = .0022). In the oligozoospermic patients, the FSH level was significantly higher (*P* = .0440) in oligozoospermic 46,XY subjects (9.73 ± 4.23 IU/L) than in oligozoospermic RobT carriers (5.48 ± 1.55 IU/L).

After genetic counseling, each patient gave his written informed consent for sperm FISH chromosomal evaluation. These cases form part of a protocol dealing with genetic aspects of infertility that has been approved by our local investigational review board and registered with the French health authorities.

Methods

Semen preparation and sperm characteristics (Fig. 1) For each patient, the same sperm sample was divided into two aliquots after seminal liquefaction: one for FISH analysis on whole sperm, and the other for sperm parameter evaluation.

Sperm FISH Analysis Briefly (and as described in a previous study [21]), sperm were washed twice with sterile water (300 g for 10 minutes) and fixed with Carnoy acetic solution. Slides were air dried, washed in 2 standard saline citrate (2SSC) at 37°C for 30 minutes, and fixed with methanol for 5 minutes at room temperature. Sperm decondensation was performed in 1 N NaOH (1 min 30 s). The sample was then washed with phosphate-buffered saline solution (5 min) and 2SSC (5 min) and dehydrated successively with 70%, 85%, and 100% alcohol (1 min 30 s each).

To determine the meiotic segregation of chromosomes involved in translocation, dual-color FISH was performed. All of the probes used in this study came from Abbott Molecular.

- rob(13;14)(q10;q10): LSI 13/RB-1 locus-specific probe (green) and 14q telomeric probe (red).
- rob(14;21)(q10;q10): LSI IGH dual-color break-apart rearrangement (yellow) and LSI 21 probe (red).
- rob(14;22)(q10;q10): 14q telomeric probe (red) and LSI 22 BCR probe (green).
- rob(15;21)(q10;q10): LSI RARA probe (green) and LSI 21 probe (red).
- rob(13;15)(q10;q10): LSI 13/RB-1 locus-specific probe (green) and 15q telomeric probe (red).

To assess the ICE, two additional slides were prepared (when enough sperm was available) and other probe mixtures were used (Aneuvysion kit; Abbot Molecular) to evaluate the segregation of chromosomes 18, X, and Y (using centromeric probes) on the first slide and chromosomes 21 (using the specific probe LSI 21) and 13 (using the specific probe RB1) on the second one. Of course, the ICE for chromosomes 13 and 21 was evaluated only if

the latter were not involved in the RobT. For example, chromosome 13 was not considered for patients heterozygous for the rob(13;14) translocation.

After sample codenaturation at 73°C for 4 minutes with probe mixtures, hybridization was performed overnight at 37°C. Slides were then washed with 0.4× SSC/0.3% NP-40 at 73°C for 1 minute 45 seconds and then 2SSC/0.1% NP-40 at room temperature for 15 seconds. Slides were analyzed after counterstaining with DAPI (4',6-diamidino-2-phenyl-indol), with the use of an Olympus BX60 system running Pathvision SmartCapture software, version 1:4 (Digital Scientific).

FISH interpretation criteria We considered that one spot corresponded to one chromosome. Two neighboring spots were considered to be distinct if the distance between them was greater than the spot diameter.

RobT segregation study. Normal, balanced spermatozoa (resulting from alternate segregation) were both visualized by the presence of one spot per chromosome. Unbalanced spermatozoa (resulting from adjacent and 3:0 segregations) corresponded to all other combinations.

ICE study. We observed a red spot for chromosome Y, an aqua spot for chromosome 18, and a green spot for chromosome X. Only red-aqua (Y18) and green-aqua (X18) configurations were considered to be normal; all other configurations were considered to be aneuploid. For chromosomes 13 (green) and 21 (red), only a green-red configuration was considered to be normal; all others were considered to be aneuploid.

Hybridization efficiency Sperm FISH was used for chromosome-specific identification. Because no in situ cross-hybridization between probes and other chromosomes was observed, correct chromosome segregation analysis could be performed.

For ICE analysis, we routinely use the Aneuvysion kit in prenatal diagnosis to screen for common human trisomies, which are known to show highly efficient hybridization.

Statistical Analysis

Statview (SAS Institute) software was used to compare aneuploidy rates in a Mann-Whitney test. The threshold for statistical significance was set to $P < .05$. After checking for the absence of an interindividual variation between different RobTs, oligozoospermic patients were pooled for the ICE analysis. The same procedure was applied to normozoospermic patients.

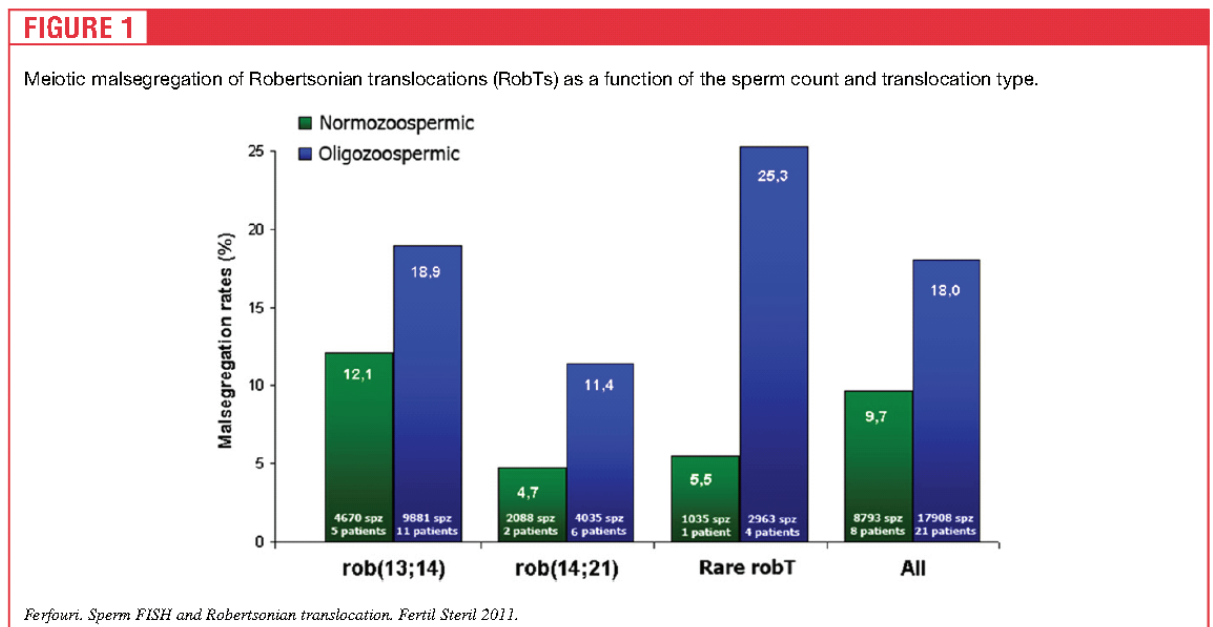
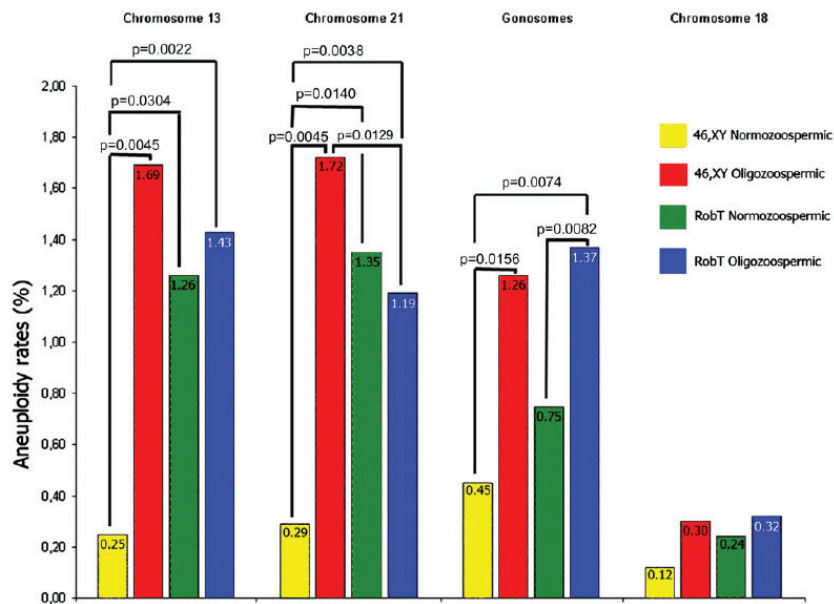


FIGURE 2

Interchromosomal effect of the translocation for chromosomes 13, 21, X, Y, and 18 in the studied population.



Ferfour, Sperm FISH and Robertsonian translocation. Fertil Steril 2011.

RESULTS

Meiotic Segregation of Robertsonian Translocations (Fig. 1)

The overall translocation malsegregation rate for RobT was 15.5% (n = 29). The individual values ranged from 3.1% to 39.7%.

The translocation malsegregation rates for rob(14;21), rob(13;14), and rare RobTs were 9.7% (n = 8), 16.6% (n = 16), and 21.3% (n = 5), respectively.

The translocation malsegregation rate was significantly higher for all the oligozoospermic RobT carriers, compared with the normozoospermic ones (18.0% and 9.7%; $P=0.0030$). The same trend was observed for each translocation, with higher malsegregation rates in oligozoospermic patients than in normozoospermic patients. This difference was statistically significant for rob(13;14) (with oligozoospermic and normozoospermic rates of 18.9% (n = 11) and 12.1% (n = 5), respectively ($P=0.0108$)) but not for rob(14;21) [$P=0.0512$; with rates of 11.4% (n = 6) and 4.7% (n = 2), respectively] or for rare RobTs [$P=0.0906$; with rates of 25.3% (n = 4) and 5.5% (n = 1), respectively].

Considering only oligozoospermic patients, sperm malsegregation rates were significantly lower for rob(14;21) than for rob(13;14) (11.4% vs. 18.9%; $P=0.0272$). In turn, the rates were significantly lower for rob(13;14) than for rare RobTs (18.9% vs. 25.3%; $P=0.0367$). This analysis could not be performed for normozoospermic patients, because of the small sample size.

Interchromosomal Effect (Fig. 2)

Owing to the sample volume and the RobT type, ICE analysis could not be performed for all patients. Three normozoospermic patients and five oligozoospermic patients were studied for chromosome 13, five normozoospermic patients and eight oligozoospermic

patients for chromosome 21, and eight normozoospermic patients and 18 oligozoospermic patients for chromosomes 18, X, and Y.

Aneuploidy rate according to sperm count in 46,XY patients

Whatever the chromosome tested, the normozoospermic 46,XY group had a significantly lower aneuploidy rate than the other groups in general and the oligozoospermic 46,XY patient group in particular. In normozoospermic and oligozoospermic 46,XY patients, the respective malsegregation rates were 0.25% and 1.69% for chromosome 13 ($P=0.0045$), 0.29% and 1.72% for chromosome 21 ($P=0.0045$), and 0.45% and 1.26% for gonosomes ($P=0.0156$). The same trend was observed for chromosome 18, with malsegregation rates of 0.12% and 0.30%, respectively ($P=0.1306$).

Aneuploidy rate according to sperm count in RobT carriers

In the group of RobT carriers, we found significantly higher ($P=0.0082$) gonosome aneuploidy rates in oligozoospermic patients than in normozoospermic patients (1.37% vs. 0.75%, respectively). In contrast, the aneuploidy rates for chromosomes 13, 18, and 21 (when not involved in the translocation) were not modified by the sperm count with rates of 1.43% and 1.26% ($P=0.8815$) for chromosome 13, 0.32% and 0.24% ($P=0.8326$) for chromosome 18, and 1.19% and 1.35% ($P=0.4497$) for chromosome 21 in oligozoospermic and normozoospermic patients, respectively.

ICE analysis

When comparing normozoospermic patients with or without RobTs, we observed significantly higher aneuploidy rates for chromosome 13 (with rates of 1.26% and 0.25%, respectively; $P=0.0304$) and chromosome 21 (with rates of 1.35% and 0.29%, respectively; $P=0.0140$). There were no significant differences between these two subgroups regarding either the gonosome aneuploidy rates or the chromosome 18 aneuploidy rate.

TABLE 2

Comparison between our data on malsegregation of Robertsonian translocations (regardless of the sperm count) and previous data (Perrin et al.).

Robertsonian translocation type	Our study			Earlier data		
	No. of patients	No. of spermatozoa analyzed	Mean aneuploidy rate (%)	No. of patients	No. of spermatozoa analyzed	Mean aneuploidy rate (%)
All	29	25701	15.5	65	177537	15.9
rob(13;14)	16	14551	16.6	34	53829	15.6
rob(14;21)	8	7152	9.7	10	44494	13.5
rob(14;22)	3	1964	18.6	4	20902	20.7
rob(13;15)	1	1032	28.7	6	10303	19.8
rob(14;15)				4	12367	11.7
rob(13;21)				3	26208	13.0
rob(13;22)				1	7052	13.3
rob(21;22)				3	2382	23.6
rob(15;21)	1	1002	22.3			
Rare RobTs	5	3998	21.3	21	79214	17.7

Ferfouri. Sperm FISH and Robertsonian translocation. Fertil Steril 2011.

When comparing oligozoospermic RobT patients with normozoospermic non-RobT patients, we observed significantly higher aneuploidy rates for chromosome 13 (1.43% and 0.25%, respectively; $P=0.0022$), chromosome 21 (1.19% and 0.29%, respectively; $P=0.0038$), and the gonosomes (1.37% and 0.45%, respectively; $P=0.0074$), but not for chromosome 18 (0.32% and 0.12%, respectively; $P>0.05$).

This contrasted with the situation in oligozoospermic patients: RobT carriers had significantly lower aneuploidy rates than patients without RobTs; for chromosome 21, the rates were 1.19% and 1.72% respectively ($P=0.0129$). A similar trend was seen for chromosome 13, with rates of 1.43% and 1.69%, respectively. In contrast, there were no significant differences between these two subgroups regarding the rates for chromosome 18 and the gonosomes.

Diploidy Rate

The diploidy rates were 0.03% and 0.08% for 46,XY normozoospermic and oligozoospermic patients, respectively, and 0.01% and 0.23% for RobT normozoospermic and oligozoospermic patients, respectively.

The only significant differences resulted from comparisons of RobT oligozoospermic patients and RobT normozoospermic patients ($P=0.0244$) and RobT oligozoospermic patients and 46,XY normozoospermic patients ($P=0.0466$).

DISCUSSION

Our objective was to evaluate the chromosomal risk in sperm from heterozygous RobT carriers as a function of the sperm count and/or translocation type. We evaluated the chromosomal risk associated with RobTs and the potential ICE by comparing RobT carriers with patients with normal karyotypes regarding the sperm aneuploidy rates for chromosomes not involved in the translocation.

Segregation of Robertsonian Translocations

In the literature, 65 heterozygous RobT patients have been described (Table 2) as having a mean aneuploidy rate of 15.9%, with individual values ranging from 7% to 42% (19, 22–26). However, most reports did not contain any details of the sperm characteristics. We

noted similar results in the present analysis of 29 heterozygous RobT patients, with a mean aneuploidy rate of 15.5% and individual values ranging from 3.1% to 39.7%.

The malsegregation rate was 16.6% for rob(13;14) patients, which is close to the value of 15.6% found in an earlier report (Table 2) (9). The rates for rob(14;21) patients were 9.7% in our study and 13.5% in earlier reports (Table 2). In contrast, our value for all rare RobTs (21.3%) was somewhat higher than the literature value of 17.7%; again, published reports failed to give details of the sperm count, which could explain this slight discrepancy.

When considering all of the oligozoospermic RobT patients, the mean imbalance rate (18.0%) was significantly higher ($P=0.0030$) than the 9.7% malsegregation rate observed in normozoospermic heterozygous RobT patients. The same trends were observed when the translocations were considered separately, although the difference was statistically significant only for rob(13;14). More patients would need to be included to reveal a significant difference between normozoospermic and oligozoospermic patients who are heterozygous for rob(14;21) or rare RobTs. Thus, a low sperm count seems to be associated with a greater translocation malsegregation risk. The risk of embryo implantation failure, recurrent miscarriage, and fetal aneuploidy is therefore likely to be greater in oligozoospermic RobT carriers (27). The translocation malsegregation can favor the spermatogenesis impairment, resulting in lower sperm counts (28). When considering oligozoospermic RobT patients, the malsegregation rates were significantly lower ($P=0.0272$) for rob(14;21) than for rob(13;14), and significantly lower ($P=0.0367$) for rob(13;14) than for rare RobTs (i.e., all other translocation types). The rates were 11.4% for rob(14;21) ($n=6$), 18.9% for rob(13;14) ($n=11$), and 25.3% for rare RobTs ($n=4$). This observation suggests negative selection of this abnormal karyotype (rare RobTs) owing to the poor vital and reproductive prognoses for the resulting embryos.

The Interchromosomal Effect

For normozoospermic and oligozoospermic 46,XY patients, aneuploidy rates were in accordance with earlier reported results

(14, 29–31), with very low aneuploidy rates for normozoospermic 46,XY patients and higher rates for oligozoospermic 46,XY patients. Oligozoospermic patients with a normal karyotype displayed higher aneuploidy rates than normozoospermic 46,XY patients for gonosomes (1.26% vs. 0.45%, respectively; $P=0.0156$) and the acrocentric chromosomes 13 (1.69% vs. 0.25%, respectively; $P=0.0045$) and 21 (1.72% vs. 0.29%, respectively; $P=0.0045$), but not for chromosome 18. These results suggest that altered spermatogenesis and elevated FSH levels could induce or be associated with abnormal de novo meiotic segregation errors (32, 33). Moreover, oligozoospermia could lead to the reduced selection of abnormal sperm during maturation (14, 31, 34).

Although few patients were available for ICE analysis for chromosomes 13 ($n=3$) and 21 ($n=6$), and considering the possible interindividual variability, we observed a higher aneuploidy rate in normozoospermic RobT patients (compared with control patients) for acrocentric chromosomes 13 (1.26 vs. 0.25%; $P=0.0304$) and 21 (1.35% vs. 0.29%; $P=0.0045$); this suggests that of the chromosomes analyzed here (13, 18, 21, X, and Y), the RobT trivalent's ICE is restricted to chromosomes 13 and 21, because no impact on chromosome 18 or the gonosomes was seen. Although low motility was observed for RobT patients (compared with 46,XY patients), the increased aneuploidy rate was probably due to occurrence of the translocation. An increased aneuploidy rate was observed only for patients with <5% motile sperm (35–37).

A similar result was observed when we compared oligozoospermic RobT patients with control patients, with higher aneuploidy rates for chromosomes 13 and 21 and the gonosomes but not for chromosome 18.

We observed a higher diploidy rate only for oligozoospermic RobT patients; this was probably due to the presence of abnormal pairing configurations that may also hinder progression through meiosis and thus impair cytokinesis (38).

The RobT trivalent is known to be close to the nucleolus (39, 40), which is organized around the nucleolar organizer region (NOR) constituted by the short arms of acrocentric chromosomes 13, 14, 15, 21, and 22. Therefore, the trivalent can interfere with the meiotic disjunction of acrocentric 13 and 21 (if the latter are not involved in the translocation) and, as previously suggested (38, 41), may cause abnormal synapsis of bivalent acrocentric chromosomes. The impact of this interference may vary according to a variety of factors, such as chromosome size, gene density, breakpoint site, and the type of acrocentric fusion (31).

Chromosome 18 is located close to the edge of the nucleus (i.e., far from the NOR) and would probably interact less with the trivalent than with acrocentric chromosomes. This hypothesis could explain why normozoospermic RobT carriers and 46,XY patients displayed similar chromosome 18 aneuploidy rates.

In contrast, an ICE was not found in oligozoospermic RobT patients (compared with oligozoospermic 46,XY patients). This might be due to the high aneuploidy rate in sperm from oligozoospermic 46,XY patients. For patients with a normal karyotype, oligozoospermia can have environmental (FSH), genetic, or epigenetic etiologies. These factors appear to be associated more with a higher meiosis error rate than with maturation arrest in oligozoospermic RobT patients (42). This hypothesis is strengthened by the fact that we observed normal FSH levels in oligozoospermic RobT patients, compared with increased FSH levels in oligozoospermic 46,XY patients ($P=0.0440$). In the latter context, oligozoospermia has a different etiology and is probably linked to an association of the RobT trivalent with the sexual vesicle. This association could disrupt spermatogenesis during pachytene and would also interfere with the normal meiotic segregation of other chromosomes. Considering that spermatogenesis failure in RobT patients is more likely to affect chromosomally abnormal sperm than normal sperm, this situation could explain the similar aneuploidy rates for chromosomes 13 and 21 in ejaculated sperm from RobT patients, regardless of their sperm count. This hypothesis is strengthened by the higher apoptosis levels (evidenced by sperm DNA fragmentation) previously reported in patients with RobTs (9, 43). Ultimately, efficient selection could decrease the number of aneuploid spermatozoa observed and thus explain our results.

Strong sexual vesicle interaction with the trivalent leads to spermatogenesis failure or gonosome malsegregation, a situation observed in oligozoospermic RobT (5). In contrast, the weaker the interaction between the sexual vesicle and the trivalent, the lower the likelihood of spermatogenesis failure and gonosome malsegregation. Variability in the trivalent-sexual vesicle interaction could explain: 1) the highly variable sperm counts and gonosome aneuploidy rates seen in RobT carriers; and 2) the occurrence of normozoospermic RobTs patients with low gonosome aneuploidy rates. This variability could be related to the different types of RobT chromosomal fusion (3).

Finally, our present data may aid the genetic counseling of heterozygous RobT patients. We suggest that genetic counseling should be specifically adapted as a function of the patient's translocation type and sperm characteristics.

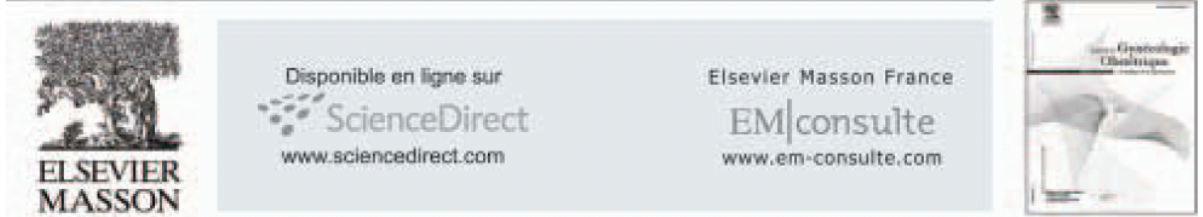
The chromosomal risk associated with trivalent meiotic malsegregation of rob(14;21) is less harmful than that of rob(13;14), which in turn is less harmful than rare RobTs. Moreover, the associated oligozoospermia is linked to a greater chromosomal risk. Although few patients could be analyzed, our results suggest that RobT translocations affect chromosome 13 and 21 segregations. However, the impact was lower than that of the factors associated with spermatogenic failure in oligozoospermic 46,XY patients.

REFERENCES

- Nielsen J, Wohler M. Chromosome abnormalities found among 34,910 newborn children: results from a 13-year incidence study in Arhus, Denmark. *Hum Genet* 1991;87:81–3.
- Therman E, Susman B, Denniston C. The nonrandom participation of human acrocentric chromosomes in Robertsonian translocations. *Ann Hum Genet* 1989;53:49–65.
- Gardner RJM, Sutherland GR. Chromosome abnormalities and genetic counseling. *Genetics*. 2nd ed, vol. 29. New York: Oxford University Press; 1996.
- de Braekeleer M, Dao TN. Cytogenetic studies in male infertility: a review. *Hum Reprod* 1991;6:245–50.
- Guichaoua MR, Quack B, Speed RM, Noel B, Chandley AC, Luciani JM. Infertility in human males with autosomal translocations: meiotic study of a 14;22 Robertsonian translocation. *Hum Genet* 1990;86:162–6.
- Neri G, Serra A, Campana M, Tedeschi B. Reproductive risks for translocation carriers: cytogenetic study and analysis of pregnancy outcome in 58 families. *Am J Med Genet* 1983;16:535–61.
- Boue A, Boue J, Gropp A. Cytogenetics of pregnancy wastage. *Adv Hum Genet* 1985;14:1–57.
- Lindenbaum RH, Hulten M, McDermott A, Seabright M. The prevalence of translocations in parents of children with regular trisomy 21: a possible interchromosomal effect? *J Med Genet* 1985;22:24–8.
- Perrin A, Morel F, Douet-Guilbert N, le Bris MJ, Amice J, Amice V, et al. A study of meiotic segregation of chromosomes in spermatozoa of translocation carriers using fluorescent in situ hybridisation. *Andrologia*, 42:27–34.
- Lejeune J. [Trisomy 21 karyotypes.]. *Pathol Biol (Paris)* 1963;11:1153–8.

11. Douet-Guilbert N, Bris MJ, Amice V, Marchetti C, Delobel B, Amice J, et al. Interchromosomal effect in sperm of males with translocations: report of 6 cases and review of the literature. *Int J Androl* 2005;28:372–9.
12. Hatakeyama C, Gao H, Harmer K, Ma S. Meiotic segregation patterns and ICSI pregnancy outcome of a rare (13;21) Robertsonian translocation carrier: a case report. *Hum Reprod* 2006;21:976–9.
13. Pellestor F, Sele B, Jalbert H. Chromosome analysis of spermatozoa from a male heterozygous for a 13;14 Robertsonian translocation. *Hum Genet* 1987;76:116–20.
14. Vegetti W, van Assche E, Frias A, Verheyen G, Bianchi MM, Bonduelle M, et al. Correlation between semen parameters and sperm aneuploidy rates investigated by fluorescence in-situ hybridization in infertile men. *Hum Reprod* 2000;15:351–65.
15. Pellestor F, Imbert I, Andreo I, Lefort G. Study of the occurrence of interchromosomal effect in spermatozoa of chromosomal rearrangement carriers by fluorescence in-situ hybridization and primed in-situ labelling techniques. *Hum Reprod* 2001;16:1155–64.
16. Gianaroli L, Magli MC, Ferraretti AP, Tabanelli C, Trombetta C, Boudjema E. The role of preimplantation diagnosis for aneuploidies. *Reprod Biomed Online* 2002;4(Suppl 3):31–6.
17. Shi Q, Martin RH. Aneuploidy in human spermatozoa: FISH analysis in men with constitutional chromosomal abnormalities, and in infertile men. *Reproduction* 2001;121:655–66.
18. Escudero T, Lee M, Carrel D, Blanco J, Munne S. Analysis of chromosome abnormalities in sperm and embryos from two 45, XY, t(13;14)(q10;q10) carriers. *Prenat Diagn* 2000;20:599–602.
19. Anton E, Blanco J, Egozcue J, Vidal F. Sperm FISH studies in seven male carriers of Robertsonian translocation t(13;14)(q10;q10). *Hum Reprod* 2004;19:1345–51.
20. Tucci A, Lucchini C. WHO 2009 reference values for human semen. *Hum Reprod Update* 16:559; author reply 559.
21. Ferfourri F, Clement P, Gomes DM, Minz M, Amar E, Selva J, et al. Is classic pericentric inversion of chromosome 2 inv(2)(p11q13) associated with an increased risk of unbalanced chromosomes? *Fertil Steril* 2009;1497:e1–4.
22. Moradkhani K, Puechberty J, Bhatt S, Lespinasse J, Vago P, Lefort G, et al. Rare Robertsonian translocations and meiotic behaviour: sperm FISH analysis of t(13;15) and t(14;15) translocations: a case report. *Hum Reprod* 2006;21:3193–8.
23. Ogur G, van Assche E, Vegetti W, Verheyen G, Toumaye H, Bonduelle M, et al. Chromosomal segregation in spermatozoa of 14 Robertsonian translocation carriers. *Mol Hum Reprod* 2006;12:209–15.
24. Rousseaux S, Chevret E, Montell M, Cozzi J, Pelletier R, Delafontaine D, et al. Sperm nuclei analysis of a Robertsonian t(14q21q) carrier, by FISH, using three plasmids and two YAC probes. *Hum Genet* 1995;96:655–60.
25. Morel F, Roux C, Bresson JL. FISH analysis of the chromosomal status of spermatozoa from three men with 45, XY, der(13;14)(q10;q10) karyotype. *Mol Hum Reprod* 2001;7:483–8.
26. Pellestor F. Analysis of meiotic segregation in a man heterozygous for a 13;15 Robertsonian translocation and a review of the literature. *Hum Genet* 1990;85:49–54.
27. Ferguson KA, Wong EC, Chow V, Nigro M, Ma S. Abnormal meiotic recombination in infertile men and its association with sperm aneuploidy. *Hum Mol Genet* 2007;16:2870–9.
28. Uccellatore F, Padova G, Squarito S. Reproductive hormone studies in three subjects with a Robertsonian translocation. *J Endocrinol Invest* 1983;6:479–84.
29. Pang MG, Hoegerman SF, Cuticchia AJ, Moon SY, Doncel GF, Acosta AA, et al. Detection of aneuploidy for chromosomes 4, 6, 7, 8, 9, 10, 11, 12, 13, 17, 18, 21, X and Y by fluorescence in-situ hybridization in spermatozoa from nine patients with oligoasthenoteratozoospermia undergoing intracytoplasmic sperm injection. *Hum Reprod* 1999;14:1266–73.
30. Nicopoullos JD, Gilling-Smith C, Almeida PA, Homa S, Nice L, Tempest H, et al. The role of sperm aneuploidy as a predictor of the success of intracytoplasmic sperm injection? *Hum Reprod* 2008;23:240–50.
31. Kirkpatrick G, Ferguson KA, Gao H, Tang S, Chow V, Yuen BH, et al. A comparison of sperm aneuploidy rates between infertile men with normal and abnormal karyotypes. *Hum Reprod* 2008;23:1679–83.
32. Baccetti B, Colodet G, Marzella R, Moretti E, Piomboni P, Scapigliati G, et al. Ultrastructural studies of spermatozoa from infertile males with Robertsonian translocations and 18, X, Y aneuploidies. *Hum Reprod* 2005;20:2295–300.
33. Miharu N. Chromosome abnormalities in sperm from infertile men with normal somatic karyotypes: oligozoospermia. *Cytogenet Genome Res* 2005;111:347–51.
34. Martin RH. Chromosome abnormalities in human sperm. *Adv Exp Med Biol* 2003;518:181–8.
35. Hristova R, Ko E, Greene C, Rademaker A, Chernos J, Martin R. Chromosome abnormalities in sperm from infertile men with asthenoteratozoospermia. *Biol Reprod* 2002;66:1781–3.
36. Tempest HG, Homa ST, Dalakouridou M, Christopikou D, Wright D, Zhai XP, et al. The association between male infertility and sperm disomy: evidence for variation in disomy levels among individuals and a correlation between particular semen parameters and disomy of specific chromosome pairs. *Reprod Biol Endocrinol* 2004;2:82.
37. Rives NM. Chromosome abnormalities in sperm from infertile men with normal somatic karyotypes: asthenozoospermia. *Cytogenet Genome Res* 2005;111:358–62.
38. Goldman AS, Fomina Z, Knights PA, Hill CJ, Walker AP, Hulten MA. Analysis of the primary sex ratio, sex chromosome aneuploidy and diploidy in human sperm using dual-colour fluorescence in situ hybridisation. *Eur J Hum Genet* 1993;1:325–34.
39. Johannisson R, Schwinger E, Wolff HH, vom Ende V, Lohrs U. The effect of 13;14 Robertsonian translocations on germ-cell differentiation in infertile males. *Cytogenet Cell Genet* 1993;63:151–5.
40. Micić MD, Nikolić JG, Micić SR. 13/14 Translocation in a man with reproductive failure. Mitotic and meiotic studies. *Hum Genet* 1980;55:137–9.
41. Egozcue J, Templado C, Vidal F, Navarro J, Morer-Fargas F, Marina S. Meiotic studies in a series of 1100 infertile and sterile males. *Hum Genet* 1983;65:185–8.
42. Honda H, Miharu N, Samura O, He H, Ohama K. Meiotic segregation analysis of a 14;21 Robertsonian translocation carrier by fluorescence in situ hybridization. *Hum Genet* 2000;106:188–93.
43. Brugnol F, Janny L, Communal Y, Darcha C, Szczepaniak C, Pellestor F, et al. Apoptosis and meiotic segregation in ejaculated sperm from Robertsonian translocation carrier patients. *Hum Reprod* 2010;25:1631–42.

5.5. Anatomic evaluation of the female of the infertile couple



LA PRISE EN CHARGE DU COUPLE INFERTILE

Le bilan anatomique de la femme du couple infécond

Anatomic evaluation of the female of the infertile couple

A. Torre ^{a,d,*}, J.-L. Pouly ^{b,c}, B. Wainer ^{a,d}

^a Faculté de médecine Paris-Ouest, Université de Versailles Saint-Quentin en Yvelines, 9 boulevard d'Alembert, 78280 Guyancourt, France.

^b CHU de Clermont-Ferrand, Hôpital Estaing, 1 place Lucie Aubrac, 63003 Clermont-Ferrand, France.

^c Faculté de médecine de Clermont-Ferrand, Université d'Auvergne, 63000 Clermont-Ferrand, France.

^d Service de gynécologie obstétrique et médecine de la reproduction, CHI de Poissy Saint Germain en Laye, 10 rue du Champ Gaillard, 78303 Poissy cedex, France.

MOTS CLÉS

Bilan de première intention ;
Infertilité ;
Femme ;
Interrogatoire ;
Hystérosalpingographie ;
Échographie pelvienne ;
Hystérocopie diagnostique ;
Coelioscopie.

Résumé

Un tiers des infertilités sont dues à des anomalies anatomiques de l'appareil génital féminin : polype endométrial (33 %), occlusion tubaire bilatérale (12 %), hydrosalpinx (7 %), fibrome sous-muqueux (3 %) et endométriose pelvienne. Ces anomalies peuvent conduire à une correction chirurgicale dans le but de rétablir la fertilité.

Cette revue de littérature vise à déterminer quel bilan d'imagerie doit être réalisé en première intention.

L'hystérosalpingographie présente une sensibilité de seulement 65 % mais sa simple réalisation multiplie par 3 la fréquence des grossesses spontanées.

L'hystérocopie ambulatoire a pour sa part une excellente sensibilité (> 95 %) pour le diagnostic de pathologies endo-cavitaires.

L'échographie pelvienne dont le bon niveau de sensibilité semble encore être amélioré par l'analyse 3D et l'hystérosonographie est d'une efficacité quasi comparable à celle de l'hystérocopie pour l'imagerie endo-cavitaire. Elle permet d'autre part le diagnostic de lésions telles qu'un hydrosalpinx ou un endométriose sans avoir recours à une coelioscopie.

Une coelioscopie de première intention est à réserver aux patientes suspectes d'endométriose ou de pathologie tubaire (antécédents d'appendicite compliquée, de chirurgie pelvienne, de maladie inflammatoire pelvienne).

Pour les autres patientes, représentant la majorité des cas, l'hystérosalpingographie et l'échographie pelvienne semblent donc être suffisantes comme bilan anatomique de première intention.

© 2010 Elsevier Masson SAS. Tous droits réservés.

KEYWORDS

First line assessment for infertility;
Woman;
Clinical history;

Summary

One third of infertility cases are due to anatomical abnormalities of the female reproductive tract: endometrial polyps (33%), bilateral tubal blockage (12%), hydrosalpinx (7%), sub-mucosal fibroids (3%) and pelvic endometriosis. These may need surgical correction which could restore fertility.

This review aims to determine which examinations should be performed first.

* Auteur correspondant : A. Torre
antoinetorre@voila.fr

Hysterosalpingo-
graphy;
Pelvic ultrasound;
Hysteroscopy;
Laparoscopy.

Hysterosalpingography shows sensitivity of only 65% but it increases the achievement of spontaneous pregnancy by three times.

Office hysteroscopy has an excellent sensitivity (>95%) for diagnosing intra-uterine lesions.

Pelvic ultrasound, whose good sensitivity is improved by adding 3D imaging and hysterosonography, seems as efficient as office hysteroscopy in diagnosing uterine cavity abnormalities. Moreover, it also efficiently diagnoses pelvic diseases such as hydrosalpinx or endometrioma without laparoscopy.

A first line laparoscopy is indicated in for woman suspected of endometriosis or tubal pathology (history of complicated appendicitis, previous pelvic surgery, pelvic inflammatory disease).

For the others straight forward cases, the majority of patients, hysterosalpingography and pelvic ultrasound seem to be sufficient as primary diagnostic tool.

© 2010 Elsevier Masson SAS. All rights reserved.

Introduction

Dans les pays industrialisés, 15 % des couples vont consulter au moins une fois dans leur vie pour infertilité. Parmi les causes connues d'infertilité, des anomalies de l'anatomie pelvienne de la femme sont incriminées chez environ un tiers des couples (<http://fivnat.fr/pagesperso-orange.fr/BILAN2002DEF/bilanlitter.htm>).

Le bilan d'imagerie de première intention chez une femme infertile a donc pour objectif la recherche d'éventuelles anomalies anatomiques. Ce bilan tentera aussi de préciser les conséquences néfastes de ces anomalies sur la fertilité de la patiente et les moyens d'y remédier (chirurgie, aide médicale à la procréation, etc.).

Après exposition des aspects méthodologiques, nous analyserons les valeurs et limites de chaque examen proposé, notamment :

- son bénéfice absolu pour le couple : preuves que la réalisation de l'examen a apporté un bénéfice direct au couple, soit en termes de fertilité, soit en lui évitant des examens invasifs ;
- l'efficacité du dépistage sur une population infertile (comparaison aux examens de références) ;
- sa stabilité (reproductibilité de l'examen, variabilité intra- et inter-observateur) ;
- ses risques (complications éventuelles de l'examen).

Aspects méthodologiques

Une recherche bibliographique en langue anglaise et française a été entreprise dans les bases de données Pubmed, Cochrane et Embase avec pour mots clés : *chlamydia trachomatis*, hysterosalpingography, hysteroscopy, laparoscopy, medical history taking, medical records, ultrasonography, croisés avec : uterus, endometrium, fallopian tubes, ovary, pelvis, randomized controlled trial, fertility, infertility, abortion, habitual, adverse effects, reproducibility of results, pregnancy outcome.

Ont été retenues :

- les séries comparatives définissant clairement l'examen de référence et le(s) examen(s) évalué(s), comportant plus de 50 cas, chez qui les examens comparés ont été réalisés sur l'ensemble de la population ;
- les méta-analyses ;
- les revues systématiques récentes ;
- les études randomisées.

Toutes ces études devaient si possible être réalisées sur des populations infertiles ou au moins en âge de procréer.

D'autres références respectant ces critères ont été sélectionnées après lecture des premiers éléments bibliographiques.

Valeurs et limites des explorations proposées pour le bilan de première intention

Évaluation du terrain, interrogatoire, histoire clinique

La valeur de l'interrogatoire, comme facteur de risque de pathologie tubaire, a fait l'objet d'une méta-analyse récente de 32 études [1]. Ce travail, dont les résultats significatifs sont résumés dans le tableau 1, rapporte un sur-risque important de dysfonction tubaire lorsque des antécédents d'appendicite compliquée (NP1), de chirurgie pelvienne (NP1), d'endométriose (NP4) ou d'inflammation pelvienne (NP1) sont rapportés. L'antécédent de DIU semble exposer à un risque plus modéré (NP1). Les conséquences tubaires d'antécédents rapportés de grossesse extra-utérine, d'appendicite simple, d'IVG ou de maladie sexuellement transmissible sont plus incertaines, soit parce que le sur-risque rapporté est faible et non dissociable d'un éventuel biais de mémorisation, soit que ce sur-risque mis en évidence dans les études cas-témoins n'a pas été confirmé par les études de cohortes.

Dans une méta-analyse sur 2 729 patientes (NP1) [2], la recherche d'une séropositivité pour le *chlamydia* s'est avérée d'efficacité comparable à l'hystérosalpingographie (courbes ROC, sensibilité = 68 % spécificité = 82 %) pour le dépistage de pathologies tubaires. Une étude prospective ultérieure sur 642 patientes infertiles a confirmé l'intérêt de cette sérologie pour sélectionner une population à haut risque d'occlusions tubaires mises en évidence par coelioscopie, la séquence sérologie *chlamydia* puis hystérosalpingographie n'améliorant pas la performance diagnostique de la sérologie *chlamydia* seule [3]. Cependant, une modélisation récente suggère que la rentabilité d'une telle stratégie dépendrait de la prévalence de l'infection à *chlamydia* dans la population étudiée ainsi que de la performance du test utilisé [4]. Cette performance dépendrait de la limite de positivité du titre des anticorps (idéalement fixée à 1/16) [5] ainsi que de la technique de dosage [6].

Tableau 1 Facteurs de risques à l'interrogatoire orientant vers une dysfonction tubaire [1].
 Table 1 Risk factors of tubal dysfunction at clinical history talking [1].

	Facteur de risque	Études		OR	IC à 95 %	Niveau de preuve	
		Type	N				Patientes
Chirurgie	Appendicite compliquée	Cohortes	1	820	7,2	2,2-23,8	1
		Cas-témoins	2	1 845	3,3	1,8-6,3	
	Appendicite simple	Cohortes	4	1 254	0,9	0,7-1,3	
		Cas-témoins	4	2 699	2,0	1,5-2,6	
	Chirurgie pelvienne	Cohortes	5	728	3,6	1,4-9,0	1
		Cas-témoins	2	380	1,5	0,2-1,6	
IVG	Cas-témoins	3	1 911	1,7	1,3-2,1	4	
Inflammation	Maladie inflammatoire pelvienne	Cohortes	9	2 444	3,2	1,6-6,6	1
		Cas-témoins	12	19 627	5,5	2,7-11,0	
	Maladie sexuellement transmissible	Cohortes	3	710	0,6	0,4-1,3	
		Cas-témoins	2	222	11,9	4,3-33,3	
Autres	Endométriose	Cas-témoins	2	858	5,9	3,2-10,8	4
	DIU	Cohortes	5	1 027	1,9	1,3-2,8	1
		Cas-témoins	11	14 885	2,0	1,6-2,6	
	GEU	Cohortes	2	453	3,7	0,3-7,6	
		Cas-témoins	5	11 178	16,0	12,5-20,4	
	Douleurs pelviennes chroniques	Cohortes	2	318	1,9	1,0-3,6	1

L'interrogatoire rapportant des douleurs chroniques associées à des dyspareunies profondes ou des douleurs à la défécation (Se 74,5 %, Sp 68,7 % sur l'étude prospective de 134 patientes [NP2]) [7], l'examen clinique retrouvant un nodule douloureux pendant les règles associé à un dosage augmenté du CA 125 à J10 du cycle (Se 87,5 %, Sp 83,5 % sur l'étude prospective de 61 patientes, [NP2]) [8] peuvent orienter vers la présence d'endométriose sévère et faire craindre une infertilité mécanique par adhérences pelviennes. Cependant, la symptomatologie est inconstante (rétrospectivement présente chez moins de la moitié de 166 patientes porteuses d'endométriose profonde) [9]. De plus, la clinique et la biologie sont peu performantes dans le diagnostic des deux autres types d'endométriose - péritonéale et ovarienne - pourvoyeurs, eux aussi, d'infertilité et susceptibles de bénéficier d'un traitement chirurgical [10, 11].

L'abondance des règles, les métrorragies, les antécédents de gestes endo-utérins ainsi que leurs conséquences sur la fertilité ont été peu étudiés. L'examen clinique gynécologique est, par ailleurs, peu performant - sensibilité de 36 % pour les masses annexielles dans une étude prospective sur 140 patientes (NP2) [12] à 70 % pour les anomalies

utérines dans une étude prospective sur 84 patientes (NP2) [13] -, et ne semble par pouvoir influencer notre bilan de première intention.

Enfin, la découverte d'une infertilité masculine indiquant la FIV ou la FIV-ICSI rend discutable l'exploration de la perméabilité tubaire.

Ainsi, en dehors des indications de FIV ± ICSI, il semble licite de proposer une coelioscopie devant toute suspicion de pathologie tubaire (antécédent d'appendicite compliquée, de chirurgie pelvienne, d'inflammation pelvienne, sérologie *chlamydia* positive) ou d'endométriose (douleur à la défécation, dyspareunies profondes, nodule vaginal menstruel douloureux, CA 125 positifs). On profitera alors de cette exploration chirurgicale pour corriger sur le champ les anomalies anatomiques constatées, dans l'objectif de rétablir autant que possible une fertilité spontanée.

L'hystérosalpingographie (HSG)

L'hystérosalpingographie est censée apporter des informations sur l'intégrité de la cavité utérine, sur la perméabilité tubaire et sur l'existence d'adhérences périutérines.

Bénéfice absolu

Une étude randomisée sur 613 patientes suivies par 173 médecins généralistes n'a pas pu montrer de bénéfice au libre accès de l'hystérosalpingographie de première intention en médecine générale [14]. La faible fréquence de l'infertilité dans la population générale aboutit, dans cette étude, à ce que l'hystérosalpingographie soit réalisée par des praticiens trop peu entraînés pour qu'elle soit pratiquée et interprétée correctement.

Une méta-analyse Cochrane database [15] réalisée en 2007 montre, en revanche, que cet examen augmente les chances de grossesses spontanées : leur fréquence est multipliée par 3,30 (IC à 95 % [2,00-5,43]) sur 382 couples infertiles, quand une hystérosalpingographie par produits de contrastes liposolubles (Lipiodol) est réalisée (NP1). Le taux de grossesse après hystérosalpingographie est équivalent, que l'examen soit réalisé en utilisant des produits liposolubles ou des produits de contrastes hydrosolubles (plus performants, avec moins d'effets indésirables) (méta-analyse sur 1 454 couples, OR 1,21 [0,95, 1,54]) [15].

L'augmentation des chances de grossesse spontanée serait rapportée à l'effet « *flushing* » de l'hystérosalpingographie au niveau des trompes.

Par ailleurs, dans un essai multicentrique randomisé sur 344 patientes, comparant l'hystérosalpingographie ± coelioscopie à la coelioscopie de première intention (avant IUI ou FIV), les groupes avaient un pronostic de fertilité identique, mais l'hystérosalpingographie évitait 30 % de coelioscopies (NP1) [16].

Enfin, dans l'étude prospective d'une cohorte multicentrique de 794 patientes infertiles, l'occlusion tubaire bilatérale visualisée à l'hystérosalpingographie compromettait de moitié la fertilité spontanée, l'occlusion unilatérale n'altérant pas significativement la fertilité (NP1) [17].

Toutes ces données incitent donc à la réalisation de l'hystérosalpingographie de première intention.

Efficacité du dépistage

Anomalies anatomiques de la cavité utérine

Il paraît indispensable d'intégrer une exploration de la cavité utérine dans tout bilan d'infertilité.

En effet, les anomalies de la cavité utérine de patientes infertiles sont fréquentes : un polype ou un fibrome sous-muqueux ont été retrouvés respectivement chez 13 et 23 % des hystérosographies systématiques pratiquées sur 600 femmes infertiles [18] tandis qu'une hystérocopie, réalisée sur 1 000 patientes infertiles devant bénéficier d'une FIV, retrouvait ces pathologies dans 32 % et 3 % des cas [19]. Trois études randomisées ont constaté une baisse des chances de procréation en présence de polype : après insémination (une étude sur 215 patientes) [20] ou FIV (deux études sur 941 patientes [21, 22]), et un rétablissement du pronostic après ablation (NP1). L'existence de myome sous-muqueux pourrait aussi s'accompagner de perturbation de l'implantation, comme le suggèrent quelques études rétrospectives [23] (NP4). Un essai randomisé ouvert sur 184 patientes porteuses de myomes sous-muqueux a comparé leur fertilité spontanée après abstention thérapeutique ou myomectomie hystérocopique en montrant un bénéfice à la limite de la significativité en faveur du traitement (RR = 1,9, IC à 95 % [1,0-3,7]) [24].

Aucune méta-analyse n'a été publiée sur l'intérêt de l'hystérosalpingographie dans l'exploration intra-utérine. La sensibilité et la spécificité des études publiées, compa-

rant l'hystérosalpingographie à l'hystérocopie, semblent inhomogènes. Dans ces études, il semble que l'hystérocopie n'ait pas été systématique. Les patientes avec hystérosalpingographie normale ont pu ne pas avoir d'hystérocopie et ne pas être incluses dans ces séries, surévaluant ainsi la sensibilité de l'hystérosalpingographie (Tableau 2).

L'étude prospective de Soares *et al.* comparant l'hystérocopie à l'hystérocopie sur 65 femmes infertiles retrouve une sensibilité faible pour les diagnostics de polypes (50 %), malformations utérines (44 %), synéchies (75 %) et hyperplasie endométriale (0 %), pour une bonne spécificité (supérieure à 80 %) [25].

Il semble donc que cet examen soit peu performant sur l'exploration de la cavité utérine.

Anomalies tubaires

L'occlusion tubaire est une cause classique d'infertilité indiquant une reperméabilisation tubaire ou la réalisation d'une fécondation *in vitro* avec transfert d'embryon. Par ailleurs, cinq études randomisées sur 646 patientes [26] ont démontré que l'ablation d'hydrosalpinx améliore les chances de naissances vivantes après fécondation *in vitro* (NP1).

La performance diagnostique de l'hystérosalpingographie dans l'exploration tubaire a fait l'objet d'une méta-analyse par Swart *et al.* [27] sur 4 171 patientes. L'hétérogénéité des données n'a pas permis le calcul d'une sensibilité et d'une spécificité sur la détection d'au moins une trompe occluse sur toute cette population. En se limitant à trois études (245 patientes) effectuées en simple aveugle, une sensibilité de 65 % et une spécificité de 83 % ont pu être calculées (NP1). Deux études publiées ultérieurement, sur des populations de 104 et 794 patientes, ont confirmé cette hétérogénéité, avec des sensibilités respectives de 84 et 81 %, pour des spécificités de 61 et 74,5 % [17, 28]. L'estimation des rapports de vraisemblance d'une hystérosalpingographie normale ou pathologique selon Papaioannou *et al.* (NP4) est résumée dans le tableau 3 [29]. Ces chiffres s'éloignent modérément de 1 mais, la pathologie tubaire étant fréquente dans la population infertile, les conséquences diagnostiques sont importantes.

Pour pallier le relatif manque de spécificité de l'hystérosalpingographie, conduisant par exemple à diagnostiquer à tort une occlusion tubaire proximale, certains ont proposé la pratique de salpingographies sélectives, permettant de s'affranchir du spasme tubaire ou de lever l'obstacle. Dans une étude comparative prospective sur 278 femmes avec tirage au sort des traitements (NP1), la salpingographie sélective s'est montrée plus efficace que la coelioscopie avec épreuve au bleu pour juger de la perméabilité proximale des trompes [30], les deux techniques étant équivalentes pour juger de la perméabilité tubaire distale et la coelioscopie étant meilleure dans le diagnostic des anomalies péritubaires. De nombreuses séries [31-33] rapportant les succès de salpingographies sélectives, tant en termes de reperméabilisation (35-40 % après salpingographie sélective, 50-75 % après cathétérisme tubaire) que de grossesse (environ 20 %), ont été publiées, sans complications majeures rapportées ni « épidémies » de grossesses extra-utérines (environ 5 %). Cependant, aucune étude n'a apporté l'évidence du bénéfice de ces techniques en termes de grossesse, celles-ci seront donc laissées à l'appréciation du praticien.

Enfin, deux études prospectives sur 185 patientes [34, 35] et une étude rétrospective sur 87 patientes [36], toutes atteintes d'hydrosalpinx, ont établi des critères hystéro-

Tableau 2 Sensibilité et spécificité de l'hystérosalpingographie comparée à l'hystérocopie (examen de référence), dans le diagnostic des anomalies anatomiques intra-utérines de femmes infertiles.

Table 2 Sensitivity and specificity of hysterosalpingography compared to hysteroscopy in the diagnostic of intra-uterine abnormalities of the infertile woman.

Référence	Nombre de patientes	Examen de référence défini	Anomalies hystérocopiques (référence), N (%)	Hystérosalpingographie	
				Sensibilité (%)	Spécificité (%)
Valle, 1980 [59]	142	Non	88 (61)	48,9	63
Snowden, 1984 [60]	77	Hystérocopie	12 (15,6)	91,7	92,3
Kessler, 1986 [61]	163	Hystérocopie	114 (70)	97,3	0*
Prevedourakis, 1994 [62]	323	Hystérocopie	108 (33,4)	60,1	82,3
Wang, 1996 [63]	214	Hystérocopie	142 (66,4)	80,3	70,8
Golan, 1996 [64]	464	Hystérocopie	194 (41,8)	99	14,8
Gaglione, 1996 [65]	70	Hystérocopie	34 (48,6)	79,4	83,3
Preutthipan, 2003 [66]	336	Hystérocopie	204 (60,7)	98	34,8
De Felice, 2009 [44]	104	Hystérocopie + cœlioscopie	34 (32,7)	79	91

* Aucun cas de vrai négatif/no case of the truth negative.

Tableau 3 Rapports de vraisemblance de l'hystérosalpingographie pour diverses pathologies tubaires (d'après Papaioannou et al. [29] [NP4]).

Table 3 Likelihood ratio of hysterosalpingography for various tubal pathologies (Papaioannou et al. [29]).

	Rapport de vraisemblance positif	Rapport de vraisemblance négatif
Occlusion tubaire proximale	6,0	0,6
Occlusion tubaire distale	2,1	0,43
Hydrosalpinx	5,8	0,64
Adhésion péritubaire	1,8	0,61

salpingographiques et cœlioscopiques, permettant d'individualiser des groupes pronostiques de grossesse après néosalpingostomies chirurgicales. Ainsi, tout en faisant le diagnostic d'hydrosalpinx, l'hystérosalpingographie pourra aussi contribuer à orienter le traitement, soit vers la néosalpingostomie chirurgicale et la tentative de grossesse spontanée, soit vers la salpingectomie et la FIV.

Pour les adhérences péritubaires, les sensibilités et spécificités de l'hystérosalpingographie sont faibles [27].

Variabilité intra- et inter-observateurs

Trois études rétrospectives concordantes sur 150 examens [37-39] suggèrent que la reproductibilité intra- et inter-observateurs de la lecture d'une hystérosalpingographie n'est bonne que pour le diagnostic d'obstruction proximale. Elle reste modérée à faible pour le diagnostic d'occlusion distale, d'hydrosalpinx et d'adhérences péritubaires. Aucune étude sur la variabilité de réalisation de l'hystérosalpingographie n'a été trouvée.

Les risques

La complication principale de l'hystérosalpingographie semble être l'infection qui touchait 1 à 3 % des patientes dans des études datant de plus de 20 ans [40, 41]. Ce risque peut être diminué par une recherche de portage de *chlamydia* et une antibioprofylaxie par doxycycline [42].

Ainsi, malgré son efficacité moyenne en termes de dépistage d'anomalies anatomiques, l'hystérosalpingographie doit être recommandée en bilan de première intention du couple infertile, parce qu'elle augmente significativement la fréquence des grossesses spontanées.

Échographie

L'échographie permet d'une part d'étudier la cavité utérine (échographie 2D, 3D et hystérosonographie). D'autre part, l'échographie de contraste, actuellement peu utilisée, permettrait d'étudier la perméabilité tubaire. Enfin, l'échographie explore aussi la cavité pelvienne.

Tableau 4 Sensibilité et spécificité de l'échographie 2D et de l'hystérosonographie par rapport à l'hystérocopie prise comme examen de référence d'exploration de la cavité utérine.

Table 4 Sensitivity and specificity of 2D ultrasound and hysterosonography compared to hysteroscopy as gold-standard of uterine cavity assessment.

Référence	Nombre de patientes	Anomalies hystérocopiques (référence), N (%)	Échographie 2D		Hystérosonographie 2D	
			Sensibilité (%)	Spécificité (%)	Sensibilité (%)	Spécificité (%)
Ragni, 2005 [67]	98	53 (54)	90,6	80	98,1	93,3
Guven, 2004 [68]	93	51 (54,8)	78,4	38,1	90,2	40,5
Kupesic, 2007 [46]	268	136 (35,4)	61,7	83,9	93,6	97,3

Bénéfice absolu

Contrairement à l'hystérosalpingographie, l'intérêt du « flushing » tubaire sur le taux de grossesse spontanée n'a pas été mis en évidence par une étude randomisée comportant 334 patientes ayant ou non bénéficié d'une échographie de contraste (NP1) [43].

Efficacité du dépistage

Anomalies anatomiques de la cavité utérine

L'échographie simple (2D) et l'hystérosonographie permettent l'exploration endo-cavitaire. Le tableau 4 résume les études comparatives de l'échographie et de l'hystérosonographie par rapport à l'hystérocopie, prise comme examen de référence.

Les performances de l'échographie augmentent fortement et dans toutes les études lorsqu'on passe en hystérosonographie. L'étude de Soares *et al.* [25] portant sur 65 femmes retrouve cette performance de l'hystérosonographie pour le diagnostic de polypes et d'hyperplasie endométriale avec des sensibilités et spécificités de 100 %, un peu moins pour les malformations utérines (Se 77,8 %, Sp 100 %) et les synéchies (Se 75 %, Sp 93,4 %).

Dans une étude randomisée menée chez 208 femmes (NP1), l'ajout d'une hystérosonographie à l'hystérosalpingographie améliore les performances diagnostiques d'anomalie endo-cavitaire (Se 97 %, Sp 94 %, rapport de vraisemblance 15,6), comparé à l'hystérosalpingographie seule (Se 79 %, Sp 91 %, rapport de vraisemblance 9,26) [44]. L'intérêt de l'association hystérosonographie-hystérosalpingographie comparée à l'hystérosonographie seule n'a en revanche pas été étudié.

En comparant prospectivement les résultats de différentes explorations de la cavité utérine à l'examen anatomopathologique de la pièce d'hystérectomie pris comme référence chez 52 patientes, l'échographie simple diagnostiquait un peu moins efficacement les myomes sous-muqueux (Se 90 %, Sp 98 %) que l'hystérosonographie ou l'hystérocopie (Se 100 %, Sp 100 %) [45]. Dans cette même étude, l'hystérosonographie s'est montrée la plus performante dans l'estimation de la taille et de la saillie intracavitaire de myomes, comparée à l'échographie simple et à l'hystérocopie (NP2).

Enfin, dans un travail prospectif récent sur 268 patientes, l'hystérosonographie en 3D améliore encore la performance de l'hystérosonographie dans le diagnostic de pathologies endo-utérines puisque la sensibilité passe de 93,6 à 97,9 % et que la spécificité passe de 97,3 % à 100 %, avec

l'hystérocopie comme examen de référence (NP2) [46]. Dans cette même étude, le passage de la 2D à la 3D était aussi bénéfique pour les résultats de l'échographie classique puisque ses sensibilité et spécificité passaient de 61,7 et 83,9 % à 89,5 et 98,5 %.

L'étude de la littérature confirme donc l'intérêt diagnostique de l'échographie. La technologie 3D et l'hystérosonographie restent encore à ce jour peu utilisées. Et d'autres études sont encore nécessaires pour valider leur efficacité.

Anomalies tubaires

L'échographie simple et l'échographie de contraste sont deux examens permettant l'exploration tubaire.

De 1995 à 1999, Guerriero *et al.* ont étudié prospectivement la valeur de l'échographie dans le diagnostic d'hydrosalpinx sur une population de 378 patientes non ménopausées, candidates à une chirurgie pelvienne d'indication gynécologique. Un hydrosalpinx a été affirmé par l'anatomopathologie dans 7 % des cas. La mise en évidence de critères échographiques classiques d'hydrosalpinx (masse allongée avec septa incomplets) diagnostiquait l'hydrosalpinx avec une sensibilité de 84,6 % et une spécificité de 99,7 % (NP1) [47]. Les faux négatifs étaient attribués aux adhérences pelviennes masquant l'hydrosalpinx, et les faux positifs à des tumeurs de l'ovaire. De nouveaux critères échographiques encore plus évocateurs d'hydrosalpinx ont été récemment identifiés dans une étude rétrospective sur 55 patientes porteuses d'images kystiques pelviennes traitées chirurgicalement (NP2) [48] : avec des rapports de vraisemblance respectifs de 10,5 et 20,5, la forme tubulée et le « signe de la taille » sont les plus évocateurs d'hydrosalpinx. L'association de ces deux signes a fait le diagnostic de tous les hydrosalpinx de la série, sans faux positifs ni négatifs (Se 100 %, Sp 100 %), tandis que les projections rondes intrakystiques associées à la forme tubulée donnent un rapport de vraisemblance de 22,1. Cette nouvelle symptomatologie associée aux progrès techniques de l'échographie pourrait améliorer la performance déjà grande de l'échographie dans le diagnostic des hydrosalpinx.

Dans une étude rétrospective comparant 559 patientes prises en charge en IUI, après exploration tubaire par hystérosalpingographie, échographie de contraste ou coelioscopie, les résultats en termes de grossesse n'étaient pas différents entre les groupes, suggérant l'équivalence entre l'hystérosalpingographie, la coelioscopie et l'échographie de contraste dans l'établissement de la perméabilité tubaire (NP2) [49].

Tableau 5 Sensibilité et spécificité de l'échographie de contraste et de l'hystérosalpingographie par rapport à la coelioscopie prise comme examen de référence d'exploration tubaire.

Table 5 Sensitivity and specificity of contrast ultrasound and hysterosalpingography compared to laparoscopy as gold-standard of tubal assessment.

Référence	Nombre de patientes	Anomalies tubaires coelioscopiques (référence), N (%)	Échographie de contraste 2D		Hystérosalpingographie	
			Sensibilité (%)	Spécificité (%)	Sensibilité (%)	Spécificité (%)
Dijkman, 2000 [69]	100	30 (30)	42,3	83,8	67,9	81,7
Hossam, 2009 [70]	88 (114 trompes)	45 trompes (39,5)	76	79,4	90,2	40,5
Kupesic, 2007 [46]	268 (536 trompes)	244 trompes (45,5)	94,7	97,0		

Tableau 6 Valeurs comparées de l'échographie de contraste (Hi-Co-Sy), 2D, 3D, Doppler couleur, pulsé, puissance, dans le diagnostic de perméabilité tubaire, avec pour examen de référence la coelioscopie [46].

Table 6 Compared value of 2D, 3D contrast ultrasound, color, pulsed and power Doppler in the diagnostic of tubal permeability, compared to laparoscopy as gold-standard [46].

	Détection d'occlusion tubaire (%)			
	Se	Sp	VPP	VPN
Hi-Co-Sy 2D	94,7	97,0	97,6	93,5
Hi-Co-Sy 2D doppler coul.	96,5	99,2	99,4	95,6
Hi-Co-Sy 2D doppler puls.	98,2	99,2	99,4	97,8
Hi-Co-Sy 3D	96,7	98,2	98,3	96,4
Hi-Co-Sy 3D Doppler PW	100	99,1	99,2	100

Les données comparatives entre hystérosalpingographie et échographie de contraste, avec pour examen de référence la coelioscopie, sont représentées dans le tableau 5.

Dans ces études, peu nombreuses, l'échographie de contraste se montre moins performante que l'hystérosalpingographie. Pourtant, Kupesic *et al.* [46] ont récemment étudié l'échographie de contraste 3D doppler sur 268 patientes (NP1). Les résultats présentés dans le tableau 6 montrent une forte amélioration diagnostique de ce type d'échographie. Toutefois, l'échographie de contraste reste, à ce jour, une technique en cours de validation.

Anomalies pelviennes

L'étude d'Ubaldi *et al.* s'est intéressée prospectivement à la valeur de l'échographie classique dans le diagnostic de pathologies pelviennes chez 133 patientes non ménopausées, avec comme examens de références la laparoscopie associée à l'examen histologique (NP1) [50]. L'étude réalisée en 1998 conclut à une bonne performance de l'échographie pour le diagnostic de pathologies pelviennes (Se 86,2 %, Sp 97,8 %), notamment pour les endométrions (Se 90 %, Sp 96,7 %) mais beaucoup moins bonne pour les adhérences pelviennes (Se 61 %, Sp 98,2 %).

Variabilité

La reproductibilité intra-observateur de l'échographie de contraste a été estimée par une étude prospective [51] ne

comportant que 29 patientes. Les résultats sont concordants, ce qui en fait une technique reproductible.

La reproductibilité inter-observateur de l'échographie classique 2D a été comparée à celle de l'hystérosalpingographie, de l'hystérocopie et de l'IRM sur 51 femmes [52]. L'échographie a montré une reproductibilité faible pour le diagnostic d'adénomyose, moyenne pour le diagnostic de polype et myome sous-muqueux, bonne pour le diagnostic de myomes interstitiels et de cavité normale. L'hystérosalpingographie a montré une reproductibilité faible pour le diagnostic de cavité normale, myome sous-muqueux et polype.

Les risques

Une étude randomisée comparant l'échographie de contraste à l'hystérosalpingographie sur 66 femmes n'a pas montré de différence en termes de douleur entre les deux examens [53]. Des complications infectieuses mineures ont été rapportées sans qu'il soit possible d'en estimer précisément la fréquence.

L'échographie est donc un examen efficace dans le diagnostic de pathologies pelviennes, comme l'hydrosalpinx. Ses performances dans l'exploration endo-cavitaire, déjà acceptables en 2D, deviennent excellentes en 3D et seraient équivalentes à celle de l'hystérocopie en hystérosalpingographie 3D.

Hystérocopie (HSC)

Cet examen d'exploration de la cavité utérine, réalisé sans analgésie, permet la mise en évidence d'une lésion endocavitaire, mais peut aussi permettre son traitement immédiat par des techniques micro-invasives.

Bénéfice absolu

L'intérêt de l'hystérocopie a été étudié en cas d'échec d'implantation. Une méta-analyse [54] de deux études randomisées [21, 22] comportant 941 patientes conclut que la pratique de l'hystérocopie, après plusieurs échecs d'implantation, multiplie par 1,57 le taux de grossesse des FIV suivantes (IC à 95 % [1,29-1,92] ($p < 0,0001$)). Dans cette population, chaque fois que 6 hystérocopies sont réalisées, une grossesse supplémentaire est obtenue (NP1). Par ailleurs, dans une étude randomisée sur 215 femmes en attente d'insémination et porteuses de polype endo-utérin découvert à l'échographie, l'ablation du polype par hystérocopie ambulatoire a multiplié par deux le taux de grossesses (RR 2,1, IC à 95 % [1,5-2,9]) et 65 % de ces grossesses sont survenues avant toute insémination (NP1) [20].

Efficacité du dépistage

Cet examen étant considéré par la majorité des auteurs comme la référence de l'exploration de la cavité utérine, son efficacité diagnostique a été établie chez des femmes devant subir une hystérectomie, afin de comparer ses conclusions aux constatations anatomopathologiques. Ceci *et al.* [55] ont ainsi repris rétrospectivement les hystérocopies ayant précédé 443 hystérectomies et ont conclu à une sensibilité de 98 % et à une spécificité de 95 % (NP3). Une autre équipe avait déjà confronté prospectivement les résultats de 51 hystérocopies à ceux de l'anatomopathologie de la pièce d'hystérectomie pour l'étude spécifique des myomes, en rapportant des sensibilités et spécificités de 100 % (NP1) [45]. De fait, comme nous l'avons vu précédemment, les autres moyens d'exploration de la cavité utérine (hystérosalpingographie, échographie) semblent moins efficaces que l'hystérocopie.

Une hystérocopie réalisée sur 1 000 patientes infertiles devant bénéficier d'une FIV [19] a permis de mettre en évidence des polypes (32 %), des fibromes sous-muqueux (3 %), des adhérences (3 %), des hypertrophies polypoides (0,9 %), des septum (0,5 %), des utérus bicornes (0,3 %) et des rétentions (0,3 %).

Variabilité

Une étude [52] s'est intéressée à la reproductibilité inter-observateur de l'échographie classique, l'hystérosonographie, l'hystérocopie et l'IRM sur les examens de 51 femmes. La reproductibilité inter-observateur de l'hystérocopie s'est avérée moyenne pour les diagnostics de cavité normale, myome sous-muqueux et polypes.

Les risques

Les complications de l'hystérocopie diagnostique semblent très rares. Aucune complication n'a été rapportée dans une série de 1 000 hystérocopies diagnostiques réalisées chez des femmes infertiles [19].

L'hystérocopie, examen de référence de l'intégrité de la cavité utérine, doit donc au minimum être pratiquée dans les groupes à risque de lésions endo-cavitaires (patientes

âgées, signes d'appels clinico-échographiques, échecs répétés d'implantation) afin de les corriger.

La laparoscopie

Cette exploration directe de la perméabilité tubaire et de l'intégrité anatomique du pelvis peut emprunter deux voies d'abord :

- la coelioscopie, réalisée sous anesthésie générale et curarisation (levant les spasmes tubaires), est considérée comme l'examen de référence de l'exploration de la perméabilité tubaire ; elle permet une exploration complète de la cavité abdomino-pelvienne et la correction des anomalies anatomiques ;
- la fertioscopie, pouvant être réalisée sous anesthésie locale, est considérée comme moins invasive mais n'explore que la cavité pelvienne, la perméabilité tubaire et les anatomies ovarienne, utérine et tubaire.

Bénéfice absolu

Le bénéfice direct de la réalisation d'une laparoscopie sur la fertilité de la femme n'est pas établi. Un essai randomisé sur 154 patientes avec indication d'IIU a comparé la coelioscopie avant les inséminations à celles d'emblée suivies, en cas d'échec, d'une coelioscopie. Bien que l'étude ait été de puissance suffisante, la fréquence des anomalies pelviennes n'était pas différente entre les groupes avec coelioscopie systématique ou quand la coelioscopie était réalisée après échec d'IIU. Pourtant, ce dernier groupe était censé avoir un risque pelvien plus élevé (NP1). Malgré 25 % de modification de stratégie de traitement du fait des résultats de la coelioscopie, les nombres de grossesses évolutives n'étaient pas différents entre les groupes [56] mais cette étude était sous-dimensionnée pour montrer une telle différence.

L'exploration de la perméabilité tubaire par coelioscopie est cependant un bon indicateur de la probabilité de concevoir en cycle spontané, meilleur que l'hystérosalpingographie. Les rapports des taux de fécondité d'une cohorte multicentrique de 794 patientes infertiles avec exploration de la perméabilité tubaire par hystérosalpingographie et coelioscopie sont présentés dans le **tableau 7**.

L'occlusion tubaire bilatérale coelioscopique s'accompagne constamment d'une réduction significative et importante de la probabilité de concevoir (quel que soit le résultat de l'hystérosalpingographie). Cependant, elle n'empêche pas totalement la conception spontanée, ce qui souligne que le diagnostic d'occlusion tubaire coelioscopique a lui aussi ses limites. En comparaison, l'occlusion bilatérale à l'hystérosalpingographie est moins prédictive puisqu'elle ne réduit que partiellement la fertilité, notamment quand au moins une trompe est perméable à la coelioscopie (NP1). Ainsi, en proposant une coelioscopie à toute occlusion tubaire bilatérale en hystérosalpingographie, 72,5 % des patientes porteuses d'occlusion tubaire bilatérale coelioscopique seraient diagnostiquées et correctement orientées, soit vers une reperméabilisation, soit vers la FIV.

Efficacité du dépistage

Concernant l'évaluation de la perméabilité tubaire, la coelioscopie et la salpingographie sélective ont été comparées de manière randomisée dans une étude prospective sur 278 femmes infertiles. La salpingographie sélective dépistait mieux l'occlusion proximale, les deux techniques

Tableau 7 Rapport des taux de fécondité spontanée en fonction de la perméabilité tubaire mise en évidence par hystérosalpingographie et/ou cœlioscopie [17].

Table 7 Spontaneous fertility ratio, function of tubal permeability assessment by hysterosalpingography and/or laparoscopy [17].

Rapports des taux de fécondité (effectifs)		Trompes occluses en cœlioscopie						Cœlioscopie non prise en compte	
		Aucune		Une		Deux			
Trompes occluses en HSG	Aucune	1	(450)	0,58	(24)	0*	(12)	1	(486)
	Une	0,81	(73)	0,58	(26)	0*	(15)	0,8	(114)
	Deux	0,7	(81)	0,38	(44)	0,19*	(69)	0,49*	(194)
HSG non prise en compte		1	(604)	0,51	(94)	0,15*	(96)		(794)

Taux de fécondité spontanée sur 3 ans, d'une population avec suspicion de trompes pathologiques (occlusion tubaire uni- ou bilatérale, diagnostiquée à l'hystérosalpingographie et/ou à la cœlioscopie), rapporté au taux de fécondité d'une population avec trompes normales à l'hystérosalpingographie et/ou à la cœlioscopie.
* Significativement différent de 1, (effectifs).

Tableau 8 Évaluation de la performance diagnostique de la fertioscopie, comparée à la cœlioscopie prise comme examen de référence.

Table 8 Diagnostic performance of trans-vaginal laparoscopy compared to trans-umbilical laparoscopy as gold-standard.

Référence	Nombre de patientes	Anomalies cœlioscopiques, N (%)	Échec ou exploration fertioscopique incomplète, N (%)	Fertioscopie			
				Anatomie		Trompes	
				Sensibilité (%)	Spécificité (%)	Sensibilité (%)	Spécificité (%)
Darai, 2000 [71]	60	30 (55)	24 (40)	80	100	93	100
Casa, 2002 [72]	60	9 (15)	17 (28,3)	55,5	100	77,8	100
WatreLOT, 2003 [73]	86	56 (70)	5 (5,8)	83,9	66,7		

étaient équivalentes quant au dépistage des occlusions distales et la cœlioscopie dépistait mieux les pathologies péri-tubaires (NP1) [30].

Comparaison cœlioscopie fertioscopie

Trois études ont évalué la performance diagnostique de la fertioscopie, comparée à la cœlioscopie prise comme examen de référence. Leurs résultats concernant l'anatomie pelvienne et la perméabilité tubaire sont présentés dans le tableau 8.

Les données sont peu nombreuses. Dans ces 3 études, la fertioscopie n'a pu être totalement réalisée dans 16 % des cas. Quand l'exploration était complète, les informations sur l'anatomie pelvienne et la perméabilité tubaire paraissaient peu fiables. La fertioscopie ne peut donc être recommandée.

Variabilité

Aucune étude évaluant la reproductibilité de la cœlioscopie ou de la fertioscopie n'a été retrouvée.

Les risques

Une revue de 32 205 laparoscopies rapporte un taux de complication de 0,6 pour 1 000 cœlioscopies diagnostiques [57]. Les risques de la pratique de la cœlioscopie pour infertilité sont assimilés à ceux d'une cœlioscopie gynécologique [29], c'est-à-dire :

- plaies vasculaires dans 0,2 pour 1 000 ;
- plaies digestives dans 0,4-0,7 pour 1 000 ;
- plaies urologiques dans 0,1 pour 1 000 .

Les complications de la fertioscopie ont fait l'objet d'une revue de la littérature [58]. Les plaies rectales touchent environ 1,1 % des procédures mais leur nature sous-péritonéale réduit leur morbidité. Quelques cas de lésions utérines et de hernies épiploïques ont également été décrits.

Ainsi, l'exploration cœlioscopique de la cavité abdominale ne semble justifiée qu'en cas de facteurs de risque de lésions pelviennes. Le recours à la fertioscopie, examen moins performant et plus morbide, ne semble pas devoir être recommandé.

Conclusion

Si, dans un faible pourcentage de cas, l'interrogatoire, l'examen clinique et la sérologie de *chlamydiae* peuvent apporter des informations conduisant à réaliser d'emblée une coelioscopie, dans la majorité des cas le bilan d'imagerie de 1^{re} intention doit se résumer à :

- une hystérosalpingographie, qui présente un bénéfice absolu pour le couple, en termes d'augmentation des chances de grossesse, mais dont les performances diagnostiques sont médiocres ;
- et une échographie 2D dont les performances, déjà bonnes, semblent pouvoir être améliorées par l'utilisation de la 3D et de l'hystérosonographie. Le développement de ces 2 dernières techniques devrait prochainement permettre de savoir si l'échographie peut remplacer l'hystérocopie diagnostique.

Conflits d'intérêts : aucun.

Références

- [1] Luttjeboer FY, Verhoeve HR, van Dessel HJ, van der Veen F, Mol BW, Coppus SF. The value of medical history taking as risk indicator for tuboperitoneal pathology: a systematic review. *BJOG* 2009;116:612-25.
- [2] Mol BW, Dijkman B, Wertheim P, Lijmer J, van der Veen F, Bossuyt PM. The accuracy of serum chlamydial antibodies in the diagnosis of tubal pathology: a meta-analysis. *Fertil Steril* 1997;67:1031-7.
- [3] Den Hartog JE, Lardenoije CM, Severens JL, Land JA, Evers JL, Kessels AG. Screening strategies for tubal factor subfertility. *Hum Reprod* 2008;23:1840-8.
- [4] Land JA, Van Bergen JE, Morre SA, Postma MJ. Epidemiology of *Chlamydia trachomatis* infection in women and the cost-effectiveness of screening. *Hum Reprod Update* 2010;16:189-204.
- [5] Land JA, Evers JL, Goossens VJ. How to use *Chlamydia* antibody testing in subfertility patients. *Hum Reprod* 1998;13:1094-8.
- [6] Baud D, Regan L, Greub G. Comparison of five commercial serological tests for the detection of anti-*Chlamydia trachomatis* antibodies. *Eur J Clin Microbiol Infect Dis* 2010;29:669-75.
- [7] Chapron C, Barakat H, Fritel X, Dubuisson JB, Breart G, Fauconnier A. Presurgical diagnosis of posterior deep infiltrating endometriosis based on a standardized questionnaire. *Hum Reprod* 2005;20:507-13.
- [8] Koninckx PR, Meuleman C, Oosterlynck D, Cornillie FJ. Diagnosis of deep endometriosis by clinical examination during menstruation and plasma CA-125 concentration. *Fertil Steril* 1996;65:280-7.
- [9] Chapron C, Dubuisson JB, Parsini V, Vieira M, Fauconnier A, Barakat H, et al. Routine clinical examination is not sufficient for diagnosing and locating deeply infiltrating endometriosis. *J Am Assoc Gynecol Laparosc* 2002;9:115-9.
- [10] Jacobson TZ, Barlow DH, Koninckx PR, Olive D, Farquhar C. Laparoscopic surgery for subfertility associated with endometriosis. *Cochrane Database Syst Rev* 2002;CD001398.
- [11] Garcia-Velasco JA, Somigliana E. Management of endometriomas in women requiring IVF: to touch or not to touch. *Hum Reprod* 2009;24:496-501.
- [12] Padilla LA, Radosevich DM, Milad MP. Accuracy of the pelvic examination in detecting adnexal masses. *Obstet Gynecol* 2000;96:593-8.
- [13] Padilla LA, Radosevich DM, Milad MP. Limitations of the pelvic examination for evaluation of the female pelvic organs. *Int J Gynaecol Obstet* 2005;88:84-8.
- [14] Wilkes S, Murdoch A, Steen N, Wilsdon J, Rubin G. Open Access Tubal Assessment for the initial management of infertility in general practice (the OATS trial): a pragmatic cluster randomised controlled trial. *Br J Gen Pract* 2009;59:329-35.
- [15] Luttjeboer F, Harada T, Hughes E, Johnson N, Lilford R, Mol BW. Tubal flushing for subfertility. *Cochrane Database Syst Rev* 2007;CD003718.
- [16] Perquin DA, Dorr PJ, de Craen AJ, Helmerhorst FM. Routine use of hysterosalpingography prior to laparoscopy in the fertility workup: a multicentre randomized controlled trial. *Hum Reprod* 2006;21:1227-31.
- [17] Mol BW, Collins JA, Burrows EA, van der Veen F, Bossuyt PM. Comparison of hysterosalpingography and laparoscopy in predicting fertility outcome. *Hum Reprod* 1999;14:1237-42.
- [18] Tur-Kaspa I, Gal M, Hartman M, Hartman J, Hartman A. A prospective evaluation of uterine abnormalities by saline infusion sonohysterography in 1,009 women with infertility or abnormal uterine bleeding. *Fertil Steril* 2006;86:1731-5.
- [19] Hinckley MD, Milki AA. 1000 office-based hysteroscopies prior to *in vitro* fertilization: feasibility and findings. *JSL* 2004;8:103-7.
- [20] Perez-Medina T, Bajo-Arenas J, Salazar F, Redondo T, Sanfrutos L, Alvarez P, et al. Endometrial polyps and their implication in the pregnancy rates of patients undergoing intrauterine insemination: a prospective, randomized study. *Hum Reprod* 2005;20:1632-5.
- [21] Demiroglu A, Gurgan T. Effect of treatment of intrauterine pathologies with office hysteroscopy in patients with recurrent IVF failure. *Reprod Biomed Online* 2004;8:590-4.
- [22] Rama Raju GA, Shashi Kumari G, Krishna KM, Prakash GJ, Madan K. Assessment of uterine cavity by hysteroscopy in assisted reproduction programme and its influence on pregnancy outcome. *Arch Gynecol Obstet* 2006;274:160-4.
- [23] Klatsky PC, Tran ND, Caughey AB, Fujimoto VY. Fibroids and reproductive outcomes: a systematic literature review from conception to delivery. *Am J Obstet Gynecol* 2008;198:357-66.
- [24] Casini ML, Rossi F, Agostini R, Unfer V. Effects of the position of fibroids on fertility. *Gynecol Endocrinol* 2006;22:106-9.
- [25] Soares SR, Barbosa dos Reis MM, Camargos AF. Diagnostic accuracy of sonohysterography, transvaginal sonography, and hysterosalpingography in patients with uterine cavity diseases. *Fertil Steril* 2000;73:406-11.
- [26] Johnson N, van Voorst S, Sowter M, Strandell A, Mol B. Surgical treatment for tubal disease in women due to undergo *in vitro* fertilisation. *Cochrane Database Syst Rev* 2010;1:CD002125.
- [27] Swart P, Mol BW, van der Veen F, van Beurden M, Redekop WK, Bossuyt PM. The accuracy of hysterosalpingography in the diagnosis of tubal pathology: a meta-analysis. *Fertil Steril* 1995;64:486-91.
- [28] Adelus B, al-Nuaim L, Makanjuola D, Khashoggi T, Chowdhury N, Kangave D. Accuracy of hysterosalpingography and laparoscopic hydrotubation in diagnosis of tubal patency. *Fertil Steril* 1995;63:1016-20.
- [29] Papaioannou S, Bourdrez P, Varma R, Afnan M, Mol BW, Coomarasamy A. Tubal evaluation in the investigation of subfertility: a structured comparison of tests. *BJOG* 2004;111:1313-21.
- [30] Woolcott R, Fisher S, Thomas J, Kable W. A randomized, prospective, controlled study of laparoscopic dye studies and selective salpingography as diagnostic tests of fallopian tube patency. *Fertil Steril* 1999;72:879-84.
- [31] Papaioannou S, Afnan M, Girling AJ, Coomarasamy A, Ola B, Olufowobi O, et al. Long-term fertility prognosis following selective salpingography and tubal catheterization in women with proximal tubal blockage. *Hum Reprod* 2002;17:2325-30.
- [32] Osada H, Kiyoshi Fujii T, Tsunoda I, Tsubata K, Satoh K, Palter SF. Outpatient evaluation and treatment of tubal obstruction with selective salpingography and balloon tuboplasty. *Fertil Steril* 2000;73:1032-6.
- [33] Lang EK, Dunaway HE Jr. Efficacy of salpingography and transcervical recanalization in diagnosis, categorization, and treatment of fallopian tube obstruction. *Cardiovasc Intervent Radiol* 2000;23:417-22.
- [34] Boer-Meisel ME, te Velde ER, Habbema JD, Kardaun JW. Predicting the pregnancy outcome in patients treated for hydrosalpinx: a prospective study. *Fertil Steril* 1986;45:23-9.

- [35] Mage G, Pouly JL, de Joliniere JB, Chabrand S, Riouallon A, Bruhat MA. A preoperative classification to predict the intrauterine and ectopic pregnancy rates after distal tubal microsurgery. *Fertil Steril* 1986;46:807-10.
- [36] Canis M, Mage G, Pouly JL, Manhes H, Wattiez A, Bruhat MA. Laparoscopic distal tuboplasty: report of 87 cases and a 4-year experience. *Fertil Steril* 1991;56:616-21.
- [37] Glatstein IZ, Sleeper LA, Lavy Y, Simon A, Adoni A, Palti Z, et al. Observer variability in the diagnosis and management of the hysterosalpingogram. *Fertil Steril* 1997;67:233-7.
- [38] Renbaum L, Urfberg D, Sammel M, Zhou L, Jabara S, Barnhart K. Reliability of clinicians versus radiologists for detecting abnormalities on hysterosalpingogram films. *Fertil Steril* 2002;78:614-8.
- [39] Mol BW, Swart P, Bossuyt PM, van Beurden M, van der Veen F. Reproducibility of the interpretation of hysterosalpingography in the diagnosis of tubal pathology. *Hum Reprod* 1996;11:1204-8.
- [40] Stumpf PG, March CM. Febrile morbidity following hysterosalpingography: identification of risk factors and recommendations for prophylaxis. *Fertil Steril* 1980;33:487-92.
- [41] Moller BR, Allen J, Toft B, Hansen KB, Taylor-Robinson D. Pelvic inflammatory disease after hysterosalpingography associated with *Chlamydia trachomatis* and *Mycoplasma hominis*. *Br J Obstet Gynaecol* 1984;91:1181-7.
- [42] Pittaway DE, Winfield AC, Maxson W, Daniell J, Herbert C, Wentz AC. Prevention of acute pelvic inflammatory disease after hysterosalpingography: efficacy of doxycycline prophylaxis. *Am J Obstet Gynecol* 1983;147:623-6.
- [43] Lindborg L, Thorburn J, Bergh C, Strandell A. Influence of HyCoSy on spontaneous pregnancy: a randomized controlled trial. *Hum Reprod* 2009;24:1075-9.
- [44] De Felice C, Porfiri LM, Savelli S, Alfano G, Pace S, Manganaro L, et al. Infertility in women: combined sonohysterography and hysterosalpingography in the evaluation of the uterine cavity. *Ultraschall Med* 2009;30:52-7.
- [45] Cicinelli E, Romano F, Anastasio PS, Blasi N, Parisi C, Galantino P. Transabdominal sonohysterography, transvaginal sonography, and hysteroscopy in the evaluation of submucous myomas. *Obstet Gynecol* 1995;85:42-7.
- [46] Kupesic S, Plavsic BM. 2D and 3D hysterosalpingo-contrast-sonography in the assessment of uterine cavity and tubal patency. *Eur J Obstet Gynecol Reprod Biol* 2007;133:64-9.
- [47] Guerriero S, Ajossa S, Lai MP, Mais V, Paoletti AM, Melis GB. Transvaginal ultrasonography associated with colour Doppler energy in the diagnosis of hydrosalpinx. *Hum Reprod* 2000;15:1568-72.
- [48] Patel MD, Acord DL, Young SW. Likelihood ratio of sonographic findings in discriminating hydrosalpinx from other adnexal masses. *AJR Am J Roentgenol* 2006;186:1033-8.
- [49] Ahinko-Hakamaa K, Huhtala H, Tinkanen H. The validity of air and saline hysterosalpingo-contrast sonography in tubal patency investigation before insemination treatment. *Eur J Obstet Gynecol Reprod Biol* 2007;132:83-7.
- [50] Ubaldi F, Wisanto A, Camus M, Tournaye H, Clasen K, Devroey P. The role of transvaginal ultrasonography in the detection of pelvic pathologies in the infertility workup. *Hum Reprod* 1998;13:330-3.
- [51] Tekay A, Spalding H, Martikainen H, Joupila P. Agreement between two successive transvaginal salpingosonography assessments of tubal patency. *Acta Obstet Gynecol Scand* 1997;76:572-5.
- [52] Dueholm M, Lundorf E, Sorensen JS, Ledertoug S, Olesen F, Laursen H. Reproducibility of evaluation of the uterus by transvaginal sonography, hysterosonographic examination, hysteroscopy and magnetic resonance imaging. *Hum Reprod* 2002;17:195-200.
- [53] Ayida G, Kennedy S, Barlow D, Chamberlain P. A comparison of patient tolerance of hysterosalpingo-contrast sonography (HyCoSy) with Echovist-200 and X-ray hysterosalpingography for outpatient investigation of infertile women. *Ultrasound Obstet Gynecol* 1996;7:201-4.
- [54] El-Toukhy T, Sunkara SK, Coomarasamy A, Grace J, Khalaf Y. Outpatient hysteroscopy and subsequent IVF cycle outcome: a systematic review and meta-analysis. *Reprod Biomed Online* 2008;16:712-9.
- [55] Ceci O, Bettocchi S, Pellegrino A, Impedovo L, Di Venere R, Pansini N. Comparison of hysteroscopic and hysterectomy findings for assessing the diagnostic accuracy of office hysteroscopy. *Fertil Steril* 2002;78:628-31.
- [56] Tanahatue SJ, Lambalk CB, Hompes PG. The role of laparoscopy in intrauterine insemination: a prospective randomized reallocation study. *Hum Reprod* 2005;20:3225-30.
- [57] Harkki-Siren P, Sjöberg J, Kurki T. Major complications of laparoscopy: a follow-up Finnish study. *Obstet Gynecol* 1999;94:94-8.
- [58] Shibahara H, Shimada K, Kikuchi K, Hirano Y, Suzuki T, Takamizawa S, et al. Major complications and outcome of diagnostic and operative transvaginal hydrolaparoscopy. *J Obstet Gynaecol Res* 2007;33:705-9.
- [59] Valle RF. Hysteroscopy in the evaluation of female infertility. *Am J Obstet Gynecol* 1980;137:425-31.
- [60] Snowden EU, Jarrett JC, 2nd, Dawood MY. Comparison of diagnostic accuracy of laparoscopy, hysteroscopy, and hysterosalpingography in evaluation of female infertility. *Fertil Steril* 1984;41:709-13.
- [61] Kessler I, Lancet M. Hystero-graphy and hysteroscopy: a comparison. *Fertil Steril* 1986;46:709-10.
- [62] Prevedourakis C, Loutradis D, Kalianidis C, Makris N, Aravantinos D. Hysterosalpingography and hysteroscopy in female infertility. *Hum Reprod* 1994;9:2353-5.
- [63] Wang CW, Lee CL, Lai YM, Tsai CC, Chang MY, Soong YK. Comparison of hysterosalpingography and hysteroscopy in female infertility. *J Am Assoc Gynecol Laparosc* 1996;3:581-4.
- [64] Golan A, Eilat E, Ron-El R, Herman A, Soffer Y, Bukovsky I. Hysteroscopy is superior to hysterosalpingography in infertility investigation. *Acta Obstet Gynecol Scand* 1996;75:654-6.
- [65] Gaglione R, Valentini AL, Pistilli E, Nuzzi NP. A comparison of hysteroscopy and hysterosalpingography. *Int J Gynaecol Obstet* 1996;52:151-3.
- [66] Preutthipan S, Linasmita V. A prospective comparative study between hysterosalpingography and hysteroscopy in the detection of intrauterine pathology in patients with infertility. *J Obstet Gynaecol Res* 2003;29:33-7.
- [67] Ragni G, Diaferia D, Vegetti W, Colombo M, Arnoldi M, Crosignani PG. Effectiveness of sonohysterography in infertile patient work-up: a comparison with transvaginal ultrasonography and hysteroscopy. *Gynecol Obstet Invest* 2005;59:184-8.
- [68] Guven MA, Bese T, Demirkiran F, Idil M, Mgoyi L. Hydrosography in screening for intracavitary pathology in infertile women. *Int J Gynaecol Obstet* 2004;86:377-83.
- [69] Dijkman AB, Mol BW, van der Veen F, Bossuyt PM, Hogerzeil HV. Can hysterosalpingo-contrast-sonography replace hysterosalpingography in the assessment of tubal subfertility? *Eur J Radiol* 2000;35:44-8.
- [70] Hamed HO, Shahin AY, Elsamman AM. Hysterosalpingo-contrast sonography versus radiographic hysterosalpingography in the evaluation of tubal patency. *Int J Gynaecol Obstet* 2009;105:215-7.
- [71] Dara'i E, Dessolle L, Lecuru F, Soriano D. Transvaginal hydrolaparoscopy compared with laparoscopy for the evaluation of infertile women: a prospective comparative blind study. *Hum Reprod* 2000;15:2379-82.
- [72] Casa A, Sesti F, Marziali M, Piccione E. Transvaginal hydrolaparoscopy vs. conventional laparoscopy for evaluating unexplained primary infertility in women. *J Reprod Med* 2002;47:617-20.
- [73] Watrelot A, Nisolle M, Chelli H, Hocke C, Rongieres C, Racinet C. Is laparoscopy still the gold standard in infertility assessment? A comparison of fertiloscopy versus laparoscopy in infertility. Results of an international multicentre prospective trial: the 'FLY' (Fertiloscopy-Laparoscopy) study. *Hum Reprod* 2003;18:834-9.

5.6. Mock embryo transfer does not affect uterine contractility

Mock embryo transfer does not affect uterine contractility

Antoine Torre, M.D.,^{a,b,c} Juliano Brum Scheffer, M.D.,^{a,b,c} Luca Maria Schönauer, M.D.,^{a,b,c}
Nelly Frydman, Pharm.D.,^{b,c,d} and Renato Fanchin, M.D., PhD.^{a,b,c}

^a Assistance Publique-Hôpitaux de Paris (AP-HP), Department of Obstetrics and Gynecology and Reproductive Medicine, Hôpital Antoine Béchère, Paris, France; ^b Université Paris-Sud, UMR-S0782, Clamart, France; ^c Institut National de la Santé et de la Recherche Médicale U782, Clamart, France; and ^d AP-HP, Department of Reproductive Biology, Hôpital Antoine Béchère, Paris, France

Objective: To assess the degree of utero-stimulation induced by transcervical introduction of a catheter as in mock ET.

Design: Prospective study.

Setting: Reproductive medicine unit.

Patient(s): Eighty volunteers undergoing mild ovarian stimulation and IUI.

Intervention(s): Just before IUI, women had uterine contraction (UC) frequency assessed with 2-minute sagittal ultrasound scans of the uterus (pre-catheter measurement). Thereafter, one of three types of catheters, each with a different stiffness level (low, n = 25; medium, n = 30; or high, n = 25) was introduced into the cervix up to the inner cervical os, then immediately withdrawn, and the UC frequency reassessed (post-catheter measurement).

Main Outcome Measure(s): Percentage change in UC frequency.

Result(s): Median (range) UC frequency was not significantly different at pre- and post-catheter measurements: 2.0 (0.0–4.5) UC per minute and 2.2 (0.0–5.5) UC per minute. In addition, the stiffness of the catheter (low, medium, or high) did not influence the UC frequency, with median (range) percentage of change from pre- to post-catheter measurement at 0 (–100% to +75%), 0 (–100% to +100%), and 0 (–40% to +100%), respectively.

Conclusion(s): The introduction of a catheter up to the inner cervical os, as usually performed in mock ET, does not stimulate uterine contraction frequency, irrespective of catheter stiffness. (Fertil Steril® 2010;93:1343–6. ©2010 by American Society for Reproductive Medicine.)

Key Words: Intrauterine insemination, mock embryo transfer, uterine contraction frequency, catheter

Embryo transfer is possibly the most sensitive clinical step for the establishment of a pregnancy after IVF. Among the factors that are likely to influence the effectiveness of such a procedure ranks the utero-stimulation that is potentially generated by the introduction of a catheter into the intrauterine milieu (1), in particular, under traumatic conditions (2). Indeed, all evidence indicates that the hyperactivity of the muscle fibers surrounding the endometrium is detrimental at the time of ET because it may increase the risk of embryo expulsion. In agreement with this hypothesis, our group has observed that high-frequency uterine contractions (UC) at the time of ET negatively influence the outcome of IVF-ET (3). Other investigators have observed that the choice of less-traumatic catheters positively influences the outcome of IVF-ET (4, 5).

In an effort to decrease uterine trauma and the resulting stimulation of uterine contractility at the time of ET, some investigators have proposed ruling out the presence of cervi-

cal obstacles by the gentle introduction of an empty catheter through the cervix up to the inner cervical os immediately before ET (6). However, it remains unclear whether such a “mock ET” can itself generate UC and whether its possible stimulatory effect depends on the type of catheter used. Hence, the present investigation was conducted to quantify the possible utero-stimulation generated by mock ET performed using three ET catheters with different characteristics.

MATERIALS AND METHODS

Patient Characteristics

We prospectively studied 80 infertile volunteers undergoing mild ovarian stimulation and IUI. The choice of IUI as a clinical model to study the impact of mock ET on uterine contractility was based on the fact that, unlike IVF-ET, utero-stimulation during IUI has been shown to increase IUI effectiveness (7); therefore, this experimental model could be considered acceptable for patients. All patients enrolled in the present study met the following criteria: [1] aged 18–41 years, [2] patent fallopian tubes confirmed by hysterosalpingography and/or laparoscopy, [3] normal uterine cavity on hysterosalpingography and/or laparoscopy and/or ultrasonography, [4] adequate uterine visualization on transvaginal ultrasound scans, and [5] a partner with at

Received July 19, 2008; revised October 24, 2008; accepted October 29, 2008; published January 7, 2009.

A.T. has nothing to disclose. J.B.S. has nothing to disclose. L.M.S. has nothing to disclose. N.F. has nothing to disclose. R.F. has nothing to disclose.

Reprint requests: Renato Fanchin, M.D., Department of Obstetrics and Gynecology and Reproductive Medicine, Hôpital Antoine Béchère, 157 rue de la Porte de Trivaux, 92141 Clamart, France (FAX: 0033 1 4537 49 80; E-mail: renato.fanchin@abc.aphp.fr).

0015-0282/10/\$36.00

doi:10.1016/j.fertnstert.2008.10.054

Fertility and Sterility® Vol. 93, No. 4, March 1, 2010

Copyright ©2010 American Society for Reproductive Medicine, Published by Elsevier Inc.

1343

least 1×10^6 spermatozoa showing progressive mobility after sperm preparation. Mild controlled ovarian hyperstimulation (COH) and IUI were indicated because of unexplained infertility (48%), ovulatory abnormalities (20%), mild sperm abnormalities (12%), mild pelvic endometriosis (10%), or mild tubal abnormalities (10%). Because the present study analyzed only clinical procedures that are routinely performed at our center, informed consent was obtained from each participant, but previous submission to our institutional review board was not required.

COH Protocol

All patients underwent mild COH using three different protocols: recombinant FSH (rFSH) (Gonal-F; Merck-Serono, Lyon, France) alone (68% of cases), a combination of clomiphene citrate (Clomid; Aventis, Paris, France) and rFSH (14% of cases), or a combination of GnRH agonist (Decapeptyl 0.1 mg; Beaufour-Ipsen Pharma, Boulogne-Billancourt, France) and rFSH (18% of cases), as described elsewhere (8). The choice of one protocol over another was strictly arbitrary and determined by individual preferences of the physicians belonging to our ovulation induction program. Administration of hCG (Gonadotrophine Chorionique Endo; Organon, Puscau, France; 5,000 IU, IM) was performed when one to four follicles simultaneously exceeded 15 mm in diameter. Intrauterine insemination was performed 36 hours after hCG administration. The luteal phase was supported with micronized P (Estima; Effik Pharmaceuticals, Bièvres, France; 600 mg/d) administered daily through the vaginal route starting on the evening of IUI.

Uterine Contractility Assessment and Catheter Introduction

Just before insemination (precatheter assessment), women underwent an ultrasonographic assessment of UC, as described elsewhere (3). In brief, 2-minute ultrasound scans of a sagittal plane of the uterus were performed using a 7.5-MHz transvaginal probe (Siemens Elegra; Siemens SAS, Saint-Denis, France). Environmental conditions were standardized throughout ultrasound examinations. Images were digitized on line using a two-image-per-second rate, and UC frequency was assessed on time-mode graphs generated electronically using three-dimensional (3D) reconstruction software (I6TEC 3.1.2; I6DP, Paris, France). Uterine contraction frequency was identified by the number of major vertical displacements of the myometrial-endometrial interface and of the uterine cavity line over time. This 3D approach for the measurement of UC frequency showed results equivalent to those from visual UC counting on accelerated ultrasound sequences (9). The precision of uterine contraction frequency measurements, expressed as interassay coefficient of variation, was 8% (3).

Immediately after UC recording, an ET catheter was introduced into the cervix up to the inner cervical os, then immediately withdrawn. This procedure, which mimics mock ET in IVF-ET (6), is done routinely at our center to rule out cer-

vical obstacles. Three types of catheters (C.C.D Laboratories, Paris, France), of different stiffness, were alternately used in blocks strictly respecting the random order of arrival of patients at our institution for IUI: a low-rigidity group (Ultra-soft catheter; $n = 25$), medium-rigidity group (Classic catheter; $n = 30$), or high-rigidity group (Memory catheter; $n = 25$). External diameters were, respectively, 1.6 mm, 1.6 mm, and 2.2 mm. Only one type of catheter was used for each patient. Just after catheter removal, another 2-minute recording of UC was performed using similar methodology as at baseline (postcatheter assessment). For all patients, IUI was performed with another Classic catheter. No difficulty in cervical catheterization was noted, and no cervix tenaculum was used.

Hormonal Measurements

Serum E_2 and P levels were determined by an automated multianalysis system using a chemiluminescence technique (Advia-Centaur; Bayer Diagnostics, Puteaux, France). For E_2 , the lower detection limit was 15 pg/mL, linearity up to 1,000 pg/mL, and intra- and interassay coefficients of variation 8% and 9%, respectively. For P, the lower detection limit was 0.1 ng/mL, linearity up to 60 ng/mL, and intra- and interassay coefficients of variation 8% and 9%, respectively.

Statistics

Medians were used as the measure of central tendency, and minimum and maximum values were used as measures of variability. Changes in UC frequency were assessed using the Wilcoxon signed rank test. The catheter effect on UC frequency was assessed using the Kruskal-Wallis test. A P value of $< .05$ was considered statistically significant.

RESULTS

Patient characteristics and COH data in the low-, medium-, and high-rigidity catheter groups are summarized in Table 1. As shown, women included in the three groups were comparable with regard to age, etiology and duration of infertility, prevalence of COH protocols, and cycle day of hCG administration, as well as number of preovulatory follicles (>15 mm in diameter) and serum E_2 and P levels on the day of hCG administration.

Overall, pre- and postcatheter UC frequency remained unchanged at 2.0 UC per minute (range, 0–4.5 UC per minute). Detailed data on uterine contractility in the low-, medium-, and high-rigidity catheter groups are shown in Table 2. No noticeable stimulatory effect of mock ET was noted, regardless of the characteristics of the catheter used.

DISCUSSION

Mock ET and others practices, such as ultrasound-guided transfer or pretreatment hysteroscopy, have been proposed to prevent traumatic transfer that could negatively affect the implantation rate (10). Indeed, hysteroscopy could rule out

TABLE 1
Patient characteristics and COH data in the low-, medium-, and high-rigidity catheter groups.

Characteristic	Low rigidity (n = 25)	Medium rigidity (n = 30)	High rigidity (n = 25)	P value
Female age (y)	35 (27–41)	35 (20–44)	32 (27–39)	NS
Etiology of infertility				
Unexplained	38	51	54	NS
Ovulatory	13	25	22	NS
Mild male	21	9	8	NS
Mild endometriosis	8	10	12	NS
Mild tubal	20	5	4	NS
Duration of infertility (y)	4 (1–12)	4 (1–10)	4 (1–11)	NS
COH protocol				
FSH	70	76	60	NS
CC–FSH	13	6	20	NS
GnRH agonist–FSH	17	18	20	NS
Day of hCG administration	11 (8–19)	11 (8–25)	10.5 (8–24)	NS
No. of follicles >15 mm	1 (1–4)	2 (1–4)	2 (1–4)	NS
Serum E ₂ level (pg/mL)	329 (141–1636)	675 (208–1045)	533 (133–1514)	NS
Serum P level (ng/mL)	0.24 (0.10–1.69)	0.15 (0.10–0.76)	0.45 (0.10–0.99)	NS

Note: Values are percentages or median (range). NS = not statistically significant; CC = clomiphene citrate.

Torre. Mock ET and uterine contractions. *Fertil Steril* 2010.

potential intracervical or intrauterine obstacles (11). Because ultrasound performed at the time of the transfer estimates hysteroscopy more accurately than pretreatment mock ET (12, 13), it more efficiently prevents uterine fundus stimulation, leading to improved IVF outcomes (14). However, difficult cervix passage attested to by bleeding (15) or long (16) ET can also negatively affect implantation rate and should be prevented by previous intracervical insertion of a catheter. This mock ET, which can be performed before any treatment (pretreatment mock ET), at the time of oocyte retrieval or just before ET, directly allows the best shape and stiffness of the catheter to be selected for each endocervical canal (10), which appears otherwise inaccessible to ultrasound (17). Although evidence supporting mock ET is only available when performed before treatment (18), its timing may not be as helpful as when it takes place just before ET, because of uterine mobility (19, 20). Some investigators,

including us, now recommend this last practice (6), with, in our case, a comforting implantation rate of 33.4% (for patients aged <38 years) over the last 5 years, during which time it has been routinely used. However, its real benefits remain to be proved.

The present investigation was set to evaluate the impact on uterine contractility of intracervical insertion of a catheter. This issue is pertinent because any stimulation of uterine contractility possibly induced by this mock ET, just before an actual ET, may be detrimental to the outcome of IVF-ET (2, 3). Our data show that a careful insertion of a catheter up to the cervical os does not induce a noticeable change in UC frequency, irrespective of the catheter's characteristics.

The issue of whether cervical stimulation may trigger an increase in the contractile activity of the nonpregnant uterus remains unclear. Some investigators have observed that

TABLE 2
Uterine contractility data in the low-, medium-, and high-rigidity catheter groups.

Variable	Low rigidity (n = 25)	Medium rigidity (n = 30)	High rigidity (n = 25)	P value
Precatheter UC frequency (UC/minute)	2.0 (0–4.5)	2.2 (0–4.0)	2.2 (0–4.0)	NS ^b
Postcatheter UC frequency (UC/minute)	2.2 (0–4.5)	2.2 (0–4.5)	2.1 (0–4.5)	NS
Change in UC frequency (%)	0 (–100 to +75)	0 (–100 to +100)	0 (–40 to +100)	NS

Note: Values are median (range). NS = not statistically significant.

Torre. Mock ET and uterine contractions. *Fertil Steril* 2010.

cervical dilation results in an increase in intrauterine pressure, whereas simple cervical stimulation fails to produce the same effect (21). Others have induced an increase in uterine contractility when manipulating the cervix with a tenaculum, as sometimes used during difficult ET (2). Although the exact degree of uterine stimulation provoked by the transit of a device of variable rigidity through the cervix is still to be established, the lack of significant variation in UC frequency triggered by the catheter in the present study, as far as can be detected by ultrasound scans, is reassuring for the clinical practice of a mock ET just before the actual ET.

The present investigation was designed to reproduce the gesture usually carried out during mock ET, thereby refraining from introducing the catheter beyond the internal cervical os. Therefore, it does not help to elucidate whether the introduction of a catheter further into the uterine cavity may generate uterine stimulation, in particular under traumatic conditions. Another point to be considered is that the intensity of COH used for IUI in the present study is approximately five times lower than those used for IVF-ET, if we compare the average maximum E_2 rate of 562 pg/mL observed in our study with the 2,695 pg/mL generally reached when IVF-ET is performed in our center. Although the role of E_2 in the regulation of uterine contractility remains to be determined, a wealth of data indicates that this hormone contributes to the progressive increase of UC frequency observed during the follicular phase of the menstrual cycle (22–25) and is likely to increase utero-excitability (26). Hence, the different hormonal environment prevailing during IUI and IVF-ET indicates that the present results should be extrapolated to IVF-ET with caution.

In conclusion, because no variation in UC frequency after intracervical insertion of different types of catheter was noted, this study suggests that mock ET performed just before ET may be an innocuous procedure. However, the consequences of this procedure in terms of the clinical outcome of ET should now be investigated to definitively establish the advantages and security of this practice.

REFERENCES

1. Abou-Setta AM, Al-Inany HG, Mansour RT, Serour GI, Aboulghar MA. Soft versus firm embryo transfer catheters for assisted reproduction: a systematic review and meta-analysis. *Hum Reprod* 2005;20:3114–21.
2. Lesny P, Killick SR, Robinson J, Raven G, Maguiness SD. Junctional zone contractions and embryo transfer: is it safe to use a tenaculum? *Hum Reprod* 1999;14:2367–70.
3. Fanchin R, Righini C, Olivennes F, Taylor S, de Ziegler D, Frydman R. Uterine contractions at the time of embryo transfer alter pregnancy rates after in vitro fertilization. *Hum Reprod* 1998;13:1968–74.
4. Meriano J, Weissman A, Greenblatt EM, Ward S, Casper RF. The choice of embryo transfer catheter affects implantation after IVF. *Fertil Steril* 2000;74:678–82.
5. van Weering HG, Schats R, McDonnell J, Vink JM, Vermeiden JP, Hompes PG. The impact of the embryo transfer catheter on the pregnancy rate in IVF. *Hum Reprod* 2002;17:666–70.
6. Sharif K, Afnan M, Lenton W. Mock embryo transfer with a full bladder immediately before the real transfer for in-vitro fertilization treatment: the Birmingham experience of 113 cases. *Hum Reprod* 1995;10:1715–8.
7. Brown SE, Toner JP, Schnorr JA, Williams SC, Gibbons WE, de Ziegler D, et al. Vaginal misoprostol enhances intrauterine insemination. *Hum Reprod* 2001;16:96–101.
8. Fanchin R, Olivennes F, Righini C, Hazout A, Schwab B, Frydman R. A new system for fallopian sperm perfusion leads to pregnancy rates twice as high as standard intrauterine insemination. *Fertil Steril* 1995;64:505–10.
9. Ayoubi JM, Fanchin R, Kaddouz D, Frydman R, de Ziegler D. Uterorelaxing effects of vaginal progesterone: comparison of two methodologies for assessing uterine contraction frequency on ultrasound scans. *Fertil Steril* 2001;76:736–40.
10. Sallam HN. Embryo transfer: factors involved in optimizing the success. *Curr Opin Obstet Gynecol* 2005;17:289–98.
11. Goldenberg M, Bider D, Ben-Rafael Z, Dor J, Levran D, Oelsner G, et al. Hysteroscopy in a program of in vitro fertilization. *J In Vitro Fert Embryo Transf* 1991;8:336–8.
12. Miller KL, Frattarelli JL. The pre-cycle blind mock embryo transfer is an inaccurate predictor of anticipated embryo transfer depth. *J Assist Reprod Genet* 2007;24:77–82.
13. Pope CS, Cook EK, Arny M, Novak A, Grow DR. Influence of embryo transfer depth on in vitro fertilization and embryo transfer outcomes. *Fertil Steril* 2004;81:51–8.
14. Abou-Setta AM, Mansour RT, Al-Inany HG, Aboulghar MM, Aboulghar MA, Serour GI. Among women undergoing embryo transfer, is the probability of pregnancy and live birth improved with ultrasound guidance over clinical touch alone? A systemic review and meta-analysis of prospective randomized trials. *Fertil Steril* 2007;88:333–41.
15. Alvero R, Hearn-Stokes RM, Catherino WH, Leondires MP, Segars JH. The presence of blood in the transfer catheter negatively influences outcome at embryo transfer. *Hum Reprod* 2003;18:1848–52.
16. Matorras R, Mendoza R, Exposito A, Rodriguez-Escudero FJ. Influence of the time interval between embryo catheter loading and discharging on the success of IVF. *Hum Reprod* 2004;19:2027–30.
17. Flisser E, Grifo JA. Is what we clearly see really so obvious? Ultrasonography and transcervical embryo transfer—a review. *Fertil Steril* 2007;87:1–5.
18. Mansour R, Aboulghar M, Serour G. Dummy embryo transfer: a technique that minimizes the problems of embryo transfer and improves the pregnancy rate in human in vitro fertilization. *Fertil Steril* 1990;54:678–81.
19. Yang WJ, Lee RK, Su JT, Lin MH, Hwu YM. Uterine position change between mock and real embryo transfers. *Taiwan J Obstet Gynecol* 2007;46:162–5.
20. Henne MB, Milki AA. Uterine position at real embryo transfer compared with mock embryo transfer. *Hum Reprod* 2004;19:570–2.
21. Shafik A. Utero-cervical inhibitory reflex. The description of a reflex and its clinical significance. *Hum Reprod* 1994;9:2220–3.
22. Martinez-Gaudio M, Yoshida T, Bengtsson LP. Propagated and nonpropagated myometrial contractions in normal menstrual cycles. *Am J Obstet Gynecol* 1973;115:107–11.
23. Oike K, Ishihara K, Kikuchi S. A study on the endometrial movement and serum hormonal level in connection with uterine contraction [abstract]. *Nippon Sanka Fujinka Gakkai Zasshi* 1990;42:86–92.
24. Lyons EA, Taylor PJ, Zheng XH, Ballard G, Levi CS, Kredentser JV. Characterization of subendometrial myometrial contractions throughout the menstrual cycle in normal fertile women. *Fertil Steril* 1991;55:771–4.
25. Ijland MM, Evers JL, Dunselman GA, Hoogland HJ. Subendometrial contractions in the nonpregnant uterus: an ultrasound study. *Eur J Obstet Gynecol Reprod Biol* 1996;70:23–4.
26. Knock GA, Tribe RM, Hassoni AA, Aaronson PI. Modulation of potassium current characteristics in human myometrial smooth muscle by 17beta-estradiol and progesterone. *Biol Reprod* 2001;64:1526–34.