HAL
open science

Corrélations génotype/phénotype dans la maladie de Charcot-Marie-Tooth : l'exemple des mutations du gène INF2

Stéphane Mathis

To cite this version:

Stéphane Mathis. Corrélations génotype/phénotype dans la maladie de Charcot-Marie-Tooth : l'exemple des mutations du gène INF2. Médecine humaine et pathologie. Université de Limoges, 2014. Français. NNT : 2014LIMO0038 . tel-01127917

HAL Id: tel-01127917

https://theses.hal.science/tel-01127917

Submitted on 9 Mar 2015

HAL is a multi-disciplinary open access archive for the deposit and dissemination of scientific research documents, whether they are published or not. The documents may come from teaching and research institutions in France or abroad, or from public or private research centers.

L'archive ouverte pluridisciplinaire **HAL**, est destinée au dépôt et à la diffusion de documents scientifiques de niveau recherche, publiés ou non, émanant des établissements d'enseignement et de recherche français ou étrangers, des laboratoires publics ou privés.

UNIVERSITE DE LIMOGES

ECOLE DOCTORALE BIOSANTE

FACULTE DE MEDECINE

Laboratoire : Maintenance myélinique et neuropathies périphériques (EA 6309)

Thèse N° [-----]

Thèse

pour obtenir le grade de

DOCTEUR DE L'UNIVERSITÉ DE LIMOGES

Neurosciences

présentée et soutenue par

Stéphane MATHIS

le 04 Décembre 2014

Corrélations génotype/phénotype dans la maladie de Charcot-Marie-Tooth

L'exemple des mutations du gène *INF2*

Thèse dirigée par Benoît FUNALOT

JURY :

Rapporteurs

M.TRICAUD Nicolas Chargé de recherche INSERM (HDR) à l'Université de Montpellier

M.GOIZET Cyril Professeur à l'Université de Bordeaux

Examinateurs

M. STURTZ Franck Professeur à l'Université de Limoges

M. FUNALOT Benoît Professeur à l'Université de Limoges

M. NEAU Jean-Philippe Professeur à l'Université de Poitiers

UNIVERSITE DE LIMOGES

ECOLE DOCTORALE BIOSANTE

FACULTE DE MEDECINE

Laboratoire : Maintenance myélinique et neuropathies périphériques (EA 6309)

Thèse N° [-----]

Thèse

pour obtenir le grade de

DOCTEUR DE L'UNIVERSITÉ DE LIMOGES

Neurosciences

présentée et soutenue par

Stéphane MATHIS

le 04 Décembre 2014

Corrélations génotype/phénotype dans la maladie de Charcot-Marie-Tooth

L'exemple des mutations du gène *INF2*

Thèse dirigée par Benoît FUNALOT

JURY :

Rapporteurs

M.TRICAUD Nicolas Chargé de recherche INSERM (HDR) à l'Université de Montpellier

M.GOIZET Cyril Professeur à l'Université de Bordeaux

Examinateurs

M. STURTZ Franck Professeur à l'Université de Limoges

M. FUNALOT Benoît Professeur à l'Université de Limoges

M. NEAU Jean-Philippe Professeur à l'Université de Poitiers

à mes parents

Remerciements

Les études réalisées pour ce Mémoire se sont déroulées au sein du Laboratoire de recherche « Maintenance myélinique et neuropathies périphériques (EA 6309) » du CHU de Limoges, sous la direction de Monsieur le Professeur Benoît FUNALOT. Je le remercie vivement pour la confiance qu'il m'a accordée et pour m'avoir guidé dans ce travail.

Que Monsieur Nicolas TRICAUD, chargé de recherche INSERM à l'Université de Montpellier (Institut des Neurosciences de Montpellier), et Monsieur Cyril GOIZET, Professeur à l'Université de Bordeaux (UFR des Sciences Médicales Bordeaux Segalen), trouvent ici toute l'expression de ma reconnaissance pour avoir accepté d'être rapporteurs de ces travaux, ainsi que pour leur participation à ce jury.

Je remercie Monsieur le Professeur Jean-Michel VALLAT, Professeur à l'Université de Limoges, pour son accueil chaleureux au sein de son laboratoire de Neuropathologie et au sein du service de Neurologie du CHU de Limoges. Je le remercie également pour m'avoir permis d'utiliser des reproductions photographiques d'analyses histo-pathologiques effectuées au sein de son laboratoire.

Je remercie Monsieur le Professeur NEAU, Professeur à l'Université de Poitiers (chef du service de Neurologie du CHU de Poitiers), pour m'avoir soutenu dans mes recherches. Je le remercie également pour avoir accepté d'être co-directeur de ces travaux et membre de ce jury.

Je remercie Monsieur Franck STURTZ, Professeur à l'Université de Limoges (Chef du Service de Génétique du CHU de Limoges), pour l'intérêt qu'il a porté à ces travaux en acceptant de participer à ce jury.

Je remercie Monsieur Roger GIL, Professeur à l'Université de Poitiers (ancien chef de service de Neurologie du CHU de Poitiers, ancien doyen de la Faculté de Médecine et de Pharmacie de Poitiers), pour m'avoir guidé dans ma formation de neurologue et m'avoir soutenu durant toutes ces années.

Que Madame Laurence RICHARD et les techniciennes du laboratoire de Neuropathologie du CHU de Limoges soient remerciées pour leur soutien et leur aide technique précieuse.

Je souhaite remercier mes collègues neurologues du CHU de Poitiers (Monsieur le Docteur Jonathan CIRON, Monsieur le Docteur Foucaud DUBOISGUEHENEUC, Madame le Docteur Isabelle BENATRU, Monsieur le Docteur Matthias LAMY et Monsieur le Docteur Adrien JULIAN) et du CHU de Limoges (Monsieur le Professeur Laurent MAGY et Madame le Docteur Karima GHORAB) pour la confiance qu'ils m'accordent et le soutien qu'ils m'apportent.

Je remercie enfin tous les thésards que j'ai pu côtoyer durant ces trois années passées au Laboratoire.

Sommaire

Introduction 1
Le système nerveux périphérique 3
Généralités 3
Origine embryologique 5
Le nerf périphérique 8
Structure générale du nerf périphérique 8
Vascularisation du nerf périphérique 19
Axone et cytosquelette 20
Polarisation des cellules du système nerveux périphérique 24
Rôle des mitochondires au sein des nerfs périphériques 36
La cellule de Schwann 41
__Définition des cellules gliales 41
__Origine et développement des cellules de Schwann 43
__Le processus de gliogenèse 45
__Le processus de myélinisation 46
__Intéractions des cellules de Schwann avec la matrice extra-cellulaire 49
__Rôle des GTPases 53
__Rôle des cellules de Schwann dans le processus inflammatoire des nerfs périphériques 57
Processus de dégénération/régénération du système nerveux périphérique 59
Les neuropathies périphériques 66
Définition clinique 66
Moyens d'exploration habituels des neuropathies périphériques 73
__Biologie 73
__Electrophysiologie 75
Radiologie 90
Histopathologie 93
La génétique 108
__Généralités 108
__L'ADN 108
__L'ARN 110
__Chromosomes : aspects normaux et pathologiques 111
__Génes : aspects normaux et pathologiques 115
__Principales techniques de Génétique moléculaire 117

La maladie de Charcot-Marie-Tooth 121
Généralités 123
Données historiques 128
Maladie de Charcot-Marie-Tooth de type 1 (CMT1) 130
__CMT1A 130
__CMT1B 135
__CMT1C 137
__CMT1D 138
__CMT1E 140
__CMT1F 141
__Syndrome de Roussy-Levy 141
__CMT lié au gène FBLN5 142
__CMT lié au gène GJB3 143
Maladie de Charcot-Marie-Tooth de type 2 (CMT2) 144
__Généralités 144
__CMT2A1 et CMT2A2 147
__CMT2B 149

__CMT2B1 149
__CMT2B2 151
__CMT2C 141
__CMT2D 153
__CMT2E 154
__CMT2F 155
__CMT2G 156
__CMT2H et CMT2K 157
__CMT2I et CMT2J 158
__CMT2L 159
__CMT2M 159
__CMT2N 160
__CMT2P 160
__CMT2Q 161
__CMT2R 162
__ARAN-NM 163
__CMT lié au gène TFG 164
__CMT lié au gène VCP 165
Maladie de Charcot-Marie-Tooth de type 3 (CMT3) 167
Maladie de Charcot-Marie-Tooth de type 4 (CMT4) 169
__Généralités 169
__CMT4A 169
__CMT4B1 170
__CMT4B2 172
__CMT4B3 172
__CMT4C 173
__CMT4D 175
__CMT4E 176
__CMT4F 177
__CMT4G 177
__CMT4H 179
__CMT4J 180
CCFDN 181
__CMT lié au gène SURF1 182
Maladie de Charcot-Marie-Tooth de transmission liée à l'X (CMTX) 184
__CMTX1 184
__CMTX2 188
__CMTX3 188
__CMTX4 189
__CMTX5 190
__CMTX6 191
Maladie de Charcot-Marie-Tooth de type intermédiaire (CMTI) 193
__CMTI à transmission dominante (CMTDI) 193
__CMTI à transmission récessive (CMTRI) 198
Maladie de Charcot-Marie-Tooth de type 5 (CMT5) 201
Maladie de Charcot-Marie-Tooth de type 6 (CMT6) 202
__CMT lié au gène MFN2 202
__CMT lié au gène PRPS1 203
__CMT lié au gène C12ORF65 204
Neuropathies héréditaires motrices distales (dHMN) 206
__Définition 206
__dHMN de type I 207
__dHMN de type II 211
__dHMN de type III 214

__dHMN de type IV 214
__dHMN de type V.....215
__dHMN de type VI 216
__dHMN de type VII.....217
__dHMN de transmission liée à l'X 220
__dHMN avec atteinte pyramidale associée.....221
__Amyotrophie spinale congénitale 225
Neuropathie héréditaire par hypersensibilité aux points de pression (NHPP).....226

Résultats.....229
Corrélations génotype/phénotype et mutations du gène INF2 (article) .....

Conclusion et Perspectives 267

Bibliographie.....275

Annexes.....323
__Publication 1 325
__Publication 2 341
__Publication 3 377
__Publication 4 397
__Publication 5 413
__Publication 6 437
__Publication 7 449
__Publication 8 481
__Brèves informations sur quelques illustres personnages cités dans ce manuscrit 517

I. INTRODUCTION

Le système nerveux périphérique

Généralités

Les neuropathies sont due à un processus pathologique affectant tout ou partie du système nerveux périphérique (c'est-à-dire des nerfs périphériques), ce dernier se définissant par opposition au système nerveux central (correspondant aux structures cérébrales et à la moelle épinière). En fait, le système nerveux périphérique naît de la moelle épinière (pour les nerfs spinaux) et du tronc cérébral (pour les nerfs crâniens), en émergeant soit par les trous de conjugaison au niveau du rachis, soit par les foramina au niveau de la base du crâne. Le système nerveux périphérique fait ainsi le lien entre le système nerveux central et les organes cibles périphériques (muscles, viscères). Sur le plan fonctionnel, il se subdivise en 2 catégories distinctes:

- le système nerveux somatique : il s'agit de fibres nerveuses dont la fonction est motrice et/ou sensitive (voire sensorielle).
- le système nerveux autonome : il s'agit de fibres nerveuses en charge de l'innervation des organes internes et de leurs enveloppes, et donc de l'homéostasie de l'organisme.

Les nerfs périphériques sont donc formés par des fibres nerveuses issues de neurones sensoriels primaires (en provenance des ganglions rachidiens), de motoneurones périphériques (dont le corps cellulaire se situe au niveau de la moelle épinière) et de fibres du système nerveux autonome [1]. Ainsi, le système nerveux périphérique contient potentiellement 4 types de fibres [2]:

- les fibres somato-motrices : ce sont des fibres efférentes destinées à stimuler la musculature striée squelettique.
- les fibres somato-sensibles : ce sont des fibres afférentes conduisant la sensibilité thermo-algique et proprioceptive en direction de l'encéphale
- les fibres viscéro-motrices : ce sont des fibres afférentes destinées à stimuler les muscles lisses viscéraux (et le muscle cardiaque)
- les fibres viscéro-sensibles : ce sont des fibres afférentes destinées à recueillir des informations provenant des viscères.

Finalement, le système nerveux périphérique apparaît comme une construction complexe dont l'objectif est double :

- disséminer des informations en provenance du système nerveux central vers des organes cibles.
- Recueillir des informations de la périphérie de l'organisme pour les acheminer vers le système nerveux central où elles seront analysées.

Origine embryologique du système nerveux périphérique

L'ensemble du système nerveux se développe à partir de l'ectoblaste, structure embryonnaire primordiale (**Figure 1**).

Figure 1. *Origine embryologique du système nerveux*

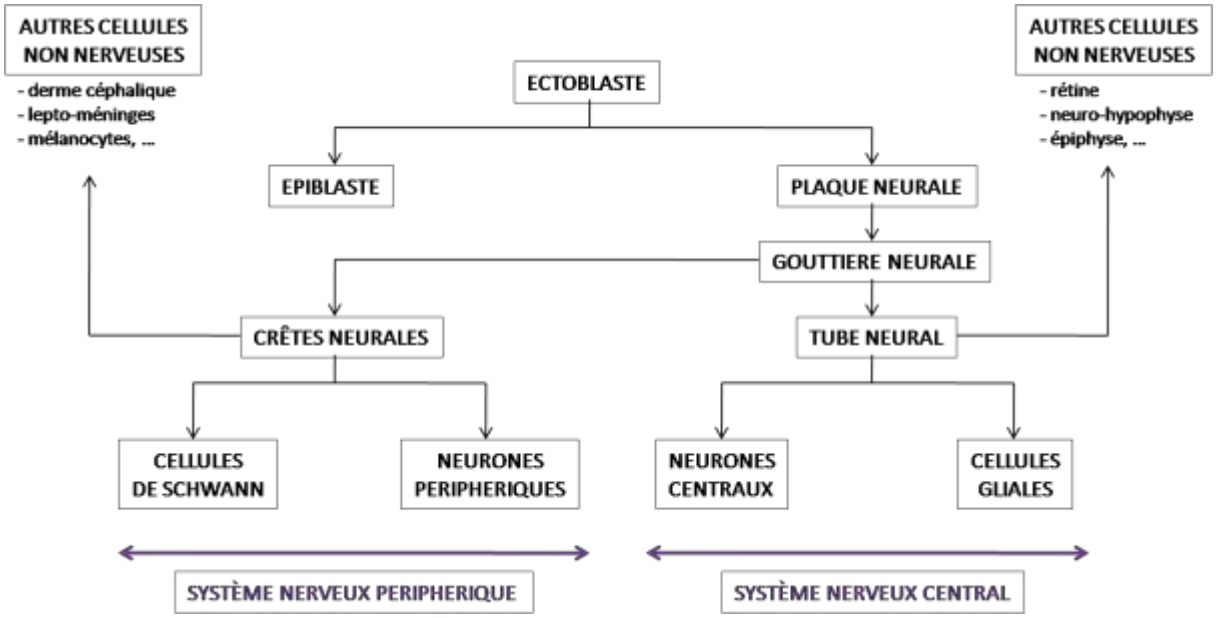

Dès le milieu de la troisième semaine de développement embryonnaire, la partie sus-chordale de cet ectoblaste se différencie en plaque neurale (le reste de l'ectoblaste prenant alors le long d'épiblaste), renflée dans sa partie antérieure [3]. A la fin de cette même semaine, les bords latéraux de la plaque neurale se soulèvent, réalisant ainsi la « gouttière neurale »: c'est le phénomène de « neurulation » [4]. Cette gouttière neurale se referme à partir de la quatrième semaine pour aboutir à la genèse du « tube neural » (**Figure 2**). Lors de cette fermeture par apposition des lèvres de la gouttière neurale (début de la fermeture en projection d'une zone médiane correspondant à la future région cervicale, avec, par la suite, poursuite de la fermeture crânialement et caudalement) se détache un cordon longitudinal (de chaque côté) correspondant à la jonction entre l'ectoderme neural (plaque neurale) et l'ectoderme épidermique (épiblaste): ceci correspond aux crêtes neurales proprement dites (décrites pour la première fois en 1868 par HIS sous le terme « Zwischenstrang ») [5], et qui sont à l'origine de la genèse du système nerveux périphérique.

Figure 2. *Formation du tube neural*

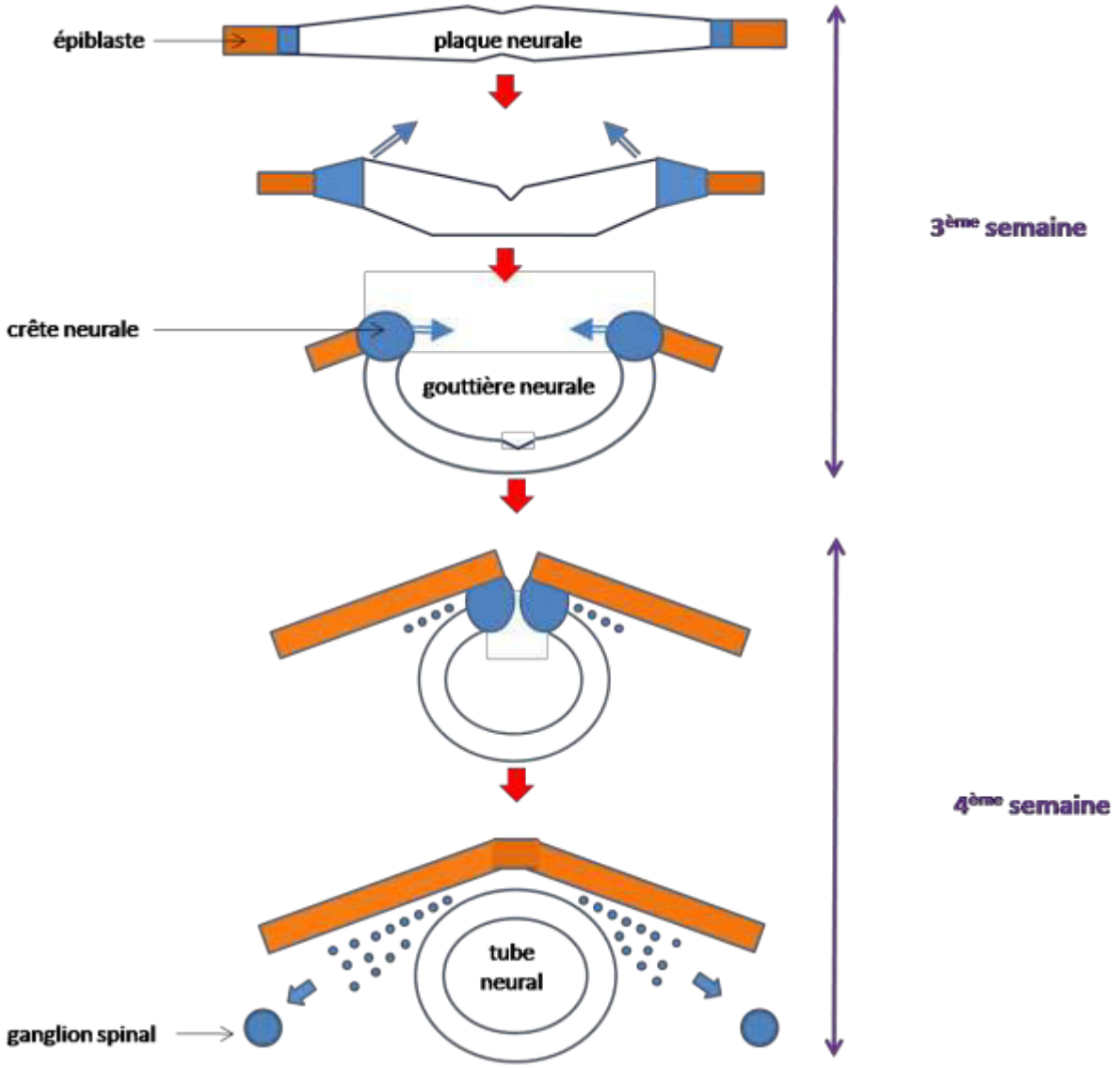

Effectivement, peu de temps avant la fermeture complète du tube neural, ces crêtes neurales (à hauteur de la future région dorsale) se segmentent en petits amas de cellules multipotentes (de part et d'autre du tube neural) qui migreront pour finalement être à l'origine des neurones du système nerveux périphériques (y compris de ceux du système nerveux autonome) et des cellules de Schwann, mais aussi de diverses autres cellules telles les cellules ecto-mésenchymateuses crânio-faciales (cellules du mésenchyme cranio-facial, odontoblastes, et cellules lepto-méningées) et les cellules du système APUD (cellules para-

ganglionnaires au niveau de la glande médullo-surrénale et des paraganglions chromaffines, cellules endocrines, et cellules pigmentaires mélanocytaires) (**Figure 3**) [6]. Cette migration explique la possibilité de l'association d'une neuropathie à d'autres symptômes (cutanés ou endocriniens, par exemple) dans le cadre de pathologies héréditaires.

Figure 3. *Coupe axiale d'embryon*

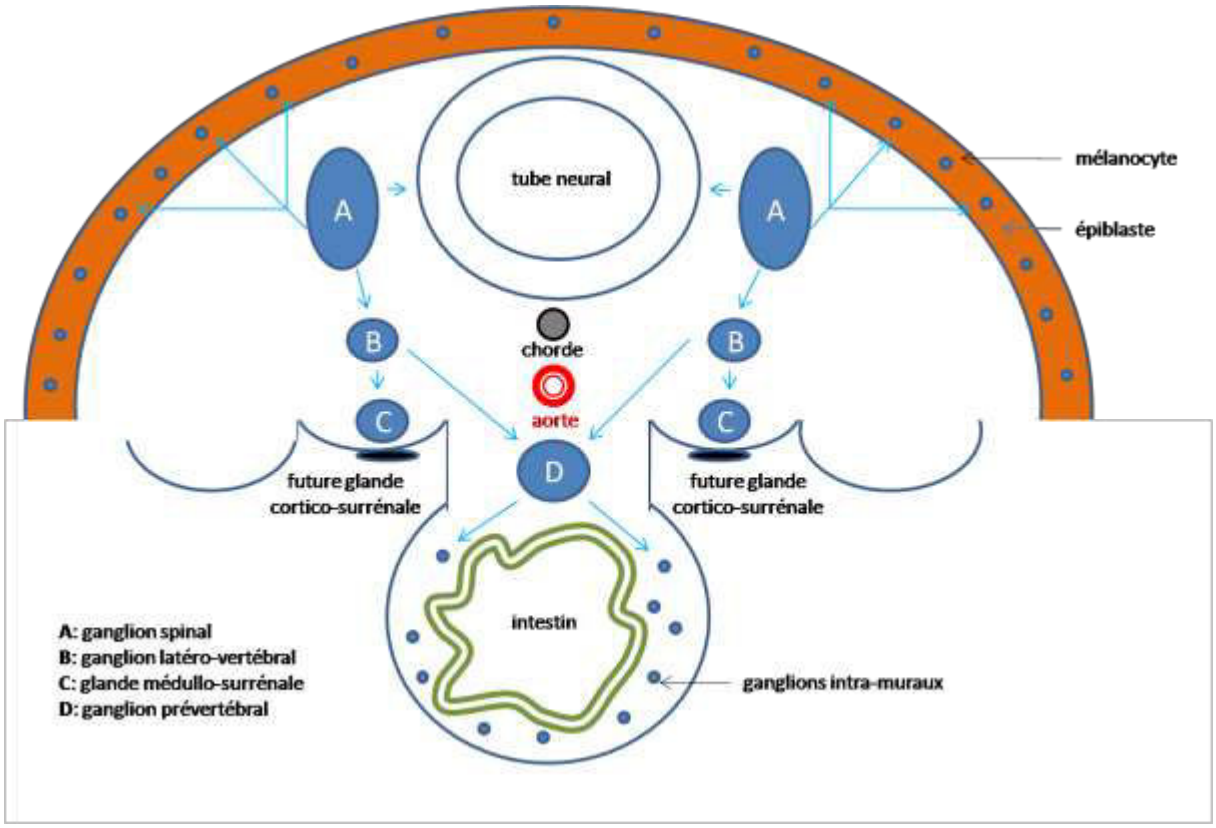

Le nerf périphérique

Structure générale du nerf périphérique

La cellule fondamentale du tissu nerveux est le neurone. Il s'agit d'une cellule composée d'un corps cellulaire (soma) dont le noyau est assez volumineux et contient nombre de métabolites (mitochondries, appareil de Golgi et réticulum endoplasmique notamment), reflétant le caractère métaboliquement très actif et « énergivore » de ces cellules. Il reçoit des structures afférentes, les dendrites, et dispose également d'une structure efférente, l'axone (**Figure 4**).

Figure 4. *Structure générale du neurone*

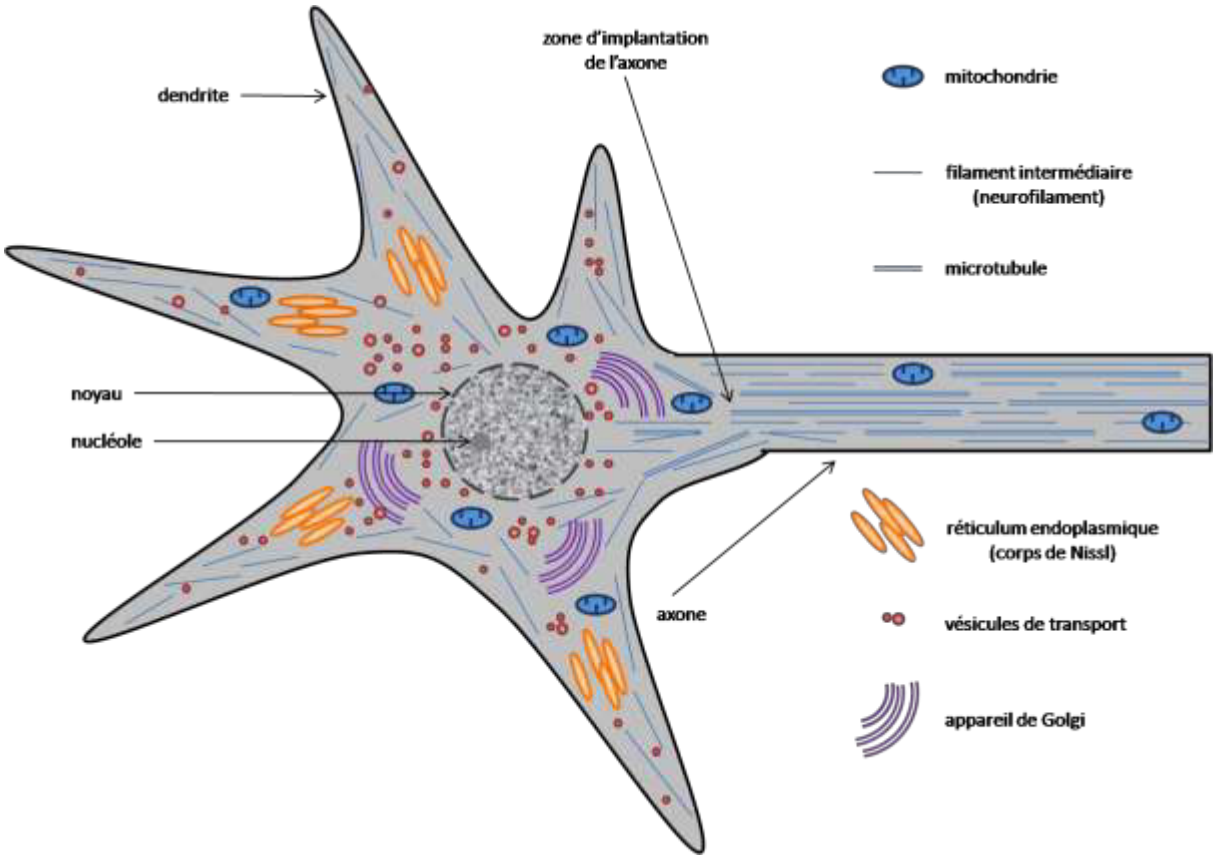

La longueur de l'axone varie de quelques millimètres à plusieurs dizaines de centimètres. Il se termine par un « bouton synaptique », ce qui permet notamment, pour les motoneurones périphériques, la transmission de l'influx nerveux vers le muscle (l'union de ces deux structures correspondant à la « jonction

neuro-musculaire »). Le cytoplasme du corps cellulaire des neurones est riche en amas de réticulum endoplasmique rugueux (ou « corps de Nissl »), machinerie complexe destinée à la synthèse de neurotransmetteurs. Ces neurotransmetteurs, comme d'autres molécules, peuvent être acheminées tout le long de la cellule nerveuse grâce à la présence d'un cytosquelette hautement organisé. Ce dernier contient des neurofilaments et des filaments intermédiaires qui assurent le maintien de la forme du corps cellulaire et de l'axone, alors que les microtubules qui permettent l'acheminement des divers substances utiles au neurone (protéines, acides aminés, médiateurs chimiques, …) le long de l'axone (tant dans le sens antérograde, c'est-à-dire à partir du corps cellulaire, que rétrograde, c'est-à-dire vers le corps cellulaire) [7]. En fait, on distingue un transport axonal lent pour l'acheminement des composants du cytosquelette, et un transport axonal rapide. L'ensemble de ces déplacements n'est possible que grâce à l'existence d'un « moteur moléculaire » constitué, entre autre, par les 2 molécules que sont la kinésine (pour les mouvements antérogrades) et la dynéïne (pour les mouvements rétrogrades).

Au niveau du système nerveux périphérique, le neurone sensitif possède une structure globalement différente de celle du motoneurone. Effectivement, contrairement au motoneurone dont le corps cellulaire (situé dans la corne antérieure de la moelle épinière) reçoit des messages du motoneurone central (« premier motoneurone ») par ces dendrites avant de projeter son axone vers les structures périphériques (en passant par une racine nerveuse ventrale ou un nerf crânien), le corps cellulaire du neurone sensitif est situé directement dans le ganglion des racines nerveuses dorsales ou d'autres ganglions nerveux comme le ganglion trigéminé pour les paires crâniennes (structures également riches en fibroblastes). Le corps cellulaire des neurones sensitifs est ainsi dépourvu de dendrite, mais comprend un axone en T (dépourvu de synapse): chaque axone sensitif comprend ainsi un « bras distal » (recevant l'information de la périphérie du corps pour l'acheminer en direction du péricaryon) et un « bras proximal » transmettant l'information vers les structures centrales médullaires (comme le cordon postérieur de la moelle épinière) ou les structures encéphaliques [8]. Ces neurones sensitifs fonctionnent en collaboration étroite avec des « cellules satellites » qui sont des cellules gliales enveloppant le corps cellulaire du neurone sensitif: ces « cellules satellites » sont cruciales pour le fonctionnement des ganglions nerveux postérieurs (formation de jonctions serrées avec le corps cellulaire du neurone sensitif et fonction de barrière sang-nerf au niveau du ganglion rachidien), et leur

dysfonctionnement semble également jouer un rôle important dans la genèse des douleurs neuropathiques [9].

Figure 5. *Représentation schématique des circuits sensitif et moteurs périphériques.*

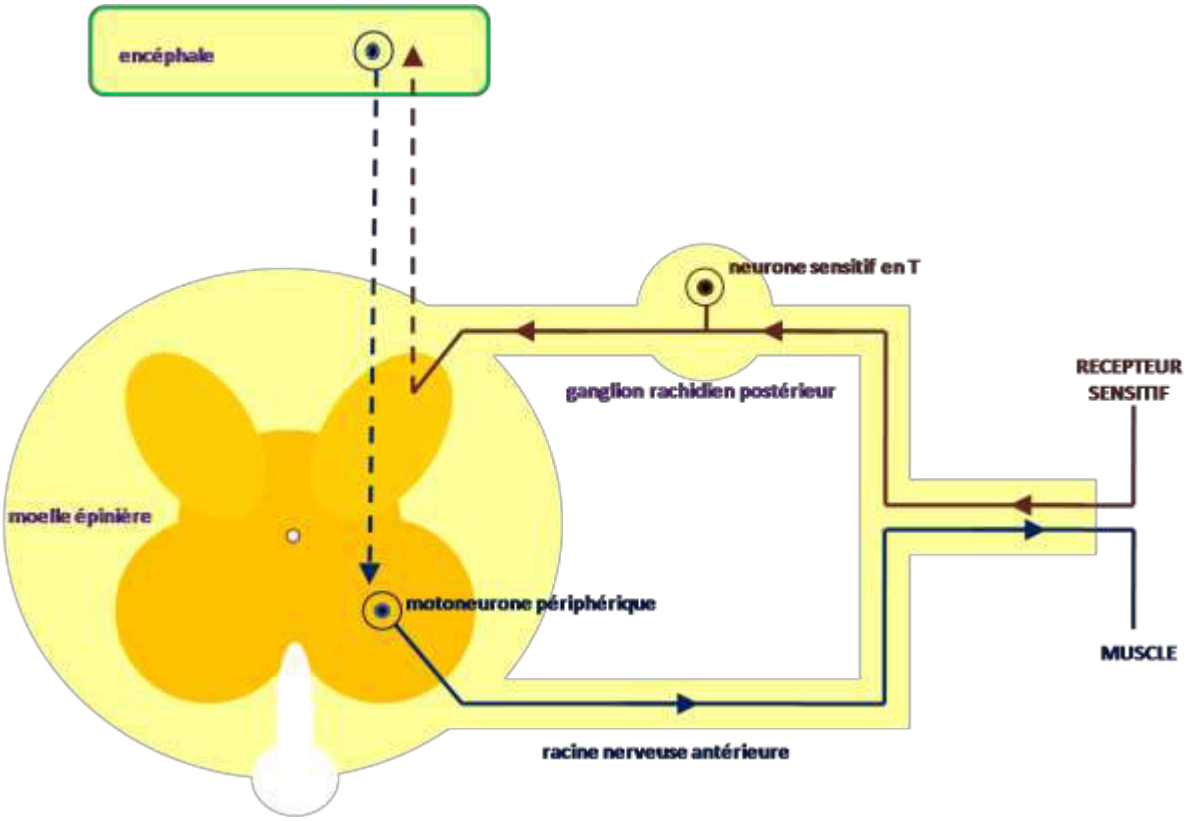

La fonction particulière du système nerveux dépend largement du potentiel d'excitabilité des neurones. Comme toute cellule de l'organisme, il existe un gradient ionique au travers de la membrane plasmique des neurones (au repos), ce qui est à l'origine de l'émergence d'un potentiel d'action électrique. Cependant, contrairement aux autres cellules (à l'exception des myocytes), l'excitabilité du neurone engendre une modification de la perméabilité membranaire (notamment du gradients d'ions au travers de canaux sodium voltage-dépendants), et, par ce fait, entraîne une dépolarisation de la membrane plasmique; une onde de dépolarisation appelée « potentiel d'action » (suivi d'un phénomène de repolarisation) est ainsi capable de se propager le long de la membrane du nerf (et de son axone) (**Figure 6**) [10].

Figure 6. *Principe de dépolarisation de la membrane d'un axone nu.*

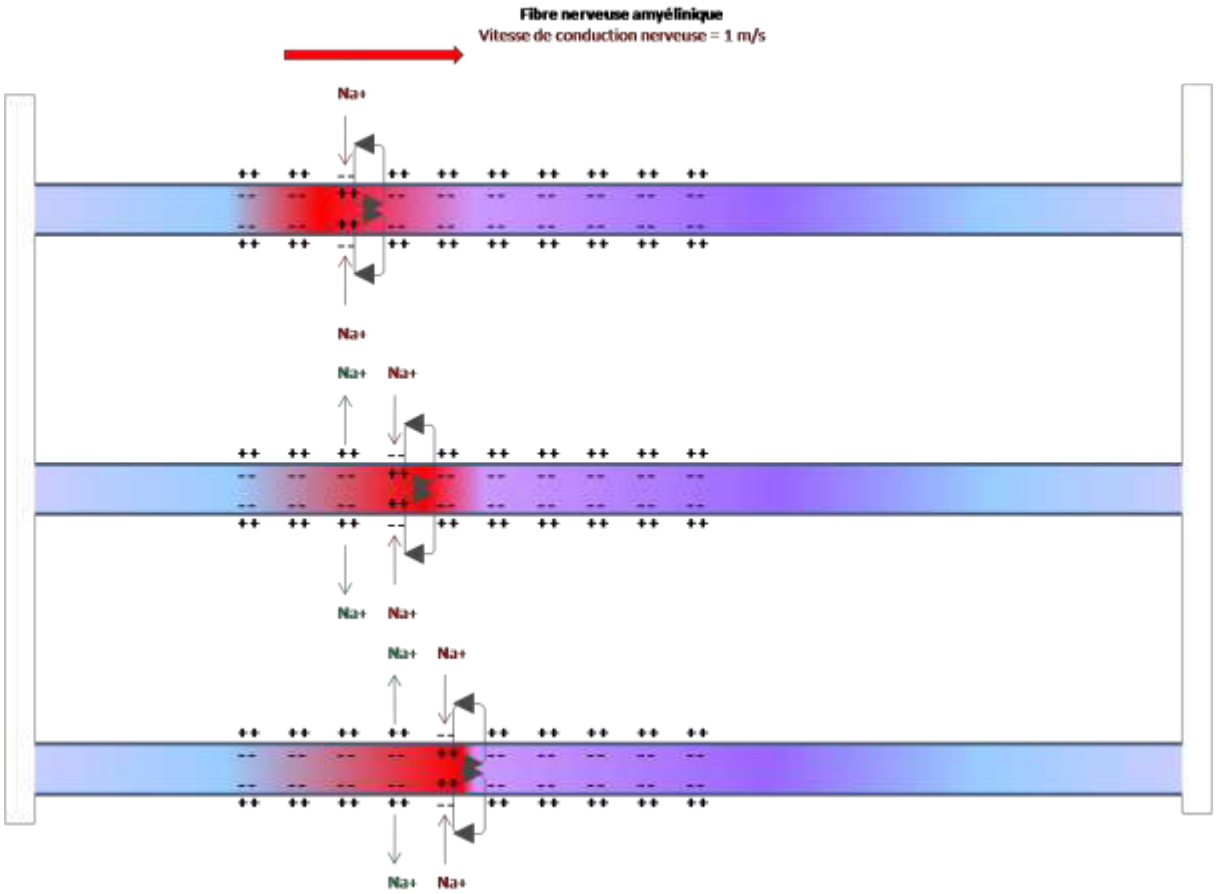

La propagation du courant électrique ainsi produit participe à la singularité et à la spécificité des fibres nerveuses, et la vitesse de conduction de ce potentiel apparait comme un paramètre fondamental du fonctionnement du système nerveux périphérique. Au fil de l'évolution de la vie sur Terre, l'accélération de la vitesse de cette conduction nerveuse est devenue possible par l'intermédiaire de deux mécanismes distincts en fonction des espèces animales [10]:

- <u>chez les invertébrés</u> : le choix s'est porté uniquement sur l'augmentation du diamètre de l'axone, facilitant ainsi la vitesse de l'influx nerveux par diminution de la résistance de l'axone.
- <u>Chez les vertébrés</u> : l'utilisation d'une structure particulière entourant l'axone, la « myéline », a été privilégiée.

Dans le système nerveux périphérique humain, l'axone est toujours entouré par les cellules très spécialisées que sont les « cellules de Schwann », cellules fournissant un support structural et métabolique aux axones. Cependant, si tous les axones du système nerveux périphérique sont entourés de cellules de

Schwann, celles-ci peuvent adopter un comportement différent en fonction de l'axone correspondant. Il y a maintenant plus d'un siècle qu'il a été constaté que la présence de myéline étaient fonction de la taille de l'axone: dans le système nerveux périphérique, les axones d'un diamètre de plus de 1 µm sont porteurs de cette myéline, contrairement aux axones de plus petits calibre [11]. Ainsi, dans certaines circonstances, la cellule de Schwann est donc capable de produire une enveloppe lipoprotéique de couches concentriques autour de l'axone, appelée « gaine de myéline »: les fibres nerveuses dont l'axone est ainsi pourvu sont nommées « fibres myélinisées ». L'épaisseur de cette gaine de myéline est également proportionnelle au calibre de l'axone : c'est que l'on nomme le « ratio G » (= diamètre de l'axone/diamètre totale de la fibre myélinisée) [12]: les fibres dont l'axone a un plus gros calibre ont une gaine de myéline plus épaisse que celle de calibre plus limité. Ce contexte de fibre myélinisée vient bien évidemment en opposition aux fibres dépourvues de myéline et qualifiées de « fibres amyéliniques »; environ 50 à 80% des fibres nerveuses sont amyéliniques [13]. L'axone unique d'une fibre nerveuse myélinisée est entourée d'une cellule de Schwann, alors que, pour une fibre amyélinique, une cellule de Schwann (d'une longueur de 200 à 500 µm) entoure 8 à 15 axones simultanément [14]. Il a été démontré que c'était l'axone lui-même qui déterminait la présence ou non de la myéline [15], au travers d'une cascade d'évènements complexes (développés dans d'autres chapitres). Sur sa longueur, la gaine de myéline apparaît « pincée » en différent points successifs, les « nœuds de Ranvier ». Chaque espace entre deux nœuds de Ranvier consécutifs correspond à un espace inter-nodal mesurant habituellement entre 0,1 mm et 1,8 mm de longueur [16].

La fonction essentielle de la myéline est d'améliorer la conduction, et donc indirectement d'accélérer l'influx nerveux le long de l'axone. Pour cela, la gaine de myéline, par sa structure particulière, parvient à concentrer les canaux sodium voltage-dépendants au niveau des nœuds de Ranvier [17], permettant ainsi une propagation saltatoire de l'influx nerveux (par « bond » du potentiel d'action d'un nœud de Ranvier à l'autre), contrairement à ce qui est observé lors d'une propagation continue de l'influx nerveux (plus lente) en l'absence de gaine de myéline. Les régions nodales sont d'ailleurs renforcées en mitochondries afin de palier à la consommation d'énergie nécessaire au fonctionnement de ces pompes ioniques [18]. Cette méthode de transmission de l'influx nerveux apparait donc beaucoup plus efficace que la simple

augmentation de diamètre de l'axone, puisqu'il est admis que la présence d'une gaine de myéline équivaut à multiplier le diamètre de l'axone par 100 en terme de conductivité (**Figure 7**) [10].

Figure 7. *Principe de dépolarisation de la membrane d'un axone myélinisé*

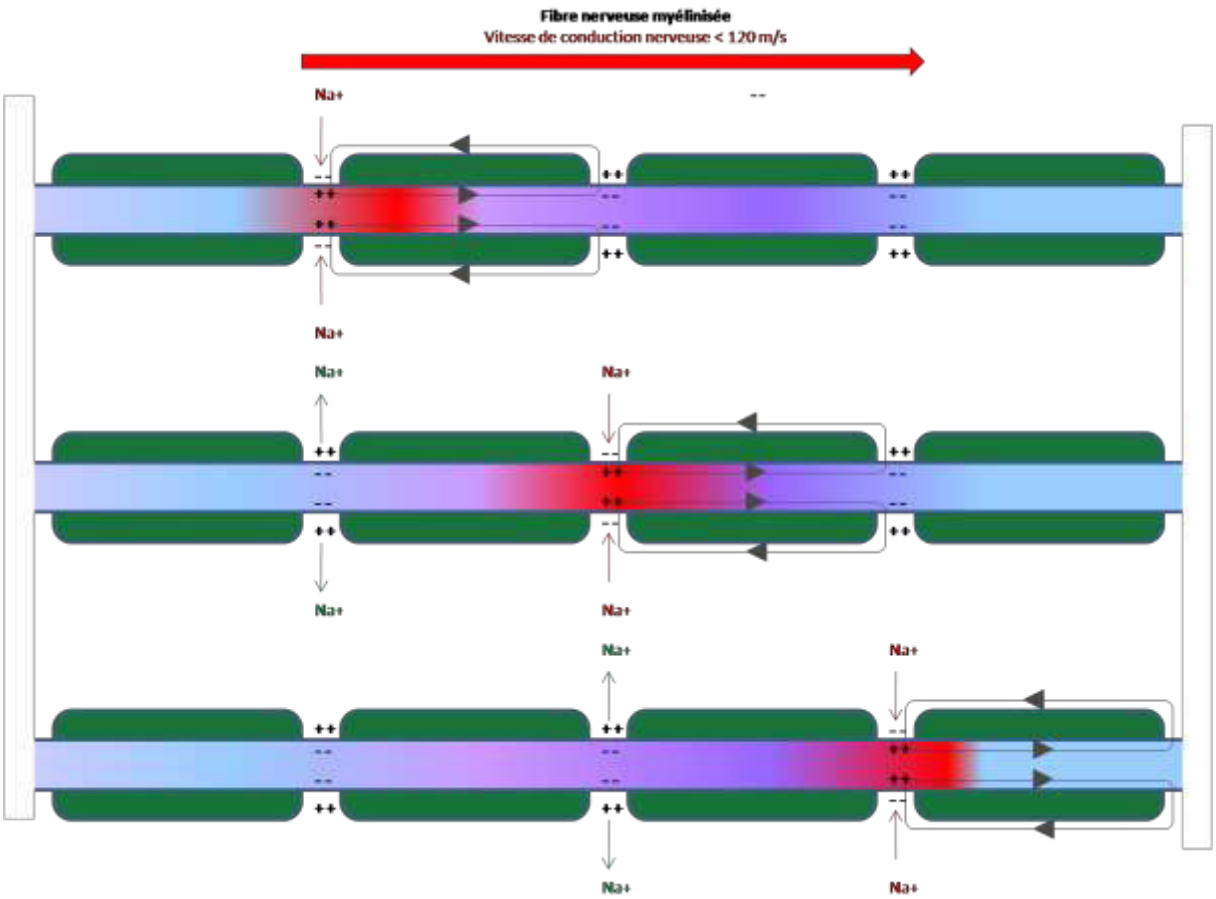

On comprend ainsi aisément que le choix de l'évolution naturelle se soit porté sur l'utilisation de la myéline chez les animaux de taille plus importantes que celle des invertébrés. En fait, en pratique, chez les vertébrés, une fibre amyélinique conduit l'influx nerveux à moins de 3 m/s, alors qu'une fibre myélinisées voit sa vitesse de conduction se situer entre 10 et 100 m/s en fonction des espèces [10]. Ces diverses données concernant le diamètre et la conductivité des fibres nerveuses a permis d'établir des classifications (dites « de Erlanger-Gasser » puis « de Llyod ») durant la première moitié du XXème siècle [19, 20], et celles-ci restent toujours d'actualité [21].

Figure 8. *Classification des différents types de fibres nerveuses*

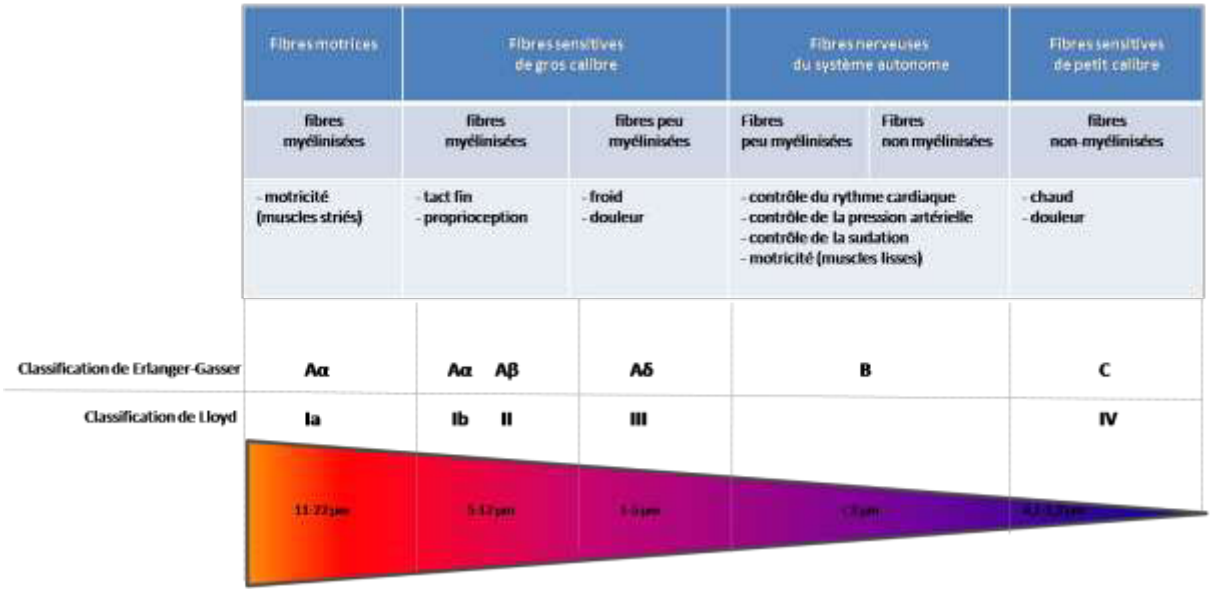

La structure spécifique du nerf l'autorise à conduire l'influx nerveux au travers du corps, jusqu'aux muscles (pour le système nerveux périphérique volontaire) ou aux organes cibles (pour le système nerveux autonome). Un nerf est constitué de l'union d'une multitude de fibres nerveuses regroupées en fascicules nerveux, ces fascicules nerveux étant eux-mêmes regroupés pour former les nerfs (**Photo 1**). Les fibres nerveuses (**Photo 2**) et les fascicules sont entourés d'un tissu conjonctif constitué de trois couches: de l'intérieur vers l'extérieur du nerf, il s'agit de l'endonèvre, du périnèvre et de l'épinèvre (**Figures 9 et 10**). Ainsi, l'endonèvre (matrice de collagène) entoure les fibres nerveuses (selon une orientation longitudinale), les protégeant ainsi contre les contraintes mécaniques. L'endonèvre contient également d'autres cellules importantes pour le fonctionnement du système nerveux périphérique, notamment les cellules de Schwann, mais aussi des fibroblastes, des cellules « endothéliale-like », des macrophages et des mastocytes [22]. Les fibrobastes sont présents dans l'endonèvre (**Figure 10**) et le périnèvre, représentent environ un tiers de l'ensemble des cellules présentes dans un nerf périphérique, et apparaissent étroitement liées aux fibres myélinisées [23]; ils peuvent modifier le comportement des cellules de Schwann [24], et sont capable de produire des fibres de collagène [25]. L'endonèvre contient également une matrice extra-cellulaire dans

laquelle la pression est plus élevée que dans le périnèvre [26]: cette « surpression » endoneurale reste actuellement sans réelle explication, mais il se pourrait qu'il s'agisse d'un moyen de protection vis-à-vis des substances toxiques en provenance de l'environnement extérieur. Le périnèvre (délimitant les fascicules nerveux) est composé d'une succession de couches (jusqu'à 15) de cellules périneurales aplaties associées à des fibres de collagène (de type I et de type II). Les cellules périneurales adjacentes sont liées par des jonctions serrées, et la couches de cellules périneurales la plus interne forme une barrière naturelle qui, en complément de la « barrière nerf-sang » formée par la vascularisation intra-neurale, assure le contrôle de l'environnement endoneural [27, 28]. Cette stratification du périnèvre lui confère la capacité de résister à des pressions allant jusqu'à 200 mmHg [29]. Les fascicules nerveux sont eux-mêmes regroupés et entourés par l'épinèvre, initialement décrit par RANVIER [30]: cet auteur fut notamment le premier à distinguer « l'épinèvre péri-fasciculaire » (correspondant à l'actuel « épinèvre inter-fasciculaire ») et la « gaine lamelleuse » (correspondant à « l'épinèvre épineural », c'est-à-dire l'enveloppe externe du nerf) [31]. L'épinèvre inter-fasciculaire est ainsi constitué de l'enchevêtrement de fibres de collagènes (longitudinales et obliques) et de fibres élastiques [32, 33], avec la présence de tissu conjonctif aréolaire et de vaisseaux sanguins au niveau de l'épinèvre épineural [34, 35].

Figure 9. *Coupe schématique d'un nerf*

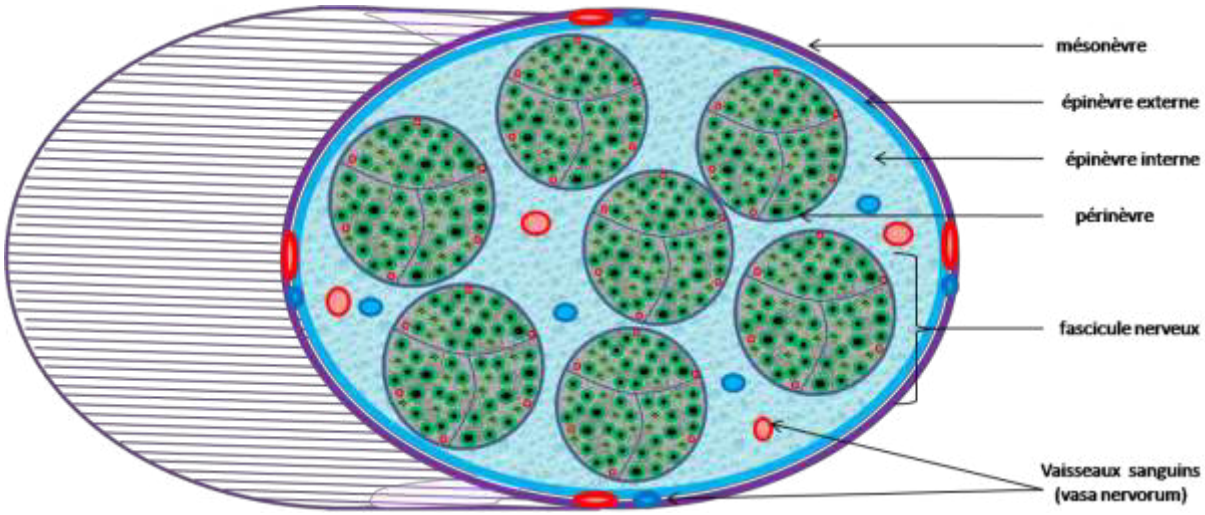

Figure 10. *Coupe schématique d'un fascicule nerveux.*

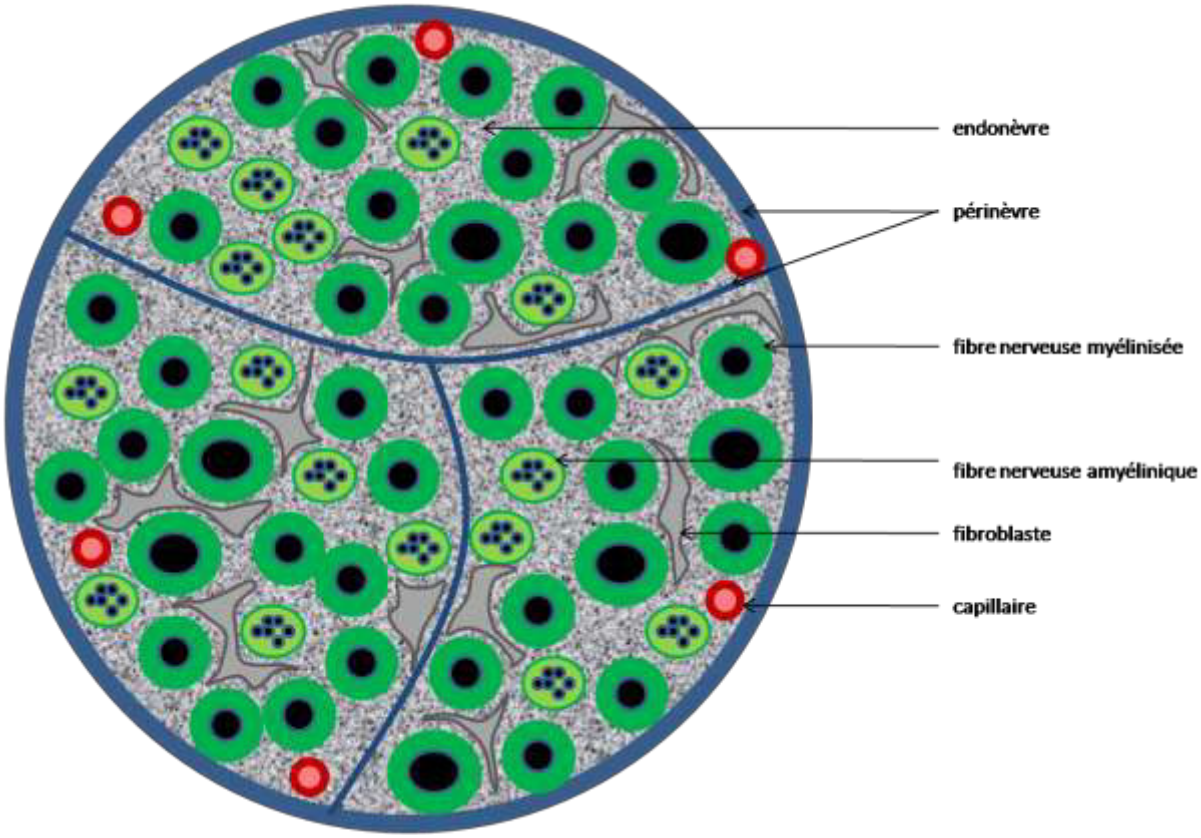

Photo 1 *<u>Nerf normal</u> : coupe transversale de nerf en microscopie optique (coloration au trichrome de Masson – grossissement original × 40). On observe aisément les fascicules nerveux (étoile verte) contenant les fibres myéliniques et amyéliniques, l'épinèvre (étoile rouge) et les structures vasculaires (flèches) (photo du Laboratoire de Neurologie, CHU Limoges).*

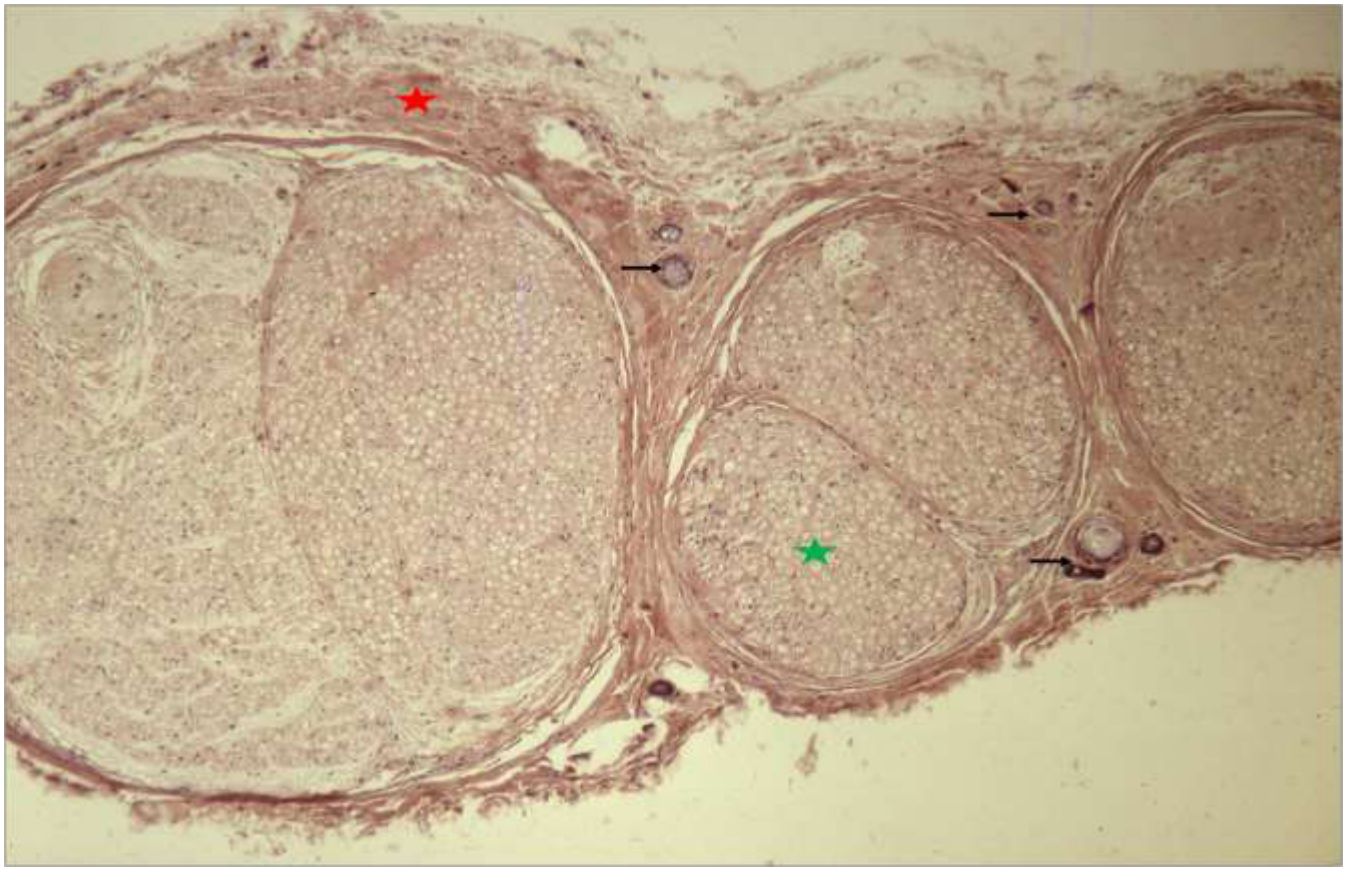

Photo 2 *<u>Nerf normal</u> : coupe transversale de nerf en microscopie optique (coloration au bleu de toluidine – grossissement original × 60). Densité normale de fibres myélinisées (flèche noire) ; on devine la présence des fibres amyéliniques (flèche rouge) (photo du Laboratoire de Neurologie, CHU Limoges).*

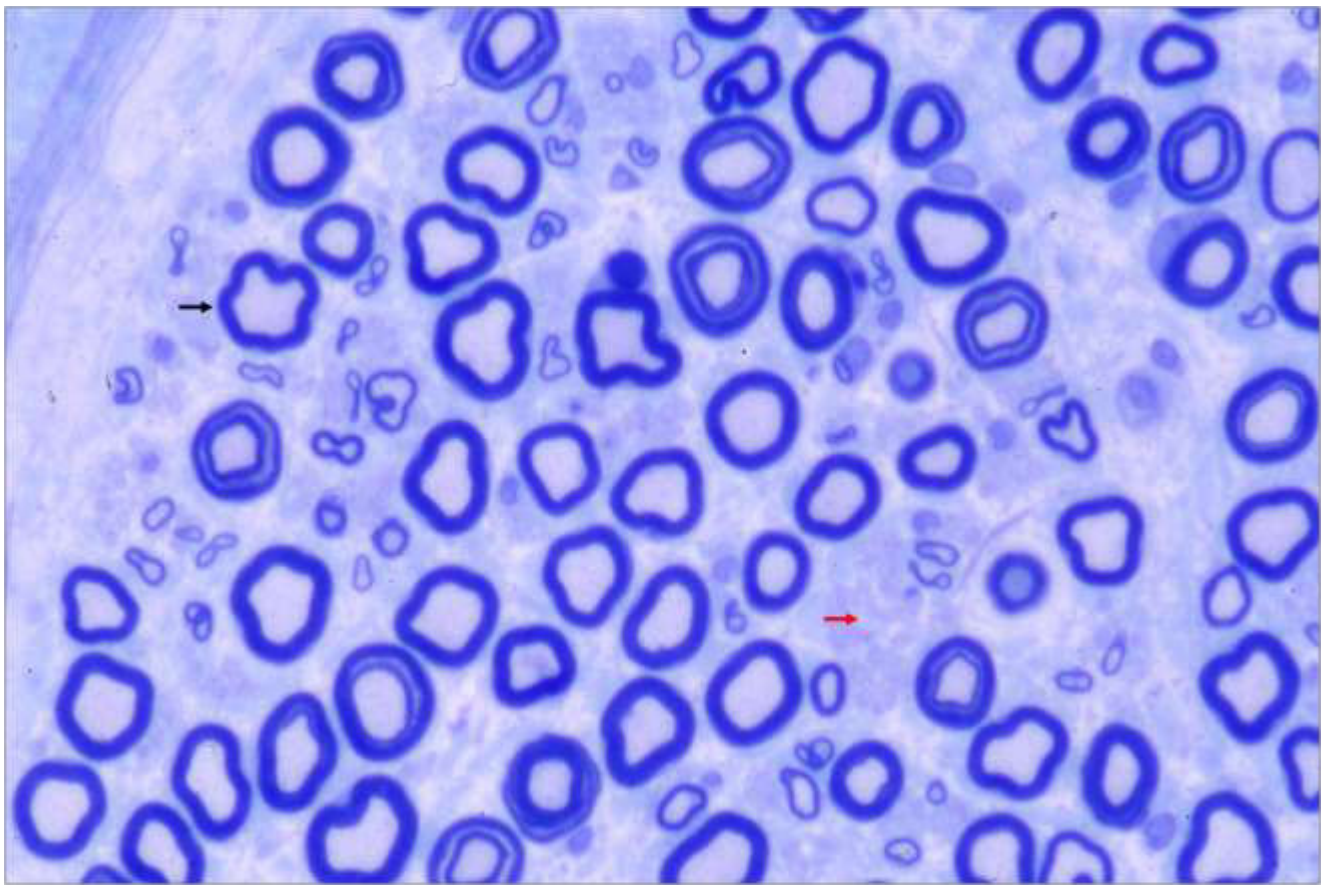

Lorsque la surface d'un nerf est observée en microscopie optique, des stries transverses et obliques sont visibles. Celles-ci correspondent aux « bandes de Fontana » décrites au XVIIIème siècle [36, 37]. Comme FONTANA lui-même le pensait, elles ont longtemps été considérées comme des « illusions d'optique » (fruit de la diffusion de la lumière incidente sur la surface du nerf); toutefois, des travaux récents ont prouvés la réalité physique de ces bandes qui sont en fait engendrées par la superposition de deux couches de fibres, l'une au niveau du périnèvre et l'autre au niveau de l'épinèvre [38].

Vascularisation du nerf périphérique

Dans le système nerveux périphérique, le rôle des vaisseaux sanguins est à la fois d'assurer l'apport énergétique et ionique suffisant au fonctionnement des nerfs, mais aussi d'assurer une « barrière sang-nerf » similaire à celle observée au niveau du système nerveux central. Embryologiquement, la vascularisation du système nerveux se fait en parallèle du développement propre du système nerveux. Initialement, cette vascularisation provient de structures adjacentes aux nerfs (comme les muscles ou la peau), les artères pénétrant ainsi dans les troncs nerveux étant appelées « vasa nervorum » [39].

En fait, d'un point de vue fonctionnel, on distingue deux types de vascularisation au niveau du nerf: la vascularisation extra-neurale (ou extrinsèque) et la vascularisation intra-neurale (ou intrinsèque). Chez les mammifères, les artères nourricières des troncs nerveux cheminent le long de ces derniers, et sont habituellement de longueur modeste (en moyenne 5 à 15 mm, rarement plus de 25 mm pour certains gros nerfs), mais avec un calibre parfois assez large (comme pour l'*arteria commitans nerve ischiadici*, par exemple) [39]. Ces artères forment donc un réseau artériel longitudinal autour du nerf, dans l'épinèvre (vascularisation extrinsèque). Ces micro-vaisseaux traversent ensuite le périnèvre pour se projeter à l'intérieur des fascicules nerveux (vaisseaux intra-fasciculaires et endoneuraux), correspondant à la vascularisation intrinsèque [40]. On observe de nombreuses anastomoses entre les secteurs extrinsèque et intrinsèque de cette vascularisation nerveuse, mais on ne sait actuellement toujours pas lequel des ces 2 systèmes est le plus important [41]. Bien que ces structures fines soient d'aspect fragile et peu résistantes à l'étirement (8% d'étirement maximum) [39], elles n'en apparaissent pas moins relativement résistantes aux processus ischémiques [42], probablement en lien avec la présence des ces multiples anastomoses. Toutefois, l'ischémie de tronc nerveux reste un phénomène bien connus, notamment après des interventions chirurgicales ou de radiologie interventionnelle [43]. En fait, ceci est à nuancer puisque certains nerfs semblent plus sensibles que d'autres à l'hypoxie, les fibres nerveuses sensitives étant par exemple plus fragile que les fibres nerveuses motrices; ceci peut s'expliquer par une différence de composition des canaux ioniques entre ces deux types de fibres, et expliquerait également plus généralement la prédominance des signes sensitifs dans les polyneuropathies, notamment les neuropathies diabétiques [44].

Axone et cytosquelette

Dès l'antiquité , les nerfs ont été considérés comme des conduits véhiculant une information entre les différentes parties de l'organisme, mais le vecteur de ce transport était assimilé à un mélange d'air et de feu appelé « pneuma » [45], un terme repris plus tard sous le vocable « d'esprit » [46]. L'idée que les nerfs correspondaient à des « tuyaux » acheminant un « fluide » inconnu (selon le même modèle que les vaisseaux sanguins) fit donc son chemin jusqu'aux premières observations microscopiques décrites par MALPIGHI (*De cerebri cortice*, 1666) [47] et Van LEEUWENHOEK [48]: même si aucun « canal » ne fut véritablement constaté à l'époque, les micro-vaisseaux intra-neuraux et certains aspects de «petits tubes» observés restaient compatibles avec l'hypothèse du «conduit nerveux». En fait, la première véritable analyse microscopique approfondie des nerfs fut à mettre au crédit de l'Abbé FONTANA [36] pour qui ces « petits tubes » était remplis de tissu élastique et granuleux (que l'eau ne pouvait pas dissoudre) et n'étaient pas compatibles avec cette « théorie du fluide » [49]. Durant la première moitié du XIXème siècle, les observations sur la structure des nerfs périphériques furent de plus en plus nombreuses, décrivant par exemple un « fluide diaphane » pour DUTROCHET (1824), des « fibres élémentaires » pour MILNE-EDWARDS (1825), une « bande primitive » transparente pour REMAK (1838) ou encore une « substance ferme » pour SCHWANN [50]. Toutes ces descriptions correspondaient finalement aux neurofibrilles décrites en 1844 par REMAK [51], hypothèse renforcée par les travaux de RAMON Y CAYAL quelques années plus tard [52]. Peu à peu, le rôle mécanique et structurel du cytosquelette des nerfs devint de plus en plus évident, mais la possibilité d'un rôle également du cytosquelette dans le transport de substances au sein même du nerf refit surface dès le 2ème quart du XXème siècle [53, 54] et se confirma par la suite. La boucle était ainsi bouclé: les axones étaient bien le siège du transport de « fluides », plus exactement d'un transport de substances, le « transport axonal ».

L'anatomie particulière des neurones (du fait de la présence de leur axone) fait du transport axonal (de protéines, d'ARN, d'organelles, de vésicules, de ribosomes, …) un véritable challenge: il repose avant tout sur l'existence de deux protéines (la dynéine et la kinésine), utilisées comme « moteur », et d'un réseau de microtubules [7]. L'axone correspond à un espace de cytoplasme délimité par une membrane plasmique

continue, l'axolemne. Cet axolemne est séparé de la cellule de Schwann (lorsqu'elle est présente) par un espace péri-axonal mesurant entre 10 et 20 µm [55]. Le cytosquelette axonal représente une matrice complexe comprenant des neurofilaments, des microfilaments et des microtubules. Les microfilaments sont des filaments d'un diamètre d'environ 6 nm, constitués de nombreuses molécules d'actine globulaire polymérisées entre elles [55]. Les neurofilaments sont des filaments intermédiaires (entre les microfilaments et les microtubules), d'un diamètre d'environ 10 nm [55]. Les microtubules (également appelés « neurotubules »), dont le nombre et la densité varient d'un axone à l'autre, sont les principaux composants du cytosquelette [55]. Il s'agit de structures tubulaires d'un diamètre d'environ 25 nm, composées d'hétérodimères de tubuline α et β, capables de s'étendre dans toutes les directions et formant un réseau dynamique en perpétuel remaniement, mais servant également de base pour le transport axonal [56]. L'assemblage des microtubules se fait directement au niveau de l'axone: des protéines associées au microtubules, comme les MAP (**M**icrotubules **A**ssociated **P**roteins) 1 et 2 et la protéine Tau, se lient aux molécules de tubuline au niveau de leurs sites d'acétylation et de détyronisation, stimulant ainsi la polymérisation de la tubuline et stabilisant les microtubules [55]. Cette acétylation de la tubuline est corrélée à la stabilité du microtubule: plus l'acétylation est importante, plus le microtubule est stable [7]. Les neurones périphériques semblent particulièrement sensibles à un dysfonctionnement du transport intra-cellulaire: ceci serait en grande partie dû au fait qu'il existe bon nombre de gènes codant pour des protéines impliquées dans le transport axonal (leurs mutations étant elles-mêmes impliquées dans la genèse de certaines formes de maladie de Charcot-Marie-Tooth [57-59]), et se confirme en observant la relative fragilité du réseau de microtubules vis-à-vis d'un certain nombre de chimiothérapies [60]. La mutation de certains gènes ne codant pas directement pour des protéines impliquées dans le transport axonal peut aussi provoquer des neuropathies héréditaires: c'est notamment le cas des mutations du gène *HSPB1* qui perturbent cette balance de l'acétylation de la tubuline et provoque donc une neuropathie [61].

Au niveau cellulaire, les protéines sont synthétisées par les ribosomes. Il 's'agit de minuscules organites cytoplasmiques capables de déchiffrer les séquences d'ARN messager (ARNm) et de les traduire en séquences d'acides aminés correspondant à la protéine souhaitée. Les ribosomes sont composés de deux sous-unités, elles-mêmes composées d'un mélange d'ARN ribosomal (ARNr) et de protéines ribosomales.

Les ribosomes sont souvent attachés aux molécules d'ARNm en petits agrégats spiralés appelés « polyribosomes ». Ces ribosomes et polyribosomes sont présents à la surface d'une autre structure, le réticulum endoplasmique rugueux (ou « corps de Nissl » lorsqu'il se situe dans le nerf), qui constitue une « usine » à protéines [62]. Dans l'axone, les protéines qui circulent peuvent être produites dans le neurone lui-même. Toutefois, il a été démontré qu'il existait un passage de ribosomes des cellules de Schwann vers l'axone au travers des scissures de Schmidt-Lanterman (structures détaillées dans un autre chapitre): ainsi, les cellules de Schwann contribuent au contrôle de la synthèse des protéines axonales [63, 64]. Ceci expliquerait la tendance des ribosomes à s'accumuler en périphérie de l'axone, sous la forme de « plaques de ribosomes » [65].

Tout transport nécessite donc un moteur (qui s'avère être à deux vitesses dans l'axone): un transport axonal rapide et un transport axonal lent. Ainsi, le transport axonal rapide (0,5 à 4 µm/s) est destiné à l'acheminement d'organelles (mitochondries, endosomes, lysosomes) et de diverses protéines contenues dans des vésicules. En revanche, le transport axonal lent se charge d'acheminer les principaux composants du cytosquelette comme la tubuline et neurofilaments (c'est le « transport axonal lent de type a » = 0,002 à 0,01 µm/s), mais aussi diverses autres protéines (c'est le « transport axonal lent de type b » = 0,01 à 0,1 µm/s) [66]. Le transport de ces différents éléments peut se faire de manière antérograde (protéines de membrane, enzymes, neurofilaments, tubuline, actine, ARNm, vésicules dérivées de l'appareil de Golgi, facteurs neurotrophiques), rétrograde (endosomes, autophagosomes) ou dans les deux sens (mitochondries, lysosomes) [67]. Le transport axonal est possible grâce à de l'énergie (ATP) libérée par l'intermédiaire des protéines servant de « moteur » (kinésine et dynéine).

La kinésine est la molécule la plus impliquées dans le transport axonal antérograde, alors que la dynéine est impliquée dans le transport axonal rétrograde. La superfamille des kinésines comprend une quarantaine de protéines dont la kinésine 1 est le chef de file: celle-ci est un hétérotétramère (composé de deux chaines lourdes et de deux chaînes légères de kinésine) comprenant un domaine globulaire fixant l'ATP, et relié au microtubule [67]. Les différentes sous-unités de la kinésine sont encodées par trois gènes: KIF5A (uniquement dans les neurones), KIF5B (présent dans toutes les cellules), et KIF5C (uniquement

dans les neurones). La dynéine comprend deux chaines lourdes de catalyse, deux chaines intermédiaires, quatre chaines légères intermédiaires et plusieurs autres chaines légères [68]. Les chaines lourdes de dynéine, comme DYNC1H1 (dynein 1 heavy chain 1) disposent d'un moteur globulaire à activité ATPase capable de se fixer au microtubule; son activité est modulée par les dynactines (DCTN) 1 et 2.

Polarisation des cellules du système nerveux périphérique

La structure globale des fibres myélinisées est connue depuis une centaine d'années, notamment depuis les travaux de RAMON Y CAJAL [69]. Plus récemment, un nouveau concept sur l'organisation cellulaire a émergé: la « polarisation cellulaire ». Celle-ci, largement étudiée dans nombre de tissus de l'organisme (comme les tissus épithéliaux) mais non encore totalement connue, représente un élément fondamental pour le développement des organismes multicellulaires, une polarisation aberrante pouvant être à l'origine de situations pathologiques (notamment néoplasiques). Il s'agit d'un processus complexe sous-tendant un remodelage du cytosquelette, des communications transmembranaires, la mise en jeu de multiples signaux intra-cellulaires, mais aussi des interactions entre une grande variété de protéines (**Figure 11**) [70]. La polarisation cellulaire n'est ainsi possible qu'au travers de l'intervention de nombreuses protéines (facteurs de croissance, microtubules, …) parmi lesquelles les GTPases apparaissent particulièrement impliquées [71].

Dans les cellules de Schwann (comme dans la glie en générale), cette polarisation a été beaucoup moins étudiée. La gaine de myéline peut être considérée comme une structure polarisée, et certaines similarités entre la polarisation des cellules de Schwann et la polarisation des cellules épithéliales apico-basales ont d'ailleurs été constatées [72, 73]. Cette polarisation des cellules de Schwann serait également un pré-requis à l'initiation et à la progression de la myélinisation elle-même. En pratique, l'axone myélinisé (d'un diamètre supérieur à 1 µm) s'organise selon une polarité radiaire et une polarité longitudinale (**Figure 12**) [70].

Figure 11. *Réseau hypothétique de protéines impliquées dans la myélinisation et la polarisation des cellules de Schwann (d'après* ***Masaki et al.****, 2012) [70]*

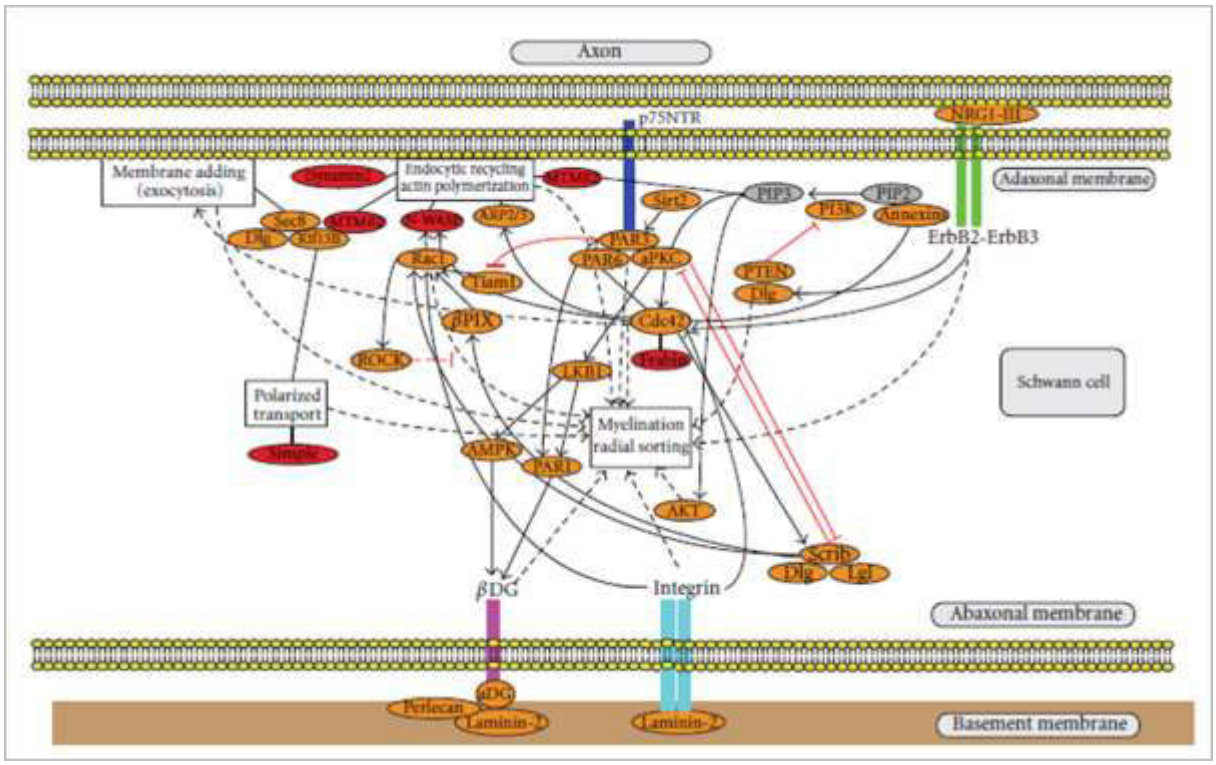

Figure 12. *Polarité de l'axone et de la myéline (la cellule de Schwann située à gauche est virtuellement déroulée ; la cellule de Schwann située à droite est enroulée autour de l'axone et coupée de manière longitudinale).*

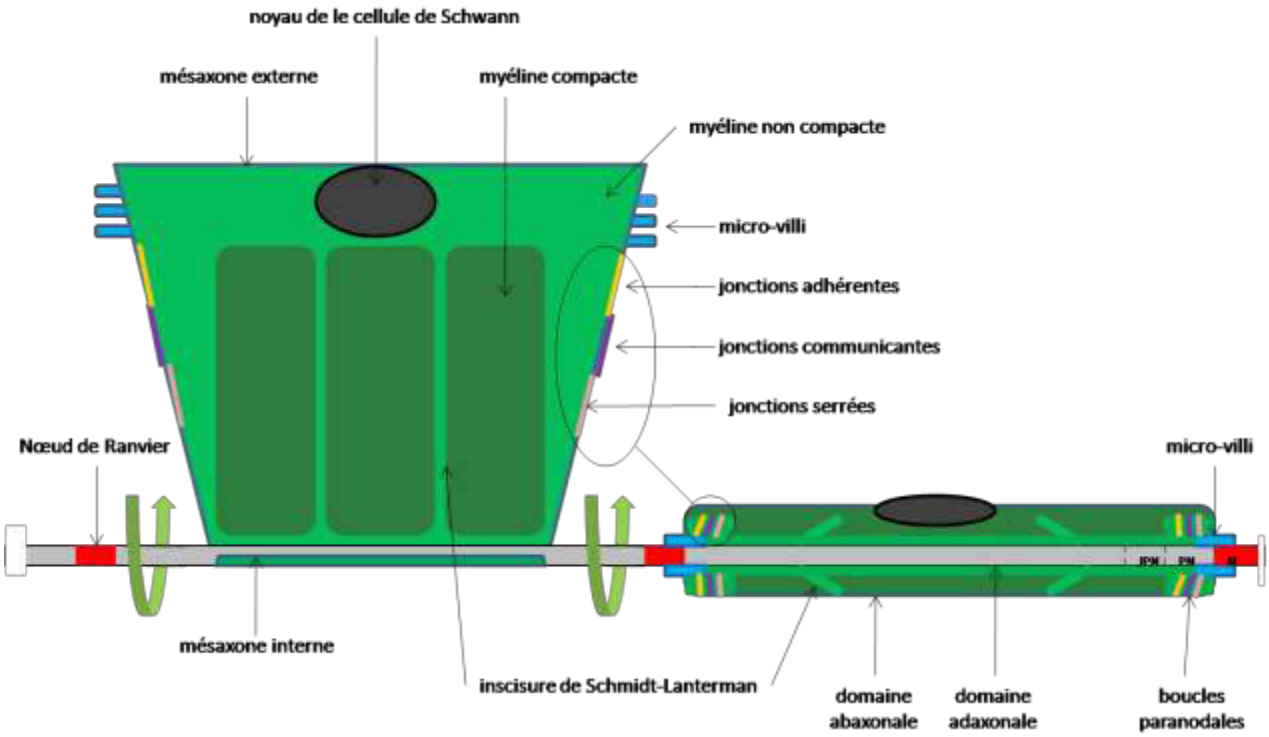

Figure 13. *Représentation schématique de la gaine de myéline (visible en microscopie électronique).*

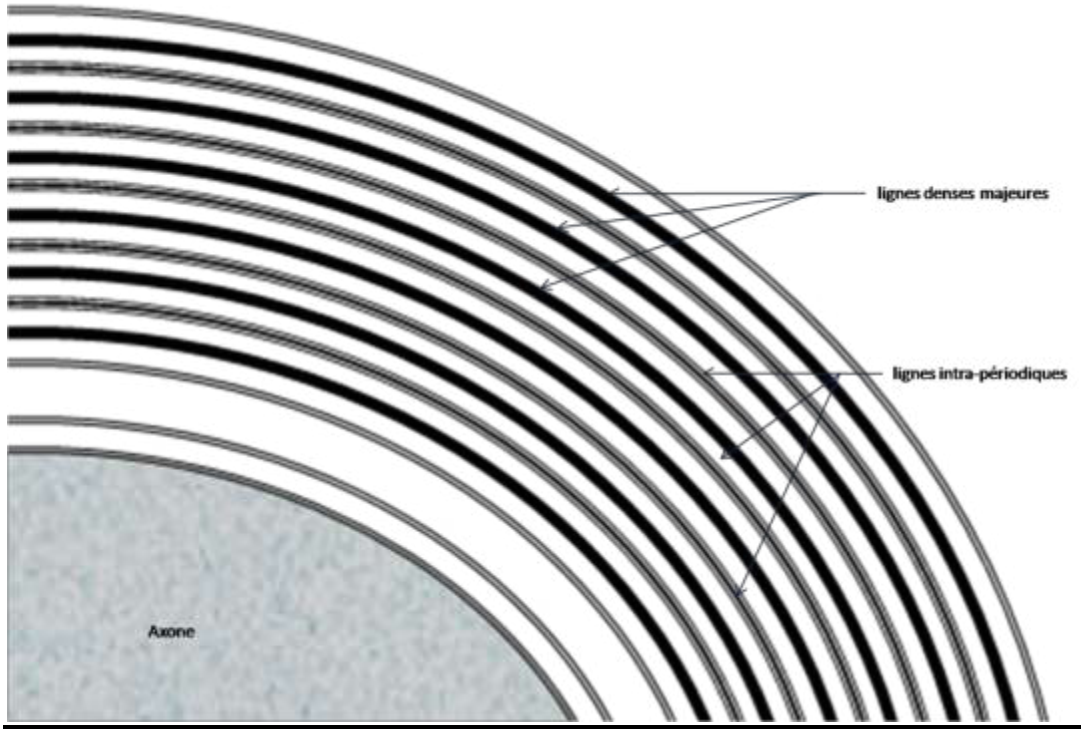

Photo 3 *<u>Nerf normal</u> : coupe transversale de nerf en microscopie électronique (grossissement original × 30000). Visualisation de l'axone et de la gaine de myéline. Dans l'encadré (grossissement original× 120000). , on observe mieux les successions de lignes denses majeures et de ligne intra-périodiques (photo du Laboratoire de Neurologie, CHU Limoges).*

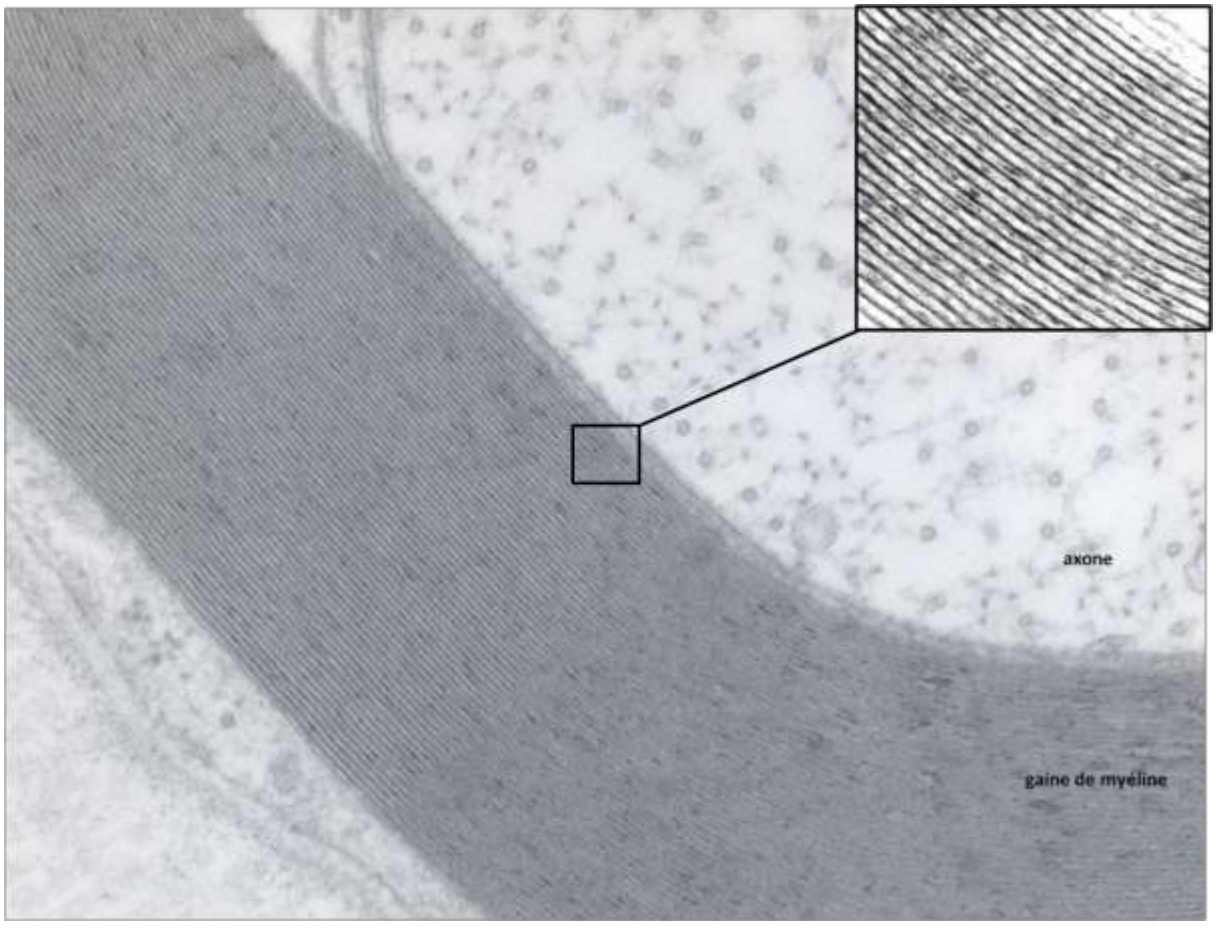

Figure 14. *Représentation schématique des principaux éléments composant la gaine de myéline.*

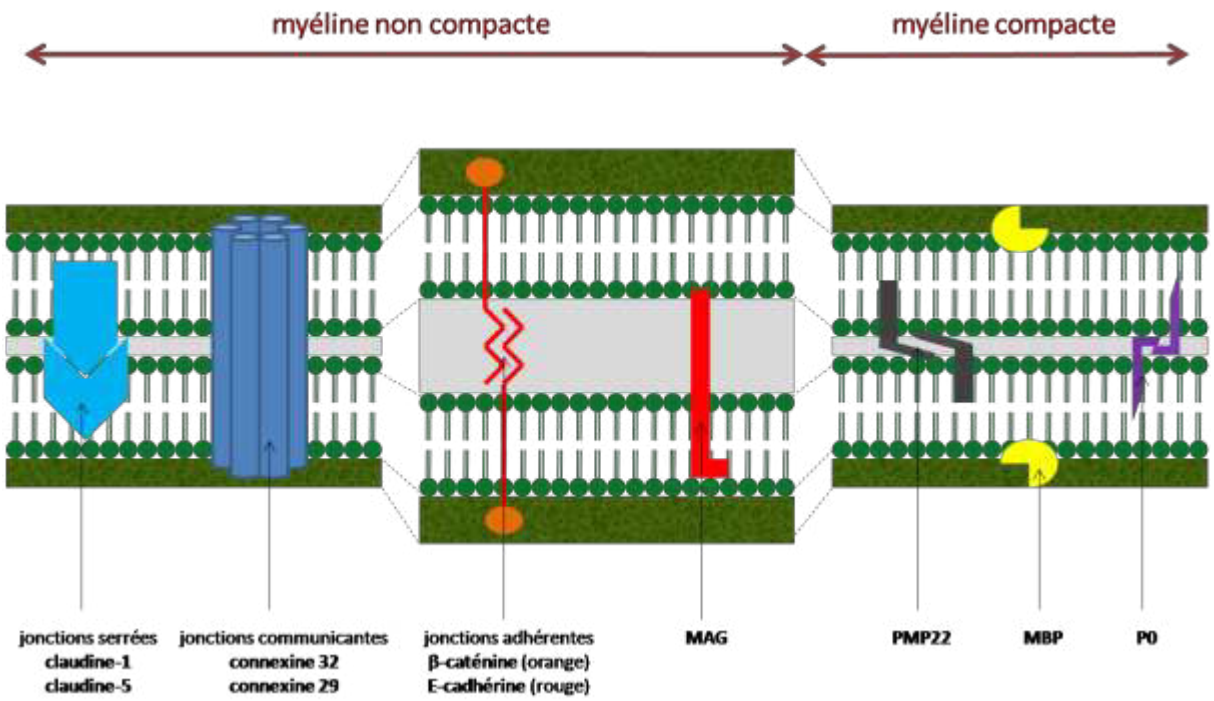

Polarité radiaire de l'axone myélinisé

- la gaine de myéline est adjacente à l'axone (où une fine couche de cytoplasme schwannien forme le « compartiment adaxonal »). C'est donc une structure multi-lamellaire en spirale qui provient de l'enroulement progressif des membranes plasmique de la cellule de Schwann autour de l'axone. D'un point de vue morphologique, elle se compose d'une alternance de lignes denses (ou « lignes denses majeures ») d'une épaisseur de 2,5 nm (celles-ci correspond à l'accollement des feuillets externes de la membrane de la cellule de Schwann), et d'espaces plus claires (ou « ligne intra-périodiques ») d'une épaisseur de 12 nm (correspondant à l'accollement des feuillets internes de la membrance de la cellule de Schwann) (**Figure 13** et **Photo 3**). Après contact avec l'axone, le cytoplasme schwannien forme le mésaxone (qui s'enroule progressivement autour de cet axone). En fait, on distingue deux catégories de myéline (**Figure 14** et **Photo 4**):
    - la myéline compacte: elle représente la majorité de la myéline internodale. Elle est, en autre, constituée par les protéines P0 (ou « MPZ »), PMP22 et MBP.

- la myéline non-compacte: elle est localisée au niveau des incisures de Schmidt-Lanterman et au niveau des boucles latérales paranodales. Elle est constituée principalement par les protéines MAG et Connexine 32 (*GJB1*).

- Le noyau de la cellule de Schwann et refoulé à l'extérieur de la gaine de myéline (en périphérie) où le reste du cytoplasme schwannien (en fait la quasi-totalité du cytoplasme schwannien) forme le « compartiment abaxonal ».
- Le réticulum endoplasmique rugueux (corps de Nissl) et l'appareil de Golgi se situent en position péri-nucléaire dans la cellule de Schwann; les protéines ainsi produites seraient transportées le long de celle-ci à la vitesse de 0,1 mm/jour, au travers de canaux cytoplasmiques situés à l'extérieur de la gaine de myéline [74].
- Les incisures de Schmidt-Lanterman correspondent à des incisions infundibuliformes obliques de la gaine de myéline s'étendant de manière centripète du protoplasme schwannien jusqu'à l'axone [69], sorte de « tunnels de cytoplasme schwannien » formant des spirales dans la gaine de myéline et permettant une communication entre les compartiments internes (dans la gaine de myéline) et externe (en dehors de la gaine de myéline) du cytoplasme schwannien (**Figure 15**). Ces incisures se compose d'une membrane infundibulaire (ou « ciment »), de chambres plasmatiques (ou « infandibula ») et de l'appareil spiralé de Golgi-Rezzonico (structure en filament spiroïdal débutant dans la cellule de Schwann, formant une boucle le long des infundibula pour ce terminer dans l'axone; cette structure est visible après imprégnation au nitrate d'argent [69].
- Une membrane basale est présente à l'extérieur de la cellule de Schwann, contre la membrane abaxonale, où des récepteurs du compartiment extra-cellulaire sont exprimés (intégrine, dystroglycane, …) [75].
- La membrane adaxonale est riche en molécules d'adhésion interagissant avec la paroi de l'axone, comme notamment la MAG (**M**yelin-**A**ssociated **G**lycoprotein) [76].

Photo 4 <u>Nerf normal</u> : coupe transversale de nerf en microscopie électronique (grossissement original × 50000). Visualisation d'une incisure de Schmidt-Lanterman (étoile bleue). Les flèches correspondent au marquage P0 (myéline compacte) (*photo du Laboratoire de Neurologie, CHU Limoges).*

-

Figure 15. *Structure du nœud de Ranvier et des régions adjacentes.*

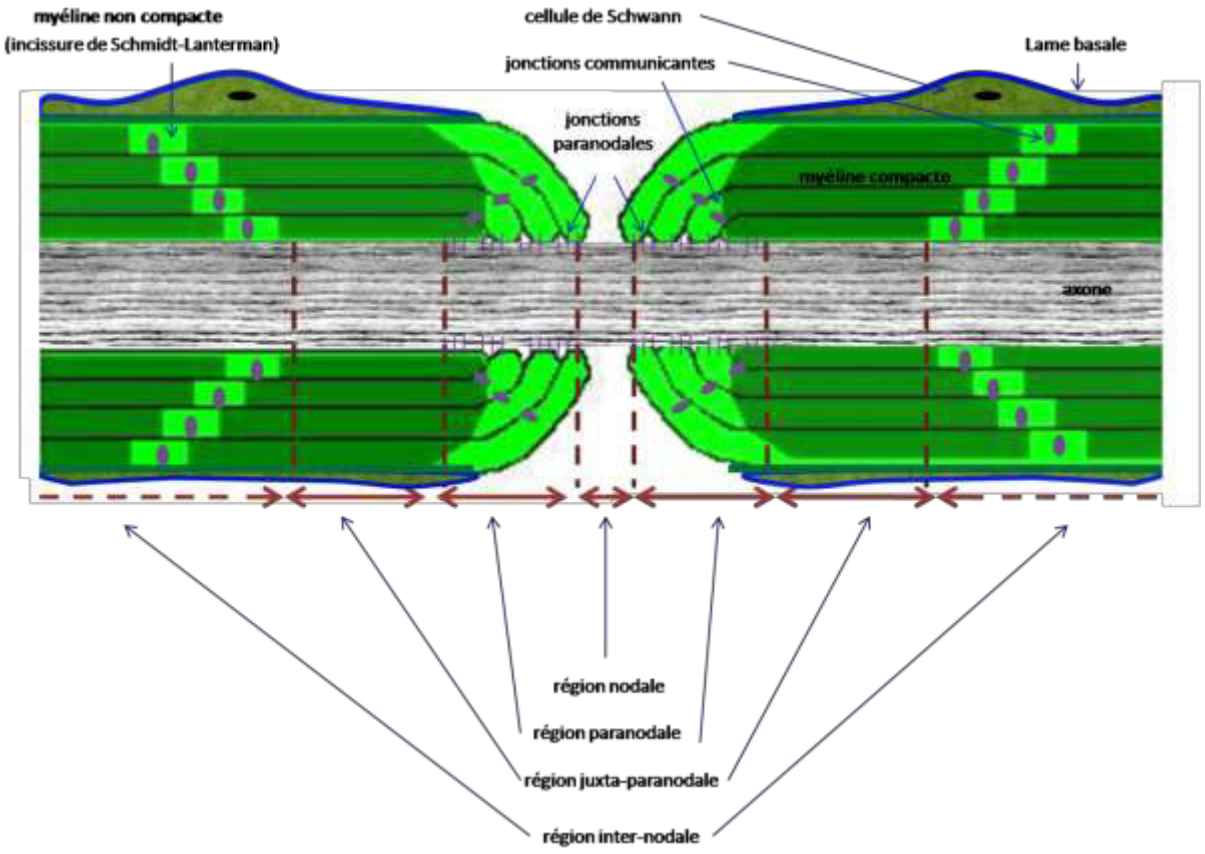

Photo 5 *<u>Nerf normal</u> : fibre nerveuse observée en microscopie optique après teasing (grossissement original × 10). On observe les nœuds de Ranvier (flèches) (photo du Laboratoire de Neurologie, CHU Limoges).*



Photo 6 *<u>Nerf normal</u> : coupe longitudinale de nerf en microscopie électronique (grossissement original × 40000). Visualisation d'un nœud de Ranvier : on observe les boucles paranodales d'une gaine de myéline et l'axone (au sein duquel apparaissent des mitochondries caractéristiques du nerf périphérique, marquées par des flèches) (photo du Laboratoire de Neurologie, CHU Limoges).*

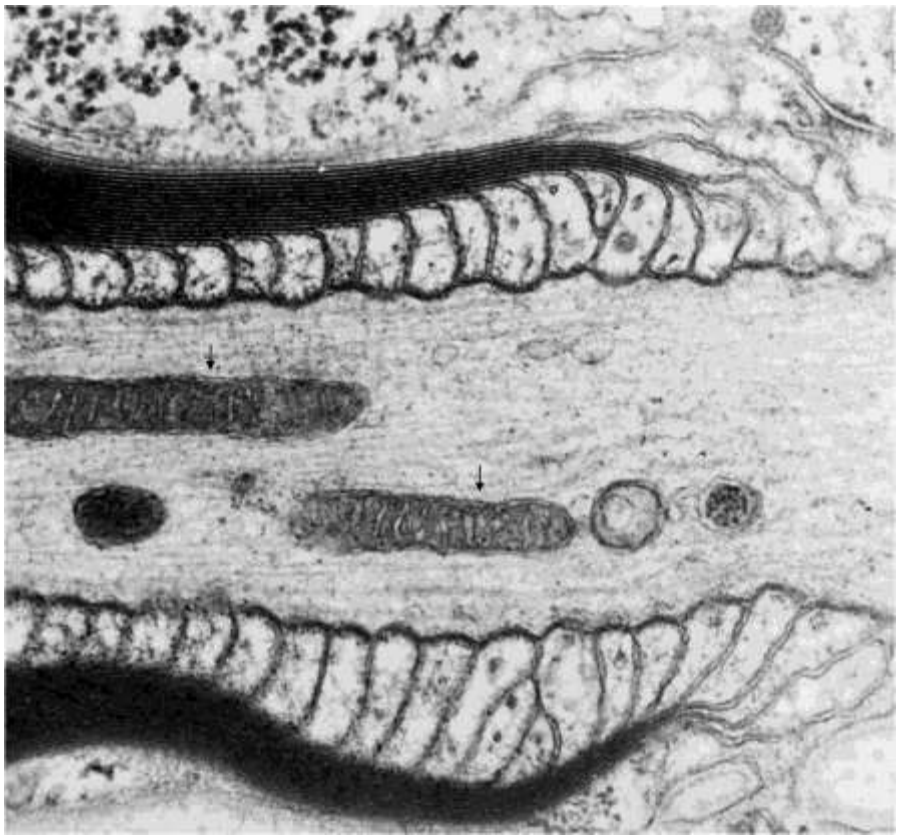

Polarité longitudinale de l'axone myélinisé

Ainsi, l'axone myélinisé s'organise en une suite de structures se succédant de la sorte: région nodale (nœud de Ranvier), région paranodale, région juxta-paranodale, région internodale, région juxta-paranodale, région paranodale, région nodale, *etc* (**Figure 15**); la gaine de myéline s'étant ainsi d'un nœud de Ranvier à l'autre [72] (**Photo 5**). Ces segments de gaine de myéline peuvent mesurer jusqu'à 1 mm de longueur pour les nerfs les plus importants [77].

Les nœuds de Ranvier sont des zones dépourvues de gaine de myéline (« axone nu » exposé au milieu extra-cellulaire) d'une longueur d'environ 1 µm. Le sarcolemne du nœud de Ranvier est le siège d'une très importante concentration en canaux sodiques voltage-dépendants [78], en particulier les canaux Na(v)1.6 [79]. Ces canaux sont fixés à la membrane par l'intermédiaire des deux isoformes de l'ankyrine G (d'une masse de 270 et 480 kDa) [80]. L'ankyrine G intéragit également avec les domaines cytoplasmiques de NF186 (= neurfascine de 186 kDa) et Nr-CAM [81].

La membrane externe de l'axone (axolemne) nodal est en contact avec des centaines de projections en « doigt de gant » (appelées « microvilli ») provenant de l'extrémité de la cellule de Schwann: ces structures pourraient être en communication avec des structures du cytoplasme axonal [82]. Les microvilli sont composés d'actine fibrillaire (F-actin) [83], mais aussi des protéines ERM (**E**zrin-**R**adixin-**M**oesin) [84]. Ces protéines ERM sont également présentes dans le mésaxone externe et les incisures de Schmidt-Lanterman où leur répartition semble se superposer à l'appareil annulaire de Golgi-Rezzonico [85]. Les protéines ERM sont capables d'un côté de se fixer à l'actine fibrillaire (via leur domaine C-terminal), et de l'autre côté de s'associer avec de nombreuses protéines membranaires (via leur domaine N-terminal): elles contribuent ainsi à fixer les éléments du cytosquelette à la membrane cytoplasmique [85]. Il a récemment été montré que, en cas de lésion nerveuse, les protéines ERM étaient phosphorylées par l'acide lysophosphatidique (LPA), sous contrôle de Rho GTPases: ce mécanisme serait notamment à l'origine de l'émergence des douleurs neuropathiques [86].

De part et d'autre du nœud de Ranvier (**Figure 15** et **Photo 6**) se situe une région paranodale correspondant à une ceinture de cytoplasme schwannien (autour de l'axone) formant des boucles (en moyenne une quarantaine) visibles en coupe longitudinale, d'où le terme parfois utilisé de « boucles paranodales » [72]. Chacune de ces boucles vient au contact de l'axolemne selon le même principe qu'un boulon (axone) dans un écrou (boucle paranodale) [72]. La région paranodale est une zone de contact très étroit entre l'axone et la myéline: les jonctions paranodales ainsi établies mesurent en moyenne 3 à 5 nm, contre environ 15 nm dans la région internodale. Les jonctions paranodales représentent le plus important assemblage de jonctions inter-cellulaires (sans discontinuité) de l'organisme, leur surface mesurant jusqu'à 1 mm^2 dans les fibres les plus grosses [87]. Celles-ci sont composées de diverses structures dont les plus singulières sont nommées « bandes transverses » [88]: elles consistent en un assemblage de chaînes orientées obliquement, reliant l'axolemne (au travers du complexe Caspr/Contactine) et la membrane schwannienne (au travers d'une neurofascine de 155 kDA, ou NF155); en moyenne, on dénombre 6 à 8 bandes transverses (chacune espacée de 25 à 30 nm) par boucle paranodale [87]. A côté de ces jonctions paranodales, on observe des « jonctions serrées » situées entre l'extrémité des boucles paranodales elles-mêmes (dans l'espace péri-axonal) permettant de renforcer l'intégrité structurelle de la région paranodale [89]. Enfin, entre ces jonctions serrées se localisent des « jonctions communicantes » (ou « gap junctions ») facilitant le passage de molécules de bas poids moléculaire au travers des diverses boucles paranodales. Ces jonctions communicantes sont également présentes au niveau des incisures de Schmidt-Lanterman et ont une fonction non négligeable dans le maintien de l'intégrité des gaines de myéline [87]. Les jonctions communicantes des cellules de Schwann sont composé de Connexine 32 (Cx32) [90], protéines codées par le gène *GJ1B* qui, en cas de mutation, est à l'origine du CMTX [85].

Polarité de la cellule de Schwann

Lorsqu'une cellule de Schwann est déroulée et « mise à plat », elle prend globalement une forme trapézoïdale (**Figure 12**). Lorsque la cellule de Schwann s'enroule autour de l'axone, on distingue alors la « myéline compacte » de la « myéline non-compacte », la myéline compacte formant l'essentiel de la gaine de myéline. On observe alors que les jonctions serrées sont situées entre les zones de myéline compacte (donc y compris au niveau des incisures), avec des jonctions communicantes intercalées entre les jonctions serrées (dans des zones correspondant aux zones paranodales et aux incisures de Schmidt-Lanterman). En fait, lors cet enroulement, la cellule de Schwann contribue à la formation d'une gaine de myéline au sein de laquelle des régions sont moins compactées (myéline non compacte). Ces régions de myéline non compacte (c'est-à-dire de cytoplasme schwannien non compacté) représentent un réseau de communication au sein de la cellule de Schwann ; parmi ces régions, on retient l'espace adaxonal et l'espace abaxonal, tous deux inyerconnectés par les réseaux radiaires que constituent les incisures de Schmidt-Lanterman et les boucles paranodales [91].

Rôle des mitochondries au sein du nerf périphérique

Les mitochondries sont des organelles intra-cytoplasmiques présentes en quantité variable dans toutes les cellules de l'organisme (à l'exception des érythrocytes), allant de quelques dizaines à plusieurs milliers en fonction des cellules et de leur activité. Ce sont effectivement des structures impliquées dans l'apport d'énergie aux cellules. Leur taille et leur forme sont très variables, mais sont le plus souvent allongée (en « cigare »), particulièrement au niveau des axones. Ce sont des structures potentiellement mobiles, capables de se déplacer le long des microtubules (dans les deux sens, en effectuant des pauses et en changeant de directionb si nécessaire) [92], et ayant tendance à s'agglutiner dans les régions intra-cellulaires à forte demande énergétique [62]. Toutefois, dans les neurones matures, seules 20 à 30% de ces mitochondries sont mobiles [92, 93]. Une mitochondrie se compose de différentes parties:

- une membrane externe : elle est relativement perméable et riche en porine, protéine formant des pores destinés au libre passage de molécules de bas poids moléculaire. Cette membrane externe est également riche en enzymes permettant de transformer certains substrats lipidiques en produit métabolisables à l'intérieur de la mitochondrie.
- une membrane interne : elle est plus fine mais beaucoup plus dense que la membrane externe (ne laissant passer que des substances pour lesquelles il existe des mécanismes de transport actif: malate, pyruvate, citrate, calcium, phophaste, magnésium). Elle forme des replis (ou « crêtes ») s'invaginant perpendiculairement au plan de la membrane externe et se projetant dans la cavité interne. Elle renferme également des cytochromes (molécules vectrices de la chaîne de transport d'électrons) et les enzymes impliquées dans la production d'ATP.
- un espace inter-membranaire : cet espace situé entre les membranes externe et interne est riche en matériel enzymatique.
- une cavité interne : cette cavité est remplie par la « matrice mitochondriale » contenant des « granules matriciels » (grains denses qui seraient des sites de fixation du calcium intra-mitochondrial), ainsi que la plupart des enzymes impliquées dans l'oxydation des acides gras et des enzymes du cycle de Krebs. La matrice mitochondriale renferme également des ribosomes

(comme dans les bactéries), mais aussi des brins d'ADN circulaires (similaires aux chromosomes rencontrés dans les bactéries) encodant pour 13 des près de 92 protéines impliquées dans la chaîne respiratoire mitochondriale [94]. Ce constat (ajouté au fait que les mitochondries se réplique par un processus similaire à celui observé chez les bactéries et produisent elles-mêmes nombre de protéines) semble indiquer que les mitochondries proviendraient de l'évolution de bactéries ancestrales ayant développés une relation symbiotique avec les cellules des organismes eucaryotes.

Les mitochondries sont donc le lieu principal de la « respiration cellulaire », c'est-à-dire des réactions oxydatives permettant de libérer de l'énergie dont les principaux substrats sont les sucres simples (surtout le glucose) et les lipides (acides gras). La dégradation du glucose en acide pyruvique est capable de produire une faible quantité d'ATP (adénosine triphosphate) en l'absence d'oxygène (« respiration anaérobie »), mais le pyruvate (en présence d'oxygène) permettra surtout la production d'une plus grande quantité d'ATP par les mitochondries (au travers du cycle de Krebs), avec également comme conséquence une libération d'eau (H2O) et de dioxyde de carbone (CO2): c'est le principe de la « respiration aérobie ». Les mitochondries peuvent également générer de l'ATP par le biais des acides gras. La mitochondrie permet ainsi de produire de l'énergie (stockée sous forme chimique, c'est-à-dire sous forme d'ATP) par le biais de l'intervention combinée du cycle de l'acide tricarboxylique, de la chaîne respiratoire mitochondriale (composée des complexes I, II, III et IV, ainsi que de deux types de molécules porteuses d'électron (le cytochrome et le co-enzyme Q10) et de mécanismes de phosphorylation oxydative. La dégradation ultérieure de cette ATP (par des phophatases ou des ATPases) permettra de libérer l'énergie qui pourra être utilisée par les cellules [95]. Le rôle fondamental des mitochondries dans la production énergétique est une évidence, et l'importance des mitochondries dans le fonctionnement cellulaire s'observe aisément au travers de la multitude de pathologies héréditaires secondaires à une perturbation des ces mécanismes de phosphorylation oxydative [95]: les neurones étant des cellules très « énergivores », elles sont donc particulièrement dépendantes du bon fonctionnement mitochondrial. Toutefois, plus qu'une simple « fabrique énergétique », la mitochondrie présente plus globalement un rôle dans l'homéostasie calcique, ainsi que dans la prolifération, le développement et l'apoptose des cellules [96].

Le nombre et la morphologie des mitochondries est déterminé par les mécanismes de « fusion » et de « fission » mitochondriales [97]. Dans certaines cellules, les mitochondries fusionnées peuvent former un véritable réseau intra-cytoplasmique [62]. Les mitochondries ne sont pas des organelles statiques, mais, au contraire, des structures hautement dynamiques dont la morphologie (en perpétuelle changement) est finalement contrôlée par une balance entre les mécanismes de fission et de fusion, ces deux processus mitochondriaux étant des éléments particulièrement cruciaux pour le fonctionnement cellulaire [98]. Ainsi, la fusion permet l'échange de métabolites, d'ADN (stabilité de la maintenance de l'ADN mitochondrial) et d'autres contenus entre des mitochondries proches (favorisant ainsi leur potentiel de survie), alors que la fission est nécessaire pour le transport des mitochondries et la régulation de l'apoptose mitochondriale [99].

Des études récentes ont permis de découvrir certaines des molécules à l'origine de la régulation des principes de fission et de fusion (**Figure 16**). Chez les mammifères, les molécules clés de la fusion sont les MFN (mitofusine) 1 et 2 et OPA1 (**o**ptical **a**trophy **1**): MFN1 et MFN2 sont situés dans la membrane externe des mitochondries (ils comportent une structure C-terminale, mais aussi une structure N-terminale contenant une GTPase liée à la dynamine), alors que OPA1 est situé dans leur membrane interne (il comprend un domaine N-terminal mitochondrial, un domaine transmembranaire, une GTPase liée à la dynamine, et un domaine C-terminal hélicoïdal): lors de la fusion, les membranes interne et externe de la mitochondrie fusionnent simultanément pour maintenir l'intégrité de l'organelle, mais la coordination de cette fusion reste encore mal comprise [96]. En revanche, la fission des membranes externe et interne est régulée par des GTPases comme Drp1 (**D**ynamin-**r**elated **p**rotein **1**) [100]. Pour déclencher cette fission, Drp1 doit interagir avec une protéine de la membrane externe de la mitochondrie, appelée hFIS1 [101]. La fusion a pour objectif de maintenir le réseau formé par les mitochondries, facilitant ainsi les échanges intra-mitochondriaux de substrats métaboliques et le maintien de la capacité respiratoire des cellules [102]. La fission joue un rôle important dans la division cellulaire (mitose), mais a également une fonction non négligeable dans la formation des synapses et des dendrites des neurones [103]. La régulation du phénomène de fusion/fission mitochondriale dépend de trois types de modification post-traductionnelles des protéines mitochondriales (= modification protéique réalisée après la synthèse de la protéine) [96]:

- la phosphorylation : ce phénomène correspond à l'adjonction d'un groupe phosphate à une protéine ou à une petite molécule comme le glucose ou l'adénine. La phosphorylation de DRP1 est considérée comme étant un régulateur de la fission mitochondriale. PINK1 permet la phosphorylation de la Parkine [99].
- l'ubiquitination (ou ubiquitinylation) : ceci correspond à l'adjonction d'ubiquitine (un peptide de petite taille) sur une ou plusieurs lysine(s) acceptrice(s) au travers d'enzymes (les ligases) [104]. MARCH5, une E3 ligase située dans la membrane mitochondriale externe, semble être un régulateur fondamental de l'activité mitochondriale en permettant l'ubiquitination de certaines protéines mitochondriales comme DRP1 et FIS1 [105]. La Parkine, une autre E3 ligase de la membrane mitochondriale externe, participe également à l'ubiquitination de nombreuses protéines mitochondriales, dont MFN2 [99].
- la SUMOylation : il s'agit d'un processus très proche biochimiquement de l'ubiquitination, mais faisant intervenir une des 4 isoformes du complexe des protéines SUMO (**s**mall **u**biquitin-like **mo**difier), protéines structurellement proches de l'ubiquitine: ce processus aboutit à la liaison covalente d'une protéine SUMO sur une lysine acceptrice d'une protéine cible [106]. Contrairement à l'ubiquitination (qui tend à dégradée la protéine ciblée par le protéasome), la SUMOylation tend à réguler les propriétés biochimiques des protéines cibles. La protéine mitochondriale Drp1 a été identifié comme étant une cible des protéines SUMO, cette interaction ce faisant par l'intermédiaire d'une enzyme appelée Ubc9 [107].

Finalement, des dysfonctionnements mitochondriaux peuvent être à l'origine de l'émergence de pathologies ophtalmologiques héréditaires, comme l'atrophie optique dominante (liée à des mutations du gène *OPA1*, voire du gène *OPA3* lorsqu'il y a association à une cataracte), des formes juvéniles de maladie de Parkinson (liée à des mutations du gène de la Parkine) ou de neuropathies héréditaires de type Charcot-Marie-Tooth, comme celle liée à des mutations du gène *MFN2*. Enfin, plus généralement, des dysfonctionnements mitochondriaux seraient aussi présents dans d'autres maladies neurodégénératives comme la maladie d'Alzheimer, la maladie de Parkinson ou la maladie de Huntington [95, 99].

Figure 16. *Principales protéines mitochondriales impliquées dans des processus pathologiques (d'après* ***Ranieri et al.*** *[99]).* ***HR*** *= Heptad Repeat domain;* ***OPA*** *= Optic Atrophy Protein;* ***P*** *= phosphorylation;* ***PINK1*** *= PTEN-induced putative kinase 1;* ***U*** *= ubiquitination.*

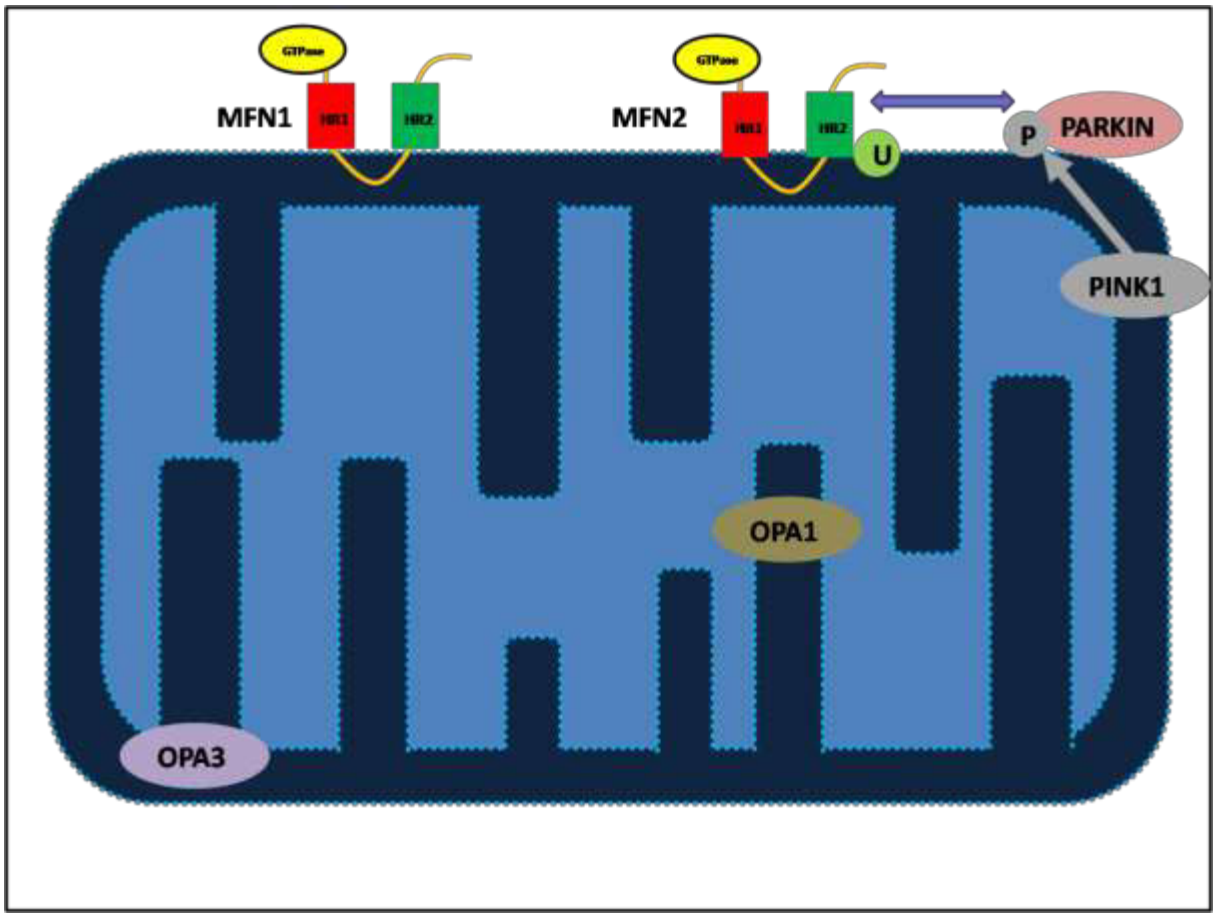

La cellule de Schwann

Définition des cellules de Schwann et des autres cellules gliales du système nerveux périphérique

Elles sont essentiellement représentées par les cellules de Schwann (équivalentes des oligodendrocytes du système nerveux central): il s'agit des cellules gliales principales du système nerveux périphérique, celles-ci se développant à partir d'éléments dérivés de la crête neurale [8, 108]. Les cellules gliales (constituant la « neuroglie »), qu'elles appartiennent au système nerveux central ou au système nerveux périphérique, ont longtemps été considérées comme un simple tissu de soutien, un acteur passif du système nerveux, une forme de « glue » permettant de lier les neurones entre eux [109]. Toutefois, au fil des recherches effectuées sur ces cellules, il est apparu de plus en plus évident qu'elles étaient primordiales pour la survie et le fonctionnement des neurones. Ainsi, les cellules de Schwann contribuent notamment à l'orientation des neurones et à l'évacuation de certains débris cellulaires [110]. Elles servent également de support pour les neurones dont l'axone n'a pas encore de zone cible [111], le tout en lien avec certains facteurs biologiques tels le GDNF (**g**lial cell line-**d**erived **n**eurotrophic **f**actor) et la NT-3 (**n**euro**t**rophine-**3**) [4]. Par ailleurs, les cellules de Schwann participent à la formation des nœuds de Ranvier en favorisant le rassemblement des canaux sodiques voltage-dépendant à leurs extrémités (sur la paroi externe de l'axone). Ces cellules sont également capable de sécréter une substance appelée DHH (**d**esert **h**edge**h**og), impliquée dans la formation du périnèvre [4]. Toutefois, le rôle fondamental de la cellule de Schwann reste avant tout la formation-même des gaines de myéline autour des axones, au travers d'un processus dénommé « myélinisation » [112]. Ce processus de myélinisation n'existe que pour les cellules de Schwann myélinisantes qui s'enroulent alors autour d'un axone unique de gros calibre (d'un diamètre supérieur à 1 μm). Les cellules de Schwann non-myélinisantes se contentent simplement « d'engainer » les groupes d'axones de plus petit calibre, formant ainsi les « cellules de Remak » [113]. Si les cellules de Schwann myélinisantes sont assimilées aux oligodendrocytes du système nerveux central, les cellules de Schwann non-myélinisantes pourraient être comparées aux astrocytes [114]. Toutefois, la seule activité des cellules de Schwann n'est pas suffisante, et le processus de myélinisation est également rendu possible grâce à la

présence d'autres facteurs comme NRG-1 III (**n**euro**rég**uline **1** de type **III**); ainsi, seuls les axones présentant un taux élevé de NRG-1 III sont myélinisés [115].

Bien que les cellules de Schwann participent au fonctionnement du système nerveux périphérique, elles n'ont toutefois pas de capacité directe de transmission du message nerveux et, contrairement aux neurones, elles sont capables de se multiplier indéfiniment au cours d'une vie. Elles ne sont présentes que dans le système nerveux périphérique, et sont substituées dans le système nerveux central par d'autres cellules gliales, les oligodendrocytes. Outre les cellules de Schwann, d'autres cellules gliales sont observées au sein du système nerveux périphérique. Tout d'abord, on distingue les « cellules olfactives d'engainement »: il s'agit de cellules d'une structure proche de celle des cellules de Schwann non-myélinisantes. Associées aux axones olfactifs primaires, elles ont la particularité d'appartenir à la fois aux systèmes nerveux central et périphérique [116]. Les « cellules de la glie entérique » sont d'autres cellules gliales périphériques situées dans les ganglions du système nerveux autonome entérique [117]. De même, d'autres cellules de Schwann non myélinisantes sont retrouvées dans la moelle osseuse, et jouent un rôle dans la régulation des cellules souches hématopoïétiques. En fait, ces cellules engainent les petites fibres sympathiques courant le long des petits vaisseaux sanguins à l'intérieur de la moelle osseuse [118]. Elles contribuent notamment à réguler l'hibernation et l'activation des cellules souches hématopoïétiques [119]. Enfin, on retrouve des cellules de Schwann formant la « téloglie » (ou « glie péri-synaptique ») participant à la stabilisation et à la régulation de la transmission synaptique au niveau de la jonction neuro-musculaire [114]. Ces cellules non myélinisante (bien qu'exprimant la protéine MBP) guident le développement de la partie terminale du nerf, tout comme sa régénération. Bien qu'elles soient apparentées aux cellules de Schwann, ces dernières comportent beaucoup plus de canaux ioniques et de récepteurs de surface. Enfin, elles participent à la modulation de la neurotransmission au sein d'un complexe appelé « synapse tripartite »: nerf + fibre musculaire + cellule péri-synaptique [8, 120].

Origine et développement des cellules de Schwann

La très grande majorité des cellules de Schwann sont directement issues des crêtes neurales, une infime part provenant directement du tube neural (juste avant sa fermeture): c'est la « gliogenèse périphérique » (**Figure 17**). L'apparition des cellules de Schwann est précédée de la formation de deux autres types de cellules, d'abord les « précurseurs des cellules de Schwann » (correspondant aux cellules gliales périphériques embryonnaires initiales), puis les « cellules de Schwann immatures » (durant le reste du développement embryonnaire, jusqu'à la naissance) [121]. Entre E10,5 (E= jour embryonnaire) et la période post-natale (jusqu'au 5ème jour après la naissance), les précurseurs des cellules de Schwann provenant des crêtes neurales colonisent progressivement les ganglions spinaux (essentiellement dorsaux) et les nerfs au travers d'un flux migratoire ventro-latéral [122, 123]. A partir d'une période située entre E12 et E13,5 (chez la souris), les précurseurs des cellules de Schwann migrent le long des axones en formation, précédant même parfois le propre cône de croissance de l'axone [124]. Ces précurseurs deviennent des cellules de Schwann immatures (entre E14,5 et E15,5) qui vont progressivement encercler des groupes d'axone (toutes ces cellules conservant un membrane basale commune); à partir de cette étape, les cellules de Schwann pourront sélectionner les axones qui seront myélinisés et ceux qui ne le seront pas [125]. La détermination des cellules de Schwann immatures en cellules de Schwann matures (myélinisantes ou non-myélinisantes) est fonction du type d'axone auquel elles sont associées. Toutefois, cette cascade d'événements aboutissant à l'émergence de cellules de Schwann matures n'est rendue possible que par le mélange complexe d'une multitude de facteurs biologiques (agonistes et antagonistes) dont la nature (Rho GTPases, neuroréguline, laminines, …), le nombre et les fonctions sont de mieux en mieux cernés [4, 126]. La régulation de ce processus de myélinisation et du nombre de cellules de Schwann impliquées reste essentielle, se prolonge au-delà de la naissance, mais reste finalement encore assez mal connue [4]. Ainsi, les axones les plus larges seront rejetés en périphérie et entourés par une cellule de Schwann (qui se réorganisera avec sa propre lama basale) au terme d'un processus appelé « défasciculation »: la cellule de Schwann est alors devenue « promyélinisante » [126]. La défasciculation (et les mécanismes l'animant) reste encore méconnue, mais semblerait impliquer les récepteurs de la laminine et la FAK (**f**ocal **a**dhesion **k**inase) [127, 128]. Les cellules de Schwann promyélinisantes (dite également « myélinisantes »), en

s'enroulant autour de l'axone, vont donc contribuer à former une gaine (constituée d'une multitude de couches superposées). Cette phase cruciale requiert également la formation d'extensions cytoplasmiques schwanniennes qui ont pu être comparées à des lamellipodiae géants [129, 130]. Ceci impliquerait que ce processus d'extension schwannienne puisse partager des mécanismes communs à celui régulant la polymérisation de l'actine [126].

Figure 17. *Formation des cellules de Schwann: la gliogenèse périphérique.*

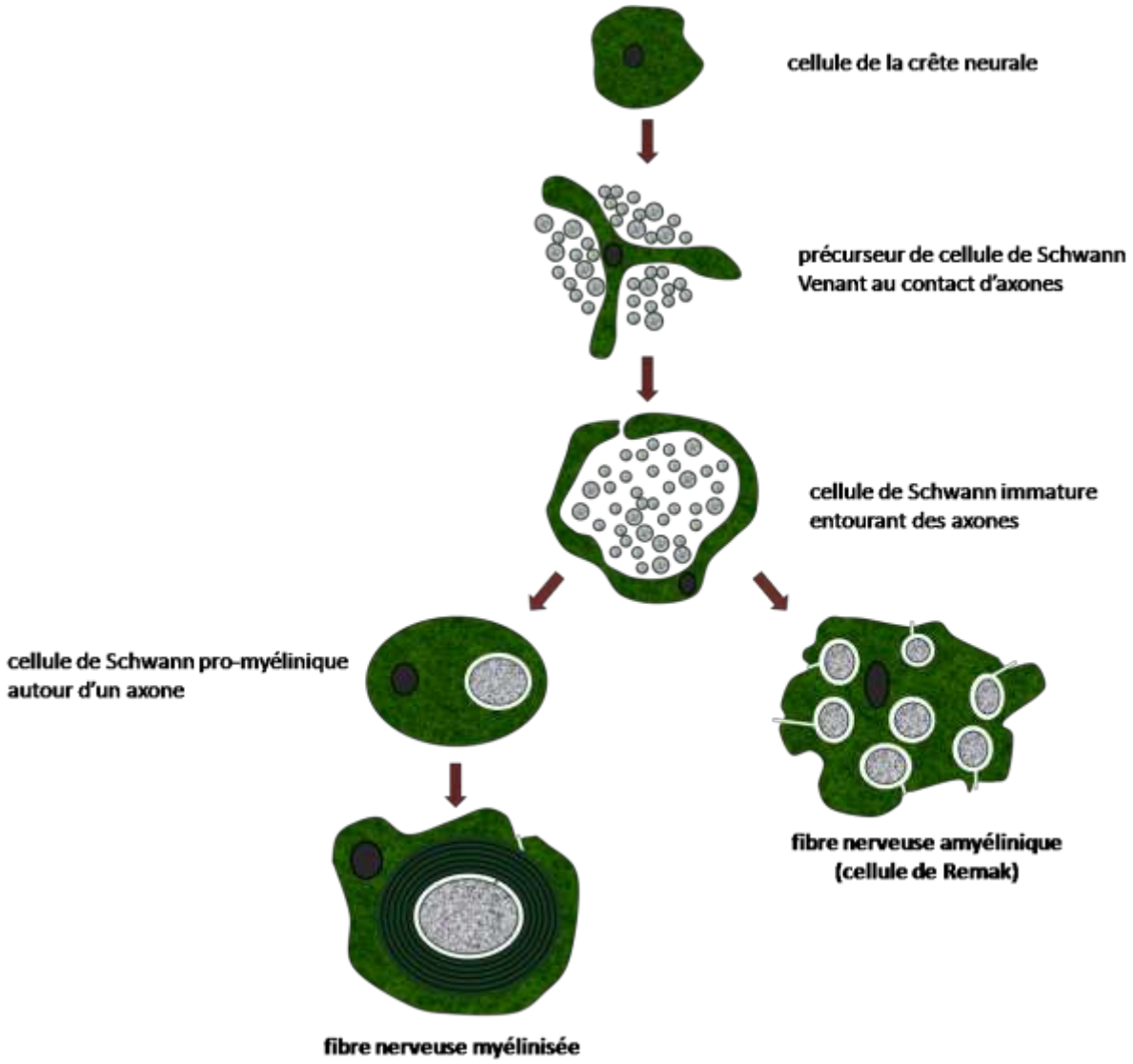

Le processus de gliogénèse

L'une des première molécules à intervenir dans cette chaîne est SOX10 (**S**ex determining region Y b**ox 10**), puisque celle-ci est présente dans l'ensemble des cellules issues des crêtes neurales et est requise pour la fabrication de l'ensemble de la glie périphérique [131]. L'une des fonctions supposées de SOX10 serait de faciliter la réponse des cellules gliales primitives à une autre molécule, la neuroréguline 1 (NRG1) [131]. NRG1, et particulièrement son isoforme de type III (NRG-1 III) qui apparaît primordial pour la survie des précurseurs des cellules de Schwann en facilitant la gliogenèse, contrairement à certains facteurs de transcription comme AP2α (activator protein 2α) et les endothélines qui empêchent leur développement [132]. Cependant, bien qu'étant indispensable à la gliogenèse, NRG1 n'est pas requise pour permettre la différentiation gliale [133]. Notch est un autre type de protéine supposée participer à la gliogenèse, mais son rôle est surtout mieux connu en ce qui concerne la gliogenèse du système nerveux central. Au niveau périphérique, cette molécule semble avoir un rôle similaire à NRG1 [4]. D'autres molécules, telles les BMP (**b**one **m**orphogenic **p**rotein) 2 et 4, sont capable d'inhiber cette différentiation gliale (*in vitro*), mais leur fonction exacte reste encore indéterminée [134]. Les principales molécules nécessaires au développement des cellules de Schwann immatures semblent donc être NRG1 (démontré *in vitro*), « Ets transcription factors » (démontré *in vitro*), et la laminine (démontré *in vivo*) [135-137], alors que celles à l'origine de leur apoptose sont TGFβ (**t**ransforming **g**rowth **f**actor-**β**) et $P75^{NTR}$ (**p75 n**euro**t**rophin **r**eceptor) [138, 139]. Enfin, la prolifération des cellules de Schwann immatures se fait essentiellement sous le contrôle de SOX2 et de c-jun [140].

Les neurorégulines sont des facteurs de croissance et de différenciation interagissant avec EGF (**E**pidermal **G**rowth **F**actor)-like [12]. On en distingue quatre formes (NRG-1, NRG-2, NRG-3 et NRG-4). Le gène codant pour NRG-1 est un des plus grands gènes connus chez les mammifères, ce qui lui permet ainsi de générer une grande variété d'isoformes de facteurs de transcription et de protéines [141]. Toutes les isoformes de NRG-1 disposent d'un domaine EGF-like, domaines différant toutefois en masse moléculaire et en taille en fonction de l'isoforme: on distingue ainsi quatre types majeurs de NRG-1 (types I, II, II et IV) [12]. NRG-1 est produit par les neurones, le signal de NRG-1 étant transmis aux cellules de Schwann au

travers de l'hétérodimère ERBB2/ERBB3 via un récepteur tyrosine kinase [133]: ERBB3 est directement lié à NRG-1, alors que ERBB2 contribue à faciliter l'activité tyrosine kinase [142]. Parmi les 4 isoformes principales de NRG-1, le type III apparaît particulièrement présent dans les neurones sensitifs et moteurs [143]. Il y a plus d'une trentaine d'années qu'il a été déterminé que la croissance des cellules de Schwann était largement augmentée lorsque celles-ci étaient exposées à NRG-1 [144]; plus récemment, il a été montré que NRG-1 engendrait l'activation en cascade de nombreux facteurs comme Ras/MAP kinase, PI3 kinase/Akt ou FAK, ceci étant à l'origine de la prolifération et de l'augmentation de la motilité des cellules de Schwann, de la détermination de l'épaisseur de la gaine de myéline, mais aussi de l'organisation radiaire des axones [12]. Ainsi, le signal NRG-1/Erb reste absolument requis pour le développement des cellules de Schwann [133].

Le processus de myélinisation

Ce phénomène aboutit à une très importante augmentation de taille et de surface de la cellule de Schwann (multiplication de surface par un facteur 100) [12]. Au préalable de la myélinisation, durant la phase embryonnaire, les axones à l'origine des futures nerfs s'organisent en incorporant des fibroblastes et des structures vasculaires dans un ballet complexe [4]. Le processus de myélinisation, qui débute à la naissance, est initié par le facteur de transcription appelé EGR2 (**e**arly **g**rowth **r**esponse **2**, également connu sous le terme de Krox-20), en collaboration avec les protéines NAB (**N**GFI-**A**-**B**inding), OCT-6/SCIP (**oct**amer-binding transcription factor **6**) et BRN2 (**br**ai**n 2**) [145, 146]. Krox-20/EGR2, exprimé sur les cellules de Schwann myélinisées mais pas dans les cellules de Schwann pro-myélinisantes, est ainsi absolument indispensable à la transition entre cellules de Schwann pro-myélinisantes et myélinisées; OCT-6/SCIP, exprimé essentiellement sur les cellules de Schwann pro-myélinisantes, est également nécessaire pour cette transition [147]. Au contraire, les molécules c-jun, PAX3 (**pa**ired bo**x** gene **3**) et SOX2 contribuent à inhiber ce processus [140, 145]. En fait, schématiquement, on peut considérer que ces diverses molécules s'organisent dans deux circuits antagonistes (**Figure 18**), l'un « myélinisant », l'autre « démyélinisant » [148]. Ainsi OCT-6/SCIP, BRN2 et SOX10 (régulant Krox-20/EGR2) appartiennent au

« circuit myélinisant » et constituent la colonne vertébrale du circuit de régulation de la myélinisation, alors que le circuit antagoniste de la régulation de Krox-20/EGR2 (aboutissant à la démyélinisation) est sous le contrôle de c-jun et SOX2 [148].

OCT-6 et BRN2 sont des membres de la famille des protéines POU, protéines de transcription ayant conservées un homéodomaine, c'est à dire un groupe d'acides aminés capable de fixer l'ADN. L'acronyme **POU** est dérivé du nom de trois facteurs de transcription: **P**ituitary-specific (PIT1), **O**ctamer transcription factor proteins OCT-1 and OCT-2, and **N**eural Unc-86 [149]. L'expression d'OCT-6 est elle-même régulée par des signaux en provenance de l'axone, tel la neuroréguline-1 de type III [115].

Krox-20/EGR2 est un membre de la famille des gènes EGR (**e**arly **g**rowth **f**actor). Dans les cellules de Schwann embryonnaire (à l'initiation du processus de myélinisation), il est co-exprimé avec Krox-24/EGR1. En revanche, un mois après la naissance, il n'est plus exprimé qu'au niveau des cellules de Schwann myélinisées, Krox-24/EGR1 n'étant alors exprimé plus qu'au niveau des cellules de Schwann non myélinisées [150]. EGR1 pourrait ainsi réguler l'expression de $p75^{NTR}$ (exprimé par les cellules de Schwann non myélinisées), un autre élément cruciale à l'obtention d'une myélinisation optimale [151]. Krox-20/EGR2 représente une cible majeure de OCT-6 et de BRN2, et l'activation de Krox-20 est rendue possible par le biais du mSCE (**m**yelin-associated **S**chwann **c**ell **e**nhancer) [152].

Figure 18. *Principaux éléments intervenant dans les processus de myélinisation/démyélinisation (+ = activation; - = inhibition).*

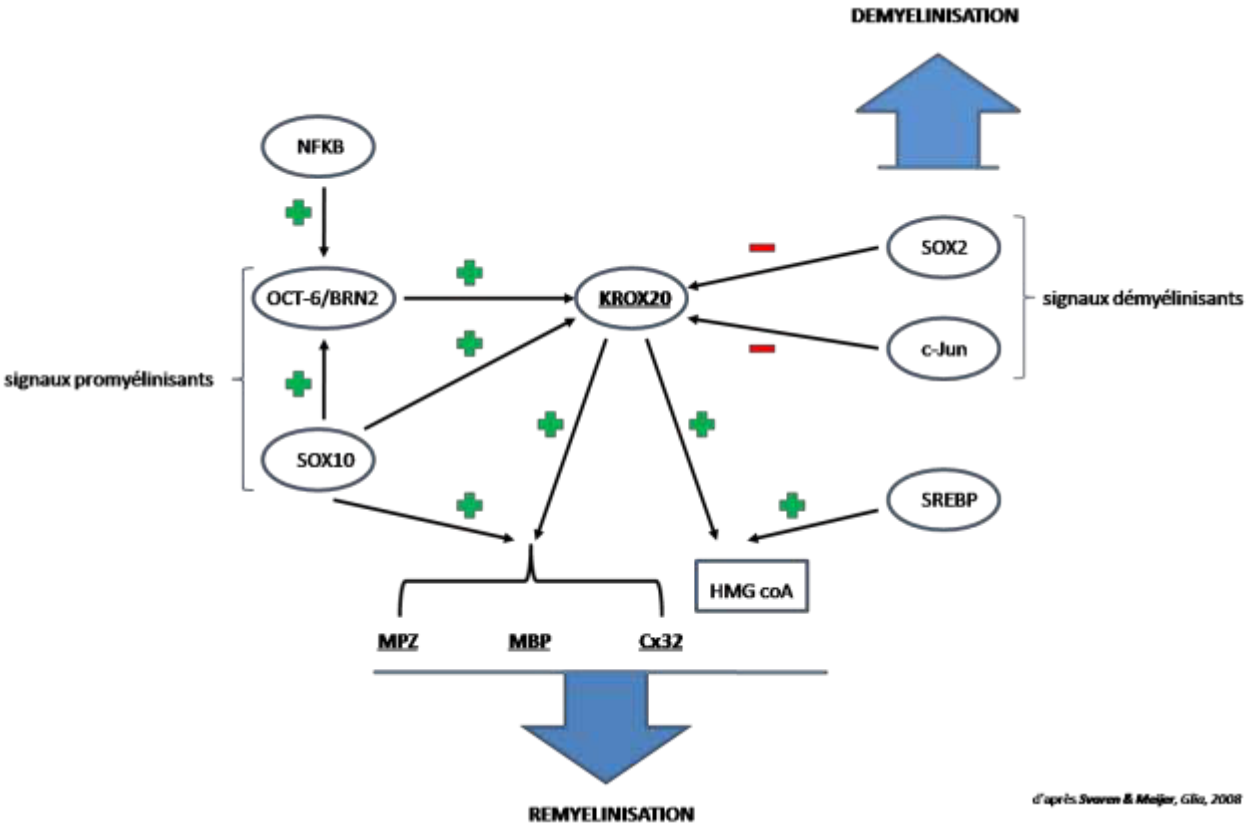

SOX10 est une molécule appartenant à la classe des E des facteurs SOX, au même titre que SOX 8 et SOX9 [153]; elle est exprimé à toutes les étapes du développement des cellules de Schwann [146]. SOX10 active Krox-20, mais active également OCT6 et BRN2 qui jouent le rôle à leur tour d'activateur d'expression du gène Krox-20/EGR2 [148]. Toutefois, OCT-6 pourrait également se comporter comme un « limitateur de fonction » d'autres protéines exprimées dans la myéline, comme MPZ (myelin protein zero) et MBP (Myelin basic protein) [154]. D'ailleurs, SOX10 est également requis pour l'expression embryologique du gène *MPZ*, et porte plusieurs sites promoteurs de ce gène [155]. Les facteurs SOX sont en fait capable de porter de l'ADN (tant sous forme de monomères que de dimères) et de courber cet ADN (entre 80° et 100°), sans que l'on en connaisse toutefois le but précis [156].

Un autre élément fondamental dans le processus de myélinisation est la coordination de la synthèse intra-nerveuse des lipides, puisque ces derniers sont présents en quantité abondante pour former la structure de la gaine de myéline. Ainsi, la plupart du cholestérol requis n'est pas exogène, mais est tout simplement produit sur place [157]. Par ailleurs, lors d'un processus de myélinisation ou après lésion nerveuse, il a été

établi que la biosynthèse des lipides était tout à fait coordonnée dans le nerf [158]. Certains facteurs connus pour réguler la biosynthèse des acides gras et du cholestérol, comme SREBP (**S**terol **R**egulatory **E**lement-**B**inding **P**rotein), sont également exprimés dans les cellules de Schwann lors du processus de myélinisation. SREBP est requis pour la myélinisation, et agirait notamment en régulant l'expression du gène codant pour l'HMG-CoA reductase (**H**ydroxy**m**ethyl**g**lutaryl-**Co**enzyme **A reductase**) [159].

La possibilité d'utiliser ces divers facteurs de transcription à profit comme thérapie dans les neuropathies héréditaires reste une voie à explorer. Dans cette perspective, l'étude des récepteurs stéroïdiens (comme les récepteurs à la progestérone ou aux gluco-corticoïdes) apparaît particulièrement intéressante; il a effectivement été prouvé que la progestérone pouvait accentuer le processus de myélinisation et augmenter le niveau d'expression de *PMP22* et d'autres gènes de la myéline [160]. Cet effet de la progestérone semblerait secondaire à la stimulation de la synthèse de Krox-20/EGR2 et SOX10 au niveau des cellules de Schwann [161], l'administration d'un antagoniste de la progestérone (ou des gluco-corticoïdes) induisant au contraire une diminution du niveau d'expression de *MPZ* [162]. Toutefois, le processus de myélinisation n'est pas lié aux seules cellules de Schwann et aux circuits moléculaires qui les coordonnent: les éléments de la matrice extra-cellulaire présentent également un rôle crucial dans ce processus [163].

Interactions des cellules de Schwann avec la matrice extra-cellulaire

Outre les neurones et les cellules de Schwann, le système nerveux périphérique comprend un certain nombre d'autres structures non cellulaires regroupées sous le terme de « matrice extra-cellulaire » (MEC) dont les deux principaux constituants sont la « lame basale » (correspondant à la partie interne de la MEC, adjeacent à la cellule) et la « matrice de fibres de collagène » (correspondant à la partie externe de la MEC) [164].

La membrane basale fut pour la première fois identifiée à la fin du XIXème siècle au niveau des cellules musculaires [165]. Toutefois, sa structure et son rôle ne commencent à être connus que depuis la fin du XXème siècle [166]: cette structure particulière (initialement destinée à l'organisation cellulaire),

« plaquée » le long de la paroi de l'unité « cellule de Schwann/axone » est utile durant les processus de différenciation embryonnaire, mais également pour la maintenance cellulaire (après le développement du système nerveux) [167]. Ses fonctions principales sont de servir d'extension à la membrane cellulaire, et donc d'interface et de protection des cellules vis-à-vis du milieu extra-cellulaire [166]. Elle comporte deux parties, la *lamina lucida* (structure fine, riche en laminine, proche de la cellule) et la *lamina densa* (structure plus épaisse et externe, riche en fibres de collagène) (**Figure 19**) [164]. Ceci constitue une communication entre les milieux intra-cellulaire et extra-cellulaire, largement sous l'influence des intégrines, du dystroglycane et de facteurs de croissance. Dans le nerf périphérique, la lame basale entoure les cellules de Schwann, mais pas les axones nus [166]. Les trois principales classes de macromolécule composant cette matrice extra-cellulaire sont le collagène, les glycoprotéines et les protéinoglycanes [168]; en fait, la lame basale (en fonction de sa localisation dans l'organisme) contient au moins un membre de la famille des laminines hétérotrimériques, un ou deux nidogènes, du perlécan (ou de l'agrine), et au moins une variante de collagène de type IV [166].

Figure 19. *Principales interactions entre la cellule de Schwann et le milieu extra-cellulaire. A = matrice extra-cellulaire; B= cellule de Schwann; C= lame basale; D= lamina densa; E= lamina lucida.*

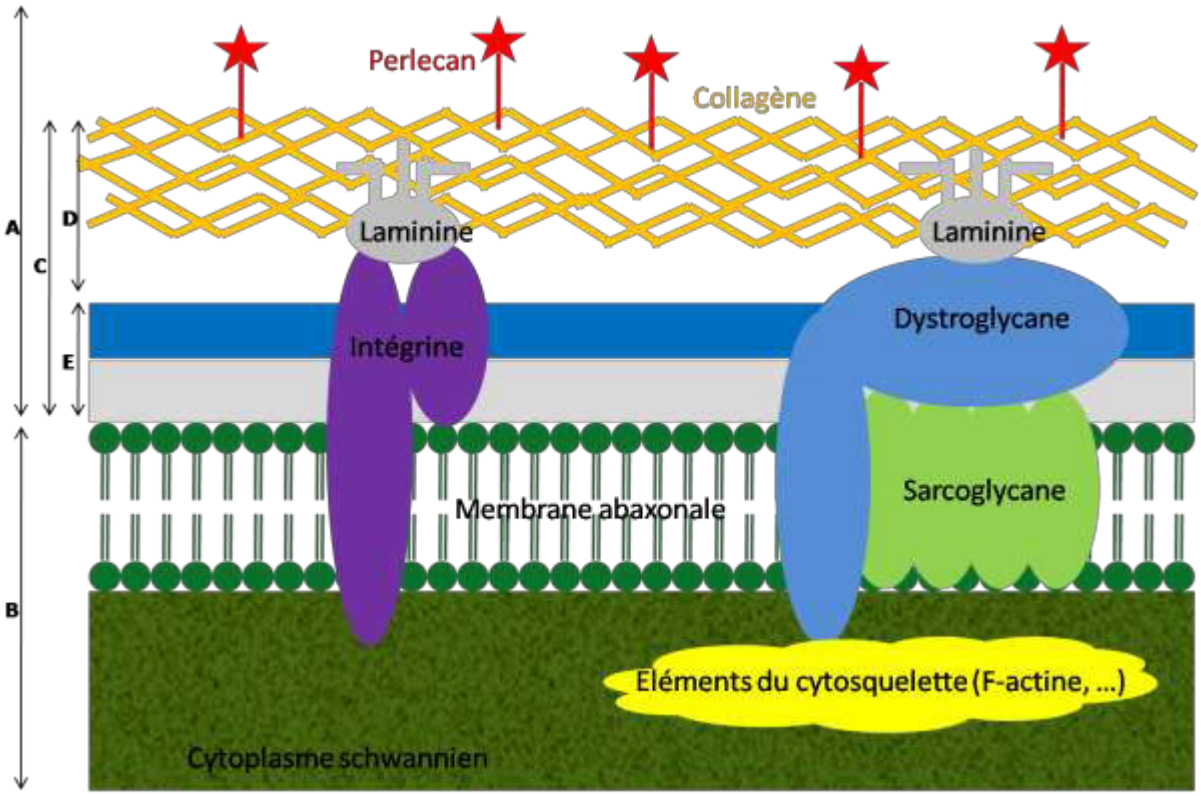

Le rôle de la lame basale a longtemps été considéré comme étant un rôle statique de simple « barrière organique»; toutefois, il apparaît bel et bien que cette structure possède une fonction réellement dynamique dans les relations entre domaines extra-cellulaire et intra-cellulaire, notamment en coopération avec la cellule de Schwann (qui en est d'ailleurs le régulateur) [164]. En culture, des cellules de Schwann isolées sont capables de produire une matrice extra-cellulaire constituée uniquement d'un réseau fibrillaire de collagène (sans lame basale): celle-ci est alors à assimiler à la matrice extra-cellulaire primitive rencontrée dans les nerfs au stade pré-myélinisant de leur développement [167]. Cette « matrice embryonnaire » serait elle-même capable d'induire la prolifération et la maturation des cellules de Schwann, et donc de moduler la croissance et l'organisation des fibres nerveuses périphériques [167]. Cette interaction entre les cellules de Schwann et la matrice extra-cellulaire reste un rouage essentiel dans le processus de myélinisation [169].

Parmi toutes les composantes de la lame basale, la laminine semble particulièrement importante pour la régulation de la prolifération et de la survie des cellules de Schwann [170]. La laminine est une protéine hétérotrimérique (15 isoformes identifiées) d'un poids variant entre 400 et 800 kDa [166], présente dans de nombreux tissus (jonction neuro-musculaire, systèmes nerveux central et périphérique) et disposant d'un maximum de cinq chaînes α, quatre chaînes β et trois chaînes γ [171]. Dans le système nerveux périphériques, seules les laminines 2 (α2β1γ1), 8 (α4β1γ1), et 10 (α5β1γ1) sont exprimées [172]. Ce type de protéine présente trois fonctions fondamentales chez les mammifères: 1) c'est une protéine de structure de la membrane cellulaire, 2) elle offre un point d'ancrage pour que d'autres molécules (comme le dystroglycane) puisse s'y fixer, 3) elle joue le rôle de ligand pour des récepteurs cellulaires (interaction avec les intégrines) et est capable d'induire des signaux influençant le comportement cellulaire [170]. Effectivement, les cellules de Schwann, à leur surface, expriment différents récepteurs comme le dystroglycane et les intégrines (β1 et β4), les intégrines étant des récepteurs hétérodimériques transmembranaires capables de relayer des messages transmis par des ligands qui s'accrochent à leur surface [173].

Le collagène est l'autre élément fondamental de la matrice extra-cellulaire. Chaque fibre de collagène forme une structure hélicoïdale composée d'une succession de trois polypeptides (dont la glycine qui revient une fois sur trois dans cette chaîne) [174]. En fait, on distingue trois différentes classes de collagène:

a) le collagène fibrillaire : il s'agit essentiellement du collagène de type V, et surtout des collagènes de type I et III. Durant le développement embryologique des nerfs périphériques, ce collagène (type I et III) apparaît assez tôt dans le futur endonèvre où il est synthétisé par les cellules de Schwann immatures (faute de fibroblaste) [175]. Les fibres de collagène endoneurale sont de calibre moins important (250 Å) que celles qui apparaîtront ultérieurement dans l'épinèvre.

b) le collagène des membranes basales (collagène de type IV) : il correspond à des fibres hélicoïdales (en triple hélice) d'environ 400 nm de longueur, terminées par un domaine globulaire [166]

c) autres molécules : ce sont des molécules hybrides ayant des fonctions et des localisations spécifiques (gliomédine, …).

Concernant le collagène de type IV, il s'agit de protéine structurelles indispensables pour l'organisation et le maintien de la matrice extra-cellulaire [176], les cellules de Schwann étant capable d'exprimer à leur surface un certain non de récepteurs (avec ou sans intégrine) et de migrer le long de ces fibres de collagène. Enfin, le collagène aurait également la capacité de réguler la fonction des cellules de Schwann (en régulant leur « messagerie intra-cellulaire »), et donc d'influencer le processus de myélinisation [170].

Rôle des GTPases

Les Rho GTPases (**Rho**-family **G**uanosine **T**ri**P**hosphatases) sont des molécules ubiquitaires chez les mammifères, d'une masse moléculaire variant entre 20 et 30 kDa, et contribuant à bon nombre de réactions cellulaires dont le processus de myélinisation [126]. Elles sont caractérisées par le fait qu'elles portent toutes un domaine hélicoïdal α, ou « domaine d'insertion Rho » (Rho = **R**as **ho**mologous member) constitué d'environ 13 acides aminés, ce qui les distingue ainsi des autres GTPases [177]. On en connaît actuellement 22 réparties en 8 sous-familles [126]:

- sous-famille liée à RhoA: RhoA, RhoB et RhoC.
- sous-famille liée à Rac1: Rac1, Rac2, Rac3 et RhoG.
- sous-famille liée à Cdc42: Cdc42, TC10, TCL, Chp/Wrch-2 et Wrch-1.
- sous-famille Rnd**:** Rnd1, Rnd2 et RhoE/Rnd3.
- sous-famille RhoBTB.
- sous-famille TTF/RhoH.
- sous-famille RhoD/Rif.
- sous-famille Miro: Miro-1 et Miro-2.

Les Rho GTPases sont des molécules au fonctionnement binaire, capables d'agir sur le cycle cellulaire GDP-GTP en réponse à des stimuli extra-cellulaires: elles jouent le rôle « d'interrupteurs moléculaires» de la signalisation intra-cellulaire. Chaque Rho-GTPase dispose de la capacité d'activer de multiples effecteurs, et un même effecteur peut être reconnu par différentes familles de Rho GTPases [126]. Elles existent sous deux formes: une forme active (liée au GTP) et une forme inactive (liée au GDP). La forme active des Rho GTPases stimule des protéines effectrices comme ROCK ou PKN (pour RhoA) et PAK (pour Rac1 et Cdc42) (*voir ci-dessous*). En fait, le cycle cellulaire GDP-GTP est sous contrôle de 3 familles de molécules:

- GEF (**G**TPases **E**xchange **F**actors): ce sont des molécules favorisant le passage de GDP en GTP, et capable d'activer les Rho GTPases [178].
- GAP (**G**TPases **A**ctivating **P**roteins): ce sont des protéines ayant la possibilité d'hydrolyser le GTP en GDP, mais aussi de l'inactiver [179].
- GDI (**G**uanine nucleotide **D**issociation **I**nhibitors): ces molécules stabilisent les liaisons GDP des GTPases et inhibent leur fixation aux membranes, empêchant ainsi tout échange ou activation de nucléotide [180].

La plupart des connaissances accumulées sur les Rho GTPases l'ont été essentiellement au travers de l'étude de trois d'entre elles (qui sont d'ailleurs exprimées et actives à la fois dans les neurones et les cellules de Schwann): Rac1, Cdc42 et RhoA [181]. Le rôle des Rho GTPases est divers; entre autre, elles participent à la régulation du cytosquelette en réponse à certains signaux extra-cellulaires tels les facteurs de croissance ou les récepteurs d'adhésion (comme les intégrines) [182]. Une autre fonction des Rho GTPases est leur implication dans d'autres mécanismes cellulaires complexes comme la polarisation cellulaire, la régulation des phénomènes de transcription, le déroulement des cycles cellulaires ou encore le transport trans-membranaire [183].

Rac1 (**Ra**s-related **c**3 botulinum toxin substrate **1**): Rac1 est activé par les intégrines β1 (celles-ci interagissant avec les récépteurs ERBB qui sont eux-mêmes sous influence de la neuroréguline 1 de type III) [126]. Dans la cellule de Schwann, IGF-1 est également capable d'activer Rac1, en collaboration avec FAK [184]. En fait, Rac1 et les intégrines β1 participeraient au processus de croissance axonale en permettant la croissance radiale de structures de type « lamellipodia » au niveau de la cellule de Schwann, ces structures schwanniennes étant destinées à séparer et trier les axones. Plus exactement, c'est le taux de Rac1 qui serait capable de réguler la quantité, l'extension, et l'orientation de ces lamellipodiae: ainsi, un taux bas de Rac1 induirait une migration schwannienne par formation de lamellipodiae axiales (à l'avant et à l'arrière de la cellule de Schwann, donnant un aspect bipolaire), alors qu'un taux élevé provoquerait l'apparition de lamellipodiae périphériques (sur l'ensemble du pourtour de la cellule de Schwann) à l'origine d'un état stationnaire de la cellule de Schwann [185]. Finalement, il semblerait qu'un contrôle temporo-spatial de Rac1 soit indispensable pour obtenir une répartition axonale et une myélinisation efficaces [126]. Rac1 est également sous l'influence d'autres molécules telles que le suppresseur tumoral NF2/Merlin (**N**euro**f**ibromatous type **2**), et l'adénosine monophosphate (ou AMP cyclique) [186]: NF2 permet de stabiliser la morphologie bipolaire des cellules de Schwann en inhibant Rac1 [187]; l'AMP cyclique est une molécule de signalement intra-cellulaire qui permet de renforcer la barrière représentée par les cellules vasculaires endothéliales en renforçant les jonctions adhérentes liées aux cadhérines [188]. L'expression des cadhérines au niveau des cellules de Schwann reste encore assez mal connue, mais la cadhérine E, régulée par l'AMP cyclique [189], permet de maintenir l'intégrité de la myéline non compacte des cellules de Schwann [190]. Finalement, il est admis que Rac1 contrôle le processus de myélinisation par l'intermédiaire de NF2/Merlin, mais aussi de l'AMP cyclique [186]

Cdc42 (**C**ell **d**ivision **c**ycle **42**): cette Rho GTPase contribue à réguler la prolifération des cellules de Schwann, mais les mécanismes exactes de cette régulation restent encore méconnus. Ainsi, Cdc42 (sous l'influence de facteurs de croissance) pourrait permettre directement l'induction du cycle cellulaire de la cellule de Schwann [191]; de même, Cdc42 est également capable de phosphoryler (et d'inhiber) la schwannomine, ce qui participerait également à cette régulation [192]. Par ailleurs, comme Rac1, Cdc42 (sous l'influence de la neuroréguline1 de type III) aurait également une fonction dans le contrôle de la migration des cellules de Schwann [193]. CdC42 et Rac1 pourraient également contribuer au processus de myélinisation [126]. Enfin, récemment, il a été déterminé que Cdc42 facilitait la sécrétion de molécules pro-inflammatoires comme CCL2 (Chemokine (**C**-**C** motif) **L**igand **2**) au niveau des cellules endothéliales de la micro-circulation intra-nerveuse par l'intermédiaire du TNF-α (**T**umor **N**ecrosis **F**actor **alpha**) [194, 195]

Figure 20. *Voie d'activation de la signalisation RhoA: dans ce processus, NGR1 peut être remplacé par NGR2, et le récepteur p75^{NTR} peut être remplacé par le récepteur TROY (également appelé TAJ).*

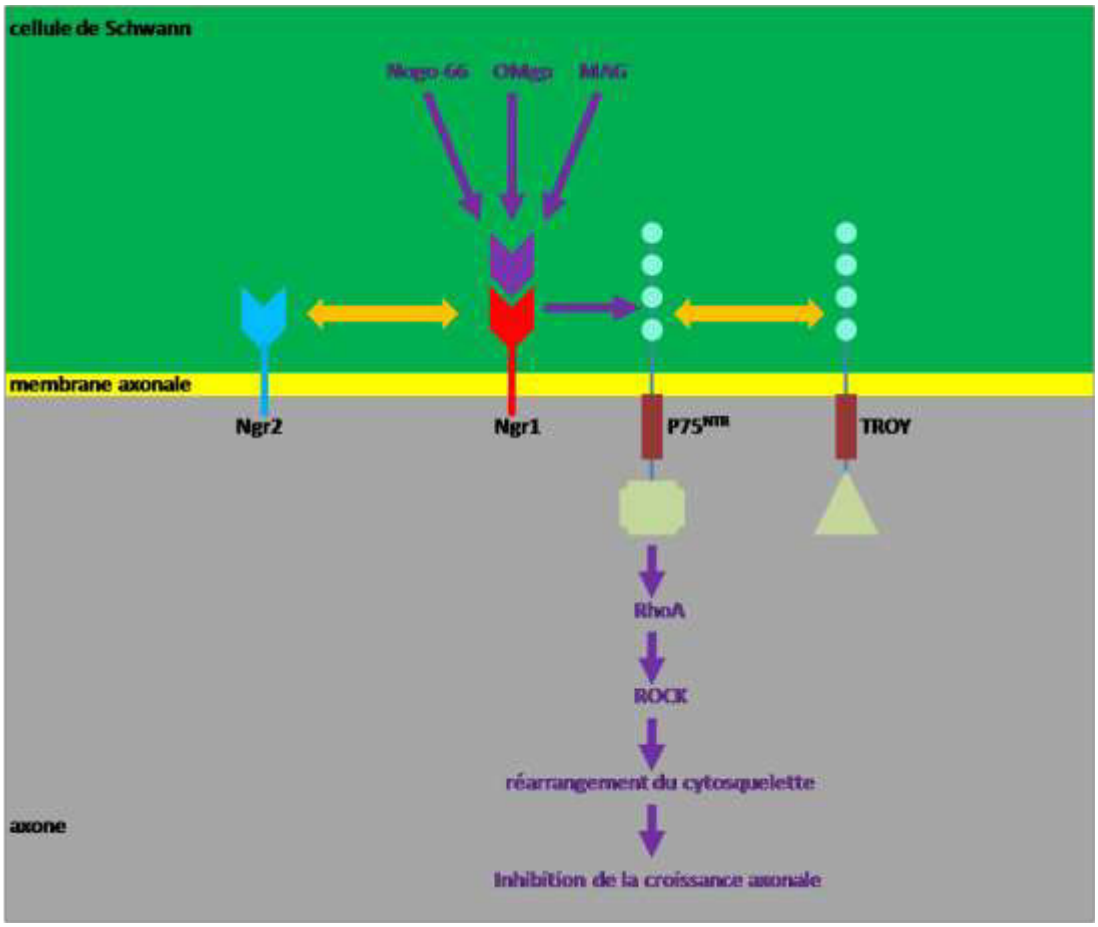

Rho A (**R**as **ho**mologous member A): RhoA (comme RhoB et RhoC) est présent dans les cellules de Schwann, au même titre que leur effecteur, ROCK (**R**h**o**-associated **c**oiled-coil-containing protein **k**inase) [196]. Il a été montré que RhoA contribuait à réguler l'organisation du cytosquelette d'actine et contrôlait la formation de fibres de stress au niveau de la plaque d'adhésion [197]. D'une manière générale, les protéines Rho participent à de nombreux processus impliquant la réorganisation du cytosquelette comme la sécrétion, l'endocytose, la phagocytose ou encore la présentation antigénique. Concernant la cellule de Schwann, le complexe Rho/ROCK jouerait un rôle fondamental dans le processus d'enroulement de la gaine de myéline [196]. L'activation de la voie de signalisation RhoA par la cellule de Schwann se fait par l'intermédiaire d'éléments situés dans la membrane de l'axone: le récepteur universel NGR1 (**NOGO R**ecepteur **1**) et la protéine $p75^{NTR}$ (**Figure 20**).

Rôle des cellules de Schwann dans le processus inflammatoire des nerfs périphériques

Les cellules de Schwann (tout comme les cellules « professionnelles de l'immunité » que sont les macrophages) sont des cellules immuno-compétentes disposant de certains récepteurs de surface (comme les récepteurs Toll-like, ou TLR) capable de détecter des agents pathogènes en vue d'organiser leur élimination du nerf périphérique: ce sont donc des cellules « sentinelles » du système nerveux périphérique [198]. Suite à une lésion nerveuse, les cellules de Schwann sont ainsi capables de se ré-organiser et de proliférer, d'éliminer les débris axonaux et de faciliter la repousse axonale. Elles induisent également la libération de cytokines pro-inflammatoires (interleukine 1β, interleukine 6, tumor necrosis factor et certaines chémokines), et, parallèlement, la libération de molécules anti-inflammatoires (interleukine 10) visant à contrer un processus inflammatoire excessif [199]. Outre cette capacité à engendrer une réaction inflammatoire locale, elles contribuent également à activer plus globalement le système immunitaire [198].

L'activation trop importante et le « dérèglement » de ces cellules pro-inflammatoires au sein même du nerf périphérique sont directement à l'origine de certaines formes de neuropathies démyélinisantes dysimmunitaires comme le syndrome de Guillain-Barré ou la polyradiculoneuropathie inflammatoire démyélinisante chronique (PIDC). Dans ce cas, il s'agit d'une réponse immunitaire primaire faisant suite à une agression extérieure (connue ou inconnue). Toutefois, les cellules de Schwann seraient aussi dans la possibilité d'induire une réponse immunitaire secondaire à un processus de démyélinisation lentement progressive, comme celle engendrée génétiquement par la maladie de Charcot-Marie-Tooth. Ainsi, au travers de l'étude de modèle animaux de CMT [200], il a été montré que les cellules de Schwann pouvait induire une réponse immunitaire secondaire contribuant à l'aggravation de la maladie. Il a notamment pu être identifié une prolifération anormale de macrophages et de lymphocytes T dans le nerf de souris *P0* (CMT1B) [201] et *GJ1B* (CMTX) [202]. Toutefois, ce type de réaction engendre également un déficit immunitaire relatif (par un déficit en lymphocytes matures) qui contrebalance l'effet délétère de l'inflammation [198]. Cette contribution des cellules de Schwann à la genèse d'une inflammation chronique (modérée) dans les neuropathies de type CMT laisse entrevoir des possibilités thérapeutiques et peut expliquer l'effet bénéfique de la curcumine chez des souris *P0* [203].

Processus de dégénération/régénération

La lésion d'un tronc nerveux entraîne une perte de fonction motrice et/ou sensitive et/ou végétative dans le territoire d'innervation de ce nerf. Ce constat est ancien, et fut notamment décrit par le MITCHELL au travers d'une multitude d'observations de mutilations et blessures durant la guerre de Sécession des Etats-unis d'Amérique [204]. Toutefois, même si GRAVES semble avoir suggéré la possibilité d'une atteinte neurologique d'origine périphérique [205], ce fut DUMENIL qui le premier prouva qu'une paralysie d'un membre pouvait être secondaire à un processus affectant primitivement le système nerveux périphérique (« névrite »), en dehors de toute altération de la moelle épinière [206-209]. Effectivement, après une lésion focale de nerf (une section partielle par exemple), les fibres nerveuses distales par rapport au lieu de section se retrouvent isolées du reste du neurone et donc déconnectées du corps cellulaire de l'axone correspondant: dès lors, ces fibres distales sont le siège d'une « dégénérescence wallerienne », du nom de WALLER qui la décrivit pour la première fois [210]; en parallèle, les fibres proximales et le corps cellulaire font face à une dégénérescence rétrograde de type « dying back » [211, 212]. Longtemps ces deux processus ont été considérés comme distincts, mais ils sont en fait complémentaires. La dégénérescence wallerienne est ainsi destinée à permettre la repousse axonale distale, alors que les phénomènes rétrogrades d'amont permettent les changements métaboliques nécessaires à cette repousse axonale.

En principe, la qualité de la repousse axonale dépend avant tout du type de lésion nerveuse. Classiquement, on distingue cinq degrés d'altération du nerf selon la classification établie par SUNDERLAND (**Figure 21**) [213]. Dans cette classification, la neurapraxie constitue le stade I où il est observé une perte de fonction du nerf, mais avec un maintien de la continuité des axones: il en résulte des douleurs neuropathiques de type névralgique (« coup de courant ») et des sensations de « froid » ou de « chaud » au niveau cutané. La neurapraxie fait habituellement suite à un « stress mécanique » de la fibre nerveuse (par contusion, compression ou étirement du nerf), et est parfois associé à un certain degré d'ischémie nerveuse: ceci correspond à un « bloc de conduction » où seul l'axone est endommagé; toutefois, dans les cas les plus sévères, les gaines de myéline peuvent être altérées, avec l'apparition d'une démyélinisation focale [214]. Ceci est rencontré classiquement dans les « atteintes canalaires » (nerf médian

au passage du canal carpien, nerf cubital au passage de la gouttière cubitale, nerf fibulaire commun au passage du col du péroné, …). En cas d'écrasement ou de compression prolongée d'un nerf, l'évolution se fait vers le stade II de la classification de Sunderland, correspondant à « l'axonotmesis »: les fibres nerveuses sont alors détruites, mais pas le tissu conjonctif environnant (endonèvre, périnèvre, et épinèvre) qui reste donc préservé [214]. Au-delà du stade d'axonotmesis, on parle de « neurotmesis ». Le tissu conjonctif est alors altéré, l'atteinte des différentes couches de tissu conjonctif permettant d'établir précisément le degré d'atteinte: stade III de Sunderland (atteinte uniquement de l'endonèvre), stade IV de Sunderland (atteinte endonèvre + périnèvre) et stade V de Sunderland (atteinte endonèvre + périnèvre + épinèvre) [214].

En cas de rupture de continuité du nerf (prenons le cas d'une compression nerveuse focale très sévère), des mécanismes de dégénérescence axonale et de démyélinisation apparaissent de part et d'autre de ce point de rupture (**Figure 22**).

Figure 21. *Classification de Sunderland.*

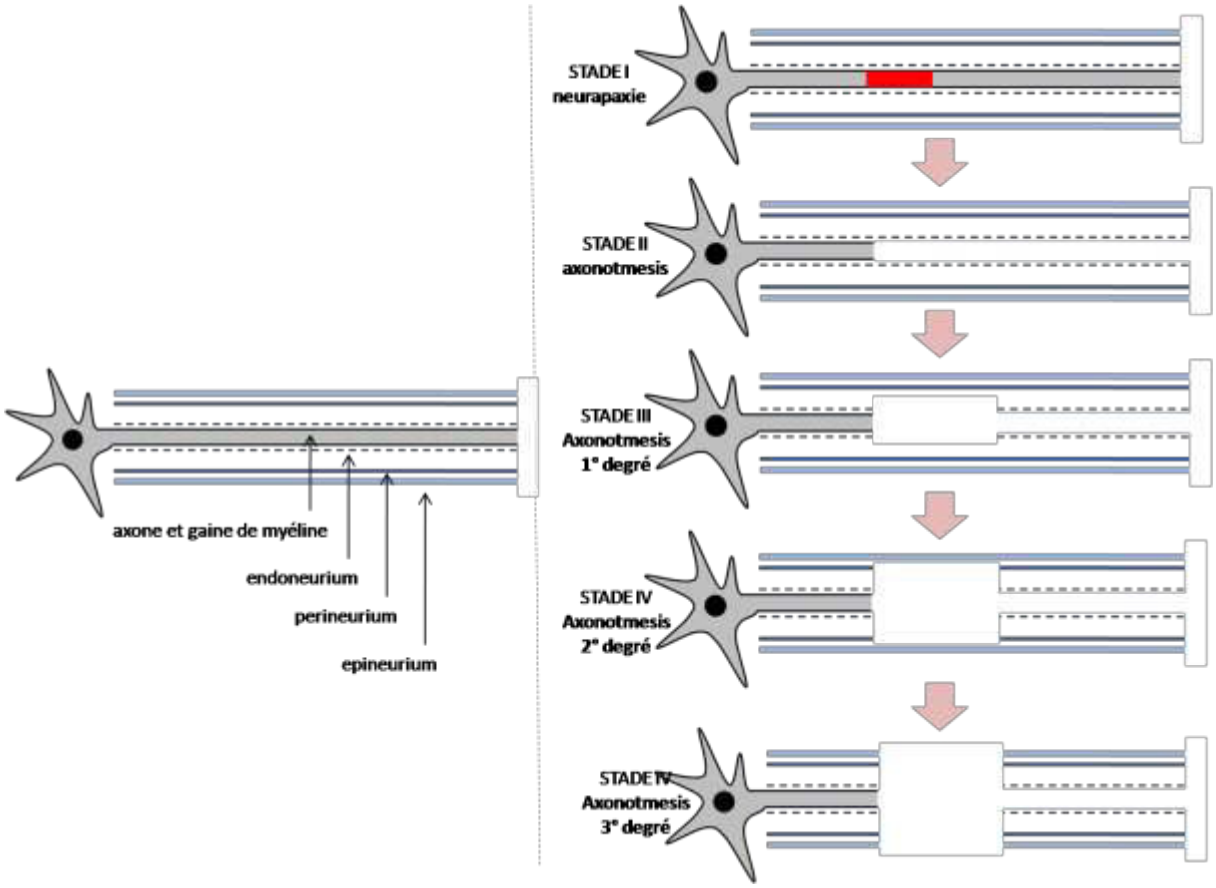

Figure 22. *Principales étapes du processus de dégénérescence wallérienne.*

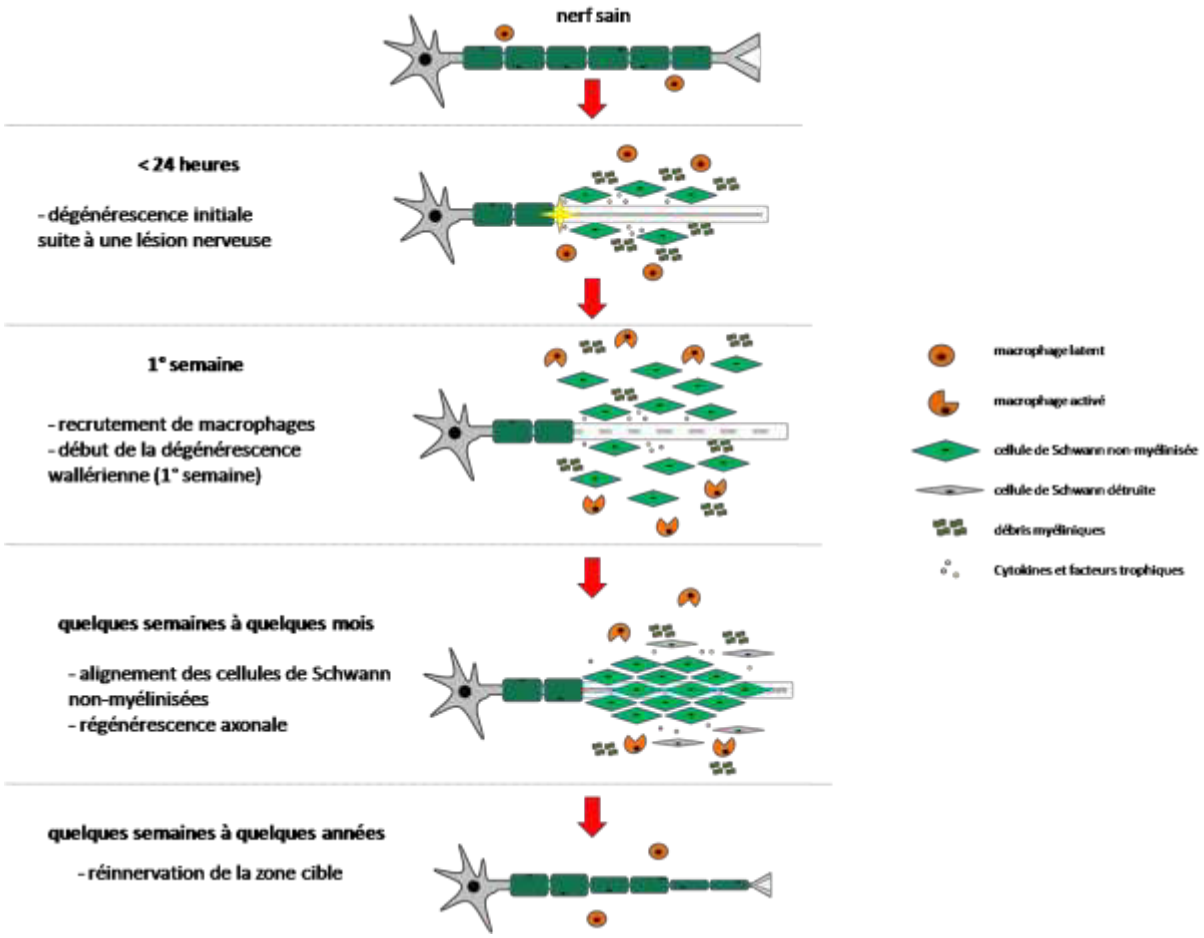

Le processus de dégénérescence wallérienne débute quasiment immédiatement après la survenue de la lésion, pour durer environ 3 à 6 semaines avant que le processus de régénération ne s'enclenche [215]. Le premier signe à apparaître est la destruction de l'axone, dans les 24 à 48 heures suivant la lésion [216]. On observe alors une granulation de l'axone en lien avec une protéolyse des microtubules puis des neurofilaments en une dizaine de jours [217], ceci étant associé à un afflux intra-cellulaire de calcium [218] et une activation précoce du système ubiquitine-protéasome [219]. Sur le segment proximal, la dégénérescence axonale va s'étendre de manière rétrograde (à partir du point de rupture) sur plusieurs millimètres à centimètres (en fonction du degré d'atteinte), et le diamètre de l'axone peut diminuer parfois de manière importante. Au niveau du corps cellulaire de l'axone correspondant apparaît un remaniement rétrograde (chromatolytique): le noyau du neurone axotomisé s'excentre dans le corps cellulaire (et son nucléole devient plus imposant), et les corps de Nissl disparaissent. Ceci est à l'origine de modifications

métaboliques intra-neuronales fondamentales qui vont permettre les mécanismes de régénération nerveuse; notamment, certaines protéines sont alors moins produites (comme l'acétylcholinestérase ou la choline acétyltransférase) au profit d'autres protéines plus cruciales pour la repousse axonale [214]. Un certain degré de transport axonal antérograde reste donc effectif dans cette partie proximale. En fonction du degré d'atteinte, ce processus de dégénérescence/régénérescence peut prendre de nombreuses semaines, voire souvent de nombreux mois [220], en sachant que l'âge du patient et le type de nerf atteint sont d'autres facteurs pronostiques importants [221]. De même, plus une lésion est proximale sur un tronc nerveux, plus importante sera la perte axonale [222]. Sur le segment distal à la lésion nerveuse se développe (au travers de réactions immunitaires) un processus inflammatoire lors duquel les cellules de Schwann et les macrophages (chargés de « nettoyer » les débris d'axone, de myéline et de divers tissus conjonctifs) s'accumulent suite aux modification antérogrades associée à la dégénérescence wallerienne [223]. Les cellules de Schwann sécrètent alors bon nombre de molécules immunitairement actives, comme les interleukines (1B, 6 et 10) ou le facteur LIF (Leukaemia Inhibitory Factor) [224-227]. Un certain degré de transport axonal rétrograde persiste habituellement dans la portion distale durant les quelques jours suivant l'apparition de la lésion [228]. Les cellules de Schwann vont également s'organiser en s'alignant dans l'axe longitudinal de l'ancienne fibre nerveuse, tout en suivant les tubes endoneuraux [229]: la lame basale de ces cellules de Schwann forme alors ce que l'on nomme les « bandes de Büngner » qui constituent un élément fondamental de la régénération nerveuse [221]. Effectivement, les bandes de Büngner servent avant tout de « guide » pour organiser et aligner les axones, évitant ainsi une repousse aberrante comme la formation de névrome [230]. D'ailleurs, la possibilité de maîtriser et de reproduire artificiellement ce type de micro-structure cellulaire représente une voie de recherche dans le domaine de la régénération axonale [230, 231]. Par ailleurs, les fibroblastes semblent jouer un rôle à la fois agoniste et antagoniste sur l'activité des cellules de Schwann durant ce processus, en fonction des circonstances [24]. Le processus de dégénérescence wallerienne est donc un pré-requis obligatoire à la régénération axonale, ce qui peut expliquer son maintien chez nombre d'espèces animales au cours de l'évolution [232]. Ce processus de régénération axonale a toutefois ses limites, puisqu'il impossible à un nerf de ce régénérer (sans une aide extérieure, chirurgicale par exemple) lorsque que la rupture de continuité mesure plus de 2 à 4 centimètres de long [233]. La

dégénérescence wallerienne s'applique tout à fait en cas de neuropathie « aiguë » traumatique, métabolique ou toxique [212], mais qu'en est-il des processus de dégénération/régénération nerveuse dans des pathologies chroniques telles les neuropathies héréditaires ?

Comme pour le système nerveux central (où peuvent être observées des pathologies neurodégénératives telles les synucléopathies et les tauopathies), la dégénérescence axonale du système nerveux périphérique (dans des cas d'axonopathies périphériques d'étiologie indéterminée) s'accompagne aussi d'une aggrégation de protéines (comme la protéine Tau AT8 ou l'ubiquitine) et d'une accumulation d'organelles intra-axonales (indépendemment de l'âge) témoignant vraisemblablement en partie de la perturbation du transport axonal [234]. Par ailleurs, un certain nombre d'éléments semblent indiquer que des mécanismes immunitaires semblables à ceux rencontrés dans la dégénérescence wallerienne sont observés également dans des modèles animaux de neuropathie héréditaire comme la maladie de Charcot-Marie-Tooth de type 1 [235-237]. Ainsi, certains médiateurs de la dédifférenciation des cellules de Schwann, comme c-jun (antagoniste du facteur pro-myélinisant Krox-20), sont des molécules communes au processus de dégénérescence wallerienne et aux mécanismes de dégénérescence/régénérescence dans les neuropathies héréditaires [238]. Ainsi, c-jun pourrait être à l'origine du maintien de l'état de démyélinisation des nerfs [239] et contribuerait aussi à l'alignement des bandes de Büngner [240]. Parmi les points les plus communs entre la dégénérescence wallerienne et le processus de dégénérescence/régénérescence observé dans les neuropathies héréditaires, on retient surtout les éléments inflammatoires. Toutefois, bien que le processus inflammatoire représente un élément bénéfique pour la dégénérescence wallerienne, cette inflammation semble être capable d'induire des dégâts sur les fibres nerveuses initialement intactes dans le cadre des neuropathies héréditaires. Plus généralement, il semblerait que ce processus inflammatoire ne soit bénéfique qu'au nerf préalablement lésés, les nerfs non encore altérés risquant de le devenir par l'inflammation elle-même [238]. Ainsi, la réduction de la part inflammatoire dans les neuropathies héréditaires représente également une voie thérapeutique potentielle [200], mais ceci passera également par une meilleure connaissance des interactions entre la glie et les macrophages [236].

Finalement, après une lésion nerveuse, les cellules de Schwann se dédifférencient, prolifèrent, fournissent un substrat organique à la repousse axonale, mais sécrètent aussi un certain nombre de facteurs de croissance permettant la régénération axonale [241]. Il est maintenant défini que ces molécules sont sécrétées par les cellules de Schwann au moyen de nano-vésicules appelées « exosomes » [242]. Ces exosomes sont tout à fait similaires à ceux rencontrées dans d'autres cellules [243]. Dans la cellule de Schwann, ils ont la particularité de contenir la protéine $p75^{NTR}$, une protéine exprimée par les cellules de Schwann dédifférenciées. Ces exosomes sont capable d'augmenter la régénération axonale en inhibant l'activité de RhoA au niveau du cône de croissance de l'axone, sans que l'on en connaisse encore réellement le mécanisme précis [242]. Ces éléments renforcent finalement l'idée que l'axone est capable de se régénérer de manière autonome, mais sous contrôle d'éléments régulateurs locaux comme les exosomes schwanniens.

Les neuropathies périphériques

Définition clinique

Les neuropathies périphériques, dont la prévalence est de 1/200, correspondent à l'une des affections neurologiques les plus fréquentes [244]. En outre, elles représentent un ensemble de faits sémiologiques et étiologiques particulièrement vastes [245] dont les symptômes essentiels sont:

- des algo-paresthésies avec déficit sensitif: cette atteinte sensitive peut être « superficielle » (regroupant la sensibilité thermo-algique, et les tacts « grossier », dit « protopathique », et « fin », dit « épicritique ») et/ou « profonde » (= proprioceptive). En fait, la « sensibilité consciente » dépend de deux voies distinctes: la « voie lemniscale » (dite « voie cordonale postérieure ») qui regroupe la proprioception et le tact épicritique, et la « voie extra-lemniscale » (dite « voie spino-thalamique ») pour la sensibilité thermo-algique » et le tact protopathique. Il existe également une « sensibilité consciente » qui est fait essentiellement liée à l'équilibre et à la coordination des mouvements (en lien aussi avec le cervelet). Différents outils permettent d'aider à apprécier les diverses modalités atteintes, comme le diapason pour la sensibilité proprioceptive (autrement examinée par la kinesthésie et l'équilibre), le test au monofilament pour le tact fin épicritique ou encore des tests de température pour la sensibilité thermo-algique [246].
- un déficit moteur flasque: il est suivi d'une amyotrophie dans le territoire du ou des tronc(s) nerveux affecté(s). Elle est liée à une lésion située au niveau du motoneurone périphérique (ou « motoneurone inférieur ») de la voie cortico-spinale. En pratique, l'évaluation de la force motrice se base sur le score MRC (Medical Research Council, **Tableau 1**) pratiqué sur différents muscles [247].
- une abolition des réflexes ostéo-tendineux: elle peut être limitée à certains membres (membres inférieurs par exemple) ou diffuse. Elle témoigne d'une altération de l'arc réflexe impliquant le réflexe polysynaptique d'étirement (composé d'une voie excitatrice monosynaptique, ou

« réflexe myotatique », et d'une voie polysynaptique de relâchement musculaire) décrit initiallement par SHERRINGTON [248].

- des troubles neuro-végétatifs: ils peuvent apparaître en cas d'atteinte du système nerveux autonome. De même, des troubles trophiques (peau, phanères, …) peuvent être observés. Parmi les manifestations les plus fréquentes, on retrouve l'hypotension orthostatique et les troubles du transit intestinal.

Tableau 1. *Score MRC.*

0	pas de mouvement possible (paralysie complète).
1	ébauche de contraction.
2	mouvement possible contre gravité.
3	mouvement contre résistance faible.
4	mouvement contre résistance modérée.
5	mouvement contre résistance maximale.

Les symptômes moteurs et sensitifs peuvent finalement se répartir en deux catégories [249]:

- les symptômes négatifs: on entend par « symptômes négatifs » des symptômes à l'origine d'une perte de fonction. Il peut s'agir d'un déficit moteur indolore ou d'un déficit sensitif indolore (trouble de l'équilibre, anesthésie, …). Ce type de symptômes implique plutôt une altération simultanée des fibres nerveuses de petit (sensibilité thermo-algique) et de gros calibre (sensibilité proprioceptive). Les patients présentant ces signes sensitifs négatifs sont à haut risque de développer des ulcèrations cutanées.
- les symptômes positifs: il s'agit de phénomènes sensitifs (paresthésies, hyperesthésie, allodynie, douleurs neuropathiques, …) ou moteur (crampes, fasciculation, …) surajoutés.

D'une manière générale, les neuropathies peuvent être classées en « neuropathies périphériques circonscrites » (syndromes mono- ou pluri-radiculaires, syndromes plexiques, paralysies isolées de troncs nerveux) et en « neuropathies périphériques diffuses » [245]. En fait, s'il on exclue les pathologies radiculo-plexiques, on distingue deux grandes catégories de neuropathie [250]:

- les mononeuropathies: on parle de « mononeuropathie unique » lorsqu'un seul tronc nerveux est atteint, et de « mononeuropathie multiple » lorsque plusieurs troncs nerveux sont affectés simultanément ou successivement (de manière asymétrique). Les mononeuropathies uniques relèvent surtout d'une origine traumatique (section ou contusion de nerf, …) ou canalaire (syndrome du canal carpien, compression du nerf cubital au coude, …). Les mononeuropathies multiples, si elles peuvent relever des mêmes étiologies que celles des formes uniques, sont le plus souvent liées à des mécanismes de vascularite nerveuse (d'où parfois l'appellation de « multinévrite »), voire de causes dysimmunitaires (neuropathie multifocale à bloc de conduction moteur, syndrome de Lewis-Sumner), infectieuse (lèpre) ou héréditaire (neuropathie héréditaire par compression aux points de pression = NHPP).
- les polyneuropathies: le terme de polyneuropathie implique une atteinte diffuse, bilatérale et symétrique du système nerveux périphérique (contrairement à la mononeuropathie multiple qui est multifocale et asymétrique), prédominant la plupart du temps aux membres inférieurs. On distingue:
    - les polyneuropathies distales: elles sont le plus souvent dues à une atteinte primitive ou prédominante de l'axone (= axonopathie).
    - les polyneuropathies proximales (ou polyradiculopathie): elles sont le plus souvent liées à une atteinte primitivement démyélinisante (= myélinopathie).
    - Les polyneuropathies proximales et distales (ou polyradiculoneuropathie)

Le mode de survenue de la neuropathie peut également aider à la catégorisation d'une neuropathie, et permet ainsi de s'offrir une opportunité supplémentaire d'en déterminer la cause [250]. On distingue ainsi :

- les formes aiguës: l'installation se fait en quelques heures (vascularite) ou quelques jours, moins de 4 semaines (polyradiculoneuropathie aiguë inflammatoire de type Guillain-Barré)
- les formes subaiguës/chroniques: l'installation se fait en plusieurs semaines à plusieurs mois (causes métaboliques, toxiques, carentielles, alcoolo-carentielles,…)
- les formes chroniques: l'installation se fait sur plusieurs années (PIDC, polyneuropathies liées aux gammapathies monoclonales, …) ; ces neuropathies peuvent parfois être présentes depuis l'enfance, comme dans les neuropathies héréditaires (maladie de Charcot-Marie-Tooth, …)
- les formes à rechute: dans ces formes, on peut par exemple classer des formes acquises (PIDC à rechute) ou héréditaire (HNPP).

Enfin, et surtout, les neuropathies peuvent être classées en deux catégories distinctes en fonction de l'atteinte de l'un des deux composants majeurs du nerf périphérique (sur des données cliniques, renforcées par des arguments électrophysiologiques et/ou histologiques):

- neuropathie axonale: l'atteinte primitive se situe au niveau de l'axone.
- neuropathie démyélinisante: l'atteinte primitive se situe au niveau de la gaine de myéline.

Par ailleurs, on distingue aussi des « neuropathies des petites fibres sensitives » (habituellement douloureuses et associées à des éléments dysautonomiques, et des « neuronopathies » (correspondant à une lésion des corps cellulaires) sensitives (ou « ganglionnopathies ») ou motrices (atteinte exclusive des motoneurones périphériques, comme dans l'amyotrophie spinale).

Les principales étiologies des neuropathies sont indiquées dans le **Tableau 2** [251]. Toutefois, malgré des investigations bien menées, il reste encore parfois difficile de déterminer l'étiologie d'une neuropathie que l'on peut qualifier alors de « neuropathie idiopathique ». Selon les études, le pourcentage de ces neuropathies de cause indéterminée est assez variable, se situant 13% et 74% [252].

Tableau 2. *Principales étiologies des neuropathies.*

Neuropathies primitivement axonales			**Neuropathies primitivement démyélinisantes**			**Neuropathies des petites fibres**	**Neuronopathies motrices**			**Neuronopathies sensitives**	
Aiguë	sub-aiguë	chronique	aiguë	sub-aiguë	chronique		aiguë	sub-aiguë	chronique	sub-aiguë	chronique
AMAN/ASMAN Porphyrie Vascularite Toxique Diabète (rare)	Diabète Insuffisance rénale carentielle vascularite Lymphome Amylose Infectieux (hépatite C, VIH) Médicamenteux Dysglobulinémies malignes	CMT axonal	Syndrome de Guillain-Barré Diphtérie	PIDC Dysglobulinémie Maladie de système (lupus, …) sarcoïdose POEMS	PIDC CMT démyélinisant Maladie de Refsum Leucodystrophie métachromatique	Amylose diabète dysglobulinémie SGS	PAA	Lymphome	dHMN Amyotrophie spinale	Paranéoplasique (Denny-Brown) SGS Dysimmunitaire médicamenteux	idiopathique

AMAN = axonal motor neuropathy ; ASMAN = axonal sensory and motor neuropathy ; CMT = maladie de Charcot-Marie-Tooth; dHMN = distal hereditary motor neuropathy; PAA = poliomyélite antérieure aiguë; POEMS = polyneuropathie + organomegaly + Endocrinopathy + M-protein + skin ; SGS = syndrome de Gougerot-Sjögren

Parmi toutes les causes que nous venons de lister, il existe la possibilité d'une origine héréditaire. Ces neuropathies héréditaires peuvent se sub-diviser en deux grandes catégories:

- <u>les neuropathies héréditaires (proprement dites)</u>:
    - maladie de Charcot-Marie-Tooth (CMT)
    - neuropathie héréditaire aux points de pression (HNPP)
    - neuropathies motrices distales héréditaires (dHMN)
    - neuropathies sensitives et dysautonomiques héréditaires (HSAN)
    - Névralgie amyotrophiante héréditaire
    - Syndrome du canal carpien familial
    - Paralysie faciale familiale

- Les autres neuropathies héréditaires (dans le cadre de diverses maladies génétiques): parmi l'ensemble des maladies génétiques référencées, bon nombre s'accompagnent d'une atteinte du système nerveux périphérique [253]. Sans entrer dans les détails (**Publication 8** dans les annexes), voici une liste non exhaustive de ces diverses maladies génétiques:
    - amylose familiale
    - syndrome d'Anderman: c'est un syndrome associant neuropathie (atteinte des nerfs crânienes et/ou polyneuropathie sensitivo-motrice) et agénésie du corps calleux (ainsi que d'autres anomalies du système nerveux central : retard mental, troubles psychiatriques,…).
    - maladie de Krabbe (ou galactosylcéramide lipoïdise ou leucodystrophie à cellules globoïdes): elle est secondaire à un déficit en galactocérébrosidase. La neuropathie est habituellement de type démyélinisante.
    - maladies peroxisomales: maladie de Refsum, adrénomyéloneuropathie.
    - maladies lysosomales: leucodystrophie métachromatique.
    - cytopathies mitochondriales: SANDO (sensory ataxic neuropathy, dysarthria, ophtalmoparesis), MNGIE (mitochondrial neuro-gastro-intestinal encephalomyopathy), NARP (neuropathie, ataxie, rétinite pigmentaire), lipomatose symétrique multiple, syndrome de Leigh, …
    - maladie de Fabry (déficit en α-galactosidase A)
    - neuropathies à axones géants
    - neuroacanthocytoses
    - maladies de Tangier (analphalipoprotéinémie)
    - neurofibromatose
    - xanthomatose cérébro-tendineuse
    - syndrome de Marinesco-Sjögren
    - syndrome de Chediak-Higashi (**Publication 6** dans les annexes).
    - Porphyrie

- maladies à corps polyglucosés de l'adulte
- xeroderma pigmentosum
- tyrosinémie de type I
- galactosialidose de l'adulte

Notre propos va donc exclusivement s'attacher à l'étude des neuropathies héréditaires liées à une atteinte primitive du nerf périphérique, et plus particulièrement des neuropathies de type CMT. La multitude des étiologies des neuropathies (et notamment des neuropathies de type CMT) rendent leur diagnostic parfois difficile. Toutefois, un certain nombre d'outils sont à notre disposition pour permettre de diagnostiquer une neuropathie et d'en déterminer la cause.

Moyens d'exploration habituels des neuropathies périphériques

L'exploration d'une neuropathie héréditaire passe par la confirmation de cette neuropathie et l'élimination d'autres causes associées. Les étiologies des neuropathies étant très diverses, et les neuropathies étant des affections relativement fréquentes dans la population générale (avec une prévalence estimée entre 2 et 8%) [254], il apparaît primordial d'organiser rigoureusement les diverses étapes de leur exploration afin d'en déterminer la cause précise. Comme toujours en Médecine, l'élément fondamental est représenté par les données anamnestiques et cliniques [255], mais d'autres moyens paracliniques d'investigation sont également à disposition, comme les examens biologiques, l'étude électroneuromyographique, l'histopathologie (biopsie neuro-musculaire, biopsie de peau), les données radiologiques (échographie, …), ou l'analyse génétique en biologie moléculaire. C'est l'ensemble de ces données qui nous permettront d'établir les corrélations génotype-phénotype électro-clinico-pathologiques des neuropathies héréditaires.

Biologie

Dès lors que la neuropathie a été catégorisée cliniquement (avec éventuellement des moyens complémentaires électrophysiologiques, voire histologiques), des investigations biologiques pourront permettre soit de confirmer une ou plusieurs des hypothèses diagnostiques initiales, soit d'orienter les recherches à venir vers d'autres pistes. Néanmoins, un certain nombre d'examens biologiques sont classiquement réalisés en routine dans le cadre de l'exploration d'une neuropathie [255]. On peut ainsi citer:

- Glycémie le matin à jeûn (répétées) et hémoglobine glyquée
- Dosage de la vitamine B12 et des folates (parfois en association à l'homocystéinémie)
- Electrophorèse des protéines sériques (voire immuno-électrophorèse des protides sériques).
- Bilan thyroïdien
- Fonction rénale
- Bilan inflammatoire (VS-CRP)

- Bilan hépatique (transaminases, γ-GT)
- Numération-Formule sanguine.
- Bilan immunologique

En fonction du contexte et des diverses données recueillies, d'autres analyses plus spécifiques peuvent être envisagées, comme un dosage des anticorps anti-glycolipides des neuropathies auto-immunes ou des anticorps anti-MAG (atteinte dysimmunitaire ?), une recherche de maladie génétique spécifique, un dosage des CPK (atteinte du motoneurone périphérique ou des racines nerveuses ? atteinte musculaire associée ?), *etc*. De plus, un certain nombre de prélèvements (outre les biopsies neuro-musculaire et cutanée) peuvent être envisagées en fonction du profil de la neuropathie. Entre autre, on peut citer:

- Ponction lombaire (analyse du LCR): ce moyen d'analyse, mis au point par QUINCKE au début du XXème siècle [256] et optimisé depuis, permet d'une part d'éliminer une méningite (ou une méningo-radiculite) et d'autre part de rechercher la présence d'une éventuelle dissociation albumino-cytologique (= LCR dépourvu de cellule, mais contenant un niveau élevé de protéine) qui pourrait alors orienter vers une « inflammation » des racines nerveuses (comme dans les PIDC).
- Biopsie des glandes salivaires accessoires: recherche de dépôts amyloïdes ou d'argument en faveur d'un syndrome de Gougerot-Sjögren.
- Ponction-biopsie de moelle osseuse et/ou biopsie ostéo-médullaire: recherche d'une hémopathie maligne
- Ponction-biopsie ganglionnaire: recherche d'une pathologie infectieuse, inflammatoire ou néoplasique.
- Ponction-biopsie d'une anomalie cutanée: érythème noueux, *etc.*

Electrophysiologie

a. Définition

L'exploration d'une neuropathie héréditaire passe par la confirmation de cette neuropathie et l'élimination d'autres causes associées. Les étiologies des neuropathies étant très diverses, et les neuropathies étant des affections relativement fréquentes dans la population générale avec une prévalence estimée entre 2 et 8% [254], il apparaît primordial d'organiser rigoureusement les diverses étapes de l'exploration d'une polyneuropathie afin d'en déterminer la cause précise. Comme toujours en médecine, l'élément fondamental est représenté par les données anamnestiques et cliniques [255], mais d'autres moyens paracliniques d'investigation sont également à disposition, comme l'étude électroneuromyographique, l'histologie (biopsie neuromusculaire, biopsie de peau), la radiologie (échographie, …), ou l'analyse génétique en biologie moléculaire de prélèvements sanguins. C'est l'ensemble de ces données qui nous permettront d'établir les corrélations génotype-phénotype électro-clinico-pathologiques des neuropathies héréditaires.

En fait, le terme « électroneuromyogramme » (ou ENMG) regroupe les principaux temps de l'étude électrophysiologique des nerfs, à savoir:

- L'étude de la conduction nerveuse : elle permet de déterminer la conduction du courant le long des nerfs moteurs (conduction motrice) et sensitifs (conduction sensitive).
- La détection à l'aiguille (ou « électromyographie » ou EMG) : elle correspond à l'étude de l'activité musculaire (au repos et à l'effort) recueillie au travers d'une électrode-aiguille insérée dans un muscle.

L'ENMG permet ainsi de :

- déterminer si le niveau d'une atteinte neuromusculaire se situe au niveau du muscle, du nerf, voire de la jonction neuromusculaire (après l'utilisation de techniques spécifiques)
- localiser le site d'une lésion nerveuse (atteinte radiculaire, plexique, ou tronculaire ?)
- établir (en corrélation avec les données cliniques) le profil de la neuropathie: polyneuropathie ? polyradiculoneuropathie ? mononeuropathie unique ou multiple ? neuronopathie sensitive ou motrice ? neuropathie des petites fibres sensitives (si ENMG normal) ?
- aider à identifier le processus physiopathologique impliqué dans la neuropathie: atteinte primitivement axonale ? atteinte primitivement démyélinisante ?
- évaluer le pronostic de l'atteinte du système nerveux périphérique.

L'ENMG est un examen relativement peu invasif (hormis la détection à l'aiguille) et globalement relativement bien toléré, pour peu que certaines précautions soient prises et que des informations soient fournies au patient [257]. Malgré tout, certains patients peuvent parfois ne pas le supporter, voire le refuser. Par ailleurs, l'exercice de l'ENMG réclame une grande rigueur dans sa réalisation et bien évidemment dans son interprétation, les pièges techniques étant nombreux. Habituellement, il n'y a pas de réelle contre-indication à la réalisation d'un ENMG (sauf le port d'un défibrillateur cardiaque), mais il convient d'user d'une certaine prudence lors de la détection à l'aiguille chez des patients sous anticoagulants. Dans le cadre de la réalisation d'un ENMG, il est également important de tenir compte de la température ambiante et surtout de la température cutanée du sujet étudié. Effectivement, la température cutanée étant habituellement comprise entre 32°C et 34°C, une température cutanée inférieure à 32°C peut induire un ralentissement artificiel de la vitesse de conduction (2 m/s par degré Celsius perdu) et un allongement de la latence distale (de 0,3 ms par degré Celsius perdu), ce qui peut bien évidemment donner un profil électrophysiologique faussement pathologique [257]. Il convient également de prévenir le patient de la durée potentielle de cet examen, variant de 20 minutes à plus de 1 heure en fonction des besoins.

b. Quelques données historiques sur l'étude électrophysiologique des nerfs

La notion que « les nerfs conduisent quelque chose » est une notion relativement ancienne, puisque déjà évoquée par GALIEN au IIème siècle. En 1658, SWAMMERDAM découvrit le principe du « nerf irritable » en observant que le pincement d'un nerf induisait la contraction du muscle auquel il était relié. En 1791, NOLLET démontra que l'électricité artificielle était ell-même capable d'induire une contraction musculaire, alors que GALVANI confirma que le nerf pouvait transmettre l'électricité (principe du « galvanisme »). En outre NOLLET proposa l'électricité comme un « remède », et tenta ainsi de guérir un paralytique par cette technique; d'autres, comme JALLABERT [258], firent de même. Initialement, deux types d'appareils étaient utilisés pour « l'électrothérapie »: les appareils volta-électriques (l'électricité étant fournie par la pile inventée par VOLTA) et les appareils magnéto-électriques (l'électricité étant fournie par un aimant de FARADAY) [259]. Par la suite, HALL posa les bases de « l'électrodiagnostic » en utilisant la stimulation dite « galvanique » (stimulation prolongée, supérieure à 5 ms) [260], en opposition à la stimulation « faradique » d'une durée de stimulation brève (inférieure à 1 ms); En utilisant des courant faradique, DUCHENNE introduit le concept « d'électrisation localisée », processus visant à limiter l'action du courant (au travers d'électrodes posées sur la peau) à un muscle ou à un faisceau musculaire précis [261]. A la même époque va se développer la « méthode anatomo-clinique » en Neurologie (au travers des travaux de DUCHENNE, ARAN, ERB, MITCHELL, DUMENIL, RANVIER, REMAK, GOMBAULT, TINEL, *etc*), ce qui permettra d'apporter un substratum anatomique à ces pathologies neuromusculaires diverses et variées. Ce n'est que durant la seconde partie du XIXème siècle de des avancées significatives vont être réalisées dans le domaine de l'électrodiagnostic: notamment, la ré-introduction du courant galvanique (jusque là utilisé essentiellement pour l'électrothérapie) va contribuer à ces avancées. Ainsi, ERB identifia le concept de « réaction de dégénérescence », phénomène correspondant à la transition entre la perte de l'excitabilité faradique et l'apparition d'une « lenteur galvanique » (il s'agit d'une lenteur de

décontraction musculaire observée après la stimulation galvanique d'un nerf lésé). Il introduisit également le concept de « bloc de conduction ». Toutefois, ce type d'électrodiagnostic de stimulation se limitait surtout à la mesure de la « rhéobase » (= intensité minimale d'une stimulation efficace) et de la « chronaxie » (= durée minimale d'une stimulation d'intensité double de la rhéobase): il perdurera jusqu'à la moitié du XXème siècle, avant d'être remplacé par les techniques modernes détection à l'aiguille et de stimulo-detéction que nous connaissons actuellement [257].

c. Principe de l'étude de la conduction nerveuse

Cette étude peut porter sur les nerfs sensitifs, moteurs ou mixtes (sensitivo-moteurs). Elle implique l'utilisation de deux paires d'électrodes (l'une négative et l'autre positive): l'une de ces paires d'électrodes sera à l'origine d'un stimulus électrique qui sera recueilli par l'autre paire d'électrodes appliquées en distalité sur un muscle innervé par le nerf que l'on cherche à étudier (par exemple le muscle court abducteur du pouce pour l'étude du nerf médian). La stimulation électrique, lorsqu'elle est supra-liminale (c'est-à-dire au dessus du seuil de stimulation du nerf) va provoquer l'enregistrement d'un potentiel d'action sur l'électrode de recueil dont l'amplitude va croître avec l'augmentation de l'intensité du courant de stimulation (jusqu'à obtenir la valeur maximale du potentiel d'action). Chaque potentiel d'action est composé d'une phase négative pointant vers le haut (la plus importante en amplitude), puis d'une phase positive pointant vers le bas (de plus faible amplitude).

Figure 23. *Représentation schématique d'un potentiel d'action obtenu après un stimulus électrique.*

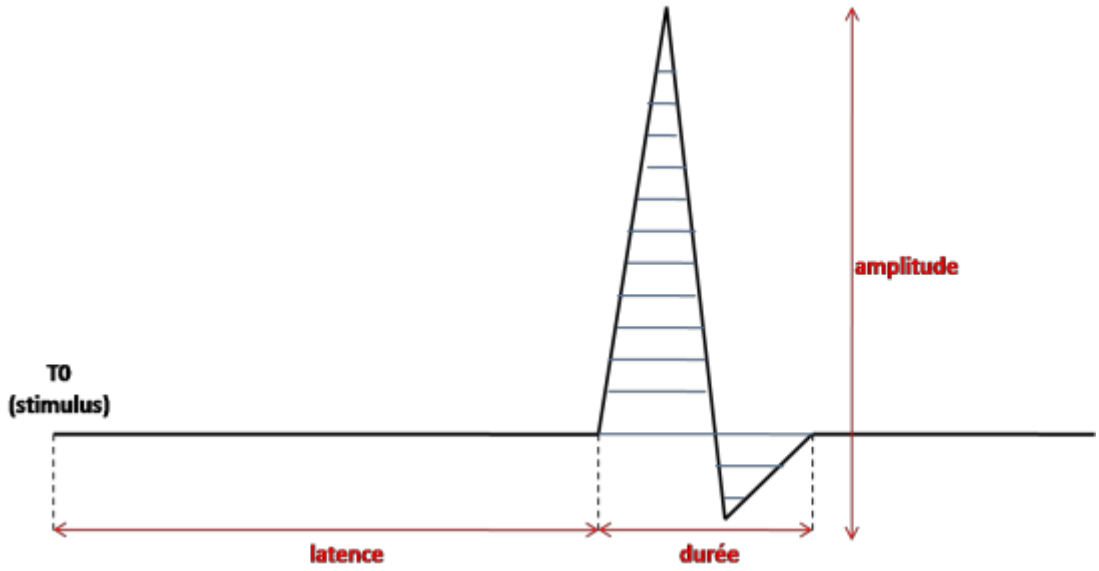

Une stimulation est dite « orthodromique » lorsqu'elle respecte le sens physiologique de fonctionnement du nerf ; elle est dite « antidromique » dans le cas inverse. Le fait de stimuler en différents points correspond à une « stimulation étagée », permettant ainsi d'observer une latence variable en fonction du site de stimulation (puisque le recueil reste fixe lors de chaque stimulation). Différentes données peuvent être extraites de l'étude de la conduction nerveuse (**Figure 23**):

- amplitude: on note la mesure de l'amplitude en chaque point de stimulation, des points les plus distaux (poignet ou cheville) aux points proximaux (point d'Erb, creux poplité). En théorie, l'amplitude reste constante d'un point à l'autre, mais, en pratique, on observe une diminution (moins de 20%) d'un point à l'autre. On parle de « réduction d'amplitude segmentaire » lorsque l'amplitude de la réponse motrice après stimulation proximales est inférieure de plus de 20% (voire 30%) à celle obtenue après stimulation distale; il faut alors veiller à vérifier s'il s'agit d'un élément physiologique (diffusion du courant électrique à un muscle voisin), d'une variante anatomique (anastomose de Martin-Grüber médian-cubital par exemple) ou tout simplement d'une insuffisance de stimulation

proximale. L'amplitude s'exprime en millivolts (mV) pour les nerfs moteurs et en microvolts (µV) pour les nerfs sensitifs.

- Surface du potentiel : elle apparaît « rayée » sur la **Figure 23**.
- durée du potentiel : une augmentation de la durée totale d'un potentiel d'action moteur (ou de sa phase négative) par rapport à la normale correspond à une « dispersion temporelle ». Elle est exprimée en millisecondes (ms).
- latence : elle correspond à la durée entre le moment de la stimulation et la survenue du potentiel d'action; plus la stimulation sera proximale, plus la latence sera allongée. Elle est exprimée en millisecondes (ms).
- vitesse de conduction : elle se détermine en effectuant le rapport entre la distance (entre 2 points), et la différence de latence entre ces 2 mêmes points. Elle est exprimée en mètre/seconde (m/s). Comme nous l'avons vu précédemment, la vitesse de conduction est sensible à la température cutanée, avec une perte allant jusqu'à 2 m/s par degré perdu [262]. Par ailleurs, la hauteur du patient est également un paramètre important à prendre pour évaluer la mesure de la vitesse de conduction nerveuse [263]. La vitesse de conduction nerveuse est également variable avec l'âge: chez le nouveau-né, elle est deux fois moins élevée qu'à l'âge « adulte » (valeur acquise entre l'âge de 3 et 5 ans), et commence à décroitre de 1 m/s par décennie à partie de l'âge de 20 ans [264].

Lors de la stimulation électrique d'un nerf, des fibres nerveuses de différentes tailles sont stimulées. Il en résulte une somme de potentiels moteurs représentant le potentiel moteur de l'ensemble du nerf. Dans les figures qui suivent, la stimulation se fait en distal (A) puis en proximal (B) : il s'agit donc d'une stimulation électrique étagée le long d'un nerf. Les grands aspects élelectrophysiologiques (normal et pathologiques) observés en cas de stimulation étagée d'un nerf sont représentés dans les **Figures 24**, **25**, **26** et **27**. A titre indicatif, les normes des conductions sensitives et motrices utilisées lors de la réalisation d'ENMG dans le service de Neurologie du Centre Hospitalier Universitaire de Poitiers sont indiquées dans les **Tableaux 3** et **4**.

Tableau 3. *Normes de conduction motrice distale, coude-poignet ou genou-cheville (service de Neurologie, CHU Poitiers).*

Nerf	médian	ulnaire	fibulaire (SPE)	tibial (SPI)
Latence distale	3,7 ms	3,2 ms	5 ms	5,5 ms
Amplitude CMAP	6 mV	6 mV	3 mV	6 mV
Vitesse de conduction	48 m/s	50 m/s	42 m/s	42 m/s
Latence de F	32 ms	32 ms	53 ms	53 ms

Tableau 4. *Normes des conductions sensitives (Service de Neurologie, CHU Poitiers).*

Nerf	médian	ulnaire	radial	musculocutané	sural
Amplitude SAP	10 µV (index)	8 µV (auriculaire)	15 µV	5 µV	10 µV
Vitesse de conduction	45 m/s	45 m/s	50 m/s	40 m/s	42 m/s
Méthode d'enregistrement	orthoD	orthoD	antiD	antiD	antiD

orthoD = sens orthodromique de stimulation ; antiD = sens antidromique de stimulation

Figure 24. *Stimulation étagée d'un nerf: aspect « normal ».* *Dans ce cas, le potentiel d'action est similaire (en amplitude et en durée) entre le point A et le point B (les réponses sont toutes synchrones). La vitesse de conduction motrice entre les points A et B est normale.*

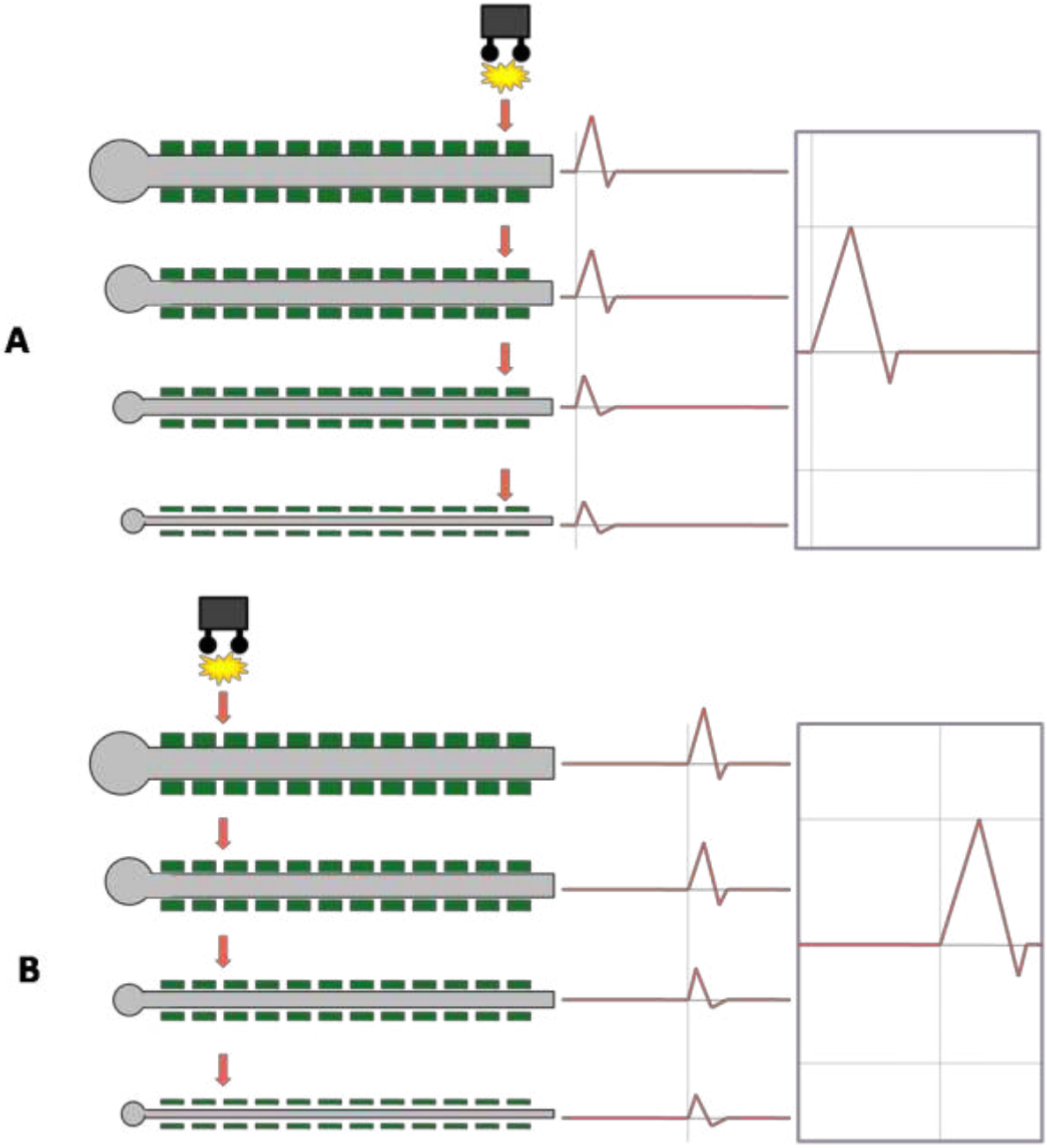

Figure 25. *Stimulation étagée d'un nerf: aspect de « perte axonale ». Dans cette exemple, seule une fibre nerveuse est fonctionnelle (avec une myéline préserve), les autres ayant dégénérée (perte axonale). Il en résulte une diminution d'amplitude dès la stimulation distale (A), avec un maintien de cette perte d'amplitude en stimulation proximale (B). En revanche, la vitesse de conduction motrice reste théoriquement dans la norme (ou en corrélation avec la perte axonale si celle-ci est trop importante) car les réponses restent synchrones sur les fibres encore préservées.*

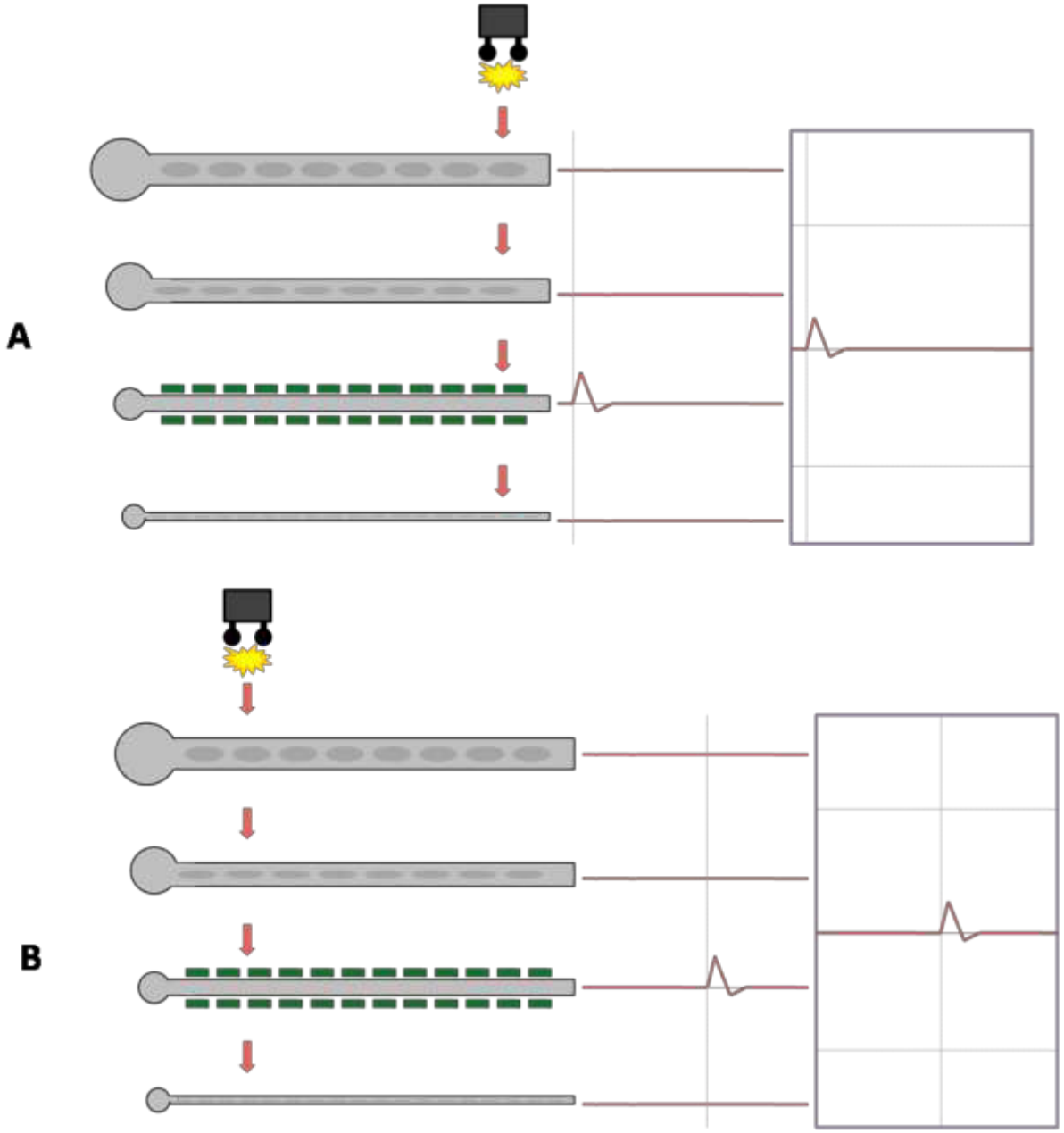

Figure 26. *Stimulation étagée d'un nerf: aspect de « démyélinisation ». Dans ce cas, toutes les fibres sont fonctionnelles (il n'y a pas de perte axonale), mais leur fonctionnement est perturbé du fait de l'altération diffuse des gaines de myélines sur chacune d'entre elles (sauf en distalité où la gaine de myéline apparaît encore prservée). Le potentiel d'action voit donc son amplitude et sa durée normales après la stimulation distale (A), mais l'amplitude va se réduire après stimulation proximale (B) en raison de l'apparition d'une dispersion temporelle (liée au fait que les réponses sont désynchronisées). Il en résulte une vitesse de conduction motrice diminuée.*

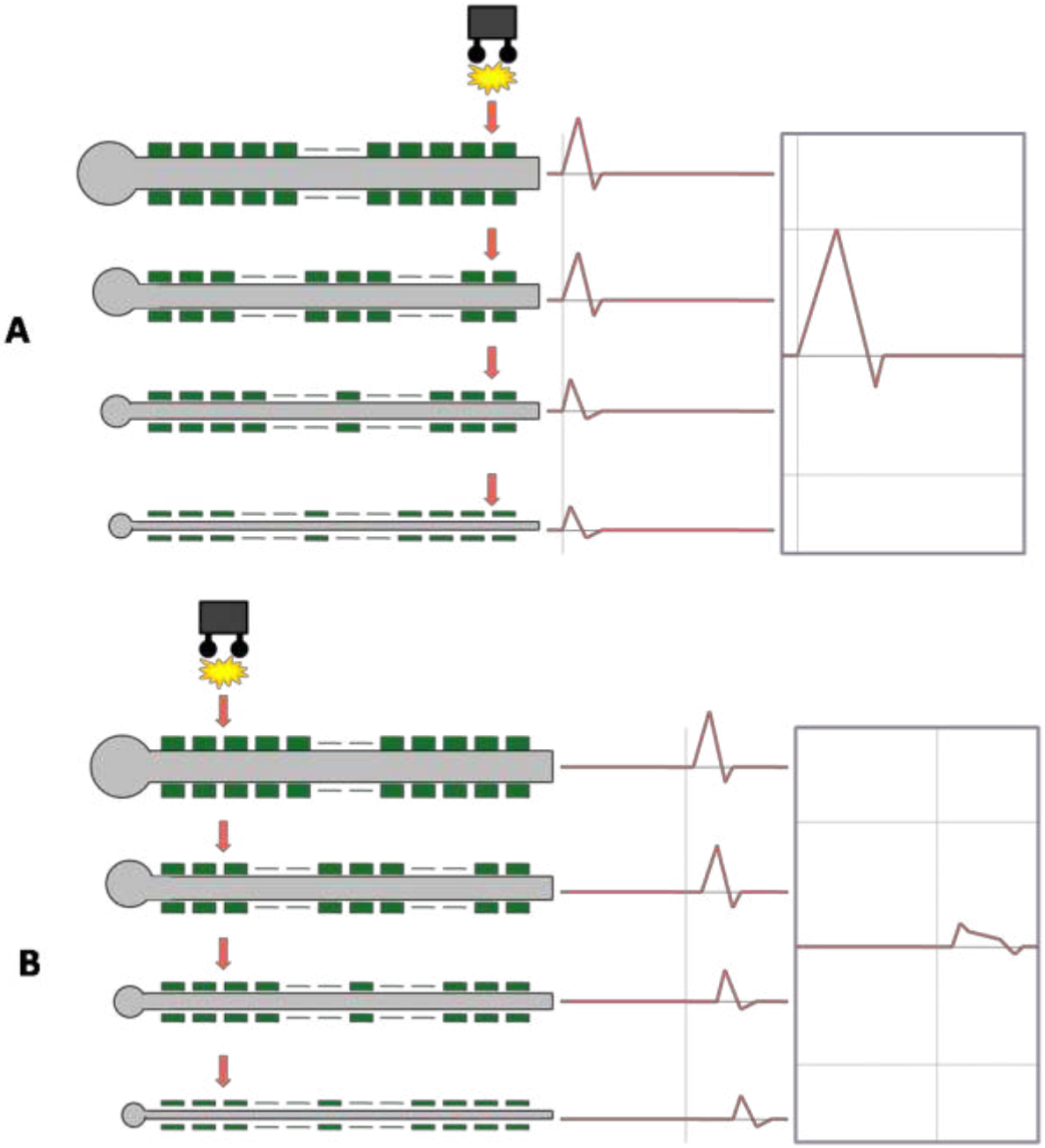

Figure 27. *Stimulation étagée d'un nerf: aspect de « bloc de conduction moteur ». Dans ce cas, on observe une alteration focale de la gaine de myéline (démyélinisation focale). Il en résulte une désynchronisation (moins prononcée qu'en cas de démyélinisation diffuse) associé à une diminution d'amplitude (et parfois une dispersion temporelle).*

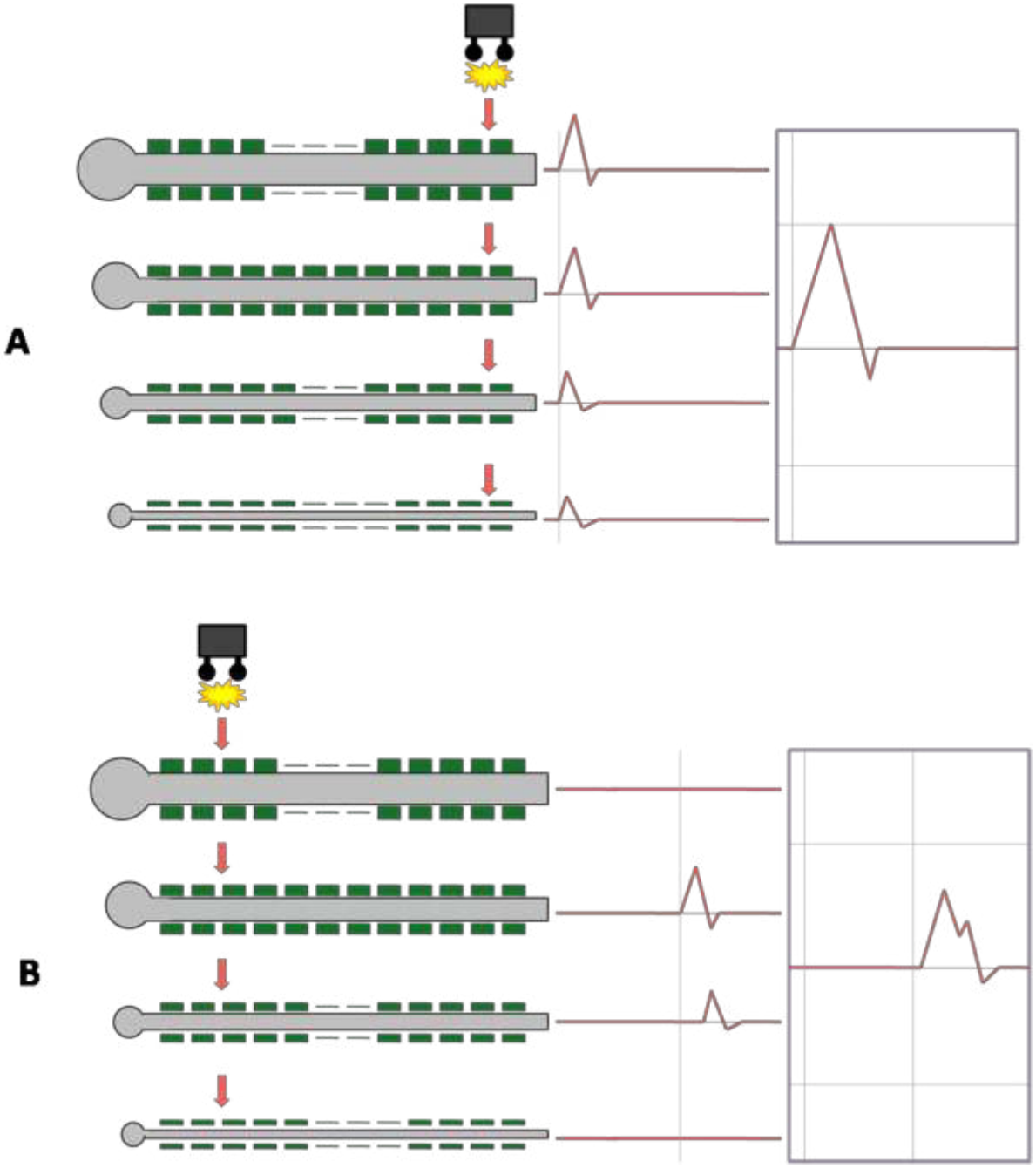

Dans le cadre des neuropathies héréditaires de type CMT, l'étude de la conduction motrice est particulièrement intéressante. Effectivement, les CMT sont catégorisés en fonction de données cliniques (répartition du déficit, signes cliniques spécifiques, type d'hérédité) mais aussi électrophysiologiques, ceci permettant d'optimiser l'orientation de la recherche en biologie moléculaire de l'anomalie génétique incriminée [265]. Au début du XXème siècle, les premières tentatives de classification du CMT furent purement cliniques [266, 267]. Cependant, le constat d'anomalies de conduction motrice dans le CMT, remontant au milieu du XXème siècle [268], a permis d'élaborer des classifications électro-cliniques des CMT dès les années 1970 sous le qualificatif de « neuropathies héréditaires sensitives et motrices » [269, 270]. En pratique, il a été choisi un cut-off de 38 m/s pour déterminer si la neuropathie est axonale (ou « neuronale ») (VCM > 38 m/s) ou démyélinisante (VCM < 38 m/s) [271], en sachant également que des formes « intermédiaires » de CMT (30 m/s < VCM < 40 m/s) sont également identifiables [272, 273]. Pourtant, dans des formes anciennes et évoluées de neuropathie, il peut parfois être difficile de distinguer électrophysiologiquement la part axonale de la part démyélinisante: s'agit-il d'un processus primitivement axonale avec atteinte démyélinisante secondaire, ou inversement ? Pour cette raison, le nerf habituellement choisi pour déterminer cette VCM est un nerf médian (classiquement atteint plus tardivement et moins sévèrement que les nerfs des membres inférieurs). Dans la maladie de Déjerine-Sottas, le ralentissement de la conduction motrice est majeur, souvent inférieur à 6 m/s [274]. Une autre caractéristique intéressante de la neurophysiologie du CMT est l'absence fréquente de potentiel sensitif, contrastant souvent avec un trouble sensitif cliniquement modéré (voire très discret). Ces potentiels sensitifs sont absents dans 66,6% [272] à 93% [271] des formes démyélinisantes, et dans 25% [272] à 73% [271] des formes axonales.

d. Principe de la stimulo-détection à l'aiguille

L'électromyographie (EMG) correspond à l'étude électrique des muscles, et est aussi appelé « électrodiagnostic de détection »: elle se réalise à l'aide d'une électrode-aiguille insérée dans le muscle et permettant d'utiliser « l'électricité naturelle » de ce dernier. Le but est d'enregistrer des potentiels d'unité motrice (PUM). Dans l'exploration du système nerveux périphérique, cette technique électrophysiologique est d'utilisation beaucoup plus récente (milieu du XXème siècle) que la stimulo-détection (dont les balbutiements remontent à la fin du XIXème siècle). Le potentiel intérêt de l'utilisation de cette technique va devenir croissant dès lors que la notion « d'unité motrice » est née [275, 276]. Ce terme désigne l'ensemble « motoneurone + fibres musculaires en dépendant » [257]. On considère qu'une aiguille-électrode est capable d'enregistrer un volume musculaire compris entre 20 et 30 unités motrices [264].

L'électrodiagnostic de détection comprend une analyse du signal musculaire recueilli au repos et à l'effort. A l'état de repos, le muscle normal est « silencieux », la présence d'anomalie spontanée pouvant correspondre à un signe de souffrance tant du muscle que du motoneurone qui le stimule : fibrillation, fasciculation, salve myotonique, salves pseudo-myotoniques, … Lors d'une activité musculaire volontaire d'intensité progressivement croissante (en condition isométrique), on observe un recrutement spatial (= augmentation du nombre de PUM) et temporel (= augmentation de la fréquence de décharge des PUM) simultané aboutissant à un tracé « interférentiel » (bien évidemment à corréler à l'effort fourni par le patient), avec des PUM d'une amplitude variant entre 300 µm et 10 mV (d'une durée variant entre 3 et 15 ms) (**Figure 28**) [257]. A l'effort, en condition pathologique, on peut observer :

- <u>un tracé « pauvre » (= réduction du nombre de PUM) sans accélération (= fréquence de décharge faible)</u> : ceci témoigne soit d'un défaut de recrutement du motoneurone supérieur (atteinte motrice centrale), soit d'un défaut de contraction volontaire.

- un tracé « pauvre » (= réduction du nombre de PUM) avec accélération (= fréquence de décharge correcte) : ceci témoigne d'une perte d'unités motrices fonctionnelles, et donc essentiellement d'une atteinte du motoneurone périphérique. Ce tracé est dit « neurogène » (**Figure 29**).
- un tracé trop « riche » pour l'effort fourni (avec PUM polyphasiques et de faible amplitude) : ceci traduit une réduction de l'efficacité des unités motrices, orientant le plus souvent vers une souffrance musculaire. Le tracé est alors qualifié de « myogène » (**Figure 30**).

Dans le CMT, l'EMG de détection d'effort montre souvent un tracé simple-pauvre-accéléré de type « neurogène » (en particulier sur les muscles jambiers antérieurs), avec des PUM souvent de grande taille, voire l'absence d'enregistrement d'une quelconque activité d'effort dans les formes les plus évoluées [277]. Au repos, une activité de fibrillation est rencontrée dans 10% [272] à 50% [278] des cas. Des salves pseudo-myotoniques peuvent également rencontrées au repos, notamment dans les formes axonales où elles seraient présentes chez 15% [272] à 20% [278] des patients.

Figure 28. *Exemple de tracé d'effort normal (dit « interférentiel »)*

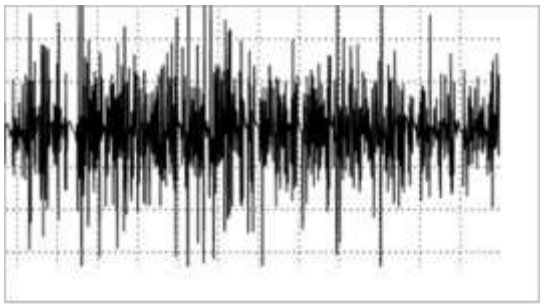

Figure 29. *Exemple de tracé d'effort « neurogène ». Ici, il s'agit d'une neuropathie de type Charcot-Marie-Toth (D = division)*

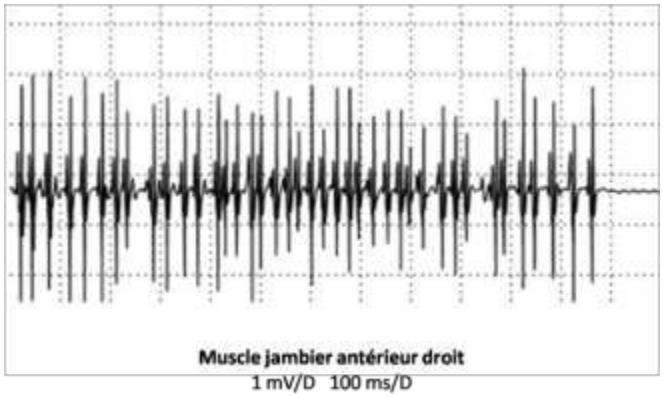

Figure 30. *Exemple de tracé d'effort « myogène »; ici, il s'agit d'un cas de dermatomyosite (D= division).*

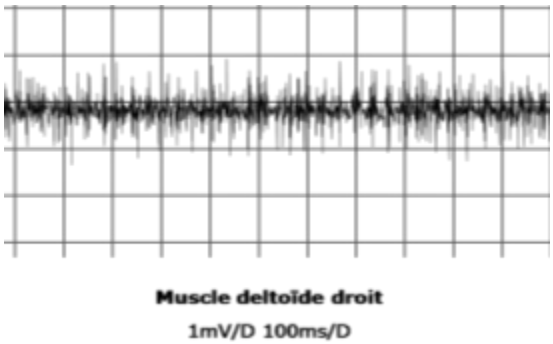

Radiologie

Si les données électro-cliniques restent primordiales dans le diagnostic et l'évaluation des neuropathies périphériques, un certain nombre d'examens radiologiques peuvent se révéler également utile pour ce type de bilan.

a. Intérêt de l'imagerie par résonnance magnétique (IRM)

L'IRM adaptée au système nerveux périphérique, développée depuis les années 1990, est dénommée « neurographie par résonnance magnétique » (NRM). Récemment, l'élaboration de machine plus performante (3 teslas, voire plus) a permis d'améliorer la technique. Ainsi, la NRM permet de visualiser les nerfs périphériques en les distinguant des tissus mous environnants, les principales séquences utilisées étant les séquences T1, T2 et STIR (sans, puis avec injection de gadolinium). Un nerf d'aspect normal apparaît iso-intense par rapport au tissu environnant (avec un aspect fasciculaire), et est souvent entouré d'une petite couronne de tissu graisseux; un nerf lésé est le siège d'un hypersignal T2 correspondant au niveau de la lésion [279]. En pratique, la NRM a surtout un intérêt dans l''étude des lésions nerveuses post-traumatiques (notamment radiculo-plexiques), mais elle peut également être utile dans l'étude des troncs nerveux plus distaux comme dans les cas de pathologie canalaire ou de recherche de compression d'un tronc nerveux par une masse adjacente [280]. L'IRM est par ailleurs déjà utilisée dans le cadre du bilan des PIDC, notamment pour chercher des lésions inflammatoires radiculaires. Récemment, il a été développé des protocoles de « NRM corps entier » (assez coûteuses en temps) qui pourraient encore améliorer la visualisation de la quasi-totalité des fibres de gros et moyen calibre du système nerveux périphérique d'un individu [281]. De même, les techniques d'imagerie par tenseur de diffusion (ITD) tendent à améliorer encore la précision de l'analyse remnographique des nerfs [282]. Une hypertrophie nerveuse a pu être retrouvée dans les neuropathies de type CMT et NHPP [283-286]. Malgré tout, concernant les neuropathies héréditaires, il n'y a pas encore d'application de la NRM ou à l'ITD en routine, mais son utilisation pourrait se développer à l'avenir.

Dans les neuropathies héréditaires, l'IRM est en revanche utilisée plus classiquement pour rechercher des signes d'atteinte encéphalique ou médullaire associée, permettant ainsi d'orienter la recherche génétique. On peut ainsi citer l'exemple de patients atteints de CMTX pour lesquels sont identifiées des lésions encéphaliques de la substance blanche [287, 288]. Enfin, certains auteurs se sont attachés à retrouver un profil de la distribution de l'atrophie musculaire (sur IRM des masses musculaires des membres inférieurs) dans certaines formes de maladie de Charcot-Marie-Tooth (CMT2F); cependant, cette technique (de plus en plus répandue dans l'évaluation des myopathies héréditaires) reste encore marginale dans l'exploration des neuropathies héréditaires [289, 290]. Récemment, il a pu également être montré une corrélation entre l'atrophie musculaire (évaluée par technique IRM) et le testing musculaire (score MRC) dans les neuropathies héréditaires de type CMT [291]. D'autres auteurs ont également pu montrer des différences de profil entre certaines formes de CMT: ainsi, les CMT1A présentent une infiltration lipomateuse sélective des muscles de loge antéro-externe des jambes, contre une infiltration lipomateuse atteignant plutôt les loges postérieures de jambe pour le CMT2A [292]. Enfin, la mesure du ratio de transfert de magnétisation (MTR) semble être un outil de plus à envisager à l'avenir dans l'exploration des neuropathies [293]

b. Intérêt de l'échographie

L'échographie des nerfs périphériques réclame habituellement des fréquences assez élevées (d'au moins 15 MHz): le nerf périphérique normal apparaît alors comme une structure tubulaire au sein de laquelle il est possible de distinguer les fascicules nerveux et l'épinèvre. Les diverses anomalies visibles peuvent être: un élargissement du nerf, une anomalie de l'échogénicité (hyper- ou hypo-), un élargissement des fascicules nerveux, une augmentation de l'épaisseur de l'épinèvre, ou une modification du flux sanguin endoneural [294]. L'échographie est plus spécifique que l'IRM (93% contre 67%), mais aussi sensible (86%) pour l'exploration des patients atteinte de mononeuropathie multiple ou de plexopathie [295].

L'anomalie la plus fréquemment rencontrée dans les neuropathies héréditaires correspond à l'élargissement des nerfs, tant dans le CMT [296-300], que dans la NHPP [300-302]. Dans diverses formes

de CMT (1A, 2 et X), il a aussi été observé un élargissement des fascicules nerveux au niveau des nerfs médians [296], mais ce dernier point reste peu spécifique puisqu'un aspect similaire a également été observé dans des PIDC [303]. Enfin, l'échographie permet de différencier le « pattern » de neuropathie démyélinisante héréditaire (CMT1), où les élargissements de nerfs sont diffus, du « pattern » de neuropathie démyélinisante acquise (PIDC), où ces élargissements sont absents, plus modérés ou régionaux [304, 305].

Histopathologie

L'Histologie (anciennement appelée « Anatomie microscopique ») correspond à l'étude de la structure des tissus organiques normaux. Dans la mesure où la structure d'un tissu est toujours en lien avec sa fonction, cette discipline représente donc un moyen d'étudier la fonction de ces tissus. L'étude des modifications tissulaires (comme par exemple celles observées dans le nerf périphérique en cas de neuropathie) est appelée « histopathologie » (ou « anatomie pathologique », ou « anatomo-cytopathologie »). Bien évidemment, l'étude d'un tissu pathologique (au travers du geste « chirurgical » appelé « biopsie ») implique la connaissance et la maîtrise parfaites des aspects normaux de ce même tissu [62]. De manière générale, la valeur d'une biopsie repose sur le nombre et la taille des prélèvements, le choix de la zone biopsiée et la préservation des tissus (en évitant les « écrasements » ou les dégradation par des outils chirurgicaux, voire des produits mis au contact du prélèvement).

Historiquement, les débuts de l'Histologie remontent au XVIIème siècle, avec notamment MALPIGHI, considéré comme le père fondateur de cette discipline. Bien évidemment, les progrès en Histologie furent parallèles aux progrès entrepris dans le domaine de la microscopie optique dont le réel essor s'est semble-t'il fait sous l'impulsion de Van LEEUWENHOEK au XVIIème siècle. Peu à peu, la structure microscopique des organismes vivants apparu de plus en plus précise: le concept de « tissu biologique » fut ainsi développé par BICHAT à la fin du XVIIIème siècle, avant que la « théorie cellulaire » ne soit établie par SCHWANN et SCHLEIDEN. Par la suite, le développement des techniques de coloration, de l'immuno-histochimie ou encore de la microscopie électronique vont contribuer à une meilleure compréhension des différents aspects normaux et pathologiques des tissus. Dans le domaine plus spécifique de la Neuropathologie (ou l'étude des altérations microscopiques et macroscopiques du système nerveux périphérique et central), si les aspects macroscopiques ont été ébauchés par WILLIS dès le XVIIème siècle puis appronfondis par d'autres (comme CRUVEILHIER, CHARCOT, VULPIAN, …), le principal essor (au niveau microscopique) de cette discipline fut, entre autre, le fait de Médecins et Anatomistes Allemands à partir du XIXème siècle (comme WEIGERT, EDINGER, NISSL, …).

a. Biopsie de nerf

Par définition, la biopsie de nerf est un geste invasif visant au prélèvement d'une partie du nerf en vue de son analyse histopathologique. Elle n'apparaît donc pas comme un examen de réalisation systématique dans le cadre de l'exploration d'une neuropathie, mais peut s'avérer fort précieuse dans certains cas de diagnostic difficile, comme une suspicion de vascularite (notamment lorsqu'il existe une atteinte du nerf périphérique) ou une neuropathie d'étiologie indéterminée (notamment en cas de forme sévère et rapidement évolutive). Nous verrons ultérieurement son intérêt particulier dans l'exploration des neuropathies héréditaires. En fait, diverses études ont montré que la biopsie de nerf permettait d'apporter un diagnostic dans 24 à 45% des cas de neuropathie [252]. Dans ces cas, une biopsie de nerf n'est le plus souvent envisagée qu'au terme d'un bilan clinique, biologique et électrophysiologique bien mené mais infructueux [306].

Une biopsie de nerf consiste classiquement en l'exérèse d'une partie d'un nerf réputé purement sensitif: le nerf sural est par exemple composé de fibres sensitives à plus de 90% [307]. On parle alors de « biopsie complète », en opposition à la technique alternative de « biopsie fasciculaire » de nerf. En fait, le principe de la biopsie fasciculaire consiste en l'exérèse d'une partie seulement des fascicules nerveux, l'objectif étant de permettre de maintenir une sensibilité de la zone dépendant du nerf prélevé. En pratique, il s'avère que cette technique (souvent plus délicate à réaliser) n'apporte finalement pas de résultat significativement différent à 5 ans (sur le plan de la sensibilité cutanée) par rapport à la technique classique de biopsie complète de nerf sural [308]. Par ailleurs, la biopsie fasciculaire ne permet pas une analyse aussi complète que nécessaire, et peut notamment échouer à détecter des signes d'atteinte très focale (de type « vascularite » par exemple) [252]. Néanmoins, pour les biopsies de nerf radial, cette technique « fasciculaire » semble préférable afin de préserver au mieux la sensibilité du territoire radial (coome cela est pratiqué dans notre laboratoire). Le plus souvent, le choix du site de biopsie se porte sur un nerf sural, plus rarement sur un nerf fibulaire superficiel ou un nerf radial (ceci étant également fonction de la symptomatologie et de la morphologie du patient). Le nerf sural (branche sensitive pure d'un nerf très long) représente effectivement un choix plus judicieux dans la mesure où il est plus facilement identifiable et

accessible pour une biopsie. Toutefois, par définition, l'inconvénient d'une biopsie de nerf sensitif reste le fait qu'elle peut être prise en défaut en cas d'atteinte purement motrice, encore que le nerf sensitif ne soit pas forcément toujours strictement normal dans ces cas-là [309, 310].

Le déroulement standard d'une biopsie de nerf sural est le suivant :

- patient en décubitus latéral
- incision cutanée d'une longueur de 4-5 cm (après anesthésie locale par lidocaïne 1%) située au dessus de la malléole externe (sur une ligne longitudinale passant à mi-chemin entre la malléole externe et le relief du tendon d'Achilles).
- ouverture et écartement du fascia.
- visualisation des veines saphènes, le nerf sural (de couleur blanc nacré) apparaissant en dessous; le déclenchement d'une douleur « électrique » au passage de l'instrument de chirurgie aide à différencier le nerf des veines.
- Repérage du nerf, puis anesthésie du nerf (injection de lidocaïne 1%, quelques millimètres en proximal par rapport au site de section) avant son exérèse: prélèvement d'au moins 4 à 5 cm de nerf sural (en coupant d'abord en proximal puis en distal pour léser au minimum les fibres nerveuses).
- vérification macroscopique (et microscopique) du prélèvement, et préparation pour l'étude histologique (découpe du prélèvement en 3 parties).
- suture du fascia puis de la peau.
- repos relatif quelques jours (éviter les efforts de marche intense, …)
- soins locaux de la cicatrice et ablation des points de suture à 7-10 jours.

La biopsie de nerf est donc un geste chirurgical assez simple, mais sa réalisation engendre quelques désagréments pour le patient, en premier lieu une anesthésie de la zone correspondant au nerf prélevé (par exemple une anesthésie du bord latéral du pied suite à une biopsie du nerf sural). Il est donc particulièrement important d'en informer le patient au préalable (en sachant qu'il est bien évidemment également nécessaire de recueillir son consentement éclairé, daté et signé). De même, outre les classiques complications

inhérentes à toute chirurgie (infection, mauvaise cicatrisation), d'autres désagréments peuvent survenir, comme des douleurs post-opératoires transitoires (dans 30 à 50% des cas) ou persistantes (dans 19 à 25% des cas à 2 ans, et dans moins de 6% des cas au-delà de deux ans) ou un névrome [252].

Immédiatement après l'exérèse du nerf, ce dernier est donc divisé en 3 parties [252, 306], en sachant qu'une quatrième section (prélèvement frais) peut parfois être conservée en vue d'analyses immunopathologiques par technique « Vibratome ». Le détail de l'utilisation des trois parties est le suivant:

- une partie mesurant 1,5 à 2 cm de long: celle-ci est montée sur un bouchon en liège (fixée sur ce support par de la gomme adragante), puis **congelée** dans l'isopentane (refroidi par de l'azote liquide à -196°C) pendant 60 secondes (**Figure 31**). Ceci pourra servir à l'étude en microscopie optique (hématoxyline-éosine, trichrome,…), à des techniques d'immunopathologie (recherche de dépôts d'immunoglobulines ou d'amylose, immunophénotypage d'infiltrats inflammatoires), ainsi qu'à d'autres techniques (clonalité d'infiltrats cellulaires, techniques biochomiques, extraction d'ADN, …). Les prélèvements sont par la suite conservés à -80°C.
- une partie mesurant 1,5 à 2 cm de long: elle est fixée dans du **formaldéhyde à 10%.** Ceci pourra servir à l'analyse en microscopie optique sur bloc de paraffine (hématoxyline-éosine, rouge Congo, trichrome, …), notamment pour l'étude du tissu interstitiel et des vaisseaux, et éventuellement au « teasing » de fibres nerveuses (**Figure 32**).
- le reste du prélèvement: elle est fixée dans du **glutaraldéhyde à 2,5%** en vue d'être incorporée dans de la résine, soit de type Epon ou soit de type LR White (= London Resin White) (**Figure 33**). Ceci pourra servir à l'étude en coupes semi-fines (1 µm) et ultra-fines (60 à 90 nm), aux techniques immuno-électroniques (LRW) et au « teasing » de fibres nerveuses (technique de référence).

Figure 31. *Principe et objectif de la congélation d'une biopsie (nerf et muscle).*

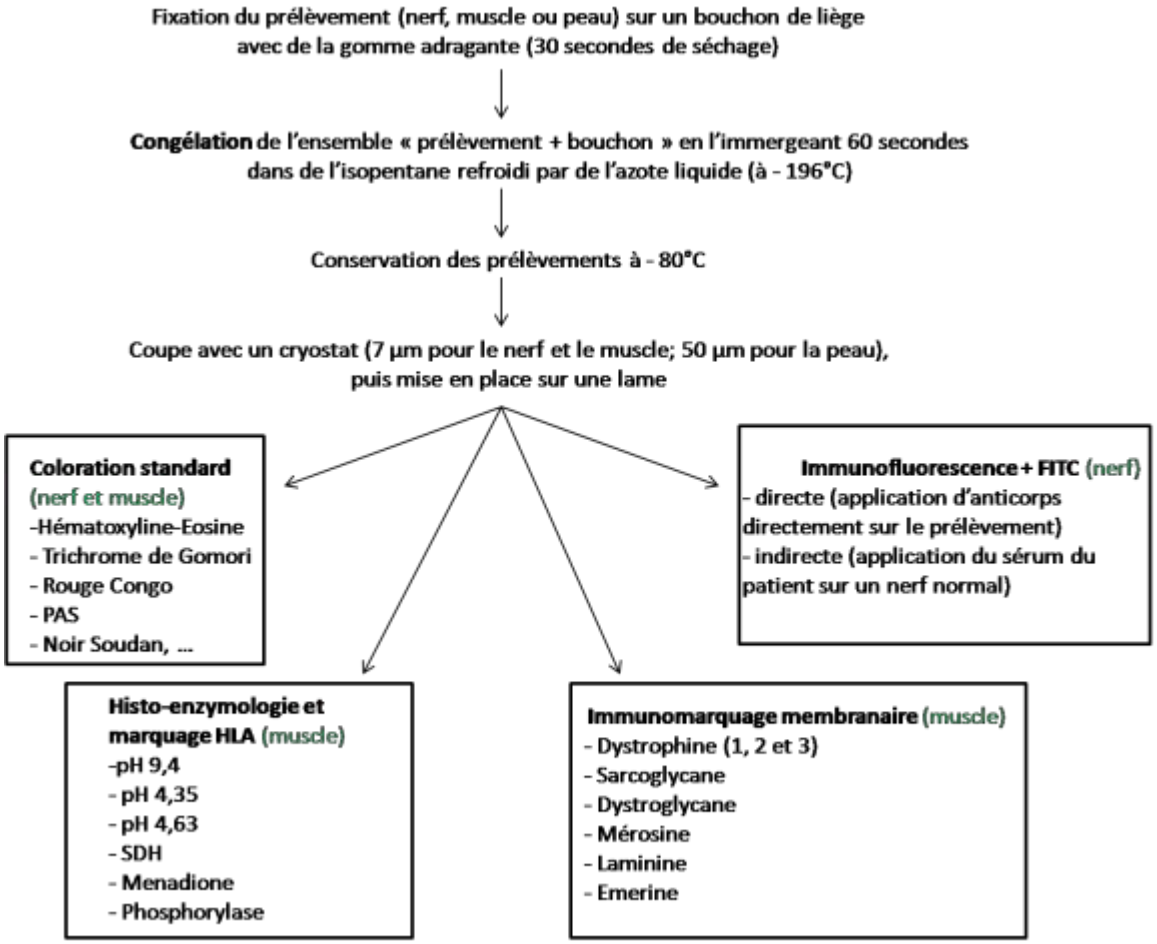

Figure 32. *Principe et objectif de l'utilisation du Formol dans une biopsie (nerf et muscle).*

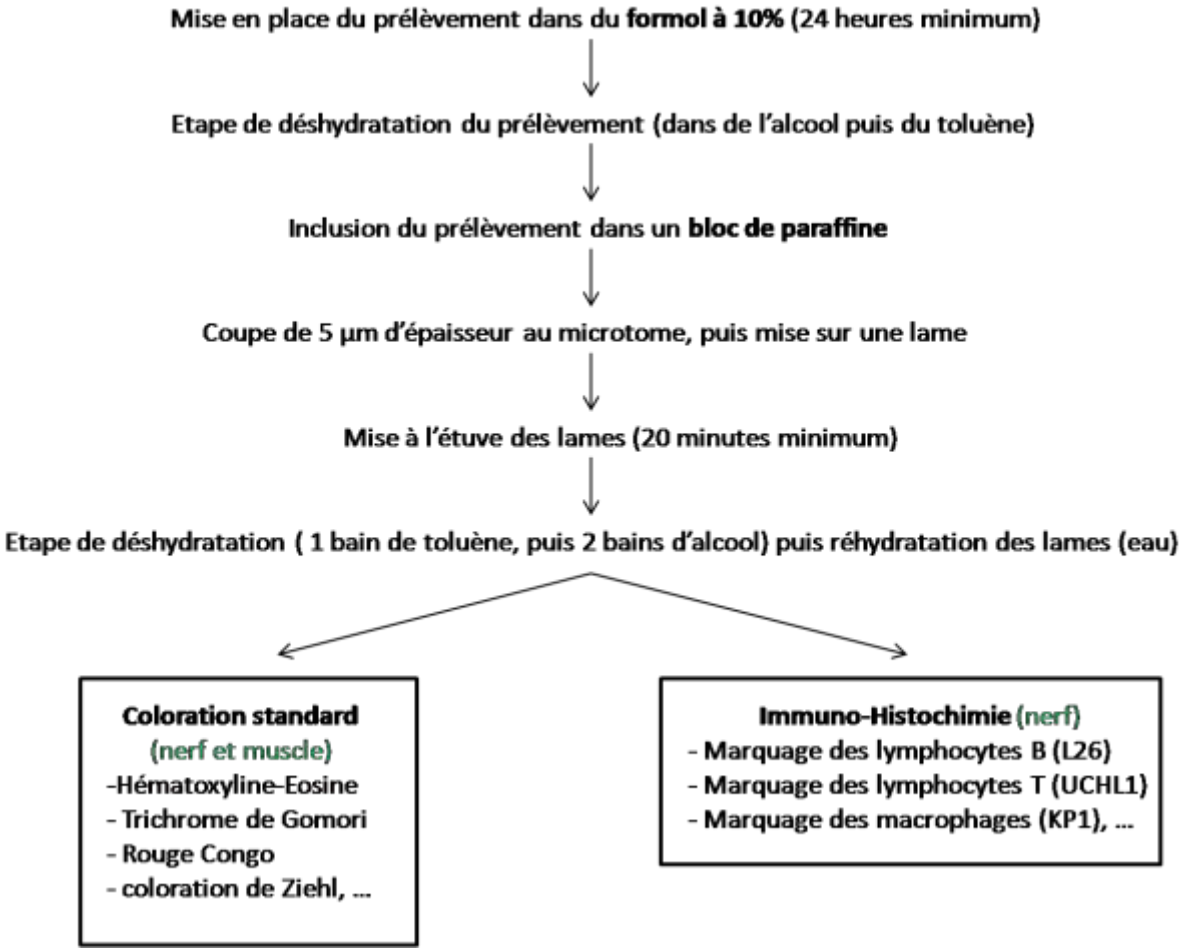

Figure 33. *Principe et objectif de l'utilisation du Glutaraldéhyde dans une biopsie (nerf, muscle et peau).*

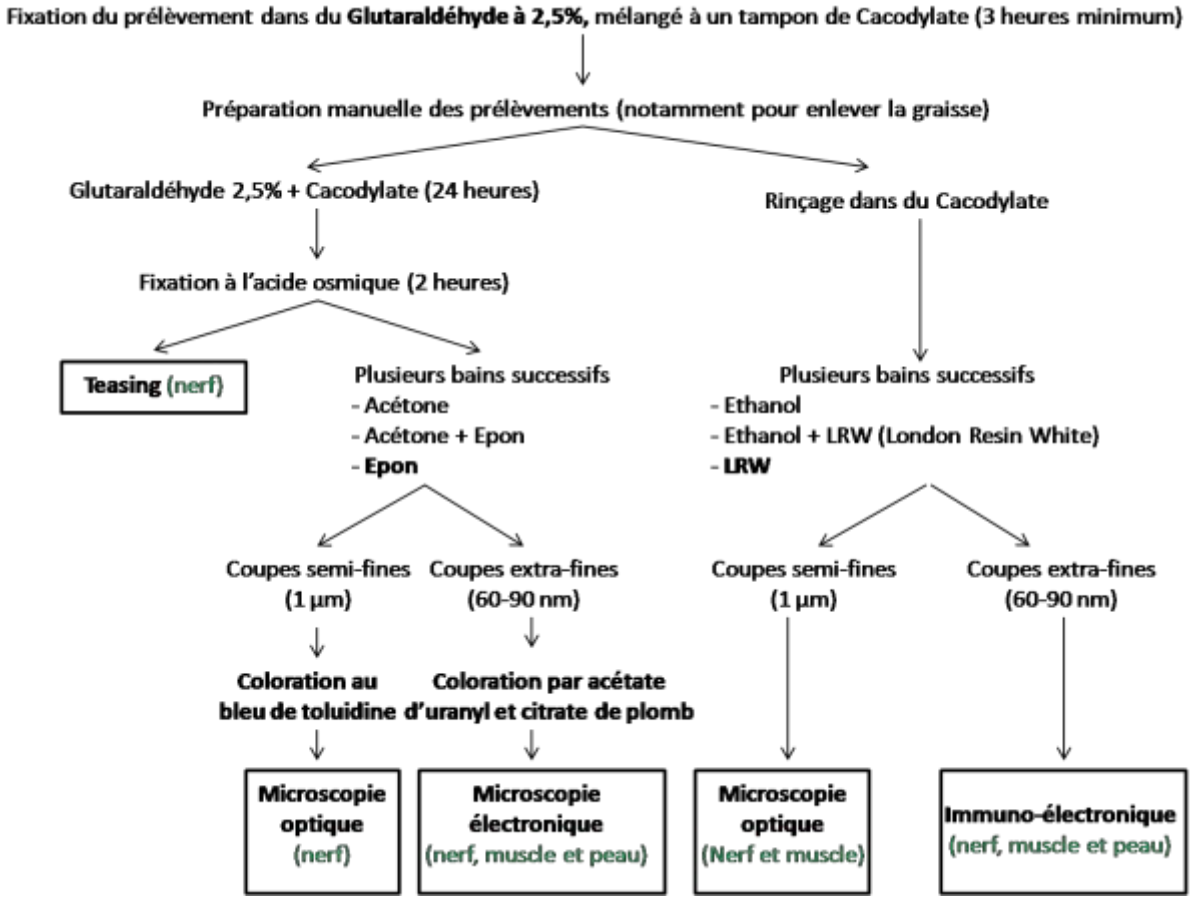

L'étude des fragments congelés permet une analyse rapide (dans les 30 minutes) et peut être intéressante dans certaines situations « urgentes » (vascularite) ou devant certaines suspicions diagnostiques (leucodystrophie métachromatique, …). L'étude des fragments en paraffine est indispensable pour pouvoir effectuer certaines colorations (rouge Congo) et pour déterminer la structure des cellules et des vaisseaux sanguins. Enfin, les fragments fixés dans le glutaraldéhydes permettront l'analyse de coupes semi-fines (microscopie optique) et ultra-fines (microscopie électronique) pour l'étude de la relation axone-myéline [252]. L'étude du nerf en microscopie optique représente l'élément de base essentiel à toute analyse histologique: étude morphologie globale du nerf, analyse de la vascularisation, mise en évidence d'éléments inflammatoires, …. L'observation de coupes semi-fines en microscopie optique (après coloration au bleu de toluidine) renseigne plus précisément encore sur la répartition et l'aspect des fibres myélinisées; l'étude longitudinale de ces coupes semi-fines peut également fournir des informations supplémentaires sur l'aspect des nœuds de Ranvier et des régions adjacentes [306]. Par ailleurs, les techniques d'immunohistochimie (sur

coupe de nerf inclus en paraffine) complètent l'analyse en permettant le marquage de certaines structures spécifiques du nerf comme les leucocytes (anti-LCA), les lymphocytes T (anti-CD3, anti-CD4 et anti-CD8), les lymphocytes B (anti-CD20), les vaisseaux sanguins (anti-SMA), les axones (anti-PGP 9.5), les neurofilaments (anti-SMA), les immunoglobulines (anti-PGP 9.5), les cellules de Schwann (anti-P100), la transthyrétine (anti-TTR) ou les gaines de myéline (anti-SMI94, anticorps ciblant MBP) [306]. L'utilisation de la microscopie électronique apporte une aide complémentaire précieuse, notamment en ce qui concerne l'évaluation des fibres amyéliniques (présence de « poches de collagène » correspondant à la dégénérescence des cellules de Remak, …), l'analyse de la structure des gaines de myélines (gaines de myéline trop fine ou trop épaisse, aspect évocateur de POEMS ou d'activité anti-MAG, …), la structure des cellules de Schwann (aspect anormal de ces cellules dans des CMT liées à des mutations des gènes *SH3TC2* ou *INF2*) ou en cas de suspicion de maladies de surcharge (inclusions métachromatiques, …) ou de dépôts particuliers (dépôts liés à une intoxication chronique en amiodarone, présence de lipofuscine à un âge précoce dans les nerfs de patients atteints de maladie de Chediak-Higashi, …) [252]. Ces fragments fixés dans le glutaraldéhydes peuvent également être utilisé pour le « teasing », technique complémentaire (un peu fastidieuse et pas toujours réalisée en routine) permettant d'identifier une démyélinisation segmentaire ou une dégénérescence axonale aiguë (présence de « corps ovoïdes »), mais aussi d'étudier le diamètre des fibres nerveuses et la longueur des segments internodaux. Enfin, grâce à des outils informatiques, il est possible de réaliser des comptages de différents éléments, comme le nombre de fibres myélinisées sur coupe semi-fines, ou le nombre de fibres amyéliniques en microscopie électronique. Le comptage des fibres myélinisées se réalise sur des coupes en microscopie électronique (grossissement ×2,000) et est automatisé grâce au logiciel informatique *Matrox Inspector software* (Matrox, Montréal, Canada). En revanche, le comptage des fibres amyéliniques est manuel, et se réalise sur des photographies (microscopie électronique) de section de nerf (grossissement ×2,000) par l'intermédiaire du logiciel informatique du domaine publique *ImageJ* (Wayne Rasband, Institute of Health, USA): un rapport entre le nombre de fibres observées et la surface explorée peut ainsi être établi, correspondant à la densité en fibres amyéliniques au sein du nerf. Par ailleurs, en utilisant des techniques couplant l'immuno-histochimie et la microscopie électronique (ou « immuno-électronique »), il est aussi possible de déterminer la densité nerveuse de certaines structures

marquées en utilisant ce même logiciel informatique (par exemple, des particules d'or peuvent être utilisées pour marquer les filaments d'actine).

Dans une biopsie de nerf sural d'un sujet adulte, l'endonèvre représente une surface de 0,65 à 1,26 mm^2 [311]. Les fibres nerveuses myélinisées (et leurs cellules de Schwann) représentent 24 à 36% de la surface, alors que les fibres amyéliniques (et leurs cellules de Schwann) représentent 11 à 12% de cette surface. Les fibres non myélinisées (environ 30000/mm^2) sont quatre fois plus nombreuses que les fibres myélinisées (environ 8000/mm^2). Le diamètre des fibres amyéliniques varie entre 0,1 et 3 µm (avec un pic entre 0,5 et 1,4 µm) [312], contre un diamètre variant de 2 à 17 µm pour les fibres myélinisées (et leur gaine de myéline) [252]. Un axone d'un diamètre supérieur à 3 µm et dépourvu de gaine de myéline peut ainsi être considéré comme un « axone dénudé ». Ceci permet aussi de déterminer le « ratio G » (rapport entre le diamètre des axones amyéliniques et celui d'axones entourés d'une gaine de myéline) qui varie entre 0,5 et 0,7 (en sachant que ce ratio n'est pas évaluable sur des prélèvements congelés ou en paraffine) [252]. Il est également important de considérer que l'interprétation d'une biopsie de nerf doit être fonction de l'âge du patient au moment du prélèvement, et qu'il est donc utile de comparer le tissu prélevé à celui d'un patient d'un âge similaire (considéré comme « normal »).

Outre l'aspect histologique du nerf périphérique normal, il existe une sémiologie histologique des affections du système nerveux périphérique qui ne sera pas développée ici. Ainsi, l'étude histologique des nerfs va contribuer à une meilleure compréhension des pathologies du système nerveux périphériques. Toutes ces observations faites sur les nerfs normaux et pathologiques vont ainsi aboutir à des classification anatomo-clinique des neuropathies, dont la première a été proposée en 1858 par Joseph Godwin GREENFIELD [313]. Il distinguait ainsi les entités suivantes :

- <u>les neuropathies avec atteinte parenchymateuse</u>
    - les dégénérescences neuronales primitives
    - les neuropathies avec démyélinisation segmentaire
- <u>les neuropathies avec atteinte interstitielles</u>
    - les névrites infectieuses

- la maladie de Déjerine-Sottas

- les neuropathies ischémiques : (péri-artérite noueuse)
- les neuropathies de cause mécanique et traumatique

Bien évidemment, les classifications anatomo-cliniques sont maintenant beaucoup plus complètes et précises. Concernant la maladie de Charcot-Marie-Tooth, un certain nombre d'anomalies histologiques (parfois caractéristiques) peuvent être observées. Par exemple, dans le CMT de forme démyélinisante, on peut observer une hypertrophie nerveuse dûe à la prolifération schwannienne (d'où le terme parfois utilisé de « neuropathie hypertrophique »). La biopsie de nerf montre classiquement une raréfaction en fibres myélinisées de petit et de gras calibre [314], avec surtout de nombreux « bulbes d'oignon » (correspondant à la prolifération circonférentielle et concentrique d'une cellule de Schwann autour d'une fibre myélinisée, d'une fibre démyélinisée ou de résidus de cellules de Schwann) témoignant d'un processus chronique de démyélinisation-remyélinisation segmentaire. L'épaisseur de la gaine de myéline apparaît trop fine par rapport au calibre de la fibre myélinisée, témoignant d'une hypomyélinisation. D'autres aspects plus particuliers (tomacula, expansions schwanniennes, …) peuvent aussi être rencontrés, mais seront exposés dans d'autres chapitres.

b. Biopsie de peau

La biopsie de peau est une technique d'analyse du système nerveux périphérique de développement plus récent que la biopsie de nerf. Elle consiste en l'étude de l'innervation cutanée, constituée de petites fibres sensitives de type Aβ, Aδ et C (**Figure 8**). Les fibres Aβ sont des fibres myélinisées qui se terminent dans le derme, ciblant essentiellement certaines structures comme les corpuscules de Meissner (= mécano-récepteurs à la pression légère), les corpuscules de Pacini (mécano-récepteurs à la pression et aux vibrations), les disques (ou corpuscules) de Merkel (pour la discrimination fine), les corpuscules de Ruffini (mécano-récepteurs à la pression et à l'étirement) et les récepteurs des follicules pilleux; parfois, ces fibres peuvent se projetter jusqu'à la jonction derme-hypoderme, sans jamais la traverser [315]. Les fibres de type

Aδ sont très peu myélinisées: elles sont situées dans le derme, et peuvent franchir l épiderme; toutefois, lorsqu'elles traverse la jonction derme-épiderme pour se terminer entre les kératocytes de la couche cornée de l'épiderme, elles perdent rapidement leur myéline; ces fibres de type Aδ sont impliquées dans les sensations de douleur précoce (elles sont notamment impliquées dans la réponse douloureuse déclenchée par des température inférieures à 5°C ou supérieures à 45°C) [316, 317], mais contribuent aussi à l'innervation de certains effecteurs cutanés du système nerveux autonome (glandes sébacées, muscles érecteurs des follicules pilleux, innervation des capillaires). Les fibres de type C sont amyéliniques (organisées en cellules de Remak); elles se situent dans le derme et peuvent se projetter jusqu'à la jonction derme-épiderme (où elles forment un plexus de fibres nerveuses) et dans l'épiderme [318, 319]: ces fibres de type C interviennent essentiellement dans la sensation de douleur liée à des stimuli externes (pincement, …) ou à des dommages cutanés (inflammation, ...) [320].

L'avantage majeur de la biopsie de peau (par rapport à la biopsie de nerf), outre le fait que le prélèvement peut se faire quasiment partout sur le corps (territoire glabre), est son caractère beaucoup moins invasif (et indolore) puisqu'elle consiste en un simple prélèvement de tissu cutané d'un diamètre de 3 mm (en utilisant un « punch » avec une anesthésie locale par topique). Cette technique est également plus facilement réalisable chez les enfants. L'inconvénient est qu'elle ne permet que l'analyse des fibres sensitives amyéliniques de très petit calibre [321, 322]. Habituellement, deux prélèvements sont effectués, l'un en distal (10 cm au dessus de la malléole externe) et l'autre en proximal (20 cm en dessous de l'épine iliaque).

Chaque prélèvement cutané (derme + épiderme) est aussitôt fixé dans une solution de paraformaldéhyde à 4% pendant 3 heures (permettant de maintenir la densité des fibres nerveuses), rincée 2 fois avec du tampon phosphate, puis placé une nuit à +4 °C dans du sucrose à 10% avant d'être congelé dans de l'isopentane (refroidi dans l'azote liquide). Le prélèvement fixé est coupé finement (50 µm), séché (30 minutes), puis congelé à -20 °C durant une nuit entière. Ceci permettra (après décongélation) l'application d'une technique d'immunohistochimie permettant l'analyse de la densité des fibres intra-épidermiques (anticorps anti-PGP 9.5), et éventuellement d'autres marquages (anticorps anti-CY3). Le

comptage des fibres nerveuses intra-épidermiques (IENF) est réalisé sous microscopie optique (grossissement ×40) sur au moins 3 coupes non consécutives (**Figure 34**): la densité est déterminée en IENF/mm. Pour un membre inférieur d'un sujet adulte, la valeur normale varie entre 12,4 ± 4,6/mm et 15 ± 5/mm en distalité, et entre 21,1 ± 10,4/mm et 22,8 ± 6,9/mm en proximal [322]. D'autres techniques moins utilisées en routine visent également à étudier les fibres nerveuses intra-dermiques et l'innervation des glandes sudoripares (reflet du fonctionnement du système nerveux autonome) [322].

La principale indication de la biopsie de peau en Neurologie est l'étude des neuropathies des petites fibres sensitives (souvent douloureuses), comme par exemple dans des maladies héréditaires comme la maladie de Fabry. Toutefois, son utilisation n'est pas exclusivement cantonnée à l'étude des petites fibres sensitives, et certains auteurs ont pu aussi montré une altération de morphologie et/ou de densité de ces fibres intra-épidermiques dans des neuropathies atteignant classiquement des fibres nerveuses de gros calibre. Par certains aspects, il serait possible de suspecter une maladie de Charcot-Marie-Tooth [323, 324] ou une neuropathie à axones géants [325], mais ceci n'est pas actuellement pas utilisé en routine et mériterait sûrement d'être vérifié et éventuellement développé à l'avenir.

Figure 34. *Représentation schématique de l'innervation cutanée. Les fibres nerveuses sont représentées en noir, l'épiderme en bleu clair, le derme rouge pâle et l'hypoderme en jaune. Les fibres du système nerveux autonome sont représentées dans la partie gauche du schéma (avec leurs principales cibles), alors que les fibres sensitives sont représentées dans la partie droite. Concernant les fibres sensitives, quelques exemples de comptage (comme observé lors d'une biopsie de peau) sont indiqués: seules les fibres qui coupent la jonction derme/épiderme sont comptées.*

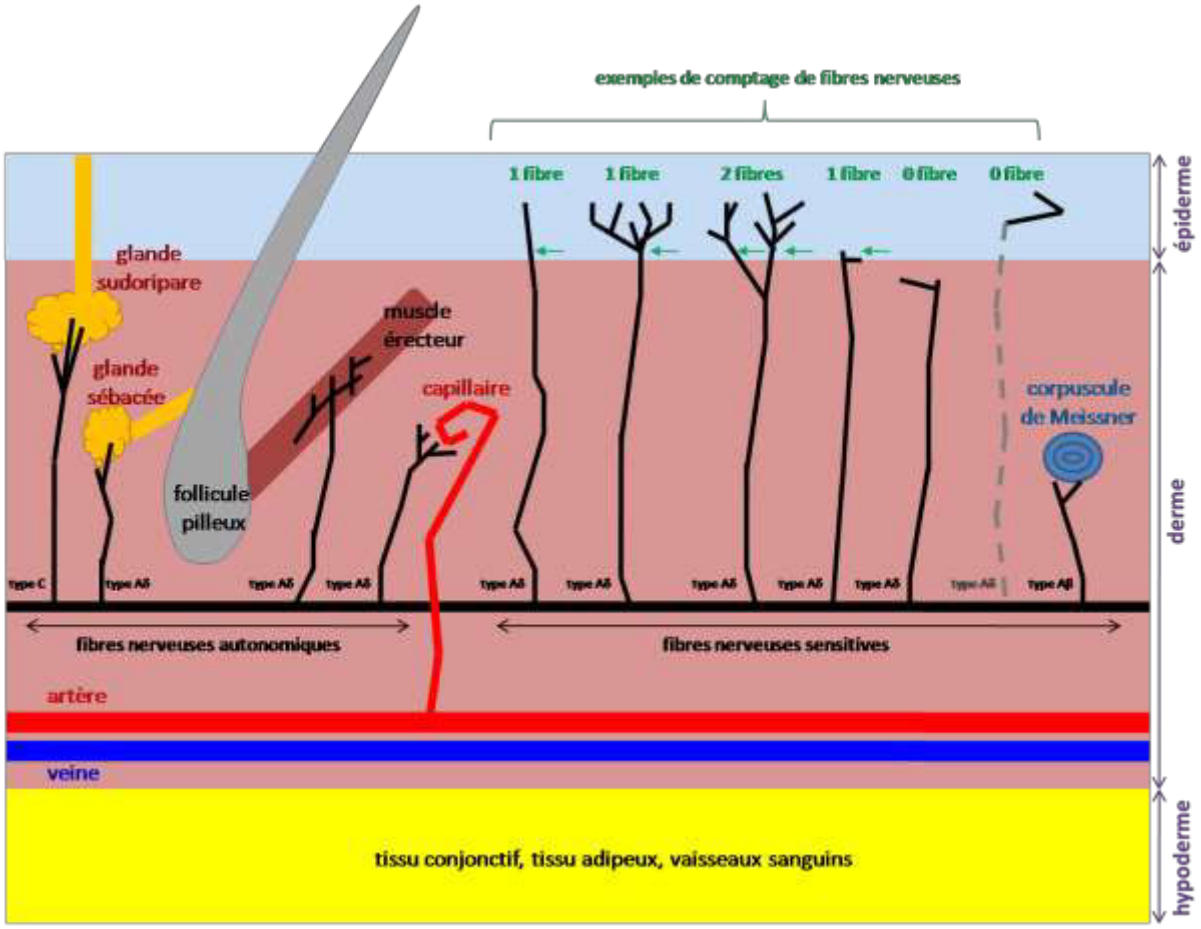

Enfin, récemment, une technique non invasive d'étude des corpuscules de Meissner au niveau cutané (en microscopie confocale) a été développée comme moyen d'évaluation des neuropathies sensitives [326]: la densité de ces corpuscules apparaît ainsi réduite dans diverses neuropathies acquises (en comparaison à des sujets contrôles) . Une technique similaire *in vivo* a été reprise pour l'évaluation sensitive dans le CMT1A, et a également confirmé une raréfaction des corpuscules de Meissner [327].

c. Biopsie de muscle

La réalisation d'une biopsie de muscle dans le cadre de l'exploration d'un tableau clinique évocateur d'une neuropathie permet de :

- confirmer une atteinte du motoneurone périphérique (en observant un « grouping » de petites fibres musculaires anguleuses de type « neurogène »).
- éliminer une atteinte musculaire associée (sarcoïdose, vascularite, pathologies mitochondriales)
- établir un diagnostic différentiel (« myopathie »), notamment dans le cadre de certains tableaux moteurs purs avec atteinte à prédominance distale

La biopsie de muscle reste effectivement avant tout un moyen d'explorer le muscle (puisqu'elle permet seulement d'observer indirectement une anomalie du motoneurone périphérique). Ce type de prélèvement se réalise donc habituellement sur un muscle proximal, comme le deltoïde ou le quadriceps (plus souvent affecté dans les myopathies), mais un site plus distal peut aussi être choisi en fonction des données de l'examen clinique. Par ailleurs, il est possible de coupler une biopsie de nerf et une biopsie de muscle (en cas de doute diagnostique, ou dans des contextes particuliers de pathologies pouvant affecter ces deux organes: sarcoïdose, amylose, vascularite, …): on parle alors de « biopsie neuro-musculaire ». Tout comme pour le nerf, si tôt prélevé, le muscle est séparé en trois parties

- une partie pour la congélation : un prélèvement est monté sur un bouchon en liège (dans de la gomme adragante), puis congelé dans l'isopentane (refroidi par de l'azote liquide à -196 °C) pendant 60 secondes (**Figure 31**). Ceci pourra servir à l'étude en microscopie optique (hématoxyline-éosine, trichrome, rouge Congo, …). Un autre fragment est congelé directement dans l'azote liquide en vue de recherche ultérieure éventuelle (notamment génétique). Ces prélèvements sont par la suite conservés à – 80°C.
- une partie fixée dans du formaldéhyde à 10%. Ceci pourra servir à l'analyse en microscopie optique sur bloc de paraffine (hématoxyline-éosine, rouge Congo, trichrome, …) (**Figure 32**).

- une partie fixée dans du glutaraldéhyde à 2,5% : cette partie pourra être incorporée dans de la résine de type Epon ou LR White (= London Resin White). Ceci pourra servir à l'étude en coupes semi-fines (1 à 1,5 µm) et ultra-fines (60 à 90 nm) (**Figure 33**).

Enfin, la biopsie de muscle, lorsqu'elle est réalisée trop précocément après un ENMG et que le site de biopsie correspond à un des muscles étudiés par détection à l'aiguille, certaines modifications histologiques peuvent être observées et doivent donc être connues des histologistes. Il a ainsi pu être rapporté un aspect de « nécrose musculaire » et des éléments inflammatoires mimant une myopathie inflammatoire, d'où le terme parfois utilisé de « myopathie liée aux piqûres » [328]. En règle générale, si une biopsie musculaire est décidée, il apparaît important de ne pas réalisé le prélèvement dans une zone récemment explorée électrophysiologiquement à l'aiguille.

Génétique

Généralités

L'observation de la transmission de certaines maladies humaines de génération en génération est assez ancienne, et remonte à l'antiquité. Ainsi, indirectement, le caractère héréditaire d'une coagulopathie (connue bien plus tard sous le terme « d'hémophilie ») était déjà signalé dans des textes religieux juifs vieux de près de 1500 ans. Malgré tout, la compréhension de ce type de transmission est restée longtemps incomprise. Il faut attendre la fin du XVIIIème siècle pour que soient posées les bases de l'hérédité et de l'évolution, notamment au travers des premières observations de polydactylies de Pierre Louis MOREAU DE MAUPERTUIS, puis de René Antoine FERCHAULT DE REAUMUR [329]. Par la suite, les grands tournants dans l'histoire de la compréhension des lois de la génétique furent les travaux de Gregor MENDEL au XIXème siècle (les « lois de Mendel » mentionnaient pour la première fois la transmission héréditaire de facteurs appelés « gènes »). Après la découverte de la structure de l'acide désoxyribonucléique (ADN) par James WATSON & Francis CRICK en 1953, vinrent les avancées technologiques (et la « molécularisation » de la génétique) puis le séquençage progressif du génome humain (débuté à la fin du XXème siècle) [330].

L'ADN

L'ADN est une molécule présente dans toute cellule vivante, et renferme l'ensemble des informations nécessaires au fonctionnement d'un organisme vivant. C'est une molécule allongée (mesurant parfois plusieurs centimètres) qui se compose de deux brins équidistants et complémentaires, eux-mêmes composés de l'enchainement d'une multitude de nucléotides. Il existe ainsi quatre bases azotées (fixées à un désoxyribose pour former un nucléotide): adénine (A), guanine (G), cytosine (C), et thymine (T); des complémentarités existent entre ces différents nucléotides (A avec T, et G avec C), permettant ainsi de créer un lien entre chacun des deux brins d'ADN (**Figure 35**). Adénine et guanine sont des « purines », alors que

thymine et cytosine sont des « pyrimidines ». Ces deux groupes ont des tailles différentes, ce qui empêche normalement deux bases d'un même groupe de se retrouver associée. La double hélice d'ADN acquiert une conformation optimale lorsqu'en face de chaque purine se trouve une pyridine (et réciproquement) [331]. Pour une séquence d'ADN, l'extrémité de la séquence polynucléotidique terminée par un ose (ribose ou desoxyribose) est qualifiée de **3'**, alors que l'extrémité terminée par un phosphate est qualifiée de **5'**. Chez l'être humain, l'ADN se trouve dans le noyau des cellules (ADN nucléaire) et dans les mitochondries (ADN mitochondrial); au niveau nucléaire, l'ADN est linéaire et organisé en 23 paires de chromosomes 22 paires d'autosomes et 1 paire de chromosome sexuels) [330]. Plus exactement, les cellules somatiques (issues de mitoses) possèdent un nombre diploïde de chromosomes (2×23 chromosomes), alors que les gamètes (issues des méioses) possèdent un nombre haploïde de chromosomes (1×23 chromosomes). [329].

Figure 35. *Représentation schématique de l'ADN (A= adénine ; C = cytosine ; D = désoxyribose ; G = guanine ; P = acide phosphorique ; T = thymine).*

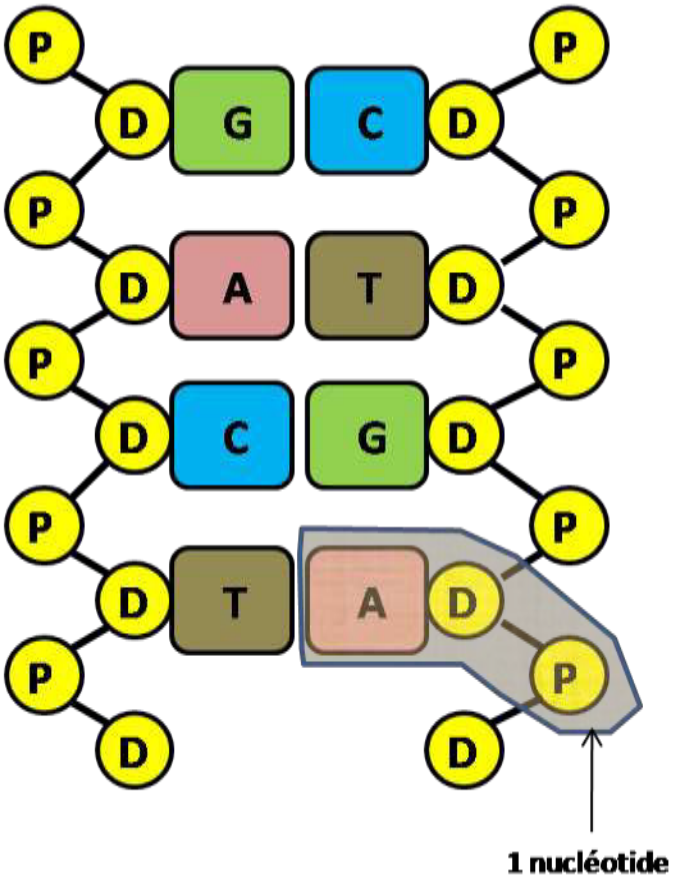

Les techniques d'analyse et de diagnostic moléculaire repose avant tout sur les principes fondamentaux hérités du métabolisme cellulaire (réplication de l'ADN, corrections d'erreurs, hybridation, …) et de la physique des acides nucléiques (dénaturation/renaturation de l'ADN, …) [331]. Effectivement, lorsqu'ils sont chauffés à une certaine température, les deux brins d'ADN se dissocient progressivement (c'est la « dénaturation »), les régions à faible force d'association («riche en liaisons A-T) cédant plus précocement que les régions plus stables (riches en liaisons C-G); à l'inverse, le « refroidissement » de deux brins d'ADN dénaturés aboutit à la formation d'un ADN double brin fonctionnel: c'est la « renaturation », également appelée « hybridation » (en sachant qu'il est possible d'hybrider des ADN d'espèces différentes). La « duplication » correspond à la capacité de l'ADN à se dupliquer (selon un principe de synthèse semi-conservative) lors de la division cellulaire. Ainsi, dans cette situation, l'ADN double brin s'ouvre et expose ces deux brins : à partir du premier brin exposé, un néo-brin d'ADN va être synthétisé en présence d'enzymes appelée «ADN polymérases » ; toutefois, les ADN polymérases travaillant toujours de manière unidirectionnelle (du 5' vers le 3'), l'autre brin d'ADN initialement exposé ne peut alors être répliqué qu'à « reculons » (il s'agit alors d'une synthèse successive de petits brins d'ADN qui seront unis secondairement au moyen d'une autre enzyme, la « ligase ») [331]. D'autres enzymes sont utiles aux processus impliquant l'ADN, comme les « endonucléases de restriction », ou « enzymes de restriction » (elles sont destinées à détruire un ADN « étranger », infectieux ou bactérien par exemple; elles sont capables de couper l'ADN en certains points), et la « transcriptase inverse » (elle permet la synthèse d'un fragment d'ADN à partir d'une copie d'ARN) [331].

L'ARN

L'ARN (acide ribonucléique) est contenu dans le nucléole de chaque noyau et permet (via les étapes de « transcription », puis de « traduction ») la biosynthèse protéique. Sa structure est proche de celle de l'ADN, et elle n'en diffère que par trois éléments: l'ARN est simple brin; son armature de sucre est le ribose (et non le desoxyribose); dans l'ARN, la base T est remplacée par la base U (= uracile) [331]. De plus, il existe plusieurs types d'ARN:

- ARN messager (ARNm)
- ARN ribosomique (ARNr)
- ARN de transfert (ARNt)
- Small nuclear ribosomes, forme d'ARN principalement située dans le noyau cellulaire (snARN)

Le gène correspond à une unité d'information génétique, une séquence de désoxyribonucléotides permettant la synthèse d'ARN. Un gène débute par un site « promoteur » (séquence permettant l'initiation et la régulation de la transcription) et se finie par un site « terminateur » (marquant l'arrêt de la transcription). La plupart des gènes de structure des eucaryotes présentent des régions codantes (ou « exons ») séparées par des régions non codantes (« introns »). Par le biais de « l'épissage », les introns sont supprimés, et seuls les exons (mis bout à bout) constituent l'ARNm acheminant aux ribosomes le code de la séquence d'acides aminés composant les protéines: pour cette raison, l'ARNm est régulièrement utilisé dans les tests moléculaires à but diagnostique [331]. En revanche, ce sont l'ARNr et l'ARNt qui jouent un rôle important dans la « traduction » (permettant ainsi cette biosynthèse protéiques). L'ARN se répartit ainsi essentiellement en ARNm (5% de l'ARN total), ARNt (10% de l'ARN total) et ARNr (50% de l'ARN total) [332]. Chaque triplet de nucléotides de l'ARN (= codon) code pour un acide aminé.

Le chromosome: aspects normaux et pathologiques

Le chromosome dispose d'un centromère le divisant en 2 parties (ou « bras »): un bras court (p) et un bras long (q). Le chromosome peut être métacentrique (lorsque le centromère est en position médiane), sub-métacentrique (lorsque le centromère est quasiment en position médiane) ou acrocentrique lorsque le centromère est situé à proximité d'une extrémité. La partie distale d'un bras chromosomique est appelée « télomère » (**Figure 36**). Les autosomes sont numérotés de 1 (plus grande taille) à 22 (plus petite taille). Après utilisation de techniques spécifiques (digestion enzymatique par la trypsine, dénaturation thermique …), une alternance de bandes claires et sombres est visible à la surface des chromosomes bloqués en métaphase (550 à 850 bandes ou sous-bandes par lot haploïde), permettant ainsi de délimiter des régions

précises sur ce dernier. Chacune de ces région correspond à « *toute partie d'un chromosome que l'on peut distinguer sans ambiguïté des segments adjacents en raison de son aspect plus clair ou plus sombre par l'emploi d'une ou plusieurs techniques permettant d'obtenir des bandes (techniques de « banding » ou de « zébrage »)* » [329]. La taille d'une bande varie entre 10 et 20 méga-bases (1 méga-base correspondant à 1 million de paires de bases) et la taille des sous-bandes varie de 2 à 5 méga-bases.

Figure 36. *Représentation schématique d'un chromosome bloqué en métaphase.*

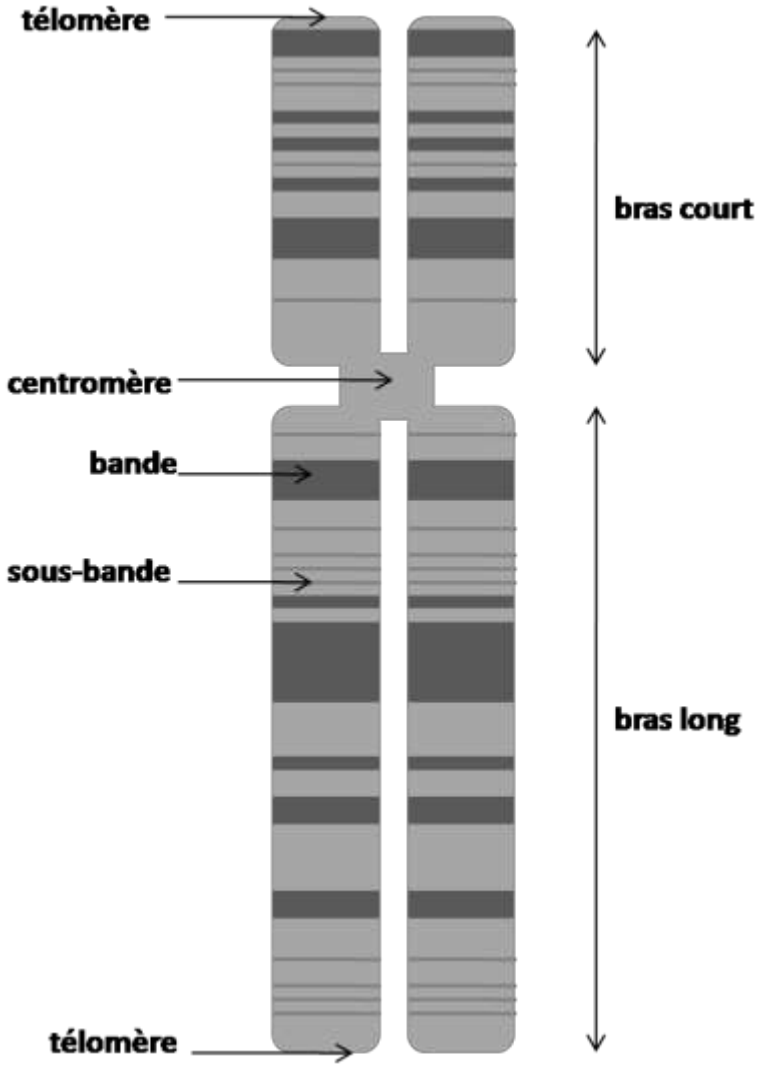

Ces bandes et ces régions peuvent ainsi être numérotées à partir du centromère (chiffre 1) vers l'extérieur pour chaque bras, définissant un « locus ». Ainsi, par exemple, l'appellation **14q21** se déchiffre

de droite à gauche de la façon suivante: **1** (bande 1) **2** (de la région 2) **q** (du bras long) **14** (du chromosome 14). Les techniques d'analyse progressant, des sous-bandes ont été identifiées et ajoutées à cette nomenclature: on ajoute alors un « **.** » suivi du chiffre correspondant à la sous-bande (exemple: 14q21.2). Le nombre de chromosomes est constant dans chaque cellule somatique, toutefois, dans certaines circonstances (dysfonctionnement du fuseau de mitose), un chromosome entier peut être perdu ou acquis : ceci provoque un changement dans le nombre de chromosome (= aneuploïdie), la prolifération de cellules aneuploïdes suite aux mitoses aboutissant à l'émergence d'un cancer. Si cette modification du nombre d'autosomes a lieu lors d'une méïose, on observera la présence d'un chromosome supplémentaire (= trisomie) ou d'un chromosome manquant (monosomie), ce phénomène pouvant également affecter les chromosomes sexuels (X surnuméraire chez les hommes atteints du syndrome de Klinefelter; X manquant chez les femmes atteintes du syndrome de Turner).

A côté des anomalies chromosomiques quantitatives (aneuploïdie, polyploïdie, mosaïcisme, chimérisme), il existe des anomalies chromosomiques qualitatives (délétion, translocation, inversion, …) aboutissant à des modification de certaines parties du chromosome [329]. Les anomalies des chromosomes sont définies par l'existence d'une ou de plusieurs « cassures chromosomiques » (remaniement spontané ou induit par des agents clastogènes) suivies d'une reconstitution de chromosomes remaniés et anormaux appelés « dérivés ». Différentes modalités d'anomalies chromosomiques sont alors possibles [330]:

- <u>Translocation</u> :
    - <u>translocation réciproque</u> : il s'agit d'une cassure chromosomique suivi d'un échange de gène réciproque entre deux chromosomes homologues. On parle de « translocation équilibrée » (90% des cas) si elles sont sans effet sur le phénotype (mais risque de déséquilibre chromosomique pour les descendants: monosomie, trisomie partielle) ; dans le cas contraire, on parle de « translocation à expression phénotypique anormale"
    - <u>Translocation robertsienne</u> : elles concernent les chromosomes acrocentriques homologues (même chromosomes) ou non homologues (chromosomes différents) qui

recombinent et fusionnent au niveau de leurs bras courts. Elles n'ont pas d'expression phénotypique mais sont à risque de trisomie pour la descendance.

- Délétion : elle correspond à la perte d'un segment chromosomique résultant:
    - de cassures chromosomiques
    - de la recombinaison inégale lors de la méiose entre chromosomes homologues
    - du fruit de la ségrégation d'une translocation réciproque.

L'expression phénotypique d'une délétion est fonction de l'importance (nombre de paires de bases délétées) et du contenu génique du fragment délété.

- Duplication : elle peut résulter d'une recombinaison inégale lors de la méïose, et entraîne une trisomie partielle dont l'expression est fonction de l'importance du segment dupliqué.
- Inversion : ce phénomène correspond à un retournement à 180° d'un segment de chromosome (secondaire à la survenue de deux points de cassures chromosomique). Cette inversion est dite « paracentrique » lorsque les points de cassure surviennent sur le même bras chromosomique, et « péricentrique » lorsque les points de cassure sont situés de part et d'autre du centromère. Si certaines inversions péricentriques sont sans effet sur le phénotype et sont considérée comme des « polymorphismes cytogénétiques », la plupart d'entre elles sont à risque d'anomalies de la reproduction ou de malformations.
- Chromosomes en anneau : il se forme suite à la survenue d'une cassure des extrémités d'un chromosome suivi d'une fusion au niveau des extrémités restantes.
- Isochromosome : c'est un chromosome formé de deux bras identiques impliquant l'existence d'une délétion partielle pour le bras ayant fait l'objet d'une délétion.

Le gène : aspects normaux et pathologiques

Chaque cellule diploïde possède deux copies de gènes, ou « allèle » (l'un transmis par le père, l'autre transmis par la mère). On parle « d'homozygotie » lorsque les 2 gènes sont identiques et « d'hétérozygotie » lorsque les deux gènes sont différents. Un gène est dit « polyallélique » (ou « polymorphe ») s'il est représenté par plus de deux allèles [330]. A l'échelle du gène, on rencontre des mutations qui peuvent s'exprimer selon diverses modalités :

- Substitution de nucléotides (= « mutation ponctuelle »): elle est très fréquemment retrouvée en pathologie humaine. Elle peut survenir :
    - Dans la séquence codante: on parle de « mutation faux-sens » (impliquant le changement d'un acide aminé par un autre) ou de « mutation non-sens » (remplacement d'un acide aminé par un codon stop).
    - Dans un intron: elle peut abolir un site d'épissage.
    - Dans le promoteur: elle provoque alors une anomalie de transcription.
    - Dans le site de polyadénylation de l'ARNm: elle entraîne un problème de stabilité de l'ARNm

    En biologie moléculaire, tout remplacement d'une purine par une autre purine (A pour G, ou inversement) ou d'une pyridine par une pyridine (C pour T, ou inversement) est appelée « transition », alors que, lorsqu'il s'agit de la substitution d'une purine par une pyridine (ou inversement), on parle de « transversion ». Les transitions sont plus fréquentes que les transversions.

- Délétion: elle peut être de petite taille (1 nucléotide) ou impliquer plusieurs millions de paires de bases.
- Duplication: la duplication correspond au doublement du matériel génétique au niveau d'un chromosome (soit un groupe de nucléotides, soit une portion de gène, ou soit un gène entiers). La duplication d'un gène est un évènement mutationnel rare que l'on rencontre, entre autre, dans la

maladie de Charcot-Marie-Tooth de type 1A (duplication de la région chromosomique 17p11.2 contenant le gène *PMP22*). Dans ce cas, il existe trois copies d'un même gène.

- Triplication: la triplication de gène est un phénomène bien plus rare que la duplication, et aboutit à la présence de quatre copies d'un même gène. Ce type d'anomalie, observée dans des formes familiales de maladie de Parkinson ou dans le CMT1A, s'associe à des tableaux phénotypiques plus sévère que celui observé dans la duplication du même gène [333, 334].
- Expansion de triplets de nucléotides: on ne les rencontre pas dans les neuropathies héréditaires de type Charcot-Marie-Tooth. En revanche, en Neurologie, on les retrouve notamment dans l'ataxie de Friedreich et la maladie de Kennedy, deux affections comportant une atteinte du système nerveux périphérique.
- Insertions de nucléotides: elles sont rares
- Inversion de nucléotides: elles sont rares
- Translocations de nucléotides: elles sont rares

Une base de données concernant les maladies génétiques humaines a été développée dès 1966 par Viktor McKUSIK (1.487 entrées), mais a considérablement grossi au fil des années, avec actuellement une base de données OMIM (**O**nline **M**endelian **I**nheritance in **M**an) comportant plus de 10.000 entrées (accessible dans son intégralité à l'adresse internet http://www.omim.org) [329]. Les neuropathies héréditaires de type Charcot-Marie-Tooth en font bien évidemment partie (MIM 118300).

Principales techniques de génétique moléculaire

- L'analyse par amplification

  - Polymerase chain reaction (PCR) : Cette technique, permettant l'amplification de fragments d'ADN, a été élaborée durant les années 1980 par le scientifique Américain Karry MULLIS [335] en se basant sur les travaux du scientifique Norvégien Kjell KLEPPE [336]. Ainsi, à partir du principe de dénaturation/renaturation, il est possible de synthétiser artificiellement un oligonucléotide complémentaire à une séquence d'une région d'ADN: un tel oligonucléotide possède la capacité de s'hybrider à l'ADN simple brin, et peut servir d'amorce à la synthèse d'un brin complémentaire. Une réaction en chaînes est déclenchée par l'utilisation de deux amorces complémentaires à des régions du génome proches l'une de l'autre. Habituellement, la taille de ces régions est assez faible, inférieure à 1000 paires de bases (= pb), bien qu'il soit techniquement possible d'amplifier des régions de plus de 10000 pb. Après 20 cycles, un fragment est ainsi amplifiée plus de 1 million de fois (amplification = 2^n, ou *n* correspond au nombre de cycles). En pratique, la PCR se compose de 20 à 30 cycles alternant dénaturation, hybridation des amorces et synthèse du néo-brin (alors appelé « extension »). La température de dénaturation est de 94°C, et celle d'extension de 72°C. Les produits de l'amplification sont appelés « amplimères », et sont séparés sur un gel d'agarose ou de poly-acrylamide. Cette technique est finalement utilisée pour identifier un produit d'amplification (diagnostic moléculaire du sexe par recherche d'une amplification du gène *SRY*, …), pour en mesurer sa taille (mesure de l'expansion de la région instable dans les tripletopathies comme la maladie de Friedreich), ou pour rechercher l'absence de produit (mise en évidence d'une délétion d'un gène, …). Elle peut aussi être utilisée pour amplifier un matériel génétique qui pourra être analysé par d'autres techniques: « single strand conformation polymorphism » (technique électrophorétique pour la recherche de certaines mutations), séquençage d'ADN, digestion enzymatique, … [331]

- Reverse transcription PCR (RT-PCR) : il s'agit d'une application particulière de la PCR qui se décompose en deux étapes. La première étape consiste en la transcription de l'ARNm en ADN complémentaire simple brin (ADNc), l'ADNc servant de substrat à la seconde réaction de PCR conventionnelle. En pratique, cette technique est utilisée pour détecter l'expression de certains gènes (en mesurant la longueur du messager, ou en quantifiant le produit de l'amplification), et permet de rechercher des mutations dans des gènes dont la structure génomique est inconnue [331].
- Ligation Chain reaction : il s'agit d'une variante de PCR qui n'est pas basée sur l'amplification d'une région génomique située entre deux amorces (PCR conventionnelle), mais sur celle de deux amorces adjacentes [331].

- L'analyse par hybridation (« analyse de Southern » ou « Southern blot »)

Cette technique, mise au point par Sir Edwin Mellor SOUTHERN (biologiste moléculaire Britannique) en 1975 [337], consiste en l'identification d'une séquence d'ADN génomique à l'aide d'une séquence d'ADN complémentaire: son fonctionnement repose sur le principe de dénaturation-hybridation de deux molécules d'ADN. Après une première étape de préparation de l'ADN par digestion enzymatique (on cherche ainsi à obtenir des fragments d'ADN dont la taille a été préalablement déterminée), les fragments d'ADN génomique obtenus sont séparés sur un gel d'agarose, dénaturés, puis transférés et fixés sur un support solide comme une membrane de nitrocellulose. Dès lors, il devient possible d'hybrider l'ADN mono-brin à une molécule simple brin appelée « sonde » (destinée à retrouver la séquence complémentaire et s'y fixer). Si cette sonde est marquée, il devient alors possible de déterminer précisément cet endroit (la taille du fragment étant déterminée en comparaison à des marqueurs de poids moléculaire connu qui se trouvent sur gel d'agarose). De la technique de Southern blot ont été dérivés le « Northen blot » (analyse par transfert d'ADN et hybridation) et le « Western blot » (analyse de protéine et marquage par anticorps) [331].

- L'analyse de séquences (= séquençage)

Le séquençage permet de déterminer la suite des bases d'un segment d'ADN. Il a été développé dans le courant des années 1970 par deux équipes indépendantes, celle de l'Américain Walter GILBERT [338] et celle du Britannique Frederick SANGER [339].

- Méthode de Sanger (ou technique « dideoxy » selon Sanger) : après avoir sous-cloné un fragment d'ADN dans un vecteur dérivé du bactériophage M13, ce vecteur est lui-même hybridé à une séquence unique (amorces universelles ou reverse, par exemple). La réaction est partagée entre quatre tubes, chaque tube contenant une ADN polymérase, les quatres desoxyribonucléotides triphosphates (A, C, G et T) : au moins un de ceux-ci est marqué radioactivement), et un didésoxyribonucléotide triphosphate particulier (ddXTP). Une fois les quatres réactions terminées, les molécules néoformées d'ADN sont analysées côte à côte sur un gel de poly-acrylamide dénaturant : la séquence est lue de bas en haut après autoradiographie [331].
- Méthode automatique : le principe se rapproche de la méthode manuelle de Sanger, la radioactivité étant remplacée par une amorce marquée non radioactivement: les pics de fluorescence sont détectés en continu par un système de Laser et de détecteur [331].
- Méthode de Maxam et Gilbert : c'est une méthode basé sur la dégradation biochimique sélective de l'ADN (comprenant successivement un marquage, un isolement du fragment d'ADN, une séparation des brins, des modifications chimiques spécifiques, une coupure puis une analyse), différente de la méthode de Sanger (plus utilisée) basée sur la synthèse enzymatique [338].

- Séquençage de génome entiers [340]
  - Séquençage par ordonnancement hiérarchique : cette technique un classement des fragments génomiques préalable au séquençage.
  - Séquençage par méthode globale = Whole Genome Shotgun » ou WGS) : contrairement à la méthode précédente, le séquençage se fait de manière aléatoire, mais nécessite un traitement informatique complémentaire.
- Autres méthodes de séquençage

- Séquençage par hybridation : il se base sur l'utilisation de puces à ADN.
- Séquençage haut-débit ou « Next Generation Sequencing » (NGS) : il s'agit de nouvelles techniques prometteuses pour l'identification plus rapide de mutations de gènes connus, voire la mise en évidence de nouveaux gènes impliqués [341]. Cette technique est actuellement en cours d'évaluation dans la maladie de Charcot-Marie-Tooth au CHU de Limoges.

Jusqu'à aujourd'hui, la méthode Sanger de séquençage de l'ADN reste une procédure réalisée en routine dans les laboratoires à visée diagnostique (lecture de jusqu'à 2 millions de bases en une demi-journée); toutefois, cette technique a un rendement limité, notamment du fait de la nécessité d'obtenir un échantillon homogène de fragments d'ADN pour chaque séquençage. Avec les techniques de type NGS, c'est-à-dire un séquençage à haut-débit, il est maintenant possible d'entreprendre des millions de procédures parallèles de séquençage. Toutefois, ce type de technique (encore relativement coûteuses à l'heure actuelle) implique également le risque de retrouver des anomalies génétiques non recherchées, avec les questions de bioéthique qui les accompagnent. A l'avenir, ces techniques vont vraisemblablement se perfectionner et devenir beaucoup plus abordables, contribuant ainsi à une optimisation de la recherche génétique. [342].

II. LA MALADIE DE CHARCOT-MARIE-TOOTH

La maladie de Charcot-Marie-Tooth

Généralités

La maladie de Charcot-Marie-Tooth (ou CMT) est la forme la plus commune des neuropathies héréditaires. Dans la population générale, sa prévalence est estimée entre 1/1214 [343] et 1/2500 [344] en Norvège, mais des prévalences plus faibles ont été constatées en Espagne (1/3500) [345], en Italie (1/5700) [346], en Islande (1/8300) [347] et au Japon (1/9200) [348]. La classification actuelle des neuropathies de Charcot-Marie-Tooth est avant tout basée sur le caractère de la transmission de l'anomalie génétique et les données électro-cliniques. Ces variations épidémiologiques pourraient ainsi en partie être expliquées par des modes de recensement différents en fonction des pays, en sachant que des spécificités ethniques sont vraisemblables [349]. Ainsi, comme nous avons pu le voir au cours des chapitres précédents, on distingue 3 formes de transmission (autosomique dominant, autosomique récessif et transmission liée à au chromosome X) et 3 types électrophysiologiques (démyélinisant, axonal et intermédiaire). Des modèles animaux de CMT ont été créés pour mieux étudier cette maladie; ainsi, divers modèles murins existent en ce qui concerne la duplication du gène *PMP22* [350-354], ainsi que les mutations de gènes tels *PMP22*[355, 356], *MPZ* [357], *Connexine 32* [358], *NEFL* [359], *HSPB1* [360], *MTMR2* [361] et *Cox6a1* [362]. Un modèle de mouche (*Drosophila melanogaster*) mutante pour *YARS* a aussi été mis au point [363]. Grâce à ces modèles animaux, entre autres, diverses voies thérapeutiques sont à l'étude dans le domaine de la maladie de Charcot-Marie-Tooth (**Publication 2** dans les annexes).

Finalement, les différents types de CMT se classent classiquement ainsi [364]:

- CMT1 : formes démyélinisantes à transmission autosomique dominante
- CMT2 : formes axonales (à transmission autosomique dominante ou récessive)
- CMT3 : syndrome de Déjerine-Sottas (il n'apparaît actuellement plus dans les nouvelles classifications)
- CMT4 : formes démyélinisantes à transmission autosomique récessive
- CMT5 : Formes de CMT avec atteinte pyramidale
- CMT6 : Formes de CMT avec atrophie optique
- CMTX : formes à transmission liées à l'X

Cliniquement, ces neuropathies ont une base commune assez évocatrice de leur diagnostic. Les premiers symptômes sont souvent des troubles de la marche liés à l'installation d'un steppage (classiquement développé en parallèle d'une amyotrophie distale des membres inférieurs, puis des membres supérieurs), aboutissant à un trouble de l'équilibre potentiellement accentué par des éléments proprioceptifs [365, 366]. Souvent, des entorses de cheville et des crampes sont relatées durant l'enfance. Des anomalies sont visibles au niveau des pieds, le plus souvent sous la forme de « pieds creux »; plus rarement, il peut s'agir de pied « en club de golf » ou de pieds en varus prononcé; une attitude scoliotique est souvent observée [277]. Des troubles sensitifs distaux (peu douloureux) des membres inférieurs peuvent apparaître, mais la plainte sensitive passe habituellement au second plan; des douleurs et des maux perforants plantaires peuvent toutefois être observés, en fonction du gène impliqué [367-369]. Les réflexes ostéo-tendineux sont faibles ou abolis (souvent aux 4 membres). Toutefois, le tableau clinique est assez variable d'un sujet à l'autre, allant de forme d'intensité très modérée et peu invalidante à des formes très sévères comme le syndrome de Déjérine-Sottas [370] ou la neuropathie congénitale hypomyélinisante [371] (**Publication 3** dans les annexes). Des formes particulièrement sévères de CMT ont également été observée chez des patients porteurs de mutations de deux gènes, comme l'association de mutations simultanées des gènes *MFN2* et *GDAP1*; dans ce cas, il existerait un effet cumulatif des ces anomalies génétiques [372].

L'âge de début des symptômes est également très variable, allant de l'enfance à des âges plus tardifs (jusqu'à la septième décennie). Dans les pathologies neuromusculaires (comme d'ailleurs plus généralement en Neurologie), l'évaluation de la force musculaire (ou « testing musculaire ») est classique déterminée en utilisant le score MRC (**M**edical **R**esearch **C**ouncil, **Tableau 1**): il s'agit d'un moyen simple de cotation (de 0 à 5) qui permet d'évaluer chaque muscle indépendamment [247]. Des échelles d'évaluation cliniques également ont été élaborées pour faciliter l'évaluation motrice des enfants atteints de pathologies neuromusculaires telle la maladie de Charcot-Marie-Tooth: c'est le cas de la MFM (**M**otor **F**unction **M**easure) [373]. La fatigue est également un élément à prendre en compte dans la maladie de Charcot-Marie-Tooth [374]. D'autres échelles, plus centrées sur le handicap et le suivi des patients atteints de CMT, comme la CMTPedS (**C**harcot-**M**arie-**T**ooth disease **Ped**iatric **S**cale) [375] ou la CMTNS (**C**harcot-**M**arie-**T**ooth **N**europathy **S**core) [376], sont également disponibles. Enfin, d'autres échelles d'évaluation plus générale des neuropathies, comme l'ONLS (**O**verall **N**europathy **L**imitation **S**cale), le T10MW (**10**-**M**eters **T**ime **W**alk), le 9-HPT (**9**-**H**ole-**P**eg **T**est) ou le MVIC (**M**aximal **V**oluntary **I**sometric **C**ontraction), peuvent aussi être un moyen d'évaluation dans la maladie de Charcot-Marie-Tooth [377], de même que des échelles de « qualité de vie » peuvent être utilisées [378]. La maladie de Charcot-Marie-Tooth étant une forme de maladie neurodégénérative, il n'y a actuellement pas de traitement curatif disponible, même si des essais thérapeutiques ont été et sont encore en cours. La prise en charge de ces patients passe donc avant tout par des traitements symptomatiques, comme la correction chirurgicale de la déformation des pieds [379] ou des mains [380], le port d'orthèse de pieds adaptée à cette pathologie [381, 382] ou encore le traitement des dysplasies de hanche [383, 384]; une prise en charge en réadaptation fonctionnelle peut également se révéler utile [385]. Des douleurs neuropathiques sont présentes chez 56% à 96% des patients atteints de CMT, mais sont habituellement d'intensité modérée et prédominant aux membres inférieurs: une prise en charge médicamenteuse symptomatique est conseillée [386]. Enfin, les dysfonctionnements de l'appareil urinaire inférieur et les désordres intestinaux semblent plus fréquents chez les patients CMT que dans la population générale, ceci étant vraisemblablement en rapport avec un certain degré de dysfonctionnement du système nerveux autonome chez ces personnes [387] (**Publication 2** dans les annexes).

A côté de ces signes cliniques communs à tous les CMT, il peut exister d'autres signes (atteinte cutanée, perturbation rénale, anomalie ophtalmologique, atteinte neurologique centrale, …) permettant d'orienter la recherche vers la mutation de certains gènes, mais ceci sera abordé ultérieurement. Effectivement, certains signes spécifiques se rencontrent dans des formes particulières (paralysie des cordes vocales, insuffisance respiratoire, anomalie cutanée, néphropathie, atrophie optique, syndrome pyramidal, …). En revanche, d'autres signes sont communs à de nombreuses formes de CMT; c'est par exemple le cas des anomalies pupillaires observées dans diverses forme de CMT (CMT1A, CMT1B, CMT2A2, CMT2J, CMTX1, CMT5, et CMT6), dans le syndrome de Déjerine-Sottas, la neuropathie hypomyélinisante congénitale, mais aussi dans la neuropathie héréditaire par hypersensibilité aux points de pression [388]. L'ensemble de ces données permet donc de classer relativement simplement la cinquantaine de formes actuellement connues de CMT; malgré tout, cette classification reste imparfaite et mériterait des aménagements, mais ceci sera rediscuté ultérieurement.

Le CMT1 est plus fréquemment rencontré que le CMT2, avec respectivement 60% et 26% dans une étude Allemande [389], et 80,4% et 25,2% dans une étude Britannique [390]. Si l'on s'attache au caractère héréditaire, une étude Norvégienne a montré que les formes à transmission autosomique (36/100000) étaient plus fréquentes que les formes à transmission autosomique récessive (1,4/100000) ou liée à l'X (3,6/100000) [344]. Les gènes impliqués dans cette maladie codent pour des protéines agissant à différents points dans le nerf, tant au niveau de l'axone que de la cellule de Schwann. La plupart des structures et organelles des nerfs périphériques peuvent être potentiellement impliquées dans la maladie de Charcot-Marie-Tooth. Un aperçu de la localisation des différentes protéines susceptibles de provoquer un tableau électro-clinique de CMT est représenté dans la **Figure 37** (**Publication 3** et **Publication 5** dans les annexes). La suite de notre propos va s'attacher à montrer les principales caractéristiques des différentes formes de CMT.

Figure 37. *Représentation schématique de la localisation des principales protéines impliquées dans les différentes formes de CMT.*

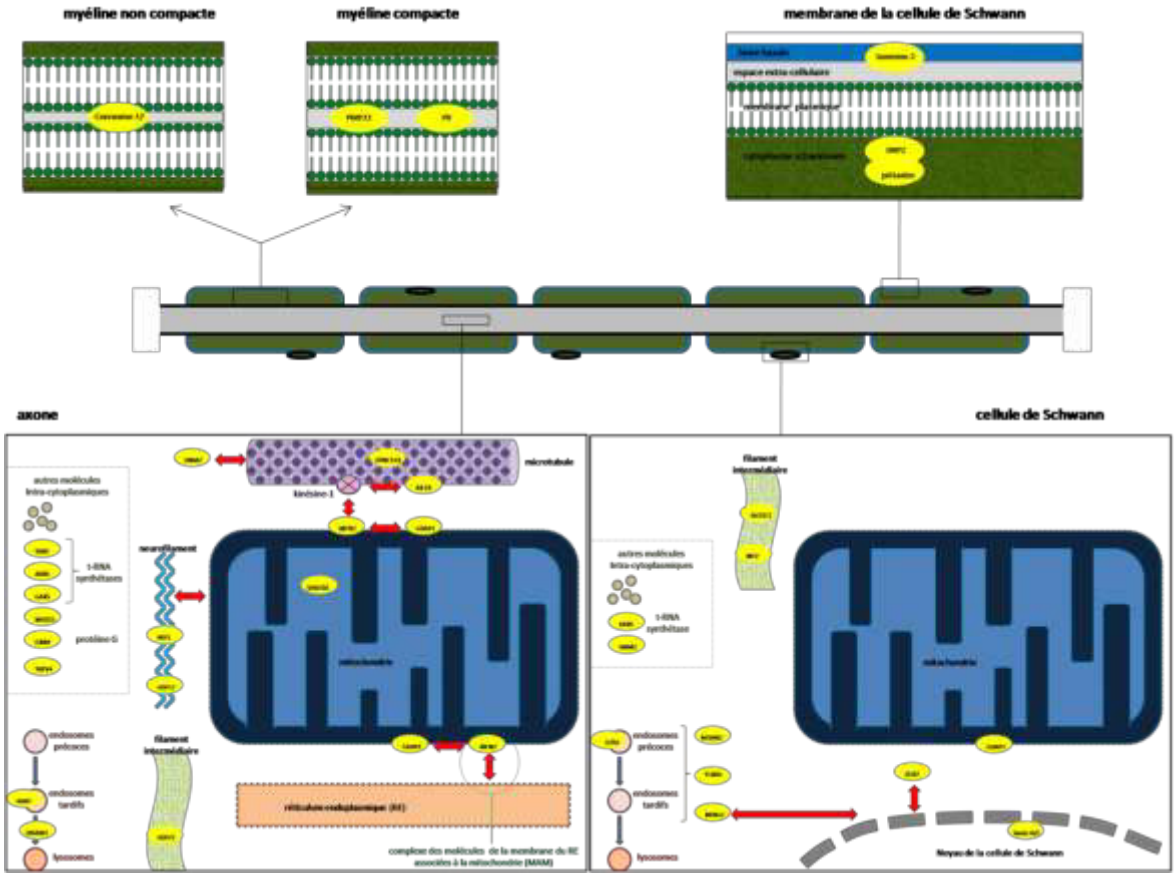

Historique de la maladie de Charcot-Marie-Tooth

La première description d'une forme familiale « d'atrophie musculaire progressive » est à porter au crédit de Jean Martin CHARCOT et Pierre MARIE en 1886: ces deux illustres neurologues Français décrivirent ainsi cinq patients présentant une atrophie musculaire affectant d'abord les pieds et les jambes, d'évolution lente (remontant plus tard aux mains) [391]. Cependant, si ces auteurs avaient bien constatés un caractère familial dans cette atteinte (dans deux cas sur les cinq initialement décrits), ils supposèrent que les lésions affectaient la moelle épinière. C'est finalement Howard Henry TOOTH qui, la même année, décrivit également des patients présentant une symptomatologie similaire, désignée sous le vocable de « peroneal type of muscular atrophy » [392], pour laquelle il fut le premier à supposer une origine au niveau des nerfs périphériques. En 1893, deux autres neurologues Français, Joseph Jules DEJERINE et Jules SOTTAS, individualisèrent une autre forme d'atteinte neurologique périphérique familiale (atteinte d'un frère et d'une sœur), alors dénommée « névrite interstitielle hypertrophique progressive de l'enfance » (actuellement connue sous le terme de « syndrome de Déjerine-Sottas ») [393] pour laquelle l'observation d'un cas autopsié avait déjà été rapportée quatre ans plus tôt par François Alexis Albert GOMBAULT, élève de Jean Martin CHARCOT [394]. L'une des caractéristiques de cette atteinte neurologique périphérique familiale était une hypertrophie nerveuse: en 1894, Gheorge MARINESCU démontra que l'un des cinq patients de la série de Charcot et Marie (de 1886) présentait des lésions histologiques du nerf périphérique similaires à celles observées par GOMBAULT [395]: l'idée d'un spectre des neuropathies héréditaires de type Charcot-Marie-Tooth (CMT) était ainsi lancée. D'autres variétés cliniques de CMT, comme le syndrome de Roussy-Lévy, furent identifiées par la suite [396]. Il faudra toutefois de très nombreuses années pour qu'une première classification soit proposée par Peter J. DYCK et Edward Howard LAMBERT [269], avec des aménagements incomplets depuis. Les CMT sont ainsi classés selon leur mode de transmission: autosomique (récessive ou dominante) ou liée au chromosome X. Un bon en avant dans l'étude des neuropathies de type CMT fut accompli à la fin des années 1980 avec les avancées de la génétique moléculaire. C'est ainsi que, pour la première fois, en 1991, une forme de CMT à transmission autosomique dominante (CMT1) a été associée à une duplication de la région proximale du bras court du chromosome 17

[397, 398]. L'implication du gène *PMP22*, contenu dans cette région dupliquée, fut démontrée dès l'année suivante [399, 400]. Depuis, de très nombreux autres gènes ont été incriminés dans la genèse des CMT. On en dénombre actuellement plus d'une cinquantaine, rendant ainsi les corrélations génotype-phénotype d'autant plus riches et passionnantes dans ce type d'affection génétique.

Maladie de Charcot-Marie-Tooth de type I (CMT1)

Electrophysiologiquement, il est observé une atteinte démyélinisante, avec toutefois des différences par rapport à d'autres neuropathies démyélinisantes acquises comme les PIDC: la démyélinisation est plus homogène et symétrique dans le CMT1 que dans la PIDC [401]. Ces formes sont d'expression clinique très variable, allant de formes peu symptomatiques ou d'intensité modérée (parfois de révélation tardive) à des formes très sévères et précoces, comme le SDS ou la NCH [402].

On distingue 6 formes de CMT1 (classées de A à F). Il existe également d'autres neuropathies héréditaires à transmission autosomique dominante proches du CMT1: le syndrome de Roussy-Lévy, la neuropathie de type CMT liée aux mutations du gène *fibulin-5*, et la neuropathie de type CMT liée aux mutations du gène *GJB3* (**Publication 7** dans les annexes).

CMT1A (MIM 118220)

Génétique/Biologie: Cette entité est la forme la plus fréquente de CMT, représentant 80,4% de l'ensemble des CMT [390]. Elle est associée à une duplication (d'une taille de 1,5 mégabases) du bras court du chromosome 17 (17p12) contenant le **gène *PMP22*** [403]. Le gène PMP22 a été identifié dans les années 1990 [397, 404, 405]. PMP22 est une protéine membranaire de petite taille (22 kDa), et l'un des constituants de la myéline compacte du système nerveux périphérique. Elle est constituée de 160 acides aminés, et contient quatre domaines transmembranaires (TM1-4), deux bras cytoplasmiques, une courte boucle intra-cellulaire et deux boucles extra-cellulaires (l'une d'entre elles portant l'épitope L2/HNK1, médiateur d'adhésion). Cette protéine PMP22 est d'expression diffuse au stade embryonnaire, y compris dans le système nerveux central. En revanche, à l'âge adulte, si elle est évidemment exprimée nettement dans les cellules de Schwann (où elle représente 2 à 5% de la myéline compacte), elle reste aussi très faiblement exprimée dans le système nerveux central (cortex, tronc cérébral, moelle épinière), en particulier au niveau

des noyaux moteurs des nerfs crâniens et des noyaux des motoneurones périphériques, ainsi que dans certains tissus non nerveux (muscle squelettique, cœur) [403]. Outre le fait qu'elle soit un constituant de la myéline compacte, la fonction de cette protéine reste encore mal connue. Elle pourrait notamment jouer un rôle essentiel dans le fonctionnement des neurones l'exprimant aux stades précoces du développement embryonnaire, comme suggéré au travers d'observations sur des souris dépourvues de PMP22 [406].

Clinique: Cette neuropathie se manifeste habituellement précocement durant la vie (avec toutefois une importante variabilité d'expression et de sévérité), restant relativement stable à l'âge adulte [407, 408]. Des formes pauci-symptomatiques de révélation tardive ont pu aussi être décrites, comme le cas d'un ancien cycliste professionnel espagnol pour lequel cette maladie a été diagnostiquée à l'âge de 75 ans [409]. Le phénotype clinique correspond au phénotype classiquement décrit dans les neuropathies de type CMT, avec une amyotrophie et une faiblesse distales des membres inférieurs, une aréflexie ostéo-tendineuse (le plus souvent généralisée), des pieds creux et une atteinte sensitive modérée [410]. Parfois, une mutation du gène *PMP22* peut se manifester par un phénotype clinique de type NHPP (neuropathie héréditaire par hypersensibilité aux points de pression): les manifestations cliniques sont alors des épisodes récurrents de paralysie tronculaire [411-424] (**Publication 1** dans les annexes). Dans ces phénotypes NHPP, l'IRM des troncs nerveux peut objectiver des hypersignaux ou des élargissement focaux [411].

Exceptionnellement (fréquence d'environ 1 cas pour 550 duplications), le CMT1A peut être secondaire à une triplication (quatre copies au total) du gène *PMP22* (ce qui reste tout de même plus fréquent que les duplications *de novo* de *PMP22*). Dans ce cas, le phénotype clinique reste toujours celui d'une polyneuropathie sensitivo-motrice distale et symétrique, mais celle-ci apparaît d'intensité plus sévère que lorsqu'il existe une simple duplication [334].

Neurophysiologie/Radiologie: dans la plupart des cas, la vitesse de conduction motrice est inférieure à 30 m/s, et les latences distales sont allongées (> 5 ms) sur les nerfs médians [425, 426]. Des blocs de conductions moteurs (ou des ralentissements plus important des VCN) peuvent être observés aux points de passage physiologique (canal carpien, gouttière cubitale, …) dans les phénotypes NHPP [411] (**Publication 1** dans les annexes).

Histologie : Sur le plan anatomo-pathologique, le CMT1A se distingue par la présence de très nombreuses proliférations en « bulbe d'oignon » témoignant d'un processus chronique de démyélinisation-remyélinisation [371] (**Photo 7**): chacune d'entre elles correspond à une prolifération concentrique de fragments cytoplasmiques (nucléés ou non) de cellules de Schwann, voire de fragments de membrane basale (surtout chez l'enfant), organisées autour de fibres nerveuses dont la gaine de myéline apparaît trop fine par rapport au diamètre de l'axone qu'elles entourent [427] (**Photo 7**). D'une manière générale, cet aspect typique est un signe rencontré dans les « neuropathies hypertrophiques » (les nerfs apparaissant plus épais et palpable), et n'est donc pas spécifique du CMT1A: il peut ainsi se rencontrer dans d'autres formes de CMT (et dans le syndrome de Déjérine-Sottas), mais est aussi observé dans 10 à 43% des neuropathies acquises de type PIDC [428]. Toutefois, dans le CMT1A, les formations en « bulbe d'oignon » sont beaucoup plus diffuses [429] et sont le siège d'une immuno-réactivité pour la PMP22 (non observé dans les « bulbes d'oignon » des PIDC) [430]. Ces aspects de démyélinisation segmentaire peuvent aussi être observés en « teasing » sous la forme d'une « mise à nu » plus ou moins complète et extensive de l'axone entre deux noeuds de Ranvier successifs (avec augmentation de taille du noyau des cellules de Schwann) [427]. Dans le CMT1A (comme dans le CMT1B), la démyélinisation semble stable dans le temps alors que la perte axonale évolue avec l'âge [371]. Un autre signe histologique rencontré dans le CMT1A est la « tomacula » traduisant une hypermyélinisation (**Publication 1** dans les annexes): ces processus donnent un aspect « en chapelet de saucisse » à la fibre nerveuse myélinisée, et sont le plus souvent rencontrés dans une autre forme de neuropathie héréditaire appelée « neuropathie héréditaire avec hypersensibilité à la pression » (NHPP) (MIM 162500). Dans le CMT1A, leur diamètre moyen est de 14.1µm (± 3.5), et leur longueur moyenne de 77.4 µm (± 16.1) [431]. Enfin, quelques éléments inflammatoires peuvent être observés sur des biopsies nerveuses de patients atteints de CMT1A [432].

Orientations thérapeutiques pour le CMT1A: Un modèle animal de CMT1A a été élaboré afin d'améliorer les connaissances sur cette maladie [433]. Récemment, une étude a montré une importante altération des composants de l'interface axone-glie dans le CMT1A; plus précisément, il a été montré une franche diminution de Necl4 et une augmentation de l'expression de la MAG, deux molécules d'adhésion essentielle dans l'interface axone-glie: il semblerait que cette hyperexpression de la MAG dans le CMT1A

soit un mécanisme de compensation de la perte en Necl4 [434]. Chez les souris transgéniques surexprimant PMP22, l'acide ascorbique semble limiter la sévérité de la neuropathie [435]; in vitro, elle favoriserait la myélinisation et diminuerait l'expression de PMP22 [436]. Pour ces raisons, un essai thérapeutique s'est attaché à prouver une efficacité de l'acide ascorbique (à la posologie de 1500 mg/jour pendant 24 mois) chez des patients atteints de CMT1A, en vain [437]. De même, une posologie journalière plus importante d'acide ascorbique (4000 mg/jour pendant 24 mois) n'a pas montré non plus de différence statistiquement significative par rapport au placebo [438]. La thérapie génique est une autre voie à l'étude dans le traitement du CMT1A. Ainsi, l'administration d'un vecteur dérivé de virus adéno-associé permettant la synthèse de neurotrophine-3 (NT-3) chez des souris Trembler (modèle de CMT1A) permet d'améliorer la fonction motrice et la conduction nerveuse de ces souris [439]: ces résultats sont bien évidemment encourageants, mais méritent d'être confirmés, en attendant peut-être des applications futures chez l'homme. Récemment, l'utilisation du diadénosine homo-dinucléotide P18 (favorisant la diminution de la concentration de calcium à l'intérieur des cellules de Schwann) a permis d'observer (in vitro) une amélioration du processus de myélinisation dans un modèle expérimental de CMT1A [440]. La progestérone est capable, *in vitro*, d'augmenter l'expression des gènes *PMP22* et *MPZ [441]*, d'où l'idée de tester l'effet d'injections sous-cutanées quotidiennes de progestérone et d'onapristone (antagoniste de la progestérone) durant 7 jours chez des modèles transgéniques de rat CMT1A: ceci a permis de montrer que l'onapristone permettait de réduire la perte musculaire et de prévenir la perte axonale, sans pour autant modifier l'épaisseur de la gaine de myéline [442]. Toutefois, l'utilisation d'un antagoniste de la progestérone apparaît trop toxique pour pouvoir être utilisé sans risque chez l'être humain. Une autre molécule prometteuse dans le traitement du CMT1A est la curcumine, celle-ci jouant un rôle stimulant pour la translocation de certaines protéines du réticulum endoplasmique vers la membrane plasmique (réduisant ainsi la toxicité cellulaire des protéines mutantes) [443]: l'administration orale de curcumine chez la souris Trembler^{J} (modèle de CMT1A) permet ainsi d'inhiber l'apoptose des cellules de Schwann, mais aussi d'augmenter le calibre des axones et l'épaisseur de la gaine de myéline (cet effet étant dose-dépendant et réversible à l'arrêt du traitement) [444].

Photo 7 *<u>Duplication du gène PMP22 (CMT1A)</u> : coupe transversale de nerf en microscopie électronique. Aspect typique de proliférations schwanniennes en « bulbes d'oignon » (flèches) ; certaines gaines de myéline paraissent relativement fines par rapport aux diamètres de leur axone (photo du Laboratoire de Neurologie, CHU Limoges).*

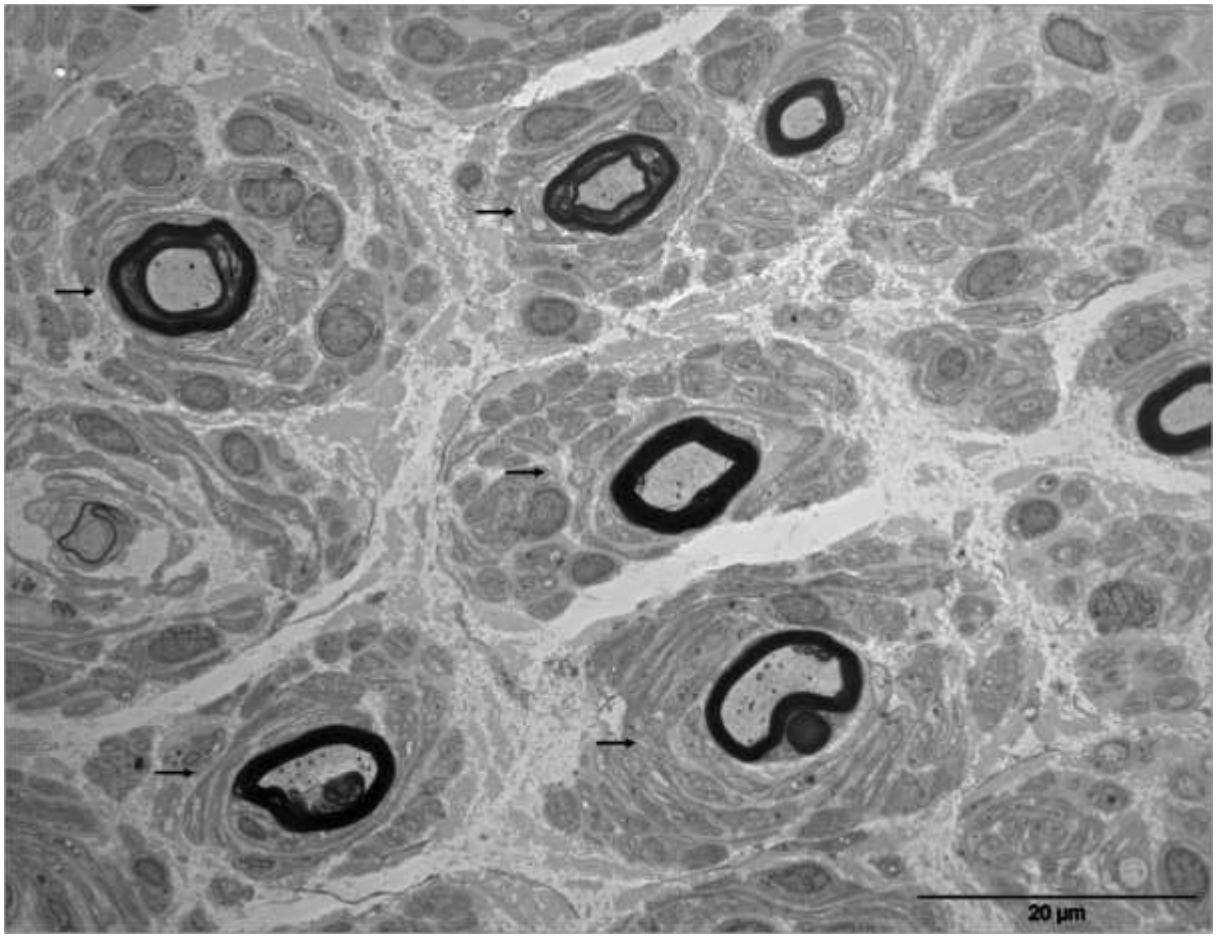

CMT1B (MIM 118200)

Génétique/Biologie : Cette forme de CMT résulte de mutations du **gène *MPZ*** (situé dans la région q22-q23 du chromosome 1) codant pour la glycoprotéine P0: ces mutations peuvent provoquer un gain de fonction, un effet dominant négatif, une perte partielle de fonction ou une hyperglycosylation [445]. P0 est majoritairement exprimée dans les cellules de Schwann, et représente environ 50% des composants protéiques de la gaine de myéline du système nerveux périphérique: il s'agit d'une protéine transmembranaire d'un poids de 29 kDa (composée de 219 acides aminés), comportant trois domaines distincts : un domaine extra-cellulaire glycosylé (immunoglobuline-like), un domaine membranaire, et un domaine intra-cellulaire [446]. En fait, P0 est un membre de la famille des immunoglobulines jouant un rôle de molécule d'adhésion essentielle dans le maintien de la structure de la gaine de myéline: plus précisément, elle participe au maintien de la myéline compacte au niveau des lignes périodiques [446]. Lors du processus de myélinisation, P0 favoriserait la compaction de la myéline en excluant la protéine MAG [371].

Clinique/Neurophysiologie : Le profil électro-clinique de cette entité est similaire à celui du CMT1A. Toutefois, une mutation du gène *MPZ* peut rarement se manifester par un phénotype clinique de NHPP [447].

Histologie : Par ailleurs, tout comme pour ce dernier, l'étude histologique de nerfs de patients atteints de CMT1B révèlent une diminution de la densité des fibres myélinisées, des signes de démyélinisation segmentaire, des formations en « bulbe d'oignon » et l'absence d'altération des fibres amyéliniques [371]. Cependant, leur aspect se distingue de celui du CMT1A par la présence d'une part d'une décompaction de la myéline, et d'autre part par l'existence de replis (ou « foldings ») focaux des lamelles myéliniques [448], ces deux aspects pouvant parfois apparaître simultanément sur un même nerf [449]. Bien que les patients atteints de CMT1B puissent parfois présenter des neuropathies canalaires, ces « foldings » restent totalement différents des tomaculae [450]. Les « foldings » sont des proliférations aberrantes (présentes le long de la totalité des fibres myélinisées), correspondant à des replis internes (« infoldings ») ou externes (« outfoldings »), de la gaine de myéline [451]. Ceci les distingue des « tomaculae » dont les contours sont réguliers [452]. Lorsqu'ils sont très nombreux, ces « foldings » peuvent donner un aspect de « neuropathie

globulaire » [453]. Concernant l'aspect de décompaction myélinique, il se traduit par un élargissement des lignes denses des parties interne ou externe (parfois de la totalité) de la gaine de myéline (par dissociation des lignes périodiques appariées) [454] (**Photo 8**). Toutefois, de tels aspects de décompaction myélinique ne sont pas spécifiques du CMT1B, et peuvent se rencontrer dans des neuropathies acquises comme dans le syndrome POEMS (**P**olyneuropathy, **O**rganomegaly, **E**ndocrinopathy, **M**-protein, **S**kin changes) [455], les neuropathies liées à une gammapathie monoclonale IgM (immunoglobuline M) et une activité anti-MAG [456], ou plus rarement celles associées à des gammapathies monoclonales de type IgA ou IgG [456]. Comme pour le CMT1A, des éléments inflammatoires peuvent être observés sur la biopsie de nerf de ces patients, parfois même avec un profil électro-clinique et une réponse favorable aux corticoïdes mimant une PIDC [457].

Photo 8 *Mutation du gène MPZ (CMT1B) : coupe transversale de nerf en microscopie électronique (barre = 0.1 µm). Aspect de décompaction de la partie interne de la gaine de myéline (flèche) (photo du Laboratoire de Neurologie, CHU Limoges).*

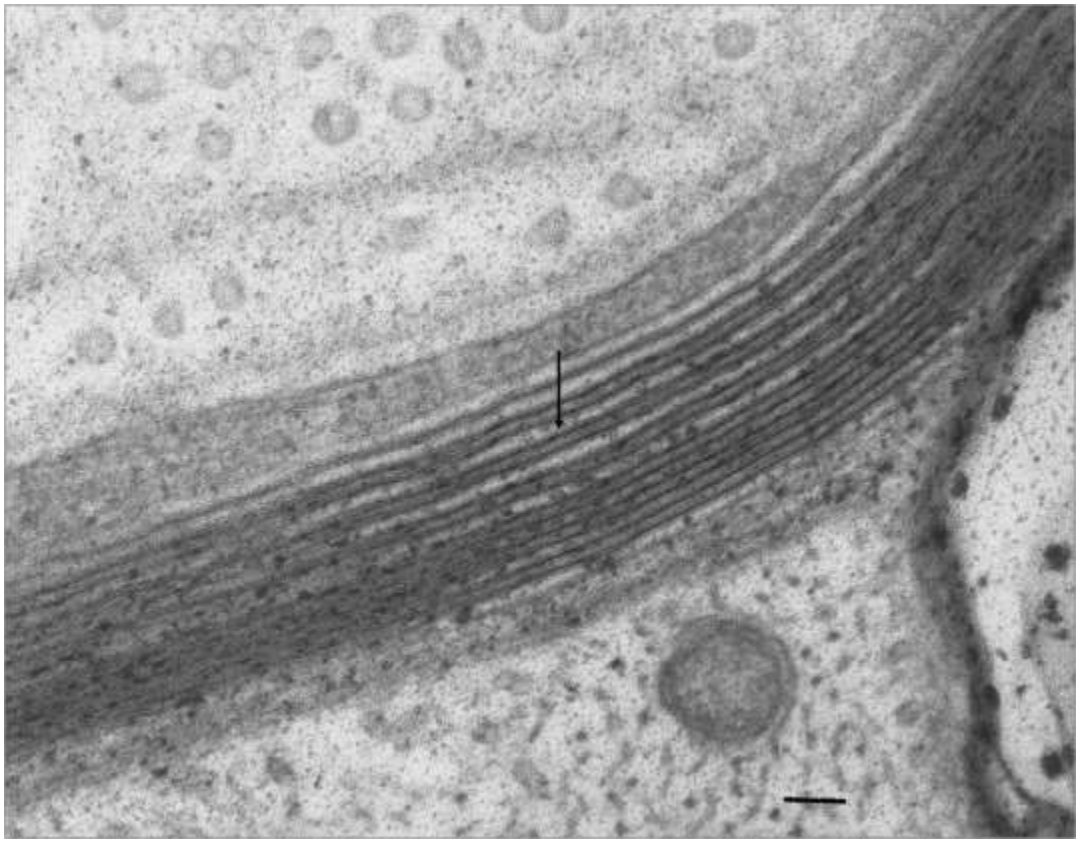

CMT1C (MIM 601098)

Génétique/Biologie : Cette neuropathie est associée à des mutations du **gène *LITAF*** (**L**ipopolysaccharide-**I**nduced **T**NF **F**actor), également appelé *SIMPLE* (**S**mall **I**ntegral **M**embrane **P**rotein of **L**ysosome/late **E**ndosome) ou *PIG-7* (**P**53 **I**nductible **G**ene-**7**), situé sur le chromosome 16p13.1 [458]. Initialement, deux transcrits différents furent rapportés, LITAF et SIMPLE [402], mais, le transcrit LITAF résultant en fait d'une erreur de séquençage de l'ADN, seul le transcrit SIMPLE reste le véritable transcrit de ce gène [459]. SIMPLE correspond à une protéine précoce des endosomes, d'un poids de 18 kDa), particulièrement exprimée dans les cellules de Schwann [460]. Cette protéine intervient notamment dans le recrutement de certains composants des membranes endosomales, dans la régulation du traffic endosomal, dans l'atténuation du signal des récepteurs ERBB, et dans la régulation des exosomes [461]. Ainsi, un déficit en LITAF est à l'origine d'une part d'une accélération de la destruction de la myéline et de l'émergence d'une repousse axonale, d'autre part d'une augmentation du nombre de macrophages lors du processus de dégénérescence Wallerienne [462].

Clinique : Les premiers cas furent décrits en 1992 dans deux familles britanniques. Ces patients présentaient un tableau clinique classique de déficit moteur (et sensitif) distal et amyotrophiant des membres inférieurs, le plus souvent associé à des pieds creux [463, 464]. Des cas de formes d'intensité minime de révélation tardive ont été décrits [465].

Neurophysiologie : Les vitesses de conduction nerveuses motrices étaient diminuées, situées entre 15 et 22,9 m/s [463]. Des blocs de conduction moteur ont parfois été observés [466].

Histologie : l'aspect est proche de ce qui est observé dans le CMT1A [371], avec la mise en évidence d'assez nombreuses formations en « bulbe d'oignon » [464].

CMT1D (MIM 607678)

Génétique/Biologie : Il s'agit d'une forme rare de CMT1 causée par des mutations du **gène *EGR2*** (**E**arly **G**rowth **R**esponse **2**) situé sur le chromosome 10q21-q22 [467]. Si le CMT1D est bien de transmission autosomique dominante, des cas de mutations *EGR2* à transmission autosomique récessive ont pu être observés [468]. EGR2 (également appelé « Krox-20 »), en collaboration avec SOX10 (qui régule EGR2), joue un rôle primordial dans la formation et la maintenance myélinique [469]: il s'agit d'un facteur de transcription en « doigt de zinc » (Cys2-His2) permettant de réguler l'expression des gènes codant pour les protéines myéliniques telles MPZ, connexine 32, MBP et PMP22 [470].

Clinique/Neurophysiologie : L'expression clinique du CMT1D est très variable, allant de formes modérées à début tardif à des formes sévères à début précoce (syndrome de Déjerine-Sottas ou neuropathie congénitale hypomyélinisante) [467, 471]. Le profil électro-clinique est relativement proche de celui du CMT1B.

Histologie : Sur la biopsie de nerf sural, on retrouve une raréfaction sévère en fibres myélinisées (**Photo 9**), associée à de très nombreuses formations en « bulbe d'oignon » [472]. Par ailleurs, l'absence complète en EGR2 (transmission autosomique récessive) engendre un tableau de neuropathie hypomyélinisante congénitale [473].

Photo 9 *<u>Mutation du gène EGR2 (CMT1D)</u> : coupe transversale de nerf en microscopie électronique. Raréfaction sévère en fibres myélinisées. Notez la prolifération schwannienne en « bulbes d'oignon » autour d'une fibre normalement myélinisée (flèche) (photo du Laboratoire de Neurologie, CHU Limoges).*

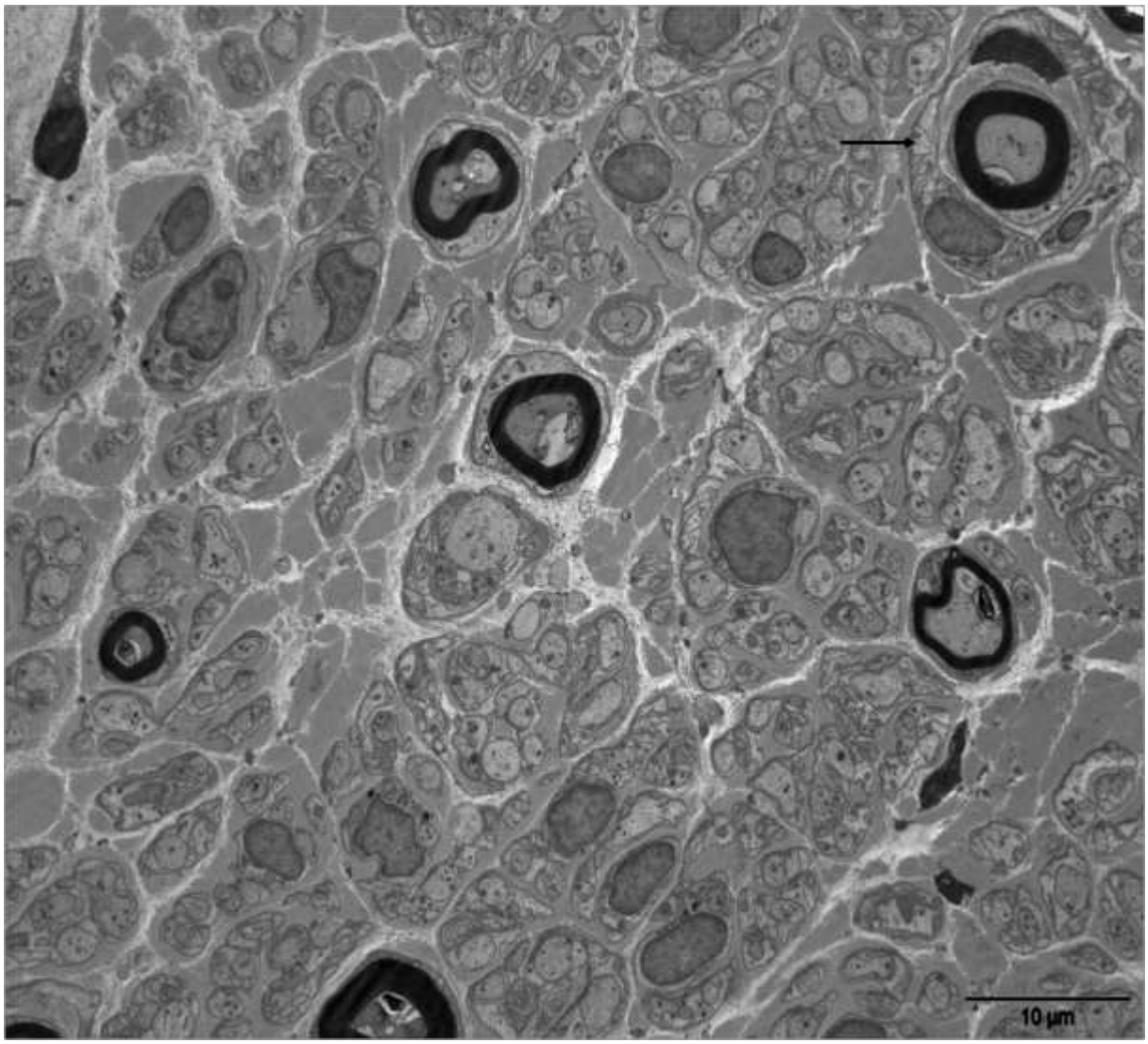

CMT1E (MIM 118300)

Génétique/Biologie : Cette entité représente seulement 1 à 5% des CMT1, et est associée à des mutations ponctuelles du **gène *PMP22*** [403]. Initialement, ces cas furent considérés comme cliniquement plus sévères que les cas en lien avec une duplication du gène *PMP22* (CMT1A) [474].

Clinique : En réalité, les CMT1E englobent un large spectre de phénotypes cliniques, avec des manifestations allant de formes modérées de phénotype NHPP à des formes sévères de type Déjérine-Sottas ou neuropathie congénitale hypomyélinisante [403]. Si les mutations du gène *PMP22* donnent bien des neuropathies démyélinisantes, il semblerait que l'une d'entre elle (mutation R159C) puisse engendrer un profil « axonal » [475]. Certains patients peuvent présenter des pieds plats ou une scoliose [476]. La surdité est egalement fréquente dans cette atteinte, souvent dès la deuxième décénnie de vie [477-479], parfois plus précocément durant l'enfance [480]. Le CMT1E est également connu sous le terme « maladie de Charcot-Marie-Tooth autosomique dominante avec surdité ».

Histologie : L'aspect histologique des formes précoces et sévères est superposable à ce qui est observée en cas de duplication du gène *PMP22*, avec une raréfaction sévère en fibres myélinisées et une profusion de « bulbes d'oignon ». Dans le cas des phénotypes de type NHPP, des tomaculae peuvent être observées en cas de mutation ponctuelle [481], voire une réduction de l'épaisseur de la myéline sans formation en « bulbe d'oignon » en cas de mutation non-sens [418]. Un aspect de décompaction de la myéline, avec régions internodales courtes (entrecoupées de régions ou l'axone est dénudé) peut être observé [476].

CMT1F (MIM 607734)

Génétique/Biologie : Cette forme de CMT1 est due à des mutations du **gène NEFL** (**Ne**uro**f**ilament protein **l**ight polypeptide) encodant les chaînes légères des neurofilaments (NF-L), constituant majeur des filaments intermédiaires jouant un rôle majeur dans l'assemblage et la maintenance du cytosquelette axonal [482].

Clinique/Neurophysiologie : Initialement, de telles mutations ont été décrites comme des formes axonales à transmission autosomique dominante (CMT2E) [483]. Cependant, certains de ces patients présentaient clairement un profil électrophysiologique de type démyélinisant, en cohérence avec les aspects histologiques observés. Pour cette raison, cette entité est parfois qualifiée de CMT2E/1F. Très récemment, des cas de mutations du gène NEFL ont été rapporté dans des familles au sein desquelles il existait un certain chevauchement de neuropathies et de myopathies, suggérant que le spectre des muations de ce gène porrait s'étendre aux muscles [484].

Histologie : Quelques formations en « bulbe d'oignon » (avec aspect trop fin des gaines de myéline par rapport au calibre de l'axone correspondant) ont été observées [485].

Syndrome de Roussy-Levy (MIM 180800)

Ce tableau clinique, également nommé « dystasie aréflexique héréditaire », fut décrit pour la première en 1926 par Gustave ROUSSY et Gabrielle LEVY comme l'association d'une ataxie héréditaire à transmission autosomique dominante associée à des tremblements [486, 487]. Ces patients présentent un profil électrophysiologique de neuropathie démyélinisante, et l'analyse histologique objective de nombreuses formations en « bulbe d'oignon » et plus rarement un aspect d'hypertrophie focale de la myéline ou une perte majeure en fibres myélinisées [488]: pour cette raison, cette entité est considérée comme une variante de CMT1 Cliniquement, ces patients présentent une ataxie proprioceptive, des pieds creux, une

aréflexie ostéo-tendineuse généralisée, plus rarement un tremblement postural ou des troubles sensitifs thermo-algiques modérés [489]. Parfois, une hypertrophie des racines nerveuses peut être mise en évidence à l'IRM [490].

Le syndrome de Roussy-Levy peut être indifféremment secondaire à une duplication [489] ou à des mutations [491] du gène *PMP22*, plus rarement à des mutations du gène MPZ [488]. En fait, il a été prouvé génétiquement que la famille initialement décrite en 1926 était finalement porteuse d'une mutation du gène *MPZ*, forme plus rare de cette maladie associée histologiquement aux cas d'hypertrophie focale de la myéline et à une raréfaction majeure des fibres myélinisées [488].

CMT lié au gène FBLN5

Génétique/Biologie : Le **gène FBLN5** (**Fibulin-5**) code pour une glycoprotéine matri-cellulaire liée au transport du calcium, régulateur clé du développement et de la maintenance des tissus riches en fibres élastiques et élément indispensable de l'élastogenèse). Les mutations de ce gène engendrent classiquement un tableau de « cutis laxa » (associant hyperlaxité cutanée, une dégénérescence maculaire liée à l'âge, et des anomalies portant sur les fibres élastiques d'autres organes comme le cœur) [492].

Clinique/Neurophysiologie : Récemment, des cas de polyneuropathie démyélinisante de type CMT1 ont pu être reliés à cette mutation, avec une association variable à une hyperlaxité cutanée et une dégénérescence maculaire liée à l'âge [492].

Histologie : A ce jour, aucune analyse histologique des nerfs de ces patients n'a été rapportée.

CMT lié au gène GJB3

Génétique/Biologie : Les mutations du **gène *GJB3*** (**G**ap **J**unction protein **B**eta-**3**) sont à l'origine d'une pathologie dermatologique (erythrokeratodermia variabilis et progressiva, ou EKV; OMIM 133200) et des atteintes cochléaires: la surdité autosomique dominante de type 2B (OMIM 612644) et la surdité digénique GJB2/GJB3 (OMIM 220290); *GJB3* code pour la protéine appelée « Connexine 31 » (Cx31), composant essentiel des jonctions communicantes au niveau du tissu cutané, de la cochlée, mais aussi des cellules de Schwann [493].

Clinique : Les premiers cas de CMT associés à une mutation du gène GJB3 ont été identifiés dans une famille Espagnole: ces patients présentaient une surdité de transmission autosomique dominante, associée à une polyneuropathie sensitivo-motrice; des ulcérations cutanées plantaires (à l'origine d'amputations) ont parfois été rapportées [494].

Neurophysiologie/Histologie : Malgré un aspect d'un processus évident de démyélinisation/remyélinisation sur la biopsie de nerf sural (avec d'abondantes formations en « bulbe d'oignon »), le profil électrophysiologique s'avérait plutôt mixte (avec des amplitudes diminuées et des VCN peu ralenties) [494].

Variante : En 2005, une variante d'EKV à transmission autosomique récessive (incluant une neuropathie, sans plus de précision), nommée « EKV3 », a été identifiée dans une population de la région Canadienne du Kamouraska [495]. L'anomalie était portée par le chromosome 7q22, mais n'avait finalement aucun lien avec le gène *GJB3*.

Maladie de Charcot-Marie-Tooth de type II (CMT2)

Généralités

Le CMT2 correspond à des formes axonales de CMT, et est moins fréquemment rencontré que le CMT1. La prévalence du CMT (tout type confondu) est estimée entre 20 et 40/100000 dans la population générale [496, 497]. La prévalence du CMT2 a été évaluée à 12/100000 dans le nord de l'Espagne [345] et 3,9/100000 en Suède [344]. Dans l'état américain de l'Iowa, cette forme représenterait 18,9% des CMT [497]. Ce dernier résultat est proche de celui d'une étude britannique récente qui retrouvait 27,1% de CMT2 contre 56,5% de CMT1 [390]. Les mutations du gène *MFN2* (CMT2A) sont les plus fréquemment rencontrées dans le CMT2 [498].

Bien que le phénotype des CMT2 soit considéré comme étant relativement uniforme [499], il est possible de catégoriser ce type de CMT en trois sous-types distincts [500]:

- CMT2 de forme classique : comme pour le CMT1, on retrouve des pieds creux, une aréflexie ostéo-tendineuse généralisée (n'affectant que les membres inférieurs dans 90% des cas), un déficit moteur distal amyotrophiant des membres inférieurs (puis supérieurs). L'atteinte sensitive est habituellement modeste. L'âge de début est majoritairement situé aux alentours de la deuxième décennie de vie, mais un tiers des patients ne se plaignent de symptômes qu'entre les cinquième et septième décennies [271], des formes précoces étant également possible [501]. Sur le plan histologique, la biopsie de nerf montre une perte variable en fibres myélinisées (essentiellement de gras calibre), avec surtout des clusters de régénération; des formations en « bulbe d'oignon » peuvent être observées, mais beaucoup moins fréquemment que dans le CMT1.
- CMT2 associées à des éléments de présentation atypiques :
    - **CMT2 de forme infantile sévère** [501]
    - **CMT2 avec atteinte motrice particulière** : atteinte prédominant aux membres supérieurs [502, 503] ou en proximal [504].

- **CMT2 comportant des aspects histologiques inhabituels** : il peut être observé des renflements axonaux riches en neurofilaments [505]
- **CMT2 avec activité musculaire continue** : des manifestations de type neuromyotonie (parfois associée à des crampes, des fasciculations ou une hypertrophie musculaire) ont parfois été rapportées [506, 507]
- **CMT2 avec syndrome des jambes sans repos** : cette manifestation (classiquement rencontrée dans la population générale, et non forcément associée à des troubles neurologiques) semble particulièrement fréquente dans le CMT2, sans pour autant que des explications précises aient été apportées à ce sujet [508]. Certains auteurs ont avancé l'hypothèse que les formes familiales de syndrome des jambes sans repos puissent être des formes mineures et restreintes de CMT2 [509].
- **CMT2 avec atteinte sensitive sévère** : des cas de neuropathie héréditaire axonale à transmission autosomique dominante avec troubles sensitifs prédominants, atrophie péronière et pieds creux ont été rapportés en association à des lésions cutanées distales sévères des membres inférieurs (ulcérations cutanées) [510, 511]. Il s'agit de formes frontières entre le CMT2 et la neuropathie héréditaire autonomique et sensitive.
- **CMT2 avec paralysie des cordes vocales** : cette manifestation a été décrite dans une famille de CMT2 avec atteinte motrice prédominant en distalité aux membres supérieurs, en association également à une paralysie diaphragmatique [512], et dans un cas unique de révélation plus tardive [513].

- CMT2 'plus': il s'agit de formes comportant des atteintes neurologiques du système nerveux central
  - **CMT2 avec syndrome pyramidal (HMSN de type V):** cette forme initialement décrite par Anita HARDING & THOMAS [514] a finalement été assimilée à une variante de paraplégie spastique [515]. Toutefois, les éléments électro-cliniques et pathologiques sont clairement superposables à ce qui peut être observé dans un CMT2 [516]. Cliniquement,

il s'agit d'un déficit moteur distal amyotrophiant des quatre membres (prédominant aux membres supérieurs) associés aux éléments d'un syndrome tétrapyramidal [517].

- **CMT2 avec atrophie optique** : l'association atrophie optique et CMT a initialement été décrite à la fin du XIXème siècle [518], mais peut être observée tant selon un mode de transmission autosomique dominant [519] que récessif [520]. L'atrophie peut également parfois s'accompagner d'une surdité [521, 522].
- **CMT2 avec rétinite pigmentaire** [523, 524].
- **CMT2 avec d'autres manifestations neurologiques centrales** : ainsi, il a pu être observé quelques cas de CMT2 associé à un syndrome parkinsonien [525-527], une choréo-athétose [528], un ptosis [526, 527], une démence [526], un strabisme congénital [527], une anomalie pupillaire [529, 530], une surdité [529], une ataxie cérébelleuse [528, 531], une épilepsie [528, 531], un retard mental [528] ou une agénésie du corps calleux [532].

Outre une « classification » par phénotype, les différents types de CMT2 peuvent avant tout être classés en fonction du gène impliqué. Toutefois, au travers d'une étude portant sur 61 patients (issus de 18 familles) atteints de CMT2, la mutation d'un gène spécifique n'a pu être déterminée que dans seulement 17% des cas [499]. Effectivement, à ce jour, on dénombre 19 formes de CMT2 (classées de A à R, sauf O), auxquelles on associe une variante appelée ARAN-NM (**A**utosomal **R**ecessive **A**xonal **N**europathy with **N**euro**m**yotonia).

CMT2A1 (MIM 118210) et CMT2A2 (MIM 609260) [transmission autosomique dominante]

Génétique/Biologie : Le CMT2A représente la cause la plus fréquente de CMT2. Ainsi, sur une série de 126 patients atteints de CMT2 (99 originaires des USA, et 27 originaires du Royaume-Uni), 27 (soit 21%) présentaient un CMT2A [533]. En 1993, le CMT2A a été associé à une anomalie située sur le chromosome 1 (1p35-36) [534]. Ce n'est qu'en 2001 que cette entité a été reliée plus précisément à des mutations du **gène *KIF1B*** [535]. KIF1B (kinesine motor protein B) est un membre de la famille des protéines KIF (**KI**nesine super**F**amily), famille comprenant une quarantaine de protéines jouant un rôle dans le transport axonal de diverses organelles [536]; KIF1B est plus précisément impliquée dans le transport axonal (antérograde) des mitochondries [537]. Toutefois, depuis 2004, aucune autre mutation du gène *KIF1B* n'a été détectée en dehors de la famille Japonaise initialement décrite, et plusieurs cas de CMT2A ont été associés à une mutation du **gène *MFN2*** (**M**ito**f**usi**n**e **2**), finalement considéré comme la cause essentielle de CMT2A [498, 538, 539]: pour cette raison, on distingue les très rares cas de CMT2A1 (lié aux mutations du gène *KIF1B*) des cas de CMT2A2 (liés aux mutations du gène *MFN2*) correspondant en fait réellement au CMT2A. MFN2 (tout comme MFN1) est une protéine localisée dans la membrane externe des mitochondries, impliquée particulièrement dans le processus de fusion mitochondriale et les relations mitochondrie-réticulum endoplasmique (régulation du transfert de calcium du réticulum endoplasmique vers la mitochondrie) [540]. MFN2 est composé de trois domaines (un domaine « GTPase », un domaine « coiled-coil », et un domaine « R3 »), chacun de ces 3 domaines pouvant être indifféremment affecté par des mutations [533]. Un modèle animal de souris MFN2 knockout à également été élaboré [540].

Clinique/Neurophysiologie : Les patients atteints de CMT2A présentent habituellement une forme plus sévère que les autres patients CMT2 [541]. Ainsi, dans une étude récente, sur 27 patients atteints de CMT2A lié à une mutation *MFN2*, 17 (soit 63%) étaient considéré comme porteurs d'une forme très sévère (évaluée par le CMT neuropathy score) , le plus souvent lié à des mutations *de novo*: 91% d'entre eux ne pouvaient plus marcher au-delà de 21 ans; par ailleurs, l'âge de début des symptômes de ces patients était de 4,4 ans (range : 1-33 ans), contre 41,4 ans (range : 1-82 ans) pour les CMT2 non associés à une mutation *MFN2*

[533]. Dans cette même étude, le profil clinique était très variable, allant de formes à prédominance motrice à des neuropathies avec ataxie proprioceptive prédominante, en passant bien évidemment par les classiques formes sensitivo-motrices; toutefois, comme souvent dans les CMT, les troubles sensitifs apparaissent plus tardivement que les symptômes moteurs. Ces observations incitent donc à la réalisation systématique d'une recherche génétique de mutation du gène *MFN2* en cas de profil électro-clinique de CMT2 de forme sévère, particulièrement en cas de forme sporadique; en cas de neuropathie axonale héréditaire sporadique sans mutation *MFN2* avérée, l'exploration de mutation récessive des gènes *GDAP1*, *LMNA*, *MED25* et *NEFL* est conseillée [541].

Histologie : Sur le plan histo-pathologique, les CMT2 associés aux mutations *MFN2* sont caractérisés par des lésions axonales prédominantes, parfois associées à la présence de « bulbes d'oignon » témoignant également d'une atteinte myélinique [542-544]. En microscopie électronique, il est possible d'observer des mitochondries anormalement larges au niveau des axones des fibres myélinisées et amyéliniques [543-546] (**Photo 10**), plus rarement au niveau du cytoplasme des cellules de Schwann [543].

Photo 10 *Mutation du gène MFN2 (CMT2A) : coupe transversale de nerf en microscopie électronique. Visualisation d'agrégats de mitochondries prenant un aspect arrondie en coupe transversale (issu de* ***Calvo et al****, Archives of Neurology 2009 ; photo du Laboratoire de Neurologie, CHU Limoges).*

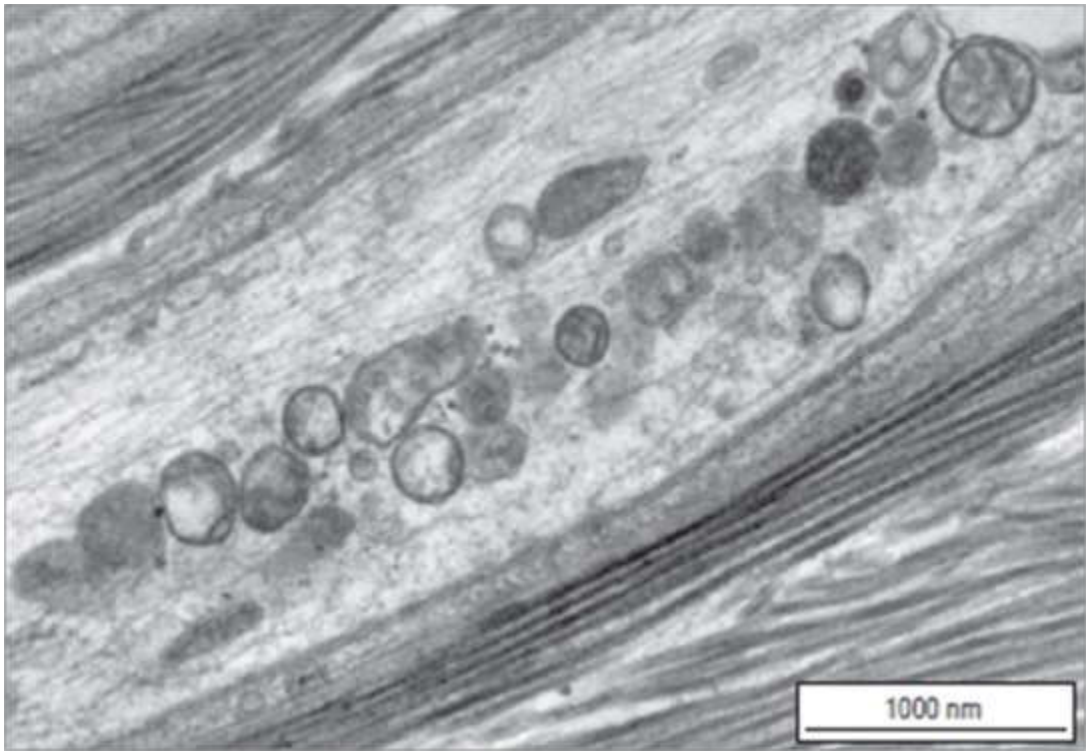

CMT2B (MIM 605588) [transmission autosomique dominante]

Génétique/Biologie : Le CMT2B est lié à des mutations du **gène *RAB7*** [57]. RAB7 est une GTPase clé dans le transmembranaire au niveau des endosomes précoces et tardifs. A ce jour, seulement quatre mutations du gène *RAB7* ont été retrouvées en association au CMT2: L129F, K157N, N161T et V162M [547].

Clinique : Le début des symptômes débute entre 13 et 30 ans [369]. L'élément clinique spécifique de cette affection est la présence d'une atteinte sensitive prédominante, souvent sévère et pourvoyeuse d'ulcérations cutanées au niveau des membres inférieurs [369, 548-550], raison pour laquelle certains auteurs ont été tentés de classer cette entité dans la catégorie des HSMN plutôt que dans la catégories des CMT [548, 551]. Pourtant, le qualificatif de CMT2B a été conservé.

Neurophysiologie : le profil est celui d'une polyneuropathie axonale sensitivo-motrice [548].

Histologie : Une étude (comprenant biopsies cutanées, analyse des glandes sudoripares et tests cardiaques) a retrouvé des arguments en faveur d'une atteinte du système nerveux périphérique autonome chez ces patients [550]. La biopsie de nerve sural montre des signes de dégénérescence axonale chronique associé à des éléments de régénération [548].

CMT2B1 (MIM 605588) [transmission autosomique récessive]

Génétique/Biologie : Le CMT2B1 est lié à une unique mutation du **gène *LMNA*** (**Lamin A**/C) codant pour les lamines de type A et de type C, protéines structurelles (de type filament intermédiaire) de l'enveloppe nucléaire [552]. En fait, les mutations de ce gène engendre aussi des « laminopathies » comprennant diverses pathologies telles des dystrophies musculaires (dystrophies musculaires d'Emery-Dreifuss de type 2 et 3, MIM 180350; dystrophie musculaire des ceintures de type 1B, MIM 159001; dystrophie musculaire congénitale, 613205; cardiomyopathie dilatée de type 1A, MIM 115200; syndrome de Malouf, MIM 21212), des lipodystrophies (lipodystrophie famliale partielle de type Dunningham, MIM

151660; dysplasie acro-mandibulaire de type A, MIM 248370), ou encore le syndrome progéria de Hutchinson-Gilford (MIM 176670) [553]. Cette diversité de phénotypes cliniques pourrait être expliquée par la grande variété de fonctions de la lamine A/C, incluant la maintenance de la structure nucléaire, la régulation du processus de transcription et l'organisation de l'hétérochromatine [554].

Clinique : En 1999, ces premiers cas de CMT2 à transmission autosomique récessive ont été reliés à une anomalie située sur le chromosome 1q21.2 [555], avant qu'une mutation R298C du gène *LMNA* soit identifiée [556]. Le phénotype clinique comprenait un déficit moteur et sensitif distal sévère, parfois associé à un déficit moteur proximal. L'évolution est le plus souvent assez rapide [555, 556]. Toutefois, en 2004, l'observation d'une série de 21 patients Algériens ayant la même mutation R298C du gène *LMNA* retrouva un âge de début variable (entre 6 et 27 ans), avec une sévérité et une durée d'évolution variables : effectivement, neufs patients présentaient une forme classique et peu évoluée de CMT, sans atteinte proximale associée (après 5 à 18 ans d'évolution); quatre autres présentaient, en revanche, une forme sévère, avec notamment une amyotrophie prononcée des ceintures pelviennes et scapulaires [557]. En lien avec d'autres mutations du gène LMNA, des cas de neuropathie axonale ont été observés en association avec soit « cardiomyopathie + dystrophie musculaire + leuconychie » [558], soit « myopathie scapulo-humérale » [559], soit « cardiomyopathie + arythmie cardiaque » [560].

Neurophysiologie : Les amplitudes sensitives et motrices sont diminuées, alors que les VCN sont normales, ce qui correspond à un profil axonal [555].

Histologie : Concernant le CMT2B1, la biopsie de nerf montre une importante raréfaction des fibres myélinisées, portant plus sur celles de gros que de petit calibre. Aucun signe de démyélinisation-remyélinisation ou de dégénérescence/régénersecence axonale active (comme des « clusters » de régénération) n'est observé, ce qui pourrait suggérer que cette atteinte survient à un stade prénatal [557].

CMT2B2 (MIM 605589) [transmission autosomique récessive]

Génétique/Biologie : Le CMT2B2 est secondaire à une mutation p.A335V du **gène *MED25*** (**Med**iator complex subunit **25**) [561]. Le complexe « Mediator » (présent dans toute cellule eucaryote) correspond à un large ensemble de protéines chargé de transmettre différents signaux (activateurs comme inhibiteurs), mais aussi des facteurs de transcription, destinés à initier le processus de transcription [562]. MED25 semble plus particulièrement impliqué dans le contrôle du développement et de la taille des organes en limitant simultanément la prolifération et l'expansion de leurs cellules [563].

Clinique : Le CMT2B a été identifié chez huit membres d'une famille du Costa-Rica en 2001 [564]. L'âge de début des symptômes se situait entre 28 et 42 ans (moyenne à 33,8 ans): une hypoesthésie distale des membres supérieurs était observée chez 6 patients, et un déficit moteur distal amyotrophiant des membres supérieurs était observé chez 5 patients (surtout sur l'extension des doigts, l'abduction du poignet et la flexion du poignet); certains patients se plaignaient de crampes des pieds [561, 565].

Neurophysiologie : Les VCN étaient dans la norme, ou parfois modérément diminuées, avec surtout des amplitudes motrices diminuées ou absentes aux membres supérieurs chez cinq patients [564].

Histologie : Aucun résultat de biopsie de nerf n'a été rapporté dans le CMT2B2.

CMT2C (MIM 606071) [transmission autosomique dominante]

Génétique : Le CMT2C est lié à des mutations du **gène *TRPV4*** (**T**ransient **R**eceptor **P**otential **V**anilloid **4** channel) [566]. Ce gène est également impliqué dans la survenue de neuropathies motrices héréditaires, soit de type dHMN (distal hereditary motor neuropathy) soit sous une forme scapulo-péronière d'amyotrophie spinale [567, 568], ainsi que dans des dysplasies squelettiques à transmission autosomique dominante [569].

Biologie : Dans la famille des canaux ioniques de type TRP (**T**ransient **R**eceptor **P**otential), TRPV4 représente un canal ionique (cation) perméable au calcium (Ca^{2+}) et au magnésium (Mg^{2+}): il est activé par différents stimuli comme la chaleur douce, des stimuli mécaniques, certaines substances endogènes (comme l'acide arachidonique et les dérivés des métabolites du cytochrome P450, ou des endocannabinoïdes) ou encore des dérivés de l'alpha-phorbol [570]. TRPV4 est ainsi impliqué dans l'osmorégulation et la thermorégulation; il assure également le rôle de mécanorécepteur (au niveau de l'endothélium vasculaire, des canaux collecteurs rénaux et de l'urothélium vésical) et de « barrière cellulaire » (rôle dans la perméabilité vasculaire, la perméabilité épidermique et la perméabilité des voies respiratoires), et est impliqué dans la formation et le remodelage osseux [570]. Sur le plan du système nerveux, TRPV4 est présent au niveau du corps cellulaire des ganglions rachidiens postérieurs, au niveau de cellules hippocampiques [571], du corps cellulaire des motoneurones périphériques [572], ainsi qu'au niveau des neurones nociceptifs dont les corps cellulaires sont situés dans les ganglions rachidiens postérieurs ou le ganglion trigéminé [573] ce dernier point lui conférant un rôle dans la genèse des douleurs neuropathiques [574]. Enfin, TRPV4 contribue également à la régulation de la production de facteurs neurotrophiques impliqués dans la croissance axonale [575].

Clinique/Neurophysiologie : Les mutations du gène *TRPV4* représenterait moins de 1% de la totalité des CMT2 et des dHMN [576]. Cliniquement, le CMT2C se présente sous la forme d'une neuropathie axonale sensitivo-motrice (à prédominance motrice et distale), associée à une paralysie diaphragmatique et laryngée d'intensité variable, et plus rarement à une hypoacousie [577, 578].

Histologie : La biopsie de nerf sural retrouve une perte modeste des larges et des petits axones myélinisés et des fibres amyéliniques [578].

CMT2D (MIM 601472) [transmission autosomique dominante]

Génétique/Biologie : Cette neuropathie est en lien avec des mutations du **gène *GARS***, codant pour l'enzyme GlyRS (**Gly**cyl-t**R**NA **S**ynthetase), qui peuvent également engendrer une forme de dHMN (dSMA type V, MIM 600794) [579, 580]. Cette enzyme fait partie de la famille des ARS (**A**minoacyl-t**R**NA **S**ynthetases), garants de la fidélité du transfert de l'information génétique transmise lors du processus de translation. On sait maintenant que plusieurs enzymes de la famille ARS sont impliquées dans la survenue de différentes formes de CMT comme YARS, AARS ou KARS (développées dans d'autres paragraphes) [581], mais GARS fut la première à être identifiée [579]. Pour faciliter l'étude de cette neuropathie, des modèles de souris mutantes *GARS* ont été mis au point [582, 583]: il semblerait ainsi que ces souris présentent une altération précoce du fonctionnement de la jonction neuro-musculaire [584], et que le CMT2D soit lié à un défaut de distribution de GARS dans les nerfs périphériques (GARS étant principalement situé dans le corps cellulaires des motoneurones périphériques et des ganglions rachidiens dorsaux) [585].

Clinique : Le CMT2D est une forme rare de CMT, représentant moins de 1% des CMT2 dans une étude Japonaise portant sur 119 patients [586]. En fait, le dSMA-V est une variante allélique et non une entité différente du CMT2D [587]. CMT2D/dSMA-V est caractérisé par l'apparition, durant l'adolescence, d'un déficit essentiellement moteur (quelques troubles proprioceptifs pouvant apparaître, dans un second temps, dans le CMT2D) débutant aux membres supérieurs (avec une amyotrophie prononcée des éminences thénars et des muscles interosseux, l'éminence hypothénar étant atteinte plus tardivement); les membres inférieurs sont constamment affectés dans le CMT2D (avec pieds creux et atrophie péronière), mais seulement affectés dans la moitié des cas de dSMA-V (et plus tardivement); des signes d'atteinte pyramidale sont présents chez 12,5% des patients avec dSMA-V, sans jamais aucun trouble sensitif dans cette variante [588].

Neurophysiologie : les VCN sont normales, avec des signes d'atteintes « neurogènes » lors de la détection à l'aiguille [503].

Histologie : La biopsie de nerf sural du dSMA-V montre des signes d'atteinte axonale avec la présence de clusters de régénération, la myéline apparaissant au contraire de structure normale en microscopie électronique. Toutefois, dans le CMT2D, quelques anomalies myéliniques (des fibres de petits et moyen calibre) très discrètes ont pu rarement être identifiées (épaisseur de myéline parfois trop fine par rapport au calibre de l'axone, et rares pseudo-formations en « bulbe d'oignon »), avec surtout, parfois, la mise en évidence d'accumulation de filaments intra-axonaux [588].

CMT2E (MIM 607684) [transmission autosomique dominante]

Génétique/Biologie : Cette forme est liée à des mutations du **gène *NEFL***, *ou NF-L* (**N**euro**F**ilament-**L**ight), identifié en 2000 [483]. Elle représenterait moins de 2% de la totalité des CMT [485]. Les neurofilaments sont des éléments fondamentaux du cytosquelette axonal, exprimés donc uniquement dans les neurones. On distingue trois types de neurofilaments en fonction de leur masse moléculaire: 66 kDa (Neurofilament-Light, ou NF-L), 95-100 kDa (Neurofilament-Medium, ou NF-M) et 110-115 kDa (Neurofilament-Heavy, ou NF-H) [589].

Clinique/Neurophysiologie : Les premiers symptômes du CMT2E apparaissent habituellement au cours de la deuxième décennie, sous forme d'un déficit moteur distal amyotrophiant des membres inférieurs (avec des pieds creux), d'une aréflexie ostéo-tendineuse des membres inférieurs et de troubles sensitifs (plutôt proprioceptifs) des membres inférieurs [590]. Une surdité peut être observée [591]. Bien que ce type de mutation soit classée dans la catégorie « neuropathie axonale de transmission autosomique dominante » (et donc CMT2), des éléments en faveur d'un processus démyélinisant peuvent aussi être observés, tant sur le plan électrophysiologique (avec des VCN parfois très réduites, < 30 m/s) qu'histologique [591]. Une élévation des CPK a été rapportées [592].

Histologie : La biopsie de nerf sural montre effectivement des formations en « bulbe d'oignon » (parfois aussi abondant que dans le CMT1) et un aspect irrégulier de la myéline (avec des « foldings », mais

sans jamais de tomacula ou d'épaississement myélinique focal), le tout associé à des clusters de régénération [590, 591]. Les fibres amyéliniques peuvent apparaître anormalement condensées, contenant des agrégations mêlant des granules de glycogène et des microtubules denses [591].

CMT2F (MIM 606595) [transmission autosomique dominante]

Génétique/Biologie : Depuis 2004, les mutations du **gène *HSPB1*** (**H**eat **S**hock **P**rotein **B1**), également appelée *HSP27* (**H**eat **S**hock **P**rotein **27**, car son poids est de 27 kDa), sont connue pour engendrer le CMT2F, mais le dHMN de type 2 [593, 594]. HSPB1 fait partie de la famille des sHSP (small Heat Shock Proteins) comprenant 10 protéines chaperones ubiquitaires (de HSPB1 à HSPB10) caractérisées par la présence d'un domaine composé d'α-crystalline, mais sans domaine ATPase [595]. Au niveau cellulaire, HSPB1 est notamment impliquée dans le processus d'apoptose [596, 597] et le fonctionnement du cytosquelette [598].

Clinique : Dans une étude Italienne, des mutations du gène HSPB1 ont été retrouvées chez 5/64 (8%) patients présentant une dHMN et 4/103 (4%) patients présentant un CMT2 [599]. Une étude chinoise montra que l'âge de début des symptômes du CMT2F se situe entre les 3ème et 6ème décennies: ces patients présentaient essentiellement un déficit moteur distal des 4 membres (prédominant aux membres inférieurs) avec des pieds creux, quelques troubles sensitifs modérés et des réflexes ostéo-tendineux absents aux membres inférieurs [600].

Neurophysiologie : Les données électrophysiologiques montrent une réduction modérée des VCN sensitive et motrice modérément diminuées aux membres inférieurs et des amplitudes motrices et sensitives fortement réduites (ou absentes) aux membres inférieurs [600]. Dans le dHMN de type 2, il n'y a pas d'atteinte sensitive clinique [601].

Histologie : Malgré un phénotype clinique essentiellement moteur (voire exclusivement moteur pour le dHMN de type II), la biopsie de nerf sural montre une raréfaction des fibres myélinisées et des signes de régénération, sans élément en faveur d'un processus de démyélinisation, y compris dans le dHMN de type II [600, 601]. En fait, du fait de tous ces éléments, plus que deux entités distinctes, CMT2 et dHMN sembleraient finalement appartenir au même spectre de neuropathie héréditaire [599].

CMT2G (MIM 608591) [transmission autosomique dominante]

Génétique/Biologie : En 2004, l'étude de quatorze membres d'une famille Espagnole (décrite initialement en 1986) révéla l'implication du **chromosome 12q12-q13.2** dans le CMT2G [602]: différents gènes ont été initialement incriminés, mais ont finalement été exclus: *AVIL* (**A**d**vil**lin), *CENTG1* (**Cent**aurin **G**amma **1**), *RAB5B* et *DHH* (**D**esert **H**edgehog **H**omolog – Drosophila) [603]. A ce jour, aucun gène n'a toutefois pu être identifié pour cette neuropathie.

Clinique : Les patients présentent les premiers symptômes majoritairement autour de la 2ème décennie, sous la forme de difficultés progressive de la marche (avec amyotrophie distale des membres inférieurs et pieds creux) d'aggravation lentement progressive. Les membres supérieurs sont peu atteints. Les réflexes ostéo-tendineux achilléens étaient diminués ou abolis, mais pouvaient restés conservés au niveau rotulien et aux membres supérieurs. L'atteinte sensitive est peu prononcée et limitée aux membres inférieurs [602].

Neurophysiologie : Le profil est « axonal », avec des VCN peu ou pas altérées [602].

Histologie : Seule une étude autopsique a été réalisée (1 patient), montrant une perte de neurones au niveau des cornes antérieures et postérieures de moelle épinière et une dégénérescence du faisceau gracile; l'étude morphométrique des racines (ventrale et dorsale) de L5 montra une raréfaction franche des fibres myélinisées de gros calibre, associée à des signes de régénération [602].

CMT2H (MIM 607731) [transmission autosomique récessive] et CMT2K (MIM 607831) [transmission autosomique dominante]

Génétique/Biologie : La classification des CMT n'est pas toujours très lisible, et des « malentendus » sont à l'origine de l'appellation de certaines formes de CMT. Les formes démyélinisantes autosomiques dominantes ont été classées CMT1, les formes axonales autosomiques récessives ont été classées CMT2 et les formes autosomiques récessives (axonales comme démyélinisantes) ont été classées CMT4. En fait, ultérieurement, les formes démyélinisantes autosomiques récessives ont conservées l'appellation de CMT4, une catégorie AR-CMT2 ayant été créée pour les neuropathies axonales autosomiques récessives. Le **gène *GDAP1*** (**G**anglioside-induced **D**ifferentiation-**A**ssociated **P**rotein **1**) semble jouer un rôle protecteur vis-à-vis du stress oxydatif [604]; par ailleurs, il apparaît étroitement associé à un autre gène, *JPH1* (Junctophilin-1), qui pourrait en moduler l'expression [605]. Il a été observé qu'une même mutation du gène *GDAP1* pouvait se transmettre à la fois sur le mode autosomique récessif et le mode autosomique dominant [606].

Clinique/Neurophysiologie : En fait, CMT2H et CMT2K sont deux variantes liées à des mutations du **gène *GDAP1***, gène donnant plus habituellement des formes démyélinisantes autosomiques récessives (CMT4A) liée à une anomalie du chromosome 8q21.3, sans gène identifié à l'époque [607]. En 2001, Barhoumi *et al.* rapportèrent une forme axonale autosomique récessive de CMT (avec atteinte pyramidale) liée à la même anomalie chromosomique, classée alors comme CMT2H et non pas comme CMT4A du fait du caractère axonal [608]. Finalement, en 2002, cette atteinte s'est révélée être en rapport avec une mutation du gène *GDAP1*, comme pour la forme démyélinisante autosomique récessive (CMT4A) pour laquelle le gène incriminé fut décrit la même année [609, 610]. Cette dualité du gène *GDAP1* fut confirmée par la suite [611, 612]. Finalement, ceci a permis de mettre le doigt sur une des limites de cette classification: le CMT2H devrait finalement plus être classé comme AR-CMT2H (« autosomique recessive CMT »). En revanche, une authentique forme de CMT axonal de transmission autosomique dominante a été identifiée, et a conservé, à juste titre, le qualificatif de CMT2K [613].

Histologie : aucun résultat de biopsie de nerf n'a été rapporté dans le CMT2H et le CMT2K.

CMT2I (MIM 607677) et CMT2J (MIM 607736) [transmission autosomique dominante]

Génétique : Ces deux formes de CMT sont liées à des mutations du **gène *MPZ***. Nous savons que les mutations de ce gène sont normalement pourvoyeuse d'une forme de CMT démyélinisant à transmission autosomique (CMT1B). Toutefois, des cas de neuropathie d'allure primitivement axonale ont été rapportées en lien avec des mutations ponctuelles de ce même gène.

Clinique/Neurophysiologie : Les premier cas ont ainsi été initialement décrits en 1999 au sein de deux familles, en lien à des mutations Asp61Gly et Tyr119Cys [614], et classés en CMT2I: le début des symptômes était tardif (entre 47 et 60 ans), sous forme d'un déficit moteur distal amyotrophiant des membres inférieurs, des pieds creux, des troubles sensitifs des membres inférieurs et une hyporéflexie ostéo-tendineuse. D'autres cas furent par la suite décrits en lien avec des mutations Asp60His et Ile62Met du gène *MPZ*, là encore avec un début tardif (entre 65 et 70 ans), mais avec une atteinte sensitive prédominante [615]. D'autres cas furent rapportés ultérieurement, toujours avec un profil axonal (ou parfois intermédiaire) [468, 616]. Une autre variante de CMT2 liée à des mutations du gène *MPZ* et associée à des anomalies pupillaires (pupilles d'Adie) fut identifiée puis qualifiée de CMT2J [617, 618]. L'explication de l'apparition de ces anomalies pupillaires dans ces formes de CMT2 liées à une mutation *MPZ* reste toutefois inexpliquée. Le spectre des neuropathies héréditaires liées à des mutations *MPZ* est donc assez large, incluant CMT1B, CMT2I/J et syndrome de Déjerine-Sottas [619]. Finalement, dans une étude Chinoise récente portant sur 70 patients atteints de CMT, une mutation *MPZ* a été retrouvée dans 3,08% des CMT1 et 6% des CMT2 [620].

CMT2L (MIM 608673) [transmission autosomique dominante]

Génétique : CMT2L est due une mutation du **gène *HSPB8*** (situé sur le chromosome 12q24) codant pour un autre membre de la famille des sHSP (small Heat Shock Proteins), HSPB8 (également appelé HSP22 en raison de sa masse moléculaire de 22 kDa).

Clinique : Cette entité a été initialement décrite dans une famille Chinoise où 18 individus présentaient un déficit moteur distal et des troubles sensitifs des membres inférieurs (et une scoliose chez 3 patients) débutant entre l'âge de 15 ans et de 33 ans, associée à des VCN normales: elle était associée à la mutation Lys141Asn [621, 622]. Une nouvelle mutation (Lys141Thr) de ce gène fut identifiée en 2013 dans des cas de CMT2L [623]. Par ailleurs, ce même gène a été impliqué dans des cas de dHMN de type 2, avec des mutations Lys141Asn [624] et Lys141Gly [625].

Histologie : Dans les cas de CMT2L, la biopsie de nerf sural montre des éléments d'axonopathie avec une importante raréfaction des fibres myélinisées de grand calibre et des clusters de régénération [622, 623].

CMT2M (MIM 606482) [transmission autosomique dominante]

Génétique/Biologie : Les mutations du **gène *DNM2*** (Dynamine 2) provoquent des myopathies centro-nucléaires mais aussi des neuropathies héréditaires de type CMT, tant de forme axonale (CMT2M) que de forme intermédiaire (CMTDIB) [626]. La dynamine 2 est une GTPase connue pour être une protéine de fission impliquée dans le processus d'endocytose; elle est également nécessaire pour assurer la stabilité des microtubules [627].

Clinique : Les mutations de *DNM2* à l'origine du CMT affectent le domaine d'homologie de la pleckstrine, cette entité ayant été initialement décrite comme un CMT de forme intermédiaire et qualifiée de CMTDIB [58]. En 2007, une forme axonale liée à des mutations de *DNM2* (CMT2M) a été décrite dans

deux familles: les patients présentaient une ataxie proprioceptive d'intensité modérée, un déficit moteur distal amyotrophiant modéré des 4 membres et des pieds creux. Trois nouveaux cas (avec un profil axonal) furent rapportés un an plus tard [628, 629].

Histologie : la biopsie de nerf sural confirme un profil essentiellement « axonal », avec une perte en fibres myélinisées de gros calibre associée à quelques « bulbes d'oignon » [630].

CMT2N (MIM 613287) [transmission autosomique dominante]

Génétique : Cette neuropathie est liée à des mutations du **gène *AARS*** (**A**la**n**yl- t**R**NA **S**ynthetase). AARS, tout comme GARS (dont la mutation provoque un CMT2D), est une enzyme de la famille des ARS.

Clinique/Neurophysiologie : Les premiers cas de CMT2N (17 cas) ont été identifiés en 2010 au sein d'une famille Française: l'âge de début des symptômes variaient entre 6 et 54 ans ; le déficit moteur était assez modéré, sans amyotrophie majeure ni pied creux; le profil électroneuromyographique était celui d'une neuropathie axonale sensitive et motrice [631]. D'autres cas de CMT2N ont été décrits en Asie (famille Taïwanaise), avec une amyotrophie plus prononcée [632]. En 2012, un CMT2N avec survenue plus précoce et hypoacousie a été observé au sein d'une famille Australienne [633].

CMT2P (MIM 614436) [transmission autosomique dominante]

Génétique/Biologie : En 2010, des cas de CMT2 liée à une mutation du **gène *LRSAM1*** (**L**eucine-rich **R**epeat and **S**terile **A**lpha **M**otif containing **1**) ont été identifiés chez 7 membres d'une famille de l'Est du Canada [634], avant que d'autres cas soient identifiés en 2012 [635] puis 2013 [636]. LRSAM1 est une protéine multifonctionnelle impliquée dans l'adhésion cellulaire, l'endocytose cellulaire et le

bourgeonnement des rétrovirus [637, 638]. Elle est particulièrement exprimée dans le corps cellulaires des motoneurones périphériques [635].

Clinique : Les patients présentent un déficit moteur (amyotrophiant) des membres inférieurs débutant entre les deuxième et troisième décennies (associés à des pieds creux). Quelques patients présentaient des crampes des mollets, ainsi que des fasciculations [634-636]. Les troubles sensitifs apparaissaient assez modérés (et limités aux pieds), sauf dans certains cas ou une atteinte sensitive sévère a été retrouvée [636].

Histologie : Il est fait mention d'une atteinte axonale sévère [635], avec la présence de cluster de regénération [639].

CMT2Q (MIM 615025) [transmission autosomique dominante]

Génétique/Biologie : Le CMT2Q est lié à une mutation (mutation non-sens ; « perte de fonction ») du **gène *DHTKD1*** (**D**es**h**ydrogenase E1 and **T**rans**k**etolase **D**omains-countaining protein **1**) [640]. Bien qu'officiellement classée dans la catégorie « CMT », cette entité reste discutée, de même que l'implication du gène DHTKD1 dans la genèse d'une forme de CMT. DHTKD1 est une protéine fortement exprimée dans le cerveau, le rein, les ovaires, et de manière moindre au niveau des muscles; elle joue un rôle important dans la biogénèse mitochondriale (pour la production énergétique) et le maintien de la fonctionnalité mitochondriale [641]. Des mutations de ce même gène sont également associée à une autre pathologie appelée « AMOXAD » (2-**Am**inoadipic 2-**Ox**oadipic **A**ci**d**uria; MIM 204750) [642].

Clinique : Ces cas furent rapportés chez huit patients issus d'une famille Chinoise de la province de Shandong en 2013 [640]. Les premiers symptômes (difficulté pour marcher) sont apparus entre l'âge de 13 et 25 ans. Il existait un déficit moteur distal amyotrophiant des membres inférieurs, ainsi qu'une hypopallesthésie distale modérée des membres inférieurs. Les réflexes ostéo-tendineux étaient diminuées ou abolis aux membres inférieurs, les pieds étaient creux [640].

Neurophysiologie : Les VCN apparaissaient discrètement ralenties en moteur (38,8 et 40,4 m/s) et normales en sensitif, mais aucune information n'a été donnée concernant l'amplitude des potentiels moteurs et sensitifs [640].

Histologie : La biopsie de muscle montrait de petites fibres angulaires, avec la mise en évidence d'une vacuolisation des mitochondries et d'un effacement des sarcomères en microscopie électronique [640]. Toutefois, étrangement, aucun patient n'a bénéficié d'une biopsie de nerf sural.

CMT2R (MIM 615490) [transmission autosomique dominante]

Génétique/Biologie : Le CMT2R est lié à des mutations hétérozygotes composites du **gène *TRIM2*** (**Tri**partite **M**otif-containing protein **2**) [643]. TRIM2 est une ubiquitin ligase E3 impliquée dans polarisation des cellules nerveuses et « l'ubiquitination » (c'est-à-dire la fixation d'une ou plusieurs ubiquitine sur une protéine) des neurofilaments à chaînes légère [643, 644].

Clinique : Seul 1 cas a été rapporté en 2013. Il s'agissait d'une patiente qui présenta un défaut de croissance dès l'âge de 1 an (avec surtout une perte de poids liée à la perte musculaire), avec une marche acquise à l'âge de 18 mois. En fait, à l'âge de 4 ans, elle développa un déficit moteur flasque et une amyotrophie distale des quatre membres, mais était capable de marcher (avec difficulté). Les pieds étaient creux, l réflexes ostéo-tendineux étaient abolis aux quatre membres, et il n'y avait pas de signe d'atteinte pyramidale. L'IRM encéphalique ne révélait aucune anomalie, de même que les potentiels évoqués visuels et auditifs étaient normaux. A l'âge de 18 ans, elle marchait avec des cannes [643].

Neurophysiologie : L'ENMG (réalisé à l'âge de 4 ans) montrait des amplitudes distales effondrées (0,7 mV sur le nerf médian), avec des VCN certes diminuées (29 m/s sur le nerf médian) mais essentiellement en rapport avec la perte axonale ; les latences distales étaient toutefois modérément allongées (4,4 ms sur le nerf médian) témoignant d'un certain degré de démyélinisation ; les amplitudes sensitives étaient modérément diminuées aux membres supérieurs et absentes aux membres inférieurs [643].

Histologie : Une biopsie de nerf sural fut réalisée à l'âge de 5 ans montrait une diminution de 50% de la densité des fibres myélinisées pour l'âge (8600/mm^2), avec une réduction du nombre de fibres myélinisées de gros calibre (24% pour une normale entre 35 et 45% à cet âge). En microscopie électronique, aucune formation en « bulbe d'oignon » n'a été observé ; en revanche, il a été observé une accumulation anormale de neurofilament au niveau des axones [643].

ARAN-NM (MIM 17200) [transmission autosomique récessive]

Génétique/Biologie : Cette entité est en lien avec des mutations du **gène *HINT1*** (**Hi**stidin triad **N**ucleo**t**ide-binding protein **1**) [645]. HINT1 est une phophoramidase homodimérique (purine) exprimée de manière ubiquitaire [646]; toutefois, chez la souris, elle semble particulièrement exprimée dans le nerf sciatique [645]. Cette enzyme hydrolyse la lysyl-AMP et participe au processus d'apoptose [647, 648].

Clinique : Elle est dénommée ARAN-NM (**A**utosomal **R**ecessive **A**xonal **N**europathy with **N**euro**m**yotonia) du fait de son phénotype associant une neuropathie axonale à transmission autosomique récessive et une neuromyotonie (c'est-à-dire un retard de relaxation musculaire après l'effort, en lien avec une hyperexcitabilité du motoneurone périphérique). Cette association a initialement été décrite dans une famille Belge où l'anomalie du gène *HINT1* a été identifiée par séquençage de la totalité du génome [645]. A ce jour, 9 cas d'ARAN-NM ont été rapportés, 8 (originaires de Bulgarie, de Serbie, de Turquie, d'Autriche, de Croatie, d'Italie et de Chine) en 2012 dans le travail de Zimon *et al.* [645] et 1 en 2014 chez une patiente Portugaise d'origine Tzigane [649]. L'âge de début des symptômes varie entre 3 et 25 ans, avec un déficit sensitivo-moteur distal des quatre membres (à nette prédominance motrice) habituellement peu intense et d'évolution lente, même si un cas d'atteinte plus sévère a été observé [649]. Un phénomène d'allure myotonique est souvent observé au niveau des mains. La plupart des patients présentent des troubles de l'équilibre; des pieds creux sont occasionnellement observés, tout comme la présence de crampes. Le dosage des CPK est dans la norme.

Neurophysiologie : L'ENMG montre des VCN normales, mais la détection à l'aiguille révèle systématiquement des décharges neuromyotoniques ou myokimiques [645, 649]. Par ailleurs 2 cas de mutation *HINT1* ont été identifiés (par séquence de la totalité du génome) dans une population de patients présentant un tableau clinique de dHMN (semble t'il sans signe flagrant de neuromyotonie) [650].

Histologie : La biopsie de nerf sural des patients présentant un ARAN-NM montre une atteinte axonale, sans que plus de détail n'est pu être apporté à ce jour [645].

Mutation du gène *TFG* [transmission autosomique dominante]

Génétique/Biologie : ***TFG*** (**T**RK-**F**used **G**ene) est un gène codant pour une protéine impliquée dans la relation entre le réticulum endoplasmique et les microtubules. Le dysfonctionnement de ce gène (mutation R106C) a été observée dans des cas de paraplégie spastique héréditaire (transmission autosomique récessive) de type SPG 57 (associant une paraplégie spastique, une atrophie optique et une neuropathie, MIM 615658) [651] une carence en TFG provoque ainsi une redistribution abérrante du réticulum endoplasmique le long des microtubules, comme ce qui est observé en cas de surexpression du gène *REEP1*. Des cas de neuropathie héréditaire sensitivo-motrice (avec atteinte à prédominance proximale, dénommée HMSN-O, **O** correspondant à **O**kinawa; MIM 604484) ont été rapportés dans des familles Japonaise [652], puis Coréenne [653). Plus récemment, un phénotype CMT2 lié à la mutation G269V du gène TFG a été identifié dans une famille Taïwanaise {Tsai, 2014 #11307].

Clinique/Neurophysiologie : Dans la famille Taïwanaise, les 8 patients présentaient un déficit moteur amyotrophiant des membres inférieurs (à prédominance distale), avec une évolution lentement progressive et un âge de début sité entre 30 et 40 ans: 3 patients présentaient un steppage, 1 utilisait un déambulateur et 2 utilisaient une canne pour marcher; 2 patients (âgés de 35 et 41 ans) ne présentaient aucun trouble de la marche. les réflexes ostéo-tendineux étaient absents aux membres inférieurs chez 7 d'entre eux (et réduits pour le huitième patient). L'IRM des masses musculaires des membres inférieurs confirmait une amyotrophie (avec involution graisseuse) des muscles distaux, en particulier les muscles gastrocnémiens et

soléaires. Des troubles sensitifs thermo-algiques (intensité modérée) étaient observés aux membres inférieurs chez 6 patients. Le profil électrophysiologique était celui d'une polyneuropathie sensitivo-motrice (à prédominance motrice), affectant essentiellement les membres inférieurs, de type primitivement axonal {Tsai, 2014 #11307}.

Histologie : il était retrouvé une raréfaction prononcée des fibres myélinisées de grand calibre, avec une relative épargne des fibres myélinisées de moyen et petit calibre [654].

Mutation du gène *VCP* [transmission autosomique dominante]

Génétique/Biologie : Le **gène *VCP*** (Valosin-Containing Protein) code pour une protéine ubiquitaire et multifonction de la famille des protéines AAA+ (**A**TPase **A**ssociated with various **A**ctivities). En autre, en interagissant avec les protéines UFD1-L (**U**biquitin **F**usion **D**egradation **1**-**L**ike) et NPL4 (**N**uclear **P**rotein **L**ocalization **4**), les protéines AAA+ contribuent au transfert du réticulum endoplasmique vers le cytosol [655]. Toutefois, VCP intervient dans bien d'autres événèments cellulaires, comme au niveau du cycle cellulaire, de la fusion des membranes homotypiques, le remodelage des enveloppes nucléaires, le réassemblage post-mitotique de l'appareil de Golgi, le déclenchement d'une réponse à une lésion de l'ADN, la suppression de l'apoptose ou encore la dégradation des protéines ubiquitine-dépendantes [656]. Les mutations de ce gène sont connues pour engendrer des affections neuromusculaires à transmission autosomique dominante, soit de type « myosite à inclusions + maladie de Paget à début précoce + démence frontotemporale » (MIM 167320) [656], soit de type « sclérose latérale amyotrophique familiale de type 14 (avec ou sans démence fronto-temporale) » (MIM 613954) [657], et possiblement dans certaines formes de paraplégie spastique héréditaire (dans la mesure ou VCP semble interagir aussi avec la Strumpelline) [658]. VCP a un rôle également dans la sortie des formes ubiquinées des protéines MFN1 et MFN2 (situées dans la paroi externe des mitochondries), ce qui pourrait expliquer l'observation très récente d'une mutation p.Glu185Lys du gène *VCP* retrouvée chez 5 membres (classés CMT2) au sein d'une famille Américaine, suggérant que ce gène pourrait aussi induire des phénotypes CMT [659].

Clinique/Electrophysiologie : Les 5 patients présentant cette mutation avaient un phénotype de trouble sensitif et moteur symtriques longueur-dépendants (avec atteinte globalement d'intensité plutôt modérée et d'évolution lentement progressive), avec un profil électrophysiologique semblant plutôt de type « intermédiaire » (bien que ces patients aient été classés intialement en CMT2).

Maladie de Charcot-Marie-Tooth de type III (CMT3): syndrome de Déjerine-Sottas et neuropathie hypomyélinisante congénitale

Le syndrome de Déjerine-Sottas (MIM 145900), ou SDS, est une entité décrite dès la fin du XIXème siècle [660]. Elle correspond à un phénotype clinique et non à une réelle variante de CMT. On classe dans cette catégorie les CMT à début précoce, survenant durant l'enfance. Ses principales caractéristiques sont [661]:

- déficit moteur sévère (à prédominance distale).
- déficit sensitif sévère apparaissant.
- troubles de l'équilibre d'origine proprioceptive.
- pieds creux
- scoliose (inconstante)
- important ralentissement des VCN (< 10 m/s) à l'ENMG
- très importante perte en fibres myélinisées sur la biopsie de nerf sural.

En fait, le spectre génétique du SDS implique des mutations dans plusieurs gènes potentiels, et ne peut donc être considéré comme une forme de CMT [661]:

- *PMP22* (MIM 601197) [transmission autosomique dominante]
- *MPZ* (MIM 159440) [transmission autosomique dominante]
- *EGR2* (MIM 129010) [transmission autosomique dominante]
- *PRX* (MIM 605725) [transmission autosomique récessive]

Un cas de SDS associé à une mutation du gène *PMP22* présentait aussi une insuffisance respiratoire sévère [662]. Un allongement de latence des potentiels évoqués auditifs du tronc cérébral a été observé dans un cas de SDS lié à une mutation du gène *PMP22* [663].

La forme néonatale de neuropathie héréditaire correspond à une autre entité appelée « neuropathie congénitale hypomyélinisante » (ou NCH, MIM 605523). Elle se manifeste par une hypotonie et une

aréflexie généralisées survenant précocement après la naissance; les VCN apparaissent effondrées [664, 665]. Son lien avec le syndrome de Déjerine-Sottas reste toutefois discuté: la NCH correspondrait à un défaut de myélinisation, alors que le SDS serait plus en rapport avec une myélinisation aberrante (avec démyélinisation/remyélinisation). La quantité de « bulbes d'oignons » observés sur biopsie de nerf sural représenterait un facteur pronostique: moins ils sont observés, plus le pronostic est mauvais (avec mort très précoce après la naissance par détresse respiratoire) [666]. En fait, ce constat pourrait simplement être le fruit des mutations impliquées, la NCH liée aux mutations du gène *EGR2* (MIM 129010) [transmission autosomique récessive ou dominante], décrites initialement, donnant des formes plus sévères que celle liée à des mutations du gène *MPZ* (MIM 159140) [transmission autosomique récessive]. Par ailleurs, dans une forme amyélinique de NCH liée à des mutations *EGR2*, il a pu également être retrouvé une mutation simultannée dans le domaine MSE (**M**yelinating **S**chwann cell **E**lement); dans ce cas, les cellules de Schwann n'exprimaient ni EGR2, ni MPZ, ni MBP: la région régulatrice MSE apparaît ainsi comme un élément fondamental dans le processus de myélinisation [473]. En 2011, Baets et al. ont également retrouvé des cas de neuropathies héréditaires précoces (apparaissant avant l'âge de 1 an) en lien avec des mutations hétérozygotes des gènes *MPZ*, *PMP22* et *EGR2* (avec un tableau clinique d'atteinte neurologique sévère associant hypotonie et détresse respiratoire), mais aussi en lien avec des mutation homozygotes d'autres gènes (*FGD4*, *PRX*, *MTMR2*, *SBF2*, *SH3TC2* et *GDAP1*) qui s'associaient à des formes d'intensité plus modérées [661].

Maladie de Charcot-Marie-Tooth de type IV (CMT4)

Généralités

Cette catégorie les CMT de nature primitivement démyélinisante, à transmission autosomique récessive. Comme les autres formes de CMT, elles se manifestent par un déficit sensitivo-moteur distal des quatre membres associés à des pieds creux, et parfois d'autres signes. On connaît actuellement 10 gènes impliqués dans le CMT4 (de A à J, sauf I), auquel on associe également variante appelée « CCFDN » (**C**ongenital **C**ataract, **F**acial **D**ysmorphism and **N**europathy) et les cas de CMT associés à des mutations du gène *SURF1*.

CMT4A (MIM 214400)

Génétique/Biologie : Le CMT4A est lié à des mutations du **gène *GDAP1*** (**G**anglioside-induced **D**ifferentiation **A**ssociated **P**rotein **1**). En fait, les neuropathies induites par des mutations du gène GDAP1 sont phénotypiquement hétérogènes [667], puisque que ce gène est aussi impliqué dans des formes axonale (CMT2H) [668] et intermédiaire (CMTRIA) [611] de CMT. Ce gène fut identifié en 2002 [610], en étudiant des cas de CMT de transmission autosomique récessive publiés en 1993 et classées à l'époque en CMT4A [607]. GDAP1, localisé dans la membrane externe des mitochondries, est crucial pour la viabilité du système nerveux périphérique en induisant une fragmentation des mitochondries, sans pour autant entraîner une apoptose ou interférer avec le processus de fusion mitochondriale [669]. En fait, il a été montré que les formes récessives de CMT liées à des mutations du gène *GDAP1* (CMT4A) s'associent à une réduction du processus de fission mitochondriale, alors que les formes dominantes (CMT2H) interfèrent avec le processus de fusion mitochondriale [669]. Outre ceci, GDAP1 serait également impliqué dans le processus de stress oxydatif qui provoquerait (ou au minimum aggraverait) le CMT4A [670].

Clinique : Contrairement au CMT2H (moins fréquent, et habituellement moins sévère et de début plus tardif), le CMT4A se caractérise par un début assez précoce (durant la 1ème décennie de vie), avec un déficit moteur distal sévère des quatre membres (et souvent une paralysie des cordes vocales et du diaphragme, et parfois à une paralysie faciale) à l'origine d'un sérieux handicap apparaissant habituellement avant la 2ème décennie [667].

Histologie : La biopsie de nerf sural de ces patients montre une raréfaction des fibres myélinisées de gros calibre et des gaines de myéline trop fines. Les signes de démyélinisation («aspect en « bulbe d'oignon ») sont surtout rencontrés dans les formes les plus sévères [667]. Une altération du fonctionnement des mitochondries intra-axonales a été confirmé sur des biopsies de nerf de souris mutantes KO pour GDAP1 [604].

CMT4B1 (MIM 601382)

Génétique/Biologie : Cette entité est en lien avec des mutations du **gène *MTMR2*** (**M**yotubularin-**R**elated **2**). Les myotubularines, membres de la famille des PTP (Protein Tyrosin Phosphatase), sont impliquées dans le ciblage membranaire, le trafic vésiculaire et le régulation du signal de transduction; avec MTMR2, trois autres myotubularines sont connues pour être impliquées dans la genèse de pathologies neuromusculaires: MTMR1 (à l'origine d'une myopathie myotubulaire liée à l'X), MTMR13 (à l'origine du CMT4B2), MTMR14 (à l'origine d'une myopathie centro-nucléaire de transmission non liée à l'X) et donc MTMR2 [671, 672]. MTMR2 agit plus particulièrement sur le signalement et la maturation des endosomes [673].

Clinique : Les premiers cas de CMT4B1 ont été identifiés au début des années 2000 dans des familles Italiennes et Saoudiennes [674], avant que d'autres cas ne soient observés dans des familles issues d'Angleterre [675], d'Inde [675], de Turquie [676, 677], d'Algérie [678] et du Japon [679]. La principale caractéristique de cette neuropathie est une atteinte sensitivo-motrice sévère et début précoce, même si un

cas moins sévère (et d'évolution plus lente) a récemment été rapporté chez une patiente Japonaise [679]. D'autres signes peuvent être observés: hypoacousie, paralysie faciale, stridor, paralysie des cordes vocales, dysarthrie, dysphagie, dysphonie, insuffisance respiratoire, déformation thoracique ou scoliose [679]. Les vitesses de conduction nerveuses sont souvent inférieures à 20 m/s [679].

Histologie : La biopsie de nerf sural montre une perte axonale souvent sévère, associée à la présence de formations en « bulbe d'oignon ». Toutefois, l'élément le plus caractéristique, même s'il n'est pas spécifique (puisqu'observé dans d'autres types de CMT comme le CMT2C, le CMT4A ou le CMT1B), est la présence de nombreux « outfoldings » (avec parfois des « infoldings ») [675, 678-680] (**Photo 11**). Un modèle animal (souris) de CMT4B1 a permis de montrer que ces outfoldings apparaissaient entre les 3ème et 4ème semaines de vie, sans être alors associés à une perte axonale: ils siègent principalement au niveau des régions paranodales, mais s'étendent aussi au niveau des régions internodales [361].

Photo 11 *Mutation du gène MTMR2 (CMT4B1) : coupe transversale de nerf en microscopie électronique (barre = 2 µm). Architecture anormale de la gaine de myéline prenant un aspect « d'outfolding » (issu de **Tazir et al.**, Journal of the Peripheral Nervous System 2013 ; photo du Laboratoire de Neurologie, CHU Limoges).*

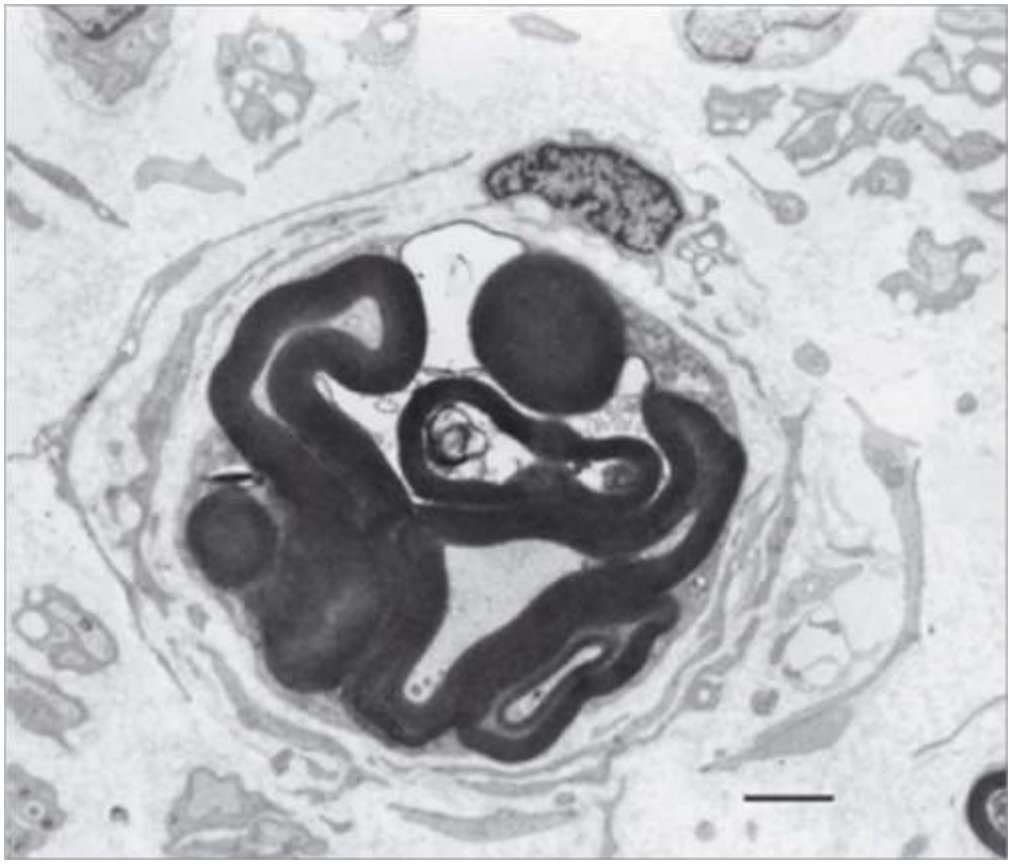

CMT4B2 (MIM 604563)

Génétique/Biologie : Le CMT4B2 est dû à des mutations du **gène *SBF2*** (**S**ET-**B**inding **F**actor-**2, SET** signifiant **S**uvar3-9, **E**nhancer-of-zeste, **T**rithorax), également appelé *MTMR13* (**M**yotubularin-**R**elated **13**), codant pour la protéine MTMR13, une myotubularine proche de MTMR2. Effectivement, MTMR13 est une « pseudo-phosphatase » catalytiquement inactive et servant de structure porteuse pour la MTMR2 [681]. Les protéines de type SET interviennent globalement dans la croissance et la différentiation cellulaire [682].

Clinique/Neurophysiologie/Histologie : Cette proximité entre MTMR13 et MTMR2 explique donc que CMT4B1 et CMT4B2 aient des phénotypes électro-clinico-pathologiques superposables [681], comme en attestent les modèles animaux de souris dont le gène *SBF2/MTMR13* est déficient [683, 684].

CMT4B3 (MIM 615284)

Génétique/Biologie : Cette entité est liée aux mutations du **gène *SBF1*** (**S**ET-**B**inding **F**actor-**1**), également appelé ***MTMR5*** (**M**yotubularin-**R**elated **5**), codant pour la protéine MTMR5 exprimée dans tous les tissus de l'organisme (sauf les testicules) [682]; en particulier, récemment, l'expression de *SBF1* a été démontrée dans le nerf sural et le motoneurone [685].

Clinique/Neurophysiologie : La mutation du gène SBF1 a été identifiée chez 3 sœurs d'origine Coréenne en 2013 [685]. La présentation électro-clinique était la même que celle des patients atteints de CMT4B1 et de CMT4B2.

Histologie : l'aspect histo-pathologique est également proche de celui des CMT4B1 et des CMT4B2, à savoir des lésions de démyélinisations, avec aussi des épaississements myéliniques [685].

CMT4C (MIM 601591)

Génétique/Biologie : Le CMT4C, dont les premiers cas ont été rapportés à la fin des années 1990 [686-688], est due à des mutations du **gène *SH3TC2*** (**SH3** domain and **T**etratri**C**opeptide repeat **2**), également appelé *KIAA1985*, identifié en 2003 [689]. SH3TC2 est une protéine spécifiquement exprimée dans les cellules de Schwann où il se localise notamment dans le cytoplasme cellulaire et les vésicules d'endocytose situées au niveau péri-nucléaire [690-692]. Il a rcemment été montré qur SH3TC2 était régulé par les facteurs de transcription CREB (cAMP Response Element Binding Protein) et SOX10 [693]. L'étude de modèles animaux (souris déficiente en SH3TC2) confirme son rôle dans le processus de myélinisation et le maintien de l'intégrité des nœuds de Ranvier [692]. SH3TC2 interagit en particulier avec Rab11, une petite GTPase chargée de recycler les membranes cellulaires internalisées et leurs récepteurs membranaires [694]. Il a été montré que SH3TC2 intéragissait également avec ERBB2 (élément fortement impliqué dans le processus de myélinisation); plus précisément, SH3TC2 assure un rôle de régulation du trafic intracellulaire de ERBB2 (de son départ de la membrane cellulaire jusqu'à l'activation de NRG-1 III) [695].

Clinique : Une étude Française récente portant sur 14 patients atteints de CMT4C révélait un âge de début à 43,6 ans (en moyenne) [696]. La plupart des patients présentaient une déformation des pieds: le plus souvent, il s'agissait de pieds creux, plus rarement de pieds varus. On observait un déficit sensitif (assez prononcé) thermo-algique et proprioceptive chez presque tous les patients. Six patients (43%) présentaient une scoliose, et dix patients (71%) présentaient une atteinte des nerfs crâniens: nerf VII, nerf VIII, nerf XII, ou combinaison associant une atteinte des nerfs IX et X. En plus d'un déficit moteur distal, la moitié de ces patients présentaient également un déficit moteur proximal au moment de l'examen (prédominant et ayant débuté aux membres inférieurs). Ces données sont superposables à d'autres observations faîtes par le passé [697-700]. Toutefois, une atteinte plus précoce (début durant la première décennie de vie) a été observée [701], et des cas d'hypoacousie ont été identifiés chez 3 patients [702]. Enfin, chez les membres de la population Espagnole (d'origine Tzigane) atteint de CMT4C, il semblerait que la mutation p.R1109X soit particulièrement présente [703].

Neurophysiologie : Sur le plan électrophysiologique, il était retrouvé une atteinte démyélinisante (VCN allant de 13 à 33 m/s), avec une dispersion temporelle assez nette et possiblement des blocs de conduction moteur [696].

Histologie : La biopsie de nerf sural montre des éléments de démyélinisation, avec la présence de quelques formations en « bulbe d'oignon ». Une augmentation d'épaisseur de la membrane des cellules de Schwann (des axones myélinisés comme des axones non myélinisés) est observée. Enfin, et surtout, une caractéristique particulière a été retrouvée sous la forme d'importantes extensions du cytoplasme schwannien [687, 704] (**Photo 12**).

Photo 12 *Mutation du gène SH3TC2 (CMT4C) : coupe transversale de nerf en microscopie électronique (barre = 0.5 µm). Expansions schwanniennes anormales (flèches) et axones non myélinisés (photo du Laboratoire de Neurologie, CHU Limoges).*

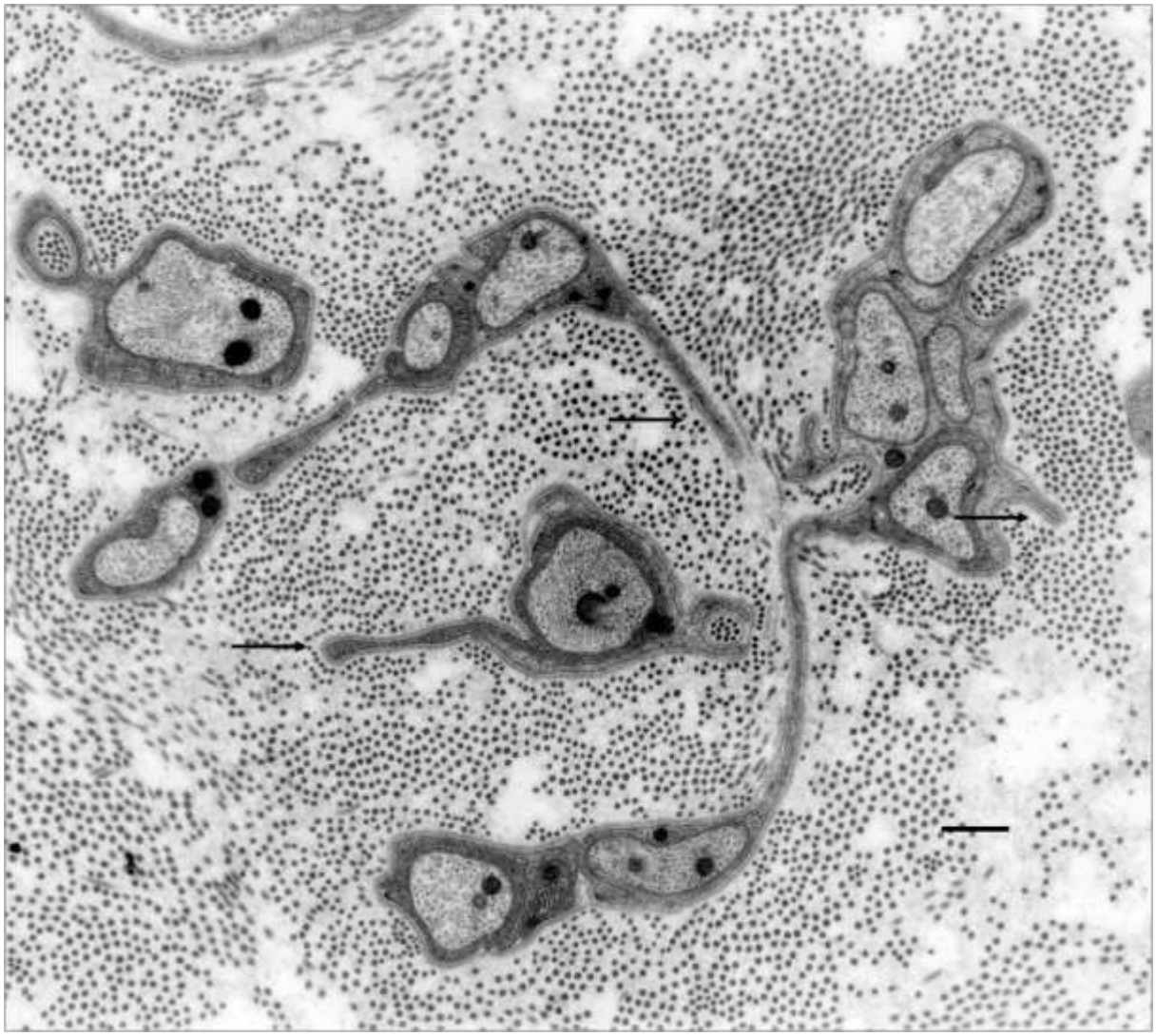

CMT4D (MIM 601455)

Génétique/Biologie : Cette neuropathie est liée à une mutation (p.R148X) du **gène *NDRG1*** (**N**-myc **D**ownstream-**R**egulated **G**ene **1**), décrite dans des populations Tziganes: elle fut décrite initialement dans le ville de Lom en Bulgarie (d'où le terme parfois employé de HMSN-Lom ou HMSNL, pour **H**ereditary **M**otor and **S**ensory **N**europathy from **Lom**) [705], puis dans d'autres population Tziganes en Espagne [706] et en Serbie [707]. Toutefois, quelques cas furent aussi décrits chez des personnes ne disposant d'aucun ancêtre Tzigane, comme ces observations faîtes chez une jeune fille Bulgare [708] et en France [709], ou encore notre propre observation d'un patient d'origine Kosovar [710] (**Publication 4** dans les annexes).

Clinique : Le phénotype clinique du CMT4D est assez sévère et comprend un déficit moteur distal (aboutissant à des troubles de la marche et de l'équilibre) apparaissant dès la première décennie, suivi d'un déficit moteur proximal survenant au cours de la deuxième décennie de vie. Habituellement, l'amyotrophie distale est prononcée aux quatre membres (prédominant aux membres inférieurs), avec des pieds creux. Par la suite, une surdité s'installe (durant la troisième décennie de vie) [706-711]. Des anomalies de la substance blanche encéphalique ont été observées dans un cas [709].

Neurophysiologie : Sur le plan électrophysiologique, il existe une neuropathie d'allure primitivement démyélinisante: dans notre observation, les vitesses de conduction nerveuse étaient comprises entre 13 et 19 m/s sur les nerfs médians, et l'atteinte sensitive était limitée [710].

Histologie : La biopsie de nerf sural révèle une franche perte en fibres myélinisées, avec des gaines de myéline trop fines par rapport au calibre de leurs axones [708, 710, 711]. Des aspects similaires ont été observés chez des modèles animaux (souris) [712, 713] et chez un chien « Greyhound » porteur d'une délétion du gène *NDRG1* [714]; toutefois, l'observation faite sur le chien « Malamute » porteur d'une mutation Gly98Val du gène *NDRG1* montrait plus un profil de perte axonale sévère [715]. Habituellement, des proliférations en « bulbe d'oignon » sont très présentes [710], mais celles-ci diminuent au fur et à mesure de la progression de la perte axonale [711, 713]. Un signe plus spécifique du CMT4D peut être observé en microscopie électronique: il 'agit de la présence de dépôts granulaires pléomorphes (parfois avec

des filaments ou des vésicules remplies de glycogène) situés dans l'espace adaxonal des fibres nerveuses myélinisées [708, 710, 711]. Toutefois, cet aspect, bien que spécifique du CMT4D, ne serait pas systématiquement retrouvé [706, 709]. Le rôle de NDRG1 au sein des cellules de Schwann reste méconnu, mais ces dépôts pourraient être dérivés de l'actine [716]. Une étude récente a permis d'identifier NDRG1 comme un régulateur de la formation vésiculaire et du trafic des récepteurs du LDL (**L**ow-**D**ensity **L**ipoprotéin) des endosomes des cellules gliales: un déficit en NDRG1 pourrait donc impliquer le métabolisme des lipides et la différenciation des cellules myélinisées [717].

CMT4E (MIM 605253)

Génétique/Biologie : Les neuropathies démyélinisantes liées aux mutations du **gène *EGR2*** (**E**arly **G**rowth **R**esponse **2**), codant pour la protéine Krox-20, sont diverses et dépendent de la localisation de la mutation [664, 718]. Comme *PMP22* et *MPZ*, *EGR2* est souvent associé à des neuropathies démyélinisante assez sévères (assimilées au syndrome de Déjerine-Sottas), le plus souvent de transmission autosomique dominante. On distingue bien deux formes à transmission autosomique dominante (CMT1D et une forme de SDS) [719].

Clinique : Le CMT4E est donc lié à une mutation homozygote du gène *EGR2*. Sont début est très précoce sous forme d'un phénotype de SDS: hypotonie, déficit moteur distal des quatre membres et aréflexie ostéo-tendineuse généralisée.

Neurophysiologie : Les VCN sont très ralenties. La biopsie de nerf sural montre une hypomyelinisation diffuse impliquant un défaut de myélinisation [719], comme en atteste la neuropathie congénitale amyélinique observée en lien avec une mutation homozygote du gène *EGR2* [473].

CMT4F (MIM 614895)

Génétique : Cette entité, initialement décrite dans une famille Libanaise [720], est engendrée par une mutation du **gène *PRX*** (**P**e**r**ia**x**in) codant pour la S-Periaxin et la L-Periaxin, deux protéines cruciales pour la formation et la maintenance du système nerveux périphérique [721, 722].

Clinique : Comme le CMT4E, la grande majorité des CMT4F ont un début très précoce avec un phénotype proche du SDS, mais avec toutefois une évolution plutôt lentement progressive [723, 724]. Une forme à début plus tardif a été aussi décrite (mutation p.Arg364X), témoignant d'une variabilité phénotypique du CMT4F [678]. Dans une étude Française (datant de 2013) portant sur 24 patients atteints de CMT4F (dont 18 étaient originaire de l'île de la Réunion), il était également observé une scoliose (apparaissant à partir de l'âge de12 ans, et parfois compliquée d'une atteinte respiratoire), des pieds creux (chez tous les patients), et des troubles opthalomologiques (strabisme, myopie ou glaucome) [725]. L'évolution de ces patients s'accompagnait d'un handicap sévère: nécessité d'un fauteuil roulant dans 29% des cas, et parfois insuffisance respiratoire [725].

Neurophysiologie : Les VCN (lorsqu'elles pouvaient être obtenues) étaient très diminuées (< 10 m/s) [725].

Histologie : La biopsie de nerf montre une franche raréfaction des fibres nerveuses (myélinisées comme amyéliniques), ainsi que des formations en « bulbe d'oignon » associées à quelques outfoldings [678, 722].

CMT4G (MIM 605285)

Génétique/Biologie : Cette neuropathie est également connue sous le terme de HMSN-Russe (**H**ereditary **M**otor and **S**ensory **N**europathy from **Russe**, ou HMSNR), du nom de la ville Bulgare dénommée Russe où furent décrits les premiers cas [726]. Initialement, une mutation du gène *EGR2* fut

suspectée [726]; toutefois, le CMT4G s'est finalement avéré être en rapport avec une mutation du **gène *HK1*** (**H**exo**K**inase **1**) porté par le chromosome 10q22-q23 [727]. HK1 est un régulateur du métabolisme énergétique cellulaire [728]: il est relativement bien exprimé dans le système nerveux, en particulier au niveau des mitochondries des neurones cérébraux et des ganglions rachidiens dorsaux [728, 729]. Finalement, au niveau du système nerveux périphérique, les mutations du gène *HK1* pourraient altérer la régulation de la biosynthèse de la myéline, perturber le transport axonal ou encore modifier l'interface cellule de Schwann/axone [730].

Clinique : Comme le CMT4C et le CMT4D, il est fréquemment observé dans les populations Tzigane: ainsi, dans une population de 29 familles Espagnoles d'origine Tzigane et porteuses d'un CMT démyélinisant de forme autosomique récessive, on retrouvait un CMT4C dans 57,14% des cas, un CMT4G dans 25% des cas et un CMT4D dans 17,86% des cas [730]. Le CMT4G est caractérisé par la survenue d'un déficit moteur distal des membres inférieurs (entre l'âge de 2 et 15 ans), l'atteinte motrice distale des membres supérieurs apparaissant plus tardivement (entre 10 et 40 ans) pour finalement aboutir à un handicap moteur sévère avant la 5ème décennie de vie; l'atteinte sensitive (thermo-algique et proprioceptive) est importante (voire au premier plan) [731, 732].

Neurophysiologie : Sur l'ENMG, les VCN apparaissent modérément diminuées (avec un profil parfois « intermédiaire ») avant la fin de la 2ème décennie de vie. L'amplitude des potentiels moteurs diminue en corrélation avec la progression du déficit moteur et de l'amyotrophie. Aucun potentiel sensitif n'est retrouvé [731].

Histologie : La biopsie de nerf sural retrouve sérieuse réduction du nombre de fibres myélinisées de gros calibre, mais pas de véritable signe d'un processus de démyélinisation-remyélinisation. Le signe histologique le plus spécifique du CMT4G est la présence de très nombreux clusters de régénération et une densité anormalement élevée des fibres amyéliniques [731].

CMT4H (MIM 609311)

Génétique/Biologie : Le CMT4H est en rapport avec des mutations du **gène *FGD4*** (**F**YVE, Rho**G**EF and PH **D**omain-containing Protein **4**), situé sur le chromosome 12p11.21-q13.11 [733, 734]. FGD4 (également appelé « Frabin ») est un membre de la famille des GEF (**G**uanine nucleotide **E**xchange **F**actor) liées au Cdc42 (une Rho GTPase) [735]: FDG4 et CDC42 sont des éléments primordiaux pour assurer l'homéostasie myélinique [736]. Les Rho-GTPases ont un rôle particulièrement important dans le maintien du cytosquelette d'actine et du réseau de microtubules [737]. L'étude de modèles animaux confirme qu'un déficit en Cdc42 provoque des effets similaires à un déficit en FDG4 [736].

Clinique : Les premiers cas de CMT4H ont été décrits en 2005 dans une famille Libanaise et une famille Algérienne: il s'agissait de forme très précoce (âge de début entre 10 et 24 mois), avec une évolution lentement progressive; l'acquisition de la marche était retardée (acquise entre l'âge de 15 mois et de 3 ans) et difficile; une hypoesthésie modérée était observée, mais asymétrique; les réflexes ostéo-tendineux étaient abolis; la majorité des patients présentaient des pieds creux et une scoliose [738, 739]. Des formes d'intensité plus modérée et d'évolution plus lente ont été observées en Italie [740], en Irlande du Nord [741] et au Japon [742].

Neurophysiologie : L'ENMG montrait des VCN fortement réduites aux membres supérieurs, avec des latences distales allongées et des amplitudes des potentiels moteurs réduites [738].

Histologie : La biopsie de nerf sural montre une perte sévère en fibres myélinisées, associée à quelques formations en « bulbe d'oignon ». Des anomalies des gaines de myéline de type outfoldings, similaires à celles des CMT4B (1 et 2), ont été observés [738-740, 742].

CMT4J (MIM 609390)

Génétique/Biologie : Le CMT4J est dû à des mutations du **gène *FIG-4*** (**F**actor-**I**nduced **G**ene **4**, ou KIAA0274) situé dans le chromosome 6q21 et codant pour la phosphatase FIG-4, également connu sous le vocable de SAC3 (**S**uppressor of **Ac**tin domain-containing inositol phosphatase **3**) chez les mammifères [743]. FIG4 est une phosphatase de la 5'-phosphoinositide chargée de coordonner le « turn over » du faible pool de ce phophatidylinositol-3,5-biphosphate [744]. Chez la souris, un déficit en FIG-4 est à l'origine d'une surcharge lysosomale induisant une accumulation d'endolysosomes vacuolisés au niveau des régions péri-nucléaires du corps cellulaire des neurones sensitif spinaux, mais aussi un élargissement des endolysosomes au niveau des motoneurones centraux et périphériques [743, 744]. Par ailleurs, il a été montré que FIG-4 agissait en lien avec MTMR2 pour contrôler le métabolisme des phospholipides au niveau des neurones et des cellules de Schwann [745]. Des essais thérapeutiques sur des souris transgéniques ont laissé entrevoir qu'une augmentation de l'expression de FIG-4 (de seulement 10%) permettait de ralentir l'évolution de la maladie, ce qui constitue un espoir dans le traitement de cette affection [746].

Clinique : La majorité des CMT4J sont liées à des mutations hétérozygotes composites de *FIG-4*, et non à des mutations homozygotes [747]. En revanche, les mutations hétérozygotes de *FIG-4* peuvent engendrer une forme familiale de sclérose latérale amyotrophique [748]. L'âge de début des premiers symptômes du CMT4J est assez variable, allant de l'enfance à la 6ème décennie de vie, sous la forme d'un déficit moteur proximo-distal des quatre membres asymétrique et parfois d'une atteinte de nerfs crâniens (nerfs oculomoteurs et hypoglosse). La sévérité de cette atteinte est également assez variable [743, 749]. Bien que les mutations de FIG-4 se transmettent sur un mode autosomique récessif, une transmission autosomique dominante semble aussi possible, mais rare [750].

Neurophysiologie : Bien qu'il n'y ait habituellement que peu de symptômes cliniques d'atteinte sensitive, les potentiels sensitifs moteurs sont souvent absent lors de l'ENMG (phénomène bien évidemment associé à un ralentissement modéré des VCN motrices) [743, 749].

Histologie : La biopsie de nerf sural révèle des éléments de démyélinisation sévère, avec une perte des fibres myélinisées de gros calibre et des formations en « bulbe d'oignon » [747, 749].

CCFDN (MIM 604168)

Génétique/Biologie : CCFDN représente un acronyme (**C**ongenital **C**ataract, **F**acial **D**ysmorphism and **N**europathy) pour définir un désordre développemental complexe (incluant une neuropathie démyélinisante) de transmission autosomique récessive [751]. Le CCFDN est une entité phénotypiquement et génétiquement homogène, en lien avec une mutation du **gène *CTDP1*** (**C**arboxy-**T**erminal **D**omain **P**hosphatase **1**). S'il ne fait pas réellement partie de la catégorie des atteintes de type CMT, il s'en rapproche en certains points, raison pour laquelle nous avons choisi de le mentionné ici. Son principal diagnostic différentiel est le syndrome de Marinesco-Sjögren (présentant une cataracte congénitale, une ataxie et une myopathie, mais habituellement sans grande atteinte du système nerveux périphérique). En fait, le CCFDN a, entre autre caractéristique, de comprendre une neuropathie démyélinisante souvent sévère qui se rapproche de ce qui peut être observé dans le CMT. D'ailleurs, ce syndrome a été initialement identifié en 1999 dans des populations Tziganes alors que les auteurs découvraient les premiers cas de CMT4D [752, 753]. A ce jour, plus d'une centaine de cas ont été rapportés chez des personnes d'origine Tsigane [751]. Le CCFDN est particulièrement fréquent dans la population Tzigane de type Rudari, avec une fréquence de 6-7% [754, 755].

Clinique : Sur le plan clinique, le principal signe évocateur de ce diagnostic est la survenue d'une cataracte corticale (antérieure et postérieure) bilatérale précoce durant l'enfance, associée à des phénomènes de type microphtalmie, microcornée et micropupille (et parfois un strabisme ou un nystagmus) [756]. L'atteinte neurologique essentielle est la présence d'une neuropathie périphérique démyélinisante sensitivo-motrice (à prédominance motrice) asymétrique, apparaissant durant l'enfance et aboutissant à un sérieux handicap physique au-delà de la 3ème décennie de vie. Les réflexes ostéo-tendineux sont diminués ou abolis

(au minimum aux membres inférieurs), et il existe quasi constamment des pieds creux [757]. Des épisodes de rhabdomyolyse peuvent être observés lors d'infections intercurrentes [758]. D'autres signes neurologiques peuvent être observés: syndrome pyramidal bilatéral, ataxie, tremblement postural, troubles cognitifs [751]. Parmi les autres signes cliniques du CCFDN, on retrouve: dysmorphie faciale (nez proéminent, épaississement des tissus péri-oraux et hypognathisme), retard de croissance, anomalies squelettiques (scoliose) [751].

Neurophysiologie : Si les VCN restent habituellement normales en période post-natale, elles commencent à diminuer rapidement à partir de l'âge de 18 mois pour aboutir à des valeurs proches de 20 m/s au-delà de l'âge de 4 ans; de même, les latences distales motrices s'allongent, mais les amplitudes des potentiels sensitifs restent souvent dans la norme [757].

Histologie : La biopsie de nerf sural montre une hypomyélinisation prononcée et des signes de démyélinisation/remyélinisation, associée, dans les cas les plus anciens, à un certain degré de perte axonale [759].

CMT lié au gène *SURF1*

Génétique/Biologie : Les mutations du **gène *SURF1*** (**Surf**eit **1**) code pour le protéine SURF1 qui joue un rôle dans la biogénèse du complexe COX. Habituellement de telles mutations engendrent une forme de syndrome de Leigh avec déficit Cox (MIM 256000) [760]. Récemment, des cas de CMT ont été rapportés en lien avec ce gène [761].

Clinique : Ainsi, trois cas de CMT liés à des mutations du gène *SURF1* ont été décrits en 2013: ces cas ont été identifiés au sein d'une population de 40 sujets présentant un CMT4 sans gène identifié [761]. Ceux-ci présentaient un tableau clinique de CMT4 s'installant durant l'enfance. Une élévation des lactates sériques étaient également constatée. Une ataxie cérébelleuse fut constatée plusieurs années après le début de la neuropathie chez deux patients.

Radiologie : L'IRM encéphalique révélait des anomalies putaminales et péri-acqueducale chez les deux patients présentant un syndrome cérébelleux [761].

Neurophysiologie : Les VCN étaient fortement diminuées (toujours inférieure à 25 m/s) [761].

Histologie : aucune biopsie de nerf n'a été rapportée dans cette forme de neuropathie.

Maladie de Charcot-Marie-Tooth de transmission liée au chromosome X (CMTX)

Même si la compréhension du mode de transmission lié au chromosome X a été décrite par le généticien Américain Thomas Hunt MORGAN en 1910 (sur la base de recherches sur la mouche drosophile) [762], les premiers cas de CMT où seuls des hommes étaient affectés ont été rapportés en 1888 [763], seulement deux ans après l'observation des cas de neuropathie à transmission autosomique récessive décrits par Jean-Martin CHARCOT, Pierre MARIE et Howard Henry TOOTH [391, 392]. On distingue actuellement 6 formes de CMT à transmission liée à l'X (ou CMTX), dans lesquelles les mutations adoptent soit un caractère dominant lorsque des femmes peuvent parfois être modérément affectées et plus tardivement (CMTX1 et CMTX6), soit un caractère récessif lorsqu'aucune femme n'est jamais affectée (CMTX2, CMTX3, CMTX4 et CMTX5).

CMTX1 (MIM 302800) [X dominant]

Génétique/Biologie : Le CMTX1 est la forme la plus fréquente de CMTX (variant de 56% à plus de 90% en fonction des études) [764, 765], et la 2ème forme la plus fréquente de CMT, représentant 10,2% de la totalité des CMT [265]. Il est lié à des mutations du **gène *GJB1*** (**G**ap **J**unction **B**eta **1**) codant pour la Connexine 32 (ou Cx32). Depuis les premiers cas identifiés de CMTX en lien à une mutation du gène *GDAP1* [766], plus de 400 mutations ont été décrites, celles-ci pouvant affecter tous les domaines de la Connexine 32 [767]. La Connexine 32, une des 21 isoformes de la famille des canaux de type « Connexine » [768], est particulièrement exprimée dans le foie et les cellules gliales [769]. Dans les cellules de Schwann, la Connexine 32 est présente au niveau de la myéline non compacte, dans les régions de forte proximité avec l'axone (régions paranodales et incisures de Schmidt-Lantermann) [770], où elles forment des jonctions communicantes (correspondant aux « gap junctions » des Anglo-saxons) [769, 771]. Ces jonctions

communicantes sont destinées à améliorer la communication entre les parties adaxonale et abaxonale du cytoplasme schwannien [772]. L'étude de modèles animaux de souris mutantes Cx32 [773, 774] a montré une altération du passage de l'ATP à l'origine de la dédifférentiation puis de l'apoptose des cellules de Schwann [769].

Clinique : La majorité des hommes atteints de CMTX1 présentent leurs premiers symptômes entre les âges de 10 et 15 ans [775-777]. Il s'agit de difficultés à la marche et d'entorses de chevilles répétées, avec l'installation d'un déficit moteur distal amyotrophiant et de troubles sensitifs des membres inférieurs, l'atteinte des membres supérieurs étant plus tardive. Les hommes sont bien évidemment plus sévèrement atteintes que les femmes (souvent peu ou pas symptomatiques) pour qui le début des premiers symptômes est toujours plus tardif [778], apparaissant en moyenne à 18,7 ans [777]. Des cas d'atteinte sévère de CMTX1 ont toutefois été observés chez des femmes [779]. Cette différence de variabilité d'expression phénotypique entre les hommes et les femmes est supposée être en rapport avec un phénomène d'inactivation du chromosome X, mais ceci n'a pas pu être confirmé [780].

Radiologie : Le CMTX1 ne s'accompagne pas exclusivement d'une atteinte du système nerveux périphérique, puisque, rarement, des anomalies du système nerveux central peuvent être observées [781-784]. Ainsi, des épisodes récurrents d'hémiparésie ou de tétraparésie transitoire (parfois avec des éléments d'atteinte pyramidale) ont ainsi été décrits en association à des anomalies de la substance blanche encéphalique [784-797], elles-mêmes parfois transitoires et récurrentes [798]. Des troubles cognitifs (d'intensité modérée à sévère) ont été observés chez plusieurs membres d'une famille porteuse d'une nouvelle mutation (41A>G) du gène *GJ1B*, les femmes atteintes ayant par ailleurs une neuropathie sévère: les IRM encéphaliques, en plus des hypersignaux de la substance blanche, révélaient une atrophie modérée des lobes fronto-temporaux [799]. Une hypoplasie cérébelleuse et une dilatation ventriculaire ont également été décrites en lien avec une mutation c.383C>T du gène *GJ1B* [796]. Habituellement, les hypersignaux encéphaliques observés sur les IRM encéphaliques régressent en quelques mois [793]. Finalement, il apparaît que ces anomalies du système nerveux central sont spécifiques du CMTX1. Ceci s'explique par le fait que la Connexine 32 est présente autant dans les oligodendrocytes que dans les cellules de Schwann. Il

semblerait toutefois que ces lésions encéphaliques ne soient ni véritablement démyélinisantes (compte tenu des données fournies par les IRM encéphaliques), ni véritablement axonales (du fait de leur caractère régressif) [785]. Au contraire, celles-ci seraient le fruit d'un défaut d'échanges intercellulaires (d'ions et d'autres substances) entre les oligodendrocytes et les astrocytes survenant en cas de stress métabolique [785], même si, la plupart du temps, aucun facteur déclenchant n'est clairement établi [791]. Toutefois, dans certains cas de lésions encéphaliques permanentes, il a été observée une amélioration sous Natalizumab, ce qui suggèrerait un lien avec des pathologies inflammatoires du système nerveux central comme la sclérose en plaques [800].

Neurophysiologie : L'ENMG montre un profil plutôt « intermédiaire » [801]. Dans une série de 93 patients atteints de CMTX1, la VCN moyenne était de 48 m/s sur le médian et 42 m/s sur le fibulaire commun, alors que les amplitudes distales étaient modérément diminuées (amplitude mesurée en moyenne à 5 mV sur le nerf médian 2 mV sur le nerf fibulaire commun) [777].

Histologie : La biopsie de nerf sural montre habituellement une réduction importante du nombre de fibres myélinisées, associée à des petits clusters de fibres amyéliniques ou peu myélinisées [775, 783, 802-807] (**Photo 13**); la présence de gaines de myéline trop fines peut également être constatée [808]. Des formations en « bulbe d'oignon » sont fréquemment observées, indiquant un processus de démyélinisation/remyélinisation [804, 809, 810]; toutefois, celles-ci apparaissent moins fréquentes que dans les neuropathies démyélinisantes de type CMT1 [805, 806, 811, 812]. Avec l'âge, il est observé une perte progressive en fibres nerveuses [802]. Des anomalies des macrophages ont été observées, suggérant la possible implication de ces cellules dans de processus de démyélinisation de cette maladie [202]. Par ailleurs, bien qu'il n'ait jamais été clairement mis en évidence d'éléments inflammatoires dans le CMTX1 [812], une amélioration de la neuropathie a rarement été observée après un traitement par immunoglobulines intra-veineuses polyvalentes (IgIV) [813]. En microscopie électronique, il est possible d'observer un élargissement du compartiment adaxonal du cytoplasme schwannien [783, 807, 814] et une augmentation de la densité des neurofilaments [814]. Ces éléments sont également retrouvés chez des modèles animaux de CMTX1 [773, 774]. Les incisures de Schmidt-Lantermann apparaissent altérées [783].

Photo 13 *<u>Mutation du gène GJ1B – connexine 32 (CMTX1)</u> : coupe transversale de nerf en microscopie électronique (barre = 4µm). Mise en évidence de « clusters de régénération » (flèches rouges) et d'une formation en « bulbe d'oignon » (flèche verte).*

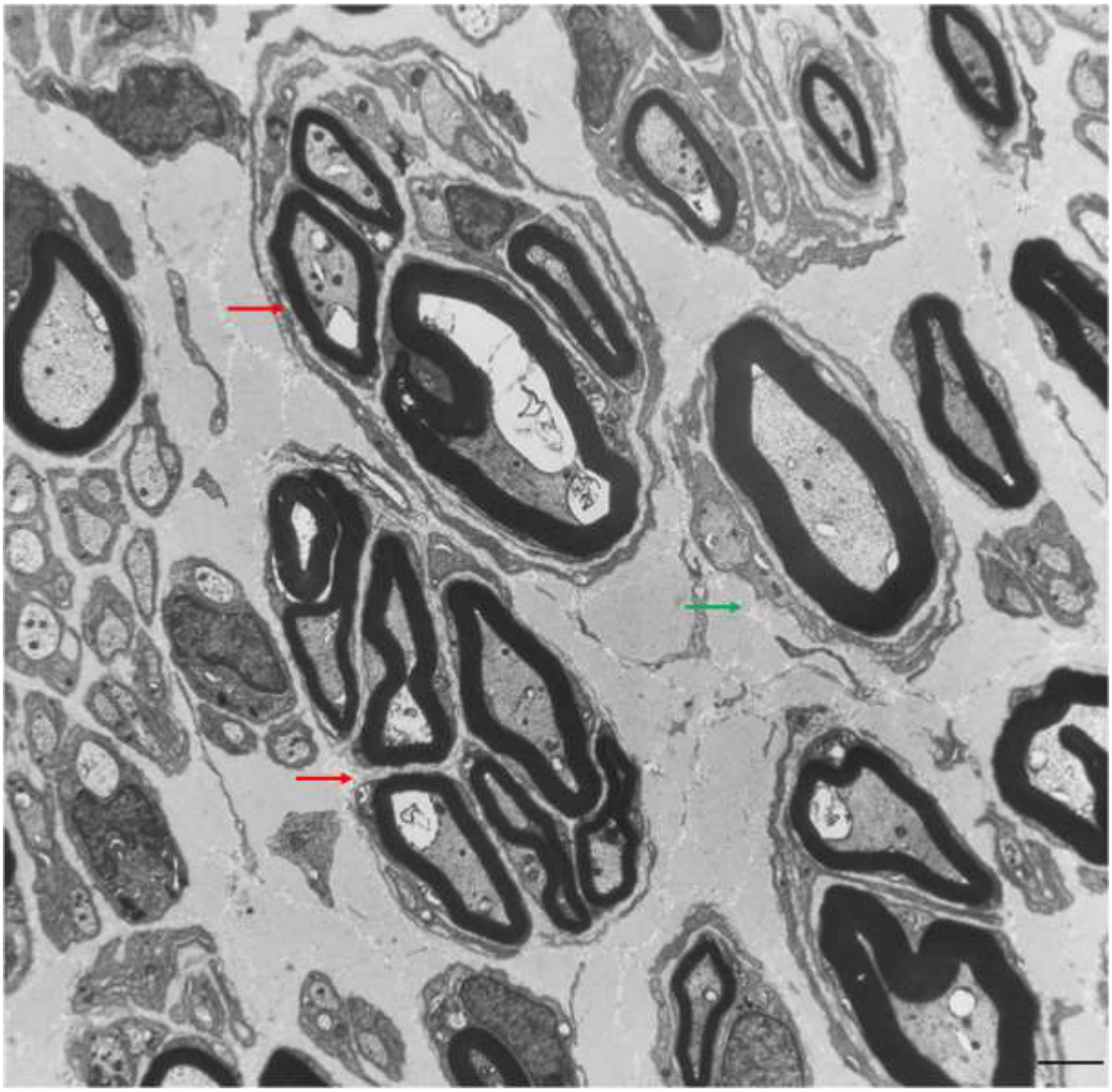

CMTX2 (MIM 302801) [X récessif]

Génétique : Le gène impliqué dans le CMTX2 est encore inconnu, mais se situe sur le **chromosome Xp22.2**. Cette entité a été identifiée au début des années 1990 [815-817], en reprenant l'étude de trois familles dont les ancêtres avaient fait l'objet d'un rapport dans les années 1950 [818]. Dans une de ces familles, le CMTX était en rapport avec une anomalie du chromosome Xp22.2: elle fut appelée CMTX2. Pour les deux autres familles, l'anomalie était portée par le chromosome Xq26, et fut dénommée CMTX3 [817].

Clinique : Le phénotype clinique révèle une amyotrophie et un déficit moteur distal des membres inférieurs (avec pieds creux et aréflexie ostéo-tendineuse) débutant durant l'enfance. Aucune femme n'était atteinte. Un retard mental a été observé chez deux patients sur cinq.

Neurophysiologie : Le profil électrophysiologique montrait un mixte d'éléments axonaux et démyélinisants [815].

Histologie : Aucune étude histo-pathologique de nerf n'a été rapportée dans le CMTX2.

CMTX3 (MIM 302802) [X récessif]

Génétique : Le gène impliqué dans le CMTX3 serait situé sur le **chromosome Xq26.3-Xq27.1**. Cette anomalie chromosomique (tout comme celle du CMTX2) a été identifiée au début des années 1990 au sein de deux familles Américaines [817], avant que d'autres cas soient identifiés dans des familles Australienne et Néo-Zélandaise [765, 819]. Toutefois, en 2013, un séquençage de l'exome effectué chez les membres de la famille Américaine originale a permis de déterminer que l'anomalie causale était finalement celle d'un gène déjà connu, à savoir *BSCL2* [820] : la réalité de cette entité « CMTX3 » est donc remise en cause.

Clinique : Ces patients présentent un déficit moteur distale des membres inférieurs (durant la première décennie de vie), puis des membres supérieurs (durant la 2ème décennie de vie). Des troubles sensitifs (hypoesthésie et hypopallesthésie des membres inférieurs) sont observés, souvent précédés (dans 80%) par des douleurs et des paresthésies). Aucune femme n'était atteinte.

Neurophysiologie : L'ENMG montre des VCN souvent modérément diminuées, mais restant inférieures à 38 m/s (avec donc un profil plutôt démyélinisant). Aucune anomalie du système nerveux central n'a été constatée [765].

Histologie : Aucune étude histo-pathologique de nerf n'a été rapportée dans le CMTX3.

CMTX4 (MIM 310490) [X récessif]

Génétique/Biologie : Le CMTX4 est lié à des mutations du **gène *AIFM1*** (**A**poptosis-**I**nduced **F**actor **M**itochondrion-associated **1**) [821], encodant pour une FAD (**F**lavine **A**denine **D**inucleotide) mitochondriale (oxydo-réductase-dépendante) impliquée dans les mécanismes d'oxydoréduction des cellules : après avoir franchi la membrane mitochondriale externe, cet AIFM1 se dirige au sein du noyau cellulaire où elle provoque une condensation de la chromatine et une dégradation de l'ADN à l'origine d'une apoptose [822]. En 2010, une mutation du gène *AIFM1* a été retrouvée dans une autre pathologie, COXPD6 (**C**ombined **Ox**ydative **P**hosphorylation **D**eficiency **6**), une forme d'encéphalopathie mitochondriale liée à l'X (apparaissant tôt durant la première année de vie). Cette entité (décrite chez seulement deux patients), est caractérisée par des hypersignaux des noyaux gris centraux, un déficit amyotrophiant sévère des 4 membres et un retard psychomoteur (un patient est décédé à l'âge de 16 mois, et l'autre était devenu tétraplégique et incapable de communiquer à l'âge de 5 ans) [823].

Clinique : Les premiers cas de CMTX4 (également appelé « syndrome de Cowchock », ou COWCK), ont été décrits en 1985 dans une famille Italo-américaine: il s'agissait de sujets masculins

présentant une neuropathie axonale sensitivo-motrice (prédominant aux membres inférieurs) survenant durant l'enfance, associée à un retard mental chez plusieurs patients, et parfois à une surdité bilatérale (3 patients) [824]. Les CPK apparaissaient modérément élevées (< 1169 U/l) [821].

Neurophysiologie : L'ENMG montrait une atteinte axonale à prédominance motrice.

Radiologie : Des hypersignaux encéphaliques ont été retrouvés chez deux patients.

Histologie : La biopsie de muscle montrait une augmentation du nombre de cellules apoptotiques; en microscopie électronique, le nombre de mitochondries était augmenté (principalement dans les régions sous-sarcolemniques) et d'aspect parfois modifié [821]. Aucune étude histo-pathologique de nerf n'a été rapportée dans le CMTX4.

CMTX5 (MIM 311070) [X récessif]

Génétique/Biologie : Le CMTX5 est secondaire à une mutation du **gène *PRPS1*** (**P**hospho**r**ibosyl **P**yrophosphate **S**ynthetase **1**) codant pour une enzyme cruciale pour les premières étapes de la biosynthèse des nucléotides [825]. En fait, outre le CMTX5, le spectre des pathologies induites par des mutations de ce gène comprend trois autres entités de transmission liée à l'X: le syndrome de superactivité PRPS1 (**P**hospho**r**ibosyl**p**yrophosphate **S**ynthetase **1**; MIM 300661), le syndrome de Arts (MIM 301835) et l'hypoacousie sensorielle de type DFN2 (**D**ea**fn**ess X-linked **2**, MIM 304500) [826].

Clinique/Neurophysiologie : En 1967, A. CHUTORIAN et R. N. ROSENBERG décrivirent deux frères présentant une surdité bilatérale, une neuropathie sensitive et motrice amyotrophiante distale des membres inférieurs (avec pieds creux chez l'un des deux frères) et une atrophie optique bilatérale (à l'âge de 20 ans); les VCN étaient modérément diminuées [522]. En 1984, l'observation de 3 sujets masculins atteinte d'une neuropathie et d'une surdité bilatérale fut rapportée; deux d'entre eux présentait aussi une baisse d'acuité visuelle (avec une atrophie optique identifiée chez un patient); une surdité isolée était observée chez

5 femmes de la famille [827]. D'autres observations similaires furent rapportées [521, 828]. Enfin, en 2007, Kim *et al.* rapportèrent 6 sujets masculins (d'origine Coréenne) atteints d'un tableau proche de celui du syndrome de Rosenberg-Chutorian (SRC), et associèrent ces cas à une mutation (M115T) du gène *PRPS1* [825]. Cette entité, qualifiée de CMTX5, associait alors systématiquement la triade « neuropathie + surdité bilatérale + atrophie optique bilatérale ». L'atrophie optique et la neuropathie (mêlant des éléments d'atteinte axonale et démyélinisante à l'ENMG) apparaissaient à la fin de la première décennie de vie; toutefois, des cas ont été décrits sans atrophie optique [829]. Les femmes de cette famille étaient asymptomatiques [825]. Bien qu'il n'y ait pas de preuve formelle, le CMTX5 a été rapproché du SRC, en considérant qu'il s'agissait vraisemblablement de variantes alléliques [825]. Une mutation (C362G) du gène *PRPS1* fut identifiée en 2013 chez un autre patient Coréen présentant un CMTX5: le profil électro-clinique était le même que celui des autres cas Coréens [829].

Histologie : Une biopsie de nerf sural a été réalisée chez un des patients Coréens, et révélait une perte en fibres myélinisées et une fibrose interstitielle. Des gaines de myéline trop fines et des formations en « bulbe d'oignon » étaient également observées [825].

CMTX6 (MIM 300905) [X dominant]

Génétique/Biologie : Le CMTX6 est de découverte très récente, et est lié à une mutation (G473A) du **gène *PDK3*** (**P**yruvate **D**eshydrogenase **K**inase isoenzyme **3**) [830]. PDK3 est l'une des quatre isoenzymes de type « pyruvate deshydrogenase kinase » qui intervient sur la régulation du « complexe pyruvate deshydrogenase »; dans les mitochondries, les PDC catalysent la décarboxylation oxydative du pyruvate [831]. PDK3 est exprimé dans les testicules, les reins et le cerveau [832].

Clinique : En 2013, cinq sujets masculins et huit femmes ont ainsi été rapportés avec une mutation du gène *PDK3* [830]. Pour les cinq sujets masculins, le début des symptômes se situait entre les âges de 1,5 et 13 ans: tous présentaient un déficit moteur distal (modérément amyotrophiant) des membres inférieurs, des

pieds creux, une aréflexie ostéo-tendineuse des Achilléens, une hypoesthésie thermo-algique modérée des membres inférieurs, une hypopallesthésie modérée des membres inférieurs, et des troubles de l'équilibre. Quatre patients présentaient un tremblement distal des membres supérieurs. Concernant les huit femmes également porteuses de la même mutation, seulement 3 était véritablement symptomatique (avec un début à 13, 40 et 41 ans), mais très discrètement; en fait, l'étude attentive des ces sujets féminins retrouvaient toutefois: un tremblement distal des membres supérieurs (6 cas), une amyotrophie modérée des pieds (4 cas), des pieds creux (2), une hyporéflexie des réflexes Achilléens (1 cas), et une hypopallesthésie modérée des membres inférieurs (1 cas) [830].

Neurophysiologie : L'ENMG montrait des VCN motrices dans la norme ou discrètement diminuées pour l'âge (variant entre 47 et 61 m/s sur les nerfs médians), avec des amplitudes motrices modérément diminuées aux membres supérieurs (plus sur les médians que les cubitaux) et effondrées ou absentes aux membres inférieurs ; les potentiels sensitifs était absents aux quatre membres chez quatre patients, un patient ayant des potentiels sensitifs modérément diminués aux membres supérieurs et non retrouvés aux membres inférieurs. Certaines femmes porteuses de la mutation présentaient une diminution modérée des amplitudes sensitives et motrices (essentiellement aux membres inférieurs) [830].

Histologie : Aucune étude histo-pathologique de nerf n'a été rapportée dans le CMTX6.

Maladie de Charcot-Marie-Tooth de type intermédiaire (CMTI)

Ces formes de CMT ont été identifiées et classées initialement selon des critères électrophysiologiques. Effectivement, sur les nerfs médians, des VCN < 38 m/s orientent vers un CMT démyélinisant, alors que des VCN > 38 m/s orientent vers un CMT axonal [271]. Toutefois, certains auteurs identifièrent des formes qualifiées « d'intermédiaires » dans lesquelles les VCN étaient comprises entre 25 et 45 m/s, puis ramenées à un intervalle compris entre 30 m/s et 40 m/s [272, 273]. Les biopsies confirmeront également le caractère « mixte » de ces neuropathies qui contiennent habituellement autant d'éléments axonaux que d'éléments démyélinisants [833]. Par ces formes « intermédiaires », on distingue actuellement neufs formes, 6 à transmission autosomique dominante (= CMTDI) et 3 à transmission autosomique récessive (= CMTRI).

CMT intermédiaire de transmission autosomique dominante (CMTDI)

CMTDIA (MIM 606483)

Génétique : Le CMTDIA est lié à une anomalie portée par le **chromosome 10q24.1-q25.1** (anomalie découverte en 2001) [834], mais le gène impliqué n'a actuellement toujours pas été identifié.

Clinique : Les 15 premiers cas (et les seuls actuellement décrits) ont été observés dans une famille Italienne durant les années 1990 [833, 835]. Les premiers symptômes apparaissaient avant l'âge de 20 ans chez la majorité d'entre eux (en moyenne à l'âge de 15 ans), et affectaient les membres inférieurs (déficit moteur distal des membres inférieurs et crampes des mollets). Tous les patients rapportaient une aggravation franche de ce déficit moteur lors de l'exposition au froid. Un patient présentait un tremblement distal des membres supérieurs. Par la suite, l'évolution était relativement lente jusqu'à la quatrième décennie de vie (en s'étendant aux quatre membres) à partir de laquelle l'aggravation s'accélère. A ce stade, tous les patients présentent des pieds creux, une aréflexie ostéo-tendineuse généralisée, un déficit moteur distal des quatre

membres, une hypoesthésie thermo-algique et une hypopallesthésie modérées des membres inférieurs, et une amyotrophie distale des quatre membres [833].

Neurophysiologie : L'ENMG révélaient une VCN aux alentours de 40 m/s sur les nerfs médians; l'amplitude des potentiels sensitifs était modérément diminuée aux membres inférieurs [833].

Histologie : La biopsie de nerf sural (réalisée chez deux patients) montrait des clusters de régénérations et des signes de démyélinisation focale au niveau des régions paranodales. On observait également une diminution du nombre de fibres myélinisées. La myéline apparaissait parfois anormale, avec des outfoldings; on observait également la présence de quelques formation en « bulbe d'oignon » [833].

CMTDIB (MIM 606482)

Génétique/Biologie : Le CMTDIB est secondaire à des mutations du **gène *DNM2*** (Dynamin-2), qui sont aussi associées à une forme axonale de CMT (CMT2M), mais également une forme de myopathie centro-nucléaire [626]. La dynamine-2 est une GTPase connue pour être une protéine de fission impliquée dans le processus d'endocytose; elle est également nécessaire pour assurer la stabilité des microtubules [627]. Les mutations du gène *DNM2* à l'origine du CMT affectent le domaine d'homologie de la pleckstrine [58].

Clinique : Les premiers cas ont été rapportés en 2001 au sein d'une famille Australienne [836], puis décrits à nouveau dans une série plus large constituée de 34 patients avec un CMTDIB [629]. L'âge moyen de début des symptômes était de 16 ans. Ces patients présentaient un phénotype clinique classique de CMT avec un déficit moteur distal (modérément amyotrophiant) des membres inférieurs et des difficultés à la marche.

Neurophysiologie : Les VCN étaient situées entre 26 et 54 m/s [629, 836].

Histologie : La biopsie de nerf sural montrait des signe d'atteinte axonale (avec une perte en fibres myélinisées de gros calibre et quelques clusters de régénération, mais aussi des éléments démyélinisants (formations en « bulbe d'oignon » et épaississements focaux de la myéline) [629, 836].

CMTDIC (MIM 608323)

Génétique/Biologie : Le CMTDIC est en rapport avec des mutations du **gène *YARS*** (Tyrosyl-tRNA synthetase) [837], codant pour une enzyme de la famille des ARS (**A**minoacyl-t**R**NA **S**ynthetases), garants de la fidélité du transfert de l'information génétique transmise lors du processus de translation. On sait maintenant que plusieurs enzymes de la famille ARS sont impliquées dans la survenue de différentes formes de CMT comme GARS, AARS ou KARS (développées dans d'autres paragraphes) [581]. La Tyrosyl-tRNA synthetase (ou TyrRS), enzyme ubiquitaire, est essentielle pour la biosynthèse protéique; elle intervient notamment dans la catalyse de l'aminoacétylation de l'ARNt [363].

Clinique : Les premiers cas ont été rapportés en 2003 dans deux familles, l'une Américaine (dont les membres étaient originaires de Pologne et d'Allemagne du Nord), l'autre Bulgare [838]. Les premiers symptômes apparaissaient durant les premières et secondes décennies de vie dans la famille Américaine, sous forme d'un déficit moteur distal des membres inférieurs. Toutefois une période de survenue de ces premiers symptômes plus large était constatée au sein de la famille Bulgare (entre les âges de 7 et de 59 ans), où l'atteinte motrice semblait plus prononcée et prédominait nettement aux membres inférieurs [838].

Neurophysiologie : Les VCN étaient comprises entre 30 et 40 m/s dans la famille Américaine, et étaient parfois normales (et toujours > 33 m/s) dans la famille Bulgare [838].

Histologie : La biopsie de nerf sural montrait de nombreux clusters de régénération, une réduction de la densité des fibres nerveuses et des gaines de myéline trop fines par rapport au calibre de l'axone, sans aucune formation en « bulbe d'oignon » [838].

CMTDID (MIM 607791)

Génétique : Le CMTDID est lié à des mutations du **gène *MPZ*** (**M**yelin **P**rotein **Z**ero), également impliqué dans deux autres formes de CMT, le CMT1B et le CMT2I.

Clinique/Neurophysiologie : Ces cas furent décrits en 1999 dans des familles Macédoniennes dont les membres présentaient une neuropathie respectant les critères électrophysiologiques (VCN comprise ente 21 et 40 m/s sur le nerf médian) et histologiques compatible avec une forme de « CMT intermédiaire » [839]. Cliniquement, les patients présentaient un déficit moteur amyotrophiant distal des membres inférieurs, mais aussi une hypoesthésie thermo-algique des membres inférieurs [839]. En 2010, un cas Italien de CMT autosomique dominant avec une mutation du gène *MPZ* (classé CMT1B) a été rapporté en raison de sa présentation atypique, une élévation des CPK [840]; toutefois, le profil (électrophysiologique et histologique) semblait compatible avec une forme « intermédiaire » de type CMTDID.

Histologie : La biopsie de nerf sural (réalisée chez deux patients) montrait effectivement des signes d'atteinte axonale, associés à des éléments de démyélinisation focale (sans formation en « bulbe d'oignon) [839].

CMTDIE (MIM 614455)

Génétique/Biologie : Le CMTDIE est en rapport avec des mutations du **gène *INF2*** (**In**verted **F**ormin **2**), d'ordinaire connu pour être pourvoyeur d'une pathologie rénale, appelée « glomérulosclérose segmentaire focale autosomique dominante » [841]. La caractéristique du CMTDIE est effectivement l'association d'une neuropathie héréditaire et d'une atteinte rénale (glomérulonéphrite segmentaire focale). Si les premiers cas ont été observés dans les années 1970 [842], la découverte du gène incriminé ne remonte qu'à 2011 [843].

Clinique : Cette forme de neuropathie héréditaire a fait l'objet d'un travail phénotype-génotype (6 patients) dont les résultats seront rapportés en détail dans le chapitre RESULTATS. Depuis, d'autres cas de

CMTDIE ont été rapportés, avec une mutation p.L77P chez une adolescente originaire d'Ouzbékistan [844], ainsi que chez 8 patients Italiens (dont 3 portaient de nouvelles mutations du gène *INF2*) [845] et dans une famille Coréenne [846].

Histologie : les anomalies observées sont retranscrites en détail dans le chapitre RESULTATS.

CMTDIF (MIM 615185)

Génétique/Biologie : Le CMTDIF est en rapport avec des mutations du **gène *GNB4*** (**G**uanine **N**ucleotide **B**inding-protein Beta-**4**) porté par le chromosome 3q28 [847]. Au niveau des nerfs périphériques, il semblerait que GNB4 joue un rôle dans le processus de régénération axonale [847].

Clinique : Les premiers cas ont été observés en 2010 en Chine chez sept patients d'origine Han [848]. Un autre cas fut identifié chez une jeune fille Han en 2013 [847]. Il s'agissait de neuropathies héréditaires à transmission autosomique dominante et débutant durant l'adolescence ; il existait un déficit moteur distal des quatre membres et une hypoesthésie thermo-algique distale des membres inférieurs ; les réflexes ostéo-tendineux étaient diminués aux quatre membres.

Neurophysiologie : L'ENMG révélait des VCN variant entre 16,5 et 45,7 m/s [847].

Histologie : Une biopsie de nerf sural a été réalisée chez un patient : celle-ci révélait une importante perte en fibres myélinisées, des clusters de régénération, mais aussi de nombreuses formations en « bulbe d'oignon » [848].

CMT intérmédiaure de transmission autosomique récessive (CMTRI)

CMTRIA (MIM 608340)

Génétique : Le CMTRIA est secondaire à des mutations du **gène *GDAP1*** [849]. Ainsi, le spectre des neuropathies héréditaires associées à une mutation du gène *GDAP1* apparaît très vaste, puisqu'il englobe aussi des formes de CMT axonal, à transmission autosomique dominante (CMT2K) ou récessive (CMT2H), et démyélinisant (CMT4A).

Clinique : Les premiers cas de CMTRIA ont été observé dans des familles Turque empruntes de liens consanguins, en 2002 [612] puis 2003 [611], avant que les cas de deux sœurs Polonaises ne soit rapporté en 2011 [850]. Tous ces cas étaient des formes à début précoce (avant l'âge de 5 ans) de neuropathies sensitivo-motrices (déficit moteur distal des quatre membres, prédominant aux membres inférieurs), parfois très sévères [850]. Tous les patients présentaient des pieds creux, les deux sœurs Polonaises présentant en plus une scoliose [850].

Neurophysiologie : Les données électrophysiologiques étaient compatibles avec une forme « intermédiaire » de CMT, bien que certaines fois inférieures à 30 m/s [611, 612, 850].

Histologie : La biopsie de nerf sural montrait des éléments d'atteintes axonale et démyélinisante conjointes (perte importante en fibres myélinisées, clusters de régénération, gaine de myéline fine, et formations en « bulbe d'oignon ») [611, 850].

CMTRIB (MIM 613641)

Génétique/Biologie : Le CMTRIB est dû à une mutation du **gène KARS** (Lysyl-tRNA synthetase) [851], codant pour une enzyme de la famille des ARS (**A**minoacyl-t**R**NA **S**ynthetases), garants de la fidélité du transfert de l'information génétique transmise lors du processus de translation. On sait maintenant que plusieurs enzymes de la famille ARS sont impliquées dans la survenue de différentes formes de CMT comme GARS, AARS ou YARS (développées dans d'autres paragraphes) [581]. La « Lysyl-tRNA synthetase » joue un rôle dans la stabilisation du « complexe multi-synthétase » [852]. Récemment, des mutations du gène KARS ont été identifiées dans une forme d'hypoacousie congénitale, DFNB89 (deafness autosomal recessive 89 ; OMIM 613916) [853].

Clinique/Neurophysiologie : Outre une neuropathie dont les caractéristiques électrophysiologiques étaient celles d'une forme « intermédiaire » de CMT (VCN entre 30,6 et 39,5 m/s sur les nerfs médians), il a été observé un schwannome vestibulaire, une dysmorphie faciale, un retard mental et des troubles du comportement [851].

Histologie : Aucune étude histo-pathologique de nerf n'a été rapportée dans le CMTRIB.

CMTRIC (MIM 615376)

Génétique/Biologie : Cette entité est liée à des mutations homozygotes ou hétérozygotes composites du **gène *PLEKHG5*** (**Pleck**strin **H**omology domain-containing protein family **G** member **5**) porté par le chromosome 1p36 [854, 855]. Des mutations de ce même gène sont également impliquées dans la survenue d'une autre pathologie neurologique, l'amyotrophie spinale distale autosomique récessive de type 4 (dSMA-IV; MIM 611067) [856].

Clinique : Les premiers cas furent rapportés en 2013 chez trois patients Marocains [855], deux patients Portugais [855] et un patient Coréen [854]. Cliniquement, il s'agit d'une neuropathie sensitivo-

motrice distale débutant aux membres inférieurs, à prédominance sensitive [854, 855]; une amyotrophie distale des membres inférieurs est également présente (confirmée par une IRM des masses musculaires des membres inférieurs dans un cas), avec des pieds creux [854]. Kim *et al.* n'ont pas retrouvé d'anomalie sur l'IRM encéphalique [854]. Une scoliose a été observée chez un patient [854]. L'âge de début des symptômes est variable, entre la première et la cinquième décennie.

Neurophysiologie : L'ENMG montre un profil électrophysiologique de CMT intermédiaire (VCN entre 29,3 et 39 m/s sur le nerf médian) [854, 855].

Histologie : La biopsie de nerf sural (deux patients) retrouvait une perte sévère en fibres myélinisées (avec parfois des clusters de régénération) associée à des éléments démyélinisants (avec des gaines de myéline trop fines, sans nette formation en « bulbe d'oignon ») [854, 855].

CMTRID (MIM 616039)

Génétique/Biologie : Le CMTRID est induit par des mutations du gène ***Cox6a1***

(**C**ytochrome c **ox**idase subunit **VIa** polypeptide **1**). Cox6a1 est un composant du complexe IV de la chaîne respiratoire mitochondriale (appelé Cytochrome C oxidase, ou Cox) [857]. Cox61a est exprimé dans le nerf sciatique, mais aussi dans d'autres organes (reins, poumons, foie, et cerveau).

Clinique/Electrophysiologie : Une mutation (c.247-10_247-6delCACTC) du gène Cox6a1 a été identifiée chez 3 patients Japonais issus de deux familles indépendantes à forts liens consanguins. Les patients présentait un profil électrophysiologique de CMT « intermédiaire », mais aucune information clinique complémentaire n'a été fournie [362]. Un modèle animal (souris) de CMTRID a été établi [362].

Maladie de Charcot-Marie-Tooth de type V (CMT5, MIM 600361)

Le CMT5 (ou HMNS V) n'est pas réellement une forme de CMT, mais regroupe simplement différentes formes de CMT/dHMN dont la particularité et d'être associée à une atteinte pyramidale. Cette entité se situe donc à la frontière avec les paraplégies spastiques héréditaires et les scléroses latérales amyotrophiques héréditaires. Les premiers cas de CMT associés à une atteinte pyramidale ont été observés dans les années 1970, et ont finalement été classée en HSMN V [269]. D'autres cas furent observés par la suite [514, 858-862]. Parmi les gènes et loci incriminés, on retrouve :

- **CMT2A2** (MIM 609260): mutations du gène MFN2 [transmission autosomique dominante] [863]
- **ALS4** (MIM 602433): mutations du gène SETX [transmission autosomique dominante] [864]
- **dHMN5A** (MIM 600794): mutations du gène BSCL2 [transmission autosomique dominante][865]
- Anomalie portée par le chromosome 4q34.3-q35.2 [transmission autosomique dominante] [866]
- **dHMN1** (MIM 182960): anomalie portée par le chromosome 7q34-q36 [transmission autosomique dominante] [867]
- **dHMN-J:** anomalie portée par le chromosome 9p21.1-p12 [transmission autosomique récessive] [868]

Maladie de Charcot-Marie-Tooth de type VI (CMT6, MIM 601152)

Le CMT6 (ou HMSN VI) correspond à l'association « neuropathie axonale + atrophie optique bilatérale ».

CMT lié au gène *MFN2* [transmission autosomique dominante]

Génétique/Biologie : MFN2 (tout comme MFN1) est une protéine localisée dans la membrane externe des mitochondries, impliquée particulièrement dans le processus de fusion mitochondriale et les relations mitochondrie-réticulum endoplasmique (régulation du transfert de calcium du réticulum endoplasmique vers la mitochondrie) [540]. MFN2 est composé de trois domaines (un domaine « GTPase », un domaine « coiled-coil », et un domaine « R3 »), chacun de ces 3 domaines pouvant être indifféremment affecté par des mutations [533]. Un modèle animal de souris MFN2 knockout à également été élaboré [540]. Habituellement, les mutations du **gène *MFN2*** engendre un tableau de CMT2A2; en cas d'atrophie ptique assiciée, on parle de CMT6.

Clinique : Les premiers cas associant CMT et atrophie optique bilatérale furent observés dès la fin du XIXème siècle en Italie [869] puis en France [870], avant que quelques autres cas ne soient rapportés [520, 871-877]. Ces différents cas furent finalement classés « HMSN type 6 » (Hereditary Motor and Sensory Neuropathy type 6) [515], puis CMT6. Finalement, en 2006, Zuchner *et al.* rapportèrent dix cas et identifièrent des mutations du gène *MFN2* chez ces patients [878]. Les premiers symptômes apparaissent avant l'âge de 10 ans (en moyenne à 2,1 ans). Tous les patients présentaient un déficit sensitivo-moteur (à prédominance motrice et avec atteinte proximale) d'aggravation rapidement progressive (aboutissant à l'usage d'un fauteuil roulant en quelques années) et des pieds creux. Une scoliose et une parésie des cordes vocales peuvent aussi être observée. L'âge à laquelle apparaît l'atrophie optique bilatérale est variable, entre 5 et 50 ans (en moyenne à l'âge de 19 ans): 60% de ces patients récupéreraient une acuité visuelle correcte avec l'âge. En 2008, Del Bo *et al.* rapportèrent le cas d'un père et de ses deux fils qui présentaient aussi un

retard mental et des troubles cognitifs; les deux fils présentaient aussi un retard d'acquisition du langage [542].

Neurophysiologie : aucun potentiel moteur n'était obtenu sur le nerf médian de la quasi-totalité des patients (avec une VCN normale lorsqu'ils étaient encore préservés). Le profil électrophysiologique était celui d'une polyneuropathie axonale sensitivo-motrice [878].

Radiologie : L'IRM encéphalique ne révélait aucune anomalie, sauf quelques hypersignaux cérébelleux chez un patient. Chez un patient, l'IRM encéphalique (avec spectrométrie) montrait des arguments en faveur d'un dysfonctionnement du métabolisme mitochondrial au niveau du cortex occipital [542].

Histologie : une biopsie de nerf sural a été réalisée chez un patient, et montra des signes d'une neuropathie axonale (sans plus de détail fourni) [878].

CMT lié au gène *PRPS1* [transmission liée à l'X]

Génétique/Biologie : Les mutations du **gène *PRPS1*** donnent le CMTX5 (MIM 311070), ainsi que trois autres entités de transmission liée à l'X: le syndrome de superactivité PRS-I (MIM 300661), le syndrome de Arts (MIM 301835) et l'hypoacousie sensorielle de type DFN2 (MIM 304500) [826].

Clinique/Neurophysiologie : En 1967, Chutorian & Rosenberg décrivirent deux frères présentant une surdité bilatérale, une neuropathie sensitive et motrice amyotrophiante distale des membres inférieurs (avec pieds creux chez l'un des deux frères) et une atrophie optique bilatérale (à l'âge de 20 ans); les VCN étaient modérément diminuées [522]. En 1984, l'observation de 3 sujets masculins atteinte d'une neuropathie et d'une surdité bilatérale fut rapportée ; deux d'entre eux présentait aussi une baisse d'acuité visuelle (avec une atrophie optique identifiée chez un patient) ; une surdité isolée était observée chez 5 femmes de la famille [827]. En 2007, Kim *et al.* rapportèrent 6 sujets masculins (d'origine Coréenne) atteints d'un tableau

proche de celui du syndrome de Rosenberg-Chutorian (SRC), et associèrent ces cas à une mutation (M115T) du gène *PRPS1* [825]. Cette entité, qualifiée de CMTX5, associait alors systématiquement la triade « neuropathie + surdité bilatérale + baisse atrophie optique bilatérale ». L'atrophie optique et la neuropathie (mêlant des éléments d'atteinte axonale et démyélinisante à l'ENMG) apparaissaient à la fin de la première décennie de vie. Les femmes de cette famille étaient asymptomatiques [825]. Bien qu'il n'y ait pas de preuve formelle, le CMTX5 a été rapproché du SRC, en considérant qu'il s'agissait vraisemblablement de variantes alléliques [825]. Une mutation (C362G) du gène *PRPS1* fut identifiée en 2013 chez un autre patient Coréen présentant un CMTX5: le profil électro-clinique était le même que celui des autres cas Coréens [829].

Histologie : Une biopsie de nerf sural a été réalisée chez un des patients Coréens, et révélait une perte en fibres myélinisées et une fibrose interstitielle. Des gaines de myéline trop fines et des formations en « bulbe d'oignon » étaient également observées [825].

CMT lié au gène *C12ORF65* [transmission autosomique récessive]

Génétique/Biologie : Le **gène *C12ORF65*** (**C**hromosome **12 O**pen **R**eading **F**rame **65**) encode pour une protéine cruciale pour la libération des protéines fraichement synthétisées par les ribosomes [879]. Les mutations de ce gène engendre habituellement deux pathologies, le « déficit combiné de la phosphorylation oxydative de type 7 » (COXPD7; MIM 613559) et la « paraplégie spastique autosomique récessive de type 55 » (SPG55; MIM 615035). Toutefois, récemment, des cas de neuropathie sensitivo-motrice axonale avec atrophie optique ont été rapporté en lien à une mutation de ce gène [880].

Clinique : Ces cas ont donc été rapportés en 2013 chez trois patients issus d'une famille Indienne, l'un d'entre eux (avec atteinte pyramidale associée) ayant déjà fait l'objet d'un rapport en 1987 [881]. Ces patients présentaient un déficit moteur distal (amyotrophiant) des membres inférieurs avant l'âge de 10 ans, puis des membres supérieurs autour de l'âge de 10 ans chez deux patients (une évolution plus lente a été observée chez le troisième qui présentait quelques éléments pyramidaux des membres supérieurs). Les

réflexes Achilléens étaient absents chez un patient, normaux chez les deux autres (hormis des réflexes vifs aux membres supérieurs chez le patient avec atteinte pyramidale). Une scoliose était observée chez un patient. Les trois présentaient une atrophie optique bilatérale [880].

Neurophysiologie : La VCN était normale sur les nerfs ulnaires, ou très discrètement diminuée ; l'amplitude des potentiels sensitifs était discrètement diminuée chez deux patients, alors qu'aucun potentiel sensitif n'était obtenu chez un patient [880].

Histologie : La biopsie de nerf sural réalisée chez un patient révéla une importante raréfaction en fibres myélinisées associée à des clusters de régénération et des « poches de collagène » observées entre des cellules de Schwann aplaties. Aucun franc signe de démyélinisation n'a été observé [880].

Les neuropathies héréditaires motrices distales (dHMN)

Définition

Les neuropathies héréditaires motrices distales (ou dHMN) correspondent à des formes cliniquement purement motrices d'atteinte du système nerveux périphérique. Elles correspondent à des neuronopathies motrices (atteinte directe du corps cellulaire du motoneurone périphérique) et non réellement à des neuropathies motrices [882]. Phénoypiquement, elles sont proches du CMT (avec un déficit moteur distal amyotrophiant pouvant affecter les quatre membres), à une exception près: ces patients ne présentent aucun trouble sensitif clinique (ou alors modéré et limité à une hypopallesthésie des membres inférieurs). Pour cette raison, le qualificatif de « CMT spinal » est parfois utilisé pour qualifier le dHMN [883, 884].

Une classification des diverses formes de dHMN fut proposée par Anita HARDING en 1993 [885]: celle-ci se base sur l'âge de début des symptômes, le mode de transmission et la présence de signes cliniques particuliers (syndrome pyramidale, paralysie des cordes vocales, atteinte diaphragmatique, insuffisance respiratoire, …) [886]. Cependant, le dHMN comprend une importante hétérogénéité phénotypique, et des recoupements sont observés avec des formes de CMT, de sclérose latérale amyotrophique juvénile et d'amyotrophie spinale distale (dSMA). Par la suite, les formes de dHMN ont été qualifiées et classée en fonction du gène impliqué. Dans les paragraphes suivants, les diverses variétés de dHMN ont été classés en fonction de la classification de Harding.

dHMN de type I

Cette catégorie comprend des formes de dHMN dont l'élément essentiel est un déficit moteur distal des quatre membres débutant durant l'adolescence.

dHMN liée au gène HSPB8 [transmission autosomique dominante]

Génétique : C'est le dHMN2A (MIM 158590). Les premiers cas ont été décrits dans les années 1970-1980 [624, 887, 888]. L'implication du **gène *HSPB8*** a été déterminée en 2004 [625].

Clinique : Ces formes se manifestent par un déficit moteur (pur) distal amyotrophiant débutant soit durant l'adolescence (dHMN de type I de la classification de Harding), soit à l'âge adulte (dHMN de type II de la classification de Harding). Une hypertrophie des mollets peut être observée [888]. L'évolution est habituellement lentement progressive; rarement, elle peut être beaucoup plus rapide (avec un début des symptômes toutefois en l'âge de 40 et de 60 ans) aboutissant à un décès par insuffisance respiratoire sévère en moins de 2 ans [889].

dHMN liée au gène HSPB1 [transmission autosomique dominante]

Génétique : C'est le dHMN2B (MIM 608634). Tout comme pour *HSPB8*, l'implication du **gène *HSPB1*** dans cette forme de dHMN a été identifiée en 2004 [593].

Clinique : Ces formes se manifestent par un déficit moteur (pur) distal amyotrophiant débutant soit durant l'adolescence (dHMN de type I de la classification de Harding), soit à l'âge adulte (dHMN de type II de la classification de Harding).

Histologie : Bien que le tableau électro-clinique soit d'expression purement motrice, la biopsie de nerf sural peut montrer une raréfaction modérée en fibres myélinisées [601]. Un modèle animal de souris

déficitaire en HSPB1 a été mis au point en 2011: la biopsie de nerf de ces souris montrait une perte axonale (dans les portions distales) et une diminution de l'expression de l'alpha-tubuline acétylée TUBA1A [360]. Par ailleurs, il a été déterminé qu'un déficit en HSPB1 était suffisant pour provoquer l'apparition d'une neuronopathie motrice chez la souris [890].

dHMN liée au gène GARS [transmission autosomique dominante]

Génétique : Cette entité correspond au dHMN5A (MIM 600794). Toutefois, ceci apparaît un peu plus qu'il n'y paraît, puisque le dHMN5A regroupe les dHMN liées à des mutations du **gène *GARS*** mais aussi du gène *BSCL2*.

Clinique : Le dHMN5A se manifeste par un déficit moteur pur amyotrophiant des quatre membres (avec des réflexes ostéo-tendineux parfois diminués) dont les premiers cas furent rapportés dans les années 1970 [502, 891]. La caractéristique essentielle de cette forme de dHMN est une prédominance du déficit aux membres supérieurs, même si elle peut atteindre les quatre membres [892, 893]. L'âge moyen de début des symptômes se situe aux alentours de 17 ans [892, 893].

Neurophysiologie : Sur le plan électrophysiologique, il existe un syndrome « neurogène » diffus; les VCN motrices sont le plus souvent normales, sauf en cas d'amyotrophie prononcée [579, 892, 893]; rarement, l'amplitude des potentiels sensitifs est diminuée [893].

dHMN liée au gène DYNC1H1 [transmission autosomique dominante]

Génétique : Les mutations du **gène** ***DYNC1H1*** sont à l'origine d'une forme particulière d'amyotrophie spinale: SMALED (**S**pinal **M**uscular **A**trophy **L**ower **E**xtremity **P**redominant **1**; MIM 158600).

Clinique : Cette entité à transmission autosomique dominante se caractérise par un déficit moteur des 4 membres prédominant aux membres inférieurs (surtout en proximal). De ce fait les premiers cas, décrits en 1917 [894], furent assimiler à une forme dystrophie musculaire. De nouveaux cas furent observés dans les années 1980 dans une famille Nord-Américaine, mais conclurent alors à une variante d'amyotrophie spinale [895]. Cependant, le concept de SMALED fut retenu en 2010 (anomalie portée par le chromosome 14q32) [896], avant la découverte de l'implication du gène *DYNC1H1* en 2012 [897]. Les premiers symptômes du SMALED débutent avant l'âge de 2 ans (mais un patient a vu ses premiers symptômes débuter à l'âge de 7 ans). L'évolution était lentement progressive (tous les patients sont encore ambulatoires durant la sixième décennie de vie); il n'y avait pas de fasciculation [896].

Neurophysiologie : L'ENMG montre des amplitudes distales motrices modérément diminuées (avec des VCN normales), et aucune anomalie de la conduction nerveuse sensitive; la détection à l'aiguille montre des éléments « neurogènes » [897].

Histologie : Aucune étude histologique de nerf n'a été rapportée, mais la biopsie musculaire montre des éléments « d'atrophie neurogène » [897].

dHMN liée au gène HSJ1 [transmission autosomique récessive]

Génétique/Biologie : Les mutations du **gène *HSJ1*** (**H**eat-**S**hock protein DNA**J**-like **1**), également connu sous le terme de *DNAJB2* (**DNAJ** su**b**-family member **2**), sont à l'origine du dSMA-V (MIM 614881) [898]. Ce gène encode pour une protéine de la famille des Heat-Shock Protéin (comme HSPB1, HSPB3 ou HSPB8). HSJ1 joue un rôle crucial dans l'aggrégation des protéines et le processus de neurodégénération : elle serait par exemple impliquée dans la sclérose latérale amyotrophique, mais aussi la maladie d'Alzheimer ou la maladie de Parkinson [899].

Clinique : Les premiers cas ont été décrits en 2012 chez trois patients issus d'une famille Juive d'origine Marocaine [898]. Il s'agit d'un tableau clinique de déficit moteur distal (amyotrophiant) des quatre membres débutant par un steppage bilatéral (entre l'âge de 18 et 23 ans), et prédominant aux membres inférieurs. L'évolution apparaît lentement progressive . Les trois patients présentaient une aréflexie ostéo-tendineuse généralisée, mais un seul présentait des pieds creux. Il n'y avait aucun trouble sensitif, ni aucun autre trouble neurologique [898]. Récemment, un patient présentant une mutation (p.Tyr5Cys) du gène *HSJ1* a été rapporté avec un phénotype électro-clinique de CMT2 [900], ce qui confirme un peu plus le chevauchement entre dHMN et CMT2.

Neurophysiologie : les amplitudes distales étaient réduites aux quatre membres, mais les VCN restaient dans la norme [898].

Histologie : Aucune étude histologique de nerf n'a été rapportée

dHMNde type II

Cette catégorie comprend des formes de dHMN dont l'élément essentiel est un déficit moteur distal des quatre membres débutant à l'âge adulte

dHMN liée au gène HSPB8 [transmission autosomique dominante]

Génétique : C'est le dHMN2A (MIM 158590). Les premiers cas ont été décrits dans les années 1970-1980 [624, 887, 888]. L'implication du **gène *HSPB8*** a été déterminée en 2004 [625].

Clinique : Ces formes se manifestent par un déficit moteur (pur) distal amyotrophiant débutant soit durant l'adolescence (dHMN de type I de la classification de Harding), soit à l'âge adulte (dHMN de type II de la classification de Harding). Une hypertrophie des mollets peut être observée [888]. L'évolution est habituellement lentement progressive; rarement, elle peut être beaucoup plus rapide (avec un début des symptômes toutefois en l'âge de 40 et de 60 ans) aboutissant à un décès par insuffisance respiratoire sévère en moins de 2 ans [889].

dHMN liée au gène HSPB1 [transmission autosomique dominante]

Génétique : C'est le dHMN2B (MIM 608634). Tout comme pour *HSPB8*, l'implication du **gène *HSPB1*** dans cette forme de dHMN a été identifiée en 2004 [593].

Clinique : Ces formes se manifestent par un déficit moteur (pur) distal amyotrophiant débutant soit durant l'adolescence (dHMN de type I de la classification de Harding), soit à l'âge adulte (dHMN de type II de la classification de Harding).

Histologie : Bien que le tableau électro-clinique soit d'expression purement motrice, la biopsie de nerf sural peut montrer une raréfaction modérée en fibres myélinisées [601]. Un modèle animal de souris

déficitaire en HSPB1 a été mis au point en 2011: la biopsie de nerf de ces souris montrait une perte axonale (dans les portions distales) et une diminution de l'expression de l'alpha-tubuline acétylée TUBA1A [360]. Par ailleurs, il a été déterminé qu'un déficit en HSPB1 était suffisant pour provoquer l'apparition d'une neuronopathie motrice chez la souris [890].

dHMN liée au gène BSCL2 [transmission autosomique dominante]

Génétique/Biologie : La dHMN5A (MIM 600794) regroupe les dHMN liées tant à une mutation du gène *GARS* que des mutations du **gène *BSCL2*** (**B**erardinelli-**S**eip **C**ongenital **L**ipodystrophy type **2**). BSCL2, également appelé « Seipin », est une protéine du réticulum endoplasmique intervenant dans la différenciation des pré-adipocytes, et probablement dans la formation des gouttelettes lipidiques [901]. Les mutations du gène *BSCL2* sont ainsi à l'origine de trois formes de « seipinopathie »: dHMN5A (MIM 600794), paraplégie spastique de Silver (MIM 270685) et lipodystrophie congénitale généralisée de type 2 (MIM 269700) [901]. Une forme de pathologie neurodégénérative encéphalique (fatale) liée à une mutation de ce gène a également été décrite récemment (atteinte du cortex cérébral et des noyaux gris centraux) [902].

Clinique : La paraplégie spastique de Silver (ou syndrome de Silver), également connu sous l'appellation 'paraplégie spastique familiale de type 17 » (SPG17) fut pour la première fois décrite en 1966 [517]. En revanche, la description des premiers cas de dHMN5A remonte à 2000 [903], l'implication de mutations N88S ou S90L du gène *BSCL2* (situé sur le chromosome 11q12-q14) ayant été découverte en 2003 et 2004 [904, 905]. Il a été montré que ces mutations N88S et S90L altèrent le processus de glycosylation de la Seipin, ce qui provoque une apoptose cellulaire induisant la survenue d'une dégénérescence du motoneurone [906]. La possibilité de formes frontières (entre dHMN5 et syndrome de Silver) a été établie en 2009 chez des patients Hollandais présentant une mutation N88S du gène *BSCL2*: le tableau clinique mêle un déficit moteur pur distal (amyotrophiant) prédominant aux membres inférieurs, associé à un syndrome tétrapyramidal [907]. Par ailleurs, le syndrome de Silver a également été décrit avec

cette même mutation [820]. Il apparaît donc un spectre phénotypique (allant d'atteintes motrices centrales pures à des atteintes motrices périphériques pures, en passant par des formes frontières entre les deux).

dHMN liée au gène HSPB3 [transmission autosomique dominante]

Génétique : Le dHMNC (MIM 613376) est liée à des mutations du **gène HSPB3** (**H**eat-**S**hock **27** kDa **P**roteine **3**), également appelé HSPL27 (**H**eat-**S**hock **P**rotein **27**-**L**ike) du fait de sa grande homologie avec HSP27 (ou HSPB1) a été identifiée en 2010 [908].

Clinique : Elle se manifeste par un déficit moteur pur des quatre membres (prédominant aux membres inférieurs) débutant durant la troisième décennie de vie et très lentement évolutif. On observe une hypopallesthésie modérée des membres inférieurs apparaissant avec l'âge. Les réflexes ostéo-tendineux étaient absents aux membres inférieurs.

Neurophysiologie : L'EMG montrait des signes d'atteinte « neurogène » des membres inférieurs [908].

dHMN liée au gène FBXO38 [transmission autosomique dominante]

Génétique/Biologie : Le dHMN2D (MIM 615575) a été initialement identifié chez neuf patients d'origine Anglaise et Allemande [909], le gène incriminé, ***FBXO38*** (**F**-**B**ox **O**nly Protein **38**), n'ayant été identifié que très récemment [910]. FBXO38, membre de la famille des protéines F-Box, est très exprimé dans le tissu nerveux au niveau cérébral et au niveau de la moelle épinière (plus modestement au niveau du muscle strié squelettique); il s'agit d'un co-activateur du facteur de transcription KLF7 (**K**rüppel-**L**ike **F**actor **7**) servant de régulateur de gènes intervenant dans la croissance et la réparation axonale [911]. Les protéines de type F-Box se comportent comme une sous-unité du complexe « E3 Ubiquitin Ligase » [912, 913]. A ce propos, il est intéressant de constater que les mutations d'autres gènes dont la finalité est

d'encoder la ligase ubiquitine E3 provoquent aussi une neuropathie héréditaire: il s'agit des gènes *LRSAM1* (CMT2P), *HSJ1* (dSMA5), et *TRIM2* [634, 635, 643].

Clinique : Ces personnes se présentaient avec un déficit moteur distal des membres inférieurs (souvent associé à des douleurs et des crampes des jambes) débutant entre l'âge de 15 et de 50 ans (et très lentement évolutif); les réflexes Achilléens étaient diminués ; quatre patients présentaient des pieds, et un patient présentait des pieds plats. Le signe spécifique était la présence d'une hypertrophie symétrique des mollets [909, 910].

Neurophysiologie : L'EMG montrait une atteinte « neurogène » distale des membres inférieurs, parfois avec une activité spontanée de type fibrillation ou fasciculation [910].

Histologie : La biopsie musculaire montrait une « atrophie neurogène » [910].

dHMN de type III et IV [transmission autosomique récessive]

Les douze premiers patients présentant un tableau électro-clinique d'amyotrophie spinale d'expression distale et de transmission autosomique récessive furent observés durant les années 1980 dans le nord de l'Angleterre: huit présentaient un début avant 3 ans, et quatre un début après 17 ans; l'évolution était très lentement progressive [914]. Quatre patients supplémentaires furent décrits en 2002: le tableau clinique était similaire au tableau clinique précédent, mais avec la présence d'une parésie diaphragmatique (confirmée par l'élévation anormale du diaphragme sur les radiographies thoraciques) identifiée chez trois patients (sans insuffisance respiratoire majeure) [915]. Les seize patients présentaient une anomalie située au niveau du **chromosome 11q13.3** [915, 916], mais le gène incriminé reste toujours inconnu à ce jour.

Finalement, cette forme de dHMN fut divisée en deux sous-catégories avec le même référencement commun « MIM 607088 »: la forme sans atteinte diaphragmatique (dHMN3, ou dHMNIII) et celle avec parésie diaphragmatique (dHMN4, ou dHMNIV).

dHMN de type V

La caractéristique du dHMN de type V est la prédominance du déficit moteur aux membres supérieurs. On connaît actuellement deux formes, l'une liée aux mutations du gène *GARS*, l'autre liée à une mutation du gène *REEP1*.

dHMN liée au gène GARS [transmission autosomique dominante]

Génétique : Cette entité correspond au dHMN5A (MIM 600794). Toutefois, ceci apparaît un peu plus complexe qu'il n'y paraît, puisque le dHMN5A regroupe les dHMN liées à des mutations du **gène *GARS*** mais aussi du gène *BSCL2*.

Clinique : Le dHMN5A se manifeste par un déficit moteur pur amyotrophiant des quatre membres (avec des réflexes ostéo-tendineux parfois diminués) dont les premiers cas furent rapportés dans les années 1970 [502, 891]. La caractéristique essentielle de cette forme de dHMN est une prédominance du déficit aux membres supérieurs [892, 893]. L'âge moyen de début des symptômes se situe aux alentours de 17 ans [892, 893].

Neurophysiologie : Sur le plan électrophysiologique, il existe un syndrome « neurogène » diffus; les VCN motrices sont le plus souvent normales, sauf en cas d'amyotrophie prononcée [579, 892, 893]; rarement, l'amplitude des potentiels sensitifs est diminuée [893].

dHMN liée au gène REEP1 [transmission autosomique dominante]

Génétique/Biologie : Le **gène *REEP1*** (**R**eceptor **E**xpression-**E**nhancing **P**rotein **1**) code pour une protéine (REEP1) particulièrement exprimée dans les neurones (cerveau et moelle épinière) et les cellules du système neuro-endocrinien (glandes pituitaires, testicules, et glandes surrénales) [917]. Les mutations de se gène sont classiquement liées à la « paraplégie spastique héréditaire de type 31 » (SPG31; MIM 610250)[918] [919].

Clinique : En 2012, une mutation c.304-2A>G du gène *REEP1* a été retrouvée en association à une neuronopathie motrice (sans aucune atteinte pyramidale) chez quatre membres d'une famille Autrichienne: elle fut finalement classée dans la catégorie « dHMN de type V » [920]. Ces patients présentaient les premiers symptômes avant l'âge de 20 ans, sous la forme d'un déficit moteur distal amyotrophiant des quatre membres (sans aucune spasticité) ayant débuté aux membres supérieurs (et prédominant aux membres supérieurs). Tous les patients présentaient des pieds creux; les réflexes ostéo-tendineux Achilléens étaient absents. Aucun patient ne présentait de trouble sensitif. L'évolution était lentement progressive [920].

Neurophysiologie : L'ENMG montrait une baisse des potentiels d'action moteur aux quatre membres, avec des VCN parfois modérément diminuées (en rapport avec la perte axonale) ; il n'y avait pas d'anomalie de la conduction nerveuse sensitive [920].

dHMN de type VI [transmission autosomique récessive]

Génétique : Le dHMN de type VI (ou dHMN6; MIM 604320) est lié à des mutations homozygotes ou hétérozygotes composites du **gène *IGHMBP2*** (**I**mmuno**g**lobulin **M**u-**B**inding **P**rotein **2**) identifié en 2003 [921]. Cette entité, également connue sous le nom de SMARD1 (**S**pinal **M**uscular **A**trophy with **R**epiratory **D**istress Type **1**).

Clinique : Les premiers cas furent identifiés chez 9 patients en 1995 puis 1999 [922, 923]. Ces nouveau-nés développèrent une détresse respiratoire dans les premiers mois de vie (entre l'âge de 1 et 6 mois) en lien avec une paralysie diaphragmatique sévère, mais aussi un phénotype clinique de déficit moteur distal des membres inférieurs. Le décès survient durant la première année de vie, en lien avec la détresse respiratoire [923].

Histologie : Une étude autopsique a montré une « atrophie neurogène » au niveau musculaire (sans signe de ré-innervation); le diamètre des racines des membres supérieurs était diminué, et il était observé une chromatolyse des motoneurones périphériques [923].

dHMN de type VII

On classe dans cette catégorie les dHMN où le déficit moteur débute à l'âge adulte, et associé à une paralysie des cordes vocales.

dHMN liée au gène SLC5A7 [transmission autosomique dominante]

Génétique/Biologie : Le dHMN7A (MIM 158580) est lié à des mutations du **gène *SLC5A7*** (**S**olute **C**arrier family **5** [choline transporter] member **7**) situé sur le chromosome 2q12 [924], le gène ayant été identifié en 2012 [925]. Comme son nom l'indique, SLC5A7 participe donc au transport de l'acétylcholine, neurotransmetteur fondamental du système nerveux central comme périphérique [926].

Clinique : Le dHMN7A, dont les premiers cas furent décrits dans les années 1980-1990 [927-930], est caractérisée par l'association d'un déficit moteur distal amyotrophiant des quatre membres, débutant durant la 2ème décennie et d'aggravation lentement progressive (avec pieds creux et hyporéflexie ostéo-tendineuse), et d'une paralysie des cordes vocales. Une hypoacousie bilatérale a parfois été constatée [930].

dHMN liée au gène DCTN1 [transmission autosomique dominante]

Génétique/Biologie : Le dHMN7B (MIM 607641) est dû à des mutations **du gène *DCTN1*** (**D**yna**ctin**-**1**). La Dynactine est composé de 10 polypeptides distincts (d'une masse combinée de 10 millions

de Daltons), et partage des liens étroits avec la Dynéine, une protéine assurant la motricité de diverses organelles le long du cytosquelette (au niveau des microtubules) [931].

Clinique : Les premiers patients porteurs d'une dHMN7B ont été décrits en 2003: ils présentaient un déficit moteur amyotrophiant distal des membres supérieurs (début entre les 2ème et 3ème décennies, avec une évolution lentement progressive) puis des membres inférieurs, mais aussi une paralysie des cordes vocales, et parfois une paralysie faciale bilatérale [932].

dHMN liée au gène TRPV4 [transmission autosomique dominante]

Génétique/Biologie : Le dHMN2C (MIM 606071) est lié à des mutations du **gène *TRPV4*** (**T**ransient **R**eceptor **P**otential **V**anilloid **4** channel), également pourvoyeuses du CMT2C [566] et de dysplasies squelettiques à transmission autosomique dominante [569]. Dans la famille des canaux ioniques de type TRP (**T**ransient **R**eceptor **P**otential), TRPV4 représente un canal ionique (cation) perméable au calcium (Ca^{2+}) et au magnésium (Mg^{2+}): il est activé par différents stimuli comme la chaleur douce, des stimuli mécaniques, certaines substances endogènes (comme l'acide arachidonique et les dérivés des métabolites du cytochrome P450, ou des endocannabinoïdes) ou encore des dérivés de l'alpha-phorbol [570]. TRPV4 est ainsi impliqué dans l'osmorégulation et la thermorégulation; il assure également le rôle de mécanorécepteur (au niveau de l'endothélium vasculaire, des canaux collecteurs rénaux et de l'urothélium vésical) et de « barrière cellulaire » (rôle dans la perméabilité vasculaire, la perméabilité épidermique et la perméabilité des voies respiratoires), et est impliqué dans la formation et le remodelage osseux [570]. Sur le plan du système nerveux, TRPV4 est présent au niveau du corps cellulaire des ganglions rachidiens postérieurs, au niveau de cellules hippocampiques [571], du corps cellulaire des motoneurones périphériques [572], ainsi qu'au niveau des neurones nociceptifs dont les corps cellulaires sont situés dans les ganglions rachidiens postérieurs ou le ganglion trigéminé [573] ce dernier point lui conférant un rôle dans la genèse des douleurs neuropathiques [574]. Enfin, TRPV4 contribue également à la régulation de la production de facteurs neurotrophiques impliqués dans la croissance axonale [575].

Clinique : Les mutations du gène *TRPV4* représenterait moins de 1% de la totalité des CMT2 et des dHMN [576]. Les premiers ces de dHMN2C furent rapportés dans les années 1990 [512, 513] : les premiers symptômes débutent durant l'enfance, avec un déficit moteur distal prédominant aux membres supérieurs et une paralysie des cordes vocales; certains patient peuvent présenter une détresse respiratoire parfois sévère [513].

dHMN liée au chromosome 2q14 [transmission autosomique dominante]

Génétique : Cette entité, observée en 2001, se distingue des autres formes de dHMN de type VII par la mise en évidence d'une anomalie sur le **chromosome 2q14**, sans qu'un gène précis est actuellement été identifié.

Clinique : Dans cette forme, les symptômes débutent à l'âge adulte, avec un profil similaire à ceux des autres dHMN de type VII [924].

dHMN de transmission liée à l'X

Génétique/Biologie : Dans cette catégorie, on retrouve une seule entité, « l'amyotrophie spinale distale liée à l'X de type 3 » (SMAX3; MIM 300489), due à des mutations du **gène *ATP7A*** (**ATP**ase Cu^{2+}-Transporting **A**lpha-Polypeptide) [933] codant pour une ATPase chargée du transport transmembranaire du cuivre (Cu^{2+}) [934].

Clinique : Les premiers cas de SMAX3 ont été rapportés en 2004 chez 17 hommes Brésiliens [935] avant que d'autres cas soient observés en 2009 [936]. La majorité de ces patients présentaient les premiers symptômes durant la première décennie de vie [935], même si un début plus tardif (jusqu'à l'âge de 30 ans) est possible [936]. Ces patients présentaient un déficit moteur distal amyotrophiant des quatre membres (membres inférieurs puis supérieurs) d'aggravation très lentement progressive. Dans ces familles, toutes les femmes porteuses de la mutation étaient asymptomatiques (transmission liée à l'X, à caractère dominant) [935, 936].

Neurophysiologie : L'EMG montre des signes de dénervation chronique [935].

Histologie : La biopsie de muscle montre des signes de dénervation chronique,mais la biopsie de nerf sural ne révèle aucune anomalie [935].

dHMN et atteinte pyramidale

On en distingue cinq formes. Quatre sont de transmission autosomique dominante, et une seule est de transmission autosomique récessive (dHMNJ).

dHMN liée au gène SETX [transmission autosomique dominante]

Génétique/Biologie : Les mutations du **gène *SETX*** (Senataxin) entraînent une sclérose latérale amyotrophique juvénile appelée ALS4 (**A**myotrophic **L**ateral **S**clerosis juvenile type **4** ; MIM 602433) [864]. Des mutations de ce gène sont également à l'origine d'une autre pathologie neurologique appelée « SCAR1 » (**S**pino-**C**erebellar **A**utosamal **R**ecessive type **1**, également appelée « AOA2 », pour **A**taxia-**O**culomotor **A**praxia type **2**; MIM 606002) [937]. La Sénataxine joue un rôle dans la réparation de l'ADN et la coordination de la transcription [938].

Clinique : Les premiers cas d'ALS4 ont été décrits dans une famille issues d'Angleterre (dans les années 1960), et ont initialement été classés dans la catégorie des CMT [939]. Il s'agissait pourtant d'un tableau clinique mêlant des signes d'atteinte des premier (vivacité des réflexes ostéo-tendineux dans 86% des cas; syndrome pyramidal dans 17% des cas) et second (déficit moteur distal et amyotrophie distale des quatre membres) motoneurone [862]. Les premiers symptômes apparaissent avant l'âge de 25 ans, essentiellement durant la 2ème décennie de vie (même si parfois ils peuvent apparaître dès la première décennie de vie) [862, 864, 940]. Des pieds creux étaient observés [940]. Environ 10% des patients présentent quelques troubles sensitifs (hypopallesthésie modérée des membres inférieurs apparaissant avec l'âge); il n'y avait pas d'atteinte des paires crâniennes [862]. L'évolution est lentement progressive, avec l'apparition d'un déficit moteur proximal des membres inférieurs au-delà de 40 ans et une impotence fonctionnelle majeure des membres supérieurs au-delà de 60 ans [862].

Neurophysiologie : L'ENMG montre de VCN normales, mais une amplitude des potentiels moteurs diminuée; la conduction sensitive était normale; la détection à l'aiguille objective une atteinte « neurogène » proximale et distale des quatre membres [941].

Histologie : L'analyse des fibres nerveuses sur biopsie de peau (6 patients) ne révélait aucune anomalie [941]. L'étude autopsique de 2 patients retrouvait une atrophie médullaire diffuse (avec une atrophie prédominant largement sur les cornes antérieures de la moelle épinière, bien qu'il existait également une raréfaction des neurones des racines postérieures et des colonnes postérieures de la moelle épinière) et une dégénérescence des voies cortico-spinales: des « sphéroïdes axonaux » (signe de dégénérescence axonale) étaient observés au niveau de la substance grise médullaire, de la partie initiale des racines postérieures, et des nerfs périphériques [941]. Au niveau des nerfs périphériques, il était observé une atteinte axonale au niveau des fibres nerveuses motrices (mais aussi sensitives), avec un aspect « d'enroulement » au niveau des motoneurones [941].

dHMN liée au gène BSCL2 [transmission autosomique dominante]

Génétique/Biologie : La dHMN5A (MIM 600794) regroupe les dHMN liées tant à une mutation du gène *GARS* qu'à des mutations du gène *BSCL2*. BSCL2, également appelé « Seipin », est une protéine du réticulum endoplasmique intervenant dans la différenciation des pré-adipocytes, et probablement dans la formation des gouttelettes lipidiques [901]. Les mutations du **gène *BSCL2*** sont ainsi à l'origine de trois formes de « seipinopathie »: dHMN5A (OMIM 600794), paraplégie spastique de Silver (MIM 270685) et lipodystrophie congénitale généralisée de type 2 (MIM 269700) [901]. Une forme de pathologie neurodégénérative encéphalique (fatale) liée à une mutation de ce gène a également été décrite récemment (atteinte du cortex cérébral et des noyaux gris centraux) [902].

Clinique : La paraplégie spastique de Silver (ou syndrome de Silver), également connu sous l'appellation « paraplégie spastique familiale de type 17 » (SPG17), fut pour la première fois décrite en 1966 [517]. En revanche, la description des premiers cas de dHMN5A remonte à 2000 [903], l'implication de mutations N88S ou S90L du gène *BSCL2* (situé sur le chromosome 11q12-q14) ayant été découverte en 2003 et 2004 [904, 905]. Il a été montré que ces mutations N88S et S90L altèrent le processus de

glycosylation de la Seipin, ce qui provoque une apoptose cellulaire induisant la survenue d'une dégénérescence du motoneurone [906]. La possibilité de formes frontières (entre dHMN5 et syndrome de Silver) a été établie en 2009 chez des patients Hollandais présentant une mutation N88S du gène *BSCL2*: le tableau clinique mêle un déficit moteur pur distal (amyotrophiant) prédominant aux membres inférieurs, associé à un syndrome tétrapyramidal [907]. Par ailleurs, le syndrome de Silver a également été décrit avec cette même mutation [820]. Il apparaît donc un spectre phénotypique (allant d'atteintes motrices centrales pures à des atteintes motrices périphériques pures, en passant par des formes frontières entre les deux).

dHMN liée au chromosome 4q34.3-q35.2 [transmission autosomique dominante]

Génétique : Cette forme de dHMN fut identifiée dans une famille Italienne en 2008, et associée à une anomalie située sur le **chromosome 4q34.3-q35.2** [866], mais le gène incriminé reste à ce jour inconnu.

Clinique : Cette variante de dHMN se caractérise par l'apparition d'une paraparésie modérée et une amyotrophie distale des membres inférieurs (avec souvent des pieds creux), associées à un syndrome pyramidal (réflexes ostéo-tendineux vifs, et réflexes cutanés plantaires en extension): ces signes apparaissaient entre les âges de 25 et 40 ans. Une hypopallesthésie modérée des membres inférieurs était parfois observée. Il n'y avait pas d'atteinte des paires crâniennes, ni d'autre signe d'atteinte neurologique [866].

Neurophysiologie : L'ENMG montrait des amplitudes motrices diminuées aux membres inférieurs, avec des VCN dans la norme; la conduction nerveuse sensitive était normale [866].

Histologie : Aucune étude histo-pathologique de nerf n'a été rapportée.

dHMN liée au chromosome 7q34-q36 [transmission autosomique dominante]

Génétique : Cette forme de dHMN (dHMN1 ; MIM 182960) est associée à une anomalie portée par le **chromosome 7q34-q36**, mais le gène incriminé reste inconnu.

Clinique : Les premiers cas furent rapportés dans les années 1980 [273, 942], avec des patients présentant un déficit moteur distal amyotrophiant des membres inférieurs et des pieds creux (et parfois des « orteils en marteau ») apparaissant durant les deux premières décennies de vie (à l'âge de 10 ans en moyenne). Une extension du réflexe ostéo-tendineux (atteinte pyramidale modérée) était observée chez 5 patients sur 9 [867], dont certains furent classés dans la catégorie « sclérose latérale amyotrophique de type 1 » (ALS1, MIM 105400) dans d'autres études [864, 940].

Histologie : Une biopsie de nerf surale a été réalisée chez un patient, et montrait en faveur d'une atteinte axonale chronique (sans plus de détail fourni) [867].

dHMN-J [transmission autosomique récessive]

Génétique : Cette forme de dHMN, identifiée en 2006, tient son nom du lieu où elle a été identifiée, la province de **J**erash en Jordanie. Elle est liée à une anomalie portée par le **chromosome 9p21.1-p12** [943], mais le gène incriminé reste inconnu.

Clinique : Elle fut observée en 1995 chez 27 patients issus de neuf familles Jordaniennes [868]. L'âge de début des symptômes se situait entre 6 et 10 ans. Les premiers symptômes étaient représentés par des difficultés à la marche avec un steppage bilatéral. Il existait une amyotrophie distale des membres inférieurs chez tous les patients ; 23 d'entre eux présentait en outre une amyotrophie distale modérée des membres supérieurs (surtout au niveau des extenseurs des mains) apparaissant entre l'âge de 12 et 14 ans. De manière parallèle, une atteinte pyramidale modérée des membres inférieurs était observée (réflexes ostéo-tendineux vifs, sauf des Achilléens absents; réflexes cutanés plantaires en extension; discrète spasticité) [868].

Neurophysiologie : L'ENMG montrait des VCN motrices normales, mais l'amplitude des potentiels moteurs était réduite (notamment aux membres inférieurs); l'étude de la conduction nerveuse sensitive ne montrait pas d'anomalie; la détection à l'aiguille montrait des éléments « neurogènes » diffus [943].

Histologie : La biopsie de nerf sural ne montrait aucune anomalie [943].

Amyotrophie spinale congénitale [transmission autosomique dominante]

Génétique : Il s'agit d'une variante de dHMN liée au **gène *TRPV4*** (**T**ransient **R**eceptor **P**otential **V**anilloid **4** channel): dHMN2C (MIM 606071). Les mutations du gène TRPV4 sont également pourvoyeuses d'autres pathologies comme le CMT2C [566] et des dysplasies squelettiques à transmission autosomique dominante [569].

Clinique : Le cas d'un nouveau-né présentant un tableau de dHMN2C (mutation Arg269Cys du gène *TRPV4*) avec arthrogrypose a été observé: outre un déficit amyotrophiant des quatre membres (en particulier au niveau de la ceinture scapulaire) et une aréflexie ostéo-tendineuse généralisée, ce dernier présentait aussi une paralysie des cordes vocales (en abduction) et une laryngomalacie [944]. Cette variante de dHMN2C a été mise sur le compte d'une pénétrance réduite.

Neurophysiologie : Il était observé une diminution des amplitudes motrices aux quatre membres, avec des éléments « neurogène » en détection à l'aiguille [944].

Neuropathie héréditaire par hypersensibilité aux points de pression (MIM 162500) [transmission autosomique dominante]

Génétique : Le phénotype du CMT1A est dû à un effet dose [945]. Il est intéressant de constater que, si la duplication de la région 17p12 provoque un phénotype de type CMT1A, sa délétion est à l'origine d'une autre neuropathie héréditaire, la neuropathie héréditaire par hypersensibilité aux points de pression (NHPP), dont la prévalence a été estimée à 16/100000 en Finlande [946]. La NHPP n'est pas réellement un CMT, mais il peut s'en approcher en certains points. D'ailleurs d'authentiques CMT peuvent se manifester par un phénotype électro-clinique et histo-pathologique de NHPP: c'est notamment le cas des CMT liés à des mutations du gène *MPZ* [447], et surtout du gène *PMP22* [411-424]. En fait, la NHPP résulte donc d'un mécanisme génétique « en miroir » par rapport au CMT1A, mais reste toutefois moins fréquente que ce dernier: sa prévalence est estimée à 16/100000 dans la population générale en Finlande [946]. Environ 85% des phénotypes NHPP sont dues à une délétion 17p12, le reste étant en rapport avec une recombinaison inégale, un réarrangement intra-chromosomique, et plus rarement des mutations ponctuelles du gène *PMP22* [947].

Clinique : Les cinq premiers cas (quatre hommes et une femme) furent rapportés par le médecin Néerlandais Joop G. Y. DE JONG, en 1947 [948]: ces patients présentaient des épisodes itératifs de paralysie péronière après un maintien en position accroupie prolongée lors de la cueillette des pommes de terre; elle fut rapportée initialement sous le nom de « paralysie des cueilleurs de pommes de terre » [949, 950]. D'autres cas similaires de paralysie récurrente furent rapportés par la suite, dont certains issus de la famille initialement décrite par DE JONG [951-955]. Par ailleurs, certains de ces patients présentaient aussi des épisodes de paralysie tronculaire itérative aux membres supérieurs [951, 954]. Finalement, le tableau clinique apparaît bien différent du classique phénotype du CMT1A: il s'agit habituellement d'accès récurrents de paralysie tronculaire sensitivo-motrice indolore, le plus souvent régressive (compression du nerf SPE au col du péroné, du nerf cubital au coude, du nerf médian dans le canal carpien, …), survenant pour un traumatisme causal minime, en général dès les premières décennies de la vie [956]; des cas furent révélés également après un amaigrissement sévère [957] ou après une chimiothérapie par Vincristine [958].

Les premiers symptômes apparaissent habituellement durant la deuxième (voire la troisième) décennie de vie, mais peuvent parfois aussi survenir durant l'enfance [959-963] ou après l'âge de 70 ans [964]; certains patients présentent des pieds creux, scoliose [956, 965-967], plus rarement une surdité [965], des épisodes de dystonie des orteils et de myoclonies des muscles trapèze et rhomboïdes [968], une paralysie des cordes vocales [969] ou une paralysie faciale [970]. Dans une étude Française portant sur 36 patients, une aréflexie des Achilléens était observée dans 37,5% des cas, et une aréflexie ostéo-tendineuse généralisée dans 12,5% des cas [971]. Parfois, l'atteinte tronculaire peut porter sur des nerfs profonds, comme au niveau des plexus nerveux [972, 973].

Neurophysiologie : L'ENMG montre des blocs de conduction moteur (aux points de compression physiologique: nerf fibulaire au col du péroné, …), mais aussi d'autres anomalies démyélinisantes modérées (en dehors de sites de bloc de conduction moteur): allongement modéré des latences distales motrices, VCN modérément ralenties [971]. L'atteinte électrophysiologique semble plus importante chez les hommes que chez les femmes, ceci de manière indépendante de l'activité physique [974]. Avec l'âge, une perte axonale peut s'installer, notamment au niveau des blocs de conduction moteur [975]: cette anomalie de l'excitabilité axonale a été confirmée dans la NHPP, mais reste moins importante que celle observée dans le CMT1A [976]; rarement, le phénotype électro-clinique d'une NHPP peut même mimer celui d'une PIDC [977, 978].

Histologie : Les études histologiques montrent que cette neuropathie s'accompagne d'épaississements focaux des fibres myélinisée correspondant aux « tomaculae » (**Photo 14**), d'où le nom parfois utilisé de « neuropathies tomaculaires » [966, 979]. Ces tomaculae siègent majoritairement au niveau des régions paranodales [980-982]. Elles sont présentes autant sur les nerfs moteurs que sensitifs [983], mais peuvent parfois ne pas être observées [984]. L'origine de la formation de ces tomacula reste encore méconnue. Nous savons que le processus de myélinisation s'effectue en présence de molécules régulatrices comme NRG-1/ERBB2 ou PI3K. En fait, les régions paranodales, siège de la myéline non compacte, seraient régulées et protégées de toute altération (durant l'ensemble de la vie de l'individu) par des molécules tel PTEN (antagoniste de PI3K): ce serait un déficit local de l'activité en PTEN qui provoquerait l'émergence des neuropathies tomaculaires [985].

Photo 14 <u>Délétion du gène *PMP22* (HNPP)</u> : au niveau de la partie supérieure de cette photo (« teasing »), on observe un aspect dit en «saucisses »: chaque épaississement correspond à une tomacula. Au niveau de la partie inférieure, on observe, en microscopie électronique, un épaississement de la gaine de myéline (hypermyélinisation aberrante), au niveau d'une tomacula sur une coupe transversale de nerf (issu de ***Ellezam B**, Peripheral Nerve Disorders : Pathology & Genetics 2014. Photos du Laboratoire de Neurologie, CHU Limoges*).

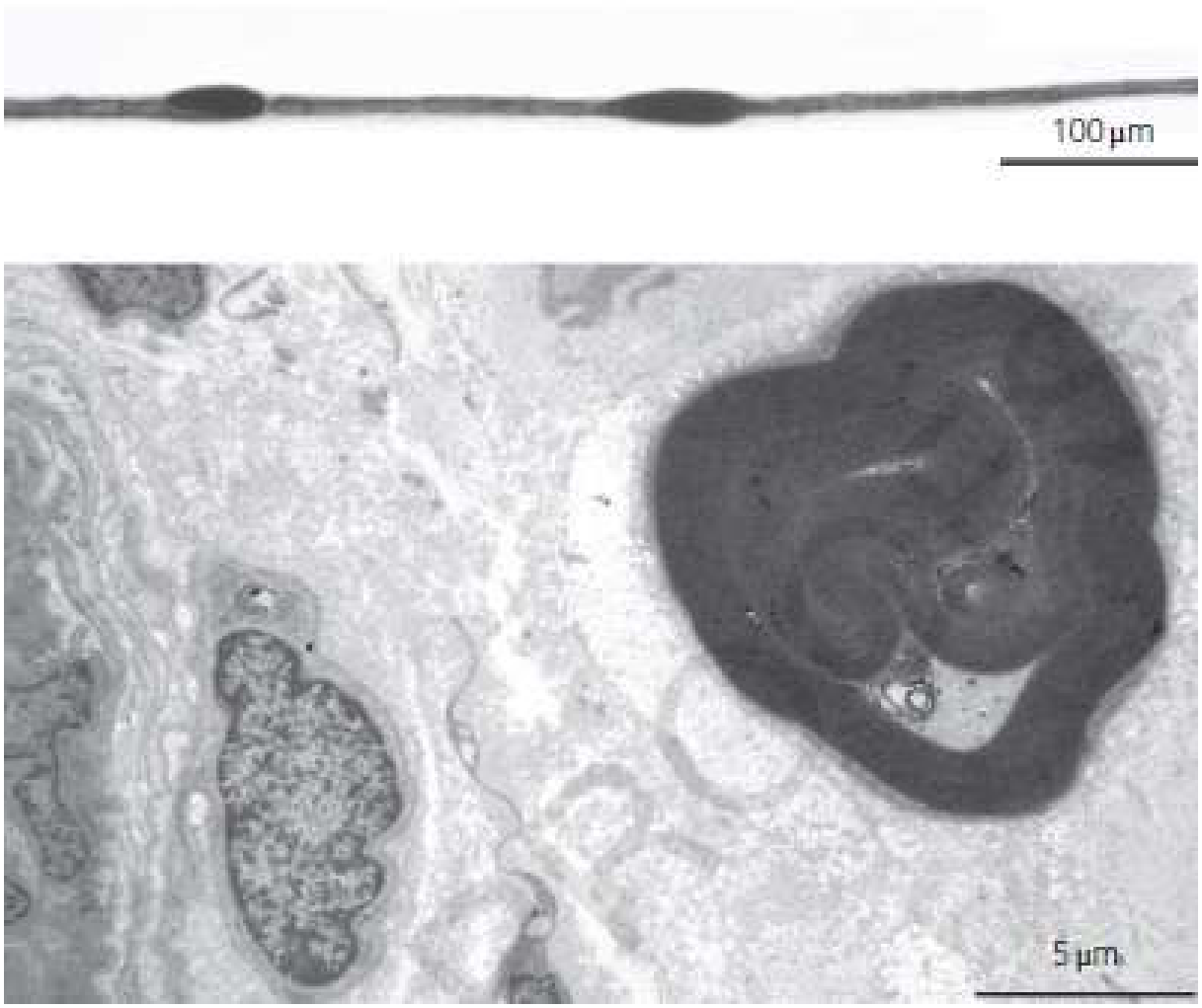

III. RESULTATS

Corrélations génotype-phénotype dans la maladie de Charcot-Marie-Tooth: illustration au travers de l'étude des mutations du gène *INF2.*

Depuis 2010 [986], les mutations du gène *INF2* sont connues pour provoquer une pathologie rénale autosomique dominante appelée « glomerulose segmentaire et focale de type 5 » (MIM 613237). La glomérulose segmentaire et focale (GSF, ou « hyalinose segmentaire et focale ») est une entité anatomo-clinique (héréditaire ou acquise) identifiée dans les années 1960 [987], débutant soit durant l'enfance soit à l'âge adulte: la forme classique de GSF se caractérise par l'apparition très fréquente d'un syndrome néphrotique (avec une protéinurie supérieure à 1 g/m^2 de surface corporelle) [988]; l'évolution se fait parfois vers la rémission (après l'administration de traitement immuno-suppresseurs), mais l'histoire naturelle de cette pathologie est souvent celle de l'installation d'une insuffisance rénale chronique allant parfois jusqu'au stade terminal (dans 34% à 42% des cas en fonction de l'âge de début) [989]. Sur le plan histologique, elle se définit par la présence de lésions hyalines et scléreuses au sein des glomérules: on parle ainsi d'atteinte « segmentaire » lorsqu'une partie seulement d'un glomérule est atteinte, et d'atteinte « focale » lorsqu'un certain pourcentage de la totalité du nombre de glomérules est affectée. En cas de lésion segmentaire, il est observé un aspect histologique caractéristique de synéchie entre l'épithelium pariétal et la capsule de Bowman; parfois, un collapsus du flocculus peut être observé [988]. Les formes familiales de GSF sont liées à des mutations de gènes s'exprimant au niveau des podocytes [990]. Les podocytes, situés dans le corpuscule rénal (comprenant lui-même la capsule de Bowman et le glomérule), sont des cellules épithéliales polarisées et hautement différenciées dont l'architecture globale se rapproche de celle des

neurones: ces cellules (reposant sur une membrane basale) disposent effectivement d'un vaste corps cellulaire et d'extensions cytoplasmiques s'entrelaçant autour des capillaires glomérulaires (ces prolongements, appelés « pédicelles », forment un maillage fin capable de retenir les hématies et les grosses protéines, évitant ainsi à ces éléments d'être éliminés dans les urines) (**Figure XX1**), la structure cellulaire des podocytes étant maintenue par un cytosquelette complexe, en grande partie constitué d'actine (**Figure XX2**). Ainsi, le rôle des podocytes est double: a) assurer la filtration du plasma sanguin au travers des pédicelles, b) participer à la régulation de l'adhésion des pédicelles à la membrane basale glomérulaire (au travers de son cytosquelette complexe) [988, 991]. Le syndrome néphrotique apparaît donc en cas soit de lésion des podocytes, soit de lésion de la membrane basale. Il est intéressant de constater que des liens entre pathologie glomérulaire (GFS) et neuropathie dysimmunitaire aiguë [992] ont déjà été établis, témoignant de points de convergence entre podocytes et cellules de Schwann. Certaines protéines ubiquitaires, comme INF2, peuvent représenter l'un de ces points communs.

Figure 38. *Représentation schématique de la relation des podocytes avec les capillaires glomérulaires.*

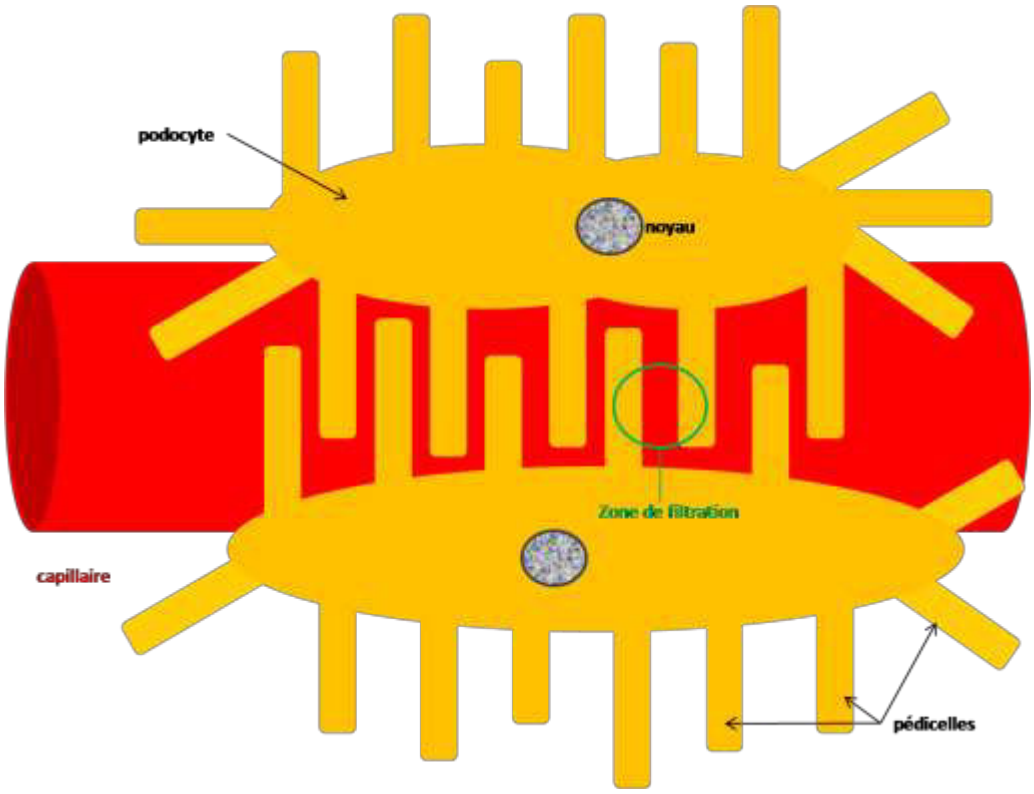

Figure 39. *Organisation du cytosquelette des podocytes (d'après **Pavenstädt et al.,** 2002) [993]. A : section transversale d'un glomérule ; B: situation des principaux éléments du cytosquelelette au sein du corps cellulaire du podocyte (= « major procesesses ») et de ces pédicelles (= « foot processes ») ; C : succession de podocytes ; D : succession de pédicelles. Dans ces différentes figures, les filaments d'actine sont représentés en rouge, et les micotubules sont représentés en vert.*

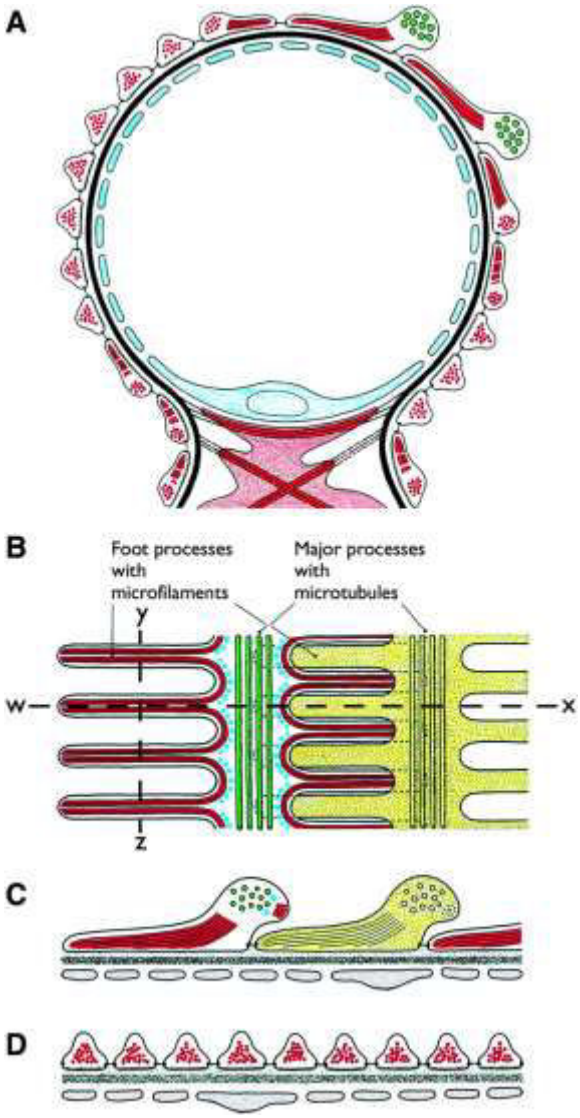

La proteine INF2 (**In**verted **F**ormin **2**), particulièrement exprimée dans les podocytes, est un membre de la famille des formines (protéines cytoplasmiques impliquées dans la polymérisation des filaments d'actine). Toutefois, au sein de cette famille, INF2 dispose d'une faculté unique, celle d'accélérer à la fois la polymérisation et la dépolymérisation de l'actine [994]. Ceci est lié à sa structure particulière composée de domaines centraux « formin homology » 1 (pour l'accélération de l'élongation des microfilaments d'actine)

et 2 (pour le processus de nucléation); à chaque extrémité se situent un domaine DID (Diaphenous Inhibitory Domain) et un domaine DAD (Diaphenous Auto-regulatory Domain). Cette composition spécifique permet une auto-régulation de la protéine INF2, et donc son implication tant sur la polymérisation que la dépolymérisation de l'actine. L'interaction de INF2 avec les formines mDia est elle-même régulée par une activité Rho GTPase, CDC42 [995]. INF2 existe sous deux formes: INF2-CAAX (liée au réticulum endoplasmique et interagissant avec la fission mitochondriale) et INF2 non-CAAX (rôle dans le maintien de l'intégrité de l'appareil de Golgi et le transport vésiculaire) [996].

L'actine est une protéine bi-globulaire fondamentale pour l'architecture de l'ensemble des cellules des organismes métazoaires, c'est-à-dire des eucaryotes multicellulaires: elle existe sous deux formes, globulaire (actine G) et filamenteuse (actine F); chez les mammifères, on en distingue 6 isotypes répartis en trois catégories, l'α-actine (3 isotypes pour le muscle strié), la γ-actine (2 isotypes pour le muscle lisse et les structures non musculaires) et la β-actine (uniquement pour les structures non musculaires). La polymérisation de l'actine se fait sous l'influence de substances telles que les formines, en association avec d'autres éléments tels le complexe Arp 2-3 (actin-related complex 2-3) [997].

Figure 40. *Représentation schématique de la protéine INF2 (d'après **De Rechter et al.** , 2014) [998].*

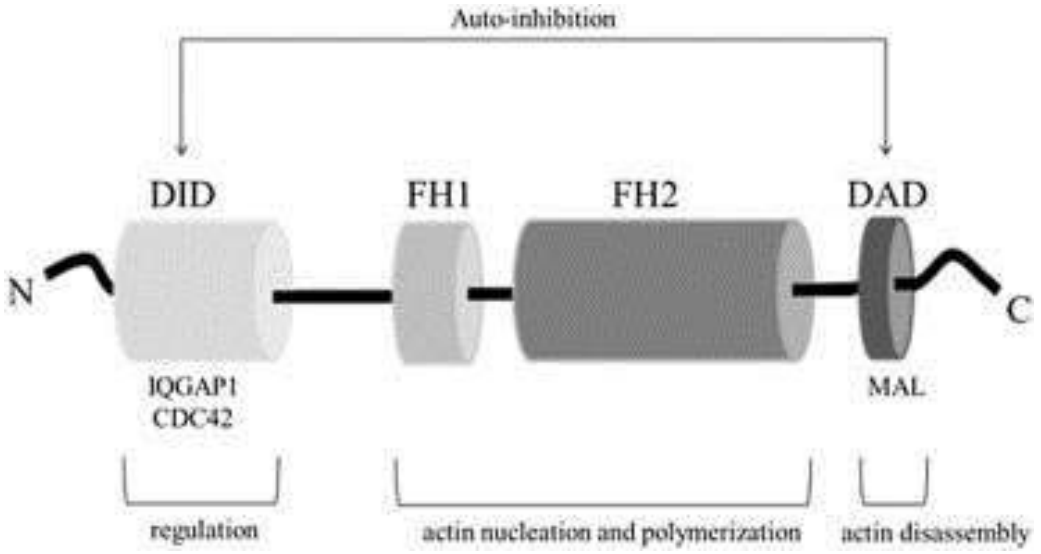

En fait, la coordination de la polymérisation des multiples filaments interconnectés d'actine représente un élément crucial pour générer des forces de pression sur la structure du cytosquelette des cellules, et donc assurer la mobilité cellulaire (comme c'est par exemple le cas pour les cellules de Schwann) [999]. Il est ainsi aisé de comprendre qu'une altération de INF2 puisse engendrer une désorganisation de la polymérisation de l'actine et un dysfonctionnement des podocytes, et donc l'apparition d'une protéinurie, d'un syndrome néphrotique, voire d'une insuffisance rénale potentiellement sévère. Depuis la découverte récente de l'incrimination de mutations du gène *INF2* dans la GFS, ces mutations sont considérées comme étant une cause majeure de FGS [841]. A la lumière de ces données, certains auteurs ont repris des observations des années 1960 faisant mention de patients atteints de FGS et parallèlement porteurs d'une neuropathie héréditaire de type Charcot-Marie-Tooth [842]: il a ainsi pu être montré sur 16 patients présentant l'association FGS + CMT (sans aucune mutation des gènes *PMP22* ou *MPZ*) que ceux-ci étaient finalement porteurs d'une mutation du gène *INF2* [843]. Ces patients ont été explorés électrophysiologiquement, avec la mise en évidence d'un profil électro-clinique de « CMT intermédiaire », d'où leur classification MIM en CMTDIE (MIM #614455).

L'objectif principal de notre étude était d'établir les principales corrélations anatomo-clinico-électrophysiologiques de cette nouvelle forme de CMT. L'objectif secondaire était de déterminer l'impact des mutations du gène *INF2* sur le cytosquelette d'actine des cellules de Schwann, et donc de déterminer par quel mécanisme cette neuropathie survenait. Les résultats de notre étude sont rapportés ci-après.

PUBLICATION PRINCIPALE

Neuropathological characterization of *INF2*-related Charcot-Marie-Tooth disease: evidence for a Schwann cell actinopathy

Journal

Journal of Neuropathology and Experimental Neurology

(pre-print)

J Neuropathol Exp Neurol. *2014 Mar;73(3):223-33*. (doi: 10.1097/NEN.0000000000000047).

Auteurs :

Stéphane Mathis

Benoît Funalot

Olivia Boyer

Catherine Lacroix

Pascale Marcorelles

Laurent Magy

Laurence Richard

Corinne Antignac

Jean-Michel Vallat

Neuropathological characterization of *INF2*-related Charcot-Marie-Tooth disease: evidence for a Schwann cell actinopathy

Stéphane Mathis, MD, Benoît Funalot, MD, PhD, Olivia Boyer, MD, PhD, Catherine Lacroix, MD, Pascale Marcorelles, MD, Laurent Magy, MD, PhD, Laurence Richard, MSc, Corinne Antignac, MD, PhD, Jean-Michel Vallat, MD

Service de Neurologie, CHU de Poitiers, Université de Poitiers, 2 rue de la Milétrie, 86021 Poitiers, France (SM); EA 6309 "Maintenance myélinique et Neuropathies Périphériques", Faculté de Médecine, Université de Limoges, 87025 Limoges, France (SM, BF, LM, LR, J-MV); Service et Laboratoire de Neurologie, Centre de Référence "Neuropathies Périphériques Rares", CHU de Limoges, 87042 Limoges, France (BF, LM, LR, J-MV); Départements de Génétique, Biochimie et Génétique Moléculaire, CHU de Limoges, 87042 Limoges, France (BF); Inserm U983, Institut IMAGINE, Centre de Référence MARHEA, and [8]Service de Néphrologie pédiatrique, Hôpital Necker-Enfants Malades, Assistance publique-Hôpitaux de Paris, Paris, France (OB); Université Paris Descartes, Sorbonne Paris Cité, Paris, France (OB, CA) ; Services de Neurologie et d'Anatomie Pathologique, CHU de Bicêtre, Paris XI University, 94270 Le Kremlin-Bicêtre, France (CL); Laboratorire de Pathologie, CHU Brest, 29609 Brest, France (PM) ; Département de Génétique, Hôpital Necker-Enfants Malades, APHP, Paris, France (CA).

Stéphane Mathis and Benoit Funalot equally contributed to this study

Send correspondence and reprint requests to: Pr. Jean-Michel Vallat, MD, Department and Laboratory of Neurology, CHU Limoges, 2 avenue Martin-Luther-King, 87042 Limoges, France. Tel : +33 555 0565..; Fax : +33 555 056567; E-mail: jean-michel.vallat@unilim.fr

The authors declared that they have no competing financial interest.

Abstract

The association of Charcot-Marie-Tooth (CMT) disease with renal dysfunction is uncommon but has been recognized for decades in several families. Recently, mutations in the *INF2* gene (encoding Inverted Formin-2) were identified in patients with focal segmental glomerulosclerosis and a dominant intermediate form of CMT (CMTDIE, OMIM #614455). We describe the pathological lesions of nerve biopsies from six patients with *INF2*-related CMTDIE. Clinical phenotypes were similar to those seen in other forms of CMT disease, but always associated to a proteinuria (and later renal failure). Motor median nerve conduction velocities were in the range of intermediate CMT disease. Pathological lesions suggested a chronic demyelinating and remyelinating process, associated to a progressive axonal loss. We observed unusual whorl-like proliferations of flattened Schwann cell cytoplasms and anomalies of unmyelinating Schwann cell cytoplasms, with supernumerary elongated extensions similar to those described in CMT4C. We also found an abnormal accumulation of beta-actin in Schwann cell cytoplasms. Our results suggest that these lesions reflect a global disorder of the actin cytoskeleton in Schwann cells, making CMTDIE the first peripheral nerve disorder associated with a Schwann cell actinopathy.

Key Words: Charcot-Marie-Tooth, INF2, renal insufficiency, nerve biopsy, Schwann cells, actin, filopodia**.**

INTRODUCTION

Charcot-Marie-Tooth (CMT) disease, otherwise known as "hereditary motor and sensory neuropathy" (HMSN), is the commonest inherited neuromuscular disorder, and one of the most common inherited diseases. Its prevalence is estimated to be 17 to 40 affected individuals per 100,000 individuals in the general population [254]. CMT disease has been subdivided into subtypes based on the pattern of inheritance and the electrophysiological features [1000]. Three main forms have been identified: primary demyelinating form (CMT1), axonal form (CMT2), and "intermediate" form with demyelinating and axonal features [1001]. CMT is usually transmitted as an autosomal-dominant trait (CMT 1 and 2), but many patients have X-linked (CMTX) or autosomal-recessive (AR-CMT) inheritance [1001]. Most intermediate forms are dominantly transmitted and classified as CMTDI. Although CMT disease can be caused by mutations in many different genes, its clinical phenotype is relatively homogeneous, with wasting and weakness of distal limb muscles (initially in the anterior and lateral compartments of the legs, and in a later stage also affecting intrinsic hand muscles) usually associated with distal sensory loss, skeletal deformities including high arched feet (pes cavus) and decrease or absence of deep tendon reflexes [1002]. More than 40 genes and distinct loci have been identified (http://www.molgen.ua.ac.be/CMTmutations/Mutations/MutByGene.cfm). Some gene mutations can be associated with specific accompanying features. This is the case of CMT associated with a particular renal disease, focal segmental glomerulosclerosis (FSGS). The first cases were described by Lemieux and Neemeh in 1967 [842], and mutations in the gene encoding inverted formin-2 (*INF2*) were recently identified in patients with the CMT-FSGS association [1003]. This disease has been designated as CMTDIE in the OMIM database (OMIM #614455). Formins are cytoplasmic proteins involved in the polymerization of actin filaments, and INF2 is an endoplasmic reticulum-associated formin protein that has the unique property of accelerating both polymerization and depolymerization of actin filaments [1004]. It is ubiquitously expressed, and in particular in the kidney glomerular podocytes [841, 986]. Our group previously demonstrated a strong expression of INF2 in Schwann cell cytoplasms and a lighter staining in some axons [1003]. Mutations in the *INF2* gene account for 12 to 17% of autosomal dominant cases of isolated FSGS [841, 986] and 75% of patients with CMT-FSGS [1003].

In the present study, we report on the detailed pathological findings in 6 patients with CMT-FSGS due to *INF2* mutations. The clinical and pathological data are discussed here in order to determine the genotype-phenotype correlations and to stress some pathological characteristics of the peripheral nerve examination of this sub-type of CMT. In addition, our observations also shed light on the pathophysiology of INF2-related Schwann cell dysfunction.

MATERIALS AND METHODS

Patients and controls

The six patients belong to the initial series of twelve index cases with CMT-FSGS and *INF2* mutation, and some of their clinical and pathological data have been previously reported [1003]. All 6 patients underwent clinical, electrophysiological and nerve pathological studies (Table 1 and Table 2). Written informed consent for genetic analyses had been obtained for all patients. Clinical and paraclinical features of patients were obtained from a detailed review of laboratory database and patient charts.

Motor and sensory nerve conduction studies were carried out by standard techniques with surface electrode recording. Nerve conduction velocity was calculated by standard techniques [1005]. We selected only median nerve conduction velocity as this criterion is widely used to separate demyelinating from axonal CMT disease.

For genetic analyses, a blood sample was collected from all patients and processed for mutation analysis after written informed consent had been obtained. DNA was extracted from blood leukocytes using standard techniques, and mutations were screened as previously described [841, 1003].

Patient 1 (patient A3 [1003]): this female patient first presented falls at the age of 10, and progressively developed a severe distal weakness and muscular atrophy of the four limbs leading to bilateral foot drop and claw hands, along with sensory ataxia and severe distal sensory loss in the four limbs. She also developed a bilateral sensorineural hearing loss. A permanent proteinuria of about 1 g/l was discovered at the age of 11 years after a smallpox shot. There was no hematuria nor hypertension, and renal function was normal. The

kidney biopsy revealed FSGS. She was given nonsteroidal anti-inflammatory drugs then prednisolone with no efficacy. She progressed to end stage kidney disease (ESKD) at the age of 20 years.

Patient 2 (patient F3 [1003]): this male patient presented his first neurological manifestations at the age of 5 years, and developed progressive distal bilateral weakness and wasting of the four limbs (associated with distal sensory loss). He was diagnosed with nephrotic syndrome and microscopic hematuria at the age of 13 years. The kidney biopsy showed FSGS not otherwise specified. He received enalapril alone during 7 years, then in association with candesartan and prednisone during 2 years. Finally, because nephrotic syndrome persisted and serum creatinine started to raise, cyclosporine was added during few months without any efficacy. He reached ESKD at 23 years of age.

Patient 3 (patient E2 [1003]): this female patient had the latest CMT onset of all our 6 patients, with first symptoms (distal weakness and atrophy of her right then left legs) at 24 years of age. She was diagnosed with proteinuria and ESKD at the age of 18 years. After 11 years of hemodialysis, she received a first renal allograft that was lost due to chronic allograft nephropathy. She received a second kidney transplant at the age of 34 years. She is currently treated for a chronic humoral rejection. At the age of 47, she has walking difficulties and needs foot orthotics and a unilateral crutch. She also had claw hands and bilateral sensorineural hearing loss.

Patient 4 (patient C1 [1003]): this male patient had a neurological disease onset at the age of 12. In addition to bilateral and symmetric peroneal weakness and wasting, he also had claw hands and skeletal deformities (including scoliosis and bilateral pes cavus). Proteinuria with no overt nephrotic syndrome was fortuitously discovered at the age of 11 years but was neglected. At the age of 15 years, in the setting of general asthenia, ESKD was diagnosed. The renal histology showed FSGS. He was dialyzed then transplanted at the age of 16 years with a favourable outcome.

Patient 5 (patient I1 [1003]): the first symptom of this female patient was gait disturbance at the age of 10. The clinical examination showed stepping gait (with tibialis anterior muscle weakness and atrophy) and bilateral pes cavus. At the age of 21 years, she presented blurred vision and malignant hypertension and was

diagnosed with ESKD. The kidney biopsy displayed FSGS and vascular lesions. She was transplanted one year later with a good outcome.

Patient 6 (patient H1 [1003]): the first neurological manifestation of this female patient was a progressive bilateral foot drop at the age of 20. She had distal muscle weakness and atrophy of the four limbs (more severe in the lower limbs) and bilateral pes cavus. Proteinuria was noted during an occupational medicine clinics at the age of 20 years. Few weeks later, she developed overt nephrotic syndrome with no hematuria nor renal failure. The biopsy showed FSGS. She was treated with steroids without efficacy. Renal function progressively deteriorated and she reached ESKD at 29 years of age.

The INF2 patients were compared to 9 controls (3 “normal” controls and 6 pathological controls)

Control 1 (Normal): this 53 year-old man had a sural nerve biopsy for chronic paresthesiae in the lower limbs. He also had a medical past history of lumbar surgery and alcoholism. The sural nerve biopsy was normal.

Control 2 (Normal): this 37 year-old man had dermatomyositis and a Sjögren syndrome, and was suspected to also have a nerve vasculitis. The sural nerve biopsy showed a few signs of inflammation in the perineurium, but without any other pathological abnormalities.

Control 3 (Normal): this 56 year-old man had a sural nerve biopsy for chronic pain in the lower limbs. He had a medical past history of right sciatalgia and lumbar surgery (one year ago). The sural nerve biopsy only showed a mild rarefaction of myelinated fibers.

Control 4 (CIDP): this 78 year-old man had a severe demyelinating sensorimotor polyneuropathy and was diagnosed as having chronic inflammatory demyelinating polyradiculoneuropathy (CIDP). The sural nerve biopsy showed a marked loss of myelinated fibers with signs of demyelination and remyelination, associated with mild inflammatory changes. His clinical status markedly improved after several infusions of intravenous immunoglobulins.

Control 5 (CIDP): this 68 year-old woman had a sural nerve biopsy because of a sensorimotor polyneuropathy with moderate ataxia, conduction blocks and IgG monoclonal gammopathy (of undetermined significance). The sural nerve biopsy showed slight inflammatory signs in the epineurium and few signs of demyelination and remyelination. The final diagnosis was CIDP.

Control 6 (lymphoma): this 76 year-old woman had a chronic lymphoid leukemia and a severe axonal sensorimotor polyneuropathy with asthenia and loss of weight. The sural nerve biopsy showed a marked loss of myelinated fibers and an important infiltration of the nerve by tumoral B lymphocytes.

Control 7 (CMT1A): this 79 year-old woman had a sural nerve biopsy for distal paresthesiae of the four limbs, moderate distal weakness and bilateral pes cavus. The sural nerve biopsy showed severe lesions of demyelination and remyelination with slight inflammatory signs. She was later found to have CMT1A (duplication of the *PMP22* locus).

Control 8 (CMT2A): this 27 year-old patient had a severe axonal sensorimotor polyneuropathy caused by a dominant mutation in the *MFN2* gene (p.T706P). The sural nerve biopsy showed a marked loss of large myelinated fibers.

Control 9 (axonal neuropathy of undetermined origin): this 72 year-old patient had a severe sensorimotor axonal neuropathy of undetermined origin, complicated by plantar ulcerations of the feet. The sural nerve biopsy showed a moderate loss of large myelinated fibers and a severe loss of unmyelinated fibers with numerous bands of Büngner.

Pathological studies

All patients and controls had been biopsied after informed consent. Pathological examination included light and electron microscopic (EM) analysis of epon-embedded sural nerve in all patients and controls. Samples were fixed in 2.5% glutaraldehyde in 0.05 M sodium cacodylate buffer, post-fixed in 1% osmium tetroxide and embedded in epoxy resin. Cross-sections (1 µm thick) were stained with toluidine blue and examined under the light microscope. Ultrathin sections were stained with uranyl acetate and lead citrate and were examined with an electron microscope (EM) (*Philips CM10* and *JEOL JEM-1011*). To determine myelinated fiber densities, photomicrographs of transverse sections of the nerves were taken by EM at a

magnification of ×2,000. Negatives were directly scanned onto a computer and quantitatively analyzed using the *Matrox Inspector software* (Matrox, Montreal, Canada). A threshold was defined for each micrograph, leading to a binarized image. Myelinated fibers were automatically detected using the blob tool of the software, and the number of myelinated fibers per square millimeter was determined by the software. Each diseased nerve was compared to a normal nerve from a patient of similar age. Quantitative assessment of axonal microtubule was performed on transverse sections of nerve biopsies, on which microtubules appear as dense circular structures with a diameter of 25 nm [1006]. Quantitative assessment of mitochondrial length in myelinated and unmyelinated axons was performed on longitudinal sections of the nerves, as previously described [544].

Immunohistochemistry was performed on formalin-fixed paraffin-embedded nerve fragments, when available. Nerve biopsies were sectioned into slices of 5 µm thickness. A section was stained with haematoxylin-eosin for general morphology. Paraffin sections were dewaxed and immersed in water. To retrieve site antigens, samples were boiled for 25 minutes in a water bath in antigen retrieval solution (Dako-cytomation) and subsequently cooled in the same solution at room temperature for 25 minutes. Endogenous peroxidase activity was quenched by treating the sections in 0.3 % H2O2 for 30 minutes. After this step the same technique was used for paraffin or frozen sections. To prevent non-specific binding, the sections were incubated in normal serum diluted in PBS. As a primary antibody, we used a mouse monoclonal antibody to beta-actin (clone AC-15, Abcam). Samples were incubated overnight at 4 °C with the primary antibody diluted 1/2,000 in 10 % horse serum. The bound antibodies were visualized using appropriate avidin-biotin peroxidase kit (Vectastain; Vector Laboratories) with 3.3'-diaminobenzidine tetradydrochloride (DAB) as the chromogen (DAB peroxidase substrat kit; Vector laboratories). Sections were counterstained with Mayer's hematoxylin, mounted, and observed with a *Nikon H600L* optic microscope.

For phalloidin staining, samples of frozen cross-sections (7 µm thick) were first permeabilized during 2 hours in a phosphate buffered saline (PBS) solution containing 10% bovine serum albumin (BSA) and 0.2 % Triton X-100. The staining cocktail (CytoPainter F-actin staining kit – green fluorescence, Abcam) was added to the surface of the tissue section and incubated during 2 hours at 37 °C in a humidity

chamber. The slides were then washed 3 times in PBS. Stained tissue slides were mounted and observed with a *Nikon H600L* optic microscope.

For immuno-electron studies, samples fixed in 2.5 % glutaraldehyde in Soerensen phosphate buffer were dehydrated and embedded in London Resin White (LRW). This technique is adapted from Keita et al. [1007]. Sections (1 µm thick) were stained with toluidine blue and areas appropriate for further ultrathin sectioning were selected. Ultrathin sections were placed on 300 mesh nickel grids. For post-embedding labelling, the grids were subjected to a blocked PBS solution containing 10 % BSA, 10 % normal goat serum (NGS) and 0.1 % Tween 20 for 10 minutes. Grids were then floated face down on 25 µl drops of primary antibody (monoclonal mouse antibody to beta-actin, same as above) diluted 1/50 in blocked PBS overnight at 4 °C. After 3x5 minute washes in PBS, the grids were incubated on 25 µl drops of goat anti-mouse IgG antibodies or goat anti-rabbit IgG antibodies conjugated to 18 nm colloidal gold particles for 2 hours at room temperature. Unbound secondary antibodies were removed with 3x5 minute washes in PBS followed by 2x2 minute washes in distilled water. The grids were then counterstained with uranyl acetate and analyzed using a *Jeol* EM at 80 KeV. For the study of actin fiber density, we analyzed 15 immunostained EM sections for each zone of Schwann cell cytoplasm, and determined the density of gold particles per square micrometer of Schwann cell cytoplasm (areas of extracellular collagen fibers, fibroblasts, axons and capillaries were excluded). We compared the gold particle densities in patient 1 (the only patient with nerve embedded in LRW resin) with those of the 9 controls. Comparison was performed between patient 1 and each control using Mann-Whitney test.

RESULTS

On resin-embedded sections (optic and ultrastructural examinations), the degree of axon loss varied between patients. There was a marked decrease of large myelinated fibers and the severity of the lesions appeared to increase with patient age. The myelinated fiber density ranged from 0/mm^2 in patient 1 to 9143/mm^2 in patient 6 (fig. 1; Table 2). Otherwise, all samples presented the same types of lesions. In all cases except in patient 1, a significant number of the persisting myelinated fiber had an abnormally thin myelin sheath in relation to the size of the axon. By EM, many multilayered onion bulbs were seen,

consisting of flattened Schwann cell cytoplasm processes containing a few small axons. They encircled axons whose myelin sheaths were thin or normal (fig. 2A), some of them being no more surrounded by any myelin lamella (fig. 2B and fig. 2C). In the most severe case (patient 1), these proliferations of flattened Schwann cell cytoplasm looked like numerous large whorls, occupying the whole endoneurium of each fascicle, because of their numerous and concentric accumulations. It has to be stressed that there was a lack of unmyelinated or myelinated axons either in these flattened cytoplasms or in their centers. A few isolated nonmyelinated axons were still present between these whorls (fig. 2D). In all patients, many of the nonmyelinating Schwann cell cytoplasm exhibited supernumerary, narrow, and elongated expansions (fig. 3A). At higher magnification, these extensions looked like filopodia (similar aspect and size), and appeared to be centered by filaments (fig. 3B, 3C and 3D).

INF2 has been shown to interact with microtubule and to be a potent microtubule-bundling protein [1008], so we examined transverse sections of nerve biopsies in order to determine whether the density of axonal microtubule was modified in patients with *INF2* mutations; no difference in microtubule number was observed when compared to controls (data not shown). INF2 also appears to be involved in the early steps of mitochondrial fission [1009], but no significant abnormality of axonal mitochondrial length or morphology was found on longitudinal sections of nerve biopsies (data not shown).

Because of the role of INF2 in actin polymerization and depolymerization, we examined beta-actin immunostaining in the two patients for whom formalin-fixed paraffin-embedded nerve samples were available (patients 1 and 4). Beta-actin immunoreactivity appeared to be moderately increased in the less severe case (patient 4) and markedly increased in the most severe case (patient 1), when compared to normal or disease controls (fig. 4A, 4B and 4C). In order to determine whether this intracellular accumulation of beta-actin was composed of globular or filamentous actin, we performed phalloidin staining on the only case with frozen nerve available (patient 1). In this most severe case, there was a marked increase in phalloidin staining, as compared to normal controls, demonstrating that the increased actin content in the peripheral nerve was composed – at least in part – of actin filaments (fig. 4D and 4E).

In order to determine whether the increased actin content in the peripheral nerve was due to an increased density of beta-actin in Schwann cell cytoplasm or only to an increase of Schwann cell cytoplasm

with normal beta-actin density, we performed immuno-EM studies in patient 1 and in nine normal or diseased controls, using the same anti-beta-actin antibody as in the immunohistochemical study. In Schwann cell cytoplasm (fig. 5), the median density of gold particles was 9/µm^2 (range: 4.24 - 14.28) for the *INF2* patient, 4.73/µm^2 (range: 2.38 – 6.36) for normal control 1 (C1), 2.95/µm^2 (range: 0.84 – 5.7) for normal control 2 (C2), 4.58/µm^2 (range: 1.34 – 8.1) for normal control 3 (C3), 1.64/µm^2 (range: 0.39 – 2.55) for the CIDP control 1 (C4), 2.52/µm^2 (range: 0.7 – 4.84) for the CIDP control 2 (C5), 1.34/µm^2 (range: 0.34 – 3.48) for the patient with lymphoma (C6), 1.39/µm^2 (range: 0.54 – 2.46) for the CMT1A patient (C7), 1.73/µm^2 (range: 0.65 – 3.41) for the patient with *MFN2* mutation (C8) and 2.70/µm^2 (range: 0.93 – 5.26) for the patient with axonal neuropathy of undetermined origin and numerous bands of Büngner (C9). The Schwann cell actin density was significantly higher in the *INF2* patient than in all normal and pathological controls ($p<0.0001$ for all comparisons).

DISCUSSION

CMT neuropathies have been subdivided in CMT1 and CMT2 on the basis of electrophysiological and pathological criteria. In order to identify these two entities, a cut-off of 38 m/s for the median nerve conduction velocity (NCV) was initially suggested: value < 38 m/s for CMT1 and > 38 m/s for CMT2 [271]. Other studies also reported an “intermediate group” of CMT disease with NCV between 30 and 40 m/s [272, 1010]. In the present study, all patients presented with a typical CMT phenotype, which was always associated with a focal segmental glomerulosclerosis (FSGS). Motor median nerve conduction velocities were in the range of the intermediate sub-type CMT. However, the term “intermediate” can sometimes be confusing and should not be used to describe a single nerve conduction velocity (NCV): this term should be applied not for the NCV value, but for the type of CMT [1011]. Typically, CMT with intermediate features present with pathological findings of a chronic axonopathy (large fiber loss, clusters of regeneration, unmyelinated fiber involvement) associated to demyelinating features (“onion bulbs”, myelin split with uncompacted and irregularly widenings of lamellae mostly at the Schmidt-Lantermann incisures and in paranodal regions) [1012]. The neuropathological findings in patients with CMT-FSGS and *INF2* mutations were by some respect similar to those observed in dominant intermediate CMT neuropathies caused by

mutations in the *DNM2* (dynamin 2) [629] or *GDAP1* (ganglioside-induced differentiation-associated protein-1) genes [546, 611], with both axonal loss (sometime severe in our cases) and demyelinating features (abnormally thin myelin sheaths and onion bulbs), clusters of regeneration and some collagenous pockets. However, these morphological lesions, in favor of a chronic process of demyelination and remyelination associated with a progressive axonal loss, represent a consistent and non specific process in the course of a chronic progressive neuropathy [1013].

Contrasting with neuropathological observations in other intermediate forms of CMT, in which no abnormality of Schwann cell cytoplasms was described, we observed supernumerary elongated extensions of the cytoplasm of nonmyelinating Schwann cells in *INF2*-related neuropathies, suggesting that *INF2* mutations could influence the cellular shape of Schwann cells by modifying the cytoskeleton network of these cells. Actin filaments play coordinated roles in many cellular processes such as cell migration, membrane transport and cell division [1008]. Formins are a family of large multi-domain proteins implicated in various cellular functions [1008]. They are defined by strongly conserved FH2 (Formin Homology 2) domains that, downstream of a Rho-GTPase, mediate the nucleation of actin filaments [1014]. INF2 is member of the subfamily of diaphanous-related formins (Drfs). All Drfs possess the following functional domains: an N-terminal diaphanous inhibitory domain (DID), the formin homology domains FH1 and FH2, and a C-terminal diaphanous-autoregulatory domain (DAD). The DAD interacts with the DID to close the Drf molecule and maintains it in an inactive state. The binding of a Rho GTPase to the DID regulates Drf activity by opening up the formin molecule [1015]. In conjunction with other actin filament nucleating proteins (Arp2/3 complex, Spire, cofilin and leiomodin), formins promote the non-covalent assembly of unpolymerized globular actin (G-actin) into polymerized helical filaments of filamentous actin (F-actin, a major component of the cytoskeleton). These actin filaments can be arranged in a variety of cellular structures, such as cytokinetic contractile ring, polarized actin cables, stress fibers, and filopodia [1016]. Filopodia are actin-rich cell surface protusions (containing parallel bundles of actin filaments) and highly dynamic structures that can extend and retract [1017]. The mDia formin and other Drfs play an important role in the filopodium formation [1018]. INF2 modulates the activation of mDia formins by Rho GTPases [1019], and could thereby influence filopodia formation. Expression of mutated forms of INF2 that

lack the DID in HepG2 cells resulted in development of long filopodial structures [1020], as did similar deletions of mDia DID [1021]. The numerous finger-like structures present on the plasma membranes of nonmyelinating Schwann cells in patients with CMT-FSGS due to *INF2* mutations had many similarities with filopodia. Like filopodia, these structures (fig. 3) were thin with a diameter between 100 and 300 nm [1017]. At higher magnification, they appeared to be centered by filaments, whose diameter was compatible with that of F-actin (around 7 nm). All mutations in our patients with CMT-FSGS were localized in INF2 DID and could impair its interaction with the protein DAD or other partners [687, 698, 704]. Such a defect of INF2 regulation might explain the excess of filopodia-like structures on Schwann cell membranes.

Presence of filopodia-like processes in nonmyelinating Schwann cells membranes is however not specific of *INF2* mutations since similar pathological features have been observed in patients with CMT4C [306, 687, 689, 1022]. This autosomal recessive form of CMT is caused by mutations of the gene encoding the protein SH3TC2/KIAA1985, which is required for the integrity of nodes of Ranvier and acts as an effector of Rab11 (a master regulator of recycling endosome functions) [692, 1023]. The pathological observation of characteristic anomalies, corresponding to cytoplasmic extensions of nonmyelinating Schwann cells [687, 698, 704], suggests that SH3TC2 could have a direct or indirect role in the regulation of the actin cytoskeleton in Schwann cells, but further investigations are necessary to confirm this hypothesis. To date, the presence of such Schwann cell cytoplasm processes on nerve biopsies appears to be characteristic of *INF2* or *SH3TC2* mutations, and should orientate the genetic screening toward these genes.

The second neuropathological characteristic of nerves from patients with *INF2* mutations was the presence of an increased content and density of beta-actin in Schwann cell cytoplasm. We also evidenced an excess of F-actin in the peripheral nerve of patient 1. To our knowledge, such an accumulation of actin in Schwann cells has never been reported in any type of peripheral neuropathy. Our observations suggest that *INF2* mutations could result in either an increase in the polymerization of actin filaments or a defect of depolymerization of these filaments. This has to be put in parallel to the observation that INF2 is the only formin to promote not only actin polymerization but also actin depolymerization [994]. In patients with *INF2* mutations, the equilibrium between the two opposite activities could be shifted toward polymerization, either by a gain of polymerizing function or by a defect of depolymerizing function in the mutated protein.

However, mutated INF2 could also indirectly increase actin polymerization by mDia or other Drfs, as it was recently shown that functional INF2 antagonizes Rho/Drf signaling, thereby reducing actin polymerization. It was therefore proposed that *INF2* mutations could lead to uncontrolled Rho signaling and unbalanced actin polymerization [986, 995].

The actin cytoskeleton is involved in the process of myelination itself. Functional actin is needed during Schwann cell differentiation not only for changes in cell shape but also for abundant expression of myelin-specific mRNAs [1024]. It is still unclear how disturbed actin dynamics influences myelin-specific gene expression. Perturbation of the actin cytoskeleton is associated with defective Schwann cell morphology and myelin production [126]. Myelination is a complex process and represents a highly specialized form of cell motility [1025]. In the peripheral nervous system, Schwann cells elaborate a multilamellar myelin sheath by spirally wrapping and compacting their plasma membrane around axons [1026]. Actin remodeling and Rho-family GTPases play a crucial role in this process: Schwann cells undergo striking morphological changes that involve the active remodeling of their cytoskeleton and initiate myelin-specific gene expression [1027, 1028]. Our results support the assumption that *INF2* mutations disrupt the regulation of the actin cytoskeleton in Schwann cells (with genesis of filopodia-like processes) and impair myelin formation and/or maintenance.

A unifying hypothesis to integrate all deleterious effects of mutated INF2 on its various molecular partners and relate these effects to peripheral myelin is that *INF2* mutations and the resulting actin cytoskeleton dysfunction would disturb the epithelial-like polarization of Schwann cells. Schwann cell polarization has recently been recognized as a critical determinant of myelin sheath structure and function, and polarity proteins were shown to directly influence myelin formation [73, 1029, 1030]. In other cell types, INF2 and its various molecular partners were shown to control cell polarization. In HepG2 cells, INF2 is necessary for apical transcytosis and the formation of lateral lumens. INF2 is also essential for the formation of the central lumen in organotypic cultures of epithelial Madin-Darby canine kidney (MDCK) cells [1020]. It is therefore conceivable that INF2 dysfunction could result in a defect of Schwann cell polarization, leading to abnormal myelin formation and/or maintenance.

The marked axonal loss observed in our patients suggests that INF2 dysfunction also results in axonal involvement, but it is unclear whether axonal injury is secondary to the Schwann cell pathology or results from a direct effect of mutated INF2 in the neuronal cells. INF2 has been shown to interact not only with actin filaments but also with microtubules, and to be a potent microtubule-bundling protein [1008]. However, we did not find any evidence of microtubule abnormalities in the axons of our patients. A recent study showed that actin polymerization (through endoplasmic reticulum-localized INF2) was required for efficient mitochondrial fission in mammalian cells. This suggests that mitochondrial dysfunction might be involved in *INF2*-related neuropathy, as is the case in other types of CMT disease: in CMT2A (caused by mutations of the mitochondrial fusion protein mitofusin 2), marked abnormalities of axonal mitochondria are observed in the patients' nerve biopsies [544, 1031]. In patients with *INF2*-related CMT disease, axonal mitochondria appeared as similar to those of control subjects (no difference in length or number of mitochondria, no abnormality of mitochondrial internal structures). However, the absence of morphological abnormalities of axonal mitochondria in patients with *INF2* mutations does not preclude a purely functional defect affecting axonal mitochondria. Further studies using cellular models of *INF2*-related neuropathy should be necessary to decipher this issue.

In this study, we performed the first detailed description of pathological lesions and tried to gain knowledge in the molecular pathology of *INF2*-related CMT disease. It was previously hypothesized that mechanisms linking *INF2* to pathogenesis of CMTDIE involved perturbations of cytoskeletal networks resulting in a perturbation of intracellular transport of myelin components [1003]. We found several lines of evidence confirming the dysfunction of Schwann cell actin cytoskeleton in the patients' peripheral nerves, suggesting that *INF2*-related CMT disease is at least in part the result of a Schwann cell actinopathy. The ultrastructural pathology of nerve biopsies can be very helpful to suggest mutations in various genes [544]. In the context of a peripheral neuropathy associated with proteinuria or renal dysfunction, the pathological abnormalities observed in *INF2*-related neuropathies seem to be sufficiently characteristic to suggest this particular disorder and to orientate the genetic screening toward *INF2* gene sequencing.

TABLE 1. Main electrophysiological and genetic characteristics of the 6 patients with *INF2*-related CMT.

	Sex	Mutation (Nucleotide)	Mutation (Protein)	Median NCV (m/s)	SNHL
Patient 1	F	c.170 T > C	p.L57P	No potential	yes
Patient 2	M	c.383 T > C	p.L128P	23	no
Patient 3	F	c.317 G > C	p.R106P	32	yes
Patient 4	M	c.311 G > T	p.C104F	No potential	no
Patient 5	F	c.395 T > G	p.L132R	31	no
Patient 6	F	c.395 T > G	p.L132R	42	no

F, female; M, male; NCV, nerve conduction velocity; SNHL, sensorineural hearing loss.

TABLE 2. Quantification of myelinated fibers in *INF2*-related CMT.

Patients	Number of Myelinated Fibers/mm^2 (% of Controls)	Age at Onset of Neuropathy (y)	Age at Biopsy (y)	Duration Between Onset of Disease and Biopsy (y)
Patient 1	0 (0%)	10	47	37
Patient 2	833 (4.95%)	5	30	25
Patient 3	4,100 (33.05%)	24	28	4
Patient 4	5,750 (48.47%)	12	15	3
Patient 5	8,853 (64.29%)	10	12	2
Patient 6	9,143 (73.70%)	20	25	5

FIGURE 1. Semithin transverse sections of sural nerve biopsies from patients 6(A), 5(B), 4(C), 3(D), 2(E) and 1(F). The severity of the lesions increases with the duration of the neuropathy: for the younger patient (A), demyelinating lesions are less severe; for the older patient (F), there are no more myelinated axons.

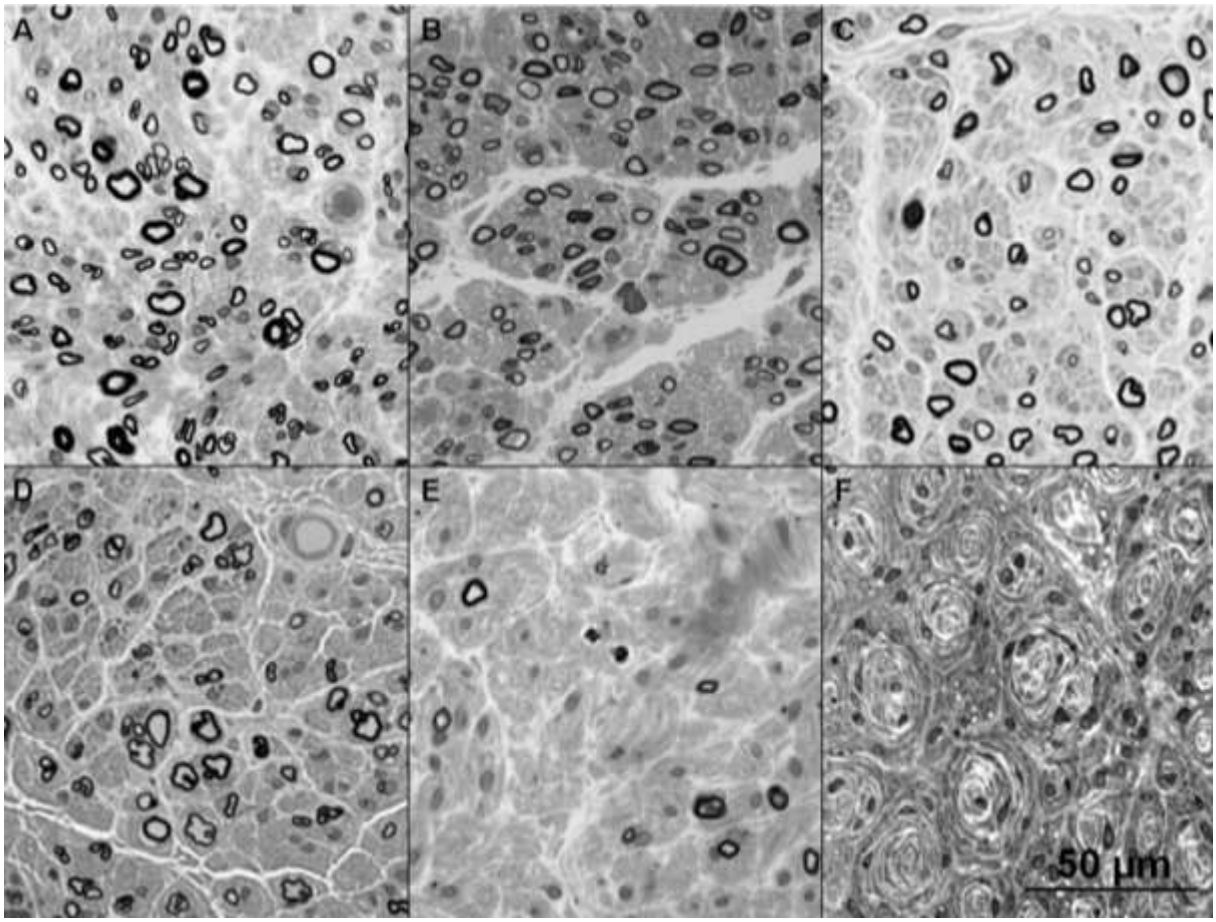

FIGURE 2. A: Electron micrograph (patient 4): sural-nerve cross-section shows a single myelinated axon with a too-thin-for-fiber-size myelin sheath surrounded by several layers of Schwann cell cytoplasm (arrow). B: Electron micrograph (patient 3): sural-nerve cross-section shows "onion bulb" Schwann cell processes encircling an unmyelinated axon (a). C: Electron micrograph (patient 6): sural-nerve cross-section shows a concentric proliferation of nonmyelinating Schwann cell (arrow). D: Electron micrograph (patient 1): sural-nerve cross-section shows a whorl of unmyelinated Schwann cell cytoplasm containing very few small unmyelinated axons (but no myelinated axon). Some clusters of small unmyelinated fibers can be observed in the upper part of the photograph (arrows).

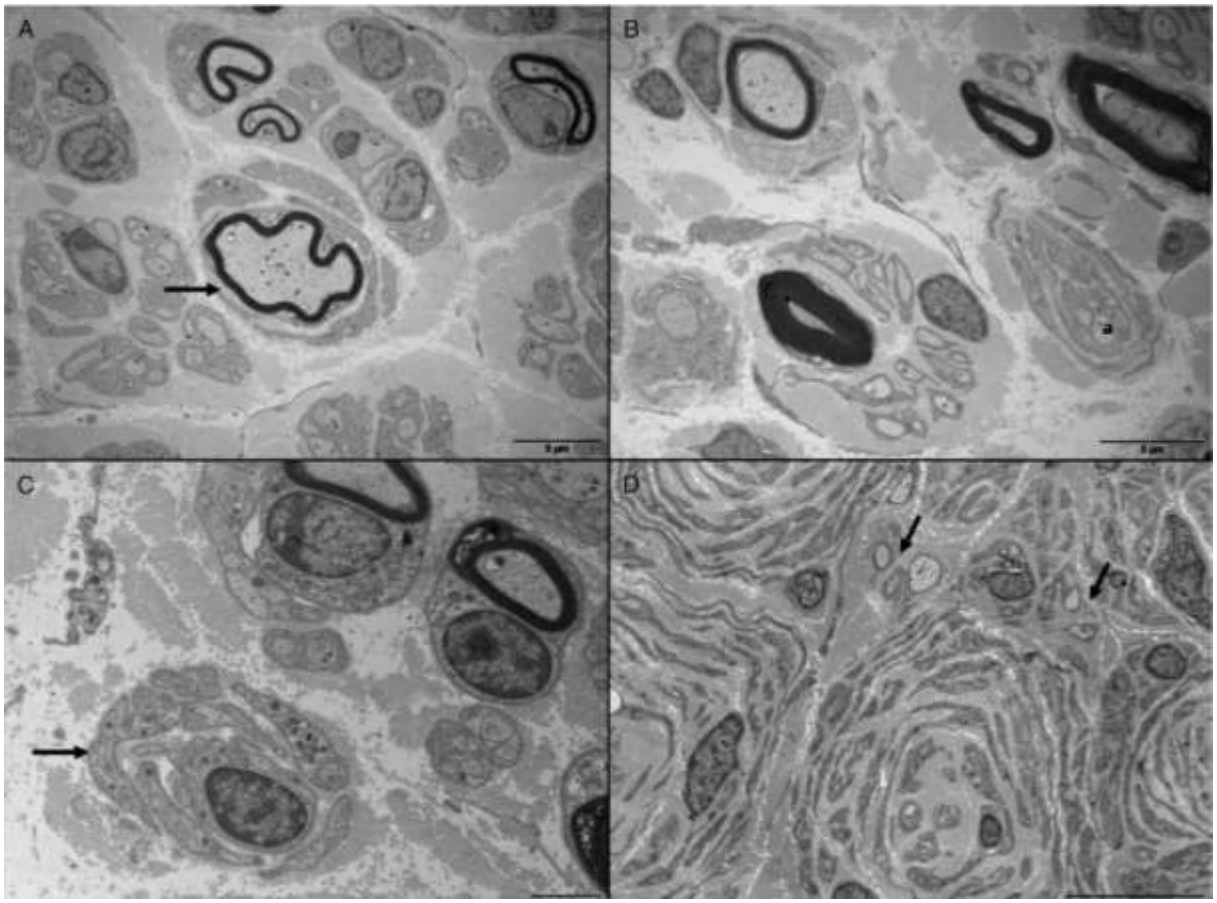

FIGURE 3. Electron micrograph: sural-nerve cross-section shows supernumerary extensions (arrows) of nonmyelinating Schwann cells cytoplasm (A, patient 5). At higher magnification, these filopodia-like structures appear to be centered by filaments (arrow) with a diameter around 7 nm (B,C: patient 5; D: patient 6). Magnification was the same for figures 3B, 3C and 3D.

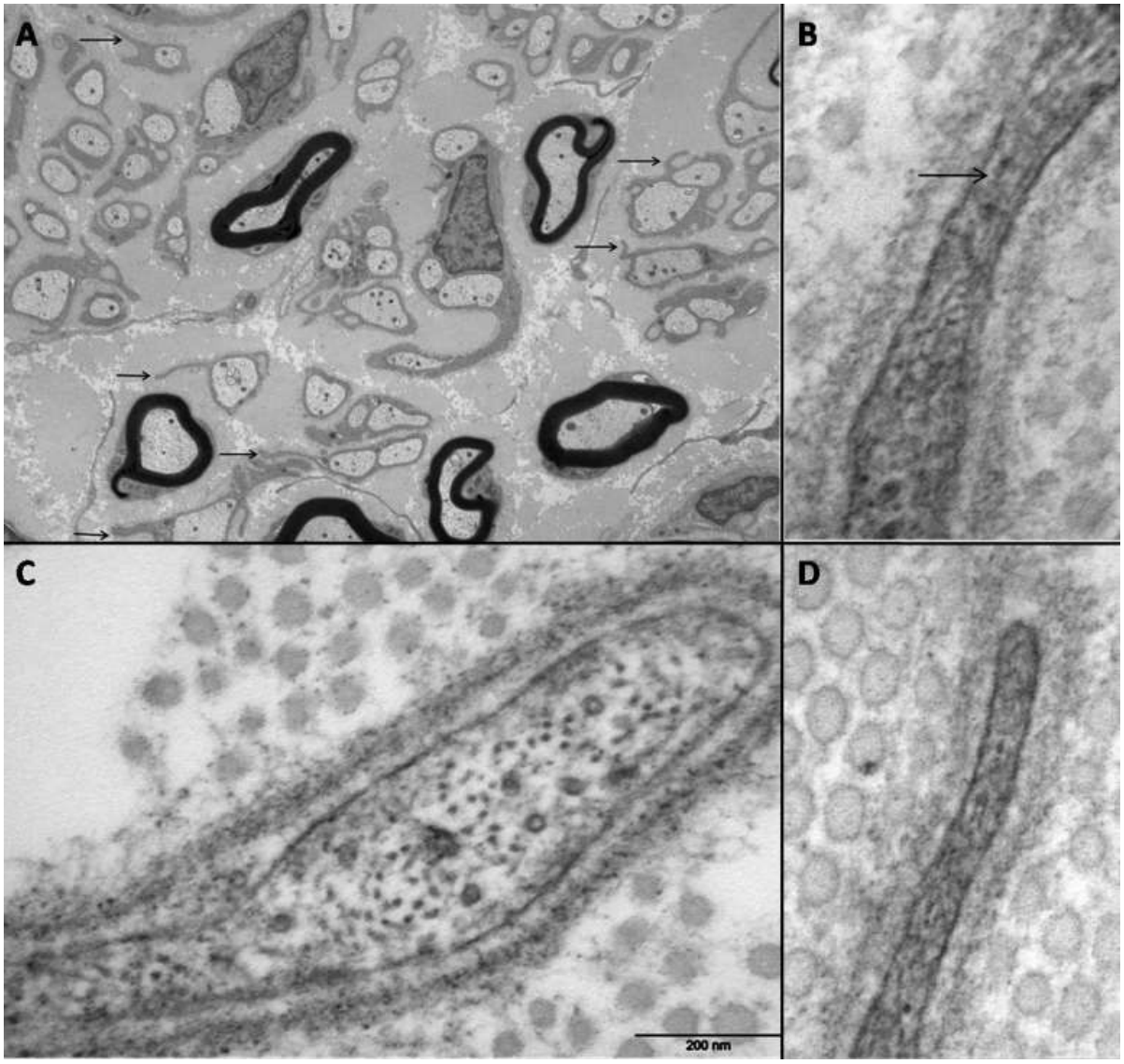

FIGURE 4. Beta-actin immunostaining: marked differences for beta-actin immunostaining in sural nerves from a normal control (A), a moderate *INF2*-related neuropathy (B, patient 4), and a severe *INF2*-related neuropathy (C, patient 1). Magnification was the same for figures 4A, 4B and 4C. Phalloidin staining: marked increase of phalloidin staining on frozen nerve sections from patient 1 with *INF2*-related neuropathy (E) as compared to the normal control (D), demonstrating intracellular accumulation of filamentous beta-actin. Magnification was the same for figures 4D and 4E.

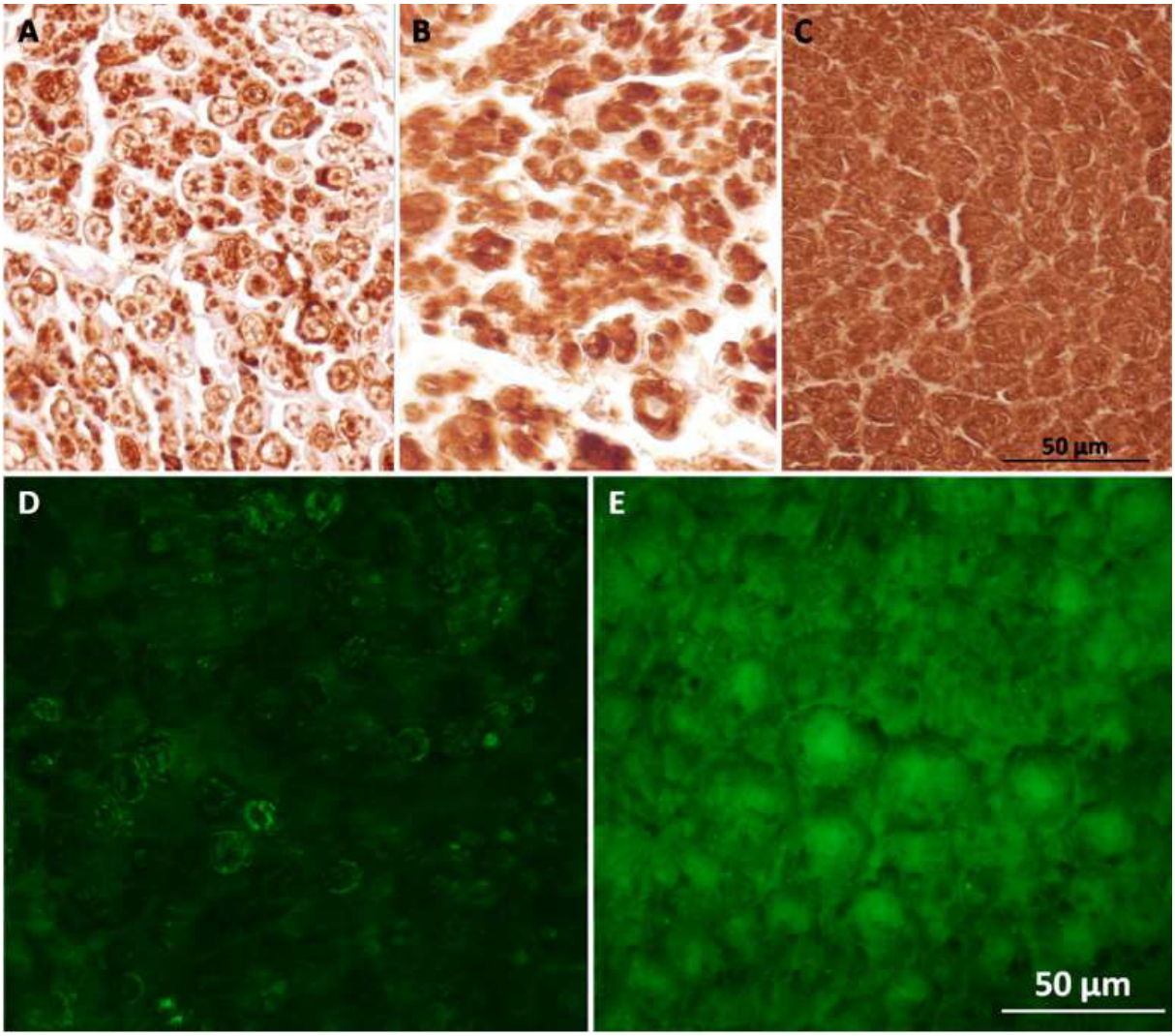

FIGURE 5. Immuno-electron microscopic study of beta-actin in Schwann cells: on sural nerve cross-section, we determined the density of gold particles in patient 1 and in nine normal or pathological controls (C1 to C9). A: representative image from a control subject; B: representative image from patient 1. We counted the number of gold particle per μm^2 of Schwann cell cytoplasm (in panels A and B, the frontier between Schwann cell cytoplasm (*) and extracellular space is represented by a dotted line; N = Nucleus; arrow: gold particle). The density of gold particles was significantly higher in the *INF2* patient than in all control subjects (C).

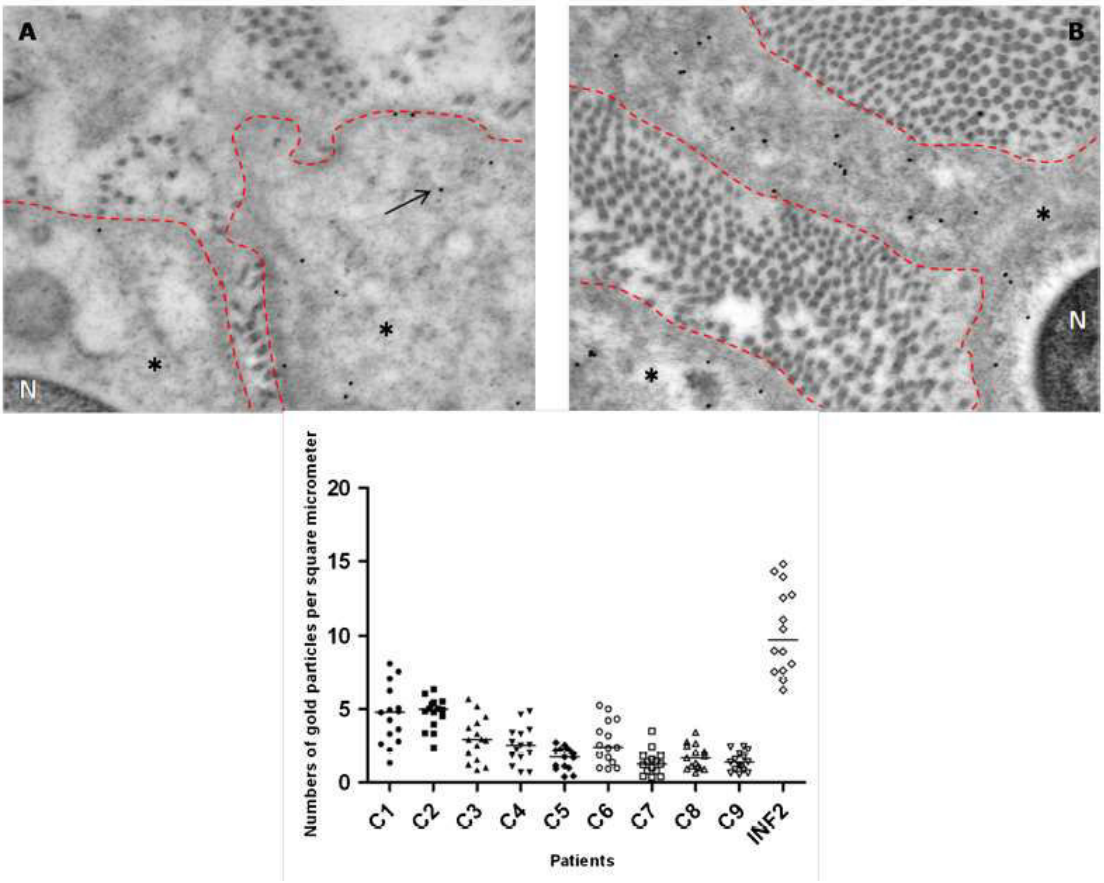

REFERENCES

1. Martyn CN, Hughes RA. Epidemiology of peripheral neuropathy. J Neurol Neurosurg Psychiatry 1997:62;310-8.

2. Saporta AS, Sottile SL, Miller LJ, Feely SM, Siskind CE, Shy ME. Charcot-Marie-Tooth disease subtypes and genetic testing strategies. Ann Neurol 2011:69;22-33.

3. Pareyson D, Scaioli V, Laura M. Clinical and electrophysiological aspects of Charcot-Marie-Tooth disease. Neuromolecular Med 2006:8;3-22.

4. Shy ME. Charcot-Marie-Tooth disease: an update. Curr Opin Neurol 2004:17;579-85.

5. Lemieux G, Neemeh JA. Charcot-Marie-Tooth disease and nephritis. Can Med Assoc J 1967:97;1193-8.

6. Boyer O, Nevo F, Plaisier E, Funalot B, Gribouval O, Benoit G, Cong EH, Arrondel C, Tete MJ, Montjean R, Richard L, Karras A, Pouteil-Noble C, Balafrej L, Bonnardeaux A, Canaud G, Charasse C, Dantal J, Deschenes G, Deteix P, Dubourg O, Petiot P, Pouthier D, Leguern E, Guiochon-Mantel A, Broutin I, Gubler MC, Saunier S, Ronco P, Vallat JM, Alonso MA, Antignac C, Mollet G. INF2 mutations in Charcot-Marie-Tooth disease with glomerulopathy. N Engl J Med 2011:365;2377-88.

7. Chhabra ES, Ramabhadran V, Gerber SA, Higgs HN. INF2 is an endoplasmic reticulum-associated formin protein. J Cell Sci 2009:122;1430-40.

8. Brown EJ, Schlondorff JS, Becker DJ, Tsukaguchi H, Tonna SJ, Uscinski AL, Higgs HN, Henderson JM, Pollak MR. Mutations in the formin gene INF2 cause focal segmental glomerulosclerosis. Nat Genet 2010:42;72-6.

9. Boyer O, Benoit G, Gribouval O, Nevo F, Tete MJ, Dantal J, Gilbert-Dussardier B, Touchard G, Karras A, Presne C, Grunfeld JP, Legendre C, Joly D, Rieu P, Mohsin N, Hannedouche T, Moal V, Gubler MC, Broutin I, Mollet G, Antignac C. Mutations in INF2 are a major cause of autosomal dominant focal segmental glomerulosclerosis. J Am Soc Nephrol 2011:22;239-45.

10. Kimura J. Nerve conduction studies and needle electromyography. In: Dyck P, Thomas P eds. Peripheral neuropathy. Philadelphia: Elsevier Saunders, 2005:899-970.

11. Wade RH. On and around microtubules: an overview. Mol Biotechnol 2009:43;177-91.

12. Vallat JM, Ouvrier RA, Pollard JD, Magdelaine C, Zhu D, Nicholson GA, Grew S, Ryan MM, Funalot B. Histopathological findings in hereditary motor and sensory neuropathy of axonal type with onset in early childhood associated with mitofusin 2 mutations. J Neuropathol Exp Neurol 2008:67;1097-102.

13. Keita M, Magy L, Heape A, Richard L, Piaser M, Vallat JM. Immunocytological studies of L-MAG expression regulation during myelination of embryonic brain cell cocultures. Dev Neurosci 2002:24;495-503.

14. Gaillard J, Ramabhadran V, Neumanne E, Gurel P, Blanchoin L, Vantard M, Higgs HN. Differential interactions of the formins INF2, mDia1, and mDia2 with microtubules. Mol Biol Cell 2011:22;4575-87.

15. Korobova F, Ramabhadran V, Higgs HN. An actin-dependent step in mitochondrial fission mediated by the ER-associated formin INF2. Science 2013:339;464-7.

16. Harding AE, Thomas PK. The clinical features of hereditary motor and sensory neuropathy types I and II. Brain 1980:103;259-80.

17. Madrid R, Bradley WG, Davis CJ. The peroneal muscular atrophy syndrome. Clinical, genetic, electrophysiological and nerve biopsy studies. Part 2. Observations on pathological changes in sural nerve biopsies. J Neurol Sci 1977:32;91-122.

18. Bouche P, Gherardi R, Cathala HP, Lhermitte F, Castaigne P. Peroneal muscular atrophy. Part 1. Clinical and electrophysiological study. J Neurol Sci 1983:61;389-99.

19. Nicholson G, Myers S. Intermediate forms of Charcot-Marie-Tooth neuropathy: a review. Neuromolecular Med 2006:8;123-30.

20. Malandrini A, Ceuterick C, Villanov M, Gambelli S, Berti G, Rossi A, Guazzi GC. Ultrastructural findings in the peripheral nerve in a family with the intermediate form of Charcot-Marie-Tooth disease. J Submicrosc Cytol Pathol 2001:33;59-63.

21. Claeys KG, Zuchner S, Kennerson M, Berciano J, Garcia A, Verhoeven K, Storey E, Merory JR, Bienfait HM, Lammens M, Nelis E, Baets J, De Vriendt E, Berneman ZN, De Veuster I, Vance JM, Nicholson G, Timmerman V, De Jonghe P. Phenotypic spectrum of dynamin 2 mutations in Charcot-Marie-Tooth neuropathy. Brain 2009:132;1741-52.

22. Senderek J, Bergmann C, Ramaekers VT, Nelis E, Bernert G, Makowski A, Zuchner S, De Jonghe P, Rudnik-Schoneborn S, Zerres K, Schroder JM. Mutations in the ganglioside-induced differentiation-associated protein-1 (GDAP1) gene in intermediate type autosomal recessive Charcot-Marie-Tooth neuropathy. Brain 2003:126;642-9.

23. Schröder JM. Neuropathology of Charcot-Marie-Tooth and related disorders. Neuromolecular Med 2006:8;23-42.

24. Vallat JM, Vital A, Magy L, Martin-Negrier ML, Vital C. An update on nerve biopsy. J Neuropathol Exp Neurol 2009:68;833-44.

25. Pruyne D, Evangelista M, Yang C, Bi E, Zigmond S, Bretscher A, Boone C. Role of formins in actin assembly: nucleation and barbed-end association. Science 2002:297;612-5.

26. Andres-Delgado L, Anton OM, Madrid R, Byrne JA, Alonso MA. Formin INF2 regulates MAL-mediated transport of Lck to the plasma membrane of human T lymphocytes. Blood 2010:116;5919-29.

27. Paul AS, Pollard TD. Review of the mechanism of processive actin filament elongation by formins. Cell Motil Cytoskeleton 2009:66;606-17.

28. Mattila PK, Lappalainen P. Filopodia: molecular architecture and cellular functions. Nat Rev Mol Cell Biol 2008:9;446-54.

29. Mellor H. The role of formins in filopodia formation. Biochim Biophys Acta 2010:1803;191-200.

30. Sun H, Schlondorff JS, Brown EJ, Higgs HN, Pollak MR. Rho activation of mDia formins is modulated by an interaction with inverted formin 2 (INF2). Proc Natl Acad Sci U S A 2011:108;2933-8.

31. Madrid R, Aranda JF, Rodriguez-Fraticelli AE, Ventimiglia L, Andres-Delgado L, Shehata M, Fanayan S, Shahheydari H, Gomez S, Jimenez A, Martin-Belmonte F, Byrne JA, Alonso MA. The formin INF2 regulates basolateral-to-apical transcytosis and lumen formation in association with Cdc42 and MAL2. Developmental cell 2010:18;814-27.

32. Yang C, Czech L, Gerboth S, Kojima S, Scita G, Svitkina T. Novel roles of formin mDia2 in lamellipodia and filopodia formation in motile cells. PLoS Biol 2007:5;e317.

33. Gabreels-Festen A, van Beersum S, Eshuis L, LeGuern E, Gabreels F, van Engelen B, Mariman E. Study on the gene and phenotypic characterisation of autosomal recessive demyelinating motor and sensory

neuropathy (Charcot-Marie-Tooth disease) with a gene locus on chromosome 5q23-q33. J Neurol Neurosurg Psychiatry 1999:66;569-74.

34. Gooding R, Colomer J, King R, Angelicheva D, Marns L, Parman Y, Chandler D, Bertranpetit J, Kalaydjieva L. A novel Gypsy founder mutation, p.Arg1109X in the CMT4C gene, causes variable peripheral neuropathy phenotypes. J Med Genet 2005:42;e69.

35. Houlden H, Laura M, Ginsberg L, Jungbluth H, Robb SA, Blake J, Robinson S, King RH, Reilly MM. The phenotype of Charcot-Marie-Tooth disease type 4C due to SH3TC2 mutations and possible predisposition to an inflammatory neuropathy. Neuromuscul Disord 2009:19;264-9.

36. Senderek J, Bergmann C, Stendel C, Kirfel J, Verpoorten N, De Jonghe P, Timmerman V, Chrast R, Verheijen MH, Lemke G, Battaloglu E, Parman Y, Erdem S, Tan E, Topaloglu H, Hahn A, Muller-Felber W, Rizzuto N, Fabrizi GM, Stuhrmann M, Rudnik-Schoneborn S, Zuchner S, Michael Schroder J, Buchheim E, Straub V, Klepper J, Huehne K, Rautenstrauss B, Buttner R, Nelis E, Zerres K. Mutations in a gene encoding a novel SH3/TPR domain protein cause autosomal recessive Charcot-Marie-Tooth type 4C neuropathy. Am J Hum Genet 2003:73;1106-19.

37. Weis J, Brandner S, Lammens M, Sommer C, Vallat JM. Processing of nerve biopsies: a practical guide for neuropathologists. Clin Neuropathol 2012:31;7-23.

38. Vallat JM, Tazir M, Magdelaine C, Sturtz F, Grid D. Autosomal-recessive Charcot-Marie-Tooth diseases. J Neuropathol Exp Neurol 2005:64;363-70.

39. Arnaud E, Zenker J, de Preux Charles AS, Stendel C, Roos A, Medard JJ, Tricaud N, Kleine H, Luscher B, Weis J, Suter U, Senderek J, Chrast R. SH3TC2/KIAA1985 protein is required for proper myelination and the integrity of the node of Ranvier in the peripheral nervous system. Proc Natl Acad Sci U S A 2009:106;17528-33.

40. Stendel C, Roos A, Kleine H, Arnaud E, Ozcelik M, Sidiropoulos PN, Zenker J, Schupfer F, Lehmann U, Sobota RM, Litchfield DW, Luscher B, Chrast R, Suter U, Senderek J. SH3TC2, a protein mutant in Charcot-Marie-Tooth neuropathy, links peripheral nerve myelination to endosomal recycling. Brain 2010:133;2462-74.

41. Chhabra ES, Higgs HN. INF2 Is a WASP homology 2 motif-containing formin that severs actin filaments and accelerates both polymerization and depolymerization. J Biol Chem 2006:281;26754-67.

42. Sun H, Schlondorff J, Higgs HN, Pollak MR. Inverted Formin 2 Regulates Actin Dynamics by Antagonizing Rho/Diaphanous-related Formin Signaling. Journal of the American Society of Nephrology : JASN 2013.

43. Fernandez-Valle C, Gorman D, Gomez AM, Bunge MB. Actin plays a role in both changes in cell shape and gene-expression associated with Schwann cell myelination. J Neurosci 1997:17;241-50.

44. Feltri ML, Suter U, Relvas JB. The function of RhoGTPases in axon ensheathment and myelination. Glia 2008:56;1508-17.

45. Sparrow N, Manetti ME, Bott M, Fabianac T, Petrilli A, Bates ML, Bunge MB, Lambert S, Fernandez-Valle C. The actin-severing protein cofilin is downstream of neuregulin signaling and is essential for Schwann cell myelination. J Neurosci 2012:32;5284-97.

46. Webster HD. The geometry of peripheral myelin sheaths during their formation and growth in rat sciatic nerves. J Cell Biol 1971:48;348-67.

47. Wang H, Tewari A, Einheber S, Salzer JL, Melendez-Vasquez CV. Myosin II has distinct functions in PNS and CNS myelin sheath formation. J Cell Biol 2008:182;1171-84.

48. Jin F, Dong B, Georgiou J, Jiang Q, Zhang J, Bharioke A, Qiu F, Lommel S, Feltri ML, Wrabetz L, Roder JC, Eyer J, Chen X, Peterson AC, Siminovitch KA. N-WASp is required for Schwann cell cytoskeletal dynamics, normal myelin gene expression and peripheral nerve myelination. Development 2011:138;1329-37.

49. Chan JR, Jolicoeur C, Yamauchi J, Elliott J, Fawcett JP, Ng BK, Cayouette M. The polarity protein Par-3 directly interacts with p75NTR to regulate myelination. Science 2006:314;832-6.

50. Etienne-Manneville S. Polarity proteins in glial cell functions. Curr Opin Neurobiol 2008:18;488-94.

51. Ozcelik M, Cotter L, Jacob C, Pereira JA, Relvas JB, Suter U, Tricaud N. Pals1 is a major regulator of the epithelial-like polarization and the extension of the myelin sheath in peripheral nerves. The Journal of neuroscience : the official journal of the Society for Neuroscience 2010:30;4120-31.

52. Calvo J, Funalot B, Ouvrier RA, Lazaro L, Toutain A, De Mas P, Bouche P, Gilbert-Dussardier B, Arne-Bes MC, Carriere JP, Journel H, Minot-Myhie MC, Guillou C, Ghorab K, Magy L, Sturtz F, Vallat JM, Magdelaine C. Genotype-phenotype correlations in Charcot-Marie-Tooth disease type 2 caused by mitofusin 2 mutations. Arch Neurol 2009:66;1511-6.

IV. CONCLUSIONS ET PERSPECTIVES

La maladie de Charcot-Marie-Tooth représente un vaste ensemble de neuropathies héréditaires en lien à des mutations (voire une duplication) de nombreux gènes (**Tableau 5**). Des corrélations génotype-phénotype ont été établies pour la plupart de ces formes, mais des recherches complémentaires dans ce domaine sont toujours d'actualité. Ainsi, la mise en évidence de certains signes spécifiques (voire pathognomoniques) permettent d'aider à établir un diagnostic génétique précis. Nous avons pu illustrer ce fait au travers de notre étude portant sur des cas de CMT en lien à une mutation du gène *INF2*, l'existence d'une protéinurie dans un contexte de neuropathie héréditaire de type CMT (avec un profil électrophysiologique et éventuellement histologique de « CMT intermédiaire) étant très évocatrice de ce diagnostic. Par ailleurs, nous avons pu observer des anomalies histologiques assez caractéristiques, à savoir des expansions schwanniennes ressemblant morphologiquement à des filopodiae. L'existence de ces structures nous a conduit à suggérer que les mutations du gène *INF2* provoquaient une altération de la polymérisation de l'actine au sein des cellules de Schwann, rendant ces cellules moins efficaces et moins mobiles, et expliquant la survenue d'un processus mixte de démyélinisation et de perte axonale. Cette observation reste d'ailleurs cohérente par rapport à l'altération de la structure des podocytes observées en cas de mutations de *INF2*. Dès lors, il devient tentant de considérer le CMTDI comme une actinopathie.

Ces nouvelles données viennent compléter les nombreuses connaissances déjà accumulées dans la maladie de Charcot-Marie-Tooth (**Tableau 6**). Toutefois, cette somme de connaissances parfois « entassées » au fur et à mesure de leur découverte dans des catégories devenues « surchargées » peut tout autant contribuer à troubler la lecture de la classification du CMT. Ainsi, le système de classement des CMT (CMT1, CMT2, CMT4, …) apparaît assez difficile à comprendre pour le novice. Par ailleurs, outre un classement en fonction du type (« axonal », « démyélinisant » ou « intermédiaire »), certaines catégories regroupent des formes uniquement démyélinisantes autosomiques dominantes (CMT1), démyélinisantes autosomiques récessives (CMT4) ou encore liée à l'X (CMTX), alors que d'autres associent deux modes de transmission comme le CMT2 (regroupant des formes axonales à transmission autosomique dominante ou

récessive). Il semblerait donc important de « rafraîchir « , et quelque part de simplifier cette classification, pour plus de clarté (en particulier pour les formes autosomiques). Comme d'autres auteurs, nous avons donc suggérés l'établissement d'une nouvelle classification plus logique et intuitive [364]. Dans cette classifcation, nous distinguons clairement le mode de transmission (autosomique dominant ou récessif, lié à l'X) et le type d'atteinte (« axonale », « démylinisante » ou « intermédiaire ») et nous associons les formes de type dHMN (à transmission autosomique dominante, autosomique récessive ou liée à l'X) (**Tableau 7**).

Toutes les données recueillies à ce jour sur la maladie de Charcot-Marie-Tooth contribuent certes à mieux connaître cette maladie, mais surtout à mieux prendre en charge nos patients (conseil génétique, appréhension des complications neurologiques et amélioration de la qualité de vie de ces personnes). Par ailleurs, toutes ces recherches ont, entre autre objectif, de permette un jour d'envisager des options thérapeutiques sérieuses (thérapie génique ? …).

Tableau 7. *Proposition de classification des différentes formes de maladie de Charcot-Marie-Tooth*

Type de CMT	Dénomination actuelle	Dénomination proposée
CMT démyélinisant à transmission autosomique dominante	CMT1	AD-CMT1
CMT démyélinisant à transmission autosomique récessive	CMT4	AR-CMT1
CMT axonal à transmission autosomique dominante	CMT2 dominant	AD-CMT2
CMT axonal à transmission autosomique récessive	CMT2 récessif	AR-CMT2
CMT intermédiaire à transmission autosomique dominante	CMTDI	CMTDI
CMT intermédiaire à transmission autosomique récessive	CMTRI	CMTRI
CMT de transmission liée au chromosome X	CMTX	CMTX

Tableau 5. Différents gènes impliqués dans le CMT/dHMN et les phénotypes (apparaissant en « rayé » dans le tableau) de type SDS (syndrome de Déjérine-Sottas), NHC (neuropathie hypomyélinisante congénitale), SRL (syndrome de Roussy-Levy) et NHPP (Neuropathie héréditaire aux points de pression); A = axonale, AD = autosomique dominant, AR = autosomique récessif, D= démyélinisant, I = intermédiaire, X = lié à l'X, XD = X dominant, XR = X récessif. • = atteinte pyramidale ; • = paralysie des cordes vocales ; • = atrophie optique ; • = cataracte ; • = ataxie cérébelleuse ; • = hypersignaux encéphaliques ; • = glomérulonéphrite segmentaire focale.

Gène	Chromosome	CMT								dHMN			SDS	NHC	SRL	HNPP
		AD			AR			X		AD	AR	X				
		D	I	A	D	I	A	XD	XR							
PMP22 (duplication)	17p12	•														•
PMP22 (deletion)	17p12															•
MPZ / P0	1q23.3	•	•	•									•	•	•	•
LITAF / SIMPLE	16p13.13	•														•
EGR2 / KROX20	10q21.3	•			•								•	•		
PMP22	17p12	•											•	•	•	•
NEFL	8p21.2	•		•												
FBLN5	14q32.12	•														
GJB3 / Connexine 31	1p34.3	•														
KIF1B	1p36.22			•												
MFN2	1p36.22			••••												
RAB7	3q21.3			•												
LMNA	1q22						•									
MED25	19q13.33						•									
TRPV4	12q24.11			••						••						
GARS	7p14.3			•						•						
HSPB1 / HSP27	7q11.23			•						•						
GDAP1	8q21.11			•	•	•	••							•		
HSPB8 / HSP22	12q24.23			•						•						
DNM2	19p13.2		•	•												
AARS	16q22.1			•												
LRSAM1	9q33.3			•												
DHTKD1	10p14			•												
TRIM2	4q31.3			•												
HINT1	5q23.3						•									
MTMR2	11q21				•									•		
MTMR13 / SBF2	11p15.4				•									•		
SH3TC2 / KIAA1985	5q32				•									•		
NDRG1	8q24.22				•											
PRX	19q13.2				•								•	•		
HK1	10q22.1				•											
FGD4	12p11.21				•											
FIG4 / KIAA0274 / SAC3	6q21				•									•		
CTDP1	18q23				••											
SURF1	9q34.2				••											
GJB1 / Connexine 32	Xq13.1							••••								•
AIFM1	Xq26.1								••							
PRPS1	Xq22.3								••							
PDK3	Xp22.1							•								
YARS	1p35.1		•													
INF2	14q32.33		••													
GNB4	3q26.33		•													
KARS	16q23.1					•										
PLEKHG5	1p36.31					•										
C12ORF65	12q24.31						•••									
SBF1	22q13.33				•											
TFG	3q12.2			•												
VCP	9p13.3			•												
COXA1	12q24.31					•										
DYNC1H1	14q32.31									•						
BSCL2	11q12.3									••						
HSPB3 / HSPL27	5q11.2									•						
FBXO38	5q32									•						
IGHMBP2	11q13.3										•					
SLC5A7	2q12.3									••						
DCTN1	2p13 .1									••						
ATP7A	Xq21.1											•				
SETX	9q34.13									••						
REEP1	2p11.2									•						
HSJ1 / DNAJB2	2q35						•				•					
Inconnu	2q14									••						
Inconnu	4q34.3-q35.2									••						
Inconnu	7q34-q36									••						
Inconnu	9p21.1-p12										••					
Inconnu	10q24.1-q25.1		•													
Inconnu	11q13.3										•					
Inconnu	12q12q13.2			•												
Inconnu	Xp22.2								•							
Inconnu	Xq26.3-Xq27.1								•							
TOTAL		**8**	**7**	**18**	**13**	**3**	**5**	**2**	**4**	**15**	**4**	**1**	**4**	**9**	**2**	**6**

Table 6. Principales anomalies histologiques observées dans la maladie de Charcot-Marie-Tooth, en fonction de différents des principaux gènes impliqués dans cette maladie.

GENE	ANOMALIES HISTOLOGIQUES
***PMP22* (duplication et mutation)**	Très fréquentes formations en « bulbes d'oignon »
***PMP22* (délétion)**	Très fréquentes « tomaculae »
MPZ	Très nombreux aspects de décompaction de la myéline et d'aspects en « outfoldings » ; formations en « bulbe d'oignon ».
EGR2	Hypomyélinisation sévère, voire absence de myéline
GJB1	Nombreux clusters de régénération ; formations en « bulbe d'oignon »
***MTMR* (2 et 13)**	Présence d'aspect en « outfolding »
FGD4	Présence d'aspect en « outfolding »
SH3TC2	Formations en « bulbe d'oignon » ; expansions schwanniennes ; réduction de la densité des fibres amyéliniques ; épaississement de la membrane des cellules de Schwann
INF2	Expansions schwanniennes ; prolifération des filaments d'actine; réduction de la densité des fibres amyéliniques
NDRG1	Accumulation de dépôt au niveau de l'espace adaxonal
NEFL	Nombreuses formations en « bulbe d'oignon » ; nombreux clusters de régénération ; condensation anormale des fibres amyéliniques
MFN2	Anomalies mitochondriales
GDAP1	Anomalies mitochondriales
LMNA	Raréfaction majeure des fibres myélinisées de gros calibre, sans aucun cluster de régénération

V. REFERENCES

1. Felten D, Józefowicz R: **Atlas de neurosciences humaines de Netter**. Issy-les-Moulineaux: Masson; 2006.
2. Kahle W, Leonhardt H, Platzer W: **Anatomie. Système nerveux et organes des sens**, vol. 3. Paris: Flammarion-Médecine-Sciences; 1994.
3. Poirier J, Poirier I, Baudet J: **Le système nerveux**. In: *Embryologie humaine.* Edited by Poirier J, Poirier I, Baudet J, 3 edn. Paris: Maloine; 1993: 219-249.
4. Jessen KR, Mirsky R: **The origin and development of glial cells in peripheral nerves**. *Nat Rev Neurosci* 2005, **6**(9):671-682.
5. His W: **Untersuchungen über die erste Anlage des Wirbeltierleibes. Die erste Entwicklung des Hühnchens im Ei** Leipzig: F.C.W. Vogel; 1868.
6. Hall BK: **The neural crest and neural crest cells: discovery and significance for theories of embryonic organization**. *J Biosci* 2008, **33**(5):781-793.
7. Almeida-Souza L, Timmerman V, Janssens S: **Microtubule dynamics in the peripheral nervous system: A matter of balance**. *Bioarchitecture* 2011, **1**(6):267-270.
8. Armati PJ, Mathey EK: **Clinical implications of Schwann cell biology**. *Journal of the peripheral nervous system : JPNS* 2014, **19**(1):14-23.
9. Hanani M, Huang TY, Cherkas PS, Ledda M, Pannese E: **Glial cell plasticity in sensory ganglia induced by nerve damage**. *Neuroscience* 2002, **114**(2):279-283.
10. Oguievetskaia K, Cifuentes-Diaz C, Girault JA, Goutebroze L: **Contacts cellulaires des fibres myélinisées du système nerveux périphérique**. *Medecine sciences : M/S* 2005, **21**(2):162-169.
11. Donaldson HH, Hoke GW: **On the areas of the axis cylinder and medullary sheath as seen in cross sections of the spinal nerves of vertebrates**. 1905, **15**:1-16.
12. Birchmeier C, Nave KA: **Neuregulin-1, a key axonal signal that drives Schwann cell growth and differentiation**. *Glia* 2008, **56**(14):1491-1497.
13. Dyck PJ, Thomas PK, Lambert EH, R B: **Peripheral neuropathy**, 2 edn. Philadelphia, Pa: WB Saunders; 1992.
14. Terzis JK, Smith KL: **The peripheral nerve: structure, function and reconstruction**. University of Michigan: Hampton Press; 1990.
15. Simpson SA, Young JZ: **Regeneration of fibre diameter after cross-unions of visceral and somatic nerves**. *Journal of anatomy* 1945, **79**(Pt 2):48-65.
16. Sunderland S: **Nerves and nerve injuries**. Edimburgh: Chrurchill Livingstone; 1978.
17. Sigworth FJ: **The variance of sodium current fluctuations at the node of Ranvier**. *J Physiol* 1980, **307**:97-129.
18. Landon DN, Williams PL: **Ultrastructure of the Node of Ranvier**. *Nature* 1963, **199**:575-577.
19. Llyod DPC: **Neuron patterns controlling transmission of ipsilateral hind limb reflexes in cat**. *J Neurophysiol* 1943, **6**:293-315.
20. Erlanger J, Gasser HS: **The action potential in fibers of slow conduction in spinal roots and somatic nerves**. *American Journal of Physiology* 1930, **92**:43-82.
21. Parent A: **Carpenter's human neuroanatomy**, 9 edn. Baltimore: Williams & Wilkins; 1996.
22. Causey G, Barton AA: **The cellular content of the endoneurium of peripheral nerve**. *Brain : a journal of neurology* 1959, **82**:594-598.
23. Olsson Y: **Microenvironment of the peripheral nervous system under normal and pathological conditions**. *Crit Rev Neurobiol* 1990, **5**(3):265-311.
24. Dreesmann L, Mittnacht U, Lietz M, Schlosshauer B: **Nerve fibroblast impact on Schwann cell behavior**. *Eur J Cell Biol* 2009, **88**(5):285-300.
25. Ide C: **Nerve regeneration and Schwann cell basal lamina: observations of the long-term regeneration**. *Arch Histol Jpn* 1983, **46**(2):243-257.
26. Myers RR, Powell HC, Costello ML, Lampert PW, Zweifach BW: **Endoneurial fluid pressure: direct measurement with micropipettes**. *Brain research* 1978, **148**(2):510-515.
27. Shanthaveerappa TR, Bourne GH: **The 'perineural epithelium', a metabolically active, continuous, protoplasmic cell barrier surrounding peripheral nerve fasciculi**. *Journal of anatomy* 1962, **96**:527-537.
28. Rechthand E, Rapoport SI: **Regulation of the microenvironment of peripheral nerve: role of the blood-nerve barrier**. *Progress in neurobiology* 1987, **28**(4):303-343.

29. Selander D, Sjostrand J: **Longitudinal spread of intraneurally injected local anesthetics. An experimental study of the initial neural distribution following intraneural injections**. *Acta Anaesthesiol Scand* 1978, **22**(6):622-634.
30. Ranvier L: **Leçons sur l'histologie du système nerveux**, vol. 1. Paris: F. Savy; 1878.
31. Topp KS, Boyd BS: **Structure and biomechanics of peripheral nerves: nerve responses to physical stresses and implications for physical therapist practice**. *Phys Ther* 2006, **86**(1):92-109.
32. Thomas PK: **The connective tissue of peripheral nerve: an electron microscope study**. *Journal of anatomy* 1963, **97**:35-44.
33. Gamble HJ, Eames RA: **An Electron Microscope Study of the Connective Tissues of Human Peripheral Nerve**. *Journal of anatomy* 1964, **98**:655-663.
34. Sunderland S: **The connective tissues of peripheral nerves**. *Brain : a journal of neurology* 1965, **88**(4):841-854.
35. Stolinski C: **Structure and composition of the outer connective tissue sheaths of peripheral nerve**. *Journal of anatomy* 1995, **186 (Pt 1)**:123-130.
36. Fontana F: **Opuscules physiques et chimiques (traduit de l'Italien par Gobelin)**. Paris: Nyon l'Ainé; 1784.
37. Fontana F: **Traité sur le venin de la vipère, sur les poisons américains, sur le laurier-cerise**. Florence; 1781.
38. Merolli A, Mingarelli L, Rocchi L: **A more detailed mechanism to explain the "bands of Fontana" in peripheral nerves**. *Muscle & nerve* 2012, **46**(4):540-547.
39. Ugrenovic SZ, Jovanovic ID, Vasovic LP, Stefanovic BD: **Extraneural arterial blood vessels of human fetal sciatic nerve**. *Cells Tissues Organs* 2007, **186**(2):147-153.
40. Bell MA, Weddell AG: **A descriptive study of the blood vessels of the sciatic nerve in the rat, man and other mammals**. *Brain : a journal of neurology* 1984, **107 (Pt 3)**:871-898.
41. Mawrin C, Schutz G, Schroder JM: **Correlation between the number of epineurial and endoneurial blood vessels in diseased human sural nerves**. *Acta neuropathologica* 2001, **102**(4):364-372.
42. Lundborg G: **Ischemic nerve injury. Experimental studies on intraneural microvascular pathophysiology and nerve function in a limb subjected to temporary circulatory arrest**. *Scand J Plast Reconstr Surg Suppl* 1970, **6**:3-113.
43. Mathis S, Balaboi I, Nocon C, Marsac E, Neau JP: **Tibial ischemic neuropathy as an unusual complication of interventional radiology**. *Journal of clinical neuroscience : official journal of the Neurosurgical Society of Australasia* 2010, **17**(10):1353-1354.
44. Hofmeijer J, Franssen H, van Schelven LJ, van Putten MJ: **Why are sensory axons more vulnerable for ischemia than motor axons?** *PLoS One* 2013, **8**(6):e67113.
45. Solmsen F: **Greek philosophy and the discovery of the nerves**. *Museum Helveticum* 1961, **18**:150-197.
46. Descartes R: **Traité de l'homme**. In: *Oeuvres de Descartes (1986).* Edited by Adam C, Tannery P. Paris: Vrin; 1664: 129.
47. Meyer A: **Marcello Malpighi and the dawn of neurohistology**. *Journal of the Neurological Sciences* 1967, **4**(2):185-193.
48. Van Leeuwenhoek A: **Letter to Henry Oldenburg, Sept 7th**. In: *Committee of Dutch scientists (1939) The collected letters of Antoni Van Leeuwenhoek.* vol. I. Amsterdam: Swets & Zeitlinger; 1674: 139-167.
49. Hoff HE: **A classic of microscopy: an early, if not the first, observation on the fluidity of the axoplasm, micromanipulation, and the use of the cover-slip**. *Bull Hist Med* 1959, **33**:375-379.
50. Frixione E: **History of the Neuroscience: the cytoskeleton of nerve cells in historic perspective**. *IBRO History of Neuroscience* 2006.
51. Remak R: **Neurologische Erläuterungen**. 1844:463-472.
52. Ramon y Cajal S: **Histologie du système nerveux de l'homme et des vertébrés**. Paris: Maloine; 1909.
53. Parker GH: **The neurofibril hypothesis**. 1929, **4**:155-178.
54. de Rényi GS: **The structure of cells in tissues as revealed by microdissection. IV. Observations of neurofibrils in the living nervous tissue of the lobster (Homarus americanus)**. 1929, **48**:441-457.
55. Hugon J, Poirier J: **Histologie du nerf périphérique**. In: *Neuropathies périphériques Polyneuropathies et mononeuropathies multiples.* Edited by Bouche P, Léger J, Vallat J, vol. 1. Rueil-Malmaison: Doin; 2003: 69-78.
56. Baas PW, Karabay A, Qiang L: **Microtubules cut and run**. *Trends Cell Biol* 2005, **15**(10):518-524.
57. Verhoeven K, De Jonghe P, Coen K, Verpoorten N, Auer-Grumbach M, Kwon JM, FitzPatrick D, Schmedding E, De Vriendt E, Jacobs A *et al*: **Mutations in the small GTP-ase late endosomal protein RAB7 cause Charcot-Marie-Tooth type 2B neuropathy**. *American journal of human genetics* 2003, **72**(3):722-727.

58. Zuchner S, Noureddine M, Kennerson M, Verhoeven K, Claeys K, De Jonghe P, Merory J, Oliveira SA, Speer MC, Stenger JE *et al*: **Mutations in the pleckstrin homology domain of dynamin 2 cause dominant intermediate Charcot-Marie-Tooth disease**. *Nature genetics* 2005, **37**(3):289-294.
59. Riviere JB, Ramalingam S, Lavastre V, Shekarabi M, Holbert S, Lafontaine J, Srour M, Merner N, Rochefort D, Hince P *et al*: **KIF1A, an axonal transporter of synaptic vesicles, is mutated in hereditary sensory and autonomic neuropathy type 2**. *Am J Hum Genet* 2011, **89**(2):219-230.
60. Lee JJ, Swain SM: **Peripheral neuropathy induced by microtubule-stabilizing agents**. *Journal of clinical oncology : official journal of the American Society of Clinical Oncology* 2006, **24**(10):1633-1642.
61. Almeida-Souza L, Goethals S, de Winter V, Dierick I, Gallardo R, Van Durme J, Irobi J, Gettemans J, Rousseau F, Schymkowitz J *et al*: **Increased monomerization of mutant HSPB1 leads to protein hyperactivity in Charcot-Marie-Tooth neuropathy**. *The Journal of biological chemistry* 2010, **285**(17):12778-12786.
62. Heath J, Lowe J, Stevens A, Young B: **Atlas d'histologie fonctionnelle de Weather**. Bruxelles: De Boeck; 2008.
63. Court FA, Hendriks WT, MacGillavry HD, Alvarez J, van Minnen J: **Schwann cell to axon transfer of ribosomes: toward a novel understanding of the role of glia in the nervous system**. *The Journal of neuroscience : the official journal of the Society for Neuroscience* 2008, **28**(43):11024-11029.
64. Twiss JL, Fainzilber M: **Ribosomes in axons--scrounging from the neighbors?** *Trends Cell Biol* 2009, **19**(5):236-243.
65. Koenig E, Martin R, Titmus M, Sotelo-Silveira JR: **Cryptic peripheral ribosomal domains distributed intermittently along mammalian myelinated axons**. *The Journal of neuroscience : the official journal of the Society for Neuroscience* 2000, **20**(22):8390-8400.
66. Lasek RJ, Garner JA, Brady ST: **Axonal transport of the cytoplasmic matrix**. *The Journal of cell biology* 1984, **99**(1 Pt 2):212s-221s.
67. Millecamps S, Julien JP: **Axonal transport deficits and neurodegenerative diseases**. *Nat Rev Neurosci* 2013, **14**(3):161-176.
68. Eschbach J, Dupuis L: **Cytoplasmic dynein in neurodegeneration**. *Pharmacol Ther* 2011, **130**(3):348-363.
69. Ramón y Cajal S: **Degeneration and regeneration of the nervous system**. New York: Oxford University Press; 1928.
70. Masaki T: **Polarization and myelination in myelinating glia**. *ISRN Neurol* 2012, **2012**:769412.
71. Iden S, Collard JG: **Crosstalk between small GTPases and polarity proteins in cell polarization**. *Nature reviews Molecular cell biology* 2008, **9**(11):846-859.
72. Salzer JL: **Polarized domains of myelinated axons**. *Neuron* 2003, **40**(2):297-318.
73. Etienne-Manneville S: **Polarity proteins in glial cell functions**. *Curr Opin Neurobiol* 2008, **18**(5):488-494.
74. Gould RM, Mattingly G: **Regional localization of RNA and protein metabolism in Schwann cells in vivo**. *J Neurocytol* 1990, **19**(3):285-301.
75. Previtali SC, Feltri ML, Archelos JJ, Quattrini A, Wrabetz L, Hartung H: **Role of integrins in the peripheral nervous system**. *Progress in neurobiology* 2001, **64**(1):35-49.
76. Trapp BD: **Myelin-associated glycoprotein. Location and potential functions**. *Annals of the New York Academy of Sciences* 1990, **605**:29-43.
77. Hess A, Young JZ: **The nodes of Ranvier**. *Proc R Soc Lond B Biol Sci* 1952, **140**(900):301-320.
78. Ellisman MH, Levinson SR: **Immunocytochemical localization of sodium channel distributions in the excitable membranes of Electrophorus electricus**. *Proceedings of the National Academy of Sciences of the United States of America* 1982, **79**(21):6707-6711.
79. Caldwell JH, Schaller KL, Lasher RS, Peles E, Levinson SR: **Sodium channel Na(v)1.6 is localized at nodes of ranvier, dendrites, and synapses**. *Proceedings of the National Academy of Sciences of the United States of America* 2000, **97**(10):5616-5620.
80. Kordeli E, Lambert S, Bennett V: **AnkyrinG. A new ankyrin gene with neural-specific isoforms localized at the axonal initial segment and node of Ranvier**. *The Journal of biological chemistry* 1995, **270**(5):2352-2359.
81. Davis JQ, Lambert S, Bennett V: **Molecular composition of the node of Ranvier: identification of ankyrin-binding cell adhesion molecules neurofascin (mucin+/third FNIII domain-) and NrCAM at nodal axon segments**. *The Journal of cell biology* 1996, **135**(5):1355-1367.
82. Ichimura T, Ellisman MH: **Three-dimensional fine structure of cytoskeletal-membrane interactions at nodes of Ranvier**. *J Neurocytol* 1991, **20**(8):667-681.
83. Trapp BD, Andrews SB, Wong A, O'Connell M, Griffin JW: **Co-localization of the myelin-associated glycoprotein and the microfilament components, F-actin and spectrin, in Schwann cells of myelinated nerve fibres**. *J Neurocytol* 1989, **18**(1):47-60.

84. Melendez-Vasquez CV, Rios JC, Zanazzi G, Lambert S, Bretscher A, Salzer JL: **Nodes of Ranvier form in association with ezrin-radixin-moesin (ERM)-positive Schwann cell processes**. *Proceedings of the National Academy of Sciences of the United States of America* 2001, **98**(3):1235-1240.
85. Scherer SS, Arroyo EJ: **Recent progress on the molecular organization of myelinated axons**. *J Peripher Nerv Syst* 2002, **7**(1):1-12.
86. Kashimoto R, Yamanaka H, Kobayashi K, Okubo M, Yagi H, Mimura O, Noguchi K: **Phosphorylation of ezrin/radixin/moesin (ERM) protein in spinal microglia following peripheral nerve injury and lysophosphatidic acid administration**. *Glia* 2013, **61**(3):338-348.
87. Salzer JL, Brophy PJ, Peles E: **Molecular domains of myelinated axons in the peripheral nervous system**. *Glia* 2008, **56**(14):1532-1540.
88. Rosenbluth J, Petzold C, Peles E: **Dependence of paranodal junctional gap width on transverse bands**. *J Comp Neurol* 2012, **520**(12):2774-2784.
89. Fannon AM, Sherman DL, Ilyina-Gragerova G, Brophy PJ, Friedrich VL, Jr., Colman DR: **Novel E-cadherin-mediated adhesion in peripheral nerve: Schwann cell architecture is stabilized by autotypic adherens junctions**. *The Journal of cell biology* 1995, **129**(1):189-202.
90. Chandross KJ, Kessler JA, Cohen RI, Simburger E, Spray DC, Bieri P, Dermietzel R: **Altered connexin expression after peripheral nerve injury**. *Molecular and cellular neurosciences* 1996, **7**(6):501-518.
91. DiMauro S, Schon EA: **Mitochondrial respiratory-chain diseases**. *The New England journal of medicine* 2003, **348**(26):2656-2668.
92. Schon EA, Przedborski S: **Mitochondria: the next (neurode)generation**. *Neuron* 2011, **70**(6):1033-1053.
93. Han XJ, Tomizawa K, Fujimura A, Ohmori I, Nishiki T, Matsushita M, Matsui H: **Regulation of mitochondrial dynamics and neurodegenerative diseases**. *Acta Med Okayama* 2011, **65**(1):1-10.
94. Bereiter-Hahn J, Voth M: **Dynamics of mitochondria in living cells: shape changes, dislocations, fusion, and fission of mitochondria**. *Microscopy research and technique* 1994, **27**(3):198-219.
95. Youle RJ, van der Bliek AM: **Mitochondrial fission, fusion, and stress**. *Science* 2012, **337**(6098):1062-1065.
96. Ranieri M, Brajkovic S, Riboldi G, Ronchi D, Rizzo F, Bresolin N, Corti S, Comi GP: **Mitochondrial fusion proteins and human diseases**. *Neurol Res Int* 2013, **2013**:293893.
97. Smirnova E, Griparic L, Shurland DL, van der Bliek AM: **Dynamin-related protein Drp1 is required for mitochondrial division in mammalian cells**. *Molecular biology of the cell* 2001, **12**(8):2245-2256.
98. Yoon Y, Krueger EW, Oswald BJ, McNiven MA: **The mitochondrial protein hFis1 regulates mitochondrial fission in mammalian cells through an interaction with the dynamin-like protein DLP1**. *Molecular and cellular biology* 2003, **23**(15):5409-5420.
99. Skulachev VP: **Mitochondrial filaments and clusters as intracellular power-transmitting cables**. *Trends Biochem Sci* 2001, **26**(1):23-29.
100. Li Z, Okamoto K, Hayashi Y, Sheng M: **The importance of dendritic mitochondria in the morphogenesis and plasticity of spines and synapses**. *Cell* 2004, **119**(6):873-887.
101. Hershko A, Ciechanover A: **The ubiquitin system for protein degradation**. *Annu Rev Biochem* 1992, **61**:761-807.
102. Yonashiro R, Ishido S, Kyo S, Fukuda T, Goto E, Matsuki Y, Ohmura-Hoshino M, Sada K, Hotta H, Yamamura H *et al*: **A novel mitochondrial ubiquitin ligase plays a critical role in mitochondrial dynamics**. *Embo J* 2006, **25**(15):3618-3626.
103. Su HL, Li SS: **Molecular features of human ubiquitin-like SUMO genes and their encoded proteins**. *Gene* 2002, **296**(1-2):65-73.
104. Figueroa-Romero C, Iniguez-Lluhi JA, Stadler J, Chang CR, Arnoult D, Keller PJ, Hong Y, Blackstone C, Feldman EL: **SUMOylation of the mitochondrial fission protein Drp1 occurs at multiple nonconsensus sites within the B domain and is linked to its activity cycle**. *FASEB journal : official publication of the Federation of American Societies for Experimental Biology* 2009, **23**(11):3917-3927.
105. Woodhoo A, Sommer L: **Development of the Schwann cell lineage: from the neural crest to the myelinated nerve**. *Glia* 2008, **56**(14):1481-1490.
106. Mathey E, Armati P: **Introduction to the Schwann cell**. In: *The biology of Schwann cells: development, differentiation and immunomodulation.* Edited by Armati P. Cambridge: Cambridge University Press; 2007: 1 - 12.
107. Bhatheja K, Field J: **Schwann cells: origins and role in axonal maintenance and regeneration**. *The international journal of biochemistry & cell biology* 2006, **38**(12):1995-1999.

108. Riethmacher D, Sonnenberg-Riethmacher E, Brinkmann V, Yamaai T, Lewin GR, Birchmeier C: **Severe neuropathies in mice with targeted mutations in the ErbB3 receptor**. *Nature* 1997, **389**(6652):725-730.
109. Pereira JA, Lebrun-Julien F, Suter U: **Molecular mechanisms regulating myelination in the peripheral nervous system**. *Trends Neurosci* 2012, **35**(2):123-134.
110. Voyvodic JT: **Target size regulates calibre and myelination of sympathetic axons**. *Nature* 1989, **342**(6248):430-433.
111. Jessen KR: **Glial cells**. *The international journal of biochemistry & cell biology* 2004, **36**(10):1861-1867.
112. Taveggia C, Zanazzi G, Petrylak A, Yano H, Rosenbluth J, Einheber S, Xu X, Esper RM, Loeb JA, Shrager P *et al*: **Neuregulin-1 type III determines the ensheathment fate of axons**. *Neuron* 2005, **47**(5):681-694.
113. Franssen EH, de Bree FM, Verhaagen J: **Olfactory ensheathing glia: their contribution to primary olfactory nervous system regeneration and their regenerative potential following transplantation into the injured spinal cord**. *Brain Res Rev* 2007, **56**(1):236-258.
114. Gulbransen BD, Sharkey KA: **Novel functional roles for enteric glia in the gastrointestinal tract**. *Nat Rev Gastroenterol Hepatol* 2012, **9**(11):625-632.
115. Bruckner K: **Blood cells need glia, too: a new role for the nervous system in the bone marrow niche**. *Cell Stem Cell* 2011, **9**(6):493-495.
116. Yamazaki S, Ema H, Karlsson G, Yamaguchi T, Miyoshi H, Shioda S, Taketo MM, Karlsson S, Iwama A, Nakauchi H: **Nonmyelinating Schwann cells maintain hematopoietic stem cell hibernation in the bone marrow niche**. *Cell* 2011, **147**(5):1146-1158.
117. Armati PJ, Mathey EK: **An update on Schwann cell biology - immunomodulation, neural regulation and other surprises**. *J Neurol Sci* 2013, **333**:68-72.
118. Jessen KR, Brennan A, Morgan L, Mirsky R, Kent A, Hashimoto Y, Gavrilovic J: **The Schwann cell precursor and its fate: a study of cell death and differentiation during gliogenesis in rat embryonic nerves**. *Neuron* 1994, **12**(3):509-527.
119. Le Douarin NM, Kalcheim C: **The neural crest**, 2nd edn. Cambridge, UK: Cambridge University Press; 1999.
120. Maro GS, Vermeren M, Voiculescu O, Melton L, Cohen J, Charnay P, Topilko P: **Neural crest boundary cap cells constitute a source of neuronal and glial cells of the PNS**. *Nat Neurosci* 2004, **7**(9):930-938.
121. Wanner IB, Guerra NK, Mahoney J, Kumar A, Wood PM, Mirsky R, Jessen KR: **Role of N-cadherin in Schwann cell precursors of growing nerves**. *Glia* 2006, **54**(5):439-459.
122. Webster HD, Martin R, O'Connell MF: **The relationships between interphase Schwann cells and axons before myelination: a quantitative electron microscopic study**. *Dev Biol* 1973, **32**(2):401-416.
123. Feltri ML, Suter U, Relvas JB: **The function of RhoGTPases in axon ensheathment and myelination**. *Glia* 2008, **56**(14):1508-1517.
124. Feltri ML, Graus Porta D, Previtali SC, Nodari A, Migliavacca B, Cassetti A, Littlewood-Evans A, Reichardt LF, Messing A, Quattrini A *et al*: **Conditional disruption of beta 1 integrin in Schwann cells impedes interactions with axons**. *The Journal of cell biology* 2002, **156**(1):199-209.
125. Grove M, Komiyama NH, Nave KA, Grant SG, Sherman DL, Brophy PJ: **FAK is required for axonal sorting by Schwann cells**. *The Journal of cell biology* 2007, **176**(3):277-282.
126. Kim HJ, DiBernardo AB, Sloane JA, Rasband MN, Solomon D, Kosaras B, Kwak SP, Vartanian TK: **WAVE1 is required for oligodendrocyte morphogenesis and normal CNS myelination**. *The Journal of neuroscience : the official journal of the Society for Neuroscience* 2006, **26**(21):5849-5859.
127. Nodari A, Zambroni D, Quattrini A, Court FA, D'Urso A, Recchia A, Tybulewicz VL, Wrabetz L, Feltri ML: **Beta1 integrin activates Rac1 in Schwann cells to generate radial lamellae during axonal sorting and myelination**. *The Journal of cell biology* 2007, **177**(6):1063-1075.
128. Britsch S, Goerich DE, Riethmacher D, Peirano RI, Rossner M, Nave KA, Birchmeier C, Wegner M: **The transcription factor Sox10 is a key regulator of peripheral glial development**. *Genes & development* 2001, **15**(1):66-78.
129. Brennan A, Dean CH, Zhang AL, Cass DT, Mirsky R, Jessen KR: **Endothelins control the timing of Schwann cell generation in vitro and in vivo**. *Dev Biol* 2000, **227**(2):545-557.
130. Garratt AN, Britsch S, Birchmeier C: **Neuregulin, a factor with many functions in the life of a schwann cell**. *Bioessays* 2000, **22**(11):987-996.
131. Shah NM, Groves AK, Anderson DJ: **Alternative neural crest cell fates are instructively promoted by TGFbeta superfamily members**. *Cell* 1996, **85**(3):331-343.

132. Grinspan JB, Marchionni MA, Reeves M, Coulaloglou M, Scherer SS: **Axonal interactions regulate Schwann cell apoptosis in developing peripheral nerve: neuregulin receptors and the role of neuregulins**. *The Journal of neuroscience : the official journal of the Society for Neuroscience* 1996, **16**(19):6107-6118.
133. Yu WM, Feltri ML, Wrabetz L, Strickland S, Chen ZL: **Schwann cell-specific ablation of laminin gamma1 causes apoptosis and prevents proliferation**. *The Journal of neuroscience : the official journal of the Society for Neuroscience* 2005, **25**(18):4463-4472.
134. Parkinson DB, Langner K, Namini SS, Jessen KR, Mirsky R: **beta-Neuregulin and autocrine mediated survival of Schwann cells requires activity of Ets family transcription factors**. *Molecular and cellular neurosciences* 2002, **20**(1):154-167.
135. Syroid DE, Maycox PJ, Soilu-Hanninen M, Petratos S, Bucci T, Burrola P, Murray S, Cheema S, Lee KF, Lemke G *et al*: **Induction of postnatal schwann cell death by the low-affinity neurotrophin receptor in vitro and after axotomy**. *The Journal of neuroscience : the official journal of the Society for Neuroscience* 2000, **20**(15):5741-5747.
136. Parkinson DB, Dong Z, Bunting H, Whitfield J, Meier C, Marie H, Mirsky R, Jessen KR: **Transforming growth factor beta (TGFbeta) mediates Schwann cell death in vitro and in vivo: examination of c-Jun activation, interactions with survival signals, and the relationship of TGFbeta-mediated death to Schwann cell differentiation**. *The Journal of neuroscience : the official journal of the Society for Neuroscience* 2001, **21**(21):8572-8585.
137. Parkinson DB, Bhaskaran A, Droggiti A, Dickinson S, D'Antonio M, Mirsky R, Jessen KR: **Krox-20 inhibits Jun-NH2-terminal kinase/c-Jun to control Schwann cell proliferation and death**. *The Journal of cell biology* 2004, **164**(3):385-394.
138. Adlkofer K, Lai C: **Role of neuregulins in glial cell development**. *Glia* 2000, **29**(2):104-111.
139. Yarden Y, Sliwkowski MX: **Untangling the ErbB signalling network**. *Nature reviews Molecular cell biology* 2001, **2**(2):127-137.
140. Meyer D, Yamaai T, Garratt A, Riethmacher-Sonnenberg E, Kane D, Theill LE, Birchmeier C: **Isoform-specific expression and function of neuregulin**. *Development* 1997, **124**(18):3575-3586.
141. Lemke GE, Brockes JP: **Identification and purification of glial growth factor**. *The Journal of neuroscience : the official journal of the Society for Neuroscience* 1984, **4**(1):75-83.
142. Le N, Nagarajan R, Wang JY, Araki T, Schmidt RE, Milbrandt J: **Analysis of congenital hypomyelinating Egr2Lo/Lo nerves identifies Sox2 as an inhibitor of Schwann cell differentiation and myelination**. *Proceedings of the National Academy of Sciences of the United States of America* 2005, **102**(7):2596-2601.
143. Jaegle M, Ghazvini M, Mandemakers W, Piirsoo M, Driegen S, Levavasseur F, Raghoenath S, Grosveld F, Meijer D: **The POU proteins Brn-2 and Oct-6 share important functions in Schwann cell development**. *Genes & development* 2003, **17**(11):1380-1391.
144. Kamholz J, Awatramani R, Menichella D, Jiang H, Xu W, Shy M: **Regulation of myelin-specific gene expression. Relevance to CMT1**. *Annals of the New York Academy of Sciences* 1999, **883**:91-108.
145. Svaren J, Meijer D: **The molecular machinery of myelin gene transcription in Schwann cells**. *Glia* 2008, **56**(14):1541-1551.
146. Phillips K, Luisi B: **The virtuoso of versatility: POU proteins that flex to fit**. *Journal of molecular biology* 2000, **302**(5):1023-1039.
147. Topilko P, Levi G, Merlo G, Mantero S, Desmarquet C, Mancardi G, Charnay P: **Differential regulation of the zinc finger genes Krox-20 and Krox-24 (Egr-1) suggests antagonistic roles in Schwann cells**. *Journal of neuroscience research* 1997, **50**(5):702-712.
148. Cosgaya JM, Chan JR, Shooter EM: **The neurotrophin receptor p75NTR as a positive modulator of myelination**. *Science* 2002, **298**(5596):1245-1248.
149. Ghislain J, Charnay P: **Control of myelination in Schwann cells: a Krox20 cis-regulatory element integrates Oct6, Brn2 and Sox10 activities**. *EMBO Rep* 2006, **7**(1):52-58.
150. Wegner M, Stolt CC: **From stem cells to neurons and glia: a Soxist's view of neural development**. *Trends Neurosci* 2005, **28**(11):583-588.
151. Monuki ES, Kuhn R, Lemke G: **Repression of the myelin P0 gene by the POU transcription factor SCIP**. *Mech Dev* 1993, **42**(1-2):15-32.
152. Peirano RI, Goerich DE, Riethmacher D, Wegner M: **Protein zero gene expression is regulated by the glial transcription factor Sox10**. *Molecular and cellular biology* 2000, **20**(9):3198-3209.
153. Schlierf B, Ludwig A, Klenovsek K, Wegner M: **Cooperative binding of Sox10 to DNA: requirements and consequences**. *Nucleic acids research* 2002, **30**(24):5509-5516.

154. Jurevics HA, Morell P: **Sources of cholesterol for kidney and nerve during development**. *J Lipid Res* 1994, **35**(1):112-120.
155. Verheijen MH, Chrast R, Burrola P, Lemke G: **Local regulation of fat metabolism in peripheral nerves**. *Genes & development* 2003, **17**(19):2450-2464.
156. Leblanc SE, Srinivasan R, Ferri C, Mager GM, Gillian-Daniel AL, Wrabetz L, Svaren J: **Regulation of cholesterol/lipid biosynthetic genes by Egr2/Krox20 during peripheral nerve myelination**. *J Neurochem* 2005, **93**(3):737-748.
157. Melcangi RC, Magnaghi V, Martini L: **Steroid metabolism and effects in central and peripheral glial cells**. *Journal of neurobiology* 1999, **40**(4):471-483.
158. Magnaghi V, Ballabio M, Roglio I, Melcangi RC: **Progesterone derivatives increase expression of Krox-20 and Sox-10 in rat Schwann cells**. *J Mol Neurosci* 2007, **31**(2):149-157.
159. Magnaghi V, Cavarretta I, Galbiati M, Martini L, Melcangi RC: **Neuroactive steroids and peripheral myelin proteins**. *Brain Res Brain Res Rev* 2001, **37**(1-3):360-371.
160. McKee KK, Yang DH, Patel R, Chen ZL, Strickland S, Takagi J, Sekiguchi K, Yurchenco PD: **Schwann cell myelination requires integration of laminin activities**. *Journal of cell science* 2012, **125**(Pt 19):4609-4619.
161. Court FA, Wrabetz L, Feltri ML: **Basal lamina: Schwann cells wrap to the rhythm of space-time**. *Curr Opin Neurobiol* 2006, **16**(5):501-507.
162. Bowman W: **On the minute structure and movements of voluntary muscle**. *Philos Trans R Soc Lond Biol Sci* 1840(130):457 - 494.
163. Yurchenco PD: **Basement membranes: cell scaffoldings and signaling platforms**. *Cold Spring Harb Perspect Biol* 2011, **3**(2).
164. Chernousov MA, Carey DJ: **Schwann cell extracellular matrix molecules and their receptors**. *Histol Histopathol* 2000, **15**(2):593-601.
165. Aszodi A, Legate KR, Nakchbandi I, Fassler R: **What mouse mutants teach us about extracellular matrix function**. *Annu Rev Cell Dev Biol* 2006, **22**:591-621.
166. Yu WM, Yu H, Chen ZL: **Laminins in peripheral nerve development and muscular dystrophy**. *Molecular neurobiology* 2007, **35**(3):288-297.
167. Chernousov MA, Yu WM, Chen ZL, Carey DJ, Strickland S: **Regulation of Schwann cell function by the extracellular matrix**. *Glia* 2008, **56**(14):1498-1507.
168. Yin Y, Kikkawa Y, Mudd JL, Skarnes WC, Sanes JR, Miner JH: **Expression of laminin chains by central neurons: analysis with gene and protein trapping techniques**. *Genesis* 2003, **36**(2):114-127.
169. Feltri ML, Wrabetz L: **Laminins and their receptors in Schwann cells and hereditary neuropathies**. *Journal of the peripheral nervous system : JPNS* 2005, **10**(2):128-143.
170. Berrier AL, Yamada KM: **Cell-matrix adhesion**. *J Cell Physiol* 2007, **213**(3):565-573.
171. Prockop DJ, Kivirikko KI: **Collagens: molecular biology, diseases, and potentials for therapy**. *Annu Rev Biochem* 1995, **64**:403-434.
172. Osawa T, Ide C: **Changes in thickness of collagen fibrils in the endo- and epineurium of the mouse sciatic nerve during development**. *Acta Anat (Basel)* 1986, **125**(4):245-251.
173. Chernousov MA, Stahl RC, Carey DJ: **Schwann cells use a novel collagen-dependent mechanism for fibronectin fibril assembly**. *Journal of cell science* 1998, **111 (Pt 18)**:2763-2777.
174. Johnson DI: **Cdc42: An essential Rho-type GTPase controlling eukaryotic cell polarity**. *Microbiol Mol Biol Rev* 1999, **63**(1):54-105.
175. Schmidt A, Hall A: **Guanine nucleotide exchange factors for Rho GTPases: turning on the switch**. *Genes & development* 2002, **16**(13):1587-1609.
176. Moon SY, Zheng Y: **Rho GTPase-activating proteins in cell regulation**. *Trends Cell Biol* 2003, **13**(1):13-22.
177. Olofsson B: **Rho guanine dissociation inhibitors: pivotal molecules in cellular signalling**. *Cellular signalling* 1999, **11**(8):545-554.
178. Terashima T, Yasuda H, Terada M, Kogawa S, Maeda K, Haneda M, Kashiwagi A, Kikkawa R: **Expression of Rho-family GTPases (Rac, cdc42, RhoA) and their association with p-21 activated kinase in adult rat peripheral nerve**. *J Neurochem* 2001, **77**(4):986-993.
179. del Pozo MA, Alderson NB, Kiosses WB, Chiang HH, Anderson RG, Schwartz MA: **Integrins regulate Rac targeting by internalization of membrane domains**. *Science* 2004, **303**(5659):839-842.
180. Etienne-Manneville S, Hall A: **Rho GTPases in cell biology**. *Nature* 2002, **420**(6916):629-635.

181. Cheng HL, Steinway ML, Russell JW, Feldman EL: **GTPases and phosphatidylinositol 3-kinase are critical for insulin-like growth factor-I-mediated Schwann cell motility**. *The Journal of biological chemistry* 2000, **275**(35):27197-27204.
182. Pankov R, Endo Y, Even-Ram S, Araki M, Clark K, Cukierman E, Matsumoto K, Yamada KM: **A Rac switch regulates random versus directionally persistent cell migration**. *The Journal of cell biology* 2005, **170**(5):793-802.
183. Guo L, Moon C, Niehaus K, Zheng Y, Ratner N: **Rac1 controls Schwann cell myelination through cAMP and NF2/merlin**. *The Journal of neuroscience : the official journal of the Society for Neuroscience* 2012, **32**(48):17251-17261.
184. Thaxton C, Bott M, Walker B, Sparrow NA, Lambert S, Fernandez-Valle C: **Schwannomin/merlin promotes Schwann cell elongation and influences myelin segment length**. *Molecular and cellular neurosciences* 2011, **47**(1):1-9.
185. Fukuhara S, Sakurai A, Sano H, Yamagishi A, Somekawa S, Takakura N, Saito Y, Kangawa K, Mochizuki N: **Cyclic AMP potentiates vascular endothelial cadherin-mediated cell-cell contact to enhance endothelial barrier function through an Epac-Rap1 signaling pathway**. *Molecular and cellular biology* 2005, **25**(1):136-146.
186. Crawford AT, Desai D, Gokina P, Basak S, Kim HA: **E-cadherin expression in postnatal Schwann cells is regulated by the cAMP-dependent protein kinase a pathway**. *Glia* 2008, **56**(15):1637-1647.
187. Perrin-Tricaud C, Rutishauser U, Tricaud N: **P120 catenin is required for thickening of Schwann cell myelin**. *Molecular and cellular neurosciences* 2007, **35**(1):120-129.
188. Erickson JW, Cerione RA: **Multiple roles for Cdc42 in cell regulation**. *Current opinion in cell biology* 2001, **13**(2):153-157.
189. Thaxton C, Lopera J, Bott M, Baldwin ME, Kalidas P, Fernandez-Valle C: **Phosphorylation of the NF2 tumor suppressor in Schwann cells is mediated by Cdc42-Pak and requires paxillin binding**. *Molecular and cellular neurosciences* 2007, **34**(2):231-242.
190. Yamauchi J, Miyamoto Y, Chan JR, Tanoue A: **ErbB2 directly activates the exchange factor Dock7 to promote Schwann cell migration**. *The Journal of cell biology* 2008, **181**(2):351-365.
191. Langert KA, Von Zee CL, Stubbs EB, Jr.: **Cdc42 GTPases facilitate TNF-alpha-mediated secretion of CCL2 from peripheral nerve microvascular endoneurial endothelial cells**. *Journal of the peripheral nervous system : JPNS* 2013, **18**(3):199-208.
192. Langert KA, Von Zee CL, Stubbs EB, Jr.: **Tumour necrosis factor alpha enhances CCL2 and ICAM-1 expression in peripheral nerve microvascular endoneurial endothelial cells**. *ASN Neuro* 2013, **5**(1):e00104.
193. Melendez-Vasquez CV, Einheber S, Salzer JL: **Rho kinase regulates schwann cell myelination and formation of associated axonal domains**. *The Journal of neuroscience : the official journal of the Society for Neuroscience* 2004, **24**(16):3953-3963.
194. Brancolini C, Marzinotto S, Edomi P, Agostoni E, Fiorentini C, Muller HW, Schneider C: **Rho-dependent regulation of cell spreading by the tetraspan membrane protein Gas3/PMP22**. *Molecular biology of the cell* 1999, **10**(7):2441-2459.
195. Ydens E, Lornet G, Smits V, Goethals S, Timmerman V, Janssens S: **The neuroinflammatory role of Schwann cells in disease**. *Neurobiol Dis* 2013, **55**:95-103.
196. Zhang KJ, Zhang HL, Zhang XM, Zheng XY, Quezada HC, Zhang D, Zhu J: **Apolipoprotein E isoform-specific effects on cytokine and nitric oxide production from mouse Schwann cells after inflammatory stimulation**. *Neurosci Lett* 2011, **499**(3):175-180.
197. Fledrich R, Stassart RM, Sereda MW: **Murine therapeutic models for Charcot-Marie-Tooth (CMT) disease**. *Br Med Bull* 2012, **102**:89-113.
198. Berghoff M, Samsam M, Muller M, Kobsar I, Toyka KV, Kiefer R, Maurer M, Martini R: **Neuroprotective effect of the immune system in a mouse model of severe dysmyelinating hereditary neuropathy: enhanced axonal degeneration following disruption of the RAG-1 gene**. *Mol Cell Neurosci* 2005, **28**(1):118-127.
199. Kobsar I, Maurer M, Ott T, Martini R: **Macrophage-related demyelination in peripheral nerves of mice deficient in the gap junction protein connexin 32**. *Neurosci Lett* 2002, **320**(1-2):17-20.
200. Patzko A, Bai Y, Saporta MA, Katona I, Wu X, Vizzuso D, Feltri ML, Wang S, Dillon LM, Kamholz J *et al*: **Curcumin derivatives promote Schwann cell differentiation and improve neuropathy in R98C CMT1B mice**. *Brain : a journal of neurology* 2012, **135**(Pt 12):3551-3566.
201. Mitchell WR, Morehouse GR, Keen WW: **Gunshot wounds and other injuries of nerves**. Philadelphia: Lippincott JB & Co; 1864.

202. Graves RJ: **A system of clinical medicine**. Dublin: Fannin & Co; 1843.
203. Duménil LS: **Paralysie périphérique du mouvement et du sentiment portant sur les quatre membres. Atrophie des rameaux nerveux des parties paralysées**. *Gazette Hebdomadaire de Médecine et de Chirurgie* 1864, **13**:203-207.
204. Duménil LS: **Contributions pour servir à l'histoire des paralysies périphériques et spécialement de la névrite (partie 1)**. *Gazette Hebdomadaire de Médecine et de Chirurgie* 1866, **4**:51-56.
205. Duménil LS: **Contributions pour servir à l'histoire des paralysies périphériques et spécialement de la névrite (partie 2)**. *Gazette Hebdomadaire de Médecine et de Chirurgie* 1866, **5**:67-71.
206. Duménil LS: **Contributions pour servir à l'histoire des paralysies périphériques et spécialement de la névrite (partie 3)**. *Gazette Hebdomadaire de Médecine et de Chirurgie* 1866, **6**:84-89.
207. Waller AV: **Experiments on the section of the glossopharyngeal and hypoglossal nerves of the frog, and observations of the alterations produced thereby in the structure of their primary fibers.** . 1850, **140**(423-429).
208. Allodi I, Udina E, Navarro X: **Specificity of peripheral nerve regeneration: interactions at the axon level**. *Progress in neurobiology* 2012, **98**(1):16-37.
209. Coleman M: **Axon degeneration mechanisms: commonality amid diversity**. *Nat Rev Neurosci* 2005, **6**(11):889-898.
210. Sunderland S: **A classification of peripheral nerve injuries producing loss of function**. *Brain : a journal of neurology* 1951, **74**(4):491-516.
211. Deumens R, Bozkurt A, Meek MF, Marcus MA, Joosten EA, Weis J, Brook GA: **Repairing injured peripheral nerves: Bridging the gap**. *Progress in neurobiology* 2010, **92**(3):245-276.
212. Geuna S, Raimondo S, Ronchi G, Di Scipio F, Tos P, Czaja K, Fornaro M: **Chapter 3: Histology of the peripheral nerve and changes occurring during nerve regeneration**. *Int Rev Neurobiol* 2009, **87**:27-46.
213. Stoll G, Griffin JW, Li CY, Trapp BD: **Wallerian degeneration in the peripheral nervous system: participation of both Schwann cells and macrophages in myelin degradation**. *J Neurocytol* 1989, **18**(5):671-683.
214. Lubinska L: **Patterns of Wallerian degeneration of myelinated fibres in short and long peripheral stumps and in isolated segments of rat phrenic nerve. Interpretation of the role of axoplasmic flow of the trophic factor**. *Brain research* 1982, **233**(2):227-240.
215. George EB, Glass JD, Griffin JW: **Axotomy-induced axonal degeneration is mediated by calcium influx through ion-specific channels**. *The Journal of neuroscience : the official journal of the Society for Neuroscience* 1995, **15**(10):6445-6452.
216. Ehlers MD: **Deconstructing the axon: Wallerian degeneration and the ubiquitin-proteasome system**. *Trends Neurosci* 2004, **27**(1):3-6.
217. Cavanaugh MW: **Quantitative effects of the peripheral innervation area on nerves and spinal ganglion cells**. *J Comp Neurol* 1951, **94**(2):181-219.
218. Donoff RB: **Nerve regeneration: basic and applied aspects**. *Crit Rev Oral Biol Med* 1995, **6**(1):18-24.
219. Ygge J: **Neuronal loss in lumbar dorsal root ganglia after proximal compared to distal sciatic nerve resection: a quantitative study in the rat**. *Brain research* 1989, **478**(1):193-195.
220. Perry VH, Brown MC, Gordon S: **The macrophage response to central and peripheral nerve injury. A possible role for macrophages in regeneration**. *The Journal of experimental medicine* 1987, **165**(4):1218-1223.
221. Jander S, Stoll G: **Differential induction of interleukin-12, interleukin-18, and interleukin-1beta converting enzyme mRNA in experimental autoimmune encephalomyelitis of the Lewis rat**. *Journal of neuroimmunology* 1998, **91**(1-2):93-99.
222. Jander S, Pohl J, Gillen C, Stoll G: **Differential expression of interleukin-10 mRNA in Wallerian degeneration and immune-mediated inflammation of the rat peripheral nervous system**. *Journal of neuroscience research* 1996, **43**(2):254-259.
223. Bolin LM, Verity AN, Silver JE, Shooter EM, Abrams JS: **Interleukin-6 production by Schwann cells and induction in sciatic nerve injury**. *Journal of neurochemistry* 1995, **64**(2):850-858.
224. Kurek JB, Austin L, Cheema SS, Bartlett PF, Murphy M: **Up-regulation of leukaemia inhibitory factor and interleukin-6 in transected sciatic nerve and muscle following denervation**. *Neuromuscular disorders : NMD* 1996, **6**(2):105-114.
225. Hall S: **The response to injury in the peripheral nervous system**. *J Bone Joint Surg Br* 2005, **87**(10):1309-1319.

226. Bradley WG, Asbury AK: **Duration of synthesis phase in neuilemma cells in mouse sciatic nerve during degeneration**. *Experimental neurology* 1970, **26**(2):275-282.
227. Lietz M, Dreesmann L, Hoss M, Oberhoffner S, Schlosshauer B: **Neuro tissue engineering of glial nerve guides and the impact of different cell types**. *Biomaterials* 2006, **27**(8):1425-1436.
228. Ribeiro-Resende VT, Koenig B, Nichterwitz S, Oberhoffner S, Schlosshauer B: **Strategies for inducing the formation of bands of Bungner in peripheral nerve regeneration**. *Biomaterials* 2009, **30**(29):5251-5259.
229. Coleman MP, Freeman MR: **Wallerian degeneration, wld(s), and nmnat**. *Annu Rev Neurosci* 2010, **33**:245-267.
230. Doolabh VB, Hertl MC, Mackinnon SE: **The role of conduits in nerve repair: a review**. *Rev Neurosci* 1996, **7**(1):47-84.
231. Vital A, Meissner WG, Canron MH, Martin-Negrier ML, Bezard E, Tison F, Vital C: **Intra-axonal protein aggregation in the peripheral nervous system**. *Journal of the peripheral nervous system : JPNS* 2014, **19**(1):44-49.
232. Groh J, Heinl K, Kohl B, Wessig C, Greeske J, Fischer S, Martini R: **Attenuation of MCP-1/CCL2 expression ameliorates neuropathy in a mouse model for Charcot-Marie-Tooth 1X**. *Human molecular genetics* 2010, **19**(18):3530-3543.
233. Martini R, Fischer S, Lopez-Vales R, David S: **Interactions between Schwann cells and macrophages in injury and inherited demyelinating disease**. *Glia* 2008, **56**(14):1566-1577.
234. Napoli I, Noon LA, Ribeiro S, Kerai AP, Parrinello S, Rosenberg LH, Collins MJ, Harrisingh MC, White IJ, Woodhoo A *et al*: **A central role for the ERK-signaling pathway in controlling Schwann cell plasticity and peripheral nerve regeneration in vivo**. *Neuron* 2012, **73**(4):729-742.
235. Martini R, Klein D, Groh J: **Similarities between Inherited Demyelinating Neuropathies and Wallerian Degeneration: An Old Repair Program May Cause Myelin and Axon Perturbation under Nonlesion Conditions**. *Am J Pathol* 2013.
236. Parkinson DB, Bhaskaran A, Arthur-Farraj P, Noon LA, Woodhoo A, Lloyd AC, Feltri ML, Wrabetz L, Behrens A, Mirsky R *et al*: **c-Jun is a negative regulator of myelination**. *The Journal of cell biology* 2008, **181**(4):625-637.
237. Arthur-Farraj PJ, Latouche M, Wilton DK, Quintes S, Chabrol E, Banerjee A, Woodhoo A, Jenkins B, Rahman M, Turmaine M *et al*: **c-Jun reprograms Schwann cells of injured nerves to generate a repair cell essential for regeneration**. *Neuron* 2012, **75**(4):633-647.
238. Webber CA, Christie KJ, Cheng C, Martinez JA, Singh B, Singh V, Thomas D, Zochodne DW: **Schwann cells direct peripheral nerve regeneration through the Netrin-1 receptors, DCC and Unc5H2**. *Glia* 2011, **59**(10):1503-1517.
239. Lopez-Verrilli MA, Picou F, Court FA: **Schwann cell-derived exosomes enhance axonal regeneration in the peripheral nervous system**. *Glia* 2013, **61**(11):1795-1806.
240. Simons M, Raposo G: **Exosomes--vesicular carriers for intercellular communication**. *Current opinion in cell biology* 2009, **21**(4):575-581.
241. MacDonald BK, Cockerell OC, Sander JW, Shorvon SD: **The incidence and lifetime prevalence of neurological disorders in a prospective-community based study in the UK**. *Brain* 2000, **123**:665-676.
242. Gil R: **Neurologie pour le praticien**. Paris: Simep; 1989.
243. Williams D, Conn J, Talley N, Attia J: **Reviewing the evidence base for the peripheral sensory examination**. *International journal of clinical practice* 2014.
244. Tally N, O'Connor S: **Clinical examination: a systematic guide to physical diagnosis**, 5th edn. Sidney: Churchill Linvingstone; 2006.
245. Sherrington C: **The integrative action of the nervous system**, 5th edn. Cambridge: Cambridge University Press; 1906.
246. Feldman EL, Grisold W, Russel JW, Zifko UA: **Atlas of neuromuscular diseases**. Wien: Springer-Verlag; 2005.
247. Bouche P: **Polyneuropathies et mononeuropathies multiples: diagnostic**. In: *Neuropathies périphériques Polyneuropathies et mononeuropathies multiples.* vol. 1. Rueil-Malmaison: Doin; 2003: 13 - 37.
248. Delmont E, Desnuelle C: **Investigations complémentaires devant une neuropathie périphérique**. *Pratique Neurologique - FMC* 2013, **4**:233-239.
249. Oh SJ: **Color atlas of nerve biopsy pathology**. New York: CRC Press; 2002.
250. Bouche P: **Autres neuropathies héréditaires**. In: *Neuropathies périphériques Polyneuropathies et mononeuropathies multiples.* Edited by Bouche P, Léger JM, Vallat JM. Rueil-Malmaison: Doin; 2003: 323-345.

251. Martyn CN, Hughes RA: **Epidemiology of peripheral neuropathy**. *J Neurol Neurosurg Psychiatry* 1997, **62**(4):310-318.
252. Willison HJ, Winer JB: **Clinical evaluation and investigation of neuropathy**. *Journal of neurology, neurosurgery, and psychiatry* 2003, **74 Suppl 2**:ii3-ii8.
253. Quincke HI: **Die Technik der Lumbalpunktion**. In. Berlin & Vienna; 1902.
254. Fournier E: **Examen électromyographique. Sémiologie électrophysiologique des nerfs et muscles**, 2nd edn. Cachan: Editions Médicales Internationales; 2008.
255. Jallabert J: **Expériences sur l'électricité, avec quelques conjectures sur la cause de ses effets**. Genève; 1748.
256. Zimmer M: **Anesthésie par les courants galvanique et faradique: premières applications chirurgicales**. *Histoire des Sciences médicales* 2002, **36**(1):31-53.
257. Hall M: **Memoirs on some principles of pathology in the nervous system. I: on the condition of the muscular irritability in the paralytic limbs**. *Medico-Chirurgical Transactions* 1839, **22**.
258. Duchenne G: **De l'électrisation localisée et de son application à la physiologie, à la pathologie et à la thérapeutique**, 1 edn. Paris: Baillère; 1855.
259. Todnem K, Knudsen G, Riise T, Nyland H, Aarli JA: **The non-linear relationship between nerve conduction velocity and skin temperature**. *Journal of Neurology, Neurosurgery and Psychiatry* 1989, **52**(4):497-501.
260. Rivner MH, Swift TR, Crout BO, Rhodes KP: **Toward more rational nerve conduction interpretations: the effect of height**. *Muscle and Nerve* 1990, **13**(3):232-239.
261. Tabaraud F, Bouche P: **Examens électrophysiologiques**. In: *Neuropathies périphériques Polyneuropathies et mononeuropathies multiples.* Edited by Bouche P, Léger JM, Vallat JM, vol. 1. Rueil-Malmaison: Doin; 2003: 39-68.
262. Saporta AS, Sottile SL, Miller LJ, Feely SM, Siskind CE, Shy ME: **Charcot-Marie-Tooth disease subtypes and genetic testing strategies**. *Annals of neurology* 2011, **69**(1):22-33.
263. Davidenkov S: **Uber die neurotische Muskelatrophie Charcot-Marie. Klinish-genetische Studien**. *Z Ges Neurol Psychiatr* 1926, **107**:259-320.
264. Davidenkov S: **Uber die neurotische Muskleatrophie Charcot-Marie. Klinisch-gentische Studien**. *Z Ges Neurol Psychiatr* 1927, **108**:344-445.
265. Lambert EH: **Clnical examination in neurology**. Philadelphia: WB Saunders; 1956.
266. Dyck PJ, Lambert EH: **Lower motor and primary sensory neuron diseases with peroneal muscular atrophy. II. Neurologic, genetic, and electrophysiologic findings in various neuronal degenerations**. *Archives of neurology* 1968, **18**(6):619-625.
267. Dyck PJ, Lambert EH: **Lower motor and primary sensory neuron diseases with peroneal muscular atrophy. I. Neurologic, genetic, and electrophysiologic findings in hereditary polyneuropathies**. *Arch Neurol* 1968, **18**(6):603-618.
268. Harding AE, Thomas PK: **The clinical features of hereditary motor and sensory neuropathy types I and II**. *Brain* 1980, **103**(2):259-280.
269. Bouche P, Gherardi R, Cathala HP, Lhermitte F, Castaigne P: **Peroneal muscular atrophy. Part 1. Clinical and electrophysiological study**. *J Neurol Sci* 1983, **61**(3):389-399.
270. Davis CJ, Bradley WG, Madrid R: **The peroneal muscular atrophy syndrome: clinical, genetic, electrophysiological and nerve biopsy studies. I. Clinical, genetic and electrophysiological findings and classification**. *J Genet Hum* 1978, **26**(4):311-349.
271. Ouvrier RA, McLeod JG, Conchin TE: **The hypertrophic forms of hereditary motor and sensory neuropathy. A study of hypertrophic Charcot-Marie-Tooth disease (HMSN type I) and Dejerine-Sottas disease (HMSN type III) in childhood**. *Brain* 1987, **110 (Pt 1)**:121-148.
272. Liddell EGT, Sherrington CS: **Recruitment and some other factors of reflex inhibition**. *Proc Roy Soc Lond B* 1925, **97**:488-518.
273. Sherrington CS: **Remarks on some aspects of reflux inhibition**. *Proc Roy Soc Lond B* 1925, **97**:519-541.
274. Birouk N, Bouche P: **Polyneuropathies sensitivomotrices héréditaires**. In: *Neuropathies périphériques polyneuropathies et mononeuropathies multiples.* Edited by Bouche P, Léger JM, Vallat JM, vol. 2. Rueil-Malmaison: Doin; 2004: 273-322.
275. Buchthal F, Behse F: **Peroneal muscular atrophy (PMA) and related disorders. I. Clinical manifestations as related to biopsy findings, nerve conduction and electromyography**. *Brain* 1977, **100 Pt 1**:41-66.
276. Stoll G, Bendszus M, Perez J, Pham M: **Magnetic resonance imaging of the peripheral nervous system**. *Journal of neurology* 2009, **256**(7):1043-1051.

277. Chabbra A, Andreisek G, Soldatos T, Wang KC, Flammang AJ, Belzberg AJ, Carrino JA: **MR neurography: past, present and future**. *AJR* 2011, **197**:583-591.
278. Yamashita T, Kwee TC, Takahara T: **Whole-body magnetic resonance neurography**. *The New England journal of medicine* 2009, **361**(5):538-539.
279. Mathys C, Aissa J, Zu Horste GM, Reichelt DC, Antoch G, Turowski B, Hartung HP, Sheikh KA, Lehmann HC: **Peripheral Neuropathy: Assessment of Proximal Nerve Integrity By Diffusion Tensor Imaging**. *Muscle & nerve* 2013.
280. Tachi N, Kozuka N, Ohya K, Chiba S, Naganuma M: **MRI of peripheral nerves and pathology of sural nerves in hereditary motor and sensory neuropathy type III**. *Neuroradiology* 1995, **37**(6):496-499.
281. Maki DD, Yousem DM, Corcoran C, Galetta SL: **MR imaging of Dejerine-Sottas disease**. *AJNR Am J Neuroradiol* 1999, **20**(3):378-380.
282. Choi SK, Bowers RP, Buckthal PE: **MR imaging in hypertrophic neuropathy: a case of hereditary motor and sensory neuropathy, type I (Charcot-Marie-Tooth)**. *Clin Imaging* 1990, **14**(3):204-207.
283. Cellerini M, Salti S, Desideri V, Marconi G: **MR imaging of the cauda equina in hereditary motor sensory neuropathies: correlations with sural nerve biopsy**. *AJNR Am J Neuroradiol* 2000, **21**(10):1793-1798.
284. Kassubek J, Bretschneider V, Sperfeld AD: **Corticospinal tract MRI hyperintensity in X-linked Charcot-Marie-Tooth Disease**. *Journal of clinical neuroscience : official journal of the Neurosurgical Society of Australasia* 2005, **12**(5):588-589.
285. McKinney JL, de los Reyes EC, Lo WD, Flanigan KM: **Recurrent central nervous system white matter changes in Charcot-Marie-Tooth type X**. 2013.
286. Gaeta M, Mileto A, Mazzeo A, Minutoli F, Di Leo R, Settineri N, Donato R, Ascenti G, Blandino A: **MRI findings, patterns of disease distribution, and muscle fat fraction calculation in five patients with Charcot-Marie-Tooth type 2 F disease**. *Skeletal Radiol* 2012, **41**(5):515-524.
287. Sinclair CD, Morrow JM, Miranda MA, Davagnanam I, Cowley PC, Mehta H, Hanna MG, Koltzenburg M, Yousry TA, Reilly MM *et al*: **Skeletal muscle MRI magnetisation transfer ratio reflects clinical severity in peripheral neuropathies**. *Journal of neurology, Neurosurgery and Psychiatry* 2012, **83**(1):29-32.
288. del Porto LA, Nicholson GA, Ketheswaren P: **Correlation between muscle atrophy on MRI and manual strength testing in hereditary neuropathies**. *J Clin Neurosci* 2010, **17**(7):874-878.
289. Chung KW, Suh BC, Shy ME, Cho SY, Yoo JH, Park SW, Moon H, Park KD, Choi KG, Kim S *et al*: **Different clinical and magnetic resonance imaging features between Charcot-Marie-Tooth disease type 1A and 2A**. *Neuromuscul Disord* 2008, **18**(8):610-618.
290. Sinclair CD, Morrow JM, Miranda MA, Davagnanam I, Cowley PC, Mehta H, Hanna MG, Koltzenburg M, Yousry TA, Reilly MM *et al*: **Skeletal muscle MRI magnetisation transfer ratio reflects clinical severity in peripheral neuropathies**. *Journal of neurology, neurosurgery, and psychiatry* 2012, **83**(1):29-32.
291. Goedee HS, Brekelmans GJ, van Asseldonk JT, Beekman R, Mess WH, Visser LH: **High resolution sonography in the evaluation of the peripheral nervous system in polyneuropathy--a review of the literature**. *European journal of neurology : the official journal of the European Federation of Neurological Societies* 2013, **20**(10):1342-1351.
292. Zaidman CM, Seelig MJ, Baker JC, Mackinnon SE, Pestronk A: **Detection of peripheral nerve pathology: comparison of ultrasound and MRI**. *Neurology* 2013, **80**(18):1634-1640.
293. Martinoli C, Schenone A, Bianchi S, Mandich P, Caponetto C, Abbruzzese M, Derchi LE: **Sonography of the median nerve in Charcot-Marie-Tooth disease**. *AJR* 2002, **178**(6):1553-1556.
294. Zaidman CM, Al-Lozi M, Pestronk A: **Peripheral nerve size in normals and patients with polyneuropathy: an ultrasound study**. *Muscle & Nerve* 2009, **40**:960-966.
295. Heinemeyer O, Reimers CD: **Ultrasound of radial, ulnar, median and sciatic nerves in healthy subjects and patients with hereditary motor and sensory neuropathies**. *Ultrasound Med Biol* 1999, **25**:481-485.
296. Cartwright MS, Brown ME, Eulitt P, Walker FO, Lawson VH, Caress JB: **Diagnostic nerve ultrasound in Charcot-Marie-Tooth disease type 1B**. *Muscle & Nerve* 2009, **40**:98-102.
297. Schreiber S, Oldag A, Kornblum C, Kornblum C, Kollewe K, Kropf S, Schoenfeld A, Feistner H, Jakubiczka S, Kunz WS *et al*: **Sonography of the median nerve in CMT1A, CMT2A, CMTX and HNPP**. *Muscle & Nerve* 2013, **47**(3):385-395.
298. Beekman R, Visser LH: **Sonographic detection of diffuse peripheral nerve enlargement in hereditary neuropathy with liability to pressure palsies**. *J Clin Ultrasound* 2002, **30**(7):433-436.
299. Tekin L, Ozgul A: **Ultrasound aids in the diagnosis of hereditary neuropathy with liability to pressure palsies**. *Surgical Neurology* 2009, **71**:399-400.

300. Granata G, Pazzaglia C, Caliandro P, Martinoli C, Padua L: **Letter to the editor referring to "Peripheral nerve hypertrophy in chronic inflammatory demyelinating polyradiculoneuropathy detected by ultrasonography"**. *Intern Med* 2009, **48**(23):2049.
301. Zaidman CM, Harms MB, Pestronk A: **Ultrasound of inherited vs. acquired demyelinating polyneuropathies**. *Journal of neurology* 2013, **260**(12):3115-3121.
302. Sugimoto T, Ochi K, Hosomi N, Takahashi T, Ueno H, Nakamura T, Nagano Y, Maruyama H, Kohriyama T, Matsumoto M: **Ultrasonographic nerve enlargement of the median and ulnar nerves and the cervical nerve roots in patients with demyelinating Charcot-Marie-Tooth disease: distinction from patients with chronic inflammatory demyelinating polyneuropathy**. *Journal of neurology* 2013, **260**(10):2580-2587.
303. Weis J, Brandner S, Lammens M, Sommer C, Vallat JM: **Processing of nerve biopsies: a practical guide for neuropathologists**. *Clin Neuropathol* 2012, **31**(1):7-23.
304. Amoiridis G, Schöls L, Ameridis N, Przuntek H: **Motor fibers in the sural nerve of humans**. *Neurology* 1997, **49**:1725-1728.
305. Pollock M, Nukada H, Taylor P, Donaldson I, Carrol G: **Comparison between fascicular and whole sural nerve biopsy**. *Ann Neurol* 1983, **13**:65.
306. Asbury AK, Connolly ES: **Sural nerve biopsy: technical note**. *J Neurosurg* 1973, **38**:391.
307. Corse AM, Chaudhry V, Crawford TO, Cornblath DR, Kunel RW, Griffin JW: **Sensory nerve pathology in multifocal motor neuropathy**. *Ann Neurol* 1996, **39**(3):319.
308. Behse F: **Morphometric studies on the human sural nerve**. *Acta Neurol Scand* 1990, **132**:1-38.
309. Kanda T: **Pathological changes of human unmyelinated nerve fibers: a review**. *Histol Histopathol* 2000, **15**(1):313-324.
310. Greenfield JG: **Diseases of the lower motor and sensoty neurons (peripheral neuritis and neuropathy)**. In: *Neuropathology.* Edited by Greenfiels JG, Blackwood W, McMenemy WH, Meyer A, Norman KM, First edn. London: Edward Arnold; 1958: 583-615.
311. Gherardi R, Bouche P, Escourolle R, Hauw JJ: **Peroneal muscular atrophy. Part 2. Nerve biopsy studies**. *J Neurol Sci* 1983, **61**(3):401-416.
312. Kruger L, Perl ER, Sedivec MJ: **Fine structure of myelinated mechanical nociceptor endings in cat hairy skin**. *J Comp Neurol* 1981, **198**(1):137-154.
313. Birder LA, Perl ER: **Cutaneous sensory receptors**. *J Clin Neurophysiol* 1994, **11**(6):534-552.
314. Djouhri L, Lawson SN: **Abeta-fiber nociceptive primary afferent neurons: a review of incidence and properties in relation to other afferent A-fiber neurons in mammals**. *Brain research Brain research reviews* 2004, **46**(2):131-145.
315. Grelik C, Allard S, Ribeiro-da-Silva A: **Changes in nociceptive sensory innervation in the epidermis of the rat lower lip skin in a model of neuropathic pain**. *Neuroscience letters* 2005, **389**(3):140-145.
316. Grelik C, Bennett GJ, Ribeiro-da-Silva A: **Autonomic fibre sprouting and changes in nociceptive sensory innervation in the rat lower lip skin following chronic constriction injury**. *The European journal of neuroscience* 2005, **21**(9):2475-2487.
317. Lawson SN: **Phenotype and function of somatic primary afferent nociceptive neurones with C-, Adelta- or Aalpha/beta-fibres**. *Exp Physiol* 2002, **87**(2):239-244.
318. Myers MI, Peltier AC, Li J: **Evaluating dermal myelinated nerve fibers in skin biopsy**. *Muscle & nerve* 2013, **47**(1):1-11.
319. Lauria G, Lombardi R, Camozzi F, Devigili G: **Skin biopsy for the diagnosis of peripheral neuropathy**. *Histopathology* 2009, **54**:273-285.
320. Sabet A, Li J, Ghandour K, Pu Q, Wu X, Kamholz J, Shy ME, Cambi F: **Skin biopsies demonstrate MPZ splicing abnormalities in Charcot-Marie-Tooth neuropathy 1B**. *Neurology* 2006, **67**(7):1141-1146.
321. Li J, Bai Y, Ghandour K, Qin P, Grandis M, Trostinskaia A, Ianakova E, Wu X, Schenone A, Vallat JM *et al*: **Skin biopsies in myelin-related neuropathies: bringing molecular pathology to the bedside**. *Brain : a journal of neurology* 2005, **128**(Pt 5):1168-1177.
322. Mohammad SS, Lau C, Burke C, McCallum M, Robertson T: **Giant axonal neuropathy diagnosed on skin biopsy**. *Journal of Clinical Neuroscience* 2013.
323. Herrmann DN, Boger JN, Jansen C, Alessi-Fox C: **In vivo confocal microscopy of Meissner corpuscles as a measure of sensory neuropathy**. *Neurology* 2007, **69**(23):2121-2127.
324. Almodovar JL, Ferguson M, McDermott MP, Lewis RA, Shy ME, Herrmann DN: **In vivo confocal microscopy of Meissner corpuscles as a novel sensory measure in CMT1A**. *Journal of the peripheral nervous system : JPNS* 2011, **16**(3):169-174.

325. Voermans NC, Sie LT, van Alfen N, van Engelen BG, Kusters B: **Histological abnormalities induced by the electromyography needle**. *Neuromuscular disorders : NMD* 2014, **24**(1):77-78.
326. Pasternak JJ: **Génétique moléculaire humaine. Une introduction aux mécanismes des maladies héréditaires**. Paris: De Boeck; 2003.
327. Snustad DP, Simmons MJ: **Principles of genetics**, 6th edn. Jefferson City: John Wiley & Sons, Inc; 2012.
328. Schorderet DF: **Outils de génétique moléculaire**. In: *Neurogénétique Affections hérédo-dégénératives.* Edited by Brice A, Schorderet DF. Rueil-Malmaison: Doin; 1999: 1-12.
329. Cheng L, Zhang DY: **Molecular genetic pathology**. Totowa USA: Humana Press; 2008.
330. Singleton AB, Farrer M, Johnson J, Singleton A, Hague S, Kachergus J, Hulihan M, Peuralinna T, Dutra A, Nussbaum R *et al*: **alpha-Synuclein locus triplication causes Parkinson's disease**. *Science* 2003, **302**(5646):841.
331. Liu P, Gelowani V, Zhang F, Drory VE, Ben-Shachar S, Roney E, Medeiros AC, Moore RJ, DiVincenzo C, Burnette WB *et al*: **Mechanism, prevalence, and more severe neuropathy phenotype of the Charcot-Marie-Tooth type 1A triplication**. *American journal of human genetics* 2014, **94**(3):462-469.
332. Mullis K, Faloona F, Scharf S, Saiki R, Horn G, Erlich H: **Specific enzymatic amplification of DNA in vitro: the polymerase chain reaction**. *Cold Spring Harbor symposia on quantitative biology* 1986, **51 Pt 1**:263-273.
333. Kleppe K, Ohtsuka E, Kleppe R, Molineux I, Khorana HG: **Studies on polynucleotides. XCVI. Repair replications of short synthetic DNA's as catalyzed by DNA polymerases**. *Journal of molecular biology* 1971, **56**(2):341-361.
334. Southern EM: **Detection of specific sequences among DNA fragments separated by gel electrophoresis**. *Journal of molecular biology* 1975, **98**(3):503-517.
335. Maxam AM, Gilbert W: **A new method for sequencing DNA**. *Proceedings of the National Academy of Sciences of the United States of America* 1977, **74**(2):560-564.
336. Sanger F, Nicklen S, Coulson AR: **DNA sequencing with chain-terminating inhibitors**. *Proceedings of the National Academy of Sciences of the United States of America* 1977, **74**(12):5463-5467.
337. Hutchison CA, 3rd: **DNA sequencing: bench to bedside and beyond**. *Nucleic acids research* 2007, **35**(18):6227-6237.
338. Rossor AM, Polke JM, Houlden H, Reilly MM: **Clinical implications of genetic advances in Charcot-Marie-Tooth disease**. *Nat Rev Neurol* 2013, **9**(10):562-571.
339. Braathen GJ, Sand JC, Lobato A, Hoyer H, Russell MB: **Genetic epidemiology of Charcot-Marie-Tooth in the general population**. *European journal of neurology : the official journal of the European Federation of Neurological Societies* 2011, **18**(1):39-48.
340. Skre H: **Genetic and clinical aspects of Charcot-Marie-Tooth's disease**. *Clin Genet* 1974, **6**(2):98-118.
341. Combarros O, Calleja J, Polo JM, Berciano J: **Prevalence of hereditary motor and sensory neuropathy in Cantabria**. *Acta Neurol Scand* 1987, **75**(1):9-12.
342. Morocutti C, Colazza GB, Soldati G, D'Alessio C, Damiano M, Casali C, Pierelli F: **Charcot-Marie-Tooth disease in Molise, a central-southern region of Italy: an epidemiological study**. *Neuroepidemiology* 2002, **21**(5):241-245.
343. Gudmundsson B, Olafsson E, Jakobsson F, Luthvigsson P: **Prevalence of symptomatic Charcot-Marie-Tooth disease in Iceland: a study of a well-defined population**. *Neuroepidemiology* 2010, **34**(1):13-17.
344. Kurihara S, Adachi Y, Wada K, Awaki E, Harada H, Nakashima K: **An epidemiological genetic study of Charcot-Marie-Tooth disease in Western Japan**. *Neuroepidemiology* 2002, **21**(5):246-250.
345. Braathen GJ: **Genetic epidemiology of Charcot-Marie-Tooth disease**. *Acta neurologica Scandinavica Supplementum* 2012(193):iv-22.
346. Robertson AM, Perea J, McGuigan A, King RH, Muddle JR, Gabreels-Festen AA, Thomas PK, Huxley C: **Comparison of a new pmp22 transgenic mouse line with other mouse models and human patients with CMT1A**. *Journal of anatomy* 2002, **200**(4):377-390.
347. Huxley C, Passage E, Manson A, Putzu G, Figarella-Branger D, Pellissier JF, Fontes M: **Construction of a mouse model of Charcot-Marie-Tooth disease type 1A by pronuclear injection of human YAC DNA**. *Human molecular genetics* 1996, **5**(5):563-569.
348. Huxley C, Passage E, Robertson AM, Youl B, Huston S, Manson A, Saberan-Djoniedi D, Figarella-Branger D, Pellissier JF, Thomas PK *et al*: **Correlation between varying levels of PMP22 expression and the degree of demyelination and reduction in nerve conduction velocity in transgenic mice**. *Human molecular genetics* 1998, **7**(3):449-458.

349. Magyar JP, Martini R, Ruelicke T, Aguzzi A, Adlkofer K, Dembic Z, Zielasek J, Toyka KV, Suter U: **Impaired differentiation of Schwann cells in transgenic mice with increased PMP22 gene dosage**. *J Neurosci* 1996, **16**(17):5351-5360.
350. Sereda M, Griffiths I, Puhlhofer A, Stewart H, Rossner MJ, Zimmerman F, Magyar JP, Schneider A, Hund E, Meinck HM *et al*: **A transgenic rat model of Charcot-Marie-Tooth disease**. *Neuron* 1996, **16**(5):1049-1060.
351. Suter U, Welcher AA, Ozcelik T, Snipes GJ, Kosaras B, Francke U, Billings-Gagliardi S, Sidman RL, Shooter EM: **Trembler mouse carries a point mutation in a myelin gene**. *Nature* 1992, **356**(6366):241-244.
352. Suter U, Moskow JJ, Welcher AA, Snipes GJ, Kosaras B, Sidman RL, Buchberg AM, Shooter EM: **A leucine-to-proline mutation in the putative first transmembrane domain of the 22-kDa peripheral myelin protein in the trembler-J mouse**. *Proc Natl Acad Sci U S A* 1992, **89**(10):4382-4386.
353. Martini R, Zielasek J, Toyka KV, Giese KP, Schachner M: **Protein zero (P0)-deficient mice show myelin degeneration in peripheral nerves characteristic of inherited human neuropathies**. *Nat Genet* 1995, **11**(3):281-286.
354. Jeng LJ, Balice-Gordon RJ, Messing A, Fischbeck KH, Scherer SS: **The effects of a dominant connexin32 mutant in myelinating Schwann cells**. *Molecular and cellular neurosciences* 2006, **32**(3):283-298.
355. Lee MK, Marszalek JR, Cleveland DW: **A mutant neurofilament subunit causes massive, selective motor neuron death: implications for the pathogenesis of human motor neuron disease**. *Neuron* 1994, **13**(4):975-988.
356. d'Ydewalle C, Krishnan J, Chiheb DM, Van Damme P, Irobi J, Kozikowski AP, Vanden Berghe P, Timmerman V, Robberecht W, Van Den Bosch L: **HDAC6 inhibitors reverse axonal loss in a mouse model of mutant HSPB1-induced Charcot-Marie-Tooth disease**. *Nature medicine* 2011, **17**(8):968-974.
357. Bonneick S, Boentert M, Berger P, Atanasoski S, Mantei N, Wessig C, Toyka KV, Young P, Suter U: **An animal model for Charcot-Marie-Tooth disease type 4B1**. *Hum Mol Genet* 2005, **14**(23):3685-3695.
358. Tamiya G, Makino S, Hayashi M, Abe A, Numakura C, Ueki M, Tanaka A, Ito C, Toshimori K, Ogawa N *et al*: **A mutation of COX6A1 causes a recessive axonal or mixed form of Charcot-Marie-Tooth disease**. *Am J Hum Genet* 2014, **95**(3):294-300.
359. Storkebaum E, Leitao-Goncalves R, Godenschwege T, Nangle L, Mejia M, Bosmans I, Ooms T, Jacobs A, Van Dijck P, Yang XL *et al*: **Dominant mutations in the tyrosyl-tRNA synthetase gene recapitulate in Drosophila features of human Charcot-Marie-Tooth neuropathy**. *Proc Natl Acad Sci U S A* 2009, **106**(28):11782-11787.
360. Vallat JM, Mathis S, Funalot B: **The various Charcot-Marie-Tooth diseases**. *Current opinion in neurology* 2013, **26**(5):473-480.
361. Ferrarin M, Bovi G, Rabuffetti M, Mazzoleni P, Montesano A, Pagliano E, Marchi A, Magro A, Marchesi C, Pareyson D *et al*: **Gait pattern classification in children with Charcot-Marie-Tooth disease type 1A**. *Gait & posture* 2012, **35**(1):131-137.
362. Ferrarin M, Lencioni T, Rabuffetti M, Moroni I, Pagliano E, Pareyson D: **Changes of gait pattern in children with Charcot-Marie-Tooth disease type 1A: a 18 months follow-up study**. *J Neuroeng Rehabil* 2013, **10**:65.
363. England AC, Denny-Brown D: **Severe sensory changes, and trophic disorder, in peroneal muscular atrophy (Charcot-Marie-Tooth type)**. *AMA Arch Neurol Psychiatry* 1952, **67**(1):1-22.
364. Elliott JL, Kwon JM, Goodfellow PJ, Yee WC: **Hereditary motor and sensory neuropathy IIB: clinical and electrodiagnostic characteristics**. *Neurology* 1997, **48**(1):23-28.
365. Auer-Grumbach M, De Jonghe P, Wagner K, Verhoeven K, Hartung HP, Timmerman V: **Phenotype-genotype correlations in a CMT2B family with refined 3q13-q22 locus**. *Neurology* 2000, **55**(10):1552-1557.
366. Houlden H, King R, Blake J, Groves M, Love S, Woodward C, Hammans S, Nicoll J, Lennox G, O'Donovan DG *et al*: **Clinical, pathological and genetic characterization of hereditary sensory and autonomic neuropathy type 1 (HSAN I)**. *Brain* 2006, **129**(Pt 2):411-425.
367. Vallat JM: **Dominantly inherited peripheral neuropathies**. *J Neuropathol Exp Neurol* 2003, **62**(7):699-714.
368. de Lattre C, Payan C, Vuillerot C, Rippert P, de Castro D, Berard C, Poirot I: **Motor function measure: validation of a short form for young children with neuromuscular diseases**. *Arch Phys Med Rehabil* 2013, **94**(11):2218-2226.
369. Ramdharry GM, Thornhill A, Mein G, Reilly MM, Marsden JF: **Exploring the experience of fatigue in people with Charcot-Marie-Tooth disease**. *Neuromuscular disorders : NMD* 2012, **22 Suppl 3**:S208-213.
370. Burns J, Ouvrier R, Estilow T, Shy R, Laura M, Pallant JF, Lek M, Muntoni F, Reilly MM, Pareyson D *et al*: **Validation of the Charcot-Marie-Tooth disease pediatric scale as an outcome measure of disability**. *Annals of neurology* 2012, **71**(5):642-652.

371. Murphy SM, Herrmann DN, McDermott MP, Scherer SS, Shy ME, Reilly MM, Pareyson D: **Reliability of the CMT neuropathy score (second version) in Charcot-Marie-Tooth disease**. *Journal of the peripheral nervous system : JPNS* 2011, **16**(3):191-198.
372. Solari A, Laura M, Salsano E, Radice D, Pareyson D: **Reliability of clinical outcome measures in Charcot-Marie-Tooth disease**. *Neuromuscul Disord* 2008, **18**(1):19-26.
373. Taniguchi JB, Elui VM, Osorio FL, Hallak JE, Crippa JA, Machado-de-Sousa JP, Kebbe LM, Lourenco CM, Scarel-Caminaga RM, Marques W, Jr.: **Quality of life in patients with Charcot-Marie-Tooth disease type 1A**. *Arq Neuropsiquiatr* 2013, **71**(6):392-396.
374. Barton T, Winson I: **Joint sparing correction of cavovarus feet in Charcot-Marie-Tooth disease: what are the limits?** *Foot Ankle Clin* 2013, **18**(4):673-688.
375. Estilow T, Kozin SH, Glanzman AM, Burns J, Finkel RS: **Flexor digitorum superficialis opposition tendon transfer improves hand function in children with Charcot-Marie-Tooth disease: case series**. *Neuromuscular disorders : NMD* 2012, **22**(12):1090-1095.
376. Menotti F, Laudani L, Damiani A, Mignogna T, Macaluso A: **An anterior ankle-foot orthosis improves walking economy in Charcot-Marie-Tooth type 1A patients**. *Prosthet Orthot Int* 2013.
377. Dufek JS, Neumann ES, Hawkins MC, O'Toole B: **Functional and dynamic response characteristics of a custom composite ankle foot orthosis for Charcot-Marie-Tooth patients**. *Gait Posture* 2014, **39**(1):308-313.
378. Stover MD, Podeszwa DA, De La Rocha A, Sucato DJ: **Early results of the Bernese periacetabular osteotomy for symptomatic dysplasia in Charcot-Marie-Tooth disease**. *Hip Int* 2013, **23 Suppl 9**:2-7.
379. Novais EN, Bixby SD, Rennick J, Carry PM, Kim YJ, Millis MB: **Hip Dysplasia Is More Severe in Charcot-Marie-Tooth Disease Than in Developmental Dysplasia of the Hip**. *Clin Orthop Relat Res* 2013.
380. Padua L, Pazzaglia C, Schenone A, Ferraro F, Biroli A, Esposito C, Pareyson D: **Rehabilitation for Charcot Marie tooth: a survey study of patients and familiar/caregiver perspective and perception of efficacy and needs**. *Eur J Phys Rehabil Med* 2013.
381. Jeong NY, Shin YH, Jung J: **Neuropathic pain in hereditary peripheral neuropathy**. *J Exerc Rehabil* 2013, **9**(4):397-399.
382. Krhut J, Mazanec R, Seeman P, Mann-Gow T, Zvara P: **Lower urinary tract functions in a series of Charcot-Marie-Tooth neuropathy patients**. *Acta Neurol Scand* 2013.
383. Houlden H, Reilly MM, Smith S: **Pupil abnormalities in 131 cases of genetically defined inherited peripheral neuropathy**. *Eye (Lond)* 2009, **23**(4):966-974.
384. Gess B, Schirmacher A, Boentert M, Young P: **Charcot-Marie-Tooth disease: frequency of genetic subtypes in a German neuromuscular center population**. *Neuromuscul Disord* 2013, **23**(8):647-651.
385. Murphy SM, Laura M, Fawcett K, Pandraud A, Liu YT, Davidson GL, Rossor AM, Polke JM, Castleman V, Manji H *et al*: **Charcot-Marie-Tooth disease: frequency of genetic subtypes and guidelines for genetic testing**. *Journal of neurology, neurosurgery, and psychiatry* 2012, **83**(7):706-710.
386. Charcot JM, Marie P: **Sur une forme particulière d'atrophie musculaire progressive souvent familiale débutant par les pieds et les jambes et atteignant plus tard les mains**. 1886, **6**:97 - 138.
387. Tooth HH: **The peroneal type of progressive muscular atrophy**. In: *Thesis.* Cambridge; 1886.
388. Déjerine J, Sottas J: **Sur la névrite interstitielle, hypertrophique et progressive de l'enfance**. 1893, **45**:63-93.
389. Gombault A, Mallet R: **Un cas de tabès ayant débuté dans l'enfance: autopsie**. 1889, **1**:385-413.
390. Marinesco G: **Contribution à l'étude de l'amyotrophie de Charcot-Marie**. 1894, **6**:921-965.
391. Roussy G, Lévy G: **Sept cas d'une maladie familiale particulière: trouble de la marche, pieds bots, aréflexie tendineuse généralisée avec accessoirement légère maladresse des mains**. *Rev Neurol (Paris)* 1926, **1**:427-450.
392. Lupski JR, de Oca-Luna RM, Slaugenhaupt S, Pentao L, Guzzetta V, Trask BJ, Saucedo-Cardenas O, Barker DF, Killian JM, Garcia CA *et al*: **DNA duplication associated with Charcot-Marie-Tooth disease type 1A**. *Cell* 1991, **66**(2):219-232.
393. Raeymaekers P, Timmerman V, Nelis E, De Jonghe P, Hoogendijk JE, Baas F, Barker DF, Martin JJ, De Visser M, Bolhuis PA *et al*: **Duplication in chromosome 17p11.2 in Charcot-Marie-Tooth neuropathy type 1a (CMT 1a). The HMSN Collaborative Research Group**. *Neuromuscul Disord* 1991, **1**(2):93-97.
394. Patel PI, Roa BB, Welcher AA, Schoener-Scott R, Trask BJ, Pentao L, Snipes GJ, Garcia CA, Francke U, Shooter EM *et al*: **The gene for the peripheral myelin protein PMP-22 is a candidate for Charcot-Marie-Tooth disease type 1A**. *Nat Genet* 1992, **1**(3):159-165.

395. Valentijn LJ, Bolhuis PA, Zorn I, Hoogendijk JE, van den Bosch N, Hensels GW, Stanton VP, Jr., Housman DE, Fischbeck KH, Ross DA *et al*: **The peripheral myelin gene PMP-22/GAS-3 is duplicated in Charcot-Marie-Tooth disease type 1A**. *Nat Genet* 1992, **1**(3):166-170.
396. Kang JH, Kim HJ, Lee ER: **Electrophysiological evaluation of chronic inflammatory demyelinating polyneuropathy and charcot-marie-tooth type 1: dispersion and correlation analysis**. *J Phys Ther Sci* 2013, **25**(10):1265-1268.
397. Houlden H, Reilly MM: **Molecular genetics of autosomal-dominant demyelinating Charcot-Marie-Tooth disease**. *Neuromolecular Med* 2006, **8**(1-2):43-62.
398. Li J, Parker B, Martyn C, Natarajan C, Guo J: **The PMP22 Gene and Its Related Diseases**. *Mol Neurobiol* 2013, **47**(2):673-698.
399. Takahashi E, Takeda O, Himoro M, Nanao K, Takada G, Hayasaka K: **Localization of PMP-22 gene (candidate gene for the Charcot-Marie-Tooth disease 1A) to band 17p11.2 by direct R-banding fluorescence in situ hybridization**. *Jpn J Hum Genet* 1992, **37**(4):303-306.
400. Lupski JR, Garcia CA: **Molecular genetics and neuropathology of Charcot-Marie-Tooth disease type 1A**. *Brain Pathol* 1992, **2**(4):337-349.
401. Saporta MA, Katona I, Zhang X, Roper HP, McClelland L, Macdonald F, Brueton L, Blake J, Suter U, Reilly MM *et al*: **Neuropathy in a human without the PMP22 gene**. *Archives of neurology* 2011, **68**(6):814-821.
402. Fabrizi GM, Simonati A, Morbin M, Cavallaro T, Taioli F, Benedetti MD, Edomi P, Rizzuto N: **Clinical and pathological correlations in Charcot-Marie-Tooth neuropathy type 1A with the 17p11.2p12 duplication: a cross-sectional morphometric and immunohistochemical study in twenty cases**. *Muscle Nerve* 1998, **21**(7):869-877.
403. Verhamme C, van Schaik IN, Koelman JH, de Haan RJ, de Visser M: **The natural history of Charcot-Marie-Tooth type 1A in adults: a 5-year follow-up study**. *Brain* 2009, **132**(Pt 12):3252-3262.
404. Berciano J, Fernandez-Torre JL, Ramon C, Pelayo-Negro AL, Infante J: **Subclinical Charcot-Marie-Tooth disease type 1A in an ex-professional cyclist**. *Clinical neurology and neurosurgery* 2012, **114**(4):394-395.
405. Thomas PK: **Overview of Charcot-Marie-Tooth disease type 1A**. *Annals of the New York Academy of Sciences* 1999, **883**:1-5.
406. Yurrebaso I, Casado OL, Barcena J, Perez de Nanclares G, Aguire U: **Clinical, electrophysiological and magnetic resonance findings in a family with hereditary neuropathy to pressure palsies caused by a novel PMP22 mutation**. *Neuromuscul Disord* 2014, **24**:56-62.
407. Russo M, Laura M, Polke JM, Davis MB, Blake J, Brandner S, Hughes RA, Houlden H, Bennett DL, Lunn MP *et al*: **Variable phenotypes are associated with PMP22 missense mutations**. *Neuromuscul Disord* 2011, **21**(2):106-114.
408. Resko P, Radvansky J, Odnogova Z, Baldovic M, Minarik G, Polakova H, Palffy R, Kadasi L: **Mutation analysis of PMP22 in Slovak patients with Charcot-Marie-Tooth disease and hereditary neuropathy with liability to pressure palsies**. *Gen Physiol Biophys* 2011, **30**(4):379-388.
409. de Vries SD, Verhamme C, van Ruissen F, van Paassen BW, Arts WF, Kerkhoff H, van Engelen BG, Lammens M, de Visser M, Baas F *et al*: **The phenotype of the Gly94fsX222 PMP22 insertion**. *J Peripher Nerv Syst* 2011, **16**(2):113-118.
410. Casasnovas C, Banchs I, De Jorge L, Alberti MA, Martinez-Campo Y, M. P, Montero J, Volpini V: **A novel small deletion in PMP22 causes a mild hereditary neuropathy with liability to pressure palsies phenotype**. *Muscle Nerve* 2012, **45**:135-138.
411. Brozkova D, Mazanec R, Rychly Z, Haberlova J, Bohm J, Stanek J, Plevova P, Lisonova J, Sabova J, Sakmaryova I *et al*: **Four novel point mutations in the PMP22 gene with phenotypes of HNPP and Dejerine-Sottas neuropathy**. *Muscle Nerve* 2011, **44**(5):819-822.
412. Moszynska I, Kabzinska D, Sinkiewicz-Darol E, Kochanski A: **A newly identified Thr99fsX110 mutation in the PMP22 gene associated with an atypical phenotype of the hereditary neuropathy with liability to pressure palsies**. *Acta Biochim Pol* 2009, **56**(4):627-630.
413. Luigetti M, Conte A, Madia F, Mereu ML, Zollino M, Marangi G, Pomponi MG, Liberatore G, Tonali PA, Sabatelli M: **A new single-nucleotide deletion of PMP22 in an HNPP family without recurrent palsies**. *Muscle & nerve* 2008, **38**(2):1060-1064.
414. Li J, Ghandour K, Radovanovic D, Shy RR, Krajewski KM, Shy ME, Nicholson GA: **Stoichiometric alteration of PMP22 protein determines the phenotype of hereditary neuropathy with liability to pressure palsies**. *Arch Neurol* 2007, **64**(7):974-978.

415. Zéphyr H, Stojkovic T, Latour P, Hurtevent JF, Blankaert F, Vermersch P: **A family with a novel frameshift mutation in the PMP22 gene (c.433_434insC) causing a phenotype of hereditary neuropathy with liability to pressure palsies**. *Neuromuscul Disord* 2005, **15**:493-497.
416. van de Wetering RA, Gabreels-Festen AA, Timmerman V, Padberg GM, Gabreels FJ, Mariman EC: **Hereditary neuropathy with liability to pressure palsies with a small deletion interrupting the PMP22 gene**. *Neuromuscul Disord* 2002, **12**(7-8):651-655.
417. Bissar-Tadmouri N, Parman Y, Boutrand L, Deymeer F, Serdaroglu P, Vandenberghe A, Battaloglu E: **Mutational analysis and genotype/phenotype correlation in Turkish Charcot-Marie-Tooth Type 1 and HNPP patients**. *Clin Genet* 2000, **58**(5):396-402.
418. Bort S, Nelis E, Timmerman V, Sevilla T, Cruz-Martinez A, Martinez F, Millan JM, Arpa J, Vilchez JJ, Prieto F *et al*: **Mutational analysis of the MPZ, PMP22 and Cx32 genes in patients of Spanish ancestry with Charcot-Marie-Tooth disease and hereditary neuropathy with liability to pressure palsies**. *Hum Genet* 1997, **99**(6):746-754.
419. Nicholson GA, Valentijn LJ, Cherryson AK, Kennerson ML, Bragg TL, DeKroon RM, Ross DA, Pollard JD, McLeod JG, Bolhuis PA *et al*: **A frame shift mutation in the PMP22 gene in hereditary neuropathy with liability to pressure palsies**. *Nat Genet* 1994, **6**(3):263-266.
420. Deymeer F, Matur Z, Poyraz M, Battaloglu E, Oflazer-Serdaroglu P, Parman Y: **Nerve conduction studies in Charcot-Marie-Tooth disease in a cohort from Turkey**. *Muscle & nerve* 2011, **43**(5):657-664.
421. Huang LW, Lin KP, Chang MH, Liao YC, Liao KK, Soong BW, Lee YC: **Electrophysiological characterization of Charcot-Marie-Tooth disease type 1A in Taiwan**. *Journal of the Chinese Medical Association : JCMA* 2012, **75**(5):197-202.
422. Vallat JM: **Lésions pathologiques élémentaires**. In: *Neuropathies périphériques Polyneuropathies et mononeuropathies multiples.* Edited by Bouche P, Léger J, Vallat J, vol. 1. Rueil-Malmaison: Doin; 2003: 79-86.
423. Oh SJ: **Diagnostic usefulness and limitations of the sural nerve biopsy**. *Yonsei Med J* 1990, **31**(1):1-26.
424. Dyck P, Engelstad J: **Pattern of onion-bulb distribution predicts acquired versus inherited hypertrophic neuropathy**. *Ann Neurol* 1999, **46**(3):482.
425. Nishimura T, Yoshikawa H, Fujimura H, Sakoda S, Yanagihara T: **Accumulation of peripheral myelin protein 22 in onion bulbs and Schwann cells of biopsied nerves from patients with Charcot-Marie-Tooth disease type 1A**. *Acta neuropathologica* 1996, **92**(5):454-460.
426. Sander S, Ouvrier RA, McLeod JG, Nicholson GA, Pollard JD: **Clinical syndromes associated with tomacula or myelin swellings in sural nerve biopsies**. *J Neurol Neurosurg Psychiatry* 2000, **68**(4):483-488.
427. Vital A, Vital C, Lagueny A, Ferrer X, Ribiere-Bachelier C, Latour P, Petry KG: **Inflammatory demyelination in a patient with CMT1A**. *Muscle & nerve* 2003, **28**(3):373-376.
428. Fledrich R, Schlotter-Weigel B, Schnizer TJ, Wichert SP, Stassart RM, Meyer zu Horste G, Klink A, Weiss BG, Haag U, Walter MC *et al*: **A rat model of Charcot-Marie-Tooth disease 1A recapitulates disease variability and supplies biomarkers of axonal loss in patients**. *Brain : a journal of neurology* 2012, **135**(Pt 1):72-87.
429. Kinter J, Lazzati T, Schmid D, Zeis T, Erne B, Lutzelschwab R, Steck AJ, Pareyson D, Peles E, Schaeren-Wiemers N: **An essential role of MAG in mediating axon-myelin attachment in Charcot-Marie-Tooth 1A disease**. *Neurobiology of disease* 2012, **49C**:221-231.
430. Passage E, Norreel JC, Noack-Fraissignes P, Sanguedolce V, Pizant J, Thirion X, Robaglia-Schlupp A, Pellissier JF, Fontes M: **Ascorbic acid treatment corrects the phenotype of a mouse model of Charcot-Marie-Tooth disease**. *Nat Med* 2004, **10**(4):396-401.
431. Kaya F, Belin S, Bourgeois P, Micaleff J, Blin O, Fontes M: **Ascorbic acid inhibits PMP22 expression by reducing cAMP levels**. *Neuromuscul Disord* 2007, **17**(3):248-253.
432. Pareyson D, Reilly MM, Schenone A, Fabrizi GM, Cavallaro T, Santoro L, Vita G, Quattrone A, Padua L, Gemignani F *et al*: **Ascorbic acid in Charcot-Marie-Tooth disease type 1A (CMT-TRIAAL and CMT-TRAUK): a double-blind randomised trial**. *Lancet Neurol* 2011, **10**(4):320-328.
433. Lewis RA, McDermott MP, Herrmann DN, Hoke A, Clawson LL, Siskind C, Feely SM, Miller LJ, Barohn RJ, Smith P *et al*: **High-dosage ascorbic acid treatment in Charcot-Marie-Tooth disease type 1A: results of a randomized, double-masked, controlled trial**. *JAMA Neurol* 2013, **70**(8):981-987.
434. Sahenk Z, Galloway G, Clark KR, Malik V, Rodino-Klapac LR, Kaspar BK, Chen L, Braganza C, Montgomery C, Mendell JR: **AAV1.NT-3 Gene Therapy for Charcot-Marie-Tooth Neuropathy**. *Mol Ther* 2013.

435. Nobbio L, Visigalli D, Mannino E, Fiorese F, Kassack MU, Sturla L, Prada V, De Flora A, Zocchi E, Bruzzone S *et al*: **The Diadenosine Homodinucleotide P18 Improves In Vitro Myelination in Experimental Charcot-Marie-Tooth Type 1A**. *J Cell Biochem* 2014, **115**(1):161-167.
436. Sereda MW, Meyer zu Horste G, Suter U, Uzma N, Nave KA: **Therapeutic administration of progesterone antagonist in a model of Charcot-Marie-Tooth disease (CMT-1A)**. *Nature medicine* 2003, **9**(12):1533-1537.
437. Meyer zu Horste G, Prukop T, Liebetanz D, Mobius W, Nave KA, Sereda MW: **Antiprogesterone therapy uncouples axonal loss from demyelination in a transgenic rat model of CMT1A neuropathy**. *Annals of neurology* 2007, **61**(1):61-72.
438. Khajavi M, Inoue K, Wiszniewski W, Ohyama T, Snipes GJ, Lupski JR: **Curcumin treatment abrogates endoplasmic reticulum retention and aggregation-induced apoptosis associated with neuropathy-causing myelin protein zero-truncating mutants**. *Am J Hum Genet* 2005, **77**(5):841-850.
439. Khajavi M, Shiga K, Wiszniewski W, He F, Shaw CA, Yan J, Wensel TG, Snipes GJ, Lupski JR: **Oral curcumin mitigates the clinical and neuropathologic phenotype of the Trembler-J mouse: a potential therapy for inherited neuropathy**. *Am J Hum Genet* 2007, **81**(3):438-453.
440. Prada V, Passalacqua M, Bono M, Luzzi P, Scazzola S, Nobbio LA, Capponi S, Bellone E, Mandich P, Mancardi G *et al*: **Gain of glycosylation: a new pathomechanism of myelin protein zero mutations**. *Ann Neurol* 2012, **71**(3):427-431.
441. Liu Z, Wang Y, Yedidi RS, Brunzelle JS, Kovari IA, Sohi J, Kamholz J, Kovari LC: **Crystal structure of the extracellular domain of human myelin protein zero**. *Proteins* 2012, **80**(1):307-313.
442. Magot A, Latour P, Mussini JM, Mourtada R, Guiheneuc P, Pereon Y: **A new MPZ mutation associated with a mild CMT1 phenotype presenting with recurrent nerve compression**. *Muscle Nerve* 2008, **38**(2):1055-1059.
443. Gabreels-Festen AA, Hoogendijk JE, Meijerink PH, Gabreels FJ, Bolhuis PA, van Beersum S, Kulkens T, Nelis E, Jennekens FG, de Visser M *et al*: **Two divergent types of nerve pathology in patients with different P0 mutations in Charcot-Marie-Tooth disease**. *Neurology* 1996, **47**(3):761-765.
444. Vallat JM, Magy L, Lagrange E, Sturtz F, Magdelaine C, Grid D, Tazir M: **Diagnostic value of ultrastructural nerve examination in Charcot-Marie-Tooth disease: two CMT 1B cases with pseudo-recessive inheritance**. *Acta Neuropathol* 2007, **113**(4):443-449.
445. Iida M, Koike H, Ando T, Sugiura M, Yamamoto M, Tanaka F, Sobue G: **A novel MPZ mutation in Charcot-Marie-Tooth disease type 1B with focally folded myelin and multiple entrapment neuropathies**. *Neuromuscul Disord* 2012, **22**(2):166-169.
446. Umehara F, Takenaga S, Nakagawa M, Takahashi K, Izumo S, Matsumuro K, Sakota S, Nishimura T, Yoshikawa H, Osame M: **Dominantly inherited motor and sensory neuropathy with excessive myelin folding complex**. *Acta neuropathologica* 1993, **86**(6):602-608.
447. Nakagawa M, Suehara M, Saito A, Takashima H, Umehara F, Saito M, Kanzato N, Matsuzaki T, Takenaga S, Sakoda S *et al*: **A novel MPZ gene mutation in dominantly inherited neuropathy with focally folded myelin sheaths**. *Neurology* 1999, **52**(6):1271-1275.
448. Vallat JM, Gil R, Leboutet MJ, Hugon J, Moulies D: **Congenital hypo- and hypermyelination neuropathy. Two cases**. *Acta Neuropathol* 1987, **74**(2):197-201.
449. Lagueny A, Latour P, Vital A, Rajabally Y, Le Masson G, Ferrer X, Bernard I, Julien J, Vital C, Vandenberghe A: **Peripheral myelin modification in CMT1B correlates with MPZ gene mutations**. *Neuromuscul Disord* 1999, **9**(6-7):361-367.
450. Vital C, Gherardi R, Vital A, Kopp N, Pellissier JF, Soubrier M, Clavelou P, Bellance R, Delisle MB, Ruchoux MM *et al*: **Uncompacted myelin lamellae in polyneuropathy, organomegaly, endocrinopathy, M-protein and skin changes syndrome. Ultrastructural study of peripheral nerve biopsy from 22 patients**. *Acta neuropathologica* 1994, **87**(3):302-307.
451. Vallat JM, Magy L, Richard L, Sturtz F, Couratier P: **Contribution of electron microscopy to the study of neuropathies associated with an IgG monoclonal paraproteinemia**. *Micron* 2008, **39**(2):61-70.
452. Donaghy M, Sisodiya SM, Kennett R, McDonald B, Haites N, Bell C: **Steroid responsive polyneuropathy in a family with a novel myelin protein zero mutation**. *J Neurol Neurosurg Psychiatry* 2000, **69**(6):799-805.
453. Eaton HE, Desrochers G, Drory SB, Metcalf J, Angers A, Brunetti CR: **SIMPLE/LITAF expression induces the translocation of the ubiquitin ligase itch towards the lysosomal compartments**. *PLoS One* 2011, **6**(2):e16873.
454. Saifi GM, Szigeti K, Wiszniewski W, Shy ME, Krajewski K, Hausmanowa-Petrusewicz I, Kochanski A, Reeser S, Mancias P, Butler I *et al*: **SIMPLE mutations in Charcot-Marie-Tooth disease and the potential role of its protein product in protein degradation**. *Human mutation* 2005, **25**(4):372-383.

455. Lee SM, Olzmann JA, Chin LS, Li L: **Mutations associated with Charcot-Marie-Tooth disease cause SIMPLE protein mislocalization and degradation by the proteasome and aggresome-autophagy pathways**. *Journal of cell science* 2011, **124**(Pt 19):3319-3331.
456. Lacerda AF, Hartjes E, Brunetti CR: **LITAF mutations associated with Charcot-Marie-Tooth disease 1C show mislocalization from the late endosome/lysosome to the mitochondria**. *PLoS One* 2014, **9**(7):e103454.
457. Somandin C, Gerber D, Pereira JA, Horn M, Suter U: **LITAF (SIMPLE) regulates Wallerian degeneration after injury but is not essential for peripheral nerve development and maintenance: implications for Charcot-Marie-Tooth disease**. *Glia* 2012, **60**(10):1518-1528.
458. Chance PF, Matsunami N, Lensch W, Smith B, Bird TD: **Analysis of the DNA duplication 17p11.2 in Charcot-Marie-Tooth neuropathy type 1 pedigrees: additional evidence for a third autosomal CMT1 locus**. *Neurology* 1992, **42**(10):2037-2041.
459. Street VA, Goldy JD, Golden AS, Tempel BL, Bird TD, Chance PF: **Mapping of Charcot-Marie-Tooth disease type 1C to chromosome 16p identifies a novel locus for demyelinating neuropathies**. *Am J Hum Genet* 2002, **70**(1):244-250.
460. Luigetti M, Fabrizi GM, Taioli F, Del Grande A, Lo Monaco M: **A novel LITAF/SIMPLE variant within a family with minimal demyelinating Charcot-Marie-Tooth disease**. *Neurol Sci* 2014.
461. Gerding WM, Koetting J, Epplen JT, Neusch C: **Hereditary motor and sensory neuropathy caused by a novel mutation in LITAF**. *Neuromuscular disorders : NMD* 2009, **19**(10):701-703.
462. Safka Brozkova D, Nevsimalova S, Mazanec R, Rautenstrauss B, Seeman P: **Charcot-Marie-Tooth neuropathy due to a novel EGR2 gene mutation with mild phenotype--usefulness of human mapping chip linkage analysis in a Czech family**. *Neuromuscul Disord* 2012, **22**(8):742-746.
463. Boerkoel CF, Takashima H, Garcia CA, Olney RK, Johnson J, Berry K, Russo P, Kennedy S, Teebi AS, Scavina M *et al*: **Charcot-Marie-Tooth disease and related neuropathies: mutation distribution and genotype-phenotype correlation**. *Ann Neurol* 2002, **51**(2):190-201.
464. Decker L, Desmarquet-Trin-Dinh C, Taillebourg E, Ghislain J, Vallat JM, Charnay P: **Peripheral myelin maintenance is a dynamic process requiring constant Krox20 expression**. *J Neurosci* 2006, **26**(38):9771-9779.
465. Srinivasan R, Sun G, Keles S, Jones EA, Jang SW, Krueger C, Moran JJ, Svaren J: **Genome-wide analysis of EGR2/SOX10 binding in myelinating peripheral nerve**. *Nucleic Acids Res* 2012, **40**(14):6449-6460.
466. Shiga K, Noto Y, Mizuta I, Hashiguchi A, Takashima H, Nakagawa M: **A novel EGR2 mutation within a family with a mild demyelinating form of Charcot-Marie-Tooth disease**. *Journal of the peripheral nervous system : JPNS* 2012, **17**(2):206-209.
467. Szigeti K, Wiszniewski W, Saifi GM, Sherman DL, Sule N, Adesina AM, Mancias P, Papasozomenos S, Miller G, Keppen L *et al*: **Functional, histopathologic and natural history study of neuropathy associated with EGR2 mutations**. *Neurogenetics* 2007, **8**(4):257-262.
468. Funalot B, Topilko P, Arroyo MA, Sefiani A, Hedley-Whyte ET, Yoldi ME, Richard L, Touraille E, Laurichesse M, Khalifa E *et al*: **Homozygous deletion of an EGR2 enhancer in congenital amyelinating neuropathy**. *Ann Neurol* 2012, **71**(5):719-723.
469. Scherer SS, Chance PF: **Myelin genes: getting the dosage right**. *Nature genetics* 1995, **11**(3):226-228.
470. Gess B, Jeibmann A, Schirmacher A, Kleffner I, Schilling M, Young P: **Report of a novel mutation in the PMP22 gene causing an axonal neuropathy**. *Muscle & nerve* 2011, **43**(4):605-609.
471. Madrid RE, Lofgren A, Baets J, Timmerman V: **Biopsy in a patient with PMP22 exon 2 mutation recapitulates pathology of Trembler-J mouse**. *Neuromuscular disorders : NMD* 2013, **23**(4):345-348.
472. Kousseff BG, Hadro TA, Treiber DL, Wollner T, Morris C: **Charcot-Marie-Tooth disease with sensorineural hearing loss--an autosomal dominant trait**. *Birth defects original article series* 1982, **18**(3B):223-228.
473. Kovach MJ, Lin JP, Boyadjiev S, Campbell K, Mazzeo L, Herman K, Rimer LA, Frank W, Llewellyn B, Jabs EW *et al*: **A unique point mutation in the PMP22 gene is associated with Charcot-Marie-Tooth disease and deafness**. *Am J Hum Genet* 1999, **64**(6):1580-1593.
474. Sambuughin N, de Bantel A, McWilliams S, Sivakumar K: **Deafness and CMT disease associated with a novel four amino acid deletion in the PMP22 gene**. *Neurology* 2003, **60**(3):506-508.
475. Hamiel OP, Raas-Rothschild A, Upadhyaya M, Frydman M, Sarova-Pinhas I, Brand N, Passwell JH: **Hereditary motor-sensory neuropathy (Charcot-Marie-Tooth disease) with nerve deafness: a new variant**. *The Journal of pediatrics* 1993, **123**(3):431-434.
476. Lenssen PP, Gabreels-Festen AA, Valentijn LJ, Jongen PJ, van Beersum SE, van Engelen BG, van Wensen PJ, Bolhuis PA, Gabreels FJ, Mariman EC: **Hereditary neuropathy with liability to pressure palsies. Phenotypic**

differences between patients with the common deletion and a PMP22 frame shift mutation. *Brain* 1998, **121 (Pt 8)**:1451-1458.
477. Fabrizi GM, Cavallaro T, Angiari C, Cabrini I, Taioli F, Malerba G, Bertolasi L, Rizzuto N: **Charcot-Marie-Tooth disease type 2E, a disorder of the cytoskeleton**. *Brain* 2007, **130**(Pt 2):394-403.
478. Mersiyanova IV, Perepelov AV, Polyakov AV, Sitnikov VF, Dadali EL, Oparin RB, Petrin AN, Evgrafov OV: **A new variant of Charcot-Marie-Tooth disease type 2 is probably the result of a mutation in the neurofilament-light gene**. *Am J Hum Genet* 2000, **67**(1):37-46.
479. Agrawal PB, Joshi M, Marinakis NS, Schmitz-Abe K, Ciarlini PD, Sargent JC, Markianos K, De Girolami U, Chad DA, Beggs AH: **Expanding the Phenotype Associated With the NEFL Mutation: Neuromuscular Disease in a Family With Overlapping Myopathic and Neurogenic Findings**. *JAMA Neurol* 2014.
480. Jordanova A, De Jonghe P, Boerkoel CF, Takashima H, De Vriendt E, Ceuterick C, Martin JJ, Butler IJ, Mancias P, Papasozomenos S *et al*: **Mutations in the neurofilament light chain gene (NEFL) cause early onset severe Charcot-Marie-Tooth disease**. *Brain* 2003, **126**(Pt 3):590-597.
481. Roussy G, Levy G: **Sept cas d'une maladie familiale particulière: troubles de la marche, pieds bots et aréflexie tendineuse généralisée, avec, accessoirement, légère maladresse des mains**. *Rev Neurol (Paris)* 1926, **1**:427-450.
482. Roussy G, Levy G: **A propos de la dystasie aréflexique héréditaire. Contribution à l'étude de la genèse des maladies familiales et de leur parenté entre elles**. *Rev Neurol (Paris)* 1934, **2**:763-773.
483. Plante-Bordeneuve V, Guiochon-Mantel A, Lacroix C, Lapresle J, Said G: **The Roussy-Levy family: from the original description to the gene**. *Annals of neurology* 1999, **46**(5):770-773.
484. Auer-Grumbach M, Strasser-Fuchs S, Wagner K, Korner E, Fazekas F: **Roussy-Levy syndrome is a phenotypic variant of Charcot-Marie-Tooth syndrome IA associated with a duplication on chromosome 17p11.2**. *J Neurol Sci* 1998, **154**(1):72-75.
485. Haubrich C, Krings T, Senderek J, Zuchner S, Schroder JM, Noth J, Topper R: **Hypertrophic nerve roots in a case of Roussy-Levy syndrome**. *Neuroradiology* 2002, **44**(11):933-937.
486. Zubair S, Holland NR, Beson B, Parke JT, Prodan CI: **A novel point mutation in the PMP22 gene in a family with Roussy-Levy syndrome**. *Journal of neurology* 2008, **255**(9):1417-1418.
487. Auer-Grumbach M, Weger M, Fink-Puches R, Papic L, Frohlich E, Auer-Grumbach P, El Shabrawi-Caelen L, Schabhuttl M, Windpassinger C, Senderek J *et al*: **Fibulin-5 mutations link inherited neuropathies, age-related macular degeneration and hyperelastic skin**. *Brain* 2011, **134**(Pt 6):1839-1852.
488. Tattersall D, Scott CA, Gray C, Zicha D, Kelsell DP: **EKV mutant connexin 31 associated cell death is mediated by ER stress**. *Human molecular genetics* 2009, **18**(24):4734-4745.
489. Lopez-Bigas N, Olive M, Rabionet R, Ben-David O, Martinez-Matos JA, Bravo O, Banchs I, Volpini V, Gasparini P, Avraham KB *et al*: **Connexin 31 (GJB3) is expressed in the peripheral and auditory nerves and causes neuropathy and hearing impairment**. *Hum Mol Genet* 2001, **10**(9):947-952.
490. Saba TG, Montpetit A, Verner A, Rioux P, Hudson TJ, Drouin R, Drouin CA: **An atypical form of erythrokeratodermia variabilis maps to chromosome 7q22**. *Hum Genet* 2005, **116**(3):167-171.
491. Emery AE: **Population frequencies of inherited neuromuscular diseases--a world survey**. *Neuromuscular disorders : NMD* 1991, **1**(1):19-29.
492. Ionasescu VV: **Charcot-Marie-Tooth neuropathies: from clinical description to molecular genetics**. *Muscle & nerve* 1995, **18**(3):267-275.
493. Bombelli F, Stojkovic T, Dubourg O, Echaniz-Laguna A, Tardieu S, Larcher K, Amati-Bonneau P, Latour P, Vignal O, Cazeneuve C *et al*: **Charcot-Marie-Tooth disease type 2A: from typical to rare phenotypic and genotypic features**. *JAMA neurology* 2014, **71**(8):1036-1042.
494. Bienfait HM, Baas F, Koelman JH, de Haan RJ, van Engelen BG, Gabreels-Festen AA, Ongerboer de Visser BW, Meggouh F, Weterman MA, De Jonghe P *et al*: **Phenotype of Charcot-Marie-Tooth disease Type 2**. *Neurology* 2007, **68**(20):1658-1667.
495. Gemignani F, Marbini A: **Charcot-Marie-Tooth disease (CMT): distinctive phenotypic and genotypic features in CMT type 2**. *Journal of the Neurological Sciences* 2001, **184**(1):1-9.
496. Gabreels-Festen AA, Joosten EM, Gabreels FJ, Jennekens FG, Gooskens RH, Stegeman DF: **Hereditary motor and sensory neuropathy of neuronal type with onset in early childhood**. *Brain : a journal of neurology* 1991, **114 (Pt 4)**:1855-1870.
497. Lander CM, Eadie MJ, Tyrer JH: **Hereditary motor peripheral neuropathy predominantly affecting the arms**. *Journal of the Neurological Sciences* 1976, **28**(3):389-394.

498. Ionasescu V, Searby C, Sheffield VC, Roklina T, Nishimura D, Ionasescu R: **Autosomal dominant Charcot-Marie-Tooth axonal neuropathy mapped on chromosome 7p (CMT2D)**. *Human molecular genetics* 1996, **5**(9):1373-1375.
499. Takashima H, Nakagawa M, Nakahara K, Suehara M, Matsuzaki T, Higuchi I, Higa H, Arimura K, Iwamasa T, Izumo S *et al*: **A new type of hereditary motor and sensory neuropathy linked to chromosome 3**. *Annals of neurology* 1997, **41**(6):771-780.
500. Vogel P, Gabriel M, Goebel HH, Dyck PJ: **Hereditary motor sensory neuropathy type II with neurofilament accumulation: new finding or new disorder?** *Annals of neurology* 1985, **17**(5):455-461.
501. Vasilescu C, Alexianu M, Dan A: **Neuronal type of Charcot-Marie-Tooth disease with a syndrome of continuous motor activity**. *Journal of the Neurological Sciences* 1984, **63**(1):11-25.
502. Chiba S, Saitoh M, Hatanaka Y, Kashiwagi M, Imai T, Matsumoto H, Minami R: **Autosomal dominant muscle cramp syndrome in a Japanese family**. *Journal of neurology, neurosurgery, and psychiatry* 1999, **67**(1):116-119.
503. Gemignani F, Marbini A, Di Giovanni G, Salih S, Terzano MG: **Charcot-Marie-Tooth disease type 2 with restless legs syndrome**. *Neurology* 1999, **52**(5):1064-1066.
504. Ondo W, Jankovic J: **Restless legs syndrome: clinicoetiologic correlates**. *Neurology* 1996, **47**(6):1435-1441.
505. Dyck PJ, Kennel AJ, Magal IV, Kraybill EN: **A Virginian kinship with hereditary sensory neuropathy, peroneal muscular atrophy and pes cavus**. *Mayo Clin Proc* 1965, **40**:685-694.
506. Auer-Grumbach M, Wagner K, Timmerman V, De Jonghe P, Hartung HP: **Ulcero-mutilating neuropathy in an Austrian kinship without linkage to hereditary motor and sensory neuropathy IIB and hereditary sensory neuropathy I loci**. *Neurology* 2000, **54**(1):45-52.
507. Dyck PJ, Litchy WJ, Minnerath S, Bird TD, Chance PF, Schaid DJ, Aronson AE: **Hereditary motor and sensory neuropathy with diaphragm and vocal cord paresis**. *Annals of neurology* 1994, **35**(5):608-615.
508. Donaghy M, Kennett R: **Varying occurrence of vocal cord paralysis in a family with autosomal dominant hereditary motor and sensory neuropathy**. *Journal of neurology* 1999, **246**(7):552-555.
509. Harding AE, Thomas PK: **Peroneal muscular atrophy with pyramidal features**. *Journal of neurology, neurosurgery, and psychiatry* 1984, **47**(2):168-172.
510. Dyck PJ, Chance PF, Lebo R, Carney JA: **Hereditary motor and sensory neuropathies**. In: *Peripheral neuropathy.* Edited by Dyck PJ, Thomas PK, Griffin JW, Low PA, Poduslo JF, 3rd edn. Philadelphia: W. B. Saunders; 1993: 1094-1136.
511. Gemignani F, Guidetti D, Bizzi P, Preda P, Cenacchi G, Marbini A: **Peroneal muscular atrophy with hereditary spastic paraparesis (HMSN V) is pathologically heterogeneous. Report of nerve biopsy in four cases and review of the literature**. *Acta neuropathologica* 1992, **83**(2):196-201.
512. Silver JR: **Familial spastic paraplegia with amyotrophy of the hands**. *Annals of human genetics* 1966, **30**(1):69-75.
513. Vizioli F: **Dell' atrofia musculare progressiva nevrotica**. *Boll R Acad Med Chir Napoli* 1899, **1**:173-183.
514. Sommer C, Schroder JM: **Hereditary motor and sensory neuropathy with optic atrophy. Ultrastructural and morphometric observations on nerve fibers, mitochondria, and dense-cored vesicles**. *Archives of neurology* 1989, **46**(9):973-977.
515. Chalmers RM, Riordan-Eva P, Wood NW: **Autosomal recessive inheritance of hereditary motor and sensory neuropathy with optic atrophy**. *Journal of neurology, neurosurgery, and psychiatry* 1997, **62**(4):385-387.
516. Iwashita H, Inoue N, Araki S, Kuroiwa Y: **Optic atrophy, neural deafness, and distal neurogenic amyotrophy; report of a family with two affected siblings**. *Archives of neurology* 1970, **22**(4):357-364.
517. Rosenberg RN, Chutorian A: **Familial opticoacoustic nerve degeneration and polyneuropathy**. *Neurology* 1967, **17**(9):827-832.
518. Massion-Verniory L, Dumont E, Potvin AM: **Rétinite pigmentaire familiale compliquée d'une amyotrophie neurale**. *Rev Neurol (Paris)* 1946, **78**:561-571.
519. Ozawa K, Saida K, Saida T, Imoto K, Nishitani H: **Familial neuropathy with dementia, retinitis pigmentosa, and dysautonomia**. *Neurology* 1985, **35**(8):1184-1187.
520. Jaradeh S, Dyck PJ: **Hereditary motor and sensory neuropathy with treatable extrapyramidal features**. *Archives of neurology* 1992, **49**(2):175-178.
521. Tandan R, Taylor R, Adesina A, Sharma K, Fries T, Pendlebury W: **Benign autosomal dominant syndrome of neuronal Charcot-Marie-Tooth disease, ptosis, parkinsonism, and dementia**. *Neurology* 1990, **40**(5):773-779.

522. Scoditti U, Gemignani F, Colonna F, Ludovico L, Bettoni L: **Peroneal muscular atrophy with parkinsonism, ptosis, and congenital strabismus**. *Acta neurologica Scandinavica* 1993, **88**(4):251-253.
523. Routsonis K, Georgiadis G: **Peroneal muscular atrophy and epilepsy with cerebellar ataxia and choreoathetosis in the same family**. *Journal of the Neurological Sciences* 1984, **64**(2):161-173.
524. André-Van Leeuwen M: **De la valeur des troubles pupillaires en dehors de la syphilis, comme signe précoce de forme frustre d'une affection hérédo-dégénérative**. *Monatsschr Psychiat Neurol* 1942, **105**:275-299.
525. Salisachs P, Lapresle J: **Argyll-Robertson-like pupils in the neural type of Charcot-Marie-Tooth disease**. *European neurology* 1977, **16**(1-6):172-175.
526. Smith NJ, Espir ML, Matthews WB: **Familial myoclonic epilepsy with ataxia and neuropathy with additional features of Friedreich's ataxia and peroneal muscular atrophy**. *Brain : a journal of neurology* 1978, **101**(3):461-472.
527. Larbrisseau A, Vanasse M, Brochu P, Jasmin G: **The Andermann syndrome: agenesis of the corpus callosum associated with mental retardation and progressive sensorimotor neuronopathy**. *Can J Neurol Sci* 1984, **11**(2):257-261.
528. Feely SM, Laura M, Siskind CE, Sottile S, Davis M, Gibbons VS, Reilly MM, Shy ME: **MFN2 mutations cause severe phenotypes in most patients with CMT2A**. *Neurology* 2011, **76**(20):1690-1696.
529. Ben Othmane K, Middleton LT, Loprest LJ, Wilkinson KM, Lennon F, Rozear MP, Stajich JM, Gaskell PC, Roses AD, Pericak-Vance MA *et al*: **Localization of a gene (CMT2A) for autosomal dominant Charcot-Marie-Tooth disease type 2 to chromosome 1p and evidence of genetic heterogeneity**. *Genomics* 1993, **17**(2):370-375.
530. Zhao C, Takita J, Tanaka Y, Setou M, Nakagawa T, Takeda S, Yang HW, Terada S, Nakata T, Takei Y *et al*: **Charcot-Marie-Tooth disease type 2A caused by mutation in a microtubule motor KIF1Bbeta**. *Cell* 2001, **105**(5):587-597.
531. Hirokawa N: **Kinesin and dynein superfamily proteins and the mechanism of organelle transport**. *Science* 1998, **279**(5350):519-526.
532. Nangaku M, Sato-Yoshitake R, Okada Y, Noda Y, Takemura R, Yamazaki H, Hirokawa N: **KIF1B, a novel microtubule plus end-directed monomeric motor protein for transport of mitochondria**. *Cell* 1994, **79**(7):1209-1220.
533. Zuchner S, Mersiyanova IV, Muglia M, Bissar-Tadmouri N, Rochelle J, Dadali EL, Zappia M, Nelis E, Patitucci A, Senderek J *et al*: **Mutations in the mitochondrial GTPase mitofusin 2 cause Charcot-Marie-Tooth neuropathy type 2A**. *Nat Genet* 2004, **36**(5):449-451.
534. Kijima K, Numakura C, Izumino H, Umetsu K, Nezu A, Shiiki T, Ogawa M, Ishizaki Y, Kitamura T, Shozawa Y *et al*: **Mitochondrial GTPase mitofusin 2 mutation in Charcot-Marie-Tooth neuropathy type 2A**. *Hum Genet* 2005, **116**(1-2):23-27.
535. Munoz JP, Ivanova S, Sanchez-Wandelmer J, Martinez-Cristobal P, Noguera E, Sancho A, Diaz-Ramos A, Hernandez-Alvarez MI, Sebastian D, Mauvezin C *et al*: **Mfn2 modulates the UPR and mitochondrial function via repression of PERK**. *Embo J* 2013, **32**(17):2348-2361.
536. Scherer SS: **CMT2A: the name doesn't tell the whole story**. *Neurology* 2011, **76**(20):1686-1687.
537. Del Bo R, Moggio M, Rango M, Bonato S, D'Angelo MG, Ghezzi S, Airoldi G, Bassi MT, Guglieri M, Napoli L *et al*: **Mutated mitofusin 2 presents with intrafamilial variability and brain mitochondrial dysfunction**. *Neurology* 2008, **71**(24):1959-1966.
538. Sole G, Ferrer X, Vital C, Martin-Negrier ML, Vital A, Latour P: **Ultrastructural mitochondrial modifications characteristic of mitofusin 2 mutations (CMT2A)**. *Journal of the peripheral nervous system : JPNS* 2009, **14**(3):206-207.
539. Vallat JM, Ouvrier RA, Pollard JD, Magdelaine C, Zhu D, Nicholson GA, Grew S, Ryan MM, Funalot B: **Histopathological findings in hereditary motor and sensory neuropathy of axonal type with onset in early childhood associated with mitofusin 2 mutations**. *J Neuropathol Exp Neurol* 2008, **67**(11):1097-1102.
540. Verhoeven K, Claeys KG, Zuchner S, Schroder JM, Weis J, Ceuterick C, Jordanova A, Nelis E, De Vriendt E, Van Hul M *et al*: **MFN2 mutation distribution and genotype/phenotype correlation in Charcot-Marie-Tooth type 2**. *Brain : a journal of neurology* 2006, **129**(Pt 8):2093-2102.
541. Schröder JM: **Neuropathology of Charcot-Marie-Tooth and related disorders**. *Neuromolecular Med* 2006, **8**(1-2):23-42.
542. BasuRay S, Mukherjee S, Romero EG, Seaman MN, Wandinger-Ness A: **Rab7 mutants associated with Charcot-Marie-Tooth disease cause delayed growth factor receptor transport and altered endosomal and nuclear signaling**. *The Journal of biological chemistry* 2013, **288**(2):1135-1149.

543. Houlden H, King RH, Muddle JR, Warner TT, Reilly MM, Orrell RW, Ginsberg L: **A novel RAB7 mutation associated with ulcero-mutilating neuropathy**. *Ann Neurol* 2004, **56**(4):586-590.
544. Meggouh F, Bienfait HM, Weterman MA, de Visser M, Baas F: **Charcot-Marie-Tooth disease due to a de novo mutation of the RAB7 gene**. *Neurology* 2006, **67**(8):1476-1478.
545. Manganelli F, Pisciotta C, Provitera V, Taioli F, Iodice R, Topa A, Fabrizi GM, Nolano M, Santoro L: **Autonomic nervous system involvement in a new CMT2B family**. *Journal of the peripheral nervous system : JPNS* 2012, **17**(3):361-364.
546. Auer-Grumbach M: **Hereditary sensory neuropathies**. *Drugs Today (Barc)* 2004, **40**(5):385-394.
547. Worman HJ, Ostlund C, Wang Y: **Diseases of the nuclear envelope**. *Cold Spring Harb Perspect Biol* 2010, **2**(2):a000760.
548. Maraldi NM, Capanni C, Cenni V, Fini M, Lattanzi G: **Laminopathies and lamin-associated signaling pathways**. *J Cell Biochem* 2011, **112**(4):979-992.
549. Capell BC, Collins FS: **Human laminopathies: nuclei gone genetically awry**. *Nat Rev Genet* 2006, **7**(12):940-952.
550. Bouhouche A, Benomar A, Birouk N, Mularoni A, Meggouh F, Tassin J, Grid D, Vandenberghe A, Yahyaoui M, Chkili T *et al*: **A locus for an axonal form of autosomal recessive Charcot-Marie-Tooth disease maps to chromosome 1q21.2-q21.3**. *Am J Hum Genet* 1999, **65**(3):722-727.
551. De Sandre-Giovannoli A, Chaouch M, Kozlov S, Vallat JM, Tazir M, Kassouri N, Szepetowski P, Hammadouche T, Vandenberghe A, Stewart CL *et al*: **Homozygous defects in LMNA, encoding lamin A/C nuclear-envelope proteins, cause autosomal recessive axonal neuropathy in human (Charcot-Marie-Tooth disorder type 2) and mouse**. *Am J Hum Genet* 2002, **70**(3):726-736.
552. Tazir M, Azzedine H, Assami S, Sindou P, Nouioua S, Zemmouri R, Hamadouche T, Chaouch M, Feingold J, Vallat JM *et al*: **Phenotypic variability in autosomal recessive axonal Charcot-Marie-Tooth disease due to the R298C mutation in lamin A/C**. *Brain* 2004, **127**(Pt 1):154-163.
553. Goizet C, Yaou RB, Demay L, Richard P, Bouillot S, Rouanet M, Hermosilla E, Le Masson G, Lagueny A, Bonne G *et al*: **A new mutation of the lamin A/C gene leading to autosomal dominant axonal neuropathy, muscular dystrophy, cardiac disease, and leuconychia**. *J Med Genet* 2004, **41**(3):e29.
554. Benedetti S, Bertini E, Iannaccone S, Angelini C, Trisciani M, Toniolo D, Sferrazza B, Carrera P, Comi G, Ferrari M *et al*: **Dominant LMNA mutations can cause combined muscular dystrophy and peripheral neuropathy**. *J Neurol Neurosurg Psychiatry* 2005, **76**(7):1019-1021.
555. Duparc A, Cintas P, Somody E, Bieth E, Richard P, Maury P, Delay M: **A cardio-neurological form of laminopathy: dilated cardiomyopathy with permanent partial atrial standstill and axonal neuropathy**. *Pacing Clin Electrophysiol* 2009, **32**(3):410-415.
556. Leal A, Huehne K, Bauer F, Sticht H, Berger P, Suter U, Morera B, Del Valle G, Lupski JR, Ekici A *et al*: **Identification of the variant Ala335Val of MED25 as responsible for CMT2B2: molecular data, functional studies of the SH3 recognition motif and correlation between wild-type MED25 and PMP22 RNA levels in CMT1A animal models**. *Neurogenetics* 2009.
557. Kim YJ, Bjorklund S, Li Y, Sayre MH, Kornberg RD: **A multiprotein mediator of transcriptional activation and its interaction with the C-terminal repeat domain of RNA polymerase II**. *Cell* 1994, **77**(4):599-608.
558. Xu R, Li Y: **Control of final organ size by Mediator complex subunit 25 in Arabidopsis thaliana**. *Development* 2011, **138**(20):4545-4554.
559. Leal A, Morera B, Del Valle G, Heuss D, Kayser C, Berghoff M, Villegas R, Hernandez E, Mendez M, Hennies HC *et al*: **A second locus for an axonal form of autosomal recessive Charcot-Marie-Tooth disease maps to chromosome 19q13.3**. *Am J Hum Genet* 2001, **68**(1):269-274.
560. Berghoff C, Berghoff M, Leal A, Morera B, Barrantes R, Reis A, Neundorfer B, Rautenstrauss B, Del Valle G, Heuss D: **Clinical and electrophysiological characteristics of autosomal recessive axonal Charcot-Marie-Tooth disease (ARCMT2B) that maps to chromosome 19q13.3**. *Neuromuscul Disord* 2004, **14**(5):301-306.
561. Chen DH, Sul Y, Weiss M, Hillel A, Lipe H, Wolff J, Matsushita M, Raskind W, Bird T: **CMT2C with vocal cord paresis associated with short stature and mutations in the TRPV4 gene**. *Neurology* 2010, **75**(22):1968-1975.
562. Auer-Grumbach M, Olschewski A, Papic L, Kremer H, McEntagart ME, Uhrig S, Fischer C, Frohlich E, Balint Z, Tang B *et al*: **Alterations in the ankyrin domain of TRPV4 cause congenital distal SMA, scapuloperoneal SMA and HMSN2C**. *Nat Genet* 2010, **42**(2):160-164.
563. Deng HX, Klein CJ, Yan J, Shi Y, Wu Y, Fecto F, Yau HJ, Yang Y, Zhai H, Siddique N *et al*: **Scapuloperoneal spinal muscular atrophy and CMT2C are allelic disorders caused by alterations in TRPV4**. *Nat Genet* 2010, **42**(2):165-169.

564. Camacho N, Krakow D, Johnykutty S, Katzman PJ, Pepkowitz S, Vriens J, Nilius B, Boyce BF, Cohn DH: **Dominant TRPV4 mutations in nonlethal and lethal metatropic dysplasia**. *Am J Med Genet A* 2010, **152A**(5):1169-1177.
565. Everaerts W, Nilius B, Owsianik G: **The vanilloid transient receptor potential channel TRPV4: from structure to disease**. *Prog Biophys Mol Biol* 2010, **103**(1):2-17.
566. Cao DS, Yu SQ, Premkumar LS: **Modulation of transient receptor potential Vanilloid 4-mediated membrane currents and synaptic transmission by protein kinase C**. *Mol Pain* 2009, **5**:5.
567. Liedtke W, Choe Y, Marti-Renom MA, Bell AM, Denis CS, Sali A, Hudspeth AJ, Friedman JM, Heller S: **Vanilloid receptor-related osmotically activated channel (VR-OAC), a candidate vertebrate osmoreceptor**. *Cell* 2000, **103**(3):525-535.
568. Alessandri-Haber N, Yeh JJ, Boyd AE, Parada CA, Chen X, Reichling DB, Levine JD: **Hypotonicity induces TRPV4-mediated nociception in rat**. *Neuron* 2003, **39**(3):497-511.
569. Alessandri-Haber N, Dina OA, Joseph EK, Reichling DB, Levine JD: **Interaction of transient receptor potential vanilloid 4, integrin, and SRC tyrosine kinase in mechanical hyperalgesia**. *J Neurosci* 2008, **28**(5):1046-1057.
570. Jang Y, Jung J, Kim H, Oh J, Jeon JH, Jung S, Kim KT, Cho H, Yang DJ, Kim SM *et al*: **Axonal neuropathy-associated TRPV4 regulates neurotrophic factor-derived axonal growth**. *J Biol Chem* 2012, **287**(8):6014-6024.
571. Fawcett KA, Murphy SM, Polke JM, Wray S, Burchell VS, Manji H, Quinlivan RM, Zdebik AA, Reilly MM, Houlden H: **Comprehensive analysis of the TRPV4 gene in a large series of inherited neuropathies and controls**. *J Neurol Neurosurg Psychiatry* 2012, **83**(12):1204-1209.
572. Landoure G, Sullivan JM, Johnson JO, Munns CH, Shi Y, Diallo O, Gibbs JR, Gaudet R, Ludlow CL, Fischbeck KH *et al*: **Exome sequencing identifies a novel TRPV4 mutation in a CMT2C family**. *Neurology* 2012, **79**(2):192-194.
573. Landoure G, Zdebik AA, Martinez TL, Burnett BG, Stanescu HC, Inada H, Shi Y, Taye AA, Kong L, Munns CH *et al*: **Mutations in TRPV4 cause Charcot-Marie-Tooth disease type 2C**. *Nature genetics* 2010, **42**(2):170-174.
574. Antonellis A, Ellsworth RE, Sambuughin N, Puls I, Abel A, Lee-Lin SQ, Jordanova A, Kremensky I, Christodoulou K, Middleton LT *et al*: **Glycyl tRNA synthetase mutations in Charcot-Marie-Tooth disease type 2D and distal spinal muscular atrophy type V**. *Am J Hum Genet* 2003, **72**(5):1293-1299.
575. Lee HJ, Park J, Nakhro K, Park JM, Hur YM, Choi BO, Chung KW: **Two novel mutations of GARS in Korean families with distal hereditary motor neuropathy type V**. *J Peripher Nerv Syst* 2012, **17**(4):418-421.
576. Hyun YS, Park HJ, Heo SH, Yoon BR, Nam SH, Kim SB, Park CI, Choi BO, Chung KW: **Rare variants in methionyl- and tyrosyl-tRNA synthetase genes in late-onset autosomal dominant Charcot-Marie-Tooth neuropathy**. *Clin Genet* 2013.
577. Seburn KL, Nangle LA, Cox GA, Schimmel P, Burgess RW: **An active dominant mutation of glycyl-tRNA synthetase causes neuropathy in a Charcot-Marie-Tooth 2D mouse model**. *Neuron* 2006, **51**(6):715-726.
578. Achilli F, Bros-Facer V, Williams HP, Banks GT, AlQatari M, Chia R, Tucci V, Groves M, Nickols CD, Seburn KL *et al*: **An ENU-induced mutation in mouse glycyl-tRNA synthetase (GARS) causes peripheral sensory and motor phenotypes creating a model of Charcot-Marie-Tooth type 2D peripheral neuropathy**. *Dis Model Mech* 2009, **2**(7-8):359-373.
579. Sleigh JN, Grice SJ, Burgess RW, Talbot K, Cader MZ: **Neuromuscular junction maturation defects precede impaired lower motor neuron connectivity in Charcot-Marie-Tooth type 2D mice**. *Hum Mol Genet* 2014.
580. Seo AJ, Shin YH, Lee SJ, Kim D, Park BS, Kim S, Choi KH, Jeong NY, Park C, Jang JY *et al*: **A novel adenoviral vector-mediated mouse model of Charcot-Marie-Tooth type 2D (CMT2D)**. *J Mol Histol* 2013.
581. Abe A, Hayasaka K: **The GARS gene is rarely mutated in Japanese patients with Charcot-Marie-Tooth neuropathy**. *J Hum Genet* 2009, **54**(5):310-312.
582. Del Bo R, Locatelli F, Corti S, Scarlato M, Ghezzi S, Prelle A, Fagiolari G, Moggio M, Carpo M, Bresolin N *et al*: **Coexistence of CMT-2D and distal SMA-V phenotypes in an Italian family with a GARS gene mutation**. *Neurology* 2006, **66**(5):752-754.
583. Sivakumar K, Kyriakides T, Puls I, Nicholson GA, Funalot B, Antonellis A, Sambuughin N, Christodoulou K, Beggs JL, Zamba-Papanicolaou E *et al*: **Phenotypic spectrum of disorders associated with glycyl-tRNA synthetase mutations**. *Brain* 2005, **128**(Pt 10):2304-2314.
584. Chang R, Kwak Y, Gebremichael Y: **Structural properties of neurofilament sidearms: sequence-based modeling of neurofilament architecture**. *J Mol Biol* 2009, **391**(3):648-660.

585. Miltenberger-Miltenyi G, Janecke AR, Wanschitz JV, Timmerman V, Windpassinger C, Auer-Grumbach M, Loscher WN: **Clinical and electrophysiological features in Charcot-Marie-Tooth disease with mutations in the NEFL gene**. *Arch Neurol* 2007, **64**(7):966-970.
586. Zuchner S, Vorgerd M, Sindern E, Schroder JM: **The novel neurofilament light (NEFL) mutation Glu397Lys is associated with a clinically and morphologically heterogeneous type of Charcot-Marie-Tooth neuropathy**. *Neuromuscul Disord* 2004, **14**(2):147-157.
587. Elbracht M, Senderek J, Schara U, Nolte K, Klopstock T, Roos A, Reimann J, Zerres K, Weis J, Rudnik-Schoneborn S: **Clinical and morphological variability of the E396K mutation in the neurofilament light chain gene in patients with Charcot-Marie- Tooth disease type 2E**. *Clin Neuropathol* 2014, **33**(5):335-343.
588. Evgrafov OV, Mersiyanova I, Irobi J, Van Den Bosch L, Dierick I, Leung CL, Schagina O, Verpoorten N, Van Impe K, Fedotov V *et al*: **Mutant small heat-shock protein 27 causes axonal Charcot-Marie-Tooth disease and distal hereditary motor neuropathy**. *Nat Genet* 2004, **36**(6):602-606.
589. Houlden H, Laura M, Wavrant-De Vrieze F, Blake J, Wood N, Reilly MM: **Mutations in the HSP27 (HSPB1) gene cause dominant, recessive, and sporadic distal HMN/CMT type 2**. *Neurology* 2008, **71**(21):1660-1668.
590. Haslbeck M, Franzmann T, Weinfurtner D, Buchner J: **Some like it hot: the structure and function of small heat-shock proteins**. *Nat Struct Mol Biol* 2005, **12**(10):842-846.
591. Paul C, Manero F, Gonin S, Kretz-Remy C, Virot S, Arrigo AP: **Hsp27 as a negative regulator of cytochrome C release**. *Mol Cell Biol* 2002, **22**(3):816-834.
592. Charette SJ, Landry J: **The interaction of HSP27 with Daxx identifies a potential regulatory role of HSP27 in Fas-induced apoptosis**. *Ann N Y Acad Sci* 2000, **926**:126-131.
593. Huot J, Houle F, Spitz DR, Landry J: **HSP27 phosphorylation-mediated resistance against actin fragmentation and cell death induced by oxidative stress**. *Cancer Res* 1996, **56**(2):273-279.
594. Capponi S, Geroldi A, Fossa P, Grandis M, Ciotti P, Gulli R, Schenone A, Mandich P, Bellone E: **HSPB1 and HSPB8 in inherited neuropathies: study of an Italian cohort of dHMN and CMT2 patients**. *J Peripher Nerv Syst* 2011, **16**(4):287-294.
595. Tang B, Liu X, Zhao G, Luo W, Xia K, Pan Q, Cai F, Hu Z, Zhang C, Chen B *et al*: **Mutation analysis of the small heat shock protein 27 gene in chinese patients with Charcot-Marie-Tooth disease**. *Arch Neurol* 2005, **62**(8):1201-1207.
596. Luigetti M, Fabrizi GM, Madia F, Ferrarini M, Conte A, Del Grande A, Tasca G, Tonali PA, Sabatelli M: **A novel HSPB1 mutation in an Italian patient with CMT2/dHMN phenotype**. *J Neurol Sci* 2010, **298**(1-2):114-117.
597. Berciano J, Combarros O, Figols J, Calleja J, Cabello A, Silos I, Coria F: **Hereditary motor and sensory neuropathy type II. Clinicopathological study of a family**. *Brain* 1986, **109 (Pt 5)**:897-914.
598. Nelis E, Berciano J, Verpoorten N, Coen K, Dierick I, Van Gerwen V, Combarros O, De Jonghe P, Timmerman V: **Autosomal dominant axonal Charcot-Marie-Tooth disease type 2 (CMT2G) maps to chromosome 12q12-q13.3**. *J Med Genet* 2004, **41**(3):193-197.
599. Niemann A, Huber N, Wagner KM, Somandin C, Horn M, Lebrun-Julien F, Angst B, Pereira JA, Halfter H, Welzl H *et al*: **The Gdap1 knockout mouse mechanistically links redox control to Charcot-Marie-Tooth disease**. *Brain : a journal of neurology* 2014, **137**(Pt 3):668-682.
600. Pla-Martin D, Calpena E, Lupo V, Marquez C, Rivas E, Sivera R, Sevilla T, Palau F, Espinos C: **Junctophilin-1 is a modifier gene of GDAP1-related Charcot-Marie-Tooth disease**. *Hum Mol Genet* 2014.
601. Kabzinska D, Kotruchow K, Cegielska J, Hausmanowa-Petrusewicz I, Kochanski A: **A severe recessive and a mild dominant form of Charcot-Marie-Tooth disease associated with a newly identified Glu222Lys GDAP1 gene mutation**. *Acta Biochim Pol* 2014.
602. Ben Othmane K, Hentati F, Lennon F, Ben Hamida C, Blel S, Roses AD, Pericak-Vance MA, Ben Hamida M, Vance JM: **Linkage of a locus (CMT4A) for autosomal recessive Charcot-Marie-Tooth disease to chromosome 8q**. *Hum Mol Genet* 1993, **2**(10):1625-1628.
603. Barhoumi C, Amouri R, Ben Hamida C, Ben Hamida M, Machghoul S, Gueddiche M, Hentati F: **Linkage of a new locus for autosomal recessive axonal form of Charcot-Marie-Tooth disease to chromosome 8q21.3**. *Neuromuscul Disord* 2001, **11**(1):27-34.
604. Cuesta A, Pedrola L, Sevilla T, Garcia-Planells J, Chumillas MJ, Mayordomo F, LeGuern E, Marin I, Vilchez JJ, Palau F: **The gene encoding ganglioside-induced differentiation-associated protein 1 is mutated in axonal Charcot-Marie-Tooth type 4A disease**. *Nat Genet* 2002, **30**(1):22-25.
605. Baxter RV, Ben Othmane K, Rochelle JM, Stajich JE, Hulette C, Dew-Knight S, Hentati F, Ben Hamida M, Bel S, Stenger JE *et al*: **Ganglioside-induced differentiation-associated protein-1 is mutant in Charcot-Marie-Tooth disease type 4A/8q21**. *Nature genetics* 2002, **30**(1):21-22.

606. Senderek J, Bergmann C, Ramaekers VT, Nelis E, Bernert G, Makowski A, Zuchner S, De Jonghe P, Rudnik-Schoneborn S, Zerres K *et al*: **Mutations in the ganglioside-induced differentiation-associated protein-1 (GDAP1) gene in intermediate type autosomal recessive Charcot-Marie-Tooth neuropathy**. *Brain* 2003, **126**(Pt 3):642-649.
607. Nelis E, Erdem S, Van Den Bergh PY, Belpaire-Dethiou MC, Ceuterick C, Van Gerwen V, Cuesta A, Pedrola L, Palau F, Gabreels-Festen AA *et al*: **Mutations in GDAP1: autosomal recessive CMT with demyelination and axonopathy**. *Neurology* 2002, **59**(12):1865-1872.
608. Claramunt R, Pedrola L, Sevilla T, Lopez de Munain A, Berciano J, Cuesta A, Sanchez-Navarro B, Millan JM, Saifi GM, Lupski JR *et al*: **Genetics of Charcot-Marie-Tooth disease type 4A: mutations, inheritance, phenotypic variability, and founder effect**. *Journal of medical genetics* 2005, **42**(4):358-365.
609. Senderek J, Hermanns B, Hartmann C, Schröder JM: **P0 point mutations in Charcot-Marie-Tooth neuropathy type 2: two novel amino acid substitutions (Tyr119Cys; Asp61Gly) and a possible "hot spot" on Thr124** *J Peripher Nerv Syst* 1999, **4**:301-302.
610. Auer-Grumbach M, Strasser-Fuchs S, Robl T, Windpassinger C, Wagner K: **Late onset Charcot-Marie-Tooth 2 syndrome caused by two novel mutations in the MPZ gene**. *Neurology* 2003, **61**(10):1435-1437.
611. Sowden JE, Logigian EL, Malik K, Herrmann DN: **Genotype-phenotype correlation in a family with late onset CMT and an MPZ lys236del mutation**. *J Neurol Neurosurg Psychiatry* 2005, **76**(3):442-444.
612. De Jonghe P, Timmerman V, Ceuterick C, Nelis E, De Vriendt E, Lofgren A, Vercruyssen A, Verellen C, Van Maldergem L, Martin JJ *et al*: **The Thr124Met mutation in the peripheral myelin protein zero (MPZ) gene is associated with a clinically distinct Charcot-Marie-Tooth phenotype**. *Brain* 1999, **122 (Pt 2)**:281-290.
613. Misu K, Yoshihara T, Yamamoto M, Hattori N, Nagamatu M, Mukai E, Takegami T, Sobue G: **[Two families of Charcot-Marie-Tooth disease with Adie's pupil, axonal neuropahy and the Thr124Met mutation in the peripheral myelin protein zero gene]**. *Rinsho Shinkeigaku* 2000, **40**(2):149-154.
614. Shy ME, Jani A, Krajewski K, Grandis M, Lewis RA, Li J, Shy RR, Balsamo J, Lilien J, Garbern JY *et al*: **Phenotypic clustering in MPZ mutations**. *Brain* 2004, **127**(Pt 2):371-384.
615. Liu L, Li X, Zi X, Huang S, Zhan Y, Jiang M, Guo J, Xia K, Tang B, Zhang R: **Two novel MPZ mutations in Chinese CMT patients**. *J Peripher Nerv Syst* 2013, **18**(3):256-260.
616. Tang BS, Luo W, Xia K, Xiao JF, Jiang H, Shen L, Tang JG, Zhao GH, Cai F, Pan Q *et al*: **A new locus for autosomal dominant Charcot-Marie-Tooth disease type 2 (CMT2L) maps to chromosome 12q24**. *Hum Genet* 2004, **114**(6):527-533.
617. Tang BS, Zhao GH, Luo W, Xia K, Cai F, Pan Q, Zhang RX, Zhang FF, Liu XM, Chen B *et al*: **Small heat-shock protein 22 mutated in autosomal dominant Charcot-Marie-Tooth disease type 2L**. *Hum Genet* 2005, **116**(3):222-224.
618. Nakhro K, Park JM, Kim YJ, Yoon BR, Yoo JH, Koo H, Choi BO, Chung KW: **A novel Lys141Thr mutation in small heat shock protein 22 (HSPB8) gene in Charcot-Marie-Tooth disease type 2L**. *Neuromuscul Disord* 2013, **23**(8):656-663.
619. Timmerman V, Raeymaekers P, Nelis E, De Jonghe P, Muylle L, Ceuterick C, Martin JJ, Van Broeckhoven C: **Linkage analysis of distal hereditary motor neuropathy type II (distal HMN II) in a single pedigree**. *J Neurol Sci* 1992, **109**(1):41-48.
620. Irobi J, Van Impe K, Seeman P, Jordanova A, Dierick I, Verpoorten N, Michalik A, De Vriendt E, Jacobs A, Van Gerwen V *et al*: **Hot-spot residue in small heat-shock protein 22 causes distal motor neuropathy**. *Nat Genet* 2004, **36**(6):597-601.
621. Bohm J, Biancalana V, Dechene ET, Bitoun M, Pierson CR, Schaefer E, Karasoy H, Dempsey MA, Klein F, Dondaine N *et al*: **Mutation spectrum in the large GTPase dynamin 2, and genotype-phenotype correlation in autosomal dominant centronuclear myopathy**. *Hum Mutat* 2012, **33**(6):949-959.
622. Tanabe K, Takei K: **Dynamin 2 in Charcot-Marie-Tooth disease**. *Acta Med Okayama* 2012, **66**(3):183-190.
623. Gallardo E, Claeys KG, Nelis E, Garcia A, Canga A, Combarros O, Timmerman V, De Jonghe P, Berciano J: **Magnetic resonance imaging findings of leg musculature in Charcot-Marie-Tooth disease type 2 due to dynamin 2 mutation**. *J Neurol* 2008, **255**(7):986-992.
624. Claeys KG, Zuchner S, Kennerson M, Berciano J, Garcia A, Verhoeven K, Storey E, Merory JR, Bienfait HM, Lammens M *et al*: **Phenotypic spectrum of dynamin 2 mutations in Charcot-Marie-Tooth neuropathy**. *Brain* 2009, **132**(Pt 7):1741-1752.
625. Fabrizi GM, Ferrarini M, Cavallaro T, Cabrini I, Cerini R, Bertolasi L, Rizzuto N: **Two novel mutations in dynamin-2 cause axonal Charcot-Marie-Tooth disease**. *Neurology* 2007, **69**(3):291-295.

626. Latour P, Thauvin-Robinet C, Baudelet-Mery C, Soichot P, Cusin V, Faivre L, Locatelli MC, Mayencon M, Sarcey A, Broussolle E *et al*: **A major determinant for binding and aminoacylation of tRNA(Ala) in cytoplasmic Alanyl-tRNA synthetase is mutated in dominant axonal Charcot-Marie-Tooth disease**. *American journal of human genetics* 2010, **86**(1):77-82.
627. Lin KP, Soong BW, Yang CC, Huang LW, Chang MH, Lee IH, Antonellis A, Lee YC: **The mutational spectrum in a cohort of Charcot-Marie-Tooth disease type 2 among the Han Chinese in Taiwan**. *PLoS One* 2011, **6**(12):e29393.
628. McLaughlin HM, Sakaguchi R, Giblin W, Wilson TE, Biesecker L, Lupski JR, Talbot K, Vance JM, Zuchner S, Lee YC *et al*: **A recurrent loss-of-function alanyl-tRNA synthetase (AARS) mutation in patients with Charcot-Marie-Tooth disease type 2N (CMT2N)**. *Human mutation* 2012, **33**(1):244-253.
629. Guernsey DL, Jiang H, Bedard K, Evans SC, Ferguson M, Matsuoka M, Macgillivray C, Nightingale M, Perry S, Rideout AL *et al*: **Mutation in the gene encoding ubiquitin ligase LRSAM1 in patients with Charcot-Marie-Tooth disease**. *PLoS genetics* 2010, **6**(8).
630. Weterman MA, Sorrentino V, Kasher PR, Jakobs ME, van Engelen BG, Fluiter K, de Wissel MB, Sizarov A, Nurnberg G, Nurnberg P *et al*: **A frameshift mutation in LRSAM1 is responsible for a dominant hereditary polyneuropathy**. *Hum Mol Genet* 2012, **21**(2):358-370.
631. Nicolaou P, Cianchetti C, Minaidou A, Marrosu G, Zamba-Papanicolaou E, Middleton L, Christodoulou K: **A novel LRSAM1 mutation is associated with autosomal dominant axonal Charcot-Marie-Tooth disease**. *European journal of human genetics : EJHG* 2013, **21**(2):190-194.
632. Amit I, Yakir L, Katz M, Zwang Y, Marmor MD, Citri A, Shtiegman K, Alroy I, Tuvia S, Reiss Y *et al*: **Tal, a Tsg101-specific E3 ubiquitin ligase, regulates receptor endocytosis and retrovirus budding**. *Genes Dev* 2004, **18**(14):1737-1752.
633. Bogdanik LP, Sleigh JN, Tian C, Samuels ME, Bedard K, Seburn KL, Burgess RW: **Loss of the E3 ubiquitin ligase LRSAM1 sensitizes peripheral axons to degeneration in a mouse model of Charcot-Marie-Tooth disease**. *Dis Model Mech* 2013, **6**(3):780-792.
634. Engeholm M, Sekler J, Schondorf DC, Arora V, Schittenhelm J, Biskup S, Schell C, Gasser T: **A novel mutation in LRSAM1 causes axonal Charcot-Marie-Tooth disease with dominant inheritance**. *BMC Neurol* 2014, **14**:118.
635. Xu WY, Gu MM, Sun LH, Guo WT, Zhu HB, Ma JF, Yuan WT, Kuang Y, Ji BJ, Wu XL *et al*: **A nonsense mutation in DHTKD1 causes Charcot-Marie-Tooth disease type 2 in a large Chinese pedigree**. *American journal of human genetics* 2012, **91**(6):1088-1094.
636. Xu W, Zhu H, Gu M, Luo Q, Ding J, Yao Y, Chen F, Wang Z: **DHTKD1 is essential for mitochondrial biogenesis and function maintenance**. *FEBS Lett* 2013, **587**(21):3587-3592.
637. Danhauser K, Sauer SW, Haack TB, Wieland T, Staufner C, Graf E, Zschocke E, Strom TM, Traub T, Okun JG *et al*: **DHTKD1 mutations causes 2-aminoadipic 2-oxoadipic aciduria**. *Am J Hum Genet* 2012, **91**(6):1082-1087.
638. Ylikallio E, Poyhonen R, Zimon M, De Vriendt E, Hilander T, Paetau A, Jordanova A, Lonnqvist T, Tyynismaa H: **Deficiency of the E3 ubiquitin ligase TRIM2 in early-onset axonal neuropathy**. *Hum Mol Genet* 2013, **22**(15):2975-2983.
639. Khazaei MR, Bunk EC, Hillje AL, Jahn HM, Riegler EM, Knoblich JA, Young P, Schwarborn JC: **The E3 ubiquitin ligase TRIM2 regulates neural polarization**. *J Neurochem* 2011, **117**(1):29-37.
640. Zimon M, Baets J, Almeida-Souza L, De Vriendt E, Nikodinovic J, Parman Y, Battaloglu E, Matur Z, Guergueltcheva V, Tournev I *et al*: **Loss-of-function mutations in HINT1 cause axonal neuropathy with neuromyotonia**. *Nat Genet* 2012, **44**(10):1080-1083.
641. Brenner C: **Hint, Fhit, and GalT: function, structure, evolution, and mechanism of three branches of the histidine triad superfamily of nucleotide hydrolases and transferases**. *Biochemistry* 2002, **41**(29):9003-9014.
642. Weiske J, Huber O: **The histidine triad protein Hint1 triggers apoptosis independent of its enzymatic activity**. *J Biol Chem* 2006, **281**(37):27356-27366.
643. Li H, Zhang Y, Su T, Santella RM, Weinstein IB: **Hint1 is a haplo-insufficient tumor suppressor in mice**. *Oncogene* 2006, **25**(5):713-721.
644. Caetano JS, Costa C, Baets J, Zimon Phd M, Venancio Phd M, Saraiva Phd J, Negrao L, Fineza I: **Autosomal recessive axonal neuropathy with neuromyotonia: a rare entity**. *Pediatr Neurol* 2014, **50**(1):104-107.
645. Zhao H, Race V, Matthijs G, De Jonghe P, Robberecht W, Lambrechts D, Van Damme P: **Exome sequencing reveals HINT1 mutations as a cause of distal hereditary motor neuropathy**. *Eur J Hum Genet* 2013.

646. Beetz C, Johnson A, Schuh AL, Thakur S, Varga RE, Fothergill T, Hertel N, Bomba-Warczak E, Thiele H, Nurnberg G *et al*: **Inhibition of TFG function causes hereditary axon degeneration by impairing endoplasmic reticulum structure**. *Proc Natl Acad Sci U S A* 2013, **110**(13):5091-5096.
647. Ishiura H, Sako W, Yoshida M, Kawarai T, Tanabe O, Goto J, Takahashi Y, Date H, Mitsui J, Ahsan B *et al*: **The TRK-fused gene is mutated in hereditary motor and sensory neuropathy with proximal dominant involvement**. *Am J Hum Genet* 2012, **91**(2):320-329.
648. Lee SS, Lee HJ, Park JM, Hong YB, Park KD, Yoo JH, Koo H, Jung SC, Park HS, Lee JH *et al*: **Proximal dominant hereditary motor and sensory neuropathy with proximal dominance association with mutation in the TRK-fused gene**. *JAMA Neurol* 2013, **70**(5):607-615.
649. Tsai PC, Huang YH, Guo YC, Wu HT, Lin KP, Tsai YS, Liao YC, Liu YT, Liu TT, Kao LS *et al*: **A novel TFG mutation causes Charcot-Marie-Tooth disease type 2 and impairs TFG function**. *Neurology* 2014, **83**(10):903-912.
650. Ye Y, Meyer HH, Rapoport TA: **The AAA ATPase Cdc48/p97 and its partners transport proteins from the ER into the cytosol**. *Nature* 2001, **414**(6864):652-656.
651. Watts GD, Wymer J, Kovach MJ, Mehta SG, Mumm S, Darvish D, Pestronk A, Whyte MP, Kimonis VE: **Inclusion body myopathy associated with Paget disease of bone and frontotemporal dementia is caused by mutant valosin-containing protein**. *Nat Genet* 2004, **36**(4):377-381.
652. Johnson JO, Mandrioli J, Benatar M, Abramzon Y, Van Deerlin VM, Trojanowski JQ, Gibbs JR, Brunetti M, Gronka S, Wuu J *et al*: **Exome sequencing reveals VCP mutations as a cause of familial ALS**. *Neuron* 2010, **68**(5):857-864.
653. de Bot ST, Schelhaas HJ, Kamsteeg EJ, van de Warrenburg BP: **Hereditary spastic paraplegia caused by a mutation in the VCP gene**. *Brain* 2012, **135**(Pt 12):e223; author reply e224.
654. Gonzalez MA, Feely SM, Speziani F, Strickland AV, Danzi M, Bacon C, Lee Y, Chou TF, Blanton SH, Weihl CC *et al*: **A novel mutation in VCP causes Charcot-Marie-Tooth Type 2 disease**. *Brain* 2014.
655. Dejerine J, Sottas J: **Sur la névrite interstitielle, hypertrophique et progressive de l'enfant**. 1893, **45**:63-96.
656. Baets J, Deconinck T, De Vriendt E, Zimon M, Yperzeele L, Van Hoorenbeeck K, Peeters K, Spiegel R, Parman Y, Ceulemans B *et al*: **Genetic spectrum of hereditary neuropathies with onset in the first year of life**. *Brain* 2011, **134**(Pt 9):2664-2676.
657. Voermans NC, Kleefstra T, Gabreels-Festen AA, Faas BH, Kamsteeg EJ, Houlden H, Laura M, Polke JM, Pandraud A, van Ruissen F *et al*: **Severe Dejerine-Sottas disease with respiratory failure and dysmorphic features in association with a PMP22 point mutation and a 3q23 microdeletion**. *J Peripher Nerv Syst* 2012, **17**(2):223-225.
658. Talebi H, Rezazadeh N: **The role of auditory brainstem response in diagnosing auditory impairments of Dejerine-Sottas**. *Int J Pediatr Otorhinolaryngol* 2012, **76**(6):915-917.
659. Warner LE, Mancias P, Butler IJ, McDonald CM, Keppen L, Koob KG, Lupski JR: **Mutations in the early growth response 2 (EGR2) gene are associated with hereditary myelinopathies**. *Nat Genet* 1998, **18**(4):382-384.
660. Hahn JS, Henry M, Hudgins L, Madan A: **Congenital hypomyelination neuropathy in a newborn infant: unusual cause of diaphragmatic and vocal cord paralyses**. *Pediatrics* 2001, **108**(5):E95.
661. Harati Y, Butler IJ: **Congenital hypomyelinating neuropathy**. *J Neurol Neurosurg Psychiatry* 1985, **48**(12):1269-1276.
662. Cassereau J, Chevrollier A, Gueguen N, Desquiret V, Verny C, Nicolas G, Dubas F, Amati-Bonneau P, Reynier P, Bonneau D *et al*: **Mitochondrial dysfunction and pathophysiology of Charcot-Marie-Tooth disease involving GDAP1 mutations**. *Experimental neurology* 2011, **227**(1):31-41.
663. Zimon M, Baets J, Fabrizi GM, Jaakkola E, Kabzinska D, Pilch J, Schindler AB, Cornblath DR, Fischbeck KH, Auer-Grumbach M *et al*: **Dominant GDAP1 mutations cause predominantly mild CMT phenotypes**. *Neurology* 2011, **77**(6):540-548.
664. Niemann A, Ruegg M, La Padula V, Schenone A, Suter U: **Ganglioside-induced differentiation associated protein 1 is a regulator of the mitochondrial network: new implications for Charcot-Marie-Tooth disease**. *J Cell Biol* 2005, **170**(7):1067-1078.
665. Noack R, Frede S, Albrecht P, Henke N, Pfeiffer A, Knoll K, Dehmel T, Meyer Zu Horste G, Stettner M, Kieseier BC *et al*: **Charcot-Marie-Tooth disease CMT4A: GDAP1 increases cellular glutathione and the mitochondrial membrane potential**. *Human molecular genetics* 2012, **21**(1):150-162.
666. Hendriks WJ, Elson A, Harroch S, Pulido R, Stoker A, den Hertog J: **Protein tyrosine phosphatases in health and disease**. *Febs J* 2013, **280**(2):708-730.
667. Hendriks WJ, Pulido R: **Protein tyrosine phosphatase variants in human hereditary disorders and disease susceptibilities**. *Biochim Biophys Acta* 2013, **1832**(10):1673-1696.

668. Franklin NE, Bonham CA, Xhabija B, Vacratsis PO: **Differential phosphorylation of the phosphoinositide 3-phosphatase MTMR2 regulates its association with early endosomal subtypes**. *J Cell Sci* 2013, **126**(Pt 6):1333-1344.
669. Bolino A, Muglia M, Conforti FL, LeGuern E, Salih MA, Georgiou DM, Christodoulou K, Hausmanowa-Petrusewicz I, Mandich P, Schenone A *et al*: **Charcot-Marie-Tooth type 4B is caused by mutations in the gene encoding myotubularin-related protein-2**. *Nat Genet* 2000, **25**(1):17-19.
670. Houlden H, King RH, Wood NW, Thomas PK, Reilly MM: **Mutations in the 5' region of the myotubularin-related protein 2 (MTMR2) gene in autosomal recessive hereditary neuropathy with focally folded myelin**. *Brain* 2001, **124**(Pt 5):907-915.
671. Nelis E, Erdem S, Tan E, Lofgren A, Ceuterick C, De Jonghe P, Van Broeckhoven C, Timmerman V, Topaloglu H: **A novel homozygous missense mutation in the myotubularin-related protein 2 gene associated with recessive Charcot-Marie-Tooth disease with irregularly folded myelin sheaths**. *Neuromuscul Disord* 2002, **12**(9):869-873.
672. Parman Y, Battaloglu E, Baris I, Bilir B, Poyraz M, Bissar-Tadmouri N, Williams A, Ammar N, Nelis E, Timmerman V *et al*: **Clinicopathological and genetic study of early-onset demyelinating neuropathy**. *Brain* 2004, **127**(Pt 11):2540-2550.
673. Nouioua S, Hamadouche T, Funalot B, Bernard R, Bellatache N, Bouderba R, Grid D, Assami S, Benhassine T, Levy N *et al*: **Novel mutations in the PRX and the MTMR2 genes are responsible for unusual Charcot-Marie-Tooth disease phenotypes**. *Neuromuscular disorders : NMD* 2011, **21**(8):543-550.
674. Murakami T, Kutoku Y, Nishimura H, Hayashi M, Abe A, Hayasaka K, Sunada Y: **Mild phenotype of Charcot-Marie-Tooth disease type 4B1**. *J Neurol Sci* 2013, **334**(1-2):176-179.
675. Verny C, Ravise N, Leutenegger AL, Pouplard F, Dubourg O, Tardieu S, Dubas F, Brice A, Genin E, LeGuern E: **Coincidence of two genetic forms of Charcot-Marie-Tooth disease in a single family**. *Neurology* 2004, **63**(8):1527-1529.
676. Robinson FL, Dixon JE: **The phosphoinositide-3-phosphatase MTMR2 associates with MTMR13, a membrane-associated pseudophosphatase also mutated in type 4B Charcot-Marie-Tooth disease**. *J Biol Chem* 2005, **280**(36):31699-31707.
677. Cui X, De Vivo I, Slany R, Miyamoto A, Firestein R, Cleary ML: **Association of SET domain and myotubularin-related proteins modulates growth control**. *Nat Genet* 1998, **18**(4):331-337.
678. Tersar K, Boentert M, Berger P, Bonneick S, Wessig C, Toyka KV, Young P, Suter U: **Mtmr13/Sbf2-deficient mice: an animal model for CMT4B2**. *Hum Mol Genet* 2007, **16**(24):2991-3001.
679. Ng AA, Logan AM, Schmidt EJ, Robinson FL: **The CMT4B disease-causing phosphatases Mtmr2 and Mtmr13 localize to the Schwann cell cytoplasm and endomembrane compartments, where they depend upon each other to achieve wild-type levels of protein expression**. *Hum Mol Genet* 2013, **22**(8):1493-1506.
680. Nakhro K, Park JM, Hong YB, Park JH, Nam SH, Yoon BR, Yoo JH, Koo H, Jung SC, Kim HL *et al*: **SET binding factor 1 (SBF1) mutation causes Charcot-Marie-Tooth disease type 4B3**. *Neurology* 2013, **81**(2):165-173.
681. LeGuern E, Guilbot A, Kessali M, Ravise N, Tassin J, Maisonobe T, Grid D, Brice A: **Homozygosity mapping of an autosomal recessive form of demyelinating Charcot-Marie-Tooth disease to chromosome 5q23-q33**. *Hum Mol Genet* 1996, **5**(10):1685-1688.
682. Gabreels-Festen A, van Beersum S, Eshuis L, LeGuern E, Gabreels F, van Engelen B, Mariman E: **Study on the gene and phenotypic characterisation of autosomal recessive demyelinating motor and sensory neuropathy (Charcot-Marie-Tooth disease) with a gene locus on chromosome 5q23-q33**. *J Neurol Neurosurg Psychiatry* 1999, **66**(5):569-574.
683. Kessali M, Zemmouri R, Guilbot A, Maisonobe T, Brice A, LeGuern E, Grid D: **A clinical, electrophysiologic, neuropathologic, and genetic study of two large Algerian families with an autosomal recessive demyelinating form of Charcot-Marie-Tooth disease**. *Neurology* 1997, **48**(4):867-873.
684. Senderek J, Bergmann C, Stendel C, Kirfel J, Verpoorten N, De Jonghe P, Timmerman V, Chrast R, Verheijen MH, Lemke G *et al*: **Mutations in a gene encoding a novel SH3/TPR domain protein cause autosomal recessive Charcot-Marie-Tooth type 4C neuropathy**. *Am J Hum Genet* 2003, **73**(5):1106-1119.
685. Lupo V, Galindo MI, Martinez-Rubio D, Sevilla T, Vilchez JJ, Palau F, Espinos C: **Missense mutations in the SH3TC2 protein causing Charcot-Marie-Tooth disease type 4C affect its localization in the plasma membrane and endocytic pathway**. *Hum Mol Genet* 2009, **18**(23):4603-4614.
686. Roberts RC, Peden AA, Buss F, Bright NA, Latouche M, Reilly MM, Kendrick-Jones J, Luzio JP: **Mistargeting of SH3TC2 away from the recycling endosome causes Charcot-Marie-Tooth disease type 4C**. *Human molecular genetics* 2010, **19**(6):1009-1018.

687. Arnaud E, Zenker J, de Preux Charles AS, Stendel C, Roos A, Medard JJ, Tricaud N, Kleine H, Luscher B, Weis J *et al*: **SH3TC2/KIAA1985 protein is required for proper myelination and the integrity of the node of Ranvier in the peripheral nervous system**. *Proc Natl Acad Sci U S A* 2009, **106**(41):17528-17533.
688. Brewer MH, Ma KH, Beecham GW, Gopinath C, Baas F, Choi BO, Reilly MM, Shy ME, Zuchner S, Svaren J *et al*: **Haplotype-specific modulation of a SOX10/CREB response element at the Charcot-Marie-Tooth disease type 4C locus SH3TC2**. *Hum Mol Genet* 2014, **23**(19):5171-5187.
689. Stendel C, Roos A, Kleine H, Arnaud E, Ozcelik M, Sidiropoulos PN, Zenker J, Schupfer F, Lehmann U, Sobota RM *et al*: **SH3TC2, a protein mutant in Charcot-Marie-Tooth neuropathy, links peripheral nerve myelination to endosomal recycling**. *Brain : a journal of neurology* 2010, **133**(Pt 8):2462-2474.
690. Gouttenoire EA, Lupo V, Calpena E, Bartesaghi L, Schupfer F, Medard JJ, Maurer F, Beckmann JS, Senderek J, Palau F *et al*: **Sh3tc2 deficiency affects neuregulin-1/ErbB signaling**. *Glia* 2013, **61**(7):1041-1051.
691. Yger M, Stojkovic T, Tardieu S, Maisonobe T, Brice A, Echaniz-Laguna A, Alembik Y, Girard S, Cazeneuve C, Leguern E *et al*: **Characteristics of clinical and electrophysiological pattern of Charcot-Marie-Tooth 4C**. *Journal of the peripheral nervous system : JPNS* 2012, **17**(1):112-122.
692. Colomer J, Gooding R, Angelicheva D, King RH, Guillen-Navarro E, Parman Y, Nascimento A, Conill J, Kalaydjieva L: **Clinical spectrum of CMT4C disease in patients homozygous for the p.Arg1109X mutation in SH3TC2**. *Neuromuscul Disord* 2006, **16**(7):449-453.
693. Gooding R, Colomer J, King R, Angelicheva D, Marns L, Parman Y, Chandler D, Bertranpetit J, Kalaydjieva L: **A novel Gypsy founder mutation, p.Arg1109X in the CMT4C gene, causes variable peripheral neuropathy phenotypes**. *J Med Genet* 2005, **42**(12):e69.
694. Lupski JR, Reid JG, Gonzaga-Jauregui C, Rio Deiros D, Chen DC, Nazareth L, Bainbridge M, Dinh H, Jing C, Wheeler DA *et al*: **Whole-genome sequencing in a patient with Charcot-Marie-Tooth neuropathy**. *The New England journal of medicine* 2010, **362**(13):1181-1191.
695. Gosselin I, Thiffault I, Tetreault M, Chau V, Dicaire MJ, Loisel L, Emond M, Senderek J, Mathieu J, Dupre N *et al*: **Founder SH3TC2 mutations are responsible for a CMT4C French-Canadians cluster**. *Neuromuscul Disord* 2008, **18**(6):483-492.
696. Azzedine H, Ravise N, Verny C, Gabreels-Festen A, Lammens M, Grid D, Vallat JM, Durosier G, Senderek J, Nouioua S *et al*: **Spine deformities in Charcot-Marie-Tooth 4C caused by SH3TC2 gene mutations**. *Neurology* 2006, **67**(4):602-606.
697. Lassuthova P, Mazanec R, Vondracek P, Siskova D, Haberlova J, Sabova J, Seeman P: **High frequency of SH3TC2 mutations in Czech HMSN I patients**. *Clin Genet* 2011, **80**(4):334-345.
698. Claramunt R, Sevilla T, Lupo V, Cuesta A, Millan JM, Vilchez JJ, Palau F, Espinos C: **The p.R1109X mutation in SH3TC2 gene is predominant in Spanish Gypsies with Charcot-Marie-Tooth disease type 4**. *Clin Genet* 2007, **71**(4):343-349.
699. Houlden H, Laura M, Ginsberg L, Jungbluth H, Robb SA, Blake J, Robinson S, King RH, Reilly MM: **The phenotype of Charcot-Marie-Tooth disease type 4C due to SH3TC2 mutations and possible predisposition to an inflammatory neuropathy**. *Neuromuscul Disord* 2009, **19**(4):264-269.
700. Kalaydjieva L, Hallmayer J, Chandler D, Savov A, Nikolova A, Angelicheva D, King RH, Ishpekova B, Honeyman K, Calafell F *et al*: **Gene mapping in Gypsies identifies a novel demyelinating neuropathy on chromosome 8q24**. *Nature genetics* 1996, **14**(2):214-217.
701. Colomer J, Iturriaga C, Kalaydjieva L, Angelicheva D, King RH, Thomas PK: **Hereditary motor and sensory neuropathy-Lom (HMSNL) in a Spanish family: clinical, electrophysiological, pathological and genetic studies**. *Neuromuscular disorders : NMD* 2000, **10**(8):578-583.
702. Dackovic J, Keckarevic-Markovic M, Komazec Z, Rakocevic-Stojanovic V, Lavrnic D, Stevic Z, Ribaric K, Romac S, Apostolski S: **Hereditary motor and sensory neuropathy Lom type in a Serbian family**. *Acta myologica : myopathies and cardiomyopathies : official journal of the Mediterranean Society of Myology / edited by the Gaetano Conte Academy for the study of striated muscle diseases* 2008, **27**:59-62.
703. Baethmann M, Gohlich-Ratmann G, Schroder JM, Kalaydjieva L, Voit T: **HMSNL in a 13-year-old Bulgarian girl**. *Neuromuscular disorders : NMD* 1998, **8**(2):90-94.
704. Echaniz-Laguna A, Degos B, Bonnet C, Latour P, Hamadouche T, Levy N, Leheup B: **NDRG1-linked Charcot-Marie-Tooth disease (CMT4D) with central nervous system involvement**. *Neuromuscular disorders : NMD* 2007, **17**(2):163-168.
705. Ricard E, Mathis S, Magdelaine C, Delisle MB, Magy L, Funalot B, Vallat JM: **CMT4D (NDRG1 mutation): genotype-phenotype correlations**. *Journal of the peripheral nervous system : JPNS* 2013, **18**(3):261-265.

706. Kalaydjieva L, Nikolova A, Turnev I, Petrova J, Hristova A, Ishpekova B, Petkova I, Shmarov A, Stancheva S, Middleton L *et al*: **Hereditary motor and sensory neuropathy--Lom, a novel demyelinating neuropathy associated with deafness in gypsies. Clinical, electrophysiological and nerve biopsy findings**. *Brain : a journal of neurology* 1998, **121 (Pt 3)**:399-408.
707. Okuda T, Higashi Y, Kokame K, Tanaka C, Kondoh H, Miyata T: **Ndrg1-deficient mice exhibit a progressive demyelinating disorder of peripheral nerves**. *Molecular and cellular biology* 2004, **24**(9):3949-3956.
708. King RH, Chandler D, Lopaticki S, Huang D, Blake J, Muddle JR, Kilpatrick T, Nourallah M, Miyata T, Okuda T *et al*: **Ndrg1 in development and maintenance of the myelin sheath**. *Neurobiology of disease* 2011, **42**(3):368-380.
709. Drogemuller C, Becker D, Kessler B, Kemter E, Tetens J, Jurina K, Jaderlund KH, Flagstad A, Perloski M, Lindblad-Toh K *et al*: **A deletion in the N-myc downstream regulated gene 1 (NDRG1) gene in Greyhounds with polyneuropathy**. *PLoS One* 2010, **5**(6):e11258.
710. Bruun CS, Jaderlund KH, Berendt M, Jensen KB, Spodsberg EH, Gredal H, Shelton GD, Mickelson JR, Minor KM, Lohi H *et al*: **A Gly98Val mutation in the N-Myc downstream regulated gene 1 (NDRG1) in Alaskan Malamutes with polyneuropathy**. *PLoS One* 2013, **8**(2):e54547.
711. King RH, Tournev I, Colomer J, Merlini L, Kalaydjieva L, Thomas PK: **Ultrastructural changes in peripheral nerve in hereditary motor and sensory neuropathy-Lom**. *Neuropathology and applied neurobiology* 1999, **25**(4):306-312.
712. Pietiainen V, Vassilev B, Blom T, Wang W, Nelson J, Bittman R, Back N, Zelcer N, Ikonen E: **NDRG1 functions in LDL receptor trafficking by regulating endosomal recycling and degradation**. *J Cell Sci* 2013, **126**(Pt 17):3961-3971.
713. Warner LE, Svaren J, Milbrandt J, Lupski JR: **Functional consequences of mutations in the early growth response 2 gene (EGR2) correlate with severity of human myelinopathies**. *Hum Mol Genet* 1999, **8**(7):1245-1251.
714. Tazir M, Bellatache M, Nouioua S, Vallat JM: **Autosomal recessive Charcot-Marie-Tooth disease: from genes to phenotypes**. *J Peripher Nerv Syst* 2013, **18**(2):113-129.
715. Delague V, Bareil C, Tuffery S, Bouvagnet P, Chouery E, Koussa S, Maisonobe T, Loiselet J, Megarbane A, Claustres M: **Mapping of a new locus for autosomal recessive demyelinating Charcot-Marie-Tooth disease to 19q13.1-13.3 in a large consanguineous Lebanese family: exclusion of MAG as a candidate gene**. *Am J Hum Genet* 2000, **67**(1):236-243.
716. Boerkoel CF, Takashima H, Stankiewicz P, Garcia CA, Leber SM, Rhee-Morris L, Lupski JR: **Periaxin mutations cause recessive Dejerine-Sottas neuropathy**. *Am J Hum Genet* 2001, **68**(2):325-333.
717. Guilbot A, Williams A, Ravise N, Verny C, Brice A, Sherman DL, Brophy PJ, LeGuern E, Delague V, Bareil C *et al*: **A mutation in periaxin is responsible for CMT4F, an autosomal recessive form of Charcot-Marie-Tooth disease**. *Hum Mol Genet* 2001, **10**(4):415-421.
718. Kijima K, Numakura C, Shirahata E, Sawaishi Y, Shimohata M, Igarashi S, Tanaka T, Hayasaka K: **Periaxin mutation causes early-onset but slow-progressive Charcot-Marie-Tooth disease**. *J Hum Genet* 2004, **49**(7):376-379.
719. Barankova L, Siskova D, Huhne K, Vyhnalkova E, Sakmaryova I, Bojar M, Rautenstrauss B, Seeman P: **A 71-nucleotide deletion in the periaxin gene in a Romani patient with early-onset slowly progressive demyelinating CMT**. *Eur J Neurol* 2008, **15**(6):548-551.
720. Renouil M, Stojkovic T, Jacquemont ML, Lauret K, Boue P, Fourmaintraux A, Randrianaivo H, Tallot M, Mignard D, Roelens P *et al*: **Maladie de Charcot-Marie-Tooth associée au gène de la periaxine (CMT4F) : description clinique, électrophysiologique et génétique de 24 patients.** *Rev Neurol (Paris)* 2013, **169**(8-9):603-612.
721. Rogers T, Chandler D, Angelicheva D, Thomas PK, Youl B, Tournev I, Gergelcheva V, Kalaydjieva L: **A novel locus for autosomal recessive peripheral neuropathy in the EGR2 region on 10q23**. *Am J Hum Genet* 2000, **67**(3):664-671.
722. Hantke J, Chandler D, King R, Wanders RJ, Angelicheva D, Tournev I, McNamara E, Kwa M, Guergueltcheva V, Kaneva R *et al*: **A mutation in an alternative untranslated exon of hexokinase 1 associated with hereditary motor and sensory neuropathy -- Russe (HMSNR)**. *Eur J Hum Genet* 2009, **17**(12):1606-1614.
723. Wilson JE: **Isozymes of mammalian hexokinase: structure, subcellular localization and metabolic function**. *J Exp Biol* 2003, **206**(Pt 12):2049-2057.
724. Gardiner NJ, Wang Z, Luke C, Gott A, Price SA, Fernyhough P: **Expression of hexokinase isoforms in the dorsal root ganglion of the adult rat and effect of experimental diabetes**. *Brain Res* 2007, **1175**:143-154.

725. Sevilla T, Martinez-Rubio D, Marquez C, Paradas C, Colomer J, Jaijo T, Millan J, Palau F, Espinos C: **Genetics of the Charcot-Marie-Tooth disease in the Spanish Gypsy population: the hereditary motor and sensory neuropathy-Russe in depth**. *Clinical genetics* 2012.
726. Thomas PK, Kalaydjieva L, Youl B, Rogers T, Angelicheva D, King RH, Guergueltcheva V, Colomer J, Lupu C, Corches A *et al*: **Hereditary motor and sensory neuropathy-russe: new autosomal recessive neuropathy in Balkan Gypsies**. *Ann Neurol* 2001, **50**(4):452-457.
727. Guergueltcheva V, Tournev I, Bojinova V, Hantke J, Litvinenko I, Ishpekova B, Shmarov A, Petrova J, Jordanova A, Kalaydjieva L: **Early clinical and electrophysiologic features of the two most common autosomal recessive forms of Charcot-Marie-Tooth disease in the Roma (Gypsies)**. *J Child Neurol* 2006, **21**(1):20-25.
728. Stendel C, Roos A, Deconinck T, Pereira J, Castagner F, Niemann A, Kirschner J, Korinthenberg R, Ketelsen UP, Battaloglu E *et al*: **Peripheral nerve demyelination caused by a mutant Rho GTPase guanine nucleotide exchange factor, frabin/FGD4**. *Am J Hum Genet* 2007, **81**(1):158-164.
729. Delague V, Jacquier A, Hamadouche T, Poitelon Y, Baudot C, Boccaccio I, Chouery E, Chaouch M, Kassouri N, Jabbour R *et al*: **Mutations in FGD4 encoding the Rho GDP/GTP exchange factor FRABIN cause autosomal recessive Charcot-Marie-Tooth type 4H**. *Am J Hum Genet* 2007, **81**(1):1-16.
730. Nakanishi H, Takai Y: **Frabin and other related Cdc42-specific guanine nucleotide exchange factors couple the actin cytoskeleton with the plasma membrane**. *J Cell Mol Med* 2008, **12**(4):1169-1176.
731. Horn M, Baumann R, Pereira JA, Sidiropoulos PN, Somandin C, Welzl H, Stendel C, Luhmann T, Wessig C, Toyka KV *et al*: **Myelin is dependent on the Charcot-Marie-Tooth Type 4H disease culprit protein FRABIN/FGD4 in Schwann cells**. *Brain : a journal of neurology* 2012, **135**(Pt 12):3567-3583.
732. Baudot C, Esteve C, Castro C, Poitelon Y, Mas C, Hamadouche T, El-Rajab M, Levy N, Megarbane A, Delague V: **Two novel missense mutations in FGD4/FRABIN cause Charcot-Marie-Tooth type 4H (CMT4H)**. *Journal of the peripheral nervous system : JPNS* 2012, **17**(2):141-146.
733. De Sandre-Giovannoli A, Delague V, Hamadouche T, Chaouch M, Krahn M, Boccaccio I, Maisonobe T, Chouery E, Jabbour R, Atweh S *et al*: **Homozygosity mapping of autosomal recessive demyelinating Charcot-Marie-Tooth neuropathy (CMT4H) to a novel locus on chromosome 12p11.21-q13.11**. *J Med Genet* 2005, **42**(3):260-265.
734. Boubaker C, Hsairi-Guidara I, Castro C, Ayadi I, Boyer A, Kerkeni E, Courageot J, Abid I, Bernard R, Bonello-Palot N *et al*: **A Novel Mutation in FGD4/FRABIN Causes Charcot Marie Tooth Disease Type 4H in Patients from a Consanguineous Tunisian Family**. *Ann Hum Genet* 2013.
735. Fabrizi GM, Taioli F, Cavallaro T, Ferrari S, Bertolasi L, Casarotto M, Rizzuto N, Deconinck T, Timmerman V, De Jonghe P: **Further evidence that mutations in FGD4/frabin cause Charcot-Marie-Tooth disease type 4H**. *Neurology* 2009, **72**(13):1160-1164.
736. Houlden H, Hammans S, Katifi H, Reilly MM: **A novel Frabin (FGD4) nonsense mutation p.R275X associated with phenotypic variability in CMT4H**. *Neurology* 2009, **72**(7):617-620.
737. Arai H, Hayashi M, Hayasaka K, Kanda T, Tanabe Y: **The first Japanese case of Charcot-Marie-Tooth disease type 4H with a novel FGD4 c.837-1G>A mutation**. *Neuromuscul Disord* 2013, **23**(8):652-655.
738. Chow CY, Zhang Y, Dowling JJ, Jin N, Adamska M, Shiga K, Szigeti K, Shy ME, Li J, Zhang X *et al*: **Mutation of FIG4 causes neurodegeneration in the pale tremor mouse and patients with CMT4J**. *Nature* 2007, **448**(7149):68-72.
739. Martyn C, Li J: **Fig4 deficiency: a newly emerged lysosomal storage disorder?** *Prog Neurobiol* 2013, **101-102**:35-45.
740. Vaccari I, Dina G, Tronchere H, Kaufman E, Chicanne G, Cerri F, Wrabetz L, Payrastre B, Quattrini A, Weisman LS *et al*: **Genetic interaction between MTMR2 and FIG4 phospholipid phosphatases involved in Charcot-Marie-Tooth neuropathies**. *PLoS genetics* 2011, **7**(10):e1002319.
741. Lenk GM, Ferguson CJ, Chow CY, Jin N, Jones JM, Grant AE, Zolov SN, Winters JJ, Giger RJ, Dowling JJ *et al*: **Pathogenic mechanism of the FIG4 mutation responsible for Charcot-Marie-Tooth disease CMT4J**. *PLoS genetics* 2011, **7**(6):e1002104.
742. Nicholson G, Lenk GM, Reddel SW, Grant AE, Towne CF, Ferguson CJ, Simpson E, Scheuerle A, Yasick M, Hoffman S *et al*: **Distinctive genetic and clinical features of CMT4J: a severe neuropathy caused by mutations in the PI(3,5)P(2) phosphatase FIG4**. *Brain* 2011, **134**(Pt 7):1959-1971.
743. Chow CY, Landers JE, Bergren SK, Sapp PC, Grant AE, Jones JM, Everett L, Lenk GM, McKenna-Yasek DM, Weisman LS *et al*: **Deleterious variants of FIG4, a phosphoinositide phosphatase, in patients with ALS**. *Am J Hum Genet* 2009, **84**(1):85-88.

744. Zhang X, Chow CY, Sahenk Z, Shy ME, Meisler MH, Li J: **Mutation of FIG4 causes a rapidly progressive, asymmetric neuronal degeneration**. *Brain* 2008, **131**(Pt 8):1990-2001.
745. Menezes MP, Waddell L, Lenk GM, Kaur S, MacArthur DG, Meisler MH, Clarke NF: **Whole exome sequencing identifies three recessive FIG4 mutations in an apparently dominant pedigree with Charcot-Marie-Tooth disease**. *Neuromuscul Disord* 2014, **24**(8):666-670.
746. Kalaydjieva L: **Congenital cataracts-facial dysmorphism-neuropathy**. *Orphanet J Rare Dis* 2006, **1**:32.
747. Angelicheva D, Turnev I, Dye D, Chandler D, Thomas PK, Kalaydjieva L: **Congenital cataracts facial dysmorphism neuropathy (CCFDN) syndrome: a novel developmental disorder in Gypsies maps to 18qter**. *Eur J Hum Genet* 1999, **7**(5):560-566.
748. Tournev I, Kalaydjieva L, Youl B, Ishpekova B, Guergueltcheva V, Kamenov O, Katzarova M, Kamenov Z, Raicheva-Terzieva M, King RH *et al*: **Congenital cataracts facial dysmorphism neuropathy syndrome, a novel complex genetic disease in Balkan Gypsies: clinical and electrophysiological observations**. *Ann Neurol* 1999, **45**(6):742-750.
749. Varon R, Gooding R, Steglich C, Marns L, Tang H, Angelicheva D, Yong KK, Ambrugger P, Reinhold A, Morar B *et al*: **Partial deficiency of the C-terminal-domain phosphatase of RNA polymerase II is associated with congenital cataracts facial dysmorphism neuropathy syndrome**. *Nat Genet* 2003, **35**(2):185-189.
750. Morar B, Gresham D, Angelicheva D, Tournev I, Gooding R, Guergueltcheva V, Schmidt C, Abicht A, Lochmuller H, Tordai A *et al*: **Mutation history of the roma/gypsies**. *Am J Hum Genet* 2004, **75**(4):596-609.
751. Mullner-Eidenbock A, Moser E, Klebermass N, Amon M, Walter MC, Lochmuller H, Gooding R, Kalaydjieva L: **Ocular features of the congenital cataracts facial dysmorphism neuropathy syndrome**. *Ophthalmology* 2004, **111**(7):1415-1423.
752. Kalaydjieva L, Lochmuller H, Tournev I, Baas F, Beres J, Colomer J, Guergueltcheva V, Herrmann R, Karcagi V, King R *et al*: **125th ENMC International Workshop: Neuromuscular disorders in the Roma (Gypsy) population, 23-25 April 2004, Naarden, The Netherlands**. *Neuromuscul Disord* 2005, **15**(1):65-71.
753. Mastroyianni SD, Garoufi A, Voudris K, Skardoutsou A, Stefanidis CJ, Katsarou E, Gooding R, Kalaydjieva L: **Congenital cataracts facial dysmorphism neuropathy (CCFDN) syndrome: a rare cause of parainfectious rhabdomyolysis**. *Eur J Pediatr* 2007, **166**(7):747-749.
754. Tournev I, King RH, Workman J, Nourallah M, Muddle JR, Kalaydjieva L, Romanski K, Thomas PK: **Peripheral nerve abnormalities in the congenital cataracts facial dysmorphism neuropathy (CCFDN) syndrome**. *Acta Neuropathol* 1999, **98**(2):165-170.
755. Zhu Z, Yao J, Johns T, Fu K, De Bie I, Macmillan C, Cuthbert AP, Newbold RF, Wang J, Chevrette M *et al*: **SURF1, encoding a factor involved in the biogenesis of cytochrome c oxidase, is mutated in Leigh syndrome**. *Nat Genet* 1998, **20**(4):337-343.
756. Echaniz-Laguna A, Ghezzi D, Chassagne M, Mayencon M, Padet S, Melchionda L, Rouvet I, Lannes B, Bozon D, Latour P *et al*: **SURF1 deficiency causes demyelinating Charcot-Marie-Tooth disease**. *Neurology* 2013, **81**(17):1523-1530.
757. Morgan TH: **Sex limited inheritance in drosophila**. *Science* 1910, **32**:120-122.
758. Herringham WP: **Muscular atrophy of the peroneal type affecting many members of a family**. *Brain* 1888, **11**:230-236.
759. Brewer MH, Chaudhry R, McDowall K, Chu S, Kowalski B, Polly P, Nicholson G, Kennerson M: **X-linked CMT: genes and gene loci in an Australian cohort**. *Neurogenetics* 2010, **11**(2):267-269.
760. Huttner IG, Kennerson ML, Reddel SW, Radovanovic D, Nicholson GA: **Proof of genetic heterogeneity in X-linked Charcot-Marie-Tooth disease**. *Neurology* 2006, **67**(11):2016-2021.
761. Bergoffen J, Scherer SS, Wang S, Scott MO, Bone LJ, Paul DL, Chen K, Lensch MW, Chance PF, Fischbeck KH: **Connexin mutations in X-linked Charcot-Marie-Tooth disease**. *Science* 1993, **262**(5142):2039-2042.
762. Scherer SS, Kleopa KA: **X-linked Charcot-Marie-Tooth disease**. *Journal of the peripheral nervous system : JPNS* 2012, **17 Suppl 3**:9-13.
763. Kumar NM, Gilula NB: **Cloning and characterization of human and rat liver cDNAs coding for a gap junction protein**. *J Cell Biol* 1986, **103**(3):767-776.
764. Nualart-Marti A, del Molino EM, Grandes X, Bahima L, Martin-Satue M, Puchal R, Fasciani I, Gonzalez-Nieto D, Ziganshin B, Llobet A *et al*: **Role of connexin 32 hemichannels in the release of ATP from peripheral nerves**. *Glia* 2013, **61**(12):1976-1989.
765. Hoshi T, Suzuki A, Hayashi S, Tohyama K, Hayashi A, Yamaguchi Y, Takeuchi K, Baba H: **Nodal protrusions, increased Schmidt-Lanterman incisures, and paranodal disorganization are characteristic features of sulfatide-deficient peripheral nerves**. *Glia* 2007, **55**(6):584-594.

766. Nualart-Marti A, Solsona C, Fields RD: **Gap junction communication in myelinating glia**. *Biochim Biophys Acta* 2013, **1828**(1):69-78.
767. Meier C, Dermietzel R, Davidson KG, Yasumura T, Rash JE: **Connexin32-containing gap junctions in Schwann cells at the internodal zone of partial myelin compaction and in Schmidt-Lanterman incisures**. *J Neurosci* 2004, **24**(13):3186-3198.
768. Scherer SS, Xu YT, Nelles E, Fischbeck K, Willecke K, Bone LJ: **Connexin32-null mice develop demyelinating peripheral neuropathy**. *Glia* 1998, **24**(1):8-20.
769. Anzini P, Neuberg DH, Schachner M, Nelles E, Willecke K, Zielasek J, Toyka KV, Suter U, Martini R: **Structural abnormalities and deficient maintenance of peripheral nerve myelin in mice lacking the gap junction protein connexin 32**. *J Neurosci* 1997, **17**(12):4545-4551.
770. Birouk N, LeGuern E, Maisonobe T, Rouger H, Gouider R, Tardieu S, Gugenheim M, Routon MC, Leger JM, Agid Y *et al*: **X-linked Charcot-Marie-Tooth disease with connexin 32 mutations: clinical and electrophysiologic study**. *Neurology* 1998, **50**(4):1074-1082.
771. Shy ME, Siskind C, Swan ER, Krajewski KM, Doherty T, Fuerst DR, Ainsworth PJ, Lewis RA, Scherer SS, Hahn AF: **CMT1X phenotypes represent loss of GJB1 gene function**. *Neurology* 2007, **68**(11):849-855.
772. Dubourg O, Tardieu S, Birouk N, Gouider R, Leger JM, Maisonobe T, Brice A, Bouche P, LeGuern E: **Clinical, electrophysiological and molecular genetic characteristics of 93 patients with X-linked Charcot-Marie-Tooth disease**. *Brain : a journal of neurology* 2001, **124**(Pt 10):1958-1967.
773. Martikainen MH, Majamaa K: **Novel GJB1 mutation causing adult-onset Charcot-Marie-Tooth disease in a female patient**. *Neuromuscul Disord* 2013, **23**(11):899-901.
774. Lin GS, Glass JD, Shumas S, Scherer SS, Fischbeck KH: **A unique mutation in connexin32 associated with severe, early onset CMTX in a heterozygous female**. *Ann N Y Acad Sci* 1999, **883**:481-484.
775. Siskind CE, Murphy SM, Ovens R, Polke J, Reilly MM, Shy ME: **Phenotype expression in women with CMT1X**. *Journal of the peripheral nervous system : JPNS* 2011, **16**(2):102-107.
776. Nicholson GA, Yeung L, Corbett A: **Efficient neurophysiologic selection of X-linked Charcot-Marie-Tooth families: ten novel mutations**. *Neurology* 1998, **51**(5):1412-1416.
777. Nicholson G, Corbett A: **Slowing of central conduction in X-linked Charcot-Marie-Tooth neuropathy shown by brain stem auditory evoked responses**. *J Neurol Neurosurg Psychiatry* 1996, **61**(1):43-46.
778. Senderek J, Hermanns B, Bergmann C, Boroojerdi B, Bajbouj M, Hungs M, Ramaekers VT, Quasthoff S, Karch D, Schroder JM: **X-linked dominant Charcot-Marie-Tooth neuropathy: clinical, electrophysiological, and morphological phenotype in four families with different connexin32 mutations(1)**. *J Neurol Sci* 1999, **167**(2):90-101.
779. Hanemann CO, Bergmann C, Senderek J, Zerres K, Sperfeld AD: **Transient, recurrent, white matter lesions in X-linked Charcot-Marie-Tooth disease with novel connexin 32 mutation**. *Arch Neurol* 2003, **60**(4):605-609.
780. Paulson HL, Garbern JY, Hoban TF, Krajewski KM, Lewis RA, Fischbeck KH, Grossman RI, Lenkinski R, Kamholz JA, Shy ME: **Transient central nervous system white matter abnormality in X-linked Charcot-Marie-Tooth disease**. *Ann Neurol* 2002, **52**(4):429-434.
781. Schelhaas HJ, Van Engelen BG, Gabreels-Festen AA, Hageman G, Vliegen JH, Van Der Knaap MS, Zwarts MJ: **Transient cerebral white matter lesions in a patient with connexin 32 missense mutation**. *Neurology* 2002, **59**(12):2007-2008.
782. Taylor RA, Simon EM, Marks HG, Scherer SS: **The CNS phenotype of X-linked Charcot-Marie-Tooth disease: more than a peripheral problem**. *Neurology* 2003, **61**(11):1475-1478.
783. Okada K, Fujiwara H, Tsuji S: **X-linked Charcot-Marie-Tooth disease with transient splenium lesion on MRI**. *Intern Med* 2006, **45**(1):33-34.
784. Anand G, Maheshwari N, Roberts D, Padeniya A, Hamilton-Ayers M, van der Knaap M, Fratter C, Jayawant S: **X-linked hereditary motor sensory neuropathy (type 1) presenting with a stroke-like episode**. *Dev Med Child Neurol* 2010, **52**(7):677-679.
785. Marques W, Jr., Sweeney JG, Wood NW, Wroe SJ, Marques W: **Central nervous system involvement in a novel connexin 32 mutation affecting identical twins**. *J Neurol Neurosurg Psychiatry* 1999, **66**(6):803-804.
786. Panas M, Kalfakis N, Karadimas C, Vassilopoulos D: **Episodes of generalized weakness in two sibs with the C164T mutation of the connexin 32 gene**. *Neurology* 2001, **57**(10):1906-1908.
787. Panas M, Karadimas C, Avramopoulos D, Vassilopoulos D: **Central nervous system involvement in four patients with Charcot-Marie-Tooth disease with connexin 32 extracellular mutations**. *J Neurol Neurosurg Psychiatry* 1998, **65**(6):947-948.

788. U King-Im JM, Yiu E, Donner EJ, Shroff M: **MRI findings in X-linked Charcot-Marie-Tooth disease associated with a novel connexin 32 mutation**. *Clinical radiology* 2011, **66**(5):471-474.
789. Sato K, Kubo S, Fujii H, Okamoto M, Takahashi K, Takamatsu K, Tanaka A, Kuriyama M: **Diffusion tensor imaging and magnetic resonance spectroscopy of transient cerebral white matter lesions in X-linked Charcot-Marie-Tooth disease**. *Journal of the Neurological Sciences* 2012, **316**(1-2):178-180.
790. Bahr M, Andres F, Timmerman V, Nelis ME, Van Broeckhoven C, Dichgans J: **Central visual, acoustic, and motor pathway involvement in a Charcot-Marie-Tooth family with an Asn205Ser mutation in the connexin 32 gene**. *J Neurol Neurosurg Psychiatry* 1999, **66**(2):202-206.
791. Mazzeo A, Di Leo R, Toscano A, Muglia M, Patitucci A, Messina C, Vita G: **Charcot-Marie-Tooth type X: unusual phenotype of a novel CX32 mutation**. *Eur J Neurol* 2008, **15**(10):1140-1142.
792. Halbrich M, Barnes J, Bunge M, Joshi C: **A V139M mutation also causes the reversible CNS phenotype in CMTX**. *Can J Neurol Sci* 2008, **35**(3):372-374.
793. Zhao Y, Xie Y, Zhu X, Wang H, Li Y, Li J: **Transient, recurrent, white matter lesions in x-linked Charcot-Marie-tooth disease with novel mutation of gap junction protein beta 1 gene in China: a case report**. *BMC Neurol* 2014, **14**(1):156.
794. Stancanelli C, Taioli F, Testi S, Fabrizi GM, Arena MG, Granata F, Russo M, Gentile L, Vita G, Mazzeo A: **Unusual features of central nervous system involvement in CMTX associated with a novel mutation of GJB1 gene**. *J Peripher Nerv Syst* 2012, **17**(4):407-411.
795. Weishaupt JH, Ganser C, Bahr M: **Inflammatory demyelinating CNS disorder in a case of X-linked Charcot-Marie-Tooth disease: positive response to natalizumab**. *Journal of neurology* 2012, **259**(9):1967-1969.
796. Hattori N, Yamamoto M, Yoshihara T, Koike H, Nakagawa M, Yoshikawa H, Ohnishi A, Hayasaka K, Onodera O, Baba M *et al*: **Demyelinating and axonal features of Charcot-Marie-Tooth disease with mutations of myelin-related proteins (PMP22, MPZ and Cx32): a clinicopathological study of 205 Japanese patients**. *Brain* 2003, **126**(Pt 1):134-151.
797. Li M, Cheng TS, Ho PW, Chan KH, Mak W, Cheung RT, Ramsden DB, Sham PC, Song Y, Ho SL: **-459C>T point mutation in 5' non-coding region of human GJB1 gene is linked to X-linked Charcot-Marie-Tooth neuropathy**. *J Peripher Nerv Syst* 2009, **14**(1):14-21.
798. Sander S, Nicholson GA, Ouvrier RA, McLeod JG, Pollard JD: **Charcot-Marie-Tooth disease: histopathological features of the peripheral myelin protein (PMP22) duplication (CMT1A) and connexin32 mutations (CMTX1)**. *Muscle Nerve* 1998, **21**(2):217-225.
799. Gutierrez A, England JD, Sumner AJ, Ferer S, Warner LE, Lupski JR, Garcia CA: **Unusual electrophysiological findings in X-linked dominant Charcot-Marie-Tooth disease**. *Muscle Nerve* 2000, **23**(2):182-188.
800. Vital A, Ferrer X, Lagueny A, Vandenberghe A, Latour P, Goizet C, Canron MH, Louiset P, Petry KG, Vital C: **Histopathological features of X-linked Charcot-Marie-Tooth disease in 8 patients from 6 families with different connexin32 mutations**. *J Peripher Nerv Syst* 2001, **6**(2):79-84.
801. Matsuyama W, Nakagawa M, Moritoyo T, Takashima H, Umehara F, Hirata K, Suehara M, Osame M: **Phenotypes of X-linked Charcot-Marie-Tooth disease and altered trafficking of mutant connexin 32 (GJB1)**. *J Hum Genet* 2001, **46**(6):307-313.
802. Kuntzer T, Dunand M, Schorderet DF, Vallat JM, Hahn AF, Bogousslavsky J: **Phenotypic expression of a Pro 87 to Leu mutation in the connexin 32 gene in a large Swiss family with Charcot-Marie-Tooth neuropathy**. *J Neurol Sci* 2003, **207**(1-2):77-86.
803. Takashima H, Nakagawa M, Umehara F, Hirata K, Suehara M, Mayumi H, Yoshishige K, Matsuyama W, Saito M, Jonosono M *et al*: **Gap junction protein beta 1 (GJB1) mutations and central nervous system symptoms in X-linked Charcot-Marie-Tooth disease**. *Acta Neurol Scand* 2003, **107**(1):31-37.
804. Scherer SS, Fischbeck KH: **Is CMTX an axonopathy?** *Neurology* 1999, **52**(2):432-433.
805. Tabaraud F, Lagrange E, Sindou P, Vandenberghe A, Levy N, Vallat JM: **Demyelinating X-linked Charcot-Marie-Tooth disease: unusual electrophysiological findings**. *Muscle Nerve* 1999, **22**(10):1442-1447.
806. Kleopa KA, Zamba-Papanicolaou E, Alevra X, Nicolaou P, Georgiou DM, Hadjisavvas A, Kyriakides T, Christodoulou K: **Phenotypic and cellular expression of two novel connexin32 mutations causing CMT1X**. *Neurology* 2006, **66**(3):396-402.
807. Kleopa KA, Scherer SS: **Molecular genetics of X-linked Charcot-Marie-Tooth disease**. *Neuromolecular medicine* 2006, **8**(1-2):107-122.
808. Miki Y, Tomiyama M, Haga R, Nishijima H, Suzuki C, Kurihara A, Sugimoto K, Hashiguchi A, Takashima H, Baba M: **A family with IVIg-responsive Charcot-Marie-Tooth disease**. *Journal of neurology* 2013, **260**(4):1147-1151.

809. Hahn AF, Ainsworth PJ, Bolton CF, Bilbao JM, Vallat JM: **Pathological findings in the x-linked form of Charcot-Marie-Tooth disease: a morphometric and ultrastructural analysis**. *Acta Neuropathol* 2001, **101**(2):129-139.
810. Ionasescu VV, Trofatter J, Haines JL, Summers AM, Ionasescu R, Searby C: **X-linked recessive Charcot-Marie-Tooth neuropathy: clinical and genetic study**. *Muscle Nerve* 1992, **15**(3):368-373.
811. Ionasescu VV, Trofatter J, Haines JL, Summers AM, Ionasescu R, Searby C: **Heterogeneity in X-linked recessive Charcot-Marie-Tooth neuropathy**. *Am J Hum Genet* 1991, **48**(6):1075-1083.
812. Ionasescu VV, Trofatter J, Haines JL, Ionasescu R, Searby C: **Mapping of the gene for X-linked dominant Charcot-Marie-Tooth neuropathy**. *Neurology* 1992, **42**(4):903-908.
813. Erwin WG: **A pedigree of sex-linked recessive peroneal atrophy**. *J Hered* 1944, **35**:24-26.
814. Rinaldi C, Grunseich C, Sevrioukova IF, Schindler A, Horkayne-Szakaly I, Lamperti C, Landoure G, Kennerson ML, Burnett BG, Bonnemann C *et al*: **Cowchock syndrome is associated with a mutation in apoptosis-inducing factor**. *Am J Hum Genet* 2012, **91**(6):1095-1102.
815. Joza N, Pospisilik JA, Hangen E, Hanada T, Modjtahedi N, Penninger JM, Kroemer G: **AIF: not just an apoptosis-inducing factor**. *Ann N Y Acad Sci* 2009, **1171**:2-11.
816. Ghezzi D, Sevrioukova I, Invernizzi F, Lamperti C, Mora M, D'Adamo P, Novara F, Zuffardi O, Uziel G, Zeviani M: **Severe X-linked mitochondrial encephalomyopathy associated with a mutation in apoptosis-inducing factor**. *Am J Hum Genet* 2010, **86**(4):639-649.
817. Cowchock FS, Duckett SW, Streletz LJ, Graziani LJ, Jackson LG: **X-linked motor-sensory neuropathy type-II with deafness and mental retardation: a new disorder**. *American journal of medical genetics* 1985, **20**(2):307-315.
818. Kim HJ, Sohn KM, Shy ME, Krajewski KM, Hwang M, Park JH, Jang SY, Won HH, Choi BO, Hong SH *et al*: **Mutations in PRPS1, which encodes the phosphoribosyl pyrophosphate synthetase enzyme critical for nucleotide biosynthesis, cause hereditary peripheral neuropathy with hearing loss and optic neuropathy (cmtx5)**. *Am J Hum Genet* 2007, **81**(3):552-558.
819. de Brouwer AP, van Bokhoven H, Nabuurs SB, Arts WF, Christodoulou J, Duley J: **PRPS1 mutations: four distinct syndromes and potential treatment**. *Am J Hum Genet* 2010, **86**(4):506-518.
820. Pauli RM: **Sensorineural deafness and peripheral neuropathy**. *Clin Genet* 1984, **26**(4):383-384.
821. Hagemoser K, Weinstein J, Bresnick G, Nellis R, Kirkpatrick S, Pauli RM: **Optic atrophy, hearing loss, and peripheral neuropathy**. *American journal of medical genetics* 1989, **33**(1):61-65.
822. Park J, Hyun YS, Kim YJ, Nam SH, Kim SH, Hong YB, Park JM, Chung KW, Choi BO: **Exome Sequencing Reveals a Novel PRPS1 Mutation in a Family with CMTX5 without Optic Atrophy**. *J Clin Neurol* 2013, **9**(4):283-288.
823. Kennerson ML, Yiu EM, Chuang DT, Kidambi A, Tso SC, Ly C, Chaudhry R, Drew AP, Rance G, Delatycki MB *et al*: **A new locus for X-linked dominant Charcot-Marie-Tooth disease (CMTX6) is caused by mutations in the pyruvate dehydrogenase kinase isoenzyme 3 (PDK3) gene**. *Human molecular genetics* 2013, **22**(7):1404-1416.
824. Reed LJ: **A trail of research from lipoic acid to alpha-keto acid dehydrogenase complexes**. *J Biol Chem* 2001, **276**(42):38329-38336.
825. Bowker-Kinley MM, Davis WI, Wu P, Harris RA, Popov KM: **Evidence for existence of tissue-specific regulation of the mammalian pyruvate dehydrogenase complex**. *Biochem J* 1998, **329 (Pt 1)**:191-196.
826. Rossi A, Paradiso C, Cioni R, Rizzuto N, Guazzi G: **Charcot-Marie-Tooth disease: study of a large kinship with an intermediate form**. *J Neurol* 1985, **232**(2):91-98.
827. Verhoeven K, Villanova M, Rossi A, Malandrini A, De Jonghe P, Timmerman V: **Localization of the gene for the intermediate form of Charcot-Marie-Tooth to chromosome 10q24.1-q25.1**. *American journal of human genetics* 2001, **69**(4):889-894.
828. Villanova M, Timmerman V, De Jonghe P, Malandrini A, Rizzuto N, Van Broeckhoven C, Guazzi G, Rossi A: **Charcot-Marie-Tooth disease: an intermediate form**. *Neuromuscul Disord* 1998, **8**(6):392-393.
829. Kennerson ML, Zhu D, Gardner RJ, Storey E, Merory J, Robertson SP, Nicholson GA: **Dominant intermediate Charcot-Marie-Tooth neuropathy maps to chromosome 19p12-p13.2**. *Am J Hum Genet* 2001, **69**(4):883-888.
830. Jordanova A, Irobi J, Thomas FP, Van Dijck P, Meerschaert K, Dewil M, Dierick I, Jacobs A, De Vriendt E, Guergueltcheva V *et al*: **Disrupted function and axonal distribution of mutant tyrosyl-tRNA synthetase in dominant intermediate Charcot-Marie-Tooth neuropathy**. *Nat Genet* 2006, **38**(2):197-202.

831. Jordanova A, Thomas FP, Guergueltcheva V, Tournev I, Gondim FA, Ishpekova B, De Vriendt E, Jacobs A, Litvinenko I, Ivanova N *et al*: **Dominant intermediate Charcot-Marie-Tooth type C maps to chromosome 1p34-p35**. *Am J Hum Genet* 2003, **73**(6):1423-1430.
832. Mastaglia FL, Nowak KJ, Stell R, Phillips BA, Edmondston JE, Dorosz SM, Wilton SD, Hallmayer J, Kakulas BA, Laing NG: **Novel mutation in the myelin protein zero gene in a family with intermediate hereditary motor and sensory neuropathy**. *J Neurol Neurosurg Psychiatry* 1999, **67**(2):174-179.
833. Luigetti M, Modoni A, Renna R, Silvestri G, Ricci E, Montano N, Tasca G, Papacci M, Monforte M, Conte A *et al*: **A case of CMT 1B due to Val 102/fs null mutation of the MPZ gene presenting as hyperCKemia**. *Clin Neurol Neurosurg* 2010, **112**(9):794-797.
834. Boyer O, Benoit G, Gribouval O, Nevo F, Tete MJ, Dantal J, Gilbert-Dussardier B, Touchard G, Karras A, Presne C *et al*: **Mutations in INF2 are a major cause of autosomal dominant focal segmental glomerulosclerosis**. *J Am Soc Nephrol* 2011, **22**(2):239-245.
835. Lemieux G, Neemeh JA: **Charcot-Marie-Tooth disease and nephritis**. *Can Med Assoc J* 1967, **97**(20):1193-1198.
836. Boyer O, Nevo F, Plaisier E, Funalot B, Gribouval O, Benoit G, Cong EH, Arrondel C, Tete MJ, Montjean R *et al*: **INF2 mutations in Charcot-Marie-Tooth disease with glomerulopathy**. *The New England journal of medicine* 2011, **365**(25):2377-2388.
837. Rodriguez PQ, Lohkamp B, Celsi G, Mache CJ, Auer-Grumbach M, Wernerson A, Hamajima N, Tryggvason K, Patrakka J: **Novel INF2 mutation p. L77P in a family with glomerulopathy and Charcot-Marie-Tooth neuropathy**. *Pediatr Nephrol* 2013, **28**(2):339-343.
838. Caridi G, Lugani F, Dagnino M, Gigante M, Iolascon A, Falco M, Graziano C, Benetti E, Dugo M, Del Prete D *et al*: **Novel INF2 mutations in an Italian cohort of patients with focal segmental glomerulosclerosis, renal failure and Charcot-Marie-Tooth neuropathy**. *Nephrol Dial Transplant* 2014, **29 Suppl 4**:iv80-86.
839. Soong BW, Huang YH, Tsai PC, Huang CC, Pan HC, Lu YC, Chien HJ, Liu TT, Chang MH, Lin KP *et al*: **Exome Sequencing Identifies GNB4 Mutations as a Cause of Dominant Intermediate Charcot-Marie-Tooth Disease**. *American journal of human genetics* 2013, **92**(3):422-430.
840. Lee YC, Lee TC, Lin KP, Lin MW, Chang MH, Soong BW: **Clinical characterization and genetic analysis of a possible novel type of dominant Charcot-Marie-Tooth disease**. *Neuromuscul Disord* 2010, **20**(8):534-539.
841. Chung KW, Hyun YS, Lee HJ, Jung HK, Koo H, Yoo JH, Kim SB, Park CI, Kim HN, Choi BO: **Two recessive intermediate Charcot-Marie-Tooth patients with GDAP1 mutations**. *Journal of the peripheral nervous system : JPNS* 2011, **16**(2):143-146.
842. Kabzinska D, Niemann A, Drac H, Huber N, Potulska-Chromik A, Hausmanowa-Petrusewicz I, Suter U, Kochanski A: **A new missense GDAP1 mutation disturbing targeting to the mitochondrial membrane causes a severe form of AR-CMT2C disease**. *Neurogenetics* 2011, **12**(2):145-153.
843. McLaughlin HM, Sakaguchi R, Liu C, Igarashi T, Pehlivan D, Chu K, Iyer R, Cruz P, Cherukuri PF, Hansen NF *et al*: **Compound heterozygosity for loss-of-function lysyl-tRNA synthetase mutations in a patient with peripheral neuropathy**. *Am J Hum Genet* 2010, **87**(4):560-566.
844. Robinson JC, Kerjan P, Mirande M: **Macromolecular assemblage of aminoacyl-tRNA synthetases: quantitative analysis of protein-protein interactions and mechanism of complex assembly**. *J Mol Biol* 2000, **304**(5):983-994.
845. Santos-Cortez RL, Lee K, Azeem Z, Antonellis PJ, Pollock LM, Khan S, Irfanullah, Andrade-Elizondo PB, Chiu I, Adams MD *et al*: **Mutations in KARS, encoding lysyl-tRNA synthetase, cause autosomal-recessive nonsyndromic hearing impairment DFNB89**. *Am J Hum Genet* 2013, **93**(1):132-140.
846. Kim HJ, Hong YB, Park JM, Choi YR, Kim YJ, Yoon BR, Koo H, Yoo JH, Kim SB, Park M *et al*: **Mutations in the PLEKHG5 gene is relevant with autosomal recessive intermediate Charcot-Marie-Tooth disease**. *Orphanet J Rare Dis* 2013, **8**:104.
847. Azzedine H, Zavadakova P, Plante-Bordeneuve V, Vaz Pato M, Pinto N, Bartesaghi L, Zenker J, Poirot O, Bernard-Marissal N, Arnaud Gouttenoire E *et al*: **PLEKHG5 deficiency leads to an intermediate form of autosomal-recessive Charcot-Marie-Tooth disease**. *Hum Mol Genet* 2013, **22**(20):4224-4232.
848. Maystadt I, Rezsohazy R, Barkats M, Duque S, Vannuffel P, Remacle S, Lambert B, Najimi M, Sokal E, Munnich A *et al*: **The nuclear factor kappaB-activator gene PLEKHG5 is mutated in a form of autosomal recessive lower motor neuron disease with childhood onset**. *Am J Hum Genet* 2007, **81**(1):67-76.
849. Rizzuto R, Nakase H, Darras B, Francke U, Fabrizi GM, Mengel T, Walsh F, Kadenbach B, DiMauro S, Schon EA: **A gene specifying subunit VIII of human cytochrome c oxidase is localized to chromosome 11 and is expressed in both muscle and non-muscle tissues**. *J Biol Chem* 1989, **264**(18):10595-10600.

850. Vucic S, Kennerson M, Zhu D, Miedema E, Kok C, Nicholson GA: **CMT with pyramidal features. Charcot-Marie-Tooth**. *Neurology* 2003, **60**(4):696-699.
851. Frith JA, McLeod JG, Nicholson GA, Yang F: **Peroneal muscular atrophy with pyramidal tract features (hereditary motor and sensory neuropathy type V): a clinical, neurophysiological, and pathological study of a large kindred**. *J Neurol Neurosurg Psychiatry* 1994, **57**(11):1343-1346.
852. Mostacciuolo ML, Rampoldi L, Righetti E, Vazza G, Schiavon F, Angelini C: **Hereditary spastic paraplegia associated with peripheral neuropathy: a distinct clinical and genetic entity**. *Neuromuscul Disord* 2000, **10**(7):497-502.
853. Passamonti L, Muglia M, Magariello A, Bellesi M, Conforti FL, Mazzei R, Patitucci A, Gabriele AL, Sprovieri T, Peluso G *et al*: **Further evidence of genetic heterogeneity in autosomal dominant distal motor neuronopathy**. *Neuromuscul Disord* 2004, **14**(11):705-710.
854. Chance PF, Rabin BA, Ryan SG, Ding Y, Scavina M, Crain B, Griffin JW, Cornblath DR: **Linkage of the gene for an autosomal dominant form of juvenile amyotrophic lateral sclerosis to chromosome 9q34**. *Am J Hum Genet* 1998, **62**(3):633-640.
855. Zhu D, Kennerson ML, Walizada G, Zuchner S, Vance JM, Nicholson GA: **Charcot-Marie-Tooth with pyramidal signs is genetically heterogeneous: families with and without MFN2 mutations**. *Neurology* 2005, **65**(3):496-497.
856. Chen YZ, Bennett CL, Huynh HM, Blair IP, Puls I, Irobi J, Dierick I, Abel A, Kennerson ML, Rabin BA *et al*: **DNA/RNA helicase gene mutations in a form of juvenile amyotrophic lateral sclerosis (ALS4)**. *Am J Hum Genet* 2004, **74**(6):1128-1135.
857. van de Warrenburg BP, Scheffer H, van Eijk JJ, Versteeg MH, Kremer H, Zwarts MJ, Schelhaas HJ, van Engelen BG: **BSCL2 mutations in two Dutch families with overlapping Silver syndrome-distal hereditary motor neuropathy**. *Neuromuscul Disord* 2006, **16**(2):122-125.
858. Muglia M, Magariello A, Citrigno L, Passamonti L, Sprovieri T, Conforti FL, Mazzei R, Patitucci A, Gabriele AL, Ungaro C *et al*: **A novel locus for dHMN with pyramidal features maps to chromosome 4q34.3-q35.2**. *Clin Genet* 2008, **73**(5):486-491.
859. Gopinath S, Blair IP, Kennerson ML, Durnall JC, Nicholson GA: **A novel locus for distal motor neuron degeneration maps to chromosome 7q34-q36**. *Hum Genet* 2007, **121**(5):559-564.
860. Middleton LT, Christodoulou K, Mubaidin A, Zamba E, Tsingis M, Kyriacou K, Abu-Sheikh S, Kyriakides T, Neocleous V, Georgiou DM *et al*: **Distal hereditary motor neuronopathy of the Jerash type**. *Ann N Y Acad Sci* 1999, **883**:439-442.
861. Vizioli F: **Dell' atrofia musculare progressiva nevrotica**. *Boll Acad Med-Chir Naples* 1889:173-180.
862. Ballet MMG, Rose F: **Un cas d'amyotrophie du type Charcot-Marie avec atrophie des nerfs optiques**. *Rev Neurol (Paris)* 1904, **12**:522-524.
863. Milhorat AT: **Studies in diseases of muscles. XIV. Progressive muscular atrophy of peroneal type associated with atrophy of the optic nerves; report on a family**. *Arch Neurol Psychiat* 1943, **50**:279-287.
864. Schneider DE, Abeles MM: **Charcot-Marie-Tooth disease with primary optic atrophy: report of two cases occurring in brothers**. *J Nerv Ment Dis* 1937, **85**:541-547.
865. Barreira AA, Junior EC, Junior WM, Herrera RF: **Hereditary sensorimotor neuropathy associated with optic atrophy (type VI HSMN)**. *J Neurol Sci* 1990, **98 (Suppl)**:366.
866. Ippel EF, Wittebol-Post D, Jennekens FG, Bijlsma JB: **Genetic heterogeneity of hereditary motor and sensory neuropathy type VI**. *J Child Neurol* 1995, **10**(6):459-463.
867. Hoyt WF: **Charcot-Marie-Tooth disease with primary optic atrophy; report of a case**. *Arch Ophthalmol* 1960, **64**:925-928.
868. Chalmers RM, Bird AC, Harding AE: **Autosomal dominant optic atrophy with asymptomatic peripheral neuropathy**. *J Neurol Neurosurg Psychiatry* 1996, **60**(2):195-196.
869. Voo I, Allf BE, Udar N, Silva-Garcia R, Vance J, Small KW: **Hereditary motor and sensory neuropathy type VI with optic atrophy**. *Am J Ophthalmol* 2003, **136**(4):670-677.
870. Zuchner S, De Jonghe P, Jordanova A, Claeys KG, Guergueltcheva V, Cherninkova S, Hamilton SR, Van Stavern G, Krajewski KM, Stajich J *et al*: **Axonal neuropathy with optic atrophy is caused by mutations in mitofusin 2**. *Annals of neurology* 2006, **59**(2):276-281.
871. Antonicka H, Ostergaard E, Sasarman F, Weraarpachai W, Wibrand F, Pedersen AMB, Rodenburg RJ, Van der Knaap MS, Smeitink JAM, Chrzanowska-Lightowlers ZM *et al*: **Mutations in C12orf65 in patients with encephalomyopathy and a mitochondrial translation defect**. *Eur J Med Genet* 2010, **87**:115-122.

872. Tucci A, Liu YT, Preza E, Pitceathly RD, Chalasani A, Plagnol V, Land JM, Trabzuni D, Ryten M, Jaunmuktane Z *et al*: **Novel C12orf65 mutations in patients with axonal neuropathy and optic atrophy**. *J Neurol Neurosurg Psychiatry* 2013.
873. MacDermot KD, Walker RW: **Autosomal recessive hereditary motor and sensory neuropathy with mental retardation, optic atrophy and pyramidal signs**. *J Neurol Neurosurg Psychiatry* 1987, **50**(10):1342-1347.
874. Irobi J, Dierick I, Jordanova A, Claeys KG, De Jonghe P, Timmerman V: **Unraveling the genetics of distal hereditary motor neuronopathies**. *Neuromolecular medicine* 2006, **8**(1-2):131-146.
875. Devic P, Petiot P, Mauguiere F: **Spinal Charcot-Marie-Tooth disease: a reappraisal**. *Muscle Nerve* 2012, **46**(4):604-609.
876. Devic P, Petiot P: **Les amyotrophies spinales distales**. *Revue Neurologique* 2011, **167**(11):781-790.
877. Harding AE: **Inherited neuronal atrophy and degeneration predominantly of lower motorneurons**. In: *Peripheral neuropathy.* Edited by Dyck PJ, Thomas PK, Griffin JW, Low PA, Podulso JF. Philadelphia: WB Saunders; 1993: 1051-1064.
878. Rossor AM, Kalmar B, Greensmith L, Reilly MM: **The distal hereditary motor neuropathies**. *J Neurol Neurosurg Psychiatry* 2012, **83**(1):6-14.
879. Amick LD, Smith HL, Johnson WW: **An unusual spectrum of progressive spinal muscular atrophy**. *Acta Neurol Scand* 1966, **42**(3):275-295.
880. D'Alessandro R, Montagna P, Govoni E, Pazzaglia P: **Benign familial spinal muscular atrophy with hypertrophy of the calves**. *Arch Neurol* 1982, **39**(10):657-660.
881. Jansen PH, Joosten EM, Jaspar HH, Vingerhoets HM: **A rapidly progressive autosomal dominant scapulohumeral form of spinal muscular atrophy**. *Ann Neurol* 1986, **20**(4):538-540.
882. Srivastava AK, Renusch SR, Naiman NE, Gu S, Sneh A, Arnold WD, Sahenk Z, Kolb SJ: **Mutant HSPB1 overexpression in neurons is sufficient to cause age-related motor neuronopathy in mice**. *Neurobiol Dis* 2012, **47**(2):163-173.
883. Meadows JC, Marsden CD: **A distal form of chronic spinal muscular atrophy**. *Neurology* 1969, **19**(1):53-58.
884. Christodoulou K, Kyriakides T, Hristova AH, Georgiou DM, Kalaydjieva L, Yshpekova B, Ivanova T, Weber JL, Middleton LT: **Mapping of a distal form of spinal muscular atrophy with upper limb predominance to chromosome 7p**. *Hum Mol Genet* 1995, **4**(9):1629-1632.
885. Sambuughin N, Sivakumar K, Selenge B, Lee HS, Friedlich D, Baasanjav D, Dalakas MC, Goldfarb LG: **Autosomal dominant distal spinal muscular atrophy type V (dSMA-V) and Charcot-Marie-Tooth disease type 2D (CMT2D) segregate within a single large kindred and map to a refined region on chromosome 7p15**. *J Neurol Sci* 1998, **161**(1):23-28.
886. Timme W: **Progressive muscular dystrophy as an endocrine disease**. *Arch Intern Med* 1917, **19**:79-104.
887. Saul RA, Meyer LC: **Autosomal dominant spinal muscular atrophy in three generations**. *Proc Greenwood Genet Center* 1985, **4**:13-15.
888. Harms MB, Allred P, Gardner R, Jr., Fernandes Filho JA, Florence J, Pestronk A, Al-Lozi M, Baloh RH: **Dominant spinal muscular atrophy with lower extremity predominance: linkage to 14q32**. *Neurology* 2010, **75**(6):539-546.
889. Harms MB, Ori-McKenney KM, Scoto M, Tuck EP, Bell S, Ma D, Masi S, Allred P, Al-Lozi M, Reilly MM *et al*: **Mutations in the tail domain of DYNC1H1 cause dominant spinal muscular atrophy**. *Neurology* 2012, **78**(22):1714-1720.
890. Blumen SC, Astord S, Robin V, Vignaud L, Toumi N, Cieslik A, Achiron A, Carasso RL, Gurevich M, Braverman I *et al*: **A rare recessive distal hereditary motor neuropathy with HSJ1 chaperone mutation**. *Ann Neurol* 2012, **71**(4):509-519.
891. Howarth JL, Kelly S, Keasey MP, Glover CP, Lee YB, Mitrophanous K, Chapple JP, Gallo JM, Cheetham ME, Uney JB: **Hsp40 molecules that target to the ubiquitin-proteasome system decrease inclusion formation in models of polyglutamine disease**. *Mol Ther* 2007, **15**(6):1100-1105.
892. Gess B, Auer-Grumbach M, Schirmacher A, Strom T, Zitzelsberger M, Rudnik-Schoneborn S, Rohr D, Halfter H, Young P, Senderek J: **HSJ1-related hereditary neuropathies: Novel mutations and extended clinical spectrum**. *Neurology* 2014.
893. Cui X, Wang Y, Tang Y, Liu Y, Zhao L, Deng J, Xu G, Peng X, Ju S, Liu G *et al*: **Seipin ablation in mice results in severe generalized lipodystrophy**. *Hum Mol Genet* 2011, **20**(15):3022-3030.
894. Guillen-Navarro E, Sanchez-Iglesias S, Domingo-Jimenez R, Victoria B, Ruiz-Riquelme A, Rabano A, Loidi L, Beiras A, Gonzalez-Mendez B, Ramos A *et al*: **A new seipin-associated neurodegenerative syndrome**. *J Med Genet* 2013, **50**(6):401-409.

895. Auer-Grumbach M, Loscher WN, Wagner K, Petek E, Korner E, Offenbacher H, Hartung HP: **Phenotypic and genotypic heterogeneity in hereditary motor neuronopathy type V: a clinical, electrophysiological and genetic study**. *Brain* 2000, **123 (Pt 8)**:1612-1623.
896. Windpassinger C, Auer-Grumbach M, Irobi J, Patel H, Petek E, Horl G, Malli R, Reed JA, Dierick I, Verpoorten N *et al*: **Heterozygous missense mutations in BSCL2 are associated with distal hereditary motor neuropathy and Silver syndrome**. *Nat Genet* 2004, **36**(3):271-276.
897. Windpassinger C, Wagner K, Petek E, Fischer R, Auer-Grumbach M: **Refinement of the Silver syndrome locus on chromosome 11q12-q14 in four families and exclusion of eight candidate genes**. *Hum Genet* 2003, **114**(1):99-109.
898. Ito D, Suzuki N: **[Seipin/BSCL2-related motor neuron disease: Seipinopathy is a novel conformational disease associated with endoplasmic reticulum stress]**. *Rinsho Shinkeigaku* 2007, **47**(6):329-335.
899. Brusse E, Majoor-Krakauer D, de Graaf BM, Visser GH, Swagemakers S, Boon AJ, Oostra BA, Bertoli-Avella AM: **A novel 16p locus associated with BSCL2 hereditary motor neuronopathy: a genetic modifier?** *Neurogenetics* 2009, **10**(4):289-297.
900. Chaudhry R, Kidambi A, Brewer MH, Antonellis A, Mathews K, Nicholson G, Kennerson M: **Re-analysis of an original CMTX3 family using exome sequencing identifies a known BSCL2 mutation**. *Muscle Nerve* 2013, **47**(6):922-924.
901. Kolb SJ, Snyder PJ, Poi EJ, Renard EA, Bartlett A, Gu S, Sutton S, Arnold WD, Freimer ML, Lawson VH *et al*: **Mutant small heat shock protein B3 causes motor neuropathy: utility of a candidate gene approach**. *Neurology* 2010, **74**(6):502-506.
902. Boylan KB, Cornblath DR, Glass JD, Alderson K, Kuncl RW, Kleyn PW, Gilliam TC: **Autosomal dominant distal spinal muscular atrophy in four generations**. *Neurology* 1995, **45**(4):699-704.
903. Sumner CJ, d'Ydewalle C, Wooley J, Fawcett KA, Hernandez D, Gardiner AR, Kalmar B, Baloh RH, Gonzalez M, Zuchner S *et al*: **A dominant mutation in FBXO38 causes distal spinal muscular atrophy with calf predominance**. *Am J Hum Genet* 2013, **93**(5):976-983.
904. Smaldone S, Laub F, Else C, Dragomir C, Ramirez F: **Identification of MoKA, a novel F-box protein that modulates Kruppel-like transcription factor 7 activity**. *Mol Cell Biol* 2004, **24**(3):1058-1069.
905. Skaar JR, Pagano M: **Control of cell growth by the SCF and APC/C ubiquitin ligases**. *Curr Opin Cell Biol* 2009, **21**(6):816-824.
906. Skowyra D, Craig KL, Tyers M, Elledge SJ, Harper JW: **F-box proteins are receptors that recruit phosphorylated substrates to the SCF ubiquitin-ligase complex**. *Cell* 1997, **91**(2):209-219.
907. Pearn J, Hudgson P: **Distal spinal muscular atrophy. A clinical and genetic study of 8 kindreds**. *J Neurol Sci* 1979, **43**(2):183-191.
908. Viollet L, Barois A, Rebeiz JG, Rifai Z, Burlet P, Zarhrate M, Vial E, Dessainte M, Estournet B, Kleinknecht B *et al*: **Mapping of autosomal recessive chronic distal spinal muscular atrophy to chromosome 11q13**. *Ann Neurol* 2002, **51**(5):585-592.
909. Viollet L, Zarhrate M, Maystadt I, Estournet-Mathiaut B, Barois A, Desguerre I, Mayer M, Chabrol B, LeHeup B, Cusin V *et al*: **Refined genetic mapping of autosomal recessive chronic distal spinal muscular atrophy to chromosome 11q13.3 and evidence of linkage disequilibrium in European families**. *Eur J Hum Genet* 2004, **12**(6):483-488.
910. Hurt CM, Bjork S, Ho VK, Gilsbach R, Hein L, Angelotti T: **REEP1 and REEP2 proteins are preferentially expressed in neuronal and neuronal-like exocytotic tissues**. *Brain Res* 2014, **1545**:12-22.
911. Beetz C, Schule R, Deconinck T, Tran-Viet KN, Zhu H, Kremer BP, Frints SG, van Zelst-Stams WA, Byrne P, Otto S *et al*: **REEP1 mutation spectrum and genotype/phenotype correlation in hereditary spastic paraplegia type 31**. *Brain* 2008, **131**(Pt 4):1078-1086.
912. Goizet C, Depienne C, Benard G, Boukhris A, Mundwiller E, Sole G, Coupry I, Pilliod J, Martin-Negrier ML, Fedirko E *et al*: **REEP1 mutations in SPG31: frequency, mutational spectrum, and potential association with mitochondrial morpho-functional dysfunction**. *Hum Mutat* 2011, **32**(10):1118-1127.
913. Beetz C, Pieber TR, Hertel N, Schabhuttl M, Fischer C, Trajanoski S, Graf E, Keiner S, Kurth I, Wieland T *et al*: **Exome sequencing identifies a REEP1 mutation involved in distal hereditary motor neuropathy type V**. *Am J Hum Genet* 2012, **91**(1):139-145.
914. Grohmann K, Varon R, Stolz P, Schuelke M, Janetzki C, Bertini E, Bushby K, Muntoni F, Ouvrier R, Van Maldergem L *et al*: **Infantile spinal muscular atrophy with respiratory distress type 1 (SMARD1)**. *Ann Neurol* 2003, **54**(6):719-724.

915. Novelli G, Capon F, Tamisari L, Grandi E, Angelini C, Guerrini P, Dallapiccola B: **Neonatal spinal muscular atrophy with diaphragmatic paralysis is unlinked to 5q11.2-q13**. *J Med Genet* 1995, **32**(3):216-219.
916. Grohmann K, Wienker TF, Saar K, Rudnik-Schoneborn S, Stoltenburg-Didinger G, Rossi R, Novelli G, Nurnberg G, Pfeufer A, Wirth B *et al*: **Diaphragmatic spinal muscular atrophy with respiratory distress is heterogeneous, and one form Is linked to chromosome 11q13-q21**. *Am J Hum Genet* 1999, **65**(5):1459-1462.
917. McEntagart M, Norton N, Williams H, Teare MD, Dunstan M, Baker P, Houlden H, Reilly M, Wood N, Harper PS *et al*: **Localization of the gene for distal hereditary motor neuronopathy VII (dHMN-VII) to chromosome 2q14**. *Am J Hum Genet* 2001, **68**(5):1270-1276.
918. Barwick KE, Wright J, Al-Turki S, McEntagart MM, Nair A, Chioza B, Al-Memar A, Modarres H, Reilly MM, Dick KJ *et al*: **Defective presynaptic choline transport underlies hereditary motor neuropathy**. *Am J Hum Genet* 2012, **91**(6):1103-1107.
919. Apparsundaram S, Ferguson SM, George AL, Jr., Blakely RD: **Molecular cloning of a human, hemicholinium-3-sensitive choline transporter**. *Biochem Biophys Res Commun* 2000, **276**(3):862-867.
920. Young ID, Harper PS: **Hereditary distal spinal muscular atrophy with vocal cord paralysis**. *J Neurol Neurosurg Psychiatry* 1980, **43**(5):413-418.
921. Serratrice G, Pellissier JF, Gastaut JL, Desnuelle C: **Amyotrophie spinale chronique avec paralysie des cordes vocales: syndrome de Young et Harper**. *Rev Neurol (Paris)* 1984, **140**(11):657-658.
922. Pridmore C, Baraitser M, Brett EM, Harding AE: **Distal spinal muscular atrophy with vocal cord paralysis**. *J Med Genet* 1992, **29**(3):197-199.
923. Boltshauser E, Lang W, Spillmann T, Hof E: **Hereditary distal muscular atrophy with vocal cord paralysis and sensorineural hearing loss: a dominant form of spinal muscular atrophy?** *J Med Genet* 1989, **26**(2):105-108.
924. Holzbaur EL, Vallee RB: **DYNEINS: molecular structure and cellular function**. *Annu Rev Cell Biol* 1994, **10**:339-372.
925. Puls I, Jonnakuty C, LaMonte BH, Holzbaur EL, Tokito M, Mann E, Floeter MK, Bidus K, Drayna D, Oh SJ *et al*: **Mutant dynactin in motor neuron disease**. *Nat Genet* 2003, **33**(4):455-456.
926. Kennerson ML, Nicholson GA, Kaler SG, Kowalski B, Mercer JF, Tang J, Llanos RM, Chu S, Takata RI, Speck-Martins CE *et al*: **Missense mutations in the copper transporter gene ATP7A cause X-linked distal hereditary motor neuropathy**. *American journal of human genetics* 2010, **86**(3):343-352.
927. Vulpe C, Levinson B, Whitney S, Packman S, Gitschier J: **Isolation of a candidate gene for Menkes disease and evidence that it encodes a copper-transporting ATPase**. *Nat Genet* 1993, **3**(1):7-13.
928. Takata RI, Speck Martins CE, Passosbueno MR, Abe KT, Nishimura AL, Da Silva MD, Monteiro A, Jr., Lima MI, Kok F, Zatz M: **A new locus for recessive distal spinal muscular atrophy at Xq13.1-q21**. *J Med Genet* 2004, **41**(3):224-229.
929. Kennerson M, Nicholson G, Kowalski B, Krajewski K, El-Khechen D, Feely S, Chu S, Shy M, Garbern J: **X-linked distal hereditary motor neuropathy maps to the DSMAX locus on chromosome Xq13.1-q21**. *Neurology* 2009, **72**(3):246-252.
930. Moreira MC, Klur S, Watanabe M, Nemeth AH, Le Ber I, Moniz JC, Tranchant C, Aubourg P, Tazir M, Schols L *et al*: **Senataxin, the ortholog of a yeast RNA helicase, is mutant in ataxia-ocular apraxia 2**. *Nat Genet* 2004, **36**(3):225-227.
931. Suraweera A, Lim Y, Woods R, Birrell GW, Nasim T, Becherel OJ, Lavin MF: **Functional role for senataxin, defective in ataxia oculomotor apraxia type 2, in transcriptional regulation**. *Hum Mol Genet* 2009, **18**(18):3384-3396.
932. Myrianthopoulos NC, Lane MH, Silberberg DH, Vincent BL: **Nerve Conduction and Other Studies in Families with Charcot-Marie-Tooth Disease**. *Brain* 1964, **87**:589-608.
933. De Jonghe P, Auer-Grumbach M, Irobi J, Wagner K, Plecko B, Kennerson M, Zhu D, De Vriendt E, Van Gerwen V, Nicholson G *et al*: **Autosomal dominant juvenile amyotrophic lateral sclerosis and distal hereditary motor neuronopathy with pyramidal tract signs: synonyms for the same disorder?** *Brain* 2002, **125**(Pt 6):1320-1325.
934. Rabin BA, Griffin JW, Crain BJ, Scavina M, Chance PF, Cornblath DR: **Autosomal dominant juvenile amyotrophic lateral sclerosis**. *Brain* 1999, **122 (Pt 8)**:1539-1550.
935. Harding AE, Thomas PK: **Hereditary distal spinal muscular atrophy. A report on 34 cases and a review of the literature**. *J Neurol Sci* 1980, **45**(2-3):337-348.

936. Christodoulou K, Zamba E, Tsingis M, Mubaidin A, Horani K, Abu-Sheik S, El-Khateeb M, Kyriacou K, Kyriakides T, Al-Qudah AK *et al*: **A novel form of distal hereditary motor neuronopathy maps to chromosome 9p21.1-p12**. *Ann Neurol* 2000, **48**(6):877-884.
937. Berciano J, Baets J, Gallardo E, Zimon M, Garcia A, Lopez-Laso E, Combarros O, Infante J, Timmerman V, Jordanova A *et al*: **Reduced penetrance in hereditary motor neuropathy caused by TRPV4 Arg269Cys mutation**. *J Neurol* 2011, **258**(8):1413-1421.
938. Lupski JR, Wise CA, Kuwano A, Pentao L, Parke JT, Glaze DG, Ledbetter DH, Greenberg F, Patel PI: **Gene dosage is a mechanism for Charcot-Marie-Tooth disease type 1A**. *Nat Genet* 1992, **1**(1):29-33.
939. Meretoja P, Silander K, Kalimo H, Aula P, Meretoja A, Savontaus ML: **Epidemiology of hereditary neuropathy with liability to pressure palsies (HNPP) in south western Finland**. *Neuromuscul Disord* 1997, **7**(8):529-532.
940. Chance PF: **Inherited focal, episodic neuropathies: hereditary neuropathy with liability to pressure palsies and hereditary neuralgic amyotrophy**. *Neuromolecular Med* 2006, **8**(1-2):159-174.
941. Koehler PJ: **Hereditary neuropathy with liability to pressure palsies: the first publication (1947)**. *Neurology* 2003, **60**(7):1211-1213.
942. De Jong JGY: **Over families met hereditarie disposite tot het optreten van neuritiden, gecorreleard met migraine**. *Psychiatr Neurol Bull* 1947, **50**:60-76.
943. Koehler PJ, Baas F: **Hereditary neuropathy with liability to pressure palsies. Diagnosis in the first family (1947) confirmed**. *J Peripher Nerv Syst* 2012, **17**(4):412-413.
944. Davies DM: **Recurrent peripheral nerve palsies in a family**. *Lancet* 1954, **267**(6832):266-268.
945. Earl CJ, Fullerton PM, Wakefield GS, Schutta HS: **Hereditary Neuropathy, with Liability to Pressure Palsies; a Clinical and Electrophysiological Study of Four Families**. *Q J Med* 1964, **33**:481-498.
946. Staal A, de Weerdt CJ, Went LN: **Hereditary compression syndrome of peripheral nerves**. *Neurology* 1965, **15**(11):1008-1017.
947. Roos D, Thygesen P: **Familial recurrent polyneuropathy. A family and a survey**. *Brain* 1972, **95**(2):235-248.
948. Wahle H, Tonnis D: **Familiare Anfalligkeit gegenuber Druckschadigungen peripherer Nerven**. *Fortschr Neurol Psychiatr* 1958, **26**(7):371-376.
949. Mouton P, Tardieu S, Gouider R, Birouk N, Maisonobe T, Dubourg O, Brice A, LeGuern E, Bouche P: **Spectrum of clinical and electrophysiologic features in HNPP patients with the 17p11.2 deletion**. *Neurology* 1999, **52**(7):1440-1446.
950. Cruz-Martinez A, Bort S, Arpa J, Palau F: **Hereditary neuropathy with liability to pressure palsies (HNPP) revealed after weight loss**. *Eur Neurol* 1997, **37**(4):257-260.
951. Kalfakis N, Panas M, Karadima G, Floroskufi P, Kokolakis N, Vassilopoulos D: **Hereditary neuropathy with liability to pressure palsies emerging during vincristine treatment**. *Neurology* 2002, **59**(9):1470-1471.
952. Hardon WJ, Van Alfen N, Zwarts MJ, Rotteveel JJ: **Hereditary neuropathy with liability to pressure palsies in a toddler**. *Neurology* 2002, **59**(12):2008.
953. Sobreira I, Sousa C, Raposo A, Soares MR, Soudo A, Dias AI: **Hereditary neuropathy with liability to pressure palsy presenting with hand drop in a young child**. *Case Rep Pediatr* 2012, **2012**:382657.
954. Gyorgy I, Biro A, Mechler F, Molnar MJ: **Hereditary neuropathy with liability to pressure palsy in childhood**. *Ideggyogy Sz* 2008, **61**(11-12):423-425.
955. Bayrak AO, Battaloglu E, Turker H, Baris I, Oztas G: **Hereditary neuropathy with liability to pressure palsy (HNPP) in childhood: a case study emphasizing the relevance of detailed electrophysiological examination for suspected HNPP in the first decade**. *Brain Dev* 2009, **31**(6):445-448.
956. Antonini G, Luchetti A, Mastrangelo M, Ciambra GL, Di Netta S, Taioli F, Fabrizi GM, Iannetti P: **Early-onset hereditary neuropathy with liability to pressure palsy**. *Neuropediatrics* 2007, **38**(1):50-54.
957. Kawaguchi N, Suzuki N, Tateyama M, Takai Y, Misu T, Nakashima I, Itoyama Y, Aoki M: **Two cases of elderly-onset hereditary neuropathy with liability to pressure palsy manifesting bilateral peroneal nerve palsies**. *Case Rep Neurol* 2012, **4**(3):149-155.
958. Gabreels-Festen AA, Gabreels FJ, Joosten EM, Vingerhoets HM, Renier WO: **Hereditary neuropathy with liability to pressure palsies in childhood**. *Neuropediatrics* 1992, **23**(3):138-143.
959. Behse F, Buchthal F, Carlsen F, Knappeis GG: **Hereditary neuropathy with liability to pressure palsies. Electrophysiological and histopathological aspects**. *Brain* 1972, **95**(4):777-794.
960. Verhagen WI, Gabreels-Festen AA, van Wensen PJ, Joosten EM, Vingerhoets HM, Gabreels FJ, de Graaf R: **Hereditary neuropathy with liability to pressure palsies: a clinical, electroneurophysiological and morphological study**. *J Neurol Sci* 1993, **116**(2):176-184.

961. Shaibani A, Gooch C, Harati Y: **Moving toes and myoclonus associated with hereditary neuropathy with liability to pressure palsy (HNPP)**. *Muscle Nerve* 1997, **20**(7):881-883.
962. Ohkoshi N, Kohno Y, Hayashi A, Wada T, Shoji S: **Acute vocal cord paralysis in hereditary neuropathy with liability to pressure palsies**. *Neurology* 2001, **56**(10):1415.
963. Karadima G, Kokotis P, Kalfakis N, Vassilopoulos D, Panas M: **Bell's palsy and hereditary neuropathy with liability to pressure palsy (HNPP): is there a common genetic background?** *J Clin Neurosci* 2013, **20**(7):1042.
964. Gouider R, LeGuern E, Gugenheim M, Tardieu S, Maisonobe T, Leger JM, Vallat JM, Agid Y, Bouche P, Brice A: **Clinical, electrophysiologic, and molecular correlations in 13 families with hereditary neuropathy with liability to pressure palsies and a chromosome 17p11.2 deletion**. *Neurology* 1995, **45**(11):2018-2023.
965. Felice KJ, Leicher CR, DiMario FJ, Jr.: **Hereditary neuropathy with liability to pressure palsies in children**. *Pediatr Neurol* 1999, **21**(5):818-821.
966. Bulusu S, McMillan HJ: **A report of hereditary neuropathy with liability to pressure palsy (HNPP) presenting with brachial plexopathy: the value of complete electrodiagnostic testing**. *Am J Electroneurodiagnostic Technol* 2011, **51**(3):183-190.
967. Manganelli F, Pisciotta C, Dubbioso R, Maruotti V, Iodice R, Notturno F, Ruggiero L, Vitale C, Nolano M, Uncini A *et al*: **Electrophysiological comparison between males and females in HNPP**. *Neurol Sci* 2013, **34**(8):1429-1432.
968. Koike H, Hirayama M, Yamamoto M, Ito H, Hattori N, Umehara F, Arimura K, Ikeda S, Ando Y, Nakazato M *et al*: **Age associated axonal features in HNPP with 17p11.2 deletion in Japan**. *J Neurol Neurosurg Psychiatry* 2005, **76**(8):1109-1114.
969. Jankelowitz SK, Burke D: **Pathophysiology of HNPP explored using axonal excitability**. *J Neurol Neurosurg Psychiatry* 2013, **84**(7):806-812.
970. Korn-Lubetzki I, Argov Z, Raas-Rothschild A, Wirguin I, Steiner I: **Family with inflammatory demyelinating polyneuropathy and the HNPP 17p12 deletion**. *Am J Med Genet* 2002, **113**(3):275-278.
971. Le Forestier N, LeGuern E, Coullin P, Birouk N, Maisonobe T, Brice A, Leger JM, Bouche P: **Recurrent polyradiculoneuropathy with the 17p11.2 deletion**. *Muscle Nerve* 1997, **20**(9):1184-1186.
972. Madrid R, Bradley WG: **The pathology of neuropathies with focal thickening of the myelin sheath (tomaculous neuropathy): studies on the formation of the abnormal myelin sheath**. *J Neurol Sci* 1975, **25**:415-418.
973. Deodato F, Sabatelli M, Ricci E, Mercuri E, Muntoni F, Sewry C, Naom I, Tonali P, Guzzetta F: **Hypermyelinating neuropathy, mental retardation and epilepsy in a case of merosin deficiency**. *Neuromuscular disorders : NMD* 2002, **12**(4):392-398.
974. Cai Z, Blumbergs PC, Cash K, Rice PJ, Manavis J, Swift J, Ghabriel MN, Thompson PD: **Paranodal pathology in Tangier disease with remitting-relapsing multifocal neuropathy**. *Journal of clinical neuroscience : official journal of the Neurosurgical Society of Australasia* 2006, **13**(4):492-497.
975. Cai Z, Finnie JW, Blumbergs PC, Manavis J, Ghabriel MN, Thompson PD: **Early paranodal myelin swellings (tomacula) in an avian riboflavin deficiency model of demyelinating neuropathy**. *Experimental neurology* 2006, **198**(1):65-71.
976. Oda K, Miura H, Shibasaki H, Endo C, Kakigi R, Kuroda Y, Tanaka K: **Hereditary pressure-sensitive neuropathy: demonstration of "tomacula" in motor nerve fibers**. *J Neurol Sci* 1990, **98**(2-3):139-148.
977. Sessa M, Nemni R, Quattrini A, Del Carro U, Wrabetz L, Canal N: **Atypical hereditary neuropathy with liability to pressure palsies (HNPP): the value of direct DNA diagnosis**. *J Med Genet* 1997, **34**(11):889-892.
978. Goebbels S, Oltrogge JH, Wolfer S, Wieser GL, Nientiedt T, Pieper A, Ruhwedel T, Groszer M, Sereda MW, Nave KA: **Genetic disruption of Pten in a novel mouse model of tomaculous neuropathy**. *EMBO molecular medicine* 2012, **4**(6):486-499.
979. Brown EJ, Schlondorff JS, Becker DJ, Tsukaguchi H, Tonna SJ, Uscinski AL, Higgs HN, Henderson JM, Pollak MR: **Mutations in the formin gene INF2 cause focal segmental glomerulosclerosis**. *Nat Genet* 2010, **42**(1):72-76.
980. Rich AR: **A hitherto undescribed vulnerability of the juxtamedullary glomeruli in lipoid nephrosis**. *Bull Johns Hopkins Hosp* 1957, **100**(4):173-186.
981. D'Agati VD, Kaskel FJ, Falk RJ: **Focal segmental glomerulosclerosis**. *The New England journal of medicine* 2011, **365**(25):2398-2411.
982. Cattran DC, Rao P: **Long-term outcome in children and adults with classic focal segmental glomerulosclerosis**. *Am J Kidney Dis* 1998, **32**(1):72-79.

983. Machuca E, Benoit G, Antignac C: **Genetics of nephrotic syndrome: connecting molecular genetics to podocyte physiology**. *Human molecular genetics* 2009, **18**(R2):R185-194.
984. Endlich K, Kriz W, Witzgall R: **Update in podocyte biology**. *Curr Opin Nephrol Hypertens* 2001, **10**(3):331-340.
985. Quek AM, Soon D, Chan YC, Thamboo TP, Yuki N: **Acute-onset chronic inflammatory demyelinating polyneuropathy with focal segmental glomerulosclerosis**. *Journal of the Neurological Sciences* 2014.
986. Pavenstadt H, Kriz W, Kretzler M: **Cell biology of the glomerular podocyte**. *Physiol Rev* 2003, **83**(1):253-307.
987. Chhabra ES, Higgs HN: **INF2 Is a WASP homology 2 motif-containing formin that severs actin filaments and accelerates both polymerization and depolymerization**. *J Biol Chem* 2006, **281**(36):26754-26767.
988. Svitkina TM: **Ultrastructure of protrusive actin filament arrays**. *Current opinion in cell biology* 2013, **25**(5):574-581.
989. Škoda J, Aran FA: **Traité de percussion et d'auscultation**, 4th edn. Paris: Labé; 1854.
990. Aran A: **Recherches sur une maladie non encore décrite du système musculaire (atrophie musculaire progressive)**. *Achives Générales de Médecine, Paris* 1850, **24**:172-214.
991. Büngner OV: **Über die Degenerations- und Regenerationsvorgänge am Nerven nach Verletzungen** 1890, **10**:321-387.
992. Charcot JM: **Leçons sur les maladies du système nerveux**, 2nd edn. Paris: V. Adrien Delahaye et Cie; 1875.
993. Landouzy L, Déjerine J: **De la myopathie atrophique progressive (myopathie sans neuropathie, débutant d'ordinaire dans l'enfance par la face)**. *C R Soc Biologie* 1884:53-55.
994. Dejerine J, Thomas A: **Sur la névrite interstitielle et progressive de l'enfance**. *Nouv Iconog Salpêtrière* 1906, **19**:477-509.
995. Garcin R, Lapresle J, Fardeau M, De Recondo J: **Etude au microscope électronique du nerf péripherique prelevé par biopsie dans quatre cas de névrite hypertrophique de Déjerine-Sottas**. *Revue Neurologique* 1966, **115**(5):917-932.
996. De Jong JGY: **Dystrophia myotonica, paramyotonica and myotonia congenita**. Van Gorcum: Assen (Nederland); 1955.
997. De Jong JGY: **Dystrophia myotonica, paramyotonica and myotonia congenita**. *Acta Genet* 1957, **7**:310-314.
998. De Jong JGY: **Myotonia Levior**. In: *Progressive Muskeldystrophie - Myotonie - Myasthenie.* Edited by Kuhn E. Heidelberg: Springer; 1966: 255-259.
999. Duchenne G: **Appareil volta-électrique à double courant**. In: *Archives de l'Académie des Sciences.* Paris; 1849.
1000. Dutrochet RJH: **Recherches anatomiques et physiologiques sur la structure intime des animaux et des végétaux, et sur leur motilité**. Paris: Baillères; 1824.
1001. Prithishkumar IJ: **Ludwig Edinger (1855-1918): founder of modern neuroanatomy**. *Clinical anatomy* 2012, **25**(2):155-157.
1002. Erb WH: **Handbuch der Elektrotherapie**. Leipzig: Vogel; 1882.
1003. Erb WH: **über sehnenreflexe**. *Archiv fûr Psychiatrie und Nervenkrankheiten, Berlin* 1875, **5**:792.
1004. Erb WH: **über die "juvenile Form" der progressiven Muskelatrophie und ihre Beziehungen zur sogenannten Pseudohypertrophie der Muskeln**. *Deutsches Archiv fûr Klinische Medicib, Leizig* 1884, **34**:467-519.
1005. Erlanger J, Schoepfle GM: **A study of nerve degeneration and regeneration**. *Am J Physiol* 1946, **147**(3):550-581.
1006. Torlais J: **Réaumur. Morceaux choisis** Paris: Gallimard; 1939.
1007. Garofalo I, Debru A: **Galien. L'anatomie des nerfs. L'anatomie des veines et des artères**. Paris: Belles Lettres; 2008.
1008. Galvani L: **De viribus electricitatis in motu musculari. Commentarius**. *Bon Sci Art Inst Acad Comm* 1791, **7**:363-418.
1009. Golgi C: **La rette nervosa diffusa degli organi centrali del sisterna nervoso. Suo significatio fisiologico; Rendiconti del R. Istituto Lombardo di Scienze e Lettere**; 1891.
1010. Rezzonico G: **Sulla struttura delle fibre nervose del midollo spinale**. *Arch Sc Med* 1880, **4**:78-89.
1011. Golgi C: **Sulla struttura delle fibre nervose midollate periferiche e centrali**. *Archo Sci Med* 1881, **4**:221-245.
1012. Gombault A: **Contribution à l'étude anatomique de la névrite parenchymateuse subaiguë et chronique - Névrite segmentaire péri-axile**. *Archives Neurologiques de Paris* 1880, **1**:11-38.
1013. Guillain G, Barré JA, Strohl A: **Sur un syndrome de radiculo-névrite avec hyperalbuminose du liquide céphalo-rachidien sans réaction cellulaire. Remarques sur les caractères cliniques et graphiques des réflexes tendineux**. *Bulletins et Mémoires de la Société Médicale des Hôpitaux de Paris* 1916:1462-1470.
1014. Hall M: **On the diseases and derangements of the nervous system**. Londres: Baillère; 1841.

1015. Harding AE: **Classification of the hereditary ataxias and paraplegias**. *Lancet* 1983, **1**(8334):1151-1155.
1016. His W: **Description of a microtome**. *Arch Microskop Anat* 1870, **6**:229-232.
1017. Peipert JF, Roberts CS: **Wilhelm His, Sr.'s finding of Johann Sebastian Bach**. *Am J Cardiol* 1986, **57**(11):1002.
1018. Krebs HA: **The citric acid cycle**. In., vol. December 11: Nobel Lecture; 1953.
1019. Lambert EH, Eaton LM, Rooke ED: **Defect of neuromuscular conduction associated with malignant neoplasms**. *Am J Physiol* 1956, **187**:612-613.
1020. Dyck PJ, Lambert EH, Sanders K, O'Brien PC: **Severe hypomyelination and marked abnormality of conduction in Dejerine-Sottas hypertrophic neuropathy: myelin thickness and compound action potential of sural nerve in vitro**. *Mayo Clin Proc* 1971, **46**(6):432-436.
1021. Waldeyer HW: **Ueber einige neuere Forschungen im Gebiete der Anatomie des Centralnervensystems**. *Deutsche Med Wchnschr* 1891, **17**:1213-1218, 1244-1216, 1287-1219, 1331-1212, 1350-1216.
1022. Lanterman AJ: **Ueber den feineren Bau der markhaltigen Nervenfasern**. *Archiv für mikroskopische Anatomie* 1877, **13**(1):1-8.
1023. Lloyd DPC, Chang HT: **Afferent fibers in muscle nerves**. *J Neurophysiol* 1948, **11**:199-207.
1024. Malpighi M: **De cerebri cortice**. Bologna: Montius; 1666.
1025. Marie P, Delamare G, Crouzon O, Desnos E: **La Pratique neurologique**. Paris: Masson; 1911.
1026. Marinesco G: **La cellule nerveuse**. Paris: Doin; 1909.
1027. Marinesco G: **Des polynévrites en rapport avec les lésions secondaires et les lésions primitives des cellules nerveuses**. *Rev Neurol (Paris)* 1896, **4**:129-141.
1028. Milne-Edwards H: **Mémoire sur la structure élémentaire des principaux tissus organiques des animaux**. Paris: Didot Le Jeune; 1825.
1029. Moreau de Maupertuis PL: **Dissertation physique à l'occasion du nègre blanc**; 1744.
1030. Moreau de Maupertuis PL: **Venus physique**. 1777.
1031. Nissl F: **Ueber eine neue Untersuchungsmethode des Centralorgans zur Feststellung der localisation des Nervenzellen**. *Neurologisches Centralblatt Leipzig* 1894, **13**:507-508.
1032. Torlais J: **Un physicien au siècle des Lumières, l'abbé Nollet: 1700-1770**. Paris: Sipuco; 1955.
1033. Quincke HI: **Verhandlungen des Congresses für innere Medizin**. In., vol. 10. Wiesbaden; 1891: 321-331.
1034. Ranvier L: **Recherches sur l'histologie et la physiologie des nerfs**. *Archives de Physiologie normale et pathologique* 1872, **4**(129-149):427-446.
1035. Ranvier L: **De la terminaison des nerfs dans les corpuscules du tact**. *Comptes Rendus de l'Académie des Sciences* 1877, **85**:1020-1023.
1036. Ranvier L: **Des tubes nerveux en T et de leurs relations avec les cellules ganglionnaires** *Comptes Rendus de l'Académie des Sciences* 1875, **81**:1274-1276.
1037. Ranvier L: **De la dégénérescence des nerfs après leur section**. *Comptes Rendus de l'Académie des Sciences* 1872, **75**:1831-1835.
1038. Remak R: **Observationes anatomicae et microscopicae de systematis nervosi structura**. Berlin: Sumptibus et Formis Reimerianis; 1838.
1039. Dejerine J, Roudssy G: **Le syndrome thalamique**. *Rev Neurol (Paris)* 1906, **14**:521-532.
1040. Lhermitte J, Roussy G: **Les techniques anatomopathologiques du système nerveux: anatomie macroscopique et histologie**. Paris: Masson; 1914.
1041. Schmidt HD: **Synopsis on the principal facts elicited from a series of microscopical researches upon the nervous tissues**. *The Monthly Microscopical Journal* 1874, **11**(7):200.
1042. Schmidt HD: **On the construction of the dark or double-bordered nerve fiber**. *The Monthly Microscopical Journal* 1874, **11**:200.
1043. Sunderland S: **The intraneural topography of the radial, median and ulnar nerves**. *Brain : a journal of neurology* 1945, **68**:243-299.
1044. Sunderland S: **Blood supply of peripheral nerves; practical considerations**. *Arch Neurol Psychiatry* 1945, **54**:280-282.
1045. Swammerdam J: **Biblia Naturae Leyden**. Amsterdam: Boerhaave; 1738.
1046. Swammerdam J: **Tractatus physico-medicus de respirat. et usu pulmonum**: Leyde; 1677.
1047. Tinel J: **Le signe du fourmillement dans les lésions du nerf périphérique**. *Presse Med* 1915, **47**:388-389.
1048. Tinel J: **Les blessures des nerfs. Sémiologie des lésions nerveuses périphériques par blessure de guerre**. Paris: Masson; 1916.
1049. Piccolino M: **Animal electricity and the birth of electrophysiology: the legacy of Luigi Galvani**. *Brain research bulletin* 1998, **46**(5):381-407.

1050. Weigert C: **Beiträge zur Kenntniss der Normalen Menschlichen Neuroglia**. Frankfurt; 1895.

VI. ANNEXES

PUBLICATION 1

Peripheral Myelin Protein 22 gene duplication with atypical presentations: A new example of the wide spectrum of Charcot-Marie-Tooth 1A disease

Journal

Neuromuscular Disorders

(pre-print)

***Neuromuscul Disord**. 2014;24(6):524-8.* (doi: 10.1016/j.nmd.2014.03.014. Epub 2014 Apr 13).

Auteurs :

Stéphane Mathis

Philippe Corcia

Meriem Tazir

William Camu

Corinne Magdelaine

Philippe Latour

Julien Biberon

Anne-Marie Guennoc

Laurence Richard

Laurent Magy

Benoît Funalot

Jean-Michel Vallat

Peripheral Myelin Protein 22 gene duplication with atypical presentations: a new example of the wide spectrum of Charcot-Marie-Tooth 1A disease

Stéphane Mathis[a], Philippe Corcia[b], Meriem Tazir[c], William Camu[d], Corinne Magdelaine[e], Philippe Latour[f], Julien Biberon[b], Anne-Marie Guennoc[b], Laurence Richard[g], Laurent Magy[g], Benoît Funalot[e,g], Jean-Michel Vallat[g]

[a] Service de Neurologie, CHU Poitiers, Université de Poitiers, 2 rue de la Milétrie, 86021 Poitiers, France.

[b] Service de Neurologie, CHU Tours, 2 boulevard Tonnellé, 37044 Tours, France.

[c] Laboratoire de Recherche de Neurosciences, Université d'Alger, Service de Neurologie, Centre Hospitalier Universitaire Mustapha, 1 place du 1er Mai, Algiers 16000, Algeria.

[d] Service de Neurologie B, Hôpital Gui de Chauliac , 34295 Montpelliers cedex 5, France.

[e] Laboratoire de Biochimie et Génétique Moléculaire, CHU Limoges, France.

[f] Département de Biochimie, Centre de Biologie Est, Hospices Civils de Lyon, F-69500 Bron, France

[g] Centre de référence « neuropathies périphériques rares », service et laboratoire de Neurologie, CHU Limoges, France.

Corresponding author: S. Mathis, Service de Neurologie, CHU Poitiers, Université de Poitiers, 2 rue de la Milétrie, 86021 Poitiers, France. Tel : +33(0)549444444 ; Fax : +33(0)549443856 ; email : stephane.mathis@chu-poitiers.fr

Abstract

Charcot-Marie-Tooth type 1A (CMT1A) and hereditary neuropathy with liability to pressure palsies (HNPP) are both autosomal-dominant disorders linked to peripheral myelin anomalies. CMT1A is associated with a *Peripheral Myelin Protein* 22 (*PMP22)* duplication, whereas HNPP is due to a *PMP22* deletion on chromosome 17. In spite of this crucial difference, we report three observations of patients with the 1.4 megabase CMT1A duplication and atypical presentation (electrophysiological, clinical or pathological): a10 year-old girl with tomaculous lesions on nerve biopsy; a 26 year-old woman with recurrent paresthesiae, bilateral calves hypertrophy and block conduction on the electrophysiological study; a 46 year-old woman with transient recurrent nerve palsies mimicking HNPP. These observations highlight the wide spectrum of CMT1A and the overlap between CMT1A and HNPP (both linked to the *PMP22* gene), and finally illustrate the complexity of the genotype-phenotype correlations in Charcot-Marie-Tooth diseases.

Keywords: Charcot-Marie-Tooth disease; CMT1A; HNPP; PMP22; tomacula

Highlights

- PMP22 duplication is linked to CMT1A, but can also give clinical HNPP phenotype.
- There is an overlap between CMT1A and HNPP.
- It confirms the high variability of phenotypic expression of the common CMT1A-associated 17p12 duplication.

1. Introduction

Charcot-Marie-Tooth disease type 1A (CMT1A) represents 75% of all the CMT1 (representing the commonest form of CMT), and is associated with a 1.4 megabase-long duplication encompassing the *Peripheral Myelin Protein 22* (*PMP22)* gene on chromosome 17 (17p11.2) [1032]. CMT is classified into subtypes based on the pattern of inheritance and the electrophysiological features, with a cut-off of motor nerve conduction velocity (NCV) of 38 m/s for the median (value < 38 m/s for CMT1 and > 38 m/s for CMT2) [364]. This inherited demyelinating neuropathy usually manifests in the first decade of life, with variability in the severity of phenotypes [1033].

We describe here three patients with an atypical clinical or pathological presentation, sometimes mimicking hereditary neuropathy with liability to pressure palsies (HNPP), another autosomal-dominant neuropathy linked to the *PMP22* gene.

2. Case reports

2.1 Patient 1

A 10-year-old girl of Algerian origin was examined for walking disturbance linked to feet deformation (bilateral pes cavus). The neurological examination found no motor or sensory deficit. Deep tendon reflexes were weak in all four limbs. She also presented a kyphoscoliosis. Cognitive functions were normal. No consanguinity was identified in the family. This girl had two brothers (III2 and III3) who had pes cavus, and her mother (II2) and maternal grandfather (I2) were also affected (Fig. 1A).

The nerve conduction study suggested a sensorimotor demyelinating peripheral neuropathy (with median nerve conduction velocity of 21.5 m/s) (Table 1), and CMAP (compound muscle action potential) duration was unchanged between the different sites of stimulation for each nerve. No sensory potentials were found (median, ulnar, superficial peroneal and sural nerves). Needle electromyography showed a reduced recruitment pattern (without spontaneous activity) in the left abductor pollicis brevis and both tibialis anterior muscles. Her two asymptomatic brothers had the same electrophysiological features.

In view of the low incidence of dominant forms of hereditary neuropathies in Algeria, we carried out a nerve biopsy. Light and electron microscopic examination of this sural nerve biopsy showed a discrete axonal loss; demyelinating lesions with Schwann cell proliferation like onion bulbs were frequent. On cross sections, 8.2% of the myelinated fibers (280 myelinated fibers were counted) presented focal thickenings of the myelin sheaths composed of redundant loops with a normal periodicity, which corresponded to "tomacula". Most of the axons adjoining these tomacula were constricted and condensed (Fig. 1B and Fig. 1C).

2.2 Patient 2

A 26 year-old woman was referred for exploration of permanent numbness in both hands evolving for several months (with a past history of recurrent paresthesiae of the fingers of both hands during horse-riding, five years previously). She had no other significant history, and she did not report any familial medical history. Neurological examination showed distal weakness without atrophy in the four limbs (graded 4 on the MRC scale). Deep tendon reflexes were brisk. There were no cranial nerve disturbances, and no sign of dysautonomia. She had no pes cavus, and nerves were not enlarged. There was no sensory disturbance.

Nerve conduction study revealed prolonged distal motor latencies and slight slowing of conduction velocities in the four limbs (Table 1), and CMAP duration was stable between the different sites of stimulation for each nerve. Sensory conduction study was mildly altered in the lower limbs (amplitude was 4 µV and sensory NCV was 31 m/s on the left sural nerve, but amplitude was 15.3 µV and sensory NCV was 41.3 m/s on right sural nerve); amplitude was 14.3 µV and sensory NCV was 51.3 m/s on the left radial nerve. Needle examination revealed high amplitude-long duration motor unit potentials on effort, without spontaneous activity.

Spinal fluid protein concentration and cell count were both normal. All the following laboratory test results were negative or normal: blood count, erythrocyte sedimentation rate, C-Reactive protein level, glycosylated hemoglobin, urea, liver enzymes, immunofixation electrophoresis, antinuclear antibodies, rheumatoid factor, cryoglobulinemia, serum and urinary lead, T3, T4 and TSH, vitamin B12, vitamin E, anti-ganglioside

antibodies, serology for HIV, hepatitis B and C, syphilis and Lyme disease. Urine was negative for heavy metals.

Taking into account this unusual particular pattern of predominantly distal demyelination, the past history of recurrent paresthesiae and the absence of monoclonal gammopathy, HNPP was first suspected. However, molecular analysis showed a *PMP22* gene duplication (confirmed by a second sample).

2.3 Patient 3

This 46 year-old woman was referred for an acute and painless left upper limb palsy (observed upon awakening) that had been present for a few days. She did not report any familial medical history. Her personal history was dominated by a reversible acute distal palsy of the left lower limb, which appeared at the age of 17 years (considered as linked to sciatica despite the absence of back pain and spinal trauma). Neurological examination was otherwise normal, except a slight weakness of the left abductor pollicis brevis (graded 4 on MRC) and paresthesia in two fingers of the left hand (thumb and index). There was no amyotrophy. Deep tendon reflexes were all present. There was neither sensory disturbance nor cranial nerve palsy. No pes cavus or nerve hypertrophy were observed.

Distal motor latencies were all increased with slowing of motor nerve velocities in the four limbs. There was no conduction block (Table 1). Spinal MRI was normal as were blood tests. No definite diagnosis was made at that time. Two years later, she had an acute occurrence of dysesthesiae of the right hand (without any trauma or injury) that disappeared within a few days. Finally, two years later, she reported a brief episode of bilateral distal lower limb weakness (flexion and extension of the feet) after prolonged sitting.

3. Methods

For allelic quantification at the *PMP22* locus, two different methods were used: first, several polymorphic microsatellite markers located within the 1.4 Megabase-long recurrent 17p12 rearrangement were amplified by PCR (one of the oligonucleotide primers in each pair being fluorescently labelled) and then migrated on an automated sequencer (ABI Prism 3130 xl Genetic Analyser, Applied Biosystems). For each patient, the

presence of the recurrent 17p12 duplication was then confirmed by Multiplex Ligation Probe Amplification (MLPA), using the SALSA MLPA P033B CMT1/HNPP kit (MRC Holland). In addition, the *PMP22* gene was sequenced by using the BigDye Terminator v3.1 Cycle Sequencing Kit (Applied Biosystems) and the automated sequencer ABI Prism 3130 xl Genetic Analyser (Applied Biosystems).

4. Results

The three patients did carry the recurrent 17p12 1.4 Mb-long duplication, as shown by the MLPA results (supplementary Table 1), thus confirming the diagnosis of CMT1A. The *PMP22* gene was sequenced in the patients to search for an additional point mutation associated with the duplication. No additional *PMP22* mutation was found.

5. Discussion

The three patients harbored the common recurrent duplication of the *PMP22* gene region on chromosome 17p12, but the clinical or pathological phenotype was unusual as none of these patients presented clinically with a classical CMT1 phenotype. Patient 1 was asymptomatic (except for gait difficulties associated with the pes cavus), but the pathological study of the sural nerve clearly showed characteristic signs of HNPP. Nerve biopsy is not a routine test in HNPP, but pathological studies have evidenced demyelination and remyelination with onion-bulb formations and variable axonal loss [371]. The main pathological sign of HNPP is the presence of tomacula, sausage-shaped enlargements consisting of focal thickenings of the myelin sheaths and composed of redundant loops of myelin with a normal periodicity [371]. Tomacula are not specific for HNPP, and may be observed in acquired neuropathies (chronic inflammatory demyelinating polyradiculoneuropathy, and IgM paraproteinemic neuropathy with anti-MAG antibodies) or other hereditary neuropathies (CMT1, Déjerine-Sottas syndrome and CMT4B) [431]. In CMT1B (linked to mutations in the *MPZ* gene), numerous focal myelin thickenings may be observed [448], sometimes with excessive folding, which distinguish them from typical tomaculous formations that are characterized by

focal hypermyelinations with smooth external contours [452]. In CMT1A, tomacula are less frequent and are usually surrounded by numerous onion-bulb lamellae [371].

In most CMT1A cases, as in patient 1, motor nerve conduction velocity in the median nerve is < 30 m/s (usually close to 20 m/s), and distal latencies are usually > 5 milliseconds [425]. However, we also observed decreased amplitude (with stable CMAP duration) between distal and proximal sites of stimulation (not at entrapment sites) in many nerves (in patients 1 and 2), suggesting conduction blocks (CBs) according to usual criteria [1034]. However, it may be difficult to confirm CB in cases of severe demyelinating neuropathy. CBs are frequently observed in acquired neuropathies, such as acute polyradiculoneuropathy (Guillain-Barré syndrome) or chronic inflammatory demyelinating polyradiculoneuropathy (CIDP), but are rarely present in hereditary neuropathies, except in HNPP where CBs consist of multifocal conduction slowing at sites of entrapment [1035]. Some CBs have also been reported in CMT with *MPZ*, *GJ1B* or *LITAF* mutations [466, 810, 1036]. In CMT1A, such CBs are very rarely observed: in an electrophysiological study of 52 patients with *PMP22* duplication, only one had CB [425]. Other electrophysiological signs of demyelination have been reported in HNNP, such as slowing of nerve conduction velocities away from entrapment sites or increase in distal latencies, but these signs are usually less obvious than those in CMT1A [1037]. Finally, our patients 1 and 2, for whom we did not observe temporal dispersion (with stable duration of CMAP between each site of stimulation), had possible CBs (but not at entrapment sites); patient 1 also had marked slowing of NCV in comparison to that usually reported in HNPP.

For patient 3, the clinical course clearly mimicked HNPP (with episodes of recurrent transient painless mononeuropathies), but without CBs at sites of entrapment. However, nerve conduction studies showed signs of a diffuse demyelinating neuropathy, with a mostly distal involvement. Therefore in some atypical clinical situations, when the cause of an acute or subacute motor or sensory mononeuropathy is not clearly identified, a complete study of nerve conduction velocities should be carried out. HNPP phenotypes have been described with several missense, frame-shift and nonsense mutations of *PMP22* [1038, 1039], but with some differences observed in comparison with the common HNPP linked to a *PMP22* gene deletion: patients with *PMP22* point mutations present more severe pes cavus and areflexia, more symmetrical

dysfunction, and more marked conduction slowing and increased common peroneal distal latencies. Our third patient also showed that a *PMP22* gene duplication can rarely mimic a HNPP phenotype: in *PMP22* duplication, pes cavus is usually marked (which in fact was not the case for our patient), motor NCV is usually lower than in classical HNPP, and CBs are not necessarily present at entrapment sites [1038, 1039]. Among all hypotheses for this surprising association between a HNNP clinical phenotype and *PMP22* gene duplication, a gene dosage effect might be in operation. Additionally, expression of PMP22 in transgenic animal models highlights a correlation between the number of PMP22 copies and the neurophysiologic values: the higher the copy number of PMP22, the lower the nerve conduction velocity [1040].

In summary, these observations highlight the fact that genotype-phenotype correlations may be quite complex in CMT1A. Our findings point to the heterogeneity of clinical and pathological phenotypes and nerve conduction values in patients with *PMP22* gene duplication, and suggest a possible overlap between CMT1A and HNPP diseases (both linked to the *PMP22* gene). Finally, it should be kept in mind that some unusual features such as clinical signs mimicking HNPP, isolated pes cavus, number of tomaculous lesions on nerve biopsy, and conduction block on electrophysiological study may at times be prominent findings at the presentation of CMT1A. Our observations thus confirm the high variability of phenotypic expression of the common CMT1A-associated 17p12 duplication.

Fig. 1 A: Pedigree of patient 1 family. B: Semi-thin cross section (patient 1). The myelinated fiber loss is discrete. Some axons are surrounded by a too thin myelin sheath (arrow). There is a significant number of tomacula (arrowhead). C: Electron micrograph. Transverse section (patient 1). Typical tomaculous lesion inducing a constriction of the axon.

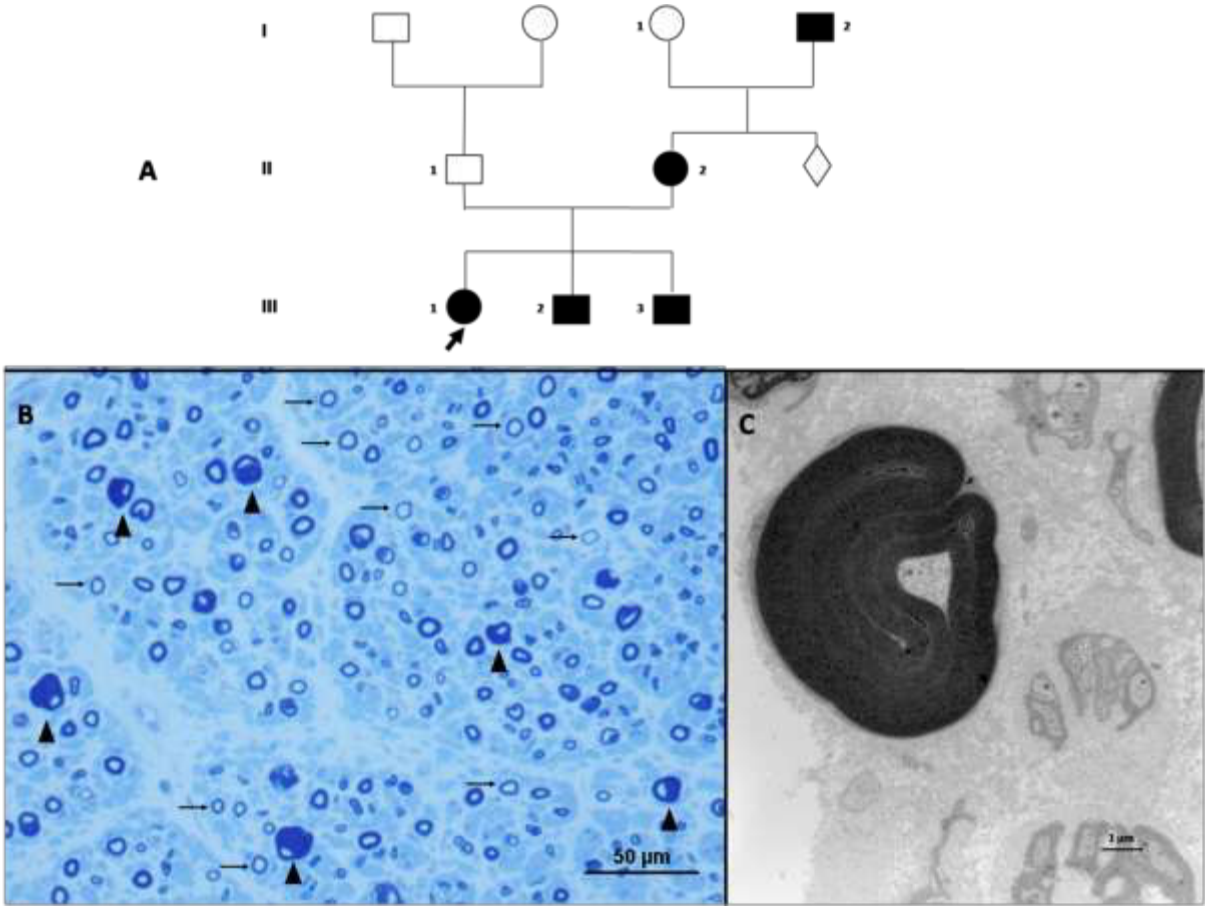

Table 1. Motor conduction studies of our 3 patients with CMT1A.

				DL (ms)	Amp (mV)	NCV (m/s)	Percentage of amplitude loss between distal and proximal sites
Patient 1	upper limbs	right	median nerve	6.4	4.59	20	no
			ulnar nerve	6.4	3.2	18/ND	45% (wrist-elbow)
		left	median nerve	6.2	3.98	19.5	no
			ulnar nerve	ND	ND	ND/ND	ND
	lower limbs	right	common peroneal nerve	5.2	1.63	14/ND	73% (ankle-fibula head)
			tibial nerve	4.5	2.86	14	no
		left	common peroneal nerve	ND	ND	ND/ND	ND
			tibial nerve	ND	ND	ND	ND
Patient 2	upper limbs	right	median nerve	8.8	7.7	45.8	no
			ulnar nerve	ND	ND	ND/ND	ND
		left	median nerve	8.2	8.7	40.2	no
			ulnar nerve	4.9	5.8	46.7/37	no
	lower limbs	right	common peroneal nerve	6.2	4.7	38.5/ND	44% (ankle-fibula head)
			tibial nerve	5.8	3.8	44.6	no
		left	common peroneal nerve	6.2	4.5	37.5/ND	45% (ankle-fibula head)
			tibial nerve	5.2	3.1	36.5	no
Patient 3	upper limbs	right	median nerve	7.9	10.68	31.3	no
			ulnar nerve	6.85	6.71	36.1/29.1	no
		left	median nerve	ND	ND	ND	ND
			ulnar nerve	ND	ND	ND.ND	ND
	lower limbs	right	common peroneal nerve	11.9	0.51	36.6/33.3	no
			tibial nerve	9.6	0.84	26.8	no
		left	common peroneal nerve	ND	ND	ND/ND	ND
			tibial nerve	ND	ND	ND	ND

Amp = distal amplitude; DL = distal latency; NCV = nerve conduction velocity; ND = no data. Normal values of our laboratory: median nerve (Amp > 6 mV; DL < 3.7 ms; NCV > 48 m/s), ulnar nerve (Amp > 6 mV; DL < 3.2 ms; NCV > 50 m/s), common peroneal nerve (Amp > 3 mV; DL < 5 ms; NCV > 42 m/s), tbial nerve (Amp > 6 mV; DL < 5.5 ms; NCV > 42 m/s).

Supplementary Table 1. Results of the MLPA assay

		Control MLPA Dosage Quotients			Patients MLPA Dosage Quotients		
Fragment length (bp)	**Gene / Exon**	**Duplicated one**	**Normal one**	**Deleted one**	**Patient 1**	**Patient 2**	**Patient 3**
346	***ELAC2*** (NM-018127.6)	1.08	0.92	1.02	0.87	1.03	0.90
	Start of common chromosome 17p.12 deletion / duplucation region						
418	***COX10*** (NM_001303.3)	1.39	0.93	0.51	1.34	1.60	1.16
391	***COX10*** (NM_001303.3)	1.46	1.07	0.54	1.53	1.42	1.38
	PMP22 gene (NM_000304.2)						
239	Exon 5	1.52	1.01	0.54	1.40	1.43	1.37
337	Exon 5	1.38	0.86	0.52	1.48	1.60	1.34
310	Exon 4	1.40	0.96	0.52	1.47	1.42	1.35
172	Exon 4	1.41	1.00	0.53	1.55	1.47	1.51
166	Exon 3	1.45	1.05	0.54	1.59	1.46	1.58
148	Exon 3	1.42	1.02	0.54	1.55	1.49	1.57
256	Exon2	1.53	1.03	0.55	1.63	1.56	1.56
229	Exon 1	1.46	0.98	0.51	1.55	1.51	1.44
142	Exon 1	1.32	0.92	0.45	1.41	1.57	1.43
355	**2.2kb 5' of PMP22**	1.52	1.04	0.56	1.51	1.48	1.37
373	**6.4kb 5' of PMP22**	1.51	0.9	0.55	1.34	1.51	1.16
184	**12.4kb 5' of PMP22**	1.27	0.92	0.49	1.37	1.41	1.39
202	***TEKT3*** (NM_030898.2)	1.40	1.10	0.55	1.57	1.51	1.60
292	***TEKT3*** (NM_030898.2)	1.30	0.87	0.44	1.33	1.37	1.28
	End of common chromosome 17p12 deletion / duplication region						
274	***LRRC48*** (NM_031294.3)	1.17	1.15	1.19	1.12	1.01	1.14

CMT probes are arranged according to chromosomal location. The relationship between dosage quotient and copy number status is estimated as follows:

- Normal copy number status: 0.85 < Dosage quotient <1.15

- Heterozygous duplication status: 1.35 < Dosage Quotient < 1.55

- Heterozygous deletion status: 0.35 <Dosage Quotient < 0.65

References

[1] Inoue K, Dewar K, Katsanis N, et al. The 1.4-Mb CMT1A duplication/HNPP deletion genomic region reveals unique genome architectural features and provides insights into the recent evolution of new genes. Genome Res 2001;11:1018-33.

[2] Vallat JM, Mathis S, Funalot B. The various Charcot-Marie-Tooth diseases. Curr Opin Neurol 2013;26:473-80.

[3] Thomas PK, Marques W, Jr., Davis MB, et al. The phenotypic manifestations of chromosome 17p11.2 duplication. Brain 1997;120:465-78.

[4] Vallat JM. Dominantly inherited peripheral neuropathies. J Neuropathol Exp Neurol 2003;62:699-714.

[5] Sander S, Ouvrier RA, McLeod JG, Nicholson GA, Pollard JD. Clinical syndromes associated with tomacula or myelin swellings in sural nerve biopsies. J Neurol Neurosurg Psychiatry 2000;68:483-8.

[6] Gabreels-Festen AA, Hoogendijk JE, Meijerink PH, et al. Two divergent types of nerve pathology in patients with different P0 mutations in Charcot-Marie-Tooth disease. Neurology 1996;47:761-5.

[7] Nakagawa M, Suehara M, Saito A, et al. A novel MPZ gene mutation in dominantly inherited neuropathy with focally folded myelin sheaths. Neurology 1999;52:1271-5.

[8] Deymeer F, Matur Z, Poyraz M, Battaloglu E, Oflazer-Serdaroglu P, Parman Y. Nerve conduction studies in Charcot-Marie-Tooth disease in a cohort from Turkey. Muscle Nerve 2011;43:657-64.

[9] Joint task force of the EFNS and PNS. European Federation of Neurological Societies/Peripheral Nerve Society guideline on management of multifocal motor neuropathy. Report of a joint task force of the European Federation of Neurological Societies and the Peripheral Nerve Society--first revision.J Peripher Nerv Syst 2010;15:295-301.

[10] Hong YH, Kim M, Kim HJ, Sung JJ, Kim SH, Lee KW. Clinical and electrophysiologic features of HNPP patients with 17p11.2 deletion. Acta Neurol Scand 2003;108:352-8.

[11] Tabaraud F, Lagrange E, Sindou P, Vandenberghe A, Levy N, Vallat JM. Demyelinating X-linked Charcot-Marie-Tooth disease: unusual electrophysiological findings. Muscle Nerve 1999;22:1442-7.

[12] Street VA, Meekins G, Lipe HP, et al. Charcot-Marie-Tooth neuropathy: clinical phenotypes of four novel mutations in the MPZ and Cx 32 genes. Neuromuscul Disord 2002;12:643-50.

[13] Gerding WM, Koetting J, Epplen JT, Neusch C. Hereditary motor and sensory neuropathy caused by a novel mutation in LITAF. Neuromuscul Disord 2009;19:701-3.

[14] Li J, Krajewski K, Shy ME, Lewis RA. Hereditary neuropathy with liability to pressure palsy: the electrophysiology fits the name. Neurology 2002;58:1769-73.

[15] Giambonini-Brugnoli G, Buchstaller J, Sommer L, Suter U, Mantei N. Distinct disease mechanisms in peripheral neuropathies due to altered peripheral myelin protein 22 gene dosage or a Pmp22 point mutation. Neurobiol Dis 2005;18:656-68.

[16] Kleopa KA, Georgiou DM, Nicolaou P, et al. A novel PMP22 mutation Ser22Phe in a family with hereditary neuropathy with liability to pressure palsies and CMT1A phenotypes. Neurogenetics 2004;5:171-5.

[17] Huxley C, Passage E, Robertson AM, et al. Correlation between varying levels of PMP22 expression and the degree of demyelination and reduction in nerve conduction velocity in transgenic mice. Hum Mol Genet 1998;7:449-58.

PUBLICATION 2

Therapeutic options in Charcot-Marie-Tooth diseases

Journal

Expert Review of Neurotherapeutics

(pre-print)

in press

Auteurs :

Stéphane Mathis

Laurent Magy

Jean-Michel Vallat

Therapeutic options in Charcot-Marie-Tooth diseases

***Stéphane Mathis*[1]**

***Laurent Magy*[2]**

***Jean-Michel Vallat*[2]**

[1]Department of Neurology, University Hospital, 2 rue de la Milétrie, 86021, Poitiers, France

[2]National reference center for "rare peripheral neuropathies", department of Neurology, University Hospital, 2 Avenue Martin Luther King, 87000 Limoges, France

Corresponding author: Vallat JM; E-mail: jean-michel.vallat@unilim.fr

Abstract

Charcot-Marie-Tooth (CMT) diseases represent a heterogeneous genetic disorder (more than 60 genes are implicated in these inherited neuropathies), but sharing a similar phenotype. In recent years, advances in molecular genetics and molecular biology, and also development of various animal models of CMT, have led to a better understanding of this neurodegenerative disease. Taken together this knowledge represents a prerequisite for the development of future therapies in CMT, and in peripheral nervous system (PNS) disorders in general. The efficacy of various substances has been shown in vitro and also in vivo (in animal models); but, no significant positive effect has yet been confirmed in humans. However, some of these trials are still in development (for example the Pharnext trial), and we may expect positive results in the future. Although CMT is still an incurable disease, symptomatic treatments (physiotherapy, surgery, analgesic, etc) are crucial to improve the quality of life of CMT patients.

Keywords

Charcot-Marie-Tooth disease; CMT; myelin; PMP22; MPZ; GJ1B; dHMN; animal model

Key issues

6. CMT is the most common inherited neuropathy.
7. The common phenotype of all types of CMT is characterized by wasting and weakness of distal limb muscles (usually associated with distal sensory loss, pes cavus and decrease or absence of deep tendon reflexes).
8. More than 60 genes are known to be associated with both CMT and distal hereditary motor neuropathy (dHMN).
9. Some murine models of CMT have been developed in order to better understand the disease.
10. CMT is still not curable, but symptomatic therapies (physiotherapy, surgery, analgesics) are needed to improve the quality of life of these patients.
11. Several therapeutic strategies are under study in the development of future treatments.
12.

Therapeutic options in Charcot-Marie-Tooth diseases

Charcot-Marie-Tooth (CMT) disease (or "hereditary motor and sensory neuropathies", HMSN), which affects 1 out of 2,500 individuals, is the most common inherited neuromuscular disorder [343]. The first detailed clinical descriptions of this "peroneal muscular atrophy syndrome" were made simultaneously in 1886 by Jean-Martin Charcot and Pierre Marie in France [1041] and Howard Henry Tooth in England [1042], but the first genetic abnormality (*PMP22* gene duplication) was identified in 1991 [397, 398]. The majority of patients with CMT in the Western countries have autosomal dominant (AD) and X-linked inheritance, although others have forms with autosomal recessive (AR) inheritance, especially in countries around the Mediterranean sea.

Most of CMT neuropathies are said to be demyelinating (type 1) which means they are induced by a genetic defect of myelin: CMT1 for the AD forms and CMT4 (AR-CMT1) for the AR ones; up to one-third would be primarily axonal (type 2) (secondary to a genetic anomaly of the axon): AD-CMT2 and AR-CMT2. This classification still uses upper limb motor conduction velocities (MCVs) (median or ulnar nerves) where type 1 is characterized by MCVs <38 m/s and type 2 by MCVs >38 m/s. Dominant-intermediate CMT (DI-CMT) is a rare form of CMT with an AD inheritance and intermediate MCVs between 25 and 45 m/s [364]. Half of the CMT are represented by CMT1A (*Peripheral Myelin Protein 22*, or *PMP22*, gene duplication), CMT1X (*Gap Junction B1*, or *GJ1B*, gene mutations) and CMT1B (*Myelin Protein Zero*, or *MPZ*, gene mutations) [1043]. Axonal CMT (CMT2) is genetically heterogeneous but most frequently associated with mutations in the *MFN2* gene (CMT2A) [498]. At present, mutations in more than 70 genes (www.molgen.ua.ac.be/CMTMutations) have been identified that cause numerous and various forms of CMT and dHMN (***Table 1***), which is challenging for patients, families and clinicians [364]. A few diagnostic algorithms have been proposed for AD and X-linked CMT which should be considered as guidelines only [265], so that accurate phenotyping of each patient is often necessary.

The phenotype of CMT is relatively homogeneous, with wasting and weakness of distal limb muscles (initially obvious in the anterior and lateral compartments of the legs, and in a later stage also

affecting intrinsic hand muscles) usually associated with distal sensory loss, skeletal deformities (including high arched feet: pes cavus), and decrease or absence of deep tendon reflexes [1044]. Symptoms of CMT may appear in the first decade in 60% of cases [1045], but mild CMT neuropathies with later diagnosis are also observed [1046]. There is a wide spectrum of CMT [364], from classical mild-moderate forms to severe forms such as Dejerine-Sottas disease (DSS), also known as CMT3. This early-onset (before 2 years of age) and rare demyelinating HSMN was first described in 1893 by Jules Dejerine and Jules Sottas, and considered initially as recessive [660]. As suggested by Ouvrier *et al*. [1047], DSS could constitute a clinical syndrome rather than a separate entity; this view is supported by the fact that patients classified as having DSS harbor gene mutations of various CMT types: *PMP22* duplication, dominant mutations of *PMP22* or *MPZ*, dominant or recessive mutations in *EGR2* (Early Growth Response 2), recessive mutations in *MPZ*, *PMP22*, *PRX* (periaxin) and *FIG4* (Factor-Induced Gene) [1048]. In our opinion, this syndrome can be considered as a continuum between CMT1 and Congenital Hypomyelinating Neuropathy (CHN) responsible for hypotonia and muscle weakness at birth or in infancy, resulting in a slow progression in motor development [371].

Anatomical and pathological basis of the peripheral nervous system (PNS)

The peripheral nerve fibers transmit electrically coded information or receive stimuli that have electrogenic capacity: afferent and efferent information is conveyed along nerve fibers by means of temporary changes in the resting potential of axolemna, inducing a wave of excitation which runs from one end of the axon to the other end [1049]. The smallest functional unit of a peripheral nerve is the nerve fiber including two types (myelinated and unmyelinated fibers) as a function of the ability of Schwann cells to enclose axons which are separated from each other by an interstitial space (***Figure 1***). The epineurium (a fibrocollagenous tissue) binds groups of fascicules of nerve fibers into a nerve trunk. The fascicules of nerve fibers are composed of collagen fibers surrounded by perineurium (fibroblasts and collagen fibers), and each nerve fiber is surrounded by endoneurium (with collagen fibers). Myelinated nerve fibers consist in axons that are enveloped individually by numerous adjacent Schwann cells, which are glial cells of the peripheral

nervous system (PNS), forming a multilamellar spiral of specialized membranes called "myelin sheath" (***Figure 2***). Myelination is observed in PNS only in axons above 1.5 μm of diameter. Each territory of Schwann cell defines an internode. The junction of two internodes defines a node of Ranvier where the axolemna is no more surrounded by the myelin sheath but by paranodal loops which are characteristic parts of the myelin sheath located on both sides of nodes of Ranvier. Oblique interruptions corresponding to Schwann cell penetrations in the myelin sheaths, called Schmidt-Lanterman incisures (noncompacted myelin), are observed along the interparanodal myelin. Unmyelinated fibers (or fibers of Remak) are small (0.15 to 2 μm in diameter) and composed of several axons enveloped as a group by Schwann cells surrounded by a common basement membrane.

CMT syndrome is induced by anomalies of genes which primarily affect various components of the peripheral nerve such as myelin sheath and axon.

In CMT1, the primary genetic defect affects the myelin-forming Schwann cell causing abnormalities of the myelin sheath: pathological hallmarks are characterized by loss of large myelinated fibers, and demyelinating-remyelinating lesions surrounded by numerous and proliferating onion-bulbs; too thin myelin sheaths are frequent, but aspects of hypermyelination like tomacula may be seen; in advanced cases, onion-bulb formations are usually associated to an abnormal proliferation of the endoneurial collagen: these characteristic lesions are best detected by electron microscopy [371, 1050]. In CMT2, sural nerve biopsy shows a loss rarefaction of myelinated and unmyelinated fibers. A detailed histological analysis of the nerve lesions can orientate the search for specific mutations [371, 1050].

Therapeutic management of Charcot-Marie-Tooth disease

Nowadays, no effective therapy has been developed in CMT, but treatments are available to effectively manage its symptoms: the first step is to evaluate the disability of the patients and provide a 'tailored-fit' correction of the signs and symptoms. In CMT1A, the slow increase in physical disability in adulthood may be explained by decreased reserves and compensatory mechanisms together with progression

of skeletal deformities due to muscle weakness; the decline in axonal functions and in muscle strength might reflect a process of normal aging [408].

Outcome measures and clinical trials in Charcot-Marie-Tooth diseases

Various outcomes measures are used in CMT [1051], and are also critical for the development of future treatments. Quality of life, by using generic 'quality of life instruments' (such as the HRQuol, or "health-related quality of life"), can be readily employed to evaluate outcome in these patients [1052]. Different tests have been developed to quantify motor functions in neuromuscular disorders (including CMT disease), such as the QMT (quantify muscular testing) [1053] and the MFM (motor function measure) [373]. The validated CMTNS (CMT Neuropathy Score) can provide a single and reliable measure of CMT severity; this 36-point scale is based on nine items comprising five of impairment, two of activity limitations, and two of electrophysiology: the disability is categorized as mild (0-10), moderate (11-20) or severe (21-36) [1054]. However, its sensitivity to change is still debated: sensory and motor symptoms are based on subjective opinion of the patients; vibration, pin sensitivity and strength are based on neurological examination (depending both of the cooperation of the patient and the consistency of the examiner) [1055]. In order to attempt to standardize patient assessment, a second version of the scale (CMTNS2) has been developed [376]. Another scale, the CMTPedS (CMT Pediatric Scale), was specifically developed for children [375]. Other tests or scales used for the evaluation of disability in neuropathy (not specific to CMT) may be helpful, such as the ONLS (Overall Neuropathy Limitation Scale), the T10MW (10-Meters Time Walk), the 9-HPT (9-Hole-Peg Test) or the MVIC (Maximal Voluntary Isometric Contraction) [377].

Symptomatic therapies in Charcot-Marie-Tooth disease

Physical therapy and moderate exercise are effective for CMT: resistance training improves strength and activities of daily living equally in men and women [1056]. In contrast to other neuromuscular disorders, there is no evidence of overwork weakness (characterized by a progressive muscular weakening

due to exercise, work or daily activities); however, it is recommended to perform aerobic exercises at a submaximal work level [1057]. Some patients also present greater difficulty in maintaining erect posture, due to both damage of the proprioceptive system and plantar-flexor muscle weakness [1058]: the use of ankle foot orthosis can improve gait of these patients [382]. A recent study showed that family members and caregivers are not convinced that rehabilitation is effective for their kin (due to the relatively small benefits they observe), but CMT patients perceive physical and mental benefit from rehabilitation [1059]. Rehabilitation care management can be preventive (to prevent stiffness, retractions and deformities) and sometimes corrective surgery may be indicated.

Foot deformity (pes cavus, then varus of the rearfoot) is directly related to the musculotendinous contractions that result from motor denervation. Pes cavus (characterized by an excessively high medial longitudinal arch) is a major problem (contributing to gait disturbance) for which numerous surgical procedures have been proposed; in young patients, joint sparing surgery seems to be a preferable alternative to triple arthrodesis [379]. However, botulinum toxin injection may correct pes cavovarus [1060]. Hand weakness and dysfunction are also a crucial problem: therapeutic intervention strategies can improve manual dexterity, comprising thumb opposition splint and surgery (such as flexor digitorum superficialis opposition tendon transfer) [380]. The prevalence of hip dysplasia is estimated to be between 6% and 8.1% [1061], and is more severe in CMT patients than in developmental dysplasia of the hip: surgical treatments (corrective pelvic osteotomies) are usually recommended in these cases [384].

Fatigue is also a commonly reported symptom in CMT (reported in 64% of patients) [1062]. A phenomenological approach was elaborated to evaluate fatigue in CMT patients [374]. Significant benefit of the use of an analeptic drug (modafinil: 200 mg each morning) was observed in four CMT patients with fatigue [1063], but this result was not confirmed by other studies. Paradoxically exercise may help reduce the symptoms of fatigue [374].

Lower urinary tract symptoms and bowel dysfunction are significantly higher in CMT patients than in the general population, and significantly affect their quality of life: these patients should be evaluated for these symptoms and treated using a multidisciplinary approach [387].

Patients with CMT also exhibit an increased trend toward depressive symptoms compared with the general population: anxiety is present in 46% of patients, and depression in 16% of patients [1064]. A systematic evaluation (and possibly treatment) of all these conditions in CMT may minimize the impairments and the impaired quality of life [1065].

Restrictive pulmonary impairment, associated with phrenic nerve involvement (and sometimes thoracic cage deformity), can be a consequence of almost all types of CMT. Vocal cord dysfunction (possibly due to laryngeal nerve involvement) is observed in some CMT2C and CMT4A (AR-CMT1) [1066]. Non-invasive positive pressure can be used to treat restrictive pulmonary impairment; the treatment of vocal cord paresis may include cordotomy, vocal fold lateralization, medialization to preserve phonation, and tracheotomy [1066].

Sleep disturbances, such as central sleep apnea (associated with diaphragm dysfunction and hypercapnia) and obstructive sleep apnea (due to pharyngeal nerves involvement) have been reported in CMT1A; restless legs syndrome (RLS) and periodic limb movements may be observed in CMT2. A careful sleep history (and polysomnography if necessary) should be obtained because of therapeutic implications: CPAP (continuous positive airway pressure) in obstructive sleep apnea, or neuropathic medications and dopaminergic agents in RLS [1066].

Pain is frequent in CMT, ranging from 56 to 96% (moderate, symmetric and predominantly occurring in lower limbs in most of cases); pain is generally neuropathic, including cramps, paresthesia and restlessness [386]. Osteoarticular pain has also been described, mainly in the lower back (70%), the knees (53%), ankles (50%), toes (46%), feet (44%) and hands (7%) [1064]. Pharmacological management of pain is symptomatic, but neuropathic pain is poorly relieved by common analgesics, tricyclic (or serotonin and norepinephrine uptake inhibitors) antidepressants, and anticonvulsivants: physical therapy via exercise and rehabilitation appears essential for managing this symptom [386].

Finally, there is also a list of medications (potentially causing peripheral neuropathies) that should be used with caution in CMT (after consideration of risk-benefit ratios), such as nitrous oxide, metronidazole, statins, nitrofurantoin or chemotherapies [1067].

Animal models of Charcot-Marie-Tooth disease and therapeutic applications

Animal models of CMT represent a useful tool for the development of therapeutics in this incurable disease. Most correspond to the demyelinating form of CMT: CMT1A (*PMP22* duplication), CMT1B (*MPZ* mutations) and CMTX1 (*GJ1B* mutations); PMP22, MPZ and GJ1B are mainly expressed in Schwann cells (***Figure 2***) [1043]. A few mouse models [350-353] and one rat model [354] of CMT1A have been constructed. Other mice presented spontaneous *PMP22* mutations relevant for CMT2E: Trembler (mutation G150D) and Trembler^{J} (mutation L16P) mice [355, 356].

PMP22 is a small transmembrane protein of Schwann cell myelin. In CMT1A, the duplication of *PMP22* induces an overexpression of PMP22 which appears to be a potential therapeutic target. Promising results of the reduction of this overexpression was observed after administration of onapristine, an inhibitor of progesterone receptor [441], or ascorbic acid [435] in rodent models. Other therapeutic strategies in CMT1A promote the axonal regeneration (neurotrophin-3, or NT-3) [439] or stimulate autophagy (curcumin) [444].

GJ1B gene codes for connexin 32, a protein of the noncompacted myelin [1068]: its mutations are thought to induce a loss of function of the gap junction connexin 32 protein [812]. A murine model of CMTX1 (with the mutation R142W of the *GJ1B* gene) has been developed [358].

MPZ, also called P0, is an immunoglobulin-related adhesion molecule accounting for more than half of the PNS myelin proteins [1069]. Its mutations result in dysfunctional mRNAs escaping the nonsense-mediated decay and accumulating in the endoplasmic reticulum or the myelin [1070]. In mice, a heterozygous null allele causes relatively mild demyelinating phenotype, but P0 deficient mice failed to establish compact myelin in a large proportion of nerve fibers [357].

Axonal forms of CMT (CMT2) account in about 20% of the total CMT cases, mainly in an autosomal-dominant trait [1071]: most of them are associated with mutations in the *MFN2* gene (CMT2A) [498]. If some CMT2-related genes (*NEFL*, *GAN1* and *KIF1B*) are involved in neuron-specific functions (cytoskeleton organization, axonal transport), most of them are ubiquitous (with pleiotropic functions) and code for small heat shock proteins (*HSPB1*, *HSPB3*, *HSPB8*), aminoacyl-tRNA synthetases (*GARS*, *YARS*, *AARS*, *HARS*, *KARS*) or proteins involved in lipid metabolism (*RAB7*, *SPTLC1*, *SPTLC2*) [1043]. Mutant models for the *NEFL* (neurofilament light) gene (CMT2E) [359] and *HSPB1* (Heat Shock Protein B1, or HSP27) gene (CMT2F) [360] have been developed.

CMT4B1 (AR-CMT1B) is caused by severe mutations of *MTMR2* (myotubularin related protein-2), which codes for a protein interacting with mammalian Dlg1 (Disk large homolog 1), a PDZ-containing membrane-associated guanylate kinase family protein involved in basic cellular events including cell polarization, protein trafficking and tumorigenesis [1072]; a mouse model of CMT4B1 has now been developed [361].

All these murine models are powerful tools to dissect the pathomechanisms of the disease and elaborate therapeutic strategies, but they also have limitations: a) difficulty in reproducing a valid good and relevant model for the disease, b) time consuming, and c) no guarantee to obtain the expected phenotype [1043]. A fly model (*Drosophila melanogaster*) has gained increasing interest in CMT: the only published drosophila model of CMT concerns DI-CMTC (dominant intermediate form of CMT type C) caused by mutations in the *YARS* gene [363].

Therapeutic strategies in Charcot-Marie-Tooth disease

In 2008, a Cochrane review has identified 38 clinical trials of various pharmacological agents and supportive measures for CMT [1073], but many other studies have been published since 2008. Various substances were used (in animals, and sometimes in humans), in order to improve the nerve function in this disease.

Normalization of gene dosage

Ascorbic acid and sodium-dependent vitamin C transporters have been showed to have important functions in the PNS. Based on the known promyelinating effect (*in vitro*) of ascorbic acid in Schwann cells and dorsal root ganglia co-cultures, a study on the therapeutic effect of ascorbic acid was conducted in a mouse model of CMT1A: it confirmed a positive effect (*in vivo*) on peripheral nerves [435]. However, several studies have failed to show a benefit of ascorbic acid in CMT1A patients: the first one showed no significant difference on motor nerve conduction velocity between CMT1A patients with ascorbic acid (30 mg/kg bodyweight) and placebo after one year [1074]; there was no positive effect in two other studies with doses from 1 to 3 g/day of ascorbic acid after one year of treatment [1075, 1076]; a longer period (two years) for the administration of ascorbic acid (1.5 g/day: 1000mg in the morning and 500 mg in the evening) was performed with no greater success [437]. Many reasons could explain this failure: a) a study period of two years may be too short in a slowly progressive chronic disease such as CMT, b) the concentration of ascorbic acid in the human peripheral nerve may not be sufficient, and c) the dose of daily ascorbic acid was proportionally higher in animal models (56 mg/kg of body weight, conferring to 4 g in a 70 kg adult patient) than in CMT1A patients [1077]. The potential toxicity of high dose of ascorbic acid in humans may be an issue although it is supposed to have a good tolerability [1078].

Steroid hormones are epigenetic regulators of gene expression [1079]. Progesterone is a regulator of the myelin *PMP22* and *MPZ* genes: daily administration of progesterone elevated the steady-state levels of *PMP22* and *MPZ* mRNA in the sciatic nerve of rats [441]. After having given progesterone receptor antagonist (onapristine) to early postnatal (4 weeks of age) CMT1A transgenic rats (similar to the age when CMT1A patients present in the clinic in young adolescence), a significant increase in muscle strength and muscle mass was observed; however, these rats displayed unaltered myelin sheath thickness and unaltered nerve conduction velocities [442].

The detailed results of a randomized placebo-controlled study by the French company "Pharnext" (using a form of "pleotherapy" in CMT1A patients) have been published [1080]. This is an innovative approach based on the principle of "network pharmacology" [1081]. The program entered into phase II in December 2010 and lasted until December 2012 (Pharnext SAS, 2010; number NCT01401257). The drug (PXT3003), administered orally, is a fixed low dose of three already marketed products: GABA (γ-aminobutyric acid) agonist receptors (baclofen), opioid receptor antagonist (naltrexone hydrochloride), and the natural metabolite D-sorbitol. PXT3003 has been shown to down-regulate *PMP22* mRNA expression in primary cultures of rat Schwann cells: the company indicates that the combination of the three compounds has significant and synergistic effects in the model of myelination induced in co-cultures of Schwann cells and neurons from dorsal rat ganglia of rat embryos; PXT3003 would also be efficient in transgenic rat models of CMT1A [1082]. Eighty CMT1A patients (from six French centers) have been included and received the treatment at three different doses for 12 months: albeit modest, some efficacy (and also safety and tolerability) was observed on both CMTNS and ONLS in patients receiving the highest dose of this drug: it is striking that the rather moderate observed benefit was not merely a stabilization of disease progression but an improvement from baseline while, as expected over one year, patients in the placebo did not decline significantly [1082, 1083]. The company announced in June 2014 that the EMA (European Medicines Agency) and the U.S. FDA (Food and Drug administration) have granted "orphan drug" designation to PXT3003 for the treatment of CMT1A (for ten years in Europe and seven years in the U.S.): a phase III trial is planned in both Europe and the United States (source: Pharnext SAS). If such benefit, even modest, is confirmed in adult patients, this new therapeutic agent (characterized by a good safety profile) could be of major interest for milder or pre-symptomatic forms of the disease (especially in young children where it could act preventively).

Reduction of neurotoxic aggregates and misfolded proteins

Curcumin (diferuloylmethane), a polyphenol derived from the curry spice turmeric (*Curcuma longa*), is a molecule that was first shown to exhibit antibacterial activity, but it also possesses anti-inflammatory,

hypoglycemic, antioxidant and wound-healing activities: this molecule was tried in various pathologies such as cancer, inflammatory bowel disease, arthritis, uveitis, *Helicobacter pylori* infection, or diabetes [1084]. Curcumin has multiple cellular targets and pleiotropic biological effects including activity as a low-affinity SERCA (Sarcoplasmic/Endoplasmic Reticulum calcium pump) inhibitor that may reduce reticulum endoplasmic stress [1085]. It was found that curcumin dissolved in sesame oil (or phosphatidylcholine curcumin) improves the peripheral neuropathy of mice with the R98C mutation of the *MPZ* gene (CMT1B) by alleviating endoplasmic reticulum stress, by reducing the activation of unfolded protein response, and by promoting Schwann cell differentiation [203]. The safety, tolerability, and non-toxicity of curcumin at high doses are well established by human clinical trials [1084]. Curcumin was tried in a 15-year-old Caucasian patient with Dejerine-Sottas syndrome (50 mg/kg/day during four months, then 75 mg/kg/day during eight months): neurophysiological findings were unchanged, but disability was stable or reduced [1086]. However, larger clinical trials are needed to confirm the efficacy of curcumin against this disease. Other purified polyphenols might be an attractive approach for the treatment of various inherited neuromuscular disorder. For example, resveratrol (or 3-4-5-trihydroxystilbene), a naturally occurring phytoalexin present in high concentration in foods such as grapes and wine, has antioxidant and neuroprotective properties in brain, spinal cord and peripheral nerves [1087, 1088]. However, clinical trials testing the efficacy of polyphenol dietary supplements in the treatment of neurodegenerative diseases such as CMT remain scarce.

Geldanamycin (that enhances cytosolic chaperone levels and improves myelination) is able to prevent PMP22 protein aggregates in mice; arimoclomol , a co-inducer of heat shock proteins playing a role in motor neuron survival in mice, is another potential future treatment in CMT [1089].

Targeting transport defects

Histone deacetylases (HDAC) are enzymes that are recruited by corepressors or by multiprotein transcriptional complexes to gene promoter where they regulate gene expression through the removal of acetyl groups from lysine residue and/or acting as anchors for other transcriptional regulators: eighteen

forms have been identified, divided into class I and class II groups [1090]. The class II HDAC6, the major enzyme with α-tubulin deacetylating activity, can regulate the axonal transport of mitochondria in cultured hippocampal neurons; reduced acetylation of α-tubulin and severe axonal loss transport were observed in nerves of mutant *HSPB1* mice (mimicking CMT2 phenotype) [360]. These results point to the possibility of using HDAC6 inhibitors therapeutically in CMT2.

Another potential treatment is the use of celastrol, a chaperone protein that induces heat shock 70 kDa protein 1A (or HSPA1A) expression in motor neurons. It prevents the formation of neurofilament inclusions and mitochondrial shortening induced by expression of *NEFL* in motor neurons [1089, 1091].

Neurotrophic factors

Neurotrophins are involved in the support, survival, growth and maintenance of specific neural populations. They activate two different receptors classes: Trk (tropomyosin-related kinase) and p75. There are four major types of neurotrophins: NGF (nerve growth factor), BDNF (brain derived neurotrophin), NT-4/5 (neurotrophin-4/5) and NT-3 (neurotrophin-3). Compared with NGF and BDNF, NT-3 (expressed by Schwann cells) plays an essential role in the development of both the neural-crest-derived PNS and the central nervous system [1092]. Based on mounting evidence of the survival and regenerative effects of neurotrophins in the neural system, the potential of NT-3 in improvement of nerve function was demonstrated through a xenograft model of grafted nerve segments from patients with a *PMP22* duplication (CMT1A) and studies in the Trembler^{J} mouse (a naturally occurring model of CMT1E); three important biological effects of NT-3 were observed: a) an increase in the number of Schwann cells, b) an increase in the number of myelinated fibers, and c) a normalization of axonal nerve fiber cytoskeleton [1093]. This led to considerations of NT-3 gene therapy via adeno-associated virus (AAV) delivery to muscle in the Trembler^{J} model of CMT2E: these findings were confirmed using this gene therapy approach, particularly with increased myelin thickness in nerves of Trembler^{J} mice [439].

Enhancement of the autophagy-lysosomal pathway

Rapamycin (or sirolimus) is a lipophilic macrolide antibiotic (naturally produced by the bacteria *Streptomyces hygroscopus*) that inhibits the mTOR (mammalian target of rapamycin) [1094]. The activation of autophagy through rapamycin was shown to have positive effects in animal models of neurodegenerative conditions diseases such as Huntington's, Parkinson's and Alzheimer's diseases [1094], and also to help Schwann cell myelination and reduce PMP22 aggregate formations in culture [1095]. Rapamycin was tried (against placebo) in wild and Trembler^{J} mice (starting at 2 or 4 months of age), but no neuromuscular improvement was observed after 10 months [1096].

Normalization of calcium levels in Schwann cells

ADP-ribosylcyclases are a family of multifunctional enzymes that metabolize NAD+ (oxidized nicotinamide adenine dinucleotide) and produce several molecules involved in intracellular calcium signaling and in the regulation of calcium-dependent cell functions [440]. An abnormally high intracellular calcium concentration occurs in Schwann cells from CMT1A rats (caused by overexpression of the purinoreceptor P2X7); normalization of the calcium levels through down-regulation of P2X7 appears to restore the normal phenotype of these transgenic rats [440]. The use of P2X7 antagonists, such as adenosine homodinucleotide P18, could represent a therapeutic strategy in CMT1A [440].

Immunomodulatory therapy

A small percentage of CMT patients (CMT1A, CMT1B and CMTX1) may respond to immunomodulatory therapy such as prednisone: these patients usually present atypical features of CMT that mimic CIDP, suggesting a superimposed inflammatory process in a subgroup of CMT disease [1097]. Some

patients with CMTX1 can experience rapid deterioration due to immune-mediated demyelination along with a steady decline of their symptoms: in such cases, intravenous immunoglobulins may be of benefit [1098].

Neuroprotection

Neuregulins are growth factors promoting survival, proliferation, migration, differentiation and myelination of neuronal cells [1099]. NRG-1 (neuregulin-1) isotypes (more than 15) are divided into different subtypes: types I (or heregulin), II (or glial growth factor), and III. NRG-1 types I and III are the most abundant forms: in the PNS, they are detected in spinal motor neurons and in dorsal root ganglia neurons. Members of the NRG-1 family mediate the cell-cell communication required for development and maintenance of the neuromuscular synapse [1100], and appear to be pivotal signals that control Schwann cells at every stage of their lineage [1101]. Recently, a study provided evidence that NRG-1 levels regulate myelin thickness directly, and that NRG-1 overexpression causes hypermyelination [1102]. In the PNS, the matching of myelin sheath thickness to axonal caliber is mostly controlled by interactions between NRG-1 type III and ERBB (B2 and B3) receptor heterodimers expressed by Schwann cells [115]. In CMT4C neuropathy (due to mutations of *SH3TC2* gene), the hypomyelinating phenotype is (in part) the consequence of molecular defects in NRG-1/ERBB signaling [695]. Based on these data, NRG-1 could represent a therapeutic agent in the future in CMT [1103], but the potential toxicity of this molecule (such as carcinogenicity, heart or brain damage) will probably limit its use.

The S100 protein family (governing various processes such as apoptosis, inflammation and cell motility) plays an important role in many human diseases. One member of this family, S100A4, is expressed in injured peripheral nerves; its peptide mimetic (called H3) affects the regeneration and survival of myelinated axons. Recently, it was confirmed that H3 have a long-term neuroprotective effect in CMT1B transgenic mice, reducing deterioration of nerve conduction, demyelination and axonal loss [1104]. This neuroprotective function of the S100A4 protein (and its peptide mimetic) emerges as another potential therapeutic strategy in CMT.

Coenzyme Q10 (or ubiquinone), an oil-soluble vitamin-like substance (and a well known antioxidant), also has bioenergetic and anti-inflammatory effects, and protects again apoptosis: the positive effect of ubiquinone in PNS was confirmed in type 2 diabetes mice with neuropathy [1105], but no study was reported in CMT. However, coenzyme Q10 supplementation therapy may also improve mitochondrial function leading to visual loss in hereditary motor neuropathy type VI (with mutations of the *MFN2* gene) [1106].

Dietetary restrictions and supplementations

Dietetary restrictions provide a non-pharmacological approach to improve the ability of cells to enhance endogenous protective mechanisms in order to resist against neurodegenerative disease and aging-associated alterations [1107]. A study on Trembler^{J} mice showed that a five months long intermittent fasting regimen (food was provided or removed between 3 an 4 PM every day; water was available at all time) enhanced expression of heat shock and autophagy-lysosomal proteins (combined with a thicker myelin sheath, less redundant basal lamina and a reduction in aberrant Schwann cell proliferation): these results may help to develop and identify compounds that stimulate protein homeostatic mechanisms for treatment in CMT1A [1107].

Supplementation with essential fatty acids (linoleic and gamma-linoleic acids) and vitamin E was tried in 20 patients with CMT: a 3-month blinded trial of placebo (paraffin oil + vitamin E) was followed by one year of daily essentials fatty acids (3 g) with vitamin E. This treatment did not improve neuromuscular function in these patients [1108].

Creatine supplementation

Because dietary supplementation of creatine enhances skeletal muscle performance in healthy subjects, eighteen CMT patients were randomly assigned to either a placebo or 5 g of creatine monohydrate

powder (combined with 2 g of dextrose): this study did not show a significant benefit for patients, but the authors suggested that a combination of creatine supplementation and exercise acts should improve muscle function in CMT subjects [1109].

.

Use of ganglioside mixture extracted and purified from the bovine brain cortex

In the past, gangliosides extracted from bovine brain tissue (Cronassial) failed to show therapeutic efficacy in CMT [1110]. Moreover, these substances were withdrawn by the Committee for Proprietary Medicinal Products of the European commission in 1994.

Other lines of treatment in CMT

In case of *MFN2* mutation, MFN1expression is low in neural tissue: increasing the MFN1 expression in the PNS may be a potential way to treat CMT2A patients [1089]. By using potassium channel blockers (such as 3,4-diaminopyridine), it is also possible to prevent potassium ions from leaking out of the axon during depolarization, representing a potential therapeutic approach in CMT [1089]. Gene replacement, cellular reprogramming and high-throughput drug screening are also potential ways of treatment of this disease [1089].

Expert opinion

The Charcot-Marie-Tooth diseases may be disabling, but their management over the last few years has been improved by tailor-made therapies, rehabilitation care management and in some cases corrective surgery. It is not always recognized that these conditions are also painful and that more specific painkillers are of value. To date there are no proven treatments for Charcot-Marie-Tooth diseases. Some encouraging phase II trials are in progress in an attempt to modify the abnormal proteins in the peripheral nervous system, which are coded by the mutated genes. Treatments are designed to act directly on the relevant genes or proteins and on the networks which regulate these proteins.

Five-year view

In view of the better understanding of genetic abnormalities in CMT diseases, accurate diagnosis of them and their subtypes has improved considerably over the last few years. Preventive measures based on genetic information can now be implemented to reduce the number of new cases. This is particularly valid for the recessive types and one may expect a reduction in consanguineous unions in some areas.

In the coming years, new techniques of molecular biology such as next generation sequencing will undoubtedly throw more light on the genetic background of the patients, which will be the subject of new clinical trials. Such trials will help define, whether there is improvement or not in some of the disease types. Furthermore, a better understanding of the genes regulating these functions and of epigenetic phenomena should further help in the comprehension of the pathophysiology of the various phenotypes and the spontaneous course of Charcot-Marie-Tooth diseases. However, it should be borne in mind that Charcot-Marie-Tooth diseases are relatively rare, which complicates establishement of long-term clinical trials.

Clearly, one may hope that gene therapies could be adapted to this type of pathology, but unfortunately at the present time this approach has not led to tangible benefits in any pathology.

AKNOWLEDGEMENTS: we wish to thank Pr D Cohen for reviewing the manuscript.

Figure 1. Schematic representation of a peripheral nerve.

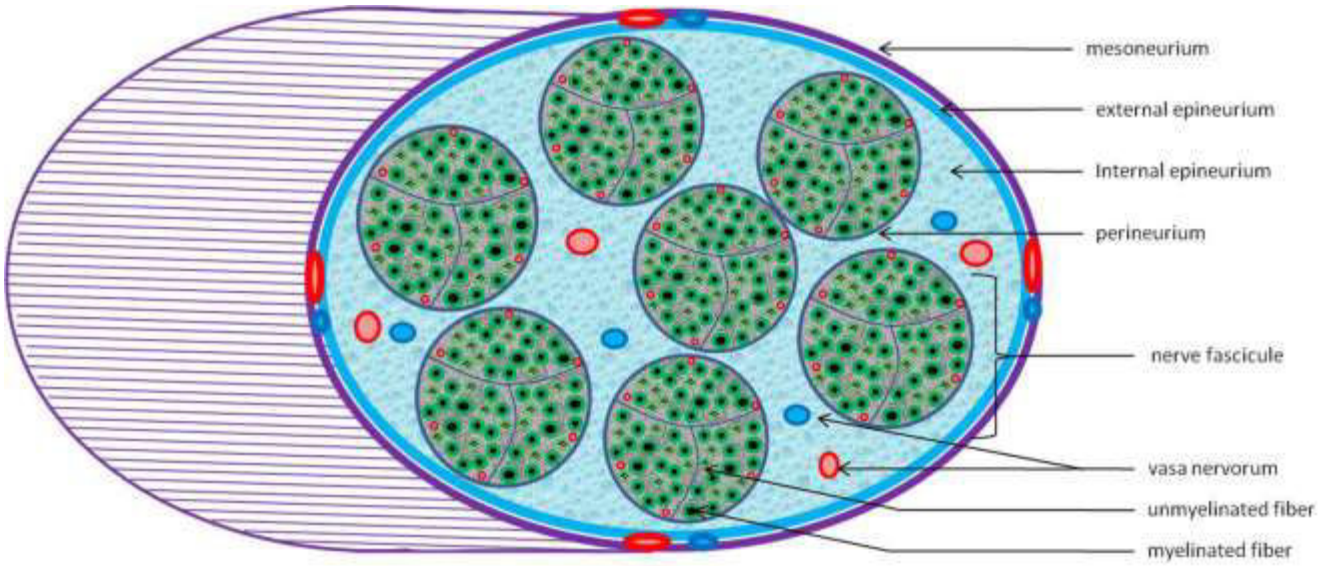

Figure 2. Schematic representation of the transverse section of a myelinated fiber (* = Schmidt-Lanterman incisures and paranodal regions), with the localization of the main genes involved in Charcot-Marie-Tooth disease, distal hereditary motor neuropathy and giant axonal neuropathy: those for which animal models have been developed are in blue (murine model) and in red (fly model).

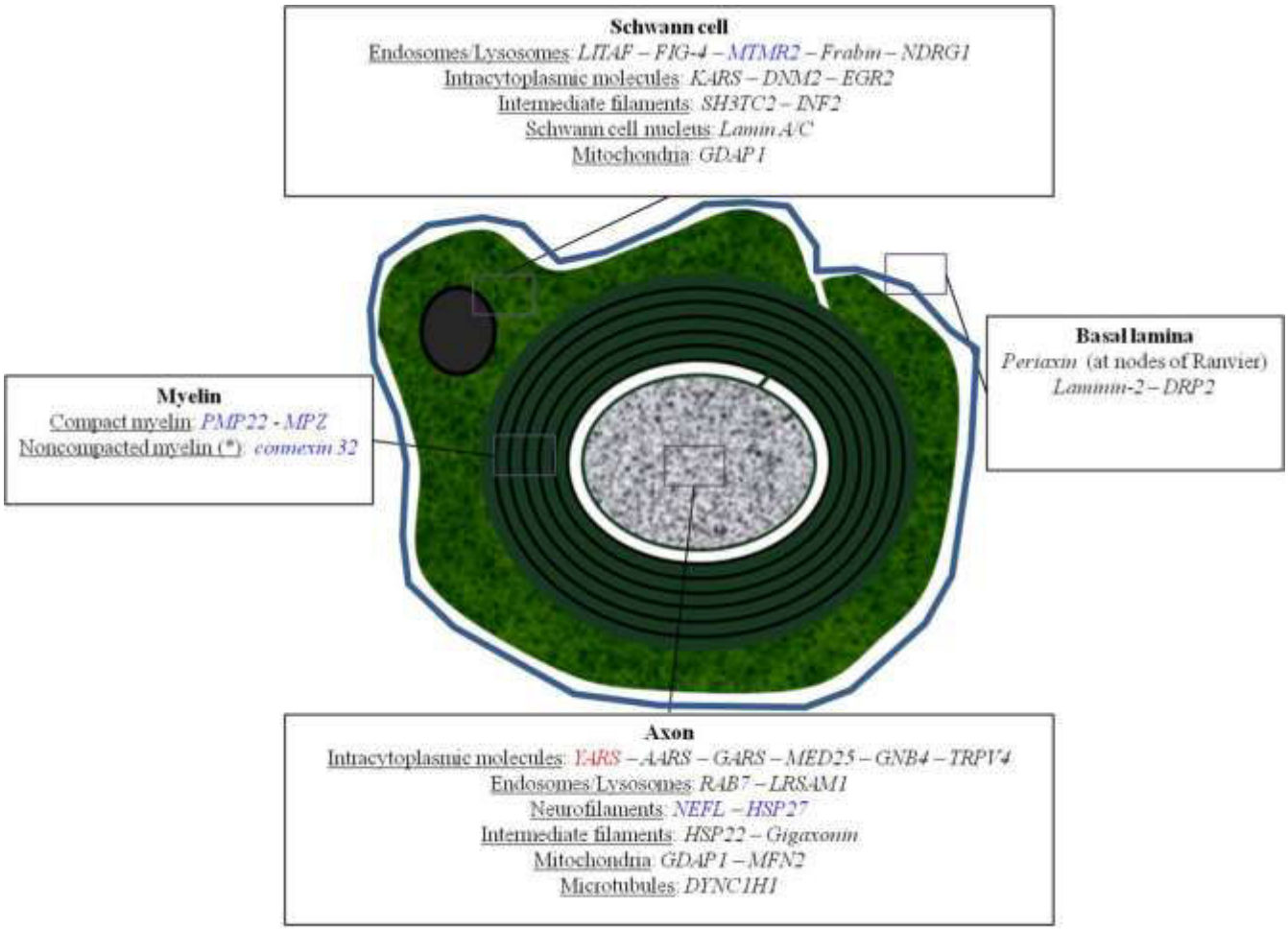

Table 1. Genes implicated in Charcot-Marie-Tooth diseases and distal hereditary motor neuropathies: the different genes are marked with points, as a function of the phenotype and the hereditary transmission (colored points indicate specific clinical signs).

Gene	Chromosome	CMT								dHMN			DSS	HCN	RLS	HNPP
		AD			AR			X								
		D	I	A	D	I	A	XD	XR	AD	AR	X				
PMP22 (duplication)	17p12	•														•
PMP22 (deletion)	17p12															•
MPZ / P0	1q23.3	•	•	•									•	•	•	•
LITAF / SIMPLE	16p13.13	•											•	•	•	•
EGR2 / KROX20	10q21.8	•			•								•	•	•	•
PMP22	17p12	•											•	•	•	•
NEFL	8p21.2	•		•												
FBLN5	14q32.12	•														
GJB3 / Connexin 31	1p34.3	•														
KIF1B	1p36.22			•												
MPN2	1p36.22			••••												
RAB7	3q21.3			•												
LMNA	1q22						•									
MED25	19q13.33						•									
TRPV4	12q24.11			••						••						
GARS	7p14.3			•						•						
HSPB1 / HSP27	7q11.23			•						•						
GDAP1	8q21.11			•	•	•	••							•		
HSPB8 / HSP22	12q24.23			•						•						
DNM2	19p13.2		•	•												
AARS	16q22.1			•												
LRSAM1	9q33.3			•												
DHTKD1	10p14			•												
TRIM2	4q31.3			•												
HINT1	5q31.3						•									
MTMR2	11q21				•									•		
MTMR13 / SBF2	11p15.4				•									•		
SH3TC2 / KIAA1985	5q32				•									•		
NDRG1	8q24.22				•											
PRX	19q13.2				•								•	•		
HK1	10q22.1				•											
FGD4	12p11.21				•											
FIG4 / KIAA0274 / SAC3	6q21				•									•		
CTDP1	18q23				••											
SURF1	9q34.2				••											
GJB1 / Connexin 32	Xq13.1							••								•
AIFM1	Xq26.1								••							
PRPS1	Xq22.3								••							
PDK3	Xp22.1							•								
YARS	1p35.1		•													
INF2	14q32.33		••													
GNB4	3q26.33		•													
KARS	16q23.1					•										
PLEKHG5	1p36.31					•										
C12ORF65	12q24.31						•••									
DYNC1H1	14q32.31									•						
BSCL2	11q12.3									••						
HSPB3 / HSPL27	5q11.2									•						
FBXO38	5q32									•						
IGHMBP2	11q13.3										•					
SLC5A7	2q12.3									••						
DCTN1	2p13 .1									••						
ATP7A	Xq21.1											•				
SETX	9q34.13									••						
REEP1	2p11.2									•						
HSJ1 / DNAJB2	2q35										•					
Inconnu	2q14									••						
Inconnu	4q34.3-q35.2									••						
Inconnu	7q34-q36									••						
Inconnu	9p21.1-p12										••					
Inconnu	10q24.1-q25.1		•													
Inconnu	11q13.3										•					
Inconnu	12q12q13.2			•												
Inconnu	Xp22.2								•							
Inconnu	Xq26.3-Xq27.1								•							
TOTAL		8	6	16	12	3	5	2	4	15	4	1	4	9	2	6

References

1. Braathen GJ, Sand JC, Lobato A, Hoyer H, Russell MB. Genetic epidemiology of Charcot-Marie-Tooth in the general population. *Eur J Neurol*, 18, 39-48 (2011).
2. Charcot JM, Marie P. Sur une forme particulière d'atrophie musculaire progressive, souvent familiale, débutant par les pieds et les jambes et atteignant plus tard les mains. *Rev Neurol (Paris)*, 6, 97-138 (1886).
3. Tooth HH. *The peroneal type of progressive muscular atrophy* (H. K. Lewis, London, 1886).
4. Lupski JR, de Oca-Luna RM, Slaugenhaupt S *et al.* DNA duplication associated with Charcot-Marie-Tooth disease type 1A. *Cell*, 66, 219-232 (1991).
5. Raeymaekers P, Timmerman V, Nelis E *et al.* Duplication in chromosome 17p11.2 in Charcot-Marie-Tooth neuropathy type 1a (CMT 1a). The HMSN Collaborative Research Group. *Neuromuscul Disord*, 1, 93-97 (1991).
6. Vallat JM, Mathis S, Funalot B. The various Charcot-Marie-Tooth diseases. *Curr Opin Neurol*, 26, 473-480 (2013).
7. Bouhy D, Timmerman V. Animal models and therapeutic prospects for Charcot-Marie-Tooth disease. *Ann Neurol*, 74, 391-396 (2013).
8. Bombelli F, Stojkovic T, Dubourg O *et al.* Charcot-Marie-Tooth disease type 2A: from typical to rare phenotypic and genotypic features. *JAMA Neurol*, 71, 1036-1042 (2014).
9. Saporta AS, Sottile SL, Miller LJ, Feely SM, Siskind CE, Shy ME. Charcot-Marie-Tooth disease subtypes and genetic testing strategies. *Ann Neurol*, 69, 22-33 (2011).

   •• *In this study, the authors determine the best strategies for genetic testing in CMT.*
10. Shy ME, Lupski JR, Chance PF, Klein CJ, Dyck PJ. Hereditary motor and sensory neuropathies: an overview of clinical, genetic, electrophysiologic, and pathologic features. In: *Peripheral neuropathy.* Dyck, P, Thomas, P (Eds.) (Elsevier Saunders, Philadelphia, 2005) 1623-1658.
11. Harding AE, Thomas PK. Genetic aspects of hereditary motor and sensory neuropathy (types I and II). *J Med Genet*, 17, 329-336 (1980).

12. Souayah N, Seltzer WK, Brannagan TH, Chin RL, Sander HW. Rare myelin protein zero sequence variant in late onset CMT1B. *J Neurol Sci*, 263, 177-179 (2007).

13. Dejerine J, Sottas J. Sur la névrite interstitielle, hypertrophique et progressive de l'enfant. 45, 63-96 (1893).

14. Wilmshurst JM, Ouvrier R. Hereditary peripheral neuropathies of childhood: an overview for clinicians. *Neuromuscul Disord*, 21, 763-775 (2011).

15. Scherer SS, Wrabetz L. Molecular mechanisms of inherited demyelinating neuropathies. *Glia*, 56, 1578-1589 (2008).

16. Vallat JM. Dominantly inherited peripheral neuropathies. *J Neuropathol Exp Neurol*, 62, 699-714 (2003).

17. Wechsler W. The development and structure of peripheral nerves in vertebrate. In: *Diseases of Nerves (Part I).* Vinken, RJ, Bryuyn, GW (Eds.) (Elsevier North-Holland, New York, 1970) 1-39.

18. Vallat JM, Tazir M, Magdelaine C, Sturtz F, Grid D. Autosomal-recessive Charcot-Marie-Tooth diseases. *J Neuropathol Exp Neurol*, 64, 363-370 (2005).

19. Verhamme C, van Schaik IN, Koelman JH, de Haan RJ, de Visser M. The natural history of Charcot-Marie-Tooth type 1A in adults: a 5-year follow-up study. *Brain*, 132, 3252-3262 (2009).

• In this study, the authors investigate the natural history of CMT in adults during a 5-year follow-up: they conclude that the decline in axonal function and in muscle strength may in part reflect a process of normal ageing.

20. Reilly MM, Shy ME, Muntoni F, Pareyson D. 168th ENMC International Workshop: outcome measures and clinical trials in Charcot-Marie-Tooth disease (CMT). *Neuromuscul Disord*, 20, 839-846 (2010).

21. Sames L, Moore A, Arnold R, Ekins S. Recommendations to enable drug development for inherited neuropathies: Charcot-Marie-Tooth and Giant Axonal Neuropathy. *F1000Res*, 3, 83 (2014).

22. Hogrel JY, Payan CA, Ollivier G *et al.* Development of a French isometric strength normative database for adults using quantitative muscle testing. *Arch Phys Med Rehabil*, 88, 1289-1297 (2007).

23. de Lattre C, Payan C, Vuillerot C *et al.* Motor function measure: validation of a short form for young children with neuromuscular diseases. *Arch Phys Med Rehabil*, 94, 2218-2226 (2013).

24. Shy ME, Blake J, Krajewski K *et al.* Reliability and validity of the CMT neuropathy score as a measure of disability. *Neurology*, 64, 1209-1214 (2005).

25. Komyathy K, Neal S, Feely S *et al.* Anterior tibialis CMAP amplitude correlations with impairment in CMT1A. *Muscle Nerve*, 47, 493-496 (2013).

26. Murphy SM, Herrmann DN, McDermott MP *et al.* Reliability of the CMT neuropathy score (second version) in Charcot-Marie-Tooth disease. *J Peripher Nerv Syst*, 16, 191-198 (2011).

27. Burns J, Ouvrier R, Estilow T *et al.* Validation of the Charcot-Marie-Tooth disease pediatric scale as an outcome measure of disability. *Ann Neurol*, 71, 642-652 (2012).

28. Solari A, Laura M, Salsano E, Radice D, Pareyson D. Reliability of clinical outcome measures in Charcot-Marie-Tooth disease. *Neuromuscul Disord*, 18, 19-26 (2008).

29. Chetlin RD, Gutmann L, Tarnopolsky M, Ullrich IH, Yeater RA. Resistance training effectiveness in patients with Charcot-Marie-Tooth disease: recommendations for exercise prescription. *Arch Phys Med Rehabil*, 85, 1217-1223 (2004).

30. Piscosquito G, Reilly MM, Schenone A *et al.* Is overwork weakness relevant in Charcot-Marie-Tooth disease? *J Neurol Neurosurg Psychiatry*, doi: 10.1136/jnnp-2014-307598 (2014).

31. Lencioni T, Rabuffetti M, Piscosquito G *et al.* Postural stabilization and balance assessment in Charcot-Marie-Tooth 1A subjects. *Gait Posture*, 40, 481-486 (2014).

32. Dufek JS, Neumann ES, Hawkins MC, O'Toole B. Functional and dynamic response characteristics of a custom composite ankle foot orthosis for Charcot-Marie-Tooth patients. *Gait Posture*, 39, 308-313 (2014).

33. Padua L, Pazzaglia C, Schenone A *et al.* Rehabilitation for Charcot Marie tooth: a survey study of patients and familiar/caregiver perspective and perception of efficacy and needs. *Eur J Phys Rehabil Med*, 50, 25-30 (2014).

34. Barton T, Winson I. Joint sparing correction of cavovarus feet in Charcot-Marie-Tooth disease: what are the limits? *Foot Ankle Clin*, 18, 673-688 (2013).

35. Tiffreau V, Allart E, Dangleterre C *et al.* Botulinum toxin treatment of pes cavovarus in a child suffering from autosomal recessive axonal Charcot-Marie-Tooth neuropathy (AR-CMT2). *Eur J Phys Rehabil Med*, in press (2014).

36. Estilow T, Kozin SH, Glanzman AM, Burns J, Finkel RS. Flexor digitorum superficialis opposition tendon transfer improves hand function in children with Charcot-Marie-Tooth disease: case series. *Neuromuscul Disord*, 22, 1090-1095 (2012).

37. Walker JL, Nelson KR, Heavilon JA *et al.* Hip abnormalities in children with Charcot-Marie-Tooth disease. *J Pediatr Orthop*, 14, 54-59 (1994).

38. Novais EN, Bixby SD, Rennick J, Carry PM, Kim YJ, Millis MB. Hip Dysplasia Is More Severe in Charcot-Marie-Tooth Disease Than in Developmental Dysplasia of the Hip. *Clin Orthop Relat Res*, 472, 665-673 (2013).

39. Kalkman JS, Schillings ML, van der Werf SP *et al.* Experienced fatigue in facioscapulohumeral dystrophy, myotonic dystrophy, and HMSN-I. *J Neurol Neurosurg Psychiatry*, 76, 1406-1409 (2005).

40. Ramdharry GM, Thornhill A, Mein G, Reilly MM, Marsden JF. Exploring the experience of fatigue in people with Charcot-Marie-Tooth disease. *Neuromuscul Disord*, 22, S208-S213 (2012).

41. Carter GT, Han JJ, Mayadev A, Weiss MD. Modafinil reduces fatigue in Charcot-Marie-Tooth disease type 1A: a case series. *Am J Hosp Palliat Care*, 23, 412-416 (2006).

42. Krhut J, Mazanec R, Seeman P, Mann-Gow T, Zvara P. Lower urinary tract functions in a series of Charcot-Marie-Tooth neuropathy patients. *Acta Neurol Scand*, 129, 319-324 (2013).

43. Ribiere C, Bernardin M, Sacconi S *et al.* Pain assessment in Charcot-Marie-Tooth (CMT) disease. *Ann Phys Rehabil Med*, 55, 160-173 (2012).

44. Cordeiro JL, Marques W, Hallak JE, Osorio FL. Charcot-Marie-Tooth disease, psychiatric indicators and quality of life: a systematic review. *ASN Neuro*, 6, 185-192 (2014).

45. Aboussouan LS, Lewis RA, Shy ME. Disorders of pulmonary function, sleep, and the upper airway in Charcot-Marie-Tooth disease. *Lung*, 185, 1-7 (2007).

46. Jeong NY, Shin YH, Jung J. Neuropathic pain in hereditary peripheral neuropathy. *J Exerc Rehabil*, 9, 397-399 (2013).

47. Weimer LH, Podwall D. Medication-induced exacerbation of neuropathy in Charcot Marie Tooth disease. *J Neurol Sci*, 242, 47-54 (2006).

• The authors present a revised risk stratified list for CMT patients and clinicians in order to discuus the consequences and the benefit ratios of various therapeutics in the disease.

48. Robertson AM, Perea J, McGuigan A *et al.* Comparison of a new pmp22 transgenic mouse line with other mouse models and human patients with CMT1A. *J Anatomy*, 200, 377-390 (2002).

49. Huxley C, Passage E, Manson A *et al.* Construction of a mouse model of Charcot-Marie-Tooth disease type 1A by pronuclear injection of human YAC DNA. *Hum Mol Genet*, 5, 563-569 (1996).

50. Huxley C, Passage E, Robertson AM *et al.* Correlation between varying levels of PMP22 expression and the degree of demyelination and reduction in nerve conduction velocity in transgenic mice. *Hum Mol Genet*, 7, 449-458 (1998).

51. Magyar JP, Martini R, Ruelicke T *et al.* Impaired differentiation of Schwann cells in transgenic mice with increased PMP22 gene dosage. *J Neurosci*, 16, 5351-5360 (1996).

52. Sereda M, Griffiths I, Puhlhofer A *et al.* A transgenic rat model of Charcot-Marie-Tooth disease. *Neuron*, 16, 1049-1060 (1996).

53. Suter U, Welcher AA, Ozcelik T *et al.* Trembler mouse carries a point mutation in a myelin gene. *Nature*, 356, 241-244 (1992).

54. Suter U, Moskow JJ, Welcher AA *et al.* A leucine-to-proline mutation in the putative first transmembrane domain of the 22-kDa peripheral myelin protein in the trembler-J mouse. *Proc Natl Acad Sci U S A*, 89, 4382-4386 (1992).

55. Sereda MW, Meyer zu Horste G, Suter U, Uzma N, Nave KA. Therapeutic administration of progesterone antagonist in a model of Charcot-Marie-Tooth disease (CMT-1A). *Nature Med*, 9, 1533-1537 (2003).

56. Passage E, Norreel JC, Noack-Fraissignes P *et al.* Ascorbic acid treatment corrects the phenotype of a mouse model of Charcot-Marie-Tooth disease. *Nat Med*, 10, 396-401 (2004).

57. Sahenk Z, Galloway G, Clark KR *et al.* AAV1.NT-3 Gene Therapy for Charcot-Marie-Tooth Neuropathy. *Mol Ther*, 22, 511-521 (2013).

58. Khajavi M, Shiga K, Wiszniewski W *et al.* Oral curcumin mitigates the clinical and neuropathologic phenotype of the Trembler-J mouse: a potential therapy for inherited neuropathy. *Am J Hum Genet*, 81, 438-453 (2007).

59. Cochrane S, Bergoffen J, Fairweather ND *et al.* X linked Charcot-Marie-Tooth disease (CMTX1): a study of 15 families with 12 highly informative polymorphisms. *Journal of medical genetics*, 31(3), 193-196 (1994).

60. Kleopa KA, Scherer SS. Molecular genetics of X-linked Charcot-Marie-Tooth disease. *Neuromol Med*, 8, 107-122 (2006).

61. Jeng LJ, Balice-Gordon RJ, Messing A, Fischbeck KH, Scherer SS. The effects of a dominant connexin32 mutant in myelinating Schwann cells. *Mol Cell Neurosci*, 32, 283-298 (2006).

62. Quarles RH, Macklin WB, Morell P. Myelin formation, structure and biochemistry. In: *Basic neurochemistry: molecular, cellular and medical aspects.* Brady, S, Siegel, G, Albers, W, Price, D (Eds.) (Lippincott-Raven, Philadelphia, 2006) 51-71.

63. Wrabetz L, D'Antonio M, Pennuto M *et al.* Different intracellular pathomechanisms produce diverse Myelin Protein Zero neuropathies in transgenic mice. *J Neurosci*, 26, 2358-2368 (2006).

64. Martini R, Zielasek J, Toyka KV, Giese KP, Schachner M. Protein zero (P0)-deficient mice show myelin degeneration in peripheral nerves characteristic of inherited human neuropathies. *Nat Genet*, 11, 281-286 (1995).

65. Ajroud-Driss S, Deng HX, Siddique T. Recent advances in the genetics of hereditary axonal sensory-motor neuropathies type 2. *Curr Neurol Neurosci Rep*, 11, 262-273 (2011).

66. Lee MK, Marszalek JR, Cleveland DW. A mutant neurofilament subunit causes massive, selective motor neuron death: implications for the pathogenesis of human motor neuron disease. *Neuron*, 13, 975-988 (1994).

67. d'Ydewalle C, Krishnan J, Chiheb DM *et al.* HDAC6 inhibitors reverse axonal loss in a mouse model of mutant HSPB1-induced Charcot-Marie-Tooth disease. *Nature Med*, 17, 968-974 (2011).

68. Cotter L, Ozcelik M, Jacob C *et al.* Dlg1-PTEN interaction regulates myelin thickness to prevent damaging peripheral nerve overmyelination. *Science*, 328, 1415-1418 (2010).

69. Bonneick S, Boentert M, Berger P *et al.* An animal model for Charcot-Marie-Tooth disease type 4B1. *Hum Mol Genet*, 14, 3685-3695 (2005).

70. Storkebaum E, Leitao-Goncalves R, Godenschwege T *et al.* Dominant mutations in the tyrosyl-tRNA synthetase gene recapitulate in Drosophila features of human Charcot-Marie-Tooth neuropathy. *Proc Natl Acad Sci U S A*, 106, 11782-11787 (2009).

71. Young P, De Jonghe P, Stogbauer F, Butterfass-Bahloul T. Treatment for Charcot-Marie-Tooth disease. *Cochrane Database Syst Rev*, (1), CD006052 (2008).

•• In this study, the authors have reviewed systematically all randomised and quasi-randomised studies of any treatment for CMT before 2008..

72. Burns J, Ouvrier RA, Yiu EM *et al.* Ascorbic acid for Charcot-Marie-Tooth disease type 1A in children: a randomised, double-blind, placebo-controlled, safety and efficacy trial. *Lancet Neurol*, 8(6), 537-544 (2009).

73. Micallef J, Attarian S, Dubourg O *et al.* Effect of ascorbic acid in patients with Charcot-Marie-Tooth disease type 1A: a multicentre, randomised, double-blind, placebo-controlled trial. *Lancet Neurol*, 8, 1103-1110 (2009).

74. Verhamme C, de Haan RJ, Vermeulen M, Baas F, de Visser M, van Schaik IN. Oral high dose ascorbic acid treatment for one year in young CMT1A patients: a randomised, double-blind, placebo-controlled phase II trial. *BMC Med*, 7, 70 (2009).

75. Pareyson D, Reilly MM, Schenone A *et al.* Ascorbic acid in Charcot-Marie-Tooth disease type 1A (CMT-TRIAAL and CMT-TRAUK): a double-blind randomised trial. *Lancet Neurol*, 10, 320-328 (2011).

76. Gess B, Rohr D, Young P. Ascorbic acid and sodium-dependent vitamin C transporters in the peripheral nervous system: from basic science to clinical trials. *Antioxid Redox Signal*, 19, 2105-2114 (2013).

77. Visioli F, Reilly MM, Rimoldi M, Solari A, Pareyson D. Vitamin C and Charcot-Marie-Tooth 1A: Pharmacokinetic considerations. *PharmaNutrition*, 1(1), 10-12 (2013).

• Based on the pharmacokinetics of ascorbic acid, the authors explain the disappointing results of the recent CMT1A trials.

78. Koenig HL, Schumacher M, Ferzaz B *et al.* Progesterone synthesis and myelin formation by Schwann cells. *Science*, 268, 1500-1503 (1995).

79. Meyer zu Horste G, Prukop T, Liebetanz D, Mobius W, Nave KA, Sereda MW. Antiprogesterone therapy uncouples axonal loss from demyelination in a transgenic rat model of CMT1A neuropathy. *Ann Neurol*, 61, 61-72 (2007).

80. Ainsworth C. Networking for new drugs. *Nature medicine*, 17(10), 1166-1168 (2011).

• In this article, the authors explain why network-based drug discovery aims to harness knowledge (about complex diseases such as CMT) to investigate and understand the impact of interventions on the molecular networks.

81. Schadt EE, Friend SH, Shaywitz DA. A network view of disease and compound screening. *Nature Rev*, 8, 286-295 (2009).

82. Attarian S, Dubourg O, Funalot B *et al.* A phase II randomized, placebo-controlled multicenter clinical trial of three doses of PX3003 in 80 adult patients with CMT1A treated for 1 year. *J Peripher Nerv Syst*, 18, S7-S8 (2013).

83. Attarian S, Magy L, Franques J *et al.* Comparative analysis of clinical and electrophysiological data collected on patients with Charcot-Marie-Tooth type 1A disease enrolled in the ascorbic acid and the PXT3003 clinical trials. *J Peripher Nerv Syst*, 18, S8 (2013).

84. Gupta SC, Patchva S, Aggarwal BB. Therapeutic roles of curcumin: lessons learned from clinical trials. *AAPS J*, 15, 195-218 (2013).

85. Epstein J, Sanderson IR, Macdonald TT. Curcumin as a therapeutic agent: the evidence from in vitro, animal and human studies. *Br J Nutr*, 103, 1545-1557 (2010).

86. Patzko A, Bai Y, Saporta MA *et al.* Curcumin derivatives promote Schwann cell differentiation and improve neuropathy in R98C CMT1B mice. *Brain*, 135, 3551-3566 (2012).

87. Burns J, Joseph PD, Rose KJ, Ryan MM, Ouvrier RA. Effect of oral curcumin on Dejerine-Sottas disease. *Pediatr Neurol*, 41, 305-308 (2009).

88. Bagriyanik HA, Ersoy N, Cetinkaya C *et al.* The effects of resveratrol on chronic constriction injury of sciatic nerve in rats. *Neurosci Lett*, 561, 123-127 (2014).

89. Yuan H, Zhang J, Liu H, Li Z. The protective effects of resveratrol on Schwann cells with toxicity induced by ethanol in vitro. *Neurochem Int*, 63, 146-153 (2013).

90. Jerath NU, Shy ME. Hereditary motor and sensory neuropathies: Understanding molecular pathogenesis could lead to future treatment strategies. *Biochim Biophys Acta*, pii: S0925-4439(14)00252-X. doi: 10.1016/j.bbadis.2014.07.031 (2014).

91. Cheng F, Lienlaf M, Wang HW *et al.* A Novel Role for Histone Deacetylase 6 in the Regulation of the Tolerogenic STAT3/IL-10 Pathway in APCs. *J Immunol*, 193, 2850-2852 (2014).

92. Gentil BJ, Mushynski WE, Durham HD. Heterogeneity in the properties of NEFL mutants causing Charcot-Marie-Tooth disease results in differential effects on neurofilament assembly and

susceptibility to intervention by the chaperone-inducer, celastrol. *Int J Biochem Cell Biol*, 45, 1499-1508 (2013).

93. Patapoutian A, Reichardt LF. Trk receptors: mediators of neurotrophin action. *Curr Opin Neurobiol*, 11, 272-280 (2001).

94. Sahenk Z, Nagaraja HN, McCracken BS *et al.* NT-3 promotes nerve regeneration and sensory improvement in CMT1A mouse models and in patients. *Neurology*, 65, 681-689 (2005).

95. Chong ZZ, Shang YC, Wang S, Maiese K. Shedding new light on neurodegenerative diseases through the mammalian target of rapamycin. *Prog Neurobiol*, 99, 128-148 (2012).

96. Rangaraju S, Verrier JD, Madorsky I, Nicks J, Dunn WA, Jr., Notterpek L. Rapamycin activates autophagy and improves myelination in explant cultures from neuropathic mice. *J Neurosci*, 30, 11388-11397 (2010).

97. Nicks J, Lee S, Harris A *et al.* Rapamycin improves peripheral nerve myelination while it fails to benefit neuromuscular performance in neuropathic mice. *Neurobiol Dis*, 70, 224-236 (2014).

98. Nobbio L, Visigalli D, Mannino E *et al.* The Diadenosine Homodinucleotide P18 Improves In Vitro Myelination in Experimental Charcot-Marie-Tooth Type 1A. *J Cell Biochem*, 115, 161-167 (2014).

99. Ginsberg L, Malik O, Kenton AR *et al.* Coexistent hereditary and inflammatory neuropathy. *Brain*, 127, 193-202 (2004).

100. Marques W, Jr., Funayama CA, Secchin JB *et al.* Coexistence of two chronic neuropathies in a young child: Charcot-Marie-Tooth disease type 1A and chronic inflammatory demyelinating polyneuropathy. *Muscle Nerve*, 42, 598-600 (2010).

101. Falls DL. Neuregulins: functions, forms, and signaling strategies. *Exp Cell Res*, 284, 14-30 (2003).

102. Falls DL. Neuregulins and the neuromuscular system: 10 years of answers and questions. *J Neurocytol*, 32, 619-647 (2003).

103. Nave KA, Salzer JL. Axonal regulation of myelination by neuregulin 1. *Curr Opin Neurobiol*, 16, 492-500 (2006).

104. Tu Y, Luo R, Li X, Lin M, Qiu M. Hypermyelination and overexpression of neuregulin-1 in thoracic sympathetic nerves in patients with primary palmar hyperhidrosis. *J Clin Neurosci*, 19, 1651-1653 (2012).

105. Taveggia C, Zanazzi G, Petrylak A *et al.* Neuregulin-1 type III determines the ensheathment fate of axons. *Neuron*, 47, 681-694 (2005).

106. Gouttenoire EA, Lupo V, Calpena E *et al.* Sh3tc2 deficiency affects neuregulin-1/ErbB signaling. *Glia*, 61, 1041-1051 (2013).

107. Fledrich R, Stassart RM, Klink A *et al.* Soluble neuregulin-1 modulates disease pathogenesis in rodent models of Charcot-Marie-Tooth disease 1A. *Nat Med*, 20, 1055-1061 (2014).

108. Moldovan M, Pinchenko V, Dmytriyeva O *et al.* Peptide mimetic of the S100A4 protein modulates peripheral nerve regeneration and attenuates the progression of neuropathy in myelin protein P0 null mice. *Mol Med*, 19, 43-53 (2013).

109. Shi TJ, Zhang MD, Zeberg H *et al.* Coenzyme Q10 prevents peripheral neuropathy and attenuates neuron loss in the db-/db- mouse, a type 2 diabetes model. *Proc Nat Acad Sci U S A*, 110, 690-695 (2013).

110. Takahashi R, Ikeda T, Hamaguchi A, Iwasa K, Yamada M. Coenzyme Q10 therapy in hereditary motor sensory neuropathy type VI with novel mitofusin 2 mutation. *Intern Med*, 51, 791-793 (2012).

111. Madorsky I, Opalach K, Waber A *et al.* Intermittent fasting alleviates the neuropathic phenotype in a mouse model of Charcot-Marie-Tooth disease. *Neurobiol Dis*, 34, 146-154 (2009).

112. Williams LL, O'Dougherty MM, Wright FS, Bobulski RJ, Horrocks LA. Dietary essential fatty acids, vitamin E, and Charcot-Marie-Tooth disease. *Neurology*, 36, 1200-1205 (1986).

113. Smith CA, Chetlin RD, Gutmann L, Yeater RA, Alway SE. Effects of exercise and creatine on myosin heavy chain isoform composition in patients with Charcot-Marie-Tooth disease. *Muscle Nerve*, 34, 586-594 (2006).

114. Bradley WG, Badger GJ, Tandan R *et al.* Double-blind controlled trials of Cronassial in chronic neuromuscular diseases and ataxia. *Neurology*, 38, 1731-1739 (1988).

PUBLICATION 3

The various Charcot-Marie-Tooth diseases

Journal

Current Opinion in Neurology

(pre-print)

Curr Opin Neurol. 2013;26(5):473-80. (doi: 10.1097/WCO.0b013e328364c04b)

Auteurs :

Jean-Michel Vallat

Stéphane Mathis

Benoît Funalot

The various Charcot-Marie-Tooth diseases

Jean-Michel Vallat[a,b], Stéphane Mathis[b,c], Benoît Funalot[a,b,d]

[a]Centre de référence « neuropathies périphériques rares », service et laboratoire de Neurologie, CHU Limoges, 2 avenue Martin Luther King, 87042 Limoges, France

[b]EA 6309 « maintenance myélinique et neuropathies périphériques » , Faculté de Médecine, Université de Limoges, 87025 Limoges, France

[c]Service de Neurologie, CHU Poitiers, Université de Poitiers, 2 rue de la Milétrie, 86021 Poitiers, France

[d]Service de Biochimie et Génétique moléculaire, CHU Limoges, 2 avenue Martin Luther King, 87042 Limoges, France

Correspondence to Jean-Michel Vallat, Centre de référence « neuropathies périphériques rares », service et laboratoire de neurologie, CHU Limoges, France

Tel : +33 (0)5 55 05 86 74 ; fax : +33 (0)5 55 05 65 67

e-mail :jean-michel.vallat@unilim.fr

Purpose of review

This review focuses on recent advances in the diagnostic approaches and the underlying pathophysiological mechanisms of Charcot-Marie-Tooth (CMT) disease. We also discuss the emerging therapies for this hereditary neuropathy.

Recent findings

To date, numerous genes are implicated in CMT, and new genes have recently been found to be associated with this neuropathy (*INF2*, *FBLN5*, …). Some specific or evocative clinical signs of CMT subtypes (proteinuria with *INF2* mutations, …) have been identified. Characteristic pathological findings which may suggest gene mutations are also recognized by nerve biopsy (mainly ultrastructural lesions).

Summary

CMT disease is the most common inherited neuromuscular disorder, with a fairly homogeneous clinical phenotype (progressive distal muscle weakness and atrophy, foot deformities, distal sensory loss, and depressed tendon reflexes). With more than 40 genes implicated, an update of the present and rather confusing classification of CMT is needed. Over the last few years, new mutated genes have been discovered. Although nerve biopsy is not routinely carried out in CMT neuropathies, it may show characteristic features which can orientate the search for the mutated gene. There are currently no effective medications for CMT, but clinical trials are ongoing or planned.

Keywords

Charcot-Marie-Tooth, hereditary motor sensory neuropathies, hereditary neuropathies, genetics, nerve biopsy, treatment

INTRODUCTION

Charcot-Marie-Tooth (CMT) disease (MIM 118300), also called "hereditary motor and sensory neuropathy" (HMSN), is the commonest inherited neuromuscular disorder, and one of the most common group of human hereditary disorders. Its prevalence is estimated to be 1/2,500 [1]. The clinical phenotypes are quite variable; the disease may appear in infancy or late in life. Most forms of CMT have autosomal dominant (AD) inheritance (CMT 1 and 2), but many others have X-linked (CMTX) or autosomal recessive (AR) inheritance [2]. Since 1991 and the identification of the 1.5-Mb duplication of the chromosome 17 containing the peripheral myelin protein 22(*PMP22*) gene, mutations in more than 40 genes have been identified, facilitating the understanding of the pathophysiological mechanisms of CMT. Nevertheless, the classifications which are proposed at the present time are quite complex, and we therefore propose a simplification.

The analysis of results from next generation sequencing (NGS), which is more and more used, will require a detailed characterization of clinical signs (crucial for the diagnosis), and in a few cases a precise and in depth analysis of the microscopical lesions. It is also important to check whether the mutation strictly fits with the clinical features.

There are currently no effective medications for CMT, but some clinical trials are ongoing.

CLINICAL FEATURES OF CMT DISEASES

Nowadays, the diagnosis of CMT comprises a combined clinical and genetic approach [3]. Whereas it can be caused by mutations in many different genes, the main clinical phenotype of CMT is relatively homogeneous, with wasting and weakness of distal limb muscles, skeletal deformities including pes cavus, and decrease or absence of tendon reflexes [4]. Some patients complain of episodic pressure palsies [5].

Various sensory deficits are possible (mild to moderate), but most patients have no clinical sensory troubles. Indeed, 20 to 30% of CMT1 patients complain of pain, often musculoskeletal [6] and sometimes neuropathic [7]. Pes cavus is secondary to a plantar flexion deformity of the first metatarsal, which was initially thought to result from an imbalance between the peroneus longus and the tibialis anterior [8]; but it was recently shown that the initial mechanism of pes cavus (in CMT1A) might be a selective denervation of intrinsic foot musculature [9]. The severity of the neuropathy can be evaluated by a CMT neuropathy score [10].

Although CMT may present a common clinical phenotype, some other signs may help focus genetic testing in a significant number of patients (Table 1): for example, a skin hypereslasticity directs toward *FBLN5* mutations [11], and proteinuria toward an *INF2* mutations [12]. If no gene mutation has been detected, a detailed pathological analysis of the nerve lesions can orientate the search for mutations in specific genes.

Symptoms may appear in the first decade in 60% of cases, but mild CMT neuropathies with later diagnosis are also observed [13]. The spectrum of CMT is wide [14]: from severe forms of demyelinating neuropathy, sometimes called Dejerine-Sottas disease (DSD) or CMT3, to classical moderate forms. The onset of Dejerine-Sottas syndrome (DSS) is generally before the age of 2 years [15]. DSS was initially described as AR, but both AD and AR modes of inheritance have been reported (with also *de novo* mutations) [15]. This neuropathy can be associated with a delay in motor milestones (with severe motor signs) and scoliosis that can lead to respiratory failure; ataxic gait is common in older patients. As suggested by Ouvrier et al. [16, 17], DSS may constitute a clinical syndrome rather than a separate entity. We think that this syndrome should be considered as a continuum between CMT1 and congenital hypomyelinating neuropathy (CHN). Dominant mutations of *PMP22* or *MPZ* can be found in most DSD patients, but dominant or recessive mutations in *EGR2*, or recessive mutations in *MPZ*, *PMP22*, *PRX* and *FIG4* have also been reported [18]. CHN is responsible for hypotonia and muscle weakness at birth or in infancy, resulting in a slow progression in motor development: this entity is regarded as an ill-defined syndrome merging into DSD [19]. At birth or in the first months of life, peripheral neuropathies are not always recognized. Most of

the very early onset neuropathies are genetically determined and are due to defective synthesis and maintenance of peripheral myelin. Many cases of CHN with detailed pathological data have been reported before the era of molecular genetics [20]. During the last 15 years, various gene mutations have been reported, but unfortunately pathological data are scarce in CHN patients with known gene mutations. They generally show demyelinating lesions and a severe loss of myelin sheaths [15, 20, 21]. A few cases of congenital amyelinating neuropathy (CAN), characterized by a complete absence of myelin in the patients' peripheral nervous system have been described [22]. In one patient, with consanguineous parents, a homozygous deletion encompassing a myelin-specific enhancer of *EGR2* was identified. This genetic anomaly was associated with a complete loss of EGR2 expression in the peripheral nervous system of the patient [23]. By contrast, axonal forms of congenital peripheral neuropathies seem to be much rarer [15]. We and others have observed a few cases associated with *MFN2* mutations (personal unpublished data) [1111].

CMT DISEASE: WHICH CLASSIFICATION?

The first classification was based on clinical and pathological data, with two main forms distinguished on the electrophysiological features (demyelinating and axonal) [25, 26], and 7 categories of HSMN in the 1980s [2]: HSMN type I (corresponding to demyelinating forms with AD, AR or X-linked inheritance), HSMN type II (corresponding to axonal forms with AD, AR or X-linked inheritance), HSMN type III (DSD), HSMN type IV (Refsum disease), HSMN type V (HSMN with paraplegia), HSMN type VI (HSMN with optic atrophy), and HSMN type VII (HSMN with retinitis pigmentosa).

More than 40 genes are implicated in CMT, and new genes have recently been found to be associated with this disease, such as *PDK3* [27•], *GNB4* [28•], *INF2* [12], and *FBLN5* [11•]. At the present time, CMT is still classified into subtypes based on the pattern of inheritance and the electrophysiological features (Table 1). In order to identify these different entities from the electrophysiological data, a cut-off of 38 m/s

for the median nerve motor conduction velocity (MCV) was proposed (value < 38 m/s for CMT1, and > 38 m/s for CMT2), but other studies also reported an "intermediate group" of CMT disease with NCV between 30 and 40 m/s [29]: this term "intermediate" may be confusing and should not be used to describe a single nerve conduction velocity (NCV): it should not be applied to the NCV value but rather to the form of CMT, particularly the forms with histopathological evidence of dual demyelinating and axonal lesions [30].

Some points of the classification of CMT can lead to confusion. HMSN type I is synonymous of CMT1 and HMSN type II of CMT2, but this correspondence is not valid for all types of CMT. For example, CMT4 corresponds to AR forms of CMT1 [3]; in fact, AR demyelinating CMT would be more logically denominated as AR-CMT1 rather than CMT4. The first genetic localization of an AR form of CMT on chromosome 8q13-q21.1 led curiously to the designation of this CMT form as "CMT4" by the authors [31]. The reason for this choice (CMT4) was that only CMT1, CMT2 and CMT3 (DSD) had been individualized at that time. It probably explains why the authors designated this new autosomal recessive form of CMT as "CMT4". The discovery of other genetic loci and genes for AR-CMT1 led to the description of CMT4B, CMT4C, CMT4D, etc … which should, in our opinion, be designated as AR-CMT1B, AR-CMT1C, AR-CMT1D, etc … (Table 2).

In agreement with Yum et al. who criticize the OMIM classification for the axonal forms of CMT with AR inheritance [32], we think that some terms are confusing and used for both AR or AD forms of CMT, as CMT2B with an AR form (linked to *MED25* mutations) and an AD form (linked to *RAB7* mutations). We therefore suggest that AR forms of CMT should be designated as AR-CMT2, and their subtypes as AR-CMT2A, AR-CMT2B, etc ... Moreover, some hereditary neuropathies (DSD, severe early-onset axonal neuropathy, early-onset hereditary motor sensory neuropathy of axonal type) should be considered as particular clinical syndromes rather than subtypes of CMT [17], which is why we no longer include "CMT3" in our classification (Table 2). Similarly, pure motor forms of CMT (with no sensory symptoms, no sensory signs at examination, and normal sensory potentials on electrophysiological examination), also designated as "spinal" forms of CMT, distal forms of spinal muscular atrophy (dSMA) or

distal hereditary motor neuropathy (dHMN), are considered as length-dependent disorders of spinal motor neurons [33]. However, a close relationship between dHMN and CMT2 had been noted before the identification of mutated genes. First, CMT2 is generally a peripheral nerve disease with predominant motor involvement, sensory symptoms and discrete signs, sometimes with specific signs such as diaphragm and vocal cord palsies linked to *TRPV4* mutations (Table 1). Secondly, a few families in which some patients have CMT2 and others dHMN have been identified. Finally, identification of genes responsible for dHMN confirmed the existence of an overlap between these two conditions (Table 1).

GENETIC TESTING IN CMT DISEASE

The major subtype of CMT is CMT1A, associated with a 17p12 duplication encompassing the coding sequence of the myelin protein PMP22. This duplication, which results in a 50% increase in *PMP22* gene expression assay, accounts for nearly 70% of CMT1 cases and 50% of all types of CMT [34]. On the other hand, a deletion of *PMP22* is linked to the so-called “hereditary neuropathy with liability to pressure palsies” (HNPP). The common mechanism for *PMP22* duplication is a recurrent non-allelic homologous recombination between two low-copy repeats located on both sides of the 1.4 Mb-long duplicated region. In a few CMT1A cases (less than 1%), nonrecurrent duplications of different sizes are encountered. It appears that this phenomenon can be generated by various molecular mechanisms, including non-homologous end-joining, Alu-Alu-mediated recombination, and replication-based mechanisms [35].

At present, the CMT1A-associated 17p12 rearrangements represent the only copy number variations (CNV) causing classic CMT. In all other subtypes, only small-size sequence variations (single nucleotide variants or small indels) have been identified in the different genes causing CMT. A high-density CNV study of 34 genomic regions harboring known genes for hereditary peripheral neuropathies has been performed, using comparative genomic hybridization (CGH) microarrays. It failed to identify any other

disease-causing CNV in 97 unrelated patients with inherited peripheral neuropathy (the majority of these patients having been screened for the most frequent CMT genes) [36]. This suggests that CNVs are a rare cause of CMT that are not CMT1A.

To date, a molecular diagnosis can be established in approximately 50 to 70% cases of CMT [15, 29]. Until recently, most of the gene mutations causing the various CMT subtypes were identified by "classical" linkage studies followed by Sanger sequencing of the genes located in the linkage intervals. In the last few years, NGS techniques have been used to discover new CMT genes, but these promising techniques have not yet identified many new genes [37••]. It is still important to well characterize patients with CMT on clinical grounds, and to identify characteristic clinical, biological or pathological markers that could orientate the genetic analysis.

HOW CAN WE ORIENTATE THE GENETIC SCREENING IN CMT?

In a recent study of 266 patients attending an inherited neuropathy clinic, the most frequent genetic abnormalities in those with CMT disease were *PMP22* duplication (39.5%), *GJB1* mutation (10.8%), *MPZ* mutation (3.1%), *MFN2* mutation (2.8%), *PMP22* mutation (1.4%), *SH3TC2* mutation (1.2%), and less than 1% for each of the other genes [38••]. Each genetic abnormality produces a demyelinating, axonal or intermediate CMT, but some mutations can also indifferently give electrophysiological patterns of demyelinating, axonal or intermediate neuropathy. For example, for *GJB1* mutations, most of the neuropathies were intermediate CMT (78.6%), although 19% were axonal CMT and 2.4% were demyelinating CMT; for *MPZ* mutations, 81.8% were demyelinating CMT, but 9.1% were axonal CMT and 9.1% were intermediate CMT [38••]. Based on these observations, a strategy of focused genetic testing for CMT has been proposed [29, 38••].

A family history of neuropathy is the first feature that can suggest CMT; however, sporadic cases are not infrequent, and *de novo* mutations may occur in about 10% of CMT1A [3]. In addition, nuclear families

are non-consanguineous and small-sized in most Western countries, and so most cases of AR-CMT are sporadic. Finally, mild clinical forms might not be recognized when first-degree relatives of an index case are not systematically assessed both clinically and electrophysiologically. As mentioned above, and despite evocative clinical similarities, a subtle and in depth analysis of other phenotypic clinical data may focus genetic testing in a significant number of patients (Table 1).

Nerve biopsy is not routinely carried out in CMT neuropathies, but in a few cases, pathological findings can help define the morphological pattern of the neuropathy (particularly with electron microscopy) and narrow down the potential mutated genes [39•]. Various pathological anomalies [19,40-42] may be observed (Table 3).

TREATMENT OF CMT

There is currently no specific treatment available for CMT diseases, but preventive measures can be implemented, such as physiotherapy, orthotics, orthopedic surgery and technical aids [6]. Supportive therapy for neuropathic pain is also of value.

In 2008, a Cochrane review has identified 38 clinical trials of various pharmacological agents and supportive measures for CMT1A [43]. Some therapeutics have been tried in order to decrease the progression of CMT1A, particularly ascorbic acid that is required for induction of myelin in neuron-Schwann cell co-cultures [44]. However, although ascorbic acid reduces the severity of neuropathy in transgenic mice overexpressing *PMP22* compared to untreated mice, it had no significant effect on neuropathy after two years of treatment [45]. We are awaiting the results of another randomized, placebo-controlled study by the French company “Pharnext” using a form of “pleotherapy”. This is an innovative approach based on the principle of “network pharmacology” [46]. The program entered into phase II in December 2010. The drug (PXT3003) is a fixed low dose of three already marketed products that have been shown to down-regulate *PMP22* mRNA expression in primary cultures of rat Schwann cells. Pharnext

indicates that the combination of the three compounds has significant and synergistic effects in the model of myelination induced in co-cultures of Schwann cells and neurons from dorsal rat ganglia of rat embryos, and also in transgenic rat models of CMT1A. Eighty CMT1A patients from six French centers have been included and received the treatment at three different doses for 12 months: results should be available in 2013.

CONCLUSION

In the two last decades, more than 40 causative genes were identified for CMT. Now, genetic diagnosis of CMT is becoming increasingly available. Accurate phenotypic evaluation is still essential and can help to orientate the genetic testing in CMT (sometimes with specific signs). In some cases, the pathological study of a nerve biopsy also can help to orientate the genetic testing. Finding therapeutics in this slowly progressive disease remains a challenge, but clinical trials are ongoing.

KEY POINTS

- Charcot-Marie-Tooth (CMT) disease is the most common inherited neuromuscular disorder.
- More than 40 causative genes were identified for CMT.
- Some points of the classification of CMT can lead to confusion, and modifications of this classification are needed.
- Nerve biopsy is not routinely carried out in CMT neuropathies, but in a few cases, pathological findings can help define the morphological pattern of the neuropathy.

DISCLOSURE

The authors report no conflicts of interest.

Table 1. Classification for CMT, with characteristic signs (clinical, biological or radiological).

	Type of CMT	Subtype of CMT	Gene or locus	Characteristic signs (clinical, biological or radiological)
Dominant transmission	Demyelinating CMT (= AD-CMT1)	AD-CMT1A	*PMP22* (duplication)	sensory anomalies and ulcerations; optic neuritis
		1B	*P0* (= *MPZ*)	deafness; lancinating pain; pupillar anomalies; steroid responsive neuropathy
		1C	*LITAF* (= *SIMPLE*)	tremor in the upper limbs; gait ataxia
		1D	*EGR2* (= *KROX20*)	myopathy
		1E	*PMP22* (mutations)	deafness
		1F	*NEFL*	deafness
	Axonal CMT (= AD-CMT2)	AD-CMT2A1	*KIF1B*	abnormal brain MRI (white matter abnormalities)
		2A2	*MFN2*	optic atrophy; abnormal brain MRI (white matter abnormalities, stroke-like lesions); encephalopathy
		2B	*RAB7A*	sensory predominance; skin ulcerations
		2C	*TRPV4*	diaphragm and vocal cord palsy; motor predominance
		2D	*GARS*	predominantly upper limbs involvement; optic neuritis; severe deformations and scoliosis
		2E	*NEFL*	severe CMT; hearing loss
		2F	*HSPB1* (= *HSP27*)	classical CMT
		2G	*12q12-q13.2*	proximal muscle involvement; hyperCKemia, hypolipemia; diabetes
		2K	*GDAP1*	diaphragm and vocal cord palsy; severe deformations and scoliosis
		2M	*P0* (= *MPZ*)	Adie's pupils; pupillar anomalies
		2L	*HSPB8* (= *HSP22*)	predominantly upper limbs involvement; severe deformations and scoliosis
		2M	*DNM2*	myopathy
		2N	*AARS*	classical CMT
		2O	*DYNC1H1*	distal weakness of the lower limbs (sometimes proximal with waddling gait)
		2P	*LRSAM1*	proximal muscle involvement; hyperCKemia, hypolipemia; diabetes
	Intermediate CMT (= DI-CMT)	DI-CMTA	*1q24.1-25.1*	classical CMT
		B	*DNM2*	cataract, myopathy
		C	*YARS*	classical CMT
		D	*MPZ*	classical CMT
		E	*GNB4*	classical CMT
	Dominant X-linked CMT (= D-CMTX)	CMTX1	*GJB1* (= *Connexin 32*)	stroke-like syndrome (abnormal brain MRI); deafness
		CMTX6	*PDK3*	
	HNPP phenotype	HNPP	*PMP22* (deletion)	episodes of recurrent transient palsies, mononeuropathy
		AD-CMT1A	*PMP22* (mutations)	episodes of recurrent transient palsies, mononeuropathy
		AD-CMT1B	*P0* (mutations)	episodes of recurrent transient palsies, mononeuropathy
Recessive transmission	Demyelinating CMT (CMT4 = AR-CMT1)	AR-CMT1A	*GDAP1*	diaphragm and vocal cord palsy; predominantly upper limbs involvement
		1B1	*MTMR2*	deafness; bulbar and facial involvement, stridor; proximal muscle involvement
		1B2	*MTMR13* (= *SBF2*)	glaucoma
		1C	*KIAA1985* (= *SH3TC2*)	severe deformations and scoliosis; deafness
		1D	*NDRG1*	deafness; abnormal brain MRI (white matter abnormalities); lingual atrophy
		1E	*EGR2* (= *KROX20*)	classical CMT
		1F	*PRX*	gait disturbance; hypomyelination
		1G	*HK1*	classical CMT
		1H	*FGD4* (= *Frabin*)	severe deformations and scoliosis
		1J	*FIG4*	classical CMT
		CCFDN	*CTDP1*	congenital cataract, facial dysmorphism
	Axonal CMT (= AR-CMT2)	AR-CMT2B1	*LMNA*	proximal muscle involvement; severe deformations and scoliosis
		2B2	*MED25*	proximal muscle involvement
		2H	*GDAP1*	proximal muscle involvement; pyramidal tract involvement; diaphragm and vocal cord palsy
	Recessive X-linked CMT (= R-CMTX)	CMTX2	*Xq22.2*	mental retardation
		CMTX3	*Xq26*	pyramidal tract involvement
		CMTX4	*Xq24-26.1*	mental retardation; deafness
		CMTX5	*PRPS1*	deafness
CMT 'plus'	Demyelinating		CMTX6 (= *Pdk3-3*)	skin hypopigmentation, age-related macular degeneration
	Intermediate		*INF2*	focal segmental glomerulosclerosis, proteinuria; abnormal brain MRI (white matter abnormalities)
dHMN	Autosomal dominant (AD)	AD-dHMN	*7q34-q36*	distal motor involvement; pyramidal tract involvement
			HSPB8 (= *HSP22*)	distal motor involvement; adult or juvenile onset
			HSPB1 (= *HSP27*)	distal motor involvement; fatty atrophy in the lower limbs; brisk reflexes; adult or juvenile onset
			BSCL2	distal motor involvement; adult onset; upper limbs predominance; pyramidal tract involvement
			GARS	distal motor involvement
			TRPV4	distal motor involvement; vocal cord paresis
			DYNC1H1	distal motor involvement
			HSPB3	distal motor involvement
			DCTN1	distal motor involvement; vocal cord paresis
			SLC5A7	distal motor involvement; upper limbs predominance; vocal cord paresis
			SETX	distal motor involvement; pyramidal tract involvement
			4q34-q35	distal motor involvement; pyramidal tract involvement
			REEP1	distal motor involvement
	Autosomal recessive (AR)	AR-dHMN	*GARS*	distal motor involvement; upper limb predominance
			11q13	distal motor involvement; diaphragmatic paresis
			9p21.1-p12	distal motor involvement; pyramidal tract involvement
			IGHMBP2	distal motor involvement; respiratory distress type 1
	X-linked (X)	X-dHMN	*ATP7A*	distal motor involvement; distal onset wasting and weakness

CCFDN = congenital cataract, facial dysmorphism and neuropathy syndrome, CK = creatine kinase

Table 2. Classifications of inherited neuropathies.

Dyck and Lambert	OMIM	Proposal	
HMSN I A, B	CMT1 A, B, C...	**AD-CMT1**	**A, B, C...**
HMSN II	CMT2 A, B, C...	**AD-CMT2**	**A, B, C…**
HMSN III (DSS)	CMT3 (DSS)		
		AR-CMT1	**A, B, C…**
	CMT4 A, B...	**AR-CMT2**	**A (= CMT2B1)**
			B (= CMT2B2)
	CMT2B 1, 2, 3...		**…**
HMSN IV (Refsum disease)			
HMSN V (+ paraplegia)			
HMSN VI (+ optic atrophy)			
HMSN VII (+ retinitis pigmentosa)			

AD : autosomal dominant; AR : autosomal recessive; CMT : Charcot-Marie-Tooth; DSS : Dejerine-Sottas Syndrome; HMSN : Hereditary Motor-Sensory Neuropathy

Table 3. Correlations between genotype and pathological features on nerve biopsy in CMT patients.

Genes	Type of CMT	Microscopical anomalies
PMP22 duplication or mutations	CMT 1A CMT1E	- Onion bulbs (Schwann cell cytoplasms, basal lamina)
PMP22 deletion	HNPP	- Tomaculae
MPZ mutations	CMT 1B	- Uncompacted myelin ; myelin outfoldings - Onion bulbs
EGR2 (*KROX20*) mutations	CMT 1D CHN	- Very severe demyelination, dysmyelination, or no myelination
CX32 mutations	CMT X	- Clusters of regeneration
MTMR2, *MTMR13* and *FDG4* (*FRABIN*) mutations	CMT 4B (1 and 2) CMT 4H	- Myelin outfoldings
SH2TC1 (*KIAA1985*) mutations	CMT 4C	- Basal proliferation (onion bulbs) - Unmyelinated fibers involvement
INF2 mutations		- Proliferation of actin filaments - Unmyelinated fibers involvement
NDRG1 mutations	CMT 4D	- Adaxonal deposits
PRX mutations	CMT 4F	- Abnormal paranodal loops
NEFL mutations	CMT 2E CMT1F	- Giant axons
MFN2 and *GDAP1* mutations	CMT 2A CMT 4A	- Mitochondrial anomalies
LMNA (*LAMIN*) mutations	AR-CMT 2A	- Severe rarefaction of large myelinated fibers, with no cluster of regeneration

CHN = congenital hereditary neuropathy ; HNPP = hereditary neuropathy with liability to pressure palsies.

REFERENCES AND RECOMMENDED READING

1. Braathen GJ, Sand JC, Lobato A, et al. Genetic epidemiology of Charcot-Marie-Tooth in the general population. Eur J Neurol 2011; 18:39-48.

2. Pareyson D, Scaioli V, Laura M. Clinical and electrophysiological aspects of Charcot-Marie-Tooth disease. Neuromolecular Med 2006; 8:3-22.

3. Reilly MM, Murphy SM, Laura M. Charcot-Marie-Tooth disease. J PeripherNervSyst 2011; 16:1-14.

4. Shy ME, Jani A, Krajewski K, et al. Phenotypic clustering in MPZ mutations. Brain 2004; 127:371-384.

5. Kleopa KA, Georgiou DM, Nicolaou P, et al. A novel PMP22 mutation Ser22Phe in a family with hereditary neuropathy with liability to pressure palsies and CMT1A phenotypes.Neurogenetics 2004; 5:171-175.

6. Ribiere C, Bernardin M, Sacconi S, et al. Pain assessment in Charcot-Marie-Tooth (CMT) disease. Ann PhysRehabil Med 2012; 55:160-173.

7. Pazzaglia C, Vollono C, Ferraro D, et al. Mechanisms of neuropathic pain in patients with Charcot-Marie-Tooth 1 A: a laser-evoked potential study. Pain 2010; 149:379-385.

8. Gallardo E, Garcia A, Combarros O, Berciano J. Charcot-Marie-Tooth disease type 1A duplication: spectrum of clinical and magnetic resonance imaging features in leg and foot muscles. Brain 2006; 129:426-437.

9. Berciano J, Gallardo E, Garcia A, et al. New insights into the pathophysiology of pescavus in Charcot-Marie-Tooth disease type 1A duplication. J Neurol 2011; 258:1594-1602.

10. Murphy SM, Herrmann DN, McDermott MP, et al. Reliability of the CMT neuropathy score (second version) in Charcot-Marie-Tooth disease. J Peripher Nerv Syst 2011; 16:191-198.

11. Auer-Grumbach M, Weger M, Fink-Puches R, et al. Fibulin-5 mutations link inherited neuropathies, age-related macular degeneration and hyperelastic skin. Brain 2011; 134:1839-1852.

12. Boyer O, Nevo F, Plaisier E, et al. INF2 mutations in Charcot-Marie-Tooth disease with glomerulopathy. N Engl J Med 2011; 365:2377-2388.

13. Souayah N, Seltzer WK, Brannagan TH, et al. Rare myelin protein zero sequence variant in late onset CMT1B. J NeurolSci 2007; 263:177-179.

14. Houlden H, Reilly MM. Molecular genetics of autosomal-dominant demyelinating Charcot-Marie-Tooth disease. Neuromolecular Med 2006; 8:43-62.

15. Baets J, Deconinck T, De Vriendt E, et al. Genetic spectrum of hereditary neuropathies with onset in the first year of life. Brain 2011; 134:2664-2676.

16. Ryan MM, Ouvrier R. Hereditary peripheral neuropathies of childhood. CurrOpinNeurol 2005; 18:105-110.

17. Wilmshurst JM, Ouvrier R. Hereditary peripheral neuropathies of childhood: an overview for clinicians. NeuromusculDisord 2011; 21:763-775.

18. Scherer SS, Wrabetz L. Molecular mechanisms of inherited demyelinating neuropathies. Glia 2008; 56:1578-1589.

19. Vallat JM. Dominantly inherited peripheral neuropathies.J Neuropathol Exp Neurol 2003; 62:699-714.

20. Phillips JP, Warner LE, Lupski JR, Garg BP. Congenital hypomyelinating neuropathy: two patients with long-term follow-up. PediatrNeurol 1999; 20:226-232.

21. Nara T, Akashi M, Nonaka I, et al. Muscle and intramuscular nerve pathology in congenital hypomyelination neuropathy.J NeurolSci 1995; 129:170-174.

22. Charnas L, Trapp B, Griffin J. Congenital absence of peripheral myelin: abnormal Schwann cell development causes lethal arthrogryposis multiplex congenita. Neurology 1988; 38:966-974.

23. Funalot B, Topilko P, Arroyo MA, et al. Homozygous deletion of an EGR2 enhancer in congenital amyelinating neuropathy. Ann Neurol 2012; 71:719-723.

24. Ouvrier R, Grew S. Mechanisms of disease and clinical features of mutations of the gene for mitofusin 2: an important cause of hereditary peripheral neuropathy with striking clinical variability in children and adults. Developmental medicine and child neurology. 2010; 52:328-330.

25. Dyck PJ, Lambert EH. Lower motor and primary sensory neuron diseases with peroneal muscular atrophy. I. Neurologic, genetic, and electrophysiologic findings in hereditary polyneuropathies. Arch Neurol 1968; 18:603-618.

26. Dyck PJ, Lambert EH.Lower motor and primary sensory neuron diseases with peroneal muscular atrophy. II. Neurologic, genetic, and electrophysiologic findings in various neuronal degenerations. Arch Neurol 1968; 18:619-625.

27.• Kennerson ML, Yiu EM, Chuang DT, et al. A new locus for X-linked dominant Charcot-Marie-Tooth disease (CMTX6) is caused by mutations in the pyruvate dehydrogenase kinase isoenzyme 3 (PDK3) gene. Hum Mol Genet 2013; 22:1404-1416.

A description of CMT disease (X-linked dominant form) associated with a new gene, *PDK3*.

28.• Soong BW, Huang YH, Tsai PC, et al. Exome Sequencing Identifies GNB4 Mutations as a Cause of Dominant Intermediate Charcot-Marie-Tooth Disease. AmJHum Genet 2013; 92:422-430.

A description of CMT disease (Intermediate CMT) associated with a new gene, *GNB4*.

29. Saporta AS, Sottile SL, Miller LJ, et al. Charcot-Marie-Tooth disease subtypes and genetic testing strategies. Ann Neurol 2011; 69:22-33.

30. Nicholson G, Myers S. Intermediate forms of Charcot-Marie-Tooth neuropathy: a review. NeuromolecularMed 2006; 8:123-130.

31. Ben Othmane K, Hentati F, Lennon F, et al. Linkage of a locus (CMT4A) for autosomal recessive Charcot-Marie-Tooth disease to chromosome 8q. Hum Mol Genet 1993; 2:1625-1628.

32. Yum SW, Zhang J, Mo K, et al. A novel recessive Nefl mutation causes a severe, early-onset axonal neuropathy. Ann Neurol 2009; 66:759-770.

33. Devic P, Petiot P, Mauguiere F. Spinal Charcot-Marie-Tooth disease: a reappraisal. Muscle Nerve 2012; 46:604-609.

34. Nelis E, Van Broeckhoven C, De Jonghe P, et al. Estimation of the mutation frequencies in Charcot-Marie-Tooth disease type 1 and hereditary neuropathy with liability to pressure palsies: a European collaborative study. Eur J Hum Genet 1996; 4:25-33.

35. Zhang F, Seeman P, Liu P, et al. Mechanisms for non recurrent genomic rearrangements associated with CMT1A or HNPP: rare CNVs as a cause for missing heritability. Am J Hum Genet 2010; 86:892-903.

36. Huang J, Wu X, Montenegro G, et al. Copy number variations are a rare cause of non-CMT1A Charcot-Marie-Tooth disease. J Neurol 2010; 257:735-741.

37.•• Azzedine H, Senderek J, Rivolta C, Chrast R. Molecular genetics of Charcot-Marie-Tooth disease: from genes to genomes. MolSyndromol 2012; 3:204-214.

A review of recent data from highly parallel genetic technologies (single nucleotide polymorphisms chips, sequence capture and next generation DNA sequencing) in CMT, with discussion of the future potential impact of these technologies on the diagnosis of CMT.

38.•• Murphy SM, Laura M, Fawcett K, et al. Charcot-Marie-Tooth disease: frequency of genetic subtypes and guidelines for genetic testing. J NeurolNeurosurg Psychiatry 2012; 83:706-710.

In this study, the authors determine the frequency of gene mutationsin various forms of CMT, and propose a diagnostic algorithm for the genetic testing.

39.• Weis J, Brandner S, Lammens M, et al. Processing of nerve biopsies: a practical guide for neuropathologists.ClinNeuropathol 2012; 31:7-23.

This short review insists on the value of nerve biopsy in the study of neuropathies (as in hereditary neuropathies), and provides a guide for practicing neuropathologists on the methods of nerve biopsy.

40. Hahn AF, Ainsworth PJ, Bolton CF, et al. Pathological findings in the X-linked form of Charcot-Marie-Tooth disease: a morphometric and ultrastructural analysis. ActaNeuropathol 2001; 101:129-139.

41. Vallat JM, Tazir M, Magdelaine C, et al. Autosomal-recessive Charcot-Marie-Toothdiseases. J NeuropatholExpNeurol 2005; 64:363-370.

42. Vallat JM, Magy L, Lagrange E, et al. Diagnostic value of ultrastructural nerve examination in Charcot-Marie-Tooth disease: two CMT 1B cases with pseudo-recessive inheritance. ActaNeuropathol 2007; 113:443-449.

43. Young P, De Jonghe P, Stogbauer F, Butterfass-Bahloul T. Treatment for Charcot-Marie-Tooth disease. Cochrane Database Syst Rev 2008:CD006052.

44. Sereda MW, Nave KA. Animal models of Charcot-Marie-Tooth disease type 1A. Neuromolecular Med 2006; 8:205-216.

45. Pareyson D, Reilly MM, Schenone A, et al. Ascorbic acid in Charcot-Marie-Tooth disease type 1A (CMT-TRIAAL and CMT-TRAUK): a double-blind randomised trial. Lancet Neurol 2011; 10:320-328.

46. Schadt EE, Friend SH, Shaywitz DA. A network view of disease and compound screening. Nat Rev Drug Discov 2009; 8:286-295.

PUBLICATION 4

CMT4D (NDRG1 mutation): genotype-phenotype correlations

Journal

Journal of the Peripheral Nervous System

(pre-print)

J Peripher Nerv Syst. *2013;18(3):261-5.* (doi: 10.1111/jns5.12039).

Auteurs :

Emilie Ricart

Stéphane Mathis

Corinne Magdelaine

Marie-Bernadette Delisle

Laurent Magy

Benoît Funalot

Jean-Michel Vallat

CMT4D (NDRG1 mutation): genotype-phenotype correlations

Emilie Ricard[1], Stéphane Mathis[2], Corinne Magdelaine[3], Marie-Bernadette Delisle[4], Laurent Magy[1], Benoît Funalot[1,3], Jean-Michel Vallat[1]

[1] Centre de référence « neuropathies périphériques rares », service et laboratoire de neurologie, CHU Limoges, France

[2] Service de neurologie, CHU Poitiers, Université de Poitiers, 2 rue de la Milétrie, 86021 Poitiers, France.

[3] Service de génétique moléculaire, CHU Limoges, France.

[4] Service d'anatomie pathologique et histologie-cytologie, CHU Rangueil, CMEAB, Faculté de Médecine Rangueil Toulouse, France.

Address correspondence to:

Jean-Michel Vallat, MD

Department of Neurology, CHU Limoges

2 avenue Martin Luther King

87942 Limoges Cedex, France

Phone: +33 5 55 05 65 61

Fax: +33 5 55 05 65 67

e-mail: jean-michel.vallat@unilim.fr

Abstract

Charcot-Marie-Tooth (CMT) disease is a heterogeneous condition with a large number of clinical, electrophysiological and pathological phenotypes. At the present time, more than 40 genes are involved. We report the case of a child of gypsy origin with an autosomal recessive demyelinating phenotype. Clinical data, familial history, and electrophysiological studies were in favor of a CMT4 sub-type. The characteristic N-Myc downstream-regulated gene1 (*NDRG1*) mutation responsible for this CMT4D phenotype was confirmed: p.R.148X. The exact molecular function of the NDRG1 protein has yet to be elucidated. This case report confirms other literature reports and illustrates that analysis of the clinical, familial and electrophysiological data, along with a complete pathological study of the nerve biopsy may help identifying the correct CMT sub-type: CMT4D in this case.

Key Words: Charcot-Marie-Tooth disease, N-Myc downstream-regulated gene 1 protein (NDGR1), CMT4D, HSMN-Lom, electron microscopy

Introduction

The hereditary motor and sensory peripheral neuropathies (HMSN) or Charcot-Marie-Tooth (CMT) diseases are heterogeneous entities on both clinical and genetic grounds with a prevalence of 1/2,500. The clinical signs are muscle weakness, amyotrophy and sensory impairment in a distal distribution, a reduction or loss of tendon reflexes and skeletal deformities, especially in the feet. The electrophysiological and pathological findings enable discrimination of two main forms of CMT: demyelinating and axonal, along with some intermediate forms. They have various modes of transmission: autosomal dominant, autosomal recessive and X-linked. More than 40 mutated genes have now been identified as responsible for CMT [1112].

The demyelinating forms are the most common, usually transmitted in an autosomal dominant fashion in Western Europe: CMT1 or AD-CMT1. The autosomal recessive types, CMT4 (or AR-CMT1) are most commonly observed in consanguineous populations. In these latter subtypes, deficits are generally more severe and appear at an earlier age than in the dominant forms. Although many new genes have been identified over recent years, a large number of the recessive cases cannot be attributed to any specific gene mutation [1112].

We report here an autosomal recessive case with a mutation of *NDRG1* (*N-myc downstream regulated gene 1*) responsible for CMT4D (also called HMSN-Lom): mutation p.148X, described for the first time by Kalaydjieva *et al*. who stressed that the pathological signs guided the diagnosis, which was subsequently confirmed by genetic analysis [705]. Reports of nerve biopsy findings of such patients are rare; the lesions described here are similar to what has been previously described and are characteristic of this sub-type of CMT.

Case report

A 10-year-old boy of gypsy origin born at term in Kosovo was examined for surgical treatment of clubfeet with pes cavus. Up to the age of three, gait was normal, but subsequently worsened due to bilateral foot drop. No consanguinity was identified from family history. The boy had two sisters and two brothers

(fig. 1) and his parents were asymptomatic. One of his brothers (II4), had a CMT phenotype characterized by the appearance of walking impairment with falls by the age of five, deformation of the feet, leg amyotrophy and late acquisition of speech.

Clinical examination of our patient showed bilateral foot drop with pes cavus and areflexia in the lower limbs. CSF examination was normal and analysis of long chain fatty acids revealed no abnormality. The nerve conduction study suggested a sensory-motor demyelinating polyneuropathy with secondary axon loss, involving all four limbs. Distal motor responses were absent in the fibular nerves, and the conduction velocity of tibial nerves was reduced (16-26 m/s) with a marked decrease in distal amplitudes (< 0.5 mV). Conduction velocity of the median nerves was markedly slowed (13-19 m/s), with a moderate decrease in distal amplitudes (0.3-1.7 mV). No conduction block was observed. Sensory involvement was characterized by a moderate amplitude decrease (distal amplitude < 5 µV in the upper limbs and < 3.5 µV in the lower limbs).

Light and electron microscopic examination of a sural nerve biopsy showed a severe loss of myelinated fibers with relative preservation of unmyelinated fibers. The remaining small myelinated fibers had thin sheaths relative to their axonal diameters and some axons were completely devoid of myelin. At the ultrastructural level, there was no abnormality in the periodicity of myelin, and the cytoplasmic structures of Schwann cells looked normal. Most of the remaining myelinated fibers were surrounded by concentric onion bulb-like Schwann cell proliferations often consisting of several turns of flattened Schwann cell cytoplasms intertwined with numerous basal membranes (fig. 2A, fig. 3). In the adaxonal space of a few of these myelinated fibers, we observed deposits of a pleiomorphic material constituted of ribosome-like granules, filaments or vacuoles filled with glycogen or lipid along with fine vesicles and a few multilamellar structures (fig. 4). No abnormal distension of axons was detected.

This biopsy had been sent to us from another hospital. Only epon-embedded specimens were available, so that no immunocytochemical study was possible.

Genetic analysis that was carried on before nerve biopsy did not find any mutations in the following genes: *PMP22*, *connexin32*, *MPZ*, *EGR2*, *MFN2*, *GDAP1* and *MTMR2.* In view of the ethnic background

and of the neuropathological findings, we sequenced the *NDRG1* gene starting from exon seven, which is commonly mutated in CMT4D, and found a homozygous nucleotide alteration corresponding to the p.R148X mutation. Both parents carried the same heterozygous mutation.

The subsequent clinical course was marked by progressive walking difficulties caused by major ataxia and severe distal weakness with amyotrophy. Around 15 years of age, the patient presented a distal motor deficit of the upper limbs, kyphoscoliosis and lumbar hyperlordosis, but no associated deafness.

Discussion

This patient who had the clinical phenotype of a demyelinating form of CMT, with autosomal recessive inheritance (CMT4), carried the homozygous mutation p.R148X on the *NDRG1*gene (CMT4D). This mutation has so far always been associated with the same phenotype, CMT4D, and was described for the first time in Gypsies from Lom, Bulgaria [705], and then in other gypsy communities in Spain [706] and Serbia [707], suggesting a founder effect, although a few cases have been described with no gypsy ancestry *[708, 709]*. As in our patient, the clinical phenotype usually appears in the first decade of life characterized by a distal motor deficit leading to gait impairment, followed by a proximal deficit in the second decade. At the same time, there is severe distal muscular atrophy with deformation of the feet along with scoliosis. Sensorineural deafness frequently appears in the third decade of life; so, the young age of our patient is probably the reason why no hearing loss was detected. Subcortical white matter abnormalities on brain magnetic resonance imaging studies have been described in one family, but with no clinical signs in favor of concomitant CNS involvement; however the R148X mutation in *NDRG1* might affect CNS as well as PNS myelin [709].

Nerve conduction studies usually suggest a demyelinating neuropathy with slowed motor and sensory conduction velocities associated with marked axonal involvement as we observed in our patient. In 1998, Baethman *et al*. [708] on one nerve biopsy and Kalaydjieva *et al*. [711] on four biopsies of CMT4D patients described a marked reduction in myelinated fibers, the remaining ones having relatively thin myelin sheaths

for their axonal diameters. Similar demyelinating lesions have also been observed in nerves of mice lacking *NDRG1* [712] and in nerves of another mouse model, termed "stretcher" (str) [713], with a spontaneous deletion of *NDRG1* exons 10 through 14 resulting in low expression of abnormal protein, i.e. in total NDRG1 deficiency. Multiple onion bulb formations are also observed in nerve samples from CMT4D patients. Axonal loss is associated with a regression of the onion-bulb formations [711, 716]. The presence in the adaxonal space of pleiomorphic granular material sometimes in filaments and vacuoles filled with glycogen along with fine vesicles appears to be characteristic of this sub-type of CMT [708, 711]. However, in the cases reported by Echaniz-Laguna *et al*. and Colomer *et al*., such inclusions were not observed [706, 709]. Although the role of *NDGR1* in Schwann cells is not known, the mouse studies of King *et al.* suggest that this abnormal adaxonal material might be derived from actin [716].

The nerve from our patient showed marked axonal loss associated with signs of chronic demyelination-remyelination with pleiomorphic deposits in the adaxonal space of several myelinated fibers. We have not observed the curvilinear axonal inclusions described by Baethmann *et al.* and King *et al.* in a few distended axons of their human nerve biopsies.

Drögemüller *et al*. have described the implication of a deletion of *NDRG1* in the polyneuropathies of young greyhounds [714]. Analysis of NDRG1 expression in the nerve biopsy of an affected animal showed that the mutation responsible for the neuropathy led to a disappearance of NDRG1. Nerve biopsies of affected dogs showed a 20-50% loss of myelinated fibers associated with both axonal and demyelinating lesions, together with adaxonal Schwann cell compartments with abundant granulofilamentous inclusions.

Recently, a *Gly98Val* mutation of NDRG1 associated to a polyneuropathy has been reported in Alaskan Malamutes in Norway. The optical microscopic examinations of peripheral nerves from these dogs revealed a moderate to marked nerve fiber loss resulting from chronic axonal degeneration. No ultrastructural study has been realized *[715]*.

The NDRG1 protein may be involved in numerous cellular processes including tumor suppression, inhibition or metastasis, cellular differentiation and the stress response [1113]. It is thus an ubiquitous

protein with high content in the cytoplasm of Schwann cells. NDRG1 mRNA levels in the developing and injured adult sciatic nerve parallel those of myelin-related genes, suggesting that the expression of NDRG1 in myelinating Schwann cells is regulated by axonal interactions [1114]. Although the exact function of NDRG1 is unknown, it may be a member of the group of CMT-associated proteins involved in endosomal transport mechanisms, so the inefficient trafficking in Schwann cell cytoplasm could explain the nature and evolution of the pathological changes [712].

Recent advances in molecular genetics have substantially modified the diagnostic strategy of CMT. In many cases, the mode of inheritance along with the clinical and electrophysiological data may be sufficient to identify the causative mutations. Nevertheless at the present time, rapid screening of about 40 causative genes is not really feasible for a single patient, especially in sporadic cases. It is costly and can only be carried out by highly specialized laboratories. Until the advent of more automated methods of genotyping, detailed histological analysis of the nerve lesions can orientate the search for mutations in specific genes [1013]. In view of the present case and the few nerve biopsies which have been reported, the p.R148X *NDGR1* mutation can be identified when associated with detection on a nerve biopsy of severe axonal loss, demyelinating lesions and the presence of an amorphous and pleiomorphic material in the adaxonal space of some myelinated axons. This rather unusual and characteristic ultrastructural lesion has been described in both humans and animals with an abnormality of the *NDRG1* gene and, to our knowledge, not in any other disorder of peripheral nerve. Nevertheless, the chance of finding such few and little inclusions that can be detected only by electron microscopy is rather small, so that failure to identify these in a nerve biopsy does not exclude CMT4D.

Figure 1. Heredogram of the family with the p.R148X *NDRG1* mutation [CMT4D]. The propositus is indicated by the arrow.

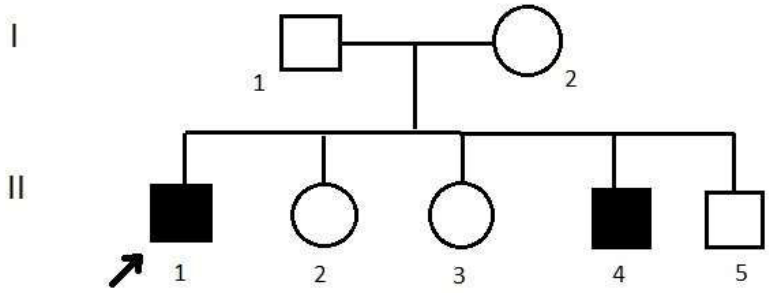

CMT 4D
p.R148X

Figure 2. Sural nerve biopsy. Electron microscopy, transverse section. A: severe loss of axons. Most of the persistent myelinated fibers have a thin myelin sheath. Some are surrounded by elongated Schwann cell cytoplasms (arrows). B: control sural nerve of the same age. The density of myelinated and unmyelinated is normal as the thickness of small and large myelinated fibers.

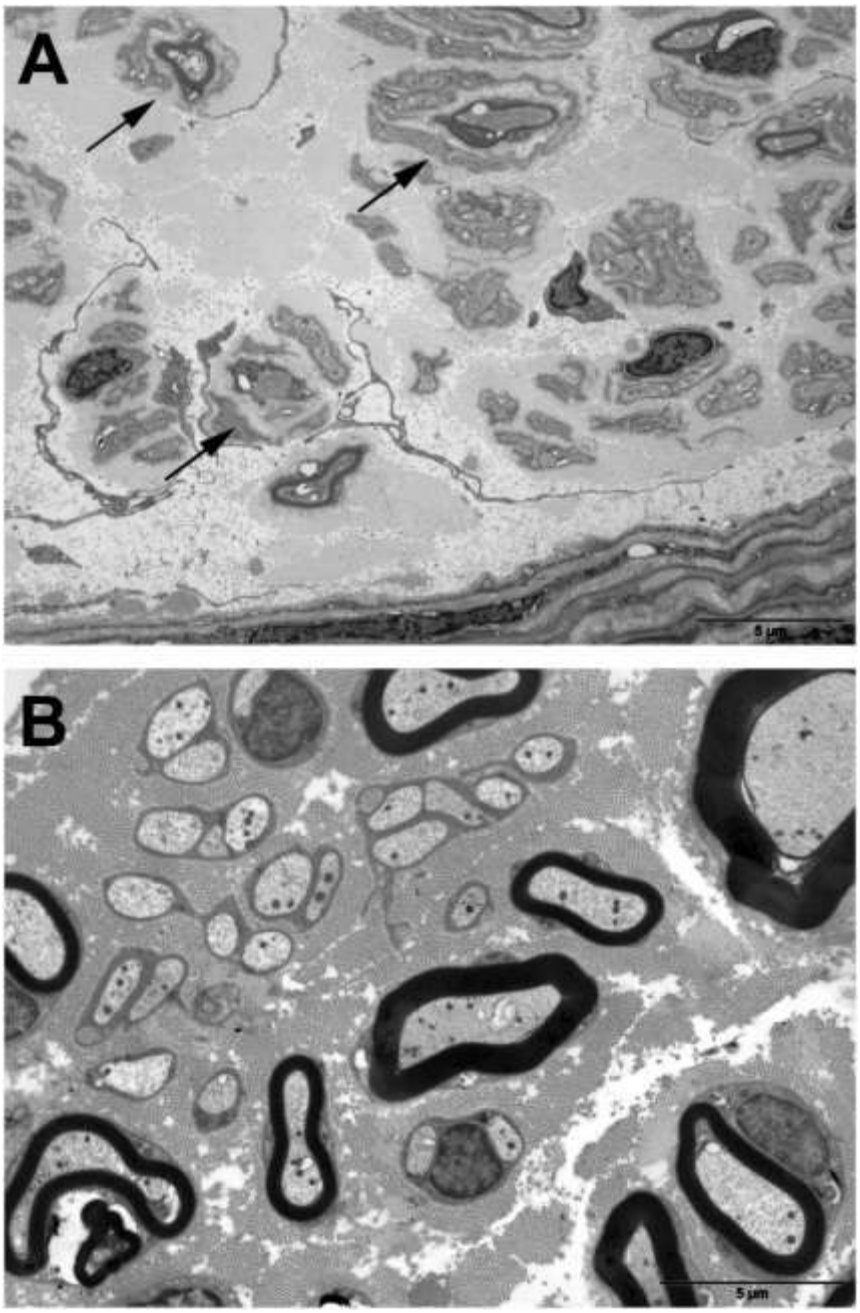

Figure 3. Sural nerve biopsy. Electron microscopy, transverse section. Complete absence of myelin around an axon (A); this Schwann cell is encircled by several layers of redundant basal lamina and a few elongated Schwann cell cytoplasms (arrows).

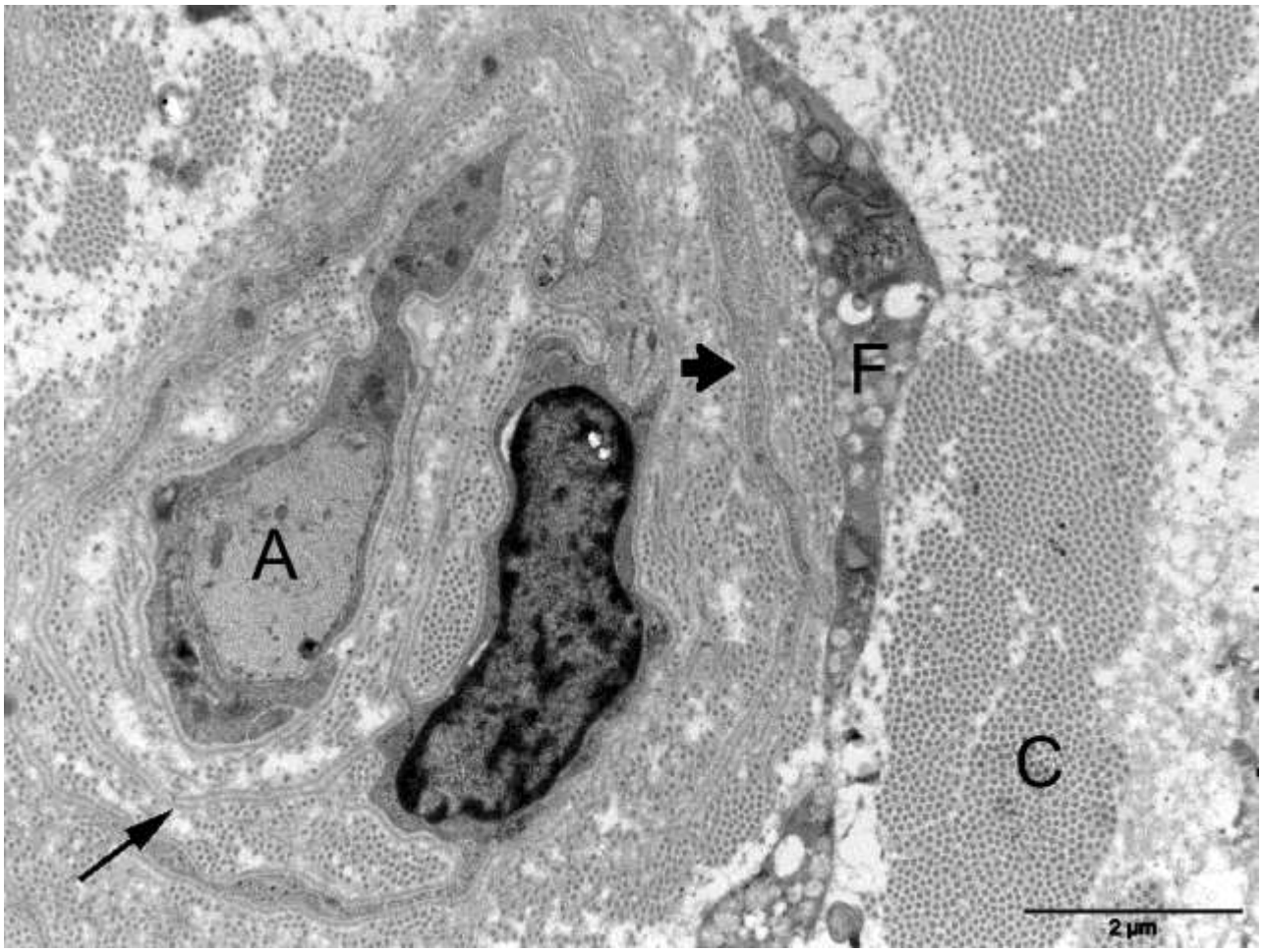

Figure 4. Sural nerve biopsy. Electron microscopy, transverse section. Presence of a pleomorphic material in the adaxonal space of this axon surrounded by a too thin myelinated sheath. A: axon.

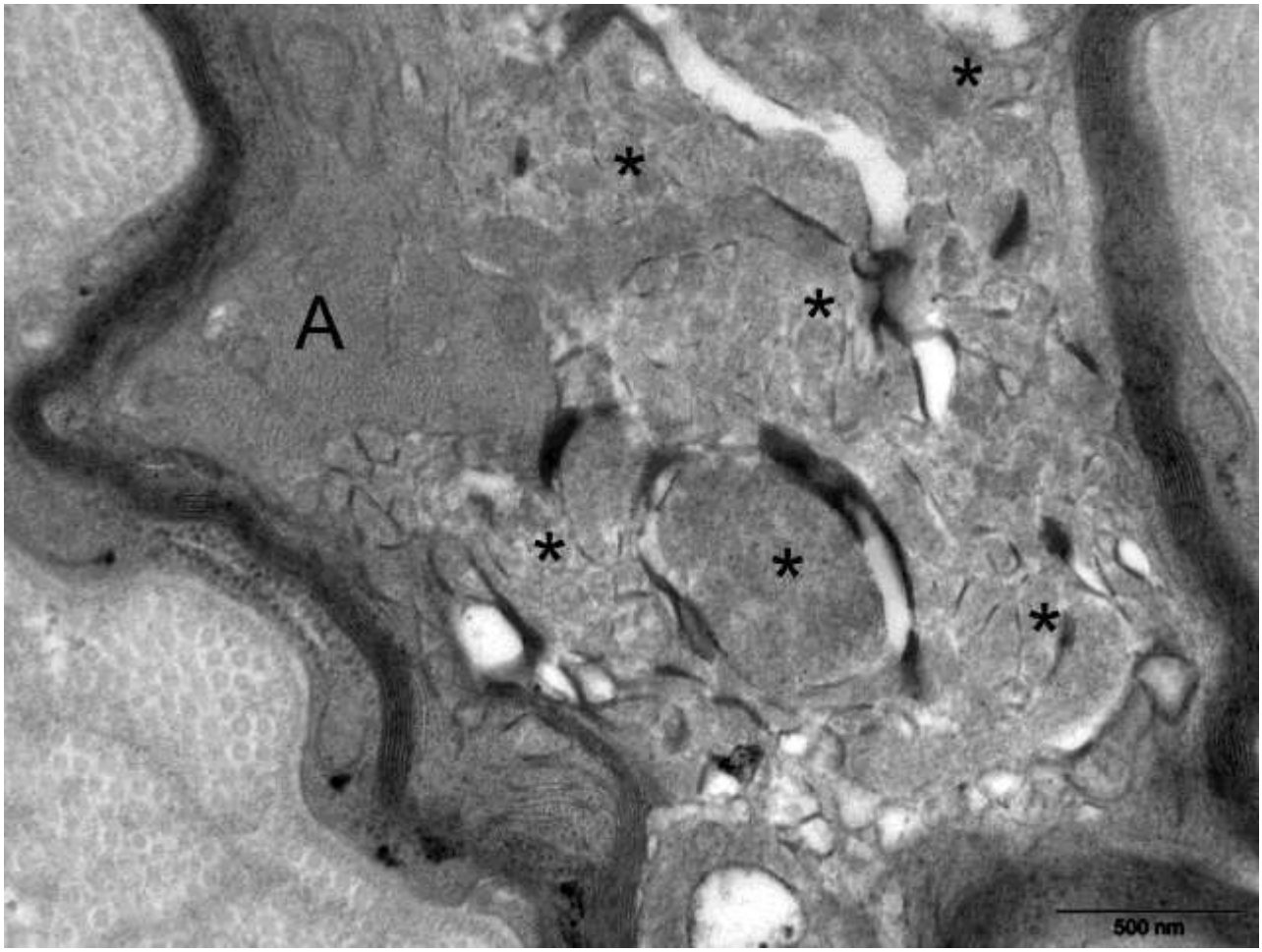

Figure 5. Sural nerve biopsy. Electron microscopy, transverse section. A: high magnification of the adaxonal material which is composed of lipid droplets, lamellar structures, granulous and amorphous deposits. B: the myelin lamellae have a larger periodicity (M) than the lamellar deposits (m).

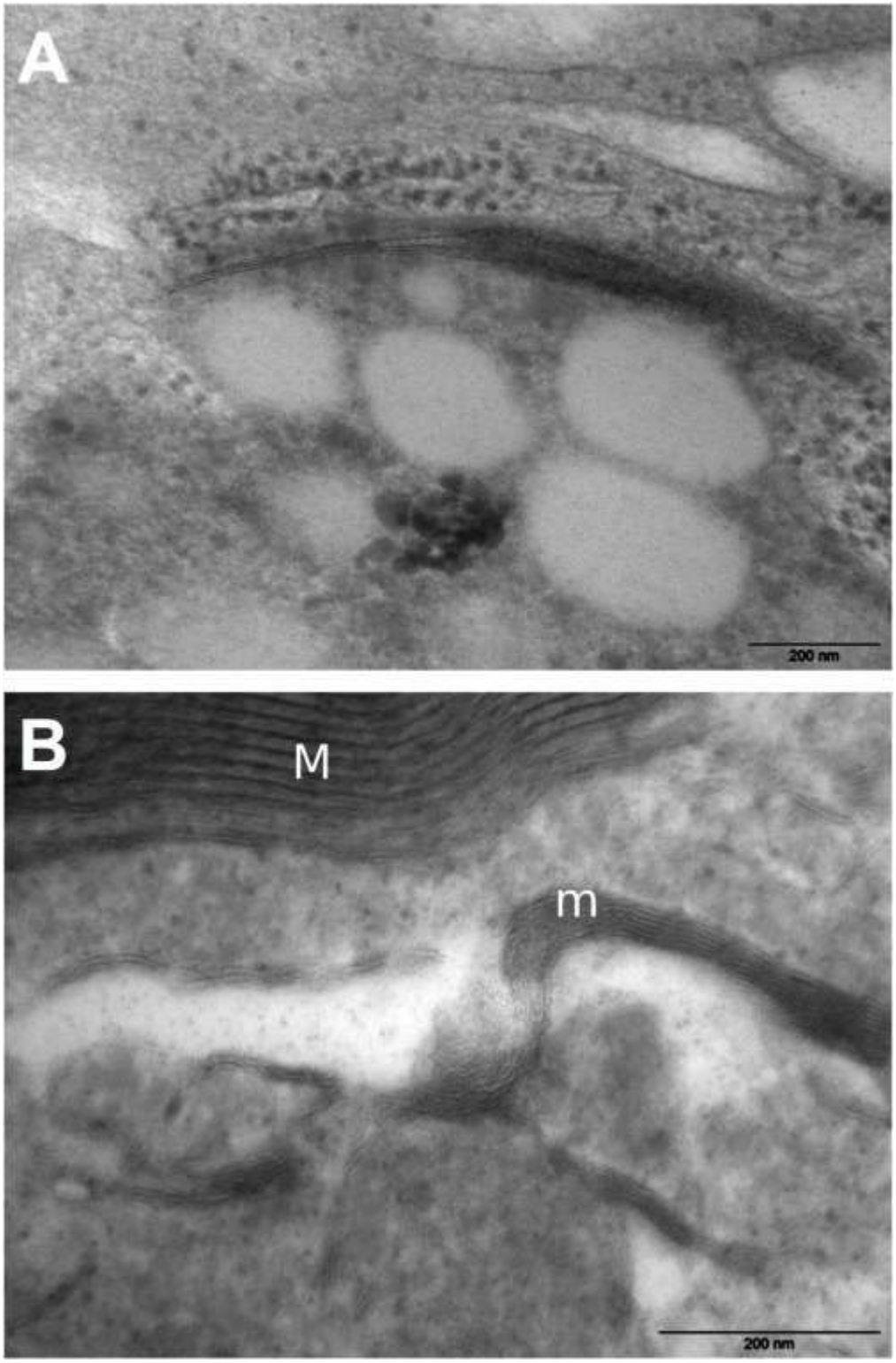

References

Baethmann M, Gohlich-Ratmann G, Schroder JM, Kalaydjieva L, Voit T (1998). HMSNL in a 13-year-old Bulgarian girl. Neuromuscul Disord 8:90-94.

Berger P, Sirkowski EE, Scherer SS, Suter U (2004). Expression analysis of the N-Myc downstream-regulated gene 1 indicates that myelinating Schwann cells are the primary disease target in hereditary motor and sensory neuropathy-Lom. Neurobiol Dis 17:290-299.

Bruun CS, Jaderlund KH, Berendt M, Jensen KB, Spodsberg EH, Gredal H, Shelton GD, Mickelson JR, Minor KM, Lohi H, Bjerkas I, Stigen O, Espenes A, Rohdin C, Edlund R, Ohlsson J, Cizinauskas S, Leifsson PS, Drogemuller C, Moe L, Cirera S, Fredholm M (2013). A Gly98Val mutation in the N-Myc downstream regulated gene 1 (NDRG1) in Alaskan Malamutes with polyneuropathy. PLoS One 8:e54547.

Colomer J, Iturriaga C, Kalaydjieva L, Angelicheva D, King RH, Thomas PK (2000). Hereditary motor and sensory neuropathy-Lom (HMSNL) in a Spanish family: clinical, electrophysiological, pathological and genetic studies. Neuromuscul Disord 10:578-583.

Dackovic J, Keckarevic-Markovic M, Komazec Z, Rakocevic-Stojanovic V, Lavrnic D, Stevic Z, Ribaric K, Romac S, Apostolski S (2008). Hereditary motor and sensory neuropathy Lom type in a Serbian family. Acta Myol 27:59-62.

Drogemuller C, Becker D, Kessler B, Kemter E, Tetens J, Jurina K, Jaderlund KH, Flagstad A, Perloski M, Lindblad-Toh K, Matiasek K (2010). A deletion in the N-myc downstream regulated gene 1 (NDRG1) gene in Greyhounds with polyneuropathy. PLoS One 5:e11258.

Echaniz-Laguna A, Degos B, Bonnet C, Latour P, Hamadouche T, Levy N, Leheup B (2007). NDRG1-linked Charcot-Marie-Tooth disease (CMT4D) with central nervous system involvement. Neuromuscul Disord 17:163-168.

Hickok JR, Sahni S, Mikhed Y, Bonini MG, Thomas DD (2011). Nitric oxide suppresses tumor cell migration through N-Myc downstream-regulated gene-1 (NDRG1) expression: role of chelatable iron. J Biol Chem 286:41413-41424.

Kalaydjieva L, Hallmayer J, Chandler D, Savov A, Nikolova A, Angelicheva D, King RH, Ishpekova B, Honeyman K, Calafell F, Shmarov A, Petrova J, Turnev I, Hristova A, Moskov M, Stancheva S, Petkova I, Bittles AH, Georgieva V, Middleton L, Thomas PK (1996). Gene mapping in Gypsies identifies a novel demyelinating neuropathy on chromosome 8q24. Nat Genet 14:214-217.

Kalaydjieva L, Nikolova A, Turnev I, Petrova J, Hristova A, Ishpekova B, Petkova I, Shmarov A, Stancheva S, Middleton L, Merlini L, Trogu A, Muddle JR, King RH, Thomas PK (1998). Hereditary motor and sensory neuropathy--Lom, a novel demyelinating neuropathy associated with deafness in gypsies. Clinical, electrophysiological and nerve biopsy findings. Brain 121:399-408.

King RH, Chandler D, Lopaticki S, Huang D, Blake J, Muddle JR, Kilpatrick T, Nourallah M, Miyata T, Okuda T, Carter KW, Hunter M, Angelicheva D, Morahan G, Kalaydjieva L (2011). Ndrg1 in development and maintenance of the myelin sheath. Neurobiology of disease 42:368-380.

King RH, Tournev I, Colomer J, Merlini L, Kalaydjieva L, Thomas PK (1999). Ultrastructural changes in peripheral nerve in hereditary motor and sensory neuropathy-Lom. Neuropathol Appl Neurobiol 25:306-312.

Okuda T, Higashi Y, Kokame K, Tanaka C, Kondoh H, Miyata T (2004). Ndrg1-deficient mice exhibit a progressive demyelinating disorder of peripheral nerves. Mol Cell Biol 24:3949-3956.

Reilly MM, Murphy SM, Laura M (2011). Charcot-Marie-Tooth disease. J Peripher Nerv Syst 16:1-14.

Vallat JM, Vital A, Magy L, Martin-Negrier ML, Vital C (2009). An update on nerve biopsy. J Neuropathol Exp Neurol 68:833-844.

PUBLICATION 5

Hereditary motor and sensory neuropathies or Charcot-Marie-Tooth diseases: an update

Journal

Journal the Neurological Science

(pre-print)

in press

Auteurs :

Meriem Tazir

Tarik Hamadouche

Sonia Nouioua

Stéphane Mathis

Jean-Michel Vallat

Hereditary Motor and Sensory Neuropathies or Charcot-Marie-Tooth Diseases: An update.

Meriem Tazir [a,b], Tarik Hamadouche [b,c] , Sonia Nouioua [a,b], Stephane Mathis [d], Jean-Michel Vallat [e]

[a] Department of Neurology, University Hospital Mustapha Bacha, Algiers, Algeria

[b] Laboratoire de Neurosciences, University of Algiers 1, Algiers, Algeria

[c] Laboratoire de Biologie Moléculaire, University of Boumerdes, Boumerdes, Algeria

[d] Depatment of Neurology, CHU Poitiers, University of Poitiers, France

[e] Centre de Référence Neuropathies Périphériques Rares, Service et Laboratoire de Neurologie, University Hospital, Limoges, France

Corresponding author

Meriem Tazir, Service de Neurologie, CHU Mustapha Bacha, 1 Place de la Concorde, Algiers 16000, Algeria.

Tel/fax : 00 213 21 23 56 40

Email: meriem.tazir@sante.dz

Abstract

Hereditary motor and sensory neuropathies (HMSN) or Charcot-Marie-Tooth (CMT) diseases are the most common degenerative disorders of the peripheral nervous system. However, the frequency of the different subtypes varies within distinct populations. Although more than seventy clinical and genetic forms are known to date, more than 80% of CMT patients in Western countries have genetic abnormalities associated with *PMP22*, *MPZ*, *MFN2* and *GJB*.

Otherwise, given this considerable genetic heterogeneity we discuss the interest of both clinical and pathological specific features such that focused genetic testing could be performed. In this regard, peripheral nerve lesions in *GDAP1* mutations (AR CMT1A) such as mitochondrial abnormalities are newly demonstrated.

While demyelinating autosomal recessive CMT used to be classified as CMT4 (A, B, C...), we propose a simplified classification such as AR CMT1 (A, B, C...), and AR CMT2 for axonal forms.

Next generation sequencing techniques, now considered to be the most efficient methods of genetic testing in CMT, will be helpful in molecular diagnosis and research of new genes involved. While no effective therapy is known to date, ongoing new therapeutic trials such as PXT3003 (a low dose combination of the three already approved drugs baclofen, naltrexone, and D-sorbitol) give hopes for potential curative treatment.

Key words: HMSN, Charcot-Marie-Tooth disease (CMT), AR CMT1, AR CMT2, NGS, PXT3003 trial.

Introduction

Hereditary peripheral neuropathies (HPN) include the hereditary motor and sensory neuropathies (HMSN), the hereditary motor neuropathies (HMN) and the hereditary sensory neuropathies (HSN) or the hereditary sensory and autonomic neuropathies (HSAN). Despite this heterogeneity, HPN are a group of disorders that share characteristic clinical phenotypes that manifest as a peripheral neuropathy with a chronic progressive course. The most frequent entity, HMSN, also known by the eponym "Charcot Marie Tooth (CMT)," is a heterogeneous group of disorders which can be classified on the basis of their clinical, neurophysiological, genetic and pathological features.

Charcot Marie Tooth diseases are the most common degenerative disorders of the peripheral nervous system and the frequency of the different subtypes varies within distinct populations.

Two major subtypes, demyelinating (CMT1 or HMSN I) and axonal (CMT2 or HMSN II), were distinguished by electrophysiological and nerve biopsy studies [1,2,3].

Charcot Marie Tooth 1 and CMT2 are usually inherited as an autosomal dominant (AD) trait, but autosomal recessive (AR) and X-linked inheritance had also been reported [4,5,6]. In Western Europe, North America and Japan, the dominant forms are the most frequent [7]. In other countries, such as those in the Mediterranean basin that have a high prevalence of consanguineous marriages, autosomal recessive inheritance may account for more than 30 to 50% of all forms [8].

Since the identification of the 1.4-Mb duplication of chromosome17 containing the peripheral myelin protein 22 gene (*PMP22*), which is the cause of the most frequent form of CMT1 [9,10], there has been much progress in the understanding of the molecular basis for many forms of CMT such that more than 75 genes have been identified. Moreover, the diversity of cellular and molecular functions of the CMT proteins encoded by these genes has led to more insights in the pathophysiology of the disease and the cellular biology of the peripheral nervous system. Indeed the knowledge of the multiple CMT forms and particularly the new issues in the field in the last five years for which this review aims, should lead to an accurate clinical diagnosis and management of these conditions.

Classical CMT phenotype and CMT classification

Most cases of CMT are slowly progressive disorders that usually present in the second decade, although earlier or later initial presentations may occur depending on the underlying genetic abnormalities. The classical phenotype includes steppage gait, moderate distal sensory deficit, and distal lower amyotrophy giving an aspect of "*jambes de coq*" or an inverted champagne bottle. A similar pattern of atrophy with mild or moderate sensory deficits in the hands occurs more lately in the course of the disease and is known as "*mains en griffe*" or claw hand. Most patients do not complain of significant sensory troubles although 20-30% of CMT1 patients complain of pain, often musculoskeletal and rarely neuropathic. Other characteristic features such as decreased or absent deep tendon reflexes in distal symmetric pattern gait and balance impairment because of proprioceptive loss and skeletal deformities that result in *pes cavus* and hammertoes complete the typical CMT phenotype. Moderate scoliosis may be part of this clinical phenotype.The severity of the neuropathy can be evaluated by a CMT neuropathy score, a nine-item clinical examination that measures sensory symptoms, motor symptoms, arm and leg strength and nerve conduction velocities [11].
The electrophysiological examination is the first important step in separating myelinopathies from neuronopathies or axonopathies. Nerve conduction studies allow for a preliminary subtype classification into demyelinating, axonal or intermediate CMT forms. In most cases, motor nerve conduction velocities (MNCV) and compound muscle action potential amplitudes (CMAP) in the upper extremities are required since the lower extremity nerves often demonstrate absent responses. When the median MNCV is <38 m/s, CMT1 (demyelinating form) is diagnosed, whereas if the median MNCV is >45 m/s with the finding of decreased CMAP amplitude, decreased or absent median sensory nerve action potential (SNAP) and in general absent sural and peroneal SNAPs, CMT2 (axonal form) is diagnosed. Intermediate CMT (CMTI) is diagnosed if the median MNCV falls in the range of 25-45 m/s. Needle electromyography (EMG) often demonstrates electrophysiological changes of both acute and chronic denervation [12].
Subtype classification is also based on the pattern of inheritance in addition to motor NCVs. The myelin dysfunction variant of CMT, CMT1, and the axonal variant CMT2 are autosomal dominant (AD) disorders,

whereas CMTX is an X-linked disorder. In contrast, autosomal recessive CMT variants (AR CMT) are classified as CMT4 if they have demyelinating features and CMT2B or AR CMT2 if they have axonal findings. However many authors consider that this classification of AR CMT can lead to confusion [13,14]. Indeed, autosomal recessive demyelinating CMT would be more logically denominated as AR CMT1 instead of CMT4 such that the "*Dyck and Lambert*" classification into type 1 (demyelinating) and type 2 (axonal) would be respected for AR forms of CMT. Also, always in an attempt to simplify the AR CMTclassification, we propose the denomination AR CMT2A, B, C ... instead of CMT2B1, 2, 3 ... (Table 1). This would reduce the confusing and difficult to learn system for numbering and lettering of the constanly growing numbers of CMT subtypes.

While most sporadic cases represent *de novo* AD mutations, others may be also X-linked or AR, especially when the parents are related.

Severely affected CMT children with delayed walking and electrophysiological evidence of profound myelinopathy (median MCV< 15m/s) were classified as CMT3, which had been previously designated Dejerine-Sottas syndrome (DSS) or congenital hypomyelination neuropathy (CHN).

Charcot Marie Tooth disease may be further subdivided on the basis of the underlying genetic abnormalities. At the present time, more than 75 genes have been shown to result in a CMT phenotype. However in recent studies, mutations or rearrangements in *PMP22*, *GJB1*, *MPZ* and *MFN2* in order of descending frequency account for about 90% of the molecular diagnoses in western populations, while mutations in all other genes tested seems rare [15,16,17]. Otherwise most of the known CMT genes are strictly implicated either in axonal CMT or in demyelinating form, but some others like *GDAP1*, *NEFL* and *MPZ* may be mutated in both forms.

Some patients with DSS or CHN phenotypes may have mutations in dominant or recessive genes such as *MPZ, PMP22, EGR2, GDAP1, MTMR2* or *PRX* [18].

Furthermore , certain gene mutations are mainly of dominant inheritance and others recessive, but some of them such *as EGR2, P0, NEFL, MFN2, GDAP1*, and *HSPB1* mutations may be of both inheritance traits (table 2).

Recent studies of CMT cohorts in inherited neuropathy clinics showed that initial genetic testing should be guided by the clinical phenotype, electrodiagnostic features and inheritance pattern [15,16,17]. Comprehensive CMT diagnostic algorithm should be based firstly on electrodiagnostic studies including nerve conduction velocities and electromyography to establish whether the neuropathy is primarily demyelinating or axonal, secondly on rigorously ascertained family history such that AD, AR or X-linked inheritance pattern could be determined. On the base of this information, appropriate genetic testing could be planed. Tiered diagnostic algorithm including the testing of the four genes, which account for >90% of genetically confirmed CMT (*PMP22, GJB1, MPZ* and *MFN2*) was suggested, whereas testing of the rarer genes accounting for a small proportion of CMT would be planed subsequently [15,16, El Abassi et al. 2014),].

Allthough there are overlaps between CMT and pure motor (HMN) and pure sensory forms (HSN) or sensory and autonomic forms (HSAN), most classification schemes distinguish between them. Distal hereditary motor neuropathy (dHMN), often referred to as “spinal forms of CMT”, less common than CMT, are characterized by distal amyotrophy associated with reduced or absent deep tendon reflexes in the absence of sensory deficits. Neurophysiology testing confirms normal NCV with reduced CMAPs and normal SNAP. Needle electromyography demonstrates abnormalities consistent with chronic denervation that is distally predominant. Normal SNAPs exclude the diagnosis of CMT2. Despite the great number of identified dHMN modified genes, genotype/phenotype correlations are not easy to establish as inter and intra familial variability are very common, and overlap with CMT2 genes is frequent. Hereditary sensory neuropathies or HSAN are a clinically and genetically heterogeneous group of inherited peripheral neuropathies in which the peripheral sensory and autonomic fibers are primarily affected. Hallmark features comprise not only prominent sensory signs and symptoms and ulcerative mutilations but also variable autonomic and motor disturbances. Electrophysiology confirms reduced or absent SNAP and reduced

CMAP amplitude while the MNCVs remain normal or only moderately reduced. Sural nerve biopsy reveals a markedly decreased number of sensory fibers with the unmyelinated fibers and the small diameter myelinated fibers affected to the greatest degree and the large diameter myelinated fibers to the least degree [19]. Despite of the numerous mutated genes implicated in HSAN, the overall mutation rate is relatively low, (less than 20%), which suggests that other genes must be involved in the pathogenesis of HSAN [20,21].

The great number of modified genes and proteins found to be implicated in hereditary neuropathies allowed the identification of several pathways and molecular mechanisms involving myelin structures, transcriptional regulation, mitochondrial dynamics, protein turnover, vesicle trafficking and axonal transport (Fig 1). Despite the very high pathophysiological complexity of the different forms of inherited neuropathies, this will provide grounds for exploring new therapeutic strategies.

Clinical and pathological characteristics of CMT subtypes

Autosomal dominant CMT (AD CMT)

Autosomal dominant CMT are the most frequent forms of CMT in most European and North-American countries.

AD CMT1 is the most common form, such that it accounts for more than 80 % of patients with CMT attending an inherited neuropathy clinic [15,16]. Most patients with AD CMT1 have the classical CMT phenotype. Median MNCV are below 38m/s and neuropathological features include a significant reduction of myelinated axons and “onion bulbs” which are composed of several layers of basal lamina, connective tissue and Schwann cells (hypertrophic neuropathy) around thinly myelinated axons (Fig. 1). To date, CMT1 subtypes are classified from CMT1A to CMT1F (Table 2). A recently reported AD CMT1 form is associated with macular degeneration and hyperelastic skin, allelic to distal HMN, linked to fibulin-5

(*FBLN5*), causing a mild to severe peripheral neuropathy. This gene encodes a widely expressed constituent of the extracellular matrix that has an essential role in elastic fibre assembly [22].

Most of the AD CMT1 patients have a mild to moderate disability although some of them have a marked handicap and end up in wheelchairs. Rare forms have a severe phenotype ressembling Dejerine-Sottas syndrome or congenital hypomyelination.

Autosomal dominant axonal CMT (CMT2) is relatively frequent as it may represent about a third of all AD CMT cases [15]. Most CMT2 patients have a classical CMT phenotype but with a wider range of age of onset than CMT1A patients. Moreover, atypical signs such as brisk reflexes, Babinski sign or optic atrophy may be observed in some specific forms like CMT2A. Median MNCV is >45 m/s with decreased CMAP, decreased or absent median SNAP, and sural nerve biopsy findings demonstrate axonal loss often with a cluster of regeneration (axonal sprouting), without pathological evidence of primary demyelination.

To date, causative gene mutations have been identified in 25% to 35% of CMT2 patients [15,16,17]. Mutations in at least 16 genes/loci were identified as the etiology of CMT2, although some gene mutations may also cause a dysmyelinating form of CMT. Currently, CMT2 are classified from CMT2A to CMT2Q, plus four more recent forms (Table 2). With the notable exception of the CMT2A subtype, which is relatively frequent, all the other CMT2 subtypes identified to date are rare [15]. Indeed CMT2A, which is caused by *MFN2* mutations, encoding mitofusin 2, a mitochondrial protein, accounts for about 21% of axonal CMT [23]. Most of CMT2A patients are severely affected as they become non-ambulatory before age 20. A minority of patients may present with a later onset and more moderate CMT phenotype [24,25]. *MFN2*-linked families with autosomal recessive inheritance were also described [26].

CMT2B results from mutations in the *RAB7* gene (Table 2).This subtype of CMT is characterized by distal sensory loss that often leads to foot ulcerations followed by infections and subsequent amputations. Given these sensory prominent features and trophic complications in CMT2B patients, it is difficult to distinguish this condition from HSAN1 due to *SPTLC1* mutations.

Otherwise, some CMT2 forms such as CMT2C (*TRPV4*), CMT2D *(GARS*), CMT2F (*HSPB1*) and CMT2L (*HSPB8)* are allelic to certain forms of distal HMN (dHMN I, dHMN II and dHMN V), supporting the hypothesis of a continuum between CMT2 and dHMN forms [27].

X-linked CMT

X-linked CMT should be suspected when male-to-male transmission is absent on pedigrees and when males are more impaired than females. Four dominant and recessive X-linked CMT subtypes have been described to date (Table 2). CMTX1 represents the second most frequent form of CMT after CMT1A in European and American populations. CMTX1 results from mutations in the gap junction protein beta 1 gene (*GJB1*) encoding connexin 32 (Cx32) [5,28]. Patients with CMTX1 have the classic CMT form with atrophy and weakness of peroneal muscles and intrinsic hand muscles, moderate sensory abnormalities and pes cavus. Asymmetry of signs is often observed in males whereas females tend to have moderate or asymptomatic variants that are likely on the basis of random X-inactivation. Median motor nerve conduction velocities are in the intermediate range (25–40 m/s) in both men and women. A small subset of these patients manifests central nervous system involvement such as mild deafness and /or abnormal brainstem-evoked potentials. Nerve biopsy studies demonstrate either a primary axonopathy or a primary myelinopathy. Nevertheless, both axonal and demyelinating features are present in all nerve biopsies to some extent [29].

In contrast to CMTX1, all the other CMTX forms are very rare, especially CMTX4 or Cowchock syndrome (apoptosis-inducing factor mitochondrion-associated 1 gene, *AIFM1*) and CMTX5 (phosphoribosylpyrophosphate synthetase I gene, *PRPS1*) which represent axonal forms of CMT associated with deafness, with or without optic atrophy [30,31].

Dominant intermediate CMT

Autosomal dominant intermediate CMT (DI CMT) is characterized by a classic, mild to moderately severe CMT phenotype and median motor NCVs overlapping those observed in CMT1 and CMT2 with a range from 25 to 50 m/s [32]. However this broad range is not easy to apply in clinical practice. A more clear definition of DI CMT is needed. Otherwise, intermediate forms of CMT affect both glial and neuronal functions, highlighting the close relationship between these two cell types. Six clinical forms have been identified to date (Table 2). The recently described intermediate CMT, subtype DI CMTE, results from abnormalities of inverted formin 2 gene (*INF2*) and is associated with focal segmental glomerulosclerosis and proteinuria.This new discovery may lead to additional insights into the pathophysiological mechanisms linking formin proteins to podocyte and Schwann-cell functions [33,34]. Furthermore, a recent neuropathological study of DI CMTE nerve biopsies noted an abnormal accumulation of β-actin in the cytoplasm of Schwann cells, suggesting a global disorder of the actin cytoskeleton in these cells [35]. Otherwise, severe to late onset autosomal recessive intermediate CMT caused by mutations in known genes such as *GDAP1*, *KARS* and *PLEKHG5* have also been reported [36,37,38].

Autosomal recessive CMT (AR CMT)

Autosomal recessive Charcot-Marie-Tooth (AR CMT) disorders were once considered to be extremely rare. However, recent clinical and molecular investigations of CMT families with AR inheritance, originating from countries around the Mediterranean basin, in the Middle-East and in Europe (mainly Roma population), allowed for the identification of many gene mutations and their corresponding proteins. This led to a more comprehensive understanding of these hereditary conditions as well as their pathophysiology. Most autosomal recessive CMT cases are characterized by earlier onset and more rapid clinical progression that results in more marked distal limb deformities such as *pes equino-varus*, claw-like hands, and sometimes major spinal deformities.

Autosomal recessive CMT disorders include demyelinating (AR CMT1) with MNCV<38m/s and axonal forms (AR CMT2) with upper limbs MNCV >45 m/s with decreased CMAP, decreased or absent median SNAP. Nerve biopsy studies in AR CMT1demonstrate prominent demyelinating lesions responsible for marked secondary axonal loss along with subtype-specific myelin abnormalities, whereas in AR CMT2, myelinated fibers are severely reduced in number without evidence of demyelination and remyelination or of active axonal regeneration.

Several subtypes of autosomal recessive demyelinating and axonal CMT have been identified (Table 2), each with its own clinical, pathological, and ethnic characteristics [39].

In contrast to autosomal dominant CMT forms for which molecular diagnostic testing is usually limited to the major disease genes (*PMP22*, *MPZ*, *MFN2* and *GJB1)*, rational molecular diagnostic testing in AR CMT is much more challenging due to the low mutation frequency per gene and the broad genetic heterogeneity. This molecular diagnosis testing could be orientated by epidemiological, clinical and pathological characteristics. In Mediterraneen and other European countries, genetic alterations associated with recessive genes such as *GDAP1* and *SH3TC2* are relatively frequent whereas *NDRG-1* and *LMNA* mutations display founder effects in specific populations, Roma in Europe and North-African respectively [40,41,42,43].

AR CMT1A (CMT4A) corresponding to the first AR locus described, linked to *GDAP1* gene, is characterized by an early onset, severe neuropathy leading to an inability to walk in late childhood or adolescence. GDAP1 is an integral membrane protein of the outer mitochondrial membrane and plays a role in mitochondrial dynamics by promoting fission events. So, it is not surprising to observe ultrastructural striking lesions of intra-axonal mitochondria (Fig. 2) looking quite similar to those mentionned in *MFN2* mutations [44].

Certain other severe AR CMT forms like those related to myotubularin disorders (MTMR2 and MTMR13) are characterized by prominent myelin redundancy with outfoldings and infoldings (Fig. 3). These peculiar neuropathological features often properly directed genetic testing. Although nerve biopsy is not available in many centers, it could demonstrate specific neuropathologic features in some CMT types such that focused genetic testing could be readily performed (Table 3).

Otherwise, clinicians must rely mainly on specific clinical features, for example a marked scoliosis and hypoacousia in AR CMT1C (*SH3TC2*) or a predominant sensory ataxia with mild motor involvement associated with very low nerve conduction velocities in AR CMT1F (*PRX*), to orientate genetic testing. AR CMT2 forms, designated CMT2B in the previous classification, which is most confusing with the CMTform linked to RAB7 (CMT2B), are either rare or restricted to geographical areas such as North-Africa (AR CMT2A) and Costa-Rica (AR CMT2B) [43,45].

Improved diagnosis by the use of new molecular techniques

In a near future, the development and the routine use of new molecular techniques, such as DNA arrays or whole genome and exome sequencing, should improve the diagnostic approach of such genetically heterogeneous diseases. In fact, next generation sequencing (NGS) techniques could allow to test all known CMT genes for several patients in a single experiment with a high depth of sequencing and is now considered to be the most efficient method of genetic testing in CMT [46,47,48]. The availability of these techniques in hospital laboratories should thereby improve strikingly the results of genetic testing. However, a new problem arising from these approaches will be the management of the identified variants: for example, the causative nature of a new sequence variant or the presence of several genetic variants in a single individual (oligogenic inheritance or rare “private” polymorphisms in some CMT genes). On the other hand, the power of NGS might allow the identification of gene mutations that could be missed by classic Sanger sequencing because of technical problems [49].

Therapeutic perspectives

Although there are no known treatments for inherited neuropathies to date, it is worth performing genetic testing for prognostic, genetic councelling and more importantly for potential curative treatment. Indeed, a Cochrane review has identified 38 clinical trials of various pharmacological agents and supportive measures

for CMT1A [50]. For example, ascorbic acid was shown to reduce PMP22 levels and improve functional outcomes in a CMT1A mouse model [51]. Following these preclinical results, several randomized placebo-controlled clinical studies have been performed in Europe, Australia and the US. Treatment has been well tolerated but, unfortunately, none of these studies did significantly improve the main objectives expected [52,53]. The results of another randomized, placebo-controlled study by the French company "Pharnext" which uses the concept of "pleotherapy", an innovative approach which is underlyed by the principle of "network pharmacology" [54], is currently being analyzed. In fact, on the basis of a down-regulation of *PMP22* mRNA expression in primary cultures of normal rat Schwann cells as well as an improvement of the impairments of a transgenic rat model of CMT1A, PXT3003 (a low dose combination of the three already approved drugs baclofen, naltrexone, and D-sorbitol) was tested as a therapeutic candidate in a phase II clinical trial involving 80 adult patients with CMT1A treated for one year. While first results showed that this low dose combination proved to be safe and tolerable, analyses are ongoing to evaluate the disease progression in the patients [55].

Conclusion

Genetic testing has greatly expanded the clinical and genetic spectrum of the inherited motor and sensory neuropathies. Patients formerly classified as simply Charcot-Marie-Tooth diseases, may now be classified into many subtypes. Nonetheless, more than 80% of patients with CMT in Western countries have genetic abnormalities associated with *PMP22*, *MPZ*, *MFN2* and *GJB1*.

Although new molecular techniques that can assess numerous genes simultaneously are available (e.g., DNA arrays, whole genome and exome sequencing), they are not yet in widespread use. Therefore, especially in settings where resources are limited, targeted genetic testing should be guided by accurate clinical investigations. Accurate diagnosis of hereditary neuropathies still requires that the clinicians provide a precise familial history, an extensive clinical and electrophysiological examination, and a detailed knowledge of the clinical and genetic subtypes as well as their frequency in different populations.

Furthermore, genetic testing is often essential for providing a precise diagnosis to families such that accurate genetic counseling may be provided. While there is ongoing research that may lead to novel treatments for these disorders, unfortunately no therapy has proven to be effective to date.

Fig 1. Intraneural localizations of the major genes associated with Charcot-Marie-Tooth disease (**AARS** = alanyl-tRNA synthetase; DNM2 = dynamin 2; **DRP2** = dystrophin-related protein 2; **DYNC1H1** = cytoplasmic dynein 1 heavy chain 1; **EGR2** = early growth response 2; **FIG-4** = polyphosphoinositide phosphatase; **GARS** = glycyl-tRNA synthetase; **GDAP1** = ganglioside-induced differentiation-associated protein 1 ; **GNB4** = guanine nucleotide-binding protein subunit beta-4; **HSP22** = heat shock protein 22 = HSPB8; **HSP27** = heat shock protein 27 = HSPB1; **INF2** = inverted formin 2; **KARS** = lysyl-tRNA synthetase; **KIF1B** = kinesin family member 1B; **LITAF** = lipopolysaccharide-induced tumor necrosis factor-alpha factor; **LRSAM1** = leucine rich repeat and sterile alpha motif containing 1; **MED25** = mediator of RNA polymerase II transcription subunit 25; **MFN2** = mitofusin-2; **MTMR2** = myotubularin-related protein 2; **NDRG1** = N-myc downstream regulated 1; **NEFL** = neurofilament light polypeptide; **PMP22** = peripheral myelin protein 22; **P0** = myelin protein zero = MPZ; **TRPV4** = transient receptor potential cation channel, subfamily V member 4; **RAB7** = Ras-related protein Rab-7a; **SH3TC1** = SH3 domain and tetratricopeptide repeats 2; **YARS** = tyrosyl-tRNA synthetases).

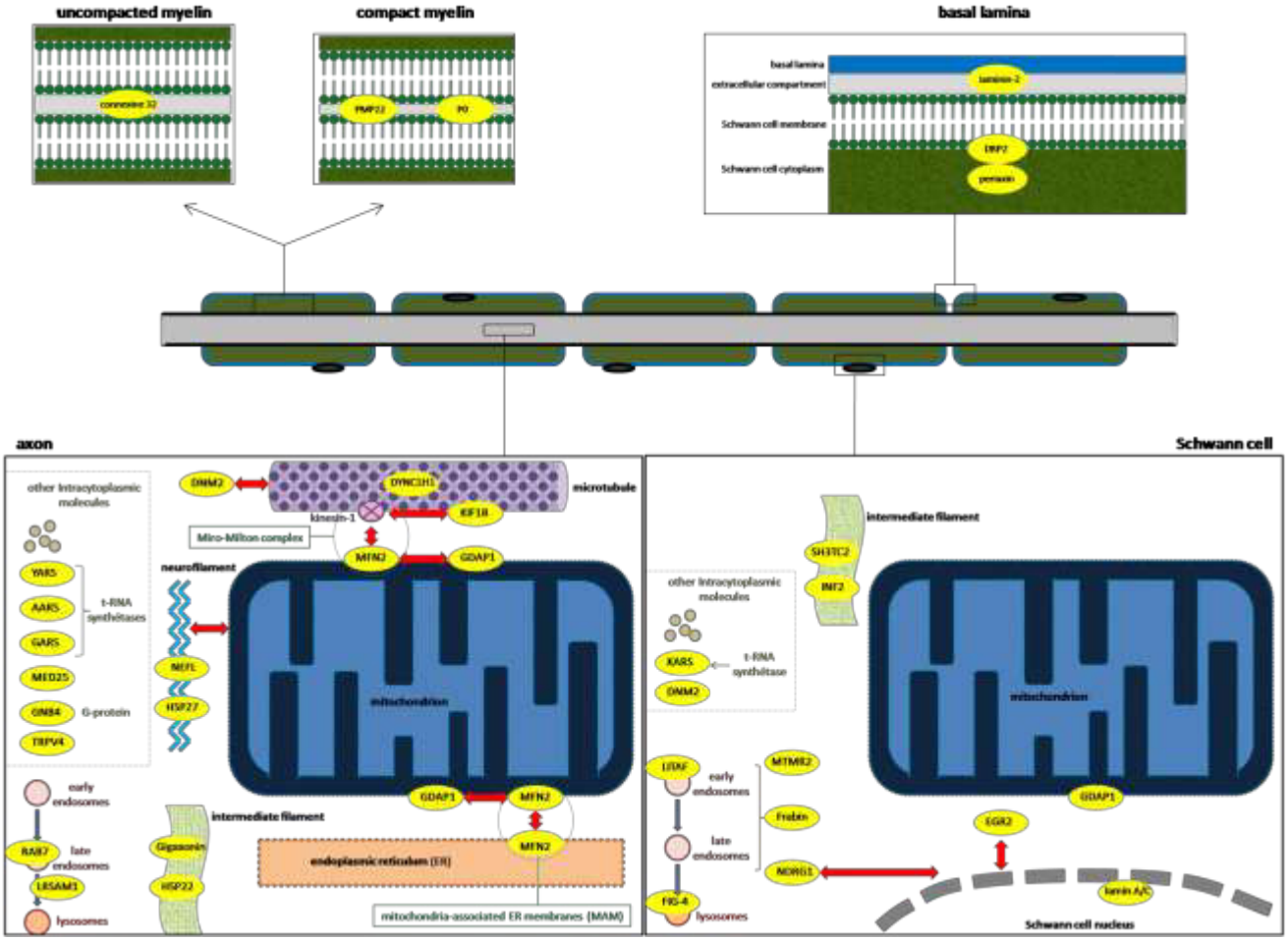

References

[1] Dyck PJ, Lambert EH. Lower motor and primary sensory neuron diseases with peroneal muscular atrophy. Neurologic, genetic, and electrophysiological findings in hereditary polyneuropathies. Arch Neurol 1968; 18:603–8.

[2] Thomas PK, Calne DB. Motor nerve conduction velocity in peroneal muscular atrophy: evidence for genetic heterogeneity. J Neurol Neurosurg Psychiatry 1974; 37:68–75.

[3] Harding AE, Thomas PK. The clinical features of hereditary motor and sensory neuropathy types I and II. Brain 1980; 103:259–80.

[4] Harding AE, Thomas PK. Autosomal recessive forms of hereditary motor and sensory neuropathy. J Neurol Neurosurg Psychiatry 1980; 43:669–78.

[5] Bergoffen J, Scherer SS, Wang S, Scott MO, Bone LJ, Paul DL, et al. Connexin mutations in X-linked Charcot-Marie-Tooth disease. Science 1993; 262:2039–42.

[6] Birouk N, LeGuern E, Maisonobe T, Rouger H, Gouider R, Tardieu S, et al. X-linked Charcot-Marie-Tooth disease with connexin 32 mutations: clinical and electrophysiologic study. Neurology 1998; 50:1074–82.

[7] Siskind CE, Shy ME. Genetics of neuropathies. Semin Neurol 2011; 31:494–505.

[8] Dubourg O, Azzedine H, Verny C, Durosier G, Birouk N, Gouider, R, et al. Autosomal-recessive forms of demyelinating Charcot-Marie-Tooth disease. Neuromolecular Med 2006; 8:75–86.

[9] Lupski JR, de Oca-Luna RM, Slaugenhaupt S, Pentao L, Guzzetta V, Trask BJ, et al. DNA duplication associated with Charcot-Marie-Tooth disease type 1A. Cell 1991; 66:219–32.

[10] Raeymaekers P, Timmerman V, Nelis E, De Jonghe P, Hoogendijk JE, Baas F, et al. Duplication in chromosome 17p11.2 in Charcot-Marie-Tooth neuropathy type 1a (CMT 1a). Neuromuscul Disord 1991; 1:93–7.

[11] Murphy SM, Herrmann DN, McDermott MP, Scherer SS, Shy ME, Reilly MM, Pareyson D. Reliability of the CMT neuropathy score (second version) in Charcot-Marie-Tooth disease. J Peripher Nerv Syst 2011; 16:191–8.

[12] Vallat JM, Grid D, Magdelaine C, Sturtz F, Levy N, Tazir M. Autosomal recessive forms of Charcot-Marie-Tooth disease. Bull Acad Nat Med 2005; 189:55–68.

[13] Yum SW, Zhang J, Mo K, Li J, Scherer SS. A novel recessive Nefl mutation causes a severe, early-onset axonal neuropathy. Ann Neurol 2009; 66:759–70.

[14] Vallat JM, Mathis S, Funalot B. The various Charcot-Marie-Tooth diseases. Curr Opin Neurol 2013; 26:473–80.

[15] Saporta AS, Sottile SL, Miller LJ, Feely SM, Siskind CE, Shy ME. Charcot-Marie-Tooth disease subtypes and genetic testing strategies. Ann Neurol 2011; 69:22–33.

[16] Murphy SM, Laura M, Fawcett K, Pandraud A, Liu YT, Davidson GL, et al. Charcot-Marie-Tooth disease: frequency of genetic subtypes and guidelines for genetic testing. J Neurol Neurosurg Psychiatry 2012; 83:706–10.

[17] Gess B, Schirmacher A, Boentert M, Young P. Charcot-Marie-Tooth disease: Frequency of genetic subtypes in a German neuromuscular center population. Neuromuscul Disord 2013; 23:647–51.

[18] Baets J, Deconinck T, De Vriendt E, Zimon M, Yperzeele L, Van Hoorenbeeck K, et al. Genetic spectrum of hereditary neuropathies with onset in the first year of life. Brain 2011; 134:2664–76.

[19] Dyck PJ. Neuronal atrophy and degeneration predominantly affecting peripheral sensory and autonomic neurons. In: Dyck PJ,Thomas PK, Griffin JW, Low PA, Poduslo JF (eds) Peripheral neuropathy. W.B Saunders, Philadelphia, 1993:1065–93.

[20] Rotthier A, Baets J, De Vriendt E, Jacobs A, Auer-Grumbach M, Lévy, N, et al. Genes for hereditary sensory and autonomic neuropathies: a genotype-phenotype correlation. Brain 2009; 132: 2699–711.

[21] Davidson G, Murphy S, Polke J, Laura M, Salih M, Muntoni F, et al. Frequency of mutations in the genes associated with hereditary sensory and autonomic neuropathy in a UK cohort. J Neurol 2012; 8:1673–85.

[22] Auer-Grumbach M, Weger M, Fink-Puches R, Papic L, Fröhlich E, Auer-Grumbach P, et al. Fibulin-5 mutations link inherited neuropathies; age-related macular degeneration and hyperelastic skin. Brain 2011; 134:1839–52.

[23] Feely SM, Laura M, Siskind CE, Sottile S, Davis M, Gibbons VS, Reilly MM, Shy ME. MFN2 mutations cause severe phenotypes in most patients with CMT2A. Neurology 2011; 76:1690–6.

[24] Chung KW, Kim SB, Park KD, Choi KG, Lee JH, Eun HW, et al. Early onset severe and late-onset mild Charcot-Marie-Tooth disease with mitofusin 2 (MFN2) mutations. Brain 2006; 129:2103–18.

[25] Calvo J, Funalot B, Ouvrier RA, Lazaro L, Toutain A, De Mas P, et al. Genotype-phenotype correlations in Charcot-Marie-Tooth disease type 2 caused by mitofusin 2 mutations. Arch Neurol 2009; 66:1511–6.

[26] Polke JM, Laura M, Pareyson D, Taroni F, Milani M, Bergamin G, et al. Recessive axonal Charcot-Marie-Tooth disease due to compound heterozygous mitofusin 2 mutations. Neurology 2011; 77:168–73.

[27] Solla P, Vannelli A, Bolino A, Marrosu G, Coviello S, Murru MR, et al. Heat shock protein 27 R127W mutation: evidence of a continuum between axonal Charcot-Marie-Tooth and distal hereditary motor neuropathy. J Neurol Neurosurg Psychiatry 2010; 81:958–62.

[28] Boerkoel C F, Takashima H, Garcia CA, Olney RK, Johnson J, Berry K, et al. Charcot-Marie-Tooth disease and related neuropathies: mutation distribution and genotype-phenotype correlation. Ann Neurol 2002; 51:190–201.

[29] Hattori N, Yamamoto M, Yoshihara T, Koike H, Nakagawa M, Yoshikawa H, et al. Demyelinating and axonal features of Charcot-Marie-Tooth disease with mutations of myelin-related proteins (PMP22, MPZ and Cx32): a clinicopathological study of 205 Japanese patients. Brain 2003; 126:134–51.

[30] Rinaldi C, Grunseich C, Sevrioukova IF, Schindler A, Horkayne-Szakaly I,
Lamperti C, et al. Cowchock syndrome is associated with a mutation in apoptosis-inducing factor. Am J Hum Genet 2012; 91:1095-102.

[31] Park J, Hyun YS, Kim YJ, Nam SH, Kim SH, Hong YB, et al. Exome sequencing reveals a novel PRPS1 mutation in a family with CMTX5 without optic atrophy. J Clin Neurol 2013; 9:283–8.

[32] Nicholson G, Myers S. Intermediate forms of Charcot-Marie-Tooth neuropathy: a review. Neuromolecular Med 2006; 8:123–30.

[33] Boyer O, Nevo F, Plaisier E, Funalot B, Gribouval O, Benoit G, et al. INF2 mutations in Charcot-Marie-Tooth disease with glomerulopathy. N Engl J Med 2011; 365:2377–88.

[34] Mademan I, Deconinck T, Dinopoulos A, Voit T, Schara U, Devriendt K, et al. De novo INF2 mutations expand the genetic spectrum of hereditary neuropathy with glomerulopathy. Neurology 2013; 81:1953–8.

[35] Mathis S, Funalot B, Boyer O, Lacroix C, Marcorelles P, Magy L, et al. Neuropathologic characterization of INF2-related Charcot-Marie-Tooth disease: Evidence for a Schwann cell actinopathy. J Neuropathol Exp Neurol 2014; 73:223–33

[36] Kabzinska D, Niemann A., Drac H, Huber N, Potulska-Chromik A, Hausmanowa-Petrusewicz I, Suter U, Kochanski A. A new missense GDAP1 mutation disturbing targeting to the mitochondrial membrane causes a severe from of AR-CMT2C disease. Neurogenetics 2011; 12:145–53.

[37] McLaughlin HM, Sakaguchi R, Liu C, Igarashi T, Pehlivan D, Chu K, et al. Compound heterozygosity for loss-of-function lysyl-tRNA synthetase mutations in a patient with peripheral neuropathy. Am J Hum Genet 2010; 87:560–6.

[38] Azzedine H, Zavadakova P, Planté-Bordeneuve V, Vaz Pato M, Pinto N, Bartesaghi L, et al. PLEKHG5 deficiency leads to an intermediate form of autosomal recessive Charcot-Marie-Tooth disease. Hum Mol Genet 2013; 22:4224–32.

[39] Tazir M, Bellatache M, Nouioua S, Vallat JM. Autosomal recessive Charcot-Marie-Tooth disease: from genes to phenotypes. J Peripher Nerv Syst 2013; 18:113–29.

[40] Claramunt R, Pedrola L, Sevilla T, Lopez de Munain A, Berciano J, Cuesta A, et al. Genetics of Charcot-Marie-Tooth disease type 4A: mutations, inheritance, phenotypic variability, and founder effect. J Med Genet 2005; 42:358–65.

[41] Gosselin I, Thiffault I, Tétreault M, Chau V, Dicaire MJ, Loisel L, et al. Founder SH3TC2 mutations are responsible for a CMT4C French-Canadians cluster. Neuromuscul Disord 2008; 18:483–92.

[42] Kalaydjieva L, Gresham D, Gooding R, Heather L, Baas F, de Jonge R, et al. N-myc downstream-regulated gene 1 is mutated in hereditary motor and sensory neuropathy-Lom. Am J Hum Genet 2000; 67:47–58.

[43] Hamadouche T, Poitelon Y, Genin E, Chaouch M, Tazir M, Kassouri N, et al. Founder effect and estimation of the age of the c.892C >T (p.Arg298Cys) mutation in LMNA associated to Charcot-Marie-Tooth subtype CMT2B1 in families from North Western Africa. Ann Hum Genet 2008; 72:590–7.

[44] Vallat JM, Ouvrier RA, Pollard JD, Magdelaine C, Zhu D, Nicholson GA, et al. Histopathological findings in hereditary motor and sensory neuropathy of axonal type with onset in early childhood associated with mitofusin 2 mutations. J Neuropathol Exp Neurol 2008; 67:1097–102.

[45] Leal A, Morera B, Del Valle G, Heuss D, Kayser C, Berghoff M, et al. A second locus for an axonal form of autosomal recessive Charcot-Marie-Tooth disease maps to chromosome 19q13.3. Am J Hum Genet 2001; 68:269–274.

[46] Choi BO, Koo SK, Park MH, Rhee H, Yang SJ, Choi KG, et al. Exome sequencing is an efficient tool for genetic screening of Charcot-Marie-Tooth disease. Hum Mutat 2012; 33:1610–5.

[47] Lupski JR, Gonzaga-Jauregui C, Yang Y, Bainbridge MN, Jhangiani S, Buhay CJ, et al. Exome sequencing resolves apparent incidental findings and reveals further complexity of SH3TC2 variant alleles causing Charcot-Marie-Tooth neuropathy. Genome Med 2013; 5:57.

[48] Rossor AM, Polke JM, Houlden H, Reilly MM. Clinical implications of genetic advances in Charcot-Marie-Tooth disease. Nat Rev Neurol 2013; 9:562–71.

[49] Landoure G, Sullivan JM, Johnson JO, Munns CH, Shi Y, Diallo O, et al. Exome sequencing identifies a novel TRPV4 mutation in a CMT2C family. Neurology 2012; 79:192–4.

[50] Young P, De Jonghe P, Stogbauer F, Butterfass-Bahloul T. Treatment for Charcot-Marie-Tooth disease. Cochrane Database Syst Rev 2008; 1:CD006052.

[51] Passage E, Norreel JC, Noack-Fraissignes P, Sanguedolce V, Pizant J, Thirion X, et al. Ascorbic acid treatment corrects the phenotype of a mouse model of Charcot-Marie-Tooth disease. Nat Med 2004; 10:396–401.

[52] Pareyson D, Reilly MM, Schenone A, Fabrizi GM, Cavallaro T, Santoro L, et al. Randomised double-blind controlled trial of ascorbic acid in Charcot-Marie-Tooth type 1A (CMT-TRIAAL/CMT-TRAUK). Lancet Neurol 2011; 10:320–8.

[53] Lewis RA, McDermott MP, Herrmann DN, Hoke A, Clawson LL, Siskind C, et al. High-dosage ascorbic acid treatment in Charcot-Marie-Tooth disease type 1A: results of a randomized, double-masked, controlled trial. JAMA Neurol 2013; 24:1–7.

[54] Schadt EE, Friend SH, Shaywitz DA. A network view of disease and compound screening. Nat Rev Drug Discov 2009; 8:286–95.

[55] Attarian S, Dubourg O, Funalot B, Gonnaud PM, Lacour A, Magy L, et al. A phase II randomized, placebo-controlled multicenter clinical trial of three doses of PXT3003 in 80 adult patients with CMT1A treated for 1 year. J Peripher Nerv Syst 2013; 18(Suppl.):S7–8.

PUBLICATION 6

Motor neuronopathy in Chediak-Higashi syndrome

Journal

Journal of the Neurological Science

(pre-print)

J Neurol Sci. 2014;344(1-2):203-7. (doi: 10.1016/j.jns.2014.06.026. Epub 2014 Jun 21).

Auteurs :

Stéphane Mathis

Pascal Cintas

Geneviève de Saint-Basile

Laurent Magy

Benoît Funalot

Jean-Michel Vallat

Motor neuronopathy in Chediak-Higashi syndrome

S. Mathis[1], P. Cintas[2], G. de Saint-Basile[3], L. Magy[4], B. Funalot[4], J.-M. Vallat[4]

[1]Department of Neurology, CHU Poitiers, University of Poitiers, 2 rue de la Milétrie, 86021 Poitiers, France.

[2]Department of Neurology, CHU Rangueil, 1 avenue J. Poulhès, 31059 Toulouse, France.

[3]Unité de Recherches sur le développement normal et pathologique du système immunitaire INSERM U429, Hôpital Necker-Enfants Malades, 75000 Paris, France.

[4]Department of Neurology and 'Centre de référence neuropathies périphériques rares', CHU Dupuytrens, 87000 Limoges, France.

Corresponding author at: Department of Neurology and 'Centre de référence neuropathies périphériques rares', CHU Dupuytrens, 87000 Limoges, France.

E-mail address : jean-michel.vallat@unilim.fr

Abstract Chediak-Higashi syndrome is a rare autosomal recessive disease characterized by partial oculocutaneous albinism, recurrent pyogenic infections and the presence of giant granules in many cells such as leucocytes (hallmark of the disease). Neurological symptoms are rare. We describe two sisters who presented the same phenotype of slowly progressive motor neuronopathy (with Babinski sign in one patient); biopsy of the sural nerve showed an abnormal endoneurial accumulation of lipofuscin granules. We discuss these two observations and compare them with the few case reports of neuropathy in Chediak-Higashi syndrome.

Keywords: Chediak-Higashi syndrome; LYST; lipofuscin; motor neuropathy; motor neuron disorder; Schwann cell.

1. Introduction

Chediak-Higashi syndrome (CHS) (MIM #124500) is a rare recessive autosomal disorder characterized by severe immunologic defects in childhood, partial oculocutaneous albinism, bleeding diathesis and neurological symptoms **[1115].** The pathological hallmark is the presence of giant granules (including lysosomes) in granule-containing cells (commonly white blood cells). CHS is due to mutations of the *LYST* (Lysosomal trafficking regulator) gene located on the long arm of chromosome 1. Neurological manifestations are variable, and can affect both central and peripheral nervous systems. We report the case of two sisters presenting a motor neuronopathy that revealed CHS. A neuromuscular biopsy was performed in one patient.

2. Patients

2.1 Case 1

A 34 year-old woman developed a progressive distal weakness of the lower limbs causing right recurrent ankle sprains then frequent falls. She also complained of 'heavy legs' and frequent calf cramps. Three months after the onset of symptoms, clinical examination of the patient showed a moderate symmetric distal and proximal weakness of the lower limbs (MRC score of 4/5 on the psoas and the tibialis anterior muscles). Tendon reflexes were absent in the lower limbs and weak in the upper limbs. The patient had no sensory dysfunction, and no pyramidal or cerebellar signs. Brain and spine MRI were normal. Ancillary tests were normal, except for the presence of coarse giant peroxidase-positive granules in the cytoplasm of neutrophils in blood, indicative of CHS. Development was normal during infancy, and she presented no oculocutaneous albinism nor recurrent pyogenic infections. At age 47, she experienced increased weakness of the lower limbs (MRC = 3/5 on the psoas muscles and 4/5 on the tibialis anterior muscles), but no weakness in the upper limbs where there were profuse fasciculations and no pyramidal signs.

2.2 Case 2

The sister of patient 1 also presented a pure motor weakness of the lower limbs during childhood, with a slowly progressive course. At age 41, the MRC score was 3/5 on the proximal and 4/5 on the distal muscles of the lower limbs (no motor deficit of the upper limbs). She also presented fasciculations on the tongue. Tendon reflexes were absent in the lower limbs and weak in the upper limbs. A bilateral Babinski sign was present. Brain and spine MRI were normal. In common with her sister, she had no past history of oculocutaneous albinism or recurrent pyogenic infection.

3. Results

3.1 Electrophysiological studies

They showed normal motor and sensory nerve conduction velocities in the upper and lower limbs of both sisters (Tables 1 and 2); in case 1, the motor amplitude was mildly decreased in the four limbs, but was normal in case 2 (normal values are presented in the Tables). Needle electromyography showed a reduced recruitment pattern of the motor units (with an increase in duration and amplitude) and a partial denervation in the four limbs in the two sisters (and in the tongue in case 2). In both sisters, we observed a few fibrillation potentials in all studied muscles.

3.2 Genetic analysis

For both sisters, we found compound heterozygous mutations in the *LYST* gene, c.9488A>G (p.Y3163C) and c.10424C>T (p.S3475F), whereas their mother only harbored the c.10424C>T mutation.

3.3 Pathological study

Superficial peroneal nerve and peroneal brevis muscle biopsies were only carried out in case 1. No abnormality was observed on light microscopy, either on paraffin and Epon semi thin sections. No significant lesion was observed on the nerve by electron microscopy, except for the presence of numerous lipofuscin granules in Schwann cells, axons, fibroblasts, endothelial cells and pericytes of endoneural capillaries. The density of lipofuscin granules was 6 for 1,000 nerve fibers (unmyelinated and myelinated) in case 1, but it was only 1.5 for 1000 in a normal control subject of the same age. Inflammatory infiltrates were not seen. There was severe neurogenic muscular atrophy on muscle biopsy; by electron microscopy we did not evidence any increase in lipofuscin granules.

4. Discussion

Neurological dysfunctions are usually late-onset manifestations of CHS and include cognitive impairment, autonomic dysfunction, parkinsonism, ataxia, seizures, spasticity, movement disorders, neuropathies and cranial nerve palsies [1116]. To date, only a few cases of peripheral nervous system involvement have been reported: we have found only 13 patients (ours included) with peripheral nervous system involvement and CHS (Table 3): in the few reported cases, neurological symptoms precede the diagnosis of CHS in half of the patients (7/13), as in our two patients; it may be sensorimotor and axonal with loss of large myelinated fibers and unmyelinated axons [1117, 1118]. In our patients, we observed a motor neuropathy mimicking an anterior horn involvement (with no microscopical lesion of a biopsied sensory nerve) as has also been described in a few other reports [1119, 1120]. Rarely, autopsy has revealed axonal lesions and large endoneurial lymphohistiocytic infiltrates as in case1 of Kritzler *et al*. [1121] and case 2 of Sung *et al.* [1122]. In case 2 of Sung *et al.,* such patchy lesions had been missed by a nerve biopsy [1122, 1123]. The neuropathological hallmark of CHS could be cytoplasmic inclusions (lipofuscin granules) in various endoneurial cells as we observed here, and was also described by Blume & Wolff (case 4) in

Schwann cells, endoneurial macrophages, fibroblasts, endothelial cells and pericytes [1119]; these lipofuscin deposits have been described in various types of neurons at autopsy as well [1117, 1118, 1122].

Lipofuscin is a reliable marker of aging, observed in post-mitotic and long-lived cells. These accumulations (composed of degraded proteins and a variety of lipid-like materials derived from the oxidation of polyunsaturated fatty acids) have been observed in the brain of age-related neurodegenerative diseases [1124]. With age, an accumulation of polyubiquitinated and oxidatively damaged proteins (which distend lysosomes overwhelmed with lipofuscin) is observed within nerves [1125]. The *LYST* gene (*CHS1*) encodes a cytoplasmic protein that modulates lysosomal exocytosis and interacts with other cytoplasmic proteins (14-3-3 protein, calmudolin, …) playing a role in the regulation of vesicular transport or signal transduction [1126]. Mutations of *LYST* disrupt the size and function of lysosomes that are unable to degrade auto- and hetero-phagocytosed substances, leading to the formation of lipofuscin. In our case, and also in the observation of Blume & Wolff [1119], the abnormal increase of lipofuscin granules did not induce sensory nerve lesions. Nevertheless, some pathologies are associated with early age-independent deposition of lipofuscin pigments ('ceroid') pharmacologically induced or due to genetic deficiency of lysosomal enzymes (lipofuscinoses) [1124].

Our case shows that peripheral nervous involvement may reveal CHS. At the present time, it seems that the nerve lesions are heterogeneous, but that lipofuscin granules may be detected in numerous nerve cell types without any clinical manifestations. Except in neuronal ceroid-lipofuscinoses [1127], such a storage has never been described in children or young adults, so these abnormalities may be a marker of CHS.

Figure 1

A- Semi-thin transverse section. Toluidine blue. Superficial peroneal nerve. There is no lesion of the nerve fibers and of the interstitial tissue.

B- Electron microscopy. Transverse section. Presence of a typical lipofuscin granule in the cytoplasm of an unmyelinated Schwann cell. Note the characteristic electron-dense content and the lipid droplets; this aspect was the most frequently observed

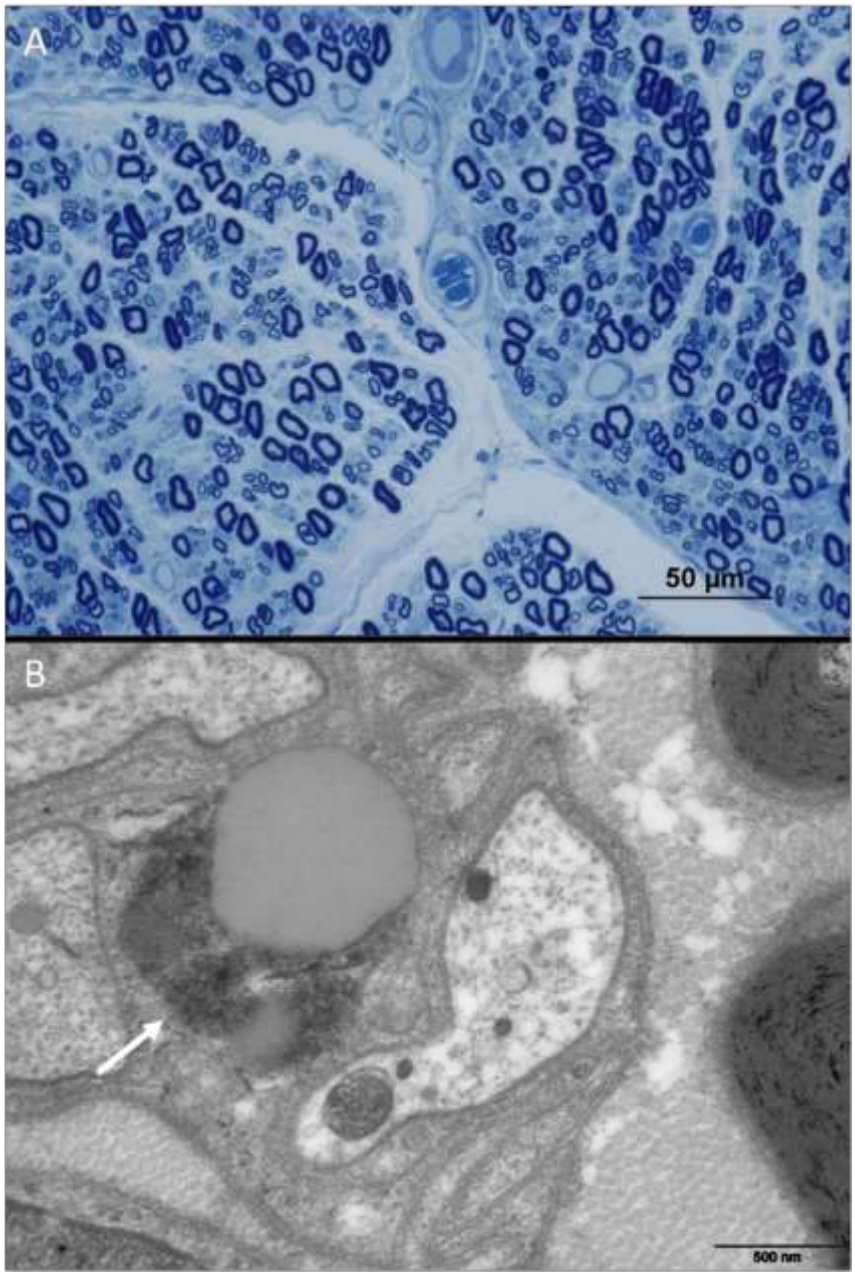

References

[1] Kaplan J, De Domenico I, Ward DM. Chediak-Higashi syndrome. Curr Opin Hematol. 2008;15:22-9.

[2] Introne W, Boissy RE, Gahl WA. Clinical, molecular and biological aspects of Chediak-Higashi syndrome. Mol Genet Metabol. 1999;68:283-303.

[3] Misra VP, King RH, Harding AE, Muddle JR, Thomas PK. Peripheral neuropathy in the Chediak-Higashi syndrome. Acta Neuropathol. 1991;81:354-8.

[4] Tardieu M, Lacroix C, Neven B, Bordigoni P, de Saint Basile G, Blanche S, et al. Progressive neurologic dysfunctions 20 years after allogeneic bone marrow transplantation for Chediak-Higashi syndrome. Blood. 2005;106:40-2.

[5] Blume RS, Wolff SM. The Chediak-Higashi syndrome: studies in four patients and a review of the literature. Medicine. 1972;51:247-80.

[6] Weisfeld-Adams JD, Mehta L, Rucker JC, Dembitzer FR, Szporn A, Lublin FD, et al. Atypical Chediak-Higashi syndrome with attenuated phenotype: three adult siblings homozygous for a novel LYST deletion and with neurodegenerative disease. Orphanet J Rare Dis. 2013;8.

[7] Kritzler RA, Terner JY, Lindenbaum J, Magidson J, Williams R, Presig R, et al. Chediak-Higashi syndrome. Cytologic and serum lipid observations in a case and family. Am J Med. 1964;36:583-94.

[8] Sung JH, Meyers JP, Stadlan EM, Cowen D, Wolf A. Neuropathological changes in Chediak-Higashi disease. J Neuropathol Exp Neurol. 1969;28:86-118.

[9] Lockman LA, Kennedy WR, White JG. The Chediak-Higashi syndrome: electrophysiological and electron microscopic observations on the peripheral neuropathy. J Pediatr. 1967;70:942-51.

[10] Terman A, Brunk UT. Lipofuscin. Int J Biochem Cell Biol. 2004;36:1400-4.

[11] Opalach K, Rangaraju S, Madorsky I, Leeuwenburgh C, Notterpek L. Lifelong calorie restriction alleviates age-related oxidative damage in peripheral nerves. Rejunevation Res. 2010;13:65-74.

[12] Nagai K, Ochi F, Terui K, Maeda M, Ohga S, Kanegane H, et al. Clinical characteristics and outcomes of Chediak-Higashi syndrome: a nationwide survey in Japan. Pediatr Blood Cancer. 2013;60:1582-6.

[13] Jadav RH, Sinha S, Yasha TC, Aravinda H, Gayathri N, Rao S, et al. Clinical, electrophysiological, imaging, and ultrastructural description in 68 patients with neuronal ceroid lipofuscinoses (NCL) and its subtypes. Pediatr Neurol. 2013;50:85-95.

PUBLICATION 7

Autosomal dominant demyelinating Charcot-Marie-Tooth (CMT1) neuropathies

Livre (chapitre 9)

Peripheral Nerve Disorders: Pathology & Genetics

(pre-print)

Auteurs :

Jean-Michel Vallat

Stéphane Mathis

Autosomal dominant demyelinating Charcot-Marie-Tooth (CMT1) neuropathies.

(CMT1 = Hereditary motor and sensory neuropathy = HMSNI)

Jean-Michel Vallat & Stéphane Mathis

Jean-Michel Vallat*,

Professor of neurology, neuropathologist.

Centre de référence « neuropathies périphériques rares », service et laboratoire de neurologie

University hospital

Limoges, France.

Tel : +33(0)555058674 ; Fax : +33(0)555056567

jean-michel.vallat@unilim.fr

Stéphane Mathis

Neurologist

Neurology department

University hospital

Poitiers, France.

Tel: +33 (0)549444444 ; Fax : +33(0)549443856

stephane.mathis@chu-poitiers.fr

*Corresponding author: Jean-Michel Vallat

Abstract

Charcot-Marie-Tooth disease type 1 (CMT1), the most frequent form of CMT, is an autosomal demyelinating dominant hereditary neuropathy. At the present time, 6 forms are clearly identified, classified from A to F: CMT1A (duplication of *PMP22*), CMT1B (mutations of *MPZ*), CMT1C (mutations of *LITAF*), CMT1D (mutations of *EGR2*), CMT1E (mutations of *PMP22*) and CMT1F (mutations of *NEFL*).

Pathological hallmarks of CMT1 include loss of large myelinated fibres, and demyelinating-remyelinating lesions surrounded by numerous and proliferating onion-bulbs. Other pathological signs can be observed, including tomaculae and foldings. In this review, we present the main pathological characteristics of each type of CMT1, but also of other rare variants of autosomal dominant demyelinating hereditary neuropathies such as Roussy-Lévy syndrome and neuropathies linked to mutations of fibulin-5 and GJB3.

Keywords: CMT1 - PMP22- MPZ - LITAF - EGR2 - NEFL - onion-bulb - tomacula - folding.

Abbreviations

AD = autosomal dominant

AR = autosomal recessive

CIDP = chronic inflammatory demyelinating polyradiculoneuropathy

CHN = congenital hypomyelinating neuropathy

CMT = Charcot-Marie-Tooth

Cx31 = connexin 31 (= GJB3)

Cx32 = connexin 32

DSD = Dejerine-Sottas disease

EGR2 = early growth response 2

FBLN5 = fibulin 5

HMSN = hereditary motor and sensory neuropathy

HNPP = hereditary neuropathy with liability to pressure palsies

Ig = immunoglobulin

kDa = kilodalton

LITAF = lipopolysaccharide-induced TNF factor

MAG = myelin-associated glycoprotein

MBP = myelin basic protein

MPZ = myelin protein zero

NCV = nerve conduction velocity

NEFL = neurofilament protein light polypeptide

NF-L = neurofilament light chains

P0 = protein zero

PIG-7 = P53 inductible gene-7

PLP = proteolipid protein

PMP22 = peripheral myelin protein 22

PNS = peripheral nervous system

POEMS = polyneuropathy, organomegaly, endocrinopathy, M-protein and skin changes

RLS = Roussy-Levy syndrome

SD = standard deviation

SIMPLE = small integral membrane protein of lysosomal/late endosome.

1. Definition

Charcot-Marie-Tooth (CMT) disease (MIM 118300), also called "hereditary motor and sensory neuropathy" (HMSN), is the commonest inherited neuromuscular disorder, and one of the most common group of human hereditary disorders. It was first described in the late 1800s [265].In occidental countries, most CMT are autosomal-dominant (CMT 1 and 2), but others have a X-linked (CMTX) or an autosomal-recessive (AR, CMT4) inheritance, mainly in Mediterranean countries [402]. Nevertheless, many cases are sporadic. Since the identification of the duplication of the *PMP22* gene in CMT1A [397], more than 40 responsible gene mutations have been identified. CMT1A corresponds to a demyelinating CMT with an autosomal-dominant manner.

2. Epidemiology

The prevalence of CMT is estimated between 1/1,214 to 1/2,500 in Norway, however other epidemiological studies from Spain, Italy, Iceland and Japan reported prevalence of 1/3,500 to 1/9,200 [343]. CMT1A is the most frequent form of inheritable neuropathy, and represent 80.4% of all the CMT [390].

3. Clinical features

The diagnosis process of CMT combines a clinical, genetic and electrophysiological approach. Although, it can be caused by mutations in many different genes, the clinical phenotype of CMT is relatively homogeneous, with wasting and weakness of distal limb muscles usually associated with distal sensory loss, skeletal deformities including high arched feet (*pes cavus*), and decrease or absence of deep tendon reflexes [402].

Symptoms may appear in the first decade, but CMT is usually diagnosed later [1046].

Considering clinical severity of phenotypes, there is a wide spectrum, from classical mild-

moderate forms to severe forms, such as Dejerine-Sottas disease (DSD) or CMT3 [402]. Congenital hypomyelinating neuropathy (CHN), responsible for hypotonia and muscle weakness at birth and in infancy, is usually recessive merging into DSD [371].

Nowadays, CMT is classified into subtypes based on inheritance and electrophysiological features [265] which allow to separate demyelinating forms and axonal forms. A cut-off of 38 m/s for the median nerve conduction velocity (NCV) is accepted: value < 38 m/s in favor of CMT1 (demyelinating form) and > 38 m/s in favor of CMT2 (axonal forms) [271]. Other reports defined an "intermediate group" of CMT disease with NCV between 30 and 40 m/s [272]. One-third of CMT appears to be primary axonal [265]. CMT1 is associated with uniformly slowed NCV, unlike CIDP in whom slowings are mostly multifocal [1128]. Any chronic demyelinating neuropathy induces a significant axonal loss [371], probably secondary to long time abnormal axon-Schwann cell interactions [1129]; the degree of axonal loss determines the patient's functional disability [801] that can be evaluated by a CMT neuropathy score [376]. Nerve biopsy is not routinely carried out in CMT, but pathological findings can help to precise the morphological pattern of the neuropathy and narrow down the potential disease gene [306].

4. Pathology

In CMT1, the primary genetic defect affects the myelin forming Schwann cell causing abnormalities of the myelin sheath. The main histopathological characteristics of CMT1 are presented in **Table 1**. Pathological hallmarks are characterized by loss of large myelinated fibers, and demyelinating-remyelinating lesions surrounded by numerous and proliferating onion-bulbs **(Figure 1)**; too thin myelin sheaths are frequent, but aspects of hypermyelinisation like tomacula may be seen **(Figure 2)**. In advanced cases, onion-bulb formations are usually associated to an abnormal proliferation of the endoneurial collagen

[371]. These characteristic lesions are best detected by electron microscopy. A coexistence of hereditary (CMT1) and inflammatory (CIDP) processes seems possible, and pathological features typical of macrophage-related demyelination can be rarely observed, suggesting a cryptic and mild inflammatory process [1130]. Tomaculae, a hallmark of hereditary neuropathy with liability to pressure palsies (HNPP), are sometimes found in CMT1. Degenerating axons are often associated with such myelin sheaths too thick for the axonal diameter and tomacula. Most of these pathological signs are described as more severe in DSD or CHN. In these entities, onion-bulbs are often constituted of intense proliferations of basal lamina [371].

4.1. Pathological features of CMT1A (duplication of *PMP22*)

Pathological hallmarks are numerous multilayered onion bulbs, usually consisting of Schwann cell processes and more rarely of basal membranes (or both) and encircled axons with abnormally thin or relatively thick myelin sheaths [371]. It represents the common sign of “hypertrophic neuropathies”, such as CMT1 or DSD, but it is also present in 10 to 43% of cases of CIDP [428]. However, there are some differences between onion-bulbs in CMT1A and in CIDP. In CMT1A, most myelinated fibers are surrounded by onion-bulbs, which are interspersed among myelinated fibers without onion-bulbs in CIDP [429]. Moreover, onion-bulb PMP22-immunoreactivity is specific of CMT1A, whereas this immunoreactivity is not observed in other CMT subtypes or in CIDP [430]. The intensity of the demyelinating process in CMT1A seems to be more severe in patients under 15 than in older age patients [407]. Segmental demyelination, thinly remyelinated internodes and an increase of Schwann cell nuclei can be observed on teased-nerve preparations, with sometimes a severe decreased of density of myelinated fibers at advanced disease stages. In CMT1A (as in CMT1B), demyelination seems to be stable although axonal loss may increase concomitantly with disease advancement [371]. In CMT1A, tomacula can also been observed: their mean

diameter is 14.1µm (SD 3.5), and their mean length is 77.4µm (SD 16.1) [431]. Vital et al. reported a CMT1A case in whom a macrophage-associated demyelination was observed [432]. As we mentioned earlier, this is an evidence of an inflammatory demyelinating process superimposed on the course of the chronic genetic disease. In our experience, such an inflammatory process may be also encountered in other CMT subtypes.

4.2. Pathological features of CMT1B (*MPZ* mutations)

Pathological features are characterized by a marked decrease of the density of myelinated fibers, segmental demyelination, frequent onion-bulb formations, and no involvement of unmyelinated fibers [371]. Two main pathological aspects of myelin sheaths have been described: uncompaction and focal foldings of myelin lamellae [448]. Some cases with focally folded myelin can mimick multiple entrapment neuropathies [1131]. By contrast to that described by Gabreëls-Festen et al., we observed disturbed myelin compactions **(Figure 3)** and focal myelin foldings **(Figures 4 and 5)** on the same biopsy specimens [449]. In CMT1B with *MPZ* mutations arising the extra-cellular domain of P0 (codon 98 particular), uncompacted myelin lamellae have been described as regular and involving the inner and outer myelin lamellae or, occasionally, the whole myelin sheath [454]. They consisted of widening between dense lines, due to a dissociation of the paired intraperiod lines. The sizes of these widenings are constant for each patient, but can be different between patients; they resemble those found in the *P0* KO mouse model [1132]. Other types of widening of the myelin lamellae are also described in POEMS (Polyneuropathy, Organomegaly, Endocrinopathy, M-protein, Skin changes) syndrome [455], in cases of IgM monoclonal gammopathy with anti-MAG activity, and very rarely with IgA or IgG monoclonal gammopathy [456].

In CMT1B, the folding, corresponding to aberrant proliferations of myelin sheaths (present along all the large and small myelinated fibers on teased fiber preparations), may be

numerous, giving a pattern of "globular neuropathy" [453]. They can be easily detected on semi-thin sections and by electron microscopy, and correspond to a mixture of infoldings extending towards the axon (which can distord the transverse profile of the axon) and outfoldings extending into the Schwann cell cytoplasm [451]. These foldings are quite different of the aspect of tomaculae formation characterized by smooth external contours [452]. Quite similar myelin foldings are also observed in AR-CMT4B.

A few cases of CMT1B (with *MPZ* mutation Ile99Thr) have a clinical and electrophysiological pattern of CIDP, and appear to be responsive to a corticosteroid treatment [457]. Inflammatory signs are often detected in nerves of old heterozygous (P0+/-) mice.

4.3. Pathological features of CMT1C (*LITAF* mutations)

In CMT1C, microscopical lesions are identical to those observed in CMT1A [371].

4.4. Pathological features of CMT1D (*EGR2* mutations)

Nerve biopsy usually shows a severe loss of myelinated fibers with numerous onion-bulb formations [472]. The complete absence of EGR2, due to a recessive transmission, induces a congenital amyelinating neuropathy [473]**.**

4.5. Pathological features of CMTIE (*PMP22* mutations)

Severe and early phenotypes of CMT1E mimick CMT1A, with profound loss of myelinating fibers and abundant onion-bulbs often characterized by intense concentric proliferations of basal laminae **(Figure 6)** [403]. In case of *PMP22* frameshift mutation or HNPP-like presentation, the nerve biopsy presents also large tomacula [481]. In case of missense mutations and mild HNPP phenotype, whereas reduction in myelin thickness and large myelinated fibers abundance, no onion-bulbs were observed [418].

4.6. Pathological features of CMT1F (*NEFL* mutations)

Mutations were first described as causing the axonal autosomal dominant CMT2E [483]. However, some of these patients have NCV in a demyelinating range and pathological lesions characterized by small onion-bulbs and thinly myelinated axons [485], resulting in a diagnosis of CMT1F [402]: for this reason, this entity has been also called CMT2E/1F. Giant axons with focal accumulation of neurofilaments were also sometimes observed, and *NEFL* mutations are considered to cause profound alterations of the cytoskeleton [482]. Rarely, *NEFL* mutations can be associated with an AR-CMT2 [1133].

5. Genetics

5.1. CMT type 1A (CMT1A)

Up to 90% of CMT1A are associated with a submicroscopic 1.5-megabase duplication on the short arm of the chromosome 17p11.2 (in the region p11.2-p12) which contains *PMP22* [403]. In most cases, motor NCV in the median nerve is<30 m/s, and distal latencies are usually >5 milliseconds [425]. This neuropathy appears to express itself in the early years of life, with variability concerning the clinical phenotype and the severity of lesions, and remains relatively stable in adulthood [407].

PMP22 is a small hydrophobic tetraspan membrane glycoprotein (22 kDa) of compact myelin of the PNS: it is composed of 160 amino acids, and contains four transmembrane domains TM1-4, two short cytoplasmic tails, a short intracellular loop, and two extracellular loops (the first loop bearing the L2/HNK1 epitope, a mediator of adhesive process): PMP22 is expressed in myelinating Schwann cells, as well as in other neural and non-neural tissues. It

localizes in the compact myelin and accounts for 2 to 5% of the total myelin protein. PMP22 is not present in the central nervous system, but shared structural features with PLP (proteolipid protein), a major protein of the central nervous system myelin [403]. The biological functions of PMP22 are largely unknown. In a recent observation of a 7-year-old boy with a *PMP22* homozygous deletion (and comparison with *PMP22*-null mice), Saporta et al. suggested that PMP22 is important for the normal function of neurons that express PMP22 during early development [1134]. We now know that the CMT1A phenotype is caused by a gene dosage effect [403]. The immunocytochemical quantitative analysis showed an increased expression of PMP22 levels compared with controls [371].

5.2. CMT type 1B (CMT1B)

CMT1B results from mutations in the *P0 glycoprotein* (or *myelin protein zero*, or *MPZ*) gene, precisely in the q22-q23 region of chromosome 1 [445]. *MPZ* mutations are due to various mechanisms involving gain of function, dominant negative effects, partial loss of function and hyperglycosylation [445].

MPZ, expressed predominantly in Schwann cells, represents up to 50% of the protein content of the PNS myelin [446]. It is a transmembrane protein (29 kDa) of 219 amino acid residues, and consists in 3 domains: a glycosylated immunoglobulin-like extracellular domain, a membrane, and a highly basic intracellular domain [446]. MPZ is a member of the immunoglobulin super-family, acting as a hemophilic adhesion protein essential for normal myelin structure and function: it maintains compact myelin at the intraperiod line by adhesion between apposed MPZ tetramers at the outer membrane surface. During myelination, MPZ seems to induce myelin by compaction by excluding MAG [371].

5.3. CMT type 1C (CMT1C)

CMT1C is linked to the chromosome 16p13.1 and mutations in *LITAF* (*lipopolysaccharide-induced TNF factor*), also known as *SIMPLE* (*small integral membrane protein of lysosome/late endosome*) or *PIG-7* (*p53 inductible gene-7*) gene [458]. Initially, two transcripts, encoding different proteins (LITAF and SIMPLE), were reported [402]. The *LITAF* transcript seems to result from a DNA sequencing error, and the *SIMPLE* transcript appears to be the only true transcript of this gene [1135]. SIMPLE is an early endosomal membrane protein (18kDa), highly expressed in Schwann cells [460]. Lack of SIMPLE accelerates myelin destruction and the emergence of axonal sprouts, and increases the number of macrophages during Wallerian degeneration [462]. It is hypothesized that CMT1C can be due to a combination of loss of function and toxic gain of function mechanisms, with an important role of both the proteosome and the autophagy pathways [460].

5.4. CMT type 1D (CMT1D)

CMT1D is a rare form of CMT1 resulting from mutations in the *early growth response 2*(*EGR2*) gene mapped on the 10q21-q22 chromosome [467]. However, such mutations can be also recessive [468]. *EGR2* (*Krox20*), with *Sox10* (that regulates *EGR2*), plays a master role in formation and maintenance of myelin [469]. *EGR2* is aCys2-His2 zinc-finger transcription factor that regulates the expression of peripheral myelin protein genes such as *MPZ*, but also *Cx32*, *MBP* and *PMP22* [470]. There is a wide clinical spectrum of CMT1D, from moderate late onset form to severe early onset DSD or CHN [467].

5.5. CMT type 1E (CMT1E)

CMT1E, representing 1 to 5% of the CMT1 neuropathies, are associated with point mutations in *PMP22* [403]. Initially, *PMP22* mutation cases were considered to be clinically more severely affected in comparison to patients with a *PMP22* duplication [474]. In fact, CMTE shows a wide phenotypic spectrum, and their clinical manifestations range from mild

HNPP-like neuropathy to severe DSS-like neuropathy and CHN [403]. It seems that R159C mutation can also lead to an "axonal CMT1E" [475].

5.6. CMT type 1F (CMT1F)

NEFL (*Neurofilament protein light polypeptide*) is encoding the neurofilament light chains (NF-L), a major constituent of intermediate filaments that plays a crucial function in the assembly and maintenance of axonal cytoskeleton [482].

5.7. Otherautosomal dominant inherited neuropathies with a CMT1 pattern

5.7.1 Roussy-Levy syndrome (RLS)

This syndrome was first described in 1926 by Gustave Roussy and Gabrielle Levy as an AD hereditary ataxia with tremor [489]. Patients have slow NCV and demyelination of nerve fibers with onion-bulb formations, reasons why RLS is considered to be a variant of CMT1: clinically, these patients have gait ataxia, *pes cavus*, areflexia, and sometimes postural tremor and minor sensory loss. Some of these patients present a focally hypertrophic myelin sheath and major loss of myelinated fibers [488]. Hypertrophic roots can rarely be observed [490].

A *MPZ* mutation has been found in members of the original RLS family [488]. However, same phenotypes were also associated with duplication [489] or point mutations [491] of *PMP22*.

5.7.2 CMT1 and Fibulin-5 mutations

Recently, missense mutations of *Fibulin-5* (*FBLN5*) were found in chromosome 14q32.12, in two CMT1 families [492]. FBLN5, a matricellular calcium-binding glycoprotein,

is also a key regulator of development and maintenance of elastic fiber-rich tissues; mutations of *FBLN5* usually causes cutis laxa [492]. FBLN5 appears to be indispensable for elastogenesis [492].

Clinical and electrophysiological findings of patients with *FBLN5* mutations are consistent with a late-onset CMT1 neuropathy, but a spinal pattern was found in one patient, and a late-onset axonal neuropathy was observed in another one. CMT with *FBLN5* mutations usually present a variable co-occurrence of skin hyperlaxity and age-related macular degeneration [492].

To date, no nerve biopsy of this CMT subtype has been reported.

5.7.3. CMT1 and GJB3 mutations

Dominantly inherited mutations in the *GJB3* gene, encoding Connexin 31 (Cx31), cause the skin disease called "erythrokeratodermiavariabilis" and sensorineural hearing loss, with or without neuropathy [493]. Connexins are major components of gap-junctions, and Cx31 is highly expressed in epidermidis (stratum granulosum), cochlea and nerves [493]. Although pathological features are consistent with a demyelinating process, sometimes with onion-bulb formations, patients with *GJB3* mutations and neuropathy have electrophysiological features in favor in an axonal neuropathy [494].

6. Animal models and perspectives

The spontaneous mouse mutant Trembler and Trembler^{J} both carry point mutations in the *PMP22* gene and share pathological features with CMT1A.To date, five Trembler mouse spontaneous mutations in the PMP22 gene have been identified: trembler, trembler J, trembler-NCnp, trembler m2H. However, these mice cannot be considered as typical models for the human gene dosage disorder CMT1A [200].

The first animal models of CMT1A (CMT rats) were generated by pronuclear injection of cosmid-derived 43 Kb DNA fragments, harboring the entire *PMP22* gene [200]. It also exists a murine model of CMT1B (where a mutation encoding R98C was targeted to the mouse *MPZ* gene): the R98C mouse [203].

CMT1A is an incurable disease, reason why rational treatment strategy is needed. Some therapeutics have been tried in order to decrease the progression of CMT1A. The use of a synthetic antagonist of the nuclear progesterone receptor was shown to reduce PMP22 overexpression and to ameliorate the severity in animal models [200]. Another interesting molecule in CMT1A is ascorbic acid, known to be necessary to induce myelin formation in neuron-Schwann cell co-cultures [200]. However, if ascorbic acid reduces the severity of neuropathy in transgenic mice with overexpressing PMP22, it has no significant effect on CMT1A neuropathy after 2 years of treatment in humans [200]. Recently, it has been shown that curcumin (one of the major component of *Curcuma longa*) can improve the peripheral neuropathy in R98C mice by alleviating endoplasmic reticulum stress (by reducing the activation of unfolded protein response and by promoting Schwann cell differentiation) [203].

In the future, it appears to be also crucial to find biomarkers for disease severity. Recently, in *PMP22* transgenic rats, a German study demonstrated that transcriptional analysis of skin biopsy is suitable to identify biomarkers of CMT1A [433].

7. Conclusion

CMT1, a demyelinating and autosomal dominant hereditary neuropathy, is the most common form of CMT. Its clinical features are similar to those of other forms of CMT, and electrophysiological and pathological studies confirm a demyelinating process. On nerve biopsy, some signs are more frequent in CMT1, such as onion-bulb formations (with difference with those in CIDP), tomacula and foldings. Treatment of this inherited neuropathy

challenges the healthcare workers, but therapeutical perpectives and new treatments are hoped (particularly with the use of animal models to identify potential pharmacological targets).

Figure 1: Electron micrograph. Transverse section. CMT1A. Several typical onion bulbs are clearly seen ; they have a large number of whorls of Schwann cell cytoplasmic processes which, in most cases, surround myelinated fibers.

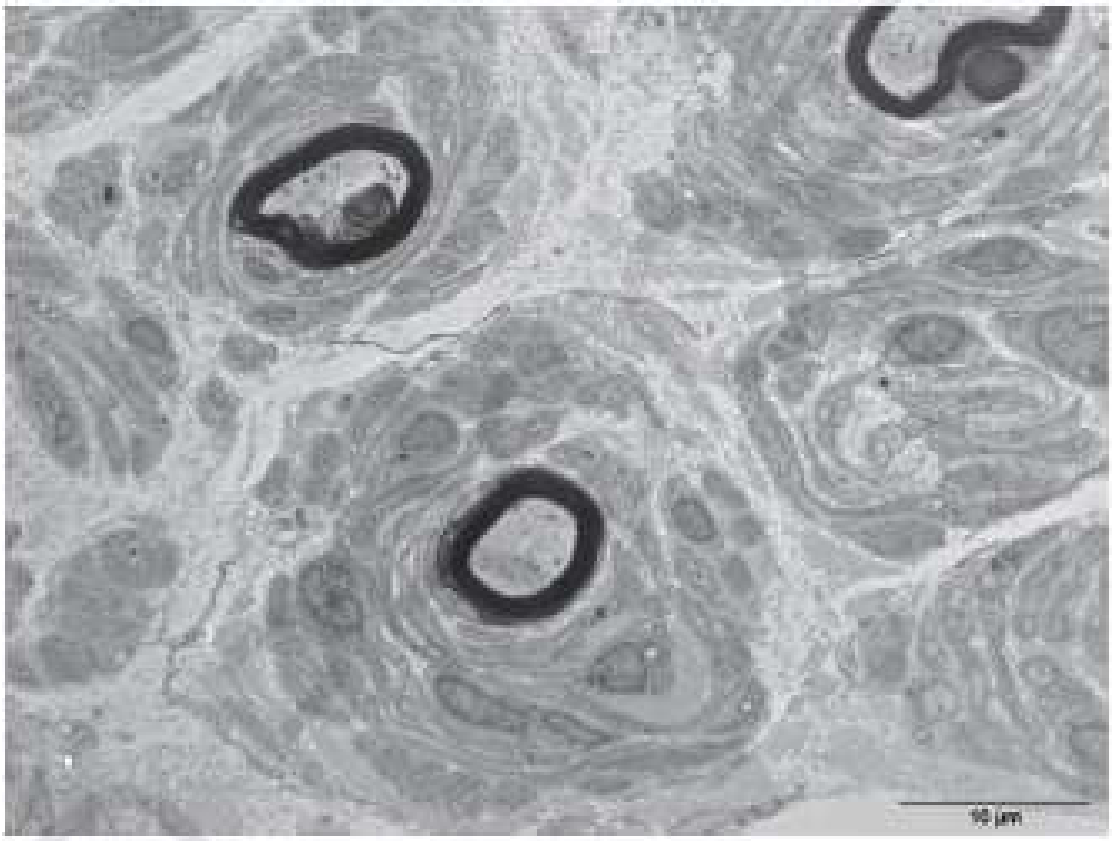

Figure 2: Electron micrograph. Transverse section. CMT1A. Outfolded redundant myelin loops whose axon appears constricted.

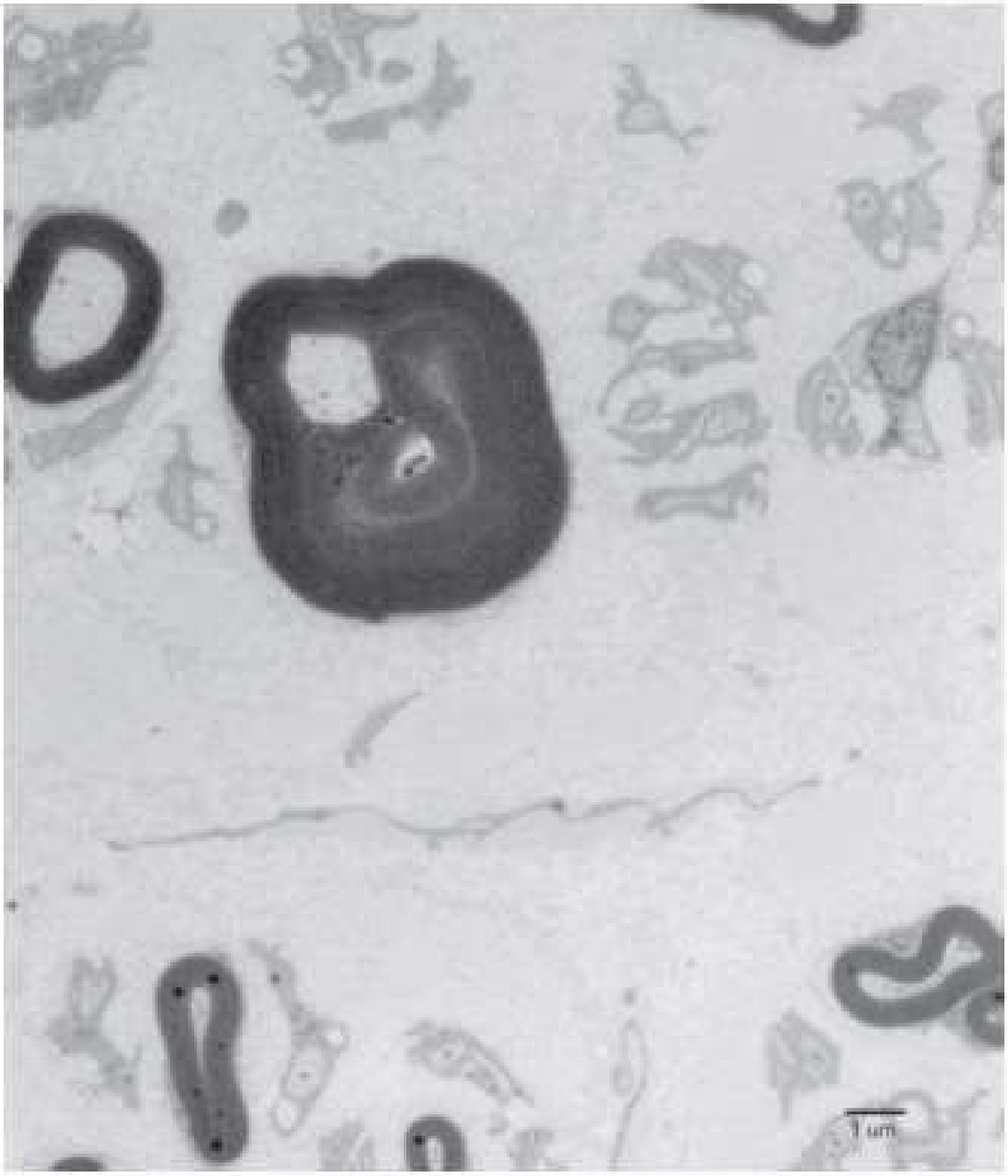

Figure 3: Electron micrograph. Transverse section. CMT 1B.The inner myelin lamellae of this myelin sheath are regularly and abnormally widened. Note the normal compaction of the other myelin lamellae.

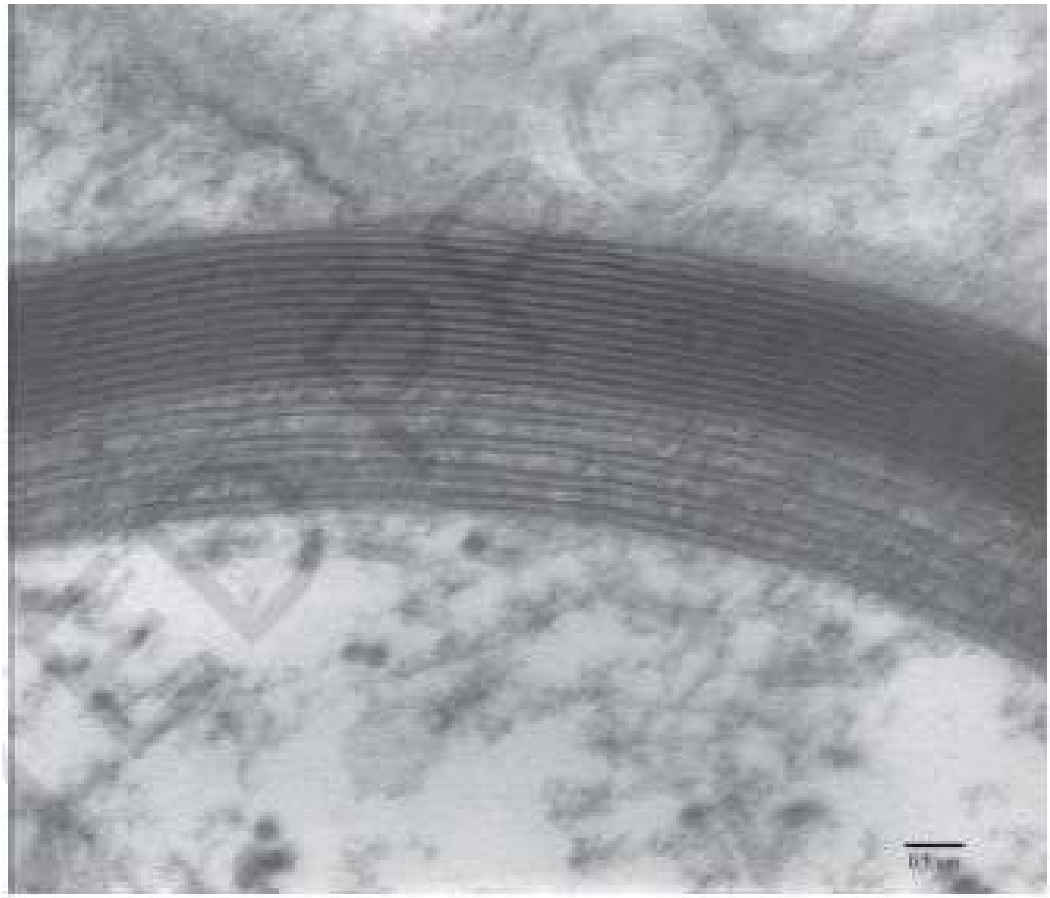

Figure 4: Teasing. CMT1B. There are numerous lesions of hypermyelination which look like tomacula; between them, most of the axons are demyelinated.



Figure 5: Electron micrograph. CMT1B. All the myelin sheaths present many in and outfoldings. The axons are all constricted and seem very abnormal.

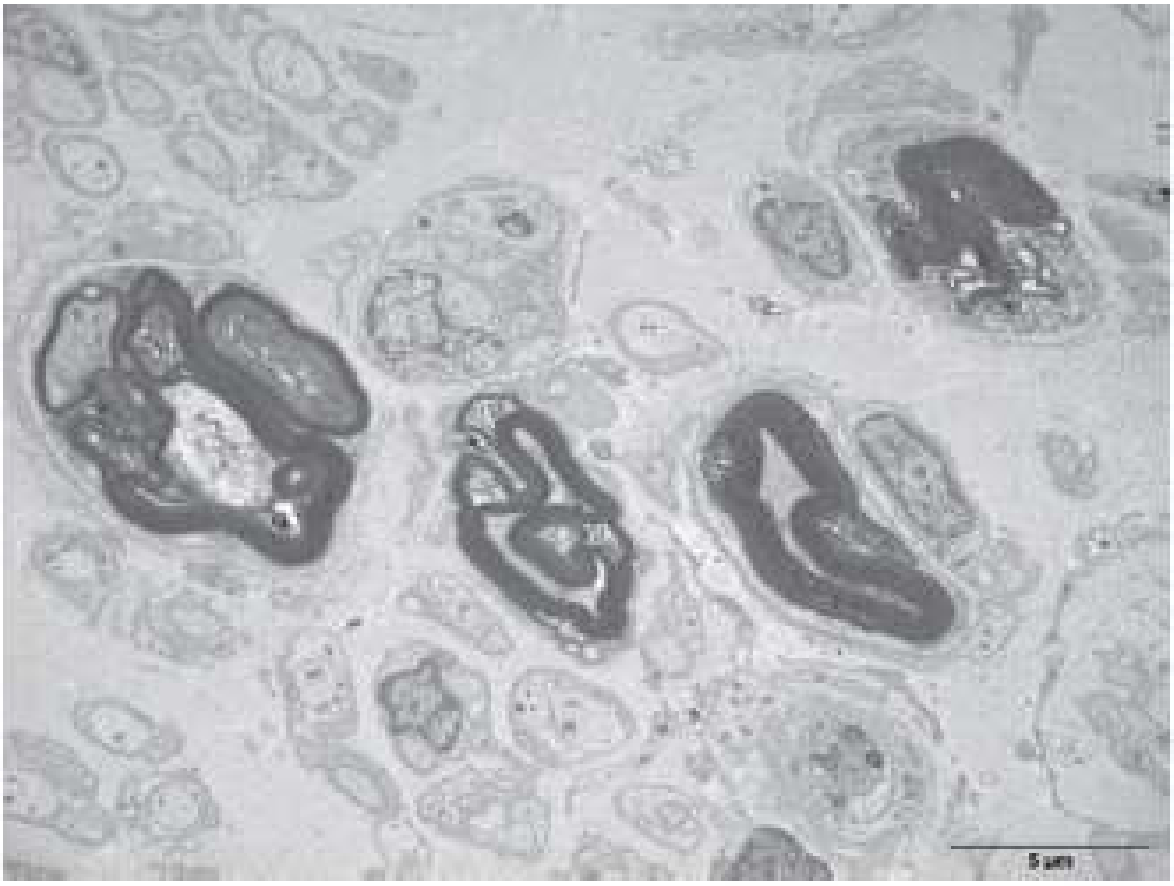

Figure 6: Electron micrograph. CMT1E. Onion-bulbs are characterized by intense concentric proliferations of basal laminae which are intermingled with Schwann cell cytoplasm processes. They surround an axon whose thickness of the myelin sheath is too small, which is favor of a remyelinating process.

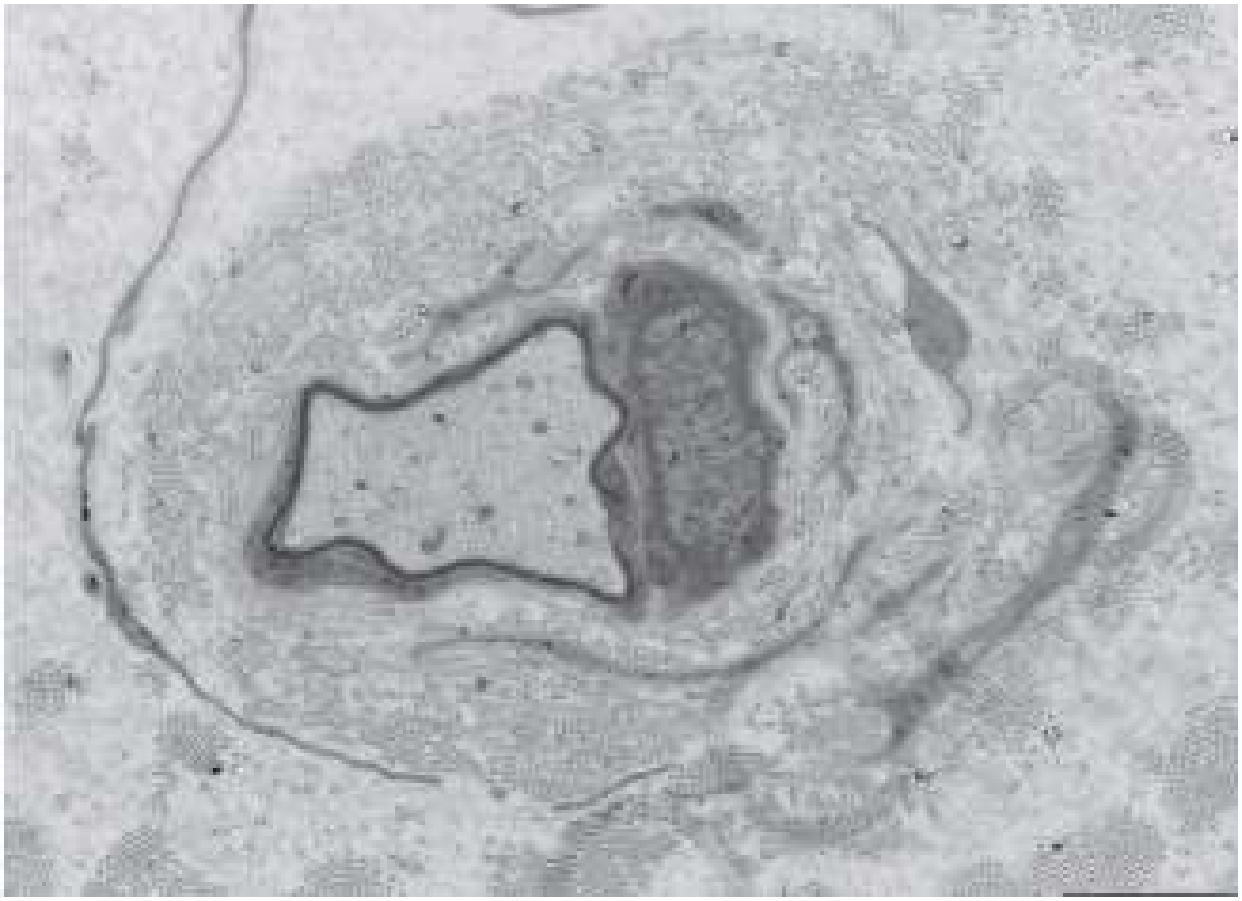

Figure 7: This figure shows the various localizations of the proteins present in axons and Schwann cells. Those written in blue are abnormal (duplicated or mutated) in CMT1.

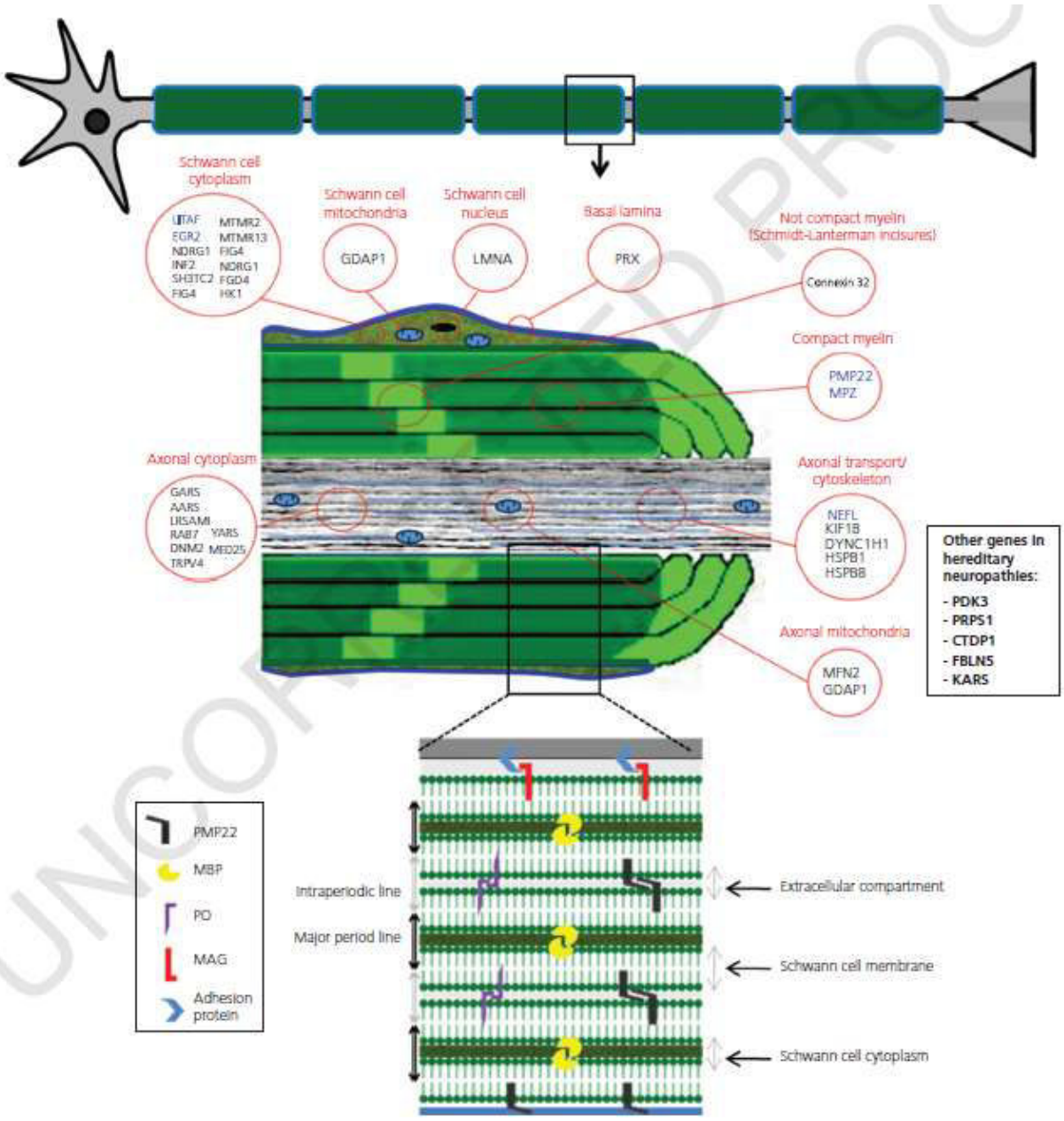

Table 1: Correlations between genotype and pathological features on nerve biopsy in CMT1 patients.

Genes	Type of CMT	Microscopical anomalies
PMP22 duplication or mutations	CMT 1A CMT1E	Onion bulbs (Schwann cell cytoplasms, basal lamina)
MPZ mutations	CMT 1B	Uncompacted myelin; myelin outfoldings Onion bulbs
LITAF mutations	CMT1C	Onion bulbs (Schwann cell cytoplasms, basal lamina)
EGR2 (*KROX20*) mutations	CMT 1D CHN	Very severe demyelination, dysmyelination, or no myelination
NEFL mutations	CMT1F	Giant axons

References

[1] Saporta AS, Sottile SL, Miller LJ, et al. (2011) Charcot-Marie-Tooth disease subtypes and genetic testing strategies. Ann Neurol;69:22-33.

[2] Houlden H, Reilly MM. (2006) Molecular genetics of autosomal-dominant demyelinating Charcot-Marie-Tooth disease. Neuromolecular Med;8:43-62.

[3] Lupski JR, de Oca-Luna RM, Slaugenhaupt S, et al. (1991) DNA duplication associated with Charcot-Marie-Tooth disease type 1A. Cell;66:219-32.

[4] Braathen GJ, Sand JC, Lobato A, et al. (2011) Genetic epidemiology of Charcot-Marie-Tooth in the general population. Eur J Neurol18:39-48.

[5] Murphy SM, Laura M, Fawcett K, et al. (2012) Charcot-Marie-Tooth disease: frequency of genetic subtypes and guidelines for genetic testing. J Neurol Neurosurg Psychiatry;83:706-10.

[6] Souayah N, Seltzer WK, Brannagan TH, et al. (2007) Rare myelin protein zero sequence variant in late onset CMT1B. J Neurol Sci;263:177-9.

[7] Vallat JM. (2003) Dominantly inherited peripheral neuropathies. J Neuropathol Exp Neurol;62:699-714.

[8] Harding AE, Thomas PK. (1980) The clinical features of hereditary motor and sensory neuropathy types I and II. Brain;103:259-80.

[9] Bouche P, Gherardi R, Cathala HP, et al. (1983) Peroneal muscular atrophy. Part 1. Clinical and electrophysiological study. J Neurol Sci;61:389-99.

[10] Lewis R, Sumner A. (1999) Electrophysiological features of inherited demyelinating neuropathies: a reappraisal. Ann N Y Acad Sci;883:321-35.

[11] Maier M, Berger P, Suter U. (2002) Understanding Schwann cell-neurone interactions: the key to Charcot-Marie-Tooth disease? J Anat;200:357-66.

[12] Hattori N, Yamamoto M, Yoshihara T, et al. (2003) Demyelinating and axonal features of Charcot-Marie-Tooth disease with mutations of myelin-related proteins (PMP22, MPZ and Cx32): a clinicopathological study of 205 Japanese patients. Brain;126:134-51.

[13] Murphy SM, Herrmann DN, McDermott MP, et al. (2011) Reliability of the CMT neuropathy score (second version) in Charcot-Marie-Tooth disease. J Peripher Nerv Syst;16:191-8.

[14] Weis J, Brandner S, Lammens M, et al. (2012) Processing of nerve biopsies: a practical guide for neuropathologists. Clin Neuropathol;31:7-23.

[15] Gabriel CM, Gregson NA, Wood NW, Hughes RA. (2002) Immunological study of hereditary motor and sensory neuropathy type 1a (HMSN1a). J Neurol Neurosurg Psychiatry;72:230-5.

[16] Oh SJ. (1990) Diagnostic usefulness and limitations of the sural nerve biopsy. Yonsei Med J;31:1-26.

[17] Dyck P, Engelstad J. (1999) Pattern of onion-bulb distribution predicts acquired versus inherited hypertrophic neuropathy. Ann Neurol;46:482.

[18] Nishimura T, Yoshikawa H, Fujimura H, et al. (1996) Accumulation of peripheral myelin protein 22 in onion bulbs and Schwann cells of biopsied nerves from patients with Charcot-Marie-Tooth disease type 1A. Acta Neuropathol;92:454-60.

[19] Fabrizi GM, Simonati A, Morbin M, et al. (1998) Clinical and pathological correlations in Charcot-Marie-Tooth neuropathy type 1A with the 17p11.2p12 duplication: a cross-sectional morphometric and immunohistochemical study in twenty cases. Muscle Nerve;21:869-77.

[20] Sander S, Ouvrier RA, McLeod JG, et al. (2000) Clinical syndromes associated with tomacula or myelin swellings in sural nerve biopsies. J Neurol Neurosurg Psychiatry;68:483-8.

[21] Vital A, Vital C, Lagueny A, et al. (2003) Inflammatory demyelination in a patient with CMT1A. Muscle Nerve;28:373-6.

[22] Gabreels-Festen AA, Hoogendijk JE, Meijerink PH, et al. (1996) Two divergent types of nerve pathology in patients with different P0 mutations in Charcot-Marie-Tooth disease. Neurology;47:761-5.

[23] Iida M, Koike H, Ando T, et al. (2012) A novel MPZ mutation in Charcot-Marie-Tooth disease type 1B with focally folded myelin and multiple entrapment neuropathies. Neuromuscul Disord;22:166-9.

[24] Vallat JM, Magy L, Lagrange E, et al. (2007) Diagnostic value of ultrastructural nerve examination in Charcot-Marie-Tooth disease: two CMT 1B cases with pseudo-recessive inheritance. Acta Neuropathol;113:443-9.

[25] Lagueny A, Latour P, Vital A, et al. (1999) Peripheral myelin modification in CMT1B correlates with MPZ gene mutations. Neuromuscul Disord;9:361-7.

[26] Xu W, Manichella D, Jiang H, et al. (2000) Absence of P0 leads to the dysregulation of myelin gene expression and myelin morphogenesis. J Neurosci Res;60:714-24.

[27] Vital C, Gherardi R, Vital A, et al. (1994) Uncompacted myelin lamellae in polyneuropathy, organomegaly, endocrinopathy, M-protein and skin changes syndrome. Ultrastructural study of peripheral nerve biopsy from 22 patients. Acta Neuropathol;87:302-7.

[28] Vallat JM, Magy L, Richard L, et al. (2008) Contribution of electron microscopy to the study of neuropathies associated with an IgG monoclonal paraproteinemia. Micron;39:61-70.

[29] Vallat JM, Gil R, Leboutet MJ, et al. (1987) Congenital hypo- and hypermyelination neuropathy. Two cases. Acta Neuropathol;74:197-201.

[30] Umehara F, Takenaga S, Nakagawa M, et al. (1993) Dominantly inherited motor and sensory neuropathy with excessive myelin folding complex. Acta Neuropathol;86:602-8.

[31] Nakagawa M, Suehara M, Saito A, et al. (1999) A novel MPZ gene mutation in dominantly inherited neuropathy with focally folded myelin sheaths. Neurology;52:1271-5.

[32] Donaghy M, Sisodiya SM, Kennett R, et al. (2000) Steroid responsive polyneuropathy in a family with a novel myelin protein zero mutation. J Neurol Neurosurg Psychiatry;69:799-805.

[33] Szigeti K, Wiszniewski W, Saifi GM, et al. (2007) Functional, histopathologic and natural history study of neuropathy associated with EGR2 mutations. Neurogenetics;8:257-62.

[34] Funalot B, Topilko P, Arroyo MA, et al. (2012) Homozygous deletion of an EGR2 enhancer in congenital amyelinating neuropathy. Ann Neurol;71:719-23.

[35] Li J, Parker B, Martyn C, Natarajan C, et al. (2013) The PMP22 gene and its related diseases. Mol Neurobiol;47:673-98.

[36] Lenssen PP, Gabreels-Festen AA, Valentijn LJ, et al. (1998) Hereditary neuropathy with liability to pressure palsies. Phenotypic differences between patients with the common deletion and a PMP22 frame shift mutation. Brain;121:1451-8.

[37] Luigetti M, Conte A, Madia F, et al. (2008) A new single-nucleotide deletion of PMP22 in an HNPP family without recurrent palsies. Muscle Nerve;38:1060-4.

[38] Mersiyanova IV, Perepelov AV, Polyakov AV, et al. (2000) A new variant of Charcot-Marie-Tooth disease type 2 is probably the result of a mutation in the neurofilament-light gene. Am J Hum Genet;67:37-46.

[39] Jordanova A, De Jonghe P, Boerkoel CF, et al. (2003) Mutations in the neurofilament light chain gene (NEFL) cause early onset severe Charcot-Marie-Tooth disease. Brain;126:590-7.

[40] Fabrizi GM, Cavallaro T, Angiari C, et al. (2007) Charcot-Marie-Tooth disease type 2E, a disorder of the cytoskeleton. Brain;130:394-403.

[41] Yum SW, Zhang J, Mo K, et al. (2009) A novel recessive Nefl mutation causes a severe, early-onset axonal neuropathy. Ann Neurol;66:759-70.

[42] Deymeer F, Matur Z, Poyraz M, et al. (2011) Nerve conduction studies in Charcot-Marie-Tooth disease in a cohort from Turkey. Muscle Nerve;43:657-64.

[43] Saporta MA, Katona I, Zhang X, et al. (2011) Neuropathy in a human without the PMP22 gene. Arch Neurol;68:814-21.

[44] Prada V, Passalacqua M, Bono M, et al. (2012) Gain of glycosylation: a new pathomechanism of myelin protein zero mutations. Ann Neurol;71:427-31.

[45] Liu Z, Wang Y, Yedidi RS, et al. (2012) Crystal structure of the extracellular domain of human myelin protein zero. Proteins;80:307-13.

[46] Eaton HE, Desrochers G, Drory SB, et al. (2011) SIMPLE/LITAF expression induces the translocation of the ubiquitin ligase itch towards the lysosomal compartments. PLoS One;6:e16873.

[47] Saifi GM, Szigeti K, Wiszniewski W, et al. (2005) SIMPLE mutations in Charcot-Marie-Tooth disease and the potential role of its protein product in protein degradation. Hum Mutat;25:372-83.

[48] Lee SM, Olzmann JA, Chin LS, et al. (2011) Mutations associated with Charcot-Marie-Tooth disease cause SIMPLE protein mislocalization and degradation by the proteasome and aggresome-autophagy pathways. J Cell Sci;124:3319-31.

[49] Somandin C, Gerber D, Pereira JA, et al. (2012) LITAF (SIMPLE) regulates Wallerian degeneration after injury but is not essential for peripheral nerve development and maintenance: implications for Charcot-Marie-Tooth disease. Glia;60:1518-28.

[50] Safka Brozkova D, Nevsimalova S, Mazanec R, et al. (2012) Charcot-Marie-Tooth neuropathy due to a novel EGR2 gene mutation with mild phenotype--usefulness of human mapping chip linkage analysis in a Czech family. Neuromuscul Disord;22:742-6.

[51] Boerkoel CF, Takashima H, Garcia CA, et al. (2002) Charcot-Marie-Tooth disease and related neuropathies: mutation distribution and genotype-phenotype correlation. Ann Neurol;51:190-201.

[52] Decker L, Desmarquet-Trin-Dinh C, Taillebourg E, et al. (2006) Peripheral myelin maintenance is a dynamic process requiring constant Krox20 expression. J Neurosci;26:9771-9.

[53] Srinivasan R, Sun G, Keles S, et al. (2012) Genome-wide analysis of EGR2/SOX10 binding in myelinating peripheral nerve. Nucleic Acids Res;40:6449-60.

[54] Scherer SS, Chance PF. (1995) Myelin genes: getting the dosage right. Nature Genet;11:226-8.

[55] Gess B, Jeibmann A, Schirmacher A, et al. (2011) Report of a novel mutation in the PMP22 gene causing an axonal neuropathy. Muscle Nerve;43:605-9.

[56] Auer-Grumbach M, Strasser-Fuchs S, Wagner K, et al. (1998) Roussy-Levy syndrome is a phenotypic variant of Charcot-Marie-Tooth syndrome IA associated with a duplication on chromosome 17p11.2. J Neurol Sci;154:72-5.

[57] Plante-Bordeneuve V, Guiochon-Mantel A, Lacroix C, et al. (1999) The Roussy-Levy family: from the original description to the gene. Ann Neurol;46:770-3.

[58] Haubrich C, Krings T, Senderek J, et al. (2002) Hypertrophic nerve roots in a case of Roussy-Levy syndrome. Neuroradiology;44:933-7.

[59] Zubair S, Holland NR, Beson B, Parke JT, Prodan CI. (2008) A novel point mutation in the PMP22 gene in a family with Roussy-Levy syndrome. J Neurol;255:1417-8.

[60] Auer-Grumbach M, Weger M, Fink-Puches R, et al. (2011) Fibulin-5 mutations link inherited neuropathies, age-related macular degeneration and hyperelastic skin. Brain;134:1839-52.

[61] Tattersall D, Scott CA, Gray C, et al. (2009) EKV mutant connexin 31 associated cell death is mediated by ER stress. Hum Mol Genet;18:4734-45.

[62] Lopez-Bigas N, Olive M, Rabionet R, et al. (2001) Connexin 31 (GJB3) is expressed in the peripheral and auditory nerves and causes neuropathy and hearing impairment. Hum Mol Genet;10:947-52.

[63] Fledrich R, Stassart RM, Sereda MW. (2012) Murine therapeutic models for Charcot-Marie-Tooth (CMT) disease. Br Med Bull;102:89-113.

[64] Patzko A, Bai Y, Saporta MA, et al. (2012) Curcumin derivatives promote Schwann cell differentiation and improve neuropathy in R98C CMT1B mice. Brain;135:3551-66.

[65] Fledrich R, Schlotter-Weigel B, Schnizer TJ, et al. (2012) A rat model of Charcot-Marie-Tooth disease 1A recapitulates disease variability and supplies biomarkers of axonal loss in patients. Brain;135:72-87.

PUBLICATION 8

Other hereditary neuropathies

Livre (chapitre 21)

Peripheral Nerve Disorders: Pathology & Genetics

(pre-print)

Auteurs :

Stéphane Mathis

Meriem Tazir

Jean-Michel Vallat

Other hereditary neuropathies

Stéphane Mathis, Meriem Tazir & Jean-Michel Vallat

Stéphane Mathis

Neurologist

Service de neurologie

La Milétrie University hospital

Poitiers, France.

Tel: +33 (0)549444444 ; Fax : +33(0)549443856

stephane.mathis@chu-poitiers.fr

Meriem Tazir
Professor of neurology
Laboratoire de Recherche de Neurosciences, service de neurologie

Mustapha Bacha University Hospital

Algiers, Algeria

Tel./fax: +213 21 23 56 40.

meriem.tazir@sante.dz

Jean-Michel Vallat*,

Professor of neurology, neuropathologist.

Centre de référence « neuropathies périphériques rares », service et laboratoire de neurologie

Dupuytrens University Hospital

Limoges, France.

Tel : +33(0)555058674 ; Fax : +33(0)555056567

jean-michel.vallat@unilim.fr

*Corresponding author: Jean-Michel Vallat

Abstract

Several other hereditary disorders can affect the peripheral nervous system and may be responsible of pathological lesions which usually are axonal-type, non-specific and moderate. These diseases are clinically defined as isolated (distal hereditary motor neuropathy), neuropathies associated to spinal or/and brain involvement (Friedreich ataxia, spino cerebellar atrophy, spastic paraplegia), and neuropathies associated to other organs involvement.

Keywords: hereditary neuropathies – dHMN - spino-cerebellar atrophy – Friedreich ataxia - Refsum's disease – porphyrias – lipoprotein deficiency – Tangier disease – DNA repair deficiencies – neuroacanthocytosis – spastic paraplegia – lysosomal – peroxisomal – Chediak-Higashi's disease

Abbreviations

ABCA1 = ATP-Binding Cassette transporter A1

ApoA-I = apolipoprotein A-I

ApoB = Apolipoprotein B

CHS = Chediak-Higashi syndrome

CIDP = chronic inflammatory demyelinating polyneuropathy

CMT = Charcot-Marie-Tooth disease

CNS = central nervous system

CSF = cerebrospinal fluid

dHMN = distal hereditary motor neuropathy

DNA = desoxyribonucleic acid

ERT = enzyme replacement therapy

Gb3 = globotriaosylceramide

GLA = galacitosidase A

HDL = high-density lipoprotein

LDL = low-density lipoprotein

MRI = magnetic resonance imaging

MTP = Microsomal Triglyceride Transfer Protein

PHYH = phytanoyl-CoA hydroxylase

P100 = P100 wave (P for positive, and 100 for 100 milliseconds)

PNS = peripheral nervous system

PS2 = type 2 peroxisomal targeting signal

SCA = spinocerebellar ataxia

SCAN1 = Spinocerebellar ataxia with axonal neuropathy

SPG = spastic paraplegia

SPOAN = spastic paraplegia, optic atrophy and neuropathy

VLDL = very low-density lipoprotein

1. Distal hereditary motor neuropathies

Presentation: Distal hereditary motor neuropathies or neuronopathies (dHMNs) are a group of several clinically and genetically (dominant or recessive) heterogeneous diseases linked to a low-motoneuron (including axon) length-dependent involvement. About 15 genes are identified at the present time. The involved genes of these diseases seem important for the axonal transport and skeleton, and the neurofilament assembly.

Clinical signs: Patients develop a slow progressive distal-limb-muscle weakness and wasting; pyramidal and sensory signs are sometimes associated. So, the same gene abnormality can be found in both CMT and dHMN [1]. For instance, CMT2D and dHMN-V present a similar motor predominant hand involvement, but CMT2D patients suffer also of sensory abnormalities.

Investigations: Neurophysiological studies usually show reduced muscle action potentials features secondary to neuronal pathology.

Pathology: In such cases, nerve biopsy has rarely been performed and is usually normal [2]. Occasionally, microscopic study of a sensory nerve has detected aspecific small or moderate axon loss of both myelinated and unmyelinated axons; such lesions can be difficult to differentiate from age-related anomalies. We have sometimes observed similar pathological aspects in various types of motoneuron-diseases.

2. Hereditary neuropathies with spinal cord involvement

a. Friedreich ataxia

Presentation: It is an autosomal recessive disease which usually begins in the first two decades of life. The lesions are induced by the expansion of a GAA triplet

repeat within the first intron of the frataxin gene, so that there is a low level of frataxin in tissues.

Clinical signs: Progressive gait ataxia, dysarthria and cardiac abnormalities are characteristic of the disease. Diabetes is frequent, so that a diabetic neuropathy can be discussed. Signs in favor of a sensory peripheral neuropathy are present; they can be discrete, moderate or rarely severe. Areflexia is constant. It is accepted that these symptoms and signs are related to a sensory neuronopathy which induces a distal axonopathy concerning in a length-dependent way peripheral nerves and on the CNS side the spinocerebellar, corticospinal and dorsal column long tracts.

Pathology: A significant rarefaction of the large myelinated fibers is observed, usually without increase of regenerating clusters. Onion bulbs are also rare. There are only few lesions of unmyelinated fibers. Ouvrier *et al.* have stressed that axon loss severity correlated with patient's age [3].

b. Non Friedreich's inherited spinocerebellar degenerations

Presentation: Classification of Spino-Cerebellar Ataxia (SCA) is complex as more than 40 genes are identified at the present time.

Clinical signs and pathology: The involvement of peripheral nervous system is variable. When present, it is usually also a sensory neuropathy induced by axonal loss as confirmed by electrophysiology and nerve biopsy. In some sub-types, such as Machado-Joseph disease (SCA3), neuropathy is usually prominent.

c. Hereditary spastic paraplegia

Presentation: Hereditary spastic paraplegia (= spastic paraplegia = SPG) describe a heterogeneous group of genetic neurodegenerative disorders characterized by the

presence of lower limbs spasticity and weakness (= pure phenotype of SPG). More than 50 different genes were identified. SPGs are classified into "pure SPG" (= non-syndromic SPG) and "complex SPG" (= syndromic SPG) characterized by a phenotype of SPG with more extensive neurological and non-neurological symptoms such as peripheral neuropathy [4].

Clinical signs: the PNS disorder can be an affection of the lower motoneuron called 'Silver syndrome', an axonal sensorimotor polyneuropathy, a sensory polyneuropathy or a predominantly motor polyneuropathy. A sensorimotor neuropathy can also been observed in a variant of SPG called SPOAN (with spastic paraplegia and optic atrophy) and in the 'Japanese SPG' (a reminiscent of SPG46). There is also an overlapping between SPG and CMT: the same gene (as *BSCL2* or *atlastin-1*) can lead to either a CMT or a SPG phenotype [5].

Pathology: there is no pathological description of nerve biopsy of patients with SPG [6].

3. Hereditary neuropathies with involvement of other organs

a. Peroxysomal disorder

i. Refsum's disease

Presentation: Refsum's disease is a rare autosomal recessive peroxisomal disorder of lipid metabolism secondary to a failure of phytanic acid alpha-oxidation. The gene *PHYH* encoding for the peroxisomal enzyme phytanoyl-CoA hydroxylase has been found to be involved by missense mutations and deletions. *PEX7* (encoding the receptor for the PS2, or type 2 peroxisomal targeting signal) may be mutated is some other cases and also in a

severe type of other peroxisomal disorder named ‘rhizomelic chondrodysplasia punctata type 1’ [7]. We distinguish two forms of Refsum’s disease: the infantile Refsum’s disease (before the age of 20) and the adult Refsum’s disease (onset between the second and fourth decades) [8].

Pathophysiology: The exact mechanisms of the disease are discussed and concern the severity of the symptoms and signs and their relation with the accumulation of phytanic acid in various organs. The incorporation of phytanic acid in myelin might induce membrane instability.

Clinical signs: Usually, the first signs and symptoms appear in the first and second decade: visual vesperal acuity loss due to retinis pigmentosa, then a distal and symmetrical sensorimotor neuropathy which may determine a peroneal muscular atrophy syndrome. Ataxia initially related to a cerebellar degeneration could be induced by the neuropathy as morphologic changes in the cerebellum are discrete. Sometimes peripheral nerves are palpably enlarged. Hearing loss and ichtyosis are characteristic of the disease, but are inconstant as are epiphyseal lesions [9]. These clinical manifestations may worsen, sometimes abruptly, with intercurrent events such as surgical procedures, pregnancy, fever, etc… Sometimes a diagnosis of Guillain-Barré syndrome or CIDP (chronic inflammatory demyelinating polyneuropathy) has to be discussed [10]. .

Investigations: Phytanic acid serum is increased. Cerebrospinal fluid (CSF) albumin is usually elevated. Electrophysiology detects severe and homogeneous reduction of nerve conduction velocities.

Pathology: It has been shown by autopsy that the most prominent lesions are observed proximally in the plexuses and cauda equina. As in any

chronic demyelinating polyneuropathy, there is a significant axon loss. Most of the myelinated fibers which are still present have too thin myelinating sheaths which are secondary to a slow demyelination and remyelination process; active lesions of demyelination and macrophages with myelin debris are rarely encountered [11]. It has been mentioned that crystalline structures localized in the cytoplasms of Schwann cells might be characterized of the disease [12]; but later these observations have not been confirmed as similar structures have been also observed in several other nerve disorders. The enlargement of nerves is related to the intense proliferation of Schwann cells around the sus-mentionned too thin myelin sheaths. In infantile cases onion bulbs may be absent. Nevertheless, in a few rare cases, normal nerve biopsy or significant axonal loss without any demyelinating lesion has been observed.

Treatment: To decrease serum phytanic acid, plasmapheresis has been useful and a specific dietary regimen is prescribed as phytanic acid exclusively derives from food [13].

Animal model: Ferdinandusse *et al.* have generated and characterized a *PHYH* knockout mouse; they studied the pathologic effects of phytanic acid accumulation. Motor nerve conduction revealed a peripheral neuropathy, but the pathological examination of nerves was normal [14].

ii. Adrenomyeloneuropathy

Presentation: It is a X-linked disorder and a variant of adrenoleukodystrophy affecting the nervous system, adrenal cortex and testis resulting from inactivating mutations in the *ABCD1* gene located on chromosome Xq28 [15].

Clinical signs: It is an axonopathy caused by predominant spinal cord and peripheral nerve involvement. Not all patients develop adrenal deficiency. The prognosis is usually better than for classical adrenoleukodystrophy.

Pathology: biopsy of peripheral nerve shows a reduce number of large myelinated fibers and disclosed lamellar inclusions in the Schwann cell cytoplasm [16, 17].

b. Lysosomal storage disorders

i. Fabry's disease

Presentation: Fabry's disease was first described by the dermatologists Johannes Fabry and William Anderson as a dermatologic disease (angiokeratoma corporis diffusum), but it is now considered as a genetic X-linked multi-system disease. This glycosphingolipids disorder is caused by the deficient activity of the lysosomal enzyme α-galactosidase A encoding by the *GLA* gene located on the Xq21.1 [18]. Its incidence is about 1/117.000 in males, but could be higher in the general population because of asymptomatic forms in females and also misdiagnosis of this disease [19].

Pathophysiology: It is a storage disorder due to the progressive accumulation of the glycolipids ceramidetrihexoside (globotriaosylceramide or Gb3) and galabiosylceramide in various tissues (corneas, vascular endothelium, arterial walls, skin, kidneys, myocardium, but also peripheral nervous system). The mechanism of Fabry's neuropathy is poorly understood but could be in relation with nerve ischemia or dysfunction due to the glycolipid accumulation in the vasa nervorum or in dorsal root ganglia [20].

Clinical signs: The main clinical manifestations of the disease are neuropathic pain, intolerance to heat, inability to sweat, angiokeratoma, corneal opacities, and later in life renal failure, cardiomyopathy, arrhythmia and stroke: the first symptoms (neuropathic pain) usually occur during the first decade in males and the second decade in females [19]. So, neurological complications of Fabry's disease include disorders of the central nervous system (ischemic attacks, cerebral hemorrhages, dementia) as well as disorders of the peripheral and autonomic nervous systems [20]. About 80% of patients with Fabry's disease suffer from neuropathic pain and acroparesthesiae due to a small fiber neuropathy. Carpal tunnel syndrome seems to be more frequent in Fabry's disease than in the general population [21].

Investigations: Quantitative electrophysiology of peripheral nerves shows a relative preservation of large fibers function with normal nerve conduction study, but sometimes with small reduction in sensory nerve amplitude (small axonal loss): the electrophysiological pattern is a length-dependant small fiber neuropathy [22].

Pathology: Light and electron microscopy of peripheral nerve of patients with Fabry's disease shows lipid granules within the endothelium of épineural arterioles, perineural fibroblasts, smooth muscle cells and pericytes; it is also possible to observe inclusions in Schwann cells, and also in unmyelinated and myelinated axons [23-26]. Skin biopsy shows reduction of somatic epidermal and dermal autonomic nerve fibers in male as well in female patients [27]. Corneal confocal microscopy can also help to detect early nerve fiber damage in Fabry's disease [28].

Treatment: It consists in enzyme replacement therapy (ERT) with α-Galβ or α-Galα. The study of murine models of Fabry's disease have showed that ERT can improve cardiac function [29] and stabilized invariant natural killer T cells percentage in spleen [30].

ii. Metachromatic leucodystrophy (= arylsulfatase A deficiency)

Presentation: It is a rare autosomal recessive disorder characterized by intralysosomal accumulation of the sphingolipid sulfatide in various tissues: nervous system (neurons, oligodendrocytes, Schwann cells), epithelial cells of the bile duct and distal tubules of the kidneys [31].

Clinical signs: We distinguish three forms of the disease: late-infantile, juvenile and adult types. Neurological signs comprise demyelination of the CNS (hypotonia, ataxia, visual and hearing impairment, seizure, tetraplegia, dementia) and demyelinating peripheral neuropathy [31].

Pathology: The nerve biopsy shows hypomyelination with metachromatic inclusions in Schwann cells [32].

iii. Krabbe disease (= globoid cell leukodystrophy)

Presentation : It is a rare autosomal neurodegenerative and metabolic disorder due to mutations of the *GALC* gene (located on chromosome 14q31) those pathophysiology has still not been completely elucidated.

Clinical signs: The infantile form is a more severe and rapidly progressing disorder. It associates central neurological manifestations

(hyperirritability, stiffness, hyperactive reflexes, spasticity, seizures, hyperthermia and vision loss) and a predominantly motor demyelinating polyneuropathy (sometimes with pes cavus and scoliosis) [33].

Pathology: on nerve biopsy, there is a homogeneous hypomyelination with thin myelin sheath in most of myelinated axons [34, 35]

c. Ataxia with vitamin deficiency (AVED)

Presentation: Deficiency in vitamin E (a lipid-soluble and chain-breaking antioxidant in biological membrane) may result from fat malabsorption, deficient fat transport and rarely an isolated vitamin E deficiency can be observed [36]. Ataxia with vitamin D deficiency (AVED) is a rare autosomal recessive disorder phenotypically ressembling Friedreich's ataxia (also called FAVED for 'Friedreich's ataxia phenotype with witamin D deficiency') but due to a mutation of *TTPA* (alpha tocopherol transfer protein)

Clinical signs: In AVED, early findings hyporéflexie, decreased proprioception, distal muscle weakness and nyctalopia; later, patients develop truncal and limb ataxia, nystagmus and diffuse muscle weakness. The neuropathy is a slight-to-moderate axonal sensory neuropathy [37].

Investigation: it is observed a very low plasma alpha tocopherol concentration.

Pathology: After isolated vitamin E deficiency, a demyelinating neuropathy can be observed: the sural nerve shows a loss of large myelinated fibers with evidence of remyelination [36], with difference with Freidreich's

ataxia: less dectrease of myelinated fiber density and important signs of regeneration [37].

Treatment: High dose oral vitamin E supplementation leads to stagnation in disease progression and stabilization in most patients [38].

d. Familial lipoprotein deficiencies

i. Familial alpha-lipoprotein deficiency: Tangier disease

Presentation: Tangier disease is a severe form of HDL (high-density lipoprotein) deficiency syndrome and a rare autosomal recessive disorder characterized by the accumulation of cholesterol in tissue macrophages and prevalent atherosclerosis; its name is due to the first case described in the Tangier island in 1961 [39]. Tangier disease is caused by defect in the *ABCA1* (ATP-Binding Cassette transporter A1) gene located on chromosome 9q31 [40], a pivotal gene in the regulation of plasma levels of HDL cholesterol and cellular cholesterol homeostasis.

Clinical signs: The clinical manifestations are secondary to an accumulation of cholesteryl esters in various macrophage-rich tissues such as tonsils, spleen, liver, lymph nodes, thymus, arterial walls, cornea and also peripheral nerves. Peripheral neuropathy is due to the accumulation of the cholesteryl esters in Schwann cells [41].

The main clinical symptoms are hyperplastic tonsil (orange-yellow color), hepatosplenomegaly, corneal opacification, and premature coronary disease (about 30% of Tangier disease cases) or stroke, thrombocytopenia, anemia and gastrointestinal disorder [42].

Peripheral neuropathy can be divided into various forms of neuropathy: a recurrent mononeuropathie, a syringomyelia-like syndrome (a most slowly progressive and severe form associating facial diplegia and prominent distal upper limbs amyotrophia and motor weakness), more rarely a sensorimotor polyneuropathy (with slowly progressive distal weakness of the lower limbs), and exceptionally an acute polyneuropathy mimicking a Guillain-Barré syndrome [43, 44].

Investigations: The biological hallmark in plasma of patients with Tangier disease is a deficiency of HDL cholesterol and low level of apoA-I, with low levels of LDL cholesterol and moderate hypertriglyceridemia [42]. Electrophysiological study shows an axonal sensorimotor neuropathy, sometimes associated with demyelinating features [45].

Pathology: Sural nerve biopsy study shows a predominant reduction of smaller myelinated and unmyelinated fibers, but the main morphological feature is the presence of numerous abnormal non-membrane-bound vacuoles (lipid droplets) in Schwann cells (mostly of the unmyelinated fibers) and in some endoneurial fibrobasts, macrophages and perineurial cells [43, 44, 46]. The same vacuoles were found on skin biopsy in Schwann cells, nevus cells, histiocytes, and rarely in perineurial cells [43].

Treatment: To date, there is no specific treatment for this disease [42].

ii. Familial beta-lipoprotein deficiency: Bassen-Kornzweig's disease (= abetalipoproteinemia) and vitamin E deficiency

Presentation: Abetalipoproteinemia is a rare autosomal recessive metabolic disorder first described in 1950 by Bassen and Kornzweig [47]: it is

a form of neuroacanthocytosis characterized by fat malabsorption, pigmentary degeneration, progressive ataxia, neuropathy, and of course acanthocytosis (commonly observed when betalipoproteins are absent from the plasma) [48]. It is caused mainly by mutations in the *MTP* gene encoding the microsomal triglyceride transfer protein normally present in liver and intestine [48]. Another entity called 'homozygous hypobetalipoproteinemia' has been described with similar clinical symptoms, but this autosomal codominant disorder is due to mutations in the *ApoB* gene [49].

Pathophysiology: The absence of apoliporotein B (containing lipoproteins, VLDL and LDL) leads to a severe impairment of fat absorption and transport from the intestinal tract, resulting in very low serum triglycerides and cholesterol levels, and also in lipid-soluble vitamin deficiencies (vitamins A, E and K) [48].

Clinical signs: The clinical presentation is heterogeneous, but the main signs are steatorrhea and growth failure in childhood, and then central (spinocerebellar ataxia) and peripheral (neuropathy) neurological complications and ocular manifestations (progressive visual loss due to pigmentary retinopathy, and rarely ophtalmoplegia, ptosis and nystagmus) due the vitamin E deficiency in young adults [48]. The peripheral nerve disorder consists in a predominantly sensory polyneuropathy. Ataxia could also be in part secondary to proprioceptive abnormalities.

Investigations: Patients have hypocholesterolemia and hypotriglyceridemia, with low plasma level of vitamins A and E. The pathognomonic biological sign of the disease is acanthocytosis observed on peripheral blood smear.

The electrophysiological study usually shows a normal motor conduction study with diminution in the amplitude of sensory action potentials and slight-to-moderate slowing in maximum sensory conduction velocity (initially most marked in distal portion of the nerves) [50, 51]. Other electrophysiological features have been described such as a prolonged P100 latency on visual evoked potentials or electroretinogram abnormalities [51].

Pathology: Neuropathological changes affect posterior columns and spinal cerebellar tracts (but cerebellum seems to be spared): these signs are the same than those observed in vitamin E deficiency [52].

Sural nerve biopsy shows a decreased number of large fibers (greater than 7 microns), sometimes with clusters of regenerating fibers. On teased fibers, it can be observed a paranodal demyelination [50].

Treatment: Early treatment with oral supplementation of the lipid-soluble vitamins A and E can prevent or delay progression of the symptoms, particularly the retinal degeneration [53].

e. Neuroacanthocytosis (except beta-lipoprotein deficiency)

Acanthocytes are contracted blood red cells with a number of irregularly spaced thorny surface projections (often with terminal bulbs) [54]. The first association between acanthocytosis and neurological disorders was with abetalipoproteinemia, but this association was also described with McLeod syndrome and chorea-acanthocytosis [48].

Chorea-acanthocytosis: it is an autosomal recessive disorder, due to a mutation of the *ChAC* gene, characterized by progressive hyperkinetic movements and acanthocytosis (in the absence of lipid abnormality). Acanthocytosis is a hallmark

sign of the disease, but it sometimes can be misleading. Most of the neurological manifestations are CNS disorders (chorea, dysphagia, dysarthria, repetitive motor tics, orofacial and lingual movement abnormalities, parkinsonism, cognitive impairment and psychiatric symptoms), but alteration of the PNS can be observed with a predominantly distal motor axonal neuropathy (nerve conduction velocity is usually normal, with reduced sensory potentials in only half of the patients) [48].

The nerve biopsy shows depletion of large myelinated fibers, sometimes with signs of demyelination-remyelination [55], and rarely inflammatory signs [56]; on ultrastructural study, it can be observed axonal swelling filled with accumulations of neurofilaments [57] suggesting slowed axonal transport as a possible mechanism for the axonal degeneration.

McLeod syndrome: It is a rare X-linked disorder (mutation of the *XK* gene) due to a lack of the Kx antigen (Kell system). Its phenotype is closed to that of chorea-acanthocytosis with the association of choreic movements and peripheral neuropathy (with generalized areflexia), but also with myopathy (with elevated serum creatine kinase level), cardiomyopathy and a slowly progressive course [48].

The PNS disorder is usually less important in McLeod syndrome than in chorea-acanthocytosis: electrophysiological and nerve biopsy show axonal degeneration, sometimes with signs of demyelination [58]. Muscle biopsy can show a type 2 fiber atrophy, increased variability in fibers and central nucleation [59].

f. Porphyrias

Presentation: Porphyrias consist in panethnic inherited metabolic disorders, each one resulting from a specific enzymatic alteration in the hem biosynthesis pathway: the consequence is an accumulation of porphyrins and porphyrin precursors [60]. Porphyrias can be divided in four forms of acute hepatic porphyrias associated with neurological symptoms (comprising acute intermittent porphyria, dehydratase deficiency porphyria, hereditary coproporphyria and variegate porphyria) and four forms of erythropeitic porphyrias with no neurological symptoms (comprising congenital erythropeitic porphyria, erythropeitic protoporphyria, porphyria cutanea tarda and the related hepatoerythropoietic porphyria). Porphyrias are transmitted as autosomal-dominant traits (with also sporadic forms in 80% of porphyria cutanea tarda), except for two forms transmitted as autosomal-recessive traits (dehydratase deficiency porphyria and congenital erythropeitic porphyria) and the X-linked dominant form of protoporphyria [60].

Clinical signs: The main signs of acute hepatic porphyrias are grouped in the triad of abdominal pain, neuropsychiatric symptoms and neuropathy [61]. Porphyric neuropathy always occurs with other features of an acute attack of hepatic porphyria that may be precipitated or promoted by many factors including medications [62]. Its incidence is unknown, and it is suggested that 10 to 40% of patients with porphyria develop a neuropathy. This neuropathy consists in both autonomic neuropathy (abdominal pain, decrease of gastric motility, constipation, pseudo-obstruction, tachycardia, labile hypertension and more rarely symptomatic orthostatic hypotension, episodic diaphoresis, and urinary and rectal sphincter incontinence) and peripheral neuropathy. The peripheral neuropathy, usually a acute axonal motor neuropathy (sometimes mimicking a Guillain-Barré syndrome), develops before the onset of abdominal pain, psychiatric abnormalities and other central nervous system

manifestations: several forms have been described .The prognosis for an attack of porphyria is usually good, but the neuropathy can improve more slowly than other signs [62].

Investigations: Porphyrias can be diagnosed by quantifying the porphyrins and porphyrin precursors in urine and faeces. Electrophysiological study confirms an axonal motor neuropathy without evidence of conduction block or marked conduction slowing: involvement is commonly proximal and affects the upper limbs greater than the lower limbs. Pleiocytosis and high level of protein can be observed in the CSF [62].

Pathology: The pathological features on nerve biopsy consist in axonal loss with wallerian degeneration associated with patchy areas of demyelination. It rarely consists in isolated demyelination [63, 64].

Treatment: Specific treatment of porphyric neuropathy includes abortive (during the acute attack) and preventive (between attacks) therapies treating the underlying condition, also with treatment for pain [62].

g. PHARC syndrome

It is a progressive autosomal recessive neurodegenerative disease phenotypically ressembling Refsum's disease, due to mutations of the *ABHD12* gene. PHARC is the acronym for Polyneuropathy, Hearing loss, Ataxia, Retinitis pigmentosa and Cataract: the peripheral nerve disorder is a demyelinating polyneuropathy in most of cases [65].

h. DNA repair deficiencies

Our cells are constantly exposed to DNA damage caused by various endogenous sources: the four major pathways for repairing these damages are nucleotide excision repair, base excision repair, mismatch repair and double-strand break repair [66]. Deficiencies in DNA repair pathways can lead to an increase risk of cancer, but also to several hereditary DNA repair deficiency diseases.

Xeroderma pigmentosum: It is a rare autosomal recessive disease (due to a nucleotide excision repair deficiency) leading to short stature, microencephaly (with bird-like face), cutaneous signs (severe sunburn with blistering or persistent erythema after minimal sun exposure; poikiloderma, hyper- and hypo-pigmentation, skin atrophy, and later skin malignancies), ocular signs (photophobia, conjunctivitis and later malignant eye tumors) but also neurological symptoms. The neurological symptoms appear before the age of 8 with encephalopathy; then, the patients present cerebellar disturbance, sensorineural deafness, spastic tetraplegia, and moderate to marked axonal sensorimotor polyneuropathy [67]. Electron microscopy of the radial nerve shows increased interstitial collagen with reduced density of large and myelinated fibers, axonal atrophy, occasional regeneration clusters and rare thinly myelinated fibers [68].

Cockayne syndrome: It is a rare autosomal recessive disease (due to a nucleotide excision repair deficiency) featuring progressive childhood neurological impairment resulting in dwarfing and limited cognition, cachexia, premature aging, dementia, worsening vision and hearing, cutaneous photosensitivy (without propensity to cancer), endocrinopathies, and neurological manifestations (progressive spasticity, ataxia and sensorimotor peripheral neuropathy) [66, 69]. Peripheral nerve biopsy shows both axonal pathology and demyelination with remyelination [69]. Granular lysosomal inclusions can sometimes be observed on ultrastructural examination [70].

Spinocerebellar ataxia with axonal neuropathy (or SCAN1): SCAN1 is a rare autosomal recessive neurodegenerative disease due to a single-stranded break repair deficiency caused by a mutation in the *DTP1* gene (encoding for the tyrosil-DNA phosphodiesterase 1) [66]. It is characterized by late-childhood-onset slowly progressive cerebellar ataxia followed by an axonal CMT-like polyneuropathy (with distal weakness, marked muscular atrophy, pes cavus and secondary sensory disturbances). The sural nerve biopsy shows a decrease in large myelinated fibers [71].

Ataxia-telangiectasia: it is a rare autosomal recessive disorder characterized by ataxix movements and telangiectasia resulting from mutations in the *ATM* (ataxia telangiectasia mutated) gene: it can rarely be associated with a neuropathy [66].

Ataxia with oculomotor apraxia type 1 (AOA1): it is a rare autosomal recessive neurodegenerative disorder characterized with progressive cerebellar atrophy, oculomotor ataxia and late onset peripheral motor neuropathy. Electrophysiological study shows an axonal motor neuropathy in all cases, whereas sural nerve biopsy shows a loss of large myelinated fibers. In spinal cord, it can be observed a palor of the posterior columns (more severe in the gracile fasciculus than in the cuneate fasciculus): peripheral neuropathy in AOA1 is considered to be a sensory neuronopathy [72]

i. Ataxia with oculomotor apraxia type 2 (AOA2)

It is a rare autosomal recessive form of cerebellar ataxia characterized by degeneration of the cerebellum, spinal cords and peripheral nerves due to mutations in the *SETX* gene. An increase of the alpha-fetoprotein in the serum of these patients is observed. Almost all patients with AOA2 present an axonal

polyneuropathy. The peripheral nerve biopsy shows a loss of large myelinated fibers without sign of regeneration [73].

j. Chediak-Higashi syndrome

Presentation: Mutations in *LYST*, a gene encoding a putative lysosomal trafficking protein, cause Chediak-Higashi syndrome (CHS), an autosomal recessive multisystem disorder typically characterized by infantile-onset hemophagocytic syndrome, immunodeficiency, oculo-cutaneous albinism and various neurologic problems.

Clinical signs: Clinical neurological problems usually begin in early adulthood with cognitive decline, parkinsonism and features of spinocerebellar degeneration. Peripheral neuropathy is frequent but usually discrete: isolated areflexia or moderate sensory-motor deficits.

Investigations: Electrophysiological study indicates an "axonal" neuropathy. Pathology: Nerve biopsy may demonstrate a loss of myelinated nerve fibers, particularly those of larger size, and of unmyelinated axons [74]. In several of the published cases, there is a widespread infiltration of lymphohistiocytic cells varying very much from fascicle to fascicle. Large anomalous granulations in circulating leukocytes and cells of most of the tissues including PNS and CNS structures, are a characteristic of CHS. They resemble lysosomes and lipofuscin granules; they are PAS positive and autofluorescent. In one personal and unpublished human nerve biopsy, there was neither any abnormal cell, nor any lesion of the nerve fibers, but in many Schwann cells, axons, fibroblasts, endothelial cells of capillaries, pericytes and a few macrophages, we could detect by electron microscopy numerous of these abnormal inclusions (***Fig. 1***). It is possible that pathological changes to spinal motor

neurons reported in a few autopsies, may also induce neurogenic atrophy in patients who have no involvement of peripheral nerves.

Treatment: It is bone marrow transplant, which is effective in treating the hematologic and immune defects.

Animal models: Some animals may present this disease such as mice, rats, cows, cats, minks, whales… [75].

k. Cerebrotendinous xanthomatosis

Presentation: Cerebrotendinous xanthomatosis (CTX) is a rare autosomal recessive lipid-storage disorder caused by a deficiency of the *CYP27A1* gene encoding the mitochondrial sterol 27-hydroxylase: it results in an abnormal deposition of cholestanol and cholesterol in various organs [76].

Clinical signs: It manifests typically with the triad juvenile cataracts, tendinous xanthomatosis and neurological manifestations (dementia, cerebellar ataxia, dementia and rarely neuropathy). In CTX, electrophysiological study may show a mixed axonal and demyelinating sensorimotor polyneuropathy [76].

Pathology: sural nerve biopsy shows features of axonal neuropathy sometimes with onion-bulb formations [77]. Skin biopsy shows a decreased of intraepidermal nerve fibers [76].

Treatment: Irreversible neurological damages and permanently disabled existence can be prevented by the early initiation of chenodeoxycholic acid therapy with Hydoxymethylglutaryl Coenzyme-A (HMG-Co-A) inhibitors.

Fig. 1 : Electron micrograph. Sural nerve (transverse section). An unmyelinated Schwann cell cytoplasm contains a lipofuscin-like inclusion (A). At high magnification, the inclusion has a curvilinear and lamellar internal structure (B).

References

[1] Klein CJ, Duan X, Shy ME. (2013) Inherited neuropathies: clinical overview and update. Muscle Nerve;48:604-22.

[2] Irobi J, Dierick I, Jordanova A, Claeys KG, De Jonghe P, Timmerman V. (2006) Unraveling the genetics of distal hereditary motor neuronopathies. Neuromol Med;8:131-46.

[3] Ouvrier RA, McLeod JG, Conchin TE. (1982) Friedreich's ataxia. Early detection and progression of peripheral nerve abnormalities. Journal of the Neurological Sciences;55:137-45.

[4] Finsterer J, Löscher W, Quasthoff S, Wanschitz J, Auer-Grumbach M, Stevanin G. (2012) Hereditary spastic paraplegias with autosomal dominant, recessive, X-linked or maternal trait of inheritance. J Neurol Sci;318:1-18.

[5] Timmermann V, Clowes VE, eid E. (2013) Overlapping molecular pathological themes link Charcot-Marie-Tooth neuropathies and hereditary spastic paraplegia. Exp Neurol;246:14-25.

[6] Fink JK. (2013) Hereditary spastic paraplegia: clinico-pathologic features and emerging molecular mechanisms. Acta Neuropathol;126:307-328.

[7] Mohamadynejad P, Ghaedi K, Shafeghati Y, et al. (2013) Identification of a novel missense mutation of PEX7 gene in an Iranian patient with rhizomelic chondrodysplasia punctata type 1. Gene;518:461-6.

[8] Jansen GA, Waterham HR, Wanders RJ. (2004) Molecular basis of Refsum disease: sequence variations in phytanoyl-CoA hydroxylase (PHYH) and the PTS2 receptor (PEX7). Hum mutat;23:209-18.

[9] Thomas PK, Goebel HH. Inborn errors of metabolism with peripheral nerve involvement. Lysosomal and peroxysomal storage. In: Dyck P J,Thomas, P K ed. Peripheral neuropathy. Philadelphia: Elsevier Saunders, 2005: 2778.

[10] Verny C, Prundean A, Nicolas G, et al. (2006) Refsum's disease may mimic familial Guillain Barre syndrome. Neuromuscul Disord;16:805-8.

[11] Allen IV, Swallow M, Nevin NC, McCormick D. (1978) Clinicopathological study of Refsum's disease with particular reference to fatal complications. J Neurol Neurosurg Psychiatry;41:323-32.

[12] Fardeau M, Engel WK. (1969) Ultrastructural study of a peripheral nerve biopsy in Refsum's disease. J Neuropathol Exp Neurol;28:278-94.

[13] Zolotov D, Wagner S, Kalb K, Bunia J, Heibges A, Klingel R. (2012) Long-term strategies for the treatment of Refsum's disease using therapeutic apheresis. J Clin Apher;27:99-105.

[14] Ferdinandusse S, Zomer AW, Komen JC, et al. (2008) Ataxia with loss of Purkinje cells in a mouse model for Refsum disease. Proc Nat Acad Sci U S A;105:17712-7.

[15] Ferrer I, Aubourg P, Pujol A. (2010) General aspects and neuropathology of X-linked adrenoleukodystrophy. Brain Pathol;20:817-30.

[16] Tanaka K, Koyama A, Koike R, Ohno T, Atsumi T, Miyatake T. (1985) Adrenomyeloneuropathy: report of a family and electron microscopical findings in peripheral nerve. J Neurol;232:73-8.

[17] Julien JJ, Vallat JM, Vital C, Lagueny A, Ferrer X, Darriet D. (1981) Adrenomyeloneuropathy: demonstration of inclusions at the level of the peripheral nerve. Eur Neurol;20:367-73.

[18] Schiffmann R. (2009) Fabry disease. Pharmacol Ther;122:65-77.

[19] Mehta A, Ricci R, Widmer U, et al. (2004) Fabry disease defined: baseline clinical manifestations of 366 patients in the Fabry Outcome Survey. Eur J Clin Invest;34:236-42.

[20] Dutsch M, Hilz MJ. (2010) Neurological complications in Fabry disease. Rev Med Int;31 Suppl 2:S243-50.

[21] Ghali J, Murugasu A, Day T, Nicholls K. (2012) Carpal tunnel syndrome in Fabry disease. JIMD Rep;2:17-23.

[22] Luciano CA, Russell JW, Banerjee TK, et al. (2002) Physiological characterization of neuropathy in Fabry's disease. Muscle Nerve;26:622-9.

[23] Kocen RS, Thomas PK. (1970) Peripheral nerve involvement in Fabry's disease. Arch Neurol;22:81-8.

[24] Toyooka K, Said G. (1997) Nerve biopsy findings in hemizygous and heterozygous patients with Fabry's disease. J Neurol;244:464-8.

[25] Sima AA, Robertson DM. (1978) Involvement of peripheral nerve and muscle in Fabry's disease. Histologic, ultrastructural, and morphometric studies. Arch Neurol;35:291-301.

[26] Kaye EM, Kolodny EH, Logigian EL, Ullman MD. (1988) Nervous system involvement in Fabry's disease: clinicopathological and biochemical correlation. Ann Neurol;23:505-9.

[27] Liguori R, Di Stasi V, Bugiardini E, et al. (2010) Small fiber neuropathy in female patients with fabry disease. Muscle Nerve;41:409-12.

[28] Tavakoli M, Marshall A, Pitceathly R, et al. (2010) Corneal confocal microscopy: a novel means to detect nerve fibre damage in idiopathic small fibre neuropathy. Exp Neurol;223:245-50.

[29] Nguyen Dinh Cat A, Escoubet B, Agrapart V, et al. (2012) Cardiomyopathy and response to enzyme replacement therapy in a male mouse model for Fabry disease. PLoS One;7:e33743.

[30] Macedo MF, Quinta R, Pereira CS, Sa Miranda MC. (2012) Enzyme replacement therapy partially prevents invariant Natural Killer T cell deficiency in the Fabry disease mouse model. Mol Genet Metab;106:83-91.

[31] Batzios SP, Zafeiriou DI. (2012) Developing treatment options for metachromatic leukodystrophy. Mol Genet Metab;105:56-63.

[32] Thomas PK, King RH, Kocen RS, Brett EM. (1977) Comparative ultrastructural observations on peripheral nerve abnormalities in the late infantile, juvenile and late onset forms of metachromatic leukodystrophy. Acta Neuropathol;39:237-45.

[33] Szymanska K, Lugowska A, Laure-Kamionowska M, et al. (2012) Diagnostic difficulties in Krabbe disease: a report of two cases and review of literature. Folia Neuropathol;50:346-56.

[34] Marks HG, Scavina MT, Kolodny EH, Palmieri M, Childs J. (1997) Krabbe's disease presenting as a peripheral neuropathy. Muscle Nerve;20:1024-8.

[35] Sabatelli M, Quaranta L, Madia F, et al. (2002) Peripheral neuropathy with hypomyelinating features in adult-onset Krabbe's disease. Neuromuscul Disord;12:386-91.

[36] Puri V, Chaudhry N, Tatke M, Prakash V. (2005) Isolated vitamin E deficiency with demyelinating neuropathy. Muscle Nerve;32:230-5.

[37] Zouari M, Feki M, Ben Hamida C, et al. (1998) Electrophysiology and nerve biopsy: comparative study in Friedreich's ataxia and Friedreich's ataxia phenotype with vitamin E deficiency. Neuromuscul Disord;8:416-25.

[38] Mariotti C, Gellera C, Rimoldi M, et al. (2004) Ataxia with isolated vitamin E deficiency: neurological phenotype, clinical follow-up and novel mutations in TTPA gene in Italian families. Neurol Sci;25:130-7.

[39] Nofer JR, Remaley AT. (2005) Tangier disease: still more questions than answers. Cell Mol Life Sci;62:2150-60.

[40] Brooks-Wilson A, Marcil M, Clee SM, et al. (1999) Mutations in ABC1 in Tangier disease and familial high-density lipoprotein deficiency. Nature Genet;22:336-45.

[41] Hobbs HH, Rader DJ. (1999) ABC1: connecting yellow tonsils, neuropathy, and very low HDL. J Clin Invest;104:1015-7.

[42] Puntoni M, Sbrana F, Bigazzi F, Sampietro T. (2012) Tangier disease: epidemiology, pathophysiology, and management. Am J Cardiovasc Drugs;12:303-11.

[43] Gibbels E, Schaefer HE, Runne U, Schroder JM, Haupt WF, Assmann G. (1985) Severe polyneuropathy in Tangier disease mimicking syringomyelia or leprosy. Clinical, biochemical, electrophysiological, and morphological evaluation, including electron microscopy of nerve, muscle, and skin biopsies. J Neurol;232:283-94.

[44] Fazio R, Nemni R, Quattrini A, et al. (1993) Acute presentation of Tangier polyneuropathy: a clinical and morphological study. Acta Neuropathol;86:90-4.

[45] Pollock M, Nukada H, Frith RW, Simcock JP, Allpress S. (1983) Peripheral neuropathy in Tangier disease. Brain;106 (Pt 4):911-28.

[46] Kocen RS, King RH, Thomas PK, Haas LF. (1973) Nerve biopsy findings in two cases of Tangier disease. Acta Neuropathol;26:317-27.

[47] Bassen FA, Kornzweig AL. (1950) Malformation of the erythrocytes in a case of atypical retinitis pigmentosa. Blood;5:381-87.

[48] Rampoldi L, Danek A, Monaco AP. (2002) Clinical features and molecular bases of neuroacanthocytosis. J Mol Med;80:475-91.

[49] Linton MF, Farese RV, Jr., Young SG. (1993) Familial hypobetalipoproteinemia. J Lipid Res;34:521-41.

[50] Wichman A, Buchthal F, Pezeshkpour GH, Gregg RE. (1985) Peripheral neuropathy in abetalipoproteinemia. Neurology;35:1279-89.

[51] Brin MF, Pedley TA, Lovelace RE, et al. (1986) Electrophysiologic features of abetalipoproteinemia: functional consequences of vitamin E deficiency. Neurology;36:669-73.

[52] Nelson JS, Fitch CD, Fischer VW, Broun GO, Jr., Chou AC. (1981) Progressive neuropathologic lesions in vitamin E-deficient rhesus monkeys. J Neuropathol Exp Neurol;40:166-86.

[53] Chowers I, Banin E, Merin S, Cooper M, Granot E. (2001) Long-term assessment of combined vitamin A and E treatment for the prevention of retinal degeneration in abetalipoproteinaemia and hypobetalipoproteinaemia patients. Eye;15:525-30.

[54] Brecher G, Bessis M. (1972) Present status of spiculed red cells and their relationship to the discocyte-echinocyte transformation: a critical review. Blood;40:333-44.

[55] Hardie RJ, Pullon HW, Harding AE, et al. (1991) Neuroacanthocytosis. A clinical, haematological and pathological study of 19 cases. Brain;114 (Pt 1A):13-49.

[56] Lagreze HL, Kornguth SE, Brooks BR, Levine RL. (1988) Delayed immune response in chorea-amyotrophy with spherocytosis. Neurology;38:1642-3.

[57] Malandrini A, Fabrizi GM, Palmeri S, et al. (1993) Choreo-acanthocytosis like phenotype without acanthocytes: clinicopathological case report. A contribution to the knowledge of the functional pathology of the caudate nucleus. Acta Neuropathol;86:651-8.

[58] Danek A, Rubio JP, Rampoldi L, et al. (2001) McLeod neuroacanthocytosis: genotype and phenotype. Ann Neurol;50:755-64.

[59] Dotti MT, Battisti C, Malandrini A, et al. (2000) McLeod syndrome and neuroacanthocytosis with a novel mutation in the XK gene. Movement Disord;15:1282-4.

[60] Puy H, Gouya L, Deybach JC. (2010) Porphyrias. Lancet;375:924-37.

[61] Simon NG, Herkes GK. (2011) The neurologic manifestations of the acute porphyrias. J Clin Neurosci;18:1147-53.

[62] Albers JW, Fink JK. (2004) Porphyric neuropathy. Muscle Nerve;30:410-22.

[63] Denny-Brown D, Sciarra D. (1945) Changes in the nervous system in acute porphyria. Brain;68:1-16.

[64] Suarez JI, Cohen ML, Larkin J, Kernich CA, Hricik DE, Daroff RB. (1997) Acute intermittent porphyria: clinicopathologic correlation. Report of a case and review of the literature. Neurology;48:1678-83.

[65] Fiskerstrand C, H'Mida-Ben Brahim D, Johansson S, et al. (2010) Mutations in ABHD12 cause the neurodegenerative disease PHARC: an inborn error of endocannabinoid metabolism. Am J Hum Genet;87:410-417.

[66] Jeppesen DK, Bohr VA, Stevnsner T. (2011) DNA repair deficiency in neurodegeneration. Prog Neurobiol;94:166-200.

[67] Anttinen A, Koulu L, Nikoskelainen E, et al. (2008) Neurological symptoms and natural course of xeroderma pigmentosum. Brain;131:1979-89.

[68] Lai JP, Liu YC, Alimchandani M, et al. (2013) The influence of DNA repair on neurological degeneration, cachexia, skin cancer and internal neoplasms: autopsy report of four xeroderma pigmentosum patients (XP-A, XP-C and XP-D). Acta Neuropathol Commun;1:4.

[69] Rapin I, Weidenheim K, Lindenbaum Y, et al. (2006) Cockayne syndrome in adults: review with clinical and pathologic study of a new case. J Child Neurol;21:991-1006.

[70] Grunnet ML, Zimmerman AW, Lewis RA. (1983) Ultrastructure and electrodiagnosis of peripheral neuropathy in Cockayne's syndrome. Neurology;33:1606-9.

[71] Takashima H, Boerkoel CF, John J, et al. (2002) Mutation of TDP1, encoding a topoisomerase I-dependent DNA damage repair enzyme, in spinocerebellar ataxia with axonal neuropathy. Nature Genet;32:267-72.

[72] Onodera O. (2006) Spinocerebellar ataxia with ocular motor apraxia and DNA repair. Neuropathology;26:361-7.

[73] Tazir M, Ali-Pacha L, M'Zahem A, et al. (2009) Ataxia with oculomotor apraxia type 2: a clinical and genetic study of 19 patients. JNeurol Sci;278:77-81.

[74] Misra VP, King RH, Harding AE, Muddle JR, Thomas PK. (1991) Peripheral neuropathy in the Chediak-Higashi syndrome. Acta Neuropathol;81:354-8.

[75] Ward DM, Griffiths GM, Stinchcombe JC, Kaplan J. (2000) Analysis of the lysosomal storage disease Chediak-Higashi syndrome. Traffic;1:816-22.

[76] Chen FS, Tsai NW, Chang CC, et al. (2011) Neuromucular abnormality and autonomic dysfunction in patients with cerebrotendinous xanthomatosis. BMC Neurol;11.

[77] Verrips A, van Engelen BG, Ter Laak HJ, et al. (2000) Cerebrotendinous xanthomatosis. Controversies about nerve and muscle: observations in ten patients. Neuromuscul Disord;10:407-414.

Brèves explications sur quelques illustres personnages cités dans ce manuscrit.

ARAN, François-Amilcar (1817-1861)

Généralités : Médecin Français, Professeur de Médecine à l'Hôpital Saint-Antoine à Paris.

Contribution à la compréhension des pathologies neuromusculaires : Grand clinicien (notamment expert dans le domaine de l'auscultation) [1211], il s'intéressa également aux pathologies neurologiques. Avec DUCHENNE, il fut le premier à décrire « l'atrophie musculaire progressive », actuelement plus connu sous le nom « d'amyotrophie spinale » [1212]. Son nom est également associé au « syndrome de Aran-Duchenne » (ou aspect en « main de singe ») témoignant d'une atteinte simultanée des fibres nerveuses issues des racines médullaires C8 et D1. Il s'intéressa également aux fractures de la voûte crânienne, et établit la « loi de Aran »: les fractures de la base du crâne (sauf les fractures dites de « contre-coup ») sont secondaires à des fractures de la voûte crânienne, les fractures de la voûte crâniennes irradiant vers la base en empruntant le plus cours chemin, donc le plus court rayon.

BICHAT, Marie-François Xavier (1771-1802)

Médecin et Biologiste Français. Professeur d'Anatomie , il contribua au développement de l'Histologie en établissant le concept de « tissu biologique »: chaque tissu est dès lors considéré comme une unité anatomique fondamentale .

BOWMAN, William (1816-1892)



Chirurgien, Histologiste puis Ophtalmologiste Britannique. Il contribua à l'étude microscopique et à la description histologique de nombreux tissus du corps humain. Son nom est actuellement toujours associé à certaines structures anatomiques comme la « capsule de Bowman » (au niveau du rein), la « membrane de Bowman » (au niveau de la cornée) ou les « glandes de Bowman » (au niveau de la muqueuse olfactive).

von BÜNGNER, Otto (1858-1905)

Généralités: Chirurgien Allemand, Professeur à l'Université de Maarburg.

Contribution à la compréhension des pathologies neuromusculaires: il s'intéressa au processus de dégénérescence/régénérescence des nerfs [1213], et identifia notamment des structures caractéristiques qui portent encore son nom, les « bandes de Büngner ».

CHARCOT, Jean-Martin (1825-1893)

Généralités: Neurologue Français, Professeur d'Anatomie pathologique à l'Hôpital de la Salpêtrière à Paris. En compagnie de Guillaume-Benjamin DUCHENNE « de Boulogne » (1806-1875), il fut le fondateur de la Neurologie moderne. Il fut également connu pour ses célèbres « Leçons de Neurologie » et ses travaux sur l'hystérie [1214].

Contribution à la compréhension des pathologies neuromusculaires: Il fut le premier, avec Pierre MARIE, à décrire les neuropathies héréditaires actuellement connues sous le terme de « maladie de Charcot-Marie-Tooth », même si le caractère « périphérique » de l'atteinte avait échappé à ces deux auteurs pour qui l'atteinte primitive était supposée siéger au niveau de la moelle épinière [391]. Avec Guillaume DUCHENNE « de Boulogne » (1806-1875) et Jean CRUVEILHIER (1791-1874), il contribua également aux premières descriptions d'une maladie neurodégénérative affectant primitivement les motoneurones, la « sclérose latérale amyotrophique » (également encore connue de nos jours en France sous le terme de « maladie de Charcot ») [1214].

CRUVEILHER, Jean (1791-1874)



Médecin et Anatomiste Français. Elève de Guillaume DUPUYTREN (1777-1835), il contribua à l'essor de l'anatomie pathologique.

CRICK, Francis Harry Compton (1916-2004)

Biologiste Britannique. Prix Nobel de Médecine (1962), en association à James Dewey WATSON (1928-), pour sa découverte sur la structure de l'ADN.

DEJERINE, Joseph Jules (1849-1917)

Généralités : Neurologue Français. Chef de service dans les Hôpitaux Parisiens de Bicêtre puis de la Salpêtrière. Professeur d'Histoire de la Médecine; Professeur de Pathologie interne; Titulaire de la Chaire de Clinique des Pathologies du système nerveux.

Contribution à la compréhension des pathologies neuromusculaires : Avec le Neurologue Français Théophile Joseph Louis LANDOUZY (1845-1917), il décrivit la dystrophie facio-scapulo-humérale, ou « maladie de Landouzy-Déjerine » [1215]. En 1906, il fut le premier, avec son élève Thomas ANDRE, à décrire un aspect de formations en « bulbe d'oignon » [1216] dans la biopsie de nerf d'un patient atteint de « neuropathie interstitielle hypertrophique » qu'il avait lui-même décrit cliniquement quelques années auparavant en compagnie de Jules SOTTAS [393]. Toutefois, l'origine Schwannienne de cet aspect en « bulbes d'oignon » ne fut comprise que bien plus tard, durant la seconde partie du XXème siècle, notamment au travers de travaux du Neurologue Français Raymond GARCIN (1897-1971) [1217].

DE JONG, Joop G. Y. (1909-1998)

Généralités : Neuropsychiatre Nééerlandais. Initialement formé à Utrecht (où il travailla quelques années), il s'installa par la suite à Heerlen aux Pays-Bas.

Contribution à la compréhension des pathologies neuromusculaires : il observa les premiers cas de « neuropathie héréditaire par hypersensibilité aux points de pression » en 1941, avant de publier ses observations en 1947 [949]. Il s'intéressa également aux dystrophies myotoniques qui furent l'objet de sa thèse de Médecine [1218, 1219], et décrivit une nouvelle forme de myotonie à transmission autosomique dominante (« Myotonia Levior ») [1220].

DUCHENNE (« de Boulogne »), Guillaume Benjamin (1806-1875)



Généralités : Neurologue Français. En compagnie de CHARCOT avec qui il travailla à l'Hôpital de la Salpêtrière à Paris, il est considéré comme l'un des fondateurs de la Neurologie Française.

Contribution à la compréhension des pathologies neuromusculaires : Outre ses talents reconnus de clinicien (CHARCOT lui-même le qualifiait de « Maître »), il fut un pionnier dans le domaine de l'électrostimulation avec son célèbre « appareil volta-électrique à double courant » [1221]; il s'attacha notamment à stimuler des parties de muscle ou des faisceaux musculaires, et non plus des

parties de corps entière (principe de « l'électrisation localisée ») [261]. Son nom est resté à la postérité au travers de deux entités cliniques qu'il a décrit: la « dystrophie musculaire de Duchenne » et la « maladie de Aran-Duchenne » (ou « atrophie musculaire progressive », actuellement plus connue sous le terme « d'amyotrophie spinale »).

DUMENIL, Louis Stanislas (1823-1890)

Généralités : Médecin et Chirurugien Français en poste à l'Hôtel-Dieu de Rouen.

Contribution à la compréhension des pathologies neuromusculaires : Il fut le premier a montré qu'une paralysie neurologique pouvait être en lien avec une atteinte primitive d'un nerf périphérique [206-209].

DUTROCHET, René-Joachim Henri (1776-1847)

Généralités : Médecin, Physiologiste et Botaniste Français.

Contribution à la compréhension des pathologies neuromusculaires : En conflit avec Theodor SCHWANN sur la paternité de la « théorie cellulaire », il contribua également aux premières descriptions histologiques du nerf périphérique [1222].

EDINGER, Ludwig (1855-1918)

Neurologue et Anatomiste Allemand. Professeur de Neurologie à Francfort et ami de WEIGERT, il est le fondateur de la Neunatomie comparée. Son nom est toujours associé à des entités anatomiques comme le « noyau d'Edinger-Westphal » (ou « noyau oculomoteur accessoire ») ou le « tractus spino-thalamique d'Edinger » (au niveau de la moelle épinière) [1223].

ERB, Wilhelm (1840-1921)

Généralités : Neurologue Allemand, Professeur de Neurologie à Heidelberg.

Contribution à la compréhension des pathologies neuromusculaires : Il fut particulièrement impliquée dans l'exploration des pathologies neuromusculaires et l'utilisation de l'électrodiagnostic [1224]. Il décrivit notamment le « phénomène d'Erb » observé dans le tétanos. Son nom est également toujours associé à un point de neurostimulation proximale du membre supérieur (le « point d'Erb », situé dans le creux sus-claviculaire) et au réflexe ostéo-tendineux du muscle biceps fémoral (« réflexe de Erb ») [1225]. Outre ses travaux sur le tabès syphillitique, la « paraplégie spinale syphillitique » (dite « paralysie de Erb-Charcot ») et l'anomalie pupillaire observée dans la syphillis (« signe de Erb-Westphal »: absence de dilatation pupillaire à la stimulation douloureuse cutanée en cas de tabès syphilitique), il contribua à améliorer les connaissances sur les dystrophies musculaires [1226], la poliomyélite antérieure aiguë, l'atrophie musculaire progressive (décrite par ARAN), mais aussi la

myasthénie (particulièrement sa forme bulbaire, dite « maladie de Erb-Goldflam-Oppenheim »). Enfin, son nom est associée à celui de DUCHENNE pour décrire l'atteinte plexique brachiale affectant les fibres nerveuses issues des racines C5-C6, la « paralysie de Duchenne-Erb » (correspondant le plus souvent à une paralysie obstétricale du nouveau-né).

ERLANGER, Joseph (1874-1965)

Généralités : Médecin et Physiologiste Américain.

Contribution à la compréhension des pathologies neuromusculaires : Avec Herbert GASSER, il fut co-lauréat du prix Nobel de Médecine (1944) pour ses travaux sur les fibres nerveuses [20, 1227].

FARADAY, Michael (1791-1867)

Physicien et Chimiste Britannique. Suite à la découverte de l'électromagnétisme par le Chimiste Danois Hans Christian ØRSTED (1777-1851), FARADAY découvrit « l'induction électro-magnétique » et contribua indirectement à l'essor de l'Electrophysiologie.

FERCHAULT DE REAUMUR (Seigneur de Réaumur et de la Bermondière), René-Antoine (1683-1757)

Naturaliste et Physicien Français. Membre de l'Académie des Sciences. Après des études de Droit à Poitiers, ce Rochelais s'orienta finalement vers les Sciences. « Touche à tout » (entomologie, physique, …), il fut aussi un pionnier de la Génétique. Ses travaux, notamment ses recherches sur l'hybridation [1228], inspireront d'ailleurs MENDEL.

FONTANA, Felice Gaspare Ferdinando (1730-1805)

Généralités : Physicien et Naturaliste Italien. Abbé.

Contribution à la compréhension des pathologies neuromusculaires : Même s'il n'en a pas compris la signification, il fut le premier à décrire les stries visibles à la surface des nerfs périphériques, toujours connues de nos jours sous le terme de « bandes de Fontana » [37]. Il avait également remrqué que les nerfs disposaient d'une gaine et pouvaient se régénérer [36].

GALIEN, Claude / GALENUS, Claudius (129-200)

Médecin Grec exerçant à Rome, considéré comme l'un des pères de la Pharmacie, il fut aussi un écrivain très prolifique (on lui connaît plus de 500 ouvrages sur la Médecine, la Philosophie et l'Ethique). Dans le domaine médical, il s'interessa, entre autre, au système nerveux, à l'influx nerveux et aux muscles (et pratiqua de nombreuses dissestions de singes et de chèvres). Il compris aussi que le cerveau contrôlait la voix, que le mouvement était en lien avec les nerfs et que les artères transportaient du sang. Ces travaux influençèrent énormément la Médecine occidentale (jusqu'à la période de la Renaissance) [1229].

GALVANI, Luigi (1737-1798)

Physicien et Médecin Italien, Professeur d'Anatomie et de Chirurgie à l'Université de Bologne. Suite à la mise au point de la « bouteille de Leyde » (ancêtre du condensateur) par le Physicien Nééerlandais Pieter Van MUSSCHENBROEK (1692-1761), il fut constaté que les décharges électriques provoquées par cette machine pouvait engendrer des contractions musculaires. En utilisant ce type de machine, et en s'appuyant sur les travaux de VOLTA, GALVANI prouva que l'électricité appliquée directement sur un nerf fémoral de grenouille entraînait une contraction de la cuisse de l'animal: il formula l'hypothèse de l'existence d'une « électricité animale » (crée par le cerveau) capable de se décharger lorsque le nerf ou le muscle reste au contact d'un métal [1230]. Ce

point de vue l'opposa à VOLTA qui défendait la théorie de « l'électricité métallique »: seul le contact de deux objets métalliques peut mettre en mouvement l'électricité dans des tissus organiques qui ne jouent qu'un simple rôle passif.

GASSER, Herbert (1888-1963)

Généralités : Médecin et biologiste Américain.

Contribution à la compréhension des pathologies neuromusculaires : Avec Joseph ERLANGER, il fut co-lauréat du prix Nobel de Médecine (1944) pour ses travaux sur les fibres nerveuses [20].

GILBERT, Walter (1932-)

Médecin et Biologiste moléculaire Américain. Avec Frederick SANGER, il fut co-lauréat du prix Nobel de Chimie (1980) pour ses travaux sur les acides nucléïques. Avec Allan MAXAM (1942-), il contribua au développement des techniques de séquençage de l'ADN [338].

GOLGI, Camillo (1843-1926)

Généralités : Médecin Italien. Co-lauréat du prix Nobel de Médecine (1906) avec RAMON Y CAJAL.

Contribution à la compréhension des pathologies neuromusculaires : Comme RAMON Y CAJAL, il révolutionna l'étude histologique du système nerveux en développant une nouvelle méthode d'analyse (dite « méthode de Golgi ») et des colorations plus adaptées à l'étude du tissu nerveux [1231]. Au même titre que G. REZZONICO [1232], il décrivit des structures visibles au niveau des incisures de Schmidt-Lanterman, toujours connues sous le terme de « spirales de Golgi-Rezzonico » [1233].

GOMBAULT, François Alexis Albert (1844-1904)

Généralités : Neurologue Français. Elève et collaborateur de CHARCOT à l'Hôpital de la Salpêtrière à Paris.

Contribution à la compréhension des pathologies neuromusculaires : Outre des travaux sur la sclérose latérale amyotrophique, il fut le premier à décrire la neuropathie hypertrophique qu'il nomma « névrite segmentaire péri-axile » [1234], actuellement connue sous le terme de « syndrome de Déjerine-Sottas ».

GRAVES, Robert James (1797-1853)

Médecin et chirurgien Irlandais. Surtout connu pour ses observations sur la maladie de Basedow, il fut l'un des premiers à identifier le nerf périphérique comme une source de paralysie motrice.

GREENFIELD, Joseph Godwin (1884-1958)

Généralités : Neuropathologiste Britannique. Il exerça au National Hospital for Paralysis and Epilepsy à Londres où il succeda à Samuel Alexander Kinnier WILSON (1878-1937) comme Doyen.

Contribution à la compréhension des pathologies neuromusculaires : il élabora la première classification anatomo-clinique des neuropathies périphériques [313].

GUILLAIN, Georges Charles (1876-1961)

Généralités : Neurologue Français. Il succéda à ChARCOT à la Chaire des Maladies du système nerveux de l'Hôpital de la Salpêtrière à Paris.

Contribution à la compréhension des pathologies neuromusculaires : après avoir étudié les pathologies du plexus brachial, il décrit (en collaboration avec deux autres Neurologues Français: Jean Alexandre BARRE, 1880-1967, et André STROHL, 1887-1977), le « syndrome de radiculo-névrite avec hyperalbuminose du liquide céphalo-rachidien sans réaction cellulaire », connue actuellement sous le terme de « polyradiculoneuropathie aiguë de type Guilain-Barré », également appelé « syndrome de Guillain-Barré » ou « syndrome de Guillain-Barré-Strohl » [1235].

HALL, Marshall (1790-1857)

Physiologiste Britannique. Il fut surtout connu pour ses travaux sur « l'arc réflexe », mais posa aussi les bases de l'électrodiagnostic [260, 1236].

HARDING, Anita Elizabeth (1952 – 1995)

Généralités: Neurologue Britannique, Professeur de Neurologie à l'Institut de Neurologie de l'Université de Londre.

Contribution à la compréhension des pathologies neuromusculaires : Elle élabora des classifications pour les neuropathies périphériques [271], ainsi que pour les ataxies et les paraplégies [1237].

HIS, Wilhem (1831-1904)

Médecin Suisse, Professeur de Physiologie et d'Anatomie à Bâle, il bénéficia, en autre, des enseignements de REMAK. Il contribua grandement au développement des connaissances en Neuro-anatomie et en Neuro-embryologie. Il inventa le microtome [1238], et fut le premier à décrire les dendrites. De manière plus anecdotique, il étudia le crâne du célèbre compositeur de musique Johann Sebastian BACH (1685-1750), et constata chez ce dernier une hypertrophie des cochlées et une impression des gyri temporaux inférieurs au niveau de la voûte crânienne témoignant d'un hyperdéveloppement de ces régions [1239].

JALLABERT, Jean Louis (1712-1768)

Physicien et Homme politique Suisse, Professeur de Physique expérimentale à l'Université de Genève. Avec l'Abbé NOLLET (avec qui il entretenait des correspondences), il s'intéressa particulièrement à l'électricité et son utilisation dans le domaine thérapeutique: il fut notamment célèbre pour avoir améliorer un patient présentant une « paralysie d'un bras » grâce à l'utilisation d'un générateur d'électricité statique. Il fut aussi l'un des premiers, avant DUCHENNE, à étudier les contractions musculaires induites par l'électricité.

KREBS, Hans Adolf (1900-1981)

Médecin Allemand. Après des études dans les Universités de Göttingen, Fribourg et Berlin, il quitta l'Allemagne Nazi pour s'installer au Royaume-Uni où il enseigna à Cambridge, Sheffield puis Oxford. Avec Fritz Albert LIPMANN (1899-1986), il fut co-lauréat du prix Nobel de Physiologie (1953) pour sa découverte du cycle de l'acide citrique, ou « cycle de Krebs » [1240].

LAMBERT, Edward Howard (1915-2003)

Généralités: Médecin et Neurophysiologiste Américain. Il effectua l'essentiel de sa carrière à la Mayo Clinic, à Rochester dans le Minnesota.

Contribution à la compréhension des pathologies neuromusculaires : Il est considéré comme l'un des fondateurs de l'électroneuromyographie aux Etats-Unis. Il effectua de nombreux travaux sur la myasthénie, et son nom est toujours associé au syndrome myasthéniforme pré-synaptique dit « syndrome de Lambert-Eaton » (ou « syndrome de Lambert-Eaton-Rooke »), décrit en collaboration avec deux autres Médecins de la Mayo Clinic, Lee M. EATON (1905-1958) et Edward Douglas ROOKE (1912-2001) [1241]. Par ailleurs, avec Peter J. DYCK (Neurologue Américain encore en activité à la Mayo Clinic), il fut également le premier à proposer une classification électro-clinique des neuropathies héréditaires sensitives et motrices de type Charcot-Marie-Tooth [1242].

LANTERMAN, A. J. (1845-1898)

Généralités : Anatomiste Américain. Issu de l'Université de Columbia, il fut aussi l'élève de l'Anatomiste Allemand Heinrich Wilhelm WALDEYER (1836-1921), alors Professeur en poste à l'Université de Strasbourg devenue Allemande en 1871 (et qui developpa notamment la « théorie du neurone ») [1243].

Contribution à la compréhension des pathologies neuromusculaires : De manière contemporaine à Henry D. SCHMIDT, il contribua à la desciption des « incisures de Schmidt-Lanterman » [1244].

Van LEEUWENHOEK, Antoni (1632-1723)

Généralités : Savant Néerlandais.

Contribution à la compréhension des pathologies neuromusculaires : Il développa les premiers microscopes, et fut l'un des précurseurs de la microbiologie. Ses observations furent diverses et variées, s'intéressant tant aux tissus vivants (bactéries, insectes, plantes, …) qu'a la matière non vivante (poudre à canon, …). S'il est surtout connu pour sa découverte des protozoaires et des spermatozoïdes (qu'il dénomma « animalcules »), il fut l'un des premiers à étudier et à décrire l'aspect microscopique des nerfs périphériques [48].

LEVY, Gabrielle (1886-1935)

Généralités : Neurologue Française. Elle travailla à Paris, d'abord à l'Hôpital de la Salpêtrière, puis à l'Hôpital Paul Brousse.

Contribution à la compréhension des pathologies neuromusculaires : Elle contribua à la description du « syndrome de Roussy-Lévy » [396, 487].

LLOYD, David P. C. (1911-1985)

Généralités : Neurophysiologiste Américain.

Contribution à la compréhension des pathologies neuromusculaires : Il travailla sur la conduction nerveuse des nerfs et de la moelle épinière. Il est connu pour avoir proposé une classification des différentes fibres nerveuses, encore connue sous le terme de « classification de Lloyd » [1245].

MALPIGHI, Marcello (1628-1694)

Généralités : Médecin et Naturaliste Italien. Professeur à la Chaire de Médecine théorique de Pise.

Contribution à la compréhension des pathologies neuromusculaires : Il fut l'un des premiers à étudier le système nerveux en microscopie [1246].

MARIE, Pierre (1853-1940)

Généralités : Neurologue Français ayant travaillé àl'Hôpital Parisien de la Salpêtrière. Elève de CHARCOT et sémiologiste reconnu [1247], il fut le fondateur du journal médical Français *La Revue Neurologique* (1893) avec Edouard BRISSAUD (1852-1909), et de la *Société Française de Neurologie*.

Contribution à la compréhension des pathologies neuromusculaires : il participa, avec CHARCOT, aux premières descriptions d'atrophie péronière héréditaire [391], connues actuellement sous le terme de « maladie de Charcot-Marie-Tooth ».

MARINESCO (ou MARINESCU), Gheorge (1863-1938)

Généralités : Neurologue Roumain. Il suivit l'enseignement de CHARCOT à l'Hôpital Parisien de la Sapêtrière, en compagnie de Pierre MARIE et de Joseph BABINSKI (1857-1932).

Contribution à la compréhension des pathologies neuromusculaires : Comme RAMON Y CAJAL, son autre mentor, il travailla notamment à l'étude des mécanismes de dégénérescence et régénérescence des nerfs [1248]. Par ailleurs, il confirma que les premiers patients CMT étudiés par CHARCOT et MARIE présentaient des lésions histologiques au niveau du nerf périphérique [1249].

McKUSIK, Viktor (1921-2008)

Médecin Américain. Pionnier de la Génétique médicale.

MENDEL, Johann Gregor (1822-1884)

Moine et Botaniste Tchèque. Il fut un père fondateur de la Génétique.

MILNE-EDWARDS, Henri (1800-1885)

Généralités : Médecin et Zoologiste Français.

Contribution à la compréhension des pathologies neuromusculaires : Essentiellement connu pour ses travaux zoologiques, il s'intéressa aussi à l'histologie des tissus animaux, notamment à la description du tissu nerveux [1250].

MITCHELL, Silas Weir (1829-1914)

Généralités : Neurologue et Ecrivain Américain.

Contribution à la compréhension des pathologies neuromusculaires : En poste à Philadelphie, il étudia les traumatismes nerveux durant la guerre de Sécession des Etats-Unis [204].

MOREAU DE MAUPERTUIS, Pierre Louis (1698-1759)

Naturaliste, Astronome et Mathématicien Français. Avec René Antoine FERCHAULT DE REAUMUR, il fut un précurseur de la Génétique [1251, 1252].

MULLIS, Kary Bank (1944-)

Scientifique Américain. Prix Nobel de Chimie (1993) pour sa découverte de la réaction en chaîne par polymérase (PCR) [335]. Toutefois, cette paternité a prêté à polémique, puisque les

principes de cette technique aurait été décrits préalablement par le scientifique Norvégien Kjell KLEPPE [336], MULLIS en ayant surtout améliorer le concept.

NISSL, Franz (1860-1919)

Généralités : Neurologue, Psychiatre et Neuropathologiste Allemand. Après avoir étudié à Munich puis travaillé à Francfort sous les ordres du célèbre Neurologue et Neuropathologiste Allemand Alois ALZHEIMER (1864-1915), il fut nommé Professeur à la Clinique universitaire de Heidelberg où il cotoya Emil KRAEPELIN (1856-1926), l'un des fondateurs de la Psychiatrie moderne.

Contribution à la compréhension des pathologies neuromusculaires : Il fut célèbre pour ses travaux sur le tissux nerveux (essentiellement central), et notamment pour avoir développé une méthode de coloration histologique, la « coloration de Nissl », facilitant l'étude du système nerveux [1253]. Ainsi, l'utilisation de ce type de coloration (bleu de toluidine, thionine, ou violet de Crésyle), utilisable tant pour le système nerveux central que périphérique, permet de marquer le noyau et les ribosomes en bleu-violet (structures particulièrement concentrées dans le péricaryon des neurones); elle permet également de mettre en évidence les aggrégats de réticulum endoplasmique rugueux (présents dans le péricaryon et les dendrites des neurones), structures particulièrement riches en ribosomes et appelées « corps de Nissl ». Enfin, il contribua à « démocratiser » l'utilisation de la ponction lombaire pour l'analyse du liquide céphalo-rachidien: il fut à ce titre surnommé « *Punctator maximus* » par ses contemporains.

NOLLET, Jean Antoine (1700-1770)

Physicien et Abbé, il s'intéressa entre autre à l'électricté (il fut le premier à voir un lien entre le tonnerre et l'électricité) et à ses effets sur les êtres vivants. Il succéda à FERCHAUT DE REAUMUR à l'Académie des Sciences où il eu le titre de « Maître de Physique des enfants de France » [1254].

QUINCKE, Heinrich Irenaeus (1842-1922)

Généralités : Médecin interniste et Chirurgien Allemand.

Contribution à la compréhension des pathologies neuromusculaires : Surtout connu pour avoir décit « l'angio-œdème », ou « œdème de Quincke », il inventa la ponction lombaire pour l'analyse du LCR [256, 1255], outil devenue de nos jours indispensable au diagnostic en Neurologie, particulièrement dans le cadre de l'exploration des pathologies du système nerveux périphérique.

RAMON Y CAJAL, Santiago (1852-1934)

Généralités : Neuropathologiste et Anatomiste Espagnol, Professeur d'Anatomie à l'Université de Saragosse.

Contribution à la compréhension des pathologies neuromusculaires : Avec Camillo GOLGI (1843-1826), il fut co-lauréat du prix Nobel de Médecine (1906) pour l'ensemble de ses travaux sur le système nerveux. Il étudia surtout le cerveau et la moelle épinière, mais s'intéressa aussi au système nerveux périphérique et aux muscles [52, 69].

RANVIER, Louis-Antoine (1835-1922)

Généralités : Médecin, Anatomiste et Histologiste Français. Il travailla dans les Hôpitaux de Lyon, avant de rejoindre le Collège de France et de devenir l'assistant du célèbre Physiologiste et Médecin Français Claude BERNARD (1813-1878).

Contribution à la compréhension des pathologies neuromusculaires : Bien qu'étant un physiologiste général (ces principaux travaux ayant surtout porté sur le métabolisme et l'homéostasie du corps humain), il s'intéressa aussi à l'étude du système nerveux dans sa globalité. En autre, il étudia la physiologie des nerfs [1256], l'innervation des corpuscules sensitifs [1257], les cellules des ganglions postérieurs [1258] et le processus de dégénérescence du nerf périphérique [1259]. Toutefois,

son nom est surtout resté à la postérité pour sa description histologique des nerfs, et notamment d'une structure particulière encore appelée encore de nos jours «nœud de Ranvier » [30].

REMAK, Robert (1815-1875)

Généralités : Neurologue, Embryologiste et Physiologiste Allemand. Il fut membre de l'Université de Berlin.

Contribution à la compréhension des pathologies neuromusculaires : Connu pour ses travaux en Embryologie (il identifia notamment l'ectoderme, le mésoderme et l'endoderme) et l'étude des cellules nerveuses cardiaques (ou « ganglions de Remak), il identifia aussi les fibres nerveuses amyéliniques du système nerveux périphérique (« cellules de Remak ») [1260].

ROUSSY, Gustave (1874-1948)

Généralités : Neurologue, Neuropathologiste et Cancérologue Français (d'origine Suisse).

Contribution à la compréhension des pathologies neuromusculaires : Son nom est connu pour être lié au syndrome thalamique, dit de « Déjerine-Roussy » [1261], même si cet auteur s'intéressa aussi à la pathologie du système nerveuex périphérque, comme en témoigne sa description de

neuropathie héréditaire (variante de CMT) faite en collaboration avec Gabrielle LEVY [396, 487]. Par ailleurs, il contribua aussi au développement de la Neuropathologie, en collaboration avec Jean LHERMITTE (1877-1959) [1262].

SANGER, Frederick (1918-2013)

Biochimiste Anglais. Prix Nobel de Chimie en 1958 puis 1980. Il mis au point une méthode de séquençage de l'ADN qui porte encore son nom [339].

SCHLEIDEN, Matthias Jakob (1804-1881)

Botaniste Allemand. Avec SCHWANN, il est considéré comme le fondateur de la « théorie cellulaire ».

SCHMIDT, Henry D. (1823-1888)

Généralités : Anatomiste et Pathologiste Américain. Il travailla à l'Université de la Nouvelle-Orléans.

Contribution à la compréhension des pathologies neuromusculaires : Il contribua aux premières descriptions de structures nerveuses appelées « incisures de Schmidt-Lanterman » [1263, 1264].

SCHWANN, Theodor (1810-1882)

Généralités: Physiologiste et Neuropathologiste Allemand. Il étudia dans les Universités de Bonn, Wurtzbourg et Berlin.

Contribution à la compréhension des pathologies neuromusculaires: Avant tout reconnu pour avoir participé à l'élaboration de la « Théorie cellulaire », il contribua à l'étude histologique du système nerveux périphérique et donna son nom aux cellules gliales périphériques, les « cellules de Schwann » [50].

SHERRINGTON, Charles Scott (1857-1952)

Généralités : Médecin Britannique. Co-lauréat, avec Edgar Douglas ADRIAN (1889-1977), du prix Nobel de Physiologie (1932) pour ses découvertes sur les fonctions des neurones.

Contribution à la compréhension des pathologies neuromusculaires : Bien que le terme de « réflexe » ait été utilisé dès le XVIIème siècle, SHERRINGTON fut le premier à étudier précisément les réflexes médullaires et la fonction des motonoreurones périphériques. Connu également pour avoir inventé le terme « synapse », il établit surtout la « loi d'innervation réciproque de Sherrington » (chaque excitation d'un muscle agoniste correspond à l'inhibition de son muscle antagoniste) [248],

même si le Philosophe et Mathématicien Français René DESCARTES (1596-1650) avait déjà posé les bases de cette théorie [46].

SOTTAS, Jules (1866-1945)

Généralités : Neurologue et Historien Français.

Contribution à la compréhension des pathologies neuromusculaires : Outre des travaux sur la « paralysie spinale syphilitique », Jules SOTTAS contribua à la description du syndrome actuellement connu sous le terme de « syndrome de Déjerine-Sottas » [393].

SOUTHERN, Edwin Mellor (1938-)

Biologiste moléculaire Britannique. Il inventa la technique de laboratoire appelée « Southern blot » [337].

SUNDERLAND, Sidney (1910-1993)



Généralités : Anatomiste Australien. Professeur à l'Université de Melbourne.

Contribution à la compréhension des pathologies neuromusculaires : il contribua à la recherche sur l'anatomie et l'histologie du nerf périphérique [34, 213, 1265, 1266], et établit notamment une classification pour quantifier ce phénomène [16].

SWAMMERDAM, Jan (1637-1680)

Naturaliste Hollandais. Après des études médicales à Leyde, il se consacra à « l'histoire naturelle ». Il fut l'un des premiers à utiliser des verre grossissant pour observer « linfiniment petit »: ses écrits furent publiés après sa mort par le célèbre Médecin Hollandais Herman BOERHAAVE (1668-1738) [1267]. Par ailleurs, bien que la première utilisation de l'électricité sur un organisme vivant soit attribuée officiellement à GALVANI, SWAMMERDAM avait déjà réalisé des expériences similaires en 1664 [1268].

TINEL, Jules (1879-1952)

Généralités : Neurologue Français. Elève de DEJERINE, il exerça, entre autre, à l'Hôpital de la Salpêtrière à Paris.

Contribution à la compréhension des pathologies neuromusculaires : Son nom est associé au « signe de Tinel » (= « fourmillement » déclenché par la percussion d'un nerf périphérique en

régénération; on parle de « pseudo signe de Tinel », signe « d'irritation » du nerf, lorsque ce phénomène est douloureux) qu'il a décrit en 1915 [1269]. Il travailla beaucoup sur la systématisation des atteintes du système nerveux périphérique (en particulier sensitive) [1270].

TOOTH, Howard Henry (1856-1925)

Généralités : Neurologue Britannique. Il travailla au London Metropolitan Hospital, au National Hospital for the Paralysed and Epileptic, puis au St-Bartolomew's Hospital.

Contribution à la compréhension des pathologies neuromusculaires : il fut, avec et MARIE, l'un des co-découvreur de la maladie de Charcot-Marie-Tooth. Toutefois, contrairement à ses deux autres collègues, il suggéra que l'atteinte primitive de cette maladie se situait au niveau du nerf périphérique et non au niveau de la moelle épinière [392].

VOLTA, Alessandro Guiseppe Antonio Anastasio (1745-1827)

Physicien Italien, Professeur de Physique à l'Ecole royale de Côme. Il fut à l'origine de l'invention de la première pile électrique (« pile voltaïque »). Ces travaux sur l'électricité contribuèrent à la naissance de l'électrophysiologie. Il fut un partisan de la théorie de « l'électricité metallique » (seul le contact de deux objets métalliques peut mettre en mouvement l'électricité dans

des tissus organiques qui ne jouent qu'un simple rôle passif), en opposition à la théorie de « lélectricité animale » de GALVANI [1271].

VULPIAN, Alfred Edmé Félix (1826-1887)

Neurologue et Physiologiste Français. Il fut nommé Professeur d'Anatomie pathologique et de Pathologie expérimentale à Paris, en succession du Neurologue et Physiologiste Français Charles-Edouard BROWN-SEQUARD (1817-1894). Il se consacra à l'étude physiologique et anatomique du système nerveux central, et contribua à développer la Neuroanatomie et la Neuropathologie.

WALLER, Augustus Volney (1916-1870)

Généralités: Anatomiste et Neuropathologiste Britannique.

Contribution à la compréhension des pathologies neuromusculaires: ces travaux sur le système nerveux nerveux portèrent notamment sur la dégénérescence des nerfs [210], encore connue de nos jours sous le terme de « dégénérescence Wallérienne ».

WEIGERT, Karl (1845-1904)

Pathologiste Allemand. Professeur d'Anatomie Pathologique à Francfort, il fut l'un des fondateurs de la Neuropathologie [1272].

WILLIS, Thomas (1621-1675)

Médecin et Anatomiste Anglais, il contribua grandement au développement de l'Anatomie. Il fut notamment un pionner dans le domaine de la Neuroanatomie, et un précurseur de la Neuropathologie. On lui doit ainsi la première description détaillée du cerveau et des nerfs périphériques, dans son ouvrage « *Cerebri Anatome* ». Il proposa également une méthode d'analyse spécifique à l'étude du cerveau et des nerfs.

RESUME

La maladie de Charcot-Marie-Tooth (CMT) est une pathologie neurologique affectant le système nerveux périphérique. Bien que décrite à la fin du XIXème siècle, la découverte d'une anomalie génétique n'a été identifiée chez ces patients que dans les années 1990 (duplication du gène *PMP22*). Depuis, de nombreux gènes ont été incriminés, et leur nombre ne cesse d'augmenter. Ainsi, cette multitude de gènes nous incite à rechercher des corrélations phénotype-génotype qui permettent d'orienter au mieux le diagnostic et la prise en charge de ces patients. Comme nous le montrons au travers de nos travaux, il est possible de s'appuyer sur des données cliniques, biologiques, électrophysiologiques (voire radiologiques) et histo-pathologiques (biopsie de nerf) pour orienter la recherche d'anomalies génétiques. Pour illustrer ceci, nous nous sommes appuyés sur l'exemple des mutations du gène *INF2*, gène récemment associé à la maladie de Charcot-Marie-Tooth. Dans ce cas précis, l'atteinte rénale, le profil électrophysiologique (forme « intermédiaire » de CMT) et surtout les données histo-pathologiques (la biopsie de nerf permettant de retrouver la présence d'expansions schwanniennes caractéristiques) sont évocatrices de la présence d'une anomalie portée par ce gène. D'autres exemples de corrélations génotype-phénotype sont apportés au travers d'observations.

SUMMARY

Charcot-Marie-Tooth disease (CMT) is a neurological disorder of the peripheral nervous system. Even if it was described in the end of the nineteenth century, the first genetic abnormality (*PMP22* duplication) was found only in the end of the twentieth century. Several other genes were found to be associated with this disease. This important number of potential genes leads us to find genotype-phenotype correlations in order to better and earlier diagnose these patients. As we can show it in our work, it is possible to use biological, electrophysiological (sometimes radiological) and pathological (nerve biopsy) in order to direct the genetic analysis towards the incriminated gene. To illustrate this, we have particularly study the *INF2* gene, a gene recently associated with CMT. In this example, clinical (CMT phenotype and renal failure), electrophysiological (intermediate form of CMT), and pathological (supernumerary extensions of Schwann cells cytoplasm) features call to mind mutations in the *INF2* gene. Other examples of genotype-phenotype correlations associated with various genes are reported in this manuscript.