



HAL
open science

Imagerie des couches corticales par résonance magnétique à 7 teslas

Yann Leprince

► **To cite this version:**

Yann Leprince. Imagerie des couches corticales par résonance magnétique à 7 teslas. Imagerie médicale. Université Paris Sud - Paris XI, 2015. Français. NNT : 2015PA112022 . tel-01130131

HAL Id: tel-01130131

<https://theses.hal.science/tel-01130131>

Submitted on 11 Mar 2015

HAL is a multi-disciplinary open access archive for the deposit and dissemination of scientific research documents, whether they are published or not. The documents may come from teaching and research institutions in France or abroad, or from public or private research centers.

L'archive ouverte pluridisciplinaire **HAL**, est destinée au dépôt et à la diffusion de documents scientifiques de niveau recherche, publiés ou non, émanant des établissements d'enseignement et de recherche français ou étrangers, des laboratoires publics ou privés.

UNIVERSITÉ PARIS XI – PARIS-SUD

ÉCOLE DOCTORALE 422 : Sciences et Technologies de l'Information,
des Télécommunications et des Systèmes

Laboratoire de neuro-imagerie assistée par ordinateur,
NeuroSpin, CEA Saclay

DISCIPLINE : Imagerie et physique médicales

THÈSE DE DOCTORAT

soutenue le 11 février 2015 par

Yann LEPRINCE

Imagerie des couches corticales
par résonance magnétique à 7 teslas



Cette thèse est librement partagée sous licence Creative Commons
Attribution – Partage dans les mêmes conditions 4.0 International.
creativecommons.org/licenses/by-sa/4.0/

Composition du jury :

Encadrant	Denis RIVIÈRE	Chercheur à NeuroSpin, CEA Saclay
Directeur de thèse	Cyril POUPON	Chercheur à NeuroSpin, CEA Saclay
Président du jury	Christophe DESTRIEUX	Professeur à l'Université de Tours
Rapporteurs	Isabelle BLOCH Olivier COULON	Professeur à Télécom ParisTech Directeur de recherche au CNRS, Marseille
Examineurs	Pierre-Louis BAZIN Denis DUCREUX	Chercheur au <i>Max-Planck Institut</i> , Leipzig Professeur à l'Université Paris-Sud

Imagerie des couches corticales par résonance magnétique à 7 teslas

Résumé

Cette thèse présente le développement d'une méthodologie qui permet d'analyser la structure en couches du cortex cérébral, en utilisant l'imagerie par résonance magnétique en champ intense (IRM à 7 teslas). Alors que l'architecture corticale est traditionnellement étudiée par imagerie microscopique de coupes de tissu *post-mortem*, l'utilisation d'une technique non invasive telle que l'IRM permet d'envisager d'étudier la lamination corticale *in vivo*, et ainsi de dépasser les atlas architecturaux classiques comme celui de Brodmann.

Deux approches ont été utilisées pour l'acquisition d'images à haute résolution. La première, développée pour l'imagerie *in vivo*, utilise une reconstruction super-résolue à partir de coupes épaisses acquises dans différentes géométries. La seconde, basée sur une séquence tridimensionnelle optimisée pour l'imagerie *post-mortem*, a permis l'acquisition d'images de pièces anatomiques.

La contribution principale de cette thèse réside dans le développement d'un couple de méthodes permettant d'extraire automatiquement, en chaque point du cortex, un profil caractérisant son architecture en couches. Pour permettre l'extraction robuste de ces profils, un modèle original de l'influence de la courbure corticale a été développé et implémenté.

Ces méthodes ont été testées et validées sur plusieurs pièces anatomiques. Ce travail permet d'envisager la caractérisation de l'architecture des aires corticales, voire leur délimitation automatique, en utilisant l'IRM en champ intense.

Mots-clés : imagerie, résonance magnétique, IRM, 7 teslas, 7 T, champ intense, haut champ, traitement d'image, cerveau, cortex, couches corticales, lamination, colonnes corticales, architecture corticale, architectonie

Laboratoire de préparation de la thèse :
Unati / LNAO
Bâtiment 145 NeuroSpin
91191 Gif-sur-Yvette CEDEX
France

Imaging cortical layers with magnetic resonance at 7 teslas

Abstract

This thesis presents the development of a methodology for the analysis of the layered structure of the cerebral cortex, using high-field magnetic resonance imaging (7-tesla MRI). While cortical layers are traditionally studied using microscopic imaging of post-mortem tissue slices, the use of a non-invasive technique such as MRI will enable in vivo studies, and thus allow new approaches beyond the use of classical architectural atlases such as Brodmann's.

Two imaging methodologies have been used to acquire high-resolution images. First, a method based on super-resolution reconstruction from thick slices acquired in different geometries was developed for in vivo imaging. Second, a three-dimensional imaging sequence optimized for post-mortem tissue allowed imaging excised brain specimen.

The main contribution of this thesis consists of a pair of methods that perform an automatic extraction of cortical profiles, which characterize the laminar architecture at any cortical location. In order to allow robust extraction of these profiles, an original model of the influence of cortical curvature was developed and implemented.

These methods were tested and validated on multiple brain specimen. This work allows envisaging an automatic microarchitectural characterization of cortical areas, and even architectural parcellation, using high-field MRI.

Keywords: *imaging, magnetic resonance, MRI, 7 tesla, 7 T, high field, image processing, brain, cortex, cortical layer, lamination, cortical column, cortical architecture, architectonics*

Remerciements

Cela va sans dire, ce n'est que grâce à celles et ceux qui m'ont encadré, aidé, entouré, et supporté pendant ces trois années, que j'ai pu mener à bien ce travail.

Je tiens à remercier avant tout mon encadrant Denis RIVIÈRE. Par sa disponibilité constante, par son expérience et la pertinence de ses conseils, il a largement contribué à structurer mon travail et m'a tiré de bien des impasses. Je remercie également mon directeur de thèse Cyril POURON, qui a permis à ce projet de voir le jour, et qui a accompagné mon travail sur l'acquisition des images.

Je remercie également ceux et celles qui, au travers de collaborations ou de simples discussions, ont contribué à la richesse scientifique de mon environnement de travail ; ainsi que tous mes collègues pour les agréables moments partagés.

Enfin, je ne remercierai jamais assez mes proches, car c'est dans leurs encouragements et dans leur soutien constant que j'ai puisé l'énergie nécessaire pour aller jusqu'au bout.

Table des matières

Table des figures	8
Liste des tableaux	9
Introduction	10
I IRM anatomique en champ intense	13
1 Imagerie par résonance magnétique	15
1.1 Résonance magnétique	15
1.2 Localisation du signal	17
1.3 Relaxation	19
1.4 Spécificités des champs intenses	20
2 Séquences pour l'IRM à haute résolution	25
2.1 Écho de gradient	25
2.2 Écho de spin rapide à angle variable	29
3 Approche super-résolue pour l'imagerie in vivo	33
3.1 La super-résolution, un problème inverse	34
3.2 Géométries d'acquisition	35
3.3 Résultats obtenus	36
3.4 Discussion	37
4 Imagerie post-mortem	41
4.1 Intérêt des acquisitions post-mortem	41
4.2 Difficultés liées aux acquisitions post-mortem	41
4.3 Étude longitudinale de la fixation par le formaldéhyde	44
II Lamination du cortex cérébral	51
5 Structure du cortex cérébral	53
5.1 Structure laminaire du cortex	54
5.2 Colonnes corticales	56
5.3 Atlas cytoarchitecturaux classiques	57
5.4 Approches actuelles de l'architecture corticale	60
6 Extraction de profils de lamination	63
6.1 Traverses rectilignes	64
6.2 Traverses curvilignes	64

6.3	Traverses volumiques	66
7	Modélisation des couches corticales	77
7.1	Modèle équidistant	77
7.2	Modèle des surfaces de niveau du laplacien	78
7.3	Modèle équivolumique	78
III	Mises en œuvre	87
8	Cerveau de furet post-mortem	89
8.1	Segmentation	89
8.2	Développement du découpage en régions	93
9	Cerveau humain post-mortem	97
9.1	Segmentation	99
9.2	Comparaison des métriques de profondeur	102
10	Image histologique d'un cerveau de macaque	107
10.1	Segmentation	108
10.2	Validation du modèle laplacien 3D	108
	Conclusion et perspectives	112
	Sigles et abréviations	114
	Publications	115
	Bibliographie	116

Table des figures

1.1	Alignement des spins en présence d'un champ magnétique . . .	15
1.2	Précession autour de z	16
1.3	Addition des moments magnétiques transversaux	16
1.4	Gradient de champ magnétique selon x	17
1.5	Variations de phase et perte de signal	22
1.6	Hétérogénéités à 3 T et 7 T	23
2.1	Écho de gradient : temps d'écho et de répétition	25
2.2	Optimisation du temps d'écho pour le contraste T_2^*	26
2.3	Écho de gradient 2D : espace réciproque	28
2.4	Écho de gradient 2D : diagramme de séquence	28
2.5	Écho de gradient 3D : diagramme de séquence	29
2.6	Écho de spin : temps d'écho et de répétition	30
2.7	Rephasage de l'aimantation transversale	30
2.8	Acquisition de plusieurs lignes dans l'espace réciproque	30
3.1	Géométries pour l'acquisition super-résolue	35
3.2	Déformations dues au gradient de codage fréquentiel	36
3.3	Reconstruction super-résolue <i>in vivo</i> pour une géométrie parallèle	38
3.4	Reconstruction super-résolue pour une géométrie en éventail . .	38
3.5	Reconstruction super-résolue pour une géométrie orthogonale .	39
4.1	Artéfact en bande resté inexplicé	43
4.2	Mesure quantitative de T_2 sur l'artéfact en bande	43
4.3	Régions d'intérêt vues en coupe axiale	46
4.4	Évolution des paramètres au cours de la fixation, puis du trem- page en solution saline.	48
5.1	Photographie d'une coupe coronale de cerveau humain	53
5.2	Isocortex et allocortex	54
5.3	Cytoarchitecture corticale	54
5.4	Cytoarchitecture et myéloarchitecture	55
5.5	Couches myéloarchitecturales remarquables	56
5.6	Micrographe annoté par BRODMANN	57
5.7	Atlas de Korbinian BRODMANN, 1909	58
5.8	Atlas de Constantin von ECONOMO, 1925	59
6.1	Validation du modèle laplacien 2D sur une coupe histologique .	65
6.2	Vue 3D de traverses corticales volumiques	67
6.3	Modèle laplacien : « température » T et direction des colonnes \vec{F}	68
6.4	Étiquetage des interfaces	69
6.5	Échange des étiquettes	70
6.6	Projection bilatérale sur un sillon	72
6.7	Projection et groupement	73
6.8	Fusion itérative des régions	74

7.1	Portions de cortex délimitées par des colonnes, coupe en coloration Nissl	79
7.2	Conservation du volume	80
7.3	Advection d'un tube élémentaire	81
7.4	Création d'un profil cortical, schéma de principe	84
8.1	Cartographie quantitative de T_2 chez le furet, en coupe axiale	90
8.2	Correction de biais	91
8.3	Simulation d'un contraste T_1	91
8.4	Segmentation d'un hémisphère	92
8.5	Vue 3D des interfaces corticales maillées	93
8.6	Répartition du volume des régions	94
8.7	Profil cortical en fonction des distances aux interfaces	94
8.8	Cartographie quantitative de T_2^* chez le furet	95
9.1	Cerveau humain <i>post-mortem</i> , image <i>SPACE</i>	98
9.2	Détection de contours	99
9.3	Résultat de segmentation	102
9.4	Vue 3D des interfaces corticales maillées	102
9.5	Région étudiée de la scissure calcarine	103
9.6	Couche corticale modélisée par différentes métriques de profondeur	103
9.7	Vue en coupe des traverses volumiques	104
9.8	Vue 3D des traverses volumiques	104
9.9	Profils corticaux pour différentes métriques de profondeur	105
10.1	Bloc photographique d'un cerveau de macaque	107
10.2	Résultat de segmentation	109
10.3	Vue 3D des interfaces corticales maillées	109
10.4	Comparaison des colonnes corticales du modèle laplacien avec l'histologie	110
10.5	Superposition du modèle laplacien sur l'histologie	111

Liste des tableaux

1.1	Temps de relaxation des tissus à 7 T	19
1.2	Champs magnétiques statiques utilisés en IRM	20
3.1	Acquisitions super-résolues réalisées	37

Introduction

Dans un contexte où l'imagerie cérébrale est dominée par la résonance magnétique (IRM), les progrès de cette modalité sont un moteur essentiel pour améliorer notre connaissance du cerveau humain. Au cœur de cette course à l'image se trouve l'augmentation constante des champs magnétiques, qui permet d'accéder à des structures de plus en plus fines, et à des contrastes de plus en plus riches. Le centre de neuro-imagerie en champ intense NeuroSpin, où cette thèse a été préparée, se positionne à la pointe de cette recherche, en se dotant des aimants les plus puissants au monde : 7 T et bientôt 11,7 T en clinique, là où les hôpitaux disposent d'aimants de 3 T au maximum.

Parmi les structures cérébrales qui sont rendues visibles par les champs intenses, se trouvent les couches corticales. Ces couches superposées, qui composent le cortex cérébral, se différencient par le type de cellules et de connexions nerveuses qui les composent. Des différences en terme d'épaisseur, de composition, ou de nombre de couches, existent entre les régions du cortex. Le cortex est ainsi découpé en régions architecturales qui présentent une structure en couches homogène, les frontières entre régions étant définies par un changement de la structure en couches.

La perspective d'observer les couches corticales *in vivo*, de manière non invasive, est particulièrement intéressante dans la mesure où la seule méthode disponible jusqu'à aujourd'hui était l'histologie, c'est-à-dire l'étude, à l'aide d'un microscope, d'un tissu préalablement extrait, fixé, et découpé. Les aires architecturales ont donc été définies à partir de l'étude de quelques pièces anatomiques *post-mortem*, et consignées dans des atlas qui décrivent la cartographie d'un cerveau moyen. Ces atlas sont utilisés par les études d'imagerie fonctionnelle, auxquelles ils servent de référence pour localiser les activations cérébrales des sujet étudiés. Leur utilisation introduit donc une incertitude, étant donné qu'ils ne représentent pas l'organisation particulière du cerveau de chaque sujet, mais seulement celle d'un cerveau moyen. L'imagerie non invasive des couches corticales permettrait d'accéder à la carte des aires architecturales de chaque individu, et ainsi de mieux appréhender le lien entre la structure et la fonction de ces aires.

L'imagerie *in vivo* des couches corticales pourra également donner lieu à des applications médicales, notamment en permettant la détection d'anomalies de la structure du cortex, liées à certaines maladies.

Le projet de cette thèse a consisté à mettre au point une méthodologie permettant l'imagerie des couches corticales au moyen de l'imager clinique à 7 T installé à NeuroSpin, et l'analyse de ces images pour permettre la caractérisation des régions architecturales.

Les travaux présentés dans la partie I, visent à acquérir des images représentant les couches corticales avec la meilleure qualité possible. Les essais réalisés en vue de l'imagerie *in vivo* sont présentés au chapitre 3, mais seules les acquisitions *post-mortem* ont à ce jour atteint une qualité suffisante. Une contribution de ce travail est la réalisation d'une étude, décrite au chapitre 4, qui améliore la connaissance de la cinétique de la fixation des pièces anatomiques, en vue d'optimiser les protocoles d'imagerie *post-mortem*.

Les travaux visant à l'analyse des images sont présentés dans la partie II. Deux contributions méthodologiques sont mises en avant : un modèle cohérent de la microstructure corticale, basé sur des fondements physiologiques, présenté au chapitre 7 ; et une méthode permettant la construction de traverses corticales, présentée au chapitre 6. Ces méthodes, utilisées conjointement, permettent d'extraire des profils corticaux, qui caractérisent localement la structure en couches du cortex. Ces profils pourront servir de base à des analyses de plus haut niveau, qui permettront par exemple de localiser des frontières entre les aires architecturales, d'y détecter des anomalies, de les mettre en correspondance avec les aires qui figurent dans les atlas architecturaux classiques, jusqu'à réaliser automatiquement la cartographie d'un cerveau entier en aires architecturales, de manière non invasive.

Si quelques-unes des difficultés méthodologiques liées à l'imagerie des couches corticales par résonance magnétique ont pu être résolues au travers de ces contributions, d'importantes difficultés subsistent quant à l'acquisition d'images de qualité suffisante et à leur segmentation. Ces étapes étant préliminaires à l'extraction de profils corticaux, les méthodes présentées n'ont pu connaître qu'une mise en application limitée, qui est présentée dans la partie III. D'autres développements seront donc nécessaires pour pouvoir mener à bien la caractérisation architecturale de régions cérébrales.

Première partie

**IRM anatomique
en champ intense**

Chapitre 1

Imagerie par résonance magnétique

L'imagerie par résonance magnétique (IRM) utilise le spin nucléaire des atomes d'hydrogène contenus dans le corps humain pour en former des images. Cette technique, non invasive et n'utilisant pas de rayonnements ionisants, s'est imposée comme la modalité de prédilection pour l'étude de l'anatomie cérébrale, en pratique clinique comme en recherche.

1.1 Résonance magnétique

L'élément de base d'une expérience de résonance magnétique est un champ magnétique statique, constant et homogène sur l'objet étudié. Ce champ, noté \vec{B}_0 , sert par convention de référence au système de coordonnées utilisé, ainsi $\vec{B}_0 = B_0 \vec{u}_z$. Ce champ engendre une aimantation de l'échantillon étudié, en alignant partiellement suivant z le spin des noyaux des atomes d'hydrogène contenus dans les tissus (figure 1.1). En effet, chaque noyau, qui possède un spin $\frac{1}{2}$ car il est constitué d'un unique proton, possède une configuration alignée avec z , dite parallèle, et une configuration alignée avec $-z$, dite antiparallèle. Le champ \vec{B}_0 engendre la séparation des niveaux d'énergie de ces deux configurations, de sorte que l'équilibre thermique aboutisse à un excès de configurations parallèles. Chaque proton se comportant comme un dipôle magnétique élémentaire, cet excès crée une aimantation nette $\vec{M} = M \vec{u}_z$ en chaque point du tissu.

La résonance magnétique est rendue possible par la précession des spins autour du champ statique \vec{B}_0 , à la fréquence de Larmor $f_0 = \frac{\omega_0}{2\pi}$ donnée par l'équation suivante, où γ est le rapport gyromagnétique du proton (voir figure 1.2).

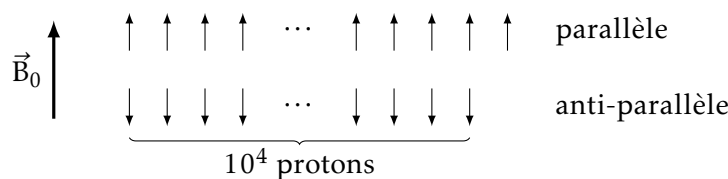
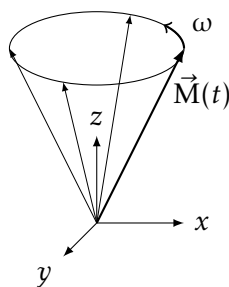
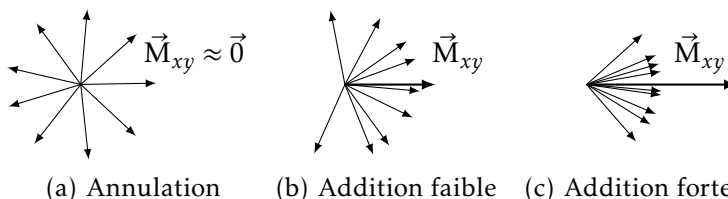


FIGURE 1.1
Alignement
des spins
en présence
d'un champ
magnétique

FIGURE 1.2
 Précession
 autour de z

 FIGURE 1.3
 Addition des
 moments
 magnétiques
 transversaux


$$\omega = \gamma B_0 \quad (1.1)$$

$$\frac{\gamma}{2\pi} \approx 42,58 \text{ MHz/T} \quad (1.2)$$

À l'état d'équilibre, la précession est inexistante car l'aimantation M est alignée avec l'axe de précession z . En effet, la précession de chaque spin se fait avec une phase qui lui est propre. La distribution des phases étant incohérente, c'est-à-dire statistiquement uniforme, les composantes de chaque dipôle élémentaire situées dans le plan transversal xy s'additionnent vectoriellement en s'annulant (figure 1.3(a)). Si la distribution de phase est cohérente, la composante transversale M_{xy} de l'aimantation n'est pas nulle, et est elle aussi en précession à la fréquence de Larmor (voir figure 1.2).

L'expérience de résonance magnétique consiste à faire entrer en résonance les spins du tissu, basculant ainsi l'aimantation dans le plan transversal, et à enregistrer ensuite la relaxation qui conduit au retour à l'équilibre. La description quantique du système de spins peut ici être abandonnée, à la faveur d'un formalisme classique portant sur l'aimantation \vec{M} . En effet, la densité de spins dans les tissus étant de l'ordre de $10^{20}/\text{mm}^3$, il est possible de définir un volume élémentaire de tissu (parfois appelé isochromat [1]) qui soit à la fois suffisamment grand pour rendre possible une description classique des phénomènes collectifs quantiques, et suffisamment petit pour être considéré comme infinitésimal à l'échelle macroscopique.

L'imageur peut manipuler l'aimantation de l'échantillon à l'aide d'une onde radiofréquence (RF) à la fréquence de Larmor (table 1.2). Émise par le système via une antenne dédiée, une telle onde permet de basculer l'aimantation \vec{M} pour l'écartier de son état d'équilibre. En effet, l'onde RF est composée notamment d'un champ magnétique tournant \vec{B}_1 , qui reste fixe dans le repère tournant avec \vec{M} à la fréquence de précession de Larmor. L'aimantation de chaque isochromat subit ainsi un couple $\vec{\Gamma} = \vec{M} \wedge \vec{B}_1$ qui tend à la faire basculer. En imagerie, cette onde RF est généralement appliquée sous la forme d'une

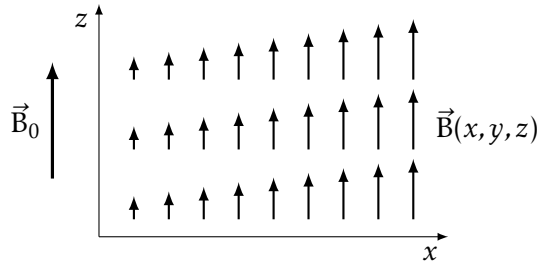


FIGURE 1.4
Gradient
de champ
magnétique
selon x

impulsion, de durée et d'énergie contrôlées pour basculer l'aimantation \vec{M} d'un angle θ prédéterminé. Deux impulsions remarquables sont l'impulsion d'excitation à $\theta = 90^\circ$, qui bascule au repos l'aimantation dans le plan transversal xy , et l'impulsion d'inversion à $\theta = 180^\circ$ qui transforme \vec{M} en $-\vec{M}$.

L'enregistrement de la relaxation passe lui aussi par une onde RF, qui est cette fois générée par l'échantillon lui-même, et appelé *signal* de résonance magnétique. En effet, la composante transversale de l'aimantation M_{xy} crée un champ dipolaire tournant, et génère ainsi une onde électromagnétique à la fréquence de Larmor. Cette onde est captée par une antenne, qui peut être la même que celle utilisée pour l'émission RF, et son amplitude et sa phase sont numérisées et enregistrées par le système. L'amplitude est proportionnelle à l'aimantation transversale M_{xy} , et la phase est proportionnelle à la fréquence de précession f_0 , donc à l'intensité du champ statique B_0 .

1.2 Localisation du signal

L'expérience de résonance magnétique décrite jusqu'à présent considère l'échantillon dans sa globalité, en effet le signal enregistré provient de l'ensemble de l'objet, sans possibilité de localiser sa provenance. Pour permettre de former une image de l'objet étudié, il est nécessaire de marquer différemment les signaux provenant de différents points de l'objet.

L'outil utilisé pour localiser le signal est un gradient de champ magnétique. Un imageur possède plusieurs bobinages qui sont capables de moduler l'intensité du champ B_0 , linéairement en fonction de la position spatiale (voir figure 1.4). Ces bobinages sont habituellement au nombre de trois, pour permettre par combinaison linéaire de créer un gradient selon un axe quelconque. Le champ magnétique local $\vec{B}(x, y, z)$ reste aligné selon z mais son intensité varie linéairement selon la position sur l'axe du gradient. Par exemple, en présence d'un gradient G_x suivant x , le champ local est donné par (1.3). Ainsi, la fréquence de précession varie spatialement selon (1.4).

$$\vec{B}(x, y, z) = (B_0 + G_x x) \vec{u}_z \quad (1.3)$$

$$f(x, y, z) = f_0 + \frac{\gamma}{2\pi} G_x x \quad (1.4)$$

Les gradients peuvent être utilisés de multiples façons pour localiser le signal : pour la sélection de coupe, le codage fréquentiel, et le codage de phase.

Sélection de coupe

Un gradient peut être appliqué pendant l'excitation, accompagné d'une impulsion RF dont le contenu spectral est localisé sur une bande de fréquences déterminée. Ainsi, seuls les spins contenus dans cette bande de fréquence entreront en résonance et seront affectés par l'impulsion. Cela se traduit par l'excitation d'un plan de coupe orthogonal à la direction du gradient, dont le profil de coupe est identique au spectre fréquentiel de l'impulsion. Aucune aimantation transversale n'est induite en dehors de la coupe excitée, donc seule cette coupe générera un signal lors de la relaxation.

Ce type d'excitation est principalement utilisé par les séquences d'imagerie 2D, qui forment ainsi l'image d'une seule coupe de tissu.

Codage fréquentiel

Un gradient peut également être appliqué durant l'enregistrement du signal. Le signal reçu sera alors la somme de signaux émis par chaque élément de volume de l'échantillon, chacun possédant une fréquence dépendant de sa position le long du gradient. Les contributions de chaque section de l'objet le long de l'axe du gradient peuvent alors être séparées par transformation de Fourier.

Autrement dit, le long de l'axe du gradient, noté x , il existe une équivalence entre le temps t au cours de l'enregistrement du signal, et la fréquence spatiale k_x . Dans l'espace réciproque (k -space) chaque fréquence spatiale correspond à une position le long de l'axe k_x . Ainsi, lorsqu'un gradient est appliqué, chaque mesure correspond à un point de l'espace réciproque, ce point se déplaçant à une vitesse proportionnelle à G_x tant que le gradient est appliqué. Ce formalisme d'espace réciproque est très utilisé pour décrire la façon dont chaque séquence d'imagerie échantillonne l'ensemble des fréquences spatiales nécessaires à la reconstruction d'une image.

La résolution et le champ de vue selon l'axe de codage fréquentiel dépendent de l'échantillonnage de l'espace réciproque : la largeur du champ de vue est proportionnelle à la densité de l'échantillonnage, la résolution est proportionnelle à la fréquence maximale k_x échantillonnée.

Codage de phase

Le codage de phase consiste à appliquer un gradient entre l'excitation et l'enregistrement du signal. Ce gradient, appliqué selon un axe y , provoque un déplacement dans l'espace réciproque, proportionnel à $G_y \Delta t$, produit de son intensité et de son temps d'application.

En répétant le processus, l'espace réciproque peut être échantillonné de manière régulière, et la transformation de Fourier permet de reconstituer la distribution du signal dans le domaine spatial.

	Cortex	Substance blanche	LCS	
T_1 (ms)	2132 ± 103	1220 ± 36	4425 ± 137	[2]
T_2 (ms)	$41,8 \pm 1,7$	$35,8 \pm 1,8$	$125,1 \pm 9,2$	[3]
T_2^* (ms)	$33,2 \pm 1,3$	$26,8 \pm 1,2$		[5]

 TABLE 1.1
 Temps de relaxation des tissus à 7 T

Comme pour le codage fréquentiel, le champ de vue et la résolution suivant l'axe y dépendent du nombre de pas de codage de phase et de la densité de l'échantillonnage selon k_y .

1.3 Relaxation

Comme introduit précédemment, une fois l'aimantation soumise à une excitation par une onde RF, elle retourne à l'équilibre selon un processus de relaxation. Cette relaxation est régie par plusieurs constantes de temps décrites ci-après : T_1 , T_2 , et T_2^* . Ces temps de relaxation varient selon les tissus, et dépendent de l'intensité du champ statique. Ils sont indiqués dans la table 1.1 pour $B_0 = 7$ T.

De manière équivalente, la relaxation est parfois décrite en terme de taux de relaxation R_1 , R_2 , ou R_2^* , définis comme l'inverse des temps correspondants (1.5).

$$R_1 = \frac{1}{T_1} \quad R_2 = \frac{1}{T_2} \quad R_2^* = \frac{1}{T_2^*} \quad (1.5)$$

Relaxation longitudinale, T_1

La composante longitudinale M_z a une valeur au repos M_0 déterminée par l'équilibre thermique introduit § 1.1. Lors de l'excitation, l'aimantation est écartée de l'axe z , la composante M_z est donc diminuée, voire négative pour une excitation supérieure à 90° . Un échange d'énergie entre le système de spins et son environnement provoque le retour à l'équilibre avec une constante de temps T_1 , d'où l'appellation de relaxation spin-réseau. Ainsi, l'aimantation longitudinale suit une relaxation exponentielle selon (1.6) après avoir été excitée à $t = 0$.

$$M_z(t) = M_0 - (M_0 - M_z(t=0))e^{-t/T_1} \quad (1.6)$$

À 7 T dans le système nerveux central, les valeurs de T_1 sont de l'ordre de 1 à 2 secondes.

Relaxation transversale, T_2

L'aimantation transversale M_{xy} est nulle à l'équilibre. Suivant l'excitation, elle revient à cette valeur d'équilibre par échange d'énergie entre spins voisins, d'où le nom de relaxation spin-spin. La constante de temps de ce processus exponentiel se note T_2 , et est typiquement inférieure d'un ou deux ordres de grandeur à T_1 .

$$M_{xy}(t) = M_{xy}(t=0)e^{-t/T_2} \quad (1.7)$$

TABLE 1.2
Champs
magnétiques
statiques
utilisés en IRM

Champ B_0	Fréquence de Larmor f_0	Longueur d'onde
1,5 T	64 MHz	4,7 m
3 T	128 MHz	2,3 m
4,7 T	200 MHz	1,5 m
7 T	300 MHz	1,0 m
9,4 T	400 MHz	0,75 m
11,7 T	500 MHz	0,60 m
14,1 T	600 MHz	0,50 m
17 T	725 MHz	0,41 m

Effet des hétérogénéités, T_2^*

Dans un échantillon réel, la décroissance de l'aimantation transversale est souvent plus rapide que la relaxation spin-spin. Ceci est dû au déphasage des moments magnétiques, induit par les hétérogénéités du champ statique B_0 qui introduisent une variation spatiale de la fréquence de Larmor. La relaxation résultante est alors approximée par une loi exponentielle de constante de temps T_2^* .

$$M_{xy}(t) = M_{xy}(t=0) e^{-t/T_2^*} \quad (1.8)$$

Pour annuler l'effet des hétérogénéités de champ et accéder à T_2 , il faut utiliser une technique appelée écho de spin, introduite au § 2.2.

Les causes des hétérogénéités de champ sont multiples, mais on peut en distinguer deux types. Les hétérogénéités microscopiques, dues notamment à des variations locales de susceptibilité magnétique, sont utiles à la caractérisation des tissus car elles en traduisent une caractéristique intrinsèque. En revanche, les hétérogénéités macroscopiques peuvent être dues au champ induit à distance par l'aimantation de n'importe quelle partie de l'objet étudié, dépendant ainsi de la géométrie macroscopique de l'échantillon. Ces hétérogénéités macroscopiques ne sont pas utiles à la caractérisation des tissus, et sont à l'origine d'artéfacts pouvant aller jusqu'à la disparition du signal par déphasage intra-voxel (voir figures 2.7(a) et (b)).

1.4 Spécificités des champs intenses

L'IRM couramment pratiquée en médecine clinique utilise un champ de 1,5 T ou 3 T. Des imageurs en champ plus intense sont actuellement au stade de prototypes, avec plusieurs imageurs 7 T déjà installés en Europe. Quelques projets vont au-delà, le plus ambitieux étant le projet d'installation à NeuroSpin d'un imageur clinique à 11,7 T.

Pour l'imagerie du petit animal il est plus facile d'obtenir un champ intense car le volume d'intérêt est plus petit. Les imageurs à 7 T sont donc courants, NeuroSpin disposant également d'imageurs à 11,7 T et 17 T.

Ce travail a été mené sur l'imageur 7 T clinique installé à NeuroSpin. En effet pour obtenir la résolution et le contraste nécessaires à

l'imagerie des couches corticales, il est avantageux de travailler avec un champ intense.

Rapport signal à bruit

Le premier moteur de la course vers des champs magnétiques toujours plus intenses est le rapport signal à bruit : il croît linéairement avec l'intensité du champ magnétique [6].

En effet, le signal S généré par une aimantation M tournant à une fréquence f est proportionnel à fM . La fréquence de Larmor est proportionnelle à B_0 (1.1), et l'aimantation au repos M_0 est elle aussi proportionnelle à B_0 , d'où $S \propto B_0^2$. La modélisation du bruit est plus complexe, mais peut s'approximer par $B \propto B_0$ [6].

$$\frac{S}{B} \propto \frac{B_0^2}{B_0} \propto B_0 \quad (1.9)$$

Le rapport signal à bruit intrinsèque augmentant avec le champ, un champ intense permet de diminuer la taille du voxel tout en conservant un rapport signal à bruit exploitable. Les champs intenses permettent donc d'atteindre une résolution spatiale plus fine.

Contraste de susceptibilité

La susceptibilité magnétique, notée χ , est une propriété intrinsèque d'un matériau, qui détermine son aimantation en réponse à une excitation magnétique donnée (1.10), où $\mu_0 = 4\pi \cdot 10^{-7} \text{ T m/A}$ est une constante physique représentant la perméabilité magnétique du vide [7].

$$M = \frac{B}{\mu_0} \frac{\chi}{1 + \chi} \approx \frac{\chi}{\mu_0} B \quad \text{pour } |\chi| \ll 1 \quad (1.10)$$

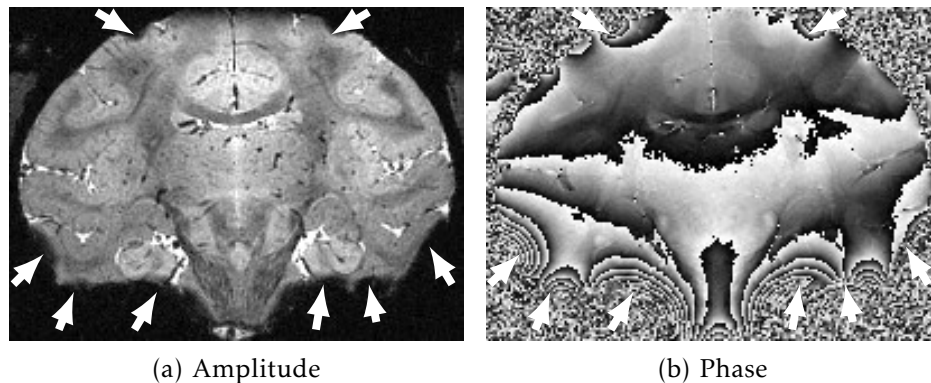
La susceptibilité magnétique de la plupart des tissus biologiques est faible (inférieure à 10^{-4}), ce qui justifie l'approximation précédente (1.10). De plus, elle varie selon la composition des tissus. Par exemple, le calcium stocké sous forme de phosphates $\text{Ca}_3(\text{PO})_4$ est diamagnétique, et présente une susceptibilité négative ($\chi < 0$). À l'inverse, les composés contenant du fer, notamment la désoxyhémoglobine et la ferritine, sont paramagnétiques ($\chi > 0$).

La distribution spatiale de susceptibilité dans le tissu se traduit donc en une distribution d'aimantation. Or, cette aimantation est elle-même à l'origine d'un champ magnétique : chaque volume infinitésimal de tissu possède un moment magnétique \vec{m} , qui génère en chaque point \vec{r} de l'espace un champ magnétique $\vec{B}_m(\vec{r})$ de la forme (1.11).

$$\vec{B}_m(\vec{r}) = \frac{\mu_0}{4\pi} \nabla \wedge \left(\vec{m} \wedge \frac{\vec{r}}{\|\vec{r}\|^3} \right) \quad (1.11)$$

Ce champ décroît comme le cube de la distance $\|\vec{r}\|$ au dipôle, ses effets se ressentent donc essentiellement au voisinage immédiat du moment qui le génère. En conséquence, les fluctuations de susceptibilité génèrent des fluctuations de champ localisées, qui génèrent en

FIGURE 1.5
Variations
de phase et
perte de signal



Coupe coronale d'un cerveau de babouin anesthésié, acquisition du 5 août 2011 par Béchir JARRAYA. Écho de gradient 3D, $T_E = 32,33$ ms, $T_R = 70$ ms, résolution 0,3 mm isotrope. Les flèches désignent de pertes de signal dues au déphasage intra-voxel.

s'ajoutant au champ nominal B_0 une distribution de champs effectifs B_{eff} à l'intérieur même de chaque voxel. Ceci entraîne une perte de cohérence intra-voxel lors de la précession libre, et contribue donc à raccourcir le temps de relaxation T_2^* . Il a été mesuré que le taux de relaxation correspondant R_2^* augmente linéairement avec B_0 [8].

Cependant, le champ généré par l'aimantation de l'échantillon (1.11) n'est pas purement local, mais contribue également à distance à la modification du champ statique. En fait, la distribution de B_{eff} est le résultat de la convolution de la distribution de susceptibilité $\chi(\vec{r})$, avec le champ produit par un moment magnétique (1.11). Or, le champ B_0 peut être mesuré en exploitant la phase d'une image obtenue par écho de gradient (voir § 2.1). Cette propriété est exploitée par des méthodes de quantification de la susceptibilité [9–11] pour remonter à la distribution spatiale de susceptibilité dans l'échantillon.

Les effets de susceptibilité (phase B_{eff} et R_2^*) produisent à 7 T et au-delà un contraste suffisant pour distinguer les couches corticales, que ce soit sur les images brutes de phase [12, 13] ou les images quantitatives de susceptibilité [10].

Hétérogénéité du champ statique

Les effets à distance de l'aimantation sont aussi à l'origine d'artefacts, qui sont d'autant plus visibles que le champ B_0 est intense. La présence d'interfaces entre des milieux de susceptibilité très différente génère une perturbation du champ B_{eff} qui peut aller jusqu'à détruire le signal sur de grandes régions par déphasage intra-voxel. Ce phénomène est le plus gênant en présence d'une interface air-tissu. Il intervient *in vivo*, au voisinage des sinus aériens (cavités des os du crâne remplies d'air), détruisant le signal dans les lobes temporaux; ou *post-mortem*, en présence de bulles d'air coincées dans l'échantillon.

De plus, si les pertes de signal n'interviennent que lorsque la variation de phase atteint 2π par voxel, les variations plus faibles perturbent malgré tout les images de phase, les affectant d'un biais qui dépasse de beaucoup l'amplitude du signal utile (voir figure 1.5(b)).

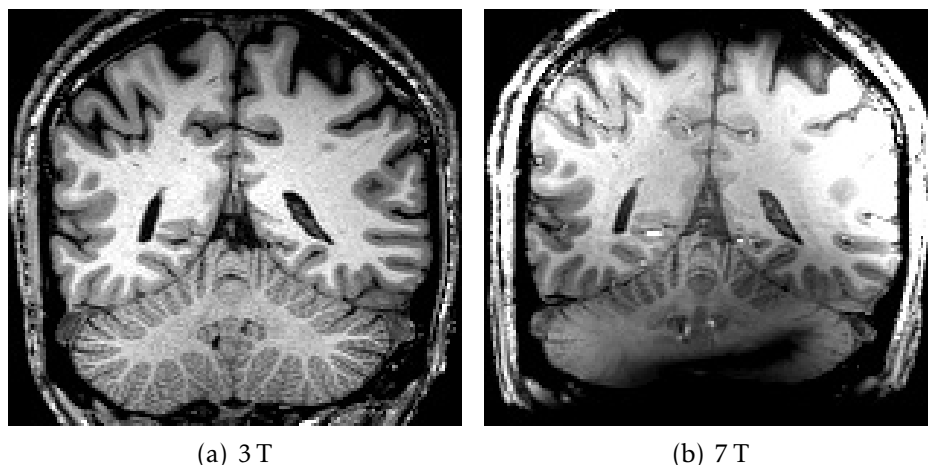


FIGURE 1.6
Hétérogénéités à
3 T et 7 T

Coupe coronale d'un même volontaire humain, séquence *MPRAGE* pondérée en T_1 . À 3 T : $T_1 = 900$ ms, $T_R = 2300$ ms, $T_E = 4,18$ ms, $\theta = 9^\circ$, résolution 1 mm isotrope. À 7 T : $T_1 = 1100$ ms, $T_R = 2600$ ms, $T_E = 4,19$ ms, $\theta = 9^\circ$, résolution 1 mm isotrope.

Hétérogénéité radiofréquence

Un autre handicap des champs intenses est le défaut d'homogénéité de l'excitation RF. En effet, la fréquence de Larmor augmentant avec le champ (1.1), la longueur d'onde associée $\lambda = \frac{c}{f}$ diminue (voir table 1.2). Tant que la longueur d'onde est grande devant la dimension du sujet étudié, l'excitation reste homogène sur l'ensemble du volume d'intérêt. En revanche, lorsque la longueur d'onde diminue, des interférences se manifestent de manière différenciée selon la position : elles peuvent être constructives en un endroit, et destructives ailleurs. Il devient ainsi difficile d'obtenir une excitation homogène sur l'ensemble du volume d'intérêt. Cela signifie que l'intensité du champ d'excitation B_1 varie spatialement, et donc, que l'angle de basculement θ varie lui aussi.

Il existe deux approches qui visent à rétablir l'homogénéité des images acquises en champ intense. Des séquences spéciales, par exemple les séquences *AFI* (*arbitrary flip angle (AFI)*), permettent de mesurer l'angle de basculement θ qui est réellement appliqué en chaque point, ce qui permet dans certains cas de corriger l'image obtenue pour en retirer le biais. L'autre approche, connue sous le nom de transmission parallèle, consiste à utiliser conjointement plusieurs antennes pour émettre l'onde RF, de manière à contrôler la formation d'interférences pour homogénéiser l'excitation.

Cette hétérogénéité RF, ainsi que les hétérogénéités de B_0 , empêchent d'utiliser directement à 7 T les protocoles utilisées habituellement à 3 T, car elles causent d'importantes variations d'intensité et de contraste qui ne sont pas prises en compte par les méthodes de traitement d'image (voir figure 1.6).

Chapitre 2

Séquences pour l'IRM à haute résolution

Ce chapitre présente les séquences qui ont été utilisées pour l'IRM à haute résolution des couches corticales. Les séquences d'écho de gradient (§ 2.1) ont été choisies pour leur sensibilité aux effets de susceptibilité. Des données provenant d'une séquence d'écho de spin à angle variable (§ 2.2), qui permettent l'imagerie à haute résolution tout en étant moins sensibles aux artefacts de susceptibilité, ont également été utilisées.

2.1 Écho de gradient

Les séquences d'écho de gradient sont les plus simples des séquences d'IRM. Elles sont disponibles sur tous les imageurs, sous le nom *GRE* (*gradient recalled echo*), *FE* (*field echo*), ou *GE* (*gradient echo*). Elles consistent en la répétition du schéma présenté en figure 2.1. Chaque itération comporte les phases suivantes :

1. émission d'une impulsion RF d'excitation, basculant l'aimantation d'un angle θ donné ;
2. enregistrement du signal émis par l'échantillon après une durée T_E , appelée temps d'écho ;
3. répétition de l'excitation 1 avec une période T_R , appelée temps de répétition.

Signal de précession libre et contraste

Le signal échantillonné est ainsi simplement le signal de précession libre (*free induction decay*, *FID*) suivant une excitation d'angle θ . Le signal généré par un voxel dépend ainsi de l'aimantation longitudinale M_{exc} existant au moment de l'excitation :

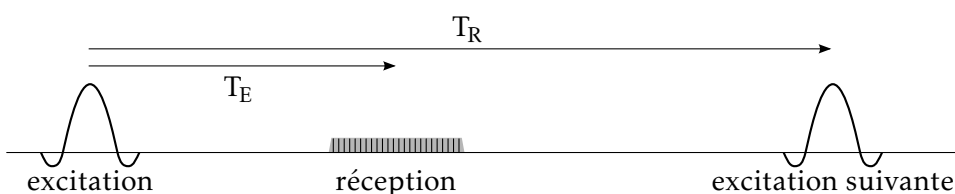
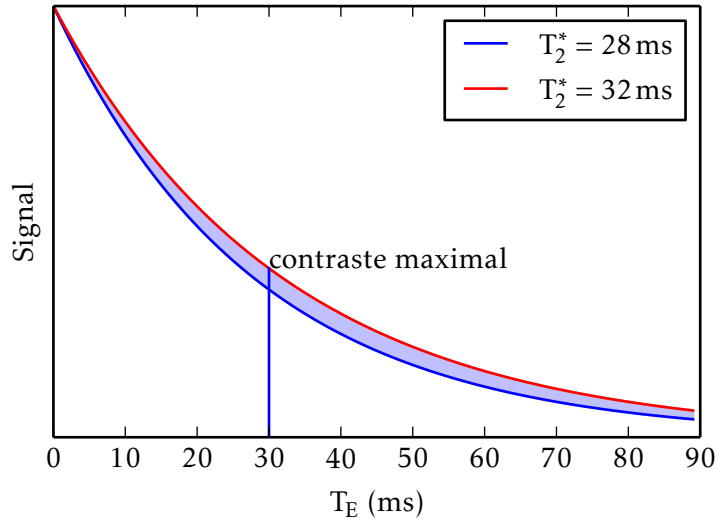


FIGURE 2.1
Écho de gradient : temps d'écho et de répétition

FIGURE 2.2
Optimisation
du temps
d'écho pour le
contraste T_2^*



$$S \propto M_{xy}(t = T_E) = M_{\text{exc}} \sin \theta e^{-T_E/T_2^*} . \quad (2.1)$$

L'aimantation M_{exc} est égale à l'aimantation au repos M_0 si la relaxation longitudinale est complète à chaque répétition, autrement dit si $T_R \gg T_1$. Lorsque ce n'est pas le cas, un équilibre s'établit selon (2.2) [1].

$$M_{\text{exc}} = M_0 \frac{1 - e^{-T_R/T_1}}{1 - \cos \theta e^{-T_R/T_1}} \quad (2.2)$$

Tout ceci suppose que l'aimantation \vec{M}_{exc} soit purement longitudinale. C'est le cas si la relaxation transversale est achevée lors de l'excitation, autrement dit lorsque $T_E \gg T_2$. Lorsque cette condition n'est pas vérifiée, il est néanmoins possible d'annuler la contribution de l'aimantation transversale au prix d'une complexification de la séquence utilisant des gradients de dispersion (*spoiler gradients*) et une variation de la phase des impulsions d'excitation (*RF spoiling*), non détaillés ici. La séquence obtenue prend le nom *FLASH* (*fast low-angle shot*), *FFE* (*fast field echo*), ou *SPGR* (*spoiled gradient echo*), selon les constructeurs.

En résumé, le signal produit par une séquence d'écho de gradient peut se mettre sous la forme (2.3).

$$S \propto M_0 \sin \theta \frac{1 - e^{-T_R/T_1}}{1 - \cos \theta e^{-T_R/T_1}} e^{-T_E/T_2^*} \quad (2.3)$$

En choisissant T_E de l'ordre de T_2^* , soit $T_E \approx 30$ ms dans le cortex à 7 T (voir table 1.1 page 19), la sensibilité aux variations de T_2^* est maximale (voir figure 2.2). Pour le montrer, maximisons $\left| \frac{\partial S}{\partial T_2^*} \right|$ en

fonction de T_E :

$$\begin{aligned} \frac{\partial S}{\partial T_2^*} &\propto T_E e^{-T_E/T_2^*} \\ \frac{\partial}{\partial T_E} \frac{\partial S}{\partial T_2^*} &\propto e^{-T_E/T_2^*} + T_E \left(\frac{-1}{T_2^*} e^{-T_E/T_2^*} \right) \\ &= 0 \quad \Longleftrightarrow \quad T_E = T_2^* . \end{aligned} \quad (2.4)$$

Formation d'un écho

L'expérience décrite jusqu'ici ne fait pas intervenir les gradients, et ne permet donc pas de former une image. En effet, la méthode de localisation du signal introduite au § 1.2 (page 17) passe par l'échantillonnage de l'espace réciproque, qui permet ensuite de retourner dans l'espace image par transformation de Fourier discrète. La séquence d'écho de gradient utilise les trois techniques de codage précédemment décrites : le codage fréquentiel, le codage de phase, et éventuellement la sélection de coupe.

Spécifiquement, pour obtenir selon l'axe x une résolution Δx sur un champ de vue large de N points, il faut échantillonner l'espace réciproque en N points allant de $-k_{\max} = -1/\Delta x$ à $k_{\max} = 1/\Delta x$. La trajectoire de balayage de l'espace réciproque doit donc inclure toutes les fréquences comprises entre ces bornes. Or, juste après l'excitation RF et en l'absence de gradients, c'est la somme des signaux provenant de l'ensemble de l'échantillon qui est mesurée, autrement dit la fréquence spatiale $k = 0$. Pour balayer les fréquences nécessaires en utilisant le codage fréquentiel, la formation d'un écho de gradient procède en deux temps (voir figure 2.3 selon k_x) :

1. un gradient est appliqué de manière à amener le système à la fréquence spatiale $-k_{\max}$ de l'espace réciproque ;
2. puis, un gradient constant est maintenu durant l'enregistrement de la résonance, jusqu'à atteindre la fréquence k_{\max} .

Pendant l'application du gradient de codage fréquentiel, le système passe donc par toutes les fréquences spatiales de $-k_{\max}$ à k_{\max} . Le centre de l'espace réciproque $k = 0$ est échantillonné à mi-parcours, par convention on appelle temps d'écho (T_E) le temps écoulé entre l'excitation et l'échantillonnage de la fréquence spatiale $k = 0$. En effet, les objets naturels possèdent tous une distribution de fréquences spatiales très piquée en zéro. L'énergie du signal mesuré est donc essentiellement concentrée autour de $k = 0$, d'où le terme « écho ».

On fait généralement l'approximation que le temps d'échantillonnage est petit devant T_E , ainsi l'image obtenue est supposée représenter l'état de l'aimantation après une précession libre de durée T_E .

Il est à noter que le signal est enregistré tant en amplitude qu'en phase. La transformation de Fourier procède donc dans le domaine complexe, et l'image obtenue dans le domaine spatial est également à valeurs complexes. L'amplitude de chaque voxel correspond au signal décrit par (2.3), alors que la phase représente l'avance ou le retard de

FIGURE 2.3
Écho de
gradient
2D : espace
réciproque

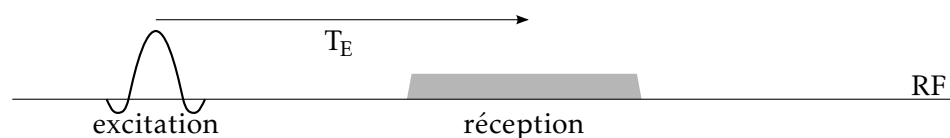
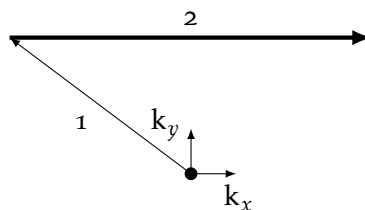
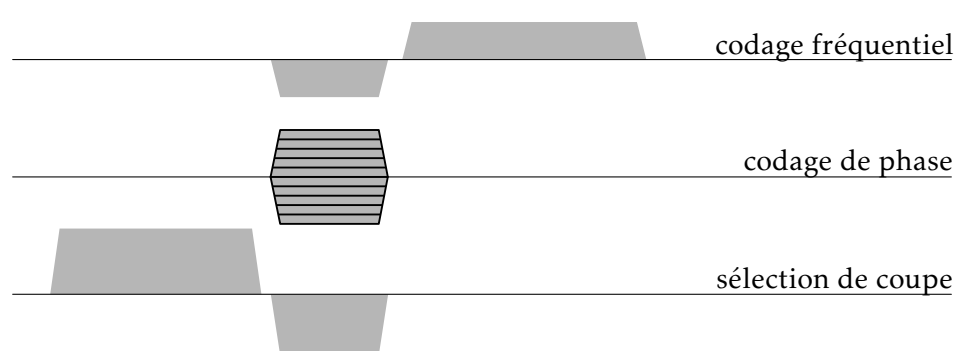


FIGURE 2.4
Écho de
gradient 2D :
diagramme
de séquence



précession moyen de l'aimantation. L'image de phase représente donc la perturbation moyenne du champ statique ΔB_0 en chaque voxel.

Écho de gradient 2D

La séquence d'écho de gradient 2D combine la formation d'un écho de gradient par codage fréquentiel selon un axe x , avec un codage de phase selon un axe y et une sélection de coupe selon un axe z . L'image résultante est donc reconstruite par transformation de Fourier 2D de chaque coupe dans le plan (xy) .

Le diagramme de la séquence est présenté en figure 2.4. La première ligne représente l'activité RF en émission et en réception, chaque ligne suivante représente une direction de gradient. On retrouve le codage fréquentiel décrit précédemment, avec un gradient appliqué pendant la réception RF, précédé d'un lobe négatif qui amène le point de mesure à $-k_{\max}$. Le codage de phase peut être appliqué simultanément, puisque les gradients s'additionnent de façon linéaire. Enfin, la sélection de coupe utilise un gradient appliqué pendant l'excitation RF, suivi d'un lobe négatif qui remet en phase l'aimantation sur $k_z = 0$.

La trajectoire de l'écho de gradient 2D dans l'espace réciproque est représentée figure 2.3. Après l'excitation, l'application simultanée du gradient de phase et du lobe négatif du gradient de lecture positionnent la mesure au début d'une ligne de l'espace réciproque. Chaque ligne est lue lors d'une excitation. Après la lecture de chaque ligne, le système poursuit son retour à l'équilibre jusqu'à la répétition suivante, qui intervient avec une période T_R .

Cette technique peut être utilisée pour acquérir un volume com-

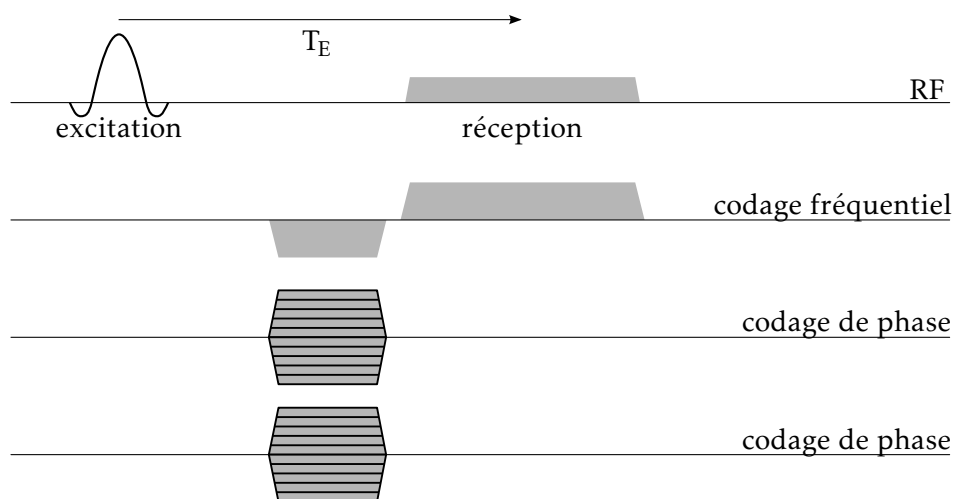


FIGURE 2.5
Écho de gradient 3D : diagramme de séquence

posé de plusieurs coupes parallèles. Les coupes sont alors acquises avec un entrelacement : chaque coupe subit séquentiellement le schéma excitation- T_E -lecture, c'est-à-dire l'acquisition d'une ligne de l'espace réciproque, les autres coupes étant acquises pendant le temps de relaxation libre qui suit la lecture. Ceci permet des acquisitions avec un temps de répétition T_R long, puisqu'entre deux excitations de la même coupe il faut attendre la lecture d'une ligne de chaque autre coupe.

Écho de gradient 3D

L'imagerie 3D d'écho de gradient utilise une excitation non sélective, ou l'excitation d'une bande de tissus épaisse. La localisation spatiale dans la troisième direction est obtenue par un codage de phase. La reconstruction de l'image fait donc appel à une transformée de Fourier 3D.

Chaque excitation affecte l'ensemble de l'échantillon, contrairement à la méthode 2D multi-coupe présentée précédemment. Il n'y a donc plus d'entrelacement possible, et il faut utiliser un temps de répétition T_R court pour ne pas allonger le temps d'acquisition, en effet un grand nombre de pas de codage de phase $N_y N_z$ est nécessaire. Le T_R court introduit une pondération T_1 (2.3).

2.2 Écho de spin rapide à angle variable

Les séquences d'écho de gradient sont sensibles aux hétérogénéités de B_0 , ce qui est à la fois un avantage pour étudier l'effet de la susceptibilité, et un inconvénient car cela les rend très sensibles aux artefacts dus aux discontinuités de susceptibilité, créés par les sinus aériens, ou *post-mortem* par les bulles d'air.

Pour éviter ces artefacts, une autre séquence a été utilisée, qui se base sur le principe de l'écho de spin. Ce procédé permet d'annuler l'effet des hétérogénéités de B_0 sur le signal. Le diagramme de principe est présenté figure 2.6. Comparé à l'écho de gradient, la seule

FIGURE 2.6
Écho de spin :
temps d'écho
et de répétition

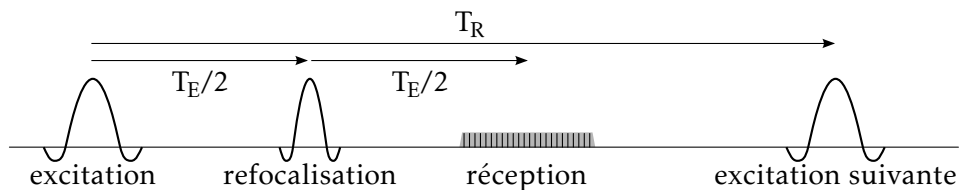


FIGURE 2.7
Rephasage de
l'aimantation
transversale

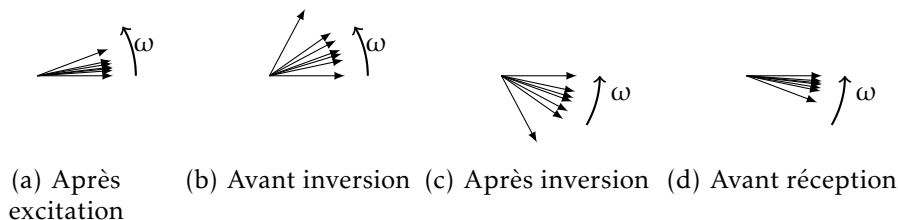
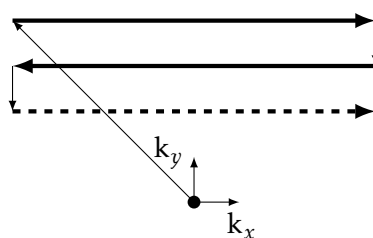


FIGURE 2.8
Acquisition de
plusieurs lignes
dans l'espace
réciproque



différence est l'adjonction d'une impulsion, dite de refocalisation, qui est appliquée à l'instant $T_E/2$.

La figure 2.7 montre l'évolution de l'aimantation transversale de différents isochromats d'un même voxel, pendant la durée T_E . Les points (a) et (b) correspondent à l'évolution du système avant l'impulsion de refocalisation, et seraient donc identiques pour une séquence d'écho de gradient. La fréquence de précession de l'aimantation des différents isochromats n'est pas tout à fait identique, ce qui entraîne une dispersion de leurs phases qui croît linéairement avec le temps. Ce phénomène finit par produire un déphasage tel que la somme des aimantations s'annule.

L'impulsion de refocalisation appliquée à l'instant $T_E/2$ inverse la composante M_y de l'aimantation. La phase ϕ de chaque isochromat est ainsi inversée en $-\phi$: l'avance de phase est convertie en retard de phase, et réciproquement. Lors de la suite de l'évolution (figures 2.7(c) et (d)), les isochromats se resynchronisent donc pour revenir en phase à l'instant T_E . L'effet des hétérogénéités statiques de B_0 est donc annulé. Le déphasage intra-voxel qui provoquait la diminution du signal n'existe plus, la seule contribution à la relaxation transversale est donc la relaxation spin-spin, et le signal mesuré est pondéré par T_2 .

La séquence d'écho de spin classique requiert une impulsion de refocalisation de 180° , qui a l'inconvénient de déposer une grande quantité d'énergie dans l'échantillon, ce qui pose des problèmes d'échauffement. Une acquisition d'écho de spin 3D sur le modèle présenté pour l'écho de gradient n'est pas envisageable pour cette raison, car elle requerrait une impulsion de 180° pour chaque répétition. Il existe cependant des séquences dites rapides, qui sont basées

sur le principe des échos multiples : chaque excitation est suivie d'un train d'impulsions de refocalisation, dont l'angle peut être inférieur à 180° , qui sont chacune suivie de l'acquisition d'une ligne de l'espace réciproque (figure 2.8). Ces séquences prennent le nom *RARE* (*rapid acquisition with relaxation enhancement*), *FSE* (*fast spin-echo*), ou *TSE* (*turbo spin-echo*).

La séquence qui a été mise en œuvre utilise un train d'impulsions dont l'angle varie au cours du train d'échos, ce qui permet d'établir un état pseudo-stationnaire et d'utiliser un train d'échos très long. Cette séquence 3D, nommée *SPACE* (*sampling perfection with application optimized contrasts using different flip angle evolution*) [14] permet d'obtenir des images de haute résolution exemptes d'artéfacts de susceptibilité. Le prix à payer est qu'en raison de la complexité de la séquence, il est difficile d'analyser le contraste produit, qui peut différer grandement selon les paramètres de la séquence.

Chapitre 3

Approche super-résolue pour l'imagerie in vivo

L'approche initialement poursuivie pour l'acquisition d'images de la lamination corticale était l'IRM *in vivo* chez le babouin anesthésié, en utilisant une reconstruction super-résolue. Le travail effectué en ce sens est présenté ici, même si cette approche n'a pas donné les résultats escomptés.

Le temps nécessaire pour obtenir une image de résolution suffisante à l'analyse des couches corticales est beaucoup plus long que pour l'imagerie anatomique traditionnelle millimétrique, en raison du grand nombre de voxels à acquérir qui augmente le nombre de coupes à acquérir et le nombre de pas de codage de phase. Un temps d'acquisition de plusieurs dizaines de minutes est ainsi nécessaire pour former une image du cerveau entier. À titre de comparaison, une image anatomique de résolution millimétrique du cerveau humain à 3 T peut être acquise en un temps de l'ordre de 5 minutes. À l'échelle d'une acquisition de plusieurs dizaines de minutes, l'immobilité du sujet devient très difficile à assurer, or le moindre mouvement au cours d'une séquence longue produit des artéfacts : différentes parties de l'espace réciproque sont acquises pour une position du sujet différente, ce qui entraîne un flou (*ghosting*) dans l'image reconstruite. Bien que des systèmes existent pour mesurer et compenser le mouvement en temps réel durant l'acquisition, aucun de ces systèmes n'est disponible sur l'imageur 7 T clinique de NeuroSpin.

L'approche super-résolue procède en fragmentant l'imagerie en plusieurs acquisitions de durée plus courte, entre lesquelles le mouvement est autorisé. Une image à haute résolution est ensuite reconstruite en recombinaison des informations acquises à plus basse résolution. Cette technique a été appliquée à l'IRM par François ROUSSEAU (Université de Strasbourg) et ses collaborateurs, dans le cadre de l'imagerie anténatale [15, 16]. Il est en effet impossible d'assurer l'immobilité d'un fœtus même pour une courte durée, dans ces conditions les séquences 3D ou 2D multi-coupes sont inutilisables.

La mise au point du protocole d'acquisition super-résolue a été effectuée sur des babouins anesthésiés, ce qui permet de longues sessions d'acquisition, de l'ordre de 4 heures. Le mouvement est normalement inexistant, ce qui fournit des conditions idéales pour

mettre au point le protocole. Lorsque cela était possible, des cerveaux de babouin *post-mortem* ont également servi aux mises au point car la mise en œuvre est beaucoup moins complexe que pour un animal anesthésié, et pour limiter le stress imposé aux animaux.

3.1 La super-résolution, un problème inverse

La super-résolution consiste à reconstruire une image de haute résolution à partir de multiples acquisitions de résolution plus faible. Il s'agit d'un problème de déconvolution et de fusion d'informations, auquel le formalisme d'un problème inverse est bien adapté : en effet, si on considère connue la vérité terrain x (image de haute résolution), il est relativement aisé de modéliser la formation d'une image à faible résolution [17].

$$y_r = \underbrace{S_r B_r W_r}_{H_r} x + n_r \quad 1 \leq r \leq N \quad (3.1)$$

Le passage vers l'image de basse résolution peut être modélisé linéairement (3.1), avec :

- x l'image de haute résolution, considérée comme vérité terrain ;
- $y_1 \dots y_N$ les images à basse résolution ;
- S_r une matrice de sous-échantillonnage, rectangulaire, traduisant le fait que les images de faible résolution ont un échantillonnage moins dense que x ;
- B_r une matrice traduisant l'élargissement de la fonction de dispersion du point (*PSF, point spread function*) dans les images de basse résolution ;
- W_r une transformation rigide rendant compte de la géométrie d'acquisition de chaque image de basse résolution, qui peut être estimée par recalage ;
- n_r un terme de bruit.

L'inversion du problème passe par la définition d'une fonction de coût, dont la minimisation fournit la solution \hat{x} (3.2). Étant donnée la nature mal posée du problème de super-résolution, un terme de régularisation est nécessaire. Celui-ci est choisi de la forme $\int \phi(\nabla x) dv$, avec ϕ une fonction croissante sur \mathbb{R}^+ , de façon à pénaliser les variations importantes et ainsi empêcher l'amplification du bruit de haute fréquence. L'algorithme utilisé implémente $\phi(t) = 2\sqrt{1+t^2} - 2$, qui se comporte asymptotiquement comme une régularisation L_1 ce qui permet de mieux préserver les contours qu'une régularisation L_2 .

$$\hat{x} = \underset{x}{\operatorname{argmin}} \underbrace{\|y_r - H_r x\|^2}_{\text{attache aux données}} + \lambda \underbrace{\int \phi(\nabla x) dv}_{\text{régularisation}} \quad (3.2)$$

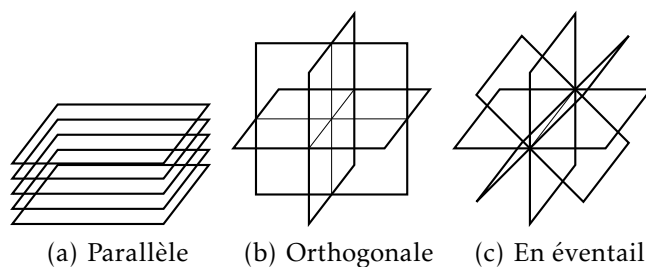


FIGURE 3.1
Géométries pour
l'acquisition
super-résolue

3.2 Géométries d'acquisition

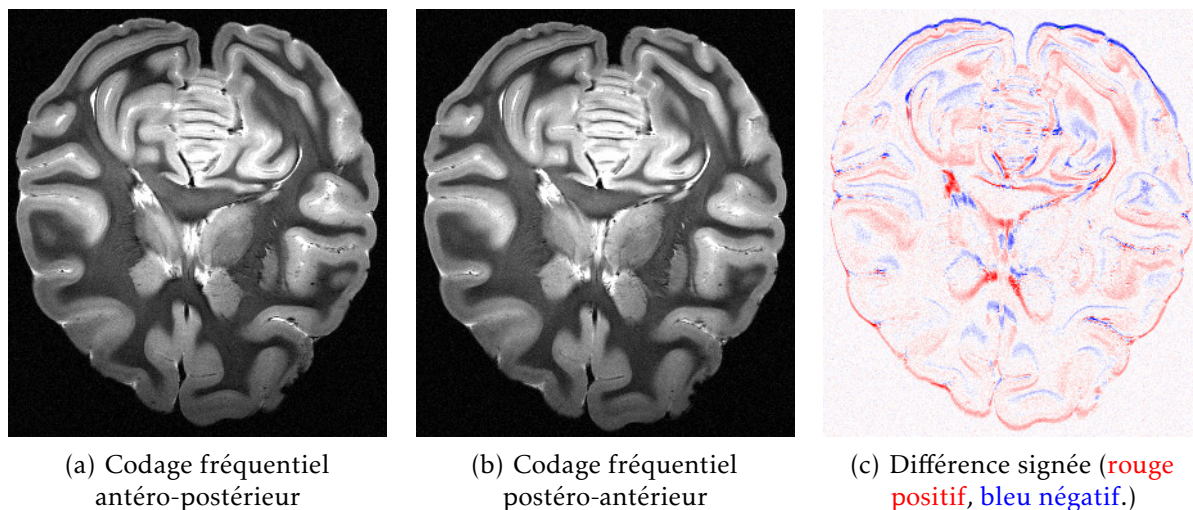
Pour que la reconstruction super-résolue donne de bons résultats, il faut que chaque image de basse résolution apporte des informations complémentaires aux autres. Le fait d'acquérir N fois la même image de basse résolution permet tout au plus d'augmenter le rapport signal à bruit, mais en aucun cas d'augmenter la résolution.

Pour les applications à l'imagerie anténatale [17], les images de basse résolution sont des coupes de résolution $1 \times 1 \times 3 \text{ mm}^3$. Elles sont acquises dans trois plans orthogonaux (voir figure 3.1(b)) pour reconstruire une image isotrope millimétrique.

Pour l'acquisition chez le babouin, une séquence d'écho de gradient 2D multi-coupe a été utilisée pour former des images de résolution $0,25 \times 0,25 \times 1 \text{ mm}^3$, avec l'objectif de reconstruire une image isotrope de résolution $0,25 \text{ mm}$. Les géométries représentées figure 3.1 ont été testées.

La géométrie parallèle (figure 3.1(a)) utilise la même direction pour tous les plans de coupe. Chacun des N jeux de coupes est acquis avec un décalage Δ/N par rapport au précédent dans la direction de l'épaisseur de coupe, où Δ est l'épaisseur de coupe. Cette géométrie est facilement mise en œuvre car la seule modification nécessaire entre les jeux de coupes est une translation de l'acquisition, les autres paramètres restant inchangés. C'est néanmoins une géométrie d'acquisition très anisotrope : les hautes fréquences spatiales dans la direction de l'épaisseur de coupe doivent être entièrement reconstruites par déconvolution, alors que celles du plan de coupe sont présentes dans les images brutes. Cette anisotropie peut se ressentir sur les résultats (voir figure 3.3).

La géométrie orthogonale (figure 3.1(b)) permet une meilleure isotropie, mais pose problème lorsqu'on cherche à atteindre une très haute résolution spatiale. En effet, les hétérogénéités de B_0 se traduisent par une modification de la fréquence de résonance, qui se transforme en décalage spatial lors du codage fréquentiel. La figure 3.2 montre le décalage produit par un changement de signe du gradient de codage fréquentiel, qui inverse le sens du décalage, toutes choses étant égales par ailleurs. Des déformations de l'ordre du millimètre sont observées par endroits dans la direction du codage fréquentiel, ici antéro-postérieure. Ces déformations empêchent de réaliser un recalage rigide exact sur l'ensemble du volume, ou même sur l'ensemble d'une coupe, or un recalage précis est indispensable au bon fonctionnement de la super-résolution : le problème étant



Coupe axiale d'un cerveau de babouin *post-mortem*, acquisition du 20 février 2013. Écho de gradient 2D multi-coupe $T_E = 30$ ms, $T_R = 5092,3$ ms, résolution $0,25 \times 0,25 \times 1$ mm³.

FIGURE 3.2 – Déformations dues au gradient de codage fréquentiel

mal posé, une erreur sur les données se traduit par un bruit qui est amplifié par l'inversion. Le champ de déformation peut être connu en mesurant ΔB_0 par une image de phase, mais il n'est pas simple de le prendre compte, car il ne peut pas être appliqué comme un recalage par interpolation en raison de son effet sur la fonction de dispersion du point (voir § 3.4).

Pour s'affranchir des déformations dans la direction du codage fréquentiel, une géométrie d'acquisition en éventail a été imaginée et testée (figure 3.1(c)). En plaçant le codage fréquentiel selon un axe commun à tous les plans de coupe, les déformations dans cet axe sont les mêmes pour toutes les acquisitions et un recalage précis est à nouveau possible. Le sens du gradient de codage fréquentiel doit donc être apparié entre les jeux de coupes. L'isotropie est meilleure que pour la configuration parallèle, grâce à la répartition angulaire des plans de coupe autour de l'axe commun.

3.3 Résultats obtenus

De multiples essais d'acquisition super-résolue ont été réalisés sur l'imager 7 T clinique de NeuroSpin (voir table 3.1). L'algorithme mis en œuvre fait partie d'une collection d'outils appelée *BTK* (*baby brain toolkit*), développée pour l'imagerie anténatale [18] par François ROUSSEAU et ses collaborateurs.

Un premier essai a été réalisé sur un babouin anesthésié, dans une géométrie parallèle, avec des plans de coupe axiaux. La reconstruction, effectuée avec l'aimable collaboration de François ROUSSEAU, est présentée en figure 3.3. La coupe axiale semble bien résolue, de nombreux détails sont visibles. Néanmoins, le contraste des structures orthogonales aux coupes est moins bon que celui des structures qui se

Date	Sujet	Géométrie	Codage fréq.	Figure
20 janvier 2012	<i>in vivo</i>	parallèle	apparié	3-3
1 ^{er} octobre 2012	<i>post-mortem</i>	parallèle		
9 janvier 2013	<i>post-mortem</i>	orthogonale	non apparié	3-4
17 janvier 2013	<i>post-mortem</i>	en éventail	non apparié	3-5
11 février 2013	<i>post-mortem</i>	orthogonale		
27 février 2013	<i>post-mortem</i>	en éventail	non apparié	
18 avril 2013	<i>in vivo</i>	orthogonale	apparié	
		en éventail		

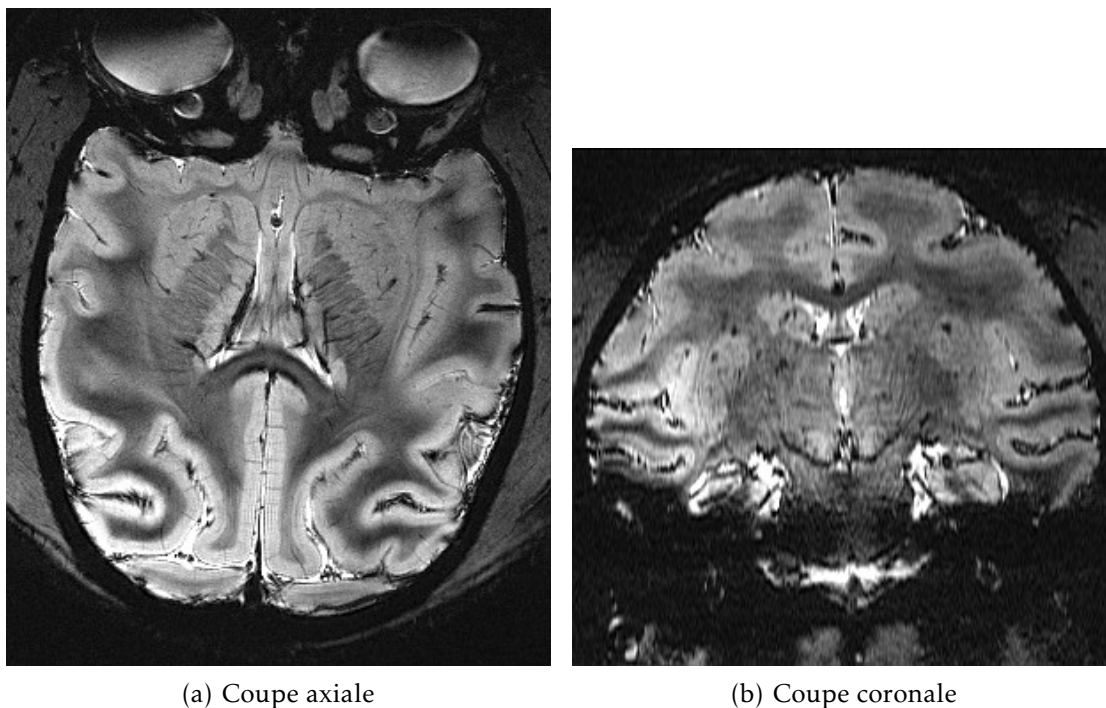
TABLE 3.1
Acquisitions
super-résolues
réalisées

situent dans le plan de coupe. Sur la coupe coronale, l'anisotropie de l'image reconstruite apparaît clairement, avec une absence de détails et une élongation des structures dans la direction orthogonale aux coupes.

Sur les figures 3.4 et 3.5, acquises respectivement avec une géométrie en éventail et une géométrie orthogonale, on aperçoit clairement l'intérêt d'une acquisition plus isotrope : les contrastes sont similaires dans les deux plans de coupe représentés, il n'y a plus de direction préférentielle. Néanmoins, des hautes fréquences parasites apparaissent au niveau des discontinuités de susceptibilité, ici dues aux bulles d'air. Ces discontinuités sont dues, comme mentionné au § 3.2, aux déformations causées par l'hétérogénéité locale de B_0 . L'introduction de régularisation, illustrée aux figures 3.5(c) et (c), améliore marginalement la situation en réduisant l'amplitude de ces hautes fréquences, mais ne permet pas de les éliminer complètement. L'appariement des gradients de codage fréquentiel a été mis en œuvre grâce à l'aide du responsable technique de l'imageur Alexandre VIGNAUD, car il nécessite de contrôler ce paramètre qui n'est pas directement accessible dans les réglages de l'imageur. Il n'a malheureusement pas permis d'améliorer notablement les résultats (non représentés).

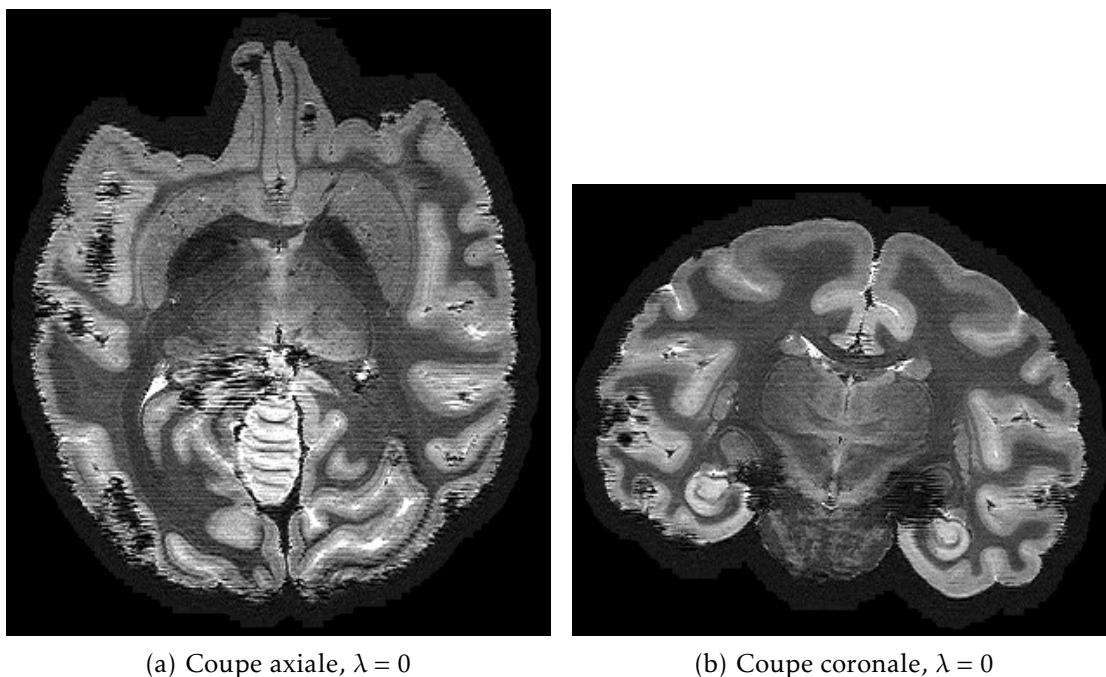
3.4 Discussion

La persistance de déformations malgré l'appariement des gradients de codage fréquentiel pourrait être due à l'existence de déformations selon l'axe de sélection de coupe, créées pendant l'excitation par un processus similaire aux déformations du codage fréquentiel, aboutissant à un défaut de planéité des coupes. La correction de ces déformations nécessitera une correction a posteriori dont la mise en œuvre est difficile, car l'amplitude des déformations dépend du temps d'application du gradient de sélection de coupe et de son amplitude, qui ne peuvent pas être réglés ni obtenus facilement sur l'imageur. Cette correction a posteriori devra mesurer l'hétérogénéité de champ au travers de la phase des acquisitions. La fonction de dispersion du point, représentée par la matrice B_r , devra être adaptée à chaque voxel pour tenir compte du décalage dû au champ local ΔB_0 .



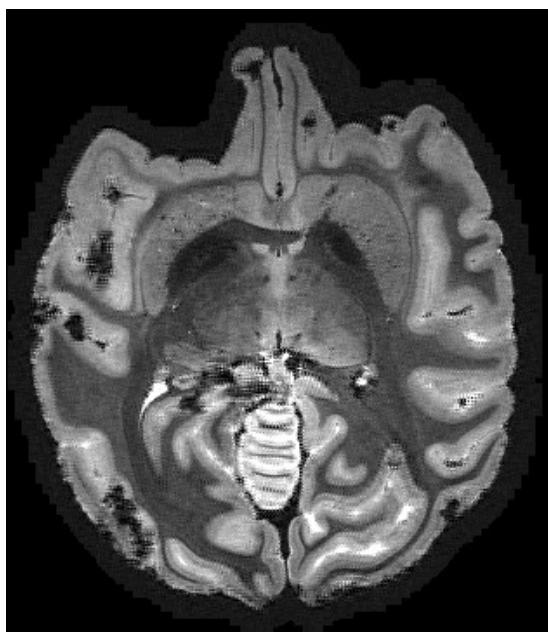Cerveau de babouin anesthésié, acquisition du 20 janvier 2012. 5 jeux de coupes axiales, écho de gradient 2D multi-coupe, $T_E = 32,03$ ms, $T_R = 4180$ ms, résolution $0,25 \times 0,25 \times 1$ mm³. Reconstruction avec $\lambda = 0$.

FIGURE 3.3 – Reconstruction super-résolue *in vivo* pour une géométrie parallèle

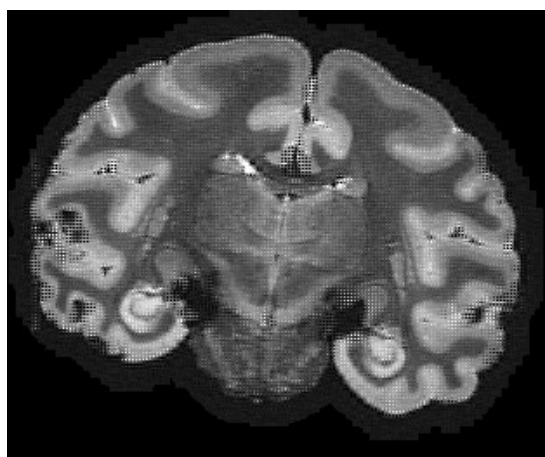


Cerveau de babouin *post-mortem*, acquisition du 9 janvier 2013. Écho de gradient 2D multi-coupe, $T_E = 30$ ms, $T_R = 4180$ ms, résolution $0,25 \times 0,25 \times 1$ mm³. Reconstruction avec $\lambda = 0$.

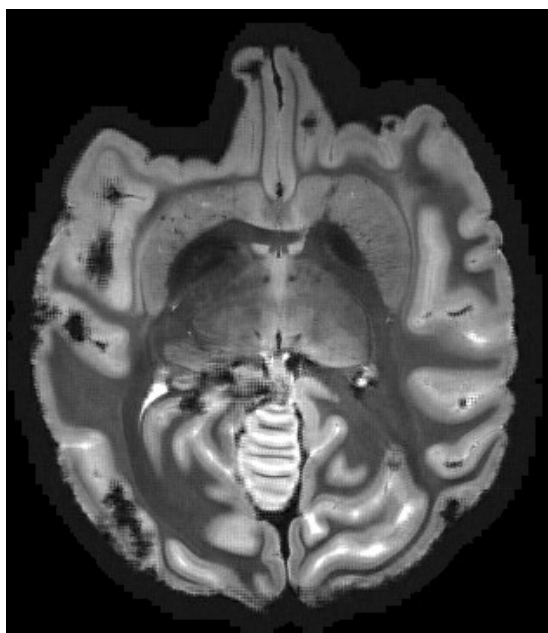
FIGURE 3.4 – Reconstruction super-résolue pour une géométrie en éventail



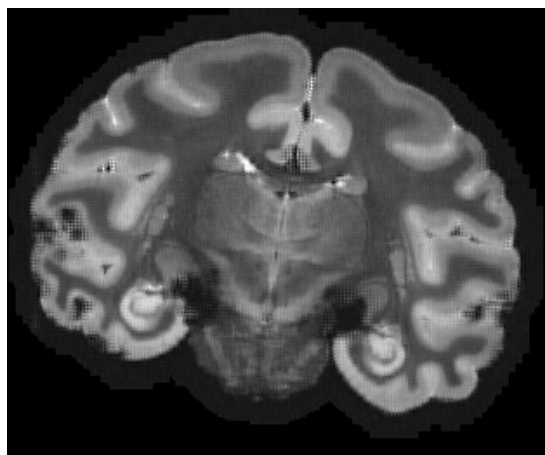
(a) Coupe axiale, $\lambda = 0$



(b) Coupe coronale, $\lambda = 0$



(c) Coupe axiale, $\lambda = 0,1$



(d) Coupe coronale, $\lambda = 0,1$

Coupe axiale d'un cerveau de babouin *post-mortem*, acquisition du 9 janvier 2013. Écho de gradient 2D multi-coupe, $T_E = 30$ ms, $T_R = 4180$ ms, résolution $0,25 \times 0,25 \times 1$ mm³.

FIGURE 3.5 – Reconstruction super-résolue pour une géométrie orthogonale

Une autre approche serait de conserver la géométrie parallèle, qui permet de s'affranchir des déformations. Une meilleure isotropie pourrait sans doute être obtenue en modélisant plus précisément la fonction de dispersion du point, notamment en ce qui concerne le profil de coupe. En effet, celui-ci dépend du profil fréquentiel de l'impulsion RF utilisée pour l'excitation, pendant l'application du gradient de sélection de coupe. Les séquences distribuées avec l'imageur ne permettent pas de choisir directement le profil de l'impulsion d'excitation, et elles utilisent par défaut un profil temporel de sinus cardinal tronqué. L'algorithme de reconstruction de *BTK* ne permettant de prendre en compte qu'un profil gaussien ou un profil rectangulaire, la déconvolution est nécessairement imparfaite.

Étant données les incertitudes liées à la mise en œuvre de ces corrections, il a été décidé de mettre de côté l'approche super-résolue, qui n'était qu'un moyen pour obtenir les images des couches corticales. Des images de meilleure qualité, obtenues *post-mortem*, étant disponibles (voir chapitres 4, 8 et 9), le travail s'est alors concentré sur le développement de méthodes permettant d'extraire l'information de lamination présente dans ces images.

Chapitre 4

Imagerie post-mortem

Si l'IRM est avant tout dédiée à l'imagerie *in vivo*, rien n'empêche de l'utiliser pour produire l'image de tissus *post-mortem*. Ces tissus peuvent être utilisés pour mettre au point des protocoles destinés à une application *in vivo*. Les principaux avantages sont la possibilité d'acquisitions répétées, longues, et l'absence de mouvement.

4.1 Intérêt des acquisitions post-mortem

Si les acquisitions sur volontaire sont limitées à quelques dizaines de minutes, et sur un animal à quelques heures, les pièces anatomiques *post-mortem* peuvent rester dans l'imager jusqu'à plusieurs jours. Ceci permet d'augmenter la durée des séquences pour améliorer le rapport signal à bruit, ou de répéter l'acquisition en variant des paramètres dans une optique d'optimisation du protocole. Une pièce anatomique *post-mortem* est donc très utile pour la mise au point d'un protocole lorsqu'un fantôme synthétique n'est pas suffisant, comme cela a été présenté au chapitre 3.

Pour l'imagerie des couches corticales, l'imagerie *post-mortem* a permis d'obtenir des images de qualité (voir chapitre 9) en l'absence d'un protocole au point pour l'imagerie *in vivo*. Au-delà de l'allongement des durées d'acquisition, le principal avantage réside dans l'absence de mouvement du spécimen, sous réserve d'un maintien suffisant.

4.2 Difficultés liées aux acquisitions post-mortem

L'imagerie *post-mortem* présente de nombreuses facilités par rapport à l'imagerie *in vivo*, mais pose aussi quelques difficultés spécifiques, qu'il convient de rappeler.

Tout d'abord, le système nerveux central baigne dans le liquide cérébro-spinal (LCS, aussi connu sous l'ancien nom LCR, liquide céphalo-rachidien). Ce liquide, qui remplit les méninges ainsi que les ventricules, est essentiellement composé d'eau. Une fois le cerveau extrait et les méninges retirées, le tissu est fixé pour empêcher

sa dégradation, généralement par trempage dans une solution de formaldéhyde.

L'acquisition IRM peut se faire dans le liquide fixateur, mais cela nécessite un contenant adapté, qui laisse subsister une quantité de fixateur aussi faible que possible autour du cerveau. En effet, le liquide produit un signal très intense, qui peut saturer le récepteur RF si le liquide est présent en trop grande quantité. Une autre solution est d'enlever tout liquide pour réaliser l'acquisition dans l'air, mais outre le fait que le contact avec l'air peut provoquer le dessèchement des tissus, la discontinuité de susceptibilité existant à l'interface air-tissu produit d'importantes perturbations de B_0 . La solution retenue à NeuroSpin est de tremper la pièce anatomique dans une huile composée de fluorocarbures appelée Fluorinert, qui ne génère aucun signal IRM car elle ne contient pas d'atomes d'hydrogène, et possède néanmoins une susceptibilité magnétique proche de celle du liquide cérébro-spinal.

Toute pièce anatomique imagée dans un liquide est susceptible d'avoir emprisonné des bulles d'air qui perturbent localement le champ statique B_0 et créent ainsi des déformations ou pertes de signal. Aucune méthode ne permet de s'en prémunir, et seule une préparation minutieuse de l'échantillon permet de limiter la quantité de bulles présentes. À défaut, les séquences basées sur le principe d'écho de spin (§ 2.2) permettent d'éviter les pertes de signal.

La température est un paramètre rarement pris en compte en IRM, car l'acquisition *in vivo* se fait à la température corporelle, qui est relativement constante. Les acquisitions *post-mortem* se font généralement à température ambiante, de l'ordre de 20 °C, mais il est courant de réfrigérer les échantillons à 4 °C pour leur conservation. La température modifie les temps de relaxation T_1 et T_2 ainsi que le coefficient de diffusion (*ADC*, *apparent diffusion coefficient*) d'un facteur 1,5 à 2 entre 4 °C et 20 °C [19]. Il est donc primordial de laisser le tissu s'acclimater avant le début de l'acquisition, sous peine de modifications qualitatives et quantitatives du contraste.

Un artéfact a également été rencontré, qui resté inexplicable à ce jour. Il s'agit d'une perte de signal localisée entre 3 et 8 mm de la surface corticale, ne suivant pas les circonvolutions, apparaissant notamment sur les images pondérées en T_2 obtenues par séquence *SPACE* (figure 4.1). Des artéfacts similaires ont été décrits dans la littérature [20–24], mais aucune hypothèse n'a été confirmée quant à leur origine. Une image quantitative (figure 4.2) montre que la perte de signal est bien due à une diminution locale de T_2 , accompagnée par endroits d'une diminution de la densité protonique. Cet artéfact a été observé sur un cerveau obtenu dans le cadre d'une collaboration avec le Prof. Christophe DESTRIEUX, via le laboratoire d'anatomie de l'Université François-Rabelais de Tours, extrait et fixé en juillet 2013. L'artéfact n'a pas évolué notablement entre le 3 décembre 2013 et le 14 février 2014, ce qui suggère qu'il est stabilisé et que son apparition remonte au début de la fixation, ou à l'extraction. Aucune étape du protocole n'a à ce jour été identifiée, qui expliquerait la formation d'un tel artéfact. Une hypothèse est l'utilisation d'un fixateur insuffisamment concentré (formol saturé dilué à 5 %, sa concentration

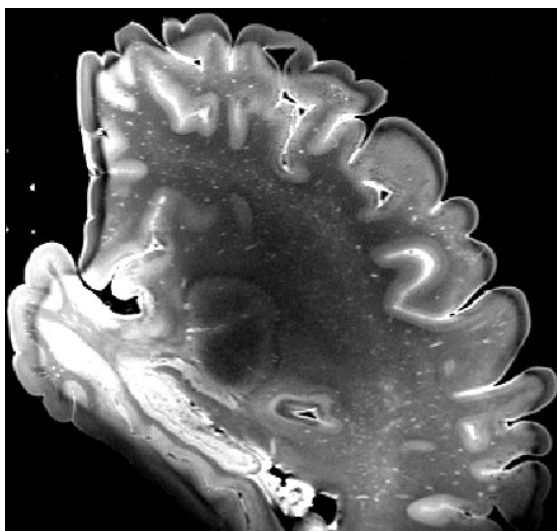
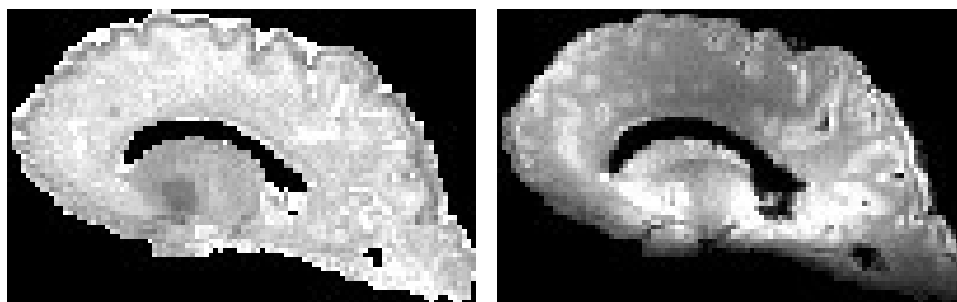


FIGURE 4.1
Artéfact en
bande resté
inexpliqué

Coupe sagittale d'un cerveau humain *post-mortem*, séquence *SPACE* (écho de spin rapide à angle variable), acquisition du 3 décembre 2013. $T_E = 271$ ms, $T_R = 4000$ ms, résolution 0,33 mm isotrope, train de 164 échos, bande passante 338 Hz par pixel.



(a) T_2 quantitatif (0 à 50 ms)

(b) Densité protonique

FIGURE 4.2
Mesure quan-
titative de T_2
sur l'artéfact en
bande

Coupe sagittale d'un cerveau humain *post-mortem*, séquence *EPI*, acquisition du 14 février 2014. $T_E^1 \dots T_E^{36} = 15 \dots 80$ ms, $T_R = 17$ s, résolution 1,7 mm isotrope.

initiale étant de 36 %, soit une concentration en formaldéhyde de 1,8 %). Il est à noter que cet artéfact n'apparaît pas sur toutes les pièces *post-mortem* : la pièce anatomique décrite au chapitre 9 en est dépourvue.

Indépendamment des problèmes évoqués précédemment, se pose la question du protocole permettant d'obtenir une qualité d'image optimale. La fixation par le formaldéhyde modifie les propriétés de relaxation du tissu, ce qui nécessite d'adapter les paramètres des séquences par rapport à l'imagerie *in vivo*. Pour assurer une conservation optimale des tissus et améliorer la qualité des données, il est également souhaitable de déterminer la durée optimale de la fixation, et de l'éventuel rinçage préalable à l'imagerie. La section suivante décrit une étude qui a été réalisée en ce sens.

4.3 Étude longitudinale de la fixation par le formaldéhyde

Il est connu depuis longtemps [25] que le décès, puis la fixation par le formaldéhyde, altèrent les propriétés des tissus vis-à-vis de la résonance magnétique. En particulier, une diminution de T_1 et de T_2 a été observée d'abord par RMN d'échantillons à 2,35 T [26] et à 0,25 T [27], puis confirmée par l'imagerie de cerveaux entiers à 0,15 T [28] et de tronçons de moelle épinière à 1,9 T [29]. La cinétique de ces modifications a d'abord été évaluée dans les premières 24 heures de fixation sur un échantillon [27], avant d'être mesurée sur une douzaine de semaines sur un cerveau entier [22], à 0,5 T. Ces résultats ont par la suite été confirmés à 1,5 T et 3 T [30].

Le processus de fixation progressive, depuis la surface vers l'intérieur des tissus, a été modélisé par un processus de diffusion du formaldéhyde [31]. Plus récemment, une étude a montré à 3 T une évolution non monotone de T_2 au cours de la fixation dans les régions profondes du cerveau, avec une décroissance suivie d'une remontée avant d'atteindre un plateau [32]. Les auteurs l'expliquent par la compétition entre le processus de fixation, et un processus de dégradation des tissus ayant lieu avant leur fixation complète. Les effets du temps écoulé entre le décès et la fixation ont également été analysés [33, 34].

Les protocoles d'imagerie *post-mortem* se sont récemment perfectionnés, avec l'introduction d'un rinçage du tissu par trempage, préalablement à l'imagerie. Ce rinçage a pour but d'extraire les molécules libres de formaldéhyde du tissu, ce qui permet de retrouver un temps de relaxation T_2 plus long, et de regagner en rapport signal à bruit pour de nombreuses séquences. Cependant, si ce rinçage a été décrit pour l'IRM de coupes de tissu [35], peu de données sont disponibles pour le rinçage de pièces anatomiques entières [36].

La détermination du temps optimal de trempage a été la motivation initiale de cette étude, qui a aussi permis d'étudier la cinétique de la fixation.

Matériel et méthodes

Durant cette étude, plusieurs paramètres de relaxation et de diffusion des tissus ont été mesurés au cours de la fixation puis du rinçage, dans des cerveaux de brebis fraîchement extraits, permettant ainsi d'éliminer la variabilité due à l'intervalle entre décès et fixation. Le fixateur utilisé est une solution de formaldéhyde à 4 %, préparée à partir de poudre de paraformaldéhyde dissoute dans une solution isotonique tamponnée (*PBS, phosphate-buffered saline*). Par abus de langage, cette solution est désignée PFA (paraformaldéhyde). Le rinçage a été effectué dans une solution saline isotonique à 0,9 %, additionnée de 0,01 % d'azoture de sodium pour prévenir le développement de micro-organismes.

Obtention des cerveaux

Quatre brebis adultes de 2 ans (*ovis aries* femelles) ont été utilisées pour cette étude, dans le cadre d'une collaboration avec Élodie CHAILLOU (INRA de Tours), en conformité avec la réglementation sur l'expérimentation animale (autorisation A37801 du Ministère de l'agriculture, et avis positif d'un comité d'éthique local). Les animaux ont été euthanasiés par injection d'une dose massive de barbituriques, après avoir reçu de l'héparine pour prévenir la coagulation. Après séparation, la tête de l'animal reçoit une dose de 1 l de nitrite de sodium, puis 4 l de PFA à 4 °C, par pompage péristaltique dans les artères carotides. Cette procédure, appelée perfusion, a une durée de 10 à 15 min et est effectuée dans les quelques minutes qui suivent l'euthanasie. Le crâne est ensuite ouvert, le cerveau extrait et immergé dans le PFA à 4 °C. La conservation a ensuite été faite à température ambiante à partir de la première acquisition, pour éviter de répéter les chocs thermiques étant donné que l'imagerie est réalisée à température ambiante.

Acquisitions IRM

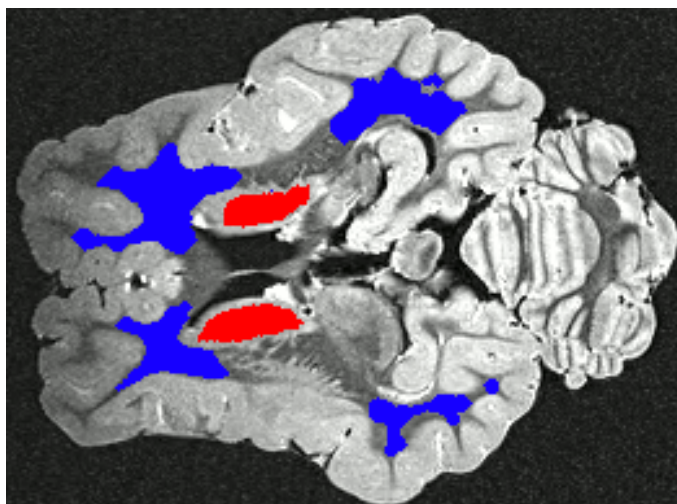
Chaque cerveau a été régulièrement scanné dans l'imageur 7 T clinique, à l'aide d'une antenne dotée de 32 canaux en réception, dédiée à l'imagerie cérébrale humaine. La fréquence des acquisitions a été adaptée à la vitesse de variation des paramètres mesurés : initialement quotidiennes ou biquotidiennes, les sessions ont ensuite été espacées. Un cerveau a été soumis au rinçage en solution saline, puis scanné avec le même protocole. Les modalités suivantes ont été répétées lors de chaque session d'acquisition.

Les acquisitions, ainsi que le traitement des données d'imagerie de diffusion, ont bénéficié de l'implication de Benoît SCHMITT, doctorant à NeuroSpin.

Anatomie Une image anatomique a été acquise pour permettre le recalage inter-session, en utilisant une séquence *SPACE* fournissant un contraste pondéré en T_2 ($T_R = 4000$ ms, $T_E = 275$ ms, résolution 0,8 mm isotrope, train de 164 échos, durée d'acquisition 2 min 33 s).

Relaxométrie T_1 La relaxométrie T_1 utilise la technique *VAFI* (*variable flip angle–actual flip angle imaging*) [37], basée sur l'acquisition d'images en écho de gradient utilisant différents angles de bascule. L'acquisition avec angles multiples a été réalisée avec une séquence *pSSFP* (*partially-spoiled steady-state free precession*), résolution 1 mm isotrope, $T_E = 3$ ms, $T_R = 14$ ms, $\theta_1 = 5^\circ$, $\theta_2 = 20^\circ$; la mesure de l'angle de bascule réel a utilisé une séquence *AFI* (*arbitrary flip angle*) [38], de résolution 4 mm isotrope, $T_E = 3$ ms, $T_R = 130$ ms, $n = 5$, $\theta = 60^\circ$. La durée totale d'acquisition est 12 min 7 s. La cartographie quantitative a été reconstruite grâce à une implémentation de la méthode *VAFI* en Python, réalisée avec Antoine GRIGIS, sur la base d'un code MATLAB fourni par Alexandre VIGNAUD.

FIGURE 4.3
Régions
d'intérêt vues
en coupe axiale



Relaxométrie T_2 La relaxométrie T_2 utilise une séquence *EPI* (*echo-planar imaging*) sur écho de spin, répétée pour plusieurs valeurs de T_E , avec une résolution de 1,7 mm isotrope, $T_E^1 \dots T_E^{36} = 15 \dots 80$ ms, $T_R = 17$ s, durée d'acquisition 11 min 45 s. La valeur de T_2 a été déterminée par estimation au sens des moindres carrés d'un modèle de décroissance exponentielle du signal en fonction de T_E , à l'aide d'un algorithme développé à NeuroSpin dans le paquet PTK.

Relaxométrie T_2^* La relaxométrie T_2^* utilise une séquence d'écho de gradient multi-écho, à une résolution de 1 mm isotrope, $T_E^1 \dots T_E^{12} = 1,6 \dots 21,5$ ms, $T_R = 30$ ms, durée d'acquisition 6 min 40 s. La valeur de T_2^* a été déterminée, comme pour T_2 , par estimation au sens des moindres carrés d'un modèle de décroissance exponentielle du signal en fonction de T_E , à l'aide d'un algorithme développé à NeuroSpin dans le paquet PTK.

Diffusion La diffusion a été mesurée par une séquence *EPI single shot*, à une résolution de 2 mm isotrope, avec $b = 4500$ s/mm², 256 directions, $T_E = 82$ ms, $T_R = 9$ s, pour une durée d'acquisition de 39 min 18 s. Le coefficient de diffusion apparent (*ADC*), et l'anisotropie fractionnelle (*FA*), ont été calculés par un modèle tensoriel d'ordre 1, en utilisant le logiciel libre Dipy [39].

Anatomie haute résolution En plus des sessions répétées mesurant les paramètres quantitatifs, une session a servi à l'acquisition d'une image de haute résolution, pour servir de référence anatomique. Une séquence d'écho de spin rapide à angle variable a été utilisée pour cela (*SPACE*, $T_R = 4000$ ms, $T_E = 273$ ms, résolution 0,33 mm isotrope, train de 144 échos, bande passante 181 Hz par pixel, durée d'acquisition 1 h 24 min). Cette acquisition a été réalisée une fois la fixation stabilisée, lorsque les paramètres quantitatifs mesurés n'évoluaient plus.

Analyse en régions d'intérêt

Les données acquises sur deux cerveaux ont été analysées, représentant un total de 42 sessions d'acquisition. Pour chaque session, une valeur moyenne de chaque paramètre a été calculée dans la substance blanche, et dans la substance grise du noyau caudé. Pour ce faire, des régions d'intérêt ont été placées manuellement, en utilisant l'outil de dessin d'Anatomist [40], dans la substance blanche sous-corticale et dans le noyau caudé de chaque sujet, en se basant sur l'image anatomique de haute résolution 0,33 mm. Le noyau caudé a été choisi car c'est une des structures grises les plus volumineuses du cerveau de brebis. Il aurait été souhaitable de disposer de régions dans le cortex, mais la résolution des acquisitions quantitatives est trop grossière pour y faire des mesures dénuées d'effet de volume partiel, en raison de sa faible épaisseur (1 mm à 2 mm).

Les régions d'intérêt ont été transformées dans le référentiel de chaque carte quantitative, en excluant les voxels qui ne sont pas contenus entièrement dans la région, pour éviter les effets de volume partiel. La transformation géométrique à appliquer est déterminée par la composée d'une transformation intra-session, obtenue par les métadonnées fournies par l'imageur, et d'une transformation inter-session obtenue par recalage rigide de chaque image *SPACE* sur l'image de haute résolution, avec une fonction de coût basée sur le rapport de corrélation (*correlation ratio*), en utilisant le logiciel FLIRT, version 6.0 [41, 42].

Les deux autres cerveaux ont été imagés régulièrement mais les données n'ont pas été analysées. Ils ont été imagés uniquement lors de la phase de fixation. L'un a subi exactement le protocole ci-dessus mais les régions d'intérêt n'ont pas été dessinées par manque de temps, et du fait que l'apport vis-à-vis des résultats obtenus sur les deux premiers cerveaux serait mineur. L'autre a été imagé, non pas dans une huile sans hydrogène (Fluorinert, voir § 4.2), mais directement dans la solution de formaldéhyde, pour vérifier que cette huile n'influence pas l'évolution de la fixation. Les données n'ont pas été exploitées car des doutes persistent sur leur qualité, notamment sur la présence d'une saturation du récepteur par le signal intense généré par le milieu aqueux.

Résultats

Les résultats sont présentés sur la figure 4.4, chaque cerveau étant représenté par une courbe, et chaque point de mesure par une barre d'erreur (moyenne \pm écart-type dans la région d'intérêt considérée). L'évolution temporelle des paramètres mesurés est présentée durant 10 semaines de fixation, et 10 semaines de trempage en solution saline. Les courbes concernant les noyaux caudés (substance grise) sont plus bruitées et contiennent quelques valeurs aberrantes, ce qui est dû à la petite taille de cette région d'intérêt, en particulier pour les acquisitions de faible résolution comme la diffusion, pour laquelle il y a de nombreuses données manquantes (les régions contenant moins de 2 voxels n'ont pas été représentées).

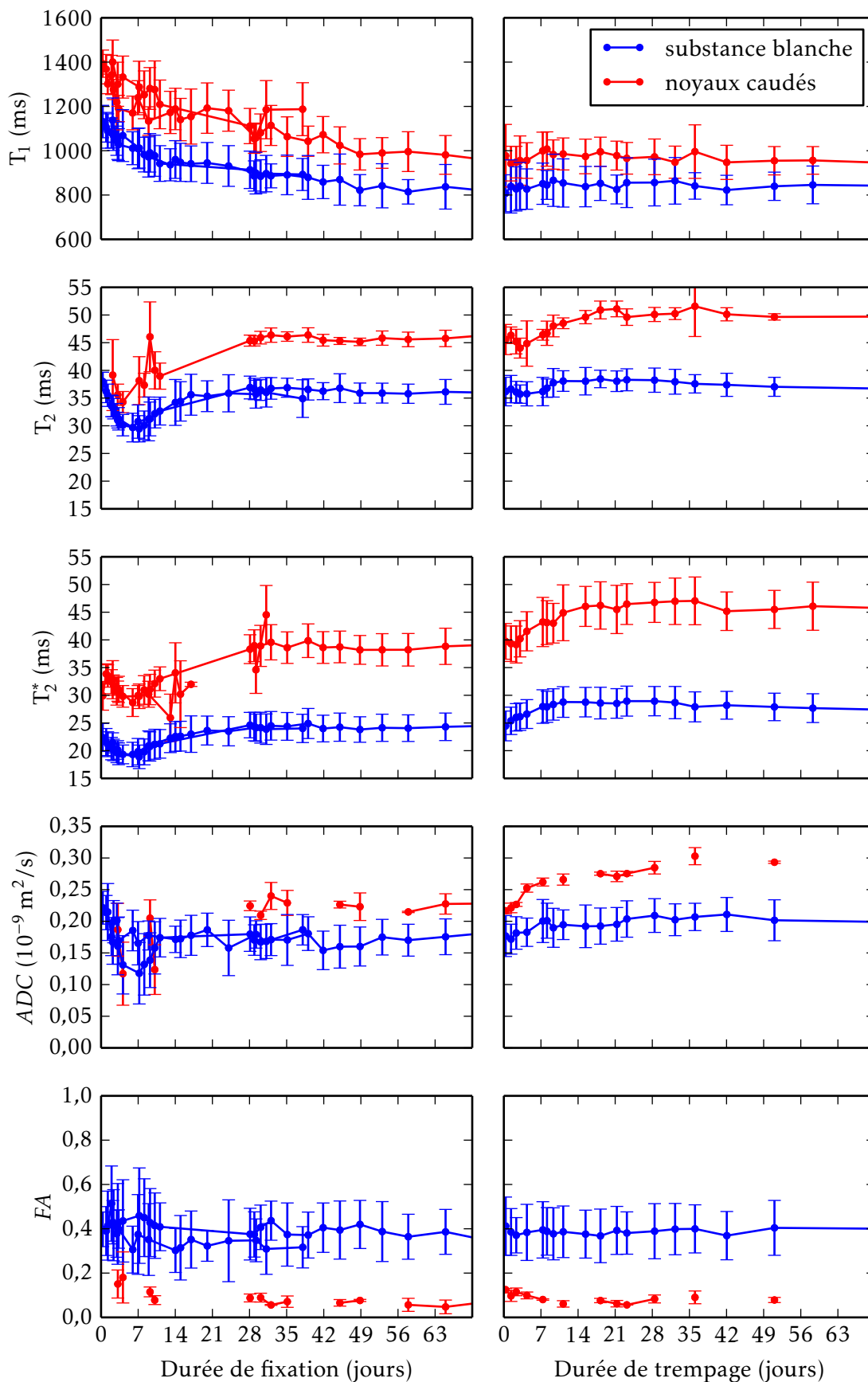


FIGURE 4.4 – Évolution des paramètres au cours de la fixation, puis du trempage en solution saline.

Le T_1 décroît lors des 8 premières semaines de fixation environ, et ne recroît que marginalement lors du trempage en solution saline. Les temps T_2 et T_2^* évoluent de façon conjointe, avec une décroissance lors de la première semaine de fixation, puis une recroissance vers un plateau, qui est atteint après environ 6 semaines. Lors du trempage en solution saline, T_2 et T_2^* croissent lors des deux premières semaines, puis atteignent un plateau qui semble ensuite décroître très lentement. La diffusivité moyenne (ADC) décroît lors de la première semaine de fixation, et croît légèrement lors du rinçage. L'anisotropie fractionnelle ne varie pas significativement pendant toute la durée de l'expérience.

Discussion

Tout d'abord, on observe une bonne reproductibilité des résultats entre les deux sujets, pour la partie de l'expérience où les deux sujets sont présents (6 premières semaines de fixation).

La décroissance lente de T_1 est cohérente avec les données de la littérature [22], ainsi que la décroissance de la diffusivité moyenne et la stabilité de l'anisotropie fractionnelle [36].

Le rebond de T_2 et T_2^* , en revanche, n'est mentionné que dans une seule étude [32], qui l'attribue à une dégradation des tissus profonds incomplètement fixés. Cette hypothèse est peu vraisemblable dans le cadre de la présente étude, qui utilise une fixation par perfusion, qui est censée empêcher toute dégradation en exposant rapidement l'ensemble des tissus à la solution de formaldéhyde. En revanche, le vieillissement de la solution de formaldéhyde elle-même pourrait expliquer ce résultat. En effet, le formaldéhyde en solution a tendance à polymériser et à précipiter avec le temps, or il n'est actif que sous forme monomérique [43]. La polymérisation progressive aurait ainsi un effet similaire à une diminution de concentration de la solution fixatrice en formaldéhyde, alors même que l'expérience de rinçage n'a pas encore commencé. Pour tester cette hypothèse, l'expérience devrait être répétée en remplaçant régulièrement la solution de formaldéhyde par une solution fraîchement préparée, ou bien en utilisant une solution préparée à base de formol, qui inclut du méthanol pour limiter la polymérisation.

Le rinçage par trempage dans la solution saline a eu l'effet escompté, restaurant un temps T_2 plus long d'environ 12 % dans la substance grise, et 5 % dans la substance blanche. L'effet reste cependant modeste comparativement aux données publiées, qui décrivent une augmentation de T_2 de 55 % pour la substance grise, et 29 % pour la substance blanche d'un cerveau entier [36]; et de 516 % dans une coupe de cortex [35]. Cet effet limité peut s'expliquer par l'hypothèse de diminution de concentration en formaldéhyde précédemment formulée, puisque la concentration en formaldéhyde libre au début du rinçage serait alors bien inférieure à 4 %.

Conclusion

L'utilité du rinçage par trempage dans la solution saline est confirmée, en terme d'augmentation de T_2 , T_2^* , et de la diffusivité, qui permettent d'augmenter le rapport signal à bruit de nombreuses séquences. La durée optimale de trempage est autour de 3 semaines pour un cerveau de brebis, et la durée nécessaire à la stabilisation de la fixation environ 8 semaines. Pour un cerveau humain, ces durées devront être augmentées en raison du temps de pénétration plus long lié à la plus grande épaisseur de la pièce anatomique. Ces résultats font l'objet d'une présentation en conférence internationale [p1].

Deuxième partie

**Lamination du
cortex cérébral**

Chapitre 5

Structure du cortex cérébral

Le système nerveux central est constitué de deux tissus principaux : la substance grise et la substance blanche, qui se distinguent nettement par leur couleur à la dissection (voir figure 5.1). Schématiquement, la substance grise contient les corps cellulaires des neurones, alors que la substance blanche contient leurs axones, qui établissent les connexions à distance. La substance grise est regroupée en deux types de structures : les noyaux gris centraux, et le cortex.

Le cortex recouvre les hémisphères cérébraux, ainsi que le cervelet. C'est une couche de substance grise dont l'épaisseur varie entre 1 mm et 4,5 mm. Sous le cortex se trouve la substance blanche, qui assure l'interconnexion entre les aires cérébrales. À l'extérieur se trouvent les méninges, dont la plus interne est la pie-mère, une fine membrane qui constitue l'interface entre le cortex et le liquide cérébro-spinal (LCS). L'interface externe du cortex est donc désignée par le terme d'interface piale.

Le cortex cérébral est une des dernières structures à s'être développées au cours de l'évolution des espèces. Il est tout particulièrement développé chez l'homme, où il présente une surface très importante, de l'ordre de 2600 cm², grâce à un plissement très développé organisé en sillons qui séparent des circonvolutions, aussi appelées *gyri*.

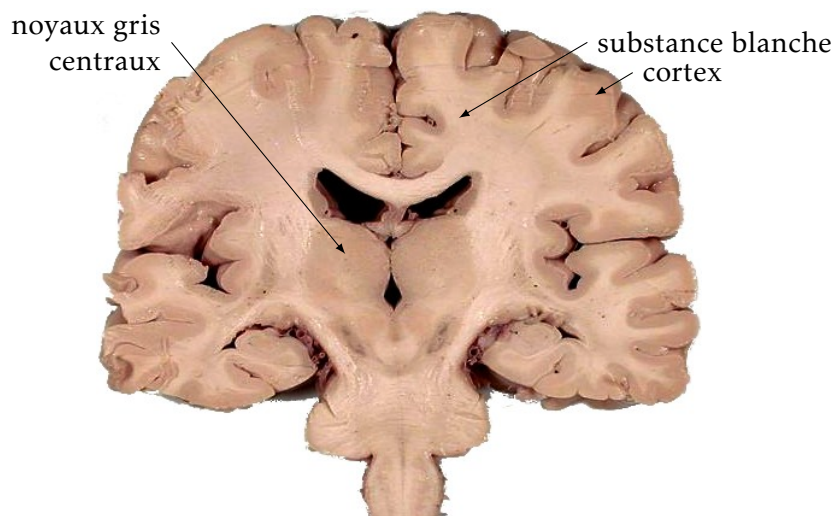
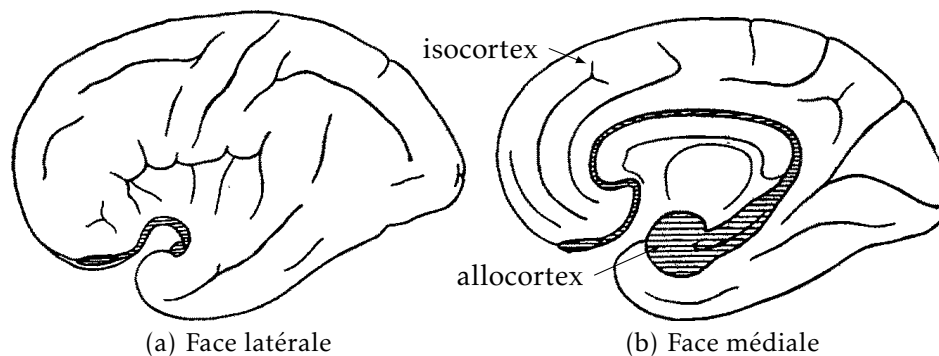


FIGURE 5.1
Photographie
d'une coupe
coronale de
cerveau humain


D'après John A. BEAL, licence CC-BY-2.5, via Wikimedia Commons

FIGURE 5.2
Isocortex et allocortex



ECONOMO [44], 1929, domaine public.

FIGURE 5.3
Cytoarchitecture corticale



Dessin des corps
neuronaux
d'après coloration
Nissl, cortex
humain adulte.

D'après Santiago
RAMÓN Y CAJAL, 1899,
domaine public, via
Wikimedia Commons

5.1 Structure laminaire du cortex

Le cortex est constitué d'une superposition de couches horizontales, chacune possédant une composition et une structure propres. Sa structure en couches, aussi appelée lamination, varie selon les régions. Ainsi, le cervelet comme l'allocortex, qui sont évolutivement plus anciens, possèdent une structure en trois couches. Chez l'homme, la grande majorité du cortex est constituée d'une structure plus récente dans l'évolution, appelée néocortex ou isocortex (voir figure 5.2). Le néocortex est l'objet d'un grand intérêt car il est le siège de nombreux processus moteurs, sensitifs, sensoriels, et associatifs. Sa structure histologique est connue depuis la fin du dix-neuvième siècle, grâce notamment aux travaux de Camillo GOLGI et Santiago RAMÓN Y CAJAL, qui reçurent le prix Nobel en 1906 pour ces travaux.

La méthodologie classique d'observation de la structure corticale est l'histologie. Différentes colorations permettent de visualiser les corps neuronaux et leurs prolongements au microscope. Ceci permet

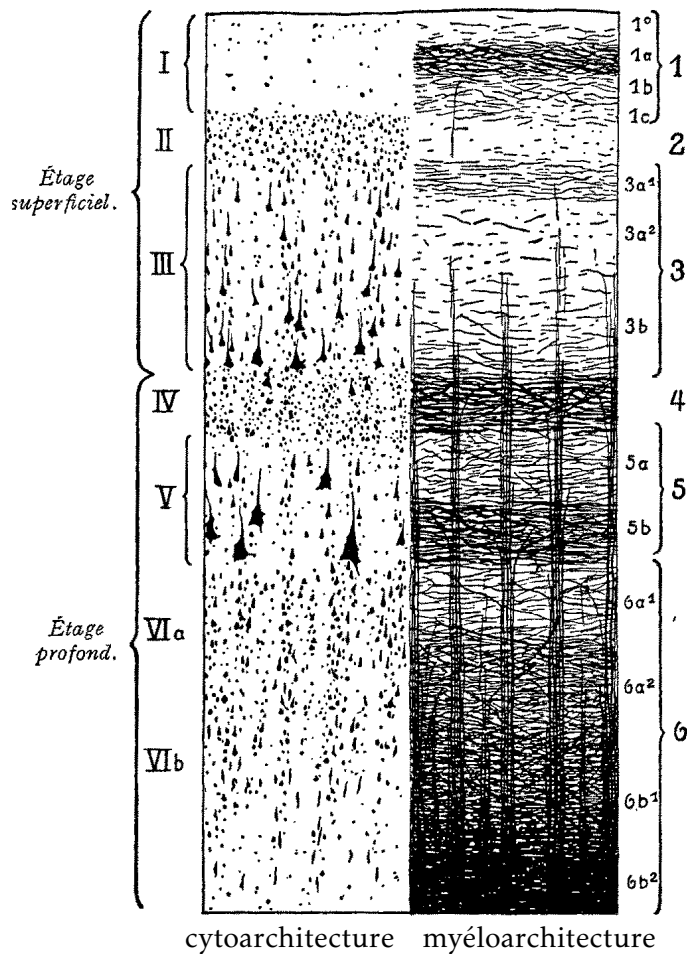


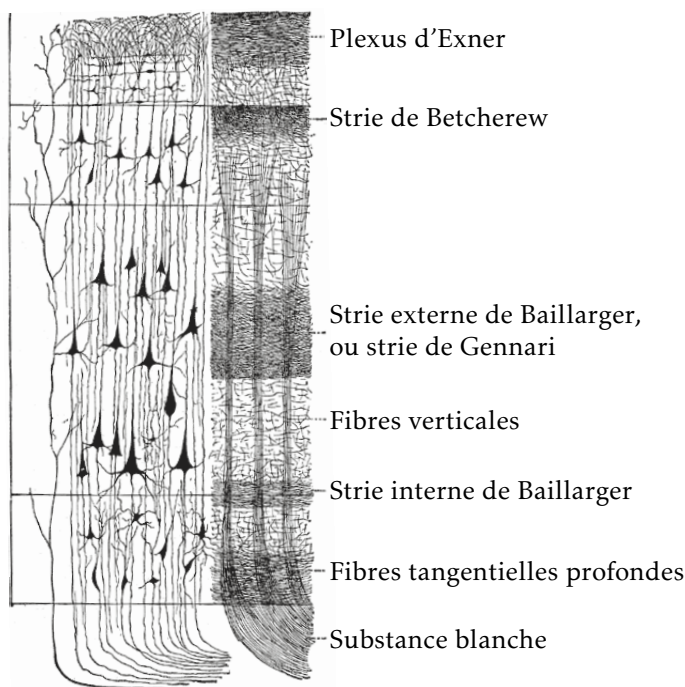
FIGURE 5.4
Cytoarchitecture
et myéloarchi-
tecture

BRODMANN ET VOGT in ECONOMO [44], 1929, domaine public.

de décrire la cytoarchitecture (aspect, taille, densité, répartition des cellules) et la myéloarchitecture (organisation des fibres nerveuses) d'une portion de cortex. Sur la base de ces observations, six couches sont décrites au sein du néocortex (voir figures 5.3 et 5.4). De l'extérieur vers l'intérieur, le cortex adulte est composé de :

- I. la couche moléculaire, qui contient peu de corps cellulaires, mais contient essentiellement les prolongements des neurones corticaux qui viennent s'y connecter ;
- II. la couche granulaire externe, dense, qui contient essentiellement des neurones granulaires mais aussi de petites cellules pyramidales ;
- III. la couche pyramidale externe, constituée de cellules pyramidales de taille moyenne ;
- IV. la couche granulaire interne, très dense, constituée de neurones granulaires ;
- V. la couche pyramidale interne, ou couche ganglionnaire, constituée de grandes cellules pyramidales ;
- VI. la couche polymorphe, ou multiforme, formée de cellules de petite taille, ainsi que de nombreuses fibres.

FIGURE 5.5
Couches myé-
loarchitecturales
remarquables



D'après POIRIER, *Gray's Anatomy* 1918, domaine public, via Wikimedia Commons

Durant l'embryogenèse il existe une septième couche sous la couche polymorphe, appelée sous-plaque, qui disparaît peu après la naissance.

Les couches myéloarchitecturales font également l'objet d'une classification (voir figure 5.5). Certaines d'entre elles sont particulièrement remarquables, notamment la strie externe de Baillarger, extrêmement développée dans le cortex visuel primaire où elle est visible à l'œil nu, et prend le nom de strie de Gennari.

5.2 Colonnes corticales

Un autre aspect de la microstructure corticale, complémentaire de la structure en couches, est l'organisation verticale des neurones en alignements appelés colonnes. Ces alignements sont notamment visibles sur les coupes histologiques montrant les corps cellulaires (exemple figure 5.6). La direction des colonnes suit celle des fibres verticales représentées à la figure 5.5. Ainsi, chaque colonne est constituée de neurones fortement connectés entre eux.

L'hypothèse, formulée par MOUNTCASTLE [45], selon laquelle la colonne corticale est l'unité fonctionnelle de base du cortex, est aujourd'hui largement partagée. Les expériences de HUBEL et WIESEL [46] ont démontré l'existence de colonnes spécialisées fonctionnellement au sein du cortex visuel primaire (prix Nobel 1981). Cependant, l'existence de colonnes fonctionnelles bien délimitées n'est pas démontrée sur l'ensemble du cortex [47]. La pertinence du concept de colonne corticale est encore vivement débattue pour cette raison [48].

Il n'en reste pas moins que les alignements de cellules observables sur l'histologie représentent la direction des fibres verticales du cor-

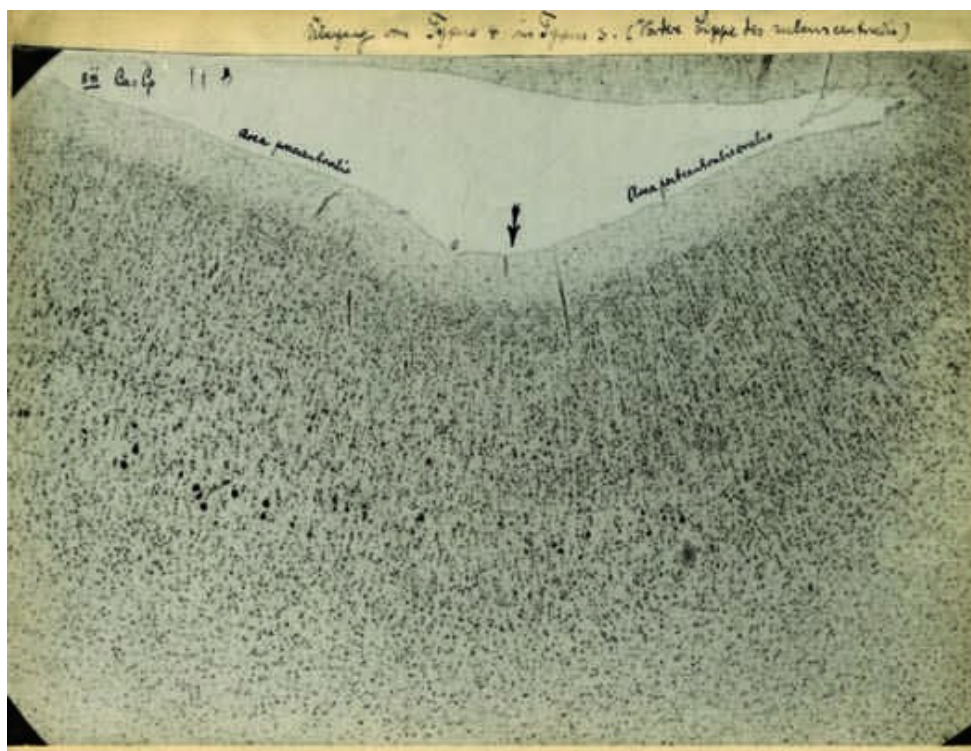


FIGURE 5.6
Micrographie
annoté par
BRODMANN

BRODMANN, domaine public, via ZILLES et AMUNTS [49].

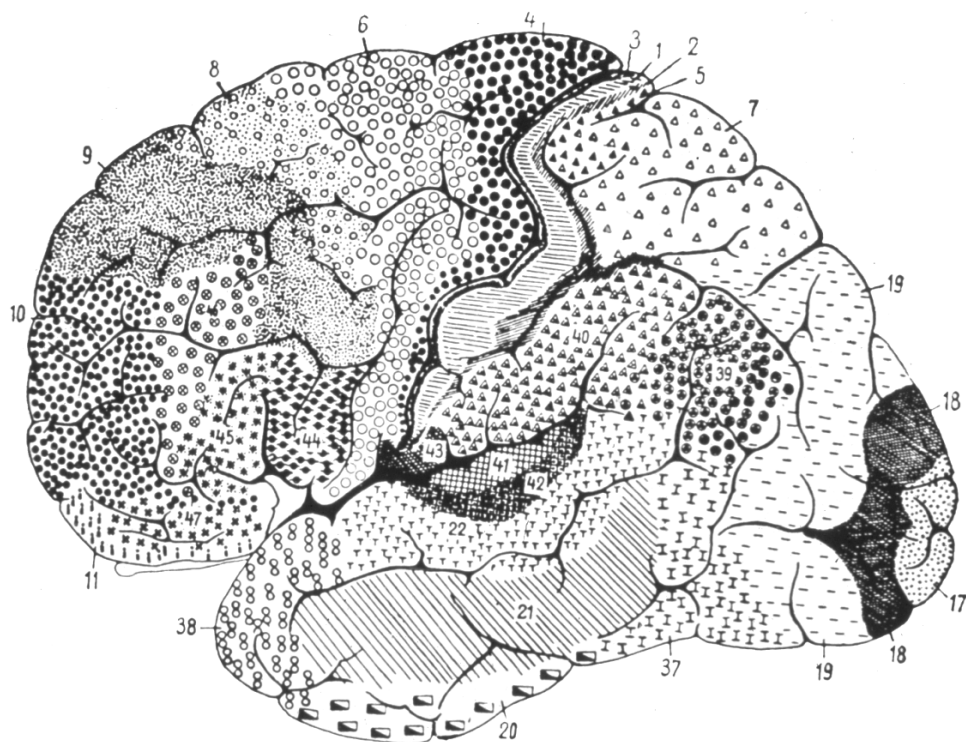
tex, et en sont donc une structure essentielle.

5.3 Atlas cytoarchitecturaux classiques

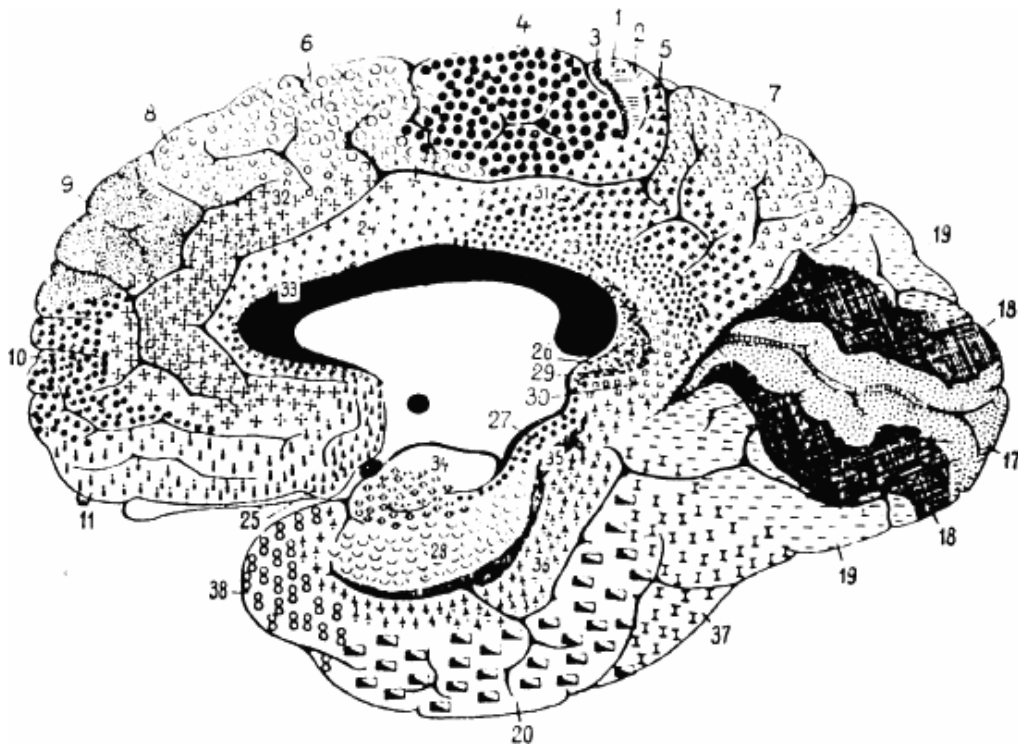
L'idée que le cortex cérébral est organisé en aires, remplissant chacune une fonction déterminée, trouva une première confirmation expérimentale avec les travaux de Paul BROCA, qui décrivit en 1862 le lien entre une aphasie et la lésion d'une aire cérébrale précise, qui porte aujourd'hui son nom. La fonction de chaque aire cérébrale ne pouvait à l'époque être connue que par l'étude des syndromes associés à des lésions cérébrales localisées. En revanche, l'observation histologique permit bientôt de distinguer des différences cytoarchitecturales et myéloarchitecturales entre les régions corticales. L'histologie s'imposa donc comme un moyen d'objectiver les frontières des aires cérébrales, avec comme hypothèse sous-jacente que chaque région architecturale correspondait à une fonction déterminée.

Des cartographies du cortex, aussi appelées atlas, ont ainsi été construites sur la base de l'observation histologique du cortex. Un des premiers atlas, qui est aussi le plus connu, est celui de Korbinian BRODMANN, publié en 1909 [50] (voir figure 5.7). Il découpe le cortex en quarante-trois régions, en se basant sur l'observation de coupes horizontales d'un hémisphère cérébral, colorées pour faire apparaître les corps cellulaires (voir figure 5.6). Un seul cerveau a été utilisé pour construire cet atlas [51], et BRODMANN n'a jamais révélé combien de coupes en ont été étudiées [49].

D'autres atlas ont suivi, avec notamment un opus par Constantin von ECONOMO et Georg N. KOSKINAS (figure 5.8), publié en 1925 [52],



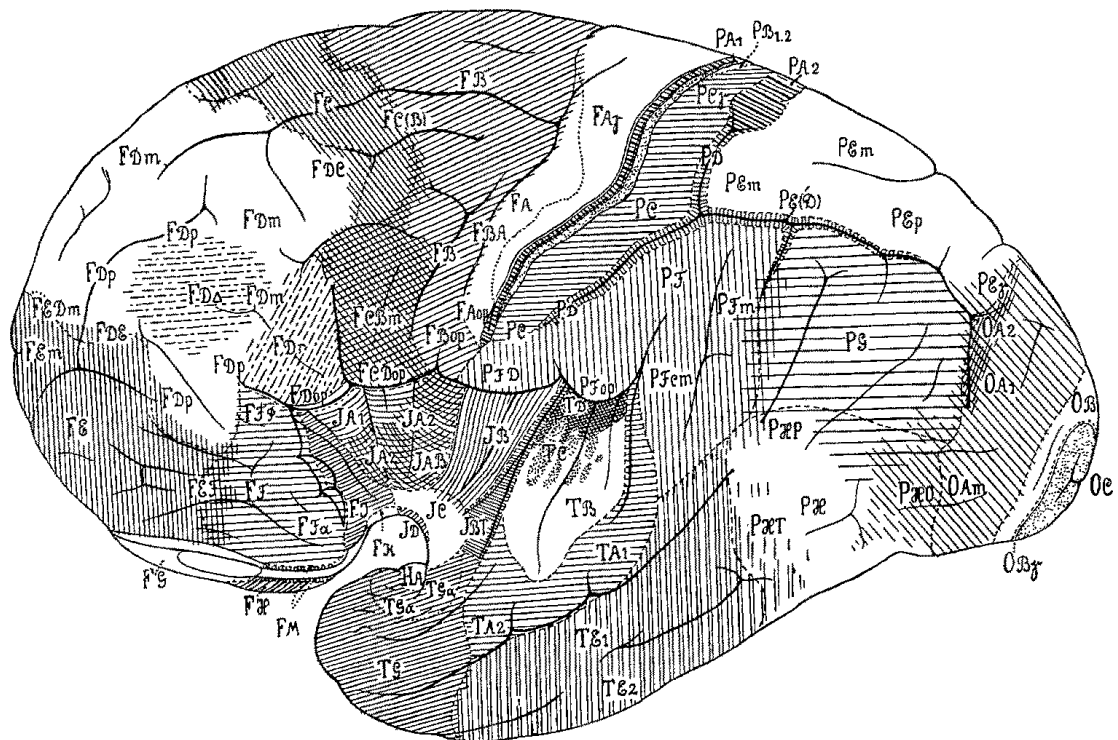
(a) Face latérale



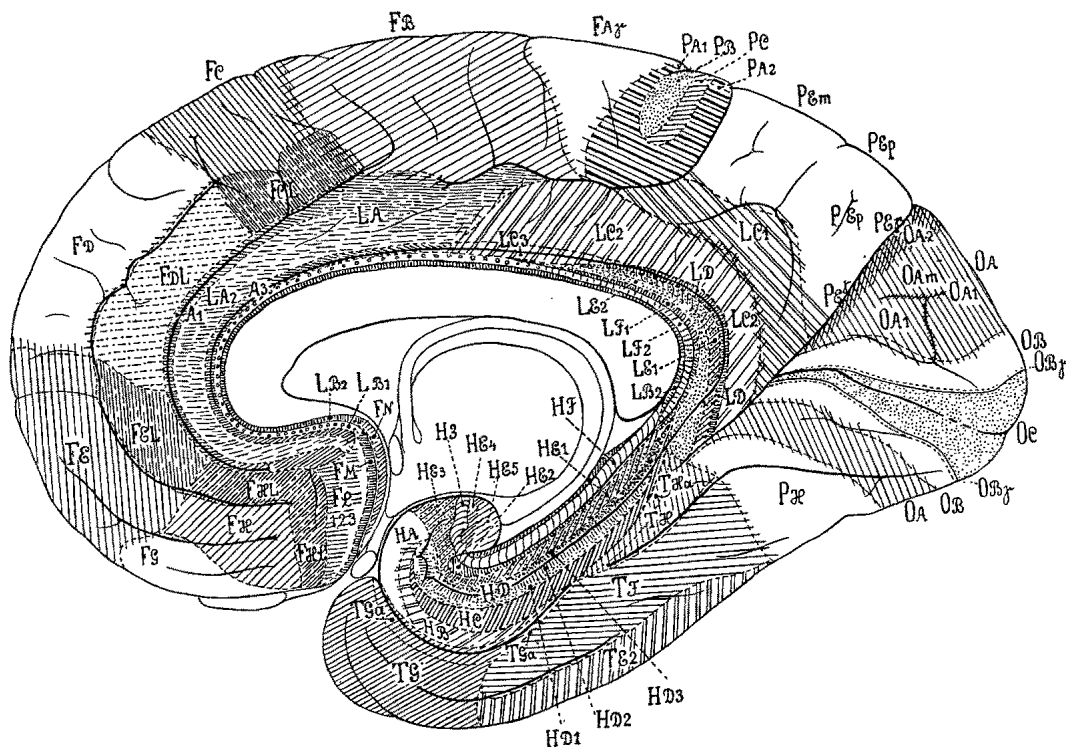
(b) Face médiale

BRODMANN [50], 1909, domaine public, via Wikimedia Commons.

FIGURE 5.7 – Atlas de Korbinian BRODMANN, 1909



(a) Face latérale



(b) Face médiale

ECONOMO [44], 1929, domaine public.

FIGURE 5.8 – Atlas de Constantin von ECONOMO, 1925

qui réalise une synthèse des travaux existants et de nouvelles observations originales, prenant en compte la variabilité interindividuelle, pour définir 107 régions.

Les atlas cytoarchitecturaux, et surtout celui de BRODMANN, ont regagné de l'importance à partir des années 1980 avec l'arrivée des techniques d'imagerie structurale et fonctionnelle. En effet, avec l'imagerie tridimensionnelle est apparu le besoin de représenter les positions des activations cérébrales dans un cadre stéréotaxique. L'atlas de TALAIRACH et TOURNOUX [53] définit par exemple les coordonnées stéréotaxiques de chaque aire de Brodmann, et a été utilisé comme référentiel anatomique pour de nombreuses études fonctionnelles. En particulier, l'exécution d'une fonction cognitive est habituellement décrite comme étant liée à l'activation d'une aire de Brodmann donnée. Dans ce cas, la dénomination de l'aire ne correspond bien entendu pas à une observation architecturale, mais simplement à la position de l'activation dans un atlas 3D de référence. L'exactitude de cet atlas conditionne donc la validité de l'étude en terme de relation entre structure et fonction.

5.4 Approches actuelles de l'architecture corticale

Les atlas classiques présentent de nombreuses limites lorsqu'ils sont utilisés comme référentiel pour l'imagerie tridimensionnelle du cerveau. D'une part, les cartes sont définies uniquement sur des vues latérales et médiales (voir figures 5.7 et 5.8) et contiennent peu d'information sur le cortex enfoui dans les sillons, qui représente pourtant la grande majorité de la surface corticale. D'autre part, la correspondance entre les marqueurs anatomiques que sont les circonvolutions, et la position des régions architecturales, n'est décrite qu'au voisinage des sillons principaux, comme par exemple le sillon central. Ailleurs, cette correspondance n'est pas démontrée [54]. Ce fait, déjà connu et concédé par BRODMANN lui-même [49], a dû être ignoré lors de la mise au point des atlas tridimensionnels qui représentent la position stéréotaxique des aires de Brodmann, et sont distribués avec de nombreux outils logiciels servant à l'analyse des expériences d'imagerie fonctionnelle. Enfin, la variabilité interindividuelle n'est pas prise en compte par les atlas classiques, sauf éventuellement dans le texte qui accompagne les vues schématiques. Sa description n'est donc pas facilement représentable sous forme d'un atlas 3D informatisé.

Atlas architecturaux probabilistes

Pour aller au-delà des atlas architecturaux classiques, une approche consiste à construire des atlas probabilistes, directement sous forme informatique tridimensionnelle, à partir de l'étude histologique d'un nombre suffisant de spécimens cérébraux. C'est l'approche choisie par le *Forschungszentrum Jülich*, qui construit un atlas probabiliste, proposé sous le nom JuBrain.¹

1. www.fz-juelich.de/JuBrain

Cet atlas est construit, région par région, sur la base d'images histologiques acquises numériquement. En plus des colorations classiques faisant apparaître les corps cellulaires et les fibres [55], des techniques plus modernes sont utilisées, notamment la cartographie de la densité de récepteurs à certains neurotransmetteurs [49]. Les frontières entre régions sont détectées semi-automatiquement [56] de manière à ce qu'elles ne dépendent pas de l'interprétation subjective d'un observateur humain (voir aussi le chapitre 6). Chaque cerveau ayant été imagé par IRM avant l'histologie, et recalé vers le référentiel *MNI*,² les cartes individuelles sont ainsi transposées dans un espace commun, permettant d'estimer la variabilité interindividuelle et de construire une carte probabiliste de chaque région [58, 59].

Imagerie architecturale individuelle

Pour dépasser l'approche probabiliste et associer de manière déterministe structure et fonction chez un individu, il est nécessaire de connaître avec certitude la position des régions architecturales chez ce sujet. Dans certaines régions particulières, il existe une corrélation entre les structures anatomiques macroscopiques et les régions architecturales ; il est par exemple connu que le sillon central correspond à la frontière entre les aires motrices situées en avant, et les aires sensibles situées en arrière. Dans tous les autres cas, il est nécessaire d'observer directement la microstructure corticale. Dans le cadre d'une étude fonctionnelle, réalisée *in vivo*, l'histologie ne peut bien entendu pas être utilisée.

L'IRM permet, avec l'augmentation des champs magnétiques, de former *in vivo* des images des couches corticales, même si celles-ci restent bien moins résolues (typiquement 300 μm) que les images histologiques (1 μm). Ce sujet donne actuellement lieu à de nombreuses recherches [60, 61].

Plusieurs modalités sont utilisées, de nombreuses études se basant sur la susceptibilité magnétique comme introduit au § 1.4 [13, 62–68], d'autres sur les contrastes de pondération T_1 [67, 69–72] ou T_2 [73, 74], ou une combinaison des deux [75]. Plusieurs études s'intéressent à relier les contrastes observés en IRM à des grandeurs mesurables par histologie, notamment la concentration en fer ou le degré de myélinisation [62, 63, 68, 70, 72–74]. Il est maintenant largement admis que la concentration en fer est la principale source du contraste T_2^* entre les couches, étant entendu qu'une grande partie du fer non sanguin est colocalisé avec la myéline [62]. Le contraste T_1 est, lui, principalement causé par les variations de concentration en myéline [67]. Le contraste T_2 est moins bien connu, mais est corrélé à la fois à la myéline et à la densité neuronale [74–77].

Certaines de ces études sont menées *post-mortem* [63, 72, 74, 78] mais d'autres permettent déjà d'obtenir des résultats *in vivo* [13, 64–66, 69–71, 73, 74]. Néanmoins, si ces études montrent la faisabilité

2. Le référentiel *MNI* est un référentiel stéréotaxique conçu au *Montreal Neurological Institute*, défini par le recalage tridimensionnel du cerveau sur une image moyenne de nombreux cerveaux [57].

de l'imagerie des couches corticales *in vivo*, elles sont le plus souvent menées sur des régions de petite taille et ne permettent pas encore d'obtenir une cartographie du cortex à grande échelle. Une des difficultés est liée à l'absence d'une méthodologie bien définie pour extraire et analyser les caractéristiques architecturales du cortex sur ces images.

En effet, les images de résonance magnétique posent des difficultés d'analyse spécifiques, bien différentes de celles posées par les images histologiques. Elles possèdent une information plus complète, puisqu'intrinsèquement tridimensionnelle, et géométriquement plus robuste car elles ne subissent pas les déformations planes caractéristiques de l'histologie. L'information est en revanche à la fois beaucoup moins riche en terme de résolution (limitée à une centaine de micromètres), et plus incertaine en terme de contraste (avec notamment des artéfacts liés à la vascularisation). Une méthodologie d'analyse spécifiquement adaptée à ces difficultés est donc indispensable pour tirer de ces images tout leur potentiel de discrimination architecturale.

Chapitre 6

Extraction de profils de lamination

Avant d'envisager une analyse architecturale automatique, il est nécessaire de mettre au point un descripteur local de la lamination, qui puisse être évalué en chaque point du cortex. Les descriptions classiques de la lamination, introduites au chapitre 5, sont basées sur le nombre de couches, leur épaisseur, et leur composition microscopique. En admettant qu'on dispose d'une image qui reflète la composition microscopique des tissus, on peut décrire complètement la lamination locale en extrayant de cette image un profil unidimensionnel, transversal au cortex, qui traverse toute son épaisseur de la surface piaie à la substance blanche. Ce profil contient les informations concernant la position et l'épaisseur de chacune des couches qui sont visibles dans l'image de départ, et peut ainsi être comparé à un profil de référence, être utilisé directement comme un vecteur d'observations dans une méthode de classification, ou servir de base à un descripteur de plus haut niveau. Le trajet qui est utilisé pour construire ce profil est appelé *traverse corticale*.

Cette méthodologie est utilisée par la quasi-totalité des études, mentionnées au § 5.4, qui cherchent à objectiver la lamination corticale, qu'elles soient basées sur des images histologiques ou IRM. Ces études diffèrent néanmoins par la méthode utilisée pour construire les traverses corticales. Les méthodes les plus simples utilisent des traverses rectilignes (§ 6.1), qui conviennent à l'extraction de profils dans les régions de faible courbure. D'autres méthodes utilisent des traverses curvilignes, anatomiquement plus pertinentes dans les régions de forte courbure (§ 6.2).

Toutes ces méthodes représentent chaque traverse sous la forme d'une courbe de dimension 1, nécessitant une interpolation pour accéder aux valeurs de l'image sous-jacente. Une méthode a été mise au point pendant cette thèse, qui permet de générer des traverses formant une partition volumique du cortex dans l'espace natif de l'image, ce qui a l'avantage de préserver l'échantillonnage d'origine des données (§ 6.3).

6.1 Traverses rectilignes

La façon la plus simple de définir une traverse corticale est de considérer un segment de droite, donc une extrémité correspond à la surface piaie et l'autre à l'interface gris-blanc. Les études utilisant un petit nombre de profils corticaux définissent souvent les traverses manuellement [66, 71, 76, 79, 80]. Cette méthode de création des profils convient dans les régions où la courbure du cortex est faible, car les traverses peuvent être placées de manière sensiblement parallèle aux colonnes corticales visibles sur l'histologie.

Des traverses rectilignes peuvent aussi être générées automatiquement. Dans une région de courbure nulle, cela ne présente pas de difficulté : il suffit de sélectionner la direction orthogonale à l'une ou l'autre des surfaces corticales. Cette méthode a été implémentée et testée : la surface piaie et la surface gris-blanc étant représentées par des maillages triangulaires issus d'un algorithme de segmentation corticale [81]. Chaque sommet du maillage étant associé à un vecteur normal, il suffit dans ce cas de suivre sa direction jusqu'à intersection avec l'autre surface. Cette méthode n'a pas donné de bons résultats, étant donné que la direction des normales est assez bruitée.

Une méthode décrite dans la littérature permet la création robuste de traverses linéaires sur une coupe histologique 2D [82]. Cette méthode utilise un algorithme d'optimisation pour rechercher l'orientation de chaque traverse, qui minimise sa longueur totale. Une heuristique est de plus nécessaire pour éviter le croisement des traverses adjacentes. Cette méthodologie a notamment été appliquée à l'analyse de coupes acquises par IRM [74, 83, 84].

6.2 Traverses curvilignes

L'utilisation de traverses rectilignes reste une approximation de la géométrie corticale, notamment dans les zones de forte courbure. Si on considère que les colonnes corticales sont les briques fonctionnelles du cortex, il apparaît nécessaire de définir des traverses corticales qui en suivent au plus près le trajet. Cela implique d'autoriser des traverses curvilignes.

Équation de Laplace

De nombreuses études [72, 85–89] utilisent des traverses curvilignes définies d'après un modèle géométrique obtenu par résolution de l'équation de Laplace. Ce modèle a été introduit pour la mesure de l'épaisseur corticale [90]. Dans le contexte des couches corticales, il a d'abord été introduit sous un formalisme dit électrodynamique, qui aboutit au même résultat [91], puis sous le formalisme laplacien décrit ci-après.

Considérons une segmentation en trois classes : substance grise corticale, substance blanche, et LCS. Imaginons qu'on impose une température $T = 1$ à la substance blanche, et $T = 0$ au LCS, le cortex étant constitué d'un matériau uniforme. La température T en tout

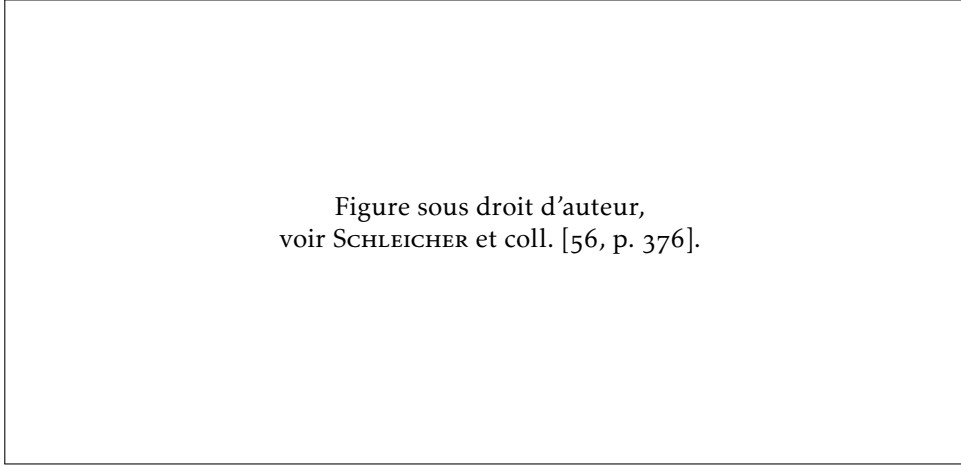


FIGURE 6.1
Validation
du modèle
laplacien 2D
sur une coupe
histologique

(a) Traverses curvilignes générées par le modèle laplacien

(b) Micrographe représentant la densité volumique locale de neurones

point du cortex est alors obtenue en résolvant l'équation de Laplace (6.1).

$$\Delta T = \frac{\partial^2 T}{\partial x^2} + \frac{\partial^2 T}{\partial y^2} + \frac{\partial^2 T}{\partial z^2} = 0 \quad (6.1)$$

La direction des colonnes corticales est alors modélisée par la direction du gradient \vec{F} de ce champ scalaire (6.2). Une représentation de T et \vec{F} est visible sur la figure 6.3, page 68.

$$\vec{F} = \frac{\nabla T}{\|\nabla T\|} \quad (6.2)$$

Autrement dit, les traverses corticales correspondent aux lignes de champ de \vec{F} . On peut obtenir le trajet d'une traverse corticale par advection d'un point dans le champ \vec{F} , c'est-à-dire en déplaçant un point par itérations successives, en suivant à chaque itération la direction locale du champ \vec{F} .

Les traverses obtenues ainsi ont la propriété de ne jamais se croiser, ce qui est également le cas des colonnes corticales. L'équation de Laplace est facilement résolue par application itérative de l'équation de la chaleur en milieu homogène et isotrope (6.3), dont la résolution discrète s'implémente sans difficulté particulière, en utilisant par exemple par la méthode d'Euler explicite avec les différences finies. Le modèle laplacien a, enfin, l'avantage de se baser uniquement sur une description géométrique du cortex (segmentation en trois compartiments).

$$\frac{\partial T}{\partial t} = D \Delta T = D \left(\frac{\partial^2 T}{\partial x^2} + \frac{\partial^2 T}{\partial y^2} + \frac{\partial^2 T}{\partial z^2} \right) \quad (6.3)$$

Le principal défaut du modèle laplacien est que sa validation reste à ce jour très incomplète. SCHLEICHER et coll. [56, p. 376] montrent un bon accord visuel entre le modèle laplacien et le trajet d'un microvaisseau, qui est connu pour suivre le trajet des colonnes corticales adjacentes (figure 6.1). Cette validation utilise une résolution en 2D

du modèle laplacien, qui est suffisante dans ce cas car la présence du micro-vaisseau atteste que la coupe présentée est parfaitement orthogonale au cortex, le terme $\frac{\partial^2 T}{\partial z^2}$ y est donc nul. En revanche, une validation dans le cas d'une coupe oblique nécessite la prise en compte de la géométrie 3D du cortex, qui n'est pas reconstruite dans la plupart des études histologiques publiées : aucune validation n'a donc été publiée concernant des coupes obliques. SCHMITT et BIRKHOLZ [92] montrent que le modèle laplacien, résolu en 2D, est perfectible dans le cas de coupes obliques.

Une ébauche de validation sur un bloc histologique reconstruit en 3D est présentée au chapitre 10.

Autres traverses curvilignes

Quelques études utilisent des traverses curvilignes générées avec un modèle différent. Lorsqu'on analyse une image histologique où apparaissent les colonnes corticales, l'orientation de celles-ci peut être mesurée [92], auquel cas aucun modèle n'est nécessaire. Cette méthode n'est cependant pas utilisable en IRM, car les colonnes corticales n'y sont pas visibles.

Ont également été utilisées [69, 70] des traverses définies par leur orthogonalité à un jeu de surfaces intracorticales localement équidistantes, définies par interpolation entre la surface piale et la surface gris-blanc, par l'évolution d'une surface de niveau (*level set*). Ce modèle est uniquement basé sur la géométrie corticale et peut donc être utilisé sur des données IRM. Aucune validation histologique n'a cependant été publiée à ce jour, concernant l'adéquation des traverses générées avec les colonnes corticales.

6.3 Traverses volumiques

Quelle que soit la modélisation choisie pour générer les traverses corticales, les méthodes présentées jusqu'ici procèdent toutes de la même manière pour construire un profil cortical. Une traverse corticale est représentée par une courbe, qui est construite explicitement, et les valeurs de l'image sous-jacente sont échantillonnées le long de cette traverse. Cet échantillonnage nécessite d'interpoler les valeurs de l'image, ce qui n'est pas idéal car cela modifie l'information de manière irréversible.

En effet, l'information contenue dans une liste de profils rééchantillonnés ne peut pas être équivalente à l'information contenue dans les voxels originaux. Tout d'abord, l'interpolation introduit un lissage qui n'est pas souhaitable, compte tenu du contraste déjà tenu contenu dans les IRM de lamination corticale. De plus, l'information portée par deux profils voisins est fortement redondante si ceux-ci sont trop proches ; à l'inverse un trop grand éloignement des profils conduit à ignorer l'information contenue dans les voxels intermédiaires. Des informations qui peuvent être extraites dans l'espace image, comme par exemple l'appartenance d'un voxel à un artéfact, sont difficiles à transcrire dans les profils extraits de cette manière.

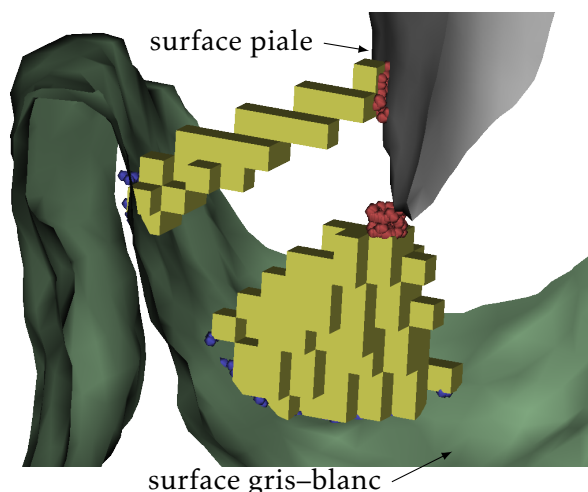


FIGURE 6.2
Vue 3D de
traverses
corticales
volumiques

Tout ceci rend plus difficile l'analyse des profils, la significativité de chaque échantillon n'étant pas facilement quantifiable.

Pour parer à ces inconvénients, le raisonnement peut être inversé. Plutôt que de rééchantillonner les données de l'image pour les faire entrer dans le cadre de profils déterminés arbitrairement, pourquoi ne pas représenter les profils dans le référentiel naturel des données, c'est-à-dire sous forme de voxels dans l'espace de l'image ?


Chaque traverse corticale est alors constituée d'une liste de voxels, autrement dit une région de l'image. Pour représenter l'évolution de la grandeur mesurée en fonction de la profondeur, il faut alors associer une profondeur à chaque voxel de la région (voir chapitre 7, page 77). Un profil contient donc une liste de voxels, chacun représentant une mesure dans l'espace de l'image, associée à sa profondeur au sein du cortex. Là où le profil classique peut être représenté comme une fonction approximant l'évolution du paramètre mesuré en fonction de la profondeur avec un échantillonnage arbitraire, le profil volumique peut être représenté sous forme d'un nuage de points, chaque point correspondant à une mesure. Rien n'empêche de construire par la suite une représentation de ce profil sous forme de fonction, si elle s'avère plus facile à manipuler.

Reste donc à construire lesdites traverses volumiques, qui doivent remplir plusieurs critères :

- respecter la géométrie des colonnes corticales, c'est-à-dire que chaque traverse doit correspondre à un « bouquet » de colonnes corticales qui lui est propre, disjoint de celui de ses voisines ;
- traverser toute l'épaisseur du cortex, pour en échantillonner toute la profondeur depuis la surface piale jusqu'à l'interface gris-blanc ;
- avoir une taille réduite, pour que le profil extrait reste local et contenu entièrement dans une unique région architecturale.

Une contribution de cette thèse est un algorithme permettant de créer des régions volumiques respectant ces critères. Cette méthode, qui a été présentée en conférence internationale [p2], est ici décrite en détail. Le code informatique de cette implémentation est librement

FIGURE 6.3
Modèle laplacien :
« température »
 T et direction
des colonnes \vec{F}



mis à disposition de la communauté. ¹

Cette méthode a comme point de départ, une segmentation de l'image en trois classes : substance grise corticale, substance blanche, et LCS. La segmentation doit respecter la topologie du cortex, qui doit être 6-connexe, les deux autres classes étant 26-connexes. La direction des couches corticales doit également être fournie, sous forme d'un champ vectoriel \vec{F} .

Le modèle laplacien a été utilisé dans cette implémentation pour l'estimer, mais il pourrait facilement être substitué par un autre modèle, la suite de l'algorithme ne dépendant que de la définition d'un champ \vec{F} définissant l'orientation locale des colonnes corticales.

L'équation de Laplace est ici résolue en imposant $T = 0$ au LCS et $T = 1$ à la substance blanche, par application itérative de l'équation de la chaleur (6.3). Le gradient normalisé \vec{F} est ensuite calculé. Ces deux grandeurs sont représentées sur la figure 6.3.

L'algorithme procède ensuite aux étapes suivantes :

1. Étiquetage des interfaces piaie et gris-blanc.
2. Échange des étiquettes d'une interface à l'autre, par advection le long de \vec{F} .
3. Projection de chaque voxel cortical vers les deux interfaces par advection le long de \vec{F} , et regroupement en régions.
4. Fusion des régions précédentes, jusqu'à ce qu'elles atteignent une taille suffisante.

1. github.com/neurospin/highres-cortex

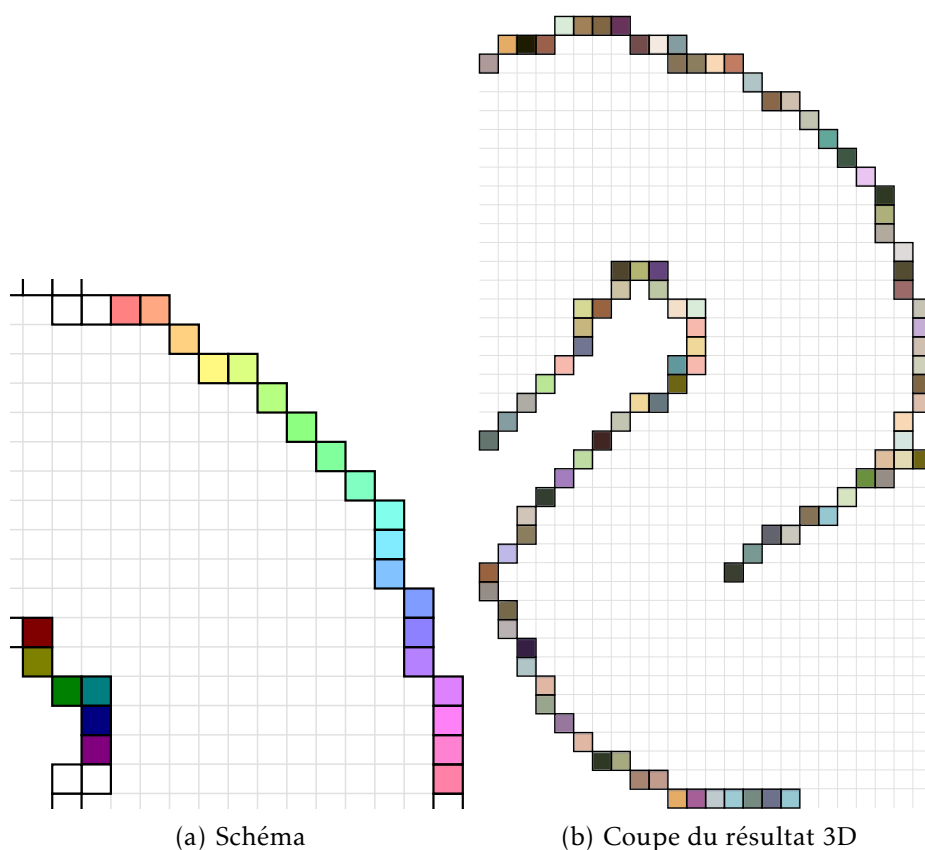


FIGURE 6.4
Étiquetage des interfaces

Chaque étape de l'algorithme est illustrée de façon schématique, ainsi que par le résultat réel de cette étape, appliquée au jeu de données décrit au chapitre 8 (page 89). Seule une coupe du résultat réel est représentée, mais il faut garder à l'esprit que l'algorithme procède dans l'espace 3D natif de l'image.

Étape 1 : étiquetage des interfaces

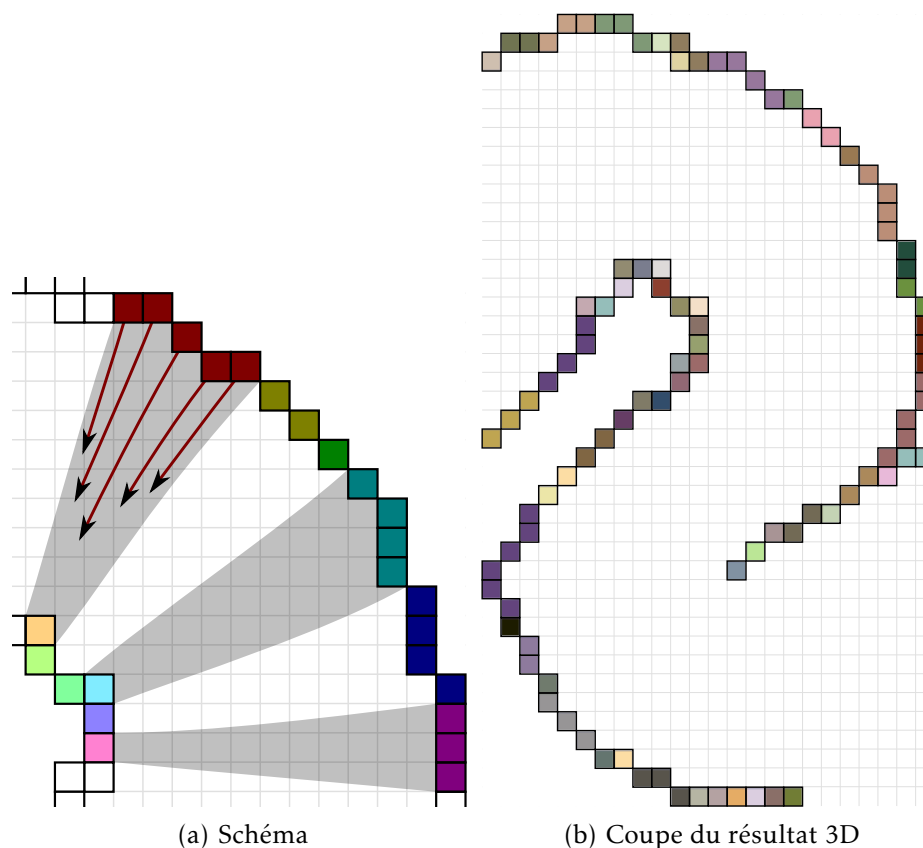
La première étape est l'extraction des bordures du cortex, et leur étiquetage. À chaque voxel extérieur au cortex, et 26-connexe à un voxel situé à l'intérieur du cortex, est attribuée une étiquette unique. L'interface piaie et l'interface gris-blanc sont donc représentées sous forme volumique, et chacun de leurs voxels, qui correspond à un lieu élémentaire de la frontière corticale, est identifié de manière unique.

Notons que les bordures extraites sont situées à l'extérieur du cortex, chaque voxel appartenant au cortex reste donc dans cette classe. D'autre part, ces interfaces étant définies, il n'y a plus d'adjacence entre le cortex et les classes extérieures (substance blanche et LCS).

Étape 2 : échange des étiquettes

L'objectif de cette étape est de grouper les voxels de chaque bordure corticale, en de petites régions se faisant face. Ces régions serviront ensuite d'extrémités pour définir les régions corticales dans l'étape suivante.

FIGURE 6.5
Échange des
étiquettes



Dans les zones de forte courbure corticale, cela permet de grouper les voxels situés à l'extérieur de la courbure, car de nombreux voxels de la bordure externe font face à un même voxel de la bordure interne (voir figure 6.5). Les bases de la formation d'une région conique, à l'étape suivante, sont ainsi posées. Les régions de faible courbure, à l'inverse, ne donnent lieu qu'à peu de regroupement, posant ainsi les bases de petites régions filiformes.

Reste à définir ce qu'on entend par « de petites régions se faisant face ». Cela passe par une correspondance point à point entre la surface piaie et l'interface gris-blanc, qui est définie par le trajet des colonnes corticales. C'est ici qu'intervient le champ \vec{F} , modélisant l'orientation des colonnes. Les lignes de champ de \vec{F} définissent une correspondance point à point entre les deux interfaces corticales. Il suffit donc de suivre ces lignes de champ, afin de déterminer pour chaque voxel en bordure du cortex, quel voxel de l'autre bordure lui correspond.

Suivre les lignes de champ d'un champ vectoriel correspond à un processus d'advection. On parle par exemple d'advection, pour décrire le transport d'une particule qui est entraînée par un liquide se déplaçant selon un champ de vitesse donné. L'advection d'un point dans un champ vectoriel \vec{F} , permet de construire le trajet d'une ligne de champ. C'est également de cette façon que sont construites les traverses curvilignes décrites au § 6.2.

L'advection est ici implémentée simplement par la méthode d'Euler, c'est-à-dire que le point M_0 est advecté par itérations successives

M_n selon (6.4).

$$M_{n+1} = M_n + \delta l \vec{F}(M_n) \quad (6.4)$$

Le pas d'advection δl est ici choisi constant, petit devant la résolution de l'image. Le champ \vec{F} doit être évalué aux coordonnées du point $M_n = (x, y, z)$, qui peuvent ne pas correspondre au centre d'un voxel, et donc nécessiter une interpolation. Celle-ci est ici basée sur le modèle d'interpolation trilineaire de T, utilisant les huit voisins de M_n de coordonnées $\{[x], [x] + 1\} \times \{[y], [y] + 1\} \times \{[z], [z] + 1\}$. Chaque composante de F est obtenue par la dérivée partielle correspondante du modèle d'interpolation trilineaire.

Le critère d'arrêt de l'advection correspond à la sortie du cortex, qui est détectée lorsque le point M_n se trouve dans un voxel hors du cortex sur l'image de segmentation initiale. Un défaut apparaît ici : le pas d'advection étant constant, il n'est pas garanti que le critère d'arrêt se déclenche lors de la traversée d'un sillon qui, n'étant défini qu'en 26-connexité, peut présenter des zones d'épaisseur nulle, où le chemin d'advection peut « couper » le coin d'un voxel sans y entrer. La conséquence de ce défaut peut être limitée en choisissant un pas d'advection δl très petit, mais cela augmente le temps de calcul. Une résolution propre de ce problème demanderait de tester le critère d'arrêt à chaque fois qu'est franchie la limite d'un voxel, c'est-à-dire une coordonnée demi-entière.

Une advection est réalisée en chaque voxel de la bordure du cortex, selon la procédure qui vient d'être décrite, en initialisant l'advection à M_0 centre de ce voxel :

- chaque voxel de la bordure piale est advecté suivant \vec{F} ;
- chaque voxel de la bordure gris-blanc est advecté suivant $-\vec{F}$.

Lors de l'arrêt de l'advection à l'itération N, l'étiquette initiale du voxel le plus proche de M_N est affectée au voxel de départ.

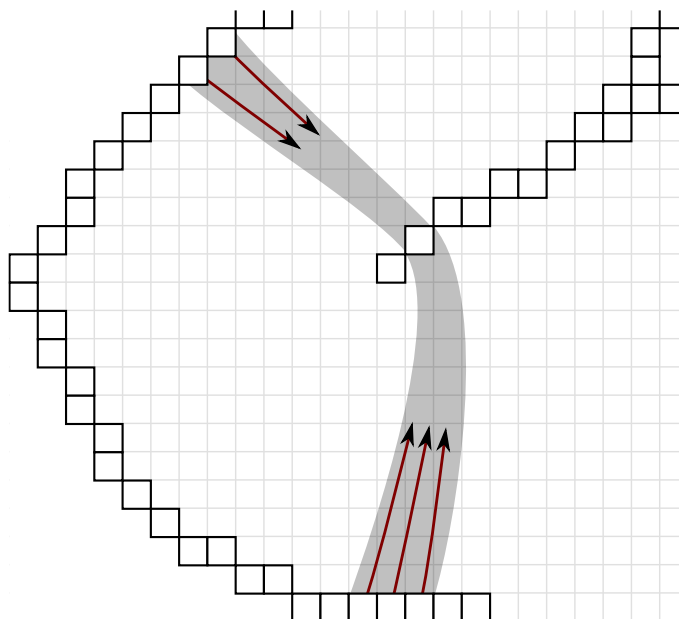
À la fin de cette procédure, les étiquettes qui étaient initialement affectées à l'interface piale se retrouvent projetées sur la bordure gris-blanc, et réciproquement. Au sein des régions de forte courbure, où plusieurs voxels font face à un unique voxel, ceux-ci en reçoivent tous l'étiquette, ils sont donc groupés dans une même région, conformément à l'objectif fixé.

Un post-traitement est appliqué à ce résultat, qui consiste en une séparation des régions en composantes connexes, pour garantir la connexité de chaque région dans le résultat. Cela est utile notamment dans le cas des sillons, dont l'épaisseur peut se limiter à un seul voxel : chaque voxel fait face aux deux côtés du sillon, et son étiquette peut ainsi se retrouver projetée en deux lieux disjoints (figure 6.6), qui correspondent cependant à des colonnes corticales différentes. Les régions sont renumérotées à l'occasion de la détection de composantes connexes.

Étape 3 : projection et groupement

L'étape précédente a posé les bases de régions élémentaires, cylindriques ou coniques selon la courbure du cortex. Cette étape donne

FIGURE 6.6
Projection
bilatérale
sur un sillon



corps à ces régions, en découpant le cortex sur cette base.

Une advection est cette fois réalisée au départ de chaque voxel du cortex, ainsi que des bordures, dans les deux directions (voir figure 6.7(a)) :

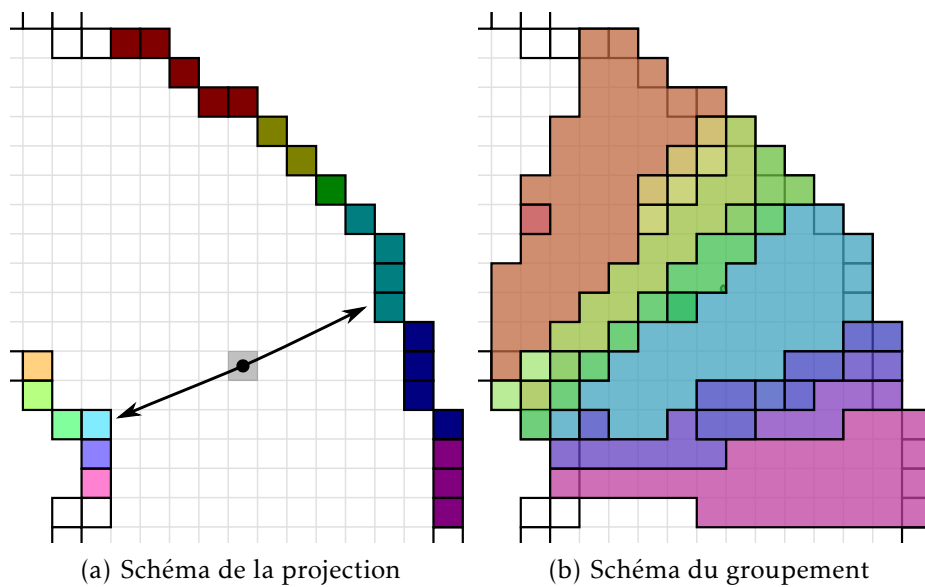
- selon \vec{F} , en direction de la bordure gris-blanc ;
- selon $-\vec{F}$, en direction de la bordure piaie.

Comme précédemment, l'étiquette du voxel atteint est mémorisée, un couple d'étiquettes ($l_{\text{pial}}, l_{\text{blanc}}$) est donc associé à chaque voxel du cortex. Les coordonnées finales atteintes par l'advection ($P_{\text{pial}}, P_{\text{blanc}}$) sont également mémorisées, et serviront lors de l'étape suivante.

Un découpage du cortex en régions est construit sur la base de ce couple d'étiquettes : chaque fois que deux voxels se projettent vers le même couple ($l_{\text{pial}}, l_{\text{blanc}}$), ils sont affectés à la même région (voir figure 6.7(b)).

Les régions obtenues au sortir de cette étape, respectent deux des trois exigences fixées aux traverses volumiques (page 67) : chaque région est alignée avec les colonnes corticales, tous ses voxels appartiennent à un « bouquet » de colonnes, dont l'extension est minimale. La troisième exigence n'est pas satisfaite : les régions sont à ce stade trop petites, et il n'y a aucune garantie qu'elles traversent toute l'épaisseur du cortex. En particulier, de nombreuses micro-régions existent là où l'advection mène au bord d'un voxel sur l'une ou l'autre des bordures corticales (voir figure 6.7(b) et (c)).

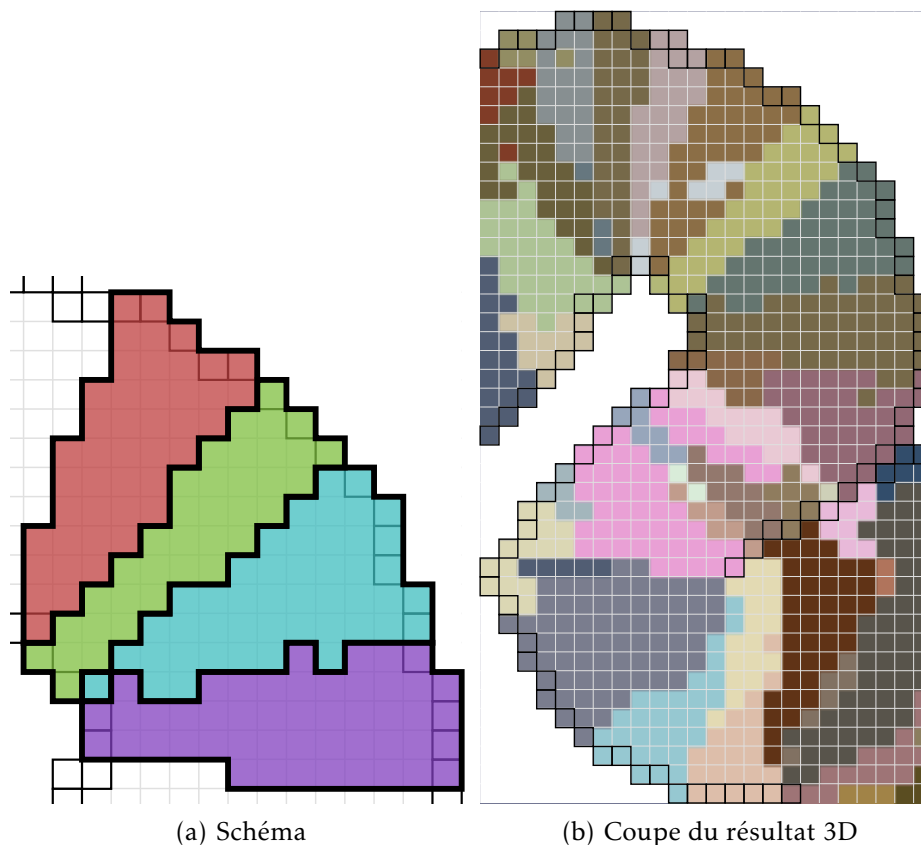
On peut remarquer que cette étape est la plus coûteuse en temps de calcul, car elle nécessite deux advections itératives pour chaque voxel : son coût croît linéairement avec le nombre de voxels du cortex. On pourrait s'en passer en étiquetant au fil de l'eau les voxels parcourus par les chemins d'advection de l'étape 2, cela nécessiterait de résoudre l'ambiguïté qui apparaît lorsqu'un voxel est traversé par plusieurs chemins d'advection. Cela nécessiterait également d'adapter l'étape suivante, étant donné que les coordonnées ($P_{\text{pial}}, P_{\text{blanc}}$) ne seraient plus disponibles.



(c) Coupe du résultat 3D

FIGURE 6.7
Projection et
groupement

FIGURE 6.8
Fusion itérative
des régions



Étape 4 : fusion itérative des régions

Pour faire en sorte que toutes les régions traversent le cortex, les régions obtenues à l'étape précédente sont fusionnées itérativement, de manière à éliminer les régions trop petites qui ne parcourent pas toute l'épaisseur du cortex.

Cette fusion de régions est faite de manière itérative et déterministe, en se basant sur un facteur de qualité. Ce facteur est choisi pour refléter ces deux exigences :

- la croissance doit se faire préférentiellement dans la direction des colonnes corticales, pour permettre à la région de traverser toute l'épaisseur du cortex ;
- la croissance latérale de la région doit être limitée au minimum.

Facteur de qualité

Pour favoriser ce type de croissance, la qualité d'une région est définie par (6.5), où V est le volume de la région, autrement dit le nombre de voxels qui la composent, et S est une estimation de l'aire de sa section, en projection sur les bordures corticales.

$$Q = \frac{V}{S} \quad (6.5)$$

L'estimation de l'aire S est réalisée à partir de la liste des projections P_{pial} et P_{blanc} obtenues à l'étape précédente. Sur chaque interface,

les projections $P_n = (x_n, y_n, z_n)$ de chaque voxel de la région forment un nuage de point (visible sur la figure 6.2). Le diamètre de ce nuage est estimé en diagonalisant la matrice des moments centrés d'ordre 2 (6.6).

$$M = \begin{pmatrix} m_{xx}^c & m_{xy}^c & m_{xz}^c \\ m_{xy}^c & m_{yy}^c & m_{yz}^c \\ m_{xz}^c & m_{yz}^c & m_{zz}^c \end{pmatrix} \quad (6.6)$$

Avec les moments centrés m_{ij}^c définis par (6.7) pour i et j représentant x, y , ou z , à partir des moments bruts m_{ij} , m_i et m_0 .

$$m_{ij}^c = \frac{1}{m_0} \left(m_{ij} - \frac{m_i m_j}{m_0} \right) \quad (6.7)$$

$$\text{avec } m_{ij} = \sum_n i_n j_n \quad (6.8)$$

$$m_i = \sum_n i_n \quad (6.9)$$

$$m_0 = \sum_n 1 \quad (6.10)$$

La représentation du nuage de points par ses moments d'ordre 2 revient à l'approximer par une ellipsoïde. Si on note a, b , et c ($a \geq b \geq c$) les valeurs propres, réelles et positives, de la matrice M , la plus grande valeur propre a représente la dimension de l'ellipsoïde selon son grand-axe. Seule la plus grande valeur propre est utilisée pour estimer l'aire S de la projection de la région, pour favoriser une croissance isotrope des régions. On montre aisément que des points uniformément distribués sur un cercle de rayon r conduisent à $a = \frac{1}{4}r^2$, proportionnel à son aire πr^2 .

La « section » S est ainsi définie par $S = a_{\text{pial}} + a_{\text{blanc}}$, c'est-à-dire par la somme des aires de la projection de la région sur les deux interfaces corticales, à un facteur de proportionnalité près.

Ordre de la fusion et critère d'arrêt

La fusion est réalisée de manière itérative. À chaque itération, une région est candidate à la fusion. Chaque région voisine de la région candidate (c'est-à-dire chaque région possédant un voxel 6-voisin de la région candidate) est considérée tour à tour, et le facteur de qualité Q_{fusion} de la région résultant de la fusion est calculé. La combinaison qui donne le meilleur facteur de qualité est sélectionnée, et la fusion est effectivement réalisée.

Bien entendu, un critère d'arrêt est nécessaire pour stopper la fusion, sans quoi toutes les régions seraient agrégées. À la base de ce critère se trouve le diamètre maximal d_{max} au-delà duquel on ne souhaite pas agrandir une région. Ce diamètre peut être transcrit en terme de section S telle qu'utilisée pour le facteur de qualité, en effet pour une région cylindrique $a_{\text{pial}} = a_{\text{blanc}}$ et $S_{\text{max}} = \frac{1}{2}r^2 = \frac{1}{8}d_{\text{max}}^2$. L'astuce utilisée pour imposer ce critère est d'estimer le critère de qualité de la région initiale en remplaçant S par S_{max} (6.11), et de

ne réaliser la fusion que si $Q_{\text{fusion}} > Q_{\text{init}}$. Le remplacement de S par S_{max} sous-estime la qualité d'une région plus petite que d_{max} , ce qui favorise sa fusion ; et à l'inverse surestime la qualité d'une région plus grande que d_{max} , ce qui décourage sa fusion.

$$Q_{\text{init}} = \frac{V}{S_{\text{max}}} \quad (6.11)$$

L'ordre dans lequel les régions deviennent candidates est fondamental dans cette méthode, car toute fusion y est définitive. À chaque itération, la région candidate est la plus petite région encore existante. Pour imposer cet ordre, les régions sont maintenues triées par ordre de volume dans une file de priorité. Chaque itération consiste à retirer la région située au début de la file, puis éventuellement à la fusionner avec une autre région, qui voit alors sa taille modifiée, la file étant réordonnée en conséquence. La file de priorité est implémentée par un tas binaire, qui présente une complexité en $O(\log N)$ pour ces opérations, N étant le nombre de régions.

Chaque région n'étant candidate qu'une seule fois, l'algorithme de fusion a une complexité en $O(N \log N)$. De plus, les moments bruts sont additifs lors des fusions de régions, ce qui permet de les précalculer ; le parcours des régions n'est donc pas nécessaire au cours de la fusion, et la complexité algorithmique ne dépend pas de la taille des régions.

Discussion

Cette méthode de création de traverses volumiques a été appliquée avec succès à deux jeux de données différents (chapitres 8 et 9), les régions résultantes remplissant les critères initialement fixés (page 67 : alignement avec les régions corticales, traversée du cortex, compacité), à condition de bien choisir le paramètre d_{max} .

Le paramètre d_{max} est le seul réglage pouvant influencer le résultat de cette méthode, le résultat des autres étapes dépendant uniquement de la géométrie de l'image fournie. Son choix influe sur le respect du critère de traversée complète de l'épaisseur corticale par les régions. En effet, la réalisation de ce critère n'est pas garantie, mais seulement favorisée, par la fusion finale des régions. Une valeur trop petite de d_{max} conduit à une fusion très partielle, et les régions résultantes peuvent ne pas traverser toute l'épaisseur du cortex. Pour garantir le respect de ce critère, il faudrait tester explicitement la présence de toutes les profondeurs corticales dans chaque région, ce qui nécessiterait un parcours explicite des régions et ralentirait considérablement l'algorithme. L'approche basée sur l'estimation du diamètre permet, moyennant un choix de d_{max} approprié, de conserver un algorithme rapide.

La possibilité de choisir d_{max} peut également être utile, dans la mesure où elle permet d'arbitrer entre un échantillonnage très dense formé de petites régions, et un échantillonnage moins dense formé de plus grandes régions, qui permettent d'augmenter la statistique disponible pour construire chaque profil.

Chapitre 7

Modélisation des couches corticales

L'utilisation des traverses volumiques, introduites au § 6.3, nécessite d'associer à chaque voxel du cortex une mesure de sa profondeur. Cette profondeur doit représenter la position de chaque voxel le long de la colonne corticale à laquelle il appartient. Il est d'usage de mesurer la profondeur sur une échelle allant de 0, correspondant à la surface piaie, à 1, correspondant à l'interface gris-blanc.

La définition de l'échelle de profondeur influence notamment la position en abscisse de chaque couche sur les profils corticaux. Pour qu'un profil cortical caractérise l'architecture de la région à laquelle il appartient de façon pertinente, il est essentiel que chaque couche corticale soit représentée à une profondeur constante dans une région donnée. Autrement dit, au sein d'une région architecturale homogène les couches corticales doivent correspondre à des surfaces de niveau de la profondeur. Cela ne pose pas de difficulté lorsque le cortex est sans courbure ; en revanche la présence de circonvolutions engendre une courbure différente selon les couches corticales, qu'il convient de modéliser.

Les différentes métriques qui ont été utilisées pour représenter la profondeur intracorticale sont introduites dans la suite de ce chapitre. Une implémentation répondant aux critères ci-dessus est proposée au § 7.3. Une évaluation comparative de ces métriques est présentée au § 9.2.

7.1 Modèle équidistant

Les études utilisant des traverses unidimensionnelles, introduites aux § 6.1 et 6.2, procèdent à un échantillonnage selon chaque traverse avec un pas constant, les profils étant ensuite représentés avec une échelle régulière en abscisse. La métrique de profondeur qui correspond à cette procédure est donc basée sur la distance euclidienne, calculée de façon géodésique le long de chaque traverse corticale (7.1).

$$d_{\text{Eucl}} = \frac{d_{\text{piaie}}}{d_{\text{piaie}} + d_{\text{blanc}}} \in [0; 1] \quad (7.1)$$

La métrique euclidienne peut être calculée quelle que soit la forme des traverses utilisées. Pour une traverse rectiligne la distance géodésique se résume à la distance euclidienne entre le point considéré et l'intersection de la traverse avec les surfaces corticales. Pour une traverse curviligne, la distance géodésique peut être calculée en additionnant la distance parcourue à chaque pas du parcours de la traverse par advection. Cette dernière méthode a été implémentée pour des traverses définies par le modèle laplacien. L'évaluation comparative du § 9.2 montre que ce modèle n'est pas capable de représenter la profondeur des couches dans les zones de forte courbure.

7.2 Modèle des surfaces de niveau du laplacien

Cette métrique consiste simplement à utiliser la valeur T de la solution de l'équation de Laplace comme valeur de profondeur pour chaque voxel.

C'est une métrique particulière, dans le sens où aucune étude publiée ne l'a utilisée pour construire des profils corticaux ; une seule étude la mentionne [69] et montre qu'elle ne permet pas de représenter les couches corticales. Elle est néanmoins intéressante dans la mesure où elle découle de l'hypothèse selon laquelle les couches corticales seraient en tout point du cortex orthogonales aux colonnes du modèle laplacien.

L'orthogonalité des couches et des colonnes corticales se vérifie bien sûr dans les régions non courbées du cortex, et il est tentant de généraliser cette propriété aux régions présentant une courbure. Les surfaces qui vérifient cette propriété en tout point sont les surfaces de niveau du champ scalaire T , car le gradient de T , qui représente les colonnes dans le modèle laplacien, y est par définition orthogonal.

L'étude comparative du § 9.2 confirme que les surfaces de niveau de T ne correspondent pas aux couches corticales, ce qui confirme les résultats de l'étude sus-mentionnée [69]. Cela prouve indirectement, dans la mesure où le modèle laplacien représente avec exactitude les colonnes corticales, qu'il n'y a pas orthogonalité des couches et des colonnes dans les régions courbées du cortex.

7.3 Modèle équivolumentique

Pour rendre compte de la courbure différenciée des couches corticales, il faut faire appel à une modélisation basée sur l'observation de la microstructure corticale. WÄHNERT et coll. [69] ont récemment présenté un modèle géométrique des couches corticales, basé sur une observation anatomique publiée par S. BOK en 1929 [93]. Une métrique de profondeur, basée sur cette même observation anatomique et sur la modélisation des colonnes corticales, a été mise au point et implémentée.

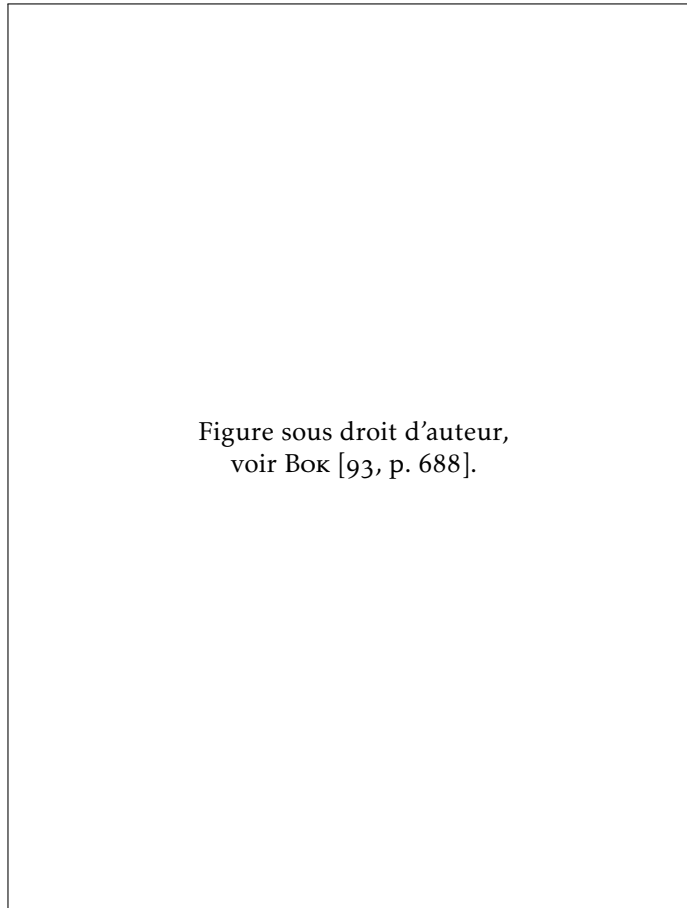


FIGURE 7.1
Portions
de cortex
délimitées par
des colonnes,
coupe en
coloration Nissl


Principe équivolumentique

L'observation faite par Bok [93] est que l'épaisseur des couches corticales est régie par un principe de conservation de volume : les proportions volumiques occupées par chaque couche corticales sont équivalentes dans deux portions de cortex délimitées par les colonnes cellulaires (voir figure 7.1), appartenant à une même région cytoarchitecturale. Autrement dit, la composition architecturale d'une colonne corticale ne doit pas être considérée en terme de distance euclidienne, mais en terme de volume.

Dans les régions de forte courbure, ce principe conduit à l'augmentation de l'épaisseur des couches situées à l'intérieur de la courbure, où la largeur des colonnes est plus faible : pour conserver un volume équivalent, l'épaisseur de la couche doit être plus grande que dans une colonne de largeur constante. Ce principe est représenté sur la figure 7.2.

Ce principe de conservation du volume est cohérent avec l'hypothèse selon laquelle toutes les colonnes d'une même région architecturale sont construites sur un même modèle, voire implémentent un circuit neuronal similaire : si le contenu de chaque couche est similaire dans les colonnes voisines, il doit y occuper le même volume.

FIGURE 7.2
Conservation
du volume



Implémentation de WÄHNERT et coll. [69]

L'équipe qui a proposé l'utilisation du principe équivolumentique pour modéliser les couches corticales en propose également une implémentation, basée sur l'évolution de surfaces de niveau (*level set*). Le principe équivolumentique est mis en œuvre le long de traverses corticales générées orthogonalement à un jeu de surfaces intracorticales localement équidistantes. La variation du diamètre d'une traverse est estimée par les courbures des surfaces piaie et gris-blanc, qui sont interpolées linéairement le long de la traverse.

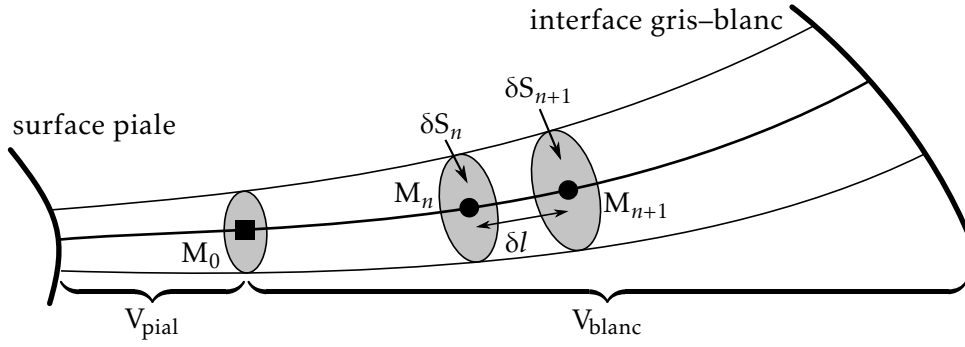
Des surfaces de niveau sont construites de manière à être positionnées à différentes fractions volumiques $\alpha \in [0; 1]$, régulièrement espacées, de la traverse ainsi modélisée. Chaque surface de niveau correspond donc à une couche corticale fictive, qui reproduit la géométrie d'une couche corticale réelle qui serait située à la même profondeur.

Implémentation proposée

Le principe équivolumentique peut également se traduire sous forme d'une métrique de profondeur intracorticale. En effet, au sein d'un segment cortical tel que défini par Bok (figure 7.2(a)), on peut mesurer pour chaque couche corticale le volume V_{piaie} contenu entre cette couche et la surface piaie d'une part, et le volume $V_{\text{gris-blanc}}$ contenu entre cette couche et l'interface gris-blanc d'autre part. Il découle du principe équivolumentique que la proportion d_{vol} de volume située entre une couche et la surface piaie est constante pour cette couche (7.2).

$$d_{\text{vol}} = \frac{V_{\text{piaie}}}{V_{\text{piaie}} + V_{\text{gris-blanc}}} \in [0; 1] \quad (7.2)$$

La grandeur d_{vol} peut donc être utilisée comme une mesure de profondeur intracorticale.


 FIGURE 7.3
 Advection
 d'un tube
 élémentaire

Le formalisme de l'advection, présenté au § 6.3 (voir page 71), peut être utilisé pour estimer les volumes V_{pial} et V_{blanc} en chaque point du cortex. Ceci a été utilisé pour implémenter une métrique de profondeur équivolumique, qui fournit une valeur de profondeur pour chaque voxel du cortex. Le code informatique de cette implémentation est librement mis à disposition de la communauté.¹ La méthodologie associée a fait l'objet d'une soumission en conférence internationale qui a été rejetée malgré des avis positifs [p3], puis d'une autre qui est a été acceptée [p4].

La méthode proposée se base sur les mêmes données en entrée que la création des traverses corticales volumiques (§ 6.3), c'est-à-dire le champ vectoriel \vec{F} représentant la direction des colonnes corticales, et la segmentation du cortex sous la forme d'une image de classification (cortex, substance blanche, LCS). Comme précédemment, le champ \vec{F} utilisé est issu du modèle laplacien, mais il pourrait être remplacé par un champ vectoriel calculé selon un modèle différent, si un tel modèle devait s'avérer plus précis que le modèle laplacien.

Pour chaque voxel du cortex, on considère un tube élémentaire, formé par l'advection d'un petit élément de surface δS le long de \vec{F} (voir figure 7.3). Ce tube représente l'unité dans laquelle le principe équivolumique est appliqué, c'est en quelque sorte une version infinitésimale des segments corticaux utilisés par Bok.

Les coordonnées du voxel de départ sont notées M_0 . L'élément de surface δS_0 représente une surface infinitésimale orthogonale à \vec{F} , son aire est arbitrairement fixée à 1. Ce choix arbitraire n'influe pas sur le résultat, car il se simplifie dans (7.2).

Considérons l'advection en direction de l'interface gris-blanc, c'est-à-dire selon \vec{F} , le raisonnement étant identique pour l'advection vers la surface piaie, suivant $-\vec{F}$. Chaque pas d'advection transforme M_n en M_{n+1} en effectuant un pas δl le long de \vec{F} (6.4). L'élément de surface δS_n est lui aussi transformé en δS_{n+1} , ce qui nécessite d'estimer l'expansion ou la contraction de la surface liée au l'éloignement, ou au rapprochement, des lignes de champ de \vec{F} . Cette expansion peut être obtenue via la divergence $\nabla \cdot \vec{F}$ du champ vectoriel (7.3).

$$\delta S_{n+1} = \delta S_n \left(1 + \delta l \nabla \cdot \vec{F} \right) + O(\delta l^2) \quad (7.3)$$

1. github.com/neurospin/highres-cortex

$$\text{avec } \nabla \cdot \vec{F} = \frac{\partial F_x}{\partial x} + \frac{\partial F_y}{\partial y} + \frac{\partial F_z}{\partial z} \quad (7.4)$$

La preuve de (7.3) est obtenue en appliquant le théorème de flux–divergence (aussi appelé théorème de Green–Ostrogradski) à la portion de tube V séparée par δS et δS_{n+1} (7.5).

$$\iiint_V \nabla \cdot \vec{F} dV = \oiint \vec{F} \cdot d\vec{S} \quad (7.5)$$

D'une part, la portion de tube V étant de dimension infinitésimale, on considère que le terme $\nabla \cdot \vec{F}$ y est constant, et que son volume est équivalent à celui d'un cylindre de longueur δl et de bases δS_n et δS_{n+1} :

$$\begin{aligned} \iiint_V \nabla \cdot \vec{F} dV &= \nabla \cdot \vec{F} \iiint_V dV \\ &= \delta l \frac{\delta S_n + \delta S_{n+1}}{2} \nabla \cdot \vec{F} . \end{aligned}$$

D'autre part, l'intégrale du flux de \vec{F} est nulle au travers des bords du cylindre car ils sont parallèles à \vec{F} ($d\vec{S} \perp \vec{F}$), ainsi

$$\begin{aligned} \oiint \vec{F} \cdot d\vec{S} &= \iint_{\delta S_n} \vec{F} \cdot d\vec{S} + \iint_{\delta S_{n+1}} \vec{F} \cdot d\vec{S} \\ &= -\delta S_n + \delta S_{n+1} \quad \text{car } \|\vec{F}\| = 1 . \end{aligned}$$

L'équation (7.5) devient

$$\begin{aligned} \delta l \frac{\delta S_{n+1} + \delta S_n}{2} \nabla \cdot \vec{F} &= \delta S_{n+1} - \delta S_n \\ \delta S_n \left(1 + \frac{\nabla \cdot \vec{F}}{2} \delta l \right) &= \delta S_{n+1} \left(1 - \frac{\nabla \cdot \vec{F}}{2} \delta l \right) \\ \delta S_{n+1} &= \delta S_n \frac{1 + \frac{\nabla \cdot \vec{F}}{2} \delta l}{1 - \frac{\nabla \cdot \vec{F}}{2} \delta l} . \end{aligned}$$

Un développement limité à l'ordre 1 par rapport à δl , donne

$$\begin{aligned} \delta S_{n+1} &= \delta S_n \left(1 + \frac{\nabla \cdot \vec{F}}{2} \delta l \right) \left(1 + \frac{\nabla \cdot \vec{F}}{2} \delta l \right) \\ &= \delta S_n \left(1 + \nabla \cdot \vec{F} \delta l \right) + O(\delta l^2) \quad \square \quad (7.3) \end{aligned}$$

Le volume V_{blanc} est obtenu en intégrant les valeurs successives de δS_n le long du chemin d'advection, par la méthode des trapèzes. Le volume V_{pial} est estimé de la même façon. Ces volumes sont proportionnels à la valeur arbitrairement choisie pour δS_0 , qui se simplifie dans le calcul de la métrique finale (7.2).

Pour l'implémentation sur une grille discrète, la divergence de \vec{F} a été calculée en deux temps : \vec{F} a été calculé sur une grille demi-entière à partir des différences finies de T (7.6), puis $\nabla \cdot \vec{F}$ a été calculé sur la grille d'origine par dérivation de \vec{F} aux différences finies (7.7).

Les valeurs de $\nabla \cdot \vec{F}$ sont évaluées aux coordonnées non-entières par interpolation linéaire de ce résultat.

$$F_{x+\frac{1}{2},y+\frac{1}{2},z+\frac{1}{2}}^x = \frac{\begin{pmatrix} T_{x+1,y+1,z+1} + T_{x+1,y+1,z} \\ +T_{x+1,y,z+1} + T_{x+1,y,z} - T_{x,y+1,z+1} \\ -T_{x,y+1,z} - T_{x,y,z+1} - T_{x,y,z} \end{pmatrix}}{4 \Delta x \|\vec{F}_{x+\frac{1}{2},y+\frac{1}{2},z+\frac{1}{2}}\|} \quad (7.6)$$

$$\left(\frac{\partial F_x}{\partial x}\right)_{x,y,z} = \frac{\begin{pmatrix} F_{x+\frac{1}{2},y+\frac{1}{2},z+\frac{1}{2}}^x + F_{x+\frac{1}{2},y+\frac{1}{2},z-\frac{1}{2}}^x \\ +F_{x+\frac{1}{2},y-\frac{1}{2},z+\frac{1}{2}}^x + F_{x+\frac{1}{2},y-\frac{1}{2},z-\frac{1}{2}}^x \\ -F_{x-\frac{1}{2},y+\frac{1}{2},z+\frac{1}{2}}^x - F_{x-\frac{1}{2},y+\frac{1}{2},z-\frac{1}{2}}^x \\ -F_{x-\frac{1}{2},y-\frac{1}{2},z+\frac{1}{2}}^x - F_{x-\frac{1}{2},y-\frac{1}{2},z-\frac{1}{2}}^x \end{pmatrix}}{4 \Delta x} \quad (7.7)$$

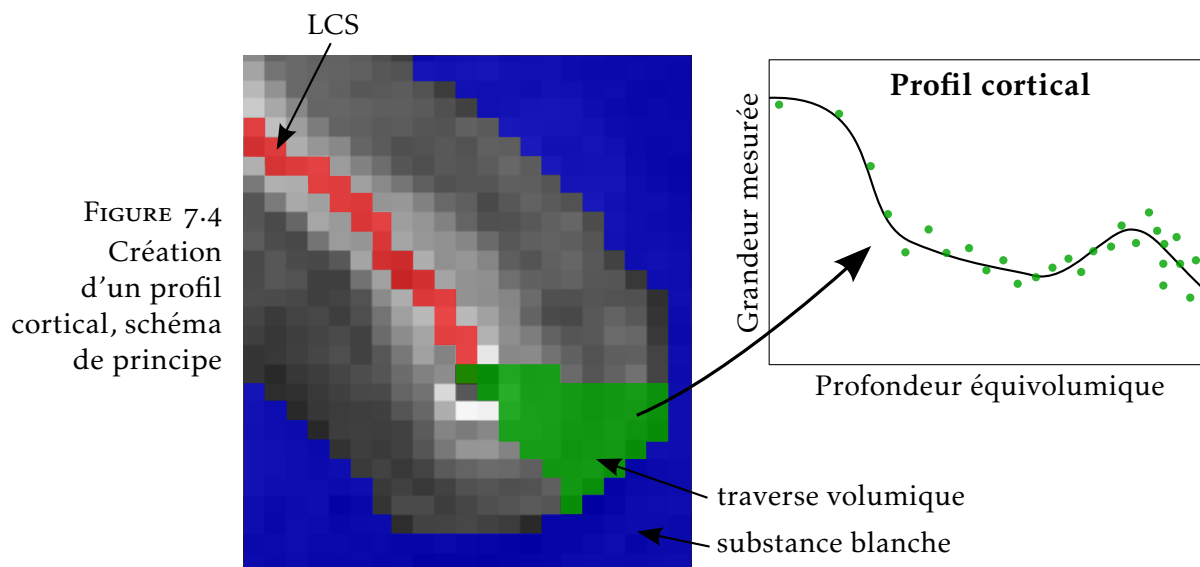
Pour calculer une valeur de $\nabla \cdot \vec{F}$ en (x, y, z) , ce mode de calcul présente l'inconvénient d'utiliser les valeurs de tous les 26-voisins de ce point. Cela produit des artéfacts au niveau des voxels situés en bordure des sillons, car la topologie du cortex n'étant définie qu'en 26-connexité, il se peut qu'un 26-voisin se trouve de l'autre côté du sillon. Cet artéfact, qui reste mineur, n'a pas compromis la qualité des résultats validés au § 9.2. Pour résoudre cette question proprement, il faudrait soit définir le cortex en 26-connexité et les sillons en 6-connexité, soit détecter la topologie locale lors du calcul de $\nabla \cdot \vec{F}$ et appliquer un masque adéquat.

Discussion

Trois métriques de profondeur intracorticale ont été présentées : la métrique équidistante, qui résulte d'un échantillonnage régulier ; la métrique du laplacien, basée sur une hypothèse d'orthogonalité entre colonnes et couches ; et la métrique équivolumique basée sur un modèle anatomiquement vérifié. L'évaluation comparative du § 9.2 montre que seule la métrique équivolumique rend compte de la forme des couches corticales quelle que soit la courbure du cortex.

Une contribution de cette thèse est l'implémentation de la métrique équivolumique par advection, qui vient d'être présentée. Comparativement à l'implémentation proposée par WÄHNERT et coll. [69], elle présente l'avantage d'être basée sur une modélisation des colonnes corticales par un champ vectoriel, qui permet d'utiliser le modèle laplacien, ou n'importe quel autre modèle qui s'avérerait plus précis. Elle permet de calculer la profondeur exacte de chaque voxel du cortex, sa précision n'étant limitée que par la taille du pas d'advection. L'approche de WÄHNERT et coll. [69] étant formulée en termes de surfaces de niveau, présente en revanche l'avantage de pouvoir garantir la topologie des couches corticales, ce que ne permet pas l'implémentation par advection. La comparaison directe des deux méthodes n'a pas pu être menée, malgré la disponibilité publique ² d'une

2. www.cbs.mpg.de/institute/software/cbs-hrt/index.html



version compilée de l'implémentation de WÄHNERT et coll. [69], du fait d'erreurs qui sont apparues lorsque les segmentations corticales, transformées en surfaces de niveau par transformation en distance signée, ont été utilisées en entrée.

La combinaison de la modélisation des colonnes par un champ vectoriel issu du modèle laplacien, et de la modélisation équivolumique des couches, fournit un cadre théorique cohérent pour appréhender à la fois la structure verticale, et la structure horizontale du cortex. Ce cadre a servi de base aux implémentations mises au point pendant cette thèse, qui permettent d'extraire des profils corticaux de manière robuste.

Tous les éléments sont donc réunis pour permettre l'extraction robuste de profils corticaux, à condition de disposer d'une image présentant un contraste entre les couches corticales, et de la segmentation associée. Le processus de création des profils corticaux est alors schématisé à la figure 7.4. Une fois que la profondeur équivolumique de chaque voxel a été calculée, et que les traverses volumiques ont été créées par la méthode décrite au § 6.3, chaque traverse peut être représentée sur un graphe représentant en abscisse la profondeur équivolumique, et en ordonnée la grandeur mesurée, par exemple l'intensité du signal IRM. Chaque voxel, formant une mesure indépendante, est représenté indépendamment des autres par son couple (profondeur, mesure) ; chaque profil peut donc être représenté par un nuage de points. Il résume ainsi toute l'information concernant les couches corticales, qui est contenue dans la traverse correspondante.

La représentation des profils corticaux sous forme de nuage de mesures est certes plus difficile à appréhender que la représentation classique, qui utilise l'interpolation pour échantillonner la grandeur mesurée à un ensemble de profondeurs déterminées à l'avance. Cependant, elle permet de mieux conserver toute la richesse de l'information contenue dans l'image, évitant le filtre de l'interpolation. La distance entre un nuage de points et un profil représenté sous forme de fonction (représenté sur la figure 7.4) peut être calculée sans diffi-

culté au sens des moindres carrés. La comparaison directe entre deux profils représentés sous forme de nuages de points sera également nécessaire. Dans le cas d'un algorithme de classification par exemple, une définition de la distance entre deux profils devra être mise au point. En dernier recours, il est toujours possible de transformer un profil représenté par un nuage de mesures en un profil représenté par l'échantillonnage d'une fonction, en réalisant par exemple une moyenne glissante selon la profondeur.

La comparaison directe entre les profils corticaux est donc rendue possible par la définition d'une métrique de profondeur adéquate. Cela permettra de quantifier les différences architecturales entre les régions corticales, et potentiellement de réaliser une parcellisation du cortex en régions architecturalement homogènes.

Troisième partie
Mises en œuvre

Chapitre 8

Cerveau de furet post-mortem

Cette partie présente les données sur lesquelles ont été mises au point et testées les deux méthodes principales développées pendant cette thèse : partition du cortex en traverses volumiques (§ 6.3) et métrique équivolumique (§ 7.3).

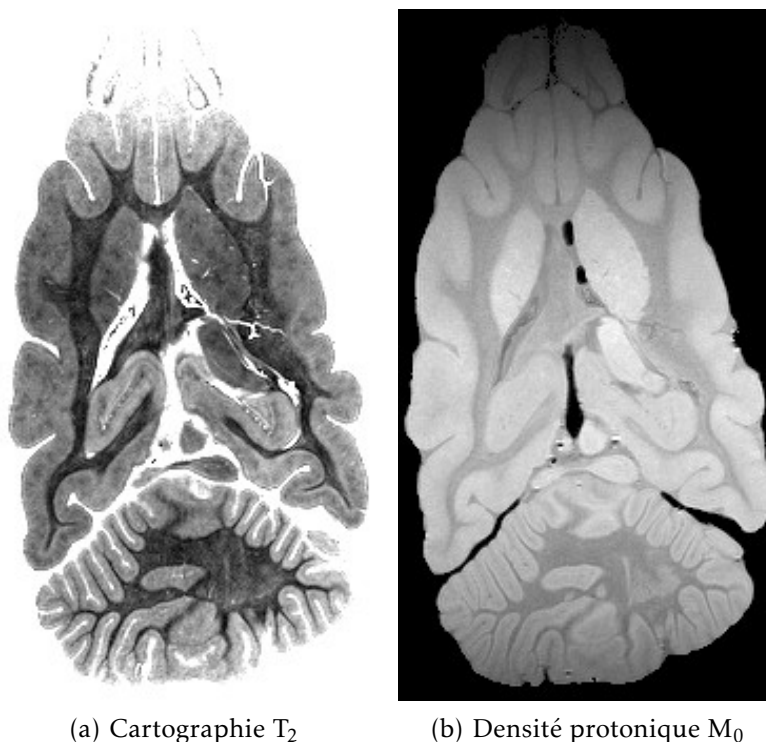
Pour envisager ces développements, et plus largement, toute analyse automatique de la lamination corticale, il était nécessaire de disposer d'une image de haute résolution, assortie d'une segmentation du cortex. Cette segmentation a dû être construite en adaptant les méthodes existantes conçues pour la segmentation du cortex sur les images millimétriques acquises à 3 T en pondération T_1 , étant donné qu'aucune méthode n'est conçue pour les images de haute résolution. Il était donc essentiel de disposer d'images présentant des caractéristiques similaires à celles-ci, c'est-à-dire un bon contraste entre substance grise et substance blanche, ainsi qu'une bonne homogénéité à l'intérieur de chaque classe. On peut noter que la nécessité d'une homogénéité intra-classe est contradictoire avec l'obtention d'un bon contraste entre les couches corticales, ce qui signifie que deux acquisitions sont nécessaires : l'une pour construire la segmentation, l'autre pour obtenir le contraste entre couches corticales.

Le premier jeu de données qui a été considéré correspondant à ces critères, est une acquisition *post-mortem* d'un cerveau de furet, réalisée par Benoît LARRAT et Sébastien MÉRIAUX, dans le cadre d'une collaboration avec Roberto TORO (Institut Pasteur), en mars 2013. Cette acquisition a été réalisée sur l'imageur dédié au petit animal à 7 T, et comporte plusieurs images, dont des cartographies quantitatives de T_2 et T_2^* .

8.1 Segmentation

L'image quantitative de T_2 a été choisie pour réaliser la segmentation, car elle présente un bon contraste gris-blanc, et une bonne homogénéité des niveaux de gris à l'intérieur de chaque classe (voir figure 8.1(a)). Sa résolution est de $120\ \mu\text{m}$ isotrope. Il est à noter que l'absence de contraste entre les couches corticales sur cette image

FIGURE 8.1
Cartographie
quantitative de
 T_2 chez le furet,
en coupe axiale



reste inexpliquée, étant donné que plusieurs études ont montré un contraste entre couches en pondération T_2 [73, 74].

La procédure de segmentation a été basée sur celle utilisée par la chaîne de traitement Morphologist, développée à NeuroSpin [81]. Cette méthode est conçue pour réaliser une segmentation de la surface piale et de l'interface gris-blanc, sur des images millimétriques de contraste T_1 , des adaptations ont donc été nécessaires.

Les étapes suivantes ont été mises en œuvre pour obtenir la segmentation :

1. Le biais d'intensité de l'image d'entrée est corrigé, en estimant par minimisation d'un critère d'entropie, au moyen d'un recuit simulé, un champ de biais multiplicatif variant lentement [94]. L'aspect quantitatif de la modalité utilisée prévient tout biais dû à l'acquisition, néanmoins l'homogénéité des classes est améliorée par cette correction (voir figure 8.2).
2. Le contraste de l'image corrigée du biais I_2 est inversé par la formule $I_1 = \max(100 - I_2, 0)$, pour obtenir un contraste entre tissus similaire à celui d'une image pondérée en T_1 ($I_1^{\text{LCS}} < I_1^{\text{gris}} < I_1^{\text{blanc}}$, voir figure 8.3(a)).
3. Dans le cadre de Morphologist, l'histogramme d'une image pondérée en T_1 est normalement analysé de manière à détecter les pics correspondant à la substance grise et à la substance blanche, en utilisant des cascades de singularités dans l'espace d'échelle de l'histogramme [95]. Cette analyse a échoué sur l'image I_1 , en raison de la trop faible séparation des pics et de la proportion de substance blanche qui est nettement plus faible que chez l'homme, ce qui complique la détection du

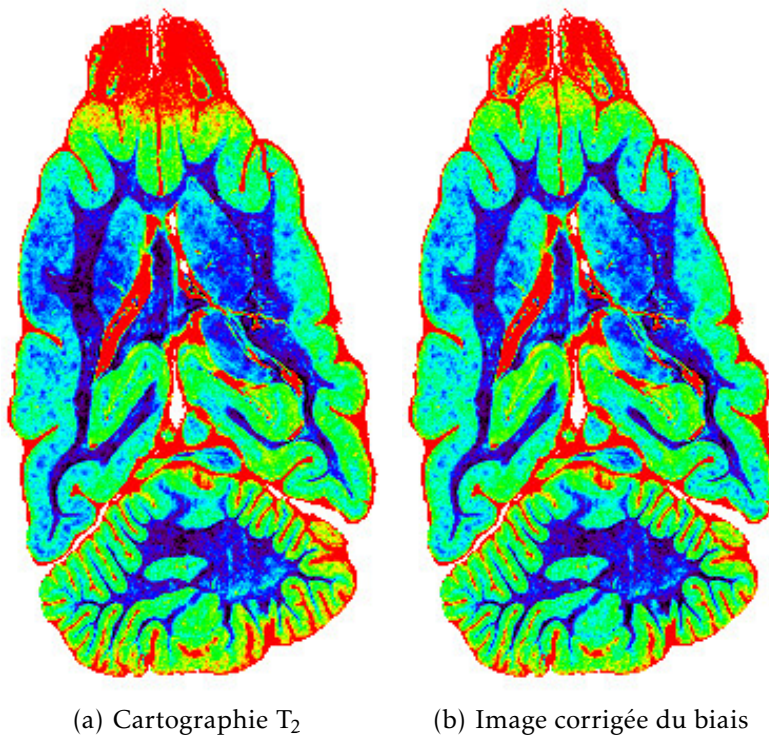


FIGURE 8.2
Correction de
biais

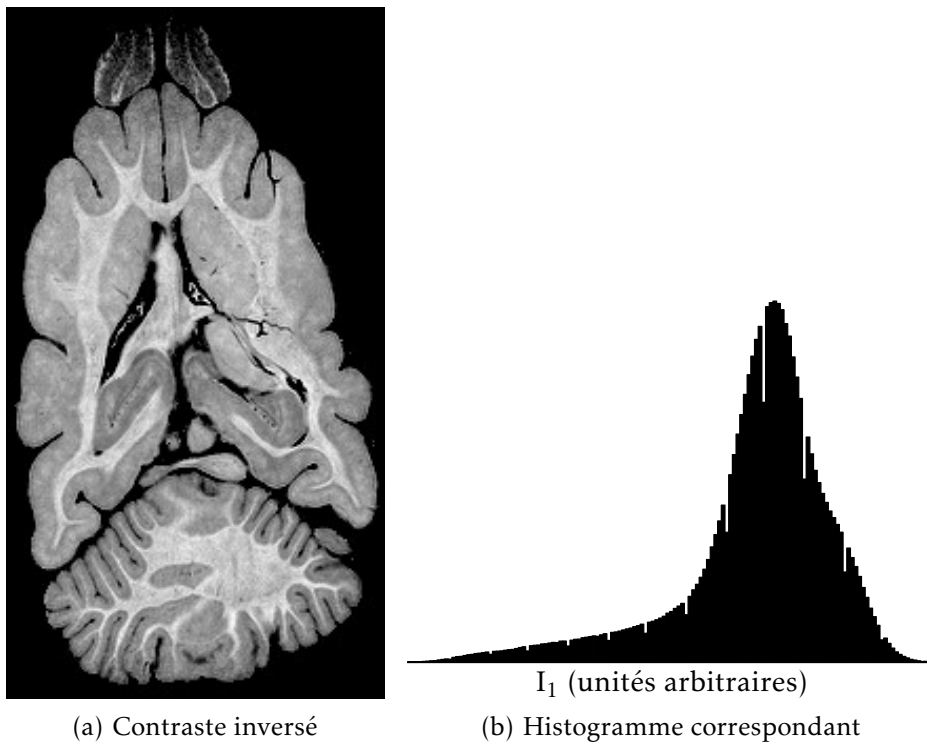
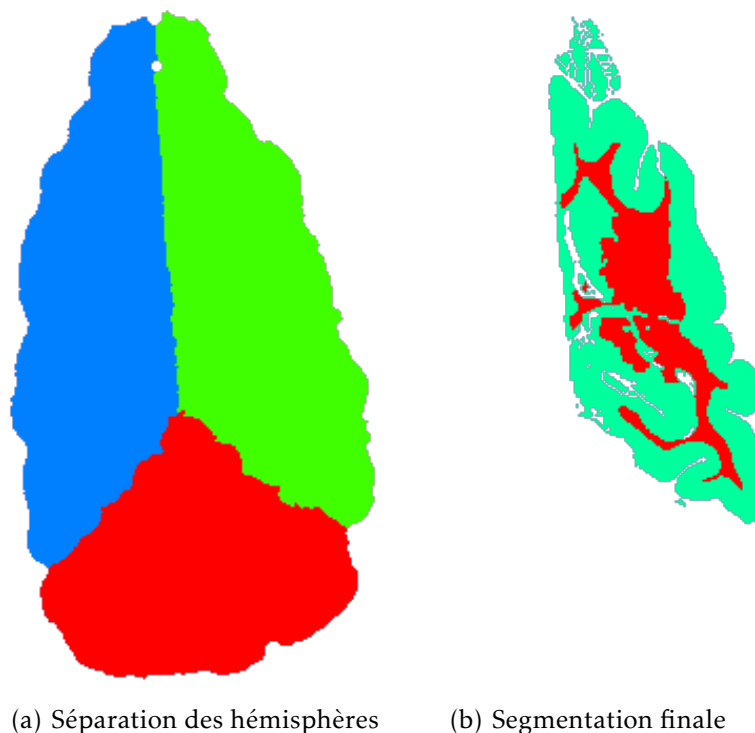


FIGURE 8.3
Simulation d'un
contraste T₁

FIGURE 8.4
Segmentation
d'un hémisphère



pic correspondant (voir l'histogramme figure 8.3(b)). La valeur moyenne et l'écart-type des intensités de I_1 au sein du cortex et de la substance blanche ont donc été extraits manuellement.

4. Un masque du cerveau est ensuite construit, par binarisation de l'image utilisant un seuil déterminé manuellement, suivie d'une fermeture morphologique de rayon 0,5 mm.
5. Le masque du cerveau obtenu à l'étape précédente, est séparé en trois classes : hémisphère droit, hémisphère gauche, et cervelet. Cette séparation est réalisée par une érosion morphologique du masque du cerveau, aboutissant à une graine au sein de chacune des classes. Pour aider à la séparation des hémisphères, une découpe manuelle du masque a dû être réalisée préalablement. Chaque hémisphère est ensuite reconstruit par dilatation itérative conditionnellement au masque découpé puis au masque complet, ce qui revient à réaliser le diagramme de Voronoï des graines au sein du masque du cerveau (voir figure 8.4(a)).
6. Pour chaque hémisphère, l'interface gris-blanc est détectée par l'évolution d'un modèle déformable homotopique basé sur la méthode des points simples, sur la base des intensités de l'image I_1 et de l'analyse de son histogramme (étape 3).
7. Les sillons sont ensuite détectés, par la construction d'un squelette au cours de la dilatation homotopique de l'interface gris-blanc. La vitesse d'évolution de l'interface décroît avec la courbure locale des isophotes de l'image I_1 , cette courbure étant maximale pour les sillons. Lors de cette étape, tout contraste à l'intérieur du cortex est susceptible de déclencher la formation d'un bras de squelette, à un endroit qui ne correspond pas

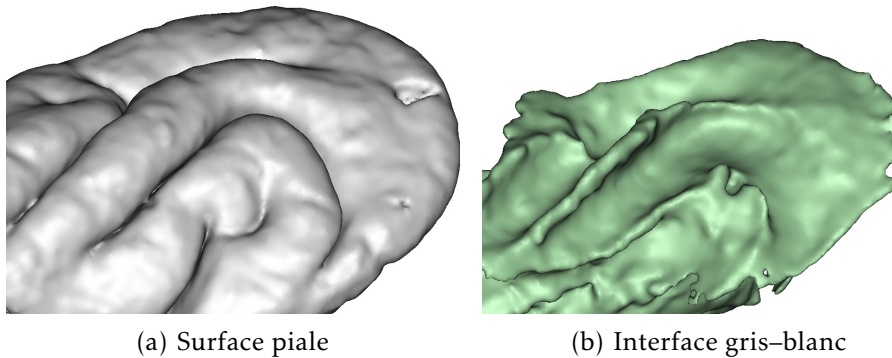


FIGURE 8.5
Vue 3D des
interfaces
corticales
maillées

- à un sillon. C'est pourquoi une image présentant très peu de contraste intracortical a été choisie.
8. L'interface piaie est ensuite détectée par la dilatation homotopique de l'interface gris-blanc, conditionnellement au masque du cerveau privé des sillons détectés à l'étape précédente.
 9. L'image finale de segmentation en trois classes (cortex, substance blanche, LCS) est construite en fusionnant l'interface gris-blanc détectée à l'étape 6, et l'interface piaie détectée à l'étape 8 (voir figure 8.4(b)). Sur cette image, le cortex possède une topologie de sphère creuse en 6-connexité, son complémentaire (substance blanche et LCS) étant défini en 26-connexité.
 10. Un maillage triangulaire est construit à partir de chaque interface, à des fins de visualisation (figure 8.5).

8.2 Développement du découpage en régions

À partir de cette segmentation, ont été effectués des premiers tests de création de traverses corticales 3D, d'abord à partir des sommets et des normales aux maillages triangulaires générés à l'étape 10. Le caractère bruité des normales, et surtout leur faible signification anatomique dans les zones de forte courbure, ont conduit au développement du découpage en traverses volumiques, qui a été présenté au § 6.3.

Des cartes de distance, à la substance blanche et au LCS respectivement, ont été calculées dans un premier temps par la méthode *fast marching* [96]. L'advection était réalisée en remontant le gradient de la carte de distance vers les distances décroissantes, ce qui revient à effectuer un trajet rectiligne vers le point le plus proche de l'interface corticale. Cette méthode présente l'inconvénient de ne pas offrir une correspondance bijective entre les deux interfaces du cortex : un point A de la surface piaie peut se projeter vers un point B de l'interface gris-blanc, sans que la réciproque soit vraie (B se projette vers C sur la surface piaie, avec $C \neq A$).

Le modèle laplacien a ensuite été choisi car il définit théoriquement une bijection entre les deux surfaces, étant donné que l'advection est réalisée suivant un même champ, au signe près, pour les deux sens de propagation. Cela permet d'éviter l'ambiguïté sur la

FIGURE 8.6
Répartition
du volume
des régions

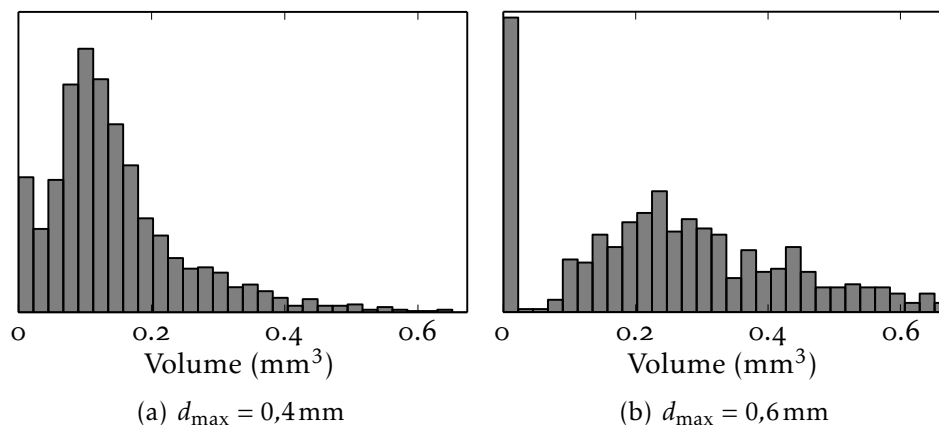
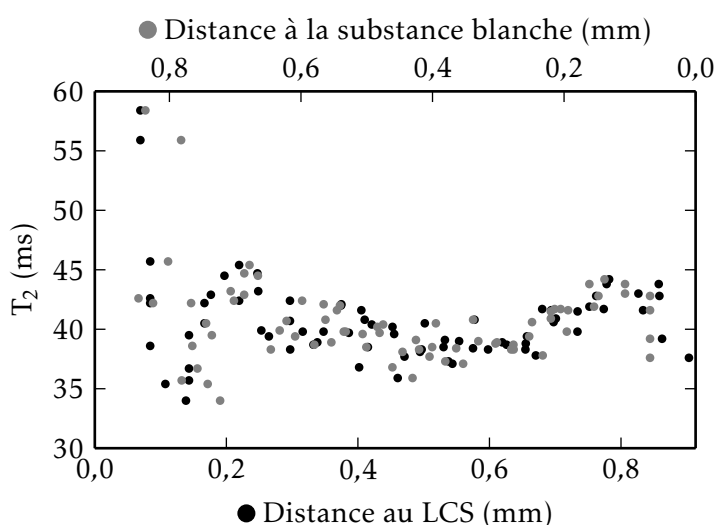


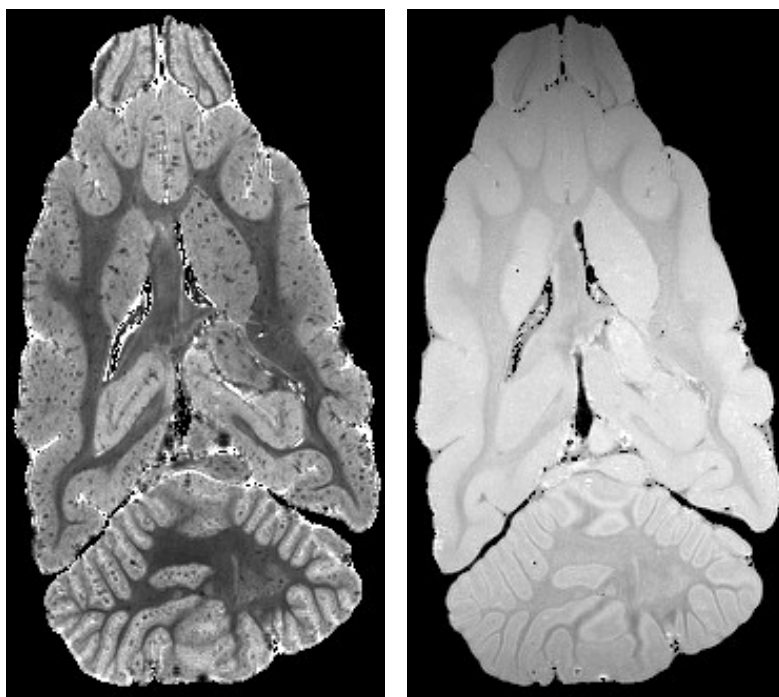
FIGURE 8.7
Profil cortical
en fonction
des distances
aux interfaces



définition des traverses qui apparaît avec les cartes de distance. En pratique, la bijection n'est qu'approchée dans le domaine discret, ce qui a nécessité l'étape de projection bilatérale et de groupement (étape 3, décrite à la page 71). Le caractère lisse du champ laplacien en est un autre avantage, qui limite les erreurs dues à son interpolation. Enfin, l'utilisation de ce modèle dans la littérature pour l'étude de coupes histologiques 2D, et le début de validation évoqué au § 6.2 (figure 6.1, page 65), sont des arguments supplémentaires en faveur de sa pertinence.

Les régions volumiques ont ainsi été construites comme détaillé au § 6.3. Différentes valeurs du paramètre d_{\max} ont été utilisées, qui permettent d'obtenir des régions plus ou moins larges, ce qui a été validé en réalisant un histogramme du volume des régions (figure 8.6).

Des premiers essais de création de profils corticaux dans les traverses volumiques ont été réalisés, en utilisant simplement la distance au LCS ou la distance à la substance blanche comme mesure de la profondeur corticale. Un profil généré ainsi dans une région occipitale du cortex de furet, est présenté à la figure 8.7. Chaque voxel y est représenté deux fois : une fois repéré par sa distance au LCS, et une

(a) Cartographie T_2^* (b) Densité protonique M_0 FIGURE 8.8
Cartographie
quantitative de
 T_2^* chez le furet

fois par sa distance à la substance blanche, sur une échelle horizontale inversée. Cette ambiguïté concernant la position en abscisse de chaque voxel, a été résolue par la suite en utilisant les métriques de profondeur introduites au chapitre 7.

Le développement des métriques de profondeur corticales n'a pas été réalisé sur ces données, car le contraste entre les couches corticales y est quasiment inexistant, y compris dans la cartographie de T_2^* (figure 8.8). Le travail s'est plutôt concentré sur l'image d'un cerveau humain *post-mortem*, qui est présentée dans le prochain chapitre, qui présente une lamination bien mieux contrastée.

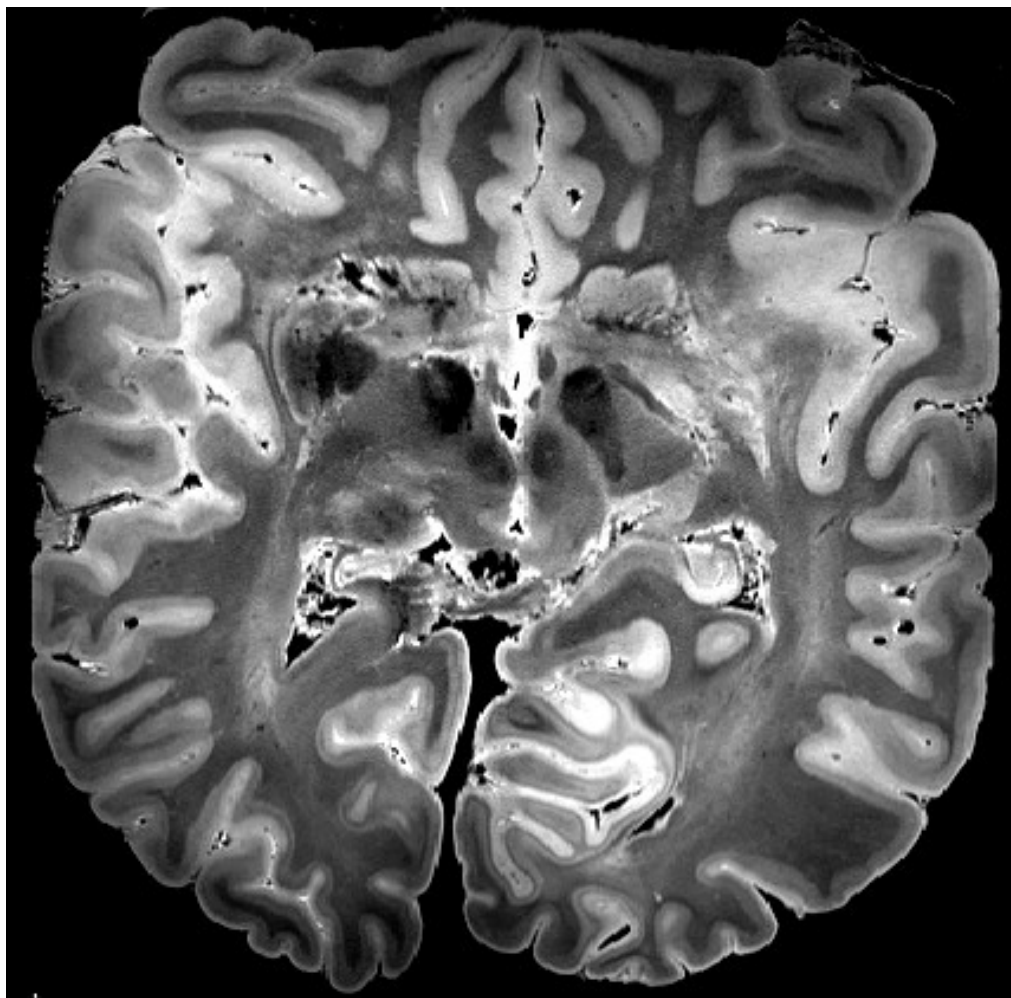
Chapitre 9

Cerveau humain post-mortem

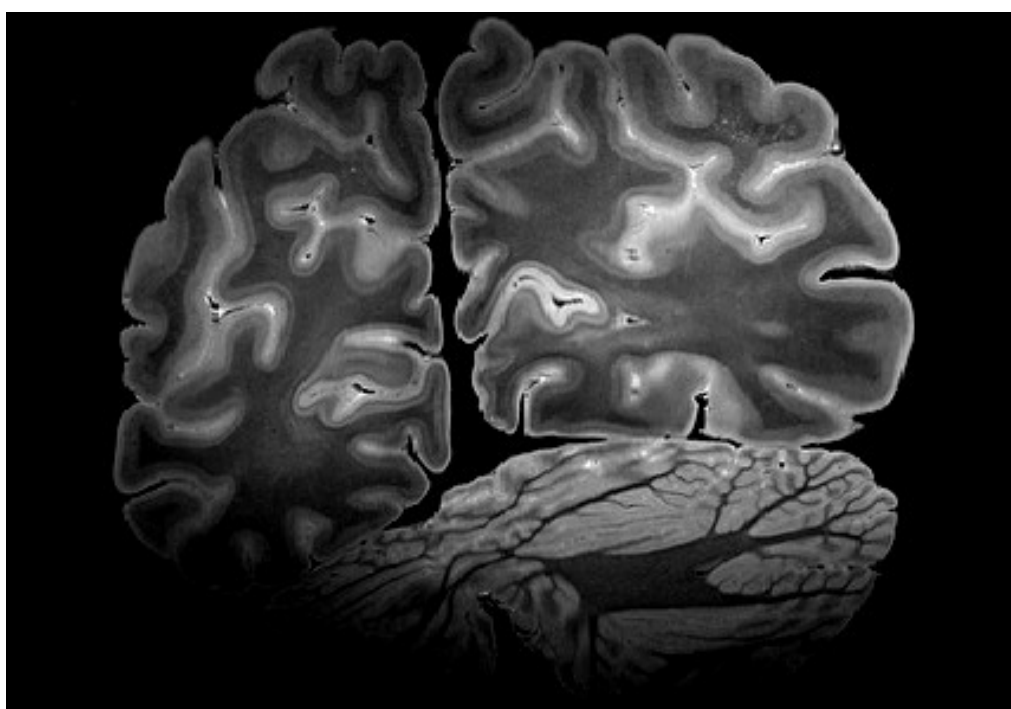
Après le développement de la méthode de création des traverses volumiques sur l'image de furet présentée au chapitre 8, les efforts se sont portés sur une autre image, obtenue sur un cerveau humain *post-mortem*. Cette image présente un bon contraste entre les couches corticales, qui a permis d'y tester les métriques de profondeur présentées au chapitre 7.

L'acquisition a été réalisée le 16 juillet 2012 par Fabrice POUPON et Alexandre VIGNAUD, dans le cadre d'une collaboration avec Dominique HASBOUN (Université Pierre et Marie Curie). La pièce anatomique a été extraite après un intervalle d'au moins 3 jours suivant le décès, trempée dans des bains de formaldéhyde de concentration décroissante puis dans la solution saline, et enfin dans une huile sans hydrogène (Fluorinert), le tout sur 24 heures. On peut noter que cette durée est beaucoup plus courte que la durée de fixation qui a été mesurée sur des cerveaux de brebis (§ 4.3). Il est donc probable que la pièce soit fixée de façon très partielle, uniquement près de sa surface. L'artéfact de bande noire qui a été décrit au § 4.2 (figure 4.1, page 43) n'a pas été constaté sur cette pièce anatomique. La pièce a été maintenue dans un cylindre pendant l'acquisition, ce qui lui a fait subir une déformation importante.

De nombreuses modalités ont été acquises sur cette pièce : T_1 quantitatif, écho de gradient pondéré en T_2^* , *SPACE* pondérée en T_2 , diffusion. Les analyses qui suivent ont utilisé exclusivement l'image acquise avec la séquence *SPACE* (voir § 2.2). Cette image, représentée à la figure 9.1, a été choisie car des couches corticales y sont clairement visibles, et qu'elle présente peu d'artéfacts, un bon contraste gris-blanc, ainsi qu'un bon rapport signal à bruit. Les principaux paramètres d'acquisition sont : séquence *SPACE*, $T_E = 272$ ms, $T_R = 6000$ ms, résolution $0,31 \times 0,31 \times 0,35$ mm³, train de 164 échos, bande passante 340 Hz par pixel, 2 répétitions, durée d'acquisition 1 h 48 min.

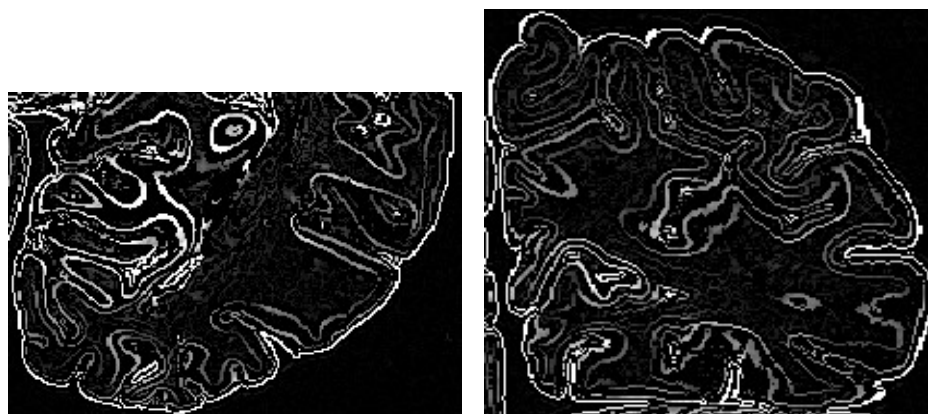


(a) Coupe axiale



(b) Coupe coronale

FIGURE 9.1 – Cerveau humain *post-mortem*, image SPACE



(a) Coupe axiale

(b) Coupe coronale

FIGURE 9.2
Détection de
contours

9.1 Segmentation

Étant donné que l'image choisie ne présente pas un contraste homogène au sein de la substance blanche et de la substance grise, la méthode de segmentation utilisée au chapitre précédent n'a pas pu être mise en œuvre. Le contraste global entre classes n'étant pas exploitable, ce sont les contrastes locaux qui ont été utilisés : la segmentation a été basée sur une détection de contours, ainsi que de nombreuses entrées manuelles. Étant donné la lenteur de cette méthode, seul un lobe occipital a été segmenté, correspondant à 170 coupes coronales. Les étapes de la segmentation sont les suivantes :

1. Le biais d'intensité basse-fréquence est compensé, en utilisant la méthode précédemment décrite [94] (voir item 1).
2. Un détecteur de contours basé sur un filtre de Canny-Deriche [97] est appliqué à l'image, conservant seulement les maxima locaux dans la direction du gradient (voir figure 9.2).

Les contours situés sur l'interface gris-blanc sont ensuite sélectionnés manuellement par seuillage. Ils sont préalablement filtrés pour éliminer un certain nombre de contours non pertinents, sur la base des sillons détectés, en utilisant les étapes suivantes :

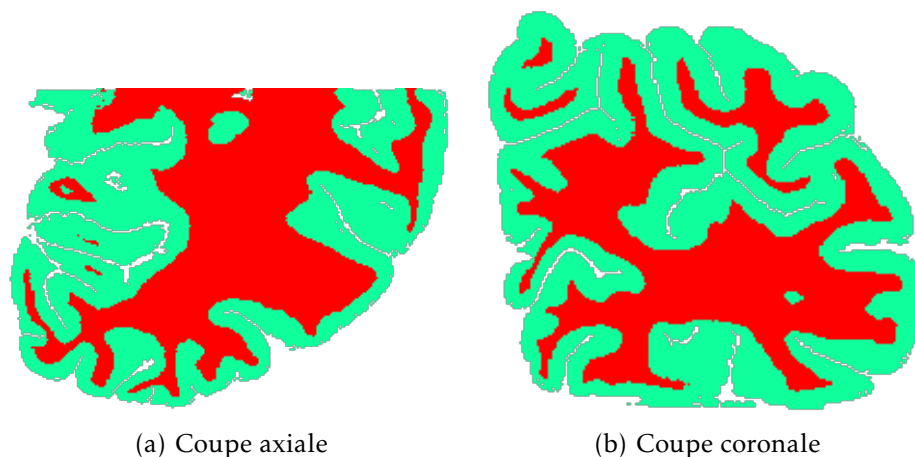
- a) Les sillons ont, dans cette image, la particularité de présenter un double contraste. Là où les sillons contiennent encore du LCS, ils apparaissent en hypersignal relativement au cortex. À l'inverse, ils apparaissent en fort hyposignal là où ils contiennent du milieu d'acquisition (huile sans hydrogène Fluorinert), une bulle d'air, ou un vaisseau. Pour faciliter la détection des sillons, une fermeture morphologique en niveaux de gris de rayon 1 mm est appliquée à l'image, de manière à combler les zones d'hyposignal. Les sillons apparaissent donc toujours en hypersignal sur cette image.
- b) La courbure moyenne des isophotes de cette image est calculée. Les creux de cette courbure correspondent aux sillons, qui sont détectés en seuillant cette courbure à $-0,5$.

- c) Les sillons détectés à l'étape précédente sont filtrés, pour éliminer les fausses détections qui se trouvent à l'intérieur de la substance blanche. Pour cela, un masque est défini par le seuillage de l'image originale corrigée du biais, contenant les voxels présentant une intensité en dehors de la plage occupée par la substance blanche et le cortex, et qui sont donc situés dans les sillons. Après dilatation de ce masque avec un élément structurant de 1,5 mm, seules les composantes connexes des creux de courbure présentant une intersection avec le masque sont conservées.
 - d) Les sillons filtrés subissent une dilatation morphologique, reconstruisant ainsi un masque qui contient une partie superficielle du cortex. Plusieurs rayons de dilatation ont été utilisés, 1 mm et 2 mm.
 - e) Les contours détectés à l'étape 2 sont masqués avec chacun des deux masques créés à l'étape précédente, produisant ainsi deux images dans lesquelles les contours correspondant aux couches corticales ont été masquées, ne laissant subsister que le contour correspondant à l'interface gris-blanc.
 - f) Le contour correspondant à l'interface gris-blanc est sélectionné manuellement par morceaux, en utilisant Anatomist [40] pour choisir un seuil sur la sortie du détecteur de contour, et en s'aidant d'une tablette graphique avec stylet pour sélectionner le contour ainsi seuillé, par régions connexes limitées en volume. Le seuil a été adapté selon les régions, pour correspondre à l'intensité locale du contour gris-blanc. La difficulté principale a été d'éviter la connexion de contours parasites à l'interface sélectionnée. Pour cela, les contours masqués présentés précédemment ont été utilisés car ils excluent les contours intracorticaux correspondant à la lamination. Des barrières ont également été dessinées manuellement par endroits, pour casser la connexité entre l'interface gris-blanc et le contour parasite.
3. L'interface ainsi sélectionnée a été retouchée et complétée manuellement, en utilisant la fonction de dessin 3D d'Anatomist. Cela a tout d'abord été fait sur les coupes coronales, puis également sur les coupes axiales et sagittales, afin de garantir la cohérence 3D du contour dessiné. Cette étape est la plus longue et la plus fastidieuse, étant donné que le bloc occipital segmenté est constitué de près de 200 coupes dans chaque direction.
 4. L'interface gris-blanc étant définie sous la forme d'un masque binaire, il reste à la transformer en un masque binaire volumique de la substance blanche. Pour cela, le contour est dilaté morphologiquement avec un élément structurant de 0,7 mm, afin de combler les trous qui y subsistent inmanquablement. La composante connexe du complémentaire de ce contour correspondant à l'intérieur de la substance blanche est sélectionnée, puis érodée avec un élément structurant correspondant à la

dilatation, afin de compenser le déplacement de l'interface induit par cette dilatation. Tout ce processus correspond à une fermeture morphologique de l'interface gris-blanc.

5. Un masque du cerveau est construit par seuillage de l'image initiale, suivi d'une ouverture morphologique de rayon 1 mm ayant pour but d'exclure les structures parasites connectées au cerveau, notamment la gaze située sur le lobe frontal. La plus grande composante connexe correspond au masque du cerveau.
6. Un découpage du cerveau en hémisphères (gauche, droit, et cervelet) est réalisé sur une autre image millimétrique, acquise conjointement, contrastée en densité protonique (écho de gradient 3D, $\theta = 5^\circ$, $T_E = 3,06$ ms, $T_R = 14$ ms, résolution 1 mm isotrope), à l'aide de l'étape correspondante de la chaîne de traitement Morphologist [81]. Ce découpage, sous la forme d'une image étiquetant chaque hémisphère avec une valeur qui lui est propre, est rééchantillonné au plus proche voisin dans l'espace de l'image *SPACE*, masqué avec le masque du cerveau construit à l'étape précédente, puis complété en réalisant le diagramme de Voronoï des hémisphères au sein du masque du cerveau.
7. Le masque de l'hémisphère gauche est extrait, puis découpé pour ne plus contenir que la région sur laquelle l'interface gris-blanc a été segmentée.
8. La topologie de l'interface gris-blanc est garantie, en faisant évoluer dans le masque du cerveau, fermé morphologiquement avec un rayon 5 mm, un modèle déformable homotopique depuis l'extérieur vers l'intérieur.
9. Les sillons sont détectés, par construction d'un squelette au cours de la dilatation homotopique de l'interface gris-blanc. La vitesse de dilatation est basée sur la courbure moyenne des isophotes, de l'image ayant préalablement subi une fermeture morphologique en niveaux de gris, de rayon 1 mm, après le masquage de la substance blanche pour éviter la connexion des sillons avec des structures hyperintenses de la substance blanche.
10. La détection du squelette des sillons ayant produit quelques fausses détections, les sillons ont été retouchés manuellement dans la région de l'image qui a été analysée par la suite, c'est-à-dire la fissure calcarine.
11. L'interface piale est ensuite détectée par la dilatation homotopique de la substance blanche, conditionnellement au masque du cerveau privé des sillons retouchés. La segmentation est ainsi mise sous la forme d'une image présentant trois classes : cortex, substance blanche, et LCS (figure 9.3). La topologie du cortex est ainsi correcte en 6-connexité, sauf en bordure de la région segmentée, au voisinage du plan de coupe.
12. L'image de segmentation est maillée, de façon à permettre la visualisation 3D des interfaces reconstruites (figure 9.4).

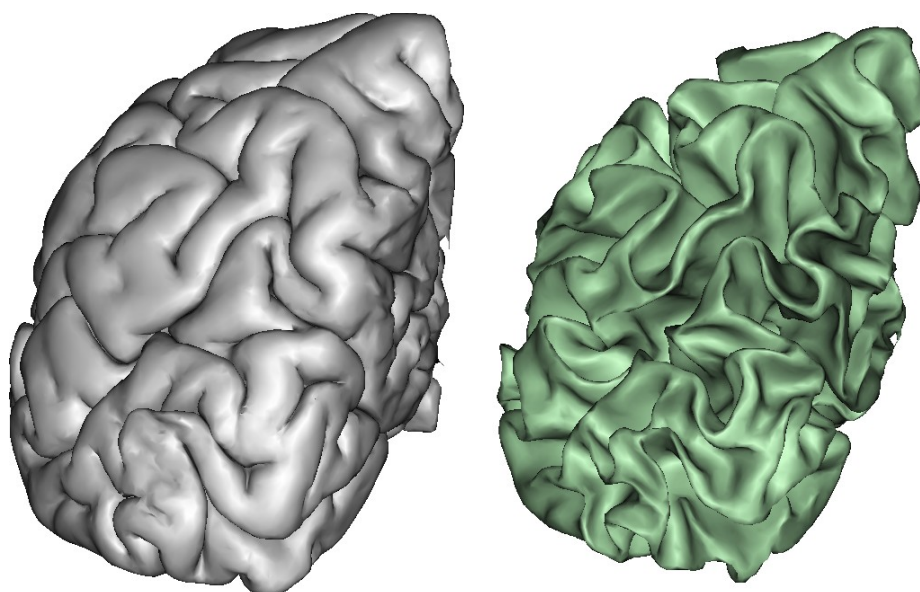
FIGURE 9.3
Résultat de
segmentation



(a) Coupe axiale

(b) Coupe coronale

FIGURE 9.4
Vue 3D des
interfaces
corticales
maillées



(a) Surface piale

(b) Interface gris-blanc

9.2 Comparaison des métriques de profondeur

Cette image présentant un contraste très prononcé entre couches corticales, a été utilisée pour tester et valider les métriques de profondeur introduites au chapitre 7. La validation a été menée dans une région du cerveau qui présente une lamination particulièrement prononcée, la scissure calcarine, qui contient l'aire visuelle primaire (aire 17 de Brodmann, voir page 58). La couche IV (couche granulaire interne) y est tellement développée qu'elle est visible à l'œil nu sur la coupe d'une pièce anatomique. Elle porte le nom de strie de Gennari, et donne à cette aire cérébrale le nom de cortex strié.

La morphologie de la scissure calcarine au niveau de la région étudiée est représentée sur la figure 9.5. La segmentation a été particulièrement soignée dans le voisinage de cette région, comme mentionné au point 10, par une retouche manuelle des sillons. À partir de cette segmentation a été calculée la profondeur de chaque voxel du cortex, correspondant aux métriques d_{Eucl} (distance euclidienne le long de

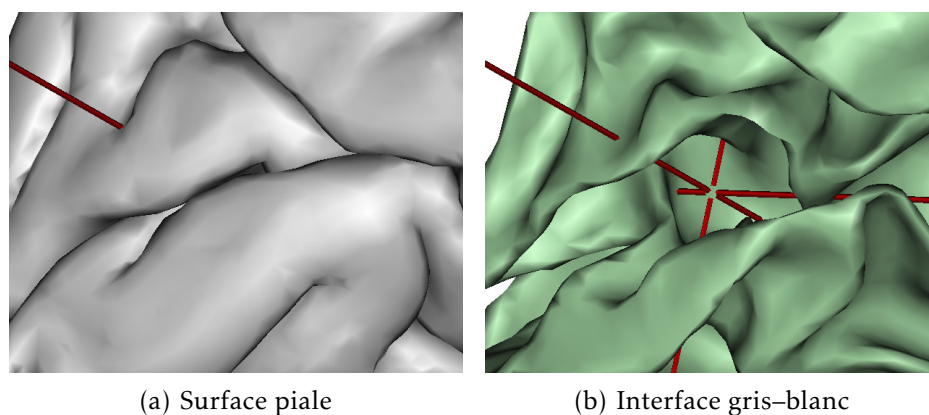


FIGURE 9.5
Région étudiée
de la scissure
calcarine




FIGURE 9.6
Couche corticale
modélisée par
différentes
métriques de
profondeur


La ligne noire correspond pour chaque métrique à l'ensemble des voxels présentant une valeur dans l'intervalle $[0,4;0,6]$. La segmentation est superposée (substance blanche représentée en bleu, LCS en rouge).

traverses définies par le modèle laplacien), T (couches orthogonales aux traverses du modèle laplacien), et d_{vol} (modèle équivolumique), telles qu'elles ont été définies au chapitre 7.

Les résultats sont représentés sur la figure 9.6, sur une coupe coronale au niveau du cortex strié. Une ligne d'égale profondeur y est superposée, pour chaque métrique de profondeur.

La métrique euclidienne d_{Eucl} ne modélise pas correctement la forme de la ligne de Gennari dans les régions de forte courbure (flèches sur la figure 9.6(b)). Cela confirme l'épaississement relatif

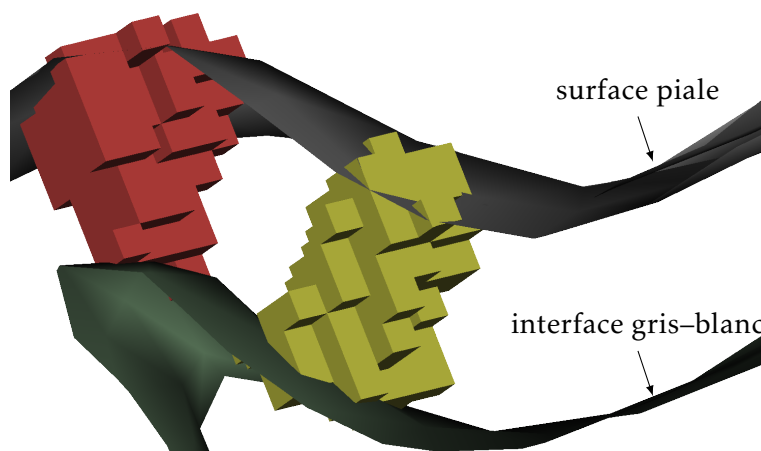
FIGURE 9.7
Vue en coupe
des traverses
volumiques



(a) Coupe axiale

(b) Coupe coronale

FIGURE 9.8
Vue 3D des
traverses
volumiques



des régions situées à l'intérieur de la courbure, qui est à la base du principe équivolumique (voir figure 7.2, page 80).

La métrique T , qui définit les couches corticales comme orthogonales aux colonnes du modèle laplacien, donne un résultat encore moins bon que la métrique euclidienne. Cela permet de mettre en doute l'orthogonalité des couches et des colonnes corticales. En effet, même si la précision de la modélisation des colonnes par le laplacien reste mal connue, elle est suffisante pour que de nombreuses études en tirent des résultats, tandis que la modélisation des colonnes par T est très clairement erronée.

La métrique équivolumique d_{vol} , elle, représente la géométrie de la ligne de Gennari avec précision, sans qu'aucun défaut ne soit détectable à la résolution utilisée. Il s'agit sans conteste du meilleur modèle des couches corticales. La pertinence du principe équivolumique, qui avait déjà été validé par Bok [93] par des mesures manuelles sur des coupes histologiques, se trouve ici confirmée.

La génération de profils corticaux a été testée sur cette image. Tout d'abord, le cortex a été partitionné en traverses volumiques, par la méthode décrite au § 6.3 avec $d_{max} = 1 \text{ mm}$ (figures 9.7 et 9.8). Un certain nombre de traverses situées dans le cortex strié ont ensuite été sélectionnées, et regroupées pour former une grande région (278 mm^3) contenant à la fois des zones de courbure concave (sillons) et convexe

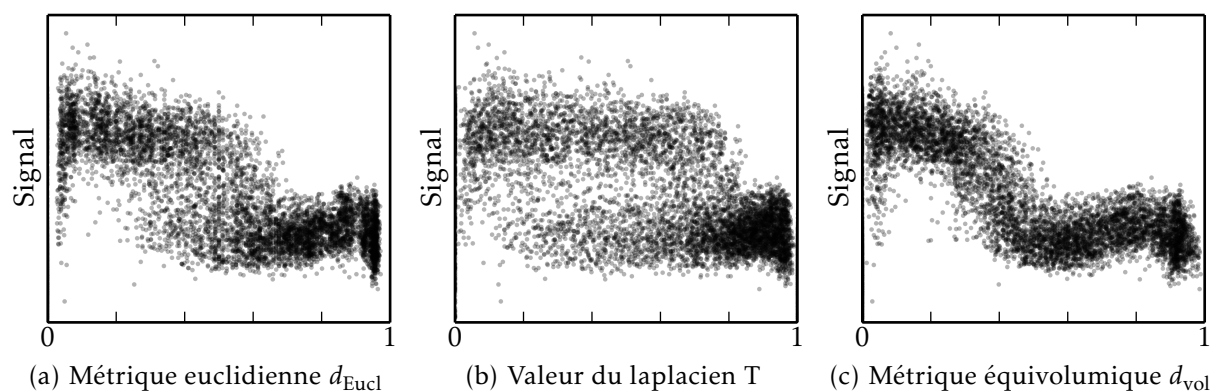


FIGURE 9.9 – Profils corticaux pour différentes métriques de profondeur

(circonvolutions enfouies). Un profil cortical, représentant la variation de l'intensité du signal avec la profondeur dans cette région, a été construit pour chaque métrique, et représenté à la figure 9.9. Les profils sont représentés sous forme de nuages de points, dont les points ont été rendus partiellement transparents pour permettre de mieux visualiser les zones de forte densité.

On constate que la métrique équivolumentique produit le profil le plus resserré, c'est-à-dire la dispersion la plus faible. Sur ce profil apparaît clairement un plateau d'intensité voisin de la surface piale, suivi d'un creux représentant la ligne de Gennari, suivi d'une remontée de l'intensité, avant la transition vers la substance blanche hypointense. La métrique euclidienne, et plus encore la métrique de valeur du champ laplacien T, introduisent une dispersion artificielle, en assignant les voxels d'une même couche corticale à des profondeurs différentes selon la courbure locale du cortex.

La métrique équivolumentique présente donc la plus grande robustesse aux variations de courbure, et est capable de construire des profils de façon reproductible au sein d'une même région architecturale.

Il serait bien sûr intéressant de comparer les profils pouvant être extraits dans des régions architecturales différentes, pour aller vers une délimitation automatique des frontières entre régions. Ce travail n'a pas été effectué, notamment en raison de l'imperfection de la segmentation hors de la fissure calcarine, par manque de temps pour effectuer la retouche manuelle des sillons. Cette retouche est nécessaire pour obtenir une définition précise de la surface piale, qui est elle-même indispensable à une bonne estimation de la profondeur intracorticale. Sans correction, la surface piale présente de nombreux défauts, qui sont visibles sur la figure 9.3.

L'adaptation des algorithmes de segmentation prévus pour les images millimétriques acquises à 3 T trouve ici ses limites. Une nouvelle approche de la segmentation automatique, robuste aux problèmes d'hétérogénéité et de contrastes parasites qui se posent à 7 T, sera nécessaire pour réaliser l'analyse de la lamination corticale sur de grandes régions.

Aucune méthode « clé en main » n'est aujourd'hui disponible pour

segmenter une image telle que celle utilisée ici (*SPACE* à 7 T). Seule une méthode récemment publiée, basée sur des modèles déformables (*level sets*) [98], propose de réaliser la segmentation d'images acquises à 7 T avec une séquence bien précise appelée *MP2RAGE*, qui permet d'obtenir un contraste T_1 [99].

Chapitre 10

Image histologique d'un cerveau de macaque

Pour valider le modèle laplacien présenté au § 6.2, l'IRM ne peut pas être utilisée car elle ne permet pas de résoudre les colonnes corticales. L'imagerie histologique est à ce jour la seule technique disponible. Pour pouvoir résoudre le modèle laplacien en 3D, l'histologie doit être réalisée sous forme de coupes sériées, reconstruites dans un espace 3D cohérent. Un jeu de données présentant ces caractéristiques a été obtenu dans le cadre d'une collaboration avec Thierry DELZESCAUX, l'imagerie histologique étant réalisée par Caroline JAN (MIRCent, CEA Fontenay-aux-Roses).

Ce jeu de données est composé d'un ensemble de coupes coronales d'un cerveau de macaque, ainsi que d'un bloc photographique reconstruit en 3D. La méthodologie d'acquisition [100] est décrite ici dans les grandes lignes.

La pièce anatomique est découpée au microtome, pour former des coupes coronales sériées épaisses de $40\ \mu\text{m}$. Toutes les quatre coupes, la pièce est photographiée dans le plan de coupe. La pièce anatomique se déformant peu, les photographies peuvent être concaténées après un simple recalage rigide, pour former un bloc 3D cohérent, présenté à la figure 10.1. La résolution de ce bloc photographique est ici de $50 \times 50 \times 160\ \mu\text{m}^3$.



(a) Coupe coronale

(b) Coupe axiale

FIGURE 10.1
Bloc photographique d'un
cerveau de
macaque

Une coupe sur seize subit une coloration marquant les neurones (NeuN), puis est imagée au microscope à une résolution de $4,7 \times 4,7 \mu\text{m}^2$. Les coupes histologiques subissent des déformations et des déchirures durant leur découpe, leur manipulation, et leur fixation sur une lame de verre : elles sont donc recalées dans l'espace du bloc 3D, par estimation d'une transformation non linéaire entre chaque coupe histologique et la coupe photographique correspondante.

10.1 Segmentation

La segmentation est réalisée sur le bloc photographique, qui présente un bon contraste gris-blanc et une bonne homogénéité de chaque classe.

1. Une classification voxel à voxel est construite dans un premier temps, à partir d'un algorithme de segmentation couleur, développé à MIRCen. Pour ce faire, une région d'apprentissage est sélectionnée dans chacune des classes (cortex, substance blanche, sillons). L'algorithme apprend ensuite la distribution des couleurs de chaque classe, sous la forme d'un modèle de mélange de gaussiennes. Une classification point à point est enfin construite en choisissant pour chaque voxel la classe présentant le maximum de vraisemblance.
2. Les régions obtenues sont retouchées, en dessinant manuellement les régions d'intérêt dans les zones où celles-ci n'ont pas été correctement classées. Ces régions entrées manuellement sont intégrées une première fois à la classification, où elles remplacent les étiquettes attribuées automatiquement.
3. L'image de classification subit alors un filtrage médian, avec un élément structurant dont le diamètre est de 5 pixels dans le plan coronal, et de 3 pixels dans l'épaisseur des coupes. Ce filtre permet de lisser la classification, afin d'éliminer les mauvaises classifications isolées sans avoir à les dessiner explicitement à l'étape précédente.
4. Les régions dessinées manuellement à l'étape 2 sont à nouveau imposées à la classification filtrée, de manière à restaurer les structures fines qui auraient été endommagées par le filtrage médian.
5. La substance blanche est propagée en direction du LCS par dilatation homotopique itérative, de manière à garantir la topologie des sillons.
6. La surface piaie et l'interface gris-blanc sont maillées à des fins de visualisation (figure 10.3).

10.2 Validation du modèle laplacien 3D

La segmentation réalisée permet de résoudre le modèle laplacien en 3D, pour comparer la direction des colonnes prédites à la direction des colonnes réelles, et ainsi quantifier la validité du modèle laplacien.

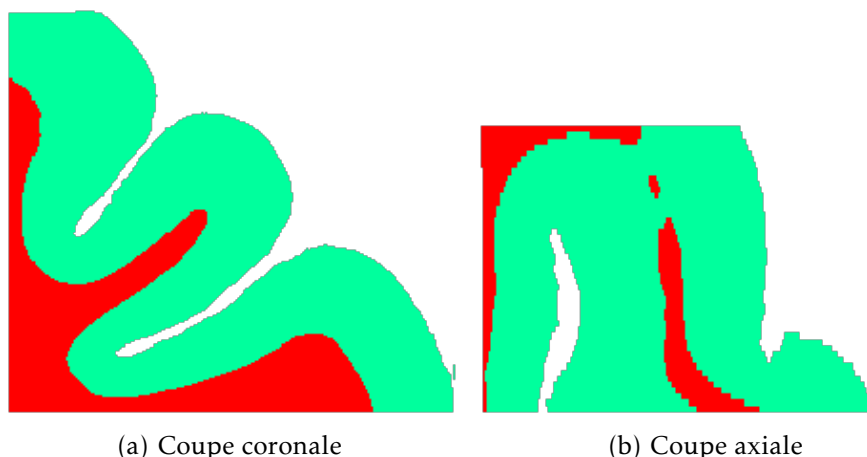


FIGURE 10.2
Résultat de
segmentation

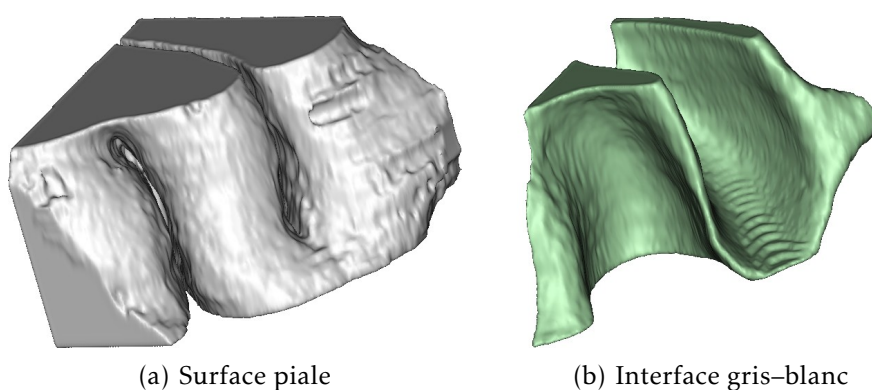


FIGURE 10.3
Vue 3D des
interfaces
corticales
maillées

Cette validation n'étant pas achevée au moment de la rédaction de ce mémoire, seuls des résultats très préliminaires sont présentés ici.

La figure 10.4(a) représente le champ vectoriel \vec{F} , qui modélise la direction des colonnes corticales, par des vecteurs superposés sur l'image de classification. Elle peut être comparée à la figure 10.4(b), qui représente la même coupe en histologie, où les colonnes corticales sont visibles par endroits.

La superposition du champ vectoriel, tel qu'il est représenté à la figure 10.4(a), sur l'image histologique n'étant pas très lisible, certains vecteurs ont été extraits pour reconstruire des colonnes corticales fictives, à partir du champ \vec{F} , et superposées sur l'image histologique (figure 10.5). On peut y constater que la direction globale des colonnes corticales est correctement représentée, mais qu'il existe des écarts locaux.

Il sera intéressant de quantifier les écarts au modèle laplacien, par exemple en termes d'angle, et d'étudier leur localisation en terme de couche corticale et de position le long des circonvolutions (dans le fond des sillons, sur le mur sulcal, ou dans la couronne gyrale). Les limites du modèle laplacien pourront ainsi être mieux comprises, et un modèle plus précis éventuellement développé.

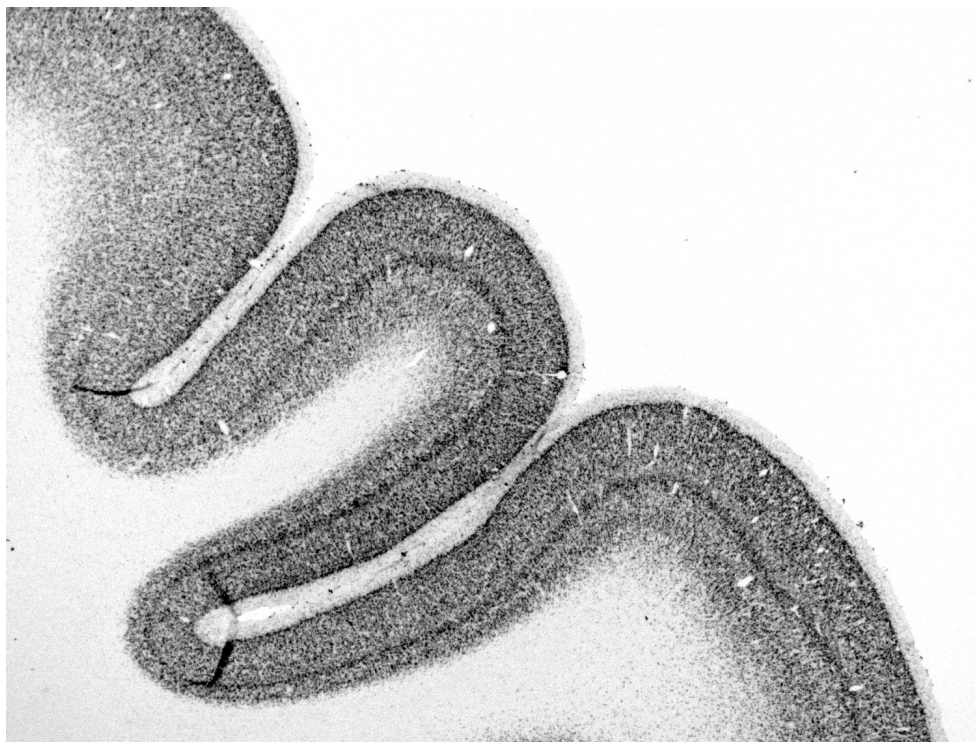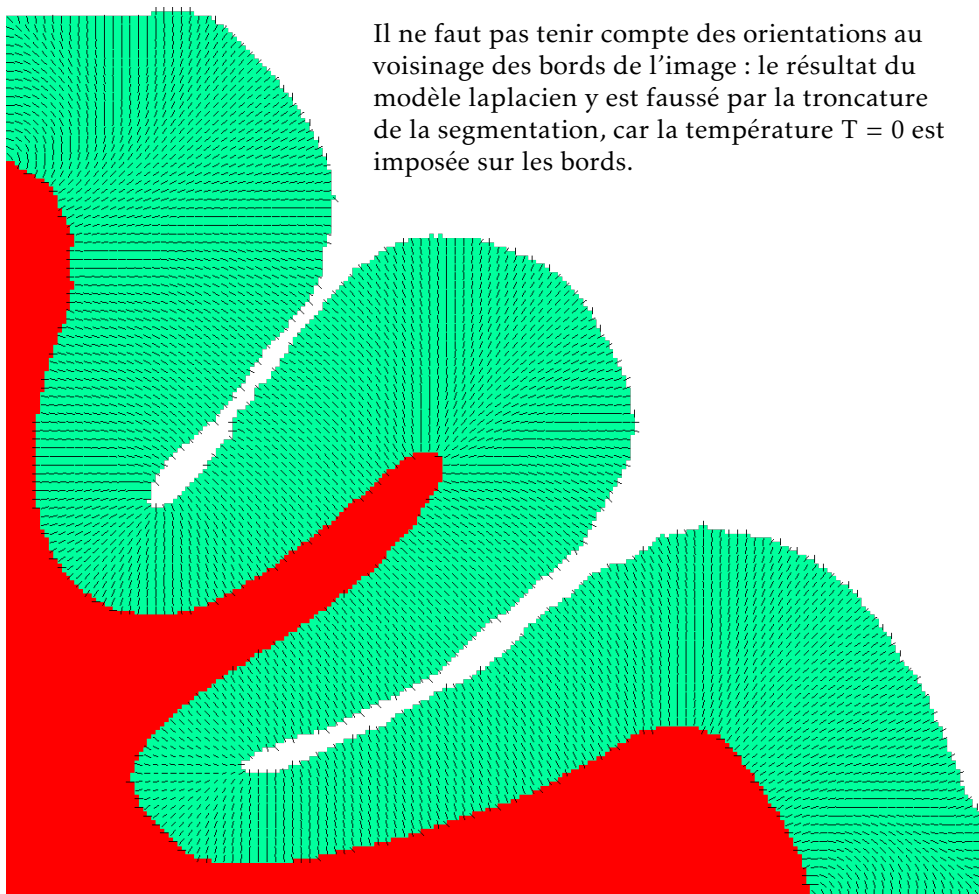


FIGURE 10.4 – Comparaison des colonnes corticales du modèle laplacien avec l'histologie




FIGURE 10.5
Superposition
du modèle
laplacien sur
l'histologie

Conclusion et perspectives

Sur le chemin qui mène à l'analyse *in vivo* des couches corticales, plusieurs obstacles méthodologiques ont été résolus, la contribution la plus significative étant l'extraction robuste de profils corticaux, basée sur la prise en compte de la microstructure corticale par le modèle laplacien-équivalent. Des progrès ont également été faits en ce qui concerne la maîtrise des acquisitions *post-mortem*. De nombreuses difficultés ont néanmoins été rencontrées, notamment en ce qui concerne l'acquisition d'images présentant un contraste suffisant entre les couches corticales, et dont l'analyse ne soit pas empêchée par la présence d'artéfacts. L'absence d'une méthode automatique, ou semi-automatique, de segmentation de ces images a également été un frein à la mise en œuvre à plus grande échelle des développements réalisés.

Ces difficultés, qui ressortent au travers des mises en œuvre présentées dans la partie III, ont empêché de pousser plus loin l'analyse des profils corticaux. Pour envisager cette analyse, une méthodologie robuste d'acquisition et de segmentation des images devra être mise au point. En raison des spécificités des images acquises en champ intense, dues notamment aux hétérogénéités et aux effets de susceptibilité, cela ne pourra être réalisé que de manière transversale, en impliquant à la fois un travail sur les méthodes d'acquisition, et sur les méthodes de traitement des images.

En ce qui concerne les acquisitions *post-mortem*, le travail réalisé sur la cinétique de fixation (§ 4.3), ayant permis de déterminer la durée optimale de fixation et de rinçage préalablement à l'imagerie, permettra d'améliorer les protocoles de préparation des pièces anatomiques. Les séquences IRM destinées à l'imagerie *post-mortem* pourront également être adaptées en conséquence, pour en optimiser le contraste en prenant en compte les différences de temps de relaxation par rapport à l'imagerie *in vivo*. Il restera également à comprendre la cause de l'artéfact de bande sombre présenté au § 4.2, qui a empêché toute analyse des couches corticales sur une image par ailleurs prometteuse.

Les acquisitions *in vivo* posent davantage de difficultés, et aucune n'a plus été réalisée après l'échec de la mise en œuvre de la super-résolution. L'analyse des couches corticales *in vivo* reste cependant un objectif à considérer à moyen terme. Elle nécessitera la mise en œuvre d'une méthode de compensation du mouvement appropriée. Si l'approche super-résolue s'est avérée particulièrement délicate à mettre en œuvre, l'utilisation de systèmes de compensation du mouvement en temps réel durant l'acquisition permettra peut-être de résoudre

ce problème plus efficacement. La durée limitée d'acquisition, et les mouvements physiologiques liés à la respiration et à la pulsation cardiaque, seront des facteurs déterminants qui limiteront la résolution atteignable *in vivo*.

Si des acquisitions suffisamment robustes deviennent disponibles, permettant à la fois de détecter un contraste entre les couches corticales, et d'en réaliser une segmentation de manière automatique ou semi-automatique, alors l'objectif initial de caractérisation des régions architecturales pourra être envisagé. Des profils corticaux pourront être extraits automatiquement sur de larges portions de cortex, en utilisant la méthodologie introduite aux chapitres 6 et 7.

Une méthodologie d'analyse de ces profils pourra alors être mise au point. La détection d'anomalies de la lamination corticale pourrait donner lieu à des applications cliniques, et aider à la compréhension de maladies comme certaines formes sévères de dyslexie [101]. Une étude à ce sujet est en cours de réalisation, au travers du travail post-doctoral d'Olga DOMANOVA à NeuroSpin.

Dans le cadre de l'étude du cerveau sain, ces profils pourront servir à la détection de frontières entre les régions architecturales. La parcellisation du cortex en aires architecturales pourrait être réalisée en appliquant un algorithme de classification aux profils corticaux. La correspondance entre la lamination détectable par IRM et les couches corticales définies histologiquement pourra être étudiée sur des pièces anatomiques *post-mortem*, permettant ainsi de faire le lien entre les aires qui pourront être cartographiées par IRM, et les atlas architecturaux. Les atlas probabilistes basés sur l'histologie pourraient ainsi être recalés sur les aires architecturales détectées par IRM, permettant de combiner la précision des atlas histologiques avec la cartographie individuelle que permet l'IRM.

L'analyse des couches corticales par IRM pourra également servir à étudier un grand nombre de cerveaux, y compris *post-mortem*, là où l'histologie ne permet pas ce passage à l'échelle en raison de sa difficulté de mise en œuvre et de son coût élevé. Cela pourra participer à une meilleure compréhension de la variabilité interindividuelle des aires architecturales, ainsi que de leur relation avec la morphologie et la connectivité cérébrales.

Sigles et abréviations

2D	bidimensionnel
3D	tridimensionnel
ADC	<i>apparent diffusion coefficient</i>
AFI	<i>arbitrary flip angle</i>
BTK	<i>baby brain toolkit</i>
CEA	Commissariat à l'énergie atomique et aux énergies alternatives
FA	<i>fractional anisotropy</i>
FE	<i>field echo</i>
FFE	<i>fast field echo</i>
FID	<i>free induction decay</i>
FLASH	<i>fast low-angle shot</i>
FSE	<i>fast spin-echo</i>
GE	<i>gradient echo</i>
GRE	<i>gradient recalled echo</i>
INRA	Institut national de la recherche agronomique
IRM	imagerie par résonance magnétique
LCR	liquide céphalo-rachidien
LCS	liquide cérébro-spinal
LNAO	Laboratoire de neuro-imagerie assistée par ordinateur
MNI	<i>Montreal Neurological Institute</i>
MP2RAGE	<i>magnetization prepared 2 rapid acquisition gradient echoes</i>
PBS	<i>phosphate-buffered saline</i>
PFA	paraformaldéhyde
PSF	<i>point spread function</i>
pSSFP	<i>partially-spoiled steady-state free precession</i>
PTK	Poupon toolkit
RARE	<i>rapid acquisition with relaxation enhancement</i>
RF	radiofréquence
RMN	résonance magnétique nucléaire
SPACE	<i>sampling perfection with application optimized contrasts using different flip angle evolution</i>
SPGR	<i>spoiled gradient echo</i>
T₁	temps de relaxation longitudinal
T₂	temps de relaxation transversale
T₂[*]	temps de relaxation transversale effectif
TSE	<i>turbo spin-echo</i>
Unati	Unité d'analyse et de traitement des images
VAFI	<i>variable flip angle–actual flip angle imaging</i>

Publications

- [p1] Yann Leprince, Benoît Schmitt, Élodie Chaillou, Christophe Destrieux, Laurent Barantin, Alexandre Vignaud, Denis Rivière and Cyril Poupon. ‘Optimization of sample preparation for MRI of formaldehyde-fixed brains’. In: 23rd Annual Meeting of ISMRM. (Toronto, Ontario, Canada, 3rd June 2015). Abstract n° 3616, accepted as a poster. 12th Nov. 2014. URL: <https://hal-cea.archives-ouvertes.fr/cea-01119512> (cit. on p. 50).
- [p2] Yann Leprince, Clara Fischer, Jean-François Mangin, Benoît Larrat, Sébastien Mériaux, Cyril Poupon, Isabel Reillo, Victor Borrell, Ophélie Foubet, Roberto Toro and Denis Rivière. ‘Architectonics-informed partition of the cortex at sub-millimetre resolution’. In: 20th Annual Meeting of the Organization for Human Brain Mapping. (Hamburg, Germany, 11th June 2014). URL: <https://hal-cea.archives-ouvertes.fr/cea-01074735> (cit. on p. 67).
- [p3] Yann Leprince, Fabrice Poupon, Dominique Hasboun, Cyril poupon and Denis Rivière. ‘Advection-based Framework for Studying Cortical Lamination at Ultra High Field (7 T)’. Rejected from MICCAI 2014. 28th Feb. 2014 (cit. on p. 81).
- [p4] Yann Leprince, Fabrice Poupon, Thierry Delzescaux, Dominique Hasboun, Cyril Poupon and Denis Rivière. ‘Combined Laplacian-equivolumic model for studying cortical lamination with ultra high field MRI (7 T)’. In: IEEE International Symposium on Biomedical Imaging (ISBI). (New York, 16th Apr. 2015). Paper n° 121, accepted. 24th Nov. 2014. URL: <https://hal-cea.archives-ouvertes.fr/cea-01119475> (cit. on p. 81).
- [p5] Yann Leprince et al. *highres-cortex: analysis tools for high resolution cortical MRI*. 2014. URL: <https://github.com/neurospin/highres-cortex>.

Bibliographie

- [1] Michel DÉCORPS. *Imagerie de résonance magnétique. Bases physiques et méthodes*. EDP Sciences et CNRS Éditions, 2011. 519 p. ISBN : 978-2-7598-0000-1 (cf. p. 16, 26).
- [2] William D. Rooney, Glyn Johnson, Xin Li, Eric R. Cohen, Seong-Gi Kim, Kamil Ugurbil and Charles S. Springer. 'Magnetic field and tissue dependencies of human brain longitudinal $^1\text{H}_2\text{O}$ relaxation in vivo'. In: *Magnetic Resonance in Medicine* 57.2 (Feb. 2007), pp. 308–318. DOI: 10.1002/mrm.21122. URL: http://mri-q.com/uploads/3/2/7/4/3274160/field_dependence_relaxation.pdf (visited on 14/11/2014) (cit. on p. 19).
- [3] Yannick Crémillieux, Shujun Ding and Jeff F. Dunn. 'High-resolution in vivo measurements of transverse relaxation times in rats at 7 Tesla'. In: *Magnetic Resonance in Medicine* 39.2 (1998), pp. 285–290. PMID: 9469712 (cit. on p. 19).
- [4] Robin A. de Graaf, Peter B. Brown, Scott McIntyre, Terence W. Nixon, Kevin L. Behar and Douglas L. Rothman. 'High magnetic field water and metabolite proton T_1 and T_2 relaxation in rat brain in vivo'. In: *Magnetic Resonance in Medicine* 56.2 (2006), pp. 386–394. PMID: 16767752.
- [5] Andrew M. Peters, Matthew J. Brookes, Frank G. Hoogenraad, Penny A. Gowland, Susan T. Francis, Peter G. Morris and Richard Bowtell. ' T_2^* measurements in human brain at 1.5, 3 and 7 T'. In: *Magnetic Resonance Imaging. Proceedings of the International School on Magnetic Resonance and Brain Function* 25.6 (July 2007), pp. 748–753. DOI: 10.1016/j.mri.2007.02.014 (cit. on p. 19).
- [6] W. A. Edelstein, G. H. Glover, C. J. Hardy and R. W. Redington. 'The intrinsic signal-to-noise ratio in NMR imaging'. In: *Magnetic Resonance in Medicine* 3.4 (Aug. 1986), pp. 604–618. PMID: 3747821 (cit. on p. 21).
- [7] E. M. Haacke, S. Mittal, Z. Wu, J. Neelavalli and Y.-C. N. Cheng. 'Susceptibility-Weighted Imaging: Technical Aspects and Clinical Applications, Part 1'. In: *American Journal of Neuroradiology* 30.1 (Aug. 2008), pp. 19–30. PMID: 19039041 (cit. on p. 21).
- [8] Jozef H. Duyn. 'Study of brain anatomy with high-field MRI: recent progress'. In: *Magnetic Resonance Imaging* 28.8 (Oct. 2010), pp. 1210–1215. PMID: 20392587 (cit. on p. 22).
- [9] Ludovic de Rochefort, Tian Liu, Bryan Kressler, Jing Liu, Pascal Spincemaille, Vincent Lebon, Jianlin Wu and Yi Wang. 'Quantitative susceptibility map reconstruction from MR phase data using bayesian regularization: Validation and application to brain imaging'. In: *Magnetic Resonance in Medicine* 63.1 (Jan. 2010), pp. 194–206. PMID: 19953507 (cit. on p. 22).
- [10] Karin Shmueli, Jacco A. de Zwart, Peter van Gelderen, Tie-Qiang Li, Stephen J. Dodd and Jeff H. Duyn. 'Magnetic susceptibility mapping of brain tissue in vivo using MRI phase data'. In: *Magnetic Resonance in Medicine* 62.6 (Dec. 2009), pp. 1510–1522. PMID: 19859937 (cit. on p. 22).
- [11] Tian Liu, Pascal Spincemaille, Ludovic de Rochefort, Bryan Kressler and Yi Wang. 'Calculation of susceptibility through multiple orientation sampling (COSMOS): A method for conditioning the inverse problem from measured magnetic field map to susceptibility source image in MRI'. In: *Magnetic Resonance in Medicine* 61.1 (Jan. 2009), pp. 196–204. PMID: 19097205 (cit. on p. 22).
- [12] Jeff Duyn. 'MR susceptibility imaging'. In: *Journal of Magnetic Resonance. Frontiers of In Vivo and Materials MRI Research* 229 (Apr. 2013), pp. 198–207. PMID: 23273840 (cit. on p. 22).
- [13] Jeff H. Duyn, Peter van Gelderen, Tie-Qiang Li, Jacco A. de Zwart, Alan P. Koretsky and Masaki Fukunaga. 'High-field MRI of brain cortical substructure based on signal phase'. In: *Proceedings of the National Academy of Sciences of the United States of America* 104.28 (July 2007), pp. 11796–11801. PMID: 17586684 (cit. on pp. 22, 61).

- [14] John P. Mugler, Sumi Bao, Robert V. Mulkern, Charles R. G. Guttmann, Richard L. Robertson, Ferenc A. Jolesz and James R. Brookeman. 'Optimized Single-Slab Three-dimensional Spin-Echo MR Imaging of the Brain'. In: *Radiology* 216.3 (Sept. 2000), pp. 891–899. PMID: 10966728 (cit. on p. 31).
- [15] François ROUSSEAU. « Méthodes d'analyse d'images pour l'anatomie numérique cérébrale ». Habilitation à diriger des recherches. Université de Strasbourg, juin 2014. URL : <https://tel.archives-ouvertes.fr/tel-01011781> (cf. p. 33).
- [16] François Rousseau, Orit A. Glenn, Bistra Iordanova, Claudia Rodriguez-Carranza, Daniel B. Vigneron, James A. Barkovich and Colin Studholme. 'Registration-Based Approach for Reconstruction of High-Resolution In Utero Fetal MR Brain Images'. In: *Academic Radiology* 13.9 (Sept. 2006), pp. 1072–1081. PMID: 16935719. URL: <https://hal.archives-ouvertes.fr/hal-00257196> (cit. on p. 33).
- [17] F. Rousseau, K. Kim, C. Studholme, M. Koob and J. -L. Dietemann. 'On Super-Resolution for Fetal Brain MRI'. In: *Medical Image Computing and Computer-Assisted Intervention – MICCAI 2010*. Lecture Notes in Computer Science. 2010, pp. 355–362. PMID: 20879335 (cit. on pp. 34, 35).
- [18] François Rousseau, Estanislao Oubel, Julien Pontabry, Colin Studholme, Mériam Koob and Jean-Louis Dietemann. 'BTK: An Open-Source Toolkit for Fetal Brain MR Image Processing'. Oct. 2011. URL: <https://hal.archives-ouvertes.fr/hal-00671183> (cit. on p. 36).
- [19] Peter E. Thelwall, Timothy M. Shepherd, Greg J. Stanisiz and Stephen J. Blackband. 'Effects of temperature and aldehyde fixation on tissue water diffusion properties, studied in an erythrocyte ghost tissue model'. In: *Magnetic Resonance in Medicine* 56.2 (Aug. 2006), pp. 282–289. PMID: 16841346 (cit. on p. 42).
- [20] A. M. Blamire, J. G. Rowe, P. Styles and B. McDonald. 'Optimising Imaging Parameters for Post Mortem MR Imaging of the Human Brain'. In: *Acta Radiologica* 40.6 (Jan. 1999), pp. 593–597. PMID: 10598845 (cit. on p. 42).
- [21] O. B. Boyko, S. R. Alston, G. N. Fuller, C. M. Hulette, G. A. Johnson and P. C. Burger. 'Utility of postmortem magnetic resonance imaging in clinical neuropathology'. In: *Archives of Pathology & Laboratory Medicine* 118.3 (Mar. 1994), pp. 219–225. ISSN: 0003-9985. PMID: 8135623 (cit. on p. 42).
- [22] M. Tovi and A. Ericsson. 'Measurements of T_1 and T_2 over Time in Formalin-Fixed Human Whole-Brain Specimens'. In: *Acta Radiologica* 33.5 (Sept. 1992), pp. 400–404. PMID: 1389643 (cit. on pp. 42, 44, 49).
- [23] B. H. Braffman, R. A. Zimmerman, J. Q. Trojanowski, N. K. Gonatas, W. F. Hickey and W. W. Schlaepfer. 'Brain MR: pathologic correlation with gross and histopathology. 1. Lacunar infarction and Virchow-Robin spaces'. In: *AJR. American journal of roentgenology* 151.3 (Sept. 1988), pp. 551–558. PMID: 3261517 (cit. on p. 42).
- [24] Lindsay S. Cahill, Christine L. Laliberté, Jacob Ellegood, Shoshana Spring, Jacqueline A. Gleave, Matthijs C. van Eede, Jason P. Lerch and R. Mark Henkelman. 'Preparation of fixed mouse brains for MRI'. In: *NeuroImage* 60.2 (Apr. 2012), pp. 933–939. PMID: 22305951 (cit. on p. 42).
- [25] D I Thickman, H L Kundel and G Wolf. 'Nuclear magnetic resonance characteristics of fresh and fixed tissue: the effect of elapsed time.' In: *Radiology* 148.1 (July 1983), pp. 183–185. PMID: 6856832 (cit. on p. 44).
- [26] Michael E. Moseley, Merry C. Nishimura, Lawrence H. Pitts, Henry M. Bartkowski and Thomas L. James. 'Proton nuclear magnetic resonance spectroscopy of normal and edematous brain tissue in vitro: Changes in relaxation during tissue storage'. In: *Magnetic Resonance Imaging*. Third Annual Meeting of the Society for Magnetic Resonance Imaging 2.3 (1984), pp. 205–209. PMID: 6530927 (cit. on p. 44).
- [27] R. L. Kamman, K. G. Go, G. P. Stomp, C. E. Hulstaert and H. J. C. Berendsen. 'Changes of relaxation times T_1 and T_2 in rat tissues after biopsy and fixation'. In: *Magnetic Resonance Imaging* 3.3 (1985), pp. 245–250. PMID: 3908869 (cit. on p. 44).
- [28] H. Nagara, T. Inoue, T. Koga, T. Kitaguchi, J. Tateishi and I. Goto. 'Formalin fixed brains are useful for magnetic resonance imaging (MRI) study'. In: *Journal of the Neurological Sciences* 81.1 (Oct. 1987), pp. 67–77. PMID: 3681342 (cit. on p. 44).

- [29] M. J. Carvlin, R. Asato, D. B. Hackney, E. Kassab and P. M. Joseph. 'High-resolution MR of the spinal cord in humans and rats.' In: *American Journal of Neuroradiology* 10.1 (Jan. 1989), pp. 13–17. PMID: 2492712 (cit. on p. 44).
- [30] Adolf Pfefferbaum, Edith V. Sullivan, Elfar Adalsteinsson, Therese Garrick and Clive Harper. 'Postmortem MR imaging of formalin-fixed human brain'. In: *NeuroImage* 21.4 (Apr. 2004), pp. 1585–1595. PMID: 15050582 (cit. on p. 44).
- [31] Charlotte J. Yong-Hing, Andre Obenaus, Rodrick Stryker, Karen Tong and Gordon E. Sarty. 'Magnetic resonance imaging and mathematical modeling of progressive formalin fixation of the human brain'. In: *Magnetic Resonance in Medicine* 54.2 (2005), pp. 324–332. PMID: 16032673 (cit. on p. 44).
- [32] Robert J. Dawe, David A. Bennett, Julie A. Schneider, Sunil K. Vasireddi and Konstantinos Arfanakis. 'Postmortem MRI of human brain hemispheres: T₂ relaxation times during formaldehyde fixation'. In: *Magnetic Resonance in Medicine* 61.4 (2009), pp. 810–818. PMID: 19189294 (cit. on pp. 44, 49).
- [33] Timothy M. Shepherd, Jeremy J. Flint, Peter E. Thelwall, Greg J. Stanisz, Thomas H. Mareci, Anthony T. Yachnis and Stephen J. Blackband. 'Postmortem interval alters the water relaxation and diffusion properties of rat nervous tissue — Implications for MRI studies of human autopsy samples'. In: *NeuroImage* 44.3 (Feb. 2009), pp. 820–826. PMID: 18996206 (cit. on p. 44).
- [34] Helen D'Arceuil and Alex de Crespigny. 'The effects of brain tissue decomposition on diffusion tensor imaging and tractography'. In: *NeuroImage* 36.1 (May 2007), pp. 64–68. PMID: 17433879 (cit. on p. 44).
- [35] Timothy M. Shepherd, Peter E. Thelwall, Greg J. Stanisz and Stephen J. Blackband. 'Aldehyde fixative solutions alter the water relaxation and diffusion properties of nervous tissue'. In: *Magnetic Resonance in Medicine* 62.1 (2009), pp. 26–34. PMID: 19353660 (cit. on pp. 44, 49).
- [36] Helen E. D'Arceuil, Susan Westmoreland and Alex J. de Crespigny. 'An approach to high resolution diffusion tensor imaging in fixed primate brain'. In: *NeuroImage* 35.2 (Apr. 2007), pp. 553–565. PMID: 17292630 (cit. on pp. 44, 49).
- [37] Samuel A. Hurley, Vasily L. Yarnykh, Kevin M. Johnson, Aaron S. Field, Andrew L. Alexander and Alexey A. Samsonov. 'Simultaneous variable flip angle–actual flip angle imaging method for improved accuracy and precision of three-dimensional T₁ and B₁ measurements'. In: *Magnetic Resonance in Medicine* 68.1 (July 2012), pp. 54–64. PMID: 22139819 (cit. on p. 45).
- [38] A. Amadon and N. Boulant. 'MAFI sequence: simultaneous cartography of B₀ and B₁'. In: *Proceedings of the 16th Annual Meeting of ISMRM, Toronto, Canada*. 2008, p. 1248 (cit. on p. 45).
- [39] Eleftherios Garyfallidis, Matthew Brett, Bagrat Amirbekian, Ariel Rokem, Stefan van der Walt, Maxime Descoteaux, Ian Nimmo-Smith and Dipy Contributors. 'Dipy, a library for the analysis of diffusion MRI data'. In: *Frontiers in Neuroinformatics* 8 (2014), p. 8. PMID: 24600385 (cit. on p. 46).
- [40] Denis Rivière, Dimitri Papadopoulos-Orfanos, Jean Régis and Jean-François Mangin. 'A structural browser of brain anatomy'. In: HBM. (San Antonio, 2000). URL: <http://www.brainvisa.info/> (cit. on pp. 47, 100).
- [41] Mark Jenkinson, Peter Bannister, Michael Brady and Stephen Smith. 'Improved Optimization for the Robust and Accurate Linear Registration and Motion Correction of Brain Images'. In: *NeuroImage* 17.2 (Oct. 2002), pp. 825–841. PMID: 12377157 (cit. on p. 47).
- [42] Mark Jenkinson and Stephen Smith. 'A global optimisation method for robust affine registration of brain images'. In: *Medical Image Analysis* 5.2 (June 2001), pp. 143–156. PMID: 11516708 (cit. on p. 47).
- [43] John A. Kiernan. 'Formaldehyde, formalin, paraformaldehyde and glutaraldehyde: What they are and what they do'. In: *Microscopy Today* 8.1 (Jan. 2000), pp. 8–12. ISSN: 1551-9295. URL: <http://publish.uwo.ca/~jkiernan/formglut.htm> (visited on 29/11/2014) (cit. on p. 49).
- [44] Constantin von Economo. „Der Zellaufbau der Grosshirnrinde und die progressive Cerebration“. In: *Ergebnisse der Physiologie* 29.1 (Dez. 1929), S. 83–128. ISSN: 0080-2042. DOI: 10.1007/BF02322367 (siehe S. 54, 55, 59).

- [45] Vernon B. Mountcastle. 'Modality and Topographic Properties of Single Neurons of Cat's Somatic Sensory Cortex'. In: *Journal of Neurophysiology* 20.4 (July 1957), pp. 408–434. PMID: 13439410 (cit. on p. 56).
- [46] David H. Hubel, Torsten N. Wiesel and Michael P. Stryker. 'Orientation columns in macaque monkey visual cortex demonstrated by the 2-deoxyglucose autoradiographic technique'. In: *Nature* 269.5626 (Sept. 1977), pp. 328–330. DOI: 10.1038/269328a0. PMID: 409953 (cit. on p. 56).
- [47] Pasko Rakic. 'Confusing cortical columns'. In: *Proceedings of the National Academy of Sciences* 105.34 (Aug. 2008), pp. 12099–12100. PMID: 18715998 (cit. on p. 56).
- [48] Edward G. Jones. 'Microcolumns in the cerebral cortex'. In: *Proceedings of the National Academy of Sciences* 97.10 (Sept. 2000), pp. 5019–5021. PMID: 10805761 (cit. on p. 56).
- [49] Karl Zilles and Katrin Amunts. 'Centenary of Brodmann's map — conception and fate'. In: *Nature Reviews Neuroscience* 11.2 (Feb. 2010), pp. 139–145. PMID: 20046193 (cit. on pp. 57, 60, 61).
- [50] Korbinian Brodmann. *Vergleichende Lokalisationslehre der Großhirnrinde in ihren Prinzipien dargestellt auf Grund des Zellenbaues*. Leipzig: Barth, 1909 (siehe S. 57, 58).
- [51] G. Elliot Smith. 'Review: Die Cytoarchitektonik der Hirnrinde des erwachsenen Menschen'. In: *Journal of Anatomy* 61 (Jan. 1927), pp. 264–266. URL: <http://www.ncbi.nlm.nih.gov/pmc/articles/PMC1249949/> (cit. on p. 57).
- [52] Constantin von Economo und Georg N. Koskinas. *Die Cytoarchitektonik der Hirnrinde des erwachsenen Menschen*. Wien und Berlin: Springer, 1925 (siehe S. 57).
- [53] Jean Talairach and Pierre Tournoux. *Co-planar stereotaxic atlas of the human brain: 3-dimensional proportional system*. Stuttgart, Germany, 1988. ISBN: 0-86577-293-2 (cit. on p. 60).
- [54] K. Amunts, A. Schleicher and K. Zilles. 'Cytoarchitecture of the cerebral cortex—More than localization'. In: *NeuroImage* 37.4 (Oct. 2007), pp. 1061–1065. PMID: 17870622 (cit. on p. 60).
- [55] Katrin Amunts, Claude Lepage, Louis Borgeat, Hartmut Mohlberg, Timo Dickscheid, Marc-Étienne Rousseau, Sebastian Bludau, Pierre-Louis Bazin, Lindsay B. Lewis, Ana-Maria Oros-Peusquens, Nadim J. Shah, Thomas Lippert, Karl Zilles and Alan C. Evans. 'BigBrain: An Ultrahigh-Resolution 3D Human Brain Model'. In: *Science* 340.6139 (June 2013), pp. 1472–1475. PMID: 23788795 (cit. on p. 61).
- [56] A. Schleicher, N. Palomero-Gallagher, P. Morosan, S. B. Eickhoff, T. Kowalski, K. de Vos, K. Amunts and K. Zilles. 'Quantitative architectural analysis: a new approach to cortical mapping'. In: *Anatomy and Embryology* 210.5–6 (Dec. 2005), pp. 373–386. PMID: 16249867 (cit. on pp. 61, 65).
- [57] Alan C Evans, Sean Marrett, Peter Neelin, Louis Collins, Keith Worsley, Weiqian Dai, Sylvain Milot, Ernst Meyer and Daniel Bub. 'Anatomical mapping of functional activation in stereotactic coordinate space'. In: *NeuroImage* 1.1 (Aug. 1992), pp. 43–53. PMID: 9343556 (cit. on p. 61).
- [58] S. Bludau, S. B. Eickhoff, H. Mohlberg, S. Caspers, A. R. Laird, P. T. Fox, A. Schleicher, K. Zilles and K. Amunts. 'Cytoarchitecture, probability maps and functions of the human frontal pole'. In: *NeuroImage* 93 (June 2014), pp. 260–275. PMID: 23702412 (cit. on p. 61).
- [59] Julian Caspers, Karl Zilles, Simon B. Eickhoff, Axel Schleicher, Hartmut Mohlberg and Katrin Amunts. 'Cytoarchitectonical analysis and probabilistic mapping of two extrastriate areas of the human posterior fusiform gyrus'. In: *Brain Structure and Function* 218.2 (Mar. 2013), pp. 511–526. PMID: 22488096 (cit. on p. 61).
- [60] Robert Turner, Stefan Geyer and David van Essen, eds. *NeuroImage* 93, part 2 (June 2014): *In-vivo Brodmann Mapping of the Human Brain*. URL: <http://www.sciencedirect.com/science/journal/10538119/93/part/P2> (visited on 16/10/2014) (cit. on p. 61).
- [61] Stefan Geyer and Robert Turner, eds. *Microstructural Parcellation of the Human Cerebral Cortex - From Brodmann's Post-Mortem Map to in Vivo Mapping with High-Field Magnetic Resonance Imaging*. 2013. ISBN: 978-3-642-37823-2. URL: <http://www.springer.com/biomed/neuroscience/book/978-3-642-37823-2> (visited on 08/07/2014) (cit. on p. 61).

- [62] J. Cohen-Adad. 'What can we learn from T_2^* maps of the cortex?' In: *NeuroImage* 93, part 2 (June 2014), pp. 189–200. PMID: 23357070 (cit. on p. 61).
- [63] Jean C. Augustinack, Caroline Magnain, Martin Reuter, André J. W. van der Kouwe, David Boas and Bruce Fischl. 'MRI parcellation of ex vivo medial temporal lobe'. In: *NeuroImage* 93, part 2 (June 2014), pp. 252–259. PMID: 23702414 (cit. on p. 61).
- [64] Andreas Deistung, Andreas Schäfer, Ferdinand Schweser, Uta Biedermann, Robert Turner and Jürgen R. Reichenbach. 'Toward in vivo histology: A comparison of quantitative susceptibility mapping (QSM) with magnitude-, phase-, and $R2^*$ -imaging at ultra-high magnetic field strength'. In: *NeuroImage* 65 (Jan. 2013), pp. 299–314. PMID: 23036448 (cit. on p. 61).
- [65] J. Cohen-Adad, J.R. Polimeni, K.G. Helmer, T. Benner, J.A. McNab, L.L. Wald, B.R. Rosen and C. Mainiero. ' T_2^* mapping and B_0 orientation-dependence at 7 T reveal cyto- and myeloarchitecture organization of the human cortex'. In: *NeuroImage* 60.2 (Apr. 2012), pp. 1006–1014. PMID: 22270354 (cit. on p. 61).
- [66] Gang Chen, Feng Wang, John C. Gore and Anna W. Roe. 'Identification of cortical lamination in awake monkeys by high resolution magnetic resonance imaging'. In: *NeuroImage* 59.4 (Feb. 2012), pp. 3441–3449. PMID: 22080152 (cit. on pp. 61, 64).
- [67] Stefan Geyer, Marcel Weiss, Katja Reimann, Gabriele Lohmann and Robert Turner. 'Microstructural Parcellation of the Human Cerebral Cortex – From Brodmann's Post-Mortem Map to in vivo Mapping with High-Field Magnetic Resonance Imaging'. In: *Frontiers in Human Neuroscience* 5 (Feb. 2011). PMID: 21373360 (cit. on p. 61).
- [68] Masaki Fukunaga, Tie-Qiang Li, Peter van Gelderen, Jacco A. de Zwart, Karin Shmueli, Bing Yao, Jongho Lee, Dragan Maric, Maria A. Aronova, Guofeng Zhang, Richard D. Leapman, John F. Schenck, Hellmut Merkle and Jeff H. Duyn. 'Layer-specific variation of iron content in cerebral cortex as a source of MRI contrast'. In: *Proceedings of the National Academy of Sciences of the United States of America* 107.8 (Feb. 2010), pp. 3834–3839. PMID: 20133720 (cit. on p. 61).
- [69] M. D. Wähnert, J. Dinse, M. Weiss, M. N. Streicher, P. Wähnert, S. Geyer, R. Turner and P.-L. Bazin. 'Anatomically motivated modeling of cortical laminae'. In: *NeuroImage* 93 (June 2014), pp. 210–220. PMID: 23603284 (cit. on pp. 61, 66, 78, 80, 83, 84).
- [70] Juliane Dinse, Miriam Wähnert, Christine Lucas Tardif, Andreas Schäfer, Stefan Geyer, Robert Turner and Pierre-Louis Bazin. 'A Histology-Based Model of Quantitative T_1 Contrast for In-vivo Cortical Parcellation of High-Resolution 7 Tesla Brain MR Images'. In: *Medical Image Computing and Computer-Assisted Intervention – MICCAI 2013*. Lecture Notes in Computer Science. Jan. 2013, pp. 51–58. PMID: 24579123 (cit. on pp. 61, 66).
- [71] Daniel Barazany and Yaniv Assaf. 'Visualization of Cortical Lamination Patterns with Magnetic Resonance Imaging'. In: *Cerebral Cortex* 22.9 (Jan. 2012), pp. 2016–2023. PMID: 21983231 (cit. on pp. 61, 64).
- [72] S. Osechinskiy and F. Kruggel. 'Quantitative comparison of high-resolution MRI and myelin-stained histology of the human cerebral cortex'. In: *Annual International Conference of the IEEE Engineering in Medicine and Biology Society, 2009. EMBC 2009*. Sept. 2009, pp. 85–89. PMID: 19964920 (cit. on pp. 61, 64).
- [73] Susann Boretius, Lars Kasper, Roland Tammer, Thomas Michaelis and Jens Frahm. 'MRI of cellular layers in mouse brain in vivo'. In: *NeuroImage* 47.4 (Oct. 2009), pp. 1252–1260. PMID: 19520174 (cit. on pp. 61, 90).
- [74] Simon Eickhoff, Nathan B. Walters, Axel Schleicher, Jillian Kril, Gary F. Egan, Karl Zilles, John D.G. Watson and Katrin Amunts. 'High-resolution MRI reflects myeloarchitecture and cytoarchitecture of human cerebral cortex'. In: *Human Brain Mapping* 24.3 (2005), pp. 206–215. PMID: 15543596 (cit. on pp. 61, 64, 90).
- [75] M. F. Glasser and D. C. Van Essen. 'Mapping Human Cortical Areas In Vivo Based on Myelin Content as Revealed by T_1 - and T_2 -Weighted MRI'. In: *The Journal of Neuroscience* 31.32 (Aug. 2011), pp. 11597–11616. PMID: 21832190 (cit. on p. 61).

- [76] Girish M. Fatterpekar, Thomas P. Naidich, Bradley N. Delman, Juan G. Aguinaldo, S. Humayun Gultekin, Chet C. Sherwood, Patrick R. Hof, Burton P. Drayer and Zahi A. Fayad. 'Cytoarchitecture of the human cerebral cortex: MR microscopy of excised specimens at 9.4 Tesla'. In: *American journal of neuroradiology* 23.8 (Sept. 2002), pp. 1313–1321. ISSN: 0195-6108. PMID: 12223371 (cit. on pp. 61, 64).
- [77] T. Yoshiura, S. Higano, A. Rubio, D. A. Shrier, W. E. Kwok, S. Iwanaga and Y. Numaguchi. 'Heschl and superior temporal gyri: low signal intensity of the cortex on T₂-weighted MR images of the normal brain'. In: *Radiology* 214.1 (Jan. 2000), pp. 217–221. PMID: 10644127 (cit. on p. 61).
- [78] Jean C. Augustinack, Andre J. W. van der Kouwe, Megan L. Blackwell, David H. Salat, Christopher J. Wiggins, Matthew P. Frosch, Graham C. Wiggins, Andreas Potthast, Lawrence L. Wald and Bruce R. Fischl. 'Detection of entorhinal layer II using 7 Tesla magnetic resonance imaging'. In: *Annals of Neurology* 57.4 (2005), pp. 489–494. PMID: 15786476 (cit. on p. 61).
- [79] Afonso C. Silva, Jung Hee Lee, Carolyn W.-H. Wu, Jason Tucciarone, Galit Pelled, Ichio Aoki and Alan P. Koretsky. 'Detection of cortical laminar architecture using manganese-enhanced MRI'. In: *Journal of Neuroscience Methods* 167.2 (Jan. 2008), pp. 246–257. PMID: 17936913 (cit. on p. 64).
- [80] A. Schleicher, K. Amunts, S. Geyer, P. Morosan and K. Zilles. 'Observer-Independent Method for Microstructural Parcellation of Cerebral Cortex: A Quantitative Approach to Cytoarchitectonics'. In: *NeuroImage* 9.1 (Jan. 1999), pp. 165–177. PMID: 9918738 (cit. on p. 64).
- [81] *Morphologist: T₁ MRI segmentation, cortical sulci recognition and morphometry toolbox*. URL: <http://www.brainvisa.info/> (cit. on pp. 64, 90, 101).
- [82] A Schleicher, K Amunts, S Geyer, T Kowalski, T Schormann, N Palomero-Gallagher and K Zilles. 'A stereological approach to human cortical architecture: identification and delineation of cortical areas'. In: *Journal of Chemical Neuroanatomy* 20.1 (Oct. 2000), pp. 31–47. PMID: 11074342 (cit. on p. 64).
- [83] Nathan B. Walters, Simon B. Eickhoff, Axel Schleicher, Karl Zilles, Katrin Amunts, Gary F. Egan and John D.G. Watson. 'Observer-independent analysis of high-resolution MR images of the human cerebral cortex: In vivo delineation of cortical areas'. In: *Human Brain Mapping* 28.1 (2007), pp. 1–8. PMID: 16773636 (cit. on p. 64).
- [84] Nathan B. Walters, Gary F. Egan, Jillian J. Kril, Michael Kean, Patricia Waley, Mark Jenkinson and John D. G. Watson. 'In vivo identification of human cortical areas using high-resolution MRI: An approach to cerebral structure–function correlation'. In: *Proceedings of the National Academy of Sciences* 100.5 (Apr. 2003), pp. 2981–2986. PMID: 12601170 (cit. on p. 64).
- [85] C. Adamson, L. Johnston, I. Mareels, A. Toga, X. Huang and G. Egan. '3D model-based approach to identification of laminar structures of the cerebral cortex: Application to Brodmann areas 17 and 18'. In: *Biomedical Signal Processing and Control* 8.6 (Nov. 2013), pp. 845–857. DOI: 10.1016/j.bspc.2013.08.005 (cit. on p. 64).
- [86] Caroline Magnain, Jean C. Augustinack, Martin Reuter, Christian Wachinger, Matthew P. Frosch, Timothy Ragan, Taner Akkin, Van J. Wedeen, David A. Boas and Bruce Fischl. 'Blockface histology with optical coherence tomography: A comparison with Nissl staining'. In: *NeuroImage* 84 (Jan. 2014), pp. 524–533. PMID: 24041872 (cit. on p. 64).
- [87] Alexandra A. de Sousa, Chet C. Sherwood, Axel Schleicher, Katrin Amunts, Carol E. MacLeod, Patrick R. Hof and Karl Zilles. 'Comparative Cytoarchitectural Analyses of Striate and Extrastriate Areas in Hominoids'. In: *Cerebral Cortex* 20.4 (Apr. 2010), pp. 966–981. PMID: 19776344 (cit. on p. 64).
- [88] Chris Adamson, Leigh Johnston, Terrie Inder, Sandra Rees, Iven Mareels and Gary Egan. 'A Tracking Approach to Parcellation of the Cerebral Cortex'. In: *Medical Image Computing and Computer-Assisted Intervention – MICCAI 2005*. Lecture Notes in Computer Science. Jan. 2005, pp. 294–301. PMID: 16685858 (cit. on p. 64).
- [89] Oliver Schmitt, Lars Hömke and Lutz Dümbgen. 'Detection of cortical transition regions utilizing statistical analyses of excess masses'. In: *NeuroImage* 19.1 (May 2003), pp. 42–63. PMID: 12781726 (cit. on p. 64).

- [90] Stephen E. Jones, Bradley R. Buchbinder and Itzhak Aharon. ‘Three-dimensional mapping of cortical thickness using Laplace’s Equation’. In: *Human Brain Mapping* 11.1 (2000), pp. 12–32. PMID: 10997850 (cit. on p. 64).
- [91] O. Schmitt and M. Böhme. ‘A Robust Transcortical Profile Scanner for Generating 2-D Traverses in Histological Sections of Richly Curved Cortical Courses’. In: *NeuroImage* 16.4 (Aug. 2002), pp. 1103–1119. PMID: 12202097 (cit. on p. 64).
- [92] Oliver Schmitt and Harald Birkholz. ‘Improvement in cytoarchitectonic mapping by combining electrodynamic modeling with local orientation in high-resolution images of the cerebral cortex’. In: *Microscopy Research and Technique* 74.3 (Mar. 2011), pp. 225–243. PMID: 20687132 (cit. on p. 66).
- [93] S. T. Bok. „Der Einfluß der in den Furchen und Windungen auftretenden Krümmungen der Großhirnrinde auf die Rindenarchitektur“. In: *Zeitschrift für die gesamte Neurologie und Psychiatrie* 121.1 (Dez. 1929), S. 682–750. ISSN: 0303-4194. DOI: 10.1007/BF02864437 (siehe S. 78–80, 104).
- [94] Jean-François Mangin. ‘Entropy minimization for automatic correction of intensity nonuniformity’. In: *IEEE Workshop on Mathematical Methods in Biomedical Image Analysis, 2000. Proceedings.* (Hilton Head Island, SC). 2000, pp. 162–169. DOI: 10.1109/MMBIA.2000.852374 (cit. on pp. 90, 99).
- [95] Jean-François Mangin, Olivier Coulon and Vincent Frouin. ‘Robust brain segmentation using histogram scale-space analysis and mathematical morphology’. In: *Medical Image Computing and Computer-Assisted Intervention – MICCAI’98.* Vol. 1496. Lecture Notes in Computer Science. 1998, pp. 1230–1241. DOI: 10.1007/BFbo056313 (cit. on p. 90).
- [96] James Albert Sethian. *Level set methods and fast marching methods.* Cambridge University Press, 2008. ISBN: 978-0-521-64557-7 (cit. on p. 93).
- [97] Rachid Deriche. ‘Using Canny’s criteria to derive a recursively implemented optimal edge detector’. In: *International Journal of Computer Vision* 1 (June 1987), pp. 167–187. DOI: 10.1007/BF00123164 (cit. on p. 99).
- [98] Pierre-Louis Bazin, Marcel Weiss, Juliane Dinse, Andreas Schäfer, Robert Trampel and Robert Turner. ‘A computational framework for ultra-high resolution cortical segmentation at 7 tesla’. In: *NeuroImage* 93 (June 2014), pp. 201–209. PMID: 23623972 (cit. on p. 106).
- [99] José P. Marques, Tobias Kober, Gunnar Krueger, Wietske van der Zwaag, Pierre-François Van de Moortele and Rolf Gruetter. ‘MP2RAGE, a self bias-field corrected sequence for improved segmentation and T₁-mapping at high field’. In: *NeuroImage* 49.2 (Jan. 2010), pp. 1271–1281. PMID: 19819338 (cit. on p. 106).
- [100] Julien Dauguet, Thierry Delzescaux, Françoise Condé, Jean-François Mangin, Nicholas Ayache, Philippe Hantraye and Vincent Frouin. ‘Three-dimensional reconstruction of stained histological slices and 3D non-linear registration with in-vivo MRI for whole baboon brain’. In: *Journal of Neuroscience Methods* 164.1 (Aug. 2007), pp. 191–204. PMID: 17560659 (cit. on p. 107).
- [101] A. M. Galaburda, G. F. Sherman, G. D. Rosen, F. Aboitiz and N. Geschwind. ‘Developmental dyslexia: four consecutive patients with cortical anomalies’. In: *Annals of Neurology* 18.2 (Aug. 1985), pp. 222–233. PMID: 4037763 (cit. on p. 113).